

HARVARD UNIVERSITY.



LIBRARY


OF THE


MUSEUM OF COMPARATIVE ZOOLOGY.

12,080

Bought

May 27, 1909 - January 8, 1910.





Internationale Monatsschrift

für

Anatomie und Physiologie.

Herausgegeben

von

R. Anderson in Galway, C. Arnstein in Kasan, Éd. van Beneden
in Lüttich, S. Ramón y Cajal in Madrid, H. F. Formad in Philadelphia,
C. Golgi in Pavia, S. Laskowski in Genf, A. Macalister in Cambridge,
G. Retzius in Stockholm

E. A. Schäfer

in Edinburg

L. Testut

in Lyon

und

Fr. Kopsch

in Berlin.

Band XXVI.

LEIPZIG 1909

Verlag von Georg Thieme

2206
North side

Inhalt.

	Seite
Dr. Giuseppe D'Agata , Sulla vesica fellea e sul ductus choledochus di alcuni mammiferi. (Con Tav. I)	1
Dott. Alberto Civalleri , L'Ipofisi faringea nell'uomo. (Con Tav. II e 2 Fig. nel testo)	20
Dott. Bernardino Lunghetti , Contributo allo studio della morfologia e dello sviluppo dei sesamoido intratendinei. (Con Tav. III, IV. 4 Fig. nel testo)	47
Dr. Emilio A. Engel , Sui processi secretori nelle cellule delle paratiroidi dell'uomo. (Con Tav. V)	84
Fr. Kopsch , Referate	98
Eug. Bujard , Etude des Types appendiciels de la muqueuse intestinale, en rapport avec les régimes alimentaires. Morphologie comparée. Sitiomorphoses naturelles et expérimentales. (Avec Planches VI—X).	101
John Rennie , On the Relation of the Islets of Langerhans to the alveoli of the Pancreas	197
F. Pentimalli , Über die Zahlverhältnisse der weissen Blutkörperchen bei den Amphibien in verschiedenen Zuständen	206
Fr. Kopsch , Referat	224
Emil Van de Velde , Die fibrilläre Struktur der Nervenendorgane. (Tafel XI—XIII)	225
Fr. Kopsch , Referate	299
Dott. Giuseppe Favaro , Contributi allo studio dell'istologia comparata e dell'istogenesi delle pleure. (Con tavole XIV—XVI)	301
Dott. Giovanni Vitali , Contributo allo studio del plesso timpanico. (Con Tav. XVII e 5 Fig. nel testo)	410
Dr. Fr. Hein , Referat	434
Fr. Kopsch , Referat	436



MAY 27 1909
12,080

INTERNATIONAL LIBRARY
HAKURUHO 1234

Internationale Monatsschrift

für

Anatomie und Physiologie.

Herausgegeben

von

R. Anderson in Galway, C. Arnstein in Kasan, Éd. van Beneden
in Lüttich, S. Ramón y Cajal in Madrid, H. F. Formad in Philadelphia,
C. Golgi in Pavia, S. Laskowski in Genf, A. Macalister in Cambridge,
G. Retzius in Stockholm

E. A. Schäfer

in Edinburg

L. Testut

in Lyon

und

Fr. Kopsch

in Berlin.

Band XXVI. Heft 1/3.

LEIPZIG 1909

Verlag von Georg Thieme.

Inhalt.

	Seite
Dr. Giuseppe D'Agata , Sulla vesica fellea e sul ductus choledochus di alcuni mammiferi. (Con Tav. I)	1
Dott. Alberto Civalleri , L'Ipofisi faringea nell'uomo. (Con Tav. II e 2 Fig. nel testo)	20
Dott. Bernardino Lunghetti , Contributo allo studio della morfologia e dello sviluppo dei sesamoidi intratendinei. (Con Tav. III, IV. 4 Fig. nel testo)	47
Dr. Emilio A. Engel , Sui processi secretori nelle cellule delle paratiroidi dell'uomo. (Con Tav. V)	84
Fr. Kopsch , Referate	98

Die Herren Mitarbeiter haben von ihren Aufsätzen 50 Sonderabdrücke frei, eine grössere Anzahl liefert die Verlagshandlung auf Verlangen zu billigem Preise. Frankierte Einsendungen in lateinischer, französischer, italienischer, englischer oder deutscher Sprache für die „Internationale Monatsschrift für Anatomie und Physiologie“ werden direkt an die Redaktion: Prof. Dr. Fr. Kopsch, Wilmersdorf bei Berlin, Prinzregentenstr. 59, erbeten.

Reprints. Contributors desiring more than 50 extra copies of their articles can obtain them at reasonable rates by application to the publisher Georg Thieme, Leipzig, Rabensteinplatz 2, Germany.

Contributions (French, English, German, Italian or Latin) should be sent to the associate editors or to the editor Dr. Fr. Kopsch, Wilmersdorf by Berlin, Prinzregentenstr. 59.

Avis. Les auteurs des mémoires insérés dans ce journal qui désireront plus de 50 tirages à part de leurs articles, les obtiendront à des prix modérés en s'adressant à M. Georg Thieme, libraire-éditeur, Leipzig, Rabensteinplatz 2, Allemagne.

Les articles écrits *en allemand, en anglais, en français, en italien ou en latin* doivent être adressés à l'un des Professeurs qui publient le journal, ou à M. Fr. Kopsch à Wilmersdorf près de Berlin, Prinzregentenstr. 59.

Die bisher erschienenen Bände kosten:

Bd. I M. 40.—	Bd. XIII M. 76.10.
„ II „ 52.—	„ XIV „ 48.30.
„ III „ 47.50.	„ XV „ 73.—
„ IV „ 72.—	„ XVI „ 70.50.
„ V „ 63.—	„ XVII „ 65.—
„ VI „ 77.50.	„ XVIII „ 75.—
„ VII „ 87.—	„ XIX „ 50.—
„ VIII „ 100.—	„ XX „ 59.—
„ IX „ 76.30.	„ XXI „ 70.—
„ X „ 93.50.	„ XXII „ 50.—
„ XI „ 92.60.	„ XXIII „ 55.—
„ XII „ 79.—	„ XXIV „ 78.—

Bd. XXV M. 56.—

Bd. I—XX statt M. 1397.30 nur **M. 1000.— bar.**

Sulla vesica fellea e sul ductus choledochus di alcuni mammiferi.

Note istologiche

del

Dr. **Giuseppe D'Agata.**

(Con Tav. I.)

I.

Prima d' esporre le mie osservazioni personali non sarà inutile il ricordare brevemente la struttura della cistifellea e del dotto coledoco qual'è descritta dalla maggioranza dei moderni trattati di Anatomia sistematica dell'uomo e dei mammiferi.

A. Nella *vescicola biliare (vesica fellea)* si sogliono distinguere tre tonache: una interna o mucosa; una media, cellulosa o meglio connettivo-muscolare, ed una esterna o sierosa.

a) La mucosa, ricca di pliche *temporanee e permanenti*, che le conferiscono il noto aspetto reticolare, risulta di un epitelio di rivestimento, fatto da cellule cilindriche, e da un chorion che s'insinua entro le dette pliche. Nella spessorezza del chorion scendono alcune invaginazioni dell'epitelio, alle quali taluni autori assegnano il significato di vere e proprie ghiandole, ciò che altri risolutamente negano.

b) La tonaca cellulosa, costituita essenzialmente da tessuto connettivo è percorsa da fasci di fibre muscolari lisce disposte a maniera di plesso, e da alcuni autori aggregate alla mucosa come una vera *muscularis mucosae*.

c) La tonaca *sierosa*, dipendenza del peritoneo epatico, avvolge la cistifellea soltanto in parte, in guisa che, mentre il fondo ne è com-

pletamente rivestito, il corpo ed il collo ne restano in buona parte sforniti. È così che nella parete del corpo noi possiamo distinguere una porzione *peritoneale* ed una *aperitoneale*, l'ultima delle quali trovasi in contatto con la *fovea vesicae felleae*.

B. Nel coledoco (*ductus choledochus*), come negli altri grandi canali biliari, si notano due tonache, una interna o mucosa, l'altra esterna o fibrosa.

a) La mucosa presenta alla nostra considerazione molte pliche decorrenti per lo più parallelamente all'asse maggiore del dotto. Le pliche sono scarse, poco elevate nella porzione prossima al dotto cistico, alte e più numerose nel segmento inferiore, presso il duodeno. In essa si notano ghiandole di natura mucosa, che divengono più numerose man mano che ci avviciniamo allo sbocco intestinale. Nel limite tra tonaca interna ed esterna si nota uno strato di fibre cellule muscolari, il quale, sottile in alto, è molto sviluppato in vicinanza dell'ampolla del Vater.

b) La tonaca fibrosa è costituita da fasci di tessuto connettivo, variamente disposti.

II.

Premessi questi brevi ricordi, debbo dire che le nostre nozioni sulla fine struttura delle vie biliari dei mammiferi, malgrado gli studii di numerosi ed illustri autori (Virchow, Kuhn, Renaut, Friedreich, Krause, Henle, Steiner, Kölliker, Luschka, Cabibbe), sono ancora incomplete.

A dimostrarlo, basta soltanto accennare alla scarsezza dei dati che possediamo sulla distribuzione del tessuto elastico ed alle divergenze che esistono sulla presenza di ghiandole nella mucosa.

A. *Tessuto elastico.*

Gli autori dei trattati di anatomia descrittiva e di istologia (Krause, Kölliker, Frey, Fort, Sappey, Beaunis et Bouchard, Gegenbaur, Testut, Romiti, Spalteholz, W. Nagel, Szymonowicz, Sobotta, Leydig, Leyh etc...), riportando gli studii fatti sulla cistifellea e sul coledoco, si limitano ad accettare l'esistenza delle fibre elastiche in questi organi.

Il Livini descrivendo accuratamente le fibre elastiche, messe in evidenza col suo metodo, nei vari organi del corpo umano, s'intrattiene sulla vescichetta biliare, della quale ha studiato i tagli di pezzi tolti

dalla parte media della faccia inferiore. L'A. fa osservare che mentre la tonaca mucosa e la sierosa sono abbondantemente provviste di fibre elastiche, la tonaca intermedia o cellulosa ne è sprovvista o quasi.

Il Cabibbe, si associa al Livini per quanto riguarda l'uomo. Pel bue descrive solo nel connettivo della cistifellea larghe maglie di fibre elastiche. Maggiori particolarità ci fornisce sulla cistifellea del cane. Gli strati superficiali della vescichetta biliare, dice il sopradetto A., posseggono fibre elastiche più fitte, più lunghe, più complicatamente intrecciate e che costituiscono un' elegante cornice alle produzioni epiteliali. Nelle rilevatezze della mucosa le fibre elastiche si addentrano, formando una rete delicata, mentre negli strati sottostanti si fanno rade, meno tortuose. — Nel coledoco umano il Livini fa risaltare la sproporzione notevole nel numero delle fibre elastiche fra gli strati più profondi e quelli più superficiali, dove sono più numerose.

Il Cabibbe, nel coledoco del cane, ha riscontrato grande ricchezza di fibre elastiche nel connettivo sottomucoso.

B. *Formazioni ghiandolari.*

Sulla presenza e sulla natura delle derivazioni epiteliali della mucosa della vescichetta biliare nei vari animali, non ostante i perfezionati metodi di tecnica istologica, gli autori sono divisi in due campi.

Infatti, mentre alcuni (Vicq-D'Azyr, Luschka, Leydig, Kölliker, Krause, Stöhr, Scymonowicz, Schiff, Ziegler, etc. . .), ammettono vere e proprie ghiandole mucose; altri, (Steiner, Henle, Ranvier, etc. . .) le ritengono come semplici invaginazioni dell'epitelio di rivestimento.

Il Wedl ha trovato vere ghiandole nella cistifellea del cavallo, del cane, del maiale, e della pecora. Il Sappey anche nel coniglio.

Il Noack riferisce di aver riscontrato nella vescichetta biliare dei vari mammiferi uno strato ghiandolare.

L'Ellenberger e l'Hofmeister nei ruminanti, nel cane e nel maiale hanno descritto ghiandole in mediocre proporzione.

Il Cabibbe nella cistifellea del bue ha messo in evidenza tubuli ghiandolari (che reagiscono poco intensamente col metodo Hoyer) e sezioni di tubuli che non si colorano coi metodi usati per mettere in evidenza la loro natura mucosa. L'A. afferma che dal reperto istologico "parrebbe essere presenti, davanti a queste due specie di sezioni

tubulari, ad invaginazioni epiteliali pure e semplici, e a sezioni di ghiandole mucose”.

Nel cane egli nega assolutamente la presenza di ghiandole mucipare. Il Cutore ha descritto nella cistifellea di un cane ghiandole intraepiteliali pluricellulari.

Rignardo all'uomo le controversie sono maggiori. Infatti alcuni autori degni di fede, negano perfino la presenza di ghiandole nella vescichetta biliare umana. Così il Müller in venti cistifellee osservate non ha riscontrato mai ghiandole.

Lo Zenker facendo numerosissimi preparati di cistifellea le trovò in due casi soltanto.

Il Renaut ammette delle semplici depressioni della mucosa.

Il Kölliker afferma che le ghiandole nella vescichetta biliare non esistono in tutti i casi.

Il Sappey dice ch'esse sono pochissimo sviluppate.

Il Luschka invece è sostenitore dell'esistenza di vere e proprie ghiandole nella vescichetta biliare dell'uomo, e dopo il suo lavoro molti autori (Henle, Krause, Gegenbaur, Pouchet, Stöhr, Rauber, Böhm, Davidoff ed altri) non le hanno messo più in dubbio.

Riguardo alla loro natura il Testut dice che le ghiandole della cistifellea umana sono ritenute da alcuni istologi come vere ghiandole mucipare, da altri per semplici infossature dello strato epiteliale.

Il Romiti non mette in dubbio la loro natura mucosa, mentre questa viene negata da Cabibbe, che pure ammette la presenza di ghiandole. Lo Ziegler crede all'esistenza di vere ghiandole mucose nell'uomo, ed è a queste ghiandole che l'A. attribuisce la produzione di quello stato patologico che si denomina *idrope della cistifellea*. — L'Aschoff ha trovato nella cistifellea umana, in condizioni patologiche, delle vere ghiandole rivestite da cellule mucose.

III.

Passo ora ad esporre succintamente le mie ricerche, le quali riguardano: il bue, il cane, il maiale e l'uomo in vari periodi della vita.

Tecnica. — Quali liquidi fissatori ho usato il sublimato acetico,

l'alcool e il liquido del Bouin. I pezzi, lavati secondo le norme speciali ai singoli fissatori, furono inclusi in paraffina mediante olio di cedro.

Per la dimostrazione delle fibre elastiche mi sono servito del metodo Weigert, giovandomi molte volte delle modificazioni introdotte da vari autori (Minervini, Hart, etc.). Ho eseguito tanto colorazioni col solo metodo Weigert per porre in evidenza esclusivamente le fibre elastiche, quanto colorazioni doppie e talora triple per studiare insieme le fibre elastiche e gli altri elementi. Ho usato pure la modificazione Livini al metodo Unna-Tänzer.

Per mettere in evidenza la natura microchimica delle formazioni epiteliali della cistifellea ho adoperato moltissimi metodi; ma i risultati migliori mi furono dati dalla muciemateina del Mayer, che non fu usata dai precedenti ricercatori.

Bue.

Nel *bue* la mucosa della vescichetta biliare forma delle pliche irregolari che circoscrivono — anastomizzandosi fra loro — delle areole. In sezioni trasversali fa osservare un epitelio di rivestimento monostratificato. Le cellule si presentano cilindriche, con protoplasma granuloso, con grosso nucleo ovale, posto comunemente nella parte basale della cellula. Tale epitelio si riscontra, non modificato, nelle invaginazioni della mucosa. Il chorion, costituito da tessuto connettivo forma il substrato delle pliche. Esso presenta in certi punti delle infiltrazioni adenoidee e sezioni di tubuli ghiandolari. Questi appaiono rivestiti da cellule di forma cubica o conica, con protoplasma chiaro e nucleo appiattito ricacciato nella parte inferiore, come da una forza centrifuga.

Alcuni rari tubuli si riscontrano nello spessore della tunica muscolare. Colorati con i vari metodi usati per mettere in evidenza la loro natura microchimica facilmente mi sono convinto essere alla presenza di sezioni di tubuli ghiandolari mucosi. Infatti procedendo a tagli in serie e colorando colla muciemateina del Mayer ho visto che tali produzioni epiteliali sono delle ghiandole tubulo-alveolari di natura mucosa (vedi fig. 1 e 2), il corpo delle quali sta completamente innicchiato nella spessore del chorion. Il loro condotto escretore sbocca obliquamente in fondo all'invaginazione della mucosa.

Devo far notare che le ghiandole sono poco sviluppate nella porzione, che trovasi in contatto con la *fovea vesicae felleae*. — Accade il contrario nella porzione peritoneale del corpo, nel fondo e nel collo, dove esse si presentano in gran numero.

In generale tutti gli strati sono molto meno spessi nella porzione aperitoneale, mettendo così in evidenza una marcata differenza *regionale*.

Le fibre elastiche, sottili, stanno nel connettivo inter-ghiandolare, poco numerose e scarsamente distribuite; più evidenti nello stesso strato del collo della vescichetta biliare.

La tonaca muscolare fa distinguere grossi fasci di fibrocellule circolari all'esterno, altri obliqui e longitudinali più all'interno, legati fra loro da un tessuto connettivo, in cui è notevole l'abbondanza relativa di fibre elastiche. Dalla faccia profonda della rete che avvolge, inguainando quasi, un fascetto muscolare, si staccano delle fibrille elastiche, sottili, contorte a spire, che s'insinuano fra le singole fibre muscolari, camminando in senso radiale e poi longitudinale all'asse della fibra stessa.

Gli elementi elastici, che avvolgono un muscolo, spesso si addensano alla sua estremità in un vero piccolo tendine elastico. “Questa disposizione era prevedibile, dice il Duval (parlando in generale delle fibre elastiche nel tessuto muscolare liscio); poichè la fibrilla della fibrocellula è interamente formata da sostanza contrattile, senza interposizione di parti elastiche, poichè non è che un disco spesso assai lungo senza alternanza con dischi chiari, bisognava che il muscolo liscio trovasse la sorgente della sua elasticità in un altro elemento, e la trova nelle fibre elastiche del tessuto connettivo.”

Al limite esterno dello strato muscolare gli elementi elastici appaiono più grossi, tortuosi, costituiti da numerosissime fibrille variamente intrecciate e decorrenti per lo più circolarmente.

Nella tonaca cellulare si mettono in evidenza dei fasci di fibre elastiche, in varia direzione, che in certi punti si confondono con quei che costituiscono il tessuto elastico delle pareti dei vasi sanguigni.

Nella sierosa trovasi un ricco intreccio di fibre elastiche, che presenta nella sua faccia profonda un vero strato elastico sottosieroso, segnalato già da gran tempo nella sierosa peritoneale umana dal

Robin e ben descritto di poi dal Bizzozero e dal Salvioli. Nel vitello di qualche mese, in mezzo ai fasci connettivali cominciano a differenziarsi le fibre elastiche. Queste mancano nell'embrione e nel neonato.

Nel coledoco del bue (vedi fig. 3) la mucosa presenta delle pliche più numerose verso l'ampolla del Vater. Essa è rivestita da un epitelio monostratificato cilindrico con nucleo ovale e con più nucleoli.

Nella spessorezza del chorion in sezioni trasversali si nota uno spesso strato di tubuli ghiandolari, alcuni con epitelio, come quello di rivestimento, altri con cellule cubiche a protoplasma chiaro, e nucleo ricacciato alla base. Queste ultime sezioni di tubuli per struttura e carattere microchimico confermano quello che hanno accennato quasi tutti gli autori, cioè che ci troviamo in presenza di ghiandole mucose, le quali aumentano di numero gradatamente che ci avviciniamo allo sbocco intestinale. In tale strato si differenziano pure le cellule caliciformi. Le fibre elastiche sono poco numerose nella mucosa del coledoco; tortuose e variamente decorrenti nel tessuto connettivo sottostante.

Il tessuto elastico invece è più abbondante nella tonaca fibrosa, dove si riscontra uno spesso strato di fibro-cellule muscolari. Anche qui gli elementi elastici circondano i singoli fascetti muscolari, insinuandosi anche tra le fibre dei medesimi.

Le fibre elastiche sono disposte a larghe maglie nel connettivo posto nella parte più esterna.

Cane.

Nel cane la mucosa della vescichetta biliare (ben studiata dal Virchow) presenta molte pliche, che in sezione danno delle figure villiformi con digitazioni, circoscrivendo delle areole, come fa osservare la fig. 4.

Da alcuni autori sono state intepretate come vere anastomosi delle pliche.

L'epitelio di rivestimento presenta cellule cilindriche con cuticula chiara, con protoplasma ricco di fini granulazioni grasse, con nucleo ovale allungato, posto nel terzo inferiore della cellula.

Nel connettivo della mucosa si notano sezioni di tubuli, che presentano cellule cubiche, con nucleo leggermente ovale, posto alla peri-

feria della cellula. Esse rimasero non colorate coi metodi usati per mettere in evidenza la loro natura mucosa.

In certi punti del chorion notasi un'infiltrazione adenoidea, circondata da un fine intreccio di fibre elastiche. Queste si addentrano entro le rilevatezze della mucosa, formando lunghe e delicate reti. Le sezioni dei tubuli sono avvolte da eleganti fibrille elastiche. Immediatamente al di sotto si riscontra uno strato poco sviluppato di fibre muscolari — a direzione circolare — che può considerarsi come una *vera muscularis mucosae*. Tali fibre muscolari sono contornate da tessuto elastico, rappresentato da fibre e fibrille decorrenti specialmente nel senso della maggiore lunghezza delle fibre cellule.

Lo strato di connettivo sottostante offre a considerare rade fibre elastiche, che si dispongono a larghe maglie.

La tonaca muscolare composta da fibre decorrenti in varie direzioni, ma prevalentemente circolari, è contornata ed intrecciata da fibre elastiche, molte delle quali più sottili decorrono nell'interstizio delle fibre muscolari.

La sierosa fa notare una quantità di elementi elastici con un apparente strato sottosieroso, composto da sottili fibre che, strettamente anastomizzandosi fra loro, costituiscono un intreccio a maglie molto ristrette. Dalla faccia profonda di questo partono delle fibre elastiche, che camminano nel connettivo soprastante, anastomizzandosi con quelle che provengono dallo strato muscolare.

Anche nel cane è notevole la semplicità degli strati, che si nota nella porzione della cistifellea, che sta a contatto colla fossetta cistica del fegato (vedi fig. 5).

Nella mucosa ci è dato poter rinvenire delle escrescenze, poco pronunziate, ricoperte dallo stesso epitelio precedentemente descritto.

Non si nota alcuna sezione di tubuli ghiandolari. Anche lo strato muscolare è ridotto a piccole dimensioni. Ed in rapporto alla diminuzione di spessore di tutte le tonache della cistifellea si nota evidentemente una diminuzione di elementi elastici (vedi fig. 5). Nel coledoco del cane la mucosa presenta delle escrescenze, molto meno evidenti che nella cistifellea. Essa è rivestita da un epitelio a cellule cilindriche alte, con nucleo allungato posto nella porzione basale della cellula.

Nella spessezza del chorion si notano sezioni di tubuli ghiandolari, alcune da considerarsi come semplici invaginazioni, altre come vere ghiandole mucose, più numerose ed evidenti verso l'ampolla del Vater, come hanno affermato il Kuhn, il Variot e il Cabibbe.

Le fibre elastiche nella mucosa presentano quasi la stessa disposizione che nella vescichetta biliare.

Nel connettivo sottostante gli elementi elastici grossi formano una rete a maglie più o meno strette. Le fibre muscolari lisce, con direzione prevalentemente circolare, scarse in vicinanza del dotto cistico, ricche verso il duodeno, sono contornate da sottili fibre elastiche, come per la cistifellea.

Maiale.

Nel maiale la mucosa presenta delle formazioni villiformi, ben sviluppate in tutte le porzioni della cistifellea, tranne nella porzione aperitoneale, dove sono meno numerose e molto meno alte. L'epitelio di rivestimento è dato da uno strato di cellule cilindriche con protoplasma granuloso e con cuticula alla superficie libera cellulare. I nuclei allungati si trovano verso il terzo inferiore della cellula. L'epitelio per nulla modificato passa fino al fondo delle invaginazioni della mucosa. Il chorion è sede di infiltrazioni adenoidee a follicoli e di tubuli ghiandolari rivestite da cellule, che reagiscono poco intensamente coi metodi usati per mettere in evidenza la loro natura mucosa. Tali cellule ghiandolari segregano una sostanza, che può essere ritenuta per vero muco.

Come nel bue le ghiandole sono ben sviluppate nella porzione peritoneale del corpo, nel fondo e nel collo.

Al di sotto dell'epitelio, nel connettivo sottostante si nota un ricco intreccio di elementi elastici più o meno tortuosi e ramificati. Tali fibre seguendo differenti direzioni — con prevalenza circolare — si anastomizzano vicendevolmente per mezzo delle loro ricche sottili suddivisioni. Esse s'insinuano, come ciuffi eleganti, un po' tortuose fin quasi all'estremità delle produzioni villiformi (vedi fig. 6).

Dalla faccia profonda di questa speciale formazione partono fibrille elastiche che, riunite a fasci e immettendosi nella sottomucosa, abbracciano strettamente le infiltrazioni adenoidee e i tubuli ghiandolari.

Lo strato muscolare è anch'esso ben rafforzato da un intreccio

di elementi elastici, che circondano i singoli fascetti, insinuandosi — con sottili ramificazioni non numerose — anche tra le fibre muscolari. Il tessuto connettivo lasso sottostante offre a considerare una rete a larghe maglie di sottili fibre elastiche.

Nella sierosa la distribuzione dei sopradetti elementi è come nel bue.

Nel coledoco del maiale la mucosa è costituita da pliche, più pronunziate man mano che ci avviciniamo alla porzione prossima al duodeno. Nell'ampolla del Vater esistono formazioni villose, con epitelio alto e con molte cellule caliciformi.

La mucosa è ricoperta da un epitelio cilindrico monostratificato, con nucleo ovale allungato, posto nel terzo inferiore della cellula. Nella sottomucosa ho distinto sezioni di tubuli ghiandolari, numerosissimi nell' ampolla di Vater, tappezzati da cellule cubiche, con nucleo rotondeggiante, più o meno schiacciato, il quale poggia sulla parte bassa più allargata. Tali produzioni epiteliali presentano una evidente reazione mucosa — come riportano l'Oppel, l'Ellenberger e l'Hofmeister —, specialmente quelli della porzione vicina allo sbocco intestinale.

Il tessuto elastico è rappresentato da un ricco intreccio nel chorion (vedi fig. 7). Esso è costituito da fibre elastiche variamente intrecciate fra loro, che mandano ramificazioni, le quali si addentrano nello strato interghiandolare circondando ed abbracciando le ghiandole. La tunica muscolare presenta delle fibre elastiche tortuose, decorrenti per lo più lungo la direzione del maggior asse della fibro-cellula. Al limite dello strato muscolare esterno si nota uno stretto intreccio di fibrille elastiche, formanti uno strato quasi continuo. Il connettivo lasso presenta invece alla nostra considerazione una rete a larghe maglie di fibre elastiche, che si continuano con quelle che costituiscono in parte le pareti dei vasi sanguigni arteriosi.

Uomo.

Nell'uomo la mucosa della vescichetta biliare forma delle pliche in direzione diversa, le quali, anastomizzandosi fra loro, circoscrivono delle areole di differente forma. Su queste pliche ne esistono altre secondarie meno sviluppate. La mucosa è coperta da un epitelio, che difficilmente può ben studiarsi sul materiale del quale può disporsi, essendo noto che in Italia i cadaveri non possono essere dissecati se

non ventiquattro ore dopo la morte. Trascorso tale tempo la mucosa subisce delle notevoli alterazioni strutturali.

Infatti il Krause non ha potuto mettere in evidenza i nuclei delle cellule epiteliali della mucosa, in seguito all'imbibizione della bile. Qualche autore, come lo Steiner, si è servito della cistifellea di un giustiziato. Il Cabibbe ha esaminato la vescichetta biliare in una donna avvelenata con sublimato.

Io ho eseguito molte sezioni istologiche, spesso in serie, di cistifellee di quattro individui adulti, ed alcune di neonato.

L'epitelio di rivestimento della mucosa nella cistifellea dell'adulto è costituito da cellule cilindriche ad un solo strato. I nuclei sono allungati, collocati circa a metà altezza degli elementi cellulari.

La mucosa presenta invaginazioni, più numerose presso il collo e nella parte peritoneale del corpo; meno numerose nella parte aperitoneale del medesimo (vedi fig. 8).

Oltre questa differenza *regionale*, nei diversi soggetti da me esaminati, ho notato che mentre qualcuno presenta delle invaginazioni epiteliali, che assumono tutto l'aspetto di vere e proprie ghiandole — di regola solo nella porzione del collo —, in altri si arrestano come semplici infossature dello strato epiteliale. E ciò ci dà la spiegazione delle divergenze dei vari autori per l'interpretazione delle formazioni epiteliali nella mucosa della cistifellea umana, come dappprincipio ho riferito. Riguardo alla loro natura mucosa i risultati sono stati negativi, ma su ciò è necessario fare le più ampie riserve stante l'alterazione epiteliale avvenuta per l'imbibizione dei componenti biliari, (specialmente acidi, secondo il Cabibbe).

Nel chorion della mucosa, riscontrasi un'infiltrazione adenoidea generalmente diffusa, che in alcuni punti si addensa sotto forma di veri follicoli, quali furono descritti dal Rüdinger.

Nella faccia profonda del derma si notano fibre muscolari lisce, in differente direzione, che costituiscono una vera *muscularis mucosae*. Questa è riccamente provveduta di elementi elastici, che avvolgono tanto i fascetti quanto le singole fibre muscolari. Da questo intreccio partono fibre che vanno ad avvolgere le invaginazioni epiteliali formando reti attorno ad esse ed addentrandosi fino alla sommità delle

pliche della mucosa. Dalla faccia profonda del sopradetto intreccio partono poi rade fibrille elastiche, che invadono anche la tonaca cellulare, formata da grossi fasci di tessuto connettivo.

Nella sierosa la disposizione delle fibre elastiche non è caratteristica. Come nella sierosa peritoneale, dove le fibre elastiche sono state ben descritte dal Robin, dal Bizzozero e dal Salvioli, le parti più periferiche contengono fibre in varia direzione, alcune assai grosse. Da questo strato sottosieroso si dipartono delle fibrille che vanno a raggiungere la cellulare nella sua parte più periferica.

Nel neonato la cistifellea, meno spessa, presenta pliche meno sviluppate che nell'adulto, con mancanza di invaginazioni epiteliali. L'epitelio è dato da cellule cilindro-coniche, che in sezioni raffigurano, secondo l'espressione dello Steiner, un grazioso favo di api. I nuclei sono ovali, posti nella parte basale o nel mezzo della cellula. Le fibre elastiche esistono appena accennate nell'alto strato di connettivo sotto-mucoso; mentre sono evidenti gli elementi elastici nei vasi sanguigni.

Nel coledoco umano l'epitelio è identico a quello della cistifellea. La sottomucosa forma lo scheletro delle pliche.

Nel connettivo di essa si notano produzioni epiteliali, ritenute ghiandole mucose dal Frey, Ries, Krause, Toldt, Klein etc. . . . specialmente nella porzione prossima allo sbocco nel duodeno.

Tale reperto concorda coi miei e con quanto hanno riscontrato la maggioranza degli'istologi ed il Cabibbe nel suo speciale lavoro.

Nell'epitelio presso l'ampolla di Vater si mettono in evidenza cellule con orlo striato e cellule caliciformi.

Il Pillet ha anche descritto, in questa porzione, alcune cellule cariche di granulazioni, ch'egli considerò come cellule a fermento. La mucosa, al di sotto dell'epitelio, offre a considerare un connettivo ricchissimo di tessuto elastico che avvolge pure le ghiandole e si addentra nelle pieghe di essa. Le fibre elastiche sono talmente intrecciate da non permettere un'esatta descrizione.

Nel connettivo sottostante anche ricca è la distribuzione del tessuto elastico, ma in proporzione minore che nello strato precedente.

Tale osservazione concorda con quella del Livini. Le fibre muscolari lisce ben evidenti in vicinanza dello sbocco intestinale, e poco o

niente in alcuni punti del coledoco vicino al cistico, sono circondate da fibre elastiche, come negli altri animali.

Nel neonato, come ha anche descritto il Cabibbe, si hanno cellule come nella cistifellea con elementi caliciformi, specialmente in vicinanza del duodeno.

Nell'alto strato di connettivo sottostante si distinguono rarissime fibre elastiche, evidenti invece nelle tuniche dei vasi sanguigni.

IV.

Dalle ricerche su esposte possiamo trarre le seguenti conclusioni:

Vesica fellea.

1. La struttura della cistifellea non è sempre la stessa. Essa varia non solo secondo le diverse specie animali, ma varia anche in uno stesso animale a seconda della regione che si prende in esame.

2. Tutti gli strati sono in generale meno spessi là dove la vescichetta biliare aderisce al parenchima epatico, cioè a dire nella fossa cistica.

3. Nel maiale e nel cane la mucosa della cistifellea offre numerose pliche, alte e sottili, che nelle sezioni appaiono come produzioni villiformi. Nel bue e nell'uomo queste pliche sono meno accentuate, e nella porzione aperitoneale del corpo della vescichetta biliare sono sempre meno sviluppate e più semplici.

4. La mucosa della cistifellea del bue presenta invaginazioni epiteliali e vere ghiandole tubulo-alveolari mucipare. Anche nel maiale si riscontrano ghiandole mucose molto meno numerose che nel precedente animale. Nel cane non esiste alcuna ghiandola mucipara, ma vere invaginazioni epiteliali. Nell'uomo adulto, in vicinanza del collo della cistifellea, — non costantemente — si notano ghiandole, non differenziate in rapporto alla loro natura mucosa.

5. Le fibre elastiche della mucosa sono molto numerose nel maiale, nel cane e nell'uomo; meno numerose nel bue.

6. Esistono notevoli differenze nello stesso animale in rapporto all'età. Le fibre elastiche sono appena visibili nel neonato, nel quale si mettono in evidenza soltanto nelle tonache vasali. Man mano che gli

strati della cistifellea e del coledoco procedono nel loro sviluppo, le fibre elastiche aumentano fino a raggiungere il massimo nell'animale adulto.

7. Uno strato non molto spesso di fibro-cellule muscolari, che può considerarsi come una *muscularis mucosae* esiste nell'uomo e nel cane. Nel bue e nel maiale invece tale strato assume un grande sviluppo tanto, da poter esser considerato come una vera tonaca muscolare, riccamente provvista di fibre elastiche.

8. La tonaca cellulosa, costituita essenzialmente da tessuto connettivo, notevolmente rado nel maiale, presenta fibre elastiche, che costituiscono una rete a larghe maglie.

9. La sierosa, là dove esiste, fa rilevare un intreccio di elementi elastici, che costituiscono un vero strato sottosieroso.

Ductus choledochus.

1. Nel coledoco dei vari animali si trova differente costituzione, secondo che si considera la porzione prossima al condotto cistico o quella vicina allo sbocco intestinale.

2. La mucosa presenta un epitelio di rivestimento fatto di cellule cilindriche, alle quali si sono unite le caliciformi nelle porzione prossima al duodeno.

3. La sottomucosa, che forma lo scheletro delle pliche più grandi della tonaca precedente, presenta alla nostra considerazione formazioni epiteliali di natura mucosa, specialmente abbondanti nella porzione vicina all'ampolla del Vater. Anche in questo ultimo tratto esistono sotto il chorion connettivale fibre muscolari lisce, che si assottigliano man mano che si procede verso il dotto cistico.

4. Ricca è la distribuzione del tessuto elastico negli strati del coledoco. In quelli interni il loro intreccio è più fitto.

* * *

Terminando faccio atto di viva riconoscenza ringraziando l'illustre Prof. Antonelli, che mi mise in grado di eseguire queste ricerche e l'egregio Prof. Vastarini-Cresi, che mi fu largo di vevoli e preziosi consigli.

Napoli, Luglio del 1908.

P. S. — Stavo inviando alle stampe il presente lavoro, quando ebbi occasione di leggere nell'ultimo fascicolo degli "Anatomische Hefte, Beiträge und Referate zur Anatomie und Entwicklungsgeschichte (110. Heft, 36. Bd., 1908)" un contributo sulla anatomia microscopica della cistifellea pel Dott. Shikinami, giapponese. L'A. non tratta l'argomento della distribuzione delle fibre elastiche, ma si intrattiene fra l'altro sulla natura delle ghiandole nella cistifellea di alcuni animali.

Colorando specialmente con l'ematosilina del Delafield l'A. viene alle stesse mie conclusioni pel bue, pel cane e pel maiale.

Nell'uomo egli ritiene che le cellule le quali rivestono i tubi ghiandolari (che si troverebbero solo vicino al collo della cistifellea) si avvicinano alle cellule mucose. L'A. si crede autorizzato ad ammettere ciò per due ragioni, e cioè: 1. per la colorazione specifica che assume il secreto alla superficie interna della cistifellea umana; 2. perchè le cellule della stessa cistifellea in alcune condizioni patologiche (come ha dimostrato Aschoff) presentano la tipica reazione mucosa.

Ora queste due ragioni a me non sembrano molto valide, ed, invero: 1. il muco che spalma la superficie interna della cistifellea può esservi giunto insieme con la bile dai grossi canali biliari (dotto epatico, cistico e coledoco); 2. la degenerazione mucosa che le cellule epiteliali possono subire in condizioni patologiche non ci autorizza ad ammetterla come fatto normale.

A me quindi non pare ancora dimostrato che le ghiandole, le quali trovansi presso il collo della cistifellea umana, siano ghiandole mucipare.

Bibliografia.

- Aschoff, Bemerkungen zur pathologischen Anatomie der Cholelithiasis und Cholecystitis. Verh. d. Deutsch. path. Ges. 1905.
- Acquisto, Genesi e sviluppo della sostanza elastica rifer. in Schwalbe. Jahresber. f. Anatomie und Entwicklungsgesch. I. S. 171. 1901.
- Beaunis et Bouchard, Nouveaux éléments d'Anatomie descript. Paris 1880.
- Bizzozero e Salvioli, Sulla Struttura delle Sierose umane. Arch. per le Scienze mediche. Torino 1876.
- Böhm A. A. und Davidoff, Lehrbuch der Histologie des Menschen einschliesslich der mikroskopischen Technik. Wiesbaden I. F. Bergmann 1898.
- Bolay u. Roger, Recherches sur les glandes de la vésicule biliaire à l'état normal et pathologique. Thèse de doctorat de Lausanne 1899.
- Brass, Histologie des Menschen. Leipzig 1888.
- Cabibbe, Contributo allo studio istologico della cistifellea e coledoco in alcuni vertebrati inferiori e nell'uomo. Atti R. Accademia dei Fisiocritici di Siena. Serie IV. Vol. XII—XIV. 1900—02.
- Cutore, Ghiandole intraepiteliali pluricellulari nella cistifellea del cane e sulla loro affermata presenza nella mucosa uretrale muliebre. Archivio Italiano Anatom. ed Embriol. Vol. V. Fasc. 3. 1906.
- Cuvier, Vorlesungen über vergleichende Anatomie. Bd. VII—XII. Paris 1800—05.
- Del banco, Zur Pathologie des elastischen Gewebes. Derm. Monatshefte. Bd. XXXV. Hamburg 1902.
- Deutsch M., Über Anatomie der Gallenblase. Inaug.-Diss. S. 31. Berlin 1875.
- Duval, Compendio d'Istologia. Trad. Fusari. Torino 1899.
- Dubreuil, Modifications structurales et disparition des fibres élastiques au cours de l'inflammation expérimentale du mésentère de la grenouille. Bibliogr. Anat. T. 13. Fasc. III. S. 133. 1902.
- Ebner, Köllikers Handbuch der Gewebelehre des Menschen. Verdauungs- und Geschmacksorgane etc. Leipzig 1899.
- Ellenberger und Hofmeister, Die Funktion der Speicheldrüsen der Haussäugetiere. Arch. f. diss. u. prakt. Tierheilk. Bd. XI. 1884.
- Gegenbaur, Lehrbuch der Anatomie des Menschen. Leipzig 1888.
- Henle, Handbuch der Gefässlehre des Menschen. Braunschweig 1876.
- Kölliker, Eléments histologie humaine. Trad. See. Paris 1872.
- Krause, Handbuch der menschl. Anat. Braunschweig 1876.
- Kuhn, Der histologische Aufbau der Gallenwege und der Gallenblase der Haussäugetiere. Berichte über d. Veterin. im K. Sachsen f. d. Jahr 1883.
- Latteux, Manuel de technique microscopique. Paris 1883.

- Legge, Sulla distribuzione topografica delle fibre elastiche nell'apparecchio digerente. Cagliari 1897.
- Leydig, *Traité d'histologie*. Trad. Lahillomere. Paris 1883.
- Livini, Sulla distribuzione del tessuto elastico in vari organi del corpo umano. *Monitore Zoologico Italiano*. Anno X. 1899.
- Loisel, Formation et évolution des éléments du tissu élastique. *Journ. de l'Anat. et de la Physiol. norm. et pathol. de l'homme et des anim. Mathias Duval*. 1897.
- Luschka, Die Drüsen der Gallenblase des Menschen. *Zeitschr. f. rat. Med.* Bd. IV. 1858.
- Lee und Mayer, Grundzüge der mikroskopischen Technik für Zoologen und Anat. Berlin 1907.
- Manchot, Über die Entstehung der wahren Aneurysmen. *Arch. f. path. Anat.* Bd. 121. S. 126.
- Melnikow, Raswedenkow. *Histolog. Untersuchungen über das elastische Gewebe in normalen und in pathol. veränderten Organen*. Zieglers Beiträge. Bd. XXVI. S. 516.
- Minervini, Modificazioni del metodo Weigert per la colorazione delle fibre elastiche. *Bollet. della R. Accad. Medic. di Genova*. Anno XVI. N. 1. 1900.
- Müller, Zur pathologischen Bedeutung der Drüsen in der menschlichen Gallenblase. *Inaug.-Diss.* Kiel 1895
- Nakai, Über die Entwicklung der elastischen Fasern im Organismus und ihre Beziehungen zu der Gewebsfunktion. *Arch. f. pathol. Anat.* Bd. 182. Berlin 1905.
- Noack, Zur Anatomie und Histologie des Vormagens der Wiederkäuer. Bericht über d. Veterin. im Königr. Sachsen f. d. Jahr 1883.
- Oppel Albert, *Lehrbuch der vergleichenden mikr. Anat. der Wirbeltiere*. Dritter Teil. 1900.
- Orth, *Kursus der normalen Histologie*. Berlin 1884.
- Poirier, *Traité d'Anat. descript.* Paris 1895.
- Pouchet et Tourneaux, *Précis d'histologie humaine*. Paris 1888.
- Quain, J., *Trattato di Anatomia umana* (trad. Tamburini). Milano 1894.
- Ranvier, Les membranes muqueuses et le système glandulaire. Le foie. *Journal de micrographie*. T. X. 1886.
- Rawitz, *Grundriss der Histologie*. Berlin 1894.
- Renaut, *Histologie pratique*. Paris 1893—99.
- Ries, Beiträge zur Struktur der Gallengänge der menschlichen Leber. *Arch. f. Anat.* S. 473. 1863.
- Robin, *Journal de l'Anatomie*. 1864.
- Romiti, *Trattato di Anatomia umana*. Milano.
- Sabourin, *Recherches sur l'Anatomie normale et pathol. de la ghande biliare de l'homme*. Paris 1888.
- Sappey, *Traité d'Anatomie descriptive*. Paris 1876.
- Schäfer und Thane, *Quains Anatomy*. Vol. I. London 1891.
- Schenk, Über elastisches Gewebe in der normalen und pathologisch veränderten Scheide. *Verh. d. Ges. f. Gynäk.* Bd. IX. Leipzig 1901.
- Schwalbe, *Jahresber. über d. Fortschr. der Anatomie und Entwicklungsgeschichte*.
- Scymonowicz, *Istologia e anatomia microscopica*. Milano.

- Schiff, Über die Drüsen in der Gallenblase und ihre path. Bedeutung. Inaug.-Diss. 1898.
- Stannius, Lehrbuch der vergleichenden Anat. Teil II. Berlin 1846.
- Steiner von Hermann, Über das Epithel der Ausführungsgänge der grösseren Drüsen des Menschen. Arch. für mikr. Anat. Bd. XXXX. 1892.
- Stöhr, Lehrbuch der Histologie. Jena 1894.
- Stricker, Handbuch der Lehre von den Geweben. Leipzig 1871.
- Testut, Anatomia umana (trad. Varaglia). Torino 1896.
- Toldt, Lehrbuch der Gewebelehre. Stuttgart 1888.
- Turner, An introduction to human anatomy including the anatomy of the tissues. Edinburg 1877, Black.
- Variot, Sur les nerfs des voies biliaires extra-hépatiques. Journal de l'Anat. et de la physiol. Année XVIII. 1882.
- Vicq-D'Azyr, Histolog. et Mém. de la Soc. Royal de Med. de Paris.
- Wedl, Sitzber. d. Wien. Akad. 1850 (riport. da Leydig op. cit.).
- Weigert, Über eine Methode zur Färbung elastischer Fasern. Centrabl. f. allg. Pathol. u. path. Anatomie. Bd. IX. Nr. 8-9. 1898.
- Wiedersheim R., Grundriss der vergleichenden Anatomie der Wirbeltiere, für Studierende bearbeitet. 4. Aufl. 559 S. Jena 1898.
- Zenker, Der primäre Krebs der Gallenblase und seine Beziehung zu Gallenblasennarben. Deutsch. Arch. f. Klin. Med. 1889.
- Ziegler, Anatomia pathologica. Trad. Armanni. Napoli.
-

Spiegazione delle figure.

- Fig. 1. *Cistifellea del bue — mucosa del corpo — porzione peritoneale.* (Ingr. Zeiss oc. 3, obb. A. A.) Coloraz. carminio e muciemateina del Mayer. *ie* = invaginazioni epiteliali; *ia* = infiltrazione adenoidea; *g* = sezioni di alveoli ghiandolari mucipari.
- Fig. 2. *Cistifellea del bue — mucosa del corpo.* (Ingr. Kor. oc. 3, obb. 7.) Coloraz. come la precedente. *cs* = porzione secernente (alveoli) delle ghiandole mucose; *ce* = porzione escrettrice delle stesse.
- Fig. 3. *Coledoco del bue tagliato a meta circa del suo decorso.* (Ingr. Kor. oc. 3, obb. 4.) Coloraz. carminio e Weigert. *ie* = invaginazioni epiteliali; *g* = sezioni di tubuli ghiandolari; *fm* = strato di fibre cellule muscolari.
- Fig. 4. *Cistifellea del cane — mucosa del corpo — porzione peritoneale.* Coloraz. idem. *fv* = formazioni villiformi, con sottili fibre elastiche; *tg* = sezioni di invaginazioni epiteliali, circondate da elementi elastici; *fm* = strato di fibro-cellule muscolari.
- Fig. 5. *Cistifellea del cane — parete del corpo — porzione aperitoneale o epatica.* (Ingr. Kor. oc. 3, obb. 4.) Coloraz. come la precedente. *ia* = infiltrazione adenoidea; *fm* = fibro-cellule muscolari; *sc* = strato cellulare; *f* = parenchima epatico.
- Fig. 6. *Cistifellea del maiale — parete del corpo — porzione peritoneale.* (Ingr. Kor. oc. 3, obb. 4.) Coloraz. idem. *fv* = formazioni villiformi con fibre elastiche, che vi si addentrano a ciuffi; *ia* = follicolo linfatico circondato da una rete elastica; *tg* = sezioni di tubuli ghiandolari, avvolti da fibrille elastiche.
- Fig. 7. *Coledoco del maiale — terzo superiore.* (Ingr. Zeiss oc. 3, obb. C. C.) Coloraz. idem. *sm* = strato mucoso; *fm* = fibro-cellule muscolari.
- Fig. 8. *Cistifellea dell'uomo — parete del corpo — porzione aperitoneale o epatica.* (Ingr. Zeiss oc. 3, obb. C C) Coloraz. idem. *ie* = invaginazioni epiteliali; *fm* = fibre muscolari lisce con intreccio di fibre elastiche; *sc* = strato cellulare con elementi elastici a larghe maglie; *f* = parenchima epatica.
-

Istituto Anatomico della R. Università di Torino
diretto dal Prof. R. Fusari.

L'Ipofisi faringea nell'uomo.

Ricerche del

Dott. **Alberto Civalleri.**
Settore.

(Con Tav. II e 2 Fig. nel testo.)

L'Ipofisi faringea nell'uomo.¹⁾

Nel Dicembre 1907, in una comunicazione alla R. Accademia di Medicina di Torino, esposi i primi risultati delle mie ricerche su una piccola ghiandola da me riscontrata con notevole frequenza nello spessore delle parti molli costituenti la volta della faringe umana. Già fino d'allora, basandomi sui principali suoi caratteri di struttura, ma senza pronunciarmi in modo definitivo, io avevo avanzato l'ipotesi che essa potesse rappresentare una piccola *ipofisi*, e mi ero promesso, per meglio stabilirne il significato, di continuare le osservazioni estendendole ad un maggior numero di casi e di applicare al suo studio anche quei metodi di indagine dei quali si erano serviti gli AA. per le ricerche sulla ghiandola pituitaria endocranica.

Ora, al termine delle mie osservazioni sull'uomo, descrivo i rapporti, la forma e l'intima costituzione della piccola ghiandola, quale si presenta nell'adulto della nostra specie, riserbandomi di rendere noto quanto riguarda la sua eventuale presenza ed il suo comportamento in altri mammiferi, allorchè avrò finito l'esame del materiale che ho già raccolto per questo scopo.

I risultati a cui sono pervenuto confermano, come vedremo, la

¹⁾ Una breve nota riassuntiva sull'argomento, con dimostrazione di preparati, fu presentata alle sedute della "Association des Anatomistes" tenute in Marsiglia nel mese di Aprile del 1908.

mia prima ipotesi: la ghiandola cioè è una vera *ipofisi*, che per rapporti e posizione, si sviluppa dal tratto esocranico del primitivo peduncolo pituitario.

È noto che concorde è l'opinione degli AA. sul destino di questo peduncolo, che si crede debba atrofizzarsi e scomparire del tutto. Si ammette infatti che nel formarsi della regione sfenoetmoidale della base del cranio, per lo sviluppo del tessuto connettivo, a cui più tardi si sostituisce la cartilagine, si produca nella parte iniziale del diverticolo ipofisario, una specie di strozzamento, il quale resterà compreso, in quell'apertura a cui si dà il nome di "*fenestra hypophyseos*" di Gaupp. Col progredire dello sviluppo, le pareti del diverticolo, continuamente compresse, si accollano l'una all'altra, ed il diverticolo si trasforma a poco a poco in un peduncolo solido che, riducendosi sempre più di volume, finisce per essere rappresentato da un esile filamento, destinato a scomparire al tempo della condificazione della base craniana. Il sacco ipofisario e l'ipofisi, che da esso trae origine, perdono così ogni rapporto colla volta faringea.

A ricordo di questi primitivi rapporti può solo sussistere anche nell'adulto una disposizione speciale, che è normale per alcuni mammiferi, eccezionale per altri e che è rappresentata dal *canale cranio-faringeo*. Ma questo canale è una semplice traccia della via seguita dall'abbozzo ipofisario nella sua evoluzione, poichè di norma non esistono nel suo interno tracce di tessuto epiteliale ed il suo contenuto è solo formato, almeno nell'uomo, da connettivo e da vasi.

La presenza di qualche resto di peduncolo pituitario in corrispondenza della volta della faringe o nel corpo dello sfenoide fu sempre considerata come un reperto molto raro già nel feto, come cosa del tutto eccezionale dopo la nascita. Ricordo che fin dal 1860 Luschka aveva descritto un caso di questa natura in un feto umano mostruoso, il cui sfenoide era attraversato dall'alto al basso da un diverticolo epiteliale cavo intimamente unito col lobo ghiandolare dell'ipofisi; trattandosi di un feto mostruoso, l'A. aveva interpretato il suo reperto come un fatto puramente teratologico; però qualche anno dopo ritornava su tale disposizione, allorchè, studiando la *borsa faringea*, richiamava l'attenzione degli studiosi sul peduncolo ipofisario, alla cui persistenza e

trasformazione egli credeva di poter attribuire l'origine della borsa faringea stessa. Benchè Landzert, descrivendo per primo il canale cranio-faringeo, accettasse a proposito del peduncolo pituitario l'ipotesi di Luschka, questa venne in seguito contraddetta dalle ricerche di Dursy, Ganghoffner, Noorden, Froriep ed altri, che esclusero l'esistenza di possibili rapporti tra la borsa faringea ed il peduncolo pituitario e confermarono la primitiva opinione sulla totale scomparsa di quest'ultimo.

D'allora in poi così fu considerato l'ulteriore destino del peduncolo pituitario e, se si scorre la letteratura, si trovano soltanto sparse qua e là delle osservazioni, che riguardano la persistenza dei suoi resti, in epoche di sviluppo, nelle quali normalmente non dovrebbero più esistere; oltre a ciò queste osservazioni furono incidentalmente riscontrate nel corso di altre ricerche e sono riportate dagli AA. come un semplice contributo casistico alle variazioni di questa formazione. Così Froriep riscontrò tracce di questo peduncolo ancora ben evidenti in feti umani di tre mesi; in un feto umano della stessa età trovò Levi evidenti residui del canale ipofisario nello spessore della cartilagine del basisfenoide, e Kölliker descrisse in un embrione di pecora lungo 3,5 cm. il peduncolo pituitario rappresentato da un distinto nastro epiteliale, che, dopo aver attraversato il corpo dello sfenoide, si perdeva nel tessuto connettivo della volta faringea.

A questi casi va aggiunta l'osservazione di Suchannek (1887) che ha un'importanza speciale, poichè riguarda la persistenza del peduncolo pituitario nell'uomo anche durante la vita estrauterina. Si trattava in questo caso di una bambina di quattro anni in cui, sulla mucosa della volta faringea, subito al davanti della tonsilla e della borsa di Luschka, si notava una depressione ovalare con una piccola sporgenza situata al suo centro. Tale sporgenza era dovuta, come dimostrò l'indagine microscopica, alla presenza di un cordone pieno di tessuto epiteliale ipofisario, decorrente nello spessore delle mucosa faringea ed attraverso allo sfenoide per unirsi in alto colla ghiandola pituitaria. In questo soggetto persisteva, cioè, in uno stato di notevole sviluppo l'intero peduncolo ipofisario. L'osservazione di Suchannek fu la prima per quanto riguarda l'uomo e rimase l'unica nella letteratura dell'argomento.

Un anno dopo Killian intraprendeva una serie di ricerche sullo sviluppo della borsa e della tonsilla faringea e non trascurava di investigare quali rapporti esistessero fra queste formazioni ed i resti del peduncolo ipofisario. Non riguardano il mio argomento e quindi tralascio di riportare i reperti avuti dall'A. sull'evoluzione della borsa di Luschka e della tonsilla faringea; mi limiterò solo a ricordare che anche Killian ammise un' assoluta indipendenza fra la borsa faringea ed il peduncolo pituitario, di cui egli rinvenne quasi costantemente delle tracce nei feti umani, che aveva utilizzato per suo studio. Nel feto più giovane (13^a settimana), il peduncolo rappresentato da un cordone pieno di cellule epiteliali, si estendeva dall'epitelio faringeo alla cartilagine sfenoidale. In un feto della 17^a settimana invece, non esisteva più un vero peduncolo; ma il suo primitivo decorso era tuttavia ricordato ancora da uno zaffo di tessuto connettivo, che dal fondo della *fossa hypophyseos* si incuneava per buon tratto nella sottostante cartilagine. In un feto della fine del 5° mese ricomparivano i resti epiteliali del tratto faringeo del peduncolo pituitario, costituito da un ammasso di cellule, disposto a guisa di nastro, immerso nel connettivo rivestente la faccia inferiore della porzione sfenoidale del cranio e già visibile in sezioni anche ad occhio nudo.

Anche al 6° ed al 7° mese della vita fetale persisterebbero, secondo l'A, e quasi costantemente, tracce più o meno notevoli del peduncolo pituitario, risultanti da nastri di tessuto epiteliale identico a quello della ghiandola pituitaria; per quanto riguarda invece l'8° mese (e di questo periodo Killian avrebbe esaminato un solo esemplare), tal fatto sarebbe escluso, perchè l'A. accenna solo alla presenza di vasi venosi sorgenti dal sistema trabecolare osseo dello sfenoide posteriore e decorrenti nel tessuto fibroso, che ne riveste la faccia inferiore.

Il Killian non ha esaminati individui a sviluppo più avanzato; i suoi reperti non di meno sono interessantissimi inquantochè se non altro dimostrarono che il peduncolo pituitario si mantiene per un tempo molto più lungo di quanto in generale si credeva. Questi stessi reperti poi, uniti ad altri avuti da Leche nell'*Erinacaeus*, potevano già di per se far nascere il dubbio su quanto era stato ammesso riguardo all'ulteriore destino del peduncolo pituitario.

Leche nel 1888, studiando lo sviluppo dell'ipofisi nell'*Erinaceus*, aveva notato che in questo animale il peduncolo pituitario non scompare direttamente; ma, al contrario, dal suo margine ventrale prolifera dando luogo ad uno zaffo epiteliale, che collo sviluppo dello sfenoide viene diviso dal resto dell'ipofisi e si mantiene estracranico.

Per quanto riguarda i mammiferi poi va pure ricordata un'osservazione di Staderini, pubblicata nel 1900, in cui si descrive una varietà di sviluppo del peduncolo pituitario dovuta alla sua persistenza in un embrione di coniglio di 38 mm; ed infine conviene accennare al fatto che in alcuni vertebrati inferiori, al contrario di quanto di norma avverrebbe nei mammiferi, il peduncolo ipofisario persisterebbe per tutta la vita. Waldschmidt descrive nel *Polypterus* un canale epiteliale, che attraversa la base del cranio ed è in rapporto da una parte coll'ipofisi, dall'altra colla mucosa boccale; in questo canale, secondo l'A., si deve riconoscere il peduncolo pituitario dell'embrione che si rende permanente. Kupffer accenna e Sterzi descrive nettamente nei Petromizonti la presenza di cordoni epiteliali, che si staccano dalla superficie ventrale dell'ipofisi, attraversano la base del cranio e si congiungono con diverticoli, ora cavi, ora pieni dell'epitelio di rivestimento del canale naso-faringeo. Questo fatto dimostra che anche nei petromizonti permangono allo stato adulto, gli intimi rapporti embrionali della ghiandola pituitaria col suo primitivo punto di origine.

Dal complesso delle osservazioni, che ho sopra riferite, appare chiaramente che, fatta eccezione del reperto di Leche, su di una sola specie di mammiferi e di quelli testè citati, su alcuni vertebrati inferiori, la persistenza del peduncolo pituitario, in generale fu considerata come un fatto del tutto eccezionale. Le stesse osservazioni di Killian, che si riferiscono alla specie umana, hanno da questo lato un valore puramente relativo inquantochè l'A., guidato nel suo studio da altri concetti, non ha dato una speciale importanza al reperto di tessuto ipofisario nella regione faringea dei suoi esemplari, e non si è occupato dell'ulteriore destino di questo tessuto.

Un lavoro di Erdheim, apparso nel 1907, tende al contrario a dimostrare che è un reperto costante non solo pel feto, ma anche pel neonato la presenza di tessuto ipofisario nello spessore della mucosa,

che forma la volta faringea; l'A. avrebbe osservato questo fatto nel decorso di ricerche sull'istologia normale e patologica dell'ipofisi, sezionando contemporaneamente a quest'ultima anche la base del cranio e le sottostanti parti molli. Le osservazioni di Erdheim riguardano un feto umano di 18 cm. e 6 neonati; per la loro importanza io credo utile di riferire senz'altro le parole dello stesso autore: "*In jenen Fällen von Neugeborenen, bei denen ausser der Hypophyse auch die darunter liegende Schädelbasis und die Schleimhaut des Rachendaches in den Schnitten mitenthalten sind, fanden wir in und unter der Schleimhaut des Rachendaches einen aus Hypophysengewebe bestehenden Strang: eine Rachendachhypophyse.*"

Si tratterebbe quindi di una piccola formazione costante a cui l'A. dà il nome di *ipofisi faringea* per contrapposto a quella cerebrale e sulla cui forma e posizione egli ancora riferisce: "*Die Rachendachhypophyse stellt einen einfachen oder unterbrochenen Strang dar, der in der Medianebene von den oberflächlichen Schichten der Rachenschleimhaut in schräger Richtung nach hinten oben gegen die Schädelbasis zieht. Das vordere Ende des Stranges beginnt dort, wo der Ansatz der Nasenscheidewand am Rachendach sein Ende hat und das hintere Ende des Stranges zieht direkt gegen die Gegend des Keilbeinkörpers.*"

Nel feto di 18 cm. l'intera formazione misurava $\frac{1}{2}$ mm. di lunghezza; nei neonati in alcuni casi raggiungeva dimensioni tali da rendersi visibile sulle sezioni anche ad occhio nudo. Sull'intima struttura di questa formazione l'A. si limita a dire che essa è identica alla ghiandola pituitaria, ma non ne ha seguito l'evoluzione ulteriore indagando se eventualmente essa persistesse nell'adulto.

I reperti di Erdheim, per quanto riguardano la possibile esistenza di un' ipofisi faringea nel feto umano, furono recentemente confermati da Harujiro Arai. I risultati a cui è pervenuto quest'A. da uno studio sul contenuto del canale cranio-faringeo, sono importantissimi, inquantochè da essi apparirebbe, che il primitivo peduncolo ipofisario può, non solo sussistere, ma anche svilupparsi dopo la nascita dando luogo in alcuni mammiferi ad organi speciali situati lungo tutto il decorso del canale cranio-faringeo ed uguali per struttura alla ghiandola pituitaria.

All'insieme di questi organi Harujiro Arai diede il nome di *Neben-hypophyseen* e, a seconda della loro topografia li distinse in vari gruppi comprendenti:

1° *l'ipofisi accessoria del cranio*, situata al disotto dell'ipofisi cerebrale e nello spessore della dura madre che riveste il fondo della fossa hypophyseos — 2° *l'ipofisi del canale cranio-faringeo*, costituita da tratti di tessuto ghiandolare, decorrenti nell'interno del canale omonimo e 3° *l'ipofisi faringea*, già stata descritta da Erdheim. Dalle osservazioni di Harujiro Arai risulta che queste formazioni non esisterebbero in modo costante e contemporaneamente su uno stesso individuo. Nel feto umano l'A. rinvenne la sola ipofisi faringea e due volte soltanto su quattro soggetti esaminati; riscontrò l'ipofisi accessoria del cranio, quella del canale cranio-faringeo, e l'ipofisi faringea, promiscuamente in esemplari giovani di coniglio e di gatto.

Dalle ricerche di Killian, Erdheim ed Arai era dunque dimostrato che il peduncolo pituitario poteva, con uno o più dei suoi segmenti, dare origine a vari organi ghiandolari, che per la struttura si dovevano considerare come ghiandole pituitarie accessorie, e con ciò doveva quindi modificarsi l'opinione generalmente ammessa sul destino di questa formazione.

Erano a tal punto le nostre conoscenze sul peduncolo pituitario, allorchè, sottoponendo all'esame microscopico la mucosa della volta faringea di un adulto, io ebbi l'occasione di riscontrare nel suo spessore la presenza di tessuto ipofisario. L'importanza di un tale reperto mi apparve tosto singolare e perciò credetti di insistere nelle ricerche. Così sono ora in grado di dimostrare che il detto reperto non si riferisce ad un semplice fatto di variazione individuale, ma ad una particolarità di organizzazione perfettamente normale.

Metodo e Materiale di Studio.

Le mie osservazioni furono estese a 30 individui dei due sessi e di età varia, dai primi anni di vita a vecchiaia inoltrata; il più vecchio dei miei esemplari contava 90 anni. In tutti i soggetti, dopo aver staccato il cranio dalla colonna vertebrale, ponevo allo scoperto la volta faringea esportando la mandibola e con questa gli organi contenuti nella cavità boccale ed il velo palatino. Esaminata con cura la volta

faringea e preso nota dei caratteri più importanti della regione specialmente in riguardo allo sviluppo della tonsilla faringea ed alla esistenza della borsa di Luschka, procedevo al distacco accurato delle parti molli dalla base del cranio, comprendendo in questo distacco anche il periostio. Questo ottenevo mediante due tagli paralleli decorrenti in senso sagittale subito medialmente all'*ostium pharyngeum* della tuba ed al *recessus pharyngeus* e con altri due tagli, pure paralleli, ma perpendicolari ai precedenti condotti l'uno subito al davanti del tubercolo faringeo dell'occipitale, l'altro a pochi millimetri più in basso dell'articolazione sfenovomeriana, per esportare contemporaneamente un tratto della mucosa, che riveste il margine posteriore del vomere.

È indispensabile levare tutto il lembo dall'epitelio al periostio se si vuole ovviare all'inconveniente di lasciare in sito, insieme con qualche tratto di tessuto, anche la formazione che si desidera studiare. Al non aver sempre ottemperato a queste condizioni, attribuisco la mancanza della ghiandola, da me stata notata due volte sul principio delle mie ricerche e dalla stessa causa credo possa dipendere il fatto, che la piccola formazione non fu, prima che da me, rinvenuta nell'adulto.

Col processo sopra indicato ottenevo un lembo di tessuto approssimativamente rettangolare, lungo circa 2 o 3 cm. e largo 1 o 2; queste dimensioni, dopochè col progredire delle ricerche ebbi acquistata una maggior conoscenza della topografia della ghiandola, poterono essere notevolmente ridotte, e così mi risparmiarono di praticare un numero considerevole di sezioni inutili per lo studio prefissomi. Il tessuto veniva immediatamente fissato disteso e coi soliti processi sottoposto all'inclusione in paraffina. Qui però ho incontrato alcune difficoltà. Il volume del pezzo e più di tutto la presenza del tessuto fibroso che lo costituisce ed in qualche caso, l'esistenza nei soggetti giovani, di tratti di tessuto cartilagineo, rivestenti la superficie inferiore dello sfenoide che venivano esportati col pezzo stesso, rendevano quest'ultimo difficilmente impregnabile dalla paraffina. Di qui l'impossibilità di ottenere sezioni sufficientemente sottili e tali da permettere uno studio istologico della formazione. Solo usando, come solvente della paraffina, il solfuro di carbonio, ho potuto avere sezioni seriate dello spessore variabile dai 10 ai 15 μ .

Un altro inconveniente, a cui non ho potuto ovviare nel corso

delle mie ricerche, fu la qualità del materiale. Essendomi esclusivamente attenuto al materiale umano, ho dovuto usufruire di pezzi, che non erano certo molto freschi e quindi male si prestavano a minute indagini istologiche; questo mi ha impedito di risolvere in modo sicuro alcune importanti questioni, che mi si sono presentate nello studio di quest'organo.

Oltre ai comuni liquidi fissatori, ho usato dei liquidi di Flemming e di Hermann e della formalina coi successivi passaggi nelle soluzioni cromatiche, secondo la formula di Benda; per la colorazione, in più dei soliti metodi, ho adottati quelli di Heidenhain, di Galeotti, la triplice colorazione di Cajal, e quelli proposti da Benda, oltre a quei metodi che sono in uso per lo studio del tessuto connettivo.

Nella maggioranza dei casi le sezioni furono condotte in serie, sia in senso frontale che in senso longitudinale per poter così valutare, non solo la conformazione ed i rapporti, ma anche l'estensione della ghiandola.

Nella esposizione dei miei reperti descriverò dapprima la posizione, i rapporti e la forma dell'ipofisi faringea, poi la sua struttura, e discuterò in seguito alcune questioni, che sorgono dallo studio di questa formazione.

Topografia — Rapporti — Forma dell' "Ipofisi Faringea".

L'ipofisi faringea si riscontra come reperto costante nell'uomo, nello spessore di quella lamina fibrosa, che a guisa di ventaglio irradia dal tubercolo faringeo dell'osso occipitale al margine posterosuperiore delle coane; è situata esattamente sulla linea mediana e corrisponde sullo scheletro alla superficie inferiore del basisfenoide e precisamente a quel tratto che è compreso tra l'articolazione sfenovomeriana ed i resti della sincondrosi sfenooccipitale. Nella maggioranza dei casi la ghiandola è posta esattamente nel punto che corrisponde all'apertura ectocranica del canale cranio-faringeo, quando questa esiste; talora invece giace alquanto più in avanti ed allora è immersa nello spessore della mucosa che tappezza l'estremità superiore del margine posteriore del vomere; più raramente è spostata più in addietro presso la sincondrosi sfenooccipitale, che non oltrepassa mai.

Di norma la ghiandola è tutta immersa nelle parti molli e divisa dall'osso soprastante da fitti fasci di tessuto fibroso (vedi fig. 1 e 2); solo quando sussiste l'estremità inferiore del canale pituitario, essa può assumere dal lato cefalico un diretto rapporto con quest'ultima formazione. Infatti mi occorre in alcuni casi, esaminando le sezioni delle parti molli esportate, di notare che mentre dal lato caudale la ghiandola riposava in una specie di insenatura del periostio sottostante, dal lato opposto era libera, cosichè doveva appoggiarsi direttamente all'osso essendone divisa dalla sola sua capsula propria.

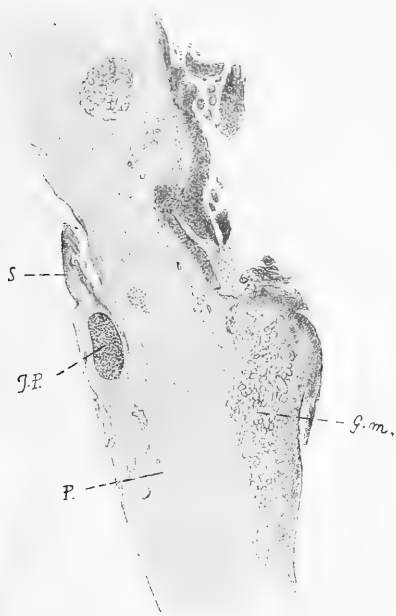

Fig. 1.

Sezione frontale delle parti molli costituenti la volta della faringe.

I.P. = Ipofisi faringea; *P.* = Periostio;
G.m. = Ghiandole mucose.

Questo particolare non è privo di importanza; poichè in qualche caso, anche ponendo attenzione nel distaccare le parti molli, può accadere, che con esse non si esporti la totalità della ghiandola e che una parte di questa, rimanga aderente all'osso più o meno profondamente incuneata nell'orificio di sbocco del canale pituitario.

Il tessuto fibroso in cui la ghiandola è compresa non presenta uno spessore uniforme in tutta la sua estensione; in sezioni dirette in senso sagittale si scorge, che esso presenta un massimo di sviluppo presso il tubercolo faringeo, più in avanti si assottiglia alquanto, per assumere di nuovo un notevole spessore in corrispondenza dello sbocco del canale sfenovomeriano mediano. Questo canale, come è noto, allorchè non è obliterato, si apre sulla linea mediana all'estremità posteriore dell'articolazione tra lo sfenoide ed il vomere; e molto spesso le scheletro quivi presenta una disposizione, che merita di essere ricordata. Invero l'estremità posteriore del margine superiore del vomere può

presentarsi bifida e circoscrivere verso la faringe una piccola cavità triangolare, il cui apice si continua in basso col margine posteriore del vomere, e la cui base riposa sulla superficie inferiore dello sfenoide. Una tale disposizione si verifica specialmente nell'età giovane; verso la vecchiaia invece, in rapporto forse coll'ossificazione avanzata, può non esistere una vera divisione del margine vomeriano e la cavità triangolare è sostituita da una superficie della stessa forma, ma pianeggiante od appena leggermente concava. In ogni caso a questo punto corrisponde l'ispessimento della lamina connettivale sottomucosa; quivi essa si approfonda e si insinua a guisa di sperone per colmare le superfici ossee prima descritte. Lo sperone fibroso, più o meno sviluppato, è quasi sempre visibile ad occhio nudo allorchè si esaminano le parti molli dalla loro superficie profonda (vedi fig. 1 s) ed ha una speciale importanza per la topografia dell'ipofisi faringea, perchè la ghiandola giace precisamente nel suo territorio, di frequente a pochi millimetri in addietro talora anche un po' in avanti di esso. Basta perciò sottoporre all'esame microscopico il tratto di mucosa faringea circostante a questa formazione, per riscontrare nello spessore della lamina fibrosa la piccola ghiandola, che facilmente si distingue dalle parti vicine, pel suo particolare aspetto.

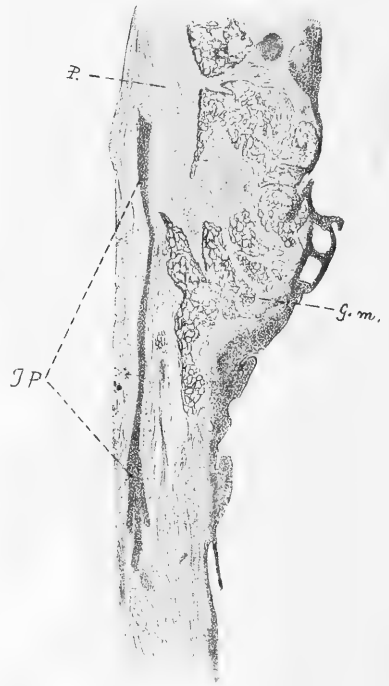


Fig. 2.

Sezione sagittale delle parti molli costituenti la volta della faringe. (Le stesse indicazioni della fig. precedente).

La ghiandola non presenta sempre una forma del tutto regolare. Spesso è ovoidale, leggermente schiacciata in senso craniocaudale e col massimo diametro disposto sagittalmente; altre volte è data da un corpuscolo cilindrico, dimodochè le sue sezioni sagittali appaiono come nastri epiteliali (v. fig. 2), più o meno allungati; può anche essere

fusiforme per un aumento nei diametri della sua porzione media rispetto a quelli delle due estremità ed in altri casi ancora essere formata da due porzioni ingrossate e fra loro riunite da una parte intermedia più esile.

Anche i suoi contorni non sono sempre ben netti, perchè possono esistere delle propaggini o lobulazioni, che si staccano della circonferenza della ghiandola per insinuarsi fra le formazioni, colle quali, come vedremo, essa entra in rapporto.

Ma qualunque sia la sua forma, per la posizione che essa assume rispetto agli strati della mucosa faringea e che è obliqua dall'indietro in avanti e dall'alto al basso, con una leggiera curvatura a concavità inferiore, si possono sempre distinguere nella ghiandola: una superficie anteriore superiore; una superficie posteriore inferiore; un' estremità cefalica ed una estremità caudale.

L'estremità cefalica e la superficie anterosuperiore stanno in rapporto indiretto collo scheletro della regione, da cui sono divisi, se si fa eccezione pei pochi casi a cui ho già accennato, mediante gli strati connettivali più profondi. In tali strati decorrono dei vasi sanguigni e dei piccoli nervi, i quali sono in rapporto più o meno intimo colla ghiandola. Di regola dal lato anterosuperiore è ben evidente un piccolo gruppo di vasi, immerso in quella sporgenza di tessuto connettivo, a cui ho accennato a proposito del modo di comportarsi del margine superiore del vomere; essi rappresentano i vasi sfenovomeriani. Situati in un piano un po' posteriore ai precedenti ed in corrispondenza dell'estremità cefalica della ghiandola, ne esistono altri a decorso più o meno verticale e che probabilmente sono dovuti a piccoli rami provenienti dai canali vascolari dello sfenoide e dal canale craniofaringeo, quando questo esiste. Altri piccoli vasi infine ed esili fascetti nervosi si trovano sparsi quà e là attorno alla ghiandola e rappresentano terminazioni periostali dei vasi e dei nervi della regione.

L'estremità caudale e la superficie posteroinferiore della ghiandola guardano verso gli strati superficiali della mucosa faringea. Dalla superficie posteriore si staccano spesso delle propaggini, che si avanzano in basso e possono raggiungere i fondi delle ghiandole mucose per insinuarsi fra queste; così pure può comportarsi l'estremità caudale della

ghiandola; ma nelle mie osservazioni non ho mai visto porzioni di questa che si spingessero così in basso da entrare in diretto rapporto coll'epitelio della mucosa. Anche indirette connessioni ho constatato tra l'ipofisi faringea e la sottostante tonsilla; e queste non sempre costanti ma dipendenti dalla maggiore o minore estensione della tonsilla, dalle sue condizioni e dall'età dell'individuo.

Nel neonato e nei primi anni di vita nei quali in generale la tonsilla occupa soltanto la metà od il terzo posteriore della volta faringea, le sezioni frontali delle parti molli che interessano la ghiandola ipofisaria faringea non comprendono nel loro spessore la tonsilla che rispetto a questa giace in un piano posteriore. In periodi successivi invece (fino al 15°, 18° anno), allorquando cioè la tonsilla faringea assume il suo massimo sviluppo e si estende in senso longitudinale invadendo di frequente tutta la regione della volta fino al margine posteriore delle coane, l'ipofisi faringea resta sovrapposta alla parte anteriore della tonsilla. Tali rapporti non esistono più nell'adulto e nel vecchio, in cui la tonsilla ha subito un processo di involuzione. Si comprende poi che se l'amigdala si fa ipertrofica, allora i rapporti fra di essa e l'ipofisi faringea possono essere più intimi, sebbene siano sempre indiretti.

Non esistendo connessioni tra la tonsilla e l'ipofisi faringea è naturale che pure manchino speciali rapporti tra quest'ultima ed il *recessus pharyngeus* e la borsa di Luschka. Durante le mie ricerche ho osservato più volte tali formazioni; ma le ho viste sempre situate in un piano posteriore a quello della ghiandola.

Riguardo alle dimensioni dell'ipofisi faringea queste sono molto variabili; le mie osservazioni sono troppo scarse per stabilire con quali leggi abbiano luogo queste variazioni; sembra però che l'età vi eserciti un'influenza; avendo io trovato le dimensioni maggiori nell'età adulta. In questo periodo la ghiandola misura in media una lunghezza di 1 o 2 mm. su uno spessore di 40—45 μ . Le indicate dimensioni permetterebbero già di scoprire con un attento esame la formazione, se questa non fosse immersa e nascosta nello spessore delle parti molli; però nelle sezioni eseguite per la ricerca microscopica essa appare distintamente ad occhio nudo.

Struttura dell' "Ipofisi Faringea".

L'ipofisi faringea è costituita da uno stroma di tessuto connettivo, nel quale decorrono vasi e nervi e da un parenchima di cellule epiteliali. Il modo di disporsi del tessuto di sostegno non è però uguale in tutti i casi ed a questo proposito si possono stabilire due principali tipi di costituzione.

In un primo tipo la ghiandola presenta una capsula propria, che la divide dai fasci di tessuto fibroso e dalle altre formazioni della mucosa faringea; questa capsula, sempre molto sottile, è in generale formata da uno strato di fibre connettive, che si dispongono in una lamina delicata attorno alla ghiandola e, benchè così esile, essa è tuttavia sempre ben dimostrabile pel suo modo di comportarsi colle sostanze coloranti, colle quali assume un colorito un po'meno intenso di quello del tessuto fibroso circostante ed anche perchè spesso si trova tra la capsula e questo tessuto, uno spazio più o meno ampio, paragonabile ad uno spazio periviscerale. A tale disposizione però io non posso attribuire un valore speciale, poichè essa appare evidente soltanto nelle preparazioni che non sono ben conservate e quindi potrebbe anche dipendere da una retrazione subita dai tessuti; ciò nonostante l'esistenza di questo spazio dimostra già chiaramente, che i rapporti tra il tessuto ghiandolare proprio e quello ambiente non sono molto intimi.

Del resto anche nei casi in cui un tale spazio non è ben visibile, la capsula propria dell'organo si appalesa tuttavia pel modo di comportarsi delle sue fibre, che nelle sezioni e specialmente alle estremità della ghiandola spiccano nettamente, per la loro direzione concentrica all'organo, su quelle del tessuto fibroso circostante, che qui si dividono per abbracciare la formazione.

La capsula manca di fibre elastiche, essa è esclusivamente costituita da fibre collagene.

In questo primo tipo la divisione del parenchima ghiandolare in cordoni e cumuli cellulari, è data si può dire quasi esclusivamente dalle pareti dei vasi. Sono cioè gli stessi vasi, che, decorrendo in varia direzione nell'interno dell'organo, formano delle specie di reti a maglie più o meno ampie, nelle quali giacciono gli elementi epiteliali, in modo tale, che

tra questi ultimi ed il sangue circolante esiste solamente la parete vasale.

Tuttavia può avvenire che un cordone cellulare sia diviso da quello vicino mediante un vero setto di tessuto connettivo; questo si verifica specialmente alla periferia della ghiandola; ed i setti, sempre molto esili, si staccano dalla superficie profonda della capsula ed in forma di piccole lamelle, si addentrano nell'organo per perdersi dopo vario decorso sulle pareti vasali.

Nel secondo tipo l'ipofisi faringea non presenta una vera capsula propria ed il suo parenchima è direttamente immerso nel tessuto connettivo ambiente. I fasci fibrosi della lamina periostale, nei quali la formazione è posta, giunti in corrispondenza di un cordone o cumulo cellulare, si dividono, lo circondano e si riuniscono tosto alla sua estremità opposta per assumere lo stesso comportamento verso un cumulo vicino, così che gli aggruppamenti cellulari stanno fra di loro più distanti di quanto non avvenga nella disposizione prima descritta e sono separati non più dalle semplici pareti vasali, ma da fascetti di fibre connettive ed elastiche. (Tav. II, fig. 1.)

Questo secondo tipo può presentare ancora una varietà nella sua costituzione ed essa è dovuta al fatto che i gruppi cellulari così separati, sono alla lor volta suddivisi in gruppi secondari; la suddivisione si fa allora secondo le modalità, che caratterizzano il primo tipo; vale a dire i cordoni cellulari restano separati dalle sole pareti vasali. Si ha cioè l'impressione che l'intero organo risulti costituito da un aggruppamento di tante piccole ghiandole, quanti sono gli accumuli cellulari, che così si comportano.

Durante le mie osservazioni ho riscontrato entrambi i tipi di costituzione con pari frequenza e questo tanto in individui giovani quanto nell'adulto, quindi non credo si possa ammettere che le due disposizioni presentate dall'ipofisi faringea siano una variazione di un unico tipo di costituzione; come non credo si possa spiegare la seconda disposizione ammettendo una semplice ipertrofia del connettivo in rapporto coll'età dell'individuo, quale si riscontra molto spesso in altri organi ghiandolari. Parmi piuttosto che i due tipi siano già primitivamente tali e dipendano dallo stato in cui si trova l'abbozzo che darà origine

alla ghiandola. Il peduncolo pituitario cioè, prima di trasformarsi, può già essere diviso in varie porzioni dal connettivo che lo circonda, e queste porzioni allora, sviluppandosi indipendentemente l'una dall'altra daranno nell'adulto quell'aspetto della ghiandola che è proprio del secondo tipo; se il peduncolo al contrario si mantiene indiviso la ghiandola presenterà i caratteri descritti nella prima disposizione.

Qualunque sia il modo di comportarsi del tessuto di sostegno, il parenchima ghiandolare dell'ipofisi faringea si presenta sempre sotto forma di cordoni e di gruppi cellulari più o meno numerosi e sviluppati. In sezione tali aggruppamenti hanno aspetto vario, possono cioè essere tondeggianti, più o meno ovalari ed allungati, losangici, presentare la disposizione di tratti di nastri epiteliali più o meno lunghi a seconda della forma delle maglie connettive in cui sono racchiusi; allora il loro decorso nell'interno della ghiandola è molto irregolare e circonvoluto. I cumuli cellulari spesso sono pieni; altre volte invece presentano delle cavità più o meno ampie limitate dalle cellule epiteliali e contenenti una sostanza omogenea e rifrangente, la quale pei caratteri e pel modo di comportarsi colle sostanze coloranti, è simile a quella che si riscontra nella ghiandola tiroide e nel lobo anteriore dell'ipofisi cerebrale e che è descritta come sostanza colloide. L'aspetto delle cavità è molto irregolare per l'ordinamento poco netto delle loro cellule limitanti, cosicchè esse più che formazioni preesistenti appaiono dovute all'azione stessa della sostanza che vi è contenuta, la quale, infiltrandosi fra gli elementi epiteliali, li allontana gli uni dagli altri. Le cavità possono prolungarsi per tratti più o meno lunghi nell'interno dei cordoni ed allora questi ultimi acquistano l'aspetto di tubuli; esse sono perfettamente chiuse, non comunicano cioè nè fra di loro, nè coll'esterno per mezzo di dotti escretori, che mancano del tutto nella ghiandola.

Differenti per forma e per struttura si presentano le cellule costituenti i cordoni ghiandolari. Già ad un esame su semplici sezioni sparaffinate si scorgono sparsi qua e là dei grossi elementi fortemente granulosi, che si distinguono in modo netto da altri più piccoli, i quali hanno un protoplasma molto chiaro e quasi rifrangente; queste differenze poi si fanno molto evidenti, dopochè il tessuto ha subito l'azione delle sostanze coloranti. Anche coi comuni metodi di colora-

zione, coll'ematosilina ed eosina ad es., si possono mettere in evidenza delle cellule piccole, di forma irregolare, in genere però tondeggianti, con nucleo ben distinto e con protoplasma che rimane del tutto incolore od appena si tinge leggermente in roseo coll'eosina (Tav. II, fig. 2a); ed accanto a queste altri elementi più grandi, anch'essi irregolari per forma, ma molto più intensamente colorati; questi corrispondono alle cellule granulose e si possono ancora suddividere in due altri gruppi pel modo con cui si comportano le granulazioni del protoplasma e pel modo con cui questo reagisce coll'ematosilina ed eosina. Alcune cellule presentano granuli scarsi e piccoli, variamente sparsi nel corpo cellulare il quale si colora in roseo alquanto più intenso, di quello delle cellule precedenti (Tav. II fig. 2b); altre invece hanno granuli più considerevoli per volume e così numerosi, da riempire quasi tutto il corpo cellulare; i granuli lasciano liberi soltanto piccoli spazi o vacuoli posti in numero vario ai lati ed in vicinanza del nucleo (vedi Tav. II, fig. 2c).

Queste ultime cellule si colorano in rosso cupo tendente al violaceo e raggiungono nelle dimensioni i 10 o 12 μ . di diametro.

Oltre alle varie cellule testè descritte, che non occupano una posizione fissa, ma sono variamente e promiscuamente sparse nell'interno dei cordoni ed attorno alle cavità in questi contenute, esistono ancora nel parenchima ghiandolare altre formazioni rappresentate da tratti irregolari di protoplasma, contenenti parecchi nuclei; esse paiono dovute all'avvenuta fusione di più elementi, i quali perdono a poco a poco i loro limiti e si trasformano in un sincizio polinucleato. Spesso poi, ma non costantemente, alla periferia della ghiandola si trovano altre cellule, facilmente distinguibili da quelle prima descritte, per la loro forma allungata e quasi cilindrica, pel nucleo più piccolo e pei caratteri del protoplasma. Il protoplasma, pur essendo finamente granuloso (ciò che differenzia l'elemento dalle cellule a protoplasma rifrangente) assume molto debolmente le sostanze coloranti, contrariamente quindi a quanto avviene per le altre cellule granulose. Anche questi elementi sono sparsi senz'ordine fisso; ma possono raggrupparsi in piccoli cumuli o disporsi a nastro con decorso circonvoluto ed irregolare; fra essi possono comparire delle sezioni di speciali formazioni a tubulo

contenenti una sostanza che pare colloide (Tav. II, fig. 5); queste specie di tubuli però si distinguono dalle altre cavità esistenti nell'interno della ghiandola perchè sono formati unicamente dalle cellule testè descritte, che si dispongono a palizzata per costituirne le pareti; anche accanto a questi tubuli si possono riscontrare sezioni di cavità cistiche tappezzate da un epitelio irregolarmente stratificato e piene di una sostanza che dall'aspetto si direbbe proveniente da detriti cellulari.

Tutte queste formazioni, allorchè esistono, giacciono come già ho detto, alla periferia dell'ipofisi faringea; ma in qualche caso possono formare un gruppo a parte, posto a distanza variabile dalla porzione principale della ghiandola nel tessuto connettivo ambiente; osservo però che fra di esse e la ghiandola principale esistono sempre rapporti intimi, per la presenza di cordoni più o meno sviluppati di tessuto ipofisario che li unisce. Ciò appare evidente esaminando sezioni seriate.

Anche coll'applicazione di speciali metodi di fissazione e di colorazione si può dimostrare che gli elementi costitutivi dell'ipofisi faringea non appartengono tutti ad un unico e medesimo tipo di conformazione; oltre a ciò si possono mettere in evidenza altri caratteri sui quali io non posso disgraziatamente pronunciarmi, per la qualità del materiale, che ha servito alle mie ricerche. Così col metodo di Benda al solfoalzarinato di soda si trovano elementi che si colorano col bleu di toluidina accanto ad altri, fortemente granulosi che assumono un colorito rosso vivo col sale sodico; col metodo di Heidenhain accanto a cellule quasi incolore, ve ne sono altre fortemente siderofile, e col metodo di Bizzozero, si riscontrano degli elementi che si colorano elettivamente col violetto di metile. Anche la sostanza che io ho descritto come simile alla colloide, reagisce diversamente alle varie colorazioni. Così può presentarsi come fatta di masse omogenee più o meno sviluppate, che assumono un colorito molto simile a quello del protoplasma di talune cellule ghiandolari granulose, oppure costituita da altre masse in cui sono nettamente differenziabili due porzioni: una periferica, che si colora come il protoplasma cellulare, si presenta cioè verde o verde bluastra se trattata col metodo della saffranina e verde luce di Benda o col metodo tricromatico di Cajal e più o meno bruna se sottoposta alla colorazione dell'Heidenhain; l'altra centrale, e questa,

al contrario della prima, assume intensamente il colore nucleare, si colora cioè in rosso colla safranina e colla fucsina, in nero intenso coll'ematosilina ferrica (tav. II, fig. 1 e 3a).

In tutti i preparati fissati con liquidi osmici io ho inoltre costantemente rinvenuto nelle varie forme di cellule, la presenza di granuli, che per la loro colorazione intensamente nera si direbbero di grasso: questi granuli sono più o meno sviluppati a seconda della varietà dell'elemento, in cui sono contenuti; in massima le granulazioni più grosse si trovano nelle cellule più intensamente colorabili; le più piccole nelle altre. Granulazioni di grasso appaiono pure negli spazi intercellulari.

Rappresentano queste granulazioni e la cosiddetta sostanza colloide un prodotto di secrezione della ghiandola o sono piuttosto dovute a degenerazione dell'elemento od a cattiva conservazione dell'organo? Per le ragioni già esposte, io non posso ciò in alcun modo stabilire. Credo però non si possa ammettere per l'ipofisi faringea che la sostanza colloide rappresenti in ogni caso un fenomeno di degenerazione dell'elemento in rapporto coll'età dell'individuo; perchè sebbene io abbia riscontrato tale sostanza più abbondante nell'età avanzata; ho pure notato costante la sua presenza negli individui più giovani che ho esaminato.

A complemento delle mie ricerche sulla struttura dell'ipofisi faringea io dovrei ancora descrivere il modo con cui si comportano i vasi ed i nervi della ghiandola. Per lo studio dei vasi io non ho eseguito delle iniezioni speciali; mi limito quindi a dire che dal loro studio su sezioni appare come essi siano molto numerosi e formino nell'interno dell'organo una ricca rete capillare, nelle cui maglie giacciono gli elementi ghiandolari. Riguardo poi ai nervi, sfortunatamente non posso dire nulla poichè per quanto abbia tentato di applicare per la loro ricerca i metodi di Golgi e di Cajal, non ho ottenuto alcun risultato e ciò forse in causa della qualità e del volume dei pezzi di tessuto di cui dovevo servirmi.

Formazioni paraghiandolari.

Compaiono spesso o nell'interno dell'ipofisi faringea od attorno ad essa, situate nel tessuto fibroso circostante, delle speciali formazioni,

che pel loro modo di comportarsi e per la loro posizione si possono raggruppare sotto il nome di formazioni paraghiandolari.

Una fra queste, importante per la notevole frequenza colla quale compare tanto da far quasi supporre che essa sia una disposizione normale, è data dalla presenza di speciali gruppi di cellule, situati in rapporto più o meno intimo colla ghiandola, sempre sul decorso del primitivo peduncolo pituitario e risultanti da cellule epiteliali con caratteri molto differenti da quelli delle cellule ipofisarie.

Questi accumuli, di forma circolare, ovalare, variabili per dimensioni, giacciono alla periferia dell'ipofisi faringea, generalmente in vicinanza dei suoi estremi, più specialmente verso l'estremità antero-inferiore (tav. II, fig. 3c), in corrispondenza cioè di quella parte, che è più vicina alla mucosa faringea. Risultano di una capsula di tessuto connettivo e di un numero variabile di cellule epiteliali; in genere ogni gruppo contiene dai quattro ai dieci elementi diversamente disposti; alla periferia del nodulo gli elementi sono piccoli, quasi schiacciati, presentano uno scarso protoplasma e contorni non ben definiti; il loro nucleo è piccolo ed oscuro. Man mano però che si procede verso il centro della formazione le cellule a poco a poco si fanno più voluminose, il loro protoplasma si accresce e il nucleo si fa più grande; più chiari diventano i limiti fra le cellule e fra questi si stabiliscono degli spazi attraversati da evidenti ponti protoplasmatici (v. Tav. II, fig. 4). L'epitelio acquista così i caratteri dell'epitelio malpighiano dell'epidermide. Sparsi fra le cellule basali di queste formazioni, appaiono spesso dei veri elementi ipofisari, caratterizzati dal loro protoplasma rifrangente e quasi incolore; e questi colle cellule basali, sono nettamente divisi dal parenchima proprio dell'ipofisi faringea per mezzo della capsula di tessuto connettivo.

Fra le cellule basali di tali gruppi cellulari e le cellule ipofisarie, che vi sono incluse possono talora esistere dei graduali stadi di passaggio, così da far supporre che l'una varietà di cellule derivi dall'altra. Si riscontrano cioè tra gli elementi basali alcune cellule più sviluppate, con protoplasma più chiaro verso il centro e con un nucleo più ingrossato, le quali perdono a poco a poco il loro primitivo carattere per trasformarsi in altre, che assumono l'aspetto di cellule ipofisarie.

Questi gruppi cellulari, allorchè esistono, ed io li ho riscontrati 25 volte nelle mie osservazioni, vale a dire nell'83,33 % dei casi, sono in numero di uno o due per ogni esemplare; talora più numerosi e possono anche presentare una specie di lume o cavità, dovuta a degenerazione degli elementi centrali, cosichè appaiono come piccole cisti ad epitelio stratificato.

Nell'interno ed attorno all'ipofisi faringea si possono ancora trovare, ma più raramente che non le formazioni precedenti, dei noduli di tessuto linfoide. I noduli in numero vario, generalmente di uno o di due, giacciono alla periferia della ghiandola se sono inclusi nel suo interno; oppure a distanza varia nel tessuto fibroso circostante. In quest'ultimo caso però io li ho sempre visti separati dal tessuto adenoideo costituente l'amigdala faringea da tutto lo spessore di quello strato della mucosa che è occupato dalle ghiandole mucipare.

Finalmente tra la formazioni paraghiandolari dell'ipofisi faringea ricordo ancora un gruppo di cellule epiteliali, di speciale carattere, che ho avuto occasione di riscontrare una volta sola nel corso delle mie ricerche.

L'osservazione si riferisce ad un individuo adulto di 30 anni, nel quale, come al solito, avevo sezionato in serie per lo studio dell'ipofisi faringea le parti molli costituenti la volta della faringe. In queste sezioni immerso nel parenchima della ghiandola e precisamente in corrispondenza della sua estremità anteroinferiore, esiste un gruppo di cellule di natura indubbiamente epiteliale e che si differenzia dal resto della ghiandola per la forma dei suoi elementi. Nelle sezioni sagittali della mucosa faringea il gruppo cellulare ha una forma ovalare leggermente schiacciata in senso craniocaudale e dall'esame complessivo delle sezioni in cui fu scomposto, si presenta come un cordone terminante a cono alle due estremità, lungo 70 μ e diretto frontalmente nello spessore delle parti molli.

Il corpo epiteliale risulta di una capsula di tessuto connettivo fibrillare, che lo isola dal parenchima dell'ipofisi faringea, e da cellule il cui aspetto è molto differente dagli elementi ghiandolari circostanti. Queste cellule, più grosse, hanno forma poligonale e sono limitate da margini molto netti, ma non sempre regolari; il loro proto-

plasma è chiaro e quasi ialino; i nuclei ovalari o tondeggianti, sono posti generalmente al centro dell'elemento e presentano uno scarso reticolo di sostanza cromatica.

Dalla breve descrizione e più di tutto dall'esame del disegno, che unisco e che riproduce fedelmente i particolari di questo gruppo di cellule (v. Tav. II, fig. 6), appare subito come esso per struttura, si allontani molto dalle altre formazioni che ho prima descritto e che possono trovarsi in rapporto coll'ipofisi faringea. Il suo significato però appare molto oscuro e su di esso io non posso pronunciarmi. L'aver riscontrato una tale disposizione una volta sola e nell'adulto; i suoi stessi caratteri di struttura non sono dati sufficienti per potere dare una probabile spiegazione alla sua presenza, quindi anzichè formulare ed estendermi in inutili ipotesi, preferisco limitarmi alla semplice constatazione del fatto, che data la sua relativa rarità è già di per se abbastanza interessante.

Esposti così i risultati delle mie ricerche, dall'esame dei fatti riscontrati, si possono trarre varie considerazioni. Abbiamo anzitutto visto che nello spessore delle parti molli costituenti la volta della faringe si riscontra costantemente, nell'uomo adulto, la presenza d'una piccola ghiandola, identica per struttura al lobo anteriore dell'ipofisi cerebrale e che quindi, data la sua posizione, merita il nome di "*ipofisi faringea*".

Quest'identità è infatti dimostrata dalla disposizione che il tessuto di sostegno assume nell'organo, da quella del parenchima ghiandolare costituito da cordoni e da cumuli cellulari e specialmente dalla natura degli elementi epiteliali. Abbiamo infatti visto che anche nell'ipofisi faringea esistono cellule dotate di scarso potere di colorazione e quindi *cromofobe* accanto ad altre fortemente tingibili o *cromofile*; questo fatto, già evidente colle comuni colorazioni, fu confermato ancora da quei metodi speciali, che applicati allo studio della ghiandola pituitaria cerebrale; hanno portato alle svariate classificazioni del suo elemento ghiandolare, sul quale non è stata detta ancora l'ultima parola.

Noi abbiamo inoltre trovato anche nell'ipofisi faringea quelle speciali formazioni, rappresentate da sincizi polinucleati, che gli AA. hanno descritto nella ghiandola principale sotto il nome di *Kernhaufen*.

e gli stessi prodotti di secrezione o di metamorfosi, rappresentati dalla cosiddetta sostanza colloide e dai granuli di grasso.

Ora tutti questi caratteri rendono l'ipofisi faringea paragonabile specialmente a quella porzione della ghiandola pituitaria, che ne forma la parte principale; ma è noto che alla costituzione di quest'ultima concorre un'altra porzione ancora formata da uno strato di cellule epiteliali variamente disposte, situate in intimo rapporto col lobo nervoso e separate dal resto della ghiandola da una piccola cavità o fessura. Io credo che una tal porzione sia pure rappresentata nell'ipofisi faringea, perchè esistono in quest'ultima quelle speciali cellule cilindriche sparse alla periferia dell'organo e perchè compaiono in questa regione piccole cisti e speciali formazioni a tubulo, le quali, come è noto, caratterizzano precisamente la porzione ghiandolare posteriore dell'ipofisi cerebrale. Ad una tale opinione si potrebbe obiettare, che è molto dissimile la posizione assunta da queste formazioni nell'ipofisi faringea in confronto di quella che esse hanno nella ghiandola pituitaria; esservo però che tal fatto può forse semplicemente dipendere da modalità di sviluppo della ghiandola, sviluppo che deve essere certamente diverso da quello dell'ipofisi cerebrale.

A conferma dell'identità di struttura tra la ipofisi faringea ed il lobo ghiandolare dell'ipofisi cerebrale esistono ancora altri fatti. Così è noto che anche in quest'ultima fu descritta l'eventuale esistenza di noduli di tessuto linfoide, uguali a quelli da me rinvenuti nell'ipofisi faringea; gli stessi cumuli di cellule epiteliali pavimentose dai caratteri dell'epitelio malpighiano, che io ho notato con una certa frequenza durante le mie osservazioni, sono stati veduti, benchè più raramente nella ghiandola pituitaria. Notati già da Luschka furono in seguito dettagliatamente descritti da Saxer e da Erdheim e considerati come una trasformazione del primitivo peduncolo pituitario.

È strano però che Erdheim il quale, primo, ha descritto la presenza costante di tessuto ipofisario nella volta faringea del feto e del neonato, ammetta che il peduncolo pituitario allorchè persiste possa solo dar origine a questi gruppi di cellule pavimentose e non sia passibile di trasformarsi in un vero tessuto ipofisario. Già la presenza di un'ipofisi faringea è sufficiente per rendere poco probabile una tale

opinione; ma noi abbiamo ancor visto che negli stessi cumuli di cellule epiteliali si possono trovare graduali passaggi fra alcuni dei loro elementi costitutivi e le cellule cromofobe dell'ipofisi faringea; ciò era già stato notato da Saxer che, come ho detto, ha riscontrato tali formazioni nell'ipofisi cerebrale. Simili fatti possono venir interpretati come un tentativo di ulteriore trasformazione in tessuto ghiandolare da parte di queste speciali cellule, le quali, non effettuandosi una simile trasformazione, possono degenerare e dar luogo alle piccole cisti, di cui ho parlato e che sono tappezzate da epitelio stratificato.

Per l'esistenza dell'ipofisi faringea cade naturalmente l'opinione che il peduncolo pituitario sia destinato ad una totale atrofia. Le ricerche di Harujiro Arai trovano a questo proposito ampia conferma nelle mie osservazioni poichè, essendo l'ipofisi faringea situata nell'adulto precisamente nel punto, che sullo scheletro corrisponde all'apertura ectocranica del canale cranio-faringeo quando questo esiste, essa rappresenta naturalmente la stessa formazione che Erdheim ed Arai hanno visto nel feto e nel neonato.

Il fatto che gli AA. in genere non avrebbero quasi mai notato quei tratti di peduncolo pituitario da cui si origina la ghiandola, non mi pare sia di per se sufficiente per dedurne, come conseguenza, la loro scomparsa totale. Questi tratti, forse rappresentati semplicemente da piccoli cumuli cellulari, appunto per la loro piccolezza possono essere sfuggiti all'osservazione di coloro, che non si sono occupati in modo particolare dell'argomento od anche esser stati confusi con altre formazioni esistenti, allo stato embrionale e fetale, nella mucosa faringea, specialmente con gli zaffi epiteliali, che si approfondano nella stessa mucosa per costituire i primi abbozzi delle ghiandole mucipare.

Indipendentemente dallo sviluppo dell'ipofisi faringea, sviluppo che certamente merita uno studio speciale, la sua costante presenza può avere un'importanza non indifferente riguardo alla numerose questioni, che furono sollevate a proposito dell'ipofisi cerebrale.

Notevole in questi ultimi anni è stato il numero delle ricerche che furono istituite per determinare il valore fisiologico dell'ipofisi ed esorbiterebbe dall'indole del mio lavoro, il volere qui riportare i risultati vari che si sono ottenuti, tanto più che su questo punto non esiste

un accordo perfetto fra gli studiosi. Ora poichè è ancor molto oscura la funzione dell'ipofisi cerebrale, è naturale che non si possa neppure stabilire quella dell'ipofisi faringea.

I caratteri anatomo-istologici da me rilevati, concedono solo di ammettere che l'ipofisi faringea deve avere un valore fisiologico uguale a quello di una parte dell'ipofisi cerebrale, e questo fatto è già di per se molto importante, perchè dalla dimostrazione della costante presenza di un'ipofisi faringea nell'uomo deriva il concetto della costante esistenza di un organo che può non solo esplicare un'attività sussidiaria, ma forse anche supplire la ghiandola pituitaria cerebrale.

Naturalmente questi fatti potranno solo essere stabiliti da ulteriori ricerche specialmente sperimentali e quando sarà dimostrato che non solo nell'uomo, ma anche in altri mammiferi esiste costantemente un'ipofisi faringea o qualcun'altra di quelle formazioni che Harujiro Arai ha descritto sotto il nome di *ipofisi accessorie*.

Conclusioni.

Riassumendo in poche parole i risultati delle mie ricerche, si può dire:

1. Esiste costantemente nell'uomo adulto, in corrispondenza della volta faringea, una piccola formazione ghiandolare la quale, per la struttura, è uguale al lobo anteriore dell'ipofisi cerebrale.

2. Questa formazione, a cui si dà il nome di "ipofisi faringea" è situata nello spessore della lamina fibrosa periostale, che in corrispondenza della volta della cavità naso-tubarica della faringe, tappezza la superficie inferiore del basisfenoide. Essa giace esattamente sulla linea mediana e, rispetto allo scheletro, precisamente nel punto ove si trova, quando esiste, l'apertura ectocranica del canale craniofaringeo.

3. Poichè la ghiandola è posta lungo il decorso del primitivo peduncolo ipofisario, si deve ammettere ch'essa derivi embriologicamente da questo peduncolo nella sua porzione extracranica.

4. La struttura della ghiandola e quella degli elementi che la costituiscono, fanno presumere che essa abbia una funzione uguale alla funzione della ghiandola pituitaria cerebrale e che quindi ne possa esplicare un'attività sussidiaria.

Dall'Istituto Anatomico di Torino. Luglio 1908.

Bibliografia.

- Dursy, Zur Entwicklung des Kopfes des Menschen. Tübingen 1868.
- Erdheim, Über Hypophysenganggeschwülste und Hirncholesteatome. Sitzungsber. der kais. Akademie der Wiss. in Wien. Abt. 3. Bd. 113. 1904.
- Froriep, Kopfteil der Chorda dorsalis bei menschlichen Embryonen. Beiträge zur Anatomie und Embryologie als Festgabe für J. Henle. 1882.
- Ganghoffner, Über Tonsilla und Bursa pharyngea. Sitzungsber. der kais. Akademie der Wiss. in Wien. S. 78. 1879.
- Harujiro Arai, Der Inhalt des Canalis cranio-pharyngeus. Anatomische Hefte. Heft 100. 1907.
- Killian, Über die Bursa und Tonsilla pharyngea. Morphol. Jahrbuch. 1888.
- Kupffer, Die Deutung des Hirnanhanges. Sitzungsber. d. Gesellsch. für Morphologie und Physiologie in München. 1894.
- Landzert, Über den Canalis cranio-pharyngeus am Schädel des Neugeborenen. Zentralbl. f. d. Med. Wiss. 1869.
- Leche, Über einige Entwicklungsstadien der Hypophysis cerebri. Biologiska Föreningens Förhandlingar. (Verh. des Biolog. Vereins in Stockholm.) Bd. 1. 1888.
- Levi, Beitrag zum Studium der Entwicklung des knorpeligen Primordialcraniums des Menschen. Arch. f. mikr. Anat. 1900.
- Luschka, Hirnanhang und Steissdrüse. Berlin 1860.
- , Der Schlundkopf des Menschen. Tübingen 1868.
- Saxer, Ependymepithel, Gliome und epitheliale Geschwülste des Zentralnervensystems. Ziegler's Beitr. 1902.
- Staderini, Straordinario sviluppo del peduncolo ipofisario in un embrione di coniglio della lunghezza di 38 mm. Monitore zoologico. Anno XI, No. 4. 1900.
- Sterzi, Morfologia e sviluppo della Regione infundibolare e dell'Ipofisi nei Petromizonti. Archivio di Anatomia ed Embriologia. Vol. III, fasc. 1—2. Firenze 1904.
- Suchannek, Ein Fall von Persistenz des Hypophysenganges. Anat. Anz. Nr. 16. 1887.
- Waldschmidt, Beitrag zur Anatomie des Zentralnervensystems und des Geruchsorgans von Polypterus. Anat. Anz. Nr. 11. 1887.
-

Spiegazione della Tavola.

- Fig. 1. Sezione di Ipofisi faringea per dimostrare una delle modalità di distribuzione del tessuto connettivo; *a* = sostanza colloide; *b* = cordoni ghiandolari; *c* = nodulo di tessuto epiteliale pavimentoso. Fiss. in Zenker, col. tricromica di Cajal. Obb. Koristka 2, Oc. 3.
- Fig. 2. Sezione di Ipofisi faringea; *a* = cellule cromofobe; *b c* = cellule cromofile. Fiss. in Zenker, ematossilina ed eosina. Obb. Zeiss $\frac{1}{12}$ imm. om., Oc. comp. 8.
- Fig. 3. Rapporti tra il tessuto ghiandolare dell'Ipofisi faringea ed i noduli di cellule epiteliali pavimentose; *a* = sostanza colloide; *b* = parenchima dell'Ipofisi faringea; *c* = noduli di tessuto epiteliale pavimentoso. Fiss. in liq. di Bouin, col. safranina e verde luce (Benda). Obb. Koristka 2, Oc. 3.
- Fig. 4. Cellule epiteliali con ponti protoplasmatici. Particolare della fig. precedente. Obb. Zeiss 2 mm. apoc. imm. om., Oc. comp. 8.
- Fig. 5. Sezione di un tubulo posto alla periferia della ghiandola e contenente sostanza colloide. Fiss. in Zenker, col. ematossilina Heidenhain, eosina. Obb. Zeiss $\frac{1}{12}$ imm. om., Oc. comp. 12.
- Fig. 6. Nodulo di tessuto epiteliale immerso nel tessuto ghiandolare dell'ipofisi faringea di un'adulto. Fiss. in liq. di Bouin, col. safranina e verde luce (Benda). Obb. Zeiss $\frac{1}{12}$ imm. om., Oc. comp. 8.
-

Istituto di Anatomia umana normale della R. Università di Bologna
diretto dal Prof. G. Valenti.

Contributo allo studio della morfologia e dello sviluppo dei sesamoidi intratendinei.

Ricerche del

Dott. **Bernardino Lunghetti**,
assistente.

(Con Tav. III, IV. 4 Fig. nel testo.)

Il nome di osso sesamoide¹⁾ servì per molto tempo a indicare qualunque corpicciattolo di consistenza e di aspetto osseo che fosse dato rinvenire in mezzo alle parti molli in diverso rapporto collo scheletro. Si comprende perciò come il numero dei sesamoidi che si descrivevano dagli antichi fosse straordinariamente grande e come si annoverassero tra essi formazioni della più varia natura.

Così Riolano [116] pose tra i sesamoidi delle ossificazioni che trovò in prossimità delle carotidi. Haller [59—60] degli ossetti riscontrati a contatto delle vertebre e sulla faccia inferiore del temporale. Schultze [126] e Sabatier [120] un ossicino posto sull'apofisi trasversa

¹⁾ Molto si è discusso sull'origine di questa denominazione. Secondo la maggior parte degli anatomici dovette ricercarsi nella rassomiglianza tra queste ossa e i semi del sesamo. Il Pfitzner [101] basandosi soprattutto sul fatto che questa è molto lontana ed esiste solo eccezionalmente ha supposto che anticamente col nome di sesamo s'indicasse una pianta diversa da quella attualmente conosciuta per tale, ed i cui semi si avvicinarono di più alla forma dei sesamoidi. A questa interpretazione si è opposto lo Stieda [129] sostenendo la antica opinione: la quale anche a me sembra essere la più giusta. È molto probabile infatti che dando a queste ossa la qualifica di sesamoidi si sia voluto alludere più alla loro piccolezza che alla forma: allo stesso modo che oggi si suol dare il nome di miliarico a molte formazioni che spesso molto poco hanno a che fare col volume e colla forma dei grani del miglio.

della prima vertebra lombare. Sömmering [127] diede il valore di sesamoide ad un osso osservato sull'apice dell'apofisi coronoide. Altri (Blandin [20], Boulard [24] ecc.) ad ossificazioni della più varia origine trovate in seno ai muscoli.

Ben presto il bisogno di porre un po' d'ordine in questo materiale così confusamente raccolto fece sì che, non solo si tentasse ripetutamente di classificare i sesamoidi (Haller, Crell [41], Böhmer [22], Ilg [68], Weber [157], Gillette [52], Fürbringer [51], ma anche si cercasse di stabilirne un po meglio la vera natura.

Ora per molti dei pretesi sesamoidi fu facile il dimostrare come fossero formazioni patologiche. Per altri poi si riuscì a stabilire l'omologia con pezzi scheletrici scomparsi nella nostra specie e normali in altri animali. Rimasero per conseguenza a costituire il gruppo dei sesamoidi tutte quelle ossa per le quali non fu possibile stabilire con certezza il significato morfologico.

Questa stessa definizione, quasi direi negativa, e che ancora oggi è generalmente adottata, ci sta a significare come, per quanto più ristretto e meglio delineato, il concetto di osso sesamoide è sempre molto vago e come essi ci rappresentino ancora uno dei punti più oscuri dell'anatomia.

Tra le diverse vie che sono state tentate per giungere a stabilire la natura e il significato morfologico di questi pezzi scheletrici ha sempre avuto grande importanza lo studio del modo col quale esse compaiono nell'organismo e compiono la loro evoluzione.

È noto a questo proposito come fino dall'antico di fronte ai numerosi anatomici i quali affermarono che i sesamoidi a somiglianza degli altri pezzi scheletrici, si sviluppano da un abbozzo cartilagineo preesistente, (Faloppio [47], Bauhino [11], Vidus [151], Spigelio [128], Silvio [133], Riolano [116], De Marchetti [90], Veslingio [150], Bartolino [9], Blancard [19], Munnicks [96], Palfin [100], Albino [2], Haller [59], Le Cat [77], Mayer [91], Blumenbach [21], Sabatier [120], Sömmering [127], Bernhold [16], Boyer [28], Hildebrandt [65], Arnold [6], Nesbitt [97], Rambaud e Renault [108], Aeby [1], Gray [53], Jamain [70] ecc. ecc.) ce ne furono molti altri i quali si opposero a questo modo di vedere ammettendo un'origine molto diversa. Così Monro [94], Bass [10],

sostennero che i sesamoidi non sono che parti di tendini calcificate. Lietaud [82], Thomson [141], Blandin [20], Bourgerly [25], hanno ripetutamente affermato che essi sono l'effetto di una irritazione meccanica.

L'Haller, il Crell [41], il Böhmer [22], infine ammisero che oltre ai sesamoidi condrogeni che chiamarono veri ve ne sono altri che si originano in seno a tessuto fibroso e che dissero falsi. Venne così a formarsi il concetto di un duplice modo di origine dei sesamoidi, il quale ricevette una nuova conferma dalle ricerche del Calori [31, 32] secondo cui i sesamoidi del gastrocnemio, del lungo peroneo, del tibiale posteriore, del tricipite brachiale si originano in seno a tessuto fibroso a differenza della rotula che è preceduta da un abbozzo di cartilagine.

In questi ultimi anni la teoria condrogena dei sesamoidi ha trovato numerosi sostenitori tra i quali è da ricordare in modo speciale il Pfitzner [101] che ha ripetutamente affermato come, quantunque per molti ci manchi ancora la prova diretta, si deve ritenere che tutte le ossa sesamoidi si sviluppino in seno a tessuto cartilagineo e che per conseguenza viene a mancare qualunque ragione, eccetto la topografica, per mantenere l'antica divisione dei sesamoidi in periarticolari e intratendinei.

Questa conclusione, alla quale il Pfitzner è giunto in base all'esame di un materiale proprio abbondantissimo e dopo aver fatto tesoro delle osservazioni di altri ricercatori, per quanto accettata anche da vari trattatisti, non è egualmente giustificata pei sesamoidi periarticolari e gl'intratendinei.

Per i primi, non tenendo conto delle antiche osservazioni, numerosi sono gli autori moderni i quali concordano nell'ammettere che essi si sviluppino in seno a un abbozzo di cartilagine preformata e che si comportano del tutto come gli altri pezzi scheletrici. Ciò è stato dimostrato dal Tedeschi [135], dal Thilenius [139], ecc. nell'uomo, dal Retterer [114], dal Bradley-Charnock [29], e altri in molti mammiferi e può dirsi un fatto definitivamente stabilito.

Invece pei sesamoidi intratendinei le sole osservazioni precise che a questo proposito si possono rintracciare nella letteratura sono

quelle del Gruber [56] e dello Chemin [34]. Però l'affermazione di Gruber che il sesamoide del gemello esterno si sviluppa da cartilagine venne subito energicamente impugnata dal Calori [32]. La descrizione poi che lo Chemin ha fatto dell'abbozzo cartilagineo del sesamoide peroneale in un embrione umano del secondo mese probabilmente riposa, come vedremo, in un errore di osservazione.

Si potrebbero poi citare a suo conforto le descrizioni spesso vaghe e indeterminate che da vari autori e trattatisti sono state fatte di noduli di cartilagine nello spessore dei tendini (Bichat [17], Tourneaux [145], Varaldi [148], Romiti [119], Chiarugi [37] ecc). Lo stesso Pfitzner per sostenere la teoria condrogena dei sesamoidi intratendinei si è più che altro appoggiato su considerazioni d'indole generale e comparative e su alcune particolarità morfologiche dei sesamoidi.

Tutto sommato dobbiamo adunque concludere che la questione dello sviluppo dei sesamoidi intratendinei non è ancora del tutto delucidata e che allo stato attuale delle nostre cognizioni la generalizzazione della teoria condrogena dei sesamoidi è per lo meno prematura.

D'altra parte lo studio dello sviluppo dei sesamoidi intratendinei s'impone anche per altre ragioni.

A tutti è noto come molti dei sesamoidi intratendinei e muscolari si sviluppano spesso in rapporto con alcuni inspessimenti fibrosi che li precedono cronologicamente e che fino ad un certo punto sono costanti nella forma e nella situazione. Per molto tempo sono stati confusi colle ossa sesamoidi e si è ritenuto che essi non fossero altro che i sesamoidi non ancora ossificati, paragonandoli così all'abbozzo cartilagineo degli altri pezzi scheletrici. Recentemente si sono sollevati dei dubbi su questo punto e si sono volute distinguere nettamente le due formazioni tra loro. In questo senso si sono espressi sopra tutto il Retterer e il Pfitzner il quale anzi ha proposto di riserbare il nome di "Sesamoiden" agl'inspessimenti fibrosi, in contrapposto alle ossa che chiama "Sesambeine"; denominazioni che noi potremo rispettivamente sostituire con quelle di fibro- e osteo-sesamoide. L'importanza dell'omologia tra osteo- e fibro-sesamoidi risiede soprattutto nel fatto che, siccome questi sono assai più frequenti e numerosi di quelli, se fosse dimostrato che il fibro-sesamoide non è che un abbozzo dell'osteo-sesa-

moide, dovremmo concludere che questi erano in origine in numero molto maggiore di quello attuale.

Il numero dei sesamoidi intratendinei che fin ora sono stati osservati è straordinariamente numeroso. Oltre quelli più comuni del lungo peroneo, del tibiale posteriore, dei gemelli, sesamoidi sono stati descritti in rapporto al tendine inferiore del bicipite (Bourcery [25]), del tricipite brachiale (Boulard [24], Chenal [35], Calori [31]), del pronatore rotondo (Schenzer [124], Hyrtl [66, 67], Tandler [134], Dwight [44], Bovero [26, 27]) del secondo radiale esterno (Blandin [20]), del corto supinatore (Macalister [87], Bovero [26]), del retto interno (Gruber [58]), del bicipite crurale (Titone [142]), del popliteo (Macalister [88]), del plantar gracile (Cheselden [36]) ecc.

Però a questo proposito è d'uopo osservare che la maggior parte di questi sesamoidi sono formazioni rarissime, il cui significato morfologico, probabilmente molto diverso, va stabilito caso per caso. I soli che si osservano con discreta frequenza, che si presentano con una certa costanza di caratteri e pei quali si può escludere con facilità l'origine patologica sono i sesamoidi del lungo peroneo, del tibiale posteriore, dei gemelli: e su questi appunto ho eseguito le mie indagini.

In esse ho anche ricercato il sesamoide che secondo alcuni autori (Boyer) si troverebbe nel tendine del tibiale anteriore a contatto collo scafoide. Dirò subito che non mi è stato possibile di trovarlo, onde sono tratto ad appoggiare l'opinione di quelli che negano la sua esistenza.

Le mie ricerche sono state eseguite su 80 cadaveri di ambo i sessi e di età differente dal primo anno alla età più avanzata. Posti a nudo i muscoli e i tendini da osservare isolavo completamente i punti di essi ove risiedono di solito i sesamoidi e tutti quelli che apparivano più o meno inspessiti. Per assicurarmi quindi della presenza di tracce anche minime di ossificazione, quando queste non apparivano dall'esterno, praticavo attraverso i punti inspessiti dei tagli molto ravvicinati.

Questi tuttavia, se erano sufficienti per porre in evidenza noduli ossei profondi, non servivano affatto per la ricerca del tessuto cartilagineo il quale lasciandosi attraversare dal tagliente poteva, se in piccola quantità,

sfuggire all'esame eseguito con piccolo ingrandimento. Dovetti per conseguenza ricorrere all'esame microscopico che ho eseguito in tutti i casi, tranne pochissimi nei quali l'inspessimento manteneva evidente la struttura fascicolata del tendine.

Per la fissazione dei pezzi, eccettuati pochi casi in cui per vari scopi ricorsi ad altri mezzi (liquidio osmici, Müller-formol), usai la soluzione acquosa satura di sublimato o la formalina al 10⁰/₀. Per la decalcificazione mi attenni scrupolosamente al metodo consigliato da Schaffer [123] e raccomandato anche da Schmorl [125] e Fasoli [48] e che consiste nell'immergere i pezzi per 24 ore e più in una soluzione di acido nitrico officinale al 5⁰/₀, e quindi lavarli lungamente in acqua corrente dopo averli tenuti per 24 ore in allume al 5⁰/₀. I pezzi così trattati vennero inclusi in celloidina e sezionati.

Come liquidi coloranti ho usato per lo più l'emallume o l'ematossiline di Hansen facendoli agire per molto tempo (12—24 ore) e decolorando con alcool cloridrico 0,5⁰/₀ o con acido picrico in soluzione acquosa. Si ottengono così fortemente colorate le zone in via di condriificazione e di calcificazione e nell'osso appaiono evidentissimi i prolungamenti dei corpuscoli ossei e la distinzione in lamelle.

Buoni risultati ho ottenuto anche da un metodo di colorazione che lo Stöhr [131] consiglia per studiare l'ossificazione del tessuto fibroso, nel quale si fa seguire alla colorazione coll'ematossiline di Hansen quella col picrocarminio che dà all'osso una tinta rosea e lo fa risaltare sulle parti condriificate colorate in violetto. Per la ricerca delle tracce di tessuto cartilagineo mi sono infine servito di vari colori di anilina secondo i metodi da me proposti [85].

La colorazione tranne pochissimi casi dovetti farla su sezioni libere non essendomi riuscito di trovare tra i tanti metodi proposti per attaccarle in serie al vetrino uno che mi desse quella finezza di colorazione che è assolutamente necessaria nelle ricerche che ho eseguite e soprattutto che non fosse accompagnato da diffusione di colore al fondo. La quale, sempre incomoda, era nel caso mio in particolar modo da evitarsi, perché, come vedremo, mi sono trovato a dover distinguere dalla cartilagine alcuni tessuti ad essa molto simili, ma da cui differiscono per vari caratteri tra i quali in prima linea quello

di non assumere le sostanze coloranti che tingono fortemente la cartilagine: in queste condizioni una diffusione di colore al fondo avrebbe potuto trarmi ad ammettere un'affinità cromatica che non esisteva.

Così facendo avevo l'inconveniente di avere le sezioni molto disordinate e di non potere, come nelle serie, ricostruire il comportamento delle diverse parti. A ciò tentai di rimediare almeno in parte riunendo le sezioni in piccoli gruppi di 10—12 che mantenevo distinti e disposti per ordine e nei quali mi è stato possibile orientarmi con sufficiente esattezza.

Sesamoide del lungo peroneo.

(*Peronaeum* di Pfitzner.)

Risiede nel tendine del lungo peroneo laterale nel punto in cui si riflette sul margine esterno del piede per addentrarsi nella doccia del cuboide e precisamente in corrispondenza di quel tratto del tendine che appare sempre rigonfiato in grado maggiore o minore.

Secondo il Pfitzner le cui ricerche rappresentano quanto di più completo si ha fin ora sull'argomento, lo si ritroverebbe circa nell'8,9% degli individui (tenuto calcolo delle perdite eventuali) e sarebbe più frequente nell'uomo e del lato sinistro. La sua forma, d'ordinario emisferica alquanto allungata, in diversi casi, che il Pfitzner interpreta come forme abortive, potrebbe divenire molto varia e bizzarra. La lunghezza (diametro massimo) oscillerebbe da 2,5 mm a 13, con una media di 7.

Negli ottanta individui, sui quali ho eseguite le mie ricerche, ho incontrato il sesamoide peroneale 17 volte e tra queste 9 volte bilaterale, 6 volte solo a destra, 2 volte solo a sinistra. Riguardo al sesso esso comparve 10 volte nell'uomo, 7 volte nella donna; riguardo all'età 15 volte in individui sopra i 50 anni, 2 volte in soggetti più giovani (23, 47 anni).

Questi dati concordano con quelli del Pfitzner solo per la maggior frequenza del sesamoide nell'uomo in confronto alla donna; frequenza riscontrata anche dal Boyer. Ne differiscono invece per la comparsa

nei due lati (che a me risulta più frequente a destra) e soprattutto nella frequenza complessiva. Infatti la percentuale che si ottiene dalle mie osservazioni è del 21,2⁰/₀; se poi si considera che fra gli 80 individui esaminati ve ne erano 11 che non erano giunti alla pubertà si ottiene per gli adulti una percentuale del 24,7.

La ragione della differenza delle cifre ottenute da me e dal Pfitzner credo sia duplice.

La prima risiede nella diversità dei metodi di studio. Infatti il Pfitzner ha ricercato i sesamoidi esclusivamente colla macerazione dei pezzi, colla quale si comprende come, per quante precauzioni si prendano, i piccoli ossetti possano facilmente andare perduti. Di più il Pfitzner allo scopo di rendere più rapida la distruzione delle parti molli poneva i pezzi da macerare in una soluzione molto debole di acido cloridrico. Ora, quantunque il Pfitzner sostenga che in queste condizioni le vere ossa non vengono attaccate ma solo le semplici calcificazioni, può darsi benissimo che degli ossetti molto piccoli siano stati completamente decalcificati e confusi poi colle parti molli. Supposizioni queste riconosciute giuste anche dallo stesso autore, il quale fa osservare che nella cifra 8,9⁰/₀, da lui data, sono calcolate le eventuali perdite, che anch'egli ritiene possibili.

Invece da parte mia, tranne in pochi casi molto evidenti che ho fatto macerare coi soliti processi, la ricerca dei sesamoidi è stata praticata col mezzo del microscopio, il quale mi ha permesso non solo di scoprire nelle sezioni i più piccoli sesamoidi, ma di riconoscerne anche la struttura e distinguerli esattamente dalle semplici calcificazioni.

L'altra ragione credo debba ricercarsi nel fatto che il materiale usufruito dal Pfitzner differisce notevolmente riguardo all'età, da quello che ho avuto a disposizione. Infatti sui 287 individui esaminati dal Pfitzner 145 erano al di sopra del 50^o anno, 142 erano al di sotto: nei miei 80 soggetti predominavano molto i vecchi avendosi 53 individui sui 50 anni, di fronte a 17 di età minore. Ora dato, come ho già fatto osservare, che il sesamoide peroneale è più frequente nei vecchi, la maggiore percentuale da me ottenuta risente certamente del predominio di soggetti in età avanzata. Però, tutto considerato, credo che la cifra stabilita dal Pfitzner sia molto inferiore alla realtà.

La forma del sesamoide che ho riscontrato più frequente è ovale, allungata secondo l'asse del tendine; talvolta è molto irregolare essendo l'ossetto costituito da due o tre parti rigonfiate unite da tratti più sottili (fig. 1.) Le dimensioni oscillano dai 14 ai 2 mm. con una media di 6.

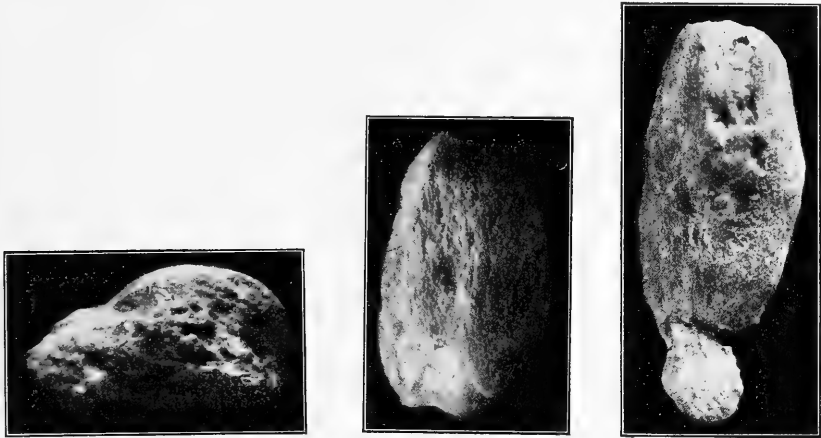


Fig. 1.

Sesamoidi peroneali a vario ingrandimento.

La superficie è molto irregolare e più o meno scabra: talvolta appare come striata in senso longitudinale. Questo aspetto, che era stato notato anche dagli antichi anatomici, ci spiega come mai il Thomson [141], Monro ed altri abbiano affermato che queste ossa mantengono nella loro architettura la struttura fascicolata del tendine.

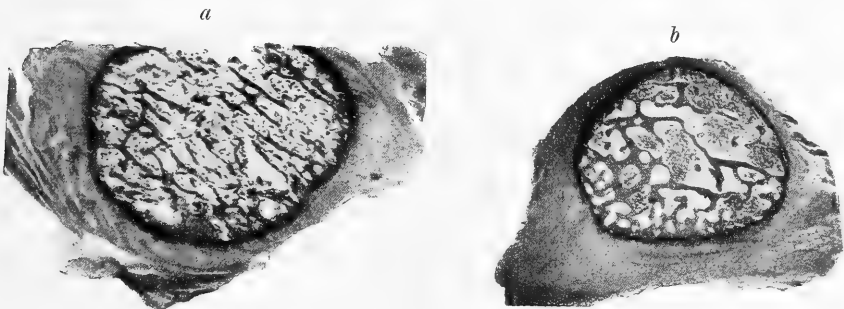


Fig. 2.

a = Sezione di sesamoide del tibiale posteriore nel quale le trabecole ossee mantengono una direzione prevalentemente parallela.

b = Idem. del sesamoide del gastrocnemio con trabecole a direzione irregolare.

Dirò subito che ciò accade solo molto di rado in rapporto colla disposizione dei vasi che decorrono talvolta in senso longitudinale. Per lo più invece si verifica il fatto, già dimostrato dal Gillette pei sesamoidi periarticolari, che il loro interno è costituito da tessuto osseo spugnoso a trabecole dirette senza ordine alcuno.

Oltre alla striatura la superficie dei sesamoidi presenta a considerare dei fori più o meno ampi che servono per il passaggio dei vasi, e delle sporgenze ora a forma di tubercoli ora a forma di spine, la cui presenza è dovuta al modo speciale col quale si sviluppa e si accresce il sesamoide stesso.

In qualche caso, specie nei sesamoidi molto sviluppati, una delle faccie e precisamente la profonda è liscia e pianeggiante e serve allo scivolamento dell'osso, sulla porzione adiacente del cuboide. Però questa non è mai rivestita da uno strato di cartilagine, come le vere superfici articolari, e lo scivolamento avviene sempre coll'intermezzo di uno strato più o meno spesso di tessuto fibroso.

Come ho già accennato, il sesamoide del lungo peroneo si sviluppa sempre in corrispondenza di quel rigonfiamento che il tendine presenta nella doccia del cuboide; onde è per noi del massimo interesse stabilire prima quale sia la conformazione e la struttura di esso.

Questo fibro-sesamoide, quantunque vari molto nelle sue dimensioni si può dire costante: negli 80 individui da me esaminati, mancò una volta sola. Ha di solito una forma ovoidale molto allungata colla faccia rivolta all'osso leggermente concava e rivestita di un sottile strato di tessuto semitrasparente. L'estremità inferiore, più piccola, si continua senza limite netto col tendine, la superiore rigonfiata è delimitata in alto da una linea curva molto distinta. Dei due margini, uno è rivolto in basso e indietro ed è molto sottile; l'altro diretto in avanti e in alto è rotondeggiante e termina superiormente con un piccolo rigonfiamento, semitrasparente, duro, che talvolta ha tutto l'aspetto di un nodulo di cartilagine.

Oltre al fibro-sesamoide sotto-cuboideo in casi molto rari il tendine del peroneo presenta anche altri inspessimenti in vari punti del suo decorso. Sono stati osservati e descritti dal Lientaud [82], dal Mayer [91], dal Boyer [28], dal Meckel [92], Henle [64], dal Picou [103],

e risiedono per lo più dietro il malleolo e sulla faccia esterna del calcagno. Io stesso ne ho raccolto due casi in cadaveri di adulti nei quali il tendine possedeva tre punti inspessiti corrispondenti al malleolo esterno, alla spina trocleare, al cuboide e distanti tra loro pochi millimetri. Quest'inspessimenti però non raggiungono mai né il volume, né la consistenza del fibro-sesamoide sotto-cuboide e di più esaminati al microscopio rivelano una costituzione che non è essenzialmente diversa da quella del tendine.

Riguardo alla struttura del fibro-sesamoide sottocuboide sono state emesse opinioni molto diverse. La maggior parte dei trattatisti (Henle, Beaunis-Bouchard [14], Quain [107], Testut [137], Poirier [105], Prenant [106], Romiti [119], Chiarugi [37]), ammettono che esso è costituito da cartilagine o da fibro-cartilagine: noduli cartilaginei vi sono stati descritti anche da Bichat [17], Tourneaux [145], Chemin [34].

Invece l'Apolant [5] e lo Schaffer [122] affermano che vi si trovano solo elementi cellulari vescicolari; Calori [32], Retterer [114] e Pfitzner [101] sostengono che il fibro-sesamoide non possiede altre cellule al di fuori delle comuni cellule fisse del connettivo.

Esaminando delle sezioni che comprendano in senso longitudinale tutto il tratto inspessito si vede in primo luogo che gli elementi che lo costituiscono si continuano direttamente con quelli del tendine. Ciò dimostra nel modo più assoluto che il fibro-sesamoide non è che un tratto del tendine in particolar modo modificato e non qualche cosa d'indipendente, come ha sostenuto il Pfitzner, secondo il quale in molti casi si potrebbe enucleare il sesamoide dalle fibre del tendine; il che per conseguenza potrà farsi solo a patto di interrompere artificialmente la continuità dei loro tessuti.

In secondo luogo si costata come i caratteri strutturali per cui il fibro-sesamoide si differenzia dal tendine riguardano tanto i fasci fibrosi quanto gli elementi cellulari ad essi interposti.

I primi non sono più, come nel tendine, diretti parallelamente tra loro, ma si incrociano nella più varia direzione in modo che vengono a costituire un intreccio che è tanto più complicato quanto più ci si accosta alla faccia profonda del sesamoide, a quella cioè che sta a contatto dell'osso (Tav. III, fig. 1, Tav. IV, fig. 2).

La formazione di questo intreccio che il Brinton [30] da tempo ricordò in varie produzioni fibrose, nel caso nostro dipende in parte da un brusco cambiamento di direzione che le fibre del tendine subiscono in corrispondenza del rigonfiamento, in parte dal fatto che, come si sa, in questo punto vengono a frammischinarsi ai fasci propri del tendine, numerosi tratti fibrosi che provengono dalle ossa e dai legamenti vicini [83].

Quanto agli elementi cellulari è facile costatare come avvicinandosi al fibro-sesamoide le cellule tendinee cambino profondamente la forma e la disposizione.

Il corpo cellulare, che nel tendine è fortemente appiattito, ed è visibile solo con difficoltà e con metodi speciali di preparazione, assume poco a poco dei contorni sempre più netti e una forma che da prima ovoidale diventa sferica al centro del sesamoide.

D'altra parte in questi elementi va accentuandosi la tendenza a riunirsi in gruppi più o meno numerosi e di forma molto diversa.

Nel centro del fibro-sesamoide e nel tratto compreso tra questo e la faccia profonda ove l'intreccio dei fasci è maggiormente accentuato, questi accumuli cellulari hanno per lo più una forma rotondeggiante che ben si adatta agl'interstizi compresi tra i fasci che s'incrociano con un angolo molto aperto. Invece nella parte compresa tra il centro e la faccia superficiale dell'inspessimento, ove il parallelismo tra i fasci fibrosi è maggiormente conservato, le cellule si dispongono in serie e formano lunghi gruppi cilindrici o fusiformi.

Così conformati e così disposti questi elementi cellulari hanno a prima vista l'aspetto di cellule cartilaginee e si spiega benissimo come ad un esame superficiale si possa prendere il tessuto del fibro-sesamoide per cartilagine fibrosa. Però considerandoli più accuratamente si vede che hanno tutt'altro valore.

Cellule tendinee con forma ovoidale o cilindrica sono state osservate da Ciaccio [40], da Ranvier [109—110], da Renaut, [111, 112, 113] il quale le ha di recente trovate numerosissime nei tendini della coda del topo e le ha interpretate come una modificazione speciale delle cellule fisse del connettivo ben diversa dalle cellule cartilaginee. Del pari da molto tempo è conosciuto il modo di raggrupparsi delle cellule

tendinee in accumuli fusiformi o cilindici e che sono ben distinti dal tessuto cartilagineo.

Più difficile è la questione degli elementi sferici e degli accumuli da essi formati i quali hanno una maggiore rassomiglianza colla cartilagine fibrosa e che da molti autori vengono senz'altro ritenuti cellule cartilaginee.

Questa rassomiglianza è dovuta in modo speciale all'aspetto tutto particolare di questi elementi i quali oltre alla forma sferica presentano una cuticula abbastanza resistente. Esaminandoli però attentamente è facile convincersi come attorno ad essi manchi la capsula caratteristica delle cellule cartilaginee: di più non si ha traccia alcuna di sostanza fondamentale cartilaginea.

Questo fatto già visibile per gli elementi isolati diviene ancora più manifesto quando essi si riuniscono in gruppi. Si vede allora come essi rimangono semplicemente accollati tra loro (Tav. III, fig. 7) in forma di sferette ben distinte, assumendo in complesso un aspetto ben diverso da quello degli accumuli di cartilagine nei quali in un blocco di sostanza ialina sono innicchiate le cellule di forma irregolarmente poligonale.

Questa diversità di struttura tra il fibro-sesamoide e il tessuto cartilagineo fu avvertita dall'Apolant, dallo Schaffer e da altri i quali, come ho già accennato, hanno riconosciuto nelle cellule sferiche e nei loro accumuli gli elementi caratteristici di quella speciale varietà di connettivo che si descrive per lo più col nome di tessuto di sostegno vescicolare (Schaffer). Possiamo per conseguenza affermare che il tessuto cartilagineo manca completamente nell'interno del fibro-sesamoide.

Ci rimane ora da stabilire con esattezza quale sia la struttura di quei punti della superficie del fibro-sesamoide che hanno un aspetto ialino, semi-trasparente e che a prima vista sembrano costituiti da cartilagine ialina. Questi punti, come abbiamo veduto, sono rappresentati da un sottile strato che riveste uniformemente la faccia profonda del sesamoide e il margine anteriore di esso.

Esaminati a piccolo ingrandimento questi tratti appaiono formati da una sostanza omogenea nella quale sono immersi numerosi elementi cellulari. Questi sono per lo più riuniti in piccoli gruppi e hanno una forma nettamente sferica la quale si mantiene invariata anche negli

strati più superficiali, nei quali non si osserva alcun fatto che lasci supporre la presenza di un rivestimento endoteliale, che non si riesce neppure a svelare coi soliti metodi d'impregnazione metallica (Tav. III, fig. 1).

Gli elementi ora ricordati differiscono dalle cellule cartilaginee non tanto pel modo di raggrupparsi, quanto per il fatto che non presentano mai traccia di una capsula. Similmente la sostanza fondamentale si differenzia per essere costituita da una ricca rete di sottili e delicate fibre connettive le quali compaiono a forte ingrandimento senza artifici speciali di preparazione dando ad essa un aspetto finamente striato. D'altra parte in questa non si riesce a mettere in evidenza nessuna delle numerose e spiccate affinità cromatiche proprie della cartilagine ialina. Possiamo adunque anche per questo strato escludere la natura cartilaginea.

Un carattere molto interessante del fibro-sesamoide è dato dalla scarsità dei vasi sanguigni. Harujiro Arai [61] in alcune ricerche sulla circolazione dei tendini ha affermato che i vasi difettano completamente nel sesamoide del peroneo, in quanto i vasi del tendine giunti alla sua periferia seguendo un decorso parallelo ai fasci fibrosi si arrestano anastomizzandosi ad ansa con quelli vicini.

Questa conclusione è senza dubbio troppo recisa, perchè, per quanto di rado, dei vasi si possono osservare in tutti i punti del sesamoide. Differiscono però da quelli del tendine sia per l'origine sia per il modo di distribuzione. Essi infatti provengono dai vasi che circondano la superficie del tendine e si approfondano in esso seguendo il decorso di quei tratti connettivi, che vengono in questi punti a intrecciarsi ai fasci tendinei e che prendono parte alla formazione dell'intreccio fibroso descritto nel fibro-sesamoide. Anche quando compaiono sono dunque qualche cosa di distinto e d'indipendente dai vasi delle rimanenti porzioni del tendine.

Stabilita così la struttura del fibro-sesamoide vediamo come in esso compare e procede l'ossificazione.

Questo processo s'inizia sempre in un tratto molto ristretto del sesamoide per lo più in corrispondenza dell'estremo superiore, presso il margine anteriore: più di rado in qualche altro punto. È importante il fatto che in ogni caso l'ossificazione comincia a una certa profondità

nello spessore del tendine; ciò che dimostra chiaramente, contro l'opinione del Pfitzner secondo cui i sesamoidi intratendinei sono tali solo in apparenza, come essi si originino realmente entro il tendine e sporgano all'esterno solo più tardi quando hanno raggiunto un volume notevole.

Le prime modificazioni che è dato rilevare quando comincia il processo di ossificazione, consistono nel fatto che, in seno dei punti accennati, un certo numero delle cellule vescicolari, per lo più dopo essersi attivamente moltiplicate, si circonda di una capsula che ha la struttura e le reazioni cromatiche delle capsule cartilaginee (Tav. III, fig. 4, 7). In seguito attorno a questi elementi si deposita una piccola quantità di sostanza fondamentale cartilaginea che infiltra in parte anche i fasci tendinei adiacenti. In una parola si viene a formare nell'interno del fibro-sesamoide un nodulo di cartilagine fibrosa il quale da prima molto piccolo va continuamente accrescendosi.

Ben presto alla condificazione tengono dietro nuovi fenomeni. Questi consistono nella deposizione di sali calcarei che s'inizia al centro del nodulo non appena esso ha raggiunto un certo volume e lo invade con una certa rapidità rispettandone solo una sottile zona periferica. Da prima essa si manifesta in tratti distinti di tessuto i quali appaiono cosparsi di un'infinità di granulazioni finissime e che si colorano fortemente coll'ematossilina: più tardi diviene uniforme e la porzione di tessuto da essa interessata perde la proprietà di colorarsi e solo con difficoltà assume coll'ematossilina una tinta grigio-sporca caratteristica (Tav. III, fig. 3).

Fino a questo punto il tendine ha mantenuto pressochè invariata la propria struttura onde, quantunque si abbia già nel tendine la presenza di un nodulo duro e resistente, non si può ancora parlare di un osso sesamoide, il quale si svilupperà più tardi e in modo tutto speciale.

Molto si è discusso sul modo con cui compare e si svolge l'ossificazione dei tendini. Le cognizioni che abbiamo a questo proposito si può dire che si fondino soltanto sull'esame di ossificazioni di natura patologica, e su osservazioni fatti nei tendini ossificati degli uccelli. Tra i vari autori che si sono occupati di questo argomento, Lessing [79], Baur [12], Henle [63] ritengono che si tratti solo di

calcificazione e affermano che tra i tendini ossificati e la sostanza ossea corre grandissima differenza. Altri ritengono che possa aversi una vera ossificazione ma non si accordano sulla modalità colla quale essa avverrebbe. Secondo Virchow [152, 153], Förster [49, 50], Landois [75, 76], Calori sarebbero le stesse cellule fisse del connettivo che si cambierebbero direttamente in osteoblasti i quali, secondo Lieberkühn [80, 81], deriverebbero invece da elementi diversi con caratteri di cellule cartilaginee. Altri infine (Meyer [93], Ranvier, Renault) hanno dato grande importanza alla presenza di spazi vascolari attorno ai quali si formerebbero o no delle lamelle ossee. Ebner [45] ha descritto anche un tessuto osseo speciale simile al tendine (*sehnenartige Knochengewebe*). Più recentemente l'origine metaplastica delle cellule ossee è stata sostenuta dallo Strelzoff [132] e dal Kapsammer [71].

Dalle mie ricerche ho potuto vedere come l'ossificazione dei sesamoidi intratendinei sia un processo molto complesso che, per esser compreso, esige uno studio minuto ed accurato.

Come nelle altre ossificazioni anche in quella dei sesamoidi lo sviluppo del tessuto osseo è strettamente connesso colla comparsa e col comportamento dei vasi.

Questi che, come abbiamo veduto, nel fibro-sesamoide sono molto scarsi o mancano del tutto, appena in esso cominciano i fatti di condriificazione e di calcificazione entrano in attiva moltiplicazione. Si origina così un gran numero di anse vascolari le quali si dirigono tutte verso il punto calcificato che invadono da tutti i lati. Si vede allora come nell'interno di esso s'iniziano dei fatti di riassorbimento, i quali progredendo rapidamente, portano alla formazione di una cavità centrale ripiena di detrito, di giovani cellule connettive in mezzo alle quali si vedono numerose anse vascolari. È appunto attorno a questa *cavità midollare primitiva* che s'inizia la formazione dell'osso la quale avviene in due modi essenzialmente diversi.

In molti punti a contatto immediato colla cavità midollare sono indubbiamente le cellule del tendine calcificato che si cambiano in osteoblasti. Questa loro trasformazione si manifesta da prima con una modificazione graduale della forma che da ovale diviene poligonale e ricca di prolungamenti disposti radialmente e più o meno ramificati.

Più tardi si accompagna alla secrezione di una certa quantità di sostanza fondamentale ossea la quale cambia le reazioni cromatiche del tessuto e si diffonde tra i fasci tendinei calcificati che assumono l'aspetto di fibre di Sharpey. È dunque un fatto indubitato che nello sviluppo dei sesamoidi delle porzioni di osso si formano per vera metaplasia degli elementi del tendine. Dirò subito però che ciò accade in misura molto limitata e che questo modo di ossificazione non dà origine che a delle isole di tessuto molto varie per forma e volume, le quali non formano mai uno strato completo e si distinguono a prima vista sia per la forma e la disposizione irregolare degli osteoblasti, sia per la struttura della sostanza fondamentale, ove non si osservano mai le caratteristiche lamelle; solo qualche volta si ha un accenno di stratificazione.

Molto più importante è la formazione dell'osso per via neoplastica, la quale avviene colle solite modalità che si osservano in tutti i processi di ossificazione. Non appena la cavità midollare primitiva ha raggiunto una certa ampiezza si vede come sulle pareti di essa per opera di osteoblasti disposti regolarmente in serie comincia ad aversi la deposizione di lamelle ossee che si stratificano e si dispongono concentricamente, formando tutto attorno alla cavità e alle sue anfrattuosità uno strato osseo continuo e uniforme.

Giunti a questo punto possiamo ormai parlare di un osso sesamoide; il quale risulta adunque di un nodulo osseo in parte neoplastico, in parte metaplastico circondato all'esterno da una zona di calcificazione e da una di condificazione e occupato al centro da una piccola cavità midollare.

Resta ora a vedere come l'osso così originato si comporta nel seguito dello sviluppo e come avviene il suo accrescimento.

Come nella costituzione del primo nucleo osseo anche nei fenomeni dell'accrescimento hanno la massima importanza i vasi sanguigni.

Abbiamo già detto come tutt'attorno al sesamoide esistono due zone di condificazione e di calcificazione disposte concentricamente e che tendono continuamente a invadere il tessuto circostante. Seguendo il loro modo di comportarsi si vede come, di pari passo che esse vanno estendendosi, vengono invase da numerose anse vascolari provenienti in parte dai vasi midollari del sesamoide, in parte da quelli circostanti. Attorno a

questi vasi ben presto si cominciano ad osservare gli stessi fenomeni che si sono verificati nello sviluppo del primo nucleo osseo. Si ha cioè la formazione di una piccola cavità midollare attorno alla quale nei soliti fatti neoplastici e metaplastici compare un nuovo tratto osseo che si fonde e ingrandisce l'osteo-sesamoide preesistente.

Oltre a questi fenomeni che avvengono alla periferia del sesamoide e che ci spiegano l'accrescimento del suo volume, altri ne osserviamo nel suo interno i quali sono del pari molto interessanti nell'ulteriore sviluppo dell'osso e danno ad esso l'aspetto e la struttura tutta speciale. Come in tutte le ossa così anche nei sesamoidi, formatosi il primo nucleo di ossificazione, cominciano a comparire in esso dei fenomeni che ne modificano profondamente la struttura. Ciò avviene mediante fatti di riassorbimento di parte del tessuto osseo e di consecutiva rigenerazione.

I primi sono dovuti all'azione di numerosi osteoclasti i quali si osservano in vari punti innicchiati nelle lamine ossee o nello spessore dell'osso metaplastico (Tav. III, fig. 4, 5) che finiscono per distruggere in un tratto più o meno esteso. Ben presto essi vengono sostituiti da osteoblasti i quali depositano nuove lamine ossee che colmano i vuoti lasciati dalla distruzione dell'osso. Questi fenomeni che si alternano e si trovano in atto anche nei sesamoidi più sviluppati fanno sì che la loro costituzione sia sottoposta a continui cambiamenti e nello stesso tempo ci spiegano la disposizione estremamente irregolare delle lamine ossee dei sesamoidi.

Di un certo interesse sono anche le modificazioni che nei vari periodi subisce il tessuto che riempie la cavità midollare del sesamoide. Nelle giovani ossa e nei loro punti di recente ossificati esso è molto ricco di elementi cellulari ed ha un aspetto che ricorda da vicino quello del midollo rosso delle altre ossa: ben diversa è invece la struttura che presenta nei sesamoidi più vecchi. In questi si osserva che molti degli elementi cellulari si cambiano in cellule adipose; di più cominciano a comparire dei vacuoli rotondeggianti i quali si fanno rapidamente molto ampi e irregolarmente poligonali e fanno sì che il midollo si riduce a un delicato reticolo di sottili filamenti e setti connettivi che servono di sostegno a numerosi capillari sanguigni.

I fatti che siamo venuti fin ora esponendo si osservano costantemente nello sviluppo del sesamoide peroneale e dimostrano nel modo più assoluto come esso avvenga indipendentemente da un abbozzo di cartilagine ialina, simile a quello dei sesamoidi periarticolari. Tuttavia in qualche caso si osservano delle particolarità le quali sono molto interessanti non tanto perchè possono indurci in errore sulla loro interpretazione, quanto perchè possono illuminarci sul significato del sesamoide.

Abbiamo già detto come gli elementi vescicolari del fibro-sesamoide prima di cambiarsi in cellule cartilaginee si moltiplichino sempre più o meno attivamente e costituiscano degli accumuli di elementi talvolta molto voluminosi. Per lo più questi accumuli cellulari vengono interessati nel processo di ossificazione quando la condificazione è solo parziale o appena iniziata. In casi molto rari invece, specie nei sesamoidi molto sviluppati e nei quali i processi di accrescimento sono ormai lentissimi, la condificazione procede oltre e porta alla costituzione di un nodulo di cartilagine ialina, il quale ossifica più tardi e per un processo che non differisce essenzialmente da quelli fin ora descritti. Si tratta sempre di un'ansa vascolare che invade il territorio condificato, e porta alla formazione di una cavità midollare primitiva attorno alla quale si forma in seguito il tessuto osseo (Tav. III, fig. 8).

Ciò dimostra come in qualche caso dei piccoli e molteplici noduli di cartilagine ialina si possano realmente osservare nei sesamoidi in via di ossificazione, i quali però tanto per il modo con cui si sviluppano quanto per l'epoca in cui fanno la loro comparsa hanno un significato molto diverso da quello dell'abbozzo cartilagineo che precede la maggior parte dei pezzi del nostro scheletro, il quale si sviluppa molto tempo prima dell'osso e di cui riproduce la forma e il volume.

Vedremo in seguito quale importanza abbia la presenza di questi noduli per stabilire il probabile significato dell'osso sesamoide; nel momento prima di passare oltre dobbiamo intrattenerci su un'altra questione.

Ho già ricordato come lo Chemin [34] descrivendo una sezione

del piede di un embrione umano di due mesi e mezzo abbia descritto nello spessore del tendine del lungo peroneo un nodulo di cartilagine ialina ch'egli interpreta come l'abbozzo del sesamoide peroneale. Questa affermazione che avrebbe una grande importanza per la teoria condrogena dei sesamoidi è, secondo me, frutto di un errore di osservazione facile a spiegarsi. Nel punto in cui il tendine del lungo peroneo si avvolge attorno al cuboide, ove appunto Chemin localizza l'abbozzo cartilagineo, esso subisce diversi cambiamenti nella direzione, i quali fanno sì che nelle sezioni i vari tratti del tendine vengono interessati in modo diverso. Ora può darsi che nelle sezioni esaminate da Chemin un certo numero delle cellule del tendine, di forma affusata, appaiano sezionate trasversalmente in mezzo agli altri elementi che si osservano in tutta la loro lunghezza. Che ciò possa avvenire lo dimostra la fig. 12 della tav. XXX del mio lavoro sulle sinoviali del piede nella quale si vede il tendine del lungo peroneo laterale nel punto in cui cambia direzione e i cui elementi sono in parte sezionati longitudinalmente, in parte trasversalmente. Siccome questi ultimi appaiono rotondeggianti possono essere presi a prima vista per elementi cartilaginei coi quali non hanno nulla a che fare.

La poca attendibilità di questa affermazione, che l'autore fa incidentalmente intrattenendosi su ricerche di tutt'altra natura, è dimostrata anche dal fatto che essa è rimasta isolata e non ha ricevuto una conferma quantunque numerosissime siano le osservazioni eseguite in seguito sulle estremità degli embrioni umani. Di più essa verrebbe a riconoscere a questo sesamoide uno sviluppo che in confronto degli altri è estremamente precoce.

Sesamoide del tibiale posteriore.

Risiede nell'ultimo tratto del tendine e precisamente nel punto in cui si distacca da esso l'espansione tendinea pei cuneiformi e i metatarsi medi e dove si osserva sempre un inspessimento fibroso più o meno sviluppato.

Il Pfitzner [102] che lo ha studiato molto estesamente ha creduto di poterlo omologare col tibialis externum del quale sarebbe una forma abortiva.

Secondo questo autore il tibialis externum che in alcuni mammifere sta a contatto diretto col navicolare, coll'astragalo, col precuneiforme, quando comincia a regredire manifesta una spiccata tendenza a spostarsi indietro onde perde, da prima il rapporto col precuneiforme poi quello coll'astragalo e collo scafoide e finisce per giacere libero in mezzo alle parti molli "als blosse Sehnenverhärtung, als gestaltlose Verknöcherung in der Sehne, als Sesambein in der Endsehne des M. tibialis posticus".

Quanto all'uomo una prova dello spostamento in dietro del tibialis externum si troverebbe nel cambiamento di orientazione dei piani con cui si pone in rapporto cogli altri pezzi scheletrici del tarso. Così il piano di connessione collo scafoide, da prima sagittale, diviene obliquo o trasversale: il contrario avviene del piano di connessione coll'astragalo.

L'omologia tra tibialis externum e sesamoide del tibiale posteriore sarebbe poi appoggiata dall'esistenza di numerosi termini di passaggio e di più dalla variabilità dei caratteri morfologici del sesamoide, variabilità che è propria degli elementi scheletrici in via di regressione.

Questa teoria secondo la quale il sesamoide del tibiale posteriore dovrebbe in definitiva esser tolto dai veri sesamoidi e annoverato tra i pezzi scheletrici di significato noto, per quanto seducente, ha secondo me, il difetto di essere basata quasi solo sopra osservazioni macroscopiche le quali, sempre facili a indurre in errore, lo sono ancora più quando, come nel caso nostro, sono eseguite su ossa macerate i cui rapporti, specie pei piccoli elementi, sono sempre ristabiliti più o meno arbitrariamente.

D'altra parte per affermare in modo assoluto l'omologia tra due pezzi scheletrici non basta aver trovato dei punti di contatto nella forma, nella situazione, nei rapporti, ma bisogna anche stabilirne la perfetta corrispondenza dal lato filogenetico e ontogenetico: ciò che nel caso nostro è ben lungi dall'esser dimostrato.

Infatti mentre il tibialis externum è ormai ben noto nell'uomo (Luschka [86], Gruber [54, 55, 57], Turner [146], Bardeleben [7, 8], Chudzinsky [38, 39], Jabulay [69], Pfitzner [101, 102], Volkow [154], Waldeyer [155, 156]) e in molti mammiferi (Meckel [92], Cuvier [42], Blainville [18], Owen [99], Baur [12], Carlsson [33], Riascheff [115],

Tornier [143, 144], Kohlbrügge [73]) e per il quale tanto le particolarità morfologiche quanto il modo di sviluppo concordano a dimostrare l'omologia cogli altri pezzi dello scheletro, tutt'altro è del sesamoide del tibiale posteriore.

Quantunque ricordato dalla maggior parte dei trattatisti esso è noto nella sua morfologia solo per le osservazioni del Pfitzner: riguardo poi allo sviluppo le sole ricerche che sono state eseguite sono quelle del Calori le quali depongono in senso contrario alla teoria del Pfitzner, tendendo esse a stabilire un diverso modo di sviluppo del sesamoide tibiale e del tibialis externum.

Per conseguenza lasciando impregiudicata la questione dell'omologia tra queste due ossa, che solo ricerche morfologiche e comparative potranno risolvere, noi c'interesseremo di stabilire in che modo compare e si sviluppa il sesamoide del tibiale posteriore: ed in via secondaria vedremo poi fino a che punto esso possa appoggiare l'omologia col tibialis externum.

Il sesamoide del tibiale posteriore, comprendendo con questo nome tutte le ossificazioni libere sviluppate nel seno del tendine, è piuttosto frequente. Negli ottanta cadaveri da me esaminati potei osservarlo 13 volte (16,25%) delle quali 8 nell'uomo, 5 nella donna; 3 volte solo dal lato destro, 3 volte dal sinistro; in 7 individui da ambo i lati.

Il Pfitzner invece ha stabilito come media della frequenza complessiva una percentuale di 11—12. La ragione della differenza tra questa cifra e quella da me ottenuta, la quale diviene anche più forte se si considera che il Pfitzner ha compreso in essa anche i casi tipici di tibialis externum da me esclusi, credo che, come pel sesamoide peroneale debba ricercarsi non tanto nel diverso materiale utilizzato, quanto e più nel metodo di ricerca da me seguito che mi ha permesso di tener conto delle forme più piccole, facili a perdersi colla macerazione.

La forma del sesamoide in qualche caso è molto irregolare e presenta dei prolungamenti a forma di spine o di tubercoli. Per lo più è rotondeggiante, talvolta nettamente emisferica: in questa forma che, secondo il Pfitzner, sarebbe la più sviluppata (höchstentwickelte) la faccetta pianeggiante è sempre rivolta profondamente.

Il volume presenta notevoli oscillazioni. Come termini estremi il Pftzner tra trovati 2,5 mm e 19 mm. Le misure più comuni sarebbero quella comprese tra 5—8,5 mm, 10—12, 16—19. Nei 13 casi da me osservati i diametri massimi andarono da 2 mm a 18 con una media di 12; la misura più comune fu di 8 mm.

La superficie esterna è più irregolare di quella del sesamoide peroneale in quanto presenta più numerosi e più ampi i fori vascolari.

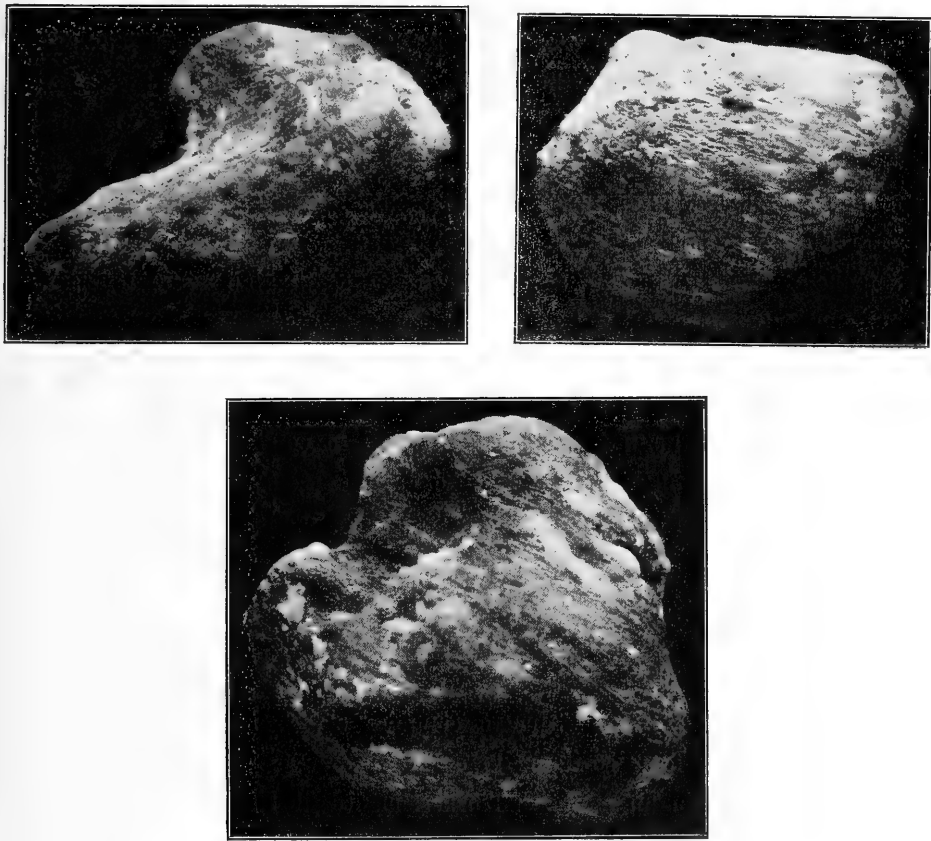


Fig. 3.

Sesamoidi del tibiale posteriore.

Il punto del tendine ove si sviluppa l'osso sesamoide è occupato da un inspessimento fibroso il quale, quantunque di volume molto diverso nei vari individui, non manca mai. Per lo più è rotondeggiante o irregolarmente poligonale e si continua senza limite netto in alto col

tendine del tibiale posteriore in basso coi suoi due capi periferici d'inserzione.

La sua faccia profonda che è l'unica libera, è spesso rivestita da un sottile straterello di tessuto semitrasparente simile per l'aspetto alla cartilagine ialina.

Esaminato al microscopio rivela una struttura molto simile a quella dal fibro sesamoide peroneale. I fasci fibrosi che lo costituiscono sono anche qui fortemente intrecciati tra loro in modo da formare una rete molto intricata. Gli elementi cellulari, tranne pochissimi che conservano i caratteri delle cellule fisse del connettivo, sono rappresentati da cellule vescicolari, le quali come nel sesamoide peroneale, si riuniscono in gruppi di forma allungata o rotondeggiante a seconda che sono distribuiti lungo i fasci o nelle maglie formate dal loro intreccio.

Lo strato superficiale semitrasparente è sottile e uniforme. Quantunque a prima vista abbia l'aspetto della cartilagine ialina differisce da questa pei caratteri delle cellule le quali non sono, come nella cartilagine, riunite in gruppi molto serrati e mancano delle capsule caratteristiche. D'altra parte la sostanza interposta differisce dalla sostanza fondamentale cartilaginea perchè non si colora coll'ematossilina e cogli altri colori che tingono fortemente quest'ultima, e perchè a forte ingrandimento e senza alcun artificio si mostra delicatamente fibrillare.

Adunque anche nel fibro-sesamoide del tibiale posteriore manca il tessuto cartilagineo: e tanto meno in esso è dato osservare la presenza di un nodo di cartilagine che rappresenti l'abbozzo dell'osso sesamoide.

Il processo col quale questo compare e si comporta nel seguito dello sviluppo è identico a quello del sesamoide peroneale.

Anche qui in un punto dell'ispessimento fibroso, che in generale corrisponde alla sua porzione centrale, si osserva da prima la condriificazione di un certo numero di elementi i quali più tardi si calcificano per trasformarsi poi in cellule ossee, non appena sarà giunto al loro contatto un'ansa vascolare e per riassorbimento di buona parte del tessuto calcificato si sarà formata la cavità midollare primitiva. Anche nel sesamoide del tibiale posteriore si ha formazione di osso tanto per via neoplastica che metaplastica: ma quest'ultima ha sempre

un'importanza molto secondaria e porta alla costituzione di piccole parti del sesamoide. Anche l'accrescimento e il comportamento successivo non differisce da quello del peroneo.

Sesamoidi del Gastrocnemio.

Risiedono nel tendine di origine dei due gemelli nel punto in cui si riflette sul condilo corrispondente ove nel fresco si osserva una faccetta pianeggiante che per lo più interessa solo la cartilagine d'incrostazione e scompare nelle ossa macerate.

Il sesamoide del gemello esterno è molto più frequente di quello dell'interno. Gruber [56] e Ost [98], lo trovarono circa nel 6% delle loro osservazioni: Pfitzner 26 volte su 278 individui. Su 50 cadaveri da me esaminati a questo scopo l'ho trovato 9 volte delle quali 8 in ambo gli arti, una volta solamente a sinistra. Al contrario di Calori mi risulta più frequente nell'uomo che nella donna (6 volte nell'uomo, 3 nella donna).

Il sesamoide del gemello interno è invece molto raro. Il Gruber, che non lo ha mai trovato, ritiene che gli autori che lo hanno descritto (Vesalio [149], Heister [62], Morgagni [95], Hyrtl [67], Macalister [88, 89] ecc.) si siano trovati innanzi a formazioni patologiche. Così pure non lo hanno potuto riscontrare Calori, Ost, Testut, Pfitzner. Tuttavia la sua esistenza è un fatto indiscutibile ed è stato di recente veduto anche da Le Double [78] e da Stieda [129]. Io stesso ne ho osservati due casi (dei quali uno consociato al sesamoide esterno), in cui tanto la conformazione e la struttura del sesamoide, quanto lo stato perfettamente sano dell'articolazione e dei tessuti circostanti escludevano nel modo più ampio l'origine patologica.

Questi sesamoidi che nei mammiferi inferiori compaiono con caratteri e disposizione costanti, nella nostra specie presentano sempre una forma oltremodo variabile e irregolare, che il Pfitzner attribuisce allo stato abortivo del sesamoide. Nei casi da me osservati trovai predominante nei piccoli sesamoidi la forma appiattita: nei più voluminosi l'emisferica. In questi la faccia piana sta rivolta verso l'osso, dal quale è separata da uno strato più o meno spesso di tessuto fibroso: mai ho osservata la presenza di una faccetta articolare cartilaginea, come si trova nei sesamoidi dei mammiferi inferiori.

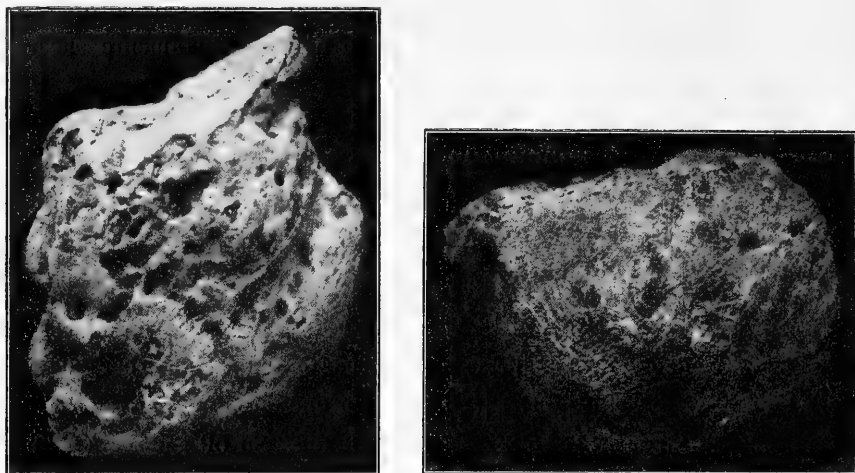


Fig. 4.

Sesamoidi del gastrocnemio.

Il massimo diametro di questi sesamoidi oscilla da 4 mm a 12 con una media di 7 ed è sempre diretto in senso verticale o leggermente obliquo in basso e verso è interno.

Riguardo al modo di sviluppo di questi sesamoidi, nei mammiferi inferiori è facile costatare come si sviluppino in seno a un nucleo di cartilagine ialina che si trova differenziato molto tempo prima dell'inizio dell'ossificazione. Invece grande incertezza si ha sul modo col quale si origina nella nostra specie. Infatti mentre il Gruber sostiene che il sesamoide del gemello esterno è sempre preceduto da un abbozzo di cartilagine ialina, il Calori afferma che nel punto ove esso si sviluppa "mai e poi mai" ha scorto la struttura della cartilagine vera o ialina ma sempre quella del tessuto tendineo.

Di più anche per questi sesamoidi si discute se e in quale rapporto stiano cogli'inspessimenti che spesso presentano i tendini di origine del gastrocnemio.

Nei 50 individui da me esaminati ho potuto costatare come a somiglianza dell'osteo-sesamoide il fibro-sesamoide del gemello interno è molto più raro di quello del gemello esterno nel quale si osserva quasi sempre un certo grado d'inspessimento: tuttavia anche quest'ultimo spesso non si presenta affatto modificato. Questo fibro-sesamoide varia

notevolmente per volume e per forma, la quale per lo più è poco distinta e tende all'emisferica colla faccia rivolta verso il condilo leggermente concava e rivestita di un sottile strato semitrasparente di aspetto condroide.

Esaminato al microscopio rivela una struttura che, tranne qualche differenza nell'orientamento dei fasci, corrisponde perfettamente a quella dei fibro-sesamoidi del peroneo e del tibiale posteriore. Solo di rado nello strato condroide si osserva qualche cellula fornita di una capsula cartilaginea: si tratta però sempre di elementi isolati e poco numerosi. Per conseguenza anche nel sesamoide del gastrocnemio possiamo escludere la presenza di cartilagine.

Si hanno tuttavia alcuni casi nei quali la sua struttura si allontana un pò da quella ora descritta e nei quali è più difficile escludere la presenza di cartilagine. Occorre infatti talvolta di osservare che il sesamoide, pur conservando i soliti caratteri, al centro appare occupato da un nodulo compatto e omogeneo che a prima vista ha l'aspetto della cartilagine ialina. Tuttavia coll'esame microscopico è facile poter dimostrare come la sostanza fondamentale risulti di fasci fibrosi i quali differiscono dai soliti fasci del fibro-sesamoide solo per essere più strettamente adossati tra loro (Tav. IV, fig. 6). Di più attorno agli elementi cellulari, che in gran parte sono di forma ramificata, non si riesce a porre in evidenza nè una capsula, nè tracce, per quanto piccole, di sostanza fondamentale cartilaginea. Per conseguenza dobbiamo concludere che anche questo tessuto, per quanto simile alla cartilagine, ha un valore istologico molto diverso e non è che uno speciale modo di essere del tessuto fibroso.

L'ossificazione di questo sesamoide avviene in modo identico a quella dei sesamoidi del peroneo e del tibiale posteriore. L'unico particolare interessante che ci presenta a considerare è dato dal fatto che fino a un certo punto essa sembra avvenire indipendentemente dal fibro-sesamoide. Mentre infatti ho potuto osservare delle piccole ossa sviluppatasi in tendini che apparivano niente o ben poco modificati, molte volte ho veduti dei grossi fibro-sesamoidi senza la minima traccia di ossificazione.

Da quanto siamo venuti fin ora esponendo mi sembra che rimanga ormai dimostrato che i sesamoidi del peroneo, del tibiale posteriore, del gastrocnemio si sviluppano in modo molto diverso dai periarticolari.

Mentre questi sono preceduti da un abbozzo di cartilagine ialina il quale riproduce in complesso la forma e il volume dell'osso e che si trova già differenziato nel feto e ossifica molto più tardi in modo perfettamente identico a quello degli altri pezzi scheletrici, i sesamoidi intratendinei compaiono solo negli adulti, in seno a un tessuto fibroso che condrica solo in parte immediatamente prima dell'inizio dell'ossificazione, la quale si manifesta e procede in modo tutto speciale.

Ulteriori ricerche potranno in seguito dimostrare se e fino a che punto sia estensibile agli altri sesamoidi intratendinei questa conclusione che noi abbiamo formulata per alcuni di essi. Sembra tuttavia che oltre a quelli da noi studiati anche per altri debba riconoscersi un'origine fibrogena (Calori).

Intanto però possiamo fin ora affermare come la distinzione dei sesamoidi in periarticolari e intratendinei ha ragione di sussistere in quanto è giustificata oltre che dalla diversa situazione, dal differente modo di sviluppo.

Ciò stabilito dobbiamo chiederci quale valore abbia per il significato morfologico dei sesamoidi intratendinei il modo speciale con cui si sviluppano, e se in base ad esso dobbiamo cambiare le nostre idee su questo proposito.

In primo luogo dobbiamo osservare che, siccome molti pezzi del nostro scheletro si sviluppano direttamente in seno a tessuto fibroso, l'aver dimostrato che questo è il modo di origine dei sesamoidi intratendinei non può autorizzarci a negare a questi il valore di pezzi scheletrici.

D'altra parte abbiamo molti fatti che dimostrano come anche nel modo di sviluppo esista tra tutti i sesamoidi una stretta connessione. Descrivendo lo sviluppo dei sesamoidi del gastrocnemio abbiamo fatto notare come nei mammiferi inferiori, ove compaiono costantemente con caratteri ben determinati e come pezzi scheletrici normali, essi siano preceduti da un abbozzo di cartilagine perfettamente corrispondente a quelli dei sesamoidi periarticolari, dei pezzi del tarso ecc. Invece

nella nostra specie ove questi sesamoidi compaiono solo di rado e sempre in forma abortiva essi si originano direttamente in seno a tessuto fibroso, leggermente modificato.

Questa constatazione può farci supporre che la regressione molto accentuata subita da queste ossa oltre che sui caratteri morfologici abbia influito anche sul modo di sviluppo; il quale non avverrebbe più coll'intermezzo di un abbozzo cartilagineo ma solo di una condriificazione parziale, la quale si manifesta immediatamente prima dell'inizio della ossificazione e che insieme a quei noduli di cartilagine ialina che talvolta compaiono durante lo sviluppo dei sesamoidi, ci rappresenterebbe un ricordo della primitiva origine condrogena.

In una parola la scomparsa dell'abbozzo cartilagineo non sarebbe che un fatto concomitante allo stato abortivo di queste ossa.

Ma la dimostrazione più ampia della realtà di questa ipotesi ci sarebbe fornita dallo sviluppo del sesamoide del tibiale posteriore quando fosse definitivamente stabilita la sua omologia col tibialis externum. Avremmo infatti nella stessa specie un pezzo scheletrico il quale, quando compare nella forma completa è preceduto, come al solito, da un nucleo di cartilagine ialina e si sviluppa come un pezzo scheletrico qualunque, quando invece si manifesta in forma abortiva si sviluppa in seno a tessuto fibroso come un semplice sesamoide.

Enunciate così le probabili conclusioni che dallo studio dello sviluppo si possono trarre sul significato morfologico dei sesamoidi intratendinei, dobbiamo infine intrattenerci sul rapporto che passa tra osteo- e fibro-sesamoide.

Abbiamo già detto come l'aver constatato che le ossa sesamoidi spesso si sviluppano in punti che sono in precedenza occupati da un tratto di tessuto più o meno fortemente inspessito, fece fino dall'antico supporre che il fibro-sesamoide non fosse che il primo stadio dell'osteos-esamoide, rispetto al quale avrebbe avuto lo stesso valore che ha di fronte ai pezzi scheletrici l'abbozzo di cartilagine. Vari autori si sono in seguito opposti a questo modo di vedere e hanno negato questo stretto rapporto tra le due formazioni.

E realmente tanto nell'uomo, che nella scala zoologica si verificano fatti che depongono in questo senso.

Nella nostra specie, come io stesso ho fatto osservare, non esiste un nesso costante tra l'osteo- e il fibro-sesamoide. Spesso si osservano grossi fibro-sesamoidi senza traccia di ossificazione, la quale invece si osserva talvolta in tendini poco o nulla modificati.

Dal lato comparativo poi è facile costatare come dei tratti di tendini inspessiti, veri fibro-sesamoidi, si trovino in gran numero e nelle posizioni più svariate, senza che fin ora possa dimostrarsi che siano sottoposti ad alcuna legge determinata, come avviene di molti osteo-sesamoidi. Sembra cioè che, fino a prova in contrario, non debba riconoscersi ai fibro-sesamoidi altro valore di quello di tratti di tendini particolarmente modificati per l'azione di cause, probabilmente meccaniche, che per ora ci sfuggono nella loro intima essenza.

Queste considerazioni unite al fatto che molti di essi non ossificano mai ci permettono di concludere che, allo stato attuale delle nostre cognizioni, è ben lungi dall'essere dimostrato un nesso morfologico tra fibro- ed osteo-sesamoidi i quali tra loro non hanno di comune che la situazione.

Bibliografia degli autori citati.

1. Aebv, Der Bau des menschlichen Körpers. Leipzig, 1868—1871.
2. Albinus, Icones ossium foetus humani. Leidae, 1737.
3. Albrecht, Sur les homodynamies qui existent entre la main et le pied. Presse médicale belge. 1884.
4. —, Über den morphologischen Wert überzähliger Finger und Zehen. Zentralbl. f. Chirurgie. 1886.
5. Apolant, Über Faserknorpel. Inaug.-Diss. Berlin, 1890.
6. Arnold, Handbuch der Anatomie des Menschen. Freiburg i. B., 1845—46.
7. Bardeleben, Zur Entwicklung der Fusswurzel. Sitzungsber. der Jen. Gesellsch. f. Med. u. Naturwiss. S. 27. 1885.
8. —, Über neue Bestandteile der Hand- und Fusswurzel der Säugetiere sowie das Vorkommen von Rudimenten „überzähliger“ Finger und Zehen beim Menschen. Jen. Zeitschr. 1886.
9. Bartholinus, Anatomie quartum renovata. Lugduni, 1677.
10. Bass, Observationes anat. chirurgicae. Halle, 1731.
11. Bauhin, Theatrum anatomicum. Francofurti ad Moenum, 1605.
12. Baur, Die Entwicklung der Binde substanz. Tübingen, 1858.
13. —, Zur Morphologie des Tarsus der Säugetiere. Morph. Jahrb. Bd. X.
14. Beaunis-Bouchard, Elementi di Anatomia descrittiva ed embriologia. Milano, Vallardi.
15. Bedard, Sur la présence de tubercules scaphoïdiens accessoires et l'ossification des sesamoïdes du pied. C. R. Ass. des Anat. Sess. I. p. 128. Paris, 1899.
16. Bernhold, Rudimenta prima osteologiae et syndesmologiae. Diss. Erlangen, 1793.
17. Bichat, Traité d'Anatomie générale. 2 P. T. III. Paris, 1801.
18. Blainville, Ostéographie. T. I. Paris, 1841.
19. Blancard, Anatomia reformata. Leyden, 1695.
20. Blandin, Nouveaux éléments d'anatomie descriptive. Paris, 1838.
21. Blumenbach, Geschichte und Beschreibung der Knochen des menschlichen Körpers. Göttingen, 1786.
22. Böhmer, Institutiones osteologicae. Halle, 1751.
23. Boll, Untersuchungen über den Bau und Entwicklung der Gewebe. Arch. f. mikr. Anat. VII. S. 275. 1871.
24. Boulard, Os sesamoïde du coude. Bull. Soc. Anat. de Paris. XXVIII. p. 112. 1853.
25. Bourguery, Traité complet d'Anatomie de l'homme. Paris, 1866—67.
26. Bovero, Osso sesamoïdeo nel tendine del corto supinatore. Giornale della R. Acc. di Med. di Torino. LIX. S. IV. Vol. 2. p. 168. 1896.

27. Bovero, Di alcune modalità poco note del "processus supracondyloideus humeri internus". Id. LXXI. 1908.
28. Boyer, Trattato completo di anatomia descrittiva. T. I. Firenze, 1836.
29. Bradley-Charnock, A contribution to the Development of the interphalangeal sesamoid Bones. Anat. Anz. XXVIII. p. 528.
30. Brinton, Art. Sierous and synovial membranes in Todd's Cyclop. IV. p. 517.
31. Calori, Sopra una particolare ossificazione o sesamoideo insolito del tendine inferiore del muscolo tricipite brachiale. Bull. Soc. Med. Chir. di Bologna. Ser. 3. Vol. 2. p. 5. 1842.
32. —, Se gli ossetti sesamoidei si sviluppano nell'uomo da cartilagine jalina. Mem. dell'Acc. delle Scienze di Bologna. S. III. T. VIII. p. 437. 1877.
33. Carlsson, Untersuchungen über die weichen Teile der sogenannten überzähligen Strahlen am Hand und Fuss. Svenska Akad. Bd. 16. Afd. IV. Nr. 8. Stockholm, 1891.
34. Chemin, La synoviale tendineuse chez l'embrion et le fœtus humain. Bibl. Anat. IV. p. 132. 1896.
35. Chenal, Observationes botanico-medicae. Basileae, 1776.
36. Cheselden, The anatomy of the human body. London, 1792.
37. Chiarugi, Anatomia dell'uomo. Milano, 1904.
38. Chudzinsky, Contribution à l'étude des variations musculaires dans les races humaines. Rev. d'Anthrop. V. p. 280. 1882.
39. —, Sur un os surnuméraire du pied. Bull. de la Soc. d'Anthrop. de Paris. T. X. p. 603. 1887.
40. Ciaccio, Nuove ricerche sull'interna tessitura dei tendini. Mem. dell'Acc. delle Scienze. Ser. III. T. II. p. 279. Bologna, 1877.
41. Crell, De ossibus sesamoideis. Diss. Helmstaed, 1746.
42. Cuvier, Leçons d'Anatomie comparée publiées par Duméril. Paris, 1835.
43. Debierre, Trattato elementare d'Anatomia dell'uomo. Milano, Vallardi.
44. Dwight, A bony supracondyloid foramen in Man. Am. Journ. of Anat. III. p. 221. 1904.
45. Ebner, Über den feineren Bau der Knochensubstanz. Sitzungsber. d. K. Akad. d. Wiss. LXXII. Bd. I, II. Wien, 1875.
46. Eustachii Bart., Opuscula Anatomica. Examen ossium. Lugd. Bat. 1707.
47. Falloppii Gabr., Operum genuinorum. T. III. Expositio de ossibus Venetiis, 1606.
48. Fasoli, Appunti intorno ai moderni metodi di ricerca istopatologica nello studio delle malattie della bocca e dei denti. La Stomatologia. No. 9. 1903.
49. Förster, Lehrbuch der pathologischen Anatomie. Jena, 1864.
50. —, Atlas der mikroskopisch-pathologischen Anatomie. Suppl. Leipzig, 1859.
51. Fürbringer, Untersuchungen zur Morphologie und Systematik der Vögel. Amsterdam, 1888.
52. Gillette, Des os sesamoïdes chez l'homme. Journ. de l'Anat. et de la Phys. VIII. p. 506. 1872.
53. Gray, Anatomy descriptive and surgical. 7. ed. London, 1875.
54. Gruber, Nachträge zur Osteologie der Hand und des Fusses. VII. Beobachtung des Processus tuberositatis navicularis tarsi als Epiphyse, die noch durch Synchondrose vereinigt ist. Mélanges biologiques. VII. S. 593. 1870.

55. Gruber, Über den Fortsatz des Höckers des Kahnbeins der Fusswurzel, Processus tuberositatis navicularis, und dessen Auftreten als Epiphyse oder als besonderes artikulierendes Knöchelchen. Arch. f. Anat., Phys. u. wiss. Med. S. 231. 1871.
56. —, Monographie über die aus wahren (hyalinischen) Cartilagines praeformierten Ossicula sesamoidea in den Ursprungssehnen der Köpfe des M. Gastrocnemius bei dem Menschen und bei den Säugetieren. Mem. de l'Acad. imp. de St. Petersburg. Ser. VII. T. XXIV. 1875.
57. —, Weitere Nachträge zum Vorkommen des Processus tuberositatis navicularis und der Navicularia tarsi secundaria. Virch. Arch. Bd. 70. S. 132. 1877.
58. —, Über ein merkwürdiges an den Schambeinen artikulierendes Sehnenknochenpaar. St. Petersburg.
59. Haller, Elementa physiologiae. VIII. Bernae, 1766.
60. —, Commentarii in Boerhavii institutiones medicas. Goettingae, 1745.
61. Harujiro Arai, Die Blutgefässe der Sehnen. Anat. Hefte. I. Abt. 103. H. S. 365. 1907.
62. Heisteri, Compendium anatomicum. Venetiis, 1755.
63. Henle, Bericht über die Leistungen in der allgemeinen und speziellen Anatomie. Canstatts Jahrb. Erlangen, 1849.
64. —, Handbuch der systematischen Anatomie des Menschen. Braunschweig, 1871.
65. Hildebrandt, Handbuch der Anatomie des Menschen. Braunschweig, 1830—32.
66. Hyrtl, Physiologisch-anatomische Bemerkungen über die Kniegelenkknorpel. Med. Jahrb. d. österr. Staates. Bd. XXVI. 1838.
67. —, Istituzioni di Anatomia dell'uomo. Trad. it. Napoli, 1877.
68. Ilg, Anatomische Monographie der Sehnenrollen und Sesambeine bei Menschen und Tieren. Prag, 1832.
69. Jabulay, Citato dal Testut. Lyon Medical. 1889.
70. Jamain, Nouveau traité élémentaire d'Anatomie descriptive. Paris, 1853.
71. Kapsammer, Die periostale Ossifikation. Arch. f. mikr. Anat. Bd. L. S. 315. 1897.
72. Köhler, Untersuchungen über die Phalangenbänder der Haustiere und das Vorkommen der Sesambeine an den Zehen der Fleischfresser. Arch. f. wiss.-prakt. Tierheilkunde. Bd. 29. S. 69. 1903.
73. Kohlbrugge, Versuch einer Anatomie des Genus Hylobates. Webers Zool. Erg. Reis. etc. Bd. II, S. 129. 1890—91.
74. Kölliker, Handbuch der Gewebelehre des Menschen. Leipzig, 1889.
75. Landois, Über die Ossifikation der Sehnen. Zentralbl. f. d. med. Wiss. S. 18. 1865.
76. —, Untersuchungen über die Bindesubstanz und den Verknöcherungsprozess derselben. Zeitschr. f. wiss. Zool. XVI. S. 1. 1866.
77. Le Cat, Cours abrégée d'Ostéologie. Rouen, 1897.
78. Le Double, Variations du système musculaire de l'homme. Paris, 1897.
79. Lessing, Zur Histologie der Bindegewebsknochen. Zeitschr. f. rat. Med. XII. S. 314. 1861.
80. Lieberkühn, Über die Ossifikation des Sehngewebes. Arch. v. Reichert u. Du Bois Reymond. S. 824. 1860.
81. —, Weitere Beiträge zur Lehre der Ossifikation. Ibid. 1863.

82. Lieutaud, *Historia anatomico-medica*. Parisiis, 1767.
83. Lughetti, Contributo alla conoscenza della conformazione e dello sviluppo delle sinoviali tendinee e muscolari del piede. *Arch. di Anat. e Embr.* VI. p. 585. 1907.
84. —, Sopra l'ossificazione dei sesamoidi intratendinei (Nota prev). *Mon. Zool. It.* XVII. p. 321. 1906.
85. —, Su alcuni metodi di colorazione della cartilagine fibrosa e sulla loro applicazione pratica. *Bull. Soc. med. chir. di Bologna. Proc. Verb.* Giugno, 1908.
86. Luschka, *Die Halbgelenke des menschlichen Körpers*. Berlin, 1858.
87. Macalister, Sesamoid bone in the tendon of the supinator brevis. *Journ. of Anat. and Phys.* p. 108. 1868.
88. —, A descr. Catalogue of muscular anomalies in human anatomy. *Trans. of Ir. Acad.* XXIV. 1871.
89. —, Additional observations on muscular anomalies in human anatomy. *Ibid.* XXV. 1872.
90. de Marchettis, *Anatomia*. Patavij, 1654.
91. Mayer, *Beschreibung des ganzen menschlichen Körpers*. Berlin, 1783—1794.
92. Meckel, *Manuale d'Anatomia*. Trad. it. T. II. Milano, 1826.
93. Meyer, H., *Der Knorpel und seine Verknöcherung*. Müllers Arch. IV. S. 292. 1848.
94. Monro, *Traité d'Ostéologie*. Paris, 1759.
95. Morgagni, *Adversaria anatomica omnia*. Venetiis, 1762.
96. Munnicks, *De re anatomica*. Utrecht, 1697.
97. Nesbitt, *Human osteogeny*. London, 1736.
98. Ost, Über das Vorkommen eines Sesambeines in den Ursprungssehnen d. M. Gastrocnemius beim Menschen. *Zeitschr. f. Anat. und Etnolog.* II. S. 309. 1877.
99. Owen, *On the anatomy of vertebrates*. London, 1866.
100. Palfino, G., *Anatomia Chirurgica accr. da A. Petit*. I. Venezia, 1758.
101. Pfitzner, Die Sesambeine des Menschen. *Morph. Arb.* I. S. 517. 1892.
102. —, Die Variationen im Aufbau des Fusskeletts. *Ibid.* VI. p. 245. 1896.
103. Picou, Note sur quelques particularités rares de l'anatomie du pied. Tendon du long péronier lateral. *Bull. de la Soc. Anat. de Paris.* 5. S. T. VIII. p. 101. 1896.
104. Pittard, Articolo Sesamoid bone in *Todds Cycloped. of Anat.* London, 1847—49.
105. Poirier, *Traité d'Anatomie humaine*. Paris, 1899.
106. Prenant, Bouin, Maillard, *Traité d'Histologie*. Paris, 1904.
107. Quain, *Trattato completo di Anatomia umana*. Milano, 1898.
108. Rambaud et Renault, *Origine et développement des os*. Paris, 1864.
109. Ranvier, *Nouvelles recherches sur la structure et le développement des tendons*. *Arch. de Phys.* II. S. T. I. p. 181. Paris, 1874.
110. —, *Traité technique d'histologie*. Paris, 1875—82.
111. Renaut, *Recherches sur la transformation vésiculeuse des éléments cellulaires des tendons*. *Arch. de Phys.* T. IV. p. 271. 1872.
112. —, *Traité d'histologie pratique*. T. I. Paris, 1888.

113. Renaut, Les cellules fixes des tendons de la queue du jeune rat sont toutes des cellules connectives rhagiocrines. C. R. Soc. Biol. T. LVI. p. 1067. Paris, 1904.
114. Retterer, Contr. au développement du squelette des extrémités chez les mammifères. Journ. de l'Anat. et de la Phys. 1884.
115. Riascheff, vedi Testut.
116. Riolanus, Opera omnia. Parisiis, 1610.
117. —, Osteologie ex veterum et recentiorum praeceptis. Parisiis, 1614.
118. Robin, Observations sur le développement de la substance et du tissu des os. C. R. Soc. Biol. de Paris p. 119. 1850.
119. Romiti, Trattato di Anatomia dell'uomo. Milano, Vallardi.
120. Sabatier, Trattato completo di Anatomia. Venezia, 1798.
121. Sappey, Trattato di Anatomia descrittiva. Napoli, 1878.
122. Schaffer, Über das vesikulöse Stutzgewebe. Anat. Anz. XXIII. S. 464. 1903.
123. —, In Enzyklopädie f. mikr. Technik. Berlin—Wien, 1903.
124. Schenzer, citato da Sömmering.
125. Schmorl, vedi Fasoli.
126. Schultze, Commerci litterarii ad rei medicae incrementum. Spec. V. p. 33. Norimbergae, 1781.
127. Sömmering, Delle fabbrica del corpo umano. Firenze, 1818.
128. Spigellii, Opera omnia. Amsterdamii, 1645.
129. Stieda, Über die Sesambeine des Kniegelenkes. Verh. d. Anat. Ges. S. 127. Halle, 1902.
130. —, Über die Sesambeine der Metatarsophalangeal-Gelenke. Münchn. med. Wochenschr. 53. S. 1954.
131. Stöhr, Lehrbuch der Histologie. Jena, 1898.
132. Strelzoff, Über die Histogenese der Knochen. Untersuch. a. d. path. Inst. in Zürich. 1873.
133. Sylvius, Opera medica. Genevae, 1635.
134. Tandler, Beiträge z. Anatomie des processus sopracondiloideus. Anat. Anz. XI. S. 468. 1896.
135. Tedeschi, Contributo allo studio delle ossa sesamoidee. Atti e rend. dell'acc. medico-chir. di Perugia. 1890.
136. Testut, Les anomalies musculaires chez l'homme. Paris, 1884.
137. —, Traité d'anatomie humaine. Paris, 1905.
138. Thilenius, Die Metatarsophalangeal-Sesambeine d. menschl. Embryonen. Anat. Anz. 1894.
139. —, Z. Entwicklung d. Sesambeine der menschl. Hand. Morph. Arb. V. S. 309. 1895.
140. —, Untersuchungen über die morph. Bedeutung accessorischer Elemente am menschl. Carpus und Tarsus. Ibid. VI. S. 462. 1896.
141. Thomson, The anatomy of the human bones ecc. London, 1734.
142. Titone, Anomalia anatomiche. Palermo, 1893.
143. Tornier, Über d. Säugetier-Prähallux. Arch. f. Naturgeschichte. 1891.
144. —, Gibt es ein Prähallux-Rudiment? Sitzungsber. d. Ges. Nat. Fr. z. Berlin. S. 175. 1899.
145. Turneaux, Précis d'Histologie humaine. Paris, 1903.

146. Turner, A secondary Astragalus in the human foot. Journ. of Anat. and Phys. XVII. p. 12. 1883.
 147. Valverde, Anatomia del corpo humano. Vinetia, 1608.
 148. Varaldi, Sulla frequente presenza di elementi cartilaginei nello spessore dei tendini negli animali domestici. Parma, 1901.
 149. Vesalii, De corporis humani fabrica. Libri VII. Basilaeae, 1555.
 150. Veslingii, Syntagma anatomicum. Patavii, 1647.
 151. Vidi Vidus, Opera omnia. De Anatome libri. VII. Francof. ad M. 1626.
 152. Virchow, Über die Identität von Knochen-, Knorpel- und Bindegewebskörperchen sowie über Schleimgewebe. Würzb. Verhandl. Bd. II. S. 162. 1851.
 153. —, Weitere Beiträge z. Struktur der Gewebe der Binde substanz. Ibid. S. 314. 1852.
 154. Volkow, Quelques os surnuméraires du pied humain. Bul. et Mém. de la Soc. d'Anthrop. de Paris. T. III. S. V. p. 274. 1902.
 155. Waldeyer, Bemerkungen üb. das Os tibiale externum. Sitzungsber. d. kgl. preuss. Akad. d. Wiss. Bd. 50. S. 1326. 1904.
 156. —, Os tibiale externum Pfitzner. Zeitschr. f. Ethnologie. 36. p. 881. 1905.
 157. Weber, Handbuch d. Anatomie d. menschl. Körpers. Leipzig, 1845.
-

Spiegazione delle tavole.

- Fig. 1. Da una sezione longitudinale del fibro-sesamoide peroneale. *sl* = superficie libera del fibro-sesamoide a contatto coll'osso; *ftr* = fasci fibrosi sezionati trasversalmente; *fl* = fasci longitudinali. Koristka ob. 8*, oc. 2.
- Fig. 2. Da una sezione tangenziale del fibro-sesamoide peroneale; *stc* = strato condroide; *stf* = strati profondi formati dall'intreccio di fasci fibrosi. Koristka ob. 5, oc. 3.
- Fig. 3. Nodulo di calcificazione di un fibro-sesamoide peroneale; *zc* = zona di calcificazione; *tf* = tessuto fibroso non ancora calcificato. Zeiss ob. DD, oc. 3.
- Fig. 4-5. Due punti del margine di osteo-sesamoidi in via di accrescimento che mostrano le diverse modificazioni degli elementi cellulari (vedi testo). *osc* = osteoclasti; *ev* = elementi vescicolari in via di condificazione. Zeiss. ob. DD, oc. 3.
- Fig. 6. Dal margine di un sesamoide del gemello esterno in via di ossificazione; *tcd* = tessuto condroide; *zc* = zona di condificazione; *to* = tessuto osseo colle cavità midollari. Koristka ob. 5, oc. 3.
- Fig. 7. Da un osteo-sesamoide del tibiale posteriore; *acv* = accumuli di cellule vescicolari; *acvc* = gli stessi condificati. Zeiss ob. DD, oc. 3.
- Fig. 8. Da un osteo-sesamoide peroneale. Nodulo condificato in via di ossificazione; *lon* = lamina osseo neoplastica; *om* = osso metaplastico; *cmp* = cavità midollare primitiva ripiena di detrito e attraversata da anse vascolari. Zeiss ob. DD, oc. 3.
-

Dall'Istituto di anatomia umana normale della R. Università di Palermo.
Diretto dal Prof. R. Versari.

Sui processi secretori nelle cellule delle paratiroidi dell'uomo.

Dr. Emilio A. Engel.

(Con Tav. V.)

L'opinione che le paratiroidi siano organi bene individualizzati ed ai quali spettino nell'organismo una funzione speciale, è generalmente accettata in base ai risultati delle ricerche fatte nel campo anatomico, embriologico e sperimentale. Posso esimermi dal citare in proposito dei lavori speciali essendo stato pubblicato abbastanza recentemente negli *Ergebnisse der Anatomie und Entwicklungsgeschichte* di Merkel u. Bonnet un esteso capitolo riassuntivo, dedicato dal Kohn ai corpuscoli epiteliali (paratiroidi) ed essendovi nel trattato di fisiologia di Luciani un'accurata relazione sugli studi che si occupano direttamente od indirettamente della funzionalità di questi organi.

Ma dal punto di vista istologico, nonostante i numerosi lavori che in questi ultimi anni sono comparsi, parecchi punti sembrano ancora non del tutto chiariti, specie per ciò che riguarda la minuta struttura delle cellule paratiroidi in rapporto alla loro attività funzionale.

Scopo delle presenti ricerche è di studiare nelle paratiroidi umane le granulazioni cellulari in quanto esse possono, secondo le moderne vedute, essere considerate quali esponenti di una attività specifica.

A questo intento ho esaminato numerose paratiroidi di neonati, di bambini, di adulti e di vecchi d'ambo i sessi.

Ogni organo veniva, quando la sua piccolezza non lo impediva, diviso col rasoio in vari pezzi, che venivano o variamente fissati ed in-

clusi, o sezionati a fresco al microtomo a congelazione. Per le colorazioni mi sono servito di vari metodi atti a rendere evidenti le granulazioni cellulari e specialmente dei metodi di Galeotti, di Altmann e di quello all'ematossilina ferrica di Heidenhain. Noto che, dopo d'aver constatato i risultati soddisfacenti, ho usato per il metodo di Altmann, tagli provenienti da pezzi fissati in liquido di Flemming, fissatore da me prescelto anche per il metodo di Galeotti.

Nella descrizione dei risultati ottenuti mi atterrò principalmente a quelli fornitimi dal metodo di Galeotti, come quello che dà le immagini più complesse delle varie forme di granulazioni che, secondo le moderne cognizioni, vengono considerate quali esponenti morfologici della attività secretoria degli elementi ghiandolari funzionanti. Accennerò ai reperti ottenuti con gli altri metodi solo là dove essi rivelano particolarità speciali e che possono servire all'interpretazione dei fatti osservati.

Non mi dilungo sulle particolarità di struttura delle cellule delle paratiroidi e sul vario modo di aggrupparsi degli elementi epiteliali di esse, al quale gli autori in genere hanno dato una grande importanza, tanto che se ne servono come base per una classificazione di queste ghiandole in vari tipi; per queste nozioni rimando, oltrechè ai trattati d'istologia più recenti ed estesi, all'articolo già citato di Kohn, ed ai lavori di Benjamins, di Zuckerkandl, di Getzowa, forniti anche di ricca bibliografia.

In tutti i casi da me esaminati ho trovato forme cellulari che corrispondono ai tre tipi, ai quali si possono ridurre le forme cellulari generalmente descritte: cioè cellule grandi, cellule poco colorabili coi vari colori, dette perciò di aspetto chiaro o vescicoloso, ed infine cellule di dimensioni medie e piccole con protoplasma fortemente tingibile. Solo varia moltissimo la loro proporzione numerica ed il modo di aggrupparsi delle diverse forme cellulari il che, insieme con la varia disposizione e ricchezza dei capillari, del connettivo e dei lobuli di grasso, dà ragione della diversità di aspetto che possono presentare le paratiroidi, sulla quale insistono tutti gli autori.

Trovansi infatti nelle paratiroidi cellule grandi, a limiti netti, di forma poliedrica con angoli più o meno arrotondati, se aggruppate,

e di forma spesso irregolare se isolate ed incastrate fra gli altri elementi. Esse hanno un protoplasma che, prescindendo dai granuli e dai vacuoli che a volte vi sono contenuti, si presenta omogeneo all'osservazione a fresco.

Nei preparati fissati e colorati spicca in esse spesso una struttura reticolata più o meno evidente; queste cellule attirano in modo speciale l'attenzione quando sono aggruppate in un certo numero, il che succede talora e specie verso la periferia dell'organo.

Inoltre si trovano cellule più piccole, con un protoplasma che appare più denso e perciò più colorabile. Queste cellule sembrano predominare nelle sezioni nelle quali si osserva la disposizione a cordoni degli elementi epiteliali. I loro limiti sono poco netti e la loro grandezza e forma assai variabili.

Infine si trovano cellule a forma generalmente losangica, romboidale od esagonale con limiti molto netti. La loro grandezza varia da 5 a 7 μ .

Il loro protoplasma si colora assai difficilmente. Solo a forte ingrandimento si vede un aloncino protoplasmatico stretto, sfrangiato addossato alla periferia cellulare e da questa qualche trabecola esilissima si spinge fino al nucleo. Per questi caratteri, quando tali cellule sono aggruppate in grande numero, come non di rado succede, si ha l'impressione di elementi vescicolari, situati in un reticolo.

Però con questa descrizione non intendo di caratterizzare delle forme cellulari individualizzate e nettamente distinte fra loro; anzi ritengo che esistano sempre forme di passaggio tra un "tipo" e l'altro, che ho costantemente rinvenuto nei miei preparati.

Del resto, dalla descrizione delle cosiddette cellule oxofili di Welsh in poi, molti se non tutti gli autori ammettono che, fra taluni almeno dei "tipi" cellulari esista una affinità intima tale, che le apparenze diverse non siano da ritenere che i punti più distanti di un circolo di mutamenti morfologici corrispondenti a fasi funzionali diverse. Se gli aspetti vari del protoplasma si debbono ritenere in rapporto con vari stadi funzionali delle cellule, le differenze di volume e di forma possono in parte essere determinate anche da altri fattori che non è qui il caso di discutere (compressione per lobuli di grasso situati nell'or-

gano, maggiore o minore quantità di connettivo dello stroma, disposizione varia dei capillari sanguigni, e variazioni nell'aggruppamento degli elementi epiteliali stessi).

Nei preparati allestiti col metodo di Galeotti, in tutte le varie forme cellulari descritte si notano due sorta di granuli: fuxinofili gli uni, basofili gli altri.

I granuli rossi sono lucenti, di color vivo, di forma sferica, di grandezza presso che uniforme.

La loro disposizione nel corpo cellulare varia a seconda delle forme cellulari sopra accennate.

Essi sono talora in grande numero, ammassati in modo che il corpo cellulare ne è stipato, e questo si verifica specialmente negli elementi grandi, siano essi ammassati o sparsi fra le altre forme di cellule (fig. 1, 2, 3). Il nucleo di queste cellule grandi, piene di granuli è piccolo $1\frac{1}{2}$ — 2μ fortemente colorato ed appare compatto in modo che non vi si distingue una speciale struttura (fig. 1, 2, 3).

Altre volte si vedono in alcune di queste cellule grandi dei granuli in numero molto minore, disposti in modo da lasciare intorno al nucleo una zona di protoplasma libero. Qui si distingue nettamente la struttura reticolata del protoplasma cellulare (fig. 1 e 3).

Infine, per gradi, si arriva ad elementi in cui i granuli sono assai scarsi, situati alla periferia del corpo cellulare (fig. 1 e 2).

In tutti questi elementi cellulari si possono trovare a volta dei vacuoli ed uno o più granuli grossi, di colore grigio verdastro, dei quali si dirà in seguito (fig. 1, 2).

Nelle cellule in cui il protoplasma è rappresentato solo da uno stretto aloncino periferico i granuli rossi sono scarsi ma generalmente di mole alquanto maggiore di quelli che precedentemente sono stati descritti nelle cellule grandi piene di granuli. Del resto anche in queste si possono notare qua e là, verso la periferia cellulare dei granuli rossi piuttosto grandi, identici per grandezza e per forma a quelli situati nell'aloncino protoplasmatico delle cellule vescicolose.

In questi elementi l'aspetto del nucleo è vario: ora esso è piccolo,

intensamente colorato, situato per lo più alquanto eccentricamente nel corpo cellulare, altre volte invece (e ciò si riscontra nella grande maggioranza di questi elementi) esso è grande 3μ e mostra un reticolo cromatinico lasso ben visibile. In esso spiccano da uno a 5 massettine di varia mole, colorate in rosso vivo dalla fuxina ed un grano di maggior mole, talora addossato alla membrana nucleare.

Infine nelle cellule medie e piccole si riscontrano generalmente pochi granuli rossi. Questi granuli sono spesso grandi ma scarsi di numero (fig. 3 e 4). I nuclei di queste cellule hanno aspetti e posizioni varie: nella maggior parte di questi elementi sono piccoli, compatti, intensamente colorati, talora spinti alla periferia cellulare.

Un aspetto alquanto diverso presentano i preparati fissati in formolina e colorati con la fuxina S e il verde di metile come si usa nel metodo di Galeotti (fig. 6). In questi preparati, oltre a cellule grandi isolate o aggruppate, piene zeppe di granuli che appaiono poco distinti, per modo che tutto il corpo cellulare assume un colorito rosso violaceo, vi sono altri elementi che contengono da 20—30 granuli ben netti sparsi lungo le trabecole del protoplasma (fig. 6).

Anche nelle cellule vescicolose, nei preparati fissati in formalina spiccano assai bene i granuli rossi con i medesimi caratteri di quelli già descritti per i preparati fatti col metodo di Galeotti (fissazione in liquido di Flemming). — Le cellule di grandezza media o piccole hanno un protoplasma generalmente intensamente colorato. Esse sono quasi sempre prive di granuli rossi, solo raramente ne contengono da 1—5 molto grandi. In questo caso ho potuto notare che i granuli sono spesso situati in uno spazio chiaro, lasciato libero dal protoplasma. Il nucleo della cellula è spinto verso la periferia, piccolo, intensamente colorato e talora deformato (fig. 6). Reperti completamente analoghi si ottengono colla colorazione di Heidenhain all'ematossilina ferrica, eseguita sui preparati fissati nei modi che si sono detti or ora.

Per ciò che riguarda i granuli verdi già precedentemente accennati, le cose stanno in modo molto più complicato.

In tutti i miei numerosi preparati fissati in liquido di Flemming e colorati alla Galeotti si vedono sferule grosse, di colorito verdastro contenute entro le varie forme cellulari, e variabilissime per numero,

grandezza e disposizione. Talora sono molto numerose in una sola cellula, in altri elementi mancano del tutto. La grandezza di queste sferule o granuli è assai variabile (da $\frac{1}{10}$ a 4μ). Ora essi sono oscuri, compatti (specie i più piccoli) ora invece presentano un colorito più scuro alla periferia, con un punto chiaro, come rarefatto al centro. Alcune volte sono costituiti da uno o più noduli scuri circondati da una massa più chiara, altre volte ancora appaiono formati da un numero considerevole di corpicciuoli sferici, chiari dall'aspetto quasi di minutissime vescicole strettamente addossate fra loro a formare una morula; in queste gli spazi intermedi tra le piccole sferule sembrano riempiti da una sostanza più oscura (fig. 1 e 2). Spesso si ha l'impressione come se da granuli maggiori compatti, se ne fossero formati di minori per frammentazione. — Non di rado qualcuno di questi granuli grigio verdastri contiene nel suo interno un certo numero di granuli rossi (fig. 3 e fig. 4).

La loro distribuzione nei vari tipi cellulari non presenta nulla di caratteristico: si possono, come già si è accennato, trovare in qualunque forma di cellula.

Solo è da notare come nelle cellule grandi essi sono più rari e, quando esistono, sono, per ogni singolo elemento, meno numerosi di quelli che si possono riscontrare negli altri tipi cellulari.

La loro posizione nel corpo cellulare è varia: ora sono situati in prossimità del nucleo, ora alla periferia cellulare od in altro punto qualsiasi del protoplasma, senza che si possa riconoscere una regola fissa per la loro ubicazione. Così pure il numero di questi granuli, per ogni elemento che ne contiene, varia senza regola alcuna.

Dirò subito che la interpretazione di queste formazioni è assai difficile. Di fatti in preparati semplicemente fissati in liquido di Flemming e non colorati, si nota un grandissimo numero di granuli con le forme, la grandezza e le disposizioni su accennate e di un colorito grigio o grigio verdastro che rende impossibile, nei preparati successivamente colorati con verde di metile, la netta distinzione tra questi granuli e quelli che tipicamente assumono questo colore. Essendo perciò impossibile la distinzione per questa via, ho tentato la colorazione col Sudan III alla Daddi. Con questa colorazione moltissimi

granuli si tingono nel rosso caratteristico per le sostanze grasse (fig. 5).

Che gran parte dei granuli in questione debbano essere interpretati come costituiti da una sostanza grassosa è dimostrato anche dai seguenti fatti da me messi in luce con l'impiego di svariati metodi. Ho diviso una stessa paratiroide col rasoio in vari pezzi; degli uni ho allestito tagli col microtomo a congelazione, altri ne ho fissati con vari fissatori (formalina, alcool, acido cromico, acido osmico, sublimato, liquido di Flemming). Dei tagli fatti col microtomo a congelazione alcuni sono stati trattati col metodo di Daddi, altri sono stati esaminati per dilacerazione in coruro sodico, senza alcuna colorazione.

In questi preparati si notano negli elementi cellulari moltissimi granuli piccoli ed un minor numero di granuli di grandezza maggiore, rifrangenti. Si può dire che non manchino se non in pochissimi elementi cellulari; possono vedersi anche liberi, fuori dalle cellule, rotte dalle manualità eseguite per la dilacerazione.

Essi granuli non si modificano sensibilmente nè con l'aggiunta di acido acetico, nè col trattamento con soluzione di potassa caustica. Con l'aggiunta di acido osmico i granuli grandi si colorano rapidamente in un bruno nerastro. Con alcool di forte grado e con etere si disciolgono:

Devo far notare che non tutte le granulazioni le quali appaiono tinte in verde grigiastro nei preparati fissati col liquido di Flemming e successiva colorazione col verde di metile, sono di natura grassosa e ciò è dimostrato dal fatto, che nei preparati allestiti con pezzetti fissati in liquidi non contenenti acido osmico e successivamente di nuovo trattati con alcool e xilolo, si nota un numero di vacuoli minore di quello dei granuli grigo-verdastri dei preparati fissati in liquido di Flemming. — Servendomi poi del metodo di Heidenhain all'ematossilina ferrica ho ottenuto la dimostrazione dell'esistenza di plasmosomi, i quali si colorano in nero intenso. Con questo metodo infatti oltre a numerosi granuli piccoli che corrispondono a quelli rossi (metodo Galeotti) già lungamente descritti più sopra, altri se ne vedono che appaiono sotto forma di blocchetti tinti intensamente in nero, con limiti ben netti, con forma rotondeggiante, per grandezza e disposizione nel

protoplasma delle varie cellule corrispondenti ad alcune di quelle granulazioni, che nei preparati fissati e colorati secondo il metodo di Galeotti, sono tinte in verde e perciò non distinguibili da quelle formazioni che, per la semplice fissazione in Flemming, assumono un colorito grigio verdastro.

Oltre a questi vari tipi di granulazioni endocellulari se ne vedono altre fuori del corpo degli elementi paratiroidi. Dirò subito che essi appaiono con grande chiarezza nei preparati fissati con formalina.

Tali granuli sono situati fra le cellule epiteliali stesse e là dove si aggruppano elementi cellulari del tipo "vescicoloso" questa disposizione è molto evidente (fig. 6a).

Essi si tingono in rosso lucente con la colorazione con fuxina S. e verde di metile, in nero con l'ematoxilina ferrica in blu scuro con la colorazione di Weigert per la fibrina. Con questo metodo resistono abbastanza alla decolorazione, non però quanto la fibrina. Essi sono rotondi, di grandezza variabile, non mai però molto grandi ed assomigliano perfettamente, ai granuli fuxinofili endocellulari che si riscontrano sui medesimi preparati. Gli stessi granuli si trovano anche nelle pareti vasali, sotto l'endotelio e nel lume dei vasi stessi (fig. 6). — Nei vasi la loro distribuzione è caratteristica. Nelle vene e nei capillari sono numerosi e di grandezza varia, da minutissimi fino a raggiungere il volume di $\frac{1}{3}$ di globulo rosso, nelle arterie invece sogliono mancare, come anche negli spazi linfatici.

Non ho riscontrato fatti simili nei preparati fissati in liquido di Flemming e se in certi punti si potrebbe credere di avere sott'occhio un gruppo di granuli fuxinofili, situati negli spazi tra cellula e cellula, (fig. 4) non è facile escludere che si tratti di qualche prolungamento d'un elemento pieno di granuli, che compaia nella sezione in esame.

Esposti così i risultati ottenuti coi vari metodi, resta a vedere quale sia l'interpretazione da dare ai fatti osservati.

Quanto ai granuli rossi ed ai plasmosomi mi sembra che nessun dubbio si possa affacciare sul loro significato. Essi sono da considerare come appartenenti alla categoria dei granuli di secrezione. Data la mancanza di dotti escretori o di altre cavità preformate in cui possa versarsi il secreto, la disposizione speciale degli elementi epiteliali

delle paratiroidi in cordoni, in gruppi o nidi cellulari od a mosaico, è naturale che non si abbia in questi elementi una direzione fissa dei prodotti di secrezione endocellulari (granuli), come la si riscontra negli elementi cellulari di altre ghiandole, ad esempio nel pancreas, nelle ghiandole salivari, nella tiroide, nei quali organi le cellule sono a contatto con un lume ghiandolare da un lato e dall'altro con la membrana basale.

Non vale obiettare che molti autori hanno riscontrato nelle paratiroidi delle vescicole simili a quelle delle tiroidi. Queste formazioni sono senza dubbio rare, da considerare come fatti accidentali, dovuti ad un ristagno di secreto tra gli elementi cellulari (Kohn, Getzowa).

Ma quali siano i destini di questa secrezione elaborata a mezzo di granuli acidofili e di plasmosomi è difficile di stabilire. Non li ho potuti seguire nei preparati fissati in Flemming e colorati col metodo di Galeotti. Una sola volta ho visto una vescicola contenente una sostanza grigio verdastra e rarissimamente delle masse di una sostanza simile, situata in vicinanza immediata di gruppi di cellule epiteliali, fra le fibre dello stroma, forse in spazi linfatici (fig. 4). Si è visto, è vero, che nei preparati fissati, in formalina e colorati con vari metodi, mentre si trovano granuli entro le cellule, altri di aspetto identico giacciono invece liberi fra gli elementi epiteliali, nelle pareti e dentro il lume delle vie sanguigne efferenti.

Ma proprio a causa di questo reperto è dubbio se questi granuli, visibili dopo la fissazione in formalina, corrispondano in tutto a quelli che si mettono in evidenza con il metodo di Galeotti. Si potrebbe ammettere che dalla fissazione in formalina non vengano conservati e messi in condizione da poter essere dimostrati che i granuli maggiori e ciò perchè se ne trovano, come è stato riferito, di quelli grandi nelle cellule piccole e anch per quell'aspetto e quella disposizione singolare che i granuli assumono frequentemente in certune delle cellule, il che è stato confermato anche dalla colorazione con l'ematosilina ferrica. Ma rimane sempre il reperto negativo sui granuli endovasali ottenuto nei preparati fissati con liquido di Flemming.

Del resto con tutti i metodi, anche basati sulle affinità specifiche di certe porzioni del corpo cellulare per i colori, non è lecito di fondarsi nelle induzioni sopra i reperti negativi, giacchè troppe sono le cause

inevitabili di errore, delle quali prima la riuscita della fissazione. Chi abbia usato per qualche tempo il metodo di Galeotti non può rimanere in dubbio sulla importanza capitale della fissazione. E così non è lecito di andare troppo oltre nei confronti tra risultati ottenuti nei preparati fissati con metodi diversi da quello prescritto, specie quando nel liquido fissatore manca l'acido osmico. (Galeotti, *Über die Granulationen in den Zellen.*)

Dalle ricerche su esposte risulta quindi che adoperando metodi adatti a dare immagini complesse di prodotti di secrezione, negli elementi epiteliali delle paratiroidi umane si possono mettere in evidenza due specie di granuli: quelli fuxinofili e quelli basofili. Oltre a questi due tipi, in quasi tutte le cellule delle paratiroidi, si notano granulazioni in numero variabile, che dalle ricerche sopra riferite, risultano composte di una sostanza grassosa. La presenza di numerosi granuli di grasso nelle paratiroidi è stata notata anche da Erdheim, Petersen, Shaper, Benjamins, Getzowa, Zuckerkandl ed altri. Anche negli animali è stata notata la presenza di grasso negli elementi paratiroidi fra gli altri da Luzzatti e Livini.

Quale significato hanno questi globuli di sostanza grassosa?

Molti autori ritengono la loro presenza come un indice di degenerazione degli elementi cellulari.

Che realmente esistano processi degenerativi nelle ghiandole paratiroidi, a me pare non si possa escludere, e ciò specialmente in base a reperti (benchè rari) da me riscontrati, consistenti in grossi globi di grasso, circondati ancora da residui evidenti di cellule paratiroidi, contenenti nel protoplasma dei granuli fuxinofili. Questi globi corrispondono evidentemente a nidi cellulari nei quali quasi tutti gli elementi erano trasformati o riempiti di grasso. (Nota che negli stessi organi nei quali ho notato questi fatti, il resto della ghiandola non presentava alcuna particolarità che si scostasse dai caratteri normali del tessuto paratiroidi.)

Ma i granuli che danno la reazione del grasso, appunto perchè la loro presenza è costante e perchè essi si trovano disseminati in pressochè tutti gli elementi delle ghiandole, lasciano in dubbio sul loro significato.

Di fatti sarebbe strano ammettere che tutti gli elementi di un organo si trovino in degenerazione grassa, e ciò costantemente, dalla nascita fino alla età più avanzata. Inoltre v'è da osservare che se tali granuli danno la reazione caratteristica col Sudan III, coll'acido osmico invece non si colorano in nero, come generalmente si colora il grasso negli elementi cellulari in degenerazione e come si colora quello dei grossi globi di grasso, circondati ancora da residui di cellule paratiroidi.

Rappresentano forse questi granuli l'indice di una forma speciale di secrezione?

Ciò potrebbe darsi, e non sarebbe unico il caso di una ghiandola negli epitelii della quale si riscontra normalmente una produzione di sostanze grassose. Mi sembra dunque che non si possa ancora con sicurezza esprimere una opinione recisa sul significato dei granuli in questione. Tanto più che è comparso in questi ultimi anni uno studio di Zuckerkandl il quale nota che le paratiroidi possono trasformarsi in corpuscoli di tessuto lipoide, per modo che la massa delle cellule epiteliali, coi caratteri loro specifici, restano, come quest'autore ha osservato alcune volte, ridotte ad un esile reticolato.

L'autore anzi accenna alla possibilità che l'uno o d'altro corpuscolo epiteliale che si sia completamente trasformato in tessuto lipoide, possa, in secondo tempo, anche scomparire. Secondo l'autore questo processo di trasformazione è assai simile alla riduzione del timo ed egli deduce dal fatto citato, che, almeno in una età avanzata, le paratiroidi debbono avere una ben scarsa importanza per l'organismo umano.

Ma questo processo di trasformazione in tessuto lipoide, come lo riferisce il Zuckerkandl, avrebbe origine dal connettivo. D'altro canto io non ho nessun dato che mi permetta di formulare una ipotesi sul destino dei nidi cellulari degli elementi epiteliali dei quali è rimasta la traccia intorno ai globi di grasso, come più volte s'è ricordato. Se a questo si aggiunge il fatto, del resto osservato dal Zuckerkandl stesso e da altri, che anche nei vecchi alla più tarda età si trovano paratiroidi con cellule, che coi comuni metodi di osservazione non differiscono da quelle dei giovani e bambini (ed io aggiungo: che contengono essenzialmente le medesime granulazioni senza variazioni

sensibili in confronto a quelle che si notano fin dai primi giorni di vita extrauterina, di cui una parte almeno devesi interpretare come espressioni d'una attività secretoria), sembra che se i reperti istologici forniscono argomenti per negare una importanza alle paratiroidi nell'adulto, d'altro canto tali reperti ne forniscono pure di quelli che farebbero ritenere piuttosto il contrario. — È ovvio che i granuli fuxinofili ed i plasmosomi da me più sopra lungamente descritti secondo le odierne concezioni ed anche in armonia alle ricerche di fisiopatologia di Vassale ed altri, si debbano ritenere in rapporto con una secrezione interna delle paratiroidi; la presenza di questi granuli sarebbe cioè collegata con la elaborazione di speciali enzimi ai quali bisogna attribuire una straordinaria attività, se la soppressione della funzione delle paratiroidi è sufficiente a determinare la morte.

Dopo quanto si è detto si possono così riassumere i risultati delle mie ricerche.

Nelle paratiroidi umane, dalla nascita fino alla vecchiaia, si riscontrano i segni di una attività funzionale la quale si manifesta negli elementi epiteliali dell'organo con la produzione di granuli basofili ed acidofili. L'aspetto vario degli elementi epiteliali è in rapporto con le variazioni nel numero e nella disposizione dei granuli di secrezione nel corpo cellulare. Questo fatto e la esistenza di numerose forme di passaggio fra le varie forme o „tipi“ cellulari autorizzano a ritenere che i differenti aspetti che presentano le cellule delle paratiroidi umane siano riferibili a stadi funzionali diversi degli elementi stessi. — Queste diverse fasi funzionali si riscontrano in tutte le età nelle cellule delle paratiroidi umane, senza differenze essenziali da un caso all'altro. Solo può variare la loro proporzione numerica relativa e il modo di aggruppamento degli elementi epiteliali.

Con determinati metodi si può vedere che certi granuli da endocellulari che erano vanno a situarsi fra le cellule epiteliali, nelle pareti vasali ed infine nel lume delle vie sanguigne efferenti dell'organo.

Con adatti metodi si possono mettere in evidenza nelle cellule delle paratiroidi umane, granuli di una sostanza di natura grassosa. Essi si possono trovare in tutti gli individui, di qualsiasi età, dai neonati ai vecchi.

Letteratura.

1. Benjamins, Über die Glandulae parathyroideae. Zieglers Beitr. zur allg. Path. u. path. Anat. Bd. 31. 1902.
 2. Erdheim, Zur normalen und pathologischen Histologie der Glandulae parathyroideae und Hypophysis. Zieglers Beitr. zur allg. Path. u. path. Anat. Bd. 38. 1903.
 3. Galeotti, Über die Granulationen in den Zellen. Internat. Monatsschr. f. Anat. u. Physiol. Bd. XII. 1895.
 4. Getzowa, Über die Glandula parathyroidea: intrathyroideale Zellhaufen derselben und Reste des postbranchialen Körpers. Virchow's Arch. Bd. 188. 1907.
 5. Kohn, Die Epithelkörperchen. Ergeb. der Anat. u. Entwicklungsgesch. von Merkel u. Bonnet. Bd. IX.
 6. Kursteiner, Die Epithelkörperchen des Menschen und ihre Beziehungen zur Thyroidea und Thymus. Anat. Hefte. Heft 34. 1898.
 7. Livini, Paratiroidi e lobuli timici. Ricerche di Fisiologia e scienze affini dedicate a Luciani. Milano 1900.
 8. Luciani, Trattato di fisiologia.
 9. Luzzatto, Ricerche istologiche sull'apparato tiroo-paratiroideo di animali nutriti con grassi alogenati. Lo Sperimentale. Anno 58. 1904.
 10. Petersen, Anatomische Studien über die Glandulae parathyroideae des Menschen. Virchows Arch. Bd. 174. 1903.
 11. Rogers, John, The anatomy of the parathyroid gland. American Journ. of Med. Science. Bd. 31. No. 51306. 1907.
 12. Schaper, Über die sogenannten Epithelkörperchen (Glandulae parathyroideae) in der Nachbarschaft der Schilddrüse und der Umgebung der Arteria carotis der Säuger und des Menschen. Arch. f. mikr. Anat. Bd. 46. 1896.
 13. Schreiber, Beiträge zur Kenntnis der Entwicklung und des Baues der Glandulae parathyroideae (Epithelkörperchen) des Menschen. Arch. f. mikr. Anat. Bd. 52. 1899.
 14. Welsh, Concerning the parathyroid glands. Journ. of Anat. and Physiol. Bd. 32. No. 912. 1898.
 15. Zuckerkandl, Die Epithelkörperchen von Didelphys azara nebst Bemerkungen über die Epithelkörperchen des Menschen. Anat. Hefte. Heft 61. 1902.
-

Spiegazione delle figure.

Fig. 1, 2, 3, 4 fissazione in Flemming, colorazione alla Galeotti.

- Fig. 1. Da una paratiroide di adulto (30 anni). Cellule grandi aggruppate, e due cellule "vescicolose". Ob. Zeiss. 2 mm imm. omog., oc. comp. 8.
- Fig. 2. Da una paratiroide di vecchio di 72 anni. Cellula grande isolata fra cellule "vescicolose". Ob. Zeiss 2 mm imm. omog., oc. comp. 8.
- Fig. 3. Da una paratiroide di neonato. Cellule grandi e cellule "vescicolose". Ob. Zeiss 2 mm imm. omog., oc. comp. 8.
- Fig. 4. Da una paratiroide di adulto (40 anni). Cellule piccole di varia forma. Si vede un granulo fuxinofilo enorme in una piccola cellula e una massa verde extra-cellulare. Ob. Zeiss 2 mm, oc. comp. 6 (dettagli coll'oc. 8).
- Fig. 5. Da una paratiroide di bambino di pochi giorni; taglio a fresco al microtomo congelatore coloraz. coll'emallume e il Sudan III.
- Fig. 6. Da una paratiroide di adulto (26 anni). Colorazione, dopo fissazione in formalina, con fuxina S e verde di metile; si vedono granuli rossi extra-cellulari, e nel lume dei capillari e delle vene. Ob. Zeiss 2 mm imm. omog., oc. comp. 4 (dettagli coll'oc. 6).
-

Referate.

Von

Fr. Kopsch.

Archiv für Zellforschung. Herausgegeben von **R. Goldschmidt.**

Leipzig, Wilhelm Engelmann.

Das Archiv für Zellforschung soll, wie der Prospekt sagt, eine rein wissenschaftliche Zeitschrift sein, welche Originalarbeiten aus dem Gesamtgebiet der Zellenlehre veröffentlicht. Sie soll neben den Arbeiten über Bau und Leben der tierischen und pflanzlichen Zelle und ihrer Teile alle Arbeiten bringen, welche die Zelle von irgend einem Standpunkt aus betrachten. Ausserdem soll durch ständige kritische und Autorreferate von anderwärts erscheinenden Arbeiten das Archiv zum Zentrum der Zellenlehre werden.

Der Herausgeber begründet die Schaffung dieses Archives wie folgt: „Ein jeder, den Problemen des Lebens nachgehende Biologe, sei er nun Zoologe oder Botaniker, Anatom, Physiologe oder Pathologe, gelangt einmal an einen Punkt, wo er sich zur Lösung der ihn beschäftigenden Probleme, an das Studium der morphologischen und physiologischen Einheit des Organismus, der Zelle wenden muss. So ist die Zellforschung seit ihrer Begründung durch Schleiden und Schwann, seit ihrer Erweiterung zur Zellmorphologie, Zellphysiologie, Zellpathologie, Zellphysik, Zellchemie derjenige Zweig der Biologie, der unbehindert von Zeitströmungen ständig und gleichmäßig weiter ausgebaut wurde und werden wird. Ja die Cytologie ist der getreue Spiegel der in jedem Augenblick im Vordergrund des Interesses der Biologie stehenden Fragen: Die Zeit des Aufschwunges der morphologischen Betrachtung der Organisation zeitigte die Riesenerfolge der beschreibenden Zellforschung, der Beginn der auf jener weiterbauenden experimentellen Erforschung des Baues und der Entwicklung der Organismen war auch der Beginn der experimentellen Zellstudien und das Wiederaufleben der Vererbungs- und Bastardierungsfragen führte sogleich zu einer neuen Art von Zellproblemen.

Die historische Entwicklung unserer Wissenschaft brachte es aber mit sich, dass an ihrem Aufbau sich die verschiedensten Disziplinen beteiligten. Der Morphologe trieb Zellmorphologie, der Pathologe Zellpathologie, und so häufte sich in jedem Gebiet eine Fülle von Material zur Zellenlehre an. Der Trennung der Disziplinen entspricht aber leider auch der Mangel an Fühlung und diesem dann bei der Zersplitterung der Literatur der Mangel an der so notwendigen Vertrautheit mit den Ergebnissen, die die Nachbargebiete über das gleiche Objekt, die Zelle erzielen. Und doch ist gerade auf dem Gebiet der Zellenlehre, die die Grundlage

biologischer Forschung bleiben muss, ein Zusammengehen aller von den verschiedensten Seiten kommender Forscher unerlässlich: es gibt keine Erforschung der Zellpathologie ohne genaueste Kenntnis der Zellanatomie, keine Erforschung der pflanzlichen Zelle ohne engsten Kontakt mit den Studien an der tierischen Zelle und umgekehrt, keine Erforschung der Funktionen, der Mechanik, der Reaktionen der Zelle ohne eingehendes Verfolgen ihrer morphologischen Grundlagen.

Ist somit die Zellforschung, unabhängig von der bestehenden Trennung der biologischen Disziplinen, ein einheitliches Wissensgebiet, dessen ständiges Verfolgen für jeden Biologen unerlässlich ist, so ist es zweifellos auch ein Bedürfnis, der unendlich zerstreuten Zellliteratur ein Zentralorgan zu schaffen, das wenigstens den die allgemeinen Fragen des Zellproblems behandelnden Teil der erscheinenden Arbeiten in sich aufzunehmen vermag. Gehört doch überhaupt die Zukunft zweifellos solchen Zentralarchiven eines bestimmten Forschungsgebietes, die dem einzelnen Forscher seine Arbeit wesentlich erleichtern. Andere Disziplinen, wie die Protistenforschung, die experimentelle Entwicklungsgeschichte, haben diesen Weg auch schon mit Glück beschritten. Für die Zellforschung soll er jetzt eingeschlagen werden durch Gründung dieses Archivs, das nach dem Vorausgegangenen wohl keine unnütze Vermehrung der Literatur, sondern eine Vereinfachung, einen Schritt zur Zentralisation bedeutet. Und da die hervorragendsten Zellforscher des Inn- und Auslandes bereits dem neuen Unternehmen ihre Mitarbeit zugesagt haben, ist Aussicht vorhanden, dass es gelingen wird, die Zentralisation der Zellliteratur der verschiedenen Disziplinen zu erreichen.“

Das Archiv nimmt Mitteilungen in deutscher, französischer, englischer und italienischer Sprache auf.

Der Preis des ersten Bandes von 622 Seiten und XXI lithographischen Tafeln beträgt 48 M.

Oskar Schultze, *Atlas und Grundriss der topographischen und angewandten Anatomie*. 2. vermehrte Auflage. Mit 22 vielfarbigen lithographischen Tafeln und 205 meist farbigen, zum grossen Teil auf Tafeln gedruckten Abbildungen nach Originalen von Maler A. Schmitson und Maler A. Hajek. München 1909, J. F. Lehmann. Geb. 16 M.

Die zweite Auflage des Buches ist im Vergleich zu der vor sechs Jahren erschienenen ersten Auflage erheblich an Text und Abbildungen vermehrt. Die neuen Abbildungen sind viel besser als die alten der ersten Auflage. Der Text ist insofern ganz umgearbeitet worden, als die Bemerkungen zur angewandten Anatomie in besonderen Abschnitten am Ende der einzelnen Kapitel angefügt sind. Die früher vorhandenen Schlussfragen sind sehr zum Nutzen des Buches weggefallen.

Es kann wohl als sicher angenommen werden, dass das Buch in seiner jetzigen Form noch grössere Erfolge haben wird als früher.

Böhm und Oppel, *Taschenbuch der mikroskopischen Technik*. 6. Auflage. München u. Berlin 1908, R. Oldenbourg. 5,80 M.

Schon wieder ist eine neue Auflage dieses beliebten Büchleins notwendig geworden. Es hat an Umfang bedeutend gewonnen. Dies erklärt sich, wie der

Herausgeber sagt, durch die grosse Anzahl technischer Beiträge der letzten 3 $\frac{1}{2}$ Jahre. Ein neues Kapitel „Das Mikroskop“ ist auf vielfachen Wunsch aufgenommen. Das Kapitel „Rekonstruktionsmethoden“, welches Born vor acht Jahren bearbeitete, ist unverändert geblieben, denn es soll ja nur zur Einführung dienen und diesen Zweck erfüllt es vollkommen. Ref. verweist wegen ausführlicher Angaben über Rekonstruktionsmethoden auf die bei G. Fischer, Jena. erschienene Darstellung von Peter.

Georg Ruge, *Anleitungen zu den Präparierübungen an der menschlichen Leiche*. 4. verbesserte und vermehrte Auflage. 2 Bände. Leipzig 1908, W. Engelmann. Bd. 1 geb. 9 M., Bd. 2 geb. 5 M.

Die neue Auflage erscheint in zwei Teilen und hat durch die Umarbeitung eine Vermehrung um 247 Seiten und 81 Abbildungen erfahren. Neu ist auch das jedem Bande angefügte Inhaltsverzeichnis.

Die Teilung in zwei Bände entspricht der Verteilung der Präparierarbeit auf zwei Semester bzw. Kurse. Die Präparanten des ersten Kurses finden die Anleitung zur Präparation der Muskeln, Gelenke und der Eingeweide im ersten Band; der zweite enthält die Präparation der Gefässe, der Nerven und die Präparation der kindlichen Leiche.

Der Abschnitt (3) Instrumente-Technisches des 1. Bandes enthält Angaben und Abbildungen über die vom Verf. getroffenen Einrichtungen auf dem Präpariersaal: Angaben über Klötze, Abfalltöpfe, Präparatenbretter, Tische, Stühle, Schemel und die Aufbewahrungsräume für Präparate.

Der Studierende findet in dieser Anleitung, abgesehen von den Methoden der Präparation und dem Gang der Arbeit, viele Angaben über topographische Verhältnisse und systematisch-anatomische Tatsachen, sowie Überblicke über den Aufbau der verschiedenen Organe. Auch eine Anzahl von Varietäten sind in Wort und Bild dargestellt.

Einführung in die Psychiatrie, mit besonderer Berücksichtigung der Differentialdiagnose einzelner Geisteskrankheiten von Dr. Th. Becker. Vierte Auflage. Gebunden M. 4.—

Nervenpunkte, ihre Entstehung, Bedeutung und Behandlung mittels Nervenmassage, von Oberstabsarzt Dr. Cornelius, Leiter der Poliklinik für Nervenmassage der Charité. Zweite Auflage. M. 2.—

Die Pflege Geisteskranker, Anleitung zum Krankendienst für Pfleger und Pflegerinnen, von Dr. W. Falkenberg, Oberarzt an der Irrenanstalt Herzberge. Zweite Auflage. Kartoniert M. 1.—

Beiträge zur Lehre vom engen Becken von Dr. Hugo Gloeckner, ehemaliger Assistent der Königl. Frauenklinik zu Halle und Berlin. Teil III, Geburtsverlauf und Therapie. M. 2.50.

Grundriss der gerichtlichen Medizin, einschliesslich Unfall- und Invalidenversicherung. Mit besonderer Berücksichtigung der einschlägigen Entscheidungen des Reichsgerichts und des Reichsversicherungsamtes, von Med.-Rat Dr. R. Gottschalk, Kreisarzt in Rathenow. Dritte Auflage. Gebunden M. 6.—

Sprachführer für die ärztliche Praxis, Russisch-Deutsch und Deutsch-Russisch, bearbeitet von Dr. Jossilewsky, Berlin. Gebunden M. 5.—

Sehproben nach Snellens Prinzip, entworfen von General-oberarzt Dr. A. Roth.

Zweite Auflage. Teil I. 5 Tafeln mit 4 Textbeilagen. M. 1.80.

Aufgezogen und mit Futteral. M. 3.—

Teil II. 2 Tafeln. M. 1.—

Aufgezogen und mit Futteral. M. 2.—

Pseudo-isochromatische Tafeln zur Prüfung des Farbensinnes.

Von Prof. Dr. J. Stilling. Zwölfte Auflage. Geb. M. 10.—

In unserm Verlage erschienen:

Dr. Julius Fischer:

Die organische Natur im Lichte der Wärmelehre.

2. Auflage. 1907. Preis 1 Mark.

Die Lebensvorgänge in Pflanzen und Tieren.

Versuch einer Lösung der physiologischen Grundfragen.

1908. Mit 13 Textfiguren. Preis 3 Mark.

Die beiden Schriften sind aus dem Bestreben des Verfassers hervorgegangen, die Erkenntnisse der modernen Physik zur Ergründung der Lebenserscheinungen nutzbar zu machen. Die erste Schrift ist gemeinverständlichen Inhalts. Sie erbringt in äusseren Umrissen den Nachweis, dass die Organismen alle wesentlichen Eigenschaften der von der menschlichen Technik geschaffenen Wärmewandler besitzen. Die zweite Schrift soll den experimentellen Ausbau der aufgestellten Theorie vorbereiten. Sie wendet sich an die mit der Sprache der exakten Wissenschaft Vertrauten und bringt unter Benützung mathematischer Hilfsmittel eine bis ins Einzelne durchgebildete Theorie der wichtigsten physiologischen Probleme; der Assimilation der Pflanzen und Tiere, der Nervenarbeit, der Entstehung der tierischen Elektrizität, der Tätigkeit der Muskeln und Drüsen usw. Sie soll nach dem Wunsche des Verfassers die Grundlage bilden, auf der weitere praktische und theoretische Forschungen einzusetzen haben.

Die beiden Schriften eröffnen der naturwissenschaftlichen Forschung neue und aussichtsreiche Bahnen und sind für den Fachmann wie für den Laien von wesentlichstem Interesse.

Zu beziehen durch jede Buchhandlung oder direkt vom Verlage.

Verlag von Georg Thieme in Leipzig.

Fortschritte der Medizin.

Unter Mitwirkung hervorragender Fachmänner

herausgegeben von

Prof. Dr. G. Köster Priv.-Doz. Dr. v. Criegern
in Leipzig. in Leipzig.

Schriftleitung: Dr. Rigler in Leipzig.

Erscheint am 10., 20., 30. jeden Monats.

Preis halbjährlich M. 6.—

Zeitschrift für Versicherungsmedizin.

Herausgegeben von

Dr. Fielitz-Halle G. Pfarrius Dr. Vollborth-Berlin
Geh. Medizinalrat. Geh. Ober-Regierungsrat. Geh. Sanitätsrat.

Schriftleitung: Dr. Rigler in Leipzig.

Erscheint monatlich. — Preis jährlich M. 8.—

Beide Zeitschriften zusammen M. 16.— p. a.

12,080

Internationale Monatsschrift

für

Anatomie und Physiologie.

Herausgegeben

von

R. Anderson in Galway, C. Arnstein in Kasan, Éd. van Beneden
in Lüttich, S. Ramón y Cajal in Madrid, H. F. Formad in Philadelphia,
C. Golgi in Pavia, S. Laskowski in Genf, A. Macalister in Cambridge,
G. Retzius in Stockholm

E. A. Schäfer

in Edinburg

L. Testut

in Lyon

und

Fr. Kopsch

in Berlin.

Band XXVI. Heft 4/6.

LEIPZIG 1909

Verlag von Georg Thieme.

I n h a l t.

	Seite
Eug. Bujard , Etude des Types appendiciels de la muqueuse intestinale, en rapport avec les régimes alimentaires. Morphologie comparée. Sitio-morphoses naturelles et expérimentales. (Avec Planches VI—X)	101
John Rennie , On the Relation of the Islets of Langerhans to the alveoli of the Pancreas	197
F. Pentimalli , Über die Zahlverhältnisse der weissen Blutkörperchen bei den Amphibien in verschiedenen Zuständen	206
Fr. Kopsch , Referat	224

Die Herren Mitarbeiter haben von ihren Aufsätzen 50 Sonderabdrücke frei, eine grössere Anzahl liefert die Verlagshandlung auf Verlangen zu billigem Preise. Frankierte Einsendungen in lateinischer, französischer, italienischer, englischer oder deutscher Sprache für die „Internationale Monatschrift für Anatomie und Physiologie“ werden direkt an die Redaktion: Prof. Dr. Fr. Kopsch, Wilmersdorf bei Berlin, Prinzregentenstr. 59, erbeten.

Reprints. Contributors desiring more than 50 extra copies of their articles can obtain them at reasonable rates by application to the publisher Georg Thieme, Leipzig, Rabensteinplatz 2, Germany.

Contributions (French, English, German, Italian or Latin) should be sent to the associate editors or to the editor Dr. Fr. Kopsch, Wilmersdorf by Berlin, Prinzregentenstr. 59.

Avis. Les auteurs des mémoires insérés dans ce journal qui désireront plus de 50 tirages à part de leurs articles, les obtiendront à des prix modérés en s'adressant à M. Georg Thieme, libraire-éditeur, Leipzig, Rabensteinplatz 2, Allemagne.

Les articles écrits *en allemand, en anglais, en français, en italien ou en latin* doivent être adressés à l'un des Professeurs qui publient le journal, ou à M. Fr. Kopsch à Wilmersdorf près de Berlin, Prinzregentenstr. 59.

Die bisher erschienenen Bände kosten:

Bd.	I	M.	40.—	Bd.	XIII	M.	76.10.
„	II	„	52.—	„	XIV	„	48.30.
„	III	„	47.50.	„	XV	„	73.—
„	IV	„	72.—	„	XVI	„	70.50.
„	V	„	63.—	„	XVII	„	65.—
„	VI	„	77.50.	„	XVIII	„	75.—
„	VII	„	87.—	„	XIX	„	50.—
„	VIII	„	100.—	„	XX	„	59.—
„	IX	„	76.30.	„	XXI	„	70.—
„	X	„	93.50.	„	XXII	„	50.—
„	XI	„	92.60.	„	XXIII	„	55.—
„	XII	„	79.—	„	XXIV	„	78.—

Bd. XXV M. 56.—

Bd. I—XX statt M. 1397.30 nur **M. 1000.— bar.**

Etude des Types appendiciels de la muqueuse intestinale, en rapport avec les régimes alimentaires. Morphologie comparée. Sitiomorphoses naturelles et expérimentales ¹⁾

par

Eug. Bujard,

Assistant d'Histologie normale et d'Embryologie
Genève.

(Avec Planches VI—X.)

Introduction.

Il est curieux de constater que, quoique le tractus digestif et plus particulièrement la muqueuse intestinale aient donné lieu à un nombre considérable de travaux de la part des anatomistes et des histologistes, la morphologie externe des villosités les a fort peu préoccupés. Ceux-ci n'en ont guère parlé qu'occasionnellement et se sont attachés plutôt à leur structure histologique ainsi qu'aux phénomènes physiologiques de l'absorption. Les anciens ont été plus complets que les modernes.

En 1904, Fusari publiait une intéressante monographie des villosités intestinales humaines, suivie de quelques notes d'anatomie comparée, démontrant la multiplicité des formes des appendices entériques. En même temps, il résumait les travaux de Schriever, Spee et Hilton de la façon suivante:

„1. chez les animaux carnivores, les villosités sont cylindriques dans toutes les diverses parties de l'intestin grêle.“

„2. chez les herbivores la forme est plus variable; on peut passer des crêtes aux villosités larges, en forme de triangles ou de feuilles, aux villosités en forme de languettes, aux villosités longues, filiformes ou cylindriques, élargies à la base, à celles grosses, courtes, en forme de verrues.“

¹⁾ Mémoire couronné par la Faculté de Médecine de Genève.

„3. chez les omnivores peuvent se répéter les types des villosités des carnivores et ceux des herbivores; ou plus rarement les deux types chez le même individu.“

A la suite de la lecture de ce mémoire, M. le prof. Eternod, nous a conseillé de reprendre cette question et d'essayer de faire une étude synthétique de la morphologie des villosités intestinales. L'idée qui nous a guidé dans notre travail (idée que nous avons déjà émise dans une 1^{ère} note en 1905 [48]) est: que la forme des appendices intestinaux est en rapport avec le régime alimentaire, et que la spécialisation de ces formations est inverse de la longueur de l'intestin. Ce fait avait été, du reste, déjà signalé par Chauveau [22] en ces mots: „les villosités sont des appendices foliacés ou coniques, d'autant plus développés que le tube intestinal est plus court“.

En effet, la villosité, organe d'absorption, devra augmenter d'autant plus sa surface que l'aire de l'intestin diminuera par le raccourcissement de cet organe. L'augmentation de la surface villeuse sera obtenue par une régularisation toujours plus parfaite de la forme anatomique; ainsi, successivement prendront naissance des crêtes, des lamelles, et des villosités cylindroïdes plus ou moins diversifiées; les premières se trouvent chez les herbivores à intestin long; les dernières chez les carnivores à intestin court; et entre deux s'intercalent les secondes chez les omnivores et chez les frugivores.

Nous avons poursuivi nos investigations à trois points de vue différents:

1. En étudiant les organismes au point de vue de l'anatomie comparée, tout en tenant compte du régime alimentaire des animaux observés.

2. En examinant avec soin les animaux (Mammifères) qui ont deux régimes alimentaires successifs:

a) régime temporaire lacté,

b) régime définitif, variant suivant les espèces.

3. En soumettant méthodiquement des Rats albinos à des régimes artificiels déterminés.

Notre travail comprendra cinq chapitres:

Chapitre premier: Données techniques.

Chapitre deuxième: Historique très bref de la question des villosités intestinales.

Chapitre troisième: Morphologie comparée.

Laissant de côté les Poissons, nous passerons très rapidement en revue les Batraciens et les Reptiles, pour nous occuper surtout des Mammifères. Nous parcourrons la série de ces derniers en remontant des herbivores aux carnivores pour arriver enfin aux Primates et à l'Homme, dernier échelon de cette série. Nous reprendrons ensuite quelques-uns de ces animaux, en choisissant, dans chaque groupe, des nouveaux-nés, pour comparer leur type vilieux jeune à celui des types adultes. Enfin, nous étudierons à part les Oiseaux, beaucoup moins évolués dans leurs caractères spécifiques; ce qui doit probablement tenir à leur apparition tardive dans le règne animal. Nous tenterons d'établir chez les Oiseaux une série parallèle à celle de Mammifères; tâche malaisée, car le régime alimentaire des Oiseaux est en général moins spécialisé, que celui des autres classes de Vertébrés.

Quelques-uns des types décrits dans ce chapitre, l'ont déjà été dans les quelques notes successives que nous avons publiées [48, 49, 50]. Nous avons estimé qu'il était utile pour la clarté du sujet, de résumer encore une fois ces descriptions à nouveau, tout en les complétant parfois. Une note bibliographique renvoie toujours avec soin au texte de nos rédactions précédentes.

Chapitre quatrième: Résultats de nos expériences d'alimentation artificielle sur les Rats albinos; elles portent sur 4 séries distinctes:

- 1ère série: régime carné,
- 2ème " " végétarien,
- 3ème " " lacté,
- 4ème " " lacto-cellulosique.

Chapitre cinquième: Conclusions générales.

Chapitre I.

Renseignements techniques.

Ce travail, ayant pour but essentiellement d'étudier la forme externe des villosités intestinales, il nous sembla d'abord que le mode d'observation le plus simple serait l'examen frais dans la solution

physiologique de chlorure de sodium à 9^o/₁₀₀. Cette méthode d'investigation présenta des inconvénients très sérieux; nous n'y avons finalement eu recours que comme moyen de contrôle. Il était difficile en effet de faire, le crayon en mains, des observations de longue haleine sans qu'il se produisît des macérations. La photographie dans ce milieu aqueux devenait très difficile, vu le trop fort dégagement de chaleur des 2 lampes à incandescence de 32 bougies chaque, avec réflecteur parabolique, de notre appareil d'éclairage; ceci aurait eu pour résultat de mettre rapidement les intestins en mauvais état; tandis qu'une fois fixés, ils étaient beaucoup plus résistants; de plus la fixation avait l'avantage de nous permettre de conserver les pièces, sensiblement dans les états où elles étaient lors des premières observations.

Après quelques essais comparatifs, le procédé qui nous a donné les résultats les plus constants et les plus comparables, a consisté à fixer les intestins en dilatation par une injection dans le lumen d'alcool à 95^o, suivie d'une immersion dans le même réactif.

Cette méthode présente plusieurs avantages. L'injection dans la lumière intestinale fait arriver immédiatement l'alcool au contact des villosités, ce réactif les saisit brusquement et les fixe avec un minimum de contraction. La dilatation tient les appendices écartés les uns des autres, ce qui empêche toute déformation par compression mutuelle et rend plus facile l'observation de leur forme réelle. En effet, en comparant des intestins fixés par injection avec ceux fixés par immersion, on constate que ceux-ci sont contractés, ce qui a pour résultat, chez une même espèce animale (la Souris par exemple), d'amener des différences notables: tel segment intestinal montrait des lamelles dans le premier mode de fixation, tandis que dans la deuxième méthode, il présentait des villosités coniques. Il s'était produit un rétrécissement du lumen, consécutif à la contraction prédominante de la musculature circulaire. L'injection dans la lumière, amène la contraction des faisceaux de la muscularis mucosae, qui pénètrent aussi dans le strôma villeux, et déforment l'appendice, surtout dans le sens de la longueur: cette déformation minime ne nous a pas beaucoup gêné dans nos comparaisons.

Enfin, nous avons parfois dû utiliser des pièces de collection, durcies depuis plus ou moins longtemps par de la formaline, naturellement sans dilatation préalable.

Nos observations ont porté surtout sur la surface de la muqueuse intestinale. A cet effet des fragments de l'intestin, ouverts le long du bord mésentérique, furent étalés sur un liège placé au fond d'un baquet rempli d'alcool. Il a fallu fréquemment débarrasser préalablement les pièces des débris de matières alimentaires et du mucus coagulé qui les recouvraient: un jet d'alcool ou un balayage très léger, au moyen d'un pinceau très fin, a permis d'atteindre facilement ce but.

Les observations et les dessins ont été faits au binoculaire de Greenough, avec un éclairage électrique oblique, plus ou moins rasant. Les photographies, toutes exécutées à la lumière artificielle, simples ou stéréoscopiques, avec un grossissement constant de 12,5 diamètres, ont été obtenues avec le grand appareil photographique universel du professeur Eternod¹⁾ et au moyen d'un objectif Zeiss (Planar, Serie Ia, No. 1; ouv.: 1:4,5; F = 20 mm).

Les mêmes fragments furent utilisés de plus souvent pour les deux examens; ils furent conservés ensuite, teintés légèrement à l'hématoxyline, déshydratés suivant la méthode habituelle et montés en préparations microscopiques dans du baume du Canada.

Chapitre II.

Historique.

La découverte des villosités intestinales est en général attribuée à Fallope [2] qui, en réalité, les retrouva et les signala sans les décrire; cependant, bien avant lui, Galien [1] les avait vues et considérées comme des organes propulseurs du bol alimentaire.

La première description réelle des appendices intestinaux est due à Hélvétius [37]; cet auteur rapporte toutes les villosités à un type unique, le mamelon, qui peut présenter quelques variantes secondaires et devenir bifide ou même trifide.

Galeati [38] décrit des appendices cylindriques qui seraient pointus

¹⁾ Voir Eternod, Guide Technique. 2. éd. Fig. 131—137. Genève 1898.

dans le segment initial de l'intestin, coniques dans le segment terminal.

Winslow [3] compare la muqueuse duodénale à une éponge; elle est armée de villosités verruqueuses très denses, qui lui donnent son aspect fongueux; dans l'intestin grêle proprement dit, les appendices sont plus élevés, mieux organisés, plus libres.

Lieberkühn [36] signale de notables différences entre l'Homme et les Mammifères; il trouve chez le premier des membranelles pendantes; chez le chien, les félins et le bœuf de véritables villosités.

Suivant Soemmering [4], la surface intestinale de l'homme présente toute une série de plis très fins et de petites houppes; les plis sont plus longs et plus larges dans le duodénum que plus bas; cet auteur observe chez les Mammifères, le chien, par exemple, des villosités variables, cylindriques ou coniques.

Rudolphi [5] distingue deux régions bien caractérisées: le segment supérieur de l'intestin couvert de petites squames; et les segments moyen et inférieur hérissés de villosités hautes, cylindroïdes, acuminées, émoussées ou massuées.

Alb. Meckel [39] apporte une monographie déjà très riche des appendices intestinaux, chez l'Homme, les Mammifères et les Oiseaux. Il décrit et dessine chez l'Homme des villosités de formes multiples: lamelles arrondies ou triangulaires; villosités cylindriques ou coniques; plis duodénaux, plus ou moins longs, diversément anastomosés et figurant ainsi une image labyrinthique. Ces plis sont abondants dans le duodénum; ils se résolvent en villosités dans l'intestin grêle, pour reparaître peu nombreux en aval de la valvule iléo-cœcale et s'effacer ensuite. Cet auteur observe chez les Mammifères: chez le chien, des villosités digitées diverses; chez le cheval, des appendices à base élargie; chez la loutre des lamelles très allongées; chez la taupe, de longs plis en zigzags; chez les Oiseaux: chez l'oie et le pigeon, de longues lamelles enroulées; chez l'étourneau et le pluvier de grandes crêtes en zigzags, longitudinales et surmontées parfois de quelques prolongements villeux.

L'auteur essaye, ensuite, de ramener ces divers types à une forme unique: la villosité foliée, dont ils ne seraient que des déformations; il les compare au germe d'une plante, dont les folioles s'enroulent sur

leur axe, en gouttière ou en spirale, mais qu'il est toujours possible de déplier à l'aide d'une aiguille. Les villosités digitées ou linguiformes ne sont que des formes enroulées.

Toutes ces villosités lamelleuses se seraient développées aux dépens de plis longitudinaux: „man erkennt es ebenfalls beim erwachsenen Menschen aus dem Übergang der sehr deutlichen Falten des Duodenum in den Zotten des Dünndarms“. Il donne, de plus, un dessin de l'intestin de Poulet, sur lequel on peut voir de longs plis longitudinaux découpés en lamelles triangulaires.

J. F. Meckel [6] reprend les observations de ses prédécesseurs; il infirme les descriptions d'Helvétius et de Galeati qui admettaient un type cylindrique unique, pour confirmer celle de Hewson qui comparait les villosités à de petites valvules. Il décrit, lui-même, dans les segments initiaux de l'intestin, des appendices larges et d'une forme qui répète en réduction les valvules conniventes; et, en aval, dans l'iléum, des villosités plus allongées, plus étroites, cylindriques ou coniques, parfois renflées à leur extrémité libre.

Les auteurs suivants ne font que répéter leurs prédécesseurs; Béclard [7] décrit, chez l'homme, des feuilles comparables aux valvules conniventes; Boyer [8], des touffes membraneuses; Weber, dans le traité de Hildebrandt [9], des villosités aplaties; Cuvier [10] des appendices squameux ou foliacés.

Huschke [11] signale, chez l'homme, une muqueuse entérique, armée de petits replis délicats, lamellaires ou triangulaires, à sommet aigu dans les segments initiaux de l'intestin, à sommet obtu dans les segments terminaux.

Arnold [12] distingue plusieurs types villeux dans l'intestin humains: des villosités foliées, minces, à base large, à sommet allongé ou arrondi; des villosités cylindriques ou massuées; des villosités irrégulières et basses dans le duodénum. Chez le vieillard, les appendices deviendraient tous coniques ou pédiculés. Chez le fœtus, les villosités apparaissent comme plis, qui se découpent secondairement, au niveau de leur bord libre d'abord, puis profondément, pour se dissocier en appendices cylindroïdes.

Eckard [13] donne une observation plus détaillée: les formes

sont diverses, suivant les segments intestinaux considérés; l'auteur trouve: dans le duodénum supérieur, des lames et des lamelles contournées; dans le duodénum inférieur et le jéjunum des feuilles larges; dans l'iléum des feuilles et des villosités cylindriques; dans l'iléum inférieur, seulement des villosités digitiformes.

Cruveilhier [14] énonce des faits semblables; il affirme surtout la grande variété des appendices intestinaux entre les diverses espèces animales. Il a pu observer, chez le chien, le chat, l'ours et le veau, des villosités filiformes; chez l'homme, des formes des plus diverses; l'auteur a trouvé dans le duodénum des lames larges et recourbées sur elles-même; dans l'iléum des villosités flottantes, cylindroïdes, conoïdes ou terminées en massues.

Kölliker [15] a vu les mêmes faits: dans le duodénum, des plis et des lames larges; dans le jéjunum des feuilles et des appendices cylindroïdes; dans l'iléum seulement des villosités digitées.

Les anatomistes suivants: Leydig [16], Quain-Hoffmann [17], Verson, dans le traité de Stricker [18], et Heitzmann [19] répètent la même chose, dans des descriptions fort incomplètes du reste.

Henle [20] revient à l'idée d'un type fondamental villeux, cylindroïde allongé et à sommet massué ou arrondi; dans le duodénum, ce type est entremêlé de villosités larges, fusionnées par leur base en des plis sinueux à bords convexes.

Sappey [21], après avoir cité Helvétius et Alb. Meckel, décrit deux types villeux: la villosité arrondie, avec ses variétés coniques, digitées, massuées ou filiformes; la villosité aplatie, lamelleuse, dans ses diverses modalités, et la crête droite ou sinueuse, simple ou découpée. Il localise ces formes de la façon suivante: dans le duodénum, des lamelles larges et des crêtes serpentées, anastomosées capricieusement, en une image défiant toute description; dans l'iléum, des lamelles plus simples et des villosités longues, digitiformes, quelquefois bifides ou trifides.

Morel et Duval [23, 24] décrivent les mêmes aspects et rapportent les figures de Henle.

Graf Spee [40], dans son étude sur les mouvements des appendices intestinaux, donne une description très complète de la villosité humaine; il a observé dans le duodénum, des lames basses et larges; dans le

jéjunum, des feuilles triangulaires qui sont parfois portées par des plis anastomosés entre eux; dans l'iléum des villosités ayant l'aspect de massues ou de cylindres.

Les traités modernes de Beaunis et Bouchard [27], de Gegenbaur [25] de Tourneux [34] et de Stöhr [33] n'apportent pas de faits nouveaux.

Testut [31] et Jonnesco [32] se contredisent dans leurs affirmations successives; ils donnent, tout d'abord, la description, dite classique: villosités lamelleuses, dans le duodénum; appendices allongés, coniques ou cylindroïdes, dans tout l'iléum; puis, brusquement et sans observations personnelles, semble-t-il, ils se rangent à l'opinion de Chaput [41] et de Benoit [42]. Ces derniers auteurs ont étudié et comparé les muqueuses intestinales de l'homme, du cobaye, du lapin et plus particulièrement celle du chien; ils attribuent aux villosités intestinales une grande uniformité; elles seraient toutes prismatiques, de même longueur, et serrées les unes contre les autres, à tel point qu'il est impossible d'apercevoir les orifices glandulaires.

Nous verrons qu'il faut faire de nombreuses réserves au sujet de cette régularité trop grande, de forme et d'aspect.

Renaut [29] considère que la forme originelle de tous les appendices intestinaux est une plicature de la surface en une lame, type que l'on retrouve dans les feuilles semi-lunaires du rat et du lapin. Chez l'homme il décrit des villosités lamelleuses, à bord irrégulièrement festonnés.

Böhm et Davidoff [28] insistent sur le fait que la muqueuse intestinale se relève en plis permanents, porteurs d'appendices foliacés ou cylindroïdes; ces plis ne sont, à leur avis, que le produit de la fusion des villosités par leur base.

Von Ebner [30] décrit: dans le duodénum des plis et des villosités foliées, basses et larges; dans le jéjunum et l'iléum, des appendices aplatis lamelleux ou cylindroïdes; il dessine de plus quelques villosités bifurquées.

Spalteholtz [35] donne deux clichés démontrant la multitude des formes villositaires, qui oscillent entre la lamelle onduleuse, simple ou échancrée, et la villosité digitiforme.

Enfin Fusari [46], tout récemment, publie une monographie très détaillée des appendices intestinaux de l'Homme et une synthèse très

brève de ceux des Mammifères. Nous aurons plusieurs fois à revenir sur ce travail. Cet auteur insiste sur la multitude des formes villeuses de l'intestin humain; il décrit: des crêtes anastomosées, simples ou porteuses de villosités secondaires, lamelleuses; des villosités foliacées, triangulaires, plus ou moins indépendantes; enfin des villosités allongées, filiformes ou coniques. Il a trouvé les types larges dans le duodéno-jéjunum, les types étroits dans l'iléum. Chez l'enfant, l'aspect serait un peu différent; on trouverait dans le duodéno-jéjunum, de larges crêtes onduleuses, simples et sans découpures secondaires; dans l'iléum des feuilles et des villosités étroites.

L'auteur termine son étude par quelques notes d'anatomie comparée, que nous utiliserons chemin faisant, et il synthétise les travaux de Schriever, Spee et Hilton, démontrant que la diversité des villosités intestinales est plus ou moins grande suivant les groupes considérés: elle est maximale chez les Herbivores, chez lesquels, toutes les formes sont possibles; minimale chez les Carnivores, chez lesquels les villosités étroites cylindroïdes prédominent. Chez les Omnivores on observe l'un ou l'autre type.

En somme, nous venons de passer en revue de nombreuses descriptions partielles, concordantes ou divergeantes, se rapportant presque toujours à l'homme; mais nous n'avons rencontré aucune synthèse réelle des formes villeuses chez les Vertébrés supérieurs, sauf celles bien incomplètes d'Alb. Meckel et de Fusari.

L'anatomie comparée ne nous en fourni pas de meilleures.

Il n'a guère été fait, non plus, de rapprochement exact entre les divers types appendiciels, la longueur de l'intestin et le régime alimentaire de l'espèce considérée.

Chauveau [22] ébauche la question; il fait remarquer que les appendices entériques sont plus développés dans les intestins courts que dans les longs; mais il s'arrête là.

Par contre, on s'est beaucoup occupé des rapports entre la longueur de l'intestin et la taille de l'individu, ou entre cette longueur et le régime alimentaire de l'espèce; il a été fait de nombreuses mensurations, quelques expériences même. Nous pouvons citer ici, sans les analyser d'ailleurs, les travaux de Yung, de Noé, de Neiss, de Babak

et de Schepelmann. Cependant aucun de ces auteurs ne s'est demandé comment se comportait la morphologie villeuse, en fonction de l'alimentation.

Chapitre III.

Morphologie comparée.

Dans ce chapitre, nous examinerons successivement les appendices intestinaux des Batraciens, des Reptiles, des Mammifères et des Oiseaux. Dans les deux premières classes, nous nous sommes bornés à un très petit nombre d'observations; nous désirions nous rendre compte, de visu, du type para-ancestral (crêtes) des villosités chez les Vertébrés supérieurs. Ici l'influence du régime alimentaire n'intervient pas encore de façon bien affirmée. Par contre, nous nous sommes étendus plus longuement sur les classes des Mammifères et des Oiseaux, car ici, le rapport entre l'alimentation et la morphologie villeuse devient évident.

A. Batraciens et Reptiles.

I.

Urodèles.

1.2. Salamandre (Salamandra maculosa) et Triton (Triton cristatus).

La surface de la muqueuse entérique des Urodèles offre une image encore très simple: elle est sillonnée, sur toute la longueur du tube intestinal, de rares plis longitudinaux, très régulièrement disposés, qui ne sont en somme que le prolongement du régime des crêtes stomacales. Ils sont le plus souvent rectilignes, parfois légèrement onduleux, rarement en zigzags. Dans le segment cranial de l'intestin grêle, leur hauteur varie quelque peu, leur bord libre est festonné, plus rarement suffisamment échancré, pour dessiner quelques vagues lamelles secondaires; dans les segments caudaux, ces plis s'abaissent graduellement et s'effacent complètement.

II.

Anoures.

Grenouille (Rana esculenta).

La muqueuse intestinale de ces Batraciens est beaucoup plus différenciée; c'est encore néanmoins le régime absolu de la crête, mais diverse dans sa forme et son orientation.

Le segment cranial de l'intestin grêle présente un régime de longs et larges plis transversaux, qui se découpent quelquefois en de grandes lamelles trapézoïdales; leur insertion est régulière et ils présentent tout au plus, sur leurs faces, quelques contreforts créant entre eux des anastomoses imparfaites. En aval, ces crêtes perdent leur régularité; elles dessinent d'abord quelques larges ondulations en zigzags très obtus, qui vont s'accroissant à mesure que l'on descend et qui sont de beaucoup plus marquées à la base d'insertion qu'au bord libre, resté simple.

Le segment médian, nous présente tous les caractères d'une zone de transition: les crêtes transversales de l'intestin supérieur se déforment pour faire place aux crêtes longitudinales du segment inférieur. Ces dernières s'intercalent entre les plis transversaux sous forme de crêtes courtes. Plus bas, les crêtes s'allongent et leurs zigzags deviennent plus aigus; de plus, toutes ensemble elles dessinent, au côté opposé à l'insertion mésentérique, une sorte de triangle dont le sommet écarte les appendices transversaux. Chemin faisant, les crêtes transversales et les crêtes longitudinales se sont anastomosées en un réseau à larges mailles. En aval les crêtes transversales disparaissent peu à peu; tandis que les crêtes longitudinales s'affirment et deviennent toujours plus prédominantes; ces dernières se coupent parfois en crêtes courtes et même en lamelles larges.

Dans le segment terminal de l'intestin, tout s'est régularisé; les plis sont devenus beaucoup plus rectilignes, surtout par leur bord libre, tandis que leur insertion reste volontiers encore flexueuse.

III.

Sauriens.

1. *Lézard (Lacerta viridis).*

Nous retrouvons ici l'image très simple de la muqueuse intestinale des Urodèles: il n'y a que des plis longitudinaux, très réguliers et peu nombreux. Ils ondulent légèrement en zigzags dans le segment cranial de l'intestin; plus bas, ils deviennent presque rectilignes, puis s'effacent, enfin, dans le segment caudal. En général, leur hauteur varie peu, sauf au niveau de la région pylorique.

2. *Orvet (Auguis fragilis).*

L'aspect de la surface entérique de l'orvet est très différente de ce que nous avons signalé jusqu'ici; elle s'est différenciée d'une façon plus marquée.

Nous trouvons dans le premier tiers de l'intestin grêle: des lamelles grandes, hautes et linguiformes; leur insertion est très irrégulière, le plus souvent oblique.

Dans le tiers moyen, ces lamelles se régularisent et tendent à se transformer par confluence en crêtes zigzagüées, longitudinales, très serrées. D'abord brèves, celles-ci s'allongent en même temps que leur bord libre, qui était déchiqueté, se régularise. Ce type de villosités persiste dans l'intestin inférieur, tout en tendant à s'abaisser et à se simplifier, jusqu'au point d'engendrer une série de plis parallèles, presque rectilignes, qui disparaissent à leur tour au niveau du cloaque.

IV.

Ophidiens.

3. *Couleuvre (Tropidonotus natrix).*

La surface de tout le tractus digestif de la couleuvre est uniformément sillonnée de longs plis longitudinaux, s'étendant de l'œsophage jusqu'au cloaque.

Dans l'intestin grêle, ce sont de grandes crêtes, en zigzags serrés, implantées régulièrement. Les zigzags sont beaucoup plus marqués à leur base d'insertion qu'à leur bord libre; ils se suivent très irrégulièrement; nombreux par places, ils s'espacent et s'effacent dans d'autres, laissant de longs segments intercalaires presque rectilignes.

Dans le premier segment de l'intestin, les crêtes présentent quelques échancrures incomplètes, qui n'atteignent pas leur base; de celle-ci partent quelques prolongements secondaires qui s'anastomosent imparfaitement.

Dans le segment terminal, les plis se simplifient un peu, de sorte que leurs ondulations sont moins brisées, plus larges, en même temps que plus rares.

4. *Vipère (Vipera aspis).*

La muqueuse intestinale de la vipère possède un régime appen-

diciel très analogue à celui de la couleuvre. Ce sont essentiellement de longs replis longitudinaux, élevés, à insertion largement onduleuse; leur bord libre, de hauteur à peu près constante, est plus long que la base; il ne présente pas d'échancrure. Dans les intervalles, ménagés par ces plis, sont intercalées des crêtes secondaires, plus basses et de direction plutôt oblique, qui s'anastomosent fréquemment avec les plis principaux. En aval, ces appendices secondaires disparaissent peu à peu; les primaires se simplifient, pour donner finalement dans le segment inférieur quelques plis bas et peu onduleux.

Dans le segment médian, les coutures brusques de l'intestin ont parfois pour résultat de soulever la muqueuse intestinale, sous forme de larges replis semi-lunaires transversaux, qui simulent des diaphragmes incomplets et alternés, sur lesquels les crêtes longitudinales passent sans s'interrompre; rapprochés d'abord, ces replis s'écartent en aval pour s'effacer bientôt. Nous ne pensons pas qu'il faille les considérer comme des appendices réels de la muqueuse, mais bien plutôt comme de simples plicatures de celle-ci; et cela, d'autant plus, qu'ils peuvent faire complètement défaut.

Résumé des Batraciens et Reptiles.

Il n'est pas bien facile de tirer des conclusions générales de valeur des quelques *Batraciens et Reptiles* que nous venons de décrire. Cependant un plus grand nombre d'exemples ne nous aurait guère fourni un contingent de faits bien nouveaux.

En effet, dans son anatomie comparée, Gegenbaur¹⁾ résume les Reptiles en ces mots: „Die Schleimhaut bietet wieder vielerlei Befunde ihres Reliefs, wenn auch im Allgemeinen Längsfalten noch vorwalten. Sie sind bald gerade, bald wellig gebogen und bieten manchmal blattförmige Erhebungen. So bei Schlangen im vordersten Theile des Mitteldarmes. Auch bei manchen Lacertiliern kommt Ähnliches vor, doch kommen manchen auch netzförmige Erhebungen zu. Bei den Crocodilen ist der dickwandigere zweite Abschnitt durch Zickzackfalten ausgezeichnet.“

¹⁾ Gegenbaur, loc. cit. [26]. T. II. p. 164.

En somme, la muqueuse intestinale des Batraciens et des Reptiles est encore peu évoluée; ses appendices sont rarement individualisés; ce sont, avant tout, des crêtes longitudinales ou transversales, quelquefois des lamelles ou des villosités foliées.

Nous retrouvons ici le prototype des appendices entériques de la série des Vertébrés terriens. Les crêtes longitudinales prédominent chez les Batraciens et les Reptiles inférieurs; ceci concorde entièrement avec ce que nous savons sur les premiers stades du développement organo-génétique du tractus intestinal des Vertébrés supérieurs. Simples au début (Salamandre, Triton, Lézard), les dites crêtes s'allongent et se brisent pour engendrer des plis tourmentés chez les Ophidiens (Couleuvre, Vipère). En outre une série de différenciations secondaires peuvent aussi intervenir; chez les uns (Orvet), les crêtes se fragmentent en villosités lamelleuses; chez les autres (Grenouille, Vipère, etc.) il vient s'ajouter une nouvelle éruption d'appendices transversaux, de courtes crêtes et d'anastomoses venant les relier entre elles. Enfin, plus rarement, les plis secondaires deviennent prépondérants; ils refoulent devant eux les plis longitudinaux (Grenouille), qui disparaissent complètement dans le segment duodénal de l'intestin.

Nous ne pensons pas, qu'il faille voir dans la production de ces divers types appendiciels une influence de l'alimentation; le régime des espèces citées est trop voisin; il est essentiellement insectivore pour la plupart d'entre elles et devient partiellement carnivore pour les Ophidiens; cependant, dans ce dernier type, l'acte digestif est trop lent pour nécessiter une individualisation accentuée des appendices; rien, par exemple, dans la nutrition de l'Orvet n'explique l'apparition de lamelles; d'autant plus que celles-ci font presque entièrement défaut chez la Couleuvre et la Vipère. Nous estimons plutôt que ces diverses formes sont ici surtout un produit, en rapport avec le degré d'évolution de l'espèce observée, dans la série des Vertébrés.

B. Mammifères.

Pour rendre nos comparaisons plus faciles, nous subdiviserons les Mammifères en quatre grands groupes, d'après leur alimentation habituelle; nous nous sommes inspirés en cela de la généalogie phylétique

des Mammifères proposée par Remy Perrier¹⁾, qui part des Euthériens primitifs omnivores, pour distinguer quatre séries principales, caractérisées chacune par un régime spécial. Nous ne prétendons pas porter par là un jugement sur cette généalogie et lui attribuer une valeur autre que celle d'une classification commode.

Dans chacun des groupes nous n'étudierons que quelques familles, celles qui nous ont fourni des observations personnelles, soit les suivantes:

I. *Mammifères de la série des Herbivores*: 1. Ruminants; 2. Equidés; 3. Suidés.

II. *Mammifères de la série des Rongeurs*.

III. *Mammifères de la série des Carnivores*: 1. Insectivores; 2. Chiroptères; 3. Carnivores.

IV. *Primates et Homme*.

Dans un *Ve groupe*, enfin, nous réunirons des exemples pris dans chacun des précédents, mais étudiés au moment de la lactation.

I.

Mammifères de la série des Herbivores.

I. *Ruminants*.

1. *Bœuf (Bos taurus)* (Pl. VI, fig. 1).

La muqueuse intestinale du bœuf nous présente, dans le duodénum, un semis dense de lamelles basses, larges, épaisses, de forme arrondie ou semi-lunaire, souvent repliées sur elles-même et insérées très irrégulièrement. A côté de ces appendices foliés, il y a quelques courtes crêtes transversales, volontiers un peu onduleuses, à bord libre régulier et légèrement découpé. En aval, ces plis disparaissent et font place à un groupement plus dense encore, composé exclusivement de lamelles élevées, plutôt triangulaires, à sommet émoussé, ou bien quelquefois de feuilles semi-lunaires. La largeur de ces appendices est éminemment variable; elle peut aller du simple au double. Cet aspect de la muqueuse est assez uniforme dans tout le segment initial de l'intestin grêle; toutefois ils apparaît bientôt, çà et là, quelques rares groupes de villosités plus étroites qui ne tardent pas à devenir

¹⁾ R. Perrier, Cours élem. de Zoologie. p. 735. Paris 1899.

de plus en plus nombreuses, de plus en plus amincies, et qui, enfin, dans l'iléum se convertissent en de longs appendices presque fili-formes, à base élargie et triangulaire; leur implantation se fait surtout dans le sens transversal et volontiers par séries, qui semblent provenir de crêtes qui se seraient profondément déchiquetées. Cette image ne se voit guère que sur un segment assez court de l'intestin (iléum supérieur). En aval, les villosités s'abaissent et s'élargissent irrégulièrement, ce qui produit un mélange d'appendices foliés, larges ou étroits, et de crêtes courtes. Ces dernières, très simples, très peu onduleuses, sont quelquefois imparfaitement découpées en lamelles secondaires. Les feuilles sont arrondies ou triangulaires; dans ce dernier cas, elles sont à la fois un peu plus hautes et plus étroites. En aval, ces divers appendices se maintiennent, tout en diminuant régulièrement et devenant volontiers plus bas et plus simples, à mesure que l'on s'avance vers l'extrémité de l'intestin grêle.

2. Mouton¹⁾ (*Ovis aries*) (Pl. VI, fig. 5 et 6).

La muqueuse intestinale du mouton est armée d'appendices très semblables à ceux du bœuf. Ce sont, dans le duodénum, des lamelles épaisses du type triangulaire, larges ou élevées, à sommet émoussé, et d'insertion très irrégulière, transversale ou oblique. Plus bas, ces appendices deviennent plus rares, se rapetissent, et prennent la forme de petits triangles réguliers, épais, rarement conoïdes, souvent même presque mamelonnaires. Plus bas encore, dans l'iléum supérieur, les villosités s'élèvent, se rétrécissent pour devenir finalement très allongées, fili-formes; leur implantation devient généralement sériée; leur base reste plus large. Elles dessinent ainsi des crêtes plus ou moins longues, dont elles ne sont que des découpures secondaires. Cet aspect est plus accentué encore chez le mouton que chez le bœuf. Ceci ne s'observe que sur un court segment de l'intestin; très rapidement, les appendices s'abaissent et s'élargissent, de sorte que, déjà dans l'iléum moyen, on a un régime mixte de lamelles arrondies ou vaguement triangulaires et de crêtes basses, onduleuses, parfois suffisamment échancrées pour former des villosités secondaires incomplètes. Le nombre des crêtes

¹⁾ Voir aussi Eug. Bujard, loc. cit. [48]. Bibl. anat. XIV. 4. p. 240. 1905.

varie suivant les individus et elles ne deviennent guère prépondérantes que dans le segment terminal de l'intestin grêle.

3. *Chèvre (Capra hircus)* (Pl. VI, fig. 2, 3 et 4).

Chez la chèvre, nous trouvons, de nouveau, un régime vilieux très voisin des précédents. Le duodéno-jéjunum présente des appendices des plus variés: ce sont des lamelles triangulaires à sommets émoussés ou parfois effilés; des feuilles trapézoïdales; ou même de courtes crêtes, basses, à bord libre découpé en villosités secondaires. L'insertion de ces reliefs est très irrégulière, parfois transversale, le plus souvent oblique et rarement longitudinale. Cet aspect est à peu près le même sur tout le segment initial de l'intestin; l'implantation devient plus franchement transversale. En aval, les crêtes disparaissent; les triangles s'allongent, leur sommet se rétrécit jusqu'à simuler un semis peu dense de villosités digitiformes; néanmoins leur base large trahit toujours leur type originel. Tous ces appendices varient beaucoup de hauteur; par places ils s'abaissent brusquement, tandis qu'en d'autres places ils gardent toute leur hauteur. Plus bas encore, et dans un court segment de l'intestin seulement, les appendices s'amincissent assez pour devenir filiformes. Dans l'iléum inférieur, les villosités se rapetissent et se réduisent à un semis de petites lamelles triangulaires larges ou étroites.

II. *Equidés.*

Cheval (Equus caballus).

Le cheval possède une muqueuse intestinale qui ne ressemble en aucune manière à celles des animaux précédents. Autant ces dernières sont variées, autant celle du cheval est uniforme. Sur toute la longueur du tractus intestinal, il y a un semis de villosités digitiformes, peu élevées, volontiers aplaties, surtout à leur base, qui peut devenir parfois presque lamelleuse; leur sommet est fréquemment un peu acuminé. Sous l'influence du réactif fixateur, leur extrémité libre est fortement contractée et allongée sous forme d'un prolongement filiforme, qui s'est détaché souvent, laissant derrière lui un tronc, qu'on serait tenté de prendre pour un appendice mamelonnaire. On ne constate nulle part de variations appréciables ni de forme, ni de hauteur, ni de densité.

III. *Suidés.*

Porc (Sus domesticus) (Pl. VI, fig. 7 et 8).

La surface entérique du porc présente de nouveau des appendices très variés. Les lamelles prédominent; elles sont très irrégulières dans leur forme et leur disposition. Dans le duodéno-jéjunum, ces lamelles prennent l'aspect: de larges villosités semi-ovales, simples ou légèrement incisées, à bord libre fréquemment enroulé sur lui-même; de feuilles triangulaires plus étroites, à sommet émoussé ou plus rarement acuminé; enfin, elles s'entremêlent de crêtes très courtes, découpées en appendices secondaires. L'implantation de ces divers types lamelleux est très irrégulière; elle est en général transversale, très souvent oblique et même quelquefois longitudinale; elle est volontiers rectiligne, mais elle peut s'incurver parfois, et même se plier à angle aigu.

Plus bas, tout se régularise graduellement: les crêtes courtes ont presque disparu; elles ont fait place à des lamelles triangulaires et allongées et à des feuilles trapézoïdales plus larges, souvent profondément échancrées et presque partagées en villosités secondaires. Dans l'iléum moyen, les appendices s'élargissent de nouveau; ils donnent lieu à des crêtes brèves, de longueur très variable, basses, irrégulièrement zigzagées et enchevêtrées à tel point, qu'il est impossible de leur assigner une direction principale. Leur bord libre est constamment échancré et dessine une série de festons irréguliers; entre elles s'intercalent quelques lamelles triangulaires.

Enfin, dans le segment terminal, on observe un régime dense de villosités lamellaires, épaisses, basses, arrondies ou triangulaires, parfois conoïdes ou presque digitiformes; leur aspect est encore aussi irrégulier que dans les segments supérieurs.

Résumé de la série des Herbivores.

Le caractère distinctif du régime appendiciel des Mammifères de ce premier phylum, c'est la grande variabilité; et cela aussi bien entre les divers segments de l'intestin d'un même individu, qu'entre les représentants d'espèces et de familles très différentes, mais voisines.

Cette diversité des villosités atteint son maximum chez les Ruminants: crêtes courtes et lamelles larges dans les premiers segments, lamelles étroites et appendices filiformes dans les segments moyens, crêtes et feuilles dans l'iléum inférieur, mais plus petites et plus simples que dans le duodéno-jéjunum. Un fait important, et sur lequel insiste déjà Schriever [44], est la coalescence des appendices par leur base, coalescence qui se produit surtout dans les villosités étroites de l'iléum moyen; ainsi se dessinent des listes qu'il est facile de considérer comme des crêtes dissociées. Ces alignements sont surtout très nets chez le mouton, ils le sont un peu moins chez le bœuf et la chèvre.

Chez les Equidés (cheval), l'uniformité est absolue sur toute la longueur de l'intestin; on trouve partout des appendices conoïdes, gros, courts et épais, mais de base aplatie. Ces caractères les distinguent nettement des villosités typiques des Carnivores.

Chez les Suidés, la variabilité réapparaît, mais beaucoup moins grande; les appendices, tous lamelleux, ont des formes et des insertions diverses.

Il est difficile d'établir un rapport très exact entre les divers types appendiciels et l'alimentation de chaque individu. De prime abord, chez les Ruminants et les Equidés, le régime alimentaire paraît sensiblement le même et pourtant leurs appendices n'ont pas de caractères communs. Il faut se souvenir alors que leur travail digestif diffère essentiellement: chez les uns, la digestion avec rumination est plus complète et aboutit à une masse résiduelle semi-liquide, chez le Bœuf, ou plus solide, mais petitement fragmentée, chez le Mouton et la Chèvre; chez les autres, elle est beaucoup moins complète et fournit des fèces plus ou moins solides, où il est des plus facile de reconnaître encore les éléments ingérés (crottin de Cheval).

Le tractus intestinal est long, mais étroit chez les Ruminants; ses appendices sont clairsemés; ils s'allongent et s'individualisent afin de pouvoir flotter dans un bol semi-fluide; chez le Cheval l'intestin est plus large, les villosités sont robustes pour résister à l'action mécanique d'un bol hérissé de parties dures. — Enfin, il convient de se souvenir que quelques ancêtres du cheval seraient, d'après les recherches modernes, des carnivores adaptés secondairement à l'herbivorité.

Il est toutefois à supposer que l'alimentation herbacée du cheval actuel est déjà suffisamment ancienne, pour avoir imprimé ses caractères à la forme villeuse présente, quel qu'ait pu être le type primitif.

Chez le Porc, le régime omnivore est accompagné d'un type d'appendices moins complexe, quoique très varié dans ses modalités secondaires: les crêtes transversales courtes ou les lamelles simples prédominent. Ces villosités se rapprochent du type que nous allons retrouver dans nos descriptions suivantes.

II.

Mammifères de la série des Rongeurs.

1. *Cobaye*¹⁾ (*Cavia cobaya*) (Pl. VI, fig. 11 et 12).

La surface de la muqueuse intestinale du cobaye nous offre un aspect assez variable.

Dans le duodéno-jéjunum, on observe un agencement de larges lamelles transversales, à base équivalente à deux fois la hauteur environ; elles sont de formes variées: appendices plus ou moins triangulaires; feuilles à sommet plus large et incisé de façon à simuler parfois deux lamelles accolées; enfin, plus rarement lames trapézoïdales. Les insertions sont rarement rectilignes; elles esquissent volontiers une ou deux ondulations; le bord libre est fréquemment enroulé. Chez un des individus que nous avons observés, la surface de ces villosités était couverte de replis, se prolongeant en contreforts entre lesquels on apercevait les orifices glandulaires.

En aval, ces appendices s'élargissent et font, dans l'iléum, peu à peu place à de larges crêtes transversales, légèrement en zigzags et à bord libre parsemé de nombreuses échancrures, engendrant des lamelles secondaires, triangulaires ou trapézoïdales, enroulées sur elles-même. — Sur un des individus, ces crêtes avaient l'aspect de gros bourrelets transversaux, image que nous attribuons simplement à une forte turgescence.

Dans le segment inférieur, les crêtes se fragmentent de nouveau en feuilles transversales, qui se rétrécissent de plus en plus, deviennent

¹⁾ Voir aussi Eug. Bujard, loc. cit. [48]. Bibl. anat. XIV. 4. p. 237. 1905.

parfois légèrement acuminées et se réduisent jusqu'à prendre un type mamelonnaire plus ou moins conique.

2. *Lapin*¹⁾ (*Lepus cuniculus*) (Pl. VI, fig. 9 et 10).

Chez le lapin, le régime de la surface entérique s'uniformise et les lamelles deviennent prépondérantes.

Le duodéno-jéjunum est couvert d'une série de courtes crêtes transversales, très basses, à bord supérieur simple, sans incisures, et d'insertion très irrégulière; les faces de ces appendices sont appuyées par de nombreux contreforts qui s'insèrent sur elles, soit obliquement, soit perpendiculairement. Les crêtes sont en général brèves; elles s'allongent parfois considérablement; leur bord libre est rectiligne ou sinueux, et, dans ce dernier cas, chaque ondulation correspond à un des appuis signalés ci-dessus; d'autres fois, ces crêtes sont plus simples, plus épaisses, ou sont même remplacées par des lamelles. Ce régime ne se trouve guère que sur un segment assez court de l'intestin. Ces éléments s'abrègent très rapidement pour donner lieu à des feuilles, vaguement semi-lunaires dont la hauteur égale la largeur, et régulièrement insérées transversalement; çà et là, encore quelques contreforts, mais très peu accentués. Ces appendices se simplifient graduellement; on n'a plus dans l'iléum moyen que des lamelles à insertion très irrégulière, transversale ou oblique et même longitudinale; leur forme est triangulaire, ou légèrement acuminée, mais rarement trapézoïdale; encore quelques crêtes éparses figurant deux ou trois villosités accolées.

Ce régime se maintient jusqu'à l'extrémité de l'intestin grêle; les appendices deviennent plus petits et presque exclusivement triangulaires, obtus et même parfois aigus.

3. *Campagnol* (*Arvicola arvalis*).

Chez le campagnol, la muqueuse intestinale a un aspect particulièrement uniforme. Ce ne sont, sur toute la longueur du tractus entérique, que crêtes transversales, zigzagüées, basses, mais de hauteur à peu près constante, et à bord libre plus long que la base d'insertion. Dans le duodéno-jéjunum, ces crêtes dessinent des lignes très irrég-

¹⁾ Voir aussi Eug. Bujard, loc. cit. [48]. Bibl. anat. XIV. 4. p. 237. 1905.

gulières, onduleuses plutôt que brisées. En aval, le type vilieux se régularise; les ondulations anguleuses se dessinent plus franchement; on a des groupes de un ou deux zigzags, séparés par de longs segments plus ou moins rectilignes; à leur pied on aperçoit nettement les orifices glandulaires. Ceci se continue jusqu'au segment terminal de l'iléum; toutefois les crêtes deviennent plus basses et plus distantes.

4. *Rat noir (Mus rattus)* (Pl. VII, fig. 13).

Chez le rat noir, la muqueuse entérique nous offre, dans la presque totalité de l'intestin, un régime d'appendices lamelleux, à implantation transversale, mais de forme et de grandeur assez variables d'ailleurs. Dans le duodénum, cependant, on a souvent de véritables crêtes, à base onduleuse, à bord supérieur simple ou découpé en villosités secondaires, triangulaires ou trapézoïdales; ou parfois, des crêtes plus courtes, plus simples et entremêlées de larges feuilles arrondies.

En aval, les crêtes disparaissent peu à peu; dans l'iléum supérieur, il n'y a plus guère que des lamelles plus larges que hautes, ayant la forme de triangles plus ou moins tronqués et même plus fréquemment de semi-ellipses. L'insertion de tous ces appendices est peu dense, transversale ou légèrement oblique. Plus bas, ils s'abaissent et paraissent ainsi gagner en largeur; mais bientôt, ils diminuent dans leur totalité et vont jusqu'à donner enfin, dans le segment terminal, un régime très régulier de petites lamelles arrondies.

5. *Rat albinos*¹⁾ (*Mus rattus?*) (Pl. X, fig. 52, 53 et 54).

Chez le rat albinos, l'aspect de la surface entérique s'uniformise comme dans le précédent; c'est presque sur tout le parcours du tractus intestinal, un hérissément de larges feuilles convexo-concaves, infléchies en aval, mais à concavité néanmoins dirigée en amont. Grandes et denses, dans les segments supérieurs, elles deviennent plus petites et plus rares, à mesure que l'on descend.

Dans le duodénum, le régime est plus varié. Ce sont de longues crêtes transversales, très simples, d'insertion presque rectiligne ou quelquefois légèrement onduleuse; leur bord libre est irrégulièrement déchiqueté, ou plus rarement découpé en appendices secondaires; entre

¹⁾ Voir aussi Eug. Bujard, loc. cit. [48]. Bibl. anat. XIV. 4. p. 239. 1905.

ces crêtes, on trouve de grandes lamelles de formes plus ou moins trapézoïdales ou semi-lunaires, présentant sur leur bord libre une ou deux incisures, en général peu profondes.

Dans le jéjunum, les crêtes ont disparu; les villosités foliées ont déjà perdu la moitié de leur grandeur; elles se sont simplifiées et leur sommet ne présente plus aucune échancrure. Ce régime se maintient ainsi sur un long segment: les feuilles se rétrécissent peu à peu jusqu'au point de donner, dans l'iléum inférieur, un semis épars de petites lamelles triangulaires ou arrondies. Sur toute la longueur de l'intestin ces appendices s'insèrent assez régulièrement dans le sens transversal; il y a par exception quelques implantations obliques. Enfin leur hauteur est partout à peu près égale ou un peu plus petite que leur largeur moyenne.

La fréquence des crêtes duodénales est très variable; chez les rats de 1905, elles faisaient presque complètement défaut; il fallait les chercher sur les 2 premiers centimètres immédiatement après le pylore; et encore elles n'existaient pas chez tous les individus. Chez les rats de 1907, par contre, rats témoins de nos expériences, elles sont beaucoup plus nombreuses; il n'est pas difficile de les retrouver; chez quelques-uns même, les crêtes prédominent dans le segment rétro-pylorique, pour disparaître, cependant, assez rapidement en aval.

6. *Souris commune (Mus musculus).*

Le régime villeux de la souris a une grande analogie avec celui du rat albinos: comme chez ce dernier, il est exclusivement foliacé. Nous trouvons avant tout des lamelles triangulaires, assez hautes, à sommet rarement acuminé, plus souvent tronqué ou arrondi; ces appendices tapissent les segments supérieurs de l'intestin; leur insertion est transversale. Plus bas, ils s'abaissent, deviennent clairsemés et prennent un aspect encore plus uniforme, si c'est possible; ce ne sont plus que petites folioles semi-lunaires, qui persistent jusqu'à l'extrémité de l'iléum en diminuant graduellement, jusqu'à n'avoir plus que le quart des dimensions qu'elles avaient dans le duodénum.

7. *Écureuil (Sciurus europaeus)* (Pl. VII, fig. 14 et 15).

L'intestin grêle de l'écureuil présente une série de formes villeuses, s'écartant passablement des précédentes.

Le duodéno-jéjunum est uniformément couvert de lamelles denses, à implantation transversale, mais de formes variables: feuilles triangulaires élevées; appendices acuminés ou tronqués; ou plus souvent, villosités allongées en languettes plus ou moins effilées; on trouve toutes les formes intermédiaires entre la feuille et la villosité rubanée. Il en est ainsi dans tout le segment cranial de l'intestin. L'insertion de ces lamelles, régulière d'abord, devient çà et là quelque peu sèriée. En aval, le type appendiciel étroit est prépondérant; de rubané qu'il était, il est devenu presque exclusivement filiforme; sa base reste néanmoins largement triangulaire; seul le sommet s'est amoindri, en s'allongeant. Ce type persiste dans la plus grande partie de l'iléum. Dans le segment caudal de l'intestin grêle, les villosités diminuent et s'abaissent: il réapparaît de vraies lamelles triangulaires, étroites, deux fois plus hautes que larges; quelques appendices ont un aspect vaguement digité, mais ils ne sont jamais cylindroïdes.

8. *Marmotte (Arctomys marmotta).*

Fusari [46] décrit chez la marmotte: dans le duodénum des villosités larges, des crêtes contournées; dans le jéjunum des appendices triangulaires et dans l'iléum, des cônes comprimés.

Résumé des Rongeurs.

Chez les Rongeurs, nous ne retrouvons pas une aussi grande variété de formes villeuses entre les divers segments intestinaux, que c'était le cas chez les Ruminants. Il y a essentiellement deux types villeux, la crête et la lamelle, mais de formes très diverses. Le plus souvent, ces deux types sont réunis chez le même individu, mais en proportions des plus variables, selon l'espèce considérée. Il est facile d'établir toute une série graduée ascendante d'individualisation de ces deux ordres d'appendices: série, qui va de la crête longue, simple et sans déchiquetures (Campagnol), à la lamelle élevée et franchement linguiforme (Ecureuil). Entre ces deux formes extrêmes, se placent de nombreux intermédiaires représentés: par les crêtes peu ou fortement découpées (Lapin et Cobaye); par les lamelles élargies (Rat noir); enfin, par les feuilles semi-lunaires (Rat albinos). Il n'est donc pas possible d'établir le type caractéristique du mode villeux des Rongeurs,

comme nous avons pu le faire pour les Ruminants. En effet, chez ces derniers le régime est le même ou peu s'en faut, pour les diverses espèces de cette famille; chez les Rongeurs, au contraire, pas de régime unique; chaque espèce a une alimentation qui lui est particulière. Si nous établissons le parallèle entre la forme villeuse de chaque espèce et son régime propre, nous pouvons relever les faits suivants:

1. Chez le Campagnol, animal presque exclusivement granivore, c'est le régime de la crête très simple, à peine incisée, quelque peu onduleuse ou brisée.

2. Chez le Cobaye et le Lapin, mangeurs d'herbes et de racines, les crêtes se découpent en lamelles secondaires et même se fragmentent en feuilles individualisées, triangulaires pour la plupart; en même temps que l'intestin s'allonge et s'élargit, les appendices s'écartent et deviennent moins nombreux.

3. Chez les Rongeurs omnivores, tels que les divers Rats, les crêtes se localisent au duodénum, et même disparaissent complètement; la plus grande partie de l'intestin se couvre de lamelles simples, très uniformes, qui sont grandes et larges dans les segments supérieurs, petites et peu denses dans les segments inférieurs.

4. Chez l'Ecureuil, enfin, mangeur d'amandes, les appendices s'élèvent et se rétrécissent.

Ainsi: si nous partons des crêtes simples et transversales, que nous observons chez les Rongeurs granivores (Campagnol), ayant un régime alimentaire qui laisse une masse résiduelle de volume moyen, cette forme appendicielle nous paraît évoluer vers deux types opposés:

1^{er} type: Si le bol alimentaire ou ses résidus augmentent de volume, comme dans le régime herbivore (Cobaye, Lapin): les crêtes se découpent en villosités secondaires et même se dissocient en appendices foliés indépendants; les appendices ainsi dessinés se caractérisent volontiers par une forme triangulaire à sommet plutôt aigu; il y a là une ébauche du type que nous avons trouvé à l'état floride chez les Ruminants, chez lesquels on observe des languettes étroites fusionnées en séries par leur base.

2^{ème} type: Si les résidus de la digestion tendent à diminuer de volume, comme dans le régime omnivore (Rats divers): l'individualisation des appendices est plus complète, mais leur uniformité est plus grande;

au lieu de lamelles acuminées, ce sont de larges feuilles semi-elliptiques ou trapézoïdales, qui deviennent parfois même assez larges et assez basses pour dessiner des crêtes courtes et simples.

Les résidus diminuent-ils encore, par une alimentation plus spéciale (Écureuil, se nourrissant d'amandes), les villosités deviennent complètement indépendantes, mais plus denses; elles s'allongent et se rétrécissent, pour s'acheminer vers le type du triangle isocèle haut, que nous trouverons surtout chez les Insectivores.

III.

Mammifères de la série Carnivore.

I. *Insectivores.*

1. *Taupe (Talpa europaea)* (Pl. VII, fig. 16).

Nous retrouvons chez la taupe, les crêtes des Rongeurs herbivores, mais avec cette différence qu'elles sont longitudinales.

Dans le duodéno-jéjunum, la muqueuse entérique présente un mélange: a) de larges lamelles plus ou moins trapézoïdales, insérées obliquement et s'appuyant les unes sur les autres de façon à dessiner des angles de 60° environ; b) de courtes crêtes zigzagüées moins fréquentes. Il est souvent difficile à première vue d'affirmer si, en un point donné, il y a des lamelles accolées ou de vraies crêtes.

En aval, les feuilles disparaissent très vite et les plis s'affirment de plus en plus.

Dans le segment caudal de l'intestin grêle, on ne trouve plus guère que de longues crêtes longitudinales, irrégulièrement zigzagüées; leur bord libre, plus ou moins onduleux, est incisé et se comporte comme s'il s'agissait de lamelles coalescentes.

A noter: que sur toute la longueur du tractus entérique, la débouchure des glandes intestinales est des plus visibles; chez aucune autre espèce, il ne nous a été possible de les observer aussi bien; leur ensemble donne ici à la muqueuse intestinale l'aspect du gâteau de miel classique que l'on trouve habituellement dans l'estomac.

2. *Musaraigne (Sorex araneus).*

La musaraigne présente, à l'inverse de la taupe, un intestin qui a complètement individualisé ses appendices.

Dans le duodéno-jéjunum, ce sont: soit de nombreuses lamelles aussi larges que hautes, arrondies ou triangulaires; soit des villosités hautes et linguiformes. Ces appendices sont disposés en un régime très dense; ils sont implantés diversément, le plus souvent obliquement, quelquefois transversalement.

Dans l'iléum supérieur, les feuilles larges disparaissent déjà; les languettes triangulaires, volontiers acuminées ou même effilées, prédominent. Leur base large et aplatie les différencie partout du type des villosités en doigt de gant. Les appendices intestinaux se maintiennent tels, jusque dans l'iléum inférieur, où ils deviennent plus bas et quelque peu clairsemés, et où ils dessinent de petites languettes digitées, de grandeur moitié moindre que celles des lamelles de l'iléum moyen.

3. *Hérisson (Erinaceus europaeus)* (Pl. VII, fig. 17 et 18).

Nous retrouvons chez le hérisson, une série d'appendices pour la plupart déjà complètement spécialisés.

Dans le duodéno-jéjunum, on observe un régime très dense de villosités foliées, de forme éminemment variable, mais toujours élevées et d'insertion oblique ou transversale. Ce sont: de larges lames trapézoïdales, à bord supérieur, le plus souvent incisé et volontiers enroulé; des lamelles triangulaires, plus étroites et fréquemment acuminées; des appendices étroits, rubanés, mais ne simulant en aucun point des villosités cylindroïdes; enfin, quelques crêtes courtes et transversales. En aval, ces dernières, ainsi que les feuilles larges d'ailleurs, disparaissent rapidement. On trouve exclusivement de longs appendices rubanés, ou plus rarement digitiformes, mais dont la base s'élargit toujours en une lame triangulaire, en même temps que souvent leur sommet acuminé s'infléchit et se recourbe. Dans l'iléum inférieur, les villosités s'abaissent, diminuent et sont plus clairsemées; elles prennent l'aspect de petites lamelles triangulaires ou semi-lunaires, à implantation transversale.

II. *Chiroptères.*

Chauve-souris (Vespertilio murinus).

Chez la chauve-souris, le régime villositaire est très uniforme; nous avons trouvé partout des lamelles triangulaires, hautes et acuminées,

type intermédiaire entre les villosités foliées et les appendices cylindroïdes. Dans le duodénum, les lames sont un peu plus larges; leur implantation est souvent oblique et simulant un zigzag, ou plus rarement en série et dessinant une crête très imparfaite. Dans l'iléum moyen et inférieur, les appendices diminuent de grandeur et s'insèrent plus régulièrement dans le sens transversal.

Nous devons faire une légère réserve sur le rapport proportionnel de la hauteur et de la largeur des appendices: les lamelles observées sont étroites à leur base; il semble qu'en réalité elles sont un peu plus larges; leur rétrécissement provient de ce que malheureusement les pièces utilisées n'ont pas été fixées en dilatation; néanmoins, elles gardent toute leur valeur au point de vue de la détermination du type villeux chez la chauve-souris, la lamelle élevée.

III. *Carnivores.*

1. *Chien (Canis familiaris)* (Pl. VII, fig. 19).

L'aspect de la muqueuse intestinale du chien est très uniforme; sur toute sa longueur le tractus entérique est revêtu d'un régime très dense de villosités digitées; élevées dans le segment duodéno-jéjunal, elles s'abaissent graduellement le long de l'intestin, jusqu'à n'avoir plus que la moitié de la grandeur primitive. Les détails de la forme varient selon la région considérée. Dans le duodéno-jéjunum, 2 types d'appendices: les uns sont aplatis, surtout à leur base, et dessinent parfois des sortes de languettes épaisses, qui s'insèrent transversalement, en séries plus ou moins nettes; les autres sont plus franchement cylindroïdes, acuminés ou massués, mais aussi légèrement aplatis à leur pied. En aval, le second type persiste seul; cette image uniforme subsiste jusqu'à l'extrémité de l'intestin grêle, où on ne trouve plus que des appendices bas, épais et presque mamelonnaires.

2. *Chat*¹⁾ (*Félis catus domesticus*) (Pl. VII, fig. 20).

Le régime appendiciel du chat est très voisin du précédent; le duodénum est hérissé de longues villosités, régulièrement cylindroïdes ou, plus souvent encore, légèrement aplaties, surtout à la base; leur insertion est presque toujours lamelleuse et parfois sériée; leur extré-

¹⁾ Voir aussi Eug. Bujard [48]. Bibl. anat. XIV. 4. p. 241. 1905.

mité est acuminée, massuée ou plus rarement spatulée; çà et là quelques villosités plus larges, se rapprochant du type lamelleux, et dessinant grossièrement des triangles isocèles allongés, épais; leur sommet est arrondi ou aigu. En aval, les villosités s'abaissent peu à peu et s'uniformisent; on ne rencontre plus que l'appendice digité, typique, de longueur moyenne. Il en est de même dans tout l'iléum. Enfin, dans le segment terminal de l'intestin grêle, les villosités se sont de beaucoup réduites et sont devenues presque mamelonnaires.

3. *Fouine (Mustela foina).*

Il s'agit ici de jeunes fouines, tuées au moment de l'éruption des dents de lait. L'aspect villeux de leur intestin nous a paru assez curieux pour être décrit ici, tout en faisant une réserve: s'il s'agit déjà du type définitif ou seulement d'une forme transitoire.

Nous avons trouvé, dans le duodéno-jéjunum, un régime très dense de villosités extrêmement allongées, filiformes; les bases sont aplaties, triangulaires et les sommets effilés en un ruban très étroit; tous ces appendices sont enchevêtrés, au point de donner l'impression d'une toison laineuse. Cet aspect persiste sur toute la longueur de l'intestin; les appendices se raccourcissent toutefois; ils perdent peu à peu la moitié de leur longueur. Leur insertion, très irrégulière, est volontiers transversale, souvent aussi oblique. A noter dans l'iléum supérieur, quelques villosités plus larges, presque lamelleuses, sorte de triangles isocèles très allongés.

Résumé de la série des Carnivores.

La série des Carnivores nous offre aussi une chaîne graduée de différenciation et d'individualisation croissantes des appendices intestinaux. Cette série va de la crête simple (Taupe), à la villosité digitiforme classique (Chat et Chien), en passant par des intermédiaires tels que la lamelle triangulaire isocèle (Hérisson).

Chez les Insectivores, la crête simple, sans découpures secondaires, onduleuse ou brisée, ne se rencontre que chez les taupes; sa direction est longitudinale, inverse donc à celle que nous avons vue jusqu'ici. Chez le hérisson, comme chez la musaraigne, et surtout chez la chauve-souris, les crêtes ont presque complètement disparu; les lamelles ont

toutes acquies leur indépendance, en même temps qu'elles se sont élevées et rétrécies; on rencontre cependant encore quelques feuilles larges dans le duodénum.

Chez les Carnivores, la villosité digitiforme s'est affirmée: sa forme est celle d'un cylindroïde, dont l'extrémité est acuminée ou masquée, et dont la base s'aplatit pour s'insérer volontiers en série. Nulle part nous n'avons pu voir l'appendice prismatique décrit par Chaput [41] et Benoît [42], ni même l'égalité de longueur des appendices, sur laquelle ont insisté ces auteurs. Nous sommes persuadés que leurs observations sont le fruit d'un artifice de préparation; sous l'influence du fixateur, la musculature intestinale se contracte et comprime les unes contre les autres les villosités, en leur imposant artificiellement une forme prismatique. En effet, nous avons retrouvé sur des coupes d'intestin de carnivores, fixés sans autres précautions, des villosités à section polygonale. Par notre méthode de fixation en dilatation, nous rendons ces compressions impossibles; il nous est donc permis d'affirmer que la forme réelle des villosités est cylindroïde.

Dans ce phylum, comme dans les précédents, il est possible d'établir un parallèle entre la forme villose et le régime alimentaire.

Chez le Hérisson, la Musaraigne, et la Chauve-souris, la masse résiduelle des aliments est augmentée dans de fortes proportions par les matières chitineuses et inabsorbables, contenues dans la carapace des insectes. Si nous mettons en parallèle le régime des animaux ci-dessus avec celui des Rongeurs omnivores (Rat) ou nucivores (Ecureuil), régimes, qui ont ceci de commun de donner des résidus de volume moyen, nous trouvons que leur type vilieux devient équivalent et tend à dessiner la lamelle élevée, isocèle.

La Taupe, par contre, présente des appendices beaucoup moins évolués, qu'il faut ranger à côté de ceux du Campagnol; ce sont: des crêtes simples, brisées; longitudinales chez la première, transversales chez le second. En effet, la taupe est beaucoup plus insectivore que le hérisson ou la musaraigne, qui sont presque déjà de véritables carnivores; chez ces derniers les insectes et les larves ne sont plus qu'un accessoire dans leur alimentation, tandis que chez la taupe, ils constituent l'élément principal du régime alimentaire; de ce fait, chez

cette dernière, la masse résiduelle, chitineuse, sera beaucoup plus abondante que chez le hérisson et la musaraigne. Il faut donc ranger la taupe non pas à côté des Rongeurs omnivores, mais bien auprès des granivores, tels que le campagnol; elle conservera la crête qui s'est perdue chez le hérisson et chez la musaraigne.

Chez les Carnivores, l'individualisation de l'armature de la muqueuse entérique a atteint son maximum: la villosité cylindroïde. Il convient cependant de faire remarquer que le Chat et le Chien domestiques ne sont plus de vrais carnivores, mais sont devenus omnivores mitigés et d'un caractère spécial, attendu que leurs aliments, comme ceux de l'homme, ont souvent subi la coction; cela explique l'apparition de quelques lamelles duodénales étroites; l'alimentation que l'homme leur a imposée à travers les siècles et qui présentait des résidus restreints aussi bien que l'alimentation carnivore, n'a pas eu pour conséquence de faire régresser leur type vilieux, jusqu'au point de donner la lamelle large de l'omnivore.

IV.

Mammifères de la série des Primates.

I. *Singes (Frugivores).*

1. *Papion Hamadryas (Tartarin).*

Ce papion nous a présenté un régime vilieux uniforme, soit partout la lamelle, plus grande et plus large dans le segment cranial, plus petite et plus étroite dans le segment caudal de l'intestin grêle.

Le duodéno-jéjunum est couvert de feuilles de forme et d'insertion très irrégulières; ce sont: des lames triangulaires légèrement acuminées ou plus souvent tronquées, plus hautes que larges; des appendices trapézoïdaux, en général à bord libre échancré; enfin des lamelles, de formes intermédiaires entre ces deux types principaux. Leur implantation est très fréquemment oblique, parfois transversale, ou même longitudinale. En aval, les villosités se régularisent, en un régime qui se perpétue jusqu'à la valvule iléo-cœcale; elles s'élèvent et se retrécissent, tout en gardant l'aspect de triangles acuminés ou en prenant celui d'appendices rubanés; leur insertion est devenue graduellement transversale. Dans le segment terminal enfin, les villosités

se rapetissent et se transforment en petites lamelles trapézoïdales plus larges que hautes.

Nous devons toutefois faire une réserve sur le peu de largeur de toutes ces feuilles; malheureusement cette pièce n'a pas été fixée en dilatation parce qu'elle n'était pas très fraîche; il faut, croyons-nous, considérer les villosités du Papion hamadryas comme étant, en réalité, plus larges, qu'elles n'étaient dans notre observation.

2. *Macacus* (Pl. VII, fig. 21 et 22).

Chez un macaque, dont nous n'avons pu déterminer exactement l'espèce, nous avons trouvé une série d'appendices moins individualisés que chez le singe précédent.

Le duodéno-jéjunum présente quelques crêtes courtes, très simples, peu nombreuses, à côté de larges lamelles, beaucoup plus abondantes, de direction transversale et de formes trapézoïdales ou plus rarement triangulaires. Leur bord libre est arrondi, infléchi dans l'un ou l'autre sens, offrant souvent une ou plusieurs échancrures plus ou moins accentuées. Les deux faces de ces lamelles sont convexo-concaves, à concavité dirigée en aval.

Un peu plus bas ces appendices se rétrécissent; les crêtes disparaissent complètement, et il ne reste enfin que des feuilles, plus souvent triangulaires que trapézoïdales, simples, épaisses et incurvées, sans toutefois que leurs bords soient vraiment roulés. Quelques lamelles sont tordues sur leur axe. Les implantations de tous ces appendices sont moins régulières qu'en amont; leur insertion, le plus souvent transversale, devient quelquefois oblique, rarement longitudinale. En aval, les appendices s'amincissent; ils s'abaissent surtout, jusqu'au point de prendre de nouveau l'aspect de courtes crêtes transversales, très simples et sans aucune incisure. Dans le segment caudal, les lamelles se réduisent encore beaucoup; elles sont plus rares; leur forme devient presque régulièrement trapézoïdale, et entre elles apparaît tout un semis de mamelons, souvent légèrement acuminés. Dans le segment terminal enfin, les lamelles s'effacent complètement; les mamelons seuls persistent.

3. Nous avons trouvé dans la littérature quelques faits que nous estimons utile de citer ici:

a) Fusari constate chez *Macacus erythraeus*, dans la première partie du duodénum, de larges lames, de courtes crêtes transversales et parallèles, à bord libre onduleux, plus long que leur base d'insertion. Ces lames se rétrécissent en aval. Dans le jéjunum les villosités sont aussi larges que hautes, triangulaires et contournées. Dans l'iléum enfin, elles prennent la forme de languettes, parfois coalescentes au sommet et dessinant ainsi des sortes d'arcades. (Ne serait-ce pas là un artifice de préparation?)

b) Rawitz décrit, sur des coupes histologiques, chez *Macacus cynomolgus* deux sortes d'appendices: a) de grandes villosités principales, ramifiées, à rameaux courts et larges; b) entre elles, de petites villosités digitiformes. Il croit pouvoir affirmer qu'il s'agit bien là d'une vraie ramification et non d'un artifice de préparation; il constate, en effet, dans les rameaux la présence d'un espace lymphatique, qui selon lui se continuerait avec le chylifère central et qui n'en serait qu'une émergence.

c) Le même auteur signale chez *Inuus radiatus* une seule espèce de villosités simples, du type ordinaire: soit cylindroïdes.

d) Mlle Rachel Zipkin étudiant *Inuus rhésus*, a constaté les faits suivants: dans le duodénum, une série de villosités linguiformes, de largeur variable; elle en donne un dessin, d'après lequel, nous n'hésitons pas à qualifier de crêtes courtes quelques-unes de ces feuilles. A la base, ces appendices sont souvent unis par une liste basse qui ne nuit en rien à leur individualité. Le type lamelleux se retrouve le long de l'intestin avec apparition dans l'iléum de quelques villosités digitées. Mlle Zipkin n'a pas pu poursuivre son étude jusqu'à l'iléum terminal, n'ayant pas eu à sa disposition ce segment de l'intestin.

L'examen des coupes lui a fourni quelques données curieuses. Sur des sections perpendiculaires à la paroi entérique, elle a pu voir à la surface des villosités, des saillies formant des sortes d'ébauches de ramifications; de plus, entre ces appendices principaux, de petites élévations digitées plus ou moins nettes. Elle obtint en somme une image très analogue à celle que donne Rawitz. Cependant, elle n'admet pas et nous le pensons avec raison, qu'il s'agit là d'une vraie ramification, car le chylifère central n'envoie pas de prolongement dans ces saillies

secondaires, qui sont du reste impossibles à constater par l'examen en surface. Elle suppose que ce seraient là assurément des artifices, dus à la contraction de la muscularis mucosae sous l'influence du fixateur. Dans trois cas seulement, il semblait bien que la bifurcation était réelle, chaque tronc ayant son chylifère particulier; l'auteur estime qu'il s'agissait alors de villosités jumelles coalescentes par leur base. Il lui est impossible de rien affirmer, faute de coupes sériées. Elle admet que les appendices intercalaires, digités, ne sont que des sections tangentielles des lames.

Enfin, sur des coupes sériées tangentielles à la paroi intestinale, Mlle Zipkin a pu retrouver quelques villosités de section triangulaire ou quadrangulaire, creusées sur leurs faces d'un sillon plus ou moins profond qui s'étend sur toute leur hauteur. Ce ne sont pas là des artifices; car le chylifère central s'y prolonge et présente même parfois des cloisonnements.

En résumé, nous estimons, d'après cette description, que *Inuus rhesus* présente avant tout des appendices du type lamelleux.

e) Chez le *Gorille*, Fusari décrit des villosités triangulaires, peu variables le long de l'intestin, plus larges dans les segments craniaux et plus étroites dans les segments caudaux.

II. *Homme (Omnivore par excellence).*

Nous ne nous sommes pas livrés à une étude détaillée de l'intestin humain; il eut été d'ailleurs difficile de le comparer avec fruit avec celui des divers Mammifères, sur lesquels a porté notre examen. Chez l'homme le régime spécial, consistant presque exclusivement en aliments cuits, et laissant une masse résiduelle éminemment variable, faisait de lui une vraie exception physiologique. Il en résulte, comme nous le verrons, que l'homme est aussi une exception anatomique par son extrême variété de types villositaires.

Nous avons de plus été empêchés par la difficulté, partout la même, de recueillir du matériel histologique humain en un état assez satisfaisant pour permettre une observation exacte.

Nous nous bornerons donc à résumer ici la description magistrale des villosités humaines faite par Fusari [46] et nous y joindrons quelques observations personnelles.

Le savant anatomiste de Turin insiste avant tout sur l'extrême diversité des formes appendicielles entériques de l'homme. On trouve côte à côte: a) des villosités étroites, filiformes, rubanées et plus ou moins acuminées, à base le plus souvent élargie et aplatie; b) des appendices coniques ou écrasés, triangulaires et à bords concaves; c) des feuilles arrondies, à sommet obtu et rarement aigu; d) des lamelles composées, bifides ou trifides; e) des crêtes, enfin, plus ou moins sinuées, à bord libre déchiqueté en villosités secondaires. Entre ces divers types, on peut observer toutes les formes de passage imaginables.

La répartition de ces appendices, selon Fusari, a lieu de la façon suivante: 1. dans l'iléum inférieur, des villosités filiformes, cylindriques ou coniques, soit intimement mêlées les unes aux autres, soit disposées par groupes de type plus ou moins pur; 2. dans l'iléum moyen, des lamelles triangulaires étroites, simples ou bifides, et quelques appendices digités et aplatis à leur base; 3. dans l'iléum supérieur, quelques villosités filiformes ou coniques; mais surtout des lamelles triangulaires, ou des feuilles insérées régulièrement en séries onduleuses et orientées volontiers dans le sens longitudinal; 4. dans le jéjunum inférieur: idem; 5. dans le jéjunum supérieur, des villosités avant tout triangulaires ou foliées fusionnées par groupe de deux, trois ou plus, sous forme de crêtes déchiquetées, transversales, plus ou moins longues et anastomosées entre elles par des crêtes plus courtes, obliques et tortueuses; 6. dans le duodénum: a) des crêtes simples, à peine incisées, onduleuses, b) des crêtes découpées en villosités secondaires triangulaires ou coniques, et des crêtes présentant parfois, sur leurs deux faces, des sortes de contreforts; c) des crêtes d'insertion plus ou moins rectilignes ou irrégulières, décrivant des méandres ou des sortes de cirques, enfermant quelques villosités isolées.

Telle est la disposition que Fusari donne comme la plus commune; il admet qu'elle peut présenter de nombreuses variations, surtout dans les segments duodénaux et jéjunaux; les crêtes sont plus ou moins nombreuses; elles s'étendent sur un segment de longueur variable; elles s'entremêlent avec des feuilles, simples ou composées, ou même parfois font complètement défaut. L'auteur a pu schématiser quatre types d'aspect duodénaux, dont chacun correspond à une description classique. Soit: duodénum à crêtes anastomosées à bord rectiligne

(description de Sappey) — duodenum à crêtes anastomosées, découpées en villosités secondaires (description de Graf Spee) — duodenum à villosités larges, feuilles (description de Henle) — duodenum à villosités cylindriques (description de Galeati). Le type vilieux le plus commun est le second, mais les types mixtes sont encore plus fréquents.

Chez le *nouveau-né*, Fusari a trouvé un type qui ressemblait fort peu, dit-il, à celui de l'adulte et qui présentait des différences moins accentuées dans les divers segments intestinaux; il a constaté des villosités filiformes ou coniques dans l'iléum, s'élargissant peu à peu en amont et s'aplatissant pour donner, dans le jéjunum et le duodénum, des crêtes simples, peu ou point découpées et rarement anastomosées.

Nous avons observé *nous-même*, chez un *adulte*, dans le duodéno-jéjunum un régime dense de villosités foliées, épaisses et de largeur variable; il s'agit ici: de lamelles arrondies et simples; d'appendices effilés en languettes; ou enfin de villosités digitées, mais toujours aplaties à leur base. Ces divers appendices sont très rarement fusionnés en crêtes imparfaites; leur implantation est avant tout transversale; leur disposition est très irrégulière et tous les types sont entremêlés. Dans l'iléum nous avons retrouvé les mêmes formes: feuilles et villosités cylindroïdes, avec prépondérance des dernières. L'insertion des appendices a perdu toute régularité.

Chez un *enfant* (Pl. VII, fig. 23 et 24), nous avons constaté dans le duodéno-jéjunum un fouillis dense de villosités de formes très diverses: lamelles triangulaires, larges, acuminées ou émoussées; feuilles arrondies, basses, semi-elliptiques, à bord libre onduleux, souvent échancré. La hauteur de ces appendices est très sensiblement la même; leur largeur, au contraire, est très variable: elle peut s'exagérer et va jusqu'à simuler des crêtes courtes. Leur implantation est très irrégulière et à direction générale transversale. Cette image se maintient jusque dans l'iléum supérieur; elle perd peu à peu toute régularité; les appendices larges disparaissent; les lamelles prennent l'aspect de triangles isocèles. En aval, les villosités se rétrécissent toujours plus, au point de devenir digitiformes. Cependant, même dans le segment terminal, le régime reste mixte; on retrouve partout, à côté des villosités allongées, les appendices larges et foliées.

Ces deux observations s'écartent par la rareté de leurs crêtes du type que Fusari considère comme le plus commun; elles rentrent toutes deux par leur segment cranial dans le troisième type de duodénum. S'agit-il là d'un simple effet du hasard ou d'une question de races, nous ne pouvons le dire.

Nous donnerons dans le paragraphe suivant (mammifères nouveaux-nés) deux descriptions de nouveaux-nés. Jointes aux deux précédentes, elles nous permettront de faire quelques réserves, au sujet de l'affirmation de l'anatomiste de Turin: que l'enfant naît avec un type vilieux bien distinct de celui de l'adulte.

Résumé des Primates (Homme et Simiens).

Si nous rapprochons les uns des autres les divers modes de villosités que nous ont présentés les Primates, il devient nécessaire de séparer complètement les Singes de l'Homme.

Chez les premiers, c'est l'uniformité; c'est partout la lamelle, plus ou moins large, mais toujours simple. Seule la description de Rawitz ferait exception. Il nous semble, jusqu'à nouvel avis, qu'il est prudent de ne l'accepter qu'avec quelque réserve; nous avons la conviction qu'il est impossible de déterminer la forme réelle des villosités, sur l'examen seul de coupes histologiques. Malheureusement l'auteur a complètement négligé de nous décrire l'aspect de la surface de la muqueuse intestinale de *Macacus cynomolgus*. Nous pensons qu'il est préférable de réserver notre jugement jusqu'à ce qu'il soit fait de nouvelles observations sur ce type de singe.

Nous pouvons ranger sans difficultés les Singes frugivores à côté des Rongeurs omnivores (tel le Rat albinos de nos laboratoires); leurs types vilieux se ressemblent beaucoup; c'est la lamelle, plus large chez les premiers, plus étroite chez les seconds. En effet, la masse résiduelle de leur digestion est, dans les deux groupes, de volume moyen, quelques différents que soient les éléments de leur alimentation.

Chez l'Homme, à l'inverse, la diversité est poussée à son degré le plus extrême. Dans aucune espèce animale nous n'avons pu constater d'aussi grandes variations, soit individuelles, soit entre les divers

segments d'un même intestin, sauf, cependant, peut-être pour ce dernier cas, chez les Ruminants. La muqueuse entérique humaine offre réunis tous les types villeux que nous avons pu observer chez les Mammifères; nous attribuons cette grande variabilité au fait d'une nutrition spéciale au moyen d'aliments cuits, ce qui aurait eu pour résultat, d'ébranler un type morphologique, qui devait primitivement être adapté à un régime plutôt frugivore et végétarien. On peut appuyer cette supposition par la présence de villosités alignées et même coalescentes par leur base; celles-ci paraissent provenir de crêtes qui se seraient découpées secondairement, au cours du développement phylogénétique.

V.

Mammifères nouveaux-nés.

En présence de la diversité des formes villeuses, observées par nous chez les adultes et qui paraissent bien en rapport avec l'alimentation spéciale à chaque espèce, nous nous sommes demandés comment se comportent les appendices entériques chez ces mêmes espèces prises au début de leur vie, alors qu'elles sont soumises à un régime identique: la lactation. Dans ce but, nous avons choisi des représentants de chacun des groupes étudiés plus haut, afin de les soumettre à une comparaison.

1. *Cabri nouveau-né* (Pl. VIII, fig. 25).

Nous observons dans le duodénum un hérissément dense de villosités allongées, très voisines du type digitiforme, dont elles se différencient par une base aplatie, lamelleuse et insérée transversalement; leur sommet est acuminé ou légèrement massué. Très vite, en aval, elles deviennent franchement cylindroïdes; ce sont des appendices à section écrasée, ovalaire et même plus ou moins régulièrement circulaire; ils s'aplatissent volontiers à leur base et s'implantent transversalement. Ces villosités digitées se maintiennent dès lors, sur tout le reste de l'intestin; elles s'abaissent graduellement, à mesure qu'elles perdent de leur densité; leur hauteur, uniforme dans le segment cranial, devient irrégulière dans le segment caudal, de sorte qu'on trouve, côte à côte, des appendices longs et des appendices courts.

2. *Cobaye nouveau-né*¹⁾ (Pl. VIII, fig. 31).

A la naissance, le cobaye présente dans le duodéno-jéjunum des appendices entériques intermédiaires entre la villosité cylindroïde et la lamelle proprement dite. Ce sont surtout des villosités à base large, aplatie, triangulaire, et se terminant en un sommet allongé et digitiforme. Çà et là on aperçoit quelques feuilles amincies, ou quelques rares appendices étroits rubanés. En aval les villosités s'élèvent, tout en gardant le type de lamelles triangulaires, effilées au sommet. Leur insertion est transversale comme dans le segment supérieur. Plus bas encore, les appendices se rétrécissent par leur pied, se rapprochent toujours plus du type digitiforme, dont ils se distinguent, cependant, jusque dans l'iléum inférieur, par l'aplatissement de leur base d'insertion.

3. *Lapin nouveau-né*¹⁾ (Pl. VIII, fig. 26).

Le lapin, par contre, offre à sa naissance, un régime vilieux plus uniforme; c'est partout des villosités digitiformes, très longues, à sommets acuminés, massués ou plus rarement spatulés. Ces appendices se maintiennent avec des caractères identiques sur toute la longueur de l'intestin grêle. Leur hauteur est très irrégulière; on trouve côte à côte des villosités élevées ou basses; hautes dans le duodénum, elles deviennent plus basses dans l'iléum inférieur.

4. *Rat albinos nouveau-né* (Pl. VIII, fig. 34).

Comme chez le lapin, la muqueuse intestinale du rat albinos nouveau-né est couverte d'une éruption très dense de villosités cylindroïdes classiques, à base fréquemment aplatie, à grand axe transversal, et à sommet le plus souvent massué. Dans le segment cranial, ces appendices sont longs, toutefois moins que dans l'espèce précédente; ils s'abaissent peu à peu en aval; et çà et là il apparaît quelques villosités mamelonnaires semées entre les autres.

5. *Chien nouveau-né*.

Nous trouvons chez le chien nouveau-né, un système vilieux du type digitiforme présentant une assez grande variété d'aspect. A côté de très longues villosités cylindroïdes, acuminées ou massués, on

¹⁾ Voir aussi Eug. Bujard, loc. cit. [48]. Bibl. anat. XIV. 4. p. 241—2. 1905.

rencontre des appendices aplatis, rubanés ou même quelquefois triangulaires, à base étroite, à sommet élevé. Leur insertion est irrégulière, oblique ou transversale. Ce régime se maintient ainsi sur une assez grande longueur de l'intestin; il perd de sa densité et se simplifie, de sorte que dans l'iléum inférieur, le type cylindroïde est presque pur. La hauteur de ces appendices, variable dans le duodénum, devient uniforme dans l'iléum; çà et là, quelques villosités mamelonnaires.

6. *Chat de quelques jours*¹⁾ (Pl. VIII, fig. 27).

L'image de la muqueuse entérique chez le chat très jeune se distingue de celle du chien par son excessive régularité. Il n'y a que villosités digitiformes, de longueur égale, à sommet le plus souvent massué et quelquefois spatulé ou acuminé; leur base aplatie est insérée en général obliquement. Plus élevés dans le duodénum, ces appendices s'abaissent peu à peu dans l'iléum. Ce qui frappe avant tout, c'est l'uniformité; quelques rares villosités plus courtes se dissimulent entre les autres et risquent de passer facilement inaperçues.

7. *Lion nouveau-né* (Pl. VIII, fig. 28).

Ayant retrouvé dans la collection du laboratoire, les pièces d'un lion nouveau-né, nous avons pensé qu'il serait intéressant de signaler ici l'aspect de sa muqueuse intestinale. Elle présente partout des appendices digitiformes; ils sont plus grêles et plus hauts dans le duodénum, plus forts dans l'iléum moyen, plus bas dans l'iléum inférieur. Dans les segments cranial et médian de l'intestin, ces villosités sont massuées et plus rarement acuminées; dans le segment terminal elles sont surtout aiguës; çà et là quelques appendices courts, intercalés entre les longs.

8. *Enfant nouveau-né* (Pl. VIII, fig. 29 et 30).

Nous avons eu l'occasion d'observer deux enfants nouveaux-nés.

Le premier offrait un régime mixte, de courtes crêtes et de lamelles transversales, toutes deux clairsemées. Dans le duodéno-jéjunum, nous trouvons: des feuilles triangulaires, à base large et à sommet soit effilé, soit obtus; des crêtes courtes, à bord libre quelque

¹⁾ Voir aussi Eug. Bujard, loc. cit. [48]. Bibl. anat. XIV. 4. p. 242. 1905.

peu onduleux, et présentant de légères échancrures. En aval les lamelles se régularisent et prennent l'aspect de triangles larges, isocèles, tous plus ou moins semblables. Les crêtes ne se rencontrent plus que rarement. Ces dernières disparaissent bientôt complètement; il ne persiste que les appendices plus étroits, dont le sommet s'effile fréquemment en une languette. Ce régime se maintient jusque dans l'iléum inférieur, mais les villosités s'abaissent, se rétrécissent et dessinent de longs triangles acuminés et très délicats.

Le second enfant avait une surface entérique plus simple; nulle part de crêtes, partout exclusivement des lamelles. Le duodéno-jéjunum est couvert d'un semis dense de feuilles arrondies ou trapézoïdales, à insertion transversale. En aval, dans l'iléum supérieur, les appendices sont triangulaires, souvent acuminés; plus bas, dans l'iléum moyen les villosités se retrécissent, deviennent plus hautes que larges, de forme plus variées, mais toujours lamelleuses et avec des sommets arrondis ou effilés jusqu'au point de simuler parfois des appendices cylindroïdes.

Résumé des Mammifères nouveaux-nés.

Chez tous les Mammifères, l'enfant excepté, nous trouvons donc pendant la lactation un système vilieux absolument uniforme, quel que soit le type vilieux que prendra l'intestin chez l'adulte. Comme chez les Carnivores, c'est la villosité digitiforme, appropriée à une digestion rapide, avec une masse résiduelle minimale. C'est plus tard seulement, que chaque espèce modifiera l'armature de sa muqueuse entérique, pour adapter sa forme vilieuse au régime alimentaire définitif. Détail intéressant: chez le Cobaye, dont la lactation est courte et imparfaite, les villosités tendent à ébaucher dès le début le type de l'adulte; elles élargissent leur base en une lamelle, et cela plus particulièrement dans le segment cranial de l'intestin. Chez le Lapin, le Rat, la lactation est prolongée; nous avons tout d'abord des villosités cylindroïdes typiques.

L'Homme adulte, avons-nous vu, présentait un type vilieux exceptionnel; il en est de même de l'enfant en lactation, qui fait, encore ici, une fois de plus exception; par un phénomène de tachygenèse, il

naît avec une muqueuse intestinale très voisine de ce qu'elle sera chez l'adulte; il accomplit son évolution déjà durant la vie fœtale. Nous aurons l'occasion de revenir encore sur ce fait difficile à expliquer. On ne peut invoquer ici, comme chez le cobaye, une lactation de brève durée.

Si nous rapprochons nos deux observations de nouveaux-nés, de celles d'adulte et d'enfant, que nous avons décrites précédemment, nous constatons une grande analogie dans le type appendiciel de la muqueuse intestinale de ces divers individus; les différences entre le nouveau-né et l'adulte ne nous apparaissent pas aussi importantes que Fusari ne semble l'affirmer. Nous croyons pouvoir dire que l'enfant naît avec le type complètement ébauché, qu'il conserve dans l'âge adulte.

En définitive, les différences observées par nous, ou signalées par les auteurs, entre le régime villeux du nouveau-né et celui de l'adulte, ne sont en somme pas plus grandes que celles que l'on peut rencontrer normalement entre les individus divers. Cela est vrai même, si l'on s'en rapporte aux descriptions données par Fusari lui-même.

Ainsi: les appendices intestinaux de la plupart des Mammifères nouveaux-nés, sont complètement différents de ceux des mêmes organismes adultes. Mais chez l'Homme, par contre, la villosité cylindroïde a déjà disparu bien avant la naissance et pour la retrouver, il faut aller la chercher chez le fœtus.

Comment se fait la substitution du type transitoire au type définitif?

Fusari [47] a décrit une *mue de la muqueuse intestinale* du fœtus humain, au 8ème mois environ; mue par laquelle les villosités digitiformes tomberaient, en s'agglutinant en de petites membranes, en même temps qu'au dessous de celles-ci apparaîtrait une nouvelle couche villeuse, ayant déjà les caractères appendiciels du nouveau-né.

Nous nous sommes demandés s'il fallait généraliser cette observation.

Nous avons étudié à ce sujet le Cobaye et le Rat dès leur naissance, jusqu'à ce qu'ils possèdent le type villeux adulte.

Voici les faits que nous avons pu observer:

1. *Cobaye* (Pl. VIII, fig. 31, 32 et 33).

Le cobaye nouveau-né possède, comme nous l'avons déjà vu, une muqueuse duodéno-jéjunale hérissée d'appendices, d'un type intermédiaire entre le doigt de gant et la feuille, réalisé par des villosités aplaties, avec base triangulaire et sommet allongé et digité. Ça et là quelques appendices plus étroits et linguiformes, ou même parfois régulièrement triangulaires. En aval, dans l'iléum supérieur, les villosités s'allongent beaucoup, deviennent plus franchement digitiformes, quoique gardant encore une base élargie. Plus bas le pied des appendices se rétrécit, en même temps que les villosités sont toujours plus cylindroïdes, sans jamais toutefois le devenir complètement; leur implantation est volontiers transversale.

Cet aspect de la surface entérique, persiste durant la première semaine, avec peu de changements; tout au plus, les appendices tendent-ils à s'élargir et à s'abaisser.

Dans le 2^{ème} septennaire, l'évolution s'accélère. Au 10^{ème} jour déjà, le jeune cobaye offre dans le duodéno-jéjunum des lamelles franchement triangulaires, à bord latéraux excavés; ce qui paraît allonger leur sommet; entre elles se glissent quelques feuilles plus basses et arrondies. Dans l'iléum supérieur, et sur un segment assez court seulement, on rencontre quelques appendices très larges, à bords irréguliers, qui simulent de courtes crêtes. En même temps, le régime appendicieux s'est uniformisé: il apparaît des lamelles à base très large, mais se rétrécissant très rapidement pour dessiner un sommet linguiforme; l'orientation de ces appendices est transversale, mais très irrégulière. En aval, dans l'iléum moyen et inférieur, les villosités se rétrécissent d'abord et deviennent quelque peu rubanées; puis elles s'abaissent, pour prendre, enfin, le type de petites feuilles basses, arrondies ou triangulaires, qui s'élargissent souvent assez pour se fusionner par leur base en de longues crêtes, profondément déchiquetées.

Au 15^{ème} jour, l'élargissement des appendices s'est fortement accentué; le segment cranial de l'intestin grêle s'est couvert de villosités larges, denses, de formes semi-lunaires ou plus rarement trapézoïdales et insérées transversalement; ça et là quelques lamelles plus étroites.

A mesure que l'on descend le long du tractus digestif, les appendices s'abaissent et s'étalent; dans l'iléum moyen, on rencontre un régime transitoire entre le type infantile et le type adulte: ce sont des feuilles triangulaires, émoussées ou plus rarement acuminées, dont les bases se rapprochent et dessinent par coalescence de longues crêtes transversales; il semblerait que la muqueuse se soulève en une série de plis, sur lesquels se sont insérées les villosités primitives. Dans le segment terminal, ce ne sont plus que de petites lamelles triangulaires, éparses.

Chez le cobaye de 20 jours, le type adulte est presque définitivement constitué; toutefois, dans l'iléum les crêtes sont encore peu abondantes. On peut observer, dans le duodénum, un hérissément très dense de lamelles, variant de forme et d'aspect, et enroulant volontiers leurs bords libres sur eux-mêmes. Ce sont des feuilles arrondies, trapézoïdales ou plus souvent triangulaires et à sommet allongé; quelquefois, ce sont des appendices anastomosés en crêtes plus ou moins bien caractérisées. Dans le jéjunum, l'image se régularise, s'uniformise très rapidement; ce ne sont déjà plus que villosités épaisses, triangulaires; les coalescences deviennent plus fréquentes; les lamelles s'abaissent; il apparaît de véritables crêtes courtes, semblables à celles qu'il y aura chez l'animal adulte. Par contre, plus bas, dans tout l'iléum moyen et inférieur, nous n'avons pu constater que des appendices entièrement individualisés; il n'y a plus que des feuilles diverses, arrondies, linguiformes ou autres, mais plus petites et plus irrégulièrement disposées que dans le duodénum.

Nous sommes d'avis qu'il ne faut pas attribuer la rareté des crêtes iléales à une question d'âge, puisque celles qui existent sont déjà parfaites, mais bien plutôt à une variation individuelle, puisque les jeunes cobayes étudiés par nous ne sont malheureusement pas de même race que les adultes que nous avons examinés précédemment.

En résumé, le Cobaye naît avec un type vilieux, qui n'est plus déjà franchement celui du Mammifère allaité, vu que la lactation est très brève et incomplète chez cette espèce. Ce type est essentiellement caractérisé par un élargissement de la base des appendices; il évolue vers la forme adulte, premièrement par un accroissement surtout en

largeur des villosités et secondairement par la fusion des lamelles en crêtes, échancrées le plus souvent, et qui se simplifient, ensuite, par effacement des incisures.

2. *Rat albinos* (Pl. VIII, fig. 34, 35, 36 et 37).

A sa naissance, le jeune rat albinos possède, ainsi que nous l'avons déjà dit, un régime dense de superbes villosités cylindroïdes, toutes de longueur moyenne, atteignant 3—4 fois leur largeur, à base en général aplatie, et à grand axe transversal; ces villosités sont plus allongées dans les segments supérieurs de l'intestin; elles s'abaissent dans l'iléum inférieur; çà et là, elles prennent l'aspect d'appendices mamelonnaires, disséminés entre les précédents.

Ce régime vilieux ne se modifie pas au cours de la première semaine; au 10ème jour, ce même type persiste encore sur la plus grande partie de l'intestin grêle; mais dans le duodénum, par contre, il y a déjà une tendance très marquée à la production d'appendices aplatis, à insertion transversale, qui prennent le type intermédiaire entre la villosité cylindroïde et la villosité lamelleuse.

Cet aplatissement se propage graduellement à tout l'intestin; si bien que, chez le rat de 15 jours, on n'a plus que des appendices du type intermédiaire ou même franchement lamelleux. Ce sont des villosités triangulaires, épaisses, légèrement acuminées et offrant l'aspect d'un conoïde de section elliptique, à grand axe dirigé transversalement; la hauteur des villosités paraît diminuer, erreur attribuable à leur élargissement.

Au 19ème jour, l'aplatissement s'est encore augmenté; les lamelles se sont amincies, surtout dans le segment supérieur; dans la partie terminale de l'intestin, il y a encore des appendices du type cylindroïde, qui tendent à ébaucher un type intermédiaire.

Dès lors l'acheminement vers le type définitif se précipite; c'est le moment où le jeune rat commence à devenir omnivore. Au 24ème jour, le duodénum se tapisse de lamelles triangulaires, à sommets arrondis, de largeur égalant aux $\frac{2}{3}$ de la hauteur environ; leurs bords latéraux sont incurvés, à concavité externe et leur insertion est transversale et souvent un peu oblique. En même temps qu'elles s'élargissent,

les villosités s'allongent. Ce type villeux se maintient sur tout l'intestin grêle; les lamelles s'abaissent dans le segment terminal, tout en gardant leur largeur.

Au 29^{ème} jour, l'aspect villeux définitif s'affirme encore plus. A côté d'appendices triangulaires, à sommet émoussé et élargi, apparaissent déjà quelques lamelles trapézoïdales. Les uns et les autres sont denses et élevés dans le duodénum; ils deviennent peu à peu plus bas et plus rares, dans l'iléum inférieur, pour faire place à un semis épars de petites lamelles triangulaires.

Au 35^{ème} jour, enfin, nous retrouvons déjà le type adulte presque complet; soit des villosités foliacées, plus ou moins trapézoïdales ou triangulaires, à sommet émoussé; leur insertion est transversale; elles s'imbriquent légèrement et ont augmenté beaucoup leur largeur, au point qu'elle égale leur hauteur.

Quelques lamelles s'élargissent, s'anastomosent par leur base et engendrent ainsi de courtes crêtes transversales. Enfin, çà et là quelques villosités étroites, rubanées, rappelant encore qu'il s'agit là d'un individu jeune, n'ayant pas achevé son entier développement.

Ainsi le type appendiciel de l'adulte est déjà presque complètement constitué; dans le duodéno-jéjunum les crêtes sont encore rares; leur développement s'accroît au cours de la 6^{ème} semaine, par coalescence des bases des villosités voisines, en des plis profondément découpés en appendices secondaires; dans l'iléum, le type définitif, dessiné précédemment déjà, continue à s'accroître, sans modifier sensiblement sa forme générale.

La différenciation des appendices entériques se poursuit durant la 7^{ème} et la 8^{ème} semaine, sans qu'il y ait rien de nouveau important à signaler.

A la 9^{ème} semaine, cette évolution est presque achevée. Dans le duodéno-jéjunum, les crêtes sont devenues plus ou moins nombreuses suivant les sujets; leur contour général s'est simplifié, leur bord est devenu régulier et leurs échancrures se sont généralement comblées. En aval et dans tout l'iléum, c'est le règne de la lamelle classique, aussi large que haute, caractéristique par excellence du rat albinos adulte.

En résumé: chez le Rat comme chez le Cobaye, l'évolution du type cylindroïde transitoire, au type lamelleux définitif, s'effectue par un accroissement des villosités, surtout en largeur, et par la base. Dans le duodénum cet élargissement est plus accentué que dans l'iléum: les lamelles arrivent à se toucher et à se fusionner en crêtes transversales, d'abord échancrées, puis très régulières.

Ainsi, le mode d'évolution intestinale de ces deux Rongeurs, paraît bien différent de celui décrit chez le fœtus humain par Fusari, qui admet une mue intestinale en masse; chez les Rongeurs, nous n'avons pas observé de traces de ces mues. Sont-elles un phénomène particulier à l'homme? ce n'est pas impossible.¹⁾

Seules des recherches étendues, à travers des espèces plus nombreuses, permettront d'établir le ou les modes, suivant lequel s'opère la substitution des appendices définitifs aux villosités transitoires.

Résumé général des Mammifères (Tableau I).

Si nous synthétisons nos observations sur les Mammifères et que nous les comparions entre elles, il est possible de distinguer dans les appendices entériques toute une série de types, reliés par de nombreux intermédiaires:

1. *Les crêtes simples*, sans découpures secondaires, de hauteur plus ou moins constante, et à insertion rectiligne ou onduleuse, souvent transversale, quelquefois oblique.

2. *Les crêtes déchiquetées* par de nombreuses incisures.

3. *Les crêtes découpées* en villosités secondaires par des échancrures, parfois assez profondes pour que la crête se dissocie en villosités foliées, presque indépendantes, mais toujours alignées en séries. Ces villosités peuvent affecter la forme des types lamelleux 4 et 5.

4. *Les villosités lamelleuses larges*, de formes semi-lunaires, trapézoïdales ou triangulaires, à sommet émoussé, à bord libre présentant souvent une ou deux petites incisures et à insertion en général transversale ou quelquefois oblique.

¹⁾ Toutefois, nous devons dire que dans les préparations de la collection de Mr. le prof. Eternod, nous avons retrouvé, dans une ou deux coupes d'intestin grêle d'un fœtus humain d'environ 8 mois, deux couches de villosités superposées et distinctes, qui semblent bien se rapprocher du phénomène de mue décrit par Mr. Fusari.

5. *Les lamelles étroites*, triangulaires, aiguës ou linguiformes, s'amincissant en une languette et pouvant même s'effiler en un ruban excessivement mince, presque filiforme. Les lamelles étroites sont quelquefois disposées en séries, qui résultent alors de la dissociation plus ou moins complète d'une crête primitive.

6. *Les villosités cylindroïdes ou digitiformes*, à sommets acuminés, parfois massués ou spatulés, et à base toujours un peu aplatie.

Ces divers types n'existent jamais seuls, mais sont toujours entremêlés. Il peut y avoir, par exemple: a) des crêtes avec des lamelles larges, b) des lamelles larges avec des lamelles étroites, c) des lamelles avec des villosités digitées, etc., etc.. De plus: les appendices larges, les crêtes et les lamelles, sont toujours peu denses; ils ne s'infléchissent jamais au-dessus des follicules clos et des plaques de Peyer au point de les couvrir; ils dessinent plutôt sur leur pourtour des sortes de collerettes; ils permettent, enfin souvent, d'apercevoir les orifices glandulaires; au contraire, les villosités étroites, digitiformes, sont toujours très denses, au point de cacher les formations adénoïdes et les orifices glandulaires.

Si nous mettons maintenant ces diverses formes en parallèle avec le régime des animaux observés, il est possible de mettre en lumière, quelques faits intéressants.

Chez les Rongeurs herbivores, ainsi que chez la Taupe, en un mot chez les espèces à alimentation avec des résidus de masse abondante (cellulose ou chitine), on rencontre des crêtes simples, peu découpées, nombreuses, transversales le plus souvent, et toujours entremêlées de lamelles, qui peuvent devenir prépondérantes dans des segments déterminés de l'intestin.

Chez les animaux à régime ayant des résidus surabondants, comme les Ruminants, les crêtes longues se sont dissociées en crêtes courtes, en feuilles larges ou même en lamelles étroites, à sommet filiforme; ces appendices ont gardé de leur origine première une insertion sériée. La fragmentation de ces crêtes est accompagnée de la raréfaction des appendices. On a l'impression que l'intestin en s'allongeant, et en augmentant sa surface proprement dite, a écarté et déchiré dans le sens transversal les crêtes qui le recouvraient primitivement.

I. *Tableau synoptique. Mammifères.*

Espèces	Régimes alimentaires	<i>Appendices intestinaux</i>		
		Segment cranial	Segment médian	Segment caudal
I. Ruminants				
1. <i>Bœuf</i>	Herbes, etc.	lamelles larges, crêtes courtes	lamelles élevées, villos. filiformes en séries	lamelles (crêtes courtes)
2. <i>Mouton</i>	Herbes, etc., glands etc.	lamelles larges ou étroites	lamelles élevées, villos. filiformes en séries	lamelles, crêtes courtes
3. <i>Chèvre</i>	Herbes, feuilles, etc.	lamelles, crêtes courtes	lamelles, villos. filiformes	lamelles diverses
II. Equidés				
4. <i>Cheval</i>	Herbes sèches ou fraîches, semences	villosités conoïdes à base aplatie	villosités conoïdes à base aplatie	villosités conoïdes à base aplatie
III. Suidés				
5. <i>Porc</i>	Herbes, racines, fruits, etc.; omnivore	crêtes et lamelles larges	crêtes courtes, lamelles	lamelles basses
Rongeurs				
1. <i>Cobaye</i>	Herbes, racines, etc.	lamelles larges	crêtes ± longues	lamelles larges
2. <i>Lapin</i>	Herbes, racines, etc.	lamelles larges ou crêtes courtes	lamelles diverses	lamelles diverses
3. <i>Campagnol</i>	semences, graines	crêtes longues transv.	crêtes longues transv.	crêtes longues transv.
4. <i>Rat noir</i>	graines, racines, œufs, etc.; omnivore	lamelles larges, crêtes courtes	lamelles larges	lamelles larges
5. <i>Rat albinos</i>	omnivore	lamelles larges, crêtes	lamelles larges	lamelles diverses
6. <i>Souris</i>	debris végét. et anim., corps gras; omnivore	lamelles diverses	lamelles diverses	lamelles diverses
7. <i>Écureuil</i>	amandes (œufs) etc.	lamelles élevées	lamelles rubanées	lamelles élevées
8. <i>Marmotte</i> (Fusari)	amandes, graines	lamelles ou crêtes	lamelles diverses	lamelles diverses

I. Mamm. de la série des Herbivores

II. Mamm. de la série des Rongeurs

<p>I. Insectivores 1. <i>Taape</i> 2. <i>Musaraigne</i> 3. <i>Hérisson</i></p> <p>II. Chiroptères 4. <i>Chouette-Souris</i></p> <p>III. Carnivores 5. <i>Chien</i> 6. <i>Chat</i> 7. <i>Fovine</i> (jeune)</p>	<p>insectes, larves petits oiseaux, souris, vers de terre, etc. souris, reptiles, escar- gots, etc.</p> <p>insectes, etc.</p> <p>omnivore omnivore sang (petits animaux)</p>	<p>lamelles larges, crêtes lamelles diverses</p> <p>lamelles larges ou étroites</p> <p>lamelles diverses</p> <p>vill. digitiformes, qq. lamelles vill. digitiformes, qq. lamelles villos. filiformes, qq. lamelles</p>	<p>crêtes longues longitud. lamelles hautes</p> <p>lamelles élevées, étroites</p> <p>lamelles hautes</p> <p>villos. digitiformes villos. digitiformes villos. filiformes</p>	<p>crêtes longues longitud. lamelles hautes</p> <p>lamelles diverses</p> <p>villos. digitiformes villos. digitiformes villos. filiformes</p>
<p>I. Simiens 1. <i>Papion Hamadryas</i> 2. <i>Macacus Sp.</i></p> <p>II. Homme</p>	<p>fruits, etc. fruits, etc. omnivore</p>	<p>lamelles diverses crêtes courtes, lamelles larg.</p> <p>crêtes et lamelles diverses</p>	<p>lamelles diverses lamelles larges</p> <p>lamelles diverses, villos. digitiformes</p>	<p>lamelles diverses lamelles basses</p> <p>lamelles diverses, villos. digitiformes</p>
<p>1. <i>Cabri</i> 2. <i>Cobaye</i> 3. <i>Lapin</i> 4. <i>Rat albinos</i> 5. <i>Chien</i> 6. <i>Chat</i> 7. <i>Lion</i> 8. <i>Enfant</i></p>	<p>lactation lactation (très brève) lactation lactation lactation lactation lactation lactation</p>	<p>villos. digitif. à base un peu aplatie</p> <p>villos. digitiformes à base très aplatie</p> <p>villos. digitiformes villos. digitiformes villos. digitiformes villos. digitiformes villos. digitiformes</p> <p>crêtes et lamelles diverses</p>	<p>villos. digitiformes</p> <p>villos. digitiformes</p> <p>villos. digitiformes villos. digitiformes villos. digitiformes villos. digitiformes villos. digitiformes villos. digitiformes</p> <p>(crêtes) lamelles diverses</p>	<p>villos. digitiformes</p> <p>villos. digitiformes</p> <p>villos. digitiformes villos. digitiformes villos. digitiformes villos. digitiformes villos. digitiformes villos. digitiformes</p> <p>lamelles et villos. éffilées</p>

III. Mamm. de la série des Carnivores

IV. Mamm. de la s. d. Primat.

V. Mammifères nouveaux-nés

Chez les Omnivores, dont le bol alimentaire est de volume moyen, tels les Rats, parmi les Rongeurs, ainsi que le Porc, les crêtes s'effacent presque complètement, pour faire place à une armature intestinale presque exclusivement composée de lamelles larges et de feuilles arrondies; les dimensions proportionnelles de ces appendices varient énormément d'une espèce à l'autre, et même d'un individu à l'autre.

Chez les animaux dont les éléments nutritifs donnent peu de résidus insolubles, comme c'est le cas chez l'Ecureuil, parmi les Rongeurs, ou chez le Hérisson et la Musaraigne, parmi les Insectivores, ainsi que chez la Chauve-souris et chez les Primates, les appendices entériques se rétrécissent; ils prennent l'aspect de triangles isocèles, plus ou moins allongés et plus ou moins acuminés, ou celui de villosités linguiformes.

Enfin, chez les Carnivores dont la masse résiduelle digestive est peu abondante, ainsi que chez les nouveaux-nés dont le régime lacté laisse aussi un minimum fécal, les villosités dessinent presque uniquement des appendices digitiformes et cylindroïdes avec toutes leurs variétés.

Il y a donc parallélisme très net entre le régime alimentaire, la forme et la densité des appendices intestinaux. Il est difficile de ne pas voir là un rapport de cause à effet.

C. Oiseaux.

Il n'est pas possible de grouper les Oiseaux en séries caractérisées par un régime alimentaire spécial, comme cela est facile et rationnel de le faire chez les Mammifères.

En effet, pour un même ordre d'Oiseaux, l'alimentation varie très notablement d'un genre à un autre. Ainsi, chez les Passereaux, à côté d'une foule d'omnivores, nous trouvons des insectivores purs, tel l'Hirondelle; chez les Palmipèdes, pour la plupart piscivores, il y a des herbivores nets, tel l'Oie. Seuls les Rapaces forment un groupe bien déterminé et facile à mettre en parallèle avec les carnassiers parmi les Mammifères.

Nous passerons en revue successivement les ordres suivants:

- I. *Passereaux.*
- II. *Colombins et Gallinacés.*
- III. *Palmipèdes.*
- IV. *Rapacés.*

Nous les comparerons ensuite entre eux, afin de tenter d'y déterminer des séries analogues à celles que nous avons pu établir chez les Mammifères.

I. *Passereaux.*

1. *Merle (Turdus merula).* (Pl. IX, fig. 38.)

Le merle présente dans le duodéno-jéjunum un régime serré de lamelles hautes, et larges, à formes vaguement trapézoïdales ou semi-lunaires, et à bords libres très simples et très réguliers. Leur insertion en séries obliques, se coupant à 90° environ, est agencée de façon que les lamelles s'imbriquent et s'appuyent les unes sur les autres, et que les bases tendent à dessiner dans leur ensemble une image alvéolaire.

En aval, ces appendices deviennent plus petits et moins nombreux; il en résulte qu'ils ne se rencontrent plus que par leurs bords et qu'ils simulent par ce fait de longs zigzags longitudinaux. Plus bas encore, ils se fusionnent peu à peu par leurs bases, et dans l'iléum moyen, ils se transforment en de véritables crêtes continues, en zigzags serrés. Le bord libre de ces dernières, qui était d'abord découpé en lamelles secondaires et triangulaires, se régularise peu à peu, en même temps que la hauteur devient constante. Les crêtes en zigzags se maintiennent jusque dans le segment terminal de l'intestin, tout en s'abaissant, en espaçant leurs brisures, sans toutefois devenir jamais rectilignes, ni même simplement onduleuses.

2. *Grive (Turdus musicus).* (Pl. IX, fig. 39.)

La muqueuse intestinale de la grive offre un aspect très semblable de celui du merle. Ce sont, dans le duodéno-jéjunum, des feuilles plus hautes que larges, linguiformes, à bords concaves, à sommet arrondi et plus rarement acuminé. Leur insertion est dense, très régulière, transversale ou oblique; elles donnent à la surface entérique un aspect alvéolaire, masqué en partie par la grande hauteur des appendices. Plus bas, les villosités s'abaissent et deviennent volontiers trapézoïdales; elles se régularisent peu à peu, de façon à dessiner une série de zigzags serrés et longitudinaux. En aval, leurs bords se rapprochent et se fusionnent; on a d'abord des crêtes courtes, puis de longues, qui s'étendent jusqu'au segment caudal; leur bord libre, assez

régulier, est très peu festonné; les échancrures correspondent volontiers aux angles de brisures; à mesure qu'on descend, les incisures se font plus rares et la hauteur devient parfaitement égale.

3. *Moineau (Passer domesticus)*.¹⁾ (Pl. IX, fig. 40.)

Le moineau développe au maximum les alvéoles, qui n'étaient qu'à l'état d'ébauches chez les précédents. Dans tout le segment cranial de l'intestin, les alvéoles de la muqueuse, en général peu profondes, sont irrégulièrement losangiques et délimitées par un réseau anastomotique de crêtes transversales ou obliques. Le bord libre de ces crêtes est légèrement onduleux; il offre quelques échancrures au niveau des points nodaux du réticule. Cet aspect se maintient sans changement sur une assez grande longueur de l'intestin. Cependant, peu à peu, les alvéoles s'élargissent, les anastomoses transversales s'effacent et il ne reste bientôt que de longues crêtes longitudinales, zigzagées, basses; leur bord libre, régulier, est plus court que la base d'insertion; il ne dessine que quelques ondulations insignifiantes et ne présente aucune incisure, ni échancrure.

4. *Hirondelle (Hirundo rustica)*.

Nous retrouvons, chez l'hirondelle, une surface entérique semblable à celle du moineau. Le duodéno-jéjunum semble couvert d'alvéoles; mais ici, il s'agit non pas de crêtes, mais de simples lamelles, larges et basses, de forme trapézoïdale et plus rarement triangulaire, qui s'insèrent obliquement, en s'appuyant à angle aigu les unes sur les autres. En aval, elles s'incurvent et s'imbriquent régulièrement, de façon à simuler des crêtes transversales ou longitudinales, délimitant des alvéoles alignées. Cette image ne s'observe que sur un très court segment. Bientôt les lamelles s'écartent, deviennent plus basses et plus arrondies; elles se fusionnent parfois en crêtes courtes et le tout dessine de longs plis longitudinaux et en zigzags. Dans le segment caudal les lamelles ont presque complètement disparu; les crêtes seules persistent, mais toujours brèves, et ne comprenant qu'un très petit nombre de brisures; leur bord libre est simple et légèrement onduleux.

¹⁾ Voir aussi Eug. Bujard, loc. cit. [50]. C. R. Assoc. des Anat. p. 129. Bordeaux 1906.

5. *Etourneau (Sturnus vulgaris)*. (Pl. IX, fig. 41 et 42.)

Dans le duodéno-jéjunum, la muqueuse intestinale de l'étourneau est couverte d'un régime appendiciel mixte, de crêtes et de lamelles: les premières sont de longs plis transversaux, parallèles, plus ou moins équidistants, à bord libre très simple, à peine onduleux; les secondes sont des feuilles larges, semi-lunaires ou trapézoïdales et plus rarement triangulaires, plus hautes que les précédentes, implantées obliquement et imbriquées à angles obtus; les lamelles sont intercalées entre les crêtes et dessinent ainsi des alvéoles larges, profondes et très régulières. En aval, les plis transversaux s'effacent peu à peu, les lamelles deviennent plus larges et s'incurvent; leur concavité est dirigée en amont. Plus bas encore, les crêtes primitives ont entièrement disparu; les lamelles se fusionnent par leurs bords latéraux en plis secondaires longitudinaux, très étroitement zigzagés, couvrant l'intestin dès l'iléum moyen jusqu'au segment terminal. Leur bord libre, onduleux au début, se régularise petit à petit, au point de devenir presque rectiligne.

6. *Geai (Garrulus glandarius)*. (Pl. IX, fig. 44.)

Chez le geai, dans le duodénum, il n'y a que des alvéoles délimitées par de longues crêtes transversales, simples, et de larges lamelles obliques, arrondies, anastomosées avec les premières. En aval, les crêtes transversales s'espacent et s'abaissent; les alvéoles tendent à s'allonger, et les lamelles obliques, qui étaient régulièrement imbriquées, tendent à s'écarter. Dans l'iléum moyen, les crêtes transversales s'abaissent notablement, les feuilles obliques se fusionnent en de longs zigzags longitudinaux. Enfin, plus bas encore, les crêtes transversales disparaissent; seules les crêtes longitudinales en zigzags persistent jusque dans l'intestin caudal et régularisent leurs bords festonnés, pour prendre une hauteur constante.

7. *Pie (Pica caudata)*.¹⁾ (Pl. IX, fig. 43.)

La surface entérique de la pie présente, dans le duodénum, de nouveau des crêtes et des lamelles en un régime alvéolaire, mais ceci sur un segment plus ou moins court suivant les individus. Dans le jéjunum déjà, chez quelques-uns, il ne s'agit plus que de feuilles.

¹⁾ Voir aussi Eug. Bujard, loc. cit. [50]. C. R. Assoc. des Anat. p. 128. Bordeaux 1906.

Les crêtes duodénales sont peu nombreuses, transversales et à bord libre quelque peu onduleux; les lamelles sont larges, simples, le plus souvent irrégulièrement triangulaires ou trapézoïdales et à sommet échancré; leur implantation est oblique; elles s'appuient sur les crêtes transversales et dessinent ainsi une série de cellules de grandeur et de formes diverses. Dans, le jéjunum, les plis transversaux s'abaissent peu à peu, puis disparaissent; les feuilles persistent seules et s'implantent obliquement en formant des zigzags longitudinaux. En aval elles s'élargissent, se fusionnent par leurs bords latéraux en crêtes longitudinales, brisées, d'abord courtes, puis longues, qui persistent jusque dans le segment caudal de l'intestin. Dans l'iléum moyen, le bord libre de ces crêtes est onduleux et presque découpé en lamelles secondaires; puis les crêtes se régularisent et leur hauteur ne présente plus que quelques légères oscillations.

Chez une *pie jeune*, tuée au moment de l'éruption des barbes des rémiges, nous avons pu constater déjà une partie des mêmes appendices que chez l'adulte, avec cette différence pourtant, que les crêtes transversales faisaient complètement défaut; il n'y avait partout que de grandes lamelles simples et sans découpures secondaires, trapézoïdales ou triangulaires, et s'insérant obliquement les unes sur les autres, de façon à figurer assez mal des sortes de zigzags longitudinaux; il en est ainsi dans toute la première moitié de l'intestin. En aval, ces feuilles se rapetissent, s'écartent un peu et cessent de s'entrecroiser, pour s'appuyer bord à bord les unes sur les autres, de façon à simuler de longs plis longitudinaux zigzagés; parfois même, elles se fusionnent en des crêtes réelles, généralement courtes et peu nombreuses.

II. Colombins et Gallinacés.

1. Pigeon (*Columba domestica*). (Pl. IX, fig. 48.)

Chez le pigeon, comme chez les Gallinacés d'ailleurs, nous trouvons une série d'appendices entériques, d'un type déjà beaucoup mieux individualisé: la crête a complètement disparu, et c'est partout la feuille, dans toutes ses variations.

Dans le duodéno-jéjunum, nous constatons des groupes serrés de villosités longues, aplaties, rubanées et à bases élargies; leur forme est

celle d'un triangle isocèle, très élevé, tronqué au sommet, à bords plus ou moins concaves, ce qui le transforme parfois en une languette; leur hauteur varie du simple au double et leur implantation est irrégulière. En aval, les larges appendices tendent à disparaître et le caractère lamelleux s'accroît graduellement; de triangulaires qu'elles étaient, les feuilles deviennent volontiers linguiformes. Plus bas encore, dans l'iléum moyen, les villosités deviennent plus clairsemées et diminuent dans toutes leurs dimensions; leur base se rétrécit. On a, côte à côte, des appendices du type rubané pur et des lamelles triangulaires et moins hautes. Dans l'iléum inférieur, les villosités étroites disparaissent complètement; on n'a plus guère que des feuilles larges à sommet émoussé, arrondi et plus rarement rétréci en une languette très brève.

Dans le gros intestin, se maintient un régime analogue de lamelles épaisses, arrondies et modifiant peu à peu leur insertion, jusqu'au point de figurer de vagues zigzags longitudinaux.

2. Poule (*Gallus domesticus*).¹⁾ (Pl. IX, fig. 49.)

Chez la poule l'aspect est plus simple; on retrouve dans toute la longueur de l'intestin un régime lamelleux, très semblable à celui du rat albinos.

Dans le duodéno-jéjunum il y a de grandes feuilles planes, plus larges que hautes, de formes trapézoïdales, triangulaires ou le plus souvent arrondies, mais rarement échancrées; ces lamelles sont insérées obliquement selon deux directions principales, de façon à simuler le plus souvent un zigzag longitudinal et même parfois à donner l'impression d'alvéoles; leur groupement est si serré que l'œil ne perçoit à première vue qu'une imbrication assez irrégulière. Ces appendices larges persistent dans tout l'iléum; ils perdent peu à peu de leur grandeur et s'espacent; ce qui rend plus évidente la régularité de leur implantation. Dans le segment caudal, c'est encore des lamelles trapézoïdales ou semi-lunaires, beaucoup plus petites et très régulièrement disposées. Dans le gros intestin, elles persistent, mais un peu plus allongées.

Chez le *poulet nouvellement éclos*, les villosités sont assez différentes de l'adulte, quoiqu'elles aient déjà le type lamelleux; dans le duodénum elles forment des appendices triangulaires, allongés, à sommet

¹⁾ Voir aussi Eug. Bujard, loc. cit. [50]. C. R. Assoc. d'Anat. VIII. R. p. 130. Bordeaux 1906.

s'effilant parfois assez pour simuler une villosité digitiforme, à base élargie s'implantant transversalement. En aval, ces appendices se rétrécissent et se transforment en petites languettes qui deviennent parfois presque cylindroïdes, mais qui conservent toujours une insertion aplatie. Dans le segment caudal enfin, ils s'abaissent et prennent l'aspect de petites feuilles clairsemées, triangulaires ou semi-lunaires.

Ces appendices s'élargissent très rapidement; au 25ème jour, ils ont déjà l'aspect de larges lamelles, semblables à celles de l'adulte.

3. *Dindon (Meleagris mexicana)*. (Pl. IX, fig. 50 et 51.)

L'agencement vilieux du dindon est uniforme; il est surtout lamelleux et assez analogue à celui de la poule.

Dans le duodéno-jéjunum, on rencontre de grandes lamelles basses et simples, qui figurent parfois des sortes de crêtes courtes, à bord quelque peu échancré; ou des feuilles régulières, trapézoïdales ou triangulaires. Ces appendices, déjà peu élevés près du pylore, s'abaissent encore plus en aval; leurs insertions rectilignes ou onduleuses, de directions obliques, se coupent à angles très aigus, de façon à dessiner de vagues zigzags.

En aval ce régime persiste; les feuilles se rétrécissent quelque peu, pour se rapprocher du type lamelleux aussi haut que large. Plus bas, et jusque dans l'iléum moyen, les lamelles s'abaissent et s'élargissent, jusqu'au point de donner lieu à un mélange de feuilles hautes, trapézoïdales, basses ou arrondies, et de crêtes courtes. Dans le segment inférieur de l'intestin grêle, les crêtes courtes, très basses et très simples, deviennent nettement prépondérantes; elles s'entremêlent çà et là de quelques rares lamelles trapézoïdales.

Cette image se maintient jusque dans le gros intestin, où les lamelles deviennent plus étroites et plus hautes, tout en restant toujours entièrement indépendantes.

III. *Palmipèdes*.

1. *Oie (Anas anser)*. (Pl. IX, fig. 45.)

La muqueuse intestinale de l'oie présente une armature vilieuse très dense, composée exclusivement d'appendices lamelleux et élevés.

Dans le duodéno-jéjunum, nous trouvons un régime de villosités foliées, hautes et d'aspects variés: lamelles larges, triangulaires ou arrondies et volontiers repliées à leur base; villosités linguiformes plus ou moins étroites; enfin, appendices presque digitiformes, qui n'ont jamais l'aspect de villosités réellement cylindroïdes, vu que ces formations sont toujours aplaties en languettes très étroites, dont la base est élargie. L'insertion de ces divers types de villosités est volontiers transversale, parfois oblique, mais rarement longitudinale.

En aval, ces mêmes formes persistent, disposées encore plus irrégulièrement. A mesure qu'on descend, les appendices s'abaissent et s'élargissent pour figurer des feuilles arrondies ou trapézoïdales, qui deviennent de plus en plus nombreuses, et de plus en plus repliées.

Plus bas encore, dans l'iléum moyen, les villosités longues et étroites redeviennent prédominantes; entre elles se glissent quelques lamelles semi-lunaires. Il nous paraît impossible de considérer les premières comme des appendices digités, attendu que leur base est aplatie et élargie. L'aspect de la muqueuse intestinale est ainsi très varié, selon les points considérés: ici des lamelles larges ou étroites, là des villosités longues.

Dans l'iléum terminal, les appendices s'abaissent et s'élargissent; ils deviennent finalement triangulaires. Enfin, dans le gros intestin, ils se réduisent à un semis peu dense de villosités triangulaires et à sommet effilé.

2. Harle¹⁾ (*Mergus albellus*). (Pl. IX, fig. 46 et 47.)

Nous trouvons, chez le harle une série d'appendices encore plus individualisés et presque exclusivement du type étroit et allongé.

Le duodéno-jéjunum est couvert de villosités très longues, minces, qui simulent des appendices digitiformes typiques; toutefois, elles s'en distinguent, par leur base élargie, souvent triangulaire et leur extrémité toujours un peu aplatie. Quelques-unes sont presque filiformes; d'autres, çà et là, sont plus basses, plus larges et lamelleuses. Les insertions de ces divers types sont très irrégulières.

¹⁾ Voir aussi Eug. Bujard, loc. cit. [50]. C. R. Assoc. d'Anat. VIII. R. p. 130. Bordeaux 1906.

En aval ce régime persiste: toutefois les villosités effilées diminuent de nombre; les autres appendices s'élargissent, jusqu'au point d'engendrer, dans l'iléum moyen, un système de lamelles allongées, tour à tour linguiformes ou rubanées.

Plus bas encore, ce même processus s'accroît; on trouve finalement, dans l'iléum inférieur, des feuilles, soit triangulaires et allongées, soit arrondies et même incisées, qui s'enroulent volontiers sur elles-mêmes.

IV. *Rapaces.*

Hibou (Scops. scops?).

Les appendices intestinaux du hibou se rapprochent du type de la villosité digitiforme des carnivores, sans jamais toutefois l'atteindre.

Le duodéno-jéjunum présente un régime mixte de villosités à insertion presque régulièrement transversale: les unes très hautes ont une base aplatie et élargie en triangle, un sommet acuminé ou massué; les autres linguiformes ont une extrémité arrondie.

Cet aspect se maintient dans l'iléum supérieur; plus bas les appendices s'abaissent, pour dessiner dans l'iléum moyen de petites lamelles transversales, triangulaires, trapézoïdales ou arrondies et, en général, plus hautes que larges; elles sont entremêlées encore de quelques vraies languettes et, dans l'iléum inférieur, d'appendices de mêmes formes, mais plus petits et plus clairsemés.

Résumé général des Oiseaux. (Tableau II.)

La comparaison synthétique des formes villositaires recueillies chez les Oiseaux, nous permet, ainsi que chez les Mammifères, d'établir la série de types appendiciels suivante:

1. *crêtes longitudinales*, simples, sans découpures secondaires, mais brisées en de nombreux zigzags et rappelant les plis observés chez les Batraciens et les Reptiles;
2. *crêtes transversales*, simples aussi, mais rectilignes et anastomosées avec des lamelles obliques; régime alvéolaire;
3. *lamelles larges*, triangulaires, trapézoïdales ou arrondies, à insertion presque toujours oblique;

II. Tableau synoptique. Oiseaux.

Espèces	Régimes alimentaires	Appendices intestinaux		
		Segment cranial	Segment médian	Segment caudal
I. Passereaux				
1. <i>Merle</i>	grains, fruits, insectes	alvéoles: lamelles imbriquées	lamelles, puis crêtes longitud.	crêtes longitud.
2. <i>Grive</i>	grains, fruits, insectes	alvéoles: lamelles imbriquées	lamelles, puis crêtes longitud.	crêtes longitud.
3. <i>Moineau</i>	grains, fruits, insectes	alvéoles: crêtes et lamelles anast.	lamelles, puis crêtes longitud.	crêtes longitud.
4. <i>Hirondelle</i>	insectes	alvéoles: lamelles imbriquées	lamelles, puis crêtes longitud.	crêtes longitud.
5. <i>Elourneau</i>	insectes (fruits)	alvéoles: crêtes et lam. intercalées	lamelles, puis crêtes longitud.	crêtes longitud.
6. <i>Geai</i>	fruits, amandes, insectes	alvéoles: crêtes et lamelles anast.	lamelles, puis crêtes longitud.	crêtes longitud.
7. <i>Pie</i>	fruits, graines, (petits animaux)	alvéoles: crêtes et lam. intercalées	lamelles, puis crêtes longitud.	crêtes longitud.
II. Colombins et Gallinacés				
1. <i>Pigeon</i>	grains, fruits	lamelles élevées ou larges	lamelles élevées, étroites	lamelles larges ou élevées
2. <i>Poule</i>	grains, etc., vers, etc.	lamelles larges	lamelles larges	lamelles larges
3. <i>Dindon</i>	semences, herbes, etc.	lamelles larges, crêtes courtes	lamelles larges	lamelles larges, crêtes courtes
III. Palmipèdes				
1. <i>Oie</i>	herbes, etc., grains, etc.	lamelles larges ou étroites	lamelles étroites	lamelles larges ou étroites
2. <i>Harle</i>	poissons, (herbes)	lamelles effilées, digitées	lamelles effilées ou rubanées	lamelles diverses
IV. Rapaces				
1. <i>Hibou</i>	petits animaux, insectes	lamelles linguiform. ou effilées	lamelles étroites	lamelles diverses

4. *lamelles étroites*, linguiformes, amincies et disposées, en général, très irrégulièrement;

5. *villosités effilées*, simulant le type digitiforme, mais à base toujours large, triangulaire et à insertion très variée.

Nous n'avons rencontré nulle part chez les Oiseaux l'appendice cylindroïde typique.

Ces divers types villeux se répartissent de la façon suivante:

Chez les *Passereaux*, il est possible de distinguer deux segments principaux de l'intestin, et une zone de transition; dans le segment cranial, il y a, avant tout, un système de crêtes longues, transversales et de lamelles larges, obliques, disposées de façon à figurer une série d'alvéoles; dans le segment caudal, on n'a plus que de longues crêtes zigzagées. A noter toute une gradation dans la constitution des alvéoles: chez les uns (Merle, Grive), elles sont dessinées par de simples lamelles imbriquées; chez d'autres (Etourneau), par des crêtes transversales et des lamelles intercalées entre elles; chez d'autres, enfin (Geai, Moineau), par des crêtes et des lamelles anastomosées.

Chez les *Columbines* et les *Gallinacés*, les appendices se sont individualisés; on ne trouve plus que la lamelle large ou étroite, toujours simple, jamais effilée, et à insertion volontiers oblique, de façon à dessiner encore un vague zigzag longitudinal.

Chez les *Palmipèdes* et les *Rapaces*, les villosités sont encore plus étroites; elles sont devenues linguiformes et même effilées ou presque digitées; elles ont gardé leur base large; mais leur implantation est devenue irrégulière.

Si nous mettons maintenant en parallèle ces diverses formes appendicielles avec le régime alimentaire des Oiseaux observés, nous pouvons relever les faits suivants:

Chez les Oiseaux à régime alimentaire ayant une masse résiduelle volumineuse, — tels les Passereaux, se nourrissant d'insectes et de fruits, suivant la saison, — nous trouvons surtout des crêtes longues, indépendantes ou anastomosées avec des appendices accessoires. Ces espèces peuvent être rapprochées du Campagnol ou de la Taupe, parmi les Mammifères, qui ont aussi une alimentation riche en déchets celluliques ou chitineux.

Chez les Oiseaux à alimentation ayant des résidus moins abondants, — tels le Dindon, la Poule et le Pigeon, qui se nourrissent: le premier de semences et d'herbes, le second de graines et de vers, le dernier de graines et de fruits, — les appendices sont devenus exclusivement lamelleux, larges ou étroits; chez le Dindon, ils sont plus larges, chez la Poule moins larges et chez le Pigeon plus étroits encore; ils diminuent de largeur dans une gradation parallèle à la

diminution de volume des bols alimentaires. Il est facile de ranger ces espèces, le Dindon, la Poule et le Pigeon, à côté des Rongeurs omnivores (Rats); les lamelles de la Poule ont une analogie frappante avec celles du Rat albinos.

Enfin chez les Oiseaux à régime carné et à résidus minimes, — tels le Harle et le Hibou par exemple, — les villosités deviennent très étroites et presque filiformes, sans prendre toutefois jamais le type cylindroïde.

Chose curieuse, on s'attendrait à trouver chez l'Oie, qui est presque exclusivement végétarienne, des feuilles larges et même des crêtes, tandis que de fait elle présente des lamelles plus ou moins étroites et souvent linguiformes. L'influence du régime devient évidente, cependant, si on compare l'Oie exclusivement végétarienne avec le Harle surtout piscivore: chez la première les villosités sont en lamelles notablement plus larges que chez le second, où elles sont très étroites, effilées et presque digitiformes.

Ainsi, les Oiseaux présentent néanmoins, quoique d'une façon peut-être moins évidente, une série appendicielle graduée, très analogue à celle des Mammifères; et parallèle à celle-ci, dans la coïncidence des divers types villeux avec le régime alimentaire de chaque espèce.

Synthèse générale des faits d'observation (morphologie comparée).

Nos descriptions montrent que les appendices intestinaux se différencient graduellement; ils passent: des crêtes simples longitudinales des Batraciens et des Reptiles, aux crêtes longitudinales et zigzagüées des Passereaux, aux crêtes transversales et presque rectilignes des Rongeurs herbivores, aux lamelles simples, larges ou étroites des Rongeurs omnivores, et enfin aux appendices amincis des Carnivores.

Cette spécialisation ne s'est pas produite au hasard; chez les Mammifères, comme chez les Oiseaux, elle s'est effectuée parallèlement au régime alimentaire. Dans ces deux classes: aux régimes riches en résidus fécaux correspondent les crêtes à formes diverses; aux régimes à déchets moyens correspondent les lamelles et leurs sous-variétés,

enfin aux régimes pauvres en éléments insolubles correspondent les villosités effilées ou cylindroïdes.

De plus: chez tous les Mammifères nouveaux-nés et chez le jeune durant toute la période de lactation, on trouve, sans exception, un type vilieux provisoire, allongé et de forme digitée. Plus tard, parallèlement à l'intervention du régime alimentaire définitif, ce type fait place aux villosités définitives, d'adaptations diverses.

Tous ces faits nous induisent à admettre, que la morphologie vilieuse est apparue telle que nous la connaissons, sous l'influence de l'alimentation à laquelle ont du s'adapter les espèces actuelles.

Selon nous, le régime alimentaire aurait agi sur la surface absorbante de l'intestin de deux façons différentes:

1. par l'allongement et par l'élargissement, ou par le raccourcissement et le rétrécissement du tractus intestinal.

2. par la diversification toujours plus grande de la totalité des appendices entériques. Il en résulte: que dans les intestins longs (herbivores), les villosités sont petites et rares; que dans les intestins de longueur moyenne (omnivores et frugivores), les villosités sont larges et abondantes; et que dans les intestins courts (carnivores), les appendices sont étroits et denses.

Nous croyons pouvoir admettre de plus, que l'action du régime n'est pas de nature chimique, mais essentiellement de nature mécanique. En effet, des espèces animales, telles que l'Écureuil et le Hérisson par exemple, peuvent avoir des types vilieux très voisins, quoique leur alimentation soit composée chez les uns de substances végétales (amandes) et chez les autres de substances animales; mais dans les deux cas, la masse résiduelle est peu volumineuse; de là, croyons-nous, l'analogie frappante des formes appendicielles.

Nous nous réservons de revenir plus en détail sur ces points divers, dans le IV. chapitre, en nous appuyant sur les faits d'ordre expérimental.

Conclusions du III. Chapitre.

1. Les appendices intestinaux des Vertèbrés supérieurs varient de forme et d'aspect suivant les diverses espèces, et dans les divers segments de l'intestin chez un même individu.

2. Ainsi prennent naissance 3 types principaux d'appendices:

- a) la crête simple ou découpée, transversale ou longitudinale.
- b) la lamelle large ou étroite.
- c) la villosité cylindroïde ou digitiforme.

3. Chez un même individu, les appendices sont plus grands, plus nombreux et plus diversifiés, dans le duodénum; ils sont plus petits, plus rares et plus uniformes, dans l'iléum.

4. La forme des appendices paraît être fonction du régime alimentaire, de sa valeur en résidus insolubles; on rencontre en effet, chez les Mammifères ainsi que chez les Oiseaux:

- a) les crêtes dans les espèces à bol alimentaire volumineux: alimentation herbivore, insectivore, etc.
- b) les lamelles, dans les espèces à bol alimentaire moyen: alimentation frugivore, omnivore, etc.
- c) les villosités étroites, dans les espèces à bol alimentaire peu volumineux: alimentation carnée, etc.

5. Durant la lactation, les Mammifères ont un type vilieux uniforme, digité, quel que soit le type vilieux ultérieur et définitif.

Chapitre IV.

Régimes expérimentaux. Sitiomorphoses.

Nos études d'anatomie comparée (chap. III) nous avaient induit à admettre, que la différenciation des appendices entériques, en un type déterminé, chez telle ou telle espèce animale, a dû s'effectuer, au cours du développement phylogénétique, sous l'influence du régime alimentaire, auquel ses individus furent obligés de se soumettre. L'alimentation aurait, dans notre idée, agi plutôt par sa masse totale, que par les substances solubles et absorbables; les fèces sont-elles abondantes, — régime végétarien — l'intestin s'allonge, ses appendices s'écartent, s'élargissent et s'abaissent; les déchets alimentaires sont-ils rares, — régime carnivore — l'intestin s'abrège, les villosités se condensent, s'individualisent et s'élèvent. Au total, la surface d'absorption a peu varié, nous semble-t-il, par rapport à la masse de l'individu; ce qui diffère, c'est surtout sa répartition.

Nous nous sommes alors demandé, s'il ne serait pas possible de

modifier encore aujourd'hui, et à volonté, par un régime approprié, la morphologie villeuse de telle espèce animale et d'obtenir des „*Sitiomorphoses*“ expérimentales,¹⁾ démontrant que cette influence de l'alimentation avait bien été réelle.

Nous avons choisi comme sujet de nos expériences, le rat albinos de nos laboratoires, qui nous a paru éminemment approprié par ses qualités d'omnivorité; elles devaient lui rendre plus facile l'évolution vers un régime exclusif, que ne le serait à un herbivore le passage à la carnivorité, par exemple, ou inversement.

Nous avons institué 4 séries:

les deux premières imitant les deux grands régimes naturels, carné et végétarien;

la troisième perpétuant, chez l'adulte, le régime lacté du jeune âge et réduisant au minimum les déchets;

la quatrième, enfin, en vue de voir si l'action des aliments sur la forme des appendices n'est pas avant tout d'ordre mécanique (question de masse) plutôt que chimique.

Dans ce dernier cas nous avons institué une alimentation purement artificielle, surabondante dans son volume, mais peu absorbable. Les rats de ce groupe furent nourris d'une pâtée:

a) dont les éléments nutritifs étaient le lait et un peu de macaronis moulus;

b) et dont la masse résiduelle était cellulosique (papier-filtre); les résultats doivent être comparés et opposés à ceux de la III. série.

Le choix de notre matériel a été déterminé par les considérations suivantes: 1. comme *élément absorbable*, le lait nous a paru le plus avantageux, par sa grande valeur nutritive comme par son minimum de résidus alimentaires; 2. comme *déchet inutilisable*, la cellulose nous a paru plus spécialement indiquée, par le fait qu'elle constitue le produit fécal principal des régimes naturels à masse volumineuse (végétaux).

¹⁾ Sitiomorphoses, de *σιτιον* aliment et *μορφωσις* action de donner une forme: Nous employons ici le terme de „morphoses“ selon la définition de Mr. le prof. Chodat (Principes de botanique, Genève-Paris 1907, p. 358): „états d'équilibre morphologique ou anatomique réalisés sous l'influence de facteurs connus“ — ce terme comme l'indique cet auteur, permet d'éviter celui d'adaptation, qui, selon lui, sous-entendrait toujours une idée finaliste.

Nous indiquerons chaque fois, en tête de nos descriptions, les proportions approximatives des divers éléments, dont nos régimes ont été constitués. Ceux-ci ne furent pas appliqués d'emblée et exclusivement, mais selon une progression assez rapide; ils furent mitigés, dans le début, d'un peu d'omnivorerité, ce qu'indique la proportion plus ou moins forte de pain ou de grain, qu'ils présentent tous.

Afin d'éviter toute erreur due à la période digestive dans laquelle les intestins ont été examinés, nous avons observé, dans les séries I et III, et dans chaque groupe de celles-ci, quelques individus à jeun, et d'autres en pleine digestion. Les résultats, comme nous le verrons, se superposent complètement; il ne sera donc pas possible d'accuser la turgescence, comme une cause importante des variations (allongement et rétrécissement des appendices) que nous signalerons. Dans les séries II et IV, ce facteur s'est révélé comme étant de peu d'importance, vu la nature des modifications obtenues (élargissement et abaissement des villosités). Nous indiquerons néanmoins, quoique cela n'ait pas grande portée, le moment de la mort dans chaque groupe.

La plupart de nos expériences se sont effectuées sans trop de difficultés.

Les animaux soumis à l'alimentation carnée ou lactée, se sont en général bien comportés, si ce n'est toutefois que nous avons été obligés de leur enlever toute litière, surtout aux seconds, qui s'empressèrent de la dévorer. Ces deux groupes supportèrent très bien leur régime; ils devinrent vigoureux et engraisèrent même. Les rats de la série carnivore, ne se reproduisirent pas; ceux de la série lactive, le firent très tardivement, surtout ceux expérimentés dès leur premier âge.

L'alimentation végétarienne, au contraire, fut très difficile à maintenir; non seulement les animaux la tolèrent mal; mais ils s'entredévorerent, toutes les fois que nous essayâmes d'en loger plus de deux dans la même cage, et cela, malgré une ration quotidienne surabondante.

L'institution du régime lacto-cellulosique ne se buta qu'à de simples difficultés matérielles; les rats le supportèrent à merveille; ils présentèrent une vie presque normale, se reproduisant beaucoup, mais n'élevèrent guère leurs petits. Le seul point délicat était de veiller à

leur donner une masse bien homogène, afin qu'ils ne puissent en trier les éléments, en écartant la cellulose, le papier, pour n'absorber que le lait; nous sommes arrivés à ce résultat le mieux, en malaxant du papier-filtre dans du lait, puis en achevant la pâtee par l'addition d'un peu de farine de macaronis ou de maïs.

Nos expériences portèrent au total sur environ 80 rats, dont 37 furent utilisables; ils furent répartis comme suit:

1. Régime carné: 11 rats en 2 groupes (de 6 et 5 chaque);
2. Régime végétarien: 4 rats en 2 groupes (de 2 chaque);
3. Régime lacté: 14 rats en 4 groupes (de 4, 4, 4 et 2 chaque);
4. Régime lacto-cellulosique: 8 rats en 2 groupes de 4 chaque).

I. Série.

Régime carné.

(Pl. X, fig. 55 et 56.)

Cette série comprend deux groupes:

1. 6 rats, déjà adultes, expérimentés 6 mois environ;
 2. une portée de 5 petits, isolée très jeune, observée une année.
- La mortalité a été très faible, si ce n'est normale.

I. *1. groupe*: 6 rats, de portées diverses, adultes, mais relativement jeunes.

Le régime auquel ils ont été soumis, durant 6 mois environ, à été constitué dans les proportions suivantes:

viande (soit: cheval 5 parties, lapin, etc. 1 partie)	61 ⁰ / ₀ .
débris de boucherie (soit: rognures 7 p., rate 6 p., poumon 2 p.)	33 ⁰ / ₀ .
grain et pain (en proportions indéterminées)	6 ⁰ / ₀ .

Soit: matières carnées 94⁰/₀ environ.

Ils nous ont fourni les résultats suivants:

1. *3 rats, à jeun depuis 12 heures, tués après 178 et 180 jours de régime.*

Dans le duodéno-jéjunum, on observe une série de crêtes transversales, très simples, de longueur variable; leur implantation est presque rectiligne; leur bord libre est plus ou moins irrégulièrement découpé, déchiqueté. Entre ces crêtes, de nombreuses lamelles larges,

le plus souvent trapézoïdales ou semi-lunaires. Chez un des individus, les villosités foliées avaient nettement la prédominance; les crêtes étaient très rares. En aval, les appendices deviennent exclusivement lamelleux; ils sont en général aussi hauts que larges, mais de formes passablement diverses. On trouve côte à côte, des lames trapézoïdales, triangulaires ou arrondies; assez fréquemment, les villosités se rétrécissent pour prendre l'image de languettes; ce qui a pour effet de faire paraître la hauteur plus grande. Cet aspect se trouve dans tout le segment moyen de l'intestin. Dans le tiers inférieur, encore des lamelles semi-lunaires, mais plus petites, peu denses, volontiers plus hautes que larges, avec, çà et là, quelques languettes mieux caractérisées, ou même quelques rares appendices conoïdes.

2. 3 rats, tués en digestion $1\frac{1}{2}$ h. après le repas, après 185 jours de régime.

Dans le duodéno-jéjunum, on trouve un régime appendiciel mixte, composé de crêtes et de lamelles, implantées transversalement: Les premières sont très simples, plus ou moins longues; leur ligne d'insertion est presque rectiligne ou légèrement onduleuse; leur bord libre est irrégulièrement découpé. Les secondes sont de grands appendices foliés, larges, de forme semi-lunaire ou triangulaire; quelques-uns de ces derniers rétrécissent et allongent leur sommet en une languette tandis que leur base reste large. La proportion entre ces deux types est très variable, suivant les individus; les crêtes, parfois rares, n'ont dans aucun cas la prédominance; elles disparaissent du reste rapidement en aval, pour faire place à un régime exclusivement lamelleux.

Dans le tiers moyen de l'intestin, les villosités sont déjà de moitié plus petites; leur forme s'est unifiée et se rapproche avant tout, du type trapézoïdal aussi large que haut; leur bord libre, le plus souvent simple, est quelquefois légèrement incisé; de ci de là, quelques triangles acuminés, ou même quelques appendices étroits. En aval, en même temps que les villosités deviennent plus petites et plus clairsemées, ces derniers deviennent plus nombreux; leur forme est celle de languettes ou de triangles isocèles, plus ou moins égaux, simulant rarement l'appendice conoïde; ils restent cependant toujours un peu en minorité, l'élément essentiel étant la lamelle semi-lunaire.

II. 2. *groupe*: 5 rats de même portée, mis en observation très jeunes, soit quelques jours après la fin de la lactation (fin de la 3. semaine). Le régime, auquel ils ont été soumis, durant 11 mois environ, a présenté les proportions suivantes:

viande (soit: cheval, 6 parties, lapin, etc. 1 partie)	64 ⁰ / ₀ ,
déchets de boucherie (soit: rognures 4 p., rate 2 p., poumon 1 p.)	32 ⁰ / ₀ ,
grain et pain	4 ⁰ / ₀ .

Soit: matières carnées 96⁰/₀.

Il nous a fourni les résultats suivants:

1. 3 rats, à jeun depuis 12 heures, tués après 330 et 339 jours de régime.

Leur duodénum présente une série d'appendices de forme et de valeur variables: crêtes longues ou courtes, lamelles. Les crêtes ont dans deux sujets nettement la prédominance; ce sont des replis de la muqueuse, bas, transversaux, presque rectilignes; leur bord libre est vaguement sinueux, parfois incisé çà et là, mais peu profondément; la longueur de ces crêtes est très inégale; dans les courtes, elle atteint la valeur de 3—5 hauteurs; les longues sont doubles ou triples de celles-ci. Les lamelles sont simples, de formes trapézoïdales ou arrondies, à sommet souvent légèrement incisé. Cet aspect ne se maintient que sur un segment très court, et fait très rapidement place à un régime exclusivement foliacé, que nous retrouvons sur les deux premiers tiers de l'intestin. Ce sont des lames assez larges, peu élevées, d'implantation transversale ou quelque peu oblique; leur profil est très simple; leur forme est le plus souvent arrondie, semi-elliptique, plus rarement triangulaire ou trapézoïdale, avec ou sans incisure du sommet. Dans l'iléum moyen ces appendices s'apétissent très rapidement et se dispersent, pour donner dans tout le tiers inférieur de l'intestin grêle, un semis peu dense de petites lamelles arrondies le plus souvent aussi larges que hautes.

2. 2 rats, sacrifiés en digestion 1¹/₂ h. après le repas, après 339 jours de régime.

L'un d'eux offrait une surface intestinale d'aspect absolument analogue à celui décrit ci-dessus; tout au plus les appendices étaient-ils plus élevés, surtout dans le segment moyen. C'est dans le duodénum,

un mélange de crêtes simples, transversales, rarement découpées en appendices secondaires, et de lamelles larges, généralement irrégulièrement trapézoïdales. Très vite, en aval, les crêtes disparaissent; les villosités foliacées deviennent exclusives, s'abaissant, s'apetissant un peu, pour prendre, dans le segment moyen, les formes variées de lames plus ou moins larges, semi-elliptiques ou parfois triangulaires. Dans le segment inférieur enfin, tout s'uniformise en un régime épars de petites lamelles arrondies.

L'autre rat, par contre, ne présentait sur toute la longueur de son intestin grêle que des lamelles trapézoïdales typiques, grandes dans les segments supérieurs, petites dans les segments inférieurs; çà et là, dans l'iléum supérieur, quelques appendices semi-elliptiques ou triangulaires; dans l'iléum inférieur, quelques villosités, plus hautes que larges, s'allongeant en un ruban très bref.

Résumé de la I. Série. (Tableau III.)

Si nous résumons en un tableau synoptique¹⁾ les faits que nous avons observés dans les deux groupes de cette *I. série* expérimentale à régime carné, et que nous les comparions avec ceux que nous présentent les rats témoins, nous constatons chez la plupart des individus une certaine élévation ou mieux un rétrécissement des appendices de l'iléum moyen et surtout inférieur.

Cette augmentation relative de hauteur des villosités iléales est légère, mais néanmoins évidente; elle ne va pas jusqu'à entraîner la disparition du type lamelleux, caractéristique du rat albinos; elle ne fait que le modifier dans ses rapports proportionnels: les feuilles trapézoïdales ou triangulaires, habituellement plus larges que hautes, sont devenues plus hautes que larges. Il convient de faire remarquer, que toutes les villosités ne subissent pas la dite modification et que même, chez plusieurs individus, une minorité plutôt faible a été seule changée. Le rétrécissement peut aller jusqu'à donner un aspect linguiforme, sans atteindre le type digitiforme des carnivores.

¹⁾ Rem: Nous employerons dans ces tableaux les rapports suivants: $H >$, = ou $< L$, hauteur plus grande, égale ou plus petite que la largeur; pour cette dernière nous ne tiendront compte que de la largeur moyenne de l'appendice; en effet, la base des lamelles égale presque toujours au moins la hauteur, la dépasse souvent.

Enfin l'ordre dans lequel sont inscrits son rapports, indique leur fréquence; ainsi: $H > = L$, signifie que les villosités hautes sont en majorité; etc.

III. Tableau synoptique. I. Série expérimentale: Rats de régime carné.

	Régimes			Appendices intestinaux		
	% de viande	Début des expériences	Durée en jours	Segment cranial	Segment médian	Segment caudal
Rats témoins				crêtes, lamelles H<L	lamelles H=<L	lamell. H=<L
<i>I. groupe</i>						
1.	94%	mis en	178j.	crêtes, lam. H=<L	lamelles H=L	lamell. H=>L
2.	94%	expériences	180j.	crêtes, lamelles H=L	lamell. H><L	lamell. H><L
3.	94%	déjà adultes,	180j.	lamelles H<L	lamelles H=L	lamell. H=>L
4.	94%	quoique	185j.	crêtes, lamelles H<L	lamelles H=L	lamell. H=>L
5.	94%	encore	185j.	lamelles H=<L	lamell. H=>L	lamell. H=>L
6.	94%	jeunes	185j.	crêtes, lam. H=<L	lamell. H=>L	lamell. H=>L
<i>II. groupe</i>						
7.	96%	fin de la lactation	330j.	crêtes courtes, lamell. H<=L	lamelles H=L	lamelles H=L
8.	96%	(fin de la 3. semaine env.)	339j.	crêtes, lam. H<=L	lamelles H=L	lamelles H=L
9.	96%		339j.	crêtes, lamelles H<L	lamell. H=<L	lamell. H=>L
10.	96%		339j.	crêtes, lam. H=<L	lamell. H=<L	lamell. H=>L
11.	96%		339j.	lamelles H=<L	lamelles H=L	lamell. H=>L

L'influence du régime carné ne se fait sentir nettement que dans la seconde moitié de l'intestin grêle; dans toute la première partie, les appendices ne sont pas modifiés d'une façon évidente; faut-il attribuer ce fait à la diversité des formes duodéno-jéjunales? Nous le pensons. Deux individus (2, 5) ont perdu plus ou moins complètement leurs crêtes; nous n'ajoutons pas une grande importance à cela, vu l'extrême variabilité de ces crêtes, que nous avons pu observer chez les rats témoins.

Ainsi donc, l'action du régime, quoique peu profonde, a bien été réelle; elle semble avoir été plus puissante chez les rats mis en expérience déjà adultes et durant 6 mois seulement, que chez les jeunes expérimentés pendant 11 mois; ces derniers, cependant, devaient être, semble-t-il, à priori plus sensibles, et d'autant plus que l'action du régime a été en outre plus prolongée.

Nous pouvons conclure en disant:

Sous l'influence d'une alimentation presque exclusivement carnée, le rat albinos rétrécit et allonge quelque peu ses villosités iléales, sans pourtant en modifier le type.

II. série.

Régime végétarien.

(Pl. X, fig. 57 et 58.)

Nous ne pouvons malheureusement donner que des résultats fort incomplets, sur l'influence *du régime végétarien* chez le rat albinos. Les nombreuses séries d'animaux, étudiés par nous, ont été successivement décimées par des accidents divers; la mortalité a été très grande; le rat albinos paraît mal supporter les végétaux, quand il s'en nourrit de façon trop exclusive. Sur une trentaine de sujets, il ne nous est resté que 2 groupes restreints, chacun de 2 individus; et encore la durée des expériences a été de moitié plus courte que celle des régimes carnés et lactés!

I. 1. *groupe*: il a été réduit par une forte mortalité (60% environ) à deux seuls individus, de même portée, mis en expérience très jeunes (fin de la 3. semaine environ). Ils ont été soumis pendant 5¹/₂ mois à un régime proportionné de la façon suivante:

racines (soit: pommes de terre 8, carottes 7)	44.5%
herbes (soit: haricots, etc. 4, chou 3)	28.5%
grain	27.0%

Soit: végétaux frais 73%.

Ces deux rats, tués en pleine digestion, après 170 jours de régime, nous ont offert les résultats suivants:

Dans le duodénum, on observe: a) des crêtes transversales, assez longues, simples, simulant 2 à 3 lamelles accolées; b) des villosités foliées libres, larges en général, de forme trapézoïdale ou triangulaire, à bords souvent légèrement roulés, à sommet fréquemment incisé. Chez l'un des rats, les crêtes étaient plus courtes, plus rares aussi; chez l'autre, elles étaient plus fréquentes, plus longues, sans pourtant prédominer. En aval, elles disparaissent peu à peu; les appendices deviennent exclusivement lamelleux, aussi larges que hauts. Ceux-ci se maintiennent sur tout l'iléum moyen; ils s'abaissent graduellement, tout en gardant leur longueur, de façon à donner, dans le segment inférieur de l'intestin, une série de lamelles transversales, qui ont perdu au moins les deux tiers de leur hauteur et qui dessinent de courtes crêtes éparses sur la

muqueuse. Ces dernières sont très simples, le plus souvent droites, quelquefois sinueuses, mais toujours très basses et sans découpures secondaires.

II. 2. *groupe*: il a été décimé, comme le premier, par une mortalité considérable; sur 7 individus de provenances diverses, il n'en est resté que 2, qui furent maintenus en expérience $4\frac{1}{2}$ mois environ. Le régime, auquel ils ont soumis, a consisté en:

racines (soit: carottes 2, raves 1)	31%
herbes (chou)	44%
grain, etc. (soit: grain 3, pain 1)	25%
Soit: végétaux frais 75%.	

Ces deux rats, tués à jeun, après 131 jours de régime, nous ont fourni les résultats suivants:

Dans le duodéno-jéjunum, une série d'appendices essentiellement lamelleux, au moins aussi larges que hauts; ce sont des feuilles arrondies, des sortes de lames triangulaires, d'aspect toujours simple, à insertion transversale et un peu irrégulière. Entre celles-ci s'intercalent par places quelques villosités plus étroites, linguiformes, et même parfois des crêtes rares, courtes, profondément découpées, comme si 2—3 appendices se seraient fusionnés par leur base. En aval, dans l'iléum, l'image de la surface entérique se régularise; les lames deviennent plus uniformes, plus arrondies; elles s'abaissent quelque peu; dans l'iléum inférieur, les appendices perdent beaucoup de leur hauteur, s'élargissent et vont jusqu'à dessiner un semi peu dense de villosités aplaties, basses, plus larges que hautes, de forme excessivement simple, trapézoïdale ou semi-elliptique; ils sont rarement assez larges, pour qu'il soit possible de les qualifier de crêtes courtes.

Nous observons donc, ici, des faits semblables à ceux du premier groupe, mais un peu moins accentués, vu la faible durée des expériences.

Résumé de la II. série. (Tableau IV.)

Si nous comparons les quelques variations obtenues dans la *série végétarienne* avec les images normales des rats témoins, ou mieux encore, avec celles de la série précédente, à régime carnivore, nous re-

IV. Tableau synoptique. II. Série expérimentale: Rats de régime Végétarien.

	Régimes		Appendices intestinaux			
	% de vég.	Début des expériences	Durée en jours	Segment cranial	Segment médian	Segment caudal
Rats témoins			crêtes, lam. H < = L	lamelles H = < L	lamelles H = < L	
<i>I. groupe</i>						
1.	73%	fin de la	170j.	crêtes, lam. H < L	lamelles H < = L	crêtes court. H < L
2.	73%	lactation	170j.	lamelles H < L	lamelles H < = L	crêtes court. H < L
<i>II. groupe</i>						
3.	75%	adultes	131j.	lamelles H = < L	lamelles H < = L	lam. basses H < L
4.	75%	jeunes	131j.	lamelles H = < L	lamelles H < = L	lam. basses H < L

trouvons le peu d'influence du régime sur les appendices duodéno-jéjunaux. Les feuilles sont diverses de forme et de grandeur; les crêtes, par contre, font défaut chez 3 individus (2, 3, 4); cependant nous croyons plutôt à une variation individuelle qu'à un résultat de l'expérimentation. Dans la seconde moitié de l'intestin et surtout dans l'iléum moyen, l'influence de notre régime végétarien s'affirme: les lamelles s'abaissent et s'élargissent beaucoup, au point de constituer un type à crêtes courtes, bien différent de celui qui est habituel chez les rats albinos omnivores; à l'inverse de ce que nous observons dans la série carnivore, ces modifications atteignent, non seulement la minorité des appendices, mais bien la majorité et presque la totalité dans quelques cas.

Ainsi donc, l'influence du régime expérimental a été plus nette dans les cas d'alimentation végétarienne, que dans ceux d'alimentation carnée; ceci n'est point pour nous étonner; l'omnivorité est toujours plus proche de la carnivorité que de l'herbivorité. L'intervention du régime carné, chez un omnivore, modifie moins ses actes digestifs, la masse de ses résidus, que ne le fait l'alimentation végétarienne.

Si le nombre de nos observations de cette série est très faible, celles-ci nous semblent néanmoins assez caractéristiques, pour que nous nous croyons autorisé à conclure dans les termes suivants:

Sous l'influence d'une alimentation végétarienne, le rat albinos abaisse et élargit ses appendices iléaux; il le fait souvent assez pour en modifier le type lamelleux en un type de crêtes courtes.

III. Série.

Régime Lacté.

(Pl. X, fig. 59 et 60.)

Cette série comprend quatre groupes:

1. 4 rats déjà adultes, expérimentés 6 mois environ;
2. 4 rats nés des précédents (à leur 114. jour d'expérience) observés 6 mois également;
3. une portée de 4 rats, isolés très jeunes et étudiés 12 mois;
4. une nichée de 7 petits, fils du 3. groupe, nés après une année de régime lacté des parents; ce dernier groupe ne sera étudié ici que partiellement (2 rats), car nous nous proposons de poursuivre encore nos expériences sur cette seconde génération.

I. 1. *groupe*: 4 rats divers, mis en observation déjà adultes, quoique relativement jeunes. Le régime, auquel ils ont été soumis, fut proportionné de la façon suivante:

lait	88 ‰
farineux (soit: farine de macaronis 4, grain 1)	12 ‰

Il nous faut malheureusement faire une réserve; il leur est arrivé de ronger quelque peu la litière, qui leur avait été imprudemment donnée pour leur permettre de nicher; nous n'avons pas cru, cependant, devoir les écarter, vu la faible proportion de paille, qu'ils ont pu manger; d'autant plus que les résultats qu'ils nous ont fournis, après 6 mois, sont semblables à ceux des autres groupes de cette série, comme on pourra le voir plus loin.

1. 2 rats, à jeun depuis 12 heures, tués après 180 jours d'expérience.

On rencontre dans le duodénum, un régime avant tout lamelleux, représenté par de larges feuilles trapézoïdales, ou des formes qui en dérivent directement. Chez le premier rat, on trouve, de plus, quelques rares crêtes transversales, courtes, onduleuses, à bord libre légèrement découpé; chez le second, les appendices sont exclusivement lamelleux et présentent une tendance bien nette à se rétrécir, tout en allongeant leur sommet en une languette.

En aval, l'aspect est le même chez les deux individus: on trouve, dans l'iléum supérieur, partout la feuille aussi large que haute, trapézoïdale,

avec ou sans incisures du sommet, semi-elliptique, plus rarement triangulaire; çà et là, quelques villosités étroites, linguiformes. A mesure que l'on descend, les appendices creusent leurs bords latéraux, en même temps que leur sommet s'allonge et devient linguiforme; l'aspect rubané s'affirme toujours plus. Dans l'iléum inférieur, les villosités deviennent plus clairsemées et plus petites; le nombre des appendices étroits va en s'accroissant; quelques-uns même s'approchent du type digité. Dans le segment terminal, sur un parcours très bref, on retrouve quelques lamelles basses, arrondies.

2. 2 rats, tués en digestion $1\frac{1}{2}$ h. après le repas, après 180 jours d'expérience.

On observe chez tous deux, dans le duodénum, un régime mixte de crêtes et de lamelles: crêtes simples, sans découpures secondaires, d'insertion presque rectilignes; lamelles trapézoïdales ou semi-elliptiques, présentant quelques incisures peu profondes sur leur bord libre. Les crêtes sont rares et courtes chez l'un, longues et nombreuses chez l'autre. Elles disparaissent très rapidement en aval; on ne trouve plus que des feuilles arrondies ou triangulaires, aussi larges que hautes. Plus bas encore, les appendices diminuent de valeur, se rétrécissent, mais restent franchement foliés; ils prennent le type de triangles étroits, élevés, type qui se perpétue dans tout l'iléum inférieur; çà et là, quelques feuilles larges. Dans le segment terminal, les villosités s'abaissent de nouveau; il réapparaît quelques lamelles semi-lunaires.

II. 2. *groupe*: une portée de 4 rats, issus des précédents, après 114 jours d'expérience; cette seconde génération a été mise en observation dès sa naissance. Le régime, auquel ce groupe a été soumis a été proportionné comme suit:

lait	86 % ₀ ,
farineux (soit: farine de macaronis ou de maïs 3, pain 1)	14 % ₀ .

Après 6 mois d'expérience environ, il nous a fourni les résultats suivants:

1. 2 rats, à jeun depuis 12 heures, tués après 168 jours de régime.

Le duodéno-jéjunum est couvert, chez les deux, d'appendices de deux types bien distincts: des feuilles larges, semi-lunaires ou trian-

gulaires; des crêtes peu nombreuses, très simples, à bord libre peu déchiqueté, ou plus rarement découpé en villosités secondaires. En aval, les plis se font rares et disparaissent bientôt rapidement; les lamelles prédominent exclusivement; leur type s'élargit quelque peu; il oscille entre la semi-ellipse et le triangle imparfait, et présente toutes les formes intermédiaires. Cet aspect se maintient dans les premiers segments de l'iléum.

Dans l'iléum moyen, les villosités, perdent peu à peu de leur valeur; elles se rétrécissent plus qu'elles ne s'abaissent; ainsi se dessinent des lamelles plus hautes que larges, linguiformes ou trapézoïdales; ces appendices restent cependant toujours en minorité; la forme essentielle est celle de la feuille arrondie. Dans les derniers segments de l'intestin grêle, nous retrouvons de nouveau la villosité habituelle, semi-lunaire, et les languettes ont entièrement disparu.

2. 2 rats, tués en digestion $1\frac{1}{2}$ h. après repas, après 170 jours d'expérience:

Tous deux présentent, dans le segment cranial de l'intestin grêle, un régime mixte: de crêtes transversales, grandes ou courtes, à bord libre légèrement déchiqueté; et de lamelles larges, trapézoïdales ou arrondies, ou plus étroites, d'aspect linguiforme. En aval, les crêtes s'effacent très vite, les feuilles persistent seules. Leur forme est des plus variables; on rencontre dans un fouillis très dense, côte à côte, la semi-ellipse, le trapézoïde ou le triangle émoussé, dont la base d'insertion reste toujours transversale.

Plus bas encore, dans l'iléum, les appendices se rétrécissent peu à peu, et diminuent dans toutes leurs dimensions. Le type trapézoïdal, convexo-concave, s'accroît de plus en plus dans l'iléum moyen. Les villosités, un peu plus hautes que larges, sont devenues abondantes, sans être pourtant prépondérantes. Ce régime se maintient dans tout le segment inférieur, avec de multiples caractéristiques; on constate que par places les languettes sont en majorité, tandis qu'ailleurs les feuilles larges prédominent. A l'extrémité de l'iléum, enfin, les lamelles semi-lunaires réapparaissent en majorité.

III. 3. *groupe*: 4 rats de même portée, mis en observation très jeunes, soit à la fin de leur 3. semaine; ils ont été immédiatement soumis à un régime lacté, pour ainsi dire rigoureux, consistant en:

lait 94 ‰,
 farineux (soit: farine de macaroni 2, pain 1) 6 ‰.

Après 12 mois environ d'expériences, ils nous ont fourni les résultats suivants:

1. 2 rats, à jeun depuis 12 heures, tués après 350 et 358 jours de régime.

Ils présentaient des différences telles, que nous croyons devoir donner la description de chacun d'eux spécialement.

a) Le premier rat offrait, dans le duodéno-jéjunum, de longues crêtes transversales, simples, sans incisures, entremêlées de nombreuses lamelles, trapézoïdales ou triangulaires. Ces crêtes n'existent que sur un très court segment et font très vite place à un régime exclusivement folié, consistant en lames, de préférence triangulaires, à base large, à sommet plus ou moins émoussé. Il en est ainsi jusqu'à l'extrémité de l'intestin, les appendices diminuant régulièrement de valeur et de densité. Dans les derniers segments, la largeur des lamelles est assez variable; elle égale en général la hauteur; mais néanmoins, on trouve encore souvent des villosités plus étroites, ayant l'aspect de languettes.

b) Le second ne présente que peu de crêtes, mais partout des lamelles ayant une tendance bien marquée à allonger leur sommet, en un appendice linguiforme, en général très court; plus rarement, la base se rétrécit aussi suffisamment pour que l'on puisse parler de villosités rubanées. Ces appendices, plus grands dans le duodénum, se rapetissent graduellement dans l'iléum, mais gardent partout ce même type, dérivé de la feuille triangulaire ou trapézoïdale. Ça et là, dans l'iléum supérieur, quelques lames plus larges, entremêlées de quelques rares crêtes courtes, découpées en villosités secondaires. Dans le segment inférieur, les lamelles se rétrécissent encore plus, au point d'emprunter parfois presque le type digité. En résumé, le fait important à signaler est cette tendance à faire prédominer la hauteur sur la largeur.

2. 2 rats, tués en digestion 2 heures après repas, après 360 et 383 jours de régime.

On constate dans le duodéno-jéjunum, côte à côte: des crêtes transversales plus ou moins longues, simples, sans ondulations ni incisures, et de grandes lamelles trapézoïdales ou semi-lunaires. Les crêtes,

peu nombreuses du reste, disparaissent rapidement; on ne retrouve, en aval, que des appendices foliés, au moins aussi larges que hauts, de forme triangulaire, arrondie ou semi-lunaire. Peu à peu ces villosités se rétrécissent, paraissant gagner en hauteur; leur forme s'unifie et oscille autour du type trapézoïdal; ainsi, dans tout le segment moyen. La densité du régime a déjà beaucoup diminué; les appendices se clair-èment de plus en plus, à mesure que l'on descend. Dans le segment le plus inférieur, les villosités sont beaucoup plus petites et le plus souvent arrondies; mais très fréquemment, elles se sont élevées pour dessiner tantôt de petits triangles isolés, ou tantôt de petites languettes, s'approchant très rarement du type digitiforme. Tout ceci est plus accentué, chez l'un des individus que chez l'autre.

IV. 4. *groupe*: Une portée de 7 rats, fils des précédents, après 360 jours d'expérience, a été mise dès sa naissance en observation. Nous n'en avons distrait, au 140. jour, que 2 individus; nous avons épargné les autres, en vue de prolonger sur eux l'influence de notre régime lacté, et d'en obtenir si possible, une série de générations. Leur régime expérimental fut le suivant:

lait	85—90 %
farineux divers	15—10 %

2 rats, à jeun depuis 12 heures, tués après 140 jours de régime.

Nous retrouvons encore ici, les appendices mixte du duodéno-jéjunum: crêtes simples, peu déchiquetées, ou plus complexes, découpées en villosités secondaires; lamelles trapézoïdales, souvent incisées au sommet; appendices triangulaires, qui s'allongent fréquemment en une languette et deviennent même linguiformes; ces dernières sont peu abondantes.

En aval, les crêtes disparaissent rapidement; les feuilles s'amincissent beaucoup, se rétrécissent surtout et s'uniformisent; elles deviennent volontiers aussi hautes ou même plus hautes que larges, tout en gardant les aspects multiples dessinés en amont. Ces formes se perpétuent dans tout l'iléum supérieur et moyen; les appendices étroits deviennent plus fréquents, (surtout chez l'un des individus), quoique restant en minorité. Dans les derniers segments, enfin, tout s'abaisse; les lames semi-lunaires, éparées, sont l'élément principal du régime appendicieux; leur largeur est variée, équivalente ou inférieure à la hauteur.

Résumé de la III. Série. (Tableau V.)

La prolongation de la lactation chez le rat albinos adulte a eu moins d'influence, qu'on pouvait s'y attendre de prime abord; malgré la réduction au minimum de la masse résiduelle, les variations ne sont guère plus marquées que dans la série carnée, chez laquelle ce minimum est loin d'être atteint.

V. Tableau synoptique. III. Série expérimentale: Rats de régime lacté.

Régimes			Appendices intestinaux			
% de lait	Début des expériences	Durée en jours	Segment cranial	Segment médian	Segment caudal	
Rats témoins			crêtes, lamell. H < L	lamelles H = < L	lamelles H = < L	
I. groupe						
1.	88% [?]	mis en expé- riences déjà	180 j.	crêtes, lam. H = < L	lamelles H = > L	lamelles H = > L
2.	88% [?]	adultes, quoi-	180 j.	lamelles H = L	lamelles H = > L	lamelles H = > L
3.	88% [?]	que jeunes	180 j.	crêtes, lamell. H < L	lamelles H = < L	lamelles H = > L
4.	88% [?]		180 j.	crêtes, lamell. H < L	lamelles H = L	lamelles H = > L
II. groupe						
5.	86% ₀	fin de la	168 j.	crêtes, lamell. H < L	lamelles H = < L	lamelles H = > L
6.	86% ₀	lactation (fin	168 j.	crêtes, lam. H = < L	lamelles H = < L	lamelles H = > L
7.	86% ₀	3. sem.) (fils	170 j.	crêtes, lam. H < > L	lamelles H = < L	lamelles H = > L
8.	86% ₀	du I. groupe)	170 j.	crêtes, lam. H < = L	lamelles H = > L	lamelles H = > L
III. groupe						
9.	94% ₀	fin de la	350 j.	crêtes, lamell. H = L	lamelles H = > L	lamelles H = > L
10.	94% ₀	lactation	358 j.	lamelles H > = L	lamelles H = > L	lamelles H > = L
11.	94% ₀	(fin de la	360 j.	crêtes, lamell. H = L	lamelles H = > L	lamelles H > = L
12.	94% ₀	3. semaine)	383 j.	crêtes, lam. H = < L	lamelles H = < L	lamelles H = > L
IV. groupe						
13.	85-90% ₀	fin de la lacta-	140 j.	crêtes, lam. H = < L	lamelles H = < L	lamelles H = > L
14.	85-90% ₀	tion (fils du 3. groupe)	140 j.	crêtes, lam. H = < L	lamelles H = > L	lamelles H = > L

Si nous considérons les trois premiers groupes de cette série, nous observons, dans le segment cranial de l'intestin grêle, les crêtes courtes ou longues, rares ou abondantes, simples ou déchiquetées, et les lamelles diverses, plus larges que hautes, que nous avons toujours rencontrées chez le rat albinos; il n'est pas possible de décrire là quelques variations caractéristiques; les feuilles étroites ne sont pas plus nombreuses que d'habitude.

En aval, l'influence du régime se fait sentir peu à peu, pour atteindre son maximum dans l'ileum moyen et inférieur; à ce niveau,

les lamelles, sans changer en aucune façon leur type trapézoïdal ou triangulaire, ont modifié leurs proportions, se sont quelque peu allongées et rétrécies davantage, au point de devenir, çà et là, linguiformes. Toutefois, ici encore, seule la minorité des appendices est modifiée.

L'aspect, obtenu sous l'influence du régime lacté, est en tout point semblable à celui que nous décrivons dans la I. série, carnée.

Le 4. groupe, quoique ce fut déjà la seconde génération en expérience, ne présente pas de variations plus marquées que les précédents; il y a de même un peu d'allongement et de rétrécissement des villosités foliées dans l'iléum moyen et inférieur. Aucune influence héréditaire immédiate n'est donc à signaler. Ceci ne doit pas trop nous étonner: une génération est bien peu de chose, pour lutter contre un atavisme aussi prolongé, que celui qui a fixé la forme spécifique des villosités entériques, chez les espèces animales actuelles. Ce n'est guère qu'une longue série de générations qui pourra peut-être consacrer une hérédité nouvelle. Nous essayerons de poursuivre nos expériences en ce sens.

Nous pouvons conclure au sujet de cette III. série expérimentale en disant:

Chez le rat albinos, le maintien de la lactation, comme régime définitif, a pour conséquence de provoquer un rétrécissement et un allongement relatif des villosités iléales, sans toutefois en changer le type fondamental.

IV. Série.

Régime lacto-cellulosique.

(Pl. X, fig. 61 et 62.)

Cette série ne comprend que deux groupes:

1. 4 rats, isolés déjà adultes;

2. 4 rats, issus des précédents après 64 jours d'observation.

Tous deux ont été gardés en expérience 6 mois environ. Le régime auquel ils furent soumis, consistait avant tout en pâtée lacto-cellulosique, composée: de lait, de farine de macaronis ou de maïs et de papier-filtre, dans des proportions en volume, qui oscillèrent autour du rapport suivant: lait 2, farine 1, papier 3.

I. 1. *groupe*: 4 rats divers, mis en expérience encore jeunes, mais déjà adultes. Ils ont été soumis au régime suivant:

pâtée lacto-cellulosique 90 %₀,
divers (soit: grain 1, pain 1) 10 %₀.

4 rats, à jeun depuis 12 heures, tués après 185 jours d'expérience.

Nous avons trouvé les faits suivants:

Le duodénum présente un régime mixte de crêtes et de lamelles transversales: Les crêtes sont simples, rectilignes, ou quelque peu onduleuses; leur bord libre présente, de ci de là, des échancrures peu profondes en général; ces crêtes sont très nombreuses, prépondérantes chez deux des individus; elles sont moins abondantes chez les deux autres. Les lamelles sont larges, trapézoïdales, triangulaires à sommet émoussé, ou quelquefois semi-lunaires; leur bord libre est fréquemment incisé; chez l'un des rats, on trouvait, en outre, quelques rares languettes.

En aval, les crêtes disparaissent rapidement; les feuilles se rétrécissent quelque peu, mais restent en majorité plus larges que hautes. Dans l'iléum les appendices sont plus petits et plus simples: leur forme varie peu; elle oscille entre la semi-ellipse et le trapézoïde; leur sommet n'offre plus que de rares échancrures.

Après avoir perdu un peu de leur largeur dans l'iléum supérieur, les villosités regagnent celle-ci dans l'iléum moyen; en même temps, elles s'abaissent de moitié au moins. Dans le segment caudal de l'intestin grêle, on ne rencontre que des lamelles, presque régulièrement trapézoïdales, entremêlées de quelques feuilles arrondies; toutes sont larges, souvent même deux fois plus larges que hautes.

II. 2. *groupe*: une portée de 4 rats, engendrés par les précédents, à leur 64. jour d'observation; ils ont été mis en expérience dès leur naissance; leur régime a été proportionné de la façon suivante:

pâtée lacto-cellulosique 93 %₀,
divers (soit: grain 1, pain 3) 7 %₀.

4 rats, à jeun depuis 12 heures, tués après 185 jours d'expérience.

Le duodéno-jéjunum offre ici des appendices qui varient d'un individu à l'autre. On rencontre: chez les uns, à la fois des crêtes courtes ou longues, plus ou moins déchiquetées, et des feuilles larges, trapézoïdales, incisées au sommet, ou des lamelles étroites, linguiformes; chez les autres, les crêtes font défaut, seules les feuilles persistent, mais alors plus arrondies.

En aval, le régime s'uniformise; chez tous, c'est l'appendice semi-lunaire, convexo-concave, régulièrement inséré transversalement; les éléments se rapetissent régulièrement; il en est ainsi jusque dans l'iléum moyen. A ce niveau, les villosités s'abaissent, en même temps qu'elles s'élargissent; leur forme devient plus volontiers trapézoïdale; nulle part, de vraies crêtes courtes. Ici encore de grandes variations individuelles: chez les uns (5, 6), les lamelles, basses et larges, sont nettement prédominantes; chez les autres (7, 8), elles restent en minorité.

Dans l'iléum terminal, enfin, les appendices perdent un peu de leur caractéristique, pour reprendre l'aspect de la foliole arrondie, que nous avons retrouvée toujours chez tous les rats albinos, témoins ou expérimentés.

(Le dernier segment de l'intestin d'un des individus [8] a été incomplètement dilaté; il en est résulté un rétrécissement apparent des appendices, semblable à ceux que nous signalons dans notre introduction.)

Résumé de la IV. Serie. (Tableau VI.)

Comme nous l'avons déjà dit, le but que nous nous sommes proposés, en établissant cette IV. série, était de démontrer, que le facteur alimentaire, déterminant de la forme villeuse, n'était pas tant la nature chimique du régime, ainsi qu'on pouvait le supposer à priori, que sa digestibilité, sa nature physique, si nous osons dire, sa valeur en tant que masse résiduelle, inabsorbable et diluant les éléments utiles. Nous avons choisi comme terme de comparaison le régime lacté, qui donne le minimum de scories alimentaires; et nous lui avons ajouté une substance aussi peu utilisable que possible, la cellulose, augmentant ainsi considérablement la masse totale, sans toutefois en modifier beaucoup la valeur nutritive.

VI. Tableau synoptique.

IV. Série expérimentale: Rats de régime lacto-cellulosique.

‰ de pâtée	Régimes		Appendices intestinaux			
	Début des expériences	Durée en jours	Segment cranial	Segment médian	Segment caudal	
Rats témoins			crêtes, lamell. H < L	lamelles H = < L	lamelles H = > L	
I. groupe						
1.	90‰	mis en	185 j.	crêtes, lamell. H < L	lamelles H < = L	lamelles H < L
2.	90‰	expérience	185 j.	crêtes, lamell. H < L	lamelles H < L	lamelles H < L
3.	90‰	adultes, quoi-	185 j.	crêtes, lamell. H < L	lamelles H = < L	lamelles H < = L
4.	90‰	que jeune	185 j.	crêtes, lamell. H < L	lamelles H = L	lamelles H < = L
II. groupe						
5.	93‰	fin de la	185 j.	crêtes, lam. H = < L	lamelles H = < L	lamelles H < L
6.	93‰	lactation (fin	185 j.	crêtes, lamell. H < L	lamelles H < L	lamelles H < = L
7.	93‰	de 3. sem) (fils	185 j.	lamelles H = < L	lamelles H = < L	lamelles H = > L
8.	93‰	du 1. groupe)	185 j.	crêtes, lamell. H < L	lamelles H = < L	lamelles H < = L

Les résultats ont concordés avec nos prévisions. Les variations que nous avons observées dans cette IV. série (lacto-cellulosique) sont en tout point parallèles à celles obtenues dans la II. série (végétarienne), soit un élargissement et un abaissement notable des feuilles iléales. Toutefois, ces modifications sont un peu moins accentuées que pour le régime herbivore expérimental; elles n'aboutissent que bien rarement à dessiner de courtes crêtes.

Dans les segments supérieurs de l'intestin grêle, il n'est pas possible de décrire aucune influence attribuable à ces régimes. C'est constamment le type mixte: de lamelles larges, triangulaires, trapézoïdales avec ou sans incisures, ou bien semi-lunaires; et de crêtes longues ou courtes, peu ou très déchiquetées. Le nombre proportionnel des unes et des autres varie sans aucune constance: il n'est nullement démontrable que les crêtes duodénales soient plus abondantes, bien au contraire, puisque sur 8 sujets, elles font presque totalement défaut chez l'un des individus (7) et qu'elles sont assez rares chez trois autres (3, 4, 5.)

Nous concluerons donc en ces termes:

Sous l'influence du régime lacto-cellulosique, à masse résiduelle artificiellement abondante, le rat albinos abaisse et élargit ses appendices iléaux, sans pourtant dessiner de véritables crêtes courtes.

Synthèse générale des faits d'expérimentation. (Tableau VII.)

Si nous synthétisons et comparons maintenant les faits, fournis, d'une part, par nos observations d'anatomie comparée normale, et d'autre part, par nos séries expérimentales, nous pourrions mettre en lumière une série de points particulièrement intéressants.

1. Réalité des Sitiomorphoses.

Un premier fait important, c'est la réalité des sitiomorphoses.

En effet, si nous pouvions terminer notre IIIème chapitre par l'induction qu'un des facteurs déterminant important de la forme vilieuse devait être le régime alimentaire, le résultat de nos expériences vient confirmer l'action réelle morphogène du mode alimentaire sur les appendices entériques.

Nous avons non seulement obtenu une variation de forme; mais celle-ci s'est effectuée dans le sens que nous supposions. Il est vrai

VII. Tableau synoptique. Rats de régimes expérimentaux.

groupe	Régimes			Appendices intestinaux			
	% de Rég.	Début	Durée	Segment cranial	Segment médian	Segment caudal	
	Rats témoins			crêtes, lam. H < L	lam. H = < L	lam. H = < L	
	<i>I. Série: R. carné</i>						
I.	94%	adultes	178-185 j.	crêt.lam. H < = L	lam. H = > L	lam. H = > L	<i>rétrécissement léger</i> des villos. iléales
II.	96%	fin de lactation	330-339 j.	crêt.lam. H < = L	lam. H = < L	lam. H = > L	
	<i>II. Série: R. végétarien</i>						
I.	73%	fin de lactation	170 j.	crêtes, lam. H < L	lam. H < = L	crêtes courtes H < L	<i>élargissement notable</i> des villos. iléales
II.	75%	adultes	131 j.	lamell. H = < L	lam. H < = L	lamell. H < L	
	<i>III. Série: R. lacté</i>						
I.	88%	adultes	180 j.	crêt.lam. H < = L	lam. H = > L	lam. H = > L	<i>rétrécissement léger</i> des villosités iléales
II.	86%	naissance	168-170 j.	crêt.lam. H = < L	lam. H = < L	lam. H = > L	
III.	94%	fin de lact.	350-383 j.	crêtes, lam. H = L	lam. H = > L	lam. H = > L	
IV.	85-90%	naissance	140 j.	crêt.lam. H = < L	lam. H = < L	lam. H = > L	
	<i>IV. Série: R. lacto-cellulosique</i>						
I.	90%	adultes	185 j.	crêtes, lam. H < L	lam. H < = L	lamell. H < L	<i>élargissement</i> des villos. iléales
II.	93%	naissance	185 j.	crêtes, lam. H < L	lam. H < = L	lamell. H < L	

que ces modifications sont minimales, et qu'elles s'effectuent presque entièrement dans les limites du type anatomique habituel à l'espèce. Les flexions acquises n'en conservent pas moins toute leur valeur, attendu que les variations des individus normaux se font indistinctement dans tous les sens, tandis que chez les animaux expérimentés, elles s'effectuent constamment, du plus au moins, dans un sens déterminé pour un régime déterminé; ces variations ne vont pas jusqu'à porter sur la totalité des villosités.

Que ces modifications du type habituel soient restreintes, cela ne nous étonne pas; car un individu ne peut assurément pas évoluer, dans un sens ou dans un autre, au delà de son coefficient de variabilité particulier. Ce coefficient est, on le sait, très restreint chez les Vertébrés supérieurs et les Mammifères en particulier. Nous supposons qu'il faudrait prolonger les expériences à travers de nombreuses générations, pour rendre possible la transformation du type actuel en un type nouveau, suffisamment accentué. En un mot, il faudrait copier expérimentalement ce qui s'est produit durant l'évolution naturelle de l'espèce.

2. Variations du Type villositéux

Ces variations se sont effectuées dans deux sens diamétralement opposés, selon le régime institué. En partant du type moyen, du rat omnivore, représenté par la lamelle iléale, plutôt plus large que haute, de forme assez régulièrement trapézoïdale, nous avons pu créer deux types d'appendices:

1. *Premier type*: villosités plus étroites dans leur partie moyenne, à bords latéraux creusés et à sommet quelque peu allongé, en une courte languette; leur base reste large; parfois, cependant, elle se rétrécit aussi quelque peu, mais moins que la partie libre de la villosité.

2. *Deuxième type*: appendices au contraire notablement élargis et quelque peu abaissés, arrivant même à dessiner quelques rares crêtes courtes, s'acheminant vers une variété nouvelle.

3. Localisation des Variations villositéuses dans les divers Segments de l'intestin.

Ces deux types modifiés d'appendices se localisent surtout dans les segments moyen et inférieur de l'intestin grêle. Ces segments sont

précisément ceux, dans lesquels normalement le type villeux est le plus caractéristique dans chaque espèce.

Dans le segment supérieur, l'influence du régime alimentaire semble avoir été nulle; les crêtes ne sont devenues ni plus, ni moins nombreuses; les lamelles ne sont ni plus étroites, ni plus larges, quelque soit le mode nutritif expérimenté; les diverses variations n'ont pas lieu dans un sens uniforme. Ici deux explications sont possibles: Dans la première: les sitiomorphoses seraient masquées par l'énorme diversité individuelle des appendices duodéno-jéjunaux; cette explication n'est pas satisfaisante; car nous avons pu voir dans chaque série, quel que soit le régime, les crêtes faire plus ou moins complètement défaut sans motif apparent, chez un ou plusieurs individus (I. 3, 11; II. 2, 3, 4; III. 2, 10; IV. 7); fait encore plus frappant, elles manquent 3 fois sur 4, dans la série végétarienne, alors que, chez ces mêmes rats, les lamelles iléales se sont beaucoup élargies. Dans la seconde explication, que nous admettons plus volontiers, les variations ont été réellement nulles, ou presque nulles, à ce niveau et non masquées par les variations individuelles.

En effet, dans toute la série des Mammifères, comme dans celles des Oiseaux, nous avons pu constater, que c'est dans le duodénum, que les appendices atteignent d'ordinaire leur maximum de dimensions et d'évolution, que leur spécialisation est la plus prononcée, et qu'ils présentent la plus grande diversité de formes. L'action du régime sera donc moindre que dans le segment aval de l'intestin, dans lequel les appendices sont moins évolués et par conséquent plus labiles.

De plus, les villosités duodénales étant avant tout des organes d'absorption „stomacale“, c'est-à-dire, récoltant les produits de la digestion peptique, le volume du bol alimentaire les influencera de façon moins immédiate, que ce ne serait le cas pour les appendices iléaux, qui sont surtout des organes d'absorption de la digestion entérique.

C'est dans le dernier segment de l'intestin grêle, que l'action mécanique de la masse résiduelle sera le plus sensible, à mesure que les éléments absorbables se feront plus rares. Dans l'iléum moyen et inférieur, nous obtenons deux modes de variations: 1. Si les substances solubles sont diluées dans d'abondants résidus alimentaires, les appen-

dices s'élargissent, s'abaissent et se dispersent, comme nous l'observons dans nos séries II et IV, régimes végétarien et lacto-cellulosique. 2. Si les éléments nutritifs sont plus concentrés et mêlés à des résidus minimes, les villosités se rétrécissent, s'élèvent et se condensent, comme cela résulte de nos séries I et III, régimes carné et lacté.

4. *Mode d'action du Régime.*

L'examen de ces 4 séries démontre que le régime alimentaire agit, conformément à notre hypothèse (voir III. chapitre), non pas par la *valeur chimique*, intrinsèque, mais surtout par sa masse, par son *coefficient résiduel*.

Nous voyons les séries II et IV nous fournir des résultats identiques (élargissement des villosités) malgré la qualité nettement différente des éléments nutritifs: Chez les uns (régime végétarien), les substances absorbables sont avant tout des hydrocarbonés et quelques albumines végétales. Chez les autres (régime lacto-cellulosique), ce sont des albumines animales et des hydrocarbonés d'origines diverses (lactose, farineux, etc.). Chez tous, les résidus étaient cellulosiques; mais dans l'un des groupes, il s'agissait de cellulose naturelle, et dans l'autre, de cellulose manufacturée.

Les séries III et IV évoluèrent, par contre, en sens opposé, quoique leurs éléments absorbables proprement dits fussent les mêmes (lait et farines), avec cette différence, que chez les uns, ils étaient donnés purs (régime lacté), et chez les autres, dilués dans une masse inabsorbable de papier-filtre, engendrant beaucoup de résidus.

L'action mécanique du bol alimentaire nous paraît ici bien évidente.

Il aurait été intéressant de comparer ces résultats morphologiques, avec les modifications de longueur et de largeur de l'intestin grêle qui les accompagnaient. Nous avons dû renoncer rapidement à cette tentative, car après quelques essais, nous avons pu nous convaincre que la mensuration des intestins frais malmenait trop la muqueuse, pour qu'il fut encore possible d'en étudier exactement les formes villeuses; et après le durcissement en dilatation, il n'était plus possible d'attribuer aucune valeur aux chiffres obtenus, les causes d'erreur étant devenues trop nombreuses.

5. *Comparaison des Faits normaux et des Faits expérimentaux.*

Si nous essayons, enfin, de rapprocher nos diverses expériences des types normaux, nous ne pouvons pas établir un parallèle avec des groupes éloignés du Rat, tels que les Ruminants et les Carnivores, par exemple; mais plutôt avec des espèces plus voisines du rat, telles que les autres Rongeurs et les Insectivores.

Les séries II et IV viennent alors naturellement se ranger à côté du Lapin et du Cobaye, types des herbivores du groupe des Rongeurs, et les séries I et III à côté de l'Ecureuil et du Hérisson. Le rapprochement de ces groupes expérimentaux avec l'Ecureuil peut sembler bizarre à première vue. Quoi de plus divers que tous ces régimes? Cependant, la nutrition au moyen d'amandes (Ecureuil) équivaut à une alimentation végétale à résidus moins abondants; de même, l'insectivorie (Hérisson) équivaut à une alimentation animale à résidus plus abondants; aussi y a-t-il une grande parenté entre les formes villeuses de ces deux types (Ecureuil et Hérisson) et celles obtenues sur les Rats dans nos expériences I et III, quoique, dans ce dernier cas, le résidu alimentaire ait été réduit au minimum; le faible coefficient de variabilité du rat ne lui a pas permis toutefois d'arriver jusqu'à la villosité cylindroïde.

Conclusions du IV. Chapitre.

1. Il est possible d'obtenir chez le Rat albinos des *sitiomorphoses* expérimentales.

2. Ces morphoses s'effectuent dans les limites de la variation individuelle; elles accentuent telle ou telle modalité du type préexistant; mais elles sont impuissantes (du moins dans nos expériences) de modifier ce type lui-même.

3. Ces morphoses ne sont vraiment apparentes que dans l'iléum moyen et inférieur.

4. Les appendices iléaux, sous l'influence des régimes carné et lacté, se rétrécissent et s'allongent; et sous l'influence des régimes végétarien et lacto-cellulosique, ils s'élargissent et s'abaissent.

5. L'alimentation agit plus par la masse des déchets que par sa

nature chimique. Un régime qu'on a rendu artificiellement volumineux (régime lacto-cellulosique) agit dans le même sens que les régimes qui sont naturellement volumineux (régime végétarien).

Chapitre V.

Conclusions générales.

De tous les faits, que nous avons exposés et décrits, nous nous croyons autorisés à tirer les conclusions suivantes :

1. Les appendices intestinaux sont de formes très variées. On peut les classer sous 3 modes principaux :

la crête — la lamelle — la villosité digitiforme.

2. Ces appendices sont encore très simples chez les Batraciens, ainsi que chez les Reptiles (crêtes onduleuses); ils se différencient et s'individualisent plus ou moins complètement chez les Mammifères et les Oiseaux (crêtes, lamelles, villosités).

3. Pour un même individu et dans les divers segments de l'intestin, la morphologie des appendices entériques varie. D'une façon générale : dans le duodénum, ils sont plus grands et plus denses; dans l'iléum inférieur, ils sont plus petits et plus épars.

4. Le degré d'évolution des appendices est en raison inverse de la longueur de l'intestin; ils sont grands et nombreux dans les intestins courts, petits et rares dans les intestins longs.

5. L'anatomie comparée nous induit à penser qu'un des grands facteurs déterminant de la morphologie entérique a été le régime alimentaire, auquel ont été soumises les diverses espèces animales, et que le régime aurait agi par la valeur de sa masse résiduelle, diluant les substances absorbables c'est-à-dire :

a) qu'aux bols alimentaires à masses résiduelles très abondantes (régime végétarien) correspondent les intestins très longs et parsemés d'appendices petits et rares (appendices lamelleux ou effilés, alignés en séries: Ruminants, etc.).

b) Qu'aux bols à masses résiduelles moyennes (régimes insectivore, frugivore, omnivore) correspondent plutôt des intestins moyens et couverts d'appendices larges et nombreux (crêtes simples et lamelles: Insectivores, Passereaux, Rongeurs, Primates, etc.).

c) Qu'aux masses résiduelles minimales (régimes carné) correspondent des intestins courts et hérissés d'appendices, étroits, élevés et très nombreux (Carnivores, Rapaces, etc.).

6. Chez tous les Mammifères, sans exception, durant la lactation, les appendices sont allongés et nombreux (villosités digitiformes) et ultérieurement, avec l'intervention du régime alimentaire définitif, ils prennent secondairement les types villosés des animaux adultes.

7. Il est possible d'obtenir expérimentalement, et à volonté, chez le Rat albinos des sitiomorphoses expérimentales, qui ne sont bien accentuées que dans l'iléum moyen et encore mieux dans l'iléum inférieur. Ces sitiomorphoses amènent:

a) dans les régimes végétarien ou lacto-cellulosique (résidus abondants), un élargissement des lamelles.

b) dans les régimes carné et lacté (résidus peu abondants), une élévation relative, par rétrécissement des lamelles.

Table Bibliographique.

I. *Traitéés Généraux.*

1. Claudii Galeni, Opera omnia; vel. an. d. la. Gott. Kühn. T. III. lib. IV, V. Lipsiae 1822.
2. Fallopiæ, Observationes anatomicae. Leyde 1725.
3. Winslow, Esposizione anatomica della Struttura del corpo umano. Tr. del franç. Bologna 1743.
4. Soemmering, De corporis humani fabrica. Utrecht 1794—1801.
5. Rudolphi, Grundriss der Physiologie. II. vol. 1821. (Cité d'après Fusari.)
6. Meckel, J. F., Manuel d'anatomie générale, descriptive et pathologique. Tr. franç. par Jourdan et Breschet. T. III. Paris 1825.
7. Béclard, P. A., Eléments d'anatomie générale du corps humain. Paris-Bruxelles 1827.
8. Boyer, Traité complet d'anatomie comparée. Paris 1803—05.
9. Hildebrandt, Handbuch der Anatomie des Menschen. Verm. Ausg. besorgt v. Weber. Stuttgart 1833.
10. Cuvier, Leçons d'anatomie comparée. 2. éd. T. IV. fasc. 2. Paris 1830.
11. Huschke, Traité de splanchnologie et des organes des sens. Tr. de l'alle. par Jourdan. Paris 1845.
12. Arnold, Handbuch der Anatomie des Menschen. T. X. p. 1. Freiburg 1847. (Cité d'après Fusari.)
13. Eckard, Lehrbuch der Anatomie des Menschen. Giessen 1862. (Cité d'après Fusari.)
14. Cruveilhier, Traité d'anatomie descriptive. T. III. Paris 1865—68.
15. Kölliker, Eléments d'histologie humaine. 2. éd. franç; tr. de Sée. Paris 1868.
16. Leydig, Traité d'histologie. Tr. franç. de Labillonne. Paris 1866.
17. Quain-Hoffmann, Lehrbuch der Anatomie. T. I. Erlangen 1870.
18. Stricker, Handbuch der Lehre von den Geweben. T. I. Leipzig 1871. Verson: Darmkanal.
19. Heitzmann, Descriptive und topographische Anatomie des Menschen. T. II. Wien 1870.
20. Henle, Handbuch der Eingeweide. Braunschweig 1872.
21. Sappey, Traité d'anatomie descriptive. Vol. IV. Paris 1877.
22. Chauveau, Précis d'anatomie comparée des animaux domestiques. Paris 1879.
23. Morel, Traité élémentaire d'histologie humaine normale et pathologique. Atlas. Paris 1879.
24. Morel et Duval, Manuel de l'Anatomie. Paris 1883.
25. Gegenbaur, Lehrbuch der Anatomie des Menschen. Vol. XI. Leipzig 1890.
26. —, Vergleichende Anatomie der Wirbeltiere. T. II. Leipzig 1901.
27. Beaunis et Bouchard, Nouv. éléments d'anatomie descriptive. 5. éd. Paris 1894.
28. Boehm et Davidoff, Lehrbuch der Histologie des Menschen. Wiesbaden 1895.
29. Renaut, Traité d'Histologie pratique. Vol. II. Paris 1899.

30. Von Ebner, in Köllikers Handbuch der Gewebelehre des Menschen. T. III. 6. Aufl. Leipzig 1899.
31. Testut, Traité d'anatomie descriptive. Vol. IV. 4. éd. Paris 1899—1901.
32. Jonnesco, Tube digestif. Dans: Poirier et Charpy. Tr. d'anatomie humaine. Vol. IV. fasc. 1. 2. éd. Paris 1901.
33. Stöhr, Lehrbuch der Histologie. 10. Aufl. Jena 1903.
34. Tourneux, Précis d'histologie humaine. Paris 1903.
35. Spalteholz, Handatlas der Anatomie des Menschen. T. III. Leipzig 1903.

II. Travaux Spéciaux.

36. Lieberkühn, De fabrica et actione villorum intestinorum tenuum homini. Lugdiv. Batavorum 1745. (Cité d'après Fusari.)
37. Hévétius, Observations sur la membrane interne de l'intestin grêle, appelée veloutée. Mémoire de Paris 1721 (cité d'après J. F. Meckel) et Hist. de l'Acad. des Sc. Paris 1821 (cité d'après Sappey).
38. Galeati, De cribriformis intestinorum tunica. Comm. Bonon 1731. (Cité d'après J. F. Meckel.)
39. Meckel, Alb., Über die Villosa des Menschen und einiger Tiere. Deutsch. Arch. für die Physiol. Vol. V. 2. Aufl. S. 162. Halle-Berlin 1819.
40. Graf Spee, Beobachtung über Bewegungsapparat und die Bewegung der Darmzotten, sowie deren Bedeutung für den Chylus-Strom. Arch. f. Anat. und Physiol. (Anat. Abt.). S. 159. 1885.
41. Chaput, Anatomie des villosités intestinales. Bull. de la Soc. anat. Année LXVI. Série V. T. V. Paris 1891.
42. Benoit, Contribution à l'étude de la muqueuse intestinale. Remarques sur les villosités. Paris 1891.
43. Rawitz, Über ramifizierte Darmzotten. Anat. Anzeiger. T. IX. S. 214. 1894.
44. Schriever, Die Darmzotten der Haussäugetiere. Beitrag zu der vergl. Anat., Histol. und Topogr. Vet.-med. Inaug.-Diss. Giessen 1899.
45. Zipkin, Rachel, Beiträge zur Kenntnis der gröberen und gewissen Strukturverhältnisse des Dünndarms von Inuus Rhesus. Anat. Hefte. 71. Heft. Vol. XXIII. Thèse de Berne 1903.
46. Fusari, Contribution à l'étude de la forme ou de la disposition des villosités intestinales chez l'Homme. Arch. ital. de Biologie. T. XLII. p. 63. 1904.
47. —, Sur les phénomènes que l'on observe dans la muqueuse du canal digestif durant le développement du fœtus humain. Arch. ital. de Biologie. T. XLII. p. 205. 1904.
48. Bujard, Eug., Sur les villosités intestinales. Bibl. anat. T. XIV. 4. p. 236. 1905.
49. —, Villosités intestinales. Bull. Synth. du 1er Congrès fédératif intern. d'anatomie. III. partie. p. 128. Genève 1905 et C. R. Assoc. des Anat. VII. réunion. p. 128. Genève 1905.
50. —, Sur les villosités intestinales. Quelques types chez les Oiseaux. C. R. Assoc. des Anat. VIII. réunion. p. 128. Bordeaux 1906.
51. —, Villosités intestinales. Types anatomiques. Variations expérimentales. Verh. d. Anat. Gesells., XXII. Vers. p. 212. Berlin 1908. (Berichtigung: Anat. Anz. Bd. XXXIII. H. 15. p. 400. 1903.)

Table des planches.

Planche VI: *Mammifères.*

- Fig. 1. Bœuf, segment moyen de l'intestin.
- Fig. 2. Chèvre, segment supérieur.
- Fig. 3. Chèvre, segment moyen.
- Fig. 4. Chèvre, segment inférieur.
- Fig. 5. Mouton, iléum supérieur.
- Fig. 6. Mouton, iléum inférieur.
- Fig. 7. Porc, duodénum inférieur.
- Fig. 8. Porc, iléum inférieur.
- Fig. 9. Lapin, duodénum.
- Fig. 10. Lapin, iléum supérieur.
- Fig. 11. Cobaye, duodénum.
- Fig. 12. Cobaye, iléum moyen.

Planche VII: *Mammifères.*

- Fig. 13. Rat noir, segment supérieur de l'intestin.
- Fig. 14. Ecureuil, segment supérieur.
- Fig. 15. Ecureuil, segment moyen.
- Fig. 16. Taupe, segment inférieur.
- Fig. 17. Hérisson, jéjunum.
- Fig. 18. Hérisson, segment inférieur.
- Fig. 19. Chien, segment moyen.
- Fig. 20. Chat, iléum supérieur.
- Fig. 21. Macaque, segment supérieur.
- Fig. 22. Macaque, segment moyen.
- Fig. 23. Enfant, segment supérieur.
- Fig. 24. Enfant, segment moyen.

Planche VIII: *Mammifères nouveaux-nés.*

- Fig. 25. Cabri nouveau-né, segment moyen de l'intestin.
- Fig. 26. Lapin nouveau-né, segment moyen.
- Fig. 27. Chat de quelques jours, segment supérieur.
- Fig. 28. Lion nouveau-né, segment moyen.
- Fig. 29. Enfant nouveau-né, segment supérieur.
- Fig. 30. Enfant nouveau-né, segment inférieur.
- Fig. 31. Cobaye 1 jours, segment supérieur.
- Fig. 32. Cobaye 10 jours, segment supérieur.
- Fig. 33. Cobaye 20 jours, segment moyen.

- Fig. 34. Rat albinos nouveau-né, segment supérieur.
 Fig. 35. Rat albinos 15 jours, segment supérieur.
 Fig. 36. Rat albinos 24 jours, segment supérieur.
 Fig. 37. Rat albinos 35 jours, segment supérieur.

Planche IX: *Oiseaux.*

- Fig. 38. Merle, segment inférieur de l'intestin.
 Fig. 39. Grive, segment supérieur.
 Fig. 40. Moineau, segment supérieur.
 Fig. 41. Etourneau, segment supérieur.
 Fig. 42. Etourneau, segment inférieur.
 Fig. 43. Pie, segment inférieur.
 Fig. 44. Geai, segment supérieur.
 Fig. 45. Oie, segment moyen.
 Fig. 46. Harle, segment supérieur.
 Fig. 47. Harle, segment inférieur.
 Fig. 48. Pigeon, segment supérieur.
 Fig. 49. Poule, duodénum.
 Fig. 50. Dindon, segment moyen.
 Fig. 51. Dindon, segment inférieur.

Planche X: *Séries expérimentales.*

- Fig. 52. Rat albinos (témoins), segment supérieur de l'intestin.
 Fig. 53. Rat albinos (témoins), segment moyen.
 Fig. 54. Rat albinos (témoins), segment inférieur.
 Fig. 55. Rat. Régime carné (339 jours), segment inférieur.
 Fig. 56. Rat. Régime carné (339 jours), segment inférieur.
 Fig. 57. Rat. Régime végétarien (170 jours), segment inférieur.
 Fig. 58. Rat. Régime végétarien (131 jours), segment inférieur.
 Fig. 59. Rat. Régime lacté (170 jours), segment inférieur.
 Fig. 60. Rat. Régime lacté (350 jours), segment inférieur.
 Fig. 61. Rat. Régime lacto-cellulosique (185 jours), segment inférieur.
 Fig. 62. Rat. Régime lacto-cellulosique (185 jours), segment inférieur.
-

On the Relation of the Islets of Langerhans to the alveoli of the Pancreas

by

John Rennie.

D. Sc. Natural History Department, University of Aberdeen.

Of the various views which have from time to time been put forward concerning the morphological and functional nature of the so called Islets of Langerhans, recent investigations have brought into prominence two opinions which are generally regarded as fundamentally opposed to each other. On the one hand, these islets are declared, chiefly on experimental grounds to constitute a tissue *sui generis*, by Schulze [6], Helly [4], and Tschassownikow [7]. Schulze and Tschassownikow have independently found that as a result of occluding the pancreatic ducts in mammals, degeneration of the alveoli results, while the islets remain unaffected. Helly has studied their development and finds that the two tissues are interdependent throughout life. The morphological relations as investigated by Diamare [3], in all the vertebrate classes, and by Rennie [5] in Teleostean fishes, are in agreement with this conclusion. On the other hand the opposite opinion, viz. that these two tissues, islet and alveolus, are interdependent has been put forward by several of the earlier workers, whose views are criticised in detail in several of the aforesaid works.

In recent years Dale [2], and Vincent and Thompson [8] have revived the latter view in the form that the islets are modified masses of ordinary secreting tissue. Dale regards them as simply a phase, dependent for their existence upon the physiological condition of the pancreas, and that in particular they have a function in exhaustion which it is assumed is performed by internal secretion. This opinion is also based on experimental results, and some of Dale's conclusions may be quoted. "Change from the secreting to the islet condition is greatly accelerated, both in mammals and amphibians by exhaustion

of the gland by means of secretin. True exhaustion of the mammalian gland was not found possible unless the animal was also bled. This suggests that secretin stimulates both anabolic and katabolic activity of the pancreatic cells, and that anabolism must be otherwise depressed if the exhaustion effect is to be produced . . . The proportion of islet tissue to secreting tissue is also increased by prolonged fasting. In other words disappearance of the stored material of the secretory cell, whether by discharge into the duct, to produce the secretion, or by absorption into the blood and lymph, when the nutrition of the body fails, is attended by increased formation of islets from secretory alveoli . . . Occlusion of the duct causes disappearance of most of the pancreatic tissue in the course of a few weeks. That which escapes destruction assumes a form resembling the islets, but the already existing islets exhibit no special immunity from the destructive effects of the operation." It is Dale's opinion that this change is a "reversion to an embryonic type". Vincent and Thompson have still more recently practically repeated the work of Diamare, Rennie, and Dale. They confirm the morphological results of the two former authors, including the existence in bony fishes of the permanent "principal islet" described by Rennie. On the physiological side they fully confirm the results of Dale, and on this account, coupled with the fact that they find apparently abundant evidence of transformations of tissue in progress apart altogether from experiment in the normal pancreas, they adopt the view that there is a functional interdependence of the two tissues. Their more important conclusions are: "The islet columns are frequently in complete anatomical continuity with the surrounding zymogenous tubules, and all kinds of transition forms are common throughout vertebrates . . . In mammals (dogs and cats), birds (pigeons), and amphibians (frogs) the effect of inanition is to markedly increase the amount of the leptochrome islet tissue, at the expense of the zymogenous tissue. In this condition direct continuity and transition forms are even more marked than in the normal animal. If after a period of inanition, an animal be restored to its normal condition, the pancreas likewise returns to the normal, and the presumption is that alveoli are reconstructed from islets. An increase in the amount of islet tissue

may be induced by exhausting the pancreas with secretin . . . Although the islets of Langerhans cannot be regarded as in any sense a tissue *sui generis*, their abundant capillary supply and the nature of their protoplasm suggest that they may have an internal secretion, though we do not consider the evidence on this point to be conclusive."

These views are highly interesting, and based as they are upon the work of experienced investigators demand careful consideration. That the results obtained by these observers involve the general conclusion that the islets "cannot be regarded as in any sense a tissue *sui generis*" appears to me however, premature, and *ex parte* in the sense that such a conclusion does not allow for certain established facts in the morphology of these structures.

I propose therefore to deal briefly with some of the difficulties which appear to me to lie in the way of a full acceptance of this conclusion.

In the first place it is to be noted that the evidence as to the effect of occlusion of the duct is contradictory. Tschassownikow is the latest experimenter in this line, and he finds that the islets are undoubtedly preserved, although they may be altered in size and form through the growth of connective tissue. Dale found as already quoted that in the course of a few weeks most of the pancreatic tissue disappeared, and that "that which escapes destruction assumes a form resembling the islets, but the already existing islets exhibit no special immunity from the destructive effects of the operation". We may be excused if we express no surprise at this last mentioned result after an operation lasting a few weeks one effect of which is to induce an abundant growth of connective tissue. It may be suggested as reconciling the results of these two observers that under the conditions of this experiment degenerative changes of the pancreatic tissue simulating islets do occur, or that the pancreas reverts to "an embryonic condition", and that if the experiment is not too prolonged, the true islets will be found to persist. It is not proved that their disappearance in Dale's experiment is not traceable to secondary causes. In connection with these and analogous experiments there is further the important difficulty of estimating the effect of the experiment, owing to our ignorance of the amount of islet tissue in any individual animal at the

commencement of observations. There are admitted individual differences in respect to the amount of islet tissue present, and if it be the case (as held by Dale, and Vincent and Thompson) that this amount is, to express it mathematically, a function of the physiological condition of this individual, then the difficulty of estimating it at the commencement of an experiment is considerable. Dale recognises that the effects produced must be such that they extend beyond the known limits of variation under normal conditions. *This means that abnormal conditions are required to prove his case.* Consequently when he interprets a transformation as possibly a "reversion to an embryonic type" he is probably quite right. It seems abundantly clear from the experiments of Vincent and Thompson that in the experiments with secretin rapid changes do occur, and it is possible that prolonged fasting may indeed produce degenerative changes in which the alveoli revert to embryonic conditions, and that it is possible to detect transition stages of this degeneration. It is of course rather unlikely that these supposed degenerate patches should be absolutely indistinguishable from true islets, and this Vincent and Thompson assert to be the case with regard to the transformed tissue observed by them. We must not however lose sight of the fact that the conditions are abnormal, and that the results afford no proof that such transformations take place under normal conditions in nature. Consequently, so far as the experiments with secretin are concerned we do not think they prove a function in exhaustion for the islets. Vincent and Thompson indeed state that in their experiments with mammals injection of secretin was followed by "a decided increase in the amount of islet tissue" and that this change "which can occur within a few hours can scarcely be interpreted as a morphological one, but must, on the other hand, be considered as representing a phase of physiological activity". This argument is very plausible; it is certainly not conclusive, for the morphological aspect cannot be put aside in this way and the force of it is further greatly weakened by Dale's statement that "exhaustion of the mammalian gland (with secretin) was not found possible unless the animal was also bled". Regarding the results obtained in fasting experiments it is not beyond possibility that the changes observed are degenerative,

or as Dale expresses it "reversions to an embryonic type" and that a function in exhaustion is not therein proved, nor need be assumed. That such changes do not invariably accompany even prolonged fasting is proved in the instance quoted in a subsequent part of this paper. One of the cases given by Vincent and Thompson is that of winter frogs. Since hibernation is a natural phenomenon the evidence obtained during this condition ought to be specially valuable, and we are interested to learn that they find "in the pancreas of these animals killed towards the end of the winter a marked increase in leptochrome islet tissue over those killed at the beginning". If such could be found to be the case generally in hibernating animals it would constitute very good evidence for the argument of interchange of these tissues dependent on functional state, particularly in fasting. We find that Carlier (*1*) who has made a detailed histological study of the pancreas of the hibernating hedgehog has not discovered either transitional forms or as far as one can judge unusual proportions of islet tissue. In one instance I obtained a like negative result. To quote Carlier; in a large animal in a profound state of hibernation he found that the pancreas was in an "active condition and that the islets are numerous though small and contain many large cells filled with fine eosinophile granules". p. 344.

In connection with this aspect of the subject we must at this stage refer to a point which much to our surprise has not apparently attracted the attention of other observers.¹⁾ While arguing in favour of the oneness of the two tissues, Dale, and Vincent and Thompson are all the time perfectly well aware that these islets are very generally more numerous at the splenic end of the pancreas than elsewhere. In fact all of them state quite naively, that they took their material for the investigation of this problem from this region, and as the evidence seems to show from no other. But if it is the case that the presence of islets is a question of the physiological condition of the pancreas as a whole, what reason can be given for their appearing more numerous at one part, and that always the same part, rather

¹⁾ We find that Laguesse has in point of fact emphasised the existence of a permanent juxta-splenic islet in Ophidians. See Vincent and Thompson, p. 90.

than any other? Should they not be found more or less evenly distributed throughout the whole gland? It is abundantly proved that they are not. In certain types, at least, they are habitually found to be unequally distributed in respect that they are aggregated mostly at the splenic end. A group which appears to illustrate this peculiarity well is the Ophidia (See Opper, Lehrbuch Vergleich. Anatomie p. 805), and it is not without interest in this connection to recall the presence of the relatively large and constantly occurring juxta-splenic "principal islet" of many Teleostean fishes. It has occurred to us to look more particularly for the effects of fasting, not in the part of the pancreas where islets are known to occur more or less numerous at all times, but in a region where if any marked change has taken place as a consequence of inanition such changes will be indisputable. In this connection we record here a case which tests the matter in this particular way.

The Case of a Grass Snake (Tropidonotus natrix).

A grass snake, which in the month of April last year (1907) was placed in a glass jar amongst some dry moss, was through an oversight forgotten. It was discovered in the month of October, having been five and a half months without nourishment, and that at a time when it is accustomed to feed. It had been purchased from a dealer and the date of its last meal was not known. Indeed it is questionable if the animal had broken its fast of the previous winter. When discovered in October it was very feeble, inert, and was evidently at the point of death. It was immediately killed with chloroform, the pancreas was removed along with the spleen to which it closely adheres, cut in two and fixed in corrosive-acetic mixture. After some hours it was washed, dehydrated, embedded and the entire pancreas cut in serial sections of from 10 to 15 microns in thickness. In the anterior half, with the exception of two very small patches which on the first survey were overlooked, the whole series consisted of typical pancreatic acini. In the posterior half of the pancreas no islets were encountered until near the end, where they were found to be numerous, of various sizes, and sometimes very irregular in form. There are parts which taken

by themselves exhibit appearances which most strongly suggest transformations in progress. It is undoubted that the two tissues, islets and acini, are frequently in intimate contact; there are places where an acinus appears to pass directly into an islet, where a secreting cell lies adjacent to an islet one. It was doubtless such appearances as these which led Giannelli and Giacomini¹⁾, Vincent and Thompson, and Dale to conclude that they represented transitions in progress. While prepared to accept these appearances as in general corroborative of the results of Vincent and Thompson's and of Dale's fasting experiments we have important reservations to make. Firstly, with regard to *Tropidonotus* our admission is made rather hesitatingly on account of the fact that not only alveolus and islet of the pancreas are intermingled in a way suggestive of transformation but pancreatic and splenic tissue are to be found in the region where they are in contact to be equally closely associated. It is quite clear that alongside a single column of pancreatic cells are to be seen undoubted islet cells, and on this account taken with the more extensive observations of the forementioned investigators we may assume that transformations in one direction at least take place under certain conditions. We cannot see in this however any argument for the denial of the independence of the two tissues under natural conditions. Prolonged fasting, it appears to us has not been shown to induce transformation in the region of the pancreas where islets normally are rare; it has on the other hand been shown that prolonged fasting (in the case of the snake) fails to do so. What these results suggest to us is that at most a transformation (reversionary or degenerative) of alveolar tissue *in the vicinity of the islets* and possibly proceeding outwards from these takes place. Transformations have not been proved to occur where islets are originally absent.

The transformation theory as held by these workers involves various difficulties. Some of these have been already indicated in the present paper, but one or two points remain still to be dealt with. These relate specially to morphological questions. Vincent and Thompson state that transformations in experiments with secretin take place so

¹⁾ Quoted by Vincent and Thompson.

rapidly that the change "can scarcely be interpreted as a morphological one". It is a morphological fact whose importance depends entirely upon whether the change indicates normal functional change or whether it is a degenerative one. The former is assumed by the observers and the structural changes in the size of the cell and of the nucleus are thereby accounted for. This implies in particular very rapid reorganisation of the nuclear mechanism with resulting change of function; the change in fact taking place in the course of a few hours. Such an occurrence we have difficulty in realizing and the authors themselves are evidently in the end not satisfied, for on page 95 they state. "As to whether the temporary modification into islet tissue corresponds to a specialisation of function, the evidence is at present inconclusive." One other remarkable fact upon which Vincent and Thompson are silent is that of the blood supply of the pancreatic islets. Observers are agreed that in normal islets there is a rich and distinctive capillary supply. Can it be shown that these transformations into islet tissue of secreting alveoli in fasting, in hibernation, and under the influence of secretin involve a reorganisation of the capillary system in the region of the transformed cells? Such would be welcome and convincing evidence that transformations are of normal occurrence and that the transformed islets of experiments are functionally similar to those occurring naturally. But we find no reference to such a morphological agreement and if it occurs, it ought certainly to be emphasised.

In conclusion it may be observed that all modern investigators are at one that these islets are neither effete nor otherwise useless structures, but ascribe to them an internal secretion. Whether they are normally dependent upon the zymogenous tissue for their existence (which seems unlikely) or not, they are always present, and there seems to be little doubt that they fulfil an important role in vertebrate metabolism. That their function is the control of the amount of sugar in the blood has been the one most frequently suggested, and some experimental work has been put forward in support of this (Rennie & Fraser, *Biochemical Journal*, II 1906, pp. 7—19), but it cannot as yet be said to have been satisfactorily established.

References.

1. Carlier, Journ. Anat. and Physiol. Vol. 30. pp. 334—346. 1896.
 2. Dale, Phil. Trans. Roy. Soc. Series B. Vol. 197. pp. 25—46. 1904.
 3. Diamare, Intern. Monatsschr. f. Anat. u. Phys. Vol. XVI. S. 155—209. 1899.
 4. Helly, Arch. Mikr. Anat. Vol. LXVII. S. 124. 1905.
 5. Rennie, Quart. Journ. Micr. Sci. Vol. 48. Part III. pp. 379—405. Nov. 1904.
 6. Schulze, Arch. Mikr. Anat. Bd. 56. S. 491. 1900.
 7. Tschassownikow, Arch. Mikr. Anat. Bd. 59. S. 286. 1902.
 8. Vincent and Thompson, Internat. Monatsschr. f. Anat. u. Phys. Bd. XXIV. Heft 1/3. S. 61—102. 1907.
-

Institut für Allgemeine Pathologie der Kgl. Universität zu Neapel,
geleitet von Prof. G. Galeotti.

Über die Zahlverhältnisse der weissen Blutkörperchen bei den Amphibien in verschiedenen Zuständen

von

F. Pentimalli.

Erst in den letzten Jahren sind die Forschungen der vergleichenden Physiologie in ihrem vollen Werte erkannt worden. Die grosse Bedeutung dieses Gebietes der Biologie äussert sich in den wertvollen Daten, die man aus dem Studium einer Funktion bei den verschiedenen Tieren der zoologischen Skala für eine vollständige und genauere Kenntnis der Funktion selber ableiten kann. In diesem Sinne habe ich in Anbetracht der so hohen, trotz der zahlreichen einschlägigen Studien immer noch nicht vollständig geklärten Bedeutung, welche die quantitativen und qualitativen Modifikationen der weissen Blutkörperchen für den Gesamthaushalt der Organismen haben, meine Untersuchungen den Leukozyten zugewandt.

Die nachstehend mitgeteilten Experimente beziehen sich auf zwei Arten der Amphibien, nämlich *Rana esculenta* und *Triton cristatus*.

Schon Héricourt und Richet [1] konnten an Fröschen, die in mit Trementin gesättigtes Wasser gesetzt waren, eine beträchtliche Hyperleukozytose konstatieren, während durch Injektion der gleichen Substanz beim Hunde die Zahl der weissen Blutkörperchen herabgesetzt wurde. Di Cristina [2], der in der gleichen Absicht, wovon meine Untersuchungen geleitet sind, in Leubes Laboratorium an der *Rana esculenta* experimentierte und mit Prodigiosus-Protein die Leukozytose erzeugte, hat gefunden, dass bei diesen Tieren die Leukozytose durch

Tätigkeit der lymphatischen Elemente zustande kommt, während die polynucleären Leukozyten eine geringe Abnahme erfahren. Sobald auf das Knochenmark ein energischer Reiz ausgeübt wird, treten die grossen Lymphozyten oder lymphoiden Zellen in grosser Menge in den Kreislauf ein. Nach Di Cristinas Ansicht enthält das Froschmark kein sehr grosses Depot von polynucleären Leukozyten; infolge des baldigen Verbrauchs derselben nimmt daher das Blut Leukozyten auf, die sich noch im Zustande der Unreife befinden.

Die im Blute der Amphibien enthaltenen weissen Blutkörperchen sind morphologisch nicht von denen der höheren Wirbeltiere verschieden. Grünberg [3] unterscheidet in einer Monographie über die weissen Blutkörperchen der Amphibien, Reptilien nur drei Varietäten: Blutkörperchen von verschiedener Grösse mit einem grossen Kerne und spärlichem Protoplasma oder Lymphozyten; dann Leukozyten mit einem einzigen, zuweilen mehr oder minder exzentrisch gelagerten Kerne, mit reichlichem Protoplasma: es sind dies die Übergangsformen; schliesslich polynucleäre Leukozyten, mit vielen, vollständig unterscheidlichen Kernen. Diese Einteilung Grünbergs nähert sich den drei vollkommen verschiedenen Typen, auf welche Grawitz [4] auch die im zirkulierenden Blute des Menschen gefundenen weissen Blutkörperchen zurückführt.

Der von Arneth [5] aufgestellten neuen Einteilung der Leukozyten konnte ich mich nicht anschliessen, obwohl sie streng wissenschaftlichen Begriffen entspricht, und zwar aus zwei Gründen: einerseits ging ich nicht ausschliesslich vom Gesichtspunkte des Hämoneutrophilenindex aus, und andererseits erscheint mir die von ihm gemachte Unterscheidung der Neutrophilen — nach Form und Anzahl ihrer Kerne — in fünf Klassen mit je vier oder fünf Unterklassen tatsächlich etwas gekünstelt. Ich habe mich Ehrlichs [6] Einteilung der weissen Blutkörperchen angeschlossen, jedoch mit einer kleinen Modifikation, indem ich die, einen grossen, von einer deutlichen und beträchtlichen Protoplasmaschicht umgebenen, Kern enthaltenden Elemente, die Ehrlich „grosse Lymphozyten“ nennt, im Anschlusse an Grawitz, mononucleäre Leukozyten benannt habe. Zur histologischen Prüfung der Blutelemente färbte ich die Präparate nach der Giernsaschen Methode (mit Azur II)

sowie mit Ehrlichs Triacidlösung. Für die Zählung konnte ich die Vitalfärbung mit Mülheims Brillanteresilblau nicht verwenden, obwohl diese Methode in der Blutechnik viel angewendet wird und vielen Autoren (Levaditi [7]) sehr gute Resultate geliefert hat (wie sie denn auch in Courmonts und Montagards [8] Monographie empfohlen ist), weil bei Anwendung dieser Methode die morphologischen Elemente von dem Flüssigkeitsstrom verschoben werden. Ich habe genaue Untersuchungen angestellt, um die Zahlverhältnisse der weissen Blutkörperchen bei normalen Tieren (Frosch, Triton) zu bestimmen, welche bekanntlich (Ecker und Wiedersheim [9]) nach Ort und Zeit variieren. Da die im Winter begonnenen Untersuchungen sich bis in den vorgeschrittenen Frühling hinzogen, so vergewisserte ich mich von Zeit zu Zeit, ob die festgestellte Formel Abänderungen erlitten habe; jedoch waren die Schwankungen, sowohl betreffs der Gesamtzahl der weissen Blutkörperchen, wie für die verschiedenen Formen derselben unbedeutend. Für 30 Exemplare des Genus *Rana esculenta*, welches in sämtlichen Experimenten verwendet wurde, kann ich im Mittel als Norm die folgenden Werte angeben:

Totalanzahl der weissen Blutkörperchen	pro mm ³	= 4500
Mononucleäre Leukozyten	pro %	= 13,50
	pro mm ³	= 585
Übergangsformen	pro %	= 9
	pro mm ³	= 405
Polynucleäre Neutrophile	pro %	= 65,08
	pro mm ³	= 2925
Polynucleäre Eosinophile	pro %	= 1,02
	pro mm ³	= 45
Lymphozyten	pro %	= 10,50
	pro mm ³	= 450.

Für 20 Triton cristatus, im Mittel:

Totalanzahl der weissen Blutkörperchen	pro mm ³	= 3250
Mononucleäre Leukozyten	pro %	= 7
	pro mm ³	= 227
Übergangsformen	pro %	= 4,05
	pro mm ³	= 130

Polynucleäre Neutrophile	pro ‰ = 73
	pro mm ³ = 2372
Polynucleäre Eosinophile	pro ‰ = 0,5
	pro mm ³ = 16
Lymphozyten	pro ‰ = 15
	pro mm ³ = 487.

Die Mastzellen habe ich nicht berücksichtigt, weil ihre Zahl im Blute der von mir untersuchten Amphibien stets sehr gering war.

Zur Erzeugung der Leukozytose verwandte ich physiologische Lösung des Witteschen Peptons und des Pilocarpinchlorhydrates sowie eine Emulsion von Trementin, ebenfalls in physiologischer Lösung. Das leukozytäre Vermögen dieser Substanzen ist von vielen Autoren geprüft worden: einige, so Loewit [10], Wright [11], Bruce [12], Athanasin und Carvallo [13], Delezenne [14], haben in ihren Experimenten mit dem Pepton bei verschiedenen Tierspezies an Stelle der Hyperleukozytose eine Hypoleukozytose erzielt; doch will ich bemerken, dass Clerc und Loeper [15] an Kaninchen mit Pepton eine Hyperleukozytose beobachtet haben. Loewy und Richter [16] erzeugten mit Pilocarpin eine Hyperleukozytose, und Héricourt und Richet erzielten mit dem Termentin die eingangs berichteten Resultate.

Ferner wollte ich die Modifikationen feststellen, die die Zahlverhältnisse der Leukozyten durch Injektionen grosser Mengen von sterilisiertem H₂O erleiden. Ausserdem habe ich den Leukozytärindex bei Fröschen studiert, die zufällig von Protozoen oder von einem Bazillus infiziert waren, den ich ebenfalls isolieren konnte.

Mit den erstgenannten Stoffen machte ich die Injektionen in den dorsalen Lymphsack des Frosches oder in die Abdominalhöhle des Frosches und des Tritons, wobei die in den nachstehenden Tabellen angegebenen Quantitäten verwendet wurden. Bei den Injektionen der beträchtlichen Mengen des H₂O musste vermieden werden, dass das Wasser, anstatt resorbiert zu werden, aus der mit der Spritzenadel gemachten Öffnung wieder austräte; zu diesem Zwecke wurde die Nadelspitze unter der Haut der hinteren Extremität eingeführt und

soweit vorgeschoben, bis sie unterhalb der Bauchhaut angekommen war, und nach Ausführung der Injektion zog ich im gleichen Moment, in dem die Nadel zurückgezogen wurde, die Unterbindungsschlinge an. Zwecks Zählung der weissen Blutkörperchen wurde das Blut stets dem Herzen des Tieres entnommen. Die Zählung wurde mit dem Thoma-Zeisschen Blutkörperchenzähler vorgenommen.

Experimente:

Rana esculenta.

I. Pepton.

Die mit einer 3^o/₁₀igen Peptonlösung behandelten Frösche zeigen nach 6 Stunden eine hochgradige Leukozytose, die sich hauptsächlich durch eine beträchtliche Zunahme der mononucleären Leukozyten kundgibt; gleichzeitig findet eine Abnahme der polynucleären Neutrophilen und der Lymphozyten statt. Diese Leukozytose sinkt ganz allmählich, um nach 44 Stunden vollständig zu verschwinden. Mit der Abnahme der Anzahl der weissen Blutkörperchen zeigt das Zahlverhältnis der Leukozyten die Tendenz zur Norm zurückzukehren und sinkt schon nach 24 Stunden die Zahl der mononucleären, um die der polynucleären Neutrophilen zu erreichen, während die Lymphozyten zunehmen. Nach 44 Stunden ist die Leukozytose vollständig abgeklungen, während die mononucleären Leukozyten an Zahl noch die Norm übersteigen. Es betragen nämlich die mononucleären Zellen 32^o/₁₀, während die Neutrophilen 42,5^o/₁₀ ausmachen, gegenüber den normalen Mittelwerten von 13,50^o/₁₀ und 65^o/₁₀, wie aus der Tabelle I hervorgeht.

II. Pilocarpin.

Mit Pilocarpin behandelt zeigen die Frösche bereits nach 8 Stunden eine hohe Leukozytose, die nach 16 Stunden noch andauert. Die Zahlverhältnisse der Leukozyten weisen eine Modifikation auf, indem eine beträchtliche Zunahme der mononucleären Leukozyten und der Lymphozyten, sowie eine starke Abnahme der Neutrophilen stattgefunden hat. Nach 16 Stunden erfolgt eine beträchtliche Zunahme der mononucleären Leukozyten, der Lymphozyten, und eine noch grössere Abnahme der Neutrophilen, wie aus der Tabelle II ersichtlich ist.

Tabelle I. Pepton, 3% in physiologischer Lösung.

Anzahl der Frösche	Quantität d. injizierten Lösung	Stunde der Zählung	Totalanzahl der Leukozyten		Mononucleäre Leukozyten		Übergangsformen		Polynucleäre neutrophile Leukozyten		Eosinophile Leukozyten		Lymphozyten	
			pro mm ³	pro %	pro mm ³	pro %	pro mm ³	pro %	pro mm ³	pro %	pro mm ³	pro %	pro mm ³	pro %
1. ♂	cc. 1		8873	50	4436	9	798	36	3194	2	177	3	266	
2. ♂	"	nach	8652	43	3820	10	865	38	3287	1	86	8	692	
3. ♂	"	6	8900	43	3827	13	1157	35	3115	2	178	7	623	
4. ♂	"	Stunden	10601	55	5830	7	742	33	3498	3	318	2	212	
5. ♂	"		10228	33	3375	15	1534	41	4193	—	—	11	1125	
6. ♂	"		7500	44	3300	10	750	36	2705	2	150	8	600	
In media			9125	44	4015	10	912	36	3285	1	91	6	547	
7. ♂	cc. 1	nach	7725	28	2163	6	453	46	3543	1	77	19	1390	
8. ♂	"	24 Std.	8163	45	3673	7	571	40	3265	—	—	8	653	
9. ♂	"		6020	42	2522	4	240	39	2347	—	—	15	903	
In media			7302	38	2774	5	365	44	3212	0,33	24	14	1022	
10. ♂	cc. 1	nach	6800	43	2924	12	816	35	2430	—	—	10	680	
11. ♂	"	36	5527	28	1547	13	718	41	2266	—	—	18	994	
12. ♂	"	Stunden	6050	30	1815	4	242	40	2420	1	60	25	1512	
13. ♂	"		8040	45	3618	9	723	34	2733	2	160	10	804	
In media			6104	36	2197	9	549	37	2258	0,70	42	13	793	
14. ♂	cc. 1	nach	5227	36	1880	14	731	48	2508	—	—	12	627	
15. ♂	"	44 Std.	4388	28	1228	4	175	37	1623	—	—	11	482	
In media			4802	32	1536	9	432	42	2016	—	—	11,05	528	

III. Trementin.

Die höchst toxische Wirkung dieses Stoffes führte in kurzer Zeit den Tod der Frösche sowie der Tritone herbei, weshalb ich die Injektionen mit einer Trementinemulsion in physiologischer Lösung vornahm. Diese Einspritzungen erzeugen bei den Fröschen eine hochgradige Leukozytose, welche vornehmlich durch die Tätigkeit der Mononucleären, und in geringem Masse durch die Lymphozyten zustande kommt, während die Anzahl der polynucleären Neutrophilen etwas abnimmt.

Man vergleiche die Tabelle III.

Tabelle II. *Pilocarpin, 3 cg in 20 ccm physiologischer Lösung.*

Anzahl der Frösche	Quantität d. injizierten Lösung	Stunde der Zählung	Totalanzahl der Leukozyten pro mm ³	Mono-nucleäre Leukozyten		Über-gangs-formen		Poly-nucleäre neutro-phile Leukozyten		Eosino-phile Leukozyten		Lympho-zyten	
				pro %	pro mm ³	pro %	pro mm ³	pro %	pro mm ³	pro %	pro mm ³	pro %	pro mm ³
1. ♂	ccm	nach 8 Stun- den	8720	23	2005	8	697	28	2441	4	328	37	3226
2. ♂	0,20		11409	25	2852	6	684	34	3879	1	114	34	3879
3. ♂	"		14253	30	4275	12	1710	41	5823	1	142	16	2280
4. ♀	"		11370	21	2387	10	1137	36	4093	—	—	33	3752
5. ♂	"		10816	42	4542	8	865	16	1730	—	—	34	3677
6. ♂	"		7500	25	1875	4	300	42	3150	2	150	27	2025
7. ♂	"		9148	29	2652	4	365	38	3476	—	—	29	2652
8. ♂	"		12325	33	4067	6	739	40	4930	—	—	18	2218
In media			9567	28	2678	7	669	34	3252	1	95	28	2678
9. ♀	ccm	nach 16 Stun- den	9622	50	4811	9	855	16	1711	4	384	21	2020
10. ♂	0,20		10315	44	4538	9	928	14	1444	1	103	32	3300
11. ♂	"		7640	36	2750	14	1069	11	840	—	—	39	2979
12. ♂	"		7055	32	2257	12	846	15	1058	—	—	41	2892
In media			8658	40	3463	11	952	14	1212	1	86	33	2857

Tabelle III. *Trementin, Emulsion von 2 ccm in 100 ccm physiologischer Lösung.*

Anzahl der Frösche	Quantität d. injizierten Lösung	Stunde der Zählung	Totalanzahl der Leukozyten pro mm ³	Mono-nucleäre Leukozyten		Über-gangs-formen		Poly-nucleäre neutro-phile Leukozyten		Eosino-phile Leukozyten		Lympho-zyten	
				pro %	pro mm ³	pro %	pro mm ³	pro %	pro mm ³	pro %	pro mm ³	pro %	pro mm ³
1. ♂	ccm	nach 20 Stun- den	10640	40	4256	4	425	31	3298	4	425	21	2234
2. ♀	0,15		10255	45	4594	6	615	24	2461	7	717	18	1845
3. ♂	"		8936	35	3127	7	625	30	2680	2	178	26	2323
4. ♀	"		9125	39	3558	7	568	32	2920	1	91	21	1916
5. ♂	"		8720	52	4534	8	697	28	2441	2	174	10	872
6. ♂	"		8136	43	3498	7	569	35	2847	—	—	15	1220
7. ♂	"		8256	35	2889	11	908	41	3:84	2	165	11	908
8. ♂	"		7607	29	2206	5	380	44	3347	—	—	22	1673
9. ♀	"		7541	24	1709	7	527	49	3625	5	377	15	1131
10. ♂	"		5800	24	1392	9	522	42	2436	7	406	18	1044
11. ♂	"		9042	38	3435	6	542	32	2893	1	90	23	2079
In media			8550	36	3078	6	513	37	3163	2	171	18	1539

IV. Destilliertes Wasser.

Die Injektionen mit destilliertem Wasser erzeugen bei den Fröschen keine echte Leukozytose, weder nach 4, noch nach 16 Stunden, und man könnte höchstens bei einigen Fröschen von einer geringen Leukopenie sprechen. — Trotzdem zeigt das Zahlverhältnis der Leukozyten in diesen Fällen eine Modifikation (Arneth's Anisonormoleukozytose), indem die Mittelzahl der Mononucleären 56% und die der Lymphozyten 18% beträgt, gegenüber der Mittelzahl von 21% der Neutrophilen. — Die Mononucleose fällt jedoch ganz allmählich ab, so dass schon nach 16 Stunden eine Zunahme der polynucleären Neutrophilen und eine entsprechende Abnahme der mononucleären zu konstatieren ist, während die Lymphozyten eine leichte Zunahme aufweisen. Dies geht klar aus der Tabelle IV hervor.

Tabelle IV. Destilliertes Wasser.

Anzahl der Frösche	Quantität d. injizierten H ₂ O	Die Unterbindung wird gelöst	Totalanzahl der Leukozyten pro mm ³	Mononucleäre Leukozyten		Übergangsformen		Polynucleäre neutrophile Leukozyten		Eosinophile Leukozyten		Lymphozyten	
				pro %	pro mm ³	pro %	pro mm ³	pro %	pro mm ³	pro %	pro mm ³	pro %	pro mm ³
1. ♂	2 ccm	nach	6750	58	3915	5	337	30	2025	—	—	7	472
2. ♀	"	4	8137	71	5777	6	488	24	1952	—	—	4	325
3. ♂	"	Stunden	3130	40	1252	5	156	15	469	—	—	39	1220
4. ♂	"	den	3400	53	1802	5	170	17	578	1	34	25	850
In media			5354	55	2944	5	267	21	1124	0,22	11	18	963
5. ♀	2 ccm	nach 16 Stunden	6136	42	2577	5	306	30	1840	1	61	22	1349
6. ♂	"		5257	49	2575	6	315	25	1340	2	105	18	946
7. ♂	"		4800	51	2448	2	96	35	1680	—	—	12	576
8. ♂	"		4321	28	1209	12	518	28	1209	2	86	30	1296
9. ♂	"		3800	35	1330	8	304	31	1178	3	114	23	874
10. ♂	"		3569	26	927	8	285	40	1427	1	35	25	892
In media			4646	38	1765	6	278	31	1440	1	46	22	1022

Triton cristatus.

I. Pepton.

Wie aus der Tabelle V ersichtlich ist, zeigen die mit Peptonlösung behandelten Tritone bereits nach 4 Stunden eine merkliche,

und nach 20 Stunden eine bedeutende Leukozytose, welche jedoch, im Gegensatz zu den Fröschen, eine Polynucleose ist, obwohl die Zahl der mononucleären Leukozyten etwas zugenommen hat.

Tabelle V. Pepton, 3 g in 99 ccm physiologischer Lösung.

Anzahl der Tritone	Quantität d. injizierten Lösung	Stunde der Zählung	Totalzahl der Leukozyten pro mm ³		Mononucleäre Leukozyten		Übergangsformen		Polynucleäre neutrophile Leukozyten		Eosinophile Leukozyten		Lymphozyten	
			pro mm ³	pro %	pro mm ³	pro %	pro mm ³	pro %	pro mm ³	pro %	pro mm ³	pro %	pro mm ³	pro %
1. ♂	ccm	nach	6039	23	1388	11	664	62	3744	—	—	4	241	
2. ♂	0,10	4 Std.	5420	22	1192	11	596	59	3197	—	—	8	433	
In media			5729	22	1260	11	630	60	3437	—	—	6	343	
3. ♂	ccm	nach 20 Stunden	6738	21	1614	8	539	63	4244	1	67	6	404	
4. ♀	0,10		5280	16	844	5	264	67	3537	1	52	11	580	
5. ♀	"		5466	10	546	5	273	78	4264	—	—	7	382	
6. ♀	"		9035	31	2800	3	271	57	5149	1	90	8	722	
7. ♂	"		8233	18	1481	8	658	59	4857	2	164	13	1070	
8. ♂	"		5800	14	812	6	348	70	4060	1	58	9	522	
9. ♂	"		10070	22	2215	5	503	57	6739	2	201	14	1409	
10. ♂	"		8314	20	1662	3	249	68	5653	1	83	8	665	
11. ♂	"		7391	10	739	7	517	71	5247	2	147	6	443	
12. ♂	"		7428	16	1188	2	148	61	4731	8	594	13	965	
13. ♂	"		7155	14	1001	8	572	68	4865	—	—	9	643	
14. ♂	"		8428	17	1432	8	674	65	5478	2	168	8	674	
15. ♂	"		7986	14	1118	7	559	70	5590	—	—	9	718	
In media			7486	17	1272	5	374	65	4865	1	74	9	673	

II. Pilocarpin.

Die mit physiologischer Pilocarpinlösung behandelten Frösche zeigen bereits nach 4 Stunden eine hohe Leukozytose, welche nach 12 Stunden sinkt, aber noch nicht abgeklungen ist. Obwohl infolge der Injektion dieser Lösung die Mehrzahl der weissen Blutelemente aus Polynucleären besteht, haben die Mononucleären ungefähr um das Vierfache zugenommen, und auch die Lymphozyten weisen eine Zunahme auf, wie man aus der Tabelle VI ersehen kann.

Tabelle VI. *Pilocarpin, 3 cg in 20 ccm physiologischer Lösung.*

Anzahl der Tritone	Quantität d. injizierten Lösung	Stunde der Zählung	Totalanzahl der Leukozyten		Mono-nucleäre Leukozyten		Über-gangs-formen		Poly-nucleäre neutro-phile Leukozyten		Eosino-phile Leukozyten		Lympho-zyten	
			pro mm ³	pro %	pro mm ³	pro %	pro mm ³	pro %	pro mm ³	pro %	pro mm ³	pro %	pro mm ³	pro %
1. ♂	ccm	nach 4 Stun- den	7223	18	1300	6	433	47	3394	1	72	28	2032	
2. ♂	0,10		6070	20	1214	6	364	43	2610	1	60	31	1881	
3. ♂	0,20		8572	30	2471	4	342	42	3390	—	—	24	2057	
4. ♂	"		9700	21	1937	3	291	50	4850	8	776	18	1746	
5. ♂	"		11436	34	3888	3	343	32	3659	1	114	30	3430	
6. ♂	"		10527	28	2947	7	736	31	3263	—	—	34	3579	
7. ♂	"		8234	27	2213	5	401	40	3293	—	—	28	2305	
8. ♂	"		8720	30	2616	3	261	42	3662	—	—	25	2180	
9. ♂	"		9156	27	2472	4	366	42	3845	2	183	27	2472	
In media			8848	26	2300	4	353	41	3617	1	88	26	2300	
10. ♂	ccm	nach	8132	26	2114	5	406	43	3496	—	—	26	2114	
11. ♂	0,20	6 Stun-	6320	17	1074	3	189	63	3981	6	379	11	695	
12. ♂	"	den	9522	36	3427	4	380	45	4284	—	—	15	1428	
In media			7791	26	2025	4	311	50	3895	2	155	17	1323	
13. ♂	ccm	nach	7487	29	2171	7	524	43	3219	—	—	21	1572	
14. ♂	0,20	12	6458	21	1346	6	387	48	3099	1	64	24	1549	
15. ♂	"	Stun-	6321	15	948	8	505	57	3602	2	126	18	1137	
16. ♂	"	den	8192	26	2229	7	573	49	4014	—	—	20	1638	
In media			7114	20	1422	7	497	49	3485	0,70	49	20	1422	

III. *Trementin.*

Auch bei den Tritonen musste ich wegen der höchst toxischen Wirkung, die sich bei Anwendung der reinen Trementinessenz geltend machte und unter anderem typische Symptome von Kariorexis bei den Blutkörperchen verursachte, zu einer Emulsion dieser Substanz greifen. Wie die Tabelle VII ersehen lässt, zeigen die mit Trementinemulsion behandelten Tritone in den Zahlverhältnissen der Leukozyten Modifikationen, die mit den vom Pilocarpin hervorgebrachten übereinstimmen.

Tabelle VII. *Trementin, Emulsion von 2 ccm in 100 ccm physiologischer Lösung.*

Anzahl der Tritone	Quantität d. injizierten Lösung	Stunde der Zählung	Totalanzahl der Leukozyten pro mm ³	Mono-nucleäre Leukozyten		Über-gangs-formen		Poly-nucleäre neutro-phile Leukozyten		Eosino-phile Leukozyten		Lympho-zyten	
				pro %	pro mm ³	pro %	pro mm ³	pro %	pro mm ³	pro %	pro mm ³	pro %	pro mm ³
1. ♂	ccm 0,20	nach 20 Stunden	5639	20	1127	7	394	62	3496	1	56	10	563
2. ♂			5500	17	935	9	495	54	2970	—	—	19	1045
3. ♂	4725		22	1039	4	189	60	2835	—	—	14	661	
4. ♀	3580		22	677	11	393	45	1611	2	71	20	716	
5. ♂	6831		15	1024	7	478	53	3620	—	—	25	1707	
6. ♂	4256		13	553	3	127	65	2766	1	42	18	766	
7. ♂	8437		26	2193	8	674	49	4134	1	84	26	2193	
8. ♂	8500		29	2465	8	680	45	3825	2	170	17	1445	
9. ♀	3845		17	653	6	230	41	1576	1	38	35	1345	
10. ♂	6722		21	1411	4	268	56	3764	3	201	16	1075	
11. ♂	5968		14	835	10	596	52	3103	—	—	24	1432	
In media			5845	19	1110	7	409	53	3097	1	58	20	1169

Tabelle VIII. *Destilliertes Wasser.*

Anzahl der Tritone	Quantität d. injizierten H ₂ O	Die Unterbrechung wird gelöst	Totalanzahl der Leukozyten pro mm ³	Mono-nucleäre Leukozyten		Über-gangs-formen		Poly-nucleäre neutro-phile Leukozyten		Eosino-phile Leukozyten		Lympho-zyten	
				pro %	pro mm ³	pro %	pro mm ³	pro %	pro mm ³	pro %	pro mm ³	pro %	pro mm ³
1. ♂	1,5 ccm	nach 12 Stunden	4221	38	1603	6	235	33	1392	1	42	12	506
2. ♂			4500	41	1845	6	270	30	1350	—	—	23	1035
3. ♂			2415	37	893	5	120	42	1014	1	24	15	362
4. ♂			2279	32	729	8	182	48	1093	—	—	12	273
5. ♂			4724	42	1984	3	141	35	1653	—	—	20	944
6. ♂			3112	29	902	8	248	42	1307	2	62	18	560
7. ♂			4276	39	1667	7	299	37	1582	1	42	16	684
8. ♂			6080	45	2736	6	364	30	1824	—	—	9	547
9. ♀			3391	33	1119	11	373	39	1322	—	—	17	576
10. ♀			4820	41	1976	5	241	36	1735	—	—	18	867
11. ♂			4636	44	2039	7	324	34	1576	—	—	15	695
12. ♂	4279	35	1497	4	171	38	1626	2	85	20	855		
In media			4050	38	1577	6	243	37	1535	0,50	20	16	648

Tabelle IX. Frösche, die accidentell mit Protozoen infiziert waren.

	Anzahl der Frösche	Totalanzahl der Leukozyten pro mm ³	Mononucleäre Leukozyten		Übergangsformen		Polynucleäre neutrophile Leukozyten		Eosinophile Leukozyten		Lymphozyten		Beobachtungen
			pro ‰	pro mm ³	pro ‰	pro mm ³	pro ‰	pro mm ³	pro ‰	pro mm ³	pro ‰	pro mm ³	
Intraglobuläre Parasiten	1. ♂	4728	20	945	3	141	45	2127	18	851	4	189	Dactylosoma splendens
	2. ♂	5620	23	1192	5	281	50	2810	14	786	7	393	
	3. ♂	3871	29	1122	9	348	48	1858	17	658	7	270	
	4. ♂	3614	25	903	4	144	36	1301	23	831	12	433	
	5. ♂	7149	16	1143	6	428	54	3860	5	357	19	1358	Cytamoeba bacterifera
	6. ♂	4500	19	855	5	225	41	1845	21	945	14	630	
	7. ♂	4326	42	1816	11	475	30	1297	15	647	2	86	
	8. ♂	4256	25	1064	7	297	43	1831	19	808	6	255	
In media	4758	24	1141	6	285	45	2221	16	761	8	380		
Extraglobuläre Parasiten	9. ♂	3831	17	651	3	114	58	2221	14	536	8	306	Tripanosoma rotatorium
	10. ♂	6523	15	978	12	782	62	4044	4	260	7	456	
	11. ♂	5912	45	2660	2	118	25	1478	7	413	21	1241	
	12. ♂	4325	25	1081	8	346	36	1557	10	432	21	908	
	13. ♂	4158	24	997	6	249	40	1663	16	665	14	582	
In media	4949	23	1138	6	296	44	2177	10	494	14	692		

IV. Destilliertes Wasser.

Die Injektionen mit destilliertem Wasser rufen bei den Tritonen sozusagen keine Leukozytose hervor; es findet zwar in einigen Tieren eine Zunahme der weissen Blutkörperchen statt, während andere hingegen eine Abnahme derselben aufweisen.

Das Zahlverhältnis der Leukozyten wird, wie aus der Tabelle VIII hervorgeht, derart modifiziert, dass gleichsam eine Umkehrung desselben eintritt, indem gegenüber den normalen Mittelwerten der mononucleären Leukozyten von 7‰, und der polynucleären Leukozyten von 73‰ die Mittelwerte von 38‰ für die Mononucleären und von 37‰ für die Polynucleären zu verzeichnen sind.

Das Gleiche ist, nur viel deutlicher, bei den Fröschen der Fall.

Von Protozoen infizierte Frösche.

Die Tabelle IX bezieht sich auf Frösche, die zufällig von Protozoen infiziert waren.

Diese Tiere zeigten keine Leukozytose; jedoch stimmt der Haemo-leukozytärindex nicht mit dem normalen überein, indem ausser einer geringen Zunahme an Mononucleären daselbst eine Eosinophilie zu verzeichnen ist, die bei einigen Fröschen (Frosch 4) 23% erreicht; dabei ist es gleichgültig, ob die Parasiten endoglobulär sind (*Dactylosoma splendens*, *Cytoamoeba bacterifera*) oder ob sie im Plasma leben (*Trypanosoma rotatorium*).

Tabelle X. Mit Bazillen experimentell infizierte Frösche.

Anzahl der Frösche	Totalanzahl der Leukozyten pro mm ³	Mononucleäre Leukozyten		Übergangsformen		Polynucleäre neutrophile Leukozyten		Eosinophile Leukozyten		Lymphozyten		Bemerkungen
		pro %	pro mm ³	pro %	pro mm ³	pro %	pro mm ³	pro %	pro mm ³	pro %	pro mm ³	
1. ♂	2136	65	1388	2	42	14	299	—	—	19	405	} akzidentell infiziert. Experimentell infiziert: Eine Öse acht-tägiger Kultur wurde in 1 cem physiologischer Lösung aufgelöst, und von dieser Flüssigkeit wurden nur 0,10 cm inokuliert. — Die Zählung wurde nach 4 Stunden vorgenommen.
2. ♂	9325	18	1678	5	466	50	4664	2	186	25	2331	
3. ♂	7468	20	1493	8	597	46	3435	5	373	21	1568	
4. ♂	12750	25	3187	2	255	52	6630	4	510	17	2167	
5. ♂	8143	38	3094	6	488	46	3745	—	—	10	814	
6. ♂	11522	30	3456	4	460	53	6106	—	—	13	1497	
7. ♂	7415	25	1853	6	444	39	2891	1	74	28	2076	
8. ♂	8276	33	2731	3	248	45	3724	—	—	9	744	
9. ♂	8491	27	2292	5	424	41	3481	3	254	24	2037	
	9120	28	2462	4	364	46	4096	1	145	18	1641	

Experimentell mit Bazillen infizierte Frösche.

In der vorstehenden Tabelle X sind schliesslich die Resultate der Leukozytenzählungen von acht Fröschen wiedergegeben, denen ich einen, aus dem Blute eines anderen isolierten, *Bazillus* inokulierte; dieses letztere Tier zeigte sich, unter den vielen normalen zu den Experimenten verwendeten, sehr oedematös und träge in seinen Bewegungen, und war nicht mehr imstande, sich aus der Rückenlage wieder aufzurichten. Die Sektion ergab ein umfangreiches, äusserst viele Leukozyten und Bazillen enthaltendes Peritonealexsudat, sowie eine starke Hypertrophie der Leber und der Milz. Indem ich mir

vorbehalte, eine ausführliche Beschreibung dieses Bazillus zu geben, wenn meine Studien betreffs seiner biologischen Eigenschaften zu Ende gediehen sind, will ich hier nur hervorheben, dass er mir weder mit dem Ernestischen, noch mit dem von Polverini isolierten und von Galeotti [17] studierten identisch zu sein scheint, da ihm die heftige Virulenz der von diesen Autoren isolierten Bazillen abgeht. Die mit ihm inokulierten Frösche blieben nämlich 24 Stunden am Leben, und wenn der erste der Tabelle die Tendenz zeigte, einzugehen, so war dies auf das Auftreten einer Septichämie zurückzuführen, wie die histologische Prüfung des Blutes auf gefärbten Gläschen bewiesen hat.

Wie aus der Tabelle X ersichtlich ist, zeigte der Frosch, aus welchem der Bazillus isoliert wurde, Leukopenie, mit Vorzug von Mononucleären (65% mononucleäre Leukozyten).

Was die experimentell infizierten Frösche anlangt, so konnte man an ihnen eine hohe Leukozytose beobachten; jedoch zeigten, im Gegensatz zu den vorausgegangenen Versuchen, die mononucleären Leukozyten, obwohl ihre Zahl um das Doppelte angewachsen war, keine so starke Vermehrung, wie bei den mit toxischen Agentien gemachten Experimenten. Aber auch in diesem Falle sind, was hervorzuheben ist, die infolge der Infektion abnehmenden Elemente die polynucleären Leukozyten, während die mononucleären (27%) zunehmen.

Zusammenfassung und Schlussfolgerung.

Es scheint mir zunächst angebracht, im Folgenden die hauptsächlichsten experimentellen Resultate übersichtlich zusammenzufassen, wie aus umstehender Tabelle hervorgeht.

Wenn man aus dieser letzteren und aus den vorausgehenden Tabellen die Resultate für jede Reihe von Experimenten zusammenfasst, so ergibt sich:

I. Die Injektionen von 1 ccm einer ca. dreiprozentischen Peptonlösung rufen beim Frosche stets eine Leukozytose hervor, wobei die Anzahl der weissen Blutkörperchen ungefähr das Doppelte der normalen Mittelzahl erreicht. Bei den Fröschen erfolgt diese Zunahme hauptsächlich seitens der mononucleären Leukozyten, denn von dem Normalwerte 585 findet ein Ansteigen bis zum Werte 4015 statt, d. h. die

		Normaler Mittelwert	Pep-ton	Pilo-carpin	Tre-men-tin	Destil-liertes Was-ser	Proto-zoen-Infek-tion	Ba-zillen-Infek-tion
Frösche	Totalanzahl der Leukozyten pro mm ³	4500	9125	8658	8550	5354	4758	9120
	Mononucleäre Leukozyten .	585	4015	3463	3078	2944	1141	2462
	Übergangsformen	405	912	952	513	267	285	364
	Polynucleäre neutrophile Leukozyten	2925	3285	1212	3163	1124	2221	4096
	Eosinophile Leukozyten .	45	91	86	171	11	761	145
	Lymphozyten	450	547	2857	1539	963	380	1641
Tritone	Totalanzahl der Leukozyten pro mm ³	3250	7486	8848	5845	4050		
	Mononucleäre Leukozyten .	227	1272	2300	1110	1577		
	Übergangsformen	130	374	353	409	243		
	Polynucleäre neutrophile Leukozyten	2372	4865	3617	3097	1535		
	Eosinophile Leukozyten .	16	74	88	58	20		
	Lymphozyten	487	673	2300	1169	648		

mononucleären haben absolut und relativ gegenüber den anderen weissen Blutkörperchen zugenommen. — Beim Triton hingegen erfahren die mononucleären gleichfalls, jedoch in geringerem Masse, einen Zuwachs, während die polynucleären Neutrophilen in 1 mm³ stark zunehmen, denn der normale Mittelwert 2372 erhebt sich bis zu 4865.

II. Die Injektion von 0,10—0,20 ccm einer 0,15%igen Pilocarpinchlorhydratlösung erzeugt sowohl beim Frosche wie beim Triton gleichfalls eine beträchtliche Leukozytose. Die Frösche zeigen eine Mononucleose, wobei die mononucleären Leukozyten die Werte von 2678 bis 3463 erreichen, während die polynucleären Neutrophilen nicht nur keinen Zuwachs erfahren, sondern nach ca. 16 Stunden abnehmen; die Lymphozyten hingegen nehmen ausserordentlich zu (von einem Mittelwerte von 450 bis zu den Werten 2678—2857 pro mm³. — Auch beim Triton ist eine ansehnliche Mononucleose (bis zu 2300 pro mm³), sowie ein Anwachsen der Lymphozyten zu beobachten, während die polynucleären Neutrophilen nur wenig zunehmen.

III. Die Injektion von 0,15—0,20 ccm einer 2%igen Tremen-tin-emulsion erzeugt ebenfalls Leukozytose, die beim Frosche beträchtlicher

ist als beim Triton. Beim Frosche ist gewöhnlich eine Zunahme der Mononucleären (3078 pro mm^3) und der Lymphozyten (1539 pro mm^3) zu beobachten, während die polynucleären Neutrophilen nicht anwachsen. Beim Triton ist gleichfalls eine Mononucleose (1110 pro mm^3), sowie eine Vermehrung der Lymphozyten (1169 pro mm^3) zu konstatieren, während die polynucleären neutrophilen Leukozyten nur einen spärlichen Zuwachs erfahren.

IV. Injektionen von $1\frac{1}{2}$ —2 ccm destillierten Wassers rufen keine echte Leukozytose hervor, während jedoch, sowohl beim Frosche wie beim Triton, eine Umkehrung des Zahlenverhältnisses der Leukozyten erfolgt. Die mononucleären Leukozyten erfahren einen absoluten und relativen Zuwachs gegenüber den anderen weissen Blutkörperchen, während die polynucleären Neutrophilen bedeutend abnehmen (beim Frosche sinkt der Mittelwert auf 1124 pro mm^3 , beim Triton auf 1535 pro mm^3); die Lymphozyten erfahren eine Zunahme.

V. Bei den accidentell von intrazellularen und extrazellularen Parasiten (*Dactylosoma splendens*, *Cytoamoeba bacterifera*, *Trypanosoma rotatorium*) infizierten Fröschen konnte ich keine echte Leukozytose, jedoch eine geringe Vermehrung der Mononucleären beobachten. Die polynucleären Neutrophilen haben eine Abnahme, die Eosinophilen eine Zunahme erfahren, jedoch erreicht man mit der Summierung der beiden Werte den normalen Mittelwert der polynucleären neutrophilen Leukozyten.

VI. Bei den experimentell mit einem Bazillus infizierten Fröschen ist eine beträchtliche Leukozytose, sowie eine Vermehrung sowohl der mononucleären wie der polynucleären und der Lymphozyten zu beobachten.

* * *

Wie aus dem Mitgeteilten vor allem ersichtlich ist, zeigt die Leukozytären-Formel, abgesehen vom Pepton, in allen Fällen, bei Frosch und Triton ein gleiches Verhalten. Wo nämlich Leukozytose besteht, nehmen vorwiegend die mononucleären Leukozyten zu; es ist daher anzunehmen, dass bei den Amphibien die lymph- und blutbildenden Gewebe auf einen Reiz mit der Erzeugung von Mononucleären reagieren, während die Hyperproduktion von Polynucleären geringer ist. Die

gleiche Reaktion findet statt, wenn der Reiz zur Leukozytose von einem Infektionsagens ausgeht.

Auch das destillierte Wasser erzeugt eine Mononucleose, während die polynucleären Leukozyten zur Abnahme neigen; hieraus geht hervor, dass die mononucleären Leukozyten der verminderten Molekular-Konzentration des Plasmas gut Widerstand leisten, während die polynucleären infolge der Hypotonie der Umgebung einer Cytolyse unterworfen sind.

Bei einer Vergleichung dieser Resultate mit denen ähnlicher Experimente muss ich nochmals das Auftreten der Mononucleose betonen, da bei den höheren Tieren gewöhnlich eine Polynucleose zu beobachten ist. Da nun sowohl bei dieser von mir beobachteten Mononucleose der Amphibien, wie bei der Polynucleose der höheren Tiere, das gleiche genetische Moment, die gleiche Produktionsweise, und wahrscheinlich auch der gleiche Verteidigungszweck für den Organismus vorliegen, so glaube ich füglich schliessen zu können, dass mononucleäre und polynucleäre Leukozyten die gleiche Aufgabe und die gleiche biologische Bedeutung haben.

Literatur.

1. Héricourt et Richet. De l'influence de l'eau térébenthinée sur les grenouilles et de la leucocytose qu'elle détermine. C. R. Soc. Biol. 1899, 419.
 2. Di Cristina. La leucocitosi nei batraci. Med. Klin. von W. Leube. 1905.
 3. Grünberg. Beitrag zur vergleichenden Morphologie der Leukozyten. Archiv für path. Anat. und Physiol. 1901. CLXIV. 303, 342.
 4. Grawitz. Klinische Pathologie des Blutes. 2. Aufl. O. Enslin. Berlin 1902.
 5. Arneth. Die neutrophilen weissen Blutkörperchen bei Infektionskrankheiten 1905.
 6. Ehrlich und Lazarus. Die Anämie. 1. Abteilung. Nothnagels spez. Path. und Ther. Bd. VIII. Wien 1901.
 7. Levaditi. Le leucocyte et ses granulations. Paris, Naud 1902, 41.
 8. Courmont et Montagard. Les leucocytes. Paris 1902, 11.
 9. Ecker und Wiedersheim. Anatomie des Frosches. 2. Auflage. Braunschweig 1899, 241.
 10. Loewit. Studien zur Physiologie und Pathologie des Blutes und der Lymphe. Jena 1892.
 11. Wright. On the leucocytes of blood. Proc. of the roy. Soc. 1893. LII. 564.
 12. Bruce. On the disappearance of the leucocytes from the blood, after injection of peptone. Proc. of the roy. Soc. 1894. LV. 1895.
 13. Athanasin et Carvallo. L'action de la peptone sur les globules blancs du sang. C. R. Soc. Biol. 1896, 328.
 14. Delezenne. Action leucolytique des agents anticoagulants du groupe de la peptone. Arch. de phys. norm. et path. 1898, 508.
 15. Clerc et Loeper. Formule hemoleucocytaire de l'intoxications par le sérum d'aiguille. C. R. Soc. Biol. 1902, 1062.
 16. Loewy und Richter. Zur Biologie der Leukozyten. Virchow's Archiv. 1898. CLI.
 17. Galeotti. Ricerche sui fenomeni dell'immunità in alcuni vertebrati inferiori. Lo Sperimentale. LI.
-

Referat.

Von

Fr. Kopsch.

R. Wiedersheim, *Der Bau des Menschen als Zeugnis für seine Vergangenheit*. Vierte gänzlich umgearbeitete und stark vermehrte Auflage. Mit 155 Figuren im Text. Tübingen 1908, Verlag der H. Laupp'schen Buchhandlung. Geh. 7 Mk., geb. 8 Mk.

Die neue Auflage des wohlbekannten und sehr geschätzten Buches zeichnet sich aus durch beträchtliche Änderungen und bedeutende Vertiefung des Stoffes. Es hat in vielen Teilen eine durchgreifende Umarbeitung erfahren und berücksichtigt die neueren Errungenschaften im Bereich der dargestellten Gebiete. So ist es der Fall bei der Haut und ihren Organen. Hier sind die Oberflächenreliefs, die Mongolenflecke, die Milchdrüsen und die von Stöhr gegebene Rekonstruktion des Schuppenkleides erwähnt. Die Kapitel Skelettsystem, Muskelsystem, Zentralnervensystem, Verdauungsapparat und Geschlechtswerkzeuge sind erweitert, vermehrt und verbessert. Sogar die Ergebnisse des neuesten Zweiges der Biologie, der Serumforschung, sind in den Kreis der Betrachtung gezogen worden und zwar mit vollem Recht, denn sie erbringen von der chemischen Seite her den Beweis der nahen Verwandtschaften von Mensch und Menschenaffen. Dazu kommen Betrachtungen über das Altern der Organe in der menschlichen Stammesgeschichte und sein Einfluss auf krankhafte Erscheinungen.

Die Zahl der Abbildungen ist beträchtlich vermehrt, ihr Druck ist gut. So kann das verdienstvolle Werk aufs neue angelegentlich empfohlen werden als eine Zusammenstellung und Erläuterung aller derjenigen Eigentümlichkeiten des menschlichen Organismus, welche merkwürdig oder absonderlich ihre Erklärung finden durch frühere Zustände bei den Vorfahren und welche deshalb wertvolle Beweismstücke sind für die Stammesgeschichte des Menschen.

Einführung in die Psychiatrie, mit besonderer Berücksichtigung der

Differentialdiagnose einzelner Geisteskrankheiten von Dr. Th. Becker. Vierte Auflage. Gebunden M. 4.—.

Nervenpunkte, ihre Entstehung, Bedeutung und Behandlung mittels Nervenmassage, von Oberstabsarzt Dr.

Cornelius, Leiter der Poliklinik für Nervenmassage der Charité. Zweite Auflage. M. 2.—.

Die Pflege Geisteskranker, Anleitung zum Krankendienst für Pfleger und

Pflegerinnen, von Dr. W. Falkenberg, Oberarzt an der Irrenanstalt Herzberge. Zweite Auflage. Kartoniert M. 1.—.

Beiträge zur Lehre vom engen Becken von Dr. Hugo

Gloeckner, ehemaliger Assistent der Königl. Frauenklinik zu Halle und Berlin. Teil III, Geburtsverlauf und Therapie. M. 2.50.

Grundriss der gerichtlichen Medizin, einschliesslich Unfall-

und Invalidenversicherung. Mit besonderer Berücksichtigung der einschlägigen Entscheidungen des Reichsgerichts und des Reichsversicherungsamtes, von Med.-Rat Dr. R. Gottschalk, Kreisarzt in Rathenow. Dritte Auflage. Gebunden M. 6.—.

Sprachführer für die ärztliche Praxis,

Russisch-Deutsch und Deutsch-Russisch, bearbeitet von Dr. Jossilewsky, Berlin. Gebunden M. 5.—.

Sehproben nach Snellens Prinzip, entworfen von General-

oberarzt Dr. A. Roth.
Zweite Auflage. Teil I. 5 Tafeln mit 4 Textbeilagen. M. 1.80.
Aufgezogen und mit Futteral. M. 3.—.
Teil II. 2 Tafeln. M. 1.—.
Aufgezogen und mit Futteral. M. 2.—.

Pseudo-isochromatische Tafeln zur Prüfung des Farbensinnes.

Von Prof. Dr. J. Stilling. Zwölfte Auflage. Geb. M. 10.—.

Verlag von Georg Thieme in Leipzig.

Fortschritte der Medizin.

Unter Mitwirkung hervorragender Fachmänner
herausgegeben von

Prof. Dr. G. Köster
in Leipzig.

Priv.-Doz. Dr. v. Criegern
in Leipzig.

Schriftleitung: Dr. Rigler in Leipzig.

Erscheint am 10., 20., 30. jeden Monats.

Preis halbjährlich M. 6.—

Zeitschrift für Versicherungsmedizin.

Herausgegeben von

Dr. Fielitz-Halle
Geh. Medizinalrat.

G. Pfarrius
Geh. Ober-Regierungsrat.

Dr. Vollborth-Berlin
Geh. Sanitätsrat.

Schriftleitung: Dr. Rigler in Leipzig.

Erscheint monatlich. — Preis jährlich M. 8.—

Beide Zeitschriften zusammen M. 16.— p. a.

Grundlinien der therapeutischen Methodik in der inneren Medizin

für

Aerzte und Studierende

von

Prof. Dr. I. Boas
in Berlin.

M. 2.80.

Medizinische Diagnostik.

Ein Leitfaden für Studierende und Aerzte

zur

bakteriologischen, chemischen und mikroskopischen

Untersuchung menschlicher Sekrete und Exkrete

von

Dr. med. C. S. Engel,
Laboratoriumsleiter in Berlin.

Mit 156 Textfiguren.

=====
Gebunden M. 8.—

12,080

Internationale Monatsschrift

für

Anatomie und Physiologie.

Herausgegeben

von

R. Anderson in Galway, C. Arnstein in Kasan, Éd. van Beneden
in Lüttich, S. Ramón y Cajal in Madrid, H. F. Formad in Philadelphia,
C. Golgi in Pavia, S. Laskowski in Genf, A. Macalister in Cambridge,
G. Retzius in Stockholm

E. A. Schäfer

in Edinburg

L. Testut

in Lyon

und

Fr. Kopsch

in Berlin.

Band XXVI. Heft 7/9.

LEIPZIG 1909

Verlag von Georg Thieme.

I n h a l t.

Emil Van de Velde , Die fibrilläre Struktur der Nervenendorgane. (Tafel XI—XIII)	Seite 225
Fr. Kopsch , Referate	299

Die Herren Mitarbeiter haben von ihren Aufsätzen 50 Sonderabdrücke frei, eine grössere Anzahl liefert die Verlagshandlung auf Verlangen zu billigem Preise. Frankierte Einsendungen in lateinischer, französischer, italienischer, englischer oder deutscher Sprache für die „Internationale Monatsschrift für Anatomie und Physiologie“ werden direkt an die Redaktion: Prof. Dr. Fr. Kopsch, Wilmersdorf bei Berlin, Prinzregentenstr. 59, erbeten.

Reprints. Contributors desiring more than 50 extra copies of their articles can obtain them at reasonable rates by application to the publisher Georg Thieme, Leipzig, Rabensteinplatz 2, Germany.

Contributions (French, English, German, Italian or Latin) should be sent to the associate editors or to the editor Dr. Fr. Kopsch, Wilmersdorf by Berlin, Prinzregentenstr. 59.

Avis. Les auteurs des mémoires insérés dans ce journal qui désireront plus de 50 tirages à part de leurs articles, les obtiendront à des prix modérés en s'adressant à M. Georg Thieme, libraire-éditeur, Leipzig, Rabensteinplatz 2, Allemagne.

Les articles écrits *en allemand, en anglais, en français, en italien ou en latin* doivent être adressés à l'un des Professeurs qui publient le journal, ou à M. Fr. Kopsch à Wilmersdorf près de Berlin, Prinzregentenstr. 59.

Die bisher erschienenen Bände kosten:

<table style="width: 100%; border-collapse: collapse;"> <tr><td style="width: 10%;">Bd. I</td><td style="width: 10%;">M.</td><td style="width: 10%;">40.—</td><td style="width: 10%;"></td></tr> <tr><td>„ II</td><td>„</td><td>52.—</td><td></td></tr> <tr><td>„ III</td><td>„</td><td>47.50.</td><td></td></tr> <tr><td>„ IV</td><td>„</td><td>72.—</td><td></td></tr> <tr><td>„ V</td><td>„</td><td>63.—</td><td></td></tr> <tr><td>„ VI</td><td>„</td><td>77.50.</td><td></td></tr> <tr><td>„ VII</td><td>„</td><td>87.—</td><td></td></tr> <tr><td>„ VIII</td><td>„</td><td>100.—</td><td></td></tr> <tr><td>„ IX</td><td>„</td><td>76.30.</td><td></td></tr> <tr><td>„ X</td><td>„</td><td>93.50.</td><td></td></tr> <tr><td>„ XI</td><td>„</td><td>92.60.</td><td></td></tr> <tr><td>„ XII</td><td>„</td><td>79.—</td><td></td></tr> </table>	Bd. I	M.	40.—		„ II	„	52.—		„ III	„	47.50.		„ IV	„	72.—		„ V	„	63.—		„ VI	„	77.50.		„ VII	„	87.—		„ VIII	„	100.—		„ IX	„	76.30.		„ X	„	93.50.		„ XI	„	92.60.		„ XII	„	79.—		<table style="width: 100%; border-collapse: collapse;"> <tr><td style="width: 10%;">Bd. XIII</td><td style="width: 10%;">M.</td><td style="width: 10%;">76.10.</td><td style="width: 10%;"></td></tr> <tr><td>„ XIV</td><td>„</td><td>48.30.</td><td></td></tr> <tr><td>„ XV</td><td>„</td><td>73.—</td><td></td></tr> <tr><td>„ XVI</td><td>„</td><td>70.50.</td><td></td></tr> <tr><td>„ XVII</td><td>„</td><td>65.—</td><td></td></tr> <tr><td>„ XVIII</td><td>„</td><td>75.—</td><td></td></tr> <tr><td>„ XIX</td><td>„</td><td>50.—</td><td></td></tr> <tr><td>„ XX</td><td>„</td><td>59.—</td><td></td></tr> <tr><td>„ XXI</td><td>„</td><td>70.—</td><td></td></tr> <tr><td>„ XXII</td><td>„</td><td>50.—</td><td></td></tr> <tr><td>„ XXIII</td><td>„</td><td>55.—</td><td></td></tr> <tr><td>„ XXIV</td><td>„</td><td>78.—</td><td></td></tr> <tr><td>Bd. XXV</td><td>M.</td><td>56.—</td><td></td></tr> </table>	Bd. XIII	M.	76.10.		„ XIV	„	48.30.		„ XV	„	73.—		„ XVI	„	70.50.		„ XVII	„	65.—		„ XVIII	„	75.—		„ XIX	„	50.—		„ XX	„	59.—		„ XXI	„	70.—		„ XXII	„	50.—		„ XXIII	„	55.—		„ XXIV	„	78.—		Bd. XXV	M.	56.—	
Bd. I	M.	40.—																																																																																																			
„ II	„	52.—																																																																																																			
„ III	„	47.50.																																																																																																			
„ IV	„	72.—																																																																																																			
„ V	„	63.—																																																																																																			
„ VI	„	77.50.																																																																																																			
„ VII	„	87.—																																																																																																			
„ VIII	„	100.—																																																																																																			
„ IX	„	76.30.																																																																																																			
„ X	„	93.50.																																																																																																			
„ XI	„	92.60.																																																																																																			
„ XII	„	79.—																																																																																																			
Bd. XIII	M.	76.10.																																																																																																			
„ XIV	„	48.30.																																																																																																			
„ XV	„	73.—																																																																																																			
„ XVI	„	70.50.																																																																																																			
„ XVII	„	65.—																																																																																																			
„ XVIII	„	75.—																																																																																																			
„ XIX	„	50.—																																																																																																			
„ XX	„	59.—																																																																																																			
„ XXI	„	70.—																																																																																																			
„ XXII	„	50.—																																																																																																			
„ XXIII	„	55.—																																																																																																			
„ XXIV	„	78.—																																																																																																			
Bd. XXV	M.	56.—																																																																																																			

Bd. I—XX statt M. 1397.30 nur **M. 1000.— bar.**

(Aus der histol. Abteilung des Anat. Institutes zu Leiden.)

Die fibrilläre Struktur der Nervenendorgane

von

Emil Van de Velde.

(Tafel XI—XIII.)

Es besteht wohl keine Gewebsart, die so oft und mit so mannigfaltigen Färbungsmethoden untersucht worden ist, als das Nervensystem, und das ist handgreiflich: suchte man doch von jeher nicht nur ein anatomisches Substrat des Zusammenhangs der somatischen und cerebralen Funktionen, sondern man war auch darauf bedacht, dessen Struktur zu ergründen.

Ein besonders wichtiges Ergebnis dieser massenhaften Untersuchungen war die Neuronentheorie Waldeyers, welche auf den Befunden Cajals mit der Golgi-Imprägnation aufgebaut, lehrte, dass jede Nervenzelle mit ihren vielen Ausläufern und den darin enthaltenen Neurofibrillen eine anatomisch isoliertstehende Einheit darstellt. Bald fand jedoch diese Theorie ihre Widersacher: Apathy veröffentlichte 1898 den Satz, dass die Neurofibrille „das wesentliche spezifische Bestandteil“ des Nervensystems sei und schloss dieses hauptsächlich aus Befunden bei Invertebraten. Seit lange schon waren die Neurofibrillen als Elemente der Nervenzelle und ihre Ausläufer bekannt und eine grosse Anzahl Färbungsmethoden derselben veröffentlicht: Ich nenne hier unter mehr die von Max Schultze (1868), die Goldchloridmethode von Cohnheim-Hoyer (1873), die Säurefuchsinmethode von Kupfer (1883) und zur gleichen Zeit die von Apathy, die Golgi-Imprägnation (1885), die Ehrlichsche Methylenblaureaktion (1886) und ihre Modifikationen

(Dogiel, Semi, Meyer), die neueren Methoden-Apathy (1895 und 1897), die von Bethe (1897 und 1900) und endlich die Silberimprägation Cajals [14] und die auf demselben Prinzip beruhende Methode Bielschowskys [8] (1904).

Je vollständiger und je mehr elektiv die Färbung der Neurofibrillen bis zur letzten Endigung gelingt, desto brauchbarer kann man die Methode nennen. Wir sind schon längst der Zeit entwachsen, um mit Krause [38, 39, 40] von allen Nervenendigungen in Endorganen zu sagen: „Man kann nichts einfacheres sich denken: die Nervenfasern werden blass und endigen mit einem Knopfe; innerhalb dieses Knopfes hören die marklosen Knöpfchen wiederum mit knopfförmigen Verdickungen auf. Das ist das wahre Nervenende!“

Apathy gelang es zuerst [1], mit seiner neuen Neurofibrillenfärbung, im peripheren Nervensystem der Invertebraten die letzte Nervenendigung als Netze darzustellen; bei Vertebraten war ihm dieses nahezu unmöglich und Dogiel ist als der erste [25] zu nennen, der die peripheren Endnetze in den Körperchen von Herbst und Grandry mit der Methode Cajal deutlich und einwandfrei zutage brachte. Er ergänzt dieses später noch [20] (1904) und beschreibt die Endnetze ebenfalls in Endgebilden des Coriums und der Epidermis von Säugetieren.

Nach Dogiel und zur gleichen Zeit haben auch andere Forscher mit der Cajalschen Imprägation ihre Untersuchungen angestellt und überhaupt ist diese Methode mehr ausgenutzt worden als das zur gleichen Zeit erschienene Verfahren Bielschowskys, was vielleicht daran zuzuschreiben ist, dass das erstere in der Handhabung einfacher erscheint. Jedoch bietet die Bielschowskysche Imprägation mancherlei Vorteile, die nicht zu gering zu schätzen sind und mich daher veranlassten, die Methode zu meinem Zwecke in Anwendung zu bringen: die Fixation mittels Formols, in welcher Flüssigkeit die Objekte lange haltbar sind, so dass man dieselben nicht sofort zu bearbeiten braucht, und die Vermeidung der Hyper- und Hypoimprägation, welche bei der Methode Cajals so sehr in den Vordergrund tritt.

Ogleich Bielschowsky selbst die schönsten Resultate mit Gefrierschnitten erhielt, habe ich die Paraffineinbettungsmethode befolgt und mit gutem Erfolg. Die Handhabung ist die folgende:

Die Objekte werden mindestens 24 Stunden fixiert in einer 10- bis 15prozentigen Lösung der Scheringschen Formaline und müssen nicht die Dicke von 1 cm überschreiten; dann werden sie ausgewaschen in aqua dest., verbleiben 3—5 Tage in 2prozentiger Silbernitratlösung, werden wieder in aqua dest. ausgewaschen und kommen alsbald in eine Lösung, die wie folgt bereitet wird: Man mischt drei Tropfen 40prozentige Kalilauge mit 20 ccm 2prozentiger Silbernitratlösung und löst das Präzipitat unter beständiger Zufügung von Ammonia auf; es entsteht dann eine wasserähnliche Flüssigkeit, in der zwei Silbersalze vorhanden sind, das Silberammoniumnitrat und das Silberoxydammonium. Die vollständige Reduktion dieser beiden Salze wird erreicht durch eine 20prozentige Formalinelösung, in welcher die Stücke 24 Stunden verbleiben; sodann folgt eine schnelle Entwässerung in Alkohol und Einbettung mittels Xylols in Paraffin. Die Schnitte waren meistens $10\ \mu$ dick — manchmal dünner — und wurden auf den Objektgläsern mit Eiweissglyzerine geklebt. Nach Vergoldung in einem schwachen Goldbade und Fixierung mittelst Fixiernatrons (5%) werden die Gläser wie bekannt montiert.

Die Fixation der Objekte stellte sich als sehr genügend heraus; manchmal trat in einzelnen Zellen Vakuolisation auf. Die Farbe der Präparate hängt ab von der längeren oder kürzeren Imprägnation und Vergoldung; die schönsten Resultate sind wohl zu finden in Präparaten, die eine schwach violette Farbe haben: nicht nur wird das nervöse Gewebe deutlich schwarz gefärbt, sondern auch die Umgebung tritt deutlich hervor; wo Muskeln getroffen sind, vor allem quergestreifte, wird die anisotrope Scheibe in zwei dunkle Streifen, die jederseits ein helles Zwischenstück begrenzen, geteilt.

Körperchen von Grandry.

In der Wachshaut des Entenschnabels kommen zwei Sorten Nervenendorgane vor: die Körperchen von Grandry und die von Herbst, welche letzteren, was ihren Bau anbelangt, zu vergleichen sind mit den Körperchen von Vater-Pacini.

Die Endorgane von Grandry bestehen aus zwei oder mehr über-

einander gelegenen Zellen, wozwischen der Nerv nach Durchbrechung der umhüllenden Kapsel sich wie eine Scheibe ausbreitet. Schon in 1869 zum ersten Male von Grandry beobachtet [32], konnte weder er noch in späterer Zeit Merkel [47] (1875) ihre Struktur deutlich beschreiben: der letzte ging sogar in seinen theoretischen Betrachtungen so weit, dass er die Tastzellen für periphere Ganglienzellen hielt. Es war nun das Verdienst Ranviers [54], die wahre Struktur und das gegenseitige Verhalten von Tastzellen und Nerven zu ermitteln und zwar an Goldchloridpräparaten: auch Key und Retzius hatten ein Jahr früher, (1876) die Tastzellen- und Nerven ausbreitung beschrieben [35], aber weniger deutlich als Ranvier. Er beobachtete unter mehr in den Tastzellen eine radiäre Streifung, welche Key und Retzius entgangen oder nicht unter die Augen gekommen war.

In zwei Verhandlungen [47, 48] äusserten Merkel und mit ihm noch einige andere [7, 8] sich, dass diese intrazelluläre Streifung in Verbindung stände mit dem Nervensystem. Sie blieben jedoch allein stehen bei dieser Auffassung und obwohl Waldeyer [74] (1875) sich auch dafür erklärte, kam er später (1879) darauf zurück und fasste die Tastscheibe als Nervenendigung auf, indem er dieser aber noch einen zellulären Ursprung zusagte.

Kultschisky [41] (1884) verwarf diese Anschauungen und formulierte seine Resultate wie folgt: „Die Nervenscheibe und das Protoplasma der Tastzellen verschmelzen nur scheinbar miteinander, zwischen beiden existiert eine Grenzlinie.“

Was die Nervenendigung anbelangt, ist W. Krause [38] (1881) der Meinung, dass die Tastscheibe einen grossen ausgebreiteten Knopf bildet, so wie er ihn auch in der obengenannten Publikation für andere Nervenendigungen beschreibt.

Auch für die feinere Struktur der Tastscheibe ist in den Untersuchungen von späteren Autoren, u. a. denen von Carrière, Schwalbe, Dostoiewsky, nur zu erwähnen, dass der letzte Autor [26] eine konzentrische Streifung beschreibt an Präparaten mit Goldchlorid gefärbt.

Mit der Methylenblauinjektion kommt Dogiel [22] (1891) zum Resultat, dass die Tastscheibe von zwei Fibrillen, aus dem Achsenzylinder hervorgehend, wie von einem Ringe umgeben wird, dessen

Inhalt ein homogenes oder etwas körniges Ausseres hat und wahrscheinlich aus interfibrillärem Stoff besteht.

Geberg [29] (1893) scheint mit derselben Methode jedoch glücklicher gewesen zu sein und findet, dass der eintretende Achsenzylinder sich in der Tastscheibe in einige Fibrillen teilt, welche sich bald teilen, bald vereinigen, und radiär nach dem Rande der Tastscheibe verlaufen. So wie sich aus seiner etwas dürftigen Zeichnung herausstellt, hat er gewiss einige Teile der Scheibe in ihrer wahren Struktur gesehen, obschon Scymonowicz [64] (1895) dieses leugnet und das Resultat der mangelhaften Färbung oder Entfärbung der Präparate zuschreibt.

In demselben Werke legt dieser seine Untersuchungen nieder, ebenfalls an Methylenblaupräparaten, und beschreibt den Eintritt des Achsenzylinders durch die Kapsel in das Organ nach Verlust der Mark- und Schwannschen Scheide. Der Nerv dringt dann zwischen zwei Tastzellen, nachdem er erst den Scheibenring, welcher von einer diaphragmaartigen Ausbreitung der Kapsel zwischen den Tastzellen gebildet wird, durchbrochen hat. Dort breitet er sich fächerförmig aus, indem er sich in äusserst feine Fibrillen auflöst, welche jede für sich nach dem gegenübergestellten Rande der Scheibe verlaufen und dort ein Netzwerk bilden. Bisweilen war, nach Scymonowicz, zu beobachten, dass die Fibrillen an der Stelle, welche übereinkommt mit dem Kerne der Tastzelle, auseinander wichen und dadurch eine hellere Färbung der Scheibe hervorriefen. In Methylenblaupräparaten waren die Fasern bis an den Rand der Scheibe scharf konturiert und zeigte der Rand kleine Unebenheiten und Prominenzen, welche nach Scymonowicz wahrscheinlich auf Rechnung der Schrumpfung des Scheibenringes zu setzen waren. Zwischen Scheibe und Tastzelle bestand eine deutliche Grenze, so dass der Autor zu dem Schluss kommt, dass „keine direkte organische Verbindung“ zwischen den zwei Teilen besteht. Er gibt hierfür noch als Beweis, dass in Präparaten mit geschrumpften Tastzellen die Tastscheibe in einiger Entfernung der Zellen lag und diese glatte Ränder zeigten. Scymonowicz sah nie — wie von Dogiel in der oben angeführten Publikation angegeben wird —, dass die ganze Tastscheibe von einem Ringe von Neurofibrillen umgeben wird.

Dieser letzte wiederholt später noch einmal mit Willainen [23] seine Untersuchung und kann dann die Resultate von Scymonowicz bestätigen. Ausserdem fand er, dass ein Zusammenhang zwischen Tastzelle und Scheibe existiere und schloss dieses nicht nur aus der Tatsache, dass in Isolationspräparaten zwei oder mehr Zellen immer verbunden gehalten wurden durch die nervöse Scheibe, sondern auch aus den nach der gewöhnlichen Methode hergestellten Präparaten, welche von dem Rande der Tastscheibe abgehende Neurofibrillen zeigten, die in das Protoplasma der Tastzelle sich eindrängten und „springbrunnenartig“ nach verschiedenen Seiten auseinander wichen, wodurch Dogiel denn auch den fibrillären Bau der Zelle und die eigenartige Teilung der Fibrillen erklärte. Er kommt also eigentlich, was diesen Punkt betrifft, wieder auf den alten Standpunkt von Merkel [46, 47, 48] zurück. Die Scheibe ist nach ihm — was auf Längsdurchschnitten des Körperchens deutlich zu sehen ist — nicht überall gleich dick: der mittelste Teil, welcher den Zwischenraum zwischen den konkaven Flächen von zwei Tastzellen einnimmt, ist dicker als der periphere, so dass die Tastscheibe die Gestalt hat einer bikonvexen Linse. Sie scheint mit einem Kittstoffe an der Tastzelle verbunden zu sein; bei Schrumpfung der Tastzellen reisst die Scheibe derart ab, dass noch ein Teil davon mit der Oberfläche der einen Tastzelle verbunden ist, indem der andere Teil der anderen Tastzelle anliegt und zwischen beiden Teilen dünne verbindende Querfibrillen zu sehen sind. Manchmal sah Dogiel Neurofibrillen, die aus dem Achsenzylinder entsprangen, in der Tastscheibe dem Rande parallel verlaufen; meistens breitete der eintretende Achsenzylinder sich fächerförmig aus in schwach divergierender Richtung, indem die daraus entstehenden Neurofibrillen in der peripheren Zone der Scheibe bis dicht an ihren Rand sich verflochten und einen dichten Plexus bildeten. Ausser diesem nervösen System beschrieb er zum ersten Male ein perizelluläres Netz von Neurofibrillen, welche gelegen waren zwischen Tastzellen und Kapsel und auf ihrem Verlauf Varikositäten zeigten. Diese Neurofibrillen entstammten aus mehr oder weniger dicken, marklosen Nervenfasern, welche die Kapsel des Körperchens auf verschiedenen Stellen durchbohrten. Dogiel identifiziert dieses Netz mit dem perizellulären Netze,

welches Sfameni [65] beschrieben hat in Präparaten mit Goldchlorid gefärbt, denkt jedoch, dass Sfameni nur Teile davon gesehen hat und schliesst dieses aus dessen Figuren.

In 1904 erscheint kurz nach der Publikation der Methode Cajals eine neue Reihe Untersuchungen von Dogiel mit dieser Methode angestellt: zwischen zwei Tastzellen eintretend breitet der Achsenzylinder sich fächerförmig aus; seine Neurofibrillen teilen sich unter scharfer Ecke in eine grosse Anzahl dünnere, welche wieder unter fächerförmiger Ausbreitung eine mehr oder weniger „kegelförmige Platte“ (!) bilden. Diese teilen sich nachher wieder, wodurch die Anzahl stark zunimmt, indem sie noch nahezu parallel laufen. In kleinerer oder grösserer Entfernung des Scheibenrandes fangen die Neurofibrillen an sich miteinander zu verbinden und bilden so ein dichtes Netz, dessen Maschen unregelmässig rund sind. Dogiel sah meistens die dünneren Neurofibrillen sich wieder zu dickeren vereinigen, welche sich vielfach wanden, nahezu parallel an den Rand der Scheibe liefen und erst nachher, von dünneren Anastomosen gegenseitig verbunden, das oben genannte Netz bildeten. Auf Grund von seinen Cajal-Präparaten widerruft er den früher [23] erwähnten Zusammenhang von Tastzellen und Scheiben, da es ihm nie gelang, die in die Zellen eintretenden Neurofibrillen zu färben. Hingegen konnte er bei sagittalen Coupes wieder deutlich wahrnehmen, dass die Tastscheibe dicht an der Tastzelle lag. Das obengenannte perizelluläre Netz, welches auch Sfameni gefunden hatte, färbte sich mühsam mit der Methode Cajal; es trat nur und dann noch weniger deutlich als in Methylenblatpräparaten bei Anwendung von starken Lösungen von Nitras argenti hervor.

Nach dieser letzten Publikation von Dogiel erscheinen in 1907 von E. Botezat [13a u. b] noch eine Reihe Untersuchungen mit der Methylenblaumethode und dem Cajalschen Imprägnationsverfahren; die Sperlingszunge gibt, mit der letzten Methode behandelt, schöne Resultate und zeigt uns die da vorhandenen Merkelschen Körperchen mit den Endnetzen der eintretenden Nervenfasern. Wiewohl diese im Bau von den eigentlichen Grandryschen Körperchen etwas verschieden sind und, was die Doppelsäulenkörperchen anbelangt, mehr den Meissnerschen

Endorganen gleichen, meine ich, sie doch hier anführen zu müssen, deshalb, weil Botezat, wie er das übrigens auch für die anderen Endorgane behauptet, erwähnt, dass die Achsenfaser selbst auch aus einem Nervenetz besteht.

Als Material meiner Untersuchung benutzte ich die Wachshaut von *Anas domesticus*, gleich nach dem Tode in 12prozentiger Formaline fixiert. Von diesen Hautläppchen wurden kleine, ungefähr 2 mm grosse Stücke mit der Methode Bielschowsky behandelt; für die erste Silber-salzimpregnation waren zwei Tage genügend. Von den in Paraffine eingebetteten Stücken wurden Sagittal- und Tangentialdurchschnitte gemacht und diese so viel wie möglich in anschliessender Serie gehalten, so dass später Rekonstruktion möglich war.

Die Präparate, welche wie früher erwähnt, weiter behandelt wurden, zeigten meistens eine violette Färbung des vegetativen Gewebes, während die Nerven wie schwarze Stränge hervortraten.

Auf jedem Schnitt sind immer viele Grandrysche Körperchen zu sehen, mehr oder weniger günstig getroffen: auf Sagittalschnitten sieht man deutlich, dass die Körperchen aus zwei oder mehr übereinander gelegenen Zellen bestehen, welche umhüllt werden von einer Bindegewebskapsel. Die Zellen zeigen, was zumal auf Tangentialschnitten auffallend ist, einen Mittenteil, welcher heller gefärbt ist und einen peripheren Teil, welcher den zentralen gleichwie ein dunkler gefärbter Ring umgibt. Eine radiäre Streifung ist in verschiedenen Schnitten deutlich zu sehen. Auf die Struktur dieses peripheren Teiles kommen wir später zurück. Wie auf Sagittalcoups wahrzunehmen ist, liegen diese Ringe von zwei Tastzellen eng aufeinander, indem zwischen den Mittenstücken eine Lücke übrig bleibt, welche ebenso, wie die dort eingefasste nervöse Scheibe, die Gestalt einer bikonvexen Linse hat.

Was den nervösen Teil des Körperchens anbelangt, so sehen wir in Durchschnitten beider Art den markenthaltenden Achsenzylinder dorthin treten, die Kapsel durchdringen und auf dieser Stelle seine Markscheide verlieren. Er verläuft nun noch eine Strecke weit unter schwacher Verbreiterung zwischen den peripheren Teilen von zwei Tastzellen hindurch und breitet sich plötzlich in einiger Entfernung der Kapsel, gerade dort, wo er in die obengenannte Höhle kommt, pinselartig aus, durch

Auseinanderfallen seiner Neurofibrillen. Diese behalten eine Strecke ihre Hauptrichtung unter Abgabe von Anastomosen mit anderen Fasern, wodurch allmählich die dickeren Neurofibrillen ganz auseinander fallen in dünnere, welche ein feinmaschiges Netz bilden, das weiter die ganze Scheibe einnimmt.

Auf Tangentialschnitten ist die Form der Scheibe meistens rund, in einzelnen Fällen oval; bisweilen kann man dicke Neurofibrillen beobachten, welche parallel an dem Rand laufen und auf ihrem ganzen Verlauf Anastomosen abgeben; auch der Rand wird oft von einem Ring dickerer Neurofibrillen umgeben, welche auch wieder durch Seitenästchen mit anderen in Verbindung stehen. Die Maschen des Netzes sind unregelmässig vieleckig, bisweilen und besonders dort, wo eine Auseinanderweichung der Neurofibrillen stattfindet, langgestreckt; die Grösse und Form der Maschen wird nach aller Wahrscheinlichkeit verändert durch die Zerrung, welcher das Netz durch die Fixation unterworfen wird.

Dass ausdehnende Kräfte darauf Einfluss ausüben, spricht aus der Tatsache, dass öfters eine Zerreißung der Maschen an einer gewissen Stelle der Scheibe zu sehen ist, wie sich auch aus den anbei gegebenen Zeichnungen herausstellt. Vielfach tritt die Zerreißung an dem Rande der Scheibe am meisten hervor, weshalb dort denn auch oft die grössten Maschen vorzukommen scheinen. Die nervöse Scheibe ist, wie oben gesagt, nicht platt, sondern hat die Gestalt einer bikonvexen Linse.

Es ist deutlich auf Sagittalcoupes zu sehen, dass der Achsenzylinder oder Kommunikationsbündel einer Scheibe der zweiten Ordnung (worüber später) zuerst pinselförmig auseinanderfällt, wobei seine Neurofibrillen dicht den Tastzellen anliegen; die daraus entstehende Scheibe füllt den ganzen Zwischenzellenraum, so dass deutlich quere Verbindungsfasern zu sehen sind, welche senkrecht auf den Verlauf des eintretenden Achsenzylinders verlaufen; bisweilen sieht man sie an dem Rande der Tastzellen schleifenförmig umbeugen, dicht demselben anliegend. Öfters ist auch hier eine Zerreißung zu sehen, was für die Annahme spricht, dass die nervöse Scheibe mit einem Kittstoff an dem zentralen Teil der Tastzelle befestigt ist, da die Zer-

reissung derweisen stattfindet, dass an jeder der zwei Tastzellen ein Teil der Scheibe festsitzen bleibt, so dass es den Eindruck macht, als ob die Scheibe wie eine Harmonika auseinander gezogen würde.

In dem nervösen Tastnetze nun können sich allmählich einige dünnere Neurofibrillen wieder zu dickeren vereinigen und ein Bündel bilden, das von dem Rande der Scheibe abgehend, nach einem höher oder niedriger gelegenen Zwischenzellenraum hingeht, um dort wieder in eine nervöse Scheibe auseinander zu fallen. So weit ich habe beobachten können, hat das Bündel mehr eine Riemen- als eine Zylinderform, was übereinstimmt mit den Befindungen Kultschyskys [41]. Nie konnte ich eine netzartige Struktur weder der Hauptachsenfaser noch des Kommunikationsbündels nachweisen, wie Botezat dies für die Merckelschen Endorgane beschreibt. Bisweilen geht aus der mittelsten nervösen Scheibe, wenn das Körperchen aus vier Zellen besteht, ein Bündel Fibrillen nach unten und eines nach oben ab, um dort in dem Zwischenzellenraum wieder Scheiben zu bilden; es braucht jedoch nicht ein Zwischenzellenraum desselben Körperchens zu sein: ich sah wiederholt, dass das Kommunikationsbündel, aus einer Scheibe entstehend, die Kapsel des Körperchens durchbohrte und nach einem anderen angrenzenden Körperchen verlief, um ebenso dort die Kapsel zu durchbohren und in einem Zwischenzellenraum wieder eine Scheibe zu bilden. Nie sah ich, soweit mir dies mit Rekonstruktion der Serienschritte möglich war, ein Bündel Neurofibrillen aus einer Scheibe austreten und nach einem weit entfernten Körperchen hingehen. Diese findet wahrscheinlich in der Entwicklungsgeschichte dieser Organe, wie Scymonowicz [l. c.] sie beschreibt, seine Erklärung: um ein Konglomerat von Tastzellen und die dazwischen gelegene Nervenscheibe in der Wachshaut eines Entenembryos von dem 25. bis zu dem 28. Tage bildet sich eine Bindegewebekapsel; ist die Anzahl der Tastzellen gross, z. B. 5—6, so dringt die Kapsel zwischen ein paar Tastzellen hinein und bildet so zwei absonderliche Körperchen, welche ursprünglich eins waren. Es fällt also ein Zwischenzellenraum weg; was nun aus der Nervenscheibe wird, welche daselbst anwesend war, ist leicht zu ahnen: entweder es besteht dort in dem Zwischenzellenraum ursprünglich keine nervöse

Scheibe, wie auch Scymonowicz angibt, dass ein Zwischenzellenraum oft bei einer grossen Anzahl vorhandener Tastzellen nicht ausgefüllt wird mit einer nervösen Scheibe, oder es ist damit in Übereinstimmung zu bringen, dass man das Kommunikationsbündel als eine verengte Scheibe auffasst und eine Formveränderung der Scheibe in dem aufgehobenen Zwischenzellenraum annimmt, weil die Scheibe sich streckt und bandförmig wird.

Von dem perizellulären Netze, das Sfamini und Dogiel beschreiben, sah ich Andeutungen, welche daraus bestanden, dass zwischen Kapsel und Zellen Neurofibrillen wie schwarze, dünne Fädchen verliefen. Wiederholt sieht man auch eine Neurofibrille nach dem Körperchen treten und die Kapsel durchbohren. Von einem deutlichen Netze ringsum die Zellen war in meinen Präparaten nichts zu finden.

Vergleichen wir nun meine Resultate mit denen anderer, so stellt sich hieraus hervor, dass verschiedene Fragen auftreten, welche für die Untersuchung von Interesse sind:

1. Besteht ein Zusammenhang zwischen nervöser Scheibe und Tastzelle?

2. Welcher Teil der Scheibe wird vom Netze eingenommen und ist dies wirklich ein Netzwerk?

ad 1. Dogiel und Willainen waren die ersten, welche, wie sich aus ihren Zeichnungen und ihrer Beschreibung herausstellt, einen Zusammenhang gesehen haben zwischen Tastzelle und Tastscheibe. Dieser Zusammenhang bestand daraus, dass vom Rande der Tastscheibe radiär verlaufende Neurofibrillen in die Tastzelle eintraten, und mit der fibrillären Streifung der Tastzelle verschmolzen. Vergleicht man nun ihre Zeichnung mit denjenigen von Geberg und Scymonowicz, so kann man deutlich bei Geberg ebenso, obgleich nicht schön, Neurofibrillen sehen, welche vom Rande der Tastscheibe radiär abgehen; er kommentiert dieses wie folgt: Es liegt (in der Tastscheibe sc.) ein System sich verzweigender Fasern vor, welche letzteren die Endscheibe nach verschiedenen Richtungen durchziehen, um schliesslich in die Zacken des Scheibenrandes frei auszulaufen. (Dogiel hatte dies übrigens schon 1891 gefunden.) Geberg fand diese Zacken am Randringe der Tastscheibe, nicht nur in Präparaten mit der Methylenblaumethode gefärbt, sondern auch in

solchen nach der Golgischen Methode behandelt, so dass er daraus schliesst, dass die Zacken wirklich mit der nervösen Scheibe untrennbar verbunden sind. Diese letzten Präparate geben nun ein Bild von egal-schwarzer Färbung der nervösen Scheibe, indem augenscheinlich auch die interfibrilläre Substanz gefärbt wird. Hieraus folgt, dass es noch nicht einwandfrei ist, ob in diesen Präparaten die Zacken wirklich zum nervösen System gehören.

Scymonowicz [l. c.] gibt eine Abbildung von einem gezackten Rande der nervösen Scheibe und ist der Meinung, dass diese Unebenheiten und dornartigen Fortsätze wahrscheinlich aus den hier auslaufenden Nervenfasern oder vielleicht auch wohl infolge einer Schrumpfung des sich hier anheftenden Scheibenringes entstanden sind.

In der Publikation von Dogiel und Willainen sind Zeichnungen eingefügt, welche am deutlichsten die Ausstrahlung der Zacken vom Rande der Scheibe zeigen; durch diesen Befund kommen sie zu dem Schluss, „dass die Tastscheiben nicht als Endapparate angesehen werden können. Von jeder Scheibe sondert sich eine Menge Neurofibrillen ab, die in das Protoplasma der Tastzellen eindringen und in demselben springbrunnenartig nach verschiedenen Seiten auseinander weichen, wovon zum Teil auch der fibrilläre Bau der Zellen und die eigentümliche Verteilung der Fibrillen in ihnen abhängt.“ An Sagittalschnitten sahen sie, dass die Tastscheibe immer in inniger Verbindung blieb mit der Tastzelle und dass bei Schrumpfung öfters ein Teil der Scheibe an der einen Zelle hängen blieb, indem der andere Teil, an der anderen Zelle anliegend, noch mit einigen feinen Fädchen mit der ersteren in Verbindung stand.

In der letzten Publikation von Dogiel wird nun jedoch der Zusammenhang der Zelle und Scheibe widerrufen und zwar auf Grund davon, dass bei der Cajalschen Methode nur im Protoplasma einiger Zellen eine faserartige Struktur zu sehen war, welche wahrscheinlich in keinem Zusammenhang stand mit der nervösen Scheibe.

Vergleicht man nun die Abbildungen von Geberg, diejenigen von Scymonowicz und diejenigen von Dogiel und Willainen, so besteht kein Zweifel, dass wirklich etwas von dieser Zackenbildung am Rande der Scheibe vorhanden ist. Sind die Zeichnungen von Geberg richtig, so

können wir die dort anwesenden dornartigen Fortsätze identifizieren mit den von Dogiel und Willainen abgebildeten.

Wenn man mehrere meiner Bielschowskyschen Präparate untersucht und auf die Struktur des peripheren Teils der Tastzelle im Zusammenhang mit derjenigen der Tastscheibe achtet, so ist in einigen Tastzellen ohne Widerspruch eine Andeutung von Zusammenhang zu bemerken; obgleich die Tastscheibe einen deutlich hervortretenden Randring zeigt, gehen hier, wie es scheint, Ästchen ab, welche im Protoplasma der Zellen wieder Netze bilden. Jedoch wage ich es nicht, aus meinen Präparaten einen endgültigen Schluss zu ziehen: vielleicht würde eine kleine Modifikation der Methode hier noch etwas ans Licht bringen können. Jedoch sogar hiermit müssen wir, wie mir scheint, vorsichtig sein: Silberimprägnation ist sogar bei der vollkommensten Methode, welche wir besitzen, nicht absolut elektiv: es ist möglich, dass ein Fasersystem, welches wir zu den Kittstoffen rechnen könnten und das sich an die nervöse Scheibe befestigt, mit imprägniert würde. Eine Tatsache ist es, dass die Farbe des interzellularen Netzes in diesen Präparaten nicht so stark ist wie bei dem interzellularen Gewebssystem, das der Färbung nach zweifelsohne als nervös anzusehen ist. Auch in Sagittalschnitten konnte ich deutlich sehen, wie Dogiel und Willainen mit der Methylenblaumethode und Dogiel allein auch in Cajal-Präparaten beobachteten, dass die nervöse Scheibe bei Schrumpfung der Zellen in zwei Teilen an den Zellen festsitzen blieb und diese zwei Teile verbunden wurden durch einige Querfädchen. Nie sah ich jedoch eine der Neurofibrillen übergehen in die Zelle; die Ränder der Zelle selbst werden gebildet von einer scharfen Linie, welcher die Neurofibrillen der Scheibe dicht und schleifenförmig anliegen.

Es ist handgreiflich, um, wenn wir von Schrumpfung sprechen, diese zuzuschreiben an ungenügende Fixation und schnelle Dehydration. Besonders das letztere ist bei der Methode Bielschowskys in der Modifikation, die ich anwendete, ein notwendiges Übel. Durch die Schrumpfung nun wird auch der interzelluläre Raum grösser und Zerreißung hervorgerufen werden.

Scymonowicz hat dies untersucht und die Wachshaut in den besten Fixationsflüssigkeiten fixiert. Vergleicht man nun seine Zeich-

nungen mit meinen Präparaten, so stellt sich heraus, dass die Schrumpfung doch nicht so prägnant ist wie man wohl denken würde.

ad 2. Was die Stelle des Netzes anbelangt, so ist aus den Zeichnungen von Scymonowicz zu ersehen, dass dasselbe nur eine schmale Zone des dem Achsenzylinder gegenübergestellten Randes der Tastscheibe einnimmt.

Vergleicht man dann die Figur von Dogiel und Willainen hiermit, so sieht man, dass dieses Netz einen viel grösseren Platz in Anspruch nimmt, als es bei Scymonowicz der Fall war. Stellt man nun noch die Dogielschen Abbildungen nach seinen Cajal-Präparaten daneben, so beobachtet man dann, dass er sehr dazu neigt, das Netz so viel wie möglich in die Peripherie der Scheibe zu verlegen. Von seinen sieben Figuren zeigt nur Fig. 4 einen breiteren Randstreifen, welcher vom Netze eingenommen wird. Vergleichen wir nun hiermit zuletzt meine Präparate und Zeichnungen, dann sehen wir, dass das Netz sich nicht nur über den Randteil der Scheibe ausbreitet, sondern auch das Zentrum und die an den Achsenzylinder grenzenden Teile einnimmt.

Die Frage tritt nun hervor, wie dieser Unterschied in Befindungen zu erklären ist: Man kann in Fig. 1 sehen, dass einige Maschen des Netzes zerrissen sind, dass also eine Ausdehnung stattgefunden hat. Nun ist auch wohl wahrscheinlich, dass gerade die Ausdehnung, wie perniziös sie übrigens auch sein mag, die Maschen des Netzes verdeutlicht hat, indem dieselben auseinander gezogen sind und daher die Verklebung zugekommen ist. In einigen Teilen der Tastscheibe sieht man in Fig. 1 kleinere Maschen die grösseren Maschen ausfüllen: wahrscheinlich haben nun die feineren Maschen nicht in allen Teilen des Präparates der Ausdehnung Widerstand leisten können und so ist eine Zerreiſsung erfolgt. Es könnte nun sein, dass in den Cajal-Präparaten Dogiels Verklebung aufgetreten ist, was gerade bei dieser Methode nach Kolmer [37] ziemlich viel vorkommt.

Zum Schluss bleibt nun noch die Beantwortung der Frage, ob wirklich ein Netz anwesend ist, oder ob dieses Bild seine Ursache findet in einer Überkreuzung und Verklebung.

Für das Netzwerk spricht erstens die Zerreiſsung, welche das gleiche Bild gibt wie die Zerreiſsung eines makroskopischen Netzes.

Dass jedoch bei der Ausdehnung eine Verklebung in sagittaler Richtung, also senkrecht auf die Tastscheibe, untereinander gelegener Fibrillen entstehen kann, ist auch wohl möglich. Das einzige, was hiergegen sprechen würde, ist die Verdickung in den Knotenpunkten, wo die Fibrillen zusammenkommen, welche öfters deutlich anwesend ist.

Wenn man in dem mehr zentralen Teile des Schnittes achtet auf das afferente extrakorpuläre Nervenbündel, so sieht man deutlich, dass dieses besteht aus einer Anzahl nahezu parallel laufender markhaltiger Achsenzylinder, die zahlreiche parallele Neurofibrillen enthalten, welche hier und da wie eine Spindel auseinander weichen. Querfasern, welche die parallelen Fibrillen verbinden, habe ich nie bemerken können.

Ausser den Grandry'schen Körperchen kommen noch in der Wachs-
haut des Entenschnabels vor die sogenannten

Körperchen von Herbst.

Diese Endorgane, von Herbst in 1848 (Göttinger Nachrichten) entdeckt, sind nachher von vielen untersucht, u. a. von Merkel und Retzius. Später hat Dogiel [17, 25] mehrere Male verschiedene Färbemethoden angewendet: zum ersten Male in 1891 mit seiner Modifikation der Ehrlich'schen Methode. Er fand u. m., dass die Endanschwellung des zentralen Achsenzylinders aus einem Bündel feiner, kurzer, bisweilen gewundener Fasern bestand, welche durch einen körnigen, interfibrillären Stoff verbunden wurden.

Zwischen dieser und einer in 1899 von ihm erschienenen Untersuchung mit der Methylenblaufixierung nach Bethe erscheint noch in 1897 eine Publikation von Scymonowicz [64] über die Endorgane des Entenschnabels, worin auch die Herbst'schen Körperchen behandelt werden: an der Peripherie des protoplasmatischen Innenmantels, welcher den zentralen Achsenzylinder umgibt, ist an jedem Rand in einer Fläche nahezu parallel an der Oberfläche der Haut eine Reihe Zellen vorhanden: am Ende des Innenmantels ist die Anzahl der Zellen grösser als im Anfang, d. h. dort, wo der Achsenzylinder eintritt. In den Zellen liegen Kerne, welche bei der gebrauchten Färbung oft so sehr hervortreten, dass ihr Protoplasma nicht zu sehen ist. Jedoch in

Präparaten mit der Haidenhainschen Methode gefärbt kann man deutlich sehen, dass die Kerne von einer dünnen Schicht Protoplasma umgeben werden. Ausserdem ist ihr Rand an der Seite des Innenmantels stärker gefärbt.

Bisweilen beobachtete Scymonowicz an Methylenblau-Präparaten, dass von dem Achsenzylinder aus gefärbte Streifen nach dem oben beschriebenen stark gefärbten Rande der Zelle oder des Kernes verliefen. Er meint weiter, dass die zwei Reihen Zellen dieselbe Rolle spielen wie die Zellen in den Merckelschen Endigungen, also Tastzellen sein würden.

In 1899 erscheint die schon genannte Untersuchung Dogiels [17]: er kann in Methylenblaupräparaten feststellen, dass der Achsenzylinder aus einer grossen Anzahl feiner Fibrillen besteht, welche so nahe aneinander liegen, dass kaum Raum dazwischen übrig bleibt; ausserdem wird der Achsenzylinder noch umgeben von einer peripheren Schicht, welche in seinen Präparaten homogen erscheint und der „Plasmascheide“ Scymonowicz' identisch ist. Der perifibrilläre Mantel umgibt auch die Endanschwellung des Achsenzylinders mit einem dünnen Streifen. Von der interfibrillären Substanz gehen unter scharfer Ecke eine Menge kurzer Seitenstränge aus, wodurch der Achsenzylindermantel wie von Dornen besetzt erscheint. Dogiel konnte weiter noch beobachten, dass vom fibrillären Teil des Achsenzylinders noch feine Fasern abgingen, welche in den Seitensträngen des interfibrillären Stoffes gelegen waren und mit diesen zwischen die „Tastzellen“ von Scymonowicz eindrangen. Er meint nun, dass die Seitenästchen, ebenso wie er dieses für die Grandryaschen Körperchen mit Willainen [23] beobachtet hatte, in unmittelbarem Zusammenhang stehen mit den Tastzellen, welche, in Übereinstimmung mit den früheren Untersuchungen von Merkel, als echte sensible, periphere Nerven zellen betrachtet werden müssten.

Ausser diesem nervösen System besteht laut ihm noch ein zweites, welches im Innenmantel der Körperchen gelegen ist und alle Tastzellen umflicht. Auch Timofeew [73] hat etwas dergleichen gezeichnet.

In 1904 erscheint ebenfalls von Dogiel [25] eine Untersuchung dieser Endorgane mit der Methode Cajal: der zentrale Achsenzylinder zeigt eine schöne fibrilläre Struktur. In der Anschwellung ist deutlich zu sehen, dass die Neurofibrillen sich öfters teilen, sich miteinander verbinden und ein vollkommen geschlossenes Netzwerk bilden.

Dieses Netzwerk entsteht aus der Anschwellung, welche in Osmiumsäure und Goldchloridpräparaten als letztes Ende zu sehen ist; einige Neurofibrillen spleissen sich in der Länge des Achsenzylinders von diesem ab, dringen in die Zwischenräume der dem Achsenzylinder entlang gelegenen Zellen ein und scheinen dort in Netzen zu enden. Dogiel nimmt jedoch dabei wahr, dass diese Ästchen sich mit der Methode Cajal viel schwerer färben, wodurch sie nur in einigen Präparaten zu sehen sind. Von alledem ist jedoch in der beigegebenen Figur nichts zu beobachten.

Als letzte einschlägige Untersuchung erscheint in 1907 eine Publikation von E. Botezat über die Nervenendigungen in der Sperlingszunge. Er beschreibt daselbst den eintretenden Achsenzylinder der Vater-Pacinischen Körperchen — wie er die da vorkommenden Endorgane nennt — und dessen Abkömmlinge als ein Fibrillennetz und schliesst dieses aus Präparaten nach der Methylenblau- und der Cajalschen Methode. Man sieht deutlich, dass die zentrale Achsenfaser einen gezackten Rand hat, welche Zacken Fortsetzungen des Fibrillennetzes vorstellen, die sich in der Form von dünnen Nervenfibrillenbündeln zwischen die Kolbenzellen begeben und daselbst ein scheibenförmig verbreitertes Fibrillennetz bilden. Er erwähnt weiter, dass Dogiel in seiner letzten Arbeit die Kolbenzellen und deren Masse in den Vater-Pacinischen Körperchen der Säugetiere nicht gezeichnet hat. Auch die zweite Sorte Nervenfasern, worauf Dogiel zuerst die Aufmerksamkeit lenkte, fanden sich in den Präparaten Botezats vor.

Ebenso wie für die Grandryaschen Körperchen gebrauchte ich für die Untersuchung dieser Endorgane die Wachshaut von *Anas domestica*. Wiewohl die Imprägnation der Grandryaschen Körperchen sofort gelang, war es jedoch erst nach geraumer Zeit und nicht als nach wiederholten Modifikationen der Methode möglich, die wahre Nervenendigung dieser Herbstschen Körperchen deutlich zu machen: trat doch

fast immer Hyperimprägation auf und war es nicht möglich, in der Endanschwellung des Achsenzylinders eine Struktur zu entdecken.

Was den allgemeinen Bau des Körperchens anbelangt, so wird es, ebenso wie die Pacinischen Körperchen, umgeben von einer Reihe ovaler, konzentrischer Kapseln, welche besonders dort, wo sie sich dem Innenmantel nähern, enger aufeinander liegen. Dieser Letzte liegt inmitten des ovalen Körperchens, im grössten Diameter, und enthält den Achsenzylinder, welcher in das Körperchen eindringt, indem er noch eine Strecke weit seine Mark- und Schwannsche Scheide behält, während die Henlesche Scheide allmählich übergeht in die Kapsel. Dort, wo der Achsenzylinder den Innenmantel erreicht, verliert er seine Markscheide, indem die Schwannsche Scheide nach den in zwei Reihen den Innenmantel entlang geordneten Zellen hinstrebt und diese teilweise umgibt. Im Innenmantel wird der Achsenzylinder, wie Scymonowicz das zum ersten Male sah, umgeben von einer „Plasmascheide“ (Scymonowicz) oder einem „perifibrillären Mantel“ (Dogiel).

Dieser wird dort breiter, wo der Achsenzylinder in eine Anschwellung endet, und umgibt diese Anschwellung birnenförmig.

Was nun die von mir erlangten Bilder anbelangt, so ist in den mit der modifizierten Methode Bielschowskys erhaltenen Präparaten der Innenmantel schwächlich blau gefärbt, ohne dass in demselben eine nennenswerte Struktur anwesend ist. Die sogenannten Tastzellen, welche den Innenmantel begrenzen, zeigen hauptsächlich nur einen Kern mit deutlichem Nucleolus, während hier und da eine Protoplasmaschicht kaum zu unterscheiden ist. Der Achsenzylinder selbst hat eine deutliche fibrilläre Struktur, welche am Ende mehr in den Vordergrund tritt. Was jedoch das Fibrillennetz anbelangt, so konnte ich weder hier noch in den Vater-Pacinischen Körperchen eine Netzstruktur des zentralen Achsenzylinders beobachten, habe jedoch nicht die Absicht, hiermit den schönen Resultaten Botezats [13] Abbruch zu tun. Der perifibrilläre Mantel ist streckenweise wie ein dünner heller Streifen ohne Struktur zu sehen, und geht am Ende über in eine birnenförmige Verbreiterung, worin deutlich ein schwächlich gefärbtes, durch grobe Maschen gebildetes Netzwerk vorhanden ist. Dieses Netzwerk scheint in keinerlei Zusammenhang zu stehen mit dem nervösen Teil des Körper-

chens und bildet eine ziemlich grosse ringförmige Zone ringsum der Anschwellung des Achsenzylinders. In dieser ist sehr deutlich zu sehen, dass die eingehenden Fibrillen sich schleifenförmig umbiegen, um nachher wieder in den Achsenzylinder einzudringen. Die Schleifen strahlen nach allen freien Seiten aus, so dass das Ganze birnenförmig genannt werden kann. Bisweilen — und dies ist in manchen Körperchen deutlich zu sehen, wenn dieselben weniger günstig getroffen sind — ist die eine Hälfte solch einer Schleife abgeschnitten, wodurch eine Neurofibrille abrupt zu enden und oft, dem Anschein nach, in das Netzwerk der perifibrillären Endkuppel überzugehen scheint.

Was die Struktur des perifibrillären Mantels und der Kuppel betrifft, hat Dogiel mit der Methylenblaumethode Resultate bekommen, welche daraufhin zeigen, dass von dem Achsenzylinder aus Fasern abgehen, die den perifibrillären Mantel durchbohren, durch den Innenmantel des Körperchens verlaufen und an den Tastzellen enden. Auch Scymonowicz deutet in seinen Figuren hierauf.

Dogiel gibt ausserdem an: öfters findet man Körperchen, in denen einige der beschriebenen Fädchen nur zum Teil gefärbt sind und die interfibrilläre Substanz nicht überschreiten. Auch Retzius hat in Osmiumsäurepräparaten der Vater-Pacinischen Körperchen etwas dergleichen gefunden.

Ich meine jetzt mit der Methode Bielschowsky Andeutungen der Struktur bekommen zu haben, welche darin bestehen, dass in dem perifibrillären Mantel streckenweise Streifen zu sehen sind, welche senkrecht auf den Achsenzylinder verlaufen und sich meistens an der Grenze von perifibrillärem Stoff und Innenmantel in zwei Linien teilen, die nach zwei verschiedenen Seiten, indem sie sich beiderseits umbiegen, übergehen in die Grenzlinie des perifibrillären Stoffes. Eigenartig ist es, dass diese Struktur nur hervortritt bei Hyperimprägation des Achsenzylinders, wobei der Innenmantel ein etwas körniges Vorkommen hat, und auch die longitudinale, fibrilläre Struktur deutlich sichtbar ist. Die Körner treten besonders dort auf, wo die Zellen dem Innenmantel anliegen.

In der birnenförmigen Kuppel, in welche der perifibrilläre Mantel, so wie auch in den Zeichnungen von Dogiel zu sehen ist, übergeht,

ist nicht nur in den überimprägnierten, sondern auch in den normal imprägnierten Präparaten eine deutliche Netzbildung zu sehen; das Netzwerk ist ziemlich dick und die Linien nicht scharf konturiert; in Präparaten mit normaler Imprägnation ist ein Übergang des nervösen Teils in das Netzwerk der Kuppel zu sehen. Betrachtet man jedoch die Körperchen, welche stärker imprägniert sind, so ist das Netzwerk der Kuppel dunkler gefärbt und zeigt der Achsenzylinder dornartige Fortsätze, welche scheinbar in das Netz übergehen. Auch dies meint Dogiel gesehen zu haben. Vergleichen wir nun diese Resultate mit denen von Dogiel (1899 und 1903), so decken diese einander nur zum Teil:

Kommt die Endanschwellung des Achsenzylinders, die umgebende Kuppel von perifibrillärem Stoffe, die Querfäserchen im perifibrillären Mantel überein mit den Resultaten von 1899, der Befund von 1903 zeigt daraufhin, dass Dogiel die Endigung des Achsenzylinders sucht in der Kuppel selbst und also das darin anwesende Netzwerk als nervös betrachtet hat: ist doch in seinen Cajal-Präparaten, wie sich aus der Zeichnung herausstellt, keine Kuppel mehr vorhanden und umgibt der Innenmantel des Körperchens, ebenso wie er dieses bei der perifibrillären Kuppel in anderen Präparaten tut, die Endigung des Achsenzylinders mit einer dünnen Schicht. Es ergibt sich nun die Frage: Kann das Netzwerk in der Kuppel und die Querstreifung in dem perifibrillären Mantel nervös sein?

Dagegen sprechen verschiedene Tatsachen: Streifen und Netzwerk, sind beide immer schwächer gefärbt in den mit der Methode Bielschowsky behandelten Präparaten als der nervöse Teil des Körperchens und ausserdem ist es nicht wahrscheinlich, dass der Achsenzylinder perpendikulär auf sich selbst unter direkter Knickung Seitenäste abgeben würde. Drittens ist das Netzwerk in der Kuppel so aufgebaut, dass die konstituierenden Fädchen erstens zu dick sind für Neurofibrillen, dann eine zu undeutliche Kontur haben, um dafür durchzugehen. Ich gebe zu, dass all diese Argumente anfechtbar sind, besonders wenn man mir die bisweilen unsicheren Resultate der Silberimprägnation vorwirft, jedoch können sie andererseits wohl mit gutem Recht verteidigt werden. Was, nach meiner Meinung, jedoch noch ein Hauptmoment ist, um

die Endigung in die obengenannten Schleifen anzunehmen, ist, dass diese in normal imprägnierten Präparaten eine vollkommen straffgezogene Linie vorstellten, an der ich nie dornartige Fortsätze bemerken konnte.

Das zweite von Dogiel mit der Methylenblaumethode erhaltene System von Nervenfasern konnte ich nie zutage bringen: wohl sah ich manchmal eine dünne Neurofibrille mit dem dicken Achsenzylinder verlaufen, aber konnte sie nie weiter verfolgen.

Zum Schluss sei noch erwähnt, dass besonders in den überimprägnierten Präparaten die Bindegewebszellen der Kapsel hier und da imprägniert waren. Ich habe auch in Figur 3 eine solche abgebildet, welche ausserhalb des Innenmantels auf demselben gelegen ist. Wie in den Dogielschen Zeichnungen, ist auch in meinem Präparat ein Ausläufer einer dergleichen Zelle zu sehen. Ebendasselbst war noch eine über der Kuppel gelegen, welche jedoch der grossen Komplikation wegen nicht abgebildet wurde.

Vater-Pacinische Körperchen.

Wie bekannt ist, findet man in der Subcutis der Säugetiere, besonders dort, wo diese als Tastorgan dient, sogenannte Vater-Pacinische Nervenendorgane, in denen die Nervenendigung von mehreren Kapseln umgeben wird.

Das Organ ist 1—2 mm lang, hat meistens eine ovale Form und umfasst mit seinen Kapseln einen Innenmantel von eiweissreichem Stoff, der wieder den zentralen Achsenzylinder umgibt und an seine Peripherie eine Reihe longitudinal gerichtete, ovale Kerne einschliesst. Es können ein oder mehrere Achsenzylinder in das Körperchen eintreten, welche nach Untersuchungen von Timofeew [70], Sala [59], Sokoloff [58] und Dogiel, der dieses auch schon für die Herbstschen Körperchen beschrieben hatte [17], umgeben werden von einem Netze besonderer Nervenfasern, das nahe unter der Peripherie des Innenmantels liegt. Sala (1901) kommt jedoch später hierauf noch einmal zurück, beschreibt in den Herbstschen Körperchen ein Netz von elastischen Fasern, das den Innenmantel umgibt, und legt den Nachdruck darauf, dass diese öfters mit Neurofibrillen verwechselt werden können. Auch

ich habe öfters Präparate gesehen, welche nach der Methode Apathy (Haematein IA) zur Färbung von Neurofibrillen bearbeitet, deutliche elektive Färbung elastischer Fasern zeigten, weshalb ich noch mehr den Zweifel hege, ob das gefärbte Netz wohl nervöser Art sei, und dieses destomehr, weil sich weder mit der Methode von Cajal noch der von Bielschowsky eine elektive Färbung zeigte. Inwiefern diese Auffassung ihre Richtigkeit hat, ist natürlich schwerlich endgültig zu bestimmen, besonders weil Dogiel sich mit der Erklärung rettet, dass mit der Methode Cajal nicht eine gänzliche Färbung des ganzen nervösen Systems stattfände [25]. Die obengenannten besonderen Nervenfasern treten mit dem Achsenzylinder, doch davon geschieden, in den Innenmantel ein und zeigen auf ihrem Verlauf Varikositäten.

Der zentrale Achsenzylinder kann sich am Endpol des Körperchens, wie Ranvier [53] schon beschreibt und abbildet, in verschiedene Äste teilen, welche alle wieder in ein Knöpfchen enden und mit Varikositäten besetzt sind. Die Äste des Achsenzylinders werden jeder für sich, oder mehrere zusammen, von den Ausbuchtungen des Innenmantels umgeben. Die perineuralen Scheiden des Achsenzylinders gehen nach Key und Retzius [35] in den Aussenmantel über, indem die Fibrillenscheide und die nach Schwann genannte die Elemente liefern zu dem Aufbau des Innenmantels. In den basalen Pol des Körperchens tritt meistens auch eine kleine Arterie ein, welche sich in interkapsuläre Kapillären teilt, ebenso wie dasselbe sich auch herausstellte aus den Untersuchungen von Kowrygin, unter Leitung von Dogiel ausgeführt. In den Endknöpfchen des Achsenzylinders beschrieb Dogiel als erster deutliche Netze von Neurofibrillen, erhalten mit der Methode Cajal, welche Endnetze oder als eingegliederte Teile des nervösen Systems auftraten; ausserdem zeigte der Achsenzylinder auch spindelförmige Anschwellungen, worin die Neurofibrillen weiter auseinander wichen. Auf dem Platz der Verzweigung des Achsenzylinders sah er deutlich, dass die Neurofibrillen sich teilten. Kürzlich ist noch eine Publikation erschienen von Kolmer [37], der Meldung macht und eine Abbildung gibt von einem Vater-Pacinischen Körperchen beim Kaninchen, in welchem ein Nervenende mit Schleifenbildung ohne deutliches Netz zu sehen ist; Kolmer beobachtete ausserdem noch in dem zentralen

Achsenzylinder Queranastomosen von Neurofibrillen. Ausserdem erschien noch im April 1907 eine Arbeit Botezats, die bei den Herbstschen Körperchen schon näher erwähnt wurde.

Als Objekt für meine Untersuchung benutzte ich hauptsächlich die Vater-Pacinischen Körperchen des Mesenteriums der Katze, nach der Methode Bielschowsky behandelt.

Die Resultate der Untersuchung sind grösstenteils dieselben als diejenigen Dogiels: bei allen untersuchten Endorganen konnte ich die Netze als letzte Endigung oder als eingereihte Teile des nervösen Systems zutage bringen. Auf seinem Verlauf durch den Aussenmantel, also vom Platz des Eintretens bis dort, wo der Innenmantel beginnt, ist der Achsenzylinder stark geschlängelt, wodurch auf einem Schnitt öfters zwei Querdurchschnitte desselben zu sehen sind, und zeigt verschiedene spindelförmige Anschwellungen, in welchen die Fibrillen auseinander weichen und meistens parallel an den Umriss der Spindel laufen; bisweilen sind hier und dort in diesen Anschwellungen Queranastomosen zu sehen: ob dies ein Verklebungsprozess ist, konnte ich nicht ausfindig machen. Diese Windungen des Achsenzylinders sind nach meiner Meinung Kunstprodukte: bei diesen kapsulären Organen liegt zwischen den Kapseln ein flüssiger Stoff, welcher augenscheinlich durch die Behandlung ausgezogen wird. Dadurch entsteht Schrumpfung der Kapseln, welche dann ein wellenförmiges Äusseres zeigen. Es ist also wohl vorauszusetzen, dass der Achsenzylinder deshalb über einen kleineren Raum verfügt und sich daher schon schlängeln muss. Das frische Präparat zeigt einen gerade verlaufenden Achsenzylinder, was für meine Auffassung spricht. Derjenige Teil des Achsenzylinders, welcher von dem Innenmantel umschlossen wird, läuft nahezu gerade, was dadurch zu erklären ist, dass der Innenmantel, aus einem eiweissähnlichen Stoff bestehend, nur wenig durch die Fixation deformiert wird und der Achsenzylinder sich nicht in seinem Verlauf einzuschränken braucht. Es stellt sich heraus, dass dieser hier aufgebaut ist aus mehr oder weniger parallel laufenden, dicken Neurofibrillen, welche sich in den Verzweigungen in eine grosse Anzahl dünnere teilen, so dass, wenn man das Nervenbündel einer Endverzweigung vergleicht mit dem zentralen Achsenzylinder, sich herausstellt, dass der letztere viel weniger

und dickere Neurofibrillen enthält als der erste und das schon der Fall ist, sogar wenn eine Endverzweigung abgegeben ist. Jedoch behalte ich mir hier vor, darauf hinzuweisen, dass die dickeren Neurofibrillen im zentralen Achsenzylinder wohl durch Verklebung von dünneren entstanden sein können. Die Endverzweigungen nun gehen über in ein Netz, das als Ende oder als eingegliedertes Teil des nervösen Systems auftritt. Das Netz hat meistens polygonale, bisweilen ovale Form und besteht aus einem äusserst feinmaschigen Netzwerk von Neurofibrillen, so fein, dass es mit dem Zeichenprisma kaum darzustellen ist. Die Maschen sind im allgemeinen vieleckig, bisweilen rund, und zeigen nach der Peripherie des Netzes zu eine mehr langgestreckte Form. Ist das Netz ein eingegliedertes Teil des nervösen Systems, dann geht aus einer der Ecken des Vieleckes ein Bündel mehr oder weniger paralleler Neurofibrillen ab, welche wieder durch Queranastomosen miteinander in Verbindung treten und nach kürzerem oder längerem Verlauf wieder in ein Endnetz übergehen. Dass einige Neurofibrillen das Netz in ihrer ganzen Länge umgaben, wie Dogiel für die Tastscheiben in den Grandry'schen Körperchen aufgibt und ich dort auch beschrieb, habe ich nicht bemerken können.

Achsenzylinder und Endverzweigung werden beide von einer dunkel gefärbten perifibrillären Substanz umgeben.

Von dem oben besprochenen periaxialen Netz von Nervenfasern habe ich in meinen Präparaten nichts bemerken können; Blutgefässe sah ich mehrere Male eintreten, bisweilen waren die spindelförmigen Endothelzellen sehr deutlich zu unterscheiden.

Was nun noch die Kolbenzellen Botezats betrifft, die Dogiel nach ihm unberücksichtigt gelassen hat, so konnte ich dieselben nicht zu Gesicht bekommen. Vielleicht gibt jedoch Zeichnung 6 eine Andeutung davon, die eine Nervenendigung eines Vater-Pacini'schen Körperchens vorstellt; die eine Endanschwellung hat das Eigentümliche, dass nur an der Peripherie des apfelförmigen Körpers ein Netz zu sehen ist, während der Inhalt aus einer körnigen Substanz besteht. Ob dies als Hypimprägation zu deuten ist oder eine wirkliche Kolbenzelle, von einem nervösen Netze umgeben, vorstellt, vermag ich nicht endgültig auszusprechen. Meines Wissens ist in den Vater'schen Körper-

chen der Säugetiere weder von Dogiel, noch von früheren Autoren jemals ein Kolbenzellensystem beobachtet, und Botezat bringt auch keinen sicheren Beweis dafür.

Papillare Endorgane in der Säugetierhaut.

Im allgemeinen werden in den Papillen der Säugetierhaut sogenannte Nervenendigungen mit oder ohne umhüllende Kapsel gefunden (vergl. Ruffini [58]): ohne Unterschied werden alle Papillen versehen von einer oder mehr Nervenfasern, welche entweder frei und ungeordnet oder geordnet zu einem sogenannten Nervenendorgane in dem Bindegewebe gelegen sind, so dass die alte Einteilung von Gefäß- und Nervenpapillen keinen Grund zum Bestehen mehr hat. Achtet man auch in Tangentialdurchschnitten auf die Verteilung von Blutgefässen und Nervenendorganen, so stellt sich heraus, dass fast jedes Meissnersche Körperchen begleitet ist von einem Kapillargefäß.

Welche spezifische physiologische Funktion nun alle die Nervenfasern und Nervenendorgane in der Haut haben, ist noch nicht festgestellt; Untersuchungen von Magnus Blix [10] haben gezeigt, dass eine Stelle der Haut nur für Kälte, eine andere nur für Wärme und eine dritte nur für Berührung oder Druck empfindlich ist. Jedoch ist es nicht möglich, aus diesen Untersuchungen etwas Bestimmtes betreffs der spezifischen Funktion der verschiedenen Endorgane abzuleiten. Auch Ramström [52] kommt zu dem Schluss, dass die allgemeine Auffassung, was die Funktion der Meissnerschen Körperchen anbelangt, als spezifische Tast- oder Drucksinnapparate der haarlosen Hautteile, nicht genügend von Tatsachen unterstützt wird. Es würde, wie er erwähnt — und damit wird jeder wohl einverstanden sein —, nur möglich sein, dieses endgültig zu erörtern durch eine Kombination anatomischer und physiologischer Untersuchungen.

Von einigen dieser Nervenendorgane ist jedoch nach meiner Meinung wohl nach der Lage und einem einfachen Experimente zu sehen, welche spezifische Funktion sie besitzen. Kann man doch bei sich selbst an dem Handrücken das Experiment machen und wahrnehmen, dass bei Berührung von einem der feinen dort vorhandenen Haare eine Empfindung ausgelöst wird, ohne dass die Haut selbst in

Berührung mit dem tastenden Gegenstände kommt und ist dann auch wohl deswegen die reiche Innervation der Haare zu erklären, welche besonders bei den sogenannten Tasthaaren auffällt.

Auch ist, was die Vater-Pacinischen Körperchen anbelangt, aus dem Bau und der Lage nach meiner Meinung zu entnehmen, dass diese besonders für Druck empfindlich sind. Liegen sie doch namentlich in den tieferen Schichten des Koriums, wo feinere Reize nicht so schnell durchdringen können.

Auch ihre Lage im Pankreas lässt hierauf schliessen: Wenn dieses seine Wirkung entfaltet, erweitern sich die Blutgefässe des Organs und üben schon hierdurch einen Druck auf die in dieser Drüse gelegenen Körperchen aus. Dieser Druck ist jedoch nicht nur extrakapsular vorhanden; er wird auch interkapsular gerade durch die früher genannten in das Körperchen eintretenden Kapillare hervorgerufen, sei es, dass die Nervenendigung gedrückt wird durch die Ausdehnung von den Kapillaren allein, sei es, dass eine Vermehrung der interkapsularen Flüssigkeit durch grössere Blutzufuhr entsteht und diese einen grösseren Druck zustande bringt. In beiden Fällen kann dann ein Reflex auf andere Digestionsorgane vom Pankreas aus ausgelöst werden.

Wie oben erwähnt, werden die Endorgane in die Papillen und Subkutis eingeteilt in kapsuläre und freiliegende Endigungen. Zu den ersteren gehören die Körperchen von Meissner, die von Golgi-Mazzoni, die von Ruffini und die Endorgane von Pacini.

Körperchen von Meissner.

Die erste Erwähnung dieser Endorgane findet man in einer Publikation von Meissner im Jahre 1852. Seitdem haben verschiedene Histologen die Struktur mit mehr oder weniger Erfolg untersucht: Tomsa [71] gelang es in 1865 kleine, flache, polygonale Zellen mit ellipsoidem Kerne nachzuweisen; die Zellen, welche mehr an der Peripherie lagen, schickten Ausläufer nach der Mitte, welche durch ihre Ordnung zum Teil die eigenartige Querstreifung des Organs verursachten. Langerhans [43] schrieb die Querstreifung ausserdem den spiralartig gewundenen Nervenfasern zu.

Was die Nervenendigung selbst anbelangt, so konnte Merkel [46] beobachten, dass die markenthaltenden Nervenfasern bis zu dem Körperchen verliefen, ihre Markscheide daselbst verloren, in das Organ traten und in kleine Zweige auseinander fielen, welche sich vielfach wanden und endlich die Tastzellen erreichten, wo sie zu endigen schienen. Es traten nun noch in den Fasern Varikositäten auf, welche nach Merkel fälschlich angesehen würden für Endknöpfchen, die nach seiner Meinung nicht vorkämen.

In späteren Untersuchungen u. a. von Fischer, Flemming, Ranvier und Kölliker [27, 28, 54] wird jedoch diese Meinung von Merkel widersprochen und ein knopfkolben- oder birnenförmiges Ende der Nervenfasern beschrieben.

Fischer (1876) ist nur scheinbar von derselben Meinung gewesen, auf Grund von seinen mit Goldchlorid erhaltenen Präparaten, so dass er in seinen Zeichnungen wohl einen Endknopf angibt, jedoch sich etwas vorbehält, indem er in der bei den Figuren gegebenen Erklärung erwähnt, dass es „wahrscheinlich“ und „vielleicht“ ein Endknopf ist.

Auch hinsichtlich der Meinung Merckels, als würden die Tastzellen nervös sein und in direkter Verbindung stehen mit den Nerven, wagt er es nicht, einen endgültigen Schluss zu ziehen.

Flemming [28] (1881) meint ebenso wie Fischer Teile des Achsenzylinders in dem Körperchen, von einer Markscheide umgeben, gesehen zu haben.

Nach Dogiel [18] (1892) ist dieses Trugbild jedoch nur auf die Anschwellungen, welche auf dem spiralartigen Verlauf der Fasern zu sehen sind, zurückzuführen; er stützt diese Meinung auf der Tatsache, dass der Markstoff in Methylenblaupräparaten nur sehr wenig gefärbt wird, während gerade die Varikositäten daselbst eine intensive Färbung zeigen. Er ist der Überzeugung, dass die Zeichnungen von Fischer und Ranvier, nach seiner Meinung die besten, welche bestehen, nur eine schwache Vorstellung geben von dem ganzen im Körperchen beschlossenen nervösen Apparat und beschreibt eine sehr grosse Anzahl durcheinander laufende, anastomosierende und sich verzweigende Nervenfasern, welche auch in den beigegebenen Zeichnungen deutlich zu sehen sind. Nervenendigungen in Kolben- oder Spindelform verwirft er ganz

und stellt dieselben auf Rechnung einer ungenügenden Imprägnation in den betreffenden Präparaten.

Nach den dann folgenden Untersuchungen von Ruffini [58] (1898) und Smirnof [67] (1901), welche die früheren Befunde in der Hauptsache bestätigten, erscheint in 1903 von Dogiel abermals ein Stück unter dem Titel „Die Nervenendapparate in der Haut der Menschen“, worin in minutiöser Weise und verdeutlicht durch prachtvolle Zeichnungen die verschiedenen Arten von Endorganen beschrieben werden. Nach ihm muss man die Meissnerschen Körperchen nicht alle unter ein und dieselbe Gruppe ordnen und man hat zu unterscheiden:

1. eigentliche Meissnersche Körperchen;
2. modifizierte Meissnersche Körperchen;
3. eingekapselte Körperchen mit blattförmigen Endigungen;
4. eingekapselte Nervenknäuel.

1. *Die eigentlichen Meissnerschen Körperchen* sind eiförmig, bisweilen gebogen, und werden umgeben von einer Bindegewebskapsel, welche öfters wie ein Septum zwischen die Zellen des Körperchens eindringt und dieses in mehrere Lobi verteilt. Die Anzahl der Läppchen wechselt von 2—6; eine oder mehrere markhaltige Nerven treten an dem basalen Pol oder von der Seite ein, durchdringen die Kapsel nach Verlust von Neurilemma und Mark und teilen sich in verschiedene Ästchen; die markhaltigen Nerven entspringen nach Dogiel aus dem „Nervenendgeflecht“, das in den tieferen Schichten des Coriums gelegen ist und dort ein grossmaschiges Netzwerk bildet. In dem Körperchen winden sich die aus der Teilung des Achsenzylinders entstandenen Ästchen spiralförmig und liegen mehr oder weniger dicht aufeinander. In diesen Ästchen treten Varikositäten von ovaler, runder, spindel- und vieleckiger Form auf, und gerade aus diesen Varikositäten scheinen meistens wieder Seitenästchen zu entstehen.

Endigungen kommen, wie er selbst und schon früher Smirnof und Ruffini anzeigten, nicht vor; der nervöse Apparat scheint einen Knäuel ohne Ende zu bilden: „Es gibt in der Tat kein einziges Ästchen, welches frei mit einer Verdickung endigt.“

Ausser diesem System von Nervenfasern, kommen nach ihm noch andere Fasern in den Meissnerschen Körperchen vor, welche sich ab-

zweigen aus dem oberflächlichen Netz von Nervenfasern in dem Korium und keine Markscheide besitzen. Sie treten zu dem Körperchen, können einen der eintretenden markhaltigen Achsenzylinder umwinden und teilen sich nach Eintritt in das Organ in eine grosse Anzahl variköser Fasern, welche zwischen den Ästchen des Achsenzylinders gelegen sind und oft spiralartig verlaufend unter vielfacher Teilung ein dichtes Netz bilden.

Obgleich Dogiel dieses als ein besonderes System beschreibt, hatte Ruffini es nicht nur schon früher beobachtet, aber auch einen Zusammenhang der beiden Systeme einwandfrei festgestellt, weshalb er einen prinzipiellen Unterschied zwischen denselben verwirft.

Bisweilen nahm Dogiel wahr, dass eine Nervenfasern der zweiten Sorte, vor ihrem Eintritt in das Körperchen, sich in Äste teilte, wovon einige nicht zu dem Körperchen traten, doch weiter in die Bindegewebspapille eindrangen und in deren Spitze Schleifen bildeten unter fortwährender Teilung und Anastomosierung. Die Schleifen lagen meistens in Bündeln dicht beisammen und bildeten ein Endorgan, welches nach Dogiel übereinkam mit den durch Ruffini beschriebenen beim Gefässsystem der Papillen gehörenden Endigungen: einige dieser Bündel sind dicht unter dem Epithel gelegen und geben feine Ästchen ab, welche in den Stratum cylindricum der Epidermis eindringen und in eine grosse Anzahl Fasern auseinander fallen, die in dem Interzellularraum der Epithelzellen gelegen sind. An anderen Stellen sind nun auch im Epithel Nervenfasern vorhanden, welche ihren Ursprung nehmen aus der Spitze eines Meissnerschen Körperchens.

Wiewohl Dogiel (1892) der Meinung war, dass diese Nervenfasern waren, welche zu dem System der dicken Achsenzylinder gehörten, widerruft er dieses jetzt (1903) und legt als Tatsache fest, dass diese interepithelialen Fasern entstehen aus den feineren Nervenfasern, welche in der zweiten Stelle oben genannt sind.

Bisweilen sah er, dass eine markhaltige Nervenfasern der zweiten Sorte sich in einiger Entfernung des Körperchens in einen markhaltigen und einen marklosen Ast teilte, welcher letzterer in das Körperchen trat und dort das Nervenetz der zweiten Sorte bildete.

Der markhaltige Ast verlor seine Markscheide und fiel auseinander

in ein Bündel Schleifen, welche einen dichten Knäuel bildeten, welcher übereinkommt mit der „Fiochetti papillari“ von Ruffini.

2. *Modifizierte Meissnersche Körperchen.* Diese müssen nach Dogiel wieder geteilt werden in eine einfache und eine komplizierte Form. Sie haben das eigenartige, dass sie zusammengesetzt sind aus einem eingekapselten und einem uneingekapselten Apparat, wobei das erste ein modifiziertes Meissnersches Körperchen ist, während das zweite ein gesondertes System darstellt.

Die einfachen Formen bestehen aus einem eingekapselten Organ, welches die Form eines kleinen Läppchens eines Meissnerschen Körperchens hat und einen Knäuel enthält, der entstanden ist aus Ästchen eines Achsenzylinders, welcher in die Bindegewebspapille verläuft. Der Achsenzylinder selber läuft nach Abgabe von den Seitenästchen weiter nach der Spitze der Papille, windet sich vielfältig und teilt sich in bestimmter Entfernung von der Papillenspitze in 3—4 dicke Ästchen, welche abgeplattet und von spindelförmigen und runden Verdickungen besetzt sind. Diese Fasern bilden hier einen dichten Knäuel, welcher die ganze Papillenspitze einnimmt und unter dem Epithel liegt.

Die mehr komplizierten Formen dieser Körperchen haben eine langgestreckte Form; zu dem Organ tritt ein markhaltiger Achsenzylinder, welcher in grösserer Entfernung von dem Basalpol während seines Verlaufes im Bindegewebe seine Markscheide verliert und sich in verschiedene Ästchen teilt, welche zusammen in das Körperchen eintreten. Immer scheint eines der Ästchen am dicksten zu sein und die unmittelbare Fortsetzung des Achsenzylinders vorzustellen. In das Körperchen angelangt, bildet der Achsenzylinder eine Spirale, wovon sich wieder Ästchen absondern, welche sich teilen und Anastomosen bilden. Die Ästchen sind meistens dünn und von Anschwellungen besetzt. Das eigenartige nun von dieser Form ist, dass das Organ in einiger Entfernung von der Spitze der Papille seine Bindegewebskapsel verliert, welche übergeht in das Bindegewebe der Papille. An dieser Stelle nun gehen von dem nervösen Apparat des Körperchens mehrere dicke Ästchen ab, welche nach der Kuppel der Papille ziehen und diese unter Schleifenbildung ganz ausfüllen. Summa summarum gibt er folgende Merkmale der modifizierten Meissnerschen Körperchen: „Die

wenige Dicke der Nervenästchen im eingekapselten Teile, der Mangel an groben plattenförmigen Faserendigungen, das nur zum Teil Vorhandensein einer Bindegewebskapsel und die freiliegenden Endverzweigungen des Achsenzylinders.“

3. *Eingekapselte Körperchen mit blattförmigen Nervenendigungen.*

Diese kommen ausschliesslich in den Papillen vor und auf jedem Schnitt sind meistens mehrere vorhanden. Die Kapsel besteht aus sehr dünnen Bindegewebsfasern, welche unmerkbar in das umhüllende Bindegewebe der Papille übergehen; nach Verlust der Markscheide treten ein oder mehr Achsenzylinder in das Körperchen ein und teilen sich in Ästchen, die abermals auseinander fallen und einen dichten Knäuel bilden, dessen Fasern mit kleinen, vieleckigen, blattförmigen Verbreiterungen besetzt sind. Aus den Ecken der Verbreiterungen gehen feine Fädchen aus, welche zu den benachbarten Verbreiterungen treten und darin übergehen.

Sowohl in dieser wie in der vorhergehenden Gruppe hat Dogiel nicht mit Sicherheit die zweite Sorte Nervenfasern gefunden.

4. Die vierte Sorte von Meissnerschen Körperchen sind *die eingekapselten Nervenknäuel*, welche gleichfalls immer in den Papillen anwesend sind. Das Organ wird umgeben von einer dünnen Kapsel, welche jedoch keine Septa in das Körperchen schickt und dieses dadurch nicht in Lappchen teilt; eine oder mehrere Nervenfasern dringen gleich nach Verlust der Markscheide in das Körperchen ein und nehmen mehr oder weniger eine Blattform an, ebenso wie die daraus entstehenden Verzweigungen; diese bilden eine grosse Anzahl durcheinander geschlängelter Schleifen, welche sich überkreuzen und wieder feinere Ästchen abgeben, so dass alle Zwischenräume nahezu ausgefüllt werden. Sowohl an den Stellen der Verzweigung, wie in ihrem ganzen Verlauf zeigen die Schleifen spindelförmige und vieleckige Varikositäten; Dogiel meint, dass die zwischen den Endverzweigungen des Achsenzylinders übrigbleibenden Zwischenräume durch eine geringe Quantität Lymphe ausgefüllt werden.

Es können sich nun von diesem eingekapselten Knäuel wieder Fasern absondern, die Kapsel durchbohren und einen Knäuel von der zweiten Ordnung bilden, welcher wieder von einer Kapsel umschlossen

wird; von diesem Knäuel nun gehen bisweilen aufs neue Fasern aus, welche aus der Spitze der Hautpapille in das Epithel dringen.

Dogiel meint alle diese Endapparate hauptsächlich unterscheiden zu müssen nach der Anzahl der Ästchen und Fasern, der Dicke der Verzweigungen, der Form und der Verteilung der Schleifen.

In 1905 erscheint dann noch eine letzte Publikation von Dogiel „Über die Nervenendapparate des Menschen“ [20] mit der Methode Cajals bearbeitet, worin er die vier genannten Sorten von Meissnerschen Körperchen, wie es scheint, wieder unter zwei Gruppen bringt; die eigentlichen und die modifizierten Meissnerschen Körperchen. Die Spiralfasern treten wieder deutlich auf ihrem Verlauf hervor und besonders an der Verzweigungsstelle, welche mit vieleckigen Verbreiterungen und Anschwellungen versehen ist. In diesen Verbreiterungen teilen und verflechten sich die Neurofibrillen, indem einige in die Ästchen wieder auslaufen und andere in dem Achsenzylinder bleiben.

Die Anzahl Neurofibrillen nimmt beständig zu: die Neurofibrillen der Nervenästchen treten in eine Anschwellung und fallen auseinander in eine grosse Menge sehr feiner Fibrillen, welche sich abermals teilen, miteinander anastomosieren und ein eng- und weitmaschiges Netz bilden. Die Maschen des Netzes haben eine abgerundete oder eine vieleckige Form. Die Zwischenräume der Maschen werden durch einen perifibrillären Stoff eingenommen, welcher in jeder Verbreiterung in grösserem Masse vorhanden ist als in den Nervenästchen. Aus diesem Netze entstehen nun wieder mehr oder weniger dicke Neurofibrillen, welche ein Ästchen bilden, dessen Bestandteile wieder in der folgenden Verbreiterung dasselbe Schicksal finden.

Dogiel erwähnt, dass in Längsdurchschnitten die Netze nicht so deutlich in den Vordergrund treten, obwohl in seiner Zeichnung deutliche Netze vorhanden sind, ebenso wie dieses dann auch und vielleicht etwas deutlicher auf dem Querschnitt zu sehen ist. Kerne oder Zellen konnte Dogiel mit dieser Methode nicht zu sehen bekommen. Am Ende spricht er das Folgende aus: „Der gesamte Nervenapparat, welcher ein Meissnersches Körperchen zusammensetzt, kann somit als eine Ansammlung zahlreicher, entweder durchweg oder teilweise im Hohlraum des Körperchens angehäufte und eng miteinander verbundene

Tastscheiben angesehen werden, welche auf den Verzweigungen eines Achsenzylinders, eine oder mehrere dicke, markhaltige, in betreffenden Körperchen endigende Nervenfasern aufsitzen.“ Von den früher beschriebenen Nervenfasern der zweiten Sorte schienen in seinen Präparaten Andeutungen vorhanden zu sein: in den Figuren ist das jedoch nicht eingezeichnet.

Spätere Untersuchungen von Cajals Schüler, Tello [69], an Haaren und Nervenendorganen in der Haut verrichtet, stimmen, was die Meissnerschen Körperchen anbelangt, vollkommen überein mit den Resultaten Dogiels.

Als Material für meine Untersuchung diente Finger- und Zehenspitze des Menschen mit der Methode Bielschowsky behandelt. Was die äusserliche und mehr allgemeine Form des Körperchens anbelangt, stellte sich heraus, dass die Einteilung, wie Dogiel sie in 1903 von den Meissnerschen Körperchen gibt, nicht immer praktisch durchzuführen war, besonders die vierte Gruppe, die sogenannten eingekapselten Nervenknäuel, schienen sehr unständig von Form und Inhalt zu sein und eine Menge Übergangsformen zu zeigen, welche sowohl in der einen Gruppe wie in der anderen untergebracht werden konnten und besonders deshalb war dies der Fall, weil nirgends in den Präparaten, auch nicht bei Hypimprägation ein sogenannter Knäuel konstatiert werden konnte, ohne dass in dem von der Kapsel umschlossenen Raum deutliche Zellkerne vorhanden waren; zwar schienen in sehr einzelnen Fällen die Zellgrenzen nicht deutlich, wodurch man an ein Syncytium würde denken können, aber von einem durch Lymphe ausgefüllten Raum, wie Dogiel (1903) hypothetisiert, war nichts zu entdecken. Eigenartig ist es denn auch, dass er in späteren Untersuchungen (1905) mit der Methode Cajal dieses nicht mehr erwähnt.

Die eigentlichen Meissnerschen Körperchen werden umschlossen von einer Bindegewebskapsel, an welcher bisweilen ein fibrillärer Bau zu erkennen ist. Meistens ist diese in den Präparaten nicht imprägniert, so dass das Körperchen von einem hellen Rande umgeben wird. Bisweilen dringt die Bindegewebskapsel zwischen verschiedenen Teilen des Körperchens ein und bildet so ein Fasersystem, welches das Organ in einzelne Lobi teilt, die auf verschiedene Weise gegenseitig an-

geordnet sind, wodurch eine grosse Formverschiedenheit der einzelnen Körperchen resultiert.

Die als Tastzellen beschriebenen Organe sind deutlich in den Präparaten zu sehen: sie liegen in der Höhle des Körperchens, umschlossen von der Kapsel und haben einigermassen die Form einer Kaulquappe. Sie bestehen aus einem eiförmigen Teil mit ellipsoïdem Kerne, welcher fast den ganzen Raum davon einnimmt, und einem schmalen Ansatz, welcher, ebenso wie das Kopfstück, in den Präparaten von einer deutlichen Zellenmembran umgeben wird. Die Kopfstücke der Zellen mit dem Kerne liegen meistens in Durchschnitten an dem einen Rande des Körperchens an der Kapsel und schicken ihre Ausläufer nahezu parallel an der Oberfläche der Haut nach dem gegenüberliegenden Rande, welchen sie dann auch meistens erreichen. Bisweilen sieht man einen Kern und das umgebende Protoplasma inmitten des Körperchens liegen und dieses ist gewöhnlich der Fall in oberflächlichen Schnitten des Körperchens, welches darin seine Erklärung findet, dass man eine Zelle getroffen hat, deren Kopfstück an einem Rande des Organs liegt, welcher senkrecht steht auf der Fläche der Coupe.

In den Figuren sind die Zellgrenzen annähernd angegeben, da eine völlige Reproduktion der kreuz und quer durcheinander liegenden Zellausläufer nicht möglich war und die Zeichnung natürlich noch mehr kompliziert wird durch den nervösen Apparat. Bisweilen waren besonders in Querschnitten des Körperchens, also in Tangentialdurchschnitten der Haut, keine deutlichen Zellgrenzen zu sehen; in den Zeichnungen von dergleichen Präparaten habe ich dann das Ganze nuanziert, indem in der Hauptsache nur Kerne angegeben sind.

Was nun den nervösen Teil des Körperchens anbelangt, so sieht man meistens mehrere markhaltige Achsenzylinder nach dem Körperchen treten, welche oft dicht bei demselben nicht nur Varikositäten enthalten, doch auch über einen kleineren oder grösseren Verlauf eine bandförmige Verbreiterung zeigen. Die Achsenzylinder dringen dann in das Körperchen ein, nach Verlust ihrer Markscheide, und teilen sich in eine Anzahl Äste, welche miteinander Verbindungen eingehen, wodurch der individuelle Verlauf von jedem Achsenzylinder verloren geht;

die Äste, welche öfters eine Bandform zeigen, winden sich unter fortwährender Teilung und Anastomosierung spiralförmig, wobei die Windungen und Spirale meistens senkrecht auf der Längsachse des Körperchens stehen und auf ihrem Verlauf Varikositäten von verschiedener Form zeigen. Nach der Form meint nun Dogiel die Körperchen einteilen zu müssen in eigentliche Meissnersche Körperchen und Körperchen mit blattförmigen Anschwellungen. Die eigentlichen Meissnerschen Körperchen haben mehr spindelförmige oder ovale Varikositäten im Verlaufe ihrer Nervenfasern, indem die andere Gruppe mehr blattförmige Anschwellungen zeigt; dass jedoch auch nun die Differentialdiagnose nicht scharf zu machen ist, stellt sich daraus hervor, wenn man in einer seiner Figuren, welche ein aus mehreren Lobi zusammengestelltes typisches Meissnersches Körperchen vorstellt, auf die deutliche blattförmige Anschwellung achtet. Im allgemeinen laufen die Spiralen zwischen den Zellen hindurch, indem sie begrenzt werden von zwei scharfen Grenzlinien zweier untereinander liegenden Tastzellen; diesem gegenseitigen Verhalten muss es meiner Meinung nach zugeschrieben werden, dass Fischer und Flemming meinten, Teile der interkorpuskularen Achsenzylinder von einer Markscheide umgeben gesehen zu haben.

Endkolben scheinen wohl vorzukommen; wiederholt meinte ich solche wahrzunehmen und in Figur 8 habe ich einen deutlichen Endkolben abgebildet, welcher unter dem Mikroskop bei Verschiebung der optischen Fläche keine andere Verbindung mit dem nervösen System zeigte, als die in der Figur angegebene.

In den modifizierten Meissnerschen Körperchen tritt nun eine Komplikation derart auf, dass die Bindegewebskapsel in einiger Entfernung der Papille offenbar in das umgebende Bindegewebe übergeht und aus der Spitze des Meissnerschen Körperchens ein nervöses System von Fasern ausgeht, welche meistens eine grössere Fläche in der Spitze der Papille einnehmen, bisweilen die ganze Kuppel ausfüllen. Diese Äste haben ihren Ursprung in den Verzweigungen der eintretenden Achsenzylinder und zeigen ebenso auf ihrem Verlaufe Anschwellungen und Verbreiterungen, indem sie ein mehr oder weniger weitmaschiges Netzwerk unter fortwährender Teilung und Anastomosierung bilden.

Für den in der Kapsel eingeschlossenen Teil des nervösen Organs gibt Dogiel in 1903 an, dass diese Nervenfasern meistens dünn und schmal sind; in 1905 gibt er als Hauptkennzeichen an, dass die Bindegewebskapsel nur zum Teil das Organ umhüllt.

Ich habe auch nie in meinen Präparaten besonders dünne Fasern in den modifizierten Meissnerschen Körperchen gefunden: zwar kamen hier und da dünnere Fasern vor, aber dann traten diese auf als Verbindungsfädchen zwischen den verschiedenen Teilen des nervösen Systems: einen abgeschlossenen Teil mit nur dünnen Fasern fand ich nicht.

Was nun den feineren Bau der Verbreiterungen und Anschwellungen anbelangt, so ist im allgemeinen deutlich zu sehen, dass diese aus einem feinmaschigen Netzwerk von Neurofibrillen bestehen. Auch der fibrilläre Bau des Achsenzylinders ist öfters, bevor dieser in das Körperchen eintritt, zu unterscheiden, wobei bisweilen das Eigenartige auftritt, dass er eine ganze Strecke weit breiter wird und die in ihm enthaltenen Neurofibrillen während seiner Verbreiterung ein Netzwerk bilden; bisweilen tritt dieses schon auf, wenn der Achsenzylinder von der Markscheide noch umgeben wird, wodurch es unwahrscheinlich wird, dass dieses Netz von Neurokeratin der Markscheide gebildet wird. Auch Botezat [13a] beschreibt etwas dergleichen auch für die Doppelsäulenkörperchen, das sind zusammengesetzte Merkelsche Körperchen, in der Zunge des Sperlings, wie Lugaro und Kolmer [37] das schon früher beobachtet hatten. Einen so eintretenden Achsenzylinder sieht man im Organe öfters bei Subimprägation wie ein Band verlaufen, welches an beiden Rändern abgesetzt wird von Neurofibrillen, indem der Raum dazwischen eingenommen wird von einer etwas dunkler gefärbten Fortsetzung der perifibrillären Substanz des Achsenzylinders, welcher vielfach eine Andeutung von einem Netze sehen lässt. Solche nahezu undifferenzierte Bänder scheinen meistens zu entstehen durch Hypimprägation und können überall in dem Präparat vorkommen; auch die spindelförmigen Anschwellungen und auch die Endkolben sind bisweilen allein umzogen von einer feinen Linie; dadurch wird es in unterimprägnierten Präparaten besonders schwer, diese Bänder zu unterscheiden von dem Zwischenzellraume, welcher auch von deutlichen Grenzlinien begrenzt ist.

Jedoch entsteht in den meisten Fällen, soweit ich beobachten

konnte, nicht ein verbreitertes Band aus dem Achsenzylinder, sondern er teilt sich bald, so wie oben schon erwähnt ist, in eine Anzahl Äste, welche auch öfters eine fibrilläre Struktur zeigen, und in denen die Anastomosierung der Fibrillen untereinander durch Querfibrillen bisweilen deutlich zum Vorschein kommt. Im Verlaufe der Äste sind nun Verbreiterungen zu sehen, welche bei genauerer Untersuchung aus einem Netze von Neurofibrillen bestehen. Die Neurofibrillen des Astes teilen sich da, wo solch eine Verbreiterung auftritt, und vereinigen sich wieder, indem einzelne dickere, besonders in vieleckigen Anschwellungen, das ganze Netz hindurch ihre Hauptrichtung unter Abgabe von Ästchen zu behalten scheinen. Hat das Netz eine Spindelform, so sind die Maschen meistens langgestreckt in der Richtung von der Längsachse der Spindel; in den meisten Körperchen schienen mir auch die Maschen der spindelförmigen Netze grösser zu sein als diejenigen der vieleckigen Verbreiterung. Aus solch einer spindelförmigen Verbreiterung kann nun auch noch, ausser den bipolaren Ästchen, ein Ästchen in der Mitte abgehen, so dass die Spindel die Gestalt bekommt vom bekannten Modell eines dreiwertigen Atoms.

Die vieleckigen Netze liegen meistens in einer gebogenen Fläche und umgeben öfters die Tastzellen für mehr als den halben Umriss; meistens scheinen sie auf dem Kopfteil der Zelle zu liegen, während mehr langgestreckte Formen jedoch auch in dem Zwischenzellraum der Ansätze vorkommen. Hier stellt sich jedoch heraus, dass diese Netze mehr die Bandform haben.

Die Nervenäste des Körperchens sind nicht alle derselben Dicke; es kommen dicke und sehr dünne vor; nach Dogiel (1903) würde man diese letzte zu einem anderen System von Nervenfasern rechnen müssen. Ich konnte jedoch konstatieren, soweit mir dies möglich war, dass eine scharfe Scheidung der zwei Systeme bestand, gebe jedoch zu, dass meine Untersuchung betreffs einer so verwickelten Sache nicht ganz zureichend war, da es äusserst schwer ist, in einem solchen Wirrwarr von dünnen und dicken Nervenfasern wie auch von Zellgrenzen und Bindegewebssepten einen endgültigen Schluss zu ziehen.

Zufällig ist es mir jedoch gelungen, in einem meiner Präparate eine Andeutung bekommen zu haben, welche uns etwas weiter zu

bringen scheint. Wie in der Figur 7 deutlich zu sehen ist, geht von der Spitze eines Meissnerschen Körperchens eine Nervenfaser aus einem Netzwerk ab, welche sich in das Epithel begibt und dort um eine Zelle ebenfalls ein Netzwerk bildet. Nach Dogiel (1903) muss nun diese Faser zum System der zweiten Sorte gerechnet werden. So wie jedoch aus diesem Präparat mit Subimprägation zu schliessen ist, entsteht diese Faser aus einem Netzwerk, welches nicht anders als zum ersten System von Nervenfasern gerechnet werden zu müssen scheint: ist das Netzwerk doch zu gross, um es zu der zweiten Sorte zurückführen zu können. Ausserdem ist es nicht wahrscheinlich, dass in Präparaten mit Subimprägation die zweite Sorte Nervenfasern gefärbt sein würden, wo in anderen Präparaten, sowohl mit Unter- wie mit normaler Imprægation kein System von der zweiten Art zu sehen ist.

Was nun die intraepitheliale Faser anbelangt, so verläuft diese zwischen den Epithelzellen hindurch und geht über in ein Netz, das, soweit aus dem Präparat zu ersehen ist, sich um eine Epithelzelle hinlegt. Das Besondere dieses Netzes besteht darin, dass in der Mitte dunkler imprægirierte Maschen zu sehen sind, welche augenscheinlich mit den weniger imprægirten, peripheren Maschen und auch mit einem Aste der Nervenfaser zusammenhängen. Ich glaube nun diese Endigung als die einer intraepithelialen Tastzelle auffassen zu müssen. Bisweilen, und in Fig. 10 ist dieses zu beobachten, sah ich aus der Spitze eines Meissnerschen Körperchens einen Achsenzylinder austreten und sich unter dem Epithel in Äste teilen, welche platten- oder blattförmig endeten, also ein Organ bildeten, welches viele Ähnlichkeit hatte mit den von mir beschriebenen Körperchen von Dogiel. Die Netze scheinen auch hier den Zellen anzuliegen.

In den modifizierten Meissnerschen Körperchen tritt nun die Komplikation auf, dass der oberste Teil des Körperchens nicht von einer Bindegewebskapsel umgeben wird; die Nervenästchen treten aus und bilden ausserhalb des eigentlichen Körperchens auch wieder Netze, welche oft in das Epithel hineindringen; an diesen Stellen ist keine Grenze zu sehen zwischen Korium und Epidermis; die Zellen des Epithels scheinen in die des eingekapselten Teiles des Meissnerschen Körperchens überzugehen. Diese Netze unterscheiden sich

keinsteils von denjenigen des eingekapselten Teiles, bisweilen sind die Fasern etwas dünner.

Was nun die Anzahl der Windungen und Fasern in den verschiedenen Formen der Meissnerschen Körperchen anbelangt, so kann man wohl bemerken, dass diejenigen, welche grosse, dicke, blattförmige Anschwellungen ihrer Ästchen zeigen, die mindeste Anzahl Windungen besitzen, soweit dies wenigstens mit dieser Imprägnation zu bestimmen ist. Die grösste Anzahl Windungen zeigen solche, welche fast ganz aus feinen Fasern mit langgestreckten, bandförmigen, schmalen Netzen bestehen.

Von allen diesen Sorten mit spiralartigem Verlauf der Nervenfasern kann man jetzt noch eine dritte Sorte unterscheiden, in welcher der Spirallauf der Fasern nicht so prononziert ist: die sogen. eingekapselten Knäuel von Dogiel. In diesen liegen die Fasern oft schräg oder parallel an der Längsachse des Körperchens, wodurch das Bild eines durchwirrtten Knäuels entsteht. Übergänge zu den vorgehenden Gruppen sind deutlich vorhanden, weshalb ich die Grenze nicht so scharf zu ziehen vermag.

In den eingekapselten Knäueln sind nun auch wieder die oben beschriebenen Netze vorhanden und innerhalb der Kapsel Kerne mit umgebendem Zellprotoplasma zu sehen.

Im allgemeinen zeigten die Zellen jedoch, soweit das wahrzunehmen war, eine nicht so langgestreckte Gestalt; sie scheinen mehr birnenförmig zu sein. Der zellige Inhalt ist denn auch das Einzige, wodurch sie sich von den mehr komplizierten Formen der Körperchen von Golgi-Mazzoni (zweite Gruppe von Smirnoff) zu unterscheiden scheinen.

Es bleibt uns noch die Frage zu beantworten, ob ein Zusammenhang von Netzen und Zellen besteht; in meinen Präparaten war davon nichts zu bemerken, meistens lagen die grossen Netze zwar auf dem Kopfstücke der Zelle, aber einen bestimmten Zusammenhang konnte ich nie wahrnehmen, was überdies der Kleinheit der Zelle wegen äusserst erschwert würde. Es stellte sich heraus, dass sowohl Netze wie Verzweigungen immer zwischen oder auf den Zellen liegen blieben und Zusammenhang mit einem protoplasmatischen Netze in der Zelle war

nie mit Sicherheit zu beobachten. In allen Präparaten ist zwischen den Netzen und den Ästchen entlang eine geringe Quantität peribrillären Stoffes vorhanden.

Körperchen von Golgi-Mazzoni.

Diese Endorgane, auch wohl Endkolben oder zurzeit modifizierte Vater-Pacinische Körperchen genannt, liegen in der Haut verschiedener Säugetiere und sind von W. Krause in der Fusssohlenhaut des Menschen, von Dogiel [16, 19, 21] in der Haut der Geschlechtsorgane und der Conjunctiva, von Ruffini [57] in der Tela subcutanea des Menschen, von Crevatin [15] in der Tela subcutanea des Affen, der Maus und anderer Tiere, und von Sfamini in den Papillen der Tastballen von Hund und Katze beschrieben.

Smirnoff [67] untersuchte diese Endorgane in der Fusssohlenhaut des Menschen und teilte sie in zwei Sorten. Beide zeigen eine äusserste lamellöse Kapsel und einen sogenannten Innenkolben, welcher einen homogenen oder körnigen Inhalt hat und keine Kerne enthält. In der Achse des Innenkolbens liegt der nervöse Apparat. Die Lamellen sind fein, dünn und besitzen ovale Kerne. Der Unterschied der zwei Sorten Körperchen besteht in der Form der Nervenendigung, in der Grösse und in der Anzahl Lamellen. Die erste Sorte von Smirnoff hat das Eigenartige, dass der Achsenzylinder sich verzweigt und die Äste ein geschlossenes Netz bilden, indem ihr Verlauf Varikositäten zeigt. Die zweite Sorte hat einen sehr schmalen Innenmantel, welcher, wie Smirnoff meint gesehen zu haben, bisweilen Kerne enthält. Der in der Achse des Innenmantels laufende Achsenzylinder verzweigt sich nicht und zeigt eine knopfförmige Endigung.

Auch in dem schon mehrere Male genannten in 1903 erschienenen Werke von Dogiel „Über die Nervenendapparate in der Haut des Menschen“ [24] beschreibt er ebenfalls seine Befunde mit Beziehung zu den Körperchen von Golgi-Mazzoni. Dogiel hat diese untersucht mit der Methylenblau-Methode in der Haut des Menschen. Sie bestehen aus einer Kapsel und einem Innenkolben. Die Kapsel besteht aus drei oder vier Lamellen, welche der Zahl nach im Verhältnis mit der Grösse des

Körperchens stehen. Die Endorgane sind gelegen in der Tela subcutanea und dem Stratum reticulare corii, bisweilen unter dem Epithel. In denjenigen Papillen, in denen die modifizierten Vater-Pacinischen Körperchen gelegen sind, wird auch meistens eine andere Sorte Endorgane gefunden, die sogenannte „Fiochetti Papillari“ von Ruffini, aber nie ein Körperchen von Meissner. Ein oder mehr markhaltige Achsenzylinder treten zu dem Körperchen, verlieren auf grösserer oder kleinerer Entfernung davon ihre Markscheide und dringen dann als nackte Achsenzylinder in das Körperchen. Hier teilt sich die Faser meistens in zwei oder drei Ästchen, welche sich vielfach winden und Schleifen von verschiedener Grösse bilden. Einige der Schleifen laufen in den Längsachsen des Körperchens, andere in querer Richtung, wieder andere schräg, wobei eine Verflechtung und Überkreuzung stattfindet. Von diesen schleifenförmig gebogenen Ästchen gehen wieder dünnere ab, welche ebenfalls wieder schleifenförmig verlaufen, sich teilen und wieder verbinden, so dass ein so dichtes Nervenknäuel entsteht, dass im Falle von vollständiger Färbung kaum ein Zwischenraum zwischen den Ästchen zu sehen ist. Diese Ästchen sind flach und mit Varikositäten besetzt.

Bisweilen scheint in dem Körperchen gleich wie bei den von ihm beschriebenen Meissnerschen Körperchen eine zweite Sorte Nervenfasern vorzukommen, welche dünner als die erst Genannten und auch mit kleinen Varikositäten besetzt sind. Im Organe angelangt, umwinden sie die Nervelemente der ersten Sorte.

In einer letzten Publikation (1905) [20] beschreibt Dogiel die Untersuchungen an dieser Sorte Endorgane mit der Methode Cajal und zwar in dem Tastballen der Katze: die im Körperchen gelegenen Achsenzylinder bestehen aus mehr oder weniger dicken Fibrillen, welche sich überkreuzen und in einer perifibrillären Substanz liegen. Auf seinem Verlaufe teilt solch ein Achsenzylinder sich allmählich in eine kleinere oder grössere Anzahl Ästchen, die mit einer runden, ovalen oder hufförmigen Anschwellung enden; dieselbe besteht aus einer grossen Anzahl Neurofibrillen, welche ein dichtes, engmaschiges Netz bilden, das vollkommen geschlossen ist und von einer geringen Menge perifibrillärer Substanz umgeben wird. Die Ästchen zeigen auf

ihrem Verlaufe deutliche Anschwellungen. Nach Dogiel bilden die Endverzweigungen des Achsenzylinders sowohl in den typischen wie in den modifizierten Vater-Pacinischen Körperchen (Golgi-Mazzoni) ein System vollkommen geschlossener, bisweilen miteinander verbundener Netze.

Für die Untersuchung dieser Körperchen gebrauchte ich hauptsächlich die Tastballen der Katze, wiewohl sie in der Finger- und Zehenspitzenhaut des Menschen auch öfters vorkamen. Ausserdem traf ich sie auch in der Schweinsschnauze an, jedoch nicht so oft als bei der Katze. Hier waren sie in grosser Anzahl und Formverschiedenheit in jedem gut imprägnierten Präparat vorhanden.

Was nun die Endorgane anbelangt, so lagen diese meistens in den Papillen des Koriurns, ein einziges Mal — und das waren meistens die einfacheren Formen — lagen sie direkt unter dem Epithel. Diese letzteren, welche auch bei Smirnoff die eine Gruppe vorstellten, sind aufgebaut aus einem homogenen Innenmantel (Innenkolben) und einer kleinen Anzahl umgebender Kapseln. In dem Innenmantel läuft ein Achsenzylinder, welcher in einer knopfförmigen Anschwellung endet.

Bei den mehr komplizierten Formen teilt der Achsenzylinder sich in Ästchen, welche auf ihrem Verlauf Anschwellungen zeigen, miteinander anastomosieren, sich durcheinander schlängeln und so Schleifen bilden können, wodurch das Ganze mehr das Ansehen eines Knäuels bekommt. Dieses ganze nervöse System wird, wie in allen Präparaten deutlich zu sehen ist, umgeben von einer Schicht von mehreren Kapseln; an den äussersten Lamellen liegen ovale Kerne. Die Kapsel umgibt alle Ausbuchtungen des nervösen Systems, wie in der Figur 13 zu sehen ist. Nicht immer wird jedoch ein Netzwerk oder Schleifen gebildet. Bisweilen endet eins der Ästchen in eine birnenförmige oder mehr länglich ausgezogene Anschwellung, gerade so wie Dogiel dieses in seiner Zeichnung abbildet. Indem dann andere Formen mehr einem Knäuel ähnlich sind, ist dies eine Zwischenform zwischen den einfachen Körperchen und diesen Knäueln.

Was nun den feineren Bau des nervösen Teils anbelangt, so sieht man, dass der eintretende Achsenzylinder bisweilen eine fibrilläre Struktur zeigt und Neurofibrillen enthält, die sich öfters umeinander

winden. In einer Anschwellung des Achsenzylinders oder eines Astes teilen sich diese Fibrillen und bilden durch Anastomosen wieder ein Netzwerk, dessen äusserliche Form sehr wechselnd ist. War bei den Meissnerschen Körperchen nahezu die Form der Anschwellung genauer anzugeben, so tritt hier ein sehr wechselndes Verhältnis auf, so dass man unmöglich bestimmte Formen nennen kann. Auch ist hier und da ein langgestrecktes Netz im Verlauf eines nervösen Astes vorhanden, so dass der Ast lokal verbreitert erscheint.

Was die Anschwellung anbelangt, so kann dieselbe auch meist verschiedenartige Form annehmen. Spatel- und Birnenform sind die meist vorkommenden; in dieser letzteren tritt dann oft die Eigentümlichkeit auf, dass nur die Aussenseite der Anschwellung von dem Netzwerk umgeben wird, und das Innerste eingenommen wird von dem perifibrillären Stoffe, so dass dieser wie ein Ei in einem Netz gefasst ist. Auch kann es vorkommen, dass die Endanschwellung in Hinsicht auf den betreffenden nervösen Ast so gestellt ist wie der eiserne Teil des Hammers auf dem Stiel.

Die Ästchen des Achsenzylinders werden umgeben von einer geringen Menge perifibrillärer Substanz, indem diese dort, wo ein Netzwerk anwesend ist, dessen Maschen ganz auffüllt.

Die eigenartige Verteilung von perifibrillärer Substanz und Netz, wie oben beschrieben ist, habe ich allein in der birnenförmigen Anschwellung wahrnehmen können. Ob dieses Bild der unvollkommenen Imprägnation zuzuschreiben ist, ist natürlich nicht zu entscheiden.

Bisweilen sieht man, ebenso wie Dogiel das auch in einer seiner Figuren angibt, ein „wurstförmig“ gebogenes Körperchen, sogar solche, wo die wurstartigen Krümmungen mehrere Male vorkommen. Von Kernen in dem Innenmantel, wie bei den einfachen Formen von Smirnoff, konnte ich nie etwas bemerken.

Was das zweite nervöse System betrifft, das Dogiel in diesen Körperchen beschreibt, so meine ich hiervon eine Andeutung erhalten zu haben: Figur 15 zeigt dieses und ist einem überimprägnierten Präparat entnommen, in welchem die zentrale, dicke Endfaser dunkelschwarz in den Vordergrund tritt. Die Nervenfasern der zweiten Sorte umgeben dieselbe netzförmig, mit Maschen von unregelmässiger Form. Eine Indi-

vidualität beider Systeme scheint nicht zu bestehen, gehen doch offenbar die Fasern der zweiten Sorte in den zentralen Achsenzylinder über.

Körperchen von „Dogiel“ (mit blattförmigen Endigungen).

In der in 1903 erschienenen Publikation von Dogiel [24], über die Nervenendapparate in der Haut des Menschen, kommt ein noch nicht beschriebenes Endorgan vor, ebenfalls in dem Stratum reticulare corii gelegen und nicht selten einem Meissnerschen Körperchen dicht anliegend. Es hat die Form eines mehr oder weniger dicken Zylinders, der bisweilen gebogen ist und wird umgeben von einer dünnen Bindegewebskapsel, die einen Innenmantel oder Innenkolben, wie Dogiel es nennt, umgibt. Am untersten Pol des Körperchens tritt ein sehr dicker, markhaltiger Achsenzylinder ein, der dort seine Markscheide verliert; er gibt in der Höhle des Organs sofort einen oder zwei abgeplättete Äste unter scharfer Ecke ab, und windet sich weiter wellenförmig durch das Körperchen hin, während inzwischen sich von demselben wieder Äste abzweigen und auch am Ende des Achsenzylinders wieder Ästchen abgehen. Achsenzylinder und Verzweigung haben beide das Vorkommen mehr oder weniger breiter Bänder, worin, in den mit der Methylenblau-methode bearbeiteten Präparaten, deutlich ein fibrillärer Bau zu unterscheiden ist. Diese Bänder sind am Rande mit kleinen Dornen besetzt und zeigen auf ihrem Verlauf plattenförmige Erweiterungen. Jedes Ästchen endet im Körperchen in ein Plättchen, das mancherlei Form haben kann und ebenso wie die Bänder mit Dornen besetzt ist. Bisweilen gehen von diesen Plättchen wieder Fasern ab, welche ebenfalls in ein Plättchen enden. Was den Bau dieser Verbreiterungen anbelangt, so hat Dogiel beobachten können, dass dieselben aus feinsten Fibrillen bestehen, wozwischen augenscheinlich ein körniges Neuroplasma anwesend ist. Zellen waren jedoch nicht vorhanden, und Dogiel kommt zu der sehr unwahrscheinlichen Hypothese, dass die zwischen den Plättchen existierenden Zwischenräume ausgefüllt werden durch Endigungen derselben Sorte, welche jedoch nicht gefärbt sind.

In meinen Präparaten waren wiederholt dergleichen Endorgane

vorhanden; sie lagen meistens in der Basis einer Papille und standen öfters in Verbindung mit einem Meissnerschen Körperchen; einige Male konnte ich auch beobachten, dass diese Körperchen von Dogiel von einem Achsenzylinder aus dem oberen Pol eines Meissnerschen Körperchens innerviert wurden und dann zwischen dem Meissnerschen Körperchen und dem Epithel, dicht unter dem letzteren, gelegen waren. (Siehe Fig. 10.) Sie haben meistens eine wurstförmig gebogene Form und werden von einer dünnen, mit Bindegewebskernen versehenen Kapsel umgeben, wovon öfters mehrere fibrilläre Schichten deutlich zu sehen sind. Der eintretende Achsenzylinder, der bis nahe am Körperchen mit einer Markscheide versehen ist, teilt sich in verschiedene Äste, woran auch die geplättete Schnürriemenform hervortritt; dieses scheint seinen Ursprung zum Teil darin zu finden, dass diese Ästchen keine eigentlichen Achsenzylinder sind, sondern in die Länge gezogene Netze; in dem Verlauf dieser Ästchen sind platte und spindelförmige Erweiterungen eingereiht, welche in Präparaten mit der Methode Bielschowsky behandelt, ein Geflecht von Neurofibrillen zeigen. Die Maschen dieses Netzes haben keine bestimmte Form, wechselnd von rund bis oval, von dreieckig bis vieleckig. Aus diesem Netze entstehen jetzt wieder bandförmige Ästchen, und man kann öfters sehen, dass zwei Neurofibrillen, in einiger Entfernung von dem Übergang von Netz in Ast, das Netz von zwei Seiten begrenzen und konvergierend ein Dreieck bilden, in dessen Spitze die übrigen Neurofibrillen in den Ast übergehen. Die Netze gegenseitig werden öfters durch Anastomosen verbunden.

Ob Endknöpfchen und Endplatten vorkamen, habe ich nicht mit Sicherheit bestimmen können; in Figur 16 meine ich auf Grund der Rekonstruktion der verschiedenen Schnitte gesehen zu haben, dass eine vieleckige Endplatte bestand.

Zellen und Kerne sind deutlich in den Organen vorhanden, obgleich die Zellgrenzen nur annähernd in der Figur angegeben werden konnten.

Einen Zusammenhang zwischen Zellen und Netzen habe ich nicht finden können; wohl existierten die von Dogiel gesehenen Dornen an einigen Netzen, die dann in Netze von hellerer Farbe übergingen: ob diese Netze, die man schwerlich von den anderen trennen konnte, in

dem Protoplasma der Zellen lägen oder die Zellen umgäben, muss ich unbestimmt lassen.

In letzter Stelle ist noch zu beachten, dass auch hier innerhalb der Höhlung des Körperchens Zellen und Kerne existierten, während Dogiel, wie er dies auch bei manchen anderen Endorganen beschreibt, dieselben nicht beobachten konnte.

Intraepitheliale Nervenendigungen (Ranvier).

Die intraepithelialen Ranvierschen Endnervenfasern sind seit langer Zeit bekannt. Nach Ranvier [57] genannt, wurden sie schon in 1868 durch Langerhans [47] entdeckt, und nach der Zeit mehrere Male beschrieben:

Im Jahre 1895 veröffentlichte Scymonowicz seine Untersuchung an der Schweinsschnauzenhaut, mit Hilfe der Goldchloridmethode von Ranvier und der Methylenblaumethode von Ehrlich, mit der Fixierungsmethode nach Bethe und meinte auf Grund seiner Resultate die Nervenendigung im oben genannten Organ in die folgenden Gruppen teilen zu müssen:

1. Freie intraepitheliale Nervenendigungen.
2. Nervenendigungen in den Merkelschen Tastscheiben.
3. Zwei Formen von Endkolben (Körperchen von Golgi-Mazzoni).
4. Freie dendritische Endigungen an der Grenze von Epidermis und Cutis.
5. Die Endigung in den Tasthaaren.

Die erste Gruppe, welche für dieses Kapitel in Betracht kommt, besteht aus markenthaltenden Nervenfasern, welche in der Bindegewebepapille fast senkrecht nach dem Epithel ziehen, an dessen Rand ihre Markscheide verlieren, in das Epithel eindringen und unter Abgabe von Seitenästchen und Anastomosen zwischen den Epithelzellen zickzackförmig bis dicht bei dem Stratum granulosum verlaufen. Bisweilen kehrt eines der Seitenästchen nach einem kürzeren oder längeren Verlauf wieder auf seinen Weg nach dem Korium zurück.

Die Endigungen dieser Fasern sind meistens knopfförmig geschwollen. Nie konnte Scymonowicz wahrnehmen, dass Anastomosen

bestanden zwischen zwei Hauptästen, wohl, dass ein Ast sich dichotomisch in zwei Fasern teilte, welche sich später wieder vereinten, wodurch dann eine Masche gebildet wurde, welche eine oder mehrere Epithelzellen umschloss.

Auf dem Verlauf der intraepithelialen Nervenfasern sind auch noch zahlreiche Varikositäten zu sehen, welche jedoch nach Scymonowicz als postmortale Veränderungen angesehen werden müssen.

Nach diesen verhältnismässig wenig Neues bringenden Untersuchungen von Scymonowicz erscheint im Jahre 1902 aus dem Laboratorium Dogiels in Petersburg eine Publikation von Tretjakoff [72], worin dieser u. a. die intraepithelialen Nervenendigungen in der Schweinsschnauze erwähnt: nicht nur aus der Kuppel einer Bindegewebspapille, sondern auch an der Basis treten marklose Nervenfasern in das Epithel, welche mit Varikositäten besetzt sind und in Zickzackform verlaufen.

Über der Kuppel einer Papille wird jedoch noch eine andere Sorte intraepithelialer Nervenendigungen gefunden, welche sich von den oben beschriebenen unterscheiden. Diese Nervenendigungen laufen durch die Bindegewebspapille, dringen in das Epithel hinein und geben eine grosse Anzahl mit grossen Varikositäten, Dornen und Plättchen besetzten Seitenästchen ab. Die feineren Verzweigungen anastomosieren miteinander und bilden dabei Netze um die an der Bindegewebspapille gelegenen Epithelzellen.

Von den gewöhnlichen intraepithelialen Nervenendigungen sind sie zu unterscheiden durch ihre Dicke und die Bildung der oben genannten Netze.

Im nächsten Jahre, 1903, gibt Dogiel selbst von dieser Sorte Endigungen in der Haut des Menschen eine Beschreibung [24]: Er erreichte mit der Anwendung der Methylenblaumethode auf die menschliche Haut nur in einzelnen Fällen, dass die intraepithelialen Nervenendigungen gefärbt in den Vordergrund traten. Hauptsächlich kamen dieselben dort vor im Epithel, wo unter diesem ein uneingekapselter Nervenknäuel oder ein Nervenfaserbündel in einer Bindegewebskapsel liegt, woraus dann die Nerven entspringen. Von diesem intrapapillären nervösen System zweigen sich nun eine ver-

schieden grosse Anzahl Fasern gesondert oder zu Bündeln vereinigt ab, welche auf verschiedenen Stellen, von der Basis der Papille bis an die Kuppel, in das Epithel hineindringen. Sowohl die Bündel als die einzelnen Fasern teilen sich hier allmählich in eine grosse Anzahl Ästchen, welche zickzackförmig zwischen den Epithelzellen verlaufen und, indem sie gegenseitig anastomosieren, diese umflechten. Sie reichen nie weiter als zu dem Stratum granulosum. Den gleichen Verlauf haben die Fasern, welche aus der Spitze eines Meissnerschen Körperchens in das Epithel hineindringen.

Alle diese intraepithelialen Nerven sind sehr dünn und von kleinen, runden und spindelförmigen Verdickungen besetzt. Dass diese Fasern endigen würden in den Epithelzellen, wie Pfitzner, Huss und Botezat meinten gesehen zu haben, konnte Dogiel nie konstatieren; immer waren die Nerven zwischen den Zellen gelegen und umflochten ihre Oberfläche. Die besonderen Nervenendigungen, wie Tretjakoff in der Schweinsschnauzhaut beschreibt, waren in den Präparaten nicht zu sehen.

Im Jahre 1907 erschien noch eine Arbeit Botezats [13a], in der die intraepithelialen Nervenfasern der Maulwurfsrüsselhaut Erwähnung finden: die Axial- und Randfasern des Eimerschen Organes, die allem Anschein nach dieselbe Beschaffenheit haben als die anderswärtig gelegenen intraepithelialen Ranvierschen Neurofibrillen zeigen während ihres Verlaufes — nach Befunden im Cajalschen Präparate — rechts und links kleine Knöpfchen, welche oft recht deutlichen, aus der Faser entspringenden kurzen Stielchen aufsitzen. Bei gelungener Silberimprägnation kann man das Neurofibrillennetz, aus dem diese epizellulären Endknöpfchen bestehen, deutlich erkennen.

Die nachher noch erschienenen Aufsätze Botezats [13b] und Bielschowskys [9a] lehrten wenig Neues, was diese Strukturen betrifft, dagegen veröffentlichten J. Boeke und de Groot [10a] (Ende 1907) einschlägige Untersuchungen betreffs Struktur und Regeneration der Axial- und Randfasern in dem Eimerschen Organ, ebenfalls mit der Methode Bielschowsky angestellt. Sie fanden an den obengenannten intraepithelialen Fasern deutliche Netze in den daselbst vorhandenen knopfförmigen Verbreiterungen.

Fast in allen Hautpräparaten der verschiedenen Tiere ist es mir gelungen, die Ranvierschen Fasern nachzuweisen. Wie es auch der Fall war bei der Methylenblaumethode, schienen diese Art Fasern schwer zu färben und kamen sie nur auf sehr bestimmten Stellen des Präparates und dann noch in geringer Anzahl ans Licht. Auch war die erforderliche Zeit zur Imprägnation bedeutend länger als solche anderer Endorgane.

Im allgemeinen ist dicht unter dem Epithel im Korium der Haut der verschiedenen untersuchten Tiere ein Plexus von Neurofibrillen vorhanden, welche deutlich schwarz imprägniert sind. Hiervon sieht man zwischen den Epithelzellen der untersten Schicht des Stratum Malpighi hell gefärbte violette Streifen abgehen, welche durch den wenigen Farbenunterschied sich fast nicht von der Umgebung unterscheiden. Ich halte diese, indem ich die Zeichnungen anderer Untersucher vergleiche und daraus das Vorhandensein einer grossen Anzahl intraepithelialer Nervenfasern an diesen Stellen ableite, für nicht-imprägnierte Nervenfasern. Es scheint bei vollständiger Imprägnation der Neurofibrillen im Korium, an der Grenze von Korium und Epidermis, der weiteren Imprägnation des nervösen Systems eine Grenze gezogen zu werden, welche nur durch längere Dauer der Imprägnation überwunden werden kann.

Dies ist augenscheinlich der Fall mit den uns beschäftigenden intraepithelialen Ranvierschen Endigungen und noch schwerer scheint die Imprägnation der Merkelschen Tastscheiben zu sein. Als Material für die Untersuchung dieser Nerven benutzte ich hauptsächlich die Haut der Schweinsschnauze, obwohl dieselben auch vorhanden waren in den Präparaten der Tastballen der Katze, und der Wachshaut des Entenschnabels.

Diese Nervenfasern nun, welche entweder aus den unter der Epidermis gelegenen Nervennetzen entspringen, oder aus einem dort gelegenen markenthaltenden Achsenzylinder entstehen, dringen in das Epithel hinein und verlaufen zwischen den Zellen. In Präparaten mit längerer Imprägnationsdauer sind diese Nerven wie schwarze Linien zu sehen, welche zickzackförmig unter Abgabe von Seitenästchen nach den oberflächlichen Schichten des Stratum Malpighi laufen.

Diese Verzweigungen sind ebenso wie der Hauptast, mit kleinen runden, spindelförmigen und langgestreckten Anschwellungen und Varikositäten versehen. Dort, wo ein Seitenästchen abgeht, sieht man ein dreieckiges Feld zwischen den divergenten Ästen, welches in den superimprägnierten Präparaten dunkel gefärbt ist. Die meisten Fasern behalten ihre Hauptrichtung sagittal auf der Oberfläche der Haut, nach dem Stratum granulosum zu, welches sie in den meisten Fällen erreichen. Bisweilen ändern sie, hier angelangt, ihre Richtung und verlaufen mehr tangential an der Oberfläche.

Was nun die Varikositäten anbelangt, so sind diese nicht immer vorhanden; in einigen Präparaten ist ein gerader Verlauf einer dünnen Nervenfasern zu sehen, ohne dass nennenswerte Anschwellungen vorkommen.

In Präparaten, welche keine Überimprägnation zeigen, sieht man deutlich, wie die Nervenfasern und Varikositäten gebaut sind. Die ersten bestehen oft aus mehreren Neurofibrillen, welche bald parallel laufen, bald sich umeinander hinwinden. Zwischen den Fasern ist ein dunkel gefärbter perifibrillärer Stoff zu sehen. Dort, wo die Varikositäten auftreten, sieht man deutlich, dass diese aus einem runden oder ovalen Ring von Neurofibrillen bestehen, dessen Inhalt mit perifibrillärer Substanz aufgefüllt wird und oft noch Querfibrillen zeigt. Die Neurofibrille oder Neurofibrillen, woraus die intraepitheliale Nervenfasern besteht, gehen augenscheinlich in den Ring über, ebenso wie am anderen Pole desselben eine oder mehrere Neurofibrillen hervorgehen, welche eine Strecke weiter wieder dasselbe zeigen. Bisweilen kommt es vor, dass solch ein Ring auf einem kurzen Ästchen der Nervenfasern sitzt, gleichsam gestielt ist, wie Boeke und de Groot dieses auch an den Epithelnervenfasern des Eimerschen Organes fanden. Die Achsenfasern selbst und die Anschwellungen bestehen, wie hie und da, aber nicht so deutlich wie dies an dem Eimerschen Organ von den obengenannten Autoren [*13a*, *10a*] beobachtet ist, aus einem wirklichen Nervenetz.

Soviel ich habe wahrnehmen können, enden die Ästchen immer durch Mittel des oben erwähnten Ringes oder ringförmigen Netzes, welches bisweilen noch das Eigenartige hat, dass ein halbmondförmiger Teil seines Inhalts an dem basalen Pole (proximalwärts) dunkel ge-

färbt ist. Besonders am Ende liegen diese Ringe dicht aufeinander, so dicht, dass öfters die Endigung das Ansehen einer Kette hat. Figur 18a, welche eine solche Endigung im Entenschnabel zeigt, gibt ein deutliches Bild hiervon. Dieses wird wohl aller Wahrscheinlichkeit nach seinen Grund darin finden, dass hier die Degeneration der Epithelzellen einen schnelleren Verlauf nimmt als die entsprechende der oberflächlichen Teile der Nervenfasern und diese hier mehr ineinander gedrängt werden, wie Boeke und de Groot dieses auch in dem Eimerischen Organ beschrieben. Ein Zusammenhang zwischen Epithelzellen und Endigungen war nicht vorhanden.

Dass alle diese Varikositäten Kunstprodukte sein würden, wie Scymonowicz meint, kann ich nicht glauben; man würde jedoch einwenden können, dass hier Schrumpfung des Epithels entstanden ist, wodurch die Neurofibrillen, welche solch ein intraepithelialer Nervenast enthält, auseinander gewichen sind, indem dieser letzte eine kleinere Verlaufsstrecke zu seiner Verfügung bekommen hat. Gegen diese Auffassung spricht jedoch das konstante Vorkommen nicht nur des Ringes, sondern auch der Querverbindungen und die wenigen Schrumpfungerscheinungen der Epithelzellen.

Ein dunkel gefärbter perifibrillärer Stoff ist in geringem Masse der ganzen Nervenfaser entlang anwesend und füllt auch die Varikositäten und Verbreitungen auf. In Präparaten mit Überimprägnation wird derselbe ebenso wie sonstwo gleichfalls imprägniert, so dass die Ranviersche Faser an Dicke zugenommen zu haben scheint. Wir können also folglich hier sagen, dass eine Schleifen- oder Ringbildung am Ende dieser Art Nerven besteht, aber sofort taucht dann die Frage auf, wie die Nerven sich zu dem Wachstum der Epidermis verhalten; die Aufklärung dieses Verhältnisses haben Boeke und de Groot, wie oben bereits erwähnt, der Hauptsache nach gegeben.

Von der von Tretjakoff gefundenen zweiten Art Nervenfasern, welche über der Kuppel einer Papille anwesend sind, habe ich in den meisten Präparaten nichts beobachten können; in einigen, zumal bei den Merckelschen Tastzellen, sah ich mehr als eine Andeutung davon und werde sie ebenda berücksichtigen.

*

*

*

Besonders dort, wo die Haut als Tastorgan dient, kommt noch eine andere Art intraepithelialer Endigungen bei verschiedenen Säugertieren, u. a. Katze, Schwein, und Menschen vor: die sogen. *Merkelschen Tastscheiben*. Merkel [46, 47, 48] ist der erste gewesen, welcher diese Art Endorgane im Epithel der Haut beschrieb und die Tastzellen, denen die Scheiben anlagen, ansah für periphere Ganglienzellen, welche Meinung er, wo dies möglich war, auch was die anderen Endorgane anbelangt, festhielt. Ranvier [53] widersprach dem aber und äusserte sich, dass es jedoch unmöglich sei, an Osmiumsäurepräparaten, wie Merkel dies getan hatte, den Zusammenhang zwischen Scheiben und Tastzellen zu beobachten; in seinen Goldchloridpräparaten kann er konstatieren, dass die Scheiben sich schalenförmig an die Zelle legen, indem sie gegenseitig durch Anastomosen verbunden werden und meint diesen Tastzellen dieselbe Funktion zuschreiben zu müssen, als denjenigen in den Grandryschen Körperchen. Werden diese Art Endorgane in der Schweinsschnauze mehr in den untersten Schichten der Epidermis gefunden, bei anderen und speziell bei dem Menschen können sie, wie Merkel dieses auch schon beobachtet hatte, auch in den mehr oberflächlichen Schichten des Epithels vorkommen. Sie werden gebildet von Nervenfasern, welche nach Verlust ihrer Markscheide in das Epithel eindringen, die tiefen Schichten unter Abgabe von Ästchen durchbohren und mit einer Tastscheibe enden, welche die Form eines Epheublattes (*terminaisons hédériformes*) hat.

Bonnet [12] (1885) steht jedoch wieder auf der Seite Merkels und gibt an, dass die Nervenfasern mit den Tastmenisci innerhalb der Zellen zwischen Kern und Membran liegen. Auch mit Ranvier ist er darin nicht einig, dass die Tastscheiben gegenseitig verbunden sind.

Scymonowicz [61] beschreibt im Jahre 1895 diese Nervenendorgane in der Schweinsschnauze: der markhaltige Achsenzylinder verliert, nach einem wellenförmigen Verlauf an der Basis des Epithels angelangt, seine Scheiden und teilt sich in verschiedene Ästchen, welche nach kürzerem oder längerem Verlauf in einer Tastscheibe enden. Diese Tastscheiben bilden eine flache Schale und liegen an einer Seite den Tastzellen an. Sie können bisweilen an der Ober-

seite statt an der Unterseite liegen und sind gegenseitig durch dünne Fasern verbunden.

Auch Tretjakoff [72] (1902) hat als Material für seine Untersuchung die Schweinsschnauze, mit der Methylenblaumethode behandelt, ausgenutzt: ebenso wie Waldeyer 1879 für die Grandry'schen Körperchen, teilte er auch für die Merkelschen Tastscheiben oben genannte Meinung Ranviers.

Was den Kern der Tastzellen anbelangt, so ist dieser biscuitförmig und wird von einem klaren Hof umgeben, so wie auch schon von Bonnet und Scymonowicz beobachtet wurde. Ausserdem kann er konstatieren, dass bisweilen die Tastscheibe über und nicht unter der Zelle gelegen war und dass sie aus Fibrillen und interfibrillärem Stoff bestand. Tretjakoff ist nicht derselben Meinung wie Botezat, wenn dieser angibt, dass von den in der äussersten Wurzelscheide der Haare vorkommenden Tastscheiben dünne Fasern ausgehen, welche zwischen den Epithelzellen enden. Die Tastscheiben liegen, wenn die Tastzellen in der untersten Schicht des Epithels gelegen sind, direkt an der Basalmembran. In Sagittalschnitten der Haut umflechten die varikösen Nervenfasern die Tastzelle mit einem feinen Netzwerke und gehen über auf die benachbarten Zellen, wo sie abermals ein Netzwerk bilden.

Im nächsten Jahre 1903 erscheint aus demselben Laboratorium von der Hand Dogiels die schon wiederholt genannte Publikation über die Nervenendorgane beim Menschen [24]. Nach der basalen Schicht der Epidermis treten Nervenfasern verschiedener Dicke, welche in grösserer oder kleinerer Entfernung vom Epithel ihre Markscheide verlieren; sie dringen, nachdem sie sich mehrere Male dicht unter dem Epithel gewunden haben, in dasselbe ein und teilen sich wieder in verschiedene Äste, welche zwischen die Epithelzellen verlaufen und unter den sogen. Tastzellen in Tastscheiben enden. Diese sind in der Haut des Menschen ziemlich klein und scheinen mehr die Form vieleckiger Plättchen zu haben. Mit der Immersionslinse betrachtet, zeigen diese Tastscheiben eine fibrilläre Struktur. Von solch einer Tastscheibe nun kann wieder eine Faser abgehen und in einiger Entfernung unter einer Tastzelle wieder ein ähnliches Organ

bilden. Ausser diesen dicken Fasern, welche aus den an der Basis des Epithels noch markhaltigen Nervenfasern entstehen, sind, wie oben schon erwähnt, noch andere Fasern vorhanden, welche dort ihre Markscheide schon verloren haben, noch eine kleine Strecke unter der basalen Schicht entlang unter Teilung laufen können und nachher in das Epithel hineindringen. Hier angelangt winden sie sich vielfach, teilen sich mehrere Male, treten nach einer Tastzelle und fallen dort in eine grosse Anzahl mehr oder weniger dünne, variköse Ästchen auseinander, welche sich miteinander vereinigen und ringsum jeder Zelle ein dichtes Netz bilden, in welchem dieselbe wie in einem Korb gelegen ist. Von diesem Netze gehen wieder Fasern nach anderen Zellnetzen ab. Dogiel hebt besonders hervor, dass hier die Innervation der Tastzellen in derselben Weise geschieht, wie die der schon früher beschriebenen Grandry'schen Körperchen. Jedoch konnte er auf Grund der Methylenblaupräparate keinen Zusammenhang zwischen Tastzellen und Tastscheiben nachweisen.

Im Jahre 1905 endlich erscheinen die mit der Cajalmethode erhaltenen Resultate desselben Untersuchers [20]. In Präparaten der Fingerspitze von Mensch und Katze konnte er deutlich die aus der Cutis in das Epithel eindringenden Nervenfasern und die daraus entstandenen Tastscheiben nachweisen; an der Stelle, wo aus der Nervenfasern die Tastscheibe entsteht, strahlen die konstituierenden Neurofibrillen nach verschiedenen Seiten aus, um dann in eine grosse Anzahl sehr feiner Neurofibrillen auseinander zu fallen. Diese bilden unter Anastomosierung ein sehr dichtes und vollkommen geschlossenes Netz, wozwischen perifibrillärer Stoff vorhanden ist. Deutlich ist der gegenseitige Zusammenhang der Tastscheiben und die Bildung von Scheiben der zweiten Ordnung zu sehen. Dogiel konnte nicht wahrnehmen, dass von den Netzen aus Neurofibrillen in die Tastzellen eintraten.

Als Untersuchungsmaterial diente mir die Schweinsschnauze, nach den meisten Autoren das beste Organ zum Studium der Merckelschen Tastscheiben. Jedoch scheint die Imprägnation dieses Systems mit der Methode Bielschowskys äusserst schwer zu sein. Die nervösen Fasern im Korium waren gut imprägniert, ebenso wie die Ranvierschen

intraepithelialen Endigungen, jedoch von Merkelschen Tastscheiben war keine Spur zu entdecken. Etwas besser gelang mir dies in den Tastballen der Katze; hier waren in den Präparaten, an einigen Stellen im Epithel, deutlich Merkelsche Tastscheiben vorhanden, die Zeichnungen sind dann auch alle von diesem Material herkömmllich.

So wie auch in der Schweinsschnauzenhaut zu sehen ist, tritt nach der Basis des Epithels, worüber die Tastzellen meistens in mehreren Reihen aufeinandergeschichtet liegen, ein markhaltiger Achsenzylinder, windet sich meistens verschiedene Male, bevor er in das Epithel eindringt und verliert dann auf der Grenze von Korium und Epidermis seine Markscheide. Deutlich kann man in den Präparaten sehen, dass er aus Neurofibrillen besteht, welche zusammen zu einem Bündel vereinigt, eine Strecke weit sich zwischen die Epithelzellen hindurchschlängeln und unter einer Tastzelle in eine kelchförmige Verbreiterung übergehen. Bisweilen tritt das Nervenbündel in der Mitte des Kelches in denselben hinein und kann man deutlich eine pinselförmige Ausbreitung der Neurofibrillen sehen, so dass das Ganze die Form eines Kelchglases hat; bisweilen, und das geschieht meistens bei den Tastscheiben der zweiten Ordnung, tritt der Nervenast von der Seite in die Verbreiterung ein, so dass eine Löffelform entsteht.

Wie in allen Präparaten mehr oder weniger deutlich zu sehen ist, besteht die also gebildete Tastscheibe aus einem Netze der dort eintretenden Neurofibrillen, dessen Maschen eine runde oder mehr ovale Form zeigen. Von diesem Netze aus kann nun an einer der Seiten eine Neurofibrille oder ein Bündel derselben sich abspalten und ein wenig weiter eine zweite Tastscheibe bilden, welche wieder an einer Tastzelle liegt, wobei, was bisweilen auch der Fall ist mit Tastscheiben der ersten Ordnung, diese öfters nicht unter der Tastzelle, doch an der Seite derselben liegt. Man könnte wohl auch meinen, dass die Scheiben über der Tastzelle lägen; da aber diese sich keineswegs, weder durch die Zellform noch durch ihren Kern — dieser war nie biscuitförmig, wie Tretjakoff beobachtete — von den gewöhnlichen Epithelzellen unterschied, ist dieses sehr unwahrscheinlich. Wenn

überhaupt hier differenzierte Epithelzellen vorhanden sind, so ist es doch aus mechanischen Gründen nicht zu erklären, weshalb die Tastzelle unterhalb der Tastscheibe läge.

Die intraepithelialen Nervenbündel werden vereint durch eine hellviolett gefärbte peribrilläre Substanz, welche allem Anschein nach auch in den Tastscheiben vorhanden ist. Einen Zusammenhang zwischen Tastzellen und Tastscheibe, wie Merkel zu sehen meinte, habe ich nicht konstatieren können; unmöglich wäre dieses jedoch nicht nach den Untersuchungen Boeke's und de Groot's [10a], die die Rand- und Achsialfaserendnetze des Eimerschen Organes als intrazelluläre Endigungen beschrieben.

In einigen Präparaten war auch eine Andeutung des zweiten von Dogiel im Jahre 1903 beschriebenen nervösen Systems vorhanden. Wie sich aus Figur 19 herausstellt, entsteht diese Faser aus einem Neurofibrillennetze, dicht unter der basalen Schicht der Epidermis gelegen. Sie zweigt sich hiervon ab und dringt in das Epithel zwischen die Tastzellen ein, wobei auf ihrem Verlaufe öfters Verbreiterungen in Ringform zu sehen sind. Dass sie ganze Tastzellen von einem Netzwerke umgeben würden, kann ich nach der unvollständigen Imprägnation dieses nervösen Systems nicht mit Bestimmtheit behaupten.

Wie oben schon bei den Meissnerschen Körperchen erwähnt wurde, habe ich noch eine Art epithelialer Tastscheiben in einem Präparat der menschlichen Haut beobachtet; dieselbe wurde gebildet von einer aus der Spitze eines Meissnerschen Körperchens austretenden Nervenfasern (Fig. 7). Bei der Nachsuche in der Literatur fand ich etwas dergleichen nicht erwähnt; zwar beschreibt Ranvier diese „terminaison hédériforme“ besonders und Dogiel erwähnt eine aus dem Meissnerschen Körperchen sich abspaltende und in die tieferen Schichten des Epithels hineindringende Nervenfasern, welche sich dann hier in verschiedene Ästchen teilt, jedoch von einer ephelblatförmigen Endverzweigung, gesondert oder im Zusammenhang mit einem Meissnerschen Körperchen, die sich nach den oberflächlichen Schichten der Epidermis begibt, finde ich in der Literatur nichts erwähnt.

Die Innervation der Haare und Sinushaare.

Wie schon früher bei den Untersuchungen der papillären Endorgane mitgeteilt wurde, werden die Haare und besonders die sogenannten Tast- oder Sinushaare reich mit Nerven versehen.

Aus den Untersuchungen von Arnstein [4] (1876), Bonnet [11] (1878), Merkel [48] (1880), Ranvier [53], van Gehuchten [30] und Retzius [56], mit verschiedenen Untersuchungsmethoden verrichtet, stellte sich heraus, dass an den kleinen sinuslosen Haaren der Nagetiere Nervenendigungen vorkamen, die den ganzen Umriss des Haares entlang, gegen die Glashaut an, als Pfähle der Länge nach gelegen waren und an der basalen Seite mit der nervösen Faser zusammenhängen.

Nach Untersuchungen von van Gehuchten wird jedes Haar nur innerviert von einer einzigen Nervenfasern, welche sich von einem Achsenzylinder abzweigt, welcher durch seine Endverzweigungen bestimmt ist die Epidermis mit Nerven zu versorgen. Beim Haar angelangt, unter der Einmündung der Talgdrüse, tritt die Nervenfasern in den Folliculus pili und teilt sich dort in zwei Äste, welche in entgegengesetzter Richtung, senkrecht auf die Längsachse des Haares, ringsherum laufen, an der Begegnungsstelle nicht anastomosieren und frei enden. Von diesen zwei mehr oder weniger wagerecht laufenden Ästen gehen jetzt vertikale Ästchen ab, welche wieder in einer kleinen Anschwellung enden.

Botezat hat 1897 diese Haare mit der Methylenblau- und Chlorgoldmethode untersucht und gefunden, dass die zirkulären Fasern, welche nach Arnstein nur zum Teil das Haar umgeben und einen rudimentären Nervenring bilden, um sich leicht teilen zu können, vollständige Kreisumrisse darstellen und immer schön bei der gebrauchten Färbung hervortraten, während dies mit dem longitudinalen System nicht der Fall war. Er wiederholt später [13a] (1907) nochmals diese Untersuchungen an Präparaten nach der Methode Cajal. Da er jedoch hauptsächlich die Tasthaare berücksichtigt, werde ich daselbst näher darauf eingehen.

Auch ich untersuchte die Innervation der kleinen Haare und wohl besonders in der Haut der Maus. Wie sich überall an Durch-

schnitten, in welchen das Haar der Länge nach getroffen ist, herzustellen, treten eine oder mehrere Nervenfasern unter die Einmündung der Talgdrüse nach der Haarwurzel und teilen sich in verschiedene Äste, welche die Haarwurzel ganz oder zum Teil umgeben können, während sie sich auf ihrem Verlauf oft noch dichotomisch teilen; diese Verzweigungen können wieder mit anderen zirkulären Fasern anastomosieren und es entsteht so ein System von verschiedenen, untereinander verbundenen Ringen um das Haar herum.

Wenn diese zirkulären Fasern das Haar nur zum Teil umgeben, kehren sie an einer bestimmten Stelle mit einer Schleife um, wovon der zweite Ast wieder, parallel an den anderen Ringen, zurück läuft; jedoch ist solch eine Schleife, soweit ich habe beobachten können, nie isoliert: immer wurden Anastomosen mit anderen Fasern gebildet. Ausser diesem Ringsystem, welches also im Gegensatz mit den Untersuchungen von Arnstein und van Gehuchten und in Übereinstimmung mit den Resultaten von Botezat, als gänzlich geschlossen aufgefasst werden muss, ist noch eine andre Art Nervenendigung vorhanden, welche, wie sich aus meinen Untersuchungen herausstellt, mit der zuerst Genannten in Verbindung steht: von einer der untersten Ringfasern zweigen sich mehrere darauf senkrecht gestellte Neurofibrillen ab, welche innerhalb der anderen zirkulären Fasern gegen die Glashaut des Haares angelegen sind. Nach einem kürzeren oder längeren Verlaufe beugen sich die Fasern, was bei den gut imprägnierten Präparaten immer zu sehen ist, wieder schleifenförmig um, wobei das Knie der Schleife öfters nicht rund ist, doch einen kleinen Höcker zeigt: folgt man dem sich senkenden Aste der Schleife, so sieht man, dass dieser wieder in eine der zirkulären Fasern, jedoch eine andere als wovon er ausgegangen war, übergeht; diese zirkuläre Faser liegt immer in der Nähe der Ursprungsfaser.

Der Übergang zwischen beiden Systemen ist jedoch nicht immer deutlich zu sehen, weil der sich senkende Ast der Schleife nur zum Teil imprägniert ist und dadurch das Ganze hakenförmig gebogen scheint.

Die Höhe, worauf das Knie der Schleife liegt, ist verschieden; meistens erreicht es nicht mehr die oberste der zirkulären Fasern.

Was nun den kleinen Höcker am Knie der Schleife anbelangt, so konnte ich an verschiedenen Haaren beobachten, dass derselbe in eine longitudinale Faser überging, die, sich umbeugend, nach kürzerem oder längerem Verlaufe wieder in eine der Fasern des zirkulären Systems auslief.

Es scheint also hier ein geschlossenes Netz von Nervenfasern zu existieren, wovon die zwei früher so scharf unterschiedenen Teile nicht voneinander isoliert sind, sondern auf verschiedene Weise verbunden werden, einesteils durch die deszendierenden Äste des vertikalen Systems, andernteils durch die von dem Kniehöcker ausgehenden Verbindungsfasern.

Die Innervation der kleinen Haare ist aber nicht so einfach, als aus obigen Untersuchungen hervorgehen würde; ich habe nur einzelne einfache sichere Tatsachen erwähnt, hoffe sie jedoch später ergänzen zu können, wenn mehr Material zu meiner Verfügung steht.

Sinushaare (Tasthaare).

Bei dem Studium der Haarinnervation fällt sofort die viel reichere Innervation der sogenannten Sinushaare auf, was leicht seine Erklärung in der Funktion derselben findet.

Schon 1866 beobachtete Odenius [50], dass ausserhalb der Glashaut der Sinushaare gerade Nervenfasern liefen, welche mit einer birnenförmigen Anschwellung dort endeten. Nach Arnstein [2] waren diese ein Analogon der von ihm und anderen beschriebenen nervösen Endpfählchen an der Glashaut der gewöhnlichen Haare.

Ranvier [53] meinte zwei Arten von Nervenendigungen an den Tasthaaren unterscheiden zu müssen und zwar: 1. diejenigen, welche ausserhalb der Glashaut gelegen sind und dort spatelförmig enden und 2. solche, welche die Glashaut durchbohren, zwischen der Glashaut und der innersten Wurzelscheide liegen und dort in der äussersten Epithelschicht in einen Endapparat übergehen, welcher aus verzweigten, abgeplatteten Tastscheiben besteht, die miteinander durch dünne Nervenfädchen zusammenhängen. Diese Tastscheiben liegen unmittelbar an den früher beschriebenen Merckelschen Tastzellen der äussersten Wurzelscheide.

Ostroumov und Arnstein [5] konnten jedoch ausser diesen genannten Nervenendigungen an den Sinushaaren noch andere wahrnehmen und meinten eine scharfe Scheidung machen zu müssen zwischen epilemmaler und hypolemmaler Innervation. Vor allem meinten sie, dass die meisten Nervenfasern epilemmal endeten. Die hypolemmalen Nervenorgane beschreibend, kommen sie zu dem Entschluss, dass diese aus unter der Glashaut liegenden abgeplatteten Nervenendigungen bestehen, welche aus dünnen, eckigen, mit feinen Fasern untereinander verbundenen Plättchen bestehen. In den mit der Methylenblaumethode (Pikrinsäure — Osmiumsäure) behandelten Präparaten, zeigten die Plättchen eine netzartige Struktur.

Die epilemmalen Endigungen teilen sich in verschiedene Gruppen:

1. Die sogenannten geraden Terminalfasern, welche um den Hals des Haarsackes liegen und löffelförmig enden. Wie oben gesagt, sind diese analog mit den vorher genannten Spätelchen der sinuslosen Haare.

2. Baumförmige Endigungen, welche an der Aussenseite der Glashaut von der Papillenspitze an bis an den Hals des Haarsackes gleichmässig verteilt sind.

3. Freie, mehr oder weniger verzweigte, aber stets longitudinal verlaufende Nervenendigungen, welche an den Balken des kavernösen Gewebes liegen.

4. Ein Plexus von feinsten varikösen Nervenfasern an der Sinuswand liegend.

5. Die Vasomotoren der Gefässe des Haarsackes und der Haarpapille.

Die motorischen Nervenendigungen von der Muskulatur des Haarsackes und der selten vorkommenden Nervenendknäuel, in der Nähe des Haarsackhalses, werden nicht weiter betrachtet. Nach einer sorgfältigen Beschreibung von diesen Kategorien ziehen sie den Schluss, dass die geraden spatel- oder löffelförmigen Endfasern, welche um den Haarsack liegen, das Organ darstellen, woraus alle anderen Nervenendigungen entstehen.

1897 untersuchte Botezat [13c] ebenfalls die Innervation der Tasthaare: an der muskellosen Seite des Haarsackes befindet sich ein

dickes Nervenbündel, welches aus der Tiefe kommt und sich in mehrere Äste teilt, die auf verschiedener Höhe den äussersten Sinusrand durchdringen und entweder den Bindegewebssepta des Sinus entlang, oder sofort in die innerste Sinuswand eintreten. Hier bilden einige eine tiefere Schicht, andere eine oberflächlich gelegene Schicht, deren Fasern longitudinal nach oben verlaufen und sehr feine Anastomosen abgeben. Einige laufen nach der Glashaut zu; die meisten enden abgeplattet an dem Haarsackhals, nachdem sie sich erst gabelförmig verteilt haben. Die Fasern der tieferen Zone verzweigen sich daselbst unter Anastomosenbildung in ein strauchartiges Fasersystem, welches den untersten Teil der Wurzelscheide und die unterste Scheidenanschwellung kelchförmig umgibt.

Im Gegensatze zu den früheren Untersuchungen von Scymonowicz [62] konnte er in der Katzenhaut beobachten, dass die sogenannten Tastmenisci, welche sich den Zellen der äussersten Wurzelscheide anlegten, nicht nur an der obersten Scheidenanschwellung des Tasthaares, sondern auch in den mehr nach unten gelegenen Teilen aus den nach ausserhalb der Glashaut gelegenen Nervenfasern entstanden. Ebenso war er nicht einig mit Scymonowicz, wo dieser angibt, dass die Nervenfasern des tiefer gelegenen Flechtwerkes nicht die Glashaut durchbohren würden. Die Tastmenisci sind meistens so gestellt, dass ihre konvexe Seite nach unten und aussen gerichtet ist. Die Zellen, denen die Menisci anliegen, sind transversal gestreckt und kommen überein mit den sogenannten Merkelschen Tastzellen. Dass sie nervöser Art sind, verneint Botezat bestimmt und meint, dass sie wahrscheinlich zur Beschützung der Menisci dienen, ebenso wie die in der Schweinsschnauze vorkommenden Tastzellen.

Die Tastmenisci können verschiedener Form sein: die der Maus, des Schweines, des Kaninchens haben die Form einer Schale, die des Hundes, der Katze und Ratte sind mehr bikonvex. Botezat meint, dass die Menisci nicht das Ende der sensibelen Nerven vorstellen. Zwar nicht immer, aber doch oft konnte er beobachten, dass die Spitze eines Meniscus in eine äusserst feine, öfters unregelmässig gekrümmte, variköse Faser überging, welche selten in grösserer Entfernung verfolgt werden konnte.

Scymonowicz hat dieses auch beobachtet, doch konnte er die Faser noch weiter verfolgen, indem sie sich wieder nach unten umbog und in einem Meniscus endete. Botezat meint jedoch eine freie Endigung der aus den Menisci abgehenden Fasern annehmen zu müssen. Der Nervenring des Haarsackhalses wird von Nerven gebildet, die von oben, also aus der Epidermis kommen.

Letztgenannter Forscher komplettiert später [13a] (1907) noch die Untersuchungen mit der Methode Cajal, die auch Tello schon vorher [69] (1905) in einer schönen Reihe Nachforschungen über die Nervenendigungen an den Haaren und anderen Organen ausgeführt hatte.

Die Befunde beider Autoren stimmen darin überein, dass die Tastscheiben eine deutliche Netzstruktur bilden, was besonders in den Zeichnungen Tellos sehr schön zu sehen ist. Die etwas dürftige Zeichnung Botezats zeigt ausserdem ein deutliches Netz in der Längsachsenfaser, aus der die Tastmenisci ihren Ursprung nehmen.

Ich untersuchte diese Art Endigungen hauptsächlich an der Lippe der Maus, wo die Sinushaare in grosser Anzahl vorkamen.

Das Haar selbst wird, wie der Name sagt, von einem Sinus umgeben, welcher zum Teil ausgefüllt wird von einem kavernösen Gewebe und zwar so, dass das Haar ringsum, sowohl an der Basis sowie auch bei der ringförmigen Ausbuchtung des innersten Sinusrandes vom dort vorhandenen Blute umspült wird; der kavernöse Teil füllt den Raum, welcher hierzwischen liegt, ganz auf. Der Sinus wird nach der Seite des Haares begrenzt von dem innersten Sinusrand, woran, nach innen zu, nacheinander die Glashaut und die äusserste Wurzelscheide des Haares liegen.

Was nun die Innervation anbelangt, so tritt ein Bündel Nerven immer, so weit ich habe beobachten können, von der Seite, durch die Aussenwand des Sinus hin, in denselben und nimmt seinen weiteren Verlauf durch das kavernöse Gewebe, indem er sich in verschiedene kleine Bündel Nervenfasern teilt, welche alle in schräger Richtung nach dem Haare zu laufen. Hier angekommen, steigen die meisten, an der Glashaut des Haares gelegen, longitudinal nach oben, indem sie untereinander durch feine Anastomosen verbunden sind. Der grösste Teil sendet, auf verschiedener Höhe, durch die Glashaut hin,

mehr oder weniger dicke Fasern, welche sich in der äussersten Schicht der Wurzelscheide verbreitern und den dort gelegenen Zellen meistens schalenförmig anliegen, ebenso wie dies bei den früher beschriebenen intraepithelialen Merkelschen Tastscheiben der Fall war.

Wie ich in der Mehrzahl meiner Präparate beobachtete, kann ich die Erfahrungen von Botezat bestätigen, dass diese Tastscheiben nicht nur in den höher gelegenen Teilen des Haares vorkommen, sondern auch in den mehr in der Nähe der Basis des Haares gelegenen Teilen.

Der Bau der Tastscheiben verhält sich dermassen, dass der eintretende Ast sich in eine Anzahl Neurofibrillen auflöst, welche durch Anastomosierung ein Netz bilden, dessen Maschen auf Schräg- und Längsschnitten des Haares meistens oval erscheinen, auf Querschnitten eine mehr langgestreckte, bisweilen vieleckige Form zeigen.

Die Scheibe selbst hat meistens im Durchschnitt eine ovale Schalenform, während sie von oben gesehen mehr eine vieleckige Form zu haben scheint. In den meisten Fällen liegt sie mit ihrer ganzen Fläche an der ganzen Unterseite der Zelle, bisweilen jedoch reichen die Ränder der Zelle weit über jene der Tastscheibe. In den meisten Fällen sind die Tastscheiben untereinander verbunden, und zwar geschieht dieses so, dass aus dem gegenübergestellten Rande des Nerveneintritts eine Faser von mehr oder weniger Dicke abgeht, welche ein Stück weiter wieder eine Tastscheibe der zweiten Ordnung bildet.

Bisweilen liegen zwei solcher Scheiben so nahe beieinander, dass sie eine Scheibe bilden, welche zwei Tastzellen zu haben scheint.

Die Tastzellen unterscheiden sich mehr oder weniger von den anderen Zellen der Wurzelscheide; öfters treten sie mehr hervor durch einen hellen Kern, manchmal dagegen scheinen sie sich nicht von den anderen zu unterscheiden.

Einen Eintritt von Nervenfasern aus der Tastscheibe in die Tastzelle habe ich nicht beobachten können.

Ausser diesem Meniskennetze habe ich auch in der longitudinalen Achsenfaser, von der die Meniskenfasern ihren Ursprung nahmen, wiederholt eine netzartige Neurofibrillenstruktur angetroffen; dieselbe

war öfters auch nur von Stelle zu Stelle vorhanden. In diesen Befunden kann ich also Botezat vollkommen beipflichten.

* * *

Obige Resultate meiner Untersuchungen zeigen darauf hin, dass es — soweit dieses wenigstens mit histologischen Untersuchungsmethoden zu erreichen und aus histologischen Bildern aufzubauen ist — allem Anschein nach als feststehend betrachtet werden darf, dass die letzte extrazelluläre Endigung des Achsenzylinders, den eine sensible Nervenfasernach der Peripherie sendet, gebildet wird von einem Netze oder einer einfachen Schleife der in dem Achsenzylinder enthaltenen Neurofibrillen.

Ich sage allem Anschein nach, und mit Vorbedacht; nicht nur die Furcht hält mich davon zurück, ein Dogma, wenn auch nicht a priori, zu formulieren, sondern auch die Erfahrung, dass die letzten Jahrzehnte eine Reihe Untersuchungen und viele Theorien hervorgebracht haben, die, wie sehr auch voneinander verschieden, doch in dem einig sind, dass sie lehren sehr auf der Hut zu sein und nicht einen endgültigen Schluss aus den mit der neuesten Technik erhaltenen Resultaten zu ziehen, die vielleicht einige Jahre später nicht mehr in das System unserer psychischen Modelle von Neurologie und Physiologie passen.

Werden wir doch überhäuft mit Theorien, aufgebaut auf mehr exakte Untersuchungen oder spekulativ am Schreibtisch hergestellt: geistreiche Redner reden für (van Gehuchten [31]), nicht minder geniale wider die Neuronentheorie (Bethe, Nissl, Apathy [6, 7, 49]); ein Anderer [9] glaubt überhaupt nicht an die nervöse Art der Neurofibrillen und will nur die perifibrilläre Substanz als leitendes Element auffassen (Bielschowsky); ein vierter ist nicht so radikal und hält perifibrilläre Substanz für das primäre leitende Element und die Neurofibrillen für sekundär daraus entstanden (Kolmer) [37].

Andere wieder können sich nicht hiermit vereinigen und bauen ein nervöses System auf physiologische Stoffwechseltheorien, mit „automatischer Reizung“ durch fortschreitende chemische Reaktionen (Schieferdecker u. Tigerstedt) [60]. Eine letzte Gruppe will verschiedene

Ansichten verbinden und schreibt der perifibrillären Substanz nicht nur die Funktion Schiefferdeckers, sondern auch eine Nahrungsfunktion als Matrix der Neurofibrillen zu (Dogiel) [20].

Und so ist es kein Wunder, dass man sich fragt, ob und welchen Standpunkt man einnehmen muss, um doch wenigstens innerhalb der Wahrscheinlichkeitsgrenzen zu bleiben.

Meiner Meinung nach ist nun eine vergleichende, histogenetische Erklärung die natürlichste und einfachste: ursprünglich sind in der noch nicht-differenzierten Zelle verschiedene Fähigkeiten vorhanden: die Zelle kann sich kontrahieren, auf Reize reagieren, as- und dissimilieren. Mit der Differenzierung tritt eine dieser Fähigkeiten hervor und kann sich ausbilden. Vor allem bei mehrzelligen Tieren ist diese Arbeitsteilung ausgeprägt; die Muskelzelle z. B. hat die Fähigkeit, sich zu kontrahieren, sehr akzentuiert, während sie jedoch keineswegs ihre anderen Fähigkeiten gänzlich verloren hat. Die Kontraktilität ist hier an bestimmte Fasern gebunden, die anscheinlich vor der Kontraktionsfähigkeit entstehen. Vergleichenderweise kann man daraus ableiten, dass auch die Fibrillen der Nervenzelle als Stromkonduktoren höherer Ordnung einige Zeit, vordem sie funktionieren, in dem Protoplasma differenziert werden, und wenn man dann auch die Arbeiten, besonders italienischer und spanischer Autoren daraufhin nachliest, findet man dieses bestätigt.

Dass das umgebende Protoplasma, in casu der perifibrilläre Stoff, allein eine ernährende Funktion haben würde, ist nicht wahrscheinlich: Konduktor ist alles Protoplasma und als solches auch die perifibrilläre Substanz. Dass Schiefferdecker sich nun die elektrische Leitung als eine fortschreitende chemische Analyse oder Synthese denken will, ist weder zu befürworten noch zu bestreiten: wenn wir von elektrischer Leitung sprechen und von Kontakt, so befinden wir uns schon in der gewöhnlichen Physika, auf dem Territorium der hypothetischen Modelle; bringen wir nun diese hypothetische Vorstellung noch auf ein zweites Subjekt über, dessen elektrische Leitung sogar nur als eine hypothetische Vergleichung besteht, so hypothetisieren wir auf einer Hypothese, was selbstverständlich den Tatsachen nicht zu entsprechen braucht. Denken wir doch bei der elektrischen

Leitung an ein mehr oder weniger gleichendes Modell der Vorgänge, und ob man sich nun die Konduktion als eine Bewegung isolierter Molekülen oder als eine Umsetzung und dabei eingeschlossene Bewegung der Molekülen gegenseitig vorstellt, tut an sich selbst nichts zur Sache.

Der Schwerpunkt liegt nicht hierin, sondern in zwei anderen Fragen: *ist die Neurofibrille wirklich das leitende Element, und zweitens: liegen die Endnetze extrazellulär?*

In den Nervenendorganen hat man schon früher mit den Goldchlorid- und Methylenblauethoden ein verwickeltes System mit Anschwellungen besetzter Nervenfasern gefunden und es ist aus der Funktion des Organes, das doch, wie allgemein anerkannt, eine bestimmte Empfindung übermittelt, wohl zu erklären, weshalb eine so grosse Anzahl Fasern in solchem Endorgane vorhanden sind. Vergrösserung der rezipierenden Oberfläche bringt selbstverständlich ein grösseres Empfindungsvermögen mit sich.

So lässt sich das zuerst von Dogiel und nachher von anderen und mir beobachtete Neurofibrillennetz in den verschiedenen Nervenendorganen deuten als eine Vergrösserung der Rezeptionsoberfläche mittels netzartig verflochtener Neurofibrillen, die in dem zellulipetalen Achsenzylinder nur in einer geringen Anzahl vorhanden sind.

Und es ist gerade diese Netzbildung an der Peripherie, die mehr für als gegen das Leitungsvermögen der Neurofibrillen spricht.

Was die zweite Frage anbelangt, so ist diese nicht ohne weiteres zu entscheiden. Um dieses zu erläutern, füge ich einiges ein über die Imprägnation der Methode Bielschowskys und ihre Vollkommenheit.

Wie bekannt, ist die Meinung der Autoren über die Endigung der Neurofibrillen in der zentralen Nervenzelle geteilt. Bethe glaubt, dass sie in der Zelle enden, nach Simarro durchziehen sie die Zelle, ohne ihre Individualität zu verlieren, andere meinen in der Zelle ein Netz zu sehen, aber sind nicht einig über die Struktur dieses Netzes; Donaggio gibt zu, dass einzelne Neurofibrillen unabhängig bleiben, schreibt aber anderen eine Netzbildung mit polygonalen Maschen zu; Rossi sieht ein sehr feinmaschiges Netz; Cajal unterscheidet verschiedene Arten: in den sogenannten fusiformen Zellen behalten die Neuro-

fibrillen ihre Individualität; in anderen, den sogenannten multipolären Zellen, gehen die Fibrillen bei ihrem Eintritte schon in ein Netz unregelmässiger Maschen über. Bielschowsky endlich beobachtete meistens, dass die Fibrillen frei in dem Zellenkörper endeten. Es ist nun das Verdienst Legendres [44], den Ursachen der verschiedenen Imprägnation an den einzelnen Präparaten nachgeforscht zu haben: wie bei allen Silberimprägnationen tritt auch hier eine Zone von Hyperimprägnation auf; in dieser ist deutlich zu sehen, dass die Nervenzellen dunkelschwarz gefärbt sind, ohne dass eine feinere intrazelluläre Struktur zu sehen ist: ein vollkommenes Golgibild. In einer Zone, mehr nach der Mitte, ist die Zelle weniger imprägniert und zeigt eine Anzahl dicker Fibrillen, welche von einem Ausläufer nach dem andern die Zelle durchziehen und nur eine kleine Anzahl Anastomosen für die benachbarten Fibrillen abgeben; ausser diesen dicken Fibrillen kommen auch noch dünnere vor, und Legendre meint, dass Cajal, auf diese Bilder abgehend, die intrazellulären Neurofibrillen in primäre und sekundäre geschieden hat. In diesen Zellen ist weiter zu beobachten, dass einige Neurofibrillen ein dornartiges Aussehen haben, was ohne Zweifel verursacht wird durch unvollkommene Imprägnation der Anastomosen. Auch ist öfters in der Zelle, konzentrisch um den Kern herum, ein dichtes Netzwerk zu sehen, wovon die Maschen allmählich nach der Peripherie der Zelle zu grösser werden und langgestreckt nach den Ausläufern konvergieren; in diesen sieht man deutliche Neurofibrillen.

Endlich beobachtet man auf der Grenze der Imprägnation Zellen, welche ein äusserst feinmaschiges Netz zeigen, das viel Ähnlichkeit hat mit dem von Donaggio abgebildeten Netze. Legendre fragt sich nun, wie die verschiedenen Bilder zu deuten sind: Entweder geben die Bilder die wahre Struktur; oder sie werden verursacht durch die mehr oder weniger treue Wiedergabe derselben Struktur. Er meint das letzte annehmen zu müssen. Es könnte möglich sein, wie auch schon Cajal vorausgesetzt hat, dass alle diese Bilder ein spongioplasmatisches Netz darstellen, dichter in der perinukleären Zone, loser in der Peripherie der Zelle, welches im Zusammenhange steht mit den Neurofibrillen der Ausläufer. Die Variation von Imprägnations- und Re-

duktionsverfahren gibt ein mehr oder weniger genaues Bild dieses Netzes: bisweilen ist die Absetzung des Silbersalzes grob, bisweilen sehr fein geraten, so dass ein mehr vollkommenes Bild der intrazellulären Struktur entsteht. Legendre schliesst jedoch mit der Warnung, dass Irrtümer auf Grund von Silber-Imprägnation-Bildung bei einem so delikaten Gewebe wie die nervöse Zelle schwer zu verhüten sind.

Aus diesen Untersuchungen geht hervor, dass die Methode Bielschowskys bei Überimprägnation ebenfalls das Zellprotoplasma färbt und auch den peribrillären Stoff der Ausläufer. Lässt man die Imprägnation kürzer dauern, so tritt in der Nervenzelle ein mehr oder weniger deutliches Netz hervor.

Wenn Cajal von spongioplasmatischem Netze spricht, so meine ich annehmen zu müssen, dass er hier die allgemeine protoplasmatische Struktur der Zelle im Auge hat: die Cajalschen Bilder der Nervenzellen geben jedoch ein ganz anderes Bild als die gewöhnliche „Wabenstruktur von Bütschli“. Will man diese Struktur für die zentrale Zelle annehmen, so ist nichts dagegen, diese auch auf den peripheren Teil, die Endnetze, überzubringen und diese Netzstrukturen der Empfangsstation des sensibelen Reizes als spongioplasmatisch anzunehmen. Vergleicht man z. B. die Struktur der Endanschwellungen des Vater-Pacinischen Körperchens (Figur 5 und 6), so würde diese auch mit dem darin anwesenden sehr feinen Netze dafür durchgehen können.

Wie dem sei, wir kommen zum Endresultat, dass die Methode Bielschowsky bei verschiedener Dauer der Imprägnation verschiedene Bilder zeigt, und das nicht nur im zentralen Organe, sondern auch im peripheren Teile unseres Nervensystemes, ebenso wie dies ja auch mit der Methode Cajal der Fall ist: sehen wir doch bei Überimprägnation günstigen Falles in einem Körperchen Golgi-Mazzonis (Fig. 15) noch ein zweites Netz von Fasern die zentrale Faser umgeben, das sonst nie zu sehen ist. Und nicht nur das: es scheint eine gewisse Prädektion für besondere Organe zu bestehen: regelmässig trifft man gut imprägnierte Meissnersche Körperchen an, aber von den andersartigen Endorganen ist öfters nichts zu entdecken; ferner tritt auf sehr einzelnen Stellen das Merkelsche Tastzellensystem hervor, während alle

anderen Stellen des Epithels diese Endorgane nicht zeigen, und selbst bei genügender Imprägnation erhält man nur Andeutungen des besonderen zweiten nervösen Systems, das von Dogiel bei den meisten Endorganen mit der Methylenblaumethode beobachtet wurde.

Nach alledem wird es wohl deutlich sein, dass die Frage, ob das Tastnetz übergeht in ein Netz innerhalb der Tastzelle, mit der Methode Bielschowsky nicht ohne weiteres an den Endorganen des Koriums zu entscheiden ist: in den Präparaten der Grandryschen Körperchen war öfters ein Übergang des Tastnetzes in die protoplasmatische Struktur der Tastzelle offenbar zu sehen, bei den anderen Endorganen war von alledem nichts zu beobachten.

Jedenfalls sind die Nachforschungen, was diesen Punkt betrifft, noch nicht als abgeschlossen zu betrachten, obgleich wir der Frage wohl näher getreten sind durch die Arbeit Boekes und de Groot's [10a], die an Präparaten des Eimerschen Organes nach der Methode Bielschowskys hergestellt fanden, dass die Neurofibrillennetze der Randfasern, nachdem sie die mehr oberflächlichen Epithelzellen erreicht hatten, in dieselben eindringen, während die tiefer gelegenen netzartigen Anschwellungen noch ausserhalb der Zellen lagen und erst später, wenn sie ebenfalls in den oberflächlichen Schichten angelangt waren, dasselbe taten.

September 1908.

Erklärung der Figuren.

Alle Figuren sind hergestellt mittels des Zeichenprismas nach Zeiss-Abbe. Okular 4. Achromat-Immersion $\frac{1}{12}$ (Zeiss). Tubuslänge 160 mm.

- Fig. 1. Grandryisches Körperchen. Querschnitt. Wachshaut der Ente. *a* = Kapselzelle. *b* = eintretender Achsenzylinder. *c* = Tastzelle; in der Mitte derselben unter dem Nervenetze der Kern.
- Fig. 2. Grandryisches Körperchen. Längsschnitt. Wachshaut d. Entenschnabels.
- Fig. 3. Herbstisches Körperchen. Superimprägation. Ibidem. *a* = eintretender Achsenzylinder. *b* = perifibrillärer Mantel. *c* = perifibrilläre Kuppe. *d* = stark imprägnierte Endanschwellung. *e* = oberhalb der Kapsel gelegene Bindegewebszelle.
- Fig. 4. Herbstisches Körperchen. Normale Imprägation. Ibidem. In der Endanschwellung *e* ist deutliche Schleifenbildung zu sehen.
- Fig. 5. Vater-Pacinisches Körperchen. Längsschnitt. Mesenterium der Katze. *a* = zentraler Achsenzylinder. *b* = Kapsel. *c* = Endnetz mit Netzen zweiter Ordnung.
- Fig. 6. Idem. idem. ibidem. *a* = zentraler Achsenzylinder. *b* = Endnetz. *c* = eiförmiges Gebilde mit körnigem Inhalt (Kolbenzelle nach Botezat!) und Andeutung eines randständigen Netzes.
- Fig. 7. Meissnersches Körperchen. Fingerkuppenhaut. Mensch. *a* = das unterimprägnierte Endorgan. *b* = stratum germinativum der Epidermis. *c* = ephenartige Nervenendigung.
- Fig. 8. Meissn. Körperchen. Ibidem. Querschnitt. *a* = deutlicher Endkolben.
- Fig. 9. Meissn. Körperchen. Ibidem. Längsschnitt. *a* = vieleckige Anschwellung des Achsenzylinders. *b* = Kerne der Tastzellen. *c* = Endnetz in Knopfform.
- Fig. 10. Idem. ibidem. idem. *a* = eintretender Achsenzylinder mit netzartiger Struktur. *b* = Bindegewebskapsel. *c* = extrakorpuskuläre Nervenendigung nach der Art eines Dogielschen Körperchens. Die Umrisse der Tastzellen nähern sich der Wirklichkeit an.
- Fig. 11. Idem. ibidem. Querschnitt. Vieleckiges Nervenetz.
- Fig. 12. Idem. ibidem. idem. *a* = Nervenast. *b* = Bindegewebszelle.
- Fig. 13. Kompliziertes Körperchen von Golgi-Mazzoni. *a* = eintretende Achsenfaser mit netzartigen Verbreiterungen.
- Fig. 14. Einfaches Körperchen von Golgi-Mazzoni mit birnförmiger Endanschwellung, in welcher das Netz nur an der Peripherie liegt, während das Innere der Anschwellung gebildet wird von einer dunkelgefärbten, nahezu homogenen Substanz.

- Fig. 15. Körperchen von Golgi Mazzoni. Tastballen. Katze (wie auch Fig. 13 und 14). *a* = zentraler Achsenzylinder. *b* = zweites nervöses System.
- Fig. 16. Körperchen von Dogiel. Längsschnitt. Fingerkuppenhaut. Mensch. *a* = kettenartige Nervenfasern mit netzartigen Anschwellungen.
- Fig. 17. Intraepitheliale Nervenfasern (Ranvier). Schnauze v. Schwein. *a* = Epithelzellen.
- Fig. 18. Idem. ibidem.
- Fig. 18a. Idem. Wachshaut. Entenschnabel.
- Fig. 19. Merksche intraepitheliale Tastscheiben. *a* = Achsenfasern der Tastscheibe. *b* = zweites System intraepithelialer Fasern (Dogiel).
- Fig. 20. Tastscheiben und -zellen eines Tasthaares der Maus. Schrägschnitt. *a* = Zellen der äusseren Wurzelscheide. *b* = Glashaut.
- Fig. 21. Idem. ibidem. Schrägschnitt.
- Fig. 22. Längsschnitt eines gewöhnlichen Haares. *a* = Haar. *b* = Talgdrüse. *c* = äussere Wurzelscheide und Glashaut. *d* = zirkuläre Nervenfasern. *e* = longitudinale Nervenfasern.
-

Literaturverzeichnis.

1. Apathy, Das leitende Element des Nervensystems. Mitteil. d. Zool. Stat. in Neapel. Bd. 12. 1897.
2. —, Anat. Anz. 1902.
3. Arnstein, Die Nerven der Sinushaare. Anat. Anz. X.
4. —, Die Nerven der behaarten Haut. Wiener Sitzungsberichte. LXXIV, 3. Abt. 1876.
5. Ostroumow u. Arnstein, Die Innervation der Tasthaare. Anat. Anz. X.
6. Bethe, Allg. Anat. u. Phys. d. Nervensyst. 1903.
7. —, Deutsche med. Wochenschrift. Jahrgang 30, Nr. 33.
8. Bielschowsky, Neurol. Centralblatt XXII und Journal f. Psychologie u. Neurologie IV, 5/6. 1903.
9. —, Die histologische Frage der Neuronentheorie. Journal für Psychiatrie und Neurologie. Bd. 5.
- 9a. —, Über sensible Nervenendigungen in der Haut zweier Insectivoren. Anat. Anz. Bd. XXXI, 7. 8.
10. Blix, Experimentelle Beiträge zur Frage der specif. Energien der Hautnerven. Zeitschr. f. Biologie. Bd. XX u. XXI.
- 10a. J. Boeke en de Groot, Physiologische Regeneratie van neurofibrillaire eindnetten. Verslag der Afd. Wis- en Natuurkunde. Bl. XVI. A°. 1907/8.
11. Bonnet, Studien über die Innervation der Haarbälge der Haustiere. Morphol. Jahrbuch. Bd. 4. 1878.
12. —, Über die Merckelschen Tastzellen in der Haut. Ges. f. Morph. u. Phys. in München. Ärztl. Intelligenzblatt. XXXII. Jahrg. München 1885.
13. Botezat, J. J. Vers. d. Deutsche Nat. u. Ärzte. Die sensibelen App. u. d. Geschmacksknospen der Vögel.
- 13a. Eug. Botezat, Die fibrilläre Struktur von Nervenendapparaten in Hautgebilden. Anat. Anz. Bd. XXX. 13 u. 14.
- 13b. —, Beiträge zur Kenntnis der Nervenenden in der Mundschleimhaut. Anat. Anz. Bd. XXXI. 21. 22.
- 13c. —, Die Nervenendigung an den Tasthaaren der Säugetiere. Arch. f. mikr. Anat. Bd. 50. 1897.
14. Cajal, Zeitschr. f. wiss. Micr. 1904.
15. Crevatin, Di alcune forme di corpuscoli pervosi del connetivo sottocutanes e della loro struttura. Bologna 1900.
16. Dogiel, Die Nervenendigung in der Haut der äusseren Genitalorgane der Menschen. Arch. f. mikr. Anat. Bd. XLI.
17. —, Zur Frage über den Bau der Herbstschen Körperchen und die Methyleneblau-Fixierung nach Bethe. Zeitschr. f. wiss. Zool. Bd. 66.
18. —, Die Nervenendigungen im Meissnerschen Körperchen. Intern. Mon.-Schr. f. Anat. u. Phys. Bd. IX.

19. Dogiel, Die Nervenkörperchen in der Cornea und Conjunctiva bulbi. Arch. f. mikr. Anat. Bd. XXXV.
20. —, Der fibrilläre Bau der Nervenendapparate in der Haut des Menschen und der Säugetiere und die Neuronentheorie. Anat. Anz. XXVII.
21. —, Die Nervenendigung im Lidrande und in der Conjunctiva palp. des Menschen. Arch. f. mikr. Anat. Bd. XLIV.
22. —, Die Nervenendigung im Tastkörperchen. Arch. f. Anat. u. Physiol. Anat. Abt. 1891.
23. Dogiel u. Willainen, Die Beziehungen der Nerven zu den Grandry'schen Körperchen. Zeitschr. f. wiss. Zool. Bd. 67. 1900.
24. Dogiel, Über die Nervenendapparate in der Haut der Menschen. Zeitschr. f. wiss. Zool. Bd. 75. 1903.
25. —, Über die Nervenendigungen in den Grandry'schen und Herbst'schen Körperchen im Zusammenhange mit der Frage der Neuronentheorie. Anat. Anz. Bd. 25. 1904.
26. Dostoiewsky, Arch. f. mikr. Anat. Bd. XXVI. 1886.
27. Fischer, Über den Bau der Meissn. Körperchen. Arch. f. mikr. Anat. Bd. XII. 1876.
28. Flemming, Arch. f. mikr. Anat. Bd. XIX. 1881.
29. Geberg, Innervation der Gaumenhaut bei Schwimmvögeln. Internat. Monatsschr. f. Anat. u. Physiol. Bd. X, pag. 205. 1893.
30. v. Gehuchten, Contribution à l'étude de l'innervation des poils. Anat. Anz. VII. 1892.
31. —, L'état actuel de la doctrine des neurones. Ned. Tydschr. v. Gen. 1905.
32. Grandry, Recherches sur les corpuscules de Pacini. Journal de l'anatomie, pag. 393. 1869.
33. Hesse, Über die Tastkugeln des Entenschnabels. Arch. f. Anat. u. Physiol. 1887.
34. Izquierdo, Beiträge zur Kenntnis der sensibelen Nerven. Diss. Strassburg 1879.
35. Key u. Retzius, Studien i. d. Anatomie des Nervensystems. II. 1876.
36. v. Kölliker, Handbuch der Gewebelehre des Menschen. 6. Aufl. 1889.
37. Kolmer, Das Verhalten der Neurofibrillen an der Peripherie. Anat. Anz. XXVII. 1905.
38. Krause, Arch. f. mikr. Anat. Bd. XIX, pag. 53. 1881.
39. —, Arch. f. mikr. Anat. Bd. XIX. 1881.
40. —, Nachträge zur allgemeinen u. mikroskopischen Anatomie. pag. 133. Hann. 1881.
41. Kultschysky, Arch. f. mikr. Anat. Bd. XXIII. 1884.
42. Langerhans, Arch. f. mikr. Anat. Bd. IX, pag. 735.
43. —, Über die Nerven der menschlichen Haut. Virchows Archiv. Bd. XLIV. 1868.
44. Legendre, Sur divers aspects de neurofibrilles intracellulaires obtenus par la méthode de Bielschowsky. Anat. Anz. XXIX. 13/14.
45. Meissner u. Wagner, Göttinger Nachrichten. 1852.
46. Merkel, Tastzellen u. Tastkörperchen bei den Säugetieren und beim Menschen. Arch. f. mikr. Anat. Bd. XI. 1875.
47. —, Tastzellen der Ente. Arch. f. mikr. Anat. Bd. XV. 1878.
48. —, Über die Endigung der sensibelen Nerven in der Haut der Wirbeltiere. Rostock 1880.
49. Nissl, Die Neuronenlehre und ihre Anhänger. Jena 1903.
50. Odenius, Beiträge zur Kenntnis des anatomischen Baues der Tasthaare. Arch. f. mikr. Anat. Bd. II. 1866.
51. Pacini, Nuovi organi scoperti nel corpo umano. Pistoja. 1840.

52. Ramström, Haru star antagandef af de lamellösa nervönd kropparnas funktion som trycksinnesorgan tillsammans med kända anatomiska förhållanden. I De Meissnerska kropparna. 1906.
53. Ranvier, *Traité technique*. 1875.
54. —, De la terminaison des nerfs dans les corpuscules du tact. *Comptes rendus* 1877 tome LXXXV, p. 1020.
55. —, Nouvelles recherches sur des corpuscules de tact. *Comptes rendus de l'académie de sciences*. Paris 1880.
56. Retzius, *Biol. Unters. neue Folge*. Bd. VI. 1894.
- 56a. —, Über die Nervenendigung an den Haaren. *Biolog. Unters.* Bd. 4. 1892.
57. Ruffini, Di un nuovo organo nervoso terminale e sulla presenza dei corpuscoli Golgi-Mazzoni nel connetivo sotto-cutaneo dei polpastrelli della dita dell'uomo. Roma 1894.
58. —, Sulla presenza di nuove forme di terminazione nervosa nello strato papillare e subpapillare della cute dell'uomo con un contributo allo studio della struttura dei corpuscoli di Meissner. Siena 1898.
- 58a. —, Le fibrille nervose ultraterminali nella terminazioni nervose di senso e la teoria dell neurone. *Revista di pathologia nervosa e mentale*. Firenze 1900.
59. Sala, Untersuchungen ü. die Struktur der Pac. Körperchen. *Anat. Anz.* XVI. 1899.
60. Schiefferdecker, Über die Neuronen und die interne Sekretion. *Sitzungsber. Niederrh. Ges. f. Natur- u. Heilk.* Bonn, Sitzung 23. Oktober 1905.
61. Scymonowicz, Beiträge zur Kenntnis der Nervenendigungen und Hautgebilde. *Arch. f. mikr. Anat.* Bd. XLV. 1895.
- 61a. —, Über Bau und Entwicklung der Nervenendigungen in der Schnauze der Schweine. *Arch. f. mikr. Anat. u. Entw.* Bd. XLV, p. 624—641. 1895.
62. —, Die Nervenendigungen i. d. Tasthaaren. *Arch. f. mikr. Anat. u. Entw.* Bd. XLV.
63. —, Beiträge zur Kenntnis der Nervenendigungen in Hautgebilden. *Arch. f. mikr. Anat.* Bd. XLV. 1895.
64. —, Über den Bau und die Entwicklung der Nervenendigungen im Entenschnabel. *Arch. f. mikr. Anat.* Bd. XLVIII. 1895.
65. Sfamini, Di una particolare reticella nervosa amielinica esistente di corpuscoli del Grandry. Torino 1900.
66. —, Contributo alla conoscenza delle terminazioni nervose negli organi genitali esterni e nel capezzello della femina. *Monit. Zool. Ital.* XII. 1901.
67. Smirnow, Über Endkolben in der Haut der Planta Pedis und über die Nervenendigungen in den Tastkörperchen des Menschen und im Ösophagus des Frosches. *Internat. Monatsschr. f. Anat. u. Phys.* Bd. X.
68. Sokoloff, Zur Frage über die Endigungen der Nerven in den Vat.-Pac.-Körperchen. *Anat. Anz.* XVI. 1899.
69. Tello, Terminaciones sentivas on los pelos y otros organos. *Trab. lab. d. invest. biol. Univ. Madrid.* T. 4. Fasc. 1/2. 1905.
70. Timofend, *Anat. Anz.* XI. 1895.
71. Tomsa, *Wien. mediz. Woch.* 1805.
72. Tretjakoff, Zur Frage der Nerven der Haut. *Zeitschr. f. wiss. Zool.* Bd. 71. 1902.
73. Vater, *Diss. de consensu partium corporis humani*. Vitemburgae 1741.
74. Waldeyer, *Arch. f. mikr. Anat.* Bd. XI. 1875.
75. —, *Arch. f. mikr. Anat.* Bd. XVII. 1879.

Referate.

Von

Fr. Kopsch.

H. Strasser: *Lehrbuch der Muskel- und Gelenkmechanik.* I. Bd. Allgemeiner Teil. XII und 212 Seiten, 100 Textfiguren. Berlin 1908, Verlag von Julius Springer. M. 7.—.

Der Verfasser, welcher sich seit einer Reihe von Jahren mit Fragen der Gelenk- und Muskelmechanik beschäftigt, bietet im vorliegenden Werk eine zusammenhängende Darstellung der Maschinenlehre des menschlichen Körpers. Es soll ein Hilfsbuch für den anatomischen Unterricht sein, auf welches der Anfänger hingewiesen werden kann und welches ihm in elementarer Darstellung und geeigneter Beschränkung das bietet, was dem Studierenden für das Verständnis der Mechanik des Körpers gewöhnlich fehlt, nämlich eine elementare Unterweisung in den Grundlehren der Mechanik und eine spezielle Anleitung zum Studium der mechanischen Verhältnisse der Muskeln und Gelenke bei der Präparation.

Das Werk zerfällt demgemäss in einen allgemeinen und einen speziellen Teil, deren erster vorliegt. Der Verfasser gibt zunächst einen allgemeinen Überblick über die Grundlehren der Mechanik und zwar etwas eingehender, als es in dem allgemeinen physikalischen Unterricht und in den von Studierenden der Medizin benutzten Lehrbüchern der Physik der Fall ist.

Im *ersten* Abschnitt werden die *Mechanik des materiellen Punktes* (Lage, Bewegung, Wirkung der Kräfte an ihm) und die *Mechanik des Systems materieller Punkte* besprochen (materielle Punktsysteme im allgemeinen, das starre System).

Der *zweite* Abschnitt enthält die allgemeinen Verhältnisse des Skeletes und der Muskeln.

Der *dritte* Abschnitt handelt von den allgemeinen Problemen der Gelenk- und Muskelmechanik. Hier werden zunächst die Statik, dann die Kinetik und Dynamik der in Betracht kommenden Systeme besprochen.

Der zu diesem Unternehmen augenscheinlich sehr befähigte Verfasser hat sich bemüht, seine Ableitungen möglichst allgemein verständlich zu halten, so dass sie auch ohne Kenntnis höherer Mathematik verstanden werden können. Auch der Durchschnittsmediziner kann sich an der Hand des Buches einen tieferen Einblick in die Bewegungsprobleme verschaffen.

Otto Grosser: *Vergleichende Anatomie und Entwicklungsgeschichte der Eihäute und der Placenta mit besonderer Berücksichtigung des Menschen.* Lehrbuch für Studierende und Ärzte. XI und 314 Seiten. 6 Tafeln und 210 Textfiguren. Wien und Leipzig 1909, Wilhelm Braumüller.

Das Buch ist entstanden im Anschluss an die Vorlesungen, welche der Verfasser seit einer Reihe von Jahren über diesen Gegenstand gehalten hat. Es enthält die Entwicklung der Keimblätter und der Eihäute der Sauropsiden und der Säugetiere sowie die Placentation bei Wirbeltieren und dem Menschen.

Die Darstellung beginnt mit der Keimblattlehre, welche kurz in ihren Hauptzügen behandelt ist. Dies und die Heranziehung der Sauropsiden ist durchaus zweckentsprechend und für das Verständnis der Vorgänge bei den Säugetieren ausserordentlich nützlich.

Der Text ist kurz und klar, die zahlreichen, sehr gut ausgeführten, reproduzierten und gedruckten Bilder erhöhen den Wert der Darstellung. Die Literaturangaben beziehen sich wesentlich nur auf die letzten fünf Jahre. Das ist aber vollauf genügend, denn an der Hand der zitierten Arbeiten kann man die übrige Literatur leicht auffinden.

In einer Schlussübersicht stellt der Verfasser die verschiedenen Säugetierplacenten in eine fortlaufende Reihe zusammen, geordnet mit Rücksicht auf die Zahl der Gewebsschichten, welche zwischen mütterlichem und kindlichem Blut sich befinden. Am Anfang steht das Schwein, bei welchem mütterliches Gefässendothel, mütterliches Bindegewebe, mütterliches Epithel, Uterus cavum, Epithel und Bindegewebe des Chorion sowie das fetale Gefässendothel zwischen dem Blut der Mutter und des Fetus sich befinden. Am Ende stehen die Formen mit discoidaler Placenta, bei welcher alle mütterlichen Gewebsschichten zerstört sind und die fetalen Chorionzotten vom Blut der Mutter direkt umspült werden. Zwischen diesen beiden Extremen finden sich verschiedene Zwischenstufen. Als Namen der verschiedenen Stufen schlägt der Verfasser vor: Placentae epitheliochoriales, Pl. syndesmochoriales, Pl. endotheliochoriales oder angiotheliochoriales, Pl. haemochoriales. †

Einführung in die Psychiatrie, mit besonderer Berücksichtigung der Differentialdiagnose einzelner Geisteskrankheiten von Dr. Th. Becker. Vierte Auflage. Gebunden M. 4.—

Nervenpunkte, ihre Entstehung, Bedeutung und Behandlung mittels Nervenmassage, von Oberstabsarzt Dr. Cornelius, Leiter der Poliklinik für Nervenmassage der Charité. Zweite Auflage. M. 2.—

Die Pflege Geisteskranker, Anleitung zum Krankendienst für Pfleger und Pflegerinnen, von Dr. W. Falkenberg, Oberarzt an der Irrenanstalt Herzberge. Zweite Auflage. Kartoniert M. 1.—

Beiträge zur Lehre vom engen Becken von Dr. Hugo Gloeckner, ehemaliger Assistent der Königl. Frauenklinik zu Halle und Berlin. Teil III, Geburtsverlauf und Therapie. M. 2.50.

Grundriss der gerichtlichen Medizin, einschliesslich Unfall- und Invalidenversicherung. Mit besonderer Berücksichtigung der einschlägigen Entscheidungen des Reichsgerichts und des Reichsversicherungsamtes, von Med.-Rat Dr. R. Gottschalk, Kreisarzt in Rathenow. Dritte Auflage. Gebunden M. 6.—

Sprachführer für die ärztliche Praxis, Russisch-Deutsch und Deutsch-Russisch, bearbeitet von Dr. Jossilewsky, Berlin. Gebunden M. 5.—

Sehproben nach Snellens Prinzip, entworfen von Generaloberarzt Dr. A. Roth.

Zweite Auflage. Teil I. 5 Tafeln mit 4 Textbeilagen. M. 1.80.
Aufgezogen und mit Futteral. M. 3.—
Teil II. 2 Tafeln. M. 1.—
Aufgezogen und mit Futteral. M. 2.—

Pseudo-isochromatische Tafeln zur Prüfung des Farbensinnes.
Von Prof. Dr. J. Stilling. Zwölfte Auflage. Geb. M. 10.—

12,080

Internationale Monatsschrift

für

Anatomie und Physiologie.

Herausgegeben

von

R. Anderson in Galway, C. Arnstein in Kasan, Éd. van Beneden
in Lüttich, S. Ramón y Cajal in Madrid, H. F. Formad in Philadelphia,
C. Golgi in Pavia, S. Laskowski in Genf, A. Macalister in Cambridge,
G. Retzius in Stockholm

E. A. Schäfer

in Edinburg

L. Testut

in Lyon

und

Fr. Kopsch

in Berlin.

Band XXVI. Heft 10/12.

LEIPZIG 1909

Verlag von Georg Thieme.

I n h a l t.

	Seite
Dott. Giuseppe Favaro , Contributi allo studio dell'istologia comparata e dell'istogenesi delle pleure. (Con tavole XIV—XVI)	301
Dott. Giovanni Vitali , Contributo allo studio del plesso timpanico. (Con Tav. XVII e 5 Fig. nel testo)	410
Dr. Fr. Hein , Referat	434
Fr. Kopsch , Referat	436

Die Herren Mitarbeiter haben von ihren Aufsätzen 50 Sonderabdrücke frei, eine grössere Anzahl liefert die Verlagshandlung auf Verlangen zu billigem Preise. Frankierte Einsendungen in lateinischer, französischer, italienischer, englischer oder deutscher Sprache für die „Internationale Monatsschrift für Anatomie und Physiologie“ werden direkt an die Redaktion: Prof. Dr. Fr. Kopsch, Wilmersdorf bei Berlin, Prinzregentenstr. 59, erbeten.

Reprints. Contributors desiring more than 50 extra copies of their articles can obtain them at reasonable rates by application to the publisher Georg Thieme, Leipzig, Rabensteinplatz 2, Germany.

Contributions (French, English, German, Italian or Latin) should be sent to the associate editors or to the editor Dr. Fr. Kopsch, Wilmersdorf by Berlin, Prinzregentenstr. 59.

Avis. Les auteurs des mémoires insérés dans ce journal qui désireront plus de 50 tirages à part de leurs articles, les obtiendront à des prix modérés en s'adressant à M. Georg Thieme, libraire-éditeur, Leipzig, Rabensteinplatz 2, Allemagne.

Les articles écrits *en allemand, en anglais, en français, en italien ou en latin* doivent être adressés à l'un des Professeurs qui publient le journal, ou à M. Fr. Kopsch à Wilmersdorf près de Berlin, Prinzregentenstr. 59.

Die bisher erschienenen Bände kosten:

Bd.	I	M.	40.—	Bd.	XIII	M.	76.10.
„	II	„	52.—	„	XIV	„	48.30.
„	III	„	47.50.	„	XV	„	73.—
„	IV	„	72.—	„	XVI	„	70.50.
„	V	„	63.—	„	XVII	„	65.—
„	VI	„	77.50.	„	XVIII	„	75.—
„	VII	„	87.—	„	XIX	„	50.—
„	VIII	„	100.—	„	XX	„	59.—
„	IX	„	76.30.	„	XXI	„	70.—
„	X	„	93.50.	„	XXII	„	50.—
„	XI	„	92.60.	„	XXIII	„	55.—
„	XII	„	79.—	„	XXIV	„	78.—

Bd. XXV M. 56.—

Bd. I—XX statt M. 1397.30 nur **M. 1000.— bar.**

Contributi allo studio dell'istologia comparata e dell'istogenesi delle pleure.

Per il

Dott. **Giuseppe Favaro,**

aiuto e docente nel R. Istituto Anatomico di Padova.

(Con tavole XIV—XVI.)

Indice.

	pag.		pag.
Introduzione	285	Mesopleura parietale	336
Anfibi	288	Ipopleura parietale (fascia endo-	
Pleura polmonare	288	toracica)	340
Pleura costale	290	Pieghe adipose	346
Rettili	292	Zona intermedia e confronto tra	
Pleura polmonare	292	le due pleure	348
Pleura costale	294	Istogenesi delle pleure umane . .	349
Pleure dei Cheloni	295	Muscolatura liscia della pleura	
Uccelli	300	polmonare	355
Pleure polmonare e parietale . .	300	Rapporti e struttura	357
Mammiferi	305	Distribuzione	362
Pleura polmonare	306	Innervazione	366
Epipleura polmonare	308	Istogenesi	367
Mesopleura polmonare	312	Funzione	371
Ipopleura polmonare	320	Significato	372
Margini polmonari e villi pleurali	326	Conclusioni generali	374
Pleura parietale	332	Bibliografia	383
Epipleura parietale	333	Spiegazione delle Tavole	390

Introduzione.

L'istologia delle pleure dei Vertebrati a respirazione polmonare (prescindiamo dalle pareti delle cavità peribranchiali delle classi meno evolute, cavità designate erroneamente come pleurali dai vecchi Anatomici) non fu sinora oggetto di ricerche particolari con indirizzo comparativo, ma venne studiata solo in gruppi separati o in singole

specie, e quasi sempre per incidenza a proposito degli organi rivestiti da tali membrane.

È inesatto l'attribuire senz'altro alle pleure la struttura delle sierose in generale, non possedendo quelle in comune con queste che un numero limitato di caratteri più o meno grossolani: scendendo poi a considerare più particolarmente la loro minuta anatomia, si nota inoltre come le pleure si modifichino nella stessa specie, e non di rado assai profondamente, da regione a regione. Avviene talora che la pleura parietale si avvicini per la struttura più al corrispondente peritoneo che non alla pleura viscerale; esistono tuttavia quasi sempre caratteri differenziali tra le due sierose della parete del tronco, e questi caratteri si fanno anzi in qualche caso notevolissimi. Non sarà compito nostro quello di stabilire tali differenze, limitandosi il presente studio alle sole pleure.

Ho esteso le ricerche singolarmente a tutte e quattro le classi di Vertebrati polmonati, studiando a parte, nelle prime tre, la pleura polmonare e la costale (negli Uccelli anche la mediastinale) ed aggiungendovi nei Mammiferi la pleura diaframmatica e la mediastinale specialmente pericardiaca, avendo di mira in questi ultimi in modo particolare la specie umana, ove ho indagato la struttura delle pleure non solo dal punto di vista istologico nelle varie regioni, ma ancora istogeneticamente, come a suo luogo esporrò.

Ho studiato a parte la struttura e lo sviluppo della muscolatura liscia della pleura polmonare di qualche Mammifero e specialmente della cavia, ampliando la nota preliminare già da me pubblicata [1908] intorno a questo argomento.

Ho cercato poi in una sintesi finale di raccogliere insieme i vari fattori del differenziamento istologico filogenetico ed ontogenetico delle pleure, rendendo ragione della presenza in esse di tessuti apparentemente estranei alla loro costituzione.

* * *

Ho usato di rado l'esame delle pleure a fresco, più spesso dopo trattate con soluzione di nitrato d'argento, per lo studio dei contorni delle cellule epiteliali; di preferenza ho eseguito invece le ricerche sopra

sezioni di frammenti fissati ed inclusi. Riguardo alla pleura viscerale, escluse alcune specie di grossa mole, nelle quali ho studiato l'organo nel solo polmone retratto, ho eseguito del resto, anche nell'uomo, per alcuni individui la legatura delle trachea prima dell'apertura del torace, per altri della stessa specie la diretta apertura di questo, ottenendo così il polmone sia allo stato espiratorio quasi normale, sia afflosciato. Quest'ultima condizione, benchè evidentemente anomala, riesce tuttavia utilissima per rendere più evidenti certe disposizioni, come ad esempio la stratificazione della pleura e la presenza di cellule muscolari lisce. In qualche esemplare ho invece leggermente insufflato l'organo, per averlo all'incirca nelle condizioni di massima inspirazione. In tali casi ho dovuto usare la fissazione in toto dell'organo, preferibilmente in liquidi a base di formolo. Dal polmone dei Mammiferi allo stato espiratorio normale si riesce del resto ad escidere talora dei piccoli frammenti di superficie, i quali conservino, meno che in vicinanza delle linee di sezione, all'incirca le stesse dimensioni che avevano nell'organo integro. Ho fissato i frammenti pleurali di preferenza in soluzione di sublimato acetico, in liquido del Flemming od in formalina all'8%. Durante la fissazione della pleura viscerale ho avuto cura di ovviare all'inconveniente del galleggiamento con il mantenere con opportuni mezzi la superficie dell'organo al di sotto del livello del liquido, pur conservandola libera da altri contatti. Di solito tali frammenti già nell'alcool assoluto o nella miscela di questo con il rischiarante cadono al fondo.

Ho usato per lo più l'inclusione in paraffina per la pleura polmonare e quella in celloidina per la parietale.

Dai frammenti inclusi ho tratto sezioni anzitutto perpendicolari alla superficie pleurale ed in due direzioni pure fra di loro perpendicolari e finalmente parallele alla superficie pleurale stessa.

Ho colorato i tagli per lo più con l'ematosilina ferrica e l'eosina; ho usato inoltre l'ematosilina alluminica o l'emallume e l'eosina; il metodo Van Gieson; il metodo Unna-Taenzer con le modificazioni del Livini [1896] per le fibre elastiche; il metodo Bielschowsky secondo le norme date dal Levi [1907] per le fibre collagene. Quest'ultimo metodo mi ha corrisposto bene anche con le sezioni in celloidina: queste

devono esser libere, nè venir attaccate al vetrino che al momento della disidratazione: la tinta bruna assunta dalla celloidina nella soluzione di formolo si attenua assai e talora scompare in quella di cloruro d'oro.

Per lo studio dell'innervazione della muscolatura liscia ho usato il metodo di Ehrlich all'azzurro di metilene secondo le norme date dal Bethe, ed inoltre il metodo Golgi.

Anfibi.

Pleura polmonare.

La pleura polmonare degli Anfibi viene brevemente menzionata da parecchi Autori (ricordo, tra i principali, Stirling [1881]; Miller [1900]; Suchard [1903]; Oppel [1905] per gli Urodeli e Gaupp [1904] per gli Anuri) ed è descritta come costituita dall'epitelio, il quale riposa sopra uno strato fibro-elastico addossato alla muscolatura liscia del viscere. Secondo Renaut [1897] le cellule della sierosa riposerebbero in Proteus direttamente sui capillari sanguiferi dell'apparecchio ematoforo. Suchard paragona poi senz'altro i vari strati della pleura del tritone con quelli della pleura viscerale dei Mammiferi.

Ho studiato, tra gli Urodeli, *Salamandra atra* e *Triton alpestris*; tra gli Anuri, *Rana esculenta* e *Bufo vulgaris*.

La disposizione più semplice si riscontra nella prima specie (fig. 1). In questa l'epitelio pleurale, allo stato di modica distensione, è costituito da larghi elementi a contorno lievemente ondulato con nucleo lentiforme; il citoplasma si presenta granuloso nella zona perinucleare. Non sono riuscito a mettere in evidenza al di sotto dell'epitelio una membrana limitante distinta, quale si osserva nelle sierose dei Mammiferi, bensì le singole cellule mostrano di riposare direttamente sullo stroma polmonare. Questo è costituito da una delicata rete di tessuto connettivo ricco di fibre elastiche e di cellule pigmentarie a grosso corpo cellulare, ma provviste di corti e tozzi prolungamenti con i quali non giungono di solito neppure ad anastomizzarsi. Lo stroma connettivo-elastico circonda le cellule pigmentarie e si spinge ininterrotto sino negli intervalli tra gli spazi sanguiferi. Verso la superficie esterna del sacco polmonare il tessuto elastico del parenchima si dispone a reticolo parallelo alla detta superficie e tende ad inspessirsi lievemente, senza tuttavia costituirsi a lamina

autonoma. Confrontando insieme sezioni trasverse di uno stesso frammento, colorate alcune all'orceina ed altre con il metodo Bielschowsky, si nota che la rete elastica e la collagena s'arrestano superficialmente allo stesso livello.

Nel tritone alpino troviamo come differenza, in seno allo stroma connettivo-elastico del polmone, uno strato di cellule muscolari lisce disposte a fascetti circolari, mentre mancano le cellule pigmentarie; quasi ogni elemento muscolare è circondato da un esile reticolo fibro-elastico, il quale si continua direttamente con quello che riveste l'intero strato muscolare sia profondamente di contro al sistema sanguifero, sia superficialmente, dove non costituisce tuttavia una lamina elastica distinta. A livello del legamento polmonare o mesentere di Stirling vediamo lo strato epiteliale rivestire semplicemente un'unica lamina connettiva, formata da uno strato parimente unico (meno che in vicinanza del margine d'inserzione) di fibre elastiche elegantemente intrecciate, costituenti nell'insieme lo scheletro del legamento. È errato infatti il concetto, abbastanza diffuso in anatomia comparata, che cioè i mési rappresentino semplici duplicature della sierosa: questa, anche qualora differenziata in tutti e tre i suoi strati, si limita all'incontro a rivestire lo strato proprio, essenziale, del meso, costituito da tessuto connettivo ed elastico, nel quale decorrono vasi, nervi e qualche volta altri organi ancora. E del pari la vena polmonare non è compresa nel tritone tra la sierosa e lo strato muscolare, come afferma lo Stirling, bensì decorre nello strato più superficiale del polmone, circondata da ogni parte, anche profondamente, dallo stroma fibro-elastico dell'organo.

Nella rana, se consideriamo una sezione trasversa di parete polmonare fissata nel massimo grado di distensione naturale (è noto come molti Anuri possano immettere in determinate condizioni tale quantità d'aria nei loro sacchi polmonari, da invadere con essi buona parte dell'ampia cavità addominale, assottigliando di un grado corrispondente lo spessore della parete del viscere), troviamo che in tali condizioni lo strato superficiale dell'organo presenta all'incirca la stessa disposizione della specie precedente, con la sola differenza che gli elementi, sia epiteliali che muscolari, sono di dimensioni alquanto minori (fig. 2). I nuclei delle cellule epiteliali, benchè appiattiti, determinano sempre una sporgenza apprezzabile alla

superficie libera del corpo cellulare. Se invece consideriamo una sezione trasversa di parete polmonare retratta (fig. 3), ci colpisce anzitutto il notevole spessore assunto dall'epitelio, il quale presenta a dirittura l'aspetto di stratificato, con elementi profondi rotondeggianti a nucleo della stessa forma e superficiali appiattiti. Che in realtà si tratti sempre di un epitelio semplice lo dimostra il fatto, che tra gli elementi così detti profondi si insinua lo strato più superficiale dell'organo, e precisamente dello stroma fibro-elastico di questo, assumendo anzi in questi lembi intercellulari estroflessi l'aspetto di una lamina elastica in sezione. Per quanto riguarda finalmente il connettivo polmonare della rana, Gaupp ammette che esso sia ricco di cellule pigmentarie, ma scarso di fibre elastiche e che rivesta in forma di strato la sottostante muscolatura. Le mie ricerche mi conducono invece ad ammettere che le cellule pigmentarie nello strato superficiale sono piuttosto rare, mentre è invece abbondante il tessuto elastico, come notava già un anno prima il Königstein [1903] negli Anfibi in generale, e che lo stroma connettivo-elastico non si limita a rivestire all'esterno i fasci muscolari, ma si insinua tra essi e persino tra i singoli elementi, circondandoli completamente.

Pleura costale.

Per pleura costale considereremo negli Anfibi quella porzione di sierosa pleuroperitoneale che trovasi di contro ai sacchi polmonari. Riguardo a questa afferma il Gaupp che non è ancora stabilito se, oltre all'epitelio, esista dappertutto uno strato connettivo distinto. Riferendosi poi principalmente alle ricerche del Nussbaum, afferma che nel maschio le cellule epiteliali sono sprovviste di ciglia, mentre nella femmina, accanto a cellule nude, se ne trovano in varie regioni in quantità maggiore o minore di cigliate.

Ho preso in esame tra gli Anfibi per la pleura costale le stesse specie studiate per la polmonare, ed ho riscontrato tanto negli Urodela quanto negli Anuri che anche la pleura parietale non possiede come strato autonomo proprio che l'epitelio celomatico. Questo è costituito dai noti elementi, alquanto appiattiti, glabri e, nella rana, un po' allungati parallelamente ai fasci muscolari sottostanti del trasverso, cioè in direzione dorsoventrale e caudocraniale. Non ho riscontrato in questi elementi,

contrariamente al Tourneux [1874] e d'accordo con il Klein [1878], due strati distinti. Nella femmina le cellule cigliate sono nel segmento toracico poco abbondanti e localizzate al tratto distale delle pareti laterali.

Lo strato connettivo sottostante all'epitelio appartiene alla fascia d'invoglio della muscolatura delle pareti del tronco. Nella salamandra nera questa fascia è ricca di elementi elastici e di cellule pigmentarie non meno dei miocommi, con i quali mostrasi in diretta continuità. Un preparato assai istruttivo a tale proposito viene dato da sezioni in celloidina perpendicolari alle pareti del corpo e trattate specialmente con il metodo Bielschowsky. Nella rana (fig. 4), in una sezione che comprenda insieme i muscoli obliquo esterno e trasverso con le fasce che li involgono, osserviamo un fitto reticolato di fibrille collagene disposto anzitutto in tre spessi strati paralleli alla superficie pleurale, di cui l'esteriore rappresenta la fascia esterna dell'obliquo esterno, il medio la fascia comune interposta tra i due piani muscolari, il più profondo finalmente la fascia d'invoglio interna del trasverso, corrispondente alla così detta fascia muscolare interna degli Urodeli; questi tre piani connettivi sono riuniti insieme da una serie di sepimenti di eguale costituzione e di spessore vario, i quali decorrono parallelamente alla direzione dei fasci muscolari involgendoli ciascuno di una guaina completa, la quale spicca a sua volta profondamente più sottili sepimenti tra le singole fibre muscolari. Nei preparati all'orceina lo scheletro connettivo si mostra assai ricco di fibre elastiche, le quali sono tuttavia limitate ai setti maggiori. È importante per noi il fatto che sia per lo spessore, sia per la costituzione, il piano fibroso interno sul quale si adagia l'epitelio in nulla di notevole differisce dagli altri due. Diversamente dall'affermazione del Gaupp, le cellule pigmentarie sono in questo strato, come del resto anche negli altri, rarissime: le divergenze potrebbero tuttavia esser dovute a varietà regionali della specie.

* * *

In realtà adunque la pleura sia viscerale che parietale degli Anfibi è rappresentata dal solo epitelio celomatico, mentre lo strato fibro-elastico sottostante appartiene in totalità da un lato al parenchima

polmonare, a cui forma il limite periferico dello stroma, dall'altro alla fascia muscolare interna.

Designando per brevità, in istologia comparata, con il nome di *epipleura* l'epitelio celomatico della pleura, con quello di *mesopleura* lo strato proprio fibro-elastico della sierosa con la membrana limitante e finalmente con il nome di *ipopleura* il tessuto sottopleurale rispettivamente in continuità con lo stroma del parenchima polmonare, o come strato a sè nella pleura parietale, noi diremo che negli Anfiabi esiste differenziata ed autonoma la sola epipleura, mentre la meso- e l'ipopleura sono ancora confuse con il connettivo degli organi ad esse contigui.

Avuto tuttavia riguardo a quanto osserveremo in classi più evolute per le specie di grossa mole, e tenuto conto che gli Anfiabi da noi studiati (come del resto la maggior parte delle specie viventi di questa classe) raggiungono dimensioni assai limitate, lasceremo insoluta la questione se anche nelle specie grosse si abbiano disposizioni eguali a quelle da noi riferite, oppure un grado maggiore di differenziamento.

Rettili.

Pleura polmonare.

La struttura della pleura viscerale dei Rettili a superficie polmonare libera viene omissa di solito dagli Autori che descrivono la struttura del polmone; solo pochi ricordano l'epitelio celomatico, al di sotto del quale possono trovarsi, come ammette l'Oppel [1905] in *Anguis fragilis*, dei fasci di cellule muscolari lisce. Le pleure rudimentali, viscerale e parietale, dei Cheloni, saranno trattate insieme a parte alla fine del capitolo.

Ho studiato la pleura polmonare libera in specie di mole differente, e cioè in *Lacerta muralis*, in *Uromastix spinipes* ed in *Caiman niger*¹⁾; come è noto, tutte queste specie possiedono sacchi polmonari suscettibili di notevoli modificazioni di volume.

Nella lucertola, pur tenendo conto della piccolezza della mole, troviamo, in paragone con gli Anfiabi, qualche lieve differenza in senso progressivo (fig. 5). Al di sotto dell'epitelio, che presenta i soliti ca-

¹⁾ Debbo alla squisita cortesia del Prof. F. Hochstetter il materiale relativo alle due ultime specie, come pure, per la pleura parietale, alla specie *Tejus teguixin*.

ratteri ed è costituito da cellule più o meno laminari ed a contorni un po' sinuosi, i quali tuttavia subiscono poche modificazioni nella forma con il variare del grado di distensione del viscere, trovansi egualmente, senza l'intermezzo di una limitante, lo stroma fibro-elastico del polmone; tale stroma presentasi però in corrispondenza della superficie libera un po' più compatto e il reticolo elastico che lo limita è costituito da fibre più grosse; questo non è tuttavia per anco autonomo, ma trapassa profondamente nello stroma della parete polmonare in modo più brusco che negli Anfibi. Del pari che in questi le fibre collagene rimangono superficialmente allo stesso livello dello strato elastico.

Nell'uromastice (saurio che, come è noto, misura fino a 46 cm di lunghezza, di cui 19 spettano alla coda) notiamo un grado di differenziamento notevolmente maggiore (fig. 6). Al di sotto dell'epipleura troviamo uno strato il quale, specialmente nel tratto ad immediato contatto con l'epitelio, presenta l'aspetto jalino di una limitante, mentre più profondamente si mostra costituito di esilissime fibrille collagene; il metodo Bielschowsky rivela in realtà in tutto questo strato una struttura totalmente fibrillare. Sotto questo troviamo un denso reticolato di grosse fibre elastiche variamente intrecciate e intersecate da fibre elastiche più sottili e da fibre collagene; le fibre elastiche grosse hanno decorso ondulato, descrivendo fitte anse con la convessità rivolta superficialmente. Verso il polmone questo strato presenta limiti abbastanza netti, inquantochè solo qualche fibra elastica, dopo un certo decorso, si approfondisce, mentre la maggior parte rimane superficiale. Possiamo quindi affermare che in Uromastix la mesopleura consta di due strati, uno superficiale, più sottile, di fibre collagene, l'altro profondo, più robusto, di fibre prevalentemente elastiche.

L'ipopleura raggiunge discreto spessore ed è autonoma, per quanto vedemmo, superficialmente, mentre verso l'interno presenta limiti non netti, trapassando a poco a poco nel parenchima del sacco polmonare. Essa è costituita da un intreccio abbastanza lasso di fibre elastiche e da abbondanti fasci di fibre connettive decorrenti in varie direzioni ma prevalentemente paralleli alla superficie polmonare. Gli elementi cellulari del connettivo sono piuttosto scarsi; notasi inoltre quà e là qualche fascetto di cellule muscolari lisce.

Benchè il materiale non fosse stato iniettato, pure dall'esame dei numerosi preparati allestiti non riuscii ad osservare vasi sanguiferi che in seno all'ipopleura.

Nel caimano finalmente (si tratta di un esemplare di metri uno e mezzo) i vari strati pleurali raggiungono il grado massimo di autonomia (fig. 7 e 8). Sotto l'epitelio trovasi anzitutto uno strato fibrillare avente i caratteri di quello dell'uromastice e quindi un robusto strato elastico, costituito prevalentemente da fibre pressochè rettilinee e fra di loro parallele. Possiamo distinguere in esso fibre elastiche maggiori e minori; le prime decorrono, come abbiain detto, parallele fra di loro ed inoltre alla superficie polmonare; benchè rettilinee, mostrano tuttavia, se seguite per lungo tratto in sezioni piuttosto grosse, le quali siano state condotte parallelamente ad esse e trattate con la solaorceina, delle lievi ondulazioni e talora dei bruschi gomiti; le fibre minori decorrono pure longitudinalmente, però descrivono curve maggiori, sono talora ravvolte a spira e le più sottili tra esse incrociano, con decorso tortuoso, in vario modo la direzione delle precedenti. Solo ad intervalli trovasi al di sotto di queste fibre parallele qualche fibra rettilinea che incrocia ad angolo retto la loro direzione, pur decorrendo egualmente parallela alle superficie polmonare. Esili fibre collagene sono inoltre intrecciate con le elastiche, riempiendone gli intervalli. Purtroppo ho avuto a mia disposizione per tale studio soli frammenti di parete polmonare, cosicchè mi riesce impossibile stabilire in quale direzione le fibre elastiche decorrano rispetto all'asse dell'organo.

L'ipopleura costituisce uno strato abbastanza spesso, nettamente limitato verso la mesopleura per quanto già notammo, e che per i rimanenti caratteri non differisce da quella dell'uromastice.

Pleura costale.

Ho studiato questa pleura in *Lacerta muralis*, in *Uromastix spinipes* ed in *Tejus teguixin*.

La parete muscolare striata del tronco influisce in grado meno spiccato, con la sua estensibilità alquanto minore in paragone con quella del sacco polmonare, sul differenziamento della pleura, laquale rimane perciò in condizioni più primitive.

Nella lucertola la pleura costale autonoma (fig. 9) è infatti ridotta al solo epitelio; una esile lamina connettiva, povera di elementi elastici, sottostante ad esso, appartiene alla fascia d'invoglio dei muscoli, non differendo dalle altre fasce intermuscolari che per una ricchezza un po' maggiore di cellule pigmentarie; queste sono appiattite parallelamente alla superficie e munite di corti e tozzi prolungamenti, con i quali non giungono di solito ad anastomizzarsi; al di là della linea di confine tra pleura e peritoneo, così evidente anche ad occhio nudo per la brusca differenza nel grado di colorazione, le cellule pigmentarie si presentano, in una sezione perpendicolare ad essa linea ed alla superficie pleurale (fig. 9), fittamente addossate insieme, meno appiattite e talora sovrapposte, cosicchè la membrana connettiva assume nel peritoneo uno spessore un po' più rilevante che non a livello della pleura.

Nell'uromastice (fig. 10), di mole assai maggiore, la pleura parietale si presenta alquanto più sottile della viscerale; la mesopleura non solo è più sottile, ma costituita ancora da un solo strato elastico, dove tuttavia, intrecciate con fibre elastiche sottili, parallele per lo più alla superficie, corte e poco ondulate, trovansi abbondanti fibrille collagene. Il limite tra meso- ed ipopleura è inoltre meno distinto: quest'ultima si continua direttamente con il connettivo intermuscolare e in seno ad esso soltanto trovansi vasellini sanguiferi. In complesso possiamo ritenere che in tale specie il differenziamento pleurale è giunto appena allo stadio in cui, al di sotto dell'epipleura, il connettivo costituente lo stroma dell'organo sottostante comincia ad inspessirsi di contro ad essa, tendendo verso un'autonomia che non ha per anco raggiunta.

Nella pleura costale del teju, appartenente ad un esemplare di 50 cm, si osservano disposizioni eguali a quelle dell'uromastice.

Pleure dei Cheloni.

In quest'ordine le cavità delle pleure sono nell'adulto, come è noto, più o meno scomparse per reciproca aderenza dei foglietti viscerale e parietale; solo in qualche specie, come in *Emys lutaria*, rimane una piccola porzione di superficie polmonare libera, mentre per grande estensione questa è ricoperta dai fasci del muscolo striato di Bojanus;

in altre specie invece, come fu dimostrato soprattutto dal Bertelli [1905], manca il diaframma muscolare ed esiste soltanto un setto diaframmatico fibroso incompleto (*Thalassochelys caretta*) o completo (*Testudo graeca*), aderente alla faccia caudoventrale del polmone. Secondo François-Frank [1906] in luogo di muscolatura striata trovasi alla superficie libera del polmone della tartaruga terrestre uno strato quasi continuo di fibre muscolari lisce.

Allo stato embrionale le pleure dei Cheloni si trovano invece completamente libere e solo vicino alla nascita, come ha dimostrato recentemente in modo diffuso il Bertelli, avviene la graduale oblitterazione di esse per aderenza reciproca, sicchè noi dovremo incominciare il loro studio allorchè non s'è ancora iniziato un tale processo.

Ho fatto oggetto di ricerca a tale proposito la tartaruga terrestre (*Testudo graeca*), nella quale le pleure subiscono poi allo stato adulto completa oblitterazione. Il Bertelli ha dimostrato in questa specie che tale completa oblitterazione del cavo pleurale si compie dal 70° al 76° giorno dalla deposizione dell'uovo che al 79° giorno si hanno le disposizioni definitive dell'adulto. Vediamo come si compia istologicamente un tale processo.

Ho ommesso lo studio, superfluo nel caso nostro, di embrioni troppo giovani, incominciando da quello di 41 giorni. A tale stadio, e così pure nei successivi, non troviamo intorno agli abbozzi polmonari che uno strato cellulare unico rappresentante l'epipleura. In corrispondenza della parete toracica vediamo invece in questo embrione, subito medialmente alle coste ed ai muscoli intercostali embrionali, del tessuto connettivo giovane costituito da cellule stellate e anastomizzate insieme, limitato alla superficie libera da un epitelio piatto rappresentante l'epipleura. Lo strato connettivo è un po' più spesso dorsalmente, ai lati della colonna vertebrale, a livello degli spazi intercostali e in grado minore latero-ventralmente agli abbozzi polmonari. Nello spessore di questo strato e all'incirca ad eguale distanza da ambo le superficie, decorre l'arteria intercostale, rappresentata ancora da un tubo endoteliale: un po' più all'esterno, cioè verso i tegumenti, trovasi il nervo omonimo.

Allo stadio di 46 giorni (fig. 11) osserviamo come unica differenza dal precedente un leggero aumento nello spessore dello strato connettivo parietale.

Nell'embrione di 51 giorni si nota, sempre in corrispondenza della pleura costale, che i singoli elementi di tale strato vanno appiattendosi parallelamente alla superficie, mentre compaiono tra di loro numerose esili fibrille connettive, cosicchè lo strato, pure aumentando di compattezza, diminuisce di spessore non solo relativamente, ma ancora assolutamente in confronto con lo stadio prima descritto.

Al 59^o giorno (fig. 12) osserviamo un ulteriore assottigliamento dello strato in questione ed inoltre un differenziamento nella sua struttura; nella porzione esterna, a ridosso dei muscoli intercostali che vanno frattanto atrofizzandosi, gli elementi si addossano strettamente insieme costituendo una lamina, sulla cui faccia profonda riposano vasi e nervi intercostali: la porzione interna della lamina non ha subito modificazioni apprezzabili. Essa rappresenta l'abbozzo indifferenziato comune della meso- e dell'ipopleura, le quali non giungeranno tuttavia mai a rendersi rispettivamente autonome, per lo meno in tale specie.

Dai 59 ai 70 giorni si osservano ulteriori variazioni nei due strati; l'esterno va trasformandosi in una robusta fascia fibrosa che si confonde con i residui dei muscoli intercostali atrofizzati; lo strato interno invece aumenta di nuovo a poco a poco di spessore (fig. 13), specialmente nelle sue porzioni più dorsale e più ventrale; tale aumento è dovuto ad una moltiplicazione delle cellule fisse, che riprendono la forma stellata e si circondano di fibrille connettive; compaiono in mezzo ad esse delle cellule pigmentarie fornite di prolungamenti molto lunghi, delle quali una parte si appiattisce di contro alla superficie profonda dello strato esterno; contemporaneamente lo strato interno così ingrossato e ricoperto dall'epipleura s'è reso contiguo e da ultimo aderente alla superficie esterna del polmone, pure rivestita dall'epipleura. In seguito all'aderenza i due foglietti epiteliali, che rappresentano in realtà il solo strato autonomo delle pleure, scompaiono, ed il tessuto connettivo sottostante sia di una superficie che dell'altra si fonde in un tutto unico. Ho cercato di stabilire quale destino subisca l'epitelio celomatico, se cioè i suoi elementi scompaiano oppure si trasformino in cellule stellate o comunque connettive. Benchè l'osservazione, per quanto portata sopra un numero considerevole di sezioni, non permetta di dare un giudizio deciso in proposito, credo

tuttavia di poter escludere la seconda eventualità. Verso la periferia di un'area parziale di contatto fra le due superficie pleurali si osservano elementi dell'epitelio ancora conservati; verso l'interno dell'area essi si presentano lievemente rigonfiati, a contorni meno netti, e compresi tra le cellule connettive; non sono invece mai riuscito ad osservare forme di passaggio tra gli uni e le altre.

Il tessuto connettivo derivato dallo strato interno parietale viene così a riempire completamente lo spazio tra la membrana fibrosa derivata dallo strato esterno e la superficie esterna del polmone, ed allorchè l'animale sguscia dall'uovo ed incomincia ad immettere aria nei sacchi polmonari, il detto tessuto si lascia comprimere di nuovo dall'espandersi di questi, i suoi elementi si rinserrano ancora una volta insieme e si stringono così, da ridurlo ad uno strato laminare solo un po' inspessito dorsalmente e ventralmente.

Tali disposizioni si osservano bene sopra sezioni perpendicolari del dorso di giovani tartarughine, alle quali si sia precedentemente asportata con cautela, mercè un bisturi bene affilato, la corrispondente porzione di carapace, lasciandone in sito i soli strati più profondi. Nelle tartarughe adulte, per studiare i rapporti della superficie polmonare con il carapace, procedetti nel modo seguente. Decapitato l'animale ed asportato con due tratti di sega il piastrone, levai con cautela il tubo digerente e le glandule annesse, incisi con qualche taglio trasverso a tutto spessore il peritoneo, il setto diaframmatico e il polmone fino di contro allo scudo e versai nella concavità di questo il liquido fissatore, sublimato acetico nel nostro caso, tenendo il tutto ben riparato sotto una campana di vetro. Il giorno dopo lavai abbondantemente con acqua il preparato, versandovi quindi in sostituzione alcool jodato. Nei giorni successivi mi riuscì possibile, con una accurata dissezione e procedendo dalle parti laterali, di disseccare dei lembi polmonari con il tessuto che li ricopriva dorsalmente, ottenendo così l'organo allo stato normale di distensione anzichè raggrinzato, come nel caso in cui la fissazione avesse avuto luogo sopra lembi isolati a fresco.

Asportato così il polmone, la superficie ventrale del carapace rimane ancora rivestita da una spessa e resistente membrana fibrosa, unita allo scudo in modo tenace, ma tuttavia essa pure isolabile mercè

una seconda accurata dissezione; tale membrana si mostra costituita da robusti fasci fibrosi diretti longitudinalmente ed un po' caudolateralmente, non però del tutto paralleli; questi fasci vengono abbracciati dai lunghi prolungamenti, fra di loro anastomizzanti, di cellule pigmentarie disposte soprattutto di contro alla superficie ventrale della membrana e lungo il decorso dei vasi intercostali e dei loro collaterali, i quali pure rimangono adagiati sopra la detta superficie. Tale membrana non rappresenta già (avuto riguardo alla topografia rispetto ai vasi) una porzione di pleura parietale, bensì un residuo dei muscoli intercostali e soprattutto delle loro fasce d'invoglio, e corrisponde alla porzione esterna dello strato connettivo, di cui studiammo in precedenza lo sviluppo.

Alla superficie ventrale della membrana fibrosa aderisce qualche elemento appartenente alla primitiva porzione interna dello stesso strato connettivo, la quale è rimasta tuttavia in massima parte aderente al lembo polmonare dissecato. In una sezione perpendicolare della parete dorsale di questo, procedendo dall'indietro all'innanzi, troviamo anzitutto questo strato di tessuto, il quale non differisce dall'embrionale che per una maggior quantità di fibrille connettive e per la presenza di rade, ma grosse fibre elastiche a decorso tortuoso e più o meno perpendicolare rispetto alla superficie del polmone. Non esiste più traccia alcuna del primitivo piano di fusione delle due superficie pleurali; la sede di esso può essere approssimativamente stabilita in corrispondenza del livello, a cui diminuiscono rapidamente gli elementi fissi del connettivo, mentre prende il sopravvento la parte fibrosa di esso, la quale si continua poi direttamente con il tessuto interstiziale dei fascetti muscolari lisci del parenchima polmonare.

*

*

*

Riassumendo, nella struttura delle pleure dei Rettili dobbiamo distinguere le specie a polmoni liberi da quelle a polmoni aderenti e nelle prime la pleura viscerale dalla parietale, tenendo conto soprattutto della mole della specie.

La superficie polmonare libera delle specie piccole non mostra, in confronto con quella degli Anfibi, che un inspessimento un po' maggiore

dello strato elastico periferico del parenchima polmonare, di contro all'epipleura. Nelle specie di grossa mole la pleura viscerale si mostra invece completamente differenziata nei suoi tre strati, vale a dire nell'epipleura, in una mesopleura costituita di uno strato superficiale sottile di fibrille collagene e di uno profondo robusto di fibre elastiche, e finalmente in una spessa ipopleura, la sola vascolarizzata, la quale si continua profondamente con lo stroma polmonare. La pleura costale, rivestente una superficie estensibile in grado assai minore dell'altra, nelle specie piccole è ridotta alla sola epipleura, mentre nelle maggiori presenta inoltre una mesopleura più sottile, ridotta al solo strato elastico e parzialmente confusa con l'ipopleura.

Nei Cheloni allo stato embrionale troviamo differenziata la sola epipleura; nella pleura parietale questa riveste uno strato di tessuto connettivo che successivamente proliferando giunge sino di contro alla superficie polmonare, mentre le due epipleure a contatto si riassorbono e le cavità pleurali si obliterano. Non escludo che nei Cheloni di grossa mole possa aversi il differenziamento della mesopleura prima che avvenga la fusione tra le due pleure.

Uccelli.

Pleure polmonare e parietale.

È noto come in questa classe, del pari che nell'ordine dei Cheloni, le pleure non esistano libere che fino ad un dato periodo della vita embrionale, mentre in seguito la cavità da esse circoscritta si oblitera a poco a poco, in grado maggiore o minore a seconda dell'ordine, per aderenze costituentisi tra i due foglietti. Il Bertelli, che ha fatto sopra tale argomento estese ricerche [1901, 1905], ha stabilito che nel pollo l'adesione si compie per mezzo di lamelle e di filamenti di tessuto connettivo, mentre nelle aree rimaste libere si conserva l'epitelio celomatico, e che tali aderenze cominciano a formarsi al decimo [1901] ed anche già al settimo [1905] giorno d'incubazione; vide poi che nell'anatra si ha fusione pressochè completa delle pleure e che il processo si inizia dopo il diciottesimo giorno d'incubazione, mentre precedentemente, ed anche di poi nelle piccole aree rimaste libere, esiste l'epitelio celomatico.

Ho studiato istologicamente ed istogeneticamente le pleure in *Gallus domesticus* (embrioni, pulcini ed adulti) ed istologicamente in due esemplari di *Anas domestica* di pochi giorni.

Nell'embrione di pollo tra il nono ed il decimo giorno d'incubazione le pleure viscerale e parietale sono rappresentate dalla sola epipleura, costituita da ampi elementi laminari a contorni un po' sinuosi, con grosso nucleo pure laminare: il tessuto sottostante è formato negli abbozzi polmonari da elementi rotondeggianti addossati insieme, nella pleura costale e mediastinale da cellule stellate, lassamente disposte ed anastomizzanti. Tali elementi si trovano accumulati in grado maggiore, costituendo quindi uno strato più spesso, anzitutto ai lati dei corpi delle vertebre a livello degli spazi intercostali, ove decorrono i vasi ed il nervo, quest'ultimo quasi a contatto dell'epipleura; in secondo luogo ai lati dell'inserzione dell'abbozzo diaframmatico; in terzo luogo al di sotto dell'epipleura mediastinale. Nelle regioni laterali del torace le cellule stellate si presentano appiattite parallelamente alla superficie e disposte in pochi piani, cosicchè lo strato è complessivamente alquanto sottile.

Nell'esemplare a cui mi sono principalmente riferito in tale descrizione mancava ancora ogni traccia di aderenze pleurali.

In un periodo di poco più avanzato, cioè intorno all'undecimo giorno, la struttura in corrispondenza del polmone non s'è modificata, mentre fra gli elementi stellati sottostanti all'epipleura parietale sono comparse numerose fibrille connettive giovani. Importante è inoltre il processo istologico delle aderenze che vanno costituendosi, e che è fondamentalmente identico sia in questi stadi, sia nei successivi.

In un primo periodo di tempo due aree corrispondenti, una viscerale e l'altra parietale, vengono a reciproco contatto per mezzo delle proprie epipleure, i cui elementi rimangono così imprigionati e si conservano ancora per breve tempo (fig. 14 e 16). In un secondo periodo e, come giustamente pensa il Bertelli [1901] in conseguenza della pressione che i visceri esercitano sul torace, si stabiliscono legami tra le due pleure. Questi si svolgono istologicamente per mezzo della scomparsa, con probabilità per degenerazione e riassorbimento (ripeto a tale proposito quanto ebbi occasione di dire

trattando i Cheloni), degli elementi epipleurali, per la continuità che si stabilisce tra epipleura viscerale e parietale alla periferia dell'area di contatto e per l'invasione delle fibrille connettive parietali in seno agli strati superficiali dell'abbozzo polmonare. Questi due primi periodi si presentano spesso associati nella stessa regione (fig. 14). Avvenuta l'aderenza, può succedere che, in seguito a variazioni di volume od a spostamenti del polmone nel cavo pleurale, vengano stirate in totalità o parzialmente alla loro periferia, le aree di fusione; si formano in tal modo delle briglie, le quali possono assumer la forma di colonne o di filamenti, ma di solito si presentano come lamelle di spessore differente, le quali, se irradiano dalla periferia di un'area di adesione rimasta immobile, sono tante meno spesse e tanto più alte quanto più lontane da essa. Queste varie forme di briglie presentano uno scheletro di giovani fibrille connettive, nelle quali può trovarsi inclusa qualche cellula stellata e tale scheletro è costantemente e completamente rivestito dall'epipleura; questo carattere è strettamente legato alla modalità della genesi delle briglie. Nel caso di lamelle molto sottili lo scheletro di fibrille collagene è così ridotto, che le due lamine epipleurali sembrano quasi a reciproco contatto con le loro superficie profonde (fig. 15).

Intorno al quattordicesimo giorno d'incubazione non solo il descritto processo di adesione è discretamente progredito, ma si notano ancora lievi modificazioni istologiche del tessuto sottostante all'epipleura costale. Nelle regioni laterali del torace noi osserviamo che tra l'epitelio celomatico e la muscolatura intercostale il detto strato s'è ridotto di spessore, ma è proporzionatamente aumentato di compattezza (fig. 16); le fibrille connettive si sono condensate in fascetti fibrosi disposti in piani paralleli alla superficie, e tra i fascetti le cellule fisse si sono appiattite nello stesso senso. Non possiamo tuttavia riconoscere in questo strato alcuna differenziazione in meso- ed ipopleura; esso accoglie vasi e nervi ed è omologo allo strato interno del connettivo parietale descritto nei Cheloni. Nelle altre regioni della pleura parietale tale modificazione è assai meno accentuata.

Verso la fine del periodo d'incubazione notiamo come fatto essenziale uno straordinario aumento del connettivo sottostante all'epipleura

e la comparsa in esso di fibre elastiche. Il processo di adesione è ora assai esteso; per quanto concerne la topografia delle briglie e degli altri legami tra le due superficie rimando alle ricerche più volte ricordate del Bertelli.

In corrispondenza del polmone il connettivo intercanalicolare si spinge alla superficie sotto forma di uno spesso strato di elementi stellati con abbondanti fibrille collagene e scarse fibre elastiche, le quali si mostrano invece inspessite immediatamente al di sotto dell'epipleura formando una sottile mesopleura discretamente autonoma rispetto all'ipopleura; alla costituzione della mesopleura partecipano in notevole quantità anche esili fibrille collagene.

Nella parete toracica lo strato di connettivo sottostante all'epipleura è aumentato straordinariamente di spessore in modo del tutto simile a quello osservato nella porzione interna dello strato parietale dei Cheloni; il tessuto è assai più lasso che non nel polmone e piuttosto scarso di elementi e di fibre elastiche in confronto con la quantità delle collagene. Qui pure al di sotto dell'epipleura il tessuto elastico e in parte il collagene si inspessiscono in una esile mesopleura.

Interessante è la struttura delle briglie pleurali, prevalentemente in forma di estese adesioni o di lamelle. Nel primo caso le due epipleure e le due mesopleure si fondono rispettivamente insieme alla periferia, mentre nell'interno, al primitivo limite tra le due superficie, trovasi solo un leggero aumento nel numero delle fibre elastiche. Nel secondo caso dobbiamo distinguere le lamelle pleurali grosse dalle sottili, tenendo presente tuttavia che spesso esistono forme intermedie tra le une e le altre. Le lamelle grosse presentano uno scheletro laminare costituito dall'ipopleura, nella quale gli elementi connettivi si dispongono appiattiti parallelamente alla lamella stessa: ad ambo le superficie dello scheletro sta addossata una lamina elastica mesopleurale rivestita a sua volta all'esterno dall'epipleura. Nelle lamelle sottili (fig. 17) troviamo semplicemente uno strato fibro-elastico con pochi elementi fissi, rivestito d'ambo le facce dall'epitelio epipleurale. Come estremo limite possiamo avere una semplice lamina fibro-elastica senza cellule connettive, di pochi micri di spessore, sempre rivestita completamente dall'epipleura.

Nei primi giorni dopo la nascita (fig. 18) troviamo come sola differenza una diminuzione di spessore dell'ipopleura viscerale, fatto in evidente rapporto con l'espandersi del parenchima polmonare in seguito all'accesso dell'aria: il detto strato è in alcuni punti ridotto ad una semplice lamella, mentre negli spazi tra i canalicoli aeriferi periferici raggiunge ancora una discreta altezza.

Nell'adulto notiamo poi un relativo assottigliamento ed una maggiore compattezza dell'ipopleura parietale ed un leggero aumento di spessore della mesopleura sia viscerale che parietale. Di contro all'epipleura quest'ultima presenta una esilissima limitante, che risulta tuttavia costituita da un fitto intreccio di fibrille collagene riunite da una sostanza jalina ed elastica.

Nell'anatra ai primi giorni di vita autonoma (fig. 19) osserviamo all'incirca le disposizioni descritte nel pulcino intorno alla nascita in corrispondenza delle aree di fusione completa. Troviamo cioè uno strato di connettivo parietale alquanto più spesso dell'ipopleura parietale del pollo, il quale si continua con il connettivo dello stroma polmonare; la zona di passaggio è caratterizzata da un leggero aumento nel numero delle cellule connettive e delle fibre elastiche. Nelle piccole aree rimaste libere da aderenze (è necessario per trovarne allestire un numero rilevante di preparati tolti da molti frammenti diversi) trovasi non solo epipleura, come è stato segnalato dal Bertelli, ma ancora, addossato alla superficie esterna di questa, uno strato di fibre elastiche rappresentante una mesopleura discretamente autonoma.

In ambedue le specie ho trovato vasi sanguiferi, del pari che nei Rettili, nella sola ipopleura.

*

*

*

Noi riscontriamo quindi, nello sviluppo delle pleure degli Uccelli, disposizioni che fino ad un certo stadio ricordano assai quelle dei Cheloni. Abbiamo cioè dapprima la sola epipleura, viscerale e parietale: sotto quest'ultima trovasi uno strato di cellule connettive stellate. In uno stadio relativamente più precoce che in quelli, le due pleure si addossano, l'epitelio dopo breve tempo si riassorbe e le fibrille con-

nette dello strato parietale invadono la superficie polmonare; le aderenze, per reciproco successivo allontanamento, si trasformano in lamelle, costituite da uno scheletro fibrillare rivestito completamente dall'epipleura. In seguito, mentre il processo adesivo va estendendosi, abbiamo una notevole proliferazione del connettivo al di sotto dell'epipleura e da ultimo la formazione, immediatamente a ridosso di questa, di una mesopleura elastica discretamente autonoma rispetto alla sottostante ipopleura.

L'epi- e la mesopleura mancano nelle aree di adesione, mentre alla periferia di queste si continuano rispettivamente dalla pleura parietale sulla viscerale. Le briglie tese tra le due pleure, per lo più in forma di lamelle, sono costituite da un piano ipopleurale rivestito d'ambo le facce da meso- e da epipleura: le lamelle più sottili presentano semplicemente uno scheletro fibro-elastico indifferenziato, sempre rivestito dovunque dall'epipleura.

Mammiferi.

Le pleure viscerale e parietale dei Mammiferi presentano nella loro struttura tali differenze, da dover essere ciascuna oggetto di uno studio separato, anche per il fatto che, meno eccezioni, esse sono in via normale completamente libere da reciproche aderenze.

Tali eccezioni sono date, come è noto per la recente folla di pubblicazioni uscite in proposito (Boas [1906], Ruge [1906], Schmaltz [1906], Giard [1907 *a, b, c*], Phisalix [1907], Perrier [1907], Vasse [1907]), dalle cavità pleurali di qualche specie di elefante, delle quali, come del resto era già stato osservato da Vulpian, Philipeaux, Miall, Greenwood, si ha allo stato adulto una obliterazione più o meno completa.

Anche nei Cetacei, ad esempio nel delfino, sembra possa aversi spesso l'aderenza parziale tra le due pleure (Müller [1898], Königstein [1903]); nel recentissimo lavoro dallo Schulze [1908] sopra i polmoni della focena e delle balene non viene fatto cenno ad una tale particolarità; tuttavia dalla figura, che rappresenta una sezione trasversa della superficie polmonare di focena, apparisce evidente la presenza di briglie tra sierosa viscerale e parietale.

Pleura polmonare.

Prescindendo dagli Autori, i quali si limitano a riconoscere nella struttura della pleura viscerale dei Mammiferi l'epitelio ed uno strato elastico sottostante, o tutt'al più, interposta tra questi, la membranella di Todd e Bowman [1856] o limitante del Bizzozero [1874b], troviamo notizie più precise presso Bizzozero e Salvioli [1878] rispetto alla specie umana, presso Linser [1900] riguardo all'uomo e ad altri Mammiferi, presso Müller [1906] per quanto concerne gli animali domestici.

Bizzozero e S. distinguono nella pleura polmonare i seguenti strati: l'endotelio; la membranella limitante, elastica, omogenea, gremita di fori; lo strato di sostegno, molto sottile, con fibrille connettive ed elastiche; il corpo della sierosa, costituito da un intreccio di fascetti connettivi ricchi di fibre elastiche; il connettivo sottosieroso formato da fibre connettive ed elastiche fra di loro parallele. I linfatici formano una rete superficiale nel corpo della sierosa, qualche volta tra questa e lo strato di sostegno persino rasentando la limitante, ed una rete profonda tra il connettivo sottosieroso ed il superficiale del polmone.

Il Linser, riferendosi precipuamente alla specie umana, riconosce nella pleura viscerale un primo strato elastico giacente al di sotto dell'epitelio e separato per mezzo di una zona di connettivo con sottili fibre elastiche da un secondo strato elastico più sottile in rapporto con le fibre elastiche degli alveoli.

Müller distingue poi oltre all'epitelio e procedendo da questo verso il parenchima polmonare, la propria serosae, connettiva, uno strato elastico ed il connettivo sottosieroso. La questione se fra epitelio e membrana limitante esista nella pleura ed in altre sierose un sottile strato di fibrille connettive per lo più prive di fibre elastiche fu dibattuta specialmente fra i patologi, per quanto riferisce il Mönckeberg [1903], il quale sostenne, d'accordo con Abramow, v. Brunn etc. contro Neumann, Orth-Vassmer e qualche altro, di non essere riuscito nè nell'uomo nè in altri Mammiferi ad osservare un simile strato.

Altre e molteplici osservazioni si riferiscono a particolarità sulla struttura della pleura in determinate specie, ma di esse tratteremo considerando singolarmente i vari strati; avremo così agio di far

seguire direttamente alle affermazioni degli Autori, per confermarle o discuterle, i nostri risultati.

Noi prenderemo così in esame separatamente l'epipleura, la mesopleura e l'ipopleura, trattando poi a parte il margine polmonare ed i villi pleurali ed avendo precipuamente di mira lo studio della specie umana.

Nei vari strati accenneremo pure ai vasi sanguiferi e linfatici relativi, i quali, benchè siano stati finora diffusamente descritti, i primi per opera del Küttner [1878], dello Zuckerkandl [1883], del Königstein [1903], dello Schulze [1906] e soprattutto del Miller [1892, 1896, 1900, 1907], i secondi già da Olaf-Rudbeck nella metà del 17° secolo, dal Mascagni [1787, 1821] e dal Cruikshank [1790] verso la fine del 18°, e più tardi da Pappenheim [1860], Teichmann [1861], v. Recklinghausen [1862, 1863], Wywodzoff [1865], Sikorsky [1870], Walther [1872], Sappey [1874], Klein [1875], Küttner [1875], Grancher [1877], Bizzozero e Salvioli [1878], Sussdorf [1879], Pierret e Renaut [1881, 1897], Mayr [1900], Miller [1896, 1900, 1907] e qualche altro, non sono tuttavia ancora perfettamente noti, come vedremo a suo luogo, nei riguardi della loro topografia rispetto agli strati, avvenendo assai di frequente che gli Autori si riferiscano per essi complessivamente alla pleura, senza specificare a quale porzione di questa intendano alludere.

Riguardo ai nervi della pleura polmonare, già ricordati da Scarpa [1794], Reisseissen [1808], Remak [1840], Bourgerly [1845], Stannius [1846], Kölliker [1850], Luschka [1853], Heale [1862] ed altri, essi vennero descritti di recente in modo diffuso dal russo Romanoff [1904], sicchè ometto completamente la loro trattazione, rimandando il Lettore per questo lavoro all'esteso riassunto datone in lingua tedesca dallo Stieda [1904].

Ho studiato istologicamente la pleura polmonare nelle seguenti specie: *Bos taurus*, *Ovis aries*, *Sus scrofa dom.*, *Cavia cobaya*, *Mus decumanus*, *Lepus cuniculus*, *Erinaceus europaeus*, *Talpa europaea*, *Canis familiaris*, *Felis domestica*, *Rhinolophus ferrum equinum* ed uomo. Dell'uomo ho studiato individui di ogni sesso ed età ed inoltre feti a vari stadi di sviluppo: tuttavia l'istogenesi delle pleure sarà trattata a sè dopo ultimato lo studio della struttura della pleura parietale.

Avverto ancora che l'istologia e l'istogenesi della mesopleura della cavia, data la ricchezza in essa di cellule muscolari lisce, verrà studiata nel capitolo riservato a queste.

Epipleura polmonare.

Non staremo neppur lontanamente ad esporre, sia pure in succinto, quanto è stato scritto intorno a tale epitelio pavimentoso semplice, in primo luogo perchè intorno alla sua minuta struttura, cioè ai caratteri del citoplasma e del nucleo, alla presenza della cuticole e delle ciglia di Paladino [1882] e di Kolossow [1893], dei ponti intercellulari etc. le opinioni sono ormai concordi, e perchè certe questioni, come ad esempio quella degli stomi, sono già definitivamente chiuse in senso negativo; in secondo luogo perchè certi argomenti ancora controversi concernono più che altro la fisiologia, come ad esempio le modalità con cui si compie il riassorbimento dal cavo pleurale.

Noi ci occuperemo invece di qualche questione ancora non completamente chiarita intorno alla cellula epiteliale, e precisamente delle variazioni nell'ampiezza, nei contorni e nello spessore di essa sia nel medesimo individuo a seconda del grado di distensione della pleura, sia comparativamente nei vari Mammiferi. È noto come in uno stesso individuo, a parità di condizioni respiratorie, l'ampiezza degli elementi oscilli entro limiti molto estesi, e come gli elementi piccoli o si alternino con i grandi, oppure si riuniscono in gruppi; così Bizzozero e S. [1878] ammettono nell'uomo un diametro che va dagli 8 ai 50 micri, Ebner [1899] ritiene che l'ampiezza corrisponda a 18—46 micri, quantunque nella figura annessa, che riproduce l'epitelio pleurale polmonare di un bambino, tenendo conto dei diametri massimi degli elementi, le oscillazioni siano anche maggiori. Tuttavia la cifra ha un valore assai limitato, anzi nullo, senza che venga contemporaneamente stabilito il grado di distendimento dell'organo, e dato che questo grado difficilmente può fissarsi in modo sicuro, si comprende di leggeri come un confronto tra le dimensioni degli elementi nelle varie specie non possa essere esente da qualche errore. Occupiamoci però anzitutto delle variazioni di volume e di forma nella stessa specie a seconda della fase respiratoria.

Il Klein [1875] aveva affermato che le cellule epiteliali della pleura della cavia, appiattite nella inspirazione, diventano, a polmone contratto, poliedriche e persino cilindriche. Lo Schwartz [1893] dimostrò più tardi che nel peritoneo che riveste la vescica del coniglio e l'intestino del topo le cellule epiteliali aumentano o diminuiscono di ampiezza a seconda dello stato di replezione o di vacuità degli organi: Muscatello [1894] osservò inoltre che nello stesso epitelio della cavia e del coniglio le cellule retratte presentano contorni dentellati, anziché rettilinei, come allo stato di distensione. Invece il Soulié [1897], studiando nel cane e nella cavia la pleura e il pericardio viscerali, trovò che sopra gli organi distesi le cellule sono non solo più ampie e sottili, ma ancora a contorni sinuosi, mentre nel caso inverso si presentano più strette, più spesse (nella pleura della cavia $10 \times 4-5$ micri) e inoltre a contorno rettilineo, e spiegò la contraddizione di quest'ultimo fatto in confronto con i reperti del Muscatello, per mezzo del rapido mutamento di volume, che subiscono i polmoni ed il cuore in paragone con la vescica e con l'intestino. Il Müller [1906] ha poi ammesso senza ulteriori schiarimenti che l'epitelio pleurale dei giovani Mammiferi domestici sia cubico con nuclei rotondi, e che nei più vecchi questi nuclei appajano a distanza reciproca maggiore, e quindi più radi.

Ho studiato a tale proposito principalmente la cavia, il riccio ed il cane, della prima e del terzo anche giovani esemplari, cercando con opportuni mezzi di ottenere il polmone nelle tre condizioni di massima inspirazione, di massima espirazione e di retrazione in seguito all'apertura del torace. Riguardo alle variazioni di spessore, anche in quest'ultima condizione gli elementi rimangono sempre, contrariamente alle affermazioni del Klein, piatti, non superando mai in altezza la metà delle loro larghezza, giusta le osservazioni del Soulié, anzi difficilmente giungendo ad essa; anche i nuclei, benchè aumentino essi pure in proporzione di spessore, rimangono sempre un po'appiattiti parallelamente alla superficie (fig. 20).

A polmone dilatato gli elementi si presentano, trattati secondo il solito metodo con il nitrato d'argento, in forma di poligoni a lati non perfettamente rettilinei (tranne il caso in cui siano molto brevi), bensì ora un po'concavi, ora un po'convessi, ma solo più di rado sinuosi

(fig. 21 A). Un grado maggiore di sinuosità o a dirittura un contorno dentellato appariscono, a mio modo di vedere, solo come artefatto; non è raro infatti che, dopo avvenuta la fissazione da parte del sale d'argento, la quale determina, come è noto, o una forte riduzione o la soppressione completa dell'elasticità degli elementi epiteliali, il polmone venga per una causa qualsiasi a retrarsi un po', avendosi quindi un raggrinzamento artificiale dei contorni cellulari.

È certo ad ogni modo che i lati dei poligoni si fanno sempre più rettilinei quanto più il polmone si retrae (fig. 21, B e C). Il Soulié osservò il fenomeno senza interpretarlo in maniera soddisfacente: la ragione dipende, a mio modo di vedere, dal fatto fisico che quando più vesciche ripiene di sostanza liquida, in eguali condizioni di volume e di pressione interna, si toccano comprimendosi reciprocamente, le singole facce di contatto diventano perfettamente piane. Nel caso nostro le cellule retratte si trasformano in vescichette appiattite, le quali vengono a mutuo contatto non più con margini, ma con facce; queste, diventando piane, si presentano, viste di taglio, rettilinee. E che tra le singole cellule esista una reciproca compressione lo dimostra forse anche il fatto che la faccia libera di esse si presenta convessa, malgrado che il mutamento di forma della cellula, nel passaggio dall'appiattimento alla condizione che stiamo considerando, porti seco un aumento piuttostoché una diminuzione della sua capacità e quindi una diminuzione in luogo di un aumento delle pressione endocellulare.

Nei polmoni provvisti alla superficie di lievi solchi interlobulari troviamo talora, ad organo mediocrementemente dilatato, nel fondo dei solchi elementi più piccoli in superficie, ma relativamente un po' più spessi: dove si ha convergenza di tre solchi notasi frequentemente un gruppo di elementi minori circondato dai normali. Tali cellule subiscono tuttavia mutazioni di forma e di volume, se non così estesi come nei rimanenti, certo notevoli, a seconda della fase respiratoria: è errata l'affermazione del Soulié [1897], che sostiene il fatto opposto. Non sono mai riuscito ad osservare elementi giganti, quali occorrono, come vedremo, nell'epipleura parietale: le cellule maggiori non superano il doppio delle normali, nè contengono mai più di due nuclei.

Riguardo ai prolungamenti descritti dal Bizzozero [1874a, 1878],

ma negati dal Kolossow [1893], i quali, staccandosi talvolta da una cellula epiteliale maggiore, dovrebbero spingersi tra le contigue o tra queste e la limitante, raggiungendo in lunghezza più di 1 o 2 volte il diametro della cellula, ho eseguito nell'uomo varie ricerche sopra lembi staccati con la macerazione. Non sono tuttavia riuscito, nell'epileura polmonare, che a porre in evidenza in qualche caso, ove due lati contigui di una cellula s'incontrano ad angolo molto acuto, un corto prolungamento incuneantesi tra le due cellule contigue, al di sotto dei margini delle stesse, ma solo per breve estensione.

Riesce invece facile notare anche in altri Mammiferi l'altra modalità posta in evidenza dal Bizzozero nella pleura costale dell'uomo, che cioè di contro a vasi o fascetti tendinei sporgenti i nuclei e gran parte del citoplasma si spostano ai lati di questi, mentre al di sopra la cellula si trasforma in una sottile laminetta. Nell'epileura polmonare ciò succede invece in corrispondenza di margini polmonari molto acuti e privi di villi. Si osserva ancora, ove esiste al di sotto di una cellula epiteliale un leggero solco, il nucleo di questa incunearsi, assumendo in sezione aspetto di triangolo con l'apice verso il fondo del solco. Tanto in un caso quanto nell'altro la posizione del nucleo e della massa principale del citoplasma sottostà alla regola, che tanto l'uno quanto l'altra si spostano, entro al corpo cellulare, nel sito ove la pressione è minore.

Negli individui giovani le cellule, allo stato di espirazione, si presentano più globose, più alte ed a nuclei più rotondeggianti che non negli adulti, nei quali tuttavia i nuclei non si mostrano più radi, come vorrebbe il Müller.

Rimane a trattare delle dimensioni degli elementi considerate comparativamente nelle varie specie. Ad eguale grado di distensione polmonare (condizione, come già vedemmo, indispensabile per ottenere dati approssimativamente esatti) tali differenze sono pressochè insignificanti, avuto riguardo o quelle notevolissime nella mole, cosicchè mentre tra il corpo delle specie maggiori e quello delle minori intercedono differenze di migliaia di volte nelle dimensioni e nel peso, le cellule epipleurali riducono corrispondentemente il diametro di nemmeno o appena la metà (fig. 22, A e B).

Non esiste tuttavia un rapporto costante, nelle specie intermedie, tra mole del corpo e diametro delle cellule; così ad esempio tra la pecora ed il bue non ho trovato differenze apprezzabili nelle dimensioni degli elementi epipleurali.

Quanto diciamo per il corpo cellulare vale anche in via generale per il nucleo.

Mesopleura polmonare.

Benchè parecchi Autori non facciano distinzione tra pleura propriamente detta e tessuto sottopleurale, pure in questo capitolo ricorderemo, in aggiunta alle notizie bibliografiche date in precedenza, quanto concerne la letteratura relativa precipuamente alla mesopleura.

La questione intorno all'esistenza di fibre elastiche nella pleura polmonare specialmente dell'uomo fu nei primordi della moderna istologia alquanto discussa; sembra che il merito d'aver dimostrato in modo definitivo in quest'organo un tale tessuto, contrariamente alle vedute negative di Henle e di Mulder, spetti al Moleschott [1848].

Tuttavia ben prima di questo Autore era stata segnalata la presenza di fibre elastiche nella pleura di qualche mammifero: già Tyson e Hunter, per quanto riferisce il Meckel [1833], riconobbero che la pleura dei Cetacei è molto spessa ed elastica; secondo il Leuckart, citato dal Leydig [1857], e lo Stannius [1846], le fibre elastiche stanno in essa disposte in due strati, fra cui decorrono vasi e nervi; lo strato superficiale corrisponde verosimilmente alla nostra mesopleura. Recentissimamente lo Schulze [1908], senza tener conto di tali vecchie ricerche, ha osservato che la pleura delle balene è molto spessa (3—4 mm), compatta e costituita egualmente di due strati, di cui il superficiale è più denso.

Anche la pleura di *Manatus*, per quanto afferma Home, citato da Meckel [1833], è molto spessa: secondo Leydig [1857], confermato in parte dall'Eberth [1863], essa è connettiva e solo profondamente provveduta di sottili fibre elastiche.

Bazin, citato da Stannius [1846], riconosce poi che la pleura dell'elefante, della pantera e dell'orso è più robusta che non nell'uomo.

Nella pleura del bue esistono, secondo l'Eberth [1863], rare fibre elastiche; secondo Linser [1900] essa è abbastanza robusta e spinge numerosi setti nel tessuto polmonare; Mayr [1900] afferma che nel

vitello la lamina elastica è separata dall'epitelio da un tessuto privo di elementi elastici e che manda prolungamenti nella sottosierosa; Müller [1906] finalmente conferma Mayr e nega i setti descritti da Linser; ritiene inoltre che la rete elastica sia più fitta che nel cavallo, nel quale esistono del resto disposizioni consimili.

Negli altri Mammiferi la differenza consiste, secondo Linser e Müller, nella maggiore o minore spessezza dello strato elastico; i due Autori sono in disaccordo solamente nei riguardi del cane, affermando il primo che lo strato elastico pleurale di questo carnivoro è assai sviluppato, a dirittura quanto nel vitello, mentre il secondo lo descrive in forma di strato alquanto sottile. Il Müller ammette inoltre che negli animali domestici esistano variazioni individuali dipendenti dall'età.

Di recente J. Miller [1906] è riuscito ad osservare spesso nella pleura umana un doppio foglietto di fibre elastiche; la seconda lamina trovasi immediatamente al di sotto della prima.

Noi distingueremo essenzialmente nella mesopleura dei Mammiferi due uniche porzioni più o meno compenstrate insieme, ma modificate talora in modo, da poter essere suddivise, o da sole o nel loro insieme, in strati secondari, vale a dire una porzione connettiva ed una elastica; infatti alcuni delicati metodi istologici, e soprattutto quello del Bielschowsky, ci hanno rivelato non essere la membrana limitante costituita se non da un fitto intreccio di delicate fibrille collagene, riunite insieme da una sostanza cementante anista ed elastica. Tale struttura si rivela nelle pleure dei Mammiferi di mole maggiore, quali il bue e l'uomo (fig. 27); noi siamo tuttavia indotti ad ammetterla anche negli animali di minori dimensioni, nei quali si riesca a porre in evidenza, malgrado la sottigliezza della pleura, una limitante.

Nella descrizione consideremo a sè gli animali di minore mole, quali il rinolofo ed il topo; quelli di medie dimensioni, quali il riccio ed i Carnivori; i Mammiferi di mole maggiore, come il bue e la pecora, trattando da ultimo pure a sè la specie umana.

Nei primi (fig. 23) la mesopleura è costituita da una lamina esilissima, dello spessore di pochi micri, nella quale la porzione connettiva e l'elastica sono intimamente intrecciate insieme. La prima costituisce

subito al di sotto dell'epipleura uno straterello a sè, formato da poche ed esili fibrille, le quali tuttavia, trattate con i comuni metodi, non presentano il carattere istologico di una vera e propria limitante, ed è inoltre visibile solo nel polmone retratto, dove non misura però che frazioni di micro. Esso si continua profondamente con la restante porzione connettiva, la quale si presenta piuttosto scarsa in confronto con l'elastica, con cui è intrecciata: quest'ultima forma un delicato reticolo le cui fibre decorrono in prevalenza parallele all'asse longitudinale del polmone; esse raggiungono verso la superficie polmonare il massimo di compattezza, mentre profondamente sono più lasse e taluna trapassa inoltre nello stroma elastico dell'ipopleura; spesso nel topo alcuni fascetti si approfondano per breve tratto in questa, per ritornare poi nella mesopleura, dando l'aspetto di un locale sdoppiamento di quest'ultima. Complessivamente però i due strati si presentano a tale riguardo discretamente autonomi l'uno rispetto all'altro; le porzioni connettive della meso- e dell'ipopleura sono invece in reciproca continuità con i loro fascetti minori o con le fibrille isolate; i fascetti maggiori mancano invece completamente nella mesopleura, mentre li riscontreremo nel tessuto sottostante: mancano del pari nella mesopleura elementi cellulari e vasi.

Nei Mammiferi di medie dimensioni riusciamo anzitutto a porre in evidenza una limitante. Lo spessore ed il differenziamento della mesopleura sono del resto, con poche modificazioni, in ragione diretta della mole dell'animale, cosicchè mentre nel coniglio e nel riccio (fig. 24) troviamo disposizioni che poco si scostano da quelle delle specie minori (la limitante del coniglio venne notata anche dallo Schneider [1902]), nel gatto, prescindendo dalle particolarità che descriveremo con il tessuto muscolare liscio, la pleura si avvicina per i caratteri a quella di animali più grossi. Un tale rapporto spiega inoltre in modo esauriente il dissidio sorto tra il Müller [1906] ed il Linser [1900] a proposito del cane, affermando quest'ultimo coincidere per robustezza lo spessore e lo stroma elastico della pleura polmonare di questo carnivoro con quelli del vitello, mentre il Müller sostiene che nel cane lo strato elastico della pleura viscerale e la pleura stessa sono più sottili e che quest'ultima è più trasparente che nell'artiodattilo. Quantunque

non abbia avuto a disposizione cani delle massime dimensioni, pur tuttavia ho potuto istituire un confronto tra la pleura di esemplari abbastanza grossi e quella di cani di razza piccola, riscontrando non dubbie differenze di spessore, più rilevante nei primi che nei secondi. Benchè in ogni caso si abbiano, in confronto con il vitello, dimensioni minori, pur tuttavia la sopra accennata questione va risolta nel senso, che il Linser ebbe a studiare cani di razza molto sviluppata, mentre il Müller limitò il suo studio ai soli cagnolini.

Nella mesopleura riscontriamo, oltre alla limitante e subito al di sotto di essa, anzitutto un esile strato di fibrille collagene di grossezza maggiore che nella limitante e più lassamente disposte, le quali, nei preparati con il metodo Bielschowsky, si mostrano in continuazione con quelle dello strato soprastante da un lato e con quelle dello strato elastico dall'altro. In quest'ultimo possiamo riscontrare spesso, in alcune specie come ad esempio nel gatto, e nel polmone allo stato espiratorio, tre suddivisioni, e cioè una prima, superficiale, in cui si ha prevalenza del tessuto elastico sul connettivo e dove il primo è costituito da fibre ondulate, ma giacenti tuttavia in un piano parallelo alla faccia polmonare, le quali circoscrivono maglie in taluni punti discretamente lasse, così da presentare in qualche sezione trasversa una interruzione del tessuto; una seconda suddivisione, sottostante alla prima, dove il tessuto collagene ha prevalenza sull'elastico ed apparisce costituito di robusti fascetti con direzione più o meno longitudinale: un'ultima suddivisione, la più profonda, che s'avvicina per la sua struttura alla prima e spinge qualche fibra nella sottostante ipopleura. Talora invece la prima e la terza suddivisione giungono a mutuo contatto, costituendo uno strato unico fibro-elastico; questo si osserva poi quasi in ogni regione della superficie polmonare allo stato inspiratorio.

Nello spessore della mesopleura di tali specie non si riscontrano di solito cellule connettive; queste stanno invece in discreto numero addossate e spesso anche appiattite di contro alla faccia profonda di essa.

Possiede la mesopleura di questi Mammiferi vasi sanguigni? Abbiamo già ricordato, e diremo ora più diffusamente, come gli Autori che descrissero i vasi pleurali trascurino spesso di specificare a quale strato intendano riferirsi con il nome generico di pleura, ed ultimo fra

tutti il Miller [1907], inteso soprattutto a stabilire l'origine periferica delle arterie (se dalla polmonare o dalla bronchiale) e la vie d'efflusso delle vene pleurali; dovendo noi per pleura sensu stricto intendere la sola mesopleura, questa secondo il Miller sarebbe nel cane irrigata da una rete di capillari sanguiferi, nonchè da vasi maggiori. Io devo invece confessare di non aver trovato vasi che in seno all'ipopleura, come esporrò diffusamente a proposito di questa; solo nel polmone retratto, raggrinzandosi la mesopleura e formando pieghe, possono insinuarsi nella concavità di queste delle anse vascolari ipopleurali, che in certe sezioni trasverse danno l'apparenza di distribuirsi anche alla mesopleura.

Ed egualmente non mi venne fatto di dimostrare in questa nè vasi, nè capillari linfatici in senso anatomico (escludendo cioè da tale categoria le semplici lacune del connettivo).

Nelle specie di mole maggiore osserviamo in confronto con le precedenti un aumento rilevante nello spessore della mesopleura, ma se audiamo ad analizzare a quale delle due porzioni di essa tale aumento sia principalmente da ascrivere, vediamo che esso è dovuto in grado maggiore alla connettiva, pure subendo anche la porzione elastica un discreto aumento; questo è tuttavia dovuto più che ad un numero maggiore di fibre, allo spessore più rilevante assunto da talune di esse.

Nel bue (fig. 25), subito al di sotto della limitante, di cui già vedemmo la minuta struttura, troviamo uno straterello di fibre collagene raccolte in sottili fascetti con scarsi elementi cellulari e prive di fibre elastiche, il quale corrisponde a quello descritto da Mayr [1900] e da Müller [1906]; segue a tale strato uno misto di passaggio, in cui i fasci di fibrille collagene sono intersecati da sottili fibre elastiche ondulate, in parte autonome, in parte provenienti dallo strato sottostante o elastico; questo è formato da un piano di fibre elastiche ondulate piuttosto grosse e intrecciate insieme; fibre elastiche più sottili e collagene decorrono nelle maglie del reticolo più grosso sporgendo le une al di sopra e al di sotto di questo, continuandosi le altre direttamente con gli strati connettivi contigui. Finalmente al di sotto di questo strato elastico trovasi un'ultima lamina fibro-elastica, la quale costituisce una specie di zona di passaggio tra meso- ed ipopleura e contiene scarse cellule connettive.

Nella pleura della pecora (fig. 26) e del maiale troviamo come differenze principali, rispetto al bue, oltre ad uno spessore meno rilevante, una quantità relativamente maggiore di fibre elastiche, le quali riducono assai lo strato corrispondente a quello di Mayr e Müller nel bue.

L'esistenza di vasi sanguiferi mesopleurali, ammessa, a quanto pare, dal Miller [1907] nella pecora (sul bue l'Autore americano non ha fatto ricerche), mi sembra per lo meno dubbia. Benchè io abbia studiato esclusivamente materiale non iniettato, ricercai tuttavia con cura al microscopio in un numero assai rilevante di sezioni la distribuzione dei vasellini arteriosi e venosi, ma non mi riuscì mai nella pecora di metterne in evidenza ad un livello più superficiale di quello dell'ultima zona fibro-elastica di passaggio. Non intendo tuttavia con questo di negare in modo assoluto la presenza anche di capillari mesopleurali. Nel bue invece, usando lo stesso metodo, ho potuto notare in qualche regione, ed in modo speciale al margine polmonare, qualche vasellino di dubbia natura nello strato misto di passaggio tra quello di Mayr e Müller e l'elastico p. d.; siamo ben lungi tuttavia dal riscontrarvi quella ricca vascolarizzazione, che potrebbe essere ammessa a priori nel bue in base alle affermazioni degli Autori relative a specie di mole assai minore.

La circolazione linfatica ha luogo in seno alle lacune del connettivo, più ampie che non nelle specie precedenti, ma non tappezzate, per lo meno in modo continuo, da endotelio; tali lacune si trovano nel bue più frequenti ove il tessuto è più lasso, cioè nello strato di Mayr e Müller, e contengono spesso leucociti.

Veniamo ora alla specie umana, ove considereremo la pleura dalla nascita in poi, riservandoci di studiarla nella vita intrauterina al capitolo dello sviluppo, quantunque, come vedremo tra poco, la sua evoluzione non sia compiuta che qualche mese dopo l'inizio della funzione respiratoria polmonare.

Riguardo al periodo di comparsa del tessuto elastico nel polmone in generale, gli Autori non sono d'accordo, ritenendo alcuni che esso si formi veramente solo dopo la nascita. Mentre infatti il Lenzi ammette [1898] e sostiene [1900] che anche nel periodo fetale si possa

con il metodo Unna-Taenzer modificato dal Livini mettere in evidenza del vero tessuto elastico (nella pleura al principio del 6. mese; cm 28 di lung. tot.), il Linser [1900] invece, avendo usato il metodo Weigert, ritiene, senza accennare particolarmente alla pleura, che il tessuto elastico polmonare dell'uomo ed anche dei Mammiferi si formi dopo la nascita e che nel bambino di un mese abbia quasi raggiunto il completo sviluppo; nella vita fetale trovasi soltanto un tessuto, che può considerarsi come elastico giovane, differente da quello definitivo.

Il Gedhoft [1900], pure riconoscendo che già nel feto umano di 18 cm il tessuto elastico polmonare è sensibilmente sviluppato, osserva che esso non raggiunge la sua completa evoluzione che al 7. anno. Finalmente secondo Bonheim [1902] e Teuffel [1902] le fibre elastiche si formano nel polmone umano al 3. mese di vita intranterina ed il processo è completo alla nascita; esse compaiono nella pleura dopo essersi costituite nei bronchi, ma prima che nel tessuto alveolare. Tuttavia osserva il secondo Autore che lo sviluppo extrauterino è più forte e rapido, e che ciò si verifica pure nei nati da parto precoce.

Risulta ad ogni modo da quanto abbiamo esposto, che, nei primi giorni della vita extranterina, il tessuto elastico pleurale, per opinione concorde di tutti gli Autori, s'è ormai costituito.

In tale periodo precoce (fig. 28) la mesopleura si presenta ancora piuttosto sottile in confronto con il notevole spessore dell'ipopleura; in essa distinguiamo, subito al di sotto dell'epipleura, una limitante, quindi uno strato di fibre collagene con rare cellule fisse e privo affatto di fibre elastiche; segue uno strato misto di delicatissime e piuttosto rade fibre elastiche ondulate e di fibrille collagene; in alcuni punti le fibre elastiche sembrano disporsi in due strati, tra i quali ne rimane uno di connettive, ricordando la disposizione che vedemmo in altri Mammiferi. Al di sotto di questo strato fibro-elastico incomincia l'ipopleura.

Il tessuto elastico aumenta rapidamente: già alla fine della prima settimana le fibre sono sensibilmente cresciute di numero e di spessore ed alla fine del primo mese sono già in quantità doppia; al terzo e quarto mese sono ormai triplicate; la mesopleura non raggiunge tuttavia la disposizione definitiva che intorno ad un anno e mezzo di vita (fig. 29), quantunque anche più tardi il tessuto elastico subisca un

lentissimo aumento sino verso il quarantesimo anno; più tardi, in seguito alla retrazione del tessuto connettivo, la mesopleura si assottiglia di nuovo ed il tessuto elastico, subendo una specie di concentrazione, dà l'apparenza di un ulteriore aumento che in realtà non esiste (fig. 30).

Nell'individuo giovane la mesopleura si presenta con questi caratteri. La limitante elastica, già nota nei riguardi della sua intima struttura (fig. 27), è continua, nè presenta allo stato normale i fori nel senso ammesso da Bizzozero e Salvioli [1878], in corrispondenza dell'unione dei singoli lobuli polmonari; l'esperimento istituito da questi Ricercatori, che versando e lasciando per alcune ore sulla pleura alquanto distesa una sospensione di granuli di inchiostro di china, si vedono iniettati i linfatici delle regioni provviste di fori nella limitante, si spiega mercè la discontinuità determinata dalla distensione sopra un tessuto ormai macerato. Alla limitante fa seguito un sottile strato di fibrille collagene libere, prive di fibre elastiche, al quale Bizzozero e S. non fanno accenno; segue uno strato intermedio fibro-elastico, corrispondente allo strato di sostegno di questi Autori e quindi l'elastico o corpo della sierosa. Questo è costituito oltrechè dei soliti fascetti di fibre collagene, di fibre elastiche ondulate di vario spessore, disposte le più grosse più o meno parallelamente alla superficie, ma secondo ogni direzione, senza una speciale prevalenza, le più sottili sia parallelamente, sia più o meno oblique dagli strati superficiali verso i profondi o viceversa. Inoltre le fibre più grosse si trovano di preferenza verso le due superficie dello strato elastico mentre la zona intermedia di esso è in certe regioni scarsa di tali elementi, cosicchè in tal caso il corpo della sierosa presenta un doppio foglietto elastico, quale è stato notato anche recentemente da J. Miller [1906].

Al di sotto dello strato elastico trovasi un piano fibro-elastico intermedio tra meso- ed ipopleura; le fibre elastiche sono in parte autonome, in parte provengono dallo strato sovrastante, in parte si limitano ad attraversare semplicemente il piano, congiungendo la meso-all'ipopleura. Il connettivo contiene elementi cellulari.

Per quanto concerne l'esistenza di vasi sanguiferi mesopleurali, non ho che a ripetere quanto affermai a proposito del bue. I numerosi Autori, i quali descrivono i vasi pleurali, volevano verosimilmente

riferirsi al connettivo sottopleurale anzichè alla pleura propriamente detta.

Nei riguardi del sistema linfatico, è già noto come Bizzozero e S. abbiano ammesso nel corpo della sierosa, e qualche volta tra questo e lo strato di sostegno e persino rasente la limitante, una così detta rete superficiale di vasi linfatici, tappezzati da un endotelio continuo, che si lascia impregnare al nitrato d'argento anche 24 ore dopo la morte insieme con l'epitelio pleurale: tale rete superficiale riesce, secondo gli Autori, bene iniettabile soprattutto nei polmoni edematosi o infiammati. In realtà, senza volere impugnare affatto l'esistenza di una tale rete, osservo che i metodi usati dagli Autori per ottenere iniettate tali cavità non danno sufficiente garanzia della reale esistenza di esse. Il sistema linfatico mesopleurale, secondo la nostra opinione, si riduce, del pari che in altri Mammiferi, ad un insieme di lacune interfascicolari fra di loro comunicanti, di significato fisiologicamente linfatico, ma prive di un rivestimento endoteliale continuo. Tali lacune, straordinariamente sfiancate, ingrandite e deformate dalla pressione del liquido iniettato, corrispondono a nostro avviso alla rete superficiale ammessa dai predetti Autori.

Ipopleura polmonare.

L'ipopleura o tessuto sottopleurale viscerale dei Mammiferi presenta come caratteri un limite piuttosto netto, o al più un piccolo strato intermedio, che la separano superficialmente dalla mesopleura, e l'assenza di ogni limite rispetto alla sostanza polmonare sottostante, continuandosi l'ipopleura in parte con il tessuto dei setti, in parte confondendosi con quello perilobulare e perialveolare superficiale.

Essa è caratterizzata inoltre, in contrapposizione con la mesopleura, da una speciale lassezza del suo tessuto, ed è infatti l'ipopleura quella che subisce le maggiori modificazioni nello spessore in rapporto con lo stato di distendimento del polmone ed in rapporto pure con l'età, poichè, abbondante negli individui giovani, diminuisce poi a poco a poco, coartandosi; si ha in tal modo l'apparenza che l'intera pleura perda in totalità del suo spessore dalla nascita in poi, mentre, considerata nei singoli strati, essa aumenta invece un po' in

tale periodo, come già vedemmo, in corrispondenza dalla mesopleura o pleura sensu stricto. A quanto già avemmo incidentalmente occasione di affermare nei riguardi dell'ipopleura, poco ci rimane da aggiungere nei riguardi bibliografici. Secondo Schaefer e Symington [1896] essa è assai robusta e costituita quasi esclusivamente di tessuto elastico nella foca, nel leone e nel leopardo.

Ricordiamo ancora come in essa decorrano quasi esclusivamente i vasi sanguiferi e linfatici, e come già da vario tempo vi sia stata segnalata la presenza di tessuto linfoide.

Per quanto riguarda i vasi sanguiferi, essi furono diffusamente descritti dal Miller [1907], il quale pose inoltre in evidenza una rete di tali capillari intorno ai tronchi linfatici. I tronchi linfatici presentano, per il loro sviluppo, particolare interesse nel bue, dove, come dimostrarono Klein [1875], Grancher [1877], Sussdorf [1879], Pierret e Renaut [1881, 1897], tra pleura e tessuto polmonare esiste una rete grossolana di tronchi linfatici, comunicanti più o meno regolarmente insieme, di guisa che il polmone trovasi come rinchiuso entro un vasto sacco linfatico sepimentato, circoscritto all'esterno dalle pleura (Renaut [1897]). Tale superficie linfatica avvolgente il lobulo non è, secondo Grancher, completamente annullata nell'uomo, dove anzi è abbastanza dimostrabile nel neonato. Dei linfatici intermuscolari della cavia descritti dal Klein [1875] diremo a proposito del tessuto muscolare liscio.

Gli accumuli subpleurali di tessuto adenoide furono illustrati in vari Mammiferi dall'Arnold [1880], sopra tutto in corrispondenza del margine superficiale dei setti interalveolari; essi furono studiati in seguito dal Kölliker [1881], dal Lüders [1892], da Ellenberger e Günther [1901] e dal Bossuet [1905]. Trattasi ora di piccoli accumuli di cellule linfoidi, ora di veri noduli linfatici con follicoli corticali e sostanza midollare, cioè di piccole linfoglandule.

Nello studio dell'ipopleura distingueremo, come per la mesopleura, le specie piccole dalle medie, queste dalle maggiori e finalmente a sè la specie umana.

Nelle prime non possiamo in realtà parlare di ipopleura che nel polmone allo stato espiratorio oppure completamente afflosciato; in caso inverso noi vediamo le pareti alveolari aderenti alla pleura; mentre il

tessuto subpleurale sfugge, diremo così in massima parte nei setti interlobulari superficiali, a livello del cui margine pleurale può osservarsene qualche traccia. Invece nel polmone retratto (fig. 23) l'ipopleura è rappresentata da un tessuto piuttosto lasso, costituito di fascetti connettivi, di scarse fibre elastiche isolate e con qualche cellula fissa rotondeggiante o un po' appiattita parallelamente alla superficie. Di contro alla mesopleura il tessuto si inspessisce un po' a spese della parte collagena.

Esiste una rete vascolare sanguifera a maglie piuttosto ampie: si notano pure vasellini linfatici e qualche piccolo accumulo di cellule linfoidei, più frequenti tuttavia nel topo e nella talpa che nel rinolofo.

Nei Mammiferi di mole media anche nel polmone fissato in inspirazione lo spessore dell'ipopleura è notevole, e tanto più quanto l'animale è più voluminoso: notiamo subito tuttavia che un tale rapporto non deve intendersi in senso assoluto, poichè, pur prescindendo dalle differenze già accennate relative all'età, entrano in campo altri fattori, e non ultimo forse il volume ed il peso del polmone rispetto a quelli dell'individuo, a modificarlo.

L'ipopleura tende a suddividersi in due strati, uno più grosso, più lasso, superficiale, ed uno profondo con opposti caratteri. Nel primo riscontriamo un reticolo di fascetti connettivi intercettanti larghe maglie in cui sono accolti i vasi, con sottili e scarse fibre elastiche, con cellule connettive e con qualche leucocita. Questo strato si continua con il tessuto dei setti interlobulari. Lo strato profondo è caratterizzato da una maggior ricchezza di fibre elastiche disposte parallelamente alle pareti dei sottostanti alveoli e da una maggior compattezza dei fascetti di fibre collagene: esso si continua direttamente con il tessuto della parete alveolare, anzi spesso si identifica con questo: di contro ai setti interalveolari superficiali in parte si approfonda in essi, ma con una porzione delle fibre elastiche vi passa sopra a ponte, mentre, in corrispondenza dei setti interlobulari, si continua con essi costituendone gli strati periferici.

I vasi sanguiferi, arteriosi e venosi, ed i linfatici sono molto abbondanti; i loro tronchi maggiori decorrono, come già osservammo, nello strato lasso dell'ipopleura. Anche gli accumuli di tessuto adenoide,

spesso in forma ormai di veri noduli, sono discretamente abbondanti. In certe sezioni interessanti il margine superficiale dei setti interlobulari maggiori non è infrequente riscontrare in una sola sezione tutte le descritte formazioni.

Nelle specie di grossa mole l'ipopleura raggiunge corrispondente spessore e mostra in modo più accentuato le due suddivisioni ora illustrate. Per tacere della zona intermedia di passaggio tra meso- ed ipopleura, notiamo che lo strato lasso di questa è sempre assai notevole in paragone con il compatto e che da esso è formato esclusivamente lo scheletro dei legamenti interlobari (come del resto verosimilmente anche nelle specie precedenti), rivestito in ambo le superficie dalla meso- e dall'epibleura non modificate (fig. 26).

Lo strato lasso è costituito nel solito modo; i fascetti connettivi sono lunghi ed esili; le fibre elastiche sottili ed isolate; i nuclei delle cellule connettive possiedono nel bue un diametro che supera di poco il doppio di quello che misurano nel rinolofo; frequenti sono pure i leucociti ordinari, mentre non sono riuscito a notarne di eosinofili, quali vennero recentemente descritti da Zietschmann [1905] nell'ipopleura del cavallo: sono riuscito in quella vece a mettere in evidenza nel bue delle Mastzellen. Lo strato lasso in seno ai legamenti interlobari si modifica notevolmente; i fascetti di fibre collagene si addossano insieme e si rendono compatti in forma di tratti fibrosi; le fibre elastiche si riuniscono pure in fascetti a decorso più o meno parallelo alle superficie; molte cellule connettive si appiattiscono di contro ai fasci fibrosi trasformandosi in laminari; compariscono finalmente, come noteremo più innanzi, fascetti di cellule muscolari lisce.

Lo strato compatto dell'ipopleura è, specialmente nel bue, ricco di fibre elastiche; di contro ai setti interalveolari ed interlobulari si comporta come nelle specie precedenti.

I vasi dell'ipopleura sono straordinariamente abbondanti e giacciono nella porzione più lassa. In corrispondenza dei setti interalveolari si osservano grosse e robuste arterie che spesso sollevano la mesopleura, lievemente assottigliandola con la loro pressione; le vene sono molte ampie ed a pareti sottili. Nelle rimanenti parti dell'ipopleura i vasi sono di calibro minore, ma le arterie del pari robuste, e formano un

reticolo a maglie relativamente ampie, dove vasi venosi ed arteriosi si intersecano, giacendo con maggior frequenza al di sopra che non al di sotto dei linfatici.

I tronchi linfatici sono assai voluminosi ed abbondanti ed hanno pareti relativamente sottili; nel bue, pur essendo più sviluppati che nella pecora, non lo sono tuttavia in modo da costituire una cavità unica sepimentata tra pleura e polmone, come vorrebbero gli Autori e specialmente il Renaut [1897].

Gli accumuli linfatici sono frequenti alla base dei setti interlobulari, dove adattano spesso la loro forma al ristretto spazio lasciato loro dai grossi vasi sanguiferi. Essi si presentano, nei tratti liberi, per lo più profondamente rispetto al piano dei vasi linfatici e non di rado con i caratteri istologici di glandulette.

In corrispondenza del tessuto ipopleurale dei legamenti interlobari si riscontrano pure grossi vasi arteriosi e venosi, nonchè linfatici, questi ultimi già osservati dal Sikorski [1870] nel cane e nel gatto; accumuli linfoidi si notano solo lungo la linea d'inserzione dei legamenti ai lobi polmonari.

Nella specie umana (e verosimilmente anche negli altri Mammiferi) l'ipopleura è nei primi giorni dopo la nascita (fig. 28), considerata nello stato espiratorio, di spessore assai rilevante e da 6 a 10 volte superiore a quello della mesopleura; tuttavia questa nel suo ulteriore sviluppo assume materiale dalla zona contigua della sottostante ipopleura.

Quest'ultima si presenta di struttura uniforme, ed è costituita da lunghi e sottili fascetti di fibrille collagene immersi in una sostanza fluida pressochè omogenea, con rari elementi cellulari stellati a nucleo rotondeggiante un po' appiattito; le fibre elastiche sono molto rade ed esilissime.

I vasi sono abbondanti, specialmente i linfatici, i quali si presentano più ampi se non più numerosi che non in periodo più avanzato, come già notava il Grancher [1877]; si osserva pure negli strati profondi qualche piccolo accumulo di leucociti.

Allo stato inspiratorio l'ipopleura si riduce in grado più rilevante nei primi giorni dopo la nascita: la riduzione è poi sempre meno accentuata quanto più si progredisce con l'età.

A completo sviluppo (fig. 29) l'ipopleura ha un po' diminuito il suo spessore, in parte per l'invasione della mesopleura, come testè abbiamo accennato, in parte perchè il connettivo, in via di trasformarsi da giovane in adulto, s'è un po' coartato; per queste due ragioni il rapporto di spessore tra meso- ed ipopleura scende nel giovane approssimativamente, alla fine della fase espiratoria, a quello di 1 a 2 o 3.

L'ipopleura non ha dappertutto lo stesso spessore; non solo a livello dei setti interalveolari ed in vicinanza e in corrispondenza dei margini polmonari essa è assai più spessa, ma lo è ancora nel fondo dei solchi interlobari, ove può continuarsi per parecchi millimetri nello spessore del polmone prima di suddividersi in varie lamine divergenti. Essa è inoltre lievissimamente più spessa, sempre a parità di condizioni fisiologiche, sulla faccia mediale e sulla caudale che non sull'esterna del polmone, e su questa un po' più che a livello delle facce interlobari. Aumenta da ultimo l'ipopleura gradatamente di spessore in vicinanza dell'ilo polmonare, ove raggiunge il suo massimo e dove subisce le minori oscillazioni in rapporto con le varie fasi respiratorie.

Dopo il quarantesimo anno l'ipopleura comincia a ridursi di dimensioni; il processo atrofico si fa più accentuato dopo il sessantesimo anno, favorito forse da un certo grado di enfisema alveolare, fisiologico a tale età. E in conseguenza l'oscillazione nello spessore tra inspirazione ed espirazione, come pure tra polmone in tale fase e polmone afflosciato, sono poco notevoli.

Riguardo alla struttura, l'ipopleura in condizioni normali presenta distinti i due strati lasso e compatto, descritti nei Mammiferi; per brevità ricorderemo solo come ambedue si distinguano per una maggiore ricchezza di fibre elastiche di discreto spessore ed isolate. Lo strato compatto corrisponde verosimilmente all'elastico profondo del Linser [1900]. Intorno all'ilo l'ipopleura, che si spinge a circondare l'ultimo lembo di tessuto polmonare, diventa un po' più compatta e si continua direttamente con il tessuto interstiziale che circonda i bronchi ed i vasi polmonari.

Nell'età senile (fig. 30) l'ipopleura presenta un numero minore di fascetti connettivi, i quali per compenso si fanno più compatti, mentre le cellule si rendono più appiattite, quasi laminari, e così pure i nuclei relativi.

Riguardo ai vasi dell'ipopleura aggiungeremo alle cognizioni ormai complete che si hanno in proposito, che essi, come negli altri Mammiferi, giacciono nello strato lasso, invadendo solo qualche volta, dove si trovano per il loro grosso calibro compressi, con porzione delle loro pareti lo strato intermedio tra meso- ed ipopleura. La rete sanguifera e in grado maggiore la linfatica si riducono di calibro con l'età. Gli accumuli maggiori di tessuto adenoide giacciono per lo più profondamente rispetto ai linfatici, invadendo in parte lo strato compatto dell'ipopleura; qualche volta i minori rimangono superficialmente. Il pigmento, che secondo Bruch [1844] compare, benchè invisibile ad occhio nudo, già nei polmoni dei ragazzi molto giovani, non si mostra negli elementi delle linfoglandulette ipopleurali, come pure in quelli contigui ai linfatici subpleurali, che in un periodo più tardivo, cioè verso il 10. anno.

Margini polmonari e villi pleurali.

Nella descrizione particolareggiata che demmo dei vari strati della pleura viscerale dei Mammiferi, ci riservammo di trattare a parte quella porzione di essi che corrisponde al margine ventrale e caudale dei polmoni, perchè per i caratteri che presentano in tale regione e per le modificazioni a cui sottostanno, male si prestano ad essere considerati separatamente; è noto inoltre come tali margini presentino delle minuscole appendici, conosciute sotto il nome di "villi pleurales".

Riguardo al margine ricorderò come il Rapp, citato da Stannius [1846], abbia descritto nel polmone della focena, e precisamente lungo il margine anteriore, una formazione speciale, ridotta in sostanza ad un forte accumulo di adipe. Nelle pleura umana notò poi il Linser [1900] un leggero inspessimento dello strato elastico a livello del margine polmonare.

Per quanto concerne i villi, sembra che il merito d'aver richiamato l'attenzione sopra di essi spetti al Lacauchie [1843], il quale li denominò "glandes projectées"; essi furono poi diffusamente descritti dal Luschka [1853, 1863], il quale li chiamò "villi pulmonales", e la descrizione datane da questo Anatomico è ancora oggidi seguita dai Trattatisti. È noto in tal modo come i villi pleurali si trovino più sviluppati in corrispondenza del margine del lobo inferiore e misurino

da 1 a 0,04 mm di lunghezza; come si presentino filamentosi, biancastri, clavati, piriformi, ad otricolo o lobati e constino di tessuto connettivo con scarse e non costanti fibre elastiche, talora con pigmento e ricoperto da epitelio; è noto altresì come i maggiori possiedono vasi spesso abbondanti, ma solo eccezionalmente nervi, mentre i minori mancano persino di rivestimento epiteliale. Essi sono, secondo il Luschka, normali nei Mammiferi ed hanno forse il compito di secernere l'umore sieroso del cavo pleurale.

Ho studiato i margini ed i villi principalmente nel polmone umano; inizierò quindi in questo un tale studio, ricordando poi brevemente le corrispondenti formazioni presso altri Mammiferi.

Per spiegare la genesi e la struttura dei villi noi dobbiamo incominciare a prendere in considerazione i margini polmonari, dei quali studieremo in seguito i caratteri durante la vita intrauterina, dalla nascita in poi. Nei primi periodi di vita autonoma il margine ventrale (fig. 31) si presenta nella maggiore sua estensione meno acuto e tagliente del caudale; esso è limitato all'esterno da una superficie arrotondata e liscia, senza alcuna sporgenza. Analizzando la sua costituzione, noi troviamo che il parenchima polmonare non si spinge entro ad esso in modo da giungere ad eguale distanza dalla sua superficie di quella a cui si trova in corrispondenza delle facce polmonari, ma si arresta a notevole distanza da essa, cosicchè la pleura si presenta nel complesso alquanto inspessita. Tale inspessimento ha luogo pressochè esclusivamente a spese dello strato lasso dell'ipopleura, la quale vedemmo aumentare sensibilmente già nelle vicinanze del margine. In corrispondenza di questo essa raggiunge tuttavia il massimo spessore, ed è abbondantemente irrigata da vasi sanguiferi e linfatici, specialmente negli strati superficiali. La mesopleura presenta come unico carattere un lieve inspessimento a livello della linea di massima convessità del margine; a tale inspessimento partecipa pure la porzione elastica, come notava anche il Linser [1900]. L'epipleura rimane inalterata. Più di rado e per breve estensione il margine ventrale presenta i caratteri, che ora studieremo nel caudale.

Il margine caudale si mostra invece con prevalenza già nel bambino (fig. 32), anzichè con le modalità ora descritte, assai acuto, e in

tal caso suddiviso da due solchi superficiali, decorrenti in direzione parallela ad esso in corrispondenza di ciascuna delle due facce, in una porzione basale più spessa, in continuità con il lobo polmonare, da cui qualche volta rimane distinta per mezzo di altri solchi paralleli ai precedenti, ed in una porzione periferica, alquanto più sottile, in forma di lembo longitudinale aderente con un suo margine e fluttuante con l'altro. Le due porzioni si presentano inoltre un po' inclinate l'una rispetto all'altra, formando un angolo diedro molto aperto con la concavità rivolta medialmente, sicchè il solco superficiale che divide le due porzioni è più accentuato in corrispondenza della faccia mediale che non dell'esterna. Notasi ancora qualche volta, sulla faccia interna della porzione basale, delle ripiegature secondarie non dovute a raggrinzamento artificiale. Anche in tal caso il tessuto polmonare si arresta a notevole distanza dalla cresta del margine, cosicchè la porzione basale di questo o non ne viene invasa affatto o solo in piccola parte. Lo scheletro del margine è in tal modo costituito qui pure dallo strato lasso dell'ipopleura, che è però più addensato, specialmente nella porzione periferica e discretamente vascolarizzato: la mesopleura si presenta più spessa nella porzione periferica e tanto maggiormente quanto più vicina alla cresta libera.

Se esaminiamo il profilo di tale cresta libera nel bambino anche nei primi periodi di vita, vediamo com'essa non si presenti sempre regolarmente rettilinea, ma come ad intervalli mostri delle sporgenze in forma di creste o di bernoccoli sessili o pedunculati. Tali appendici, che altro non rappresentano che villi, sono dovute indubbiamente al fatto che, negli ultimi periodi della vita intrauterina, il margine polmonare, plasmandosi entro l'acuto angolo diedro formato dai seni pleurali, riproduce le irregolarità presentate da esso, favorito forse in ciò dalla pressione esercitata indirettamente dalle pareti addominali e trasmessa per mezzo dei visceri e del diaframma, ancora immobile, sul margine polmonare. È certo poi che con l'inizio della vita autonoma i ritmici movimenti respiratori favoriscono l'individuarsi di questa prima categoria di villi, che diciamo "villi di riempimento" (fig. 34, *A, B, C, D, E, I, J*). Essi occupano la porzione periferica del margine, aumentandola in altezza: talora sovrastanno al margine indifferenziato a

guisa di porzione periferica sviluppatasi solo in corrispondenza della loro sede. I villi di riempimento permangono poi per tutta la vita, tendendo tuttavia a diminuire con il progresso dell'età.

Una seconda categoria di villi, quelli che diremo invece "da atrofia", comparisce più tardi, e per comprendere la loro genesi dobbiamo considerare il margine polmonare in età più avanzata.

In alcune regioni dei margini, le quali sono ora più ora meno estese a seconda degli individui, il margine conserva i caratteri che presentava con prevalenza nel ventrale del bambino e ne differisce solo per il fatto che dal quarantesimo anno in poi il suo scheletro ipopleurale mostra spesso piccole zolle di adipe. La presenza di questo tessuto, benchè già notata dal Kölliker [1850], non venne tuttavia confermata da altri, anzi dal Luschka [1863] in via generale negata. Anche recentissimamente Gilbert e Jomier [1905], studiando l'adipe del polmone, non fanno alcun cenno a tali zolle adipose.

Assai più importanti sono le regioni dei margini polmonari, ove la porzione periferica rimane o diviene distinta dalla basale; tali regioni corrispondono verosimilmente ai tratti ove l'angolo diedro formato dai seni pleurali raggiunge i gradi massimi di acutezza. La porzione basale del margine conserva gli stessi caratteri, che vedemmo testè nel margine indifferenziato e presenta quindi spesso nella sua ipopleura tessuto adiposo (fig. 33). La porzione periferica invece, entro un periodo di tempo che varia assai da individuo a individuo, e verosimilmente in seguito alle pressioni ed allo strofinio continuo, che subisce ad ogni atto respiratorio entro ai seni pleurali, comincia ad andare incontro ad un processo di atrofia. Eguali cause agiscono pure sui villi di riempimento, dei quali forse una parte subirà analoghi effetti. L'atrofia del margine si esplica anzitutto sotto forma di un assottigliamento uniforme della sua porzione periferica; un grado ulteriore di atrofia è rappresentato dal frastagliamento di questo margine e quindi dalla completa scomparsa per caduta o riassorbimento di una parte dei lembi fluttuanti. I superstiti tra questi danno origine ai già ricordati villi da atrofia, i quali si presentano sotto aspetto differente, dovuto in parte al fatto che in seguito al continuo strofinio essi arrotondano a poco a poco le loro scabrezze e possono allora subire un certo grado di iperplasia.

Se il lembo è un po' esteso in lunghezza, avremo un villo membranoso in forma di cuneo con la base addossata alla porzione basale del margine polmonare, con la cresta libera un po' frastagliata e talora fenestrato (fig. 34, *H*). Se il lembo ha corta base, il villo sarà filiforme, ma spesso in tal caso esso è dovuto al sollevarsi di un tratto longitudinale più o meno esteso della porzione periferica atrofica, rimanendo aderente solo per un estremo (fig. 34, *F*), mentre l'estremo libero può presentarsi anche rigonfiato (fig. 34, *G*). Dovremo in tali casi andar cauti nel distinguere i villi atrofici veri, formatisi intra vitam, da quelli che si producono nel cadavere in seguito a macerazione ed a disgregamento del margine polmonare: di solito questi ultimi presentano facce e margini sfrangiati, irregolari, i quali permettono facilmente la distinzione.

Ricorderemo finalmente come l'atrofia della porzione periferica del margine possa anche nella tarda età arrestarsi in certe regioni al primo stadio, nel quale si ha il solo assottigliamento.

Per quanto concerne l'epoca della comparsa dei villi atrofici, benchè la causa che conduce alla loro formazione cominci ad agire alla nascita, gli effetti non si manifestano che più tardi, e, come già notammo, in epoca che varia assai da individuo ad individuo; in viagenereale possiamo ritenere che non si presentino con caratteri ben netti e spiccati prima del decimo anno di vita; essi aumentano poi sensibilmente di numero con l'età.

Malgrado le differenze nella genesi e nella forma tra villi di riempimento e villi da atrofia, non sempre è possibile stabilire se un dato villo appartenga all'una categoria piuttostochè all'altra. Spesso un villo di riempimento in seguito ad atrofia può dar luogo ad uno membranoso o filiforme, e viceversa un lembo di porzione periferica isolato può arrotondarsi trasformandosi in un villo bernoccolato. Anche la struttura, come vedremo tra poco, non differisce tra le due specie di villi, sicchè, prescindendo dalla loro genesi, li considereremo insieme.

Riguardo ai reciproci rapporti, distingueremo anzitutto i villi in solitari ed aggregati (fig. 34, *A*).

Riguardo alla forma potremo suddividerli in membranosi (fig. 34, *H*), filiformi (fig. 34, *F*, *G*), sessili (fig. 34, *A*, *B*, *D*) e fungiformi (fig. 34, *C*, *E*,

I, J); i villi di queste due ultime forme, ma della quarta soprattutto, possono suddividersi in semplici e composti, a seconda che la loro porzione libera è unica (fig. 34, *B, C, E*) oppure lobata o comunque suddivisa (fig. 34, *D, I, J*).

Relativamente alle dimensioni, potremo distinguere i villi in piccoli, al di sotto dei 60 micri di altezza (fig. 34, *A, B, C*); in medi, fino a 300 micri oppure anche di lunghezza maggiore, purchè sottili (fig. 34, *D, E, F, G, H*), e in grandi, al di sopra dei 300 micri (fig. 34, *I, J*).

La struttura del villo pleurale sia di riempimento, sia da atrofia, è molto semplice: esso consta cioè degli stessi strati della porzione periferica del margine polmonare, vale a dire di un asse ipopleurale rivestito dalla mesopleura e dall'epipleura (fig. 33). L'ipopleura si presenta più compatta e assai più ricca di elementi cellulari che non altrove: solo nei villi maggiori contiene qualche volta cellule adipose; è scarsamente irrigata nei villi sottili, ma all'incontro fornita in quelli maggiori di cospicui vasi sanguiferi, specialmente venosi; questi ultimi si raccolgono da un fitto intreccio convergendo verso un tratto venoso parallelo al margine polmonare; la vena efferente del villo è di solito unica, tranne il caso di villi membranosi; ho notato talora la presenza anche di vasi linfatici. Finalmente l'ipopleura del villo contiene qualche volta granuli di pigmento. La mesopleura, più sottile ma più compatta e ricca di fibre elastiche e con limite non sempre netto di contro all'ipopleura, costituisce anche intorno ai villi da atrofia ormai formati un rivestimento continuo. Egualmente dicasi dell'epipleura.

La doppia genesi dei villi ne spiega pure, a nostro modo di vedere, il significato, rendendo superflua l'ipotesi del Luschka relativa alla loro pretesa funzione.

Succede talora di rimanere in dubbio tra la presenza di un villo normale e quella di appendici patologiche multiple dei margini, e specialmente del caudale (frange cellulari del Dupuytren, vegetazioni del Heschl), le quali, se pur talora si mostrano assai lunghe, fino ad un centimetro ed anche più e rimangono fluttuanti, oppure congiungono il detto margine al fondo del seno costo-diaframmatico sotto forma di habenae, si presentano non di rado, e probabilmente all'inizio della loro formazione, sotto l'aspetto di corte frange non dissimili dai villi membranosi o dai fili-

formi. Riguardo alla genesi di tali produzioni, non condivido pienamente l'opinione del Luschka [1863], secondo il quale esse sarebbero dovute ad un processo di ipertrofia patologica dei villi normali: ciò potrà darsi forse in qualche caso, ma non in via generale, perchè i villi non si presentano normalmente così numerosi e così addossati insieme: probabilmente le dette appendici patologiche riconoscono invece la loro origine principale nella organizzazione di essudati pleuristici accumulatisi nelle parti più declivi, a stazione eretta, del cavo pleurale.

Per quanto concerne l'anatomia comparata, noi non osserviamo un inspessimento apprezzabile dell'ipopleura al margine polmonare se non nelle specie di grossa e di media mole. Non ho mai notato la presenza in essa di tessuto adiposo; tengo però a far notare che per la maggior parte degli animali studiati mancavano notizie relative all'età. Dove il margine polmonare è assai tagliente, si presenta del pari una porzione periferica di esso autonoma. Ho trovato complessivamente i villi in quantità minore che nell'uomo e con caratteri tanto meno accentuati, quanto più piccola era la specie. Per la struttura essi corrispondevano perfettamente a quella da noi descritta nell'uomo.

Pleura parietale.

La bibliografia concernente questa pleura è assai meno ricca di quella della polmonare. Due porzioni, l'una essenziale, accessoria l'altra, della pleura parietale furono particolarmente considerate, cioè la pleura sensu stricto e quella parte dell'ipopleura che va sotto il nome di fascia endotoracica del Hyrtl e di cui diremo diffusamente nel rispettivo capitolo.

Riguardo alla prima noi possediamo, per tacere di precedenti ricerche dovute soprattutto al Kölliker [1850], al Luschka [1851], al Dybkowsky [1866], al Klein [1871, 1872, 1873], i classici studi del Bizzozero e del Salvioli [1878] sulle pleure umane.

Questi Autori distinguono nella pleura parietale, un po' modificate, le stesse porzioni che nella viscerale, e cioè: l'endotelio (epitelio); la membranella limitante, gremita di fori al di sopra delle lacune linfatiche; uno strato di sostegno: il corpo della sierosa, costituito di uno strato

superficiale, in cui giace la rete linfatica superficiale, separato dal profondo o fondamentale per mezzo di una rete di fibre elastiche; nello strato fondamentale decorrono i linfatici profondi, comunicanti con i superficiali e costituiti di vasi più grossi; segue da ultimo il connettivo sottosieroso. Questi vari strati si presentano spesso più o meno confusi insieme ed offrono qualche differenza da regione a regione, come esporremo più innanzi in confronto con le nostre ricerche.

Anche della pleura parietale studieremo separatamente l'epi-, la meso- e l'ipopleura, pure per quanto concerne le particolari notizie bibliografiche e la loro vascularizzazione; ricordo a tale proposito come i vasi sanguiferi siano stati studiati principalmente dal Dybkowsky [1866], mentre dei linfatici possediamo ricerche, oltrechè dei predetti Autori italiani, da parte del Dybkowsky [1866], di Schweigger-Seidel [1866], di Ludwig e Schweigger-Seidel [1866], di Afonassiew [1868], di Wagner [1870], di Klein [1871, 1873] e di Fleiner [1888]. Ricordiamo a tale proposito come le due reti linfatiche ammesse da Bizzozero e S. fossero state precedentemente descritte dalla maggior parte dei menzionati Autori; taluno di questi, come ad esempio il Dybkowsky, riteneva però che la rete linfatica profonda fosse sottosierosa e che i linfatici della pleura costale mancassero a livello delle coste, affermazione quest'ultima corretta dal Wagner e dai nostri.

L'innervazione della pleura parietale, di cui si hanno notizie già dai tempi del Vieussens [1685], fu studiata più tardi con cura del Luschka [1851, 1853] ed è poi oggidi a sufficienza conosciuta per le recenti ricerche del Dogiel [1903] e del Romanoff [1904], alle quali rimando senz'altro il Lettore.

Ho studiato la pleura parietale, soprattutto costale, ma spesso anche diaframmatica e mediastinale, delle specie seguenti: *Bos taurus*, *Ovis aries*, *Cavia cobaya*, *Erinaceus europaeus*, *Felis domestica*, *Rhinolophus ferrum equinum* ed uomo: intorno a quest'ultimo mi sono diffuso in particolarità assai maggiori che non nelle specie precedenti.

Epipleura parietale.

Quanto dicemmo dell'epipleura viscerale possiamo in parte estendere anche alla parietale, costituendo essa lo strato che subisce minori modi-

ficazioni passando da una pleura all'altra. Le differenze consistono in un maggiore appiattimento delle cellule epiteliali in rapporto con le più limitate variazioni di estensione in superficie, che subisce la pleura parietale in confronto con la viscerale; tali oscillazioni sono maggiori nell'ipopleura diaframmatica, ove tuttavia, allo stato di contrazione delle fibre muscolari striate, i contorni cellulari non si fanno certo più sinuosi di quello che lo siano nell'estensione, contrariamente a quanto ammette il Muscatello [1894] in altre sierose parietali. Anche a muscolo contratto le cellule rimangono piatte e si sollevano solo un po' di più nella regione del nucleo.

Confermo per tale epitelio quanto ebbi occasione di affermare per il viscerale riguardo ai prolungamenti cellulari profondi di Bizzozero e Salvioli e alle modificazioni che subiscono le cellule al di sopra di fascetti un po' sporgenti: non ebbi invece occasione di osservare altrettanto per le sporgenze dei vasi, presentando questi una superficie rotondeggiante, al di sopra della quale i nuclei non subiscono modificazione.

Particolare interesse presenta la questione tuttora insoluta intorno alla presenza di cellule epiteliali giganti polinucleate, per la polemica sorta a tale proposito fra il Tonkoff ed il Sommer. Mentre si ammetteva dapprima che le cellule della sierosa parietale non superassero di molto le dimensioni di quelle della viscerale e non contenessero che uno o al massimo due o tre nuclei, notò invece il Tonkoff [1899] che non solo sul pericardio, ma ancora sulla pleura parietale che lo ricopre, esistono, nei gatti adulti e soprattutto vecchi, dei gruppi di elementi epiteliali caratterizzati da un gran diametro, fino ad $\frac{1}{10}$ di mm, e dalla presenza di un numero rilevante di nuclei, fino a 15 ed anche più, riuniti spesso nel mezzo del corpo cellulare e giacenti sullo stesso piano; nei conigli, cani e topi bianchi tali cellule sono più rare, meno voluminose e provviste di un numero minore di nuclei.

Pochi anni più tardi il Sommer [1903], avendo usato metodi di ricerca da lui ritenuti più esatti, impugnava le affermazioni del Tonkoff, sostenendo di non essere riuscito ad osservare nell'epitelio pericardiaco e pleurale del gatto cellule contenenti più di due nuclei. Il Tonkoff [1904] replicava sostenendo l'esattezza delle proprie osservazioni.

Ho esaminato a tale proposito anzitutto il gatto, di cui ho potuto avere a tal uopo due esemplari molto vecchi, il rinolofe e l'uomo, di cui ho studiato in modo particolare un individuo di 64 anni, nella stagione invernale ed alla più breve distanza possibile dalla morte.

Nel gatto ho cercato anzitutto sulla pleura pericardiaca, con l'impregnazione al nitrato d'argento, la presenza di corpi cellulari giganti, riuscendo con poca difficoltà a riscontrarne gruppi di 10—15 elementi ciascuno, dove ogni cellula misurava in media da 50 a 60 (le cellule normali appena da 25 a 30) micri, assai meno quindi delle dimensioni date e disegnate del Tonkoff. Trattati questi elementi con un colore nucleare a fresco, si riesce con poca difficoltà a mettere in fuoco sullo stesso piano (tale sede comune garantisce senz'altro dall'eventuale confusione con formazioni consimili sottostanti) dei nuclei raggruppati verso il centro della cellula in numero da 3 a 7. Elementi, se non a dirittura giganti, certo maggiori degli altri e contenenti sino a tre nuclei, si possono osservare inoltre nella rimanente pleura mediastinale, nella diaframmatica e persino nella costale.

Una tale osservazione mi venne fatto di confermare in un rinolofe certamente adulto, ma della cui età avanzata non potrei garantire, in corrispondenza della pleura costale (fig. 35), ove le cellule, normalmente di 10—18 micri di diametro massimo, misuravano in alcune piccole aree fino a 40 micri e più e contenevano sino a 4 nuclei.

Nell'uomo vecchio, in cui non esisteva la menoma traccia di pleurite nè pregressa nè in atto (vedremo tra poco la ragione di tale avvertimento), ho trovato, benchè non con grande frequenza, sulla pleura mediastinale grossi elementi epiteliali, in piccoli gruppi o isolati, i quali giungevano sino ad un diametro massimo di 80 micri e contenevano sino a 4 o 5 nuclei.

In nessun caso sono riuscito ad osservare, d'accordo in ciò con il Sommer contro il Tonkoff, nuclei in vari stadi di divisione diretta. Lungi tuttavia dal voler impugnare un simile fatto, verosimile del resto anche a priori trattandosi di organismi vecchi, io credo che in via generale tali cellule epiteliali giganti plurinucleate debbano ritenersi come elementi propri dell'età involutiva, nella quale, per i diminuiti scambi nutritizi, in alcune piccole regioni della sierosa alla divisione

nucleare non segue quella del citoplasma degli elementi, cosicchè questi, destinati con la loro moltiplicazione a supplire alle aree che rimarrebbero prive di rivestimento in seguito allo sfaldarsi delle cellule più vecchie, subiscono invece uno stiramento in toto della loro superficie, fino ad assumere i caratteri di veri sincizi laminari.

È noto del resto (quantunque il fatto sia rimasto sconosciuto ai due predetti Autori), come, per le vecchie ricerche del Kundrath e per quelle più recenti di Bizzozero e S. [1878], nell'infiammazione cronica la pleura parietale presenti spesso delle così dette "cellule endoteliche ipertrofiche polinucleate", contenenti sino a 16—20 nuclei. Non è assurdo ritenere che anche in tal caso la genesi sia dovuta ad una diminuzione negli scambi nutritivi dell'epipleura in seguito a sclerosi della sottostante mesopleura.

Mesopleura parietale.

Come nella mesopleura viscerale, così nella parietale considereremo separatamente i Mammiferi di piccola, quelli di media e quelli di grossa mole, trattando da ultimo separatamente ed in modo più diffuso l'uomo e cominciando a considerarlo dalla nascita.

Metto anzitutto in evidenza gli stretti rapporti, che intercedono nella maggior parte delle regioni fra tale mesopleura e la sottostante fascia endotoracica, così da dover stabilire in qualche caso una divisione piuttosto teorica che reale fra le due membrane.

Nei piccoli Mammiferi, di cui prenderemo come il solito ad esempio il rinolofo (fig. 36), la mesopleura si presenta in modo assai semplice. Anzitutto non mi fu possibile mettere in evidenza al di sotto dell'epipleura una limitante distinta, di cui non intendo tuttavia di voler negare l'esistenza: troviamo invece esclusivamente una lamina compatta e molto sottile, di pochi micri appena di spessore, formata da uno o due piani di fascetti fibrosi decorrenti nelle più svariate direzioni, con poche cellule fisse appiattite tra essi e con molto scarsi elementi elastici. La mesopleura aderisce tenacemente, soprattutto nella pleura costale, alla fascia endotoracica. Benchè non abbia avuto occasione di studiare materiale iniettato, parmi tuttavia di dover escludere in tali specie la presenza di vasi sanguiferi mesopleurali.

Nei Mammiferi dalla cavia in su è anzitutto dimostrabile una membrana limitante la quale, con il metodo Bielschowsky, si mostra, come la polmonare, costituita da un fitto intreccio di fibrille collagene. In condizioni normali essa non presenta tracce di stomi nè di altre scontinuità.

Nelle specie di media mole, ad esempio nella cavia (fig. 37), la mesopleura si mostra costituita da pochi piani di fascetti connettivi, i quali, pur decorrendo in varie direzioni, tendono tuttavia a disporsi più o meno parallelamente alle coste e limitano fra di loro maglie e fessure fisiologicamente linfatiche; vi si riscontrano cellule fisse rotondegianti e fibre elastiche in scarso numero: queste ultime si presentano un po' più abbondanti in un esile strato profondo, intermedio tra mesopleura e fascia endotoracica. A livello del diaframma e più ancora del pericardio questo strato intermedio si fa più lasso e presenta spesso degli elementi adiposi, i quali vengono in grado maggiore o minore assunti anche dalla mesopleura nella propria costituzione: vedremo meglio questo fatto nei Mammiferi di mole maggiore. La mesopleura di tali specie di medie dimensioni è già irrigata da una discreta quantità di vasi sanguiferi.

Nei Mammiferi di grossa mole la mesopleura subisce differenze più spiccate a seconda delle varie regioni in cui si considera.

La mesopleura costale del bue (fig. 38) è discretamente sottile: subito al di sotto della limitante presenta un tenue strato di fibre elastiche leggermente ondulate e intrecciate con abbondanti fascetti di fibre collagene; del resto la mesopleura è costituita, per tutto il suo rimanente spessore, da fasci connettivi un po' ondolati, a direzione varia e incrociati insieme, i quali circoscrivono maglie assai strette; vi riscontriamo ancora cellule fisse, leucociti comuni, qualche Mastzelle ed esili fibre elastiche. Profondamente la mesopleura è, ove più, ove meno tenacemente accollata alla robusta fascia endotoracica per mezzo di uno strato connettivo intermedio, attraversato da fibre elastiche lunghe e rettilinee, le quali decorrono per lo più parallelamente alla direzione delle coste.

La mesopleura diaframmatica del bue (fig. 39) e così pure la pericardiaca si differenziano per tratti più o meno estesi dalla costale

per il fatto che, ad eccezione dello strato elastico sottoposto alla limitante, esse contengono grosse cellule adipose, raccolte in gruppi di dimensioni maggiori o minori, intersecati da lamine e da tratti fibrosi o fibro-elastici per lo più perpendicolari alla direzione dei fasci diaframmatici e più o meno obliqui rispetto al piano della superficie pleurale. Anche lo strato intermedio viene spesso invaso dagli elementi adiposi, i quali misurano intorno a 100 micri di diametro massimo.

I vasi sanguiferi sono abbondanti e formano una rete a maglie piuttosto ampie, rimanendo di solito al di sotto dello strato elastico superficiale. Anche i linfatici sono discretamente numerosi e costituiscono una rete a sè.

Nella pecora troviamo disposizioni simili a quelle descritte nel bue; la mesopleura differisce soltanto perchè è sensibilmente più sottile.

Nella specie umana la mesopleura presenta già alla nascita i caratteri, che conserverà poi anche nell'età adulta, qualora si prescindano da un certo aumento nello spessore e nella ricchezza delle fibre elastiche, che subisce in rapporto con l'accrescimento.

Nella mesopleura costale sia nei primi anni di vita (fig. 40), sia nell'età virile (fig. 42), noi dobbiamo anzitutto rilevare come i vari strati stabiliti in essa da Bizzozzero e S. non vi si possano in realtà riconoscere, neppure confusi parzialmente insieme. Rimane il dubbio che tali Autori abbiano descritto per strato proprio della pleura anche la sottostante fascia endotoracica, della cui esistenza come formazione a sè non mostrano di avere notizia.

Noi abbiamo riscontrato, subito al di sotto della limitante, uno straterello di tessuto fibro-elastico, e quindi alcuni piani di fascetti fibrosi decorrenti in direzione varia, nei quali l'elemento elastico è tuttavia scarsamente rappresentato in confronto con il connettivo, specialmente nella zona di mezzo. Al di sotto troviamo da ultimo un sottile strato fibro-elastico intermedio tra la mesopleura e la fascia endotoracica. Le cellule connettive compariscono in media quantità ed uniformemente distribuite.

A livello della cupola pleurale la mesopleura è un po' più sottile ed aderisce assai tenacemente alla fascia endotoracica.

La mesopleura diaframmatica (fig. 43) è meno spessa della costale. Lo strato fibro-elastico superficiale è più sottile ed i sottostanti più lassi e facilmente infiltrati di tessuto adiposo, il quale può spingersi più profondamente fino in seno allo strato intermedio. Bizzozero e S. hanno ammesso che nel corpo della sierosa i fasci fibrosi decorrano concentricamente al centro tendineo nello strato superficiale, in direzione perpendicolare a questa nello strato fondamentale. Io ho osservato invece con prevalenza una direzione concentrica dei fasci ed ho notato ancora che la rete elastica non si limita a suddividere gli strati, ma che anche li compenetra. Prescindendo poi dalle regioni provviste di adipe, ho notato stretta aderenza, tra pleura e fascia endotoracica.

La mesopleura pericardiaca (fig. 41), meno robusta ancora della diaframmatica, è caratterizzata nella maggiore sua estensione dalla presenza di tessuto adiposo, il quale si spinge superficialmente sino a ridosso o quasi dello strato fibro-elastico sottoposto alla limitante ed invade profondamente lo strato intermedio: io non ritengo quindi esatta l'opinione finora sostenuta da Autori e Trattatisti, che cioè questo tessuto adiposo sia in totalità da ascrivere all'ipopleura.

Nelle regioni superiori e posteriori della pleura pericardiaca e in qualche tratto del mediastino (fig. 45, metà destra) il tessuto adiposo della mesopleura trapassa insensibilmente non solo in quello del connettivo lasso dello strato intermedio, ma anche nell'ipopleurale, sicchè viene a mancare un limite netto tra meso- ed ipopleura.

I vasi sanguiferi della mesopleura parietale sono molto abbondanti e costituiscono a varia altezza reti venose ed arteriose intrecciate insieme: il loro lume si presenta di solito schiacciato parallelamente alla superficie pleurale. Qualche vasellino invade anche lo spessore della lamina fibro-elastica superficiale, giungendo persino a contatto con la limitante; al di sopra di tali vasellini la superficie pleurale si presenta un po' sollevata.

I vasi sanguiferi abbondano poi straordinariamente in seno al tessuto adiposo della pleura pericardiaca.

I vasi linfatici, per quanto permette di riconoscere una delicata iniezione interstiziale, sono ben lungi dal presentare la ricchezza e lo spessore descritti e soprattutto raffigurati da Bizzozero e S.; i disegni

dati da questi Autori della così detta rete linfatica superficiale riproducono indubbiamente uno stravasamento del liquido iniettato in seno a cavità formatesi artificialmente tra le maglie del connettivo, rimaste sfiancate in seguito alla soverchia pressione, con cui il liquido vi veniva spinto.

Oltre a ciò io ritengo che la rete linfatica mesopleurale sia unica e non distinguibile affatto in due piani; essa giace di preferenza nello strato contiguo alla lamina fibro-elastica sottoposta alla limitante, ma può qualche volta spostarsi verso gli strati profondi, dove questi sono meno compatti. La rete linfatica profonda di Bizzozero e S. trovansi in quelle vece in parte nello strato intermedio tra mesopleura e fascia endotoracica, in parte al di sotto di questa, come già ammettevano del resto altri Autori.

Ipopleura parietale (fascia endotoracica).

Il tessuto sottostante alla pleura parietale dell'uomo, benchè già noto precedentemente sino dai tempi del Lieutaud [1752] a livello del diaframma e ricordato incidentalmente anche da qualche altro Autore, venne tuttavia riconosciuto come formazione a sè soltanto dal Hyrtl [1846], il quale osservò come di contro alle vertebre esso si inspessisce in forma di robusta lamina, e lo chiamò „fascia endotoracica“. Questa membrana venne qualche anno più tardi studiata a fondo dal Luschka [1859] nell'uomo; secondo questo Anatomico essa manca completamente nei primi periodi di vita autonoma; si inspessisce poi con il progredire dell'età, non però uniformemente, ma in grado maggiore in vicinanza della colonna vertebrale sopra l'origine delle coste e subisce inoltre differenze individuali. A livello della cupola pleurale s'ispessisce in forma di tratti fibrosi (i quali rappresentano almeno in parte i legamenti ivi descritti poi da Zuckerkandl [1876], e da Sébilleau [1891]), che assicurano l'aderenza di essa immobilizzando gli organi contigui e specialmente l'arteria succlavia; s'ispessisce ancora di contro ai vasi mammari. Sul diaframma in parte si prolunga dalla costale, in parte nasce dalle coste ed è separata dal muscolo per mezzo di un sottile strato di connettivo lasso: tuttavia qualche fascetto muscolare, in luogo di inserirsi al centro tendineo, si irradia nella fascia. Di contro al

pericardio essa si sdoppia, e, come già notava il Lieutaud [1752], mentre una lamina rimane contigua al diaframma, l'altra risale tra pleura e pericardio, contribuendo in massima parte alla formazione di esso.

Secondo Anderson e Makins [1890] il tessuto subpleurale dell'uomo è costituito da uno stroma di fibrille con abbondanti fibre elastiche; in alcune regioni esso contiene anche tessuto adiposo e viene rinforzato da lacinie fibrose.

Recentemente ha ammesso il Rouvière [1903] che la fascia endotoracica dell'uomo nelle regioni periferiche del diaframma consti di connettivo lasso più o meno adiposo, mentre in vicinanza del pericardio e più ancora sul sacco fibroso di esso è costituita da uno strato immediatamente subpleurale, lasso, adiposo specie in vicinanza dei principali vasi, come già notava il Bourgerly, e bene vascolarizzato, e di uno compatto, a fibre longitudinali, fuso con il tessuto pericardiaco; i legamenti frenopericardiaci anteriore, sinistro e destro derivano da inspessimenti della fascia endotoracica.

Nei Trattati di Anatomia degli animali domestici viene descritta in succinto, secondo i dati del Luschka per la specie umana, una fascia endotoracica sottile ed elastica.

Nella nostra descrizione noi riserberemo il nome di fascia endotoracica a quelle porzioni dell'ipopleura parietale costituite da tessuto fibro-elastico discretamente compatto; dove il tessuto rimane lasso o adiposo noi avremo semplicemente un'ipopleura non differenziata.

La fascia endotoracica assume importanza tanto maggiore, quanto più sviluppata è la specie e quanto più vicino all'età matura è l'individuo; riguardo a quest'ultima circostanza non possiedo tuttavia dati positivi che per la specie umana.

Nei piccoli Mammiferi, ad esempio nel rinolofo (fig. 36), troviamo sulla faccia profonda della mesopleura e ad immediato contatto di essa, una membrana un po' più sottile, ma alquanto più ricca di fibre elastiche, la quale rappresenta la fascia endotoracica, ed è più spessa a livello del diaframma a cui aderisce, che non delle coste. L'ipopleura costale non differenziata trovasi profondamente rispetto alla fascia e solo a livello degli spazi intercostali.

Nelle specie di media mole, come la cavia (fig. 37), la fascia endo-

toracica costale, più sottile delle mesopleura, presenta un grande numero di fibre elastiche decorrenti con prevalenza in direzione perpendicolare alle coste. L'ipopleura non differenziata contiene in abbondante quantità elementi adiposi. A livello del diaframma la fascia aderisce strettamente da un lato alla mesopleura, dall'altro al muscolo. Nelle spessore del legamento esofago-pericardico-frenico-sternale di Ruge [1892] la fascia della pleura che tappezza il seno subpericardico e quella della pleura mediastinale sinistra si fondono insieme in certi tratti, costituendo una lamina elastica unica.

Nel legamento pericardico-frenico-venoso di Ruge [1892] le due fasce, appartenenti l'una alla pleura mediastinale destra, l'altra a quella che riveste il seno subpericardico, rimangono autonome e si inspessiscono un po' intorno alla vena cava inferiore. A livello del pericardio le fasce contribuiscono parzialmente alla sua costituzione. Esse possiedono complessivamente una minore quantità di vasi sanguiferi, che non la soprastante mesopleura.

Nelle specie di grossa mole la fascia endotoracica è molto robusta. Nel bue assume uno spessore quasi doppio di quello della mesopleura, dove questa è sprovvista di adipe. La fascia raggiunge la massima grossezza nella pleura costale, dove consta di robusti e massicci piani di fibre elastiche, dei quali il più superficiale, di solito anche più compatto, è formato da fasci rettilinei, più o meno paralleli alle coste, mentre nei successivi piani le fibre decorrono in direzioni varie, trapassando anche da un piano all'altro. Vi si riscontrano anche fasci connettivi discretamente compatti. Al di sotto la fascia è unita, per mezzo di uno strato fibro-elastico piuttosto lasso, all'ipopleura non differenziata, costituita pressochè esclusivamente da grosse cellule adipose.

Al di sopra del diaframma la fascia è alquanto meno spessa ed un po' meno robusta; le fibre elastiche, ove rettilinee, ove leggermente ondulate, decorrono con una certa prevalenza perpendicolari alla direzione dei fasci muscolari; i tratti connettivi, più abbondanti che nella fascia costale, possiedono per lo più un simile decorso.

L'ipopleura diaframmatica indifferenziata si presenta formata da tessuto adiposo, ed è assai più spessa a livello delle fessure interfascicolari del muscolo, nelle quali si insinua, che non al di sopra dei fascetti muscolari.

Nei legamenti del pericardio le fasce rimangono autonome ed a livello di questo contribuiscono, inspessendosi, alla sua costituzione.

I vasi della fascia endotoracica sono meno abbondanti dei mesopleurali.

Nella pecora la fascia endotoracica costale, meno spessa e meno ricca di tessuto elastico che non nel bue, è formata prevalentemente da tratti fibro-elastici parzialmente isolati l'uno dall'altro, addossati alla faccia profonda della mesopleura e decorrenti in direzione obliquo-perpendicolare rispetto alle coste. Al di sotto della fascia è il solito tessuto adiposo.

La fascia a livello del diaframma è alquanto più ricca di fibre elastiche ed aderisce inoltre al muscolo per mezzo di un tenue strato di connettivo lasso.

Riguardo all'ipopleura nella specie umana, comincio con il rettificare l'affermazione del Luschka, secondo la quale non vi sarebbe ancora traccia di fascia endotoracica nei primi periodi di vita autonoma. Infatti a livello della pleura costale si riscontra una sottile e delicata fascia già all'8° mese di vita fetale; alla nascita poi essa può venir segnalata nella maggior parte delle altre regioni, dove esiste allo stato adulto. Nei primi anni di vita la fascia costale (fig. 40) è ancora piuttosto sottile in paragone con la mesopleura, e si presenta ora addossata direttamente alla faccia profonda di questa, ora separata da essa per mezzo di un sottile strato di tessuto connettivo lasso ed adiposo. Consta di una lamella fibro-elastica, formata da fascetti decorrenti con prevalenza perpendicolarmente alla direzione delle coste, e manda profondamente, in seno al tessuto adiposo ipopleurale, dei tratti fibro-elastici alla fascia d'invoglio dei muscoli, al periostio costale e talora alla guaina del nervo ed all'avventizia dell'arteria intercostale, dove questi organi non rimangono coperti dal muscolo.

Nell'adulto poi (fig. 42) la fascia endotoracica costale è rappresentata da una robusta lamina, nella quale spesso il tessuto elastico ha prevalenza sul fibroso e consta di fasci decorrenti in maggioranza perpendicolarmente all'asse costale. Luschka [1859] riscontrò una volta in essa una lamella ossea, la quale stava forse a rappresentare i primitivi rapporti di tale strato pleurale con l'abbozzo di organi più profondi, quali il peri-

ostio costale. La fascia aderisce alla mesopleura per mezzo di un sottile strato di tessuto connettivo lasso, più abbondante a livello degli spazi intercostali, nel quale decorrono vasi non solo sanguiferi, ma anche linfatici, questi ultimi sotto forma di una rete, che corrisponde verosimilmente, almeno in parte, alla profonda degli Autori. Nell'ipopleura sottostante alla fascia esistono poi non solo vasi, ma anche e prevalentemente tronchi collettori sanguiferi e linfatici e inoltre accumuli più o meno cospicui di tessuto adenoide.

La fascia endotoracica è ridotta ventralmente ad una lamina sottile e poco compatta, mentre si irrobustisce in grado sempre maggiore, quanto più dorsalmente si considera. A livello della cupola pleurale essa aderisce intimamente alla mesopleura e con la sua faccia superiore dà inserzione ai noti fasci fibrosi e muscolari.

In corrispondenza del seno costo-diaframmatico troviamo già nel bambino dei tratti fibro-elastici, i quali si inseriscono da un lato al margine dell'angolo diedro formato dalla mesopleura rivestita profondamente da una sottile fascia endotoracica, dall'altro lato al pericondrio o al periostio costale.

La fascia, costituita da tessuto fibro-elastico discretamente compatto, si estende lungo tutto il diaframma, aderendo strettamente alla mesopleura e mediocrementemente al muscolo. Nell'adulto (fig. 43) la fascia si presenta più compatta negli strati superficiali, i quali aderiscono strettamente alla mesopleura, mentre profondamente si rende un po' più lassa, continuandosi per lo più senza limite netto con il connettivo del muscolo. Essa è meno ricca di elementi elastici che non la costale ed anche meno vascolarizzata.

Ho avuto occasione di confermare nell'adulto la vecchia osservazione del Luschka relativa all'esistenza di fascetti che dal diaframma vanno a perdersi nello spessore della fascia endotoracica (fig. 43). Essi si trovano di preferenza a breve distanza dal centro tendineo e potremo designarli, dalle loro inserzioni, con il nome di muscoli "freno-ipopleurali". La presenza di questi, appartenenti in origine in totalità al diaframma, in seno all'ipopleura differenziata in fascia endotoracica, sta a favore del principio, che illustreremo tra poco, sopra l'origine del materiale di formazione degli strati pleurali.

Di contro alla base del pericardio la fascia endotoracica si sdoppia bensì, ma non va a costituire, come ammettevano il Lieutaud [1752] ed il Luschka [1859], in totalità il sacco pericardico, rinforzato poi solo accessoriamente da tratti fibrosi provenienti dal centro tendineo e dai legamenti fibrosi del pericardio; secondo le mie osservazioni e, a quanto pare, anche secondo il Rouvière [1903], esiste in quella vece un sacco pericardico proprio, ad immediato contatto con l'epitelio della sierosa del cuore, rinforzato all'esterno da derivati ipopleurali. Bizzozero e S. [1878] descrivono anzi nel pericardio parietale dell'uomo gli stessi strati ammessi nella pleura; rimane il dubbio tuttavia che il connettivo sottosieroso e il corpo della sierosa corrispondano alla fascia endotoracica, che gli Autori mostrano di non conoscere.

Prescindendo dalla base del pericardio, che è estranea alle nostre ricerche, e rimanendo alle sole pareti laterali, queste vengono rinforzate all'esterno da robusti e compatti fasci fibrosi decorrenti sagittalmente, cioè concentrici alla cavità del pericardio e pressochè paralleli alla base di esso (fig. 41). L'ipopleura non differenziata è costituita dal connettivo lasso interposto a questi fasci, il quale aderisce tenacemente all'esterno alla mesopleura, all'interno al sacco pericardico proprio e può esso pure infiltrarsi, nelle parti contigue alla mesopleura, di tessuto adiposo. La rimanente ipopleura mediastinale, nei tratti in cui non ricopre direttamente organi speciali, è per lo più lassa, ricca di adipe spesso in continuazione con quello mesopleurale; è attraversata da vasi sanguiferi e linfatici e fornita inoltre, come già osservarono Knauff [1867], Walther [1872] ed altri, di accumuli linfoidi.

Nello spessore dei legamenti polmonari trovasi un tessuto piuttosto lasso, ma ricco di elementi elastici, il quale si continua lateralmente con l'ipopleura polmonare e medialmente con la mediastinale: il prolungamento del centro frenico, osservato dal Sappey [1879] entro tale legamento, corrispondeva verosimilmente ad una lamina ipopleurale abnormemente inspessita. Una fascia endotoracica spessa ed aderente alla mesopleura si riscontra a ridosso dei corpi vertebrali; di contro all'esofago ed all'aorta, dove questi organi si presentano superficiali nel mediastino, essa è mediocrementemente compatta; assume spessore un

po' più rilevante a ridosso della cava inferiore, costituendo in parte il legamento freno-pericardiaco di destra.

Un' ultima ed assai interessante particolarità di struttura della pleura parietale umana, particolarità comune tuttavia verosimilmente allo stesso organo di altri Mammiferi, è costituita dalla presenza, in certe regioni, di fascetti di cellule muscolari lisce nello strato ipopleurale, specialmente dove questo è inspessito sotto forma di fascia.

Noi troviamo un tale tessuto anzitutto nella regione corrispondente e contigua al tratto, ove ha luogo l'inserzione del muscolo pleuro-esofageo di Hyrtl; è da notarsi che tale organo entra in rapporto esclusivamente con la fascia e non con la mesopleura, meritando così piuttosto il nome di "ipopleuro-esofageo".

Anche di contro all'aorta, e, dal lato destro, in alcune aree a ridosso della cava inferiore e dell'esofago, sino nello spessore del legamento polmonare, l'ipopleura contiene piccoli gruppi di cellule muscolari lisce dirette per lo più longitudinalmente, i quali appartenevano certo in origine agli organi contigui e se ne estrinsecarono poi nel corso del differenziamento istologico degli strati pleurali. È noto infatti come anche l'avventizia dell'aorta sia provveduta di un tale tessuto.

Non ho potuto invece confermare, a livello del pericardio dell'uomo, la presenza di muscolatura liscia, osservata dal Sommer [1903] nel gatto, in uno strato della pleura pericardiacca che sembra corrispondere alla fascia endotoracica.

Finalmente ho segnalato la presenza di fascetti muscolari lisci, a decorso per lo più trasverso, nella fascia endotoracica della cupola pleurale, soprattutto in vicinanza dell'arteria succlavia¹⁾.

Pieghe adipose.

Poche considerazioni intorno alla struttura di tali appendici, descritte anzitutto, a quanto pare, dal Cruveilhier [1851] e dal Hamernjk [1858], ma non ignote già agli antichi Anatomici: nulla

¹⁾ Vedo confermato quest'ultimo reperto da una recentissima nota del Dominici (1908).

abbiamo da aggiungere riguardo alla loro anatomia macroscopica ed alla loro topografia, dopo le vecchie ricerche del Luschka [1859, 1863] e le recenti di Poirier e Dupuy [1904, 1906] e di Robinson [1908], il quale, considerando insieme tali pieghe in tutte le sierose del corpo, propone di chiamarle siero-appendici e di considerarle come un sistema di organi speciali, che compaiono già nella vita intra-uterina. Per quanto riferisce il Keibel [1888], le pieghe adipose sono poi notevolmente più sviluppate negli animali ibernanti (orso, marmotta).

Relativamente alla loro struttura nell'uomo, ripetono i Trattatisti la descrizione datane dal Luschka, secondo il quale esse constano di uno scheletro di adipe subpleurale, intorno a cui la pleura presentasi talora assottigliata, talora come uno spesso strato limitante quasi senza struttura, con nuclei oblunghi disseminati, e sono molto ricche di vasi. Qualche volta il loro margine libero presenta dei villi pleurali fluttuanti, formati da connettivo fibroso talora vascolarizzato, ma solo eccezionalmente rivestito da epitelio.

Come abbiamo affermato a proposito della mesopleura diaframmatica e soprattutto pericardiaca, l'adipe che ivi riscontriamo è, per lo meno negli strati superficiali, essenzialmente mesopleurale; quanto più dal diaframma e dalla base del pericardio ci portiamo verso le regioni posteriori e superiori di questo, vediamo aggiungersi in grado sempre maggiore l'adipe d'origine ipopleurale. Essendo le pieghe adipose dovute ad un'iperplasia di quest'adipe in parte meso-, in parte ipopleurale, noi dovremo modificare il concetto che si aveva finora intorno alla loro struttura nel senso, che il loro rivestimento è dato non già dalla mesopleura in totalità, ma soltanto dagli strati più superficiali di essa, talora anche più assottigliati che non di consueto (fig. 44), mentre l'adipe che costituisce il loro scheletro è in totalità o nelle parti più superficiali, a seconda della sede, pure di natura mesopleurale.

I villi pleurali notati talora dal Luschka al margine libero delle pieghe differiscono quindi essenzialmente da quelli polmonari per il fatto che l'ipopleura è estranea alla loro costituzione.

Consimili disposizioni ho osservato nel bue.

Zona intermedia e confronto fra le due pleure.

Ad una certa distanza dall'ilo la mesopleura polmonare si scosta alquanto dal parenchima sottoposto, sicchè viene ad aumentare in grado corrispondente lo spessore dell'ipopleura; prima ancora di ricurvarsi verso l'ilo, si inspessisce ove più, ove meno bruscamente, assumendo subito i caratteri propri alla mesopleura mediastinale, con i quali viene quindi a rivestire l'intera superficie dell'ilo. L'ipopleura polmonare trapassa poi, circondando gli organi dell'ilo, nel connettivo lasso ed adiposo che costituisce medialmente l'ipopleura mediastinale (fig. 45), rimanendo superficialmente confusa con gli strati profondi della mesopleura.

È ovvio anche a priori l'ammettere fondamentali differenze tra pleura polmonare e parietale, differenze purtroppo in gran parte trascurate dagli Anatomici, in base a quanto abbiamo già accennato ed esporremo anche in seguito relativamente alla loro istogenesi: le pleure infatti si differenziano a spese dei tessuti appartenenti agli organi da esse rivestiti, e non solo allo stroma di tali organi, si anco talora al parenchima o comunque al tessuto essenziale di essi. Rimanendo ad ogni modo anche al semplice stroma, questo differisce indubbiamente a seconda che si consideri in un organo glandulare, quale è il polmone, oppure in organi fibrosi o muscolari striati, come sono in massima parte quelli, su cui riposa la pleura parietale.

Relativamente alle differenze tra le due pleure, i Trattatisti si limitano a brevi osservazioni; così ad esempio il Piersol [1895] e vari altri, i quali affermano che la pleura polmonare è più sottile ed aderente della parietale; così il Nicolas [1898], secondo il quale le fibre elastiche sono più abbondanti nella pleura parietale; così lo Stöhr [1906], che ammette invece che tale pleura differisca dalla viscerale solo perchè è meno ricca di fibre elastiche.

Non è necessario spendere molte parole, dopo quanto abbiamo esposto estesamente, per dimostrare come ben più sostanziali siano le differenze tra i due organi e come tali differenze, leggere tra le due epipleure, si accentuino tanto più, quanto maggiormente ci si approfondisce; notiamo infatti come le due mesopleure, prescindendo dalla limitante, differiscano assai sia nello spessore, sia nella compattezza,

sia nella struttura, sia nella vascolarizzazione; riguardo alle ipopleure, mentre l'una partecipa delle proprietà dello stroma polmonare, l'altra possiede da un lato i caratteri del comune tessuto connettivo lasso, dall'altro quelli di una robusta membrana fibro-elastica.

In conclusione, non solo nelle classi inferiori ai Mammiferi, si anco in questi e nell'uomo, le due pleure differiscono talmente nella loro struttura, da non potersi affatto comprendere in una descrizione comune.

Istogenesi delle pleure umane.

Riguardo allo sviluppo istologico delle pleure nella vita intra-uterina (vedemmo nei precedenti capitoli come pure nella vita postfetale esse proseguano nella loro evoluzione¹) possediamo solo notizie incomplete e frammentarie.

Per tacere dell'origine ormai nota degli epitelii celomatici, ci limiteremo a ricordare che già il Luschka [1851] sosteneva la derivazione di tutti gli elementi fibrosi delle sierose da cellule ed osservava poi [1863] che nel feto di 7 settimane la pleura (parietale) si presenta come una lamella assai delicata, affatto liscia, costituita da un unico strato di cellule connettive riunite da una sostanza intercellulare quasi omogenea, abbastanza resistente.

Jalan de la Croix [1883] in un feto umano di 19 cm di lunghezza vertico-coccigea (metà del 5^o mese) vide una pleura viscerale ricca di fibre, dello spessore di 0,1625 mm e subito al di sotto di essa una abbondante rete vascolari.

Recentemente il Bertelli [1905] ha poi stabilito che l'epitelio della pleura polmonare deriva da quello che rivestiva primitivamente i meso-laterali e che la membrana connettiva della pleura stessa non è altro che la porzione periferica del connettivo derivato dai meso-laterali, il quale costituisce lo scheletro della nota eminenza polmonare.

Già dicemmo a proposito della mesopleura polmonare dell'uomo e ricordiamo qui brevemente come, riguardo all'epoca della comparsa

¹) Nelle conclusioni alla fine del lavoro riassumeremo insieme l'istogenesi fetale e la postfetale delle pleure umane, mentre le avremo precedentemente considerate solo allo stato di completa evoluzione.

del tessuto elastico nella pleura viscerale il Lenzi [1898] stabilisca il principio del 6° mese (cm 28 di lunghezza totale), mentre, riferendosi al tessuto elastico del polmone in genere, il Linser [1900] ammetta la sua comparsa posteriore alla nascita ed il Gedhoft [1900] nel feto di 18 cm; finalmente come, secondo il Bonheim [1902] ed il Teuffel [1902], le fibre elastiche compariscano nella pleura dopo che nei bronchi e prima che nel tessuto alveolare.

Per tale studio ho potuto usufruire di materiale tolto da una serie di feti umani tra i 47 ed i 200 mm di lunghezza vertico-coccigea, più da alcuni altri intorno all'ottavo mese, i quali non avevano ancora respirato. Di ciascun feto ho studiato la pleura delle facce laterale e mediale e dei margini ventrale e caudale del polmone, la costale, la diaframmatica, la pericardiaca e quella del seno costo-diaframmatico, applicandovi tutti i vari metodi di tecnica primo menzionati.

Per stadi anteriori ho scorso qualche serie completa di embrioni e giovani feti di pecora, di cavia, di coniglio, di cane, rilevando come fatto più importante un precoce ingrossamento dello strato di tessuto connettivo embrionario sottostante all'epipleura costale, egualmente a quanto notammo nei Cheloni e negli Uccelli.

Nel feto umano di 47 mm (fig. 46) la pleura polmonare differenziata è costituita (come indubbiamente anche in stadi anteriori) dalla sola epipleura, formata da grossi elementi appiattiti, aventi il massimo spessore in corrispondenza del nucleo, appiattito esso pure in grado minore e circondato da citoplasma un po' granuloso. Al di sotto dell'epitelio troviamo un tessuto embrionario formato da grossi elementi a nucleo rotondeggiante; questo tessuto è identico sia che si consideri al di sotto della pleura, sia tra i tubi epiteliali dell'abbozzo polmonare, a ridosso dei quali si mostra tuttavia inspessito. Con metodi appropriati si riesce tuttavia a mettere in evidenza negli spazi intercellulari qualche fibrilla collagena lievemente ondulata; tali fibrille si presentano un po' più frequenti verso gli strati superficiali e intorno ai tubi polmonari, senza tuttavia alcuna tendenza a disporsi a strato autonomo; notiamo un fatto simile a quello osservato nelle pleure degli Anfibi, ove lo strato periferico dello stroma polmonare si continua ancora senza limiti con quello profondo. In seno a questo tessuto

periferico, ma separati dall'epipleura per mezzo di uno o più strati di cellule connettive, si notano ampi vasi a parete semplicemente endoteliale e di incerta natura.

A livello dei margini gli abbozzi epiteliali del polmone rimangono ad una distanza maggiore dall'epipleura che non in corrispondenza delle facce.

La pleura parietale presenta a livello del diaframma e del pericardio un grado di evoluzione minore che non di contro alle coste. Nel primo caso l'epipleura, costituita da elementi più laminari che non la viscerale, riposa sopra un tessuto lasso, formato da elementi stellati piuttosto radi, da qualche fibrilla e da sostanza amorfa interposta. Nella pleura costale invece, subito al di sotto dell'epipleura troviamo uno strato compatto di cellule connettive appiattite parallelamente alla superficie, in forma di due o tre piani, e tra esse sviluppata una discreta quantità di fibrille collagene pure disposte a piani, le quali si continuano direttamente con quelle intermuscolari e pericostali. I vasi restano ancora al livello dei fascetti muscolari. In vicinanza del seno costo-diaframmatico lo strato compatto diminuisce di spessore mentre aumenta il tessuto sottostante in continuità con quello diaframmatico. Non solo l'epipleura in modo completo, ma ancora parzialmente la mesopleura costale si presentano quindi a tale stadio già differenziate.

Nel feto di 60 mm il tessuto sottostante all'epipleura viscerale presenta, in confronto con quello dello stadio precedente, una diminuzione nel numero degli elementi cellulari ed un aumento delle fibre collagene; tale strato periferico si differenzia da quello profondo per il fatto che in questo gli elementi cellulari sono abbondanti come nello stadio precedente, ma non presenta ancora accenno ad un distinto abbozzo mesopleurale. Questa zona periferica è particolarmente sviluppata in corrispondenza dei margini polmonari, e più a livello del caudale (fig. 47) che non del ventrale; in questi l'elemento cellulare è diminuito in grado ancor maggiore; gli intervalli non sono tuttavia occupati che in quantità relativamente piccola da fibre collagene, e del rimanente da una sostanza mucosa omogenea. Il margine caudale si presenta poi non solo rotondeggiante e limitato alla base, d'ambo le

facce, da un leggero solo parallelo ad esso, ma ancora lievemente ripiegato in direzione mediale.

Della pleura parietale (fig. 48) le porzioni diaframmatica e pericardica presentano gli stessi caratteri che avevano nello stadio precedente; il tessuto sottostante all'epipleura è bene vascolarizzato: nella pleura costale la mesopleura s'è resa più compatta e più isolata rispetto allo strato ipopleurale sottostante.

Nel feto di 70 mm osserviamo nella pleura viscerale disposizioni intermedie tra lo stadio precedente e quello che descriveremo. Nella pleura diaframmatica osserviamo invece come, di contro all'epipleura, il connettivo sottostante cominci a presentarsi più compatto in modo simile a quanto osservammo nella pleura costale in uno stadio più precoce.

Nel feto di 90 mm al di sotto dell'epipleura viscerale (fig. 49) troviamo uno strato di discreto spessore, dove sono assai scarsi gli elementi cellulari, mentre è molto abbondante la rete di fibre collagene, che si rendono evidenti in modo speciale con il metodo Bieschowsky; sono fibre di piccolo e di medio spessore, ondulate e decorrenti nelle più svariate direzioni, circondando i vasi, che si trovano a breve distanza dall'epipleura.

La pleura diaframmatica si presenta uniformemente più compatta, ma relativamente più sottile: il processo, iniziatosi nello stadio precedente in corrispondenza degli strati principali, ha invaso l'intero strato embrionario al di sotto dell'epipleurale, trasformandolo in una mesopleura; tra questa ed i fasci del muscolo diaframma esiste solo un tenue strato di connettivo lasso, che si continua con quello intermuscolare rappresentando una sottilissima ipopleura. Un simile inspessimento, benchè più sottile, si nota a livello della pleura pericardica. La mesopleura costale si presenta lievemente più inspessita; l'ipopleura, esistente solo a livello degli spazi intercostali, apparisce costituita da connettivo lasso semplice, ma in qualche punto presenta dei tratti fibrosi paralleli alla superficie pleurale: essa è molto vascolarizzata.

Allo stadio di 105 mm il tessuto periferico del polmone, al di sotto dell'epipleura, si mostra assai aumentato di volume, pure avendo

conservati i propri caratteri istologici; esso si continua direttamente con quello dei setti interlobulari maggiori ed è particolarmente sviluppato al margine polmonare e in grado maggiore sulla faccia mediale che non sulla laterale dell'organo: grossi vasi a pareti sottili decorrono in tale strato, rimanendo all'incirca ad eguale distanza dalle sue due superficie; vasi minori a pareti più spesse, probabilmente arterie, giacciono negli strati profondi. La mesopleura diaframmatica s'è resa più sottile e compatta; la costale si presenta più spessa a livello degli spazi intercostali che non delle coste.

Nel feto di 130 mm osserviamo all'incirca le stesse disposizioni.

Allo stadio di 150 mm il tessuto giacente tra epipleura viscerale e parenchima polmonare ha raggiunto il massimo spessore, specialmente ai margini e sulla faccia profonda in vicinanza di essi (fig. 50). I comuni metodi rivelano in tale strato la stessa struttura ad ogni livello, ad eccezione del tratto subito sottostante all'epipleura, dove notiamo un sottile intreccio di fibrille collagene più denso che non nei piani più profondi e separato da questi per mezzo di un limite abbastanza netto: tale intreccio rappresenta il primo abbozzo distinto della mesopleura.

Nulla di notevole nella pleura parietale.

Nel feto di 175 mm l'accennato abbozzo della mesopleura viscerale si rende bene evidente anche con i comuni metodi istologici: complessivamente l'intero abbozzo pleurale conserva lo spessore stazionario.

La mesopleura parietale comincia a presentare vasi sanguiferi nel suo spessore; la costale, e in grado minore la diaframmatica, presentano inoltre, trattate con il metodo Unna-Taenzer, rare ed esili fibre elastiche intrecciate con i fascetti fibrosi.

Nel feto di 200 mm l'abbozzo della mesopleura viscerale è aumentato un po' di spessore verso le parti profonde, a spese del connettivo lasso da cui si sviluppa l'ipopleura, sicchè, rimanendo lo spessore totale della pleura all'incirca lo stesso, l'ipopleura viene a diminuire di spessore di quanto aumenta la mesopleura. Inoltre nell'abbozzo di quest'ultima comincia a svelarsi, con il metodo Unna-Taenzer, qualche esile fibra elastica ondulata; le fibre non costituiscono tuttavia ancora

uno straterello a sè, come vorrebbe il Lenzi [1898] in uno stadio corrispondente all'incirca al nostro; ad ogni modo l'osservazione di questo Autore rimane sostanzialmente confermata.

Nulla di notevole si riscontra nella pleura parietale.

Finalmente tra il 7° e l'8° mese di vita fetale le due pleure presentano con pochissime differenze le disposizioni da noi già descritte nel neonato.

Tenendo conto anche di queste e di quelle che si susseguono sino al completo sviluppo, noi vediamo complessivamente emergere dei fatti molto importanti i quali, messi d'accordo con quanto osservammo nella filogenesi e quanto descriveremo ancora studiando l'istogenesi della muscolatura liscia mesopleurale, ci permettono di riconoscere nella differenziazione istologica filogenetica ed ontogenetica delle pleure un ordine ed una modalità ben determinati, ai quali abbiamo avuto occasione di fare anche precedentemente qualche accenno. Lasciando da parte la questione dello sviluppo più precoce, nell'uomo e verosimilmente anche negli altri Mammiferi, della pleura parietale in confronto con la viscerale, noi vediamo che sia l'una che l'altra sono rappresentate in origine dal solo epitelio celomatico o epipleura, il quale riposa sopra uno strato connettivo indifferenziato, appartenente agli organi da essa epipleura ricoperti. In un secondo stadio il piano più superficiale del tessuto sottostante, ad immediato contatto con l'epipleura, comincia a rendersi più compatto, mentre rimane profondamente in continuità con il tessuto appartenente allo stroma dell'organo ricoperto. Questo processo si estende poi verso la profondità, finchè giungiamo ad un terzo stadio, nel quale questo strato differenziato, o mesopleura, rimane autonomo rispetto a quello sottostante, o ipopleura, più o meno in rapporto con lo stroma degli organi contigui. Considerando questo fatto anche nella filogenesi, noi vediamo adunque che in via generale la pleura, nel suo differenziamento istologico, assume per la sua costituzione tessuti, i quali appartenevano in origine agli organi da essa ricoperti. Così dicasi del tessuto fibroso, elastico, adiposo e, come vedremo tra poco, del muscolare liscio, per la mesopleura; degli stessi tessuti ed in più del muscolare striato e dei vasi per l'ipopleura.

Il grado di evoluzione della specie non influisce tuttavia da solo sul differenziamento istologico delle pleure, chè altri importanti fattori vedemmo entrare in gioco, e cioè la mole dell'animale e l'età dell'individuo. Anche il grado di estensibilità dell'organo rivestito può entrar talora come fattore, ma sempre associato ad altri; così ad esempio nel differenziamento della pleura viscerale dei grossi Rettili. Però in molti altri casi questo fattore ha significato nullo o anche negativo, come nel caso della pleura parietale dei Mammiferi, la quale si presenta più differenziata a livello della parete costale che non dei fasci muscolari del diaframma, quantunque quest'organo presenti maggior grado di estensibilità.

Chiuderemo il capitolo discutendo in breve intorno alla notevole coincidenza, che si osserva nelle pleure tra grado di spessore e grado di differenziamento, fatto che non riscontriamo all'incontro in anatomia comparata per altre membrane connettive, inquantochè se in generale lo spessore è in rapporto con la mole, è invece il differenziamento indice del grado di evoluzione della specie; valga ad esempio la filogenesi della meningi (Sterzi [1901]), più sottili ma più differenziate in un piccolo Mammifero che in un grosso Rettile. Tuttavia nelle meningi si ha da un lato la separazione completa in lamine distinte, e non entrano d'altronde in campo altri fattori ora ricordati a proposito delle pleure; in queste i vari strati rimangono sempre aderenti insieme, e se consideriamo che con l'aumento del loro spessore non abbiamo il corrispondente aumento nel volume degli elementi che li costituiscono (fibre e cellule), è ovvio riconoscere come la quantità maggiore di questi parti con sè la necessaria tendenza alla suddivisione in un numero più complesso di strati.

Muscolatura liscia della pleura polmonare.

La sola notizia positiva, che possediamo oggidi intorno alla presenza di cellule muscolari lisce nella pleura polmonare di qualche Mammifero, in confronto di una serie numerosa di ricerche posteriori completamente negative, risale a più di trent'anni or sono ed è dovuta al Klein [1875] il quale, studiando i linfatici polmonari, affermò

d'aver osservato un tale tessuto al di sotto della pleura viscerale nella cavia e in quantità minore nel cane e nel gatto.¹⁾

Benchè questa osservazione sia stata poi semplicemente riferita da qualche Trattatista, come il Piersol [1895], il Quain [1896] e l'Oppel [1905], per tacere del Klein [1883] stesso, pure essa non venne confermata in seguito, come ho sopra accennato, da alcuno dei Ricercatori dell'intima struttura della pleura polmonare nei detti Mammiferi. Già prima del Klein aveva anzi l'Eberth [1863] a dirittura negata la presenza di elementi muscolari nella pleura polmonare di molti Mammiferi, tra i quali non figurano però le tre specie esaminate dal Klein. Non troviamo poi fatto alcun accenno a cellule muscolari pleurali nel lavoro dell'Arnold [1880], il quale studiò il tessuto linfoide sottopleurale nella cavia, nel cane e nel gatto; in quello del de Souza [1887], ove viene descritto istologicamente un osso, ritenuto quasi normale, annesso alla pleura polmonare della cavia; dal Kolosow [1893], il quale fece estese ricerche sopra l'epitelio delle sierose compreso quello pleurale, nella cavia, nel cane e nel gatto; presso il Soulié [1897], il quale studiò anche in sezioni trasverse l'epitelio della pleura polmonare nella cavia; nel lavoro del Linser [1900], ove si descrive il tessuto elastico della pleura viscerale del cane; presso il Miller [1900, 1907], a proposito dei linfatici pleurali del cane; nel lavoro del Romanoff [1904], che descrisse diffusamente le terminazioni nervose nella pleura della cavia, del cane e del gatto; presso il Müller [1906], il quale studiò la minuta struttura della pleura polmonare nel cane e nel gatto. Nessun accenno troviamo da ultimo nel recentissimo lavoro dello Zimmermann [1908], il quale segnalò la presenza di numerose Mastzellen nella pleura polmonare della cavia.

Neppure gli Anatomo-patologi, i quali studiarono le modificazioni

¹⁾ Lo strato di fibre muscolari, descritto già da oltre mezzo secolo dal Mayer [1852] alla superficie del polmone dei Cetacei, strato il quale permette con le sue contrazioni di spingere l'acqua dalle cavità nasali in forma di colonna, deve considerarsi come appartenente alla muscolatura striata espiratoria ed affatto estraneo alla pleura, non essendo stato segnalato a proposito della struttura di essa in tali Mammiferi (Stannius [1846], Leuckart in Leydig [1857], Königstein [1903], Schulze [1908]) ed essendo d'altronde noto, come abbiamo già precedentemente ricordato, che i polmoni possono aderire parzialmente alle pareti della cavità toracica (Müller [1898], Königstein [1903]).

istologiche della pleura polmonare specialmente della cavia, sia durante i processi infiammatori sperimentali (Abramow [1898], Vigliani [1905]), sia in seguito all'iniezione di corpi stranieri (spore di licopodio) in cavità pleurale (Mönckeberg [1903]), quantunque pure il Klein si sia occupato della patologia dell'organo, fecero il menomo accenno alla presenza di cellule muscolari lisce. Data la singolarità del reperto, nessun Autore avrebbe mancato dal segnalarlo, ove l'avesse potuto accertare; cosicchè allo stato attuale delle nostre conoscenze noi avremmo dovuto ritenerci disposti a negare piuttosto che ad affermare la presenza di tessuto muscolare liscio nella pleura viscerale dei Mammiferi, essendo stato osservato in un periodo di tempo, in cui la tecnica istologica era ancora imperfetta, nè essendo stato da altri osservatori ridescritto, allorchè i mezzi di tecnica avrebbero permesso di dimostrarlo in modo indiscutibile.

Ho già fatto cenno ad una mia nota preventiva [1908], in cui confermavo in massima ed ampliavo le osservazioni del Klein. Come appendice alle ricerche sull'istologia comparata e sull'istogenesi delle pleure, espongo ora diffusamente tali risultati.

Rapporti e struttura.

Il tessuto muscolare liscio della pleura viscerale dei Mammiferi può essere classificato, a seconda della sede, in tre categorie, vale a dire in 1. mesopleurale, 2. meso-ipopleurale e 3. ipopleurale.

Il tessuto muscolare mesopleurale, vera e propria muscularis serosae, trovasi, fra tutti i Mammiferi da noi studiati a proposito della pleura polmonare, anzitutto e in quantità di gran lunga maggiore che in altre specie, nella cavia¹⁾; seguono in ordine di frequenza il gatto ed il cane.

Avverto tuttavia che, incidentalmente, ho potuto notare ancora qualche cellula, la quale per i caratteri citologici corrispondeva alla

¹⁾ È probabile che anche presso qualche altro Roditore subungulato, quale l'aguti, il paca, l'aperea etc., la muscolatura pleurale sia altrettanto sviluppata quanto nella cavia. Purtroppo non sono riuscito finora a procurarmi un così raro materiale di studio.

muscolare liscia, addossata alla superficie profonda della mesopleura del coniglio, del topo, del riccio e della talpa.

Fascetti muscolari meso-ipopleurali ho riscontrato talora nel solo gatto (fig. 55).

I fascetti ipopleurali, meno importanti, occorrono non raramente presso i Mammiferi di grossa mole, cioè nel bue, nella pecora, nel maiale e inoltre nell'uomo, ove si osservano di preferenza nel bambino. Anche nel gatto e nel cane è facile riscontrarne.

Per il tessuto muscolare mesopleurale, più importante di tutti, ho fatto precipuo oggetto di ricerca il polmone della cavia, di cui ho studiato, oltre ad individui adulti d'ambo i sessi, feti, neonati ed esemplari giovani a varia distanza dalla nascita.

Il tessuto muscolare liscio esiste nella pleura della cavia adulta, o per lo meno del terzo mese in poi di vita autonoma, in quantità indubbiamente assai maggiore che nelle vie respiratorie minori. Come ha notato il Klein [1875], gli elementi sono riuniti in fascetti, i quali si anastomizzano circoscrivendo maglie allungate (fig. 51—53). In alcune regioni, come esporremo più innanzi, i fasci sono così ravvicinati, che anche nel polmone mediocrementemente disteso quasi si toccano, o per lo meno circoscrivono maglie in forma di semplici fessure.

I fascetti sono costituiti da un numero vario di elementi; in una sezione trasversa possiamo trovarne, interessati a differenti livelli della loro lunghezza, da sei a dodici. I fasci si presentano in sezione o circolari o allargati parallelamente alla superficie polmonare o più o meno triangolari a base superficiale. Non ho avuto agio di ripetere l'interessante osservazione del Klein, che cioè nella pleurite cronica sperimentale si ha una ipertrofia notevole di questi fasci.

In condizioni normali le singole cellule muscolari lisce presentano caratteri citologici tipici. Esse possiedono la forma più comune, cioè la fusata, e nei preparati a fresco per dissociazione, previo trattamento con soluzione potassica, non si presentano che eccezionalmente biforcate all'estremo. In sezione i corpi cellulari sono triangolari o poligonali; la prima forma prevale in quelli alla periferia dei fasci. Il citoplasma è marcatamente striato in direzione longitudinale ed i nuclei si presentano più o meno a bacillo a seconda del grado di distensione

della pleura. Le cellule misurano da 55 a 75 micri di lunghezza per 4—7 di spessore massimo; i nuclei da 14 a 20 micri di lunghezza per 1,5—3 di spessore.

Le cellule si riuniscono a costituire i fascetti nel modo consueto, disponendosi cioè bensì parallele o quasi le une alle altre, ma a livelli trasversi differenti. Riguardo al modo con il quale le singole cellule si pongono a mutuo contatto, è noto come sino a poco tempo fa venisse generalmente ammessa la autonomia degli elementi, separati da una sostanza speciale intercellulare, di natura connettiva, destinata a mantenerli distinti e nello stesso tempo a congiungerli, o riuniti tutto al più, secondo qualche Autore, da sottilissimi ponti intercellulari (cfr. a tale proposito l'esteso studio critico del Heidenhain [1901]). Mentre però fervono pur tuttora le ricerche intorno alle differenti modalità, con cui si presenta la sostanza intercellulare dei muscoli lisci, viene d'altro canto avanzata l'opinione, per opera specialmente della signorina Mc. Gill [1906, 1907] e in base a ricerche eseguite soprattutto in *Sus* scrofa, della natura sinciziale del tessuto muscolare liscio anche allo stato adulto.

Senza voler negare una tale affermazione, la quale abbisogna tuttavia di ulteriori ricerche per venir confermata, ci limiteremo a porre in evidenza come, nelle sezioni trasverse di fascetti trattati con il metodo Bielschowsky, noi abbiamo osservato che dalla loro guaina esterna, della quale studieremo la struttura, si spingono nell'interno di essi dei setti costituiti da un fitto intreccio di delicate fibrille collagene, che li suddividono in sottofasci di due o tre elementi ciascuno. Da ciascun setto si diparte poi un esilissimo intreccio di fibrille, che, spingendosi tra cellula e cellula, circonda ciascun elemento di una rete a maglie piuttosto sottili. In preparati allestiti con il metodo Unna-Taenzer notiamo poi che non solo abbondantemente nella guaina esterna, ma anche quà e là nei setti primari si trovano fibre elastiche (fig. 54).

Veduta così la struttura dei fascetti muscolari, veniamo a stabilire i loro esatti rapporti con la pleura. Riguardo alla sede dei fasci il Klein cadde in contraddizione, avendo affermato dapprima che essi giacciono sotto all'endotelio, ma successivamente al di sotto della ma-

trice pleurale, ritenendoli quindi sottosierosi. Egli distingueva infatti nella pleura viscerale della cavia, oltre all'epitelio, una matrice o membrana di tessuto connettivo, dove le fibre elastiche sono molto più raramente visibili che in altri Mammiferi.

Dalle nostre ricerche risulta invece che la pleura della cavia possiede struttura alquanto differente.

Anzitutto, al di sotto dell'epipleura, di cui già studiammo i caratteri, la mesopleura presenta una sottilissima, ma tuttavia bene dimostrabile membrana limitante, a cui segue uno strato molto esile di fibrille collagene, e da ultimo uno assai robusto, per quanto sottile, nel quale le dette fibrille sono molto scarsamente rappresentate, mentre vi abbonda assai l'elemento elastico, contrariamente alle affermazioni del Klein. Questo strato elastico fondamentale si presenta più assottigliato al di sopra dei fascetti muscolari che non degli interstizi tra questi, ove si spinge più profondamente e si sdoppia, spingendosi a rivestire di una lamina fibro-elastica le corrispondenti facce dei contigui fascetti; questa lamina si continua con quella che riveste la faccia opposta del fascetto, il quale viene in tal modo ad essere circondato da una guaina completa: questa guaina è formata superficialmente dallo strato fondamentale, essendo quindi a tale livello costituita quasi esclusivamente da tessuto elastico; sulle facce laterali e profonda del fascetto muscolare è formata invece dai prolungamenti dello strato fondamentale, nei quali però sul tessuto elastico ha prevalenza il fibroso. In altre parole noi possiamo considerare nello strato fondamentale della mesopleura della cavia due porzioni, una superficiale, elastica e compatta, ed una profonda, fibro-elastica, corrispondente forse alla strato intermedio descritto nei Mammiferi di mole maggiore; tra queste due porzioni giace la muscolatura liscia (fig. 54).

Nella mesopleura non ho riscontrato vasi nè sanguiferi nè linfatici.

L'ipopleura, avente i soliti caratteri istologici, presenta spessore più rilevante a livello delle maglie intermuscolari, ove si insinua tra fascetto e fascetto anche con qualche elemento cellulare. Piacemi a tale proposito confermare e rettificare in parte le recentissime osservazioni dello Zimmermann [1908], il quale ha segnalato nella pleura della cavia la presenza di numerose Mastzellen non solo istogene, ma

anche ematogene. Avendole ricercate io pure usando il recente metodo dello Schaffer [1907], mi riuscì di metterle in evidenza, ma però non già nella pleura propriamente detta, bensì nell'ipopleura, specialmente a livello dei setti interlobulari, in vicinanza dei vasi e di piccoli accumuli linfatici.

L'ipopleura è discretamente irrigata da vasi sanguiferi, i quali giungono sino a ridosso delle guaine muscolari e in seno agli spazi interfascicolari. Esistono anche vasi linfatici, non tuttavia nella quantità e con le dimensioni loro attribuite dal Klein. Questo Autore aveva ammesso infatti che le fessure limitate dai fascetti muscolari rappresentassero seni linfatici oblungi direttamente collegati con il cavo pleurale per mezzo di stomi, ed aveva anzi attribuito ai fascetti come importante funzione quella di favorire con le loro contrazioni l'assorbimento della linfa dalla cavità pleurale per mezzo dei detti stomi. Non solo tali aperture non si possono dimostrare e la mesopleura è dappertutto continua, ma non esistono neppure seni linfatici così sviluppati come quelli che rappresenta il Klein nella figura 6 della tavola 2, i quali riproducono evidentemente un artefatto determinato dalla pressione con cui la soluzione di azzurro di Berlino vi venne immessa. Esistono realmente, come ho affermato, vasi linfatici di mediocre calibro, i quali talora si spingono anche negli interstizi tra i fascetti muscolari, sempre separati tuttavia da questi per mezzo dell'ultimo strato mesopleurale, ma spesso rimangono anche profondamente rispetto ai fasci.

Nel cane e nel gatto il tessuto muscolare mesopleurale presenta caratteri citologici e rapporti simili a quelli descritti nella cavia; tuttavia le relazioni con la mesopleura appaiono meno strette che in questa. Le cellule si presentano di rado isolate, ma per lo più raccolte in gruppi sempre molto esili.

I fascetti muscolari meso-ipopleurali del gatto (fig. 55) rimangono con l'estremo superficiale in rapporto con la porzione più profonda dello strato fondamentale elastico; decorrono assai obliquamente in seno all'ipopleura, dove si esauriscono ora nell'avventizia di un'arteriola, ora nello strato profondo o compatto dell'ipopleura in vicinanza di un setto interlobulare.

La muscolatura ipopleurale, prescindendo da quella costituente le pareti vasali, trovasi per lo più o nello strato compatto dell'ipopleura, oppure in vicinanza dei vasi arteriosi maggiori, con la cui avventizia entra spesso in rapporto. Nel primo caso la muscolatura appartiene talora più propriamente al parenchima polmonare che non all'ipopleura, come ad esempio nel gatto.

Le cellule muscolari si presentano anche nell'ipopleura con caratteri tipici: esse non sono mai isolate, ma sempre riunite in fascetti più o meno esili, circondati da una guaina meno spessa di quella dei mesopleurali.

Distribuzione.

Studieremo separatamente la topografia del tessuto muscolare mesopleurale, del meso-ipopleurale e dell'ipopleurale, diffondendoci soprattutto intorno al primo e studiandolo nella specie dove è più largamente rappresentato, cioè in *Cavia cobaya*. Insieme con la topografia descriveremo pure la direzione, che assumono i fasci nelle varie regioni.

Per ben comprendere tuttavia l'una e l'altra credo necessario permettere qualche cenno sulla morfologia esterna dei polmoni in questo Mammifero, ripetendo del resto cose in buona parte già note.

Tali organi si presentano complessivamente poco sviluppati, in relazione con la mole del corpo, con la capacità del cavo toracico e con il volume del cuore, cosicchè questo viscere, avvolto da un sottile sacco pericardico, rimane al davanti ampiamente scoperto.

I polmoni presentano una faccia esterna o latero-dorsale medio-crememente convessa di lato, ma assai convessa invece al di dietro, di contro alle docce vertebro-costali; una faccia mediale ristretta, alquanto scavata per la presenza del cuore; una faccia caudale o base assai ampia, concava, posta obliquamente in direzione cranio-caudale, medio-laterale e ventre-dorsale; un margine ventrale tagliente ed intaccato da una incisura; un margine caudale assai acuto, obliquo in direzione dorso-caudale; un apice schiacciato trasversalmente e in forma di cresta convessa. L'ilo del polmone corrisponde al limite dorsale tra la faccia mediale e la latero-dorsale.

Ciascun viscere è costituito normalmente da quattro lobi, di cui tre laterali, uno anteriore (L. apicalis), uno medio (L. cardiacus) ed uno posteriore (L. diaphragmaticus), ed uno mediale (L. intermedius, mediastinalis, infracardiacus, subpericardiacus, impar, azygos). Il posteriore è il più voluminoso; seguono in ordine di grandezza il medio, quindi il mediale di destra; i due lobi anteriori ed il mediale di sinistra hanno all'incirca lo stesso volume. I solchi interlobari sono diretti medio-lateralmente e cranio-caudalmente e si presentano di solito completi, giungono cioè sino alla radice del polmone, eccettuato quello tra il lobo anteriore ed il medio, che nella metà dorsale non solo è meno profondo, ma a sinistra manca completamente.

La faccia laterodorsale dei polmoni è data dai tre primi lobi, la mediale dai due primi, con minima compartecipazione dei lobi mediali; la superficie caudale è fornita invece dal lobo posteriore, e soltanto nella porzione più ventrale dal lobo medio e nell'interna dal lobo mediale. Il margine ventrale è dato dai due primi lobi, mentre la sua incisura è determinata dal corrispondente solco interlobare; il margine caudale nel tratto anteriore dal lobo medio e del resto dal posteriore.

Meritano uno speciale accenno i lobi mediali, di cui il destro è parzialmente suddiviso, per mezzo del legamento pericardiacofrenico-venoso di Ruge [1892], in una porzione latero-dorsale (Stammteil di Narath [1901]) ed in una medio-ventrale (Herzteil di N.) accolta nel seno subpericardiaco; ambedue le porzioni si presentano appiattite e con un margine acuto. Il lobo mediale sinistro è invece indiviso e presenta un margine aguzzo diretto dorsocaudalmente, che ne divide la superficie in una faccia laterale contigua al lobo posteriore ed in una mediale, che partecipa alla formazione della base polmonare.

Riguardo alla distribuzione dei fasci muscolari pleurali, il Klein li vide più abbondanti sulla faccia esterna (porzione ventrale della laterodorsale) e sull'interna, mentre li osservò scarsi sulla faccia posteriore (porzione dorsale della laterodorsale) e tanto più radi, quanto più vicini alla colonna vertebrale; essi sono quindi più abbondanti nelle parti maggiormente dilatabili della superficie polmonare.

Io ho notato che i fasci muscolari ricoprono del loro reticolato tutte le facce libere del polmone, compresa la porzione posteriore della

laterodorsale dove sono anzi più sviluppati; essi ricoprono inoltre le facce di contatto tra i differenti lobi ed i vari margini. Noto però, d'accordo in ciò con il Klein, che verso la radice del polmone i fasci si rarefanno, le maglie si ampliano, e da ultimo si osserva solo qualche fascetto, che eccezionalmente raggiunge l'ilo polmonare. Pure in via d'eccezione può notarsi qualche esile fascetto nello spessore dei legamenti polmonari e dell'ipopleura mediastinale: la pleura diaframmatica e la costale sono prive di elementi muscolari lisci.

Rispetto alla direzione dei fasci o dell'asse maggiore delle maglie da essi circoscritte, il Klein ha ammesso in generale un decorso irradiante dall'apice verso la base polmonare.

Io ho osservato invece una disposizione assai più complessa, che ci conviene considerare separatamente nelle singole regioni della pleura polmonare.

Sulla faccia esterna i fasci decorrono diversamente nelle due porzioni. Nella laterale essi si dirigono, conforme a quanto aveva ammesso il Klein in via generale, longitudinalmente; in vicinanza dell'apice sono diretti un po' caudo-ventralmente; in vicinanza della base caudo-dorsalmente; essi circoscrivono maglie allungate in grado tanto maggiore, quanto più ventralmente si considerano; al di dietro la direzione si modifica a poco a poco, finchè nella porzione dorsale della faccia esterna i fasci, aumentati un po' di spessore, si dirigono trasversalmente, abbracciando cioè, con direzione dall'esterno all'interno e descrivendo una concavità ventrale, la convessità che presenta la detta porzione di superficie; a livello del lobo anteriore la concavità dei fasci è diretta caudo-ventralmente, mentre la porzione dorsale della faccia esterna, schiacciata di lato e trasformata quasi in margine, diviene da longitudinale alquanto obliqua dal basso all'alto e dall'avanti all'indietro.

Sulla faccia interna, costituita, come sappiamo, dai lobi anteriore e medio, la muscolatura è meno sviluppata e le maglie sono in generale piuttosto ampie; i fasci decorrono con prevalenza in direzione vicina alla sagittale e, nel primo lobo, un po' ventrocaudalmente; in prossimità del margine divergono in direzione craniale e caudale.

In corrispondenza della base polmonare le fibre decorrono sul lobo

posteriore con direzione più o meno trasversa; sono più abbondanti all'esterno verso il margine caudale, nelle cui vicinanze modificano a poco a poco il loro decorso, fino ad assumere quello che possiedono a livello di esso.

Nel margine ventrale i fasci decorrono paralleli ad esso, seguendone le curvature. L'ipopleura si presenta aumentata ove più, ove meno, di spessore ed i fasci muscolari, pressochè addossati gli uni agli altri, costituiscono un rivestimento muscolare quasi continuo ad essa; qualche volta può notarsi un distinto fascio marginale; qualche altra volta in corrispondenza della cresta i fasci sono invece multipli.

Lo stesso possiamo ripetere per il margine caudale, ove questi decorrono nella stessa direzione obliqua di esso.

A livello dell'apice i fasci muscolari sono disposti trasversalmente; essi descrivono una accentuata curvatura in direzione caudale, disponendosi a cavalcioni dell'apice stesso.

Sulle facce di contatto tra lobo anteriore e medio, e soprattutto tra il medio ed il posteriore i fasci decorrono in direzione vicina alla trasversa, incontrando quasi perpendicolarmente la linea di contatto tra le facce laterali dei singoli lobi. Nel margine caudale dei due primi lobi i fasci decorrono quindi, a differenza che nei margini polmonari e ad eccezione del loro tratto più dorsale, perpendicolarmente alla cresta libere, che circondano ad ansa continuandosi con i fasci della superficie laterale del lobo stesso. Egualmente dicasi per il margine craniale assai smussato e in forma di angolo diedro ottuso, del lobo medio e del posteriore.

Nei lobi mediali troviamo pure muscolatura pleurale. Questa decorre piuttosto irregolarmente; solo a livello dei margini liberi, e principalmente a sinistra, assume una netta direzione parallela ai margini stessi.

Riguardo all'osso pleurale, che il de Souza [1887] avrebbe riscontrato in un terzo delle cavie adulte normali esaminate, al di sotto della pleura alla base ed un po' al davanti del lobo inferiore del polmone destro, delle dimensioni di una testa di spillo ed accompagnato da altri ossicini minori, devo avvertire che nei polmoni di sei cavie adulte da me esaminate a tale scopo non sono mai riuscito ad osservare la detta formazione, senza voler per questo infirmarne in modo assoluto l'esi-

stenza. È tuttavia, ripeto, curioso il fatto che, pure avendo questo Autore studiato istologicamente non solo l'osso, ma i tessuti contigui ad esso, non abbia notato le cellule muscolari lisce della pleura.

Il tessuto muscolare mesopleurale e meso-ipopleurale trovasi nelle altre specie con prevalenza sulla faccia esterna del polmone, ove i fascetti decorrono per lo più longitudinalmente; se ne riscontra ancora sulle altre facce libere, sempre però ad una discreta distanza dall'ilo polmonare.

I fascetti muscolari ipopleurali non hanno sede di predilezione, tantochè possiamo trovarne anche in vicinanza dell'ilo polmonare; se ne riscontrano ancora nello spessore dei legamenti interlobari. Tanto meno essi possiedono poi una direzione costante; ne troviamo alcuni diretti quasi parallelamente alla superficie polmonare: altri invece, innicchiati nel tratto più superficiale di un setto interlobulare, hanno direzione quasi normale alla prima.

Innervazione.

Ho studiato con i metodi prima ricordati l'innervazione della muscolatura liscia della pleura nella cavia.

Il Romanoff [1904], come ho ricordato, in un lavoro di dissertazione in lingua russa, descrisse le terminazioni nervose, studiate con il metodo Ehrlich al bleu di metilene, anche nella pleura viscerale della cavia, senza tuttavia essere riuscito ad osservarne la muscolatura liscia. Secondo l'A. tutte le terminazioni nervose della pleura polmonare sono di natura sensitiva.

Il Romanoff ammette anzitutto, negli strati profondi della pleura, un plesso di fibre nervose in parte midollate ed in parte amieliniche, ed inoltre un plesso di quest'ultime fibre nelle pareti vascolari; egli notò poi nel tessuto pleurale terminazioni nervose in gran parte libere, ramificate, varicose e con rigonfiamenti terminali appiattiti, oppure terminazioni libere interepiteliali in forma di filamenti varicosi; le terminazioni incapsulate, rotondeggianti, ovali o cilindriche, sono, secondo l'Autore, piuttosto rare.

Le mie ricerche mi permettono di confermare fondamentalmente le accurate osservazioni del Romanoff e in parte di ampliarle. Esiste

anzitutto un plesso ipopleurale di fibre in parte mieliniche, ma soprattutto amieliniche; tale plesso è più abbondante in corrispondenza delle pareti arteriose. Non credo in realtà possibile, almeno nella cavia, la suddivisione fatta dal Romanoff di questo plesso ipopleurale in due autonomi, di cui uno perivascolare e l'altro proprio agli strati pleurali profondi, trovandosi ambedue insieme confusi; una distinzione non potrebbe farsi che teoricamente. Non sono poi riuscito a mettere in evidenza terminazioni nervose incapsulate. Ho potuto notare invece, intorno ad ogni fascetto muscolare, nello spessore della guaina fibroelastica che lo avvolge di lato e profondamente, ma talora anche al di sopra del fascetto stesso, un reticolato nervoso di filamenti leggermente varicosi, i quali si insinuano poi tra le singole cellule muscolari, circondandole di un plesso a maglie piuttosto ampie.

Questo plesso muscolare si anastomizza con tronchicini nervosi, i quali decorrono nell'ipopleura nell'intervallo tra i fascetti di cellule muscolari lisce; questi tronchicini, i quali intorno alle arteriole sembrano sfibrarsi parzialmente, in modo da costituire una rete a ridosso delle loro pareti, decorrono parallelamente alla direzione dei fascetti muscolari e si anastomizzano frequentemente gli uni con gli altri al di sotto dei fascetti stessi. Tali tronchicini, di vario spessore, costituiscono appunto con le loro anastomosi reciproche e con i reticolati che formano o con cui entrano in rapporto in vicinanza delle arterie, il plesso da noi denominato ipopleurale. Essi si riscontrano anche in vicinanza dell'ilo, ove sono ormai scomparsi i fascetti muscolari. Non è anzi improbabile (avanzo tuttavia tale opinione a titolo di semplice ipotesi), che questi tronchicini nervosi giungano alla muscolatura partendo dalla radice del polmone e mantenendosi sempre superficiali, senza invadere cioè il parenchima polmonare, pure anastomizzandosi a tratti con il sistema nervoso proprio di questo. Un simile decorso è stato del resto dimostrato recentemente dal Miller [1907] per le arterie nutritive della pleura di alcuni Mammiferi, tra i quali tuttavia non figura la cavia.

Istogenesi.

Come ho accennato brevemente nella mia nota preliminare [1908] ed ho pure ricordato per incidenza in principio del capitolo, la mu-

scolatura liscia della pleura della cavia non comparisce che nella vita extrauterina ed in un periodo discretamente lontano dalla nascita. Nella stagione invernale i fascetti di cellule muscolari cominciano a comparire verso la fine del secondo mese; nella stagione calda la loro comparsa dev'essere un po' più precoce, avendone riscontrati già in discreto numero in un esemplare di un mese e mezzo, nato verso la fine di aprile.

Il materiale che ha servito per le presenti ricerche è stato raccolto durante la stagione invernale; prescindendo da 3 feti rispettivamente ad 1 mese, a 15 ed a 7 giorni dalla nascita, pure studiati quantunque con esito negativo, ho ricercato l'istogenesi della muscularis serosae polmonare in una serie di giovani cavie dell'età rispettivamente di 5 ore, di 3, di 7, di 19, di 29, di 47, di 57 e di 62 giorni; gli ultimi cinque esemplari provenivano da un solo parto.

Nel feto ad un mese prima della nascita è differenziata la sola epipleura, mentre il tessuto sottostante presenta all'incirca i caratteri di quello descritto nel più giovane feto umano da noi studiato.

Trovansi invece in vari stadi di sviluppo, a seconda dell'ampiezza del rispettivo organo, la muscolatura bronchiale, la quale si differenzia realmente, come ha dimostrato nel topo il Kotzenberg [1902], a spese del mesenchima circostante anzichè dell'epitelio, come sosteneva il Kölliker. La signorina Mc. Gil [1907], la quale ha studiato nel maiale l'evoluzione di questa stessa muscolatura, la ritiene pure allo stato embrionario come rappresentata da un sincizio. E in realtà anche nei miei preparati le cellule muscolari lisce non mostrano a tale stadio reciproca autonomia, ma il citoplasma dell'una appare in continuità per mezzo di ponti intercellulari con quello delle contigue.

Insisto su tale osservazione, apparentemente estranea al compito nostro, per opportuni raffronti che avremo occasione di istituire tra poco.

Negli altri feti notiamo il graduale inspessimento del tessuto sottostante all'epipleura sino alla formazione degli strati superficiali dell'abbozzo mesopleurale.

Alla nascita la pleura polmonare della cavia (fig. 56) presenta in-

fatti, al di sotto dell'epitelio e della limitante, un esilissimo strato di fibre elastiche le quali riposano immediatamente sul tessuto sottostante, rappresentato da un connettivo piuttosto lasso, con rare e sottili fibre elastiche e con cellule fisse a nucleo rotondeggiante e solo talora un po' appiattito parallelamente alla superficie. Al pari di quanto osservammo nella specie umana nei primi periodi di vita autonoma, il tessuto sottostante allo straterello elastico rappresenta nella sua parte più superficiale la matrice entro cui si svilupperanno gli strati più profondi della mesopleura, nelle parti rimanenti l'ipopleura. Intercede in generale un brevissimo intervallo tra lo straterello elastico e le cellule.

Nella cavia di 3, e in grado maggiore in quella di 7 giorni, si osserva che il tessuto elastico mesopleurale è sensibilmente aumentato, ma non presenta profondamente un limite ben netto, insinuandosi con qualche fibra nel tessuto fibrillare sottostante, tra gli elementi cellulari.

Nelle cavie di 19 e di 29 giorni il tessuto elastico non ha subito aumento rilevante; di speciale notiamo invece le modificazioni, che comincia a presentare taluna delle cellule del tessuto sottostante; qualche elemento si mostra cioè addossato alla superficie profonda dello strato elastico, rimanendo talora impigliato tra qualcuna delle fibre elastiche, che questo strato spinge profondamente; lo stesso elemento apparisce inoltre notevolmente schiacciato in direzione parallela alla superficie pleurale, e così pure il suo nucleo: osservate in superficie, queste cellule ora si presentano circolari, ora lievemente allungate, e precisamente, sulla faccia esterna dei polmoni, in direzione longitudinale rispetto a questa. Il tipo allungato rappresenta uno stadio più avanzato di quello semplicemente appiattito, ed è più frequente quanto più si procede nel numero dei giorni. In tali elementi si notano talora figure cariocinetiche.

Nella cavia di 47 giorni (fig. 57) la pleura presenta complessivamente, in confronto con gli stadi precedenti, un leggero aumento di spessore. Gli elementi allungati si mostrano a contorni più definiti, terminano a punta ai due estremi, possiedono un citoplasma più scuro delle cellule fisse circostanti e contengono un nucleo più regolarmente

fusiforme che nello stadio precedente. Tali cellule rappresentano dei veri e propri leiomioblasti, inquantochè da esse troviamo differenziate nello stadio successivo di 57 giorni (fig. 58) giovani cellule muscolari lisce; in confronto con queste i mioblasti si presentano più corti, più grossi sia nell'intero corpo cellulare che nel nucleo e possiedono inoltre un citoplasma ove la striatura longitudinale è poco manifesta. Come ho accennato, questi elementi hanno contorni abbastanza definiti, ed i ponti intercellulari che li riuniscono sono assai più rari di quelli che si osservano durante lo sviluppo della muscolatura liscia bronchiale.

Ricerche ulteriori stabiliranno la ragione di tali differenze istogenetiche; non credo molto discosta dal vero l'opinione, che avanzo però a solo titolo di ipotesi, che tali ponti intercellulari siano tanto più sviluppati e frequenti, quanto più precocemente il tessuto muscolare liscio comincia a differenziarsi, e reciprocamente tanto più radi, quanto più tardi il tessuto compare.

A 57 giorni (fig. 58) le giovani cellule muscolari lisce presentano ormai i loro caratteri citologici; esse sono ora isolate, ora già riunite in esili fascetti, abbracciati dai prolungamenti fibro-elastici dello strato elastico della mesopleura.

Questa si presenta quindi assai aumentata di spessore, pur essendo ancora lungi dal raggiungere quello degli individui adulti. Insieme con cellule muscolari lisce completamente formate troviamo ancora leiomioblasti, i quali con la loro ulteriore evoluzione contribuiranno ad un tale aumento di spessore.

Allo stadio di 62 giorni i fascetti muscolari sono già più numerosi e compatti.

La disposizione definitiva viene raggiunta intorno al 4. o al 5. mese a seconda della stagione.

Il principio, da noi enunciato alla fine del capitolo sopra l'istogenesi delle pleure umane, si adatta completamente anche allo sviluppo della muscolatura mesopleurale, i cui elementi embrionari, simili dapprima alle rimanenti cellule di origine mesenchimale e giacenti nel tessuto indifferenziato sottostante all'epipleura, vengono a poco a poco assunti dall'abbozzo mesopleurale, il quale va differenziandosi dagli

strati superficiali verso i profondi, sino ad entrare come parte integrante della mesopleura definitiva. È poi tutt'altro che inverosimile l'ipotesi, che questi elementi da cui si originano poi i leiomioblasti pleurali, appartengano allo stesso gruppo di quelli, dai quali in un periodo di sviluppo assai più precoce si differenziarono i mioblasti della muscolatura organica del parenchima polmonare, avendo solo conservato, in paragone con questi, il carattere embrionario per un periodo di tempo alquanto maggiore.

Funzione.

Noi non possiamo razionalmente parlare di funzione della muscolatura pleurale se non laddove essa è sviluppata in grado tale, da poter esplicare con le sue contrazioni una apprezzabile energia; noi la considereremo quindi esclusivamente nella cavia.

Che esista una funzione, e funzione coadiutrice della espiratoria polmonare, come aveva ammesso anche il Klein, è fuori di dubbio: anzitutto il periodo di tempo in cui la muscolatura compare, cioè allorchè il polmone ha già incominciato da un certo tempo a funzionare, poi il notevole sviluppo che assume e la ricchezza di filamenti nervosi che ad essa si distribuiscono sono argomenti decisivi a favore dell'affermazione.

Lasciando ad altri il compito, del resto assai interessante, di studiare dal punto di vista della fisiologia sperimentale il modo di funzionare della *muscularis serosae* in rapporto con le fasi respiratorie e sotto lo stimolo artificiale, veniamo a stabilire brevemente, in base alla distribuzione ed alla prevalente direzione dei fasci, come si modifichino le varie regioni della superficie polmonare in seguito al contrarsi di essi.

Si avrà anzitutto un accorciamento del diametro longitudinale nella porzione laterale della faccia esterna, ma una riduzione in senso trasverso in corrispondenza della porzione dorsale della stessa faccia; una riduzione in toto, ma prevalentemente in senso ventro-dorsale, della faccia interna; un accorciamento del diametro trasverso della base polmonare. Il margine ventrale ed il caudale diminuiscono nel senso della loro lunghezza e si inspessiscono lievemente; l'apice pol-

monare rimane invece schiacciato in direzione longitudinale. Le facce di contatto tra i lobi maggiori si riducono trasversalmente, mentre i loro margini esterni non subiscono alcun accorciamento. La superficie dei lobi mediali viene a ridursi un po' secondo ogni direzione, ma in vicinanza ed in corrispondenza dei margini prevalentemente in senso parallelo ad essi.

Prescindendo da questi lobi mediali, in sostanza noi avremo quindi un accorciamento del diametro longitudinale dei polmoni a spese della muscolatura della porzione laterale della faccia esterna, del margine ventrale e dell'apice; una riduzione del diametro trasverso a spese dei fasci della porzione posteriore della faccia esterna, della base polmonare e delle facce di contatto interlobari: finalmente anche un leggero accorciamento in senso sagittale ad opera dei fascetti della faccia interna e della regione del margine caudale.

Un'altra funzione non meno importante viene attribuita dal Klein alla muscolatura pleurale, come ho sopra ricordato, e precisamente quella di favorire l'assorbimento dei liquidi della cavità sierosa, da parte delle lacune linfatiche interfascicolari: durante la fase inspiratoria i singoli fascetti muscolari si allontanano reciprocamente, le maglie si ampliano e le cavità linfatiche in esse accolte dovrebbero assorbire a guisa di pompa, attraverso agli stomi rimasti beanti in seguito alla distensione della pleura, la linfa dalla cavità di questa; nella successiva fase espiratoria i fasci muscolari contratti si ravvicinano comprimendo le cavità linfatiche, dalle quali tuttavia il liquido non può refluire nella cavità pleurale, perchè gli orifizi degli stomi collabiscono o piuttosto perchè questi si chiudono in seguito alla compressione.

Una tale ipotesi è senza dubbio ingegnosa ed anche seducente, ma non regge di fronte ai reperti anatomici, i quali negano la presenza degli stomi e riducono le dimensioni delle lacune linfatiche interfascicolari a quelle di semplici vasi linfatici ipopleurali.

Significato.

Per intendere il significato morfologico della muscolatura pleurale noi dobbiamo ritornare al principio prima enunciato intorno all'evol-

zione istologica filogenetica ed ontogenetica delle pleure; noi dicemmo a tale proposito, e confortammo l'asserzione con numerosi esempi, che alla pleura primitiva o epipleura si aggiungono a poco a poco nuovi strati, i quali si costituiscono a spese di tessuti che appartenevano in origine agli organi da essa ricoperti. Già negli Anfibi noi osservammo nella zona periferica del parenchima polmonare fascetti di cellule muscolari lisce; nei grossi Rettili tali fascetti occorreano talora nell'ipopleura ormai differenziatasi in seguito all'autonomia raggiunta dalla mesopleura; questa muscolatura ipopleurale vedemmo comparire finalmente anche in vari Mammiferi. Notiamo tuttavia che, per quanto appartenente al uno strato pleurale, essa non ha tuttavia perduto ogni rapporto con il parenchima polmonare, come succede invece per la meso-ipopleurale e più ancora per la mesopleurale. Nello sviluppo di quest'ultima vedemmo come gli elementi dai quali si costituivano poi i leiomioblasti giacessero dapprima confusi con i rimanenti e non distinguibili da essi, in seno allo strato, a livello del quale veniva in seguito ad individuarsi l'ipopleura, e come successivamente gli stessi elementi si adagiassero di contro alla superficie profonda della mesopleura in via di sviluppo, trasformandosi poi in leiomioblasti. Per cui la muscolatura mesopleurale deve ritenersi tale solo secondariamente, e d'altro canto noi dobbiamo riconoscere nei fascetti muscolari ipo- e meso-ipopleurali forme bensì definitive in sè stesse, ma prodromiche o di passaggio in confronto della muscularis serosae, che rappresenta il grado massimo di evoluzione.

Perchè la muscolatura mesopleurale si differenzia solo in un numero ristretto di Mammiferi, e perchè comparisce così di gran lunga più sviluppata nella sola cavia?

Se noi consideriamo il substrato anatomico della funzione espiratoria nelle varie classi di Vertebrati polmonati, noi osserviamo spesso che dove i muscoli striati volontari adibiti ad essa agiscono con poca energia o solo molto indirettamente sui sacchi polmonari, come succede negli Anfibi e nei Rettili, è assai sviluppato il tessuto muscolare organico nelle pareti di questi sacchi, mentre invece dove i muscoli espiratori volontari funzionano energicamente, come nei Mammiferi, diminuisce straordinariamente in proporzione la muscolatura liscia capace

con le sue contrazioni di espellere l'aria dalle cavità polmonari, e tale muscolatura rimane inoltre quasi esclusivamente in seno al parenchima polmonare, comparando solo in via d'eccezione alla superficie sotto forma di muscolatura pleurale, capace di coadiuvare in maniera indipendente dalla volontà la funzione espiratrice dei muscoli volontari.

Tale muscolatura liscia dovrebbe appunto conservarsi in grado tanto maggiore, quanto meno energica è l'azione dei muscoli striati espiratori.

Anche la relativa piccolezza dei polmoni (fatto da noi già rilevato nella cavia) potrebbe dar ragione dello straordinario sviluppo della muscolatura pleurale come coadiutrice di organi sottoposti ad un lavoro maggiore in paragone con quelli di altre specie.

Teleologicamente parlando, la deficiente energia dei muscoli espiratori volontari e la relativa piccolezza dei polmoni dovrebbero quindi essere portate innanzi quali fattori del differenziamento della muscolatura pleurale dei Mammiferi; siamo tuttavia nel puro campo delle ipotesi, alle quali dobbiamo purtroppo limitarci in mancanza di dati più positivi in proposito.

Conclusioni generali.

Nelle pleure viscerale e parietale completamente differenziate si distinguono tre strati principali, vale a dire:

1. L'*epipleura*, cioè l'epitelio celomatico,
2. La *mesopleura*, cioè lo strato proprio fibro-elastico della sierosa, con la limitante,
3. L'*ipopleura* (*hypopleura*), cioè il tessuto sottopleurale.

* * *

Negli Anfihi la pleura autonoma, sia polmonare che costale, è rappresentata dalla sola epipleura, mentre lo strato fibro-elastico sottostante appartiene da un lato allo stroma polmonare, a cui forma il limite periferico, dall'altro alla fascia muscolare interna.

Nei Rettili a superficie polmonare libera, se di piccola mole, non si osserva, al di sotto dell'epipleura viscerale, che un inspessimento un po' maggiore del tessuto elastico verso la periferia del parenchima

polmonare; in quelli di grossa mole si nota invece una pleura polmonare già completamente differenziata, costituita cioè, oltrechè dall'epi-, da una mesopleura in cui si distinguono uno strato superficiale sottile di fibrille collagene ad uno profondo, assai robusto, elastico, e finalmente da una spessa ipopleura, formata da connettivo lasso, vascolarizzato, in continuità con lo stroma polmonare.

La pleura costale si presenta assai meno differenziata: mentre nelle specie piccole è ridotta pressochè alla sola epipleura, nella maggiori possiede anche una sottile mesopleura elastica, parzialmente confusa con l'ipopleura.

Nei Cheloni allo stato embrionale è differenziata la sola epipleura, che di contro alle coste riveste uno spesso strato di connettivo giovane, il quale poi, proliferando, spinge le due epipleure, parietale e viscerale, a mutuo contatto, provocandone il riassorbimento e fondendosi con lo stroma polmonare.

Negli Uccelli si nota dapprima, allo stato embrionale, la sola epipleura, la quale, nella porzione parietale, riveste un grosso strato di cellule connettive stellate, come nei Cheloni; successivamente, e più precocemente che in questi, le due pleure si addossano in corrispondenze di piccole aree; l'epipleura nei punti di contatto si riassorbe e le fibrille connettive frattanto apparse nello strato parietale invadono lo stroma polmonare; le aderenze, successivamente stirandosi, si trasformano in lamelle costituite da uno scheletro fibrillare completamente rivestito da epipleura. Avvicinandosi l'epoca dello schiudimento dell'ovo e mentre le aderenze seguitano a formarsi, nelle aree rimaste libere il connettivo al di sotto delle epipleure prolifera e dà luogo ad una sottile mesopleura elastica discretamente autonoma.

Perifericamente alle aree di adesione, le epi- e le mesopleure parietale e viscerale si continuano rispettivamente le une con le altre, mentre le due ipopleure si fondono insieme; del pari alla costituzione delle briglie maggiori partecipa una porzione assile ipopleurale rivestita completamente da meso- e da epipleura; le briglie minori constano invece di uno stroma fibro-elastico indifferenziato ricoperto completamente dall'epipleura.

*

*

*

Nei Mammiferi le due pleure sono sempre completamente differenziate.

Le cellule dell'epipleura viscerale, a polmone contratto, rimangono sempre più larghe che alte; i loro contorni, lievemente curvi allo stato di distensione, si fanno a viscere contratto non già più sinuosi, ma invece rettilinei, e ciò per il fatto che le cellule si trasformano in tali condizioni in vescichette appiattite compresse insieme, le quali giungono a mutuo contatto per mezzo di superficie piane, che, viste di taglio, compariscono rettilinee. Mentre tra i vari Mammiferi intercedono differenze di migliaia di volte nella mole, le cellule dell'epipleura non oscillano nel diametro al di là della proporzione di uno a due.

La mesopleura viscerale, nelle specie di piccola mole (*Rhinolophus*, *Mus*), è rappresentata da una sottile, ma compatta lamina fibro-elastica; in quelle di media (*Erinaceus*, *Felis* etc.) e di grossa mole (*Bos*, *Ovis*, *Sus*, *Homo*) la membrana limitante, che si differenzia dagli strati più superficiali, trattata con il metodo Bielschowsky, si mostra costituita da un fitto intreccio di esilissime fibrille collagene.

Nelle specie di medie dimensioni troviamo al di sotto della limitante un esile strato di fibrille collagene più grosse e più rade che in quella, quindi un robusto strato fibro-elastico, talora più ricco di fibre elastiche verso le due superficie che non nel piano intermedio.

Nei Mammiferi di grossa mole riscontriamo al di sotto della limitante un esile strato di fibre collagene, poi uno straterello lasso fibro-elastico, poi uno strato spesso fibro-elastico, talora parzialmente sdoppiato, e da ultimo uno straterello di tessuto fibro-elastico lasso, intermedio tra meso- ed ipopleura. Nelle specie maggiori troviamo rare cellule fisse sparse nei vari strati connettivi, eccettuata la limitante. Mancano invece o sono scarsissimi nella mesopleura polmonare dei Mammiferi i vasi sanguigni, mentre i linfatici si presentano al più sotto forma di lacune.

L'ipopleura viscerale, contrapposta alla mesopleura per la speciale lassezza del suo tessuto, subisce le maggiori modificazioni in rapporto con le fasi respiratorie. Trovasi più abbondante in vicinanza e in corrispondenza dei margini polmonari, nel fondo dei solchi interlobari, a livello dei setti interlobulari e verso l'ilo polmonare.

Essa consta di tessuto connettivo con elementi cellulari e accumuli linfatici e, meno che nelle specie di piccola mole, ove appena nel polmone retratto possono osservarsene sensibili tracce, si suddivide in uno strato superficiale, più grosso e più lasso, ed in uno profondo più sottile e compatto; soprattutto nel primo decorrono abbondantissimi e voluminosi vasi sanguiferi e linfatici.

I margini polmonari dei Mammiferi di una certa mole e particolarmente dell'uomo sono caratterizzati da uno straordinario aumento nello spessore dell'ipopleura, che al di là del 40. anno presenta spesso del tessuto adiposo, e da un leggero inspessimento anche della mesopleura. In certi tratti, specialmente a livello del margine caudale, la porzione più periferica del margine si mostra più assottigliata, e già nell'adolescente comincia a frastagliarsi, dando luogo alla formazione dei villi da atrofia. Un'altra categoria di villi, detti di riempimento, comparisce già intorno alla nascita, conservandosi poi per tutta la vita. Complessivamente i villi si distinguono, da differenti punti di vista, in solitari ed aggregati; in membranosi, filiformi, sessili e funghi-formi; in piccoli, medi e grandi (fig. 34). Essi constano degli stessi strati della pleura normale; la mesopleura è però più sottile e l'ipopleura più compatta e ricca di elementi cellulari.

Le cellule dell'epipleura parietale sono più laminari e modificano di poco la forma del loro contorno con le variazioni di superficie. Esistono in vari Mammiferi, l'uomo compreso, anche al di fuori di condizioni patologiche, in un'età relativamente avanzata, cellule giganti polinucleate.

La mesopleura parietale aderisce per grande estensione alla sottostante fascia endotoracica ora direttamente, ora per mezzo di un sottile strato fibro-elastico intermedio.

Essa manca nei piccoli Mammiferi di una distinta limitante ed è costituita da uno o due piani di fasci fibrosi, ove l'elemento elastico è piuttosto scarso.

Nei Mammiferi di media e di maggior mole esiste la limitante, costituita da un intreccio di esilissime fibrille collagene. Nei primi la mesopleura è poco spessa, povera di elementi elastici, ma irrigata da vasi sanguiferi e linfatici.

Nei Mammiferi di grossa mole troviamo al di sotto della limitante una lamina fibro-elastica discretamente compatta, al di sotto della quale esiste una spessa zona di tessuto fibroso mediocrementemente provveduto di fibre elastiche, il quale nella mesopleura diaframmatica e soprattutto, nell'uomo, nella pericardiaca, è spesso infiltrato da abbondante tessuto adiposo. Troviamo finalmente nella mesopleura abbondanti vasi sanguiferi ed un'unica rete di linfatici.

L'ipopleura parietale è parzialmente differenziata in una lamina elastica robusta, tanto più spessa quanto maggiore è la mole dell'animale e quanto più questo ha raggiunto l'età del completo sviluppo, lamina per lo più assai aderente alla mesopleura e detta fascia endotoracica.

Nelle piccole specie essa ha una grossezza minore della mesopleura, mentre nelle maggiori, come nel bue, presenta in certe regioni uno spessore persino doppio di quello della mesopleura stessa. La rimanente ipopleura è costituita in generale da connettivo, frequentemente infiltrato di adipe.

Nell'uomo a livello delle coste la fascia è formata da una robusta lamina connettiva ricca di tessuto elastico, congiunta alla mesopleura per mezzo di un sottile strato di connettivo, in cui decorre, insieme con vasi sanguiferi, una rete linfatica, e dalla muscolatura sottostante per mezzo di tessuto connettivo adiposo; nella porzione diaframmatica è più compatta superficialmente, di contro alla mesopleura a cui aderisce, che non negli strati più profondi: verso il centro frenico si inspessisce ed accoglie talora in sé fascetti muscolari aberranti del diaframma (muscoli freno-ipopleurali); a livello del pericardio essa è costituita da robusti tratti fibrosi sagittali addossati medialmente al sacco pericardiaco proprio.

La fascia è inoltre robusta a livello dei corpi vertebrali, mentre a ridosso degli organi sporgenti dal mediastino è alquanto lassa e mal definita. Nelle rimanenti regioni l'ipopleura consta prevalentemente di connettivo adiposo confuso con quello di origine mesopleurale.

Di contro all'aorta, all'esofago, alla cava inferiore e sulla cupola pleurale la fascia endotoracica è provveduta di fascetti di cellule muscolari lisce.

Nell'ipopleura troviamo, oltre ad abbondanti vasi sanguiferi e linfatici, accumuli di tessuto adenoide.

Le pieghe adipose constano di uno scheletro di tessuto grasso, molto vascularizzato, dipendente dallo strato adiposo mesopleurale e solo in parte dall'ipopleurale, e di un rivestimento costituito dall'epipleura e dagli strati più superficiali della mesopleura.

La pleura, e più precisamente la mesopleura viscerale trapassa nella mesopleura parietale in modo piuttosto brusco un po' all'esterno dell'ilo.

Le due pleure viscerale e parietale presentano tali differenze nei loro caratteri, da non potersi affatto riunire in una descrizione comune.

* * *

Nel feto umano, e verosimilmente anche in quello degli altri Mammiferi, l'abbozzo pleurale è primitivamente rappresentato dalla sola epipleura, al di sotto della quale trovasi del connettivo embrionario indifferenziato, discretamente ricco di vasi.

Nella pleura viscerale questo connettivo cresce sempre di spessore, specialmente nelle regioni contigue ai margini, per aumento della sostanza intercellulare, fino allo stadio di 150 mm vertico-coccigei. La sostanza intercellulare mostra, nei preparati allestiti con il metodo Bielschowsky, già nello stadio di 47 mm un reticolato di fibrille collagene, le quali aumentano grado grado, mostrandosi un po' più fitte verso la periferia del polmone. Solo nei feti di 150—175 mm lo strato più periferico si mostra decisamente più inspessito rispetto ai sottostanti, fornendo il primo abbozzo della mesopleura. Questo aumenta gradatamente verso gli strati profondi a spese dell'ipopleura, ed allo stadio di 200 mm comincia a presentare qualche esile fibra elastica. Alla nascita la mesopleura, e specialmente la sua porzione elastica, sono ancora poco sviluppate; tanto l'una quanto l'altra aumentano rapidamente di giorno in giorno, in rapporto con la iniziata funzione polmonare; tale aumento ha sempre luogo a spese della sottostante ipopleura.

La pleura parietale ha uno sviluppo alquanto più precoce della

viscerale; quella della regione costale si differenzia inoltre prima della diaframmatica e della pericardiaca, cosicchè già allo stadio di 47 mm essa presenta, a differenza delle due ultime, l'abbozzo mesopleurale sotto forma di un inspessimento della zona più superficiale del tessuto sottostante all'epipleura; a livello del diaframma tale abbozzo compare appena allo stadio di 70 mm ed invade ben presto il connettivo sottostante, risparmiando sola una tenuissima zona (ipopleura) a contatto del muscolo diaframma, mentre la mesopleura costale invade il connettivo indifferenziato sino di contro alle coste. Le fibre elastiche compariscono allo stadio di 175 mm. Tra il 7° e l'8° mese la mesopleura si presenta all'incirca con i caratteri definitivi.

La fascia endotoracica comparisce distinta intorno all'8° mese di vita intrauterina; nel bambino è ancora alquanto sottile e si irrobustisce solo più tardi.

* * *

La muscolatura liscia della plèura polmonare dei Mammiferi viene suddivisa, a seconda della sede, in mesopleurale (*muscularis serosae*), in meso-ipopleurale ed in ipopleurale.

La prima è sviluppata in quantità di gran lunga maggiore nella cavia; seguono in ordine di frequenza il gatto ed il cane; eccezionalmente può comparire in minima quantità nel coniglio, nel topo, nel riccio e nella talpa.

Nella cavia gli elementi sono raccolti in fascetti anastomizzanti, i quali circoscrivono maglie molto allungate secondo speciali direzioni. Tali fascetti giacciono nelle parti più profonde della mesopleura, venendo rivestiti, in corrispondenza delle loro facce inferiore e laterali, dallo strato ultimo, fibro-elastico, della stessa, mentre superficialmente rimangono addossati allo strato elastico fondamentale.

Da tale guaina penetrano setti nell'interno dei fasci; ogni elemento è completamente circondato da un reticolo di fibrille collagene.

Tra i fascetti così rivestiti s'insinua l'ipopleura, irrigata da vasi sanguiferi e linfatici.

I fascetti decorrono longitudinalmente sulla porzione laterale della faccia esterna del polmone, ma però trasversalmente sulla porzione

dorsale della stessa faccia; quasi sagittalmente sulla faccia mediale; trasversalmente sulla base polmonare e del pari più o meno trasversalmente sulle facce di contatto fra i tre lobi principali di ambedue i polmoni. In vicinanza ed in corrispondenza dei margini ventrale e caudale di questi e su quelli liberi del lobo mediastinale i fascetti muscolari decorrono paralleli ai margini stessi, mentre incontrano quasi perpendicolarmente i margini interlobari esterni dei lobi principali. Verso la radice del polmone i fasci si rarefanno e da ultimo scompaiono.

Nel gatto e nel cane i fascetti muscolari si trovano sparsi su tutte le facce polmonari, prevalentemente sull'esterna, e cessano ad una certa distanza dall'ilo.

I fascetti meso-ipopleurali, vale a dire inseriti con un estremo all'ipopleura e con l'altro alla mesopleura, si riscontrano talora nel gatto.

I fascetti muscolari ipopleurali, che in parte appartengono al parenchima polmonare e che compariscono già negli Anfibi e nei Rettili, si trovano o nello strato compatto dell'ipopleura o nel tratto superficiale dei setti interlobulari, spesso in rapporto con pareti arteriose; non hanno sede di predilezione, ma si riscontrano dovunque, anche nei legamenti interlobari. Essi si osservano nel bue, nella pecora, nel maiale, nel gatto, nel cane e nell'uomo.

La muscolatura mesopleurale è innervata nella cavia da un reticolato di filamenti nervosi, che circonda completamente ogni fascetto insinuandosi tra cellula e cellula; questo reticolato si anastomizza ampiamente con il plesso nervoso ipopleurale.

Tale muscolatura non è ancora sviluppata alla nascita; essa si costituisce verso la fine del secondo mese di vita extrauterina a spese di leiomioblasti, i quali si differenziano dagli elementi d'origine mesenchimale distribuiti in seno all'ipopleura, cosicchè l'abbozzo della muscolatura mesopleurale è dapprima ipopleurale, e quindi tale muscolatura rappresenta uno stadio più evoluto in confronto di quello della meso-ipopleurale e dell'ipopleurale.

La muscolatura pleurale in genere e soprattutto la mesopleurale contribuiscono con le loro contrazioni al meccanismo dell'espiazione polmonare; improbabile è l'altra funzione loro attribuita dal Klein di favorire l'assorbimento linfatico dal cavo pleurale.

Il significato morfologico di questa muscolatura deve con probabilità ricercarsi nel principio, che regola in generale l'evoluzione istologica delle pleure, e che ora esporremo a titolo di sintesi delle nostre ricerche.

* * *

In base a quanto abbiamo finora osservato, noi siamo condotti a ritenere che sia nella filogenesi che nell'ontogenesi il differenziamento istologico delle pleure (e verosimilmente anche di altre membrane sierose) si compia per mezzo di un processo che si svolge dagli strati superficiali verso i profondi, durante il quale alla pleura primitiva o epipleura si aggiungono tessuti, appartenenti in origine agli organi da essa ricoperti (tessuto fibroso, elastico, adiposo, muscolare liscio e striato, vasi, nervi).

Un tale differenziamento è subordinato ad un certo numero di fattori, di cui troviamo preponderante ora l'uno ora l'altro, e che potremo ricondurre ai quattro seguenti, avvertendo che l'ultimo entra in campo solo in casi determinati ed associato ad altri:

1. La mole della specie.
2. Il grado di evoluzione della specie.
3. L'età dell'individuo.
4. Il grado di estensibilità dell'organo rivestito.

R. Istituto Anatomico di Padova, Dicembre 1908.

Bibliografia.

1685. Vieussens, R, Neurographia universalis. Liber III. Lugduni.
1752. Lieutaud, Observations anatomiques sur le coeur. Mem. I. pag. 252 etc. di Histoire de l'acad. roy. des sciences.
1787. Mascagni, P., Vasorum lymphaticorum corporis humani historia et iconographia. Senis.
1790. Cruikshank, W., The anatomy of the absorbing vessels of the human body. London.
1794. Scarpa, A., Tabulae neurologicae. Ticini.
1808. Sömmerring und Reisseisen, Über die Struktur, die Verrichtung und den Gebrauch der Lungen. Berlin.
1821. Mascagni, P., Prodrodo della grande anatomia. Opera postuma. Vol. I. Milano.
1833. Meckel, J. F., System der vergleichenden Anatomie. 6. T. Halle.
1843. Lacauchie, A. E., Études hydrotomiques et micrographiques. Paris.
1844. Bruch, Zur Kenntniss des körnigen Pigments. Zürich.
1845. Bourgeroy, Mémoire sur les nerfs des membranes séreuses en générale et sur ceux du peritoine en particulier chez l'homme. Critica di Pappenheim. Compt. rend. Ac. Sc., 2, Paris.
1846. Hyrtl, J., Lehrbuch der Anatomie des Menschen. Prag.
1846. Stannius, H., Lehrbuch der vergleichenden Anatomie. 2 T. Wirbeltiere. Berlin.
1848. Moleschott, J., Über die letzten Endigungen der feinsten Bronchien. pag. 7—19 di Holländ. Beitr. zu den anat. und phys. Wiss. Bd. 1.
1850. Kölliker, Mikroskopische Anatomie oder Gewebelehre des Menschen. H. 1. Leipzig. — H. 2, id. 1854.
1851. Cruveilhier, J., Traité d'anatomie descriptive. Paris.
1851. Luschka, H., Die Struktur der serösen Häute. Tübingen.
1852. Mayer, C., Über den Bau des Organs der Stimme bei dem Menschen, den Säugetieren und einigen grösseren Vögeln, nebst physiologischen Bemerkungen. pag. 659—766 di Nova Acta Acc. Leopold.-Carol. Bd. 23.
1853. Luschka, H., Der Nervus phrenicus des Menschen. Tübingen.
1856. Todd, R. B., and Bowman, W., The physiological anatomy and physiology of man. London.
1857. Leydig, F., Lehrbuch der Histologie des Menschen und der Tiere. Frankfurt a. M.
1858. Luschka, H., Die fibrösen Bänder des Herzbeutels. pag. 102—107 di Zeitschr. für rat. Med., R. 3, Bd. 4.

1858. Hamernjk, J., Das Herz und seine Bewegung. Prag.
1859. Luschka, H., Der Herzbeutel und die Fascia endothoracica. pag. 1—20 di Denkschr. d. K. Akad. d. Wissensch. Wien. Math.-naturwiss. Klasse, Bd. 17, Abt. 2.
1860. Pappenheim, Sur les lymphatiques des poumons et du diaphragme. Compt. rend. Ac. Sc. Paris.
1861. Teichmann, L., Das Saugadersystem vom anatomischen Standpunkte. Leipzig.
1862. Heale, J. N., A treatise of the physiological anatomy of the lungs. London.
1862. v. Recklinghausen, F., Die Lymphgefäße und ihre Beziehungen zum Bindegewebe. Berlin.
1863. Luschka, H., Die Anatomie der Brust des Menschen. Tübingen.
1863. v. Recklinghausen, F., Zur Fettresorption. pag. 172 etc. di Virchows Arch. für path. Anat. und Phys. Bd. 26, H. 1 u. 2.
1863. Eberth, C. J., Über den feineren Bau der Lunge. pag. 427—454 di Arch. für Zeitschr. f. wiss. Zool. Bd. 12.
1864. Elenz, E., Über das Lungenepithel. pag. 66—83 di Würzburger naturwissenschaft. Zeitschr. Bd. 5.
1865. Wywodzoff, Die Lymphwege der Lunge. pag. 3—8 di Wien. med. Jahrbücher. Bd. 11.
1866. Mettenheimer, C., Über die Ablagerung des schwarzen Pigments in den Lungen und dem Lungenfell. pag. 360—368 di Arch. für Anat. und Phys.
1866. Dybkowsky, Über Aufsaugung und Absonderung der Pleurawand. pag. 191 etc. di Berichte der Sächs. Gesellsch. der Wiss.
1866. Schweigger-Seidel, Die Behandlung der tierischen Gewebe mit Argentum nitricum. pag. 150 etc. di Arb. a. d. physiol. Anstalt zu Leipzig.
1866. Ludwig und Schweigger-Seidel, Über das Centrum tendineum des Zwerchfelles. pag. 174 etc. di Arb. a. d. physiol. Anstalt zu Leipzig.
1868. Afonassiew, N., Über den Anfang der Lymphgefäße in den serösen Häuten. pag. 37—68 di Virchows Archiv. Bd. 44.
1870. Sikorsky, J., Über die Lymphgefäße der Lungen. pag. 817—819 di Med. Zentralbl. Nr. 52.
1870. Wagner, E., Arch. der Heilkunde. Bd. 11. (Citato de Bizzozero e Salvioli, 1878.)
1871. Klein, E., Die serösen Häute. pag. 618—626 di Strickers Handbuch der Lehre von den Geweben des Menschen und der Tiere. Bd. 1. Leipzig.
1872. Walther, A., Beitrag zur Histologie des Brustfells. pag. 76—98 di Beiträge zur Anat. und Hist. von Landzert.
1872. Klein, E., und Burdon-Sanderson, Zur Kenntnis der Anatomie der serösen Häute im normalen und pathologischen Zustande. pag. 17—22; 33—39; 49—53 di Zentralbl. für med. Wiss. Jahrg. 10.
1873. Klein, E., The Anatomy of the lymphatic System. I. The serous membranes. London.
1874. Sappey, C., Anatomie, physiologie, pathologie des vaisseaux lymphatiques. Paris.
- 1874a. Bizzozero, G., Struttura delle sierose. pag. 801—803 di L'Osservatore, gazzetta delle cliniche. Vol. 10, Nr. 51.
- 1874b. —, Über die innere Grenzschrift der menschlichen serösen Häute. pag. 210 di Zentralbl. für med. Wiss. 12. Jahrg.

1874. Tourneux, F., Recherches sur l'épithélium des séreuses. pag. 66—83 di Journ. de l'anat. e de la phys. norm. et path.
1875. Klein, E., The Anatomy of the lymphatic System. II. The Lung. London.
1875. Küttner, Die Abscheidung des indigschwefelsauren Natrons in den Geweben der Lunge. pag. 689—691 di Med. Zentralbl. Nr. 41.
1876. Zuckerkandl, E., Beitrag zur deskriptiven und topographischen Anatomie des unteren Halsdreieckes. pag. 54—67 di Zeitschr. für Anat. und Entw. Bd. 2.
1876. Farabeuf, L. H., Le système séreux, anatomie et physiologie. Thèse. Paris.
1876. Tourneux, F. et Herrmann, G., Recherches sur quelques épithéliums plats dans la série animale. P. 2. pag. 386—424 di Journ. de l'Anat. et de la Phys.
1876. Robin, C. et Cadiat, Observations sur quelques points de la texture des séreuses. pag. 621—643 di Journ. de l'Anat. et de la Phys.
1877. Grancher, J., Note sur les lymphatiques du poumon. pag. 103—105 di Gaz. méd. de Paris. Nr. 9.
1878. Bizzozero, G., e Salvioli, G., Studi sulla struttura e sui linfatici delle sierose umane. — P. 2. Sulla struttura e sui linfatici della pleura. pag. 247—259 di Arch. per le Sc. mediche. Vol. 2. — P. 3. Sulla struttura e sui linfatici del pericardio. pag. 259—266 dello stesso periodico e volume.
1878. Klein, E., Observations on the structure of cells and nuclei. I. pag. 315—339 di Quart. Journ. of mikr. Science.
1878. Küttner, C., Beitrag zur Kenntnis der Kreislaufverhältnisse der Säugetierlunge. pag. 476—523 di Virchows Archiv. Bd. 73.
1879. Sappey, Ph. C., Traité d'Anatomie descriptive. 3. édition. Paris 1877—1879.
1879. Sussdorf, M., Über die Lungenseuche des Rindes. pag. 365 etc. di Zeitschr. für Tiermed. und vergl. Pathol. Bd. 5.
1880. Arnold, J., Über das Vorkommen lymphatischen Gewebes in den Lungen. pag. 315—326 di Virchows Archiv. Bd. 80.
1881. Pierret, A., et Renaut, J., Mémoire sur les sacs lymphatiques périlobulaires semi-cloisonnés et communicants du poumon du bœuf. pag. 672—693 di Arch. de physiol. A. 13. (2 S., T. 8.)
1881. Kölliker, A., Zur Kenntnis des Baues der Lunge des Menschen. pag. 1—24 di Verhandl. der phys.-med. Gesellsch. zu Würzburg, N. F. Bd. 16.
1881. Stirling, W., On the nerves of the lungs of the newt. pag. 96—105 di Journ. of Anat. and Phys. Vol. 16.
1882. Paladino, G., Dell'endotelio vibratile nei Mammiferi ed in generale di alcuni dati sulla fisiologia delle formazioni endoteliche. I. Giorn. internaz. delle Sc. med. A. 4.
1883. Zuckerkandl, E., Über die Verbindungen zwischen den arteriellen Gefässen der menschlichen Lunge. Sitzungsber. der k. Akad. der Wiss. Wien, Math.-naturwiss. Klasse. Bd. 87. Abt. 3.
1883. Jan de la Croix, N., Die Entwicklung des Lungenepithels beim menschlichen Fötus und der Einfluss der Atmung auf dasselbe. pag. 93—131 di Arch. für mikr. Anat. Bd. 22.
1883. Klein, E., Elements of Histology. 2 Ed. London.
1887. de Souza, A., Sur la présence d'un os pleural chez les cobayes. pag. 675—676 di Compt. rend. Soc. de Biologie. T. 4. S. 8.

1888. Keibel, F., Netzbeutelbildungen in der Brusthöhle. pag. 234—237 di Anat. Anz. Bd. 3.
1888. Fleiner, W., Über die Resorption corpusculärer Elemente durch Lungen und Pleura. pag. 97—135, 282—316 di Virchows Archiv. Bd. 112.
1890. Anderson, W., and Makins, G. H., The planes of subperitoneal and subpleural connective tissue with their extensions. pag. 78—86 di Journ. of Anat. and Phys. Vol. 25. p. 1.
1891. Sébilleau, P., L'appareil suspenseur de la plèvre. pag. 410—444 di Bull. de la soc. anat. de Paris.
1892. Lüders, C., Über das Vorkommen von subpleuralen Lymphdrüsen. Dissertation. Kiel.
1892. Miller, W. S., The lobule of the lung and its bloodvessels. pag. 181—190 di Anat. Anz. Bd. 7.
1892. Ruge, G., Die Grenzlinien der Pleurasäcke und die Lagerung des Herzens bei Primaten, insbesondere bei den Anthropoiden. pag. 149—249 di Morph. Jahrb. Bd. 19. (1893.)
1893. Kolossow, A., Über die Struktur des Pleuroperitoneal- und Gefässepithels (Endothels). pag. 318—383 di Arch. für mikr. Anat. Bd. 42.
1893. Schwartz, W., Grössen- und Formveränderungen einiger Endothelien durch Dehnung. pag. 71—75 di Anat. Anz. Bd. 8.
1894. Muscatello, G., La signification physiologique de la forme des endothéliums. pag. 173—176 di Anat. Anz. Bd. 10.
1895. Piersol, G. A., Textbook of normal Histology, including an Account of the Development of the Tissues. 3. Ed. Philadelphia.
1896. Schaefer, E. A., and Symington, J., Splanchnology. In Quains Elements of Anatomy. 10. Edition. (Trad. ital. di Lachi.)
1896. Miller, W. S., The lymphatics of the lung (prelim. paper). pag. 110—114 di Anat. Anz. Bd. 12.
1896. Livini, F., Di una modificazione al metodo „Unna-Taenzer“ per la colorazione delle fibre elastiche. pag. 45—47 di Monit. zool. ital. Vol. 7. A. 7.
1897. Renaut, J., Traité d'histologie pratique. T. 2. F. 1. Paris.
1897. Soulié, A., Sur les variations physiologiques que subissent dans leur forme et dans leurs dimensions les cellules endothéliales de l'épicarde et de la plèvre pulmonaire. pag. 145—146 di Compt. rend. Soc. de Biologie. T. 4. S. 10.
1898. Nicolas, A., Organes de la respiration. In Traité d'Anatomie humaine de Poirier et Charpy. T. 4. F. 2.
1898. Lenzi, L., Sullo sviluppo del tessuto elastico nel polmone dell'uomo. pag. 213—220 di Monit. zool. ital. A. 9.
1898. Abramow, S., Über die pathologisch-anatomischen Veränderungen der serösen Häute bei den experimentellen akuten fibrinösen Entzündungen. pag. 1—19 di Beitr. z. path. Anat. u. z. allg. Path. Bd. 23.
1898. Müller, O., Untersuchungen über die Veränderungen, welche die Respirationsorgane der Säugetiere durch die Anpassung an das Leben im Wasser erlitten haben. (Dissertation, Jena 1897.) Jenaische Zeitschr. Naturwiss. Bd. 32. H. 12.

1899. Tonkoff, W., Über die vielkernigen Zellen des Plattenepithels. pag. 256 bis 260 di Anat. Anz. Bd. 16.
1899. v. Ebner, V., A. Köllikers Handbuch der Gewebelehre des Menschen. 6. Aufl. I. H. Leipzig.
1900. Mayr, J., Über den histologischen Bau einiger Organe unserer Haustiere. pag. 634—635 di Verhandl. d. Ges. deutsch. Naturforsch. u. Ärzte. 71. Vers. in München, 1899.
1900. Linser, P., Über den Bau und die Entwicklung des elastischen Gewebes in der Lunge. pag. 307—335 di Anat. Hefte. H. 42—43 (Bd. 13. H. 2—3).
1900. Lenzi, L., A proposito di un lavoro del dott. P. Linser sul tessuto elastico del polmone. pag. 370—375 di Monit. zool. ital. A. 11.
1900. Gedhoft, V., Sopra l'anatomia degli organi della respirazione nei bambini (in russo). Dissertazione. S. Pietroburgo.
1900. Miller, W. S., The lung of *Necturus maculatus*. pag. 205—210 di Bull. Univers. Wisconsin. Nr. 33. Sc. Ser. V. 2. Nr. 3.
1900. —, Das Lungenlappchen, seine Blut- und Lymphgefäße. pag. 197—228 di Arch. f. Anat. und Phys. Anat. Abt.
1901. Narath, A., Der Bronchialbaum der Säugetiere und des Menschen. Bibliotheca medica. Abt. A. H. 3. Stuttgart.
1901. Heidenhain, M., Struktur der kontraktile Materie. pag. 115—214 di Ergebnisse der Anat. u. Entw. Bd. 10. 1900.
1901. Miller, The epithelium of the pleural cavities. pag. 293 di Assoc. Americ. Anat., Science. N. F. V. 13.
1901. Bertelli, D., Sviluppo e conformazione delle pleure negli Uccelli. pag. 96—103 e 118—128 di Monit. zool. ital. A. 12. N. 4—5.
1901. Sterzi, G., Ricerche intorno all'anatomia comparata ed all'ontogenesi delle meningi e considerazioni sulla filogenesi. Parte 1. Meningi midollari. pag. 1101—1372 di Atti del R. Istituto Veneto di Sc., Lett. ed Arti. T. 60. P. 2. A. acc. 1900—1901.
1902. Schneider, K. C., Lehrbuch der vergleichenden Histologie der Tiere. Jena.
1902. Bonheim, P., Über die Entwicklung der elastischen Fasern in der fötalen Lunge. pag. 675—684 di Jahrbücher der Hamburg. Staatskrankenanstalten. Bd. 7. T. 2. Jahrg. 1899—1900.
1902. Teuffel, E., Zur Entwicklung der elastischen Fasern in der Lunge des Fötus und des Neugeborenen. pag. 377—392 di Arch. für Anat. und Phys. Anat. Abt.
1902. Kotzenberg, W., Zur Entwicklung der Ringmuskelschicht an den Bronchien der Säugetiere. pag. 460—468 di Arch. f. mikr. Anat. u. Entw. Bd. 60.
1903. Mönckeberg, J. G., Über das Verhalten des Pleuroperitonealepithels bei der Einheilung von Fremdkörperchen. pag. 489—531 di Beitr. z. path. Anat. u. z. allg. Path. Bd. 34.
1903. Dogiel, A. S., Nervenendigungen in der Pleura des Menschen und der Säugetiere. pag. 244—250 di Arch. für mikr. Anat. und Entw. Bd. 62.
1903. Sommer, A., Zur Kenntnis des Pericardialepithels. pag. 719—726 di Arch. für mikr. Anat. und Entw. Bd. 62.
1903. Königstein, H., Zur Morphologie und Physiologie des Gefässsystems am Respirationstrakt. pag. 307—375 di Anat. Hefte, 1. Abt. 69 H. 22. Bd. H. 2.

1903. —, Notiz zu einer Cetaceenlunge (*Delphinus delphis*). pag. 497—500 di *Anat. Anz.* Bd. 22.
1903. Suchard, E., Structure du poumon du triton et de la salamandre maculée. pag. 170—190 di *Arch. d'Anat. microsc.* T. 6. F. 2—3.
1903. Rouvière, H., Des connexions du péricarde avec le diaphragme. pag. 162—169 di *Comp. rend. de l'Assoc. des Anat.* 5 Sess. Liège 1903. Nancy.
1903. —, Étude sur les ligaments du péricarde chez l'homme. Montpellier.
1904. Gaupp, E., A. Eckers und R. Wiedersheims Anatomie des Frosches auf Grund eigener Untersuchungen durchaus neu bearbeitet. 3. Abt. Lehre von den Eingeweiden, dem Integument und den Sinnesorganen. 2. Aufl. Braunschweig.
1904. Tonkoff, W., Zur Kenntnis des Pericardialepithels. pag. 628—630 di *Arch. für mikr. Anat. und Entw.* Bd. 63.
1904. Romanoff, A. V., Sopra le terminazioni nervose nella pleura parietale e viscerale di alcuni Mammiferi (in russo). Dissertazione. Tomsk.
1904. Stieda, L., Bericht über die anatomische, histologische und embryologische Literatur Russlands 1902—1904. pag. 502—591 (Romanoff, pag. 576—579) di *Ergebnisse der Anat. u. Entw.* Bd. 13. 1903.
1904. Poirier, P., et Dupuy, P., Les franges séro-graisseuses prépericardiques. pag. 725—732 di *Bull. Mém. Soc. anat.* A. 89. S. 7. T. 6. N. 9. Paris.
1905. Oppel, A., Atmungsapparat. 6. Teil, in *Lehrbuch der vergl. mikr. Anat. der Wirbeltiere.* Jena.
1905. Bertelli, D., Ricerche di embriologia e di anatomia comparata sul diaframma e sull'apparecchio respiratorio dei Vertebrati. pag. 593—633, 776—844 di *Arch. di anat. e di embr.* Vol. 4.
1905. Vigliani, R., Ulteriori osservazioni sul processo infiammatorio delle membrane sierose. pag. 432—454 di *Arch. p. l. Scienze mediche.* Vol. 29.
1905. Bossuet, Nodules et ganglions lymphatiques de la surface externe du poumon. *Journ. de Méd. de Bordeaux.* 9 Avril.
1905. Gilbert, A., et Jomier, J., Étude histologique générale de la graisse du poumon. pag. 89—90 di *Compt. rend. Soc. biol.* T. 59.
1905. Zietschmann, O., Über die acidophilen Leucocyten (Körnchenzellen) des Pferdes. pag. 1—89 di *Internat. Monatsschr. für Anat. und Phys.* Bd. 22.
1906. Stöhr, Ph., *Lehrbuch der Histologie und der mikroskopischen Anatomie des Menschen.* 12. Aufl. Jena.
1906. Schulze, F. E., Beiträge zur Anatomie der Säugetierlungen. pag. 225—243 di *Sitzungsber. der K. Preuss. Akad. der Wiss.* 6.—7. Berlin.
1906. Müller, J., Zur vergleichenden Histologie der Lungen unserer Haussäugetiere. pag. 1—61 di *Arch. für mikr. Anat. und Entw.* Bd. 69.
1906. Miller, J., The arrangement of the elastic fibres in the bronchi and lung. pag. 162—170 di *Journ. of Anat. and Phys.* Vol. 40. P. 2.
1906. François-Franck, Ch. A., Études de mécanique respiratoire comparée. I. Rapports entre la structure musculaire et la contractilité du poumon de la tortue terrestre. pag. 1126—1127 di *Compt. rend. Soc. Biol.* T. 60.
1906. Dupuy, J. P., Étude sur le péricarde fibreux et les franges séro-graisseuses prépericardiques. Thèse. Paris 1905—06.
1906. Mc. Gill, C., The syncytial structure of smooth muscle. pag. 91 di *Anat. Record.* Vol. 1.

1906. Flint, J. M., The development of the lungs. pag. 24—35 di *Anat.-Anz.*, Bd. 29. pag. 1—137 di *Amer. Journ. of Anat.* V. 6, N. 1.
1906. Boas, J. E. V., Fehlen der Pleurahöhlen beim indischen Elefanten. pag. 494—495 di *Morph. Jahrb.* Bd. 35. H. 3.
1906. Ruge, G., Form des Brustkorbes und Lagerung der Lungen im Brustkorbe beim indischen Elefanten. pag. 496—505 di *Morph. Jahrb.* Bd. 35. H. 3.
1906. Schmaltz, Das Fehlen der Pleurahöhle beim indischen Elefanten. pag. 92 di *Morph. Jahrb.* Bd. 36. H. 1.
1907. Giard, A., L'éléphant d'Afrique a-t-il une cavité pleurale? pag. 306—308 di *Compt. rend. Acad. sc.* T. 144. N. 6.
1907. Phisalix, M., Les éléphants ont-ils une cavité pleurale? pag. 448—450 di *Compt. rend. Acad. sc.* T. 144. N. 8.
1907. Giard, A., A quel moment et comment s'oblitérent les cavités pleurales des Éléphants? pag. 471—474 di *Compt. rend. Acad. sc.* T. 144. N. 9.
1907. Perrier, E., Nota al precedente lavoro. pag. 474—476 di *Compt. rend. Acad. sc.* T. 144. N. 9.
1907. Vasse, G., Sur la cavité pleurale chez l'éléphant. pag. 1290 di *Compt. rend. Acad. sc.* T. 144. N. 23.
1907. Giard, A., Nouvelles remarques sur l'oblitération de la cavité pleurale des éléphants. pag. 1318—1320 di *Compt. rend. Acad. sc.* T. 144. N. 24.
1907. Miller, W. S., The vascular Supply of the pleura pulmonalis. pag. 73—74 di *Anat. Rec. Proceed. of the Assoc. of americ. Anatomists.* 22 Session. pag. 389—407 di *Americ. Journ. of Anat.* Vol. 7. N. 3.
1907. Mc. Gill, C., The histogenesis of smooth muscle in the alimentary canal and respiratory tract of the pig. pag. 209—245 di *Internat. Monatsschr. für Anat. und Phys.* Bd. 24. H. 4—6.
1907. Levi, G., Della colorazione elettiva del connettivo col metodo Bielschowsky. pag. 290—294 di *Monit. zool. ital.* Vol. 18. A. 18.
1907. Schaffer, J., Über Färben der grobkörnigen oder sog. Mastzellen. *Verhandl. der morph.-physiol. Gesellsch. Wien*, 18. Juli.
1908. Favaro, G., Intorno alla presenza di cellule muscolari lisce nella pleura polmonare di qualche Mammifero. pag. 103—105 di *Atti e Mem. R. Accad. di Sc., Lett. ed Arti in Padova.* N. S. Vol. 24.
1908. Robinson, R., *Anatomie et pathologie des séro-appendices.* Thèse. Paris.
1908. Schulze, F. E., Zur Anatomie der Cetaceenlunge. pag. 586—592 di *Sitzungsber. der K. Preuss. Akad. der Wiss.* Berlin, 27—28.
1908. Zimmermann, A., Über das Vorkommen der Mastzellen beim Meer-schweinchen. pag. 662—669 di *Arch. für mikr. Anat. und Entw.* Bd. 72. H. 3.
1908. Dominici, M., Sopra un mezzo di sospensione, non ancora descritto, della cupola pleurale umana. pag. 602—607 di *Anat. Anz.* Bd. 33, 1908 (uscito il 23 dicembre).
-

Spiegazione delle tavole.

Abbreviazioni comuni.

- a* = Arteria.
b = Legamento interlobare.
c = Cellule pigmentarie.
d = Diaframma.
e = Epipleura.
f = Fascia endotoracica.
g = Cellule muscolari lisce; leiomioblasti.
h = Iopleura.
i = Muscoli intercostali; m. trasverso.
l = Vaso linfatico.
m = Mesopleura.
n = Nervo.
o = Muscolo obliquo esterno.
p = Tessuto polmonare o suo abbozzo.
q = Lamella pleurale.
r = Costa.
s = Membranella limitante.
t = Tessuto indifferenziato sottostante all'epipleura.
u = Area di saldamento tra le due pleure.
v = Vena.
w = Adipe.
x = Pericardio.
y = Muscolo freno-ipopleurale.
z = Villo pleurale.

Avvertimento. Le fibre elastiche sono colorate in nero, ad eccezione che nelle figure 4, 27, 49, dove è data questa tinta alle fibre collagene. Non escludo che in qualche preparato fatto con il metodo Bielschowsky sia rimasta colorata anche una parte delle fibre elastiche. Nelle figure 13—19 la pleura parietale o il suo abbozzo trovansi in alto e alla destra dell'osservatore, mentre la pleura polmonare rimane in basso ed a sinistra.

Fig. 1. Sezione trasversa, perpendicolare alla superficie, della parete del sacco polmonare di *Salamandra atra*. Ingr. = 350 D.

- Fig. 2. Sezione longitudinale, perpendicolare alla superficie, della parete del sacco polmonare dilatato di *Rana esculenta*. Ingr. = 300 D.
- Fig. 3. La stessa a sacco polmonare contratto al grado massimo. Ingr. = 300 D.
- Fig. 4. Sezione perpendicolare delle fasce d'invoglio e dei setti intermuscolari dell'obliquo esterno e del trasverso, parallela alla direzione dei fasci di quest'ultimo, di *Rana esculenta*. Metodo Bielschowsky in sez. alla celloidina. Ingr. = 72 D.
- Fig. 5. Sezione trasversa, perpendicolare alla superficie, del sacco polmonare di *Lacerta muralis*. Ingr. = 500 D.
- Fig. 6. Sezione perpendicolare della pleura viscerale di *Uromastix spinipes*. Ingr. = 270 D.
- Fig. 7—8. Due sezioni perpendicolari della pleura polmonare di *Caiman niger*, pure fra di loro perpendicolari. Ingr. = 270 D.
- Fig. 9. Sezione trasversa, perpendicolare alla superficie interna, della parete del tronco in vicinanza della linea di separazione tra zona scarsa (pleura) e zona ricca (peritoneo) di pigmento, in *Lacerta muralis*. Ingr. = 270 D.
- Fig. 10. Sezione perpendicolare della pleura parietale di *Uromastix spinipes*. Ingr. = 270 D.
- Fig. 11—12. Sezione trasversa, perpendicolare alla superficie pleurale, della porzione latero-dorsale della parete toracica di due embrioni di *Testudo graeca* resp. di 46 e di 59 giorni. Ingr. = 72 D.
- Fig. 13. La stessa sezione allo stadio di 70 giorni, allorchè l'aderenza del polmone alla parete toracica è quasi completa. Ingr. = 72 D.
- Fig. 14. Inizio del processo adesivo tra polmone e parete toracica in un embrione di *Gallus domesticus* all' 11. giorno. Ingr. = 270 D.
- Fig. 15. Sezione perpendicolare di una lamella pleurale dello stesso embrione. Ingr. = 270 D.
- Fig. 16. Sezione perpendicolare delle pleure di un embrione di *Gallus domesticus* al 14. giorno, in vicinanza di un' area di adesione. Ingr. = 270 D.
- Fig. 17. Sezione perpendicolare di una lamella pleurale di *Gallus domesticus* poche ore prima della nascita. Ingr. = 270 D.
- Fig. 18. Sezione perpendicolare delle pleure di *Gallus domesticus* di tre giorni, in vicinanza di un' area di fusione. Ingr. = 270 D.
- Fig. 19. Sezione perpendicolare di un' area di fusione tra pleura parietale e viscerale di *Anas domestica* di 3. giorni. Ingr. = 270 D.
- Fig. 20. Sezione perpendicolare di epipleura polmonare di *Cavia cobaya* a polmone retratto. Ingr. = 800 D.
- Fig. 21. Epipleura polmonare di *Cavia cobaya*, veduta in superficie, allo stato A) di massima inspirazione, B) di massima espirazione, C) di massima retrazione. Tratt. al nitrato d'argento. Ingr. = 300 D.
- Fig. 22. Epipleura polmonare A) di *Bos taurus*, B) di *Rhinolophus ferrum equinum*, veduta in superficie, ad organo contratto. Tratt. al nitrato d'argento. Ingr. = 300 D.
- Fig. 23. Sezione perpendicolare di pleura viscerale di *Rhinolophus ferrum equinum* in fase espiratoria. Ingr. = 550 D.
- Fig. 24. Sezione perpendicolare di pleura viscerale di *Erinaceus europaeus* in fase espiratoria. Ingr. = 270 D.

- Fig. 25. Sezione perpendicolare di pleura viscerale di *Bos taurus* a polmone afflosciato. Ingr. = 270 D.
- Fig. 26. Sezione perpendicolare della pleura viscerale e d'un legamento interlobare di *Ovis aries* a polmone retratto. Ingr. = 60 D.
- Fig. 27. Sezione perpendicolare degli strati superficiali della pleura polmonare di un bambino di 10 anni. Fibrille collagene colorate con il metodo Bielschowsky. Ingr. = 600 D.
- Fig. 28. Sezione perpendicolare della pleura viscerale di un bambino di 4 giorni, a livello della faccia mediale del polmone in vicinanza del margine ventrale, trasversalmente rispetto a questo ed in fase espiratoria. Ingr. = 270 D.
- Fig. 29. Sezione perpendicolare della pleura viscerale di un bambino di 1 anno e mesi $7\frac{1}{2}$, in corrispondenza della faccia laterale del polmone, longitudinalmente rispetto a questo ed in fase espiratoria. Ingr. = 270 D.
- Fig. 30. La stessa sezione in un uomo di 64 anni. Ingr. = 270 D.
- Fig. 31. Sezione perpendicolare del margine ventrale del polmone di un bambino di 4 giorni. Ingr. = 60 D.
- Fig. 32. Sezione perpendicolare del margine caudale del polmone di una bambina di 4 mesi. Ingr. = 60 D.
- Fig. 33. La stessa sezione, fornita di un villo pleurale membranoso, in una donna di 45 anni. Ingr. = 72 D.
- Fig. 34. Forme varie di villi pleurali umani. Spiegazione nel testo. Ingr. = 60 D.
- Fig. 35. Epipleura costale, veduta in superficie, di un *Rhinolophus ferrum equinum* probabilmente vecchio. Ingr. = 300 D.
- Fig. 36. Sezione perpendicolare alla superficie ed alle coste di pleura parietale di *Rhinolophus ferrum equinum*. Ingr. = 270 D.
- Fig. 37. Stessa sezione in *Cavia cobaya*. Ingr. = 270 D.
- Fig. 38. Sezione perpendicolare alla superficie e parallela alle coste di pleura parietale di *Bos taurus*. Ingr. = 60 D.
- Fig. 39. Sezione perpendicolare alla superficie ed ai fasci muscolari sottostanti di pleura diaframmatica di *Bos taurus*. Ingr. = 60 D.
- Fig. 40. Sezione, perpendicolare alla superficie ed alle coste, della pleura parietale, a livello della linea scapolare, di un bambino di anni 1 e mesi $7\frac{1}{2}$. Ingr. = 60 D.
- Fig. 41. Sezione perpendicolare (frontale rispetto all'individuo) della pleura parietale sinistra alla base del pericardio in un bambino di 10 anni. Ingr. = 60 D.
- Fig. 42. Sezione, perpendicolare alla superficie ed alle coste, della pleura parietale, a livello della linea scapolare, di un uomo di 38 anni. Ingr. = 60 D.
- Fig. 43. Sezione perpendicolare alla superficie ed ai fasci muscolari di pleura diaframmatica, a metà distanza tra pericardio e coste, di un uomo di 38 anni. Ingr. = 60 D.
- Fig. 44. Sezione perpendicolare degli strati superficiali di una piega adiposa di un uomo di 38 anni. Ingr. = 270 D.
- Fig. 45. Sezione perpendicolare (trasversa rispetto all'individuo) della faccia anteriore dell'ilo polmonare sinistro di un uomo di 60 anni. La pleura mediastinale rimane a destra. Ingr. = 60 D.

- Fig. 46. Sezione perpendicolare dell'abbozzo pleurale viscerale di un feto umano di mm 47 di lunghezza vertico-coccigea. Ingr. = 350 D.
- Fig. 47. Sezione perpendicolare del margine caudale del polmone di un feto umano di mm 60 vert.-cocc. Ingr. = 270 D.
- Fig. 48. Sezione perpendicolare del seno costo-diaframmatico destro dello stesso feto. Ingr. = 60 D.
- Fig. 49. Sezione perpendicolare dell'abbozzo pleurale viscerale di un feto umano di mm 90 vert.-cocc. Fibrille collagene colorate con il metodo Bielschowsky. Ingr. = 270 D.
- Fig. 50. Sezione perpendicolare della pleura viscerale, in corrispondenza della faccia mediale ed in vicinanza del margine ventrale, trasversa rispetto al polmone, di un feto umano di mm 150. Ingr. = 270 D.
- Fig. 51. Sezione perpendicolare della pleura viscerale di *Cavia cobaya* adulta, parallela alla direzione dei fasci muscolari lisci, sulla faccia esterna del polmone, longitudinalmente rispetto a questo. Ingr. = 300 D.
- Fig. 52. Sezione perpendicolare alla faccia polmonare ed al piano della sezione precedente. Ingr. = 300 D.
- Fig. 53. Sezione tangente alla superficie della pleura viscerale di *Cavia cobaya* in corrispondenza della convessità della porzione dorsale della faccia esterna e in vicinanza dell'apice del polmone. Ingr. = 300 D.
- Fig. 54. Sezione perpendicolare della pleura viscerale di *Cavia cobaya* e trasversa rispetto ai fasci muscolari. Colorazione alla sola orceina per mostrare lo stroma elastico della pleura, omissso nelle tre precedenti figure. Ingr. = 600 D.
- Fig. 55. Sezione perpendicolare della pleura della faccia esterna del polmone, condotta longitudinalmente rispetto a questo, a livello di un fascetto muscolare liscio, in *Felis domestica* adulta. Ingr. = 300 D.
- Fig. 56—58. Sezioni perpendicolari della pleura della faccia esterna del polmone, condotte longitudinalmente rispetto a questo, in *Cavia cobaya* resp. di 5 ore, di 47 e di 57 giorni. Ingr. = 270 D.
-

Istituto Anatomico della R. Università di Siena.
(Diretto dal Prof. S. Bianchi.)

Contributo allo studio del plesso timpanico.

Dottor **Giovanni Vitali**,
Prosettore e Libero docente.

(Con. Tav. XVII e 5 Fig. nel testo.)

Composizione del plesso.

A. *Cenni storici.*

Il chiarissimo professore Antonelli, in una nota della sua traduzione del trattato di Hyrtl, rivendica a Cotugno il merito della scoperta di quel ramo del nono paio, che va comunemente sotto il nome di nervo di Jacobson, con queste parole: "Questo rametto del glossofaringeo, di cui Jacobson faceva verbale comunicazione alla facoltà di medicina di Parigi, nel 1813, noto per la sua origine al Morgagni, intraveduto da Wrisberg, accennato forse da Ehrenritter e da Andersch col nome di ramo auricolare del glossofaringeo, fu pienamente descritto e rappresentato con figura da Domenico Cotugno (1756) e deve realmente dirsi scoperta Cotunniana. Movendo dalla fovea giugulare (da lui già egregiamente designata nell'opera, de aqua ed aur. hum., e poscia attribuita ad Andersch da Valentin (receptaculum ganglioli noni nervi), egli accompagnò il nervetto pel canalicolo timpanico nella cavità del timpano, ove lo vide situato, in compagnia di una arteriuzza nel solco del promontorio, dividendosi in tre rami, l'uno ascendente e gli altri due laterali. Il primo si riuniva al rametto del faciale pel muscolo rotatore del martello (piccolo petroso superficiale), mentre dei due laterali, l'inferiore si anastomizzava col plesso carotideo del gran simpatico, ed il superiore si gettava, biforcandosi, nella mucosa della

tromba Eustachiana. Siccome poi quest'ultimo ramo produce un filamento di anastomosi pel ramo ascendente, così ne nasce un area triangolare, che ci spiega perchè Cotugno avesse impartito nome di trigono a ciò che molti anni dopo si disse plesso timpanico del danese Jacobson.“

Questo nervo del resto è descritto molto differentemente dai trattatisti di Anatomia e dagli autori, che di esso si sono occupati in modo speciale. Per Valentin, Cruveilhier, Sappey, Beaunis-Bouchard, Romiti, Testut, Debierre il decorso del timpanico è il seguente. Originatosi sul lato antero-esterno del ganglio di Andersch penetra subito nel canalicolo timpanico, che lo conduce alla parte inferiore della cassa del timpano. Qui giunto, percorre una doccia verticale, situata sulla faccia interna della cassa, e si divide in sei ramoscelli divergenti, ciascuno dei quali è adagiato in una ramificazione della doccia predetta, e dei quali, due, molto sottili, si dirigono all'indietro, distribuendosi alla mucosa della cassa, e giungendo l'uno fino alla finestra rotonda, l'altro fino a quella ovale: due si portano in avanti, attraversando l'uno un condottino osseo speciale, che lo porta col canale carotideo, dove si anastomizza col plesso simpatico che circonda la carotide interna; distribuendosi l'altro alla mucosa della tromba di Eustachio: i due ultimi infine sono ascendenti, e attraverso a due condottini ossei speciali raggiungono la faccia superiore della rocca, dove il più interno di essi, sotto il nome di gran petroso profondo si riunisce al nervo grande petroso superficiale, che origina dal faciale costituendo con questo il nervo vidiano, mentre il più esterno, sotto il nome di piccolo petroso profondo si riunisce al piccolo petroso superficiale del faciale e con esso raggiunge il ganglio otico. Il Valentin nomina le due branche superiori, petroso profondo minore e ramo comunicante col petroso superficiale minore; il primo si anastomizza nel plesso carotideo con la branca profonda del nervo vidiano, il secondo si unisce al piccolo nervo petroso superficiale, proveniente dal ganglio genicolato, per raggiungere con questo il ganglio otico.

Il Sappey e il Cruveilhier aggiungono alla descrizione sopra riferita, che il ramo carotideo o carotico-timpanico è qualche volta doppio.

Il Romiti non rammenta in modo speciale i rami per la finestra rotonda e per quella ovale.

Secondo Henle, Hyrtl, Krause, Gegembaur, Rauber, Pansch e Quain il nervo di Cotugno si stacca dal ganglio petroso e raggiunge, attraverso al canalicolo timpanico, una doccia situata sulla parete interna della cassa del timpano.

Si divide allora in diversi rami il cui insieme costituisce il plesso timpanico, il ramo più grosso del quale è dato appunto dal nervo timpanico. Questo plesso fornisce diversi rami per la mucosa, i più importanti dei quali sono un ramo per la tromba di Eustachio e due rami per le finestre della cassa del timpano e per le cellule mastoidee, e inoltre dà origine: 1° ad uno o due filuzzi carotico-timpanici, che attraverso i canalicoli del medesimo nome si uniscono al plesso del simpatico, che circonda nel canale carotideo la carotide interna: 2° al nervo petroso profondo minore, che passa per un canalicolo situato al di sotto del muscolo tensore del timpano e raggiunge parimente il plesso simpatico dell'arteria carotidea interna: 3° al petroso superficiale minore, il quale continua in alto il nervo timpanico, esce dalla cavità del timpano per l'hiatus di Fallopio, e si porta al ganglio otico, che viene così ad essere anastomizzato col glosso faringeo. È riunito da un piccolo filamento al ganglio genicolato o al nervo petroso superficiale maggiore, prima che questo si stacchi dal predetto ganglio.

Il Gegembaur aggiunge che non è da tutti ammesso il filamento che riunirebbe il petroso superficiale minore col ginocchio del faciale.

Il Rauber e l'Hyrtl non parlano del petroso profondo minore e quest'ultimo nemmeno dei due rami per la mucosa della finestra ovale e rotonda; l'Henle poi osserva che i due rami per le finestre possono esser rappresentati da uno solo situato fra di quelle, e che il ramo per la tuba si origina spesso con due o più radici.

Per Arnold e Beck, i quali hanno fatto del nervo timpanico oggetto di speciali ricerche, esso, penetrato nella cavità del timpano invia una o più diramazioni alla tromba di Eustachio ed alla finestra ovale ed uno o due tronchicini alle cellule mastoidee; invia inoltre due filamenti che si portano al plesso simpatico, che avvolge la carotide interna nel canale carotideo del temporale. Il tronco del nervo sale

poi nella doccia situata sul promontorio, e passando per un canalicolo, posto fra il canale di Fallopio ed il muscolo tensore del timpano, raggiunge la faccia superiore del temporale sulla quale decorre. In seguito si insinua in un forellino situato tra il foro ovale ed il foro sfeno-spinoso e raggiunge il ganglio otico del quale costituisce la lunga radice sensitiva.

Per questi autori perciò il plesso timpanico è formato principalmente dalle diramazioni del nervo timpanico, mentre per Valentin, Hyrtl, Krause ed altri alla formazione di tal plesso concorrono, oltre i tronchicini simpatici provenienti dal plesso che circonda la carotide interna, anche un nervo originatosi dal ganglio otico e cioè il nervo petroso superficiale minore; da tale anastomosi prendono origine branche per le finestre ovale e rotonda, per le cellule mastoidee e per la tromba di Eustachio.

Il petroso superficiale minore per i primi non è altro quindi che la continuazione del timpanico, che si porta al ganglio otico; per i secondi è formato in parte dal timpanico stesso, in parte da un ramo che viene dal ganglio otico e va al plesso timpanico.

Anche il ramoscello, che per alcuni autori riunisce al ginocchio del faciale il petroso superficiale minore, e si stacca da esso quando è penetrato nel canalicolo posto tra il muscolo tensore del timpano ed il canale di Fallopio, non è da tutti ammesso.

Così mentre Longet lo descrive e l'interpetra come originatosi dal faciale per andare a costituire la radice motrice del ganglio otico, Arnold rimane in dubbio sulla sua esistenza, Beck, Bischoff e Rüdinger dicono invece che esso è una piccola arteria (da Henle).

Più recentemente Penzo constatò pure questo fatto ed in qualche preparato vide che il nervo petroso superficiale minore non è connesso col ganglio genicolato, ma invece col petroso superficiale maggiore. Questo modo di unione già avevano affermato Krause, Rauber ed in una pubblicazione successiva lo stesso Bischoff (da Henle).

Secondo Bischoff la massima parte delle fibre, che costituiscono il nervo timpanico si originano dal ganglio petroso, in qualche caso si possono però vedere delle fibre venire direttamente dal tronco del glossofaringeo.

Bischoff ritiene che il plesso timpanico risulti di fibre del timpanico, del petroso superficiale minore e quindi provenienti dal ganglio otico, e di filamenti simpatici provenienti dal plesso carotideo. Quanto al modo di distribuzione del plesso egli dice che: "il nervo timpanico è sempre il più grosso della rete in parola: esso invia subito dopo la sua entrata nella cavità del timpano un ramoscello alla finestra rotonda ed alle cellule mastoidee, di poi prende sempre parte alla formazione del tronco per la tromba di Eustachio, e, ciò che mi sembra essere specialmente importante, una parte delle sue fibre giunge pel petroso superficiale minore fino al ganglio otico e rappresenta così una connessione fra tale ganglio e quello petroso del glossofaringeo."

E più sotto aggiunge: "I nervi che passano dal plesso alla tromba di Eustachio, la cui quantità e disposizione è varia, vengono formati sempre dalle fibre del timpanico e del petroso superficiale minore, come pure, ma questo è solamente certo in alcuni casi, anche da fibre simpatiche, che vengono dal plesso carotideo." Riguardo al fatto se delle fibre simpatiche passino nelle altre vie del plesso e se dal timpanico o dal petroso superficiale minore provengano delle fibre pel plesso carotideo Bischoff rimane affatto incerto, e secondo i suoi reperti esiste una grande variabilità nei ramuscoli carotico-timpanici. Gli parve invece che preferibilmente il nervo per la finestra ovale appartenesse al petroso superficiale minore.

Terminerò questa parte del riassunto dicendo che Langebeck seguì un ramuscolo che proveniva dal plesso timpanico fino al muscolo tensore del timpano; Fasebeck vide in un caso un filamento del timpanico, che si univa al nervo pel muscolo tensore del timpano (da Henle).

Beck notò una volta un ramo, che staccandosi dal nervo di Cotugno, prima della sua entrata nel canalicolo timpanico, si portava indietro, attraversava l'apofisi mastoide per raggiungere la cavità del timpano.

Cruveilhier ha visto in qualche caso il timpanico originarsi per due radici, una delle quali proveniva dal ganglio petroso, l'altra dal vago o dal suo ramo auricolare.

Secondo Hirschfeld, Cusco vide un filetto, proveniente dal plesso timpanico, che attraversava la staffa e s'anastomizzava con la seconda porzione del faciale.

B. Osservazioni personali.

Vista dunque la disparità di opinioni espresse a riguardo di questo soggetto ho creduto che fosse prezzo dell'opera il sottoporlo ad un nuovo esame; e siccome si comprendeva subito che tale disparità doveva dipendere da varianti nella disposizione del plesso timpanico stesso (giacchè se ne erano occupati anatomici di tanto valore, come quelli che ho rammentato) e quindi probabilmente dall'aver eseguito i ricercatori un numero non molto grande di dissezioni, ho cercato di apprestare una collezione abbastanza numerosa di preparati.

Aggiungendo ai trentacinque preparati, dall'osservazione dei quali trassi le conclusioni, che riferii già alla R. Accademia dei Fisiocritici, quelli eseguiti in seguito per lo studio delle particolarità istologiche dei ramuscoli del plesso, si raggiunge la cifra di quarantasette.

La tecnica che io seguivo è la seguente: scallottato il cranio, di articolavo la mandibola, e dividevo la base in due parti uguali con un taglio antero-posteriore. Ciascuna metà era divisa poi in altri due segmenti per mezzo di un tratto di sega trasversale a livello della doccia ottica. Sul pezzo posteriore eseguivo le ricerche nel seguente modo. Con un tratto di sega sagittale, interessante a metà l'apofisi mastoide ed obliquo un po' in dentro, mettevo quasi a nudo la membrana del timpano; asportavo questa membrana e sulla faccia interna della cassa del timpano vedevo allora il plesso timpanico. Giovandomi dello scalpello e della sgorbia seguivo i vari filamenti che lo compongono. Ho creduto che questa via fosse preferibile alla ricerca in primo tempo del ganglio petroso, giacchè questo è situato molto profondamente in mezzo a parti molli e con facilità può sfuggire.

Mi sono giovato anche dell'acido acetico allungato, che mette maggiormente in evidenza i filamenti nervosi.

Incomincio dalla maniera più semplice di disposizione del plesso timpanico, quella che del resto è anche la più frequente, essendo stata da me riscontrata 31 volta su quarantasette preparati.

Il nervo di Cotugno, originatosi dalla parte antero esterna del ganglio di Andersch, si impegna subito nel canalicolo, che gli offre la faccia inferiore del temporale, e che presenta una lunghezza variabile dai sei agli undici mm. In questo primo tratto il nervo è diretto dal

bassalo l'alto e dall'avanti all'indietro, e può presentare un' obliquità maggiore o minore; in due o tre casi era diretto quasi affatto all'indietro, venendo perciò a prendere una posizione pressochè orizzontale; in qualche altro invece era quasi verticale.

Ho notato che nei casi in cui il golfo della giugulare è molto sviluppato, il ganglio petroso viene ad esser situato, non al di dietro dell'arteria carotide interna, ma invece sul suo lato interno, dimodochè il nervo e quindi il canalino in cui esso si impegna vengono ad esser ricoperti all'esterno da questo tronco arterioso.

Il nervo di Cotugno, riuscito nella parte inferiore della cassa del timpano, si adagia sulla doccia del promontorio. L'apertura del canalicolo timpanico nella parete inferiore della cassa del timpano può essere più o meno spostata in avanti: nella maggioranza dei casi essa è situata a livello della parte posteriore del promontorio, in qualche altro caso invece può ritrovarsi nella sua parte media.

Perciò questa porzione del timpanico accollata alla parete interna della cassa del timpano, o è obliqua dal basso all'alto e dall'indietro all'avanti, oppure è verticale. Giunto sulla parete interna della cassa del timpano il nervo di Cotugno si porta in alto, e dà prima uno (24 volte) o due (7 volte) ramoscoli, che per canalicoli speciali riescono nel plesso simpatico, che circonda la carotide interna nel canale carotideo. Poco più in alto si distacca da esso un altro ramoscello, che con decorso più o meno obliquo si porta alla parete inferiore, o all'interna, o a quella superiore della tromba di Eustachio (fig. 1).

Il tronchicino nervoso, seguitando ad ascendere, s'impegna in un canalino situato all'interno del semicanale pel muscolo del martello, e riesce sulla faccia superiore della rocca, dove prende il nome di petroso superficiale minore; scorre in avanti e un po'verso l'esterno, riesce dalla cavità cranica attraversando nella gran maggioranza dei casi il foro lacero anteriore, e solo qualche volta un forellino situato nella parte posteriore della grande ala dello sfenoide e fa capo alla parte posteriore del ganglio di Arnold.

Nel punto in cui dalla faccia superiore della rocca il nervo di cui ci occupiamo passa nella cassa del timpano ho notato in due casi un piccolo rigonfiamento, che all'aspetto macroscopico ha tutti i ca-

ratteri di un ganglietto nervoso, ed in questo stesso punto in diversi preparati l'ho visto con molta chiarezza riunito da un sottile filamento, sulla cui natura tornerò in seguito, o al ganglio genicolato, oppure al faciale ad un livello posteriore al predetto ganglio.

In tre casi soltanto dei quarantasette esaminati il nervo decorreva non in una doccia del promontorio, ma in un canale osseo completo.

La disposizione descritta specie dagli anatomici francesi l'ho riscontrata solo quattro volte.

In questi casi (fig. 2) il nervo di Cotugno forniva da prima un filuzzo carotico timpanico, poi un ramoscello per la tuba e terminava in alto con due rami. L'uno di questi si portava al ganglio otico, con un comportamento simile a quello da me già descritto nel caso precedente; l'altro dopo esser penetrato nel canale carotideo, si riuniva al petroso superficiale maggiore.

In due casi quest'ultimo ramo proveniva da quello per la tuba.

Quanto ai rami per la finestra ovale e per la finestra rotonda, descritti da alcuni autori, io devo dichiarare che osservando il più scrupolosamente possibile, anche con l'aiuto della lente, non sono riuscito a vedere sui miei preparati che tre volte soltanto un ramoscello che si perdeva nei contorni della fossetta rotonda, e sei volte un filuzzo, che si portava verso la finestra ovale.

Una disposizione discretamente frequente è quella a trigono descritta da Cotugno; essendo stata da me osservata in dodici preparati. In questi casi il timpanico, nato dal ganglio di Andersch, penetra nel canalicolo timpanico, il quale ha un decorso obliquo dall'avanti all'in-

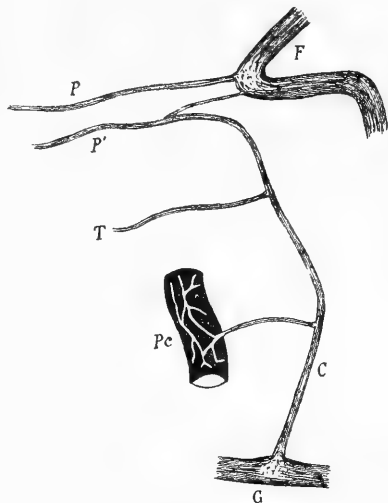


Fig. 1.

Semischematica. Plesso timpanico sinistro. *G* glossofaringeo e ganglio di Andersch. *C* nervo di Cotugno. *Pc* plesso carotideo e carotico-timpanico. *T* nervo per la mucosa della tromba. *F* faciale e ganglio genicolato. *P* petroso superficiale maggiore. *P'* petroso superficiale minore.

dietro e dal basso all'alto. La lunghezza di questa porzione del timpanico è in media di 8 mm, ma può presentare un minimo di 6 ed un massimo di 11.

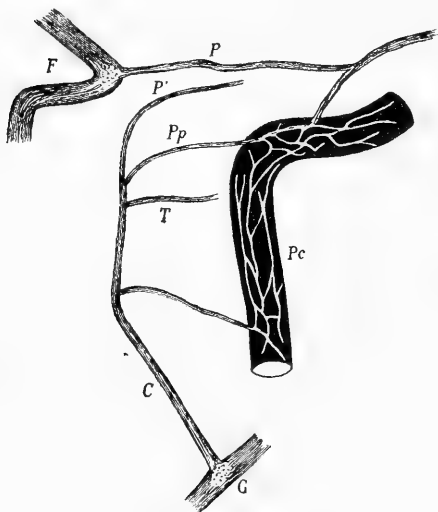


Fig. 2.

Semischematica. Plesso timpanico destro. *G* glosso faringeo e ganglio di Andersch. *C* nervo di Cotugno. *Pc* plesso carotideo e carotico-timpanico. *T* nervo per la mucosa della tromba. *Pp* petroso profondo. *P* grande petroso superficiale. *P'* piccolo petroso superficiale. *F* faciale e ganglio genicolato.

superiore della cassa del timpano. Nel punto in cui passa al di sotto del semicanale pel muscolo del martello l'ho visto spesso inviare un ramoscello al ganglio genicolato.

La disposizione a trigono del plesso timpanico, la quale trova la sua ragione nel fatto che il ramo per la tromba di Eustachio nasce con due radici, presenta i seguenti tre tipi.

Nel primo (fig. 3) dalla branca principale del plesso (che non è altro che la continuazione in alto del nervo timpanico, e percorre, obliqua in alto ed in avanti, la parete interna della cassa del timpano, per riuscire alla faccia superiore della rocca) branca che è molto sottile, si origina da prima un ramuscolo in corrispondenza della parte più prominente del promontorio, ed un altro poco prima che essa si impegni nel canalicolo che percorre prima di raggiungere la faccia superiore della rocca.

L'obliquità del decorso è più o meno accentuata e non sta in relazione con la lunghezza. Un piccolo tramezzo osseo lo separa dalla fossa giugulare. Il nervo riesce nella parete inferiore della cassa del timpano e si accolla alla sua faccia interna, situato da prima nella parte affatto posteriore del promontorio.

Si porta allora in alto ed in avanti, fornisce da prima un ramo carotico-timpanico, ed un pò al di sopra un altro per la tromba, passa al di dentro del semicanale pel muscolo del martello e, per un canalicolo speciale, riesce alla faccia su-

Questi due ramoscelli, con un decorso diretto l'uno in senso inverso dell'altro, quindi obliquo in alto per l'inferiore, obliquo invece in basso pel superiore, vengono a riunirsi in corrispondenza della parete inferiore dello sbocco della tromba e si fondono in un piccolo ramuscolo, che si distribuisce sulla tromba stessa.

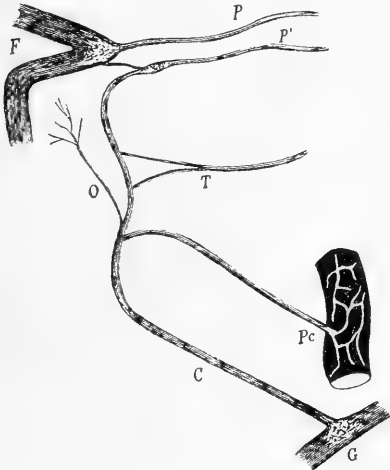


Fig. 3.

Semischematica. Plesso timpanico destro. *G* glossofaringeo e ganglio di Andersch. *C* nervo di Cotugno. *Pc* plesso carotideo e nervo carotico-timpanico. *O* ramo per la finestra ovale. *T* ramo per la mucosa della tuba. *F* faciale e ganglio genicolato. *P* petroso superficiale maggiore. *P'* piccolo petroso superficiale.

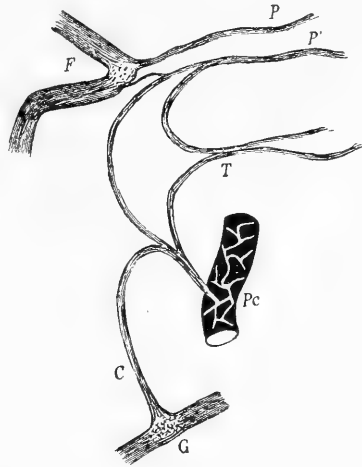


Fig. 4.

Semischematica. Plesso timpanico destro. *G* glossofaringeo e ganglio di Andersch. *C* nervo di Cotugno. *Pc* plesso carotideo e carotico-timpanico. *T* ramo per la mucosa della tuba. *F* ginocchio del faciale. *P* petroso superficiale maggiore. *P'* petroso superficiale minore.

Nel secondo (fig. 4) il nervo timpanico, raggiunto il promontorio, si piega ad arco portandosi in avanti e riesce ad un punto nodale del plesso, dal quale vediamo partire: un ramo carotico-timpanico, che per un canalino si porta al plesso simpatico, che circonda la carotide interna nel canale carotideo; un altro, che con decorso ascendente va a formare la continuazione del timpanico, ed è chiaramente riunito da un piccolo filuzzo al ginocchio del faciale, ed infine un terzo ramo, che si porta in avanti verso la tuba. L'altra branca per la tromba di Eustachio proviene in questo caso molto chiaramente dal ganglio otico. Seguendo infatti il petroso superficiale minore dalla faccia superiore della rocca

petrosa dentro la cavità del timpano, vediamo che esso quando si ritrova nell'interno del canalino, situato all'indietro del semicanale pel muscolo del martello, si biforca, ed un ramo si continua col timpanico, l'altro si porta in basso ed in avanti, accollandosi a quello che abbiamo precedentemente descritto per la tuba, e si distribuisce alla parte interna ed inferiore di questa.

Una terza modalità è la seguente: il ramo per la tromba di Eustachio nasce con due radici, le quali si staccano, non molto discoste l'una dall'altra, dalla parte mediana del timpanico. Un po' al di sotto

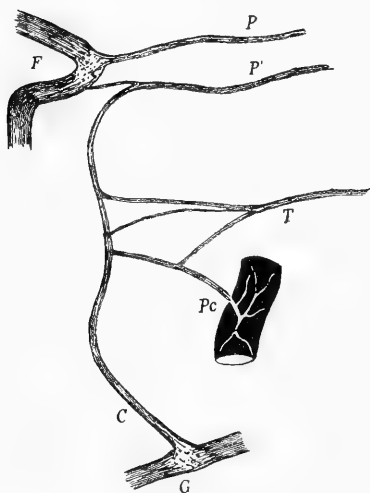


Fig. 5.

Semischematica. Plesso timpanico destro. Leggenda come nella figura precedente.

del punto in cui esse prendono origine, il timpanico fornisce anche un ramoscello, che si porta un po' all'innanzi e poi si biforca: una branca della biforcazione va a raggiungere il ramo per la tuba, l'altra diventa un carotico timpanico (fig. 5).

Se si tien presente il dato di fatto che la grossezza del carotico timpanico e quella della branca inferiore della tuba, eguaglia se non supera quella del timpanico stesso, e che questo nella parte superiore del promontorio ha un calibro di poco inferiore a quando penetra nella cassa del timpano e pressochè uguale a quello delle due branche per la tuba,

bisognerà convenire che fibre provenienti dal plesso carotideo passano nel ramo per la tromba di Eustachio, e che come nel caso precedente la branca superiore di questa proviene almeno in massima parte dal ganglio otico.

Ricerche microscopiche.

A. Cenni storici.

Anche sull'esistenza o meno di ganglietti sul decorso dei nervi del plesso timpanico non c'è uniformità di vedute. Intanto per quel

che riguarda il ganglietto che, secondo Valentin, offre il timpanico nel canale della rocca, Arnold, Beck e Bischoff ne negano l'esistenza e Krause l'interpetra come una ghiandola vascolare, chiamandola ghiandola timpanica.

“Se si scalpella il canalicolo timpanico in una rocca d'uomo, egli dice, si vede che il nervo timpanico, dopo che esso dal ganglio petroso è penetrato in quel canalicolo, mostra, come è noto, un rigonfiamento affusato di circa quattro mm di lunghezza, ed al massimo un millimetro di spessore. Se le vene sono riempite fortemente di sangue, esso rassomiglia per il suo colorito rossastro ad un piccolo ganglio (gangliolum timpanicum); se invece quelle sono vuote di sangue esso ha un aspetto biancastro e sembra un addensamento di periostio. In realtà non si tratta nè dell'una, né dell'altra cosa.”

“Questa sostanza in questione è molto ricca di vasi, risulta di una sostanza fondamentale connettiva con fibre elastiche, contiene arterie, vene e capillari riuniti in rete. Le arterie sono diramazioni del ramuscolo timpanico grosso 0,12 mm, che accompagna il nervo timpanico, e che proviene dall'arteria faringea ascendente. Tale tessuto ricco di vasi si contrassegna per un numero maggiore o minore di cellule periteliali, del diametro di 0,007 a 0,015 mm, e della forma di piramide triangolare, oppure stellata, ed il cui nucleo è grosso circa 0,004 mm. Alle volte tali cellule possono essere accumulate attorno ai vasi, tortuosi in modo da ricordare le formazioni otricolari della struttura della ghiandola intercarotidea.”

Secondo Krause il ramuscolo timpanico dell'arteria faringea ascendente e la ghiandola timpanica rappresentano “il prodotto di involuzione di un ramo arterioso branchiale più grosso, che originariamente provvede la prima fessura branchiale” e che entra a far parte di una ricca anastomosi arteriosa, che si ritrova nell'orecchio medio. La ghiandola timpanica rappresenta inoltre “un residuo del rivestimento della prima fessura branchiale o della futura mucosa della cavità del timpano racchiuso nel canalicolo timpanico.”

Questa ghiandola timpanica, il cui volume, come quello di tutti gli organi rudimentali è variabile da individuo ad individuo, non circonda il nervo timpanico, il quale ha sempre, rispetto ad essa una

posizione eccentrica, e risulta oltre che di vasi sanguigni, anche di tronchicini di fibre pallide nucleate, i quali, come aveva già messo in evidenza Beck, si staccano precocemente dal tronco del timpanico stesso, per decorrere attraverso ad essa. Lateralmente a tali tronchicini si può osservare qualche cellula ganglionare; mentre il nervo timpanico "è privo in questo luogo di accumuli gangliari"; da queste cellule gangliari debbono esser distinte "delle cellule grosse circa 0,02—0,03 mm, e variamente conformate, con abbondante pigmento giallo, che per loro conto sembrano appartenere alla categoria delle cellule periteliali o cellule dell'avventizia dei vasi sanguigni. Esse posseggono un nucleo sferico, chiaro, ma furono del resto osservate solo una volta."

Riguardo ai ganglietti da Kölliker descritti nei rami di distribuzione del plesso timpanico, Bischoff sostiene che questi "almeno nell'uomo non possiedono cellule ganglionari" e dice di aver trovato una volta un piccolo ganglio sul decorso del nervo petroso superficiale minore, e nella massima parte dei casi un ganglietto sul nervo per la finestra ovale. Inoltre egli ritiene che la descrizione erronea della presenza di tali gruppi di cellule nelle diramazioni del plesso timpanico, fatta da Kölliker, abbia la sua origine nella descrizione che Pappenheim fa del timpanico del bove.

Krause aggiunge poi che il nervo timpanico presenta è vero qua e là delle cellule ganglionari, che possono riunirsi in piccoli gruppi, ma che sarebbe un errore il ritenerli come costanti.

B. Osservazioni personali.

Dalla rapida rassegna che ho fatto risulta che le questioni che dovevo risolvere in questa parte delle ricerche erano abbastanza numerose.

Insieme alle modalità microscopiche di origine del tronco principale del plesso timpanico, interessava anche di vedere, se nel suo tratto compreso nel canalicolo, che lo conduce nella cavità del timpano, esiste un piccolo ganglio, come vuole Valentin o se pure questo non è invece che un glomerulo di vasi come afferma Krause. Importava anche di stabilire se negli altri rami del plesso esistano o no

dei ganglietti, e se alla sua uscita dalla cavità del timpano il nervo piccolo petroso superficiale sia o no in connessione per mezzo di un piccolo tronchicino col ginocchio del faciale, o se la pretesa connessione non sia invece dovuta all'esistenza di una piccola arteria.

Appunti di tecnica.

Per quello che si riferisce alla presenza o no di ganglietti nervosi, siccome era necessario anche poter dire, dato che ne avessi riscontrati, se erano costanti od in qual modo variavano, divisi sei plessi timpanici in singoli segmenti, e precisamente: un primo tratto contenente il ganglio di Andersch e la porzione del nervo fino al suo sbocco nella cassa del timpano; un secondo, che comprendeva la porzione del tronco principale, che decorre sul promontorio; un terzo ed un quarto dati rispettivamente dalla branca per la tromba di Eustachio e dal ramuscolo carotico-timpanico, ed infine un quinto tratto comprendente la porzione del petroso superficiale minore, che corrisponde alla faccia superiore della rocca, prima di passare al di sotto del ganglio di Gasser.

Questi segmenti furono fissati in vari liquidi, e cioè: acido osmico 1%, Flemming, sublimato ed alcool, sia direttamente, sia dopo essere stati conservati per qualche tempo in formolo al 4%.

L'inclusione veniva fatta in paraffina o in celloidina, ed i singoli tratti erano poi sezionati in serie nel senso della loro lunghezza, e coloriti con ematossilina ed eosina, o con safranina o con carminio.

Per assicurarmi poi se il plesso timpanico avesse delle connessioni col ganglio genicolato o col petroso superficiale maggiore o col faciale, pensando che forse la diversità di opinioni espresse a tal riguardo fosse dovuta alla facilità con cui questo rametto anastomotico, se esisteva, date le sue piccole dimensioni, doveva venire strappato nella dissezione, ricorsi al seguente procedimento. Misi in sei casi allo scoperto il ginocchio del faciale ed una piccola porzione di questo nervo, dopo avere aperto la cassa del timpano, togliendo la sua parete esterna; scollai la parte superiore della mucosa, che riveste la parete interna dell'orecchio medio, facendo in modo che rimanesse nel lembo così fatto il timpanico; scollai pure il ganglio genicolato con un piccolo tratto del faciale, e la dura madre che riveste, subito al davanti del

livello del ginocchio del faciale, la faccia superiore della rocca. In queste manovre procuravo di esercitare delle trazioni più delicate che fosse possibile e se mi accorgevo che qualche filuzzo impediva l'operazione frantumavo l'osso. Ottenevo così un lembo contenente il ganglio genicolato, porzione del faciale ed i due petrosi. Per poter distinguere in seguito la parte laterale dalla mediale del ganglio genicolato e quindi il piccolo petroso dal grande, tagliavo il tronco del faciale in modo che fosse più lungo il segmento di esso che è all'esterno del ganglio.

Questi lembi erano fissati in acido osmico 1^o/_o, tenendoli spianati e compresi tra due vetri.

Con questa modalità nelle sezioni in serie, fatte tangenzialmente alla loro superficie, gli elementi che mi interessava di esaminare non venivano a trovarsi in piani molto allontanati tra loro e quindi era facile far la ricostruzione dei loro reciproci rapporti. L'inclusione veniva sempre fatta in celloidina.

Ho creduto anche utile studiare i ganglietti, che come dirò tra breve ho potuto mettere in evidenza, trattandoli con il metodo di Ramon all'argento ridotto, sia solo, sia seguito dal viraggio all'oro secondo Lenhossek.

Ho ottenuto però dei preparati dimostrativi solo col secondo procedimento.

a) *Segmento del nervo di Cotugno dalla sua origine allo sbocco nella cassa del timpano.*

Come Bischoff aveva già messo in evidenza le fibre di cui risulta costituito il nervo di Cotugno si originano direttamente dal ganglio petroso.

Se il tratto fu fissato in acido osmico possiamo facilmente vedere che tali fibre, rivestite da una guaina mielinica più o meno sviluppata, si espandono, alla loro entrata nel ganglio, fra le cellule di questo.

Nella maggior parte dei casi il nervo nasce con una sola radice; solo due volte l'ho veduto originarsi per due radici: una delle quali veniva sempre direttamente dal ganglio, mentre l'altra in un dei casi si originava dal ganglio, nell'altro invece direttamente dal nervo glosso faringeo al di sopra del ganglio petroso.

Lungo il nervo, specie in vicinanza della sua origine, si osservano sempre cellule nervose o isolate o in gruppi di due o tre; tali cellule hanno i caratteri di quelle che si rinvengono negli altri tratti del plesso, come dirò in seguito.

Per quanto riguarda il ganglietto descritto da Valentin sul decorso di questo primo tratto del nervo di Cotugno, e da lui chiamato gangliolum timpanicum, confermo pienamente quanto ne ha riferito Krause. Si tratta in sostanza di un intreccio di piccolissime arterie, vene e di vasi capillari, in mezzo al quale si ritrovano pure delle fibre nervose. Io però non vi ho mai riscontrato quelle grosse cellule contenenti pigmento giallo a cui l'A accenna. Non ho poi dati sufficienti, essendo un altro l'obiettivo che mi ero prefisso, per appoggiare o discutere l'interpettazione di Krause.

b) *Nervo carotico-timpanico e segmento del tronco principale corrispondente al promontorio.*

Nel primo ho in tutti i casi ritrovato solamente due o tre cellule nervose situate tra le fibre che compongono il tronchicino. Mentre nel segmento del nervo di Cotugno, che decorre sulla doccia del promontorio ho visto tanto cellule isolate, che in gruppetti di 4 o 5.

Variano però notevolmente da un soggetto all'altro sia per la loro posizione, che per il numero, non riscontrandosi in alcuni casi che qualche cellula isolata.

c) *Nervo per la tuba.*

In tutti i soggetti esaminati vi ho sempre ritrovato un ganglietto posto a metà circa del tragitto, che esso compie per raggiungere la tromba di Eustachio.

Il numero delle cellule nervose che lo compongono varia da 10—12 a 20.

Spesso oltre il ganglietto principale se ne ritrova uno più piccolo, risultante di 5 o 6 cellule, in vicinanza del punto in cui esso si stacca dal tronco principale del plesso timpanico.

Quando il nervo si origina per due radici, come nel caso appunto in cui si ha la tipica forma a trigono, questo ganglietto più piccolo è situato sulla radice superiore, mentre il più grosso si ritrova subito al davanti del punto in cui le due branche si uniscono.

Pur non volendo generalizzare debbo ritenere che il ganglietto situato sul ramo per la tuba, e quello che si osserva, come tra poco dirò, nel piccolo petroso superficiale, siano abbastanza costanti, giacchè oltre che nei sei plessi timpanici studiati coll'intento di stabilire l'ubicazione dei gangli, l'ho ritrovati sempre anche nei sei casi in cui ho eseguito la reazione all'argento ridotto.

d) *Petroso superficiale minore.*

Come ho già detto trattando della parte macroscopica del plesso timpanico ho visto chiaramente in due casi un piccolo rigonfiamento, che aveva l'aspetto di un ganglio, nel punto in cui il petroso superficiale minore sta per penetrare nella cassa del timpano. All'esame microscopico di preparati in serie di questi due casi, allestiti in modo che insieme con il piccolo e grande petroso superficiale fosse unito anche il ginocchio del faciale, collegato al primo dal filuzzo chiaramente visibile ad occhio nudo, ci si può convincere di quanto appresso. Il piccolo rigonfiamento è effettivamente un ganglio di circa 60 cellule nervose; da esso parte un tronchicino, le cui fibre si possono seguire fino in mezzo alle cellule del ganglio genicolato. Accollata al tronchicino nervoso si ritrova anche una piccola arteria, la quale forse nei preparati per schiacciamento, aveva nascosto ai primi osservatori le poche fibre di cui esso risulta.

Anche quando ad occhio nudo non è visibile un rigonfiamento ganglionare, all'esame istologico ho osservato costantemente che, in corrispondenza di esso, si ritrova sul decorso del petroso superficiale minore un ganglietto costituito allora da 20—25—30 cellule.

Anche sulla porzione del petroso superficiale minore, che decorre sulla faccia superiore della rocca si rinvengono delle cellule isolate, più o meno numerose secondo i soggetti. In uno dei due casi in cui il ganglietto era visibile ad occhio nudo, vi si notava per buon tratto una lunga catena di cellule nervose.

Il petroso superficiale minore nella maggior parte dei soggetti esaminati è unito per mezzo di un filuzzo nervoso al ganglio genicolato; due volte soltanto vidi questo filuzzo originarsi in vicinanza del piccolo ganglio ed unirsi poi al faciale al di là del ganglio genicolato. In un altro caso invece tale unione avveniva col petroso superficiale maggiore.

e) *Struttura dei gangli del plesso timpanico.*

Tanto il ganglietto che si ritrova sul decorso del nervo per la tromba di Eustachio che quello posto sul piccolo petroso superficiale presentano la stessa costituzione. Le cellule nervose che li compongono sono per lo più rotondeggianti, ma possono essere anche ovoidali o piriformi.

Nei preparati fissati con acido osmico il loro protoplasma ha un aspetto reticolato. Il nucleo è per lo più unico ed occupa quasi sempre la parte centrale della cellula; sono rare le cellule che possiedono due nuclei. È di forma rotondeggiante ed è provvisto di un nucleolo, che assume molto più intensamente il colore.

Sono provviste di una capsula bene evidente, sulla cui faccia interna si notano cellule appiattite, con nucleo ovoidale. All'interno della capsula si ritrovano altre cellule, nella massima parte dei casi in quantità considerevole e che hanno forma ovoidale, rotondeggiante o cubica, con nucleo pure rotondeggiante (cellule satelliti, ancipiti).

Queste possono avere rispetto alla cellula nervosa posizione differente. Alcune volte sono allagate in leggeri infossamenti della parte periferica del corpo della cellula nervosa; mentre in altri casi gli infossamenti sono più pronunciati e prendono l'aspetto di piccole nicchie, separate l'una dall'altra da prolungamenti del protoplasma della cellula nervosa, che si portano verso la faccia interna della capsula. Sono anche più o meno ravvicinate l'una all'altra e possono qualche volta formare un mantello continuo.

Si può osservare però qualche cellula nervosa in cui cellule satelliti isolate si avvicinano alla parte centrale di essa.

Gli elementi in cui non è ben distinta una capsula sono molto rari e di preferenza si ritrovano nel ganglietto situato lungo il nervo per la tromba di Eustachio; le cellule satelliti formano alla periferia di queste un mantello completo e regolare.

Il tessuto interstiziale di questi ganglietti è riccamente provvisto di vasi sanguigni.

Le cellule nervose isolate, che si ritrovano lungo i filuzzi, che compongono il plesso timpanico hanno la stessa struttura.

Come ho già detto il metodo di Cajal originale mi ha dato risultati poco soddisfacenti; non sono perciò in grado di dir nulla sull'in-

tima struttura del corpo di queste cellule, giacchè colla modificazione di Lenhossek, dalla quale ho ottenuto preparati dimostrativi, il corpo della cellula assume un colore uniformemente scuro.

Dall'osservazione di preparati ottenuti impiegando il bagno aureo, come raccomanda Lenhossek, risulta che in queste cellule il prolungamento nervoso si divide a t a breve distanza dal corpo cellulare, o dopo aver compiuto un percorso più lungo. In alcune si origina con una piccola base e poi decresce a cono, in altre invece il suo calibro è fin dal principio uniforme; non infrequentemente partono da esso delle brevi collaterali. In qualche cellula il prolungamento nervoso presenta all'inizio un decorso un pò ondulato. In qualche altra non si origina direttamente dal corpo cellulare, ma da un grosso e corto prolungamento, dal quale oltre il nervoso prendono origine dei corti e sottili filamenti, che formano una specie di cespuglio.

Oltre quello nervoso il corpo cellulare invia nella maggior parte di esse altri prolungamenti, che si comportano in modo differente nelle varie cellule.

Nel caso più semplice la parte periferica della cellula é incavata da fossette poco profonde, separate da delicati prolungamenti, che in taluni punti raggiungono la faccia interna della capsula, od in qualche altro caso, dopo aver compiuto piccole arcate, contenenti cellule satelliti, ritornano a congiungersi col corpo cellulare.

In qualche altra cellula invece prolungamenti corti alcuni grossi, altri sottili, si intrecciano tra loro formando attorno alla sua parte periferica una specie di rete in cui parimenti sono contenute cellule satelliti; questa rete altre volte può esser anche costituita da prolungamenti, che hanno una lunghezza maggiore, e che in qualche esemplare non hanno un calibro uniforme, ma posseggono qua e là degli ingrossamenti rotondeggianti od ovoidali.

Si osservano anche delle cellule con queste caratteristiche: un prolungamento sottile si origina in vicinanza di quello nervoso, decorre ad arco per breve tratto attorno al corpo cellulare e presenta un ingrossamento sferico, da cui partono in diverse direzioni sottilissimi filuzzi, che si portano al di fuori della capsula e possiedono piccole varicosità.

In altri casi insieme a sottili e grossi prolungamenti, che decorrendo ad arco si intrecciano fra loro, formando così una specie di rete,

si originano anche dalla cellula due o tre prolungamenti un pò più grossi, che con decorso rettilineo oltrepassano la capsula e posseggono ciascuno un grosso rigonfiamento rotondeggiante, da cui possono o no staccarsi sottilissimi e corti filamenti.

Vi sono anche cellule, che oltre prolungamenti che costituiscono una rete alla loro periferia, o si ingrossano in rigonfiamenti rotondi di grossezza variabile, ne posseggono anche di sottili e molto corti, che appena partiti dalla cellula vi ritornano compiendo delle arcate piccolissime.

Il corpo cellulare non è in tutti i casi unico; si ritrovano elementi in cui risulta di una porzione molto più grande, da cui prende origine il prolungamento nervoso, e nella quale è compreso il nucleo, e che è riunito da una parte ristretta ad un'altra porzione più piccola.

In molte cellule di questi gangli del plesso timpanico il citoplasma presenta quindi le particolarità descritte da Cajal, Levi, Rossi (citato da Fusari), Lenhossek e Dogiel nelle cellule dei gangli cerebro spinali dei mammiferi e dell'uomo. Il prolungamento nervoso di queste cellule non offre però un glomerulo iniziale. Riferendoci perciò ai caratteri dei loro prolungamenti ed in specie di quello nervoso, in base anche alla descrizione che Ramon y Cajal fa anche ultimamente delle cellule dei gangli simpatici, possiamo ritenere i gangli del plesso timpanico come cerebro-spinali.

Conclusioni.

Da quello che ho sopra riferito si deduce quanto segue:

1°. Nell'uomo il plesso timpanico risulta nella maggior parte dei casi di un ramo principale, da cui si originano da prima un ramuscolo carotico-timpanico, che solo di rado è doppio, e poi un altro rametto per la tromba di Eustachio.

Al ramo principale, che attraversa la parete superiore della cavità del timpano per raggiungere il ganglio otico, si uniscono anche fibre provenienti da questo, così che il ramo petroso superficiale minore risulta effettivamente tanto di fibre, che dal nono paio vanno al ganglio otico, quanto di fibre, che da questo si portano al plesso timpanico.

2°. Il plesso timpanico è costituito perciò da fibre, che provengono da tre sorgenti e cioè: dal ganglio di Andersch e qualche volta in parte

direttamente dal glosso-faringeo; dal ganglio otico, e dal plesso simpatico, che accompagna la carotide interna nel canale della rocca petrosa.

3°. È abbastanza frequente anche la disposizione a trigono descritta dal Cotugno.

4°. La mucosa della finestra ovale e quella della finestra rotonda non ricevono ramuscoli, almeno visibili ad occhio nudo o con la lente semplice, che in casi molto rari; come pure solo raramente oltre il ramo, che attraversa la parete superiore della cassa del timpano, se ne riscontra un altro, che unendosi al plesso carotideo, va poi ad anastomizzarsi col petroso superficiale maggiore.

5°. La mucosa della tromba di Eustachio è innervata da fibre provenienti in parte dal glosso-faringeo, in parte dal ganglio otico; in qualche preparato si può inoltre veder chiaramente che anche fibre simpatiche, derivate dal plesso carotideo, vanno ad innervarla.

6°. Il petroso superficiale minore è unito da fibre nervose o al ganglio genicolato, o al faciale, all'esterno di questo ganglio, oppure al petroso superficiale maggiore.

Queste fibre si separano da quel tratto del nervo, in cui è presente un accumulo di cellule gangliari.

7°. Nel tratto del nervo di Cotugno compreso nel canalicolo timpanico non esiste un ganglio nervoso, come aveva affermato Valentin; il piccolo rigonfiamento, che in esso si osserva, non è altro invece che un intreccio di piccolissime arterie e vene e di capillari, come ha osservato Krause.

8°. In tutti i ramuscoli del plesso si possono ritrovare cellule nervose isolate o in gruppetti di tre o quattro, che non hanno però una posizione costante e possono anche mancare.

9°. Si rinviene sempre un ganglio nel ramo per la mucosa della tromba di Eustachio, ed un altro più grosso, riunito da fibre nervose al ganglio genicolato, nel tratto in cui il petroso superficiale minore penetra nella cassa del timpano.

10°. Tanto le cellule isolate che quelle riunite in gangli sono provviste di una capsula. In queste ultime il prolungamento nervoso si divide a t; in moltissime di esse il citoplasma è fenestrato e può presentare delle appendici terminantesi con una parte ingrossata. Non

posso dir nulla riguardo ai prolungamenti delle cellule isolate, perchè la reazione all'argento ridotto non è venuta in esse mai completa; in preparati comuni mostrano però gli stessi caratteri di quelle riunite in gangli.

Spiegazione delle figure.

Tutte le figure sono state disegnate a mezzo della camera lucida Abbe-Apáthy.

- Fig. 1. Rappresenta una sezione del ganglio genicolato e del ganglietto che è posto nel petroso superficiale minore alla sua uscita della cassa del timpano; si vede parte del fascetto di fibre nervose, che riunisce questo ganglio al genicolato. Koristka, occ. 2, ob. 0.
- Fig. 2. Lo stesso ganglio visto a più forte ingrandimento. Koristka, occ. 3, ob. 2.
- Fig. 3. Rappresenta una sezione di quella parte del petroso superficiale minore, che decorre sulla faccia superiore della rocca. Tra le fibre nervose sono situate numerose cellule nervose disposte in catena. Koristka, occ. 3, ob. 2.
- Fig. 4 e 5. Rappresentano il ganglietto posto sul nervo per la tromba di Eustachio. Koristka, occ. 3, ob. 5 la quarta, ed occ. 3, ob. 6 la quinta.
- Fig. 6. Cellula del ganglio situato sul petroso superficiale minore. Fissazione in acido osmico 1^o/₀, colorazione ematossilina ferrica. Cellule satelliti sono situate in nicchie della parte periferica del protoplasma della cellula nervosa. Due di esse appaiono disposte più profondamente in vicinanza della parte centrale. Koristka, occ. 4 comp., ob. ¹/₁₅ immer. omog.
- Fig. 7. Cellula del ganglio situato sul decorso del nervo per la tromba di Eustachio. Fis; Flemming, colorazione safranina. Le cellule satelliti costituiscono attorno alla cellula un mantello continuo. Koristka, occ. 4 comp., ob. ¹/₁₅ immer. omog.
- Fig. 8, 9, 10, 11, 12 e 13. Cellule nervose dei gangli del plesso timpanico. Metodo di Cajal seguito dal viraggio all'oro secondo Lenhossek. Koristka, occ. 8 comp., ob. ¹/₁₅ immer. omog.
-

Letteratura.

- Arnold, J., Handbuch der Anatomie. Freiburg 1851.
- , *Icones nervorum capitis*. Heidelbergae 1860.
- Beaunis, H., e Bouchard, A., Nuovi elementi di Anatomia descrittiva e di Embriologia. Vol. II. Milano 1884.
- Beck, Anatomische Untersuchungen über das VII. u. IX. Hirnnervenpaar. Heidelberg 1847.
- Bischoff, E. Ph., Mikroskopische Analyse der Anastomosen der Kopfnerven. München 1865.
- Cruveilhier, J., *Traité d'Anatomie descriptive*. T. III. Paris 1867.
- Debierre, *Traité élémentaire d'Anatomie de l'homme*. T. I. Paris 1890.
- Della Chiaje, Sulla scoperta del plesso nervoso timpanico attribuita ad Jacobson ed ora rivendicata a Cotugno. *Miscellanea Anatomica* II.
- Dogiel, Der Bau der Spinalganglien bei den Säugetieren. — *Anat. Anz.* Bd XII. 1896.
- , Zur Frage des feineren Baues der Spinalganglien und deren Zellen bei den Säugetieren. *Intern. Monatsschr. f. Anat. u. Physiol.*, Bd. XIV, 1897.
- , Zur Frage über den Bau der Spinalganglien beim Menschen und bei den Säugetieren. *Ibidem*, Bd. XV, 1898.
- , Der Bau der Spinalganglien des Menschen und der Säugetiere. — G. Fischer, Jena 1908.
- Fusari, R., *Trattato elementare di Istologia Generale e di Tecnica Istologica* Torino 1909.
- Gegenbaur, C., *Lehrbuch der Anatomie des Menschen*. Leipzig 1883.
- Henle, J., *Handbuch der systematischen Anatomie des Menschen*. Bd. III. Braunschweig 1876.
- Hirschfeld, *Traité et iconographie du système nerveux et des organes des sens de l'homme*. Paris 1886.
- Hirtl, G., *Istituzione di Anatomia dell'uomo*. Trad. dal Prof. Giovanni Antonelli. III. Ed. 1883.
- Jacobson, C. L., *De Anastomosi nervorum nova in aure detecta* (*Acta reg. Soc. Hafniensis*. Hafniae V, 1818.
- Kölliker, A., *Éléments d'Histologie humaine*; traduit par Marc Sée. Paris 1868.
- Krause, W., *Handbuch der menschlichen Anatomie*. Anatomische Varietäten. Hannover 1880.
- , Die glandula tympanica des Menschen. *Zentralblatt für die medizinischen Wissenschaften*. Nr. 41. 1878.
- Lenhossek, M. v., Zur Kenntnis der Spinalganglienzellen. *Arch. f. mikr. Anat.* Bd. 69. H. 2. 1906.

- Levi, G., Beitrag zur Kenntnis der Struktur des Spinalganglions. Verh. der Anatom. Ges. auf der 19. Vers. in Genf 1905.
- , La struttura dei gangli cerebro-spinali dei Cheloni. — Monit. Zool. it. Anno 17, 1906.
- , Ulteriori osservazioni sulla struttura dei gangli spinali. Lo Sperimentale. Anno 60. F. 2. 1906.
- , La struttura dei gangli cerebro-spinali nei Selaci e nei Teleostei. Monit. Zool. it. Anno 17, 1906.
- , Struttura e istogenesi dei gangli cerebro-spinali dei Mammiferi. Anat. Anz. Bd. 30. Nr. 7/8. 1907.
- , Di alcuni problemi riguardanti la struttura del sistema nervoso. Considerazioni e Studi. Arch. di Fisiologia. Vol. 4. F. 4. 1907.
- , I Gangli cerebrospinali. — Studi di Istologia comparata e di Istogenesi. Arch. ital. di Anat. e di Embriol. Supplemento al Vol. VII. 1908.
- Longet, citato da Bischoff.
- Pansch, A., Grundriss der Anatomie des Menschen. Leipzig 1891.
- Pappenheim, S., Citato da Bischoff.
- Penzo, R., Sul ganglio genicolato e sui nervi che gli sono connessi. Atti Ist. Veneto. S. 7. T. II.
- Quain's, Elements of Anatomy. Vol. III. part. II. London 1895.
- Räuber, A., Lehrbuch der Anatomie des Menschen. Bd. II. Leipzig 1898.
- Ramon y Cayal, S., La méthode à l'argent réduit associée à la méthode embryonnaire pour l'étude des noyaux moteurs et sensitifs. Bibliographie Anatomique. T. XIII. Fasc. 5.
- , Tipos celulares de los ganglios sensitivos del hombre y Mamíferos. Rev. de la R. Acad. de ciencias exact. de Madrid. T. 2. 1905.
- , Die Struktur der sensiblen Ganglien des Menschen und der Tiere. Ergebn. der Anat. u. Entw. herausg. von Merkel und Bonnet. Bd. 16, 1907.
- , Las células del gran simpático del hombre adulto. Trabajos del Laboratorio de Investigaciones biológicas de l'Universidad de Madrid. T. IV^o f. 1^o e 2^o. 1905.
- Romiti, G., Trattato di Anatomia dell'uomo. p. VI. Milano.
- Rossi, O., Intorno ad alcune particolarità morfologiche delle cellule dei gangli spinali dei mammiferi. Comun. alla società ital. di Patol. Pavia 1906.
- Rüdinger, Citato da Henle.
- Sappey, Ph. C., Traité d'Anatomie descriptive. T. III. Paris 1877.
- Testut, L., Traité d'Anatomie humaine. Paris 1893.
- Valentin, G., Encyclopedie Anatomique. T. IV. Paris 1843.
- Vitali, G., Contributo allo studio del nervo di Jacobson. Atti della R. Acc. dei Fisiocritici in Siena. S. IV. Vol. XV. N. 7.

Referat.

Von

Dr. Fr. Hein,

Assistent am Anat. Institut d. Universität Berlin.

Gegenbaur: *Lehrbuch der Anatomie des Menschen.* Achte umgearbeitete und vermehrte Auflage von *M. Fürbringer*. Bd. I. Mit 276 zum Teil farbigen Textfiguren. Leipzig 1909, Wilhelm Engelmann.

Von Gegenbaur's bewährtem Lehrbuche der Anatomie ist nach langjähriger Pause eine neue Auflage erschienen. Die achte seit der Herausgabe des Werkes, die erste nach dem Tode des großen Anatomen, umgearbeitet von Fürbringer, dem Nachfolger auf seinem Lehrstuhl.

Gegenbaur's Buch zeigt dieselbe Erscheinung wie die meisten gangbaren Lehrbücher, welche eine Reihe von Auflagen erleben, es hat im Laufe der Zeit an Fülle und Umfang zugenommen. Aus der einbändigen ersten Auflage wurde mit der vierten eine zweibändige und jetzt wird es in drei Bänden erscheinen. Von diesen liegt bis jetzt der erste vor.

Dem Standpunkte, welchen *Gegenbaur* von Anfang bis zu Ende, abweichend von anderen Herausgebern anatomischer Lehrbücher, vertreten hat, ist es auch jetzt treu geblieben. Es ist gewiß ein hoher, idealer Standpunkt, von dem aus er die Jünger der Medizin in die Anatomie einführen wollte, ob ein angebrachter und vorteilhafter, darüber kann man streiten.

Mein erstes Lehrbuch in der Anatomie war der *Gegenbaur*, ich erwarb es von einem Kommilitonen, der es mir mit den Worten anbot: „Willst du es haben, mir ist es zu schwer.“ Dieses Wort habe ich seitdem von manchem jungen Studenten wieder gehört. Solch Urteil hat mit dem Wert und der Güte eines Lehrbuches nichts zu tun und doch ist es zu beherzigen. Ein Lehrbuch muß neben seinem wissenschaftlichen Werte auch dem Standpunkte gerecht werden, welchen derjenige einnimmt, dem man es in die Hand gibt, dem Lernenden. Es soll beileibe nicht zur Stufe eines Paukbuches herabsinken, es soll und muß den Schüler zum Nachdenken und Ueberlegen zum mindesten anregen, aber wie leicht gibt der Lehrer aus der Fülle seines Wissens so viel, daß es dem Schüler schwer wird, auch nur das Wesentliche zu bewältigen.

Dieses trifft auch für die neue Auflage von Gegenbaur zu. Für den Wissenden ist es ein Werk, das derselbe mit großem Interesse und vieler Befriedigung lesen wird, ja ich glaube, es gibt manches Handbuch, welches nicht das bietet, was in übersichtlicher, klarer Darstellung und gewandter Form in diesem Lehrbuch enthalten ist.

Die Einteilung und Behandlung der einzelnen Kapitel ist überall wohl durchdacht und auf das sorgfältigste durchgearbeitet. Die Erklärung der leider so vielen und sich immer noch mehrenden Kunst- und Fachausdrücke wird von allen, nicht nur denen, die auf der Schule kein Griechisch lernten, mit Freuden begrüßt werden.

Die Literaturangaben sind mehr als reichlich, ihr Gebrauch wesentlich dadurch erleichtert, daß sie am Schlusse der einzelnen Paragraphen im Zusammenhange aufgeführt werden.

Die Abbildungen sind zahlreich, gut ausgewählt und teilweise auch gut ausgeführt. Die Anordnung der einzelnen Abschnitte ist übersichtlich und klar und wird durch die Ausführung des Druckes wesentlich unterstützt.

Auch in dieser neuen Form wird das Lehrbuch nicht nur seinen alten Ruhm bewahren, es wird sich noch viele neue Freunde erwerben.

Referat.

Von

Fr. Kopsch.

P. Adloff: *Das Gebiß des Menschen und der Anthropomorphen.*
Vergleichend-anatomische Untersuchungen. Zugleich ein Beitrag
zur menschlichen Stammesgeschichte. Mit 9 Textfig. und 27 Tafeln.
Berlin 1908, J. Springer. M. 15.—.

Adloff untersucht die Zähne des Menschen und der Anthropoiden mit Rücksicht auf die Frage nach dem Verwandtschaftsgrad.

Eine solche Untersuchung durch einen erfahrenen Kenner der menschlichen Zähne ist um so mehr erwünscht und wertvoll, als bisher das Problem wesentlich von Zoologen und Paläontologen behandelt worden ist.

Der *erste Teil* des Buches behandelt die Morphologie der Primaten-Gebisse, und zwar das Gebiß des rezenten Europäers, der niederen Rassen, des diluvialen Menschen, der fossilen und der rezenten Anthropomorphen.

Der zweite Teil enthält die Ergebnisse und Folgerungen. *Adloff* findet das Gebiß des Menschen in mancher Hinsicht primitiver als das der Anthropomorphen, er ist der Meinung, daß die bisher als pikekoid bezeichneten Merkmale vielmehr primitiver Art sind. Andererseits zeigt sich das Anthropomorphen-Gebiß in manchen Punkten primitiver als das des Menschen.

In bezug auf die Abstammung des Menschen vertritt *Adloff* die Anschauung von *Klaatsch*, daß der Mensch und die Anthropomorphen, aus äußerst gleichartigen Vorfahren hervorgegangen, sich parallel nebeneinander entwickelt haben. Dies wird durch eine Stammtafel erläutert.

Einführung in die Psychiatrie, mit besonderer Berücksichtigung der Differentialdiagnose einzelner Geisteskrankheiten von Dr. Th. Becker. Vierte Auflage. Gebunden M. 4.—

Nervenpunkte, ihre Entstehung, Bedeutung und Behandlung mittels Nervenmassage, von Oberstabsarzt Dr. Cornelius, Leiter der Poliklinik für Nervenmassage der Charité. Zweite Auflage. M. 2.—

Die Pflege Geisteskranker, Anleitung zum Krankendienst für Pfleger und Pflegerinnen, von Dr. W. Falkenberg, Oberarzt an der Irrenanstalt Herzberge. Zweite Auflage. Kartoniert M. 1.—

Beiträge zur Lehre vom engen Becken von Dr. Hugo Gloeckner, ehemaliger Assistent der Königl. Frauenklinik zu Halle und Berlin. Teil III, Geburtsverlauf und Therapie. M. 2.50.

Grundriss der gerichtlichen Medizin, einschliesslich Unfall- und Invalidenversicherung. Mit besonderer Berücksichtigung der einschlägigen Entscheidungen des Reichsgerichts und des Reichsversicherungsamtes, von Med.-Rat Dr. R. Gottschalk, Kreisarzt in Rathenow. Dritte Auflage. Gebunden M. 6.—

Sprachführer für die ärztliche Praxis, Russisch-Deutsch und Deutsch-Russisch, bearbeitet von Dr. Jossilewsky, Berlin. Gebunden M. 5.—

Sehproben nach Snellens Prinzip, entworfen von Generaloberarzt Dr. A. Roth.

Zweite Auflage. Teil I. 5 Tafeln mit 4 Textbeilagen. M. 1.80.
Aufgezogen und mit Futteral. M. 3.—
Teil II. 2 Tafeln. M. 1.—
Aufgezogen und mit Futteral. M. 2.—

Pseudo-isochromatische Tafeln zur Prüfung des Farbensinnes.
Von Prof. Dr. J. Stilling. Zwölfte Auflage. Geb. M. 10.—

Verlag von Georg Thieme in Leipzig.

Fortschritte der Medizin.

Unter Mitwirkung hervorragender Fachmänner
herausgegeben von

Prof. Dr. G. Köster Priv.-Doz. Dr. v. Criegern
in Leipzig. in Leipzig.

Schriftleitung: Dr. Rigler in Leipzig.

Erscheint am 10., 20., 30. jeden Monats.

Preis halbjährlich M. 6.—

Zeitschrift für Versicherungsmedizin.

Herausgegeben von

Dr. Fielitz-Halle G. Pfarrius Dr. Volborth-Berlin
Geh. Medizinalrat. Geh. Ober-Regierungsrat. Geh. Sanitätsrat.

Schriftleitung: Dr. Rigler in Leipzig.

Erscheint monatlich. — Preis jährlich M. 8.—

Beide Zeitschriften zusammen M. 16.— p. a.

Grundlinien der therapeutischen Methodik in der inneren Medizin

für
Aerzte und Studierende

von

Prof. Dr. I. Boas

in Berlin.

M. 2.80.

Medizinische Diagnostik.

Ein Leitfaden für Studierende und Aerzte

zur

bakteriologischen, chemischen und mikroskopischen
Untersuchung menschlicher Sekrete und Exkrete


von

Dr. med. C. S. Engel,


Laboratoriumsleiter in Berlin.

Mit 156 Textfiguren.

Gebunden M. 8.—








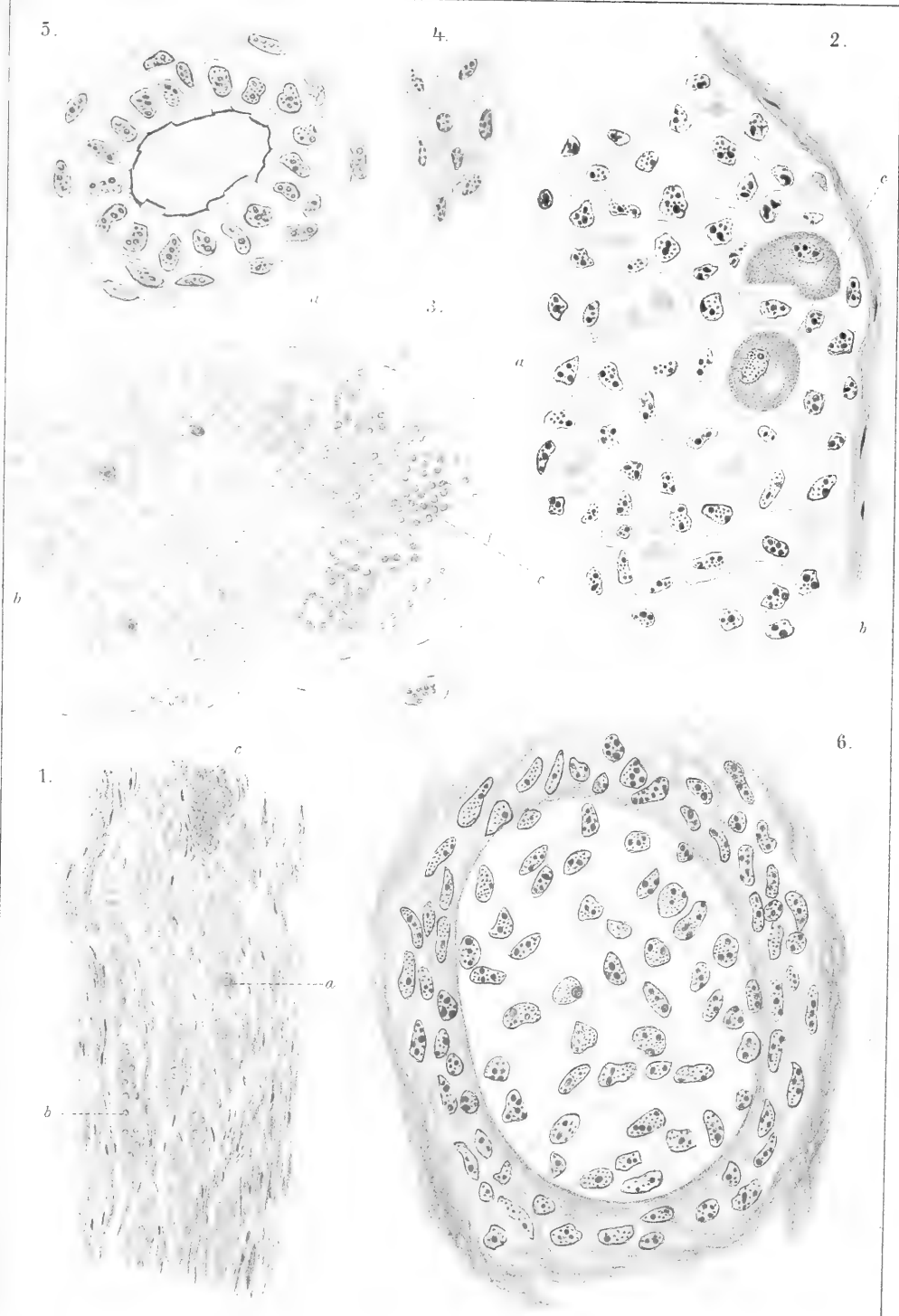
G. Anati dis.

Verlag von Georg Thieme in Leipzig

Giuseppe d'Agata: Sulla vestigia follicoli e sul ductus epididymici di alcuni mammiferi.


Lud. Anati e Adonata A. del. Juss.












Zeichn. von Georg Thorne in Leipzig

Bernardino Langetti: Morphologie e sviluppo dei sesamoidi interfalangei.

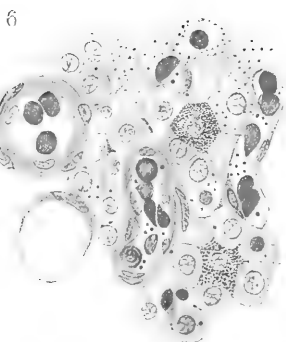
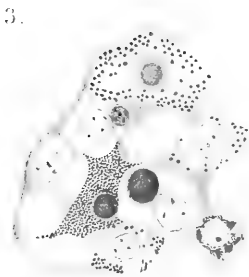
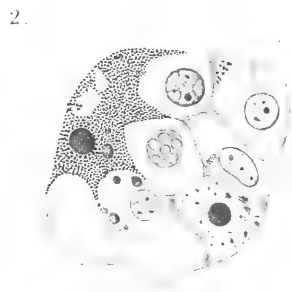

8 Langetti disegno

Lith. Anst. Julius Klinkhardt, Leipzig
















Fig. 1.



Fig. 2.

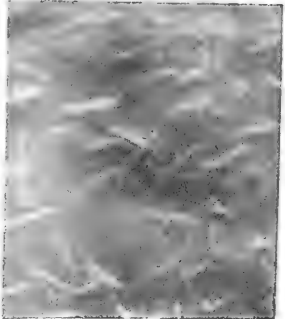


Fig. 3.




Fig. 4.




Fig. 5.




Fig. 6.




Fig. 7.




Fig. 8.

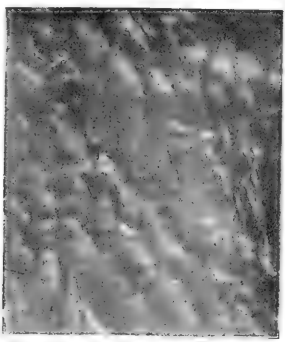


Fig. 9.




Fig. 10.

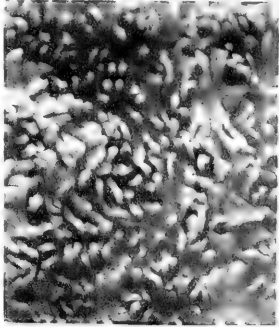


Fig. 11.

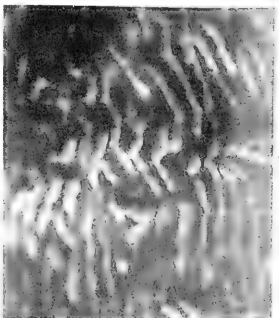


Fig. 12.

Fig. Bayard: Types appendicels intestinaux.







Fig. 13.




Fig. 14.

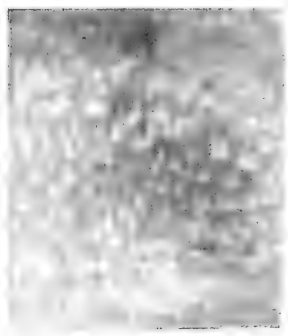

Fig. 15.



Fig. 16.




Fig. 17.




Fig. 18.




Fig. 19.




Fig. 20.



Fig. 21.




Fig. 22.



Fig. 23.

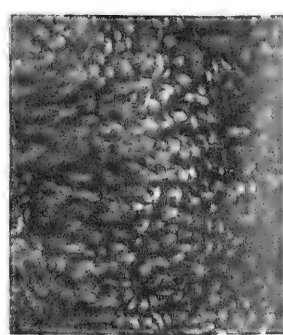


Fig. 24.

Aug. Bayard: Types appendicécs intestinaux.






Fig. 25.



Fig. 26.



Fig. 27.



Fig. 28.



Fig. 31.




Fig. 29.



Fig. 30.



Fig. 34.

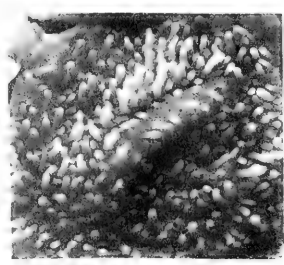


Fig. 32.




Fig. 33.



Fig. 35.

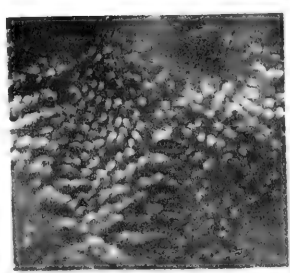


Fig. 36.




Fig. 37.

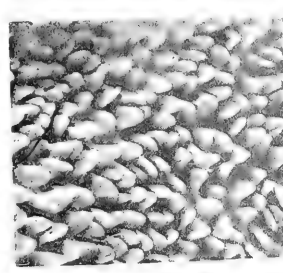


Fig. Bayard: Types appendicels intestinaux.






Fig. 38.




Fig. 39.




Fig. 40.

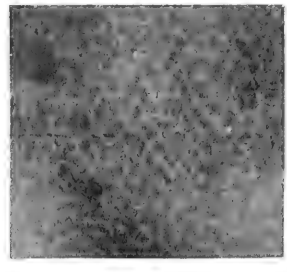


Fig. 41.




Fig. 42.




Fig. 43.




Fig. 44.

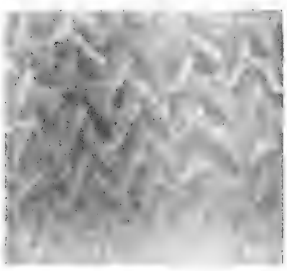


Fig. 45.




Fig. 46.

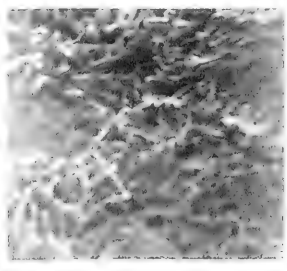


Fig. 47.




Fig. 48.



Fig. 49.



Fig. 50.

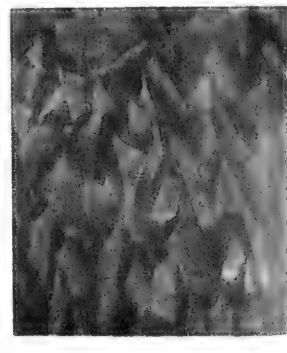


Fig. 51.





Fig. Bayard: Tipres appendicis intestinalis.





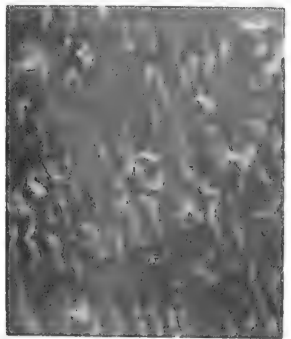


Fig. 52.




Fig. 53.




Fig. 54.




Fig. 55.




Fig. 56.




Fig. 57.



Fig. 58.



Fig. 59.




Fig. 60.




Fig. 61.





Fig. 62.

Fig. Bayard: Types appendicels intestinaux.

LAURENT, INSTITUTIONS DE BRUXELLES





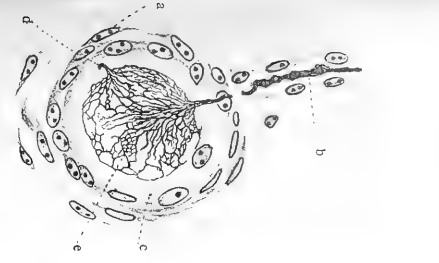


Fig. 1

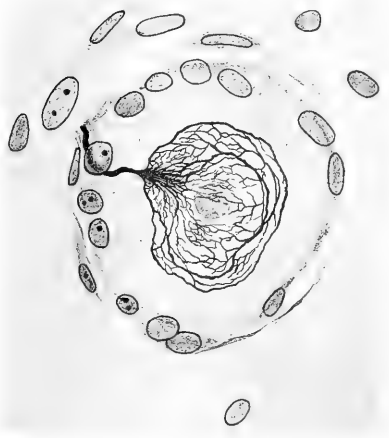

Fig. 2




Fig. 3

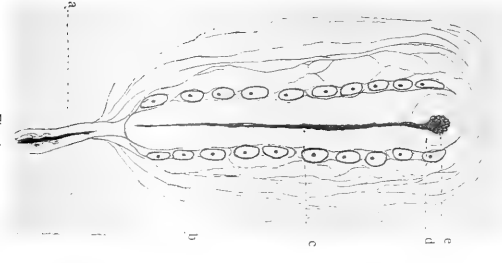


Fig. 4

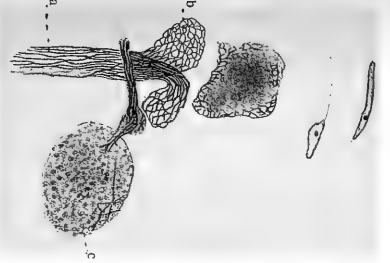


Fig. 6

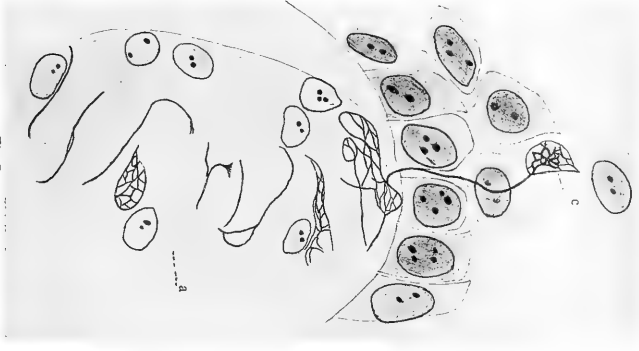
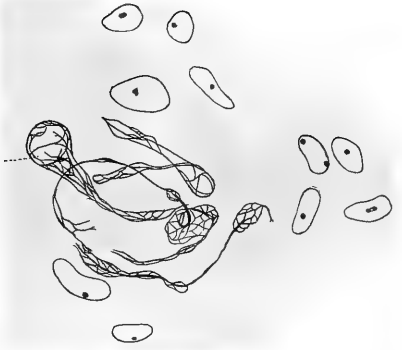

Fig. 7



a Fig. 8

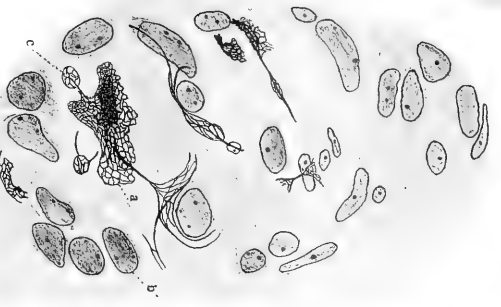


Fig. 9




Fig. 5

E. v. d. V. ad nat. del.

Van de Velde. Die fibrilläre Struktur der Nervenendorgane.





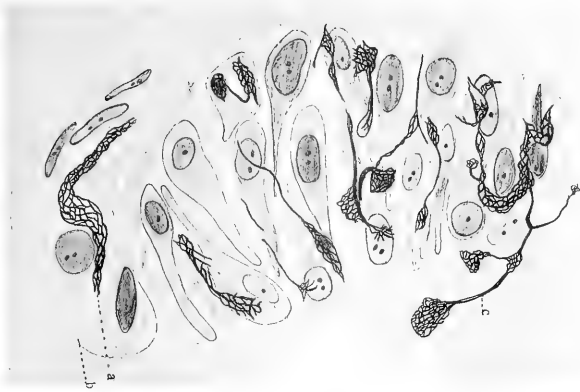

Fig. 10

E. v. d. V. ad nat. del.

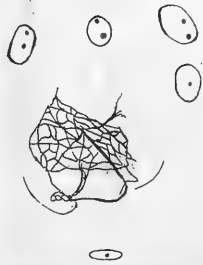

Fig. 11

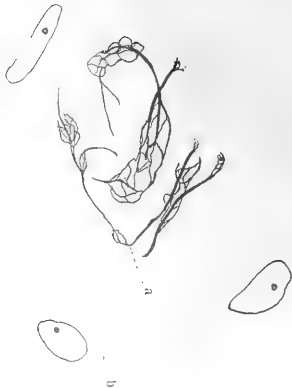

Fig. 12

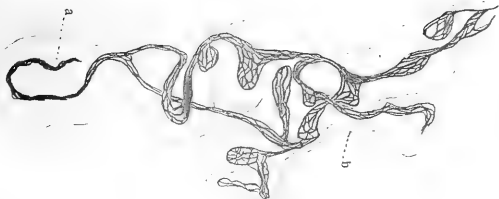

Fig. 13



Fig. 14

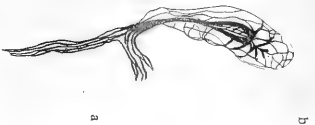

Fig. 15

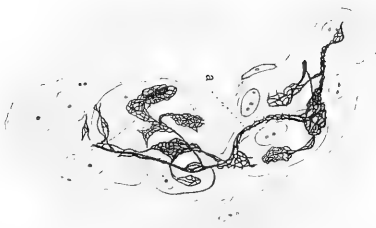




Fig. 16

Van de Velde. Die fibrilläre Struktur der Nervenorgane.





Strat. corn.

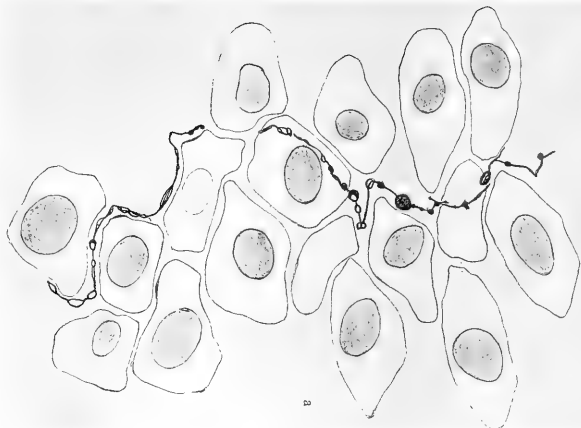

Fig. 17



Fig. 18

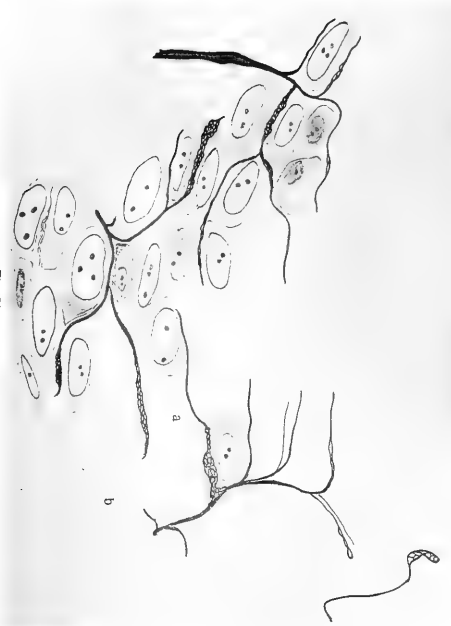

Fig. 21

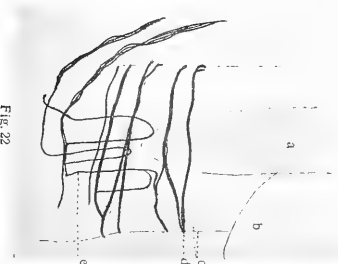


Fig. 22

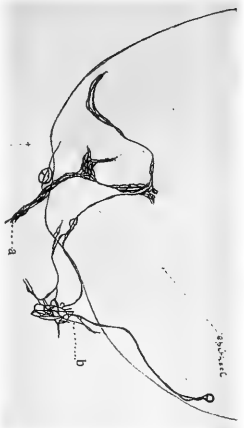


Fig. 19

E. v. d. V. nat. det.

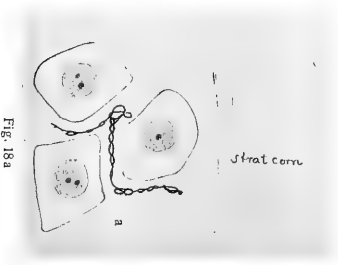




Fig. 18a

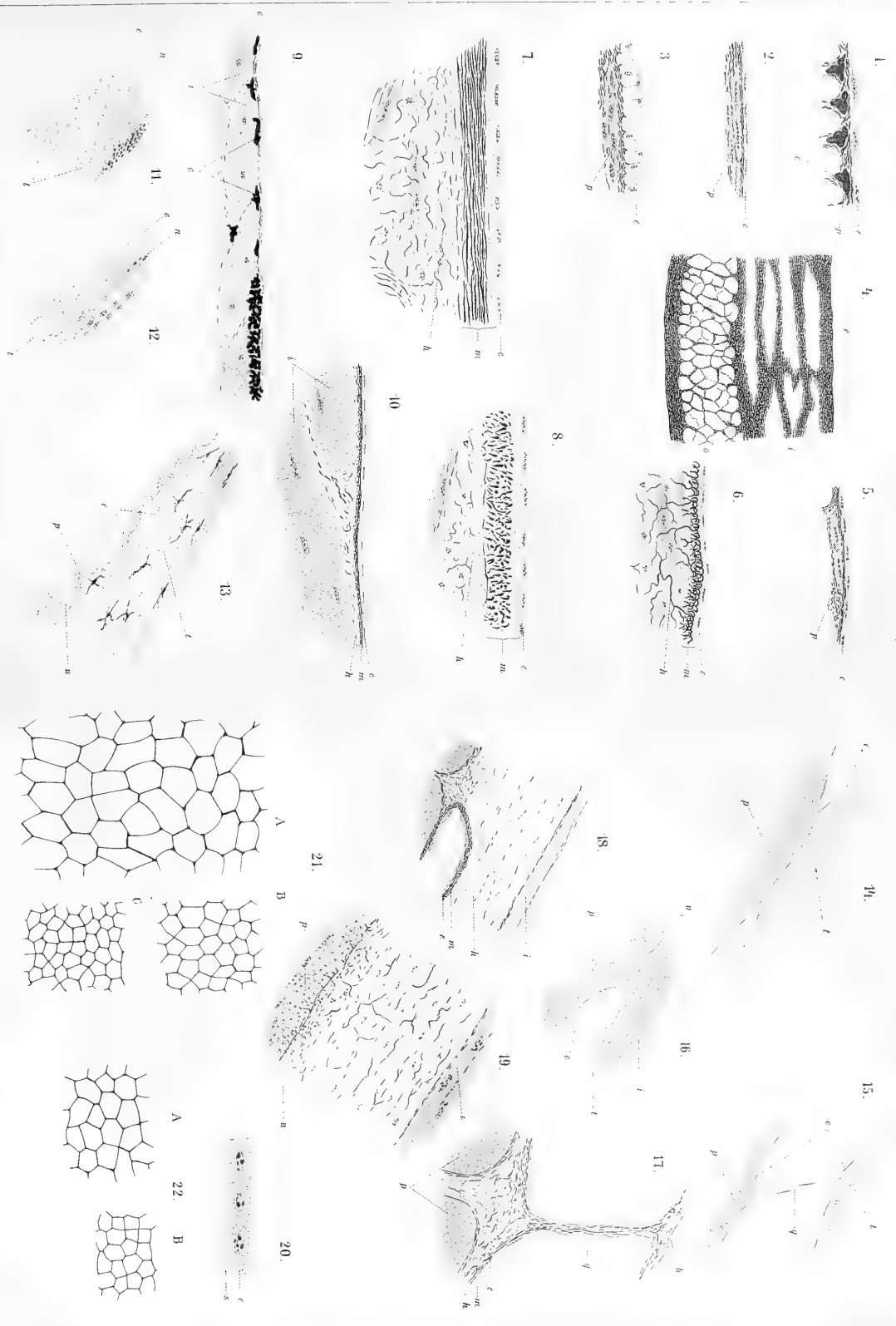


Fig. 20

Van de Velde. Die fibrilläre Struktur der Nervenorgane.








G. Favaro del.

Verlag von Georg Thieme in Leipzig.
G. Favaro: Istiologia comparata e istogenesi delle piauie.

Lehrbuch V. Johannes Brand, 1904

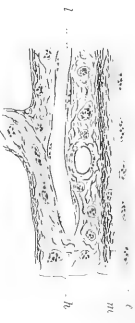



23.



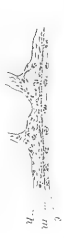25.



34.



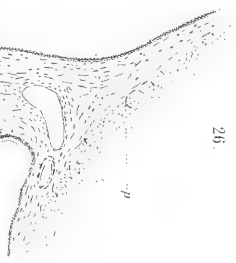
24.



27.



26.



28.



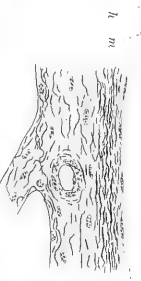35.



36.




29.



30.



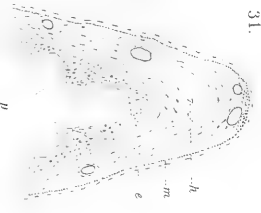
38.



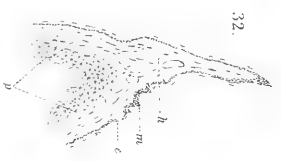37.



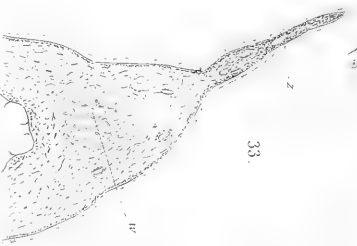31.



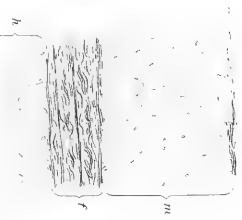
32.

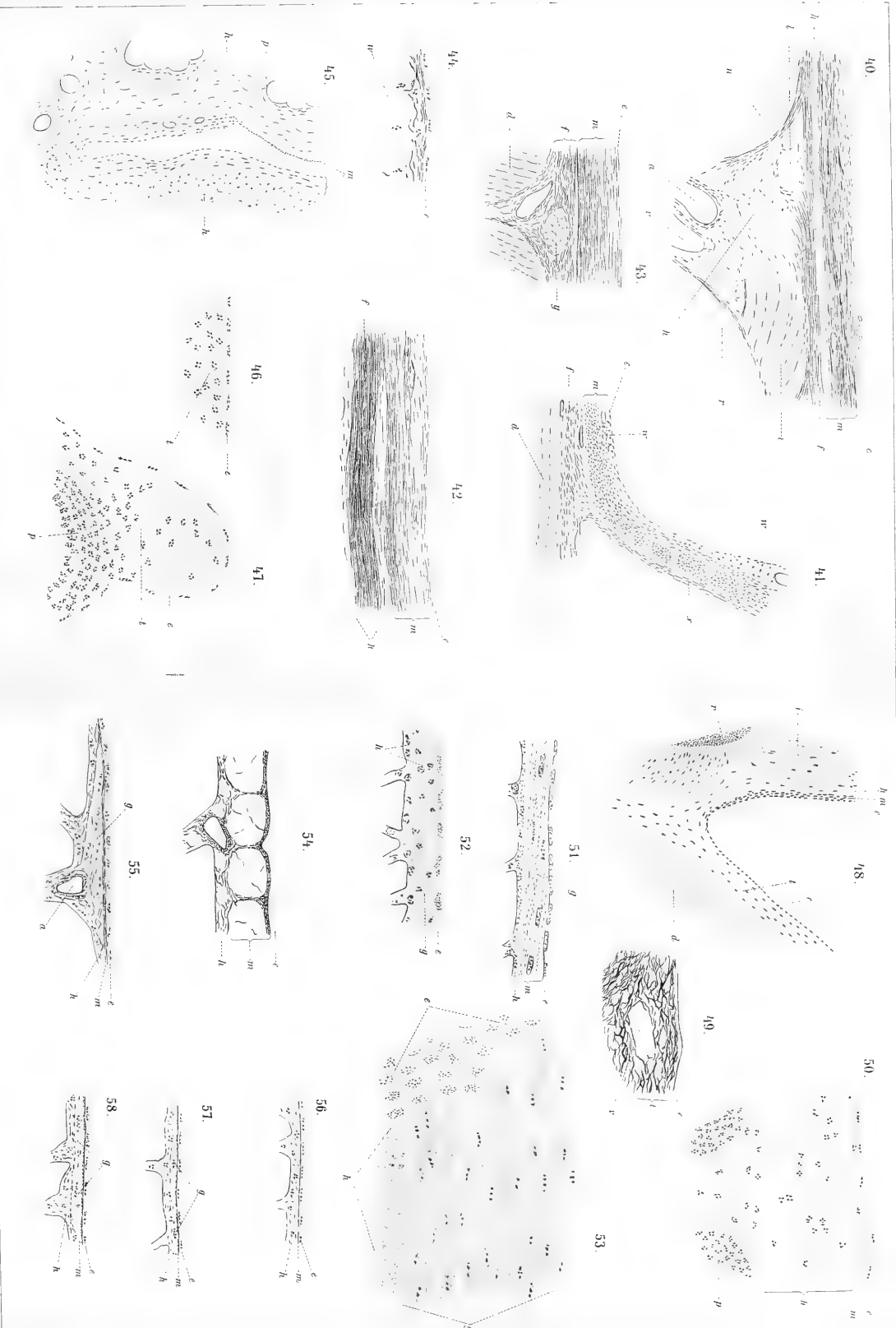


33.



39.






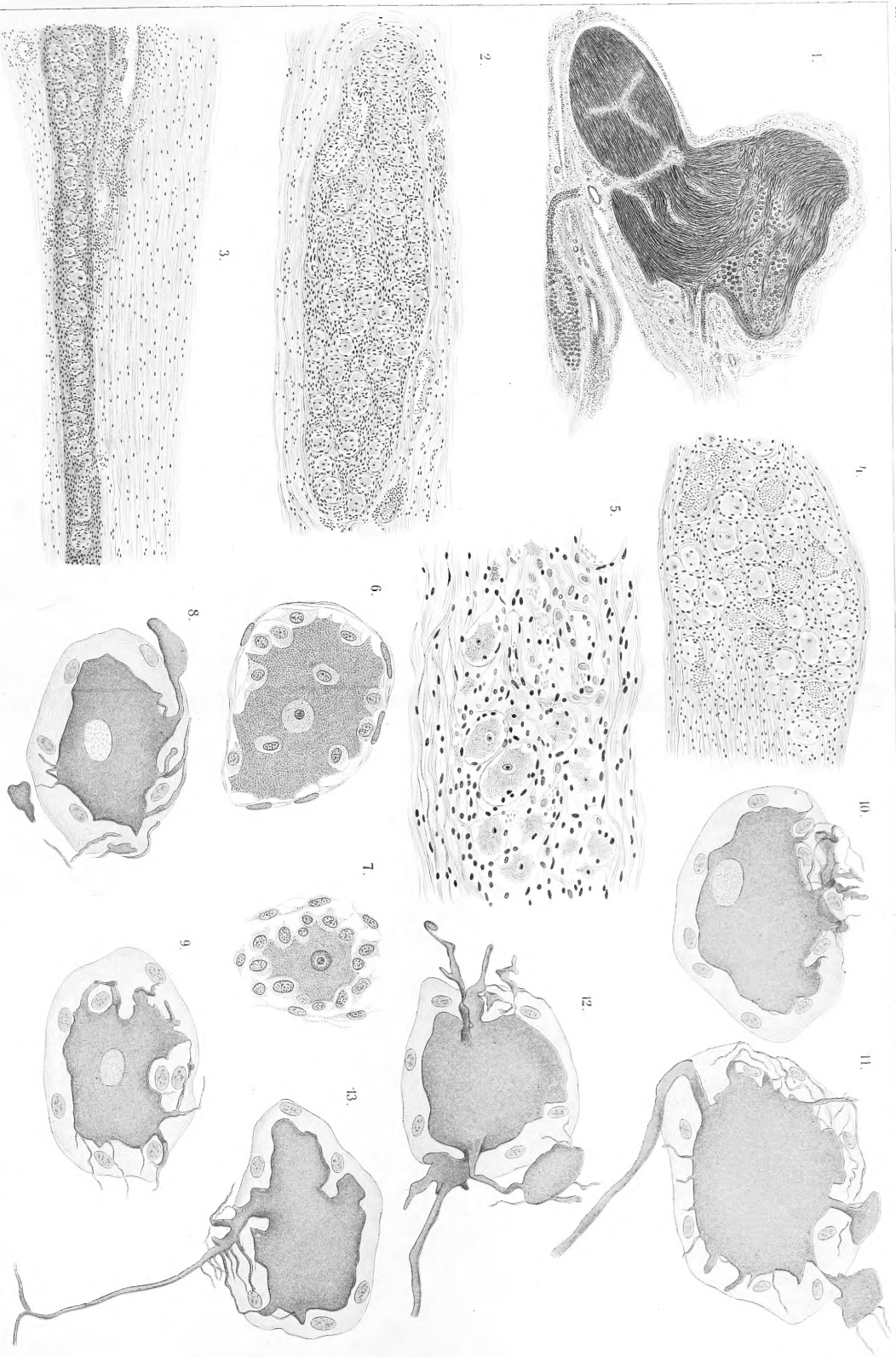
G. Favaro dis.

Verlag von Georg Thieme in Leipzig.

G. Favaro: Istologia comparata e isotogenesi delle pleure.

Lith. Anst. v. Johannes Arnold, Jena.





A. Manzoni del.

Verlag von Georg Thieme in Leipzig
G. Vignali: contributo allo studio del plesso timpanico.

Lith. Anst. v. J. Manzoni & Anst. J. J. J.

p +



