

5-586.02

261.4

**Library of the Museum**  
 OF  
**COMPARATIVE ZOÖLOGY,**  
 AT HARVARD COLLEGE, CAMBRIDGE, MASS.  
 Founded by private subscription, in 1861.  
 ~~~~~  
 Deposited by **ALEX. AGASSIZ.**  
 No. 7514  
 Mar. 18 1887 - Feb. 20 1888.









S-5261.4  
7514

JOURNAL  
DE  
L'ANATOMIE  
ET DE  
LA PHYSIOLOGIE  
NORMALES ET PATHOLOGIQUES  
DE L'HOMME ET DES ANIMAUX

---

COULOMMIERS. — IMPRIMERIE PAUL BRODARD

---

153  
B



JOURNAL  
DE  
**L'ANATOMIE**  
ET DE  
**LA PHYSIOLOGIE**

NORMALES ET PATHOLOGIQUES  
DE L'HOMME ET DES ANIMAUX  
(FONDÉ PAR CHARLES ROBIN)

PUBLIÉ PAR MM.

**GEORGES POUCHET**

Professeur au Muséum d'histoire naturelle

ET

**MATHIAS DUVAL**

Membre de l'Académie de médecine, professeur à la Faculté de médecine

AVEC LE CONCOURS DE

MM. les D<sup>r</sup> **BEAUREGARD, CHABRY et TOURNEUX**

---

VINGT-SEPTIÈME ANNÉE  
**1891**

---


PARIS

ANCIENNE LIBRAIRIE GERMER BAILLIÈRE ET C<sup>ie</sup>

**FÉLIX ALCAN, ÉDITEUR**

108, BOULEVARD SAINT-GERMAIN, 108

—  
1891



# TABLE DES MATIÈRES

DU TOME VINGT-SEPTIÈME.

## ANATOMIE NORMALE, PATHOLOGIQUE, COMPARATIVE

|                                                                                                                                                                 |          |
|-----------------------------------------------------------------------------------------------------------------------------------------------------------------|----------|
| Mode de multiplication des noyaux et des cellules dans l'Épithéliome, par M. Cornil. . . . .                                                                    | 97       |
| Sur la bouche des Crustacés (avec 2 figures), par M. Pouchet. . . . .                                                                                           | 166      |
| Annotations sur le développement du tube digestif chez les Mammifères, par M. Prenant. . . . .                                                                  | 197      |
| Des néoplasmes congénitaux, par M. Cristiani. . . . .                                                                                                           | 249, 444 |
| Recherches d'anatomie normale et pathologique sur l'appareil dentaire de l'Éléphant (avec 36 figures), par M. Galippe. . . . .                                  | 285      |
| Nouvelles recherches sur la division cellulaire indirecte, par M. Henneguy. . . . .                                                                             | 397      |
| Étude sur la plante du pied et en particulier sur le pied-plat considéré comme stigmate de dégénérescence (avec 13 figures), par MM. Féré et Demantké . . . . . | 431      |

## PHYSIOLOGIE

|                                                                                                                                                   |     |
|---------------------------------------------------------------------------------------------------------------------------------------------------|-----|
| Sur l'action de quelques poisons de la série cinchonique sur le <i>Carcinus mænas</i> (avec 4 tracés), par MM. Langlois et H. de Varigny. . . . . | 273 |
|---------------------------------------------------------------------------------------------------------------------------------------------------|-----|

## EMBRYOLOGIE, TÉRATOLOGIE

|                                                                                                      |              |
|------------------------------------------------------------------------------------------------------|--------------|
| Le Placenta des Rongeurs, par M. M. Duval. . . . .                                                   | 24, 344, 515 |
| Sur la formation des monstres doubles chez les Infusoires, par M. Balbiani. . . . .                  | 469          |
| Monstre phocomèle avec anomalies internes, par M. Martin Saint-Ange. . . . .                         | 424          |
| Étude d'un cerveau sans circonvolutions chez un enfant de onze ans et demi, par M. Zilgien . . . . . | 613          |

## ZOOLOGIE

|                                                                                                                                                             |             |
|-------------------------------------------------------------------------------------------------------------------------------------------------------------|-------------|
| Généalogie abstraite des Arthropodes, par M. A. Segond. . . . .                                                                                             | 1, 134, 234 |
| Étude sur le <i>Trachelius ovum</i> , par M. Fabre-Domergue. . . . .                                                                                        | 74          |
| Sur un Cachalot échoué à l'île de Ré, par MM. Pouchet et Beauregard. . . . .                                                                                | 117         |
| Un nouveau <i>Cercaire</i> ( <i>C. pectinata</i> ) chez <i>Donax anatinum</i> (avec 4 figures), par M. Huet. . . . .                                        | 162         |
| Réponse à quelques critiques à propos du <i>M. Tetragenus versatilis</i> , par MM. Finlay et Delgado. . . . .                                               | 283         |
| L'Écrevisse nouvellement éclos, par M. Laguesse. . . . .                                                                                                    | 503         |
| Rapport à M. le Ministre de l'Instruction publique sur le fonctionnement du Laboratoire de Concarneau en 1890 et sur la Sardine, par M. G. Pouchet. . . . . | 622         |

## ANALYSES ET COMPTES RENDUS

|                                                                       |    |
|-----------------------------------------------------------------------|----|
| Éléments d'embryologie de l'homme, par M. Prenant (Retterer). . . . . | 93 |
|-----------------------------------------------------------------------|----|

## TABLE DES AUTEURS

|                                                                                                                                                |              |
|------------------------------------------------------------------------------------------------------------------------------------------------|--------------|
| BALBIANI. — Sur la formation des monstres doubles chez les Infusoires. . . . .                                                                 | 169          |
| BEAUREGARD. — Voy. POUCHET.                                                                                                                    |              |
| CORNIL. — Mode de multiplication des noyaux et des cellules dans l'Épithéliome. . . . .                                                        | 97           |
| CRISTIANI. — Des endoplasmes congénitaux. . . . .                                                                                              | 249, 444     |
| DELGADO. — Voy. FINLAY.                                                                                                                        |              |
| DEMANTKÉ. — Voy. FÉRÉ.                                                                                                                         |              |
| DUVAL (M.). — Le Placenta des Rongeurs. . . . .                                                                                                | 24, 344, 515 |
| FABRE-DOMERGUE. — Etude sur le Trachelius ovum. . . . .                                                                                        | 74           |
| FÉRÉ et DEMANTKÉ. — Étude sur la plante du pied et en particulier sur le pied-plat considéré comme stigmate de dégénérescence. . . . .         | 431          |
| FINLAY. — Réponse à quelques critiques à propos du M. Tetragenus Versatilis. . . . .                                                           | 283          |
| GALIPPE. — Recherches d'anatomie normale et pathologique sur l'appareil dentaire de l'Éléphant. . . . .                                        | 285          |
| HENNEGUY. — Nouvelles recherches sur la division cellulaire indirecte. . . . .                                                                 | 397          |
| HUET. — Un nouveau Cercaire (C. pectinata), chez Donax anatinum. . . . .                                                                       | 162          |
| LAGUESSE. — L'Écrevisse nouvellement éclore. . . . .                                                                                           | 503          |
| LANGLOIS et H. DE VARIGNY. — Sur l'action de quelques poisons de la série cinchonique sur le Carcinus mænas. . . . .                           | 273          |
| MARTIN SAINT-ANGE. — Monstre phocomèle avec anomalies internes. . . . .                                                                        | 424          |
| POUCHET. — Sur la bouche des Crustacés. . . . .                                                                                                | 166          |
| POUCHET. — Rapport au Ministre de l'Instruction publique sur le fonctionnement du Laboratoire de Concarneau en 1890 et sur la Sardine. . . . . | 622          |
| POUCHET et BEAUREGARD. — Sur un Cachalot échoué à l'île de Ré. . . . .                                                                         | 117          |
| PRENANT. — Annotations sur le développement du tube digestif chez les Mammifères. . . . .                                                      | 197          |
| SEGOND (A.). — Généalogie abstraite des Arthropodes. . . . .                                                                                   | 1, 134, 234  |
| DE VARIGNY (H.) — Voy. LANGLOIS.                                                                                                               |              |
| ZILGIEN. — Étude d'un cerveau sans circonvolutions chez un enfant de onze ans et demi. . . . .                                                 | 613          |

## TABLE DES PLANCHES

Le Placenta des Rongeurs, par M. M. Duval. Planches I à IV.  
 Trachelius ovum, par M. Fabre-Domergue. Planche V.  
 Noyaux et cellules dans l'Épithélioma, par M. Cornil. Planches VI et VII.  
 Cachalot échoué à l'île de Ré, par MM. Pouchet et Beauregard. Planches VIII et IX.  
 Monstres doubles chez les Infusoires, par M. Balbiani. Planches X et XI.  
 Développement du tube digestif chez les Mammifères, par M. Prenant. Planches XII à XIV.  
 Le Placenta des Rongeurs, par M. M. Duval. Planches XV à XVIII.  
 Division cellulaire indirecte, par M. Henneguy. Planche XIX.  
 Monstre phocomèle par M. Martin Saint-Ange. Planches XX et XXI.  
 L'Écrevisse nouvellement éclore, par M. E. Laguesse. Planche XXII.  
 Le Placenta des Rongeurs, par M. M. Duval. Planches XXIII à XXV.

*Le propriétaire gérant : FÉLIX ALCAN.*

JOURNAL  
DE  
L'ANATOMIE  
ET DE  
LA PHYSIOLOGIE  
NORMALES ET PATHOLOGIQUES  
DE L'HOMME ET DES ANIMAUX

---

GÉNÉALOGIE ABSTRAITE DES ARTHROPODES

Par M. le D<sup>r</sup> L.-A. SEGOND

Professeur agrégé à la Faculté de médecine de Paris.

---

Dans mes précédents mémoires sur les animaux vertébrés, je crois avoir démontré que la *biologie statique* ne peut être instituée sans un procédé rapide de comparaison; j'ai essayé d'établir ce procédé pour l'ensemble des ostéozoaires<sup>1</sup>; je pourrai donc me borner à un petit nombre de remarques générales en abordant la coordination des Arthropodes.

Dans la détermination des vertébrés typiques, nous avons d'abord reconnu l'étroite relation de la forme avec les conditions d'équilibre et fait ressortir, chez les animaux les mieux adaptés, la subordination de la biologie aux lois cosmologiques. Bien pénétré du degré de généralité de ces lois, nous avons choisi comme base de nos recherches, le système d'organes reconnu comme réalisant les conditions statiques de l'équilibre et du mouvement, persuadé que nous y trouverions les traits les plus saillants des différents types morphologiques. Mais il était nécessaire d'instituer une méthode positive pour l'étude de ce système d'organes. Nous avons alors rappelé les préceptes de Blainville sur la nécessité de distinguer dans chaque appareil les parties fondamentales et les organes de perfectionnement. Faisant un pas nouveau, nous avons établi que, dans chaque système et dans chaque organe, il y a des parties très

1. Oiseaux, *Journal de l'Anatomie et de la Physiologie de l'Homme et des animaux*, janvier 1865; — Reptiles et Batraciens, *id.*, novembre 1872; — Poissons, *id.*, octobre et novembre 1873.

les zonites, on observe une très grande variété dépendant soit des connexions de l'abdomen avec le thorax, soit des conditions sexuelles ou de la disposition de l'ouverture anale, soit de la présence d'appendices extérieurs dont la forme est aussi variée que les usages. Reste le thorax qui, suivant la juste remarque de Lacordaire, détermine en quelque sorte la forme générale de l'insecte.

C'est à Audoin <sup>1</sup> que nous devons la notion générale du thorax chez les *hexapodes*. Audoin, il le dit lui-même, fut *soutenu et guidé* dans son travail, par G. Saint-Hilaire qui, dans la démonstration absolue d'une théorie abstraite, pouvait commettre des écarts, mais qui, dans un groupe morphologique homogène, retirait toujours un extrême avantage du principe de l'*unité de composition*. Aussi le mémoire d'Audoin, malgré quelques excès dans la défense des principes du maître, peut-il être considéré comme un des meilleurs exemples de l'influence féconde d'une théorie sagement adaptée.

Les entomologistes, à l'exemple de Linné et Fabricius, donnèrent pendant longtemps le nom de tronc, à la partie comprise entre la tête et l'abdomen et distinguèrent dans ce tronc, le *thorax* partie supérieure, le *sternum* partie inférieure et le *scutellum*. On comprend le vague de ces dénominations suivant que l'on décrivait un diptère ou un coléoptère. De Geer sépara du tronc le *corselet*; Illiger embrassa le corselet dans le thorax qu'il divisa en thorax supérieur et thorax inférieur. On reconnut bientôt que le thorax inférieur était constitué par deux anneaux, il était donc nécessaire de reprendre la définition de Linné : *truncus inter caput et abdomen*, en lui donnant un caractère de généralité que la philosophie anatomique seule pouvait lui communiquer. Audoin, sous la direction que nous avons rappelée, analysa avec rigueur les éléments du thorax, suivit leur transformation chez un certain nombre d'espèces et put alors saisir les traits généraux de cette région importante et appliquer à son étude un langage précis.

Nous reproduirons d'abord les principales formules d'Audoin et nous examinerons ensuite l'influence qu'elles exercèrent sur les descriptions anatomiques.

« Le squelette des animaux articulés est formé d'un nombre déterminé de pièces distinctes ou soudées intimement entre elles.

1. *Annales des sciences naturelles*, 1<sup>re</sup> série, 1824, t. I, p. 97.

« Dans plusieurs cas, les unes diminuent ou disparaissent réellement, tandis que les autres prennent un développement excessif.

« L'accroissement d'une pièce semble exercer sur les pièces voisines une sorte d'influence qui explique toutes les différences qu'on remarque entre les individus de chaque ordre, de chaque famille, de chaque genre.

« Les différences qu'offrent les insectes, les organes anormaux qu'ils présentent, ne sont dus qu'à un développement moindre ou plus grand de certaines parties existant généralement chez tous.

« Le squelette des crustacés et des arachnides ne diffère de celui des insectes que par le mode d'accroissement des anneaux qui le composent. Ces deux classes et les insectes ne diffèrent que par le plus ou moins grand développement des parties qui les constituent.

« Ce n'est que de l'accroissement semblable ou dissemblable des segments, de la division ou de la réunion des pièces qui les composent, du maximum de développement des unes, de l'état rudimentaire des autres, que dépendent toutes les différences qui se remarquent dans la série des animaux articulés. »

En reproduisant ces formules, nous voulions montrer le degré de généralité qu'Audoin avait pu atteindre en prenant pour guide la théorie de G. Saint-Hilaire; nous avons aussi voulu mettre en évidence la différence des points de vue entre les recherches appliquées à la démonstration d'un principe abstrait et les recherches destinées à la construction de l'instrument comparatif; dans les premières, les questions de forme se subordonnent à la démonstration des homologies et analogies; dans la seconde, on accepte le principe comme moyen de direction, mais on restitue à la forme sa signification biologique, car c'est en elle que se traduisent les conditions d'équilibre, d'existence et d'activité. Dans cette dernière voie, on profite largement de la généralisation effectuée, mais, au lieu de considérer la forme comme indéfiniment variable, on reconnaît que, par rapport à un type, elle peut se modifier tout en restant assujettie à des lois, et qu'elle est le meilleur guide pour reconnaître, dans chaque classe, les types les plus parfaits et pour saisir le degré de parenté qui lie les individus d'une même classe.

J'ai déjà eu l'occasion de l'observer : on oublie trop, dans l'enseignement scientifique, qu'une théorie n'est au fond qu'un artifice logique destiné à servir de guide à l'observateur et à donner une

satisfaction suffisante à notre violent besoin de dogmatisme. Mais ne rechercher que cette satisfaction, c'est sacrifier systématiquement l'observation directe à une vue abstraite que l'on compromet souvent par la vérification concrète. C'est dans cette direction exclusive que les meilleurs esprits arrivent à discréditer les théories les plus fécondes, ainsi que G. Saint-Hilaire et Blainville en ont donné l'exemple. C'est encore par suite de cette inversion logique que, dans l'enseignement actuel de la biologie, on s'évertue à démontrer la théorie de la descendance au lieu de l'accepter au même titre que l'*unité de composition* et la *série animale* qui ne sont d'ailleurs que des transformations trop absolues de la grande conception de Lamarck, conception plus compatible avec la réalité; car si elle consacre, dans certaines limites, l'unité de plan et la série, c'est en établissant d'abord des distinctions nécessaires entre les divers embranchements de l'évolution des organismes.

Ayant assez insisté sur la différence essentielle qu'il y a entre la méthode qui subordonne le concret à l'abstrait et la méthode qui ne demande aux vues abstraites qu'un moyen de direction, nous pouvons poursuivre chez les invertébrés le même ordre de recherches déjà accompli pour les vertébrés et déterminer d'abord avec Audoin, Brullé, Lacordaire, Kirby, Spencer, Jacquelin du Val, la constitution du thorax chez les Arthropodes; nous aborderons ensuite l'analyse des différents ordres établis par les naturalistes, afin d'y légitimer les divisions et les distinctions qui nous paraîtront les plus naturelles. Cette analyse une fois terminée nous essayerons de coordonner sur un même tableau, l'ensemble des Arthropodes, comme nous l'avons fait pour les vertébrés, en inscrivant en tête des lignes principales de dérivation, où se justifient les notions de série et d'unité, les manifestations morphologiques les plus expressives. Ces manifestations, dans les embranchements généalogiques, peuvent être considérées comme figurant, à l'extrémité des rameaux, les types les mieux adaptés et les plus spécialisés. Et dans cette manière de figurer la coordination, on ne saurait méconnaître l'avantage qu'il y a à suivre les indices de transformation en allant des formes les plus singulières vers les formes les moins déterminées, tout en s'appuyant sur les caractères essentiels qui préserveront toujours l'observateur des dérivations arbitraires.



## II

*Composition abstraite et nomenclature du thorax des Insectes.*

La dénomination de thorax s'applique chez les insectes à l'ensemble des trois segments compris entre la tête et l'abdomen. La réunion de ces trois segments forme un tronçon cuboïde creux en connexion en avant, avec la tête, en arrière, avec l'abdomen; cette sorte de fourreau sert à protéger les parties centrales des appareils de la nutrition et de l'innervation; et donne attache intérieurement, à des ligaments et à des muscles; et à l'extérieur, aux appendices destinés aux divers genres de locomotion.

Si on analyse ce thorax on reconnaît qu'il est constitué par trois anneaux qui, d'après leur situation, prennent le nom de *prothorax*, *mésothorax*, *métathorax*; l'anneau antérieur en connexion avec la tête, est le prothorax; l'anneau postérieur avec l'abdomen, est le métathorax et l'anneau intermédiaire est le mésothorax. Chacun de ces anneaux porte à la face inférieure une paire de pattes. Chez les insectes ailés, et c'est la majorité, le second anneau ou mésothorax porte en outre une paire d'ailes, les premières ailes; et le métathorax, les secondes ailes. Quand il n'y a qu'une paire d'ailes, elles sont toujours placées sur le mésothorax.

Ces trois anneaux ont entre eux des connexions plus ou moins étroites; de leur forme dépend la physionomie de l'insecte, et cette forme peut varier dans certaines limites sans que les caractères vraiment typiques soient sérieusement atteints, c'est-à-dire que ce segment de forme cuboïde peut s'allonger, se raccourcir, se comprimer latéralement ou de bas en haut, tout en conservant les traits essentiels d'une même famille.

Chaque segment du thorax est constitué par un demi-anneau inférieur ou pectoral et un demi-anneau supérieur ou dorsal. Nous avons dit plus haut comment la généralisation d'Audoïn avait permis d'introduire un langage précis dans les descriptions; d'après ce langage successivement perfectionné par les entomologistes jusqu'à Jacquelin du Val, il est convenu d'appliquer au demi-anneau pectoral le nom de *pectus* et au demi-anneau dorsal le nom de *notum*; et suivant qu'on les étudie dans tel ou tel segment, on les distingue

en leur appliquant le même indice qui sert à désigner les anneaux, et on dit *propectus* et *pronotum*, *mésopectus* et *mésonotum*, *métapectus* et *métanotum* de même qu'on dit *prothorax*, *mésothorax* et *métathorax*. Enfin, si on décompose les demi-anneaux on peut y poursuivre le même artifice de nomenclature et en séparant dans le *pectus*, le *sternum* et les *pleuræ*, on dira *mésosternum*, *prosternum*, *métasternum* et *propleures*, *mésopleures*, *métapleures*. Enfin pour étendre et faciliter le plus possible la recherche des analogies, on a distingué dans le *notum*, le *præscutum*, le *scutum*, le *scutellum*, le *porscutellum* et dans le *pectus*, l'*ante-sternum*, le *sternum*, l'*épisternum*, l'*épimère*. Telle est la composition abstraite et la nomenclature générale du thorax des insectes.

### III

#### *Importance relative des trois anneaux du thorax.*

L'étude générale du thorax dans l'ensemble des insectes, largement ébauchée par Audoin, a été faite assez complètement pour qu'il soit superflu d'y revenir ici; elle n'aurait pour résultat qu'une vérification devenue inutile et nous éloignerait de notre but, car le travail suivant n'est pas destiné à démontrer des propositions générales, mais bien à créer un procédé de comparaison. Aussi aborderons-nous directement les analyses concrètes dans les différents ordres communément adoptés en entomologie. Mais avant d'effectuer ces analyses, il est nécessaire, pour la simplification du procédé, de déterminer la valeur relative des caractères fournis par les trois zonites thoraciques, afin de n'insister que sur les points les plus fixes.

Le point de vue statique étant ici prépondérant, il faut s'attendre à trouver d'abord des indications précieuses dans les organes de locomotion en connexion avec le thorax.

Tous les insectes ont trois paires de pattes, qui, avec la même composition, *hanche*, *trochanter*, *cuisse*, *jambe* et *tarse*, peuvent présenter une très grande diversité d'aspects. C'est par les hanches que les pattes s'articulent avec le thorax. Ces hanches suivant leur forme conique, globuleuse, cylindrique, comprimée,

exercer des mouvements plus ou moins étendus. Ce qu'il y a d'essentiel à noter c'est leur situation relative, c'est-à-dire que les trois paires de surfaces articulaires ne sont pas toujours à la même distance soit de droite à gauche, soit d'avant en arrière, comme on l'observe chez les lépidoptères et beaucoup de diptères. La détermination de ces divergences permet d'établir que les articulations de la seconde paire de pattes sont les moins variables comme situation. Nous ne dirons rien du trochanter, sinon que les formes les plus insolites s'observent sur les pattes postérieures; il en est de même des cuisses dont les formes et les proportions sont très variées. Les jambes plus que les cuisses fournissent des caractères spéciaux : chez les insectes qui se servent des pattes antérieures pour fouiller la terre ou saisir leur proie, les jambes antérieures sont plus robustes et peuvent présenter des dispositions singulières. La même relativité s'observe sur les jambes postérieures et surtout sur les tarse, aussi peut-on établir que des trois paires de pattes, la première et la troisième sont adaptées à des usages beaucoup plus variées que les intermédiaires principalement consacrées à maintenir l'équilibre du corps.

On trouve également dans les ailes des éléments d'induction; le prothorax n'en porte jamais, le métathorax peut n'en offrir que des rudiments, il est donc logique de supposer que les conditions statiques du vol sont principalement réalisées par les ailes du mésothorax; et même, en considérant, chez les tétraptères, le cas des coléoptères, on doit reconnaître que les élytres jouent certainement dans le vol un rôle statique important, ainsi qu'on peut le vérifier chez les coléoptères dont les secondes ailes sont attachées en avant du centre de gravité. Donc la considération des appendices de locomotion éveille de fortes présomptions sur la plus grande fixité des caractères fournis par le mésothorax ou tout au moins sur sa prépondérance statique.

Si nous examinons les anneaux thoraciques nous y trouvons la confirmation des vues précédentes. Le prothorax en connexion avec la tête et la première paire de pattes, participe aux variétés d'adaptation de ces parties; au contraire le mésothorax et le métathorax paraissent réaliser les conditions d'équilibre. Mais ici encore nous pouvons restreindre nos déterminations, car dans ces deux zones, c'est le demi-anneau pectoral qui présente la structure la plus fixe et la plus solide. Cependant nous avons observé que les

pattes postérieures sont très modifiables, aussi sommes-nous prévenus contre les caractères fournis par le bord postérieur du métapectus, tandis que nous devons supposer des conditions statiques plus fixes dans la partie antérieure de ce troisième anneau et particulièrement dans ses connexions sternales avec le mésopectus et dans la manière dont le mésosternum et les mésopleures concourent, avec le métasternum, à l'articulation des hanches intermédiaires.

Le champ des analyses directes étant ainsi circonscrit et par conséquent rendu plus pratique et plus en rapport avec le maniement d'un procédé de comparaison, nous devons encore faire remarquer pour la marche que nous allons adopter, une nouvelle preuve à l'appui des déterminations que nous venons d'opérer.

Nous accepterons, avons-nous dit, dans nos analyses concrètes, les ordres adoptés dans nos traités élémentaires d'entomologie. Ces ordres seront vérifiés plus loin à propos de la généalogie des Arthropodes. Mais pour le moment, nous devons nous demander comment il se fait que, de toutes les classifications des insectes, la plus naturelle soit basée sur la considération des organes du vol.

Au premier abord, on pourrait être surpris que les ailes aient pu fournir une base bien solide puisque, dans une même espèce, la femelle peut être aptère tandis que le mâle est ailé.

Mais en y regardant de plus près, on voit que les ailes, par leur présence ou leur état rudimentaire, leur structure, leur forme, leur disposition, se trouvent en fonction ou corrélation anatomique, avec la constitution même du mésothorax et du métathorax; aussi a-t-on vu les sept ordres de Linné se maintenir pendant les grands travaux d'anatomie et de physiologie du commencement de notre siècle et plus tard, sauf l'ordre nouveau des orthoptères (*ulonata* de Fabre), des dermoptères de Leach, des strepsiptères de Kirby, ce sont les ordres du naturaliste suédois qui ont prévalu.

M. Blanchard, dans son beau livre sur les *Métamorphoses des insectes*, les divise en douze ordres que nous examinerons plus loin; mais avant de faire cette analyse, il était intéressant d'expliquer comment les meilleurs arrangements ont été obtenus par la simple considération des ailes.

L'importance statique du mode de connexion entre le mésopectus et le métapectus étant reconnue, on comprend l'intérêt qu'il y a à examiner les insectes par la face inférieure toujours plus facile à

analyser que la face dorsale; cependant, pour y saisir nettement l'image des connexions pectorales, il est souvent utile de détacher les pattes intermédiaires afin de découvrir les surfaces articulaires formées par le mésothorax et le métathorax.

Dans nos collections entomologiques comme dans les atlas, les insectes sont toujours présentés dans l'attitude qui leur est naturelle et cela est indispensable pour apprécier leur physionomie et leur mode d'équilibration. Mais il est évident que, dans cette attitude, les détails les plus intéressants de l'anatomie des zonites thoraciques échappent à l'observation; et, si nous parvenons à réduire à un petit nombre de types cette classe innombrable d'êtres, il sera facile de combler cette lacune regrettable dans les collections et les recueils de planches, au grand bénéfice des études spéciales.

Pour terminer cette démonstration j'emprunterai à l'embryologie un argument qui, à défaut des considérations précédentes, permettrait d'établir le degré d'importance qu'il faut accorder à la morphologie du sternum, dans la coordination des Arthropodes.

Chez les vertébrés, nous avons pu déterminer les types les plus spécialisés en nous basant sur les caractères fournis par la colonne vertébrale. Cette colonne, avant sa chondrification et ossification, est représentée par un rachis membraneux qui enveloppe la corde dorsale et la moelle épinière, deux formations caractéristiques des vertébrés. Cette corde est l'axe central du squelette interne et c'est sur la face postérieure que repose la moelle épinière. Et en attendant qu'on fasse un rapprochement entre la bandelette ventrale des Arthropodes et la notocorde des Vertébrés, cette notocorde est si caractéristique qu'on a dû rattacher aux vertébrés, l'amphioxus aussi bien que les mixinoïdes et les lamproies et reconnaître même un lien entre eux et les tuniciers. Il n'est donc pas surprenant qu'en choisissant dans le système axial de l'embryon cette partie susceptible de fossilisation, nous y ayons trouvé les bases fondamentales de la classification des vertébrés. Or, chez les Arthropodes, ce système axial de l'embryon se développe sur la plaque ventrale et c'est sur le sternum que la chaîne nerveuse centrale trouve son appui et sa protection. Donc, en proposant de rechercher dans le sternum des insectes les caractères qui serviront à un classement naturel, nous ne faisons qu'appliquer à cette grande classe, la méthode suivie pour la coordination des vertébrés.

## DÉTERMINATION DES FORMES TYPIQUES.

Sans attacher une grande importance à la prééminence de tel ou tel ordre, nous commencerons par ceux dont la grande vitalité a le plus attiré l'attention des naturalistes.

COLÉOPTÈRES. — La nomenclature des coléoptères et des insectes en général, a subi les mêmes phases que celle des autres classes d'animaux; après les dénominations spécifiques suscitées par les caractères distinctifs, sont venues les recherches sur les liens de parentés, et les arrangements artificiels ont fait place aux grandes familles naturelles. Déjà, à propos de l'arrangement des poissons, nous avons remarqué la tendance de Cuvier à rassembler autour d'une espèce bien définie, toutes celles qui pouvaient s'en rapprocher par quelques traits de ressemblance, et à se servir du nom de cette espèce pour des groupes très étendus, tels que les *Perchoïdes*, les *scombéroïdes*. Pour les coléoptères, ceux qui travaillèrent au grand ouvrage de Cuvier conservèrent les anciennes dénominations. L'entomologiste anglais Swainson profita davantage de l'exemple donné par Cuvier dans sa nomenclature des insectes de la Grande-Bretagne, en employant l'artifice des désinences adaptées aux noms des principaux genres d'une famille. Cet artifice a servi encore plus systématiquement M. Blanchard dans son *Histoire naturelle des Insectes* (1843-1845). Dans ce traité, pour désigner un groupe générique M. Blanchard emploie le nom du genre principal avec la désinence *ite* et modifie cette désinence, suivant l'extension du type. D'après ce procédé de nomenclature, les *scarabéites* comprennent le genre scarabée et les genres les plus voisins; la réunion des genres se rattachant à ce même type forme la famille des *scarabéides* et la réunion des familles les mieux apparentées constitue la tribu des *scarabéiens*. Dans le beau livre des *Métamorphoses, mœurs et instincts des Insectes*, qui a si efficacement contribué à populariser l'entomologie, M. Blanchard a réalisé de nouveaux progrès : les huit familles de la tribu des scarabéiens ne forment plus que la grande famille des *scarabéides* comprenant les cetonniines, les glaphyrines, les melolonthines, les rutélines, les scarabéines, les géotrupines, les coprines, les passalines. C'est là, on le voit, un progrès qu'il faut attribuer aux vues générales de Lamarck.

*Carabiens.* — En abordant l'étude des coléoptères par une des familles les plus nombreuses, nous pourrions immédiatement vérifier le degré de fixité des caractères qui doivent servir à notre coordination. Malgré les traits généraux qui lient les carabiens, les naturalistes ont pu, d'après la considération des appendices, diviser cette grande famille en un très grand nombre de genres.

Si l'observation se porte sur les connexions du mésopectus, on reconnaît immédiatement la parfaite homogénéité des carabiens. En prenant comme premier exemple le carabe doré, nous reconnaissons dans ses formes élancées et proportionnées, dans ses mâchoires bien armées, ses longues pattes à hanches rapprochées sur un pectus saillant, toutes les conditions de l'agilité et de la carnivorité. En fixant plus particulièrement l'attention sur le pectus nous y remarquons un prosternum saillant recourbé en bas et prolongé en arrière sous forme d'une lame qui vient s'appuyer sur une facette de la partie la plus saillante du mésosternum. De chaque côté de ce prolongement, le sternum est échancré et contribue à la formation de la cavité destinée aux premières hanches et complétée par l'épimère. Le pronotum s'applique sur le propectus en le débordant légèrement en dehors et en arrière, et se soude au bord postérieur des épisternums et des épimères par un rebord qui contribue au développement du propectus.

Le mésopectus est plus étalé que le propectus; son sternum, saillant en bas et en arrière, présente une crête médiane et deux crêtes latérales. A son extrémité postérieure, courbée en forme de bec, ce sternum présente en bas une facette déprimée sur laquelle vient s'appuyer l'extrémité postérieure du prosternum et, en arrière, un angle rentrant qui reçoit l'extrémité antérieure du métasternum. L'épisternum de forme triangulaire se soude intimement au sternum par son bord inférieur, et à l'épimère, par son bord postérieur. Le bord postérieur du mésosternum, échancré de chaque côté en demi-cercle, forme le bord antérieur des cavités articulaires des secondes hanches, cavités bordées, sur les côtés, par l'extrémité inférieure des épimères, et en arrière, par l'échancrure correspondante du bord antérieur du métasternum. Le pourtour de ces cavités est à peu près arrondi et finement bordé.

Le métapectus forme un demi-anneau solide dont le sternum, de forme losangique, présente un sillon longitudinal et un sillon transversal, traces de la division initiale des parties constituantes de

l'anneau. C'est l'angle antérieur de ce losange qui est reçu dans l'angle de bifurcation de l'extrémité postérieure du mésosternum.

A côté de cette forme typique, nous pourrions signaler une série de nuances dans la configuration de ces parties, en comparant des espèces d'apparences distinctes, mais les plus frappantes de ces nuances portent sur la configuration du prothorax, de la partie antérieure du mésosternum et de la partie postérieure du métathorax. Si au contraire on concentre l'observation sur les connexions sternales entre le mésothorax et le métathorax, on reconnaît l'intimité qui lie tous les genres de carabiens, y compris les cicindéliens.

Avant d'aborder un type bien défini et distinct des carabiens, nous devons rechercher si les caractères que nous venons de décrire se retrouvent au moins en partie chez les familles regardées par les entomologistes comme proches parentes des carabiens. Cette recherche servira même de contrôle pour apprécier la valeur des caractères sur lesquels nous prétendons nous appuyer.

*Piméliens.* — En tête du deuxième volume de son *Histoire des Insectes*, M. Blanchard dit : « Il est à peu près évident que les carabiens n'offrent pas d'affinités plus manifestes qu'avec les piméliens, si ce n'est avec les dyticiens, auxquels ils se lient étroitement. » Cette affinité devient certaine si, au lieu de compter les articles des tarsi, on examine la configuration du pectus. Il est en effet impossible de ne pas reconnaître dans le sternum du prothorax et dans les connexions sternales du mésothorax et du métathorax, les traits essentiels des carabes. L'extrémité postérieure du mésosternum, au lieu d'un angle rentrant, présente une légère échancrure pour recevoir le métasternum. Celui-ci est plus ramassé et moins étendu proportionnellement suivant l'axe; le mésothorax contribue davantage à la formation du pectus. À part ces nuances, si l'on considère les pimélines, les blapsines, les ténébrionines, on ne peut se refuser à reconnaître entre les mélasomes et les carabes, des ressemblances qui justifient pleinement les rapprochements opérés par les principaux entomologistes.

Mais on a trouvé, chez les *hélopiens* et les *diupériens*, des traits de ressemblance avec les piméliens; or ces traits se vérifient clairement dans la configuration du pectus, chez les insectes de ces deux familles. D'ailleurs dans son dernier ouvrage M. Blanchard a fait entrer les hélopiens dans la famille des piméliides, tandis



qu'ils formaient une tribu à part dans son *Histoire naturelle des Insectes*. Ce n'est pas tout, dans ce dernier traité, il est noté que les diapériens ont une ressemblance manifeste avec les érotyliens. Pour juger cette remarque il suffit de confronter un endomyque ou un erotyle avec un blapsite et on reconnaît sa parfaite justesse. Enfin, si l'on veut rapprocher le pectus des *dermestiens* et des érotyliens on trouvera naturel de les grouper avec les familles précédentes dans le voisinage des Piméliens et des Carabes.

En revenant maintenant à la citation précédente relative aux *dyticiens*, nous pourrions établir par le thorax bien mieux que par les appendices céphaliques, leur grande parenté avec les carabes. Cette parenté, fondée sur la présence de deux palpes articulées aux mâchoires, sur les mandibules acérées et les antennes filiformes, ne se vérifie pas entièrement chez les gyridés qui sont des dyticiens, et où le lobe externe des mâchoires peut avorter et les antennes être épaisses et courtes. Il faut donc trouver un lien plus fixe. A première vue, le métapectus des dyticiens est si spécialement conformé pour l'équilibration aquatique qu'on ne saisit pas la relation avec les carabes. Mais en s'attachant à la forme et à la disposition du mésosternum on y trouve le trait essentiel des carabes. D'ailleurs même, dans le métapectus, on ne trouve de variation essentielle que dans les proportions et dans la conformation de l'extrémité antérieure.

Il résulte donc de cette première analyse le témoignage évident d'un lien généalogique entre les carabiens, les dyticiens, les piméliens, les hélopiens, les diapériens, les érotyliens et les dermestiens.

Sans rechercher pour le moment d'autres parentés avec ce groupe, nous allons poursuivre cette analyse sur d'autres familles bien caractérisées.

*Cérambyciens*. — La famille des cérambycides, par sa richesse et la grande taille des nombreuses espèces qui la composent, se prête à des observations faciles et variées. La considération des tarsi est ici comme dans les autres familles d'une importance secondaire; il en est de même des appendices céphaliques qui peuvent servir à des subdivisions intéressantes. Si on étudie le pectus, on y trouve un degré de fixité en rapport exact avec l'homogénéité des cérambyciens. Ce qui frappe à première vue dans cette grande famille, c'est la proportion relative du mésosternum; celui-ci, en

effet, est toujours plus étendu dans tous les sens, mais la saillie de son extrémité antérieure est peu prononcée, et la séparation médiane entre les cavités articulaires des deuxième hanches est surtout opérée par le bec du mésosternum légèrement bombé, sans crête médiane, qui vient à la rencontre du métasternum. La partie antérieure du mésosternum est coupée assez régulièrement. Le milieu peut cependant dans quelques espèces former une légère saillie comme chez les prionines. Le métasternum porte un léger sillon longitudinal, et son bord postérieur est coupé presque régulièrement.

Je dois ici, à propos des cérambyciens, faire remarquer une fois pour toutes l'insuffisance des descriptions relatives aux parties les plus fixes du dermosquelette; les observations directes peuvent seules donner une idée précise sur les nuances très légères qui se produisent entre familles voisines.

*Cucujiens.* — Si on rapproche le pectus des parandrides de celui des cérambyciens il est impossible de ne pas être frappé de leur ressemblance; je crois donc que les cucujiens sont plus alliés avec les cérambyciens qu'avec les érotyliens. Mais il ne faut pas négliger les traits de ressemblances avec cette dernière famille afin de ne pas perdre de vue le lien qui existe entre tous les coléoptères.

*Chrysoméliens.* — L'observation précédente sur l'importance des images concrètes pour saisir des nuances légères s'applique encore davantage à l'analyse des chrysoméliens. Nous n'avons plus ici, comme chez les cérambyciens, des proportions aussi constantes entre le mésothorax et le métathorax. Cependant le mode de connexion des deux sternums est assez fixe. Le bec du mésosternum ne se bombe pas en se portant vers le métasternum; celui-ci se prolonge davantage en avant et vient à la rencontre du mésosternum en se dirigeant en haut et en avant, tandis que, chez les cérambyciens, la conformation du mésosternum et la connexion avec le métasternum déterminent un angle rentrant. Enfin, la proportion très restreinte du métathorax d'avant en arrière est aussi très caractéristique chez les chrysoméliens.

*Coccinelliens.* — On a rapproché avec beaucoup de raison les coccinelliens des chrysoméliens et le rapprochement se lit sur leur pectus, mieux que chez les érotyliens. En effet, si des traits de ressemblance entre les pattes, les tarses, les antennes, le dernier article des palpes, rapprochent les coccinelliens des érotyliens,

ceux-ci, par le pectus, se lient davantage aux piméliens, diapériens et héliopiens.

*Scarabéiens.* — Aucune famille ne présente plus de variétés secondaires. Ces variétés portent, en effet, bien plus sur les appendices que sur la configuration du pectus. Mais cette variété même vient témoigner de la parenté qui lie tous les coléoptères.

Pour fixer tout d'abord l'attention sur des traits précis, nous étudierons avec détail une forme moyenne qui facilitera es rapprochements entre les membres de cette nombreuse famille.

Le hanneton ayant été l'objet d'une monographie devenue classique, nous nous attacherons plus particulièrement à l'examen de son thorax. Le hanneton, avec ses mandibules cornées et ses antennes à dix articles dont les sept derniers chez les mâles et les six derniers chez les femelles forment les massues, est un type tranché parmi les lamellicornes. La longueur du thorax mesure presque le tiers de la longueur totale de l'insecte et la plus grande épaisseur d'un flanc à l'autre correspond au niveau postérieur du métathorax. Le prothorax est déprimé, sa face pectorale est presque entièrement occupée par les cavités articulaires des premières hanches. En arrière de celles-ci, le sternum forme une légère saillie. Le pronotum est convexe, transversalement, son bord antérieur légèrement échancré entoure la base arrondie de la tête. Le bord postérieur présente, au milieu, un angle arrondi et de chaque côté de cet angle, une légère échancrure contiguë à la base des élytres. Les bords latéraux sont parallèles à l'axe, sur les deux tiers postérieurs, et infléchis en dedans sur le tiers antérieur. Le mésothorax est solidement attaché au métathorax; il forme en avant un anneau plus resserré que le bord postérieur de celui-ci. Quand le diamètre transversal du mésothorax est de cinq millimètres, celui du métathorax, sur le bord postérieur, est de dix millimètres. Les autres dimensions sont également bien différentes sur la ligne médiane du pectus; il est vrai que la différence est exagérée par l'obliquité du mésopectus.

Si on examine ces deux anneaux en connexion, on voit que les bords antérieurs et postérieurs sont coupés obliquement de haut en bas et d'avant en arrière et que le notum est moins étendu que le pectus. Si le pectus, sur la ligne médiane, a neuf millimètres, le notum n'en a que sept. Et sur cette longueur, le mésopectus n'entre que pour un tiers, tandis que, sur le notum, le mésopectum et scu-

tellum en recouvrant le proscutum du métathorax, y contribue pour la moitié.

Sans insister davantage sur ces différences évidentes dans les proportions relatives du mésothorax et du métathorax, si nous fixons notre attention sur les connexions sternales nous voyons que le bord postérieur du mésosternum présente au milieu une fine saillie qui vient s'articuler avec une saillie correspondante du bord antérieur du métasternum. Cette saillie, en forme de bec de plume à écrire, s'articule avec la face supérieure de l'extrémité antérieure du métasternum de manière à former un angle obtus sur lequel l'extrémité du métasternum fait une légère saillie en avant. De chaque côté de la saillie du mésosternum, le bord postérieur se porte obliquement de bas en haut et d'arrière en avant en décrivant une courbe à convexité postérieure. Le bord correspondant du métasternum se porte aussi obliquement, de bas en haut, d'arrière en avant, et de dedans en dehors jusqu'à la rencontre de l'épimère qui ferme en dehors la cavité articulaire des deuxièmes hanches. Le métathorax offre un large pectus où le sternum, les épisternums et les épimères se distinguent très nettement. Le sternum présente au milieu un léger sillon longitudinal; de chaque côté, il se porte en dehors et en haut et s'articule avec le bord interne des épimères qui contribuent à développer la largeur du pectus. Le bord externe des épimères s'unit en avant au paraptère qui ferme le métathorax entre le notum et le pectus, en même temps qu'il fournit des connexions essentielles aux deuxièmes ailes. Les bords du pectus ainsi constitué sont droits sur les côtés, mais légèrement dirigés d'avant en arrière et de dedans en dehors de telle sorte que la plus grande largeur de l'insecte correspond à l'angle postérieur des épimères. D'après cette description sommaire du pectus des méolonthides, il devient facile de grouper la famille des scarabéiens.

Chez les cétoniides, le bord postérieur du prothorax est très obliquement coupé d'avant en arrière et de bas en haut. Les angles latéraux et postérieurs du pronotum sont séparés de la base des élytres par la pièce axillaire qui n'est autre que la saillie de l'épimère du mésothorax; celui-ci forme un anneau circulaire prolongé, en arrière et sur les côtés, par les épimères; en haut, par l'écusson, en bas, par le sternum. Le sternum est divisé transversalement par un sillon en deux parties: l'antérieure forme en avant l'entrée du mésothorax en s'articulant avec les épisternums et la partie posté-

rieure est un peu plus saillante en bas que chez le hanneton.

Le notum forme un triangle recouvert à sa base par le pronotum et le sommet aigu se prolonge sur le métanotum entre la partie antérieure du bord interne des élytres. Les côtés de ce triangle sont en connexion en avant avec les épisternums et les épидèmes des élytres.

Le métathorax forme un anneau plus important que le mésothorax, mais sa proportion d'avant en arrière est moins grande que chez le hanneton, tandis que la saillie antérieure du métasternum est plus prononcée et renflée à son extrémité. Chez les géotrupides le mésosternum présente en avant une dépression limitée sur les côtés par deux saillies qui convergent sur la ligne médiane et forment le bec postérieur du sternum. Cette saillie descend plus en arrière que chez les hannetons et les cétoines, pour rencontrer la saillie correspondante du métasternum. La cavité articulaire des deuxièmes hanches s'évase davantage en arrière sur le métathorax, disposition encore plus prononcée chez les coprides, où l'extrémité antérieure du métasternum forme un angle saillant reçu dans un angle rentrant de la partie postérieure du mésosternum. Chez les atechus, la forme des connexions sternales est la même sauf que le mésosternum se porte en bas comme chez les cétoines, et l'extrémité antérieure du métasternum se porte en avant au-dessous de l'extrémité du mésosternum.

Si avec l'impression de ces principales nuances on porte les yeux sur les passalides on y rencontre, malgré la proportion du mésothorax et la forme des cavités articulaires, les traits essentiels des scarabéiens et la nécessité de comprendre dans cette même famille les lucanides, qui ont la plus grande affinité avec les passalides. M. Blanchard avait d'ailleurs effectué ce rapprochement dans *Histoire naturelle des Insectes*, avant d'en faire plus tard une famille spéciale.

*Silphiens.* — L'affinité des silphiens avec les scarabéiens est généralement admise; on a observé cependant que cette famille est moins bien délimitée que la précédente. On remarque en effet que la conformation du pectus varie suivant que le mésosternum et le métasternum s'affrontent par des saillies en pointe ou par des bords coupés carrément. Sous ce rapport, les nécrophores se rapprochent bien plus des histérides que des silphides.

Ces variations dans les parties les plus fixes sont, comme nous

l'avons déjà observé, un témoignage des liens qui unissent les coléoptères.

*Hydrophiliens.* — On a réuni sous ce nom, des coléoptères qui se rapprochent par les conditions biologiques, mais dont le pectus est d'apparence assez variée.

En effet le rapprochement des hétérocérides ou des parnides avec les hydrophiliens, permet d'établir des distinctions assez nettes dans la conformation sternale, mais il ne faut pas oublier qu'il n'y a pas lieu de prendre en trop grande considération la partie antérieure du mésothorax et la partie postérieure du métathorax, à cause des éventualités résultant des relations avec le prothorax et l'abdomen. Aussi peut-on sans inconvénient conserver ce groupe où l'on peut trouver des rapprochements soit avec les scarabéiens, soit avec les carabiens.

Pour trouver à côté des carabiens et des scarabéiens une forme pectorale caractéristique, nous examinerons successivement les *staphyliniens*, les *cantharidiens*, les *lampyriens* et les *clériens*.

Les staphyliniens, très variés sous le rapport de la taille et des articles des tarses, mais tous reconnaissables à leurs courtes élytres, ont une conformation thoracique très caractéristique.

Dans les formes précédentes, nous avons vu souvent l'extrémité antérieure du métasternum aller à la rencontre de l'extrémité postérieure du mésosternum, et leur connexion s'opérer suivant plusieurs modes que nous avons étudiés. Chez les staphyliniens, le mésosternum, très échancré sur son bord antérieur, se porte en arrière et sa pointe terminale, entre les échancrures latérales, se recourbe légèrement en haut pour aller retrouver l'extrémité antérieure du métathorax qui, par une courbe à convexité supérieure, se dérobe en haut et vient s'articuler avec le mésosternum de manière que l'extrémité de celui-ci le dépasse en bas.

Cette disposition est encore exagérée chez les cantharidiens et les lampyriens. Je dois cependant observer que si elle est très évidente chez les lagriides, les pyrochroïdes, les cédémérides, les mélandryides, elle fait défaut chez les mordellides, qui diffèrent d'ailleurs des cantharidiens par leur aspect général et la forme de leurs élytres, dont la consistance est assez solide. De telles différences sont d'ailleurs précieuses à noter pour les parentés à établir entre plusieurs familles. Cette disposition thoracique des staphyliniens, si caractérisée dans les familles précédentes, se retrouve chez les

clériens avec un degré d'atténuation, sauf chez les mélyrides où elle est encore très prononcée.

*Élatériens.* — La singularité du procédé employé par les taupins pour se relever quand ils tombent sur le dos, a attiré depuis longtemps l'attention sur la conformation de leur thorax. On a décrit avec soin le prolongement flexible du prothorax et la cavité du mésosternum qui le reçoit. On observe là une séparation des deux éléments du sternum ordinairement réunis sur la ligne médiane, et cette séparation se poursuit jusque dans la partie antérieure du métasternum. Chez certains scarabéides on peut déjà voir des empreintes de l'extrémité postérieure du prosternum sur la partie antérieure du mésosternum, mais elles deviennent caractéristiques chez les élatériens. Malgré cette disposition spéciale, les élatériens peuvent être rapprochés du rameau des scarabéiens et méritent bien la dénomination de *scarabées à ressort*.

*Curculioniens, scolytiens et paussiens.* — Il nous reste à examiner une des familles les plus naturelles, celle des charençons, facilement reconnaissables à leur tête prolongée en trompe. L'homogénéité des curculioniens se lit nettement dans la forme de leur thorax. L'extrémité postérieure du mésosternum se porte en bas sur le plan de la face pectorale du métasternum, qui est très peu développé d'avant en arrière. Les cavités articulaires des deuxièmes hanches sont circulaires et plus rapprochées de la ligne médiane que celles des troisièmes. Chez les scolytiens, le métathorax est un peu plus étendu d'avant en arrière, mais les connexions sternales sont les mêmes et on peut rapprocher les paussiens du même type.

D'après ces indications sommaires sur les principales formes des connexions sternales, il est facile de saisir la très grande homogénéité des coléoptères. La considération des appendices céphaliques, thoraciques et abdominaux sera toujours un moyen précieux pour établir des subdivisions; mais on sera désormais bien persuadé des excellentes raisons qui ont fait abandonner les systèmes artificiels des entomologistes du siècle dernier. D'ailleurs, malgré la plus grande perfection des derniers classements, il était nécessaire, devant les variétés singulières qu'on observe dans les familles les plus naturelles, de recourir pour tous les cas à des caractères plus fixes qui ne pouvaient se rencontrer que dans les parties où se trouvent réalisées les conditions fondamentales de l'équilibre et du mouvement, et là seulement pouvait se lire la preuve des grandes

affinités qui lient tous les coléoptères. Enfin cette méthode devait nous permettre de démêler les dispositions les plus caractéristiques et donner la possibilité de réduire la conception de cet ordre immense à la considération de quelques espèces qui serviraient ainsi à l'établissement du procédé comparatif.

En appliquant à chaque classe d'Arthropodes le procédé employé pour les vertébrés, nous pourrions représenter l'ensemble des coléoptères par un tableau où la coordination s'effectuera par rapport à quelques types bien caractérisés, qu'on est autorisé à concevoir comme le résultat le plus élevé d'une série de formations ayant atteint, par voie de perfectionnement et d'hérédité, les formes d'adaptation les plus parfaites. On conçoit d'ailleurs qu'en adoptant abstraitement la théorie de la descendance, si on veut figurer l'ensemble des êtres sous forme d'un arbre généalogique, comme nous ne connaissons réellement ni la tige et ses divisions, ni les branches, notre observation directe ne pourra s'appliquer qu'à des rameaux. Or, en considérant les types les mieux adaptés comme représentant l'extrémité de ces rameaux, nous avons toute chance, en descendant vers les branches, de retrouver les points de bifurcation.

Je devais faire cette remarque pour expliquer qu'il n'y a aucun antagonisme au fond entre la marche suivie par ceux qui veulent démontrer la théorie de la descendance, et la méthode que j'ai adoptée pour coordonner les vertébrés et que je vais appliquer à la coordination des Arthropodes.

Dans l'institution du procédé comparatif il faut d'abord appeler l'attention sur les formes les mieux adaptées, tandis que dans les démonstrations systématiques de la théorie, on donne la préférence aux formes les plus rudimentaires ou les plus indifférentes. Donc, en descendant des rameaux vers les branches, nous restons encore fidèle aux principes de Lamarck, principes qui dirigèrent les travaux philosophiques de Geoffroy Saint-Hilaire et de Blainville.

Que sera par conséquent notre tableau des coléoptères? A l'exemple de Straus, nous pourrions réduire la conception des coléoptères à la connaissance d'un seul type; mais leur parenté étant reconnue, il n'y a aucun inconvénient à admettre plusieurs types pour la coordination d'un ordre qui comprend plus de cent mille espèces.



Et nous pensons que d'après la conformation du thorax on peut rattacher toutes ces formes à quatre types principaux dont les scarabées, les carabes, les capricornes et les cantharides nous offrent les caractères les plus tranchés.

Sous les scarabées se groupent : scarabéiens, lucaniens, silphiens et hydrophiliens ;

Sous les carabes : carabiens, piméliens, dyticiens, dermestiens, diapériens, hélopiens et érotyliens ;

Sous les capricornes viennent les cérambyciens et les cucujiens ;

Enfin sous les cantharides se rangent : cantharidiens, lampyriens, staphyliniens, clériens, bostrichiens, en rapprochant ces derniers, des cucujiens, et les staphyliniens, des sylphes.

Cette première vérification de la portée de notre méthode étant suffisante, nous allons pouvoir en réduire l'application à propos des autres ordres.

(A suivre.)

# LE PLACENTA DES RONGEURS

Par **Mathias DUVAL**

(Suite <sup>1</sup>).

PLANCHE I A IV.

---

## TROISIÈME PARTIE

### LE PLACENTA DE LA SOURIS ET DU RAT

Les matériaux qui vont nous servir pour l'étude du placenta de ces deux rongeurs ont été collectionnés pendant plusieurs années. Outre les femelles gravides que nous ont procurées les hasards de captures de rats et souris, ces matériaux ont eu deux sources principales, d'importance et de valeur bien différentes.

D'une part, nous avons pu faire faire, dans les abattoirs de Paris, de véritables razzias, qui nous procuraient à chaque fois de trente à quarante rats; ces animaux étaient sacrifiés, ouverts, et sur le nombre total nous trouvions toujours une bonne proportion de femelles pleines à divers stades, dont les utérus étaient extraits, fixés en totalité par le liquide picro-sulfurique de Kleinenberg, et conservés dans l'alcool. D'après le volume des renflements des cornes utérines nous pouvions faire ainsi une collection sériee des stades successifs de la gestation, mais nous ne connaissions pas l'âge réel des embryons. Nous n'avons pas non plus réussi par ce moyen à nous procurer les tout premiers stades.

D'autre part, nous devons les plus importants de nos matériaux à notre ami M. Lataste, aujourd'hui professeur de zoologie et directeur du musée d'histoire naturelle à l'école de médecine de Santiago (Chili). Ce naturaliste s'est livré avec une rare habileté à

1. Voy. *Journal de l'Anat. et de la Physiol.*, juillet 1889, novembre 1889, janvier 1890, juillet 1890, novembre 1890.

l'élevage et à l'observation des mœurs des rongeurs, et a étudié particulièrement certaines questions relatives à leur gestation<sup>1</sup>; il a ainsi réuni une collection incomparable d'organes de souris aux diverses périodes de la gestation, et, comme il avait noté exactement la date de l'accouplement, et qu'il tenait ses femelles séquestrées avant et après cet acte, toutes ses pièces portaient l'indication précise de l'âge de l'embryon. Tout en utilisant ces séries pour ses propres recherches, il a bien voulu nous offrir une collection complète d'utérus de souris blanche à chaque jour de la gestation, et même, lorsque tel stade nous semblait demander un complément de recherche, faire féconder, à notre intention, des femelles qui étaient ensuite sacrifiées au jour voulu. Nous ne saurions assez le remercier des précieux matériaux qu'il nous a ainsi procurés, et grâce auxquels nous pourrons, pour la souris, faire ce qui nous a été impossible pour le rat, c'est-à-dire donner la chronologie des pièces que nous décrirons.

Avec ces matériaux régulièrement sériés, nous avons fait des préparations plus rigoureusement sériées encore que pour le lapin, car, vu le petit volume des pièces dans les premiers temps de la gestation, nous avons débité les renflements utérins en coupes régulières, après inclusion dans la paraffine, en faisant usage du microtome à bascule. Nous coupions *in toto* le renflement utérin avec toutes les parties incluses, embryon et annexes, ce qui est indispensable pour bien obtenir les rapports des parties. Ce n'est que pour les périodes ultimes de la gestation qu'il a parfois été utile d'ouvrir le renflement utérin, d'en extraire l'embryon, et de ne couper que le placenta avec la portion de paroi utérine correspondante. Chacune de ces petites pièces a été ainsi débitée en une série de huit cents à douze cents coupes, toutes montées et conservées, sans lacune. A la rigueur, un tel nombre de coupes sériées ne serait pas indispensable pour l'étude du placenta seul, mais tous ceux qui sont familiers avec le procédé de l'inclusion à la paraffine et avec l'usage du microtome à bascule, savent que, dans ces conditions, il n'est guère plus long de faire et de conserver une dizaine ou quelques centaines de coupes; et on comprendra, par suite, que nous avons tout avantage à débiter ainsi complètement les pièces, puisque les préparations obtenues nous donnent, en plus du pla-

1. F. Lataste, *Recherches de zooéthique sur les mammifères de l'ordre des rongeurs*, Bordeaux, 1887 (extrait des *Actes de la Société linnéenne de Bordeaux*, XL<sup>e</sup> vol.).

centa, de précieux matériaux pour étudier ultérieurement les organes de l'embryon.

Le procédé de l'inclusion à la paraffine et l'usage du microtome à bascule sont aujourd'hui choses classiques, sur lesquelles nous n'avons pas à donner ici de détail. Mais nous devons indiquer, comme nous appartenant, et comme propre à donner d'excellents résultats dans les recherches de ce genre, le moyen que nous avons employé pour coller les séries de coupes (les fragments de ruban) sur la lame porte-objet.

Les procédés classiques pour le collage ont le grand inconvénient de ne pas permettre d'étaler les coupes et de les déplisser, car on les dépose directement sur la lame enduite de la substance (albumine, laque, gomme, etc.) qui doit effectuer le collage <sup>1</sup>. Notre procédé consiste à les déposer sur la lame de verre sèche et d'insinuer ensuite entre elles et le verre un liquide très aqueux, en une couche assez épaisse; elles surnagent sur cette couche, s'y étalent, et on complète leur déplissement en chauffant légèrement. Voici du reste les détails du procédé <sup>2</sup>.

Lorsqu'on a fait, avec le microtome oscillant, une série de coupes en ruban, on dispose à son aise sur la lame porte-objet le nombre voulu de ces coupes, c'est-à-dire une série de fragments du ruban, disposés les uns au-dessous des autres comme les lignes d'une page d'impression. Sur la lame sèche, il est facile de remanier ces dispositions jusqu'à ce qu'elles soient satisfaisantes. Alors seulement, on fait arriver, au moyen d'une pipette, sur l'un des bords de la série des coupes, une quantité d'eau albumineuse suffisante pour s'insinuer sous les coupes, les soulever et les isoler entièrement du verre. L'eau albumineuse en question est de l'eau distillée à laquelle on a ajouté quelques gouttes de blanc d'œuf filtré et additionné de glycérine. Lorsque les coupes sont ainsi au-dessus de la couche d'eau

1. Voy. Henneguy et Bolles-Lee, *Traité des méthodes techniques de l'Anatomie microscopique*, p. 203.

2. Nous employons ce procédé depuis 1887. Il a été communiqué en notre nom, par notre élève et ami M. Mahaudeau, à la Société d'anthropologie en 1888 (*Bulletin de la Soc. d'anthr.*, séance du 29 octobre 1888, p. 591). — Récemment le *Journal de micrographie* (n° de février 1890, p. 83 : *L'agar-agar comme fixatif des coupes microscopiques*, par A. Gravis) a fait connaître un procédé très analogue au nôtre : « Sitôt les coupes déposées, et par conséquent avant l'évaporation de l'eau chargée d'agar-agar, on chauffe doucement la préparation au-dessus d'une très petite flamme de bec de Bunzen. Il faut ramollir lentement la paraffine, mais sans la fondre. On voit alors les sections s'étaler, se dilater, et les moindres plis disparaître. Des coupes enroulées se déroulent même sans qu'il soit nécessaire d'y toucher. » (*Op. cit.*, p. 84.)

albumineuse, elles commencent déjà à s'étaler spontanément et quelques-uns de leurs plis disparaissent. En déposant la lame de verre sur une brique légèrement chauffée, on achève et hâte le déplissement, sans aucun danger, pourvu que la température de la brique ne soit pas assez forte pour fondre la paraffine des coupes, mais seulement pour en provoquer l'étalement. En effet, le liquide s'échauffant, on voit les coupes s'étirer dans tous les sens, et se déplisser comme par enchantement. Lorsque toutes les coupes sont parfaitement étalées et aplanies, on enlève l'eau albumineuse en l'aspirant avec une pipette; on le fait doucement, de façon à ne pas déranger les coupes. Du reste s'il se produit un léger dérangement, rien n'est plus facile que de le réparer et remettre les pièces en place, en les poussant avec une aiguille, alors que l'eau est déjà enlevée, car il en reste assez pour permettre aux coupes de glisser sans inconvénient. Ceci fait, on met la lame de verre sur un plan incliné pour achever l'écoulement du peu de liquide qui reste encore. On conserve ensuite les préparations dans un endroit sec où elles doivent rester au moins vingt-quatre heures avant de subir aucune nouvelle manipulation; du reste, une plus longue attente (des semaines et des mois) n'est aucunement nuisible. En tout cas, au bout de vingt-quatre heures, les coupes bien sèches adhèrent parfaitement à la lame de verre, quelque infinitésimale qu'ait été la quantité d'albumine demeurée pour effectuer leur collage. Elles peuvent alors être traitées selon la méthode ordinaire. Sur une plaque métallique chauffée à plus de 50 degrés, on dépose la lame, la paraffine fond, on enlève aussitôt la lame et on la débarrasse de paraffine en l'arrosant de térébenthine. Si la pièce n'avait pas été colorée en masse, on lave successivement à l'alcool absolu, puis à l'alcool à 36 degrés, puis à l'eau. On peut laver à l'eau comme s'il s'agissait d'une plaque photographique : les coupes sont devenues indécollables, et la pièce peut séjourner plusieurs jours dans l'eau sans qu'aucune parcelle se détache; c'est-à-dire qu'on peut colorer les coupes soit en versant sur la plaque un liquide colorant, soit en plongeant plusieurs jours la plaque dans un bain colorant. Après coloration suffisante, on lave largement à l'eau, deshydrate par l'alcool, et monte la préparation dans le baume du Canada. Il va sans dire qu'on peut également la monter dans la glycérine.

Nous suivrons, pour le placenta du rat et de la souris, le même

ordre que pour l'étude de celui du lapin, c'est-à-dire que nous diviserons son évolution en trois périodes : période de formation, période de remaniement et période d'achèvement. Ces périodes sont de durée et d'importance très différentes. La première notamment, vu la complexité qui résulte du phénomène de l'inversion, doit remonter jusqu'aux premières différenciations blastodermiques, et comprend une série de processus très complexes : c'est pourquoi nous l'intitulerons : *Origines blastodermiques et formation de l'ectoplacenta*.

#### A. — *Origines blastodermiques et formation de l'ectoplacenta*.

Il est impossible d'interpréter sainement la nature des lames ecto-placentaires du rat et de la souris sans remonter aux premières origines blastodermiques de ces animaux. L'étude à laquelle nous nous sommes précédemment livré sur l'inversion des feuilletts chez les rongeurs donne à ce sujet des indications générales, des vues d'ensemble ; mais elle est schématique. Il s'agit ici, pour un cas particulier, de donner des preuves détaillées de ces singuliers processus, afin de bien apprendre à connaître, dans les œufs en question, ce qui est ectoderme et ce qui est entoderme. Cette étude, une fois faite pour la souris, pourra, dans la quatrième partie de ce travail, être singulièrement abrégée pour le cochon d'Inde.

D'autre part, après avoir établi les origines blastodermiques, et distingué les parties qui se groupent pour constituer l'ectoplacenta et celles qui forment l'embryon, il nous faudra poursuivre encore quelque temps le développement de celui-ci, car il présente des dispositions singulières sans l'étude desquelles on ne pourrait comprendre les rapports qu'il affecte ultérieurement avec ses annexes. On ne sera donc pas étonné de la longueur que va présenter cette *première période dite des origines blastodermiques et de la formation de l'ectoplacenta*, et de sa division en une série de chapitres intitulés : *stade de l'œuf sphérique, stade de l'œuf ovoïde, stade de l'œuf cylindre et du cylindre ectodermique, stade de la division de la cavité ectodermique, évolution des cavités amniotiques et ectoplacentaires*.

##### a. *Stade de l'œuf sphérique* (cinquième jour).

Nous n'avons pas étudié la segmentation de l'œuf, laquelle s'ac-

complît dans l'oviducte. Les plus jeunes œufs que nous ayons observés étaient arrivés dans les cornes utérines, et c'est en effet les œufs parvenus dans l'utérus que nous devons seuls étudier, puisque nous devons examiner parallèlement et ces œufs et les modifications qu'ils amènent, par leur présence et leur fixation, dans la muqueuse utérine.

Les plus jeunes stades que nous ayons observés sont représentés par les figures 73 et 74. Il s'agit d'une femelle sacrifiée au cinquième jour après la copulation. Une de ses cornes utérines fut débitée en 684 coupes; par un examen minutieux de ces coupes, en allant de celles appartenant à l'extrémité vaginale vers celles de l'extrémité tubaire, il fut impossible de rien découvrir dans les premières; mais, vers l'extrémité tubaire, les ovules se présentèrent à de courts intervalles; ils étaient au nombre de quatre; chacun d'eux était présent sur cinq à six coupes, c'est-à-dire qu'on tombait d'abord sur une coupe qui effleurait à peine l'ovule, puis sur les coupes qui l'entaient en plein, et enfin de nouveau sur une ou deux coupes qui n'en représentaient qu'un segment superficiel. Nous donnons ces détails pour que le lecteur puisse comprendre comment nous pourrions, ci-après, fournir deux ou plusieurs figures d'un même ovule, puisque nous avons, en effet, plusieurs coupes de chaque ovule, si petit soit-il. Du reste, nos coupes étaient d'une épaisseur uniforme moindre de  $\frac{1}{100}$  de millimètre d'après le réglage du microtome à bascule; or les ovules représentés ont 0mm.05 de diamètre; ils devaient donc bien se trouver, en effet, intéressés par cinq ou six coupes successives. De ces quatre œufs, trois étaient à l'état représenté par la figure 73, le quatrième à l'état représenté par la figure 74.

L'œuf de la figure 73 (A et B) répond bien à ce qui est classiquement connu de l'œuf de la lapine lorsque, la segmentation achevée, est apparue la cavité blastodermique ou vitelline; c'est une vésicule blastodermique, mais de dimensions petites, avec cavité très étroite. La paroi est régulièrement formée par une couche de cellules ectodermiques (*ep* et *ed*, fig. 73, A) qui diffèrent un peu les unes des autres selon les régions; à cet égard, on peut distinguer deux pôles, et cette distinction est d'autant plus légitime que ces deux pôles correspondent aux deux extrémités que présentera l'œuf lorsqu'il aura passé de la forme sphérique à la forme ovoïde puis cylindrique. De ces deux pôles, l'un, tourné en bas sur toute la série de

nos figures, présente des cellules ectodermiques relativement minces (*ed*, fig. 73, en A), en tout cas plus larges que hautes, et bientôt nous verrons la plupart de ces cellules s'aplatir et s'étaler de plus en plus. Ces cellules ectodermiques, par leur destinée et leur situation ultérieure, méritent le nom d'*ectoderme distal* (*ed*), dénomination dont nous avons expliqué la valeur dans notre étude sur l'inversion des feuillettes, et par suite ce pôle de l'œuf peut être dit *pôle distal*. L'autre pôle présente des cellules ectodermiques cubiques, aussi hautes que larges (*ep*); c'est l'ectoderme proximal et le pôle proximal.

Mais ce qui caractérise surtout ce pôle proximal, c'est qu'à son niveau l'ectoderme est doublé par l'entoderme, c'est-à-dire par quelques cellules (*in*, fig. 73, A et B) à caractères tout à fait particuliers, et qui, par leur multiplication et leur extension ultérieure, donneront naissance au feuillet entodermique.

Sur la figure 73 (A), représentant la coupe qui a passé en plein par le milieu de l'œuf, c'est-à-dire l'a intéressé sur sa plus grande étendue, ces cellules entodermiques sont seulement au nombre de trois. Elles se distinguent très facilement des cellules ectodermiques par leurs dimensions, par l'aspect plus granuleux du protoplasma, par la coloration plus intense de leur noyau, et enfin et surtout par leur contour extérieur. En effet, d'une part, là où ces cellules confinent les unes aux autres, quoique chacune soit bien distincte de sa voisine, cependant les lignes qui les séparent sont moins nettement marquées que pour les éléments ectodermiques; d'autre part, là où ces cellules sont libres, c'est-à-dire du côté de la cavité blastodermique, elles présentent des bords irréguliers, dentelés, avec prolongements plus ou moins ramifiés, comme ceux d'un élément en état de mouvement amiboïde. Nous verrons en effet que ces cellules sont essentiellement amiboïdes, et que c'est par leur déplacement qu'elles arrivent à revêtir d'une couche entodermique l'ensemble de l'œuf.

Sur la fig. 73 (B), il n'y a qu'une seule cellule entodermique (*in*); c'est que la coupe ici représentée n'est plus une coupe passant par le centre de l'œuf, de sorte que l'entoderme n'y est intéressé que par un seul de ses éléments, déjà si peu nombreux, comme on peut le comprendre en considérant la ligne *b* sur la fig. 73, A.

A ce stade, l'œuf est donc représenté par une vésicule blastodermique de nature ectodermique, doublée seulement à l'un de ses



pôles par une couche entodermique. Supposons que cet œuf soit dilaté en une plus large sphère, avec une grande cavité blastodermique, il sera identique à celui de la lapine, et ce qu'on appelle résidu vitellin dans celui-ci est représenté ici par les quelques rares cellules entodermiques précédemment décrites.

Nous avons dit que l'un de ces œufs du cinquième jour différerait un peu de ses congénères; tel qu'il est représenté par la figure 74 (A et B) on voit que cette différence consiste en ce que l'ectoderme proximal (*ep*) commence déjà à s'épaissir; par suite des phénomènes de prolifération karyokinétique qu'il présente, ses cellules tendent à se disposer sur deux rangs et à former à ce niveau un disque ectodermique stratifié; c'est un processus qui prendra bientôt des proportions colossales; c'est le commencement de la formation de l'épaississement ectodermique ou *ectoplacentaire*, étudié précédemment d'une manière schématique à propos de la théorie de l'inversion des feuilletts.

Nous avons également donné deux coupes (A et B, fig. 74) de cet œuf, l'une passant par son centre (A), l'autre l'entamant superficiellement (B) et probablement d'une manière un peu oblique, comme le fait comprendre la ligne *b* de la figure A. On voit par ces détails que, si l'ectoderme tend à s'épaissir au pôle proximal, les éléments entodermiques demeurent toujours peu nombreux et en une seule couche; ce dernier caractère sera longtemps celui de l'entoderme.

Du cinquième au sixième jour de la gestation, l'épaississement ectodermique peut aller assez loin sans que la forme sphérique de l'œuf soit modifiée. C'est ce que montrent les figures 75 et 76. Elles sont toutes deux empruntées à une femelle sacrifiée au onzième jour de la gestation, mais de la gestation retardée<sup>1</sup>, de sorte que, au point de vue de la gestation normale, ces œufs sont intermédiaires entre le cinquième et le sixième jour. On voit, sur la figure 75, que l'épaississement ectodermique a atteint la puissance de trois

1. Lataste (*op. cit.*, pp. 165, 167, 297) a établi que, pour tous les rongeurs, la gestation peut être prolongée (retardée) par certaines conditions précises; lorsqu'une femelle est fécondée de suite après la parturition, et qu'elle est dès lors nourrice en même temps que pleine, la gestation est tridécadaire (dure trente jours environ), au lieu de vingt jours seulement, comme elle est chez une femelle qui n'allait pas. Nous avons nous-même, ainsi que M. Lataste a bien voulu le rappeler (*op. cit.*, p. 370), observé chez le cochon d'Inde que l'état de mère nourrice exerce, sur le développement des embryons, une influence qui retarde le développement; mais nous n'avions pas apprécié cette influence avec la précision numérique qu'y a apportée M. Lataste.

couches (figure A); même sur une coupe ne passant pas par le centre de l'œuf, cet ectoderme présente une stratification en deux assises (figure B); l'ectoderme distal, au contraire, reste sur une seule couche et ses éléments deviennent de moins en moins épais. Les déformations amiboïdes des cellules entodermiques sont parfois plus accentués que dans les œufs précédents (fig. 75, B).

Nous devons, à chaque stade, parallèlement à l'étude de l'œuf, faire celle des parties circonvoisines, c'est-à-dire de l'épithélium et de la muqueuse utérine. Dans les stades suivants, l'œuf se fixera dans une région donnée du canal utérin et y déterminera des modifications importantes; mais, au stade actuel, les régions dans lesquelles on trouve les œufs ne sont pas encore celles où ils doivent s'arrêter définitivement, ou bien, si l'œuf est arrivé à sa place définitive, c'est depuis quelques heures à peine, et, dans tous les cas, la muqueuse utérine ne présente pas encore de modifications locales, mais seulement une légère hypertrophie diffuse. C'est ce que montre la comparaison des figures 71 et 72, dont la première représente une coupe de la corne utérine chez une femelle en vacuité et en plein repos sexuel, la seconde une coupe au cinquième jour de la gestation (ou au onzième de la gestation de nourrice). Sur la corne utérine en vacuité (fig. 71), sans parler du mésomètre (MM), qui dans toute la série de nos figures est dirigé vers la partie supérieure de la planche, ni des couches musculaires longitudinales (*ml*) et circulaires (*mt*), on voit que la muqueuse forme la plus grande partie de la masse de l'utérus (tout ce qui est en dedans de la couche musculaire). Cette muqueuse est formée de cellules à contours irréguliers (CC, fig. 76), étroitement tassées les unes contre les autres; ces *cellules du chorion de la muqueuse* subiront plus tard de nombreuses transformations sous le nom de *cellules de la caduque*. La lumière du canal est verticale, sur une coupe transversale, mais très irrégulière d'une coupe à l'autre, parce que la muqueuse présente de nombreux plis verticaux (voy. la fig. 85); elle est revêtue d'un épithélium cylindrique, auquel je n'ai jamais pu voir de cils vibratiles, alors que, sur des préparations empruntées au même animal, les cils vibratiles étaient admirablement visibles sur l'épithélium du canal tubaire. Des glandes, peu nombreuses, en forme de tubes tortueux et assez courts, sont disposées, surtout dans les masses latérales que forme ce chorion, de chaque côté de la lumière verticale du canal; leur épithélium est cylindrique, mais à cellules

le plus souvent presque aussi larges que hautes (Ep, fig. 88).

La corne utérine à laquelle a été emprunté l'ovule de la figure 75 est représentée, en coupe transversale, dans la figure 72. Cette corne avait été débitée en 1200 coupes environ, qui, montées sur 15 plaques porte-objet, nous ont présenté 6 ovules non plus tous accumulés vers l'extrémité tubaire, comme pour la corne dont deux ovules sont reproduits dans les figures 73 et 74, mais au contraire régulièrement espacés de distance en distance sur toute la longueur du canal; l'un de ces ovules était, en effet, sur la troisième plaque, le suivant sur la quatrième, puis un sur la sixième, sur la neuvième, sur la onzième et enfin le dernier sur la treizième. On peut donc penser que ces ovules venaient d'arriver depuis peu à la place où ils devaient définitivement se fixer. On voit (fig. 72) que cette corne utérine présente déjà une hypertrophie notable du chorion de sa muqueuse (les figures 71 et 72 sont toutes deux à un même grossissement de 28 à 30 fois). Cette hypertrophie a cela de remarquable qu'elle ne porte pas sur la portion de chorion placée du côté du mésomètre, mais surtout sur la partie opposée, de sorte que, des deux extrémités de la coupe de la lumière du canal utérin, l'extrémité supérieure ou mésométrale reste très voisine de la couche musculaire circulaire, tandis que l'extrémité opposée se trouve éloignée de cette couche par l'interposition d'un épais coussin de tissu du chorion. C'est la première indication d'un épaissement local qui prendra bientôt un développement singulier (voir déjà les fig. 85 et 86) et donnera lieu à la formation de l'enveloppe caduque de l'œuf. En effet, comme le montre la figure 72, c'est toujours dans la gouttière formée par cette extrémité inférieure de la lumière verticale du canal qu'on trouve l'œuf (O, fig. 72). Mais à ce moment, il n'est pas encore fixé, ce qui du reste ne va pas tarder à se produire. La figure 76, empruntée à la même série que les figures 72 et 75, montre que l'épithélium utérin est, au niveau de l'œuf, parfaitement intact (comparer avec la fig. 77).

#### *b. Stade de l'œuf ovoïde (sixième jour).*

La transformation que subit l'œuf au sixième jour consiste essentiellement en une augmentation de volume et un changement de forme : la cavité blastodermique devient plus ample, mais au lieu de se dilater régulièrement en une sphère, elle s'allonge en un

ovoïde, présentant deux extrémités ou pôles : le pôle proximal, formé par l'épaississement ectodermique (ectoderme proximal) que double l'entoderme; le pôle distal formé par le seul ectoderme.

Cette constitution de l'œuf diffère assez peu de ce qu'elle était au stade précédent, pour que nous puissions la caractériser en peu de mots, d'après les figures 77 et 80.

La figure 77 est empruntée à une corne utérine de souris au sixième jour de la gestation normale. Cette corne, débitée en 1660 coupes environ, ne nous a présenté que deux œufs (celui des fig. 77, 78, et celui de la fig. 79). L'un de ces œufs, sur une coupe passant par son centre (fig. 77), montre un épaississement ectodermique nettement constitué de trois assises cellulaires; les éléments entodermiques ne présentent rien de nouveau à signaler, si ce n'est leur légère augmentation en nombre. Au contraire, dans l'ectoderme distal, il faut signaler une différenciation importante entre les cellules. Les unes, libres de tout contact avec l'épithélium utérin, tendent à s'aplatir de plus en plus, et même à se souder en une mince membrane continue (1, fig. 77, et surtout 1 fig. 79); les autres (2, fig. 77), en contact et en connexion avec cet épithélium, deviennent plus volumineuses et présentent les premiers stades de transformation en ces *cellules ectodermiques géantes*, qui ultérieurement représenteront tout ce qui reste de l'ectoderme distal. — Sur une coupe passant loin du centre de cet œuf (il était présent sur sept coupes successives) on voit (fig. 78) que l'épaississement de l'ectoderme proximal n'est pas visible, n'ayant été entamé que dans sa partie périphérique; nous avons cependant tenu à donner cette figure 78, pour montrer qu'il faut disposer de la série des coupes d'un même œuf pour bien juger de sa constitution réelle.

L'autre œuf, de cette même corne au sixième jour, avait été atteint par les coupes non parallèlement, mais perpendiculairement ou très obliquement à l'axe allant d'un pôle à l'autre; c'est ce dont il était facile de juger en passant les coupes en revue; et on comprendra facilement que cet œuf ainsi sectionné a dû fournir un plus grand nombre de coupes, que s'il s'était trouvé entamé parallèlement à son grand axe; aussi était-il présent sur dix coupes. Nous reproduisons (fig. 79, A et B) deux de ces coupes, pour montrer les divers aspects en présence desquels peut se trouver l'observateur, et combien il lui serait difficile d'en donner l'interprétation exacte s'il ne disposait de toute la série des coupes d'un

même œuf, en même temps que de plusieurs œufs au même stade, afin de compléter l'étude de l'un par celle de l'autre. Il est facile de comprendre que la coupe A (fig. 79) est celle qui serait obtenue par une section de l'œuf de la figure 77 selon la ligne A; de même la coupe B par une section selon la ligne B. C'est surtout une coupe telle que cette dernière (fig. 79, B) qui serait difficile à interpréter et égarerait singulièrement l'observateur si elle était isolée, car on n'y voit plus aucune trace ni de l'épaississement ectodermique proximal, ni de l'entoderme.

Enfin la figure 80 représente un autre œuf à ce même stade, avec des dimensions un peu plus grandes, et une forme ovoïde encore plus accentuée. Il est emprunté à une femelle qui, dans la collection de notre ami Lataste, est étiquetée comme sacrifiée au huitième jour, mais d'une gestation retardée, de telle sorte qu'il peut être considéré comme appartenant à la fin du sixième jour de la gestation normale. Cet œuf diffère encore de celui de la figure 77, en ce que son ectoderme distal ne présente pas encore une indication nette de futures cellules ectodermiques géantes. Nous tenions à noter le fait, comme une première indication des grandes variations que présentent ces cellules dans leur évolution selon les individus.

Après l'étude de l'œuf au sixième jour, celle des parties utérines correspondantes nous présentera cette fois des faits intéressants. L'épithélium utérin commence à se transformer et subit des modifications qui préludent à sa résorption et à sa disparition. Ces modifications et leur résultat final sont exactement semblables à ce que nous avons décrit avec soin chez le lapin. On voit, dans la partie inférieure de la figure 77, l'épithélium cylindrique (Ep) se transformer graduellement en une masse homogène; en même temps ses noyaux, devenus plus nombreux, se transforment en corps arrondis, à centre clair, avec petites masses chromatiques disposées à la périphérie. C'est à ce niveau que l'ectoderme distal semble se greffer dans cet épithélium transformé, dans lequel ses cellules pénètrent (fig. 77). Nous ne croyons pas trop nous avancer en disant que vraisemblablement l'hypertrophie de ces cellules ectodermiques et la disparition de l'épithélium sont deux processus dont l'un dépend, au moins en partie, de l'autre, les cellules ectodermiques se nourrissant de la substance des éléments épithéliaux<sup>1</sup>.

1. Nous n'avons décrit ici, pour le stade de l'œuf ovoïde, que les produits empruntés à deux femelles; mais ce ne sont pas là les seuls matériaux dont nous disposons;

*c. Stade de l'œuf cylindrique et du cylindre ectodermique* (septième jour).

Du sixième au huitième jour les transformations qui se passent dans l'œuf et dans la muqueuse utérine adjacente sont très accusées, et marquent un stade important vers lequel les formes précédemment décrites étaient un acheminement graduel.

*Œuf.* — Il nous présente à étudier : l'épaississement ectodermique (ectoderme proximal), l'ectoderme distal, et l'extension de l'entoderme.

L'énorme développement de l'épaississement ectodermique est le fait le plus saillant de ce stade. Sur la figure 83 <sup>1</sup> nous le voyons atteindre une puissance telle que, au lieu d'être composé de deux ou trois couches de cellules, il forme maintenant un long bouchon plein, dont les cellules sont disposées en cinq ou six strates; ce bouchon fait saillie dans l'intérieur de l'œuf, revêtu des cellules entodermiques (*ip*) qui se disposent régulièrement en une seule couche. — Sur la figure 84 <sup>2</sup> le bouchon ectodermique est plus saillant, plus allongé encore, et on y compte jusqu'à huit cellules dans le sens de sa longueur. Cet accroissement se produit très rapidement, comme le prouve d'une part la présence de nombreuses figures karyokinétiques et de cellules à deux noyaux, et d'autre part ce fait que les deux figures en question (fig. 83 et 84) représentent deux œufs empruntés à une même corne utérine. Cette corne débitée en 2400 coupes nous a donné en tout six œufs, qui étaient développés à des degrés divers, dont les figures 83 et 84 représentent les extrêmes <sup>3</sup>. Sur d'autres cornes utérines, également du septième jour, nous avons trouvé des œufs semblables la plupart à ceux actuellement en question, et dont quelques-uns présentaient déjà une masse ectodermique plus considérable encore, comme par exemple sur la figure 90 <sup>4</sup>; mais, par le fait de détails qui seront ultérieurement indiqués, ils appartenaient déjà au stade

nous avons encore une corne utérine d'une femelle sacrifiée au sixième jour d'une gestation tridécadaire (Lataste) et qui nous présente deux œufs dans un état de développement intermédiaire à celui de la figure 77 et à celui de la figure 80.

1. Cet œuf est présent sur douze coupes; c'est la sixième, c'est-à-dire la coupe médiane, qui est ici représentée.

2. Cet œuf était présent sur onze coupes; c'est la huitième qui est ici représentée.

3. Malheureusement, vu la manière dont avait été détachée la corne, il nous a été impossible de déterminer si les œufs les plus avancés étaient ceux situés vers l'extrémité vaginale ou vers l'extrémité tubo-ovarique.

4. Nous avons aussi trouvé des œufs semblables sur une corne d'une femelle sacrifiée au dix-septième jour de la gestation, mais de la gestation retardée (Lataste).

suisant, caractérisé par le creusement de la cavité ectodermique. On voit donc que cette évolution marche avec une très grande rapidité, et que l'œuf de la souris peut devenir méconnaissable du jour au lendemain.

L'*ectoderme distal*, en dehors de son extension, en rapport avec l'accroissement du volume de l'œuf (les figures 73, 83, 84 sont toutes à un même grossissement de 350), ne présente pas de modifications bien notables. Il est toujours constitué par une seule couche membraniforme de cellules. Les unes volumineuses, irrégulièrement globuleuses (GE, fig. 83 et 84), à gros noyau sphérique riche en granulations chromatiques; ce sont déjà des *cellules ectodermiques géantes*, dont nous étudierons plus soigneusement les caractères dans les stades suivants, alors que ces caractères seront très accusés. Les autres aplaties, fusiformes sur la coupe et tendant à se fusionner en une même membrane continue (fig. 83 et 84, en 1, 1). Sur cette transformation nous devons cependant faire ici quelques réserves: on verra, par la suite, que l'ectoderme distal arrive à se réduire à une mince lamelle, une sorte de cuticule, à la surface extérieure de laquelle sont disposées, en nombre variable selon les sujets, les cellules géantes ectodermiques. Ces dernières représentent une évolution particulière des cellules de l'ectoderme distal; mais que représente, ou comment se produit la cuticule en question (*cuticule ectodermique distale*, ou, plus brièvement, *cuticule ectodermique*)? Elle provient également de l'ectoderme distal, mais, dans le processus qui lui donne naissance, quelques détails restent pour nous encore douteux. Sur certains points il nous semble qu'elle pourrait résulter d'une transformation *in toto* d'une cellule ectodermique (par exemple en 1, fig. 84); mais ailleurs, il paraît incontestable (par exemple en 2, même figure) qu'une partie seulement, les régions périphériques, d'une cellule ectodermique distale se transforme en membrane cuticulaire, alors que la portion centrale de la cellule s'accroît et devient cellule géante ectodermique. Quoi qu'il en soit de ce détail du processus, on comprend, dans l'un comme dans l'autre cas, que les cellules géantes ne formeront que rarement une couche continue, et qu'elles apparaîtront souvent disposées, à des intervalles plus ou moins grands, sur la surface extérieure du sac formé par la cuticule ectodermique. De plus il reste bien démontré que les cellules géantes en question sont bien d'origine ectoder-

mique; c'est là le point le plus important, car nous verrons que leur provenance a été interprétée autrement par divers auteurs. Et en effet ces cellules appartiennent aux limites extrêmes de l'œuf, elles confinent aux formations utérines, pénètrent dans le tissu de la caduque, sont plus ou moins entourées par les éléments de celle-ci, et ces dispositions ont pu facilement, à des stades ultérieurs, en imposer sur leur provenance et les faire rattacher aux formations maternelles.

Par *extension de l'entoderme* nous entendons non seulement le processus, intelligible sans autre explication, par lequel les cellules entodermiques se multiplient à la surface interne ou inférieure de l'épaississement ectodermique et lui forment un revêtement continu (*entoderme proximal*, *ip*, fig. 83 et 84), mais encore le processus par lequel ces cellules s'étendent au delà de la masse ectodermique proximale, et vont doubler la face interne de l'ectoderme distal et de sa cuticule. Ce processus est celui qui a lieu dans tous les œufs de mammifères, et par lequel l'entoderme, d'abord limité à une étroite région de l'œuf, arrive à s'étendre de façon à doubler tout l'ectoderme, et à constituer ainsi une vésicule blastodermique à double feuillet (didermique) dans toute son étendue. Dans tous les œufs de mammifères les déplacements améboïdes des éléments entodermiques jouent un rôle important, les cellules à mesure qu'elles se multiplient gagnant de proche en proche des points de plus en plus éloignés de leur siège primitif, en rampant sur la face interne du feuillet ectodermique. Il en est de même ici, chez la souris et le rat, mais cet améboïsme présente une activité et un mécanisme d'extension particuliers en certains détails. En effet, au niveau de la base de la calotte de revêtement que l'entoderme forme au bouchon ectodermique (en 3, fig. 84), on voit des éléments entodermiques gagner directement la face interne de l'ectoderme distal, sur lequel elles s'étendront ultérieurement de manière à le doubler graduellement; mais cette origine de l'entoderme distal n'est qu'une partie du processus. Il ne provient pas uniquement des parties périphériques, des bords de l'entoderme proximal. Dans un point quelconque de cet entoderme proximal, on voit des éléments, provenant de sa prolifération, se détacher de lui, et, par le chemin le plus court, c'est-à-dire en traversant purement et simplement la cavité vitelline (VO, sur la série des figures), aller gagner la région d'ectoderme distal



située directement en face de leur lieu d'origine. Telle est la provenance de la cellule entodermique distale représentée en *id*, dans la fig. 83, comparativement à celle représentée en *id* dans la fig. 84; cette dernière a pour origine le bord (3) de l'entoderme proximal; la seconde au contraire a pris naissance en plein entoderme proximal, et s'est jetée, pour ainsi dire à la traverse, sur l'ectoderme. Un pareil voyage serait difficile à concevoir pour l'œuf sphérique du lapin, où les cellules entodermiques auraient à traverser la grande cavité de la vésicule blastodermique; mais ici, en tenant compte de l'étroitesse de cette cavité, réduite presque à l'état de fente par la descente du bouchon ectodermique dans son intérieur, les distances à franchir sont si peu considérables que nous voyons par exemple la cellule *id* de la fig. 83, encore en connexion par un de ses prolongements avec l'entoderme proximal dont elle provient, alors qu'elle a déjà atteint sa situation définitive comme élément définitif de l'entoderme distal.

Ce mode particulier d'extension de l'entoderme et de production de son feuillet distal commence exactement au stade que nous étudions en ce moment; il se poursuit avec beaucoup plus d'activité dans les stades suivants, alors que la cavité blastodermique (VO) est de plus en plus réduite à l'état de fente, c'est-à-dire alors que la distance devient partout de plus en plus courte entre la place de l'entoderme proximal et celle de l'entoderme distal. C'est ce qu'on voit bien sur les figures 90, 92, 93 et suivantes. Ce processus nous rend compte de l'aspect particulier que présente, à ses débuts, cet entoderme distal; il n'est pas formé d'une couche continue s'étendant graduellement, sans interruption, mais bien d'îlots multiples, bien distincts, et séparés les uns des autres par des intervalles plus ou moins grands (fig. 90 et 92).

*Muqueuse utérine.* — Au cours du septième jour, la muqueuse utérine forme déjà un renflement très notable au niveau de chacune des régions où s'est arrêté un œuf. La figure 81 (toujours au même grossissement de 28 à 30 fois que les figures 71 et 72) nous montre que cet épaissement porte presque exclusivement sur la partie du chorion muqueux opposée à l'insertion du mésomètre, et sur les parties latérales. Les glandes, n'ayant pas pris part à cette hypertrophie, ne montrent plus, sur la coupe, que des sections de plus en plus rares de leurs tubes tortueux (G1); par contre, les vaisseaux, à peine perceptibles à l'état normal, avec un faible

grossissement, commencent à se dilater en sinus (S) qui sont surtout développés dans la partie du chorion muqueux voisine du mésomètre (dans la partie supérieure de ce chorion, dans toute la série de nos figures). Par le fait de cet épaissement local, essentiellement antimésométrique, la partie de la lumière du canal utérin, où repose et se fixe l'œuf, est soulevée, et portée vers la région mésométrique. Il en résulte des dispositions qui ne sont bien visibles que sur des coupes longitudinales, selon un plan qui va du bord mésométrique de la corne à son bord opposé. Telles sont les coupes des figures 85 et 86, coupes empruntées à des utérus de rat, mais qui, par l'état de développement de l'œuf, appartiennent bien au stade que nous étudions, ou au début du stade suivant. On y voit comment l'épaississement du chorion muqueux qui formera la caduque se soulève de façon à rejeter toute la lumière du canal utérin (CV) du côté mésométrique, et comment le centre de ce soulèvement reste déprimé en une fossette profonde et étroite, dans laquelle est logé l'œuf (O). On comprend que cet épaissement a fusionné entre eux les plis verticaux qui faisaient primitivement saillie dans la lumière du canal, tels qu'on les voit sur la partie gauche de la coupe, et que c'est dans l'intervalle de deux de ces deux plis qu'est venu se loger l'œuf. Sur le côté mésométrique de la lumière du canal, le chorion de la muqueuse ne s'est pas épaissi, et les plis s'y sont effacés; cependant il en reste ou il s'en produit d'ordinaire quelques-uns exactement dans le point qui fait face à la fossette où est logé l'œuf (voir fig. 86 en P) et ces plis, allant au-devant de l'épaississement qui forme la caduque, contribuent à produire, comme nous le verrons plus tard, la soudure de ces deux régions opposées de la muqueuse, de manière à oblitérer le canal utérin au niveau de chaque loge contenant un œuf.

L'épithélium de la muqueuse est entré en dégénérescence, puis a disparu complètement partout où il est en contact avec l'œuf. C'est ce qu'on voit déjà, à un faible grossissement, dans la figure 81. La figure 82, à un grossissement moyen (environ 80 fois), montre l'ensemble de l'œuf et de la lumière utérine, et fait bien voir l'épithélium conservé dans toute la partie supérieure de cette lumière, disparu au contraire dans la partie inférieure occupée par l'œuf. Dans la portion la plus inférieure de cette lumière est un amas particulier de substance hyaline abondamment semée de corpus-

cules très colorés par les réactifs (*x*, fig. 82). C'est un reste de l'épithélium dégénéré, avec ses débris nucléaires, tels que nous les avons décrits sur le lapin, et déjà indiqués chez la souris en étudiant le stade de la figure 77 (en *x*). La figure 84 (en *x*) montre en effet, à un grossissement de 350 fois, ces mêmes parties et permet de reconnaître ces noyaux transformés en corps clairs au centre, riches en substance chromatique à la périphérie.

Les modifications histologiques ne portent pas seulement sur l'épithélium. Déjà à cet âge elles commencent à être notables sur les cellules du chorion de la muqueuse hypertrophiée. Pour bien préciser ces premières indications nous donnons parallèlement deux figures, dont l'une (fig. 88) représente les éléments normaux, ou tout au début de la gestation : Ep, épithélium d'un tube glandulaire; Cp, vaisseau capillaire; CC, cellules du chorion de la muqueuse (*cellules de la caduque*, comparer avec CC sur les fig. 76 et 77); tandis que l'autre représente ces mêmes parties au stade que nous examinons (fig. 89). Pour cette dernière figure nous avons choisi un fragment du tissu utérin immédiatement voisin de la cavité où est placé l'œuf, c'est-à-dire correspondant au point 89 de la fig. 82, et ce choix était utile afin de bien montrer comment diffèrent les éléments de provenance ovulaire et ceux de provenance utérine. En effet, en allant de gauche à droite sur la figure, on trouve d'abord l'ectoderme distal de l'œuf, représenté par des cellules géantes ectodermiques (GE); elles sont disposées, à courte distance les unes des autres, sur la face externe de la cuticule ectodermique précédemment étudiée. Immédiatement en dehors d'elles (plus à droite, sur la figure), et en contact immédiat avec elles, sans interposition d'épithélium, sont les cellules de la caduque. De ces dernières cellules, les plus voisines de l'œuf sont allongées, fusiformes (CC<sup>1</sup>); puis, à mesure qu'on se dirige en dehors, elles deviennent plus volumineuses et plus ou moins globuleuses (CC<sup>2</sup>). Nous retrouverons ces formes, et d'autres encore plus accentuées, quand nous serons en présence d'une caduque bien circonscrite et séparée des autres parties utérines.

*d. Stade de la formation du cône ectoplacentaire et du creusement de la cavité ectodermique* (huitième jour).

*Œuf.* — Durant le huitième jour, la masse pleine, formée par l'ectoderme proximal, présente deux productions caractéristiques :

d'une part, son extrémité supérieure, qui fait partie de la surface de l'œuf, est le siège d'une production cellulaire exubérante qui donne naissance à une formation transitoire, il est vrai, mais très importante, le *cône ectoplacentaire*; d'autre part sa masse se fissure en son centre et se creuse d'une cavité, la *cavité ectodermique*.

Le *cône ectoplacentaire* (CN, CN, fig. 90 et 92) apparaît d'abord comme un amas de cellules exactement en contact les unes avec les autres; plus tard il se produit des espaces par l'écartement de ces cellules, et les lacunes ainsi produites reçoivent le sang maternel; ce sont donc des lacunes sanguimaternelles, et la formation en question présentant ainsi le caractère essentiel d'un ectoplacenta mérite bien le nom de cône ectoplacentaire, quoique elle soit transitoire, et que l'ectoplacenta véritable et définitif doive se former ultérieurement aux dépens de cellules ectodermiques plus profondes.

Sur la fig. 84, comparativement à la fig. 83, on voit que déjà la partie supérieure (CN) du cylindre ectodermique commence à devenir bombée et saillante. Jusqu'à ce moment, la multiplication des cellules ectodermiques proximales avait eu pour résultat de rendre le cylindre ou bouchon ectodermique de plus en plus proéminent vers la cavité de l'œuf; maintenant elle va aboutir en même temps à le rendre proéminent vers l'extérieur, et l'ovo-cylindre en deviendra d'autant plus allongé.

C'est ce qu'on voit sur la figure 90<sup>1</sup>. Au-dessus du niveau (en 3) où l'entoderme proximal se continue avec l'entoderme distal en voie de formation, s'élève maintenant une saillie conique formée de trois ou quatre étages de cellules irrégulièrement superposées. L'extrémité supérieure de ce cône est libre dans la lumière de la loge utérine; ses parties latérales arrivent, par quelques-unes de leurs cellules, en contact avec les parois de cette loge, c'est-à-dire avec le tissu de la caduque, et les rapports des éléments sont ici les mêmes que ceux étudiés à propos de la figure 89; enfin sa base se continue avec la masse du cylindre d'ectoderme proximal. Les

1. L'œuf de la figure 90 appartient à une femelle sacrifiée à sept jours et demi; la corne débitée en coupes contenait trois œufs: le premier est représenté, avec l'utérus, dans la figure 87; le second, reproduit dans la figure 90, était présent sur douze coupes; le troisième était coupé obliquement, presque perpendiculairement à son axe (par suite d'un état de torsion et flexion de la corne), et il présentait en cet état d'intéressants détails de contrôle des autres pièces, détails qu'il n'y avait du reste pas lieu de reproduire dans nos planches.

cellules qui constituent ce cône se multiplient par voie de karyokinèse; cependant les figures karyokinétiques sont ici moins nettes que dans le reste de l'ectoderme, et moins nombreuses que ce qu'on supposerait à priori en raison du rapide accroissement de ce cône. C'est que sans doute le cône ectoplacentaire s'accroît moins par la multiplication de ses cellules propres, que par un apport incessant de cellules venues des couches sous-jacentes, c'est-à-dire du cylindre d'ectoderme proximal proprement dit, absolument comme l'épiderme de l'adulte ne se renouvelle et ne s'épaissit que par la prolifération des éléments profonds de la couche de Malpighi. Et en effet, dès que le cône ectoplacentaire est bien constitué (fig 92 et 93), ses cellules prennent un aspect particulier, qui n'est pas celui de cellules capables d'une grande activité reproductrice. Elles sont volumineuses, d'aspect vésiculeux, possédant une membrane d'enveloppe très évidente; leur protoplasma devient clair, et se dispose à la face interne de la membrane et autour du noyau; comme le montrent nos figures, ces cellules ressemblent alors aux éléments de l'ectoderme distal dans les premières phases de leur transformation en cellules ectodermiques géantes.

Chez le rat, la loge utérine où se développe l'œuf est plus étroite, plus allongée que chez la souris; aussi l'œuf forme-t-il un cylindre plus long et plus mince, et le cône ectoplacentaire est plus développé en hauteur qu'en largeur; la figure 92 représente un tel œuf de rat, et on jugera que ce n'est pas là un cas exceptionnel, en retrouvant des formes identiques sur les figures 101, 102, et sur les figures 113 à 114 <sup>1</sup>. Dans cette figure 92 deux détails sont bien visibles: d'une part les rapports de contact des cellules du cône ectoplacentaire avec le tissu de la caduque; d'autre part ce fait que la base du cône, c'est-à-dire la région où il se continue avec le reste de l'œuf, est constituée de cellules à protoplasma plus formé et paraît être le lieu de formation des éléments qui vont successivement s'ajouter à la masse du cône.

Sur les œufs un peu plus avancés, comme sur celui de la fig. 93 (où la cavité ectodermique est déjà largement creusée) <sup>2</sup>, le cône

1. Nous possédons du reste deux œufs de souris à peu près identiques à celui de la figure 92; ils se trouvent dans les coupes d'une corne utérine extirpée au quatorzième jour d'une gestation tridécadaire; les coupes en sont longitudinales, et comme l'œuf est allongé et mince, il n'est chaque fois présent que sur six coupes.

2. Œuf du huitième jour (gestation normale, sans allaitement); la corne utérine en renfermait deux semblables. — Outre les œufs ici représentés pour ce stade, nous en

ectoplacentaire ne forme plus une masse continue; il s'est produit entre ses cellules des espaces qui tendent à le parcourir sous forme de sinus (L, L), s'ouvrant à la surface du cône, c'est-à-dire dans la cavité de la loge utérine, de manière à recevoir les liquides que peut contenir cette loge. Or nous verrons bientôt que le sang maternel s'épanche largement dans cette loge et pénètre par suite dans les lacunes du cône ectoplacentaire.

La *cavité ectodermique* se creuse par une sorte de fissuration ou de clivage vertical de la masse ectodermique proximale. Ce clivage apparaît soit sur un seul point (fig. 90), soit simultanément sur deux points situés l'un au-dessous de l'autre (fig. 92; CE); très rapidement la fissure s'élargit et s'étend, donnant lieu à la large cavité ectodermique qui parcourt toute la longueur de l'œuf, jusqu'à la base du cône ectoplacentaire. Dès ce moment (fig. 93) les cellules ectodermiques qui circonscrivent cette cavité se disposent régulièrement en un épithélium stratifié, en un feuillet blastodermique reconnaissable, l'*ectoderme proximal*, qui donnera naissance à toutes les formations ectodermiques de l'embryon et de son placenta, après que la cavité ectodermique se sera subdivisée en cavité amniotique et cavité de l'ectoplacenta proprement dit.

Après l'étude du cône ectoplacentaire et de la cavité ectodermique nous n'avons que peu de chose à dire pour compléter la description de l'œuf à ce stade.

L'ectoderme distal montre de mieux en mieux sa transformation en une cuticule (*ct*, fig. 90, 92, 93) à la surface externe de laquelle sont disposées irrégulièrement les cellules ectodermiques géantes (GE); quelques-unes de ces cellules sont enchâssées dans le tissu utérin (voir la partie inférieure droite de la figure 90) et ont atteint des dimensions énormes; leur noyau est remarquable par ses gros grains et épais filaments de chromatine. On remarquera encore que chez le rat (fig. 92) ces cellules géantes sont plus abondantes que chez la souris, et qu'elles forment une couche à peu près continue d'ectoderme distal.

L'entoderme, à ce stade, poursuit son extension selon le mode étudié au stade précédent; l'entoderme distal (*id*) ne forme pas encore une couche continue, mais ses éléments sont devenus plus

avons deux autres, en tout semblables, provenant d'une femelle sacrifiée à une époque non enregistrée de la gestation, mais dont les renflements utérins présentaient le volume qu'ils ont généralement entre le huitième et le dixième jour.

nombreux, et on voit (en X, X, figures 90, 92, 93), plus nettement que précédemment, que la plupart de ses éléments proviennent de l'entoderme proximal par migration directe à travers la cavité blastodermique ou vitelline (VO), laquelle en effet est devenue de plus en plus étroite, réduite à l'état de fente, du moins au niveau de l'entoderme proximal (fig. 92).

*Muqueuse utérine.* — Pendant ce stade, la petite loge qui contient l'œuf se sépare complètement du reste de la cavité utérine; sur la figure 87 (pl. VII) on voit déjà s'effectuer cette séparation par un étranglement de la lumière verticale du canal utérin, d'où accolement puis soudure des parties ainsi rapprochées. Sur une coupe transversale de la corne utérine (nous examinerons ultérieurement une série d'ensemble de coupes longitudinales), on trouve alors (figures 87 et 91), deux cavités superposées, et qui s'éloignent de plus en plus l'une de l'autre. La supérieure (CV) est la cavité utérine proprement dite; elle est revêtue d'épithélium cylindrique; mais, avec la suite du développement, elle devient de plus en plus étroite et bientôt on n'en trouve plus aucune trace. L'inférieure (CD, figures 87 et 91) est la loge où l'œuf se trouve désormais enkysté, et mérite le nom de cavité de la caduque. Elle n'est pas revêtue d'épithélium (dont on trouve les débris méconnaissables accumulés sur certains points X, fig. 82, 84, et y, fig. 92), mais est directement limitée par les cellules de la caduque, telles qu'elles ont été représentées dans la figure 89. Dans la masse épaisse que forme ce tissu de la caduque, les restes des glandes utérines sont devenus de plus en plus rares; on ne voit plus qu'une seule section de tube glandulaire (GI) dans la figure 87; on n'en trouve plus aucune trace sur la figure 91. Par contre les sinus utérins, dont nous avons déjà signalé l'apparition sur la fig. 81, deviennent plus nombreux et plus larges (fig. 87) et enfin sont si richement développés qu'ils donnent à la caduque un aspect tout particulier.

La caduque est alors divisée en deux régions (fig. 91)<sup>1</sup> : l'une inférieure très peu ou presque pas creusée de sinus; l'autre supérieure où les sinus sont si nombreux qu'ils lui donnent, sur la coupe, une apparence spongieuse. Ces sinus forment un réseau,

1. Cette figure 91 est de la même femelle, au huitième jour, et représente la coupe du même renflement utérin dont l'œuf est représenté dans la figure 93.

qui, émané, de chaque côté, des vaisseaux qui traversent la musculature, se dirige vers l'extrémité supérieure de la *cavité de la caduque*. C'est ici que se présente une disposition singulière, de la première importance, et dont les détails deviendront de plus en plus évidents aux stades suivants. A mesure que ces sinus, dans leur développement progressif, arrivent au voisinage de la cavité de la caduque, la portion de tissu interposée entre leur lumière et cette cavité s'amincit rapidement, se résorbe et bientôt ces sinus viennent s'ouvrir directement dans la cavité de la caduque. La figure 91 donne une vue, à un faible grossissement, de l'ensemble de ces dispositions, qui seront confirmées ultérieurement par l'étude des figures 96, 99, 101, 103, 116 et suivantes. Quant aux dispositions histologiques, à un fort grossissement, elles sont données par la figure 98. Pour étudier celle-ci, il faut d'abord bien s'orienter sur les parties qu'elle renferme. Il s'agit ici d'un fragment de la paroi de la moitié supérieure de la cavité de la caduque, c'est-à-dire précisément de la région où les sinus utérins s'ouvrent dans cette cavité. Le côté gauche (A) de la figure est celui qui, sur une pièce entière, se continuerait avec l'ensemble de la caduque; le côté droit (B) correspond à la cavité même de la caduque. On comprend donc ce que représentent les îlots de cellules ici figurés; ce sont les sections des travées entre lesquelles sont creusés les sinus, et on voit que ces sinus sont revêtus d'un endothélium (En), mais que celui-ci disparaît brusquement (en O, O), au moment où ils s'ouvrent dans la cavité de la caduque. Quant aux cellules qui constituent ces îlots, c'est-à-dire quant aux cellules de la caduque, elles répondent encore à la description donnée à propos de la figure 89. La plupart sont volumineuses et globuleuses (CC<sup>2</sup>); il n'y en a que quelques-unes, très rares, allongées et un peu fusiformes; c'est que ce dernier type, comme nous le verrons plus loin, est surtout localisé, à ce moment du moins, sur les parois de la moitié inférieure de la cavité de la caduque.

*e. Stade de la division de la cavité ectodermique* (du huitième au neuvième jour).

Ces premiers phénomènes du développement de l'œuf sont si rapides, qu'il n'y a aucun temps de pose entre le stade de creusement et le stade de subdivision de la cavité ectodermique; elle n'a pas encore fini de s'élargir, que déjà elle s'étrangle, vers la fin du



huitième jour, de sorte que le stade actuel empiète, comme chronologie, sur celui qui le suit.

Ce stade de la division de la cavité ectodermique est encore caractérisé par la production des premiers rudiments du *mésoderme*; et ces deux processus sont tellement liés l'un à l'autre que leur étude doit être faite simultanément.

La figure 94<sup>1</sup> nous montre (en IAP) la première trace de l'étranglement inter-amnio-placentaire, qui va diviser la cavité ectodermique primitive en cavité amniotique et cavité ectoplacentaire. Ces diverses dénominations ont été justifiées dans notre étude générale sur l'inversion des feuilletts chez les rongeurs. Cet étranglement siège essentiellement dans l'ectoderme proximal, c'est-à-dire porte sur l'ectoderme de la cavité ectodermique; mais au niveau où il se produit, l'entoderme proximal ne reste pas indifférent. On le voit (fig. 94) se déprimer et s'épaissir légèrement, en présentant des particularités dont la signification nous échappe pour quelques détails, mais est bien facile à interpréter d'une façon générale. Ainsi, sur la partie gauche de la figure 94, l'épaississement de l'entoderme proximal (*ip*) forme une traînée cellulaire qui par une de ses extrémités adhère à l'entoderme, et par l'autre à l'ectoderme (le cordon désigné par X, dans la fig. 94); peut-être est-ce là une disposition homologue de celle qui existe pour le poulet au niveau de la ligne primitive, c'est-à-dire, d'une manière plus générale, au niveau des lèvres du blastopore ou des formations homologues; mais il ne nous a pas encore été donné, faute de matériaux, d'étudier ce que peut être la ligne primitive chez la souris. Au contraire, sur la partie droite de cette même figure, et à ce même niveau, l'entoderme proximal présente un simple épaissement; il est formé par deux rangs de cellules, dont les profondes sont sans connexion avec l'ectoderme. Quoi qu'il en soit, l'évolution ultérieure de ces épaisissements entodermiques montre qu'ils représentent les premiers rudiments du feuillet moyen, de sorte que l'étude du blastoderme de la souris, malgré ses dispositions si aberrantes, vient confirmer la loi générale que nous nous sommes efforcé d'établir dans d'autres études, à savoir que le mésoderme provient de l'entoderme primitif<sup>2</sup>.

1. Il s'agit ici d'un œuf provenant d'une femelle sacrifiée au douzième jour de la gestation, mais de la gestation retardée par l'allaitement. La corne utérine débitée en coupes renfermait 4 œufs.

2. Études sur la ligne primitive de l'embryon du poulet (*Annales des Sciences natu-*

Sur la figure 95 <sup>1</sup> l'étranglement inter-amnio-placentaire est plus accentué, ou tout au moins la cavité amniotique (CAM) se dilate déjà et se dessine de manière à bien indiquer son individualité. Les cellules ectodermiques ne sont plus que sur une seule rangée au niveau de l'étranglement, tandis qu'elles présentent une épaisseur de trois ou quatre assises au niveau des futures cavités amniotique et ectoplacentaire. Quant au mésoderme (*ms*) il commence à se détacher très nettement de l'entoderme, et à s'étendre (côté gauche de la figure) entre l'entoderme et l'ectoderme; il y a dès maintenant un feuillet moyen bien distinct. Entre le côté droit et le côté gauche de la figure nous trouvons les mêmes différences que celles signalées ci-dessus, et nous renonçons semblablement à les expliquer, pour le moment. Cependant nous allons voir dans un instant (fig. 97) qu'il devient bientôt possible de distinguer, dans les parois de l'œuf cylindre, celle qui correspond à la future région antérieure de l'embryon, et celle qui correspond à la future région postérieure; mais en présence de coupes comme celles des figures 94 et 95, c'est vainement que nous avons cherché à établir une semblable orientation, et, si tenté que nous soyons, par comparaison avec les figures suivantes, de penser que le côté gauche de ces coupes (fig. 94 et 95) correspond à la future région antérieure, le côté droit à la postérieure, nous ne pouvons rien dire d'affirmatif sur ce sujet.

L'étranglement inter-amnio-placentaire ne se présente plus que comme un étroit canal (canal inter-amnio-placentaire), près de s'oblitérer, sur les figures 96 et 97, la seconde de ces figures représentant, à un grossissement de 190, les parties de la région inter-amnio-placentaire telles que, dans la première, elles sont reproduites dans leurs rapports d'ensemble, à un faible grossissement. Pour l'étude de l'état du canal inter-amnio-placentaire et de sa paroi ectodermique (d'une seule couche de cellules) la figure 97 est assez explicite par elle-même sans plus ample description; mais la formation mésodermique demande quelques explications <sup>2</sup>.

*relles*, t. VII, n<sup>os</sup> 5 et 6). — De la formation du blastoderme dans l'œuf d'oiseau (*Ibid.*, 1884, t. XVIII, n<sup>os</sup> 1, 2 et 3). — La signification morphologique de la ligne primitive (*L'Homme, Journal des Sciences anthropologiques*, 1885, p. 449).

1. Cet œuf provenait de la même femelle que celui de la figure 94.

2. La figure 96 est d'une femelle sacrifiée au seizième jour de la gestation retardée; mais l'état de l'œuf est le même que celui observé au début du neuvième jour, sur une autre femelle en gestation normale (sans allaitement); nous n'avons pas choisi ces œufs du neuvième jour pour les représenter, parce que leurs coupes offrent quelques imperfections par suite d'accidents de préparation.

Au niveau du canal inter-amnio-placentaire, cette formation, réduite ailleurs à un simple feuillet, présente une puissance particulière et des détails de constitution qui sont différents sur la partie gauche et sur la partie droite de la fig. 97.

Sur la partie gauche, la masse mésodermique commence déjà à se creuser de cavités qui sont la première indication de son dédoublement en feuillet fibro-cutané et feuillet fibro-intestinal; en effet les deux cavités PP de la fig. 97 se fusionneront bientôt en une seule, la cavité pleuro-péritonéale (PP, fig. 99); selon les variétés individuelles, cet état primitif réticulé de la future cavité pleuro-péritonéale se traduit sur la coupe par la présence de deux ou trois lacunes dans la masse mésodermique; ce détail n'est pas en désaccord avec ce qu'on observe chez les autres vertébrés, chez le poulet par exemple. Chez celui-ci, en effet, la fente de clivage du mésoderme apparaît aussi tout d'abord sous la forme de lacunes qui se fusionnent bientôt entre elles; c'est du moins un processus très évident pour la partie la plus périphérique de la fente pleuro-péritonéale. pour la partie qui deviendra le cœlome externe ou inter-annexiel; or la portion de fente pleuro-péritonéale, à la formation de laquelle nous assistons en ce moment chez la souris, est précisément le cœlome externe (voir PP, fig. 99, et la série des figures 105 à 112, 120 à 124), et non le cœlome intra-embryonnaire, conformément à cette loi générale de l'embryologie des rongeurs, qui fait que les annexes se développent avant l'embryon, que la cavité amiotique est constituée avec les premiers rudiments du corps qu'elle doit envelopper. Nous allons voir de même apparaître dès maintenant l'allantoïde.

Sur la partie droite de la figure 97, la masse mésodermique (AL) forme une sorte de bourgeon plein sans indication d'aucune tendance au clivage. Ce bourgeon, lorsque le canal inter-amnio-placentaire aura disparu, fera saillie dans la cavité pleuro-péritonéale inter-annexielle, dont ce canal la séparait (voir AL, fig. 99), et prendra bientôt un développement qui permet de reconnaître en lui l'allantoïde; ce n'est pas une allantoïde dans le sens de vésicule creuse, diverticule de l'intestin postérieur; c'est la portion mésodermique de l'allantoïde, que du reste nous avons déjà vue, chez le lapin, apparaître à l'état de bourgeon plein.

Du moment que, dans le bourgeon AL, de la fig. 97, nous reconnaissons l'allantoïde, nous pouvons dès maintenant nous

orienter sur les coupes de l'œuf, en reconnaissant son extrémité postérieure d'avec son extrémité antérieure. Ainsi, pour les coupes représentées dans ces figures 96 et 97, nous pouvons dire qu'il s'agit d'une section antéro-postérieure, et que la partie gauche de la figure est la future région antérieure, la partie droite la future région postérieure. Jusqu'au moment où la gouttière médullaire sera dessinée, c'est ce bourgeon allantoïdien qui sera le seul guide pour reconnaître l'orientation des coupes.

Nous n'avons pas à notre disposition des préparations d'œuf de souris au moment où la division de la cavité ectodermique est achevée, et où les cavités amniotique et ectoplacentaire sont devenues indépendantes, sans que sur les parois de la première se soient déjà dessinés les rudiments embryonnaires; mais le rat nous a fourni de bonnes préparations de ce degré si transitoire du développement. La figure 99 (planche IX) représente une préparation de ce genre, et, d'après la présence et la situation du bourgeon allantoïdien (AL), on voit qu'il s'agit d'une coupe longitudinale, dont la région antérieure est placée à gauche sur la figure, la région postérieure à droite.

Cet œuf présente trois étages, trois loges ou cavités superposées.

La loge supérieure est la cavité ectoplacentaire (CEP, fig. 99); l'ectoderme qui la limite présente dès maintenant à distinguer diverses régions dont les transformations seront de la plus haute importance pour l'étude de l'ectoplacenta. En haut, c'est la *lame ectoplacentaire externe* ou *supérieure*, épaisse, et qui se continue avec le cône ectoplacentaire (CN) auquel elle fournit incessamment de nouveaux éléments. Sur les côtés, ce sont les *lames ectoplacentaires latérales* (LL), doublées extérieurement par l'entoderme proximal (*ip*). Enfin en bas c'est la *lame ectoplacentaire inférieure* (LI), remarquable par sa minceur, comparativement aux lames précédentes, et doublée par un mince feuillet mésodermique (*ms*). Cette lame inférieure s'étend horizontalement, fermant comme un diaphragme la cavité ectoplacentaire de forme hémisphérique. Cette disposition est très passagère, car presque aussitôt que la cavité ectoplacentaire est devenue indépendante, sa lame inférieure commence à s'invaginer dans son intérieur (voir les figures 105 à 111) de manière à venir en doubler la voûte.

La loge moyenne est la cavité pleuro-péritonéale, le cœlome externe (PP). Elle est donc circonscrite de tous côtés par un feuillet méso-

dermique mince, qui double en haut l'ectoderme de la lame ectoplacentaire inférieure, en bas l'ectoderme de l'amnios, et enfin, sur les parties latérales, double la partie correspondante de l'entoderme proximal. C'est à ce niveau qu'apparaissent les premiers vaisseaux (en V, fig. 99); ils se produisent aux dépens de l'entoderme, ainsi que cela a lieu chez le poulet (voir les planches de notre *Atlas d'embryologie*) et la région ici étudiée chez le rat représente l'aire vasculaire, qui est en effet toujours périphérique, extra-embryonnaire. Dans cette cavité pleuro-péritonéale inter-annexielle le bourgeon allantoïdien (AL) fait saillie, et montre déjà sa tendance à traverser la cavité pour aller atteindre la formation ectoplacentaire.

Enfin la loge inférieure (CAM) est la cavité amniotique; c'est la portion de l'œuf qui seule donnera naissance à l'embryon. Cette cavité amniotique a une forme hémisphérique, mais en sens inverse de la cavité ectoplacentaire, c'est-à-dire que sa convexité regarde en bas, et sa base, plus ou moins plane et horizontale, est dirigée en haut. Elle est circonscrite de tous côtés par l'ectoderme, et il faut distinguer deux régions à cet ectoderme : d'une part la lame qui forme la base de l'hémisphère et que nous nommerons *lame amniotique* proprement dite (LA, fig. 99), et d'autre part celle qui forme tout le reste (parties latérales et inférieure) de l'hémisphère et que nous nommerons *lame embryonnaire* (LB).

La *lame amniotique* est très mince, formée d'une seule couche de cellules ectodermiques qui, avec les progrès du développement, deviennent de plus en plus aplaties, de plus en plus fusiformes sur la coupe; elle est doublée par la lamelle mésodermique correspondante, ci-dessus indiquée. Elle présente d'ordinaire, à ce stade, un pli saillant vers le haut (IAP), et qui n'est autre chose qu'un reste du canal inter-amnio-placentaire. Même à des stades plus avancés les restes de ce canal sont parfois encore très évidents, et on peut les voir par exemple sur les figures 107 et 108, sur un œuf de souris où la gouttière médullaire est déjà avancée dans son développement; on les voit même sur cette figure à l'état de double rudiment, l'un appartenant à la lame amniotique (IAP, fig. 107), l'autre appartenant à la lame ectoplacentaire inférieure, double rudiment qu'il était facile de prévoir, puisqu'il s'agit des restes d'un canal qui allait en effet de la cavité amniotique à la cavité ectoplacentaire.

La *lame embryonnaire* est épaisse, formée de trois ou quatre rangées de cellules ectodermiques (ectoderme proximal, *ep*), légèrement allongées perpendiculairement à la lame qu'elles constituent, comme on le voit dans les figures 97 et 103. Cette lame embryonnaire mérite bien son nom, car dans sa presque totalité elle formera les lames médullaires et la gouttière médullaire (figures 105 à 112); elle est, au stade qui nous occupe, doublée à la fois par un feuillet mésodermique (*ms*) qui s'étend de la périphérie vers le centre, c'est-à-dire depuis la région du cœlome externe, lieu de sa première formation, jusque vers la partie inférieure de la cavité amniotique, lieu où apparaîtra bientôt la corde dorsale (CD, fig. 105), et par un feuillet entodermique (*ip*), la portion embryonnaire de l'entoderme proximal. Nous pouvons employer ce terme de *lame embryonnaire de l'entoderme proximal*, pour distinguer cette partie de celle qui double les régions latérales de la cavité ectoplacentaire, et qu'on peut appeler *lame ectoplacentaire de l'entoderme proximal*, car dès maintenant il faut nous préparer à l'intelligence de ce fait singulier, que l'entoderme prendra part à la constitution de l'ectoplacenta de la souris, part accidentelle pour ainsi dire, mais cependant très intime, très profonde, et résultant logiquement des rapports des parties à leurs premières origines, c'est-à-dire au stade que nous étudions en ce moment.

Nous avons ainsi terminé l'étude du double processus (division de la cavité ectodermique et formation du mésoderme) qui caractérise le stade que nous examinons. Mais la description de ce stade ne sera complète que lorsque nous aurons vu également quel est l'état des feuillets distaux (ectoderme distal, entoderme distal), du cône ectoplacentaire, et de la caduque (sinus utérins, cavité de la caduque).

Pendant que la cavité ectodermique se divise en cavité amniotique et cavité ectoplacentaire, l'*ectoderme distal* continue à se transformer en *cuticule ectodermique* avec *cellules géantes ectodermiques* plus ou moins nombreuses à sa surface externe. Nous l'avons déjà dit, il y a de grandes variations individuelles dans l'abondance et la disposition de ces cellules géantes; ces différences sont encore plus accentuées quand on compare le rat et la souris. La fig. 94 est un type, emprunté à la souris, où les cellules géantes sont peu nombreuses, laissant de nombreux espaces où la cuticule ectodermique a sa surface externe dénudée. Chez le rat, au con-

traire, les cellules géantes sont toujours très nombreuses, très volumineuses et forment une lame continue d'ectoderme distal. Nous l'avons déjà vu, à un stade antérieur, à propos de la figure 92. Nous le voyons au stade actuel, avec les figures 99, 100 et 102, dans lesquelles sont représentées quelques particularités spéciales à l'œuf du rat, particularités dont quelques-unes nous ramèneront à des stades antérieurs, mais dont nous avons cependant remis l'étude au moment actuel, afin de ne pas interrompre l'exposé de l'évolution de l'œuf de la souris.

Ainsi, sur la fig. 100, nous sommes seulement au stade de creusement de la cavité ectodermique, et nous voyons qu'elle apparaît d'abord en deux points du bouchon ectodermique; mais ces deux parties se fusionnent bientôt en une seule cavité (fig. 101). Sur cette même figure de l'œuf du rat (fig. 100), les cellules géantes ectodermiques sont remarquables par leur volume énorme, par la manière dont quelques-unes d'entre elles (voyez la cellule *x*) se logent dans l'épaisseur de la caduque et s'y encapsulent, et enfin par leur disposition en couche continue formant un revêtement complet à l'œuf. Sur la figure 103, représentant l'œuf du rat au début de la subdivision de la cavité ectodermique, avant toute apparition du mésoderme, les cellules géantes sont disposées à peu près de même, mais avec cette différence que la plupart d'entre elles se sont séparées de la cuticule ectodermique et sont enchâssées dans la caduque, dont elles semblent faire partie. Que cette disposition soit entièrement normale, ou qu'elle soit en partie un résultat artificiel produit par les réactifs durcissants, c'est ce que nous ne saurions absolument préciser; mais toujours est-il que cette disposition se présente très fréquemment chez le rat, et qu'elle a pu amener des auteurs à considérer ces cellules géantes comme des produits non de l'œuf mais de la caduque elle-même.

Si de l'ectoderme nous passons à l'*entoderme distal*, nous n'avons que peu à ajouter à ce que nous avons déjà dit sur ses origines et son extension; les figures 94 et 100 sont du reste assez explicites à cet égard. C'est seulement lorsque la subdivision de la cavité ectodermique est sur le point d'être achevée, que l'entoderme distal, comme le montre la fig. 96, est à peu près complet, c'est-à-dire forme une couche continue à la face interne de la cuticule ectodermique. Mais nous voulons particulièrement attirer l'attention sur les figures 103 et 104 qui montrent, comme nous ne l'avons vu sur aucune

autre pièce, les cellules entodermiques distales provenant, par migration directe à travers la cavité vitelline, des éléments de l'entoderme proximal <sup>1</sup>. La figure 103 représente, à un grossissement de 190 fois seulement, l'ensemble de ce processus, et on voit que la cavité vitelline ou blastodermique, très étroite du reste, est sillonnée par d'innombrables prolongements protoplasmiques par lesquels les cellules entodermiques distales sont encore en connexion avec l'entoderme proximal dont elles proviennent. Une portion de ces deux entodermes a été reprise à un grossissement de 350 fois dans la figure 104, et il est bien intéressant d'y voir d'une part (en *ip*) l'entoderme proximal formé de cellules régulièrement pressées les unes contre les autres, et d'autre part l'entoderme distal tout à fait discontinu, ne comprenant que des groupes de deux à trois cellules placées côte à côte, avec intervalles vides plus ou moins grands; mais en même temps on voit des cellules qui, parties de l'entoderme proximal, sont surprises dans tous les degrés successifs (marqués par les chiffres 1, 2, 3, 4) de leur migration vers l'entoderme distal qu'elles vont compléter. Tous ces éléments, aussi bien ceux qui occupent leurs places définitives, que ceux qui sont en train de la gagner, sont unis les uns aux autres par des prolongements protoplasmiques qui forment un véritable réseau dans la cavité blastodermique (VO). Nous n'avons eu qu'une seule pièce dont les coupes montraient cette disposition d'une façon aussi caractéristique; mais les figures 103 et 104 reproduisent très exactement, sans exagération, cette disposition.

Il ne nous reste plus à parler que du *cône ectoplacentaire*, à l'étude duquel nous rattacherons celle de la caduque à ce stade.

Le cône ectoplacentaire présente à étudier deux phénomènes remarquables : d'abord la production exubérante par laquelle ses éléments débordent sa base et descendent le long du reste de l'œuf; ensuite l'établissement bien net de ses connexions avec la caduque.

Le premier phénomène a pour origine la production incessante de nouveaux éléments dans la base du cône ectoplacentaire. Ces nouveaux éléments, venant s'ajouter à ceux qui constituent déjà le cône, repoussent ceux-ci non seulement en haut, mais encore et

1. La figure 102 représente l'extrémité supérieure, et la figure 103 l'extrémité inférieure d'un même œuf de rat, dont l'ensemble est représenté dans la figure 101, avec la cavité de la caduque.



surtout vers les côtés. Il en résulte une sorte de débordement latéral des cellules du cône, débordement qui donne tout à fait l'image bien connue du lait en ébullition, qui s'élève au-dessus de son récipient, le déborde et se répand le long de sa paroi. De même il se produit de véritables coulées de cellules ectodermiques provenant des parties latérales du cône ectoplacentaire, et descendant le long de la région supérieure de l'œuf, pour venir se joindre aux cellules ectodermiques distales (cellules géantes ou en voie de le devenir) qui forment la paroi la plus extérieure de l'œuf. Les détails successifs et divers de ce phénomène sont bien visibles dans les points A des figures 94 et 96; ils sont très accentués sur la figure 99 (en A). Or ces cellules, provenant du cône ectoplacentaire et venant ainsi se joindre à l'ectoderme distal, subissent les mêmes transformations que les éléments de cet ectoderme, c'est-à-dire évoluent en *cellules géantes ectodermiques*; il en résulte que le nombre des cellules géantes est très accru sur la périphérie de l'œuf mais dans des proportions variables sur les sujets, et sans qu'il soit toujours facile de voir jusqu'à quel niveau descendent ces sortes de coulées cellulaires. Il est bientôt impossible de distinguer, dans l'ensemble des cellules géantes, ce qui provient primitivement de l'ectoderme distal et ce qui y a été surajouté par ces coulées descendues du cône ectoplacentaire, et cette distinction est rendue encore plus difficile par ce fait, précédemment signalé (fig. 99 et 103), que les cellules géantes appartenant à l'ectoderme distal se séparent souvent de la cuticule ectodermique à la surface externe de laquelle elles appartenaient, et restent adhérentes à la caduque, de sorte que les éléments descendus du cône peuvent venir s'insinuer entre ces cellules et la cuticule, d'où un mélange intime entre les cellules géantes d'origines différentes. Du reste, ces origines ne sont différentes que topographiquement, car, dans l'un comme dans l'autre cas, les cellules géantes sont toujours des éléments ectodermiques transformés. Bien plus, les cellules de la plus grande partie du cône ectoplacentaire subissent bientôt elles-mêmes la transformation en cellules géantes; si elles ne deviennent jamais, du moins dans ces premiers stades, aussi énormes que celles produites par l'ectoderme distal, elles présentent du moins les mêmes caractères, c'est-à-dire un noyau volumineux avec substance chromatique très développée, une membrane cellulaire bien accusée, et un contenu transparent, avec protoplasma disposé principalement autour du

noyau et à la face interne de la membrane. On voit donc que vers le neuvième jour toute la surface de l'œuf est couverte, tant au niveau de l'ectoderme distal qu'au niveau du cône ectoplacentaire, de cellules géantes ectodermiques. Nous savons qu'au niveau de l'ectoderme distal ces cellules contractent facilement des adhérences avec la caduque dans laquelle elles s'encapsulent; nous allons voir qu'au niveau du cône ectoplacentaire elles établissent des connexions semblables, mais en affectant des dispositions qui ont pour résultat de diriger le sang maternel dans les lacunes du cône ectoplacentaire.

A la fin du stade précédent (figures 91 et 93), nous avons vu d'une part le cône ectoplacentaire se creuser de lacunes (L, L, fig. 92), et d'autre part les sinus utérins venir s'ouvrir dans l'intérieur de la cavité de la caduque (fig. 91 et 98). Il en résulte que, au début du stade actuel, du sang maternel est versé dans cette cavité et arrive au contact de la périphérie de l'œuf. Ainsi sur les préparations telles que celles des figures 94 et 96, on trouve, sur les pièces préparées dans les conditions les plus rigoureuses pour éviter toute déchirure, tout extravasat accidentel du sang, on trouve des amas de globules du sang maternel non seulement en haut, tout autour du cône ectoplacentaire (en CD, fig. 96), mais encore tout autour du reste de l'œuf, c'est-à-dire au contact et dans les interstices des cellules géantes de l'ectoderme distal. La figure 96, montrant, comparativement avec la fig. 91, par combien de larges et nombreuses ouvertures les sinus utérins (S, S, S,) viennent déboucher dans la cavité (CD) de la caduque, fait bien comprendre qu'à ce moment l'œuf doit baigner dans le sang maternel qui s'insinue dans tous les espaces où les éléments ectodermiques n'adhèrent pas intimement à la caduque, qui s'insinue même dans les espaces disposés entre ces éléments ectodermiques, c'est-à-dire dans les lacunes (L, L, figures 93 et 96) du cône ectoplacentaire. Or, à ce moment vont se produire des connexions destinées à régulariser cette arrivée du sang maternel dans les couches corticales de l'œuf, et à faire des lacunes du cône ectoplacentaire un prolongement des sinus utérins.

En effet, nous avons déjà décrit, à propos des figures 90 et 92, comment les parties latérales du cône ectoplacentaire contractent des adhérences avec les parois de la cavité de la caduque, adhérences établies irrégulièrement de places en places, par quelques cellules ectodermiques qui proéminent au-dessus de l'ensemble de

leurs voisines (fig. 90, 92, 93). Quand la cavité ectodermique commence à se diviser en deux, les adhérences du cône ectoplacentaire avec la caduque deviennent plus nombreuses (fig. 94; — elles ne sont pas représentées sur la figure 96, soit que sur cette pièce leur production fût en retard, soit qu'elles aient été rompues par rétraction de l'œuf), mais elles ont toujours lieu selon le même mode, c'est-à-dire par des parties saillantes de la surface du cône; les dépressions disposées entre ces saillies sont plus ou moins profondes, et on constate que les plus profondes (R, R, fig. 99) se continuent avec les sinus (L, L) creusés dans l'épaisseur du cône. Or il se trouve naturellement que ces dépressions de la surface du cône correspondent aux ouvertures des sinus utérins dans la cavité de la caduque, tandis que les parties saillantes du cône adhèrent aux saillies de la caduque disposées entre les ouvertures de ces sinus et les circonscrivant.

La fig. 102, représentant le cône ectoplacentaire du rat, si remarquable par sa forme allongée et mince (voir ce caractère signalé déjà à propos de la fig. 92), donne une très bonne idée de ces dispositions. Cette figure est empruntée à une pièce qui nous a déjà été précieuse (figures 103 et 104) pour étudier le développement de l'entoderme distal. La figure 101 représente une coupe d'ensemble de cette pièce, c'est-à-dire la caduque avec ses sinus (S, S), la longue et étroite cavité de la caduque (CD), et dans son intérieur l'œuf cylindre, dont on reconnaît en bas la cavité ectodermique (CE) et en haut le cône ectoplacentaire (CN). Ce cône est repris à un plus fort grossissement dans la figure 102. On voit que déjà à ce moment, en partant d'un sinus (S) de la caduque et en suivant sa lumière vers la cavité de la caduque, cette lumière, au lieu de venir s'ouvrir librement dans cette cavité, se continue (en R, R) avec les dépressions de la surface du cône ectoplacentaire, et, par l'intermédiaire de ces dépressions, avec les lacunes (L, L) de ce cône.

Ces dispositions sont plus accentuées, chez la souris, lorsqu'est achevée la subdivision de la cavité ectodermique. Sur la figure 99 les sinus de la caduque (S) et les lacunes (L, L) du cône ectoplacentaire forment un seul et même système de voies sanguines, creusées dans des tissus différents, et les points R, R, qui marquent les lieux de soudure entre les tissus fœtaux et les tissus maternels qui circonscrivent ces voies, montrent que la continuité des lacunes et des sinus est presque partout bien établie.

Dans une communication déjà ancienne à la Société de Biologie, cherchant, à propos de l'ectoplacenta du lapin, une formule propre à donner une idée figurée de cette formation et de sa signification physiologique, nous disions qu'on peut considérer son développement comme *un processus qui amène une hémorrhagie maternelle à être circonscrite et enkystée par des tissus fœtaux*. Cette formule répondait assez bien à la lame ectoplacentaire du lapin avec ses lacunes sanguimaternelles; mais combien elle répond mieux encore aux dispositions que nous venons d'étudier chez la souris et le rat; ici elle n'a plus rien de métaphorique; nous avons vu cette hémorrhagie, c'est-à-dire ces sinus utérins venant, par des ouvertures multiples, verser le sang maternel dans la cavité de la caduque; puis nous avons vu les éléments du cône ectoplacentaire entourer ces ouvertures, les circonscire, recevoir dans leurs anfractuosités le sang maternel et le conduire ainsi dans les lacunes de l'édification ectodermique dite cône ectoplacentaire. Comme le sang maternel circule alors et se renouvelle dans ces lacunes, l'expression d'hémorrhagie maternelle enkystée dans une formation fœtale ne répond même plus suffisamment à la signification physiologique des faits. C'est pourquoi, dans une plus récente communication à la Société de Biologie<sup>1</sup>, nous disions que, si nous avions à chercher une comparaison plus exacte, nous l'emprunterions volontiers aux procédés et constructions par lesquelles on effectue le captage d'une source, et reçoit dans des conduits déterminés l'eau qui s'épandait irrégulièrement à la surface de la terre; et nous dirions que l'édification ectoplacentaire vient capter et canaliser l'hémorrhagie qui se faisait d'une manière diffuse sur les parois de la cavité de la caduque.

*f. Evolution des cavités amniotique et ectoplacentaire (neuvième et dixième jour).*

Le cône ectoplacentaire n'est qu'une formation provisoire et transitoire; le véritable et définitif ectoplacenta qui doit le remplacer est représenté par les parois de la *cavité ectoplacentaire*. Ce sont donc les transformations de cette cavité que nous devons étudier maintenant. D'autre part, ce que nous avons appelé *cavité amniotique* a reçu ce nom sans qu'il fût encore justifié; nous devons

1. Mathias Duval. L'ectoplacenta de la souris et du rat (*Société de Biologie*, 25 octobre 1889, p. 567).

donc examiner l'évolution des parois de cette cavité et montrer qu'elle représente bien l'amnios et l'embryon (formations ectodermiques de l'embryon). Enfin le nom de *caduque* lui-même doit être justifié, et nous étudierons la manière dont se circonscrit cette enveloppe d'origine utérine qui vient se joindre et se fusionner de la manière la plus intime avec les enveloppes d'origine ovulaire. Nous aurons ainsi bien délimité les questions dont il nous restera à poursuivre l'étude, c'est-à-dire l'ectoplacenta dont nous aurons à examiner le remaniement et l'achèvement, en même temps que, tenant compte de ses connexions avec les diverses enveloppes du fœtus, nous aurons à étudier le sort de la caduque.

*Cavité ectoplacentaire.* — Les figures 107, 108, 109 et 110, empruntées toutes quatre à un œuf de rat débité en coupes transversales, nous montrent l'état de la cavité ectoplacentaire au début du stade actuel; elle est hémisphérique, et présente à distinguer, ainsi qu'il a été précédemment décrit à propos de la figure 99, une lame supérieure, des lames latérales, et une lame inférieure; sur cette dernière on voit encore un rudiment (fig. 107) du canal inter-amnioplacentaire.

La transformation qui caractérise le stade actuel va consister essentiellement en l'effacement de la cavité ectoplacentaire, qui se réduira à une fente, et qui disparaîtra même comme cavité continue, se décomposant en une série de lacunes semblables à celles qui sont creusées dans le cône.

Cet effacement de la cavité ectoplacentaire commence dès le neuvième jour de la gestation, chez la souris (fig. 105 et 106) <sup>1</sup>. Il se produit par un mécanisme très simple, l'invagination de la lame ectoplacentaire inférieure (LI) dans la cavité ectoplacentaire, de sorte que cette lame se rapproche graduellement de la lame supérieure ou externe, s'accôle et se soude finalement avec elle. Dans la figure 105 on voit le début de ce processus; dans la figure 106, d'un œuf du même âge, mais un peu plus avancé, le processus est plus accentué. La lame ectoplacentaire inférieure, doublée d'une

1. Ces œufs proviennent d'une femelle sacrifiée au neuvième jour, et dont les deux cornes, débitées l'une en 1440 coupes, l'autre en 660, nous a présenté huit œufs, coupés la plupart parallèlement à leur axe; ces œufs présentaient de légères différences dans leurs degrés de développement, comme on peut en juger par les figures 105, 106, 111 et 112 qui, toutes, représentent des œufs de cette même femelle. — Nous possédons les pièces d'une autre femelle étiquetée comme sacrifiée au neuvième jour, et dont les œufs sont à un stade semblable à celui des figures 119 et 120 (d'après le rat), nouvelle preuve de la rapidité du développement.

couche mésodermique, semble progresser, dans son imagination, plus rapidement que la couche mésodermique, dont elle se sépare; il en résulte des plis (fig. 106 en *x*), au niveau desquels le mésoderme passe en pont d'un côté à l'autre de la lame ectoplacentaire dont la face inférieure est à nu dans cette région. Mais bientôt le mésoderme rejoint la lame ectoplacentaire qu'il avait abandonnée un instant (fig. 120 et suivantes).

Pendant ce temps la cavité ectoplacentaire s'étale, c'est-à-dire que les lames ectoplacentaires latérales (LL, fig. 105 et 106) restent stationnaires dans leur développement, tandis que grandit l'ensemble de l'ectoplacenta, paraissent s'atrophier et se réduire considérablement; et sans doute se réduisent-elles en effet, leur partie la plus inférieure étant entraînée dans la lame ectoplacentaire inférieure pendant son invagination. Cependant il ne faudrait pas exagérer l'importance de ce dernier processus, d'après l'inspection de nos figures, car il faut remarquer que si les figures 105 et 106 sont à un grossissement de 90 fois, les figures 121 et 122 sont à un grossissement de 50 fois seulement.

Sur les figures 119 et 120 (coupes d'un œuf de rat, sectionné parallèlement à l'axe en 120 et perpendiculairement en 119), la lame ectoplacentaire inférieure est arrivée presque au contact de la lame supérieure, c'est-à-dire de la base du cône ectoplacentaire; la cavité ectoplacentaire n'est plus qu'une fente linéaire.

Sur les figures 121 et 122 (d'un œuf de souris, au dixième jour, coupé longitudinalement en 121, transversalement en 122), on voit par places la lame ectoplacentaire inférieure se souder à la supérieure, de sorte que la cavité ectoplacentaire est représentée par une fente interrompue d'espaces en espaces, c'est-à-dire par une série de lacunes disposées à la suite les unes des autres.

Cette disposition devient plus accentuée encore sur un œuf de souris au onzième jour (fig. 123, coupe longitudinale; fig. 124, coupe transversale). Nous n'avons représenté que la partie inférieure des formations ectoplacentaires de cet œuf. Cela suffit pour montrer qu'à ce moment il n'y a plus à parler de cavité ou de fente ectoplacentaires proprement dites, mais seulement de lacunes en occupant la place. Ces lacunes se mettent en communication avec les autres lacunes du cône ectoplacentaire, et tout cet ensemble de canaux lacunaires est parcouru par le sang maternel. En même temps l'allantoïde a progressé dans la cavité pleuro-péritonéale

(suivre des fig. 111 et 112 aux fig. 120, 121) et est arrivée au contact du mésoderme qui double la base de la formation ectoplacentaire (fig. 123 et 124). Mais ce sont là des dispositions que nous étudierons avec la période suivante, car elles préludent au *remaniement de l'ectoplacenta*. Nous venons donc de terminer l'exposé de la *période de formation de l'ectoplacenta*.

*Cavité amniotique.* — Dès le neuvième jour, la paroi inférieure de la cavité amniotique, c'est-à-dire ce que nous avons appelé précédemment la *lame embryonnaire* (LB, fig. 99) revêt des caractères qui permettent de reconnaître en elle les lames médullaires de l'embryon (LM, fig. 105 à 112); en même temps, l'entoderme proximal donne naissance à la corde dorsale (CH, *ibid.*), de sorte que, grâce à ces détails et à la présence du bourgeon allantoïdien, il devient dès lors facile de reconnaître l'orientation des coupes. Ainsi, dans les figures 105 et 106, nous avons des coupes transversales (perpendiculaires à l'axe de l'embryon; voir la section de la corde dorsale, CH, en voie d'apparition). Elles sont empruntées toutes deux à une femelle au neuvième jour de la gestation normale; mais elles appartiennent à deux embryons différents d'une même corne utérine; et on voit, en effet, que le développement est un peu plus avancé sur la figure 106 que sur la figure 105 (voir notamment l'état d'invagination de la lame ectoplacentaire inférieure). Dans toutes les deux, les lames médullaires (LM) sont épaisses et se continuent directement avec la lame amniotique de l'ectoderme (LA). Au contraire, la figure 111 représente une coupe antéro-postérieure d'un œuf du même âge, comme permet de le reconnaître la place du bourgeon allantoïdien (AL), de sorte que la région postérieure répond à la partie droite de la figure, la région antérieure à la partie gauche. Quoique cette coupe soit verticale, antéro-postérieure et médiane, elle ne nous présente pas à sa partie inférieure la corde dorsale, parce que l'œuf n'est pas toujours absolument symétrique, et que la corde dorsale peut être déviée légèrement de côté. La ligne 111 sur la figure 107 montre bien comment une coupe verticale a pu ainsi ne pas passer par la corde dorsale, et explique en même temps la grande épaisseur de la lame médullaire sur la figure 111. Enfin, la figure 112 est une coupe horizontale (ou un peu oblique) d'un autre œuf au même âge, coupe faite selon le plan de la ligne 112 de la figure 111, de sorte qu'on trouve successivement, en allant d'avant en arrière

(de gauche à droite), sur cette figure 112, d'abord la corde dorsale (CH) dépendant de la partie antérieure de la lame embryonnaire de l'entoderme proximal, puis la lame médullaire (LM), puis la cavité amniotique (CAM), puis la lame amniotique de l'ectoderme (LA), avec son feuillet mésodermique (*ms*), puis la cavité pleuro-péritonéale (PP), avec la base du bourgeon allantoïdien (AL), proéminent dans cette cavité, et enfin, de nouveau, l'entoderme proximal (lame embryonnaire, à ne pas confondre avec la lame ectoplacentaire de ce même entoderme). Le lecteur étant éclairé par ces explications sur l'orientation de ces figures 105, 106, 111 et 112, l'examen attentif de ces coupes lui montrera, mieux que ne le ferait aucune description, ce que sont à ce moment les parois de la cavité amniotique et les rudiments embryonnaires auxquels elles donnent naissance.

Les figures 107 à 110 sont des coupes verticales et transversales d'un œuf de rat. Dans toutes ces préparations, comme dans celles qui précèdent et celles qui vont suivre, l'œuf n'avait pas été isolé; la corne utérine avait été débitée en coupe, en totalité avec les œufs qu'elle contenait. Selon la place libre laissée à chaque figure par ses voisines, et selon les besoins de la démonstration, nous avons représenté des portions plus ou moins étendues des feuillets distaux et du cône ectoplacentaire, ou bien nous n'avons figuré absolument que les feuillets proximaux, et même seulement les étages inférieurs de l'œuf (fig. 111, seulement l'étage PP et CAM). Ces figures 107 à 110 nous montrent, dans la cavité amniotique du rat, un état un peu plus avancé que les figures que nous venons d'étudier chez la souris; numérotées des plus antérieures vers les postérieures, la figure 107 nous montre la partie céphalique des lames médullaires déjà prêtes à se fermer; il existe encore à ce niveau un reste du canal inter-amnio-placentaire. Les figures 108 et 109 sont des coupes passant par les parties moyennes de l'embryon; et enfin, la figure 110 est une coupe passant par l'extrémité toute postérieure; on y voit, en effet, le bourgeon allantoïdien (Al), et si ce bourgeon paraît ici se détacher du feuillet mésodermique de la lame amniotique, c'est qu'en effet il a pris naissance exactement sur le bord de cette lame (voir fig. 99) et conserve avec elle des connexions dont rend bien compte la figure 111 et surtout la figure 120. Dès ce moment (fig. 120), on distingue bien ce qui sera embryon et ce qui sera amnios; l'amnios est représenté par un



mince voile, formé de deux feuillets (ectodermique et mésodermique), étendu sur le dos de l'embryon. A mesure que ce dernier se développe et se recourbe (fig. 121 à 124), l'amnios prend graduellement la disposition d'une poche ou sac enveloppant le corps entier de l'embryon, comme cela est connu classiquement pour tous les vertébrés pourvus d'un amnios. Ce sont des dispositions sur lesquelles nous reviendrons ultérieurement.

*Caducque; encapsulement de l'œuf.* — Jusqu'à présent, nous avons désigné sous le nom de caducque (cellules de la caducque) l'épaississement du chorion de la muqueuse au niveau du point où s'est arrêté l'ovule, épaississement qui circonscrit la cavité primitivement tubulaire où se développe l'œuf, et qui se traduit à l'extérieur par ces renflements en série moniliforme caractéristiques des cornes utérines des rongeurs en gestation. Or, cet épaississement a cela de remarquable qu'il va former, en s'isolant du reste de la muqueuse, une enveloppe spéciale surajoutée à l'œuf, et rappelant ainsi la caducque réfléchie de l'espèce humaine. De plus, cette enveloppe est destinée à disparaître par résorption avant la fin de la gestation; elle est donc caducque, non en ce sens qu'elle serait expulsée, comme dans l'espèce humaine, lors de la parturition, mais en ce sens que son existence est éphémère, caducque, et que, pendant les phases successives de la gestation, on la voit apparaître, se développer, puis s'atrophier et disparaître entièrement par résorption. Son atrophie sera étudiée à propos des périodes de remaniement et d'achèvement de l'ectoplacenta. Nous ne devons, pour le moment, examiner que sa production, qui a lieu pendant la période de formation et au début de la période de remaniement de l'ectoplacenta. Le lapin ne présente pas d'enveloppe fœtale qui corresponde à cette caducque, laquelle paraît ne se rencontrer que chez les rongeurs à feuillets inversés, aussi bien chez le cochon d'Inde, que chez le rat et la souris <sup>1</sup>.

Pour que le processus de la formation de cette caducque et de l'encapsulement correspondant de l'œuf soit facilement saisissable d'un coup d'œil, nous avons placé côte à côte les figures qui le représentent (fig. 113 à 118), d'après des coupes longitudinales de renflements utérins empruntés au rat; de plus, ces figures ont été

1. Elle se rencontre aussi chez les rongeurs myomorphes américains, d'après J. Ryder, qui en a donné une excellente figure. (*The inversion of the germinal Layers; in the American Naturalist*. Philadelphia, 1889, vol. XXI, p. 863).

dessinées autant que possible au même grossissement, c'est-à-dire que les quatre premières (113 à 116) sont à un grossissement de onze fois, et les deux dernières à neuf fois seulement. Nous avons figuré de préférence des coupes longitudinales, parce que seules elles montrent bien les rapports de la caduque avec les parties voisines du canal utérin.

La figure 113, qui fait suite aux figures 85 et 86 précédemment étudiées, montre comment le renflement antimésométrique du chorion se projette dans la cavité utérine de façon à arriver jusque au contact de la partie mésométrique de la muqueuse. Il en résulte une oblitération du canal utérin à ce niveau, ainsi qu'il a été précédemment expliqué à propos de la figure 87. En effet, le renflement antimésométrique en question se soude presque aussitôt à la partie mésométrique correspondante de la caduque : il reste d'abord quelques traces de la lumière utérine excentrique (fig. 14); puis, cette lumière s'oblitére complètement (fig. 115), et, dès ce moment, la cavité utérine est interrompue au niveau de chacune des régions renfermant un œuf en voie de développement, régions qui se traduisent, dans l'aspect extérieur de la corne utérine, par la série moniliforme des renflements bien connus.

Ces renflements ne sont pas dus à l'œuf, à l'embryon, à son placenta, toutes formations qui demeurent, pendant les premières phases du développement, infiniment petites; ils sont produits par l'hypertrophie du chorion, et la masse formée par cette hypertrophie est la caduque.

La caduque, à cette époque (fig. 115, pour le rat, correspondant environ aux neuvième et dixième jours pour la souris), se présente comme une sorte de gros cylindre ou d'ovoïde, dont le long diamètre est perpendiculaire à l'axe de la corne utérine; elle s'étend donc de la région antimésométrique vers la région mésométrique correspondante de la corne; elle est creusée d'une cavité étroite et allongée (cavité de la caduque) qui parcourt son axe et qui contient l'œuf.

Le fait remarquable, tout à fait inattendu, qui caractérise l'évolution ultérieure de ce cylindre de la caduque, c'est qu'il va perdre graduellement ses connexions avec la partie antimésométrique de l'utérus, et ne rester attaché que par son extrémité mésométrique; ainsi, ayant eu son origine du côté du bord libre de l'utérus, puis s'étant soudé avec le côté opposé, il perdra ses connexions origi-

nelles, primitives, pour ne plus adhérer que par ses attaches secondairement acquises, à son extrémité mésométrique, par laquelle il recevra tous ses vaisseaux. Par suite de cette nouvelle disposition, la lumière utérine se rétablira d'un bout à l'autre de la corne utérine, réapparaissant au niveau de chaque renflement, mais réapparaissant en une région opposée à celle qu'elle occupait primitivement : au début de la formation du cylindre de la caduque, la lumière du canal utérin a persisté un instant au niveau de ce cylindre, excentriquement placée (figures 87 et 91 en CV), vers le bout mésométrique de ce cylindre (fig. 113, 114); elle se rétablira, encore excentriquement placée, mais cette fois vers le bout antimésométrique de ce même cylindre.

Le processus, dont nous venons de résumer d'avance le caractère et le résultat, peut être suivi dans ses détails sur les figures 116 à 118.

Sur la figure 116, on voit que l'extrémité mésométrique du cylindre de la caduque devient plus large, et forme une base qui se confond avec le reste de l'utérus sur une étendue de plus en plus large (en M), tandis que, au niveau de l'extrémité opposée (en A), le champ des adhérences se rétrécit, la cavité utérine se déprimant de manière à creuser une sorte de fossé qui pénètre circulairement entre la muqueuse utérine proprement dite et le bout antimésométrique du cylindre de la caduque.

Sur la figure 117, la cavité utérine se creuse de plus en plus (en A, A) entre les parties sus-indiquées, et les connexions ne sont plus que très peu étendues au niveau de l'extrémité antimésométrique du cylindre de la caduque, tandis qu'elles s'étalent en une base de plus en plus large du côté mésométrique (en M).

Enfin, sur la figure 118, le bout antimésométrique de la masse de la caduque est devenu entièrement libre (en A) et la cavité utérine (CV, CV) se continue librement d'un côté à l'autre de l'œuf.

Pendant ce temps, la forme de la masse de la caduque a complètement changé; elle représentait d'abord un long cylindre (fig. 114 et 115); le cylindre s'élargit, surtout vers son bout mésométrique (fig. 116); puis il s'arrondit, dans son ensemble (fig. 117), et enfin, il représente une véritable sphère (fig. 118), dont une moitié est libre dans la cavité utérine (la moitié antimésométrique, dirigée en bas sur toute la série de nos figures), tandis que l'autre moitié

est encastrée dans les parois utérines (la moitié mésométrique, en haut dans toutes nos figures), et reçoit les vaisseaux. Cette seconde moitié correspond à ce qui est classiquement connu, pour l'espèce humaine, sous le nom de caduque sérotine, la première correspondant à la caduque réfléchie; quant à ce qu'on nomme la caduque vraie, chez les primates, rien d'analogue ne se présente chez les rongeurs; la muqueuse utérine proprement dite restera intacte lors de la parturition.

Parallèlement à ces changements de forme de l'ensemble de la masse de la caduque, sa cavité a semblablement changé de configuration, et on suit facilement sur les figures, sans plus ample explication, comment, d'étroite et cylindrique, elle devient ovoïde (fig. 116) et finalement sphérique (fig. 117 et 118). La forme de l'œuf s'est modifiée en même temps, et il est devenu sphérique (embryon et ses annexes, fig. 118), comme l'enveloppe caduque dans laquelle il est encapsulé.

La constitution histologique de cette caduque est demeurée cependant à peu près la même qu'à son début; elle est toujours formée d'éléments semblables à ceux que nous avons étudiés dans la figure 89; à sa surface intérieure, ses cellules (cellules de la caduque) sont, comme précédemment (fig. 89), en contiguïté directe, sans interposition d'épithélium, avec les *cellules géantes* de l'ectoderme distal de l'œuf. Ce sont là des détails que nous préciserons avec plus de soins en étudiant le sort ultérieur de la caduque pendant les périodes de remaniement et d'achèvement de l'ectoplacenta. Le seul point sur lequel nous devons encore insister pour le moment, c'est le développement des sinus dans une certaine région de la caduque.

Nous avons déjà, à diverses reprises, à propos notamment des figures 91, 96, 101 et 102, décrit la manière dont les capillaires de la caduque se dilatent en larges sinus qui viennent s'ouvrir dans la cavité de la caduque, puis se continuent avec les lacunes du cône ectoplacentaire. Ce que nous devons préciser ici, et qui est bien évident d'après l'ensemble des figures 113 à 118, c'est que le développement de ces sinus a lieu principalement dans l'extrémité mésométrique du cylindre de la caduque, et que, lorsque ce cylindre a pris la forme d'une sphère, les sinus sanguins sont à peu près exclusivement localisés dans l'hémisphère adhérent, dans ce que nous continuerons à nommer, par comparaison avec les enveloppes

de l'embryon humain, la caduque sérotine. Ils y sont tellement développés et si larges, qu'ils donnent à cette caduque sérotine un aspect caverneux, bien visible sur les figures 117 et 118, et ils sont disposés de manière à converger vers l'ectoplacenta, dans lequel ils apportent le sang maternel.

Ici se termine tout ce que nous avons à indiquer sur la période dite des origines blastodermiques et de la formation de l'ectoplacenta chez le rat et la souris. De l'étude des parties multiples que nous avons décrites, les unes d'origine embryonnaire, les autres d'origine utérine, et de l'état auquel sont arrivées ces diverses formations au stade représenté par les figures 117 et 118, il résulte que dans la suite de ce travail, nous aurons, pour chaque nouvelle période, à passer successivement en revue l'état de deux régions, où les parties fœtales et maternelles sont intimement liées les unes aux autres : ce sera d'une part l'ectoplacenta avec la caduque sérotine, et d'autre part la partie libre de la caduque avec l'ectoderme distal (cellules géantes) et l'entoderme distal de l'œuf.

Avant d'aborder ces études, et puisque nous délimitons en ce moment les parties sur lesquelles elles doivent porter, il nous semble à propos de dire quelques mots du développement ultérieur du corps de l'embryon, afin de n'avoir plus à y revenir, et d'être bien préparés à concentrer toute notre attention sur ses annexes.

#### *g. Évolution ultérieure de l'embryon.*

Le corps de l'embryon se développe comme chez les autres mammifères, comme chez tous les amniotes en général, avec cependant des particularités d'ordre entièrement secondaire qui tiennent à ce que l'aire embryonnaire du blastoderme ne fait pas partie d'une surface plane ou d'une surface appartenant à une très large sphère dont la convexité est occupée par l'ectoderme, mais bien d'une surface appartenant à une très petite sphère dont l'ectoderme occupe la concavité. L'origine de cette disposition est dans le mode de formation, précédemment étudié, de l'amnios, et dans l'apparition précoce de la cavité amniotique, avant l'apparition de l'embryon lui-même.

De cette disposition, il résulte que le corps de l'embryon présente longtemps une courbure à concavité dorsale, aussi bien dans le sens antéro-postérieur (fig. 120) que dans le sens transversal (fig. 122). Or comme la circonscription du corps de l'embryon se

produit, ainsi que chez les autres vertébrés, par des inflexions vers la région ventrale, c'est-à-dire par des courbures à concavité ventrale, il en résulte que ces courbures locales, par exemple pour la formation de l'intestin antérieur (fig. 120, IA) et de la tête, se surajoutant à la courbure générale à concavité dorsale, le corps de l'embryon est recourbé en sinuosités multiples allant de son extrémité antérieure (VC, vésicules cérébrales, fig. 120 et 121) à son extrémité postérieure (IP, intestin postérieur, fig. 121).

Mais ce n'est pas tout. Les faibles dimensions primitives de la cavité amniotique, sur le plancher de laquelle se développe l'embryon, font que celui-ci manque d'espace suffisant pour s'étendre; pour tenir dans l'aire étroite qui lui est accordée, outre les courbures dorso-ventrales et ventro-dorsales, il lui faut encore, à mesure qu'il croît en longueur, se plier transversalement et décrire, de la tête à la région postérieure, des sinuosités latérales multiples. Il en résulte que jamais on ne peut avoir une véritable coupe longitudinale, antéro-postérieure du corps, au moins pendant toute la première moitié de la période de vie intra-utérine; à des parties coupées longitudinalement, en succèdent d'autres coupées en travers, ainsi qu'il est inévitable pour un corps dont l'axe serpente en sinuosités multiples. Ainsi, sur la figure 120, nous avons la région de la tête (en VC, vésicules cérébrales) coupée longitudinalement; mais en GM (gouttière médullaire) les parties sont vues en coupe transversale (la corde dorsale, CH, est coupée perpendiculairement à son axe). Sur la figure 121, en allant d'avant en arrière, nous avons d'abord une coupe longitudinale de la tête (VC), de l'intestin antérieur (IA), et même d'une partie de la moelle épinière (M), puis une coupe transversale de la gouttière médullaire (GM) avec la corde dorsale (CH) et les prévertèbres (PV), puis encore une coupe longitudinale ou un peu oblique de l'extrémité postérieure du corps (IP, intestin postérieur) avec le point d'attache de l'allantoïde (AL). Parmi les coupes faites transversalement à la direction générale d'un pareil embryon, il en est qui sont d'un aspect très simple, celles qui passent par un segment directement antéro-postérieur; telle est par exemple celle représentée dans la figure 122, et qui appartient à un embryon du même âge, provenant de la même femelle que celle de la figure 121. Par contre sur la figure 123, d'un œuf de souris au onzième jour de la gestation normale, nous retrouvons, d'avant en arrière, une coupe longitudinale au niveau de la tête

(VA, vésicule cérébrale antérieure fermée), du cœur (C), du pharynx ou intestin antérieur (IA), puis une coupe transversale de la partie moyenne du corps (en M, CH), puis enfin une nouvelle coupe transversale, mais un peu oblique de la partie postérieure du corps, avec l'allantoïde déjetée de côté, comme du reste chez le lapin à un stade analogue. Mais sur la série des coupes d'un autre œuf du même âge (provenant de la même souris pleine), nous avons (fig. 124) des dispositions si simples qu'on croirait à peine qu'un même embryon puisse donner, selon la direction des coupes et selon la coupe choisie, des aspects tellement différents, les uns si tourmentés et les autres si conformes à ce qu'on trouve chez les autres amniotes. On comprendra facilement cette figure 124, en la considérant comme faite, sur l'embryon de la figure 123, selon la ligne 124, et en supposant seulement que la tête de cet embryon était un peu plus fléchie vers le bas que sur la figure 123, de façon que cette tête vienne sur le trajet de la ligne 124, au niveau du cœur, c'est-à-dire soit comprise dans le plan de la coupe. Alors, en suivant successivement, de bas en haut, les parties par lesquelles passe cette ligne 124, on verra que, dans leur succession et leurs rapports, elles reproduisent exactement les rapports et la succession des parties qui se présentent de gauche à droite sur la figure 124. Cette figure est simple, et représente toutes les parties coupées transversalement, parce qu'en effet la coupe ne porte que sur la région antérieure de l'embryon, région qui ne présente pas de torsion latérale (fig. 121 et 123).

On voit, en résumé, que le rat et la souris ne présentent pas des matériaux favorables pour l'étude du développement du corps et la première apparition des organes, car les coupes peuvent être très difficiles à interpréter.

Malgré cela les quelques figures que nous en avons données (118, 119, 120 à 124) permettent de retrouver toutes les formations caractéristiques de l'embryon, telles que le cœur (C), les vésicules cérébrales (VC), les vésicules oculaires primitives (VO, fig. 124), les prévertèbres (PV), la fente pleuro-péritonéale proprement dite ou intra-embryonnaire (*pp*), etc.

De ces formations, la plus curieuse à suivre est celle de l'intestin, en raison de cette disposition caractéristique des rongeurs inversés, disposition si bien signalée par Bischoff, à savoir que la gouttière intestinale s'ouvre à la surface de l'œuf, que le canal omphalo-

mésentérique met l'intestin en rapport avec la surface et non avec l'intérieur de l'œuf. Mais nous nous sommes déjà bien des fois expliqué, par des figures schématiques, sur la signification réelle de cette disposition en apparence paradoxale. Les figures réelles que nous étudions en ce moment compléteront ces explications. On y voit que ce que Bischoff appelait la surface de l'œuf n'est autre chose que l'entoderme proximal, c'est-à-dire l'une des parois de la vésicule ombilicale (VO dans les figures 118 à 124); l'autre paroi étant formée par l'entoderme distal, avec la cuticule ectodermique et ce qui reste de l'ectoderme distal. Nous verrons, dans les périodes suivantes, ce qu'il advient finalement de ces feuilletts distaux et comment, vers le terme de la gestation, l'entoderme distal arrive bien réellement à former la surface de l'œuf, ce qui du reste se produit chez le lapin lui-même. Pour le moment, il nous suffit de constater que jusqu'au onzième jour il y a bien réellement une vésicule ombilicale (VO) ou sac vitellin, et que l'intestin antérieur (IA) et l'intestin postérieur (IP) s'ouvrent dans cette vésicule ombilicale et non à la surface de l'œuf. Tandis que se dessinent ces deux extrémités de l'intestin, la gouttière intestinale est lente à paraître sur la partie moyenne du corps, où l'entoderme continue longtemps à dessiner un parcours convexe du côté ventral au lieu de se replier en concavité (voir les figures 120, 121, 122, au niveau de CH); cela tient aux conditions initiales du développement, à savoir que l'embryon fait partie de la paroi de la cavité amniotique préformée, et que l'entoderme répond à la paroi extérieure convexe de cette cavité, ainsi que la figure 122 le fait comprendre mieux que toute autre. Mais cette gouttière intestinale se dessine enfin à mesure que l'œuf augmente de volume, et lorsque le canal omphalo-mésentérique (COM, fig. 118) est bien circonscrit, c'est-à-dire vers le douzième jour, ses rapports avec la vésicule ombilicale (VO) ne sont pas différents de ce qu'ils sont sur le lapin vers le quatorzième jour (voy. la fig. 38 de la planche IV).

### Explication des planches.

#### PLANCHE I (Placenta des rongeurs. Pl. VII).

Fig. 71. — Coupe transversale d'une corne utérine de souris à l'état de vacuité; grossissement de vingt-huit à trente fois.

MM, mésomètre; — ml, musculature longitudinale; mt, musculature circulaire. — On



voit en dedans la muqueuse, avec son chorion épais, ses glandes rares, et la lumière verticale de la cavité utérine.

Fig. 72. — Même coupe sur une corne au onzième jour de la gestation retardée par l'allaitement (ce qui équivaut au cinquième ou sixième jour de la gestation d'une femelle qui n'allait pas); grossissement de vingt-huit à trente fois; — *Gl*, glandes; — *O*, œuf à l'état sphérique. — Ce sont les œufs de cette femelle qui ont été représentés dans les figures 75 et 76.

Fig. 73. — Deux coupes d'un œuf sphérique au cinquième jour de la gestation; grossissement de trois cent cinquante fois; — *A*, coupe passant par le milieu de l'œuf; *B*, coupe entamant l'œuf superficiellement (selon la ligne *b*, de la figure *A*); — *ep*, ectoderme proximal et pôle proximal; — *ed*, ectoderme distal et pôle distal; — *in*, entoderme.

Fig. 74. — Deux coupes d'un œuf sphérique au cinquième jour (même femelle que pour la figure précédente); grossissement de trois cent cinquante fois. — Sur cet œuf l'ectoderme du pôle proximal est déjà plus épais que sur l'œuf de la figure 73.

Fig. 75. — Deux coupes d'un œuf sphérique au onzième jour de la gestation retardée par l'allaitement; grossissement de trois cent cinquante fois; — *VO*, la cavité blastodermique ou cavité vitelline.

Fig. 76. — L'œuf et le fond de la cavité utérine de la figure 72, à un grossissement de trois cent cinquante fois. — *CC*, cellules de la caduque; — *Ep*, épithélium de la muqueuse utérine.

Fig. 77. — OEuf et fond de la cavité utérine, en coupe, au sixième jour de la gestation normale (mère n'allaitant pas); grossissement de trois cent cinquante fois. — Les lignes *A* et *B* indiquent les directions selon lesquelles ont été obtenues les parties *A* et *B* de la figure 79. — Lettres comme précédemment; — 1, cellule plate de l'ectoderme distal; 2, cellule hypertrophiée, future cellule ectodermique géante; — *x*, épithélium utérin commençant à entrer en dégénérescence.

Fig. 78. — Le même œuf, sur une coupe qui ne passe pas par son centre.

Fig. 79. — OEuf au sixième jour (même femelle que pour la fig. 77), coupé perpendiculairement ou un peu obliquement à son axe (voir les lignes *A* et *B* de la fig. 77); grossissement de trois cent cinquante fois.

Fig. 80. — Coupe d'un œuf au huitième jour d'une gestation retardée.

Fig. 81. — Coupe d'une corne utérine au septième jour (nous avons obtenu des préparations semblables sur une autre femelle, au dix-septième jour de la gestation retardée); grossissement de vingt-huit à trente fois.

*O*, l'œuf (voir la fig. 83); — *S*, sinus utérins; — *Gl*, reste de glandes.

Fig. 82. — L'œuf et la cavité qui le renferme, au septième jour, au grossissement de quatre-vingts fois. — *CV*, cavité utérine (comparer avec la fig. 85); — *Ep*, son épithélium conservé; en *x*, son épithélium dégénéré; — *O*, l'œuf; *VO*, sa cavité blastodermique; — 89, région dont les parties sont reprises à un grossissement plus fort dans la figure 89; — *G*, cellule ectodermique géante (ectoderme distal); comparer avec la figure 84.

Fig. 83. — OEuf au septième jour; grossissement de trois cent cinquante fois. — *GE*, cellule géante ectodermique; *id*, cellule entodermique distale provenant de l'entoderme proximal et ayant traversé directement la cavité blastodermique pour atteindre sa place distale; — 1, cellule ectodermique distale mince et aplatie (par opposition à la cellule *GE*).

Fig. 84. — Autre œuf, au septième jour, provenant de la même corne utérine que le précédent; il est représenté avec les parties utérines immédiatement adjacentes (voir fig. 82); grossissement de trois cent cinquante fois. — *CN*, première indication du cône ecto-placentaire; — 1, cellule ectodermique distale mince et aplatie; — 2, cuticule ectodermique; — 3, bord de l'entoderme proximal; — *id*, cellule entodermique distale provenant de ce bord (comparer avec la cellule *id* de la figure 83); — *GE*, cellule géante ectodermique; — *CV*, loge utérine de l'œuf; — *Ep*, épithélium utérin intact; — *x*, amas formés par l'épithélium dégénéré.

Fig. 85. — Coupe longitudinale d'une portion de corne utérine de rat; grossissement de vingt-huit fois. — *CV*, cavité utérine; — *O*, l'œuf logé dans une dépression qui limite l'hypertrophie de la région anti-mésométrique de la muqueuse; — *MM*, mésomètre; — *mt*, musculature circulaire; — *ml*, musculature longitudinale.

Fig. 86. — Coupe longitudinale de corne utérine de rat, plus avancée que la précédente; grossissement de vingt-huit fois. — Lettres comme ci-dessus; de plus : *P*, plis de la muqueuse de la région mésométrique.

Fig. 87. — Coupe transversale d'un renflement utérin de la souris, au huitième jour de la gestation; grossissement de trente fois. — *CV*, lumière du canal utérin; — *CD*, cavité de la caduque proprement dite; — *S*, *S*, sinus utérins; — *Gl*, reste de glandes.

Fig. 88. — Les éléments du chorion de la muqueuse utérine aux premiers jours de la gestation (fig. 71 et 76); grossissement de trois cent cinquante fois. — *Cp*, capillaire; — *Ep*, épithélium d'une glande; — *CC*, cellules du chorion (cellules de la caduque).

Fig. 89. — Les mêmes éléments aux septième et huitième jours, avec les cellules ectoder-

miques distales de l'œuf; grossissement de trois cent cinquante fois. — GE, cellules géantes ectodermiques; — CC<sub>1</sub>, CC<sub>2</sub>, cellules de la caduque.

PLANCHE II (Placenta des rongeurs. Pl. VIII).

Fig. 90. — Coupe en long d'un œuf de souris à sept jours et demi ou huit jours (même femelle que pour la figure 87). — CN, cône ectoplacentaire; — CE, cavité ectodermique; — VO, cavité blastodermique ou vitelline; — *ip*, entoderme proximal; — *x*, cellule de cet entoderme donnant naissance à une future cellule de l'ectoderme distal, *id*; — *ct*, cuticule ectodermique distale; — GE, cellules géantes ectodermiques; — 3, bord de l'entoderme proximal et sa continuité avec l'entoderme distal.

Fig. 91. — Coupe d'un renflement utérin au huitième jour; grossissement de vingt-huit fois. — CV, lumière de la cavité utérine; — CD, cavité de la caduque (comparer avec la fig. 87); — l'œuf contenu dans la cavité de la caduque est reproduit dans la figure 93.

Fig. 92. — OEuf de rat; lettres comme ci-dessus; — en L, L, région profonde du cône ectoplacentaire, siège spécial de la prolifération qui donne naissance aux cellules de ce cône; — *y*, restes de l'épithélium utérin.

Fig. 93. — OEuf de souris au huitième jour (voir fig. 91); — L, L, lacunes du cône ectoplacentaire.

Fig. 94. — OEuf de souris, montrant la première apparition de l'étranglement inter-amnio-placentaire (IAP); grossissement de cent quatre-vingt-dix fois; — A, débordement latéral de cellules du cône ectoplacentaire (CN); — R, R, dépressions de la surface du cône ectoplacentaire, se continuant avec les lacunes de ce cône; — *x*, lieu d'adhérence entre l'entoderme proximal et l'ectoderme correspondant (ligne primitive?).

Fig. 95. — Autre œuf, de la même femelle que le précédent, avec une cavité amniotique (CAM) plus développée; grossissement de cent quatre-vingt-dix fois; — *ms*, *ms*, première indication du mésoderme.

Fig. 96. — OEuf de souris, avec la cavité de la caduque, au stade de développement correspondant au début du neuvième jour; grossissement de soixante fois. — CD, cavité de la caduque; — S, S, sinus utérins; les autres lettres comme ci-dessus.

Fig. 97. — La région du canal inter-amnio-placentaire (IAP) de la figure précédente, reprise à un grossissement de cent quatre-vingt-dix à deux cents fois; — AL, bourgeon allantoidien; — PP, première indication du clivage du mésoderme (cavité pleuro-péritonéale).

Fig. 98. — Fragment de la paroi de la cavité de la caduque montrant l'ouverture (en O, O) des sinus utérins (S, S), dans cette cavité (côté droit de la figure, en B); — en A, côté qui se continuait avec la masse de la caduque; — En, endothélium des sinus utérins; — CC<sub>1</sub>, CC<sub>2</sub>, cellules de la caduque.

PLANCHE III (Placenta des rongeurs. Pl. IX).

Fig. 99. — Coupe d'un œuf de rat, au stade où est achevée la séparation de la cavité amniotique (CAM) et de la cavité ectoplacentaire (CEP); grossissement de soixante-dix fois. — CN, cône ectoplacentaire, avec ses lacunes (L, L), ses débordements latéraux de cellules vésiculeuses (en A); — LL, lame ectoplacentaire latérale; — LI, lame ectoplacentaire inférieure; — PP, cavité pleuro-péritonéale ou cœlome externe; — V, apparition des premiers vaisseaux; — CAM, cavité amniotique; — LA, lame amniotique; — LB, lame embryonnaire; — en RR, on voit comment les sinus utérins viennent déboucher dans les lacunes du cône ectoplacentaire. — Les autres lettres comme précédemment.

Fig. 100. — OEuf de rat au stade de creusement de la cavité ectodermique (CE, CE), pour montrer spécialement la disposition des cellules géantes ectodermiques (GE); grossissement de cent quatre-vingt-dix fois; — en *x*, cellule géante enclavée au milieu des éléments de la caduque (CD).

Fig. 101. — Cavité de la caduque et œuf de rat, au stade de creusement achevé de la cavité ectodermique; grossissement de trente fois. — S, S, sinus utérins; — CD, cavité de la caduque; — CN, cône ectoplacentaire; — CE, cavité ectodermique; — *mt*, musculature circulaire de l'utérus; — *ml*, musculature longitudinale.

Fig. 102. — Extrémité supérieure de l'œuf de la figure précédente; grossissement de cent quatre-vingt-dix fois. — Lettres comme précédemment; remarquer les dépressions (R, R) de la surface du cône ectoplacentaire, se continuant avec les lacunes de ce cône.

Fig. 103. — Extrémité inférieure de l'œuf de la figure 101; grossissement de cent quatre-vingt-dix fois.

Fig. 104. — Les détails de l'entoderme proximal (*ip*) et distal (*id*) de cette même figure repris à un grossissement de trois cent cinquante fois; — en 1, 2, 3, 4, divers stades de migration des cellules partant de l'entoderme proximal pour aller constituer l'entoderme distal, en traversant la cavité blastodermique (VO).

Fig. 105. — Coupe d'un œuf de souris à la fin du neuvième jour de la gestation; la coupe passe par les restes du canal inter-amnio-placentaire (IAP); grossissement de quatre-vingt-dix fois. — LM, lames médullaires (ou lames embryonnaires, voy. LB, fig. 99) de l'ectoderme de la cavité amniotique; — LA, lame amniotique proprement dite; — CH, corde dorsale; — VO, cavité blastodermique (vésicule ombilicale).

Fig. 106. — Même coupe d'un autre œuf de la même femelle; grossissement quatre-vingt-dix fois. — 111, ligne de repère pour l'interprétation de la figure 111.

Fig. 107, 108, 109, 110. — Quatre coupes d'un œuf de rat, au même stade que l'œuf de la souris à la fin du neuvième jour; grossissement de cinquante fois. — La figure 107 est une coupe portant sur l'extrémité antérieure de l'embryon (C, future vésicule cérébrale); la figure 110 une coupe portant sur l'extrémité postérieure. — Lettres comme ci-dessus; de plus : AL, allantoïde; — V, vaisseaux de l'aire vasculaire (région du sinus terminal); — PP, cavité pleuro-péritonéale inter-annexielle.

Fig. 111. — Coupe d'un œuf de souris, à la fin du neuvième jour, selon un plan parallèle à l'axe de l'embryon, mais passant un peu en dehors de la ligne médiane (voir la ligne 111 de la fig. 106); grossissement quatre-vingt-dix fois.

Fig. 112. — Coupe d'un œuf de souris à la fin du neuvième jour, selon un plan à peu près horizontal (voir la ligne 112 de la fig. 111); grossissement de quatre-vingt-dix fois. — A droite est l'extrémité postérieure de l'embryon (AL, allantoïde); — à gauche est l'extrémité antérieure. — Lettres comme pour toutes les figures précédentes.

PLANCHE IV (Placenta des rongeurs. Pl. X).

Fig. 113 à 118. — Série de coupes longitudinales de renflements utérins du rat pour montrer le développement de la caduque et l'encapsulement de l'œuf. Les fig. 113 à 116 sont au grossissement de onze fois; les fig. 117 et 118 au grossissement de neuf fois. — MM, bord mésométrique de l'utérus; — *mt*, musculature transversale; — CV, cavité de la corne utérine; — M, base mésométrique du cylindre de la caduque; — A, extrémité opposée qui perd graduellement ses adhérences et devient libre.

Fig. 119. — Coupe d'un œuf de rat perpendiculairement à l'axe de l'embryon; grossissement de cinquante-quatre fois. — CN, cône ectoplacentaire; — CEP, cavité ectoplacentaire réduite à l'état de fente; — PP, cavité pleuro-péritonéale externe ou inter-annexielle; — V, vaisseaux de l'aire vasculaire, région du sinus terminal; — *ip*, entoderme proximal; — Am, voile amniotique; — GM, gouttière médullaire; — CH, corde dorsale; — PV, masses pré-vertébrales; — VO, cavité de la vésicule ombilicale; — *ct*, cuticule ectodermique, seul élément ici représenté de la paroi que les feuilletts distaux forment à la vésicule ombilicale.

Fig. 120. — Coupe d'un autre œuf de rat, du même âge (même femelle), mais parallèlement à l'axe de l'ensemble de l'embryon, lequel est déjà tordu transversalement; grossissement de cinquante-quatre fois. — Lettres comme ci-dessus, de plus : VC, vésicules cérébrales (coupe des lames ectodermiques de ces vésicules non encore occluses); — IA, intestin antérieur; — *pp*, fente pleuro-péritonéale proprement dite ou intra-embryonnaire.

Fig. 121. — Coupe d'un œuf de souris, au dixième jour de la gestation normale, faite parallèlement à la direction générale (antéro-postérieure) du corps de l'embryon, lequel présente de nombreuses inflexions latérales; grossissement de cinquante-deux fois. — Lettres comme ci-dessus, de plus : — M, canal médullaire; — C, cœur; — IA, intestin antérieur; — IP, intestin postérieur.

Fig. 122. — Coupe d'un autre œuf de souris, du même âge (dixième jour, même femelle), perpendiculairement à l'axe de l'embryon, et portant sur la partie moyenne du corps; grossissement de cinquante-deux fois. — Mêmes lettres.

Fig. 123. — Oeuf de souris au onzième jour, coupe suivant l'axe antéro-postérieur de l'ensemble de l'embryon; grossissement de trente-quatre fois. — Lettres comme ci-dessus.

Fig. 124. — Oeuf de souris du même âge (onzième jour, même femelle) coupé perpendiculairement à l'axe de la partie antérieure du corps de l'embryon, un peu obliquement par rapport à l'axe vertical de l'œuf, comme le montre la ligne 124 de la figure 123; grossissement de trente-quatre fois. — Lettres comme ci-dessus; de plus : — VO, vésicule oculaire primitive; — COM, canal omphalo-mésentérique. — Pour les stades plus avancés du corps de l'embryon, voir les figures 117 et 118.

# ÉTUDE SUR LE TRACHELIUS OVUM<sup>1</sup>

Par FABRE-DOMERGUE

(Planche V).

---

Il existe dans toutes les classes du règne organique des formes anormales qui, par la bizarrerie de leur organisation, ont toujours eu le privilège d'attirer l'attention des naturalistes. Le *Trachelius ovum* est, parmi les Infusoires ciliés, un de ces types privilégiés, et il y en a peu dont l'histoire anatomique ait subi autant de vicissitudes. Considéré par Ehrenberg comme le représentant le plus parfait des *Enterodela*, nous le voyons encore invoqué et cité comme une preuve indiscutable de la complexité d'organisation des Infusoires par les derniers champions de l'école Ehrenbergienne : Gegenbaur, Lieberkühn, Claparède et Lachmann, jusqu'au jour où Siebold, Stein et Balbiani reconnaissent la vraie nature de son prétendu tube digestif et en font de simples travées de protoplasma.

Bien qu'étudié par la plupart des protistologues, le *Trachelius* n'a jamais été l'objet d'une monographie; plusieurs points intéressants de son organisation restaient encore douteux et nous avons cru qu'il n'était pas inutile d'en reprendre l'étude avec l'aide des procédés et des moyens optiques dont dispose aujourd'hui la technique micrographique.

*Historique.* — Le genre *Trachelius* a été fondé en 1803 par Schrank<sup>2</sup>, qui y fit rentrer huit espèces aujourd'hui rapportées à des genres différents. Il nomma l'Infusoire qui nous occupe *Trachelius cicér* et en donna une description fort imparfaite, mais suffisante pour identifier son espèce avec celle étudiée par Ehrenberg. Depuis Schrank, le genre *Trachelius* a été remanié par Ehrenberg, Dujardin et enfin Claparède et Lachmann qui n'y laissèrent qu'une seule espèce, celle qui nous occupe actuellement. Avant Schrank, Eichorn<sup>3</sup> et O.-F Müller<sup>4</sup> semblent avoir vu le *Trachelius*, mais les figures et les descriptions qu'ils en donnent sont si imparfaites qu'elles s'appliqueraient aussi justement à beaucoup d'autres ciliés; leurs noms peuvent donc être supprimés de la bibliographie synonymique de cette espèce.

Dans son grand ouvrage sur les Infusoires et dans deux de ses travaux

1. Les principaux faits contenus dans ce travail ont été publiés dans une note préliminaire à la Société de biologie, séance du 6 décembre 1890.

2. Schrank, *Fauna boica*, t. III, 2<sup>e</sup> partie, 1803, p. 59-60.

3. Eichorn, *Wasserthiere*, Dantzig, 1775.

4. O.-F. Müller, *Animalcula Infusoria*, 1786, p. 42; pl. V; fig. 25, 26.

antérieurs, Ehrenberg <sup>1</sup> décrit et figure le *Trachelius ovum*, qu'il identifie d'ailleurs au *Tr. cicer* de Schrank. Par conséquent ce serait, d'après les lois de la priorité, le nom spécifique de Schrank qui devrait primer celui d'Ehrenberg; mais l'usage ayant consacré depuis longtemps ce dernier, nous le maintiendrons comme l'ont fait tous nos devanciers.

Ehrenberg considère la masse endoplasmique et ses ramifications comme un tube digestif muni de nombreux diverticulums; il figure assez exactement la forme générale et les contours de l'Infusoire, reconnaît l'existence des nombreuses vésicules contractiles qu'il assimile à des vésicules séminales. mais il se trompe sur la position vraie du noyau qu'il représente comme un ruban allongé gisant dans le corps sans relation aucune avec la masse plasmique ventrale qu'il dessine pourtant fort bien. Ses observations sur la bouche du *Trachelius* sont vagues; dans sa figure 1, il la donne comme une large échancrure antérieure; dans ses figures 2 et 3, au contraire, il semble avoir mieux observé sa vraie forme.

Dujardin a trouvé le *Trachelius* dans l'eau de la Vilaine et l'a décrit sous le nom d'*Amphileptus ovum Ehr.*; il n'en donne pas de figure et se borne à dire qu'il n'a pas vu le tube digestif décrit par Ehrenberg.

Dans son traité d'anatomie comparée Siebold <sup>3</sup> s'élève avec raison contre les vues d'Ehrenberg et donne une interprétation exacte de la constitution lacunaire du *Trachelius*.

Cohn <sup>4</sup> observe l'enkystement du *Trachelius* et le figure dans deux états; de plus il se rallie également à l'opinion de Dujardin et de Siebold. Nous verrons du reste pendant de longues années encore marcher parallèlement les deux théories.

Perty <sup>5</sup> change inutilement le nom de *Trachelius* en celui d'*Harmodirius* sans rien ajouter de nouveau à l'histoire de son organisation.

Mais le travail qui, par l'autorité de son auteur, a le plus contribué à affirmer l'existence chez le *Trachelius* d'un tube digestif est celui de Gegenbaur <sup>6</sup>, et nous devons nous y arrêter un instant, car il contient des opinions qui ont longtemps prévalu dans la science. D'abord l'auteur admet de la façon la plus formelle la polygastricité du *Trachelius* ou plutôt l'existence chez cet Infusoire d'un intestin dont la partie principale (*Hauptmasse*) correspond à ce que nous désignerons sous le nom de masse ventrale. De cette masse principale partent des ramifications hyalines qui ne sont que

1. Ehrenberg, *Ueber der Entwick. und die Lebensdauer der Infusionsthiere.* (Abhandl. d. Berliner Akad., 1831, Berlin, 1832, *Ophryocerca ovum.*) — *Dritter Beitrag zur Erkenntniss grosser Organisation in der Richtung des kleinsten Raumes.* (Abh. d. Berliner Akad., 1833, Berlin, 1835.) — *Die Infusionsthiere*, 1838. p. 323, Taf. XXXIII, fig. XIII, 1-3.

2. Dujardin, *Hist. nat. des Zoophytes Infusoires*, 1841, p. 487.

3. Siebold et Stannius, *Nouveau manuel d'anatomie comparée*, trad. sur l'édition allemande de 1845, Paris, 1850, t. I, p. 15, note.

4. Cohn, *Beiträge zur Entwicklungsgeschichte der Infusorien.* (Zeitschr. für Wissenschaft. Zoologie, Bd III, 1851. Taf. VII. — Bd. IV, 1853.)

5. Perty, *Zur Kenntniss kleinster Lebensformen*, 1852, p. 151.

6. Gegenbaur, *Bemerkungen über Trachelius ovum.* (Archiv für Anat., 1857, p. 309-312.)

des diverticulums de l'Intestin. Pour Gegenbaur la bouche est située au milieu de la face ventrale, dans la fente longitudinale qui sépare celle-ci en deux lobes; elle correspond à notre fossette ventrale. L'organe placé à la base de la trompe est une sorte de pore aquifère destiné à faire communiquer les lacunes du corps (*Leibeshöhle*) avec l'extérieur. En somme nous pouvons dire qu'aucune des interprétations données par l'auteur ne se trouve aujourd'hui justifiée, mais que ses observations sont en grande partie exactes. Il a en outre déterminé la place du noyau, reconnu l'existence des vésicules contractiles dont il porte le nombre à 50 ou 60 et dont il a bien vu la forme aplatie ou discoïde.

Claparède et Lachmann <sup>1</sup> viennent apporter encore à la théorie du tube digestif l'appui de leur savoir; sans donner du *Trachelius* un dessin ni une description ils se bornent à se rallier purement et simplement à l'opinion de Gegenbaur; de plus ils ajoutent à leur propre croyance celle de Lieberkühn qui leur a confirmé de son côté la découverte de Gegenbaur.

Stein <sup>2</sup>, après Siebold et Cohn, rend aux trabécules plasmiques du *Trachelius* leur véritable signification; mais, chose bizarre, il renverse complètement l'interprétation donnée par Gegenbaur aux deux ouvertures de notre Infusoire. Pour lui l'ouverture supérieure est la bouche, l'ouverture ventrale le pore aquifère. Nous devons ajouter que Stein, bien qu'admettant sans conteste cette deuxième ouverture, avoue n'avoir pu en reconnaître la communication avec l'intérieur du corps.

Dans ses premiers travaux sur les Ciliés mon éminent maître M. Balbiani <sup>3</sup>, ayant observé l'accouplement du *Trachelius* et l'accolement des individus par les ouvertures supérieures, considéra ces ouvertures comme des pores génitaux destinés à l'échange des éléments sexuels; il considérait comme Gegenbaur l'ouverture ventrale comme une véritable bouche.

La théorie de la Polygastricité revit encore dans l'ouvrage de Slack <sup>4</sup> jusque dans sa dernière édition (1878).

Schmidt <sup>5</sup>, Schwalbe <sup>6</sup>, Bütschli <sup>7</sup> au contraire se rangent du côté de l'Unicellularité.

Nous devons à miss S.-G. Foulke <sup>8</sup> deux notes intéressantes pour l'histoire

1. Claparède et Lachmann, *Études sur les Infusoires et les Rhizopodes*, 1857, p. 32, 33, 343, 346.

2. Stein, *Der Organismus des Infusionsthiere*, 1867, I. Hypothrichen, p. 82.

3. Balbiani, *Observations et expériences sur les phén. de la reprod. fissipare chez les Inf. ciliés*, C. R., t. LI, 1860, p. 1191-95. *Recherches sur les phénomènes sexuels des Infusoires*. (*Journal de l'anat. et de la physiologie*, 1861, p. 50 et suivantes, pl. IX, fig. 18-20).

4. Slack, *Marvels of Pondlife*, London, 1851, éd. suivantes en 1871 et 1878.

5. Schmidt, *Supplement der Spongien der Adriatischen Meeres*, Leipzig, 1864, p. 18-21.

6. Schwalbe, *Ueber die contractilen behälter der Infusorien*. (*Archiv. f. Mikrosk. Anat.* Bd. II, 1866.)

7. Bütschli, *Studien über d. Erst. Entwick d. Eizelle* Abh. d. Senkenb. naturf. gesellsch., Frankfurt an Mein, Bd. X, 1876.

8. S.-G. Foulke, *A new species of Trachelius* *Proceedings of the Acad. of nat. history of Philadelphia*, 1884, p. 51-52. — *Trachelius ovum*, J.-N.-Y. Microsc. Society, 1885.

du *Trachelius*. Dans la première miss Foulke observe une forme qu'elle croit nouvelle et dont elle fait le *T. Leydii*, qui diffère spécifiquement du *T. ovum* par sa face dorsale convexe, sa face ventrale profondément sillonnée. L'année suivante l'auteur reconnaît que son *T. Leydii* n'est autre chose que le *T. ovum* et constate formellement la disparition du sillon ventral par la compression. Miss Foulke a été la première à décrire la forme réelle du *Trachelius* et à en donner une bonne description de l'état normal.

Dans ses *Protozoa*, Bütschli <sup>1</sup> parle souvent du *Trachelius*; il dit n'avoir jamais vu l'ouverture ventrale et considère l'ouverture supérieure comme la vraie bouche.

Pour terminer enfin cette longue histoire du *Trachelius ovum*, nous devons mentionner l'intéressant travail de M. Balbiani <sup>2</sup> sur la Mérotomie des Ciliés, dans lequel il revient incidemment sur cette espèce qu'il a soumise à ses expériences de division artificielle. M. Balbiani admet encore dans ce travail l'existence d'une ouverture génitale et d'une bouche ventrale <sup>3</sup>.

Le *Trachelius ovum* se trouve dans les eaux douces, parmi les algues, parfois aussi au milieu de la couche blanche filamenteuse que forment les champignons sur les corps en putréfaction dans l'eau courante. Sans être extrêmement rare, il ne pullule jamais dans les macérations, se trouve de-ci de-là à l'état d'individus isolés, et disparaît dès que survient la putréfaction. Les individus qui m'ont servi à faire cette étude vivaient dans un petit cristalliseur contenant de l'eau et des algues de Scaër en Bretagne; par un hasard heureux, elle ne contenait point d'entomostracés si funestes aux Infusoires, et la végétation s'y était parfaitement établie sans trace aucune de putréfaction. J'ai pu ainsi garder pendant plus de quinze jours une certaine quantité de gros individus de *Trachelius*, et c'est en les mettant à contribution que j'ai recueilli la plupart des résultats que je vais exposer ici.

1. Bütschli, *Protozoa*, p. 1681, 1683, 1684, 1690. Pl. LIX, fig. 2, a, b, c, d, e, f.

2. Balbiani, *Recherches expérimentales sur la Mérotomie des Inf. ciliés*. (*Recueil zoologique suisse*, t. V, 1<sup>er</sup> fascicule, 1888, p. 53.)

3. C'est pour moi une règle dont la bienveillance de mon excellent maître m'a habitué à ne jamais me départir de lui soumettre le résultat de mes recherches et de m'éclairer de ses conseils. Dans le cas particulier, en me servant de la technique dont lui-même est l'auteur et dont il m'a si libéralement indiqué l'emploi, j'arrive à une opinion absolument contraire à la sienne puisque je démontre la non-existence de l'ouverture ventrale admise par presque tous les auteurs depuis Gegenbaur. Je suis heureux de pouvoir dire ici qu'en réalité ce désaccord n'existe point et que M. Balbiani a lui-même reconnu la vraie nature de la fossette ventrale sans toutefois publier son observation. Par un scrupule facile à comprendre, j'aurais peut-être remis à une date ultérieure la rédaction de ce travail si je n'avais dû céder à ses instances. Qu'il me soit permis cependant de présenter les faits sous leur vrai jour et de le remercier de sa gracieuse libéralité.

La technique dont je me suis servi est celle que j'ai exposée ailleurs<sup>1</sup> : fixation par l'acide osmique saturé, traitement par l'ammoniac, coloration par le vert de méthyle ou le picro-carmin. J'ai en outre effectué quelques coupes en série pour l'étude de plusieurs détails. Je veux surtout insister ici sur la nécessité de certaines précautions particulières à l'étude de cette espèce. Tous ceux qui ont observé des Ciliés savent à quel point ces organismes sont susceptibles de se déformer et de s'aplatir sous l'influence de la compression, sans pour cela cesser de vivre et de se nourrir. C'est même un moyen commode de les réduire à l'immobilité, que celui qui consiste à diminuer lentement l'épaisseur de la goutte d'eau dans laquelle ils s'agitent. Or, si l'on étudie d'abord le *Trachelius* nageant librement sans aucune gêne, puis qu'ensuite on le comprime un tant soit peu, on s'aperçoit bientôt qu'il subit non seulement des modifications dans sa forme extérieure, mais que sa constitution interne est elle-même profondément altérée. Il importe donc beaucoup d'observer d'abord des individus dans l'état de libre allure, puis de les soumettre aux moyens contentifs ou à l'action des réactifs fixateurs, qui seuls permettent d'en approfondir l'étude. Nous aurons toujours soin, dans le cours de ce travail, d'indiquer dans quelles conditions a été faite l'observation.

D'allures lourdes et comme indécises, le *Trachelius* tantôt flotte au sein du liquide qui le porte, tantôt parcourt lentement les parois du vase qui le contient. Sa grande taille, sa couleur d'un blanc brillant, permettent de le reconnaître à l'œil nu, et d'aller le pêcher à coup sûr au moyen d'une pipette, circonstance heureuse à laquelle l'observateur doit seule de pouvoir en recueillir un nombre suffisant pour l'étude.

La taille des individus est extrêmement variable. Les plus gros spécimens atteignent une longueur de 0 mm. 60. Ordinairement cette longueur varie entre 0 mm. 30 et 0 mm. 37, mais l'on en trouve parfois qui présentent à peine la moitié de ces dimensions.

Lorsque le *Trachelius* n'est ni gêné ni comprimé, il a la forme d'une poire dont un des côtés serait aplati (fig. 2), et dont la queue serait représentée par le tentacule (*t*) dirigé toujours du côté opposé à celui où se trouve la bouche (*b*). Celle-ci est placée vers l'extrémité

1. Fabre-Domergue, *Matériaux pour servir à l'histoire des Inf. ciliés*. (Annales de Micrographie, t. III, 1890, p. 50.)



antérieure du corps, à la base du tentacule et à la limite extrême de la face aplatie et de la face latérale qui lui correspond. Bien qu'il soit assez difficile de déterminer si l'ouverture buccale appartient à la face aplatie ou à la face latérale, nous appellerons la première, face ventrale, parce qu'il nous semble que la bouche tend plutôt à s'ouvrir de son côté, que le pharynx qui lui fait suite s'enfonce obliquement de cette face dans l'intérieur du corps, et qu'enfin c'est sur elle que se meut toujours l'Infusoire quand il contourne les objets ou rampe sur les parois de sa prison. La face dorsale, opposée à la face ventrale, est fortement convexe; les deux faces latérales droite et gauche sont également convexes et à peu près symétriques.

Le tentacule (*t*) inséré à la partie antérieure du corps, d'une longueur égale au quart environ de la longueur totale, est placé à droite de l'ouverture buccale et affecte la forme d'un petit appendice conique doué de mouvements assez étendus, mais dont la courbure est toujours dirigée vers la face latérale droite. Il peut, sous l'influence de certaines causes défavorables à la santé de l'organisme, se rétracter en tout ou en partie, ainsi que nous le verrons par la suite.

Tout le long de la face ventrale aplatie, règne un sillon très accentué qui, prenant naissance un peu au-dessous de la bouche, descend en suivant à peu près la ligne médiane du corps et contourne la face postérieure, pour se terminer en s'atténuant à la limite de celle-ci et de la face dorsale. Il en résulte que la face postérieure du *Trachelius* est divisée en deux lobes arrondis, plus ou moins accentués selon que le sillon qui les sépare est plus ou moins profond.

Vers le milieu de la face ventrale, le sillon se creuse et s'élargit brusquement pour donner naissance à une petite fossette, sur la nature de laquelle nous reviendrons tout à l'heure.

Le corps tout entier jouit d'une grande flexibilité; on le voit se déformer aisément devant les obstacles, mais il semble complètement dépourvu de contractilité. Sa couleur est d'un blanc brillant par réflexion, et d'un jaune brunâtre ou grisâtre par transparence.

Un des caractères les plus frappants du *Trachelius ovum*, caractère signalé par les plus anciens observateurs, est l'aspect lacunaire de son endoplasma. Le corps tout entier semble constitué par une éponge protoplasmique à grandes mailles, remplies d'un liquide

analogue à de l'eau. Cette constitution est assez rare chez les Ciliés; seul le *Loxodes rostrum* si bien étudié par M. Balbiani <sup>1</sup> la présente, mais à un moindre degré, et pour en retrouver un exemple aussi parfait, il nous faut sortir des Infusoires ciliés, et nous reporter à un Cysto-flagellé, la *Noctiluca miliaris*. Il n'y a pas là seulement une analogie lointaine, car nous verrons au contraire, lorsque nous traiterons de l'endoplasme, que ces deux êtres présentent anatomiquement du moins plus d'un point de contact. Bornons-nous pour le moment à donner une brève description de la constitution générale du *Trachelius*, sans laquelle il nous serait difficile de nous orienter quand nous aborderons l'étude des détails.

L'on ne tarde pas à s'apercevoir que la disposition des lacunes du protoplasma est toujours parfaitement constante et varie faiblement d'un individu à un autre. Au-dessous de la couche périphérique du corps, de l'ectoplasma règne une zone dense creusée de lacunes assez régulières, petites, séparées les unes des autres par des travées épaisses de protoplasma. En contact avec la face ventrale et intérieurement nous voyons ensuite une masse protoplasmique allongée, irrégulière, étendue obliquement de l'extrémité antérieure droite à l'extrémité postérieure gauche. Nous appellerons cette masse protoplasmique, *masse ventrale*. Partant de la masse ventrale, rayonnent un certain nombre de larges cloisons qui se dirigent vers la face dorsale en traversant le corps dans le sens de sa largeur, et enfin, partant également de la même masse ventrale, nous voyons un faisceau étroit de travées (*ph.*) se diriger vers l'ouverture buccale et s'y accoler en se fusionnant entre elles. Ces travées et la masse qui résulte de leur fusion constituent le pharynx.

La compression ou même la gêne la plus légère, l'action des réactifs fixateurs, déterminent des modifications profondes de forme et de structure chez le *Trachelius*. Au premier malaise le sillon ventral disparaît complètement, le corps tend à s'arrondir, et le tentacule à se coucher du côté opposé à la bouche. Augmente-t-on la compression tout en continuant d'observer l'individu au microscope, on voit les travées protoplasmiques les plus fines se rompre brusquement et se rétracter; la couche périphérique à son point

1. Balbiani, *Étude sur le Loxode*. (*Annales de micrographie*, t. II, 1889-90, p. 401. 431, pl. 4).

d'union avec le pharynx (fig. 4) se brise irrégulièrement et forme à celui-ci comme une collerette. Les travées du pharynx qui rejoignent la masse ventrale se rompent également en tout ou en partie. L'action de l'acide osmique saturé, pour si rapide qu'elle soit, produit les mêmes effets (fig. 7, 8). Seules les grandes cloisons médianes persistent en grande partie.

Cette rapide ébauche de l'organisation du *Trachelius* terminée, abordons maintenant l'étude de la bouche et de ses annexes.

Sur l'individu vivant non comprimé, la bouche apparaît comme une petite ouverture entourée de plis rayonnants, et gisant au fond d'une légère dépression de la surface du corps. Elle n'est point béante comme cela s'observe chez beaucoup d'autres formes, mais est au contraire entourée d'un sphincter ou bourrelet constitué par la partie supérieure du pharynx à son point de jonction avec le corps. Pour parler plus exactement, la bouche et son pharynx pris isolément, constituent une sorte de massue dont la plus grosse extrémité refoule l'ectoplasme et fait un peu saillie au dehors. La massue est percée d'un canal dont l'ouverture constitue la bouche, mais dont les parois sont accolées à l'état de repos.

Le sphincter buccal présente une consistance et une réfringence particulières; il semble plus dense, plus compact qu'aucune autre partie du corps. Sur le vivant sa couleur est jaunâtre. Le pharynx lui-même participe des mêmes propriétés, mais à mesure qu'il s'enfonce davantage dans l'intérieur du corps sa texture devient plus lâche, sa réfringence moins grande, et lorsqu'il se divise en travées pour aller se joindre à la masse ventrale, il présente à peu près la même apparence que celle-ci. La direction générale du pharynx est oblique, par rapport aux axes principaux du corps. Sur le *Trachelius* vu par la face ventrale (fig. 4), il descend de haut en bas et de gauche à droite. Vue par la face latérale gauche, cette direction offre le même sens, mais avec une obliquité beaucoup moindre.

L'étude de la bouche au moyen de l'acide osmique et de la méthode de Balbiani nous donne des résultats particulièrement intéressants. Sur l'individu ainsi fixé et coloré au vert de méthyle, nous voyons apparaître les détails suivants : de profil (fig. 6) le pharynx apparaît comme composé de faisceaux de fibres, dont la réfringence diminue à mesure qu'elles pénètrent dans le corps; les fibres ne sont point insérées perpendiculairement à la surface de l'ectoplasma, mais semblent au contraire partir de la périphérie du

pharynx pour converger vers son canal central. En mettant successivement au point les diverses parties de ce pharynx, on voit nettement varier la direction des fibres qui semblent alors se croiser à angle aigu, apparence qui résulte de ce que sa constitution n'est point aussi homogène qu'elle le paraît sur le vivant, et qu'en réalité elle se compose d'un certain nombre de faisceaux étroitement unis, qui ne se séparent qu'à leur partie inférieure <sup>1</sup>. Sur la même préparation on peut voir également de la façon la plus nette que le sphincter buccal est recouvert par l'ectoplasma jusqu'à l'ouverture buccale elle-même, et que l'ectoplasma ainsi refoulé s'amincit graduellement en se rapprochant de celle-ci.

Sur une préparation vue de face, l'on constate également la fasciculation du pharynx, mais l'on se rend mieux compte encore des rapports de la bouche avec l'ectoplasma et avec le tentacule qui l'avoisine.

L'ouverture buccale, vue de face, est entourée d'une zone granuleuse qui se prolonge vers le tentacule, et remonte sur une de ses faces jusqu'à son extrémité en s'atténuant graduellement. Les granulations qui forment cette zone sont confusément orientées en lignes rayonnantes dans la région qui entoure la bouche; celle-ci s'ouvre largement sous l'influence de la fixation.

Autour de la zone granuleuse nettement limitée en dedans comme en dehors, l'on aperçoit un filament clair qui la contourne extérieurement et l'accompagne jusqu'à l'extrémité du tentacule. C'est sur ce filament que sont implantés les cils plus longs et plus rigides qui garnissent cette partie du corps du *Trachelius*.

A quoi correspond pendant la vie la zone granuleuse mise en évidence par les réactifs? L'on serait tenté *a priori* de la considérer comme correspondant au sphincter buccal, et bien des raisons militeraient en faveur de cette opinion. L'on trouve en effet d'autres Infusoires ciliés chez lesquels cette corrélation est manifeste. J'ai décrit chez le *Prorodon niveus*, une bordure buccale épaisse granuleuse, dans laquelle se trouve nettement le pointillé produit par l'insertion des fibres du pharynx; mais chez le *Trachelius*, cette zone se poursuivant tout le long du tentacule où il n'existe pas de

1. Le faisceau buccal plongeant dans le corps vers la masse ventrale traverse naturellement une lacune; c'est un des intervalles compris entre ces faisceaux que Gegenbaur a pris pour une ouverture longitudinale destinée à mettre en relation le système lacunaire avec ce qu'il considérait comme le pore aquifère.

fibres, l'explication qui voudrait voir dans le granulé la coupe optique de celles-ci serait hasardeuse. Nous devons donc admettre que la zone granuleuse péri-buccale correspond au sphincter buccal; mais elle n'est point due à la coupe optique des fibres de ce sphincter<sup>1</sup>.

Aucun de ceux qui ont étudié le *Trachelius* n'a pu observer la préhension des aliments chez cet Infusoire et il compte pourtant au nombre des gros mangeurs; tous les individus que j'ai rencontrés présentaient de nombreux bols alimentaires disséminés dans le plasma au voisinage de la masse ventrale. Je n'ai pas été plus heureux que mes devanciers malgré mes tentatives réitérées pour le surprendre. Il est probable que, comme le *Loxodes rostrum*, le *Trachelius* a besoin pour manger de fouiller les détritits au milieu desquels il vit. M. Balbiani relate dans son travail sur cette première espèce que les individus isolés dans des gouttes d'eau contenant des grains d'amidon vivaient indéfiniment sans toucher à cet aliment, tandis que ceux qu'il avait dans un flacon contenant des détritits végétaux et des grains d'amidon avalaient cette substance et s'en bourraient avidement.

Les bols alimentaires déglutis par le *Trachelius* sont souvent énormes et se composent d'infusoires, de diatomées ou même de rotifères; ils se trouvent presque toujours englobés dans la masse ventrale, mais d'autres fois aussi on les rencontre sur le trajet des travées protoplasmiques qui forment les cloisons des lacunes. Dans ce dernier cas ils sont toujours entourés d'une couche de protoplasma au centre de laquelle ils forment une vacuole, mais jamais on ne les voit dans l'intérieur même des lacunes.

L'anus est placé à la partie postérieure du corps et n'apparaît que pendant la défécation (fig. 9), acte que j'ai pu bien observer. Au moment où le *Trachelius* va procéder à l'expulsion d'un bol alimentaire complètement digéré, ou plutôt quelques instants avant cette opération il semble agité et comme inquiet en même temps que son corps tout entier présente des contractions et des déformations caractéristiques. Sa forme tend à se rapprocher de celle d'un qua-

1. Les observations faites sur le vivant par M. Balbiani au sujet de la dilatation du sphincter buccal (*Rech. sur les ph. sex.*, p. 51-52) sont particulièrement intéressantes et viennent à l'appui de l'opinion que nous venons d'émettre. « Pendant sa dilatation on remarque que la substance qui forme la masse du sphincter se retire graduellement vers le parenchyme environnant avec lequel elle se confond même presque complètement lorsque l'ouverture a atteint toute la largeur dont elle est susceptible. »

drilatère; il se ramasse sur lui-même; le sillon ventral s'élargit et les deux lobes qu'il forme sur la face ventrale s'écartent l'un de l'autre. A la suite d'une violente contraction enfin, l'on voit sortir le résidu de la digestion comme une masse brune, floconneuse, remplie de granules réfringents de grosseur variable. L'on constate alors que l'ouverture anale occupe toute la région comprise entre les deux lobes postérieurs et présente la forme d'une ouverture ovoïde transversale. Après la défécation l'Infusoire demeure un instant immobile, la déformation produite à la partie postérieure persiste longtemps encore sous la forme de deux lobes aigus, fortement accentués (fig. 40), mais peu à peu il reprend son facies habituel et recommence à nager.

La surface du corps du *Trachelius* est recouverte d'un manteau ciliaire très complet et très dense. Les cils sont courts, fins, peu visibles et à peu près égaux entre eux, sauf dans la région péri-buccale et le long de la bande granuleuse du tentacule où on les voit atteindre une longueur et une force un peu plus grandes. Ils sont insérés suivant des lignes longitudinales, claires et étroites, séparées les unes des autres par des bandes granuleuses larges. Cette disposition rappelle tout à fait celle qu'a fort bien étudiée Henneguy<sup>1</sup> chez l'espèce à laquelle il a eu l'amabilité de donner mon nom, la *Fabrea salina*. Je n'ai pas cependant rencontré chez le *Trachelius* de fibres claires auxquelles viendraient adhérer les cils. Peut-être existent-elles néanmoins et m'ont-elles complètement échappé; peut-être aussi, vu le manque de contractilité de l'espèce que nous étudions ici, sont-elles faiblement développées ou manquent-elles même complètement. En examinant attentivement la disposition de ces stries, l'on remarque de place en place que d'eux d'entre elles s'écartent brusquement pour laisser place à une troisième qui prend naissance à ce point et continue ensuite sa marche parallèlement aux deux autres. Leur nombre varie d'un individu à un autre et dépend du degré d'accroissement de l'organisme. Perty dit en avoir compté 30 sur une des faces d'un gros exemplaire.

La direction générale des lignes d'implantation des cils et des bandes granuleuses est parallèle au grand axe de l'Infusoire et à peu près régulière sur toute sa surface, sauf en deux points qu'il est

1. Henneguy, *Sur un Infusoire Hétérotriche. Fabrea salina n. sp.* (Annales de Micrographie, t. III, 1890-1894, p. 118-135, pl. VI).

intéressant d'étudier. A la partie antérieure, terminée, comme nous le savons par le tentacule et par la bouche, ces lignes d'implantation ne convergent point comme à la partie postérieure vers un point commun ou pôle, mais viennent aboutir à une ligne partant de l'extrémité du tentacule et finissant à l'ouverture buccale, ligne représentée par la zone granuleuse qui s'étend de celle-ci jusqu'au sommet du tentacule. Cette zone granuleuse est, comme nous l'avons dit, limitée extérieurement par une fibre claire et c'est cette fibre qui marque la limite entre elle et les lignes d'implantation. Les bandes granuleuses ne viennent donc pas se confondre avec la zone granuleuse péribucale et tentaculaire.

Le point le plus intéressant à étudier de la surface du corps du *Trachelius* est celui qui correspond à la fossette ventrale résultant de la dépression plus prononcée à ce point du sillon ventral. L'aspect de cette fossette varie énormément selon le degré de compression auquel est soumis l'individu, et pour en saisir la véritable nature il est nécessaire de l'étudier d'abord sur le vivant, dans tous les états, puis ensuite au moyen de réactifs fixateurs et éclaircisants. Quand le *Trachelius* nage librement en présentant sa forme normale, la fossette ventrale échappe presque complètement à l'observateur, dissimulée dans la profondeur du sillon qui la précède et lui fait suite. Sur l'individu légèrement comprimé, le corps tendant à prendre une forme régulièrement sphérique ou ovoïde, le sillon ventral disparaît, mais la fossette continue à persister sous forme d'une petite dépression à bords bien nets entourés de cils en mouvement. Dans cet état, il est à peu près impossible de ne pas la considérer comme une véritable ouverture. Elle gît précisément au-dessus de la masse protoplasmique ventrale dont l'opacité contrarie l'observation, et l'on ne peut absolument pas en distinguer les parois internes. C'est ce qui explique parfaitement comment des observateurs comme Gegenbaur et Balbiani ont pu la considérer comme une ouverture buccale, mais si l'on fait intervenir alors les réactifs fixateurs, si surtout après l'acide osmique on éclaircit la préparation à l'aide de l'ammoniaque, alors surviennent d'heureuses modifications de forme qui en permettent aisément l'étude. Le corps de l'Infusoire se gonfle fortement, la fossette elle-même disparaît et à sa place l'on trouve une petite zone bien limitée à laquelle correspond une structure particulière de la surface et de ses bandes granuleuses. Celles-ci s'élargissent notablement et

prennent un aspect plus ou moins fusiforme. Il semblerait qu'à ce point du corps sa surface refoulée en dedans ait subi une distension ayant pour effet d'en augmenter l'étendue et par conséquent d'élargir les lignes claires et les bandes granuleuses qui les séparent (fig. 5). J'ai répété cette observation sur plusieurs individus et en me servant du liquide glucosique après l'action de l'acide osmique saturé et de l'ammoniaque, j'ai pu obtenir des préparations persistantes sur lesquelles ce détail est parfaitement visible.

L'ectoplasma du *Trachelius* nettement limité sur le vivant apparaît, ainsi que l'a déjà figuré Bütschli (*Protozoa*, Taf. LIX, fig. 36), comme une couche dense distincte de la couche endoplasmique sous-jacente, et creusée de vacuoles allongées, parallèles les unes aux autres et disposées perpendiculairement à ses deux faces. On les distingue surtout après l'action de l'acide osmique et de l'ammoniaque qui les gonfle et les met en évidence, mais elles ne sont pas moins nettes sur les coupes transversales ou longitudinales colorées par le picrocarmin ou l'hématoxyline. Jamais je n'ai vu se détacher de la partie externe de l'ectoplasma une pellicule analogue à la cuticule des Paramœcies, si facile à mettre en évidence par l'alcool ou l'acide chromique. L'examen du vivant ou des préparations fixées ne m'a point permis non plus de reconnaître un double contour représentant la coupe optique de cette cuticule.

A l'ectoplasma se rattache le système vasculaire contractile immédiatement contigu à sa face interne ou, pour mieux dire, logé dans l'épaisseur de sa couche la plus profonde. Tous les auteurs qui se sont occupés du *Trachelius* lui ont reconnu un grand nombre de vésicules contractiles disséminées sur tous les points du corps et en apparence indépendantes les unes des autres. Chacune d'elles possède en effet un ou plusieurs pores excréteurs bien visibles et se contracte d'une façon rythmique sans relation apparente avec ses voisines. La situation de ces vésicules contractiles est constante; elles reparaissent toujours au même point. Leur nombre est difficile à évaluer parce que leurs mouvements de systole et de diastole, se produisant à des moments différents, on ne les voit jamais toutes en même temps. La représentation que nous en donnons sur toutes les figures est donc un peu schématique, puisqu'elle suppose toutes les vésicules au même stade de visibilité, c'est-à-dire en diastole. Gegenbaur en évalue le nombre à 50 ou 60.

La plupart des auteurs qui ont étudié les vésicules du *Trachelius*



leur ont reconnu plusieurs pores excréteurs et j'ai pu constater la grande variabilité du nombre et de la disposition de ces orifices. On les voit tantôt rangés en ligne droite (Bütschli), tantôt disposés en quinconce, ainsi que chez l'*Ophryoglena atra*. Souvent aussi il n'en existe qu'un seul isolé.

Indépendamment de ce système contractile connu depuis longtemps il en existe un autre moins visible, mais tout aussi réel, que nous avons signalé dans notre note préliminaire et qui correspond au réseau contractile si bien développé du *Frontonia leucas*. En effet, si l'on examine attentivement un *Trachelius* non comprimé et au repos, en se servant d'un bon objectif à immersion homogène, l'on aperçoit entre les vésicules contractiles et dans la même couche d'ectoplasma où se forment celles-ci, de fins canalicules contractiles qui paraissent et disparaissent lentement en présentant souvent des bifurcations et des anastomoses (fig. 41). Ces canalicules ne sont pas spéciaux au *Trachelius*. Je les ai vus et signalés chez un certain nombre d'autres espèces et notamment chez le *Paramæcium aurelia*; la description que j'en ai donnée dans une note préliminaire<sup>1</sup> ayant été très sommaire, je saisis ici l'occasion d'exposer plus en détail ce point intéressant de l'anatomie des Ciliés et la conception que l'on peut se faire de leur organisation.

Le système vasculaire contractile des Infusoires ciliés ne peut en aucune façon se comparer au système vasculaire des animaux pluricellulaires chez lesquels le sang circule dans des canaux ou dans des lacunes à parois bien limitées et toujours visibles. L'Infusoire est constitué par un protoplasma composé de deux éléments, l'un solide, l'autre liquide, étroitement unis et dont la réunion constitue le corps entier de l'être. Tous les organes ou plutôt tous les rudiments d'organisation de ce protoplasma — organula de Mœbius — sont constitués par des arrangements, des combinaisons variées de ces deux éléments. L'élément solide prédomine dans la couche ectoplasmique ou, sous forme de fibres, il constitue les muscles des *Stentor* et des *Spirostomum*, sous forme d'anneaux, l'appareil fixateur des Urcéolaires. L'élément liquide, le hyaloplasma est au contraire plus abondant dans l'endoplasma auquel il donne sa constitution fluide, sa mollesse caractéristique. Chez l'être qui fait l'objet de cette étude, nous voyons encore le paraplasma former presque seul l'anneau

1. Sur le système vasculaire contractile des Inf. ciliés. C. R. de la Soc. de Biologie, 21 juin 1890.

buccal, le pharynx. En un mot, toutes les différenciations de l'Infusoire ont lieu au moyen de ces deux corps qui se pénètrent intimement l'un l'autre. Ces corps sont soumis à des phénomènes incessants d'échanges osmotiques avec le liquide qui les baigne, soit qu'ils se produisent par la périphérie de l'organisme, soit au contraire qu'ils aient lieu dans l'intérieur même de l'être par suite de l'ingestion d'eau dans ses vacuoles alimentaires. De ces échanges osmotiques il résulte que le protoplasma contient toujours une certaine quantité d'eau *de combinaison* et *non d'imbibition*, eau dont il extrait les principes nécessaires à sa vie, eau qui se charge des produits d'excrétion résultant du fonctionnement vital. Cette eau doit être éliminée. Et quand nous employons le mot *eau*, c'est faute d'une meilleure expression; il faudrait plutôt se servir de la locution *liquide excrété*. Au fur et à mesure que le liquide combiné au protoplasma tend à se séparer de sa substance et à devenir pour lui un corps étranger et nuisible, ses propriétés physiques se modifient; sa réfringence cesse d'être la même que celle du protoplasma et s'en éloigne d'autant plus que la décombinaison s'accroît davantage. En même temps, au fur et à mesure que se fait cette décomposition, le liquide excrété se sépare plus complètement de la substance du protoplasma; il tend à former dans sa masse des inclusions temporaires; les échanges continuant toujours, le liquide devient de plus en plus visible, les inclusions de plus en plus nettes. Plus le processus s'accroît et plus le liquide perd de ses propriétés primitives pour devenir nuisible à l'organisme qui tend à s'en débarrasser. L'irritabilité du protoplasma excitée par la présence de ces corps excrétés détermine des contractions dans sa masse, le liquide s'accumule vers les points de plus faible résistance qui sont les vacuoles et finalement parvenu à son dernier terme de différenciation, devenu liquide d'excrétion parfait, il est expulsé au dehors. *Les vésicules contractiles sont les points les plus visibles du système excréteur parce qu'elles contiennent le liquide le plus complètement différencié du protoplasma.* Essayant de schématiser cette disposition pour mieux rendre notre pensée, nous avons représenté (fig. 15) une vésicule contractile entourée d'un réseau de canalicules primaires y afférents. Dans ce réseau primaire, figuré en traits épais, se trouve inclus un réseau secondaire formé de traits plus fins et plus clairs, qui contient lui-même un réseau tertiaire moins marqué encore, et enfin à ce réseau tertiaire vient aboutir un réseau quater-

naire formé de lignes simples sur la figure. Ce schéma n'a point la prétention de représenter les choses telles qu'elles sont dans la nature, mais de rendre plus claire la conception que nous nous faisons de la formation du réseau vasculaire contractile des Ciliés. Nous n'avons observé qu'un réseau contractile à mailles égales, à canalicules de diamètre uniforme, mais ce qui nous a frappé dans cette disposition, c'est la différence de réfringence entre le liquide contenu dans ces canalicules et celui contenu dans la vésicule contractile, différence qui suffit à expliquer la visibilité moindre du système vasculaire. Entre ces mailles larges et déjà bien visibles l'œil perçoit vaguement comme de fines traînées, des ramifications claires que je n'hésite pas à considérer comme un réseau secondaire moins différencié que le premier.

Je ne puis, dans cette monographie du *Trachelius* dont le système contractile est en somme peu développé, m'étendre plus longuement sur cette importante question et je préfère en retarder l'étude jusqu'au moment où je ferai l'histoire des espèces les plus intéressantes à ce point de vue.

Les caractères généraux de l'endoplasma ayant été exposés plus haut, il est inutile d'y revenir ici. L'on a vu que le protoplasma interne était creusé de grandes lacunes pleines d'un liquide aqueux et que ces lacunes, très larges au centre du corps, délimitaient nettement une masse protoplasmique ventrale, une couche corticale sous-ectoplasmique et une traînée protoplasmique se dirigeant vers la bouche.

La *masse ventrale* se présente vue de face sous la forme d'un ruban irrégulier à bords largement festonnés, qui s'accole à l'intérieur de l'ectoplasma en parcourant le corps de l'extrémité antérieure droite à l'extrémité postérieure gauche. Vue de côté elle fait saillie dans l'intérieur du corps et se présente alors comme une masse convexe accolée à la face ventrale et reliée à la face dorsale par de longues travées protoplasmiques. C'est vers cette *masse ventrale* que convergent les aliments avalés par le *Trachelius* et chez les individus fraîchement récoltés elle est généralement obscurcie par de nombreux bols alimentaires. Sur le vivant et sous l'influence d'une légère compression on distingue vers son centre une zone claire qui indique la place du noyau. Celui-ci occupe toujours une position constante et jamais je ne l'ai vu ailleurs que dans le milieu de la *masse ventrale*.

La *couche corticale* du *Trachelius*, beaucoup moins épaisse que la *masse ventrale* à laquelle elle est unie par ses bords, est constituée par des vacuoles d'autant plus petites qu'elle se rapproche plus de la couche ectoplasmique. Ces vacuoles ou lacunes sont moins visibles que les grandes lacunes centrales; le liquide qu'elles renferment offre une réfringence un peu différente.

Il est intéressant de comparer la disposition lacunaire de l'endoplasma du *Trachelius* avec celle de la Noctiluque étudiée par Robin <sup>1</sup>, Vignal <sup>2</sup> et tout récemment par mon maître M. le professeur Pouchet <sup>3</sup>. Chez la Noctiluque en effet nous retrouvons une masse protoplasmique principale logée au pôle antérieur, près de la bouche, et contenant aussi le noyau. Chez elle également nous voyons de cette masse principale rayonner de longues travées protoplasmiques qui vont en se bifurquant et en s'anastomosant se réunir à une couche corticale formée de lacunes de plus en plus petites, et si l'on compare les figures que nous donnons du *Trachelius* avec certaines figures des auteurs cités plus haut l'analogie saute immédiatement aux yeux. La manière dont se comportent les travées protoplasmiques est à peu près identique chez les deux êtres. Ces travées sont susceptibles de se contracter, de se rompre et de se fondre dans la masse principale. Elles contiennent les bols alimentaires et ne les laissent jamais tomber dans les lacunes qu'elles limitent.

Le noyau toujours logé dans la *masse ventrale* affecte tantôt la forme d'un boudin cylindrique parfaitement régulier, tantôt celle de deux masses accolées égales ou inégales, allongées ou sphériques. Peu visible sur le vivant il se laisse parfaitement étudier par la méthode de Balbiani. Chez certains individus (fig. 8) on le trouve composé d'un contenu granuleux homogène contenant des sphérules chromatiques orientées en chapelet ou en réseau. Chez d'autres spécimens (fig. 12) les sphérules sont plus grosses, moins arrondies et orientées plus ou moins irrégulièrement les unes à la suite des autres. Comme l'on trouve tous les termes de passage entre le noyau en boudin et le noyau à deux grains sphériques, je suppose que ces

1. Robin, *Recherches sur la reproduction gemmipare et fissipare des Noctiluques.* (*Journal de l'anatomie*, 1878, p. 563-629, pl. XXXV-XLI.)

2. Vignal, *Recherches histologiques et physiologiques sur les Noctiluques.* (*Arch. de physiologie*, 1878, p. 415-454, pl. XVIII, XIX.)

3. Pouchet, *Contribution à l'étude des Noctiluques.* (*Journal de l'anatomie*, 1890, p. 104-125, pl. IV.)

dispositions correspondent non à des différences individuelles, mais à des phases d'évolution de la vie du *Trachelius*. Je n'ai pu distinguer nettement un micronucleus. D'après M. Balbiani il en existerait tantôt un, tantôt plusieurs, mais qui ne seraient pas visibles chez tous les exemplaires. Bütschli (*Protozoa*, Taf. LIX, fig. 3 c) figure un micronucleus isolé constitué par une membrane d'enveloppe contenant un reticulum chromatique lâche avec granulations.

Ici se présente une lacune dans la vie de notre Infusoire que je n'ai pu parvenir à combler malgré des observations répétées poursuivies pendant plusieurs jours. Je veux parler de sa division et de sa conjugaison. Pendant les quinze jours que j'ai étudié et dessiné des *Trachelius* provenant de Scaër, je n'ai jamais surpris ni une division ni une conjugaison; j'ignorerais donc totalement le mode de multiplication de l'être si je n'avais eu par hasard l'occasion de voir, il y a plusieurs années, la division en état d'activité d'un *Trachelius* recueilli, dans le macérateur du laboratoire d'anatomie comparée du Museum. M'occupant alors d'un autre sujet, je me bornai à en faire un rapide et imparfait croquis. La division s'effectue transversalement, l'Infusoire continuant à nager; le tentacule du nouvel être apparaît sur la face latérale gauche sous forme d'une petite éminence peu accentuée. Je n'ai pas continué l'observation.

Désireux de compléter l'étude si imparfaite jusqu'ici de la conjugaison du *Trachelius ovum*, j'en ai isolé de nombreux individus sur des lames en chambre humide et je les ai observées plusieurs fois par jour, de grand matin, et même pendant la nuit; jamais il ne s'est produit de conjugaison ni même de tentative de rapprochement. Nous savons cependant par les observations de M. Balbiani et de Stein que cette espèce présente parfois des cas de conjugaison, mais ils sont toujours assez rares et les auteurs qui les ont rencontrés n'ont jamais pu en poursuivre l'étude. Dans ses recherches sur les phénomènes sexuels publiés en 1861, M. Balbiani dit avoir trouvé plusieurs couples de *Trachelius* unis par l'ouverture que nous considérons aujourd'hui comme la bouche. Raisonnant par analogie, Bütschli (*Protozoa*, p. 1605) pense que dans la conjugaison complète les deux individus doivent être unis non seulement par la bouche, mais encore par la ligne ventrale de leur trompe, ainsi qu'il l'a observé chez un autre *Trachelien*, le *Dileptus anser*.

Pour terminer ce qui a trait à l'histoire du *Trachelius* il me reste à parler de son enkystement. L'Infusoire se divisant à l'état de vie

active ne présente que des kystes de conservation. Ceux-ci s'obtiennent facilement en laissant des individus pendant plusieurs jours en chambre humide sur des lames.

Le *Trachelius* qui va s'enkyster commence par prendre la forme sphérique; son tentacule se couche le long du corps en s'y appliquant plus ou moins étroitement et le mouvement de rotation sur place si caractéristique de cette phase de la vie des Infusoires ne tarde pas à se produire. Mais la membrane destinée à constituer les parois du kyste ne se forme pas immédiatement; l'on voit d'abord le diamètre de l'individu diminuer peu à peu par suite de la disparition des grandes lacunes endoplasmiques. Celles-ci finissent par disparaître complètement et alors le *Trachelius* présente tout à fait la constitution d'un Infusoire normal à protoplasma homogène. Son volume a diminué de plus de moitié. L'on ne tarde pas alors à voir apparaître le premier indice de formation d'une membrane sous forme d'une ligne claire dont les contours s'accusent progressivement et dont l'épaisseur s'accroît jusqu'à former une enveloppe à doubles contours bien accusés. Dans ce kyste à parois résistantes le *Trachelius* se tourne et se retourne tantôt dans un sens, tantôt dans un autre (fig. 13). Son corps se plisse et se déforme, mais l'on continue à apercevoir sur toute sa surface le fonctionnement régulier des vésicules contractiles multiples. Cette période d'agitation peut durer plus ou moins longtemps. Le corps semble encore diminuer de volume, car les plis de sa surface disparaissent complètement (fig. 14) et il devient régulièrement sphérique; c'est alors que se produit une modification tout à fait instructive du système contractile. Les vésicules répandues sur toute la surface du corps disparaissent totalement. La vésicule postérieure seule persiste et s'accroît notablement de volume; ses contractions deviennent plus lentes et autour d'elle apparaît une couronne de vésicules secondaires qui convergent les unes vers les autres au moment de la systole de la vésicule principale, se fusionnent et constituent une nouvelle vésicule principale qui s'entoure à nouveau d'une couronne de vésicules secondaires. En un mot, l'on voit se former chez le *Trachelius* enkysté un type transitoire de vésicule contractile parfaitement normal et constant chez une foule d'autres formes telles que le *Prorodon niveus*, la *Nassula ornata*, etc. Si l'on rapproche cette observation de celle que j'ai faite chez le *Prorodon niveus*, à savoir que les vésicules secondaires correspondent à la dilatation de canali-

cules afférents visibles après fixation quoique peu différenciés pendant la vie, l'on se trouve en droit de conclure que les vésicules multiples du *Trachelius* ne sont que des points dilatés d'un réseau contractile analogue à celui du *Frontonia leucas* et parcourant toute la couche sous-ectoplasmique du corps.

La contraction considérable que subit le corps de l'Infusoire au moment de l'enkystement est particulière à cette phase de son existence et cesse dès que survient le réveil de l'organisme. La rentrée de l'eau dans le corps et la formation des lacunes peuvent même être considérées comme la cause réelle de la rupture du kyste. J'ai en effet observé et publié dans un travail antérieur <sup>1</sup> ce fait intéressant qu'au moment où le *Trachelius* se dispose à sortir de son enveloppe on le voit se gonfler peu à peu. Il en est de même de la *Vorticella nebulifera* dont la vésicule contractile subit une énorme dilatation à ce moment.

A l'appui de mon observation je citerai d'ailleurs le dessin inédit de Lieberkühn donné par Bütschli (*Protozoa*, Pl. LXI, fig. 3 a) dans lequel on voit un individu sortant de son kyste et présentant de nombreuses lacunes à peu près comme à l'état normal; or Cohn a comme moi remarqué la disparition de celles-ci au moment de l'enkystement.

La dilatation des réservoirs aquifères du corps des Infusoires est-elle toujours la cause mécanique de la rupture de l'enveloppe du kyste? Je n'ose l'affirmer, mais il me paraît hors de doute que dans les deux cas que je viens de citer cette opinion peut être raisonnablement adoptée.

A l'étude de l'enkystement se rattache une observation isolée que j'ai recueillie et qui peut servir à jeter quelque jour sur le mécanisme de la sécrétion chez les Ciliés. Observant un *Trachelius* bien vivant et en pleine activité qui nageait isolé dans une goutte d'eau, je voulus le couvrir d'une lamelle. Par suite d'un faux mouvement celle-ci tomba brusquement; la goutte comprima instantanément l'Infusoire, puis fut soulevée de nouveau par la rentrée de l'eau qui pénétrait par capillarité. Je regardai immédiatement la préparation m'attendant à trouver le *Trachelius* écrasé et fus très surpris de le trouver entouré d'une enveloppe muqueuse, granuleuse, formée évidemment à la surface du corps pendant sa rapide compression. Il

1. Fabre-Domergue, *Recherches anatomiques et physiologiques sur les Inf. ciliés*. *Ann. des sc. nat., Zoologie*, t. V, 1888, p. 113.

tourna quelques instants dans sa prison, en rompit les parois peu résistantes, comme diffluentes, et se remit à nager dans le liquide environnant.

Cette étude d'une forme étrange et assez anormale d'Infusoire cilié n'est point aussi complète que je l'eusse désiré; je la publie cependant telle qu'elle est, espérant que le hasard permettra un jour à d'autres plus heureux ou à moi-même d'en combler les lacunes.

### Explication de la planche V.

Les figures 1, 3, 5, 8, 10, 12, 14 au grossissement de 200 diamètres. Les figures 6, 7 au grossissement de 400 diamètres. La figure 11 très fortement grossie.

Cette étude a été faite au moyen des objectifs 3, 5 de Nachel, 1/12 im. homog. de Leitz et 1/18 apochromatique im. homog. de Zeiss.

Dans toutes les figures les lettres ont la signification suivante :

*B*, bouche.

*S*, sillon ventral.

*F*, fossette ventrale.

*M*, masse ventrale.

*T*, tentacule.

*N*, noyau.

*A*, anus.

*VC*, vésicule contractile.

*CC*, canalicules contractiles.

FIG. 1. — *Trachelius ovum* nageant librement sans compression aucune, vu par la face ventrale.

FIG. 2. — Le même vu par la face latérale gauche.

FIG. 3. — Petit individu non comprimé vu par la face ventrale et présentant un sillon ventral très accusé, largement ouvert en arrière.

FIG. 4. — *Trachelius* vivant, légèrement comprimé; le sillon ventral a complètement disparu, la fossette ventrale seule persiste sous la forme d'une dépression bien accusée.

FIG. 5. — Vue de face de la fossette ventrale de la figure précédente après une forte compression montrant la disposition des stries du corps au niveau de cette fossette.

FIG. 6. — Bouche vue latéralement après le traitement par l'acide osmique saturé et l'eau ammoniacale.

FIG. 7. — Région antérieure du *Trachelius* après le même traitement montrant la bouche largement ouverte, entourée d'un anneau granuleux relié au tentacule par une traînée semblable.

FIG. 8. — *Trachelius* vu par la face ventrale, fortement comprimé et coloré par le vert de méthyle après le traitement par l'acide osmique et l'eau ammoniacale.

FIG. 9. — *Trachelius* expulsant les résidus de la digestion.

FIG. 10. — Le même après la défécation.

FIG. 11. — Vue de surface du système vasculaire contractile. L'on voit trois vésicules contractiles et les canalicules qui se forment entre elles.

FIG. 12. — Noyau isolé traité par la méthode de Balbiani.

FIG. 13. — Kyste en voie de formation et contenant un individu encore actif.

FIG. 14. — Kyste complètement formé contenant un individu immobile dont les vésicules contractiles ont disparu à l'exception de la vésicule postérieure.

FIG. 15. — Schéma du système contractile des Infusoires ciliés montrant la différenciation progressive du liquide excrété et la formation des canalicules.



# ANALYSES ET COMPTES RENDUS

---

ÉLÉMENTS D'EMBRYOLOGIE DE L'HOMME ET DES VERTÉBRÉS, par le Dr **Prenant**. Steinheil, Paris, 1891.

Malgré la puissante impulsion de Coste, l'embryologie semble pendant longtemps avoir été peu goûtée en France; ce n'est que dans ces dix dernières années que nous avons vu paraître dans notre pays de nombreux travaux originaux dans cette branche de la biologie. Mais sauf les traductions de livres étrangers et quelques manuels recommandables, nous manquons de traités didactiques en cette matière.

M. Prenant vient de combler cette lacune. Il était d'ailleurs tout à fait désigné pour entreprendre cet ouvrage : d'une part, par d'importants travaux de laboratoire, où il s'est révélé chercheur sagace et observateur distingué; d'autre part, par son excellent enseignement à la Faculté de médecine de Nancy, où pendant plusieurs années, il a donné des leçons d'embryologie fort appréciées. Tel est l'auteur des *Éléments d'embryologie* dont le premier volume vient de paraître et dont je voudrais donner un rapide aperçu.

Dans les préliminaires, M. Prenant expose, de main de maître, l'histoire des produits sexuels, c'est-à-dire de l'œuf et du spermatozoïde; puis celle de la maturation et de la fécondation, et enfin le problème si intéressant de l'hérédité.

Puis il aborde (chapitres I, II, III) l'étude de la division de l'œuf fécondé, la *segmentation*, dont il cherche à établir les lois. Après avoir passé en revue la façon différente dont ce processus s'effectue chez les divers Vertébrés, il arrive à l'amas cellulaire (*morula*) auquel l'œuf a donné naissance. Par écartement des cellules de segmentation, la *morula* se transforme en vésicule, la *blastula*. Comment de cette formation si simple, constituée par un revêtement unique, vont naître les divers feuilletts du germe? Telle est la première énigme sérieuse qui se pose et qui paraît être la clé de toute l'évolution embryonnaire. M. Prenant a donné à la solution de ce problème une extension considérable dans son ouvrage.

Voici la conception qu'il faut se faire de cette forme, dite *gastrula*, où le germe acquiert une double paroi. Elle n'est pas une forme passagère, d'une durée déterminée de l'embryon des Vertébrés, après laquelle celui-ci prendra une autre forme; mais elle est *la forme même* de l'embryon, c'est-à-dire l'ébauche sous laquelle il apparaît avec une figure reconnaissable. C'est le moule primitif suivant lequel il devra se façonner ultérieurement. Il en est de même dans la série phylogénétique où l'animal à deux feuilletts constitue les Métazoaires, c'est-à-dire la forme sous laquelle a paru le Métazoaire, celle qui a été le prototype mille fois compliqué et perfectionné plus tard et cela de cent façons différentes.

La place nous manque pour suivre l'auteur dans les divers modes de la gastrulation depuis l'Amphioxus jusqu'aux Mammifères. Il nous fait deviner que sous les dissemblances apparentes il existe un plan fondamental de développement. En remplissant de vitellus l'œuf de l'Amphioxus, nous en faisons celui d'un Sélacien et nous constatons que dans ces conditions la gastrulation par invagination de l'Amphioxus, processus primitif et palingé-

nétique, s'est changée en partie en un processus nouveau, quoique dérivé du premier. C'est l'enveloppement du vitellus par le blastoderme. L'entoderme ou entoblaste d'invagination est en partie devenu un entoblaste de différenciation du vitellus. De l'archigastrula primitive s'est formée une discogastrula.

C'est de cette façon que l'auteur fait dériver les uns des autres les différents types de gastrulation depuis l'Amphioxus jusqu'aux Mammifères, en passant par les Amphibiens, les Poissons osseux et cartilagineux, les Reptiles et les Oiseaux.

Malgré les développements considérables que M. Prenant accorde à ces phénomènes de la gastrulation, il est probable que ce n'est là encore qu'une solution provisoire du problème. C'est la pensée même de l'auteur.

Dans le chapitre IV, il expose la destinée des feuillettes primaires, la formation du mésoderme, de la corde dorsale, de l'entoderme définitif. Le chapitre V est consacré au parablaste et aux organes qui en dérivent, à savoir le tissu conjonctif et le sang.

Le chapitre VI traite de l'ébauche embryonnaire et de sa forme extérieure. En parlant du canal neurentérique, M. Prenant montre qu'il apparaît à un degré plus ou moins effacé chez tous les Vertébrés. C'est l'organe le plus caractéristique de cette époque de la vie embryonnaire. Il le considère comme un vestige de la gastrulation, preuve excellente que la gastrula commande la forme et la constitution de l'embryon.

Enfin, dans les derniers chapitres, on trouve le développement et la structure des annexes embryonnaires (sac vitellin, chorion, amnios, placenta).

On peut juger, par cette énumération, le nombre de problèmes que l'auteur a abordés et qu'il a développés en 1 vol. in-8 de 466 pages, ornées de 229 figures, lesquelles ont été puisées aux meilleures sources. L'œuvre était hardie, surtout si l'on considère que la plupart des questions sont encore pendantes. Mais, comme le dit le professeur M. Duval dans sa remarquable préface : « Il les a développées avec conscience, sans parti pris, ne « dissimulant au lecteur ni les lacunes, ni les obscurités, tenant compte de « tout ce qui a été fait, et c'était une entreprise singulièrement difficile que « de chercher à synthétiser et à mettre au point les résultats consignés « dans le nombre immense de travaux originaux qui ont paru sur ce sujet « depuis cinq à six ans ».

L'œuvre de M. Prenant n'a pour ainsi dire pas d'analogue dans la littérature embryologique actuelle; l'auteur y tient compte de toutes les données, de tous les types, et ainsi étudie les questions dans toute leur étendue et leur complexité. C'est là ce qui rendait sa tâche étrangement ardue; mais c'est là aussi ce qui en fait la nouveauté, la haute originalité et ce qui en assure la valeur.

Pour ces diverses raisons nous devons lui adresser tous nos compliments, et tous ceux qui désirent s'instruire et se tenir au courant des progrès de l'embryologie lui sauront le plus grand gré de nous avoir présenté un tableau complet de l'état actuel de l'embryologie.

ÉDOUARD RETTERER.

---

*Le Propriétaire-Gérant :*

FÉLIX ALCAN.

## MODE DE MULTIPLICATION

DES

## NOYAUX ET DES CELLULES DANS L'ÉPITHÉLIOME

Par V. CORNIL,

Professeur d'anatomie pathologique à la Faculté de médecine de Paris.

(Planches VI et VII.)

Les épithéliomes sont très propres à l'étude des phénomènes de division indirecte des noyaux et des cellules; on y trouve toujours en effet un grand nombre de mitoses ou figures de division karyokinétique, ainsi que la plupart des anatomo-pathologistes ont pu le constater <sup>1</sup>. Lorsque, dans ces tumeurs épithéliales, les cellules deviennent très volumineuses et surtout lorsqu'on y constate analogues à de grandes cellules à noyaux multiples ou bourgeonnants celles de la moelle des os ou myéloplaxes, on peut y rencontrer des figures de division indirecte semblables à ce qu'on observe dans les cellules géantes de la moelle osseuse <sup>2</sup>.

Les observations histologiques et les dessins que nous publions dans cette note ont été faits au mois de juin 1880 sur une tumeur

1. Nous n'avons pas à refaire ici un historique bien connu ni à rappeler les recherches de Strassbürger, Fleming, Guignard, etc., sur les cellules végétales, ni celles de Fleming, Bizzozero, etc., sur la division des cellules des animaux. Nous supposons que le lecteur est au courant de la question.

2. Les botanistes ont parfaitement observé le mode de division pluripolaire des cellules végétales et les histologistes ont depuis plusieurs années signalé ce mode de division indirecte dans les cellules des animaux. Tel est l'objet des travaux d'Arnold, *Sur les cellules de la moelle des os* (*Virchow's Archiv.*, 1884, t. XCVII et XCVIII). J'ai moi-même signalé la division par trois et par quatre que l'on observe dans les tumeurs épithéliales (*Comptes rendus*, 1886, et *Archives de physiologie*, même année). Denys (*La cytodière des cellules géantes dans la moelle des os, dans la cellule*, t. II, 2<sup>e</sup> fasc.), a donné la division pluripolaire comme le mode le plus habituel de la division des cellules de la moelle osseuse. J'ai publié de mon côté un travail sur ce sujet (*Comptes rendus*, 9 mai 1887, et *Archives de physiologie*, 3<sup>e</sup> série, X, page 46.) Des mitoses pluripolaires ont été vues aussi dans les épithéliomes par Arnold et Martin, et par Gama Pinto. Schottlander (*Archiv für mikr. Anatomie*) a étudié ce mode de division pluripolaire dans l'épithélium de la ornée enflammée.

épithéliale polykystique de l'ovaire enlevée par M. le docteur Péan et qui s'était généralisée au péritoine.

L'examen microscopique de divers points de ce néoplasme a montré qu'il s'agissait d'un épithéliome dans lequel les cellules présentaient des formes et des dispositions variées. On observait en effet tantôt des cavités allongées, tubulaires, en forme de glandes en tube, tapissées par une ou plusieurs couches de cellules cylindriques, tantôt des alvéoles sphériques tapissées de cellules cylindriques ou cubiques auxquelles faisaient suite des cellules polygonales ou rondes, volumineuses, contenant souvent plusieurs noyaux ou des noyaux allongés, bourgeonnants, se rapprochant par leur forme des noyaux multiples des grandes cellules de la moelle osseuse. Parmi ces cellules volumineuses, il y en avait un certain nombre contenant, dans une vésicule creusée au milieu de leur protoplasma, d'autres cellules (physalides ou cellules-nids). Ces grandes cellules étaient alors le centre d'un arrangement cellulaire analogue aux globes épidermiques, les cellules périphériques à la grosse cellule centrale s'aplatissant à sa surface en zones concentriques de façon à figurer des globes épithéliaux. La tumeur présentait, surtout à sa surface et dans les masses bourgeonnantes de sa surface, un tissu grisâtre, mou, imbibé de suc. Les cavités kystiques, remplies d'un liquide muqueux, présentaient des bourgeons épais, saillants dans leur intérieur et constitués par le même tissu néoplasique.

Tout ce tissu, mais surtout celui des parties périphériques, était en accroissement évidemment très rapide, comme le démontraient les bourgeons et granulations d'origine très récente propagés au péritoine.

Il s'agissait dans ce cas d'un épithéliome muqueux à cellules cylindriques, prismatiques, pavimenteuses ou sphériques disposées en forme de glandes ou de lobules, souvent en dégénérescence muqueuse, épithéliome généralisé au péritoine après que des bourgeons partis de la tumeur principale et siégeant à la surface s'étaient greffés sur la séreuse voisine.

Plusieurs fragments de la tumeur ovarienne qui nous paraissaient en voie de développement, ont été placés dans de l'alcool fort, une heure environ après l'ablation de la tumeur, afin d'y chercher des figures de division indirecte des noyaux cellulaires. Les coupes ont été colorées les unes à la safranine, les autres à l'hématoxyline.

Leur examen nous a montré dans toutes les coupes une quantité

considérable de figures de division par deux; un certain nombre de divisions par trois et sur certaines des coupes, non dans toutes, des modes de division par quatre, cinq, six ou sept, suivant les formes de multiplication pluripolaire observées dans les grandes cellules de la moelle des os.

Nous avons obtenu des préparations dans lesquelles les grandes cellules en division étaient assez nombreuses, au nombre de 20 à 30 par exemple sur une coupe de 1 cent.  $\frac{1}{2}$  sur 1 centimètre. La moitié au moins des dessins des planches 5 et 6 a été faite sur une même préparation colorée à l'hématoxyline.

Nous donnerons successivement les détails de structure relatifs aux cellules et noyaux en karyokinèse, avec leurs formes variées, puis leur état statique et leurs dégénérescences et, enfin, les modifications de forme et d'arrangement réciproque des cellules qui en dérivent.

#### 1° CELLULES ET NOYAUX EN KARYOKINÈSES.

Nous négligeons de parti pris les cellules de volume ordinaire, de 15 à 20  $\mu$ , dont les noyaux sont en division indirecte pour aboutir à la constitution de deux noyaux et de deux cellules. Ces figures, montrant le peloton des filaments chromatiques, la plaque équatoriale, les asters, les fuseaux nucléaires, les deux étoiles filles et finalement les deux noyaux, étaient très nombreuses et très caractéristiques.

Nous insisterons seulement sur les phénomènes observés dans les cellules plus volumineuses.

A. *Division indirecte pluripolaire.* — Nous avons représenté dans les figures 1 à 3 inclusivement des dessins de karyokinèse dans des cellules mesurant de 25 à 40  $\mu$ . Il s'agit là des phases du début dans lesquelles la substance chromatique s'accroît progressivement et le filament nucléaire se dispose sous forme d'un réseau plus ou moins compliqué.

Les deux dessins *a* et *b* de la figure 1 représentent la même cellule vue suivant deux plans successifs, pendant qu'on fait varier la vis micrométrique. Lorsque la surface supérieure de la cellule est seule visible, on voit un peloton dont l'un des faisceaux *m* est en forme de *c* renversé; d'autres filaments montrent des anses et des extrémités libres. Lorsqu'on abaisse la lentille, on n'aperçoit plus qu'une étoile à quatre branches *n*. La figure 2 offre un réseau en couronne avec de nombreuses branches excentriques terminées par des

extrémités libres, à centre clair; la figure 3, des rayons de filaments terminés à la périphérie par des boules ovoïdes assez volumineuses.

A ces premiers stades succède une lobulisation des filaments et grains chromatiques en plusieurs îlots, en trois, comme dans la figure 24, ou en plus grand nombre comme dans la figure 23, puis il se fait une séparation complète des îlots, ainsi que nous le dirons bientôt.

B. — Examinons maintenant ce qui se passe dans les plus grandes cellules dont le diamètre varie de 40 à 100  $\mu$ .

On assiste d'abord à un accroissement considérable de la substance chromatique du noyau. Pendant que la membrane limitante du noyau est encore évidente, comme cela se voit dans les figures 6 et 40, les grains colorés se multiplient, les filaments colorés s'épaississent et s'allongent, se courbent et se disposent en un réseau à mailles plus ou moins serrées. Bientôt la membrane limitante du noyau disparaît et le protoplasma cellulaire devient plus clair, plus transparent autour de la limite du noyau qui n'est plus représenté dès lors que par les granules et filaments chromatiques. La cellule elle-même est plus volumineuse, se gonfle et tend à devenir sphérique. La figure chromatique du noyau s'étale et envahit une plus grande étendue du protoplasma cellulaire.

La substance nucléaire chromatique est tantôt complètement fibrillaire, tantôt grenue, tantôt à la fois sous forme de grains et de filaments dans la même cellule.

Les figures 4, 5, 7, 8, 9, se rapportent à ce stade de l'extension sous forme de réseau et de l'accroissement considérable de la nucléine.

La figure 5 est un type de réseau filamenteux chromatique. On n'y voit que des filaments anastomosés, pelotonnés, avec des anses à boucles périphériques, et terminés souvent par une extrémité libre renflée excentrique *a*, *b*, ou par un petit lobule de filaments, *c*.

Les figures 4 et 9 (en *c*) sont des exemples très nets de fragmentation granuleuse de la nucléine. Ses grains, disposés bout à bout, donnent lieu à de grandes anses festonnées terminées par des extrémités libres, comme en *l*, *m*, *m* (figure 4), ou bien elles s'agglomèrent en forme de petits lobules sphériques, comme en *n*, *n*. Ces granulations ont la même disposition générale que les filaments.

La plupart des noyaux en accroissement montrent à la fois des filaments et des grains colorés. Il en est ainsi dans la figure 8, dans

la figure 7 et dans la figure 41 qui présente un accroissement considérable de la substance chromatique du noyau *f*.

Déjà, dans ce premier stade de la disposition de la nucléine en un grand réseau filamenteux et granuleux, on peut deviner et constater la tendance à la lobulisation qui aboutira plus tard à une segmentation pluripolaire du noyau primitif. On observe en effet une sorte de lobulisation périphérique des grains ou des anses filamenteuses qui sont encore reliées toutefois les unes aux autres. Ainsi, dans la figure 12, la figure chromatique du noyau, composée d'un réseau de filaments et de grains, se décompose très nettement en lobules *m*, *m'*, *m''*, bien distincts les uns des autres, mais encore reliés les uns aux autres par des filaments. Cependant quelquefois un petit lobule ou un reticulum secondaire de filaments excentriques s'isole du reste de la figure. Cela est très manifeste dans la figure 41. Là, dans la cellule *a*, le réseau des filaments et granulations est éparpillé dans une étendue considérable; il existe à sa périphérie des anses à courbure excentrique *d*, *d'*, *d''*, formant autant de petits lobules qui font une saillie distincte. L'un d'eux, *d'''*, est déjà tout à fait isolé du gros des filaments; il est constitué par une couronne d'anses dont l'angle est dirigé vers le centre du petit lobule. Dans la figure 7, on peut voir aussi, en *g*, un lobule périphérique isolé du reste du réseau chromatique. Autour de ce petit lobule isolé, le protoplasma cellulaire présente une zone claire et tout auprès apparaissent des filaments et grains appartenant au protoplasma de la cellule. Retenons en passant ce fait de l'isolement et du développement d'une partie de la figure chromatique qui s'individualise et deviendra plus tard un noyau ou même une cellule incluse dans la cellule mère, ainsi que nous le montrerons bientôt.

Revenons à la figure chromatique constituée par les filaments constituant des lobules filamenteux périphériques, comme dans la figure 12. La figure 13 représente une phase plus avancée de la lobulation; les îlots *c*, *c'*, *c''*, *c'''*, sont bien distincts quoique réunis entre eux, en un centre commun, par un réseau de filaments. De plus, le protoplasma de cette cellule montre des granulations faiblement colorées *n* qui sont l'indice de son intervention active dans la karyokinèse. La figure 49 se rapporte aussi à cette même phase. Les îlots *c*, *c'*, *c''* sont en train de se séparer les uns des autres; les deux îlots *c* et *c''* présentent l'un vis-à-vis de l'autre la

même forme que deux étoiles filles dans la division d'un noyau en deux.

Le processus de karyoknèse des grandes cellules dont nous venons de montrer les premières phases aboutit à une segmentation pluripolaire du noyau.

Dans cette segmentation interviennent les granules et filaments peu colorés que présente le protoplasma cellulaire. On peut voir parfois, d'une façon assez démonstrative, des filaments formant dans le protoplasma cellulaire, une figure étoilée autour d'une étoile chromatique ou entre deux de ces étoiles.

Les étoiles pluripolaires ont une disposition tout à fait caractéristique. Nous en avons dessiné plusieurs spécimens dans les cellules 14, 15, 16, 17 et 18 qui en offrent chacune de cinq à huit. Nos dessins ne représentent qu'un plan visuel, mais en faisant remuer la vis micrométrique on voit un nombre d'étoiles plus grand que celui que nous avons dessiné. Les deux figures 16 et 17 montrent deux plans visuels d'une même cellule qui possède sept étoiles polaires. Les cellules 14, 15 et 18 qui ne montrent que quatre, cinq et six étoiles en possèdent en réalité six, sept et huit qu'on aperçoit en faisant varier la vis.

Les cellules 15, 18 et 19 montrent, autour des étoiles pluripolaires, des granulations et des filaments à peine colorés appartenant au protoplasma cellulaire. Très souvent ces étoiles chromatiques sont encore réunies entre elles par un ou plusieurs minces filaments chromatiques. C'est ainsi que dans la cellule 16, trois d'entre elles sont encore unies par des filaments très amincies à leur partie centrale ou bien on voit, comme dans la cellule 15, des prolongements d'union qui se sont rompus dans la partie centrale la plus amincie. Dans la cellule 14, trois étoiles nucléaires sont tout à fait isolées tandis que deux autres sont encore unies par un filament granuleux.

Dans ce fait d'épithéliome, un certain nombre de grandes cellules montraient donc des phénomènes de division indirecte multipolaire très manifeste s'effectuant d'après les mêmes règles qui président à la division indirecte en deux.

Que deviennent les noyaux multiples individualisés dans un même protoplasma cellulaire? Sont-ils le point de départ d'autant de cellules par division consécutive du protoplasma, ou bien la plupart d'entre eux restent-ils comme noyaux multiples dans une



même cellule très volumineuse et véritablement géante? Si la première hypothèse, la division du protoplasma en autant de cellules qu'il y a de noyaux, était vraie, nous pourrions voir plusieurs cellules possédant des noyaux encore en activité à côté les unes des autres, de même qu'on en rencontre souvent deux accolées provenant d'une division par deux. Or cette constatation est extrêmement rare, tandis qu'au contraire on trouve très souvent des cellules à noyaux multiples, surtout dans les points où il existe de grandes cellules en multiplication indirecte. C'est pourquoi j'estime que les divisions indirectes pluripolaires aboutissent le plus ordinairement à des cellules géantes à noyaux multiples. Telles sont par exemple les cellules *p* de la figure 11, et *l*, *c* de la figure 7 qui se trouvent à côté de grandes cellules en voie de division.

Nous venons de décrire des modes de segmentation assez réguliers et tout à fait comparables les uns aux autres; nous allons maintenant passer en revue d'autres types plus irréguliers.

## 2° DIVISIONS INDIRECTES IRRÉGULIÈRES.

C. — Dans les stades du début de la karyokinèse, la substance nucléaire chromatique se dispose parfois en filaments très épais ayant de la tendance à rayonner de la partie centrale, ou en amas homogènes irréguliers, un peu lobulés à leur périphérie. Nous citerons comme des exemples de ces mouvements de la nucléine, les cellules 20, 21 et 22. Dans la cellule 20, les filaments rayonnés, très épais, sont parsemés de grains colorés; dans la figure 21, les rayons sont aussi très épais et uniformes; la cellule 22 présente, dans son noyau, une masse à peu près homogène *c* de nucléine très fortement colorée, un peu lobulée à sa périphérie, et d'où se détachent en *f* deux boules de nucléine, l'une en forme de massue, l'autre sphérique, unies à la masse centrale par un petit filament mince.

Dans d'autres cellules, comme dans la cellule 26, on a affaire à un gros filament ayant une forme lobulée rayonnante en *f*, allongée en *f'* et d'où se sont détachées des expansions *n*, *n'* qui sont libres et en train de s'organiser isolément en noyaux. Autour d'eux, et cela se voit très bien en *n*, les granulations du protoplasma cellulaire en mouvement se disposent en forme d'aster.

Dans la cellule *b* de la figure 28, la substance chromatique forme une masse homogène, lobulée en *f*, et un noyau déjà isolé en *n*.

Dans un stade plus avancé, les fragments de substance chromatique s'éloignent et s'isolent les uns des autres d'une façon plus ou moins régulière.

Ainsi, dans la figure 11, on voit une grande cellule sphérique *q* montrant dans sa partie centrale plusieurs lobules *r*, uniformément colorés, réunis les uns aux autres par des filaments, et en outre, à la périphérie de cette figure, des grains plus ou moins gros de chromatine isolés.

La cellule 27 offre une fragmentation du même ordre et plus avancée; des boules ou figures irrégulières, *f*, *f'*, *f''*, *f'''*, sont isolées au milieu du protoplasma cellulaire en même temps qu'un de ces fragments *n* est plus avancé dans sa transformation en noyau.

La cellule 29 et la cellule *c* de la figure 33 (planche VII) présentent des exemples très nets de la fragmentation ou dispersion irrégulière de la substance chromatique nucléaire. Les fragments soit arrondis, soit anguleux, terminés par des extrémités pointus, uniformément colorés, sont souvent unis les uns aux autres par des prolongements minces.

On doit se demander ce que deviennent ces fragmentations de la nucléine et si elles aboutissent à la formation de noyau à l'état statique et à la segmentation du protoplasma cellulaire donnant lieu à plusieurs cellules nouvelles. Nous croyons que ces noyaux s'organisent à l'état statique en donnant lieu à des formations nucléaires simples ou lobulées, mais nous ne croyons pas que les cellules se segmentent elles-mêmes autour d'eux. Au moins n'avons-nous pas pu suivre ce processus de segmentation cellulaire, tandis que nous avons vu souvent de grandes cellules contenant plusieurs noyaux récemment formés, présentant un riche réseau de filaments chromatiques. — Nous pouvons montrer comme exemple de cellules de ce genre la cellule 53 qui contient trois noyaux de formation récente, et la cellule *n* de la figure 52 qui renferme deux noyaux bien constitués, récemment organisés, et des masses chromatiques en voie de formation nucléaire.

*D. Constitution indépendante et isolement d'un noyau et d'une cellule dans le protoplasma de la cellule mère.* — Nous avons observé dans nos coupes un grand nombre de cellules nucléées incluses elles-mêmes dans une grande cellule mère pourvue elle-même d'un noyau plus ou moins volumineux, souvent arbores-

cent ou multilobé, ou de plusieurs noyaux. Ces inclusions d'une cellule fille dans une cellule mère très volumineuse d'habitude, qui ont été autrefois appelées physalides ou cellules-nids, sont assez nombreuses dans certaines tumeurs et elles étaient tout particulièrement abondantes dans la tumeur ovarienne qui nous a servi de sujet d'étude. Nous en avons profité pour étudier leur mode de développement qui est lié d'une façon très manifeste à la division indirecte du noyau. Seulement il s'agit alors d'une division indirecte irrégulière donnant lieu à l'individualisation d'un noyau qui s'isole pendant que la masse principale de la chromatine du noyau initial continue son évolution.

De nombreuses figures, 19, 25, 26, 28, 31, 34, 35, 36, 37, 38, 39, 46, 49, 54, se rapportent à ce processus. Nous avons vu déjà qu'après la formation du filament nucléaire chromatique et sa formation en anses et lobules périphériques, un lobule s'isole parfois et constitue une étoile séparée du reste du filament chromatique. C'est ce que nous avons fait remarquer dans la cellule *e* (fig. 7), en *g*. La même chose a lieu dans la cellule *a*, figure 11, en *d''*.

De même, dans la cellule 25, pendant que le reticulum chromatique *f* occupe une partie de la cellule, une portion de la substance chromatique *n* s'en isole et constitue à l'un des pôles de la cellule une étoile chromatique parfaitement constituée entourée d'une zone claire et de filaments et granulations de protoplasma.

Dans la cellule 26, le fragment de nucléine *n* est tout à fait isolé du reste de la masse chromatique et il est entouré aussi d'une zone claire contenant des granulations protoplasmiques, figure stellaire qui deviendra bientôt un noyau isolé dans le protoplasma cellulaire à côté d'une masse de nucléine qui continue à évoluer.

La cellule *n* de la figure 31 montre une organisation plus avancée du noyau, car sa membrane d'enveloppe est visible pendant qu'à côté de ce noyau inclus dans le protoplasma de la cellule, le filament chromatique *f*, *f'* est en voie de former des réseaux ou des lobules à sa périphérie.

Dans certaines cellules mères, on peut voir encore la continuité de la masse chromatique principale avec le bourgeon ou l'îlot qui constitue déjà un noyau très avancé dans son isolement et dans son évolution. Ainsi, dans la cellule 35, le réseau de filaments colorés volumineux *f* envoie un prolongement épais *p* qui constitue le pédi-

cule d'une expansion nucléaire très régulièrement sphérique *n*. Ce noyau *n* est entouré déjà d'une zone protoplasmique *m*, et toute cette formation cellulaire nouvelle est séparée du protoplasma de la cellule mère par un interstice clair. La membrane de ce noyau est presque complètement formée, une partie du protoplasma de la cellule mère lui fournit déjà un protoplasma propre isolé dans une vacuole, et cependant cette cellule fille est encore reliée par un pédicule épais à la figure chromatique du noyau de la cellule mère. La formation nucléaire de la cellule *a* (fig. 38) montre aussi un noyau isolé *n* à côté d'un filament coloré en forme de gerbe, mais isolé de celle-ci. Ailleurs, dans la figure 34, par exemple, le rudiment chromatique du noyau *n* est isolé au milieu d'une vacuole creusée dans le protoplasma de la cellule mère. Dans la cellule de la figure 35, le noyau *n* est bien isolé et séparé au milieu d'une vacuole du protoplasma à côté d'une figure chromatique nucléaire présentant un centre épais et plusieurs bourgeons périphériques.

Ainsi constitué à son début, le noyau de la cellule fille prend bientôt une membrane d'enveloppe et montre des grains chromatiques ou nucléoles dans son intérieur, ainsi qu'on peut le voir en *n*, dans la cellule 37. Une zone de protoplasma cellulaire l'entoure. La petite cellule ainsi formée, presque constamment sphérique, est logée au milieu d'une vacuole creusée dans la cellule mère. Cette dernière montre pendant un certain temps, en place de son noyau, une figure chromatique plus ou moins volumineuse. Ainsi, dans la figure 37, on voit autour de la cellule fille de très volumineux filaments représentant en *f*, *f'*, la forme d'un T avec des extrémités en massue, et en *f''* une anse renflée à sa partie périphérique avec des extrémités arrondies.

La figure 36 est du même ordre; seulement le noyau est moins bien constitué à l'état statique. La substance chromatique nucléaire *f* est sous forme d'amas ou de grosses anses repliées sur elles-mêmes.

Le filament nucléaire appartenant à la cellule mère doit persister à l'état de reticulum ou d'anses ou de grains colorés pendant un temps assez long, car on le retrouve ainsi, assez souvent, à côté de cellules filles dont les noyaux sont depuis longtemps à l'état statique et parfois même dégénérés. Ainsi, dans la cellule 39, la cellule fille logée dans un nid du protoplasma *a* présente son protoplasma propre *m* et un noyau bourgeonnant mûriforme *n*, pendant

que le filament nucléaire *f* de la cellule mère est en voie d'évolution. De même, dans la figure 46, la vacuole *o* de la cellule *c* présente un noyau atrophié, appliqué comme un croissant contre la paroi, et le protoplasma de la cellule fille est invisible, probablement liquéfié. Cependant la cellule mère offre une figure nucléaire chromatique en évolution *n*, qui entoure le nid de la cellule fille.

Dans une cellule du genre de celles que nous décrivons, le noyau de la cellule incluse est donc toujours d'un âge plus avancé que celui de la cellule enveloppante. Le noyau de la première est à l'état statique ou même déjà atrophié, alors que le noyau de la cellule mère est encore à l'état de filaments ou d'anses chromatiques. De même plus tard, lorsque le noyau de la cellule incluse est tout à fait dégénéré, atrophié, hyalin, réduit en fragments ou boules colorées, le noyau de la cellule mère est à l'état statique. Presque constamment, alors, la cellule mère renferme plusieurs noyaux ou bien un noyau volumineux à bourgeons multiples, mûriforme. Nous avons dessiné deux exemples de ce genre. La cellule 49 montre en effet une cellule fille *m*, avec un noyau déformé *n*, hyalin, sans membrane ni nucléoles, replié sur lui-même, aplati et comme froissé, imprégné de matière colorante et évidemment mortifié. La cellule mère *a* offre au contraire un amas de bourgeons nucléaires *b*, c'est-à-dire un gros noyau bourgeonnant, mûriforme, avec des grains nucléolaires au centre de chacun des bourgeons.

La cellule 54 contient dans son protoplasma *a* deux cellules incluses. Dans l'une *m*, le noyau est réduit à des grains marronnés de substance chromatique, tels qu'on les observe dans les noyaux mortifiés; l'autre *p* est transformée en une masse hyaline teintée uniformément et creusée en *g* d'une petite loge où siège une cellule migratrice. Le noyau *b* de la grande cellule mère est étalé le long de ces deux cellules filles; il est à l'état statique, et formé d'une quantité de boules claires, en forme de mûres, possédant chacun un ou plusieurs petits nucléoles. De ce qui précède, touchant ces cellules-nids, nous pouvons donc formuler des conclusions.

La production d'une cellule fille incluse dans le protoplasma d'une cellule mère résulte :

1° De l'hypertrophie d'une cellule et de l'accroissement de la substance chromatique du noyau; 2° de la disposition réticulée et de la lobulisation de cette substance; 3° de l'isolement de l'un des lobules qui se développe isolément en un noyau et s'entoure d'une

partie du protoplasma de la cellule mère ; 4° pendant que la cellule fille est enkystée dans le protoplasma de la cellule mère, le reste de la substance chromatique nucléaire qui est très abondante continue son évolution séparée, s'organise en noyaux multiples ou bourgeonnants, ou mûriformes.

Le noyau et le protoplasma de la cellule fille s'altèrent et subissent des dégénérescences hyaline ou granuleuse pendant que les noyaux et le protoplasma de la cellule enveloppante sont encore vivants.

Nous avons tenu essentiellement à décrire en détail et à figurer l'histoire de ce développement des cellules filles, car si l'on n'était pas éclairé sur les diverses phases et les différentes formes de leur évolution ascendante puis régressive, on serait exposé à les prendre pour des parasites, pour des amibes ou des coccidies.

Au début de l'examen de nos coupes, nous pensions avoir affaire à des productions parasitaires; mais l'étude des modifications successives de la substance nucléaire, depuis son accroissement jusqu'à la formation des noyaux, nous a facilement convaincu du contraire.

Il existe, dans nos préparations, un autre élément d'interprétations erronées contre lequel il faut aussi se mettre en garde, c'est la présence de cellules migratrices déformées dans beaucoup de points où ces cellules avaient pu se faufiler, dans des interstices ou des lacunes entre les cellules épithéliales ou dans leur protoplasma même.

Ces cellules migratrices, globules blancs du sang sortis des vaisseaux et entrés dans le tissu épithélial, voyagent un peu partout dans le néoplasme. On les voit, par exemple (fig. 30), dans l'intérieur d'un vaisseau sanguin *v* et, en dehors de lui, dans le tissu avoisinant en *m*. Elles sont là bien caractérisées, car leurs petits noyaux en croissant, trilobés, quadrilobés, fortement colorés, sont entourés d'un protoplasma clair. Mais ils se déforment pour passer entre les cellules, ils s'allongent, par exemple comme en *p*, *p* (fig. 9).

Ils ont pour siège d'élection, dans cette tumeur, les interstices qui existent au centre des lobules autour des globes épithéliaux, entre la cellule centrale, généralement hyaline, dégénérée, et les cellules qui s'aplatissent en zones concentriques autour d'elle.

C'est ainsi qu'on les voit en *p*, *p* (figure 9), dans la zone claire existant autour de la cellule hyaline *n*. De même dans la figure 11, on les trouve en *n* autour de la cellule dégénérée *o*; il en est même,

en  $n'$ , qui sont accolés à cette cellule. Ces globules blancs, sortis depuis longtemps des vaisseaux, sont eux-mêmes altérés, fragmentés, réduits à de petits grains fortement colorés, irréguliers ou arrondis de nucléine.

Lorsqu'on les trouve à différents états, comme dans la figure 53, dans la rigole claire qui entoure la partie centrale d'un globe muqueux, les uns  $g$ , avec leur protoplasma, les autres réduits à leurs noyaux lobulés, petits et bien colorés  $g'$ ,  $g'$ , on peut déterminer la nature de ceux qui sont déformés en les comparant aux globules intacts. Mais si l'on n'avait sous les yeux que des débris de ces noyaux colorés, comme par exemple ceux représentés en  $c$ ,  $c$ , dans la figure 47, on pourrait être assez embarrassé, car ces éléments ont une forme et une disposition à laquelle on ne s'attend pas. Ils sont logés dans un interstice étroit qui sépare la cellule centrale dégénérée  $a$ , ainsi que son noyau  $n$ , des cellules voisines qui constituent un globe épithélial. Il suffit, pour éviter une interprétation erronée, d'être prévenu et de connaître la série des altérations par lesquelles passent ces globules blancs migrants. Ils pénètrent quelquefois aussi dans la loge d'une cellule fille ou cellule-nid et peuvent se creuser une place dans cette cellule elle-même, ainsi que le montre la figure 54. Un globule blanc  $g$  est en effet fixé dans la cellule dégénérée incluse dans la grande cellule  $a$ .

E. — Lorsqu'une cellule possède deux ou plusieurs noyaux, ce qu'il faut bien se garder de confondre avec les cellules-nids, chacun des noyaux peut évoluer d'une façon différente, si bien que l'un d'eux sera en état statique, tandis que l'autre présentera l'un des stades de la division indirecte. Ainsi, la cellule 40 présente deux noyaux, l'un  $n$ , en état statique, l'autre  $n'$ , au début de l'évolution karyokinétique. Celui-ci en effet est volumineux; ses filaments chromatiques sont en voie d'accroissement manifeste, très nombreux et assez gros; cependant sa membrane limitante existe encore et le noyau conserve sa forme primitive. La cellule 41, très volumineuse, possède aussi deux noyaux, l'un  $n$  en état statique, allongé et bilobé; l'autre,  $f$ , énorme avec un accroissement considérable de la substance chromatique disposée en filaments assez épais, très rapprochés les uns des autres, terminés en anses ou par des extrémités libres.

F. *État statique des noyaux.* — Nous avons étudié et représenté une série de modifications des noyaux à l'état statique qui nous ont

paru intéressantes. Nous ne parlerons pas des noyaux des cellules épithéliales cylindriques ou polyédriques de petit volume, mais seulement de ceux des grandes cellules.

Dans celles-ci, les noyaux sont tantôt multiples et distincts les uns des autres, tantôt assez mal limités, si bien qu'il est difficile de savoir si l'on a affaire à plusieurs noyaux ou à un seul présentant des lobes et bosselures multiples. Dans la figure 41, par exemple, la cellule *c* présente un noyau allongé lobulé, la cellule *p* plusieurs noyaux isolés et un très long noyau en boudin avec de nombreux lobules. La cellule *b* de la figure 7 possède un long noyau à lobules saillants, recourbé sur lui-même en fer à cheval. Il en est même qui forment une couronne fermée. Dans la plupart de ces noyaux, on distingue un reticulum de filaments très fins se continuant avec la membrane nucléaire et des grains chromatiques placés soit contre la membrane d'enveloppe, soit à l'entrecroisement des filaments dans l'intérieur des bourgeons nucléaires. On voit que ces cellules à noyaux multiples ou bourgeonnants se rapprochent beaucoup des myélopaxes, bien que la tumeur à laquelle elles appartiennent ici soit un épithéliome mucoïde et non un sarcome.

On voit quelquefois, dans les noyaux bourgeonnants en état statique, pourvus d'une membrane limitante bien évidente, au centre de chacun des bourgeons, un filament chromatique rayonnant à partir du centre du noyau, qui se termine dans chaque bourgeon nucléaire par une extrémité renflée, ovoïde, ou par un groupe de renflements. Cet état est représenté dans la figure 43 : les filaments colorés *c*, *c'*, *d*, *f*, s'éloignent du centre du noyau et pénètrent au milieu de chaque renflement nucléaire.

Dans un certain nombre de grandes cellules, le noyau volumineux prend une apparence de framboise ou de mûre tout à fait spéciale, que nous avons représentée dans les figures 42, 45 et 50. Il s'agit bien d'un même noyau dont les diverses parties, reliées entre elles et bridées par des filaments nucléaires, se tuméfient par un afflux de liquide dans leur intérieur, forment des saillies arrondies ou ovaires, au contact les unes des autres, et constituent ainsi un tout cohérent ressemblant à une grappe de fruit. La figure 50 en donne une image fidèle; là, les divers bourgeons sphériques, en masse mûriforme *n*, laissent voir en *m* une saillie plus détachée que les autres et qui leur est reliée par un petit pédicule.

Dans la cellule 42, on constate au milieu de chacun des petits



bourgeons secondaires un grain coloré ou nucléole, ou des filaments émanés du centre du noyau, terminés par une extrémité renflée, et comparables en petit à ceux que nous avons décrits dans la figure 43.

Chaque bourgeon nucléaire a donc en son milieu un ou plusieurs nucléoles.

La même chose a lieu dans les noyaux simples ou bilobés, ainsi qu'on peut s'en assurer dans les noyaux des cellules *a* et *a'*; là, les granulations chromatiques se trouvent à l'intersection des filaments achromatiques des noyaux.

Les grands noyaux mûrifformes des cellules 49 et 54 présentent des nucléoles dans chaque saillie secondaire du noyau. Il en est de même dans la cellule 45.

Il nous paraît évident que dans la formation originelle de ces grands noyaux mûrifformes il est entré une quantité inusitée de substance chromatique. On pourrait même faire l'hypothèse que des accumulations irrégulières de nucléine semblables à ce qu'on observe dans les figures 36 ou 40 aboutissent à la formation d'un noyau unique, volumineux et bourgeonnant; mais nous n'en avons pas la preuve.

Ces noyaux bourgeonnants peuvent subir une hydropisie colossale dont la figure 56 donne une idée.

Les quatre bourgeons nucléaires représentés en *n*, *n'*, *n''* avec leurs filaments et leurs nucléoles sont énormes. A un degré moindre, les noyaux des figures 45, 46 en *a*, *b*, 49, 50 et 51 accusent aussi un certain degré d'afflux de liquide dans leur intérieur.

Les noyaux mûrifformes hydropiques sont déjà jusqu'à un certain point dégénérés. Nous considérons comme atteint de dégénérescence le noyau mûrifforme de la figure 47 dans lequel il existe une masse arrondie, homogène de nucléine *n*.

G. *Dégénérescence des noyaux.* — Les dégénérescences des noyaux et des cellules se trouvent toujours dans les néoplasmes ou tissus normaux qui présentent beaucoup de mitoses. C'est un fait constant que nous avons vérifié dans cette tumeur ovarienne. Nous avons décrit <sup>1</sup> des boules hyalines fortement colorées, généralement rondes, de grosseur inégale, qui remplaçaient parfois le noyau dans des cellules en dégénérescence hyaline, et que nous considérons

1. Division par 3, *Archives de psychologie* : moelle des os. *Ibid.*, loc. cit.

comme des fragments de nucléine, derniers restes de noyaux en destruction. Nous avons observé assez fréquemment des fragments amorphes de ce genre dans des cellules hyalines : telles sont les productions dessinées dans les cellules *m* de la figure 49, *n*, *m* de la figure 54 et *g* de la figure 55. Souvent, dans les dégénérescences du noyau, ces éléments se ratatinent, s'aplatissent, prennent la forme d'un croissant comme en *n*, *m*, figure 48, ou d'un échaudé comme en *m*, figure 55. Ces noyaux mortifiés sont uniformément infiltrés de substance chromatique. Ils se colorent complètement, parfois avec une grande intensité, en violet par l'hématoxyline, en rouge par la safranine ; on voit parfois, en outre de cette coloration uniforme, des grains arrondis, allongés, irréguliers, plus foncés, comme cela a lieu en *m*, *n* dans la figure 48. Les noyaux altérés ainsi, devenus hyalins, aplatis, en forme de coquille, comme en *c* (fig. 48), ou recroquevillés et plissés comme en *n* (figure 49), ou fragmentés comme dans la cellule *c* de la figure 55, sont évidemment mortifiés. Il en est de même de certains noyaux bourgeonnants mûriformes, tels que le noyau *n* de la figure 47 dans lequel se trouve une masse globuleuse de nucléine très colorée.

Remarquons que ces noyaux mortifiés, appartenant à des cellules le plus souvent hyalines, se trouvent au centre des globes épithéliaux, au milieu des lobules, c'est-à-dire assez loin des vaisseaux sanguins, dans de mauvaises conditions de nutrition, et qu'ils sont parfois envahis, ainsi que les cellules, par des cellules migratrices.

#### H. INFLUENCE DES FIGURES DE KARYOKINÈSE SUR LA DISPOSITION GÉNÉRALE DU TISSU ÉPITHÉLIAL.

Il va sans dire que les petites cellules épithéliales, en division indirecte et devenues par ce fait globuleuses, ne déplacent que très peu les cellules qui les avoisinent ; mais il n'en est pas de même des cellules devenues très volumineuses, à la suite du gonflement de leur noyau, dont la substance chromatique s'accroît dans une proportion considérable et dont le protoplasma s'agrandit outre mesure.

Ces grandes cellules sont sphériques. Elles conservent longtemps leur forme et leur grand diamètre, car, après les premières périodes de la division indirecte, il en est beaucoup qui ont un grand nombre de noyaux ou des noyaux bourgeonnants, avec des cellules filles incluses ; ces diverses parties subissent souvent à la longue une

dégénérescence hyaline, mais la cellule reste toujours avec sa forme sphérique et ses grandes dimensions. Elle comprime donc toutes les cellules qui l'entourent pendant tout cet espace de temps. Aussi les cellules avoisinantes s'aplatissent autour d'elle comme les écailles d'un oignon, se moulent sur sa surface convexe, et l'on constate, autour d'une ou de plusieurs grosses cellules, des zones concentriques de cellules aplaties formant un ou plusieurs globes centraux entourés de zones cellulaires circonférencielles. Cette disposition en globes épithéliaux est constante, dans nos préparations, autour des cellules géantes en karyokinèse depuis les phénomènes du début jusqu'à leur dégénérescence hyaline. On s'en convaincra en jetant les yeux sur les figures 34, 51, 52, 55 et 56.

Dans la figure 55, nous avons représenté la partie centrale d'un de ces globes épithéliaux dont les cellules centrales sont, ainsi que leurs noyaux, en dégénérescence. Ainsi le protoplasma de la cellule *c* est hyalin; son noyau *g* est ratatiné, fragmenté, formé de morceaux irréguliers, hyalins, uniformément colorés en violet comme des amas de nucléine. Autour de cette cellule centrale sphérique et dans le plan visuel on voit trois autres cellules qui s'aplatissent contre sa paroi. Deux des noyaux *m*, *m* de ces trois cellules sont en dégénérescence; le noyau *n* de la troisième est allongé, en forme de saucisse lobulée. Ce groupe de cellules centrales est isolé de celles qui l'entourent par une sorte de rigole claire dans laquelle se sont faufilees des cellules migratrices ou globules blancs du sang, tantôt bien nettement reconnaissables, *g*, tantôt réduits à de petits amas de nucléine granuleuse *g'*. Les cellules externes sont aussi un peu aplaties, et leurs noyaux à l'état statique, simples ou bourgeonnants, sont disposés suivant un cercle et tous allongés ou aplaties dans le même sens autour des cellules centrales.

### Explication des planches VI et VII.

#### PLANCHE VI.

Tous les dessins ont été faits au même grossissement, obj. imm. homogène achr. 2,40 Zeiss. oc. compensateur 4, tube abaissé.

1. — La même cellule vue en faisant varier la vis micrométrique. Le noyau présente un filament pelotonné dont plusieurs anses se montrent rayonnant à la périphérie. A l'axe optique du noyau le filament nucléaire a la forme d'une étoile à quatre branches.

2. — Le noyau, dont la membrane n'existe plus, montre un filament en couronne rayonnante avec de nombreuses expansions terminées en anses ou par des extrémités libres. Les filaments et granulations colorées sont assez fins.

3. — La substance chromatique du noyau *a* est disposée sous forme de rayons avec des filaments épais ou des boules périphériques arrondies ou oblongues assez volumineuses

reliées au centre par des granulations ou filaments plus minces. Autour de ce noyau, en voie de division indirecte, on voit des cellules dont les noyaux *n* et *o* sont en état statique. Ce dernier présente deux lobes bourgeonnants reliés par un filament intermédiaire.

Ces trois premières figures de 1 à 3 se rapportent à des cellules de grandeur moyenne.

La plupart des autres dessins de cette planche représentent des cellules plus volumineuses avec des mitoses considérables et des étoiles pluripolaires.

4. — La nucléine est disposée en forme de granulations bout à bout constituant de petits lobules périphériques *n*, *n*, *m*, ou des extrémités libres *l*.

5. — Les filaments chromatiques sont un peu plus épais que dans la figure précédente et ils forment un réseau anastomosé d'anses à boucles périphériques *d* ou de lobules terminaux *a*, *b*, *c*.

6. — Cellule dans laquelle le noyau montre à la fois des granulations *b* et des filaments terminés à la périphérie par des anses ou par des extrémités libres.

7. — Deux grosses cellules dont l'une présente un noyau en karyokinèse, l'autre un noyau bourgeonnant à l'état statique. La première offre une mitose composée de gros filaments terminés par des extrémités ovoïdes *c*, *f*. Une terminaison du filament nucléaire *g*, est isolée et constitue elle-même un réseau filamenteux secondaire.

*l*, protoplasma et *c* noyau arborescent, en fer à cheval, de la seconde cellule.

8. — Mitose formée de filaments serrés, nombreux, en réseaux lobulés à la périphérie *n*, *t*, *t'*.

9. — *c*, mitose à filaments granuleux, également lobulés à la périphérie.

*a*, cellule possédant un noyau volumineux bourgeonnant, à l'état statique.

*b*, *b'*, *b''*, noyaux de forme variable à l'état statique, appartenant à des cellules voisines.

La cellule *m* est percée d'une grande cavité contenant elle-même une cellule *n*, dont le noyau est à l'état statique. Dans la cavité on voit des cellules migratrices *p*, *p*.

10. — Deux pelotons nucléaires résultant de la division indirecte en deux, d'un noyau Ils sont reliés par un filament intermédiaire.

11. — Plusieurs cellules très volumineuses accolées les unes aux autres et montrant divers états de leurs noyaux.

La cellule *a* offre un réseau de filaments et de granulations occupant une étendue considérable. La périphérie de la figure montre soit des anses à courbure excentrique *d*, *d*, *d'*, soit de petits lobules formés de filaments et de grains, *d''*, tous reliés les uns aux autres, sauf le lobule *d'''* qui est isolé du reste de la figure nucléaire.

La cellule *q* présente des filaments nucléaires très épais *r*, irréguliers, anastomosés et des boules nucléaires isolées.

La cellule *p* est une cellule géante possédant plusieurs noyaux isolés ou végétants. *m*, cellule creusée d'une cavité contenant elle-même une cellule hyaline *o* sans noyau. La cavité *i* contient des fragments de cellules migratrices.

12. — Cellule dont le noyau montre un filament réticulé, divisé en plusieurs lobules distincts tous reliés entre eux.

13. — Cellule dans laquelle les flots de nucléine filamenteuse *e*, *e'*, *e''*, *e'''*, au nombre de six ou sept, sont bien distincts quoique toujours reliés entre eux. Le protoplasma *n* de la cellule présente des granulations fines, peu colorées, au milieu d'une substance claire.

14. — Dans le plan visuel dessiné de cette cellule, on voit cinq lobules ou figures polaires dont trois *a*, *a'*, *a'''*, sont tout à fait isolées, les deux autres *a''*, *a'''* étant encore reliées par un filament. En faisant varier la vis micrométrique, on apercevait une sixième figure polaire située plus profondément. Le protoplasma de cette cellule montre des filaments achromatiques autour des figures polaires.

15. — Cellule en division pluripolaire à un stade voisin de la précédente; les deux divisions *e*, *e'*, sont isolées, mais présentent encore de petits prolongements qui les reliaient naguère l'une à l'autre. Les deux figures *e''* et *e'''* ne sont pas tout à fait séparées. En faisant remuer la vis on voyait deux autres figures plus profondément situées indiquant, comme pour la précédente, une division par six. Le protoplasma cellulaire présente des granulations.

16 et 17. — Deux figures d'une même cellule suivant deux plans visuels différents en faisant varier la vis micrométrique; on voit dans la figure 16 quatre étoiles reliées les unes aux autres, *a*, *a'*, *a''*, *a'''*. En faisant remuer la vis on constate (fig. 17) trois autres étoiles également reliées entre elles, ce qui porte à sept le nombre des divisions de cette cellule.

18. — Figure de division par six du même ordre que les quatre précédentes. Les granulations et filaments du protoplasma cellulaire sont bien distincts. Les filaments et grains qui constituent chaque étoile sont volumineux et il existe encore un certain nombre de filaments chromatiques qui les réunissent.

19. — Dans cette cellule, le réseau des filaments nucléaires offre six ou sept étoiles en voie de séparation, reliés cependant les uns aux autres, *c*, *c'*, *c''*, *c'''*, *c''''* en même temps qu'il existe un noyau de même origine, mais déjà tout à fait constitué, isolé, entouré d'une zone claire, *a*.

20 et 21. — La substance chromatique est disposée en lobules rayonnants formés de filaments épais et de granulations.

22. — La substance chromatique forme une grosse boule unique *e*, d'où se détachent deux

boules libres *f*, unies entre elles et avec la masse principale par un petit filament mince.  
 23. — Filament nucléaire épais avec des renflements *n*, *n'*, *n''*; autour de lui on aperçoit quelques grains arrondis de nucléine.

24. — Division de la nucléine granuleuse ou filamenteuse en trois lobules.

25. — La substance chromatique de ce noyau offre deux parties distinctes : l'une *f*, sous la forme d'un réseau lobulé, l'autre *n*, sous la forme d'une étoile presque complètement séparée. Le filament *g* qui reliait ces deux parties est en effet presque tout à fait interrompu au-dessous de la figure *n*. Aux deux pôles de la cellule on voit les filaments et grains achromatiques du protoplasma.

26. — Dans cette cellule dont la division est du même ordre que la précédente, la nucléine est divisée en trois parties inégales *f*, *f'*, fragment principal, *n*, *n'*, deux fragments plus petits. Le fragment *n* est entouré d'une zone claire et de granulations protoplasmiques; il est tout à fait isolé, en sorte que dans les modifications ultérieures du processus, on aura un noyau qui sera isolé, constitué et statique, pendant que le reste de la substance nucléaire continuera à évoluer de son côté.

27. — Cellule dans laquelle il existe des fragments isolés de nucléine *f*, *f'*, *f''*, *f'''*, et un autre fragment *n* qui est entouré d'une zone claire. Ce dernier est déjà un noyau en voie de formation.

28. — Deux cellules, l'une *a*, qui possède un noyau arborescent, l'autre *b* dans laquelle il existe à la fois un noyau formé *n*, à l'état statique et une masse lobulée de nucléine *b*.

29. — Cellule contenant de nombreux fragments irréguliers, arrondis ou filamenteux de nucléine.

30. — *c*, cellule possédant un noyau allongé, en couronne avec des renflements ou bourgeons successifs, à l'état statique; *r*, globules blancs du sang dans un vaisseau *v*; *r'*, *m*, cellules migratrices.

31. — *n*, cellule dans laquelle il existe un noyau déjà formé *a* et en même temps un réseau de filaments nucléaires *f* et des filaments épais, en crosse, *f'*.

32. — Au milieu d'un groupe de cellules *c*, il existe un espace vide et une cellule *c'* contenant des vacuoles et des boules de nucléine. Cette cellule centrale *c'* est mortifiée.

## PLANCHE VII.

33. — *i*, interstice ou loge contenant une grande cellule ovoïde *c* dans laquelle la nucléine présente des fragments irréguliers, anguleux, souvent unis les uns aux autres par des prolongements minces comme en *d*, *d*; *n*, *n*, noyaux des cellules épithéliales voisines.

Les figures suivantes de 34 à 40 inclusivement se rapportent à la formation d'un noyau et d'un corps cellulaire enfermés dans une cellule dont le noyau se développe isolément du premier noyau et de la cellule incluse. Cette série de figures fait suite aux figures 19, 25, 26, 27 qui se rapportent au même processus.

34. — *a*, *c*, cellules épithéliales dont les noyaux, de forme variable, tantôt allongés et bourgeonnants comme en *b*, tantôt ovoïdes ou en boudin, et qui sont disposées concentriquement autour de la cellule *m*. Celle-ci montre deux segments isolés de sa substance nucléaire chromatique : l'un, *p*, est irrégulier, en forme de grosses masses ou grains réunis par des prolongements; l'autre, *n*, est en forme d'étoile et entouré d'une zone claire. C'est déjà un noyau en voie de formation dans la cellule. Cette dernière possédera plus tard un ou plusieurs noyaux dérivant de la nucléine *p*.

35. — *a*, cellule dans laquelle une partie de la nucléine *f* est à l'état de fibrilles rayonnantes ou anastomosées, tandis qu'une autre portion de la nucléine *n* qui se continue avec la première, forme une expansion arrondie, en forme de noyau; ce noyau *n* est déjà entouré d'une mince zone de protoplasma, au milieu d'une vacuole creusée dans la cellule mère.

36. — *a*, cellule analogue à la précédente, contenant une substance nucléaire chromatique *f*, formée de boules ovoïdes ou irrégulières, volumineuses, et une vacuole dans laquelle se trouve un fragment arrondi *n* de nucléine.

37. — *a*, grande cellule globuleuse possédant une masse de nucléine en forme de gros filaments anastomosés et creusée d'une vacuole qui contient un noyau complètement formé, à l'état statique; ce noyau *n* est entouré lui-même d'une zone très mince de protoplasma.

38. — *a*, grande cellule sphérique contenant une gerbe de filaments nucléaires chromatiques *f*, à côté de laquelle se trouve une vésicule claire contenant des grains chromatiques dont l'un *n* est assez volumineux.

39. — Une grosse cellule ovoïde *a* présentant en *f* un réseau de filaments chromatiques, tandis qu'elle est en même temps creusée d'une cavité contenant un protoplasma cellulaire *m*, muni d'un noyau arborescent trilobé, tout à fait développé à l'état statique, *n*.

40. — *a*, cellule sphérique *a*, possédant deux noyaux, l'un ovoïde à l'état statique *n*, l'autre *n'*, au début de la karyokinèse, car le filament protoplasmique est réticulé et la membrane du noyau est encore très nettement visible.

41. — Enorme cellule *a*, contenant deux noyaux, l'un allongé, bilobé, en état statique *n*,

l'autre *f*, dans un stade de division indirecte rapproché du début. Ce noyau *f* offre en effet une quantité considérable de filaments assez épais, accumulés et enchevêtrés d'une façon presque inextricable, montrant à la périphérie de cette masse des anses ou des extrémités libres. Le protoplasma cellulaire est semé de granulations peu colorées en *o*.

42. — Cellule contenant un noyau bourgeonnant, hérissé de petites saillies mûriformes contenant dans leur intérieur des grains ou de petits filaments de nucléine *m*, et montrant aussi dans leur membrane limitante des grains analogues.

43. — *a*, grande cellule de forme irrégulière; *g*, cellule plus petite. La grande cellule *a* est pourvue d'un gros noyau à cinq lobes, limité par la membrane *h*. Les lobes nucléaires *b*, *b'*, *b''*, présentent en leur milieu de gros filaments nucléaires *c*, *d*, *b'*, *b''*, terminés en massue, qui partent d'un centre commun.

La cellule *g* montre aussi dans son noyau bilobé des filaments nucléaires effilés à leurs deux bouts.

44. — Trois cellules dont les noyaux vésiculeux complètement développés à l'état statique, présentent une membrane bien nette, des filaments minces achromatiques et des grains arrondis ou ovoïdes de nucléine. Le noyau de la cellule *a* présente deux lobes *b*, *b'*, et des grains chromatiques assez nombreux, arrondis ou en fuseau *c*. De ces grains partent des filaments minces, incolores.

45. — *a*, cellule munie d'un noyau considérable et mûriforme; les saillies très régulièrement sphériques *b*, *b'*, dont il est hérissé, sont claires, très nombreuses et contiennent de petits grains chromatiques.

46. — Agglomération de plusieurs cellules dont les noyaux sont à divers états.

*a*, cellule sphérique dont le noyau est mûriforme et très pâle, ainsi que les grains chromatiques.

*a'*, cellule analogue à la précédente.

*b*, noyau lobulé.

*g*, cavité contenant des cellules migratrices *m* et une grosse cellule sphérique *m*.

La cellule *m* possède un noyau *n* dont le filament protoplasmique en voie d'accroissement est réticulé ou sous forme de grains assez volumineux. A côté de ce noyau on voit en *o* une cavité creusée dans le protoplasma cellulaire et logeant un noyau atrophié qui est rejeté et accolé contre la paroi de cette vacuole.

47. — Au centre d'une agglomération de cellules *m*, *m*, on voit un espace vide, ou fente circulaire *i*, logeant des cellules migratrices *c*, *c*, et une grande cellule sphérique *a* devenue hyaline et possédant un noyau mûriforme clair, qui offre en son centre une boule colorée très volumineuse. Cette cellule centrale et son noyau sont en dégénérescence.

48. — Deux cellules en dégénérescence hyaline ainsi que leurs noyaux.

La cellule *a* présente deux noyaux, l'un excavé, en bouclier *m*, l'autre en croissant *n*, uniformément colorés avec des fragments de nucléine plus foncés.

La cellule *b* présente un noyau hyalin *c* et une cellule migratrice altérée *d*.

49. — Une grande cellule *a* dont le noyau *l* est mûriforme, et dont le protoplasma est creusé d'une cavité *i* contenant une cellule. Celle-ci, *m*, présente un protoplasma hyalin et un noyau *n*, atrophié, aplati, déformé, uniformément teinté.

50. — *n*, noyau mûriforme considérable d'une cellule. En *m*, on voit un bourgeon de ce noyau qui fait une saillie isolée auprès d'un autre noyau *p*.

51. — Les cellules *a*, *b*, *d*, *c*, sont disposées concentriquement autour de la grosse cellule sphérique *m* dont elles sont séparées par un interstice *i*. La cellule centrale *m* présente un très gros noyau mûriforme à bourgeons secondaires sphériques et clairs, comme hydropiques.

52. — La cellule centrale *m* est entourée d'un interstice *i* où se trouvent des cellules migratrices *d*, et des cellules concentriques *a*, offrant des noyaux ovoïdes ou allongés en boudin avec des renflements. La cellule centrale *m* possède des fragments volumineux et irréguliers de nucléine.

53. — Cellule analogue à la précédente avec trois noyaux isolés.

54. — *a*, grande cellule possédant : 1° un grand noyau mûriforme *b*, dont chaque renflement secondaire contient un grain arrondi ou nucléole de substance chromatique; 2° une cavité renfermant une cellule hyaline *m* et un noyau *n*, formé de fragments arrondis ou en bissac de nucléine; 3° un noyau uniformément teinté et mortifié *p*, creusé lui-même d'une cavité qui loge une cellule migratrice *g*.

55. — Série de cellules concentriques formant un globe épithélial.

*a*, *a*, cellules d'épithélium possédant des noyaux ovoïdes ou allongés ou mûriformes comme en *b*; *i*, interstice ou rigole circulaire contenant des cellules migratrices *g*, *g*.

*m*, cellule possédant un noyau mortifié, uniformément teint en forme d'échaudé; *n*, cellule également aplatie avec un noyau en boudin et lobulé; *c*, cellule centrale hyaline dont le noyau dégénéré est représenté par des fragments irréguliers de substance chromatique.

56. — Au milieu d'un cercle de cellules épithéliales *a*, *a*, possédant des noyaux ovoïdes ou allongés, on voit, dans une vacuole *i*, un noyau énorme, hydropique, dont les lobules secondaires *n*, *n*, *n''* sont déterminés par les étranglements que produisent les filaments nucléaires.

# SUR UN CACHALOT ÉCHOUÉ A L'ILE DE RÉ

Par MM. G. POUCHET et H. BEAUREGARD

(Planches VIII et IX.)

---

Les tempêtes de la fin du mois de janvier 1890 ont jeté à la côte occidentale de l'île de Ré un Cachalot qui flottait sans doute depuis longtemps mort sur l'Océan <sup>1</sup>. Grâce au service organisé par le professeur Gervais d'abord, puis par l'un de nous, l'administration de la marine avait aussitôt informé le directeur du Museum, et nous nous étions rendus à l'île de Ré où nous avons trouvé près de M. Serre, commissaire de l'inscription maritime, le concours le plus dévoué et le plus éclairé.

L'épave avait atterri non loin de l'endroit appelé Gros-Jonc (commune de Bois), sur une côte plate où la mer la recouvrait à chaque marée. Le corps est trouvé gisant sur le flanc droit, complètement affaissé sur le sol, la tête toute déprimée, la queue étalée à terre. Le corps est uniformément blanc par la disparition de l'épiderme et de la couche papillaire dont on ne retrouve de traces que sur le bord de la nageoire gauche. La mâchoire fait avec le palais un angle de 30° environ; son extrémité montre l'os mis à nu et un peu brisé sans doute pour avoir heurté le fond. Une partie des dents ont été enlevées par les curieux, mais le Commissaire de la marine a pris les mesures les plus énergiques pour les faire restituer et elles nous sont revenues à peu près au complet.

Avec l'aide de quelques hommes et d'un cheval nous avons pu procéder à une dissection sommaire et prélever, outre le squelette, un certain nombre de parties molles pour l'étude. Nous décrirons spécialement ici ce qui a trait au squelette et aux dents, profitant

1. Voir *Comptes rendus de l'Ac. des Sc.*, 31 mars 1890, *De la variation du bassin chez le Cachalot*, et *Bull. de la Soc. de Biologie*, 8 février 1890, *Échouement d'un Cachalot à l'île de Ré*.

de l'occasion qui nous est ainsi offerte de compléter les descriptions que nous avons données des squelettes mâle et femelle des Açores dans nos *Recherches sur le Cachalot* (*Nouv. Archives du Museum*, 3<sup>e</sup> série, t. I, 1889). La 2<sup>e</sup> partie de ces recherches, actuellement sous presse (*Nouv. Archives du Museum*, 1891) renfermera la description des parties molles (estomac, duodenum et canal hépatico-pancréatique, rectum et anus, larynx) qu'il nous a été possible de recueillir. La putréfaction était tellement avancée, surtout dans les régions crânienne et dorso-thoracique, que les os y étaient détachés du périoste et flottaient dans des sortes de cavités à paroi noire. Les os du crâne étaient par suite presque entièrement disloqués, sans doute en raison des mouvements et des chocs que la masse a dû subir.

CRANE (Pl. VIII, fig. 1 et 2). — La longueur de l'animal échoué est de 13 m. 50. Cependant la tête paraît petite. Remontée avec soin par nos préparateurs, MM. Brégeon et Marchand, la tête osseuse présente les mesures suivantes qu'on pourra rapprocher de celles que nous avons données pp. 19 et 41 de notre mémoire (*loc. cit.*).

|                                                                                                  |          |
|--------------------------------------------------------------------------------------------------|----------|
| Plus grande longueur.....                                                                        | 3 m. 75  |
| Plus grande largeur (au niveau de la partie postérieure de l'apophyse orbitaire du frontal)..... | 1 m. 75  |
| Plus grande hauteur (de la crête de l'occipital à l'extrémité des ptérygoïdes).....              | 1 m. 15  |
| Longueur du rostre (de la pointe à la ligne tirée à travers la rainure anté-orbitaire).....      | 2 m. 70  |
| Largeur de la base du rostre (à l'intérieur de l'encoche anté-orbitaire).....                    | 1 m. 32  |
| Largeur du rostre à un quart de la distance à partir de la base, en ligne droite.....            | 1 m. 15  |
| Largeur du maxillaire droit à ce même niveau.....                                                | 0 m. 43  |
| — — gauche —.....                                                                                | 0 m. 44  |
| — prémaxillaire droit —.....                                                                     | 0 m. 095 |
| — — gauche —.....                                                                                | 0 m. 125 |
| Espace entre les prémaxillaires.....                                                             | 0 m. 10  |
| Largeur du rostre au milieu de sa longueur.....                                                  | 0 m. 75  |
| — du maxillaire droit au milieu.....                                                             | 0 m. 20  |
| — — gauche —.....                                                                                | 0 m. 20  |
| — prémaxillaire droit —.....                                                                     | 0 m. 14  |
| — — gauche —.....                                                                                | 0 m. 13  |
| Espace entre les prémaxillaires.....                                                             | 0 m. 07  |
| Largeur du rostre aux trois quarts de la distance de la base.....                                | 0 m. 35  |
| Largeur du maxillaire droit à ce niveau.....                                                     | 0 m. 03  |
| — — gauche —.....                                                                                | 0 m. 04  |
| — prémaxillaire droit —.....                                                                     | 0 m. 13  |
| — — gauche —.....                                                                                | 0 m. 12  |



|                                                                                                            |          |
|------------------------------------------------------------------------------------------------------------|----------|
| Espace entre les prémaxillaires.....                                                                       | 0 m. 035 |
| Étendue des prémaxillaires au delà des maxillaires.....                                                    | 0 m. 44  |
| — — — du vomer.....                                                                                        | 0 m. 46  |
| Longueur de l'apophyse orbitaire du frontal à partir du frontal.....                                       | 0 m. 68  |
| Hauteur de la crête occipitale au-dessus de la base du grand bassin supracrânien, derrière l'ethmoïde..... | 0 m. 87  |
| Hauteur de la crête occipitale au-dessus du trou occipital.....                                            | 0 m. 60  |
| Largeur des condyles occipitaux.....                                                                       | 0 m. 26  |
| Hauteur du condyle droit (verticalement).....                                                              | 0 m. 42  |
| Largeur du trou occipital à sa partie supérieure, entre les condyles.....                                  | 0 m. 15  |
| Diamètre transversal de l'orifice supérieur de la narine droite.....                                       | 0 m. 12  |
| Diamètre antéro-postérieur du même.....                                                                    | 0 m. 12  |
| — transversal de son orifice inférieur.....                                                                | 0 m. 10  |
| — antéro-postérieur — —.....                                                                               | 0 m. 10  |
| — transversal de l'orifice supérieur de la narine gauche.....                                              | 0 m. 20  |
| Diamètre antéro-postérieur du même.....                                                                    | 0 m. 22  |
| — transversal de l'orifice inférieur.....                                                                  | 0 m. 12  |
| — antéro-postérieur — —.....                                                                               | 0 m. 25  |

Nous ne décrivons que succinctement cette tête, sans insister sur les faits anatomiques connus <sup>1</sup>. Elle est complète, sauf que nous n'avons retrouvé qu'une partie de la lamelle osseuse qui continue en arrière l'intermaxillaire gauche. Du moins observons-nous à cette place sur la crête frontale des empreintes à bords déchiquetés qui supposent une lamelle de recouvrement que nous ne possédons pas.

Le bord supérieur de la crête frontale, à partir de 25 centimètres du côté droit et de 30 centimètres du côté gauche, est un peu endommagé, mais la conservation parfaite des parties latérales permet de reconstituer aisément dans ses dimensions en hauteur la crête entière.

*Face supérieure du crâne* (Pl. VIII, fig. 1). — L'orifice nasal gauche est très rapproché de la ligne médiane. Son bord externe est à 68 cent. du bord externe du maxillaire, son bord interne à 5 ou 6 cent. de la ligne médiane du crâne.

1. Nous devons noter que la tête encore en chair avait été coupée et les os sciés à un mètre de l'extrémité du museau, dans le but d'étudier sur la section les rapports des parties. Sur la pièce squelettique, les portions sciées ont été remises en place. Nous ferons également remarquer que certains os, en particulier le jugal gauche et l'apophyse orbitaire du même côté, ont pris dans une certaine mesure le caractère d'os roulés sur la grève, bien qu'ils aient été recueillis au milieu des chairs; mais ils ont été usés sans aucun doute par frottement contre les volumineuses pièces osseuses voisines dans les mouvements de la masse du corps battu par les vagues et traîné sur la grève.

L'orifice droit, beaucoup plus petit (voir les dimensions au tableau, p. 119), et situé plus en arrière que le gauche, est plus près encore de la ligne médiane à laquelle son bord interne confine. Son bord externe est à 65 cent. environ du bord du maxillaire. En avant et en dedans, cet orifice est limité par l'extrémité postérieure du vomer relevée en une saillie épaisse qui s'appuie contre l'éthmoïde et forme avec cet os une cloison haute de 23 cent. dans sa plus grande dimension. Cette cloison osseuse sépare les deux narines et n'a pas moins de 5 centimètres d'épaisseur au niveau de l'éthmoïde.

L'intermaxillaire droit se prolonge en arrière de l'orifice nasal du même côté en une lame mince irrégulièrement dentelée à son bord libre, mesurant 35 centimètres de long et 35 centimètres dans sa plus grande largeur, appliquée sur la base de la crête frontale.

À gauche, l'intermaxillaire se termine en s'amincissant au côté externe de l'orifice nasal correspondant. Au delà, la crête frontale présente des dépressions profondément dentelées en arrière; toutefois nous ne possédons qu'une petite lamelle de recouvrement, insuffisante pour occuper toutes les dépressions, et qui nous paraît être un représentant rudimentaire de la lame dentelée du côté droit (voir les descriptions de cette région chez nos spécimens des Açores, *loc. cit.*).

Sur l'intermaxillaire droit, à 35 centimètres en avant de l'orifice nasal, et sur le gauche, à 40 centimètres du bord antérieur de l'orifice nasal correspondant, on voit un trou circulaire dirigé obliquement en dehors, mesurant environ 7 centimètres de diamètre. Ces trous sont en communication par un canal avec les trous sous-orbitaires; celui de droite seulement existait chez le Cachalot de Tasmanie décrit par Flower. Il est à remarquer que leur distance des trous sous-orbitaires est très différente à droite et à gauche. Celui de droite en effet est sur le même plan transversal que l'extrémité antérieure du trou sous-orbitaire droit, tandis que celui de gauche est à 6 centimètres en avant de l'extrémité du trou sous-orbitaire gauche.

Signalons pour terminer les différences de largeur que présentent les parties apparentes des intermaxillaires vers le milieu du rostre. Le droit est sensiblement moins large que le gauche, tandis que plus en avant c'est le gauche qui est le moins large (voir notre tableau p. 118).

*Face latérale du crâne.* — La fosse temporale est profonde ; elle mesure 45 centimètres de diamètre antéro-postérieur et 30 centimètres dans sa plus grande hauteur. Sa paroi très excavée est formée en arrière par le squameux et en avant par le frontal. Ces deux os à leur limite mitoyenne sont complètement séparés dans les deux tiers de la hauteur de la fosse par une lame osseuse épaisse de 4 centimètres qui représente le pariétal. Celui-ci serait donc comme chez notre sujet ♀ beaucoup plus apparent que chez l'individu de Tasmanie décrit par Flower. L'orbite mesure 30 centimètres de diamètre antéro-postérieur et 10 centimètres verticalement. Il ne nous a rien offert de particulier, non plus que les autres parties de cette région du crâne.

*Face inférieure du crâne.* — Les rapports des intermaxillaires, des maxillaires et du vomer qui nous avaient offert quelques différences à noter chez notre ♀ comparée aux sujets figurés par Flower, sont les suivants sur notre individu de l'île de Ré :

L'intermaxillaire droit est apparent au bord interne du maxillaire correspondant dans toute la longueur du rostre à partir des palatins. Le gauche, à partir de 20 centimètres seulement en avant des palatins. A 1 m. 50 environ de l'extrémité du rostre (voir Pl. VIII, fig. 2), les intermaxillaires se découvrent plus largement, puis ils sont de nouveau plus complètement recouverts et enfin ils se dégagent complètement pour terminer le rostre.

**COLONNE VERTÉBRALE.** — La colonne vertébrale est complète ; nous comptons 50 vertèbres dont 7 cervicales (la 1<sup>re</sup> libre, les 6 autres soudées en un os cervical), 11 dorsales, 8 lombaires et 24 caudales. Nous n'insisterons ici que sur les pièces qui nous ont offert des particularités notables.

*Atlas* (Pl. IX, fig. 1 et 2). — Il présente les caractères généraux de l'atlas de notre sujet mâle des Açores. Ici encore la forme du canal neural distingue très nettement cet os de celui de la femelle. Tandis en effet que chez la femelle l'arc neural est convexe, il se présente dans notre sujet de l'île de Ré comme une barre osseuse droite, de telle sorte que le triangle à sommet inférieur que figure le canal neural offre une base droite et non concave comme celui de la femelle ; d'autre part la largeur du canal neural de notre sujet de Ré est, proportionnellement à sa hauteur, plus grande que chez la femelle. Cette largeur est en effet de 24 centimètres

et la hauteur de 25 centimètres, tandis que chez la femelle la plus grande largeur est de 16 centimètres et la hauteur de 20 centimètres. Le canal neural reste toutefois moins large que celui de la femelle, toutes proportions gardées. La forme du canal neural à son extrémité inférieure rappelle celle que nous avons décrite chez notre mâle des Açores, sauf que l'étranglement du canal quelque peu avant son sommet est à peine accusé en raison, évidemment, de l'âge peu avancé du sujet. Rappelons que chez l'individu de Caithness (voir *Nouv. Archives du Museum*, 5<sup>e</sup> série, t. I, p. 23, note 1) cet étranglement n'existe pas.

Les apophyses transverses sont d'épaisses et très courtes saillies à surface externe rugueuse. Sur le milieu de la face supérieure de l'arc neural une crête mousse, surbaissée, représente l'apophyse épineuse ici très rudimentaire. Au bord postérieur de cet arc, à une distance à peu près égale de la base des pédicules et du sommet de l'arc, se voit de chaque côté une saillie rugueuse peu proéminente représentant les apophyses articulaires postérieures de l'atlas.

Les dimensions principales de l'atlas de notre sujet de l'île de Ré sont les suivantes :

|                                                                                   |         |
|-----------------------------------------------------------------------------------|---------|
| Extrême largeur.....                                                              | 0 m. 75 |
| Largeur entre les extrémités externes des surfaces articulaires antérieures ..... | 0 m. 60 |
| Plus grand diamètre transversal de chacune de ces surfaces.                       | 0 m. 28 |
| Plus grande hauteur de l'atlas .....                                              | 0 m. 40 |
| Plus grande largeur du canal neural.....                                          | 0 m. 23 |
| Hauteur du canal neural.....                                                      | 0 m. 25 |
| — du corps au-dessous du canal neural.....                                        | 0 m. 14 |

*Os cervical* (Pl. VIII, fig. 8 et 9). — L'os cervical est formé des six dernières vertèbres cervicales soudées en une masse compacte, mais, contrairement à ce que nous avons relevé chez notre sujet mâle des Açores et à ce qui existe chez ceux décrits par Flower, l'os cervical n'est point soudé avec la première dorsale qui est complètement libre.

Nous avons signalé dans notre Mémoire (*Nouv. Arch. du Museum*, loc. cit.) une pièce existant dans le Cabinet d'anatomie comparée et portant le n<sup>o</sup> A. 2998 <sup>1</sup>; c'est un os cervical non soudé à la première dorsale. Nous avons émis l'hypothèse, en raison de ce fait, qu'il

1. Les numéros précédés de la lettre A sont ceux du catalogue de la collection du Cabinet d'Anatomie comparée du Museum. Les numéros précédés de l'indication de l'année sont ceux du catalogue des pièces en magasin.

pouvait appartenir aussi à une femelle malgré sa taille sensiblement plus grande que celle de notre sujet femelle très adulte. Cette hypothèse ne se vérifie donc pas. D'ailleurs, un autre os cervical (voir Pl. VIII, fig. 4 et 5) portant le n° 1880-1088, et qui est celui du sujet acheté en Angleterre par Cuvier et qui fut pendant longtemps dans la cour de la Baleine, os que sa taille ne permet de rapporter qu'à un mâle, nous offre également un autre exemple de première dorsale non soudée à l'os cervical. Il en est encore de même d'un autre os cervical (fig. 6 et 7) portant le n° A. 2999, sans renseignements et scié en long. Il est à remarquer toutefois que ces deux dernières pièces présentent des traces évidentes de l'arrachement de la première vertèbre dorsale, certainement séparée de force, comme en font foi de profondes anfractuosités irrégulières et très rugueuses qu'on voit à leur face postérieure.

Sur le spécimen A. 2998 (celui que nous avons cru pouvoir, avec doute, rapporter à une femelle), la surface postérieure à laquelle est soudée l'épiphyse bien complète, est intacte et n'offre qu'une anfractuosité peu profonde, en dehors de l'épiphyse, anfractuosité qui ne paraît pas devoir être rapportée à la trace d'une rupture avec la première dorsale (Pl. VIII, fig. 11). Si bien que notre mâle de Ré mis à part, la femelle des Açores et ce spécimen de sexe douteux (A. 2998) restent seuls, parmi les pièces que possède le Museum et celles que Flower a étudiées, avec un os cervical indépendant de la première dorsale.

L'os cervical du Cachalot de l'île de Ré (fig. 9) est proportionnellement moins large à sa face antérieure que celui de notre femelle. Sa plus grande largeur est de 72 centimètres, sa plus grande hauteur, du sommet de l'apophyse épineuse à la face inférieure du corps, mesure 48 centimètres. Les surfaces articulaires pour l'atlas sont presque planes et séparées entre elles, au milieu du corps, par un espace de 15 centimètres environ présentant en son centre une saillie conique assez forte. La largeur de cet espace entre les surfaces articulaires nous paraît différencier le mâle et la femelle, car chez notre femelle qui est beaucoup plus petite cet espace atteint également 15 centimètres; cela résulte de ce que le bord interne des surfaces articulaires est beaucoup plus concave chez la femelle que chez le mâle, particularité que nous avons déjà signalée (voir *Nouv. Arch. du Museum*, loc. cit.). Les apophyses transverses inférieures de la première cervicale sont saillantes de 6 à 8 centimètres, plus

pointues à gauche qu'à droite; elles sont peu rugueuses. Les apophyses transverses supérieures sont confondues avec elles.

Les pédicules correspondant à la 1<sup>re</sup> vertèbre cervicale sont très massifs et mesurent 10 centimètres d'épaisseur. Vers le milieu de leur bord externe ils présentent de chaque côté une surface articulaire rugueuse à bord externe saillant; c'est l'apophyse articulaire de l'axis; la gauche est un peu plus développée que la droite. C'est seulement en arrière, au niveau qui correspond à la septième cervicale, qu'il y a réunion des pédicules et formation d'une courte et épaisse apophyse épineuse haute de 3 centimètres environ. Les pédicules qui précèdent ne s'unissent pas en arcs complets. (Voir Pl. VIII, fig. 8 et 9.) Chez notre femelle (Pl. VIII, fig. 12) l'apophyse épineuse, suivant la description que nous en avons donnée d'ailleurs, est très saillante au niveau de la septième cervicale, tandis qu'en avant elle est représentée par une masse rugueuse peu élevée formée par la soudure des arcs neuraux. Cette soudure est évidemment le résultat d'un âge plus avancé. Elle se retrouve chez notre mâle des Açores. De même que chez notre individu de l'île de Ré, elle n'est pas opérée dans l'os cervical de l'ancien squelette de Cachalot de la cour de la Baleine (n° 1880-1088), qui devait appartenir cependant à un sujet de grande taille, car le plus grand diamètre de cet os atteint 88 centimètres. La soudure a lieu, d'autre part, dans le spécimen A. 2999, qui est d'une taille cependant inférieure au précédent. (Voir Pl. VIII, fig. 12 et 4 à 7.)

L'ouverture du canal neural en avant mesure 22 centimètres transversalement et 16 centimètres verticalement. Cette ouverture est à peu près cordiforme, à sommet supérieur. Elle est donc, comme nous l'avons déjà signalé, proportionnellement moins haute par rapport à sa largeur que chez la femelle.

La face inférieure du corps présente une carène très peu prononcée et très épaisse, tandis que chez la femelle cette carène est mince et saillante, beaucoup plus accusée, probablement en raison d'un âge plus avancé.

Sur les côtés du corps et surtout à la limite des faces latérale et inférieure on distingue confusément les lignes de séparation des vertèbres soudées. A part les pédicules des deuxième, troisième et septième cervicales qui sont complets, ceux-ci ne sont représentés pour les autres vertèbres cervicales que par des lames osseuses incomplètes, très minces et fragiles.

Les apophyses transverses supérieures de la septième cervicale sont seules bien développées; celle de droite, la seule que nous possédions entière, mesure environ 8 centimètres de long.

La face postérieure de l'os cervical (Pl. VIII, fig. 8) présente les caractères suivants :

Très profondément concave, elle mesure 35 centimètres dans son plus grand diamètre vertical et 23 centimètres transversalement. Elle est, proportionnellement à sa hauteur, plus large que chez la femelle. De chaque côté de son bord elle offre une épaisse et courte saillie séparée du reste de l'os cervical par une profonde rainure. Cette saillie figure l'apophyse transverse inférieure; quant aux apophyses transverses supérieures, nous en avons parlé plus haut (page 124).

Vers le milieu de l'arc neural se voient les apophyses articulaires postérieures sous forme de deux larges surfaces rugueuses, saillantes de 2 centimètres environ, mesurant 10 centimètres à peu près dans leur plus grand diamètre. La gauche est sensiblement moins développée que la droite.

Le diamètre transversal de l'orifice neural postérieur est d'environ 25 centimètres et le diamètre vertical de 16 centimètres. L'orifice est donc ici plus large et plus bas qu'en avant. Ajoutons qu'on distingue sur la face postérieure de l'os cervical l'épiphyse de la septième vertèbre soudée par ses bords avec elle.

De tout ce qui précède, et en rapprochant cette description de celle que nous avons donnée de notre mâle des Açores et de notre femelle très adulte, il résulte que si l'on peut trouver dans l'os cervical des caractères sexuels, ils n'existent que dans la forme relative des orifices du canal neural, dans la gracilité plus grande des pédicules chez la femelle, ainsi que dans la distance plus grande qui chez cette dernière sépare les bords internes des surfaces articulaires de l'axis. Ajoutons la taille très petite de l'os cervical femelle. Il résulte encore de cette étude que l'os cervical (A. 2998) existant dans le Cabinet d'anatomie appartient très probablement à un mâle plus jeune que celui de l'île de Ré; toutefois, le doute est encore permis, car les pédicules de ce corps cervical sont remarquablement grêles.

*Région dorsale.* — Les vertèbres dorsales offrent les caractères connus. Notons toutefois que le premier rudiment d'apophyse transverse inférieure apparaît dès la VII<sup>e</sup> vertèbre dorsale sous forme

d'une tubérosité saillante de 3 centimètres et mesurant 7 à 8 centimètres d'avant en arrière. A la VIII<sup>e</sup> vertèbre, cette apophyse s'accuse très nettement et une profonde dépression la sépare de la base du pédicule. A la IX<sup>e</sup> vertèbre cette dépression, accrue, forme une rigole de 5 à 6 centimètres de profondeur. En même temps l'extrémité postérieure de l'apophyse transverse supérieure (diapophyse) se projette en bas et en arrière à la rencontre de l'extrémité antérieure prolongée en un tubercule saillant de l'apophyse transverse inférieure. Toutefois, il n'y a point union des deux extrémités en présence; elles restent écartées de 2 à 3 centimètres environ et on ne constate point la formation d'un anneau complet, comme cela a été décrit par Flower à la dixième dorsale du sujet de Tasmanie et comme cela existe dans le squelette de notre mâle des Açores, où un anneau presque complet existe également à la dixième vertèbre dorsale<sup>1</sup>.

Dès la X<sup>e</sup> dorsale, et très subitement, l'apophyse transverse supérieure a complètement disparu, ne laissant que l'apophyse musculaire (métapophyse) se projetant en avant suivant la direction qu'elle offre sur les vertèbres suivantes. Par contre, l'apophyse transverse inférieure qui ne mesurait que 8 centimètres de long à la IX<sup>e</sup> vertèbre dorsale s'est allongée jusqu'à 14 centimètres à la X<sup>e</sup>.

La XI<sup>e</sup> dorsale ne se distingue pas facilement des lombaires qui la suivent. Toutefois l'apophyse transverse est un peu moins large et proportionnellement plus longue. Elle porte en outre à son extrémité libre une surface rugueuse pour l'insertion de la onzième côte.

*Vertèbres lombaires.* — Nous n'avons rien de particulier à relever au sujet de ces vertèbres qui sont au nombre de 8.

*Vertèbres caudales et os chevrons* (Pl. IX, fig. 3). — Les vertèbres caudales au nombre de 24 présentent les caractères qu'on leur connaît d'après les descriptions antérieures. Nous mentionnerons seulement que les deux dernières sont complètement soudées en une petite masse pyramidale longue de 43 millimètres. Toutefois la séparation entre ces deux vertèbres est parfaitement accusée par un profond sillon qui indique le lieu de la soudure. Ce sillon est incomplet sur les côtés. La XXIV<sup>e</sup> vertèbre qu'il limite

1. Nous rappellerons que chez notre sujet femelle des Açores, c'est également à la IX<sup>e</sup> dorsale et non à la X<sup>e</sup> que nous avons décrit cette tendance à la formation d'un anneau par l'union des extrémités des deux apophyses transverses.



ainsi en arrière n'a que 18 millimètres de long sur 23 millimètres de large à la base.

Nous avons pu contrôler sur notre individu de l'île de Ré le nombre exact, la place et la disposition des os en V. Pour ce qui est du nombre nous rappellerons que, n'ayant eu en notre possession pour les deux squelettes mâle et femelle des Açores que 10 os chevrons, nous avons élevé quelques doutes sur l'exactitude du nombre de ces os adopté par Flower. L'anatomiste anglais qui ne possédait également que 10 ou 11 chevrons du spécimen qu'il décrivait, lui en attribuait 14. Nous devons reconnaître que cette manière de voir est exacte. Nous comptons en effet sur notre individu de l'île de Ré quatorze os chevrons. Leurs formes respectives sont tellement irrégulières et aberrantes que nous avons pris la précaution de les photographier en place avant de procéder à la macération. C'est d'après cette photographie qu'a été fait le dessin que nous donnons Pl. IX, fig. 3. Des 14 pièces en question, les onze premières sont formées chacune de deux lames latérales soudées à l'extrémité. Aux XII<sup>e</sup> et XIII<sup>e</sup>, les deux lames composantes convergent en bas par leur bord libre, mais elles ne sont pas soudées. La XIV<sup>e</sup> enfin n'est représentée que par une lame cartilagineuse siégeant à gauche. La lame droite que nous comptons retrouver dans les chairs n'existait pas, ainsi que nous avons pu nous en assurer par une dissection attentive.

Les os chevrons présentent les caractères suivants : la lame du 1<sup>er</sup> est relativement grêle et longue (nous donnons les dimensions dans le tableau, page 228). Cet os s'insère seulement au bord postérieur de la première vertèbre caudale. Les lames des deux suivants, beaucoup plus larges et plus longues, sont aplaties en raquette à leur extrémité. Les lames des trois suivants sont proportionnellement un peu moins larges et plus longues. A partir de là, la diminution en longueur est graduelle et rapide tandis que la largeur ne diminue guère. Les quatre derniers os en V n'ont pas d'apophyse épineuse saillante.

Notons pour terminer que l'ensemble des os chevrons présente une direction remarquable (voir la figure faite d'après la photographie, Pl. IX, fig. 3). Le V<sup>e</sup> est vertical, les 4 premiers sont obliques en arrière, les 9 derniers obliques en avant. Ils forment donc deux groupes convergents vers le V<sup>e</sup> os chevron.

Le tableau suivant donne les dimensions des os chevrons :

|                       | Plus grande longueur. | Plus grande largeur. |
|-----------------------|-----------------------|----------------------|
| 1 <sup>er</sup> ..... | 0 m. 35               | 0 m. 11              |
| 2 <sup>e</sup> .....  | 0 m. 50               | 0 m. 22              |
| 3 <sup>e</sup> .....  | 0 m. 50               | 0 m. 22              |
| 4 <sup>e</sup> .....  | 0 m. 46               | 0 m. 20              |
| 5 <sup>e</sup> .....  | 0 m. 43               | 0 m. 20              |
| 6 <sup>e</sup> .....  | 0 m. 34               | 0 m. 20              |
| 7 <sup>e</sup> .....  | 0 m. 31               | 0 m. 24              |
| 8 <sup>e</sup> .....  | 0 m. 22               | 0 m. 24              |
| 9 <sup>e</sup> .....  | 0 m. 20               | 0 m. 24              |
| 10 <sup>e</sup> ..... | 0 m. 13               | 0 m. 18              |
| 11 <sup>e</sup> ..... | 0 m. 11               | 0 m. 13              |
| 12 <sup>e</sup> ..... | 0 m. 07               | 0 m. 10              |
| 13 <sup>e</sup> ..... | 0 m. 06               | 0 m. 08              |
| 14 <sup>e</sup> ..... | 0 m. 05               | 0 m. 04              |

*Sternum et côtes.* — Nous avons pu établir la disposition exacte du sternum et les rapports des cartilages sternaux avec celui-ci, particularités anatomiques indiquées en partie seulement par Wall dans son traité. Le sternum sur le sujet presque adulte de l'île de Ré est composé de six pièces osseuses disposées sur deux rangs. Nous en donnons la figure Pl. IX, fig. 4, d'après une photographie prise par nous. Au delà des pièces osseuses se trouve un appendice xiphoïde (*d*) médian, cartilagineux, libre entre les cartilages sternaux.

Les dimensions de ces diverses parties sont les suivantes :

1<sup>re</sup> pièce, longueur 60 centimètres, plus grande largeur 45 centimètres, écartement maximum des deux pièces au niveau de l'échancrure médiane 6 centimètres; — 2<sup>e</sup> pièce, longueur 23 centimètres, plus grande largeur 22 centimètres, épaisseur 9 centimètres; — 3<sup>e</sup> pièce, longueur 15 centimètres, plus grande largeur 10 centimètres, épaisseur 7 centimètres. Cette pièce a la face externe complètement plane et de même la face en regard de la pièce correspondante. Elles sont toutes deux, comme d'ailleurs les pièces de la précédente paire, noyées dans une masse cartilagineuse.

L'appendice xiphoïde est cordiforme; il mesure 15 centimètres en longueur et en largeur et est épais de 6 centimètres. Il s'amincit toutefois sensiblement en arrière.

Les relations des côtes avec le sternum sont les suivantes :

La 1<sup>re</sup> côte s'appuie sur l'angle externe et supérieur du premier os sternal. La 11<sup>e</sup>, sur l'intervalle du 1<sup>er</sup> et du 2<sup>e</sup> os sternal; la 12<sup>e</sup> côte

se continue à angle avec un cartilage sternal allant s'appuyer sur l'intervalle entre le 2<sup>e</sup> et le 3<sup>e</sup> os sternal <sup>1</sup>.

Les 4<sup>e</sup> et 5<sup>e</sup> côtes s'articulent également à angle avec deux cartilages costaux entièrement juxtaposés (voir Pl. IX, fig. 4) et revenant en avant s'appuyer sur le bord postérieur de la dernière pièce osseuse sternale. Les couples de cartilages ainsi disposés de chaque côté convergent l'un vers l'autre, et c'est dans leur intervalle que se trouve placé l'appendice xiphoïde.

Les longueurs de ces trois premiers cartilages sternaux sont respectivement :

|                                    |                 |
|------------------------------------|-----------------|
| Pour la III <sup>e</sup> côte..... | 35 centimètres. |
| — IV <sup>e</sup> côte.....        | 43 centimètres. |
| — V <sup>e</sup> côte.....         | 55 centimètres. |

Le Cachalot a donc exactement *cinq vraies côtes* et par conséquent *six fausses côtes*. La 1<sup>e</sup> fausse côte se continue par un cartilage long de 30 à 40 centimètres selon le côté observé, qui vient s'appliquer par son extrémité antérieure sur une longueur de 15 centimètres contre le dernier cartilage sternal. — Le cartilage de la 1<sup>e</sup> fausse côte, long à gauche de 30 centimètres, s'applique contre le précédent sur une longueur de 10 centimètres environ. — Le cartilage de la 2<sup>e</sup> fausse côte, long de 30 centimètres environ, est plus lâchement uni au cartilage précédent. — Le cartilage de la 3<sup>e</sup> fausse côte n'est que très lâchement uni au précédent et mesure environ 25 centimètres de longueur. Ces 4 cartilages des premières fausses côtes offrent des dimensions graduellement décroissantes.

La 4<sup>e</sup> fausse côte est flottante <sup>2</sup>.

La 5<sup>e</sup> mesure 25 centimètres de long sur 5 centimètres de large. Nous ne l'avons que d'un côté, soit que l'autre nous ait échappé, soit que l'individu ne la possédât que d'un côté. Ces sortes d'anomalies, on le sait, ne sont pas rares chez les grands cétacés.

OS PELVIENS. — Nous avons décrit dans notre *Mémoire (loc. cit.)* les os pelviens du squelette mâle et du squelette de la femelle adulte des Açores. L'observation de la ceinture pelvienne de l'indi-

1. On voit par cette description que la première pièce sternale représente bien une unité métamérique, contrairement à l'opinion de Flower.

2. En réalité les 3<sup>e</sup> et 4<sup>e</sup> fausses côtes peuvent être considérées comme flottantes.

vieu mâle échoué à l'île de Ré nous contraint à revenir sur la description de cette partie du squelette.

Notre attention, dès que nous fûmes en présence du cadavre échoué, se porta sur la composition et l'orientation des pièces constituant la ceinture pelvienne. Elles furent disséquées en place après l'ablation de la peau, et le croquis fait immédiatement, les circonstances, la disposition même des parties, la place où l'on a dû forcément se mettre pour voir et dessiner les os ne permettent aucun doute sur l'exactitude de la description que nous allons donner.

Sur le Cachalot de l'île de Ré la ceinture pelvienne se compose de chaque côté d'une chaîne de *trois os*, repliée en quelque sorte sur elle-même. Le premier os, le plus volumineux et le plus profond, est l'ischion, de forme triangulaire. En avant de son bord postérieur s'articule par synchondrose le second os à peu près sphérique, et à celui-ci est uni, par synostose, le troisième os digitiforme.

*Ischions* <sup>1</sup>. — Ces os, de forme triangulaire, sont tordus sur eux-mêmes de telle sorte qu'en avant leur face supérieure devient interne. Ils sont asymétriques le droit étant beaucoup plus fortement contourné que le gauche et plus large en arrière. Le droit présente en outre un bord interne tranchant moins étendu, et son extrémité antérieure est plus déjetée en dedans et en arrière. La photographie que nous donnons, mieux d'ailleurs que toute description (voir Pl. VIII, fig. 13 et 14), reproduit ces différences. Chacun des ischions mesure environ 31 centimètres de long; la base de celui de droite a 21 centimètres; celle de celui de gauche 17 centimètres seulement.

On peut décrire à ces os, 3 bords, 3 angles et 2 faces : un bord postérieur et deux bords latéraux, un angle antérieur et deux latéraux, une face ventrale et une face supérieure.

Les bords sont profondément excavés. Sur l'ischion gauche ils se prolongent en ligne droite jusqu'à l'extrémité antérieure de l'os. Sur l'ischion droit ils s'incurvent brusquement en haut à 10 centimètres environ de cette extrémité. Le bord postérieur présente en son milieu, à la face ventrale de l'os, une surface enchondrale assez profondément excavée et rugueuse où s'articule la masse des deux os accessoires soudés. Cette surface enchondrale mesure à gauche 1 centimètre de diamètre transversal et 2 centimètres de dia-

<sup>1</sup>. Voir *Comptes rendus, Académie des Sciences*, 19 janvier 1891.

mètre antéro-postérieur. A droite ces dimensions sont respectivement de 5 centimètres et de 24 millimètres.

L'angle interne des ischions est tronqué de telle sorte que l'os à ce niveau mesure environ 7 centimètres 5 de diamètre antéro-postérieur. La surface tronquée est rugueuse et était recouverte avant la macération par un épais cartilage. L'angle externe est obtus et arrondi, plus épais sur l'os droit que sur le gauche. L'angle antérieur sur l'os gauche est très épais, mesurant environ 3 centimètres transversalement. Il est couvert de saillies et de dépressions. Sur l'ischion droit cet angle relevé en haut forme une sorte de manche court, pyramidal à 3 faces dont la ventrale se continue à angle avec la face ventrale de l'os et dont les faces latérales sont formées par la face supérieure de l'ischion relevée en crête épaisse.

De chaque côté la face ventrale des ischions est excavée et la face supérieure cylindrique.

Les deux os accessoires soudés ne présentent pas non plus exactement le même aspect à droite et à gauche. De chaque côté toutefois, l'os proximal, le plus volumineux, est un noyau sphérique mesurant 6 à 7 centimètres de diamètre, uni à la surface articulaire du bord postérieur de l'ischion par un prolongement irrégulier haut de 3 à 4 centimètres. A gauche l'os proximal est sensiblement plus développé qu'à droite. L'os distal de la chaîne est digitiforme, long de 6 centimètres, large de 4 centimètres. Rugueux sur toute sa surface, cet os est un peu aplati à gauche, assez régulièrement cylindrique à droite. Il est situé parallèlement à l'ischion et s'attache au bord inférieur et antérieur de l'os proximal qui, de son côté, affecte une direction un peu oblique d'arrière en avant, à la face inférieure de l'ischion.

DENTS. — Les dents de la mâchoire inférieure ont été, comme nous l'avons dit au début de ce mémoire, recueillies à part. Elles sont remarquables par l'uniformité de leur usure, qui chez toutes à peu près met à découvert un cercle de dentine mesurant environ 1 centimètre de diamètre. La cavité pulpaire est régulièrement conique sans formation de billes ou de lentilles de dentine.

Les dents de la région postérieure, plus denses, sont irrégulièrement coniques.

A la mâchoire supérieure on trouve dans les chairs un certain nombre de dents. Elles ont la forme ordinaire (voir *Now. Archives*

*du Museum, loc. cit.*) avec les dimensions maximum suivantes : hauteur 8 centimètres, largeur à la base 2 centimètres. Leur forme varie; quelques-unes sont sensiblement aplaties. La plupart sont remarquables en ce que leur extrémité est plus ou moins profondément érodée, l'une d'elles présentant même à la pointe une excavation pouvant loger un grain de millet. Nous avons indiqué dans nos *Recherches sur le Cachalot* les particularités anatomiques paraissant en rapport avec cette altération. Ces dents nous paraissent devoir être à peu près aussi nombreuses à la mâchoire supérieure qu'à l'inférieure. C'est du moins ce que semble indiquer l'examen de deux fragments de la muqueuse palatine que nous avons prélevés. Un de ces fragments mesure 40 centimètres de long et dans cet espace nous trouvons 5 dents assez régulièrement distantes, comme le montre le tableau suivant :

|                                |                                |       |            |
|--------------------------------|--------------------------------|-------|------------|
| Du centre de la 2 <sup>e</sup> | au centre de la 3 <sup>e</sup> | ..... | 10 cent.   |
| — 3 <sup>e</sup>               | — 4 <sup>e</sup>               | ..... | 9 cent. 5. |
| — 4 <sup>e</sup>               | — 5 <sup>e</sup>               | ..... | 7 cent. 5. |

La 2<sup>e</sup> et la 3<sup>e</sup> paraissent être parmi les plus développées, autant du moins qu'on en peut juger par l'ouverture de l'orifice pulpaire.

Sur le 2<sup>e</sup> fragment de muqueuse, long de 37 centimètres, nous comptons 5 dents qui nous paraissent être les dernières de la série. En tout cas elles n'occupent de la première à la cinquième qu'un espace de 22 centimètres. Voici leur écartement :

|                                 |                                |       |            |
|---------------------------------|--------------------------------|-------|------------|
| Du centre de la 1 <sup>re</sup> | au centre de la 2 <sup>e</sup> | ..... | 5 cent.    |
| — 2 <sup>e</sup>                | — 3 <sup>e</sup>               | ..... | 5 cent. 5. |
| — 3 <sup>e</sup>                | — 4 <sup>e</sup>               | ..... | 5 cent. 5. |
| — 4 <sup>e</sup>                | — 5 <sup>e</sup>               | ..... | 6 cent. 8. |

Toutes ces dernières dents présentent la même excavation de la pointe que nous avons signalée plus haut <sup>1</sup>.

1. Cette particularité de l'extrémité des dents supérieures paraît d'ailleurs très fréquente chez le Cachalot, car nous avons reçu dans le courant de l'année 1890, de M. Chaves de Ponta Delgada, un certain nombre de dents supérieures qui la présentent toutes; de plus, l'une d'elles paraît avoir été saillante en dehors de la muqueuse, ce qui arrive, on le sait, quelquefois, et présente à son extrémité une légère usure. (Ces pièces sont inscrites au Catalogue du Cabinet d'anatomie comparée sous le n<sup>o</sup> A. 9009).

## Explication des planches VIII et IX.

## PLANCHE VIII '.

- Fig. 1. — Face supérieure (dorsale) de la tête du Cachalot de l'île de Ré vue dressée.  
 Fig. 2. — Face inférieure (ventrale) de la même.  
 Fig. 3. — Face supérieure de la tête du Cachalot femelle des Açores. Cette photographie, faite à la même échelle que la photographie fig. 1, montre la grande différence de taille existant entre l'individu femelle très adulte et l'individu mâle à peine adulte. Elle montre également les différences de forme siégeant spécialement dans la convexité des bords externes des maxillaires chez la femelle, alors qu'ils sont à peu près droits chez le mâle et dans les rapports du diamètre transversal au diamètre longitudinal chez les deux sujets.  
 Fig. 4. — Os cervical (1880-1088) du squelette de Cachalot qui se trouvait dans l'ancienne cour de la Baleine; il est vu par sa face postérieure.  
 Fig. 5. — Même os cervical vu par sa face antérieure.  
 Fig. 6. — Os cervical A. 2999 vu par sa face postérieure.  
 Fig. 7. — Le même vu par sa face antérieure.  
 Fig. 8. — Os cervical du Cachalot de l'île de Ré (1890-49) vu par sa face postérieure.  
 Fig. 9. — Le même vu par sa face antérieure.  
 Fig. 10. — Os cervical A. 2998 dont l'arc neural est scié transversalement. Vue antérieure.  
 Fig. 11. — Le même vu par sa face postérieure.  
 Fig. 12. — Os cervical du Cachalot femelle montrant le grand développement relatif de l'apophyse épineuse et de l'espace cordiforme qui sépare les bords internes concaves des deux surfaces articulaires, comparées avec la forme et les dimensions de cet espace dans les autres figures.  
 Fig. 13. — Ischion droit, vu par la face ventrale. *a.* extrémité antérieure; *b.* extrémité externe; *c.* extrémité interne. La chaîne des 2 os soudés se voit fixée au bord postérieur et dirigée en avant parallèlement à la face ventrale de l'ischion.  
 Fig. 14. — Ischion gauche, vu par la face ventrale. Mêmes lettres que précédemment. Comparer les 2 figures au point de vue de la forme générale des deux os nettement asymétriques.

## PLANCHE IX.

- Fig. 1. — Atlas du Cachalot de l'île de Ré vu par sa face antérieure.  
 Fig. 2. — Le même os vu par sa face postérieure.  
 Fig. 3. — Région caudale du Cachalot de l'île de Ré d'après une photographie prise avant la complète macération de la pièce, de manière à montrer en place les os en V (de *f* à *14*). La pièce 14 est cartilagineuse et n'existe qu'à gauche. La pièce 5 est seule verticale. Les quatre premières sont obliques d'avant en arrière, les neuf dernières sont obliques d'arrière en avant.  
 Fig. 4. — Sternum et cartilages sternaux du Cachalot de l'île de Ré, d'après une photographie. — *aa*, pièces osseuses antérieures; *bb*, pièces moyennes; *cc*, pièces postérieures; *d*, appendice xiphoïde, 3 à 9, cartilages sternaux. Ceux du côté gauche étaient seuls intacts, nous les avons restitués à droite.  
 Fig. 5. — Dent supérieure de Cachalot envoyée des Açores par M. Chaves et montrant à son extrémité un cercle de dentine, début de l'excavation qu'on trouve à l'extrémité d'un grand nombre de dents de Cachalot, aussi bien à la mâchoire supérieure qu'à la mâchoire inférieure.

1. Les planches d'ostéologie en phototypie sont encore peu répandues et beaucoup de personnes ne savent pas les lire. On s'arrête souvent à l'apparence extérieure moins claire au premier abord que celle des planches en lithographie, où l'auteur ne donne en fait de détails dans les figures que ceux qui lui paraissent devoir attirer l'attention. Avec un peu d'habitude on retrouve aisément tous ces détails dans les figures en phototypie et si le lecteur veut, pour l'étude de ces planches, se servir d'une loupe, il sera frappé de l'étonnant relief que prennent les figures dans leurs divers détails. Les particularités acquièrent alors leur valeur réelle et les figures en phototypie deviennent des documents tout à fait remarquables, infiniment supérieurs scientifiquement parlant aux meilleures figures dessinées sur pierre ou autrement.

# GÉNÉALOGIE ABSTRAITE DES ARTHROPODES

## DÉTERMINATION DES FORMES TYPIQUES

Par M. le D<sup>r</sup> L.-A. SEGOND

Professeur agrégé à la Faculté de médecine de Paris.

(Suite <sup>1</sup>)

---

### HYMÉNOPTÈRES.

Malgré la diversité apparente qui différencie les principaux types de l'ordre des Hyménoptères les entomologistes ont consacré l'homogénéité de cette division de la classe des insectes.

En recherchant les caractères fondamentaux sur lesquels se fonde ce groupement, on reconnaît qu'il est surtout basé sur la considération des ailes. J'ai déjà fait remarquer comment les relations anatomiques des ailes avec le thorax avaient permis, dès l'époque de Linné, d'opérer une coordination naturelle; il est maintenant nécessaire de ne pas s'en tenir à cette détermination indirecte et de rechercher dans le thorax même les traits essentiels qui lient les familles de cette grande division.

Notons d'abord dans un des traités de zoologie les plus récents un caractère nouveau ajouté au signalement des Hyménoptères. Claus <sup>2</sup> ne se contente plus de dire que ces Insectes, à métamorphose complète, ont quatre ailes membraneuses présentant peu de nervures, trois ocelles sur le front, des pièces buccales disposées pour broyer et lécher; il y ajoute, comme caractère général, un *prothorax soudé*; et, dans les développements qui suivent, Claus fait remarquer que ce prothorax, comme chez les Lépidoptères et les Diptères, est solidement uni aux anneaux thoraciques suivants, « car excepté chez les Tenthredines et les Urocérides, au moins le pronotum est soudé avec le mésonotum, tandis que le prosternum

1. Voir le n° de janvier 1891.

2. Deuxième édition française, p. 951.



rudimentaire reste libre ». Je ne discuterai, pour le moment, ni le rapprochement avec les Lépidoptères et les Diptères, ni l'exception relative aux Tenthredines et Urocérides, je me contenterai de fixer l'attention sur ce fait que les Hyménoptères ont le pronotum uni au mésonotum, tandis que le prosternum reste libre. La remarque de Claus n'étant pas suivie de détails anatomiques suffisants, il faut remonter à la période des travaux d'Audoïn pour trouver à cet égard des documents plus précis.

Lacordaire, dans sa remarquable *Introduction à l'entomologie*, après la description du prothorax des Coléoptères, observe que chez les Hyménoptères, destinés surtout à voler, le mésothorax joue le principal rôle tandis que le prothorax est réduit à des dimensions exigües et ne forme plus qu'un anneau étroit, le *collier* d'un grand nombre d'auteurs; et il ajoute que, chez les Guêpes, l'anneau en question est double et qu'il existe à la fois un collier et un prothorax; et il rappelle les excellentes explications d'Audoïn relatives à ces deux parties : en dessus, le tergum rejeté en arrière, soudé au mésothorax; en avant, un anneau très mince, libre, jouissant quelquefois d'un mouvement propre et s'élargissant en dessous pour offrir un point d'attache suffisant aux pattes. Lacordaire reconnaît d'ailleurs que la détermination des pièces qui composent le prothorax est un des points les plus difficiles de l'anatomie entomologique, et même après une description du prothorax des *Polistes* empruntée à Mac-Leay, il déclare qu'il y a lieu de recourir à de nouveaux travaux pour établir la réalité des analogies proposées par ce dernier observateur.

L'analyse directe du thorax, faite autant que possible sur des Insectes vivants ou fraîchement préparés, ne laisse de prime abord aucun doute sur les appréciations d'Audoïn. Cet anneau mince, libre et s'élargissant en dessous pour offrir un point d'attache suffisant aux premières pattes, ou cet anneau très mince, le collier de beaucoup d'auteurs, n'est autre chose que le prosternum avec l'épisternum et les épinières, tandis que le notum, solidement voûté par la soudure des arceaux thoraciques, comprend évidemment le pronotum, le mésonotum et le métanotum. Mais ce qu'il y a de moins évident c'est le départ entre le pronotum et le mésonotum. Après beaucoup d'hésitations j'ai cherché, comme en physique, à envisager le cas le plus simple, en réfléchissant que dans les familles comprenant des individus ailés et des aptères ces derniers

fourniraient une expérience naturelle. En effet, l'étude des Formiciens offre les éclaircissements suivants : dans la configuration d'un camponotus neutre on est frappé de l'extrême netteté qu'offre la distinction des trois anneaux du thorax. Ces anneaux, soudés sur le tergum et sur les côtés, correspondent chacun à une paire de pattes ; ils sont coupés obliquement de haut en bas et d'avant en arrière. Vus de profil, ils forment un notum convexe dans le sens longitudinal. Mais si la courbe du notum est régulière, au contraire le profil du bord inférieur présente une irrégularité due à la situation spéciale du prosternum qui, avec son épimère et son épisternum, se dissimule sous la voûte du pronotum. Sous le mésonotum et le métanotum, les épimères descendent obliquement en arrière dans le sens des anneaux ; il en résulte que l'extrémité inférieure de l'épimère du mésothorax correspond à l'extrémité de la hanche de la première paire de pattes articulée avec le collier.

D'après cette première vue on peut se rendre compte de la forme du notum chez les Camponotus mâle et femelle. En effet, si par la pensée on force la courbe du notum, c'est-à-dire si on raccourcit la corde de l'arc formé par la courbe du notum, on comprend que le mésonotum qui occupe, chez le neutre, le milieu de la courbe, tendra à proéminer en avant tandis que le bord antérieur du pronotum sera refoulé en bas. Dans ces conditions, le bouclier sera en grande partie représenté par le mésonotum. Ce n'est pas tout ; ce pronotum, dans sa partie latérale et terminale, se porte très obliquement en arrière sur le mésonotum et vient remplir la légère échancrure formée par le mésothorax au point de réunion du notum et de l'épimère. Or, dans l'hypothèse précédente d'une courbure plus prononcée du notum, on peut facilement prévoir que ce pronotum pourra prendre des formes auriculées variables ; et c'est précisément ce que nous aurons à décrire plus loin après avoir terminé cet examen du Camponotus neutre.

Les trois arceaux du notum vont en décroissant d'avant en arrière : le pronotum, de forme conique, déborde par sa base le mésonotum, et son extrémité antérieure vient se loger dans l'échancrure postérieure de la tête. Le mésonotum, à son tour, est plus large en arrière que le métanotum. La face sternale se divise en deux parties : l'antérieure, plus large que la postérieure, circonscrite par le bord libre du pronotum, est occupée en grande partie par le prosternum prolongé en avant et sur les côtés par les épis-

ternums et les épimères qui viennent former autour des attaches de la tête un collier protecteur se prêtant à tous ses mouvements. En suivant le bord libre du pronotum sur les côtés et en bas, on le voit se fusionner avec le bord antérieur du mésosternum. Quant au prosternum proprement dit, il est représenté par une pièce médiane offrant un relief transversal prolongé sur les côtés, autour des premières cavités articulaires. En avant de ce prosternum, les épisternums et les épimères dessinent un léger enfoncement triangulaire. En arrière, le prosternum se termine par une saillie en pointe qui sépare les premières hanches, et en arrière de celles-ci, les connexions du prosternum sont telles qu'il peut se prêter à tous les mouvements des premières pattes et de la tête.

La partie postérieure de cette face sternale est occupée en grande partie par le mésosternum, sur lequel une légère crête médiane sépare deux surfaces concaves correspondant aux premières hanches. Ce mésosternum, en se prolongeant en arrière, forme en bas un bourrelet saillant en avant des deuxièmees pattes. En arrière de ce bourrelet, la réunion du mésosternum au métasternum offre, sur un espace relativement très réduit, une partie médiane en forme de croisillon séparant les quatre cavités articulaires des deuxième et troisième paires de pattes.

Observons maintenant ce que deviennent ces trois anneaux sur le thorax du *Camponotus* femelle, dont les dimensions se prêtent si bien à l'analyse.

Deux paires d'ailes membraneuses viennent ici compliquer les conditions d'équilibre et de mouvement et sont en relation avec des modifications caractéristiques du mésothorax. La face sternale, toujours plus fixe, n'offre que des changements de proportion. Le collier est moins étendu dans les deux sens; les connexions entre le mésosternum et le métasternum sont les mêmes que chez le neutre. Mais les proportions du mésosternum sont notablement supérieures. Sur le tergum et sur les côtés l'aspect diffère plus profondément par suite du développement du mésonotum formant en grande partie le bouclier et refoulant le]pronotum en avant et le métanotum en arrière. Cependant, malgré ces changements, on peut, d'après l'analyse précédente sur le neutre, suivre sans confusion les nouveaux aspects du pronotum. Celui-ci chez le neutre regardait en haut; chez l'insecte ailé il regarde en avant. Son bord antérieur, légèrement évasé, ne proémine pas vers la tête, mais, comme

chez le neutre, il vient se fusionner avec le bord antérieur du mésosternum. Son bord postérieur est bordé par un fin relief et son extrémité latérale, coupée de haut en bas, se soude en grande partie à l'épisternum du mésothorax, tandis que l'angle supérieur de cette partie latérale correspond à la dépression destinée à l'insertion des premières ailes. Le bouclier du mésonotum est aux trois quarts formé par le scutum dont le bord postérieur est relevé au-dessus d'une dépression occupée par un segment étroit, qu'on peut considérer comme le scutellum et qui se soude avec un postscutellum arrondi et faisant saillie en arrière au-dessus du bord antérieur du métanotum. Les bords latéraux du scutellum et du postscutellum forment un relief qui sépare les cavités d'insertion des premières et deuxième ailes. Le métanotum termine le bouclier en arrière et présente en avant de son bombement terminal un relief transversal auquel se soude le bord postérieur du mésonotum.

D'après cette description du Camponotus nous pourrions éviter de trop grands détails sur les autres types qui, d'ailleurs, diffèrent par le notum bien plus que par le sternum.

Chez les Apiens, pour bien apprécier l'indépendance du prosternum, il faut, sur l'insecte vivant, un *Bombus* par exemple, saisir les pattes antérieures et les porter en avant de manière à découvrir l'espace compris entre le mésosternum et le prosternum et découvrir ainsi la gaine fibro-muscleuse du cou. On se rend bien compte alors de l'indépendance du collier, des conditions de mobilité de la tête et de l'action du prosternum et des pattes antérieures.

Le notum offre des caractères bien tranchés : le bord antérieur du pronotum regarde en bas et l'ouverture qu'il circonscrit est très obliquement coupée d'avant en arrière. Ce bord vient se terminer vers la face sternale sous forme d'une petite lame, au devant du bord antérieur du mésosternum. Son bord postérieur, soudé au mésonotum, forme de chaque côté un prolongement terminé en pointe arrondie, interposé entre le ptérigode et les épisternums du mésothorax.

Le mésonotum, fortement bombé, plus étendu transversalement que d'avant en arrière, se compose extérieurement d'un large scutum et d'un scutellum plus étroit, et forme un relief très prononcé chez l'Abeille. Le notum se termine en arrière par un métanotum comprenant un premier segment étroit, soudé au mésoscutellum et un second segment plus étendu qui se rabat en

arrière autour de l'insertion du premier anneau de l'abdomen.

Les Vespiciens diffèrent peu des Apiens par le sternum, qui est un peu plus échancré entre le mésosternum et le présternum. L'ouverture antérieure du thorax est coupée moins obliquement. Le pronotum, très étroit au milieu, se prolonge sur les côtés jusque vers l'insertion des premières ailes et circonscrit un espace plus étroit en avant qu'en arrière, rempli par la première pièce du mésonotum dont l'extrémité antérieure arrondie vient se souder au bord postérieur du pronotum et de ses expansions auriculées. Entre les premières ailes et les secondes, un sillon transversal permet de distinguer nettement la seconde pièce du mésonotum, limitée en arrière par un autre sillon qui se termine de chaque côté à la limite d'insertion des secondes ailes. Vient ensuite une troisième pièce limitée en arrière par une ligne courbe à concavité postérieure, et derrière le milieu de cette ligne on remarque une petite pièce triangulaire dont le sommet est reçu dans un angle rentrant du métathorax. Les colorations en noir et en jaune que présente le notum de beaucoup de Vespiciens facilitent d'ailleurs cette analyse de leur bouclier.

Les Euméniens, et surtout parmi eux les Odynérites, se rapprochent à la fois des Apiens et des Vespiciens par la forme et la constitution du thorax, et il est à peine nécessaire de remarquer la dépression plus marquée qui entoure le bord antérieur du pronotum. Quant à la petite pièce triangulaire offerte par les Vespiciens, elle est ici encore plus rudimentaire.

Les Crabroniens ne diffèrent des précédents que par des modifications très accessoires. L'ouverture antérieure du thorax est coupée obliquement d'avant en arrière. Le bord postérieur du pronotum, outre l'auricule en pointe arrondie des Apiens, offre, dans sa partie médiane, un relief bien caractérisé chez les Mellines. Le sternum est légèrement déprimé transversalement entre le mésosternum et le métasternum et celui-ci se termine au milieu par une pointe saillante en bas, simple ou bifurquée. Chez la Cercéris et le Philanthe, le pronotum se porte d'abord en bas, puis en avant en rétrécissant son pourtour libre de manière à former un pédicule derrière la tête. Sans compter le pronotum, la quatrième pièce scutellaire, rudimentaire chez les Vespiciens et les Euméniens, est encore ici très réduite chez la Cercéris; elle devient plus importante chez le Philanthe et surtout chez les Bembécides.

Les Sphégiens présentent quelques caractères distinctifs entre les

familles. Dans la première, les Sphérides, règne la plus étroite parenté; le thorax du Sphex, du Pompile, de l'Amnophile, du Pelopée, offre toujours les mêmes traits sur le sternum et le notum. En prenant le Sphex pour type, on remarque un prosternum nettement dessiné par un fin relief transversal qui vient border, en avant et sur les côtés, les cavités articulaires des premières pattes. Ce sternum se termine en arrière par une pointe libre et il est continué en avant par les deux lames du collier qui va se rétrécissant et se recourbant de manière à former une demi-gouttière inférieure aux éléments du cou, demi-gouttière répétée au-dessus par la partie proéminente du pronotum. Le mésosternum a la saillie et le bombement des Hyménoptères; sa terminaison postérieure, avant de se souder au métasternum, forme une saillie caractéristique entre les cavités articulaires des deuxièmes pattes, qu'elle borde en dedans par deux crêtes anguleuses. Le métasternum, très réduit, se soude au mésosternum et se termine en arrière par deux petits tubercules et une lame qui se réfléchit en haut pour compléter la séparation des cavités articulaires des troisièmes pattes et former le pourtour inférieur de l'insertion de l'abdomen. Le pronotum se distingue du mésonotum par un relief marqué de son bord postérieur; ses expansions latérales obtuses sont reçues dans une échancrure de l'épisternum, et son pourtour antérieur vient se recourber en bas au devant du bord antérieur du mésosternum. Après le pronotum, le notum présente une série de cinq pièces d'une distinction facile : la première, principal segment du bouclier, est échancrée et bordée de chaque côté autour des ptérigodes des premières ailes; viennent ensuite deux segments renflés transversalement, le premier plus étendu que le second et, derrière celui-ci, une pièce aussi étendue d'avant en arrière que la première pièce du mésonotum. Cette pièce, large en avant et se rétrécissant graduellement en arrière, vient s'interposer aux deux pièces latérales dont la réunion en arrière forme la partie terminale du métanotum.

Ce qui distingue le plus ce thorax des Sphéridiens, c'est l'étendue de la partie postérieure du thorax qui, au lieu de se rabattre en bas comme chez les Formiciens, se prolonge en arrière de manière à augmenter la longueur du thorax, si réduite chez les Apiens par rapport à la largeur, et qui est en rapport avec le mode d'activité de ces insectes.

Chez les Scoliiites le mésosternum est relativement moins étendu

que dans les familles précédentes et le métasternum est plus étendu dans les deux sens. Il en est de même pour les segments du notum; il faut seulement remarquer que le cinquième segment, au lieu de se terminer en écartant la partie antérieure du sixième, se divise presque entièrement jusqu'au pourtour de l'ouverture postérieure du thorax.

Je ne dirai rien des Mutillides, n'ayant eu à ma disposition que des femelles; j'ai pu cependant remarquer que le métanotum se rabat à sa terminaison comme chez les Scoliiites au lieu de s'allonger en arrière comme chez les Sphex.

Les Chrysiens ont un mésosternum dont toute la partie antérieure, jusqu'au voisinage des deuxièmes pattes, au lieu d'être bombée et de regarder en bas, est aplatie et regarde en avant, de telle sorte que la face inférieure du sternum est surtout figurée par le métasternum et la partie postérieure du mésosternum. Une autre particularité distingue les Chrysiens, c'est que le segment placé derrière le pronotum, très développé chez l'Hedychre, présente deux sillons longitudinaux, divisant le segment en trois parties, une médiane coupée carrément, et deux latérales venant contourner les ptérigodes. Viennent ensuite deux autres segments appartenant au métanotum; et le dernier est aussi divisé en trois pièces : une médiane, qui vient contribuer au pourtour de la partie supérieure de l'ouverture postérieure du thorax, et deux latérales, qui, de chaque côté, terminent le notum par des angles saillants.

Chez les Chalcidites même aspect du sternum que chez les Chrysiens. Du côté du notum, la pièce médiane qui fait suite au pronotum est large en avant et terminée en pointe arrondie en arrière, la seconde pièce médiane fait saillie en arrière tandis que le métanotum est rabattu en bas sur l'ouverture postérieure du thorax.

Les Ichneumoniens, sous le rapport de la conformation du thorax, offrent la plus parfaite homogénéité. Les Ichneumons ont le mésosternum très saillant entre le prosternum et le métasternum; celui-ci, bien développé, présente un sillon longitudinal sur sa partie médiane légèrement saillante. Le notum rappelle celui des Vespiens par le pronotum et la première pièce du mésonotum dont la seconde offre un renflement médian bien marqué et répété en petit sur la troisième pièce. Quant au métanotum, il se relève en forme de petit cône; et de la petite facette qui couronne son sommet se détachent

des crêtes latérales limitant des espaces finement striés en travers. Cette même disposition se retrouve chez les Ophionites et les Pimplites.

Les Cynipsiens ont bien le mésosternum saillant et bombé des Hyménoptères, mais au niveau des deuxièmes et troisièmes pattes le métasternum et le mésosternum sont sur le même plan. Nous retrouvons ici sur le pronotum et la première pièce du mésonotum, la forme des Vespiens et la saillie médiane de la seconde pièce des Ichneumoniens, mais le métanotum, très réduit, est rabattu au-dessous de cette saillie médiane.

Les Siriciens et les Tenthrediniens, tout en conservant les traits essentiels des Hyménoptères, présentent quelques caractères spéciaux dans la conformation du pronotum et du métanotum. Disons d'abord que chez les Siriciens le collier ne se dissimule pas sous le pronotum et fait une saillie presque aussi prononcée que celle du mésosternum. Celui-ci est largement bombé de chaque côté de son sillon médian, et son bord postérieur, échancré latéralement en avant des deuxièmes hanches, se termine au milieu par une pointe recourbée en haut et en arrière, et se soude à un métasternum étroit et bifurqué à sa terminaison médiane en présentant de chaque côté une dépression longitudinale. Le pronotum ne contribue au bouclier que par son bord postérieur arrondi et ses ailes saillantes sur les flancs et en avant. La majeure partie de ce pronotum à surface plane regarde directement en avant. Le bouclier surtout, formé par le mésonotum et terminé par le métanotum, présente d'avant en arrière une pièce médiane bombée, large en avant et s'interposant entre deux renflements latéraux par son étroite extrémité postérieure. Les deux renflements latéraux se rejoignent au milieu derrière cette première pièce. Entre la seconde pièce et le métanotum s'observent trois petits renflements, un médian et deux latéraux. Enfin si on regarde le thorax par son ouverture postérieure on voit que l'un des segments du notum, le postscutellum du mésothorax, fournit un entothorax sous forme de deux prolongements cunéiformes.

On ne trouve plus chez les Tenthredites la saillie du prosternum des Siriciens. Le mésosternum, comprimé d'avant en d'arrière, regarde en avant par sa partie antérieure coupée obliquement. Ses parties latérales, largement bombées, font saillie sur les flancs. Une échancrure profonde sépare le mésosternum du métasternum. Le notum



appartient au même type que les Siriciens. Chez les Lydites, Hylotomites, Cimbricites, c'est le même sternum avec de très légères modifications dans le notum.

Telles sont les variétés morphologiques offertes par le thorax des hyménoptères. On a pu se convaincre qu'elles sont légères dans les parties les plus fixes et qu'il est par conséquent facile de réduire singulièrement les termes essentiels de cet ordre dans la construction du procédé comparatif; il est même évident qu'on pourrait s'en tenir à un des principaux types que nous venons de décrire. Cependant, pour donner satisfaction aux besoins zootechniques, on peut admettre comme types: l'Abeille, la Guêpe et la Fourmi; l'Abeille, en considération de l'importance théorique et pratique des Apiens; la Guêpe, pour ses nombreuses affinités avec toutes les familles de cet ordre; la Fourmi, à cause du grand intérêt biologique qui s'y rattache. Au-dessous de ces trois formes se rangent naturellement les Euméniens, les Crabroniens, les Sphégiens, en rapprochant les Euméniens des Apiens. Sous les Crabroniens, voisins des Vespiens, se groupent les Ichneumoniens et les Cynipsiens. Viennent ensuite, sur la même ligne, Chrysidiens, Chalcidiens, Proctotrupiens, et enfin les Teuthrediniens et les Siriciens.

#### LÉPIDOPTÈRES.

Les entomologises modernes, se fondant sur la considération des antennes et le fonctionnement des ailes, ont divisé les Lépidoptères en deux grandes sections: les *Rhopalocères achalinoptères* (antennes en massues, ailes sans frein), et les *Hétérocères chalinoptères* (antennes de formes variables, ailes pourvues d'un frein). Linné, à un point de vue plus synthétique, et impressionné par la forme, avait reconnu dans cet ordre trois grands genres: les Papillons, les Sphinx, les Phalènes qui, dans la classification de Latreille, devinrent les Diurnes, les Crépusculaires, les Nocturnes. Dans la division moderne, les Diurnes répondent aux Rhopalocères, tandis que les Hétérocères comprennent les Crépusculaires et les Nocturnes. Avant d'examiner le degré de précision de ces différents termes, il est intéressant de chercher dans la constitution du thorax des caractères plus fondamentaux et moins négatifs.

Disons d'abord que l'analyse du tronc des Lépidoptères ne laisse

aucun doute sur la grande affinité, reconnue par tous les observateurs, entre les familles de cet ordre. D'après cette analyse, en s'adressant à une famille intermédiaire, celle des Hespérides ou celle des Cydimonides, on pourrait coordonner tous les Lépidoptères avec un seul type; mais, en tenant compte des variations essentielles du mésosternum, on ne tarde pas à reconnaître que les Rhopalocères, aussi bien que les Hétérocères, n'appartiennent pas rigoureusement à un même type, et, d'après un nombre suffisant d'observations directes, s'il fallait opter entre la division moderne et l'ancienne, on serait plus disposé à restaurer les trois grands genres de Linné : les Papillons, les Sphinx, les Phalènes.

Pour apporter plus de précision dans cette discussion, je donnerai d'abord une idée générale de la constitution du thorax et j'établirai ensuite une comparaison directe entre quelques espèces appartenant aux principales familles.

Le prothorax n'a qu'une part restreinte dans la constitution du tronc des Lépidoptères; celle du métathorax est plus notable, mais c'est principalement au mésothorax qu'est due la constitution du tronc.

Les connexions du prothorax avec la tête et le mésothorax sont plus ou moins étroites; elles sont toujours plus immédiates du côté du notum. L'anneau très réduit de ce premier segment forme une légère saillie médiane derrière la tête; une autre saillie sternale sépare les cavités articulaires des premières pattes dont les hanches se meuvent librement.

Le mésothorax, formant la presque totalité du thorax, est bombé sur ses deux faces. Son ouverture antérieure est coupée obliquement d'avant en arrière et de haut en bas. Le mésosternum, d'aspect variable, forme un plastron solide entre les épisternums et les épimères. Son bord postérieur, saillant au milieu, s'échancre de chaque côté en avant des hanches des deuxièmes pattes. Le mésonotum, bombé et très étendu longitudinalement, se compose surtout d'un scutum qui paraît formé de deux parties réunies longitudinalement sur les deux tiers antérieurs et séparées dans le tiers postérieur pour délimiter un scutellum triangulaire. Sur la base des ailes on observe, de chaque côté, des paraptères bien développés.

Le métathorax, réduit d'avant en arrière, offre du côté sternal une pièce médiane dont le milieu du bord postérieur se porte en arrière entre les hanches des troisièmes pattes. Quant au métano-

tum, il se compose de trois pièces : une médiane et deux latérales, séparées en avant par une échancrure de la pièce médiane qui termine en arrière la surface du notum. Le bord externe des deux pièces latérales est en connexion avec les épидèmes articulaires des ailes postérieures.

Pour achever cette description générale il est bon de noter le rôle presque exclusivement statique des moignons cubiques des deuxièmes et troisièmes hanches, dont les mouvements sont très limités et qui, faisant corps avec le mésosternum et le métasternum, contribuent largement à la solidité du pectus.

Le thorax des Papilionides offre des caractères bien tranchés, qu'on retrouve chez les Nymphalides et les Erycinides et qu'il faut principalement rechercher dans les formes du mésosternum ; celui-ci forme un large plastron au devant des deuxièmes hanches, entre lesquelles son bord postérieur se prolonge en pointe. De chaque côté de cette saillie médiane, le bord postérieur forme une courbe autour de la base des deuxièmes hanches. Les bords latéraux sont en connexion avec les épisternums et les épimères et le bord antérieur forme une courbe légère en connexion, au milieu, avec une petite pièce médiane, et, de chaque côté, avec une bandelette étroite appartenant aux épидèmes d'insertion du mésosternum avec le prosternum. Sur la ligne médiane, le mésosternum présente un léger sillon qui, avant d'atteindre le bord antérieur, se bifurque et dessine un petit triangle dont la base répond à la petite pièce médiane qui termine le mésosternum en avant.

Chez quelques espèces, la pointe médiane postérieure se bifurque ; chez plusieurs Danaïdes, au contraire, elle se prolonge entre les deuxièmes hanches, mais en somme les caractères essentiels de ce premier type sternal se retrouvent dans les trois grandes familles que j'ai citées : Papilionides, Nymphalides, Erycinides. Il y a lieu cependant de signaler quelques différences dans le degré de fusion entre les épisternums. La démarcation très difficile à faire chez les Papilionides, est, au contraire, évidente chez certaines Danaïdes et chez plusieurs Nymphalides.

Sans rechercher immédiatement des traits nouveaux parmi les Hétérocères, nous pouvons, dans la même division que les familles précédentes, observer des formes assez caractéristiques. La description suivante du mésothorax du *Pyrrhopyga Charibdis* en est un premier exemple. Le centre sternal de cette Hespéride représente

une sorte d'écusson large en avant terminé en pointe en arrière; un sillon médian le divise en deux parties égales. De chaque angle antérieur de cet écusson, le mésosternum se porte en avant et en haut sous forme de deux oreilles surmontées de l'épisternum. Deux autres expansions auriculées, plus petites, s'interposent aux précédentes et, sur le milieu, le bord antérieur de l'écusson s'avance en pointe dans l'épidème qui réunit le prosternum au mésosternum. De chaque côté de l'écusson, à distance égale de son bord antérieur et de sa terminaison à angle aigu, le bord postérieur du mésosternum se recourbe autour des deuxièmes hanches jusqu'à la rencontre des épimères. Sur le mésonotum, entre les paraptères recourbés sur l'insertion des premières ailes, le scutum et le scutellum occupent la presque totalité du notum.

D'après cette description, il est difficile de ne pas reconnaître chez les Hespérides un type assez distinct de celui des Papilionides.

Chez les Cydimonides le notum se rapproche davantage des Papilionides, mais le mésosternum appartient incontestablement au type des Hespérides.

En passant à la division des Hétérocères on doit s'attendre à trouver des modifications plus marquées par rapport au premier type; cependant nous retrouvons encore les formes des Hespérides, chez les Sésiides, sauf une plus grande importance relative des épisternums et une saillie en pointe plus marquée de l'extrémité postérieure de l'écusson central entre les expansions auriculées; et cette ressemblance se retrouve chez les Zygénides et les Sphinxes.

Ce même type, sauf les modifications dues à une forme plus globuleuse du thorax, se poursuit encore chez les Noctuéliques et les Phalénides, mais il n'en est plus de même chez les Bombycides dont la forme sternale diffère de celle des Hespérides autant que celle des Hespérides diffère du type des Papilionides.

Il résulte donc nettement dès à présent, de la considération des parties les moins modifiables du squelette des Lépidoptères, qu'il n'y a pas lieu de conserver la division moderne de cet ordre et qu'il est préférable de se rapprocher des vues de Linné.

En choisissant parmi les Bombycides les grandes espèces comme le *B. Cyntia* ou la *Saturnia cecropia* on voit que la partie centrale mésosternum forme un grand croissant dont les extrémités dirigées en haut et en avant, sont surmontées par des épisternums

réduits. Le bord postérieur du croissant, à partir de son angle aigu médian, décrit une courbe autour de la base des deuxièmes hanches et s'étale ensuite sur les côtés, le long du bord antérieur des épimères et il résulte de cet assemblage, dont les délimitations sont très nettes, une figure différente des deux types précédents. Quant au notum, il n'offre rien de remarquable, si ce n'est l'importance plus grande du métanotum, comme chez les Papilionides.

Si maintenant, d'après les descriptions précédentes, on cherche à se représenter la filiation des Lépidoptères on peut concevoir abstraitement une forme voisine des Hespérides ou des Cydimonides et à partir de cette forme abstraite, considérer l'ordre des Lépidoptères sous l'aspect de trois rameaux dont les terminaisons seraient un Papillon, un Sphinx, un Bombyx. Sur ces trois rameaux s'échelonnaient : les Erycinides, les Nymphalides et les Papilionides sous le Papillon ; les Cydimonides, les Hespérides, les Sésiides, les Zygénides et les Sphingides sous le Sphinx ; et, enfin, les Phalénides, les Noctuéliques et les Bombycides, sous le Bombyx.

#### DIPTÈRES.

Après les Coléoptères, les Hyménoptères, les Lépidoptères, nous avons encore à étudier un ordre d'Insectes à métamorphoses complètes, et cet ordre est d'une homogénéité parfaite, car au milieu d'un nombre prodigieux d'espèces, en exceptant la division relativement restreinte des Némocères, un seul type thoracique répond à l'ensemble des Diptères.

On connaît la caractéristique de cet ordre : Insectes à pièces buccales disposées pour sucer et pour piquer, à ailes antérieures membraneuses, à ailes postérieures remplacées par deux petites baguettes terminées en bouton (*balanciers*), la tête articulée avec un pédicule cervical, coalescence partielle des parties du thorax et de l'abdomen, parties latérales du prothorax en forme d'épaulières.

Pour connaître immédiatement le type général des Diptères, il suffit d'analyser le thorax d'une Muscidée, la Mouche domestique, ou une Sarcophaga. Le notum, légèrement bombé, est formé à la face dorsale par le pronotum et le mésonotum et à la face postérieure par le métanotum. Le bord antérieur du pronotum est arrondi et rabattu derrière la tête ; son bord postérieur est droit. Le scutum, partie principale du bouclier, arrondi sur les côtés, se

soude en avant au pronotum; son bord postérieur, moins étendu que l'antérieur, est suivi par le scutellum, qui reproduit en petit la forme du scutum. Sous l'extrémité du scutellum se voit nettement le relief transversal et arrondi du métanotum.

Le prosternum, très réduit, est étroitement uni au mésosternum; il présente sur la ligne médiane une gouttière longitudinale et de chaque côté les cavités articulaires des premières pattes. La petite gouttière médiane est interrompue en avant par une élevation au devant de laquelle se continue la dépression médiane, et, de chaque côté, le bord antérieur du prosternum est surmonté d'un épimère triangulaire dont le sommet se porte sur le pédicule cervical. Le mésosternum, de chaque côté d'un sillon médian, forme deux bombements coniques dont les sommets, dirigés en bas, en arrière et en dedans, se terminent par les cavités articulaires des deuxièmes pattes, très rapprochées au milieu, cavités oblongues arrondies en dedans et terminées à angle aigu en dehors. Immédiatement derrière les cavités articulaires des deuxièmes pattes, sont accolées celles des troisièmes pattes.

Une particularité de ce thorax est la présence de balanciers, considérés par beaucoup d'entomologistes comme les rudiments des deuxièmes ailes ou par d'autres, avec Latreille, comme des appendices dépendant des deux trachées postérieures du thorax et représentant les valves qui accompagnent les stigmates de quelques larves aquatiques (*Ephémères, Gyryns*). On ne doit pas oublier que Blainville considérait les ailes des insectes comme des trachées extérieures renversées. Cependant Latreille, se fondant sur le principe des connexions, n'admet pas qu'on puisse considérer ces appendices comme des rudiments d'ailes, attendu que les ailes inférieures naissent toujours des sommités latérales et antérieures du troisième anneau thoracique, à une très courte distance des ailes supérieures. On peut bien admettre l'interprétation de Latreille sur la nature des balanciers, qui, pendant que les ailes antérieures sont au repos, peuvent se mouvoir avec indépendance et la plus grande vivacité, mais nous affirmons, avec Audoin, que les balanciers dépendent du métathorax et qu'ils s'insèrent entre le métanotum et l'épimère.

Une autre singularité de cet ordre, moins générale que la précédente, est la présence des *ailerons* ou *cuillerons*. A première vue on croit trouver dans ces expansions membraneuses les rudiments des secondes ailes, et vues par la face dorsale, elles semblent prove-

nir du métathorax dissimulé sous le scutellum, mais en les relevant de bas en haut, on peut s'assurer qu'elles sont insérées au bord du scutellum et sous une prolongation de l'aile antérieure dont le bord interne s'infléchit de manière à former un lobe supérieur (*alula*) et un lobe inférieur, le cuilleron (*squama*), qui semble abriter la cavité où se meut et vibre le balancier.

La forme thoracique des Musciens se retrouve chez les Syrphiens avec des modifications accessoires dans le degré de coalescence des pièces du thorax, la saillie plus grande du bourrelet formé par le scutellum, la coloration différente des épaulières; chez les Tabaniens, une saillie des angles postérieurs du scutum, un relief transversal entre le scutum et le scutellum; du côté du pectus un prosternum formé par une plaque semilunaire divisée au milieu par un sillon et légèrement bombée sur les côtés, un large mésosternum moins saillant en bas que chez les Musciens, divisé au milieu par un sillon terminé en avant par un petit tubercule.

En abordant les Asiliens avec leur notum gibbeux et arrondi on pourrait s'attendre à des formes typiques différentes, mais il n'en est rien; il faut cependant reconnaître que leur sternum tend vers des formes nouvelles qui ne sont bien caractérisées que chez les Némocères. En effet, si on examine le thorax d'une Tipule, on trouve dans le notum des aspects nouveaux. Le pronotum, plus étroit en avant qu'en arrière, se porte en pointe sur le scutum; celui-ci échancré en avant pour recevoir cette pointe, forme deux lobes, et le milieu du bord postérieur est échancré devant un scutellum arrondi. Derrière ce scutellum proémine une pièce qui termine le notum. Du côté du sternum, les apparences sont également spéciales à cette tribu des Némocères. Le mésosternum étroit, au milieu, offre des renflements latéraux qui s'élargissent en remontant vers les épisternum. Les cavités articulaires, largement coupées, sont arrondies en dedans et terminées à angle aigu en dehors. Malgré ces différences on pourrait faire rentrer ce second type dans celui des Musciens, mais à cause de toutes les particularités qui se rattachent à la tribu des Némocères il est préférable de les ranger sur un rameau distinct.

Pour compléter l'ordre des Diptères, il faut y comprendre les Ornithomyiens, chez lesquels le parasitisme se lie à des particularités de conformation dans les parties les plus modifiables et qui, sous le rapport du développement, offrent des singularités déjà signalées par Réaumur et qui ont valu aux Diptères de ce groupe

la dénomination de *Pupipares*. Chez les Hippobosques, Ornytomies, Leptotènes, Mélophages, Nyctéribies, les pattes s'articulent sur un sternum aplati, mais on peut toujours sur leur notum retrouver les éléments des Musciens. Enfin, sans recourir à un nouveau type, nous ferons rentrer ici, à la suite des Diptères, toute la famille des Pulicides, dont le corps est comprimé latéralement, les anneaux thoraciques distincts, et qui, à la place des ailes, portent sur le mésothorax et le métathorax, des appendices latéraux en forme de plaques.

Nous résumerons donc nos observations sur les Diptères en coordonnant sous la Mouche les Syrphiens, les Tabaniens, les Dolichocéphaliens; sous la Typule, les Némocères; et, au-dessous, entre ces deux lignes, les Asiliens, les Pupipares et les Aphaniptères.

#### HÉMIPTÈRES.

L'ordre des Hémiptères, auquel il est préférable de restituer le nom de Rhynchotes, donne par la variété de ses formes un grand intérêt aux démonstrations fondées sur la considération du thorax. D'après le caractère membraneux ou demi-membraneux des ailes antérieures, on a divisé cet ordre en deux sections : les Homoptères, comprenant les Cigales, les Fulgores, les Coccides; et les Hétéroptères, embrassant les Géocores et les Hydrocores, Punaises de bois, Punaises d'eau.

La Cigale, facile à étudier, donne une idée très nette de la division où rentrent les Cicadiens, les Fulgoriens, les Cocciniens et les Aphidiens. Je ne dirai rien de l'appareil de stridulation, placé en dehors du thorax, à la base de l'abdomen; j'observerai seulement qu'il ne faut pas juger le goût des poètes grecs d'après les bruits fastidieux produits par les Cigales du midi de la France. Les voyageurs qui ont entendu les Cigales des régions tropicales savent que cette stridulation peut devenir progressivement assez rapide pour engendrer un son d'une ampleur remarquable et fournir une démonstration vivante de la théorie vérifiée dans nos cabinets de physique au moyen de la roue dentée de Savart.

Le prothorax de la Cigale a une face sternale très réduite. Les parties latérales, articulées avec les premières hanches, se réunissent sur la ligne médiane en formant une gouttière et laissent entre elles une échancrure en forme de V. La partie dorsale, plus importante,



recouvre le quart antérieur du mésonotum et forme un arceau finement sculpté dont le bord antérieur, légèrement convexe, se relève à ses extrémités. Le bord postérieur est à peu près droit. Les bords latéraux sont également droits, mais les deux angles postérieurs sont tronqués au niveau de l'insertion des premières ailes. De chaque côté de la ligne médiane, légèrement sinueuse en avant, on remarque trois renflements à surface grenue. Derrière ces renflements le pronotum se termine par une bandelette colorée en jaune comme sur la ligne médiane. Le mésothorax forme avec le métathorax la totalité du sternum; au centre de l'union transversale de ces deux segments on remarque un renflement pisiforme qui appartient au métanotum. De chaque côté de ce renflement se présentent en symétrie les cavités articulaires des deuxième et troisième hanches; en avant des deuxième, le mésosternum se termine en avant par une courbe légère et en arrière par un bord anguleux. Les épisternums bombés concourent en avant à l'ouverture thoracique; en dehors ils se terminent avec les épimères sur les épidèmes d'articulation des premières ailes. Les épimères circonscrivent les cavités articulaires et de leur angle postérieur externe se détache une mince expansion. Le métasternum, de chaque côté de son tubercule médian, a la forme d'une étroite bandelette qui circonscrit en avant les troisième hanches; son bord postérieur se termine par deux expansions arrondies à leur bord libre et aussi étendues que le sternum. Le bouclier, outre le pronotum, est constitué par le mésonotum dont la partie antérieure plus étroite est recouverte par le pronotum. La plus grande étendue de ce mésonotum globuleux répond aux épidèmes d'articulation des premières ailes. Deux fins sillons dessinent une pièce médiane terminée en avant par une lame mince pourvue en dessous de deux prolongements entothoraciques. Les deux fins sillons s'effacent en arrière et le bouclier s'arrondit de chaque côté en convergeant vers les premières ailes. Les bords latéraux du bouclier se portent obliquement d'avant en arrière et de dehors en dedans et viennent se fusionner au milieu avec une saillie terminale qui s'unit au scutum par deux crêtes antérieures et dont le bord postérieur saillant se recourbe en avant vers les premières ailes et démasque sur les côtés, les insertions des deuxième ailes; quant au métanotum, il se dérobe entièrement sous le scutellum du mésothorax et va contribuer aux formations entothoraciques.

Ces détails sur le premier type permettent de reconnaître dans les Coprides, les Fulgorides et les Membracides, des familles étroitement liées aux Cicadiens, malgré les singularités de forme qu'on peut rencontrer sur la tête et le prothorax. En décapitant un Fulgore porte-lanterne ou un Fulgore porte-chandelle, on retrouve dans la réunion sternale du mésothorax et du métathorax les traits essentiels de la Cigale. Que le mésonotum recouvre plus ou moins le métanotum, que le prothorax soit cornu, bulbeux, vésiculeux, bombé, comprimé, terminé en pointe, il en sera de même; nous pouvons donc en toute certitude ranger les Fulgoriens à côté ou à la suite des Cicadiens.

En passant maintenant à la division des Rynchotes Hétéroptères, nous nous trouvons en présence de deux séries qui paraissent distinctes : les Hydrocores et les Géocores. En empruntant une espèce à chacune de ces séries et en les choisissant assez semblables par leur forme générale on peut déjà remarquer certaines différences. Pour préciser cette comparaison je décrirai d'abord un Népien et, afin de faciliter l'analyse, je choisirai une grande espèce bien connue, la *Belostoma Chinensis*.

Le sternum de ce Népien est constitué par les deux derniers segments thoraciques. Le relief formé par le prosternum de la Nèpe cendrée est réduit à une lame saillante chez la *Belostoma* et répond à la partie active des pattes ravisseuses dont les hanches, puissantes et très mobiles, sont reçues dans les larges cavités articulaires séparées par le prosternum. De chaque côté de ces cavités articulaires, les épimères remplissent un espace triangulaire; leur côté externe se soude à l'expansion foliacée du pronotum et leur bord postérieur s'unit à l'épisternum du mésothorax. Celui-ci forme un large plastron légèrement bombé, continué sur les côtés par les épisternums et les épimères.

Le bord antérieur est échancré, le bord postérieur forme un petit angle saillant en arrière et, de chaque côté de cet angle, s'offrent les échancrures qui limitent en avant les cavités articulaires des deuxième hanches. Le métasternum, aplati au milieu, présente pour le reste les mêmes dispositions que le mésosternum. Entre les cavités articulaires des troisième hanches commence la crête saillante qui se poursuit sur la face inférieure des anneaux de l'abdomen, entre les expansions foliacées qui élargissent tout le corps des Népiens. On peut remarquer, en outre, dans le mode de connexion

des épisternums et des épimères une disposition qui diffère du type des Cicadiens. Le notum se compose d'une partie antérieure, de forme trapézoïde, le pronotum, et d'une partie postérieure, triangulaire, le scutum du mésothorax, dont l'angle se superpose à l'angle terminal du métanotum. A la suite du scutum, les nervures des premières ailes, au repos, dessinent un autre scutum, qui embrasse le premier et se continue jusqu'au milieu de l'abdomen.

Cette description du thorax de la *Belostoma*, sauf de légères modifications, s'applique à tous les Népiciens, sans en excepter les Ranatres qui, avec leur corps linéaire et la forme spéciale de leur pronotum, semblent s'éloigner du type.

En plaçant un Scutellerien à côté de ce Népicien nous verrons s'il faut recourir à un troisième type dans cet ordre des Rychotes, où des affinités étroites se dissimulent sous des formes d'apparences divergentes. Si nous choisissons parmi les Géocores ceux dont le notum s'étend sur toute la face dorsale; que le corps soit court ou élancé, on observe les traits suivants : les ouvertures des cavités articulaires des trois paires de pattes sont assez régulièrement arrondies et séparées sur la ligne médiane par un sillon bien marqué; ce sillon, non interrompu entre le prosternum et le méso-sternum, s'élargit légèrement sur le métasternum. Le milieu du prosternum rappelle celui des Cicadiens. Les sternums de chaque segment forment, autour des hanches, des fourreaux en relief, et les épimères, en forme de coin, s'interposent entre ces reliefs. L'abdomen est toujours plus épais que chez les Népiciens et n'est pas foliacé. Sur les *Graphosoma*, *Tectocoris*, *Calliphora* que j'ai sous les yeux, le scutum, en arrière du prothorax gibbeux, couvre tout le corps. Cette dernière forme se maintient chez les Pentatomes, mais en passant par les Ligéides et les Réduves elle tend vers le type Népicien.

En somme, il résulte des descriptions précédentes une étroite parenté entre les Rychotes, mais on peut abstraitement figurer ce petit rameau avec trois sommités terminales occupées par la Cigale, la Nèpe, et un Scutellerien, la *Tetyra Maura* par exemple. Sous la Cigale peuvent s'échelonner les Cicadiens, les Fulgoriens, Cercopides, Membracides, Fulgorides; sous la Nèpe, les Népiciens, Noc-tuelides, Népides, Galgulides; et sous la *Tetyra*, les Scutellerites, les Pentatomides; viendraient après sur ce rameau, les Lygéens, Coréides, Lygéides, Mirides; les Réduviens, Réduviides, Soldides,

Hydrométrides, Aradides; et se rangeraient ensuite les formes moins parfaites des Aphidiens, Aphidiides et Psyllides; des Cocciniens, dont les femelles sont aptères; et finalement les Rhynchotes, parasites dépourvus d'ailes, les Philoptériens, Trichodectes et Liotheides; et les Pédiculiens, Phthiriides et Pédiculides.

#### NÉVROPTÈRES.

Blanchard, n'ajoutant au mode de développement qu'une importance secondaire et se fondant sur des rapprochements morphologiques, s'est contenté de diviser l'ordre des Névroptères en deux sections : les Hyaloptères, Termidiens Embiens Prociens Perliens Emphémériens Libellulien Panorpiens et Raphidiens; et les Tricoptères, comprenant la seule tribu des Phryganides.

Claus, considérant la conformation des ailes comme trop variable et s'appuyant sur des rapprochements plus variés, a fait passer une partie des Hyaloptères dans l'ordre des Orthoptères sous la dénomination d'Orthoptères pseudo-névroptères comprenant les *Corrodentia*, Procides Embides Termites; et les *Amphibiotica*, Perlides Ephémérides Libellulides. Il a fait également entrer dans ce sous-ordre des Pseudo-Névroptères, les Thysanoptères de Blanchard et Holiday qui représentent les *Physopoda*. Les Névroptères de Claus composent deux sous-ordres : les Planipennes, Sialides Panorpidés Hémérobiides et Myrméléontides; et les Tricoptères de Blanchard, les Phryganides qui font le passage aux Lépidoptères. A la suite des Névroptères Claus place les Strepsiptères à dimorphisme sexuel bien tranché, larves vivant en parasites sur le corps des Hyménoptères, Insectes à prothorax et mésothorax très courts et dont le métathorax très large recouvre la base de l'abdomen, le Xenos de Rossi, le Stylops de Kirby et Newport.

Pour établir immédiatement dans cet ordre un peu complexe un terme de comparaison bien déterminé, je choisirai, parmi les Hyaloptères de Blanchard ou Amphibiotica de Claus, un Libellulien, l'*Anax formosus*. Cette grande espèce, au vol puissant, qui représente la famille des *Ærchinides* et dont on connaît les caractères généraux, nous fournira un terme de comparaison bien déterminé.

En disposant l'Insecte comme lorsqu'il plane au-dessus d'une nappe d'eau, si on fait passer un plan vertical et transversal immédiatement en avant des premières ailes, on voit que toutes les arti-

culations des pattes sont en avant de ce plan, mais que la majeure partie des flancs est en arrière, comme les ailes. Il en résulte une certaine obliquité des épisternums et des épimères se portant de haut en bas, d'arrière en avant. Sur la face dorsale, le mésonotum est divisé par ce plan en deux parties : celle qui forme le bouclier en avant et celle qui répond aux premières ailes en arrière. Sur la face sternale on ne voit en arrière de ce plan que la partie postérieure du métasternum. L'ensemble du thorax représente une masse cuboïde, convexe en avant, horizontale entre les ailes, aplatie sur les flancs et très réduite en bas à l'insertion des pattes.

Le prothorax, dissimulé par la tête avec ses grands yeux largement contigus, offre un pronotum très étroit, plus large en arrière qu'en avant, et limité par deux reliefs transversaux entre lesquels on remarque deux bosselures piriformes contiguës au milieu par leur grosse extrémité. Le prosternum présente au milieu une plaque quadrilatère dont le bord antérieur porte un court prolongement, à bord terminal arrondi et sur un plan supérieur à la plaque centrale. Celle-ci est échancrée à son bord postérieur, derrière lequel on observe un relief en forme de croix de Saint-André, forme que nous verrons se reproduire sur le mésonotum et le métanotum. De chaque côté de ce relief et de la plaque centrale s'ouvrent les cavités articulaires des premières pattes. Ce prothorax, servant de pédicule à la tête et de point d'attache aux premières pattes, représente à peine la vingtième partie du thorax essentiellement formé par le mésothorax et accessoirement par le métathorax. Le mésonotum se compose d'un préscutum en forme de bandelette courbée en avant de manière à circonscrire le bord postérieur du pronotum. Le scutum très développé globuleux est divisé sur la ligne médiane par un relief qui, vers le milieu du scutum, se bifurque et, en se portant en arrière, va former deux boucles latérales. Un autre relief transversal termine cette partie antérieure ; la postérieure donne de chaque côté insertion aux premières ailes, et l'espace interalaire est traversé par un relief en croix ; entre les branches antérieures de ce relief on observe un renflement et entre les postérieures trois renflements plus petits, un médian et deux latéraux. L'espace interalaire du métanotum est également traversé par un relief en croix et, entre les branches antérieures de la croix, on observe deux tubercules allongés au devant desquels se fait la soudure du mésonotum au métanotum. Le bord postérieur est droit.

En arrière du prosternum le pectus peut se diviser en deux régions, l'antérieure destinée à l'insertion des deuxièmes et troisièmes paires de pattes, et la postérieure, lisse, occupée au centre par la plaque postérieure du métanotum et la partie inférieure des épimères du métasternum. Entre les articulations des pattes on observe d'avant en arrière, une échancrure en bec de plume du bord antérieur du métanotum, une mince carène médiane échancrée en dessous, une courte saillie du bord antérieur du métasternum et, après les articulations des troisièmes pattes, une première plaque en forme de losange et enfin la plaque terminale du métasternum.

D'après cette description nous pourrions suivre sans obscurité les véritables affinités des Hyaloptères. Disons d'abord que chez tous les Libellulidés de Blanchard, Odonata de Rambur, Subulicornes de Latreille, Pictet, Burmeister, sauf les Éphémérides, on peut suivre sans hésitation le type que nous venons de décrire. Cette comparaison est plus délicate sur un Agrion, mais on ne doit pas s'en laisser imposer par l'exiguïté d'une *Calopteryx Virgo* ou de l'*Agrion puella*; en détruisant les épimères d'articulation des ailes on retrouvera même dans les espaces interalaires les détails que nous avons décrits, bien qu'ils soient un peu modifiés par l'allongement du mésothorax, comprimé latéralement.

Rambur et Blanchard ont eu grandement raison de séparer les Éphémérides des Libellulidés; leur thorax s'éloigne notablement du type de l'*Anax* et se rapproche, par le sternum, de l'ordre des Orthoptères.

Si nous passons aux Myrméléontidés et surtout aux Panorpides, malgré les modifications du prothorax, nous retrouverons les bosselures interalaires et les figures qui rappellent les Libellulidés. Les Pieridés et les Semblidés sont bien, comme les Éphémérides, des Orthoptères pseudo-névroptères. Quant aux Phryganes, il est difficile de ne pas reconnaître dans leur notum et leur sternum la parenté avec les Lépidoptères.

Pour terminer ces rapprochements, notons encore comme liés aux Orthoptères, les Thripsiens, les Termiens, les Embiens et les Psociens.

Il résulte donc de cette étude sommaire qu'on peut ranger sous l'*Anax formosus*, tous les Libellulidés et détacher de ce rameau les Myrméléontidés et les Panorpides. Mais les autres Hyaloptères : Éphémérides, Semblidés, Perlidés, Termitidés, Psocidés, Embidés

et Thripsiens, paraissent se rattacher au rameau des Orthoptères, tandis que les Phryganes établissent une relation évidente entre les Névroptères et les Lépidoptères. En d'autres termes, si dans la généalogie abstraite des Arthropodes on suppose une origine commune aux trois rameaux des Orthoptères, des Névroptères et des Lépidoptères, on peut imaginer que, près de la naissance de cette ramification, les Phryganes se détachent du rameau des Lépidoptères; les Myrméléontides et les Panorpides, du rameau des Névroptères; et les autres Hyaloptères, du rameau des Orthoptères.

#### ORTHOPTÈRES.

En abordant maintenant les Orthoptères proprement dits nous allons reconnaître, malgré la séparation déjà faite des pseudo-névroptères, un défaut d'homogénéité qui est bien en rapport avec la diversité des mœurs qu'on observe dans cet ordre. Pour vérifier les rapprochements les plus naturels, je décrirai successivement les formes thoraciques des Forficules, des Blattes, des Mantres, des Phrasmes, des Criquets, des Sauterelles; nous donnerons ensuite quelques indications sur les formes, plus simples et plus initiales, des Thysanoures.

Forficules : on a bien décrit leur tête, leurs élytres tronquées, presque crustacées, leurs ailes horizontales repliées en travers sous les élytres, leur abdomen terminé par une pince, leurs pattes et même leur pronotum carré, plan, ordinairement rebordé latéralement. Les trois pièces composant le sternum sont nettement distinctes, aplaties et s'élargissent d'avant en arrière. Les cavités articulaires des pattes sont placées symétriquement et répondent aux angles des bords postérieurs de chaque plaque. Le prosternum plus étendu d'avant en arrière que le mésosternum, bombé en avant et déprimé en arrière, présente en avant de son bord antérieur un prosternum orbiculaire compris entre deux prolongements latéraux. Les plaques centrales du mésosternum et du métasternum ont la même forme; celle du métasternum est plus étendue dans les deux sens. Les trois pièces du notum sont coupées carrément; la première recouvre le quart antérieur de la seconde. Les bords rabattus de ces trois pièces viennent contribuer à constituer les flancs avec les épisternums et les épimères. Quand on isole une de ces pièces, on peut remarquer entre le sternum et le notum une échancrure profonde. Ces traits fournis par le thorax se maintien-

nent chez les espèces aptères du genre *Chelidroura* de Latreille et donnent raison à Serville qui, au point de vue générique, ajoutait peu de valeur aux caractères tirés de la présence des élytres et des ailes ou de leur avortement plus ou moins grand.

Chez les Blattes le pronotum presque demi-circulaire et clypéiforme, s'avance sur la tête, la cache souvent en entier et déborde le corps. Les trois sternums bien distincts présentent latéralement une cavité ovale correspondant à la cuisse qui s'y loge à l'état de repos. Au niveau des soudures des trois sternums, le milieu s'abaisse en pointe; cette disposition se voit plus nettement sur le sternum coriace des Kakerlacs où on peut retrouver dans le mode de connexion des hanches avec le sternum, une disposition qui concourt à la solidité du thorax. Le mésosternum recouvert en partie par le pronotum s'en dégage carrément et se soude au bord antérieur du métanotum de forme trapézoïde.

Chez les Mantes et les Phasmes, on observe des particularités en rapport avec la singularité de leurs formes. On a bien décrit la tête triangulaire des Mantes, leurs ailes, leurs élytres et même le pronotum. En prenant ici pour exemple le *Pregodion* du midi de la France on pourra se rendre compte de la constitution du thorax. Chez la *Mantis religiosa* le pronotum est unicaréné au milieu, et ses côtés jaunâtres sont denticulés sur les trois quarts antérieurs. Au niveau de l'articulation des pattes ravisseuses on remarque une impression transversale; en avant de cette impression, règne un sillon longitudinal et, en arrière, un fin relief terminé près du bord postérieur entre deux petits renflements. Le bord postérieur est coupé carrément. Le mésonotum et le métanotum, beaucoup plus courts, et moins coriaces que le pronotum, sont recouverts par les ailes et les élytres; ils reproduisent en raccourci la forme du pronotum. Dans toute l'étendue de ces deux segments, s'étend un relief longitudinal, et, au niveau de l'insertion des élytres et des ailes, comme au niveau des pattes ravisseuses, se reproduit l'impression transversale du pronotum. Le sternum des Mantiens est caractéristique. Le prosternum en avant des pattes ravisseuses présente un relief qui, du milieu, se porte de chaque côté, obliquement en avant et en dehors; devant ce relief, le sternum s'étend jusqu'à un autre petit relief transversal, au devant duquel on voit deux prolongements enfermant une pièce médiane analogue à celle que nous avons décrite chez les Forficules.



En arrière du premier relief sont les cavités articulaires des pattes ravisseuses et, sur le milieu, un léger relief séparant deux gouttières où se logent les longues hanches des pattes ravisseuses. Le mésosternum se compose d'une plaque triangulaire dont la base regarde en avant et le sommet va faire saillie entre les cavités articulaires des deuxièmes pattes. Le métasternum, d'une apparence différente, présente un sillon médian qui se ferme avant d'atteindre le bord antérieur; en arrière c'est une fente entre deux tubercules qui s'élargit ensuite pour se terminer en saillie arrondie avant d'atteindre le bord postérieur.

On retrouve chez les Phasmiens les traits essentiels des Manties, malgré les changements survenus dans les proportions relatives des trois segments thoraciques, car ici le mésothorax a ordinairement 3 ou 4 fois la longueur du prothorax, et aussi malgré les formes extraordinaires qui leur ont valu les noms de fantômes, diables, spectres.

Pour terminer ces descriptions sur les Orthoptères, il nous reste à examiner les Acridiens, les Grylliens et les Locustiens, que Linné avait réunis sous le même nom générique de *Gryllus* et que Geoffroy avait soigneusement distingués.

Pour donner une idée générale du thorax des Acridiens, je décrirai une des espèces les plus connues par leurs ravages, l'*Œdipa migratoria*, *Gryllus cinerascens* de Fabricé. Ce Criquet, à tête forte, à élytres plus longues que l'abdomen, avec des ailes amples, presque aussi longues que les élytres, a un large sternum, surtout constitué par le mésothorax et le métathorax solidement unis, et où on avait signalé depuis longtemps le grand intervalle qui existe entre l'insertion des deuxièmes et troisièmes pattes, observation d'autant plus intéressante qu'en général l'attention des entomologistes a été presque uniquement attirée par le prothorax. Le pronotum de cette Œdipode, assez grand, porte au milieu une carène un peu élevée, tranchante, comprimée; son bord postérieur est coupé obliquement sur les côtés et son milieu se porte, en arrière, en pointe assez aiguë au-dessus du mésonotum; celui-ci forme entre les élytres un bouclier assez étendu divisé en deux parties par une impression transversale. La partie antérieure, légèrement bombée, a la forme d'un losange dont l'angle antérieur est tronqué. Cette troncature répond à l'union presque transversale du mésonotum avec le pronotum; l'angle opposé se termine par un petit tubercule. Les angles latéraux du losange répondent aux épидèmes

articulaires des élytres. La partie postérieure de ce mésonotum forme une bande transversale dont le bord postérieur se soude au métanotum. Celui-ci reproduit vaguement le mésonotum; il est moins large mais aussi étendu d'avant en arrière; il est divisé par une crête transversale dont les extrémités se recourbent légèrement en avant; devant cette crête le milieu est plan, tandis que les côtés sont légèrement convexes. En arrière de cette crête, le métanotum est convexe au milieu, concave sur les côtés, et son bord postérieur s'unit étroitement à l'abdomen. Le prosternum, très réduit par le rapprochement des parties latérales du bouclier, se compose, au milieu et en avant, d'un renflement transversal dont les parties latérales se portent obliquement en avant des cavités articulaires des premières pattes, dont le pourtour est complété, en dehors et en avant, par les épisternums et les épimères. Derrière ce renflement médian le prosternum, de forme semi-lunaire, est divisé par un sillon médian; à partir de cette plaque médiane et des articulations des premières pattes, il se soude au mésosternum par l'intermédiaire d'une lame, étalée en arrière et en bas. Le mésosternum, placé sur un plan inférieur à celui du prosternum, forme avec le métasternum, entre les 2<sup>es</sup> et 3<sup>es</sup> pattes, un large plastron sur lequel on observe, en allant en arrière: au niveau des articulations des 2<sup>es</sup> pattes, un sillon transversal qui ne se prolonge pas jusqu'à ces articulations; deux petites courbes, à concavité antérieure, dessinant deux surfaces arrondies et se prolongeant jusqu'au pourtour des cavités articulaires; une large surface sans impression; au niveau des articulations des troisièmes pattes, un nouveau sillon à courbure regardant en avant; en avant de ce sillon une facette semi-lunaire; en arrière, une plaque coupée carrément du côté de l'abdomen et bornée sur les côtés par des reliefs légèrement courbés en dedans. Entre les pattes et les épimères articulaires des élytres et des ailes, les flancs sont solidement fermés par les épisternums et les épimères.

Le *Gryllus campestris*, au corps lisse d'un brun noirâtre, à tête forte, à élytres de la couleur de l'abdomen, à ailes plus courtes que les élytres, est bien connu; le pronotum, presque carré, sans rebords latéraux, est coupé droit en devant; le mésonotum, moins étendu que le pronotum et le métanotum, offre un bombement léger au milieu et plus prononcé sur le bord antérieur et le bord postérieur; le métanotum, relativement très important, est bosselé en avant et aplati en arrière; parmi les bosselures, la plus large forme une

figure symétrique composée de deux bombements latéraux et d'un bombement médian prolongé en arrière. Le sternum n'a pas la largeur de celui des Acridiens, mais il est encore assez étendu transversalement en forme de plaque lisse arrondie sur les côtés et plus grande au métathorax qu'au mésothorax. Le prosternum présente en avant des parties bien chitinisées qui rappellent celles des Forficules et des Mantes. Le mésoternum du Grillon-Taupé élevé en carène au milieu, n'est pas en opposition avec celui du Grillon champêtre, attendu que cette carène médiane du mésosternum et du prosternum est certainement le résultat de l'action énergique des quatre premières pattes s'exerçant sur un sternum plié au milieu entre des hanches très larges qui se rapprochent dans l'action de fouir, tandis que les pattes postérieures restent écartées de chaque côté d'un large sternum.

En abordant la description du thorax d'un Locustien nous trouverons des traits caractéristiques en faveur de la distinction établie par Geoffroy. La *Locusta viridissima*, à tête lisse d'un vert pâle, avec un tubercule frontal court, des antennes très longues, des élytres vertes, longues, étroites, parallèles, des ailes transparentes aussi longues que les élytres, offre un pronotum lisse, nuancé de ferrugineux au centre, et une très faible carène sur le disque. Le mésonotum et le métanotum, assez semblables, présentent entre les ailes un renflement ovoïde. Le sternum se compose de trois pièces bien distinctes et assez semblables; leur centre porte de chaque côté une épine fine et arrondie sur le mésosternum et le métasternum. Il est donc impossible de confondre le thorax d'une Locuste avec celui d'un Grillon ou d'un Criquet. Il est évident qu'à côté des affinités qui lient les Orthoptères il faut distinguer parmi les Soltatoria, les Acridiens, les Locustiens, les Grylliens. D'un autre côté l'analyse du sternum permet de saisir les parentés entre les Grylliens, les Phasmiens et surtout les Proscopies. Malgré la singularité des formes dans cet ordre, on peut se contenter, pour la construction du procédé comparatif, de la considération principale du type Acridien, sans en excepter les Forficules, qui représentent certainement une forme plus élémentaire. Enfin, au-dessous des Forficules, on peut placer les espèces aptères offertes par les Thisanures, Lepismiens, Poduriens et Campodéiens, qui, par l'uniformité partielle des somites, se rapprochent encore davantage des formes les plus initiales de la classe des Insectes.

(A suivre.)

# UNE NOUVELLE CERCAIRE (C. PECTINATA). CHEZ DONAX ANATINUM

Par M. Huet,

Maitre de conférences à la Faculté des Sciences de Caen.

---

On trouve dans la *Donax anatinum*, qu'on vend couramment à Caen sous le nom de *Flion* pendant les mois d'hiver et de printemps, une *cercaire* très probablement inédite.

Sur à peu près vingt de ces *Lamellibranches* on est certain d'en trouver un dont la cavité générale est remplie par un paquet de filaments blanchâtres, un peu rosés, transparents, qui examinés à un faible grossissement se montrent sous deux aspects, du moins quant à leur contenu, car leurs caractères extérieurs sont identiques.

Les uns comme les autres mesurent au repos environ 2 millim.  $\frac{1}{2}$  de long, leur largeur étant de 0 millim. 8<sup>1</sup>.

Ils sont mobiles, surtout très contractiles; leur allure lorsqu'ils se déplacent, ce qu'ils font indifféremment dans un sens ou dans l'autre, rappelle celle de certains *Siponcles*, tel le *Priapulius*, c'est-à-dire qu'après un raccourcissement de la totalité du corps, on voit se former vers l'une des extrémités un renflement globuleux qui se transporte par une sorte de mouvement ondulatoire du côté opposé et ainsi de suite.

Ces êtres ne tardent pas à se déchirer sous l'œil de l'observateur, et l'on en voit sortir, soit des êtres semblables à eux, mais nécessairement plus petits, soit des *Cercaires*.

Ce sont donc des *Sporocystes* de génération différente.

Dans un cas comme dans l'autre, l'organisation est la même : une cuticule très mince, une couche de fibres musculaires lisses,

1. Pour les immobiliser j'ai employé le *chlorhydrate de cocaïne* qui a l'avantage de ne pas altérer la transparence de leurs tissus.

les unes longitudinales, les autres transversales, une cavité centrale remplie d'un liquide trouble, granuleux et, soit flottants dans ce liquide, soit fixés aux parois du sac, de jeunes *Sporocystes* ou de jeunes *Cercaires* à différents degrés de développement.

La jeune *Cercaire* d'abord globuleuse, puis elliptique, forme à son pôle aboral un prolongement qui est le rudiment de l'organe caduc qu'on est convenu d'appeler la *queue*. En même temps on voit apparaître le système excréteur qui à ce moment est double, symétrique et dont les deux parties sont indépendantes. Il commence de chaque côté, vers le milieu du corps, par une extrémité renflée dont le grand axe est dirigé obliquement d'arrière en avant et de dehors en dedans.

En arrière, chacun des tubes excréteurs possède une ouverture particulière à l'extrémité de la queue, en dehors.

Dans ce que j'appellerai un second état, un étranglement indique la limite entre la queue qui s'est allongée et relativement amincie, et le corps; le système excréteur est toujours double, mais son extrémité antérieure s'est avancée vers le bord frontal, le grand axe des vésicules initiales est devenu oblique de dedans en dehors et de plus, les deux canaux évacuateurs se sont rapprochés.

Dans un troisième état, la queue s'est allongée et les deux canaux évacuateurs se sont confondus, sauf en avant et en arrière; en même temps, les deux ventouses sont apparues l'une plus volumineuse tout à fait en avant, l'autre plus petite à l'union du tiers postérieur avec les deux tiers antérieurs du corps.

Plus tard (quatrième état), la bouche est visible au centre de la ventouse céphalique; un œsophage, un pharynx globuleux et un intestin bifurqué, mais encore mal défini en arrière, lui font suite. Le système excréteur a commencé à prendre l'aspect qu'il aura chez la *Cercaire* complètement développée : deux canaux renflés en avant embrassent la ventouse postérieure, ils aboutissent dans le corps même de la *Cercaire*, à un réservoir bicône qui se continue dans la queue par un canal unique, mais bifurqué à sa partie terminale. A ce moment, on peut déjà voir dans le parenchyme même de la *Cercaire*, avec un grossissement tel que le n° 7 de Verick, ou le n° 7 de Leitz, des *flammas vibratiles*.

Dans un cinquième état, des soies dont l'implantation est tout à fait caractéristique apparaissent sur la queue : d'abord courtes, elles augmentent rapidement de longueur; elles sont disposées non pas

en verticilles, comme dans la *Cercaria setifera* (Villot) (Comptes rendus de l'Académie des Sciences, 13 septembre 1875, et 5 juin 1876), mais par paires de chaque côté de la queue, comme chez la *Cercaria fascicularis* de la *Nassa reticulata* du même auteur. (Archives de Zoologie expérimentale et générale, série 1, t. IV, 1875). Mais au lieu de former des *touffes*, les soies de notre *Cercaire*

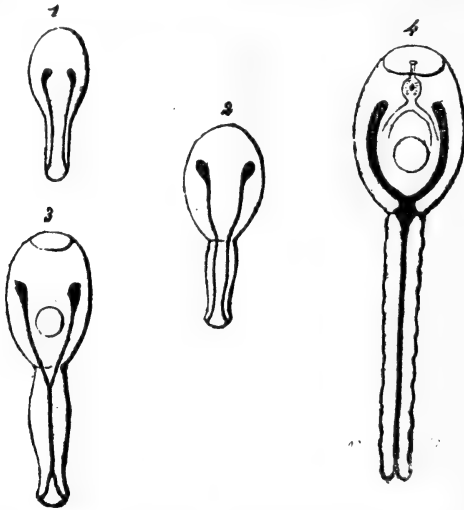


Fig. 1 à 4. — Développement de l'appareil excréteur de la *Cercaria pectinata*. — 1. L'appareil excréteur est double; la queue n'est encore qu'un bourgeon. — 2. L'appareil excréteur est toujours double, mais ses deux moitiés se sont rapprochées et la queue est séparée du corps par un étranglement circulaire. — 3. Les ventouses sont apparues, et les canaux excréteurs se sont réunis dans la queue. — 4. Le tube digestif est parfaitement visible quoique incomplet en arrière; les canaux excréteurs se sont de plus en plus soudés et l'on voit très nettement à l'union du corps et de la queue un réservoir bicône. La duplicité originare de l'appareil excréteur est encore manifeste, et elle restera telle chez la *Cercaire* arrivée à son maximum de développement.

constituent des sortes de *peignes*, d'où le nom de *Cercaria pectinata* que nous proposons de lui donner.

On trouve 27 à 30 paires de ces *peignes* : composés chacun de six soies, ayant la forme de pyramides très allongées, à base quadrangulaire.

Leur insertion se fait de chaque côté sur un arc de cercle du cylindre caudal.

Lorsque la *Cercaire* est arrivée à ce que nous devons considérer comme son maximum de développement, le diamètre de l'appareil excréteur s'est partout notablement accru, sauf au niveau du réservoir, c'est-à-dire au lieu d'origine de la queue, et l'on trouve dans

son intérieur de 20 à 30 concrétions très réfringentes, quelquefois soudées deux par deux, ou trois par trois, et qui apparaissent comme très nettement formées de couches concentriques; les ventouses et le tube digestif ont pris leurs caractères définitifs. Les *flammas vibratiles* au nombre de 8 à 12 sont devenues très visibles.

Ainsi constituée, la *Cercaria pectinata* est excessivement mobile, ou mieux, très métabolique : elle s'allonge, se raccourcit, change continuellement de forme. On l'immobilise facilement comme le *Sporocyste* au moyen du *chlorhydrate de cocaïne*, qui la fixe dans un état intermédiaire à l'extension et à la contraction, rapproché par conséquent de ce qu'on peut considérer comme l'état normal<sup>1</sup>.

Il arrive souvent que dans ses mouvements désordonnés, la *Cercaire* se divise en deux parties : la queue, qui conserve pendant un certain temps sa mobilité, et le corps qui est à peu de chose près le *Distome*.

Que devient celui-ci? nous l'ignorons, mais les oiseaux de mer étant très friands de la *Donax anatinum*, il est probable que c'est chez eux qu'on doit suivre son évolution.

1. Le corps de la *Cercaire* immobilisée mesure en moyenne 0 mm. 4, la queue 0 mm. 3, les soies à leur maximum de développement ont la longueur du corps, soit 0 mm. 4.

# REMARQUES SUR LA BOUCHE DES CRUSTACÉS

Par G. POUCHET

---

La bouche des Décapodes présente une paire de pièces parfois désignées sous le nom de paragnathes (Claus) auxquelles il semble que les anatomistes (sauf toutefois Siebold et Stannius) n'aient pas donné toute l'attention qu'elles méritent. Huxley les figure, mais les signale à peine. Cette négligence s'explique en partie par cette opinion erronée de certains zoologistes que les pièces calcifiées du test des arthropodes représentent un système spécial d'organes premiers comme sont les os du squelette <sup>1</sup>.

Les paragnathes sont cependant loin d'être des parties négligeables et leurs dimensions, chez les grands Décapodes, n'atteignent pas moins d'un centimètre. Seulement ce sont des appendices mous, parfois mobiles. Ils forment ensemble, comme l'ont très bien vu Siebold et Stannius, une véritable lèvre inférieure et par conséquent limitent en arrière la cavité buccale. Ils continuent les parois molles de l'œsophage pour venir embrasser étroitement les mandibules en arrière, et on se convainc aisément, par un examen un peu attentif, que la bouche des Décapodes (nous pouvons ajouter des Crustacés — sans toutefois étendre plus loin aujourd'hui ces considérations) ne comporte réellement qu'une seule pièce latérale : la mandibule mobile entre des parties molles situées en avant (lèvre antérieure) et en arrière (lèvre postérieure). Quant aux pièces désignées par une extension fâcheuse sous le nom de mâchoires et sous le nom, préférable, de pieds-mâchoires, elles sont par le fait extra-buccales et contribuent, au moins certaines d'entre elles, beaucoup plus à la fonction respiratoire <sup>2</sup> qu'à la préhension des aliments. Elles continuent simplement la série des membres et sont même séparées de la bouche par des régions calcifiées du test qui établissent une délimitation nette entre ces appendices et la cavité buccale devant laquelle ils ne font que se projeter <sup>3</sup>.

Il convient dès lors de décrire la bouche des Décapodes (crabes, homards, langoustes, galathées, palémons) comme une fente antéro-postérieure, limitée en avant et en arrière par deux lèvres molles et de chaque côté par la mandibule, seule et unique pièce véritablement buccale <sup>4</sup>.

1. Voy. *Sur la nature du test des Arthropodes*, Cptrs. Soc. de Biologie, 13 oct. 1888. C'est également par une interprétation fautive de la valeur morphologique des appendices articulés des arthropodes qu'on persiste dans nombre de traités classiques à représenter dans un isolement factice les parties solides des pièces qui constituent ou avoisinent la bouche.

2. Cette particularité est nettement accusée chez le Palémon où la seconde mâchoire avec son appendice est en continuel mouvement.

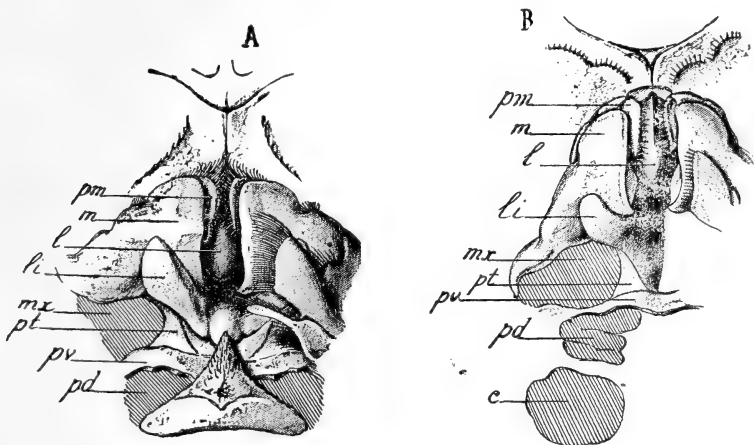
3. Comme les bras d'une taupe dans leur position normale se projettent au-devant de la gueule de l'animal.

4. Les mandibules peuvent faire défaut et dès lors la bouche est inerme : ainsi les trilobites, le limule, auxquels il convient de joindre ici les scorpions et les araignées.



En arrière de la bouche se trouve sur la ligne médiane une pièce (région du test) calcifiée, transversale, s'étendant en dehors entre les insertions des mâchoires et des pieds-mâchoires. Sur cette pièce transversale semble s'appuyer de chaque côté par sa base une pièce (région du test) triangulaire dont la pointe est dirigée en avant. Le sommet de cette pièce triangulaire correspond sensiblement au centre de rotation de la mandibule.

Tandis que la lèvre inférieure, c'est-à-dire les paragnathes surgissent en dedans de la pièce triangulaire, c'est en dehors d'elle, dans l'angle qu'elle forme avec les extrémités de la pièce transversale, que prennent naissance



A, crabe; B, galathée; *m*, mandibule; *pm*, palpe mandibulaire; *l*, languette; *li*, lèvre inférieure; *mx*, place d'insertion des mâchoires; *pt*, pièce triangulaire; *pv*, pièce transversale; *pd*, place d'insertion des pieds-mâchoires; *c*, place d'insertion des pincettes.

les deux mâchoires. En arrière de la pièce transversale sont les insertions des trois pieds-mâchoires, comme le montrent les deux figures ci-dessus.

La paroi antérieure de la cavité buccale présente sur la ligne médiane, en arrière des mandibules (crabes, langoustes, homards, galathées), une saillie charnue à laquelle nous réservons le nom de *languette*. Les mandibules, lorsqu'elles sont rapprochées, cachent cette languette ainsi que l'extrémité des palpes mandibulaires repliés de chaque côté d'elle, par conséquent derrière le bord tranchant des mandibules.

Chez *Galathea*...? les paragnathes s'unissent à angle, en arrière, sur la ligne médiane. Chez *Carcinus mænas*, ils sont séparés au contraire par un tubercule médian presque pédiculé.

Chez *Palæmon serratus*, la lèvre antérieure est représentée par un vaste espace triangulaire où le test est mou et qui se prolonge sur la ligne médiane par un tubercule charnu, chargé de pigment bleu, c'est la languette qui est ici placée en avant du bord supérieur des mandibules et non en arrière d'elles. C'est également sur le bord supérieur des mandibules que se couchent les palpes mandibulaires, visibles par conséquent au dehors,

tandis qu'il n'en était pas de même chez les espèces signalées plus haut. Enfin chez le palémon les paragnathes présentent un développement considérable. Chaque lame, affrontée bord à bord en arrière avec sa correspondante, se recourbe à angle droit extérieurement. De plus les lames sont mobiles et on peut les voir animées de faibles mouvements d'écartement.

Chez *Carcinus mænas*, le bord le plus extérieur de la lame membraneuse formée par chaque paragnathe est légèrement calcifié. Sans même tenir compte de cette particularité, il est bien évident qu'il n'y a aucune raison de ne pas faire rentrer un appareil saillant, aussi nettement accusé, dans l'énumération des appendices métamériques des crustacés et de ne pas chercher à retrouver son homologue dans des pièces plus rigides de la bouche de certains groupes.

On est même conduit de la sorte à un résultat assez intéressant : on trouve de cette façon chez les Édriophthalmes même aussi différenciés que les Cyames un nombre d'appendices céphalothoraciques exactement correspondant à celui des Décapodes : douze, les orifices génitaux ♀ étant toujours situés au niveau de la X<sup>e</sup> paire; les orifices ♂ au niveau de la XII<sup>e</sup>.

On trouve ainsi, chez la Ligie, la 1<sup>re</sup> patte ambulatoire correspondant au 2<sup>e</sup> pied-mâchoire des Décapodes (VI<sup>e</sup> paire). Chez le Cyame, au-dessous des mandibules, deux pièces tranchantes sur leurs bords qui s'affrontent, et élargies en dehors sont les paragnathes et forment la véritable limite postérieure de la cavité buccale. La III<sup>e</sup> paire d'appendices est représentée par deux pièces grêles, bifides, parallèles, juxtaposées (et non opposées) sur la ligne médiane et déjà sensiblement en arrière de l'orifice buccal. La IV<sup>e</sup> paire comprend deux pièces puissantes dentées, opposées, prenant naissance en arrière et en dehors des précédentes, fort loin par conséquent de la bouche et se projetant seulement au-devant d'elle. La V<sup>e</sup> paire est constituée par les appendices nés plus en arrière encore sur la ligne médiane et complètement divergents. Puis viennent les pattes jugulaires et la 1<sup>re</sup> paire de grandes pattes (VI<sup>e</sup> et VII<sup>e</sup> paires), puis deux paires de pattes transformées ou plutôt faisant défaut et auxquelles se sont substituées deux branchies (VIII<sup>e</sup> et IX<sup>e</sup> paires) <sup>1</sup>. Enfin les trois paires de grandes pattes postérieures (X<sup>e</sup>, XI<sup>e</sup>, XII<sup>e</sup> pièces métamériques) avec les organes génitaux à la place ordinaire.

1. Sans traiter la question du rôle physiologique de ces organes où les espaces vasculaires sont extrêmement restreints, nous nous sommes assuré que leur constitution histologique est absolument identique à celles des branchies (?) abritées sous les lames ventrales des Ligies.

---

Le Propriétaire-Gérant :

FÉLIX ALCAN.

# SUR LA FORMATION DES MONSTRES DOUBLES CHEZ LES INFUSOIRES

Par **E.-G. BALBIANI.**

(Planches X et XI.)

---

Le chapitre des malformations chez les Infusoires, je pourrais même dire chez les Protozoaires en général, est une page encore presque toute blanche de l'histoire de ces êtres. Quelques auteurs anciens parlent bien d'Infusoires monstrueux, mais il est plus que probable qu'ils avaient affaire à des animaux ayant subi une mutilation ou une déformation accidentelle, cas si fréquent chez des êtres d'une telle fragilité.

Sous ce titre plein de promesses : *A contribution to the teratology of Infusoria* <sup>1</sup>, l'observateur anglais Tatem a publié, il y a une vingtaine d'années, un travail où j'espérais trouver des documents pour le sujet qui nous occupe, mais cette attente fut déçue, car il y est surtout question d'une variété de la *Vorticella convallaria* que l'auteur supposait être une forme monstrueuse de l'espèce, ce qui d'ailleurs est contesté par Saville Kent, lequel affirme qu'il s'agit bien d'une espèce distincte <sup>2</sup>. Tatem décrit et figure en outre chez deux autres espèces de Ciliés (*Trachelius anas* et *Chilodon cucullulus*) une difformité, consistant en un prolongement anormal de la partie antérieure du corps, qui mérite à peine l'épithète de tératologique.

Il a été aussi quelquefois question de l'existence de monstres doubles chez les Infusoires. Le *Disoma vacillans*, espèce de la famille des Enchélydiens, décrite par Ehrenberg <sup>3</sup> comme formée de deux

1. *Monthly microscopical Journal*, t. III, 1870; p. 174.

2. Saville Kent, *A Manual of the Infusoria*, t. II, 1882; p. 688, pl. XXXV, fig. 27.

3. Ehrenberg, *Die Infusionsthierehen als vollkommene Organismen*, 1838; p. 302, pl. XXXI, fig. 5.

corps, n'est évidemment autre chose qu'un état de conjugaison de deux individus réunis par leurs extrémités antérieures et libres dans le reste de leur étendue. Il est plus difficile d'interpréter la forme qu'Ehrenberg a décrite sous le nom de *Trachelocerca biceps*, et qui est un *Lacrymaria olor* portant deux longs cous terminés chacun par une bouche <sup>1</sup>. Les uns veulent y voir une division longitudinale incomplète; les autres, une copulation de deux individus fusionnés par leurs corps; d'autres enfin, un état monstrueux caractérisé par un dédoublement de la partie antérieure du corps, comme celui qu'on peut produire artificiellement par une division longitudinale incomplète chez certains Ciliés. Cette dernière hypothèse nous amène à parler des intéressantes expériences de Gruber sur la division artificielle des Protozoaires.

Gruber a affectivement réussi, dans quelques-unes de ses expériences, à produire de véritables monstres doubles, chez le *Stentor cæruleus*, par une division incomplète du corps dans le sens longitudinal, soit dans sa partie antérieure, soit dans sa partie postérieure <sup>2</sup>. Malheureusement, Gruber décrit très succinctement les monstres ainsi obtenus; il n'entre dans aucun détail sur les rapports réciproques des deux individus jumeaux, et surtout il n'a pas réussi à les observer longtemps et à voir ce qu'ils deviennent par la suite. Ses observations sur les phénomènes de régénération par lesquels chacun d'eux se constitue en un individu plus ou moins complet se bornent à la constatation qu'un péristome entier se reforme chez chaque individu, lorsque la division a été faite à la partie antérieure; il n'est pas question des autres organes. Il eût été surtout intéressant de connaître le rôle que joue le noyau dans cette reconstitution double d'un même individu.

Ces quelques détails préliminaires suffisent à justifier ce que nous disions au début de ce travail, à savoir que la tératologie des Infusoires était encore tout entière à faire. C'est ce qui me détermine à publier ici les deux observations qui vont suivre et qui se rapportent à la même espèce, le *Stentor cæruleus*.

## I

La première de ces observations se rapporte à un cas de mons-

1. Ehrenberg, *loc. cit.*, p. 343, pl. XXXVIII, fig. 9.

2. Aug. Gruber, *Beiträge zur Kenntniss der Physiologie und Biologie der Protozoen. Berichte der naturforsch. Ges. zu Freiburg i. B.*, t. I, 1886, p. 33.

truosité double produite artificiellement, comme ceux que Gruber a réalisés dans ses expériences citées plus haut. En poursuivant mes recherches sur la mérotomie des Infusoires ciliés <sup>1</sup>, je pratiquai sur un gros individu du *Stentor cæruleus* une double section, dont l'une, transversale, retrancha le péristome tout entier avec la bouche et la zone adorale, et l'autre, longitudinale, divisa incomplètement la partie postérieure du corps, approximativement sur sa ligne médiane, dans une assez grande étendue. Il est très probable, comme nous le verrons, que cette dernière section intéressa aussi le long noyau moniliforme, qui fut ainsi divisé en deux parties, dont une resta dans chaque moitié du corps.

Examinant notre *Stentor* après vingt-quatre heures de séjour dans la chambre humide, où il avait été placé, isolé, sur une lame de verre, je lui trouvai une forme excessivement irrégulière et bizarre, par suite de la cicatrisation des surfaces mises à vif par la double section. Je ne cherchai pas autrement à définir cette forme ni à la fixer par le dessin (ce qui, en tout cas, n'eût pas été aisé en raison de sa grande irrégularité); j'ajouterai seulement que je n'y remarquai alors aucun indice de duplicité. Mon attention étant détournée par d'autres objets, je n'examinai de nouveau notre animalcule qu'au cinquième jour qui suivit l'opération. Grande fut ma surprise d'apercevoir à sa place deux *Stentors* bien conformés, intimement unis par leur partie antérieure, et libres dans le reste de leur étendue. Les parties non confondues des deux corps étaient à peu près de même longueur et largeur, de forme conique à l'état demi étendu, telles que les montre la figure 1, pl. X. Les deux corps pouvaient se fixer soit isolément, soit simultanément, par leur extrémité effilée en pointe, ce qui arrivait lorsque les deux *Stentors* voulaient s'étendre, suivant l'habitude de ces animaux, et déployer pour la préhension des aliments le large pavillon qui termine le corps en avant. Cette extension, de même que les brusques contractions qui avaient lieu de temps en temps, s'accomplissait toujours simultanément chez les deux individus; jamais l'un n'était à l'état de contraction tandis que l'autre était à l'état d'extension; il y avait en un mot un accord parfait pour les mouvements de totalité des deux corps. Il n'en était pas de même

1. Balbiani, *Recherches expérimentales sur la mérotomie des Infusoires ciliés. Contribution à l'étude du rôle physiologique du noyau cellulaire.* (Recueil zoologique suisse, t. V, 1888, p. 1.)

pour les mouvements partiels ou contractions métaboliques de telle ou telle région; c'est ainsi, par exemple, qu'un des *Stentors* pouvait exécuter isolément un mouvement de torsion, et s'enrouler même en spirale autour du corps de son congénère. Au moment où chaque queue venait se fixer sur le porte-objet, on la voyait distinctement émettre les fins filaments pseudopodiques par lesquels les *Stentors* établissent leur adhérence lorsqu'ils se déploient dans toute leur longueur.

Les bandes granuleuses colorées, qui déterminent la striation longitudinale de la surface du corps chez le *Stentor caeruleus*, avaient à peu près leur disposition normale chez chaque individu. Elles ne présentaient une irrégularité que dans la région médiane fusionnée, où les bandes les plus internes formaient des espèces d'arcades en s'entrecroisant avec celles du conjoint opposé. Cette disposition était surtout bien prononcée à la face dorsale, où elle avait lieu dans une plus grande étendue qu'à la face ventrale (fig. 1).

La portion antérieure commune des deux corps présentait une largeur beaucoup plus considérable que la région correspondante des individus simples, ce qui démontrait bien sa composition binaire, quoique celle-ci ne fût pas aussi évidente que dans la partie postérieure, où les deux corps étaient libres et distincts. Le péristome, qui formait la surface antérieure de cette portion commune, s'était régénéré à la suite de l'ablation de péristome primitif; mais, quoique simple dans son aspect général, il portait visiblement des traces de dualité. Vu par la face dorsale, dans l'état d'extension complète des deux corps, il formait une surface exactement horizontale, mais non plane ou légèrement convexe, comme lorsqu'on l'examine dans cette situation chez les individus ordinaires. Un peu convexe sur les côtés, il était concave dans sa partie médiane correspondant au plan d'union des deux corps; dans sa région dorsale, le péristome semblait réellement formé de deux champs péristomiens soudés latéralement (fig. 1, *p*, *p'*). Vu par la face ventrale, il s'allongeait fort bas sur cette face, presque jusqu'à l'angle formé par l'écartement des deux corps, et se rétrécissait graduellement jusqu'à son extrémité postérieure, qui se recourbait en avant pour former une spirale aboutissant à la bouche (fig. 2, *b*). Cette disposition étirée du péristome sur la face ventrale caractérise une des phases de la régénération de cette partie à la suite d'une division

artificielle, ou lorsque cette régénération a lieu spontanément, comme nous le verrons dans la suite de ce travail. Toute la surface du nouveau péristome était parcourue par des stries parallèles courbes, fines et serrées, qui se dirigeaient pour la plupart en convergeant vers la bouche. Celle-ci était placée exactement sur la ligne médiane de la portion fusionnée, et quoique encore imparfaitement formée, elle ne différait pas de ce qu'on observe pendant la régénération de la bouche chez les individus normaux. La région ventrale du péristome était également divisée en deux moitiés par un sillon médian, mais d'une manière moins prononcée que dans la région dorsale. La bouche était simple, et nous nous sommes assuré par une expérience dont il sera parlé plus loin qu'elle donnait indifféremment accès dans chacun des deux corps. Signalons enfin la rangée des membranelles adorales, qui ne présentait non plus rien d'anormal, si ce n'est sa grande longueur, proportionnée à la circonférence du péristome dont elle longe le bord extérieur jusqu'à la bouche.

Il n'existait une vésicule contractile que chez l'individu *G*<sup>1</sup>, où elle occupait sa position ordinaire à la partie antérieure et gauche du corps (fig. 1, 2, 3, 4, *v*). Cette vésicule était-elle la vésicule primitive, restée en place en arrière de la section qui avait enlevé le péristome, ou bien s'était-elle formée par régénération? C'est ce que je ne saurais dire, n'ayant pas assez attentivement examiné l'animal aussitôt après l'opération. Un point plus intéressant est l'absence d'une vésicule contractile chez l'individu *D*, formé aux dépens de la moitié droite de l'animalcule primitif, moitié où il n'existe point de vésicule contractile dans le type *Stentor*. Une vésicule se serait certainement reformée dans cette moitié, si celle-ci avait été complètement séparée par division de la moitié gauche de l'animalcule primitif, ainsi que je m'en suis assuré par des expériences directes, maintes fois répétées, sur le *Stentor*. L'individu *D* de notre monstre réalisait la condition la plus essentielle pour la régénération des organes, c'est-à-dire qu'il possédait un noyau en propre; si néanmoins une vésicule nouvelle ne s'est pas formée chez lui, cela tient probablement à ce que son plasma communiquait largement avec celui de l'individu opposé, que les deux animaux n'en formaient pour ainsi dire qu'un seul dans leur portion anté-

1. Par abréviation, je désignerai souvent par les lettres *G* et *D* les deux sujets de gauche et de droite de notre monstre double.

rieure, et qu'une vésicule contractile unique, celle renfermée dans l'individu *G*, suffisait pour les besoins physiologiques des deux plasmas fusionnés.

Le fait le plus intéressant peut-être de l'organisation de notre monstre, c'est l'existence d'un noyau propre dans chacun des individus composants. Tout me porte à croire en effet que, dans la section longitudinale médiane qui avait été pratiquée sur l'animalcule primitif, le noyau avait été divisé en deux parties, dont chacune était restée affectée à une des moitiés du corps, lorsque celles-ci se sont constituées en individus distincts. Non seulement les deux fragments nucléaires paraissaient complètement indépendants l'un de l'autre, mais ils étaient séparés par un large intervalle de plasma; leurs transformations n'avaient pas lieu d'une façon complètement parallèle, à partir du début de l'observation, qui ne commença, ainsi que je l'ai dit, qu'au cinquième jour de l'expérience <sup>1</sup>. J'ignore par conséquent de quelle manière les noyaux se sont comportés jusque-là. Lorsque je commençai à les observer, le noyau était constitué par deux masses ovalaires *n*, *n*, à peu près de même taille, et placées, l'une derrière l'autre, sur l'axe du corps, chez *G*, tandis que chez *D*, où le noyau était également formé de deux masses, *n'*, *n'*, l'une était beaucoup plus volumineuse que l'autre, et située en avant et en dehors de la plus petite. Cet aspect des noyaux résultait évidemment d'une fusion qui était en train de se compléter entre les articles composant primitivement chaque noyau, fusion qu'on observe à un des stades de la division spontanée des Stentors et que j'ai décrite il y a longtemps <sup>2</sup>.

Cette fusion totale des articles nucléaires a lieu aussi, d'après mes observations, pendant la régénération qu'on observe à la suite de mutilations un peu étendues du corps ou cytosome des Ciliés, surtout au stade où se reconstitue le péristome avec la bouche et la zone adorale. Tel était précisément le cas chez notre monstre. Les deux noyaux, quoique sans connexion réciproque, témoignaient par leur état de contraction qu'ils étaient actifs tous deux pendant la

1. Pour avoir la certitude absolue que les deux noyaux ne communiquaient pas l'un avec l'autre, il eût fallu faire usage des réactifs et sacrifier notre animal. Cette constatation eût été intéressante sans doute au point de vue du rôle joué par le noyau dans la régénération des deux conjoints, mais il n'y avait pas moins d'intérêt à suivre ceux-ci dans leur destinée ultérieure, ainsi qu'on le verra.

2. *Journal de la physiologie et de l'anatomie de Brown-Séguard*, t. III, 1860, p. 71, pl. III, fig. 12 à 16.



régénération de ces parties, bien qu'il ne se formât qu'un seul péristome avec une bouche et une zone adorale unique. Mais nous avons vu que ce péristome présentait des indices non équivoques de duplicité, indices qui ne firent que s'accuser davantage par la suite, bien que la division n'allât point jusqu'à constituer deux péristomes séparés.

Après la phase de contraction que nous venons de décrire, les modifications des deux noyaux cessèrent de marcher parallèlement. Chez *D*, le noyau était encore à l'état de boyau cylindrique quand chez *G*, il commençait déjà à se diviser en articles distincts; ce dernier se trouvait donc en avance sur le premier, et ce défaut de concordance constitue, comme nous l'avons dit, pour nous, la preuve de l'indépendance mutuelle des deux noyaux. Finalement l'un et l'autre se trouvèrent divisés, le premier en 12, et le second en 6 articles sphériques, semblables à ceux qui composent le noyau moniliforme à l'état de repos des individus ordinaires du *Stentor cæruleus*.

Les faits précédents sont ceux que notre monstre présentait au cinquième jour qui suivit l'opération qui lui avait donné naissance.

Le soir du même jour, les deux conjoints se trouvaient posséder en propre un noyau moniliforme complet, composé du nombre d'articles indiqué plus haut. De plus, le péristome s'était considérablement raccourci dans son diamètre antéro-postérieur, ce qui avait eu pour conséquence d'attirer la bouche et la portion adjacente de la zone adorale vers le pôle antérieur. Les deux extrémités de la zone s'étaient ainsi rapprochées l'une de l'autre, et le champ péristomien avait pris une direction presque perpendiculaire à l'axe longitudinal passant par le point d'union des deux corps. La position de la vésicule contractile dans la partie antérieure de *G* ne s'était pas modifiée, mais par suite du mouvement d'ascension de la bouche et de la spire adorale, la vésicule se trouvait alors placée entre cette spire et le bord gauche du corps (fig. 3, v).

Le lendemain, c'est-à-dire au sixième jour de l'existence de notre monstre, la principale modification qui y était survenue était un progrès plus marqué dans la tendance du péristome à se différencier en deux péristomes secondaires. Son diamètre transversal s'était aussi élargi par suite de l'évasement de l'extrémité antérieure du corps. Cet évasement était bien visible pendant l'état d'exten-

sion extrême (fig. 3). La dépression médiane du champ péristomien s'était approfondie, surtout dans la région ventrale, ce qui avait eu pour effet de délimiter encore davantage l'une de l'autre les parties latérales convêxes.

Il y avait réellement deux péristomes, réunis en arrière par une surface étroite et séparés en avant par une dépression assez profonde, en forme de gouttière, qui occupait le milieu du champ péristomien commun (fig. 5). Cette gouttière, large en arrière, plus étroite en avant, se continuait jusqu'à la bouche qui s'ouvrait dans son fond. Les stries des deux péristomes, arrivées au bord de la gouttière, s'infléchissaient sur ses bords et descendaient dans son intérieur qu'elles parcouraient jusqu'à l'ouverture buccale, où elles s'arrêtaient. Celle-ci s'était considérablement agrandie et avait pris l'aspect d'un orifice ovalaire, placé dans l'axe de la gouttière (fig. 5, *b*). Elle était embrassée à son bord ventral par une anse que les deux péristomes contribuaient à former en se réunissant au-devant de la bouche. Cette anse péristomienne présentait des stries longitudinales formées par la continuation des stries des deux péristomes. En avant d'elle s'élevait un prolongement en forme de croissant de la paroi ventrale du corps, qui correspondait à ce que Stein a désigné sous le nom d'*hypostome* chez les Stentors ordinaires (fig. 5, *h*). La rangée des membranelles de l'arc gauche de la zone adorale se continuait à l'intérieur de l'hypostome jusqu'au bord droit de la bouche, où j'ai cessé de pouvoir la suivre. Elle ne se prolongeait certainement pas jusqu'à l'extrémité adorale de la zone, de sorte qu'il existait entre les deux extrémités de celle-ci une portion de son bord où, comme chez les Stentors normaux, le péristome était en quelque sorte ouvert, c'est-à-dire non bordé de membranelles. Il y avait cette différence toutefois qu'au lieu de se trouver presque au niveau de la surface du corps, comme chez les individus ordinaires, ce bord dégarni formait un angle rentrant profond entre le côté droit du double péristome et la forte saillie de sa région ventrale.

A l'état de forte contraction des deux corps de notre monstre, l'aspect double du péristome était peut-être plus marqué encore qu'à l'état d'extension. Chaque corps présentait alors en avant une surface convexe qu'une dépression profonde séparait de la surface adjacente (fig. 6). Vue par la face dorsale, la zone des membranelles entourait en demi-cercle la base des deux convexités. On

avait bien alors sous les yeux l'image de deux Stentors soudés l'un à l'autre par leur côté.

L'aspect double était encore très frappant dans une vue de profil de notre monstre, les deux pavillons étant inclinés l'un vers l'autre et se regardant par leur surface antérieure (fig. 4). Au lieu d'être placés sur un même plan, ainsi que nous les avons considérés jusqu'ici, les deux péristomes formaient entre eux un angle dièdre plus ou moins ouvert, au fond duquel se trouvait la bouche. On voyait aussi très nettement, dans cette situation, la continuité des deux péristomes par leur bord profondément échancré dans sa partie moyenne. Au fond de l'échancrure on apercevait l'hypos tome, et au-dessus de celui-ci la bouche (fig. 6, *b*).

J'ai réussi au moyen de l'expérience bien simple du carmin ajouté à l'eau, à m'assurer que la bouche donnait indifféremment accès aux aliments dans l'un et l'autre corps. Au bout de peu de temps, ils renfermaient l'un et l'autre de nombreuses vacuoles alimentaires remplies de grains de carmin, presque jusqu'à l'extrémité postérieure (fig. 3, *c*, *c*).

Les deux corps avaient probablement aussi une seule ouverture anale, comme ils avaient une bouche unique, mais je n'ai pas pu m'en assurer d'une manière directe, n'ayant pas réussi à observer la sortie des fèces. On sait que chez les Stentors l'anus est placé au côté gauche du corps, presque immédiatement au-dessous du bord du péristome. Chez notre monstre, il devait par conséquent être situé sur l'individu *G*, formé aux dépens de la moitié gauche de l'animal primitif. L'anus pouvait du reste être représenté soit par l'ancienne ouverture, soit par une ouverture de nouvelle formation, si la première avait été emportée par la section qui avait retranché la partie antérieure du corps.

Ainsi qu'on peut le voir par la description qui précède, la dualité, dans la partie antérieure de notre monstre, n'existait d'une façon évidente que dans le péristome, et, ce qu'il y a de plus intéressant, nous l'avons suivie dans son développement progressif. Nous avons vu en effet qu'au début le péristome formait une surface continue, qui n'était remarquable que par sa grande largeur, et qui peu à peu tendait à se dédoubler par la formation, dans sa région moyenne, d'une dépression en forme de sillon se prolongeant jusqu'à la bouche. J'étais donc en droit de m'attendre à ce que ce travail de dédoublement se continuerait avec la prolongation de l'existence

de notre sujet, et finirait peut-être par atteindre la bouche elle-même, ainsi que les parties environnantes, restées simples jusqu'à là. Mais je fus bien trompé dans cette attente, car c'est précisément le contraire qui arriva : la dualité, loin de s'accuser davantage avec la durée de la vie, disparut peu à peu, même dans les parties où elle était le plus prononcée, c'est-à-dire dans les extrémités postérieures distinctes des deux corps. J'ajouterai que c'est même par là que commença la fusion plus intime des deux jumeaux en un individu simple : c'est ce processus de simplification que je vais actuellement décrire.

Au neuvième jour de l'existence de notre monstre (fig. 7), je remarquai que la portion commune des deux corps s'était beaucoup agrandie vers la partie postérieure, et que, par opposition, les extrémités libres s'étaient considérablement raccourcies, au point de ne représenter plus que la moitié de la longueur totale de notre sujet, tandis que auparavant elles en formaient les deux tiers ou même les trois quarts, l'animal étant supposé à l'état d'extension complète. La fusion s'était faite sur la ligne médiane, allongeant le sillon qui marquait la limite des deux corps. Dans la région de la face dorsale où s'entrecroisaient primitivement les bandes ectoplasmiques (fig. 4), ces bandes étaient devenues longitudinales et parallèles à la ligne médiane, et la région de l'entrecroisement était reportée beaucoup plus en arrière (fig. 7). Malgré la fusion des deux corps, leurs limites réciproques étaient encore bien marquées par un sillon qui se prolongeait depuis leur point de bifurcation jusqu'au bord dorsal du péristome. Sur la face ventrale, leur démarcation n'était pas moins nette, grâce à un sillon profond qui, commençant à droite de la saillie ventrale du péristome, s'étendait jusqu'à la partie postérieure (fig. 8).

Malgré les progrès de la fusion, chacun des deux corps avait encore son noyau propre, bien séparé du noyau du conjoint. On comptait, comme auparavant, six articles dans le noyau de *G*, et quatorze dans celui de *D*.

Du neuvième au dixième jour, la coalescence des deux corps avait encore fait des progrès et s'étendait jusqu'à une petite distance de leurs extrémités postérieures qui restaient libres et distinctes. Sauf la bifurcation postérieure, l'aspect général était tout à fait celui d'un *Stentor* ordinaire simple, seulement plus large que les individus normaux. La fusion plus complète des deux corps

avait rapproché leurs noyaux, qu'un intervalle assez faible séparait à leurs extrémités postérieures. S'est-il produit à ce moment une réunion entre ces extrémités, de manière que les deux noyaux n'en constituaient plus qu'un seul, ou ceux-ci ont-ils conservé leur indépendance première, c'est ce que je n'ai pas pu reconnaître sans l'aide des réactifs, mais j'incline à croire à leur réunion bout à bout, en me fondant sur l'observation des changements ultérieurs qu'ils m'ont présentés et dont il va être maintenant question.

Vingt-quatre heures plus tard (11<sup>e</sup> jour de l'observation), une modification assez inattendue était survenue chez notre animal : il s'apprêtait à une division spontanée. Un péristome de nouvelle formation (fig. 9, *pp*), garni à son bord gauche d'une rangée de fines membranelles adorales, et terminé à son extrémité postérieure par le rudiment d'une nouvelle bouche, était visible sur la face latérale gauche de l'individu *G*. Rien de semblable n'existait sur l'individu *D*. Le nouveau péristome occupait exactement sur *G* la place où il se forme pendant la division des Stentors ordinaires ; c'est-à-dire qu'il était situé un peu au-dessous de l'arc ventral gauche de la zone adorale, au même côté du corps. Cette région peut en effet être considérée comme le lieu d'élection du nouveau péristome pendant la division des Stentors. Elle est caractérisée par une disposition particulière des stries ectoplasmiques que Schuberg a bien fait connaître dans un travail récent <sup>1</sup>. Sans entrer dans des détails circonstanciés sur la morphologie du Stentor, il me suffira d'indiquer ici ce qu'il est nécessaire de connaître pour l'objet de notre description.

La région en question a dans son ensemble la forme d'un triangle aigu, dont la base s'appuie sur l'arc adoral gauche, et dont le sommet très allongé se prolonge jusque vers l'extrémité postérieure du corps. Les côtés du triangle sont représentés par deux stries : l'une, interne, se dirige longitudinalement de la spire buccale vers l'extrémité caudale : c'est la strie limitante droite de Schuberg (fig. 8, 9, 19, *sl<sub>d</sub>*) ; l'autre, externe, ou strie limitante gauche (fig. 8, 9, 19, *sl<sub>g</sub>*), se porte obliquement du milieu de l'arc ventral gauche de la zone adorale vers cette même extrémité, où les deux stries se réunissent au sommet du triangle. Dans l'espace compris entre les deux stries, les stries intermédiaires, qui sont longitudi-

1. Aug. Schuberg, *Zur Kenntniss des Stentor cæruleus*. *Zoolog. Jahrbücher. Abth. für Anatomie und Ontogenie der Thiere*, t. IV, 1890, p. 197.

nales, et par conséquent parallèles à la strie limitante droite, au lieu de se prolonger, comme les stries placées en dehors de cet espace, jusqu'à l'extrémité postérieure, tombent obliquement sur la strie limitante gauche, dont elles forment comme les ramifications, d'où le nom de *zone des ramifications* (*Verästelungszone*) que Schuberg a donné à cette région de la surface du corps du Stentor. Or c'est dans cet espace circonscrit, que l'on peut voir représenté sur plusieurs de nos figures (fig. 2, 3, 4, 8, 9, 19), que s'est formé le nouveau péristome chez l'individu *G*. On comprend dès lors pourquoi, à défaut d'autres raisons, il ne s'est pas produit de péristome chez l'individu *D*, formé aux dépens de la moitié droite de l'animalcule primitif.

La division ayant parcouru des stades presque complètement normaux, je ne m'arrêterai pas ici à la décrire et me contente de renvoyer à nos figures, qui en représentent quelques-unes des principales phases. Je n'insisterai que sur les modifications présentées par le noyau comme pouvant nous éclairer sur quelques-uns des phénomènes observés.

De même que dans la division des individus ordinaires, tous les articles nucléaires s'étaient, à un certain stade, fusionnés entre eux et formaient un gros boyau cylindrique dirigé suivant l'axe du corps (fig. 10, *mn*). La masse formée par leur fusion étant unique, j'en conclus que les deux noyaux primitivement indépendants que contenait notre sujet s'étaient réunis pour reconstituer un noyau simple, ainsi que je le supposais plus haut en parlant de la fusion plus intime qui s'était établie entre les plasmas des deux conjoints. Le noyau unique, ainsi reformé, parcourut d'une façon régulière les stades ordinaires de son évolution pendant la division, et finit aussi, comme l'habitude, par se résoudre en nombreux articles répartis entre les deux individus issus de la division. J'en comptai huit dans l'individu antérieur et le double, c'est-à-dire seize, dans l'individu postérieur. Cette grande inégalité dans la répartition, entre les deux individus nouveaux, des articles du noyau primitif est un fait assez anormal, car, d'ordinaire, c'est un nombre à peu près égal d'articles qui est attribué à chacun des individus issus de la division. Peut-être faut-il en chercher la cause dans ce fait qu'avant leur fusion en une seule masse la plupart des articles nucléaires se trouvaient dans la partie postérieure du corps, et qu'au stade où leur masse commune a pris la forme d'un long cordon

cylindrique traversant les deux nouveaux individus (fig. 41, *mm, nn*), c'était encore le postérieur qui en contenait la plus longue portion, par suite de la tendance du noyau remanié à venir réoccuper son ancienne position, avant son partage définitif entre les deux nouveaux Stentors.

La durée de la division n'a pas été plus longue que chez les individus ordinaires, à la température où elle s'est faite (18° centigrades). Depuis le moment de la concentration du noyau en une masse cylindrique (fig. 40, *mm*), jusqu'à celui de la séparation des deux nouveaux individus, il s'est écoulé un peu plus d'une demi-heure (35 minutes exactement).

Après leur séparation, les deux Stentors ont continué à vivre parfaitement en prenant de la nourriture et se comportant en tout comme les individus normaux de leur espèce. Je dois ajouter que les traces de dualité que leur organisation présentait encore quelque temps après qu'ils avaient commencé à vivre d'une vie indépendante, se sont peu à peu effacées. Ainsi chez l'individu antérieur, qui avait conservé l'ancien péristome avec les parties avoisinantes, la zone adorale et la bouche, ces organes s'étaient complètement régularisés au bout de quelques jours (fig. 45). Le péristome s'était rétréci, ainsi que toute la partie antérieure du corps. Cette diminution de largeur s'observait déjà pendant les derniers stades de la division, où le corps s'amincissait dans sa partie antérieure à mesure qu'il s'allongeait et s'étranglait en son milieu (fig. 44, *A*). La gouttière médiane, qui partageait le champ péristomien en deux péristomes secondaires, disparut peu à peu, et les deux péristomes ne formaient plus qu'une même surface parcourue par des stries fines convergeant vers la bouche. Cette dernière ouverture, si remarquablement large chez notre monstre, et de forme ovalaire, devint plus étroite et arrondie. La zone adorale se resserra et décrivit une spirale plus régulière aboutissant à la bouche.

Chez le Stentor postérieur, la bifurcation caudale devint de moins en moins marquée par la fusion qui continuait à se faire d'arrière en avant entre les deux extrémités; dès le lendemain de la division, il n'en restait plus aucune trace et la queue ressemblait à celle d'un Stentor ordinaire. Les deux animaux vécurent encore huit jours, au bout desquels je les trouvai morts et décomposés, sauf les noyaux qui étaient encore parfaitement intacts. Le nombre

des articles nucléaires s'était élevé de huit à onze chez l'un, et restait toujours de seize chez l'autre.

Si maintenant nous résumons et cherchons à interpréter les faits que nous venons de faire connaître chez l'être monstrueux que nous avons suivi dans toute son existence, je crois que nous pouvons en tirer les conclusions suivantes après avoir rappelé les conditions dans lesquelles il a pris naissance. La double section, qui avait retranché chez l'animalcule primitif toute la partie antérieure avec le péristome, et divisé longitudinalement le corps dans ses trois quarts postérieurs, avait aussi, selon toute apparence, partagé le noyau moniliforme en deux portions inégales, dont une était restée affectée à chaque moitié du corps. Grâce au noyau que celle-ci renfermait, chacune tendait à se régénérer en un individu complet, et cette régénération s'était parfaitement réalisée pour les deux parties postérieures libres, qu'on eût bien dit appartenir à deux individus distincts. Mais dans la portion antérieure, restée indivise, tous les organes ont continué à être en commun aux deux Stentors. Le péristome nouveau qui s'était reformé après l'ablation du péristome ancien, s'était reconstitué avec une largeur presque double de sa largeur primitive, et marquait une tendance à se diviser en deux péristomes secondaires. La bouche nouvelle formait une ouverture simple, mais beaucoup plus grande que chez les individus normaux. Enfin la zone adorale avait une étendue correspondante à celle du péristome qu'elle entourait, et semblait aussi offrir une trace de division dans sa partie moyenne. Seule, la vésicule contractile paraissait complètement simple; elle n'était pas plus grande que d'ordinaire et occupait sa situation normale chez le Stentor <sup>1</sup>.

L'état de duplicité de notre animalcule n'a été que passager. Aux approches d'une époque de reproduction par division spontanée, la fusion entre les deux corps est devenue plus complète et s'est étendue jusqu'à une petite distance de leurs extrémités postérieures, qui ne sont demeurées libres que par leur portion tout à fait ter-

1. Sans vouloir faire une comparaison que ne comportent ni les différences d'organisation ni celles des phénomènes de reproduction et de développement, je crois pouvoir rappeler que chez les Métazoaires, les Vertébrés tout au moins, on constate dans certains cas de monstruosité double avec fusion plus ou moins complète des deux cavités viscérales, que tels organes restent simples et en commun aux deux conjoints, tandis que tels autres ont subi un dédoublement plus ou moins marqué.



minale. Pendant la division même et dans les jours qui l'ont suivie, le processus de simplification s'est continué par la partie antérieure commune des deux corps, et s'est achevé dans la partie postérieure, qui est devenue simple dans toute son étendue. Les deux animaux nés par division de notre monstre étaient devenus des êtres entièrement normaux et ne différant en rien des Stentors ordinaires.

Quant à la cause qui a déterminé ce retour vers la simplicité morphologique et le type spécifique normal, elle me paraît résider dans le noyau. Nous savons par les expériences de Nussbaum, de Gruber et d'autres auteurs, ainsi que par les miennes propres <sup>1</sup>, que le noyau est le siège des propriétés plastiques chez les Protozoaires. Lorsqu'un Infusoire ou tout autre organisme unicellulaire est coupé en morceaux, ceux-là seuls des fragments qui contiennent une partie du noyau se régénèrent en individus complets, tandis que les fragments sans noyau restent incomplets et se détruisent au bout de peu de temps. De même, les déformations les plus considérables que ces organismes éprouvent à la suite d'accidents ou des lésions qu'on leur fait subir disparaissent très promptement et le corps reprend son aspect normal. Il en eût été certainement de même chez notre animalcule si le noyau n'avait pas subi lui-même une division, qui avait en quelque sorte créé deux centres de forces plastiques dans un même individu. Si la section du plasma en deux moitiés eût été complète aussi, chaque moitié se serait transformée en un Stentor parfait, grâce au fragment de noyau qu'il renfermait; et notre opération eût déterminé un véritable cas de gemellité. Leur séparation ayant été au contraire incomplète, les deux moitiés de l'individu primitif restant unies par une large portion de plasma indivis, il n'en est résulté qu'un monstre double. De même que dans la plupart des cas de ce genre, où l'union est plus ou moins intime, la duplicité n'a frappé que certains organes, tandis que d'autres sont restés simples et en commun aux deux conjoints. On peut admettre que cette communauté des organes n'agit pas comme fait leur suppression, c'est-à-dire ne provoque pas dans le noyau le besoin de leur régénération individuelle; c'est ce qui explique sans doute pourquoi, chez notre monstre, il ne s'est pas produit une vésicule contractile dans chaque individu. Il est possible aussi que les deux noyaux ont fait à frais communs une régénération simple. Quant au

1. Balbiani, *Recherches expérimentales sur la mérotomie des Infusoires ciliés*. (*Revue zoologique suisse*, t. V, 1888, p. 1.)

péristome, il s'est fait, comme nous l'avons vu, un effort très manifeste vers une double régénération, mais qui n'aboutit point à un résultat complet, et qui fut bientôt suivi d'un retour à une simplicité parfaite de cette partie.

Nous avons cru pouvoir expliquer la cause de ce retour par la reconstitution des deux noyaux en un noyau unique. La raison de cette reconstitution elle-même nous est restée inconnue. Peut-être les phénomènes de division spontanée qui se sont manifestés à ce moment ne sont-ils pas restés sans influence sur la reformation d'un noyau simple; mais ce qu'on peut avancer avec plus de certitude, c'est que la concentration des propriétés conservatives de la forme individuelle dans un foyer unique a dû réparer le trouble organique causé par leur séparation momentanée en deux centres distincts, et faire recouvrer à notre animalcule sa forme régulière et typique.

## II

Je passe maintenant à la description du deuxième cas de monstruosité double que j'ai observé chez le *Stentor cœruleus*. Celui-ci était de formation spontanée et non provoquée, comme le précédent. Je dois rapporter d'abord dans quelles conditions il s'est offert à mon observation.

Examinant un jour au microscope un grand nombre de Stentors à l'état vivant rassemblés dans une même préparation, mon attention fut attirée par les allures singulières de l'un d'entre eux. Tandis que tous ses congénères, après une période d'agitation causée par leur transport sur le porte-objet, étaient entrés en repos, les uns nageant posément dans un état de demi-contraction suivant l'habitude de ces animaux, les autres étirés longuement en forme de trompette et attirant par les vibrations de leurs cils adoraux les particules alimentaires, l'individu en question était dans un état d'agitation continu, tel que je ne l'avais jamais remarqué chez aucun Stentor (fig. 16). Le corps, largement étalé et irrégulier, quoiqu'il ne subit aucune pression de la part de la lamelle mince, garnie de pieds de cire, qui le recouvrait, était animé de mouvements que je ne puis mieux comparer qu'à des contractions péristaltiques et antipéristaltiques alternatives, qui en modifiaient à tout instant l'aspect, l'animal restant en place. Par l'effet de ces contractions, les bandes colorées de l'ectoplasme formaient les

dessins les plus variés à la surface du corps, prenant tantôt l'aspect de stries courbes concentriques, tantôt celui de lignes rayonnantes ou parallèles. Il semblait que l'animal ne pût se mettre dans un état d'équilibre stable, soit de contraction, soit d'extension. Pour employer les expressions techniques, tout le corps était agité de mouvements métaboliques, et ne pouvait retrouver l'harmonie nécessaire à l'action des fibres contractiles qui produit le mouvement spastique <sup>1</sup>.

Une observation plus attentive me fit bientôt découvrir d'autres particularités de l'organisation de notre animalcule. Le péristome n'avait pas sa forme ordinaire; il semblait composé de deux péristomes soudés latéralement (fig. 16, 17, 18, *p.*). Les deux péristomes étaient semblablement orientés à la face antérieure du corps, celui de droite seulement un peu incliné vers le côté correspondant. Le bord dorsal de ce double péristome, au lieu de former comme normalement une courbe continue et régulière, était constitué par un arc de cercle brisé, dont les deux moitiés se rejoignaient sous un angle obtus, ouvert en arrière, et dont le sommet, tourné vers la face ventrale, se prolongeait en une petite crête saillante. Par sa direction, cette crête continuait évidemment le bord postérieur du péristome de droite, bien qu'elle ne portât pas de membranelles. Malgré la fusion des deux champs péristomiens, chacun d'eux avait son système de striation propre, convergeant vers la bouche placée en avant de chaque péristome. Leur indépendance réciproque était encore plus accentuée dans leur partie antérieure ou ventrale, qui était entièrement libre et dégagée.

La fusion partielle des deux péristomes avait déterminé des modifications analogues dans la zone adorale. Celle-ci formait au côté dorsal un arc brisé, de même forme que le bord du double péristome dont elle suivait le contour. Le demi-arc gauche, après s'être contourné vers la face ventrale, longeait le bord correspondant du péristome jusqu'à la bouche. Le demi-arc droit était interrompu dans la portion soudée des deux péristomes, mais reparaisait à la face ventrale pour former la spire buccale du même côté. Les deux bouches, placées dans le même plan, étaient séparées par un assez large intervalle, et, ainsi que nous l'avons déjà dit, sans aucune communication l'une avec l'autre.

1. Pour la distinction de la contractilité métabolique et de la contractilité spastique, voy. Bütschli, *Protozoa*, p. 1793.

Dans certains états de contraction, le corps, quoique un peu large et irrégulier, avait toute l'apparence de celui d'un Stentor ordinaire, et, comme chez celui-ci, toutes les bandes étaient longitudinales et parallèles (fig. 17). Seule, l'extrémité postérieure, amincie en forme de queue, était parcourue par un sillon longitudinal médian, qui la divisait en deux moitiés, disposition indiquant probablement un état de dualité du corps dans sa région postérieure (fig. 16, 17, 18).

D'autres fois, la dualité devenait au contraire manifeste dans toute la masse du corps. Il s'y dessinait alors comme le relief de deux Stentors intimement confondus, et dont chacun avait en propre un des deux péristomes accolés (fig. 18). Ils se distinguaient en outre par les dispositions particulières de leurs bandes ectoplasmiques, qui avaient parfois une direction toute différente dans les deux corps, ainsi que nous avons essayé de le rendre fidèlement dans notre dessin.

A cette dualité morphologique correspondait une dualité physiologique, se traduisant par la faculté des deux corps de se contrarier ou de s'harmoniser dans leurs mouvements. Parfois, comme par un accord commun, on les voyait s'allonger simultanément et déployer leur double péristome pour faire vibrer les membranelles qui les garnissaient. Il en résultait un courant puissant, qui attirait les particules alimentaires vers les deux bouches. Les nombreux ingesta renfermés dans les deux corps attestaient que leur anomalie ne gênait en rien le soin de la nutrition. D'autres fois, les éléments contractiles des deux conjoints entraient en conflit et donnaient lieu à ces contractions irrégulières, amenant des changements continuels de forme, dont nous avons parlé au début de notre description.

Il n'y avait qu'une seule vésicule contractile placée entre le péristome de gauche et le bord correspondant du corps, comme chez un Stentor ordinaire (fig. 17, *v*). De temps à autre, à intervalles irréguliers, une seconde vésicule, plus petite, apparaissait vers la partie postérieure du corps, sur le prolongement d'une ligne passant par la première vésicule et longeant le même bord gauche. D'autres fois enfin, la vésicule antérieure était remplacée par une vacuole fusiforme, plus ou moins large, se prolongeant par un étroit canal vers la vésicule postérieure. Celle-ci et la vacuole antérieure n'étaient évidemment que des formations adventices du système excréteur, telles qu'on les observe souvent chez

les Stentors ordinaires, mais chez notre sujet elles se montraient avec une fréquence plus grande et comme en rapport avec la masse plus volumineuse du corps.

Pour terminer la description de notre animalcule, il nous reste à mentionner le noyau, qui avait sa forme en chapelet ordinaire, et était composé de seize articles arrondis ou ovalaires, dont les quatre postérieurs étaient un peu écartés des autres, comme cela s'observe fréquemment dans le noyau moniliforme des Stentors (fig. 17, *n, n*). Il n'y avait donc aucune raison pour considérer ces quatre articles isolés comme formant un noyau spécial, et admettre par suite l'existence de deux noyaux chez notre animal <sup>1</sup>.

J'ai tenu notre sujet en observation pendant près de vingt-quatre heures sans qu'aucun changement fût survenu dans ses caractères externes ou internes. J'en conclus que nous n'avions pas affaire à un phénomène de division qui, même pour être anormal, s'éloignerait trop du processus bien connu de la division spontanée chez le Stentor. J'écarte également l'hypothèse consistant à expliquer la formation de notre monstre par une fusion, devenue complète et permanente, de deux individus réunis pour la conjugaison. S'il en avait été réellement ainsi, les rapports des deux corps eussent été tout différents de ce qu'ils étaient. On sait en effet que dans l'acte de la conjugaison les deux Stentors se réunissent par la région ventrale de leur péristome, et que, pour mettre celles-ci en contact, ils sont obligés de prendre une position renversée l'un par rapport à l'autre, c'est-à-dire l'un des conjoints ayant sa face ventrale dirigée en haut et l'autre sa face dorsale <sup>2</sup>. Il n'y a d'ailleurs jamais fusion entre les plasmas des deux conjoints, mais simplement accollement intime par la région qui vient d'être indiquée. Les caractères tirés du noyau sont tout aussi contraires à l'idée d'une conjugaison. Le noyau était unique et non double comme il eût dû l'être en cas d'une conjugaison avec fusion totale des deux plas-

1. Pour acquérir une certitude absolue à cet égard, il eût fallu recourir aux réactifs et tuer notre animalcule. On ne peut pas non plus arguer du grand nombre des articles nucléaires pour supposer que ces articles appartenaient à deux noyaux différents. Il est vrai que Stein affirme qu'il n'y a jamais plus de treize articles dans le noyau du *Stentor caruleus* (*Organismus der Infusionsthiere*, II. Abth., p. 242). Les observations spéciales que j'ai faites à cet égard démentent cette assertion, car j'ai trouvé fréquemment quatorze à seize, et même parfois jusqu'à vingt articles chez certains individus.

2. Balbiani, *Recherches sur les phénomènes sexuels des Infusoires*, p. 63, pl. IX, fig. 41; 1861.

mas <sup>1</sup>, mais, de plus, aucune modification n'était survenue dans ce noyau pendant près de vingt-quatre heures qu'a duré l'observation. Or dans la conjugaison des Stentors, on trouve toujours, au bout de ce temps, le noyau dissocié et ses articles changés dans leur aspect, ainsi que je l'ai figuré et décrit ailleurs <sup>2</sup>.

On pourrait enfin songer à une copulation latérale, comme celle que Claparède et Lachmann, Stein et Bütschli ont décrite chez quelques Vorticellides, mais les faits qu'ils rapportent sont incomplètement observés et restent douteux quant à leur interprétation. Bütschli incline aujourd'hui à les considérer, au moins dans quelques cas, comme des faits de gemelliparité résultant d'une division longitudinale incomplète <sup>3</sup>, ainsi que Everts dit l'avoir observé directement chez la *Vorticella nebulifera* <sup>4</sup>. De nouvelles observations sont donc nécessaires avant d'admettre la réalité de cette copulation latérale des Ciliés. D'ailleurs, dans le cas dont il s'agit, la nombreuse population de Stentors dont notre animal faisait partie ne manifestait aucune tendance à la copulation ou à la conjugaison, mais se multipliait d'une manière active par division. Je n'ai rencontré en effet aucun couple pendant plusieurs mois qu'a duré l'observation de ces Stentors.

J'en étais là dans mes hypothèses concernant l'origine de notre monstre, lorsque je fis une observation qui jeta une vive lumière sur quelques points de sa formation. Je veux parler de l'origine de la double bouche et du double péristome qui constituent les traits les plus saillants de son organisation. La formation de ces parties se rattache à un phénomène absolument normal de l'évolution des Stentors, que l'on peut caractériser de la manière suivante. Chez ces animaux il s'opère, à une certaine époque de la vie, et en dehors de toute période de reproduction, un renouvellement du péristome, de la bouche et de la zone adorale. Ce renouvellement est partiel pour le péristome et la zone adorale, mais complet pour la bouche, et probablement aussi pour l'œsophage qui lui fait suite. Le nouveau péristome se forme comme chez les individus qui vont se

1. A moins que de supposer que les deux noyaux se fusionnent eux-mêmes en un seul comme cela a lieu chez beaucoup de Protozoaires.

2. Balbiani, *Phénomènes sexuels des Infusoires*, pl. IX, fig. 11, 1861, et *Journal de micrographie* de Pelletan, t. VI, p. 161, 1882.

3. Bütschli, *Protozoa*, p. 1600.

4. Everts, *Untersuchungen an Vorticella nebulifera*. *Zeitschr. f. wiss. Zool.*, t. XXIII, p. 592, 1873.

diviser, c'est-à-dire dans l'espace triangulaire, ou triangle de Schuberg, déterminé par une disposition particulière des bandes ectoplasmiques dont nous avons parlé en faisant l'histoire du premier monstre double décrit dans ce travail (p. 179). Nous avons rappelé à cette occasion que le péristome nouveau se formait dans cet espace à une certaine distance au-dessous du péristome ancien, de manière à laisser entre ce dernier et lui un intervalle qui, en s'agrandissant pendant la division, amène l'éloignement mutuel des deux péristomes. La rangée adorale de nouvelle formation, qui longe le bord gauche du nouveau péristome, se trouve de même transportée à une distance de plus en plus grande de l'ancienne zone. Je ne parle pas de la bouche nouvelle, qui, se formant à l'extrémité postérieure du péristome nouveau, et entraînée dans le mouvement de translation de celui-ci vers la partie postérieure, s'éloigne de plus en plus de la bouche ancienne avec les progrès de la division.

Lorsque, au contraire, toutes les parties que nous venons de mentionner se forment en dehors d'une époque de division, elles apparaissent d'emblée dans la région tout à fait antérieure du triangle de Schuberg, immédiatement au-dessous de l'arc ventral gauche du péristome (fig. 20, 21), de manière que l'animal présente à un certain stade, à sa partie antérieure, deux péristomes : l'ancien (*p*), qui occupe sa position ordinaire au pôle antérieur du corps, et le nouveau (*pp*), juxtaposé au premier et situé sur son côté gauche. Les deux péristomes sont d'abord séparés l'un de l'autre par l'arc ventral de la zone adorale ancienne, et les deux zones forment entre elles un angle dont l'ouverture regarde en dehors. Avec le progrès du développement, le péristome nouveau exécute un mouvement analogue à celui qu'il opère pendant la division, mais moins prononcé; c'est-à-dire que son extrémité postérieure avec la bouche se porte de plus en plus vers le milieu de la face ventrale, pendant que son extrémité antérieure s'incline en arrière, de manière à amener la zone adorale nouvelle dans une direction de plus en plus parallèle à celle de la zone antérieure (fig. 22, 23). Pendant que ce mouvement s'exécute, l'arc ventral de l'ancienne zone, qui séparait les deux péristomes, disparaît graduellement par la résorption des membranelles dans cette région; l'ancienne bouche elle-même se réduit à une ouverture de plus en plus petite (fig. 22, *b*), et finalement s'atrophie complètement

avec toute la spire ventrale du péristome au fond de laquelle la bouche se trouve placée. L'atrophie s'étend même à toute la région ventrale et à la moitié gauche de la région frontale de l'ancien péristome. Ces parties disparues sont remplacées par le champ péristomien nouveau, qui a remonté vers le pôle antérieur du corps et s'est juxtaposé à la portion qui subsiste de l'ancien péristome, c'est-à-dire la moitié droite de sa région frontale. Le péristome ainsi reconstitué (fig. 24) est donc une formation mixte, composé dans sa partie droite du reste de l'ancien péristome (*p*), et dans sa partie gauche du péristome nouveau tout entier (*pp*), y compris la bouche nouvelle, qui s'est substituée à la bouche ancienne disparue.

Cette structure composite est rendue très sensible par l'orientation différente des stries des deux portions : au lieu de se placer dans la direction les unes des autres, et de reproduire ainsi l'aspect général de la striation ancienne, les deux ordres de stries suivent une direction presque perpendiculaire l'une à l'autre, ainsi que j'ai essayé de le reproduire dans la figure 24. La zone adorale s'est également reconstituée en une zone parfaitement normale par la juxtaposition de la zone nouvelle à ce qui restait de la zone ancienne, qu'elle remplace dans toute sa portion disparue. Cette zone est donc formée, comme le péristome, de deux parties : une ancienne, qui s'étend depuis l'extrémité aborale de la zone jusque vers le milieu de son arc dorsal, entourant par conséquent toute la portion qui subsiste de l'ancien péristome ; l'autre, nouvelle, commençant là où la première finit et se continuant jusqu'à l'extrémité orale de la zone.

Pour compléter la description des phénomènes morphologiques du renouvellement du péristome, il me reste à parler des changements qui se passent dans le noyau. Ces changements sont exactement les mêmes que l'on observe pendant la reproduction par division, savoir : concentration et fusion des articles nucléaires en un boyau cylindrique plus ou moins volumineux, puis fragmentation de ce boyau en articles distincts, qui reconstituent un noyau moniliforme. Je ne m'arrêterai pas ici sur la signification physiologique de ces modifications du noyau ; je ferai seulement remarquer qu'elles n'accompagnent pas spécialement la division, puisqu'on les observe aussi à d'autres périodes de la vie de l'animal, comme nous venons de le voir plus haut.

Après les détails dans lesquels je suis entré, il ne sera pas difficile



de comprendre comment ils peuvent servir à expliquer la formation de la double bouche et du double péristome chez notre monstre. Il suffit en effet de supposer que le péristome nouveau qui s'est formé au-dessous de l'ancien, qu'il est destiné à remplacer en partie, vient se placer simplement à côté de celui-ci; que les deux péristomes se soudent par leurs bords adjacents, et que l'ancienne bouche, au lieu de disparaître par atrophie, est conservée à côté de la bouche nouvelle, pour que nous obtenions la disposition que nous observons au pôle antérieur de notre monstre. C'est ainsi que nous trouvons la confirmation pour les Protozoaires de cette grande loi générale de Geoffroy Saint-Hilaire, que les anomalies de l'organisation peuvent être toutes ramenées aux lois qui régissent les êtres normaux.

Mais l'explication qui précède ne nous rend compte que de la duplicité des organes qui existent au pôle antérieur, tandis que nous avons vu que cette duplicité se manifestait aussi d'une manière évidente dans tout le reste de l'organisme; que notre animal paraissait réellement formé de deux corps ou cytosomes intimement confondus, et dont la double individualité se trahissait au dehors par des caractères d'ordre morphologique et physiologique que nous avons fait connaître. Nous devons avouer que l'origine de cette composition binaire du cytosome nous échappe absolument. Assurément, il doit exister une corrélation entre la dualité des parties antérieures et celle du reste du corps; mais on ne peut conclure que l'anomalie des premières ait entraîné celle qu'on observe dans l'organisme tout entier. C'est plutôt le contraire que je serais disposé à admettre, savoir que la duplicité existait d'abord dans le cytosome, et que c'est sous son influence que le péristome et la bouche se sont constitués à l'état double, à l'époque du renouvellement de ces parties. Il se serait passé là quelque chose d'analogue à ce que nous avons observé chez notre premier monstre, où, avec un corps double dans sa majeure partie, le péristome, primitivement simple, a accusé, avec les progrès de sa régénération, une dualité de plus en plus évidente.

Le problème à résoudre est donc celui de l'origine du double cytosome.

Nous avons déjà donné les raisons qui ne permettent de l'attribuer ni à une division incomplète, ni à une copulation ou une conjugaison. D'autre part, on ne saurait songer à aucune des hypo-

thèses qui ont été émises sur les causes de la monstruosité double chez les Métazoaires, telles que la division primaire ou secondaire du germe, l'anomalie de la fécondation (polyspermie) ou de la segmentation. Après avoir reconnu comme cause efficiente probable de la duplicité de notre premier monstre l'existence des deux noyaux obtenus par voie expérimentale, il était légitime de l'attribuer aussi, dans le cas actuel, à l'existence de deux noyaux ; mais, ainsi que nous l'avons déjà dit, nous n'avons aucune raison de croire à la présence de deux noyaux chez notre sujet, autant du moins qu'on pouvait en juger sans recourir aux réactifs. Il n'en restait pas moins, toutefois, à cet égard, un certain doute, que j'espérais éclaircir par la suite. Malheureusement, il ne m'a pas été donné de suivre longtemps notre animal dans son existence. L'idée me vint de pratiquer sur lui une division artificielle, afin de voir si chaque fragment se régénérerait en un individu simple ou un individu double, comme le parent primitif. Après avoir longtemps hésité à entreprendre cette expérience hasardeuse, dont les résultats eussent été si intéressants à observer, je me décidai à la pratiquer, ayant maintes fois réussi à la mener à bien chez le Stentor. Il n'en fut malheureusement pas de même cette fois : l'animal se détruisit par diffuence pendant l'opération.

Malgré les efforts les plus persévérants pour retrouver un sujet semblable parmi des milliers de Stentors qui ont passé sous mes yeux, je ne pus y réussir. L'anomalie que nous venons de décrire est donc d'une extrême rareté chez les Stentors, et je n'ai non plus rien trouvé d'analogue chez les autres espèces de Ciliés.

#### RÉSUMÉ.

Les faits exposés dans ce travail se rapportant seulement à deux cas spéciaux de monstruosité double chez les Infusoires, ne me paraissent pas permettre d'en tirer des conclusions générales relatives à l'origine de ce genre d'anomalie dans le groupe dont il s'agit. Je me contenterai, par conséquent, d'indiquer sous forme de résumé les faits qui me paraissent les plus caractéristiques pour chaque cas en particulier :

1<sup>er</sup> *monstre double*. — On peut, chez les Infusoires, produire des monstres doubles par une division artificielle incomplète. Lorsque la division porte à la fois sur le cytosome et le noyau, de manière

que chaque moitié du cytosome renferme une portion du noyau, les deux moitiés peuvent constituer ensemble un monstre double. La dualité est complète dans les parties séparées, tandis que dans la portion commune indivise, elle peut se manifester consécutivement d'une façon plus ou moins visible. C'est probablement par une influence des deux noyaux agissant comme des foyers indépendants d'énergie formative qu'il faut expliquer cette formation binaire aux dépens du plasma commun. (Chez notre monstre cette influence ne s'est manifestée, à la vérité, que comme une simple tendance à la dualité.) Cette présomption est appuyée par ce fait qu'après la réunion nouvelle des deux noyaux en un seul, la dualité a disparu peu à peu et a fait place à une organisation parfaitement simple. L'individu unique, ainsi reconstitué, a pu se reproduire par division spontanée et donner naissance à deux rejetons bien conformés.

2<sup>e</sup> *monstre double*. — Celui-ci était de formation naturelle, et la dualité était accusée au plus haut degré dans toute son organisation, sauf le noyau qui, selon toute apparence, était simple. Les deux cytosomes étaient complètement confondus en une seule masse, mais certains caractères extérieurs dénotaient la double individualité. Il y avait deux bouches entièrement séparées et deux péristomes incomplètement fusionnés, ainsi que les zones adorales qui les entouraient.

L'origine du double cytosome n'a pu être reconnue; elle était probablement primitive et antérieure à la formation double de la bouche et du péristome. La production de ces dernières parties, au contraire, a pu être expliquée par une déviation d'un phénomène normal de l'évolution des Stentors, phénomène consistant en un renouvellement partiel du péristome et complet de la bouche. Les parties nouvelles, au lieu de prendre la place des parties anciennes qu'elles étaient destinées à remplacer, se sont juxtaposées et soudées plus ou moins complètement à celles-ci, et il en est résulté un état binaire de ces parties. Quant à la cause de cette anomalie du processus de rénovation, elle était liée sans doute à la dualité du plasma et à la tendance à la conservation de l'intégrité individuelle transmise par le noyau à chacun des deux plasmas confondus. Cette dernière conclusion peut paraître en contradiction avec celle qui a été tirée de la première observation, où nous avons vu la dualité disparaître à la suite de la réunion des deux noyaux

en un seul. On peut expliquer cette divergence par une différence d'origine entre les sujets composants des deux monstres. Dans le premier cas, ils étaient formés, comme nous l'avons vu, aux dépens d'un même plasma, tandis que dans le second, on peut admettre qu'ils étaient composés de deux plasmas différents. Je n'attribue du reste à cette explication que la valeur d'une simple hypothèse, dans l'état actuel de nos connaissances sur la physiologie morphologique des cellules.

### Explication des planches X et XI.

Toutes les figures se rapportent au *Stentor caeruleus*, et représentent, à l'état vivant, les objets décrits dans le texte. Les figures 1 à 15 sont relatives au premier monstre double décrit; les figures 16 à 18 concernent le second monstre double; les figures 19 à 24 sont destinées à expliquer le renouvellement du péristome et de la bouche qui s'opère normalement chez le *Stentor*.

Pour toutes les figures, les lettres suivantes ont la même signification : *A*, individu antérieur produit par division spontanée; *B*, individu postérieur; *D*, individu de droite d'un monstre double; *G*, individu de gauche; *b*, bouche; *bb*, bouche de nouvelle formation; *c*, carmin ingéré; *h*, hypostome; *i*, ingesta; *n, n'*, noyau; *nn*, noyau remanié pendant la division; *p, p'*, péristome; *pp*, péristome de nouvelle formation; *v*, vésicule contractile; *vv*, vésicule contractile nouvelle; *z*, zone adorale.

Fig. 1 à 15. — Premier monstre double.

Fig. 1. — Il est vu par la face dorsale, au stade où il a été aperçu pour la première fois. Dans chacun des sujets composants, *D* et *G*, le noyau, *nn, n'n'*, est en voie de concentration pendant la formation du nouveau péristome, *p, p'*.

Fig. 2. — Le même vu par la face ventrale, à un stade un peu plus avancé. Dans l'individu de droite, *D*, les deux masses nucléaires du stade précédent se sont réunies en une seule masse cylindrique, *n'*. Chez celui de gauche, *G*, les deux masses s'étaient également réunies en une masse commune, qui commence à se fragmenter en articles distincts.

Fig. 3. — Le même vu par la face ventrale, au stade où le péristome nouveau *p, p'* commence à prendre sa situation normale à la partie antérieure du corps. On voit dans les deux sujets de nombreuses vacuoles remplies de carmin ingéré. Les deux noyaux ont achevé de se diviser en articles distincts, *n, n, n'*.

Fig. 4. — Les deux sujets composants sont vus de profil avec leurs surfaces antérieures inclinées l'une vers l'autre et les deux péristomes en regard.

Fig. 5. — Partie antérieure du monstre à l'état d'extension complète, représentée sous un grossissement plus fort que celui des autres figures, afin de montrer les détails du double péristome, *p, p'*, et de ses annexes; la bouche *b*, l'hypostome, *h*; *z, z*, la zone adorale. On voit entre les deux péristomes la dépression médiane, en forme de gouttière, qui les sépare.

Fig. 6. — Les deux sujets composants vus par la face dorsale dans un état de forte contraction. Ils sont représentés à un grossissement plus faible que dans les figures précédentes et les suivantes.

Fig. 7. — Les mêmes, à l'état d'extension et vus par la face dorsale, au stade où la fusion des deux corps commence à devenir plus complète dans leur partie postérieure.

Fig. 8. — Les mêmes, au stade précédent, vus de trois quarts par la face ventrale. Sur l'individu de gauche, *G*, l'espace triangulaire formé par la disposition des bandes ectoplasmiques (triangle de Schuberg) fait directement face à l'observateur; *std*, strie limitante droite; *slg*, strie limitante gauche de cet espace. On voit celui-ci également dans les figures 2, 3 et 4 (chez *G*), et fig. 19 et 20. C'est dans cet espace que se forme le nouveau péristome, la bouche et la zone adorale nouvelles, au moment de la division spontanée, ainsi qu'on le voit dans la figure suivante (voir aussi fig. 19).

Fig. 9. — La fusion des deux corps vers la partie postérieure est devenue plus intime, et l'organisme, qui présente encore des traces très visibles de dualité, s'apprête à se diviser. Le nouveau péristome, *pp*, présentant, sur son bord gauche, la zone adorale nouvelle, et à

son extrémité postérieure la bouche nouvelle ébauchée, *bb*, se voit au milieu du triangle de Schuberg, compris entre les deux stries *slg* et *sls* (voir l'explication de la figure 8).

Fig. 10. — La division, commencée dans la figure 9, est arrivée au stade où le nouveau péristome *pp* se soulève avec le plasma sous-jacent en une forte saillie, qui glisse obliquement de gauche à droite et d'avant en arrière, pour venir prendre une position horizontale à la partie postérieure de l'individu antérieur *A*. On voit à sa gauche la vésicule contractile nouvellement formée, *vv*, du futur individu postérieur *P*. Tous les articles des deux noyaux, qui s'étaient probablement déjà réunis en un noyau unique au stade de la figure 9, se sont fusionnés en un gros boyau cylindrique, placé en partie dans l'individu antérieur et en partie dans l'individu postérieur. Celui-ci présente encore une extrémité postérieure bifurquée, la fusion ne s'étant pas encore étendue à cette extrémité.

Fig. 11. — La division est arrivée à un stade plus avancé; l'étranglement du corps, commencé au stade précédent, a fait des progrès, et le péristome nouveau a presque pris sa place définitive sur l'individu postérieur; il montre, en *bb*, sa spire buccale, vue de trois quarts, et à sa gauche la vésicule contractile, *vv*, de l'individu postérieur. Le boyau nucléaire, *nn*, s'est allongé et aminci, et pénètre de plus en plus profondément dans chacun des deux nouveaux individus. A sa partie antérieure, il commence même déjà à se diviser en articles distincts. Le fragment détaché qu'on voit sur la figure à la partie postérieure du noyau ne doit pas être interprété comme un second noyau plus petit; il résulte simplement de ce que la substance intérieure est interrompue en ce point, et que les deux portions ne sont réunies que par l'enveloppe nucléaire.

Fig. 12. — Les deux nouveaux individus sont à peu près au même stade que dans la figure précédente, mais représentés sous un aspect un peu différent, surtout le postérieur, dont le péristome s'est un peu soulevé et allongé, et se présente par son côté dorsal. La fragmentation du noyau continue à faire des progrès: il a pris dans toute sa longueur l'aspect d'un cordon noueux, qui va bientôt se diviser en articles distincts.

Fig. 13. — Cette figure représente un stade à peu près semblable à celui de la figure 11, les deux rejetons étant vus par la face dorsale et dans un état de forte contraction. Le grossissement est un peu plus faible dans cette figure.

Fig. 14. — La division est arrivée à son dernier stade. Les deux individus sont vus par la face dorsale et dans un état d'extension extrême. L'individu antérieur est fixé sur le postérieur par sa partie terminale très amincie. Cette fixation a lieu en dehors du péristome et sur le côté droit du corps, où se voit une élévation conique. Le noyau s'est partagé entre les deux rejetons, et divisé dans chacun en un nombre inégal d'articles ovales ou sphériques. La bifurcation de l'extrémité postérieure est toujours bien visible chez *P*.

Fig. 15. — Le rejeton antérieur au lendemain de sa séparation d'avec son congénère. Toute trace de dualité a disparu dans le péristome, la bouche a pris des dimensions normales, et l'animal ressemble complètement à un Stentor ordinaire. Le nombre des articles du noyau s'est élevé de 8 à 11. Le rejeton postérieur, non représenté, avait aussi, dans le même intervalle, un aspect parfaitement normal, et présentait 16 articles au noyau.

Fig. 16 à 18. — Deuxième monstre double.

Fig. 16. — Il est représenté sous l'aspect où je l'ai découvert parmi une nombreuse population de Stentors. On voit au milieu du corps les deux péristomes soudés l'un à l'autre, et les deux bouches entièrement libres. Le corps tout entier, qui est vu par son pôle antérieur, est animé de contractions métaboliques incessantes, qui en modifient continuellement l'aspect. Le dessin rend d'une manière très fidèle la disposition que présentaient à un certain moment les bandes ectoplasmiques. Le noyau n'a pas été représenté dans cette figure.

Fig. 17. — Le même, allongé dans la direction de ses deux pôles et dans un état de demi-contraction. Les bandes ectoplasmiques sont toutes devenues longitudinales et parallèles. Au milieu du plasma une vacuole alimentaire contenant une Paramécie presque entièrement digérée, *i*. Le long noyau moniliforme, *n, n*, est composé de 16 articles.

Fig. 18. — Même monstre à un autre moment, où il était entré dans un état de repos assez prolongé. Il apparaît ici bien nettement comme formé de deux Stentors intimement soudés l'un à l'autre par leurs cytosomes et leurs péristomes.

Fig. 19 à 24. — Destinées à éclaircir le processus de renouvellement du péristome et de la bouche chez les Stentors normaux.

Fig. 19. — On voit d'abord, dans cette figure, la place où se forme le nouveau péristome, *pp*, chez un Stentor sur le point de se reproduire par division. Le péristome nouveau se forme à une certaine distance au-dessous du péristome ancien.

Fig. 20. — Formation du nouveau péristome lors du renouvellement de cette partie. Le stade représenté est encore assez précoce; la zone adorale nouvelle est déjà bien visible, mais il n'y a encore aucune trace de la nouvelle bouche.

Fig. 21. — Le péristome nouveau, *pp*, et la nouvelle bouche, *bb*, sont bien formés, mais n'ont pas encore pris la place de ces mêmes parties, *p* et *b*, au pôle antérieur.

Fig. 22. — Stade plus avancé du renouvellement du péristome. L'ancienne bouche, *b*, est presque complètement atrophiée, et la portion de la zone adorale qui sépare les deux péristomes est aussi sur le point de disparaître; elle n'est plus représentée que par une petite crête linéaire saillante, dépourvue de membranelles. A ce stade, les articles du noyau se sont fusionnés ensemble et forment une masse cylindrique allongée, *n*.

Fig. 23. — Les deux péristomes sont arrivés au contact par la disparition de la petite crête linéaire qui les séparait dans la figure précédente, et la bouche nouvelle s'est avancée vers la ligne médiane; *n*, noyau commençant à s'allonger avant de se diviser de nouveau en articles distincts.

Fig. 24. — Le péristome nouveau, *pp*, s'est réuni au péristome ancien, *p*, pour reconstituer un champ péristomien complet, mais les stries ont une direction toute différente dans les deux péristomes. Une zone adorale complète, formée par la réunion de la zone nouvelle avec la portion conservée de l'ancienne zone, entoure le champ péristomien nouveau, qui est vu dans toute son étendue par le pôle antérieur; enfin la bouche nouvelle, *b, b*, s'est complètement substituée à l'ancienne bouche dont elle a pris la place.

ANNOTATIONS SUR LE DÉVELOPPEMENT  
DU  
TUBE DIGESTIF CHEZ LES MAMMIFÈRES

Par le D<sup>r</sup> A. PRENANT,

Chef des travaux histologiques à la Faculté de médecine de Nancy.

(Planches XII à XIV.)

---

Un certain nombre de points dans l'histoire du développement du tube digestif sont encore actuellement l'objet de controverses. Nous présentons ici quelques observations, malheureusement éparses et trop peu suivies, qui portent sur certains de ces points controversés.

On discute par exemple encore sur les rapports exacts de l'extrémité antérieure de la corde avec l'intestin pharyngien. C'est là une des questions qui ont attiré notre attention.

Nous avons aussi quelques observations à rapporter concernant l'origine du thymus et de la glande thyroïde latérale.

Enfin nous avons fait quelques constatations relativement à l'intestin post-anal et à l'intestin allantoïdien.

I

RAPPORTS DU PHARYNX ET DE L'EXTRÉMITÉ ANTÉRIEURE DE LA CORDE.

Les rapports de l'extrémité antérieure de la corde ont été décrits d'une manière très diverse. On peut grouper les opinions qui ont été soutenues à cet égard sous trois chefs :

1° La corde dorsale est en relation de contiguïté ou même de continuité par son extrémité antérieure avec l'ectoderme de la fosse buccale et particulièrement avec le fond ou la paroi postérieure

de la poche hypophysaire. Sasse <sup>1</sup> chez tous les Vertébrés, Romiti <sup>2</sup>, Duval <sup>3</sup> chez le Poulet, et plus anciennement Mihalkovics <sup>4</sup>, Reichert, Dursy ont trouvé la corde dans les relations précitées <sup>5</sup>. Pour Sasse (dont nous ne connaissons le travail que par une analyse) les connexions de la corde avec la poche hypophysaire sont tout à fait médiates, et s'effectuent par un tissu conjonctif interposé. Duval, chez des embryons de Poulet de quarante-six heures, de quarante-huit heures, de cinquante-deux heures, de soixante-huit heures, fait aboutir l'extrémité antérieure de la corde au fond de la poche de Rathke sans adhérence de l'une avec l'autre. Romiti admet cette adhérence et croit même que la corde, exerçant une traction sur l'ectoderme, auquel elle est soudée, a pu déterminer le diverticule hypophysaire et contribue plus tard à l'allonger. Enfin, selon l'opinion plus ancienne, actuellement insoutenable, de Reichert et Dursy, l'extrémité antérieure de la corde serait même employée à la constitution de l'hypophyse.

2° Pour d'autres auteurs (Selenka <sup>6</sup>, Kann <sup>7</sup>), l'extrémité antérieure de la corde dorsale ne va pas jusqu'à la membrane pharyngienne, mais demeure en connexion avec l'épithélium de l'intestin pharyngien auquel elle est soudée dans la région de la poche de Seessel.

3° Enfin d'après les figures que donnent Paulish <sup>8</sup>, Bonnet <sup>9</sup> et surtout Keibel <sup>10</sup>, la corde dorsale ne dépasse pas la membrane pharyngienne, mais d'autre part elle s'avance jusqu'à elle, et par son

1. Sasse, *Bijdrage tot de Kennis van de ontwikkeling en beteekenis der Hypophysis cerebri*. (Acad. Proefschr. Utrecht, 1886.)

2. Romiti, *De l'extrémité antérieure de la corde dorsale et de son rapport avec la poche hypophysaire ou de Rathke chez l'embryon du poulet*. (Arch. ital. de biologie, t. VII.)

3. Duval, *Atlas d'embryologie*, 1889, Paris.

4. Mihalkovics, *Wirbelsaite und Hirnanhang*. (Arch. f. mikr. Anat., Bd. XI.) — Id. *Entw. des Gehirnanhangs*. (Centr. f. d. med. Wiss., 1874, n° 20.)

5. Kölliker (*Traité d'embryologie*) donne une figure (fig. 218) où chez un embryon de Lapin de 9 jours et 2 heures la corde est représentée adhérente à l'ectoderme par son extrémité.

6. Selenka, *Studien über Entwicklungsgeschichte der Tiere*, IV. Das Opossum. Wiesbaden, 1887. — Id. *Die Gaumentasche der Wirbeltiere*. (Biol. Centralblatt, Bd. VII, n° 22.)

7. Kann, *Das vordere Chordaende*. Dissert. Erlangen, 1888.

8. Paulish, *Das vordere Ende der Chorda dorsalis und der Frank'sche Nasenkamm*. (Arch. f. Anat. und Phys., Anat. Abth., 1887.)

9. Bonnet, *Embryologie der Wiederkäuër*. (Arch. f. Anat. und Phys., Anat. Abth., 1889.)

10. Keibel, *Zur Entwicklung der Chorda bei Säugern*. (Arch. f. Anat. und Phys., Anat. Abth., 1889.)



extrémité pénètre comme un coin jusqu'à une certaine distance dans l'épaisseur de la base d'implantation de cette membrane <sup>1</sup>.

Notre attention fut attirée sur cette question des rapports de l'extrémité antérieure de la corde dorsale tout d'abord par la divergence des auteurs à son égard, et ensuite par les remarques qui vont suivre.

On sait que les recherches de Carius <sup>2</sup> et celles de Keibel <sup>3</sup> ont montré que, chez les Mammifères, la membrane pharyngienne qui ferme l'intestin antérieur est une formation d'emblée didermique de la région médiane et antérieure du blastoderme.

Par suite, la corde dorsale située elle aussi dans le plan médian du blastoderme doit, si elle dépasse en avant cette membrane, s'engager dans son épaisseur et dès lors apparaître entre les deux feuilletts ecto et entodermique qui la constituent. C'est ce que contredit l'observation; car on ne trouve que deux lames épithéliales dans la membrane pharyngienne, et rien entre ces deux lames qui puisse représenter l'extrémité antérieure de la corde.

En outre, la membrane pharyngienne, étant primitivement, avant toute inflexion céphalique, dans le plan même du blastoderme dont elle est une plage didermique, doit encore plus tard, lorsqu'elle a pris une direction dorso-ventrale par suite de l'incurvation de la tête, donner la direction du plan du blastoderme. Or ce plan est suivi partout par la corde dorsale sur toute l'étendue de son parcours. Si donc la corde dorsale s'avance au delà de la région de la membrane pharyngienne, elle doit traverser cette dernière. Nous

1. Nous pouvons encore ranger dans cette catégorie *Rabl-Rückard*, qui dans son travail « Das gegenseitige Verhältniss der Chorda, etc., bei Haifischembryonen » (*Morphol. Jahrbuch*, 1880), donne une figure (fig. 1) où, chez un embryon d'*Acanthias vulgaris* appartenant au stade K de Balfour, la corde dorsale paraît se trouver relativement à la membrane pharyngienne dans les mêmes relations que celles que lui attribuent les auteurs qui viennent d'être cités.

De même les figures qui accompagnent le beau travail de Goette paru récemment sur le développement du *Petromyzon* (*Goette : Abhandlungen zur Entwicklungsgeschichte der Tiere*; H. 5; Entw. des Flussneunages (*Petromyzon fluviatilis*), Erster Theilz, Hamburg und Leipzig, Voss, 1890), ces figures (fig. 8-11) montrent sur des coupes longitudinales de la larve, que la corde dorsale, dès qu'elle s'est rendue indépendante de l'entoderme, arrive par son extrémité antérieure jusqu'à la membrane pharyngienne et ne la dépasse pas. Ce n'est que dans un stade plus avancé (fig. 12) qu'elle s'étend au delà en avant. Malheureusement nous n'avons pas trouvé dans le texte la mention détaillée de ces figures, que nous devons interpréter par conséquent nous-même.

2. Carius, *Über die Entwicklung der Chorda und der primitiven Rachenhaut bei Meerschweinchen und Kaninchen*. Diss. Marbourg, 1888.

3. Keibel, *loc. cit.*

avons dit que l'observation est contraire à cette supposition. Si d'autre part la corde dorsale dépasse la base d'implantation de la membrane pharyngienne pour aller s'attacher par exemple à l'ectoderme de la fossette buccale, particulièrement à la poche hypophysaire, elle ne le peut faire qu'en quittant le plan du blastoderme, en changeant sa direction primitive et par une véritable poussée secondaire dans la direction que nous indiquons.

On est donc amené à penser, au moins pour les Mammifères, que les rapports que l'on veut trouver entre l'extrémité de la corde et l'ectoderme buccal se sont établis secondairement.

Si la corde ne peut dévier que secondairement du plan du blastoderme, et si l'on constate d'autre part que dans ce plan elle ne s'avance pas au delà de la base de la membrane pharyngienne, elle ne peut plus affecter que les deux rapports primitifs suivants : 1° s'arrêter à la base de la membrane pharyngienne ; 2° demeurer en deçà de cette base et contracter des relations avec quelque point du pharynx.

Voici maintenant quels ont été les résultats de nos observations.

Nous n'avons pas trouvé l'extrémité antérieure de la corde en rapport de continuité ni même de contiguïté avec l'ectoderme de la fosse buccale non plus qu'avec le diverticule hypophysaire. Il est possible qu'un tel rapport existe chez le Poulet. Mais chez les Mammifères il n'en est certainement pas ainsi.

Quant aux connexions de la corde avec la base de la membrane pharyngienne et avec l'épithélium pharyngien, nos constatations ont été les suivantes.

Sur un embryon de Lapin de neuf jours, sur trois embryons de Lapin d'un peu moins de neuf jours (neuf jours — trois heures) et sur un embryon de Chauve-Souris de 2 mm. 5 de longueur (mesuré sans tenir compte de la courbure du corps), c'est-à-dire sur les plus jeunes embryons dont nous nous soyons servi pour l'examen de notre question, l'extrémité antérieure de la corde forme une anse, qui suit assez régulièrement la courbure de la paroi du pharynx, dont elle embrasse l'extrémité antérieure dans sa concavité (fig. 1 et 2). C'est là l'un des types (type en anse) d'extrémité cordale que Selenka a distingués. On peut décrire à cette anse une branche ascendante (*a*), dont nous parlerons tout à l'heure, une branche descendante (*d*) et un sommet ou genou (*g*). Le sommet correspond au fond de la poche de Seessel. La branche descendante plonge par son

extrémité dans la base de la membrane pharyngienne entre les deux feuillets qui composent cette dernière. Cette disposition est importante à constater, parce qu'elle est en harmonie avec les considérations que nous avons développées ci-dessus, et s'accorde le mieux avec ce que l'on sait des premières phases du développement. L'ensemble du bout antérieur de la corde dorsale est d'ailleurs assez irrégulier; c'est un cylindre aplati latéralement, plus volumineux que n'est la corde partout ailleurs, bosselé çà et là, ou, si l'on veut, étranglé à certains endroits.

Dans les cas dont il vient d'être question, la branche ascendante de l'anse cordale se montre à un certain moment en connexion plus ou moins intime et plus ou moins étendue avec l'épithélium du pharynx. Cette connexion a lieu à l'endroit indiqué par Keibel, c'est-à-dire un peu en arrière de la poche de Seessel.

Chez deux embryons de Lapin de neuf jours et neuf heures, l'anse cordale est beaucoup plus fermée que précédemment, par suite de l'inflexion plus considérable de la tête. Dans un cas la connexion pharyngienne de la branche ascendante de l'anse n'existe pas; dans l'autre cas elle est représentée. Dans un cas le genou de l'anse s'est allongé en une véritable pointe qui égale la longueur de la branche descendante; celle-ci est très épaisse et a conservé son rapport primitif avec la base de la membrane pharyngienne actuellement perforée, avec le voile en d'autres termes (fig. 4). Dans l'autre cas la branche descendante s'est émiettée en plusieurs fragments, et paraît ainsi être en voie d'atrophie; il en est de même chez un E. de Lapin de neuf jours et demi. A dix jours et quinze heures, nous avons trouvé l'extrémité de la corde, chez l'embryon de Lapin, encore adhérente par le bout de la branche descendante à la base de la membrane pharyngienne. Dans un cas, la corde était en connexion en arrière avec l'épithélium du pharynx en un point assez limité, le même que dans les cas précédents. Chez un autre embryon, toute l'extrémité antérieure de la corde, dont le genou était peu prononcé, et qui était de forme très irrégulière, adhérait à la face dorsale de l'épithélium pharyngien. A onze jours et quatre heures, nous avons rencontré une anse cordale à sommet très aigu, aboutissant comme toujours par l'extrémité de sa branche descendante à la base d'implantation du voile (fig. 3). La branche ascendante n'était pas soudée à l'épithélium pharyngien au lieu habituel; mais à ce niveau elle offrait une légère déviation vers la lumière du pharynx,

en regard de laquelle se trouvait un enfoncement très minime de l'épithélium intestinal : trace évidente d'une fusion antérieure des deux organes.

Sur des embryons de Lapin plus âgés (embryons de treize jours et de seize jours), on trouve l'extrémité un peu unciforme de la corde en rapport médial avec la paroi postérieure de la poche hypophysaire déjà très développée, largement ouverte encore dans la lumière du pharynx chez l'embryon de treize jours, et qui ne lui est rattachée que par un fin pédicule chez l'embryon de seize jours.

Il en est de même chez des embryons de Porc de 1cm.2 et 1cm.3 de longueur (sans tenir compte de la courbure du corps) (fig. 6).

Cette disposition semble être réalisée, ainsi qu'on l'a déjà avancé, grâce à la régression de la partie descendante de l'anse cordale, et à l'augmentation de l'inflexion céphalique qui amène tout contre le genou de la corde la paroi postérieure du diverticule hypophysaire.

Chez un embryon de Cobaye de 1cm.5 (la courbure du corps étant négligée dans la mensuration), la corde, quelque peu recourbée en hameçon à son extrémité, n'atteint pas par cette extrémité la paroi postérieure de la poche hypophysaire, mais en demeure assez éloignée et vient s'appuyer contre un point de la paroi pharyngienne qui paraît situé en arrière même de la poche de Seessel.

Nous terminons en rapportant une observation qui porte sur un embryon de Brebis de 6 millimètres (fig. 5). La corde, dont le calibre est assez irrégulier, et qui paraît présenter des nodosités creuses en leur centre, une fois arrivée au niveau du fond de la poche de Seessel, se divise en 3 branches irrégulièrement conformées qui remplissent toute la base du voile du palais primitif. Deux de ces branches, mal délimitées d'ailleurs des tissus avoisinants, enferment entre elles une cavité irrégulière. Quelle interprétation convient-il de donner de cette formation? Bonnet qui, chez la Brebis également, a donné, d'après une coupe longitudinale d'un embryon de même longueur que le nôtre, une figure (*loc. cit.*, fig. 18, pl. V) assez analogue à celle que nous avons reproduite, se contente de parler de ramification de l'extrémité antérieure de la corde. Mais on sait que Selenka, chez les Marsupiaux, a découvert une formation très particulière de l'extrémité cordale antérieure qui consiste en ce que la corde se ramifie et que de plus ses ramifications se creusent d'une lumière, de telle sorte que l'ensemble prend l'aspect d'une glande ramifiée. Cette formation, il l'a retrouvée chez tous les

Vertébrés, dans les stades les plus jeunes, et il la considère comme le représentant d'une glande actuellement disparue. En raison de sa situation il l'appelle « poche palatine ». Kann, élève de Selenka, en a donné (*loc. cit.*, fig. 5) un dessin démonstratif. Peut-être sommes-nous en présence de la poche palatine de Selenka.

*Résumé.* — Il résulte des quelques observations qui précèdent :

1° La corde, recourbée en anse à son extrémité antérieure par suite de l'inflexion céphalique, se termine au niveau de la membrane pharyngienne. Ce rapport est la conséquence nécessaire de ce qu'on sait du développement de la membrane pharyngienne des Mammifères.

2° La corde n'a pas chez les Mammifères de connexions primitives avec la poche hypophysaire.

3° La corde adhère dans une certaine étendue à l'épithélium pharyngien en un point situé un peu en arrière de la poche de Seessel.

4° Toute la branche descendante de l'anse cordale paraît s'atrophier. Le sommet de l'anse cordale représente alors l'extrémité de la corde. Il est alors voisin de la paroi postérieure de l'hypophyse pharyngienne.

5° L'atrophie de la corde est annoncée souvent par l'irrégularité et le vague des formes de cet organe<sup>1</sup>.

6° L'atrophie de la corde paraît même s'étendre plus loin, ainsi que nous pouvons en juger par l'examen d'embryons plus âgés. En fait il existe donc bien une partie précordale du crâne et du cerveau, à l'époque où se forment ces organes. Mais théoriquement la partie précordale du crâne et du cerveau n'existe pas, comme l'ont montré Keibel et d'autres, parce qu'à l'époque où s'ébauchent ces organes la corde s'avance jusqu'à l'extrémité antérieure de leur ébauche.

7° Dans les stades jeunes où Selenka veut trouver sa « poche palatine », cette formation n'existe pas. Elle ne paraît être qu'une forme dégénérative de l'extrémité antérieure de la corde.

1. Quant aux transformations histologiques que subit l'extrémité antérieure de la corde dorsale en voie de régression, elles seraient certainement très intéressantes à suivre. Il serait instructif de savoir comment se transforme un tissu aussi spécialisé que le tissu cordal, histogénétiquement et même organogénétiquement frère du tissu conjonctif embryonnaire, de connaître s'il dégénère purement et simplement, ou si par une sorte de mimétisme histologique il prend la figure de ce tissu conjonctif. Nous n'avons pu suivre ces transformations sur des pièces traitées par le liquide de Kleinenberg qui, s'il est certes le plus convenable pour maintenir les rapports anatomiques, n'est pas suffisant pour fixer les détails cytologiques.

## II

## ORIGINE DU THYMUS ET DE LA THYROÏDE LATÉRALE.

*Historique.* — Une des plus discutées de l'organogénie, cette question a été étudiée chez les Mammifères par Stieda, Born, His, Fischelis, de Meuron, Rabl, Kastschenko, Piersol, en négligeant les auteurs les plus anciens et laissant de côté aussi ceux qui n'ont abordé le sujet que d'une manière accessoire<sup>1</sup>.

On sait que les anciens auteurs attribuaient à la glande thyroïde une origine unique aux dépens d'une ébauche impaire. Wölfler et Stieda montrèrent l'existence d'une ébauche thyroïdienne paire, partie de l'une des dernières fentes tranchiales, et nièrent celle de l'ébauche impaire. Born concilia les deux manières de voir en disant que la thyroïde naît à la fois d'une ébauche impaire et d'une ébauche paire, et montra que cette ébauche paire a pour origine les poches entodermiques de la quatrième paire de fentes branchiales. On doit distinguer par conséquent une thyroïde impaire ou médiane, ou thyroïde principale, et deux thyroïdes latérales, ou thyroïdes accessoires. C'est de l'origine de ces dernières seules que nous nous occupons.

Depuis que Born précisa le point de départ de l'ébauche des thyroïdes latérales en le plaçant dans la quatrième paire de poches entodermiques, il a paru plusieurs travaux qui confirment essentiellement l'opinion de cet auteur<sup>2</sup>. Ce sont ceux de His, de Meuron,

1. Stieda, *Untersuchungen über die Entwicklung der Glandula thymus, Gl. thyroïdea und Gl. carotica*, Leipzig, 1881. — Born, *Ueber die Derivate der embryonalen Schlundbogen und Schlundspalten bei Säugethieren*. (*Arch. für mikr. Anat.*, Bd. XXII.) — His, *Anatomie menschlicher Embryonen*, III. *Zur Geschichte der Organen*, Leipzig, 1885; *Ueber den Sinus praecervicalis und über die Thymusanlage* (*Arch. für Anat. und Phys., Anat. Abth.*, 1886); *Schlundspalten und Thymusanlage* (*Arch. für Anat. und Phys., Anat. Abth.*, 1889). — Fischelis, *Beiträge zur Kenntniss der Entw. der Gl. thyroïdea und der Gl. Thymus*. (*Arch. für mikr. Anat.*, Bd. XXV, 1885.) — De Meuron, *Recherches sur le développement du thymus et de la glande thyroïde*. (*Recueil zoologique suisse*, t. III, 1886.) — C. Rabl, *Zur Bildungsgeschichte des Halses*. (*Prager med. Wochenschr.*, 1886, n° 52.) — Kastschenko, *Das Schicksal der embryonalen Schlundspalten bei Säugethiere*. (*Arch. für mikr. Anat.*, Bd. XXX, 1887.) — Piersol, *Ueber die Entwicklung der embryonalen Schlundspalten und ihre Derivate bei Säugethieren*. (*Zeitschr. für wiss. Zool.*, Bd. XLVII, 1888.)

2. Je ne sais si je dois compter aussi parmi les recherches confirmatives du travail de Born celles de Fischelis (*loc. cit.*). Je lis en effet dans Fischelis (p. 435) : « Par l'examen attentif de nombreuses séries j'ai pu me convaincre que, parmi les hypothèses de Stieda exprimées plus haut, celle qui est exacte est aussi celle qui a été

Katschenko, Piersol. La manière de voir de His est un peu différente toutefois de celle des autres auteurs. Pour His, en effet, ce n'est pas la 4<sup>e</sup> poche entodermique elle-même, mais bien la partie inférieure du plancher du pharynx voisine de l'entrée du larynx qui se rend indépendante pour constituer la thyroïde latérale. De Meuron a également soutenu pour l'ensemble des Vertébrés et pour les Mammifères en particulier une opinion analogue à celle de His. Selon lui l'ébauche latérale de la thyroïde ne dérive pas chez les Mammifères de la 4<sup>e</sup> fente branchiale, mais directement d'une portion du pharynx située immédiatement derrière cette fente, origine dont de Meuron donne la raison d'être phylogénétique.

La genèse du thymus est moins bien connue que celle de la thyroïde latérale. Born le premier fit connaître que c'est la 3<sup>e</sup> poche entodermique qui constitue l'ébauche du thymus. Depuis lors, presque tous les auteurs ont admis la participation de la 3<sup>e</sup> poche entodermique à la constitution du thymus; His seul lui a refusé d'abord cette destination, et n'a reconnu que récemment son erreur.

D'après Born, qui a étudié les embryons de Porc, on trouve, chez un embryon de 7 mm. de long, que la cavité de la 3<sup>e</sup> poche pharyngienne de même que celle de la 2<sup>e</sup> poche présentent une branche verticale et une autre horizontale; il y a une légère évagination dorsale de la 3<sup>e</sup> poche; l'ouverture de la 3<sup>e</sup> poche pharyngienne ou plutôt (Born n'admet pas que les fentes pharyngiennes soient perforées) son adossement à la poche épidermique se fait à l'union des deux branches; la branche horizontale envoie un diverticule ventral encore court, qui est l'ébauche du thymus (*loc. cit.*, p. 283). Born, chez un embryon de 11 mm. de longueur coccygo-nuquale, a vu que dans la région diverticulaire dorsale de la 3<sup>e</sup> poche entodermique la paroi antérieure et la paroi postérieure de la poche s'accolent, de telle sorte que de leur adossement et de leur fusion naît un gros coussinet épithélial, qui adhère du côté ventral à la partie encore perméable de la poche, en dedans avec la paroi latérale du pharynx et en dehors avec l'épithélium de la portion dorsale du

démontrée d'une façon certaine par Born; elle consiste en ce que les *ébauches latérales de la thyroïde naissent de la quatrième*, le thymus de la troisième fente pharyngienne. » Le même auteur, résumant les résultats de ses recherches, dit d'autre part (p. 438) que les ébauches latérales de la thyroïde prennent naissance en trois endroits : « en une région située sur la ligne médiane du corps à la hauteur du deuxième arc branchial, et en deux régions latérales symétriques placées dans le domaine de la troisième fente branchiale... »

3<sup>e</sup> sillon ectodermique. Chez l'embryon de 13 mm. de longueur coccygo-nuquale, on retrouve cet amas épithélial quoiqu'un peu retiré dans la profondeur; il a une forme triangulaire sur la coupe, et de l'angle inférieur du triangle part l'ébauche tubuliforme du thymus (la queue); la 3<sup>e</sup> poche est d'ailleurs rétrécie en un canal qui se continue extérieurement par un cordon cellulaire plein et large, adhérent à l'épiderme au fond de la fossette cutanée triangulaire (*sinus praecervicalis*). Chez des embryons de 14 à 15 mm. de longueur coccygo-nuquale, la 3<sup>e</sup> fente se conserve en tant que cordon épithélial unissant la peau à la paroi du pharynx. Plus tard, alors que l'embryon a atteint une longueur de 20 mm. du coccyx au vertex, ce cordon est interrompu; mais il existe encore un tractus épithélial qui va de l'épiderme dans la profondeur sur une courte étendue et s'y termine librement; de même de la paroi pharyngienne part un cordon épithélial grêle, bientôt élargi en un amas épithélial peu volumineux, auquel adhère encore l'ébauche thymique.

En somme, sur des embryons de Porc d'une longueur (du vertex au coccyx) moindre que 18 mm., les restes de la 3<sup>e</sup> fente branchiale sont représentés par un cordon épithélial, étendu de la paroi latérale du pharynx à l'épiderme. Ce cordon est encore sur une grande étendue pourvu d'une lumière nette, sans que l'on puisse dire cependant s'il y a communication avec la lumière du pharynx, tandis que le cordon dans sa portion juxta-épidermique est décidément plein. Peu après son origine sur le pharynx le tube traverse un grand massif épithélial de forme tri- ou quadrangulaire, qui est un reste de la 3<sup>e</sup> fente branchiale évaginée du côté dorsal; de la partie inférieure, effilée en pointe, de ce massif épithélial part le cordon épithélial creux qui forme l'ébauche du thymus propre; la lumière de ce cordon ne communique pas avec celle de la masse triangulaire précitée (*loc. cit.*, p. 305)<sup>1</sup>. Chez des embryons de plus de 20 mm. (du vertex au coccyx), les connexions cutanée et pharyngienne du vestige de la 3<sup>e</sup> fente ont disparu; la connexion cutanée est seulement indiquée encore par un prolongement externe, creux, du massif épithélial.

1. Nous ne trouvons nulle part dans le travail de Born que cet auteur ait dit qu'une portion, « la portion supérieure du thymus, provient des restes de la partie externe ectodermale de la troisième fente branchiale (corps triangulaire de Born) » (Born, cité par de Meuron, p. 596-597).



Piersol s'est pleinement rallié à la manière de voir de Born. On lit dans cet auteur (*loc. cit.*, p. 179) : « L'ébauche proprement dite du thymus provient chez le Lapin du complexe cellulaire épithélial qui englobe l'extrémité externe de la 3<sup>e</sup> poche pharyngienne, et qui se partage en deux portions : 1<sup>o</sup> l'excroissance ventrale, qui devient la queue du thymus; et 2<sup>o</sup> la masse cellulaire triangulaire, d'abord très apparente mais moins importante pour la constitution du thymus, qui devient la tête du thymus; la formation ectodermale vésiculeuse, issue de la pénétration du 3<sup>e</sup> sillon externe à l'intérieur, se soude à la tête du thymus, mais n'a aucune signification génétique quant au développement du thymus. Bien que l'ébauche du thymus proprement dite dérive de la 3<sup>e</sup> poche pharyngienne interne, on voit cependant aussi la portion latérale de la 2<sup>e</sup> poche pharyngienne interne se rendre indépendante; cette portion descend sous forme d'un tube et plus tard vient se mettre en rapport intime avec le reste épithélial du sillon externe correspondant, dispositions qui rappellent celles de l'ébauche thymique principale. » Ainsi, pour Piersol, le thymus est un organe d'origine exclusivement entodermique, et dérive de la 3<sup>e</sup> poche pharyngienne interne. L'ectoderme, et en particulier celui qui tapisse la 3<sup>e</sup> poche pharyngienne externe, ne prend aucune part à sa constitution.

Rabl a vu les mêmes faits; mais il attribue à l'ébauche du thymus le diverticule ventral de la 3<sup>e</sup> poche entodermique seul; la masse dorsale est pour lui l'origine de la glande carotidienne, comme Stieda l'avait annoncé auparavant déjà.

Pour de Meuron, qui a fait sur l'origine du thymus et de la glande thyroïde des recherches d'ensemble portant sur toutes les classes de Vertébrés, la 3<sup>e</sup> poche entodermique produit un bourgeon dorsal qui est chez les Mammifères l'homologue de celui que l'on trouve dans les autres groupes. Mais de plus il fournit un diverticule ventral, qui joue dans la constitution du thymus des Mammifères le rôle principal, et qui est propre à ce groupe. De plus encore, la 4<sup>e</sup> poche entodermique donne naissance, chez les Mammifères comme ailleurs (Sélaciens, Lézards, Poulet), à un bourgeon dorsal qui prend lui aussi part à la constitution du thymus. Disons tout de suite que Kastschenko et Piersol, qui ont étudié la question après de Meuron, n'ont pas retrouvé ce bourgeon dorsal de la 4<sup>e</sup> poche entodermique. Quant à la poche ectodermique de la 3<sup>e</sup> fente branchiale, elle se sépare de l'extérieur et plus tard de la

poche pharyngienne transformée en ébauche thymique, et elle entraîne avec elle un organe remarquable découvert par Froriep, qui consiste dans un épaissement ectodermique en rapport avec le ganglion du nerf vague, et que l'on doit considérer comme un organe branchial.

Dans les travaux que nous avons mentionnés jusqu'ici, l'entoderme seul fournissait à l'ébauche du thymus. Dans une série d'autres mémoires, l'ectoderme y prend également part, soit de concert avec l'entoderme, soit seul.

Fischelis a constaté l'existence du corps triangulaire dont il a été plusieurs fois question déjà, et dont Stieda a fait l'ébauche de la glande carotidienne. Fischelis assigne en partie à ce corps la même destination. Quant au thymus, il provient d'un diverticule ventral de la 3<sup>e</sup> fente branchiale, que constituent aussi bien la portion ectodermique que la partie entodermique de la paroi de la fente.

Kastschenko fait intervenir à la fois l'ectoderme et l'entoderme dans la formation du thymus. Il n'est pas aisé de suivre l'auteur dans tous les détails de sa description et de se rendre bien compte de toutes les distinctions qu'il a faites et qu'il a consacrées par l'emploi de termes nouveaux. La 3<sup>e</sup> fente est un long tube infléchi en genou. Le sommet du genou, regardant en dehors et en arrière, est occupé par une masse, le « nodule thymique », formée d'épithélium envahi par du tissu conjonctif, et située au voisinage de cette partie du *sinus praecervicalis* que représente la 3<sup>e</sup> poche épidermique. L'extrémité borgne antérieure du tube est située près de l'ébauche thyroïde médiane et en dehors d'elle, et devient la « queue du thymus ». Plus tard le nodule thymique se soude avec l'épithélium du *sinus praecervicalis*, dont la portion externe par rapprochement de ses bords s'est transformée en un *ductus praecervicalis*, tandis que sa portion interne représente un *fundus praecervicalis*. Celui-ci figure actuellement, à la limite de la tête et du cou, un nodule épithélial, soudé en dedans au nodule thymique et continu en dehors avec l'épiderme par l'intermédiaire du *ductus praecervicalis*; ce nodule représente l'ébauche épidermique du thymus. La portion épidermique de la 2<sup>e</sup> fente se sépare de la partie épithéliale ou pharyngienne, et s'incorpore à l'ébauche épidermique du thymus. La 3<sup>e</sup> poche pharyngienne s'isole du pharynx non loin de son orifice pharyngien. De la sorte, la plus grande partie de cette poche

ainsi que la queue du thymus et le nodule thymique sont séparés du pharynx, mais unis à l'ébauche épidermique du thymus. Celle-ci ne conserve sa lumière que dans sa partie postérieure saillante. Le conglomérat épithélial considérable, qui consiste dans le nodule thymique et le *fundus praecervicalis*, forme la « tête du thymus ». Le thymus à cette époque se compose de trois parties : la queue, la tête et le *ductus praecervicalis*. Celui-ci se séparant de l'épiderme, le thymus est désormais isolé non plus seulement du pharynx mais de la peau. La déchirure du *ductus praecervicalis* se fait de telle sorte que la plus grande part de celui-ci demeure adhérente à la tête du thymus, dont elle figure une sorte d'appendice en forme de crochet, qui embrasse dans sa concavité inférieure le nerf hypoglosse. Cette partie du *ductus praecervicalis* se détache bientôt de la tête du thymus et forme un organe indépendant, exclusivement épidermique par son origine, que l'on peut appeler « thymus superficiel », nommant d'autre part « thymus profond » d'abord la queue du thymus exclusivement épithéliale, puis la tête du thymus à la fois épithéliale et épidermique. — Kastschenko ajoute de nombreux renseignements sur la destinée de ces diverses formations qui sont autant d'ébauches thymiques. Le thymus superficiel prend bientôt la même constitution que le thymus profond ou thymus proprement dit, ce qui démontre sa parenté avec ce dernier. La tête du thymus, formée essentiellement du nodule thymique, qui dérive de la 3<sup>e</sup> poche épithéliale et du *fundus praecervicalis* épidermique, présente encore un appendice interne, représentant la partie de la 3<sup>e</sup> poche épithéliale étendue du pharynx au nodule thymique. Il faut encore mentionner un appendice uni au thymus superficiel et constitué par la 2<sup>e</sup> poche épidermique, ainsi qu'une vésicule appendue par un mince pédicule à la tête du thymus, qui peut être appelée « vésicule thymique » et qui n'est autre que la 4<sup>e</sup> poche épidermique, c'est-à-dire l'extrémité interne du *fundus praecervicalis*.

His a soutenu pendant longtemps l'origine exclusive du thymus aux dépens du *simus praecervicalis*, sa nature épidermique par conséquent. Dans sa dernière publication à ce sujet il fait dériver essentiellement le thymus de l'entoderme, et en particulier de celui qui tapisse la 3<sup>e</sup> poche pharyngienne, bien qu'il admette encore une participation du *fundus praecervicalis* ectodermique, attestée par la présence des sphères épidermiques concentriques du thymus.

*Observations.*

*Embryons de Porc.* — Nos observations ont porté sur trois embryons de 1 c. 2, deux de 1 c. 3, deux de 1 c. 4<sup>1</sup>.

Sur les embryons de 1 c. 2, la 3<sup>e</sup> poche entodermique n'est séparée du *sinus praecervicalis* que par une membrane obturatrice très mince. Cette poche s'isole ou (ce qui revient au même) se prolonge en un diverticule sous la forme d'un corps lenticulaire qui, d'abord situé latéralement au côté dorsal du 3<sup>e</sup> arc aortique, devient ensuite ventral et se place au-devant du 3<sup>e</sup> arc, à côté de la thyroïde médiane située elle aussi au-devant de cet arc mais sur la ligne médiane (fig. 1, A).

La 4<sup>e</sup> poche entodermique ne communique pas avec l'extérieur et demeure même fort éloignée de la peau. Appendue de chaque côté au pharynx, elle donne avec lui la figure en fer à cheval bien connue. Mais bientôt, on voit les poches se séparer du pharynx sous la forme de deux corps irrégulièrement triangulaires qui sont situés au côté dorsal des corps lenticulaires fournis par les 3<sup>e</sup> poches entodermiques (fig. 1, B).

Chez l'un des embryons la 3<sup>e</sup> poche, outre qu'elle se prolongeait inférieurement en un cæcum ventral, émettait un petit diverticule très court.

Chez l'un des embryons de Porc de 1 c. 3 existaient sur une coupe passant au-dessous de l'entrée du larynx deux paires d'organes creux, l'une antérieure ou ventrale, l'autre postérieure ou dorsale. La première est formée de deux corps lenticulaires voisins de la ligne médiane; la seconde est constituée par deux corps de figure triangulaire. Les corps triangulaires sont limités par une paroi différemment épaisse suivant les faces que l'on considère; en effet la paroi externe du triangle est épaissie et constituée par un tissu qui n'a pas la structure épithéliale, mais qui est formé de petites cellules rondes, entremêlées d'éléments plus gros de figure étoilée. En remontant de bas en haut, c'est-à-dire en direction cranienne, la série des coupes, on voit paraître sur la ligne médiane entre les deux corps ventraux deux organes juxtaposés, eux aussi

1. N'ayant pas employé la méthode des reconstructions, qui permet d'utiliser toutes les séries de coupes, quelle que soit leur orientation, nous ne nous sommes servi pour établir les faits dont la description va suivre que de séries où les coupes régulières et à peu près symétriques pouvaient être étudiées facilement.

lenticulaires, qui ne sont autre chose que les deux lobes de la thyroïde médiane; les deux corps triangulaires dorsaux se sont d'autre part réunis au pharynx et figurent avec lui un fer à cheval. Sur une coupe plus rapprochée de l'extrémité céphalique, les corps lenticulaires, ventraux, se sont éloignés de la ligne médiane, sont devenus latéraux et se sont rapprochés de la face dorsale de l'embryon; les deux corps dorsaux appendus au pharynx et dont la lumière communiquait avec celle de cet organe ont disparu; en même temps apparaissent sur cette coupe les 2<sup>e</sup> et 3<sup>e</sup> fossettes ectodermiques. Plus près de la tête, on voit que l'organe lenticulaire s'est rapproché de l'extérieur au point de n'en être plus séparé que par une mince membrane, et qu'il s'ouvrirait, si cette membrane n'existait pas, dans la 3<sup>e</sup> poche ectodermique, à laquelle il correspond; on voit aussi qu'aux 2<sup>e</sup> et 3<sup>e</sup> fossettes ectodermiques il s'en est ajouté une 4<sup>e</sup>, courte, mais assez large. Sur une coupe plus proximale encore, la 4<sup>e</sup> fossette ectodermique s'est isolée et figure un petit organe creux de forme elliptique appendu à l'organe lenticulaire. Sur une dernière coupe, on trouve que l'organe lenticulaire s'est ouvert dans le pharynx, tandis que, d'autre part, il est rattaché à la peau par une traînée épithéliale; il représente ainsi une poche entodermique du pharynx, et comme cette poche répondait à la 3<sup>e</sup> fossette ectodermique, nous pouvons en faire la 3<sup>e</sup> poche entodermique. Quant à l'organe triangulaire dorsal que nous avons trouvé isolé d'abord, puis réuni au pharynx, il représente la 4<sup>e</sup> poche entodermique, ou plutôt un diverticule de celle-ci.

Chez le second embryon de 1 cent. 3, en remontant de bas en haut la série des coupes, on voit d'abord se réunir au pharynx le corps triangulaire, constitué comme précédemment, qui figure la 4<sup>e</sup> poche entodermique. Puis apparaît le *sinus praecervicalis* avec un 3<sup>e</sup> sillon ectodermique profond et un 4<sup>e</sup> rudimentaire. L'épithélium du fond du 3<sup>e</sup> sillon est épaissi, et plus loin ce 3<sup>e</sup> sillon est bouché par un amas épithélial. En même temps se montre entre la paroi latérale du pharynx et le fond du 3<sup>e</sup> sillon ectodermique un corps épithélial creux, dont la coupe a la forme d'un triangle à bords curvilignes, et dont la paroi externe est fortement épaissie en une masse qui fait saillie dans la lumière, tandis que l'angle interne du triangle se continue avec la paroi du pharynx par l'intermédiaire d'un court canal épithélial. Ce corps épithélial creux, avec le canal qui l'unit au pharynx, dépend de la 3<sup>e</sup> poche entoder-

mique. Il est possible, mais nullement prouvé que l'épaississement de la paroi externe du corps épithélial creux ait son origine dans le bouchon qui obture le 3<sup>e</sup> sillon ectodermique, ou tout au moins qu'il se continue avec lui <sup>1</sup>. Sur des coupes plus proximales, ce corps triangulaire se prolonge inférieurement par un cæcum épithélial. Plus loin, on trouve la 2<sup>e</sup> poche ectodermique; on la voit s'isoler de la surface du corps sous la forme d'un organe creux et allongé, puis s'accoler à un autre organe de même forme, dont elle reste séparée par une mince membrane oblique; ce second organe n'est autre que la poche entodermique correspondante, qui un peu plus loin se réunit à la cavité du pharynx.

Dans l'un des embryons de 1 cent. 4, on trouvait les dispositions suivantes. La 2<sup>e</sup> poche entodermique émet un appendice dirigé du côté ventral et en dehors, pour aller à la rencontre de la poche ectodermique correspondante, dans laquelle elle semble s'ouvrir; ce n'est d'ailleurs là qu'une apparence, car une mince membrane obturatrice obliquement couchée sépare les deux fossettes ecto- et entodermiques. La 3<sup>e</sup> poche entodermique elle aussi se prolonge par un appendice ventral, et se trouve également séparée par une membrane obturatrice branchiale très oblique de la poche ectodermique correspondante. La 3<sup>e</sup> poche ectodermique s'enfonce au-dessous de la membrane obturatrice oblique, et, de concert avec la 4<sup>e</sup> poche ectodermique, laquelle est une dépression assez large et peu profonde de la surface cutanée, elle se rend indépendante. Sur des coupes plus distales, on trouve que la 4<sup>e</sup> poche entodermique s'unit au pharynx, ainsi que nous l'avions vu déjà précédemment.

Chez l'autre embryon de 1 cent. 4, l'orientation des coupes ayant été différente, les aspects sont autres. La 4<sup>e</sup> poche entodermique se

1. A ce propos, nous ferons observer qu'il est souvent extrêmement difficile de se prononcer d'une manière catégorique sur la continuité ou la discontinuité de deux masses épithéliales voisines, et par suite sur l'origine possible de l'une aux dépens de l'autre. Il faudrait avoir à sa disposition des objets traités par un réactif plus fidèle que ne l'est le liquide de Kleinenberg ou la liqueur de Muller dont on se sert habituellement; le liquide de Flemming par exemple, bien que son emploi pour la confection de séries de coupes anatomiques soit peu recommandable, serait très avantageux à cet égard. Il faudrait aussi que les colorations mises en usage eussent un pouvoir de différenciation plus grand que le carmin aluné ou le carmin boracique ordinairement employés. Nous étant servi, de même que Born et Kastschenko, du liquide de Kleinenberg ou de celui de Muller et de carmin boracique, nous ne demanderons pas à ces méthodes une plus grande précision dans les résultats que celle qu'elles comportent, et nous nous tiendrons sur la réserve à l'égard des questions que nous venons de soulever.

montre comme plus haut réunie au pharynx, et formant avec lui un fer à cheval. La 3<sup>e</sup> poche entodermique, séparée de l'épiderme, se présente sous la forme d'un corps allongé, renflé du côté dorsal, effilé en pointe du côté ventral où il se prolonge sur les côtés du 3<sup>e</sup> arc aortique. Ce corps est réuni au pharynx par un court conduit qui s'en détache au niveau de l'union de la partie renflée et de la portion effilée, et qui représente évidemment la partie la plus interne de la poche pharyngienne. Celle-ci se compose donc : d'un pédoncule initial; d'un corps implanté presque perpendiculairement sur le pédoncule et composé de deux parties, l'une dorsale, l'autre ventrale, la première dilatée, la seconde rétrécie, qui peuvent être respectivement considérées comme des diverticules dorsal et ventral de la poche entodermique. La paroi externe de la portion dilatée est très épaisse, renflée en une masse formée de nodules cellulaires qui ont perdu l'aspect épithélial primitif et que séparent de fins tractus connectifs; en suivant la série des coupes, on voit cette masse se continuer avec l'épiderme sur une certaine étendue.

Quelle signification et quelle destinée ont ces différentes formations ?

Il est hors de doute que le corps, de forme triangulaire sur la coupe, qui a son origine dans un diverticule de la 4<sup>e</sup> poche entodermique, n'est autre que l'ébauche latérale de la glande thyroïde. Sur ce point nos observations concordent avec celles de Born et de Kastschenko. Depuis Born on sait que ce corps, sur des embryons de Porc plus âgés que ceux que nous avons étudiés, se réunit à l'ébauche médiane de la glande thyroïde.

Quant au corps lenticulaire que l'on peut suivre jusqu'à la 3<sup>e</sup> poche entodermique, dont il est un diverticule ventral, il représente la queue, c'est-à-dire la partie de beaucoup la plus importante du thymus. La tête du thymus d'autre part dérive d'une dilatation de la partie moyenne de la 3<sup>e</sup> poche entodermique et peut-être aussi d'un diverticule dorsal peu considérable de cette même poche; elle se présente sous la forme d'un corps triangulaire creux, communiquant par un angle inférieur avec la queue du thymus et par un angle interne avec la cavité pharyngienne. La paroi externe de ce corps est fortement épaissie, et paraît en connexion avec l'épiderme du *sinus praecervicalis* et particulièrement celui de la 3<sup>e</sup> poche épidermique.

Plus spécialement, nous avons vu que ce sont essentiellement les

poches entodermiques de ces fentes qui fournissent le thymus et la thyroïde latérale. Cette manière de voir est celle de Born, et aussi, non plus il est vrai pour le Porc mais pour le Mouton et le Lapin, celle de de Meuron et de Piersol. Fischelis et Kastschenko ont soutenu la participation de l'ectoderme de la 3<sup>e</sup> fossette ectodermique ou même du fond du *sinus praecervicalis* tout entier à la constitution de l'ébauche du thymus. Nous n'avons pu nous convaincre de la réalité de cette participation, bien qu'il soit possible que la paroi externe épaissie de la tête du thymus emprunte au fond du *sinus praecervicalis* une partie de son matériel cellulaire.

Si nous entrons dans le détail de la comparaison des faits relatés ci-dessus avec ceux de Born et de Kastschenko, nous devons dire que nous n'avons pas réussi à retrouver toutes les formations que ces auteurs et surtout le second ont décrites. Ainsi, chez l'embryon de 12 millimètres (du vertex au coccyx), il n'y a, pour représenter l'ébauche du thymus, qu'une poche entodermique partout perméable, très étendue en dehors où elle arrive jusque sous la peau, à parois épithéliales à peu près régulièrement épaisses, et ne présentant en aucun point ce coussinet épithélial qui résulte, selon Born, de l'accolement d'une partie des parois de la poche. Ce coussinet épithélial, Born l'a cependant trouvé chez un embryon dont la ligne nuquo-coccygienne avait une longueur de 11 millimètres, et qui devait être à peu près de même âge que nos embryons longs de 12 millimètres du vertex au coccyx. Ce n'est que plus tard, chez des embryons de 13 millimètres et de 14 millimètres, que nous avons pu voir la paroi épithéliale de la poche s'épaissir fortement du côté externe pour donner naissance à une masse épithéliale qui est vraisemblablement la même que celle que Born a observée.

Nous n'avons rien vu non plus du nodule thymique de Kastschenko, tel au moins que cet auteur le représente dans sa figure 6, qui nous paraît un peu schématique. Par sa situation au sommet de cette espèce de genou que forme la 3<sup>e</sup> poche entodermique infléchie du côté ventral, le nodule thymique de Kastschenko répond bien cependant à l'épaississement externe de la tête du thymus. Nous pensons dès lors pouvoir identifier les deux formations. Quant aux transformations du fond du *sinus praecervicalis*, du *fundus praecervicalis* en un mot, à l'incorporation de cette formation au nodule thymique pour constituer la tête du thymus, nous n'avons pu les suivre avec la précision que Kastschenko a donnée à sa description,



et nous nous bornerons à supposer que le fond du sinus vient renforcer la tête du thymus. Enfin chez l'un de nos embryons seulement nous avons vu la 4<sup>e</sup> poche épidermique appendue par un mince pédicule à l'ébauche du thymus, et nous pouvons croire avoir retrouvé dans cette formation la vésicule thymique de Kastschenko.

Quant aux transformations ultérieures de l'ébauche thymique nous ne les avons pas suivies. Elles l'ont été du reste d'une manière très complète par Born et Kastschenko. Ce dernier auteur a fixé dans de superbes figures les résultats qu'il a obtenus par la méthode des reconstructions, quant aux changements de forme et aux déplacements de l'ébauche du thymus.

#### *Embryons de Lapin.*

Des embryons de Lapin du douzième jour présentent les mêmes dispositions que les embryons de Porc de 12 millimètres. La 4<sup>e</sup> poche entodermique émet un diverticule qui forme la thyroïde latérale. Quant à la 3<sup>e</sup> poche entodermique, elle n'est séparée de l'extérieur que par une mince membrane obturatrice, absolument comme chez l'embryon de Porc de 12 millimètres. La poche entodermique et le sillon ectodermique correspondant chevauchent l'une sur l'autre de telle sorte que c'est la poche entodermique qui est située en avant (du côté du 3<sup>e</sup> arc) et la poche ectodermique qui est placée en arrière (du côté du 4<sup>e</sup> arc).

A 13 jours et 16 heures, les différentes ébauches du thymus et de la thyroïde latérale sont déjà constituées. Sur une même coupe on trouve la thyroïde latérale, la thyroïde médiane et la queue du thymus. La tête du thymus est irrégulièrement conformée et présente plusieurs nodosités de structure lymphoïde; elle est reliée par un pédicule épithélial plein à la paroi pharyngienne. D'autre part, sur l'un des embryons que nous avons examinés, elle se continue avec le cæcum ventral qui représente la queue du thymus.

Ces faits sont confirmatifs de ceux de Piersol. Cet auteur, ayant de plus examiné des embryons de 13 jours, intermédiaires à ceux que nous avons étudiés, a assisté au développement de la tête du thymus, qui dérive d'un complexe épithélial, de forme triangulaire, entourant l'extrémité externe de la 3<sup>e</sup> poche entodermique. Il a vu de plus que le fond du *sinus praecervicalis* (3<sup>e</sup> sillon ectodermique) s'isole sous forme d'une vésicule, et que cette vésicule se confond bientôt avec la tête du thymus.

*Embryons de Chauve-Souris.*

Nous avons examiné deux embryons, dont l'un mesurait 6 millimètres, l'autre 6 mm. 5, du vertex au coccyx.

Dans le premier, la 4<sup>e</sup> poche entodermique s'isole, comme nous l'avons vu jusqu'ici, sous la forme d'un corps triangulaire en coupe, qui est la thyroïde latérale. On retrouve d'autre part le corps de forme lenticulaire, que nous savons être un prolongement de la 3<sup>e</sup> poche entodermique, et l'ébauche de la queue du thymus. Le *sinus praecervicalis* est profond et étroit; son extrémité interne est bilobée, et l'un des lobes s'isole en une vésicule, qui correspond peut-être à la vésicule thymique de Kastschenko. Entre les deux lobes du fond du sinus s'enclave l'extrémité externe de la 3<sup>e</sup> poche entodermique, dont l'épithélium est épaissi, et qui présente dans son ensemble une figure triangulaire; c'est évidemment là l'organe que nous avons appelé déjà la tête du thymus. La tête est reliée au pharynx par un pédicule creux, et d'autre part envoie un diverticule ventral, qui est la queue du thymus.

Sur l'autre embryon, la 3<sup>e</sup> poche entodermique était bien distincte du *sinus praecervicalis*, séparée de lui par une membrane épithéliale nette.

L'un et l'autre embryon fournissent ainsi la preuve de l'origine exclusivement entodermique, au début au moins, de l'ébauche du thymus.

*Embryons de Brebis.*

Nos observations ont porté sur deux embryons de 14, un de 15 et un de 17 millimètres de longueur, du vertex au coccyx.

Chez l'un des embryons de 14 millimètres, l'étude d'une série de coupes montre (fig. 2) les faits suivants. Sur les coupes les plus distales (A et B), on trouve sur la ligne médiane la thyroïde médiane (*tom*), à son côté un petit conduit de forme elliptique sur la coupe, le thymus du côté droit ou plutôt la queue de cet organe (*th*), au côté ventral du 4<sup>e</sup> arc aortique. Au côté dorsal de cet arc on aperçoit l'ébauche thyroïdienne latérale (*tol*), organe creux volumineux, à parois régulièrement épaisses. En C, le thymus du côté gauche est intéressé par la coupe. La paroi externe de la thyroïde latérale est épaissie par un amas lymphoïde qui fait saillie dans la lumière de l'organe ainsi qu'au dehors. En D, on ne voit presque plus rien de la thyroïde médiane; mais les ébauches thymiques sont devenues plus importantes. La thyroïde latérale n'a pas subi de changement

appréciable. La coupe E montre d'un côté l'ébauche thyroïdienne réunie à la paroi du pharynx par un pédicule plein. Cette union existe des deux côtés en F. En même temps, du côté externe, la paroi de l'ébauche thymique est épaissie par un amas lymphoïde. En G, les ébauches thyroïdiennes latérales ne se distinguent plus de la paroi du pharynx. Le thymus représente un corps de forme triangulaire, dont la paroi externe et ventrale offre un épaississement. En même temps paraît une cavité épithéliale (*sc*), située au droit d'une légère encoche de la surface épidermique avec laquelle cette cavité communiquait vraisemblablement ; elle n'est pas autre chose que la fossette épidermique commune des 3<sup>e</sup> et 4<sup>e</sup> poches ectodermiques, le *sinus praecervicalis* en un mot, ou plus spécialement le fond de ce sinus, le *fundus praecervicalis*. La paroi dorsale de cette cavité est continue avec un renflement ganglionnaire (*gv*), le ganglion du nerf vague ; et c'est la masse résultant de cette fusion qui constitue l'organe décrit par Froriep. En H, le thymus est représenté par un conduit épithélial, auquel on peut distinguer deux parties. L'une externe (*tth*), dirigée transversalement de l'extérieur vers le pharynx où elle ne s'ouvre cependant pas, et dont la paroi externe et ventrale est épaissie par une masse lymphoïde considérable, est la tête du thymus. Cette même région a été représentée dans la figure 3 à un grossissement plus considérable. On y voit que l'amas lymphoïde, qui épaissit la paroi externe de la 3<sup>e</sup> poche entodermique et qui forme la masse principale de la tête du thymus, est composé d'éléments arrondis répartis en îlots par l'interposition d'éléments étoilés ayant l'aspect de cellules connectives ; çà et là on y voit aussi des vaisseaux. On reconnaît sur la même figure que cet amas est indépendant de la fossette ectodermique (*sc*), et qu'il paraît résulter d'une transformation de l'épithélium de la paroi même de la 3<sup>e</sup> poche entodermique (*en*). Toute cette région n'est pas autre chose en effet que la 3<sup>e</sup> poche entodermique branchiale, profondément modifiée. La seconde partie du thymus, située en dedans de la précédente, et s'en dégageant à angle obtus pour se diriger du côté interne et ventral, est l'origine de l'ébauche thymique que nous avons trouvée sur les coupes précédentes, et plus spécialement de la queue du thymus. Elle n'est autre qu'un diverticule ventral de la 3<sup>e</sup> poche entodermique. Sur la même coupe H, le *sinus praecervicalis* et plus spécialement la 3<sup>e</sup> poche ectodermique (*ec*<sup>3</sup>) est très développé, continu avec l'épiderme, quoique ne s'ou-

vrant pas à l'extérieur, fusionné par sa paroi dorsale avec le ganglion du vague, séparé par sa paroi interne de la 3<sup>e</sup> poche entodermique. Avec la coupe J, nous trouvons enfin la tête du thymus, la 3<sup>e</sup> poche entodermique en d'autres termes, reliée au pharynx par un cordon épithélial plein, qui n'est autre que le vestige de la portion interne, primitivement perméable, de la poche entodermique.

L'autre embryon de Brebis de 14 millimètres présentait essentiellement les mêmes faits.

Chez l'embryon de 15 millimètres, une coupe passant par l'entrée du larynx atteint les poches entodermiques des 2<sup>e</sup>, 3<sup>e</sup> et 4<sup>e</sup> fentes branchiales. La 3<sup>e</sup> poche est reliée à l'extérieur par une trainée épithéliale. La portion de la 3<sup>e</sup> poche qui plus tard doit donner la tête du thymus, et qui par conséquent forme la base du cæcum qui fournit la queue du thymus, présente une paroi dorsale très épaissie. Cet épaississement est formé par un amas cellulaire non épithélial mais lymphoïde, soit qu'il se soit adjoint à la paroi épithéliale primitive une masse de tissu lymphoïde qui a étouffé l'épithélium, soit que la paroi épithéliale ait fourni elle-même cette masse lymphoïde. C'est sans doute le même amas que de Meuron a vu chez un embryon de même taille quand il dit : « Au-dessus de cette portion creuse se trouve une partie solide arrondie, formée d'une masse de petites cellules rondes, pressées les unes contre les autres, et séparées en masses secondaires par des cloisons conjonctives qui ont pénétré à l'intérieur de l'organe. » (*Loc. cit.*, p. 584.) Au fond de la 3<sup>e</sup> poche est annexé un petit lumen, qui figure un diverticule de cette poche, et qui, si on le suit sur des coupes plus dorsales, persiste sur six coupes, élargi en un corps de forme triangulaire. D'autre part, en suivant en direction ventrale la série des coupes, on voit la 3<sup>e</sup> poche se continuer sous la forme d'un tube très long. La 4<sup>e</sup> poche entodermique de son côté est intéressée par la coupe de telle sorte qu'elle représente un organe allongé à cavité linéaire. On voit bientôt la paroi de cet organe se plisser de manière à tendre à la séparation de la lumière en deux cavités distinctes. Un peu plus loin, cette séparation est devenue complète, puis l'une des branches issues de la bifurcation de la 4<sup>e</sup> poche disparaît, l'autre persistant seule; un peu plus bas celle-ci cesse d'exister à son tour.

L'embryon de 17 millimètres offrait des ébauches thyroïdes laté-

rales, volumineuses vers leur partie moyenne et encore réunies au pharynx; elles n'étaient pas bilobées. Quant au tube thymique, il était distinct du pharynx. Sur les coupes proximales l'ébauche thymique était double de chaque côté et se composait de deux canaux adossés, séparés par une mince membrane épithéliale; l'un de ces canaux continuait le tube thymique principal; l'autre, surajouté, situé au côté externe et dorsal du précédent, disparaissait cinq coupes plus loin.

En somme, l'origine des ébauches thymique et thyroïdienne latérale est la même que chez les autres embryons examinés. Il s'y ajoute cette particularité pour l'embryon de Brebis, qu'il paraît exister chez lui une annexe diverticulaire de la 3<sup>e</sup> poche entodermique, qui représente peut-être le cæcum dorsal de la 3<sup>e</sup> fente branchiale, que de Meuron a trouvé chez la Brebis et qu'il homologue à celui qui existe dans toutes les autres classes de Vertébrés.

#### *Résumé.*

Le thymus a pour origine la 3<sup>e</sup> poche entodermique du pharynx. A cet effet la 3<sup>e</sup> poche envoie un diverticule ventral, la queue du thymus, qui forme la plus grande partie du thymus définitif. Dans la région de la 3<sup>e</sup> poche de laquelle part ce diverticule, la paroi s'épaissit beaucoup, du côté externe et dorsal surtout, en même temps que sa structure épithéliale se modifie, et qu'elle prend une constitution lymphoïde. Ainsi se forme un corps de figure triangulaire et plus tard irrégulièrement mamelonné, la tête du thymus. Il est dans certains cas possible, mais nullement démontré, que la partie ectodermique de la 3<sup>e</sup> fente branchiale participe, mais alors d'une façon toute secondaire, à la constitution de la tête du thymus. A côté de ces formations qui entrent d'une façon essentielle et constante dans la composition du thymus, nous avons rencontré quelques productions, accessoires et inconstantes, signalées par les auteurs; telles une vésicule d'origine ectodermique (vésicule thymique de Kastschenko?), un épaississement dorsal lymphoïde de la 3<sup>e</sup> poche entodermique (prolongement solide dorsal de de Meuron?). Quant à l'épaississement dorsal et latéral de la 4<sup>e</sup> poche branchiale, décrit par de Meuron, et considéré par cet auteur comme prenant part à la constitution du thymus, il est vraisemblablement représenté par l'amas cellulaire lymphoïde qui renforce la paroi externe de l'ébauche thyroïdienne latérale; nous n'avons pas vu cependant cet amas se séparer de cette ébauche, et devenir indépendant.

La glande thyroïde latérale dérive de la 4<sup>e</sup> poche entodermique, dont elle représente un diverticule ventral <sup>1</sup>.

#### INTESTIN ALLANTOÏDIEN. INTESTIN POST-ANAL. MEMBRANE ANALE

Il paraît aujourd'hui établi que la cavité à paroi entodermique que contient l'allantoïde est formée par une évagination de l'extrémité la plus reculée de l'intestin postérieur. On doit même dire, selon la remarque de plusieurs embryologistes, que, l'intestin n'étant pas encore clos à cette époque, mais communiquant largement avec la vésicule vitelline, la cavité entodermique de l'allantoïde est une évagination de l'espace intestino-vitellin tout entier. C'est ainsi que l'allantoïde a été comprise par Duval chez le Poulet, His chez l'Homme, Perenyi chez les Reptiles, Keibel chez le Cobaye, Bonnet chez la Brebis <sup>2</sup>. « Cette formation, dit Duval (*loc. cit.*, p. 156), en parlant de l'allantoïde, se différencie alors qu'il n'y a réellement, pour ce qui est de l'extrémité postérieure du corps, qu'une cavité de la vésicule ombilicale, et on peut dire que l'allantoïde est un bourgeon creux de la vésicule ombilicale. » His (*loc. cit.*, p. 14) dit que le conduit allantoïdien a pris naissance par étranglement aux dépens du sac entodermique général, que sa paroi ventrale s'est formée par une suture médiane. Il ajoute en substance que le

1. Répétons, pour terminer, que nous ne considérons pas les résultats fournis par les méthodes employées jusqu'ici par les auteurs et par nous-même comme reproduisant fidèlement tous les détails existant dans la réalité. Ces méthodes ne sont bonnes que pour donner les faits anatomiques essentiels et schématisent pour ainsi dire les aspects. Nous regrettons n'avoir pas eu à notre disposition des séries de coupes d'embryons traités par des réactifs, le liquide de Flemming par exemple, suffisamment fidèles pour nous permettre de tenir compte des différenciations histologiques que présentent les ébauches thymique et thyroïdienne. L'histologie de ces ébauches a toujours été négligée, et ce ne sont ni les dessins de Kastschenko, ni ceux de Meuron, ni ceux même de Piersol, qui peuvent être considérés comme suffisants au point de vue histologique. La question demeure donc entière. Outre qu'elle serait intéressante à traiter au point de vue spécial de la genèse du thymus et de la glande thyroïde latérale, pour lesquels les données histogénétiques nous paraissent inséparables des faits organogénétiques, elle éclairerait singulièrement l'histoire de l'origine des tissus conjonctifs, du tissu lymphoïde en particulier, et permettrait peut-être d'apporter des faits probants, à l'appui de la doctrine des tissus apothéliaux telle que C. Rabl l'a récemment formulée.

2. Duval, *Sur l'origine de l'allantoïde chez le poulet*. (*Revue des Sc. nat. de Montpellier*, 1877.) — His, *Anatomie menschlicher Embryonen*. III. *Zur Geschichte der Organe*, Leipzig, 1885. — Perenyi, *Entwicklung des Amnios, des Wolffschen Ganges und der Allantois bei den Reptilien*. *Zool. Anzeiger*, 1888, n° 274. — Keibel, *Entwicklungsvorgänge beim Meerschweinchenembryo*. (*Arch. für Anat. und Phys.*, *Anat. Abth.*, 1888.) — Bonnet, *Beiträge zur Embryologie der Wiederkäufer*. (*Arch. für Anat. und Phys.*, *Anat. Abth.*, 1889.)

conduit allantoïdien continue en arrière l'intestin, et que la véritable terminaison de celui-ci est non pas dans le corps même de l'embryon, mais dans le pédoncule ventral, constituée par l'allantoïde qui est contenu dans ce dernier. D'après Perenyi, la formation de l'allantoïde se fait par l'isolement de l'entoderme terminal (entoderme allantoïdien) de la même façon que se constitue le tube intestinal. Duval a figuré chez le Poulet le début de la cavité allantoïdienne sous la forme d'une évagination dorsale de la partie la plus reculée de la gouttière intestinale. Keibel représente chez le Cobaye (e. à 5 protovertèbres) la toute première ébauche de la cavité de l'allantoïde comme une exsertion dorsale de la partie postérieure de la cavité intestino-blastodermique (*loc. cit.*, fig. 11). Bonnet chez la Brebis (embryons de 16 jours et 6 heures, et de 16 jours et 20 heures) donne des figures (*loc. cit.*, fig. 22, pl. II, et fig. 11, pl. III) qui montrent la même disposition.

Le diverticule allantoïdien s'enfonce dans une masse cellulaire dite éminence allantoïdienne que Strahl a considérée le premier comme formée par la partie la plus reculée de la ligne primitive <sup>1</sup>.

On sait très bien comment ensuite, grâce à l'inflexion ventrale de l'extrémité postérieure du corps, l'éminence allantoïdienne et le diverticule allantoïdien qui y est contenu se trouvent reportés en avant et à la face ventrale de l'embryon. La série de coupes figurées par Duval (*loc. cit.*, et *Atlas d'embryologie*) est très démonstrative à cet égard.

Après le départ de la cavité allantoïdienne et de la région correspondante de la ligne primitive, il reste l'intestin terminal proprement dit et la région antérieure de la ligne primitive. Celle-ci se subdivise elle-même en deux régions, l'une antérieure, l'autre postérieure. La région antérieure n'est autre que la ligne primitive proprement dite, ou nœud de Hensen. La région postérieure est une formation didermique, la membrane anale ou mieux membrane cloacale, dont l'existence a été signalée par Kölliker <sup>2</sup>, et qui depuis a été retrouvée par un grand nombre d'auteurs (Strahl, Mihalkovics, Keibel, Giacomini, Bonnet, C. Rabl, Tourneux).

Si l'on compare à ce moment ce qui se passe à l'extrémité antérieure et à l'extrémité postérieure de l'intestin, on trouve des phé-

1. Strahl, *Arch. für Anat. und Phys., Anat. Abth.*, 1880-82-83.

2. Kölliker, *Ueber die Chordahöhle und die Bildung der Chorda beim Kaninchen. Sitz. der phys.-med. Gesellschaft zu Würzburg*, 1883.

nomènes correspondants. Que l'extrémité céphalique et l'extrémité caudale de l'embryon s'épaississent, et en même temps s'infléchissent du côté ventral, l'une pour constituer la tête, l'autre pour former la queue de l'embryon, et les membranes pharyngienne et anale, qui primitivement étaient superficielles se trouveront reportées profondément à la face ventrale de l'intestin, au fond des fossettes ectodermiques, surplombées par la tête et par la queue, qui sont respectivement le stomodaeum et le proctodaeum. En même temps les extrémités antérieure et postérieure de la gouttière intestinale sont repliées en un tube complet, début de l'intestin antérieur et de l'intestin postérieur (*fornix et bursa* de His). En même temps enfin les extrémités antérieure et postérieure de l'intestin ne correspondront plus aux membranes pharyngienne et anale, mais seront représentées par des régions de l'intestin situées primitivement en arrière de la première et en avant de la seconde. Ces régions, par suite de l'inflexion de la membrane pharyngienne en arrière, de la membrane anale en avant, sont devenues respectivement antérieure à la première, postérieure à la seconde, et représentent, en apparence, une fois la bouche et l'anus formés par la perforation des membranes pharyngienne et anale, des régions préorale (poche de Seessel) et post-anale (intestin post-anal) du tube digestif.

A l'extrémité postérieure de l'embryon, qui seule nous intéresse, la partie antérieure de la ligne primitive se développe pour former la protubérance caudale. La partie post-anale de l'intestin, située au droit de la protubérance caudale, s'y enfonce en s'allongeant, pour former l'intestin caudal. Les expressions d'intestin caudal (Kölliker) et d'intestin post-anal (Balfour) ont été employées indifféremment l'une pour l'autre. Il nous semble légitime et conforme aux faits, d'appeler intestin post-anal le court cæcum intestinal qui dépasse en arrière l'anus alors que la queue n'est pas encore constituée, et de réserver le nom d'intestin caudal au cæcum beaucoup plus long qui résulte de l'allongement de l'intestin post-anal dans l'épaisseur de la queue.

L'intestin post-anal et l'intestin caudal ont été figurés et décrits à plusieurs reprises chez les Mammifères.

Kölliker représente dans la figure 519 et à la page 879 de son *Traité d'embryologie* (trad. française) l'intestin caudal chez un embryon de Lapin du 9<sup>e</sup> jour. Chez un embryon de 11 jours et 10 heures (fig. 520), l'intestin caudal s'est considérablement allongé



et atteint une longueur de 0,86 mm. Chez un autre embryon de 11 jours et 10 heures, manifestement plus développé que le précédent, l'intestin caudal a 1 mm. 31 de long, et présente à son extrémité postérieure une petite dilatation vésiculiforme et une paroi un peu plus épaisse. Il peut déjà y avoir à cette époque atrophie partielle de l'intestin caudal (fig. 522). Aux 12<sup>e</sup> et 14<sup>e</sup> jours, cette atrophie s'est faite au point que l'intestin caudal ne figure plus qu'un petit cæcum attaché au cloaque, et qui ne tarde pas lui-même à disparaître.

Braun a fait une étude d'ensemble du développement de la queue, et par conséquent de l'intestin caudal qui y est contenu, chez les embryons des Mammifères<sup>1</sup>. Cet intestin présente un renflement terminal au delà duquel la queue n'est plus représentée que par un petit appendice, le filament caudal. Avant de se résorber, l'intestin caudal se fragmente en plusieurs tronçons, qui disparaissent ensuite; c'est à l'extrémité de la queue que ces tronçons se conservent le plus longtemps.

Lieberkühn (cité par Tourneux) a aussi trouvé chez la Taupe l'intestin post-anal.

Mihalkovics<sup>2</sup> figure chez un embryon de Lapin de 9 à 10 millimètres la même formation (pl. IV, fig. 52). D'après lui, les restes de l'intestin caudal sont incorporés à l'intestin rectal dont ils forment la partie terminale.

Dans le travail de Strahl<sup>3</sup> sur la formation du cloaque chez l'embryon de Lapin, on trouve deux figures (fig. 14 et fig. 15) où l'intestin caudal est représenté : la première se rapporte à un embryon de 10 jours et 1 h. 1/2, la deuxième à un embryon de près de 15 jours.

Bonnet (*loc. cit.*) représente chez des embryons de Brebis de 17 jours et de plus de 18 jours un court intestin caudal (pl. III, fig. 12 et 13). Il se propose d'étudier plus tard l'évolution de cette formation.

Keibel (*loc. cit.*) figure l'intestin caudal chez un embryon de Cobaye de 7 mm. 5.

1. Braun, *Entwicklungsvorgänge am Schwanzende bei Säugethieren.* (Arch. für Anat. und Phys., Anat. Abth., 1882.)

2. Mihalkovics, *Entwicklung der Harn- und Geschlechtsapparate der Amnioten.* (Internationale Monatsschrift, 1885.)

3. Strahl, *Zur Bildung der Cloake des Kaninchenembryo.* (Arch. für Anat. und Phys., Anat. Abth., 1886.)

Tourneux <sup>1</sup> a trouvé chez des embryons de Chat de 6 millimètres de long un intestin caudal long de 1 millimètre.

Chez l'embryon humain, His, Fol, Janosik, Phisalix ont admis l'existence de l'intestin caudal. His <sup>2</sup> le figure en fait; c'est l'extrémité de la bursa qui le représente. Fol <sup>3</sup> affirme la présence d'un intestin caudal, si petit soit-il. Phisalix <sup>4</sup> chez son embryon humain a trouvé un reste de cet intestin. Janosik <sup>5</sup>, chez un embryon humain de 3 mm. de long, a trouvé la partie post-ale de l'intestin sur 12 coupes (les coupes avaient environ trois centièmes de mm.).

Ainsi l'existence de l'intestin post-anal ou caudal a été constatée chez nombre de Mammifères. De plus il résulte des recherches de Kölliker, Braun, Tourneux que cette formation, avant de disparaître, subit un accroissement parallèle à l'allongement de la queue.

Relativement à l'intestin caudal, deux points méritent encore d'être examinés.

Il s'agit d'abord de la terminaison de cet intestin. Braun, chez l'embryon de Mouton, et Tourneux, chez l'embryon de Chat, ont observé que l'intestin caudal après avoir perdu sa lumière se confond dans une masse cellulaire en laquelle se terminent aussi la corde et le canal médullaire. Braun et Tourneux ont trouvé à l'intérieur de cet amas de cellules un certain nombre de fissures irrégulières, mais n'ont pas réussi à y déceler l'existence d'une communication neurentérique directe. Tourneux ajoute que cet amas cellulaire répond évidemment au nœud de Hensen, et il montre comment le repliement de la partie postérieure de la tache embryonnaire s'effectuant autour du nœud de la ligne primitive comme centre, ce repliement une fois effectué, le nœud de Hensen occupera l'extrémité libre du prolongement caudal. Faisons remarquer que, par sa constitution, l'extrémité de la queue des Mammifères rappelle les régions en qui chez d'autres animaux on trouve les organes axiaux, tube médullaire, corde dorsale, intestin à l'état d'ébauches confondues ensemble sur la ligne médiane. C'est ainsi

1. Tourneux, *Note sur l'intestin caudal chez l'embryon de Chat*. (Soc. de Biologie, 22 février 1890.)

2. His, *Anatomie menschlicher Embryonen*. III. *Zur Geschichte der Organe*, Leipzig, 1885.

3. Fol, *Description d'un embryon humain de cinq millimètres et six dixièmes*. (Recueil zool. suisse, t. I.)

4. Phisalix, *Étude d'un embryon humain de 10 millimètres*. (Arch. de zool. expér., 1888.)

5. Janosik, *Zwei jünge menschliche Embryonen*. (Arch. für mikr. Anat., Bd. XXX, 1887.)

que la masse cellulaire de l'extrémité caudale du Mammifère ressemble à celle à laquelle aboutissent chez l'Oiseau les ébauches médullaire, cordale et intestinale <sup>1</sup>, et encore à celle qui chez les Cyclostomes a reçu le nom de carène <sup>2</sup>.

Il s'agit ensuite de savoir ce qu'il faut penser de l'assertion suivante de Rabl <sup>3</sup>. Rabl, chez un embryon de Lapin âgé de 9 jours et quelques heures, dit avoir vu la lumière de l'intestin post-anal se bifurquer et se ramifier encore jusqu'à former en coupe des lumières nombreuses, situées dans la protubérance allantoïdienne, et qui ressemblent à des sections de vaisseaux sanguins. Il y a deux faits à relever dans cette assertion de Rabl : d'abord la ramification de l'intestin post-anal dans l'intérieur de la protubérance allantoïdienne; ensuite la ressemblance des coupes de cet intestin ramifié avec celles de vaisseaux sanguins.

La membrane anale enfin doit brièvement attirer notre attention.

Nous examinerons successivement : l'intestin allantoïdien ou diverticule entodermique de l'allantoïde; l'intestin post-anal ou caudal; la membrane anale.

#### *Intestin allantoïdien.*

L'intestin allantoïdien, la cavité entodermique de l'allantoïde, se compose, comme on le sait, chez l'embryon de Lapin, d'une partie initiale rétrécie en un pédicule, et d'une partie terminale dilatée et aplatie perpendiculairement à l'axe du pédicule. Or nous avons vu chez des embryons de 9 jours 3 heures, de 9 jours 1/2, de 10 jours 15 heures, de 11 jours 15 heures, que le pédicule de l'allantoïde, à son origine sur l'intestin postérieur, émet un court diverticule (fig. 1 et 2, *d*). Il en résulte que, sur des coupes orientées de telle sorte qu'elles comprennent à la fois la partie initiale du pédicule allantoïdien, le diverticule de ce pédicule et l'intestin postérieur lui-même, on obtient une cavité quadricorne avec deux cornes dorsales et deux cornes ventrales, les deux premières appartenant à l'intestin postérieur, dont on connaît à cet endroit la forme triangulaire, les deux cornes ventrales représentant la base du pédicule

1. Voir les figures qu'en donne C. K. Hoffmann, *Die Bildung des Mesoderms die Anlage der Chorda dorsalis*, etc., *Verhandl. der Königl. Akad. d. Wiss.*, Amsterdam, 1883; et *Ueber die Entwicklungsgeschichte der Chorda dorsalis. Beiträge zur Anat. und Embryologie*, Bonn, 1882.

2. Kupfler, *Die Entwicklung von Petromyzon Planeri*. (*Arch. für mikr. Anat.*, Bd. XXXV, H. 4, 1890).

3. C. Rabl, *Theorie des Mesoderms*. (*Morphol. Jahrbuch* 1889, p. 152.)

et le diverticule de ce pédicule (fig. 2, *p, d*). En suivant la série des coupes, et en reconstruisant la forme de l'intestin postérieur et de l'intestin allantoïdien qui y est appendu, on peut se convaincre que, des deux cornes ventrales, une seule, celle de droite, se prolonge par un conduit qui n'est autre que le pédicule allantoïdien (fig. 2, *B, p*). Comment peut-on interpréter cette disposition? Nous émettons l'hypothèse qu'il existe peut-être chez le Lapin une allantoïde bicornue, dont une des cornes seulement se développerait, l'autre demeurant rudimentaire, et étant incorporée plus tard à la corne persistante.

Dans certains cas (embryons de Chauve-Souris de 2 mm. 5, de Lapin de neuf jours et 3 heures), nous avons trouvé l'intestin allantoïdien ramifié. Nous rappelons que C. Rabl prétend avoir vu sur un embryon de Lapin de neuf jours et quelques heures l'intestin post-anal se ramifier. Nous n'avons jamais trouvé cette ramification sur l'organe que l'on appelle communément intestin post-anal. Mais si Rabl entend par intestin post-anal l'intestin allantoïdien, qui est en réalité, comme nous l'avons vu plus haut, postérieur à l'anus, notre observation vient confirmer le fait qu'il avance. Ce qui donne à penser que tel était bien le sens que Rabl a donné à l'expression d'intestin post-anal, c'est qu'il ajoute que les ramifications de l'intestin post-anal se font dans la protubérance allantoïdienne.

On sait que la paroi épithéliale de la cavité allantoïdienne est formée de cellules cubiques, semblables à celles de l'épithélium intestinal, mais qu'à mesure que l'on se rapproche de l'extrémité distale de la cavité de l'allantoïde, l'épithélium diminue de hauteur, et n'est plus représenté, ainsi que Keibel l'a indiqué <sup>1</sup>, que par un endothélium à noyaux saillants dans la lumière de l'allantoïde, ou même par une bordure épithéliale moins apparente encore. Il en résulte que la cavité allantoïdienne donne l'illusion d'une cavité vasculaire, et pourrait être confondue, comme Rabl le fait remarquer, avec une des nombreuses lumières vasculaires dont est creusée la protubérance allantoïdienne. Que si cette transformation de la paroi épithéliale se complique de la ramification de la cavité allantoïdienne, l'illusion est plus complète encore.

#### *Intestin post-anal ou caudal.*

Nous avons étudié, relativement à l'intestin post-anal ou caudal,

1. Keibel, *Arch. für Anat. und Phys., Anat. Abth.*, 1888, pl. II, fig. 14 c.

des coupes d'embryons de Lapin, de Chauve-Souris, de Brebis et de Porc de différents âges. Rappelons que nous réservons le terme d'intestin post-anal à la portion de l'intestin qui, avant que la queue se soit allongée, débordé en arrière l'anus, et que nous appelons intestin caudal l'intestin post-anal qui s'est accru dans la queue déjà complètement constituée.

*Embryons de Lapin de neuf jours et 3 heures.* — Nous avons examiné huit embryons de cet âge, débités soit en coupes sagittales, soit en coupes transversales. Sur les coupes sagittales, l'intestin post-anal est un cæcum court, large, arrondi à son extrémité; il peut être bilobé et même affecter la forme d'un fer à cheval à concavité dorsale, si la coupe n'est pas rigoureusement sagittale. Il est limité par un épithélium très net, à cellules hautes. Sur les coupes transversales nous avons trouvé l'intestin post-anal tantôt arrondi, tantôt en forme de fer à cheval, dans tous les cas d'un diamètre toujours considérable. Sa forme est tantôt régulière et symétrique, par rapport au plan médian de la queue donné par la position du tube nerveux, d'autres fois asymétrique et irrégulière. Quant à sa longueur, elle est variable. L'intestin post-anal en effet s'est tantôt maintenu sur 4, tantôt sur 5 et même sur 6 coupes; sur deux embryons du même âge elle a même atteint 10 et 18 coupes<sup>1</sup>.

*Lapins de neuf jours et 9 heures.* — Sur deux séries de coupes sagittales, l'intestin post-anal est court, large, arrondi ou acuminé à son extrémité, limité par un épithélium très net à cellules cylindriques (fig. 5 et 6, *ic*).

*Lapins de neuf jours et demi.* — L'intestin post-anal court, en forme de fer à cheval, est visible dans l'une des séries que nous possédons sur 4 coupes, dans l'autre sur 6 coupes.

1. L'épaisseur des coupes variant de  $\frac{1}{80}$  à  $\frac{1}{100}$  de millimètre, il est facile d'en déduire la longueur de l'intestin post-anal. Il ne faut pas songer d'ailleurs à estimer autrement que d'une manière approximative cette longueur. Car l'intestin post-anal n'a de limites bien précises ni en avant où la membrane anale est elle-même mal délimitée, ni en arrière où la paroi très épaissie du diverticule post-anal est coupée tangentiellement.

Quant à la longueur exceptionnelle de l'intestin post-anal chez deux embryons de même âge que les autres, elle doit être attribuée non pas à une erreur dans l'évaluation de l'âge de ces embryons, mais à leur développement particulièrement avancé. L'époque du coït était en effet notée par un garçon de laboratoire en qui je puis avoir confiance. Et d'autre part le développement de tous les organes était remarquablement plus grand chez les deux embryons où l'intestin post-anal était lui-même plus long. C'est ainsi que, pour prendre un seul exemple, la vésicule auditive était déjà fermée chez eux, alors qu'elle était encore ouverte chez les autres embryons de même âge.

*Lapins de dix jours.* — Dans cinq cas l'intestin post-anal s'est présenté sur 17, 20, 20, 22 et 29 coupes. Il s'étendait presque jusqu'à l'extrémité de la queue, qui se prolongeait au delà de la terminaison de l'intestin post-anal sur une longueur variant de 5 à 7 coupes. A cet âge, la mensuration de l'intestin post-anal donne des résultats plus rigoureux que précédemment; parce que la membrane anale est elle-même mieux délimitée. Ce qui paraît caractériser cette époque, outre la longueur de l'intestin plus grande que précédemment, c'est le calibre variable de cet intestin suivant l'endroit que l'on considère. Il est constant que l'extrémité postérieure de l'intestin post-anal est dilatée, sa lumière généralement allongée en travers et asymétrique, tandis que la portion initiale est rétrécie. Ce fait est en accord avec la constatation qu'a faite Braun chez l'embryon de Brebis d'une dilatation vésiculiforme terminale de l'intestin caudal. Il semble aussi résulter de là que l'intestin post-anal très court qui existait primitivement a été reporté vers l'extrémité de la queue, et qu'au fur et à mesure que celle-ci s'allongeait, l'intestin post-anal, que dès lors nous pouvons appeler intestin caudal, s'allongeait parallèlement par accroissement intercalaire de sa partie initiale, à la manière de tous les organes qui se pédiculisent. Aux cinq séries dont nous venons de parler, nous devons en ajouter une sixième appartenant à un embryon manifestement plus avancé en développement, chez lequel la queue avait une longueur égale à l'épaisseur de 59 coupes et où l'intestin caudal régnait sur 55 coupes, et avait un calibre généralement très étroit.

*Lapins de dix jours et 15 heures.* — Dans un cas l'intestin caudal est long de 8, dans l'autre il est long de 10 coupes; il est large et de forme asymétrique.

*Lapins de onze jours et 4 heures.* — La queue est courte, de 4 à 5 coupes plus longue que l'intestin caudal; celui-ci est asymétrique par rapport à la gouttière médullaire; il est coupé tantôt 6 fois, tantôt 8, tantôt enfin 12 fois.

*Lapins de douze jours.* — L'intestin caudal, absolument filiforme, est visible sur 53 coupes.

*Chauve-Souris de 2 mm. 5 de long.* — L'intestin post-anal sur une série de coupes transversales est présent sur 10 coupes; sur une série de coupes sagittales, on voit qu'il est court, assez large, revêtu par un épithélium à hautes cellules.

*Brebis de 6 millimètres.* — Dans une série l'intestin caudal existe

sur 21 coupes; dans une autre on le trouve sur 32 coupes, et il présente avant sa terminaison une dilatation notable.

*Porc de 1 cent. 2.* — L'intestin caudal, vu en coupe longitudinale sur la presque totalité de sa longueur, est filiforme, d'un calibre régulier, et d'une longueur considérable (fig. 7, *ic*).

*Porc de 1 cent. 4.* — L'intestin caudal est très long, et quand on le suit de la base à l'extrémité de la queue, on le voit çà et là faire défaut, çà et là se dilater et se resserrer. En effet on trouve d'abord un intestin caudal assez large; puis il disparaît sur 6 coupes, réapparaît absolument ténu, s'élargit ensuite, en arrondissant sa lumière, redevient filiforme, disparaît sur 10 coupes, réapparaît filiforme d'abord puis plus large, et redevient grêle, se réduisant finalement à un petit cordon plein qui persiste jusqu'à l'extrémité de la queue. Nous sommes ici en présence de phénomènes de régression de l'intestin caudal pareils à ceux que Braun a signalés chez l'embryon de Mouton, et qui consistent dans le tronçonnement de ce segment intestinal.

Des faits qui précèdent, il résulte que l'intestin post-anal est d'abord chez le Lapin un diverticule de l'intestin postérieur que caractérisent sa brièveté, sa largeur et la netteté de sa bordure épithéliale. Ce diverticule s'allonge ensuite chez des embryons de Lapin du dixième jour; cet allongement paraît être intercalaire et non terminal; il se fait vraisemblablement de telle sorte que l'intestin post-anal du stade précédent se trouve reporté vers l'extrémité de la queue et devient la vésicule terminale signalée par Braun chez le Mouton; la portion initiale de cet intestin s'allonge, et devient une sorte de pédicule pour la partie terminale élargie. A partir de ce stade (dixième jour), nous obtenons des résultats dont l'interprétation est assez embarrassante. Vers le onzième jour en effet nous trouvons l'intestin caudal plus court que précédemment. Et ce n'est qu'au douzième jour et d'autre part chez un embryon âgé de dix jours, mais manifestement plus développé que son âge ne le ferait supposer, que l'intestin caudal est devenu très long. Faut-il penser que vers le onzième jour il se fait une réduction de l'intestin caudal en longueur, qui succède à un allongement? Cela est difficile à admettre, et il est préférable peut-être de penser que nos embryons de dix jours et 15 heures et de onze jours et 4 heures étaient en réalité, de par leur développement, plus jeunes que leur âge.

Répondant à la deuxième question que nous voulions examiner, nous avons à communiquer les observations suivantes.

Chez l'embryon de Brebis de 6 millimètres de long, la moelle, l'intestin caudal et la corde se terminent en arrière dans une masse allongée dans le sens dorso-ventral et indépendante de l'épiderme (fig. 8). Avant de se terminer, le tube médullaire est devenu un cordon plein, limité d'ailleurs extérieurement par des cellules rangées régulièrement. La corde avant sa terminaison s'est élargie transversalement; sur une coupe, elle se présente sous la forme d'une double ébauche, dont l'une, droite, est pleine, l'autre, gauche, étant creuse ou tout au moins offrant un espace central plus clair autour duquel les noyaux sont disposés radialement (fig. 8, *ch*, *ch*). Avant de se confondre avec les organes précités, l'intestin caudal s'élargit un peu; les cellules de sa paroi présentent, ainsi que du reste celles de l'axe médullaire et de la corde, de nombreuses figures mitotiques, attestant l'accroissement incessant de ces organes. De pareils faits ont été indiqués par Braun (*loc. cit.*, fig. 8, 9 et 10 de la pl. XIII) et par Tourneux (*loc. cit.*) chez des embryons de Mouton de la même taille que ceux que nous avons examinés. Nous avons vu plus haut comment il convient de les interpréter.

Chez le Lapin, il existe une formation pareille à celle que nous venons de signaler chez le Mouton, c'est-à-dire que la corde, l'intestin et l'axe nerveux se terminent dans une masse cellulaire commune. Mais cette masse est plus haute, moins large que chez la Brebis, et la fusion des organes y est moins complète.

Relativement à la question de savoir si l'intestin post-anal (ce terme étant pris avec son sens habituel) se ramifie à son extrémité, comme Rabl l'a avancé pour le Lapin, nous pouvons répondre négativement.

#### *Membrane anale.*

Au sujet de la membrane anale, nous voulons seulement faire remarquer que sur les coupes d'embryons de Lapin jeunes (du neuvième jour par exemple) fixés par le liquide de Kleinenberg dont on se sert habituellement pour les recherches embryologiques, l'adossement ecto-entodermique qui caractérise cette membrane est peu net. Quand on peut distinguer nettement l'ectoderme et l'entoderme, on constate que ces deux feuillets s'épaississent fortement pour venir au contact l'un de l'autre et constituer par leur



accolement la membrane anale (fig. 3). Keibel (fig. 9 *a* et 9 *b*) et Strahl (fig. 13) ont représenté la même disposition. D'autres fois cependant les feuillets qui prennent part à la formation de la membrane anale ne sont pas épaissis.

Peu tranchées aussi sont ses limites antérieure et postérieure. Nous avons dû renoncer à évaluer sa longueur à cet âge, en comptant le nombre des coupes où elle existe indubitablement. Plus tard il ne paraît plus en être de même. Car chez des embryons de Lapin du dixième jour, outre que l'on peut bien mieux marquer les limites antérieure et postérieure de la membrane anale, il est très facile sur une coupe de cette membrane de faire la part de ce qui est ectoderme, et de ce qui est entoderme, et l'on voit ce qui suit. La membrane anale est essentiellement formée par un bombement de l'entoderme qui constitue la paroi ventrale de l'intestin postérieur; l'ectoderme n'y prend pas autrement part qu'en coiffant cette saillie entodermique et en s'amincissant à cet endroit même (fig. 4). A l'époque donc où dans la membrane anale les feuillets ecto- et entodermique sont nettement distincts, nous n'avons pas vu que l'ectoderme soit épaissi comme l'ont figuré Keibel (*loc. cit.*, fig. 17 *a* et 17 *b*) et Strahl<sup>1</sup> chez un embryon de Lapin de neuf jours et 3 heures. Au contraire l'ectoderme était plutôt aminci et l'entoderme formait la majeure partie de l'épaisseur de la membrane. Cela donne à penser que plus tard, lorsque la membrane anale, qui augmente de hauteur avec l'âge, est devenue le « bouchon cloacal » de Tourneux, celui-ci sera essentiellement de nature entodermique. C'est comme si, suivant l'expression de Kölliker, l'ectoderme s'ouvrait dans un « diverticule du cloaque », qui serait creusé dans l'épaisseur du bouchon cloacal.

#### Résumé.

L'intestin allantoïdien paraît être bicolore chez l'embryon de Lapin, l'une des cornes se développant seule pour constituer le pédicule et la cavité de l'allantoïde. Il peut à son extrémité distale se ramifier. Sa paroi devient endothéliale, et sa coupe semblable à celle d'un vaisseau sanguin.

L'intestin post-anal, avant que la queue se soit développée, représente un diverticule court, large et bien limité de l'intestin postérieur. Ce diverticule paraît s'allonger ensuite, vraisemblablement

1. Strahl, *Zur Bildung der Cloake des Kaninchenembryo*. (*Arch. für Anat. und Phys., Anat. Abth.*, 1889, fig. 13.)

par accroissement intercalaire de sa portion initiale, dans la protubérance caudale devenue entre temps volumineuse; on peut alors changer le nom d'intestin post-anal en celui d'intestin caudal. L'intestin caudal chez des embryons plus âgés est très long et filiforme. Enfin, chez des embryons encore plus avancés dans leur développement, il subit une régression qui s'accompagne du tronçonnement de l'intestin caudal, ainsi que Braun l'a signalé. L'intestin post-anal ne se ramifie pas à son extrémité postérieure. L'intestin caudal se termine en arrière dans une masse cellulaire qui lui est commune avec la corde et l'axe nerveux (Braun, Tourneux).

La membrane anale est tout d'abord mal délimitée en avant et en arrière. L'ectoderme et l'entoderme s'épaississent pour la constituer, mais se confondent l'un avec l'autre à son niveau. Plus tard, l'entoderme, bien distinct de l'ectoderme aminci, se bombe pour former la majeure partie de l'épaisseur de la membrane, de telle sorte que plus tard encore l'épaisse membrane anale ou cloacale (bouchon cloacal de Tourneux) sera peut-être constituée uniquement par l'entoderme.

### Explication des planches XII, XIII et XIV

Sauf indications contraires, les embryons ont été durcis par le liquide de Kleinenberg; la coloration s'est faite soit en masse par le carmin boracique de Grenacher, soit, les coupes une fois faites, à l'aide de la safranine.

#### PLANCHE XII.

FIG. 1. — *Embryon de Lapin de 9 jours 3 heures. Construction de 3 coupes sagittales.* Zeiss. Oc. 8, Obj. 160 mm.

*a*, branche ascendante; *g*, genou; *d*, branche descendante de l'anse cordale. — *ph*, pharynx. — *s*, poche de Scessel. — *h*, poche hypophysaire. — *mph*, membrane pharyngienne. — *c*, cavité cérébrale.

FIG. 2. — *Embryon de Lapin de 9 jours 3 heures. Construction de 8 coupes sagittales.* Zeiss. Oc. 8, Obj. 160 mm.

Les lettres comme précédemment.

FIG. 3. — *Embryon de Lapin de 11 jours et 4 heures. Construction de 6 coupes sagittales.* Zeiss. Oc. 4, Obj. 160 mm.

Les lettres comme précédemment.

FIG. 4. — *Embryon de Lapin de 9 jours et 9 heures. Construction de 5 coupes sagittales.* Zeiss. Oc. 8, Obj. 160 mm.

Même valeur des lettres que pour les figures précédentes.

FIG. 5. — *Embryon de Brebis de 6 millimètres de long (du vertex au coccyx). Construction de 6 coupes sagittales. Poche palatine de Selenka?*

Lettres comme pour les figures ci-dessus. Zeiss. Oc. 8, Obj. 160 mm.

FIG. 6. — *Embryon de Porc de 13 millimètres (du vertex au coccyx).* Zeiss. Oc. 8. Obj. 160 mm.

Signification des lettres la même que plus haut.

#### PLANCHE XIII.

FIG. 1. — *Embryon de Porc de 12 millimètres de longueur (du vertex au coccyx). Deux coupes transversales.* Gross. 24 diam.

*b*, cavité buccale. — *ph*, pharynx. — I, II, III, IV, arcs branchiaux. — 1, 2, 3, 4, fossettes

ectodermiques des fentes branchiales. — *ao*, bulbe aortique. — *a<sup>1</sup>*, *a<sup>2</sup>*, arcs aortiques. — *th*, thymus et spécialement la queue du thymus (3<sup>e</sup> poche ectodermique). — *tol*, thyroïde latérale reliée au pharynx par un cordon épithélial.

FIG. 2. — *Embryon de Brebis de 14 mm. (du vertex au coccyx). Série de coupes transversales.* Zeiss. Oc. 4, Obj. 160 mm.

A est la coupe la plus distale. Pour l'explication détaillée de la figure, voir le texte. Dans la série des coupes, A étant la 1<sup>re</sup>, B a le n<sup>o</sup> 5, C le n<sup>o</sup> 8, D le n<sup>o</sup> 10, E le n<sup>o</sup> 12, F le n<sup>o</sup> 14, G le n<sup>o</sup> 17, H le n<sup>o</sup> 21, J le n<sup>o</sup> 24.

*tr*, trachée. — *tom*, thyroïde médiane. — *tol*, thyroïde latérale. — *th*, thymus. — *sc*, *sinus praecervicalis* (3<sup>e</sup> et 4<sup>e</sup> poches ectodermiques branchiales); — *gv*, ganglion du nerf vague. — *cth*, origine ou base de la queue du thymus. — *tth*, tête du thymus. — *ec<sup>3</sup>*, 3<sup>e</sup> poche ectodermique.

FIG. 3. — *Même embryon. Détails de la tête du thymus d'après la coupe H de la figure précédente.* Zeiss. Oc. 4, Obj. 40 mm.

*ep*, épiderme. — *sc*, *sinus praecervicalis*. — *en*, 3<sup>e</sup> poche entodermique. — *l*, amas lymphoïde qui forme la paroi externe et ventrale de cette poche et constitue la majeure partie de la tête du thymus.

## PLANCHE XIV.

FIG. 1. — *Embryon de Lapin de 9 jours 1/2. — Coupe transversale. Intestin allantoïdien bifide.* Zeiss. Oc. 4, Obj. 160 mm.

*ip*, intestin postérieur. — *al*, cul-de-sac allantoïdien dans la masse mésodermique allantoïdienne. — *p*, son pédicule. — *d*, diverticule de ce pédicule.

FIG. 2. — *Embryon de Lapin de 10 jours et 15 heures. — Deux coupes transversales. — Intestin allantoïdien bifide.* Zeiss. Oc. 4, Obj. 160 mm.

En A la coupe passe par l'intestin postérieur quadricorne, *ip*, et par le cul-de-sac allantoïdien, *al*. — *p* et *d*, les deux cornes ventrales de l'intestin postérieur, dont l'une *p* est le pédicule du cul-de-sac allantoïdien, qui s'y trouvera réuni suivant la ligne ponctuée, et dont l'autre *d* est le diverticule de ce pédicule.

En B, le pédicule du cul-de-sac allantoïdien est intéressé suivant toute sa longueur.

Les contours de l'intestin, du cul-de-sac et du pédicule allantoïdien, ainsi que celui du tube nerveux ont seuls été représentés.

FIG. 3. — *Embryon de Lapin de 9 jours et 9 heures. — Coupe sagittale de la membrane anale.* Zeiss. Oc. 4, Obj. 40 mm.

*en*, entoderme. — *ec*, ectoderme. — *m*, mésoderme.

FIG. 4. — *Embryon de Lapin de 10 jours. — Coupe transversale de l'intestin postérieur passant par la membrane anale.* Zeiss. Oc. 4, Obj. 160 mm.

*ip*, intestin postérieur. — *ma*, membrane anale, formée surtout par un bombement de l'entoderme.

FIG. 5. — *Embryon de Lapin de 9 jours et 9 heures. — Coupe sagittale de l'intestin post-anal.* Zeiss. Oc. 4, Obj. 160 mm.

*ip*, intestin postérieur. — *ic*, intestin post-anal ou caudal. — *p*, pédicule du cul-de-sac allantoïdien. — *bal*, bourgeon mésodermique allantoïdien.

FIG. 6. — *Embryon de Lapin de 9 jours et 9 heures. — Coupe frontale de l'intestin postérieur et sagittale de l'intestin caudal.* Zeiss. Oc. 4, Obj. 160 mm.

*ip*, intestin postérieur. — *al*, cul-de-sac allantoïdien. — *p*, son pédicule. — *ic*, intestin caudal ou post-anal.

FIG. 7. — *Embryon de Porc de 12 millimètres de long (du vertex au coccyx). — Coupe longitudinale de l'intestin caudal.* Zeiss. Oc. 4, Obj. 160 mm.

*ip*, intestin postérieur. — *cl*, cloaque, que la coupe n'a pas intéressé au niveau de sa communication avec l'intestin postérieur. — *ma*, membrane anale. — *ic*, intestin caudal. — *al*, cul-de-sac allantoïdien. — *bal*, bourgeon mésodermique allantoïdien. — *v*, vaisseaux allantoïdiens. — *c*, cœlome.

FIG. 8. — *Embryon de Brebis de 6 millimètres de long (du vertex au coccyx). Cavène ou masse commune à la corde dorsale, au tube nerveux et à l'intestin caudal.* — Biehr. K, etc. A. osmique. Zeiss. Oc. 4, Obj. 40 mm.

*tn*, tube nerveux. — *ch*, corde dorsale dédoublée. — *i*, intestin caudal.

# GÉNÉALOGIE ABSTRAITE DES ARTHROPODES

## DÉTERMINATION DES FORMES TYPIQUES

Par M. le D<sup>r</sup> L.-A. SEGOND

Professeur agrégé à la Faculté de médecine de Paris.

(Suite et fin <sup>1</sup>.)

---

### DÉTERMINATION DES FORMES TYPIQUES.

**MYRIAPODES.** — La segmentation homonome des Myriapodes analogue à celle des Annélides, semble les soustraire au système de comparaison que nous avons adopté, mais il est facile d'observer d'abord entre les Chilognathes et les Chilopodes un mode d'insertion des pattes très différent. Quant à la distinction du thorax encore confuse dans ces types inférieurs des Arthropodes terrestres, elle est suffisamment déterminée par la coalescence des ganglions antérieurs de la chaîne ventrale et aussi, chez les Chilognathes, par ce fait que les trois anneaux qui font suite à la tête ne portent qu'une paire de pattes. Il faut d'ailleurs observer que les jeunes n'ont d'abord que les pattes thoraciques.

L'aspect de la face ventrale des Myriapodes fournit un caractère plus fondamental à l'ancienne division de Latreille et on peut les ranger par rapport à deux types distincts la Scolopendre et l'Iule.

Dans la série des Chilopodes, le corps est en général déprimé et chaque anneau porte une seule paire de pattes insérée sur les côtés. Chez la Scolopendre, la segmentation est inégale; il en est de même chez le Lithobie et la Scutigère. Les anneaux deviennent égaux et très nombreux chez les Géophiles. Dans la série des Chilognathes le corps est cylindrique et les anneaux médians et postérieurs portent deux paires de pattes insérées sur la face ventrale, près de la ligne médiane. Les Iules ont la tête distincte;

1. Voir les n<sup>os</sup> de janvier et mars 1891.

leur corps cylindrique se roule en spirale; les anneaux se composent d'une plaque dorsale presque annulaire et de deux petites plaques ventrales; le premier anneau thoracique est plus grand que les autres. Les Polyzonides ont le corps demi-cylindrique et chez les Polydesmides, les pattes sont séparées par une saillie médiane. Quant aux Glomeris, leur corps court, aplati en dessous et se roulant en boule, rappelle celui des Cloportes.

A la suite des Myriapodes et avant de coordonner les Arachnides on peut placer le *Peripatus*, classé jadis dans les Annélides et chez lequel Moseley a démontré la présence des trachées; son corps vermiforme, à tête distincte; est pourvu de pieds courts composés d'un petit nombre d'articles terminés par deux griffes. Outre les stigmates disposés à la surface du corps on en observe une rangée sur la ligne médiane ventrale.

D'après ces indications sommaires nous rangerons au-dessous de la Scolopendre, les Scutigères et les Lithobies à segmentation inégale et les Géophiles; et sous les Iules, les Glomeris les Polyxènes, les Polydesmes et les Polyzones. Et après ces deux séries, les Peripatides.

ARACHNIDES. — Le caractère général par lequel les Arachnides se distinguent des autres Trachéates est la confusion de la tête avec le thorax. L'exception très restreinte formée à cet égard par les Pseudoscorpionides ne peut effacer la grande généralité de ce trait morphologique manifesté par la présence d'un céphalotorax.

Malgré ce fait essentiel il est difficile de ne pas prévoir une différence entre les Aranéides, les Scorpionides et les Acariens.

Si on observe, en dessous, une Mygale, une Lycose, une Segestrie, une Epeire, on voit, entre les hanches, un plastron sternal dont les segments primordiaux ont été déterminés par le professeur Balbiani, dans leur ordre d'apparition. Chez les Phalangides qui n'ont ni sacs pulmonaires ni filières et dont l'abdomen articulé est réuni au céphalothorax dans toute sa largeur, cette plaque sternale est plus étroite, mais bien distincte. Au contraire chez les Pédipalpes et surtout chez les Scorpionides, la face sternale est presque entièrement occupée par les appendices basilaires des pattes, ce qui donne à cette région une physionomie nouvelle; il serait donc impossible d'échelonner directement les Aranéides et les Scorpionides. Au contraire, en admettant comme types distincts, la Mygale et le Scorpion, on peut ranger, sous la Mygale, toutes les Aranéides

et les Phalangides; et, sous le Scorpion, les Scorpionides, les Pseudoscorpionides, les Pédipalpes et les Solifuges, qui par leur forme et leur structure se rapprochent des Insectes.

Si nous passons maintenant aux Acariens, aux Tartigrades, aux Linguatules, nous n'aurons plus à observer que des formes dégradées par le parasitisme et les métamorphoses régressives. Chez les Acariens, la tête, le thorax, l'abdomen, sont confondus en une masse commune très ramassée chez les Sarcoptes; globuleuse ou allongée chez les Hydrachnes, les Bdelles; vermiforme chez les Dermatophiles. L'aspect vermiforme se retrouve chez les Tardigrades et surtout chez les Linguatules qu'on avait classés avec les vers intestinaux, mais qui par leur organisation intérieure et leur développement, se rapprochent des jeunes Mites, et permettent d'établir un lien entre les Vers et les Arthropodes. Observons aussi qu'après les Phalangides on peut placer les Pugnogonides rangés par Kröyer parmi les crustacés, et qui paraissent établir une relation entre les Acariens et les Araignées.

CRUSTACÉS. — L'étude des formes larvaires d'un assez grand nombre d'espèces, a jeté une vive lumière sur la coordination des Arthropodes aquatiques: d'ailleurs, au milieu d'une extrême diversité de formes, l'anatomie générale avait depuis longtemps dévoilé leur unité de composition. Nous n'éprouverons donc pas de difficulté à nous représenter abstraitement la généalogie des Crustacés. Pour le moment nous avons à rechercher, comme pour les Trachéates, les types essentiels qui doivent figurer dans le procédé comparatif et, afin d'examiner tout d'abord les formes les plus caractéristiques, nous commencerons notre revue par la subdivision des *Malacostracés* comprenant les Décapodes, les Schizopodes, les Stomatopodes et les Cumacés.

Aristote dans les *Malacostracés* distinguait quatre genres, la Langouste, l'Écrevisse, le Crabe et la Squille. Cette dernière, avec les Gonodactyles et les Coronis, forme l'ordre des Stomatopodes. La Langouste, l'Écrevisse et le Crabe avec les Schizopodes, représentent le groupe des Podophtalmaires partagé en Décapodes et Schizopodes.

Les Décapodes, bien caractérisés par le nombre des somites et des appendices, ont été assez étudiés sans qu'il soit nécessaire de les décrire; mais, pour le squelette, il est indispensable de revenir sur la configuration sternale de leur thorax. Malgré l'extrême rela-

tivité des appendices dont la notion a été si bien systématisée par Savigny, les observations des zoologistes ont principalement porté sur les antennes, les mâchoires, les maxillipèdes, les pattes thoraciques et abdominales. Nous devons cependant relever dans l'excellente monographie d'Huxley sur l'Écrevisse, une description détaillée du squelette dermique et de ses prolongements endothoraciques.

Afin de suivre avec intérêt les descriptions d'Huxley il faut, surtout relativement au système endophragmal, ne pas se contenter du sternum de l'Écrevisse et le confronter avec celui de la Langouste et du Crabe, le *Carcinus mænas* par exemple. L'étude du côté ventral ne présente pas de difficulté : entre les coxopodites des pénultième et antépénultième paires de pattes ambulatoires, le sternum de l'Écrevisse offre un espace triangulaire ou plutôt deux surfaces triangulaires, la plus petite en avant, la plus étendue en arrière, dont les angles sont terminés par des tubercules et les bords latéraux relevés en crêtes ; la plus petite est formée par le sternum du sixième somite du thorax et la plus grande par le septième. On observe encore un léger écartement entre les tubercules qui terminent en arrière le sternum du cinquième somite, mais la majeure partie de ce sternum est étroite et forme une crête médiane qui se termine derrière les tubercules du quatrième sternum qui est le plus long et situé entre les pinces. Les trois premiers sternums correspondant aux maxillipèdes, vont en diminuant jusqu'à la rencontre de la plaque formée par les deux somites postérieurs de la tête. Sur le Homard, on peut aussi observer un écartement triangulaire entre les tubercules et les bords saillants du huitième sternum, mais une conformation plus typique s'observe sur la Langouste et le Crabe.

Chez les Astacides nous avons vu l'écartement triangulaire peu étendu, compris sur les trois sternums postérieurs : chez la Langouste les cinq sternums correspondant aux pattes ambulatoires forment un plastron triangulaire fortement calcifié, à surface mamelonnée et à bords crénelés par les saillies latérales du bord postérieur de chaque somite. Les trois sternums des maxillipèdes, étroits, vont en diminuant d'arrière en avant, soit en longueur, soit en épaisseur. Chez le Crabe, les sternums des huit somites thoraciques prennent part à la formation d'un plastron qui s'avance jusqu'aux mâchoires, et dont le bord postérieur présente une large échancrure suivie en avant d'une gouttière où se loge la queue repliée en

dessous. Ce plastron des Crabes, avec les épisternums, offre d'ailleurs un grand nombre de particularités, qui le distinguent aussi bien de la Langouste que de l'Écrevisse.

Si on examine ces sternums par la face dorsale on y trouve des différences correspondantes à celle de la face ventrale. Huxley pour faciliter l'étude du système endophragmal de l'Écrevisse, fait remarquer qu'entre chaque deux somites on voit quatre apodèmes ou prolongements du squelette dermique; et la paroi antérieure de chaque apodème regarde le somite situé en avant, tandis que sa paroi postérieure regarde le somite situé en arrière. Il en résulte, de chaque côté de la ligne médiane, une série transversale de cloisonnements.

Les cloisons qui se rapprochent de la ligne médiane sont les endosternites; et celles qui sont en dehors, sont les endopleurites. Si on désigne par arthrophragmes, les séparations entre les cavités articulaires des membres, on voit que les endosternites sont à l'extrémité interne et les endopleurites à l'extrémité externe des arthrophragmes. Ce n'est pas tout : la partie la plus interne des endosternites monte verticalement et leur extrémité s'élargit sous forme d'une lame allongée transversalement. La partie interne de cette lame est le mésophragme et sa partie externe, le paraphragme. L'union des mésophragmes d'un même somite forme une arche au-dessus du canal sternal. Enfin les endopleurites forment aussi des cloisons verticales et leurs angles internes offrent deux prolongements horizontaux, dont l'un s'unit au paraphragme de l'endosternite du somite situé en avant, et l'autre, dirigé en arrière, s'unit au paraphragme de l'endosternite placé en arrière.

On ne peut contester la possibilité d'appliquer cette description à l'endophragme de la Langouste et du Crabe; elle est même plus facile à suivre sur la Langouste, mais les homologues sont moins évidentes sur le thorax du Crabe. Cependant en parcourant l'ensemble des Brachyures, on peut concevoir une série qui tend à se raccorder avec le rameau des Macroures. Le large plastron du Crabe enragé est plus allongé chez le Platyonique latipède, le *Coryste denté*, la *Dromie commune* et surtout, chez la *Thie polie*, sans omettre la disposition spéciale offerte par le thorax de la *Ranine dentée* où le plastron large en avant, devient linéaire entre les quatre dernières pattes. Il faut aussi rappeler que lorsque l'Écrevisse vient d'éclorre, les sternums du thorax sont relativement



plus larges que chez l'adulte. Mais sans recourir à ces formes spéciales, on peut à la suite des Crabes faire ce raccordement avec les Anomaux, dont il est inutile de faire un type à part et dont les larves ressemblent à celles des Brachyures.

A la suite de ces grands types nous avons à considérer plusieurs séries de Macroures, dont l'arrangement peut s'effectuer facilement d'après la considération du sternum et qui dans la table méthodique du règne animal, ont été distingués en Anomaux, Locustes, Homards, Salicoques. Parmi ces Anomaux on peut remarquer chez certains Pagures une forme sternale qui diffère légèrement de celle de l'Écrevisse ; mais dans l'énumération des Macroures Homards il est difficile de ne pas reconnaître dans les Galathées la forme sternale des Locustes, tandis que les Gebies, les Callianasses, les Axies, les Nephrops sont bien dans la série de l'Écrevisse. Enfin parmi les Salicoques, si le Penée, l'Alphée, la Pontonie, le Palémon sont bien dans la ligne du Homard, il n'en est pas de même des Crangons, des Sténopes et des Gnathophylles.

Ayant assez insisté sur l'arrangement des Décapodes, nous compléterons cette revue des Podophthalmaires par quelques indications sur les Schizopodes. Nous retrouvons encore ici le bouclier céphalothoracique des Décapodes, mais en général il est membraneux et ne recouvre pas toujours la totalité des anneaux du thorax ; en outre, il est bon de remarquer que par les appendices et l'organisation intérieure, les Schizopodes se rapprochent surtout des larves de Salicoques ; il n'y a donc pas lieu de les figurer dans la ligne des types : cependant au point de vue généalogique ils offrent un grand intérêt.

L'embryon des Mysis, après la rupture des enveloppes de l'œuf, se développe dans une poche incubatrice maternelle sans avoir entièrement rejeté le tégument nauplien ; ce n'est qu'après l'apparition de tous les membres qu'il prend la forme Mysis. A côté des Mysis, l'Euphosia sort de l'œuf à l'état de véritable Nauplius ; et après plusieurs mues devient une Protozoæa, puis une Zoé.

Avant de passer aux Arthrostracés, nous examinerons sommairement les Cumacés et les Stomatopodes.

Chez les Cumacés la carapace ne comprend que les somites de la tête et les anneaux antérieurs du thorax ; les quatre ou cinq anneaux postérieurs restent libres. D'après la physionomie générale des Diastylides, on peut considérer les Cumacés comme des formes

de transition; leur facies rappelle les larves de Décapodes et leur développement embryonnaire se rapproche de celui des Arthrostracés. Quant à la Squille unique représentant des Stomatopodes, il est difficile de ne pas la distinguer des types précédents. Avec son bouclier dorsal divisé en trois lobes par deux sillons longitudinaux, sa région céphalique antérieure mobile, ses cinq paires de pattes buccales, sa courte carapace laissant à découvert les anneaux thoraciques, les branchies en touffes sur les appendices d'un abdomen très développé et sa deuxième patte-mâchoire, la Squille a une forme singulière qui justifie amplement la distinction faite par Aristote. Entre les trois paires de pattes fourchues, les anneaux thoraciques étroits et mobiles portent un tubercule médian et deux renflements latéraux. Des formes tout aussi singulières se retrouvent dans les larves qu'on a pu observer et principalement dans les stades *Erichthus* et *Alima*.

Pour terminer l'étude des Malacostracés il faut, à côté des Podophthalmaires, des Stomatopodes et des Cumacés, passer en revue les Edriophthalmes ou Arthrostracés, comprenant les Amphipodes et les Isopodes.

Les Arthrostracés ont les yeux latéraux sessiles et des anneaux thoraciques séparés. La tête porte six paires d'appendices dont deux paires de pattes-mâchoires et une paire de mâchoires accessoires. Si ces trois paires d'appendices étaient considérées comme appartenant au thorax on pourrait dire qu'il y a un bouclier céphalothoracique. A la suite de ce bouclier on compte sept anneaux thoraciques portant des pattes disposées pour ramper ou pour nager. Il n'y a que six anneaux chez les *Tanaïs* et cinq chez l'*Anceus*; dans ce cas un ou deux anneaux sont soudés à un céphalothorax qui rappelle alors celui des Podophthalmaires.

Le développement des Arthrostracés se fait en général sans métamorphoses apparentes, mais le jeune diffère souvent de l'adulte par la forme et le nombre des somites.

Parmi les Amphipodes essentiellement représentés par les Crevettines et les Hypérines, il faut d'abord séparer le groupe aberrant des *Læmodipodes* où par suite de la soudure de la tête avec le premier anneau thoracique, les pattes antérieures sont situées sous la gorge. Chez les parasites le corps est linéaire dans les *Chevolles*, large et aplati dans les *Cyames*. On retrouve d'ailleurs sous ces formes dégradées, l'organisation intérieure des *Gammarides*.

Les Crevettines et les Hypérines ont le corps comprimé latéralement. Leur tête distincte du thorax est petite chez les Crevettines et très renflée chez les Hypérines; il en est de même des yeux. Les sept paires de pattes thoraciques se terminent par une griffe et les hanches s'élargissent en lamelles épimériennes. Au sortir de l'œuf, les jeunes ne diffèrent de l'adulte que par le nombre des articles des antennes et la structure des pattes. Les formes les mieux caractérisées se rencontrent, pour les Crevettines, dans la Chevrette des ruisseaux (*Gammarus* Latr.), et pour les Hypérines, dans la Phronime sédentaire. Aux *Gammarus* se lient le Talitre, l'Orchestie, le Mélite, l'Amphitoé, la Leucothoé, l'Atyle, le Corophie, l'Iasse, le Cérapus, la Rhoé, l'Apseude; aux Phronimes se lient les Hypéries, les Dactylocères, les Typhis.

Chez les Isopodes le corps est large, plus ou moins bombé et en général aplati; le thorax composé de sept anneaux libres; l'abdomen réduit porte des pattes lamelleuses fonctionnant comme des branchies. Les sept paires de pattes thoraciques n'offrent pas de tubes branchiaux. C'est dans la famille des Oniscides qu'on trouve réunis les caractères essentiels de l'ordre. Les uns sont aquatiques, les autres terrestres, et dans ceux-ci les premiers feuilletts du dessous de la queue sont parcourus par un système de cavités remplies d'air qui rappelle l'appareil respiratoire trachéen et pulmonaire des Insectes et des Arachnides. Entre les Armadilles, les Porcellions, les Philloscies, les Ligies, les Tylos on doit choisir le Cloporte comme type; et par l'intermédiaire des Anisopodes de Claus, Tanrides, Anthurides et Pranizides, on peut raccorder les Isopodes aux Amphipodes en tenant compte du dimorphisme sexuel et des anomalies dues au parasitisme. Sans recourir pour le moment à une description minutieuse du *Gammarus* et du Cloporte, il sera possible d'après la conformation générale du thorax de disposer l'ensemble des Arthrostracés par rapport à ces deux types.

Avant de passer aux Entomastracés, nous devons signaler une forme intermédiaire qui malgré ses analogies avec les Phyllopo des appartient encore à la division des Malacostracés par la conformation et la segmentation de la tête et du thorax; cette forme est offerte par le genre *Nébalia* que Claus considère comme le représentant d'un ancien groupe qui liait les Phyllopo des aux Malacostracés et auquel il applique la dénomination de *Leptostraca*. Si on confronte une *Nébalie* avec une *Limmadie* ou un *Branchype*, on

comprend, d'après une inspection sommaire, qu'elle ait pu être classée parmi les Phyllopoies. En y regardant de près, on retrouve dans les mandibules, les pattes natatoires de l'abdomen et surtout dans l'organisation intérieure, des traits appartenant aux Amphipodes et même aux Schizopodes. Le corps des Nébalies est petit, fortement comprimé, entouré par une duplicature bivalve de la peau recouvrant la tête, les huit anneaux du thorax courts et distincts, ainsi que les quatre anneaux antérieurs de l'abdomen plus grands que ceux du thorax et portant chacun une paire de rames, tandis que les huit anneaux du thorax portent des pattes lamelleuses lobées dont la tige proprement dite est allongée et articulée. Ajoutons que le cœur des Nébalies a une forme intermédiaire entre le vaisseau dorsal à plusieurs chambres et le cœur des Mysides, et que ce mélange de traits appartenant aux Phyllopoies et aux Arthrostracés se retrouve dans leur appareil génital. Enfin, le développement embryonnaire a aussi de grandes analogies avec celui des Mysides; les jeunes après l'éclosion ressemblent à l'animal adulte, mais avec un test rudimentaire et des membres composés d'un nombre moindre d'articles.

ENTOMOSTRACÉS. — En parcourant les Arthrostracés nous avons dû tenir compte de la forme générale du corps et des appendices, pour déterminer les principaux types. En abordant maintenant les Entomostracés il sera souvent nécessaire d'embrasser toutes ces parties quand le sternum ne nous offrira pas des caractères suffisants. Ces appendices, nous l'avons déjà observé pour les Insectes, par leur connexion avec les somites thoraciques, présentent souvent un grand intérêt, quand la description ne se borne pas à leur configuration et à leur nombre. Cette observation est particulièrement applicable à l'examen de tous les petits Crustacés à organisation très simple qu'il nous reste à étudier et chez lesquels les membres sont variables pour le nombre et la conformation.

En entrant dans cette division des Entomostracés nous commencerons par le groupe des Branchiopodes, où nous pourrions immédiatement faire des rapprochements avec les Nébalies. En effet on peut saisir les traits principaux des Phyllopoies chez les Apus, les Branchipes et les Limnadies. Sans tenir compte de la carapace on observe chez les Branchiopodes un corps allongé, presque cylindrique, très nettement segmenté et muni d'un grand nombre de pattes foliacées et d'appendices branchiaux. Ce corps, vu par la face

sternale, offre sur la ligne médiane une gouttière bordée de chaque côté par la base des pattes et au fond de laquelle se lit la division des somites. Le Branchipe est dépourvu de carapace; sa tête est bien distincte du tronc; celui-ci porte onze paires de pattes foliacées, et l'abdomen multiarticulé se termine par deux lamelles bordées de cils. Les yeux sont portés sur des pédicules saillants. Les deux premiers anneaux de l'abdomen s'élargissent sur la face ventrale et forment un bourrelet saillant qui porte les orifices sexuels. Chez l'Apus le corps est recouvert d'une carapace large en forme de bouclier, légèrement bombée et soudée avec la tête et les premiers anneaux thoraciques. Le bord postérieur échancré laisse l'abdomen à découvert. Sur la partie céphalique du bouclier sont les yeux composés en forme de rein, et l'œil médian simple plus petit.

Le sillon sternal est frangé par trente à quarante paires de pattes dont l'antérieure se termine par trois longs fouets et dont la onzième, chez la femelle, présente une capsule ovifère. Le manteau corné formé par les téguments de la tête et du thorax, est dentelé sur son bord échancré. On observe les mêmes dentelures sur le bord postérieur des anneaux de l'abdomen terminé par deux filaments. Chez les Limnadies, ce manteau a la forme d'une carapace bivalve enveloppant tout le corps.

Chez tous les Branchiopodes, les larves après l'éclosion ont la forme de Nauplius et subissent une métamorphose compliquée.

Les Cladocères et les Daphnies en particulier, avec leurs grandes antennes natatoires, ont une organisation plus simple que celle des Branchiopodes. Leurs yeux composés se fusionnent sur la ligne médiane en un œil frontal vibratile, et leur corps est entouré d'une carapace bivalve. En les dépouillant de cette carapace, on peut voir leur corps nettement segmenté en huit somites, dont les cinq premiers sont munis de pattes, le sixième couronné de quatre mame-lons et le quatrième portant une sorte de queue.

Chez les Ostracades dont la Cypris offre bien les caractères, le corps comprimé latéralement est entièrement compris dans une carapace bivalve dont le bord antérieur est profondément échancré pour le passage des antennes, les antérieures composées de quatre à cinq articles, les postérieures biramées avec une grande tige triangulaire.

A côté des Ostracades et des Phyllo-podes nous trouvons encore

des formes très caractéristiques, chez les Cirripèdes longtemps confondus avec les Mollusques. Ici le manteau se calcifie sous forme d'un test constitué par plusieurs coquilles. Chez les Lepadidés, l'animal est fixé par un prolongement de l'extrémité céphalique qui fait saillie hors du test sous forme d'un long pédicule. Le corps ne présente plus la division en somites; la tête porte des antennes et des appendices de mastication et le thorax est pourvu de six paires de pieds cirriformes pluriarticulés, à branches allongées munies de poils. Chez les Balanides, dépourvus d'un pédicule, l'enveloppe calcaire est constituée par six pièces et une sorte de couvercle. Ces formes se simplifient chez les Aleippes et les Cryptophiales qui vivent en parasites dans le test des Mollusques. Sur le *Proteolepas* on peut encore voir le corps segmenté en onze anneaux, rappelant une larve d'insecte; enfin sur le *Peltogaster* le corps non segmenté et dépourvu de membres, n'a plus que la forme d'un sac allongé, cylindrique, avec un orifice à l'extrémité antérieure.

Après les Phyllopoïdes, les Ostracodes, les Cirripèdes, il nous reste à mentionner les formations si diverses réunies sous la dénomination de Copépodes, où malgré les plus grands écarts morphologiques, l'étude du développement a pu rigoureusement suivre les indices généalogiques des Crustacés. En effet les différences sexuelles des Copépodes sont souvent très prononcées; les mâles sont plus petits et plus mobiles que les femelles; celles-ci portent ordinairement leurs œufs dans des sacs de chaque côté de l'abdomen; et chez les parasites tels que les Lernéens, les Chondranchitides, les Lernéopodes, les métamorphoses régressives sont si étendues que les formes primitives deviennent méconnaissables.

Claus, en dehors des Argulides, distingue les nageurs et les parasites. Chez les Cyclopidés, la segmentation du corps est évidente et la tête est soudée avec le premier anneau du thorax. Après le céphalothorax on distingue quatre anneaux thoraciques distincts portant chacun une paire de rames. L'abdomen dépourvu de membres se compose de cinq anneaux et se termine par deux appendices formant une nageoire caudale bifurquée.

Chez les Harpactides, le corps linéaire porte une cuirasse épaisse. Le corps est aplati chez les Pectidies; allongé chez les Calanides et les Pontellides dont l'œil médian fait saillie sous forme d'une boule pédiculée. Parmi ces parasites, le corps de l'*Ergasilus*, plus ou

moins renflé, rappelle celui d'un Cyclops. Sur le Bomolochus les segments du céphalothorax sont séparés par des étranglements profonds et l'abdomen, très développé, est composé de quatre anneaux. Parmi ceux qui ont une trompe bien développée, les Nicthoé femelles ont le thorax élargi de chaque côté par des appendices en forme de sac. Les Argulus représentant les Branchiures de Claus ont une organisation supérieure à celle des Crustacés parasites et voisine de celle des Phyllopoètes. Sur leur bouche s'élève une large trompe, avec mandibules dentelées, surmontée d'un long tube cylindrique terminé par un stylet renfermant le conduit de deux glandes à venin. Au-dessous de la bouche, la paire supérieure de pattes-mâchoires se transforme en grosses ventouses, et la seconde se termine par un mamelon tactile et deux griffes. Les quatre paires de pattes thoraciques sont recouvertes par les bords du bouclier céphalothoracique; leurs revêtements setifères rappellent les pieds des Cirripèdes. En somme, au milieu de cette variété de formes où les espèces parasites finissent par ressembler à des vers, on retrouve plus ou moins certains traits caractéristiques de l'ordre.

S'il est difficile de donner une formule générale de la morphologie des Entomostracés, on trouve du moins dans l'étude des formes larvaires le témoignage de leur étroite parenté. Les précieux détails fournis par plusieurs embryologistes et surtout par Claus, sur les phases évolutives des Branchiopodes, des Ostracodes, des Copepodes et des Cirripèdes ne laissent aucun doute à cet égard.

Pour les Malacostracés, à côté des Astacidés et des Cumacés qui au sortir de l'œuf possèdent tous leurs anneaux et toutes leurs pattes, on voit les larves de Stomatopodes et de presque tous les Décapodes ne posséder en naissant que sept paires de membres. La larve des Palinurides est un Phyllosome plutôt comparable à une Mysis qu'à une Zoé, mais qui, dans la bifurcation de la queue et la présence de l'œil nauplien, accuse un état embryonnaire plus primitif. D'ailleurs les larves de la plupart des Pénœines, Palœmonines, Crangonines sortent de l'œuf à l'état de Zoé.

Les Brachyures passent par les phases Zoé et Mégalope; l'embryon des Mysis, après l'éclosion, n'a pas encore rejeté le tégument nauplien; enfin l'Euphrosia sort de l'œuf à l'état de véritable Nauplius. Comment ne pas reconnaître alors que les Schizopodes et les

## INSECTES

| Coléoptères.          | Hyménoptères.   | Lépidoptères.       | Diptères.            | Hémiptères.                  | Névroptères.          | Orthoptères.       |
|-----------------------|-----------------|---------------------|----------------------|------------------------------|-----------------------|--------------------|
| HANNETON.             | ABEILLE.        | MACHAON.            | MOUCHE.              | CIGALE.                      | LIBELLULE.            | SAUTERELLE.        |
| Scarabéiens.          | Apiens.         | Papilioniens.       | Musciens.            | Cicadiens.                   | Libelluliens.         | Locustiens.        |
| Lucaniens.            |                 | Eryciniens.         | Syrphiens.           | Fulgoriens.                  | Myrméléoniens.        |                    |
| Silphiens.            | <i>Fourmi.</i>  | Nymphaliens.        | Tabaniens.           |                              | Panorpiens.           | Acridiens.         |
| Elateriens.           | Formiciens.     |                     | Dolichopodiens.      | <i>Nèpe.</i>                 |                       |                    |
| Hydrophiliens.        |                 | <i>Macrogloste.</i> |                      | Népides.                     | Ephemeriens.          | Grylliens.         |
| <i>Carabe.</i>        | <i>Guêpe.</i>   | Sphingiens.         | <i>Typule.</i>       | Notonectides.                | Perliens.             |                    |
| Carabiens.            | Vespiens.       | Cydimoniens.        | Typuliens.           | Galgulides.                  |                       |                    |
| Pimeliens.            |                 | Hespériens.         | Nemocères.           |                              | Thripsiens.           | Mantiens.          |
| Dyticiens.            | Euméniens.      | Sésiens.            |                      | <i>Tetyra.</i>               | Termiens.             | Phasmiens.         |
| Dermestiens.          | Crabroniens.    | Zygéniens.          | Asiliens.            | Pentatomides.                | Embiens.              |                    |
| Diapériens.           | Ephégiens.      | Castniens.          | Pupipares.           |                              | Psociens.             | Blattes.           |
| Hélopiens             |                 |                     |                      | Zygéens.                     |                       |                    |
| Erotyliens.           | Tchneumoniens.  | <i>Bombyx.</i>      |                      | Réduviens.                   | Phryganes.            | Forficules.        |
| Crysmeliens.          | Cynipsiens.     | Bombyciens.         |                      | Aphidiens.                   |                       |                    |
| Coccinelliens.        |                 | Phaléniens.         |                      | Cocciniens.                  |                       |                    |
| <i>Capricorne.</i>    | Chrysidiens.    | Noctuéliens.        |                      |                              | <i>Strepsiptères.</i> | <i>Thysanures.</i> |
| Cerambyciens.         | Chalcidiens.    |                     |                      |                              | Xenos.                | Lepismiens.        |
| Cucujiens.            | Proctotrupiens. | Pyraliens.          |                      | <i>Rhynchotes parasites.</i> | Elenchus.             | Poduriens.         |
| <i>Cantharide.</i>    |                 |                     |                      | Phyloptériens.               | Stylops.              | Campodeiens.       |
| Cantharidiens.        |                 |                     |                      | Pediculiens.                 | Halictophage.         |                    |
| Lampyriens.           | Tenthrediniens. | Uraniens.           |                      |                              |                       |                    |
| Staphyliniens.        | Siriciens.      |                     |                      |                              |                       |                    |
| Clériens.             |                 |                     |                      |                              |                       |                    |
| Bostrichiens.         |                 |                     | <i>Aphaniptères.</i> |                              |                       |                    |
| <i>Curculioniens.</i> |                 |                     |                      |                              |                       |                    |
| Scolytiens.           |                 |                     |                      |                              |                       |                    |
| Paussiens.            |                 |                     |                      |                              |                       |                    |
| Hypocéphaliens.       |                 |                     |                      |                              |                       |                    |



# OPODES

| MYRIAPODES               | ARACHNIDES              | CRUSTACÉS         |                      |                     |                    |
|--------------------------|-------------------------|-------------------|----------------------|---------------------|--------------------|
|                          |                         | Malacostracés.    |                      | Entomostracés.      |                    |
| SCOLOPENDRE.             | SCORPION.               | ECREVISSE.        | GAMMARUS.            | CLOPORTE.           | APUS.              |
| Seutigères.              | Scorpionides.           | Astacides.        | Crevettines.         | Porcellion.         | Branchipe.         |
| Lithobies.               | Pseudo<br>scorpionides. | Cambarus.         | Talitre.             | Armadille.          | Limnadie.          |
| Geophiles.               | Pedipalpes.             | Nephrops.         | Mélite.              | Philorcie.          | <i>Daphnia.</i>    |
|                          | Solifuges.              | Homard.           | Leucothoé.           | Ligie.              | Daphnella.         |
| <i>Jule.</i>             |                         | Gébie.            | Atyle.               | Tylos<br>Idolée.    | Bosmina.           |
| Glomeris.                | <i>Mygale.</i>          | Callianasse.      | Corophie.            | OËga.               | Lyncéus.           |
| Polyxènes.               | Aranéides.              | Axie.             | Cerapus.             | Sphérome.           | Leptodora.         |
| Polydesmes.              | Phalangides.            | Thalassine.       | Phoxus.              | Aselle.             | <i>Cypris.</i>     |
| Polyzones.               |                         | <i>Langouste.</i> | <i>Thelphuse.</i>    | Cymothoé.           | Cyprinides.        |
|                          | <i>Pygogonides.</i>     | Scyllaire.        | Gearciens.           | Hyperines.          | Bopyre.            |
|                          |                         | Thène.            | Cancerides.          | Phronime.           | Cryptoniscus.      |
|                          | <i>Acarieus.</i>        | Ibaeus.           | Matides.             | Typhis.             | <i>Cyclops.</i>    |
|                          | Sarcoptes.              | Galathée.         | Leucosiides.         | <i>Anisopodes.</i>  | Harpactides.       |
|                          | Hydrachnes.             |                   | Pagurides.           | Anthure.            | Calanides.         |
|                          | Bdelles.                |                   |                      | Pranize.            | Notodelphydes.     |
| <i>Onychophores.</i>     | Ixodes.                 | Crangon.          | Palémon.             | Ancéus.             | <i>Argulus.</i>    |
| Peripatus<br>(capensis.) | Thyroglyphes.           | Stenope.          | Pénée.               |                     | <i>Parasites.</i>  |
|                          | Dermatophiles.          | Gnatophylle.      | Alphée.              | <i>Læmodipodes.</i> | Lernæides.         |
|                          |                         |                   |                      | Chevrolle.          | Achthères.         |
|                          |                         |                   | <i>Stomatopodes.</i> | Cyame.              | <i>Cirripèdes.</i> |
|                          | Tardigrades.            | Squille.          |                      |                     | Lepas.             |
|                          | Linguatules.            |                   |                      | <i>Nébalie.</i>     | Balanus.           |
|                          |                         |                   | <i>Schizopodes.</i>  |                     | Coronula.          |
|                          |                         |                   | Mysis.               |                     | Aloippe.           |
|                          |                         |                   | Euphosia.            |                     | Protolepas.        |
|                          |                         |                   | Lophogaster.         |                     | Peltogaster.       |
|                          |                         |                   | Chalaraspis.         |                     |                    |
|                          |                         |                   | <i>Cumacés.</i>      |                     |                    |
|                          |                         |                   |                      | <i>Merostomes.</i>  | <i>Niphosures.</i> |
|                          |                         |                   |                      | Euryptérides.       | Trilobites.        |
|                          |                         |                   |                      | Limulus.            | Harpes.            |
|                          |                         |                   |                      |                     | Paradoxides.       |
|                          |                         |                   |                      |                     | Colymène.          |
|                          |                         |                   |                      |                     | Olenus, etc.       |

Décapodes appartiennent à une même série évolutive? On avait émis quelques doutes sur les observations de Fritz Müller relatives aux métamorphoses de plusieurs espèces de Pécœus; mais il est aujourd'hui bien démontré que la plus jeune larve de Pécœus a un corps non segmenté, un peu ovale, d'où naissent les trois paires d'appendices typiques du Nauplius. La larve passe ensuite à la forme Protozoœa, puis à celle d'une véritable Zoé et, de la forme Zoé, au stade Mysis. Claus a également bien décrit le stade Protozoœa de la larve du Sergestes (*Elaphocaris*) qui avant d'arriver à l'état adulte passe par les formes Zoé, *Acanthosoma* et *Mastigopus*.

Arrivés au terme de cette série des Arthropodes, il nous reste à dresser un tableau contenant les types essentiels à l'établissement du procédé comparatif. J'aurais pu dans ce tableau, en considération des formes larvaires, ranger les Entomostracés au-dessous des Malacostracés, car on peut les considérer comme des formes permanentes d'états embryonnaires, appartenant à l'évolution des Crustacés supérieurs; mais pour la direction des études concrètes, j'ai dû éviter toute figuration arbitraire et conserver dans la ligne des types, les formes les plus caractéristiques.

Je me contente d'indiquer au-dessous des Crustacés les Mérostomes, les Xiphosures et les Trilobites.

# DES NÉOPLASMES CONGÉNITAUX

Par le D<sup>r</sup> Hector CRISTIANI

Privat-docent à la Faculté de médecine de Genève,  
Assistant du Laboratoire d'histologie et d'embryologie de l'Université.

---

*Mémoire couronné par l'Académie de médecine de Paris. (Prix Daudet, 1889.)*

---

## GÉNÉRALITÉS.

Sans vouloir nous perdre dans le labyrinthe que constitue l'étude des tumeurs, nous ne pourrions pas aborder notre sujet sans nous arrêter d'abord sur quelques points importants concernant surtout l'étiologie de ce groupe pathologique, sur laquelle on a tant discuté, mais si peu conclu.

Tels qu'on les comprend encore aujourd'hui, les néoplasmes anciennement tumeurs ne constituent certainement pas un groupe naturel : le temps a déjà fait justice de maintes formes morbides qui renaissent jadis dans ce chapitre de la pathologie.

Sans remonter à la toute ancienne classification qui comprenait sous le nom de « tumeurs » les manifestations les plus disparates, comme les hernies, les hydrocèles, les œdèmes, etc.... nous avons vu assez dernièrement disparaître de cette classe les granulomes de Virchow, c'est-à-dire les tumeurs infectieuses qui doivent être considérées comme les produits d'une inflammation spécifique. Il y a en effet des différences essentielles entre ces néoplasies et les néoplasmes proprement dits.

Un des caractères certainement les plus frappants d'un néoplasme, est la persistance qui manque toujours et nécessairement aux tumeurs infectieuses.

Une gomme syphilitique, un amas tuberculaire, un nœud de lèpre ou de morve ne peuvent en aucun cas persister, mais doivent subir une métamorphose régressive ou progressive : nous avons dans le

premier cas les cavernes et les ulcérations, comme dans la tuberculose pulmonaire ou les gommés syphilitiques de la peau; dans l'autre cas, nous avons la cicatrisation avec sclérose comme dans le lupus vulgaire.

Malgré l'élimination de ces éléments hétérogènes, la délimitation du groupe n'est pas encore parfaite : on considère comme des néoplasmes proprement dits des formes morbides qui ne sont pas tels, mais que les connaissances modernes ne nous permettent pas encore de scinder. Nous sommes persuadés — comme d'ailleurs cela paraît démontré — que certaines formes de sarcome devraient être rangées parmi les néoplasies infectieuses et que certains lymphomes sont probablement de simples hypertrophies. Les fibromes multiples des nerfs et de la peau sont la conséquence de lésions nerveuses; certaines verrues ont une cause microbienne et il y a des formes d'épithéliome que Cohnheim<sup>1</sup> déjà voulait séparer des autres néoplasmes et dans tous les cas des tumeurs *cancéreuses*.

Enfin d'autres formes encore devront probablement être séparées du groupe; cependant il ne nous est pas encore permis de le faire, jusqu'à ce que des données étiologiques ou d'autre ordre ne soient venues confirmer des vues purement théoriques.

Avant de parler de l'étiologie des néoplasmes il nous faudrait discuter, si le groupe des tumeurs malignes doit être séparé de celui des tumeurs bénignes. Dans l'état actuel de la science il est difficile de répondre à cette question; cependant, tant que nous n'avons pas des raisons bien positives, plus fortes que la différence de la marche clinique et de la manière de se comporter vis-à-vis les tissus voisins, il nous semble bon de n'en rien faire.

En effet, on ne peut pas nier que ces deux groupes ont beaucoup de liens qui les unissent. D'abord, l'existence de néoplasmes qui occupent une place entre les deux extrêmes, qui ne sont ni bénins, ni malins, mais qui peuvent être ou l'un, ou l'autre, suivant les circonstances. Ensuite, la possibilité pour un néoplasme bénin de se transformer en néoplasme malin, ce qui est aujourd'hui bien démontré, et aussi jusqu'à un certain point le fait contraire pour une tumeur habituellement maligne de revêtir dans certaines circonstances une marche presque bénigne.

1. Pour éviter les nombreuses citations qui deviendront nécessaires dans le courant de ce travail, nous avons disposé à la fin de notre mémoire toute la bibliographie par ordre alphabétique.

L'étiologie des néoplasmes en est la partie la plus obscure. Jusqu'aujourd'hui on peut affirmer que tout ce que l'on sait à ce sujet rentre dans le champ de l'hypothèse.

On s'en est beaucoup occupé de tout temps, mais toujours sans beaucoup de succès. Son histoire réduite à sa plus simple expression peut se résumer ainsi qu'il suit.

Les théories qui ont été émises regardant les causes des néoplasmes peuvent se diviser en deux groupes principaux : dans le premier on admet que les néoplasmes peuvent naître des tissus de l'organisme normal, sous l'influence d'une irritation de nature variable; on les envisage en un mot comme la manifestation d'un processus inflammatoire ou analogue à l'inflammation. Dans l'autre groupe les néoplasmes sont considérés comme des vices de conformation, comme la conséquence de troubles qui se sont produits pendant le développement.

Dans le premier groupe nous avons plusieurs variétés, selon la nature de l'agent irritant : l'inflammation pure et simple, sans que la cause soit déterminée, ou bien la réaction consécutive à un traumatisme ou à une infection.

Dans l'autre groupe il y a, outre une cause *prochaine*, comme dans le premier, aussi une cause éloignée.

Dans la théorie du second groupe la cause éloignée est toujours et nécessairement la même : l'inclusion d'un germe embryonnaire dans les tissus; la cause prochaine est de nature variable.

Entre ces deux groupes il nous faut mettre la théorie qui considère les néoplasmes comme la manifestation d'une diathèse dépendant de la dyscrasie arthritique.

La théorie des germes embryonnaires ne diffère des théories du premier groupe que par le fait de l'*origine* des éléments qui composent la tumeur. En effet, dans ce cas on prétend que les éléments du néoplasme ne peuvent venir que d'un *germe* inclus dans les tissus, qui se serait séparé de l'embryon pendant le développement : la croissance de la tumeur serait donc exclusivement centrifuge. Tandis que selon les théories du premier groupe les tissus *normaux* du corps, y compris les éléments du sang, peuvent constituer le néoplasme, comme on le voit pour les néoplasies inflammatoires.

La théorie de l'inflammation n'a pas besoin d'être discutée longuement. Encore dernièrement Formad, de Philadelphie, attribue

tous les néoplasmes, sauf les congénitaux, à un processus inflammatoire pur et simple : l'inflammation, sans le concours d'aucune aide, produirait sur un terrain non prédisposé, l'éclosion d'un néoplasme. On ne saurait comprendre dans ce cas, pourquoi et comment une seule et même cause peut donner à tour de rôle deux effets essentiellement différents : les produits inflammatoires et les néoplasmes.

La théorie du traumatisme considéré comme cause unique des néoplasmes, après avoir joué un grand rôle, a été abandonnée depuis que la statistique a démontré (Cohnheim) que les malades porteurs de néoplasmes qui accusent un traumatisme comme cause de leur maladie varient, selon les auteurs, entre 7 et 14 pour cent, jamais plus. Si l'on considère encore combien de traumatismes sont supportés sans avoir de conséquences et l'influence que le traumatisme peut avoir sur l'éclosion d'autres maladies qui ont certainement une autre cause essentielle, on peut rejeter dans tous les cas l'hypothèse qui considère le traumatisme comme une cause exclusive de néoplasme, mais on peut et on doit même considérer ce facteur comme capable de faire éclore cette manifestation morbide sur un terrain prédisposé.

La théorie de l'infection à une époque de microbes ne pouvait pas ne pas trouver de nombreux partisans.

En partant du principe que les tubercules qui étaient rangés entre les tumeurs, sont de nature infectieuse et microbienne, on voulut généraliser et conclure que probablement tous les néoplasmes sont de nature infectieuse. Nous avons déjà insisté sur la différence capitale qui existe entre les tumeurs infectieuses ou granulomes et les néoplasmes proprement dits, pour qu'il soit inutile d'y revenir ici.

Nous avons aussi fait remarquer que dans la classe des néoplasmes telle qu'on l'admet encore aujourd'hui, il y a des formes qui devront en être séparées. C'est ainsi que dans ces derniers temps on a multiplié les exemples de certaines formes sarcomateuses dues à l'action de microbes (Lewis Pilcher, Havilland, Ledoux Lebard, etc.)

Il est vrai que la preuve absolue de ces faits n'a pas encore été donnée, car les soi-disant néoplasmes n'ont pas pu être inoculés avec succès. Dans les cas où l'inoculation avait réussi, les nodules ne tardaient pas à disparaître. Nous ne parlerons pas non plus pour la même raison du microbe du cancer de Scheur-

len, qui n'était, en fin de compte, qu'un microbe de la pomme de terre.

Ajoutons que plusieurs observateurs ont mentionné l'existence de différents microorganismes dans certaines verrues (Babes, Masocci) qui sont d'ailleurs contagieuses. Verneuil et Clado ont signalé dernièrement la présence de bacilles dans le contenu des kystes dermoïdes, bacilles qu'ils ont cultivés, mais qu'ils ne considèrent pas comme pathogènes.

La théorie de l'inclusion de germes embryonnaires (Cohnheim) qui seraient restés englobés dans l'épaisseur des tissus a soulevé beaucoup d'enthousiasmes. C'était en effet la première des opinions émises qui donnait une explication de tous les faits, ou du moins de la plus grande partie.

Cohnheim a émis l'hypothèse que pendant la formation de l'embryon, lorsque tous les éléments se multiplient avec beaucoup d'énergie, il peut arriver qu'il se forme quelques cellules en plus qui étant superflues à l'organisme à venir, restent inertes et sont englobées par les tissus de nouvelle formation. Ces cellules, en nombre variable, parfois très peu nombreuses, peuvent sommeiller pendant longtemps et, si des conditions favorables se présentent, peuvent se multiplier et former des néoplasmes, c'est-à-dire de nouvelles formations de tissu qui a son analogue dans l'économie, qui est développé atypiquement et qui a la tendance à persister.

Pour certaines formes de néoplasmes cette théorie est généralement admise et nous avons ainsi les formations appelées dermoïdes qui ont pour origine un enclavement des téguments qui se développe comme tumeur dans l'épaisseur des tissus en gardant la structure de la peau qui lui a donné naissance.

Examinons un peu de près cette théorie. D'abord, comme Cohnheim même le fait remarquer, ce n'est pas le néoplasme que l'enfant porte en naissant, mais le germe du néoplasme, puisque la plupart des tumeurs ne sont pas congénitales. Et dans ce cas il faut supposer que ce germe peut persister intact pendant un temps très long puisqu'un grand nombre de néoplasmes ne se développent qu'à un âge très avancé. A cela on a objecté qu'il est bien difficile d'admettre la persistance de ce germe au milieu d'un tissu adulte qui fonctionne normalement. On sait qu'un tissu vivant implanté sur un autre tissu peut se développer pendant un certain temps, mais qu'il finit par être résorbé et détruit par ce dernier (Cohnheim et Maas).

Ziegler, pour combattre cette théorie, dit qu'il est inutile de recourir à l'hypothèse de l'inclusion de cellules de l'embryon, puisqu'il y a toujours des cellules embryonnaires dans l'organisme. En effet, dit Ziegler, nous voyons que Hasse dans son travail sur les rapports entre la morphologie et la médecine montre que dans l'organisme il faut distinguer deux substances, l'une, le tissu adulte qui accomplit les différentes fonctions, l'autre, le tissu embryonnaire qui a pour rôle la formation de nouveaux tissus en substitution de ceux qui sont usés par le travail. L'une est incapable de proliférer pour former de nouveaux tissus, l'autre est capable de le faire, c'est même tout ce qu'elle sait faire. Ziegler croit, en se basant sur cette conclusion, qu'on ne peut pas faire une distinction entre les cellules capables de proliférer et de former de nouveaux tissus et les cellules de l'embryon.

Nous ne pouvons pas partager cette opinion, puisque malgré leurs caractères embryonnaires, ces cellules prolifératrices de l'adulte ne peuvent pas produire tout ce que sont capables de produire les cellules de l'embryon.

Ce même auteur, après avoir déclaré qu'il lui paraît difficile d'admettre l'existence et la persistance de germes embryonnaires au sein des tissus adultes, déclare qu'il lui paraît naturel de croire que les tumeurs peuvent prendre leur origine de tissus différents, c'est-à-dire de tissus embryonnaires, de tissus en voie de développement, de tissus complètement développés et de tissus en voie de régression.

La cause qui les fait développer n'est pas connue, mais probablement elle n'est pas unique.

Plusieurs anatomo-pathologistes qui admettent la théorie de l'inclusion fœtale pour les néoplasmes congénitaux se refusent de l'admettre pour les néoplasmes de l'adulte, car dans ce cas il faudrait admettre, comme nous l'avons déjà dit, que le sujet soit porteur pendant de longues années d'un *germe*, et les expériences entreprises à ce sujet démontrent qu'un germe hétérologue implanté dans un tissu finit après un certain laps de temps par s'atrophier.

Ce raisonnement ne nous semble pas juste à plusieurs points de vue.

Quelle différence y a-t-il entre un néoplasme et ce qu'on est convenu d'appeler un germe de néoplasme? Ce soi-disant germe est constitué par un groupe de cellules, dont la quantité, la forme et la



nature ne sont pas déterminées, mais sont certainement variables : leurs rapports avec l'organisme ne sont pas connus, mais ils ne seront probablement pas différents de ceux qu'affectent les néoplasmes mêmes. Ces germes ont donc les mêmes caractères que les néoplasmes mêmes, il ne s'agit que d'une différence de dimensions. Le germe d'un néoplasme serait donc un néoplasme extrêmement petit.

Or pourquoi un néoplasme devrait-il être résorbé et détruit par l'organisme quand il est petit, si tout le monde s'accorde à admettre que les néoplasmes ne disparaissent pas spontanément et si on leur attribue même dans la définition la tendance à persister?

Si nous prenons un exemple, nous ne sachions pas qu'un *nævus*, qui est un néoplasme, ait jamais disparu. Pourtant il y a des *nævus* extrêmement petits et, si la chose était possible, l'organisme ne devrait pas avoir beaucoup de peine à s'en débarrasser. Et puisqu'on est à cet exemple, on sait généralement que de petits *nævus* qui sont restés pendant 20 ou 30 ans avec leur volume normal peuvent à un moment donné s'accroître et atteindre des dimensions considérables : plus encore, ces tumeurs qui étaient on ne peut plus bénignes, peuvent prendre les caractères les plus marqués de malignité et produire des métastases et la mort. Le *nævus* a été dans ce cas le germe qui a pu sommeiller, tout en gardant ses caractères, pendant de longues années, pour changer de coutume à un moment donné, sous l'influence d'une cause parfois inconnue, mais parfois bien connue — un traumatisme, par exemple.

Or un *nævus* n'est souvent visible que grâce au pigment que contiennent ses cellules; parfois ce pigment ne se trouve qu'en quantité minime : admettons qu'il manque, voilà tout à coup une tumeur se manifestant sur une partie apparemment saine jusque-là sous l'influence d'une cause apparente quelconque, comme par exemple un traumatisme.

Il résulte de ce que nous venons de dire que l'existence et la persistance d'un germe dans l'épaisseur d'un tissu adulte est possible et que ce germe peut donner naissance à un néoplasme après être resté pendant de longues années sans augmenter.

Nous ne voulons pas nous arrêter sur les expériences de Kaufmann sur l'enkatarrhaphie d'épithélium qui ne reproduisent pas toutes les conditions pour le développement des néoplasmes. Mais nous devons plutôt parler de cette catégorie de néoplasies que J. Reverdin a réunies sous le nom de kystes épidermiques des doigts.

Il s'agit de tumeurs de nature épithéliale se développant sur la face palmaire des doigts et ayant les caractères de kystes sébacés. Or d'un côté le doigt à cet endroit ne possède pas de glandes sébacées et d'un autre côté un traumatisme a toujours précédé, souvent de plusieurs années, l'éclosion de ces néoplasmes.

Quoi en conclure, sinon avec Reverdin qu'un débris d'épithélium cutané a été entraîné au fond de la plaie, y a sommeillé pendant un certain temps et, donné certaines conditions, a proliféré et constitué une tumeur?

Il est probable que beaucoup de traumatismes des doigts entraînent des débris d'épithélium dans la profondeur des tissus, mais qu'il est nécessaire que certaines conditions se présentent pour que ces débris puissent se développer sous forme de néoplasme.

Nous avons dit que selon Cohnheim un germe embryonnaire est *nécessaire* à la formation d'un néoplasme dans le sens le plus strict du mot, mais dire nécessaire n'est pas encore dire *suffisant*.

Le fait même que nous pouvons porter des petites tumeurs ou des germes de tumeur pendant de longues années sans qu'ils s'accroissent, nous montre que les conditions favorables au développement de ces germes manquant, la tumeur ne se développe pas; c'est ce qui arrive à la graine qui n'est pas semée dans un terrain convenable. Quelles sont donc les conditions favorables au développement d'un néoplasme?

L'étude des phénomènes de la croissance nous montre que les différentes parties de l'économie s'accroissent toujours en suivant une direction déterminée selon des lois fixes qui ne peuvent être violées sans qu'il en résulte un état pathologique. Un tissu, physiologiquement, ne peut pas empiéter sur un autre au delà d'une certaine limite : la force qui s'oppose à l'invasion de la part d'un tissu voisin est inhérente à chaque tissu et il en résulte un équilibre dont l'expression est l'état physiologique.

Un germe inclus, un nid de cellules caché au sein de l'organisme trouvera à l'état normal une barrière infranchissable que lui fournira la résistance des tissus normaux.

De cette manière on pourra naître, vivre et mourir en portant dans son corps un ou plusieurs germes de néoplasmes qui, n'ayant pas trouvé le terrain favorable, n'ont pas pu se développer.

Un tel individu aura été pendant toute sa vie *en puissance* d'un néoplasme : mais la force de ses tissus a eu le dessus.

Mais qu'il arrive qu'une cause quelconque rende faibles les tissus porteurs de germes — ces derniers ne trouveront plus la résistance assez grande, ils pourront la vaincre, se développer, grandir ; si la faiblesse du tissu ou des tissus est très grande et générale, le néoplasme prendra des caractères envahissants et se généralisera : nous aurons des néoplasmes malins.

Quelles sont les causes qui affaiblissent les tissus et les rendent impropres à résister à l'envahissement ?

Elles sont certainement multiples et variées. Cohnheim mentionne l'influence de l'âge, les inflammations antécédentes, le traumatisme ; l'hérédité joue certainement un rôle en créant des prédispositions particulières.

Mais outre ces agents auxquels on ne saurait refuser une certaine part dans l'écllosion des néoplasmes, il y a certainement d'autres facteurs que nous ne connaissons pas encore bien. Il se peut que l'infection n'y soit pas étrangère, et de récents travaux paraissent confirmer cette hypothèse. De même les travaux de Verneuil et de Kirmisson attribuant la formation des néoplasmes en général à une diathèse, et plus particulièrement à une diathèse dépendant de la dyscrasie arthritique, paraissent démontrer que bien souvent cette cause peut être incriminée. Cependant on ne saurait accepter complètement toutes les opinions émises à cet égard par ces auteurs, car elles semblent trop exclusives : il faudrait dans certains cas admettre la dyscrasie arthritique là où rien ne permet de la soupçonner.

Si l'on acceptait sans contestation la théorie des germes embryonnaires pour expliquer l'origine des néoplasmes, il s'ensuivrait une conclusion qui exclurait le présent travail : car dans ce cas tous les néoplasmes seraient congénitaux, seulement leur manifestation serait parfois tardive. Nous avons vu en effet qu'un germe de néoplasme ne diffère que par ses dimensions d'un néoplasme déjà développé ; or si tous les néoplasmes devaient naître de germes embryonnaires, tous les néoplasmes seraient essentiellement congénitaux.

C'est cette question que nous allons examiner dans la suite de ce travail, en étudiant dans les différents systèmes et organes de l'économie les néoplasmes que le fœtus porte en naissant déjà développés — néoplasmes congénitaux, ceux qui se manifestent dans l'enfance et qui probablement ont commencé déjà à se développer

pendant la vie intra-utérine, et ceux des néoplasmes de l'adulte qui ont manifestement une origine congénitale, par inclusion embryonnaire.

Nous verrons à la fin, s'il est possible de tirer des conclusions — si une seule théorie suffit à expliquer l'origine de tous les néoplasmes et si les néoplasmes congénitaux sont essentiellement différents de ceux qui se développent après la naissance, comme on l'a maintes fois soutenu.

#### NÉOPLASMES CONGÉNITAUX DES TÉGUMENTS.

On pourrait considérer la peau comme le lieu d'élection des néoplasmes congénitaux. On y rencontre en effet presque toutes les formes de tumeurs qu'on trouve dans les autres organes et encore certaines formes spéciales qu'on n'observe pas ailleurs et dont la description doit trouver sa place ici.

Cependant, avant de parler de formes qui sont certainement des néoplasmes, il nous faut mentionner certaines altérations sur la nature desquelles on n'est pas encore fixé, mais qu'on a parfois rangées parmi les tumeurs.

On appelle *ichthyose* congénitale ou plutôt intra-utérine une forme d'affection cutanée caractérisée par un épaissement de l'épiderme et aussi du derme formant des plaques et des écailles d'une épaisseur considérable.

Cette affection est congénitale et héréditaire; elle peut cependant aussi se développer dans les premières années de la vie.

L'ichthyose congénitale est un état pathologique non encore bien connu dans ses détails, mais il paraît qu'elle ne doit pas être rangée entre les dermatoses de cause inflammatoire.

Leloir a signalé plusieurs fois de la dégénérescence des nerfs de la peau et croit la maladie d'origine nerveuse.

On distingue plusieurs degrés de cette maladie que les Allemands ont divisé en *ichthyosis simplex* ou *pilaris*, *ichthyosis nitida* et *ichthyosis hystrix*: dans ce dernier cas, le corps papillaire de la peau prend part à l'hypertrophie et la surface affectée a une apparence rugueuse et hérissée qui rappelle la peau d'un hérisson.

Kyber a observé en 1880 un enfant nouveau-né, dont la couche épidermique était si épaisse qu'elle formait une cuirasse rigide, et appela l'affection kéraatome diffus.

D'autres néoformations congénitales de la peau non moins curieuses que la précédente sont les *papillomes neuropathiques*, qu'on a aussi appelés *nævus nerveux*. Ces affections décrites par plusieurs auteurs, entre autres, Hardy, Beigel, Simon, Gerhardt, Recklinghausen, paraissent être une forme de zona ou herpes zoster. Elles ont cela de commun avec cette maladie qu'elles se manifestent unilatéralement, qu'elles s'arrêtent à la ligne médiane et qu'elles ont la même distribution que le zona.

Recklinghausen, dans son très remarquable travail sur le fibrome multiple de la peau publié en 1882, pense que cette affection n'est que la suite d'une névrite congénitale : cette névrite n'agirait pas directement sur la peau, mais par l'intermédiaire des vaisseaux ; les troubles vaso-moteurs seraient la cause prochaine de la néoformation.

Nous avons à présent à étudier un groupe de formations pathologiques qui sont particulières à la peau : leurs caractères extérieurs sont assez variables, mais leur constitution histologique est assez identique pour les comprendre en un seul groupe.

Nous voulons parler de toutes les formes comprises sous la dénomination de *nævus*.

Le *nævus* peut être pigmenté ou non pigmenté ; il peut être une tache, une légère proéminence ou une vraie tumeur qui peut même se pédiculiser.

Les dimensions aussi sont des plus variables, depuis celles de la tête d'une petite épingle, jusqu'à une étendue de plusieurs décimètres carrés : on en a vu occuper la moitié de la figure et nous de notre côté avons observé un jeune homme dont le pied était presque complètement recouvert par un *nævus* faiblement pigmenté. Nous citerons ici comme curiosité le cas rapporté par Lee d'un fœtus qui avait un *nævus* de la calotte crânienne adhérent d'un côté au placenta et de l'autre à la dure-mère(?).

Quand le *nævus* est pigmenté, on le remarque aisément, même s'il est très petit et s'il ne proémine pas sur le niveau de la peau. Mais s'il n'est que très peu ou pas pigmenté, la *tache*, qui n'est visible que grâce au pigment, deviendra invisible. On peut donc admettre que les *nævus* sont même plus fréquents qu'on ne l'admet généralement.

Toutes ces formations ont pour base un ou plusieurs groupes de cellules disposées en amas ou en cordons et situées soit dans la

couche réticulée de Malpighi, soit dans la couche papillaire du derme. Ces cellules ont le caractère épithélial, c'est-à-dire ont de gros noyaux ovôides, point de substance intercellulaire et point de vaisseaux propres. Chaque groupe de cellules est séparé de son voisin par des travées conjonctives plus ou moins épaisses, dans lesquelles rampent les vaisseaux : parfois le tissu conjonctif est si peu développé qu'on dirait que les vaisseaux se trouvent directement en contact avec les cellules épithéliales.

Ces néoformations peuvent posséder du pigment jaune ou brun ; ce pigment peut se trouver partout : il paraît y en avoir presque toujours dans la couche épithéliale qui recouvre la formation, souvent dans le tissu conjonctif qui sépare les groupes de cellules et parfois aussi dans ces cellules mêmes (Ziegler).

Demiéville qui s'est occupé de ces formations croit que les éléments pathologiques de ces néoplasmes tirent leur origine de la tunique externe des vaisseaux sanguins, tandis que Recklinghausen croit que ces éléments se développent dans les voies lymphatiques : il propose même d'appeler ces formations lymphangiofibromes. Malgré l'indiscutable autorité de cet auteur, on ne saurait souscrire à cette opinion. Ziegler avec beaucoup de raison objecte qu'on ne saurait appeler fibrome une formation consistant souvent presque exclusivement en cellules : il est vrai que Recklinghausen a étudié surtout les fibromes en y comprenant les verrues, mais, comme nous le verrons, ces formations ne sauraient être identifiées.

Quant aux caractères extérieurs des nævus on les divise en *taches* (lentigo), en *nævus pigmentés* dont une variété est le nævus pileux, et en *verrues*.

Les taches sont, comme nous l'avons dit, ces formations réduites à leur plus simple expression ; il n'y a que le pigment qui les rend manifestes ; leur coloration va du jaune le plus clair jusqu'au brun le plus foncé. Les nævus pigmentés sont des taches plus ou moins proéminentes ; ils peuvent posséder des cheveux qui sont en général plus gros, plus abondants et plus raides que ceux des autres parties du corps : ces néoplasmes peuvent par cela devenir très gênants, si leurs dimensions sont considérables et s'ils se trouvent à la figure.

Les verrues sont le plus haut degré de cette échelle. On en distingue plusieurs formes, selon qu'elles sont dures ou molles, lisses ou rugueuses.

Les groupes de cellules qui constituent la tumeur peuvent siéger, comme nous l'avons déjà fait remarquer, dans la couche réticulée de Malpighi ou dans la couche papillaire. S'ils siègent dans la première et qu'ils n'intéressent que très peu les papilles, la verrue ainsi formée sera en général lisse; la couche épithéliale qui la tapisse ne sera pas épaissie et on aura par conséquent une verrue molle.

Si au contraire le développement du tissu pathologique se fait surtout dans la couche papillaire, les papilles seront hypertrophiées et la surface de la tumeur rugueuse. La couche épithéliale qui tapisse ces papilles s'hypertrophiera à son tour, deviendra épaissie et cornée et nous aurons une verrue rugueuse et dure. L'épithélium qui tapisse ces papilles en pénétrant dans le fond des espaces inter-papillaires, les comble dans leur dernière partie à la façon des culs-de-sac glandulaires et à ce niveau il est très fréquent de rencontrer des perles épithéliales.

Les verrues, comme les nævus proprement dits, peuvent être pigmentées; le pigment peut être jaune ou brun, plus ou moins abondant.

Variot en examinant un cas de mélanodermie congénitale y a trouvé les mêmes altérations que dans un nævus pigmenté.

Les *fibromes* congénitaux de la peau ne sont pas très rares. On en observe plusieurs formes, le fibrome dur et le fibrome mou, le sessile et le pédiculé.

Cette tumeur consiste en une masse de tissu conjonctif qui diffère dans les différentes formes de la néoplasie.

Dans le fibrome mou nous observons une trame de faisceaux conjonctifs très fins et transparents, entre lesquels se trouvent des cellules fusiformes en assez grande quantité. On y voit en outre un certain nombre de cellules embryonnaires petites et rondes.

Dans le fibrome dur les faisceaux conjonctifs sont plus développés, les cellules fusiformes plus plates et allongées, les petites cellules rondes en moindre quantité.

Le volume de ces tumeurs est très variable, depuis celui d'une tête d'épingle jusqu'à celui d'un œuf de poule et plus : on en a vu qui pesaient plusieurs kilogrammes.

La différence entre ces fibromes et les verrues dont nous avons parlé plus haut se trouve dans la présence des cellules épithélioïdes qu'on observe dans ces dernières, tandis que dans les fibromes cutanés il n'y en a jamais.

Il y a certaines formes de verrues-fibromes qui sont contagieuses et qui ne doivent pas être considérées comme des tumeurs. Ces formations peuvent disparaître spontanément.

Masocci, cité par Masse, a rencontré sur des coupes de ces verrues de très petits bacilles allongés qu'il a désignés sous le nom de *bacterium porri*.

Babes a trouvé dans une verrue enlevée par Cornil un grand nombre de micrococci qui s'imprégnaient par les couleurs d'aniline et qui s'accolaient en diplococci ou en chaînettes.

En étudiant les néoplasmes du système nerveux, nous verrons qu'on observe souvent des fibromes multiples qui sont placés sur le trajet des nerfs. Recklinghausen en cherchant s'il y avait une analogie entre les fibromes multiples congénitaux de la peau et les fibromes multiples des nerfs, a trouvé que les premiers ne se développent pas aux dépens des tissus propres de la peau, mais aux dépens de la gaine conjonctive des petits nerfs cutanés, d'où le nom de neurofibrome ou fibrome nerveux.

Le tissu fibreux pathologique forme quelquefois un manchon autour des nerfs et quand plusieurs nerfs ainsi altérés se trouvent ensemble, la tumeur peut prendre une disposition plexiforme.

C'est ce qu'on observe d'ailleurs aussi dans les fibromes des troncs nerveux. La preuve de l'identité du fibrome multiple cutané avec celui des troncs nerveux est donnée aussi par le fait que ces deux affections ont été observées ensemble.

L'affection est quelquefois héréditaire (Recklinghausen, Ziegler) et toujours congénitale ou du moins apparaissant dans les premières années de la vie.

Le neurofibrome de la peau prend donc son origine dans la gaine extérieure des nerfs cutanés, s'attaque ensuite aux gaines des organes voisins, les vaisseaux et les glandes : ce n'est qu'ultérieurement qu'il s'attaque aux autres tissus.

Quand son développement est extraordinaire et que le volume de la tumeur devient énorme, soit que plusieurs tumeurs en s'étendant se soient rencontrées et fondues ensemble, soit qu'une seule tumeur ait atteint des dimensions gigantesques, on a affaire à cette maladie qu'on a appelée éléphantiasis congénital (Ziegler).

Val. Mott avait décrit l'affection sous le nom de pachydermatocèle, Nélaton sous celui de mollusque éléphantiasique et Virchow l'a appelée *elephantiasis mollis*.



Quand l'invasion de la peau s'est faite en plusieurs points, par plusieurs tumeurs qui se sont épanouies, il ne se fait pas une vraie fusion des tumeurs, comme une cuirasse complète, mais il reste des sillons qui partagent la surface du corps en plusieurs grosses et vastes écailles, d'une forme irrégulière et étrange.

Recklinghausen croit que dans ce cas il ne s'agit pas de fibromes nerveux, c'est-à-dire développés sur des nerfs, mais plutôt que la maladie est la suite d'une altération des nerfs de nature inconnue : dans ce cas on n'aurait pas un fibrome *nerveux*, mais un fibrome *neuropathique*.

Labbé et Legros sous le nom de *névrome papillaire* ont décrit une hypertrophie localisée des papilles cutanées, accompagnée d'un développement extraordinaire des corpuscules du tact.

Une autre série de néoplasmes congénitaux de la peau est constituée par le groupe des *angiomes*. Ces tumeurs vasculaires sont aussi extrêmement fréquentes et constituent ce qu'on appelle vulgairement des *envies*.

Ils se présentent en général sous la forme de taches plus ou moins étendues, parfois légèrement proéminentes. Leur coloration est rouge, quelquefois lie de vin et même bleuâtre.

Nous n'avons pas à décrire les détails de leur structure qui est d'ailleurs très variable. Il nous suffira de rappeler qu'il y a des angiomes capillaires, caverneux, télé-angiectasiques, etc.

Toutes ces formes peuvent se rencontrer chez le nouveau-né : elles sont d'ailleurs si connues qu'il est inutile d'insister sur ce point.

Les dimensions de ces tumeurs varient beaucoup : Krilowski en a décrit un observé chez un nouveau-né qui occupait près de la moitié du corps.

Une forme d'angiome particulière qui mérite d'être mentionnée à part, c'est le lymphangiome. Constitué par des vaisseaux lymphatiques de toute forme et de toutes dimensions, contenant en général des lymphangiectasies volumineuses, parfois même présentant une structure caverneuse, cette néoplasie forme des tumeurs incolores et molles qui, sans être fréquentes comme les vrais angiomes, sont loin d'être rares.

On a observé à la peau presque toutes les autres formes de tumeurs.

Parmi celles d'origine conjonctive, le lipome qui est assez fré-

quent chez les adultes a été, très rarement il est vrai, retrouvé à la peau de très jeunes sujets; le myxome se rencontre comme néoplasme congénital sur la peau des organes génitaux externes de la femme; l'enchondrome, l'ostéome et le myome de la peau sont des raretés pathologiques: nous en mentionnerons cependant quelques exemples en parlant de quelques régions en particulier.

Pour ce qui est des néoplasmes malins, sarcome et carcinome, Picot a publié une statistique de 424 cas de néoplasmes malins chez des enfants (y compris une série de 182 cas de Duzan) dans laquelle la peau a été intéressée primitivement 8 fois: on voit donc que les tumeurs malignes sont plutôt l'exception, tandis que les autres tumeurs dont nous avons parlé sont pour ainsi dire la règle.

En parlant des néoplasmes de la peau, il ne faut pas oublier de mentionner les athéromes ou kystes sébacés qui peuvent se développer sur presque toute l'étendue de la peau et même plus profondément, comme au cou, dans les restes des fentes branchiales (Ziéglér) et qu'on peut dans ce cas considérer comme de petits kystes dermoïdes.

Mais de ces formations il sera question en traitant des tumeurs congénitales de la face et du cou et de la région sacro-coccygienne.

Les tumeurs congénitales des muqueuses se prêtent mal à une étude d'ensemble. Outre qu'elles sont plus rares que celles des téguments externes, on ne saurait les étudier séparément des organes qu'elles tapissent.

La peau forme un organe à part qui protège le corps et est le plus souvent indépendante des parties qu'elle recouvre.

Les muqueuses, au contraire, outre qu'elles sont multiples et différentes entre elles, sont en connexion trop intime avec les organes qu'elles revêtent, pour les en séparer au point de vue pathologique.

Nous les étudierons donc en faisant l'étude des organes en particulier.

#### APPAREIL DIGESTIF.

Le psoriasis et l'ichthyose de la langue sont des affections qui peuvent être comparées aux altérations analogues qu'on observe à la peau. Cependant on n'est pas encore d'accord sur leur nature; parfois certainement on peut les attribuer à des altérations de nature inflammatoire, mais d'autres fois ces affections paraissent

devoir être considérées comme des néoplasmes (langue poilue, Ziégler).

L'épaississement de la langue et des lèvres (macroglossie et macrocheilie), qui fait prendre à ces organes des dimensions considérables, est parfois de nature inflammatoire (lymphangite chronique) et d'autres fois d'origine néoplasique.

Dans la macrocheilie congénitale, les lèvres peuvent s'épaissir de manière à ressembler à de grosses saucisses.

Dans la macroglossie la cavité buccale peut devenir trop petite pour contenir la langue : celle-ci comme une masse charnue et informe pousse les arcades dentaires en avant et vient faire hernie au dehors. C'est cette affection qu'on a appelée prolapsus de la langue ou glossocèle. La partie prolabée est desséchée et fendillée ; les dents parfois y pénètrent et l'ulcèrent.

Les altérations anatomiques de cette forme morbide sont différentes. Parfois il y a une simple hypertrophie : tous les éléments de la langue sont plus développés en quantité et parfois aussi en volume.

D'autres fois il n'y a hyperplasie que du tissu conjonctif : le tissu entre les différents muscles et entre les fibres de chaque muscle devient plus abondant : les éléments musculaires sont dans ces cas souvent compromis et atrophiés.

D'autres fois encore l'hyperplasie n'est que localisée et ce n'est pas toute la langue, mais des parties de la langue qui présentent des nodules et des nœuds hypertrophiques : leur grandeur varie entre celle d'un petit pois et celle d'une noix et même d'un œuf de poule.

Quelques auteurs qui ont examiné des coupes microscopiques de macroglossie ont cru y trouver des traces manifestes d'une prolifération inflammatoire ; il ne faudrait pas oublier que toute la partie prolabée se dessèche et se fendille après le prolapsus : l'inflammation est donc la conséquence du prolapsus et non vice versa. Tout aussi souvent on peut trouver dans ces langues une dilatation des vaisseaux lymphatiques qui paraît être la base de la néoplasie. Aussi les caractères physiques, la couleur, la consistance de ces tumeurs les font-ils considérer comme des variétés de lymphangiome diffus de la langue : dans la macrocheilie on aurait la même altération intéressant les lèvres.

Le lymphangiome de la langue n'est pas une affection rare ; par-

fois il est limité à la langue, parfois il s'étend à des organes voisins (joues, plancher de la bouche, pharynx, palais), enfin il comprend toute la langue ou seulement une partie plus ou moins étendue.

La néoplasie consiste en tissu conjonctif disposé en travées de différentes épaisseurs contenant les fibres musculaires, circonscrivant des espaces et cavités remplis de lymphes : ces cavités sont souvent très grandes. Le tissu conjonctif est quelquefois riche en cellules, même quand il n'est pas enflammé ; ces cellules sont petites et contenues dans un réseau adénoïde.

Le lymphangiome peut être simple ou combiné à d'autres tumeurs : c'est surtout, comme nous l'avons vu, le tissu adipeux et le tissu adénoïde. On a dans ce cas des lymphangiolipomes et des lymphadenomes lymphangiectasiques.

Il faut encore signaler parmi les tumeurs congénitales de la langue les quelques cas qu'on connaît de lipomes (Gosselin, Arnold), fibrome, myxome et sarcome.

Le lipome congénital d'Arnold était très volumineux et amena la mort de l'enfant peu de temps après la naissance.

Nous n'oublions pas le tératome dont il sera question dans la partie traitant des tumeurs de la face et du cou en général.

Nous connaissons en outre des cas de polypes pileux de la cavité buccale et de l'arrière-bouche. Schuchart en a rapporté un cas en 1884 et, tout dernièrement, Arnold dans son travail publié en 1888 rattache ces formations aux tératomes.

Parmi les kystes de la langue, le groupe le plus important donnant la forme clinique connue sous le nom de grenouillette n'est pas une maladie congénitale ; nous ne nous y arrêterons donc pas.

Les angiomes de la cavité buccale sont des tumeurs assez fréquentes. Ils sont toujours congénitaux ou du moins apparaissent dans les premiers temps de la vie.

Leur siège de prédilection sont les lèvres, où ils forment des taches quelquefois un peu élevées, de couleur rouge ou bleuâtre. Ils n'offrent aucune particularité à signaler — leurs caractères sont ceux des angiomes comme on les rencontre dans les autres parties du corps.

La description des kystes branchiaux du cou qui évoluent du côté du plancher buccal (pseudo-grenouillette) trouvera sa place ailleurs.

La voûte du palais peut aussi être le siège d'angiomes capillaires congénitaux : on leur a donné le nom de cavernomes (Hueter).

Il nous faut encore mentionner certaines petites formations constituant des tumeurs de la grandeur d'un grain de millet à celle d'une petite lentille, qu'on trouve sur la partie postérieure de la voûte palatine chez une grande partie de nouveau-nés. Ces formations étudiées par Virchow, Bohn, Denis, Billard et beaucoup d'autres auteurs, commencent à se former déjà dans le cinquième mois de la vie intra-utérine et paraissent être constituées par des accumulations de cellules épithéliales dans les glandes muqueuses du palais. Ces cellules sont souvent disposées de manière à former des perles épithéliales. Ces formations s'ulcèrent parfois, mais finissent toujours par disparaître spontanément, ce qui doit déjà les exclure de la catégorie des vrais néoplasmes.

Les dents, comme tous les organes complexes (où le tissu épithélial se combine avec le tissu conjonctif), sont souvent, sinon le siège, du moins l'occasion de la formation de tumeurs, surtout kystiques.

De tumeurs des dents proprement dites (odontomes, odontinoïdes (Ulrich), émailoïde, émail-dentinoïde, dentinoïde, dentine-ostéoïde, ostéoïde (Schlenker), il ne saurait en être question chez le nouveau-né, mais il nous faut mentionner les kystes venant des follicules dentaires (Magitot, Uskoff) qui ont toujours une origine fœtale, mais ne se développent que plus tard.

Les kystes des mâchoires, d'origine non dentaire, peuvent être congénitaux. Il en était ainsi dans le cas cité par Heath : le maxillaire inférieur d'un enfant de six mois était farci de kystes contenus les uns dans les autres.

Les travaux de Malassez sur les épithéliums paradentaires sont très connus; il nous faut cependant insister là-dessus, car leur importance pour notre sujet ne saurait échapper à personne. Cet auteur a remarqué la présence de nids épithéliaux dans le périoste alvéolo-dentaire; ces nids épithéliaux sont les restes des formations épithéliales qui concourent à la formation des dents et peuvent devenir le point de départ de néoplasmes, surtout kystiques. On ne saurait nier dans ce cas la possibilité pour des *germes cellulaires* de sommeiller pendant de longues années au sein de tissus normaux pour former de vrais néoplasmes, si des conditions particulières se présentent pour en favoriser l'éclosion.

Les tumeurs épithéliales primitives des mâchoires sont assez communes : Allgayer a publié un intéressant travail sur ce sujet; leur origine par inclusion embryonnaire n'est pas douteuse.

Les néoplasmes congénitaux des glandes salivaires sont rares : ceux de la parotide occupent la première place. En général quand on parle de glandes salivaires, on prend comme modèle la parotide et on relègue au second plan la sous-maxillaire.

Quant aux glandes sublinguales, c'est à peine si on s'en est occupé à propos des kystes du plancher de la bouche.

On a trouvé dans la parotide presque toutes les variétés de tumeurs, cependant les tumeurs mixtes, analogues à celles qu'on observe dans le testicule, sont les plus fréquentes.

Sans parler des kystes de toute sorte qui ont été signalés par quelques auteurs, toujours chez l'adulte, on a décrit des fibromes, des myxomes, des adénomes, des enchondromes, des angiomes, des lipomes, des sarcomes, des tumeurs butireuses (Richet), des lymphosarcomes, des carcinomes et des épithéliomes.

La forme la plus fréquente, c'est une tumeur mixte qui consiste dans la combinaison de quatre ou cinq formes de tissus : le tissu sarcomateux est combiné avec du cartilage, de l'épithélium, du tissu myxomateux, et parfois du tissu adénoïde.

La présence du tissu cartilagineux dans les tumeurs du testicule et de la parotide nous oblige à rapprocher ces deux organes et à rechercher ce qu'ils ont de commun, et nous y trouvons la complexité de leur origine embryonnaire et le voisinage de fentes, qui prédisposent et facilitent les inclusions de germes fœtaux.

Nous allons encore y revenir à propos des organes génito-urinaires.

Selon un tableau rapporté par Chrétien qui l'a pris lui-même chez Manuel Barros Borgono il résulterait que sur 16 sarcomes (tumeurs mixtes avec prédominance de tissu sarcomateux) de la parotide venant de plusieurs cliniques allemandes, 2 ont été trouvés chez des sujets de 0 à 10 ans, sur 2 fibromes, 1 a été observé sur un enfant de cet âge, de même que 1 sur 3 adénomes.

Les enchondromes (tumeurs mixtes avec prédominance de tissu cartilagineux) n'ont pas été observés selon ce tableau avant la dixième année; on sait cependant quelle lenteur mettent ces tumeurs à s'accroître.

Les tumeurs malignes de nature épithéliale n'y figurent pas avant l'âge de 30 ans, pour atteindre le maximum entre 50 et 60 ans.

Prudden a signalé un rhabdo-myome de la glande parotide qui est cependant une des affections les plus rares de cet organe.

Quant à la glande sous-maxillaire, on y rencontre les mêmes néoplasmes que dans la parotide, avec cette différence qu'ils sont beaucoup plus rares dans la première.

Schulz et Virchow ont publié des cas d'enchondromes, Gluge un carcinome primitif, Griffin et Trombetta un chondro-carcinome.

Les néoplasmes secondaires sont plus fréquents, mais ne nous intéressent pas beaucoup.

Dans l'*arrière-bouche*, Otto a décrit sous le nom de « behaarte Rachenpolyphen » une tumeur congénitale possédant des poils, sur l'origine de laquelle par une aberration embryonnaire on ne saurait avoir de doutes. Nous avons mentionné des faits analogues pour le palais.

Le pharynx supérieur rentre dans l'étude de l'appareil respiratoire.

L'œsophage est assez fréquemment le siège de tumeurs qui sont le plus souvent cancéreuses : celles-ci ne s'observent guère avant l'âge de 50 ans.

On trouve dans la littérature quelques cas de fibromes, lipomes, myxomes et myomes (Middeldorpff, Coats, cités par Michel), mais toutes ces tumeurs ont été trouvées chez des adultes.

Tout dernièrement Stephan a décrit un cas de sarcome de la variété lymphosarcome chez un enfant de 4 ans. La néoplasie s'étendait de la bifurcation de la trachée jusqu'au cardia.

Les kystes, quoique rares, sont plus importants pour notre sujet. On a signalé des kystes dermoïdes (Watman, cité par Klebs) et un kyste à cils vibratiles, évidemment d'origine congénitale (Wyss) de la grandeur d'une pomme.

L'estomac, dans la pathologie duquel les tumeurs jouent un si grand rôle, n'a que peu d'intérêt pour nous : le carcinome dans ses formes variées se présente dans la règle chez l'adulte, à un âge plutôt avancé, exception faite pour le cancer colloïde qui peut se montrer déjà dans la jeunesse.

Cependant un épithéliome a été trouvé sur le pylore par Cullingworth chez un enfant de cinq semaines : la néoplasie était évidemment congénitale.

Les autres tumeurs, sarcome, fibrome, lipome, myome, se retrouvent parfois à l'autopsie, mais nous n'en connaissons pas des cas authentiques chez le nouveau-né.

Dans l'intestin on peut observer congénitalement des formations

polypeuses formant des petites tumeurs dont la structure se rapproche de celle des polypes muqueux du col utérin. Il s'agit d'un substratum conjonctif à structure myxomateuse recouvert par un épithélium avec de nombreuses glandes généralement hypertrophiées et souvent transformées en kystes. C'est des myxomes ou des myxo-fibromes, polypes muqueux ou adéno-myxomes.

Ces tumeurs, d'une grandeur variable, ne sont cependant jamais de dimensions très considérables. On peut les observer sur toute la longueur du tube intestinal, mais elles siègent de préférence dans le rectum. Elles peuvent se pédiculiser et sortir par l'anus.

Nous avons dit qu'on peut en observer des congénitales (Ziegler), mais on les retrouve le plus souvent chez des enfants de quelques années. Ces tumeurs ont parfois un aspect villeux.

Hamon a rapporté à la Société de chirurgie de Paris l'observation d'un jeune homme de 25 ans qui était porteur d'un polype du rectum depuis l'âge de deux ans, polype qui, après l'extirpation, dégénéra en tumeur maligne en produisant la mort du malade.

Il existe en outre positivement des cas de myomes ou fibromyomes intestinaux souvent mélangés à du tissu sarcomateux, comme nous avons eu l'occasion d'en voir nous-même plusieurs exemples, surtout chez les animaux. Ils peuvent siéger sur tout le parcours de l'intestin et sur le rectum.

Il nous faut ajouter, quoique leur place ne soit probablement pas ici, les tumeurs cartilagineuses mentionnées par Hugenberger dans le cul-de-sac recto-vaginal.

Le cancer du rectum est une maladie de l'âge avancé; cependant Cohnheim s'en sert comme d'un exemple en faveur de sa théorie, en s'appuyant sur le fait qu'il y a une grande facilité d'inclusion foetale à l'endroit où la peau va à l'encontre du rectum pour former l'anus. Allingham en a rencontré un cas chez un enfant de douze ans et la littérature possède encore quelques exemples pareils.

On connaît plusieurs cas de kystes dermoïdes du rectum. Un exemple en a été rapporté par Barker, un autre par Danzel (cité par Trélat et Delens).

Ce dernier cas rappelle les formations analogues que nous trouverons dans la vessie, puisque la peau regarde l'extérieur et non la cavité du kyste.

En effet ici il n'y avait pas de kyste, mais une tumeur fibreuse contenant des dents et recouverte par la peau, très riche en poils



qui sortaient par l'anus. Le néoplasme était implanté assez haut dans le rectum.

Un cas intéressant a été relaté dernièrement par Gelström, où un kyste dermoïde a été expulsé par le rectum pendant un accouchement : la femme âgée de vingt-quatre ans était à sa quatrième couche et déjà pendant le second accouchement la tumeur était sortie du rectum, mais était rentrée le troisième jour. D'après la description de l'auteur on est autorisé à conclure qu'il s'agissait d'une formation dermoïde pédiculisée du rectum, quoique Gelström pense plutôt que la tumeur appartenait au petit bassin et avait perforé la paroi antérieure du rectum.

Dans le *foie* les tumeurs congénitales sont rares. On a décrit sous le nom de pseudo-adénomes ou hyperplasie lobulaire du foie certaines anomalies congénitales consistant en nodules de tissu hépatique, de grandeur variable, situés en général à la périphérie de l'organe, au-dessous de la capsule de Glisson. On en possède plusieurs exemples publiés par Wagner, Klob, Hoffmann, Ranvier et d'autres.

Il s'agit là très probablement de petits foies surnuméraires ou mieux de lobes surnuméraires du foie.

Les angiomes du foie sont plus fréquents, mais ils paraissent plutôt appartenir aux angiomes acquis qu'aux angiomes congénitaux. En effet ils ont été observés le plus souvent chez des vieillards, comme conséquence de la disparition atrophique du tissu hépatique et de la dégénérescence des capillaires. Souvent ces tumeurs ont une structure caverneuse et ressemblent à des infarctus (Rendu, Ziegler).

Klebs a décrit un lymphangiome du foie qu'il a constaté à l'autopsie d'un adulte. On ne saurait encore se prononcer positivement sur l'origine de cette tumeur.

Des fibromes congénitaux multiples du foie ont été mentionnés : ils étaient développés sur le trajet des fibres du nerf sympathique et appartenaient à cause de cela aux neuro-fibromes (Ziegler) dont nous avons parlé à propos de la peau et sur lesquels nous allons revenir en traitant du système nerveux.

Le myxome a été signalé dans le foie par Cornil et Cazalis. Il s'agissait d'une tumeur myxomateuse énorme qui avait envahi presque tout le foie chez un enfant de huit mois.

De Ruyter a décrit un lymphosarcome congénital du foie, où l'organe était tout transformé en tissu sarcomateux : deux néoplasmes analogues se trouvaient dans les capsules surrénales.

Landetta (cité par Rendu) a publié un cas de kyste congénital du foie sur la nature duquel on ne saurait se prononcer.

Des sarcomes et des enchondromes peuvent se développer dans le foie secondairement : le sarcome a été observé déjà dans la plus tendre enfance à la suite d'une généralisation de tumeurs osseuses ou de mélanomes de la choroïde.

Block a décrit un endothéliome mélanotique primaire du foie chez un adulte.

Le cancer, qui est le plus important des néoplasmes du foie, est tout à fait exceptionnel chez le fœtus et le nouveau-né.

Les anciennes observations de cancer du foie de nouveau-nés et de tout jeunes enfants ne peuvent pas être prises sérieusement en considération, car il s'agit très probablement de métastases sarcomateuses.

Cependant il y a des observations de cancer épithélial du foie chez des enfants. Farre (cité par Rendu) en a rapporté un cas chez un enfant de deux ans, consécutif à un cancer du testicule.

Crouse a trouvé le foie d'un enfant de cinq mois complètement envahi par un encéphaloïde.

D'autres fois ces tumeurs se présentant chez le fœtus ont été une cause sérieuse de dystocie, comme dans le cas rapporté par Nœgerrath : il s'agissait d'un carcinome du foie chez un fœtus, chez lequel l'organe cancéreux pesait 1 250 grammes et fut un obstacle à l'accouchement.

Nous ne sachions pas qu'il existe d'observations de tumeurs congénitales des voies biliaires.

On croyait jusqu'à il n'y a pas longtemps que le pancréas n'était jamais ou presque jamais atteint de tumeurs primaires.

Aujourd'hui on sait que le cancer de cet organe n'est pas du tout rare. Cette affection apparaît généralement dans l'âge adulte et préférablement dans la vieillesse ; cependant on en connaît des cas authentiques rencontrés chez des nouveau-nés (Arnozan).

Les autres néoplasmes sont tout à fait rares et les quelques observations que la littérature possède ont trait à des adultes.

Il en est de même des kystes qu'on a appelés grenouillette pancréatique. On a quelquefois observé des nodules ayant la structure du pancréas qui étaient accolés à l'intestin entre la tunique musculaire et la séreuse, généralement dans le voisinage du duodénum. Il s'agissait évidemment de pancréas accessoires et non de vraies tumeurs dans le sens strict du mot. (A suivre.)

## SUR L'ACTION DE QUELQUES POISONS

DE LA

# SÉRIE CINCHONIQUE SUR LE *CARCINUS MÆNAS*

Par MM. Paul LANGLOIS et Henry de VARIGNY.

---

Les poisons dont nous nous sommes occupés sont les chlorhydrates de Cinchonine, de Cinchonigine, de Cinchonidine, de Cinchonibine, de Cinchonifine, et c'est au point de vue de leur action convulsivante que nous les avons étudiés. Les solutions par nous employées étaient parfaitement pures : nous les devons à l'obligeance de M. Jungfleisch, professeur à l'École de pharmacie; elles étaient titrées au centième, un centimètre cube renfermant 10 milligrammes de base. Les crabes sur lesquels nos expériences ont été faites étaient en partie des crabes que l'un de nous avait rapportés du bord de la Manche — avec des soins on les peut conserver plus de quinze jours en vie, sans nourriture, dans quelques herbes légèrement humectées d'eau salée — en partie, principalement, des crabes qui nous ont été adressés de la Station Zoologique de Cette, par les soins de M. le professeur Armand Sabatier, de Montpellier, à qui nous adressons une fois encore, pour ses nombreux envois, nos plus sincères remerciements.

Le mode opératoire est des plus simples : nous injectons au moyen d'une seringue de Pravaz, la quantité voulue de solution dans le corps de l'animal. Il ne peut être question de faire l'injection dans les pattes : la douleur détermine très souvent l'autotomie, et ceci bien avant que la solution ait pu pénétrer dans le corps. Il vaut mieux pousser l'injection dans celui-ci directement en enfonçant de quelques millimètres (5 au plus) l'aiguille dans la membrane interarticulaire reliant le premier article d'une patte (c'était toujours la postérieure droite) avec le corps. Dans ces conditions l'autotomie

274 P. LANGLOIS ET H. DE VARIGNY. — ACTION DE QUELQUES POISONS  
est très rare, et on est assuré que l'injection pénètre dans tout  
l'animal.

Ceci dit, passons à l'exposé rapide de nos expériences que nous  
grouperons sous cinq titres différents.

### I. — Chlorhydrate de Cinchonibine.

EXPÉRIENCE I. — 3 janvier 1889. Crabe de 65 grammes. Injection de  
2 milligrammes  $1/2$ . L'animal s'agite un moment, puis demeure immobile,  
sans raideur. Spumation abondante par les orifices branchiaux. Puis il  
s'agite un peu, avec quelque incoordination; mis sur le dos, il ne peut se  
redresser. Vivacité médiocre; pas de contracture du tout; aucun mouve-  
ment convulsif. Une heure après l'injection, l'animal se déplace spontanément,  
et va mieux. Le lendemain il se porte parfaitement bien.

Exp. II. — 23 février 1889. Crabe de 65 grammes, qui reçoit 1 centi-  
gramme de sel. Symptômes comme ci-dessus : aucun signe de convulsions  
ou de contracture. Nous ne continuons pas les expériences, cette substance  
ne présentant aucun pouvoir convulsivant, aux doses où les autres sub-  
stances possèdent ce pouvoir à un haut degré.

### II. — Chlorhydrate de Cinchonidine.

EXPÉRIENCE I. — 3 janvier 1889. Crabe de 75 grammes, vif et vigoureux.  
Nous injectons 2 milligrammes  $1/2$  de Cinchonidine, à 3 h. 40. Signes de  
douleur, agitation, puis repos temporaire. 3 h. 42. L'animal contourne ses  
pattes de telle façon que sa tête vient buter contre le fond du cristalliseur,  
son thorax étant élevé en l'air. Toutefois, ni paralysie, ni contracture. Il  
se déplace et se met en position de défense quand on le tracasse. Laissez  
à lui-même, il s'agite d'une façon incoordonnée et prend des attitudes  
bizarres. Les mâchoires s'agitent fortement.

3 h. 50. Même état : agitation incoordonnée faisant place à des mouve-  
ments bien ordonnés quand on l'attaque.

4 heures. Rien de changé. Le lendemain l'animal est bien, mais semble  
présenter encore quelque incoordination.

Exp. II. — 3 janvier 1889. Crabe de 70 grammes, qui reçoit 5 milli-  
grammes de sel dans  $1/2$  centimètre cube d'eau, à 2 h. 15. Agitation  
incoordonnée, pas de contracture.

Petits et faibles mouvements des pattes : faiblesses, incoordination et  
légère trémulation. Les mâchoires s'agitent.

2 h. 34. Continuation du mouvement des mâchoires. Agitation incoor-  
donnée mais vigoureuse.

3 h. 5. L'animal est immobile, mais dès qu'on le touche, il se meut  
avec vivacité. A un moment il a une sorte de spasme, de contracture  
générale. A partir de 3 h. 30, il paraît aller très bien et je cesse de l'ob-  
server à 6 heures.

Exp. III. — 5 janvier 1889. A deux crabes pesant 45 et 65 grammes nous injectons 2 milligrammes  $\frac{1}{2}$  de Cinchonidine, à 2 h. 40. Faible agitation. Le plus petit (A) reste immobile, tandis que B, le plus gros, s'agite par moments d'une façon incoordonnée. Les mâchoires se meuvent un peu. A est mort le soir même; B va bien le lendemain et paraît tout à fait normal. Ni l'un ni l'autre n'a présenté trace de convulsions ou de contracture.

### III. — Chlorhydrate de Cinchonigine.

Expérience I. — 10 octobre 1888. Trois crabes de 22, 24 et 34 grammes. Ce sont des crabes rapportés depuis douze ou quatorze jours de la Manche, vifs et bien portants. Aux deux plus légers nous donnons 5 milligrammes; au plus lourd, 1 centigramme de Cinchonigine (dans  $\frac{1}{2}$  et 1 centimètre cube d'eau). Injection à 4 h. 15. Chez les deux plus petits, ni paralysie, ni contracture. Légère agitation, incoordonnée. Chez le plus gros, petits mouvements spasmodiques des pattes. Rien aux mâchoires chez ces trois animaux. Vingt-quatre heures après, tous trois vont très bien.

Exp. II. — 11 octobre 1888. Trois crabes de 19, 22 et 25 grammes. A 2 h. 55, chacun reçoit 1 centigramme de la solution. Chez tous, surtout chez le plus gros, il se produit des mouvements de douleur et de fuite, puis une période d'immobilité suivie de mouvements spasmodiques. Pas de locomotion. Au bout de dix minutes les deux plus petits paraissent morts; pourtant ils s'agitent quelque temps après. Quelques mouvements incoordonnés des mâchoires. De temps à autre le plus gros présente des spasmes généraux. Le lendemain et le surlendemain ces trois crabes se portent très bien.

Exp. III. — 2 janvier 1889. Un crabe venant de Cette et pesant 52 grammes reçoit 2 milligrammes  $\frac{1}{2}$  de Cinchonigine. Mêmes symptômes: il se remet d'ailleurs très bien.

Exp. IV. — 5 janvier 1889. Deux crabes de 40 et de 74 grammes. Chacun reçoit 2 milligrammes  $\frac{1}{2}$  de Cinchonigine, à 1 h. 45. Agitation très vive des membres et des mâchoires; les pinces se meuvent d'une façon étrange, comme si l'animal voulait arracher quelque chose à sa tête ou à ses yeux. Chez B (le plus petit), il se produit une certaine raideur, l'animal ne réagit pas aux menaces; il reste immobile, mais de temps à autre, il y a des mouvements isolés de l'une ou l'autre des pattes.

1 h. 55. B présente des frémissements incoordonnés dans certaines pattes, au lieu que A (le crabe de 74 grammes) reste tranquille, sauf quand on le menace, auquel cas il réagit vite et bien, ce que ne fait point B. Ces deux crabes présentent les mêmes symptômes pendant un certain temps; le lendemain ils se portent très bien et paraissent tout à fait normaux.

Exp. V. — 2 février 1889. Crabe de 25 ou 30 grammes. Il reçoit 5 milligrammes de Cinchonigine. Il se présente bien quelques petits mouvements spasmodiques, mais c'est très peu de chose. En dehors de ces

mouvements, rien de bien particulier. L'animal se porte bien vingt-quatre heures après.

Exp. VI. — 23 février 1889. Crabe de 50 grammes. Il reçoit 10 milligrammes de sel. Il présente, comme le précédent, quelques petits spasmes locaux, partiels; mais ils sont très faibles; pas d'accès convulsifs, ni de spasmes généraux.

#### IV. — Chlorhydrate de Cinchonine.

EXPÉRIENCE I. — 4 février 1889. Crabe de 25 grammes, qui reçoit 10 milligrammes de sel. L'animal paraît affaibli, et ne se meut point. Bientôt, au bout d'une ou deux minutes, petits spasmes isolés se présentant tantôt dans une patte, tantôt dans l'autre, sans qu'il y ait ordre d'apparition bien manifeste. Ces spasmes portent sur une partie de la patte; tantôt c'est le dactylopodite seul qui s'agite d'une façon brève et rapide, tantôt c'est un autre article. Dans chaque patte considérée isolément il n'y a pas d'ordre appréciable d'apparition puis de généralisation des spasmes. Ceux-ci sont le plus souvent des spasmes de flexion: l'extension spasmodique est assez rare; toutefois elle existe. De temps à autre, toutes les pattes, ou presque toutes, sont prises simultanément d'une convulsion clonique bien marquée.

Un autre crabe, qui reçoit 5 milligrammes, présente les mêmes symptômes. Au bout d'une demi-heure, les deux animaux vont mieux; les spasmes sont plus faibles et plus rares. A cette phase succède, au bout d'une ou deux heures, une période d'immobilité. Le lendemain tous deux vont bien.

Exp. II. — 6 février 1889. Crabe de 50 grammes, qui reçoit 5 milligrammes de sel, à 2 h. 33. Mouvements de fuite, mais bientôt immobilité, et, en moins d'une minute, apparition de petits spasmes isolés, vifs, se manifestant tour à tour dans les différents membres, et en différents segments de ceux-ci. Les pinces s'ouvrent et se referment d'une façon spasmodique. A 2 h. 38, les symptômes sont plus accusés. Rien aux mâchoires. Spasmes partiels violents au cours desquels la pince droite se détache du corps; une fois séparée, elle continue pendant une minute ou deux à présenter des mouvements spasmodiques. Entre les spasmes, état d'immobilité absolue; mais cet état est rare, car il y a presque toujours une patte ou une autre qui est agitée par les convulsions. De temps à autre celles-ci sont plus nombreuses et s'observent dans un plus grand nombre de pattes simultanément, après quoi il y a un calme relatif. Dans un ou deux cas il semble que les convulsions se propagent d'arrière en avant, débutant par les pattes postérieures pour finir par les pinces.

2 h. 53. Peu ou point de spasmes: agitation générale, assez lente et incoordonnée. Par moments seulement quelques petits spasmes. Même état plus accentué, en ce que les spasmes sont plus rares, à 3 h. 20.

4 h. 43. Mobilité assez bonne, mal coordonnée il est vrai, mais pas de spasmes. Même état à 5 heures. Le lendemain l'animal va bien.

Exp. III. — 6 février 1886. Crabe de 62 grammes : dose, un centigramme. Mêmes symptômes. Mort le lendemain.

Deux autres crabes de 55 et 56 grammes reçoivent aussi 5 milligrammes à 4 heures. Mêmes phénomènes. Ils sont vivants mais très faibles le lendemain. Un quatrième crabe de 50 grammes reçoit 5 milligrammes : spasmes magnifiques; convulsions cloniques très belles. Il est vivant le lendemain.

Exp. IV. — 22 février 1889. Crabe de 50 grammes. Nous prenons différents tracés des convulsions. Deux autres crabes de 41 et de 66 grammes servent au même but; ils reçoivent chacun 7 milligrammes  $\frac{1}{2}$  de sel : le plus gros survit. Nous n'insisterons pas plus longuement sur les expériences faites avec la Cinchonifine, nos notes étant toutes pareilles.

#### V. — Chlorhydrate de Cinchonine.

Expérience I. — 23 février 1889. Crabe de 47 grammes, qui reçoit 7 milligrammes de sel. En moins d'une minute, spasmes tétaniques violents enregistrés par la méthode graphique. Pendant les spasmes, autotomie d'une patte locomotrice et d'une des pinces.

Exp. II. — Même jour. Crabe de 75 grammes qui reçoit 5 milligrammes de sel. Accès tétaniques moins violents mais encore très nets, dont nous enregistrons une partie.

Exp. III. — 24 février 1889. Crabe de 110 grammes, qui reçoit 15 milligrammes. Convulsions isolées, localisées. Un autre crabe de 66 grammes reçoit 10 milligrammes et présente les mêmes symptômes.

Exp. IV. — 25 février 1889. Un crabe, dont le poids n'a pas été noté, reçoit un centimètre cube (10 milligrammes) de la solution. Il se comporte comme les précédents et fournit un bon tracé de spasmes tétaniques.

Nous voyons, en résumant les expériences qui précèdent, que le mode d'action et la toxicité des substances employées varient notablement.

La *Cinchonibine*, depuis la dose de 2,5 milligrammes pour 65 grammes jusqu'à la dose quadruple maxima de 10 milligrammes pour 65 grammes (c'est-à-dire 195 milligrammes environ pour un kilogr.), ne détermine aucun symptôme convulsif appréciable. Il y a de l'incoordination, de la spumation, mais point de contracture ni de convulsion. Les doses employées ne sont pas mortelles.

La *Cinchonidine*, depuis la dose de 2,5 milligrammes pour 75 grammes jusqu'à la dose double maxima de 5 milligrammes pour 70 grammes (un peu plus de 70 milligr. par kilogr.), exerce une légère action convulsivante qui a été observée dans une expérience : il se

produit un spasme généralisé, une contracture qui dure peu de temps. Les doses employées n'ont pas été mortelles.

La *Cinchonigine*, depuis la dose de 2,5 milligrammes pour un poids de 75 grammes jusqu'à la dose maxima de 10 milligrammes pour 50 grammes (soit 500 milligr. par kilogr.), détermine, quand la quantité employée est suffisante, certains symptômes particuliers du côté des appendices locomoteurs. Ce sont de petits spasmes isolés, siégeant le plus souvent dans l'un ou l'autre des dactylopodites : celui-ci exécute un mouvement rapide de flexion ; ou bien le mouvement s'opère par saccades brèves, entrecoupées, et parfois ces secousses musculaires se généralisent, en s'étendant à plusieurs des pattes.

La *Cinchonifine*, depuis la dose de 5 milligrammes pour un animal de 55 grammes, jusqu'à la dose maxima de 10 milligrammes pour un animal du poids de 25 grammes (soit 400 milligr. pour 1 kilogr.), est un convulsivant puissant, même à des doses plus faibles de trois quarts (95 ou 100 milligr. par kilogr.) : les pattes présentent des spasmes locaux qui se généralisent parfois en une série de convulsions cloniques d'une rapidité extrême. Et dans cet accès convulsif on distingue aisément une période de début, caractérisée par de petits spasmes isolés ; une période d'ascension pendant laquelle s'observent les accès généraux à intervalles variables, et une période de déclin pendant laquelle les accès vont s'atténuant et s'espaçant, étant faibles et ne se montrant que lors d'excitations extérieures assez vives. Les doses employées ne sont généralement pas mortelles (de 10 milligrammes pour un crabe de 25 grammes à 5 milligrammes pour un crabe de 55 grammes.)

La *Cinchonine* est également (entre les doses de 3, 3 milligr. pour 47 grammes et 17,5 milligr. pour 80 grammes) un convulsivant énergique. Les convulsions sont d'abord locales, isolées : elles se généralisent bientôt et sont d'une grande vivacité. Il suffit de peu de temps pour voir se produire les symptômes dont il s'agit.

Nous voyons donc que la Cinchonibine n'est pas convulsivante ; que la Cinchonidine l'est très faiblement ; que la Cinchonigine exerce une influence convulsivante appréciable, qui devient très nette et prononcée quand on injecte de la Cinchonifine ou de la Cinchonine.

Les spasmes et les convulsions que déterminent ces deux dernières substances sont si rapides et intenses, même comparés aux



mouvements normaux relativement vifs du crabe, qu'il nous a paru qu'il y aurait quelque intérêt à les enregistrer par la méthode graphique, les recherches de ce genre étant d'une occurrence peu fréquente, et personne, à notre connaissance, n'ayant encore signalé et enregistré ces convulsions. Il est du reste aisé d'obtenir le graphique de celles-ci.

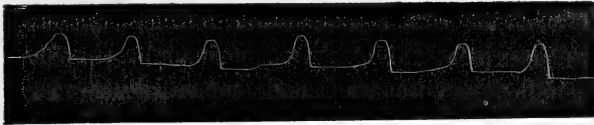


FIG. 1. — Commencement des manifestations convulsives chez un *Carcinus mænas* empoisonné par le chlorhydrate de Cinchonine. Contractions sensiblement égales, se produisant à intervalles presque réguliers. A lire de droite à gauche. Ligne ascendante correspondant à la flexion.

L'animal est posé sur le dos librement : il ne cherche point à fuir, et la motilité volontaire est abolie — en pratique tout au moins — durant les accès convulsifs. On peut, au besoin, caler le crabe au moyen de quelques épingles enfoncées dans le plateau de liège sur

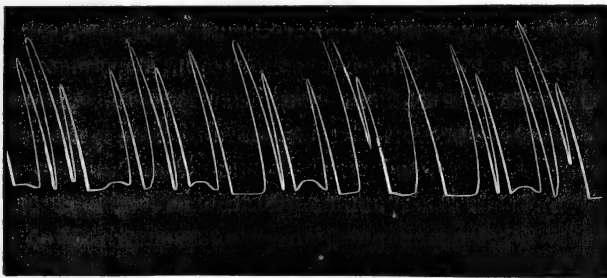


FIG. 2. — Phase plus avancée des accès convulsifs dus au chlorhydrate de Cinchonine. Les contractions sont plus rapprochées et plus fortes.

lequel il repose, et disposées de manière à empêcher les déplacements latéraux, ou la rotation, sans léser l'animal. La planchette est reliée à un myographe à action directe, et la plume de l'appareil est mise en communication avec l'une quelconque des pattes du crabe au moyen d'un fil. Comme contrepoids, il suffit de 2 grammes. Dans ces conditions très simples nous avons obtenu un certain nombre de tracés d'une netteté parfaite. D'une façon générale, tant avec la Cinchonine qu'avec la Cinchonifine, les choses se passent

de la façon que voici. Peu de temps (une minute ou deux) après l'injection, l'une ou l'autre, ou plusieurs, des pattes commencent à présenter de brusques mouvements de flexion, ici du dactylopodite



FIG. 3. — Graphique des convulsions produites chez le *Carcinus maenas* par le chlorhydrate de Cinchonine. Convulsions séparées par des intervalles de calme relatif.

sur le carpopodite, ailleurs de la patte tout entière ou d'une partie de celle-ci. Plus ou moins espacés, semblant presque rythmés par-

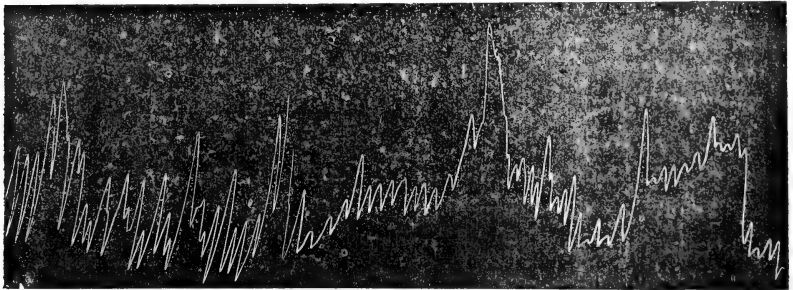


FIG. 4. — Graphique des convulsions produites chez le *Carcinus maenas* par le chlorhydrate de Cinchonine. Période des convulsions cloniques se produisant en succession rapide, sans intervalle. Tracé à lire de droite à gauche. Durée : 45 secondes. Les lignes ascendantes correspondent à la flexion.

fois au commencement, ces spasmes se rapprochent bientôt : ils deviennent plus intenses, et le plus souvent se généralisent, s'étendant au moins à plusieurs pattes si ce n'est à la totalité. La crise décroît, puis cesse, et l'animal reste immobile. Les tentatives de motilité spontanée semblent favoriser le retour des accès, et la

généralisation semble se faire d'arrière en avant, aller des membres postérieurs aux antérieurs, sans qu'il y ait cependant parallélisme évident dans la marche des phénomènes des deux côtés du corps.

Les graphiques que nous donnons ici représentent les principaux traits de ces accès de convulsions, de ces accès épileptiques très prononcés.

Les figures I, II et III représentent les différentes phases.

Dans la figure I, nous voyons des contractions assez faibles, égales, se produisant à intervalles à peu près réguliers. Ces contractions vont bientôt se rapprochant et acquérant plus d'amplitude : la régularité, le rythme en sont moins prononcés (fig. II). Enfin ces contractions deviennent très rapprochées, et acquièrent en même temps une irrégularité très marquée : c'est une crise continue de contractions d'amplitude variable ; l'accès convulsif est à son apogée (fig. III).

La figure IV représente le graphique d'un accès convulsif dû au chlorhydrate de Cinchonifine.

Dans un travail antérieur, l'un de nous <sup>1</sup> a étudié l'influence des poisons dont nous venons de parler sur les mammifères (chien et cobaye), et a vu que chacun d'eux est, à des degrés variables, nettement convulsivant pour ces animaux. Si la Cinchonine est prise pour unité, dans le rapport de la toxicité de ces substances, il convient d'attribuer aux autres les valeurs suivantes :

|                        |       |
|------------------------|-------|
| Cinchonine. . . . .    | 1.    |
| Cinchonigine. . . . .  | 15.   |
| Cinchonidine. . . . .  | 0,75. |
| Cinchonibine. . . . .  | 1,50. |
| Cinchonifine . . . . . | 1,50. |

Il en résulte que, pour les mammifères, l'ordre de toxicité est le suivant, en commençant par la substance la plus toxique : Cinchonigine, Cinchonibine et Cinchonifine, Cinchonine et Cinchonidine, la première jouissant d'un degré très élevé de toxicité. Pour obtenir des accès épileptiques chez le chien (en injections intra-veineuses), il faut, en centigrammes, par kilogramme d'animal :

1. Paul Langlois : *Sur la toxicité des isomères de la Cinchonine* (C. R. Soc. Biologie, 1888, p. 829).

|                        |            |
|------------------------|------------|
| Cinchonigine . . . . . | 0 gr. 005. |
| Cinchonibine. . . . .  | 0 gr. 04.  |
| Cinchonifine . . . . . | 0 gr. 04.  |
| Cinchonine. . . . .    | 0 gr. 06.  |
| Cinchonidine . . . . . | 0 gr. 08.  |

Or, sur le *Carcinus mænas* nous avons obtenu les résultats suivants :

*Cinchonigine* : 16 centigrammes (pour 1000 de poids), dose maxima employée : action très faible.

*Cinchonibine* : 15 centigrammes (dose maxima employée), pas d'action (pas d'action non plus avec 7, 5 centigr.).

*Cinchonifine* : 9 centigrammes (dose maxima employée), action très forte.

*Cinchonine* : 6 centigrammes (dose maxima employée), action très forte aussi.

*Cinchonidine* : 7 centigrammes (dose maxima employée), action très faible, si ce n'est nulle.

En somme la Cinchonigine, si active chez les mammifères, est sans action sur le crabe, même à des doses de beaucoup supérieures à celles qui agissent sur celui-ci, et ne détermine ni mort ni convulsions.

La Cinchonibine et la Cinchonifine également toxiques pour le mammifère, ne le sont pas pour le crabe : la première demeure inefficace même à des doses beaucoup plus fortes qu'il n'est nécessaire pour le mammifère; la deuxième est très active à des doses inférieures à celle où la Cinchonibine demeure inactive pour le crabe. Mais nous ne pouvons dire quelle est la dose minima de Cinchongine requise pour agir : nous ne savons si elle est supérieure ou inférieure à celle qui agit sur le mammifère.

La Cinchonine agit sur le crabe à la dose où elle agit sur le chien : peut-être agit-elle à dose moindre, et son action semble être sensiblement égale à celle de la Cinchonifine.

La Cinchonidine enfin agit très peu sur le crabe à la dose où elle agit sur le chien.

Il résulte de ceci que les deux substances les plus toxiques, les plus convulsivantes pour le crabe ne sont pas du tout celles qui agissent le plus sur le mammifère. La substance la plus toxique pour ce dernier (Cinchonigine) est pour ainsi dire sans effet sur le

premier, et celles qui agissent le plus fortement sur le crabe sont moins toxiques pour le chien.

Il y aurait évidemment à déterminer exactement pour ces dernières la dose minima nécessaire à la production des convulsions, pour les comparer avec celle qui est nécessaire chez le chien, surtout en ce qui concerne la Cinchonifine, car pour la Cinchonine il paraît certain que le crabe succomberait à des doses qui n'agissent pas sur le chien. Toutefois il demeure acquis que la Cinchonigine, la Cinchonibine et la Cinchonidine n'agissent pas sur le crabe à des doses égales ou supérieures à celles où elles agissent sur le chien; et que la Cinchonifine et la Cinchonine jouissent au contraire d'une activité considérable. C'est là le point que nous tenions surtout à mettre en lumière, et il nous suffit de montrer une fois de plus combien la toxicité des mêmes substances varie, absolument et relativement, pour des animaux d'organisation différente.

Cette variabilité de réaction dépend, cela semble incontestable, des différences de constitution physiologique, anatomique et chimique, ou pour être plus court, de la *variabilité physiologique* <sup>1</sup>.

1. Pour des faits analogues, montrant que des poisons agissent différemment, comme dose et comme symptômes, sur des animaux différents, comparer l'action de la Strychnine, de la Brucine et de la Picrotoxine sur les mammifères (dans les *Leçons de Vulpian*, sur les matières toxiques et médicamenteuses) avec leur action sur le crabe. (H. de Varigny : *De l'action de la Strychnine, de la Brucine et de la Picrotoxine sur le Carcinus mænas*, *Journal de l'Anatomie et de la Physiologie*, juin 1889, p. 187.)

## *Réponse à quelques critiques à propos du « M. Tetragenus Versatilis »*

[Par MM. FINLAY et DELGADO

Le 5<sup>e</sup> volume de l'*Annuaire de Bactériologie* de Baumgarten, qui vient de paraître, contient un aperçu de notre article sur le *Micrococcus versatilis* (voy. *Journal de l'Anatomie et de la physiologie*, n<sup>o</sup> 2, 1889), accompagné d'une note exprimant quelques doutes quant à la pureté des cultures qui ont permis d'observer les variations signalées dans notre description et qui motivèrent le nom de « versatilis » donné par M. le Dr Sternberg à notre tétragène.

En signalant cette *versatilité* nous nous sommes fondés surtout sur les observations personnelles du Dr Sternberg, dont la compétence bactériologique est reconnue. Ces observations s'accordaient d'ailleurs avec les nôtres, bien que nous n'ayons pas poussé l'investigation jusqu'à préciser les conditions qui favorisent ou entravent la manifestation des propriétés chromogènes et liquéfiantes de notre microcoque. Nous pouvons cependant affirmer que, cultivé dans les meilleures conditions (de milieu, de

température, etc.), le « versatilis » est un microcoque tétragène dont les tétrades présentent, dans une même préparation pure, des dimensions très variables. Il est aérobic, ne donnant aucune colonie dans une atmosphère d'hydrogène; sur gélose et sur pomme de terre il produit des colonies d'abord blanches, puis d'un jaune plus ou moins accentué jusqu'au jaune serin. Semé par piqûre dans de la gélatine neutre à 20 ou 25 p. 0/0, il commence au bout de quelques jours à la liquéfier. Il se développe surtout aux températures de 30° à 40° C.

Des plaques roulées préparées avec de la gélose ensemencée à une température de 50° C. environ, sont restées stériles, tandis que celles préparées avec la même gelée à une température plus basse ont parfaitement réussi.

On comprendra aisément que ces limites de 30° et de 50° C. imposent certaines précautions, si l'on veut préparer directement des plaques roulées avec des produits contenant des germes de « versatilis » qu'on voudrait mettre en évidence. Si l'on emploie la gélatine il faudra que celle-ci soit forte (20 à 23 p. 0/0) pour supporter sans se fondre les températures de 28° à 30° C. qui conviennent au développement de ces germes. Si l'on emploie de la gélose demandant une température un peu élevée pour se fondre, il faudra avoir soin de la maintenir aussi basse que possible au moment de l'ensemencement afin de ne pas stériliser les germes introduits. C'est surtout lorsqu'on veut inoculer plusieurs tubes de gélose en série qu'on risque de dépasser la température voulue. Une fois obtenu en colonies, les limites thermiques dans lesquelles le microcoque se multiplie semblent plus étendues, surtout la limite inférieure.

Le rôle étiologique du versatilis dans la fièvre jaune, voire même ses propriétés pathogènes sont encore *sub judice*, mais le contraire n'est pas prouvé non plus. Ne connaissant aucun animal sujet à contracter cette maladie par transmission naturelle, c'est sur l'homme qu'il faudrait expérimenter, et encore sur l'homme en condition de réceptivité, ce qui constitue évidemment une difficulté sérieuse. Ce qui est acquis, c'est uniquement que ce microcoque a été rencontré (fréquemment par nous, exceptionnellement par ceux qui lui refusent toute signification étiologique) dans les cultures procédant de la peau des malades de fièvre jaune, du sang, de la sérosité de vésicatoires, appliqués avec toutes les précautions aseptiques, du foie, et du rein de ces mêmes malades. Des colonies de versatilis se sont développées en outre sur de la gélose stérilisée, aux endroits picotés par des moustiques contaminés en piquant des malades de fièvre jaune et qui n'avaient rien produit avant leur contamination.

Jusqu'à présent le « versatilis » n'a pas été identifié hors des foyers de fièvre jaune. Sa présence sur la peau de personnes saines, indemnes, et même sur celle de sujets aptes à contracter cette maladie (ce qui n'a pas encore été démontré), ainsi que dans l'atmosphère de ces localités n'exclurait pas le rôle étiologique de notre microcoque. Une étude attentive des faits connus porte à croire, en effet, que la fièvre jaune ne se transmet pas par simple contact de ses germes producteurs sur la peau ou sur les muqueuses; il faut donc penser que c'est par implantation, par inoculation.

La présence du « versatilis » dans l'atmosphère de la Havane et de Vera-Cruz, n'a pas été, que nous sachions, directement démontrée. Pour l'affirmer M. le Dr Sternberg s'est fondé sur des considérations de vraisemblance plutôt que sur une démonstration irrécusable, — sur le fait qu'il a souvent vu apparaître quelques colonies isolées de « Versatilis » dans des plaques roulées, ensemencées avec des germes d'autres bactéries, considérées pures, il est vrai, mais qui provenaient, à une ou deux exceptions près, de produits de fièvre jaune.

---

Le Propriétaire-Gérant :

FÉLIX ALCAN.

# RECHERCHES D'ANATOMIE NORMALE ET PATHOLOGIQUE

SUR

## L'APPAREIL DENTAIRE DE L'ÉLÉPHANT

Par le D<sup>r</sup> V. GALIPPE

Chef de laboratoire à la Faculté de médecine de Paris.

---

### I

DU MODE DE FIXATION DES MOLAIRES DE L'ÉLÉPHANT AU MAXILLAIRE;  
ÉTUDE DE LA GENCIVE; ÉPULIS; MODE DE FIXATION DE LA DÉFENSE  
AU MAXILLAIRE.

M. le Prof. A. Milne-Edwards a bien voulu me confier un fragment de dent d'éléphant implantée dans le maxillaire. Jusqu'à présent, au moins à notre connaissance, l'étude des moyens de fixation de la dent au maxillaire chez l'éléphant n'avait pas encore été étudiée au point de vue microscopique et l'on en était resté aux idées anciennes et fausses, en vertu desquelles on admettait l'existence d'un périoste. Tomes dans son *Traité d'anatomie humaine* et comparée n'a point étudié cette question.

L'examen de cette pièce anatomique présentait d'autant plus d'intérêt, qu'elle provenait d'un animal dont j'avais déjà eu l'occasion, comme on le verra ci-après, de m'occuper, grâce à la libéralité éclairée de M. A. Milne-Edwards <sup>1</sup>.

Il avait fallu plusieurs heures pour scier à la fois la dent et le maxillaire. Ce travail a été accompli avec une scie à main, sous la direction de nos excellents amis M. le Prof. G. Pouchet et son aide naturaliste, le D<sup>r</sup> H. Beauregard, que nous remercions tous deux bien cordialement <sup>2</sup>.

1. Voy. *Recherches et notes originales*, publiées en 1887 et 1888, par le D<sup>r</sup> V. Galippe, p. 97.

2. Nous avons essayé de faire le même travail à l'aide d'une scie circulaire mue par la vapeur, comme les emploient les débiteurs d'ivoire. Il nous a fallu y renoncer. Une fois arrivée dans la dent, la scie ne pouvait traverser l'émail et souvent se brisait. Nous avons dû recourir à l'emploi des grandes scies à main, et ce travail a été aussi long que pénible.

Il s'était écoulé un certain temps entre cette opération et la mort de l'animal, de sorte que la pièce, malgré l'emploi d'alcool addi-

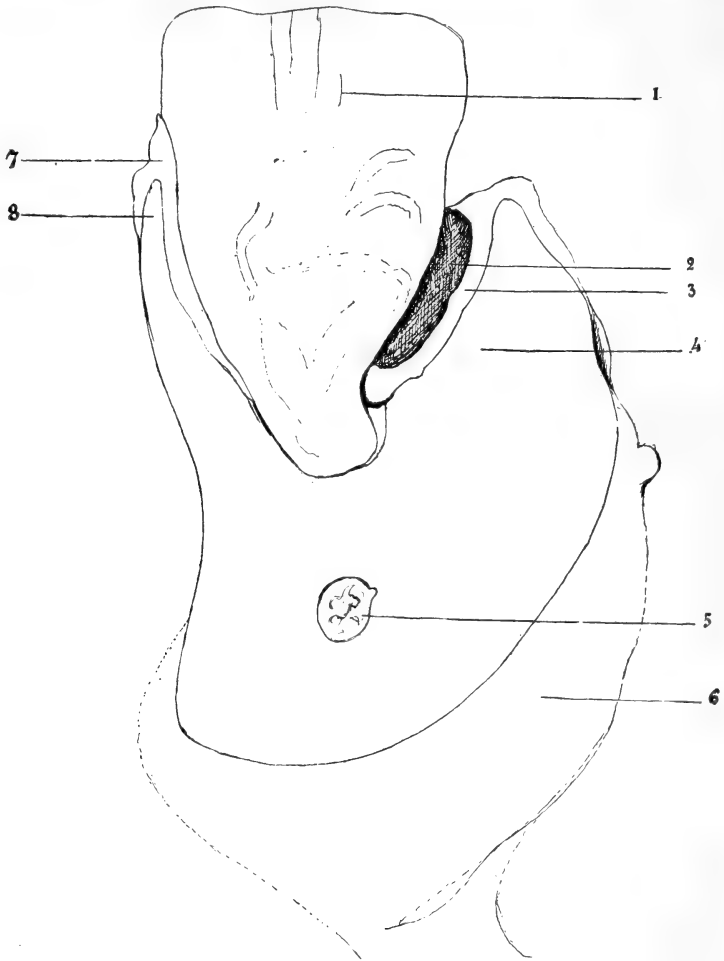


Fig. 1. — Dent et maxillaire d'éléphant, coupe longitudinale.

1, Dent coupée longitudinalement; 2, Cavité existant entre la dent et le maxillaire; 3, Tissu fibreux tapissant la cavité, se continuant d'une part avec la gencive et de l'autre avec le ligament alvéolaire; 4, Maxillaire; 5, Nerve maxillaire; 6, Maxillaire; 7, Gencive et partie supérieure du ligament; 8, Maxillaire.

tionné de sublimé, était légèrement altérée. Si l'on ajoute à cela les nombreuses et énergiques manipulations qu'avait dû subir la dent et ses annexes avant d'arriver à notre laboratoire, on comprendra sans peine que cet état de choses inévitable ait retenti sur notre examen.



Vue par sa face de section, la dent se présentait de la façon suivante (voy. fig. 1). La dent coupée suivant son grand axe offrait une coloration blanc jaunâtre normale, et l'on pouvait suivre sur la section les feuilletts d'émail descendant jusqu'au voisinage de l'extrémité radiculaire. D'un côté (côté gauche de l'observateur) la dent était solidement fixée au maxillaire par la gencive et par le ligament. Il n'en était pas de même du côté opposé où il existait un décollement allant du plan de la section à la face postérieure de la dent, où l'adhérence était normale. Le décollement était comblé par de la paille et des substances alimentaires d'origine végétale.

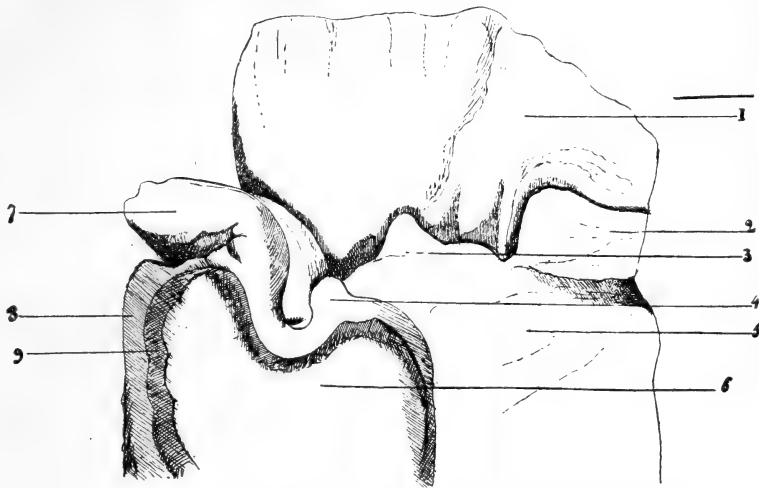


Fig. 2. — Le maxillaire a été coupé un peu en arrière des fongosités gingivales. 1, Dent vue sur sa face postérieure; 2, Fongosité gingivale; 3, *idem*; 4, *idem*; 5, Maxillaire; 6, Coupe pratiquée sur le maxillaire; 7, Fongosité gingivale volumineuse; 8, 9, Insertions musculaires sur le maxillaire.

Les tissus superficiels, surtout dans le voisinage de la section, ayant été soumis à un frottement énergique étaient légèrement altérés.

Examinée par sa face postérieure (voy. fig. 2), cette pièce anatomique offrait plusieurs particularités intéressantes. C'est ainsi que la gencive présentait des anomalies multiples constituées par des fongosités gingivales de volume variable, les unes petites et finement pédiculées, les autres sessiles, très volumineuses et formant une saillie de 4 ou 5 centimètres de hauteur. Dans les points où il n'existait pas de fongosités, la gencive nous a paru avoir une épaisseur plus considérable qu'à l'état normal.

*Épulis.* — Ainsi que nous l'avons dit plus haut, la gencive pré-

sentait en arrière de la dent des productions pathologiques de volume variable, les unes moins volumineuses se rattachant à la gencive par un pédicule fin, les autres d'un volume plus considérable et présentant une large base de sustentation. Nous avons fait l'examen de ces deux types.

a) *Épulis pédiculée*. — Présente une forme régulièrement ovoïde, ayant environ 1 centimètre de hauteur et 5 millimètres de largeur après avoir séjourné dans l'alcool. Cette production pathologique est constituée par du tissu fibreux dense. Dans quelques points il existe un assez grand nombre de cellules embryonnaires ou lymphoïdes. Ailleurs, on trouve des régions où il existe des amas de fibres élastiques contournées sur elles-mêmes, comme on en rencontre dans les tumeurs à marche lente, dans les squirrhes du sein en particulier.

Dans d'autres points on rencontre des corps brillants disséminés, ébréchant le rasoir et ne donnant pas d'acide carbonique avec les acides faibles et ne s'y dissolvant pas non plus. Ces corps brillants résistent également à l'action de l'acide chlorhydrique. Nous n'avons pas pu en déterminer la nature.

Cette tumeur présente quelques vaisseaux, mais elle est relativement peu vasculaire. On trouve toutefois à la surface quelques veinules assez développées. On y rencontre enfin des filets nerveux. La surface de la tumeur présente des papilles grêles rapprochées les unes des autres et noyées dans le revêtement épithélial. Ces papilles sont vasculaires. Dans quelques-unes d'entre elles on voit des fibrilles élastiques parfois très nombreuses. La partie correspondant au pédicule ne présente que des papilles rares et peu développées. L'épithélium de la surface est du type malpighien; seulement les couches superficielles ont été accidentellement enlevées.

b) *Grosse épulis*. — Cette tumeur est également constituée par un tissu fibreux dont les faisceaux ont une direction générale allant de la profondeur vers la surface. Entre ces faisceaux fibreux on trouve du tissu conjonctif lâche dans lequel se voient des vaisseaux capillaires qui paraissent être contournés. On voit aussi des artères et des veines relativement volumineuses.

Autour de quelques capillaires on trouve parfois de petits foyers de cellules lymphoïdes ou embryonnaires.

Dans cette épulis on ne rencontre pas de nerfs, ni d'amas de tissu élastique, comme dans la petite tumeur décrite ci-dessus. La sur-

face présente aussi des papilles moins fines et moins nombreuses. Nous n'y avons point remarqué non plus de ces concrétions brillantes décrites ci-dessus.

*Gencive prise en arrière de la dent.* — La structure de la gencive, chez l'éléphant que nous avons examiné, ne présente rien de particulier et on y retrouve les dispositions générales observées dans la gencive chez l'homme. Elle est constituée par un tissu

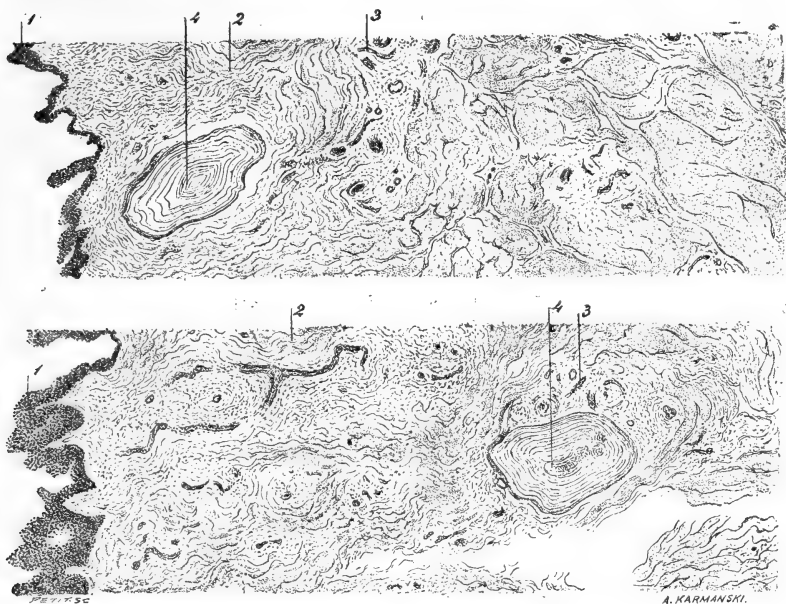


Fig. 3. — Coupe de la gencive de l'éléphant.

1, Papilles gingivales et leur vêtement épithélial; 2, Faisceaux fibreux du derme; 3, Espaces interfasciculaires avec vaisseaux et nerfs; 4, Corpuscules de Pacini superficiels, coupés en travers; 5, Corpuscules de Pacini situés profondément et coupés en long. — Grossissement : 60/1, réduction 1/4 (dessiné à la ch. cl.).

fibreux, formé de gros faisceaux, s'entrecroisant en différents sens et laissant entre eux de petits espaces remplis de tissu cellulaire lâche, dans lequel se trouvent les vaisseaux et les nerfs. La gencive présente de grosses papilles en partie desquamées de leur épithélium, par suite des manipulations qu'elles ont subies et de leur macération dans le liquide employé à leur conservation.

Il est toutefois un fait que j'ai observé avec M. Malassez<sup>1</sup> sur lequel nous devons tout particulièrement appeler l'attention, c'est

1. Ce travail a été fait sous la direction de M. Malassez; la meilleure part doit donc lui revenir. — V. G.

le suivant : On y trouve des corpuscules de Pacini en nombre assez considérable. Nous en avons compté sept en moyenne sur une longueur de coupe de 10 millimètres. Les plus profonds sont à un demi-millimètre de la surface, les plus superficiels arrivent presque à la surface des papilles. Les corpuscules les plus gros sont assez volumineux et visibles à l'œil nu.

Leur structure, autant qu'on en peut juger sur des préparations de pièces mal conservées, est absolument semblable à celle des corpuscules ordinaires : lamelles concentriques et tube nerveux central. Le tube nerveux avant son entrée dans le corpuscule et dans la première portion de son trajet intra-corporeux est disposé en spire. L'orientation des corpuscules paraît être assez variable. En général leur grand axe est dirigé perpendiculairement au grand axe de la muqueuse. Nous en avons trouvé aussi qui étaient disposés parallèlement à la surface. Les corpuscules sont en général placés dans de petites logettes constituées par du tissu fibreux. Parfois on constate la présence de deux corpuscules de Pacini, chacun d'eux possédant sa tunique propre et en plus des lames concentriques communes aux deux. Il ne s'agit donc point de deux corpuscules de Pacini placés à côté l'un de l'autre, mais bien d'un corpuscule de Pacini double. Celui que nous avons observé était situé plus profondément, à 2 millimètres de la surface de la muqueuse.

*Gencive et partie supérieure du ligament.* (Pour la description de la gencive, voir ci-contre.)

Dans la partie supérieure du ligament, on voit des faisceaux de tissu fibreux partant de la paroi alvéolaire et allant vers le ciment dans lequel ils pénètrent. Ces faisceaux ont en général une direction assez oblique, l'extrémité alvéolaire étant moins profondément située que l'extrémité dentaire. Entre ces faisceaux fibreux existent des espaces remplis de tissu conjonctif lâche au milieu duquel on distingue des vaisseaux et des nerfs. Au voisinage de la dent on constate l'existence de ces débris épithéliaux paradentaires décrits par mon maître et ami M. Malassez. Les cellules constituant ces débris paraissent être cylindriques.

A leur arrivée dans le maxillaire comme à leur arrivée dans le ciment les faisceaux fibreux pénètrent profondément dans ces tissus sous forme de fibres de Scharpey.

On voit qu'en dépit du poids énorme que peut atteindre une grosse molaire d'éléphant, ses moyens d'attache sont identiques à

ceux que M. Malassez a décrits chez l'homme. Pas plus, chez l'éléphant que chez l'homme, il n'y a de périoste.

Dans la partie supérieure du ciment il existe une couche superficielle qui est séparée des couches profondes par une ligne ondulée et paraissant être de formation récente.

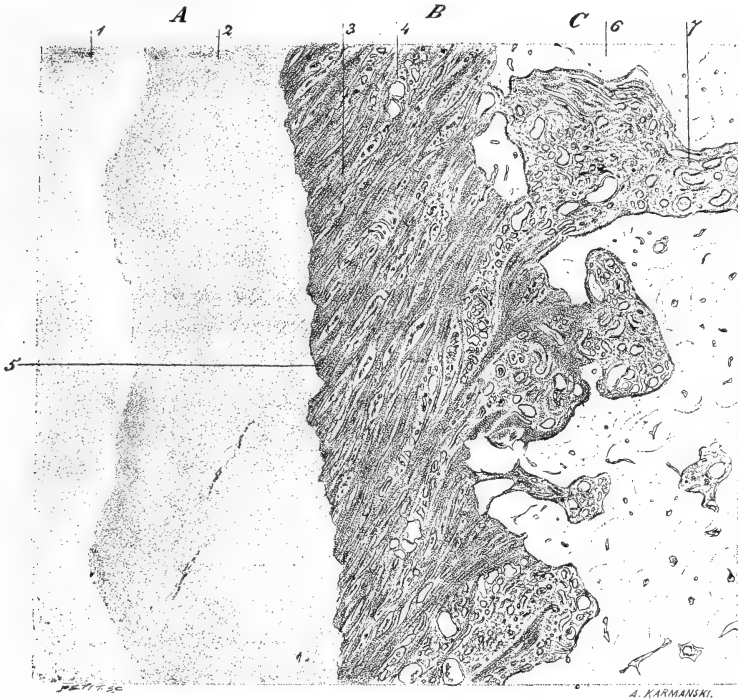


Fig. 4. — Grosse molaire d'éléphant, ligament alvéolo-dentaire.

1, Dentine; 2, Cément; 3, Faisceaux de ligament; 4, Espaces inter-fasciculaires; 5, Débuts épithéliaux paradentaires; 6, Travées osseuses; 7, Espaces médullaires avec leurs vaisseaux; A, Dent; B, Ligament; C, Maxillaire. Grossissement : 150/1; réduction 1/4 (dessiné à la ch. cl.).

*Partie moyenne du ligament.* — Sur une coupe longitudinale on observe que cette partie du ligament est encore constituée par des faisceaux fibreux très obliques, allant du maxillaire à la dent. Les insertions sur le maxillaire sont toujours à un niveau moins profond que les insertions dentaires, c'est-à-dire que les faisceaux ligamenteux partant de la paroi de la cavité alvéolo-dentaire s'enfoncent obliquement dans l'espace alvéolo-dentaire et vont s'insérer sur la dent à un niveau plus profond que celui de l'insertion maxillaire.

Les insertions sur la paroi alvéolaire ne se font pas réguliè-

ment sur toute la surface de cette paroi, mais de préférence sur les crêtes osseuses que cette surface présente. Les crêtes osseuses sont presque uniquement constituées par des fibres de Scharpey calcifiées. La substance osseuse interposée entre elles est relativement très peu abondante et les ostéoplastes rares. On peut poursuivre certaines de ces fibres très loin dans le tissu osseux proprement dit; elles ont l'aspect de fibres de Scharpey. On en voit même qui traversent des espaces médullaires pour se continuer dans le tissu osseux, au delà de ces espaces.

Les insertions sur la dent, au contraire, sont très régulières. Les

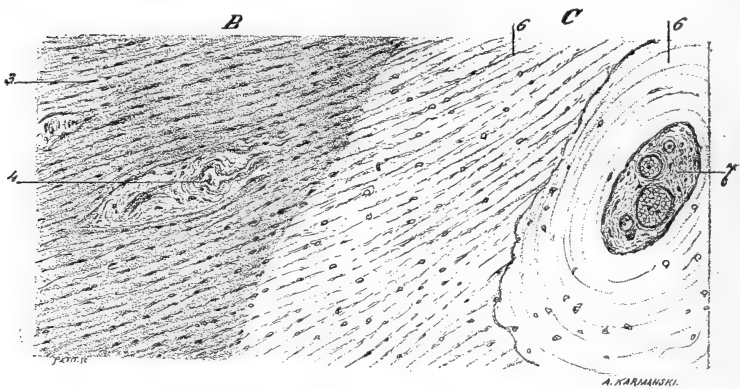


Fig. 5. — Insertion du ligament sur le maxillaire.

B, Ligament; 3, 4 (voy. fig. précédente); C, Maxillaire; 6, Pénétration des faisceaux fibreux dans le maxillaire sous forme de fibres de Scharpey; 6 bis, Système de Havers, non pénétré par les fibres de Scharpey; 7, Espaces médullaires et vaisseaux. — Grossissement : 14/1; réduction à 1/4 (dessiné à la ch. el.).

faisceaux pénètrent profondément dans le ciment; en de certains endroits ils sont si rapprochés que le ciment paraît presque constitué uniquement par eux. La substance osseuse et les ostéoplastes y sont très rares. Le ligament présente entre les faisceaux qui le composent des espaces remplis de tissu cellulaire lâche, et dans lesquels on voit les vaisseaux et les nerfs. Les espaces qui sont voisins de l'os communiquent avec les espaces médullaires. On trouve encore dans le ligament, et de préférence au voisinage de la dent, des amas de cellules présentant des formes variées qui ne sont autres que des débris épithéliaux paradentaires.

Dans le ciment on remarque des lignes ondulées généralement parallèles à la surface de la dent et correspondant vraisemblablement à des formations successives de ciment. On voit parfois des

faisceaux ligamenteux passant sans interruption d'une couche de cément dans l'autre.

Sur les coupes transversales les faisceaux du ligament se trouvent, en raison de leur très grande obliquité, être coupés transversalement et l'ensemble de la coupe diffère de ce que l'on trouve chez d'autres animaux où les faisceaux étant moins obliques paraissent sur les coupes transversales comme disposés en rayons par rapport à la dent.

Dans les parties les plus inférieures de la racine la disposition en




Fig. 6. — Insertion du ligament sur la dent.

A, Dent; 2, Faisceaux ligamenteux pénétrant dans le cément; B, Ligament alvéolo-dentaire; 3, Faisceaux fibreux. Vaisseaux sanguins. — Grossissement : 150/1 (dessiné à la ch. el.).

ligament ne diffère pas sensiblement de la description précédente, sauf qu'il y a peut-être un peu plus de vaisseaux.

*De la pyorrhée alvéolaire (gingivite arthro-dentaire infectieuse) observée chez l'éléphant.*

Nous avons antérieurement, et à plusieurs reprises, appelé l'attention sur ce fait que tout système masticateur dont l'activité fonctionnelle est réduite, soit en raison d'une alimentation n'offrant point une résistance mécanique suffisante, soit différant par sa nature de celle que l'individu devrait avoir, présente un terrain remarquablement préparé à l'apparition et au développement des affections parasitaires ayant pour siège les dents et leurs annexes. Il en est de même pour une dent observée isolément lorsque, par exemple en vertu d'une anomalie de position, elle ne prend point part à la mastication ainsi que nous en avons publié un exemple.

Les états généraux (maladie, domesticité, captivité) sont aussi des facteurs constituant un terrain, c'est-à-dire une prédisposition morbide.

C'est ainsi que les chiens d'appartement, par exemple, menant une vie en contradiction avec leurs instincts, soumis à une alimentation anti-physiologique, ne faisant qu'un usage insuffisant de leurs dents pour déchirer des aliments, ramollis par une cuisson prolongée, peuvent être atteints d'une affection analogue à la gingivite infectieuse. Cette maladie présente chez eux les mêmes symptômes que chez l'homme : production de tartre, suppuration de l'alvéole, ébranlement de la dent, déviation de la direction primitive, et finalement chute de l'organe.

Ce que l'on rencontre chez le chien, on doit l'observer fréquemment chez les animaux élevés en captivité dans les ménageries, pour lesquels la lutte pour la vie est réduite à sa plus simple expression. Nous espérons, en raison de la bienveillance des savants naturalistes que nous comptons au nombre de nos anciens maîtres, pouvoir combler cette lacune.

Grâce à l'intérêt que M. A. Milne-Edwards porte à nos études de stomatologie comparée <sup>1</sup>, nous avons pu examiner une grosse molaire d'éléphant de l'Inde, tombée spontanément de la mâchoire de l'animal et trouvée dans sa mangeoire. Cette dent n'était pas tombée physiologiquement, mais en apparence elle paraissait intacte. Elle pesait à l'état sec 1 kil. 792, plus une fraction prélevée sur l'extrémité de la racine pour l'examen histologique <sup>2</sup>.

Lorsqu'elle nous a été remise, la dent était tombée depuis le 6 mai 1883 et n'avait subi aucune préparation. Sa coloration générale était d'un blanc légèrement jaunâtre. La surface triturante était d'un blanc éclatant. Ses faces étaient recouvertes d'une croûte d'épaisseur variable, mais pouvant acquérir, en certains points, 3 ou 4 millimètres. De prime abord, nous avons considéré cet enduit résistant comme étant constitué par du tartre salivaire, nous proposant de vérifier ultérieurement cette hypothèse.

L'extrémité inférieure de la racine, dans toute son étendue, nous

1. Ce savant naturaliste a bien voulu nous confier le crâne d'une panthère morte à la ménagerie du Museum et dont les dents ainsi que le maxillaire portaient des altérations graves, dues à la gingivite arthro-dentaire infectieuse (*Pyorrhœa alveolaris*). Nous publierons bientôt la description de ce fait intéressant.

2. Le même animal a perdu une grosse molaire symétrique le 18 février 1884. Elle présentait le même aspect extérieur que la précédente.



paraît avoir été le siège d'un processus pathologique très intense.

Lorsqu'on examine la racine d'une grosse molaire d'éléphant, normale ou supposée telle, on voit une couche de ciment d'une épaisseur assez uniforme et d'une coloration jaune brunâtre, au-dessous de laquelle apparaît la dentine tranchant par sa coloration blanche.

Le ciment forme à sa surface des petites saillies de direction oblique et assez régulièrement parallèles, mais de hauteurs inégales.

Quand on fait l'examen comparatif de la dent malade, on voit au contraire que ces petites saillies sont détruites ou fortement diminuées de hauteur, circonstance permettant de conclure à une altération de la racine.

Il y a aussi des arêtes extrêmement aiguës, comme on en rencontre sur les racines atteintes d'ostéite raréfiante. On comprend qu'une pareille lésion ne soit pas compatible avec l'état normal.

Au fur et à mesure que l'on s'éloigne de l'extrémité de la racine pour se rapprocher de la face triturante, les lésions diminuent de profondeur ou tout au moins sont généralement masquées par une couche de tartre salivaire.

Depuis les expériences que nous avons publiées sur la théorie générale de la formation des calculs dans l'économie, on sait que le tartre est une substance vivante et d'origine parasitaire à caractère souvent infectieux.

Certains parasites, et en particulier ceux qui provoquent la gingivite infectieuse, ont la propriété de déterminer dans la salive des phénomènes chimiques, ayant pour résultat la précipitation des matières calcaires qu'elle tient en dissolution. Outre les expériences qui démontrent qu'il en est ainsi, l'examen de la bouche de certains malades atteints de gingivite infectieuse le prouve également.

Dans les points où la suppuration est le plus abondante et les lésions le plus profondes, le dépôt de tartre salivaire est aussi plus considérable. Vient-on à l'enlever, sans pratiquer une antisepsie buccale sévère et difficile à obtenir, en l'espace de vingt-quatre ou quarante-huit heures, il se forme dans ces mêmes points un enduit de consistance d'abord crémeuse, durcissant progressivement et s'organisant par couches successives et superposées. Quand l'antisepsie est obtenue, la formation du tartre diminue et finit par disparaître complètement.

L'examen direct du tartre, alors qu'il n'a pas encore pris sa con-

sistance pierreuse, montre qu'il renferme de nombreux micro-organismes englobés dans le dépôt calcaire. Ces micro-organismes ont alors des formes plus pures que lorsqu'on est forcé de décalcifier le tartre pour pouvoir les examiner.

L'examen direct du tartre salivaire de l'éléphant, préalablement écrasé finement et coloré avec le violet 5 B, donne des résultats inconstants. Il permet néanmoins de constater l'existence d'amas de microcoques excessivement petits, qui sans doute, grâce à leur état de siccité, se coloraient mal et réfractaient fortement la lumière. Les micro-organismes (bacilles) que l'on observe sont ou incomplets ou incrustés de matières calcaires. Il vaut donc mieux décalcifier le tartre pour l'examiner.

Le liquide de Malassez (acide picrique et acide azotique), qui donne de si bons résultats pour la décalcification des dents, est un peu trop énergique pour la décalcification du tartre, ou tout au moins il faut en surveiller l'action attentivement. Il nous a paru plus simple d'employer la solution aqueuse saturée d'acide picrique.

C'est ce procédé que nous avons mis en usage pour le tartre dentaire de l'éléphant. Coloré par le violet 5 B, on aperçoit distinctement des bâtonnets, soit libres et isolés, soit réunis bout à bout et formant des chaînettes. On distingue également des microcoques ou spores isolés ou associés deux par deux (diplocoques). Comme nous en avons fait la remarque plus haut, et c'est là du reste un fait d'observation courante, ces micro-organismes se colorent moins bien par le violet 5 B.

D'une façon générale, les micro-organismes ont des formes plus ou moins altérées, mais néanmoins suffisamment nettes. Nous avons démontré <sup>1</sup> qu'à l'exemple d'êtres d'une organisation infiniment supérieure et douée de la reviviscence, tels que les rotifères, les micro-organismes contenus dans les calculs salivaires ou dans le tartre salivaire peuvent être cultivés et rappelés à la vie après un temps souvent considérable.

Nous avons tenté la même expérience avec le tartre salivaire recueilli sur la grosse molaire de l'éléphant, soumise à notre examen. Après avoir lavé la surface de la couche de tartre avec

1. *Société de biologie*, avril 1886. — A la séance du 2 mai 1888 de la Société berlinoise de médecine, M. Rosenberg vient d'attribuer la formation d'un calcul salivaire exclusivement à l'action du *Leptotrix buccalis*, ce en quoi nous ne partageons pas son opinion. Nous sommes d'avis que le rôle qu'il attribue à ce parasite est trop exclusif.

une solution alcoolique à 90 0/0 d'acide phénique, nous avons recueilli la couche la plus profonde, c'est-à-dire celle qui adhérerait au ciment. Ce tartre a étéensemencé. Dans un espace de temps variant entre vingt-quatre et quarante-huit heures, la majorité des tubes s'est montrée fertile.

La salive sucrée, peptonisée et neutralisée nous a donné de nombreux bacilles isolés ou associés et formant à la surface du liquide un enduit feutré; le micro-organisme était pur. Dans la salive sucrée et peptonisée, on voyait des spores isolées ou réunies deux à deux (diplocoques).

Le bouillon ordinaire nous a donné de longs chapelets formés par des bâtonnets contenant dès le second jour des granulations dans leur intérieur. Le bouillon sucré, peptonisé et neutralisé montrait un bacille court, isolé, ou formant de longs filaments. Nous retrouvons donc dans le tartre salivaire de l'éléphant la variété des micro-organismes que l'on constate dans le tartre salivaire humain.

Ainsi se trouvait vérifiée l'hypothèse que nous avons tout d'abord formée que la croûte d'aspect calcaire recouvrant la racine de la grosse molaire de l'éléphant était bien constituée par un produit parasitaire et pathologique, le tartre salivaire.

Il nous restait maintenant à étudier les lésions de la racine elle-même.

Quand on examine un fragment de racine de grosse molaire d'éléphant, saine ou supposée telle, car ce fait est parfois plus difficile à établir qu'on ne saurait le croire, on constate l'existence à la surface de la racine d'une couche de ciment présentant une épaisseur assez considérable. Ainsi qu'on peut du reste le constater à l'œil nu, le ciment ne constitue pas à la surface de la dentine une couche uniforme. A un faible grossissement on constate que ces sillons, sur une coupe perpendiculaire au grand axe de la dent, sont représentés par des saillies de hauteur variable, séparées par des dépressions plus ou moins considérables, dont la succession fait songer à l'aspect que présentent certains paysages montagneux.

Le ciment ne laisse voir aucune altération. Dans certaines racines qui m'ont été remises sans renseignements, j'ai constaté qu'en quelques points la dentine avait été érodée et que les érosions avaient été comblées par un tissu cimentaire. Ce tissu réparateur avait fidèlement comblé les encoches formées dans la dentine, si bien que dans les régions où il s'était séparé de la dentine

accidentellement, celle-ci présentait des anfractuosités exactement correspondantes aux saillies du ciment. J'ignore actuellement sous quelle influence s'est produite cette altération de la dentine.

*Traitées par la méthode de Gram, ces coupes ont montré qu'il n'y avait aucun micro-organisme ni à la surface du ciment, ni dans son épaisseur, non plus que dans la dentine.*

Ce fait établi, nous avons examiné, par la même méthode, des coupes faites perpendiculairement au grand axe sur l'extrémité de la racine de la grosse molaire d'éléphant, que nous avait confiée M. A. Milne-Edwards.

Ces coupes ont été traitées d'abord par le picro-carmin, puis par la méthode de Gram.

Le ciment, au lieu de présenter cette couche épaisse et continue que nous avons constatée sur des coupes obtenues à l'aide de racines normales ou supposées telles, était profondément excavé et dans certains points réduit à une très faible épaisseur. Non seulement il y a des micro-organismes à la surface, mais ceux-ci ont pénétré dans sa profondeur. On trouve même au milieu du ciment des perforations correspondant à une perte de substance considérable.

En un mot, on constate sur les nombreuses coupes que nous avons faites et examinées, tous les degrés d'altération du ciment, depuis les plus superficielles jusqu'aux plus profondes.

Dans les points où le ciment est complètement détruit, la dentine est mise à nu. On la voit creusée d'anfractuosités plus ou moins considérables. Parfois, le processus destructif a été si énergique et la dentine est si profondément découpée, qu'il se détache de la masse principale des sortes de promontoires ne tenant plus à la coupe que par une base étroite.

Dans les points où elle est mise à nu, la dentine est recouverte d'une couche épaisse de micro-organismes, formant, lorsqu'ils n'ont pas été dispersés par le rasoir, une sorte de gazon touffu. Ces micro-organismes tapissent les encoches formées dans la dentine et y constituent dans certaines préparations une masse considérable.

Ils pénètrent également dans les canalicules de la dentine et s'y enfoncent très loin.

De même que dans le ciment, on trouve au milieu de la dentine des perforations attestant une destruction active des tissus. Ces perforations sont tapissées de micro-organismes. M. Malassez, avec

sa bienveillance accoutumée, a examiné nos préparations et il a été frappé comme nous de la similitude des lésions qu'elles présentaient avec les préparations de dents humaines tombées à la suite de gingivite arthro-dentaire infectieuse. Il n'y a aucune différence appréciable. En résumé, l'éléphant en captivité peut être atteint de la maladie décrite chez l'homme par M. Malassez et par moi, sous le nom de *Gingivite arthro-dentaire infectieuse*, et perdre ses molaires par le même mécanisme que celui observé chez l'homme.

Dans les parties superficielles l'infiltration est diffuse; dans les parties profondes elle est localisée, principalement autour des troncs vasculaires, et forme de petits foyers. On retrouve ces foyers assez profondément, presque jusqu'au voisinage du maxillaire. D'une façon générale les vaisseaux paraissent congestionnés.

A la surface des bourgeons charnus ainsi que dans les vaisseaux superficiels, on trouve des colonies microbiennes, mais en raison des circonstances qui ont précédé ou suivi la mort de l'animal, ainsi que des manipulations qu'ont dû subir les pièces examinées, nous ne voulons tirer aucune conclusion de l'existence de ces parasites, pour ce qui regarde la pathogénie de cette lésion.

La partie moyenne du décollement et la partie profonde ne présentent point de lésions différentes de celles que nous avons décrites plus haut, seulement l'inflammation bourgeonnante, au lieu de se produire sur le tissu gingival, se produit sur le tissu ligamenteux. On trouve également des microbes dans les préparations colorées par la méthode de Gram, surtout dans les vaisseaux. Ils sont en moins grande quantité que dans les régions supérieures.

En résumé, nous considérons le décollement très limité comme étant certainement de nature pathologique, et l'on peut supposer sans pouvoir cependant l'affirmer que nous nous trouvons en présence d'une manifestation de la gingivite arthro-dentaire infectieuse, dont cet animal avait été précédemment atteint et dont on a lu plus haut la description.

Postérieurement à ce premier travail (25 juillet 1889), l'animal qui fait l'objet de cette étude ayant succombé, nous avons eu l'occasion d'examiner une des molaires attenant au maxillaire et présentant (comme nous l'avons figuré, voir fig. 4), sur un point limité, un décollement du ligament.

Voici le résultat de l'examen de cette lésion :

La surface de la cavité est à sa partie supérieure irrégulière et

mamelonnée; on n'y retrouve pas de revêtement épithélial, soit qu'il manquât du vivant de l'animal, soit que très altéré et peu résistant, il ait été enlevé pendant les manipulations nécessaires. Cette surface est constituée par un tissu de bourgeons charnus qui se continue sans ligne de démarcation avec le tissu fibreux gingival sous-jacent. Ce dernier est infiltré d'éléments dits lymphoïdes en partie constitués par des globules blancs et en partie par les cellules du tissu, ayant proliféré.

#### MOYENS DE FIXATION DE LA DÉFENSE.

Jusqu'ici nous n'avions pas eu l'occasion d'étudier le mode de fixation de la défense à l'alvéole. Si l'on tient compte du poids

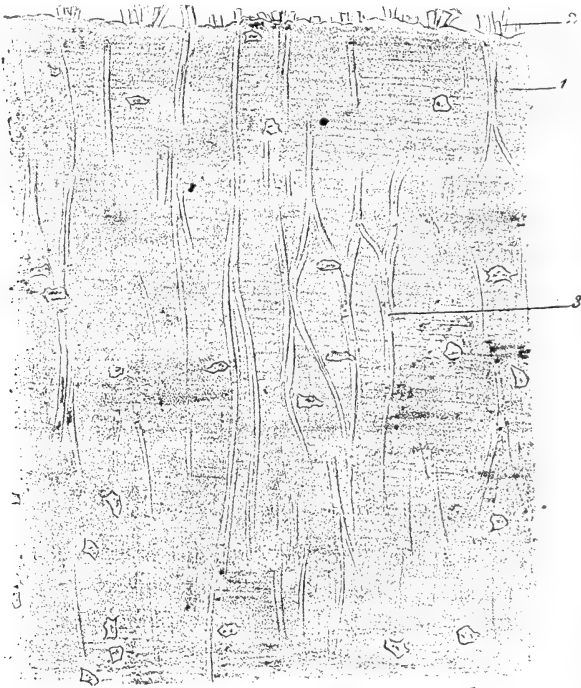


Fig. 7. — Défense d'éléphant.

1, Cément; 2, Faisceaux de ligament alvéolo-dentaire au moment de leur pénétration dans le cément; 3, Fibres de Scharpey comprises dans l'épaisseur du cément, s'anastomosant entre elles et se continuant avec les faisceaux ligamenteux. Grossissement : 300/1.

considérable de ces formidables engins, soixante-dix, quatre-vingts kilogrammes et même plus, on conçoit que la nature ait dû multiplier les moyens de rétention des défenses. Notre examen n'a

point porté à la fois sur le maxillaire et sur les défenses, mais seulement sur la base d'une défense, dans la région où elle était implantée dans le maxillaire. La disposition doit être la même que pour les molaires de l'éléphant, seulement les faisceaux du ligament paraissent pénétrer plus profondément dans le ciment sous forme de fibres de Scharpey.

La figure ci-jointe, dessinée à la chambre claire, dans le laboratoire de M. Malassez, et à un grossissement de 300, donne une idée exacte de la disposition de ces fibres de Scharpey.

## II

### MODE DE FORMATION DES CAVITÉS QUE L'ON RENCONTRE DANS LES DÉFENSES DE L'ÉLÉPHANT; DES PRODUCTIONS INTRA-PULPAIRES ET INTRA-DENTINAIRES.

Pour des raisons multiples que j'exposerai chemin faisant, j'ai longtemps hésité sur l'interprétation des lésions que je rencontrais dans les défenses d'éléphant et en particulier sur le mode de formation des cavités et de la dentine secondaire. J'ai erré, pendant plus de deux années, à la recherche d'une solution satisfaisante. Sans les conseils de mon cher maître et ami Malassez, sans le hasard qui m'a mis au possession d'une pièce unique et démonstrative, je me serais probablement contenté d'enregistrer et de décrire des lésions, sans chercher à dévoiler le mécanisme de leur formation.

Dans la description qui va suivre, j'observerai un ordre inverse à celui que j'ai suivi dans l'élaboration de mon travail et, pour ne pas faire passer le lecteur par les hésitations que j'ai éprouvées, je procéderai du connu à l'inconnu.

Au mois d'août 1889, alors que j'avais déjà analysé microscopiquement un très grand nombre de pièces, M. Monti, débiteur d'ivoire à Champigny, que je ne saurais trop remercier de sa générosité et de son obligeance, me remit une pièce fort intéressante.

Cette pièce consistait en une défense figurée ci-contre. Elle était ouverte à son extrémité (A) comme si elle avait été forée. Cette ouverture a 0 m. 026 millim. de largeur, sur 0 m. 05 de profondeur.

La défense avait été sectionnée dans le sens longitudinal, ce qui permettait de voir que cette cavité avait été tapissée dans toute sa

hauteur par une sorte de membrane (B) détruite seulement dans la partie supérieure.

Au-dessous de cette membrane existe un tissu dense (C) ayant

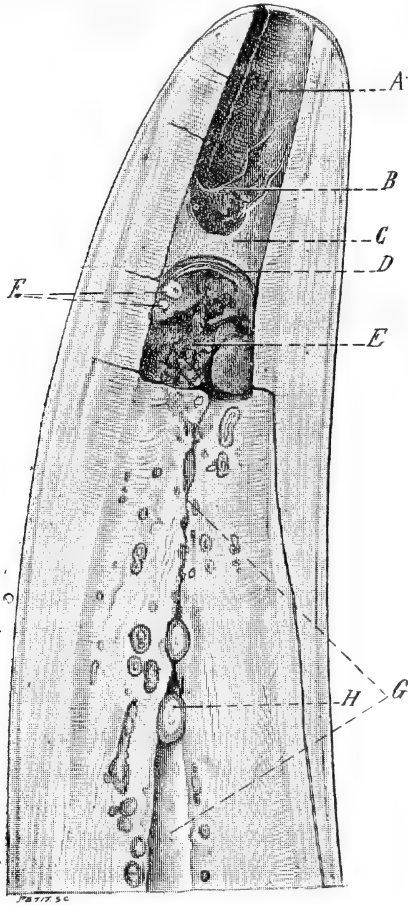


Fig. 8.

0 m. 025 mill. sur sa plus grande hauteur et seulement 0 m. 008 sur la plus petite. Le tissu, de coloration plus claire, est limité à sa partie inférieure par un tissu plus compact (D) coloré en brun et d'une épaisseur de 0 m. 0025 environ.

Au-dessous de cette cloison existait une cavité d'environ 0 m. 03 centim. de largeur sur 0 m. 038 de hauteur (E).

Cette cavité était remplie par une masse peu résistante, granu-



leuse, couleur de colophane. Délayée dans l'eau, cette masse a blanchi et examinée au microscope elle se montre constituée presque exclusivement par des globules de pus, unis à des spores de champignons, à des tubes de mycelium et à de nombreux micro-organismes (bacilles, microcoques, diplocoques).

Je retrouve en outre des corpuscules oblongs auxquels j'attribue la propriété de creuser des galeries dans l'ivoire, et sur lesquels j'aurai l'occasion de revenir ultérieurement.

Nous nous trouvons donc là en présence de la cavité d'un abcès.

A sa partie la plus inférieure, cette cavité paraît tapissée également par une sorte de paroi. La base de cette cavité est irrégulière et constituée par de la dentine malade et comprenant de nombreuses formations cémento-dentaires. Dans un point de la masse, on distinguait (F) deux points tranchant, par leur coloration claire, sur la matière ambiante; ces deux points étaient constitués par de la dentine secondaire en voie de formation.

Comme le montre la figure, au-dessous de cet abcès, on voyait le canal pulpaire rétréci par des formations néo-dentaires. Cette région caractérisée par du tissu pathologique avait 0 m. 16 ou 0 m. 17 cent. à compter de la cavité inférieure de l'abcès.

Au delà de cette limite, la dentine était parfaitement saine et a pu être employée aux usages ordinaires de l'ivoire.

Les lésions diverses n'avaient été mises en évidence qu'en sciant l'extrémité de cette défense, qui me fut remise quelques heures après.

Cette pièce unique, je crois, dans son genre nous montrait en quelque sorte la nature prise sur le fait, un abcès renfermé dans une cavité close, dont le contenu et les parois ont pu être examinés, et de la dentine secondaire en voie de formation.

Grâce à l'obligeance de M. Malassez, grâce aussi à sa vaste expérience, nous avons pu jeter un peu de lumière sur la constitution des différents éléments pathologiques que nous avons sous les yeux.

*Description du tissu constituant la paroi de l'abcès et la cloison de séparation des deux abcès superposés :*

Des coupes microscopiques, comprenant les trois parties, ont pu être faites; elles sont constituées par un tissu à peu près semblable, de nature conjonctive et très riche en vaisseaux. Au niveau des parties que nous avons considérées comme constituant les parois des abcès, les fibrilles conjonctives sont serrées les unes contre les

autres, parallèles et disposées concentriquement par rapport à la cavité de l'abcès. Dans le tissu intermédiaire aux deux parois les fibrilles conjonctives sont dirigées en sens divers formant des réseaux entrecroisés.

Par l'emploi de matières colorantes on n'est pas arrivé à déceler des éléments cellulaires ni dans le tissu conjonctif, ni au niveau des vaisseaux, ce qui doit faire penser que l'on avait affaire à un tissu nécrosé.

Du reste il existait dans tout ce tissu et dans l'intérieur des vaisseaux de nombreuses colonies microbiennes et des tubes de mycelium. Ces derniers étaient par places très nombreux, entrecroisés et formant une sorte de feutrage. On y voyait des organes de fructification constitués par des chapelets de spores. Dans quelques cas l'appareil de fructification était complet et permettait de rapprocher ce champignon du *P. glaucum*.

Dans la même région on voit un autre type de mycelium, constitué par des articles très courts, d'un diamètre plus considérable que le précédent et présentant des bourgeonnements latéraux.

Les perforations de ce tissu colorées par la méthode de Gram montrent les tubes de mycelium colorés avec leur contenu granuleux. Ils sont surtout abondants au niveau des vaisseaux, constituant de larges espaces et dans l'intérieur desquels ils se sont développés vraisemblablement après la mort.

Dans les mêmes points on remarque des colonies microbiennes, plus ou moins considérables; on constate également la présence de ces colonies entre les mailles du tissu.

Nous avons dit plus haut quel était le contenu de la cavité de l'abcès. Nous insistons tout particulièrement sur la présence de deux nodules de dentine secondaire, au milieu du pus concrété.

Immédiatement au-dessous de l'abcès on voit que le canal pulpaire, très rétréci, est entouré de dentine malade et contenant des nodules cémento-dentinaires. On trouve de ces masses dans le canal pulpaire qu'elles oblitèrent complètement.

Ayant enlevé un de ces nodules sur la constitution desquels je reviendrai ultérieurement, je constatai que la face postérieure était enduite d'une substance brun rougeâtre. Examinée au microscope cette substance renfermait des micro-organismes (bacilles, diplocoques). Il y avait aussi des globules blancs retenus dans des débris de pulpe, dont on retrouvait des vaisseaux remplis d'une matière

brunâtre homogène, ce qui semble indiquer qu'en ces points, il s'était fait une trombose, conséquence d'un processus inflammatoire. On remarquait la même particularité dans la région du canal pulpaire indiquée par la lettre G.

Dans le but de savoir si le pus concrété dans la cavité de l'abcès contenait des micro-organismes vivants, je pris une parcelle de pus, au centre d'une des masses décrites plus haut, et j'ensemenciai trois tubes de bouillon.

Un seul de ces tubes a pris; la culture s'est montrée très riche en micro-organismes. Le bouillon ensemencé présentait un nombre très considérable de diplocoques donnant naissance à des bacilles légèrement étranglés par leur partie médiane.

On voyait également, mais en très petit nombre, de longs cha-pelets d'un streptocoque.

Enfin un long bacille, terminé par des spores plus grosses que le bacille lui-même.

Je n'ai réussi à isoler que le diplocoque et j'ai injecté du bouillon de culture, à la dose de deux centimètres cubes, à deux lapins, qui n'ont présenté rien de particulier.

Cet organisme n'était donc point pathogène pour le lapin.

En résumé sous l'influence d'une blessure de cause méconnue, la pulpe de cette défense a été intéressée et infectée. Il s'est produit alors une inflammation violente et suppurative de la pulpe et il s'est formé deux abcès séparés par une cloison constituée par du tissu pulpaire.

Plus profondément, c'est-à-dire plus près de la région où la pulpe était restée saine, celle-ci a réagi et a formé des productions cémento-dentinaires, assez considérables pour produire une obstruction presque complète du canal pulpaire.

Le tissu de nouvelle formation a eu pour effet, nous dirions presque pour but, d'isoler les parties saines de celles qui étaient infectées.

Plus profondément encore, l'inflammation étant de moins en moins intense, les néo-formations cémento-dentinaires sont devenues moins nombreuses et moins considérables. La dent continuant de pousser et l'inflammation ne se propageant plus, la dentine a repris son aspect normal.

Pendant que ces divers phénomènes se produisaient, en raison de l'accroissement continu de la défense, les parties malades se

sont trouvées transportées à l'extrémité de celle-ci et au moment où l'animal a été tué, le premier abcès s'était ouvert à l'extérieur, le second était resté enfermé dans sa coque; mais on est en droit de supposer que si l'animal avait vécu, le second abcès, à l'exemple du premier, se serait également vidé. A une période encore plus avancée de la vie de l'animal, l'extrémité de la défense aurait été constituée par le tissu dentinaire malade, situé au-dessus des abcès, et celui-ci aurait été éliminé à son tour.

Il est possible que les champignons observés dans les parois du second abcès, ne s'y soient développés qu'après l'ouverture du premier.

Chez l'éléphant, comme chez l'homme, on constate que les inflammations violentes, d'origine infectieuse, déterminent de la gangrène et de la suppuration de la pulpe.

Il s'établit une sorte de lutte entre les agents infectieux envahisseurs et le pouvoir réacteur de la pulpe; tantôt ce sont les premiers qui l'emportent, tantôt au contraire, c'est la pulpe qui réussit à s'isoler et à opposer une barrière infranchissable aux agents infectieux.

Lorsque ceux-ci ne déterminent qu'une réaction inflammatoire et suppurative peu violente, il se fait simplement des néoformations cémento-dentaires; si au contraire cette réaction est intense il se fait un abcès et il y a destruction à peu près complète du tissu pulpaire. La pulpe ayant chez l'homme une vitalité moins grande que chez l'éléphant, quand elle est brusquement envahie par des organismes infectieux elle s'enflamme, suppure et disparaît; si au contraire cette invasion se fait lentement et que la pulpe ait le temps de réagir nous voyons que celle-ci provoque également la formation de dentine secondaire. Cette différence dans la vitalité de la pulpe explique pourquoi on trouve si rarement dans la cavité pulpaire des dents humaines infectées soit par les organismes de la carie, soit par ceux de la pyorrhée alvéolaire, des nodules de dentine secondaire.

On conçoit sans peine que, dans l'évolution de pareils accidents, il y ait des variations considérables, tenant à la fois à la cause et à l'individu.

Nous représentons ci-dessous (fig. 9) l'extrémité d'une défense, montrant la cavité d'un abcès, dont le centre est occupé par une production cémento-dentinaire, qui a eu le temps de se former

avant que la région malade arrivât à l'extrémité de la défense. Si on veut bien la rapprocher du cas type représenté plus haut, on verra que la cavité de l'abcès (A) est également arrivée à l'extrémité de la défense et que cette cavité est remplie en partie par une colonnette (B) de tissu cémento-dentinaire. Il y a un assez grand nombre de sphérules qui sont fixées sur la paroi même de la cavité

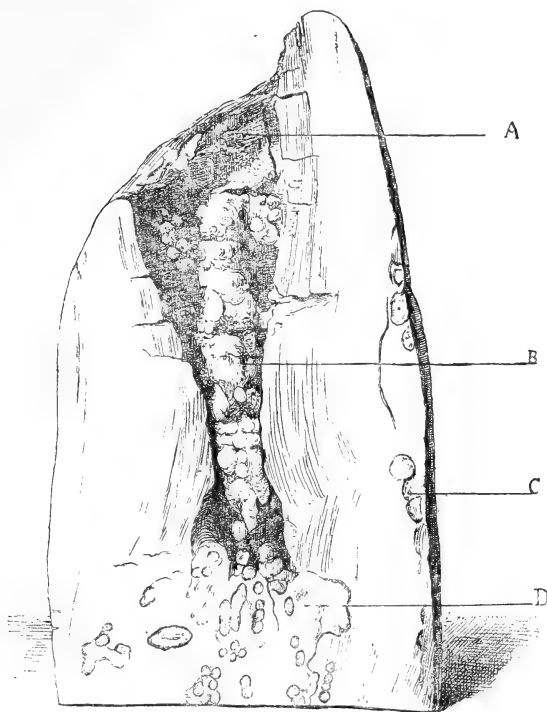


Fig. 9.

A, Cavité formant l'extrémité de la défense; B, Colonnette formée par de la dentine secondaire dont quelques glomérules sont fixés sur la paroi même de la cavité pulpaire; C, Glomérules de dentine secondaire (*vulgo* fèves) développés dans l'ivoire; D, Dentine pathologique renfermant de nombreuses fèves de dentine secondaire et ayant isolé la cavité de l'abcès.

de l'abcès. En C nous voyons ces mêmes sphérules (*vulgo* fèves) développées dans la dentine.

Enfin au-dessous de l'abcès et formant sa paroi inférieure, nous voyons, en D, de la dentine pathologique, contenant des nodules de cémento-dentine et ayant isolé la cavité de l'abcès, de la pulpe restée saine.

M. Barbier, auquel je dois la communication d'un certain nombre

de pièces intéressantes, m'a confié l'extrémité d'une défense présentant des analogies très étroites avec celle que je viens de décrire. La défense se terminait par une cavité au centre de laquelle on voyait une néo-production cémento-dentinaire, ayant obturé cette cavité par sa partie la plus profonde. Le mécanisme de la guérison de cet abcès est le même que celui que nous avons indiqué. Sur une coupe transversale de la défense faite sur un point où l'ivoire était redevenu sain, mais où le canal pulpaire n'était pas encore comblé, on voit, au centre de ce canal, la pointe très fine d'une production cémento-dentinaire et sur la paroi même de la cavité, la coupe d'une sphère cémento-dentinaire. La dentine était recouverte d'une couche régulière de ciment et, jusqu'à ce point, avait pu servir à des usages industriels.

Dans ce cas, nous assistons à l'isolement de la cavité d'un abcès occasionné par une lésion pulpaire, par production de cémento-dentine et à l'élimination spontanée de cette partie lésée par la croissance de la défense. Il est certain que si l'éléphant avait vécu quelques années de plus, on n'aurait plus retrouvé trace de cette lésion.

### III

#### STRUCTURE HISTOLOGIQUE DES PRODUCTIONS DITES « DENTINE SECONDAIRE ».

1° Lorsque la pulpe d'une défense a été lésée, sous l'influence du processus inflammatoire, il se forme, dans la chambre pulpaire, des productions pathologiques d'aspect variable, comparés à des stalactites et appelées « chandelles » par les débiteurs d'ivoire français.

Non seulement ces productions peuvent se rencontrer libres au milieu de la chambre pulpaire, ayant, comme nous l'avons vu, leur point d'implantation sur la dentine pathologique, formant le tissu intermédiaire destiné à isoler la pulpe malade de la pulpe saine, mais encore nous voyons des productions analogues implantées sur les parois mêmes de la chambre pulpaire et formant, dans cette cavité, une saillie plus ou moins considérable. Généralement ces productions ont une forme assez régulièrement sphérique. En raison de leur mode d'implantation, elles empiètent sur la dentine, constituant la paroi de la cavité pulpaire.

Si enfin quittant la chambre pulpaire on examine la dentine ambiante, on voit qu'elle renferme également des nodules, qui, sur

une coupe de la défense, montrent généralement une forme sphérique.

Ces diverses productions pathologiques correspondent, à notre avis, à des stades différents d'un même processus inflammatoire.

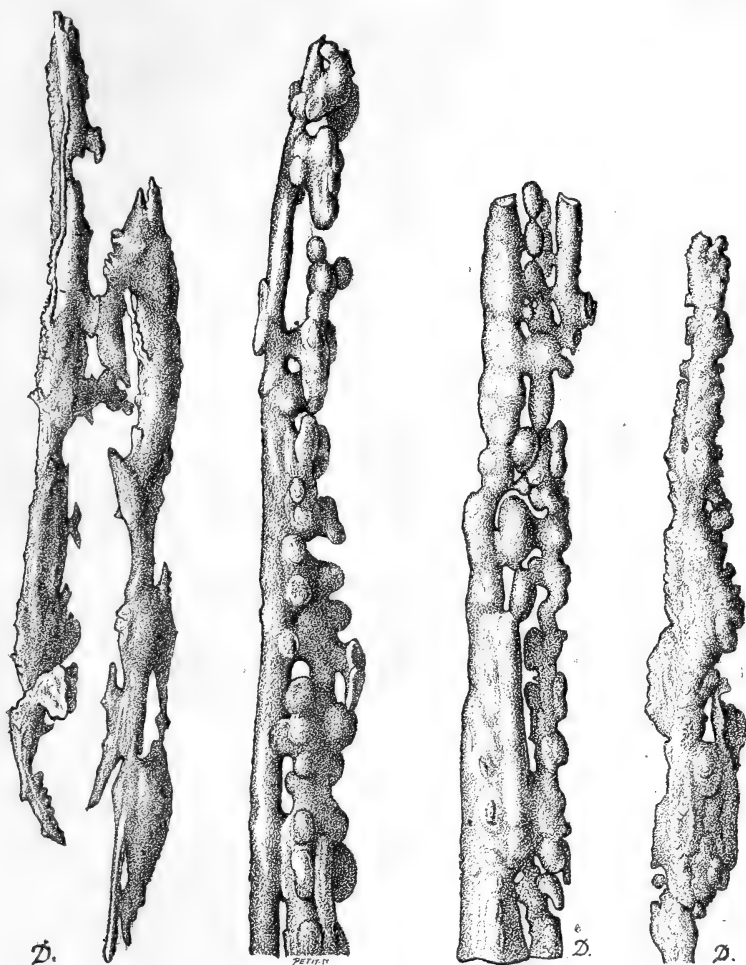


Fig. 10.

Fig. 11.

Elles présentent des particularités histologiques différentes, mais elles ont une origine commune.

Les productions intra-pulpaire varient de forme et de volume. Les collections en renferment des échantillons très variés affectant parfois les formes les plus étranges et les plus compliquées. Il serait absolument oiseux d'en faire une description détaillée, d'autant

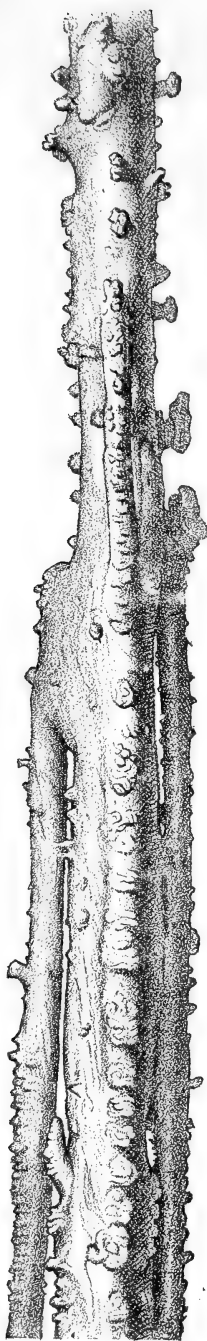
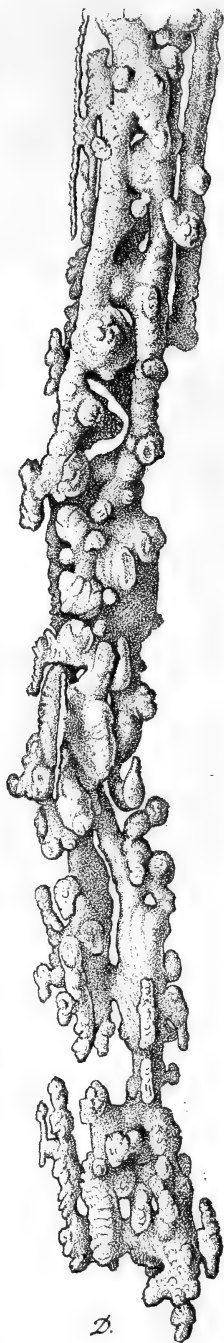
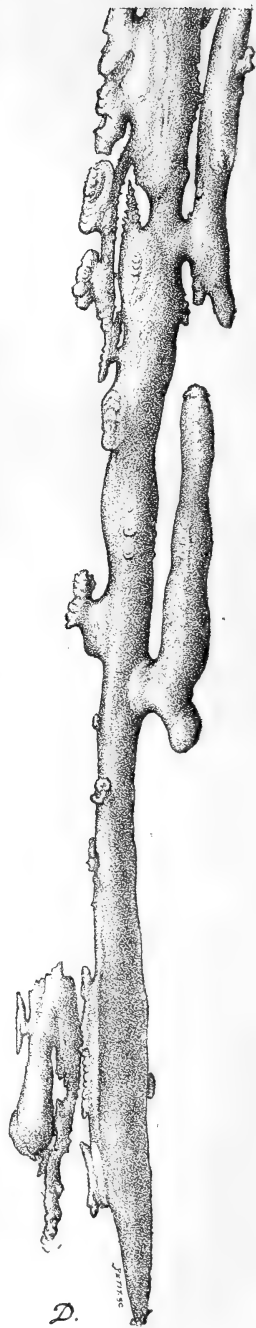


Fig. 12.



D.  
Fig. 13.



D.  
Fig. 14.



plus qu'au point de vue histologique on peut les ramener à un type commun.

Nous donnons ci-contre la représentation d'un certain nombre de ces productions intra-pulpaire figurant dans les collections du Museum d'histoire naturelle de Paris.

Ces formations intra-pulpaire, si variable que soit leur forme extérieure, n'en présentent pas moins un certain air de famille, que

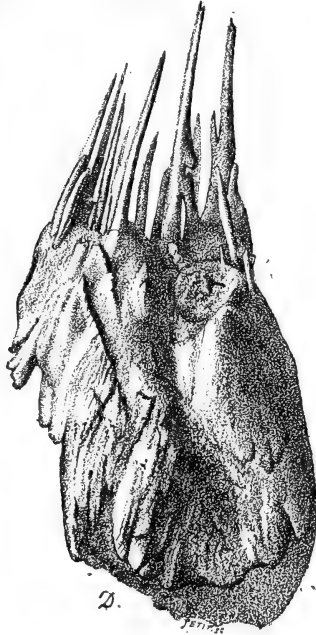


Fig. 15.

l'on pourra constater par l'inspection des figures 10, 11, 12, 13, 14. Seules les figures 10 et 15 présentent quelques différences; la figure 10 par ses arêtes plus aiguës et comme déchiquetées et la figure 15 par sa forme ramassée et les aiguilles qui la terminent. Quoique plus rare, cette forme se rencontre néanmoins de temps en temps et j'en ai vu plusieurs spécimens.

J'ignore quelles sont les conditions individuelles ou accidentelles susceptibles de modifier la forme de ces productions intra-pulpaire.

Lorsqu'on en fait une coupe transversale on voit qu'elles sont constituées par une série de nodules, réunis entre eux par un tissu d'union.

Sur une coupe sèche, on voit (fig. 16, *a*) un petit nodule présentant une série de couches concentriques, constituées par un tissu parcouru par des canalicules comparables à ceux de la dentine et



Fig. 16.

présentant des cavités semblables à celles du ciment.

On voit, en *b*, la section d'une portion d'un nodule plus volumineux, mais présentant une structure identique.

En *c*, est représenté un tissu intermédiaire aux deux nodules et

ayant encore la même structure. On y remarque en plus des espaces lacunaires.

En analysant cette structure de plus près on voit que ces productions intra-pulpairees sont constituées par gangue cémentaire formant un revêtement général, caractérisée par des ostéoplastes, possédant des canaux nombreux et très allongés. Les nodules sont également constitués par du ciment, présentant des couches concentriques plus ou moins régulières. Les ostéoplastes qu'on y rencontre sont disposés d'une façon également régulière et dessinent des lignes concentriques. Ils sont très volumineux; des canalicules ramifiés et très longs s'en détachent.

Ces productions paraissent être purement cémentaires, bien que dans certains point on constate l'existence de canalicules irréguliers; ils nous ont paru provenir des ostéoplastes.

Dans quelques préparations colorées au picro-carmin et montées dans la glycérine, on constate que les couches cémentaires sont largement ondulées et que ces ondulations semblent marquer des stades successifs de destruction et de formation cémentaires.

2° Productions intra-pulpairees mixtes, c'est-à-dire implantées dans la dentine et formant une saillie plus ou moins considérable dans la cavité pulpaire. Ces productions offrent une structure légèrement différente de celle que nous venons de décrire pour les productions intra-pulpairees proprement dites.

La partie faisant saillie dans la cavité pulpaire est constituée par du ciment disposé en couches concentriques et ne renfermant point de dentine, mais sur la périphérie, c'est-à-dire dans la région où cette production pathologique est complètement entourée de dentine, il y a une zone de tissu mixte, c'est-à-dire cémento-dentinaire. On y voit des canalicules dentinaires plus larges qu'à l'état normal et assez régulièrement orientés et dans un sens différent de celui des canalicules de la dentine ambiante. Les canalicules dentinaires partis de la dentine normale enveloppent en quelque sorte la production cémentaire et y pénètrent plus ou moins profondément.

Ainsi qu'on l'a vu par l'inspection des figures 8 et 9, dans le tissu pathologique intermédiaire qui se forme au voisinage de la cavité pulpaire, lorsque celle-ci a été le siège d'un traumatisme, suivi généralement de la formation d'un abcès et de la formation de dentine secondaire, on observe, même à une assez grande distance de la lésion principale, au milieu de l'ivoire, des nodules

particuliers tranchant sur le tissu ambiant par leur structure et leur couleur.

De volume variable et diminuant en nombre à mesure que l'on s'éloigne de la lésion principale, ses nodules qui déprécient l'ivoire et le rendent impropre aux usages industriels, sont connus des débiteurs d'ivoire français, sous le nom de *fèves* (fig. 17).

Lorsqu'on étudie ces productions à un faible grossissement, on voit qu'elles sont constituées par des couches concentriques (fig. 17).



Fig. 17.

Si on examine le nodule précédent à un plus fort grossissement,  $\frac{30}{1}$  (fig. 18), on voit qu'il est constitué par des canalicules dentinaires légèrement ondulés, mais obéissant à une orientation uniforme, allant de la périphérie au centre des nodules (*a*). En (*b*) on voit des couches concentriques plus minces et plus claires dans lesquelles les canalicules dentinaires paraissent être moins nombreux et se diriger dans un sens différent de celui des précédents.

Comme on le voit, les productions sont beaucoup plus riches en dentine que celles que nous avons décrites précédemment.

Les canalicules de cette dentine sont plus dilatés, flexueux et orientés dans des sens divers. Ils déterminent par leurs ondulations des zones alternativement claires et obscures.

On trouve dans différents points de ces productions des rognons de ciment très riches en ostéoplastes et autour desquels les canalicules de la dentine se ramifient et affectent des orientations diverses, constituant un tissu cémento-dentinaire. Puis, en s'éloignant de ces centres cémentaires, la dentine redevient plus abondante et présente les caractères qui viennent d'être décrits et figurés.

Sur les bords de la fève, on constate qu'il y a un travail pathologique surajouté. Le tissu cémento-dentinaire présente de larges ondulations, quelquefois superposées sur deux ou trois zones, indiquant qu'il y a eu destruction du tissu fondamental et remplace-

ment par de nouvelles couches cémento-dentaires généralement moins riches en canalicules que le tissu primitif.

J'ai été longtemps arrêté au début de ces recherches par des lésions surajoutées qui ont rendu ma tâche plus difficile.

Lorsque j'examinais les nodules dont je viens de donner la description, j'observais au sein même des tissus des lacunes de formes très variées, les unes longitudinales et ressemblant à des

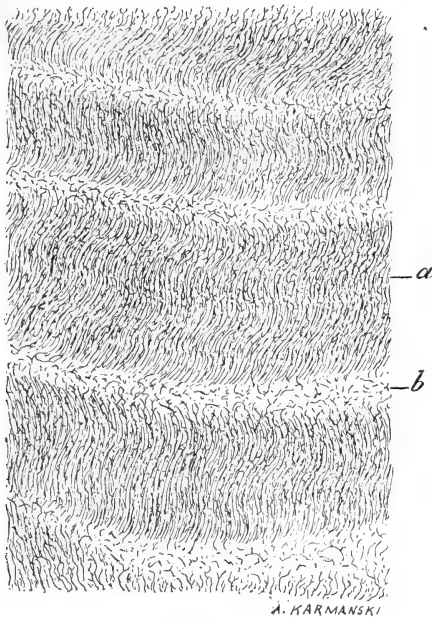


Fig. 18.

canaux, les autres constituées par des pertes de substance, se rapprochant de la forme circulaire et correspondant à des galeries coupées transversalement et orientées dans toutes les directions. Ces espèces de galeries s'observaient aussi bien dans le tissu même des lacunes que dans le tissu intermédiaire.

Ce n'est qu'en 1888, à la suite d'examen que je pratiquais sur des dents provenant d'un ossuaire des îles Marquises (voy. *J. des connaissances médicales*, année 1888, p. 202), que je découvris que ces galeries étaient creusées par des organismes jouissant de puissants moyens de perforation. Traitées par la méthode de Gram, les coupes montraient que ces canalicules étaient remplis de micro-organismes. Ceux-ci étaient-ils des ouvriers de la première heure,

ou avaient-ils succédé à ceux que nous avons décrits dans les dents trouvées dans un ossuaire des îles Marquises? Il ne nous est point possible de le dire. Ajoutons toutefois que nous avons également trouvé dans les canalicules des amas d'organismes d'un volume considérable, analogues à ceux que nous avons signalés dans les dents des îles Marquises. Dans tous les cas, nous devons considérer ces lésions comme surajoutées et comme s'étant produites *post mortem*. Il est probable que les défenses que nous avons examinées avaient été enfouies accidentellement ou intentionnellement dans le sol, et que là elles avaient été envahies par les parasites dont nous venons de signaler les effets si curieux, effets dont l'interprétation nous a arrêté bien longtemps, pendant l'année 1887.

Chose particulière et qu'il n'est peut-être pas inutile de signaler, dans certaines préparations, ces lésions s'étant produites dans le sens des canalicules dentinaires, les parasites avaient pénétré profondément dans les canalicules dilatés, de telle sorte que l'hésitation était plus permise encore.

L'hippopotame, quoique constituant un gibier commercial moins recherché que l'éléphant, fournit néanmoins à l'industrie un ivoire assez recherché; ses canines et ses incisives font l'objet d'un commerce assez étendu. Sous l'influence de blessures provoquées par les balles des chasseurs, les dents présentent également des altérations pathologiques constituées par des nodules de dentine secondaire (billes) qui en diminuent singulièrement la valeur. J'ai eu l'occasion d'observer dans un fragment de dent d'hippopotame des « billes » développées en pleine dentine. Ces billes se détachaient assez facilement par la dessiccation.

Nous avons pratiqué des coupes microscopiques sur ces « billes » et nous avons vu qu'elles étaient constituées de la façon suivante :

Autour d'un noyau central formé par un tissu mixte, où cependant le ciment domine, on voit vers la périphérie des canalicules dentinaires disposés radiairement par rapport au centre. Ils ne sont pas rectilignes, mais ondulés d'une façon régulière, et sur les coupes colorées au micro-carmin on distingue des zones concentriques alternativement plus ou moins colorées. Les zones claires et les zones foncées ne sont pas d'égale dimension. En certains points les zones claires sont larges, les foncées sont minces. Dans d'autres segments on observe l'inverse. Il est à remarquer que ces zones sont en relation avec les ondulations des canalicules des fibres

dentinaires : les zones plus foncées correspondant à l'un des côtés de l'ondulation, les zones claires à l'autre.

Les canalicules deviennent de plus en plus réguliers au fur et à mesure que l'on s'éloigne du centre. Certains d'entre eux sont extrêmement larges.

On voit que dans ces productions pathologiques, c'est la dentine qui domine, comme nous l'avions observé dans les « fèves » de l'ivoire de l'éléphant.

Pour résumer ce qui a trait à ces productions pathologiques on peut les classer, d'une façon générale, de la manière suivante :

1° Les productions intra-pulpaire proprement dites sont d'ordre cémentaire pur.

2° Celles qui étant implantées dans la dentine font seulement saillie dans la chambre pulpaire, sont constituées à la fois par du ciment et de la dentine.

3° Les « fèves » ou productions intra-dentaires sont formées presque exclusivement par de la dentine dont les éléments sont plus ou moins anormaux.

#### IV

##### MÉCANISME DE LA PRODUCTION DE LA DENTINE SECONDAIRE.

De même que les lésions observées chez l'éléphant m'ont singulièrement aidé à comprendre le mécanisme de certaines lésions dentaires observées chez l'homme, de même aussi certaines observations relevées dans les dents humaines m'ont permis de mieux comprendre le mode de formation de certaines néoformations pathologiques observées dans les défenses de l'éléphant.

Dans un travail non encore publié sur les lésions des dents de sagesse évoluant d'une façon anormale, j'ai observé, à la fois du côté du ciment et de la pulpe, des lésions non encore décrites et extrêmement instructives.

Je ne parlerai pas pour l'instant des lésions du ciment et je me contenterai d'appeler l'attention sur des lésions de la pulpe qui jettent une certaine lumière sur le mode de formation des masses cémento-dentaires et de la dentine secondaire.

Lorsqu'une dent de sagesse, évoluant dans des conditions anormales, occasionne des accidents, j'ai démontré que ces accidents avaient une origine infectieuse. Les agents infectieux ne s'adressent

pas seulement aux tissus muqueux, osseux, aux ganglions lymphatiques, mais la dent elle-même est envahie. On trouve des organismes dans la région pulpaire. Ceux-ci pénètrent par l'apex de la racine et la pulpe réagit avec une intensité proportionnelle au nombre et à la nocuité des agents infectieux. En tenant compte de la grande différence de vitalité existant entre la pulpe d'une dent à croissance continue, comme la défense d'éléphant et la dent humaine dont la




Fig. 19. — Altérations de la pulpe produite par l'évolution anormale de la dent de sagesse.

1, Pulpe dentaire; 1', Région où la pulpe s'est détachée accidentellement de la dentine; 1'', Portion où la coupe est plissée; 2, Dentine; 3, Couche de dentine secondaire présentant à sa surface de petits globules. Grossissement : 125/1 (dessiné à la ch. cl.).

croissance est infiniment moins considérable, on constate néanmoins des lésions très comparables.

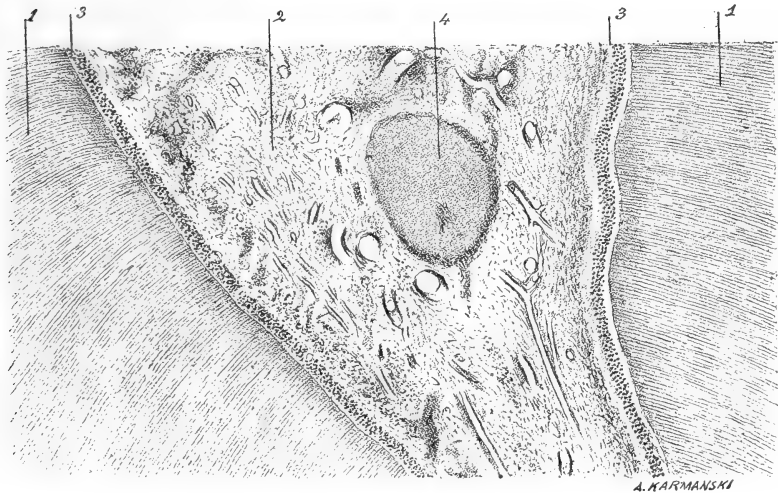
On remarque dans la cavité pulpaire et à sa surface interne, des points où la dentine est très irrégulière et paraît s'être déposée sous forme de petites sphères agglomérées entre elles et traversées par de rares fibres dentinaires.

De plus, dans l'épaisseur de la pulpe, on trouve des masses arrondies plus ou moins volumineuses, se colorant de la même façon que la substance dentinaire, mais ne présentant pas de fibres. On



peut les considérer comme des néoformations de substance dentinaire analogues à celles qui se sont formées à la surface de la dentine.

Dans les points où la pulpe a été conservée on trouve une couche d'odontoblastes plus épaisse qu'à l'état normal et qui semblent constitués par des cellules dont les noyaux sont sur des plans différents, à moins que cette disposition, affectant seulement les noyaux, les cellules soient plus allongées et plus étirées.



A. KARMAŃSKI

Fig. 20. — Altérations de la pulpe observées dans une dent de sagesse, évoluée anormalement.

1, Dentine; 2, Pulpe; 3, Couche des odontoblastes; 4, Globules de dentine secondaire. Grossissement : 40/1 (dessiné à la ch. cl.).

En quelques points on trouve encore dans cette couche des espaces clairs et autour desquels les cellules sont refoulées, comme s'il s'était produit à ce niveau un dépôt de substance transparente. Nous devons faire, à propos de cette dernière remarque, la réserve suivante : c'est que cette disposition est peut-être due à l'action mécanique de l'acide carbonique dégagé pendant la décalcification.

Quoi qu'il en soit, nous voyons dans les dents de sagesse une ébauche de ces lésions qui prennent un développement si considérable dans les défenses de l'éléphant. La cause initiale (infection) est la même, l'intensité seule diffère.

## V

MODE D'ACTION DES PROJECTILES RETROUVÉS DANS LA CAVITÉ PULPAIRE  
OU AU VOISINAGE DE CELLE-CI.

Lorsque nous avons étudié les productions intra-pulpaire, nous avons essayé de montrer que ces tissus pathologiques prenaient naissance sous l'influence de blessure ou d'infection de la pulpe. Dans la plupart des cas, la cause vulnérante primitive nous a

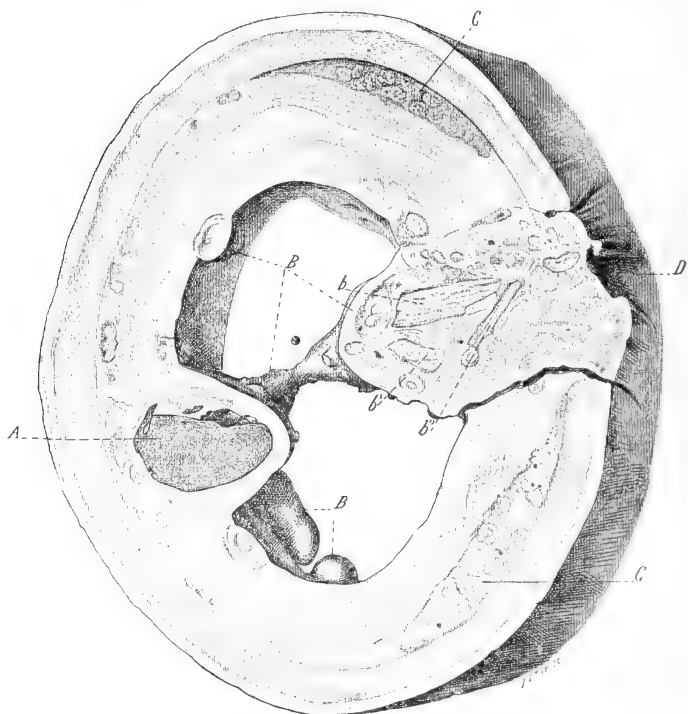


Fig. 21.

échappé, mais il n'en est pas toujours ainsi et nombreux sont les exemples dans lesquels on retrouve, *in situ*, le corps vulnérant. En raison de la chasse active dirigée contre les éléphants, la variété de ces corps est considérable : balles de plomb, d'acier, fragments de fonte, fer de lance, pointe de flèche, etc. La collection du Muséum d'histoire naturelle de Paris possède un très remarquable exemple de blessure de la chambre pulpaire, produite par un fer de lance et y ayant pénétré tout entier, ce qui n'a pas empêché la

défense de se développer ultérieurement avec ses caractères normaux. C'est un débiteur d'ivoire qui a fait cette découverte dont la rareté n'est pas très grande.

Suivant que la pulpe est atteinte ou non, nous voyons les lésions varier de nature et d'intensité.

Dans l'exemple que nous représentons fig. 21 ci-contre, nous voyons qu'une balle A ayant frappé la défense en D, a été s'implanter dans la paroi opposée de la cavité pulpaire. Cette balle était en plomb. L'ouverture qu'elle a déterminée était considérable et la pulpe a dû être infectée. Elle a réagi de la façon habituelle et nous voyons que la porte d'entrée s'est oblitérée avec du tissu cémentodentinaire au milieu duquel on voit en *b*, *b'*, *b''* des fragments d'ivoire normal, parfaitement reconnaissables à leur structure, et qui, éclatés par la balle, ont été compris dans le tissu cicatriciel secrété par la pulpe. La balle elle-même a été complètement recouverte par du tissu cémento-dentinaire et la cavité pulpaire est traversée par une sorte de pont (B) constitué par la même production pathologique, formant des masses assez considérables situées sur un plan inférieur à celui de la balle et tapissant les parois de la cavité pulpaire, BB.

Sur une coupe transversale on voit que ces productions pénètrent dans la paroi même de la cavité pulpaire et donnent naissance à ces sphérules cémento-dentaires connus sous le nom de « fèves ».

A ce niveau l'ivoire est lui-même assez profondément altéré, et constitue ce tissu de transition entre la région malade et la partie saine, tissu que nous connaissons maintenant. Les altérations sont surtout accusées en C. Dans cette pièce particulièrement intéressante et que nous devons à l'amabilité de M. Monti, on voit que la cavité pulpaire ne s'est point complètement oblitérée. On conçoit du reste que la balle s'étant enkystée et le trou d'entrée ayant été obturé, la pulpe ait pu continuer à vivre. La présence d'éclats de dentine dans le tissu cicatriciel permet de supposer qu'il n'y avait pas une large communication entre la cavité pulpaire et l'extérieur.

Dans le second exemple que nous donnons ci-contre de la pénétration d'une balle dans la cavité pulpaire (fig. 22) nous voyons en A que l'orifice d'entrée de la balle est resté béant; cette particularité a dû favoriser l'infection de la pulpe. Ce n'est pas le seul traumatisme qu'ait subi cette défense et nous voyons, en B, une sorte d'éclat qui s'est produit à sa surface.

Si nous examinons maintenant la face interne de la défense, c'est-à-dire la cavité pulpaire même, nous constatons que cette

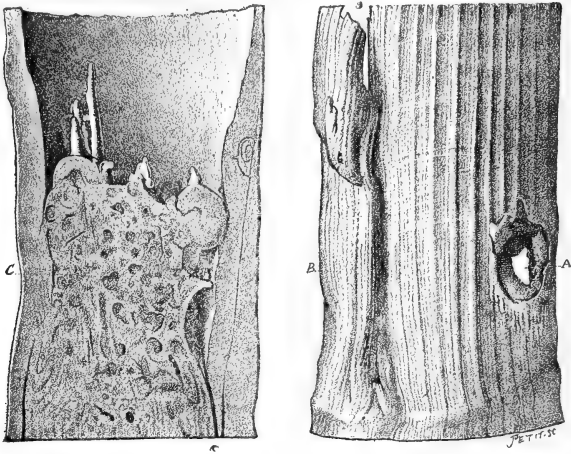


Fig. 22.

avité (C) a été complètement oblitérée par un tissu cémento-den-




Fig. 23.

tinaire compact. Cette production pathologique est surmontée par de fines aiguilles du même tissu, comparables à celles que nous avons décrites dans l'étude que nous avons consacrée aux produc-

tions intra-pulpaire. Cette pièce appartient à la collection du Muséum d'histoire naturelle de Paris.

Voici un autre exemple plus simple (fig. 23) emprunté à la même collection et montrant une balle ayant pénétré dans la cavité pulpaire d'une défense. Le projectile est coiffé en quelque sorte par une production cémento-dentinaire. Le mode de formation de ce tissu est toujours le même, nous n'insisterons donc pas davantage.

Lorsque la balle s'arrête dans la dentine et ne pénètre point dans la cavité pulpaire, la gravité du traumatisme est beaucoup moindre (fig. 24).

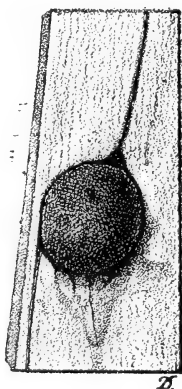


Fig. 24.

Lorsque l'on fait l'examen microscopique du tissu entourant la balle, on constate que la réparation se fait par l'intermédiaire d'un tissu mixte contenant à la fois du cément et de la dentine, chacun de ces tissus l'emportant suivant les points qu'on examine.

Le tissu dentinaire de nouvelle formation paraît différer du tissu normal par une moins grande régularité des canalicules. Il est souvent disposé en rognons ou en nodules et l'orientation des canalicules est très variable.

Dans certains points on voit que les couches cémentaires ont été le siège de poussées destructives localisées. Les encoches produites ont été comblées par de nouvelles formations cémentaires. On observe des dispositions identiques dans le cément des dents humaines; il se fait des poussées successives d'ostéite raréfiante et hypertrophiante. Dans le cas particulier que nous étudions en ce

moment, il s'était formé des étages successifs de néoformation cémentaire, se séparant assez facilement les uns des autres.

Des préparations colorées par la méthode de Gram n'ont point permis de déceler la présence des parasites.

Il arrive parfois que les débiteurs d'ivoire rencontrent, dans la partie pleine d'une défense d'éléphant, une balle de plomb ou de fer, dont la présence ne pouvait être soupçonnée par l'examen extérieur de la défense.

Dans une pièce qui nous a été confiée par M. Hénin, débiteur d'ivoire, la dentine au-dessus et au-dessous de la balle était saine.

Le tissu entourant directement la balle était altéré et vraisemblablement constitué par un mélange de ciment et de dentine. Dans l'ivoire on constatait l'existence de « fèves ».

En regardant très attentivement la face externe de la défense, on voyait, au niveau du ciment, une légère dépression parfaitement cicatrisée et qui avait pu passer inaperçue. C'est très vraisemblablement en ce point que la balle avait pénétré dans la dentine.

Le trajet de la balle paraît avoir été oblique. Il ne nous a pas été permis de faire l'examen histologique de cette pièce. Cette question n'a du reste d'intérêt que pour les acheteurs d'ivoire, pour lesquels une pareille méprise sur la qualité d'une défense se traduit par une perte sensible.

Parfois les projectiles, au lieu de frapper perpendiculairement la défense, l'atteignent suivant une direction plus ou moins oblique et déterminent alors une plaie longitudinale dont les parois ne se réunissent pas par leur surface externe, mais seulement dans leur profondeur.

M. Grillet, débiteur d'ivoire à Paris, a eu l'amabilité de me donner une pièce présentant cette particularité. La défense à laquelle elle avait appartenu était petite. La région malade mesurait 0 m. 13 centimètres de hauteur. Le diamètre de la coupe supérieure était de 0 m. 07 centimètres, celui de la section inférieure de 0 m. 08.

La fissure que portait cette défense communiquait en un point avec la cavité pulpaire. Celle-ci avait été presque complètement oblitérée, sauf un point où un petit canal était resté perméable. Comme toujours il y avait eu abcès, celui-ci avait été isolé de telle sorte que l'on trouvait de l'ivoire sain au-dessus et au-dessous de lui. La réparation de la plaie externe ne s'était pas faite, précisé-

ment parce qu'en ce point la pulpe avait été détruite par les phénomènes inflammatoires et infectieux. A la partie la plus inférieure de la région malade les choses s'étaient passées comme nous le constatons dans tous les cas analogues; il s'était fait un tissu de transition, dentine altérée, puis l'ivoire était redevenu sain.

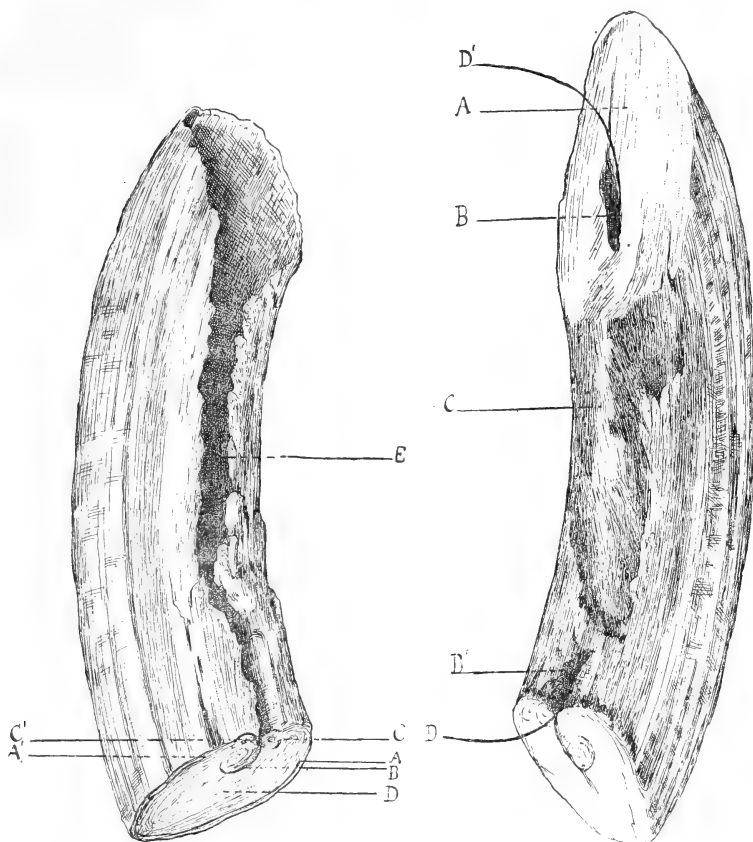


Fig. 25.

Fig. 26.

J'ai eu l'occasion d'observer une lésion analogue sur une canine d'hippopotame (fig. 25 et 26). Par sa face cémentaire, la dent avait été ouverte soit par un coup de lance, soit par une balle. Les deux parois ainsi divisées ne s'étaient point rapprochées, sauf un peu avant d'atteindre le milieu de la canine, point où elles se sont accolées. Sur la coupe de cette canine, on voit en A et A' les points où s'arrête l'émail, B. Ligne de suture des deux parois séparées dans les

parties inférieures E. Cette suture s'est faite aux dépens de productions pathologiques d'origine cémentaire C, C'. La dentine D paraissait saine.

La partie supérieure de la canine (fig. 26) présentait les particularités suivantes :

L'extrémité de la canine (A) était usée en biseau, comme cela se voit du reste toujours; il en est de même de l'usure constatée en C et provenant du frottement de la dent antagoniste.

Un canal B, B', absolument anormal, avait persisté sur la face cémentaire lésée et l'on pouvait y faire passer un fil D, D'.

La persistance de ce canal peut être attribuée à ce fait que la réparation de la fissure s'est opérée d'une façon incomplète et que la dentine s'est formée sur un plan postérieur à cette fissure, le ciment n'ayant point d'autre part complètement comblé le sillon existant entre lui et la dentine, un canal étroit a persisté. Le canal se trouve largement ouvert en B, par suite de l'usure de la dent, son ouverture inférieure B' n'est que la continuation de la perte de substance (E, fig. 25), de la base de la canine.

Près du point où la suture se trouve réalisée (B, fig. 26), on voit sur les bords de la fissure des productions cémentaires en forme de stalactites, ébauches insuffisantes, en ce point, du travail de réparation.

En résumé, on peut conclure que cette canine a été ouverte sur sa face cémentaire et intra-alvéolaire; le ciment n'a pas suffisamment proliféré pour combler la perte de substance. La dent restée ouverte dans sa partie profonde, s'est réunie dans la partie supérieure par l'accrolement des deux fragments.

J'ai examiné cette dent comparativement avec une canine saine.

## VI

### DES PRODUCTIONS INTRA-PULPAIRES CHEZ L'HOMME. — EXAMEN COMPARATIF.

Ainsi que je l'ai déjà indiqué, il se fait dans les dents humaines un travail analogue à celui que nous venons de décrire dans les défenses de l'éléphant. L'intensité de la réaction seule diffère.

Le mode presque constant d'invasion de la pulpe dans la race humaine est la carie. Suivant la vitalité plus ou moins considérable de la pulpe, suivant aussi la soudaineté et la gravité de l'in-



vasion réalisée par les agents infectieux, la pulpe ou résiste partiellement ou devient le siège de phénomènes septiques graves, entraînant sa destruction avec tout un cortège de complications sur lesquelles nous n'avons pas à insister ici. Lorsque la pulpe réagit sous l'action offensive des agents infectieux, elle constitue comme une sorte de rempart derrière lequel elle peut continuer à vivre si

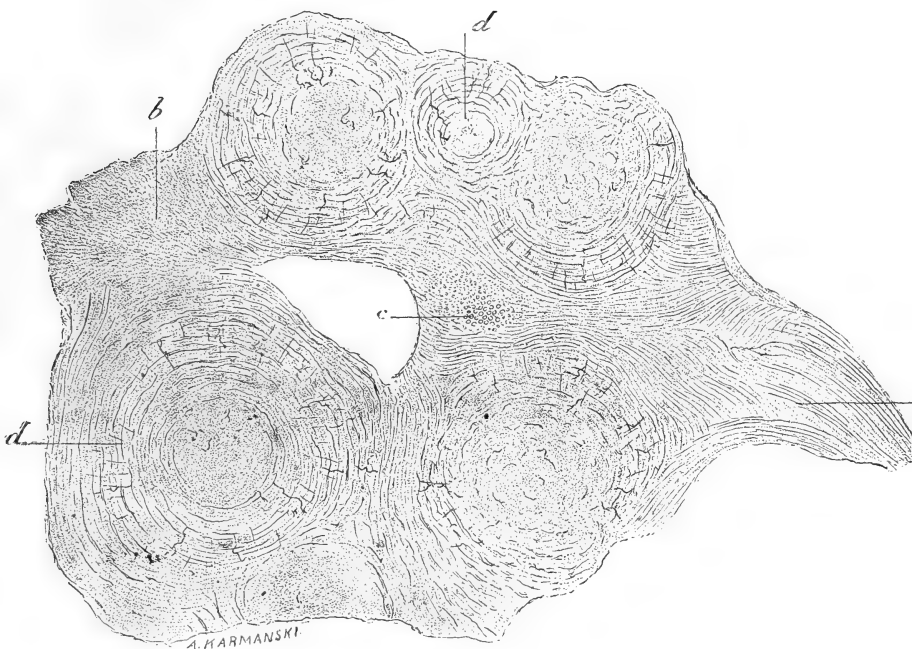


Fig. 27.

*a*, Portion intermédiaire aux nodules, dans laquelle les canalicules dentinaires se trouvent disposés parallèlement au plan de la coupe; *b*, Portion dans laquelle ceux-ci se trouvent coupés obliquement; *c*, Portion dans laquelle ces canalicules sont coupés perpendiculairement, ce qui prouve que, dans la substance intermédiaire aux nodules, les canalicules de la dentine n'ont point partout la même orientation; *d*, Nodules de forme sphérique et de différentes dimensions, dans lesquels la substance dentinaire est disposée en couches concentriques, tandis que les canalicules ont une disposition rayonnante. Le centre est occupé par un tissu de même nature dans lequel on ne distingue pas d'orientation spéciale.

l'isolement a été complet et efficace. Comme on doit bien le penser, ces productions considérées généralement comme étant de la dentine secondaire, sont d'un très petit volume. Elles se rencontrent surtout lorsque l'envahissement de la pulpe s'est fait avec lenteur et sur un point limité.

La production pulpaire que j'ai recueillie en 1885 et dont je donne ci-après la constitution microscopique, se présentait à l'œil nu,

sous la forme d'une agglomération de petites sphères accolées les unes aux autres. Cette production pathologique n'avait pas dans son plus grand diamètre plus de trois millimètres. Sa résistance était très grande, et elle était appliquée contre les parois de la cavité pulpaire à laquelle elle adhérait très solidement.

En dehors de ces productions d'ordre traumatique ou infectieux nous savons qu'il peut se produire, dans la pulpe et dans le canal radiculaire, des productions cémento-dentaires ou cémentaires pures. Nous en avons donné des exemples à propos des altérations observées dans les dents de sagesse.

Ce ne sont du reste pas les seules altérations que subisse la pulpe sous des causes qui ne nous sont pas encore complètement connues. Il en est dont on peut comparer le mécanisme à celui qui préside à l'athérome de ces vaisseaux. Ce n'est point ici le lieu de s'en occuper. Nous signalerons seulement, pour l'avoir observé, avec M. Malassez, sur des préparations qui m'avaient été confiées par un confrère étranger, que le tissu compact de la pulpe serait susceptible de se calcifier. Sur des coupes convenablement orientées, on peut voir la continuité entre les fibres conjonctives de la pulpe et celles qui composent des calcifications particulières connues à l'étranger sous le nom de *denticles*. Dans ces dernières on peut distinguer des formations nucléaires exactement semblables à celles que l'on trouve dans le tissu pulpaire voisin.

La différence consiste en ce que les faisceaux conjonctifs au niveau du *denticle* sont plus accusés, plus épais, et qu'ils fixent mieux le carmin.

On trouve cette même particularité dans les calcifications des parois fibreuses des tissus pathologiques.

Si au contraire la coupe n'est pas bien orientée, on ne voit pas les rapports de continuité que nous venons de signaler.

## VII

### DES CAVITÉS KYSTIQUES QUE L'ON RENCONTRE DANS LES DÉFENSES D'ÉLÉPHANT.

Nous avons eu assez fréquemment l'occasion d'observer dans des défenses d'éléphant des cavités kystiques, les unes complètement closes et parfaitement régulières, les autres multiloculaires et provenant probablement d'abcès dont le contenu s'est résorbé.

Celle que nous figurons (fig. 28 et 29) était complètement close, nous avons pu en faire l'examen histologique.

La paroi du kyste est constituée par du ciment formant une couche d'épaisseur variable et en dehors de laquelle on retrouve la dentine avec ses caractères habituels. La cause de la formation de cette cavité, que nous appelons kyste par abréviation, nous est absolument inconnue. On ne trouve dans la cavité aucune trace de tissu mou, ni d'un corps étranger quelconque...

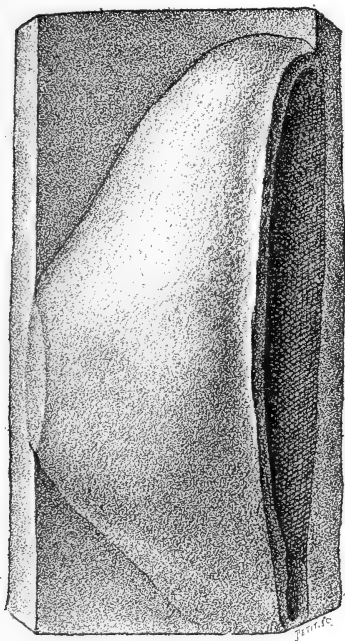


Fig. 28.




Fig. 29.

La couche de ciment formant la paroi du kyste est parcourue par des sortes de galeries s'entrecroisant et dont le nombre et la largeur sont très variables; il en est qui pénètrent jusque dans la dentine. On remarque aussi dans le ciment des cavités ostéo-plastiques agrandies; quelques-unes communiquent même avec les galeries précédemment décrites. En examinant les préparations colorées par la méthode de Gram, on trouve dans les galeries et dans les cavités que nous venons de décrire, des colonies microbiennes où l'on constate l'existence de microcoques et de bacilles. On remarque en outre des corps beaucoup plus volumineux de forme ovoïde ou

arrondie, dont quelques-uns présentent une sorte de bourgeonnement. Ce sont probablement des cellules appartenant à une espèce de champignon inférieur dont nous avons déjà eu l'occasion de signaler l'existence, chaque fois que nous avons rencontré de semblables galeries.

Il est probable que les cavités et les galeries que nous venons de décrire, ne sont pas produites du vivant de l'animal, mais très probablement *post mortem*. Elles ne ressemblent en rien aux encoches qui se produisent sous l'influence de l'ostéite raréfiante, physiologique ou pathologique.

Il est permis de présumer, en se fondant sur des faits analogues, que la défense à laquelle appartenait cette cavité kystique a dû rester longtemps à la surface du sol, ou dans le sol lui-même, et

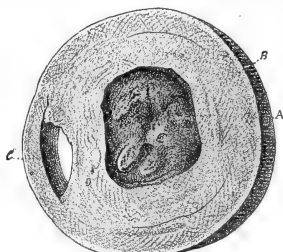


Fig. 30.

qu'elle a été envahie par des organismes inférieurs, dont nous avons retrouvé un certain nombre <sup>1</sup>.

Les cavités kystiques complètement closes sont relativement assez rares. Celles que l'on rencontre le plus communément sont irrégulières et séparées de la dentine par ces productions intra-pulpaire ou cémento-dentinaire, à l'aide desquelles s'opère progressivement la séparation des tissus sains et des tissus malades.

En voici un exemple (fig. 30) : sur la coupe transversale d'une défense, nous voyons, en A, la cavité pulpaire oblitérée par le tissu pathologique, que nous avons eu l'occasion d'étudier. La cavité pulpaire ainsi oblitérée est entourée (B) par de la dentine altérée renfermant des « fèves ». Nous ne reviendrons pas sur cette disposition bien connue de nous. En C, nous constatons l'existence d'une cavité, qui est vraisemblablement celle d'un abcès. Comme dans les exemples suivants, nous voyons que la perte de substance ne s'est pas comblée.

1. Cette pièce appartient à la collection du Muséum d'histoire naturelle de Paris.

Pour pouvoir élucider complètement le mode de formation de ces cavités il faudrait avoir des pièces fraîches sous les yeux. Il est possible en effet que, dans certains cas, la pulpe saine, au lieu de s'isoler de la région malade par un mur transversal complet, s'isole seulement par une cloison latérale constituant la paroi de l'abcès qu'il s'agit d'isoler; la pulpe conserverait dans ce cas sa vitalité, au-dessus et au-dessous de l'abcès, étant seulement diminuée de volume en ce point.

Dans ces cas les cavités souvent très considérables que l'on rencontre dans les parois de la défense, sans que rien puisse en faire soupçonner l'existence, ne renferment point de productions cémento-dentaires, mais les parois qui les limitent sont constituées par un ivoire pathologique renfermant un grand nombre de « fèves ».

Nous avons été amenés à formuler cette hypothèse par l'examen de plusieurs pièces appartenant à M. Barbier.

Dans un cas, on trouve deux cavités considérables et superposées, occupant toute la cavité pulpaire; elles sont séparées par une sorte de cloison constituée par de la dentine altérée.

La cavité de ces abcès est tapissée par une sorte de tissu lichenoïde, résistant, vestige probable de la paroi de l'abcès. Cette pièce nous montre, à la phase terminale de son évolution, le travail pathologique que nous avons saisi sur le fait sur la pièce si remarquable de M. Monti (fig. 8).

Sur une autre pièce, au contraire, nous constatons que l'abcès se serait développé seulement sur un point de la pulpe, voisin de l'une des parois de la chambre pulpaire. La pulpe aurait réagi en isolant cet abcès que nous avons retrouvé dans les parois d'une défense et aurait continué à vivre au-dessus et au-dessous de cet abcès enkysté, dont elle était séparée par une couche de dentine ayant une épaisseur variant entre un et deux centimètres.

Je dois à l'obligeance de M. Monti, débiteur d'ivoire, la communication et le don d'une pièce (fig. 31) analogue à la précédente. Cette cavité kystique, close de toutes part, s'était développée dans la paroi d'une défense d'éléphant, dans le voisinage de la cavité pulpaire dont elle était du reste complètement isolée.

A l'œil nu, après avoir opéré la section de cette cavité kystique, on voit qu'elle a une forme oblongue. On constate, en outre, que la paroi propre du kyste ainsi que les cloisons qui tapissent la cavité, sont formées par un tissu d'une constitution différente de la

dentine. Le fond de la cavité kystique est tapissé par de très fines aiguilles semblables à de microscopiques stalactites, pressées les unes contre les autres. Certaines de ces productions au lieu d'être fines et acérées sont au contraire mamelonnées. A première vue, on serait tenté de croire que cette cavité a été originellement remplie d'un liquide qui aurait abandonné ces productions par évaporation. Aucun corps étranger n'a été trouvé dans cette cavité.

La paroi externe de la défense est saine et ne porte la trace

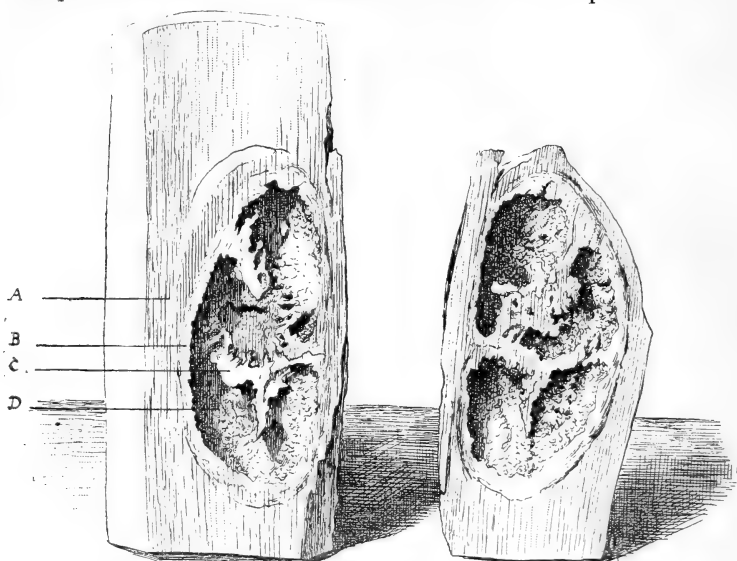


Fig. 31. — Cavité kystique développée dans une défense d'éléphant.

A, Dentine; B, Paroi propre de la cavité; C, Prolongements de cette paroi dans la cavité kystique; D, Productions cémentaires tapissant la cavité kystique.

d'aucune blessure. Les parois qui cloisonnent la cavité principale sont fragiles et profondément découpées.

La portion située du côté de la cavité pulpaire est plus régulièrement tapissée par ces petites stalactites, si pressées les unes contre les autres qu'elles ressemblent à des villosités intestinales. Parfois, par leur réunion, elles constituent de petits mamelons.

La pièce ayant été sciée par le milieu, les cloisons de chacune des deux moitiés du kyste se correspondent exactement.

L'examen microscopique de cette pièce faite sous la direction de M. Malassez nous a donné les résultats suivants : les parois de la cavité sont constituées en dehors par le tissu dentinaire de la défense; en dedans par du ciment.

Les couches les plus externes du ciment, c'est-à-dire celles qui sont en rapport avec la dentine, sont disposées en couches parallèles à la surface de la cavité; ces couches sont très riches en cavités ostéo-plastiques. Beaucoup de ces cavités s'anastomosent entre elles par leurs prolongements, dans les points où elles sont rapprochées; il s'agit d'une pièce sèche.

Par places on trouve des espaces irréguliers plus considérables, qui correspondent soit à des cavités ostéo-plastiques élargies, soit à des réunions de plusieurs cavités ostéo-plastiques. On rencontre encore dans cette couche des cavités beaucoup plus grandes, régulières, cylindriques ou circulaires, suivant la direction de la coupe, autour desquelles les couches de ciment sont disposées concentriquement et qui paraissent avoir été des canaux vasculaires comparables à ceux de Havers.

Les couches les plus internes, constituant la surface irrégulière donnant naissance aux formations particulières de la cavité, sont constituées par un tissu un peu différent.

Les cavités ostéo-plastiques sont en général beaucoup plus nombreuses et présentent des prolongements considérables, se continuant parfois les uns avec les autres, eux-mêmes très élargis et ayant une direction générale perpendiculaire à la surface de la cavité kystique. Ces cavités communiquent souvent les unes avec les autres et forment aussi par places une sorte de réseau canaliculé, communiquant avec le kyste par des espaces eux-mêmes canaliculés, et allant s'ouvrir à la surface de la cavité. Cette disposition contribue à donner à ce tissu l'aspect finement velvétique que nous avons décrit plus haut.

De plus, au voisinage de cette surface, dans les points où les canalicules ci-dessus décrits sont moins nombreux, on voit des prolongements très étendus, des cavités, parallèles les unes aux autres, s'anastomosant cependant et venant également s'ouvrir à la surface de la cavité principale. En vertu de la disposition de ces prolongements, le tissu cémentaire prend en ces points l'aspect d'un tissu cémentaire grossier.

On retrouve également dans cette couche des canaux paraissant avoir été aussi des canaux vasculaires.

Dans les grandes cavités intra-cémentaires, en communication avec la surface interne du kyste, on trouve des amas considérables de microbes, colorables par la méthode de Gram.

Il est à supposer que cette cavité, close de toutes parts, correspond à un ancien abcès, dont le mode de production nous est complètement inconnu. Il se serait fait un travail de cémentification au pourtour de l'abcès qui aurait été isolé du reste de la défense.

## VIII

### DES FRACTURES DES DÉFENSES DE L'ÉLÉPHANT.

Parmi le nombre assez considérable de pièces pathologiques qu'il m'a été donné d'examiner, je n'ai rencontré qu'un seul cas de fracture de défense d'éléphant. Ce traumatisme semble ne devoir se

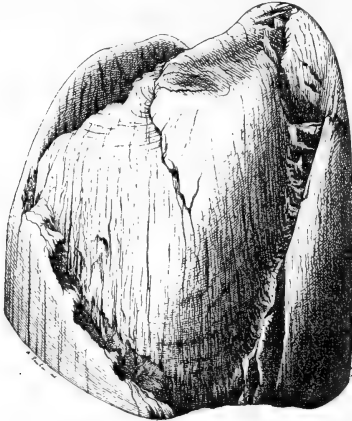


Fig. 32.

produire que sous l'influence d'une force considérable, les exemples en sont rares. La pièce que j'ai eue sous les yeux et que je figure ci-dessus, montrait que la fracture s'était faite obliquement, c'est-à-dire en bec de flûte. Cette disposition se rencontre également dans les fractures que l'on observe sur les dents humaines et, en particulier, sur les incisives. On conçoit du reste que le direction de la fracture soit sous la dépendance directe de l'intensité et de la direction de la force qui la détermine (fig. 32).

Le fragment de défense qui a dû se détacher à la suite de cette fracture, devait être assez mince dans la partie fracturée. Il suffit d'examiner la figure pour voir qu'il allait en s'amincissant et se terminait en pointe, à la surface de la défense. Il s'était fait une sorte de clivage.



La fracture n'occupe pas toute la largeur de la défense, au moins dans la partie restée adhérente au maxillaire de l'animal.

La face opposée à celle que nous avons figurée présente aussi quelques lésions. Il semble qu'il se soit détaché de ce côté une sorte d'éclisse peu profonde et n'ayant pas intéressé l'ivoire. Sur toutes ses faces la région fracturée est polie par le frottement.

Si l'on considère que cette fracture s'est produite dans la partie pleine de la défense et que celle-ci avait 0 m. 12 centimètres de diamètre, dans le point fracturé on voit combien a dû être considérable la force nécessaire à la réalisation d'un pareil traumatisme.

Cette pièce ayant été sciée, il m'a été possible de constater si l'ivoire sous-jacent à la fracture était parfaitement sain.

## IX

Je dois à l'obligeance de M. Gauchot, débiteur d'ivoire à Paris, la communication d'une pièce extrêmement curieuse et dont je ne connais pas d'exemple. Cette pièce pathologique est constituée par la base d'une défense, au niveau de son point d'implantation dans le maxillaire. Les altérations (fig. 33) portent surtout sur la face externe et seulement en ce point; l'ivoire sus-jacent a pu servir à des usages industriels. Les altérations de la surface externe paraissent avoir été produites par une blessure dirigée de bas en haut, un coup de lance peut-être? Le corps vulnérant a pénétré dans le maxillaire et fendu la base de la défense dans sa partie la plus mince.

La cicatrisation s'est opérée par une sorte de chevauchement (fig. 34, 5) des fragments l'un sur l'autre.

Le chevauchement et la cicatrisation se sont traduits extérieurement par une sorte de cornet légèrement creux à sa partie inférieure et plein à la partie supérieure. Il est constitué par de la dentine, autant qu'on peut en juger par la section qui a été pratiquée sur sa partie supérieure.

Les conséquences de cette blessure se sont manifestées surtout à la surface de la défense et vont en diminuant de gravité de la base où elles sont plus accusées au sommet de la pièce, sur une hauteur de 0 m. 19 centimètres.

Ces altérations sont disposées sur quatre étages successifs (fig. 33, 1, 2, 3, 4.)

Le premier montre des saillies arrondies et orientées parallèlement; elles sont séparées par de petits sillons.

Sur la ligne supérieure séparant le premier étage du second, il y a des productions finement striées, mais présentant vraisemblablement toutes la même structure. Cette disposition se rencontre sur les quatre étages, avec des saillies de moins en moins nom-

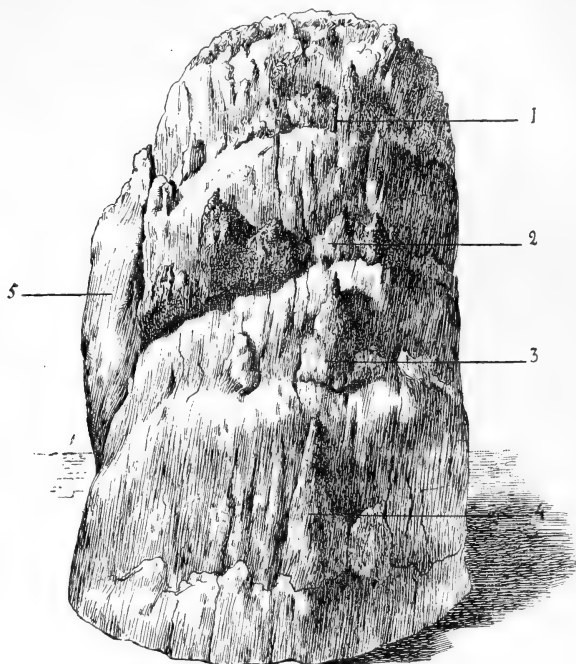


Fig. 33.

breuses, mais présentant le même aspect de crêtes ou d'éperons finement striés. J'ai pu faire l'examen d'une de ces productions sous la direction de M. Malassez. De cet examen il résulte que ces saillies si singulières sont constituées par du tissu cémentaire et du tissu dentinaire, se pénétrant irrégulièrement.

C'est ainsi qu'on peut voir de petites masses de tissu dentinaire, au centre du tissu cémentaire.

Dans le tissu cémentaire on distingue de petites travées qui, dans des préparations colorées au carmin, sont plus colorées en rose que le reste du tissu et paraissent constituées par de petites fibrilles. Ce seraient, d'après M. Malassez, des fibres de Scharpey.

Cette particularité indique qu'il y aurait eu transformation du ligament.

Outre les cavités ostéo-plastiques; on rencontre d'autres cavités, sinueuses, arborisées, irrégulières dans leur forme et qui, peut-être, sont dues à une altération *post mortem*.

En quelques points de la surface, le tissu est disposé en petits grains sphériques s'agglomérant et laissant entre eux des espaces d'abord assez larges et irréguliers et qui, dans les parties les plus profondes, deviennent plus étroits, puis disparaissent en majeure

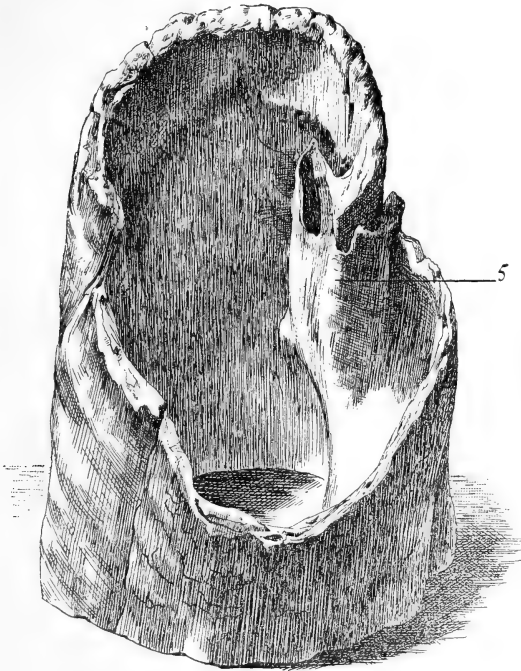


Fig. 31.

partie. Il semble que le tissu se développe de cette façon et que ce soit la raison des irrégularités que l'on rencontre à la surface de la pièce.

Par la méthode de Gram, on colore dans les différentes cavités de ces productions, cavités ostéo-plastiques et leurs prolongements, cavités irrégulières ci-dessus décrites, canalicules dentinaires, des grains de dimensions égales. Ce sont probablement des micro-organismes contemporains sinon auteurs de ces lésions *post mortem*.

## X

## ARRÊTS DE DÉVELOPPEMENT PRÉSENTÉS PAR DES DÉFENSES D'ÉLÉPHANT.

Fréquemment on observe soit dans les collections d'histoire naturelle, soit dans des lots de défenses d'éléphant, des dents mal venues, frappées d'arrêt de développement. Souvent, trop souvent même, pourrions-nous dire, ces défenses inutilisables dans l'industrie sont mises au rebut quand elles n'ont pas la bonne fortune d'échouer entre les mains d'un collectionneur.

Ces défenses, présentant des anomalies de nutrition, possèdent toutes entre elles un air de famille. Leur taille est peu considérable, elles se terminent fréquemment en massue et portent sur leur surface des productions pathologiques, plus ou moins saillantes, plus ou moins nombreuses. Ces anomalies figurent depuis longtemps dans les collections des curieux des choses de la nature. Aldovrandus, dans son livre *de Quadrupedibus* (Bononia, 1616), en a donné des exemples. Beaucoup plus récemment, M. Magitot, dans son *Traité des anomalies*, a figuré un cas de ces arrêts de développement dont il n'a malheureusement pas fait l'examen histologique.

J'ai eu entre les mains un certain nombre de ces anomalies qui nous paraissent dues à des lésions traumatiques et primitives du follicule.

Nous en avons découvert deux exemplaires remarquables dans le Musée des Colonies. On a bien voulu nous permettre de les étudier, après un certain nombre de formalités administratives, aplanies par l'amabilité du conservateur du musée, M. Goldscheider. Ces défenses avaient été données par le roi du Cambodge.

A ma demande, M. Grillet, débiteur d'ivoire, a eu l'obligeance de pratiquer des coupes sur ces défenses.

L'une d'elles, que nous figurons ci-contre (fig. 35, face externe à gauche, section de la défense à droite), présente des altérations extrêmement étendues.

La face externe est très accidentée; elle présente des saillies et des anfractuosités très considérables. Les saillies offrent elles-mêmes des tubérosités plus petites, variant depuis le volume d'un pois jusqu'à celui d'un grain de mil et même plus minuscules encore. La

forme générale de cette défense pathologique est très particulière, en ce sens qu'elle est presque aussi large à son extrémité supérieure qu'à la base. Sa longueur totale n'est que de 0 m. 39 centimètres.

Sur la coupe on distingue des lésions très considérables accusées surtout vers la périphérie de la défense. Les bords de la section

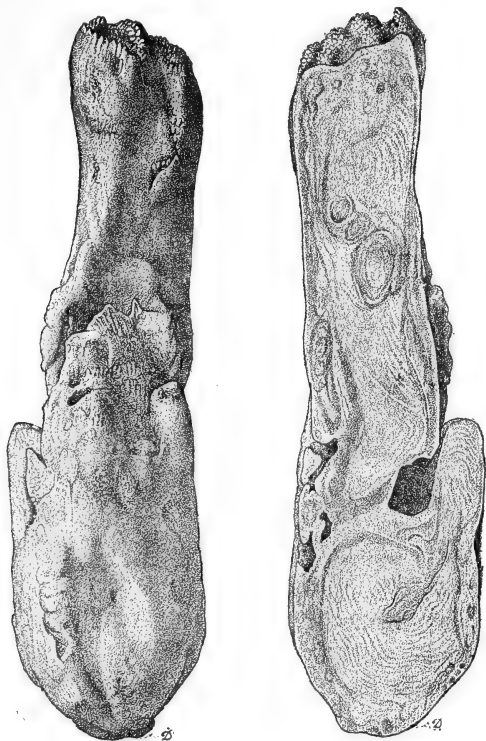


Fig. 35.

sont colorés en jaune légèrement rosé. Les lésions de la dentine (fèves) existent aussi bien à l'extrémité de la défense qu'à sa base. Il n'y a point de cavité pulpaire, celle-ci ayant dû être comblée par le travail pathologique. Il est probable que cette défense a dû être spontanément éliminée de son alvéole.

A l'examen microscopique des « fèves », on constate qu'il y a en certains points un passage brusque entre le tissu de la fève et celui de la dentine, celle-ci ayant conservé sa structure normale, et le tissu de la fève ressemblant au cément osseux et présentant une

disposition lamellaire, parallèle à la ligne de séparation. Cette ligne de séparation montre, par places, des enfoncements formant des lignes festonnées, dont la concavité regarde le ciment. Les enfoncements ressemblent aux encoches que l'on observe dans la résorption physiologique des dents de lait et sur les os malades. On trouve aussi en de certains points, à quelque distance de la ligne de séparation, en plein tissu dentinaire, des petits nodules de ciment qui sont vraisemblablement des coupes des anfractuosités de même nature que les précédentes, mais ayant pénétré plus profondément.

En d'autres points de la surface de la fève, la limite entre le tissu dentinaire et le tissu cémentaire est beaucoup moins régulière, en ce sens qu'on observe un mélange des deux tissus.

Comme nous l'avons dit, le tissu de la fève est constitué par du ciment, disposé dans certaines portions en lamelles concentriques régulières, tandis qu'en d'autres points le tissu présente des orientations diverses. Il y a même des zones où, dans le tissu cémentaire, on observe des lignes ondulées. Du côté convexe de ces lignes, les lames cémentaires sont comme coupées, tandis que du côté concave, elles sont généralement parallèles à la ligne ondulée.

Il semble donc que dans ce tissu cémentaire il se soit produit des points de résorption qui ont été comblés ultérieurement par un tissu cémentaire de formation plus récente, comme s'il s'était fait sur un même point plusieurs poussées successives de destruction et de réparation. Nous n'avons pu mener à bien l'examen de la structure histologique de cette pièce compliquée, que grâce à l'expérience et à la bonté de M. Malassez.

La figure ci-jointe (fig. 36) montre à gauche la face externe, à droite la section d'une seconde défense, présentant des anomalies de développement. La longueur totale de cette défense était de 0 m. 45; l'extrémité est colorée en brun foncé. La surface est lisse, mais on sent qu'il a existé des sillons qui ont été adoucis par le frottement. Les sillons sont orientés dans des sens divers. Il existe également des saillies noueuses.

C'est la partie radulaire qui est la plus intéressante à étudier; elle forme un renflement considérable. Le renflement principal est constitué par des renflements secondaires, dont le bord porte de petites saillies arrondies qui seront étudiées ultérieurement. La section pratiquée suivant le grand axe de la défense, présente une teinte générale un peu rosée, accusée surtout vers les bords.

Au niveau de l'extrémité de la défense on voit, coupées transversalement, des productions pathologiques, constituées par du tissu cémento-dentinaire, auxquelles nous avons conservé l'appellation de « fèves ». Elles sont surtout accusées sur les bords et en particulier au niveau du renflement radicaire, où les lésions paraissent être très étendues et très profondes.

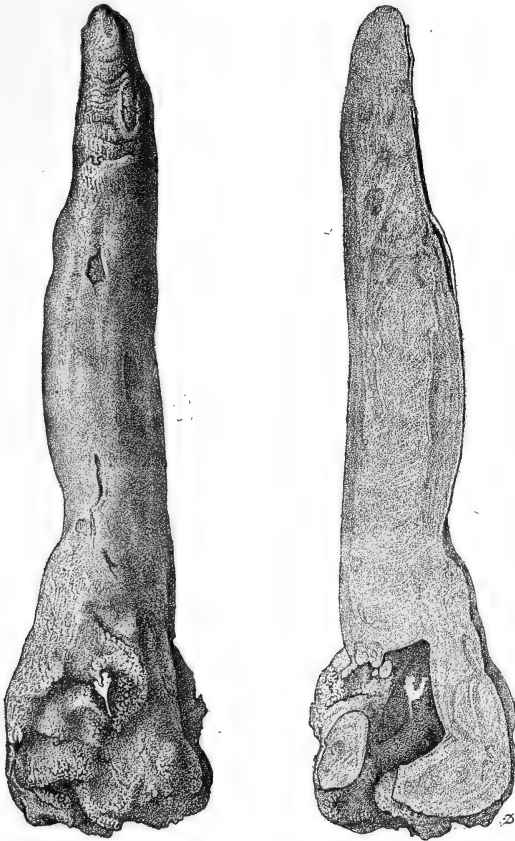


Fig. 36.

Au niveau de ce renflement radicaire les parois de la défense limitent une cavité de forme irrégulière, communiquant avec l'extérieur par deux orifices.

L'intérieur de cette cavité est lisse et assez fortement colorée en jaune brun. Cette partie remplie de la défense est, comme nous le disions plus haut, couverte extérieurement de petites tubérosités,

groupées en sortes d'amas. Elles sont de volumes extrêmement variables, quelques-unes se terminent par des pointes acérées.

Cette cavité de la défense paraît correspondre à la chambre pulpaire, très altérée et en partie comblée par des productions pathologiques.

Cette pièce, bien que ne provenant vraisemblablement pas du même animal que la précédente, présente cependant à peu près la même structure, dans ce sens que les altérations de la dentine, que nous avons appelées « fèves », sont constituées par un mélange de tissu dentinaire et de tissu, cémentaire, moins nettement séparés que dans la pièce précédente.

En résumé, on peut considérer que les altérations observées sur ces deux pièces pathologiques, résultent toutes les deux d'un travail de résorption dentinaire, ayant produit des cavités de forme plus ou moins régulière, comblées ultérieurement par un tissu cémentaire. Le travail de résorption et de réparation a dû se faire par poussées successives, un travail ultérieur détruisant en partie ce qui avait été précédemment réparé.

Je termine ici l'examen des pièces pathologiques ayant un caractère typique, qu'il m'a été donné de rencontrer dans les collections publiques ou privées.

De propos délibéré, je me suis abstenu de faire l'histoire et la bibliographie de la question, me proposant, non de faire un exposé complet, mais de fournir seulement des matériaux nouveaux, par mes travaux de laboratoire, à ceux qui, dans l'avenir, seraient tentés de reprendre cette question et de la trancher complètement.

Pour mener à bien une entreprise aussi intéressante, il faudrait avoir sous les yeux des pièces fraîches, et cette condition ne peut être réalisée que dans les pays où les éléphants vivent à l'état sauvage ou à l'état domestique.

Je sais par mon ami le D<sup>r</sup> Larcher, qui possède de nombreux documents sur la pathologie comparée et en particulier sur celle des éléphants, qu'un certain nombre de travaux ont été publiés dans l'Inde sur la pathologie buccale de l'éléphant. Nous souhaitons que ces documents soient publiés.

Chaque année, on jette sur les marchés de l'Europe les défenses d'au moins trente mille éléphants. Ce nombre, à peine croyable, ne doit pas être interprété dans ce sens que trente mille élé-



phants seraient tués chaque année. Nous ignorons s'il en est ainsi, nous serions plutôt tenté de croire que dans les centres de production, on rassemble des quantités considérables de défenses représentant plusieurs années de chasse ou de découvertes. Témoin la quantité considérable de défenses d'éléphant qu'Emin-Pacha avait accumulées! Quoi qu'il en soit, on peut s'attendre à ce que, dans un avenir plus ou moins éloigné, l'ivoire devienne très rare et très cher.

Il serait donc intéressant de recueillir les pièces pathologiques, actuellement jetées au rebut et qui constitueront pour l'avenir des documents fort précieux et difficiles à trouver.

J'ai été très touché, dans le cours de ces longues recherches, par l'amabilité et la générosité des débiteurs d'ivoire avec lesquels j'ai dû me mettre en rapports.

Parmi ceux dont le nom est cité dans le cours de ce travail, je tiens à remercier encore M. Grillet, qui a mis son atelier à ma disposition avec beaucoup d'amabilité; M. Monti, qui m'a donné des pièces fort curieuses, et M. Barbier, qui m'a permis d'étudier à loisir son intéressante collection.

Ce mémoire a été présenté dans son ensemble à l'Académie de médecine, dans la séance du 6 août 1889. Les difficultés matérielles inhérentes à un tel travail, la découverte de pièces nouvelles, dont il a fallu préparer et réaliser l'étude, en ont retardé la publication. Mon maître et ami, M. G. Pouchet, m'a permis de l'illustrer de nombreuses figures : je lui en suis très reconnaissant.

# LE PLACENTA DES RONGEURS

Par Mathias DUVAL

(Suite <sup>1</sup>.)

PLANCHES XV à XVIII.

---

## B. — *Remaniement de l'ectoplacenta.*

Comme pour le lapin, nous étudierons, chez le type rat-souris, sous le nom de période de *remaniement de l'ectoplacenta*, la série des processus inaugurés par l'arrivée des vaisseaux fœtaux dans la formation ectoplacentaire, et nous distinguerons dans ces processus une série de stades désignés sous les noms de : a, stade de l'arrivée des vaisseaux fœtaux; b, stade de la formation de la couche plasmodiale réticulée; c, stade d'invasion de la caduque sérotine par le plasmode réticulé (formation endovasculaire).

*a. Arrivée des vaisseaux fœtaux dans l'ectoplacenta* (fig. 125 à 129).

Ce stade correspond aux onzième ou douzième jours. L'arrivée des vaisseaux allantoïdiens (planche XV, figures 126, 127, 128) et leur première pénétration dans la formation ectoplacentaire est chose simple et peu de mots suffiront pour en donner la description; mais l'essentiel est de bien préciser la constitution, à ce moment, des diverses parties dont nous devons suivre les transformations pendant la période de remaniement. Ces parties sont essentiellement la formation ectoplacentaire d'une part, et d'autre part la caduque.

En étudiant les dernières phases de l'origine de l'ectoplacenta, c'est-à-dire la transformation terminale de la cavité ectoplacentaire,

1. Voy. *Journal de l'Anat. et de la Physiol.*, juillet 1889, janvier 1890, juillet 1890, novembre 1890 et janvier 1891.

nous avons vu que, dès le dixième jour, cette cavité, d'abord réduite à une fente étroite, a disparu comme formation distincte, et n'apparaît plus que comme une série irrégulière de lacunes. Dès ce moment ces lacunes ne se distinguent pas de celles qui sillonnent les parties sus-jacentes de l'ectoplacenta (L, L, L, fig. 127) et du cône ectoplacentaire : toutes ces lacunes communiquent entre elles et reçoivent le sang maternel; d'où le nom de lacunes sanguin-maternelles, que nous leur avons donné chez le lapin. Dès ce moment aussi il n'y a plus à parler de lames ectoplacentaires supérieure et inférieure; ces lames sont fusionnées en une masse cellulaire qui forme la partie basale de l'ensemble de l'ectoplacenta. Cette masse cellulaire (la zone 3 de la figure 127) prend, aux onzième et douzième jours, la disposition d'une *couche plasmodiale compacte*, c'est-à-dire que toute limite disparaît entre les cellules qui la composent et qu'elle est alors formée d'une masse de protoplasma avec nombreux noyaux. Nous disons que cette couche plasmodiale est *compacte*, parce que les lacunes sanguin-maternelles qui la sillonnent sont relativement étroites, et que par suite le plasmode est sous forme d'épaisses travées. (Nous verrons en effet que, à un moment donné, une partie de ce plasmode deviendra réticulée, c'est-à-dire à travées relativement grêles, circonscrivant des lacunes larges et nombreuses.)

En examinant, à la fin du onzième jour, une coupe de l'ectoplacenta, à un faible grossissement (fig. 125), on y reconnaît donc les parties suivantes : une région basale (en 2), correspondant aux anciennes lames ectoplacentaires supérieure et inférieure, et une région supérieure ou cône ectoplacentaire proprement dit (en 3, fig. 125). Au contact de la région basale arrive l'allantoïde avec ses vaisseaux (1, fig. 125); quant au cône ectoplacentaire, il présente avec les formations utérines correspondantes, c'est-à-dire avec la caduque sérotine (4, fig. 125), les mêmes rapports qui ont été déjà décrits dans la période précédente.

L'examen à un fort grossissement (fig. 127) montre, dans la région basale et dans sa zone de transition au cône ectoplacentaire proprement dit, des couches de constitution différente et qu'il est nécessaire de bien préciser pour l'intelligence des transformations qui vont bientôt intervenir.

On voit d'abord que la couche la plus profonde de la région basale (en 2, fig. 127) est formée par une rangée de cellules dis-

tinctes, c'est-à-dire bien individualisées. C'est ce que, chez le lapin, nous avons appelé la *couche cellulaire de l'ectoplacenta* (*cytoblaste* de van Beneden). Au-dessus (en 3, fig. 127) vient la *couche plasmodiale compacte*, correspondant à la couche dite semblablement plasmodiale chez le lapin (*plasmodiblaste* de van Beneden), sur laquelle nous avons, il y a un instant, donné quelques détails, à propos de la fusion faite à son niveau entre les anciennes lames ectoplacentaires supérieure et inférieure. A mesure qu'on s'élève de cette couche vers le cône ectoplacentaire proprement dit, on voit des lignes intercellulaires apparaître entre les noyaux et ainsi se dessine une couche formée par de nombreuses rangées de cellules distinctes, c'est-à-dire bien individualisées (en 4, fig. 127). Il n'y a pas lieu de donner un nom à cette couche, destinée à disparaître bientôt, et dont les limites sont du reste peu accusées. En effet, du côté de sa face supérieure, ses éléments présentent graduellement des formes de transition vers les cellules du cône ectoplacentaire proprement dit (en 5, fig. 127). Ce cône présente les caractères étudiés à la fin de la période précédente, mais son volume ne s'est pas accru d'une façon correspondante à l'accroissement subi par la partie basale de la formation ectoplacentaire (comparer la fig. 125 avec la fig. 120 de la planche X). Les cellules les plus périphériques sont devenues volumineuses et vésiculeuses (cellules géantes ectodermiques); les lacunes sangui-maternelles qui le sillonnent (fig. 127) sont larges et rapprochées les unes des autres, de sorte que l'ensemble du cône ectoplacentaire semble se désagréger par réduction générale de sa masse et dislocations de ses parties constituantes. Et en effet cette formation est destinée à disparaître rapidement.

Pour comprendre cette dislocation, qui est en rapport avec l'arrêt d'accroissement du cône ectoplacentaire, il faut bien se rendre compte de l'extension que subit au contraire la partie basale de la formation ectoplacentaire. A la fin de la période précédente (voy. les fig. de la pl. X) cette formation était plus haute que large; actuellement elle s'étale en largeur (fig. 125), surtout par sa partie basale, et cet accroissement transversal de la base est tel que bientôt les bords de cette base vont se recourber et se replier vers le centre, comme les bords d'une bourse qu'on ferme. Ce mouvement, dont les premiers résultats sont bien visibles sur la figure 130, se continue lentement pendant toute la période de remaniement; aussi son

étude est de la première importance pour comprendre les rapports singuliers qu'arriveront à affecter au niveau du placenta les différentes enveloppes de l'œuf et notamment l'entoderme. Les figures 126 et 128 nous serviront à en montrer les premières manifestations.

La fig. 126 représente une coupe de la circonférence (bord de la partie basale) du placenta au dixième jour. La disposition des parties ne diffère guère de celle que nous avons étudiée, dans la période précédente, à propos de la figure 120; seulement la cavité ectoplacentaire a disparu et n'est plus représentée que par une série de lacunes. Le détail qui doit essentiellement attirer notre attention est la lame d'entoderme (IC) qui établit la continuité entre l'entoderme proximal (*ip*) et l'entoderme distal (*id*) et que nous avons précédemment signalée comme *lame ectoplacentaire de l'entoderme*. Elle se trouve appliquée exactement sur la circonférence de la base de la formation ectoplacentaire, situation bien en rapport avec ses dispositions primitives au contact de la lame ectoplacentaire latérale. Comme elle va contracter avec le placenta des connexions de plus en plus étendues et singulièrement intimes, et que nous aurons à suivre son évolution à chaque stade, nous la désignerons, pour abrégé, sous le nom d'*entoderme ectoplacentaire*. Pour le moment elle va, par ses premières modifications de situation, nous servir à bien constater comment la circonférence de l'ectoplacenta se recourbe et se replie vers le centre.

C'est ce que montre la fig. 128, au onzième jour. On voit que l'entoderme ectoplacentaire (IC) a subi un mouvement de bascule qui l'amène à s'étendre horizontalement entre les extrémités supérieures de l'entoderme proximal et de l'entoderme distal, lesquels sont à peu près verticalement disposés. Ce changement est en rapport avec le repliement du bord même de l'ectoplacenta, bord qui, dirigé en dehors sur la fig. 126, est maintenant dirigé en dedans (fig. 128), c'est-à-dire regarde vers le centre de la base de l'ectoplacenta. En même temps ce bord s'est rapproché de la masse du tissu mésodermique allantoïdien, et tend à la rejoindre. Bientôt, dans les stades suivants, ce repliement de la circonférence de l'ectoplacenta arrivera à enfermer ce tissu allantoïdien dans une cavité comparable, nous l'avons déjà dit, à celle d'une bourse peu profonde dont on rapprocherait les bords. Pour nous en tenir au stade actuel, signalons encore l'angle très aigu ou sinus que forme, sur la coupe, l'entoderme ectoplacentaire à sa jonction avec l'entoderme

proximal (en *a*, fig. 128), disposition qui contraste avec la direction à peu près en ligne droite selon laquelle se faisait cette continuité sur la fig. 126. Cet angle est la conséquence et comme la mesure du repliement centripète accompli par les bords du placenta. Il sera intéressant de suivre le déplacement de ce sinus dans les stades suivants, car nous le verrons alors devenir de plus en plus aigu, se rapprocher de plus en plus du centre du placenta, et même pénétrer profondément dans l'intérieur de la formation placentaire, de sorte que l'entoderme arrivera, chose certainement bien imprévue, à prendre une part réelle à la constitution interne du placenta. Pour la facilité des descriptions nous donnerons à cette partie (*a*, fig. 128) le nom de *sinus entodermique*.

Ayant ainsi précisé la constitution de l'ectoplacenta au moment de l'arrivée des vaisseaux allantoïdiens, nous pouvons en peu de mots décrire cette arrivée et cette pénétration des vaisseaux fœtaux.

Nous dirons d'abord qu'à aucun moment l'allantoïde ne nous a présenté les caractères d'une vésicule creuse, avec cavité en communication avec l'intestin postérieur. Chez le rat et la souris l'allantoïde est un bourgeon purement mésodermique, en forme de masse, et dont nos figures 120 à 124 (pl. X) suffisent à donner une idée. C'est un tissu mésodermique extrêmement lâche, spongieux, dont les cellules sont disposées de manière à former des trabécules ou des lamelles circonscrivant de larges mailles ou lacunes. Dans ces lamelles sont de nombreux capillaires. Avant que cette masse mésodermique atteigne la base de l'ectoplacenta, la face inférieure de celle-ci est tapissée par une mince lame mésodermique, d'un seul rang de cellules fusiformes sur la coupe. (Voy. les fig. de la pl. X.) La masse allantoïdienne arrive au centre de la base de l'ectoplacenta et s'y étale largement en se fusionnant avec la mince lame mésodermique sus-indiquée, laquelle ne continue à subsister isolée et indépendante que tout à fait vers les régions périphériques (*ms*, fig. 126); là même son étendue diminue de plus en plus, et par le fait de l'extension de l'allantoïde, et par le fait du repliement des bords de l'ectoplacenta (fig. 128) et bientôt même elle disparaîtra complètement (fig. 130 et 132). La partie de l'allantoïde fusionnée avec cette lame mésodermique forme, au début, une couche plus compacte que le reste de la masse allantoïdienne et qui, par son aspect, se distingue un certain temps de cette masse (fig. 125 et 127),

mais bientôt s'efface toute différence entre ces zones, et tout le tissu allantoïdien prend un aspect homogène, quoique clair et peu compact, à mesure qu'il est reçu dans la cavité que forme l'ectoplacenta en se repliant comme une bourse dont on rapproche les bords.

Ce tissu mésodermique forme des saillies qui repoussent devant elles la substance de l'ectoplacenta et pénètrent légèrement dans son épaisseur (fig. 126, 127, 128); chacune de ces saillies contient une ou deux ramifications vasculaires allantoïdiennes. Sur une coupe, les dispositions de ces parties rappellent assez bien, à ce moment, celles des papilles dermiques (représentées ici par les saillies mésodermiques) recouvertes par l'épiderme (que représente ici l'ectoplacenta). A ce moment les saillies ou villosités mésodermiques ne dépassent pas, dans leur pénétration, le niveau des parties profondes de la couche plasmodiale de l'ectoplacenta (3, fig. 127). Vers la circonférence de l'ectoplacenta, là où ce bord se replie dans le sens centripète (en *b*, fig. 128), une masse plus considérable de vaisseaux et de mésoderme est reçue et enclavée dans la gouttière ainsi formée.

Il ne nous reste plus, pour terminer ce premier stade, qu'à étudier la caduque. En précisant son état actuel, nous nous préparons à comprendre les transformations totales qu'elle subit au cours du développement ultérieur.

Nous ne nous arrêterons pas pour le moment à la caduque sérotine, c'est-à-dire la masse de tissu utérin qui coiffe l'ectoplacenta (en 4, fig. 125), et s'étend depuis celui-ci jusqu'au niveau de la portion mésométrique de la musculature utérine. La fig. 125 suffit pour donner une idée de sa disposition, et, quant à ses éléments histologiques, ils ne présentent pour le moment rien à signaler. Disons seulement que, au niveau de ce bord mésométrique, il se produit, dans les couches musculaires, une hypertrophie du tissu interstitiel, et qu'il n'y a plus de distinction réelle entre les muscles longitudinaux et circulaires. Le tout forme une couche de tissu conjonctif sillonnée en tous sens par des faisceaux musculaires : cette couche (fig. 125) est bien limitée du côté de la sérotine; elle restera étrangère aux transformations que subira cette dernière; nous l'appellerons *couche médio-musculaire* dans les descriptions ultérieures.

Par contre la caduque réfléchie (de M en A, fig. 125) mérite une étude particulière quant à ses éléments et quant à leurs rapports

avec les enveloppes superficielles de l'œuf. Nous choisirons à cet effet, un fragment de la base de cette caduque, c'est-à-dire une coupe de la région (M, fig. 125) où elle se continue avec la muqueuse utérine. C'est ce que représente la figure 129, à un grossissement de 340 fois (cette figure a été renversée par erreur, dans la planche, de sorte que le sinus M, qui regarde en haut, devrait être avec sa concavité dirigée en bas). En suivant cette figure de droite à gauche, on y reconnaît successivement : la muqueuse utérine (en 1) avec son épithélium cylindrique (E P); la caduque réfléchie (en 2, 3, 4); l'épaisseur de cette région de la caduque est telle qu'on n'a pu figurer ici que ses parties les plus externes (2) d'une part et d'autre part (en 3, 4) les plus internes; la couche des cellules géantes ectodermiques (5); l'entoderme distal (6), l'entoderme proximal (7) avec les ramifications des vaisseaux omphalo-mésentériques (V) et le mésoderme de la vésicule ombilicale ou de la splanchnopleure (*ms*). Examinons, dans cet ordre, les éléments anatomiques de chacune de ces parties.

La muqueuse utérine (en 1) est formée, dans cette région voisine de la caduque, par des cellules identiques à celles que nous avons décrites comme premiers stades de la transformation des cellules du chorion de la muqueuse en cellules de la caduque, à propos des figures 76, 77, 88 de la planche X. Elles sont déjà volumineuses, pressées les unes contre les autres, allongées dans le sens de la surface, à contours irréguliers, à protoplasma granuleux. En les suivant depuis la muqueuse proprement dite (1) jusque sur la caduque (2), on les voit devenir de plus en plus volumineuses, plus irrégulières, et s'unissant par des prolongements entre lesquels elles cessent d'être en contact, dessiner ainsi des mailles intercellulaires qui donnent au tissu un aspect grossièrement réticulé. Nous insisterons sur ces derniers détails, quand nous arriverons dans les régions moyennes de la caduque. Pour le moment, c'est l'épithélium utérin qui doit attirer notre attention. On voit, sur la figure 129, que la cavité utérine (CV) est limitée d'un côté par la muqueuse utérine et de l'autre côté par la caduque réfléchie. Sur la muqueuse utérine, on voit un bel épithélium (EP) à cellules cylindriques claires, beaucoup plus hautes que larges. En suivant cet épithélium vers la région M, c'est-à-dire vers la région où la caduque se continue avec la muqueuse utérine, puis vers la région où il se réfléchit sur la caduque elle-même de M)



en *ep*), on le voit graduellement changer de caractère. Les cellules deviennent moins hautes, bientôt cubiques, et leur protoplasma apparaît graduellement moins clair, plus granuleux (en *ep*); puis, peu à peu (en *x*) ces cellules sont absolument identiques à celles de la caduque elle-même. La surface extérieure de la caduque réfléchie cesse dès lors d'être recouverte par un épithélium distinct; les mêmes sortes de cellules forment la masse de la caduque et son revêtement superficiel; seulement peut-on remarquer que ces cellules superficielles sont aplaties (en *y*) et peuvent rappeler l'aspect d'un endothélium. Ces apparences peuvent être formulées en des propositions qui sembleront paradoxales et qui cependant répondent bien à la réalité de nos connaissances générales sur l'histogénèse et sur la parenté des éléments cellulaires. L'épithélium utérin se continue avec une sorte d'endothélium et les cellules de cet endothélium sont identiques aux cellules de la caduque, ou sont une forme parente de ces dernières. Telle serait la double proposition en question. Or, la continuité d'un épithélium vrai avec un endothélium est bien connue pour ce qui est de l'épithélium des trompes de Fallope et de l'endothélium du péritoine, d'autant que, embryologiquement, l'épithélium des trompes, c'est-à-dire des canaux de Muller, n'est autre chose que l'endothélium modifié de la cavité pleuro-péritonéale. D'autre part, l'endothélium de la cavité pleuro-péritonéale est d'origine mésodermique, ses cellules sont des cellules mésodermiques adaptées aux fonctions de revêtement. Or, les cellules de la caduque sont des cellules mésodermiques, et nous les voyons ici (en *x* et *y*, fig. 129) s'adapter à des fonctions de revêtement. Donc en dernière analyse, rien n'est plus naturel que de constater ici les formes graduelles de transition et de parenté évidentes entre les cellules épithéliales cylindriques (EP) de la muqueuse utérine, les cellules épithéliales cubiques (*ep*) de la base de la caduque, les cellules endothéliales (*x* et *y*) et enfin les cellules propres de la masse de la caduque. Ces dispositions nous paraissent d'autant plus intéressantes qu'elles sont en rapport avec un fait que nous avons récemment signalé dans une note à la Société de biologie <sup>1</sup> et qui sera exposé ici avec tous ses détails dans la suite du présent mémoire, à savoir que, après détachement du placenta pendant la parturition, la petite plaie

1. Mathias Duval, *De la régénération de l'épithélium des cornes utérines après la parturition*. (Comptes rendus de la Société de biologie, 13 décembre 1890, page 697.)

utérine ainsi produite se couvre d'un nouvel épithélium provenant de la transformation des cellules du chorion de la muqueuse mise à vif.

Reprenant la description de la caduque réfléchie (fig. 129), constatons comment ses cellules deviennent de plus en plus volumineuses et de plus en plus étoilées à mesure qu'on se rapproche de ses couches les plus internes (en 3), les plus voisines de l'œuf proprement dit. Elles circonscrivent ainsi des mailles irrégulières. Chez le rat ces dispositions sont plus accentuées encore, et cette partie de la caduque est formée de grandes cellules étoilées formant un tissu largement réticulé. Il ne faut pas confondre ces lacunes intercellulaires avec les cavités vasculaires qui sillonnent abondamment la caduque sous forme de sinus anastomosés en réseaux. Ces sinus sont revêtus d'un endothélium d'autant plus distinct, que les cellules en sont volumineuses et hypertrophiées (En, En, fig. 129). Sur les préparations, on voit bien facilement ces sinus remplis de globules de sang (que nous n'avons représentés sur aucune de nos figures, parce que leur présence nuirait à la clarté du dessin), tandis que les mailles intercellulaires ne renferment pas d'hématies, mais seulement un liquide albumineux irrégulièrement coagulé par les réactifs.

En arrivant à la limite interne de la caduque (en 4, fig. 129), on voit ses cellules devenir plus volumineuses encore; elles sont moins étoilées, et les espaces qu'elles laissent entre elles se réduisent à de petites fentes intercellulaires. Quant aux sinus sanguins, on constate que leur paroi est incomplète du côté où ils confinent aux éléments de l'œuf, c'est-à-dire qu'ils s'ouvrent de ce côté, communiquant ainsi avec les espaces qui sont entre les cellules ectodermiques géantes; dans le voisinage de ces ouvertures, l'endothélium du sinus cesse brusquement, dispositions identiques à celles que nous avons déjà décrites à propos de la figure 98 de la planche VIII.

Enfin, à la région la plus interne de la coupe, se montrent les parties qui, doublant la caduque, sont formées d'éléments dérivant de l'œuf lui-même, à savoir les cellules géantes ectodermiques, et les parois de la vésicule ombilicale (5, 6, 7, fig. 129).

Les cellules géantes ectodermiques (G E) forment une couche (5, fig. 129, et G, fig. 125) à limite très régulière et rectiligne en dedans, où elles sont appliquées sur la cuticule ectodermique, très

irrégulière en dehors, où elles laissent entre elles des intervalles qui se continuent avec les sinus de la caduque (S). Le sang maternel vient ainsi se répandre entre les cellules géantes qui ne se touchent pas par toute l'étendue de leurs bords et forment une masse caverneuse. Nous verrons que ces dispositions singulières ont donné lieu à bien des interprétations diverses. Les caractères de ces cellules géantes sont ceux que nous avons déjà décrits antérieurement, à propos de la période de formation de l'ectoplacenta, et dont la figure 129 donne une idée suffisante, notamment en ce qui concerne leur gros noyau avec ses masses chromatiques si remarquables. Nous devons seulement insister sur ce fait qu'il n'y a aucune forme de transition entre ces cellules géantes et les cellules de la caduque, et que, alors même que l'étude de leurs origines premières ne nous aurait pas complètement édifié sur leur nature ectodermique, rien ne permettrait de les considérer comme des cellules de la caduque transformées. Il est vrai que les cellules les plus internes de la caduque, celles qui confinent immédiatement aux cellules géantes, sont très volumineuses; mais elles sont encore loin du volume des cellules géantes; elles n'en ont pas l'aspect vésiculeux, et entre les deux il n'y a aucune forme de transition, ni quant au volume, ni quant à la constitution.

Qu'il nous soit permis de faire ici une remarque générale. Elle consistera d'abord à nous excuser vis-à-vis du lecteur de la longueur de nos descriptions; et par exemple, pour le cas spécial, de la série des détails que nous sommes en train de donner sur les différentes parties de la figure 129, en suivant pas à pas toutes les formes cellulaires de la caduque réfléchie et des parties en connexion avec elles. Il est bien vrai que la description des formes cellulaires contenues dans les couches désignées par les chiffres 1, 2, 3, 4, que l'indication de l'hypertrophie de l'endothélium vasculaire (voir la fig. 129), que la mention nouvelle accordée aux cellules géantes ectodermiques, il est bien vrai que tout cela est d'une bien mince importance, puisque toutes ces parties sont destinées à subir bientôt une atrophie graduelle et à disparaître par résorption. De tout cela nous pourrions à la rigueur ne fournir qu'une indication très concise, si nous voulions seulement donner le résultat de nos recherches, sans avoir égard aux interprétations que ces mêmes faits ont reçues de la part d'autres auteurs. Mais tel embryologiste fait provenir toutes les formations ectoplacentaires de l'endothélium

vasculaire hypertrophié; il faut donc bien que nous signalions qu'en effet cet endothélium s'hypertrophie, et que nous le signalions en décrivant et en figurant jusqu'où va cette hypertrophie, pour montrer que si elle a lieu en effet, elle est cependant impuissante à devenir la source d'éléments pour lesquels, du reste, nous avons suivi pas à pas un autre mode d'origine. De même pour les prétendus rapports de parenté entre les cellules géantes et les cellules de la caduque : il est bien vrai que certaines cellules de la caduque deviennent très volumineuses; mais c'est par une pure hypothèse qu'on comble la lacune entre les cellules de la caduque les plus grosses et les cellules géantes; l'observation des préparations sériées, sans interruption dans l'ordre du développement, montre qu'aucune forme réelle ne comble cette lacune, et qu'il n'y a aucune transition, aucune dérivation d'une de ces espèces d'éléments à l'autre. Et de même pour tous les autres détails relatifs à l'ectoplacenta et à ses parties accessoires. En un mot, la longueur de nos descriptions et la minutie des détails dans lesquels nous croyons devoir entrer est justifiée par ce fait que non seulement nous décrivons ce qui est, mais que nous devons encore le décrire de façon à bien montrer ce qui n'est pas, c'est-à-dire le mal fondé d'interprétations diverses, qui ont pour origine de pures hypothèses, rendues sans doute nécessaires par l'absence de séries suffisantes de préparations.

Revenant maintenant aux formations fœtales qui doublent la face interne de la caduque réfléchie, après avoir parlé des cellules géantes, il nous suffira de peu de mots pour rappeler la signification des parties restantes. Ce sont l'entoderme distal et l'entoderme proximal avec les parties qui le doublent.

L'*entoderme distal* est formé d'une simple couche de cellules appliquées sur la face interne de la cuticule ectodermique (*ct*, fig. 129); ces cellules sont disposées à des distances variables les unes des autres, étalées sur la cuticule et arrivant à se toucher plus ou moins par leurs extrémités amincies. Le noyau de ces cellules est leur seule partie à peu près normalement constituée, c'est-à-dire bien visible, bien circonscrite, se colorant vivement par les réactifs, leur corps cellulaire étant au contraire très atrophié, réduit à une masse granuleuse mal circonscrite. Lorsque, sur un lambeau de la cuticule ectodermique vu en surface, on examine la disposition de ces cellules, on voit qu'elles ne couvrent pas entièrement

cette surface, mais laissent entre elles des vides en forme de mailles que circonscrivent des prolongements mal délimités.

Entre l'entoderme distal et l'entoderme proximal est une fente, la cavité de la vésicule ombilicale (VO, fig. 125 et 129), qui deviendra de plus en plus étroite par les progrès du développement.

L'entoderme proximal (en 7, fig. 129) est formé de belles cellules épithéliales cubiques ou cylindriques basses. Il repose sur un réseau vasculaire (vaisseaux omphalo-mésentériques) que supporte une couche mésodermique (*m s*). Nous avons précédemment donné, sur la formation de ces parties, des détails qui nous dispensent d'entrer dans plus d'explication sur leur état actuel.

En résumé, le stade dont nous venons d'achever l'étude montre, dans les parties autres que l'ectoplacenta, des états qui ne sont que l'achèvement des processus décrits à la fin de la période précédente. *Dans l'ectoplacenta ce stade est caractérisé par un arrêt dans le développement du cône ectoplacentaire qui tend à se disloquer, et au contraire par un développement exubérant de la base de l'ectoplacenta; cette base se replie en bas et en dedans par sa circonférence, encapsulant ainsi la masse mésodermique allantoïdienne, dont les vaisseaux commencent à pénétrer dans l'ectoplacenta; en même temps cette couche basale de l'ectoplacenta donne naissance à une formation plasmodiale.* C'est cette formation plasmodiale qui va devenir, dans les stades suivants, la partie la plus activement végétante de l'ectoplacenta, et sera la source de toutes les parties de nouvelle formation.

*b. Formation et extension de la couche plasmodiale réticulée (fig. 130 à 141).*

Ce stade comprend les douzième, treizième et quatorzième jours. Il est caractérisé par un rapide travail de formation qui a pour siège la couche plasmodiale, laquelle est pénétrée par les vaisseaux fœtaux dans sa partie profonde, en même temps que, dans sa partie superficielle, elle végète en un plasmode réticulé qui tend à former à lui seul la plus grande masse du placenta, en se substituant aux parties préexistantes, c'est-à-dire au cône ectoplacentaire qui disparaît complètement. Ce stade peut donc être subdivisé en deux : 1° formation de la couche plasmodiale réticulée; 2° extension de cette couche.

1° *Formation de la couche plasmodiale réticulée.* — Cette étude

doit être faite d'abord sur une figure d'ensemble, afin de voir les rapports des parties, dont on examinera ensuite les détails de structure.

La figure 130 représente une coupe d'ensemble de l'ectoplacenta à la fin du treizième jour. On remarquera d'abord que cette figure est dessinée au même grossissement que la figure 125; or, l'ectoplacenta y présente des dimensions transversales doubles de celles qu'il a sur la figure 125; il s'est donc rapidement accru dans le sens de sa largeur, par sa base, accroissement qui est plus que du double, si on tient compte du reploiement très considérable de sa circonférence. Au contraire, dans le sens de sa hauteur, l'ectoplacenta n'est pas ici plus étendu que sur la figure 125, non qu'il ne se soit pas accru dans ce sens, mais simplement parce que les parties nouvellement formées, vers le haut, se sont substituées à celles qui occupaient primitivement la partie supérieure : le cône ectoplacentaire a disparu, et sa place a été prise par les formations sous-jacentes. Examinons en effet les couches successives qui forment le placenta, de bas en haut.

C'est d'abord (1, fig. 130) la masse allantoïdienne, encapsulée latéralement par le reploiement des bords de l'ectoplacenta. C'est ensuite (en 2) une couche compacte (*couche plasmodiale compacte*) dans laquelle on trouve des lacunes sangui-maternelles et des vaisseaux fœtaux; puis vient (en 3) une couche finement réticulée (*couche plasmodiale réticulée*) dont les mailles, séparées par des trabécules plasmodiales, représentent des lacunes sangui-maternelles richement anastomosées. Enfin, une dernière couche (en 4) présente l'aspect d'une substance homogène parsemée de lacunes sangui-maternelles. C'est une couche de cellules ectodermiques dont l'existence est temporaire, car elles disparaîtront dans la seconde partie du stade actuel. Au-dessus de cette couche nous trouvons (en 5) le tissu de la caduque sérotine. Ainsi plus de traces, du moins à ce faible grossissement, du cône ectoplacentaire. Les couches que nous venons de trouver sur la figure 130, sont la reproduction des couches qui sont de 2 à 4 sur la figure 127, plus l'interposition d'une couche plasmodiale réticulée entre 3 et 4 (fig. 127), et moins la présence, au-dessus de la couche 4 (fig. 127), des assises en voie de dislocation du cône ectoplacentaire. Ce n'est que sur les parties latérales de l'ectoplacenta (en C N, fig. 130) qu'on trouve des restes abondants des cellules vésiculeuses du cône ecto-

placentaire. Il semble donc que le mécanisme de la disparition de ce cône est le même que celui par lequel un bourgeon qui éclôt perce ses enveloppes et les rejette latéralement. C'est ce qui a lieu en effet, mais en même temps une partie du cône disloqué est résorbé sur place et on en trouve les débris en voie de disparition vers les parties centrales de la face supérieure de l'ectoplacenta, au contact de la caduque sérotine. C'est ce que nous allons voir en étudiant, à un plus fort grossissement, les détails de structure des couches que nous venons de passer en revue.

La figure 133 représente, à un grossissement de 120 fois, une bande verticale empruntée à la figure 130, et correspondant par exemple à la bande blanche où, sur la figure 130, sont inscrits les chiffres de renvoi 1 à 5. En allant de bas en haut nous y trouvons successivement : le tissu allantoidien (1), la couche cellulaire de l'ectoplacenta (2), la couche plasmodiale compacte (3), la couche plasmodiale réticulée (4), la couche cellulaire supérieure transitoire (5), et enfin, le tissu utérin de la caduque sérotine (6).

Relativement au tissu mésodermique allantoidien (1), il n'y a pas lieu de nous arrêter sur ses cellules étoilées et ses vaisseaux, les figures donnant une idée suffisante de sa constitution qui reste la même depuis le début jusque vers la fin du développement.

La couche cellulaire (2), dite cytotlaste par van Beneden, reste ce qu'elle était au onzième jour (fig. 127) et restera également telle encore un certain temps avant de se confondre avec les couches plasmodiales. Seulement les courbes qu'elle décrit pour revêtir les saillies ou villosités allantoidiennes sont beaucoup plus accentuées que précédemment, puisque ces saillies pénètrent profondément dans l'ectoplacenta.

La couche plasmodiale compacte (3) est ici plus puissante, plus épaisse qu'au troisième jour (fig. 127), mais elle diffère ici surtout par la présence des vaisseaux fœtaux. En effet, au onzième jour, elle ne présentait que des lacunes sanguin-maternelles, se dessinant sur la coupe comme des trous faits à l'emporte-pièce, n'ayant d'autre limite que la substance plasmodiale dans laquelle ils sont taillés. Actuellement, outre ces lacunes sanguin-maternelles (L,L), on trouve d'autres orifices, c'est-à-dire d'autres conduits (V,V), qui sont limités par un double contour, c'est-à-dire que, en dedans de la ligne limitant la substance plasmodiale, est une seconde ligne concentrique, finement dessinée, avec légers renflements de place en

place. Il est facile de reconnaître dans cette ligne le contour d'un capillaire sanguin et dans ces renflements la saillie de ses noyaux endothéliaux. C'est qu'en effet les capillaires allantoidiens ont pénétré abondamment dans cette couche plasmoidiale et la sillonnent d'un réseau mêlé à celui des lacunes sanguin-maternelles. Pour la brièveté des descriptions, continuant à employer le nom de lacunes sanguin-maternelles, nous donnerons aux éléments de l'autre réseau (V, V, fig. 133) le nom de *conduits vasculo-fœtaux*, et l'opposition même de ces noms rappellera bien que le sang maternel circule dans des lacunes sans parois propres, tandis que le sang fœtal est contenu dans de réelles parois capillaires. Il y a toujours un espace bien distinct entre la paroi du capillaire fœtal et la limite du canal qui le contient, soit que cet espace existe normalement ou qu'il résulte de l'action des réactifs durcissants. La présence de cet espace rend très facile la distinction, à première vue, sur une coupe, des lacunes sanguin-maternelles et des conduits vasculo-fœtaux, comme le montrent la figure 133 et la série des figures des planches suivantes.

Au treizième jour les conduits vasculo-fœtaux parcourent toute l'épaisseur de la couche plasmoidiale compacte, et s'y trouvent dispersés à divers niveaux. Il est facile de se convaincre qu'ils font suite aux saillies ou villosités qui, de la masse allantoidienne, pénètrent dans cette couche, notamment en examinant les dispositions telles que celles représentées dans la figure 132.

Du moment que la couche plasmoidiale compacte est sillonnée à la fois par des lacunes sanguin-maternelles et par des canaux vasculo-fœtaux, elle ne conserve plus un aspect aussi compact qu'au onzième jour (fig. 123); mais cependant les travées cellulaires qui la forment sont encore des cordons épais, courts, renflés à leurs points de convergence, et, en comparant ces cordons aux trabécules minces, à dichotomies nombreuses, à anastomoses grêles qui composent la couche plasmoidiale réticulée, on voit que la couche plasmoidiale en question mérite encore la dénomination de compacte.

La couche plasmoidiale réticulée (en 4, fig. 133) est évidemment une émanation de la couche plasmoidiale compacte, ou une transformation de la zone de transition entre cette couche et la couche cellulaire qui la recouvrait au onzième jour (fig. 127). Elle forme un tissu spongieux, dont les mailles sont des lacunes sanguin-maternelles. Ces mailles sont circonscrites par des trabécules plasmoidiales



qui se divisent, se subdivisent, s'anastomosent, et présentent sur leurs bords des prolongements simples ou bifurqués, qui sont des pointes d'accroissement, végétant les unes à la rencontre des autres, dispositions qui sont bien en rapport avec le rapide accroissement que va prendre cette couche. Au treizième jour aucun canal vasculo-fœtal ne pénètre encore dans cette couche, qui ne contient d'autre sang que le sang maternel circulant dans ses mailles.

La couche la plus supérieure de l'ectoplacenta est une couche celluleuse, c'est-à-dire formée de cellules dont chacune est bien individualisée autour de son noyau. Ces cellules (5, figure 133) forment des travées épaisses et courtes circonscrivant des lacunes sanguinomaternelles dont les superficielles sont directement en connexion avec les sinus utérins de la caduque sérotine (voir en S, R, L, fig. 133). En bas, ces grosses travées se continuent, en se subdivisant, avec les trabécules de la couche plasmodiale réticulée.

Enfin, au-dessus de ces diverses formations ectoplacentaires, nous trouvons le tissu utérin de la caduque sérotine. Il mérite de nous arrêter un instant, avant que nous nous occupions de la disparition du cône ectoplacentaire qui était précédemment interposé entre lui et les formations ectoplacentaires que nous venons de passer en revue.

A cette époque (treizième jour) le tissu de la région moyenne de la caduque sérotine, c'est-à-dire de la région qui correspond au centre du placenta, se présente avec des caractères très particuliers. Il est formé de cellules conjonctives étoilées, séparées par une grande quantité de substance amorphe et transparente (6, fig. 133). C'est un véritable tissu conjonctif muqueux, et qu'on pourrait presque comparer au tissu mésodermique de la masse allantoïdienne. Seules quelques-unes des cellules qui confinent immédiatement à l'ectoplacenta, c'est-à-dire celles de la limite inférieure de la caduque sérotine, sont moins étoilées, plus serrées les unes contre les autres et tendent à subir la transformation vésiculeuse qui caractérisera plus tard toutes ces cellules de la sérotine. En examinant les parties de dedans en dehors, c'est-à-dire en se dirigeant vers les parties latérales de la caduque sérotine, jusque vers la base de la caduque réfléchie, on voit graduellement les cellules présenter des prolongements plus courts, le corps cellulaire se ramasser en grossissant, en même temps qu'il devient plus granuleux, c'est-à-dire qu'on arrive graduellement aux formes cellulaires

précédemment décrites, par exemple à propos de la figure 129, comme types de cellules de la caduque. On peut donc se demander ce que signifie cette modification locale et transitoire des cellules du chorion utérin dans la région moyenne de la caduque sérotine, au treizième jour, Il nous semble que peut-être elle est en rapport avec les conditions mécaniques de l'accroissement si rapide de l'ectoplacenta dans ses dimensions transversales à ce moment. La caduque sérotine qui coiffe et enveloppe cet ectoplacenta doit croître et se dilater semblablement; mais on ne voit en elle, dans cette région, et à cette époque, aucun indice de multiplication cellulaire, de sorte qu'il est possible qu'un autre mécanisme préside ici à cette dilatation des parties, à savoir une élaboration de substance intercellulaire qui écarte les cellules et augmente ainsi l'étendue de la masse totale sans que le nombre des éléments soit augmenté. Quoiqu'il en soit de cette explication, toujours est-il que, dans cette région moyenne de la sérotine, l'aspect clair de l'ensemble, à un faible grossissement, la constitution spéciale, à un grossissement qui permet de distinguer les cellules, sont choses très accentuées vers les douzième, treizième et quatorzième jours, puis disparaissent peu à peu, pour faire place à de nouvelles particularités. Là encore nous sommes en présence de détails qui ne sont évidemment pas de première importance au point de vue du résultat final, et que nous devions cependant préciser, toujours d'après cette idée que nous ne saurions entreprendre ultérieurement une critique rigoureuse des interprétations proposées par d'autres auteurs sans avoir préalablement porté notre attention sur les plus petits détails; quand ces petits détails ont rapport à des aspects ou des formations transitoires, c'est alors surtout qu'ils peuvent avoir été l'origine d'interprétations erronées.

Revenons à une question importante, celle de la disparition du cône ectoplacentaire dans la partie moyenne de la face supérieure de l'ectoplacenta. Pour la figure 133 nous avons choisi, en effet, sur une préparation, un point où il n'y avait plus trace des éléments du cône; mais il n'en est pas ainsi sur tous les points, et on trouve de place en place des accumulations plus ou moins considérables de débris des cellules vésiculeuses du cône. C'est un point de ce genre qui est représenté par la figure 131. On voit que la moitié supérieure de cette figure est formée par des amas de cellules vésiculeuses déchirées et disloquées; on reconnaît facilement et les

noyaux, et les parois incomplètes de ces cellules. La moitié inférieure de la figure est formée au contraire par la couche cellulaire supérieure du placenta, celle qui sur la figure 133 est désignée par le chiffre 5, couche formée de grosses trabécules circonscrivant des lacunes sangui-maternelles. Enfin, on voit encore la coupe d'une de ces trabécules qui a pénétré au milieu de cellules vésiculeuses du cône, et qui va, en continuant à végéter, en déterminant plus activement encore la dislocation et la résorption.

Les détails de cette figure, et les détails analogues observés sur un grand nombre de préparations, nous permettent de préciser quelques points du processus qui aboutit à l'élimination du cône ectoplacentaire. Nous avons vu que, dans sa période d'accroissement, le cône ectoplacentaire recevait un continuel apport de cellules fournies par les couches sous-jacentes de l'ectoplacenta, cellules prenant graduellement l'aspect clair et vésiculeux, jusqu'à devenir les cellules géantes vésiculeuses de la superficie du cône. Même au onzième jour (fig. 127), nous voyons encore toutes les formes de transition entre les éléments de la couche cellulaire supérieure (4, fig. 127) et ceux du cône ectoplacentaire proprement dit. Mais alors ces transformations s'arrêtent, le cône ectoplacentaire cesse de s'accroître, ne recevant plus de nouvelles cellules et ses éléments propres étant incapables de se multiplier. Il ne s'accroît plus, tandis que les parties sous-jacentes sont le siège d'un accroissement exubérant; il diminue donc relativement de volume et, par suite, il est disloqué par les parties sous-jacentes dont il ne peut suivre l'extension. En même temps une limite tranchée se dessine entre lui et ces parties sous-jacentes; celles-ci forment la couche cellulaire supérieure de l'ectoplacenta, dont les grosses travées, parfaitement délimitées d'avec ce qui reste du cône ectoplacentaire, pénètrent dans ces derniers restes (fig. 131), en achevant la dislocation et la résorption. A ce moment (fig. 131) il serait impossible, d'après ce qu'on a sous les yeux, de concevoir l'étroite parenté et la filiation continue qui a précédemment existé entre les éléments de la couche cellulaire supérieure et les débris des cellules vésiculeuses du cône ectoplacentaire. C'est là un cas particulier de ces faits de substitution d'une formation à une autre, faits dont l'évolution de l'ectoplacenta nous offrira encore bien d'autres exemples, et c'est ainsi qu'on comprend qu'en certaines régions de la partie supérieure de l'ectoplacenta on puisse, au treizième jour, trouver

des dispositions semblables à celles de la figure 133, c'est-à-dire, après disparition complète de toute trace des éléments du cône ectoplacentaire, l'ectoplacenta uni directement à la sérotine et à ses sinus par la couche cellulaire supérieure avec ses lacunes sanguinomaternelles.

Mais, nous l'avons dit, sur les parties latérales de l'ectoplacenta on trouve alors, du cône ectoplacentaire des restes d'autant plus abondants (CN, fig. 130), qu'une portion de ses parties moyennes a été rejetée de chaque côté par les végétations cellulaires sous-jacentes, comme, pour rappeler la comparaison précédemment employée, dans le cas d'un bourgeon d'arbre qui perce ses enveloppes et les refoule de côté. La figure 132 montre ces dispositions des parties latérales de l'ectoplacenta. Sur sa partie gauche on voit (en CN) les cellules vésiculeuses du cône ectoplacentaire, et on voit que ces cellules sont rattachées encore par toutes les formes de transition aux éléments de la couche ectoplacentaire sous-jacente (la couche 5, fig. 132, correspondant à la couche 5 de la figure 133). Sans doute ce n'est pas à dire qu'ici les parties latérales du cône ectoplacentaire reçoivent encore des apports fournis par cette couche sous-jacente, mais seulement que la délimitation tranchée ne s'est pas encore établie entre cette couche et les restes du cône ectoplacentaire. Ainsi, à cet égard, l'évolution des parties latérales de l'ectoplacenta est moins avancée que celle de ses parties centrales, ce qui confirme bien cette conclusion, énoncée ci-dessus à plusieurs reprises, que c'est la partie centrale de l'ectoplacenta qui est surtout le siège, à ce moment, d'un développement exubérant. En effet la couche plasmodiale (fig. 132) est moins épaisse dans ces parties latérales que dans les régions centrales (4, fig. 133).

Par contre le repliement de la circonférence de l'ectoplacenta vers son centre s'accroît ici de plus en plus, comme le montre la comparaison de la fig. 132 avec la figure 128. La lame d'entoderme ectoplacentaire (IC) est ici très étendue; elle arrive (voyez en *a*, fig. 132, le sinus entodermique) jusqu'au contact de la masse allantoidienne. Cette masse allantoidienne est elle-même (en *b*) fortement enclavée dans le repliement de l'ectoplacenta. Ce sont des détails qu'il était facile de prévoir d'après la vue d'ensemble donnée par la figure 130, détails qui préludent à une pénétration plus intime encore de l'entoderme ectoplacentaire dans le placenta.

2° *Extension de la couche plasmodiale réticulée.* — La formation

plasmodiale réticulée, qui au treizième jour était limitée à une couche intermédiaire de l'ectoplacenta, tend, au quatorzième jour, à se généraliser dans toute l'épaisseur de la formation ectoplacentaire, d'abord vers les couches supérieures, puis vers les couches inférieures. C'est ce que montre la figure 135 de la planche XVI, représentant à un grossissement de 120 fois la constitution de l'ectoplacenta dans une bande semblable à la bande blanche où, sur la figure 136, sont placés les chiffres de renvoi 1, 3, 5, etc. L'étude de cette figure 135 doit être faite en la comparant à propos de chaque détail avec la figure 133 de la planche précédente.

Nous examinerons cette figure 135 en passant en revue ses diverses parties de haut en bas.

Sans s'arrêter à la caduque sérotine (en 6) dont la constitution ne nous donnerait qu'à répéter ce qui a été dit à propos de la figure 133, et en arrivant de suite à l'ectoplacenta, nous constatons l'absence de toute trace de la couche cellulaire supérieure (5, fig. 133); à sa place, une formation plasmodiale réticulée est en contact immédiat avec la sérotine et communique par ses lacunes sanguin-maternelles avec les sinus de celle-ci (S et L, fig. 135). Comment a disparu cette couche cellulaire? Le processus est si rapide que nous ne saurions, quoique possédant plusieurs séries de préparations de cette date, trancher la question avec cette assurance que donne la certitude du fait observé dans tous ses détails successifs. Est-elle disloquée et résorbée comme cela a eu lieu pour le cône ectoplacentaire? Aucun détail de l'étude des pièces ne nous porte à le croire. Nous pensons plutôt qu'elle se transforme purement et simplement elle-même en formation réticulée. Ainsi, précédemment, elle évoluait, par sa superficie, vers le type des cellules vésiculeuses du cône ectoplacentaire; puis une délimitation absolue s'est faite entre elle et ce cône auquel elle a cessé de fournir des éléments; devenue indépendante de ce côté, c'est par sa face profonde, en connexion avec la couche plasmodiale réticulée, qu'elle a commencé à son tour à voir ses travées se ramifier, s'anastomoser par de plus fins prolongements, et qu'elle a pris ainsi, ses cellules n'ayant plus une individualisation distincte autour de chaque noyau, les caractères d'une formation plasmodiale réticulée. Cette manière de concevoir le processus concorde bien avec les détails que nous présente la figure 138, d'une préparation empruntée à un autre placenta du même âge et où nous voyons confiner à la sérotine une couche plasmodiale épaisse

se continuant en bas avec les trabécules de la formation réticulée, comme si partout l'état plasmodial compact, ou à travées épaisses, devait être la forme de transition d'une formation cellulaire (cytoblastique) vers une formation plasmodiale réticulée.

Sur la figure 135, toute la moitié supérieure de l'épaisseur de l'ectoplacenta est ainsi à l'état de plasmode réticulé (en 4 et en 5); mais la zone inférieure de cette formation réticulée (4) diffère de la supérieure (5) en ce que les vaisseaux fœtaux allantoïdiens ont pénétré jusqu'en elle. Les mailles du réseau sont alors de deux espèces différentes : les unes sont des lacunes sanguimaternelles, les autres des canaux vasculo-fœtaux; ces derniers sont moins nombreux que les premières.

Enfin la partie inférieure de l'épaisseur de l'ectoplacenta mérite encore le nom de couche plasmodiale compacte (en 3, fig. 135), mais ce nom est déjà moins justifié qu'au treizième jour. En effet les larges travées plasmodiales de la figure 133 sont, sur la figure 135, pénétrées de plus en plus par les lacunes sanguin-maternelles et par les canaux vasculo-fœtaux, et ces travées tendent ainsi à se diviser en trabécules plus minces, c'est-à-dire que, en définitive, toute l'épaisseur de l'ectoplacenta tend à prendre l'aspect plasmodial réticulé. A ce moment, la véritable division qui s'impose à l'aspect d'une coupe de toute l'épaisseur de l'organe, c'est la distinction d'une couche inférieure sillonnée de vaisseaux fœtaux et de lacunes sanguin-maternelles, et d'une couche supérieure où ne sont pas encore arrivés les capillaires allantoïdiens.

Telle est en effet la distinction de couches qui se montre à un faible grossissement sur une coupe d'ensemble (fig. 136). Dans les parties centrales ou médianes de l'ectoplacenta, on distingue successivement, en allant de bas en haut : la masse mésodermique allantoïdienne (en 1), les couches ectoplacentaires pénétrées de capillaires fœtaux (en 3), et la couche plasmodiale réticulée sans vaisseaux fœtaux (en 5); au-dessus est la caduque sérotine (6). Ainsi la constitution de l'ectoplacenta commence à être ici plus simple; mais sur les côtés elle est encore très complexe, parce que les couches préexistantes (couche cellulaire supérieure et restes du cône ectoplacentaire) n'ont pas encore disparu. La couche cellulaire supérieure transitoire est ici représentée (en 8, fig. 136) par une petite masse triangulaire sur la coupe; les restes du cône ectoplacentaire par un amas de cellules géantes ectodermiques (G, fig. 136)

se continuant avec la couche des cellules semblables qui doublent la caduque réfléchie (voir la fig. 134). Ainsi, comme précédemment, les transformations marchent moins vite sur les parties latérales de l'ectoplacenta que dans ses parties centrales, et ici, au quatorzième jour, les choses sont encore disposées comme elles l'étaient au treizième dans le centre du placenta (fig. 133). Mais le repliement des bords de l'ectoplacenta a néanmoins progressé. S'il ne paraît guère plus prononcé sur la figure 136 que sur la figure 130, on s'en rendra compte en remarquant que la figure 136 est seulement à un grossissement de 16 fois, tandis que la figure 130 était à un grossissement de 20 fois. On voit du reste que l'entoderme ectoplacentaire s'est de plus en plus porté vers la masse allantoïdienne, et que le sinus entodermique (*a*, fig. 136) est maintenant arrivé dans cette masse, c'est-à-dire dans ce qu'on peut appeler le hile du placenta. C'est un acheminement vers la disposition singulière qui nous montrera bientôt l'entoderme entraîné par les vaisseaux de ce hile jusque dans l'intimité de l'ectoplacenta.

Dans cette région latérale de l'ectoplacenta il est surtout essentiel de bien étudier les rapports de contiguïté des diverses couches et de constater celles qui, en ces lieux de contact, présentent des formes de transition entre leurs cellules constituantes. C'est pourquoi nous allons faire cette étude sur la figure 137, d'après un placenta du quatorzième jour, présentant en apparence quelques légères différences avec ce que nous venons de décrire. A la partie supérieure de la figure 137, en allant de gauche à droite, on trouve les mêmes parties qu'en suivant de bas en haut les couches ectoplacentaires de la figure 135. Vers la partie inférieure, qui est le bord même de l'ectoplacenta, on voit (en 1) la couche plasmodiale compacte, sillonnée de lacunes sangui-maternelles et de canaux vasculo-fœtaux, et (en 3) une couche plasmodiale à grosses travées qui n'a pas de capillaires fœtaux. Ici cette couche représente à elle seule la couche plasmodiale réticulée et la couche cellulaire transitoire devenue plasmodiale; en un mot, elle est le premier stade de transformation de la couche cellulaire en plasmode réticulé, ainsi que nous l'avons expliqué à propos de la figure 138. Puis vient plus en dehors (en 8) une couche de cellules géantes ectodermiques, restes du cône ectoplacentaire, et enfin la base de la caduque séroline. Ce que nous devons étudier, à propos de cette préparation, ce

sont les régions de contact entre le plasmode (3) et les cellules géantes (8) d'une part, d'autre part entre les cellules géantes (8) et les éléments de la caduque sérotine (6).

La figure 140 représente le contact du plasmode ectoplacentaire (3) avec les cellules géantes, restes des bords du cône ectoplacentaire. Nous avons représenté une région semblable, au treizième jour, dans la figure 132; là nous avons trouvé toutes les séries de formes de transition entre les cellules géantes et la couche cellulaire transitoire. Ici ces formes de transition ont disparu; la couche cellulaire transitoire, devenue une couche plasmodiale à grosses travées, a cessé de fournir des éléments au cône ectoplacentaire qui disparaît, et, tandis qu'elle se transforme par ses parties profondes en plasmode reticulé comme dans la figure 138, pour une autre région, elle s'est, du côté externe, complètement différenciée d'avec les cellules géantes, auxquelles elle confine, mais sans que rien puisse actuellement faire deviner les rapports de parenté, de filiation, qui précédemment unissaient ces éléments actuellement si différents. Évidemment l'observateur qui n'aurait pas suivi tous ces processus avec la sériation minutieuse que nous avons employée, et qui se trouverait d'emblée en présence de dispositions semblables à celles de la figure 140, se refuserait à admettre toute espèce de filiation entre les cellules géantes des parties latérales de l'ectoplacenta et les éléments de cet ectoplacenta; réduit à des hypothèses, il chercherait à faire dériver ces cellules géantes des éléments de la caduque, du chorion utérin. Nous verrons en effet que cette interprétation a été celle de divers auteurs. Pour la juger, il suffit et de toutes nos études antérieures, et de l'examen de la figure 141, où sont représentés les rapports des cellules géantes avec les éléments de la caduque. Mais avant de passer à ce nouveau détail, faisons encore remarquer que la figure 140 doit être comparée à la figure 131 de la planche XV. Sur l'une comme sur l'autre nous assistons à la dislocation du cône ectoplacentaire par les éléments sous-jacents, car les travées plasmodiales (3, 3) de la figure 140 sont en train, au quatorzième jour, pour la périphérie du placenta, comme les travées cellulaires de la figure 131, au treizième jour, pour la partie centrale du placenta, étaient en train de refouler les cellules géantes, de les disloquer et d'amener leur résorption; seulement le processus destructif était plus caractérisé sur la figure 131 qu'il ne l'est sur la figure 140. Nous voyons du reste, en



D, fig. 140, une cellule géante à l'état de débris circonscrit par le plasmode et en voie de disparition.

La figure 141 représente les rapports des cellules géantes, restes du cône ectoplacentaire, avec les éléments de la caduque, c'est-à-dire les rapports des couches 8 et 6 de la partie inférieure de la figure 137. Cette figure est assez explicite par elle-même, et montre qu'il n'y a, et il ne pouvait y avoir en effet aucune forme de transition entre les cellules géantes et les éléments de la caduque. Mais si ce fait, trop évident pour que nous nous arrétions à sa description, n'est signalé ici que pour compléter les indications précédentes, un autre détail mérite notre attention : c'est la forme allongée que prennent par places, dans les parties profondes de la caduque, les éléments de cette formation; ces cellules allongées, à noyau ovoïde, se trouvent d'ordinaire former plus spécialement les petites bandes de tissus qui circonscrivent les ouvertures des sinus utérins au niveau de leur continuité à plein canal avec les lacunes sangui-maternelles de l'ectoplasenta (les espaces entre les cellules vésicules sont des lacunes sangui-maternelles). Nous signalons le fait parce que ces cellules de la caduque ont été considérées à tort comme des fibres musculaires lisses.

Pour terminer l'étude du présent stade, il ne nous reste plus qu'à étudier la caduque réfléchie et les productions fœtales qui la doublent. Du onzième jour (fig. 129) au quatorzième jour, ces parties ont subi des modifications graduelles qui aboutissent à l'état représenté par la figure 134, dont l'étude doit être faite en comparant tous ses détails avec ceux de la figure 129. — Rien à dire de la muqueuse utérine, ni de son épithélium (EP), si ce n'est que les cellules de ce dernier ne sont plus hautes et cylindriques, mais basses et cubiques, ce changement de forme nous paraissant en rapport avec la dilatation de l'utérus, c'est-à-dire étant une conséquence mécanique de l'étirement que subit cet épithélium dans le sens de sa surface. D'autre part, nous n'avons plus que peu à dire des membranes fœtales (7, 6, 5, fig. 134), composées de l'entoderme proximal (*ip*), dont les cellules cylindriques sont très développées, de l'entoderme distal, dont les cellules (*id*) tendent de plus en plus à n'être représentées que par leurs noyaux disséminés sur la cuticule ectodermique (*ct*), et enfin de la couche des cellules géantes qui présentent toujours les mêmes caractères déjà si souvent décrits, si ce n'est que les filaments et gros réseaux chromatiques de leurs noyaux

commencent à être moins nettement dessinés. Reste donc à parler des éléments de la caduque réfléchie (1-4, fig. 134). Celle-ci est considérablement modifiée. D'abord elle s'est considérablement amincie, comme on le voit à un faible grossissement, en comparant les vues d'ensemble représentées par les figures 125 (11<sup>e</sup> jour) et 136 (14<sup>e</sup> jour). A un fort grossissement, cet amincissement se traduit d'une façon bien frappante, puisque, tandis que dans la figure 129 toute l'épaisseur de la caduque sérotine n'avait pu trouver place, ici au contraire l'épaisseur de cette caduque ne forme qu'une faible partie (1-4) de la figure 134. Cet amincissement est sans doute, en grande partie, une chose purement mécanique. Les éléments de cette caduque ne prolifèrent plus, car ils sont destinés à dégénérer, à être résorbés et à disparaître bientôt complètement. Or l'enveloppe caduque réfléchie devant se dilater en même temps qu'augmente de volume l'œuf qu'elle renferme, cette dilatation ou augmentation en surface ne peut se faire qu'aux dépens de son épaisseur.

Les éléments de cette caduque sont donc étirés, glissent les uns sur les autres, se disposent en trainées allongées et étroitement tassées. Par suite disparaissent par oblitération les sinus sanguins dont a été creusée cette caduque, et les espaces lacunaires disposés entre les cellules précédemment étoilées (fig. 129). Ainsi sont produits les aspects représentés dans la fig. 134 (en 1-4). La caduque n'est plus, dans son ensemble, qu'une membrane dont l'épaisseur n'égale pas celle de la couche adjacente des cellules géantes ectodermiques. Les éléments se présentent comme des corps protoplasmiques allongés, renfermant deux, trois noyaux et même plus, en séries longitudinales. Tout porte à croire que ces éléments polynucléés sont des complexes cellulaires, c'est-à-dire résultent de la fusion ou accollement de cellules primitivement distinctes. Dans les couches les plus externes (en 1), cette fusion ou accollement est telle, qu'ici on ne voit par places qu'une masse striée parsemée de noyaux. Aux conditions mécaniques précédemment invoquées s'ajoute sans doute un travail intime qui aboutit au flétrissement de ces cellules, dont la substance est graduellement résorbée. Nous verrons en effet que dans les stades ultérieurs la caduque réfléchie est destinée à disparaître complètement.

Nous pouvons résumer les processus essentiels du stade dont nous venons d'achever l'étude, en disant que :

1° Dans l'ectoplacenta il se forme une couche plasmodiale réticulée aux dépens de la limite supérieure de la couche plasmodiale compacte. L'ectoplacenta végète ainsi de ses parties profondes vers le cône ectoplacentaire; celui-ci est disloqué, en partie rejeté sur les côtés, en partie résorbé. Pendant ce temps la formation plasmodiale réticulée prend de plus en plus d'étendue et arrive jusqu'au contact de la caduque sérotine. Les vaisseaux fœtaux allantoïdiens pénètrent dans l'ectoplacenta, envahissant d'abord la couche plasmodiale compacte, puis la moitié inférieure de la couche plasmodiale réticulée.

2° Dans les diverses régions de la caduque, on trouve les formes les plus diverses affectées par les cellules : tassées, étirées, et accolées les unes aux autres dans la caduque réfléchie, ces cellules s'y fusionnent en masses allongées, semées de noyaux et destinées à être résorbées. Dans les parties latérales de la caduque sérotine elles restent bien distinctes, avec les caractères étudiés dans les stades précédents, depuis le début de l'hypertrophie du chorion de la muqueuse utérine. Enfin dans les parties centrales de la sérotine, une abondante substance intercellulaire se dépose entre les cellules qui sont écartées les unes des autres et deviennent étoilées.

Ces formes si variables des cellules de la caduque selon les régions sont importantes à noter au point de vue de l'étude critique des travaux publiés sur le placenta. Et cependant ces diverses formes n'ont qu'une existence très éphémère. Dans le stade qui va suivre, le nombre de leurs variétés va singulièrement se simplifier. Les cellules de la caduque réfléchie, ainsi que celles qui répondent à la circonférence de la base de l'ectoplacenta, disparaîtront par résorption graduelle. Les seules cellules de la sérotine subsisteront, mais en changeant singulièrement d'aspect; elles deviendront vésiculeuses, et, pressées les unes contre les autres, elles formeront un tissu d'un aspect tout particulier, rappelant les cellules vésiculeuses dont nous avons décrit les diverses formes chez le lapin.

Cette forme vésiculeuse des cellules de la caduque sérotine n'atteint son complet développement que dans le stade suivant. Cependant la transformation commence déjà à se dessiner au quatorzième jour, et comme, à cet âge, nous avons trouvé un cas où, par places, la transformation était déjà complète, nous en donnerons maintenant une rapide description.

Sur la fig. 138, on voit que, des cellules de la sérotine, les plus éloignées de l'ectoplacenta sont nettement étoilées; au contraire,

celles qui sont sur la limite inférieure de la sérotine, au contact immédiat de l'ectoplacenta, deviennent cubiques; une membrane plus distincte dessine leur contour; leur protoplasma devient plus clair, excepté autour du noyau, où se concentrent toutes les parties granuleuses.

Le résultat final auquel doit aboutir cette évolution est représenté par la fig. 139 (partie droite de la figure). On voit ici d'une part les couches les plus superficielles du plasmode réticulé, circonscrivant des mailles qui ne sont autre chose que des lacunes sanguin-maternelles (L, L), de dimensions très variables. D'autre part on voit le tissu maternel de la caduque sérotine formé de cellules en contact direct les unes avec les autres, sans substance amorphe interposée, sans espaces intercellulaires. Ces cellules sont polyédriques; elles ne renferment, en général, qu'un seul noyau, autour duquel est disposé le protoplasma granuleux, le reste de la cellule étant un contenu clair et transparent. Ce sont les *cellules vésiculeuses de la caduque*. C'est d'abord dans les zones de la sérotine qui confinent immédiatement à l'ectoplacenta qu'elles arrivent à leur complet développement; puis la transformation se produit graduellement dans les éléments placés plus haut, jusque dans le voisinage de la couche médio-musculaire de la région mésométrique de l'utérus. Mais alors se produit un nouveau processus, caractéristique du troisième stade du remaniement de l'ectoplacenta : le plasmode ectoplacentaire cesse d'évoluer sur place; après s'être substitué aux formations émanées comme lui de l'ectoderme de l'œuf (cône ectoplacentaire), il tend à se substituer aux éléments mêmes de la sérotine, et commence à envahir les tissus maternels en pénétrant dans les sinus utérins (formation plasmodiale endovasculaire).

*c. Invasion de la caduque sérotine par le plasmode ectoplacentaire [formation endovasculaire], (fig. 146 à 163).*

Ce stade, qui va du quinzième au dix-septième jour, présente à étudier deux processus principaux : d'une part, les transformations qui se produisent dans les éléments de l'ectoplacenta tel qu'il était constitué au quatorzième jour; d'autre part, l'extension de cet ectoplacenta dans la caduque sérotine et sa substitution presque complète à cette caduque. C'est-à-dire que, outre les modifications des parties déjà existantes de l'ectoplacenta, il y a formation de parties ectoplacentaires nouvelles, par extension des premières. Ce dernier

phénomène étant le plus important est celui qui doit donner son nom au stade actuel (stade de l'invasion de la caduque sérotine par le plasmode ectoplacentaire), et c'est par lui que nous commencerons. Puis, après avoir examiné les modifications des autres parties de l'ectoplacenta, nous aurons, comme question accessoire, à étudier l'état de la caduque réfléchie et des parties d'origine ovulaire qui lui sont annexes.

1° *Invasion de la caduque sérotine par le plasmode ectoplacentaire* (formation plasmodiale endovasculaire). — Avant d'examiner les détails de ce processus il nous faut insister sur ce fait que la caduque sérotine, à mesure qu'elle est envahie par le plasmode ectoplacentaire, est considérablement réduite dans sa masse, et que la formation ectoplacentaire qui prend sa place est loin d'égaliser l'épaisseur primitive des parties utérines qu'elle remplace, de sorte que, sur des pièces examinées à un faible grossissement, il semble y avoir purement et simplement disparition de la caduque sérotine. Cette diminution de la masse de la caduque sérotine est, au moins au début, le résultat d'une condensation. Ses cellules étoilées étaient, aux douzième et treizième jours (fig. 133), séparés par une abondante substance intercellulaire; à mesure qu'ils se transforment en cellules vésiculeuses, ces éléments se trouvent plus rapprochés, puis pressés les uns contre les autres; cependant on ne voit aucun des signes caractéristiques d'une prolifération cellulaire; c'est donc seulement par résorption de la substance intercellulaire que les éléments arrivent au contact (voy. fig. 139 et 150) et c'est par cette condensation que la sérotine réduit de plus en plus sa masse. Enfin, par le seul fait qu'elle cesse de croître, alors que l'ensemble du renflement utérin augmente de volume, ses proportions, par rapport aux autres formations, deviennent de plus en plus réduites. Ces changements dans le volume relatif et le volume absolu des parties sont choses fréquentes dans les développements embryonnaires; ils sont ici d'une importance telle que nous avons tenu à les rendre sensibles en représentant, à un même grossissement de trois fois, les dimensions relatives des parties sur des coupes transversales d'une série d'utérus depuis le treizième jusqu'au vingt et unième jour (fin de la gestation). Telles sont les figures 142 à 145.

La figure 142 représente le même utérus que la figure 130, c'est-à-dire au treizième jour.

La figure 143 représente le même utérus que la figure 136, c'est-à-dire au quatorzième jour. On voit que si la sérotine a augmenté dans ses dimensions transversales, elle a diminué en épaisseur.

La figure 144 représente le même utérus que les figures 147 et 148, c'est-à-dire au seizième jour. L'atrophie de la sérotine est très accentuée.

La figure 145 représente l'état des parties à la fin de la gestation (vingt et unième jour). La caduque sérotine ne forme plus qu'un mince pédicule rattachant le placenta à la couche médio-musculaire; mais, chose remarquable, le placenta lui-même est moins volumineux que dans la figure précédente. C'est qu'en effet pendant la période dite d'achèvement, les éléments de la formation plasmodiale seront considérablement réduits, les parois protoplasmiques des canalicules sangui-maternels n'étant bientôt plus représentées que par une mince couche semée de noyaux, ou même uniquement par des noyaux appliqués sur la paroi extérieure des capillaires fœtaux.

Après cette première indication d'ensemble nous pouvons passer à l'étude des détails de la pénétration du plasmode ectoplacentaire dans la sérotine (planche XVII).

La figure 146 (15<sup>e</sup> jour, grossissement de 15 fois) montre le début du processus. Au-dessus de l'ectoplacenta proprement dit (1) on voit une couche réticulée qui commence à s'insinuer dans les sinus utérins voisins, c'est-à-dire situés à la partie la plus profonde de la sérotine (en 2).

Les fig. 147 et 148, qui représentent, la première les régions latérales, la seconde les régions centrales du placenta au seizième jour (grossist. de 30 fois), montrent la caduque sérotine, envahie presque dans les deux tiers ou les trois quarts de son épaisseur par les réseaux plasmodiaux qui ont pénétré dans ses sinus sous forme de couche plasmodiale endovasculaire. On voit que cette couche plasmodiale non seulement s'applique sur les parois des sinus, mais encore forme des réseaux anastomosés dans la cavité même des sinus, cavité qu'elle transforme ainsi en une formation réticulée d'aspect très variable.

Les détails intimes du processus sont donnés, en partie, par la figure 150, à un grossissement de 350 fois. Il s'agit ici d'une région semblable à celle représentée, au quatorzième jour, dans la fig. 139 (planche XVI). Au quatorzième jour, quoique les cellules de la cadu-

que sérotine fussent déjà transformées en éléments vésiculeux, le plasmode ectoplacentaire réticulé s'arrêtait à l'embouchure des sinus utérins circonscrits par ces cellules vésiculeuses (voy. en S, fig. 139), mais en manifestant, par les dispositions de ses prolongements protoplasmiques, une tendance évidente à cet envahissement. Au quinzième jour (fig. 150) cet envahissement est chose faite (en S et en 3) et le plasmode réticulé non seulement revêt la paroi du sinus, mais encore en cloisonne et subdivise la cavité.

Nous assistons donc ici à ce processus si remarquable que nous avons décrit chez le lapin sous le nom de *formation de la couche plasmodiale endovasculaire*. Seulement ce processus va se poursuivre ici sur une échelle bien plus vaste que chez le lapin, et acquérir une plus grande importance. Les détails intimes sont du reste les mêmes que chez le lapin. La couche plasmodiale se substitue à l'endothélium des sinus utérins, et il n'y a aucune espèce d'apparence qui puisse porter à penser que cet endothélium prenne une part quelconque à la formation de la couche plasmodiale endovasculaire. C'est une question que nous avons examinée avec détail chez le lapin. Nous n'en parlerons pas à propos de la souris; mais le rat va nous offrir à cet égard un sujet d'étude très intéressant.

Nous ne possédons pas, en fait d'utérus de rats, une série assez complète pour faire chez cet animal une étude détaillée des processus que nous venons d'examiner, chez la souris, depuis le commencement de la période de remaniement de l'ectoplacenta. Mais nous possédons, entre autres, les préparations d'un renflement utérin correspondant à un stade nettement caractérisé comme formation de la couche plasmodiale endovasculaire. Au moment même où nous écrivons ces lignes, Klebs, dans une étude sur le placenta <sup>1</sup>, vient de publier les figures d'un utérus de rat où il est facile de reconnaître qu'il a été en présence d'un ectoplacenta exactement au même stade que celui que nous allons décrire. Nous sommes forcés de déclarer que les interprétations que donne Klebs de chacune de ses figures sont absolument erronées et qu'il n'y a pas, dans tout son mémoire, une seule explication qui ne tombe à côté de la vérité. Comme dans notre partie historique et critique nous aurons à examiner par le menu ce travail de Klebs, nous avons donc tout intérêt à décrire ici, à propos du stade auquel il appartient, l'ectoplacenta

1. Klebs, *Zur Vergleichenden Anatomie der Placenta* (Arch. für mikrosk. Anat. Bd. XXXVII, Heft. II, page 335; 8 mars 1891).

de rat que nous possédons. Bien plus, quoique nous n'aimions pas, en présence d'un seul stade, à induire, par hypothèse, les états qui ont pu précéder ce stade, il nous semble que la pièce sera assez explicite, et que nous sommes assez familiarisés avec la constitution générale du placenta chez les rongeurs, pour conclure, du cas particulier, à l'ensemble de l'évolution de l'ectoplacenta du rat pendant la période de remaniement.

La fig. 155 représente la coupe médiane de cet ectoplacenta : il se distingue, sur cette vue d'ensemble, à un faible grossissement, par son aspect foncé, ses éléments prenant fortement les matières colorantes. Il se compose d'une couche plasmodiale compacte, très large, peu épaisse, mais se prolongeant en haut, dans la caduque sérotine, par de larges traînées plasmodiales (*plasmode endovasculaire*) qui pénètrent dans les sinus utérins. Ainsi nous nous trouvons en présence d'une première particularité de l'ectoplacenta du rat : la couche plasmodiale endovasculaire en émane avant la formation de toute couche plasmodiale réticulée; tout le placenta est alors formé d'une masse plasmodiale compacte, creusée de lacunes sangui-maternelles dans toute son épaisseur, ne présentant des canaux vasculo-foetaux que dans ses parties les plus inférieures. La formation endovasculaire apparaît donc et progresse à l'état de plasmode compact (non finement réticulé comme chez la souris).

Ce plasmode compact endovasculaire s'engage très avant dans la caduque sérotine en suivant, sur la coupe ici représentée (fig. 155), deux sinus utérins. Avant de suivre ce plasmode dans la sérotine, voyons si, de l'état actuel de l'ectoplacenta, nous pouvons induire ce qui a pu se passer en lui depuis la fin de sa période de formation, précédemment étudiée chez le rat (planches IX et X). Évidemment ici, sauf l'apparition d'une couche plasmodiale réticulée, les choses se sont passées comme chez la souris. Après soudure des lames ectoplacentaires inférieure et supérieure, et leur transformation en plasmode compact, l'extension considérable de celui-ci dans le sens transversal a disloqué le cône ectoplacentaire; presque aussitôt le plasmode, dans sa partie moyenne, a donné naissance à une masse végétante qui a achevé la dislocation et l'émiettement du cône ectoplacentaire; c'est cette masse végétante que nous trouvons actuellement allant constituer la formation plasmodiale endovasculaire. Quant aux restes encore existants de l'ectoplacenta, ils sont rejetés sur les côtés (en CN, fig. 155) et recouvrent encore toute la



surface de l'ectoplacenta, sauf dans la région centrale, assez étroite relativement, d'où se détache la formation endovasculaire. Nous assistons donc ainsi, d'une manière plus frappante que chez la souris, à une sorte de perforation du cône ectoplacentaire par le plasmode sous-jacent.

Revenons sur les deux sinus utérins envahis par la formation plasmodiale endovasculaire. Nous avons eu la bonne fortune que la coupe ait intéressé ces deux sinus sur une très grande étendue, de sorte que la continuité de la couche endovasculaire est évidente, depuis son émanation de l'ectoplacenta (en *a*) jusque très profondément (en *b* et puis en *c*) dans la caduque sérotine. Mais quand on examine les coupes qui suivent ou qui précèdent celle de la fig. 155, cette longue continuité du plasmode endovasculaire ne se présente plus. Ainsi, sur la fig. 156, on voit bien la continuité entre les portions *a*, *b*, *c*; mais plus haut, en *c'*, et *c''*, se présentent deux sections de sinus, dont chacun a une partie de sa surface interne revêtue de plasmode endovasculaire, sans que rien indique la continuité de ces fragments de plasmode avec le plasmode sous-jacent. Dans la fig. 157, toute la portion intermédiaire (*b*, des fig. précédentes) a disparu et la couche plasmodiale endovasculaire des sinus s'est tellement éloignée de l'ectoplacenta qu'on aurait peine à croire qu'elle en tire son origine. On comprend fort bien qu'en présence d'une semblable préparation isolée, sans la série des coupes qui la complètent et l'expliquent, quelques auteurs aient été amenés à chercher l'origine de la formation plasmodiale endovasculaire dans les sinus mêmes où elle apparaît ainsi isolément, c'est-à-dire à vouloir la faire dériver d'une transformation de l'endothélium de ces sinus.

Or étudions l'état de l'endothélium des sinus au moment où ils sont envahis par la couche plasmodiale endovasculaire; cette étude par le fait même de la disposition compacte, par larges masses et grosses travées, du plasmode, sera plus facile chez le rat, que chez la souris, où elle est à l'état de plasmode réticulé.

La fig. 158 représente la coupe d'un sinus utérin dont la paroi interne est, sur un de ses côtés seulement, occupée par une couche plasmodiale endovasculaire (P, P). Sur le côté opposé l'endothélium existe encore (*En*); ses cellules sont hypertrophiées par places, mais jamais n'atteignent de grandes dimensions; ailleurs l'endothélium a disparu. De pareils aspects, et ils se présentent très fréquem-

ment sur les préparations, sont peu explicites. Évidemment, de par ce que nous savons par nos études antérieures, ils ne sauraient nous permettre de conclure à une transformation de l'endothélium en plasmode, mais on conçoit que celui qui n'aurait pas des séries suffisantes de préparations, pût encore, en présence de pièces comme celle de la fig. 158, pencher vers l'idée de cette transformation, quoiqu'il lui fallût concevoir tout à fait hypothétiquement les formes de transition entre l'endothélium et le plasmode, puisque jamais on n'observe réellement de pareilles formes.

Mais nous avons choisi comme premier objet d'étude, et avec intention, un point peu démonstratif d'une préparation. Par une recherche attentive on trouve facilement d'autres points qui sont singulièrement plus explicites. Telle est la fig. 159, empruntée toujours au même sujet dont l'ectoplacenta a été représenté à un faible grossissement dans les fig. 155 à 157.

Dans cette fig. 159 deux sinus ( $S^1$  et  $S^2$ ) sont envahis par le plasmode endovasculaire. Dans l'un on voit le plasmode s'étendre, en un point (en 1), sur les restes de l'endothélium. Il est évident qu'ici il y a uniquement substitution d'une formation à l'autre, et nullement dérivation, transformation de l'une en l'autre.

Au niveau de l'autre sinus ( $S^2$ ) les dispositions sont plus intéressantes encore. On voit manifestement que le plasmode est allé du premier sinus ( $S^1$ ) dans le second ( $S^2$ ), non pas uniquement en profitant des voies préformées qui s'offraient à lui, c'est-à-dire en suivant les parois vasculaires d'un sinus à son voisin, mais en prenant le chemin le plus court, le chemin de traverse, c'est-à-dire en perforant la cloison de tissu de caduque qui sépare les cavités adjacentes. Arrivant ainsi à la face profonde de l'endothélium du second sinus (en 2 et 3), le plasmode soulève cet endothélium hypertrophié et le rejette flottant dans la cavité du sinus.

Nous complétons donc ainsi, sur le rat, les notions précédemment acquises, chez le lapin, relativement aux rapports de l'endothélium et du plasmode endovasculaire. Les cellules endothéliales des sinus utérins, d'abord hypertrophiées, disparaissent, soit que le plasmode s'étende sur elles en rampant sur la paroi du sinus, soit qu'il les soulève et les détache en faisant irruption dans la cavité du sinus à travers ses parois. On voit même, sur la fig. 159, que ces deux manières de se comporter se combinent ou se succèdent immédiatement, car on constate que la poussée de plasmode qui a

pénétré dans le second sinus (S<sup>2</sup>), dans la région 4, a soulevé en bas (en 3) un lambeau d'endothélium, tandis qu'en haut (en 5) cette poussée va s'appliquer sur l'endothélium et le recouvrir. En tout cas il n'y a, nulle part et à aucun moment, transformation de l'endothélium en plasmode.

Nous venons de voir que le plasmode endovasculaire végète dans la sérotine non seulement en suivant la voie toute tracée des sinus, mais encore en traversant les cloisons qui séparent deux sinus adjacents. Ce fait nous explique l'aspect particulier que prend la sérotine, chez la souris, quand elle a été envahie, dans les trois quarts de son épaisseur, par la formation plasmodiale endovasculaire. Ce qui reste alors de sérotine, se présente sous la forme d'îlots isolés, composés entièrement de cellules vésiculeuses. La fig. 154 montre bien cette disposition : en IV, IV, on voit une série d'îlots formés de cellules vésiculeuses et circonscrits de tous côtés par le plasmode endovasculaire. Sur les fig. 147 et 148 (pl. XVII), au seizième jour, à un faible grossissement, on assiste aux phases graduelles de la circonscription de ces *îlots vésiculeux* par le plasmode endovasculaire. On peut en effet, sur ces dernières figures, distinguer dans la sérotine deux couches (en 2 et en 3); l'une de ces couches, la supérieure (en 3), présente des sinus utérins non encore envahis par le plasmode endovasculaire; dans la couche inférieure (en 2) tous les sinus sont envahis par le plasmode, mais la disposition est bien différente dans les parties supérieures et dans les parties inférieures ou profondes de cette couche. Dans la partie supérieure, la couche plasmodiale endovasculaire végète dans la sérotine en suivant la surface intérieure des sinus; dans la partie inférieure elle traverse, et, tout en bas, elle a complètement traversé les cloisons qui séparent deux sinus adjacents, et elle a ainsi émietté la sérotine en une série d'*îlots vésiculeux* qui sont d'autant moins volumineux qu'ils occupent une situation plus profonde (plus voisine de l'ectoplacenta proprement dit).

En faisant l'étude de la formation plasmodiale endovasculaire chez le lapin, nous avons annoncé qu'elle présenterait chez le type rat-souris un développement très considérable. Ce que nous venons de décrire répond bien à ce que nous avons annoncé, et nous verrons du reste que, dans la période dite d'achèvement de l'ectoplacenta, la formation endovasculaire arrivera à se substituer presque complètement à la plus grande partie de la sérotine. Pour le mo-

ment faisons remarquer encore que si la période actuellement étudiée porte le nom de période de remaniement, elle mérite ce nom aussi bien au point de vue de ce qui se passe dans l'ectoplacenta proprement dit, qu'au point de vue du processus par lequel la sérotine est transformée par l'envahissement du plasmode endovasculaire.

2° *État de l'ectoplacenta proprement dit.* — La sérotine, envahie par le plasmode endovasculaire, d'origine ectoplacentaire, arrivera bientôt à faire ainsi partie de l'ectoplacenta; mais pour le moment nous pouvons appeler ectoplacenta proprement dit toute la partie dans la constitution de laquelle n'est jamais entré aucun tissu utérin, toute la partie qui doit exclusivement son origine aux formations fœtales ectodermiques et mésodermiques (sans oublier l'entoderme ectoplacentaire) et qui n'a jamais renfermé comme éléments maternels que le sang circulant dans les lacunes sanguin-maternelles. A la fin du stade précédent, nous avons laissé cet ectoplacenta proprement dit dans un état caractérisé par l'extension de plus en plus grande de la formation plasmodiale réticulée, et par la pénétration des vaisseaux fœtaux d'abord dans la couche plasmodiale compacte, puis dans la partie inférieure de la couche plasmodiale réticulée. Ce qui se passe dans l'ectoplacenta pendant le stade actuel consiste essentiellement dans sa pénétration complète et intime par les vaisseaux fœtaux, c'est-à-dire que tout l'ectoplacenta est transformé en une masse spongieuse à mailles fines, représentant les unes d'étroites lacunes sanguin-maternelles, les autres de fins conduits vasculo-fœtaux.

Cette transformation correspond à ce que, chez le lapin, nous avons appelé formation des *canalicules ectoplacentaires*; mais, chez le lapin, cette formation était le résultat d'une lobulation successive et graduelle, qui, partant des colonnes ectoplacentaires, aboutissait finalement à la division des tubes ectoplacentaires en un complexe de canalicules, d'où le placenta formé en définitive de lobules bien distincts. Chez le type rat-souris, au contraire, de pareilles lobulations ne se présentent pas; c'est d'une part d'une manière diffuse que les lacunes sanguin-maternelles primitives se divisent et subdivisent de manière à aboutir à des formations équivalentes aux canalicules du lapin; c'est ce processus que nous avons décrit sous le nom de formation du plasmode réticulé. D'autre part il n'y a pas production de cloisons mésodermiques

régulières dans l'ectoplacenta, c'est-à-dire que, tandis que chez le lapin les vaisseaux pénétraient dans l'ectoplacenta longtemps accompagnés d'éléments mésodermiques et que seulement au stade de production des canalicules c'était des capillaires nus qui pénétraient entre ces canalicules, chez le type rat-souris, à peine quelques gros vaisseaux, entourés d'éléments mésodermiques, ont-ils pénétré le gâteau ectoplacentaire, qu'aussitôt les capillaires qui s'en détachent vont se ramifier à l'état nu, dans les conduits vasculo-foetaux interposés entre les canalicules ectoplacentaires. L'ectoplacenta de la souris offre donc un aspect uniforme ou homogène; on peut dire que dans sa totalité il représente un seul lobule du placenta du lapin.

Ainsi sur les figures 146, 147, 148, on voit que les saillies mésodermiques allantoidiennes qui pénètrent dans l'ectoplacenta n'en parcourent qu'une faible épaisseur et n'arrivent pas jusqu'à sa périphérie. La masse ectoplacentaire qui les coiffe et les entoure forme un tout homogène; mais si uniforme que soit, sur la coupe, à un faible grossissement, l'aspect de cet ensemble, on y doit cependant, au point de vue de la structure, distinguer diverses parties, dont l'étude nous renseignera sur l'évolution de ces tissus pendant ce stade. Ces parties sont les suivantes : d'abord la *masse générale*, d'aspect réticulé, spongieux, dans les figures 146 à 148; puis, parsemés dans cette masse, des *îlots compacts*, formant comme des taches sombres au milieu du champ réticulé; enfin les *zones limites* de la coupe de la masse générale, c'est-à-dire la zone limite supérieure (en contact avec l'origine de la formation plasmodiale endovasculaire), la zone latérale (bords du disque ectoplacentaire) et la zone inférieure (en contact avec la masse mésodermique allantoidienne).

La constitution de la *masse générale* est représentée, à des états divers et sur des coupes faites dans diverses directions, par les figures 151, 152, 154 et 161. — La figure 151 de la planche XVII (16<sup>e</sup> jour) est surtout destinée à l'étude de la zone limite inférieure, mais elle montre, dans sa partie supérieure, une portion de la masse générale de l'ectoplacenta; on y voit les canalicules ectoplacentaires (*C, C*), sectionnés parallèlement à leur direction, et se montrant comme d'étroits conduits dont les parois sont formées par une couche plasmodiale semée de noyaux. Ces dispositions ont déjà été décrites avec tant de détails sur le lapin, qu'il n'y a pas

lieu d'y insister ici; entre ces canalicules sont régulièrement disposés les conduits vasculo-fœtaux, contenant chacun un capillaire (*c, c*). — La figure 152 (16<sup>e</sup> jour, grossissement de 350) est un fragment d'une coupe faite en plein milieu du disque ectoplacentaire parallèlement à sa surface; ici les canalicules (*C, C*) et les capillaires fœtaux (*c, c*) sont sectionnés en travers, perpendiculairement à leur direction. — La figure 154 de la planche XVIII (17<sup>e</sup> jour, grossissement de 110 fois) montre, dans sa moitié inférieure, des canalicules et des capillaires fœtaux, et, quoique la coupe soit faite perpendiculairement à la surface du disque ectoplacentaire, on voit que les sections de ces divers conduits présentent soit une forme arrondie, soit une forme allongée, parce que nous sommes ici vers la partie supérieure de l'ectoplacenta où les capillaires fœtaux forment des anses, et que par suite ils sont, comme les canalicules sangui-maternels interposés, coupés selon les directions les plus diverses. Tout en bas (en 1) on voit un vaisseau allantodien encore accompagné d'éléments mésodermiques. — Enfin la figure 161 est une coupe, parallèlement à leur axe, des canalicules sangui-maternels et des conduits vasculo-fœtaux, au dix-septième jour. En comparant avec la figure 152, quoique les parties soient ici sectionnées dans une direction différente, il est facile de constater que la paroi plasmodiale des canalicules présente déjà une modification sensible : elle est moins épaisse, tendant à se transformer en une mince membrane, renflée seulement dans les points où sont placés les noyaux; elle est en même temps devenue moins granuleuse, d'un aspect plus homogène, transparente dans les travées éloignées des conduits vasculo-fœtaux, foncée (colorée par les réactifs) dans les zones qui limitent la cavité de ces conduits. En un mot cette couche plasmodiale est en voie de régression, et elle va être, dans la période suivante, à peu près complètement résorbée, ne laissant plus, comme traces de son existence, que ses noyaux parsemés à la surface extérieure des capillaires fœtaux. — Nous voyons donc, en résumé, que la masse générale de l'ectoplacenta est formée, au stade actuel, par un réseau de canalicules sangui-maternels et de conduits vasculo-fœtaux qui partent de la région inférieure ou fœtale du gâteau ectoplacentaire pour rayonner vers sa région supérieure ou maternelle. La constitution de ces parties est la même que celle que nous avons décrite dans les complexus canaliculaires du lapin, et, comme pour ceux-ci, nous pouvons la

résumer en disant que les rapports sont devenus très intimes entre le sang maternel et le sang fœtal, puisque dès maintenant les capillaires fœtaux sont au contact direct des canalicules contenant le sang maternel, c'est-à-dire que les seules barrières interposées entre les deux sangs sont la paroi endothéliale des capillaires fœtaux et la paroi plasmodiale des canalicules. Enfin, comme pour le placenta du lapin, les remarques faites à propos de la figure 161 nous permettent déjà de prévoir que ces rapports vont devenir plus intimes encore dans la période suivante ou d'achèvement, car alors la paroi plasmodiale des canalicules sera résorbée, et les capillaires fœtaux plongeront directement dans le sang maternel. Faisons remarquer que sur toutes nos figures la paroi endothéliale du capillaire fœtal est toujours séparée par un intervalle bien net d'avec la paroi du conduit plasmodial qui contient ce capillaire; cette disposition, que peut-être nous avons parfois exagérée un peu dans le dessin, est constante sur les pièces durcies; mais elle nous paraît être un état artificiel, résultant d'une rétraction produite par les réactifs durcissants; et, en effet, à mesure que cette paroi plasmodiale s'atrophie, et qu'elle devient moins sensible à l'action des réactifs coagulants, elle se montre, sur les coupes, moins éloignée du capillaire qu'elle revêt, et, dans la période suivante, nous verrons qu'elle arrive, avant de disparaître, à se présenter sur toutes les coupes, étroitement appliquées sur ce capillaire.

Les *îlots compacts* (fig. 146; IC, fig. 147 et 148), examinés à un grossissement suffisant, apparaissent simplement comme les restes de la formation plasmodiale compacte qui formait, au stade précédent, une grande partie de l'ectoplacenta, restes qui n'ont pas été envahis par les capillaires fœtaux. La figure 153 représente un de ces îlots compacts, choisi parmi les plus petits, parmi ceux qu'on rencontre sur une coupe d'ensemble comme celle des figures 147 et 148; du reste ces îlots compacts sont d'autant moins volumineux qu'ils sont examinés sur un placenta plus âgé, et la figure 153 appartient à un placenta du dix-huitième jour. On voit que cet îlot compact est parcouru par une ou plusieurs lacunes sanguin-maternelles (*L*), disposition qu'on constate même à un faible grossissement (fig. 148). Ces îlots compacts mériteraient à peine une mention spéciale, s'ils ne nous intéressaient à deux points de vue: d'une part leur transformation ultérieure, d'autre part la confusion qui pourrait être faite entre eux et les *îlots vésiculeux* précédemment

décrits. Parlant d'abord de ce dernier point de vue, disons que par la suite, pendant la période d'achèvement, les couches les plus profondes de la formation plasmodiale endovasculaire venant à être envahies par les capillaires fœtaux, on trouve alors des îlots vésiculeux situés dans la substance ectoplacentaire réticulée, c'est-à-dire entourés, comme l'îlot compact de la figure 153, par des canalicules ectoplacentaires et par des conduits vasculo-fœtaux. Vu cette similitude de rapports, on pourrait croire à une origine commune pour ces deux genres d'îlots, ou à une transformation de l'un en l'autre, alors que les îlots vésiculeux sont d'origine utérine (sérotine), les îlots compacts d'origine fœtale (plasmode ectoplacentaire). C'est ici encore un de ces nombreux détails, insignifiants quant aux traits généraux de l'histologie du placenta, et qui cependant doivent être signalés avec la plus minutieuse précision en raison des interprétations erronées que leur confusion amènerait dans l'étude de l'origine des éléments histologiques du placenta. Cette confusion serait d'autant plus facile que les îlots compacts disparaissent de la masse spongieuse du placenta à mesure que les îlots vésiculeux commencent à y être enclavés, par le fait de l'extension des capillaires fœtaux jusque dans le plasmode endovasculaire, et que, voyant ce dernier genre d'îlots succéder au premier, on serait tenté de conclure à la transformation de l'un en l'autre.

Ceci nous amène à parler du premier point de vue ci-dessus signalé, à savoir la question du sort ultérieur de ces îlots compacts. Un grand nombre d'entre eux disparaissent par le simple fait de leur transformation en substance ectoplacentaire spongieuse, c'est-à-dire qu'ils sont envahis par les conduits vasculo-fœtaux en même temps que leurs lacunes sangui-maternelles se subdivisent et se transforment en canalicules ectoplacentaires. Mais certains d'entre eux ont un sort tout différent : leurs lacunes sangui-maternelles centrales s'élargissent, se fusionnent et forment de larges voies sanguines afférentes et efférentes pour les canalicules des parties voisines. Ces voies sont les homologues de ce que chez le lapin nous avons appelé tubes caverneux afférents et efférents des lobules. Mais, comme ici il n'y a pas de lobules circonscrits, il est difficile, de par la simple inspection anatomique, de distinguer les voies afférentes et les voies efférentes ; les injections nous apprennent seulement que les larges conduits situés dans les parties centrales



de l'ectoplacenta (en A, figures 148 et 154) sont des voies efférentes, c'est-à-dire renfermant le sang qui revient des canalicules de l'ectoplacenta et se rend dans les veines utérines.

La *zone limite supérieure* de l'ectoplacenta proprement dit nous montre la transition entre la substance spongieuse de l'ectoplacenta et la puissante formation plasmodiale endovasculaire. Cette zone limite présente, entre deux points voisins, des dispositions assez différentes et qui correspondent à deux types représentés respectivement par les figures 149 et 150, à un grossissement de 350 à 360. Dans la figure 149 nous sommes en présence d'un point caractérisé par l'épaisseur des travées plasmodiales qui établissent la continuité entre les parois des canalicules ectoplacentaires (les deux tiers inférieurs de la figure) et le plasmode endovasculaire (tiers supérieur; le dessin de ce plasmode n'a pas été poursuivi assez loin vers le haut pour montrer son arrivée entre les îlots vésiculeux); le fragment de coupe représenté dans cette figure 149 répond par exemple à la portion de plasmode située, dans la figure 154, à la partie inférieure du gros conduit efférent désigné par la lettre A. Et en effet ces points compacts (à travées plasmodiales épaisses) de la zone limite supérieure correspondent aux lieux de formation et d'extension des grandes voies afférentes et efférentes du sang maternel. Au contraire, dans la figure 150, nous sommes en présence d'un point où cette zone limite (en 2) est caractérisée par la minceur et la disposition étoilée de ses travées plasmodiales. Que les vaisseaux fœtaux pénètrent dans cette formation réticulée, et aussitôt la zone limite supérieure se confondra avec le reste de la masse spongieuse de l'ectoplacenta proprement dit; puis, que les vaisseaux fœtaux arrivent ainsi jusque dans la formation plasmodiale endovasculaire (couche 3 de la fig. 150), laquelle est ici elle-même à l'état réticulé, et nous verrons ainsi la masse spongieuse de l'ectoplacenta proprement dit s'étendre jusque autour des îlots vésiculeux, qui, dès lors, ainsi qu'il a été indiqué un peu plus haut, auront les mêmes dispositions que les îlots compacts précédemment décrits et pourront trop facilement être confondus avec eux.

Il ne nous reste donc plus à examiner que les zones limites latérale et inférieure.

Pour comprendre les dispositions que présente au présent stade la zone limite latérale, c'est-à-dire les bords du disque ectoplacen-

taire, il faut se rendre bien compte du mouvement de déplacement que subit ce bord, de plus en plus attiré vers le centre ou hile du placenta, selon le mécanisme d'une bourse qu'on ferme, pour rappeler la comparaison qui nous a servi dès le début et qui est de plus en plus juste. Par suite de ce mécanisme, qu'on peut suivre en passant de la figure 136 (pl. XVI) aux figures 146 et 147 (pl. XVII), et dont les phases dernières sont données en une vue d'ensemble par les figures 142 à 145, les parties qui formaient précédemment le bord du disque sont amenées sur sa face inférieure, et le bord arrive à être formé par des parties qui antérieurement appartenaient à la face supérieure ou convexe du disque. On ne s'étonnera donc pas de trouver à ce bord du disque, en dedans des cellules géantes ectodermiques (CN, fig. 146 et 147), derniers restes du cône ectoplacentaire, la même composition histologique qu'à la face supérieure du disque ectoplacentaire, c'est-à-dire une formation plasmodiale endovasculaire circonscrivant des îlots vésiculeux (IV, sur la partie gauche inférieure de la fig. 147). Cette présence d'îlots vésiculeux sur le bord du disque ectoplacentaire avait besoin d'être rendue intelligible par les explications précédentes, d'autant plus qu'à ce moment le lieu d'insertion de la caduque réfléchie (CD, fig. 147) se trouve reporté relativement plus haut que précédemment, par le simple fait de l'épaississement de la région ectoplacentaire située immédiatement en dedans de cette insertion, et que par suite les rapports des parties sont ici assez profondément modifiés pour qu'au premier abord l'observateur ait peine à s'orienter. Mais on trouvera, sur la planche XV, deux figures, d'après le placenta du rat, qui feront facilement comprendre ces modifications de rapports. Nous reviendrons ultérieurement sur l'étude de ces détails sur les figures en question. Étant donc donné que ce qui forme actuellement le bord du disque ectoplacentaire au niveau de l'insertion de la caduque peut et doit contenir des îlots vésiculeux circonscrits par une formation plasmodiale endovasculaire, il est facile de constater (fig. 147) que cette formation plasmodiale endovasculaire arrive, par sa limite externe, au contact des cellules vésiculeuses (GE, fig. 147), derniers restes du cône ectoplacentaire. Il se produit alors (fig. 163) un processus qui, dans la période suivante (période d'achèvement) sera très général, s'étendra à presque toute la formation plasmodiale endovasculaire, mais qui, au stade actuel, se trouve confiné dans la petite région du

bord du placenta. Ce processus consiste en ce que le plasmode endovasculaire s'individualise en cellules distinctes autour des noyaux dont il est parsemé, et, comme ces noyaux augmentent en même temps de volume, dans une proportion très considérable, il se forme ainsi de nouvelles cellules ectodermiques géantes. Ces cellules ectodermiques géantes, de nouvelle formation (et nous insisterons avec toutes les preuves à l'appui, dans l'étude de la période suivante, sur leur développement) sont en contact et en continuité, en dehors avec les anciennes cellules géantes, derniers restes du cône ectoplacentaire, et en dedans avec du plasmode endovasculaire encore à l'état plasmodial réticulé. Nous voici encore en présence de détails évidemment d'importance très secondaire, et qu'il faut cependant minutieusement décrire pour ne rien négliger dans cette étude des transformations histologiques si rapides et si curieuses dont le placenta des rongeurs nous offre tant d'exemples. C'est pourquoi nous avons consacré la fig. 163 (17<sup>e</sup> jour, grossissement de 350) à l'étude de ces détails. Cette figure représente le bord du disque ectoplacentaire, au niveau de l'insertion de ce qui reste alors de la caduque réfléchie, c'est-à-dire la partie correspondant à la région inférieure gauche de la figure 147. En allant de dedans en dehors, c'est-à-dire de droite à gauche, sur cette figure 163, on trouve d'abord (en 1) la limite externe d'îlots vésiculeux circonscrits par le plasmode endovasculaire; plus en dehors (en 2) la formation plasmodiale a débordé ces îlots vésiculeux et constitue une couche de plasmode réticulé, dont on voit les noyaux grossir à mesure qu'ils sont situés plus en dehors (plus à gauche). On arrive ainsi graduellement (en 3) à une couche constituée par des cellules géantes ectodermiques, qui confinent (en 4) aux restes, en voie de résorption, des anciennes cellules géantes provenant du cône ectoplacentaire. Une seule remarque nous reste encore à faire sur cette figure; elle est relative à la disposition des cellules géantes de nouvelle formation (en 3). Ces cellules provenant de la transformation d'un plasmode réticulé dans les mailles duquel circule le sang maternel, continuent, après leur individualisation, à circonscrire des mailles, c'est-à-dire des espaces sanguin-maternels; elles affectent donc, pour former ces mailles, une forme irrégulièrement étoilée, c'est-à-dire donnent naissance à des prolongements lamelliformes qui s'anastomosent ou s'accolent les uns aux autres, disposition qui résulte nécessairement, nous le répétons, de ce que ces

cellules se sont individualisées aux dépens d'un plasmode réticulé. Il est presque inutile d'ajouter que, sur les coupes des pièces durcies, où les espaces ou lacunes ainsi circonscrites sont complètement bourrées de globules du sang de la mère, il semble qu'il y ait dans ces régions périphériques une certaine stase, un ralentissement du courant circulatoire. Nous n'avons pas représenté cet état de réplétion sanguine, mais nous avons cependant figuré dans l'une de ces lacunes (en L) le contour de quelques globules rouges de la mère, afin de montrer la proportion dans les dimensions des divers ordres d'éléments histologiques de la région.

La *zone limite inférieure* de l'ectoplacenta nous présente à examiner le tissu ectoplacentaire qui recouvre immédiatement les gros prolongements vasculaires de la formation mésodermique allantôidienne, et l'entoderme ectoplacentaire qui accompagne ces prolongements.

Le tissu ectoplacentaire de la zone limite inférieure n'est pénétré que très tardivement par les fins conduits vasculo-fœtaux. Au stade actuel on trouve encore (figure 151, en L, L) une couche qui n'est formée que de lacunes sangui-maternelles, sans capillaires fœtaux, c'est-à-dire d'un plasmode réticulé à larges mailles. Nous disons plasmode, car à ce moment il n'y a plus ici de cellules distinctes, de couche cytoblastique (comparer avec l'état de ces parties sur la figure 135), nouvelle preuve que la distinction d'un cytoblaste et d'un plasmodiblaste n'est ici, pas plus que chez le lapin, une chose importante, d'une signification générale, du moins chez les rongeurs, mais seulement l'indication d'un degré différent dans l'évolution des formations ectoplacentaires. — Le plasmode de cette zone limite inférieure forme par places des lacunes plus larges, circonscrites par des masses plasmodiales plus épaisses que celles de la figure 151. C'est ce que nous avons représenté dans la figure 160 (pl. XVIII). C'est-à-dire que nous avons dans cette zone les mêmes variétés de constitution que dans la région limite supérieure, et il est facile de comprendre, en se reportant à ce que nous avons dit soit pour celle-ci, soit pour les formations décrites sous le nom d'îlots compacts, que, si dans la zone limite de la figure 151 nous avons affaire à un plasmode qui sera bientôt envahi par les capillaires fœtaux, au contraire, la zone limite de la figure 160 représente des lacunes sangui-maternelles destinées, pour la plupart, à se dilater et à former des conduits de distribution du sang maternel,

des voies afférentes ou efférentes de la circulation fonctionnelle des canalicules ectoplacentaires.

Nous venons d'annoncer qu'il y a lieu d'étudier l'*entoderme ectoplacentaire* qui accompagne certains des prolongements mésodermiques allantoïdiens dans l'ectoplacenta. C'est certainement là un des faits les plus singuliers de la constitution de l'ectoplacenta du type rat-souris, que de voir l'entoderme arriver à y prendre part; mais c'est un fait à l'intelligence duquel nous avons dès le début préparé le lecteur. En effet, déjà sur l'œuf cylindre au neuvième jour (fig. 105) nous avons signalé les dispositions de la lame ectoplacentaire de l'entoderme revêtant, en dehors, les parois latérales de la cavité ectoplacentaire; puis, après oblitération de cette cavité, au début du remaniement de l'ectoplacenta, nous avons montré comment, aux dixième et onzième jours (figures 126, 128, 132), cet entoderme ectoplacentaire, suivant le mouvement par lequel l'ectoplacenta se replie comme une bourse qu'on ferme, arrive à se replier lui-même de dehors en dedans, vers le centre de la face inférieure du placenta, jusqu'à un point, dit *sinus entodermique* (en *a*, fig. 132), où il se replie brusquement pour former l'entoderme proximal proprement dit. Nous le disions alors (fig. 132, fin du treizième jour), ce sinus entodermique est un point de repère qui, par ses positions successives, peut servir à mesurer les progrès du mouvement de repliement des bords de l'ectoplacenta vers le centre de sa face inférieure; et en effet, si maintenant nous examinons, au point de vue de la place de ce sinus, les figures sur lesquelles nous avons suivi ce repliement, nous verrons, au quatorzième jour (fig. 136, en *a*), ce sinus arriver jusqu'au contact de la masse mésodermique allantoïdienne. Mais son déplacement ne s'arrête pas là. Par suite du repliement de son bord, l'ectoplacenta enveloppe la masse mésodermique allantoïdienne, laquelle semble ainsi entraînée profondément dans la cavité de la bourse en voie d'occlusion à laquelle nous comparons toujours l'ectoplacenta; par suite le sinus entodermique lui-même est entraîné dans cette profondeur. C'est ainsi qu'on le voit au quinzième jour (fig. 146, en *a*) former une gouttière circulaire autour de la masse mésodermique allantoïdienne, gouttière qui devient de plus en plus profonde aux seizième et dix-septième jours (figure 147, en *a*). — Cette gouttière règne circulairement autour du noyau mésodermique allantoïdien inclus dans le hile du placenta, et, comme ce noyau est légèrement

lobulé à sa surface, au niveau des prolongements qu'il émet dans l'épaisseur de l'ectoplacenta, cette gouttière ne doit pas décrire un cercle géométriquement régulier, mais bien former une série de festons. Lorsqu'une coupe sera faite non plus exactement par le centre même de ce noyau, mais en approchant plus ou moins de sa périphérie, plusieurs de ces festons entodermiques pourront être atteints par la coupe et on obtiendra alors des aspects tels que celui représenté par la figure 151 (pl. XIII) et qui nous ont paru longtemps énigmatiques. Ici en effet on voit non seulement la *gouttière entodermique a* coupée sur une grande longueur, dont la cavité communique avec la cavité entodermique extérieure au placenta (cavité de la vésicule ombilicale, entre *id* et *ip*, sur la partie inférieure de la figure 151), gouttière entodermique qui présente les dispositions facilement intelligibles déjà vues sur les figures 146 et 147, mais on voit de plus, en *a'* et *a''*, des cavités, qui, par la nature de l'épithélium qui les tapisse (*d* et *p*), rappellent évidemment la gouttière entodermique précédente, et qui cependant semblent des cavités closes, comparables à une séreuse, avec un épithélium viscéral et un épithélium pariétal. Mais il est bien facile de comprendre, par les explications précédentes, que ces cavités closes en apparence sont des portions de la gouttière entodermique générale, portions qui, vu leur disposition ondulée, n'ont pas été atteintes par la coupe dans toute leur étendue, d'où leur apparente discontinuité, et que, d'autre part, le plan de la coupe n'a pu passer par leur extrémité ouverte, contrairement à ce qui a eu lieu pour la gouttière *a*, d'où leur apparence de cavités closes. Maintenant si le lecteur veut bien se rappeler les différences qui, au quatorzième jour (figures 136, 137) et bien avant cette époque, distinguent l'entoderme distal de l'entoderme proximal, il retrouvera les mêmes différences dans l'épithélium des deux faces de ces gouttières, dans quelque direction qu'elles aient été sectionnées et sous quelque forme qu'elles se présentent : ainsi, aussi bien dans la gouttière *a* que dans les gouttières *a'* et *a''* en forme de cavité close, de la figure 151, on voit que l'épithélium qui recouvre la masse mésodermique (en *p, p, p*) a les caractères de l'entoderme proximal, avec lequel (*ip*) on voit sa continuité au niveau de la gouttière *a*, tandis que l'épithélium (*d, d*) qui repose sur l'ectoplacenta (*zone limite inférieure*) a les caractères de l'entoderme distal.

3° *Caducque réfléchie*. — En décrivant la formation plasmodiale

endovasculaire nous avons parlé de l'état de la sérotine et de son envahissement par ce plasmode; il ne nous reste plus qu'à étudier la caduque réfléchie qui forme une capsule à l'œuf, soudée à ses feuillets distaux (cellules géantes ectodermiques, entoderme distal).

Nous avons vu précédemment (fin du stade d'extension du plasmode réticulé) que, déjà au quatorzième jour (figure 134), les éléments de la caduque réfléchie avaient subi des modifications considérables consistant en une atrophie et une dégénérescence qui rendait les cellules moins distinctes, et aboutissait même, dans les couches les plus externes, à réduire leur ensemble à une masse striée parsemée de noyaux. Au dix-septième jour (fig. 162) on ne trouve plus, de la caduque réfléchie, que des restes méconnaissables. La figure 162, dont l'étude devra être faite en la comparant à la figure 134, montre de 1 à 4 ces restes représentés par une substance finement granulée parsemée de débris nucléaires. Mais ce processus d'atrophie et de dégénérescence a aussi atteint l'ectoderme distal, c'est-à-dire les cellules géantes ectodermiques qui doublent la caduque et qui étaient encore si bien conservées au quatorzième jour : elles se sont fondues, pour ainsi dire (de 4 à 5, fig. 162), en une masse granulée, dans laquelle on distingue encore quelques gros noyaux, et même de vagues contours cellulaires; peut-être la substance granulée de cette couche provient-elle de la couche précédente et s'est-elle comme infiltrée entre les débris des cellules géantes. Toujours est-il que toutes ces parties dégénérées forment une couche molle et friable qui dans la période suivante disparaîtra complètement par résorption.

Par contre, au dix-septième jour, la *cuticule ectodermique* est bien conservée et parfaitement distincte (*ct*, fig. 162), elle a même augmenté d'épaisseur, et se présente sur la coupe comme une bande claire, incolore (non colorée par le carmin aluné), et très finement striée dans le sens de sa longueur, comme si elle était composée de couches stratifiées. Si donc, lors de sa première apparition, cette cuticule ectodermique est certainement produite par l'ectoderme distal, il n'est pas impossible qu'ultérieurement l'entoderme distal lui-même prenne part à sa formation, à son accroissement, puisque, nous venons de le voir, son épaisseur continue à augmenter à une époque où certainement les cellules ectodermiques distales sont des éléments morts, incapables de prendre part à aucune production de ce genre.

Cet *entoderme distal* est demeuré, au dix-septième jour, à peu près tel qu'il était au quatorzième; mais l'espace en forme de fente qui représentait la cavité de la vésicule ombilicale (VO, fig. 134) ayant complètement disparu, l'entoderme distal est venu s'appliquer étroitement sur la surface de l'entoderme proximal, et, en certaines régions (comme dans la figure 162), mais non en toutes, ces divers éléments entodermiques affectent une disposition régulière, les noyaux de l'entoderme distal se logeant et se moulant au niveau de dépressions qui correspondent aux lignes de séparation des cellules entodermiques proximales. L'aspect qui en résulte (fig. 162) serait certes de nature à intriguer l'observateur et l'interprétation de la signification des parties mettrait sa sagacité à l'épreuve, s'il n'avait pas observé la série des stades antérieurs qui aboutissent à ces dispositions.

Les dispositions que nous venons de décrire pour la caduque réfléchie et les productions embryonnaires qui lui sont accolées, sont celles qu'on observe, sur toute l'étendue de la capsule, alors relativement mince (voir figure 144), excepté vers sa base, c'est-à-dire en se rapprochant du lieu d'insertion de la caduque sur le placenta. A ce niveau l'entoderme distal se sépare de l'entoderme proximal (figures 144, 146, 147, 155). Le dernier se porte vers le hile de l'ectoplacenta, pour aller se continuer avec le feuillet proximal de la gouttière entodermique, et présente au début de ce trajet, au niveau des vaisseaux de la région du sinus terminal (V, V, figures 146, 147, 155), de très belles villosités, qui n'atteignent leur plus grand développement que dans la période suivante, avec laquelle nous les décrirons plus soigneusement. Le premier au contraire, l'ectoderme distal, avec la caduque réfléchie, remonte en droite ligne vers les bords du placenta (mêmes figures), où ces diverses parties s'insèrent en se continuant avec les formations de même nature présentes sur ce bord. Nos descriptions des stades antérieurs et nos figures pour le présent stade sont assez explicites pour qu'il n'y ait pas lieu d'entrer à cet égard dans de nouveaux détails. Nous ferons seulement remarquer qu'avec les progrès du développement l'insertion de la caduque sérotine et de l'entoderme distal remonte graduellement du bord du disque placentaire vers sa face supérieure (voir la série des figures d'ensemble 142 à 145, et les figures de détails 136, 146, 147), disposition qui est due à deux mécanismes : d'une part l'accroissement inégal des parties, c'est-à-



dire l'augmentation d'épaisseur des parties marginales de l'ectoplascenta, de sorte que la masse de celui-ci descendant, l'insertion de la caduque semble remonter; d'autre part le sinus au niveau duquel la caduque réfléchie se continue avec la paroi utérine (sinus représenté en M dans la figure 129) remonte en effet graduellement vers la région mésométrique, et le disque placentaire se trouve ainsi nettement délimité, avec une face supérieure libre dans une grande partie de son étendue (figures 144, 145); c'est à cette face supérieure que s'insère la caduque réfléchie. Toutes ces modifications sont la reproduction exacte de celles que nous avons décrites, à cette même période, chez le lapin. De même que chez celui-ci, nous verrons bientôt l'insertion de l'entoderme distal subsister seule (avec sa cuticule) et se former à ce niveau une *zone résiduelle* homologue de la partie à laquelle, chez le lapin, nous avons donné le même nom. Ce sera là un des processus les plus caractéristiques de la période suivante, dite d'achèvement.

En résumé les processus complexes qui caractérisent le stade dont nous venons d'achever l'étude, peuvent, dans leurs traits essentiels, être formulés de la manière suivante : — *Le plasmode ectoplascentaire dépasse ses limites primitives et s'étend dans la caduque séroline dont il envahit les sinus en constituant une formation plasmoidiale endovasculaire très considérable, infiniment plus considérable que celle qu'on observe chez le lapin. — Les parties déjà existantes de l'ectoplascenta arrivent à constituer un complexus de canalicules sangui-maternels et de conduits vasculo-fœtaux, tout l'ectoplascenta de la souris étant comparable à un lobule du placenta du lapin. — La caduque réfléchie s'atrophie de plus en plus et tend à disparaître bientôt.*

---

## Explication des Planches.

## PLANCHE XV.

Fig. 125. — Coupe d'un renflement utérin de souris à la fin du onzième jour; grossissement de 20 fois.

CV, cavité utérine; — de M à A, limites de la caduque réfléchie; — C, la caduque réfléchie, doublée en dedans par la couche des cellules ectodermiques géantes (G); — VO, cavité de la vésicule ombilicale; — CAM, cavité de l'amnios contenant l'embryon; — AL, allantoïde; — au-dessus de l'allantoïde (en 1), on voit successivement, les couches basales de la formation ectoplacentaire (en 2), le cône ectoplacentaire (en 3), et la puissante masse des formations utérines (caduque sérotine en 4); enfin, au-dessus, la couche médio-musculaire de l'utérus (en 5).

Fig. 126. — Bords des parties basales ou circonférence du placenta au dixième jour. Grossissement de 120 fois.

*Ip*, entoderme proximal; — *id*, entoderme distal; — IC, entoderme ectoplacentaire ou lame ectoplacentaire de l'entoderme; — V, vaisseaux allantoïdiens.

Fig. 127. — La région moyenne de l'ectoplacenta (l'ectoplacenta moins ses bords) au onzième jour. Grossissement de 120 fois.

S,S, sinus utérins; — R,R, lieux de continuité entre ces sinus et les lacunes sanguin-maternelles (L, L) de l'ectoplacenta; — dans l'ectoplacenta, les couches successives qu'on peut distinguer sont, en allant de bas en haut: la couche compacte de l'allantoïde (1), la couche cellulaire de l'ectoplacenta (2), la couche plasmotiale (3), la couche cellulaire intermédiaire (4) et enfin le cône ectoplacentaire proprement dit (5) avec ses cellules ectodermiques géantes; — V,V, vaisseaux allantoïdiens.

Fig. 128. — Bord des parties basales ou circonférence du placenta au onzième jour. Grossissement de 120 fois.

Lettres comme ci-dessus. Remarquer la direction prise par l'entoderme ectoplacentaire, comparativement à la figure 126, et l'angle (*a*) ou *sinus* que forme cet entoderme ectoplacentaire en se continuant avec l'entoderme proximal (*ip*). — *b*, masse mésodermique encapsulée par le repliement de la circonférence de l'ectoplacenta; — V, vaisseaux allantoïdiens.

Fig. 129. — Coupe de la base de la caduque réfléchie (région M de la fig. 125), à un grossissement de 340 fois. (Par erreur, cette figure a été renversée, et la courbe M devrait avoir sa concavité regardant en bas et non en haut.)

CV, cavité utérine; — EP, épithélium utérin dont on suit, vers la caduque, les transformations successives en *ep*, *x* et *y*; — M, lieu de réflexion de l'épithélium utérin sur la caduque; — 1, chorion de la muqueuse utérine; — 2, couches les plus externes de la caduque; — 3, 4, couches les plus internes; — 5, couches des cellules ectodermiques géantes (GE); — 6, entoderme distal et cuticule ectodermique (et); — 7, entoderme proximal; — V, vaisseaux omphalo-mésentériques; — VO, cavité de la vésicule ombilicale; — *ms*, mésoderme de cette vésicule (splanchnopleure); — S, sinus sanguins de la caduque; — En, leur endothélium.

Fig. 130. — Coupe d'ensemble de l'ectoplacenta à la fin du treizième jour. Grossissement de 20 fois.

1, allantoïde; — CR, cordon ombilical (portion non revêtue de sa gaine amniotique); — 2, couche plasmotiale compacte de l'ectoplacenta; — 3, couche plasmotiale réticulée; — 4, couche cellulaire supérieure, transitoire; — 5, caduque sérotine; — AL, allantoïde; — IM, couche médio-musculaire de la région mésométrique de l'utérus.

Fig. 131. — Restes du cône ectoplacentaire (CN,CN) disloqués par les poussées de la couche cellulaire (5,5) sous-jacente de l'ectoplacenta, au treizième jour.

Fig. 132. — Les parties latérales et inférieures de l'ectoplacenta de la figure 130 (fin du 13<sup>e</sup> jour), à un grossissement de 120 fois. — CN,CN, restes du cône ectoplacentaire (cellules vésiculeuses ectodermiques); — 5, couche cellulaire supérieure transitoire de l'ectoplacenta; — 4, couche plasmotiale réticulée; — V, vaisseaux allantoïdiens; — VOM, vaisseaux omphalo-mésentériques; — *id*, entoderme distal; — IC, entoderme ectoplacentaire; — *ip*, entoderme proximal.

Fig. 133. — Les éléments et couches successives qui composent l'ectoplacenta dans sa partie moyenne à la fin du treizième jour. Cette figure peut être considérée comme la reproduction, à un grossissement de 120 fois, d'une bande empruntée à la figure 130 précisément dans la région de la bande blanche où sont inscrits les chiffres 1 à 5.

V,V, vaisseaux allantoïdiens; — L, lacunes sanguin-maternelles; — 1, masse allantoïdienne; — 2, couche cellulaire (cytoblaste) de l'ectoplacenta; — 3, couche plasmotiale compacte, creusée à la fois et de lacunes sanguin-maternelles (L,L) et de canaux vasculo-fœtaux (V,V); — 4, couche plasmotiale réticulée; — 5, couche cellulaire supérieure transitoire; — 6, les éléments de la région centrale de la caduque sérotine.

## PLANCHE XVI.

Fig. 134. — Coupe de la caduque réfléchie, au quatorzième jour, à un grossissement de 340 fois. — Lettres comme pour la fig. 129 de la planche précédente.

Fig. 135. — Constitution de la partie moyenne de l'ectoplacenta au quatorzième jour. Grossissement de 120 fois.

1, allantoïde; — 2, couche cellulaire (cytoblaste) de l'ectoplacenta; — 3, couche plasmodiale compacte; — 4, couche plasmodiale réticulée pénétrée par les capillaires allantoïdiens; — 5, couche plasmodiale réticulée où n'ont pas encore pénétré les capillaires fœtaux; — 6, sérotine.

Fig. 136. — Coupe d'ensemble de l'ectoplacenta et de l'utérus au quatorzième jour. Grossissement de 16 fois.

1, masse mésodermique allantoïdienne; 3, parties ectoplacentaires pénétrées par les vaisseaux fœtaux; — 5, couche plasmodiale réticulée non pénétrée par les capillaires fœtaux; — 6, sérotine; — 7, couche médio-musculaire de la région mésométrique; — 8, restes de la couche cellulaire supérieure transitoire de l'ectoplacenta; — G, restes (cellules géantes) des bords du cône ectoplacentaire; — a, sinus entodermique; — CR, cordon ombilical (sans l'amnios).

Fig. 137. — Coupe des parties latérales d'un ectoplacenta au quatorzième jour. Grossissement de 80 fois.

A la partie supérieure de la figure: 1, couche plasmodiale pénétrée par les capillaires fœtaux; — 3, couche plasmodiale réticulée sans capillaires fœtaux; — 4, la sérotine.

A la partie inférieure de la figure: 1, couche plasmodiale pénétrée par les capillaires fœtaux; — 3, couche plasmodiale réticulée en voie de formation aux dépens de la couche cellulaire transitoire; — 8, couche de cellules géantes (restes de la base du cône ectoplacentaire); — 6, caduque réfléchie; — CV, cavité utérine. — Les autres lettres comme dans les figures précédentes.

Fig. 138. — Fragment de la couche la plus supérieure de la région médiane d'un ectoplacenta de quatorze jours. Grossissement de 260. Comparativement à la figure 135 (en 5-6), on voit l'ectoplacenta se terminer en haut par une couche plasmodiale plus épaisse, qu'on peut considérer comme un stade de transformation de la couche cellulaire supérieure transitoire en plasmode réticulé; — 6, cellules de la région médiane de la sérotine, passant de la forme étoilée vers la forme vésiculeuse; — G, reste du cône ectoplacentaire.

Fig. 139. — Couche plasmodiale ectoplacentaire, et cellules de la sérotine au quatorzième jour, mais dans un cas où les cellules de la sérotine étaient déjà très avancées dans leur développement vésiculeux (comme aux 15<sup>e</sup> et 16<sup>e</sup> jours): L, L, lacunes sangui-maternelles; — S, sinus utérin à l'ouverture duquel arrive le plasmode réticulé, mais sans y pénétrer (comparer avec la figure 150 de la planche suivante).

Fig. 140. — Contact du plasmode ectoplacentaire (3,3) avec les cellules géantes, restes des parties latérales du cône ectoplacentaire (partie inférieure de la figure 137, en 3-8). Grossissement de 260.

3,3, travées du plasmode ectoplacentaire; — L, L, ses lacunes sangui-maternelles; — G, G, cellules géantes; — E, larges espaces laissés entre ces cellules et donnant passage au sang maternel; — D, cellule géante englobée par le plasmode et en voie de disparition.

Fig. 141. — Contact des cellules géantes (G), restes des parties latérales du cône ectoplacentaire, avec les éléments de la caduque, au quatorzième jour, à un grossissement de 260. — S, sinus de la caduque avec son endothélium hypertrophié.

Fig. 142, 143, 144, 145, vues d'ensemble de coupes transversales de l'utérus et des annexes fœtales au treizième jour (fig. 142), au quatorzième jour (fig. 143), au seizième jour (fig. 144), et enfin à la fin de la gestation, soit au vingtième ou vingt et unième jour (fig. 145), pour montrer le développement et l'atrophie relative des diverses parties, et notamment la disparition de la caduque sérotine et de la caduque réfléchie. Toutes ces figures sont à un même grossissement de 3 fois; — sur toutes, la membrane la plus interne est l'amnios (Am); vient ensuite la caduque réfléchie (avec l'entoderme proximal et l'entoderme distal); et extérieurement la paroi utérine.

## PLANCHE XVII.

Fig. 146. — Ectoplacenta de souris au quinzième jour; grossissement de 15 fois; — En 1, ectoplacenta proprement dit, c'est-à-dire plasmode parcouru par des lacunes sangui-maternelles et par des canaux vasculo-fœtaux; — 2, couche plasmodiale réticulée commençant à pénétrer dans les sinus de la sérotine sous la forme dite couche plasmodiale endovasculaire; — 3, partie de la sérotine non envahie encore par cette couche plasmodiale; — 4, couche médio-musculaire; — CN, cellules géantes, derniers restes du cône ectoplacentaire;

— *a*, sinus entodermique (gaine circulaire formée par l'entoderme autour de la masse mésodermique allantoïdienne).

Fig. 147. — Coupe des parties latérales du placenta de la souris au seizième jour. Grossissement de 30 fois.

1, 2, 3, comme dans la figure précédente; la couche plasmodiale endovasculaire a envahi la plus grande partie de l'épaisseur de la sérotine; — IC, flots compacts formés de plasmode non encore envahi par les conduits vasculo-fœtaux; — CN, cellules géantes, derniers restes du cône ectoplacentaire; — *a*, profonde gouttière formée par l'entoderme ectoplacentaire autour de la masse mésodermique allantoïdienne.

Fig. 148. — Coupe des parties médianes de ce même placenta de souris, au seizième jour. Grossissement, 30 fois.

Même signification et même remarques pour les couches 1, 2, 3; — IC, flots compacts.

Fig. 149. — Fragment de la zone limite supérieure de l'ectoplacenta proprement dit (transition entre le tissu spongieux de l'ectoplacenta et la formation plasmodiale endovasculaire) — seizième jour; — grossissement de 350 fois.

Fig. 150. — Fragment des zones les plus supérieures du placenta de la souris au quinzième jour. Grossissement de 350 fois.

1, partie de la couche plasmodiale réticulée où pénètrent les conduits vasculo-fœtaux; — 2, partie de cette formation non encore pénétrée par les vaisseaux fœtaux (zone limite supérieure de l'ectoplacenta proprement dit); — 3, couche profonde de la sérotine, dont les sinus (S) sont envahis par la couche plasmodiale réticulée (formation plasmodiale endovasculaire); — CC, éléments de la caduque sérotine (cellules vésiculeuses de la caduque).

Fig. 151. — Les éléments de l'ectoplacenta sur la partie latérale de son hile (comparer à la région inférieure moyenne de la figure 147): seizième jour; *Am*, Amnios; *CR*, cordon; — *C,C*, canalicules ectoplacentaires; — *c,c*, capillaires fœtaux des conduits vasculo-fœtaux; — *L,L*, lacunes sanguin-maternelles, c'est-à-dire plasmode réticulé à larges mailles (sans interposition de conduits vasculo-fœtaux) qui forme la zone limite inférieure de l'ectoplacenta.

Fig. 152. — Fragment d'une coupe faite en plein disque ectoplacentaire parallèlement à sa surface; seizième jour; grossissement, 350 fois.

*C,C*, canalicules. et *cc*, capillaires fœtaux, sectionnés transversalement.

Fig. 153. — Ilot compact (18<sup>e</sup> jour), c'est-à-dire reste de la formation plasmodiale compact non envahie par les capillaires fœtaux (voir les flots IC, IC des figures 147 et 148); — *L*, lacunes sanguin-maternelles au milieu de cet ilot.

#### PLANCHE XVIII.

Fig. 154. — Souris, au dix-septième jour, grossissement de 110 fois.

Cette figure présente deux étages: 1<sup>o</sup> l'étage inférieur (en 1 et *a*) est la partie supérieure de l'ectoplacenta proprement dit formé d'un plasmode réticulé tout entier envahi par les conduits vasculo-fœtaux, c'est-à-dire que l'ectoplacenta est ici à l'état de canalicules ectoplacentaires avec capillaires fœtaux; — en 1, gros vaisseau fœtal entouré d'éléments mésodermiques; — en *L,L*, quelques grosses lacunes sanguin-maternelles; — 2<sup>o</sup> l'étage supérieur (*b, b*) est formé par une série d'*flots vésiculeux* (IV, IV), de la sérotine, entourés de tous côtés par la formation plasmodiale endovasculaire (P, P); — en *A*, gros sinus central du placenta, servant, comme le montrent les injections, à la circulation du sang veineux qui revient de l'ectoplacenta.

Fig. 155. — Coupe médiane de l'ectoplacenta du rat, montrant la formation de la couche plasmodiale endovasculaire. Grossissement de 25 fois.

*CR*, cordon; — *ip*, entoderme proximal, *id*, entoderme distal; — *CN*, restes du cône ectoplacentaire (cellules vésiculeuses géantes); — *a*, lieu où la couche plasmodiale endovasculaire émane de la masse plasmodiale de l'ectoplacenta; — *b,c*, pénétration de cette couche dans les sinus utérins de la sérotine.

Fig. 156. — Coupe du même ectoplacenta, passant par un plan situé en dehors de celui de la coupe précédente, et par suite ne montrant qu'incomplètement la continuité entre la couche plasmodiale endovasculaire (*c', c''*) avec le plasmode ectoplacentaire (voir le texte).

Fig. 157. — Coupe du même ectoplacenta, passant encore plus en dehors du plan médian; on n'aperçoit plus de connexions entre *a* et *c'* (voir le texte).

Fig. 158 et 159. — Détails de la pénétration de la couche plasmodiale endovasculaire (chez le rat) et de ses rapports avec l'endothélium des sinus utérins; — grossissement de 350 fois.

*P,P*, le plasmode; — *En*, endothélium des sinus; — *S*, cavités des sinus de la sérotine; — *L*, lacunes sanguin-maternelles du plasmode; — pour les autres détails, voir le texte.

Fig. 160. — Une région de la zone limite inférieure de l'ectoplacenta proprement dit, au seizième et dix-septième jour de la gestation.

*V*, vaisseaux allantoïdiens; — *L,L*, grandes lacunes sanguin-maternelles à parois plasmo-

diales épaisses (comparer avec la fig. 151); — *a*, sinus ou gouttière entodermique de l'ectoplacenta.

Fig. 161. — Les canalicules sangui-maternels (C,C) et les conduits vasculo-fœtaux (*c,c*, capillaires) au dix-septième jour.

Fig. 162. — Caduque réfléchie et parties voisines, au dix-septième jour de la gestation de la souris. Grossissement de 340 fois.

EP, épithélium de l'utérus; — de 1 à 4 (comparer fig. 134, pl. XII), couche finement granulée, parsemée de débris nucléaires et représentant ce qui reste de la caduque réfléchie; — de 4 à 5, restes de la couche des cellules géantes ectodermiques; — *ct*, cuticule ectodermique; — 7, entoderme distal et entoderme proximal; — V, vaisseaux omphalo-mésentériques.

Fig. 163. — La région du bord de l'ectoplacenta de la souris au dix-septième jour. Grossissement de 350 fois.

1, îlots vésiculeux (IV) circonscrits par le plasmode endovasculaire; — 2, plasmode réticulé; — 3, cellules géantes de nouvelles formations; — 4, restes des anciennes cellules géantes du cône ectoplacentaire; — *id*, entoderme distal; — L, lacune sangui-maternelle dans laquelle ont été figurés quelques globules du sang maternel qui la remplit; — *ct*, cuticule ectodermique sur laquelle reposent les éléments de l'entoderme distal (*id*).

---

*Le propriétaire-gérant : FÉLIX ALCAN.*



NOUVELLES RECHERCHES  
SUR LA DIVISION CELLULAIRE INDIRECTE

Par L.-F. HENNEGUY.

(*Planche XIX.*)

---

Lorsqu'en 1882 je fis connaître le résultat de mes recherches sur la division des cellules embryonnaires dans le germe de la Truite (18), j'admis que le début de la cytodierèse est marqué par la formation autour du noyau d'un aster unique qui se dédouble ensuite en deux asters situés à chaque extrémité du grand axe du noyau; de ces deux asters proviennent les filaments achromatiques du fuseau, qui a une origine extranucléaire et ne pénètre dans le noyau qu'après la disparition de la membrane aux deux pôles. Ces conclusions ont été reproduites dans mon mémoire sur le développement de la Truite paru en 1888 (20). Depuis cette époque, ayant fait de nouvelles recherches sur la division cellulaire en employant une meilleure technique, j'ai pu compléter mes anciennes observations et modifier sur certains points ma première manière de voir.

Je me suis principalement attaché à étudier les figures achromatiques de la cytodierèse et la reconstitution des noyaux-filles aux dépens des chromosomes. Mes recherches ont encore porté sur les cellules embryonnaires de la Truite, pendant les premiers stades de la segmentation, lorsque ces éléments sont riches en protoplasma finement granuleux qui les rend très favorables pour ce genre d'étude.

Afin de bien mettre en évidence les figures achromatiques, j'ai eu recours à une méthode de coloration spéciale, que je n'ai fait que signaler dans une communication préliminaire (21). Cette méthode appliquée depuis à différentes recherches, entre autres sur

les Sporozoaires par M. Thélohan, sur les tumeurs de nature épithéliale par M. Fabre-Domergue, et par moi-même sur un grand nombre de pièces histologiques d'Invertébrés et de Vertébrés, a donné des résultats si satisfaisants que je crois devoir l'exposer avec détail.

Les pièces, préalablement fixées par le liquide de Flemming fort, qu'on ne laisse agir que quelques heures (deux à six heures suivant les dimensions de l'objet), sont incluses dans la paraffine et les coupes sont fixées sur la lame de verre au moyen de l'albumine de Mayer. Nous employons depuis longtemps, dans le Laboratoire d'embryogénie comparée du Collège de France, pour éviter le plissement des coupes lorsqu'on les fixe sur le porte-objet, un procédé à peu près identique à celui que M. le professeur Duval a exposé récemment dans son mémoire sur le placenta des Rongeurs (11). A cet effet, après avoir étalé au pinceau une couche d'albumine aussi mince que possible sur le porte-objet, on laisse tomber sur celui-ci quelques gouttes d'eau distillée qu'on étale avec un agitateur tenu horizontalement. Les coupes sont ensuite disposées en série à la surface de la couche d'eau. La lame de verre est portée sur la platine de l'étuve à inclusion de la station zoologique de Naples, platine dont la température est de 45° à 50° C. En quelques instants les coupes se déplissent et s'étalent complètement sur le porte-objet. Celui-ci est alors placé à la partie supérieure de l'étuve sur la lame de verre qui ferme le compartiment où sèchent les préparations, et dont la température ne dépasse guère 40° C. Au bout de dix minutes, un quart d'heure, toute l'eau du porte-objet est évaporée, et on peut alors coaguler l'albumine en portant la lame de verre à une température de 80° à 90°. Il est important que la paraffine ne fonde pas avant que toute l'eau se soit évaporée, sans quoi les coupes n'adhèrent plus au porte-objet et risquent de se déchirer. Ce procédé, beaucoup plus rapide que celui de M. Duval, permet d'obtenir des préparations terminées, colorées et montées dans le baume, une demi-heure après que les coupes ont été faites. L'emploi de l'albumine étendue d'eau pour obtenir le déplissement des coupes n'est pas du reste nouveau, et chaque histologiste peut varier à son gré le mode opératoire.

Lorsque les coupes fixées au porte-objet ont été débarrassées de la paraffine par le xylol et l'alcool absolu, elles sont traitées pendant une dizaine de minutes par une solution alcoolique d'hématoxyline (alcool à 90°, 100 gr. ; hématoxyline, 0 gr. 5), puis lavées à



l'eau distillée et placées dans une solution de bichromate de potasse à 2 p. 100, pendant dix minutes. Au sortir de cette solution, la préparation est de nouveau lavée à l'eau distillée, puis traitée par une solution de permanganate de potasse à 1 p. 100, qu'on laisse agir cinq minutes; on lave une dernière fois à l'eau, et on fait agir la matière colorante, safranine, rubine, violet de gentiane, vésuvine, etc. La couleur d'aniline qui réussit le mieux après le permanganate de potasse est la safranine préparée avec de l'eau d'aniline et de l'alcool absolu.

Le temps pendant lequel doit agir la matière colorante est variable suivant la nature de la pièce et le genre de coloration qu'on veut obtenir. On ne peut donner à cet égard aucune règle générale si ce n'est que les coupes doivent séjourner dans la solution colorante un temps environ moitié moindre que si elles n'avaient pas été au préalable traitées par le permanganate. La préparation se termine à la manière ordinaire au moyen de l'alcool absolu et de l'essence de girofle.

La décoloration est la partie la plus délicate de la méthode. C'est d'elle que dépend la réussite de la préparation. Il est nécessaire d'en suivre les progrès sous le microscope, afin de l'arrêter au moment opportun. Cette opération marche en général assez lentement, et la coloration sera d'autant plus élective que la décoloration aura duré plus longtemps. Celle-ci continue quelquefois, lorsque les coupes sont montées dans le baume de Canada, surtout s'il reste sous la lamelle des traces d'essence de girofle. Des préparations qui, au moment où je les montais dans le baume, étaient trop fortement colorées ont présenté souvent, vingt-quatre et quarante-huit heures après, une coloration élective parfaite.

Sur des coupes traitées par la méthode que je viens d'exposer, le protoplasma présente une teinte grise orangée, qui met en relief les structures les plus délicates, entre autres les figures achromatiques de la cytodierèse; les chromosomes et la membrane des noyaux sont vivement colorés en rouge, les sphères attractives et leurs corps centraux sont colorés moins fortement, mais tranchent nettement sur le reste du protoplasma.

Cette méthode donne aussi de bons résultats pour les pièces qui ont été fixées par un autre réactif que le liquide de Flemming, tel que le sublimé, les liquides de Perenyi et de Kleinenberg, l'alcool, etc. Le permanganate de potasse agit, en effet, comme mordant éner-

gique vis-à-vis d'un grand nombre de couleurs d'aniline et permet d'obtenir une bonne coloration, là où on échouerait avec les méthodes ordinaires.

Après fixation par le liquide de Flemming, on peut supprimer sans trop d'inconvénient le traitement par l'hématoxyline et le bichromate de potasse, qui n'a pour but que de colorer le protoplasma, celui-ci étant déjà teinté par l'acide osmique et l'acide chromique. On sait qu'Heidenhain avait déjà associé l'hématoxyline et le bichromate pour faire apparaître des détails de structure du protoplasma cellulaire.

Le permanganate de potasse a déjà été employé par Rollet (27), soit seul, soit associé à l'alun, comme agent de dissociation pour les fibres de la cornée. Du Plessis (10) s'en est également servi comme agent fixateur, en solution concentrée, pour des objets délicats et Pal (25 bis), pour l'étude des centres nerveux, a fait suivre la coloration à l'hématoxyline d'un traitement par le permanganate, mais son action comme mordant pour les couleurs d'aniline n'avait pas, je crois, encore été signalée. Cette action est tellement énergique que si elle se prolonge un peu trop longtemps avant la coloration par la safranine et surtout par la rubine, il devient à peu près impossible de décolorer convenablement les coupes; on n'y arrive qu'en les laissant pendant près d'un mois dans l'essence de girofle.

Le permanganate de potasse peut encore rendre des services pour décolorer des pièces trop fortement teintées ou mal colorées par les solutions de carmin ou de picrocarmin, ce qui permet ensuite l'emploi des couleurs d'aniline.

J'ajouterai en terminant que les préparations obtenues par l'emploi successif du permanganate de potasse et des couleurs d'aniline, sont parfaitement stables, lorsqu'elles sont conservées dans le baume de Canada et que l'essence de girofle est complètement évaporée. J'en conserve depuis un an : elles sont aussi belles qu'au premier jour.

Avant d'exposer les résultats de mes nouvelles recherches sur la cytodiérèse, je rappellerai brièvement les progrès accomplis depuis 1882 par cette partie de la cytologie. Un exposé complet de cette question ayant été donné par Waldeyer en 1888 et 1890 (32-33), je ne retiendrai ici que les faits sur lesquels j'ai porté mon attention.

Le fait le plus important de l'histoire de la division indirecte des cellules, depuis une dizaine d'années, est la découverte du rôle des éléments auxquels Ed. van Beneden a donné le nom de *sphères*

*attractives*, dans son travail sur la fécondation et la division cellulaire chez l'*Ascaris megalocephala*, paru en 1883. Ces éléments avaient déjà été observés par le même auteur. Dès 1874, dans les sphères de segmentation des œufs des Dicyémides (4), Ed. van Beneden avait vu, au centre de chaque figure radiée qui termine le fuseau achromatique, un petit corpuscule qu'il avait appelé *corpuscule polaire*. Quelque temps après, Flemming (12), Hertwig (22), Bütschli (8), Mark (24), Fol (14), etc., décrivaient et figuraient également ce corpuscule central des asters, mais sans en comprendre la signification.

Fol admettait bien à chacune des extrémités du fuseau achromatique des centres d'attraction qu'il décrit de la manière suivante : « Le noyau s'allonge quelque peu, ses pôles deviennent saillants, puis ils perdent leurs contours et sa substance nucléaire passe sans interruption au sarcode vitellin dans ces endroits. Il y a donc rencontre et alliage de ces substances en un point circonscrit qui devient aussitôt le centre d'un aster. » Pour lui, l'amas central sarcodique des asters (corpuscule polaire d'Ed. van Beneden) provenait du noyau et entrait dans la constitution des noyaux-filles : « Les noyaux se constituent aux dépens des renflements intranucléaires (chromosomes) de l'ancien noyau et des amas centraux qui peuvent aussi provenir, au moins en partie, de la substance de l'ancien noyau. » On voit, d'après ces citations, que l'idée que Fol se faisait des centres d'attraction diffère notablement de la manière de voir actuelle des cytologistes.

Dans l'œuf de l'Ascaridè du Cheval, Ed. van Beneden, en 1883 (5), ne constata l'existence des centres d'attraction qu'au stade stellaire de la division. Il décrivit ces centres, sphères attractives, comme des corps sphéroïdaux, formés d'une substance plus homogène que le vitellus ambiant, possédant une plus grande affinité pour le carmin, et présentant à leur centre un globule ou un groupe de globules différenciés. Lorsque les sphères attractives ont apparu dans la cellule-mère, elles dirigent la division des anses chromatiques des noyaux. « A mon avis, dit-il, l'apparition des sphères attractives, du corpuscule polaire et des rayons qui en partent y compris les fibrilles achromatiques du fuseau sont le résultat de l'apparition de deux centres d'attraction, comparables à deux pôles magnétiques dans le protoplasme ovulaire. Cette apparition entraîne un arrangement régulier des fibrilles treillisées du protoplasme et

de la substance nucléaire achromatique par rapport à ces centres, de la même manière qu'un aimant provoque l'arrangement stellaire de la limaille de fer sur la feuille de papier, sous laquelle se trouve placé l'aimant » (p. 549). Les noyaux-filles se reconstituent aux dépens des anses chromatiques ; les sphères attractives ne prennent aucune part à leur formation et finissent par disparaître dans le corps protoplasmique de la cellule.

C'est seulement en 1887, dans un second travail publié en collaboration avec Neyt, qu'Ed. van Beneden (6) reconnut la véritable nature des sphères attractives et fut amené à les considérer comme des éléments constituants de la cellule. Il insiste sur la différence qui existe entre l'aster et la sphère attractive ; celle-ci a une existence propre, elle préexiste à l'aster et persiste après sa disparition. L'aster apparaît autour de la sphère attractive pendant la division du noyau, ses radiations sont plus ou moins apparentes suivant les phases de la cinèse. Au moment où les noyaux se reconstituent aux dépens des anses chromatiques du noyau-mère, chacune des sphères attractives en rapport avec l'un des nouveaux noyaux se divise, et son corpuscule central se dédouble. « Cette division de la sphère, qui débute par le dédoublement du corpuscule central, précède la division du noyau, elle débute même avant l'achèvement de la division cellulaire antérieure. »

La découverte d'Ed. van Beneden a été pleinement confirmée par Boveri (7) chez l'*Ascaris megalocephala*. Cet auteur a donné le nom de *centrosome* au corpuscule central de van Beneden et celui d'*archoplasma* à la sphère attractive ; pour lui le centrosome est le véritable agent de la division nucléaire et cellulaire. Vialleton (31) dans les cellules de segmentation de la Seiche a observé également les corpuscules centraux qu'il désigne sous le nom de *taches polaires* et qu'il a vus se diviser avec les noyaux de segmentation, puis devenir les centres de formation des asters. A la même époque Garnault (15) dans les œufs des *Helix*, Vejdowski (30) dans celui du *Rhyuchelmis limosella* démontrèrent l'existence et le rôle des sphères attractives pendant la division cellulaire. Vejdowski pense même avoir trouvé l'origine des sphères attractives qui proviendraient du *péripaste*, résultant lui-même de la transformation de la queue du spermatozoïde après sa pénétration dans l'œuf.

Les observations que je viens de rappeler se rapportent toutes à des Invertébrés. En 1889, Rabl (26) et Kölliker (23) étendirent aux

Vertébrés la découverte d'Ed. van Beneden. Le premier de ces auteurs, dans les cellules des tissus du Triton et de la Salamandre, le second, dans les cellules de segmentation de l'Axolotl, démontrèrent l'existence des sphères attractives comme éléments essentiels et persistants de la cellule. Ce n'est pas que ces éléments n'eussent déjà été observés, chez les Vertébrés: mais, de même que pour les Invertébrés, les auteurs, qui en avaient constaté l'existence, n'avaient pas su les interpréter. Bellonci (3) entre autres avait remarqué que, chez l'Axolotl, les asters qui apparaissent aux deux pôles des noyaux, encore à l'état de repos, se colorent en rouge par le carmin et se différencient par conséquent du reste du protoplasma cellulaire; sa figure 21 est identique à la figure 3 de la note de Kölliker.

La même année que Bellonci et d'une manière tout à fait indépendante, j'étais arrivé au même résultat. J'avais communiqué mes observations à la 13<sup>e</sup> session de l'Association française pour l'avancement des sciences (congrès de Blois) et elles se trouvent résumées de la manière suivante dans le procès-verbal de la section de zoologie (séance du 10 septembre 1884) : « M. Henneguy expose les faits nouveaux qu'il a observés dans les cellules en voie de divisions sur des œufs de Triton et d'Axolotl. Dans les sphères de segmentation, au stade de blastula, il existe à chaque extrémité du noyau, possédant encore sa membrane et un réseau complet, un espace clair qui se colore fortement par les réactifs colorants; chacun de ces espaces est le centre d'un aster à rayons faiblement colorés... » (19).

En 1889, E. Schwarz (29) a publié un travail spécial sur la division des cellules embryonnaires de la Truite, dans lequel il critique quelques-unes de mes conclusions de 1882, sans apporter aucun fait nouveau bien important. La lecture de ce travail m'a amené à faire de nouvelles recherches dont j'ai donné les principaux résultats dans une note préliminaire (21).

Les cellules que j'ai examinées appartenaient à des germes en voie de segmentation depuis le stade XVI, jusqu'à l'apparition de la couche enveloppante. A tous les stades, j'ai observé les mêmes faits, mais les figures achromatiques sont d'autant plus faciles à étudier que les cellules sont plus grandes et plus riches en protoplasma.

Au stade XVI, le noyau des sphères de segmentation mesure environ 0 mm., 02 de diamètre. Je n'ai pu trouver dans ces cel-

lules tous les stades de la division du noyau ; l'état le moins avancé était celui donné par la figure 4 dans laquelle le noyau a déjà pris une forme allongée et présente les deux sphères attractives aux extrémités de son plus grand diamètre. La membrane du noyau est plissée parallèlement à son grand axe et souvent ces plis paraissent avoir une disposition en spirale très allongée. Sa partie chromatique se présente sous forme de peloton constitué par plusieurs chromosomes indépendants, diversement contournés. Chaque chromosome a un aspect moniliforme et est manifestement composé de granulations disposées en chapelet. A chaque extrémité du noyau se trouve une sphère attractive. Celle-ci est constituée par une petite masse de protoplasma très finement granuleux, de  $15\ \mu$  de diamètre et plus fortement coloré que le reste de la cellule. Au centre de cette masse on voit le corps central ou centrosome dont la forme est allongée suivant une ligne perpendiculaire au grand axe du noyau. Le corps central mesure  $3\ \mu$  de long et est formé par une granulation centrale accompagnée d'une ou deux granulations plus petites de chaque côté. Les granulations se colorent fortement par la safranine.

Je n'ai pas toujours observé la forme allongée du centrosome ; il peut être globuleux. Il est probable que son allongement correspond à la première phase de sa division, qu'on observe nettement plus tard à un stade plus avancé de la division du noyau. La forme globuleuse serait donc la forme normale du centrosome à l'état de repos. Dans les cellules de segmentation plus petites, les centrosomes ayant des dimensions beaucoup plus réduites qu'au stade XVI, on ne constate la division de ces derniers qu'au début de l'anaphase, leurs premières modifications échappant à l'observation.

Le contour de la sphère attractive n'est pas très bien délimité ; il est indiqué par une zone de grosses granulations de laquelle partent les rayons de l'aster qui s'étendent d'autant plus loin dans le protoplasma cellulaire que la division du noyau est plus avancée.

Sur le trajet de plusieurs des rayons de l'aster on observe de gros corpuscules se colorant par la safranine, allongés dans le sens des rayons et de dimensions inégales. Je ne puis me prononcer sur la nature de ces corpuscules qui ne me paraissent différer que par leur volume des granulations qui remplissent tout le protoplasma cellulaire et qui se colorent aussi, mais plus faiblement, par la safranine, employée suivant la méthode que j'ai indiquée plus haut.

On sait que pendant les premiers stades de la segmentation il y a généralement synchronisme pour les différentes phases de la cytodièrese de toutes les cellules ; aussi n'ayant pas à ma disposition un grand nombre de préparations, je n'ai pu observer toutes les phases de l'évolution des sphères attractives au stade XVI, ainsi que je l'ai fait à un stade plus avancé de la segmentation. Lorsqu'en effet les cellules sont nombreuses et ne mesurent que 100  $\mu$  de diamètre on trouve dans une même série de coupes toutes les phases de la cytodièrese, et les dimensions du noyau par rapport au corps cellulaire sont encore assez petites pour que les figures achromatiques y soient encore bien développées. C'est d'après ces cellules que je décrirai les transformations successives des sphères attractives.

La multiplication cellulaire étant très active, les cellules à l'état de repos sont assez rares ; dans toutes j'ai toujours observé deux sphères attractives, tantôt situées aux deux extrémités d'un même diamètre, tantôt situées toutes deux d'un même côté du noyau à une petite distance de sa surface. On trouve bien des cellules qui, sur une coupe, ne présentent qu'une seule sphère attractive ; mais si l'on recherche les parties de ces cellules contenues dans les coupes précédentes ou suivantes, on retrouve l'autre sphère attractive. On comprend, en effet, que les deux sphères ne peuvent être visibles à la fois que si elles sont contenues dans le plan de la coupe ; une même cellule étant divisée en une dizaine de tranches parallèles, il est rare que les deux sphères soient dans l'une de ces tranches.

Les sphères attractives à ce stade ont la même constitution qu'au stade XVI ; mais leur volume étant très réduit on n'y distingue plus, même avec de forts grossissements, qu'un point central coloré, le centrosome, entouré d'une petite zone claire, de laquelle partent des rayons clairs peu étendus, plus courts du côté du noyau que dans la direction opposée.

Le premier phénomène précurseur de la division du noyau est l'éloignement des deux sphères attractives l'une de l'autre. Primitivement situées d'un même côté du noyau (fig. 5), elles se portent chacune à l'extrémité d'un diamètre de celui-ci ; en même temps la distance qui les sépare de la surface du noyau s'augmente et les rayons qui en partent s'allongent. En examinant mes anciennes préparations, dont les cellules étaient fixées par le liquide de Kleinenberg additionné d'acide acétique, j'ai pu me convaincre que l'aster uni-

que, que j'admettais autour du noyau au début de la cytodierèse, est dû à un mauvais mode de fixation. Sur ces préparations il est en effet impossible d'apercevoir les sphères attractives, et les rayons qui partent de l'une d'elles, gonflés probablement par le réactif et ayant une longueur plus grande que dans les cellules fixées par le liquide de Flemming, arrivent à rejoindre ceux de la sphère opposée, formant ainsi un système radié unique entourant le noyau.

Bientôt après l'éloignement des sphères attractives, le noyau s'allonge suivant l'axe qui réunit les deux sphères. Celles-ci augmentent de volume et leurs rayons augmentent de longueur; ceux qui sont vis-à-vis des deux pôles du noyau sont un peu plus épais que les autres et se colorent avec plus d'intensité.

La membrane du noyau se plisse aux deux pôles du noyau, elle paraît être repoussée vers l'intérieur par les rayons des asters développés autour des sphères attractives. Elle ne tarde pas à disparaître en ces deux points, et les rayons des asters pénètrent alors dans le noyau et arrivent en contact avec les chromosomes. Le reste de la membrane du noyau disparaît à son tour; à ce moment, le noyau, qui au début avait son grand axe dirigé suivant la ligne réunissant les deux sphères attractives, présente sa plus grande largeur dans un plan perpendiculaire à cette ligne. Les rayons épais des asters augmentent de nombre et constituent par leur ensemble le fuseau achromatique à l'équateur duquel les chromosomes sont disposés en plaque équatoriale.

A partir du moment où la plaque équatoriale est constituée, les asters prennent un plus grand volume et continuent à s'accroître pendant l'anaphase. Lorsque la plaque équatoriale s'est dédoublée, chaque centrosome, qui jusque-là était resté au centre de l'aster comme un point nettement circonscrit, s'allonge perpendiculairement à l'axe du fuseau, et se divise en deux corpuscules colorés. Ceux-ci s'entourent chacun d'un petit système de lignes claires, et deviennent par conséquent les centres de formation de sphères attractives-filles; les nouvelles sphères s'éloignent l'une de l'autre en restant unies pendant quelque temps par des filaments achromatiques très déliés, puis deviennent indépendantes (fig. 3).

Le système achromatique constitué par les deux centrosomes-filles entourés de leurs sphères attractives, est contenu dans l'aster dilaté au milieu duquel viendra se reconstituer le noyau-fille aux dépens des chromosomes (fig. 4).



Le noyau-fille n'est encore représenté que par les chromosomes indépendants dont l'ensemble constitue le dyaster de Flemming, alors que ses deux futures sphères attractives existent déjà toutes formées. •

Avant de parler de la reconstitution des noyaux-filles, je dois signaler quelques particularités relatives à la constitution du protoplasma cellulaire et de la figure achromatique révélées par le traitement par le permanganate de potasse.

Dans les sphères de segmentation encore volumineuses, mesurant environ 0mm.,4 de diamètre on distingue nettement plusieurs zones concentriques, autour de chaque corpuscule central ou centrosome : 1° une zone *centrale* très finement granuleuse et faiblement colorée : c'est la sphère attractive; 2° une zone *moyenne* finement granuleuse et fortement colorée de laquelle partent les rayons divergents qui s'étendent dans presque toute l'étendue de la cellule; c'est dans la partie externe de cette zone que se trouvent les gros corpuscules colorés que j'ai signalés plus haut au stade XVI; 3° une zone *périphérique* grossièrement granuleuse, dans laquelle les granulations sont disposées en réseau et qui s'étend jusqu'aux limites de la cellule (fig. 1).

Au stade de plaque équatoriale, lorsque les asters sont bien constitués, et au commencement du stade de dyaster, la première zone s'est augmentée en diamètre; le centrosome en occupe encore le centre, mais la sphère attractive n'est plus nettement visible, à moins qu'on ne considère toute la première zone comme représentant la sphère attractive considérablement accrue, ce qui ne paraît pas admissible étant donnés les phénomènes qui s'observent ultérieurement dans cette zone. La seconde zone s'est également élargie, en conservant ses caractères, sauf que les gros corpuscules ont disparu. Quant à la troisième zone, elle se trouve naturellement diminuée par suite de l'extension des deux autres (fig. 2).

Lorsque les deux demi-plaques équatoriales sont arrivées aux extrémités du fuseau achromatique et que les deux centrosomes se sont divisés, on voit dans l'intérieur de la première zone, autour de chaque centrosome-fille, une petite zone claire entourée d'un petit système radié, c'est-à-dire une sphère attractive bien distincte du reste de la zone centrale. Celle-ci s'allonge perpendiculairement à l'axe du fuseau et prend une forme elliptique. La zone moyenne suit le changement de forme de la zone centrale et

conserve toujours sa coloration plus accentuée. A ce moment on voit dans la cellule une quatrième zone, qu'on peut appeler zone *équatoriale*; cette zone claire s'étend dans toute la largeur de la cellule, dans la région où se trouvait la plaque équatoriale. Les rayons des deux asters se rencontrent obliquement au milieu de la zone équatoriale et à leurs points d'intersection apparaissent un peu plus tard des granulations, dont l'ensemble constitue la plaque cellulaire. En même temps le corps de la cellule commence à s'étrangler au niveau de la plaque cellulaire (fig. 4).

La zone équatoriale, qui est très nette lorsque les deux noyaux-filles ne sont encore représentés que par des chromosomes allongés et parallèles, apparaît cependant plus tôt, au stade de dyaster; elle se présente alors sous forme de deux espaces clairs, triangulaires, de chaque côté du fuseau achromatique, la base du triangle étant accolée au fuseau, et son sommet étant sur l'équateur de la cellule. A mesure que les deux demi-plaques équatoriales s'éloignent l'une de l'autre, la base de chaque triangle diminue, son sommet se rapproche de la périphérie de la cellule, de sorte que finalement, la zone équatoriale prend sa forme définitive d'un rectangle très allongé.

Tandis que la zone équatoriale se constitue, la zone moyenne, qui était interrompue au niveau du fuseau achromatique, se complète petit à petit, entourant le noyau-fille avec ses deux sphères attractives (fig. 4).

Si l'on compare la description que je viens de donner de la constitution de la cellule embryonnaire du germe de Truite, pendant la division, à celle donnée par Ed. van Beneden (6) pour l'*Ascaris megalocéphala*, on peut constater qu'elles concordent sur un grand nombre de points. Ed. van Beneden distingue, en effet, au stade de plaque équatoriale, dans chaque moitié de la cellule : 1° le corpuscule central, entouré d'une petite zone claire (zone médullaire de la sphère attractive); 2° une région annulaire à structure finement radiée (zone corticale de la sphère attractive) correspondant à ma zone moyenne; 3° une troisième région externe, plus claire, dans laquelle les rayons de la région astéroïde se prolongent. Cet auteur décrit et figure en outre des particularités intéressantes de la constitution de la cellule que je n'ai pu retrouver chez la Truite.

D'après van Beneden, « il existe constamment au moment de la métaphase, en deux points opposés de la cellule, deux saillies

siégeant non pas aux deux extrémités du grand axe de l'ovoïde vitellin, mais en deux points voisins de ces extrémités d'un même côté de cet axe ». Ces deux saillies, zones polaires, formées par une accumulation de protoplasma hyalin, sont délimitées par une ligne circulaire suivant laquelle règne souvent un léger sillon, cercle polaire. Chaque zone polaire est la base d'un faisceau de rayons convergents vers le corpuscule central et constituant le cône antipode, opposé au cône principal (partie du fuseau achromatique qui relie la sphère attractive à la plaque équatoriale). Entre les deux régions astéroïdes se trouve le bourrelet équatorial, délimité par les cercles subéquatoriaux.

Il faut noter qu'Ed. van Beneden a observé les cônes antipodes, les cercles polaires et subéquatoriaux soit sur des œufs vivants, soit sur des œufs fixés, mais examinés en entier; je n'ai étudié les cellules de la Truite que sur des coupes, par conséquent sur des pièces fixées, dans lesquelles la forme extérieure des cellules a pu être légèrement altérée, par suite de la pression réciproque de ces cellules; chaque coupe enfin ne me montrait que des parties de cellules. Je ne puis donc conclure de mes observations à la non-existence de zones polaires, de cônes antipodes, de cercles subéquatoriaux dans les cellules embryonnaires de la Truite; je me borne à indiquer que je n'ai pu les y découvrir.

Si mes nouvelles recherches sur la cytodièrese confirment entièrement pour les Vertébrés, la découverte d'Ed. van Beneden, chez l'Ascaride du Cheval, relativement à l'existence et à la division des sphères attractives, elles m'ont conduit cependant à différer de l'opinion du savant professeur de Liège quant à la constitution de ces sphères attractives et quant à la structure du fuseau achromatique.

Pour Ed. van Beneden, la sphère attractive est la partie centrale de l'aster; elle est constituée par le corpuscule central (formé lui-même par un amas de granulations) entouré d'une zone claire dans laquelle les radiations sont peu marquées et peu nombreuses (zone médullaire); en dehors de cette zone se trouve la zone corticale granuleuse, se colorant plus fortement que le reste du protoplasma. Quand la sphère attractive se divise pendant l'anaphase, chaque nouvelle sphère présente la même constitution; la zone médullaire et la zone corticale se divisent après la séparation des deux moitiés du corpuscule polaire.

Chez la Truite il n'en est pas tout à fait de même. Si, pendant la prophase, la sphère attractive présente la même constitution que chez l'Ascaride, au moment de la métaphase on voit la zone médullaire et la zone corticale prendre un très grand développement. Durant l'anaphase, c'est dans l'intérieur même de la zone médullaire qu'apparaissent les deux nouvelles sphères attractives, chacun des centrosomes-filles s'entourant d'un petit système radié; la zone corticale reste indivise, s'élargit considérablement et ne prend aucune part à la formation des sphères attractives-filles. Je ne puis donc considérer la zone corticale de van Beneden comme appartenant à la sphère attractive; cette zone est la partie du protoplasma qui entoure la sphère attractive et de laquelle partent les rayons de l'aster. Quant à la zone médullaire, si, dans la sphère attractive à l'état statistique, c'est-à-dire avant son entrée en action pour la division du noyau, elle appartient tout entière à la sphère, elle cesse plus tard de représenter le corps de celle-ci. Il faut, en effet, distinguer encore plus nettement que ne l'a fait Ed. van Beneden, l'aster de la sphère attractive, et établir l'évolution de ces deux éléments cellulaires.

Dans la cellule à l'état de repos, la sphère attractive est constituée par le corpuscule central ou centrosome et par une petite zone de protoplasma, de laquelle partent des rayons courts et divergents dans tous les sens. Le premier indice de l'entrée en activité de la sphère attractive est la différenciation autour d'elle d'une zone protoplasmique granuleuse ayant plus d'affinité pour les matières colorantes que le reste du protoplasma cellulaire. Cette zone s'accroît petit à petit, en s'éloignant de la sphère attractive; il en résulte la formation autour de celle-ci d'un espace clair, que j'ai désigné sous le nom de zone centrale et qui devient la partie centrale de l'aster, au centre de laquelle le corps de la sphère attractive cesse d'avoir des contours nets, et n'est plus représenté que par une petite tache claire, renfermant le centrosome. L'aster, bien constitué à la fin de la prophase, s'est donc substitué petit à petit à la sphère attractive, et est alors formé d'une zone centrale, contenant cette sphère, d'une zone moyenne colorée, de laquelle partent les rayons, et d'une zone périphérique, dans laquelle ils se terminent.

C'est dans la zone centrale de l'aster que la sphère attractive continue à évoluer, se divise et donne naissance à deux petits

systèmes radiés réunis pendant quelque temps entre eux par des filaments achromatiques très déliés et formant par leur ensemble une sorte de petit amphiasier contenu dans l'aster primitif.

Cette distinction entre la sphère attractive et l'aster n'est possible que dans les grandes cellules riches en protoplasma granuleux. Lorsque les cellules embryonnaires deviennent plus petites, la zone moyenne de l'aster n'est plus différenciée; on ne voit plus que la zone centrale de laquelle partent les radiations; cette zone centrale étant peu développée paraît se confondre avec la sphère attractive dont le centrosome coloré est seul visible. On peut donc croire que dans ces cellules le système radié est une dépendance de la sphère attractive; mais il est possible que, dans ce cas, les faibles dimensions des éléments empêchent de constater la marche réelle du phénomène.

J'ai décrit plus haut de quelle manière se forme le fuseau achromatique, aux dépens des rayons de l'aster situés vis-à-vis des deux pôles du noyau, rayons qui se distinguent des autres par leur plus grande épaisseur et leur affinité plus marquée pour les matières colorantes. Suivant Ed. van Beneden et Boveri, le fuseau achromatique est constitué par deux moitiés distinctes de deux cônes, dont les sommets sont à la périphérie des sphères attractives et les bases en rapport avec les chromosomes de la plaque équatoriale. Après la division de celle-ci en deux demi-plaques, les filaments de chaque cône se raccourcissent attirant les chromosomes vers le sommet du cône; les deux demi-plaques, dyasters de Flemming, ne sont pas réunies entre elles par des filaments achromatiques. Garnault, au contraire, pour ne citer qu'un des derniers auteurs qui se soient occupés de cette question, admet que les filaments du fuseau sont continus, pendant l'anaphase, d'une sphère attractive à l'autre, mais que leur nombre diminue au fur et à mesure que leur taille s'accroît pendant le cheminement des chromosomes vers les extrémités du fuseau.

L'opinion de Garnault est identique à celle que j'avais déjà émise lors de mes premières recherches, d'accord du reste avec la plupart des auteurs. Mes nouvelles observations n'ont pas modifié ma première manière de voir. Je crois pouvoir admettre encore aujourd'hui que les rayons des asters qui prennent part à la formation du fuseau se rencontrent, au niveau de la plaque équatoriale, avec ceux de l'autre aster. Quand a lieu le dédoublement de la plaque équatoriale,

toriale, il reste, entre les chromosomes d'un dyaster et ceux de l'autre dyaster, des portions de rayons achromatiques qui se trouvent étirés par l'éloignement des deux dyasters, s'amincissent par conséquent et diminuent progressivement de nombre, quelques-uns se rompant pendant l'étirement.

Dans une précédente note sur la cytodiérèse (18) j'avais déjà indiqué que les noyaux-filles ne repassent pas en sens inverse, comme l'admet Flemming, par les mêmes phases que le noyau-mère a traversées pour arriver de l'état de repos à la phase de plaque équatoriale. J'ai développé cette idée dans un travail plus récent (20) en m'appuyant sur mes propres observations et sur celles d'autres auteurs, entre autres de Bellonci. Schwarz est arrivé à la même conclusion, pour les cellules embryonnaires de la Truite. Ed. van Beneden a vu que, chez l'Ascaride du Cheval, les noyaux-filles se réédifient aux dépens des chromosomes des dyasters qui prennent une structure spongieuse, se gonflent, se soudent entre eux, ou tout au moins perdent leurs limites, le noyau prenant alors la structure caractéristique du stade de repos.

Bien que les chromosomes des cellules embryonnaires de la Truite soient bien moins favorables que ceux de l'œuf de l'Ascaride, à cause de leur nombre et de leurs petites dimensions, pour l'étude de la réédification des noyaux-filles, on peut cependant suivre leur transformation, et constater qu'ils se comportent comme ceux de l'Axolotl et de l'Ascaride.

Les chromosomes pendant la métaphase, avant comme après leur division longitudinale, se montrent formés, lorsqu'on les examine, sur des pièces bien fixées, à l'aide d'un fort grossissement ( $\frac{1}{18}$  de Zeiss), par une série de grains fortement colorés, placés bout à bout. Ils conservent cette constitution pendant l'anaphase jusqu'au moment où ils arrivent dans la zone colorée de l'aster. En ce point, les chromosomes augmentent de volume; leurs granulations cessent d'être visibles. Chacun d'eux se transforme en un petit boyau dont la partie centrale est claire et homogène et dont la périphérie fortement colorée présente une série de petites granulations distantes les unes des autres, et faisant saillie dans l'intérieur du boyau (fig. 18); au fur et à mesure que les boyaux se rapprochent du centre de l'aster, ils prennent une forme vésiculeuse arrondie. Les vésicules, ayant la même constitution que les boyaux, c'est-à-dire

formées d'une partie centrale claire, entourée de granulations colorées, se groupent en un amas arrondi qui est le noyau-fille. Bientôt les vésicules augmentent de volume, deviennent polyédriques par pression réciproque, et paraissent se souder. Leurs parois disparaissent dans l'intérieur du noyau et les granulations colorées qu'elles renfermaient se disposent en séries linéaires entrecroisées et anastomosées pour former le réseau chromatique du noyau à l'état de repos. Les parois externes des vésicules situées à la périphérie du noyau persistent au contraire pour donner la membrane du noyau (fig. 20). Pendant quelque temps, après la fusion des vésicules, le noyau conserve un aspect mamelonné, qui indique son état vésiculeux primitif.

La réédification des noyaux-filles aux dépens des chromosomes vésiculeux, telle que je viens de la décrire, se voit facilement dans les cellules de 0 mm., 1 de diamètre. Dans des cellules plus petites, vers la fin de la segmentation, les chromosomes étant très réduits deviennent difficiles à observer; leur évolution est plus rapide, de sorte que leur stade vésiculeux est de peu de durée.

Dans les grandes sphères de segmentation, dont les divisions se succèdent rapidement, la réédification des noyaux-filles est généralement incomplète. Les noyaux commencent déjà à entrer en division avant d'être revenus à l'état de repos. Ces noyaux présentent toujours à leur surface des saillies arrondies, séparées par des sillons plus ou moins profonds, saillies correspondant aux vésicules qui ne sont pas encore fusionnées. Souvent même, le noyau n'est encore qu'un amas de vésicules pressées les unes contre les autres, lorsque les sphères attractives commencent à entrer en action. Dans ce cas, on distingue dans l'intérieur du noyau les parois des vésicules qui ne se colorent plus que faiblement par les matières colorantes. Dans chaque vésicule on trouve un petit chapelet de granulations chromatiques. Le noyau est alors constitué par une réunion de petits noyaux élémentaires, formés chacun par une vésicule contenant un ou deux chromosomes indépendants (fig. 21). A un stade plus avancé de la cytodièrese, les parois des vésicules disparaissent et leurs chromosomes deviennent libres. Dans ces noyaux à division rapide il n'existe donc, à aucun moment, un réseau chromatique continu: le peloton est composé de plusieurs chromosomes libres, diversement contournés et enchevêtrés. Je n'ai pu malheureusement rencontrer dans mes préparations tous les stades de la reconstitution

des noyaux-filles et voir comment prennent naissance les chromosomes en chapelet dans l'intérieur des vésicules provenant de la transformation des chromosomes du noyau-mère.

J'avais admis, en 1882, que les noyaux-filles résultaient de la fusion des chromosomes qui formaient une masse chromatique compacte, dans laquelle le suc nucléaire pénétrait petit à petit, et dans laquelle le réseau devenait peu à peu apparent. La technique imparfaite dont je me servais alors ne m'avait pas permis de distinguer l'état vésiculeux des chromosomes, mais la conclusion à laquelle j'étais arrivé à cette époque est à peu près identique à celle formulée par Ed. van Beneden, en 1887, lorsqu'il dit (**6**, p. 47 du tirage à part) : « Le noyau se reconstitue exclusivement aux dépens des éléments chromatiques du dyaster qui s'imbibent à la façon d'une éponge; aucune portion du corps protoplasmique de la cellule n'intervient directement dans la réédification du noyau. Certes les liquides dont s'imbibent les cordons chromatiques sont soutirés au protoplasme cellulaire; mais le noyau se reconstitue exclusivement aux dépens des cordons chromatiques gonflés, qui finissent par se toucher entre eux, de façon à donner naissance à une masse réticulée, unique en apparence, mais en réalité constituée de quatre parties distinctes, juxtaposées entre elles et organiquement liées en un tout unique en apparence qui est le noyau au repos. » Cette conclusion résume exactement mes nouvelles observations chez la Truite; la seule différence qui existe entre l'Ascaride et la Truite réside dans le nombre des chromosomes, quatre chez le premier, un plus grand nombre (24, d'après Schwarz) chez la seconde.

Si les recherches que je viens d'exposer présentent un certain intérêt parce qu'elles permettent d'étendre aux Vertébrés, avec plus de précision qu'on ne l'avait fait jusqu'ici, le schéma de la cytodièrese établi par Ed. van Beneden et ses successeurs, pour l'Ascaride du Cheval et quelques autres Invertébrés, les faits que j'ai pu observer dans le parablaste de la Truite me paraissent être plus importants, car ils apportent une preuve nouvelle du rôle joué par les sphères attractives pendant la division indirecte des noyaux.

On sait que, vers le milieu de la période de segmentation du germe de la Truite, les noyaux, jusqu'alors peu nombreux dans le parablaste, s'y multiplient rapidement par division indirecte. Chacun de ces noyaux présente normalement dans son voisinage deux sphères attractives qui se comportent pendant la division absolu-



ment comme celles des cellules en cytodièrese. Aussi bien que dans ces dernières, on peut observer dans le parablaste la formation des asters autour des sphères attractives et celle du fuseau achromatique, le dédoublement des centrosomes et la reconstitution des noyaux-filles aux dépens des chromosomes. Ces différentes phases de division du noyau évoluent normalement quand les noyaux sont isolés, mais il arrive fréquemment que plusieurs noyaux se trouvent rapprochés et que le processus de la division est alors altéré.

Un cas qui se présente souvent est celui où une sphère attractive est commune à deux noyaux différents pourvus chacun en outre d'une sphère propre; un semblable système donne naissance à deux fuseaux achromatiques divergents à partir d'un centre unique et à trois noyaux-filles, dont l'un, celui qui se forme en rapport avec le centre unique, est plus riche en chromosomes que les deux autres puisqu'il renferme deux dyasters appartenant à deux fuseaux différents (fig. 43).

Il n'est pas rare d'observer trois (fig. 46) et même quatre fuseaux achromatiques ayant une sphère attractive commune; chacun de ces fuseaux présente une plaque équatoriale indépendante. J'ai pu constater que, dans ce cas, les plaques équatoriales n'occupent pas exactement le milieu des fuseaux, mais sont plus rapprochées de leur extrémité libre pourvue d'une sphère attractive propre. On conçoit aisément qu'il doit en être ainsi, la sphère attractive commune à trois ou quatre fuseaux étant moins active que les sphères isolées, puisque sa force d'attraction est divisée.

On trouve également dans le parablaste des noyaux isolés pourvus de trois ou quatre sphères attractives; lors de leur division, il se forme alors trois ou quatre demi-fuseaux à sommets indépendants et aboutissant à une plaque équatoriale commune, disposée généralement en étoile à trois ou quatre branches. Ces systèmes multipolaires sont identiques à ceux qui ont été décrits pour la première fois par Arnold (1) dans les tissus pathologiques et qui ont été vus depuis par plusieurs anatomo-pathologistes, entre autres récemment par le professeur Cornil (9).

Aux dépens du parablaste s'organisent, ainsi que je l'ai démontré antérieurement, des cellules qui viennent s'ajouter aux cellules de segmentation. Ces cellules parablastiques sont généralement plus volumineuses que les autres et situées à la face profonde ou à la

périphérie du germe, en contact avec le parablaste. Leurs noyaux présentent souvent trois ou quatre sphères attractives situées à peu près à égale distance les unes des autres, au sommet d'un triangle ou d'un tétraèdre équilatéral circonscrit au noyau. Lorsque ces noyaux entrent en division, un aster se constitue autour de chaque sphère attractive; la membrane du noyau disparaît vis-à-vis de ces asters, dont les rayons pénètrent dans l'intérieur pour former les filaments achromatiques des demi-fuseaux qui vont se fixer aux chromosomes, disposés en plaque équatoriale en étoile (fig. 7 et 8). L'anaphase des systèmes multipolaires ainsi formés est très irrégulière; la séparation des chromosomes pour constituer les dyasters a lieu en plusieurs temps, de sorte que les chromosomes sont échelonnés à différentes hauteurs sur le trajet des filaments achromatiques (fig. 11). Finalement la division du noyau-mère aboutit à la formation de trois ou quatre noyaux-filles, comme dans le parablaste, noyaux composés d'abord de vésicules qui se fusionnent petit à petit suivant le processus normal. J'ignore ce que deviennent ces cellules plurinucléées; on ne les retrouve pas dans le germe vers la fin de la segmentation; il est probable qu'elles se segmentent ultérieurement, sans division préalable de leurs noyaux, en cellules à un seul noyau, et deviennent alors identiques aux autres éléments du germe.

On doit se demander comment il se fait qu'un noyau puisse être accompagné de plus de deux sphères attractives. L'observation directe ne nous renseigne pas sur cette question et l'on est réduit à formuler des hypothèses. On peut admettre qu'au moment où une cellule se différencie autour d'un noyau du parablaste, le protoplasma de cette cellule englobe, en outre des deux sphères attractives propres à son noyau, une ou deux sphères attractives de noyaux voisins. Ces noyaux privés de l'une de leurs sphères attractives ou des deux ne pourraient plus se diviser; on sait, en effet, que les noyaux libres qui persistent dans le parablaste après la formation des cellules parablastiques ne se fragmentent plus que par division directe. On peut aussi supposer que pendant l'anaphase d'un noyau parablastique, une ou deux sphères attractives-filles ont subi une ou deux bipartitions successives de sorte que le noyau-fille est pourvu de trois ou quatre sphères. Enfin il ne serait pas impossible que les sphères attractives étant des éléments indépendants des noyaux, leur nombre fût à l'origine, dans le parablaste,

de beaucoup supérieur à celui des noyaux, et que par conséquent plusieurs noyaux possédassent plus de deux sphères attractives.

L'existence dans le parablaste, ou dans les grandes cellules qui en dérivent, de figures de divisions nucléaires anormales, dans lesquelles on voit soit une même sphère attractive agir sur plusieurs noyaux à la fois, soit trois ou quatre sphères attractives diriger la division d'un même noyau, démontre d'une manière évidente l'indépendance des sphères attractives vis-à-vis des noyaux; elle prouve, en outre, que le nombre des sphères attractives peut être variable par rapport au noyau, et que de ce nombre dépend la forme de division du noyau; si deux, trois ou quatre sphères attractives exercent leur action sur un noyau, celui-ci se divise en deux, trois ou quatre noyaux-filles.

On doit observer des faits identiques dans les cellules des épithéliomes et dans celles de la moelle osseuse où les divisions pluripolaires sont très fréquentes; si les sphères attractives n'y ont pas encore été signalées, cela tient uniquement au mode de fixation généralement très imparfait mis en usage par les auteurs.

Je signalerai en terminant une observation que j'ai faite dans le parablaste et qui démontre une fois de plus que les sphères attractives agissent bien, ainsi que leur nom l'indique, comme de véritables centres d'attraction sur les noyaux et leurs chromosomes. La figure 17 représente deux systèmes nucléaires du parablaste pendant l'anaphase; le fuseau B forme avec le fuseau A un angle d'environ 60°. L'une de ses sphères attractives est située à peu de distance du milieu du fuseau A. Tandis que les dyasters du fuseau B sont réguliers et que leurs chromosomes sont situés à égale distance des extrémités, ceux du fuseau A sont tout à fait irréguliers. Les chromosomes de ces dyasters, situés du côté opposé à la sphère attractive *b*, sont dans une position normale. Mais ceux voisins de cette sphère attractive occupent encore le milieu du fuseau et quelques-uns d'entre eux, au lieu d'être dirigés, suivant leur grand axe, vers les sphères attractives du fuseau A, sont tournés vers la sphère *b*. Celle-ci agit comme centre perturbateur sur le cheminement des chromosomes vers les pôles du fuseau A; son action attractive est d'autant plus marquée sur ces chromosomes que ceux-ci sont plus rapprochés d'elle. Il est probable que c'est par les filaments achromatiques que la sphère *b* envoie vers le fuseau A et qui viennent se fixer sur les chromosomes, que ceux-ci sont

retardés dans leur marche. Il est permis de supposer que si le système composé des fuseaux A et B avait continué à évoluer, la sphère attractive *b* aurait enlevé un certain nombre de chromosomes au fuseau A et que le système entier aurait donné naissance à cinq noyaux-filles.

La plupart des cytologistes tendent à admettre aujourd'hui que le nombre des chromosomes est constant dans les noyaux d'une même espèce animale et végétale, ou tout au moins d'un même tissu appartenant à cette espèce; Schwarz (29) a constaté que dans les sphères de segmentation de la Truite les chromosomes sont au nombre de 24. J'ai essayé à plusieurs reprises de vérifier l'assertion de Schwarz et je n'ai pu réussir, évidemment par suite de mon manque d'habileté, à compter exactement les chromosomes de manière à pouvoir affirmer qu'il n'y en a jamais plus ni moins de 24. Je puis cependant avancer, sans crainte de me tromper, que dans les noyaux parablastiques à division irrégulière le nombre des chromosomes est très variable et que, lorsque ces noyaux produisent trois ou quatre noyaux-filles, ces noyaux n'ont pas autant de chromosomes que le noyau-mère. Il se peut que dans les cellules d'origine parablastique, après une série de cytodières successives, ramenant ces cellules à avoir les mêmes dimensions que les autres cellules du germe, les noyaux finissent par posséder 24 chromosomes, mais je n'ai pu vérifier le fait par l'observation.

Depuis la publication de la note préliminaire dans laquelle j'exposais, l'année dernière, quelques-uns des résultats auxquels m'avaient conduit mes nouvelles recherches sur la division indirecte, Flemming (13) a constaté l'existence des sphères attractives avec leur centrosome dans les cellules à l'état de repos de l'épithélium pulmonaire et péritonéal des larves de Salamandre; et Guignard (17) a découvert ces mêmes éléments dans les cellules, tant à l'état de repos qu'en voie de division, chez les Phanérogames et les Cryptogames. On peut donc considérer aujourd'hui comme démontré que les sphères attractives existent dans toutes les cellules tant animales que végétales, et que ces éléments cellulaires sont les agents de la division du noyau, puisque ce sont eux qui donnent naissance aux filaments achromatiques du fuseau. L'opinion soutenue depuis longtemps par Strasburger et par Guignard pour les cellules végétales, par Fol et par moi pour les cellules animales, que le protoplasma joue seul un rôle actif dans la division de la cellule et du noyau, se

trouve ainsi définitivement établie par la découverte des sphères attractives <sup>1</sup>.

Cette manière de voir m'avait amené, en 1882, à proposer de remplacer le terme de *karyokinèse*, introduit dans la science par Schleicher pour désigner la division indirecte des noyaux, par celui de *cytodiérèse*. Le mot de *karyokinèse* impliquait, en effet, que le noyau, par des mouvements dont il était supposé être le siège, jouait un rôle important dans la division cellulaire; celui de *cytodiérèse* avait l'avantage de ne rien préjuger de la nature des phénomènes, et de désigner par un mot unique le phénomène de la division indirecte des cellules. Le terme de *cytodiérèse* a été adopté par Carnoy, qui distingue avec raison la *plasmodiérèse*, division du protoplasma cellulaire, de la *karyodiérèse*, division du noyau.

Si le protoplasma cellulaire et principalement les sphères attractives gouvernent la division du noyau, il ne s'ensuit pas que ce dernier puisse être regardé comme un élément inactif de la cellule. Les belles recherches de Gruber (16), Nussbaum (25) et de mon savant maître, M. le professeur Balbiani (2), sur la régénération des Infusoires soumis à la mérotomie, ont montré le rôle important du noyau pour la vie de la cellule. D'un autre côté, les modifications que présentent les chromosomes pendant la *karyodiérèse*, modifications qui ne peuvent s'expliquer par la seule action des filaments achromatiques, prouvent que les chromosomes ne doivent pas être considérés comme de simples corps inertes, entraînés passivement par les rayons des asters.

Les noyaux des Protozoaires semblent, au premier abord, présenter un mode de division indirecte dans lequel on ne peut admettre l'action directrice du protoplasma. Tous les auteurs qui ont étudié la division de ces noyaux ont vu leur membrane persister à toutes les phases de la division, et les filaments achromatiques être contenus dans le noyau. Cependant Schewiakoff (28), chez l'*Euglypha alveolata*, a constaté aux deux extrémités du noyau l'existence d'une petite figure radiée de nature protoplasmique, accolée extérieurement à la membrane du noyau.

Ces figures radiées ne sont probablement autre chose que les

1. Pendant l'impression de ce travail, Flemming a publié un mémoire plus étendu (Neue Beiträge zur Kenntniss der Zelle, *Arch. f. mikrosk. Anat.*, XXXVII, 1891) dans lequel il modifie complètement sa première manière de voir et admet enfin que le fuseau achromatique provient presque entièrement du protoplasma.

sphères attractives qui, chez les Protozoaires, restent en contact avec le noyau et envoient à travers la membrane de celui-ci les filaments achromatiques qui constituent le fuseau internucléaire. Si cette hypothèse était confirmée par de nouvelles recherches, la division du noyau des Protozoaires rentrerait dans le schéma général : elle ne différerait de la division des autres noyaux qu'en ce que la membrane nucléaire persisterait intacte, excepté dans les points où elle serait traversée par les filaments achromatiques provenant des sphères attractives.

En résumé, mes nouvelles observations sur la division indirecte des cellules embryonnaires de la Truite confirment entièrement, pour les Vertébrés, celles de Ed. van Beneden et de Boveri chez l'*Ascaris magalocephala*. Elles sont en contradiction avec celles de Rabl et Kölliker sur un point : l'existence constante de deux sphères attractives et de deux centrosomes pour chaque noyau, tandis que ces auteurs admettent que la sphère attractive, unique dans la cellule à l'état de repos, ne se dédouble qu'au moment de la cytodièrese. Flemming n'a trouvé aussi le plus souvent qu'une sphère attractive dans les leucocytes au repos des larves de Salamandre. Cette contradiction peut, je crois, s'expliquer facilement.

Il est, en effet, important de remarquer que, dans le germe de la Truite, la division cellulaire est très active et que la période de repos de chaque cellule est de très courte durée. Or, on sait que si, dans la cytodièrese normale, la division du corps cellulaire suit immédiatement la division du noyau, ces deux phénomènes, généralement liés l'un à l'autre, peuvent cependant être indépendants, comme cela s'observe, par exemple, dans le sac embryonnaire des Phanérogames et dans le parablaste des Poissons osseux. Il me semble logique d'admettre qu'il peut en être de même de la division de la sphère attractive avec son centrosome et du noyau. Lorsque la cytodièrese est active, ces organes élémentaires se divisent de très bonne heure avant la reconstitution du noyau-fille; si, au contraire, une période de repos assez longue sépare deux dièreses successives de la cellule, la sphère attractive et son centrosome restent indivis pour ne se dédoubler que plus tard et déterminer la karyodièrese. Les faits que j'ai signalés dans le parablaste prouvent du reste que le nombre des sphères attractives agissant sur un même noyau peut être variable et que les sphères attractives sont des éléments indépendants du noyau, possèdent une évolution propre, se multi-

plient par division ou se fusionnent entre elles et peuvent réagir les unes sur les autres <sup>1</sup>.

### Index bibliographique.

1. — ARNOLD J. Ueber feinere Zellen unter normalen und pathologischen Bedingungen (*Virchow's Archiv*, t. LXXVII, 1879); — Weitere Beobachtungen über die Theilungsvorgänge an den Knochenmarkzellen und weissen Blutkörpern (*Arch. f. path. Anat.*, XCVII, 1884).

2. — BALBIANI E.-G. Recherches expérimentales sur la mérotomie des Infusoires ciliés; contribution à l'étude du rôle physiologique du noyau cellulaire (*Recueil zoologique suisse*, t. V, 1888).

3. — BELLONCI. La karyokinèse dans la segmentation de l'œuf de l'Axolotl (*Archives italiennes de biologie*, t. VI, 1884).

4. — BENEDEN ED. VAN. Recherches sur les Dicyémides (*Bull. Acad. roy. de Belgique*, 1874).

5. — BENEDEN ED. VAN. Recherches sur la maturation de l'œuf et la fécondation (*Ascaris megalcephala*) [*Archives de biologie*, IV, 1883].

6. — BENEDEN ED. VAN et NEYT A. Nouvelles recherches sur la fécondation et la division mitotique chez l'Ascaride mégalocephale (*Bull. Acad. roy. de Belgique*, 3<sup>e</sup> série, XIV, 1887).

7. — BOVERI. Zellen-Studien (*Jenaische Zeitschrift*, XXI, 1887, XXII, 1888).

8. — BÜTSCHLI O. Studien über die ersten Entwicklungsvorgänge der Eizelle, die Zelltheilung und die Conjugation der Infusorien (*Abhdlgn. Senckenb. Gesellsch.*, X, 1876).

9. — CORNIL. Mode de multiplication des noyaux et des cellules dans l'épithéliome (*Journ. de l'anat. et de la physiol.*, n<sup>o</sup> 2, 1891).

10. — DUPLESSIS-GOURET. *Bull. de la Soc. vaudoise des sc. naturelles*, 2<sup>e</sup> série, XV, 1878, p. 278.

11. — DUVAL MATHIAS. Le placenta des Rongeurs, III<sup>e</sup> partie (*Journal de l'anat. et de la physiol.*, 1891, p. 26).

12. — FLEMMING. Studien in der Entwicklungsgeschichte der Najaden (*Sitz. Wiener Akad.*, LXXI, 1875).

13. — FLEMMING. Attraktionssphären und Centrakörper in Gewebszellen und Wanderzellen (*Anatomischer Anzeiger*, n<sup>o</sup> 3, 1891).

14. — FOL H. Recherches sur la fécondation et le commencement de l'hénogénie chez divers animaux (*Mem. Soc. de phys. et d'hist. natur. de Genève*, XXVI, 1879).

1. Les premiers auteurs qui ont observé les figures achromatiques de la cytodierèse ont naturellement comparé le stade amphiaster au spectre magnétique obtenu avec un aimant et de la limaille de fer. Sans vouloir en aucune façon expliquer les phénomènes de la division indirecte des cellules par des actions magnétiques, on peut cependant donner une idée très exacte de l'action des sphères attractives au moyen des spectres magnétiques. A l'aide de barreaux aimantés disposés sous une feuille de papier, de telle sorte que l'un de leurs pôles occupe la position d'une sphère attractive, on obtient, en effet, une série de spectres magnétiques qui reproduisent toutes les figures achromatiques variées qu'on observe dans le parablasse, figures multipolaires, fuseaux ayant un centre commun, etc. On peut également figurer par le même procédé tous les stades de la cytodierèse normale, y compris le dédoublement des sphères attractives pendant l'anaphase. Si, après avoir fixé avec un vernis les différents spectres magnétiques obtenus, on trace sur le papier des traits colorés représentant les chromosomes dans leurs positions respectives sur le trajet des lignes tracées par la limaille de fer, on obtient des préparations très instructives et très fidèles de tous les stades et de toutes les formes de la division indirecte des cellules. Ces figures peuvent être utiles dans une démonstration de cours et être produites sous les yeux des auditeurs.

15. — GARNAUT. Sur les phénomènes de la fécondation chez l'Helix Aspersa, etc. (*Zoologischer Anzeiger*, 1888).

16. — GRUBER A. Ueber künstliche Theilung bei Infusorien (*Biolog. Centralblatt*, IV, V, 1885); — Beiträge zur Kenntniss der Physiologie der Protozoen (*Berichte d. naturforsch. Ges. zu Freiburg i B.*, I, 1886).

17. — GUIGNARD. Sur l'existence des sphères attractives dans les cellules des végétaux (*C. R. Acad. d. Sc.*, 1891).

18. — HENNEGUY L.-F. Division des cellules embryonnaires chez les Vertébrés (*C. R. Acad. d. Sc.*, 1882); — Sur la division cellulaire ou cytodièrese (*Assoc. fr. pour l'avancement des sc. Congrès de la Rochelle*, 1882).

19. — HENNEGUY L.-F. Nouvelles observations sur la division cellulaire (*Assoc. fr. pour l'avancement des sc. Congrès de Blois*, 1884).

20. — HENNEGUY L.-F. Recherches sur le développement des Poissons osseux. Embryogénie de la Truite (*Journ. de l'anat. et de la physiol.*, 1888).

21. — HENNEGUY L.-F. Nouvelles recherches sur la division des cellules embryonnaires chez les Vertébrés (*C. R. Acad. d. sc.*, CXI, 1890).

22. — HERTWIG O. Beiträge zur Kenntniss d. Bildung, Befruchtung u. Theilung d. Thierieis (*Morph. Jahrbuch*, I, II, III, 1875-1877).

23. — KÖLLIKER. Equivalent der Attractionsphären E. van Beneden's bei Siredon (*Anat. Anzeiger*, n° 5, 1889).

24. — MARK. Maturation, Fecundation and Segmentation of *Limax campestris* (*Bull. of Museum of comp. Zoology*. Cambridge, Mass. 1879).

25. — NUSSBAUM M. Ueber spontane und künstliche Zelltheilung (*Sitz. d. niederrh. Ges. f. Natur. und Heilkunde*. 1885); — Ueber die Theilbarkeit der lebendigen Materie (*Arch. f. mik. Anat.*, XXVI, 1886).

25 bis. — PAL J. Ein Beitrag zur Nervenfärbentechnik (*Wien. med. Jahrb. Neue Folge*, 1886).

26. — RABL. Ueber Zelltheilung (*Anat. Anzeiger*, 4, 1889).

27. — ROLLET. Stricker's Handbuch, p. 1108.

28. — SCHEWIAKOFF. Ueber karyokinetische Kerntheilung d. *Euglypha alveolata* (*Morph. Jahrbuch*, XIII, 1887).

29. — SCHWARZ E. Ueber embryonale Zelltheilung (*Mitth. a. d. Embryol. Institute d. K. K. Univ. Wien*. Heft., 1888).

30. — VEJDOWSKY. Entwicklungsgeschichtl Untersuchungen. I, Prague, 1888.

31. — VIALLETON. Recherches sur les premières phases du développement de la Seiche (*Ann. sc. nat. Zool.*, IV, 1888).

32. — WALDEYER. Ueber Karyokinese und ihre Beziehungen zu den Befruchtungsvorgängen (*Arch. f. mik. Anat.*, XXXII, 1888).

33. — WALDEYER. De la karyokinèse et de ses rapports avec le processus de la fécondation (*Bull. sc. de la France et de la Belgique*, XXII, 1890).

### Explication de la planche XIX.

Fig. 1. — Fragment d'une sphère de segmentation de germe de Truite, au stade XVI. Le noyau allongé et lobé renferme des chromosomes en chapelets indépendants. Les sphères attractives sont très développées; leur centrosome est allongé. Chaque sphère attractive est entourée de rayons clairs, dont plusieurs présentent sur leur trajet de gros corpuscules colorés.

Fig. 2. — Cellule d'un germe dont la segmentation est plus avancée. Stade de plaque équatoriale. Les asters se sont substitués aux sphères attractives dans la figure achromatique.

Fig. 3. — Cellule du même germe dans laquelle les sphères attractives et les centrosomes se sont dédoublés.

Fig. 4. — Cellule en voie de division plus avancée que la précédente; les noyaux-filles sont reconstitués, et viennent se placer entre les sphères attractives. La zone équatoriale est nettement différenciée.

Fig. 5. — Cellule dont le noyau à l'état de repos est accompagné de ses deux sphères attractives.

Fig. 6. — Cellule au premier stade de la division du noyau. La membrane du noyau a



disparu vis-à-vis des deux sphères attractives; les filaments achromatiques du fuseau pénètrent dans le noyau.

Fig. 7. — Cellule dans laquelle trois sphères attractives agissent sur le noyau. La membrane du noyau a disparu vis-à-vis des trois sphères.

Fig. 8. — Cellule semblable à la précédente présentant un stade plus avancé de la division du noyau.

Fig. 9. — Cellule pourvue de deux noyaux à l'état de repos et de trois sphères attractives, dont l'une est commune aux deux noyaux.

Fig. 10. — Cellule présentant trois sphères attractives et deux plaques équatoriales; cette disposition correspond à la métaphase de la cellule précédente.

Fig. 11. — Cellule montrant l'anaphase d'un noyau à division quadripolaire.

Fig. 12. — Fragment d'une coupe de germe de Truite intéressant le parablaste  $p$ , dans lequel on voit trois figures karyodièreétiques, et des sphères attractives libres.  $\alpha$ , cellule parablastique en voie de formation;  $\beta$ , cellule de segmentation.

Fig. 13, 14, 15, 16 et 17. — Figures karyodièreétiques observées dans le parablaste. Fig. 13. — Deux fuseaux ayant une sphère attractive commune. Fig. 14. — Deux fuseaux parallèles ayant une plaque équatoriale commune. Fig. 15. — Dédoulement des sphères attractives vis-à-vis des noyaux-filles. Fig. 16. — Trois fuseaux ayant une sphère attractive commune; les plaques équatoriales sont plus rapprochées des sphères attractives libres que de la sphère attractive commune.

Fig. 17. — Fuseau B exerçant une action perturbatrice sur la formation des dyasters du fuseau A; la sphère attractive  $b$  exerce une action sur les chromosomes de A.

Fig. 18, 19 et 20. — Trois stades successifs de la reconstitution d'un noyau-fille aux dépens des chromosomes.

Fig. 21. — Noyau de grosse sphère de segmentation conservant sa structure vésiculeuse. chaque vésicule renferme un chromosome.

### Explication des lettres.

*c.* Corpuscule central ou centrosome.

*n.* Noyau.

*s.* Sphère attractive.

*s'*. Sphère attractive-fille.

*zc.* Zone centrale.

*zm.* Zone moyenne.

*zp.* Zone périphérique.

*ze.* Zone équatoriale.

# MONSTRE PHOCOMÈLE

## AVEC ANOMALIES INTERNES

Par le Dr **MARTIN SAINT-ANGE**<sup>1</sup>.

(Planches XX, XXI.)

---

I

*A Monsieur le docteur Dareste, directeur du laboratoire  
de tératologie à l'École des hautes études.*

« Très honoré Maître,

« Parmi ses manuscrits, le docteur Martin Saint-Ange a laissé de nombreux dessins exécutés d'après nature et des notes destinées à être coordonnées, concernant un fœtus humain monstrueux qu'il avait présenté à l'Institut en 1860. Les comptes rendus de l'Académie des sciences (T. LI, p. 930) ne relatent que sommairement et très incomplètement la description de ce monstre dit Phocomèle. Comme vous avez eu la bienveillance de me dire que la coexistence d'anomalies internes n'a pas été signalée dans ce genre de monstruosité, j'ai l'honneur de vous adresser l'exposé suivant, pour le cas où il offrirait un intérêt tératologique.

« Les anomalies sont mentionnées d'une façon scrupuleusement conforme à l'esprit du manuscrit et aux dessins, à l'exclusion des considérations qui peuvent s'y rattacher, l'exactitude des faits ayant été la seule préoccupation de

« Votre respectueux et reconnaissant,

« Dr E. DUVERNET. »

1. Nous publions avec empressement les documents posthumes laissés par un anatomiste éminent, élève et ami de Geoffroy Saint-Hilaire et de Cuvier, dont il fut à plusieurs reprises le collaborateur. — La lettre qu'on va lire expliquera l'origine de ce travail.

« P. S. A l'appui sont jointes les notes manuscrites et les planches de l'auteur, dont l'habileté et la fidélité dans les reproductions anatomiques ne sauraient éveiller aucun doute <sup>1</sup>. »

## II

### DESCRIPTION D'UN MONSTRE PHOCOMÈLE.

(Genre 1<sup>er</sup> des Ectroméliens d'I. G. Saint-Hilaire.)

*Particularités relatives à la grossesse.* — La mère, âgée de trente-trois ans, avait eu précédemment deux enfants bien conformés et vivants. Cette troisième grossesse, contrairement aux précédentes, a été accompagnée, dès le début, de désordres généraux, tels que syncopes répétées, irritabilité excessive, alternant avec des rêveries mélancoliques. Au cinquième mois, la vue d'un chien dit basset, nouvellement introduit dans la maison, est devenue une occasion incessante d'exaspération morbide.

Ce n'est qu'au sixième mois que les mouvements de l'enfant ont commencé à être ressentis; ils ont toujours été peu accentués, à peine perceptibles, mais ils n'ont pas fait complètement défaut, comme dans certains cas de monstruosité fœtale.

Au neuvième mois révolu, l'accouchement s'est effectué spontanément avec une présentation pelvienne, bientôt suivie de la délivrance.

Le placenta présentait, à sa surface d'implantation, neuf plaques indurées, de couleur nacré, de un à quatre centimètres de diamètre, constituées par des amas de villosités choriales à l'état fibreux. Chacune d'elles était entourée d'une zone noirâtre de sang extravasé, provenant de la rupture de la caduque et infiltré dans le chevelu chorial.

L'enfant, dont les pulsations étaient tombées à 72 pendant le travail, est né mort. Son aspect rappelait assez bien dans son ensemble celui d'un chien à courtes pattes. Notons que l'influence de l'animal en question ne se serait manifestée qu'après cinq mois de grossesse; or l'on sait pertinemment, par les travaux de Dareste (Recherches sur la production artificielle des monstruosité ou essai

1. Nous n'avons pu à notre grand regret, dans le cadre étroit de ce recueil, donner la reproduction entière des magnifiques dessins que nous avons entre les mains; nous avons dû nous borner à choisir les plus essentiels.

de tératologie expérimentale), que les arrêts de développement s'effectuent dès le premier âge de l'embryon. Dans le cas actuel, on pourrait se demander si ceux-ci ne sont pas en corrélation avec les altérations placentaires, comme le sont en général les troubles de nutrition fœtale, d'après Martin Saint-Ange (Iconographie pathologique de l'œuf humain fécondé).

**Description des anomalies.** — A la naissance, le phocomèle pèse 3 k. 500. Il représente un fœtus à terme, de dimensions ordinaires, sauf en ce qui concerne les quatre membres, dont la brièveté est celle d'un embryon de quelques mois. Le tronc et la tête ont un volume normal ; les traits du visage sont bien harmonisés.

*Appareil locomoteur.* — La phocomélie existe aux quatre membres d'une façon symétrique. Ceux-ci ont six doigts et six orteils, tous palmés et très courts. La phalange moyenne, que l'on sait être la dernière à s'ossifier, manque à tous les doigts ou orteils où elle est représentée, excepté bien entendu aux pouces et aux gros orteils, par un petit noyau cartilagineux. Les os du carpe et du tarse, non séparés, forment une masse irrégulière, indescriptible. Les deux os des jambes sont également soudés l'un avec l'autre. La malléole externe est très saillante, l'interne à peine ébauchée. Les fémurs sont presque informes, sauf la tête qui est normale. La rotule existe avec ses ligaments. Les humérus, de forme à peu près régulière, sont soudés aux os de l'avant-bras ; ceux-ci sont séparés l'un de l'autre dans toute leur longueur, malgré leur conformation peu régulière. Les six doigts et les six orteils sont d'ailleurs alimentés chacun par deux artères latérales dont les origines sont normales.

*Appareil de la circulation.* — L'état de la circulation rappelle beaucoup les phases embryonnaires. Le cœur, situé dans le médiastin et d'un volume normal, est dans une position transversale, la base se trouvant sur le même plan horizontal que la pointe. Plusieurs côtes gauches sont déprimées avec concavité externe, comme si leur déformation avait provoqué ou suivi l'ectopie du cœur.

Les ventricules sont normaux ; les oreillettes communiquent par un trou de Botal démesurément large. La droite, beaucoup plus grande que la gauche, présente six orifices au lieu de cinq ; cet orifice supplémentaire est celui d'une veine cave supérieure gauche. Elle est parcourue par une large gouttière médiane qui s'étend de la valvule d'Eustache au trou oval.

L'orifice de cette veine cave supérieure insolite est situé entre la gouttière médiane et l'orifice auriculo-ventriculaire, au fond de deux replis membraneux très minces. Ces deux replis prennent naissance au pilier interne de la valvule d'Eustache; l'un d'eux va aussi s'insérer à la paroi postérieure de l'oreillette, et ils sont disposés de telle sorte que, l'oreillette étant distendue, ils s'accolent, pouvant ainsi empêcher le retour du sang dans la veine dont ils ferment l'orifice.

Les deux veines caves supérieures communiquent par une large anastomose, placée transversalement entre le thymus et le cœur. Chacune d'elles reçoit une veine azygos, circonstance qui légitime le nom de deuxième veine cave supérieure au vaisseau supplémentaire qui se rend à l'oreillette.

Enfin le canal artériel, loin d'être oblitéré, est d'un volume exagéré, presque égal à celui de l'aorte descendante.

*Appareil digestif.* — Du côté des organes digestifs, on remarque, comme principal arrêt de développement, à la voûte palatine, une vaste fente antéro-postérieure se continuant sur le voile du palais et la luette, divisés en deux parties égales. La langue, très petite, est fixée solidement en avant par un frein trop court qui l'immobilise en partie. A sa pointe se montrent deux corps glanduleux, situés l'un et l'autre de chaque côté du frein, qui paraissent constituer les glandes de Blandin, hypertrophiées.

Sur les arcades dentaires, le bord gingival de chaque mâchoire présente plusieurs saillies mamelonnées, de formes et de volume variables, au sommet desquelles se trouve un orifice ouvert, conduisant au follicule dentaire. L'incision des gencives permet de constater, au maxillaire supérieur, la formation normale de six molaires et de deux canines, au maxillaire inférieur, de quatre petites molaires, deux canines et deux incisives. Les autres alvéoles contiennent, au lieu de dents embryonnaires, une simple pulpe gélatineuse tout à fait informe.

L'épiglotte est représentée seulement par un petit croissant, comme chez les fœtus de trois à quatre mois.

L'S du côlon, très distendue par du méconium, remplit en partie l'excavation du petit bassin et se trouve située aussi bien à droite qu'à gauche. L'appendice cœcal est exagérément gros et long.

L'anus a un très petit diamètre et sa marge est absolument dépourvue de rides. Au niveau du sphincter existe le petit orifice

d'un conduit qui, comme on le verra, remplace le canal de l'urèthre.

*Appareil génito-urinaire.* — Les organes urinaires ne sont pas encore contenus dans le péritoine qui ne fait que les recouvrir; après avoir incisé cette membrane, on trouve, sous son feuillet pariétal, les reins, les capsules surrénales, les uretères, régulièrement conformés, la vessie, et l'ouraqué qui n'est pas encore oblitéré.

Dans la fosse iliaque droite un testicule est en voie d'émigration, avec son mésentère pariétal. Le testicule gauche est dans le scrotum, enveloppé du péritoine, sans que le conduit vaginal soit fermé. Il offre la particularité d'être bilobé, mais ces deux lobes n'ont qu'un épидidyme. Le canal déférent aboutit directement dans la vessie.

Le scrotum, divisé en deux loges distinctes, recouvre complètement la verge qui est presque nulle; on distingue cependant un gland imperforé et un prépuce fendu de chaque côté. Le canal de l'urèthre n'existe pas; un conduit va directement de la partie inférieure et postérieure de la vessie à l'extrémité anale du rectum. L'anus rappelle, par cette disposition, celui des reptiles, des oiseaux et plus particulièrement des mammifères monotrèmes.

Telles sont les principales anomalies relevées chez ce monstre. Elles sont nombreuses et variées; mais elles paraissent avoir un lien commun, une même cause. Toutes ou presque toutes ne seraient-elles pas dues à un arrêt de développement?

### III

#### RÉPONSE DE M. LE DOCTEUR DARESTE.

« Monsieur et cher confrère,

« J'ai étudié avec soin le dossier que vous m'avez remis sur le monstre phocomèle, disséqué et dessiné par votre beau-père. Je vous écris ces quelques mots pour vous faire connaître les résultats de cette étude.

« Ce monstre est très intéressant parce qu'il nous montre la phocomélie unie à un très grand nombre d'anomalies dont plusieurs étaient absolument incompatibles avec la viabilité. Jusqu'à présent, tous les cas de phocomélie connus étaient parfaitement conciliables avec la vie, l'anomalie étant absolument réduite aux membres. Les

hommes phocomèles ont presque tous vécu jusqu'à l'âge adulte, tous ceux du moins dont l'histoire a été conservée dans les annales de la science.

« La plupart des anomalies présentées par ce monstre résultent d'arrêts de développement.

« Tels sont :

« La division médiane du palais et de la luelle.

« La permanence des deux veines caves supérieures, celle du trou de Botal, celle du canal artériel.

« La position anormale du cœur. Dans l'embryon, au moment où l'aorte cardiaque se transforme en cœur, la région auriculaire, primitivement inférieure, se relève de bas en haut, en arrière de la région ventriculaire, et devient peu à peu supérieure. Dans le cas que nous étudions ici, le relèvement de l'oreillette n'a eu lieu qu'à moitié; d'où il suit que la région auriculaire et la région ventriculaire sont sur la même ligne horizontale.

« L'existence d'une seule ouverture inférieure pour le rectum et les organes génito-urinaires, d'où communication de la vessie avec l'anus et des canaux déférents avec la partie inférieure de la vessie.

« Un seul fait ne s'explique pas par l'arrêt de développement : c'est le sexdigitisme. Mes études tératologiques ne m'ont rien appris sur l'origine de cette anomalie.

« Je dois ajouter que l'influence de l'imagination sur la production de cette monstruosité est absolument inadmissible. Toutes les anomalies graves sont très précoces dans l'embryon d'oiseaux; elles sont toutes indiquées le quatrième ou le cinquième jour. Dans l'embryon humain, on doit les rencontrer toutes à la fin du premier mois, ou au moins dès la fin de la cinquième ou de la sixième semaine. N'ayant pas étudié d'embryon humain monstrueux, je donne ces chiffres sous toutes réserves. Mais je suis convaincu que les monstruosité humaines sont toutes très précoces, sans qu'il me soit possible actuellement d'établir d'une façon très précise la date de leur formation.

« Il y a deux points seulement sur lesquels je ne puis vous donner d'explication. Le premier est relatif aux dents. Le second est relatif à la disposition que le placenta présentait en certains points de sa surface. La description est trop sommaire pour qu'il me soit possible de l'interpréter. Je ne crois pas cependant qu'elle puisse avoir aucune relation avec la monstruosité; car, dans ma

pensée, les monstruosités de l'homme et des mammifères doivent se produire antérieurement à la formation du placenta.

« Voilà, monsieur et cher confrère, ce que je puis vous dire à l'occasion de ce fait très intéressant de tératologie. La publication de ce fait me paraît très utile puisqu'il s'agit ici, sinon d'un fait nouveau, au moins d'une combinaison insolite d'anomalies déjà connues. La publication des planches aurait plus d'intérêt encore.

« Veuillez agréer, monsieur et cher confrère, l'assurance de mes sentiments les plus distingués.

« DARESTE. »

### Explication des planches.

#### PLANCHE XX.

Fig. 1. — Phocomèle dans son ensemble, représenté aux 5/16 de la grandeur naturelle.

Fig. 1 bis. — Scrotum, extrémité du pénis; anus avec son petit orifice urinaire.

Fig. 2 et 3. — Main de grandeur naturelle vue par ses faces dorsale et palmaire.

Fig. 4 et 5. — Pied avec sa face dorsale et plantaire.

Fig. 6. — Pénis imperforé.

#### PLANCHE XXI.

Les figures de cette planche sont les 5/8 de la grandeur naturelle. Elles représentent le cœur et la cavité buccale.

Fig. 1. — Le cœur avec les vaisseaux qui y aboutissent. L'oreillette droite est largement ouverte.

*a.* Tronc pulmonaire envoyant une branche à chaque poumon et se terminant dans l'aorte; — *b.* Canal artériel débouchant largement dans la crosse de l'aorte; — *c, d.* Crosse de l'aorte fournissant l'artère innommée *e*, la carotide primitive gauche *f*, et la sous-clavière du même côté *g*; — *h.* L'aorte descendante; — *i.* Veine cave supérieure gauche, insolite, se rendant à l'oreillette droite entre le trou de Botal et l'orifice auriculo-ventriculaire; — *j.* Veine cave supérieure, normale, aboutissant au-dessus du trou de Botal; — *k.* Veine azygos droite (la veine azygos droite n'est pas visible sur cette planche); — *l.* Grosse anastomose entre les deux veines caves supérieures; — *m.* Veine cave inférieure; — *n.* Pointe du cœur.

Fig. 2. — Le cœur vu du côté opposé à celui de la figure précédente. Les mêmes lettres indiquent les mêmes organes. — *o, o.* Les poumons; — *p.* Embouchure des veines pulmonaires dans l'oreillette gauche.

Fig. 3. — *a.* Maxillaire inférieur; — *b, b.* Muqueuse gingivale; — *c, c.* Glandes salivaires (probablement de Blandin); — *d, d.* Saillies gingivales avec un orifice à leur sommet; — *e.* Épiglote.

Fig. 4. — Voûte palatine avec sa division se prolongeant sur le voile du palais et la luette; — *a, a.* Boules graisseuses, normales; — *b, b.* Tumeurs gingivales avec l'orifice d'un conduit aboutissant à l'alvéole dentaire; *c, c.* Orifice des conduits salivaires des parotides.

Fig. 5. — *a, b, c.* Alvéoles déformées du maxillaire supérieur.

Fig. 5'. — Sacs dentaires ouverts.

Fig. 5". — Une loge dentaire.

Fig. 6. — Maxillaire supérieur vu par son côté externe.

Fig. 7 et 8. — Face interne des deux branches du maxillaire inférieur.

Fig. 9. — Une loge dentaire.



# ÉTUDE SUR LA PLANTE DU PIED

ET EN PARTICULIER

SUR LE PIED PLAT CONSIDÉRÉ COMME STIGMATE  
DE DÉGÉNÉRESCENCE

PAR

**Ch. FÉRÉ**

et

**G. DEMANTKÉ**

Médecin de Bicêtre.

Interne provisoire.

Les anomalies de développement sont fréquentes chez les épileptiques, et parmi ces anomalies, qui méritent bien le nom de stigmates de dégénérescence, puisqu'elles aboutissent en fin de compte à l'extinction de la race, celles des extrémités tiennent une place importante.

Les anomalies du pied sont assez communes, et l'un de nous a déjà fait remarquer la fréquence du pied plat chez les épileptiques : sur une série de 130 malades, 46 ou 35,30 pour 100 montraient un défaut apparent de la cambrure normale du pied<sup>1</sup>. Cet aspect du pied ne pouvait pas être considéré comme une déformation pathologique, ne correspondant pas, dans la plupart des cas, à un trouble fonctionnel quelconque. Il s'agissait seulement d'une distinction morphologique sans précision.

Il faut reconnaître d'ailleurs que tous les livres classiques manquent de clarté dans la définition de la forme normale de la plante du pied. On définit le pied plat, un pied qui ne présente pas la courbure normale, ou un pied dont la voûte a disparu et dont la face plantaire repose tout entière sur le sol<sup>2</sup>. Mais qu'est-ce que la face plantaire normale? D'après M. Rohmer<sup>3</sup>, le pied plat est celui

1. Ch. Féré, *Les épilepsies et les épileptiques*, 1890, p. 404.

2. Poulet et Chauvel, art. PIED PLAT CONGÉNITAL, *Dict. encycl. des sc. méd.*, 2<sup>e</sup> série, t. XXV, p. 53.

3. Rohmer, *Les variations de forme normale et pathologique de la plante du pied, étudiées par la méthode graphique* (th. Nancy, 1879).

dans lequel la voûte n'existe pas ou fait presque défaut. Ce qui le caractérise, c'est la largeur extraordinaire de la partie moyenne de la plante, dont la limite peut aller jusqu'à une ligne droite menée du bord interne du calcanéum à la tête du premier métatarsien et quelquefois même la dépasser. Parfois la tête de l'astragale est en demi-luxation et fait saillie du côté interne de la plante. Cette définition indique suffisamment jusqu'où peut aller le pied plat; mais elle ne dit pas où il commence. Si la méthode des empreintes, utilisée avec succès d'ailleurs par M. Rohmer, permet d'obtenir des représentations individuelles précieuses, elle ne suffit pas à elle seule à fournir une base de définition précise. L'introduction des procédés anthropométriques dans cette étude nous a paru de nature à fournir quelque éclaircissement.

Notre procédé d'exploration se compose de plusieurs temps : 1° la mesure du pied; 2° l'empreinte; 3° le calcul de l'indice plantaire; 4° le moulage de la plante du pied et la section du moule.

1° La mesure du pied est faite avec le podomètre des cordonniers, et comprend la mesure de la longueur totale du pied du talon à l'extrémité du gros orteil, et la mesure de la largeur du pied prise transversalement au niveau de l'extrémité postérieure du cinquième métatarsien.

2° L'empreinte est prise par la méthode ordinaire qui consiste à faire poser la plante des pieds nus sur une étoffe saupoudrée de noir de fumée et à les faire reporter sur une feuille de papier blanc qui laisse adhérer la poudre comme du papier à filtrer. L'empreinte de deux plantes est ensuite fixée au vernis que l'on pulvérise avec un appareil de Richardon.

3° L'indice plantaire est calculé suivant la formule employée en craniologie :  $\frac{\text{largeur} \times 100}{\text{longueur}}$ . La longueur est la longueur totale du pied fournie par le podomètre, la largeur est la largeur de l'empreinte plantaire prise au niveau de l'extrémité postérieure du cinquième métatarsien.

Cet indice plantaire donne d'une façon précise la largeur proportionnelle de l'empreinte plantaire, c'est-à-dire de la portion de la plante qui porte sur le sol dans la région où cette largeur est en général la moins grande.

Les figures suivantes donneront une idée de la signification de notre indice plantaire. Ce sont des réductions photographiques des empreintes sur lesquelles ont été faits les calculs.

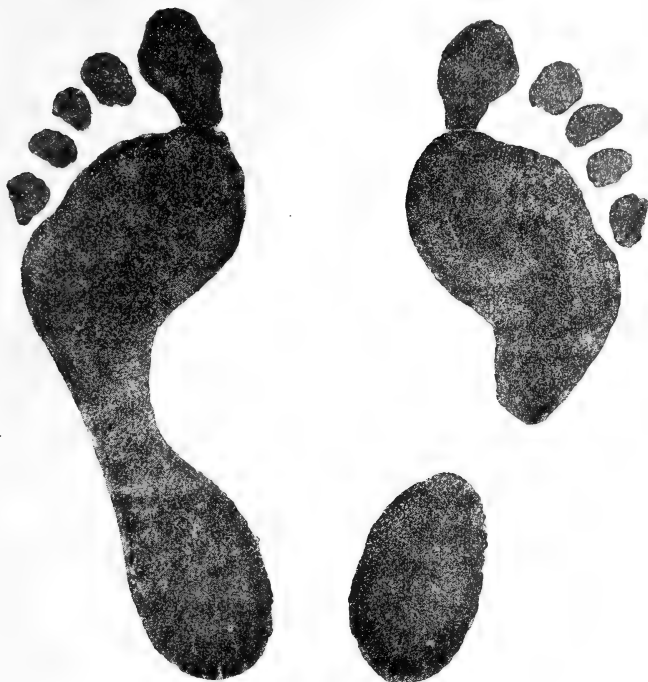

Fig. 1. — Sal. Indices plantaires : droit, 0; gauche, 0,094.

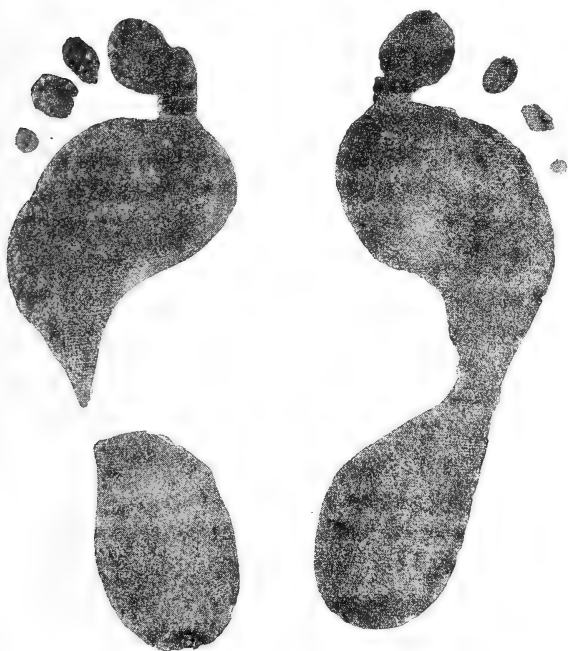

Fig. 2. — R. Indices plantaires : droit, 0,080, gauche, 0.

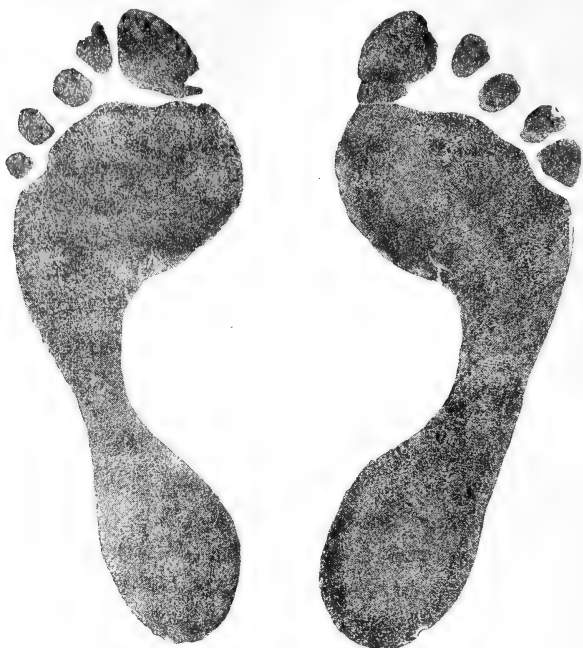

Fig. 3. — G. Indices plantaires : droit, 0,155; gauche, 0,097.

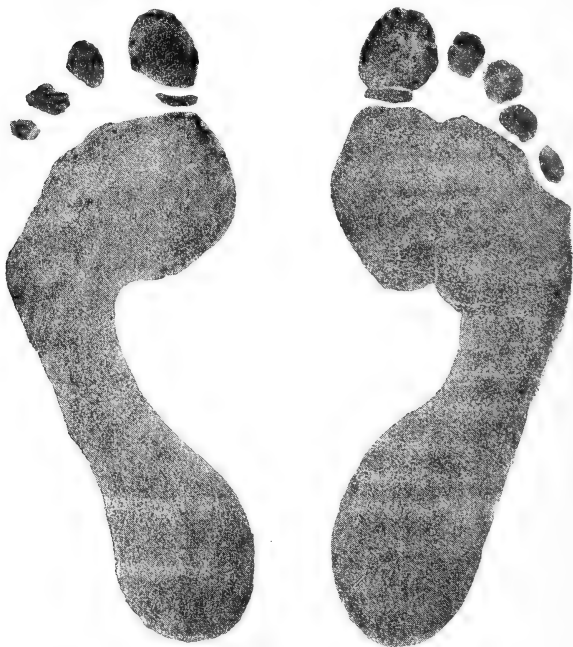

Fig. 4. — F. Indices plantaires : droit, 0,157; gauche, 0,180.

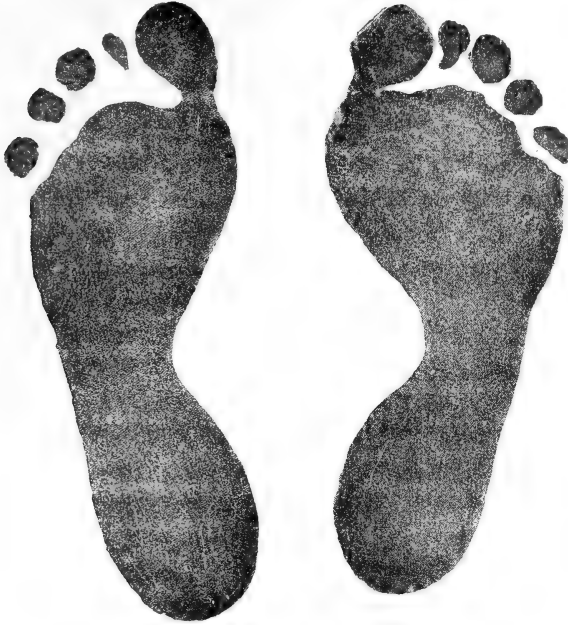

Fig. 5. — E. Indices plantaires : droit, 0,175 ; gauche, 0,191.

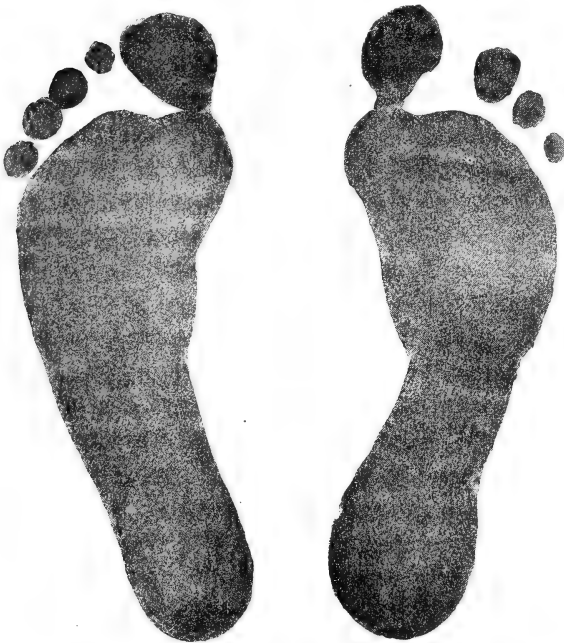

Fig. 6. — A. Indices plantaires : droit, 0,160 ; gauche, 0,200.

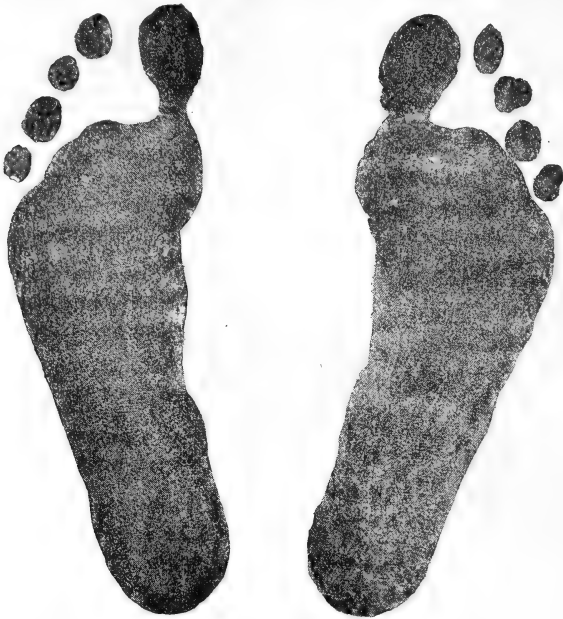

Fig. 7. — D. Indices plantaires : droit, 0,226; gauche, 0,231.

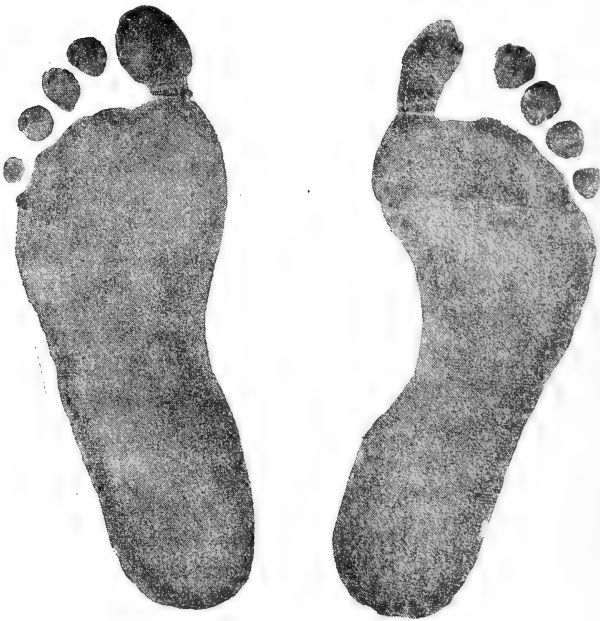

Fig. 8. — Mon. Indices plantaires : droit, 0,206; gauche, 0,247.

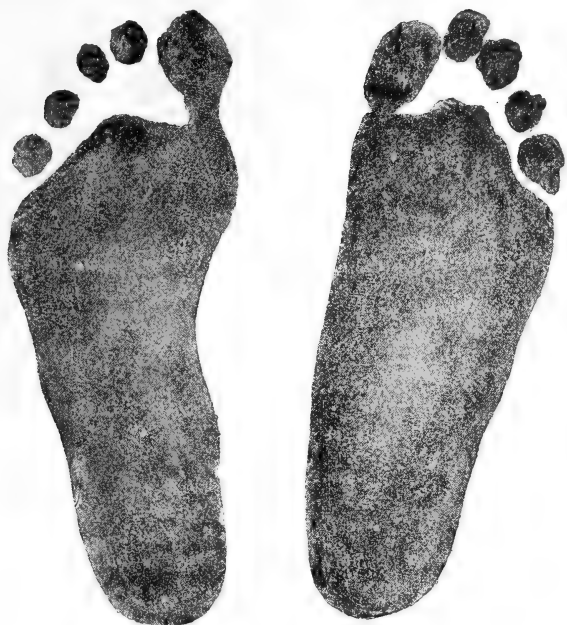

Fig. 9. — Jeun. Indices plantaires : droit, 0,312; gauche, 0,265.

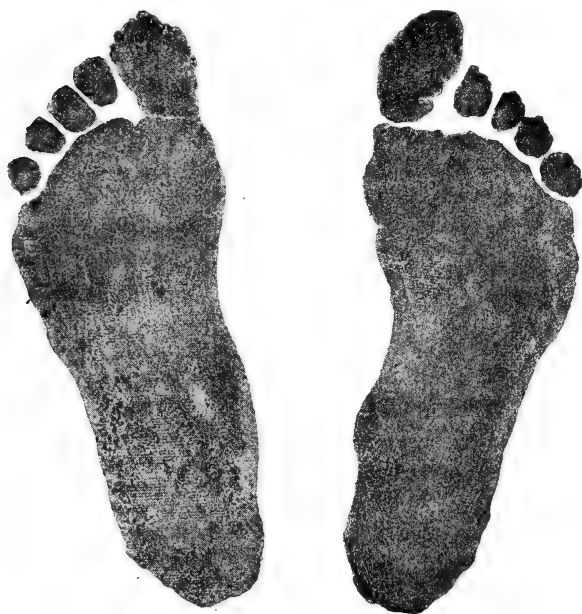

Fig. 10. — L. Indices plantaires : droit, 0,257; gauche, 0,297.

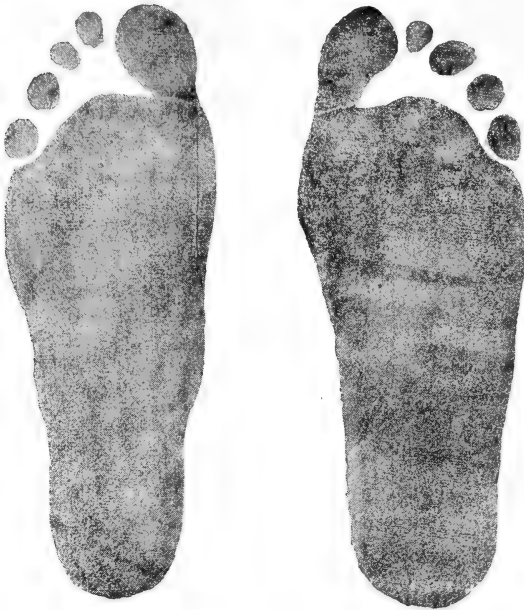

Fig. 11. — Sim. Indices plantaires : droit et gauche, 0,326.

4° Comme procédé de contrôle nous avons pris le moule en plâtre d'un certain nombre de plantes correspondant à des indices divers et nous avons pratiqué deux sections longitudinales de ces moules : 1° l'une allant du milieu de la partie postérieure du talon au fond du premier espace interdigital ; 2° l'autre allant du même point postérieur au fond du dernier espace interdigital. Les deux figures suivantes donnent les courbes fournies par ces sections sur des pieds dont les indices sont connus. On peut se rendre compte ainsi de la forme de la plante (moulée sans pression) qui correspond aux divers indices.

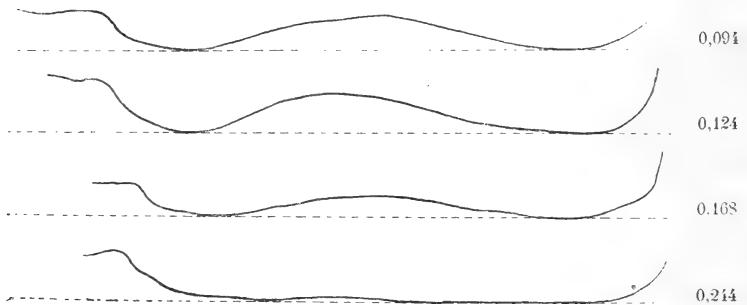


Fig. 12. — Sections de 4 moules de la plante du pied, passant par le milieu du talon et le premier espace interdigital. Les chiffres indiquent l'indice plantaire de chaque pied.



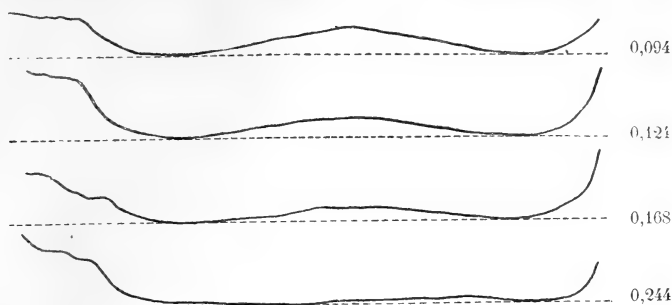

Fig. 13. — Sections des quatre mêmes moules de la plante du pied, passant par le milieu du talon et le dernier espace interdigital. Les mêmes chiffres indiquent les mêmes indices.

La cambrure moyenne qui nous a paru pouvoir être considérée comme normale, correspond à peu près à l'indice 0,150, c'est-à-dire à l'empreinte droite de la figure 3. Nous avons considéré comme des pieds plats tous ceux qui ont un indice plus élevé et comme pieds creux tous ceux qui ont un indice inférieur; mais il est clair que ces dénominations ne s'appliquent qu'à des catégories morphologiques, et que les formes qu'elles désignent ne doivent pas être considérées comme pathologiques. On sait d'ailleurs que le pied plat n'est pas une difformité qui s'accompagne nécessairement d'un trouble fonctionnel; on sait que beaucoup de montagnards à pied plat sont d'excellents marcheurs. Autrefois on refusait les conscrits à pied plat, aujourd'hui la réforme ne s'applique plus qu'au pied plat avec déviations considérables, qui lui-même n'entraîne pas nécessairement de troubles de la marche. Mais tout aplatissement du pied entraîne nécessairement une certaine déviation, la distinction entre les différents pieds plats n'est qu'une question de degré et tous présentent le même intérêt au point de vue de la pathogénie et de l'hygiène. Du reste, l'indice plantaire, que nous proposons d'introduire dans la définition du pied plat et du pied creux a pour but d'établir une notion précise qui permet des corrections dans un sens ou dans l'autre sans modifier la valeur des faits décrits suivant notre méthode.

C'est pour permettre la discussion et la correction que nous avons établi le tableau suivant, dans lequel tous les sujets que nous avons considérés comme ayant des pieds plats sont groupés suivant leur indice plantaire. Les malades examinés sont au nombre de 174; 97 ont soi-disant le pied plat, 31 d'un seul côté, 66 des deux côtés.

| Indices.     | Les 2 pieds.       | Pied droit. | Pied gauche. | Total.     |
|--------------|--------------------|-------------|--------------|------------|
| De 150 à 160 | 7                  | 12          | 10           | 36         |
| 160 à 170    | 5                  | 11          | 14           | 33         |
| 170 à 180    | 2                  | 12          | 4            | 20         |
| 180 à 190    |                    | 5           | 2            | 7          |
| 190 à 200    | 2                  | 6           | 6            | 16         |
| 200 à 210    |                    | 7           | 6            | 13         |
| 210 à 220    |                    | 5           | 1            | 6          |
| 220 à 230    |                    | 3           |              | 3          |
| 230 à 240    |                    | 4           | 4            | 8          |
| 240 à 250    | 1                  | 1           | 3            | 6          |
| 250 à 260    | 1                  | 2           | 1            | 5          |
| 260 à 270    |                    | 2           | 1            | 3          |
| 270 à 280    |                    |             |              |            |
| 280 à 290    |                    |             | 1            | 1          |
| 290 à 300    |                    |             | 1            | 1          |
| 300 à 310    |                    |             |              |            |
| 310 à 320    |                    | 1           |              | 1          |
| 320 à 330    | 1                  |             |              | 2          |
|              | <u>19 × 2 = 38</u> | <u>71</u>   | <u>54 =</u>  | <u>163</u> |

Ce tableau permet, si l'on veut élever la limite du pied plat jusqu'à l'indice 0,160 par exemple (empreinte droite de la figure 6), d'établir une autre proportion en se servant de nos observations qui conserveront leur valeur en raison de leur précision.

Un fait qui nous avait frappé tout d'abord c'est que l'aplatissement du pied paraissait beaucoup plus fréquent dans une certaine catégorie de nos épileptiques.

La division des épileptiques de Bicêtre reçoit deux catégories de malades : les uns viennent des hôpitaux ordinaires où ils sont entrés le plus souvent pour des manifestations convulsives, les autres viennent des asiles ou du bureau d'admission des aliénés où ils ont été admis en général parce qu'ils avaient des troubles mentaux. Les premiers sont des malades admis dans les conditions d'hospitalisation ordinaires ; les autres sont légalement séquestrés. On comprend tout de suite que cette distinction suivant le mode d'admission est purement artificielle et n'a rien de scientifique. Cependant l'un de nous a déjà eu occasion de remarquer que les épileptiques séquestrés présentent un plus grand nombre d'anomalies physiques que les autres : c'est un fait que l'on peut vérifier encore sur la population actuelle de la division.

En ce qui concerne l'aplatissement du pied, la différence est en réalité très marquée. Sur les 171 malades étudiés au point de vue actuel, 106 rentrent dans la catégorie des épileptiques aliénés ou séquestrés et 65 dans l'autre catégorie ; ces nombres sont suffisants

pour établir un pourcentage qui traduise la réalité. Or sur les 106 malades de la première catégorie, 63 ont le pied aplati, 47 l'ont des deux côtés, 16 d'un seul côté; sur les 65 malades de la deuxième catégorie, 19 l'ont des deux côtés et 45 d'un seul côté; c'est-à-dire que dans la première catégorie il y a 110 pieds aplatis, soit 103 pour 100, et dans la deuxième 53, soit seulement 81 pour 100.

En somme, l'aplatissement du pied se montre le plus souvent chez les individus qui ont le plus d'anomalies physiques, et qui, en général, sont ainsi plus atteints au point de vue psychique. Cet aplatissement du pied peut donc être considéré comme un signe de dégénérescence analogue aux autres anomalies anatomiques. Il n'est pas d'ailleurs sans intérêt de remarquer que, comme un bon nombre des anomalies dégénératives, le pied plat rappelle une forme normale chez les grands singes les plus voisins de l'homme et chez les races humaines inférieures.

Les principales anomalies <sup>1</sup> que nous avons vues coïncider avec le pied plat sont les suivantes :

1° L'asymétrie faciale sur 29 sujets, en ne comptant que les déformations grossières.

2° L'existence d'une forte apophyse lémurienne sur 16 sujets.

3° Des anomalies du pavillon de l'oreille sur 19 malades.

4° Des vices de conformation ou des troubles fonctionnels de l'œil, sur 26 sujets comprenant l'asymétrie chromatique de l'iris, l'excentricité de la pupille, le strabisme, le nystagmus, coïncidant souvent chez le même sujet. Un de ces malades présente un défaut de synergie de mouvement de la paupière supérieure et du globe de l'œil que l'on peut considérer aussi bien comme une anomalie de développement que comme un état pathologique <sup>2</sup>.

5° Des déviations de la colonne vertébrale, scoliose, lordose, sur 18 malades.

6° La fossette rétro-anales <sup>3</sup> sur 8 malades. Cette anomalie coïncide plusieurs fois avec la présence d'une touffe de poils dans la région lombaire.

7° Des anomalies de développement du thorax. Absence des muscles pectoraux d'un côté chez un sujet.

1. *Les épilepsies et les épileptiques*, p. 386. On trouvera dans cet ouvrage des renseignements détaillés sur la plupart des anomalies dont il est ici question.

2. Ch. Féré, *Anatomie médicale du système nerveux*, 2<sup>e</sup> éd., 1891, p. 424.

3. Ch. Féré, *La queue des satyres et la queue des faunes* (*Nouv. Icon. de la Salpêtrière*, 1890, p. 451); Bland Sutton, *Evolution and disease*, 1890, p. 52.

8° 11 malades sont atteints de hernie inguinale simple ou double.

9° Le phimosis existe dans 10 cas.

10° Des anomalies des doigts, consistant principalement en proportions anormales des différents doigts, 14 cas.

11° Des anomalies des orteils. Proportions anormales des orteils, 26 cas.

12° Enfin 25 sujets à pieds plats présentent des anomalies plus rares, telles que microcéphalie, déviation énorme ou dédoublement du tourbillon de cheveux, cryptorchidie, microrchidie, apophyse sus-épitrochléenne, déviation du coccyx. Les malformations de la voûte palatine et les anomalies dentaires qui sont pour ainsi dire banales chez les dégénérés, sont très nombreuses chez ces sujets.

Comme le fait a déjà été remarqué ailleurs, les pieds sont souvent asymétriques au point de vue de leur longueur chez ces malades. La forme de la plante est aussi souvent asymétrique. Ainsi sur les 97 malades considérés comme ayant le pied aplati, cette disposition existe 66 fois des deux côtés, soit 68 pour 100. Mais l'aplatissement est inégal des deux côtés : 6 seulement ont le même indice plantaire pour chaque pied ; sur 36, il est plus élevé à droite ; 24 fois seulement il est plus élevé à gauche. Du reste la même prédominance de la largeur de l'empreinte plantaire du côté droit se retrouve chez les épileptiques dont l'indice n'atteint pas 0,150.

C'est surtout lorsque l'indice est au-dessus de 0,200 que l'on constate bien l'existence des déformations et des déplacements osseux dont les dispositions précises ont été bien décrites par Humphry <sup>1</sup>. Le pied plat à ce degré est toujours double, sinon symétrique.

Si une prédisposition congénitale domine en général la pathogénie du pied plat, la station prolongée et la marche excessive paraissent avoir une influence marquée. Nous avons fait à cet égard quelques observations, et des expériences qui ne sont pas sans intérêt <sup>2</sup>.

L'étude des empreintes plantaires prise dans différentes conditions nous a montré que, sous l'influence du repos, la cambrure du pied peut s'accroître au point que la largeur de l'empreinte plantaire diminue au milieu de la voûte de un quart ou de un tiers.

1. Humphry, *Flat-foot and plantar arch*. (*Journ. of anat. phys.*, t. XXI, 1889).

2. *Note sur les variations de la forme de la plante du pied sous l'influence du repos, de la station et de la marche* (C. R. Soc. Biol., 1891, p. 387).

C'est ce que nous avons vu par exemple sur un malade qui était resté sept semaines au lit pour une affection aiguë : le 8 mars quand il se leva pour la première fois, l'indice plantaire était à droite 0,125 et à gauche 0,104; tant qu'il n'a pas marché, les indices n'ont pas varié. Il a commencé à marcher le 14 mars; le 30 et les jours suivants, les indices s'élevaient à 0,166 pour chaque pied, et n'ont pas varié depuis.

Sur deux groupes d'individus, les empreintes plantaires ont été prises une première fois au lever et une seconde fois à la suite de deux heures de station pour le premier groupe et à la suite de deux heures de marche pour l'autre. Dans ces conditions d'exercice peu prolongé, la station et la marche n'ont produit l'élargissement de la plante qu'une fois sur quatre. Dans une autre expérience, la marche avait duré quatre heures : 11 sujets sur 18 qui avaient pris part à ces exercices ont présenté à la suite de l'exercice un élargissement de la plante du pied, qui, dans quelques cas, allait jusqu'à un tiers de la largeur totale au niveau de la voûte. On observe par exemple les variations suivantes de l'indice plantaire, de 0,226 à 0,247, de 0,224 à 0,285, de 0,099 à 0,118, de 0,078 à 0,156, de 0,192 à 0,211, de 0,269 à 0,307, de 0,160 à 0,240.

Ces quelques faits suffisent à faire comprendre le rôle de la station prolongée ou de la marche excessive dans la pathogénie du pied plat, même chez l'adulte. On sait que certaines professions sont particulièrement exposées à cette déformation; les garçons de café par exemple en sont souvent atteints, mais chez eux ce n'est pas seulement la station prolongée qui entre en jeu, mais aussi la forme de la chaussure molle et sans talon qui leur est souvent imposée.

Si la station prolongée ou la marche excessive peuvent déformer le pied chez l'adulte, elles doivent encore être beaucoup plus efficaces à produire l'aplatissement chez les tout jeunes enfants, dont la cambrure normale du pied est très faible, dont les articulations sont lâches et les os flexibles et dont le poids du corps est disproportionné à la résistance du pied. On peut légitimement déduire de ces circonstances le rôle déplorable, que peuvent jouer, au point de vue de l'hygiène du pied, les divers appareils (notamment le chariot) qui ont pour but de maintenir les jeunes enfants dans la station bien au delà des limites qui leur seraient imposées par la fatigue musculaire.

# DES NÉOPLASMES CONGÉNITAUX

Par le D<sup>r</sup> Hector CRISTIANI

Privat-docent à la Faculté de médecine de Genève,  
Assistant<sup>2</sup> du Laboratoire d'histologie et d'embryologie de l'Université.

---

*Mémoire couronné par l'Académie de médecine de Paris. (Prix Daudet, 1889.)*

(Suite et fin 1.)

---

## APPAREIL RESPIRATOIRE.

Les fosses nasales et le pharynx supérieur doivent être étudiés ensemble. Deux variétés de tumeurs se partagent ce champ : les polypes muqueux et les corps fibreux.

Les premiers appartiennent plutôt à l'âge adulte et à la vieillesse, comme la plupart de leurs congénères dans l'économie, sauf le tube intestinal, tandis que les corps fibreux sont l'apanage presque exclusif du jeune âge. On les observe le plus souvent dans l'adolescence, mais Robin Massé en a recueilli plusieurs cas chez l'enfant de deux à cinq ans.

Les polypes muqueux peuvent contenir de nombreuses glandes hypertrophiées — adénomes — et quelques-unes de ces glandes peuvent être transformées en kystes.

Verneuil (cité par Spillmann) a rapporté un cas de Voisin, de Versailles, tiré des Archives de l'ancienne Académie de chirurgie, d'un enfant nouveau-né qui était porteur d'une tumeur des fosses nasales qui occupait aussi le pharynx et la bouche. Ce néoplasme était pédiculisé.

Les ostéomes des fosses nasales sont des néoplasmes rares qu'on rencontre dans le jeune âge et qui peut-être remontent à la vie fœtale : ils n'adhèrent pas ou presque pas à l'os.

1. Voir le numéro de Mai-Juin 1891.

Il existe plusieurs observations de kystes dermoïdes du nez : dernièrement Bramann (Soc. méd. de Berlin, 5 déc. 1888) en a rapporté quatre cas, dont un chez un enfant de quatre mois.

Zahn a décrit des kystes du pharynx nasal, lesquels étaient tapissés par de l'épithélium à cils vibratiles.

Bungner a rapporté un cas de papillome corné des fosses nasales ayant pris son origine sur le septum : cette sorte de tumeur paraît être tout à fait exceptionnelle.

Busch a décrit sous le nom de kyste colloïde des os nasaux une formation qu'il faut probablement considérer comme un myxome osseux.

On connaît plusieurs observations de chondromes des fosses nasales.

La plupart de ces néoplasmes ont été observés chez des adolescents et, vu la lenteur de leur développement, on peut supposer qu'au moins en partie ils remontaient aux premières années de la vie, sinon à la vie fœtale. Müller, Richet, Casabianca, Urc (cités par Spillmann), Durham, Erichsen, Bryant, Verneuil, Heurtaux en ont rapporté des exemples : les néoplasmes prenaient souvent leur origine sur le septum.

Il ne faudrait pas prendre pour une tumeur congénitale des fosses nasales l'encéphalocèle qu'on a parfois vue évoluer dans ces cavités.

Lesage et Legrand ont rapporté l'observation d'un enfant nouveau-né qui portait à la racine du nez une tumeur du volume d'une mandarine. La partie supérieure des fosses nasales était oblitérée, les os propres du nez faisaient défaut : la tumeur se prolongeait vers la base du frontal par une espèce de pédicule. Il s'agissait d'une véritable néoplasie nerveuse, et selon l'expression de Hayem, d'un véritable cérébrome.

Les néoplasmes les plus fréquents du larynx sont les polypes ; sous ce nom on comprend plusieurs formes : le fibrome, l'adénome, le myxome, le papillome et parfois l'épithéliome. Le plus souvent ces tumeurs se rencontrent dans le jeune âge, mais non chez les nouveau-nés.

On a signalé quelques cas d'enchondrome (enchondrose, Virchow) et d'ostéome (Travers, cité par Krishaber, Fropiep).

Des kystes ont été décrits par Sommerbrodt, Cervelato, Moure, Jurasz, etc.

Virchow dernièrement, à l'occasion d'une observation devenue

célèbre, compara les néoplasies hypertrophiques de la muqueuse laryngienne aux formations analogues de la peau et les rattacha sous le nom de pachydermia laryngis aux verrues.

Bergengrün a décrit sous le nom de verruca dura laryngis ce que les auteurs appellent en général papillome du larynx.

Ziemssen et Bruns observèrent des tumeurs laryngées composées exclusivement de tissu du corps thyroïde, et Ziegler en trouva qui consistaient exclusivement en matière amyloïde.

Les néoplasmes de la *trachée* sont rares; on n'en a pas signalé chez le nouveau-né ou le fœtus. Nous mentionnerons cependant les ostéomes et enchondromes (Lancereaux, Cohen, Laboulbène) : les premiers paraissent être la conséquence de la trachéotomie.

Surtout dans ces derniers temps on a publié plusieurs observations de formations osseuses multiples de la trachée et plus particulièrement de la muqueuse trachéale (Dennig, Hammer, Heimann).

Les tumeurs des *bronches* et des *poumons* sont des raretés pathologiques : il nous faut cependant mentionner, comme intéressant de loin notre sujet, les enchondromes du parenchyme pulmonaire prenant naissance dans des noyaux cartilagineux appartenant aux bronches.

Les néoplasmes de la plèvre qui sont généralement secondaires ont peu d'importance pour nous.

Le *corps thyroïde* est extrêmement intéressant à étudier au point de vue des néoplasmes en général et de leurs formes congénitales en particulier. Sa physiologie est encore si obscure, ses autres altérations si rares qu'on a même pu dire que le corps thyroïde n'a d'importance que par les tumeurs auxquelles il donne lieu.

Tous les néoplasmes du corps thyroïde, depuis la simple hypertrophie jusqu'à la tumeur la plus maligne, ont été compris sous le nom générique de goitre.

Cette affection, qui se développe généralement entre sept et douze ans, se montre quelquefois après ou avant cette époque.

Le goitre sous des formes diverses a été observé chez le nouveau-né et même des fœtus non à terme.

Le goitre congénital a été désigné sous des noms très différents que nous retrouverons d'ailleurs en parlant des kystes du cou en général.

Betz, de Tübingen, sous le nom de bronchocèle congénitale, a décrit des tumeurs goitreuses chez des nouveau-nés.



Plus tard Stolz et Bach, Béraud, Malgaigne, Hecker, Boucher, Houel et tant d'autres en ont rapporté des exemples. Krishaber a réuni la littérature relative au goitre congénital dans son article sur le goitre du Dictionnaire encyclopédique des sciences médicales.

Avant d'en parler nous devons mentionner les corps thyroïdes surnuméraires qui peuvent devenir le siège de tumeurs de différente nature. Ces formations accessoires peuvent se trouver assez éloignées de leur source pour être méconnues : on en a trouvé sur l'os hyoïde, dans les parties profondes de la trachée, dans la fosse sus-claviculaire, dans le larynx (Bruns), sur l'aorte et en arrière du pharynx.

On a depuis longtemps distingué plusieurs variétés de goitre dont les principales sont le goitre folliculaire, le fibreux, le vasculaire, le colloïde, le kystique et l'osseux (calcaire ou cartilagineux, Krishaber).

Ces groupes sont plutôt artificiels, car un même goitre peut à des périodes différentes de son développement appartenir d'abord à l'une et puis à l'autre de ces variétés.

La classification de Wölfler que nous suivons est plus complète et plus rationnelle.

La tumeur thyroïdienne des nouveau-nés peut, comme le goitre des adultes, être constituée d'une manière très différente.

La forme la plus simple est celle qui dépend de l'hyperémie du corps thyroïde.

Cette forme peut disparaître et revenir : elle peut tenir, soit à une simple congestion dans des vaisseaux normaux, soit à une dilatation télangiectasique de ces vaisseaux mêmes.

Les accoucheurs ont de tout temps signalé ce fait que les enfants qui naissent en présentation de la face présentent souvent une tuméfaction considérable du corps thyroïde, laquelle disparaît généralement dans les premiers jours qui suivent l'accouchement.

L'hypertrophie simple du corps thyroïde consiste en une augmentation du volume et du nombre des follicules glandulaires : l'augmentation de volume de ces follicules peut dépendre de l'augmentation des cellules épithéliales ou du contenu du follicule, de manière qu'on pourra avoir un goitre parenchymateux ou un goitre colloïde.

L'adénome du corps thyroïde diffère de la forme précédente. On est souvent embarrassé de distinguer un adénome d'avec l'hyper-

trophie d'une glande et il n'y a parfois que cette différence, que l'organe hypertrophié fonctionne (et souvent la fonction exagérée devient la cause de l'hypertrophie), tandis qu'un adénome, étant une vraie tumeur, ne peut jamais fonctionner.

Or dans le corps thyroïde il ne saurait être question d'en constater la fonction, puisqu'on ne la connaît pas : il y a cependant des caractères assez précis qui servent à différencier le goitre hypertrophique de l'adénomateux.

L'adénome n'est jamais diffus : il se présente toujours sous la forme de nœuds d'une grandeur variable qui peuvent bien se trouver dans toute la glande, mais qui sont toujours séparés par des traits de tissu sain.

En outre la néoplasie est nourrie par des vaisseaux souvent très abondants et gros qui sont atypiques et ont un caractère embryonnaire.

Wölfler a décrit 4 formes d'adénome du corps thyroïde qui sont la forme fœtale, la gélatineuse, la myxomateuse et celle à cellules cylindriques.

Pour notre sujet la première a le plus d'importance.

L'adénome fœtal dépend d'une disposition congénitale, mais peut ne se développer qu'à la puberté ou pendant la grossesse.

Les nœuds adénomateux se développent comme la glande même chez l'embryon : la partie épithéliale donne des bourgeons de cellules rondes ou ovales entre lesquelles passent des vaisseaux larges, variqueux, à parois minces.

Petit à petit les bourgeons cellulaires se creusent au milieu et deviennent de vrais follicules pendant que les vaisseaux prennent l'apparence de vaisseaux normaux, d'artères, de capillaires et de veines.

Parfois le néoplasme s'arrête dans son développement ; les vaisseaux ne deviennent pas adultes, mais restent à l'état embryonnaire, prennent la structure caverneuse, ce qui rend la tumeur prédisposée aux hémorragies.

L'adénome gélatineux peut être divisé d'après Wölfler en deux variétés, interacineux et cystoadénome. Entre les follicules normaux il existe des groupes de cellules embryonnaires qui en se développant se transforment en follicules nouveaux et ceux-ci plus tard en nouveaux kystes : parfois ils font irruption dans le kyste primitif (adénome interacineux proliférant).

Le premier peut être acquis ou venir d'une disposition embryonnaire. Dans le second il y a formation de kystes à contenu colloïde qui peuvent atteindre les dimensions d'un gros œuf d'oie.

Le tissu conjonctif entre les kystes peut disparaître par atrophie, ainsi que les vaisseaux.

Les cellules embryonnaires interacineuses peuvent faire irruption dans les espaces vésiculaires et dégénérer. Elles peuvent aussi proliférer dans la cavité même et former de nouveaux kystes dans l'ancien.

D'autres fois l'épithélium même des anciens kystes se soulève sous forme de papilles et on a le kystadénome prolifère (fréquent chez le chien).

L'adénome myxomateux folliculaire et tubulaire se rencontre chez les jeunes et les vieux sujets : c'est une formation secondaire de l'adénome fœtal et interacineux.

L'adénome cylindro-cellulaire est rare et son nom indique ses propriétés.

L'adénome peut devenir malin et donner des métastases ; il forme dans ce cas le passage au carcinome.

Le carcinome qu'on n'a pas décrit chez le nouveau-né n'est pas rare chez les adultes et même les enfants : ce qu'il y a de remarquable, c'est qu'on y a trouvé parfois des fibres musculaires striées (Wölfler).

Le thymus est un organe transitoire qui est très bien développé chez le fœtus à terme et arrive au maximum de son développement chez l'homme vers la deuxième année de la vie : depuis cette époque il s'atrophie lentement pour disparaître presque complètement.

Les dimensions du thymus sont variables selon l'âge des enfants et des fœtus et il y a aussi des différences individuelles. Cependant on peut dire qu'en moyenne à la naissance la glande pèse 14 à 15 grammes et à deux ans son poids monte jusqu'à 26 grammes.

Avant de parler des néoplasmes proprement dits de cet organe, il nous faut mentionner deux états qui pourraient être confondus avec eux. Ce sont les thymus accessoires et l'hypertrophie.

Comme dans la plupart des organes à structure glandulaire, on a assez souvent remarqué de petits corps arrondis ou ovoïdes, ressemblant aux ganglions lymphatiques et souvent confondus avec ceux-ci, à proximité du thymus même, soit accolés à lui et enve-

Ioppés dans la même capsule, soit plus loin, sur le corps thyroïde, autour des vaisseaux du cou ou de la trachée. Ces petits corps erratiques possèdent la structure du thymus et sont de vrais thymus erratiques ou surnuméraires.

Plus importante que cette anomalie congénitale est l'hypertrophie du thymus. Cette hypertrophie a joué un grand rôle dans le siècle passé et au commencement du nôtre, car on lui attribuait comme conséquence une maladie très fréquente, le spasme de la glotte. De nombreux travaux en Allemagne, en Italie, en France, vinrent défendre et combattre cette théorie. Après le travail très remarquable de Hérard (Sanné, art. THYMUS du *Dict. encycl. des Sc. méd.*), presque tous les auteurs se rattachèrent à l'opinion que le spasme de la glotte a une origine convulsive et on en est réduit à conclure pour ce qui regarde l'hypertrophie du thymus, que cette altération existe, il est vrai, qu'elle est même très fréquente, mais qu'elle est loin d'avoir l'importance qu'on lui a attribuée autrefois.

La pathologie du thymus, comme d'ailleurs sa physiologie, sont encore à faire.

Pour ce qui concerne les néoplasmes on en connaît quelques exemples, sur la nature desquels il ne peut y avoir aucun doute et on a dans la littérature toute une série de cas qui probablement, ou moins en partie, pourraient rentrer dans cette catégorie.

Une tumeur du thymus constatée chez l'adulte est toujours d'origine, soit infantile, soit fœtale, car cet organe devant disparaître entre trois et cinq ans ne pourrait au delà de cette époque de la vie servir de matière à la formation d'un néoplasme.

Birch-Hirschfeld exprimait en 1877 l'opinion qu'une grande partie, sinon toutes les tumeurs du médiastin, prenaient leur origine dans le thymus.

Cette conclusion est certainement exagérée puisqu'il y a dans le médiastin à tout âge des tissus autres que le thymus qui peuvent donner naissance à des tumeurs. Ce serait comme si on concluait (et on l'a fait, mais à tort) que tous les kystes du cou viennent du corps thyroïde, parce que cet organe est situé au cou et qu'il peut donner naissance à des kystes.

Ce qui est vrai et démontré, c'est que certaines tumeurs du médiastin, soit congénitales, soit infantiles, soit même appartenant à des adultes, ont pour point d'origine le thymus, parce que le tissu propre de cet organe a été trouvé dans la néoplasie.

Or, comme il arrive souvent qu'une tumeur maligne (surtout s'il s'agit d'une forme de sarcome) qui envahit un organe peut le détruire complètement, sans qu'il soit possible d'en trouver les traces en examinant microscopiquement le néoplasme, il pourrait en être de même et à plus forte raison du thymus. En effet, si par exemple un néoplasme commence à se développer dans le thymus chez un enfant de deux ans, cet organe sera soumis à deux causes d'atrophie : l'une physiologique qui le fait disparaître normalement ; l'autre pathologique, l'envahissement de la part du néoplasme.

Dans les travaux de Hahn et Thomas et dans l'article plus récent de Sanné sur le thymus, nous trouvons rapportés les quelques cas de tumeurs authentiques du thymus. Le cas de Stendener (1874) concerne un enfant d'un an, atteint d'un sarcome hémorragique du thymus. Celui de Saderhaum et Hedenius (d'Eskilstuna, 1878) se rapporte à un jeune homme de vingt-deux ans. La tumeur était des plus curieuses : on pouvait remarquer que la partie antérieure (Hahn et Thomas) avait une structure différente de la postérieure ; on eût dit que la tumeur s'était développée en arrière du thymus et avait repoussé cet organe en avant. La partie antérieure se montrait constituée au microscope par des éléments lymphoïdes et adipeux, plus des groupes de cellules épithélioïdes disposés à la façon des corps ronds propres au thymus. La partie postérieure avait la structure d'un sarcome à cellules variables et avec un développement considérable des vaisseaux donnant facilement des hémorragies.

Vogel (cité par Sanné) dit avoir trouvé deux fois des tumeurs cancéreuses du médiastin chez des garçons de cinq à six ans : ces tumeurs étaient assez bien limitées, peu ou point adhérentes aux organes voisins et avaient, selon cet auteur, pris naissance dans le thymus. Brigidi (*ibid.*) a rapporté un cas non moins intéressant de myxolipome du thymus chez un homme de vingt-neuf ans. Cette tumeur avait atteint des dimensions très considérables.

On pourrait encore citer quelques cas de tumeurs du thymus, mais en somme nos connaissances sur les néoplasmes de cet organe sont bien minimes.

Que pouvons-nous en conclure ? Presque rien, sinon conseiller de mettre le plus de soins possible dans les recherches relatives à toutes les tumeurs du médiastin chez l'adulte et chez l'enfant, car il est très probable que de cette manière les cas

positifs se multiplieront et un peu de lumière viendra jaillir sur une question encore si obscure.

#### APPAREIL URINAIRE.

Dans l'appareil urinaire on peut rencontrer à la naissance, outre certaines anomalies de développement et d'emplacement, comme le rein flottant, la persistance de l'ouraque, etc., de vrais néoplasmes et même des formes qu'on ne rencontre pas ailleurs.

L'affection connue sous le nom de rein kystique fœtal (fœtale Cystenniere des Allemands) est une altération dans laquelle un ou plus souvent les deux reins d'un enfant nouveau-né sont complètement transformés en kystes. Ces kystes sont plus ou moins gros, mais peuvent parfois atteindre des dimensions si colossales qu'ils peuvent devenir un obstacle sérieux à l'accouchement.

Cette affection dépend, selon Virchow, d'une oblitération des canaux urinifères au niveau des papilles; Thorn croit cette oblitération d'origine inflammatoire. Cependant aussi l'oblitération des bassinets et des uretères peut en être la cause, comme on le voit souvent pour l'hydronéphrose des adultes.

Chotinsky croit que l'oblitération des canaux urinifères a lieu par prolifération épithéliale.

D'autres auteurs enfin ont émis l'opinion que la maladie peut tirer son origine d'un défaut de développement.

Bachkmann (de Drontheim, *Sem. méd.*, 22 déc. 1885) a relaté l'observation d'un enfant nouveau-né qui vécut dix-neuf jours sans avoir émis une seule goutte d'urine. A l'autopsie, on trouva les deux reins transformés en kystes de la grandeur d'une noix.

Les tumeurs malignes du rein chez les enfants sont très fréquentes : cet organe figure sur la statistique de Picot pour 80 cas, ce qui fait sur 424 cas près du cinquième.

Les sarcomes du rein sont des tumeurs très importantes. On les observe surtout chez le nouveau-né ou chez l'enfant du premier âge ; ces tumeurs peuvent atteindre des dimensions très considérables : on en a même vu qui pesaient 6 kilos.

Ces tumeurs préfèrent le côté gauche ; Strümpell cite une observation très importante : il a trouvé à l'autopsie de deux frères morts entre deux et trois ans, de grosses tumeurs rénales, toujours à gauche, de la grandeur d'une tête d'enfant ; c'étaient

des sarcomes du rein avec métastases dans d'autres organes.

Ce sont en général des masses de tissu molles, blanchâtres, ayant parfois dans leur intérieur des foyers de ramollissement hémorragique.

Microscopiquement la néoplasie consiste en cellules rondes ou fusiformes et parfois polymorphes : cette polymorphie s'explique par le fait qu'il peut y avoir absence presque absolue de substance intercellulaire et par conséquent les jeunes cellules en se comprimant réciproquement prennent des formes différentes.

Une particularité très remarquable a été observée dans certaines de ces tumeurs : c'est la présence d'une striation transversale dans le protoplasma des cellules fusiformes, on a même trouvé quelques cellules fusiformes très grandes, dont la striation transversale rappelait les fibres musculaires striées de l'embryon ou celles du cœur de l'adulte, d'où le nom de rhabdomyôme ou sarcorhabdomyôme que les Allemands ont donné à ces néoplasmes.

Cette découverte a une grande importance, car nous nous trouvons en présence d'une tumeur éminemment hétérologue qui nous force à admettre le germe embryonnaire, l'inclusion fœtale de Cohnheim, même si la tumeur s'observait chez les adultes.

Un organe aussi complexe que le rein au point de vue du développement nous explique assez facilement la présence d'un germe erratique qui est resté inclus dans le nouvel organe se développant par invagination de la dernière partie du canal transitoire de Wolff.

L'existence du carcinome congénital est mise en doute par plusieurs auteurs. Nous venons de voir l'importance du sarcome congénital du rein : plusieurs auteurs croient que les formes qu'on a décrites comme cancer rénal congénital ou de la première enfance n'étaient que des variétés de sarcomes.

En effet, on sait les difficultés pratiques que peut présenter dans certains cas le diagnostic différentiel même au microscope entre un cancer et un sarcome d'une glande. Le rein avec toutes ses formations épithéliales, tous ses canaux enroulés et différents par leur structure et leur forme, peut, étant infiltré interstitiellement par un sarcome, en imposer pour un carcinome, surtout si l'on étudie la tumeur sur ses bords, dans ce qu'on appelle la zone de granulation. Mais quand la tumeur a déjà atteint un certain volume et qu'on l'examine vers le centre, le doute n'est plus possible. Les observateurs qui ont examiné ces tumeurs et qui en affirment l'exis-

tence sont trop compétents pour qu'on puisse concevoir des doutes ; il nous faut donc conclure qu'il existe un carcinome rénal, appelons-le, si l'on veut, adénome malin pour mitiger la vérité, mais il existe réellement chez des enfants ; le fait est prouvé jusqu'à l'âge de quatre ans (Strümpell) ; au-dessous de cet âge, on pourrait encore mettre en doute la chose, s'il n'existait pas l'observation d'adénocarcinome congénital de Weigert.

Le volume de cette tumeur peut être variable : parfois il est difficile de la déceler, mais d'autres fois elle devient si grande que la totalité du parenchyme rénal peut être prise et même les bassinets n'échappent pas à la destruction. On en a trouvé qui avaient des dimensions effrayantes et qui pesaient jusqu'à 10 kilos.

On peut parfois diagnostiquer ce néoplasme par la présence de débris cancéreux mélangés à du sang qui se déversent dans l'urine, à la suite de la formation de noyaux de ramollissement.

Le néoplasme est en général unilatéral : il préfère le côté gauche, comme le sarcome ; on en a observé cependant dans les deux reins sur le cadavre d'un adulte : ce n'était peut-être qu'une métastase.

On a aussi observé dans le rein des fibromes, des myxomes, des lipomes et des angiomes ; ces derniers sont souvent téléangiectasiques : cependant ces formes de néoplasmes sont plutôt exceptionnelles.

Heisholt a décrit un chondro-myxosarcome ; le rhabdomyôme n'est pas exceptionnel ; mais, comme nous l'avons vu, il est en général mélangé à du tissu sarcomateux (Cohnheim, Eberth, Huber et Bostroem, Marchand).

Une forme spéciale de tumeur qu'on observe chez des adultes, mais dont l'existence doit être rapportée à la vie fœtale, a été décrite par Grawitz sous le nom un peu long de *strumae lipomatodes aberratae renis*. Ce sont des néoplasmes qu'on trouve sous la capsule rénale, d'un aspect médullaire et graisseux, qu'on a considérés jusqu'au travail de Grawitz comme étant des lipomes, mais qui ont la structure de certaines tumeurs des capsules surrénales que nous allons voir plus loin. On y trouve une trame conjonctive dans laquelle sont disposées isolément et par groupes et séries des cellules particulières contenant de la graisse en quantité variable. Il s'agit, toujours selon cet auteur, de parties erratiques des capsules surrénales transformées pathologiquement, ou peut-être de vraies capsules surrénales surnuméraires.



Les tumeurs de la vessie sont assez rares à tout âge : le papillome, qui est la plus fréquente, est l'apanage de l'âge adulte (Hache), malgré l'opinion contraire de Klebs qui rapporte leur développement à la jeunesse et à l'enfance : on en a constaté cependant à ces âges. Les polypes fibreux et les myxomes sont plus fréquents dans l'enfance, tandis que les myômes ne se manifestent que plus tard (Gussenbauer, Schatz, Volkmann).

On connaît dans la littérature un angiome caverneux décrit par Langhaus et une tumeur érectile rapportée par Broca.

Le cancer primaire de la vessie, nié d'abord, est aujourd'hui admis par presque tous les auteurs ; de Saint-Germain et Launois ont publié un mémoire sur le cancer de la vessie chez l'enfant ; cependant on n'en connaît pas d'exemple congénital authentique.

Dettrich a rapporté tout récemment deux cas de sarcome primaire de la vessie, dont l'un appartenait à un enfant d'un an et trois quarts ; la tumeur siégeait dans le fond de la vessie ; il y avait aussi de fines villosités dans l'intérieur de l'organe. Histologiquement le néoplasme était formé par de grosses cellules fusiformes.

Il existe dans la littérature des cas de formations dermoïdes de la vessie, qui cependant n'ont pas le même aspect que partout ailleurs. En général on ne rencontre pas dans la vessie de kystes dermoïdes, mais des surfaces dermoïdes qui substituent la muqueuse vésicale.

Hueter et Lossen mentionnent plusieurs observations qui ont été appelées différemment. Dans un cas, l'affection se manifesta par l'émission de poils avec l'urine, et on désigna le phénomène sous le nom de *pilimictio* (Rayer).

Curlin (cité par Hueter) trouva des cheveux dans un calcul extrait de la vessie, ce qui, il est vrai, ne prouve pas grand'chose ; Blackmann (*l. c.*) trouva une dent dans l'urine et attribua le fait à l'ouverture d'un kyste dermoïde de l'ovaire dans la vessie.

Martini (cité par Hache) a relaté un cas très intéressant, s'accompagnant de vices notables de conformation. Un enfant mort deux jours après la naissance présentait une imperforation de l'urèthre, avec persistance de l'ouraqué et fistule recto-vésicale avec imperforation de l'anus : la paroi antérieure de la vessie, sur laquelle s'ouvrait un seul uretère, était normale, tandis que la postérieure était formée par un morceau de peau couvert de poils.

Bryant (cité par Thompson) a enlevé de la vessie d'une femme

une tumeur assez grosse composée d'une couche de peau reposant sur du tissu conjonctif scléreux, avec des glandes sébacées et des poils.

Le Dentu cite le cas de Delpesch qui avait extrait de la vessie d'une femme une tumeur grosse comme un œuf de poule qui consistait en un morceau de peau reposant sur un os; la peau contenait des poils et une dent qui enfonçait sa racine dans l'os.

Pousson rapporte l'observation d'Ordonez qui a trouvé un enchondrome de la vessie.

L'urèthre sera étudié avec les organes génitaux.

Les capsules surrénales sont encore trop peu connues pour avoir une grande importance pour notre sujet; nous avons déjà mentionné en parlant du rein les *strumae lipomatodes suprarenales*; on observe des noyaux avec la même structure aussi dans les capsules surrénales mêmes, où ils ont plutôt l'air de représenter une dégénérescence qu'une néoplasie.

Marchand a décrit chez la femme de petites capsules surrénales accessoires dans les ligaments larges de l'utérus, près des ovaires.

De Ruyter a rapporté un cas de néoplasmes congénitaux des deux capsules surrénales, nous en avons parlé à propos du foie qui était aussi atteint.

Parmi les tumeurs constatées longtemps après la naissance il faut mentionner le neurome ganglionnaire décrit par Weichselbaum, le mélanome (Kussmaul), le sarcome et le carcinome (Fraenkel, Rosenstein, etc.).

#### APPAREIL GÉNITAL.

L'appareil génital de l'homme présente plusieurs espèces de néoplasmes d'origine congénitale à étudier.

Dans le testicule et l'épididyme on observe souvent des kystes qui prennent leur origine dans des restes des canaux fœtaux et dans les *vasa aberrantia*. Ces kystes peuvent avoir leur surface interne tapissée par un épithélium cylindrique, parfois avec des cils vibratils. Le contenu est un liquide citrin ou plus rarement laiteux : d'autres fois on y rencontre des spermatozoaires. Il faut cependant remarquer que ce dernier fait ne s'observe que chez des adultes et de préférence chez des vieillards. Pour expliquer ces dernières tumeurs il faut que le kyste communique avec les voies

spermatiques ou la glande. Luschka a décrit une spermatocèle de l'hydatide de Morgagni qui, comme on sait, est tout à fait séparée du testicule et de l'épididyme : selon Roth on ne pourrait s'expliquer ce fait qu'en admettant qu'un vaisseau aberrant se soit terminé en cul-de-sac dans l'hydatide même.

L'*enchondrome* du testicule est un néoplasme très important, sinon par sa fréquence, du moins par l'appui qu'il donne à la théorie de l'inclusion fœtale.

On observe des foyers cartilagineux dans plusieurs autres tumeurs, ce qui fait que si l'enchondrome pur est très rare, les tumeurs combinées à du tissu cartilagineux sont assez fréquentes. Ainsi le stroma conjonctif de l'adénome et du carcimome du testicule contient très souvent des îlots cartilagineux. Les chondromes partent en général de la *rete testis*. Ces tumeurs peuvent se manifester à tout âge, mais elles préfèrent la jeunesse. Langstaëff en a vu un cas chez un enfant de sept mois, Depaul à dix mois, Desprès à deux ans et Ponsot à quatre ans (Augagneur et Mollière).

Nous avons déjà fait ressortir l'importance que peut avoir pour l'étude de l'étiologie des néoplasmes le fait que des tumeurs hétérologues s'observent surtout dans les organes complexes, et plus particulièrement dans ceux qui sont très compliqués au point de vue embryologique.

En effet les reins, les testicules, les ovaires, la parotide, le cou en général, la région coccygienne, dont on connaît les vicissitudes multiples et variées pendant la période embryonnaire, se trouvent dans cette condition. C'est pourquoi nous devons faire un chapitre à part pour certaines de ces parties dont l'importance pour notre argument ne saurait échapper à personne.

A côté de l'enchondrome il nous faut placer les quelques cas de rhabdomyôme pur ou mélangé à d'autres tissus.

Ainsi Rokitansky a décrit une tumeur du testicule consistant presque exclusivement en fibres musculaires striées, de même que Neumann qui cite un cas de myôme striocellulaire du testicule. Billroth et Senftleben ont trouvé des fibres musculaires striées dans le stroma conjonctif de certaines formes de kystadénomes du testicule.

Les fibromes, myxomes, lipomes, ostéomes, ont moins d'importance. Les sarcomes se développent de préférence dans la jeunesse ; on en a cité des cas chez l'enfant du premier âge.

Le cancer du testicule peut s'observer aussi chez des enfants. Schraeder cite un cas de Rogers, où les deux testicules d'un fœtus dégénérés en tumeurs fibrokystiques furent un obstacle sérieux à l'accouchement. Les testicules dans ce cas étaient encore contenus dans la cavité abdominale.

Les dermoïdes et les tératomes ne sont pas très rares dans le testicule et l'épididyme. Verneuil en a recueilli 19 exemples. Leur structure est la même que partout ailleurs : les tératomes peuvent être très complexes et contenir toute sorte de tissus : os, dents, tissu nerveux, cartilage, muscles et même des vésicules oculaires (Ziegler)! Velpeau (cité par Augagneur et Mollière) trouva dans une de ces tumeurs une clavicule, une omoplate et d'autres os moins reconnaissables. Verneuil y a trouvé des morceaux d'intestin.

Les tumeurs de la tunique vaginale se confondent avec celles du scrotum et les tumeurs du scrotum sont les mêmes que celles de la peau ; en général le dermoïde et le tératome s'y rencontrent de préférence.

La prostate donne lieu assez souvent à des tumeurs congénitales ou du premier âge. D'après Cohnheim l'hypertrophie de la prostate serait souvent un adénome ayant pour cause une inclusion fœtale.

Le carcinome de la prostate paraît être une des plus fréquentes manifestations du cancer chez l'enfant. Thompson donne une statistique de 18 cas, desquels 7 intéressaient des enfants entre 0 et 10 ans : dans la statistique de Klebs, 35 pour 100 des carcinomes de la prostate se manifestent chez des enfants au-dessous de dix ans.

On a aussi signalé des sarcomes chez de très jeunes sujets.

La verge est parfois le siège de néoplasmes très curieux : il s'agit de chondromes et ostéomes qui se développent dans le septum des corps caverneux. En nous reportant à l'os de la verge de certains animaux il nous paraît assez naturel d'admettre une sorte d'atavisme étrange et par conséquent la congénitalité du germe de ces tumeurs.

Les autres néoplasmes de la verge appartiennent à l'âge adulte, sauf les angiomes et les nævi qui peuvent l'intéresser superficiellement et occuper le prépuce.

### *Organes génitaux de la femme.*

Dans l'ovaire on a observé la maturation prématurée des folli-

cules de Graaf déjà chez les enfants et chez des nouveau-nés (Slaniansky, de Sinéty) : c'est une sorte d'hypertrophie sur laquelle nous n'avons pas grand'chose à dire.

Des ovaires surnuméraires ont été observés très souvent (Grohé, Klebs, de Sinéty, Olshausen). En général, c'est un ovaire divisé en deux parties. D'autres fois, on trouve, au contraire, sur l'ovaire des proéminences qui sont parfois étranglées à leur base et en quelque sorte pédiculisées : elles ont la structure de l'ovaire et ne sont pas à proprement parler des néoplasmes.

Les kystes de l'ovaire sont certainement de nature variable, depuis l'hydropisie du follicule de Graaf qui en est la forme la plus simple, jusqu'au kystome papillifère qui est une formation des plus compliquées. Pour ce qui regarde les kystes proprement dits en y comprenant les kystes simples uniloculaires, les kystes multiloculaires, les kystes de l'ovaire et les formations dépendantes des ligaments larges (parovaire), il y a plusieurs exemples constatés chez des nouveau-nés et des enfants du premier âge. Mayer (cité par Boinet et Ferrand) a trouvé les deux ovaires d'un enfant de 17 jours transformés en kystes. Boullard a constaté chez un nouveau-né les deux ovaires transformés en une multitude de petits kystes. Boinet et Ferrand rapportent d'avoir trouvé des kystes de l'ovaire chez des enfants de 3 mois, 3 ans et 5 ans; Kiwisch en cite un exemple chez un enfant d'un an; Guersant en a rapporté plusieurs exemples à la Société de chirurgie entre 7 et 8 ans.

Le kystome papillifère est une tumeur épithéliale ressemblant à l'adénome; Klebs l'a appelé adénokystome, Virchow, Eierstocks-kolloïd, et Waldeyer, Myxoïdkystome. On l'observe en général à la période génitale, mais on l'a aussi trouvé sur des enfants.

On a dit qu'il se développe aux dépens des tubes épithéliaux de Pflüger; cependant il faudrait dans ce cas admettre qu'il se forme de ces canaux aussi plus tard, ou que cette disposition épithéliale peut rester à un degré de développement primitif (Ziegler).

Olshausen envisage les kystomes comme des tumeurs du parovaire parce qu'ils ont des cils vibratiles et qu'ils sont en général sous-séreux. Ziegler combat cette idée, parce qu'il a trouvé des petits kystomes dans la couche parenchymateuse de l'ovaire, où jusqu'à présent on n'avait jamais trouvé de canaux du parovaire. Olshausen et Ziegler ont trouvé des cas de kystes de la région

ovarienne ayant le caractère d'une môle hydatique, dont une explication claire n'a pu être donnée.

Les dermoïdes de l'ovaire sont simples ou composés. Les dermoïdes simples forment des kystes à parois assez épaisses dont la structure ressemble à celle de la peau et qui ont le contenu sébacé bien connu.

Les autres, plus complexes, forment un terme de passage vers les tératomes et contiennent toute sorte de tissus. Il peut y en avoir plusieurs à la fois (Ruge et Seydel).

Baumgarten a décrit dernièrement un kyste de l'ovaire possédant dans son intérieur des formations analogues à des vésicules oculaires : il n'y a pas de doute dans ce cas qu'il s'agisse d'un tératome.

Sippel a rapporté un cas qui paraît être unique dans la littérature : il a trouvé chez une femme de 21 ans trois ovaires — le droit étant double — et les deux ovaires droits transformés en deux gros kystes dermoïdes tout à fait indépendants l'un de l'autre ; cet auteur rapporte naturellement l'origine des tumeurs à la vie embryonnaire.

On a aussi observé des tumeurs mixtes de dermoïdes et adénokystomes (Ziegler).

Les dermoïdes se développent lentement et n'atteignent des proportions considérables qu'à la puberté et plus tard : c'est à ce fait qu'on doit l'assertion de Lebert que ces néoplasmes ne se manifestent qu'à la puberté.

On a signalé des cas de sarcome de l'ovaire chez des enfants, même dans la première année de la vie.

Virchow a vu des fibres musculaires striées dans des myxosarcomes congénitaux de l'ovaire.

Léopold (cité par Olshausen) a décrit chez une petite fille de huit ans une tumeur qu'il appelle lymphangioma kystomatosum, dans laquelle il y avait des cavités avec de l'épithélium cylindrique et des masses cornées ; en outre, depuis les vaisseaux lymphatiques il s'était formé des poussées endothéliales dans l'intérieur de ces mêmes cavités.

Jacobsen a rapporté le cas d'une jeune fille de treize ans chez laquelle il avait enlevé un ovaire contenant une tumeur en partie sarcomateuse et en partie dermoïde avec des corps ronds consistant en graisse et en cheveux ; le pédicule de la tumeur était papillomateux : il y eut récurrence et mort rapide.

Le carcinome de l'ovaire et l'adénocarcinome peuvent se montrer à tout âge, aussi chez des jeunes sujets.

Il en est de même du fibrome, mais il ne paraît pas être congénital (Ziegler).

Il faut en outre mentionner ici le fait que dans les cas de kystes de l'ovaire chez des enfants du premier âge que nous avons cités et qui appartiennent à Boinet et Ferrand, il est dit que les ovaires étaient cancéreux.

Les trompes de Fallope possèdent l'hydatide pédiculisée qui donne naissance à de petits kystes : on en a aussi trouvé sur les trompes mêmes et les ligaments larges, parfois avec un contenu colloïde.

Les tumeurs de l'utérus très fréquentes chez les femmes adultes sont relativement très rares chez les enfants nouveau-nés. On a trouvé des kystes dermoïdes (de Sinéty) avec des poils et des dents.

Les corps fibreux et le cancer de l'utérus sont des néoplasmes appartenant exclusivement aux adultes : les premiers peuvent parfois se montrer avant la puberté, tandis que le cancer est exceptionnel avant 30 ans.

On a signalé des sarcomes de l'utérus chez des enfants du premier âge.

Dans le vagin on observe rarement des kystes sur l'origine desquels on n'est pas bien fixé. Veit croit qu'ils viennent des restes des canaux de Wolff, et Freund les attribue à un canal de Muller oblitéré. Il paraît aussi démontré que dans certaines circonstances le vagin possède des glandes (Preuschen, Hueckel) qui peuvent produire des kystes. Comme dernière version Klebs croit qu'il s'agit de kystes séreux développés dans des espaces lymphatiques.

Nous n'avons pas à nous occuper des kystes gazeux.

Lewis Marshall a décrit un cas de papillome du vagin chez une petite fille de deux ans ; récidivé après l'ablation il atteignit le volume d'un poing et après la seconde extirpation la malade mourut de péritonite.

On a observé une fois dans le vagin un rhabdomyôme (Rudnewa).

Les fibromes, les myômes et les myxomes sont pour nous moins importants : ces derniers appartiennent plutôt aux organes génitaux externes.

Schuchardt (deuxième congrès de la Soc. allemande de Gynéc., Halle, 1888) a rapporté 19 cas dont deux lui sont personnels, de sarcomes du vagin chez des petites filles depuis la naissance jusqu'à l'âge de huit ans.

Kolisko en a recueilli 13 cas dont quelques-uns avaient été décrits sous d'autres noms, comme par exemple celui de Marsh cité généralement comme fibroma papillosum hydropicum et celui de Billroth décrit sous le nom de prolifération polypeuse papillaire du vagin. Kolisko a trouvé dans trois de ces cas à l'examen microscopique de longues cellules avec noyau en bâtonnet et possédant parfois une légère striation : cet auteur s'appuie sur la présence de ces fibres pour considérer ces tumeurs comme étant dues à une inclusion embryonnaire. Dans un cas de Demme la tumeur grande comme un pois avait été remarquée tout de suite après la naissance. Frick a décrit deux cas de sarcome du vagin, l'un chez une enfant de 7 mois, l'autre de deux ans et demi : cet auteur, de même que Schuchardt, n'a pas trouvé de fibres musculaires striées.

Doderlein a décrit un cas de kyste congénital de l'hymen qui n'est pas sans avoir une grande importance pour notre sujet. L'auteur en effet remarque qu'il existe dans cette région les canaux de Gaertner, reste des canaux de Wolff; cependant ces canaux possèdent un épithélium cylindrique, tandis que le kyste observé par Doderlein possédait un revêtement stratifié et plat; le contenu du kyste était blanc et épais : au microscope il consistait en grandes cellules épithéliales plates à grand noyau. L'auteur ayant fait des recherches à ce propos constata chez plusieurs petites filles la présence d'enfoncements recouverts d'épithélium dans l'hymen et se croit autorisé à conclure que si l'orifice de ces espèces de fossettes parvient à se boucher il peut se former un kyste.

Les organes génitaux externes de la femme sont très souvent le siège de néoplasies congénitales.

Entre l'hyperplasie congénitale et le fibrome il y a toute une série de formes de passage qui peut faire songer à l'identité de ces deux manifestations. Les petites lèvres et le clitoris en sont le siège favori. Généralement la structure de ces formations rappelle celle d'un fibrome œdématisé, mais il y a un passage vers le myxome. On ne sait pas encore si cette affection est liée à une altération des nerfs s'il s'agit en un mot d'un neurofibrome généralisé, rappelant ce que nous avons étudié dans la pathologie de la peau sous le



nom d'éléphantiasis congénitale. On pourrait en dire autant du fibrome congénital qui a été parfois observé.

On a encore une forme de néoplasme congénital différent du premier, c'est le lymphangiome kystique caverneux ou lymphangiectasie congénitale des grandes lèvres ou du pli de l'aîne.

Le sarcome et le lipome sont rares; des léiomyômes peuvent se développer aux dépens de la partie externe du ligament rond (Paget) et des kystes aux dépens des restes du canal de Nuck. Les autres affections néoplasiques sont les mêmes qu'à la peau.

Les néoplasmes des mamelles qui ont une si grande importance chez la femme surtout depuis la puberté perdent tout intérêt au-dessous de cet âge.

Nous mentionnerons seulement l'existence de mamelles surnuméraires qui pourraient être prises pour des néoplasmes et en fait de vraies tumeurs les chondromes mixtes (Cooper, Nélaton, Cruveilhier, cités par Tripier); ces néoplasmes, extrêmement rares chez la femme, paraissent être plus fréquents chez la chienne : on y trouve parfois du tissu osseux au centre (Tripier).

#### APPAREIL CIRCULATOIRE ET FORMATIONS ANNEXES.

Les organes qui composent l'appareil circulatoire sont moins facilement atteints de néoplasmes primaires que tous les autres et par conséquent les tumeurs congénitales y sont tout à fait exceptionnelles.

Mais comme les tumeurs de petites dimensions peuvent passer inaperçues pendant très longtemps et sont plutôt une trouvaille d'autopsie qu'une cause de mort, il nous faudra tenir compte pour notre sujet d'un certain nombre de celles-ci qui ont été trouvées chez les adultes.

Dans le cœur les tumeurs primitives sont rares et plus rares encore les tumeurs congénitales; dans une partie des néoplasmes trouvés chez l'adulte le début pouvait être rapporté à une époque bien antérieure à celle de leur constatation. Nous avons trouvé rapportés des cas de fibromes (Zander, Luschka, Albers, Kottmeyer), de myxomes (Salvioli, Bamberger, Curtis, Debove, Virchow, Lorne, Wiegand), de lipomes (Albers, Bernel, Banti), de myômes (Virchow, Kantzow, Recklinghausen, Kolisko), d'angiomes (Skrzeczka), de sarcomes (Bodenheimer, Wagner (cité par Potain et Rendu),

Deffaux, Fraenkel) et de carcinomes (Prudhomme, Billard). Une partie des fibromes et des myxomes étaient pédiculisés.

Le cas décrit par Skrzeczka sous le nom de dégénérescence caverneuse spéciale du cœur doit rentrer dans le groupe des angiomes; peut-être s'agissait-il d'une altération congénitale : on ne saurait cependant se prononcer avec certitude (le sujet avait vingt et un ans).

Les cas de myômes étaient congénitaux ou pouvaient du moins être attribués à la vie foetale. Il s'agit en général de rhabdomyômes trouvés à l'autopsie de nouveau-nés.

Le sarcome et le carcinome du cœur sont généralement secondaires. Le soi-disant carcinome primaire observé par Prudhomme est sujet à caution parce que le diagnostic n'a pas été confirmé par un examen microscopique. Le cas de sarcome rapporté par Deffaux est assez intéressant pour notre sujet, car il s'agit de 20-25 noyaux sarcomateux secondaires dont le point de départ avait été un sarcome du testicule chez un enfant de huit mois.

Le carcinome secondaire du cœur, généralement sous la forme encéphaloïde, a été trouvé à tout âge et d'une façon relativement fréquente chez des enfants. Billard (cité par Potain et Rendu) en aurait même trouvé un cas chez un enfant de trois jours.

Les néoplasmes des vaisseaux sanguins ne nous retiendront pas longtemps. Il faut distinguer en anatomie pathologique les néoplasmes formés par des vaisseaux et les vaisseaux déformés par des néoplasmes. En effet dans le premier cas nous avons des néoplasmes constitués essentiellement par des vaisseaux qui gardent à peu de chose près leur structure et où le sang circule comme dans des vaisseaux normaux : seulement ces vaisseaux sont développés atypiquement ; ils ne fonctionnent pas comme les autres, car ils sont inutiles à l'organisme. C'est ce qu'on appelle les angiomes, tumeurs vasculaires. Il ne saurait en être question ici, car leur étude appartient à celui des organes où ils se développent. Les néoplasmes des vaisseaux développés primitivement dans ces organes sont extrêmement rares : il n'en est pas de même des néoplasmes secondaires, surtout les néoplasmes malins qui se développent facilement, surtout sur la paroi des veines, dans l'intérieur desquelles ils font hernie et peuvent être détachés par le courant sanguin et former des embolies. Pour les artères nous ne nous occuperons pas des anévrysmes, quoiqu'on en ait observé chez le nouveau-né. Nous devons cepen-

dant faire une exception pour ce qu'on a appelé *aneurysma racemosum*, qui n'est pas un anévrisme, mais une vraie tumeur vasculaire artérielle consistant en l'hypertrophie de toutes les branches d'un territoire artériel dont toutes les parties dilatées communiquent entre elles. Cette tumeur a vraisemblablement toujours une origine congénitale (Ziegler).

Les vaisseaux lymphatiques, outre leur rôle bien connu de transporter les éléments des tumeurs malignes pour produire les métastases ganglionnaires, peuvent être atteints secondairement de vraies tumeurs cancéreuses (Andral, Rokitansky, Wagner).

Les lymphangiomes, tumeurs formées par des vaisseaux lymphatiques, ainsi que les chilangiomes sont étudiés avec les organes où on les observe.

Le néoplasme appelé endothéliome paraît devoir son origine à la prolifération de la couche endothéliale des espaces et fentes lymphatiques.

Les formes de néoplasmes appelées sarcome alvéolaire (Sattler), angiosarcome plexiforme (Ewetzky) se rattachent aux tumeurs endothéliales. Des néoplasmes analogues ont été tour à tour décrits sous le nom de cylindrome (Billroth) et myxosarcome. Il est certain qu'on a confondu sous ces dénominations des formes distinctes (Friedlaender).

Dans les ganglions lymphatiques on peut observer plusieurs sortes de tumeurs primaires qu'il faut partager en deux groupes bien distincts : les unes répètent la structure des ganglions mêmes ; c'est une sorte d'hypertrophie et elles ont reçu le nom de lymphomes, lymphadénomes. Les autres ont une structure tout à fait différente et appartiennent généralement au groupe des sarcomes ; ces derniers sont les moins fréquents.

Ces tumeurs peuvent être multiples, c'est-à-dire généralisées, ou isolées. Dans la forme généralisée la rate et les formations adénoïdes secondaires peuvent participer à la maladie. On a observé cette affection aussi chez l'enfant et dans ce cas parfois le thymus était atteint.

Nous ne pouvons dans ce travail entrer dans les détails de l'étude de ce groupe de maladies connues sous le nom de leucémie, pseudoleucémie, adénie, etc. ; selon toute probabilité il faudra les séparer du groupe des tumeurs. Il existe cependant en dehors de ces maladies de véritables sarcomes primitifs des ganglions lym-

phatiques qui peuvent affecter la forme de sarcomes alvéolaires.

La rate est rarement affectée de néoplasmes primaires : les néoplasmes congénitaux y sont de vraies exceptions.

Les tumeurs secondaires, qui sont plus fréquentes, n'ont pas un grand intérêt pour nous.

Il n'est pas rare de rencontrer de petites rates accessoires siégeant dans le voisinage de l'organe; il faudrait bien se garder de les considérer comme des néoplasmes. On peut en dire autant de la rate flottante qui peut souvent en imposer pour une tumeur.

Les hypertrophies congénitales de la rate méritent plus d'attention, parce que dans certaines formes elles peuvent être rangées parmi les tumeurs, au même titre que les lymphomes des ganglions lymphatiques. Ces hypertrophies peuvent atteindre des dimensions considérables : il y a même des cas dans la littérature où une hypertrophie de la rate du fœtus a été une cause de dystocie (Petit, Mangin).

À côté des hypertrophies simples on peut ranger les hypertrophies partielles qui ont été autrement désignées sous le nom de lymphadénome splénique, splénolymphome ou splénadénome. Lancereaux (cité par Besnier) a rapporté un cas de tumeur circonscrite de la rate de la grandeur d'un œuf de poule, arrondie et bosselée. L'auteur l'appelle splénadénome circonscrit et se demande, sans pouvoir y répondre, s'il s'agit là d'une tumeur congénitale.

On a encore décrit dans la rate des kystes qui peuvent être divisés en séreux et dermoïdes (Andral). Péan et Magdelain ont rapporté l'observation d'un kyste séreux très volumineux de la rate qui contenait environ trois litres de sérosité. Il s'agissait d'une femme de vingt ans souffrante depuis deux ans, mais le début réel de l'affection devait remonter bien plus loin, vu le temps relativement long que ces formations mettent à se développer. Dans le cas rapporté par Marcano et Féréol le contenu du kyste était hématique.

Les kystes dermoïdes sont extrêmement rares, mais on en a des exemples.

Entre les vrais néoplasmes solides on n'en connaît pas de positivement congénitaux : cependant le cas de myxome fibro-cartilagineux cité par Besnier avait selon toute probabilité une origine fœtale.

Les quelques observations de fibrome, sarcome, carcinome (Grasset) primaires se rapportent toutes à des adultes.

Langhans a rapporté un cas d'angiome caverneux.

Les tumeurs primitives des séreuses sont extrêmement rares, car la plupart des néoplasmes se trouvant dans les cavités séreuses appartiennent aux organes sous-jacents.

On a décrit des cas de lipome, myxome, fibrome, angiome et sarcome dont quelques-uns pouvaient être congénitaux : Weichselbaum a décrit un chilangiome du mésentère dont l'origine peut-être remontait à la vie intra-utérine.

La forme endothéliale ou alvéolaire du sarcome se trouve souvent dans les séreuses (méninges) ; nous ne connaissons cependant pas de cas où leur existence congénitale ait été démontrée.

Dans la cavité abdominale on observe aussi des kystes dermoïdes et des tératomes (inclusions fœtales), mais ces néoplasmes appartiennent plutôt aux organes génitaux. Cependant il faut mentionner ici le cas relaté par Lœwenmeyer et examiné par Virchow (Soc. méd. de Berlin, 25 janv. 1888) de kyste dermoïde du mésentère (qu'il faudrait appeler mucoïde) constitué par des plaques cartilagineuses et des cavités à contenu muqueux revêtues d'un épithélium à cils vibratiles. Virchow estime que ce kyste s'était développé aux dépens de la muqueuse du système respiratoire.

Pommer a tout dernièrement décrit une pièce des plus intéressantes. Il s'agissait d'une tumeur du grand épiploon constituée par quatre couches, dont les deux plus externes étaient formées par du tissu conjonctif et des muscles lisses, tandis que la troisième était composée d'éléments musculaires striés : la quatrième couche, la plus interne, avait les caractères de la peau dont l'épithélium présentait la dégénérescence hyaline. Dans l'intérieur de cette tumeur il y avait toute sorte de formations dont l'une, pigmentée, rappelait l'idée d'une vésicule oculaire, des morceaux de cartilage, des dents, un morceau d'intestin, etc. L'auteur considère ce cas comme un fœtus in fœtu qui se serait inclus dans la lame musculaire de l'embryon.

L'ascite et l'hydrothorax congénital qui constituent en obstétrique des tumeurs fœtales ne sauraient nous intéresser ici.

#### SYSTÈME NERVEUX ET ORGANES DES SENS.

Les néoplasmes congénitaux des centres nerveux sont extrêmement rares.

Les exencéphalies et les diverses formes de spina-bifida relativement si fréquentes dans le système nerveux central, ne méritent pas de fixer notre attention, car elles ne constituent pas des néoplasmes. L'erreur de diagnostic, possible au point de vue clinique, ne l'est plus sur la table d'autopsie. Pour ce qui regarde les néoformations kystiques et autres qui peuvent se produire dans des anciens sacs méningiens, il en sera question plus loin.

La forme de tumeur qui affecte le plus souvent les centres nerveux, le gliôme, n'a pas été, que nous sachions, signalée chez le nouveau-né. On peut dire la même chose du glio-myxome, du glio-sarcome, de l'angiosarcome et du sarcome pur. Cependant cette dernière forme, dans toutes ses varétés, se montre de préférence dans le jeune âge.

Il existe une forme de tumeur, l'angiome, que Virchow considère comme étant congénitale.

Ce néoplasme ne constitue pas dans le cerveau une tumeur proprement dite, mais en quelque sorte une tache rouge formée par des vaisseaux et parfois même par une espèce de tissu caverneux : des vaisseaux capillaires dilatés et anastomosés irrégulièrement ; on a appelé ces formations des *naevi vasculosi*.

On a signalé plusieurs fois des enchondromes du cerveau (Rokitansky, Hennig, Wagner, Hirschfeld). Il en est de même de l'ostéome dont on possède plusieurs observations (Simms, Benjamin, Virchow) ; celle de Simms a trait à une petite fille de dix ans.

Il faut mentionner les psammomes et cholestéatomes, quoiqu'on ne sache pas grand'chose sur leur compte : nous en dirons quelques mots à propos des méninges.

Le cancer a été trouvé aussi dans le jeune âge, de même que le mélanome, mais on n'en connaît pas d'exemple congénital.

Entre les kystes du cerveau il ne faut pas oublier les kystes dermoïdes avec des cheveux, des os et d'autres tissus, kystes qu'on a parfois rencontrés à l'autopsie.

Strassmaun et Strecker ont publié récemment un cas de tératome du ventricule latéral droit.

Dans un cas de kyste dermoïde du cervelet rapporté par Lannelongue il y avait un prolongement fibreux de la tumeur jusqu'à la protubérance occipitale interne : le cuir chevelu par contre était adhérent au niveau de la protubérance occipitale externe, ce qui indiquait le trajet que pendant la période embryonnaire le germe

de cette tumeur avait dû parcourir pour arriver au cervelet.

Dans la moelle les néoplasmes primaires sont tout à fait exceptionnels : pour notre sujet il nous suffira de dire que dans les fibromes multiples des nerfs périphériques on a parfois observé, mais exceptionnellement, l'apparition de ces néoplasmes aussi dans la moelle (Ziegler).

Parmi les tumeurs très variées des méninges et des membranes qui tapissent les cavités cérébrales, il nous faut mentionner une forme très curieuse qui n'a pas encore été bien expliquée : nous voulons dire la tumeur perlée ou cholestéatome. Ce qu'il y a de remarquable pour nous dans ces néoplasmes, c'est que Ziegler, dans des cas très rares, il est vrai, a pu découvrir dans leur intérieur de petits cheveux. Cela est important parce que le siège de ces tumeurs qui est en général dans les environs des ventricules, nous ramène par la pensée au premier développement du système nerveux, lorsque l'épiblaste s'enfonçant sous forme de sillon médian va créer le canal épendymaire avec ses dépendances ; un germe embryonnaire erratique développé seulement plus tard reprendrait ses caractères épiblastiques et nous donnerait une forme de néoplasme analogue aux dermoïdes. Nous pourrions rapprocher de ces faits le cas très remarquable de Pesce (de Palerme) qui a trouvé dans l'arachnoïde un épithéliome mélanotique papillaire.

Le tératome du ventricule latéral droit que nous avons mentionné plus haut (Strassmann et Strecker) peut être considéré tout aussi bien comme appartenant au cerveau qu'aux membranes des cavités.

Dans la dure-mère on a trouvé des endothéliomes, des sarcomes, des fibromes, des lipomes, des enchondromes, des ostéomes ; Virchow a signalé comme tumeur secondaire une ecchondrose de la base du crâne.

L'hypophyse est sujette à des adénomes ou strumes (Weigert) et à des dégénérescences kystiques (Weichselbaum). On y a observé des carcinomes et des sarcomes (Klebs), des lipomes (Weichselbaum) et un tératome (Weigert).

La glande pinéale est célèbre pour ses psammomes, mais on n'est pas d'accord sur leur origine. Cornil et Ranvier croient que le sable provient des bourgeons vasculaires.

Dans les nerfs périphériques on rencontre des tumeurs de différente nature qu'on avait comprises sous le nom générique de

névrome. Cependant il faut distinguer au moins les vrais névromes des faux.

Les vrais névromes sont des tumeurs dans la composition desquelles entrent des fibres nerveuses de nouvelle formation.

Les pseudonévromes, au contraire, sont des néoplasmes développés sur le parcours des nerfs, soit dans leur contiguïté, et dont la masse consiste en tissu conjonctif dans ses différentes formes, généralement fibreux.

Le faux névrome fibreux ou fibrome des nerfs nous intéresse particulièrement étant, quand il est multiple, un néoplasme généralement congénital ou se rapportant à la vie fœtale. Nous l'avons étudié à propos de la peau ; il nous restera donc peu de chose à dire.

La tumeur consiste en noyaux de tissu fibreux plus ou moins serrés, venant du périnévrîum, de l'épinévrium, ou même de l'endonévrium. On peut en trouver chez le même individu des centaines dont les dimensions sont très variables. Parfois microscopiques ils peuvent atteindre le volume d'un œuf et même davantage. Ils s'attaquent aussi bien aux gros troncs nerveux qu'aux petites ramifications : les nerfs spinaux paraissent être préférés, mais on en retrouve aussi dans les nerfs craniens et dans les rameaux du sympathique : comme nous avons vu, ils peuvent envahir même la moelle. Chaque noyau trouvé sur un nerf peut consister en une seule tumeur ou en plusieurs, les unes sur les autres ou juxtaposées. Si la tumeur prend son origine sur le périnévrîum, elle pourra siéger latéralement au tronc nerveux, tandis que si elle prend naissance sur une gaine d'une fibre centrale, la néoplasie en augmentant repoussera les fibres nerveuses périphériquement et on aura une tumeur axiale.

Il existe en outre des formes particulières de tumeurs nerveuses qu'on a appelées névromes plexiformes (Rankenneurome de Bruns). Ces formations, parfois très considérables, consistent en un treillis de fibres nerveuses (ce seraient donc de vrais névromes) irrégulières, avec des épaisissements en boule ou en fuseau, des espèces de varicosités et des courbures des plus étranges. Toutes ces fibres enchevêtrées ensemble d'une manière inextricable sont réunies par du tissu conjonctif assez serré de façon à former un nœud compact.

Les autres tumeurs des nerfs, sarcome, fibrome, lipome, myxome n'ont pas d'importance pour nous.



## APPAREIL VISUEL.

Les tumeurs malignes congénitales de l'œil en général sont des plus fréquentes : en effet dans la statistique de Picot nous voyons sur 484 cas l'œil entrer en ligne de compte pour 100 cas ! Il y a deux tumeurs qui jouent un rôle important par leur fréquence et leur gravité : le sarcome (y compris le mélanome) et le gliôme. Mais au point de vue qui nous occupe on peut dire que le sarcome, généralement mélanique, est moins important. En effet cette tumeur ne paraît pas se montrer avant la seconde année de la vie et très rarement avant la dixième. Il n'en est plus de même du gliôme, qui est un néoplasme appartenant exclusivement au jeune âge, et étant souvent congénital ; il paraît même qu'on peut toujours rapporter son origine à la vie fœtale. Le gliôme de l'œil prend naissance toujours sur la rétine ou sur le nerf optique et peut être bilatéral. Sa structure est la même que celle du gliôme cérébral (Leber, Vetsch) ; sa marche est assez rapide : il envahit le bulbe, l'orbite, les os et même le cerveau ; il peut donner des métastases.

Les autres tumeurs de l'appareil visuel sont beaucoup plus rares, on en possède cependant des exemples authentiques.

On a observé des petits lipomes congénitaux au-dessous de la conjonctive : ces néoplasmes communiquent avec le tissu adipeux de l'orbite (de Graefe).

Steffen a rapporté récemment un cas de fibrosarcome du bulbe oculaire qui avait envahi presque tout l'organe, chez un enfant de quinze mois. Il y avait des métastases dans l'orbite du côté opposé.

Les dermoïdes de la conjonctive ont été étudiés par plusieurs auteurs, entre autres par Ryba dont la description mérite d'être rapportée en entier. « Il est bien connu, dit Ryba, que la conjonctive a, dans les premiers temps de son développement fœtal, une structure complètement identique avec celle des téguments en général et qu'avant le développement des paupières elle est lisse et tendue sur les yeux. Cette partie de la peau s'amincit peu à peu et, après la dixième semaine, il se forme à la périphérie supérieure et à l'inférieure des bourrelets lisses, rudiments des paupières, qui, vers la fin du troisième mois ou au commencement du quatrième, se touchent, s'accolent et se réunissent. Il s'ensuit que la partie horizontale de l'œil, où le dermoïde conjonctival a été observé

exclusivement jusqu'à présent, se trouve plus longtemps sans être recouverte des paupières.

Toutes les parties du système cutané qui, jusqu'au parfait développement du fœtus, restent exposées à la surface du corps, acquièrent peu à peu la structure connue des téguments cutanés bien développés, tandis qu'au contraire les parties de la peau renversées en dedans se transforment en membranes muqueuses.

Supposons maintenant que les paupières, qui doivent se toucher par la partie médiane, ne se ferment pas complètement en sorte qu'après le quatrième mois il reste encore une partie de la conjonctive à découvert; il en résultera que cette partie prendra la propriété des téguments externes, et que le vide laissé par la réunion incomplète des paupières sera rempli comme par une troisième paupière isolée sur le globe. C'est pourquoi j'ai déjà, en 1888, soumis à l'attention des observateurs la question de savoir s'il n'y a pas une concordance du dermoïde avec le coloboma congénital des paupières. Une pareille relation semble avoir été constatée, dans un cas observé par Von Ammon, où le coloboma de la paupière supérieure correspondait, dans sa position et sa direction, à un dermoïde conjonctival implanté à la partie supérieure du globe. »

Virchow et de Graefe ont aussi décrit ces productions. Wardrop (cité par Warlomont) mentionne une verrue congénitale de la conjonctive cornéenne qui était dure et brunâtre et s'accrut avec l'enfant.

Les paupières sont assez souvent le siège de formations dermoïdes de même que de naevi congénitaux (de Graefe).

L'orbite est un des sièges de prédilection des néoplasmes congénitaux.

Les formations décrites par Wecker sous le nom de kystes folliculaires congénitaux sont, selon toute probabilité, des dermoïdes simples. Les vrais dermoïdes, plus ou moins complexes, ont été décrits par un grand nombre d'auteurs (Berlin, Maître-Jean, Saint-Yves, Bérard, Favignot, Cusset, Verneuil, etc.). Ces néoplasmes ont été désignés sous des noms différents et ce fut Cusset qui les réunit sous la dénomination générique de kystes d'origine branchiale. Berlin, sur 22 cas qu'il a réunis, en trouve 11 intéressants des nouveau-nés et 4 des enfants de moins de dix ans.

Baer et Weigert ont signalé un tératome de l'orbite chez un enfant nouveau-né.

Verneuil a décrit des kystes huileux paralacrymaux congénitaux de l'orbite.

Les lipomes de l'orbite ne sont pas très rares et ont été observés aussi chez des nouveau-nés (Graefe, Meyer).

Souvent les néoplasmes congénitaux de l'orbite sont accompagnés de microphthalmos, comme Chlopowsky, Wecker, Falko, Wicherkiewiez, Manz en ont rapporté des exemples.

Il existe dans la littérature deux cas de kyste dermoïde de la glande lacrymale dont l'un a été relaté par de Graefe et l'autre tout dernièrement par Bar, au Congrès de la Soc. française d'Ophtalmol. à Paris, 7-10 mai 1888. Dans le dernier cas il s'agissait d'un enfant de huit mois et demi.

#### APPAREIL AUDITIF.

On n'a pas signalé dans l'appareil auditif de néoplasmes congénitaux, si l'on fait une exception pour les naevi et les angiomes du pavillon qui rentrent dans l'étude de la pathologie de la peau. Il faut cependant mentionner le myxome de l'oreille moyenne qui s'observe chez l'adulte et paraît tirer son origine des restes du tissu myxomateux qui remplit à l'état fœtal la caisse du tympan.

Comme curiosité nous citerons encore les cholesteatomes qui ont été observés également dans l'oreille moyenne et sur l'origine desquels on n'est pas encore bien fixé.

Dans l'oreille interne ou plutôt dans le nerf acoustique nous avons dit plus haut qu'on a observé des fibromes multiples.

#### APPAREIL LOCOMOTEUR.

Dans l'appareil locomoteur le système osseux est le plus souvent le siège de néoplasmes.

Les tumeurs épithéliales primitives paraissent être très rares; on en a même nié l'existence, et entre les tumeurs de nature conjonctive les sarcomes jouent le plus grand rôle. Picot a trouvé dans la littérature 67 cas de tumeurs malignes des os chez des enfants; cependant il s'agit, d'après nos recherches, surtout d'enfants d'un certain âge. Le cas le plus intéressant pour notre sujet est celui de Billroth qui a décrit un cas de sarcome myéloïde du tibia apparemment congénital. Selon la statistique de Schwarz concernant

890 sarcomes des os de différentes espèces, seulement trois intéressaient des enfants au-dessous de dix ans.

L'ostéome et le chondrome ont été plusieurs fois observés chez le nouveau-né. L'ostéome des os se présente sous la forme d'exostose ou d'enostose, selon qu'il évolue vers l'extérieur ou vers la cavité médullaire de l'os même. Quand les exostoses prennent origine sur le périoste, on les appelle exostoses fibreuses; si au contraire elles sont précédées par du cartilage, on a affaire à des exostoses cartilagineuses. En parlant des chondromes nous verrons que ces néoplasmes prennent souvent leur origine dans des noyaux cartilagineux restés inclus pendant le travail de l'ossification : les ostéomes cartilagineux peuvent avoir la même source.

Les enostoses se trouvent souvent dans la diploë de la voûte crânienne et dans les os de la face. Toutes les formes d'ostéomes du système osseux peuvent être congénitales; il faut encore remarquer qu'on a signalé une série de cas d'exostoses multiples chez des nouveau-nés et des enfants du premier âge (Ziegler). Sur 65 exostoses examinées par O. Weber, 12 appartenaient à des enfants au-dessous de dix ans.

Le chondrome est très fréquent dans les os; il peut venir du périoste ou du cartilage préexistant, comme le cartilage épiphysaire et articulaire; dans ce cas le néoplasme a été désigné par Virchow sous le nom d'ecchondrose. Cet auteur a attiré l'attention sur le fait que pendant l'ossification, c'est-à-dire pendant la substitution du tissu cartilagineux par du tissu osseux, il arrive que des noyaux plus ou moins grands de tissu cartilagineux restent inclus dans le tissu osseux de nouvelle formation. Ces noyaux, de grandeur variable, peuvent parfois être assez considérables. On aurait dans ces cas encore un exemple de l'importance que peut avoir dans la formation de tumeurs un germe fœtal inclus dans un tissu adulte. Les enchondromes sont très fréquents aux mains, plus rares aux pieds et aux mâchoires et beaucoup plus rares partout ailleurs.

Ces néoplasmes se présentent très souvent multiples; on en a signalé à tout âge, mais le plus souvent chez des enfants et aussi chez des nouveau-nés. Leur développement est assez lent; on trouve souvent dans leur centre des dégénérescences kystiques; parfois ils se transforment en sarcomes, surtout après une ablation incomplète, et peuvent donner lieu à des métastases même cartilagineuses.

Une forme importante, c'est le chondrome des côtes.

Les myxomes des os sont très rares : nous les avons mentionnés en parlant des fosses nasales ; souvent on les a confondus avec des kystes colloïdes.

Les fibromes des os peuvent être centraux (rares), ou périphériques (plus fréquents). Ces derniers se développent aux dépens du périoste. Les polypes fibreux naso-pharyngiens rentrent au moins en partie dans cette catégorie. Il en existe aussi dans le sinus de la face. Ces néoplasmes peuvent être congénitaux, mais se manifestent le plus souvent dans les premières années de la vie. Piskacek, de Vienne (*Sem. Méd.*, 5 sept. 1888), a rapporté l'observation d'un nouveau-né qui était porteur d'un néoplasme fibreux assez volumineux qui était adhérent par un pédicule au maxillaire inférieur et qui avait évolué vers la cavité buccale.

Le lipome des os paraît être une forme tout à fait exceptionnelle.

On a signalé des angiomes sous le nom de tumeurs pulsatiles des os ; on les a généralement rencontrés chez de jeunes sujets.

L'ostéïde chondrome, néoplasme très intéressant au point de vue histologique, n'a pas été signalé chez le nouveau-né.

Les kystes des os à contenu séreux sanguinolent ou colloïde ont déjà été signalés incidemment en parlant du nez et des maxillaires : nous avons remarqué que Coole en a décrit un cas congénital. Ce sont d'ailleurs des formations qui peuvent se montrer à tout âge.

Les néoplasmes primitifs des muscles n'ont aucune importance pour notre sujet. Comme néoplasmes congénitaux, c'est à peine si l'on peut mentionner les angiomes ou tumeurs érectiles, et encore ne s'agit-il ici que d'une probabilité, car nous ne sachions pas qu'on en ait signalé chez le nouveau-né. Liston en a opéré un chez un enfant de dix ans. Cependant, vu le peu de troubles que peuvent occasionner ces néoplasmes, s'ils sont petits, il ne serait pas étonnant que ces néoplasmes passassent inaperçus pendant longtemps.

Toutes les autres tumeurs sont aussi rares et n'ont été constatées que sur des adultes.

#### NÉOPLASMES CONGÉNITAUX PROPRES A CERTAINES RÉGIONS.

Les régions du corps qui pendant la vie embryonnaire passent par des stades d'évolution très complexes sont le siège favori de certains néoplasmes qu'on ne rencontre ailleurs qu'exceptionnelle-

ment. Le cou, la face et la région sacro-coccygo-périnéale rentrent dans cette catégorie et nous présentent à étudier des tumeurs qui ne peuvent être rattachées définitivement à aucun système en particulier. Nous les étudierons donc à part sans y insister autant que l'argument l'exigerait, parce que cette étude a déjà été faite avec beaucoup de compétence par plusieurs auteurs que nous citerons chemin faisant.

### *Néoplasmes du cou et de la face.*

Si nous voulions refaire l'histoire et la description des néoplasmes congénitaux du cou — généralement kystiques — avec tous les détails que l'intérêt de la question comporte, nous devrions peut-être nous arrêter plus sur ce chapitre que sur tous ceux que nous avons traités jusqu'à présent.

Heureusement cette question a été traitée avec beaucoup de compétence dernièrement par Lannelongue et Achard, après qu'un grand nombre d'auteurs s'en étaient occupés depuis de longues années. Maunoir, Redenbacker, Hawkins, Wernher, Gilles, Lorain, P. Boucher, Gurlt, Gillette et tant d'autres ont fait des travaux très remarquables. Nous répéterons tout simplement que ces tumeurs sont généralement kystiques, que le contenu, les parois, les dimensions, et même l'emplacement de ces kystes peuvent être très variables; qu'il y en a une partie qui sont des kystes dermoïdes développés aux dépens des restes des fentes branchiales, mais qu'une autre partie — les kystes séreux — ont une origine différente sur la nature de laquelle on n'est pas bien fixé, mais qui paraît être variable. Ces formations ont été désignées sous des noms différents : hydrocèle congénitale du cou, hygrome congénital, hygrome cellulo-kystique, grenouillette congénitale, hygroma thyro-hyoïdien, grenouillette sous-hyoïdienne, bronchocèle aqueuse, hygroma cellulaire du cou, hydropisie kystique sous-cutanée du cou, tumeur enkystée aqueuse du cou, etc. Les kystes dits athéromateux de la gaine carotidienne et du ganglion carotidien (Luschka, Arnold) paraissent aussi devoir se rattacher aux hydrocèles du cou, dont ils ne seraient qu'une variété.

Gillette résume ainsi la pathogénie des kystes du cou en général : 1° *origine conjonctive* : tissu cellulaire (Lebert, Marchessaux, Roux [de Brignolles], Viollemier, Sarazin); bourses séreuses naturelles

ou accidentelles (Boyer, Verneuil), hydropisie sous-cutanée intra-utérine (Rokitansky); 2° *origine glandulaire* : glande sous-maxillaire (Boyer, Dupuytren), glande thyroïde (Marchessaux, Beck, de Fribourg); glandes de la peau, kystes dermoïdes non congénitaux (Verneuil), glandes de la base de la langue (Nélaton), ganglions lymphatiques (Cloquet, A. Richard, Lebert, Nélaton, Muron); ganglions ou troncs lymphatiques (Lücke, Klebs); ganglion intercarotidien (Luschka, Arnold); 3° *origine vasculaire* (Coote, Lawrence, Giraldès, Ferrier, Roch); 4° *produits de nouvelle formation* (Wernher); 5° *origine en rapport avec le développement du cou*, kystes branchiaux (Hensing, Verneuil, Broca, Duplay).

Évidemment les kystes séreux du cou ne sont pas toujours la même manifestation pathologique; ces formations diffèrent entre elles par leurs caractères anatomiques, leur emplacement, leur origine : on peut ainsi aisément s'expliquer le désaccord des auteurs dans leur interprétation.

Les kystes séreux du cou peuvent être simples ou composés : ils sont placés en général latéralement et, ce qui est remarquable, le plus souvent à gauche.

Les kystes dermoïdes à contenu athéromateux ne sont pas très rares : d'après Cusset (Congrès français de chirurgie, 1887), qui en a rapporté plusieurs exemples, ils seraient même relativement fréquents. Ils ont les mêmes caractères que les dermoïdes des autres régions : le cas décrit par Virchow sous le nom de téréatome auriculaire du cou (avec du cartilage dans les parois) doit rentrer dans cette catégorie.

Francs (Soc. path. Londres, 1<sup>er</sup> nov. 1887) a communiqué l'observation d'une petite fille de trois ans à laquelle il a enlevé une tumeur congénitale cartilagineuse siégeant près de l'extrémité sternale du muscle sterno-cléido-mastoïdien, exactement sur la place occupée par la 4<sup>e</sup> fente branchiale; cette tumeur envoyait un prolongement fibreux vers la colonne vertébrale.

La littérature possède d'assez nombreux cas de tumeurs d'origine branchiale. Zahn, Samter, Richard, Volkmann, Bruns et d'autres ont décrit des kystes et même des néoplasmes solides.

Les cas de Volkmann et Bruns étaient des carcinomes qui avaient pris aussi leur origine dans des restes des fentes branchiales (carcinome branchiogène).

Hutchinson (fils), James Paget (*Sem. méd.*, 23 mai 1887) ont

communiqué des cas de kystes dermoïdes de la racine du nez et Clutton un cas où la tumeur siégeait sur le sternum et était très volumineuse. Dans un des cas de Paget le pédicule du kyste passait entre les deux os du nez et il existait chez le même enfant un spina-bifida.

Les kystes sanguins, malgré leur apparition généralement tardive, peuvent quelquefois être considérés comme congénitaux. Monti, de Bologne (*Boll. delle science med.*, 1873), rapporte un cas de kyste sanguin congénital et en cite quatre autres cas. Koch W. trouva un kyste sanguin de la région sus-claviculaire et constata l'absence de la veine, ce qui a été un point d'appui très fort pour l'explication de la pathogénie de ces kystes.

Sur la peau du cou on observe aussi des tumeurs congénitales solides. Outre les naevi pigmentés et les angiomes qu'on trouve aussi partout ailleurs, on y a rencontré souvent des fibromes souvent papillaires. Hueter en a rapporté un cas trouvé sur un enfant de quatre ans; le naevus était gros comme une lentille et possédait un noyau cartilagineux. Selon toute probabilité il s'agissait dans ce cas de restes d'un arc branchial. Les cas de néoplasmes congénitaux du cou contenant dans leur centre des noyaux cartilagineux ne sont pas rares (Buttersack, Hensinger, Zahn, etc.).

Quant aux tumeurs solides et profondes il ne faudrait pas considérer comme telles certaines grosseurs du muscle sterno-cléido-mastoïdien qu'on constate à la naissance et qui sont des lésions obstétricales qui disparaissent assez rapidement sans laisser de traces.

Les kystes de la queue du sourcil qui ont été étudiés par Verneuil appartiennent aux kystes dermoïdes. Les kystes dermoïdes de l'orbite que Panas propose d'appeler kystes mucoïdes, ont été étudiés à propos de l'appareil visuel.

#### *Néoplasmes de la région coccygienne.*

La région coccygienne est assez souvent le siège de tumeurs pouvant appartenir à des espèces différentes. Presque tous les auteurs qui s'en sont occupés ont donné des classifications différentes que nous ne répéterons pas, en nous contentant de les résumer par groupes selon leurs caractères principaux. Il s'agit en effet, ou de tumeurs communiquant avec la cavité rachidienne — hernie dorsale



sacrée congénitale, hydrorachis sacré congénital, spina-bifida — ou de tumeurs qui ne communiquent pas avec cette cavité ; celles-ci peuvent être liquides ou solides. Les tumeurs liquides peuvent être des anciennes hernies dorsales des membranes de la moelle qui se sont séparées de leur point d'origine, ou bien des kystes de nouvelle formation. Il n'y a que ces derniers et les tumeurs solides qui nous intéressent, car les autres ne sont pas de vrais néoplasmes.

Ces kystes et ces tumeurs solides sont très différents entre eux. Ammon, Lotzbeck, Braune, Duplay, Depaul, Molk, qui s'en sont occupés d'une manière très sérieuse, y ont trouvé presque tous les représentants des néoplasmes.

Les kystes paraissent être les plus fréquents : cependant on ne trouve presque jamais de kystes séreux simples, comme au cou, mais des kystes plus complexes, à parois plus épaisses, charnues, végétantes, contenant d'autres kystes plus petits. Ce sont en quelque sorte des kystosarcomes et des kystofibromes d'un type spécial. Ces formations sont souvent en connexion avec le sacrum ou le coccyx par un pédicule plus ou moins vasculaire.

Herrmann et Tourneux ont communiqué en 1887 à l'Académie des sciences de Paris le résultat de leurs recherches sur les tumeurs coccygiennes. Ces auteurs concluent que la portion terminale du névraxe embryonnaire peut participer, outre la formation du spina-bifida, aussi à celle de certains néoplasmes sacro-coccygiens : « Les vestiges dérivent de la partie postérieure de la gouttière médullaire dont l'occlusion ne s'est faite qu'en dernier lieu. Ainsi que le prouve la forme variable de l'épithélium, la différenciation des cellules ectodermiques en éléments nerveux et en éléments de l'épiderme ne s'est effectuée à ce niveau que d'une façon incomplète. Cette particularité se voit surtout nettement chez l'embryon du poulet où la paroi du segment caudal du tube médullaire renferme des chromoblastes comme dans la région avoisinante de l'épiderme, et où l'on trouve encore des cellules rameuses et pigmentées dans les vestiges coccygiens au quatorzième jour. La moelle caudale peut présenter exceptionnellement une évolution histologique plus ou moins complète. C'est ainsi que ces auteurs ont trouvé chez un embryon humain de 37 millimètres au niveau de la portion coccygienne du tube médullaire les faisceaux des cylindres-axes bien développés se continuant avec ceux de la région sacro-lombaire. J.-Geoffroy Saint-Hilaire a observé un cas où la moelle épinière

s'étendait jusqu'à l'extrémité de la colonne vertébrale chez un fœtus à terme,

Il est permis de supposer que sous le nom de cystosarcome on a décrit un certain nombre de tumeurs nerveuses et l'on trouve fréquemment relatée dans les auteurs la présence de kystes tapissés par des épithéliums stratifiés, dont le type varie du prismatique au pavimenteux, comme dans les vestiges médullaires » (*Sem. méd.*, 18 mai 1887).

On a aussi trouvé de vrais sarcomes, des fibromes, des lipomes; d'autres formes qu'on a désignées sous le nom de tumeurs caudales ne sont que des vertèbres coccygiennes supplémentaires. Chiari a récemment décrit deux tumeurs polypeuses du raphé périnéal dont l'une était un lipome recouvert par la peau et l'autre était exclusivement constituée par des éléments de la peau avec toutes leurs attributions.

Enfin, comme pour compléter le tableau, on a trouvé des formes de néoplasme contenant un mélange heureux de tous les tissus possibles, solides et liquides, qu'on ne sait bien s'il faut considérer comme des formations dépendant de la glande de Luschka ou plutôt comme des dermoïdes ou des tératomes.

Ces deux groupes de néoplasmes que nous avons rencontrés un peu partout se trouvent ici avec une certaine préférence. Depuis le simple dermoïde en passant par le dermoïde composé on arrive au tératome; vraie inclusion d'un fœtus dans un autre et constituant déjà un passage vers les monstres doubles.

Bland Sutton (*Sem. méd.*, 1<sup>er</sup> nov. 1887) a rapporté l'observation d'un fœtus chez lequel avec de nombreuses anomalies du tube digestif et de l'appareil urinaire, la moelle épinière se prolongeait jusqu'à l'extrémité du coccyx et se terminait par une tumeur en forme de boule adipeuse : le canal central de la moelle était dilaté dans la région lombo-sacrée.

Les tumeurs sacrées congénitales ont une grandeur variable; généralement assez considérables, elles peuvent atteindre des proportions colossales. C'est sans aucun doute dans cette région qu'on a rencontré les formations les plus curieuses qu'on puisse observer.

Fleischmann, Himly et d'autres ont remarqué que quelques-unes de ces tumeurs avaient des mouvements propres et se comportaient comme des organismes à part. A cet égard est très célèbre l'observation connue surtout en Allemagne sous le nom de « Schliewener

Kind ». Virchow en a fait une étude très intéressante et a décrit des contractions propres très étendues du néoplasme.

Bruns a encore observé une tumeur du sacrum constituée par de très nombreuses fibres nerveuses irrégulières, pelotonnées ensemble, qui constituaient un fibrome plexiforme très typique.

Lerche a présenté au deuxième Congrès de chirurgie en 1887 l'observation d'une tumeur congénitale de la région coccygienne constituée par un kyste multiloculaire adhérent à l'intestin et à un spina-bifida trilobé et, en outre, par une masse volumineuse de tissu adipeux contenant à son centre un petit fibrome.

Une observation très curieuse a été faite par Heschl et Beumer : ces auteurs ont constaté qu'une de ces tumeurs, qui prenait son origine à la face antérieure du sacrum, évoluait plus tard en arrière.

Sautesson a trouvé près des bourses chez un enfant d'un an un kystosarcome ressemblant aux tumeurs phyllodes de la mamelle, contenant du cartilage, de l'os et deux kystes dermoïdes : c'était donc un vrai tératome.

Le nombre de néoplasmes coccygiens de nature plus ou moins étrange que possède la littérature est très grand et s'accroît tous les jours. Jastreboff, Middeldorff, Marchand, Buzzi et d'autres en ont encore dernièrement rapporté de nouveaux exemples.

Dans un cas de Charpentier le fœtus se présentait transversalement et pendant l'accouchement la tumeur se sépara du corps de l'enfant et resta dans l'utérus : on la prit alors à première vue pour un deuxième œuf.

Mme Sazonoff a décrit un cas où à l'examen microscopique elle constata dans la tumeur une grande variété de tissus : peau, glandes, muqueuse, cartilages, etc. ; l'auteur considère le néoplasme comme un *fœtus in fœtu*.

Il existe à côté de ces formations complexes de véritables kystes dermoïdes sacro-coccygiens qui peuvent présenter des orifices fistuleux, comme au cou.

Routier, Terrillon, Schwarz et Delens en ont récemment encore rapporté des exemples à la Soc. de Chir., 20 juin 1888.

#### ANNEXES DU FŒTUS.

Pour compléter l'étude des tumeurs que le fœtus porte avec soi en venant au monde, il nous faut dire brièvement quelques mots sur les néoplasmes des annexes du fœtus.

En effet, le cordon ombilical, le placenta et les chorions font partie de l'œuf et par conséquent du fœtus, tandis que les caduques appartiennent à la mère et nous ne parlerons pas de ces formations étranges qui peuvent avoir lieu à leur dépens et qu'on a décrites sous le nom de déciduomes (Koester, Klasson).

Pour ce qui est des néoplasmes du placenta, on en a signalé de solides et de liquides. Les tumeurs liquides ou kystes du placenta peuvent avoir un contenu sanguin ou gélatineux : kystes hématisques et kystes gélatineux. On ne connaît pas grand'chose sur la nature des kystes sanguins ; plusieurs auteurs ne les considèrent pas comme des hématomes enkystés. Les kystes gélatineux ne sont pas non plus des kystes proprement dits, ce sont des tumeurs solides mais fluctuantes, de nature myxomateuse — les myxomes du placenta. Les tumeurs solides consistent toujours en tissu myxomateux plus ou moins transformé auquel peuvent être mélangées des cellules épithéliales. Les myxomes du placenta ont été étudiés par Cruveilhier et Virchow.

Leur volume peut devenir considérable, ainsi Daryan qui en rapporte deux cas dit que le plus grand avait 8 centimètres de diamètre.

Coudereau a rapporté à la Société de biologie une observation où un fœtus eut la tête écrasée entre deux volumineuses tumeurs du placenta.

Maier a décrit une forme de tumeur du placenta qu'il appelle cylindrome. Cette espèce étrange de néoplasme qui a été différemment comprise par les auteurs paraît être dans ce cas une forme de myxosarcome.

Le cordon ombilical peut avoir parfois un aspect noueux ou se transformer de manière à présenter ce que Ruysch a appelé la dégénérescence hydatiforme du cordon ; il s'agit dans ces cas probablement de myxomes diffus ou circonscrits du cordon qui peuvent atteindre le volume d'un œuf (Cornil et Ranvier).

Les myxomes observés à l'ombilic des enfants paraissent être dus à des restes du tissu muqueux du cordon ombilical.

Les membranes — chorion et amnios — outre les placentas succenturiés, peuvent aussi présenter des vésicules myxomateuses sur lesquelles il n'y a pas lieu d'insister.

Nous avons examiné dans les chapitres qui précèdent tous les

systemes et organes importants au point de vue de leurs néoplasmes congénitaux. Maintenant, pour tirer le plus de profit possible de notre étude, nous reprendrons chaque forme de tumeur à part, en notant si elle peut ou non être congénitale. Nous nous tiendrons dans cette récapitulation seulement aux faits positifs en laissant de côté tous les cas douteux. Pour nous mettre à l'abri de toute erreur nous ne considérerons comme néoplasmes congénitaux que ceux qui ont été constatés à la naissance ou immédiatement après. Il est inutile de faire remarquer que les résultats dont nous nous servirons seront au-dessous de la vérité; d'abord nous ne nous flattons certainement pas d'avoir pu recueillir tous les cas que possède la littérature, et, d'un autre côté, combien de néoplasmes que le fœtus porte en naissant, ne passent-ils pas inaperçus pendant les premiers jours! On peut encore ajouter que les lipomes et les fibromes d'organes internes qui se manifestent quelques mois après la naissance doivent, vu la lenteur de leur développement, remonter certainement à une époque bien antérieure, mais passent inaperçus grâce à leur siège et à leurs petites dimensions.

Nous ne baserons donc pas nos conclusions sur des chiffres, mais sur des faits : il faut pour le moment se contenter de démontrer la possibilité d'une chose pour revenir s'il y a lieu sur sa fréquence.

L'existence de **kystes séreux congénitaux** ne peut être mise en doute : tous les auteurs qui se sont occupés de la question en ont constaté, c'est même une affection relativement fréquente (Lannelongue et Achard). Nous en avons déjà étudié les sièges de prédilection, mais on peut dire qu'on en constate un peu partout.

Dans un travail comme le nôtre, nous ne pouvons pas entrer dans les détails de toutes les variétés de kystes séreux pour les étudier à part : nous voulons seulement constater la possibilité ou l'impossibilité pour chaque groupe de néoplasmes d'être congénitaux.

La question des **kystes sanguins** n'est pas aussi claire : il y en a cependant des observations authentiques chez le nouveau-né (Monti).

Les **kystes dermoïdes** existent certainement déjà à la naissance, mais en général comme germes : cependant, malgré leur apparition souvent relativement tardive, on est d'accord pour les considérer comme des néoplasmes congénitaux; nous en avons

mentionné un peu partout : il y a bien peu d'organes qui échappent à la fatalité d'en posséder quelques exemples dans la littérature.

Il en est de même des **tératomes** qui parfois se confondent avec les productions dermoïdes : quelques auteurs considèrent ces néoplasmes comme des manifestations différentes provenant d'une même cause, cependant la chose nous paraît douteuse. Le *fœtus in fœtu* s'applique bien aux tératomes, mais moins bien aux dermoïdes dont il existe des formes si simples qu'elles peuvent être confondues avec les athéromes.

Passons à présent aux tumeurs solides.

Le **fibrome** peut être congénital : nous l'avons rencontré comme fibrome multiple dans les nerfs et dans la peau ; sous cette forme il n'est pas rare. Comme néoplasie fibreuse diffuse nous avons l'éléphantiasis congénitale ; cette forme est parfois combinée au tissu myxomateux. Nous avons encore constaté des exemples isolés de fibromes dans d'autres organes : polypes fibreux du nez, fibrome du maxillaire inférieur, etc.

Le **myxiome** congénital a été observé dans les annexes du fœtus, dans la joue (Zahn, chez un fœtus de six mois, combiné à du tissu sarcomateux) et dans les os.

Le **lipome** est parfois congénital : les ophtalmologistes en mentionnent dans l'orbite et dans le tissu sous-muqueux de la conjonctive oculaire ; nous en avons cité des cas dans la langue et Butlin en a vu chez de jeunes enfants sous la forme de lipomes téléangiectodes à la partie antérieure du thorax et à la plante du pied ; et cet auteur cite un cas de Smith où une tumeur adipeuse congénitale du périnée contenait une tige de cartilage hyalin.

Le **chondrome** est assez fréquent chez le nouveau-né. La forme la plus commune est celle qui se rencontre dans les os des extrémités. Outre les cas où l'enfant en venant au monde est porteur d'un chondrome, il paraît établi qu'une grande partie de ces tumeurs qui se développent chez l'adulte sont dues à l'inclusion de germes fœtaux dans les organes où les néoplasmes se développent (os, glandes).

L'existence de l'**ostéome** congénital est prouvée par plusieurs cas authentiques que nous avons mentionnés. Il peut provenir de l'os auquel il adhère intimement (exostose, enostose), ou se trouver dans les parties molles — ostéome vrai.

L'**angiome** est une des formes les plus fréquentes de néoplasme congénital. On avait même cru que tous les angiomes étaient congénitaux, ce qui ne paraît pas être vrai. Toutes les variétés d'angiomes qu'ont décrites les anatomo-pathologistes peuvent se trouver chez le nouveau-né. La peau est le siège de prédilection pour ce néoplasme; on en trouve en outre dans les muqueuses, dans la langue, le cerveau et ailleurs.

Le **lymphangiome** ou angiome des vaisseaux lymphatiques est aussi généralement congénital; nous l'avons vu assez souvent, sous la forme diffuse, affecter la langue, les lèvres et les organes génitaux externes de la femme.

Le **myôme**, dans ses deux formes de léio- et de rhabdomyôme, peut se rencontrer à la naissance. Le myôme à fibres lisses est plutôt rare et ne paraît se trouver jamais comme myôme pur, mais comme fibro-myôme.

Le myôme à fibres striées, qui n'est que rarement pur, mais le plus souvent combiné au sarcome, se rencontre surtout dans les tumeurs congénitales ou survenant dans la première année de la vie. Il est probable que tous les rhabdomyômes sont congénitaux. Virchow, Kantzow et Recklinghausen en ont rapporté trois cas dans le cœur de nouveau-nés. Les sarcomes congénitaux des reins contiennent généralement des fibres musculaires striées. On a aussi signalé de ces tumeurs dans le périnée et dans l'ovaire (myosarcome de Virchow) et le testicule. On n'a pas besoin de mentionner ici le tissu musculaire à fibres striées trouvé dans les formations dermoïdes et les tératomes qui constituent des formations à part.

Le **gliôme**, qu'on pourrait étudier avec le sarcome, mais qu'il est préférable de scinder de ce dernier groupe, déjà si vaste, a été trouvé dans les centres nerveux et la rétine de nouveau-nés. Même certains gliômes des adultes sont considérés par quelques auteurs comme des troubles du développement embryonnaire du cerveau (Ziegler). Mentionnons en outre ici également les cérébromes de Lesage et Legrand — néoplasies nerveuses avec structure analogue à celle du cerveau.

Les **névromes**, vrais et faux, ont été observés tous les deux comme néoplasmes congénitaux. Le vrai névrome se retrouve dans les centres nerveux, dans les nerfs et dans certains névromes plexiformes, comme celui observé chez un nouveau-né par Bruns, dans la région coccygienne. Les faux névromes ont été étudiés avec

les fibromes : ils constituent des tumeurs fibreuses se présentant multiples, le long des nerfs, chez le nouveau-né.

Le **lymphome**, comme hypertrophie des ganglions lymphatiques, peut s'observer à tout âge. Il est cependant probable que cette forme ne rentre pas dans le groupe des néoplasmes dans le sens strict que nous avons donné à cette dénomination. Il existe des cas de lymphadénie ganglionnaire chez de tout jeunes enfants (quelques mois). Le lymphosarcome ne peut pas être séparé du sarcome.

Les **sarcomes** pris dans leur ensemble ont été rencontrés assez souvent chez le nouveau-né. Nous ne pouvons pas entrer dans tous les détails de la part qui revient à chaque forme de ce groupe de néoplasmes ; il se peut que certaines formes ne soient jamais congénitales, et c'est à l'avenir qu'il appartiendra d'éclaircir ce sujet. On a rencontré des sarcomes congénitaux dans le foie, dans les reins, dans les os (Billroth), etc.

Les **tumeurs pigmentées** sont extrêmement fréquentes à l'état congénital. Nous avons vu toutes les formes de naevus qu'on pourrait considérer comme des tumeurs mélaniques bénignes, être la règle chez le nouveau-né ; ils peuvent même affecter tout le corps sous forme de mélanodermie congénitale totale ou partielle (enfant pie).

L'**adénome** peut aussi être un néoplasme congénital. Nous en avons trouvé dans le corps thyroïde, où il constitue une des formes de goitre congénital. Les adénomes de l'intestin et du nez (polypes) se rencontrent surtout chez de jeunes sujets ; ceux du foie sont considérés par plusieurs auteurs comme des vices de conformation congénitaux.

Les **papillomes** de la peau et des muqueuses peuvent être observés à la naissance, surtout sous la forme de naevus papillaire.

Le **carcinome épithélial**, qu'on avait exclu d'une manière catégorique des tumeurs du jeune âge, peut se trouver non seulement chez les enfants, mais aussi chez le nouveau-né. Il paraît même être plus fréquent à la naissance et dans la première année de la vie qu'entre cinq et trente ans (Hénocque). Breslau sur 3 144 cas trouve 26 cancers de zéro à dix ans. Moore sur 60 196 décès par cancer signale 559 cas de mort dans les cinq premières années, dont 178 pendant les premiers douze mois. Les carcinomes congénitaux du rein qui ont été considérés comme des sarcomes, sont aujourd'hui admis par un grand nombre d'auteurs. On a trouvé



cette forme de néoplasme également chez des nouveau-nés dans le testicule, dans le foie, dans l'ovaire.

Quant à l'**épithélioma**, nous avons vu que Cullingworth en a rapporté un cas paraissant être congénital, puisqu'il a été observé chez un enfant de cinq semaines. En outre, il est bon de faire remarquer que les formations congénitales de la peau, telles que les verrues, peuvent se transformer en épithéliomes.

Donc, si nous prenons individuellement chaque type de néoplasme, nous voyons que tous les types connus, sinon toutes leurs variétés, peuvent se présenter chez le nouveau-né. L'importance de cette constatation ne saurait échapper à personne. Dans ces derniers temps on a voulu séparer les tumeurs congénitales des tumeurs des adultes, sous le prétexte que les premières n'auraient ni le même siège, ni la même marche, ni la même composition anatomique que les secondes. Quant à la structure anatomique, l'assertion est mal fondée, puisque le microscope, en examinant une tumeur congénitale, y trouve les mêmes éléments disposés de la même manière que dans les tumeurs correspondantes des adultes : c'est d'ailleurs l'identité de leur structure qui les fait classer parmi les néoplasmes correspondants de l'adulte qui ont servi de type à toutes les descriptions. Quant à la marche clinique, il ne serait nullement étonnant qu'un type se développât différemment dans un organisme qui est en croissance, où la vitalité de tous les tissus est exagérée, où tous les éléments ne tendent qu'à un but : croître et multiplier. Il serait plus étonnant s'il arrivait le contraire, car cela reviendrait au même que si l'on s'attendait à voir pousser une graine avec la même vigueur dans un terrain stérile que sur une terre fertile. Il nous semble plutôt que la marche des néoplasmes congénitaux est très peu différente de celle des néoplasmes des adultes. En effet les sarcomes et les carcinomes ont une marche rapide, tant dans un cas que dans l'autre, et le fibrome, le lipome, l'ostéome marchent en général très lentement aussi chez l'enfant du premier âge. Et si quelquefois cette marche paraît différente, nous répétons que cela ne nous surprend nullement, vu les conditions différentes du terrain.

Quant au siège des néoplasmes, on a fait l'observation qu'il diffère pour les néoplasmes des adultes et des nouveau-nés. D'abord cela n'est vrai qu'en partie : presque tous les organes du fœtus, comme presque tous les organes de l'adulte peuvent devenir le

siège de néoplasmes : donc dire que le siège des tumeurs des adultes et des enfants est différent n'est pas absolument exact. Il s'agit plutôt d'une question de fréquence. L'ovaire, le testicule, le corps thyroïde, le système osseux, le rein, le foie et d'autres organes peuvent être affectés de néoplasmes aussi bien chez le nouveau-né que chez l'adulte. S'il existe une différence très marquée dans la fréquence des néoplasmes de certains organes entre le nouveau-né et l'adulte, comme par exemple pour l'utérus et la glande mammaire, nous devons en chercher la cause ailleurs : et la simple comparaison de ce que sont ces organes chez le fœtus et chez la femme adulte, nous donnera une réponse satisfaisante. Les organes qui sont affectés de préférence par des néoplasmes chez le nouveau-né ont généralement déjà chez lui le même développement proportionnel qu'ils auront chez l'adulte, ou même un développement supérieur (foie, œil), ce qui n'est pas le cas pour les mamelles et l'utérus.

Pour ce qui est de la rareté relative des néoplasmes congénitaux en comparaison avec les néoplasmes de l'adulte, il faut d'un côté faire remarquer que les nouveau-nés sont en nombre beaucoup inférieur à celui des adultes. En effet la natalité pour 1000 habitants varie selon les époques et les pays de 26 à 40 par an, en moyenne 32, ce qui signifie que sur 1000 observations faites dans une année sur des adultes il y en aura à peu près 32 qui auront trait à des nouveau-nés ; en outre, beaucoup de nouveau-nés échappent à l'observation médicale et surtout à l'autopsie. En plus, les causes occasionnelles qui font éclore les néoplasmes sur un terrain prédisposé ont beaucoup plus de chances d'agir sur des individus pendant la vie extra-utérine que pendant la gestation. Les traumatismes, les causes inflammatoires ou autres qui paraissent agir comme cause occasionnelle des néoplasmes, sont presque exclues pendant la vie intra-utérine. Donc aussi la moindre fréquence des tumeurs congénitales par rapport aux autres est très explicable et ne peut être considérée comme une raison suffisante pour séparer ces manifestations du groupe auquel elles appartiennent naturellement.

On est trop habitué à considérer comme tumeurs congénitales seulement les dermoïdes, les tératomes, les naevi et les angiomes et à tirer des conclusions en partant de ce principe. Nous avons vu d'abord que les formations dermoïdes apparaissent le plus souvent

à la puberté : elles ne seraient donc pas, à proprement parler, des tumeurs congénitales. D'un autre côté nous avons constaté chez le nouveau-né toutes ou presque toutes les formes de tumeurs qui existent chez l'adulte et par conséquent une distinction absolue entre les néoplasmes congénitaux et les autres néoplasmes n'est plus possible et toute conclusion tirée de cette séparation doit être considérée comme erronée.

En discutant les théories qui ont été émises sur l'étiologie des néoplasmes, nous avons vu le peu de fondement de la plupart d'entre elles. Les traumatismes, l'infection, l'inflammation sous ses différentes manifestations, chacun considéré à part comme cause seule et unique des néoplasmes, ne résistent pas à un examen tant soit peu approfondi. Les objections faites à la théorie de l'inclusion de germes embryonnaires ont moins de poids et ne paraissent pas capables d'infirmer cette théorie qui a tant de faits réels en sa faveur. En effet, la plupart des auteurs reconnaissent aujourd'hui aux formations dermoïdes une origine par inclusion fœtale. La même conclusion s'étend ensuite aux naevi et aux angiomes congénitaux, surtout parce qu'ils sont congénitaux. Mais d'un côté nous avons vu qu'on peut considérer les naevi comme des tumeurs et comme des germes de tumeurs ; car ils peuvent donner lieu après la naissance à des néoplasmes dont les caractères ne sont plus ceux des naevi.

Les enchondromes des os se développent aux dépens de noyaux de cartilage restés inclus dans les os pendant l'ossification : ces enchondromes sont parfois congénitaux, mais d'autres fois se développent chez l'adulte ; mais ils ont le même siège de prédilection, affectent la même marche, de manière qu'il serait difficile de vouloir leur rechercher une origine différente.

Le sarcome et carcinome du rein, ainsi que les tumeurs mixtes des glandes comme le testicule et la parotide, organes dont le développement est relativement compliqué, s'explique le mieux par la théorie de l'inclusion fœtale. L'origine de toutes les formations branchiales, des néoplasmes de la région sacro-coccygo-périnéale, de même que des soi-disant cérébromes, ne pourrait s'expliquer autrement.

## CONCLUSIONS.

1. Toutes les formes principales des néoplasmes qui s'observent chez l'adulte peuvent se rencontrer aussi chez le nouveau-né.

2. Il n'y a pas lieu de considérer les néoplasmes congénitaux comme étant de nature différente des néoplasmes acquis.

3. Une partie des néoplasmes doit incontestablement son origine à une inclusion embryonnaire : il est probable que cette cause est plus générale que cela n'est admis actuellement.

## Bibliographie.

- Ackermann*, Deutsch. Arch. f. Klin. Med., I (hydronéphrose).  
*Affanassiew*, Arch. f. mikr. Anat., XIV, 1877 (thymus).  
*Ahlfeld*, Arch. f. Gyn., XI (myxome); — Die Missbildungen des Menschen, 1880.  
*Albers*, Virch. Arch., X (lipome du cœur); — Atlas d. path. Anat. (fibr. du cœur); — Die Path. u. Ther. der Kehlkopfkrankheiten.  
*Allgayer*, Beitr. zur klin. Chir. v. Bruns, II, 1886.  
*Allingham*, On diseases of the rectum. London, 1873.  
*Amman*, Beitr. zur Anat. d. Thymus. In. Diss., Basel, 1882.  
*Ammon*, Münch. illustr. med. Zeitschr. 9, 152, 1852 (mélanose de l'œil); — Tum. sacro-coccyg. 1842.  
*Amourel*, Des tum. fibr. des org. gén. ext. de la femme. Th. Paris, 1883.  
*Andral*, Arch. de Méd., 1824 (canc. d. lymph.); — Précis d'Anat. path. (rate, kyst. derm.).  
*Andry*, Journ. des progr. des sciences et instit. méd., 1830. Mém. sur les mal. du fœtus et de ses annexes.  
*Arndt*, Virch. Arch., 51 (carcin. endoth.).  
*Arnold*, Virch. Arch., 51 (myxosarcoma teleangiectodes cysticum); — Virch. Arch., 52 (tum. de la dure-mère); Virch. Arch., 50 (lipome langue); Virch. Arch. (behaarte Polypen d. Mund. R.).  
*Arnozan*, Dict. Encycl. d. Sciences méd., art. Pancréas.  
*Arnstein*, Virch. Arch., 54 (lymphangiome de la bouche).  
*Aufrecht*, Die diffuse Nephritis; Berlin, 1879.  
*Augagneur et Mollière*, Dict. Encycl. d. Sc. méd., art. Testicule.  
*Azel Key*, Särsk. af. Nord. med. ark., II, 1879 (tum. du nerf acoust.).  
*Babès*, Vierteljahrsschr. f. Derm. u. Syph. 7. (kéloldes).  
*Bach*, Mém. de l'Acad. de Méd., 1855 (bronchocèle cong.).  
*Bailly*, Dict. de Jaccoud, art. Fœtus.  
*Balfour*, Vergleichende Entwicklungsgeschichte. Jena, 1881.  
*Ball et Krishaber*, Dict. de Dechambre, art. Cerveau.  
*Banti*, Lo Sperimentale, 1886 (lip. cœur).  
*Bardeleben*, Lehrb. d. Chir., Berlin, 1879.  
*Barker*, Med. Press and circul., 1873 (kyste derm. du rectum).  
*Barnes*, Med.-chir. Trans., 4, 1813 (kyste dentaire cong.).  
*Bateman*, Delineations of cutaneous Diseases, London, 1817.  
*Baumgarten*, Virch. Arch., 76 (sarc. des os); — Virch. Arch., 97 (ovaire); — Virch. Arch., 107 (kyste derm. de l'ovaire avec vésic. ocul.).  
*Beaumont*, Med.-chir. Trans., 33, 1850 (enchondr. du maxill. inf.).  
*Beck*, Zeitschr. f. Heilk., 4, 1883 (tératome de la glande pinéale).  
*Becker*, Bericht. üb. d. Augenklin. d. Wien. Univ., 1863-65.

- Beckmann*, Virch. Arch., 9 (kyste du rein).  
*Beigel*, Virch. Arch., 47 (papill. neuropath.).  
*Benjamin*, Virch. Arch., 14 (lipome d. cerveau).  
*Béraud*, Un. méd., 1861 (goitre cong.); — Des mal. de la prostate, 1857.  
*Bergengrün*, Virch. Arch., 118 (verruë d. larynx).  
*Berger*, Arch. de Méd., 1874 (goitre).  
*Bergmann*, Gerhardt's Handb. d. Kinderkrankh (tum. d. gangl.).  
*Berlin*, Handb. d. Augenkrankh. v. Graefe u. Saemisch., 6 (tum. œil).  
*Bernet*, Virch. Arch., 41 (lipome du cœur).  
*Beschorner*, Berl. Klin. Woch., 1877.  
*Betz*, Zeitschr. f. rat. Méd., 9 (bronchocèle cong.).  
*Bidder*, Virch. Arch., 88 (tum. d. centr. nerv.).  
*Billroth*, Ueb. d. Bau. d. Schleimhautpolypen. Berlin, 1855; Deutsche Klin., 1855 (tum. d. os); — Virch. Arch., 9 (rhabdomyôme); — Virch. Arch., 8 (kystadénome d. testic.); — Beitræge zur path. Hist., 1838; — Untersuch. üb. d. Entwick. d. Blutgef, 1856 (lymphangiome); — Arch. d. Heilkunde, 3 (myxome de la pie-mère du cervelet).  
*Birch-Hirschfeld*, Handb. d. Kinderkrankh. v. Gerhardt, 3 (hypertrophie de la rate).  
*Bizzozero et Bozzolo*, Wiener med. Jahrb., 1874 (tum. dure-mère), *Bizzozero et Manfredi*, Arch. per le scienze med. 1, 1876 (molluscum); Bizzozero, Moleschott's Untersuch. II (métastase du gliôme).  
*Blachez*, Bull. de la Soc. Anat., 1856 (kyste cong. du cou).  
*Bland Sutton*, Sem. méd., 1887, 9 nov. (tum. cong. sacro-coccyg.).  
*Bloch*, Arch. d. Heilk., 1875 (endothéliome mélanique du foie).  
*Bochdaleck*, Oesterr. Zeitschr. f. prakt. Heilk., II, 1866 (kyst. de la langue).  
*Bodenheimer*, Sarkom des Herzens, In. Diss., Berne, 1868.  
*Boeck*, Vierteljahrsschr. f. Derm. U. Syph. 2, 1875 (mollusc.).  
*Boeckel*, Dict. de Jaccoud, art. Larynx.  
*Bohn*, Die Mundkrankheiten der Kinder. Leipzig, 1866.  
*Boinet et Ferrand*, Dict. de Dechambre, art. Ovaire path.  
*Boinet*, Bull. de la Soc. de Chir., 1859 (kyste cong. du cou).  
*Bokai*, Jahrb. f. Kinderheilk., 1871 (polypes du rectum).  
*Bonnamy*, Tumeurs du pancréas. Th. Paris, 1879.  
*Böttcher*, Virch. Arch. 49 (kystome ovaire).  
*Boucher*, Étude sur les kystes congénitaux du cou. Th. Paris, 1868.  
*Bouisson*, Sur les tumeurs pulsatiles. Th. Paris, 1857.  
*Bouse*, Bull. de l'Acad. d. Méd., 2, 1854 (tum. sang. des os).  
*Boullard*, Soc. Anat., 1854 (kyste cong. ov.).  
*Braune*, Oesterr. Zeitschr. f. Heilk., 1867, 1 et 3 (mal. du fœtus).  
*Braune*, Monatsschr. f. Geburtsh., 1864 (tumeur sacro-coccyg.).  
*Broca*, Dict. de Dechambre, art. Thyroïde path. et Adénome.  
*Bradowski*, Virch. Arch., 67 (myosarc. rén.).  
*Breslau*, Virch. Arch., 28 (stat. d. tum.).  
*Brown*, New-York Med. Rec. 1870 (medullary cancer of the spleen).  
*Bruns*, Virch. Arch., 50 (neurofibrome); — Handb. d. prakt. Chir., 2, 1859. Neue Beobacht. ueb. Kehlkopfpolyphen. Tübingen, 1873 et 1878. — Die Laryngotomie zur Entfernung intralaryngealer Neubildungen, 1877. — Mitth. an der chir. Klin. zu Tübingen, 1884 (carcin. branchiog.).  
*Bryant*, Lancet, 1867 (enchondrome).  
*Buhl*, Zeitschr. f. Biol. 1, 1865 (rhabdôm.).  
*Büngner*, Langenbeck's Arch., 39 (tum. verruq. des fosses nas.).  
*Buob*, Du goitre congénital. Strasbourg, 1867.  
*Burow*, Berl. Klin. Woch., 13 (tum. lar.); — Laryngoscop. Atlas, 1877.  
*Butlin*, Encycl. internat. de chir. de Ashhurst (tumeurs).  
*Buttersack*, Virch. Arch., 106 (cong. knorpelreste am Halse).  
*Buzzi*, Virch. Arch. 109 (tum. coccyg.).  
*Carrera*, Essai sur les tumeurs fibro-plastiques des os. Paris, 1855.  
*Caspary*, Vierteljahrsschr. f. Derm. u. Syph. 10 (molluscum).  
*Cervelato*, Lo Sperimentale, 1881 (kyst. lar.).

- Chambard*, Anat. et path. de la tunique vaginale. Th. Paris, 1858.  
*Charpentier*, Traité pratique des accouchements, Paris, 1833. — Arch. tocol., 1874 (tum. coccyg.).  
*Choron*, Contrib. à la path. de l'enfance, Bruxelles, 1881.  
*Chenantais*, De l'épithélium calcifié. Th. Paris, 1881.  
*Chenevière*, Arch. f. Gyn. II (kolpohyperplasia cystica).  
*Chevance*, Union méd., 1837 (hypertr. rén.).  
*Chiari*, Tagbl. d. Naturforschervers. in Salzburg. 1881 (cornif. d. l'épithél.).  
*Chiari*, Prager med. Woch. 1883 (cancer pulm.). — Prager med. Woch. 1883 (Cholesteatom des Dorsalmarkes); — Prager Med. Woch., 1890 (Ueb. cong. polypöse Haulanhänge an d. raph. perin.).  
*Cholinsky*, Ueber cystennieren. Diss., Bonn, 1882.  
*Chrétien*, Dict. de Dechambre, art. Parotide path.  
*Christinneck*, Arch. f. Ohrenheilk., 18, 293, 20, 34 (tum. oreille).  
*Clarcke*, Med. Times, 1, 1865 (tum. cerv. cong.).  
*Coats*, Jahresber. v. Virchow u. Hirsch, 7 (tum. œsoph.).  
*Cohen*, Diseases of the throat, 1879.  
*Cohnheim*, Virch. Arch., 65 (myosarc. réu.); — Virch. Arch., 33 (hypert. splén.). — Allgemeine Pathol., 1882; — Virch. Arch., 68 (goitre). — *Cohnheim et Maas*, Virch. Arch., 70 (greffe des tissus).  
*Coote*, Lancet, 1861 (kyste oss. d. maxill.).  
*Cornil et Ranvier*, Manuel d'histologie pathologique, Paris, 1884; — Arch. gén. de Méd., 1865, 2 (lymph.). — *Cornil et Cazalis*, Bull. Soc. Anat., 1872 (myxome du foie); — Dict. de Dechambre, art. Lipome, Cancer.  
*Coudereau*, Soc. Biol., 1876 (tum. du plac.).  
*Cristiani*, Arch. de physiol., 4, 1887 (tum. mal. dans les muscles).  
*Crouse*, Philad. med. and surg. Rep. 1874 (encéphaloïde du foie).  
*Cruveilhier*, Atlas d'anat. pathol.  
*Cuffer*, Dict. de Jaccoud, art. Peau.  
*Cullingworth*, Brit. med. Journ. 1877 (épithéliome du pylore, enf. de 5. sem.).  
*Curling*, Diseases of the Testis.  
*Curtis*, Arch. de physiol., 1877 (myxome card.).  
*Cusset*, 2<sup>e</sup> Congr. franç. de chir., 1886 (kyste derm. du cou).  
*Czerny*, Langenbeck's Arch. 17 (neurofibr.).  
*Dawé*, Mém. Soc. de Chir., 6, Paris, 1863 (chondrome du testicule).  
*Davidsohn*, Ueber Krebs der Speicheldrüsen. Diss. Berlin, 1872.  
*Debove*, Le psoriasis buccal. Paris, 1873. — Bull. Soc. Anat. 1873 (myxome card.).  
*Deffaut*, Bull. Soc. Anat. 1872 (sarc. du cœur).  
*Delstanche*, Arch. f. Ohrenheilk., 15 (tum. oreille).  
*Demarquay*, L'Union, 1861 (angiome).  
*Demiéville*, Virch. Arch., 81 (naev. pigm.).  
*Demme*, Gerhard's Handb. d. Kinderkrankh., 3 (goitre).  
*Dennig*, Beitr. z. path. Anat. v. Ziegler, 2, 1888 (ostéome trach.).  
*Dentu (Le)*, Des anomalies du testicule, Paris, 1869. Traité des mal. des voies urin.  
*Depaul*, Arch. de tocol. 1877 (tum. sacro-cocc.), et *Robin*, Soc. de Biol., 1865 (tum. intrapelv. cong.).  
*Desprès*, Dict. Jaccoud, art. Oreille; *Desprès et Lelong*, Bull. Soc. Anat., 11, 1866 (kyste cong. du cou).  
*Dessoir*, De la langue noire. Paris, 1878.  
*De Sinéty*, Dict. Dechambre, art. Utérus.  
*Dieulafoy*, Dict. Jaccoud, art. Poumon.  
*Dittrich*, Prager med. Wochenschr. 1889 (sarcome de la vessie).  
*Dodenil*, Recherches sur l'altération sénile de la prostate. Paris, 1866.  
*Doederlin*, Arch. f. Gyn. 29 (kyste hymen.).  
*Dolbeau*, Bull. Soc. de Chir., 1862 (ostéo-chondrome du sinus ma.).  
*Dubar*, Dict. Jaccoud, art. Rectum.  
*Dubois*, Gaz. d'Hôp. 1864 (fibrome du cord. sperm.).  
*Duplay*, Arch. d. Méd. 1868 (tum. sacro-cocc.).

- Dupuytren*, Gaz. d. Hôp., 1831 (kyste derm. du cou).  
*Duval*, Dict. Jaccoud, art. Muscle.  
*Duzan*, Du cancer chez les enfants. Thèse. Paris, 1876.  
*Dyer*, Trans. of the Amer. Ophth. Soc., 1879 (sarc. de la conj. ocul.).  
*Eberth*, Virch. Arch., 55 (mysarc. rén.); — Virch. Arch., 49 (carcin. endothél.);  
 — Virch. Arch., 51 (hypertr. splén.); — Virch. Arch., 43 (tum. oesoph.).  
*Ebner*, Untersuch. über den Bau der Samenkanälchen, Leipzig, 1871.  
*Ebstein*, Spec. Path. v. Ziemssen, 9 (hypronéphrose).  
*Ecker*, Zeitschr. f. rat. Med., 6. 1847 (goitre).  
*Edis*, Brit. med. Journ. 1876 (kyste cong. lar.).  
*Ehrendorfer*, Langenbeck's. Arch., 28, 1882 (verschiedene Hodengeschwülste).  
*Eichwald*, Würzb. med. Zeitschs., 5, 1864 (kyste ov.).  
*Englisch*, Eulenburg's Real-Encycl., art. Hoden. Wien med. Jahrb., 1873-1874 (kyst. prost.).  
*Eppinger*, Prag. Vierteljahrsschr, 1875 (cholesteat.).  
*Erb*, Ziemssen's Handb. d. spec. Path., II (tum. centr. nerv.).  
*Erichsen*, The science and Art of Surgery. — Lancet, 1864 (enchondr. foss. nas.).  
*Esoff*, Virch. Arch., 69 (ichthyosis).  
*Ewetzky*, Virch. Arch., 69 (angiosarc. plexif.).  
*Fagge*, Med. Times, 1874 (tum. oesoph.).  
*Falkson*, Virch. Arch., 75 (Chondrocystosarc. des Plexus des 3 n. Ventrikels).  
*Farre*, The morbid. Anat. of the Liver, 1812.  
*Fauvel*, Traité des maladies du larynx. Paris, 1877.  
*Fergusson*, Trans. of the path. Soc. of London, 16, 1865 (galactocèle testic.).  
*Fernet*, Dict. Jaccoud, art. Bouche.  
*Ferrand*, Dict. Dechambre, art. Ovaire path.  
*Finnell*, New-York med. Rec., 2, 1867 (intra-abdominal tumors in fœtus).  
*Flesch*, Verh. d. Würzb. phys. med. Gesellsch., 1872 (comb. de derm. et adén. de l'ovaire).  
*Foerster*, Würzb. Verh., 10 (cancroïde); — Virch. Arch., 13 (tum. pulm.); — Illustr. med. Zeit., 1853 (fibr. oss.); — Die Missbildungen des Menschen, 1861.  
*Follin et Duplay*, Traité de path. ext.  
*Fraenkel*, Festschr. z. Eroffn. d. allg. Krankenhauses in Hamburg, 1889 (Prim. Sarc. d. Herzen's); — Virch. Arch., 91 (Abschnürung eines ovarium's); — Arch. f. Ohrenheilk., 8 (tum. oreille); — Virch. Arch., 104 (Sarc. d. Nebennier).  
*François*, Contrib. à l'étude de l'enchondr. du bassin. Th. Paris, 1876.  
*Frerichs*, Klinik der Leberkrankheiten, 1858.  
*Freund*, Berl. Klin. Woch., 1877 (kyst. cong. ov.).  
*Friedländer*, Virch. Arch., 67 (cylindrome); — Beitr. z. Anat. d. cystovarien, Strasbourg, 1876; — Virch. Arch., 56 (derm. ovaire).  
*Friedleben*, Die Physiol. der Thymus. — Drüse. Frankfurt a. Main. — Arch. f. phys. Heilk., 8, 1849 (mal. du foie).  
*Frick*, Virch. Arch., 117 (sarc. du vagin, 2 cas).  
*Friedreich*, Virchow's Handb. d. spec. Path., 5, 1858 (goitre).  
*Friedrich*, Virch. Arch., 33 (lymph. splén.); — Virch. Arch., 36 (krebsmetastasen auf d. Fœtus).  
*Froriep*, Schmidt's Jahrb., 7, 1835 (ost. lar.).  
*Fuchs*, Das Sarcom. des Uvealtractus, Wien, 1882.  
*Ganguillet*, Beitr. zur Kenntniss der Rückenmarkstumoren. Bern., 1878.  
*Gayet*, Dict. Dechambre, art. Cornée path.  
*Geber*, Vierteljahrsschr. f. Derm. u. Syph., 9, 1882 (molluscum).  
*Gegenbaur*, Anatomie, Leipzig, 1883.  
*Gelstrom*, Centr. f. Gyn., 1889 (kyste derm. rect.).  
*Gentilhomme*, Recherches sur les tumeurs pulsatiles des os. Th. Paris, 1863.  
*Genzmer*, Virch. Arch., 74 (goitre).  
*Gerhardt*, Jahrb. f. Kinderheilk., 4, 1871 (papillome neuropath.); — Festschr. z., IV, Secularfeier d. Univ. Würzburg., 1882 (gliôme).  
*Gilles*, De hygrom. cyst. cong., etc. Romal, 1852.

- Gillette*, Dict. Dechambre, art. Cou.
- Ginrac*, Dict. Jaccoud, art. Bronches.
- Giraldes*, Des mal. du sinus max. Paris, 1851; — Leç. sur les mal. chir. des enfants.
- Un. méd., 1859 (kyst. cong. du cou).
- Golgi*, Centralbl. f. med. Wiss. 1875 (gliôme).
- Glüge*, Atlas der path. Histologie.
- Gore*, Fortschr. d. Med., I (goitre).
- Gosselin*, Paris méd., 1881 (lipome langue); — Gaz. méd. de Paris, 1851 (spermatocèle); — Dict. Jaccoud, art. Anus, Testicule. — *Gosselin et Dubar*, Dict., Jaccoud, art. Rectum.
- Gowers*, Trans. of the path. Soc. of London, 29, 1878 (hypertr. splén.).
- Graefe*, Arch. de Graefe, 7 (tum. de l'œil).
- Grasset*, Étude clinique et anat. path. sur le cancer de la rate. Montpellier, 1874.
- Gray*, Med.-chir. Trans., 39, 1856 (sarc. oss.).
- Grawitz*, Virch. Arch., 93 (lipome du rein); — Virch. Arch., 76 (sarc. des os).
- Greenfield*, Trans. of the path. Soc. of Lond., 29, 1878 (hypertr. splén.).
- Griffins et Trombetta*, Atti della reg. Acad. di Torino, 18, 1883 (chondrocarcin. de la gl. sous-max.).
- Grohe*, Virch. Arch., 32 (spermatocèle).
- Guérin*, Kystes cong. du cou. Th. Paris, 1876.
- Guersant*, Bull. Soc. Anat., 17, 1842 (canc. encéphal. du max. sup., enf. 2 1/2 ans).
- Guillot*, Arch. gén. de méd., 1860 (goitre).
- Guillaumet*, Bull. Soc. Anat., 49, 1874 (kyst. sér. cong. de la nuque).
- Günsburg*, Zeitschr. f. Klin. Med., 1854 (cancer de la rate).
- Gussenbauer*, Arch. f. Klin. Chir., 18 (myôme de la vessie).
- Gusserow*, Volckmann's Samml. Klin. Votr., n° 18 (hydronéphr.); — Billroth's Handb. d. Frauenkrankh., 1878 (tum. de l'utérus).
- Guyon*, Dict. Dechambre, art. Maxillaire.
- Hache*, Dict. Dechambre, art. Vessie.
- Hacker*, Langenbeck's Arch., 27 (Geschwülste mit Knorpel u. Knochen).
- Hahn*, Ueb. die verschied. Leiden der Prostata, Berlin, 1869.
- Hall*, Annals of Surgery, 1885.
- Hallopeau*, Dict. Jaccoud, art. Encéphale, Moelle épîn.
- Hammerich*, Ueber Schleimcysten der Zungenwurzel. Würzburg, 1877.
- Hamon*, Soc. de Chir., Paris, 1887 (polype du rectum).
- Hardie*, Lancet, 1872 (kyst. cong. du cou).
- Hardy*, Dict. Jaccoud, art. Peau. Ichthyose.
- Harley et Masson*, Trans. of the path. Soc. of Lond., 1865 (galactoe, testic.).
- Hartmann*, Zeitschr. f. Ohrenheilk., 8 (tum. oreille).
- Hasenclever*, Diss. Berlin, 1880 (étude statist. du cancer de la vessie).
- Hasse*, Die Beziehung der Morphologie zur Heilkunde, Leipzig, 1889.
- Havner*, Zeitschr. f. Heilk., 10, 1889 (Ueber Knochenbildung in Trachealschleimhaut).
- Havilland*, Journ. of the Soc. of Arts, 27.
- Havard*, Trans. of the path. Soc., 28 (kystome du testic.).
- Hawkins*, Gaz. méd. de Paris, 8, 1840 (forme partic. de tum. cong. du cou).
- Hebra*, Die krankhaften Veränderungen der Haut. Braunschweig, 1884.
- Hecker*, Monatsschr. f. Geburtsh, 31, 1868 (goitre).
- Heer*, Fibrocysten des Uterus. Diss. Zurich, 1874.
- Heimann*, Virch. Arch., 116 (ost. trach.).
- Heller*, D. Arch. f. Klin. med., 5 (hydronéphr.); — Tagebl. d. Naturforschervers. in Freiburg (tum. d. centr. nerv.).
- Hennig*, Monatsschr. f. Geburtsk., 21, 1862 (Tubovarialcysten). — *Hennig et Wagner*, Virch. Arch., 10, 1836 (enchondr. intracéph. fet.).
- Hénocque*, Dict. Dechambre, art. Carcinome, Enchondrome, Liomyôme, Myxome.
- Henck*, Diss. de tumor. fœt. cyst. Halae, 1819.
- Hermann et Tourneux*, Sem. méd., 1887 (tum. nerv. sacro-coccyg.).
- Hergott*, Des mal. fœt. qui peuvent faire obstacle à l'accouchem., 1878.
- Hertz*, Virch. Arch., 30 (kystes rénaux).



- Hess et Wagner*, Arch. d. Heilk., 19 (tum. pulm.).  
*Heschl*, Wien. med. Woch. 1866 (D. Lymphangiom eine neue Geschwulst f. d. Niere).  
*Heurtau*, Bull. Soc. de chir., 1877 (enchondr. des fosses nasales); — Dict. Jaccoud, art. Cancer, Kystes, Polypes, Sarcomes, Tumeurs.  
*Heusinger*, Virch. Arch., 29 (Halskiemenfisteln mit Knorpelresten).  
*Heydenreich*, Dict. Dechambre, art. Os.  
*Heyfelder*, Virch. Arch., 11 (tum. des os).  
*Hildebrandt*, Monatsschr. f. Geb., 31 (myxofibrome du placenta).  
*Hildebrand*, Volkmann's, Samml. Klin. Vortr., n° 5 (hydronéphr.); — Eulenburg's Real-Encycl., art. Struma. Billroth's Handb. d. Frauenkr. — Die Krankh. d. auss. weibl. Genitalien, 1877.  
*Hippel*, Ber. üb. d. ophth. Univ. Klin. in Giessen, 1881 (gliôme de l'œil).  
*His*, Zeitschr. f. wiss. Zool. 10 et 11 (thym.); Menschliche Embryonen. Leipzig, 1880.  
*Hodgkin*, Med.-chir. Trans., 17., 1832 (lymphome).  
*Hoffmann*, Zeitschz. f. rat. Med., 34, 1869 (gliôme); — Virch. Arch., 39 (adén. foie).  
*Hogg*, Lancet, 1873 (kyst. mult. cong. du cou).  
*Hohl*, Ueber Neubildungen der Zahnpulpa, 1868.  
*Hoisholt*, Virch. Arch., 104 (Chondromyxosarcom. der Niere).  
*Holmes*, Med. Times, 1, 1864 (kyst. cong. cou); — Med. Times, 2, 1860 (tum. cong. cou).  
*Horner*, Zehender'sklin. Monatsbl., 1871 (tum. de l'œil).  
*Houel*, Soc. Anat., 1873 (goitre cong.); — Soc. Biol., 1833 (descript. d'un fœt. avec excès de peau et d'un fœt. aff. d'ichthyose cong.).  
*Huber et Boström*, D. Arch. f. Klin. Med., 23 (myosarc. rénal).  
*Hueckel*, Virch. Arch. (kolpohyperpl. cyst.).  
*Hueter*, Grundriss der Chirurgie, 4te Aufl. überarbeitet von Lossen, Leipzig, 1837.  
*Hugenberger*, Ber. aus d. Hebammen-Institut. in St. Petersburg (tum. cart. du cul-de-sac recto-vagin.).  
*Hughe*, On diseases of prost. gland., Dublin, 1870.  
*Humbert*, Les néoplasmes des gangl. lymph. Paris, 1878.  
*Hutchinson et Paget*, Sem. méd., 1887 (dermoïde du nez).  
*Hyvert*, Lyon méd., 10, 1873 (tum. ano-périn.).  
*Jakobsen*, Centralbl. f. Gyn., 14, 1889. (tum. mixte de l'ovaire).  
*Jastreboff*, Virch. Arch., 99 (Zur Casuistik des angeb. Geschw. in der Gegendes des Kreuzbeines).  
*Jurasz*, D. Med. Woch., 1884 (kyst. lar.).  
*Kaltenbach*, Arch. f. Gyn., 5 (kolpohyperplasia cystica).  
*Kantzow*, Virch. Arch., 35 (rhabdom. cong. card.).  
*Katz*, Berl. Klin. Woch., 1881, 12, et 1883, 3 (cholest. oreille).  
*Kaufmann*, Langenbeck's Arch., 31; — Sarcom der Parotis; — D. Zeitschr. f. Chir., 18 (goitre).  
*Keiler*, Edinb. monthly Journ. of Med. Sc. Case of thickening and deep fissures of the skin in an infant at birth, 1843.  
*Kelly*, Philad. med. Times, 1876 (tum. des sér.).  
*Kepp*, Zeitschr. f. Orenheilk, 11, 6 (tumf. os).  
*Kessel*, Arch. f. Ohr., 4 (polyp. de l'oreille).  
*Klasson*, A. Les faux polypes de l'utérus. — Annales de Gynécologie, 1889.  
*Klebs*, Handb. d. path. Anat.; — Arch. f. exper. Path., 5 (langue épithél. hypertr.); — Vierteljahrsschr. f. prakt. Heilk. 125 et 133, tum. d. centr. nerv.); — Virch. Arch., 31 (chondr. des os).  
*Klob*, Path. Anat. d. weibl. Sexualorgane, Wien., 1864; — Wien. med. Woch., 1865 (Scheinbare Leberadenöide).  
*Koerberle*, Dict. Jaccoud., art. Ovaire.  
*Koebner*, Virch. Arch., 93 (tum. des nerfs).  
*Koenig*, Arch. f. Heilk. 1865 (goitre).  
*Koester*, Virch. Arch., 40 (Die Entwicklung der Carcinomes).  
*Kolaczek*, Virch. Arch., 75 (dermoïde avec métastases dans le péritoine).  
*Kolisko*, Wien. klin. Woch., 1889 (Das polypöse Sarkom der Vagina im Kindesalter); — Med. Jahrb., 1887; Congenitales Herzmyom.

*Kölliker*, Entwicklungsgeschichte des Menschen, Leipzig, 1879; — Gewebelehre. Leipzig, 1867.

*Kopp*, D. Arch. f. Klin. Med., 32 (tum. trach.).

*Kottmann*, Corr. Blatt. f. Schweiz. Aerzte, 21, 1872 (cancer du foie).

*Kottmeyer*, Virch. Arch., 23 (Böse Neubildungen im Herzen).

*Krishaber*, Dict. Dechambre, art. Larynx path., Goitre.

*Kühn*, D. Arch. f. Klin. Med., 16 (adén. et carcin. du rein).

*Küster*, Volkmann's Samml. Klin. Vorträge, 267-268 (sur les tum. de la vessie et leur trait.).

*Kussmaul*, Würzb. med. Zeit, 1863 (melanosarcom. der Nebennieren).

*Kyber*, Wiener med. Jahrb., 1880 (ichthyose et kératose cong.).

*Labadie-Lagrane*, Dict. Jaccoud, art. Meningen, Moelle, Nerfs, Reins.

*Labbé et Coyna*, Traité des tumeurs bénignes du rein, Paris, 1876; — *Labbé et Legros*, Journ. de l'Anat. et de la physiol. (neurome papill.).

*Lachmann*, Arch. f. Psych. 13 (gliôme du filum terminale).

*Laboulbène*, Élém. d'anat. path., 1879.

*Lambl*, Virch. Arch., 8 (sarc. des os).

*Lancereaux*, Traité d'anat. path., 1875.

*Landetta*, Bull. Soc. Anat., 1862 (kyst. sang. du foie).

*Lang*, Virch. Arch., 53 (dermoïde du testic.).

*Langenbeck*, Deutsch. Klin., 1860 (tum. gangl.).

*Langhans*, Virch. Arch., 40 (keloïde); — Virch. Arch., 53 (tum. trach.); — Virch. Arch., 54 (hypertr. splén.); — Virch. Arch., 75 (angiome splén.); — Virch. Arch., 86 (angiome cancéreux de la vessie).

*Lannelongue et Achard*, Traité des kystes congénitaux; *Lannelongue*, Dict. Jaccoud, art. Cornée, Gencives, Lacrymales (voies), Mamelles, Rachis; — Arch. de Physiol., 1889 (kystes dermoïdes intra-craniens).

*Laugier*, Dict. Jaccoud, art. Naevus.

*Leared*, Brit. med. Journ., 1877 (kyst. ov.).

*Leber*, Handb. v. Graefe u. Sämisch., 5 (gliôme ocul.).

*Lebert*, Ueber Keratom, Breslau, 1864; — Die Krankh. der Schilddrüse, 1862; — Traité d'anat. path., 2. — Virch. Arch., 3 (tum. de la dure-mère). — Phys. path. 2 (fibrome); — Mém. de la Soc. de biol., 1852 (des kystes dermoïdes et de l'hétéroplastie cong.).

*Le Dentu*, Dict. Jaccoud, art. Face. Lymphatiques. Main. Orbité.

*Leduc*, Soc. Anat., 1878 (kyst. ovaire).

*Ledoux-Lebard*, Arch. de méd., 1885.

*Lee*, London, med.-chir. Trans., 2, 4, 1839 (An account of a fœtus of 7 months with its placenta partially adherent to a naevus occupying the scalp and dura mater).

*Leloir*, Arch. de physiol., 1881 (ichth.).

*Leopold*, Arch. f. Gyn., 6 (tum. ov.).

*Leriche*, II Congr. de Chir. fr., 1886 (tum. cocc.).

*Lesage et Legrand*, Arch. de physiol., 1888 (Des néopl. nerv. d'origine centr.).

*Letenneur*, Gaz. d. Hôp., 1859 (kyst. tubov.).

*Lewis Marshall*, Brit. med. Journ., 1889, (papilloma in vagina in a child.).

*Leyden*, Klinik der Rückenmarckskr.

*Löhlein*, Zeitschr. f. Geburtsh., 1875 (cong. hered. Struma bei Gesichtslage).

*Lorne*, Soc. Anat., 1869 (myôme du cœur).

*Lorain*, Soc. de Biol., 1853-54 (Mém. sur kystes séreux du cou).

*Lotzbeck*, Memorab., 15, 1870 (kyst. langue); — Diss. In. München, 1856 (tum. cocc.).

*Lücke*, Handb. d. allg. u. spec. Chir. v. Billroth. u. Pitha, 3, 1875 (goitre); — D. Zeitschr. f. Chir., 7. (goitre); — Virch. Arch., 29 (polype oreille); — Arch. f. Ohrenheilk., 14 (tum. or.); — Verh. d. Berl. med. Ges., 1 (cholest. or.).

*Luschka*, Virch. Arch., 41 (tum. base crâne); — Virch. Arch., 6 (spermatocèle); — Virch. Arch., 1855 (fibrome du cœur).

*Lücke et Klebs*, Virch. Arch., 41 (kyst. ov.).

*Lutkemüller*, Stricker's med. Jahrb., 1875 (4 Fälle v. angeb. Sacralgeschw.).

- Luton*, Dict. Jaccoud, 16, art. Goitre, Biliaires (voies), Estomac, OEsophage, Intestin, Poitrine.
- Maas*, Arch. f. klin. Chir., 13 (lymphang. bucc.).
- Mackenzie*, Essay on Growths in the Larynx, London, 1876.
- Madelung*, Langenbeck's Arch., 24 (Accessorische Schilddrüsen).
- Madré*, Cancer du pancréas, Th. Paris., 1883.
- Magitot*, Mémoire sur les kystes des mâchoires. Paris, 1872.
- Maier*, Virch. Arch., 14 (cylindrome).
- Malassez*, Arch. de physiol., 5, 1885 (Sur l'existence d'amas épith. autour de la racine des dents, etc.).
- Magdelain*, kystes séreux et acéphalocystiques de la rate. Th. Paris, 1868.
- Manec*, Gaz. des Hôp., 1863 (enchondr.).
- Marchal*, Dict. Jaccoud, art. Placenta.
- Marchand*, Virch. Arch., 73 (myosarc. rén.); — Virch. Arch., 92 (caps. surr. acc.).
- *Marchand et Beitz*, Zur Kenntniss der ovarientumoren, Halle, 1879; — Virch. Arch., 100 (Rhabdom. des Dammes).
- Marchant*, Dict. Jaccoud, art. Thymus, Thyroïde.
- Marduel*, Dict. Jaccoud, art. Ombilic, Périnée, Pharynx, Rein.
- Martinotti*, Gaz. delle clin., 1886 (tumori del cuore).
- Marcano et Féréol*, Progr. méd., 1874 (kyste hémat. de la rate).
- Mathieu*, Dict. Jaccoud, art. Estomac.
- Mauriac*, Un. méd., 1873 (psoriasis langue).
- Mavnoir*, Hydrocèle du cou, 1845.
- Mayweg*, Die Entwickelungsgeschichte der Cystengeschwülste d. Eierstockes, Diss., Bonn, 1868.
- Merlin*, Dict. Jaccoud, art. Poumon, Poitr.
- Meyer*, Diss. München, 1882 (tum. oesoph.).
- Michel*, Dict. Dechambre, Oesoph. path.
- Middeldorff*, Virch. Arch., 100 (Zur Casuist d. angeb. Geschw. in der Gegand des Kreuzbeines).
- Mihalkowicz*, Arb. a. d. phys. Anstalt zu Leipzig, 8, 1873 (Bau der Samenkanälchen).
- Molk*, Th. Strasbourg, 1868 (tum. cong. de l'extr. inf. du corps).
- Mollière*, Dict. Jaccoud, art. Pancréas.
- Monti*, Bull. de Sc. méd., 1873 (kyst. sang. cong. du cou).
- Moore*, Brit. med. Journ., 1865 (the antecedent conditions of cancer); — A syst. of surgery by Holmes, 1861, 1, art. Cancer.
- Moss und Steinbrügge*, Zeitschr. f. Ohrenth, 12 (polype de l'oreille); — Arch. f. Heilk. 8 11. (cholest. oreille).
- Morgan*, Trans. of the path. Soc., 1871 (tum. pulm.).
- Moreau*, Compt. rend. Soc. Biol., 1853 (enfant pie).
- Morris*, Trans. of the path. Soc., 22 (ang. centr. nerv.).
- Mosler*, Path. u. Therap. der Leukämie, Berlin, 1872.
- Moure*, Gaz. des Hôp., 1880 (kyst. du larynx).
- Moussaud*, Des Inclusions fœtales, Th. Paris, 1861.
- Müller*, W. Jenaische Zeitschr. f. med., 6, 1871 (goitre); — *Müller J.* Arch. f. Anat. u. Phys., 1843 (sarc. des os); — Bildungsgeschichte der Genitalien. Düsseldorf, 1830. *Müller F.* Ueber die erectilen Knochentumoren. Freiberg, 1855.
- Murchison*, Path. Trans., 21 (tum. gangl.).
- Nasse*, Virch. Arch., 94 (sarcome des os).
- Neelsen*, D. Arch. f. Klin. Med., 31 (tum. gangl.); — Beitr. z. path. Anat. v. Ziegler, 1888 (Zottengeschw. des Ureters).
- Nélaton*, D'une espèce de tumeurs à myélopaxes, Paris, 1860; — Dict. Jaccoud, art. Artères.
- Neumann*, Lehrb. de Hautkr. (Ichthyos.); — Virch. Arch., 20 (carcinome); — Virch. Arch., 61 (gliôme); — Virch. Arch., 103 (myôm. testic.); — Arch. d. Heilk., 10 (ost. testic.).
- Nicod d'Arbent*, Bull. gén. de therap., 19, 1840 (bronchocèle congénit.).
- Noel*, Gaz. hebdom. de méd., 1883 (gland. saliv.).

- Noegerrath*, Deutsch. Klin., 1854, 41 (carcinome du foie chez un fœtus).  
*Oertel*, Deutsch. Arch. f. Klin. Med., 15 (tum. du larynx).  
*Olshausen*, Centrabl. f. Gyn., 1884, 43 (tum. vésicul. de l'ovaire); — Berl. klin. Woch. 1876 (kyste ov.). Billroth's Handb. d. Frauenkr., 6, Stuttgart, 1877. Die Krankheiten der Ovarien.  
*Oré*, Dict. Jaccoud, art. Bronches, Moelle, Nerfs.  
*Otto*, Virch. Arch., 115 (Ueb. ein. cong., behaarten Rachenpolypen).  
*Pagenstecher*, Virch. Arch., 45 (carc. endoth.).  
*Paget*, Surgic. Path., 2 (fibrome).  
*Panas*, Dict. Jaccoud, art. Épaule, Genou, Paupière, Rétine.  
*Parrot*, Arch. de phys., 1869 (lip. d. centr. nerv.).  
*Pauli*, Virch. Arch., 27 (hypertr. prost.).  
*Pauly*, Beitr. d. Berl. Ges. f. Geb. u. Gyn., 4, 1875 (dermoïde de l'ovaire).  
*Péan et Magdelain*, Un. méd., 1867 (kyst. splén.).  
*Peitavy*, Langenbeck's Arch., 16 (spermatoc.).  
*Perverseff*, Virch. Arch., 59 (adén. et carc. rén.).  
*Perls*, Lehrb. d. allg. Aet. u. Path. d. Missb., Stuttgart, 1879; — Virch. Arch., 56 (carcin. endoth.).  
*Pesce*, Virch. Arch., 97 (Melanotisches papill. Epitheliom d. Arachnoïde).  
*Petit-Mangin*, Gaz. méd., 1833 (hypertr. de la rate chez un fœtus).  
*Petrina*, Prager Vierteljahrsschr., 133 et 134 (gliôme).  
*Picot*, Rev. méd. de la Suisse rom., 1883 (Des tum. malignes chez les enf.).  
*Pilcher*, Annals of Surgery, 1885.  
*Pinard*, Dict. Dechambre, art. Fœtus.  
*Phenomenoff*, Arch. f. Gyn., 17, 1881 (anévr. cong. de l'aorte abd.).  
*Pommer*, Teratol. Mitth. aus. d. path. anat. Institut. d. KK. Univ. Innsbruck, 1889 (fœtale Inclusion im Netze).  
*Poncet*, Dict. Jaccoud, art. Utérus, Vagin.  
*Ponfick*, Virch. Arch., 56 et 58 (hypertr. splén.).  
*Posner*, Berl. klin. Woch., 1883 (canc. vésic.).  
*Poster*, Jahrb. f. Kinderh., 18, 1882 (macrogloss.).  
*Potain et Rendu*, Dict. Dechambre, art. Cœur path. spéc.; — Dict. Dechambre, Ganglions lymphatiques path.  
*Pousson*, Prov. méd., 1887 (Causes prochaines des calc. urin. — lithogénie); — De l'intervention chir. dans le trait. et le diagn. des tum. de la vessie dans les 2 sexes. Th. Paris, 1884; — Ann. génit. ur., 1885 (Nouv. consid. sur l'extirp. des tum. de la vessie).  
*Poisson*, Des tumeurs fibreuses pérididymaires, Th. Paris, 1858.  
*Preuschen*, Virch. Arch., 70 (kolpohyperplasia cystica).  
*Prudden*, Amer. Journ. of the med. Sc., 1883 (rhabdomyôme d. gl. saliv.)  
*Prudhomme*, Gaz. Hôpit., 1867 (carc. card.).  
*Pujo*, Des tum. prim. des os. Montpellier, 1871.  
*Puliata*, Virch. Arch., 69 (Ueber Sarcom der Lymphdrüsen).  
*Ranvier*, Manuel d'histol., 1875; — Dict. Jaccoud, art. Capillaires.  
*Rayer et Boll*, Gaz. méd., 1864 (Tum. volum. par hypergénèse de la moelle chez un fœtus).  
*Raynaud*, Dict. Jaccoud, art. Cœur, Artères.  
*Recklinghausen*, Ueber die multiplen Fibrome der Haut. Berlin, 1882; — Virch. Arch., 84 (Ranula); — Monatsschr. f. Geb., 20, 1862 (rhabdom. cong. du cœur).  
*Redenbacher*, De ranula sublingl. cong. 1828.  
*Reichel*, Virch. Arch., 46, 1869 (Angebor. Lymphang. cavern. cystic.).  
*Reinhardt*, Arch. d. heilk., 9, 1878 (carc. pulm.).  
*Rendu*, Dict. Dechambre, art. Foie; — Bull. Soc. Anat., 1870 (ang. du foie).  
*Reverdin*, Rev. méd. de la Suisse rom., 1887 (Des kystes épidermiques).  
*Ribbert*, Virch. Arch., 90 (glande pituit.); — Virch. Arch., 106 (Myosarcoma strio-cellulare des Nierenbeckens).  
*Richet*, Arch. gén. de Méd., 4, 1864 (tum. vasc. des os).  
*Rindfleisch*, Virch. Arch., 81 (tum. pulm.).

- Ricard*, Contrib. à l'étude de la diathèse néoplasique, Th. Paris, 1885.  
*Richard*, Bull. de l'Acad. de Méd., 1856 (kystes tubovariques).  
*Richard*, Beitr. z. klin. Chir. v. Bruns. 3. Geschw. der Kiemenspalten.  
*Rigal*, Dict. Jaccoud, art. Langue.  
*Robin*, Journ. de l'Anat., 1869 (endothéliome des centres nerv.); — Dict. Dechambre, art. Oeuf.  
*Rohrer*, Das primäre Nierencarcinom Diss. Zurich. 1877.  
*Rohr*, Virch. Arch., 68 et 81 (kystes et spermatocèle).  
*Rokitansky*, Handb. d. path. Anat.; — Zur. Anat. des Kropfes, Wien, 1869; — Zeitschr. der Wiener Aerzte, 1849 (rhabdom. de la tum. vagin.); — Wien. allg. med. Zeitschr., 1860 (Abschnürung eines Ovarium); — Wien. med. Zeit., 1859 (fibr. ov.); — Akad. d. Wiss. zu Wien. 1854 (enchond.).  
*Rosenbach*, Langenb. Arch., 13 (spermatocèle).  
*Rosenstein*, Virch. Arch., 89 (Carc. d. Nebennieren).  
*Rohr*, Arch. de phys., 1878 (gliôme diffus moelle).  
*Routier*, Soc. Chir., 1888 (dermoïde sacro-coccyg.).  
*Rovigue*, Du sarcome de l'utérus. Diss. Zurich. 1876.  
*Ruge*, Berl. klin. Woch., 1877 (kyst. de l'ov.); — Zeitschr. Geb. u. Gyn. 1875.  
*Rustitzky*, Virch. Arch., 52 (tum. dure-mère); — D. Zeitschr. f. Chir. (sarc. des os).  
*Ruyter (de)*, Langenb. Arch., 40 (Congénitale Geschw. der Leber und beider Nebennieren).  
*Sabourine*, Arch. de phys., 9 (lipome du rein); — Bull. Soc. Anat., 1876 (tum. d. sér.).  
*Saint-Germain (de) et Launois* (Tumeurs malignes de l'enfance). Revue mens. d. mal. de l'enf., 1883; *Saint-Germain*, Dict. Jaccoud., art. Amygdales, Crâne.  
*Saltes*, J. A. Dental Path. a. Surg. 1876.  
*Salvioli*, Riv. clin. di Bologna, 1878 (myxome du cœur).  
*Samter*, Vich. Arch., 112 (Ein Beitr. zur Lehre v. d. Kiemengangsgeschw).  
*Sarazin*, Dict. Jaccoud, art. Cou, Dent.  
*Sattler*, Ueb. die sogen. Cylindrome, Berl. 1874.  
*Saurel*, Mém. sur les tum. d. gencives connues sous le nom d'épulis, Paris, 1858.  
*Savinger*, Prag. Vierteljahrsschr. 1867 (hydronéphr.).  
*Sazonoff (Mme)*, Journal acoucherstva i jenskich bolieznei, 1887 (néopl. de la rég. sacro-coccyg.).  
*Schatz*, Arch. f. Gyn., 10 (fibromy. de la vessie).  
*Schlöpfer*, Das Rippenchondrom. Leipzig, 1881.  
*Schmidt*, Ein Kystoma ovarii. Frankfurt a. M. 1880.  
*Schalz*, De enchondromate, Breslau, 1855.  
*Schottelius*, Ein Fall v. primarém Lungenkrebs. Diss. Würzburg, 1875.  
*Schræder*, D. Arch. f. klin. Med., 13, 1874 (kolpohyperplasia cystica).  
*Schroetter*, Wien. med. Jahrb., 1868-1870 (tum. trach.).  
*Schultze*, Arch. d. Heilk., 1874 (lymphome).  
*Schultze*, Arch. f. Psych., 8 (periependymäres teleangiectatisches Gliosarcom des Rückenmarkes).  
*Schüppel*, Arch. d. Heilk., 8 (gliom. et gliomyx.); — Arch. d. Heilk., 10 (tum. dure-mère).  
*Schwarz*, Soc. Chir., 1888 (dermoïde sacro-coccyg.); — Dict. Jaccoud, art. Parotide.  
*Schwartz*, Arch. f. Ohrenheilk., 9 (tum. or.).  
*Schwimmer*, Vierteljahrsschr. f. Dermat. u. Syph., 1878 (langue épith.).  
*Secourgeon*, Gaz. des Hôp., 1859 (enchondr.).  
*Sédillot*, Un. méd., 1860 (kyste cong. du cou).  
*Seidel*, Berl. Klin. Woch., 1878 (kyst. ov.).  
*Seitz*, Langenb. Arch., 29 (goitre).  
*Senfleben*, Langenb. Arch., 1 (tum. d. os).  
*Scheurlen*, Sem. méd., 1887.  
*Simon*, Dict. Jaccoud, art. Foie.  
*Simon*, O. D. med. Woch., 1876 (molluscum); — Med.-chir. Trans., 30 (kyst. rén.); — Volkm. Samml. klin. Vortr., 88 (hydron.); — Virch. Arch., 57 (tum. trach.); — Virch. Arch., 61 (gliôme).

- Sippel*, Centralbl. f. Gyn., 1889 (3 Ovarien, Dermoiddegeneration der beiden rechts gelegenen).
- Skrzeczka*, Virch. Arch., 41 (angiome card.).
- Simpson*, Monthl. Journ. of med. Sc., 4, 1844 (Cases of Ichthyosis intra-uterine).
- Sinety (de)*, Arch. de Phys. (hypertr. ov.).
- Seaviansky*, Virch. Arch., 51 (hypertr. ov.).
- Socin*, Handb. d. Chir. v. Pitha u. Billroth, Krankheiten der Prostata.
- Sokoloff*, Virch. Arch., 57 (sarcome).
- Sommerbrodt*, Bresl. aeztl. Zeitschr., 1880 (kyst. du larynx).
- Spaet*, Primaerer multipler Epithelkrebs des Gehirns, München, 1882.
- Spencer-Wells*, Les mal. de l'ovaire.
- Spiegelberg*, Würzb. med. Zeitschr., 1864 (goitre); Monatsschr. f. Geb., 14, 1859 (kystome ov.).
- Stedman*, Bost. med. and surg. Journ., 1875 (Perineal tumors of fœtus).
- Steinbrügge*, Zeitschr. f. Ohrenh., 8 (cholest. or.).
- Stendener*, Virch. Arch., 42 (tum. trach.); — Virch. Arch., 59 (thymus); — Arch. f. Ohr. (polype de l'oreille); — Langenb. Arch. (spermatocèle).
- Stephan*, Jahrb. f. Kinderheilk., 30 (sarc. œs.).
- Stieda*, Unters. üb. d. Gland. Thymus, Thy. u. carotica. Leipzig, 1881.
- Stoerk*, Handb. d. Chir. v. Pitha u. Billroth, 3.
- Stoltz*, Dict. Jaccoud, art. Dystocie.
- Straussmann u. Stricker*, Virch. Arch., 108 (Ein Teratoma im rechten Seitenventrikel).
- Stravinsky*, Journal acoucherstva, 1889 (Cystoma sacral cong.).
- Strümpell*, Lehrb. d. spec. Path. u. Ther. Leipzig, 1887.
- Sturm*, Arch. d. Heilk., 1875 (lip. rén.); — Arch. d. Heilk., 16 (carc. rén.).
- Tarnier*, Dict. Jaccoud, art. Cordon omb.
- Terrillon*, Soc. de Chir., 1888 (dermoïde sacro-cocc.).
- Testelin*, Bull. méd. du Nord, 1861 (tum. à myéloplaxes).
- Tillau*, Soc. de Chir., 1873 (tum. érect. de la nuque du vol. d'une grosse mandarine chez un enfant de 18 jours).
- Thin*, Journ. of Anat. a. Phys., 16 (molluscum), 1881.
- Thompson*, The Diseases of the Prostata, London, 1868.
- Thorn*, Beitr. zur Genese der Cystenniere Diss. Bonn, 1882.
- Trendelenburg*, Arch. f. klin. Chir., 13, 1874-72 (4 Fälle v. cong. Halscysten).
- Trélat et Delens*, Dict. Dechambre, art. Rectum.
- Treves*, Trans. path. Soc. Lond., 1887 (tum. cong. cartil. du cou).
- Tripier*, Dict. Dechambre, art. Mamelle path.
- Trätsch*, Virch. Arch., 17 (polyp. oreille); — Arch. f. Ohr., 4 (id.); — Lehrb. d. Ohrenheilk.
- Trousseau*, Clinique méd., 3 (adénie).
- Variot*, Sem. méd. 1887 (mélanoïd. cong.).
- Verneuil*, Arch. de tocol., 2, 1875 (tum. congénit. du cou); *Verneuil et Marchand*, Dict. Dechambre, art. Moelle; — Arch. gén., 1855 (dermoïde du scrot.); — Docum. inéd. des Arch. de l'anc. Acad. de Chir. (polype nas. cong.).
- Veit*, Berl. klin. Woch., 1876 (ovariot.).
- Veling*, Essai sur les tum. enkyst. 1846.
- Vierling*, D. Arch. f. klin. Med., 21 (tum. trach.).
- Vetsch*, Arch. f. Ophth., 41 (gliôme ocul.).
- Virchow*, Die Entwick. des Schaedelgrundes, 1857 (enchondr.); — Deutsch. Klin., 1858 et 60 (sarc. os); — Deutsch. Klin., 1864 (enchondr. os); — Monatsber. de K. Ak. d. Wiss. z. Berlin, 1875 (chondr. des os); — Gesammelte Abhandl. (hyp. spl.); — Charité Annal., 6. (myxome du cœur). — Verh. d. Ges. f. Geb. in Berlin, 3, 1848 (kystome de l'ovaire); — Virch. Arch., 3 (thymus); — Virch. Arch., 8 (cholestéat.); — Virch. Arch., 9 (athérome); — Virch. Arch., 50 (cancroïde); — Virch. Arch., 46 (kyst. rén.); — Virch. Arch., 33 (molluscum); — Virch. Arch., 7 (lymphang. bucc.); — Virch. Arch., 30 (myôme cong. cœur); — Virch. Arch., 5 (hypertr. splén.); — Virch. Arch., 1855 (tum. perlées).
- Vix*, Beitr. z. Kenntn. d. angeb. mult. Exostosen. Diss. Giessen, 1856.

*Vogel*, Ziemssen's Handb., 7 (gl. saliv.).

*Volkman*, Arch. f. klin. Chir., 1876 (myôme pédiculisé de la vessie); — Bemerkungen ueb. die vom Krebs zu trennenden Geschwülste, Halle, 1858; — Chir. v. Pitha u. Billroth (tum. des os); — Abhandl. d. naturf. Ges. zu Halle, 1858 (fibrome des os); — Virch. Arch., 50 (carcinome).

*Waele*, Ueb. de Perforat. d. Blase durch Dermoidkyst. d. Ovarium, Leipzig, 1881.

*Wagner*, Arch. d. Heilk., 1863 (cancer d. lymph.); — Arch. f. Klin. Chir., 20 (lymphang. bucc.); — Arch. d. Heilk., 1870, 11 (carcin. endoth.); *Wagner, Harting u. Hesse*, Eulenb. Vierteljahrsschr., 30 et 31 (tum. gangl.); — Arch. d. Heilk., 1862 (glande pituit.); — Arch. d. Heilk., 1861 (Fälle v. Neubildung. v. Lebersubst. im Leg. Susp. Hep. et Drüsengeschw. der Leber).

*Waldeyer*, Virch. Arch., 55 (tum. testic.); — Virch. Arch., 51 (adén. rén.); — Monatsschr. f. Geb., 1866; — Monatsschr. f. Geb., 1870 (kyst. ov.).

*Wallmann*, Verh. d. phys. med. Ges. in Würzburg, 2, 1858 (Neubildungen in d. Rachenhöhleines Fœtus).

*Walther*, Dict. Jaccoud, art. Testicule.

*Warlomont*, Dict. Dechambre, art. Conjonctive.

*Wartmann*, Rech. sur l'enchrondr. Paris, 1880.

*Watney*, Philos. Trans. of the Roy. Soc., 1882 (thymus).

*Weber*, Die Knochengeschwülste, 1, 1856; — Die Exost. u. die Enchrondr. Bonn, 1856; — Virch. Arch., 35 (chondr. d. os); — Chir. Erfahrungen, Breslau, 1859.

*Weichselbaum u. Greenish*, Wien. med. Jahrb., 1883 (carcin. du rein); *Weichselbaum*, Virch. Arch., 75 (gl. pituit.). Virch. Arch., 64 (chylangiome du mésentère); — Virch. Arch., 85 (cancer pulmonaire).

*Weigert*, Virch. Arch., 85 (Neur. d. Nebennier.); — Virch. Arch., 67 (adénocarc. rén.).

*Weir*, New-York med. Journ. (ichth. lang.).

*Weiss*, Soc. Anat., 1850 (pol. mult. de la vessie); — Bull. Soc. de Chir., 1877 (kyst. huil. du cou).

*Wendt*, Arch. f. Heilk., 14 (cholestéa.).

*Wendt, C.* The New-York Med. Journ. 1881 (tum. du testic.).

*Wickham Legg*, St. Barth. Hosp. Rep., 11 (tum. des séreuses).

*Wiegand*, Oest. med. Woch., 1876 (myx, du cœur).

*Wilkins*, Ueb. die Verknöcherung u. Verkalkung d. In. Diss. Göttingen, 1868.

*Wilks and Moxon*, Sect. of path. Anat., 1875 (chondr. d. centr. nerv.).

*Winckel*, Arch. f. Gyn., 2, 1871 (kolpohyp. cyst.).

*Winiwarter*, Arch. f. klin. Chir., 14 (lymphang. de la bouche); — Langenb. Arch., 18, 1875 (tum. gangl.).

*Winogradoff*, Jour. norm. i. pat. hist., 1876 (tum. sacro-cocc.).

*Wittich*, Virch. Arch., 8 (thymus).

*Wælfle*, Ueb. d. Entwick. u. d. Bau der Schilddrüse. Wien, 1880; — Langenb. Arch., 29, 1883 (Ueb. die Entwick. u. Bau des Kropfes).

*Wolff*, Berl. klin. Woch., 1866 (Geburtsbehinderung durch vergrösserte Nieren).

*Wunderlich*, Arch. d. Heilk., 7 (tum. gangl.).

*Wyss*, Virch. Arch., 35 (heterologe Neubildungen der Prostata); — Virch. Arch., 51 (kyst. à cils vibr. de l'œs.).

*Zahn*, D. Zeitschr. f. Chir., 22, 1885 (myxo-sarcome de la joue chez un fœtus); — Virch. Arch., 115 (Cong. Knorpelr. am Halse); — D. Chir., 22, 1885 (Ueb. Cysten m. Flimmerepithel im Nasenrachenraum).

*Zander*, Virch. Arch., 80 (fibrome du cœur).

*Zenker*, Virch. Arch., 12 (tum. base crâne); — Virch. Arch., 13 (gl. pituit.).

*Ziegler*, Lehrb. d. allg. u. spec. path. Anat. Jena, 1884; — Virch. Arch., 65 (tum. du larynx); — Virch. Arch., 73 (myxome des os).

*Ziemssen*, Handb. d. spec. Path., 7.

---

*Le propriétaire gérant* : FÉLIX ALCAN.





# L'ÉCREVISSE NOUVELLEMENT ÉCLOSE

Par le D<sup>r</sup> E. LAGUESSE.

(Planche XXII.)

---

Ayant pu faire éclore et élever de petites écrevisses au laboratoire d'anatomie comparée de M. le professeur Pouchet, au Muséum, j'ai eu l'occasion de constater que, malgré les travaux dont cet animal a été l'objet, travaux résumés et vulgarisés dans le livre si connu du professeur Huxley <sup>1</sup>, bien des particularités du premier âge avaient été ou bien inaperçues, ou interprétées de façons fort différentes; ce qui m'a engagé à en parler ici. Je décrirai d'abord rapidement les observations que j'ai pu faire, et les rapprocherai ensuite de celles de mes prédécesseurs. Je parlerai uniquement ici du genre de vie et des formes du jeune, sans entrer dans les détails du développement interne, à peu près achevé d'ailleurs à cette époque, et pour lesquels je renvoie notamment au grand travail de Reichenbach <sup>2</sup>.

Dans les premiers jours du mois de mai 1890, plusieurs écrevisses porteuses de grappes d'œufs furent isolées dans des cuvettes à pisciculture, où un courant d'eau continu était entretenu. Les œufs continuèrent à se développer régulièrement. Chacune des huit pattes natatoires (la première paire étant exceptée) en portait 12 à 15, soit au total 100 à 120 œufs, qui, chez l'une des écrevisses, arrivèrent à l'éclosion du 19 au 20 juin <sup>3</sup>.

Pour faire comprendre les rapports du jeune nouvellement éclos, il est indispensable de rappeler la disposition des enveloppes de

1. Huxley, *L'Écrevisse*. Paris, G. Baillière, 1880.

2. H. Reichenbach, *Studien zur Entwicklungsgeschichte des Flusskrebses. — Abhandlungen herausgegeben von der Senckenbergischen Naturforschenden Gesellschaft*, 14 Bd. 1 Hft. Francfort a. M. 1886.

3. Des œufs séparés de la mère et élevés dans des cuvettes à pisciculture n'ont pas tardé à s'arrêter dans leur développement et à s'altérer.

l'œuf. On sait que, lors de la ponte, les œufs sont au sortir de l'oviducte englués par un produit de sécrétion visqueux qui se solidifie, et grâce auquel ils restent suspendus aux poils des fausses pattes de la mère. Chaque œuf possède de ce fait un revêtement accessoire, formé par une couche de cette glu solidifiée, étirée en un point en un filament d'attache formant pédicule. En coupant ce pédicule et le dissociant avec deux pinces, on arrive assez facilement à enlever par lambeaux cette membrane. Elle est relativement mince, peu colorée, jaunâtre, d'aspect anhyste ou légèrement grenu. Au-dessous on trouve alors la véritable coque de l'œuf, plus épaisse, parcheminée, résistante, mais très élastique. Elle est formée de deux couches, semblables d'ailleurs; elle est de couleur brune, d'aspect homogène, vitreux, et semble composée par des assises de réfringence un peu différente, mal limitées entre elles (fig. 4 bis).

Si l'on réussit à enlever cette enveloppe sans léser ce qui est au-dessous, on trouve l'embryon encore emprisonné dans une membrane excessivement mince, incolore, anhyste, qui revêt intérieurement la précédente; il faut la déchirer pour mettre en liberté l'embryon, et l'on remarque alors qu'elle lui est adhérente en un seul point, à l'extrémité de la queue. On s'expliquera cette adhérence si l'on se rappelle qu'à un stade très jeune, l'embryon rejette une sorte de première mue, qui, pour Huxley, symbolise le stade Nauplius. C'est selon toute probabilité cette première mue qui constitue la fine enveloppe en question.

Ces dispositions constatées, j'attendais avec impatience l'éclosion, surveillant de près la mère, quand, le 19 juin, je trouvai, sous sa queue, près d'un tiers des jeunes, sortis de l'œuf pendant la nuit ou le matin. Le lendemain les éclosions étaient terminées. La mère, qui avant se laissait facilement manier, était devenue très agressive; elle tenait généralement la queue étendue ou le telson seulement replié, et remuait presque constamment ses pattes natatoires comme pour aérer et nettoyer les petits.

Ceux-ci s'agitaient sous la queue de la mère, mais sans pouvoir la quitter, tous étant solidement attachés aux fausses pattes par un filament membraneux inséré à l'extrémité de leur telson, les pinces libres, pendantes, à demi repliées, ou leur servant à se cramponner à leurs voisins pour changer de place dans la grappe dont chacun d'eux faisait partie. J'ai pu, le premier jour, isoler plu-

sieurs œufs en train d'éclore et suivre la marche du phénomène; on parvient ainsi à se rendre compte très facilement du mode d'attache des jeunes.

La coque et son enduit extérieur, très adhérent, séparable par lambeaux seulement, se fendent à l'opposé du pédicule et transversalement au grand axe de l'embryon, qui se présente par le dos, par la région du cœur. La déchirure s'agrandit, l'embryon commence à faire saillie. La fine membrane interne peut à ce moment n'être pas encore déchirée et céder en dernier lieu seulement. Enfin, au moment où la coque achève de s'ouvrir assez pour permettre le passage, l'embryon est brusquement énucléé et projeté au dehors par l'élasticité de cette enveloppe. Les deux valves en lesquelles elle est partagée reploient leurs bords et s'enroulent sur elles-mêmes en vertu de cette grande élasticité, de façon à former deux sortes de fuseaux. Quant à la fine membrane interne, c'est une mince pellicule qui, aussitôt déchirée, se chiffonne et se replie au-dessous du jeune. Elle se trouve en grande partie pincée par l'enroulement brusque des valves, et reste ainsi adhérente à la coque de l'œuf, toujours fixée par son pédicule aux fausses pattes de la mère. Mais nous avons vu que cette membrane adhérait d'autre part à l'extrémité du telson du jeune, celui-ci se trouve donc suspendu par son intermédiaire, et comme tenu en lisière jusqu'au moment où il aura la force de s'attacher autrement.

Immédiatement après l'éclosion, il reste encore un instant en boule, comme dans l'œuf, la queue repliée sous le plastron, les pattes et les antennes ramassées; puis il commence à remuer les pattes, étend la queue, s'étire. Au bout de quelques secondes, le scaphognathite exécute un premier mouvement, puis quelques autres, lents, à intervalles irréguliers; enfin, au bout de quelques minutes, la respiration est établie avec son rythme normal. L'animal commence à se mouvoir, et, s'il est inquiet, se retire en arrière d'un brusque mouvement de queue en prenant point d'appui sur la membrane d'attache. Celle-ci ne paraît pas autrement adhérente que par le pincement des valves repliées; en les déroulant j'ai pu l'en séparer facilement.

C'est là, comme je le disais, un mode de fixation tout à fait provisoire, et il n'est pas étonnant qu'il ait échappé à presque tous les observateurs. En effet, dès le lendemain de l'éclosion, on trouve un certain nombre de petits cramponnés en outre par l'extrémité des

pincés, munies à cet effet de deux longues épines recourbées en crochets, soit aux valves de la coque, soit au pédicule de l'œuf, soit enfin aux poils mêmes des fausses pattes de la mère; leur adhérence est assurée par le croisement des crochets enfoncés dans la matière visqueuse solidifiée qui revêt toutes ces parties à la manière d'un enduit de caoutchouc. Pourtant, les pincés ne sont sans doute pas encore assez solides, car, en tourmentant un peu l'animal, on lui fait facilement lâcher prise; quelques-uns quittent spontanément pour chercher un meilleur point d'attache. Quarante-huit heures après l'éclosion, presque toutes les petites écrevisses étaient fixées de cette façon; les jours suivants elles sont si solidement attachées qu'elles sont prisonnières et qu'il devient difficile de les séparer; on est obligé pour cela de casser les pincés, ou de couper le pédicule de l'œuf quand elles l'ont empoigné. En revanche, la membrane insérée au telson commence à se déchirer, à s'étirer, est réduite en beaucoup de points à un filament, et se laisse plus facilement séparer de la coque; le cinquième jour elle avait disparu, ou l'on n'en trouvait plus que quelques lambeaux. Les choses resteront en cet état jusqu'à la première mue.

Quoique l'écrevisse nouvellement éclosse ne présente pas de formes larvaires, elle diffère pourtant de l'adulte par beaucoup de détails de conformation. Elle est adaptée au genre de vie sédentaire qu'elle mène alors. Nous avons déjà vu comment était modifiée l'extrémité des pincés dans un but de fixation (fig. 7 a., pl. XXII). La queue d'autre part n'est pas encore disposée pour la nage, étant étroite, et manquant presque complètement de nageoire terminale. Celle-ci n'est représentée que par un telson élargi, en forme de bouclier, garni sur tout son pourtour d'une rangée de courtes épines (fig. 5); c'est aux plus postérieures de ces épines (4 ou 5 de chaque côté de la ligne médiane), que s'insère le filament d'attache. Quant aux pièces latérales de la nageoire caudale, ou pattes natatoires du sixième anneau abdominal, elles sont encore cachées sous le test du telson: on les aperçoit par transparence au microscope, sous forme de deux petits bourgeons creux bilobés.

La position du jeune dans l'œuf et son mode de développement influent aussi sur sa forme à cette époque. Le céphalothorax est déformé et élargi par la masse vitelline qui y est renfermée; le profil en est bombé, la partie antérieure est fortement infléchie en avant pour s'adapter à la courbure de l'œuf, et la pointe du rostre regarde

en avant et en bas (fig. 1). Les appendices en général sont plus massifs, les pièces basilaires des antennes et des antennules relativement très développées, et ces organes dirigés également en bas. Les yeux, très gros, sont encore presque sessiles et immobiles. Les pinces des deux paires antérieures de pattes ambulatoires (chélates) sont relativement plus larges et plus fortes que chez l'adulte; les vraies pinces au contraire sont moins fortes. Enfin le corps en général est dépourvu de poils et de soies articulées : on remarque seulement quelques épines. Il mesure 8 à 9 millimètres de l'extrémité du rostre à celle du telson; il est translucide, opalin, d'une nuance légèrement orangée; les pattes et les antennes sont absolument transparentes et l'on y voit facilement circuler les globules sanguins. La carapace est marbrée, surtout vers son bord libre, de quelques cellules à pigment rouge, plus nombreuses chaque jour. La masse vitelline opaque, d'un brun rouge sombre, remplit encore pendant les premiers jours la plus grande partie du céphalothorax et masque les organes voisins. Mais elle diminue rapidement; au bout de quatre ou cinq jours elle est réduite à la portion antérieure, et, vue de dos, apparaît comme un large fer à cheval ouvert en avant, et entourant l'estomac; celui-ci montre sur les côtés deux massettes d'un blanc pur qui sont les gastrolithes. Enfin ce fer à cheval se dissocie les jours suivants en deux masses allongées qui vont encore diminuant.

Mais nous approchons de l'époque de la première mue, qui va changer complètement la forme et les conditions d'existence du jeune animal. Cette mue eut lieu le 27 et le 28 juin, c'est-à-dire le 8<sup>e</sup> jour après l'éclosion. Je trouvai le matin un certain nombre de petites écrevisses libres aux côtés de la mère; d'autres muèrent sous mes yeux. L'opération est très rapide; l'animal étant dans son vieux test comme dans un vêtement beaucoup trop large, et encore assez mou, assez déformable, pour qu'il soit facile d'en sortir. En moins de deux minutes, la carapace se soulève à son point d'union avec la queue sans se fendre longitudinalement sur le dos, les membres glissent dans leurs anciens étuis comme dans des gants (ceci en quelques secondes), l'animal se dégage d'un brusque coup de queue, et, libre pour la première fois, s'enfuit en nageant à quelque distance de la mère. Il était si bien prisonnier jusque-là que l'ancien test vide, incolore, reste encore attaché par les pinces sous la queue de la mère; mais on l'en

sépare assez facilement ou bien il tombe de lui-même au bout de quelque temps.

La petite écrevisse qui vient de conquérir sa liberté, plus grande (11 à 12 mm.), diffère beaucoup de la première, et, comme on peut s'en assurer d'après la figure 3, est semblable de forme à l'adulte, sauf en un seul point. Le céphalothorax est maintenant droit et allongé, le rostre dirigé en avant, la queue élargie. Les appendices ont acquis leurs proportions définitives, les antennes notamment sont beaucoup plus longues; les pinces ont une épine terminale légèrement arquée au lieu d'un crochet (fig. 7), les yeux un long pédoncule mobile sans cesse en mouvement. Seul, le telson un peu élargi a gardé la même forme, et la dernière paire de membres est toujours à l'état de bourgeons cachés sous le test. Mais dès maintenant ce telson fonctionne comme nageoire caudale, les petites pointes courtes qui le garnissaient avant la mue (fig. 5) ayant été remplacées par de longues soies pennées (30 environ de chaque côté), qui en élargissent le battant (fig. 6). Le corps, glabre avant la mue, est maintenant couvert de poils et de soies; il est toujours translucide et rosé, d'une couleur plus fraîche que dans les derniers jours; l'extrémité des pinces est franchement rouge. Le foie est visible par transparence, les deux masses vitellines réduites à deux amas punctiformes immédiatement en arrière de l'estomac; on n'aperçoit plus de gastrolithes. Le cœur, très facile à voir, bat avec une grande rapidité, je compte 280 à 300 pulsations par minute.

Après la mue, les jeunes écrevisses sont pour ainsi dire sevrées, et peuvent être séparées de la mère; la moitié d'entre elles ont prospéré dans ces conditions. Pourtant, si elles peuvent s'en passer, elles se tiennent autant que possible dans son voisinage, et reviennent se cacher ou même s'attacher temporairement sous sa queue qui leur offre un abri assuré. Mais elles s'en éloignent de plus en plus fréquemment, et au bout d'une quinzaine de jours finissent par l'abandonner complètement. Dès les premiers moments elles sont très vives, et à la moindre alerte bondissent en arrière d'un brusque coup de queue. Le premier jour elles sont restées assez calmes, cachées sous la queue de la mère, celles qui en avaient été séparées blotties sous une pierre. Mais dès le deuxième jour une vague inquiétude semble les saisir, et elles commencent à explorer fiévreusement le fond de la cuvette, les antennes tendues, les pinces en avant.

C'est que jusqu'ici, en effet, elles avaient vécu aux dépens de leur provision de vitellus, mais la faim commence à se faire sentir. Le premier jour restaient encore deux petits amas brun rouge, dernier vestige de la masse vitelline, et l'estomac paraissait chez plusieurs rempli d'une matière analogue; mais aujourd'hui les dernières traces de vitellus ont disparu, et l'estomac, vide, est animé de mouvements presque rythmiques. Aussi est-on le bienvenu à leur présenter quelque nourriture. Je leur offre du jaune d'œuf cuit, écrasé et lavé, de façon à former une poudre grossière qui ne trouble pas l'eau : elles le mangent fort goulûment, et l'on voit à mesure leur estomac s'injecter en jaune. Mais dès ce moment aussi elles préfèrent la proie vivante, attaquent courageusement de petites larves de chironomes, les sucent, et finissent par n'en plus laisser que les téguments. D'abord effrayées des vifs mouvements de leurs adversaires, elles ne tardent pas à revenir à la charge et se mettent souvent à deux pour avoir raison des plus gros. Ce sont entre elles alors des combats homériques du plus joli effet, grâce aux couleurs vives, à l'agilité des combattants.

Mes jeunes élèves viennent ainsi sans changements appréciables jusqu'à l'époque de la deuxième mue, devenant de plus en plus colorées, et d'une teinte un peu sale par le mélange des deux pigments rouge et bleu, ce dernier prédominant maintenant par places. La deuxième mue eut lieu du 17 au 19 juin, et c'est seulement après que l'écrevisse acquit définitivement les formes de l'adulte par achèvement de la nageoire caudale. Sous le test du telson, les bourgeons de la sixième paire de membres abdominaux bilobés (un lobe pour l'exopodite, un pour l'endopodite) n'avaient cessé de croître en longueur sans pouvoir s'étaler. Immédiatement après la mue cet étalement a lieu, et la queue se trouve constituée comme chez l'adulte; la seule différence réside dans la longueur plus grande des soies pennées qui garnissent le bord postérieur des pièces latérales et du telson, soies qui atteignent ici la moitié de la longueur de ces articles. Le corps s'est allongé (14 à 15 millimètres) et surtout élargi, il est beaucoup moins grêle, moins transparent aussi, et paré de couleurs plus vives dues à la prédominance de l'un ou l'autre pigment sur tel ou tel point; ainsi les pinces, les antennes sont rouges, les écailles des antennes d'un bleu pur.

Je n'ai pas à suivre plus loin ces jeunes, leur manière d'être

étant absolument celle de l'adulte. J'ajouterai pourtant que M. Visto, préparateur au laboratoire d'anatomie comparée, qui a bien voulu se charger de l'observation en mon absence, a constaté un certain nombre de mues dans le cours de l'été, à 20 jours environ d'intervalle. La troisième commença le 4 août, la quatrième le 23, la cinquième le 13 septembre. Après l'avant-dernière, les jeunes mesuraient déjà 20 millimètres de longueur, après la dernière 22 à 22 1/2. Quelques-uns vivent encore actuellement (février 1891), mais les mues sont arrêtées depuis le commencement de l'hiver.

*Historique.* — Je me suis borné dans cet exposé à rapporter les faits tels que je les ai observés; je dois, en terminant, résumer et discuter les opinions antérieurement émises sur les différents points.

*Mode d'attache.* — Roesel von Rosenhof ne paraît pas avoir porté son attention sur ce détail; il dit seulement qu'à la moindre apparence de danger les petits viennent se réunir en grappes sous la queue de la mère. D'après Carbonnier <sup>1</sup>, « pendant les premiers jours, les premières heures, ils quittent quelquefois l'abri maternel »; ils ne seraient donc pas attachés. Huxley au contraire a fort bien décrit et figuré des jeunes accrochés aux fausses pattes au moyen des extrémités de leurs grandes pinces formant des « hameçons recourbés », mais il n'a évidemment pu observer les premiers moments qui suivent l'éclosion. « Aussitôt, dit-il, que les jeunes sont mis en liberté, ils *doivent* enfoncer instinctivement les extrémités de leurs pinces dans la matière visqueuse solidifiée qui engluie les rames. » Dès 1862 pourtant, Lereboullet <sup>2</sup> avait signalé des faits analogues à ceux que j'expose plus haut. Décrivant l'éclosion, il dit que « la petite écrevisse reste attachée à son œuf par sa *membrane vitelline*; les deux valves de l'œuf qui se sont rétractées, retiennent une portion de cette membrane dans leurs replis, tandis que cette dernière adhère fortement à la nageoire caudale de l'animal ou au pourtour de l'anus <sup>3</sup> ». Il faut ajouter que, pour lui, la véritable membrane vitelline s'est épaissie pour

1. Carbonnier, *L'Écrevisse*. Paris, Lachaud, 1869.

2. Lereboullet, *Recherches d'embryologie comparée sur le développement du brochet, de la perche et de l'écrevisse* (*Acad. des sciences*). *Mém. des savants étrangers*. T. XVII, 1862, p. 447.

3. *Loc. cit.*, p. 764.



former la coque, et qu'il s'agit ici d'une vitelline de seconde formation développée un certain temps après la ponte <sup>1</sup>. D'attache à la mère au moyen des pinces il n'est pas question dans son mémoire. Ce passage semble avoir été oublié, puisque quelques années plus tard un autre observateur français donne comme nouvelle une description un peu différente. C'est Chantran, qui, sous la direction de Coste, éleva pendant plusieurs années des écrevisses dans les viviers du laboratoire d'embryogénie du Collège de France. Il fit plusieurs communications très intéressantes à l'Académie sur la fécondation, la ponte, les mœurs des écrevisses. Dans l'une d'elles (Comptes rendus de l'Académie des sciences, 1870, t. LXXI, p. 43), il s'exprime ainsi : « Les petits restent attachés aux fausses pattes de la mère pendant dix jours après l'éclosion ; c'est à ce moment que la première mue a lieu, elle s'effectue sous la queue même de la mère. » Et en note Ch. Robin ajoute : « J'ai pu constater à l'aide du microscope, *comme l'a montré M. Chantran* à l'Académie, que les petits restent pendus sous l'abdomen de la mère par l'intermédiaire d'un filament hyalin, chitineux, qui s'étend d'un point de la face interne de la coque de l'œuf jusqu'aux quatre filaments les plus internes de chacun des lobes de la lame membraneuse médiane de l'appendice caudal. Ce filament existe déjà lorsque les embryons n'ont encore atteint que les trois quarts de leur développement avant l'éclosion. » Enfin, dans le rapport pour le prix de physiologie expérimentale (*C. R. Acad. Sc.*, t. LXXV, p. 1340), « M. Chantran... a fait voir qu'après l'éclosion les petits restent pendus sous l'abdomen de la femelle par un mince filament étendu de la face interne de la coque de l'œuf à l'éventail caudal. Dès que leur carapace est assez solide, ils se fixent en outre en saisissant avec une de leurs pinces le filament qui suspend l'œuf à une fausse patte de la mère. » Quoiqu'il n'en ait pas laissé trace dans sa communication écrite, Chantran a donc bien vu et montré le mode d'attache du jeune, mais ni lui ni Robin ne paraissent avoir soupçonné la véritable origine de ce filament aux dépens de l'une des membranes d'enveloppe déchirée.

Huxley les cite, mais déclare « n'avoir rien vu de pareil chez les

1. Probablement la même que Huxley considère comme une mue très précoce. Rathke et Reichenbach signalent pourtant la présence d'une fine membrane autour de l'œuf immédiatement après la ponte.

jeunes récemment éclos qu'il a eu l'occasion d'examiner ». Il s'en tient à la fixation par les pinces. Reichenbach, dans son beau mémoire qui représente le dernier en date parmi les travaux d'ensemble sur le développement de l'écrevisse, dit n'avoir pas plus que Rathke <sup>1</sup> et Huxley vu le filament d'attache signalé par Robin comme reliant les petits à la mère <sup>2</sup>. On a vu que c'était là une adhérence temporaire bientôt rendue inutile par l'emploi des pinces; elle a donc pu facilement échapper à l'attention. Si je me suis moi-même un peu longuement arrêté sur ce point, c'est afin de rendre à chacun ce qui lui est dû, et de m'appuyer sur les observations de Lereboullet et de Chantran, un peu oubliées, semble-t-il. La membrane d'attache est-elle une véritable vitelline, est-elle une mue comme le croit Huxley? c'est ce que je n'ai pu vérifier, le développement étant trop avancé; je ferai simplement observer que l'adhérence à l'extrémité du telson se comprend mieux dans la seconde hypothèse.

Après la première mue les petits paraissent tout à fait indépendants de la mère, et, comme le dit fort bien Carbonnier, s'ils reviennent sous sa queue, « c'est à défaut d'autre logement, et comme celui-ci est toujours à portée, il est clair qu'ils le choisissent de préférence ». En son absence, ils se blottissent sous une pierre et ne paraissent pas en être autrement inquiets, pas plus que la mère ne l'est de leur disparition; ses soins paraissent se borner à l'espace de temps qui s'écoule entre la ponte et la première mue, et surtout à partir de l'éclosion.

*Conformation du jeune.* — D'après Roesel, la petite écrevisse qui vient d'éclore ressemble à la grosse sous tous les rapports, et d'après Carbonnier, elle est « tout à fait conformée comme ses parents ». Huxley s'élève avec raison contre cette manière de voir trop exclusive, et signale la plupart des détails sur lesquels j'ai insisté. J'ai tenu pourtant à donner des figures exactes de l'écrevisse à cette époque, parce que celles qu'il a publiées diffèrent complètement comme aspect général de ce que j'ai pu observer. D'après ses dessins

1. Rathke (*Untersuchungen, ueber die Bildung und Entwicklung des Flusskrebse*, Leipzig, Leop. Woss, 1829) dit n'avoir pas eu l'occasion d'observer l'éclosion.

2. *Den hyalinen Chitinfaden, der sich von einem Punkt der inneren Fläche der Eischale bis an die vier innersten Fäden jedes Lappens der medianen häutigen Platte des Schwanzanhangs des Muttertieres erstrecken soll, an welchem die Jungen nach Robin's Angabe hängen sollen, habe ich ebenso wenig wie Rathke und Huxley gesehen.* (Loc. cit.)

(*loc. cit.*, p. 33 et 163), le céphalothorax serait excessivement bombé et élargi. Ces dessins ont probablement été faits d'après des pièces fixées, car j'ai obtenu les mêmes déformations après séjour dans le liquide de Kleinenberg; mais les figures 1 et 2 de la planche ci-jointe montrent qu'il en était tout autrement sur l'animal vivant. La longueur était de 8 à 9 mm. et non de un centimètre 1/2 environ, comme le dit Carbonnier. Enfin il est facile de vérifier que les appendices du 6<sup>e</sup> somite abdominal s'étalent à la 2<sup>e</sup> mue, et non à la première, comme le supposait Huxley.

*Mues.* — Au sujet des mues, Carbonnier paraît, comme sur les points précédents, avoir fait de bonnes observations, mais fort incomplètes, qui, acceptées telles quelles par le professeur Huxley, bénéficient de sa grande autorité. « Nous avons pris toutes les précautions imaginables, dit Carbonnier, pour vérifier le moment précis où l'écrevisse effectue sa première mue, et nous n'avons pu réussir à la saisir sur le fait. » J'avoue n'avoir pris d'autre précaution que d'isoler et de surveiller les jeunes, pour faire cette facile constatation. Aussi n'y a-t-il pas lieu de s'étonner quand le même auteur attribue à la jeune écrevisse *deux ou trois mues* dans le cours de la première année, et une les années suivantes <sup>1</sup>. Sur ce point encore, mes observations confirment pleinement celles de Chantran. Il a montré que la première mue avait lieu le 10<sup>e</sup> jour environ, la 2<sup>e</sup> le 30<sup>e</sup>, puis une 3<sup>e</sup>, une 4<sup>e</sup>, une 5<sup>e</sup> à 20 ou 25 jours d'intervalle. Pendant l'hiver, du mois de septembre jusqu'en avril, il n'y a point de mue; il y en aurait trois autres en mai, juin et juillet, que je n'ai pas encore observées, c'est-à-dire 8 en tout pendant la première année. Dans la 2<sup>e</sup> il y en aurait 5, et à partir de là une par an pour les femelles, 2 pour les mâles. En entrant dans sa 4<sup>e</sup> année l'écrevisse devient adulte et apte à la reproduction. Non seulement Chantran a noté ces mues, mais il a conservé chaque fois les tests, et les a réunis en collection sous forme de tableaux; le Collège de France en possède un exemplaire (Laboratoire d'embryogénie), le Muséum un autre (Galerie d'anatomie comparée). Ce sont là des témoins qu'on ne peut récuser, et auxquels j'ajouterai les mues que j'ai moi-même recueillies jusqu'ici.

1. Soubeiran, *Sur l'histoire naturelle et l'éducation des écrevisses* (C. R. Acad. Sc., LX, 1865, p. 1249) admet « 3 mues par an, excepté pour les plus jeunes, qui ne muent qu'une fois dans la première année! »

### Explication de la Planche XXII.

Fig. 1. — *Écrevisse venant d'éclore* et attachée par la membrane m aux valves repliées de la coque c, et par là à la fausse patte de la mère p. — an, antennes; an', antennules; r, pointe du rostre dirigée en avant et en bas.

Fig. 2. — *La même vue de dos*. m, membrane d'attache insérée au telson, t; c, masse vitelline vue par transparence.

Fig. 3. — *Jeune écrevisse venant de subir la première mue*. t, telson muni de longues soies pennées.

Fig. 4. — L'extrémité du fuseau formé en c (fig. 1) par une des valves de la coque; m, la fine membrane d'attache pincée par le repli de la valve.

Fig. 4 bis. — *Coupe des enveloppes de l'œuf* très grossies; c, les deux couches de la coque; m, la fine membrane qui la tapisse, destinée à servir d'attache; e, membrane adventice formée par la substance visqueuse engluant l'œuf.

Fig. 5. — *Le telson de l'écrevisse venant d'éclore*, vu par la face ventrale. a, anus; b, bourgeon bilobé de la dernière paire de membres encore sous le test.

Fig. 6. — *Le telson après la première mue* (mêmes lettres). Les longues soies pennées qui le bordent (s) n'ont été représentées que d'un côté pour ne pas dépasser les limites de la Planche.

Fig. 7. — *Une Pince*: a, avant, b, après la première mue. c, crochets d'attache.

# LE PLACENTA DES RONGEURS

Par Mathias DUVAL

(Suite 1.)

PLANCHES XXIII A XXV.

---

## C. — Période d'achèvement de l'ectoplacenta.

Chez la souris, comme chez la lapine, la période d'achèvement de l'ectoplacenta est d'une courte durée, qui s'étend du dix-huitième au vingt et unième jour, et ce travail d'achèvement consiste surtout en des transformations cellulaires qui amènent la résorption d'un grand nombre de parties précédemment formées. Aussi la constitution du placenta à terme se trouve-t-elle singulièrement simplifiée; ses couches se réduisent en nombre, en même temps que certaines autres parties des annexes fœtales disparaissent, comme par exemple la caduque réfléchie. Toutes ces transformations étaient du reste déjà annoncées par l'état même des parties à la fin de la période précédente. Nous étudierons les évolutions qui caractérisent cette période d'achèvement, en les examinant d'abord dans la formation plasmodiale endovasculaire, puis dans l'ectoplacenta proprement dit (ou portion spongieuse de l'ectoplacenta, c'est-à-dire la portion qui renferme des capillaires fœtaux), et enfin dans la caduque réfléchie et les parois de la vésicule ombilicale.

### 1° Formation plasmodiale endovasculaire.

Nous avons laissé la formation plasmodiale endovasculaire envahissant non seulement les sinus de la caduque sérotine, mais pénétrant le tissu même de cette caduque de manière à la subdiviser

1. Voy. *Journ. de l'Anat. et de la Physiol.*, juillet 1889, janvier 1890, juillet 1890, novembre 1890, janvier 1891, juillet 1891.

en une série d'îlots de cellules vésiculeuses (fig. 154, pl. XIV, 17<sup>e</sup> jour). Lorsque cette transformation s'est étendue presque jusqu'à la limite externe ou supérieure de la caduque, la couche plasmodiale endovasculaire s'arrête dans sa marche envahissante; les poussées qu'elle émettait comme autant de racines ramifiées dans la caduque (fig. 147, pl. XIII) cessent de s'allonger; mais elles s'étalent, se rejoignent, se soudent les unes aux autres, de sorte que la couche plasmodiale se termine extérieurement par une limite nette, c'est-à-dire par une couche continue de plasmode (la couche 4 de la fig. 166, pl. XV). Ainsi la formation plasmodiale endovasculaire présente chez le type rat-souris une importance et une individualisation qu'elle ne présentait pas chez le lapin. Chez celui-ci nous avons trouvé seulement (en *l i*, fig. 57, pl. VI) une étroite lame limitante ectoplacentaire, formée par une série d'arcades limitantes qui réunissaient les extrémités correspondantes des lobules du placenta. Chez le type rat-souris nous trouvons une couche épaisse (3 et 4, fig. 166 et 176), bien limitée du côté de l'ectoplacenta proprement dit comme du côté de ce qui reste de la caduque sérotine, couche dans l'épaisseur de laquelle sont disséminés des îlots de cellules vésiculeuses. Les dispositions actuelles de cette couche ne répondent plus guère à son nom de *formation plasmodiale endovasculaire*, que nous lui conserverons cependant parce qu'il est justifié par son mode d'origine, et nous étudierons, dans cette couche, sa zone externe ou supérieure à propos de laquelle nous nous occuperons de la caduque sérotine, sa zone moyenne et sa zone inférieure ou interne.

A. — La *zone ou limite externe* de la couche plasmodiale endovasculaire (en 4, fig. 166) est formée uniquement par la substance plasmodiale de cette couche, c'est-à-dire qu'ici il n'y a pas d'îlots vésiculeux interposés dans cette zone, laquelle est seulement interrompue par la lumière des canaux donnant passage au sang maternel. Ainsi se trouve détruite toute continuité entre la mince couche de caduque sérotine (en 5, fig. 166) non envahie par le plasmode endovasculaire, et les parties de cette même caduque enclavées dans le plasmode sous la forme d'îlots de cellules vésiculeuses. A cette séparation de ces deux portions de la caduque sérotine primitive correspond une évolution et un sort bien différent pour chacune d'elles : toute la partie enclavée dans la formation plasmodiale s'est transformée en cellules vésiculeuses (îlots

vésiculeux) et sera ultérieurement soit résorbée, soit entraînée et expulsée lors du détachement du placenta; nous l'étudierons dans un instant, avec la zone moyenne de la formation plasmodiale; au contraire la mince couche non envahie par le plasmode ne subit pas la transformation vésiculeuse, et nous allons examiner de suite sa constitution et ses transformations qui diffèrent selon deux régions distinctes, l'une périphérique, l'autre centrale.

La figure 166, qui est une section transversale du placenta du rat à un stade correspondant au dix-huitième jour de la gestation de la souris, nous montre bien ce que sont les deux régions, l'une périphérique, l'autre centrale, de la sérotine. On voit en effet que le placenta n'adhère plus maintenant à l'utérus que par une partie centrale (en dedans du point désigné par la lettre M), tandis que toute sa partie périphérique (de M en SR) est libre de toute adhérence. A cette époque (18<sup>e</sup> jour) cette masse périphérique du placenta est recouverte par une mince couche de caduque non envahie par le plasmode endovasculaire; c'est la *région périphérique de la sérotine*, région dont la constitution est représentée dans la figure 168 (en SR). On y voit une stratification de cellules conjonctives, à noyaux ovales, à corps cellulaires peu distincts. Il serait bien superflu d'insister sur les dispositions de ces éléments, car si nous en parlons ici c'est uniquement pour dire que cette couche disparaît bientôt. Obéissant aux processus de résorption qui se manifestent de façons si diverses dans les différentes parties des annexes fœtales, cette sérotine périphérique est graduellement résorbée, et on n'en trouve plus trace sur un placenta examiné tout à fait à la fin de la gestation (20<sup>e</sup> et 21<sup>e</sup> jour). Tel est celui représenté dans la figure 176 : on y voit que, dans la région comprise depuis le point SR jusque en M, la formation plasmodiale est à nu, c'est-à-dire qu'il n'y a plus trace de sérotine périphérique, et que la formation plasmodiale limite directement la fente étroite qui représente ici la cavité utérine et qui est limitée d'autre part par la paroi utérine revêtue d'une muqueuse.

Ainsi disparaît la partie périphérique de la sérotine. La *partie centrale* persiste au contraire, et servira même à la reconstitution de la muqueuse utérine après la parturition; nous devons donc dès maintenant en étudier avec soin la constitution. Elle forme (figures 166 et 176, en 5) une bande peu épaisse, interposée entre la formation plasmodiale endovasculaire (4, fig. 166) et la couche

musculaire (6) de l'utérus. Sur les coupes d'ensemble, examinées à un faible grossissement, cette bande contraste par son aspect clair avec les parties voisines plus sombres. Quant à sa constitution, les figures 170 (pl. XV) et 180 (pl. XVI) nous montrent qu'elle est formée de cellules conjonctives étoilées, éparses au milieu d'une abondante substance amorphe, c'est-à-dire qu'elle a conservé la structure du chorion de la muqueuse utérine au début de la gestation. Ainsi cette partie ne mérite pas le nom de caduque sérotine quant à sa constitution, puisque ses cellules n'ont subi aucune des diverses évolutions qui caractérisent les différentes parties de la caduque; elle ne mérite pas plus ce nom quant à son sort ultérieur, puisqu'elle n'est pas caduque; en effet elle ne se détachera pas lors de l'expulsion du placenta; la séparation se fera entre elle et la formation plasmodiale, et cette partie de la sérotine demeurera, représentant la surface utérine mise à nu. Nous lui donnerons donc désormais le nom de *chorion de la sérotine*, et nous verrons ultérieurement que ce chorion de la sérotine sert à reconstituer la muqueuse utérine de la région placentaire après la parturition.

Nous venons ainsi, à propos de la zone externe de la formation plasmodiale endovasculaire, d'étudier la caduque sérotine; il nous faut maintenant revenir à cette zone externe de la formation plasmodiale, laquelle subit, pendant les quatre derniers jours de la gestation, une transformation intéressante. A mesure que ce plasmode s'est constitué en une couche continue, on voit grossir considérablement les noyaux dont il est parsemé, et en même temps la masse plasmodiale s'organise en énormes corps cellulaires autour de ces noyaux (figures 168, 170, 180). N'oublions pas que la formation plasmodiale endovasculaire est d'origine ectodermique (ectoplacenta); les grandes cellules auxquelles elle donne ici naissance méritent donc le nom de *cellules géantes ectodermiques*, sous lequel nous avons désigné déjà d'autres éléments semblables développés à la périphérie de l'œuf. Il semble donc que c'est une loi générale pour l'œuf du type rat-souris que toute la périphérie de ses annexes fœtales arrive à être constituée par des cellules ectodermiques géantes. Au début, ces cellules ectodermiques géantes sont de simples modifications de cellules ectodermiques préexistantes (ectoderme distal et éléments périphériques du cône ectoplacentaire); plus tard, dans la région du placenta, elles proviennent de l'individualisation de masses plasmodiales autour de



gros noyaux. C'est ce que nous avons déjà décrit à propos du bord du placenta (fig. 163, pl. XIV) au dix-septième jour; c'est ce que nous voyons maintenant se produire sur toute la face supérieure du placenta, au dix-huitième jour (fig. 168), au vingtième ou vingt et unième jour (fig. 170), chez la souris, et, à un âge correspondant chez le rat (fig. 180, planche XVI). Seulement ces cellules géantes ectodermiques, formées par différenciation dans un plasmode, ne présentent pas un aspect aussi clair et aussi vésiculeux que les cellules géantes développées directement par l'ectoderme distal. Leurs membranes cellulaires sont moins nettes; leur contenu protoplasmique plus abondant, moins vacuolaire, se colore plus fortement par les réactifs (comparer les cellules des figures 168, 170, 180, avec les cellules géantes ectodermiques de la figure 129, pl. XI). Enfin faisons remarquer que cette individualisation du plasmode endovasculaire en cellules géantes est un fait général chez les rongeurs; nous le retrouverons chez le cochon d'Inde; mais le fait important est que nous l'avons déjà décrit chez le lapin (pl. V, figures 48, 49, 50), chez lequel la formation plasmodiale endovasculaire est loin d'atteindre les proportions qu'elle présente chez la souris; aussi son individualisation en cellules géantes n'arrive-t-elle pas à constituer au placenta une couche limite continue; elle se fait irrégulièrement par places; en la décrivant, dans la première partie de ce travail, alors que nous ne connaissions pas encore l'intensité que ces transformations nous présenteraient chez la souris, nous parlions seulement « d'une tendance présentée par le plasmode endovasculaire à s'individualiser en cellules distinctes, remarquables par le volume des corps cellulaires et des noyaux ». Nous signalions aussi ce fait que le plus souvent chacune de ces grosses cellules renferme deux noyaux et plus, disposition qui ne se rencontre pas, ou seulement d'une manière tout à fait exceptionnelle, chez le rat et la souris. C'est qu'ici la segmentation du plasmode en cellules distinctes est plus complète en même temps qu'elle est plus étendue. — Vu la portée générale de cette transformation, on comprendra que nous ayons tenu à en représenter les divers aspects sur les figures 168, 170 et 180 (en G.); la figure 168 représente la couche plasmodiale endovasculaire de la région périphérique (SR, sérotine périphérique) d'un placenta de souris au dix-huitième jour; la figure 170 représente la couche plasmodiale de la région centrale (CS, chorion de la sérotine) d'un placenta de souris

tout à fait à terme; la figure 180 représente la même partie empruntée à un placenta de rat; enfin, déjà sur la figure 166, d'après un placenta de rat, et malgré le faible grossissement employé, on voit assez distinctement (en 4) la zone de cellules géantes disposées sur la limite de la formation plasmodiale (4), et on embrasse dans une vue d'ensemble la continuité de cette trainée de cellules géantes avec celles qui ont apparu par un processus semblable sur le bord même du placenta (en 7), puis avec celles, de formation plus ancienne (ectoderme distal), qui constituent actuellement (en 8) la couche la plus externe des enveloppes de l'œuf (après résorption de la caduque réfléchie), c'est-à-dire qu'on constate comment la périphérie de l'œuf est actuellement circonscrite absolument de tous côtés par des cellules géantes ectodermiques.

B. — La *zone moyenne* de la formation plasmodiale endovasculaire nous présente à considérer le plasmode et les îlots vésiculeux qu'il circonscrit.

Le plasmode présente par places des aspects assez variés, tantôt formé de masses compactes, comme dans la figure 170 (en A), tantôt découpé en fins réseaux à mailles étroites, avec un noyau dans chaque nœud du reticulum (en A, fig. 168). Ainsi que la figure 168 nous semble le faire bien saisir, ces masses réticulées résultent de la végétation du plasmode dans la cavité de gros sinus utérins sur la paroi desquels la formation plasmodiale s'était d'abord étalée, comme nous l'avons vu à la fin de la période. Les noyaux de cette zone moyenne du plasmode présentent les dimensions les plus diverses, mais en général ils sont d'autant plus volumineux qu'ils sont situés plus haut, plus près de la zone ou limite externe, et on passe ainsi insensiblement vers cette zone, où se fait graduellement l'individualisation de corps cellulaires distincts autour des noyaux les plus volumineux. Chez le rat on voit déjà, dans cette zone moyenne, autour de noyaux encore peu volumineux, se dessiner déjà des corps cellulaires distincts (en A, A, fig. 180, pl. XVI), remarquables par leur configuration fusiforme, à grand axe dirigé parallèlement à la surface du placenta; les noyaux de ces cellules ont eux-mêmes une forme légèrement ovoïde. Nous signalons ces détails, qui sont ici de peu d'importance, mais que nous retrouverons chez le cochon d'Inde, et qui doivent être connus afin d'interpréter les descriptions de certains auteurs, notamment la prétendue

couche de fibres musculaires lisses décrite par Klebs à la périphérie du placenta.

Les îlots vésiculeux circonscrits par le plasmode nous sont déjà connus quant à leur origine. Nous avons vu, à la fin de la période précédente, qu'ils représentent les éléments de la caduque sérotine envahie par la formation plasmodiale endovasculaire. Sur la figure 166 on voit encore ces diverses parties de la caduque rattachées entre elles par des ponts de substance, lesquels sont bientôt brisés par la formation plasmodiale s'étendant d'un sinus à l'autre à travers les cloisons interposées au sinus. Le tissu maternel de la caduque sérotine est ainsi émietté en petits îlots noyés de toutes parts dans le plasmode (voir les figures 164 et 176 pour une vue d'ensemble). Les éléments de ces îlots sont tous, nous l'avons déjà vu, à l'état de cellules vésiculeuses, et c'est pourquoi nous les nommons *îlots vésiculeux* (IV, fig. 168, 170, 180). Il est à peu près de règle constante que chacune de ces cellules vésiculeuses ne renferme qu'un seul noyau, de telle sorte que nous ne trouvons pas, en fin de compte, chez la souris, les types divers (multinucléés) de cellules vésiculeuses que nous avons constatés chez le lapin. Pendant les derniers jours de la gestation ces îlots vésiculeux diminuent de nombre et de volume; les parois de leurs cellules apparaissent moins distinctement, et si, vers les vingtième et vingt et unième jours, on trouve souvent deux ou plusieurs noyaux dans une cellule, cet état paraît dû à la disparition de la cloison qui séparait deux cellules voisines, de sorte que les noyaux correspondants sont alors dans une cavité commune. Ainsi ces formations vésiculeuses n'arrivent pas à subir la désagrégation en magma méconnaissable que nous avons décrit chez le lapin (fig. 58, planche VI), mais elles présentent toujours un certain degré de résorption, de sorte que, à la fin de la gestation, la couche plasmodiale présente des îlots vésiculeux plus clairsemés et plus petits (figures 176 et 180).

C. — La *zone inférieure* ou *limite interne* de la formation plasmodiale endovasculaire se continue avec l'ectoplacenta proprement dit, ou portion spongieuse de l'ectoplacenta (c'est-à-dire la portion qui renferme des capillaires fœtaux). Déjà, dès le début de la formation plasmodiale, nous avons décrit comment ses couches inférieures, parcourues d'abord seulement par des lacunes sanguinato-maternelles, étaient graduellement envahies par les conduits

vasculo-fœtaux. Ce processus continue pendant que la formation plasmodiale s'achève et acquiert les caractères que nous venons de lui décrire, de sorte que ses limites inférieures reculent graduellement à mesure que ses limites supérieures avancent dans la séroline. Ce fait se traduit par la présence d'îlots vésiculeux dans la portion spongieuse du placenta, îlots vésiculeux qui étaient d'abord entourés de plasmode endovasculaire, puis qui se trouvent plongés dans l'ectoplacenta spongieux, parce que le plasmode endovasculaire qui les circonscrit a été envahi par les capillaires fœtaux. Les phases successives et le résultat final de ce processus sont représentés par les figures 170, 180 et 176.

Sur la partie inférieure de la figure 170 on voit bien les capillaires fœtaux (*c c*) arriver dans le plasmode, qui, parcouru alors par des canalicules sanguimaternels et par des canaux vasculo-fœtaux, arrive à faire partie de la masse générale de l'ectoplacenta spongieux. Sur la figure 180 (d'après un placenta de rat à la fin de la gestation) on constate les divers rapports que, par suite de ces changements dans la substance qui les circonscrit, arrivent à affecter les îlots vésiculeux. Les uns (IV, IV) sont encore situés en plein plasmode; un autre (en 2) est entouré d'une couche de plasmode que les capillaires fœtaux envahissent de toute part; un dernier enfin (à la partie toute inférieure de la figure, en 3) n'est plus séparé des capillaires fœtaux que par la mince couche plasmodiale qui forme la paroi des conduits vasculo-fœtaux renfermant ces capillaires. Enfin la figure 176, d'après un placenta de souris au dernier jour de la gestation, nous montre une série d'îlots vésiculeux ainsi noyés profondément dans la masse spongieuse du placenta. En comparant cette figure avec les figures 147 et 148 de la planche XIII, on voit que les îlots compacts, sur la description desquels nous nous sommes précédemment étendus, sont remplacés par des îlots vésiculeux, et nous avons déjà signalé l'erreur qui consisterait à croire que les seconds proviennent d'une transformation des premiers. La réalité est que, les îlots compacts, ainsi que nous l'avons annoncé lors de leur étude, disparaissent graduellement, et que, s'ils laissent quelque trace de leur présence, ce serait dans les couches internes de la masse spongieuse du placenta; à mesure que ces îlots compacts disparaissent, on voit apparaître les îlots vésiculeux, mais situés dans les couches externes de la masse spongieuse, c'est-à-dire dans le voisinage plus ou moins

immédiat de la formation plasmodiale endovasculaire, de laquelle ils paraissent émerger, et ils en émergent en effet, car la formation plasmodiale endovasculaire qui les enveloppait primitivement s'est secondairement transformée en tissu spongieux du placenta.

2° *Ectoplacenta proprement dit* (portion spongieuse, renfermant des capillaires fœtaux).

L'*ectoplacenta proprement dit* va nous présenter, pendant la période d'achèvement, des modifications identiques à celles que nous avons étudiées sur le lapin : dans cette masse spongieuse, formée de canalicules sanguimaternels et de capillaires fœtaux, la paroi plasmodiale des canalicules va s'atrophier de plus en plus, de sorte que les capillaires fœtaux plongeront directement dans le sang maternel. Les seules différences portent sur quelques détails non de structure, mais pour ainsi dire de topographie. C'est par ceux-ci que nous allons commencer.

Le placenta de la souris n'est pas, nous le savons, divisé en lobules comme celui du lapin : aussi la distribution des vaisseaux s'y fait-elle sans disposition régulière fixe ; mais cependant l'aspect des orifices vasculaires et la nature des parties qui les entourent, permettent de reconnaître leur nature aussi bien sur des coupes transversales que sur des coupes horizontales.

Ce sont uniquement des coupes transversales (perpendiculaires au gâteau placentaire) que nous avons étudiées jusqu'ici, et nous n'avons pas à insister de nouveau sur leurs dispositions topographiques, car la signification des vaisseaux qu'on y aperçoit est intelligible au premier coup d'œil par le fait même des connexions des vaisseaux fœtaux avec la masse mésodermique allantôidienne placée dans le hile du placenta (voir les figures 166 et 176). Mais les coupes transversales (parallèlement à la surface du disque placentaire) présentent à cet égard des aspects intéressants, et nous prendrons comme type la figure 164, sur laquelle nous aurons à examiner plusieurs détails accessoires, en dehors de la masse spongieuse de l'*ectoplacenta proprement dit*.

Cette figure est une coupe faite selon la direction et le niveau indiqué par la ligne 164 sur la figure 166. Elle passe donc un peu au-dessous de la région moyenne de la masse spongieuse du placenta ; elle comprend non seulement le placenta, mais encore les parois utérines.

Nous arrêtant d'abord sur ces parois utérines, faisons remarquer que la figure les représente non seulement dans la région en rapport avec le placenta (les trois quarts gauches de la figure), mais encore dans la région intermédiaire à deux renflements utérins, à deux chambres incubatrices (le quart droit de la figure). Or dans ces deux parties les parois utérines ont des dispositions bien différentes; minces dans la région placentaire (de A à B), elles s'épaississent dans la région intermédiaire (de B à C); le plus frappant est la disposition de la muqueuse, qui, dans la région placentaire, est presque lisse, à peine ondulée par places (comparer avec les figures 167 et 176), tandis que dans la région intermédiaire elle forme des villosités multiples sous forme de lames et lamelles ramifiées. Ceci nous explique que, dans les coupes transversales, on ne trouve la muqueuse utérine plissée que quand ces coupes atteignent les parties voisines d'un étranglement intermédiaire à deux renflements, tandis qu'elle est à peine villose si la coupe passe par le centre du placenta, et cette disposition, une fois topographiquement bien déterminée, nous empêchera de voir dans ces lamelles et villosités un appareil en rapport avec la nutrition du fœtus, un appareil quelconque de sécrétion (question du lait utérin); elle nous montre au contraire le résultat mécanique des conditions de distension différente que subissent les diverses parties du conduit utérin, conditions mécaniques sur l'importance desquelles nous reviendrons en étudiant la muqueuse utérine après la parturition.

Si nous passons maintenant, toujours sur cette figure 164, à l'examen du disque placentaire, nous trouvons à sa périphérie diverses parties qui nous sont déjà connues : c'est d'abord (en S R) une mince bordure de caduque sérotine (région périphérique de la sérotine, étudiée quelques pages plus haut); puis vient la formation plasmodiale endovasculaire (en 3, 3), avec les îlots vésiculeux dont elle est semée; déjà quelques-uns de ces îlots semblent émerger de la formation plasmodiale et sont situés en pleine substance spongieuse de l'ectoplacenta proprement dit.

Nous arrivons donc finalement à cette masse spongieuse et nous devons d'abord, avant de donner des détails sur l'état intime de sa structure, étudier la signification des taches claires et des taches foncées dont elle est parsemée.

Les taches foncées (IC, IC) sont des îlots compacts, tels que nous les avons étudiés dans le stade précédent; sur cette pièce ils

sont relativement nombreux, car dans la période d'achèvement ils disparaissent pour la plupart, se transformant en tissu spongieux, ou donnant naissance aux grandes voies afférentes et efférentes de la circulation maternelle. Mais nous ne sommes ici encore qu'au début de la période d'achèvement, car il s'agit ici d'un placenta au 18<sup>e</sup> jour de la gestation. Remarquons que la coupe passe par la partie inférieure de la masse spongieuse de l'ectoplacenta, selon la ligne 164 de la figure 166, et que, nous l'avons dit quelques lignes plus haut, c'est en effet dans cette partie inférieure que les îlots compacts sont le plus nombreux et persistent le plus longtemps. Remarquons encore que plusieurs de ces îlots compacts sont en rapport avec de grands orifices qui, nous allons le voir, sont les voies de la circulation maternelle.

Les taches claires dont est semée la masse spongieuse se présentent sous deux formes bien distinctes. Les unes sont comme des trous (L, L) faits à l'emporte-pièce dans la substance spongieuse et limités immédiatement par cette substance; ce sont les conduits qui donnent passage au sang maternel distribué dans le placenta; nous avons étudié précédemment leur mode de formation (fig. 154, en A) et nous savons qu'ils n'ont et ne peuvent avoir d'autre paroi que la substance plasmodiale des îlots compacts qui leur ont donné naissance, et ils se montrent en effet ici entourés d'une couche relativement épaisse de substance plasmodiale non encore transformée en substance spongieuse, c'est-à-dire non encore envahie par les capillaires fœtaux (voir les figures 148 et 154, en A, et la description de ces figures). Ces orifices doivent donc apparaître comme taillés à l'emporte-pièce dans la substance du placenta, comme apparaissent les ramifications des veines sus-hépatiques dans la substance du foie. Au contraire les autres taches claires (V, V) se montrent ici comme apparaissent, sur une coupe du foie, les ramifications de la veine porte, c'est-à-dire comme des vaisseaux dont la paroi est séparée du parenchyme de l'organe par un espace que remplit une couche lâche de tissu conjonctif. Ces vaisseaux sont les vaisseaux allantoïdiens; le tissu conjonctif qui les entoure, et qui, dans le rapprochement que nous venons de faire entre le placenta et le foie, serait l'homologue de la capsule de Glisson, est le tissu mésodermique allantoïdien, dont on voit si bien les connexions sur les coupes transversales, telles que celles des figures 167 et 176. A la période où nous sommes (achèvement

de l'ectoplacenta, du 18<sup>e</sup> au 21<sup>e</sup> jour) on ne peut plus guère compter, pour distinguer un vaisseau fœtal d'un vaisseau maternel, sur l'examen de son contenu, car le sang fœtal ne renferme plus ou presque plus de globules nucléés; mais les injections sont très démonstratives à cet égard, et elles nous apprennent notamment que parmi les conduits destinés au sang maternel, les deux ou trois plus volumineux qui occupent le centre du placenta (fig. 164) sont les voies de la circulation en retour.

La signification des orifices vasculaires de la fig. 164 étant donc bien fixée comme circulation maternelle pour les uns, comme circulation fœtale pour les autres, il nous reste à étudier une disposition particulière appartenant aux vaisseaux fœtaux, ou pour mieux dire à la gaine mésodermique qui les entoure et que nous avons comparée à la capsule de Glisson du foie. En examinant à un fort grossissement cette gaine mésodermique, formée de cellules étoilées avec abondante substance amorphe (fig. 165 et 167), on voit que partout elle adhère intimement et régulièrement à la surface externe des vaisseaux qu'elle entoure, tandis que sur son autre surface, du côté de la substance spongieuse de l'ectoplacenta, elle présente des dispositions singulières : tantôt elle adhère directement à cette substance spongieuse (en 1, 1, fig 165); tantôt elle en est séparée par un espace libre tapissé par un épithélium (en *a, a, a*, figures 165 et 167). Nous pensons qu'au premier coup d'œil jeté sur ces figures, le lecteur saura reconnaître, dans ces cavités et cet épithélium en apparence émigmatiques, la formation que nous avons précédemment étudiée sous le nom d'*entoderme ectoplacentaire*, de *sinus entodermique* de l'ectoplacenta. La masse mésodermique allantoïdienne, que l'entoderme ectoplacentaire est venu rejoindre par un mécanisme précédemment étudié, remonte de plus en plus dans le placenta, en entraînant de plus en plus profondément cet entoderme ectoplacentaire (voir la fig. 178, pl. XVI); les festons que celui-ci décrivait précédemment à la périphérie de la masse mésodermique allantoïdienne ont pénétré actuellement jusque dans son centre, en enveloppant de plus en plus les vaisseaux, comme le montre la figure 167. Il en résulte que, vers la fin de la gestation, sur une coupe horizontale du placenta, tous les gros prolongements allantoïdiens, tels que ceux qui sont visibles sur la figure 164, possèdent leur gaine, ou pour mieux dire leur demi-gaine d'entoderme. Cette gaine est tantôt très incomplète, comme



sur la fig. 165, où la cavité *a* représente seulement la section du prolongement terminal d'un des festons de la gouttière entodermique (voyez les descriptions à propos de la figure 151); tantôt cette gaine entoure presque complètement un groupe de vaisseaux, comme sur la fig. 167, ne laissant qu'un petit intervalle entre ses deux extrémités qui tendent à se rejoindre (en *ms*, fig. 167). Du reste cette gaine, que déjà au seizième jour (fig. 151) nous comparions à une séreuse avec un épithélium pariétal et un épithélium viscéral, comparaison qui s'impose en présence d'une disposition telle que celle de la fig. 167, cette gaine présente toujours la même différence que primitivement entre l'épithélium qui est du côté des vaisseaux et du mésoderme correspondant et l'épithélium qui est du côté de la substance spongieuse (lacunes et canalicules sanguinato-maternels, C C, fig 165 et 167); le premier est en effet de l'entoderme proximal (*p, p*, mêmes figures), formé d'une rangée régulière de cellules cylindriques ou cubiques; le second (*d, d*) est de l'entoderme distal, représenté par des noyaux avec un corps cellulaire atrophié, le tout appliqué sur une cuticule ou membrane basale qui sépare cet entoderme des éléments ectodermiques ectoplacentaires.

Cette pénétration, actuellement aussi intime qu'on le puisse concevoir, de l'entoderme dans le placenta, est certainement un fait bien curieux et sans analogue chez les autres rongeurs. Il devra être bien présent à notre esprit lorsque nous examinerons les travaux qui décrivent le placenta du rat comme formé de villosités revêtues d'un épithélium. Sans doute on trouve dans le placenta du rat de grosses villosités avec un revêtement épithélial; mais ces villosités ne sont pas l'élément essentiel, intime, de la structure du placenta; elles ne sont que le lieu de passage des gros vaisseaux fœtaux qui pénètrent dans le placenta, elles répondent aux cloisons interlobulaires du placenta du lapin; et leur épithélium n'est pas d'origine ectodermique comme l'est celui des villosités dans le placenta de nature réellement villose, comme chez les ruminants et les pachydermes; il est d'origine entodermique. La présence de l'entoderme dans le placenta de la souris et du rat est pour ainsi dire un fait accidentel, sans signification générale. Mais ce sont ces faits accidentels que nous nous sommes attachés à poursuivre minutieusement, afin d'arriver à dégager ceux dont la portée est réellement générale.

Nous arrivons enfin à des faits de signification générale, du moins pour les rongeurs, en examinant la structure intime et les transformations de la substance spongieuse (zone 2 des figures 164, 166, 176, etc.) du placenta pendant la période d'achèvement, structure et transformations qui sont, nous l'avons annoncé par avance, les mêmes que pour le placenta du lapin à la période correspondante. Cette substance spongieuse est formée, nous le savons, par des canalicules sanguimaternels, à parois plasmodiales minces, entre lesquels sont interposés des capillaires fœtaux. Nous avons laissé, au dix-septième jour (fig. 161, pl. XIV), ces canalicules sanguimaternels avec une paroi plasmodiale qui s'était déjà notablement amincie, en même temps qu'elle était devenue moins granuleuse, d'un aspect plus homogène, présentant en un mot des caractères d'atrophie. Pendant les quelques jours qui constituent la période d'achèvement, cette atrophie, portant sur la substance plasmodiale, mais non sur les noyaux, s'accroît de plus en plus. Dès le dix-huitième jour il faut en faire la description en prenant pour point de repère les capillaires fœtaux, et dire que la substance spongieuse du placenta est formée par des capillaires fœtaux à la surface externe desquels est étalée une mince couche de substance plasmodiale (figure 171), épaisse seulement dans les points où sont placés les noyaux : de ces mêmes points partent des prolongements plasmodiaux qui s'anastomosent et circonscrivent les espaces dits canalicules sanguimaternels. Tel est l'aspect des parties au dix-huitième jour (figure 171, coupe perpendiculaire à la direction des capillaires fœtaux). Les noyaux de la couche plasmodiale ne se sont pas atrophies, ils ont plutôt augmenté légèrement de volume.

Au dix-neuvième jour (fig. 174, coupe parallèle à la direction des capillaires) l'atrophie de la couche plasmodiale est telle que cette couche fait défaut de place en place sur la paroi externe des capillaires fœtaux (en *a, a*, fig. 174). C'est seulement autour des noyaux que la substance plasmodiale se retrouve, encore assez abondamment, formant des expansions qui relient le corps cellulaire d'un noyau au corps cellulaire d'un autre noyau, placé sur un autre capillaire. A ce moment il n'y a plus à parler de canalicules sanguimaternels, puisque la paroi de ces canalicules est incomplète : le sang maternel circule dans les espaces situés entre les capillaires fœtaux, espaces irrégulièrement cloisonnés par les restes des parois plasmodiales des canalicules sanguimaternels. Ces

restes de parois plasmodiales ont un aspect homogène (très peu granuleux) et de plus demeurent toujours très adhérents aux capillaires, quels que soient les réactifs employés pour fixer et durcir les tissus, dispositions qui contrastent avec ce que nous avons vu antérieurement, notamment à propos des figures 152 (pl. XIII) et 161 (pl. XIV).

La figure 169, d'après un placenta de rat vers la fin de la gestation, nous montre un état un peu moins avancé que celui de la fig. 174. La paroi plasmodiale des canalicules est encore complète, mais très amincie par places; les noyaux qu'elle renferme sont très volumineux, très granuleux et renferment de gros nucléoles. Ces gros noyaux, appliqués sur les capillaires fœtaux, se retrouvent sur tous les placentas de rat vers la fin de la gestation, et en sont presque caractéristiques. Sur les coupes faites perpendiculairement à la direction des capillaires fœtaux, ces noyaux présentent un diamètre supérieur à celui de la lumière des capillaires correspondants, et comme, à la fin de la gestation, il n'est plus si facile de distinguer le sang fœtal d'avec le sang maternel, l'observateur se trouve singulièrement désorienté en face de ces coupes présentant un tissu réticulé (parois des capillaires et parois plasmodiales) dont les mailles sont remplies de sang, et où sont abondamment semés d'énormes noyaux. Mais l'interprétation devient facile quand on a suivi pas à pas l'évolution de ces formations. Faisons enfin remarquer qu'il faut sans doute, en signalant le grand volume de ces noyaux, le rapprocher du volume des noyaux des cellules géantes ectodermiques, c'est-à-dire ne pas oublier que les uns et les autres sont d'origine ectodermique, et que c'est peut-être une tendance générale des noyaux, dans les formations annexes d'origine ectodermique, de présenter ce remarquable accroissement de volume, du moins toutes les fois que ces noyaux ne sont pas prématurément flétris et atrophiés. Du reste, en étudiant les éléments de la zone limite inférieure de la portion spongieuse du placenta, nous trouverons bientôt d'autres formes de transition entre les cellules ectodermiques géantes et les éléments des parois des canalicules sanguimaternels, et ces formes nous rappelleront plus directement encore la parenté de ces diverses formations.

Le degré le plus avancé d'atrophie que nous ayons constaté dans la paroi des canalicules sanguimaternels nous a été présenté par le placenta d'une souris sacrifiée le jour même où elle devait mettre

bas. Nous en avons figuré deux coupes, l'une faite perpendiculairement à la direction des capillaires fœtaux (fig. 179), l'autre à peu près parallèlement à cette direction (fig. 181). Sur la paroi externe de ces capillaires l'ancienne paroi plasmodiale est à peu près réduite à ses noyaux. Ceux-ci sont volumineux, pleins de granulations très réfringentes; une couche mince de substance pâle les enveloppe, les rattache à la paroi capillaire, parfois les rattache les uns aux autres, d'un capillaire au capillaire voisin. C'est tout ce qui reste de l'ancienne paroi plasmodiale des canalicules sanguimaternels; sur la plus grande étendue de leur surface les capillaires fœtaux sont à nu, c'est-à-dire plongent directement dans le sang maternel. Ainsi se trouvent établis les rapports définitifs de la mère au fœtus, au degré le plus intime qu'ils puissent présenter, puisque le sang du fœtus et celui de la mère ne sont plus séparés que par la mince paroi des capillaires fœtaux. Ces rapports sont les mêmes que ceux que nous avons décrits sur le lapin; ils se sont produits par suite des mêmes évolutions histologiques. Nous verrons qu'il en sera de même chez le cochon d'Inde; nous n'y insisterons donc pas davantage ici.

Pour terminer l'étude de la portion spongieuse de l'ectoplacenta il ne nous reste plus qu'à parler de son *bord* et de sa *zone limite inférieure ou interne*.

Nous n'avons que peu à dire sur son bord après l'étude qui en a été précédemment faite au dix-septième jour (fig. 163, pl. XIV). Nous avons vu qu'à ce niveau la formation plasmodiale endovasculaire, après avoir dépassé les îlots vésiculeux, s'individualise en cellules ectodermiques géantes. Il nous reste seulement à dire que cette transformation, que depuis nous avons vue se produire dans toute la zone externe de l'ensemble de la formation plasmodiale endovasculaire, se poursuit ici avec une grande intensité. Sur le bord du placenta (fig. 175) toute la formation plasmodiale endovasculaire (jusque en *a*) se transforme en grosses cellules bien distinctes, formant des travées entre lesquelles circule le sang maternel (dans les lacunes L, L). Ici les îlots vésiculeux (IV) sont donc plongés dans un tissu formé de cellules géantes. Sur une bonne coupe, bien colorée par le carmin aluné, on est frappé de la netteté avec laquelle se dessinent les éléments qui constituent ce bord du placenta, à savoir par de grandes cellules formant une masse homogène, dans laquelle sont des vides plus clairs remplis les uns par des cel-

lules vésiculeuses, les autres par des globules du sang; pas trace de paroi vasculaire, ni d'aucun autre tissu. C'est surtout chez le rat que cette formation présente son plus grand développement et sa plus grande netteté (comparer les fig. 175 du rat, avec la fig. 176 de la souris), et on comprend combien de pareils aspects doivent paraître problématiques à celui qui les observe sans être préparé à leur interprétation par l'étude des premières origines de ces parties. C'est précisément ce qui nous est arrivé pour le rat, dès le début de nos recherches sur le placenta des rongeurs; ce sont, comme nous le disons dès la première page de ce mémoire, les dispositions histologiques paradoxales en face desquelles nous nous trouvons qui nous ont amené à en chercher l'explication par l'étude de l'évolution complète des formations placentaires.

Sous le nom de *zone limite inférieure* ou *interne* de l'ectoplacenta nous désignons la partie de l'ectoplacenta qui confine à la masse mésodermique allantoïdienne, et nous avons vu, à la fin de la période précédente (fig. 151, pl. XIII), que cette zone n'était pénétrée que tardivement par les capillaires. Nous voyons actuellement (fig. 178, pl. XVI) qu'elle n'est jamais pénétrée complètement par ces capillaires, et qu'il reste toujours une mince couche (en 1, fig. 178) formée uniquement par des canalicules sanguimaternels. De plus, la paroi plasmodiale de ces canalicules subit une transformation que nous avons déjà observée dans d'autres régions : le plasmode s'individualise en cellules distinctes autour de chacun de ces noyaux, lesquels deviennent un peu plus volumineux que dans les couches plasmodiales situées plus haut. Les cellules ainsi formées ne sont pas globuleuses, mais pyramidales ou étoilées (fig. 178) et elles ressemblent à cet égard à celles que nous avons vues, à une époque plus précoce, apparaître sur le bord du placenta (voir la fig. 163). Nous n'insisterons donc pas sur ces transformations, qui ne sont que des modes divers de l'évolution de mêmes éléments.

### 3° *Caducque réfléchi et parois de la vésicule ombilicale.*

Pendant la période d'achèvement chez le lapin, nous avons assisté à la résorption de l'hémisphère inférieur de la vésicule ombilicale, de sorte que finalement la paroi la plus extérieure de l'œuf (voyez la série des figures XV à XXIV, dans le texte) était constituée par l'hémisphère supérieur de cette vésicule, dont l'épithélium, tourné en dehors, était étroitement en contact avec la muqueuse utérine.

Il ne restait plus, de l'hémisphère inférieur de la vésicule ombilicale, qu'un lambeau circulaire dit zone résiduelle. Nous allons voir que chez le type rat-souris les dispositions arrivent à être exactement les mêmes à la fin de la gestation, quoique au début les parties fussent différemment ordonnées, surtout par le fait de la présence d'une caduque réfléchie. Nous allons trouver ici encore une zone résiduelle, représentant les derniers restes de l'hémisphère inférieur de la vésicule ombilicale, ou de la paroi distale de la vésicule ombilicale, puisque, au cours de ce mémoire (voy. seconde partie), nous avons été amené à employer par abréviation les expressions d'entoderme distal et d'ectoderme distal pour désigner les couches de l'hémisphère inférieur de la vésicule ombilicale des rongeurs.

A la fin de la période précédente (fig. 162, pl. XIV) nous avons laissé (dix-septième jour) la caduque réfléchie ainsi que l'ectoderme distal dans un état d'atrophie et de dégénérescence qui rendait ces parties presque méconnaissables. Au dix-huitième jour l'atrophie et la résorption en est plus avancée encore. Sur une coupe totale, comprenant à la fois les parois utérines et leur contenu, on voit, immédiatement en dedans de l'épithélium utérin (E, fig. 172, pl. XV), une mince couche (4, fig 172; nous avons conservé les mêmes chiffres de renvoi que pour la fig. 162, afin de faciliter la comparaison des parties) formée par une sorte de magma dans lequel on ne trouve, comme traces de structure histologique, que des restes de noyaux, les uns volumineux, les autres petits, très imparfaitement colorés par les réactifs. Cette couche, striée dans le sens de sa longueur, repose sur la cuticule ectodermique (*ct*) bien caractérisée par son aspect clair, ses limites nettes et tranchées. Il est donc facile de se rendre compte que cette couche d'un magma méconnaissable représente les restes informes de l'ectoderme distal et de la caduque réfléchie, et il ne peut y avoir de doute à cet égard, en se reportant au stade antérieur, c'est-à-dire à la figure 162 et à sa description. En dedans de la cuticule ectodermique (au-dessus d'elle dans la fig. 172) on trouve d'abord les restes de l'entoderme distal représenté essentiellement par des noyaux (entre les couches 7 et *ct* de la fig. 172), assez régulièrement logés dans les dépressions qui correspondent aux lignes de séparation des cellules entodermiques proximales. Ces dispositions sont identiques à celles constatées au dix-septième jour (fig. 162, pl. XIV). Enfin, plus en dedans (en haut sur la figure), vient, après cet entoderme proximal (7), le tissu mésodermique et

les vaisseaux (V) de la vésicule ombilicale, puis, plus en dedans encore, l'ammios (Am); la figure est assez explicite pour que nous n'ayons pas à nous arrêter sur la description de ces parties.

Or, quand on examine une coupe de ces mêmes parties au vingtième jour (fig. 173) on trouve l'entoderme proximal (7) et l'épithélium de l'utérus presque en contact l'un avec l'autre : entre ces deux couches de cellules épithéliales d'origines si différentes, et primitivement séparées (voyez par exemple la fig. 134) par de si nombreuses et si puissantes stratifications, il n'y a plus que quelques débris épars par places, mais ne formant jamais de couche continue interposée. De ces débris, les seuls qui soient encore reconnaissables sont des noyaux disposés au contact de l'entoderme proximal (en *a, a*, fig. 173); ce sont évidemment des noyaux de l'entoderme distal; les autres débris, adhérant irrégulièrement à l'épithélium utérin, représentent (en *b, b*) les restes de la caduque réfléchie. On comprend que cette caduque et l'ectoderme distal, qui nous ont offert précédemment des signes si évidents d'atrophie et de résorption rapide, aient maintenant complètement disparu par l'effet de cette résorption. Mais comment se fait-il qu'on ne trouve plus que des représentants si rares de l'entoderme distal, lequel, au dix-huitième jour, était encore présent sous la forme d'une série de noyaux régulièrement disposés? Comment, surtout se fait-il que la cuticule épidermique ait disparu, elle qui était si puissante et si nette un ou deux jours auparavant? Elle n'a pas été résorbée; pour l'annoncer par avance, avant d'en fournir la démonstration, disons de suite qu'elle a été rompue, et que, vu ses propriétés élastiques, elle s'est rétractée, entraînant avec elle le plus grand nombre des noyaux de l'entoderme distal. Il faut donc chercher les restes de cette cuticule rétractée.

Nous trouvons ces restes, et par suite la démonstration demandée, sur les bords du disque placentaire, sous la forme d'un lambeau qui mérite le nom de *zone résiduelle* d'après son homologie complète avec la formation étudiée sous ce même nom chez le lapin. Cette zone résiduelle, sur le placenta du rat et de la souris, est représentée (en R) dans les figures 175 et 176 (pl. XV) et dans la figure 177 (pl. XVI). Nous prendrons cette dernière comme type.

Cette figure est empruntée à un placenta de souris recueilli le jour même où la femelle était près de mettre bas : elle renferme l'ensemble des parties utérines, placentaires et ombilicales (villosités de

la vésicule ombilicale) qui correspondent au bord du disque placentaire, c'est-à-dire qu'elle représente la région où antérieurement avait lieu l'insertion de la caduque réfléchie. Au dix-septième jour (fig. 144) nous avons vu qu'en approchant de cette insertion l'entoderme distal se séparait de l'entoderme proximal, et que, tandis que ce dernier se portait vers le hile du placenta (voir la fig. 166, pl. XV), en présentant des lamelles villeuses, l'autre accompagnait la caduque réfléchie pour remonter directement avec elle vers le bord du placenta. Actuellement (vingt-unième jour, fig. 177) l'entoderme proximal (*ip*) a seul conservé sa continuité sur toute la périphérie de l'œuf, et présente ici des villosités très développées sur la description desquelles nous reviendrons dans un instant; quant à l'entoderme distal, à la cuticule ectodermique, à l'ectoderme distal et à la caduque réfléchie, il n'y en a plus aucune trace sur la partie inférieure de la figure (voyez, du reste, pour la comparaison avec les stades antérieurs, la série des figures 142 à 145 de la pl. XII). Pour retrouver les restes de ces formations il faut remonter à la partie supérieure de la figure, et analyser la composition du lambeau flottant et recoquillé (en R) qui est appendu au bord du placenta. Ce lambeau, qui n'est autre chose que la zone résiduelle, est, sur la coupe, formé d'une sorte de mandrin central (*ct*), sur les deux faces duquel sont des cellules ou, pour mieux dire, des noyaux plus ou moins bien conservés et de dimensions très différentes. Il est facile de reconnaître que ce mandrin central représente la coupe de la cuticule ectodermique. Si cette cuticule est ici épaisse, surtout vers son extrémité libre, c'est que nous sommes en présence non seulement de la portion de cuticule qui était précédemment présente en cette région, mais encore de toute la cuticule de la moitié correspondante de l'œuf, c'est-à-dire que, après déchirure sur un point quelconque de la périphérie de l'œuf, la cuticule, en vertu de son élasticité, s'est rétractée et ramassée vers son insertion sur le bord du placenta; de là son épaisseur et son aspect recoquillé. En se rétractant ainsi elle a entraîné avec elle la plus grande partie de l'entoderme distal, et telle est en effet la signification des amas de noyaux (*id*) accumulés sur sa face interne, surtout au voisinage de son extrémité libre. Quant aux débris cellulaires qui sont appliqués sur sa face externe (en G, G) ce sont les restes de l'ectoderme distal, des cellules géantes distales; elles sont surtout représentées par leurs gros noyaux. Mais ces restes ne sont pas abondants; c'est que l'ectoderme distal,



ainsi que la caduque réfléchie, ont été résorbés, et que s'ils ont disparu de la périphérie de l'œuf (fig. 173), c'est essentiellement par ce processus d'atrophie et de résorption. Au contraire les restes de l'entoderme distal sont relativement abondants ici, parce que, cet entoderme, encore bien représenté au dix-huitième jour (fig. 172), n'a pas disparu de la périphérie de l'œuf par atrophie sur place, mais par arrachement lors de la rétraction de la cuticule ectodermique déchirée, et que par suite ses noyaux se trouvent accumulés sur la face interne du lambeau flottant de la cuticule. Nous avons vu, du reste, que quelques-uns de ces noyaux demeuraient dans leur place primitive, sur toute la périphérie de l'œuf, accolés à la surface de l'entoderme proximal (en *a, a*, fig. 173).

Ces dispositions de la zone résiduelle, telles qu'elles sont représentées sur la figure 177, ne sont pas un cas accidentel, observé sur un seul placenta à la fin de la gestation. C'est un fait constant, manifeste sur tous les utérus aux vingtième et vingt et unième jours : toujours la cuticule ectodermique se déchire et se rétracte ainsi vers le bord du placenta, aussi bien chez le rat que chez la souris, et nous avons de nombreuses préparations montrant les diverses variétés d'aspect, du reste très insignifiantes, que peut présenter la zone résiduelle ainsi produite. Sur la fig. 176, d'après un placenta de souris à terme, on voit cette zone résiduelle très courte et peu épaisse. Sur la figure 175 (en R) d'après un placenta de rat, on voit qu'elle présente à peu près les mêmes aspects que sur la figure 177, si ce n'est que sa surface externe est plus chargée d'éléments, lesquels sont mieux conservés sous la forme de cellules ectodermiques géantes (ectoderme distal). Ceci est la conséquence de ce fait que chez le rat les cellules ectodermiques distales sont plus abondantes que chez la souris, et subissent un moindre degré d'atrophie, au moins dans la région voisine du bord du placenta, comme nous l'avons dit à propos de la figure 166.

Il est inutile, après cette analyse de la zone résiduelle du type rat-souris, d'insister sur sa complète homologie avec la zone résiduelle du lapin (voir la fig. 45, pl. V, et 68, pl. VI); que la cuticule ectodermique manque dans cette dernière alors qu'elle forme une masse si considérable sur la première, c'est là un fait accessoire; l'essentiel est la présence, dans les deux cas, de restes de cellules ectodermiques sur la face interne de cette zone, de cellules entodermiques sur la face interne. Une autre différence plus importante

est la manière dont se fait l'insertion de l'extrémité adhérente de cette zone. Chez le type rat-souris cette insertion se fait sur le bord même du placenta; chez le lapin au contraire elle ne remonte pas jusqu'au placenta et se fait sur la zone dite inter-ombilico-placentaire, zone qui n'a pas de partie homologue chez la souris. Comme nous aurons ultérieurement à rechercher s'il existe également une zone résiduelle chez le cochon d'Inde, nous remettons à ce moment les considérations générales auxquelles peut donner lieu l'étude de la différence sus-indiquée.

Par le fait de la rupture et de la rétraction de la cuticule ectodermique, l'entoderme distal se trouve donc mis à nu; il n'y a plus, même sous forme de fente virtuelle ou d'interstice entre deux couches soudées, il n'y a plus de trace de la cavité de la vésicule ombilicale. Seul l'espace (VO, VO, fig. 177) que limite d'une part le placenta, d'autre part la zone résiduelle et l'entoderme proximal avec ses longues villosités, seul cet espace représente ce qui reste de la cavité de la vésicule ombilicale; encore cet espace n'est-il pas clos, puisque, au niveau du bord libre de la zone résiduelle, il s'ouvre dans la cavité de l'utérus; il est vrai que d'autre part il se prolonge jusque dans l'intérieur du placenta, par le fait des gaines ou demi-gaines entodermiques qui, partant du hile du placenta, accompagnent les gros vaisseaux fœtaux jusque dans sa substance spongieuse (*a, a*, fig. 178).

Il ne nous reste plus qu'à dire un mot de l'entoderme proximal mis à nu par le fait de la rupture et de la rétraction de la cuticule ectodermique; cet entoderme proximal arrive ainsi à former la couche la plus superficielle de l'œuf. Il présente, sur la plus grande partie de son étendue, c'est-à-dire partout ailleurs que dans le voisinage de la zone résiduelle, une disposition très simple, car il forme une simple couche de belles cellules cylindriques (fig. 173, en 7), sans villosités, mais décrivant seulement de légères ondulations au niveau des gros vaisseaux omphalo-mésentériques logés dans le tissu mésodermique sous-jacent. Même au terme ultime de la gestation ces cellules entodermiques ne présentent pas chez le rat ni chez la souris l'aspect flétri qu'elles nous ont offert chez le lapin. En approchant du placenta, vers la région de la zone résiduelle, cet ectoderme forme des villosités ou lamelles richement ramifiées, qui sont surtout très développées précisément au niveau de la zone résiduelle (fig. 176 en W). Nous avons, dans les stades

précédents, signalé au fur et à mesure l'apparition et l'accroissement de ces saillies villeuses (voyez les figures 146, 147, et la série des figures 142 à 145). C'est à la fin de la gestation qu'elles présentent leur plus grand développement (en W, fig. 177); la région où elles sont situées est la région du sinus terminal de la vésicule ombilicale, ou plutôt du réseau à branches multiples qui, chez les rongeurs, tient la place d'un sinus terminal proprement dit (T, T, fig. 177). Des anses vasculaires émanées de ce réseau terminal pénètrent dans les villosités et s'y ramifient, mais assez parcimonieusement, de sorte que ces villosités sont très minces, paraissent par places réduites à deux feuillets épithéliaux adossés. Nous représentent-elles un appareil d'absorption? C'est l'idée qui se présente au premier abord, mais qui cependant n'est pas entièrement confirmée par l'examen de leur épithélium. En effet, en arrivant à ces villosités, l'entoderme proximal prend des caractères particuliers qui, dans l'état actuel de nos idées classiques en histologie, répondraient plutôt à une fonction de sécrétion; les cellules entodermiques de ces villosités se composent d'une base, ou partie adhérente, protoplasmatique, granuleuse, vivement colorée par le carmin, et dans laquelle est situé le noyau; leur partie périphérique ou libre est au contraire claire, turgescence et paraît remplie de mucus, autant du moins que nous en pouvons juger sur des coupes faites sur pièces durcies et montées dans le baume, seules préparations sur lesquelles nous avons fait cette étude. Quand on suit cet épithélium de la région des villosités en question (W, fig. 177) vers le hile du placenta et dans l'intérieur de celui-ci (fig. 178), on le voit de nouveau changer de caractère, et se transformer en courtes cellules cubiques, qui représentent le feuillet proximal de l'entoderme ectoplacentaire (*p*, fig. 178). Nous avons déjà étudié ces éléments des sinus entodermiques de l'ectoplacenta, et vu comment, à un certain niveau, cet entoderme proximal (*p*, fig. 178) se continue avec l'entoderme distal (*d*; voir aussi la fig. 151).

#### D. — *Placenta du Meriones.*

De toutes les formations singulières que présente le placenta du type rat-souris, l'une des plus frappantes est certainement le développement des cellules ectodermiques géantes, qui, se produisant par poussées successives, d'abord lors de l'existence du cône ectopla-

centaire, puis tout à fait tardivement lors de l'individualisation en cellules de la couche externe du plasmode endovasculaire, arrivent à former les couches les plus externes de l'œuf. C'est pourquoi nous devons parler ici de quelques observations que nous avons pu faire chez un autre rongeur, où ces cellules géantes ectodermiques présentent un développement tout à fait exubérant. Nous n'avons pu de ce rongeur étudier que deux placentas, dont l'un même avait été mécaniquement déchiré, dans des conditions que nous expliquerons plus loin; ne pouvant donc présenter une étude complète de l'évolution de ce placenta, c'est ici, à propos des cellules géantes, que nous devons donner quelques détails sur les particularités constatées dans le seul cas observé, suffisant cependant pour montrer l'analogie étroite entre le placenta de ce rongeur et celui du type rat-souris.

Le rongeur en question est le *Meriones Schawi* que notre collègue et ami Lataste a rapporté d'Afrique et qu'il a su faire reproduire à Paris. Il avait bien voulu nous en remettre deux couples, qui, malheureusement, malgré tous les soins qui leur furent donnés, ne se sont pas reproduits dans notre laboratoire. M. le Dr Morau, qui en avait également reçu quelques couples de M. Lataste, fut plus heureux, et c'est à son obligeance que nous devons un utérus en gestation de ce rongeur. La corne utérine en question ne présentait que deux renflements de gestation : mais la section de la corne avait été faite trop près de l'un de ces renflements, qui se vida, expulsant le fœtus qu'il avait contenu, de sorte qu'un seul renflement put être durci et débité en coupes, avec toutes ses parties, contenant et contenu, bien en place dans leurs rapports normaux. La figure 183 (pl. XVI) représente, dans ses rapports avec l'utérus, une coupe de ce placenta et des parties attenantes des membranes de l'œuf. L'étude de ces parties va montrer que ce placenta est à un degré de développement intermédiaire à ceux représentés pour la souris par les figures 127 (onzième jour) et 132 (treizième jour), c'est-à-dire que, en supposant que l'évolution du placenta du *Meriones* présente des périodes exactement correspondantes à celles de la souris, nous serions ici en présence du début de la période de remaniement, au commencement de la phase dite de la formation de la couche plasmodiale réticulée.

En effet le fait le plus frappant, à la première inspection de cette figure 183, c'est l'énorme développement des cellules vésiculeuses

géantes qui forment les couches les plus externes, les plus supérieures du placenta. Il ne peut s'agir ici de cellules géantes résultant de l'individualisation d'une formation endovasculaire, comme sur les figures 168, 170, 180 du rat et de la souris, car il n'y a encore aucune trace d'envahissement des sinus utérins par le plasmode endovasculaire; d'autre part, les couches les plus profondes, les plus inférieures de l'ectoplacenta commencent à peine à être envahies par les vaisseaux fœtaux. Nous sommes donc bien au début de la période dite de remaniement, comme le confirme du reste l'état peu avancé du développement du corps du fœtus. Les cellules géantes ectodermiques qui couvrent l'ectoplacenta sont les restes du cône ectoplacentaire, dont la dislocation serait, chez ce rongeur, beaucoup plus tardive que chez le rat et surtout que chez la souris.

Ce sont surtout ces cellules géantes que nous voulons examiner; mais nous commencerons par quelques indications relatives aux autres parties, pour, des régions profondes de l'ectoplacenta, arriver finalement aux éléments superficiels qui nous intéressent.

A la partie inférieure droite de cette figure 183, nous constatons que les enveloppes de l'œuf du *Meriones* sont disposées exactement comme chez le rat et la souris; en effet nous voyons la présence d'une caduque réfléchie (en C); en M nous voyons comment cette caduque se continue avec la paroi utérine (CV est la cavité de l'utérus). Enfin nous voyons que cette caduque réfléchie est doublée en dedans par une épaisse couche de cellules géantes ectodermiques (G) représentant l'ectoderme distal, doublé à son tour par l'ectoderme distal (*id*), et que, de l'autre côté de la fente (VO) qui représente la cavité de la vésicule ombilicale, se trouve l'ectoderme proximal (*ip*) avec sa couche mésodermique. Ces dispositions sont la répétition exacte de ce que nous connaissons pour la souris et le rat (comparer par exemple avec la partie inférieure gauche de la figure 166). A la partie supérieure de cette figure 183 nous trouvons l'ectoplacenta, avec son hile rempli de la masse mésodermique allantoïdienne; au-dessus de cette masse allantoïdienne le tissu de l'ectoplacenta se présente avec des lacunes sangui-maternelles dans toute son étendue, avec des conduits vasculo-fœtaux seulement dans ses parties les plus profondes. Déjà, avec le faible grossissement (25 fois) auquel a été faite cette figure, on reconnaît que, des travées plasmodiales qui circonscrivent les lacunes sanguimater-

nelles dans les parties profondes ou internes, on passe graduellement, c'est-à-dire avec toutes les formes de transition, aux travées de cellules qui limitent ces mêmes lacunes dans les parties moyennes, et enfin aux cellules géantes qui forment les couches supérieures ou externes. On reconnaît en même temps que nulle part il n'y a de formes intermédiaires entre ces cellules géantes et les éléments de la caduque sérotine qui sont ici tous de petites dimensions et régulièrement disposés en trame serrée parcourue par les sinus utérins. On reconnaît, en un mot, que tout l'ectoplacenta, malgré la différence absolue entre ses éléments superficiels et ses éléments profonds, n'est qu'une seule et même formation, n'empruntant pas ces éléments à des sources diverses, mais les tirant d'une évolution continue qui se fait des parties profondes vers les superficielles.

C'est ce qu'on voit bien plus nettement encore en examinant cet ectoplacenta à un plus fort grossissement, comme dans la figure 186 de la planche XVII. Cette figure représente une bande verticale empruntée à la figure 183 et étudiée à un grossissement d'environ 300 fois ; seulement, comme à ce grossissement cette bande n'aurait pu trouver place dans la hauteur de la planche, elle a été interrompue en son milieu par la suppression d'une zone moyenne (en 3-4) au niveau de laquelle les éléments ne présentaient pas de transformations notables. En suivant de bas en haut les détails de cette figure, nous trouvons successivement les parties suivantes : après la masse mésodermique allantoïdienne (Al), la partie la plus inférieure de l'ectoplacenta (en 1) est formée par un plasmode à travées épaisses dans lequel pénètrent les prolongements vasculaires allantoïdiens ; ainsi il n'y a déjà plus de couche cellulaire ou cytotblastique. Graduellement (en 2) ce plasmode à grosses travées se transforme en un plasmode réticulé, c'est-à-dire disposé en travées plus fines, ne comportant en général qu'un seul rang de noyaux, et s'anastomosant de place en place par de minces prolongements, ce qui donne aux mailles ainsi dessinées, aux lacunes ainsi circonscrites, un aspect particulier, l'aspect caractéristique de la couche plasmodiale réticulée du placenta de la souris (voy. fig. 132, pl. XI, en 4). Mais en même temps se produit une modification qui n'avait pas lieu chez la souris, lors de la formation de cette couche plasmodiale réticulée ; c'est que les noyaux grossissent, et bientôt (en 3) prennent déjà l'aspect de noyaux de cellules géantes ectodermiques, quoique épars encore dans un plasmode granuleux non individua-

lisé en cellules distinctes. En abordant la moitié supérieure de la figure, (en 4) nous trouvons encore des travées plasmodiales non segmentées en cellules, mais les noyaux qu'elles renferment sont de plus en plus volumineux, leur substance chromatique se groupe de plus en plus en un réseau dense à la périphérie, à larges filaments rayonnant vers le centre, et circonscrivant des mailles claires; en un mot nous avons sous les yeux des noyaux tout à fait caractérisés comme noyaux de cellules géantes ectodermiques. Ce n'est qu'un peu plus haut (en 5) que nous voyons enfin se faire la segmentation des travées en énormes cellules individualisées autour de chacun des noyaux, et alors le protoplasma de ces cellules prend lui-même la disposition réticulée dont ce dessin représente assez bien les diverses variétés d'aspect. Cette fois, nous sommes bien en présence de cellules ectodermiques géantes, d'aspect vésiculeux, et tous les détails de leur évolution ont pu être suivis pas à pas sur une seule et même préparation.

Il est absolument contraire à notre méthode de conclure, d'après l'examen d'un seul stade, à la signification d'une formation placentaire quelconque. Quelques lignes plus haut, en examinant à un faible grossissement l'aspect de l'ensemble de la coupe de cet ectoplacenta de *Meriones*, nous pouvions cependant penser que les épaisses couches de cellules ectodermiques géantes qui forment sa partie supérieure représentaient un cône ectoplacentaire qui persisterait plus longtemps que chez la souris; sans abandonner cette interprétation, il nous faut reconnaître qu'en tout cas, s'il s'agit là réellement d'un cône ectoplacentaire, non seulement il persiste longtemps, non seulement sa dislocation n'est pas encore commencée, alors qu'elle est si précoce et si rapide chez la souris, mais encore il est en train de continuer à s'accroître par un apport nouveau de cellules géantes développées aux dépens des couches plasmodiales sous-jacentes. Il y a là certainement une particularité dont nous ne pourrions avoir la signification complète qu'en disposant, pour le *Meriones*, de la série des utérus à tous les stades de la gestation, comme nous avons pu le faire pour la souris. Mais peu nous importe pour le moment. Ce que nous devons seulement retenir de cette étude d'une pièce unique de ce rongeur, c'est que, par suite de la particularité en question, diverses variétés que nous avons observées chez la souris quant au plasmode, quant au volume des noyaux, quant à la formation des cellules géantes, variétés qui se

présentaient alors isolées et sans liens suffisants soit comme époque soit comme lieu, sont ici résumées en une évolution continue, et nous apportent une nouvelle preuve de l'origine ectodermique, ectoplacentaire, des cellules géantes. Il ne nous paraît guère possible qu'après l'étude faite chez la souris et le rat, il pût rester quelques doutes dans l'esprit du lecteur sur l'origine de ces cellules géantes ectodermiques; mais en supposant que de pareils doutes aient pu subsister, il est évident qu'ils doivent être absolument dissipés par les faits que nous révèle l'ectoplacenta du *Meriones*.

Nous avons encore figuré, à un grossissement d'environ 450 fois, quelques-unes des cellules ectodermiques géantes les plus superficielles, c'est-à-dire les plus volumineuses de ce placenta de *Meriones* (fig. 187). Cette figure est destinée bien moins à donner une fois encore une idée de la structure réticulée du noyau et du protoplasma de ces cellules, qu'à nous fournir des indications sur certains rapports que nous avons pu étudier sur ce *Meriones* plus nettement encore que sur la souris. Il s'agit des rapports des globules blancs et rouges du sang de la mère avec les cellules géantes. Puisque nous verrons que quelques auteurs ont cru reconnaître dans ces cellules des phénomènes d'hématopoïèse, il était important de bien préciser les rapports en question. Or une étude attentive de coupes, présentant les parties sous leurs faces les plus diverses, démontre les faits suivants. Pour ce qui est des globules rouges (*a, a*, fig. 187), ils sont toujours disposés en amas dans les espaces intercellulaires, qui sont des lacunes sanguimaternelles; jamais un seul globule rouge ne peut être observé dans l'intérieur d'une cellule. Il peut se faire, vu le gros volume de ces cellules, la forme variée de leurs prolongements, ou les encoches et dépressions de leur surface, que parfois, à un premier examen, on ait l'impression de globule rouge contenu dans la partie périphérique d'une cellule; mais, comme nos observations portaient sur des coupes sériées, faites à la paraffine, c'est-à-dire nous permettant toujours, étant donné une coupe, d'examiner celles qui la précèdent et celles qui la suivent, nous avons pu toujours, par cet examen comparatif, reconstruire la cellule dans laquelle paraissaient inclus des globules rouges et constater qu'en réalité ces globules étaient bien réellement extérieurs au corps cellulaire, logés seulement dans une dépression, dans une encoche de sa surface. Il n'en est pas de même des globules blancs; ceux-ci, sur nos coupes fines, montées



dans le baume, sont reconnaissables à leur noyau irrégulier, fortement coloré par les réactifs; or ils se présentent les uns (*b, b*, fig. 187) dans les espaces intercellulaires, comme les hématies, les autres (*c, c*, fig. 187) dans l'intérieur même d'une cellule, et parfois très nombreux dans les espaces clairs de la périphérie du corps cellulaire. Évidemment personne ne songera à voir là des leucocytes qui auraient pris naissance dans les cellules géantes, mais bien des leucocytes qui ont pénétré, en vertu de leurs mouvements propres, dans ces cellules. Et en effet, c'est surtout dans les cellules géantes ectodermiques les plus superficielles, les plus externes (les plus voisines de la caduque sérotine), ainsi que dans celles qui doublent la caduque réfléchie, qu'on constate le plus grand nombre de globules blancs; or, si nous appliquons au *Meriones* les notions acquises chez le rat et la souris, nous devons voir dans ces cellules géantes superficielles des éléments déjà flétris, destinés à être bientôt résorbés. Peut-être les globules blancs ne sont-ils pas étrangers au travail de dislocation et de résorption de ces cellules géantes; c'est une interprétation sur laquelle nos préparations n'ont pas attiré notre attention lors de l'étude de la dislocation et de la résorption du cône ectoplacentaire, mais que l'étude du *Meriones* rend fort probable; nous aurions donc une nouvelle source d'explication de cette résorption si rapide et si complète.

Le *Meriones* nous a donc servi à compléter l'étude des cellules géantes; il nous a encore été très utile à un autre point de vue. Nous avons dit précédemment que, sur la corne utérine dont nous disposions, l'un des deux renflements s'était vidé de son contenu; c'est ce qui arrive facilement, aussi bien chez la souris que chez la lapine, la chienne, etc., toutes les fois qu'on sectionne une corne utérine trop près du renflement contenant un embryon, et qu'on n'a pas eu soin de placer d'abord une ligature près de ce renflement: les parois utérines se rétractent énergiquement, les membranes de l'œuf font hernie au niveau de la section, puis se rompent, et le fœtus, brisant ses attaches placentaires, est expulsé au dehors. Le placenta reste encore attaché à l'utérus, et quand on a durci la pièce et qu'on en fait des coupes, on constate dans ce placenta des déformations résultant de la traction qu'il a subie au moment de l'expulsion du fœtus, déformations qui modifient mécaniquement son aspect structural, et qui peuvent être la source d'erreurs si on se contente d'étudier de tels placentas. Aussi, comme on l'a vu,

nous sommes-nous attaché à avoir des préparations de renflements utérins durcis en masse et débités en totalité en coupes sériées. Comme pour le *Meriones* nous n'avions pas abondance de pièces, nous avons dû conserver et couper le placenta du renflement utérin qui avait expulsé son fœtus, et, y ayant observé des dispositions intéressantes, quoique artificielles, nous avons répété les mêmes observations sur des renflements utérins de souris ayant semblablement expulsé leur contenu. C'est le résultat de ces examens que nous allons consigner ici, car il nous fournira un élément important pour l'étude critique de certaines opinions émises sur la structure du placenta.

Chez le *Meriones* la traction exercée, pendant l'expulsion du fœtus, par le cordon ombilical sur la masse mésodermique allantoïdienne du hile du placenta, tend à arracher cette masse mésodermique; cet arrachement ne se produit pas, mais la traction subie par ces parties se fait sentir profondément et amène des ruptures dans les parties les moins résistantes de l'ectoplacenta, et il est facile de comprendre que cette partie moins résistante est la couche de plasmode réticulé (de 2 à 3, fig. 186), disposée en réseau à trabécules fines. Les prolongements mésodermiques vasculaires qui pénètrent dans l'ectoplacenta, et par lesquels se transmet la traction aboutissant aux ruptures sus-indiquées, ces prolongements s'allongent et se disposent parallèlement les uns aux autres, comme les racines et radicelles d'une plante qu'on extirpe brutalement. Lorsque la pièce qui a subi ces violences est durcie et coupée, en examinant les couches profondes de l'ectoplacenta on se trouve en présence de dispositions représentées par la figure 185 : les prolongements vasculaires de la masse mésodermique allantoïdienne (Al, fig. 185) figurent de longues papilles (P), régulièrement revêtues d'une couche d'apparence épithéliale, qui n'est autre chose que la couche plasmodiale à épaisses travées représentée de 1 à 2 dans la figure 186. Cette couche plasmodiale a rompu la plupart de ses liens de continuité avec la couche réticulée, et, accompagnant les prolongements mésodermiques, elle subit la même déformation qu'eux, de sorte que le revêtement épithélioïde (1,1, fig. 189) de chaque papille ou villosité est séparé du revêtement de la villosité voisine par un espace intervillositaire plus ou moins considérable (A,A). Cependant il est facile de reconnaître, dans les prolongements irréguliers qui hérissent la surface de ce revêtement épithélioïde, il est encore facile de recon-

naître les travées plasmodiales, actuellement rompues, et qui, dans l'état normal, établissaient la continuité entre le plasmode compact (1 à 2, fig. 185) et le plasmode réticulé (2 à 3, fig. 186) de l'ectoplacenta. Du reste ces travées plasmodiales n'ont pas été toutes déchirées; les plus profondes, et par suite celles qui correspondent actuellement au sommet des villosités, ont été seulement étirées (en *b*, *b*, fig. 185) et permettent facilement de rétablir par la pensée les connexions antérieures; d'autres, malgré leur rupture (en *c*, *c*, fig. 185), laissent encore deviner les connexions.

Avant de tirer de ces faits les conclusions qui nous importent, examinons les mêmes dispositions, produites par les mêmes conditions mécaniques, chez la souris.

La figure 182 représente une coupe d'un renflement utérin qui avait expulsé son contenu. Il ne s'agit pas d'une figure schématique, destinée à faire comprendre comment s'est vidé l'utérus après rupture des membranes de l'œuf, et comment le cordon a tiré sur le placenta; il s'agit de la représentation réelle du fait, représentation dans laquelle saute aux yeux le mécanisme précédemment expliqué. Bien plus, ce renflement vidé de son contenu a été coupé en même temps que le renflement contigu encore intact et qui nous a précédemment servi pour les études faites, à l'état normal, d'après la figure 132 (pl. XI). Il nous a donc été facile de comparer les dispositions normales et les dispositions résultant des déformations mécaniques corrélatives à l'expulsion du fœtus (13<sup>e</sup> jour de la gestation, voir les figures 130, 132 et 133 de la pl. XI).

A un faible grossissement (12 fois) cette figure 182 nous montre, du côté droit, la communication entre le renflement utérin (en A) encore intact, et du côté gauche (en B) l'ouverture par laquelle a été expulsé l'embryon; les membranes (1, 1, la caduque réfléchie; 2, 2, l'entoderme proximal) sont demeurées dans la situation où elles avaient été mises lors de leur entraînement et de leur déchirure vers cette ouverture; le cordon (CR) est rompu, et il ne reste ici que sa portion non recouverte de la gaine amniotique (voir les figures 142, 143 pour les rapports précédemment indiqués entre le cordon et l'amnios), l'amnios ayant été expulsé en entier avec le fœtus, sur lequel, à cet âge, il est assez étroitement appliqué (fig. 125, pl. XI, fig. 142, 143, pl. XII). Ainsi la traction du cordon sur le placenta est ici rendue sensible par l'état même des

parties figurées. Les ruptures qui se sont produites dans l'ectoplascenta sont également visibles sur cette figure, malgré le faible grossissement employé : on voit qu'il s'est fait dans l'ectoplascenta une sorte de clivage tendant à le diviser en deux lames : l'une inférieure (sombre sur la figure) qui fait corps avec la masse mésodermique allantôidienne, l'autre supérieure qui adhère à la caduque sérotine ; et, d'après la situation de cette sorte de fente de clivage, on voit, par comparaison avec les figures 130, 132 et 133 de la planche XI, qu'elle correspond bien à la couche plasmodiale réticulée. Du reste le clivage n'est pas complet ; la fente de séparation est parcourue par des tractus ramifiés plus ou moins étendus, les uns se terminant par des extrémités libres, c'est-à-dire déchirées, les autres formant pont d'une couche ectoplascentaire à l'autre.

Cet aspect de l'ectoplascenta à un faible grossissement permet déjà de prévoir qu'à un grossissement plus fort nous trouverons ici les mêmes dispositions observées, dans les mêmes circonstances, chez le *Meriones*. C'est ce que montre la figure 184. Parmi les nombreux aspects que présentait, dans différentes régions, la zone de rupture, il s'en trouvait de tout à fait semblables à celui déjà figuré pour le *Meriones* ; nous avons préféré choisir, pour la représenter, une région disposée d'une manière un peu différente. On voit en effet, sur la figure 184, que les prolongements mésodermiques allantôidiens n'ont pas tous été (en P, P) aussi nettement allongés en forme de papilles, et que les espaces libres entre les villosités ont encore conservé quelque chose de leur aspect normal de lacunes sanguimaternelles (L, L). Du reste les dispositions des travées plasmodiales rompues sont les mêmes que précédemment (en *b*, *b* et *c*, *c* ; même signification des lettres que pour la fig. 185), et la figure est par elle-même assez explicite pour que nous n'ayons pas à insister sur cette description. Remarquons seulement que, en comparant avec la figure 132 (pl. XI), on retrouvera ici les couches normales, et pourra bien se convaincre que la rupture a eu lieu au-dessous de la couche 5 (couche cellulaire supérieure transitoire de l'ectoplascenta), c'est-à-dire a porté sur la couche plasmodiale réticulée.

Ainsi nous voyons que très facilement, à la suite de déformations mécaniques presque inévitables quand on ne durcit pas en totalité le renflement utérin avec son contenu, le placenta peut présenter une disposition papillaire très nette, une série de villosités, et on

conçoit que, par analogie avec le placenta vilieux des pachydermes et des ruminants, quelques auteurs aient pu être amenés à ne voir aussi dans le placenta des rongeurs qu'une formation vilieuse implantée dans le terrain maternel. Nous aurons, dans des recherches ultérieures, à revenir sur ces interprétations. Pour le moment, nous ne désirons nous arrêter que sur l'opinion d'un auteur qui a récemment insisté sur l'existence de pures et simples villosités choriales comme élément essentiel du placenta des rongeurs. Il s'agit de Ch.-S. Minot.

Dans la partie historique et critique de notre étude sur l'ectoplacenta du lapin, nous avons vu comment Ch.-S. Minot, dans son premier mémoire (*Uterus and Embryo*, Boston, 1889), avait considéré le placenta du lapin comme formé de tubes glandulaires contournés et enchevêtrés. Dans ce même travail, dans le chapitre intitulé *Comparison with other rodents*, il juge assez sévèrement les auteurs qui, comme Ercolani, Creighton, Tafani, « ne reconnaissent pas, dit-il (p. 378), les transformations des glandes utérines, ni la disparition de l'ectoderme fœtal au niveau du placenta, mais, cherchant au contraire des villosités dans le placenta fœtal, ont manqué des données nécessaires pour aboutir à une interprétation correcte ». Puis, après ces indications générales, passant au cas particulier du rat (nous verrons plus tard ce qu'il dit du placenta du cochon d'Inde), il s'exprime en ces termes : « Les sections du placenta du rat près du terme montrent que dans cette espèce la structure de cet organe est absolument comparable à celle qui se rencontre chez le lapin. La surface est tapissée par un même épithélium recouvrant une couche de tissu conjonctif vasculaire. Les glandes tubulaires, considérablement dégénérées, forment la plus grande masse du placenta, laissant seulement une mince zone vasculaire dont les parties externes sont occupées par la couche subglandulaire, très altérée, de cellules multinucléées. Il y a donc de nombreuses différences dans les détails de structure entre le rat et le lapin, mais la ressemblance dans les traits essentiels est évidente par elle-même. »

Dans cette même partie historique et critique de notre étude sur le placenta du lapin, nous avons déjà vu comment, un an après son premier mémoire, Minot avait brusquement changé de manière de voir, et, dans une courte note publiée dans le *Biologischen Centralblatt* (Bd X, n° 4, avril 1890, p. 114), annonçait qu'il « avait pu

s'assurer que les cordons épithéliaux du placenta, tels qu'on les trouve au douzième jour, sont un revêtement ectodermique des villosités fœtales et ne représentent nullement les glandes utérines. »

Or la sévérité que Ch.-S. Minot avait précédemment montrée vis-à-vis de ceux qui n'admettaient pas la nature glandulaire du placenta des rongeurs, il la montre aujourd'hui vis-à-vis de nous qui n'avons pas parlé de villosités, pas plus pour le lapin que pour le type rat-souris. Dans l'introduction d'une courte note sur la théorie du placenta<sup>1</sup>, il s'exprime ainsi, rappelant d'abord sa note ci-dessus citée : « Dans une revue des récents travaux sur la structure et le développement du placenta du lapin, publiée dans le *Biologischen Centralblatt*, vol. X, 114, j'ai brièvement indiqué la conception à laquelle j'ai abouti pour le placenta. Depuis l'apparition de mon article, Duval a complété la publication de son mémoire sur le placenta du lapin. Au lieu d'admettre l'existence de villosités, et la manière dont je les conçois comme élément fœtal du placenta, Duval est tombé dans de graves erreurs, dont deux sont particulièrement importantes. Ces deux erreurs sont : 1° de voir une production de l'ectoderme fœtal dans ce qui n'est autre chose qu'une hypertrophie de l'endothélium des vaisseaux maternels ; 2° de regarder les parties interposées aux villosités mésodermiques fœtales comme des tubes et non comme des cloisons. La première erreur a conduit Duval à une fausse conception d'une végétation de l'ectoderme fœtal ; la seconde l'a empêché de reconnaître de véritables villosités, c'est-à-dire qu'il a considéré comme des productions tubulaires les parties formées simplement par la fusion du revêtement ectodermique de deux villosités adjacentes. » Le reste de la note est consacré à des considérations d'embryologie comparée sur le placenta des unguilés et des unguiculés.

Nous pensons que la présente étude sur le placenta du rat et de la souris répond suffisamment, par tous ses détails, aux reproches de Minot. Pour ce qui est de l'hypertrophie de l'endothélium vasculaire maternel considéré comme pouvant être l'origine de n'importe quelle partie de l'ectoplacenta, nous ne nous y arrêtons pas, du moins pour le moment, quoique les faits observés chez le *Meriones* (fig. 183) soient assez explicites à cet égard. Quant à

1. Charles-Sedgwick Minot, *A theory of the structure of the placenta* (*Anatomischer Anzeiger*, vol. 6, n° 5, 1891, p. 125).

L'existence de villosités, nous répondrons que certainement les prolongements vasculaires de la masse mésodermique allantoidienne représentent bien des villosités, et que si, dans les conditions normales, ces prolongements sont tortueux et enchevêtrés, ils peuvent, par le fait de déformations mécaniques se trouver étirés, allongés, redressés, de manière à se présenter sur la coupe comme de véritables villosités, longues et parallèlement disposées côte à côte (voir surtout la fig. 185); mais là n'est pas la question essentielle. Celle-ci consiste dans l'étude de la nature du revêtement de ces prolongements mésodermiques, étude qui ne peut être faite qu'en suivant pas à pas l'évolution de ces parties, et nous avons suivi cette évolution d'une manière assez complète pour être persuadé que S. Minot lui-même adoptera les mêmes manières de voir que nous, c'est-à-dire la conception de l'ectoplacenta, le jour où il aura procédé de même par l'étude de séries complètes sans lacunes.

Comme dans sa courte note Minot ne donne pas de détails sur l'état des renflements utérins et des placentas qu'il a étudiés, à savoir s'il s'est mis à l'abri des déformations que peuvent produire les tractions exercées sur le cordon par l'expulsion accidentelle du fœtus, nous ne saurions établir ici le déterminisme des conditions qui l'ont amené à attacher tant d'importance à la disposition des vaisseaux allantoidiens dans des prolongements en forme de villosités. Nous serions cependant tentés de penser qu'il a dû se trouver en présence, pour le lapin, de préparations telles que celles représentées par nous, pour le Meriones et pour la souris, dans nos figures 184 et 185. Cette idée nous paraît d'autant plus admissible qu'elle a déjà été émise, avec une rare sagacité, par Van Beneden, à propos des villosités du chorion de l'œuf humain. Dans la lettre qu'il m'adressait en octobre 1886, et que je communiquais à cette époque à la Société de Biologie (lettre reproduite en entier dans les pages d'introduction du présent mémoire), le professeur van Beneden s'exprimait ainsi : « Je pense donc que chez l'homme, comme chez les Chiroptères, la fixation du blastocyste se fait très tôt par une surface unie, et non par des radicules ramifiées qui se développeraient à la surface du chorion pour pénétrer par leurs extrémités dans l'épaisseur de la muqueuse utérine ou dans la caduque réfléchie. Les villosités sont très probablement secondaires; elles résultent de la résolution de couches d'origine ectoblastique en filaments ramifiés, et les espaces sanguins qui les séparent sont, de par leur

origine, des vaisseaux maternels distendus et privés de leur endothélium. » On dirait que cette dernière phrase est une description faite en présence de notre figure 185, tant les détails réels de cette figure reproduisent exactement les dispositions de rupture et de dislocation auxquelles fait penser l'hypothèse de l'embryologiste belge.

Les villosités placentaires fœtales qu'on peut constater dans le placenta des rongeurs ne sont donc qu'une chose secondaire et pour ainsi dire factice. Nous devons nous hâter d'ajouter qu'il ne faut pas généraliser cette conclusion. Les études que nous poursuivons actuellement sur la jument, la vache, la brebis, etc., nous permettent d'affirmer que là les villosités choriales ne sont pas secondaires, et que là le placenta est bien primitivement villositéux : la conception classique de radicelles ramifiées implantées dans la muqueuse utérine est donc bien exacte pour ces animaux, elle ne l'est pas pour les rongeurs, pas plus que pour les insectivores, pas plus que pour les carnassiers (chien et chat). La source principale des erreurs à ce sujet provient de ce qu'on a voulu trop vite généraliser, et appliquer à un type une conception qui n'est exacte que pour un autre. Le placenta n'est pas une formation identique chez tous les mammifères. C'est un organe d'hématose fœtale, et il y a autant de différences entre les divers types d'appareils respiratoires fœtaux qu'il y en a entre les organes de la respiration des êtres adultes, c'est-à-dire que tel placenta diffère autant de tel autre qu'un poumon diffère d'une branchie. Mais ce sont là des conclusions générales dont nous commençons seulement à entrevoir la formule à mesure que nous étendons nos recherches sur les divers mammifères. En attendant que nous ayons réuni des matériaux si divers, revenons aux rongeurs, pour étudier, chez le rat et la souris, comme nous l'avons fait chez le lapin, ce qui se passe dans la muqueuse utérine pendant et après la parturition.

#### E. — *De l'utérus après la parturition.*

Nous avons recueilli un certain nombre d'utérus le jour même de la parturition et les jours suivants, de manière à nous rendre compte du mode de détachement du placenta et de la réparation de la muqueuse utérine au niveau de la sérotine.

En débitant en coupe une corne utérine recueillie le jour même



de la parturition, il est facile de distinguer les coupes qui portent sur le renflement précédemment occupé par le fœtus et le placenta et celles qui portent sur un segment intermédiaire. Ces dernières (fig. 195) sont d'un moindre diamètre, et la lumière utérine y est hérissée sur tous les points de sa surface par des plis irréguliers de la muqueuse. Les premières sont plus larges, et surtout plus hautes (dans le sens du bord mésométrique vers le bord opposé), et les plis de la muqueuse y sont distribués d'une manière inégale mais présentant toujours la même disposition. C'est ce qu'on voit sur les figures 193 et 194. La figure 193 est de la même corne utérine que la figure 195 : elle vient d'une souris dont notre collègue et ami Lataste (n° LIII de sa collection) nous avait livré les organes, et qu'il avait étiquetée avec la mention suivante : « Jour du part, après coït, bouchon en place », et, en effet, sur les coupes mêmes nous avons trouvé, à quelque région qu'elles appartenissent, un magma coagulé dans la lumière utérine et où il était facile avec un fort grossissement de reconnaître des spermatozoïdes parfaitement conservés <sup>1</sup>. La figure 194 est d'une autre souris sacrifiée après le part, exactement au vingt et unième jour. Dans ces deux figures, malgré quelques variations individuelles, on reconnaît essentiellement les mêmes dispositions. La lumière utérine est, à la jonction de son tiers supérieur (en appelant supérieur le côté mésométrique) avec ses deux tiers inférieurs, divisée en deux parties inégales, par la présence de gros plis plus ou moins ramifiés (*a, a*, fig. 193 et 194); nous appellerons *plis utéro-placentaires* ces plicatures de la muqueuse; on voit qu'ils sont fortement saillants dans la cavité utérine et que leurs extrémités libres arrivent jusqu'au contact d'un côté à l'autre. Des deux parties de la lumière utérine séparées l'une de l'autre par ces plis utéro-placentaires, l'inférieure, plus grande, présente sur toute sa surface des plis irrégulièrement disposés et relativement peu saillants (*b, b*, fig. 193 et 194); la supérieure, plus petite, est limitée en bas par les plis utéro-placentaires, et en haut (du côté mésométrique) par une surface plane, qui sur les coupes est représentée par une ligne presque droite, s'étendant transversalement de la base du pli utéro-placentaire le plus élevé

1. Lataste signale à diverses reprises l'aspect de l'utérus de la souris distendu par sperme. Voir *Recherches de la zoéthique, notes prises au jour le jour sur différentes espèces de Rongeurs*, p. 515, en note; p. 656, explication de la planche VI, fig. 3 (utérus distendu par le liquide utéro-spermatique).

vers la base du pli semblable situé au côté opposé. Cette surface plane non seulement ne présente pas de plis de la muqueuse, mais on peut même dire qu'elle ne possède pas de muqueuse, en ce sens qu'elle n'est pas revêtue d'épithélium. Sur les figures 193 et 194, qui sont à un grossissement de 8 à 12, on peut très bien reconnaître, sous la forme d'une bordure sombre, l'épithélium qui revêt les plis de la partie inférieure de la lumière utérine; on peut suivre cette ligne sombre sur les grands plis utéro-placentaires; puis, en allant jusqu'à la base du plus supérieur de ces plis, on voit s'arrêter brusquement cette bordure sombre; l'épithélium s'arrête à ce niveau et ne s'étend pas sur la partie plane formant la paroi supérieure ou mésométrique de la cavité utérine. Cette surface dépourvue d'épithélium correspond au lieu d'insertion du placenta, par le départ duquel elle a été mise à nu. Elle est formée par la portion de la sérotine qui n'avait pas été envahie par la formation plasmodiale endovasculaire, et à laquelle nous avons précédemment donné le nom de *chorion de la sérotine*. Le placenta s'est donc détaché au niveau de la ligne de contact entre ce chorion de la sérotine et la zone ou limite externe de la formation plasmodiale.

Nous trouvons donc ici une différence notable entre le lapin et le type rat-souris quant à la manière dont se comportent les parties lors du départ du placenta. Chez le lapin, où la formation plasmodiale endovasculaire est peu développée, la transformation des cellules de la sérotine en éléments vésiculeux s'était étendue profondément au delà du territoire du placenta proprement dit et avait donné lieu à la formation, dans la sérotine, d'une couche vésiculeuse permanente ou protectrice, qui se détachait avec le placenta, laissant à nu la couche musculaire recouverte seulement d'une très mince couche de tissu cellulaire. Chez le type rat-souris, où la formation plasmodiale endovasculaire est très développée, c'est elle qui prend la place de la couche vésiculeuse protectrice du lapin, et en effet nous avons vu que sa zone externe (fig. 170, 180) se transforme en cellules géantes ectodermiques; quand cette couche de cellules géantes se détache, elle laisse à nu la couche musculaire recouverte seulement par la mince couche de tissu cellulaire dite chorion de la sérotine.

Mais une différence plus considérable se présente alors entre le lapin et la souris. Chez la lapine, la surface ainsi mise à nu était

immédiatement recouverte par la muqueuse des parties circonvoisines, qui, ayant plus d'étendue qu'il n'est nécessaire pour revêtir la cavité de l'utérus rétracté, glissait sur la région mise à vif par le départ du placenta et la recouvrait complètement, donnant lieu à une réparation immédiate, à une cicatrisation par première intention. Chez le rat et chez la souris ce glissement n'a pas lieu; au pourtour de la surface mise à nu la muqueuse est adhérente; elle ne glisse pas, et comme cependant elle a ici encore plus d'étendue qu'il n'est nécessaire pour revêtir la cavité de l'utérus rétracté, elle est forcée de se soulever autour de la surface mise à nu et d'y former les grandes plicatures que nous avons nommées, vu leurs situations, *plis utéro-placentaires* (*a, a*, fig. 193 et 194) et qui divisent, sur une coupe, la cavité de l'utérus en deux étages, l'un supérieur, l'autre inférieur. Quand on examine une corne utérine en l'ouvrant longitudinalement par son bord antimésométrique, on voit que les dispositions précédentes, constatées sur des coupes, correspondent en réalité à l'existence, le long du bord mésométrique, d'une série de cavités ou diverticules de la cavité générale, diverticules entourés par une couronne de grands plis utéro-placentaires; chacun de ces diverticules correspond à une région placentaire; leur fond est formé par le chorion de la sérotine mis à nu. Les premières fois que nous avons observé ces dispositions, nous avons pensé qu'il allait se produire quelque chose d'analogue à ce que nous avons constaté chez la lapine, c'est-à-dire que sans doute ces plis utéro-placentaires allaient s'appliquer sur le chorion de la sérotine mis à nu, et que la réparation de la muqueuse allait s'établir ainsi, les cavités diverticulaires sus-indiquées se fermant comme une bourse dont on rapproche les bords et accole les parois. Il n'en est rien, et, en y réfléchissant, on comprend *a priori* que les choses ne sauraient se passer ainsi: pour réparer la surface mise à nu il faudrait un glissement de la muqueuse sur cette surface, et non la formation de plis revêtus d'épithélium sur leurs deux faces. Nous savons du reste qu'une partie de ces plis utéro-placentaires préexistent déjà à la parturition, vers la partie des bords du placenta qui correspondent aux régions intermédiaires à deux renflements utérins, ainsi que nous l'avons étudié à propos de la figure 164, planche XV (voir les plis ou villosités en CV). Puis nos recherches ultérieures nous ont montré que le processus de réparation se produit ici tout autrement que chez le lapin. La surface mise à vif reste à

nu; la cicatrisation ne se fait pas par un apport que fournirait la muqueuse périphérique; elle n'a pas lieu par première intention. Il faut que le chorion se revête d'une couche épithéliale de nouvelle formation. Nous aurons donc à étudier comment se produit ultérieurement cet épithélium.

Ces deux ordres de différences entre la lapine et la souris sont trop importants pour que nous ne cherchions à les rendre plus intelligibles encore qu'ils ne peuvent l'être par les explications précédentes. Il nous semble que la figure 196 répond bien à ce desideratum, de même qu'elle nous sera utile encore pour compléter plus tard d'autres explications. Il s'agit ici d'un utérus de souris, au vingt et unième jour, ouvert le long de son bord mésométrique, avant la parturition; le fœtus ayant été enlevé et le placenta laissé en place, la pièce fut durcie, puis des coupes furent faites au niveau d'un des placentas. Or la paroi utérine, devenue libre après sa section, s'était fortement rétractée, nous pouvons dire contractée, puisque la section avait été faite sur des tissus encore vivants; c'est pourquoi toute cette paroi utérine est représentée sur une coupe par les deux lambeaux (A, A, fig. 196) qui apparaissent ici comme des appendices de la face supérieure du placenta. On voit que la muqueuse est plissée par le fait de cette rétraction, et qu'elle présente notamment (en *a, a*) les grandes pliures dites *plis utéro-placentaires*, un peu moins saillants que dans les figures 193 et 194, ce qui s'explique facilement par le renversement des parois utérines vers le haut, c'est-à-dire de dedans en dehors. On sent parfaitement, à l'inspection de cette figure, que le détachement du placenta doit se faire au-dessus de la formation plasmodiale endovasculaire (B, fig. 196) et qu'ainsi sera mis à nu le chorion de la sérotine, c'est-à-dire cette couche représentée par une zone claire entre le placenta et la musculature du bord mésométrique de l'utérus. Du reste, en tirant sur l'un des placentas, sur cette pièce, avant son immersion dans les liquides fixateurs, on obtenait ce détachement, et on voyait la face supérieure du placenta revêtue d'une couche d'apparence pulpeuse qui n'était autre chose que la formation plasmodiale endovasculaire. Si, sur la figure 196, on suppose le placenta supprimé, on aurait son lieu d'insertion représentée par la zone claire qui figure ici le chorion de la sérotine; mais la surface ici mise à nu est bien plus étendue que celle des figures 193 et 194; c'est que dans ces derniers cas la rétraction

des parois utérines a exercé son effet sur le chorion de la sérotine lui-même, et en a singulièrement diminué les dimensions. Ainsi, chez la souris et le rat, la contraction de l'utérus, pendant et après la parturition, n'arrive pas à recouvrir de muqueuse la région mise à nu par le départ du placenta; elle arrive seulement à diminuer l'étendue de cette région et à fermer les sinus utérins s'ouvrant à sa surface.

Cette même figure 196 va nous servir à signaler une autre question que nous aurons à poursuivre parallèlement à celle de la régénération de l'épithélium utérin. Il s'agit de l'épaississement (C, fig. 196) situé, dans l'épaisseur des parois utérines rétractées, vers la partie mésométrique, au niveau de chaque région placentaire. Pour comprendre la nature de cette sorte de noyau conjonctivo-musculaire, il faut rappeler ce que, dès la fin du dix-septième jour, nous disions à propos de cette région, à savoir qu'il s'y produit une hypertrophie du tissu conjonctif interposé aux fibres musculaires circulaires, de sorte que ces fibres ne présentent plus une direction régulière, et que, déviées un peu dans tous les sens, elles ne forment plus une couche bien distincte de la tunique musculaire longitudinale. Nous avons donné à cette formation le nom de *couche médio-musculaire* (voir la description du stade dit de l'arrivée des vaisseaux fœtaux dans l'ectoplacenta; voir aussi la fig. 146, pl. XIII, en 4). Après la parturition, les fibres musculaires, contractées et ramassées en faisceaux épaissis, se délimitent mieux sur les coupes, et les fibres longitudinales du bord mésométrique (L M, fig. 193, 194, 196) se dégagent nettement de toutes les autres formations; mais il n'en est pas de même, toujours et uniquement dans cette région mésométrique, des fibres circulaires. Dissociées et déviées de leur direction par le tissu conjonctif interposé, et par les gros sinus pleins de sang coagulé qui parcourent leurs interstices, ces faisceaux musculaires sont coupés selon toutes les directions; le tissu conjonctif hypertrophié, les sinus et les tractus musculaires forment ainsi, sur la figure 196, l'épaississement (C) qui surmonte la région placentaire; que le placenta soit détaché et expulsé, cette région peut à son tour se rétracter et l'épaississement en question arrive à former un noyau globuleux, dont la coupe est figurée en D, D (fig. 193 et 194). Nous lui donnerons, pour rappeler ses origines et ses rapports antérieurs, le nom de *noyau médio-musculaire*. C'est sur ce noyau médio-musculaire que repose le

chorion de la sérotine, et les limites sont assez peu nettes entre ces deux parties, le chorion de la sérotine se continuant avec le tissu conjonctif interposé aux faisceaux musculaires. Or, pour que, après la parturition, l'utérus revienne à l'état normal, à sa forme et constitution de repos, il faut, en même temps que se régénère l'épithélium sur le chorion de la sérotine, qu'il y ait résorption du noyau médio-musculaire, d'où doivent disparaître et le tissu conjonctif qui dissocie les fibres musculaires, et les gros sinus pleins de sang coagulé, afin que la tunique musculaire circulaire prenne ici à peu près le même aspect homogène et les mêmes limites nettes qu'elle présente dans les autres régions de la circonférence de la cavité de l'utérus (comparer à cet égard la fig. 193 à la fig. 195, le retour à l'état normal consistant précisément en ce que les parties représentées dans la fig. 193 doivent devenir semblables à celles de la figure 195, ou plus exactement encore à celles de la fig. 71, pl. VII).

Nous avons donc ici précisé les deux questions que nous devons étudier : d'une part la régénération de l'épithélium sur le chorion de la sérotine ; d'autre part la résorption du noyau médio-musculaire. Une troisième question est relative à la comparaison de l'état des parois utérines musculaires et épithéliales avant et après la parturition. C'est par cette dernière que nous commencerons.

Mais l'étude de ces trois questions est du ressort de l'histologie, de l'analyse microscopique, tandis que l'examen à de très faibles grossissements ou même à l'œil nu permet de reconnaître les détails topographiques que nous venons de passer en revue, à savoir, les grands plis utéro-placentaires, le chorion de la sérotine, le noyau médio-musculaire, etc. (fig. 193 et 194). Nous désirons donc, détachant ces détails du chapitre d'historique et de critique par lequel nous terminerons cette étude du placenta du type rat-souris, montrer dès maintenant avec quelle précision ils ont été décrits, il y a près de 30 ans, par un auteur rarement cité, et qui les avait observés sur des préparations par simple dissection ou coupes grossières, macroscopiques. Il s'agit de l'Anglais Rolleston.

Dans un mémoire publié en 1863 <sup>1</sup> Rolleston étudie le placenta et la parturition chez un insectivore, le *Centetes ecaudatus*; puis il compare ce placenta avec celui des singes, des carnassiers, des

1. Rolleston, *On the placental structure of the Tenrec (Centetes ecaudatus), on those of certain other Mammalia, with remarks on the value of the placental system of classification* (Trans. zool. Soc., vol. 5).

rongeurs. C'est à ce sujet qu'il présente ses très exactes observations, non sur le placenta lui-même, mais sur l'état de l'utérus après la parturition. La figure LXXIII, ci-dessous, que nous reproduisons d'après la figure 8 de sa planche, avec sa légende, montre, malgré son caractère trop schématique, qu'il avait bien observé les grands plis utéro-placentaires (figurés en U M), et la surface unie du chorion de la sérotine (*portion persistante de la sérotine*, dans sa nomenclature), et l'absence de démarcation nette entre le cho-

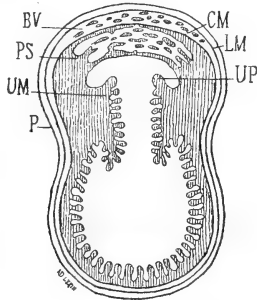


Fig. LXXIII. — (Rolleston, fig. 8.) Légende de Rolleston : section verticale de l'utérus du rat (*mus decumanus*), à travers la région placentaire, après la parturition. En UP est la ligne où la portion non placentaire de la muqueuse utérine se continuait avec la caduque sérotine qui a été évacuée avec l'arrière-faix. La portion persistante, non caduque de la sérotine, inséparable de la couche musculaire circulaire, forme une évagination décrivant une courbe qui ne correspond pas à celle des parois utérines; ainsi est formée une dépression infundibuliforme, qui constitue comme un diverticule de la corne utérine. Cette portion persistante de la sérotine (PS) et la couche musculaire circulaire, dont les éléments sont intimement mêlés, sont séparés de la musculature longitudinale (LM) par un intervalle, qui se trouve un peu élargi artificiellement. La portion non placentaire de la muqueuse utérine (UM) est très plissée, vu la contraction des couches musculaires primitivement distendues. — P, revêtement péritonéal de l'utérus.

rion de la sérotine et le noyau médio-musculaire. Du reste voici les détails les plus essentiels de sa description : page 294, sur une femelle de rat (*Mus decumanus*) sacrifiée après avoir mis bas neuf foetus, on trouvait « le long de l'une des cornes utérines six et le long de l'autre trois masses globulaires formant des sortes d'évaginations ou protrusions herniaires sur le bord mésométrique et correspondant chacune à la place d'attache de l'un des neuf foetus. Une section verticale de l'une de ces dilatations latérales et du tube utérin dont elle faisait partie, représentée dans la figure 8 (fig. LXXIII, ci-dessus, montre que la cavité du tube utérin est revêtue d'une muqueuse formant des plis nombreux; dans sa région mésométrique est une dépression infundibuliforme, couverte également par ces plis de la muqueuse, et qui conduit dans

la protrusion herniaire, ou dilatation globulaire, laquelle est formée par la sérotine non caduque... La couche musculaire circulaire est à ce niveau unie à la muqueuse utéro-placentaire d'une façon plus intime que chez aucun autre mammifère, et entre les faisceaux musculaires il y a abondance de tissu conjonctif muqueux. Un pli fortement saillant (UP) de la muqueuse extraplacentaire marque la ligne selon laquelle cette muqueuse se continuait avec la sérotine caduque... La sérotine non caduque (PS) diffère de ce qu'elle est dans l'utérus humain, en ce que, au lieu de dessiner une saillie, elle circonscrit une cavité en diverticule. » Cependant un peu plus loin, il émet une interprétation erronée lorsqu'il considère le plus élevé des plis utéro-placentaires (UP de sa figure) comme un reste des attaches de la caduque réfléchie, dont il a du reste parfaitement constaté l'existence, puis l'atrophie et la disparition, page 296 : « Les membranes fœtales du rat dans les premiers stades du développement offrent des dispositions remarquables ; il y a alors deux formations particulières en connexion avec le fœtus, et dont les rapports, les proportions et même l'existence sont presque méconnaissables dans les dernières phases du développement. De ces formations, la première est la caduque réfléchie (*decidua reflexa*), qui forme, au début, une capsule complète pour l'œuf, mais qui, vers le terme de la gestation, n'est généralement plus représentée que par la bordure saillante située à la périphérie de la caduque sérotine... La seconde formation est le *chorion primitif* qui, partant des attaches du chorion secondaire au centre du placenta, se dirige en dehors pour aller tapisser la surface interne de la caduque réfléchie. » Il s'agit ici des feuilletts distaux de l'ectoderme et de l'entoderme, sur la nature desquels Rolleston ne pouvait, à cette époque, arriver à une idée juste, et à propos desquels nous ne suivrons pas ici ses explications.

Nous reviendrons donc, après cette courte digression historique, aux trois questions que nous devons étudier, savoir : comparaison des parois utérines musculaires et épithéliales avant et après la parturition ; régénération d'un épithélium sur le chorion de la sérotine ; résorption du noyau médio-musculaire.

1° *Comparaison des parois utérines (musculaires et épithéliales) avant et après la parturition.*

Les quelques faits, très rapidement énoncés, que nous allons exposer sous ce titre, pourraient aussi bien recevoir celui d'*étude de*



*l'influence des conditions mécaniques sur la forme des éléments anatomiques.*

La figure 191 représente une section d'un renflement d'une corne utérine de souris au dernier jour de la gestation; on y voit le placenta (P), le fœtus (F, corps du fœtus sectionné au niveau du thorax, M extrémité de son museau, Q sa queue, C cordon ombilical; les autres parties sont des sections obliques diverses des membres antérieurs et postérieurs) et les membranes et parois utérines étroitement appliquées sur leur contenu. Ces dernières couches sont, en allant de dehors en dedans : la paroi utérine (U), extrêmement mince tant elle est étirée et dilatée par son contenu; le feuillet proximal de la vésicule ombilicale (V O), formant actuellement l'enveloppe la plus extérieure de l'œuf; enfin l'amnios, indiqué par une simple ligne (Am), tant cette enveloppe est mince et délicate. Souvent on trouve en dedans de l'amnios une disposition qui pourrait faire croire à la présence d'une membrane plus interne, mais il s'agit seulement de couches irrégulières provenant de la desquamation de l'épiderme du fœtus, épiderme qui est alors très décollé et forme un smegma relativement abondant.

Les membranes que nous venons de passer en revue sont étroitement appliquées sur le fœtus, plus étroitement encore que ne l'indique la figure 191 sur laquelle il a bien fallu exagérer un peu les interstices pour permettre de mieux distinguer les couches. A ce moment le fœtus remplit exactement la cavité du renflement utérin, et cette disposition diffère singulièrement de celle correspondant à la période moyenne de la gestation, où des liquides albumineux étaient abondamment interposés entre les diverses membranes, et entre l'amnios et le fœtus, trop petit pour remplir la loge utérine. Ainsi la figure 192 représente la coupe d'une de ces loges au treizième jour de la gestation, et on voit qu'il y a un large espace non seulement entre l'amnios et le fœtus, mais encore entre l'amnios et l'épaisse enveloppe externe de l'œuf, enveloppe qui est formée par la fusion de la vésicule ombilicale (V O) avec la caduque réfléchie (Ca). Le corps du fœtus prend donc à la fin de la gestation un accroissement remarquablement rapide; il occupe toute la loge utérine, et il en distend fortement les parois.

Cette paroi utérine, examinée à un grossissement de 360, dans un point quelconque, par exemple dans la région antimésométrique (région X de la fig. 191), se présente avec les caractères reproduits

dans la figure 188. En ML est la couche musculaire longitudinale, en MC la musculature circulaire, et en E l'épithélium utérin. La présence de tissu cellulaire entre ces diverses couches se traduit seulement par de minces interstices clairsemés de rares cellules, dont les noyaux sont fortement colorés par le carmin aluné. L'effet de la distension extrême subie par toutes ces parties se traduit sur les couches musculaires par un étirement tel que les fibres musculaires circulaires ne sont plus individuellement visibles; leur ensemble forme une masse homogène striée, parsemée de noyaux minces, très allongés et très clairsemés; par suite, sur les fibres longitudinales, vues en coupe transversale, les mêmes effets donnent l'aspect d'une substance granuleuse avec de petits noyaux ronds. Du côté de l'épithélium la distension a produit un étirement tel que les cellules sont devenues plates et pavimenteuses, et apparaissent sur la coupe environ trois fois plus larges qu'épaisses.

Que ce même utérus ait expulsé son contenu et que les parois se soient complètement rétractées, l'aspect des parois utérines, sur une coupe, devient presque méconnaissable. A l'œil nu ou à un faible grossissement (fig. 193, 194) la couche musculaire longitudinale (ML) se dessine en une large zone festonnée, correspondant à une série des faisceaux en ruban qui parcourent la surface extérieure de l'utérus: le tissu cellulaire revenu sur lui-même s'est condensé en une zone claire qui sépare la musculature longitudinale d'avec la circulaire (MC) devenue également large et bien distincte; enfin la muqueuse s'est soulevée en plis nombreux précédemment étudiés. Étudiées à un grossissement de 360, ces mêmes parties montrent, dans leurs éléments histologiques, des changements de forme non moins remarquables. Les fibres musculaires, vues selon leur longueur (couche circulaire), sont maintenant bien distinctes individuellement (fig. 190, A) sous forme de cellules fusiformes, avec un noyau ovale, mais dont le diamètre longitudinal l'emporte de peu sur le diamètre transverse. Vues en coupe transversale (couche longitudinale), ces mêmes fibres, bien séparées les unes des autres, se dessinent par des champs polygonaux (fig. 190, B) plus ou moins larges, et présentant ou non un noyau, selon que la coupe a passé par le centre ou par l'extrémité de la fibre cellule.

Ces modifications de forme des fibres lisses étaient à prévoir; c'est presque chose banale, pour un élément dont la fonction est

précisément de changer de forme, et nous ne nous y serions pas arrêtés, si cette étude n'était pas comme une introduction et une préparation à celle des modifications de l'épithélium. Celles-ci sont vraiment inattendues et telles qu'on a peine à reconnaître dans le revêtement cellulaire de la muqueuse rétractée et plissée les mêmes éléments que sur la muqueuse distendue. Nous avons vu (fig. 188, en E) l'épithélium utérin étiré en cellules pavimenteuses; quand on examine, toujours avec un grossissement de 360, l'épithélium des plis de la muqueuse rétractée, on se trouve en présence des dispositions représentées par la figure 189. Les cellules y sont cylindriques, quatre à cinq fois plus hautes que larges : le noyau lui-même, au moins dans quelques-unes, est allongé dans le même sens que le corps cellulaire auquel il appartient. Le protoplasma de ces cellules est plus clair vers leur extrémité profonde, plus foncé vers leur extrémité superficielle, qui est légèrement bombée, comme si l'effet mécanique de la rétraction et de la compression latérale se faisait sentir jusque dans l'intimité de l'élément anatomique, et y faisait subir à la substance cellulaire un mouvement de projection vers la surface libre, vers la lumière de la cavité utérine, de même que tout l'ensemble de la muqueuse est projeté en plis multiples vers cette lumière. Celui qui n'aurait pas observé cet épithélium cylindre sur des utérus recueillis le jour même de la parturition, mais seulement dans les jours qui suivent, ne pourrait s'empêcher de croire qu'il se trouve en présence d'une nouvelle formation épithéliale, qui aurait remplacé celle de la gestation, tant sont différentes la forme et la constitution des cellules. Je ne crois pas que jamais on ait constaté d'une manière aussi frappante l'influence des causes mécaniques sur la forme des cellules. Pour rendre le fait plus frappant encore, nous en avons varié l'observation de la manière suivante. La figure 196 représente, comme nous l'avons déjà dit, un utérus de souris pris au vingt et unième jour et ouvert de manière à en extraire le fœtus et à laisser les parois utérines se rétracter sous la forme des deux lambeaux A, A. Cet utérus, avant la section faite le long de son bord antimésométrique, possédait son épithélium plat, comme sur la figure 188, qui représente une partie de la figure 191; or, sur les coupes de la pièce durcie après rétraction, nous retrouvons à un faible grossissement les plis de la muqueuse (*a, a*, fig. 196) et sur ces plis un revêtement épithélial cylindrique tel que celui de la figure 189; cette fois c'est

un seul et même épithélium observé successivement dans ses deux formes extrêmes.

Ces faits nous ont paru dignes d'être rapportés, car ils sont importants à deux points de vue : 1° au point de vue général de l'influence des conditions mécaniques sur la forme des cellules; 2° au point de vue particulier de nos études présentes, pour bien montrer que chez la souris comme chez le lapin il n'y a pas de caduque vraie, c'est-à-dire que la muqueuse qui tapisse l'utérus, pendant la gestation, en dehors de la région d'insertion du placenta, demeure en place après la parturition et devient la muqueuse (l'épithélium) de l'utérus à l'état de repos. Il n'y a donc lieu à une régénération d'épithélium qu'au niveau de la surface mise à nu par le départ du placenta, ainsi que nous allons le voir.

2° *Régénération de l'épithélium sur le chorion de la sérotine.*

Le 13 décembre 1890 nous communiquions à la *Société de Biologie* une note que nous pouvons d'abord reproduire ici, quitte à mettre ensuite en évidence les résultats annoncés, en passant en revue une série de figures démonstratives <sup>1</sup>.

« L'étude du placenta m'a amené à étudier également chez les rongeurs le processus selon lequel se fait la réparation de la muqueuse utérine après détachement du placenta. Chez la lapine, la plaie produite par ce détachement est immédiatement recouverte par la muqueuse voisine, qui glisse et vient revêtir la surface mise à nu;... mais chez le rat et la souris, il reste toujours, au niveau de la plaie placentaire, une région que la muqueuse ne suffit pas à venir recouvrir. Il faut donc que là il y ait régénération de la muqueuse, de l'épithélium.

« Il y a déjà plus d'un an, en étudiant cette reproduction locale de l'épithélium, je me trouvai en présence de préparations semblant montrer que cette reproduction ne se fait pas graduellement par un processus centripète, en partant des cellules épithéliales existant à la périphérie de la plaie, mais brusquement et d'emblée sur toute la surface de la plaie, par l'arrivée à cette surface de cellules émergeant du chorion muqueux et se transformant, une fois arrivées à la surface, en cellules épithéliales cylindriques. Mais je me contentai de mettre de côté ces préparations, pour les revoir et

1. Mathias Duval, *De la régénération de l'épithélium des cornes utérines après la parturition* (*Comp. rend. de la Société de Biologie*, 13 décembre 1890, n° 37, p. 697).

les étudier plus tard, car je répugnais absolument à l'idée de la transformation de cellules conjonctives en cellules épithéliales.

« Or, depuis cette époque, des préparations plus nombreuses, plus sérieuses, m'ont montré ce même processus, et cette fois d'une manière irréfutable. Quelque répugnance théorique qu'on puisse avoir à admettre une origine conjonctive pour des cellules épithéliales, les faits doivent passer avant la théorie, et pour la muqueuse utérine, les faits me forcent aujourd'hui à déclarer que les cellules épithéliales de la muqueuse utérine peuvent provenir de la transformation directe des cellules conjonctives du chorion de la muqueuse.

« Mais, en y réfléchissant, il se trouve que, théoriquement, ce fait n'a pas le caractère d'in vraisemblance qu'on serait tout d'abord tenté de lui attribuer. L'embryologie ne permet pas d'admettre que des cellules du derme deviennent cellules de l'épiderme, c'est-à-dire que des éléments mésodermiques deviennent ectodermiques; elle ne nous permet pas davantage d'admettre que des cellules mésodermiques deviennent entodermiques, c'est-à-dire puissent devenir cellules épithéliales de l'intestin. Mais pour l'utérus les choses sont bien autres : l'utérus provient des canaux de Muller, et l'épithélium des canaux de Muller dérive de l'épithélium péritonéal, c'est-à-dire du mésoderme. Donc l'épithélium étant d'origine embryonnaire mésodermique, il est tout naturel qu'il puisse se séparer par transformation de cellules mésodermiques. De même les cellules endothéliales du péritoine peuvent, comme l'a montré Ranvier, provenir de cellules plates du tissu conjonctif sous-séreux. A côté des épithéliums entodermiques et ectodermiques, les épithéliums mésodermiques forment donc bien une classe à part, dont le mode de régénération est conforme aux origines blastodermiques. »

Cette note énonce des faits qu'il nous faut mettre sous les yeux du lecteur, et des considérations générales auxquelles il y a lieu de donner plus de développement.

Les faits sont représentés par les figures 202 à 205 de la planche XVII, lesquelles mettent sous nos yeux l'état de la surface du chorion de la sérotine (région C des figures 193 et 194) dans les deux jours qui suivent la parturition.

Le jour même de la parturition, une coupe du chorion de la sérotine ne montre pas de limite nette à la surface de ce chorion; le

bord correspondant de la coupe est déchiqueté, couvert de globules du sang et de fibrine coagulée. Mais dès la fin de ce jour les parties prennent, sur la coupe d'une pièce durcie, l'aspect représenté dans la fig. 202. Le chorion de la sérotine est formé de cellules (en *a*, fig. 202) dont les corps protoplasmiques ne sont pas nettement circonscrits; par contre les noyaux en sont très nets, très chargés de matière chromatique, ovales, et colorés par le carmin aussi bien à leur centre que dans leur périphérie; à mesure qu'on examine celles de ces cellules qui sont plus voisines de la surface libre (vers *b* et *c*, fig. 202) on voit les corps cellulaires (en *b*, fig. 202) devenir plus distincts, en même temps que les noyaux se dessinent avec une périphérie plus foncée et un centre plus clair, et, tout à fait à la surface, on trouve, mais seulement par places, des éléments comme ceux qui sont représentés en *c* dans la fig. 202, c'est-à-dire des cellules bien distinctes, à noyau plus volumineux et plus arrondi; elles sont peu épaisses, et, dans les points où elles se rencontrent, elles ne forment pas des trainées continues mais sont éparées deux par deux ou isolées, comme si elles étaient près de se détacher pour tomber dans la cavité utérine.

Le lendemain du jour de la parturition (fig. 203) ces cellules de la surface sont réparties dans des points plus nombreux (en *c*, fig. 203) et à côté d'elles on en trouve d'autres dont la forme est caractéristique; elles sont allongées (*d*, *d*, fig. 203), saillantes vers la cavité de l'utérus, avec une extrémité libre plus épaisse, une extrémité profonde ou adhérente plus mince mais moins nettement dessinée. Il serait difficile à ce moment de dire si ces cellules allongées (*d*, *d*) résultent de la transformation des cellules plates (*c*, *c*), ou si ces deux formes évoluent côte à côte indépendamment les unes des autres; mais il est en tout cas bien visible que toutes deux proviennent des cellules plus profondes (*a*, *a*), à noyaux foncés et à corps cellulaire mal délimité.

Les aspects qu'on trouve à la fin du second jour de la parturition sont plus nets et plus décisifs encore (fig. 204 et 205); il n'y a presque plus de cellules plates, mais, à leur place, des cellules globuleuses (*c*, *c*, fig. 204 et 205), déjà légèrement allongées perpendiculairement à la surface qu'elles revêtent, et on trouve toutes les formes de transition entre ces éléments globuleux et les cellules allongées (*d*, *d*) que nous pouvons dès maintenant qualifier de cylindriques ou cylindro-coniques, c'est-à-dire de cellules épithé-

liales. Celles-ci sont, ou bien disposées une à une entre les éléments globuleux (fig. 204), ou bien forment des groupes saillants, des sortes de houppes épithéliales où un bouquet de cellules cylindriques semblent implantées sur une base commune (fig. 205, en *d*).

On comprend qu'il n'y a qu'un pas à franchir dans l'évolution des éléments pour que l'état représenté dans les figures 204 et 205 revête les caractères complets d'un revêtement épithélial cylindrique. Cet achèvement se fait sans doute très rapidement, car, quoique nous ayons recueilli nombre de pièces à cet effet, nous n'avons pu observer aucune des formes de transition entre l'état des figures 204 et 205 et l'état parfait. Toutes les pièces prises au troisième jour après la parturition, nous ont montré, ou bien un retard considérable dans la réparation, c'est-à-dire des états semblables à ceux que nous venons de décrire, ou bien l'état complètement achevé, c'est-à-dire un revêtement d'épithélium cylindrique, à une seule couche, avec légères saillies villeuses, en rapport sans doute avec les bouquets cellulaires de la figure 205.

Nous ne saurions nous dissimuler combien sont encore incomplètes ces observations; nous n'avons pas observé de figures de caryokinèse; nous ne pouvons dire si les leucocytes jouent un rôle dans l'origine des cellules qui deviennent éléments épithéliaux, et nous n'avons pas déterminé d'une façon suffisante la constitution des cellules (*a, a*, fig. 202, 205) qui forment le chorion de la sérotine. Mais il est du moins une condition sur laquelle nous pouvons être absolument affirmatif, c'est quant à la non-participation de l'épithélium normal préexistant sur les bords de la surface mise à vif, la non-participation à la réfection d'un nouveau revêtement épithélial. En effet, comme toutes les pièces que nous avons étudiées étaient débitées en coupes sériees, sans interruption (avec le microtome oscillant, donnant les coupes en ruban), il nous a toujours été possible, étant donné une coupe où apparaissait un îlot de nouvelles cellules cylindriques bien isolé, d'examiner la série des coupes précédentes et des coupes suivantes, de façon à bien constater qu'en effet cet îlot était bien complètement isolé de tous côtés, sans rapport avec une traînée épithéliale qui aurait poussé de la périphérie vers le centre de la plaie. Il est donc bien établi que la régénération épithéliale se fait ici par une transformation de cellules mésodermiques, et cette conclusion subsiste telle quelle, quand même il reste encore à élucider quelques-uns des détails

intimes de cette transformation, et alors même que, dans les recherches que nous nous proposons de poursuivre à ce sujet, nous viendrions à constater que les leucocytes prennent une part à cette régénération.

Après la question de fait, vient la question théorique, à savoir que l'épithélium utérin est embryologiquement d'origine mésodermique et que par conséquent il n'est pas étonnant de le voir reconstruire ses éléments en puisant aux mêmes sources blastodermiques que pour sa formation première. S'il en est ainsi, comme il y a dans l'organisme d'autres surfaces muqueuses à revêtement épithélial mésodermique, notre conclusion prendrait une valeur générale bien plus significative si nous constatons pour ces autres épithéliums un semblable mode de régénération. Nous n'avons pas encore fait d'expériences à cet égard. Mais en faisant les recherches bibliographiques que comporte le sujet, nous avons trouvé, sur la question, un mémoire très explicite de Hamburger <sup>1</sup>. Cet auteur a expérimenté sur l'uretère et a étudié la rénovation de son épithélium. Il y décrit des processus très semblables à ceux que nous venons de voir, et ses figures ressemblent fort à celles que nous avons données pour la muqueuse utérine; enfin il fait à ce sujet les mêmes remarques que nous venons de faire, c'est-à-dire qu'il rappelle l'origine embryologique de cet épithélium pour montrer que sa régénération est bien en rapport avec sa filiation blastodermique. En effet, Hamburger décrit les éléments cellulaires du tissu conjonctif sous-épithélial comme pénétrant obliquement entre les cellules épithéliales. « Je considère comme très vraisemblable que ces cellules conjonctives se transforment en cellules épithéliales, c'est-à-dire que, dans l'uretère, la régénération de l'épithélium se ferait par les éléments du tissu conjonctif, chose d'autant plus probable que jamais on ne voit une membrane basale séparant le tissu conjonctif d'avec l'épithélium. Cette manière de voir est en désaccord avec les opinions généralement acceptées sur l'origine et la régénération des épithéliums... Mais on sait que l'uretère se développe aux dépens du canal de Kupffer, lequel dérive du canal de Wolff, lequel à son tour dérive de l'épithélium germinatif; or celui-ci est une dépendance du mésoderme, et, d'après Kœlliker et Egli, ce n'est pas un véritable épithélium mais bien une portion de l'endo-

1. Ad. Hamburger, *Zur Histologie des Nierenbeckens und des Harnleiters* (*Arch. fur Mikr. anat.*, 1880, t. XVII, p. 14).



thélium péritonéal. Si donc, en dernière analyse, l'épithélium de l'uretère provient, chez l'embryon, du mésoderme, il n'y a rien d'in vraisemblable à ce qu'il continue à se régénérer aux dépens du mésoderme, sans que ce processus puisse être considéré comme se passant dans les autres épithéliums dérivés des véritables feuilletts épithéliaux de l'embryon. » (P. 16.)

On sait, par contre, que pour tous les autres revêtements épithéliaux, ectodermiques ou entodermiques, tous les auteurs s'accordent à ne trouver, pour la régénération, d'autre source que l'épithélium préexistant; c'est surtout dans ces épithéliums que Flemming a fait ses belles recherches sur la caryokinèse, et elles n'ont jamais montré que le mésoderme, c'est-à-dire les éléments du tissu conjonctif sous-épithélial, vissent contribuer en rien aux productions épithéliales. La muqueuse de la vessie représente, quant à l'origine embryologique de son épithélium, un territoire assez mal défini, car si la vessie, en tant que pédicule de l'allantoïde, est d'origine entodermique, cependant les épithéliums wolffiens contribuent peut-être à son ampliation. Il serait donc intéressant de rechercher comment se comporte dans sa régénération l'épithélium vésical. Ce qui a été fait jusqu'à présent sur ce sujet semble laisser encore la question douteuse. Tel est par exemple le travail de Beltzow <sup>1</sup>. Cet auteur a constaté que, sur des vessies dont il avait lésé l'épithélium, chez le lapin, la régénération se produit par multiplication des cellules épithéliales (division indirecte ou caryokinèse). Lorsqu'on a produit une très violente irritation de la muqueuse, par des agents chimiques, le tissu conjonctif sous-épithélial se montre abondamment infiltré de jeunes éléments et de cellules lymphatiques; toute l'épaisseur de la *membrana propria* peut alors être envahie par ces éléments, lesquels arrivent si près de la couche épithéliale qu'il est impossible de distinguer nettement la limite de cette dernière (*op. cit.*, p. 287); mais c'est tout, et l'auteur n'a pas observé de transformation des éléments mésodermiques en cellules épithéliales; aussi, dans les conclusions de son travail, dit-il simplement: « La couche conjonctive sous-épithéliale participe en tout cas plus ou moins au travail épithélial, ainsi que l'indique l'état d'infiltration où elle se trouve et sa vascularisation plus considérable qu'à l'état normal. » Nous devons

1. A. Beltzow, *Zur Regeneration des Epithels der Harnblase* (*Virchow. Arch. f. pathol. anat.*, 1884, t. XCVII, p. 278).

ajouter que les figures du mémoire de Beltzow ne donnent en rien l'impression de cellules épithéliales émergeant du milieu du tissu conjonctif sous-jacent et qu'à cet égard elles diffèrent absolument des figures de Hamburger sur l'uretère et de nos propres figures sur l'utérus.

### 3° *Résorption du noyau médio-musculaire.*

En même temps que l'épithélium se reproduit sur le chorion de la sérotine, la muqueuse des parties voisines s'adapte peu à peu au calibre de plus en plus rétréci de la corne utérine, c'est-à-dire que les plis de la muqueuse s'égalisent et s'effacent et bientôt la cavité utérine présente un aspect uniforme dans toute son étendue, aussi bien dans les régions correspondant à une ancienne dilatation que dans les régions intermédiaires. Cet aspect est, sur une coupe transversale, celui d'une fente verticale allant du bord mésométrique au bord opposé, en décrivant des ondulations irrégulières (fig. 71, pl. VII; fig. 197; fig. 199, A). En même temps des glandes tubuleuses font leur apparition. Ce dernier détail demandera encore quelques recherches. En effet, il est très singulier de voir que, après expulsion de son contenu, la portion du canal utérin précédemment dilaté, ne présente, dans sa muqueuse actuellement plissée (fig. 193, 194), aucune trace de glandes, et que ces glandes apparaissent alors que les plis se sont effacés en partie et que la lumière du canal s'est rétrécie. La formation des glandes (fig. 197, B) serait-elle en rapport précisément avec l'effacement des plis, c'est-à-dire avec l'oblitération des intervalles qui les séparent? C'est ce que nous ne saurions encore décider.

Nous avons dit que la cavité utérine arrive ainsi à présenter un aspect uniforme dans toute son étendue, c'est-à-dire que, en ayant égard seulement à la disposition de la lumière du canal et de la muqueuse, on ne trouve bientôt presque plus aucune différence entre les régions correspondant à une ancienne dilatation de gestation et les régions intermédiaires (voyez fig. 197; la coupe A est d'une région intermédiaire; la coupe B d'une région précédemment dilatée). Mais il n'en est pas de même quand on examine l'épaisseur des parois de l'utérus : dans chacune des régions où a eu lieu l'insertion d'un placenta, on trouve alors, sur le bord mésométrique, au niveau où la couche musculaire longitudinale se continue avec le mésomètre (en N, fig. 197), un renflement volumineux, dont nous connaissons bien la nature, car il n'est autre chose que le

noyau médio-musculaire précédemment étudié (en D, D, fig. 193, 194) sur les utérus recueillis le jour même de la parturition. Le noyau médio-musculaire est formé d'un lacis de fibres musculaires lisses, dérivant de la musculature circulaire de l'utérus, dans les mailles duquel sont interposés des vaisseaux encore larges et béants et un abondant tissu conjonctif représenté surtout par des cellules étoilées. Or la résorption de ce noyau ne s'achève qu'au bout d'un temps relativement long, et elle est accompagnée de certaines transformations cellulaires sur lesquelles nous devons donner quelques détails.

En effet ces noyaux médio-musculaires présentent bientôt une couleur jaune brunâtre tout à fait caractéristique. Cette couleur peut être due en partie aux caillots sanguins des grosses veines, caillots qui sont graduellement résorbés; mais elle tient encore et surtout à une autre cause, à l'apparition de cellules particulières, colorées en jaune foncé et qui sont abondamment répandues dans le noyau médio-musculaire. La figure 201 (en A, B, C, D) représente quatre de ces cellules. Elles sont formées d'un corps cellulaire rempli de grosses granulations très réfringentes, colorées en jaune; répandues dans toute l'étendue de la cellule, ces granulations s'accumulent en certains points de façon à former une ou deux masses plus sombres; tantôt elles voilent complètement le noyau de la cellule, tantôt elles le laissent apparaître sous la forme d'un corps sphérique, d'apparence homogène. Ces cellules sont le plus souvent globuleuses, comme celles que nous avons figurées; mais on en trouve aussi de plus irrégulières, avec des prolongements courts et épais. Nous avons représenté (en E, fig. 201) une des cellules étoilées de tissu conjonctif qui sont mêlées à ces grosses cellules jaunes, afin de montrer les différences de volume et d'aspect de ces deux ordres d'éléments; sans doute les cellules jaunes proviennent-elles d'une transformation des cellules étoilées de tissu conjonctif du noyau médio-musculaire; cependant nous n'avons pu suivre les formes intermédiaires avec assez de certitude pour être complètement affirmatif à ce sujet; peut-être aussi les leucocytes ne sont-ils pas étrangers à la formation de ces cellules jaunes. Quoi qu'il en soit, la présence de ces cellules jaunes nous paraît liée au travail de résorption du noyau médio-musculaire; elles deviennent plus nombreuses à mesure que ce noyau commence à diminuer de volume, et, lorsque la présence de ce noyau n'est plus indiquée par un ren-

flement sur le bord mésométrique de la corne utérine, il est cependant encore révélé à l'examen microscopique par la présence de traînées de cellules jaunes à ce niveau.

Quand, de suite après la parturition, une femelle de souris a été fécondée et entre en gestation, ces noyaux médio-musculaires de couleur jaune brun présentent, dans leur situation, des rapports fixes relativement aux régions où vont se développer de nouveaux embryons. C'est ce qu'on constate d'une manière évidente dès que la corne utérine se dilate en renflements dont chacun correspond à un œuf en voie de développement. Les noyaux jaunes médio-musculaires alternent alors avec les renflements de gestation, ce qui revient à dire que les ovules fécondés s'arrêtent et se fixent non dans les régions qui viennent d'être le siège d'une gestation, mais régulièrement dans les points intermédiaires. C'est ce que montre la figure 198. Elle représente une coupe longitudinale, passant par le bord mésométrique, d'un utérus de souris au quatorzième jour d'une gestation dite tridécadaire par Lataste (ce qui nous paraît répondre au septième jour de la gestation normale); en A, A, sont deux renflements de gestation, où commence à se produire la caduque réfléchie, selon le processus que nous avons précédemment étudié dans tous ses détails (voir les figures 85, 86, pl. VII; 113 et suivantes, pl. X); entre ces deux renflements, sur le bord mésométrique, interrompant la continuité de la couche musculaire circulaire (MC), est un renflement jaune médio-musculaire. Il n'est du reste pas besoin de coupes pour en constater la présence : en examinant la corne utérine intacte, par transparence, le renflement en question apparaît aussitôt et semble placé dans l'insertion même du mésomètre.

Lorsque la femelle fécondée aussitôt après la parturition a été sacrifiée avant le sixième jour de la gestation, avant que les œufs soient arrêtés dans les régions de l'utérus où ils doivent se fixer et se développer, c'est-à-dire avant l'apparition extérieure de tout renflement de gestation, alors la présence des noyaux jaunes médio-musculaires peut tromper l'observateur non au courant de l'existence de ces formations, en lui faisant croire qu'il se trouve en présence du produit de la gestation. C'est ce qui nous est arrivé à bien des reprises au début de nos recherches, alors que nous n'avions pas encore déterminé les rapports réels de ces deux ordres de renflements, tels qu'ils sont représentés par la figure 198. C'est

ce qui était également arrivé à Lataste, avec lequel nous avons eu à plusieurs reprises des discussions sur ce sujet, alors qu'il pensait voir dans les renflements jaunes les premiers indices d'une gestation actuelle et que pour notre part nous commencions à soupçonner qu'il s'agissait simplement des traces indicatrices de la gestation précédente. La question était encore pendante entre nous lors de la rédaction des dernières feuilles de ses recherches sur les rongeurs, où il s'exprime, à propos de la femelle XXII, dans les termes suivants : « Cet utérus était au stade d'arrêt de la gestation retardée. Ce stade est caractérisé par de petites formations utérines qui, à l'examen microscopique, se présentent sous la forme de taches sphériques d'un brun jaune entourées chacune d'une zone ovalaire claire, en relief du côté du mésométrium. De l'ensemble de mes observations, il résulte que ces formations sont très certainement en rapport avec des ovules déjà fixés dans l'utérus et destinés à fournir des embryons ; mais j'ignore la nature de ces rapports. Je compte sur M. Mathias Duval pour nous renseigner à cet égard. » (*Recherches de Zooéthique*, page 583, en note.)

Nous savons maintenant d'une manière positive que ces noyaux jaunes médio-musculaires sont les dernières traces de la gestation précédente ; mais sont-ils dans un rapport nécessaire avec la gestation actuelle, c'est-à-dire leur développement, puis leur lente atrophie et résorption, se font-elles de même si l'utérus demeure en vacuité après la gestation qui les a produits, ou si une nouvelle gestation succède à la précédente ? En un mot ces formations transitoires de l'utérus seraient-elles, dans leur mode d'évolution, analogues aux corps jaunes de l'ovaire ? C'est ce que nous ne saurions encore dire, car si nous avons bien régulièrement observé les noyaux jaunes médio-musculaires sur les cornes utérines gravides, nous manquons absolument d'observations semblables sur des femelles en vacuité. La raison en est bien simple, c'est que, étudiant le développement du placenta et de l'embryon, nous ne nous doutions pas qu'il y aurait intérêt à examiner des utérus en vacuité dans les deux semaines qui suivent la parturition, et que par suite nous avons négligé de recueillir ou de conserver les organes des femelles qui n'avaient pas été fécondées. Ce sera une recherche à reprendre.

Nous en tenant pour le moment à ce qui s'observe sur les utérus en gestation, nous pouvons montrer combien y est longue et tardive la disparition complète du noyau jaune médio-musculaire.

La figure 198, d'une corne utérine au quatorzième jour d'une gestation tridécadaire (théorie Lataste), nous montre, en N, ce noyau médio-musculaire bien développé, bien saillant dans le bord mésométrique de l'utérus. Cette figure nous a déjà servi pour faire voir les rapports de ce noyau avec les renflements de gestation (A, A).

Au huitième jour de la gestation normale (sans retard) ce noyau est semblable à ce qu'il était dans la figure précédente (qui correspond au septième jour de la gestation normale). Nous donnons de la corne utérine au huitième jour deux coupes transversales (figure 200); l'une, en B, est de la région d'un renflement de gestation; l'autre (en A) est d'un segment intermédiaire, passant par le noyau jaune médio-musculaire (N).

Au dixième jour d'une gestation normale, on n'observe pas encore de diminution bien sensible du volume de ce noyau. Nous donnons d'une corne utérine de cet âge trois coupes (fig. 199; A, B, C) pour montrer combien il est facile, après les études précédentes, de reconnaître, étant donné une coupe de l'utérus, de reconnaître à quel ordre de régions elle appartient, d'après son volume et sa configuration. Les trois coupes A, B, C (fig. 199) sont toutes au même grossissement de 8 fois. La plus considérable en dimensions (C) porte, il est à peine besoin de le dire, sur un renflement de gestation, et on reconnaît l'hypertrophie de la muqueuse utérine qui va donner naissance à la caduque réfléchie (comparer avec les figures 87, pl. VII; 94, pl. VIII; 113 à 116, pl. X); la plus petite (A) porte sur une région intermédiaire à un renflement de gestation et à un noyau jaune médio-musculaire (par exemple selon la ligne x de la fig. 198), c'est-à-dire qu'elle présente le type de l'utérus au repos (comparer avec la fig. 71, pl. VII); enfin la moyenne B, qui porte sur la région d'un noyau jaune médio-musculaire, reproduit à peu près la précédente (A) à laquelle on aurait ajouté, sur le bord mésométrique (en N), l'épaississement qui constitue le noyau jaune en question.

A partir du dixième jour de la gestation ce noyau commence à diminuer. En parcourant notre collection de préparations des divers âges de la gestation, nous notons les faits suivants. Au onzième jour le noyau est plus petit, avec grande abondance de cellules à grosses granulations jaunes réfringentes. Cependant, dans un cas, au douzième jour (gestation normale), nous trouvons ce noyau très

gros encore. Au quatorzième jour il est plus petit. Au quinzième et seizième jour, il a considérablement diminué, mais est très riche en cellules jaunes. Enfin, dans un cas de gestation retardée (quarante-neuvième jour, d'après les notations de Lataste, dans les collections duquel ce sujet est désigné par le chiffre XXIX), le noyau ne laisse plus de trace, comme renflement du bord mésométrique, mais, au microscope, sa place est encore marquée par des traînées de cellules jaunes.

A mesure que se fait la résorption de ce noyau, les fibres musculaires qui le parcouraient se dégagent de la substance interposée entre elles, se disposent régulièrement en faisceaux circulaires, et la couche musculaire circulaire se trouve ainsi reconstituée, comme à l'état normal, sur tout le pourtour de la lumière de l'utérus. Ce noyau était donc bien développé dans les interstices de cette couche musculaire, au niveau du bord mésométrique, et c'est pour cela que nous lui avons conservé le nom de médio-musculaire, déjà donné, pour la même raison, à l'hypertrophie qui se produit dans le même lieu, pendant la gestation, et qui est en rapport avec la formation de la sérotine.

#### F. — *Historique et critique du placenta du type rat-souris.*

Le placenta du rat et de la souris a été moins étudié que celui du lapin. Aussi le présent historique sera-t-il relativement peu étendu, quoiqu'il comprenne quelques mémoires très complets. Pour le rendre plus court encore, nous ne parlerons que peu de ce qui a été dit de la capsule formée autour de l'œuf par la caduque réfléchie; comme cette capsule existe également sur le cochon d'Inde, nous n'en présenterons l'histoire générale qu'après avoir étudié le placenta de ce dernier rongeur, ne nous arrêtant ici que sur quelques faits qui se rapportent à l'histologie de la caduque réfléchie et aux confusions qui ont pu être faites entre ses éléments d'origine utérine et les cellules géantes ectodermiques d'origine ovulaire.

Tout d'abord, et en dehors de tout ordre chronologique, quelques mots sur les travaux de Selenka. Nous avons précédemment exprimé notre très grande admiration pour les recherches de cet embryologiste sur le développement des rongeurs et spécialement sur l'inversion de leurs feuillets blastodermiques. Aussi est-il évident pour nous que si cet auteur avait fait porter ses recherches sur le pla-

centa, il en aurait élucidé la structure et l'évolution avec la même netteté qu'il a poursuivi l'étude des origines blastodermiques des organes de l'embryon ; mais Selenka a laissé, comme de parti pris, le placenta en dehors de son examen, quoique cette formation, du moins à ses débuts, se présente dans les rapports les plus intimes avec celles qu'il étudiait. Ainsi, dans son mémoire sur le rat, il déclare n'avoir pas suivi l'allantoïde plus loin que le moment où elle atteint la face profonde du suspenseur (ectoplacenta) <sup>1</sup>. Aussi pouvons-nous signaler quelques inexactitudes dans les rares passages où il fait allusion au placenta ou aux formations annexes, puisque les parties en question sont en dehors du cadre qu'il avait donné à ses principales recherches. Ainsi nous avons déjà montré qu'il s'était trompé quant au sort de la cavité ectoplacentaire, dont, dit-il (*op. cit.*, p. 15 et 19), la cavité persisterait jusqu'à la fin de la vie foetale. Or nous avons vu que, dès le commencement de la période dite de remaniement, la cavité ectoplacentaire (*faux amnios de Selenka*) s'est effacée et n'est plus représentée que par une série de lacunes qui se fusionnent bientôt avec les autres lacunes sanguin-maternelles préexistantes. D'autre part, d'après ses figures (car il passe la question sous silence dans son texte), il est évident qu'il a pris pour élément d'origine utérine les cellules ectodermiques géantes qu'il désigne sous le nom de cellules déciduales (voir notamment les fig. 18 et 19 de sa planche II). Mais nous devons noter aussi avec quelle précision il signale ce fait que, « après formation de la cavité de la caduque, les sinus utérins viennent s'ouvrir dans cette cavité, et que le sang arrive à baigner directement l'œuf » (*op. cit.*, p. 12). Un passage de la fin de ce mémoire formule en même temps, et l'erreur signalée plus haut, et l'observation exacte que nous venons de rappeler. « En même temps que disparaît l'épithélium cylindrique de l'utérus, quelques-unes des cellules de la caduque arrivent dans la cavité qui contient l'œuf ; elles prennent un volume extraordinaire et se mettent en connexion avec la membrane de Reichert (notre ectoderme distal) et avec la suspenseur (cône ectoplacentaire). A ce moment les vaisseaux se dilatent et s'ouvrent dans la cavité de la caduque, qui représente ainsi un véritable sinus sanguin, dont les parois sont dépourvues d'endothélium, aussi bien que les parois des voies sanguines immédiatement voisines de cette cavité » (*op. cit.*, p. 21).

1. Emil Selenka, *Keimblätter und Primitivorgane der Maus*. Wiesbaden, 1883, p. 21.



Pour en finir avec ce qui regarde la caduque, avant d'arriver à l'étude des travaux qui ont eu pour objet le placenta tout entier avec ses annexes, donnons une courte mention aux notes publiées par Paladino et par Frommel.

Paladino <sup>1</sup> étudie la formation de la caduque sur le cochon d'Inde, et, lorsque nous nous occuperons de ce rongeur, nous montrerons qu'il a pris pour éléments de la caduque les formations fœtales ecto-placentaires. Il ne dit, sur le rat et la souris, que quelques mots, qu'il nous suffira de reproduire pour montrer qu'il a fait ici les mêmes confusions (page 67) : « La néo-formation de la caduque a une structure analogue (à celle du cobaye) chez le *Mus decumanus* et semblables. Je note seulement ces particularités : 1° une plus grande dimension des cellules de la caduque du côté de l'extrémité libre du cylindre embryonnaire, par rapport à celles qui répondent à l'extrémité insérée de celui-ci, c'est-à-dire, du côté du bord mésométrique de l'utérus ; 2° une série de cellules géantes le long de la superficie interne de la néo-formation de la caduque, par conséquent sur la limite de la lacune centrale que la dite néo-formation circonscrit, et qui n'ont rien de commun ni avec les cellules de Rauber, ni avec celles de Reichert, décrites par Selenka, à la périphérie de l'embryon chez ces animaux. »

La note de Frommel <sup>2</sup> renferme de bien singulières conclusions sur les processus qui se passent dans la caduque et dans le placenta. Relativement à la caduque, il en fait provenir les éléments de l'épithélium des glandes. « La formation de la caduque, chez le rat, dit-il, est préparée par le développement des glandes ; l'épithélium des tubes glandulaires se multiplie par division cellulaire, et montre de nombreuses figures caryokinétiques ; les limites des tubes glandulaires deviennent bientôt moins nettes et les cellules épithéliales perdent leurs dispositions régulières. L'épithélium utérin demeure d'abord indifférent, puis il prend une part active à la formation de la caduque, et ces cellules montrent alors des dispositions qui doivent être interprétées comme des cas de formation libre de cel-

1. Giovanni Paladino, *Des premiers rapports entre l'embryon et l'utérus chez quelques mammifères* (Arch. italiennes de biologie, 1890, t. XIII, p. 59).

2. Richard Frommel, *Zur Entwicklung der Decidua und Placenta bei Mäusen* (Sitzung. der morphol.-physiol. Gesellschaft zu Münche. — *Ärztliches Intelligenz-Blatt, Münchener Medicinische Wochenschrift*, 1883, t. XXX, p. 310). — Cette note est reproduite presque textuellement in *Jahresberichte über d. Fortschr. d. Anat. und Physiol. von Hoffmann u. Schwalbe*, 1884, t. XII, p. 457.

lules. En effet, après que la membrane basale a été résorbée, les cellules épithéliales qui reposaient sur elle s'allongent; leur base se gonfle et devient claire; dans ce protoplasma clair, bien distinct de l'autre partie granuleuse, se montrent de petits corps d'aspect nucléiforme, qui, à un fort grossissement, apparaissent homogènes et qui se colorent fortement par le carmin boracique. A la formation de ces nouveaux noyaux ne prend aucune part le noyau primitif, placé dans la partie granuleuse de la cellule, partie qui confine immédiatement à la lumière du canal utérin. D'autre part on ne constate pas ici de division cellulaire, ni aucune figure caryokinétique. Les petits corps nucléiformes très colorables de la partie basale claire de la cellule se développent graduellement en vrais noyaux, avec membrane nucléaire et réticule, mais avant que cette évolution s'achève on voit s'effectuer une séparation entre les deux parties de la cellule, c'est-à-dire entre la partie granuleuse qui contient le noyau primitif, et la partie claire basale. Cette dernière, représentant une cellule de nouvelle formation, est graduellement repoussée loin de l'épithélium et devient cellule de la caduque. De semblables formations se produisent aussi aux dépens de l'épithélium des glandes. »

Cette description de Frommel nous a amené à examiner de nouveau nos préparations de l'utérus dans les dix premiers jours de la gestation, et à en faire de nouvelles, mieux colorées avec les réactifs de la chromatine. Nous avons ainsi observé de très nombreuses figures de caryokinèse dans l'épaississement du chorion de la muqueuse qui donne naissance à la caduque réfléchie, telle qu'elle est représentée dans nos figures 81, 85, 86, 87 de la planche VII. Nous pouvons donc maintenant être absolument affirmatifs sur cette question : la caduque se forme par prolifération des éléments du chorion de la muqueuse utérine. Du reste, d'après Romiti, Frommel aurait actuellement renoncé à sa première manière de voir; mais nous n'avons pu avoir connaissance de ce nouveau travail de Frommel, dont Romiti ne donne pas l'indication bibliographique <sup>1</sup>.

La seconde partie de la note de Frommel (*op. cit.*, 1883) est relative à de prétendus faits d'hématopoièse, dans la description desquels le lecteur reconnaîtra sans peine les dispositions que nous avons décrites entre les cellules géantes ectodermiques et les

1. Romiti (G.), *Sull'anatomia dell'utero gravido* (*Monitore zoologico italiano*. Firenze, 1891, n° 2, p. 22).

lacunes sanguimaternelles qu'elles circonscrivent, dispositions que nous avons encore plus particulièrement étudiées à propos du placenta du *Meriones*. Voici textuellement le passage de Frommel : « Nous réservons pour plus tard une description détaillée de la formation du placenta utérin et du placenta fœtal; nous insisterons pour le moment seulement sur un autre processus qui est d'un intérêt général et se produit aussi bien dans le placenta utérin que dans le fœtal. Son étude doit être faite à l'aide d'une méthode de coloration précieuse pour caractériser les globules sanguins (carmin d'indigo et carmin boraté, puis traitement par l'acide oxalique), car elle donne à ces éléments une coloration verte caractéristique, et elle nous permet ainsi de constater la formation de globules du sang dans le placenta. Déjà avant que le placenta utérin soit nettement délimité, mais alors que cette partie de la caduque prend un aspect spongieux grâce à un abondant développement de vaisseaux, on voit certaines cellules de la caduque grossir considérablement, et on constate dans leur protoplasma la présence de corpuscules nettement limités, qui, sur les coupes colorées par le procédé sus-indiqué, se colorent vivement en vert, alors que cette coloration ne se produit dans aucun des autres éléments anatomiques de la préparation. D'ordinaire ces grosses cellules se montrent dans le voisinage d'une lumière vasculaire, mais elles peuvent aussi être éloignées des vaisseaux. Leur volume va toujours croissant, et parallèlement croissent le nombre et le volume des corpuscules colorables en vert que renferme leur protoplasma; le noyau de ces cellules, qui croît également, n'est pas coloré par la réaction en question et ne montre pas de figure caryokinétique; finalement les éléments colorés en vert sont disposés circulairement autour de ce noyau. Ultérieurement on voit ces cellules dans le sang des vaisseaux du placenta utérin, surtout dans le voisinage de ses bords; elles ont alors une mince membrane cellulaire, et leur substance est presque tout entière transformée en corpuscules sanguins, puis leur membrane se déchire et on voit souvent dans les larges vaisseaux du placenta les restes des membranes de ces cellules hémato-blastiques. Sans exception, dans l'aire du placenta utérin, on ne voit dans ces cellules que des globules sanguins non nucléés, et on doit se demander si un processus semblable, aboutissant cette fois à la formation de globules nucléés, ne se produirait pas dans le placenta fœtal. C'est ce qu'on constate en effet, car on trouve dans

ce placenta, soit dans le sang, soit dans des espaces sans communication avec les vaisseaux, des cellules circonscrites par une membrane et remplies de globules sanguins pourvus d'un noyau. Mais ici se présente un fait remarquable. La méthode de coloration sus-indiquée produit, sur ces globules nucléés, une coloration verte du noyau, tandis que le corps du globule demeure à peu près incolore.... Cette coloration verte dépendant de l'hémoglobine, il est possible que, dans les globules nucléés de l'embryon du rat, l'action de l'acide oxalique précipite l'hémoglobine sur la surface du noyau, produise ainsi la coloration verte de celui-ci. D'après tous ces résultats on peut conclure que le placenta doit être rangé au nombre des organes hématopoiétiques. »

Après la caduque, une autre question accessoire est celle de la forme sous laquelle apparaît l'allantoïde. Nous l'avons vue présenter, chez la souris et le rat, la conformation d'un bourgeon mésodermique plein, tandis que chez le lapin c'était une vésicule creuse, à cavité cependant peu développée, au début, par rapport à l'épaisseur de sa paroi mésodermique (voir la fig. 29, pl. III). Ce fait, à peine mentionné dans les traités classiques d'embryologie, ou mentionné avec doute (voir Kœlliker, *Embryol.*, trad. fr., p. 376), a été cependant signalé avec précision par Rolleston il y a près de vingt ans. Etudiant les annexes d'un insectivore <sup>1</sup>, le *Centetes*, cet auteur constate que l'allantoïde n'y forme pas un sac creux, à cavité distincte (page 291); puis, comparant avec les annexes des rongeurs, il déclare que, d'après ses recherches, « chez le rat et le cochon d'Inde, l'allantoïde n'est pas une vésicule creuse, ce qui établit une différence entre ces rongeurs et le lapin » (page 298). Ces faits, confirmés par Selenka, ont, plus récemment encore, attiré l'attention de Fleischman, qui a de plus étendu ses recherches à un autre rongeur, l'écureuil. « Chez le lapin, dit cet auteur <sup>2</sup> (page 133), on trouve l'allantoïde sous la forme d'une vésicule creuse dont la cavité persiste un certain temps. Chez l'écureuil cette cavité est insignifiante et vite oblitérée; l'allantoïde ne représente plus un réservoir urinaire, mais uniquement une végétation mésodermique portant des vaisseaux sanguins au chorion. A cette disposition se rattache celle

1. Rolleston, *On the Placental structures of the Tenrec (Centetes ecaudatus) and those of other Mammalia*, 1883 (*Trans. zool. soc.*, vol. 3, pl. L).

2. A. Fleischmann, *Embryologische Untersuchungen: Zweites Heft: die umkehr der Keimblätter* (Wiesbaden, 1891, p. 133).

qu'on rencontre chez le rat, l'arvicola et le cochon d'Inde. En effet, chez ces rongeurs, l'allantoïde perd complètement la signification de vésicule creuse; elle est formée uniquement par un bourgeon mésodermique plein, qui, chez le rat et le campagnol (arvicola), acquiert ultérieurement une étroite lumière; mais chez le cochon d'Inde le revêtement entodermique de cette étroite cavité disparaît si rapidement, qu'en réalité il n'y a pas à parler ici de vésicule allantoïdienne. Ainsi il y a une sériation graduelle, nous montrant l'oblitération successive de l'allantoïde, en partant du lapin, passant par l'écureuil et le rat, pour aboutir au cochon d'Inde. »

Puisque nous avons cité le récent mémoire de Fleischmann, nous devons dire que cet auteur a constaté, chez l'écureuil, les mêmes dispositions de la vésicule ombilicale que nous avons décrites chez le lapin, c'est-à-dire une invagination tardive de l'hémisphère supérieur (ou proximal) dans l'hémisphère inférieur ou distal, et que, dans une étude générale sur l'inversion des feuillets, il expose les mêmes considérations que nous avons précédemment fournies avec l'aide de nombreuses figures schématiques et arrive aux mêmes conclusions, montrant comment l'inversion vraie dérive graduellement d'une invagination devenue plus précoce. Il ne paraît pas avoir eu connaissance de cette partie de notre travail, parue dans le numéro de novembre 1890 du *Journal de l'Anatomie*, alors que son mémoire est daté de 1891. Mais s'il a bien observé l'invagination de l'hémisphère supérieure, il ne s'est pas rendu compte de ce fait essentiel, à savoir qu'ultérieurement l'hémisphère inférieur ou distal s'atrophie complètement et est résorbé, de sorte que la superficie de l'œuf est alors formée par l'entoderme proximal. Fleischmann en reste donc, sur cette question, à la vieille théorie, dont nous avons complètement fait l'histoire, d'une soudure des deux parois de la vésicule ombilicale, d'où pénétration des vaisseaux du feuillet proximal dans le feuillet distal et de là jusque dans le chorion. C'est pourquoi il parle d'un omphalo-chorion, vascularisé par les vaisseaux omphalo-mésentériques, par opposition à un allanto-chorion, vascularisé par l'allantoïde. Les passages suivants suffiront à mettre cette erreur en évidence, en même temps qu'à montrer combien les dispositions qu'il a constatées chez l'écureuil sont identiques à ce que nous avons décrit chez le lapin.

« Le lieu de réflexion des deux hémisphères de la vésicule ombilicale répond, chez le lièvre et l'écureuil, au bord du placenta; chez

le rat la vésicule ombilicale se prolonge en dedans de ce bord sur la face inférieure du placenta jusque vers sa partie centrale, n'y laissant libre qu'un étroit orifice central pour l'entrée du pédicule de l'allantoïde. » (*Op. cit.*, page 131.) Il aurait fallu ajouter que même l'entoderme de la vésicule ombilicale entre dans le placenta avec le pédicule de l'allantoïde, et qu'il y forme autour des prolongements mésodermiques allantoïdiens cette singulière gaine entodermique, ces bizarres prolongements d'*entoderme ectoplacentaire*, comme nous l'avons nommé. Mais ces dispositions n'ont encore été signalées par aucun embryologiste.

« Chez l'écureuil, le sac vitellin (vésicule ombilicale) présente une singulière transformation; il perd sa forme primitive de vésicule sphérique pour prendre celle d'une demi-sphère creuse. En effet, tout son hémisphère parcouru par les vaisseaux omphalo-mésentériques s'invagine dans l'hémisphère opposé, de façon que l'ensemble de la vésicule se transforme en une calotte dans la cavité de laquelle est placé l'embryon enveloppé de son amnios. Le sinus terminal, une fois qu'est accomplie l'invagination sus-indiquée, répond au bord circulaire de cette calotte, sur laquelle le disque placentaire est posé comme un couvercle.... » (*Ibid.*, p. 130.) Il rappelle alors les idées de Bischoff sur ce sujet, idées que nous avons précédemment analysées (voir notre figure XXVIII, dans le texte) et il conclut, comme Bischoff, que « les deux parois de la vésicule ombilicale se soudent l'une à l'autre et arrivent ainsi à former à l'embryon, jusqu'à la fin de la gestation, un chorion vascularisé par les vaisseaux omphalo-mésentériques, c'est-à-dire un omphalo-chorion. » (*Ibid.*, p. 130.) Et il revient à plusieurs reprises sur cette vieille conception qui remonte à Cuvier et à de Baer, d'après laquelle, selon les expressions de de Baer, les vaisseaux omphalo-mésentériques traversent, comme des épingles piquées, la cavité de la vésicule ombilicale pour, de son feuillet interne (proximal), gagner l'externe (distal). Ainsi page 133 : « Chez tous les rongeurs, par le fait de la soudure de la moitié vasculaire de la vésicule ombilicale, avec l'autre moitié, l'embryon est entouré d'un omphalo-chorion vasculaire. » Et plus loin (page 138) : « Après invagination de l'hémisphère vasculaire dans l'hémisphère opposé, la cavité de la vésicule ombilicale se trouve réduite à une mince fente entre ces deux feuillets. Cette cavité disparaissant ensuite complètement, la couche vasculaire se soude à l'omphalo-chorion; par suite, les vaisseaux

omphalo-mésentériques pénètrent dans cette enveloppe, la plus extérieure de l'œuf, en font un omphalo-chorion vasculaire, et conservent ainsi leur signification physiologique jusqu'au terme de la gestation. »

Ayant ainsi passé en revue quelques questions relativement accessoires, arrivons à l'examen des auteurs qui, dans des monographies spéciales, ont étudié le placenta du rat et de la souris, ou qui en ont parlé dans des travaux d'ensemble sur le placenta en général. Ces auteurs sont Ercolani, Tafani, Nusbaum, etc.

Dans notre historique sur le placenta du lapin nous avons donné la bibliographie complète des travaux d'Ercolani sur le placenta, et nous avons désigné chacun de ses mémoires par la date de sa publication ; nous reprendrons ici ce mode d'indication.

Nous dirons donc que, dans son mémoire de 1869 (Traduct. française, Alger, 1869), Ercolani ne fait aucune allusion au placenta du rat. Dans son second mémoire (1870), il ne donne que quelques lignes au placenta du rat (pages 39 et 40), uniquement pour le comparer au placenta du cochon d'Inde, comparaison que nous discuterons après avoir étudié l'organe placentaire de ce dernier rongeur. Il ne décrit en somme que l'aspect macroscopique, qui, sur une coupe médiane, nous montre le tissu mésodermique allantoïdien placé dans le hile de l'ectoplacenta : « La portion glandulaire maternelle (ectoplacenta) est disposée de façon à encapsuler la portion fœtale (tissu mésodermique et vaisseaux allantoïdiens). » En somme il voit toujours, comme pour le lapin, une formation glandulaire dans ce que nous avons appelé ectoplacenta.

Par contre, dans son mémoire de 1877, Ercolani décrit longuement et figure avec détails différentes phases de la gestation chez le rat. Il se sert d'abord des premiers stades pour mettre en évidence ce qu'il appelle la néo-formation placentaire. « Le détachement et la destruction de toute la muqueuse utérine dans les segments de la corne où s'arrête un œuf, sont choses très évidentes, dit-il (page 17), d'après les observations que j'ai faites dans les premiers stades de la gestation chez le rat. Chez cet animal se produit aussi un processus compliqué de néo-formation qui montre très clairement que les éléments anatomiques néoformés sont identiques dans la « decidua caduca » comme dans la « reflexa » et la « serotina », et qu'en conséquence c'est d'après le point dans lequel se fixe l'œuf que telle partie de la « decidua » devient « serotina », ou

« reflexa », ou « caduca ». Le processus de destruction de l'ancienne muqueuse tuméfiée dans la région où se fixe l'œuf, se produit très rapidement chez le rat, comme il est facile de s'en convaincre en examinant l'utérus gravide depuis peu de jours, chez le *Mus musculus* et le *Mus decumanus*. La figure 1 de la pl. II (reproduite dans la figure LXXIV, ci-dessous) représente une section transversale d'un segment utérin de rat, segment dans lequel l'œuf n'était que depuis bien peu de temps, puisqu'il n'avait pas encore achevés sa segmentation<sup>1</sup>, et il

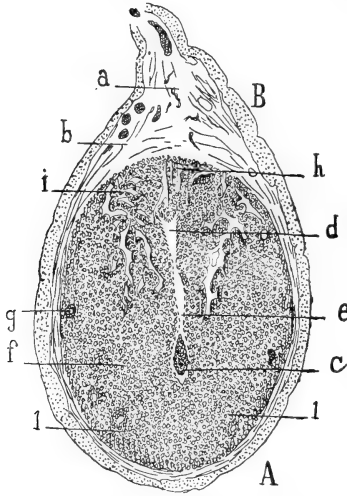


Fig. LXXIV. — (Ercolani (1877), pl. II, fig. 1.) Légende d'Ercolani : Section transversale complète d'une corne utérine de *Mus decumanus*; région où est fixé l'œuf dans les premiers stades de la gestation. — A, côté du bord libre inférieur de la corne utérine; — B, côté du bord auquel s'attache le repli suspenseur de l'utérus; — a, ce repli suspenseur; — b, b, tunique externe, musculaire, de l'utérus; — c, l'œuf; — d, cavité triangulaire revêtue encore de l'ancien épithélium de la muqueuse non gravide, et représentant ce qui reste de la cavité primitive de la corne utérine; — e, fente étroite qui va de cette cavité jusqu'à l'œuf; ses parois ne présentent plus trace de l'ancien épithélium de la muqueuse utérine; — f, néoplasme cellulo-vasculaire qui enveloppe l'œuf et qui a remplacé tous les éléments anatomiques de la muqueuse de l'utérus non gravide; — g, restes des anciennes glandes utriculaires en voie de disparition; — h, région où le néoplasme cellulo-vasculaire sera remplacé par le placenta; — i, lieu où se développera la caduque réfléchie; — l, l, lieu où se développera la *decidua caduca*.

est curieux de voir que pendant cet œuf est déjà entouré de toutes parts d'un néoplasme cellulo-vasculaire qui le séquestre complètement dans le point où il s'est arrêté. De l'ancienne muqueuse il n'y a plus en cette région que de rares restes, représentés par quelques

1. Non seulement l'œuf ici figuré avait achevé sa segmentation, mais l'inversion des feuillets y était déjà achevée; cette figure d'Ercolani répond à la figure 87 de notre planche VII, c'est-à-dire au huitième ou neuvième jour de la gestation, chez la souris.



portions de glandes rejetées vers le voisinage de la musculature (fig. LXXIV, en *g*, fig. LXXV en *d*), et par une petite cavité triangulaire (*d*, fig. LXXIV) à parois revêtues encore de l'ancien épithélium de la muqueuse; cette cavité représente encore un certain temps le canal de la corne utérine, mais avec les progrès du développement elle finit par disparaître et juste au-dessus de sa base concave (en *h*) se développe le placenta du rat. Au stade représenté

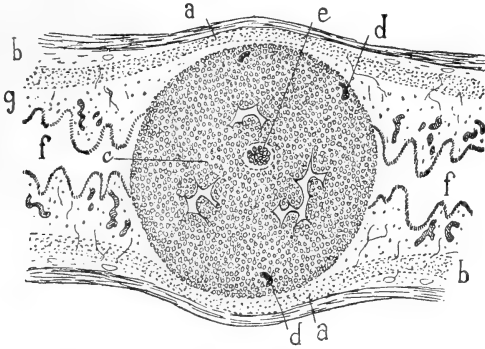


Fig. LXXV. — (Ercolani (1877), pl. II, fig. 2.) Légende d'Ercolani : coupe longitudinale de la portion de corne utérine du même *Mus decumanus*, comprenant la région où est fixé un œuf et les parties voisines demeurées vides, pour montrer les complets changements survenus dans la muqueuse utérine et ses parties sous-jacentes au niveau du point de fixation de l'œuf; *a, a*, paroi externe musculaire de l'utérus, dans la région où est l'œuf; — *b, b*, paroi externe musculaire de la partie vide de la corne; — *c*, néoplasme cellulo-vasculaire qui embrasse l'œuf (voyez *f*, dans la figure précédente); — *d*, restes des anciennes glandes utriculaires; — *e*, l'œuf; — *f, f*, portions vides de la cavité utérine; — *g*, muqueuse utérine de ces portions; les glandes utriculaires y sont volumineuses; on ne voit dans ces portions de la muqueuse aucun changement dans ses divers éléments anatomiques.

par cette figure, on voit une mince fente qui de cette cavité s'étend jusqu'à l'œuf (en *e*), fente qui a été produite par la turgescence et la transformation de la muqueuse utérine; sur les bords de cette fente, et dans la région où est l'œuf, l'épithélium utérin a disparu, et partout, à la place des anciens éléments de la muqueuse, on constate une accumulation d'éléments anatomiques au milieu desquels serpente un fin réseau vasculaire (*i*, fig. LXXIV; *c*, fig. LXXV). Pour donner une idée exacte des changements survenus dans la muqueuse utérine, dans cette région, comparativement à celles qui ne renferment pas l'œuf, j'ai représenté dans la fig. 2 (fig. LXXV, ci-dessus) une section longitudinale de ce même utérus. On y reconnaît l'œuf (en *e*), entouré du néoplasme cellulo-vasculaire en question (*c*); dans les parties qui ne renferment pas l'œuf on voit en *b* les parois extérieures musculaires de l'utérus et en *g* la muqueuse

utérine tuméfiée, avec ses glandes utriculaires intactes. Dans cette coupe on ne trouve plus aucune trace ni de la cavité triangulaire, ni de la fente dont il a été parlé à propos de la figure précédente, ce qui prouve bien la rapidité avec laquelle se font ces transformations, puisque ces deux préparations sont empruntées à l'utérus d'un seul et même individu. »

Remarquons d'abord qu'Ercolani ne s'est pas rendu compte que sa figure 2 (fig. LXXV ci-dessus) est bien une coupe longitudinale de l'utérus, mais que cette coupe ne va pas du bord mésométrique vers le bord opposé, ainsi qu'il serait nécessaire pour qu'on y retrouvât la cavité triangulaire en question; cette coupe va d'une face latérale à l'autre face latérale de la corne utérine; elle est dans une direction perpendiculaire au mésomètre, et, passant au niveau de l'œuf, elle ne peut montrer les parties situées plus haut que lui, du côté du mésomètre; on ne pouvait donc en aucun cas y retrouver cette cavité triangulaire, non parce que celle-ci a disparu, mais parce qu'elle n'est pas dans la coupe.

Quant aux dénominations de *decidua caduca*, *serotina* et *reflexa*, remarquons qu'elles ne correspondent pas à celles que nous avons employées. C'est qu'en effet Ercolani n'a pas observé le processus par lequel se produit ce que, d'après les notions classiques chez les autres mammifères, nous avons appelé la caduque réfléchie, c'est-à-dire la capsule que la muqueuse utérine fournit à l'œuf. Il a cru que cette capsule se forme par une sorte d'exfoliation de la muqueuse utérine; il lui donne donc le nom de *decidua caduca* (ce qui correspond au nom de *caduque vraie*, dans la nomenclature classique et nous verrons en effet, dans un instant, que Tafani, partageant les mêmes errements qu'Ercolani, appelle caduque vraie ce que Ercolani nomme *decidua caduca*, ce que nous appelons caduque réfléchie). Par suite Ercolani désigne sous le nom de caduque réfléchie seulement la portion qui établit la continuité entre la sérotine et sa *decidua caduca*. Quant à l'expression de *decidua serotina* il l'emploie pour la partie que tout le monde en effet appelle la sérotine. Ces explications vont devenir évidentes par l'étude de la figure suivante (LXXVI) d'après laquelle Ercolani étudie le placenta du rat.

En effet, passant à l'examen d'un stade plus avancé de la gestation, Ercolani le décrit en ces termes (page 10) : « La figure de la planche III (reproduite ci-contre par la fig. LXXVI) représente la

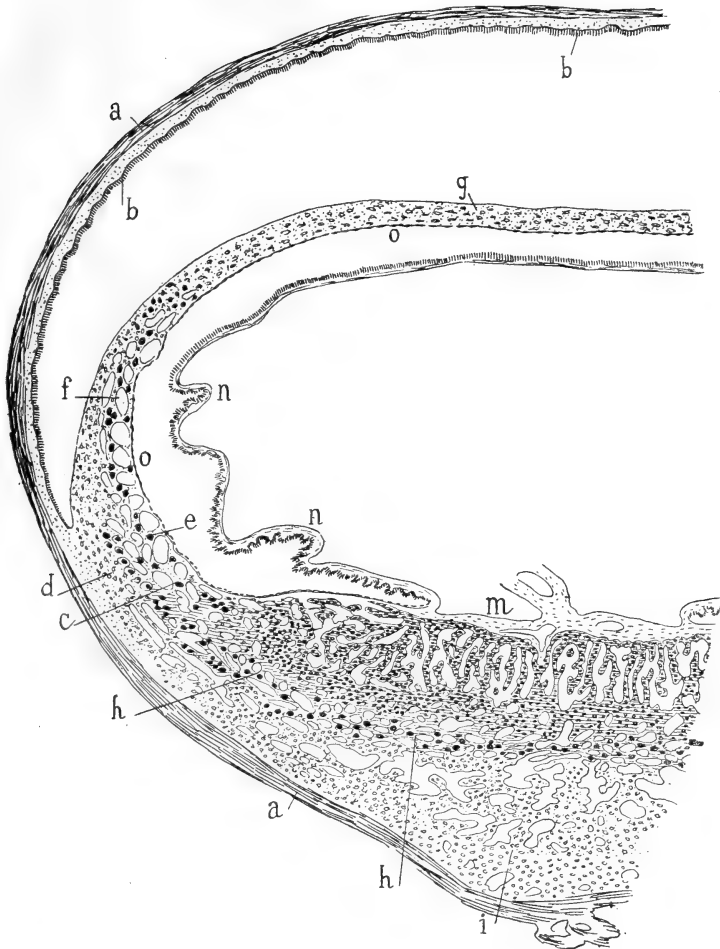


Fig. LXXVI. — (Ercolani (1877), pl. III.) Légende d'Ercolani : Moitié d'une coupe transversale totale de l'utérus et du placenta du *Mus musculus*. Le placenta n'est pas encore arrivé à son complet développement; — *a,a*, musculature de l'utérus; — *b,b*, surface interne revêtue d'un nouvel épithélium qui représente à lui seul tous les éléments futurs de la muqueuse non gravide, y compris la couche glandulo-vasculaire qui lui sera sous-jacente; — *c*, *decidua reflexa* formée de deux couches d'éléments divers; — *d*, sa couche externe formée d'éléments identiques à ceux de la portion glandulaire du placenta (*i*); — *e*, sa couche interne formée d'un réseau cellulo-vasculaire; — *f*, réseau cellulo-vasculaire de la *decidua caduca*; — *g*, portion de la *decidua caduca* dans laquelle a disparu toute trace du réseau cellulo-vasculaire sus-indiqué; — *h,h*, *decidua serotina*; — *i*, portion glandulaire ou utérine du placenta, dans laquelle ne pénètrent pas les villosités choriales; — *l*, portion vasculaire ou supérieure du placenta; — *m*, portion centrale du placenta adhérent au chorion et dans laquelle pénètrent les vaisseaux fœtaux qui vont se distribuer à la portion vasculaire du placenta; — *n,n*, chorion non adhérent; cette partie du chorion ne s'est pas encore soudée à la caduque réfléchie (*c*), pour former l'espèce de bourse qu'on trouve sur la surface fœtale du placenta du rat à la fin de la gestation; — *o,o*, épithélium pavimenteux qui recouvre la surface interne de la caduque et la surface fœtale du placenta.

moitié d'une coupe transversale d'un segment d'utérus gravide de *Mus musculus*, alors que le placenta n'a pas encore atteint son complet développement. La « decidua caduca » à ce stade s'est déjà détachée de l'utérus dans toute la portion indiquée par les lettres *f* et *g*. La portion *g* correspond à la partie de caduque qui au début est la plus voisine de l'œuf, car le placenta se forme toujours chez le rat à la base du canal triangulaire ci-dessus décrit comme conservant encore son épithélium utérin et représentant l'ancienne cavité de l'utérus. Sur toute la surface interne de la musculature (en *b, b*), dans la région où s'est détachée la caduque, déjà s'est reformé un nouveau revêtement épithélial. La « decidua reflexa » (*c*) se montre formée de deux couches bien distinctes : l'une externe (*d*), en rapport avec la musculature utérine, est formée des mêmes éléments qui constituent la masse uniforme des cellules de la caduque au début de la gestation ; l'autre interne (*e*), qui semble formée par un réseau que constituent d'énormes cellules étoilées ; les espaces circonscrits par ces cellules ne sont autre chose que la lumière de gros vaisseaux coupés transversalement <sup>1</sup>. Dans la portion « decidua caduca » (en *f*) qui se continue avec cette « decidua reflexa », la couche externe des cellules caduques primitives a disparu, et il ne reste plus que la couche en réseau de grosses cellules, couche qui perd même sa structure dans le reste de la « decidua caduca » (en *g*). Il est remarquable qu'une sorte d'épithélium pavimenteux, très incomplet (*o, o*), recouvre non seulement toute la surface interne des diverses parties de la caduque, mais encore s'étend sur toute la surface foetale du placenta jusqu'à l'endroit où le chorion adhère au placenta (*m*). Si dans la période précédente du développement, nous ne nous étions assurés que dès les premiers moments de la gestation il y a disparition de l'épithélium utérin, cette couche épithéliale « de la decidua caduca » eût pu être considérée comme un reste permanent dudit épithélium utérin ; mais, dans l'état des choses, cette interprétation est inadmissible, et il faut voir là le produit d'une nouvelle formation <sup>2</sup>. Dans la portion de caduque qui forme la sérotine (en *h*) on constate encore la présence, au stade actuel, des travées cellulo-

1. Ces énormes cellules sont les cellules ectodermiques géantes ; les prétendus gros vaisseaux sont les lacunes sanguimaternelles de l'ectoplacenta.

2. Il est presque superflu de faire remarquer que ce prétendu épithélium de nouvelle formation est l'*entoderme distal*, dont Ercolani signale du reste assez bien la disposition aplatie et incomplète.

vasculaires de la caduque primitive, sous forme d'une couche interposée aux deux parties si distinctes du placenta chez le rat, à savoir la portion utérine, dite par moi glandulaire, privée de vaisseaux fœtaux (en *i*)<sup>1</sup>, et la portion fœtale dans laquelle seule se distribuent les vaisseaux du cordon (en *l*). Avec les progrès du développement les grandes cellules étoilées qui entourent le réseau capillaire ectasié dans cette portion de la caduque sérotine disparaissent complètement et les deux parties du placenta ne sont plus distinguées l'une de l'autre que par la présence ou l'absence de vaisseaux fœtaux entre les cellules placentaires que revêtent les vaisseaux maternels. Dans la période représentée par la figure en question (fig. LXXVI) le chorion (en *n*)<sup>2</sup> n'adhère au placenta qu'à sa partie centrale (*m*); c'est seulement plus tard que se produit la soudure du chorion aux parties marginales du placenta, précisément dans la région où j'ai signalé la présence de la caduque réfléchie (en *e*), et ainsi se forme cette bourse choriale qui clôt hermétiquement toute la surface fœtale du placenta à la fin de la gestation. Là sont les cellules géantes étoilées que j'ai décrites et qu'on doit considérer comme représentant les éléments de la caduque primitive dans la région où elle devient caduque réfléchie. »

Dans le dernier mémoire (1880) Ercolani ne fait que peu d'allusions au placenta du rat, dont il ne donne pas de figure; il se contente de répéter quelques-unes de ces interprétations précédentes, toutes erronées, et dont la principale erreur consiste à prendre les cellules géantes pour des productions dérivées de la caduque. Ainsi (page 177) : « Chez le rat, dit-il, c'est toujours la portion de néo-formation déciduale correspondant au côté mésométrique de la corne utérine qui devient caduque sérotine, puis portion maternelle du placenta. Tout autour de cette portion la néo-formation déciduale primitive, après avoir présenté des modifications dans la forme des éléments qui la constituent (production d'une couche d'énormes cellules étoilées), subit un processus regressif et arrive à l'état de membrane amorphe<sup>3</sup> qui correspond à la « decidua caduca » vraie de la femme. »

1. Il faut vraiment une foi bien vive dans la prétendue constitution glandulaire du placenta, pour arriver à retrouver une couche glandulaire dans cette zone *i*, qui n'est autre chose que la caduque sérotine avec ses larges sinus.

2. Ce prétendu chorion est l'entoderme proximal.

3. Il s'agit ici certainement de la *cuticule ectodermique*, dont l'épaisseur, vers la fin de la gestation, a dû certainement attirer l'attention d'Ercolani, mais sans qu'il ait pu en observer l'origine ni en constater la signification.

On voit donc que tout ce que Ercolani a écrit sur le placenta du rat se trouve résumé par la planche reproduite pour notre figure LXXVI, et il suffira de lire la légende de cette figure pour saisir les principales erreurs, ci-dessus signalées en notes au fur et à mesure que nous reproduisons le texte de l'anatomiste italien. Non seulement il y a des erreurs d'interprétation, inévitables pour un auteur qui n'avait pas suivi le développement du placenta depuis les premières phases, mais encore les parties, prises en elles-mêmes, et en dehors de leurs significations, sont mal décrites et mal figurées : telle est la prétendue portion glandulaire du placenta maternel; tel encore et surtout son réseau cellulo-vasculaire, qui n'est autre chose que les couches de cellules ectodermiques géantes avec leurs lacunes sanguimaternelles.

C'est ce qui deviendra évident par l'analyse des descriptions d'un autre auteur, qui a été également malheureux quant à l'interprétation des parties, mais qui du moins a décrit avec une grande exactitude les formations placentaires et les parties voisines, exactitude telle que ses descriptions pourraient être suivies sur nos figures. Il s'agit de Tafani, dont nous allons reproduire les principaux passages, en les accompagnant de remarques placées en notes, au bas de la page, afin de couper le moins possible le texte de l'auteur <sup>1</sup>.

« Le *Mus decumanus* et le *Mus musculus*, dit Tafani (*op. cit.*, p. 77), ont été spécialement l'objet de mes recherches... Comme les différences sont presque insensibles entre les placentas de ces rongeurs, je les comprendrai en une seule et même description.

« Le placenta du *Mus decumanus* n'a pas encore été, à mon avis, exactement décrit, parce qu'on n'a pas assez tenu compte des particularités anatomiques qu'on rencontre sur la surface interne de l'utérus. Comme j'ai étudié des pièces sur lesquelles je faisais tout d'abord l'injection des vaisseaux maternels, et en m'efforçant de conserver intact le faux chorion, je suis en mesure d'assurer que les dispositions réelles diffèrent de celles admises par Ercolani et par quelques autres.

« Lorsque la gestation est près de son terme, on trouve un placenta discoïde, adhérent par une faible étendue à l'utérus, et présentant sur son bord une sorte de bourrelet d'un blanc jaunâtre,

1. Alexandro Tafani, *Sulle condizioni utero-placentari della vita fetale*. Firenze, 1886.

dans le voisinage duquel le chorion est muni de grandes villosités irriguées par les vaisseaux omphalo-mésentériques. On voit de plus que la surface fœtale du placenta ne donne insertion à ce chorion que selon un cercle très étroit, autour de l'insertion du cordon ombilical.

« Ces dispositions ne sont guère intelligibles si on ne considère d'abord les formations primitives qui, du côté de l'utérus, accompagnent le développement de l'œuf. J'en donnerai donc une courte description.

« Chez le rat, dans la période préparatoire de la gestation, la muqueuse utérine se tuméfie, surtout dans les régions où s'arrêtent les œufs fécondés. Dans ces points la tuméfaction arrive à emprisonner l'œuf en voie de développement dans une cavité étroite allongée, dont le grand diamètre se dirige du bord adhérent vers le bord libre de l'utérus. Cet espace, renfermant l'œuf, communique avec une autre cavité, plus étroite encore, placée dans le voisinage du bord mésométrique et qui est destinée à donner en partie naissance au placenta. Au contraire, dans les régions où l'utérus ne contient pas d'ovule, l'hypertrophie de la muqueuse s'arrête bientôt et par suite la lumière du canal n'est pas oblitérée.

« A mesure que progresse le développement de l'embryon, on voit la cavité qui le contient se dilater en repoussant de tous côtés le tissu néo-formé qui l'entoure et qui n'a pas cessé de croître. A mesure que se forment les enveloppes fœtales, une de leurs portions s'insinue dès le début dans la petite cavité voisine du bord mésométrique, et c'est précisément dans cette portion que viendront se rendre les vaisseaux de l'allantoïde <sup>1</sup>. D'autre part le reste de la superficie de l'œuf s'adosse d'une façon de plus en plus intime à la néoplasie utérine et reçoit les vaisseaux de la vésicule ombilicale avec laquelle se soude et se fusionne l'enveloppe la plus extérieure de l'œuf. La portion de néoplasme utérin qui correspond au fond et aux parties latérales de la petite cavité mésométrique devient la sérotine, tandis que l'autre portion, qui forme les parois de la cavité plus grande contenant le fœtus, forme la caduque vraie <sup>2</sup>.

1. Ces deux lignes renferment tout ce que dit cet auteur des origines embryonnaires du placenta : le cône ectoplacentaire, toute l'épaisse formation ectodermique qui surmonte l'œuf et sert à l'attacher à l'utérus, non dans la petite cavité en question (laquelle disparaît), mais au-dessous de cette cavité ; en un mot tout ce que Selenka a désigné sous le nom de *suspenseur*, a échappé à l'auteur italien.

2. N'oublions pas, comme il a été dit à propos d'Ercolani, que cette caduque vraie

On appelle faux chorion cette région des enveloppes fœtales où se distribuent les vaisseaux omphalo-mésentériques, et vrai chorion, l'autre région, qui reçoit les vaisseaux allantoïdiens.

« Après ces indications sur les stades primitifs, il est temps d'étudier les conditions utéro-placentaires de la vie fœtale chez le rat, en commençant par l'étude du placenta vers le milieu de la gestation.

« Il est impossible de distinguer, au premier abord, dans le placenta du rat, une portion maternelle et une portion fœtale, parce que ces deux formations sont accolées d'une façon si intime qu'il est impossible de les séparer; il est donc nécessaire de recourir aux injections pour distinguer ces parties, car la différence entre le sang fœtal et le sang maternel ne suffirait pas pour préciser les rapports entre la mère et le fœtus.

« Dans les placentas injectés, on reconnaît de suite que les villosités fœtales qui le pénètrent occupent toute sa partie centrale, laissant à sa périphérie une petite zone où elles ne pénètrent pas. Le chorion donne au placenta un petit nombre de villosités <sup>1</sup>, qui se détachent d'une aire circulaire assez étroite entourant l'insertion du cordon ombilical : ces villosités pénètrent dans le placenta en suivant d'abord une direction presque rectiligne, mais d'autant plus divergente qu'il s'agit de villosités plus périphériques; puis elles se contournent et se subdivisent. Ces villosités sont formées d'une faible quantité de tissu conjonctif embryonnaire accompagnant les vaisseaux; elles ne paraissent pas avoir de revêtement épithélial dans aucune de leurs parties <sup>2</sup>, et elles pénètrent dans un système de cavités qui les reçoivent exactement, sans laisser aucun interstice libre entre le tissu maternel et le tissu fœtal.

« Du côté de la mère on trouve, au contraire, un tissu très compliqué, difficile à décrire, mais dont on saisit facilement la constitu-

est la portion qui doit réellement recevoir le nom de *caduque réfléchie*. Nous avons expliqué précédemment par suite de quelle erreur Ercolani était arrivé à en faire la caduque vraie, et nous avons dit à diverses reprises qu'il n'y a, chez aucun rongeur, rien qui corresponde à ce qu'on nomme classiquement *caduque vraie*. Nous verrons plus loin que Tafani décrit assez exactement l'atrophie graduelle et finalement la résorption complète de la capsule formée autour de l'œuf par cette caduque réfléchie.

1. A partir de ce point la description de Tafani est d'une exactitude parfaite; il n'y a d'erreur que dans les interprétations qui consistent à considérer comme d'origine maternelle des éléments qui proviennent en réalité de l'œuf, ainsi que nous le précisons dans les notes suivantes.

2. Ainsi l'auteur n'a rien vu de la singulière formation dite *entoderme ectoplacentaire*.



tion en examinant une préparation injectée. On y voit un système d'espaces irrégulièrement dilatés dans lesquels a pénétré l'injection, espaces circonscrits par de fines membranes présentant de place en place des noyaux assez volumineux ; je ne saurais mieux exprimer cet aspect qu'en disant que la portion maternelle est comme une éponge, dont les travées sont formées de vaisseaux irrégulièrement dilatés de tous côtés et communiquant par d'innombrables anastomoses.

« On peut donc regarder le système vasculaire comme formant à lui seul la portion du placenta dérivée des tissus maternels, car ces vaisseaux ne sont séparés des villosités fœtales par aucun revêtement, si ce n'est par une couche de cellules très aplaties et très larges, pourvues d'un noyau volumineux, lequel est d'ordinaire placé vers les points de réunion de deux vaisseaux <sup>1</sup>. Ces cellules rappellent les larges cellules endothéliales qui s'enroulent sur les trabécules du tissu conjonctif réticulé. Pour le cas présent, il faut se représenter un ensemble de vaisseaux, très inégaux dans leur diamètre, s'unissant entre eux de manière à former, comme dans le tissu cytogène, un réseau à mailles très étroites, et si nous supposons que dans ce réseau pénètrent les villosités fœtales, je crois que nous arriverons à une juste idée de la disposition compliquée sous laquelle se présente la portion maternelle du placenta du *Mus decumanus*. Ainsi les villosités choriales sont disposées dans un tissu vasculaire spongieux, et dans celui-ci le sang fœtal se trouve séparé du sang maternel simplement par une couche cellulaire à éléments aplatissés. Par suite nous trouvons chez le rat une condition singulièrement favorable aux échanges qui doivent avoir lieu entre la mère et le fœtus.

« Le placenta du rat, ainsi constitué dans la plus grande partie de son étendue, présente encore à considérer d'une part cette espèce de bourrelet qui en occupe toute la circonférence, et d'autre part la portion de la paroi utérine sur laquelle il repose. Commençant par cette dernière, je dirai qu'elle représente ce qui est connu chez les autres animaux sous le nom de sérotine, et qu'elle ne renferme que deux espèces d'éléments anatomiques, à savoir de grandes

1. Ceci, et les lignes qui suivent, est une description des parois plasmodiales des canalicules sanguimaternels, avec leurs noyaux, alors que ces parois sont devenues minces et vont bientôt disparaître par places, comme sur nos figures 171 et 174 (pl. XV), 179 et 181 (pl. XVI).

cellules et des vaisseaux maternels. Cette sérotine du rat forme comme le pédoncule du placenta et le sépare de la couche musculaire de l'utérus. Elle est formée de cellules énormes<sup>1</sup> pourvues d'un noyau colossal, disposées de manière à constituer un tissu tout à fait spécial, parcouru par de nombreuses cavités contenant les vaisseaux qui rapportent le sang maternel du placenta. Ces cellules, pour former un tissu ainsi creusé de larges espaces pleins de globules rouges, s'unissent entre elles, et se soudent en général par leurs extrémités. Elles sont plus ou moins volumineuses, selon les régions où on les examine : elles ont une épaisseur en rapport avec leur longueur dans les couches les plus profondes, tandis qu'elles s'aplatissent, demeurant toujours très longues, à mesure qu'elles sont plus voisines du tissu vasculaire du placenta. Ces cellules de la sérotine sont tout à fait spéciales chez le rat, comme chez les autres rongeurs. Elles ont des caractères tout à fait particuliers, car on ne trouve pas chez ces animaux d'autres éléments qui soient si volumineux et qui possèdent en même temps des noyaux si colossaux. Leur corps cellulaire se montre composé d'un réticule protoplasmique très délicat, qui doit contenir dans ses mailles une grande abondance de liquide, et qui devient plus évident dans les cellules éloignées que dans celles qui sont proches du tissu vrai ou propre du placenta<sup>2</sup>. Les cellules de la sérotine immédiatement voisines du placenta sont aplaties et on voit que leur protoplasma et leurs noyaux sont profondément modifiés. Les noyaux des plus volumineuses ont absolument l'aspect d'un ovule : ils possèdent une paroi ou membrane propre de la surface interne de laquelle partent des filaments irréguliers, contournés et anastomosés comme ceux des noyaux quiescents. Ils se colorent cependant d'une manière intense par les réactifs de la nucléine et présentent, en rapport avec leurs filaments, deux ou trois véritables corps nucléolaires très volumineux. Mais de cette constitution typique s'éloignent peu à peu les noyaux des cellules qui, à mesure qu'elles sont plus voisines du tissu propre du placenta, deviennent

1. Ici commence une description assez exacte de la couche plasmodiale endovasculaire telle qu'elle se présente, après avoir envahi la plus grande partie de la sérotine, dans les derniers jours de la gestation, et alors que sa zone la plus externe (en contact avec la véritable sérotine) présente l'individualisation en cellules géantes distinctes autour des noyaux les plus volumineux. Voir nos figures 168, 170 (pl. XV), 180 (pl. XVI).

2. Voir particulièrement nos figures d'après l'ectoplacenta du *Meriones* (fig. 186 et 187, pl. XVII).

minces et plates; ici les noyaux s'atrophient et, ne présentant plus aucun des détails de structure sus-indiqués, semblent n'être plus qu'un amas de substance chromatique un peu modifiée quant à ses caractères ordinaires <sup>1</sup>, car si ces noyaux se colorent bien en rouge, après l'action du réactif de Flemming, ils sont cependant un peu colorés par l'acide osmique, comme si à leur substance protéique était mêlée une petite quantité de matière grasse. Au milieu de ces cellules, d'une constitution si singulière, passent irrégulièrement les racines des veines utérines. Il semble même que le sang circule entre les cellules sans être contenu dans des canaux à parois propres, mais simplement dans les lacunes entre les corps cellulaires <sup>2</sup>. »

« Les éléments de la sérotine, traités d'abord par l'acide osmique, puis par une solution iodurée d'iode, montrent la présence de substance glycogène, non sous la forme de corpuscules distincts, mais à l'état diffus dans les mailles du réseau protoplasmique.

« Ces caractères de la sérotine sont en grande partie ceux qu'on retrouve dans le tissu de ce bourrelet de substance d'un blanc jaunâtre qui forme tout le bord du placenta <sup>3</sup>. Et en effet ce bourrelet se montre tout entier formé de cellules qui ont les caractères de celles que nous venons de décrire. Cependant entre elles ne s'observent pas les lacunes formant l'origine du système veineux maternel; ces lacunes cessent exactement là où le tissu de la sérotine se continue avec celui du bourrelet en question. En effet, dans les coupes faites perpendiculairement au gâteau placentaire comme dans celle représentée dans la figure 2 de la planche V

1. Tous ces détails sont exacts, seulement l'évolution supposée par Tafani est précisément l'inverse de ce qui a lieu en réalité : ce ne sont pas les noyaux des parties profondes qui résultent de l'atrophie des gros noyaux des couches superficielles, mais bien au contraire les noyaux profonds, relativement peu volumineux, qui grossissent graduellement vers la périphérie et deviennent les noyaux colossaux de Tafani.

2. Nous avons vu que ce n'est pas là une simple apparence : le sang maternel circule bien réellement dans les espaces intercellulaires dits lacunes sanguimaternelles.

3. Ce bourrelet blanc jaunâtre de Tafani est représenté dans notre figure 175 (pl. XV), et déjà au onzième jour (fig. 163, pl. XIV). Nous avons vu comment il résultait de la transformation en cellules bien individualisées du plasmode endovasculaire. Ce bord du placenta est creusé de lacunes sanguimaternelles, quoi qu'en dise Tafani, et ces lacunes sont toujours, sur les pièces durcies, remplies par des globules rouges maternels étroitement pressés les uns contre les autres; il est probable que, dans les injections artificielles, le sang maternel reflue dans ces parties périphériques, les remplit et empêche l'arrivée de la matière injectée; on peut penser alors qu'à ce niveau il n'y a pas de canaux servant à la circulation du sang, erreur à laquelle on n'est pas exposé en étudiant des pièces non injectées, ou, pour mieux dire, injectées naturellement par le sang coagulé qu'elles contiennent.

(figure LXXVII, ci-contre), on voit à chaque extrémité latérale du placenta une aire triangulaire dépourvue de vaisseaux. Cette aire est constituée par des cellules identiques à celles de la sérotine : les unes ont encore bien conservé tous leurs caractères; mais la plupart sont flétries, atrophiées, et leurs noyaux ont perdu toute trace de texture.

« On trouve de plus, attaché à la partie supérieure de chacune de ces deux aires triangulaires, un filament mince, homogène, replié plusieurs fois sur lui-même. D'après son aspect, et surtout d'après la manière dont il est replié, ce filament rappelle absolument une tunique élastique d'artère, durcie par l'alcool. Je crois que cette disposition résulte de ce que ce filament représente en réalité le lieu de retrait et de condensation, pour ainsi dire, d'une fine membrane qui antérieurement devait être normalement distendue et appliquée sur une grande étendue de la surface interne de l'utérus. Cela est d'autant plus vraisemblable que, au niveau de ses plis, on observe quelques petites cellules ou quelques traces et débris de cellules. Au reste nous verrons dans un instant combien est exacte cette interprétation.

« D'après tout ce qui précède on voit que je ne suis pas d'accord avec Ercolani sur tout ce qui se rapporte au placenta du rat. Je ne trouve pas qu'il soit légitime d'admettre avec lui la distinction d'une portion placentaire proprement dite et d'une portion villeuse. Pour moi, les vaisseaux allantodiens vont tous aux villosités du placenta, et uniquement à ces villosités; et sur ce point je ne puis admettre aucun doute. Les villosités qui entourent le placenta reçoivent au contraire les vaisseaux omphalo-mésentériques. »

Ici la description de Tafani est interrompue par une digression sur le *lait utérin*, question où nous n'avons pas à le suivre pour le moment. Puis revenant au placenta et aux enveloppes de l'œuf, il complète l'étude de deux formations importantes, à savoir d'une part la caduque réfléchie (sa caduque vraie) dont il montre l'atrophie et la résorption, et d'autre part le filament mince, anhiste, attaché au bord du placenta, filament dans la description très exacte duquel le lecteur a dû reconnaître ce que nous avons appelé la *zone résiduelle* (R, sur nos figures 175 et 176, pl. XV; 177, pl. XVI). Il est singulier que Tafani n'ait pas représenté ce filament dans sa planche (fig. LXXVII, ci-contre) alors qu'il le décrit si exactement dans son texte, et qu'il s'attache avec tant de soin à en

rechercher l'origine et le mode de formation. Nous reproduisons textuellement ce dernier passage de Tafani, où il revient sur la question du lait utérin, considérant la résorption de la caduque comme un processus homologue à la sécrétion d'un liquide nutritif, ce qui suffira pour le moment à montrer combien peu est fondée cette trop fameuse théorie du lait utérin. Page 83 : « La caduque vraie (*decidua vera*)<sup>1</sup> dérive de ce tissu qui primitivement forme l'intumescence destinée à recueillir l'œuf et à l'encapsuler. Après la première moitié de la gestation, elle paraît constituée en grande partie comme la sérotine, mais elle a dès lors l'aspect d'une mem-

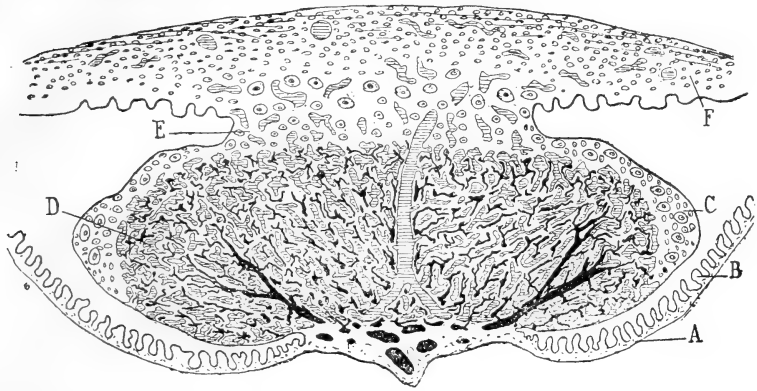


Fig. LXXVII. — (Tafani, pl. V, fig. 2.) Légende de Tafani : placenta du *Mus decumanus*. Coupe médiane comprenant tout le placenta, la sérotine et la partie correspondante de l'utérus. (Les vaisseaux dessinés en noir sont les vaisseaux allantoïdiens; ceux figurés par des hachures sont les vaisseaux maternels.) — A, chorion; — B, ses villosités dans lesquelles arrivent les vaisseaux omphalo-mésentériques; — C, restes de la caduque vraie; — D, portion vasculaire (spongieuse) du placenta; — E, sérotine; — F, parois de l'utérus.

brane propre, indépendante, isolable de l'utérus et de la surface de l'œuf. Elle a acquis cette disposition par suite de l'accroissement de l'œuf, et ses éléments cellulaires se présentent écartés les uns des autres, car, s'ils ont augmenté de volume, ils ont diminué en nombre, la plupart d'entre eux s'étant peu à peu détruits pour former le lait utérin. Dans cette caduque vraie nous devons reconnaître les restes de cette tuméfaction qui, au début, a formé une loge à l'ovule fécondé. Ses éléments constitutifs sont des cellules volumineuses allongées dans le sens de la surface, munies de noyaux

1. Encore une fois il s'agit ici de la caduque réfléchie formant à l'œuf une capsule complète, doublée en dedans par l'ectoderme distal; on verra que Tafani confond, comme toujours, les éléments de cet ectoderme distal avec ceux de la caduque, et qu'il n'a pas saisi la véritable origine de la cuticule ectodermique.

très gros, et disposées de manière à former une sorte de reticulum dans les mailles duquel sont primitivement des vaisseaux, puis des globules rouges contenus dans les espaces intercellulaires et en voie de destruction. Dans cette membrane, enveloppant tout l'œuf, d'autant plus mince qu'on l'examine à une époque plus avancée de la gestation, nous trouvons un tel complexe de formes histologiques que nous devons penser que pendant une longue durée elle donne, par sa fonte et sa destruction, naissance au lait utérin. En un mot on voit en elle tous les caractères qui accompagnent une fonte cellulaire destinée à produire un liquide nutritif. Dans chaque compartiment utérin on ne trouve pas trace de glandes, et le faux chorion n'est pas en contact avec la muqueuse utérine. Il se produit donc ici une simple modification topographique dans le mode de production du lait ou liquide nutritif du fœtus. Ce liquide, ne pouvant être sécrété par des glandes, se produit par la fonte des éléments de la caduque... Cette fonte a lieu plus activement dans la région opposée au bord mésométrique, c'est-à-dire du côté non placentaire. Déjà après le premier tiers de la gestation on voit que la caduque est devenue plus mince en cette région. Le produit de la fonte cellulaire ne se trouve plus en contact immédiat avec le faux chorion, car il en est séparé par une mince membrane anhiste, dont on distingue bien le double contour.

« Il est vraiment singulier et remarquable de trouver ainsi, entre le faux chorion qui fonctionne comme surface absorbante, et la caduque vraie qui en se détruisant joue le rôle d'organe glandulaire, de trouver une cloison complète, quoique mince et anhiste. Cette fine membrane, qui, sur les préparations faites avant les derniers stades de la gestation, se montre nettement étendue sur toute la surface interne de la caduque vraie, se forme dès le début aux dépens de cette caduque, et est destinée à se rompre et à se rétracter vers les bords du placenta, où, vers la fin de la gestation, on en retrouve les derniers restes dans ce filament replié que nous avons précédemment décrit... Sa formation a lieu aux dépens des couches les plus internes de la caduque vraie, couches dans lesquelles, peut-être par suite de la compression produite par l'augmentation du volume de l'œuf, les cellules s'aplatissent, s'amincissent et finalement se soudent entre elles. Peut-être cette cloison, ainsi formée, a-t-elle pour usage de régler les échanges osmotiques qui se font à ce niveau, de la mère au fœtus. Elle persiste tant que

la caduque vraie n'est pas complètement détruite dans la région du pôle opposé au placenta. Je n'ai pu reconnaître exactement dans quel point se fait sa rupture; mais, à en juger d'après ses débris rétractés sur les bords du placenta, elle doit se rompre dans sa région moyenne. »

Il ne nous reste plus, pour terminer cet historique, qu'à rendre compte de deux publications parues tout récemment, et contemporaines de nos propres recherches sur le placenta : l'une est de Nusbaum, l'autre de Klebs.

Le travail de Nusbaum est une courte note préliminaire, devant précéder, comme l'annonce l'auteur, un travail complet avec planches, dont l'apparition n'a pas encore eu lieu à notre connaissance. Cette note est si concise, que nous devons la reproduire intégralement. On verra que l'auteur y arrive à des conclusions très analogues aux nôtres, autant qu'on en peut juger d'après leur énoncé parfois si abrégé qu'il peut paraître énigmatique, et sauf quelques détails que nous signalerons sous forme de notes.

« Me proposant, dit Nusbaum <sup>1</sup>, de publier ultérieurement, sur le développement du placenta de la souris et du rat, un travail complet avec nombreuses figures, je me contenterai de donner ici les résultats les plus importants de mes recherches sur le placenta de la souris blanche.

« Bientôt après la fixation de l'œuf on voit disparaître l'épithélium et les glandes de la muqueuse utérine de la cavité dans laquelle se trouve l'œuf. Celui-ci est de tous côtés entouré par la muqueuse et la partie du canal utérin dans laquelle il est placé est ainsi séparée des parties voisines par la formation d'épaisses cloisons de la muqueuse. Dans la région opposée à celle où se formera le placenta, c'est-à-dire dans la région antimésométrique, apparaît une dépression annulaire qui se creuse de plus en plus profondément entre la paroi utérine et la partie de muqueuse qui entoure l'œuf, et cette dépression étant en continuité avec la lumière du conduit utérin, il en résulte que finalement l'œuf se trouve du côté opposé au placenta encapsulé dans une enveloppe provenant de la muqueuse utérine, capsule qui d'autre part est en continuité avec le placenta.

1. Nusbaum (J.), *Zur Entwickelungs geschichte der Placenta bei der Maus (weisse varietät)*. *Anatom. Anzeig*, 1890, n° 8, p. 233. Il a été donné de cette note une bonne analyse, par Prenant, in : Hayem, *Revue des sciences médicales*, 1890, t. XXXVI, p. 17.

« L'œuf est soudé à la muqueuse par le *suspenseur* de Selenka et toute la face interne de la cavité qui le contient, excepté l'endroit où adhère le suspenseur, est revêtue par les *cellules de recouvrement* (Deckzellen) et par les *cellules du sac vitellin* (Dottersackzellen), comme l'a montré Selenka dans son étude bien connue sur l'inversion des feuillets chez les rongeurs.

« Ce sont ces diverses cellules d'origine fœtale que je désignerai simplement sous le nom de *couche cellulaire recouvrant la muqueuse* <sup>1</sup>. Les éléments de la muqueuse qui confinent à cette couche présentent une hypertrophie extraordinaire, aussi bien au niveau du placenta que vers les autres régions (dans la capsule qui enveloppe l'œuf); elles acquièrent un noyau énorme, vacuolé, se colorant fortement, et leur protoplasma présente de nombreux prolongements bifurqués et anastomosés, d'où résulte une sorte de réseau protoplasmique dont les larges mailles sont remplies de sang maternel <sup>2</sup>. Ce sang provient des vaisseaux placés un peu plus profondément dans la muqueuse, pourvus d'une paroi endothéliale et s'ouvrant librement de places en places, de sorte que le sang se répand entre les grosses cellules à noyaux volumineux sus-indiquées, et circule dans des espaces libres sans parois propres. En arrivant à la limite interne de la muqueuse le sang maternel se répand dans les fentes entre la couche fœtale qui couvre la muqueuse et les grosses cellules sus-indiquées; par places quelques-unes de ces grosses cellules sont soudées avec cette couche fœtale. Le tissu de la capsule qui entoure l'œuf et se continue avec le placenta forme dans toute son étendue une série d'espaces de ce genre, contenant le sang maternel, et limités par les grosses cellules à noyaux volumineux.

« Au centre de la région où le *suspenseur* adhère au placenta, cette couche de grosses cellules se trouve au-dessous du tissu du suspenseur. Plus tard, à mesure que les vaisseaux allantoïdiens et les éléments mésodermiques qui les accompagnent pénètrent dans le centre de la face interne du placenta, les grosses cellules à noyaux volumineux se rapprochent les unes des autres; leurs prolongements se raccourcissent, la substance de leurs noyaux subit une

1. Cette couche cellulaire recouvrant la muqueuse correspond à l'ensemble formé par l'ectoderme et l'entoderme distaux avec la cuticule ectodermique.

2. Nusbaum considère donc ces cellules géantes comme provenant de la muqueuse utérine; nous avons démontré qu'elles proviennent de l'ectoderme distal; ce sont les cellules géantes ectodermiques.



sorte de dissociation, leur protoplasma se creuse de vacuoles, et on voit se réduire graduellement les espaces qui renferment du sang maternel, de telle sorte qu'il n'y a pas d'hémorragie lorsque finalement se déchirera l'enveloppe muqueuse qui encapsule l'œuf du côté opposé au placenta.

« Le tissu du suspenseur est constitué de cellules arrondies, bien délimitées, à noyau rond, avec des granulations disposées en stries rayonnantes. Ce tissu se distingue donc facilement du tissu voisin de la muqueuse, dont les cellules, petites, ovales ou anguleuses, contiennent deux, trois ou même quatre noyaux étroitement accolés et produits par division indirecte. Lorsque les vaisseaux allantoïdiens du fœtus et les éléments mésodermiques qui les accompagnent pénètrent dans le placenta, le tissu du suspenseur est repoussé en dehors. Ce tissu est refoulé par places, et dissocié en fragments étroits, lamelliformes <sup>1</sup>, non seulement par le fait qu'il est comprimé en dedans par l'arrivée des vaisseaux allantoïdiens, mais encore parce qu'il est attaqué en dehors par les vaisseaux maternels qui le pénètrent et s'y répandent sous forme de lacunes largement dilatées. Jusqu'à ce moment ces vaisseaux maternels, larges et d'aspect lacunaire, possèdent encore leur endothélium.

« Dans les phases ultérieures du développement on voit pénétrer dans le placenta des villosités volumineuses qui prennent naissance sur la partie du chorion qui confine immédiatement au placenta. Ces villosités sont revêtues d'une couche de cellules épithéliales cubiques (cellules entodermiques) <sup>2</sup> et renferment des vaisseaux avec quelques éléments mésodermiques. Elles se ramifient dans l'intérieur du placenta et y repoussent profondément et le tissu du suspenseur et les vaisseaux allantoïdiens. Les cellules épithéliales de ces villosités, ainsi que celles du suspenseur perdent très rapidement leurs limites propres <sup>3</sup> et constituent une masse commune, sous forme de syncytium plasmatique parsemé de noyaux, tel qu'il

1. Ceci est la description du processus que nous avons analysé sous le nom de *dissociation du cône ectoplacentaire*.

2. Ainsi Nusbaum a vu la formation dite *entoderme* ectoplacentaire. Mais il la mentionne si brièvement, par ces seuls mots (cellules entodermiques) mis entre parenthèse, que, à la première lecture, nous nous étions demandé s'il n'y avait pas une faute d'impression, le mot entodermique mis pour ectodermique, tant le fait est en contradiction apparente avec toutes les notions classiques sur le placenta.

3. Ainsi l'entoderme ectoplacentaire participerait, d'après Nusbaum, à la formation du plasmode placentaire. Nous savons qu'il n'en est rien : le plasmode est uniquement d'origine ectodermique.

a été décrit par divers auteurs (Strahl, Fleischmann, Frommel, Masius, Henricius, Duval) pour le placenta de divers animaux. Environ le tiers du placenta est ainsi formé d'un syncytium, provenant essentiellement des cellules du suspenseur et des cellules épithéliales des villosités, et dans lequel, outre les nombreux vaisseaux fœtaux et maternels, on trouve, épars çà et là, de petits îlots du tissu de la muqueuse (quelques-uns de ces îlots représentent aussi les produits de la dissociation de grosses cellules à noyaux volumineux). Toute cette partie du placenta répond à ce qui, chez le lapin, a été dit Ectoplacenta par Duval, Plasmodiblaste et Cytoblaste par van Beneden. La masse du tissu de la muqueuse est ainsi refoulée vers la musculature, où elle forme une couche qui se colore vivement par les réactifs. Dans les parties les plus externes de cette couche, presque au contact de la musculature, apparaissent de nouveau, dans les phases ultimes du développement, des cellules volumineuses, à riche protoplasma, à gros noyaux, cellules étroitement pressées les unes contre les autres, dont la présence est en rapport avec les phénomènes qui président au détachement du placenta lors de la parturition <sup>1</sup>.

« Dans ces dernières phases du développement les vaisseaux fœtaux du plasmodiblaste prennent une disposition régulièrement radiée, et sont séparés les uns des autres par le tissu, disposé en cloisons, qui renferme les vaisseaux maternels. Ces vaisseaux maternels perdent leur endothélium <sup>2</sup> et le tissu du plasmodiblaste forme alors un réseau protoplasmique parsemé de noyaux, dont les mailles sont remplies de sang maternel. Les vaisseaux fœtaux, constitués uniquement d'une mince paroi endothéliale (car il n'y a plus trace des éléments mésodermiques précédemment mentionnés), sont entourés de tous côtés par ce réseau protoplasmique à mailles pleines de sang maternel. Les petits îlots, épars de place en place, provenant du tissu de la muqueuse, sont encore visibles sur le placenta parvenu à maturité et se colorent exactement comme les restes de la muqueuse refoulés et comprimés vers la périphérie <sup>3</sup>.

1. Ceci est la formation plasmodiale endovasculaire, lors de la différenciation de sa couche la plus externe en cellules nettement individualisées autour de chaque gros noyau.

2. Ils n'ont pas à perdre leur endothélium, car ces lacunes sanguinato-maternelles de l'ectoplacenta n'ont jamais eu de revêtement endothélial. — Tout ce qui suit est du reste une description très exacte et précise, mais singulièrement concise, de la masse spongieuse du placenta.

3. L'auteur ne fait pas la distinction entre les îlots compacts et les îlots vésiculeux ;

« Dans un mémoire complet trouveront place, avec les figures, bien d'autres détails descriptifs, ainsi que des remarques sur les différences dans le développement du placenta chez la souris et chez le rat, ainsi que les indications bibliographiques, et quelques conclusions d'une portée plus générale. »

Le mémoire de Klebs, qui terminera cet historique, nous a causé un certain étonnement. Il a paru au commencement de la présente année, c'est-à-dire alors qu'étaient déjà bien connus les travaux de Selenka sur l'inversion des feuillettes chez les rongeurs, alors que la plus grande partie de nos propres recherches avaient déjà été publiées. Que Klebs ait ignoré ou n'ait pas tenu compte de notre travail sur le placenta du lapin, paru dès juillet 1889 dans le *Journal de l'Anatomie*, nous aurions mauvaise grâce à trop nous en formaliser; il y aurait cependant trouvé, sur la formation ectoplacentaire, des données que d'autres ont utilisées depuis, et qui l'auraient empêché de s'égarer dans l'interprétation de l'ectoplacenta du rat. Mais qu'il ait semblablement ignoré ou négligé le grand mémoire de Selenka, sur les origines blastodermiques dans l'œuf du rat, paru en 1883, c'est une circonstance qui devait lui être fatale; car, chez les rongeurs comme le rat et le cochon d'Inde, toute l'histoire du placenta et des parties annexes est dominée par les dispositions qui résultent de ce qu'on appelle l'inversion des feuillettes; ces dispositions n'étaient pas connues du temps d'Ercolani; aussi les erreurs de celui-ci sont-elles excusables; il n'en est pas de même pour Klebs, dont les interprétations sont, pour l'histoire du placenta, une sorte de retour en arrière, à une époque où l'embryologie possédait à cet égard des connaissances préparatoires qui ne sauraient permettre un semblable recul. Et cependant Klebs montre qu'il connaissait les recherches de Minot, les seules auxquelles il fasse allusion.

Quoi qu'il en soit, le mémoire de Klebs a pour nous une signification toute particulière; il est un exemple de la nécessité absolue, pour arriver aujourd'hui à des résultats sérieux, de procéder par l'étude rigoureusement sérieuse, sans lacunes, de toutes les phases de l'évolution de l'organe ou tissu qu'on examine. Combien de fois, au cours de la rédaction du présent mémoire, n'avons-nous pas eu à nous excuser de la longueur de nos descriptions, parce que nous

il nous semble que sa description se rapporte plus spécialement aux ilots vésiculeux.

prenions toutes les parties depuis leur première apparition, et examinions toutes les particularités qu'elles pouvaient présenter selon les diverses régions qu'elles occupaient. Ce procédé est long et fastidieux; mais il est sûr. Le cas de Klebs nous montre ce qui arrive en procédant autrement. Voilà un mémoire publié dans les *Archives d'Anatomie microscopique*, par un professeur éminent, bien connu par ses travaux d'anatomie pathologique. Cet anatomiste a un beau jour fait des coupes sur un placenta de rat; de par ces coupes, sur l'utérus d'une seule femelle pleine, il va tenter d'expliquer ce qu'est le placenta de ce rongeur, pour en tirer des conclusions relatives aux lois générales de la constitution du placenta. Eh bien! dans ces conditions, sans se préoccuper des stades qui précèdent et qui suivent, tout anatomiste, fût-il homme de génie, ne peut qu'accumuler une série d'interprétations erronées, et, s'il en donne quelques-unes de justes, ce ne sera en somme que par hasard. L'appréciation que nous émettons ici ne paraîtra pas exagérée au lecteur, lorsque, par l'analyse du travail de Klebs, il verra que, par exemple, pour les enveloppes du fœtus, il n'en est pas une, sauf l'amnios (et comment se tromper sur l'amnios?), qu'il n'interprète de travers; il fait de l'entoderme distal une enveloppe séreuse; dans l'entoderme proximal, c'est-à-dire dans la vésicule ombilicale, il voit l'allantoïde! Mais il est temps de donner l'analyse du mémoire de l'auteur et de reproduire ses figures.

Klebs <sup>1</sup> commence par exposer (p. 336) que l'étude de la formation de certaines tumeurs (déciduômes et placentômes), formées par des parties fœtales qui demeurent dans l'utérus et y continuent un développement indépendant, l'a amené à entreprendre des recherches sur l'histologie normale des placentas discoïdes; les travaux de Minot sur le placenta discoïde du lapin ne semblent pas avoir satisfait Klebs, puisque Minot, dans son premier mémoire (*Uterus and Embryo*, 1889, p. 375), avait considéré comme formations glandulaires des parties que bientôt après (*Biol. Centralblatt*, vol. 10, n° 4, p. 121) il déclare être un revêtement épithélial de villosités fœtales. C'est pourquoi Klebs s'est adressé au placenta du rat albinos, qui depuis longtemps avait attiré son attention et lui paraissait propre à trancher les difficiles problèmes posés par l'étude du placenta du lapin et de l'espèce humaine (*op. cit.*, p. 338).

1. E. Klebs, *Zur vergleichenden Anatomie der Placenta* (*Arch. f. Mikrosk. Anat.*, 1891, t. XXXVII, p. 335).

Klebs donne d'abord une figure d'ensemble (sa fig. 1; ci-dessous fig. LXXVIII) d'une coupe transversale d'un renflement utérin examiné à un grossissement de 27 fois. Il donne, sur les vaisseaux artériels et veineux qui pénètrent par le mésomètre, des détails sur lesquels nous ne nous arrêterons pas, puis arrive à la description de la caduque, et de ses sinus. Ceux-ci, dit-il (page 341),

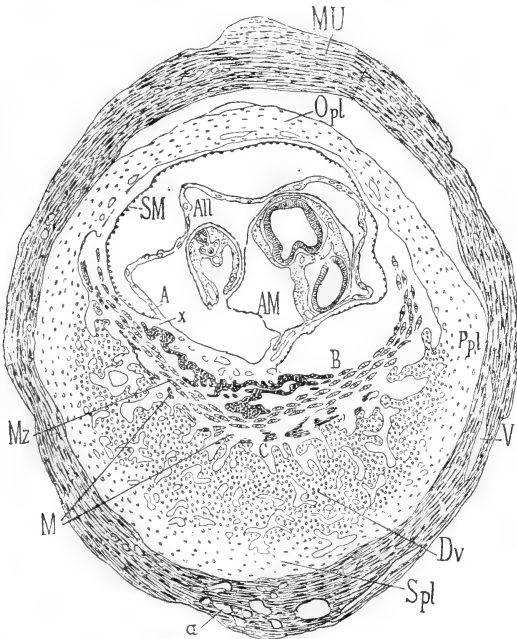


Fig. LXXVIII. — (Klebs, fig. 1.) Légende de Klebs : coupe transversale de l'utérus gravide d'une femelle de rat albinos. — MU, paroi utérine; — *a*, artère; — V, veines; — *S.pl.*, subplacenta; — *P.pl.*, paraplacenta; — *O.pl.*, obplacenta; — *D.v.*, decidua vera; — *M*, couche musculaire à la face interne de la caduque; — *Mz*, cellules géantes (endothélium vasculaire); — A,B,C, espaces produits par la contraction de la couche musculaire *Mz*; — SM, enveloppe séreuse; — All, allantoïde; — AM, amnios.

présentent un endothélium à cellules volumineuses, à noyau fortement saillant dans la cavité vasculaire; puis, passant à l'étude de la surface interne (fœtale) de cette « couche vasculaire de la caduque » il y décrit une zone sombre (*M*, fig. LXXVIII), interrompue par les ouvertures de nombreux et larges sinus, couche formée, dit-il, de fibres musculaires lisses. L'hypertrophie déciduale ne se localiserait pas dans la couche sous-muqueuse, mais s'étend jusque entre les tuniques musculaires de l'utérus, de sorte que la couche la plus interne de la musculature utérine, soulevée par l'hyper-

trophie cellulaire et vasculaire, est éloignée des autres couches de muscles et prend part à la formation de la caduque.

En dedans de cette couche de muscles lisses, Klebs décrit une couche continue de cellules remarquablement volumineuses (Mz), à noyaux très gros et très distincts même à un faible grossissement. Ces cellules pénètrent dans les sinus de la couche précédente, et les divers aspects qu'il constate à cet égard lui démontrent une continuité entre ces cellules monstres et les cellules endothéliales des vaisseaux. « Dans ces cellules monstres, dit-il, je n'ai pu apercevoir des figures de mitose, quoique de pareilles figures soient

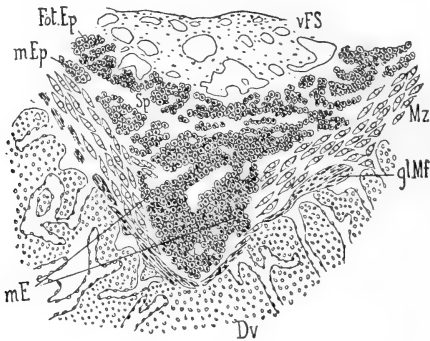


Fig. LXXIX. — (Klebs, fig. 2.) Légende de Klebs : portion d'une coupe transversale passant à peu près à mi-chemin entre le centre et le bord du placenta; — *Föt. Ep.*, épithélium fœtal; — *m. Ep.*, épithélium maternel; — *Sp.*, fente entre ces deux formations épithéliales; — *V. F. S.*, couche vasculaire fœtale; — *Mz.*, cellules géantes; — *gl. M. f.*, muscles lisses de la caduque; — *D. v.*, decidua vera.

nombreuses dans les éléments de l'embryon, sur ces mêmes préparations. Ces cellules présentent donc un état de formation stationnaire, et leur volume est le fait d'une hypertrophie pure, mais il est permis de penser que dans les stades antérieurs, lors de la première apparition de ces cellules géantes, on doit y constater le processus de la division mitotique. » (Page 343.)

En dedans de cette couche de cellules géantes, est une zone que Klebs considère comme formée par des éléments épithéliaux maternels ou épithélium utérin. Cette formation épithéliale est mince dans la figure 1 (fig. LXXVIII), tandis que dans les figures 2 et 3 (LXXIX et LXXX) elle présente une épaisseur relativement considérable, et, par sa partie moyenne (fig. 2 — LXXXIX, ci-dessus) se développe en un cône qui se prolonge (fig. LXXX) comme un large conduit glandulaire recourbé à son extrémité

libre. « L'ensemble de cette formation épithéliale maternelle reproduit la forme d'un bonnet phrygien. La partie profonde présente incontestablement les caractères d'une glande, étonnante seulement par ses dimensions énormes, comparativement au volume ordinaire des glandes utérines<sup>1</sup>. Elle correspond à une seule et unique glande; dans tout le reste de la coupe il n'y a, à part celle-là, aucune autre glande utérine qui ait persisté au milieu des tissus hypertrophiés sous l'influence du développement de l'œuf. Il est donc probable que l'œuf fécondé s'est arrêté et fixé dans

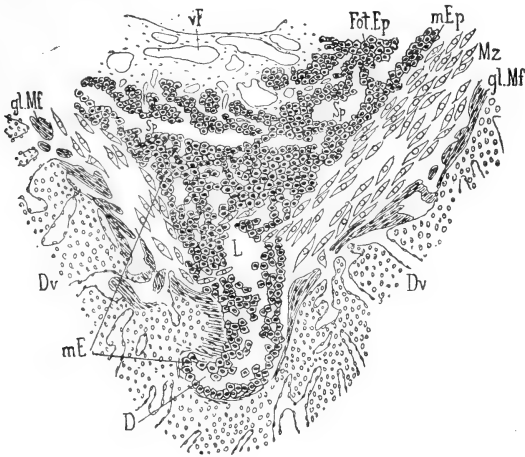


Fig. LXXX. — (Klebs, fig. 3.) Légende de Klebs : Coupe passant par le centre du placenta. — D, fond de la glande utérine; — L, lumière de cette glande; — les autres lettres comme pour la fig. 2.

l'embouchure d'une glande, et que glande et œuf ont crû simultanément<sup>2</sup> ..... Cette glande, qui est le siège du développement de l'œuf et de son placenta, est formée, comme le montre la fig. 3, d'une partie profonde, dirigée horizontalement, c'est-à-dire parallèlement à la surface de l'utérus, recouverte régulièrement d'un revêtement épithélial de cellules cubiques, entourant une lumière

1. Notre figure 153 (pl. XIV) est précisément presque identique à la figure 3 de Klebs, et il est presque inutile, après les détails que nous avons donnés sur cette figure 153, de dire que ce que Klebs prend ici pour une glande est l'arrivée du plasmode dans un gros sinus de la sérotine.

2. Mais le mode de fixation de l'œuf avait été précisé par tous les auteurs antérieurs, et d'une manière indiscutable, même par Ercolani, et il avait été bien établi que les glandes utérines n'ont rien à voir dans ce processus, d'autant qu'il avait été unanimement reconnu que toute trace de glande disparaît dans la région où se fixe l'œuf.

centrale où apparaissent par places quelques leucocytes <sup>1</sup>, et d'une partie verticale qui s'élargit en s'évasant. Cette dernière partie présente d'abord une lumière, qui est peu à peu comblée par l'épaisseur toujours croissante de l'épithélium, de sorte que finalement la glande est pleine au niveau de la couche des cellules géantes..... Cette masse épithéliale maternelle est creusée de lacunes nombreuses, rondes ou triangulaires, ou allongées, qui se dirigent perpendiculairement ou parallèlement à l'axe du tube glandulaire et s'ouvrent à la surface externe de la masse épithéliale ; à ce niveau la couche des cellules géantes est en contact immédiat avec les cellules épithéliales et envoient même dans ces fentes épithéliales des prolongements qui sont notamment représentés dans la figure 2..... Plusieurs de ces lacunes s'ouvrent aussi à la surface interne de la formation épithéliale maternelle, et communiquent ainsi avec une large fente (Sp), qui sépare l'épithélium maternel d'avec l'épithélium fœtal ; de place en place, mais à des intervalles éloignés, cette fente <sup>2</sup> est interrompue par des travées épithéliales qui unissent entre eux les deux épithéliums, le fœtal et le maternel... L'épithélium fœtal forme une couche d'une épaisseur à peu près égale dans toute son étendue... Cette couche forme des plis multiples, et dessine ainsi des cavités dont l'ouverture, dirigée vers l'œuf, reçoit les villosités vasculaires du chorion fœtal. Les villosités choriales sont donc recouvertes par un épithélium fœtal... Les cordons épithéliaux qui traversent la fente interépithéliale sus-indiquée, paraissent formés moitié par l'épithélium maternel, moitié par l'épithélium fœtal, et il est très difficile de faire la distinction de ces deux ordres d'éléments dont les dimensions sont à peu près égales. Cependant on peut dire qu'en général les éléments fœtaux sont plus petits que les maternels, quoique, à cet égard, les plus grandes irrégularités se présentent. Du reste il est fort possible que ces deux ordres de formation se pénètrent réciproquement et se mélangent... J'avoue que, pour éclaircir complètement ces détails, de nouvelles recherches sont nécessaires, portant spécialement sur l'étude des stades plus jeunes du développement. »

1. En y regardant bien l'auteur y aurait vu non seulement des globules blancs, mais encore des globules rouges en abondance, puisqu'il s'agit là d'un large sinus sanguin.

2. Cette fente, interrompue par des travées épithéliales, est une production artificielle, une déchirure produite par des conditions mécaniques dont nous avons longuement expliqué les causes et les résultats à propos des figures 184 et 185 de la planche XVI.



« Pour comprendre, continue Klebs (p. 356), l'origine du revêtement épithélial des villosités choriales, il faut examiner comment est disposé l'ensemble des enveloppes de l'œuf <sup>1</sup>. Ces enveloppes se présentent sous la forme de trois lamelles qui se séparent très facilement les unes des autres. La plus interne, appliquée par places sur le corps de l'embryon, est l'amnios, formé d'une simple couche de cellules plates fusiformes. Vient ensuite, en dehors de l'amnios, une enveloppe se colorant d'une teinte foncée, et qui contient des vaisseaux dilatés par de nombreux globules rouges nucléés ou foëtaux (All, fig. LXXVIII); c'est la membrane allantoïde <sup>2</sup>, qui n'est pas formée seulement de vaisseaux et d'éléments mésodermiques, mais aussi d'une couche continue d'épithélium allantoïdien; sur diverses coupes j'ai pu constater la continuité de cette couche épithéliale avec le revêtement épithélial du canal du pédicule de l'allantoïde <sup>3</sup>. Enfin la troisième membrane, la plus externe, mérite de fixer particulièrement l'attention. Elle est formée d'une fine membrane à double contour, sur la surface interne de laquelle sont disposés des éléments cellulaires. Les noyaux de ces derniers éléments sont sphériques et fortement saillants, tandis que le corps cellulaire est réduit à très peu de chose <sup>4</sup>. Cette membrane ressemble par suite, sur la coupe, à un cordon de perles (SM, fig. 1), dont les perles seraient toutes placées sur un même côté. Vue de face, elle montre des cellules polygonales dont les bords se prolongent en fins filaments, circonscrivant entre eux des espaces intercellulaires, aspect qui rappelle parfaitement celui bien connu des cellules endothéliales contractiles de la surface interne de la membrane de Descemet. Je me crois forcé d'y voir les restes du revêtement cellulaire primitif de la zone pellucide, formation provenant d'éléments migrants. Y voir, avec Minot, des éléments ectodermiques me paraît très douteux; c'est pourquoi je la désigne, sur les figures, comme membrane séreuse (SM). En tout cas les cellules de cette couche ne sont pas en continuité avec les éléments

1. C'est cette étude des enveloppes de l'œuf que nous recommandons particulièrement au lecteur afin de justifier l'appréciation sévère que nous avons portée sur le travail de Klebs.

2. Est-il nécessaire de faire remarquer qu'il s'agit de la vésicule ombilicale, de son hémisphère proximal, dont la disposition est bien connue depuis Cuvier et de Baer?

3. Malheureusement l'allantoïde du rat n'a ni cavité dans sa partie renflée, ni canal dans son pédicule, faits déjà démontrés par Rolleston il y a près de trente ans (voir le début du présent historique).

4. Ceci est une description exacte de l'entoderme distal.

épithéliaux qui, du côté de l'allantoïde, appartiennent aux enveloppes de l'œuf : elles diffèrent complètement de ces derniers quant à leur configuration. »

« Il est plus facile d'être fixé sur la signification de la seconde enveloppe, que j'ai considérée comme la couche allantoïdienne des membranes de l'œuf. En effet elle contient les deux éléments qui entrent dans la constitution de l'allantoïde, c'est-à-dire d'une part une membrane vasculaire interne, dont les gros vaisseaux font fortement saillie en dedans, et sont remplis de globules rouges nucléés ou fœtaux. Ces globules nucléés, à ce stade, où les parois ventrales ne sont pas fermées, n'ont pas encore de matière colorante. D'autre part la couche externe de cette formation allantoïdienne est constituée par des cellules épithéliales disposées en une ou deux couches, et qui, comme on le voit sur les coupes du cordon, se continuent avec le revêtement épithélial du canal de l'allantoïde. Ce canal se continue avec cette couche. Il est facile de comprendre que cette couche représente ainsi, par ses deux rangées épithéliales, les revêtements des deux parois opposées de la vésicule allantoïde, parois qui se sont soudées de façon à former une simple enveloppe de l'embryon » (p. 348).

Après avoir donné sur l'amnios, quelques détails que nous n'avons pas à reproduire ici, l'auteur continue en ces termes (pages 348-349) : « Il reste à déterminer la part que prennent ces diverses enveloppes de l'œuf à la constitution du placenta. D'abord il est évident que la couche vasculaire allantoïdienne des membranes se continue directement avec la couche vasculaire du placenta. A cet effet ses vaisseaux se développent extrêmement et il se forme une sorte de tissu myxomateux qui entoure les vaisseaux. Ces vaisseaux traversent cette formation et, sortant presque nus de sa surface externe, pénètrent dans la couche épithéliale fœtale (Fœt. Ep.), et, refoulant celle-ci et s'en revêtant, forment ainsi les villosités choriales. La couche épithéliale de ces villosités, couche très épaisse à ce stade du développement, pourrait peut-être être considérée comme dérivant de la couche épithéliale allantoïdienne, vu la grande ressemblance de ces deux ordres d'éléments épithéliaux ; mais il est impossible de constater aucune continuité entre ces deux couches, et je vois sur mes préparations la couche épithéliale de l'allantoïde s'amincir graduellement en approchant du placenta, et disparaître sans se continuer avec aucune autre forma-

tion. D'autre part je ne retrouve pas la couche cellulaire de la membrane séreuse dans la région du placenta, et il faudra certainement étudier d'autres stades du développement pour trancher la question de savoir si réellement cet épithélium de l'enveloppe séreuse disparaît au niveau du placenta ou s'il prend part à la constitution de celui-ci<sup>1</sup>. »

Les pages suivantes et terminales du mémoire sont consacrées à développer cette idée que le placenta de l'espèce humaine doit être constitué sur le même type que le placenta du rat, mais que sur ce dernier animal la composition histologique des parties est plus facile à étudier. L'auteur enfin s'applique à interpréter, à l'aide des notions qu'il a acquises sur le rat, la constitution du placenta du lapin, tel qu'il a été décrit par Minot. Nous ne le suivrons pas dans cette partie de son travail, dont nous n'avons reproduit si complètement les passages précédents que parce que l'exemple des erreurs incessantes qu'ils contiennent porte en soi sa moralité, à savoir qu'il faut étudier la structure des organes en suivant toutes les phases de leur évolution, et non se livrer à des hypothèses en présence d'une seule de ces phases.

### Explication des planches.

#### PLANCHE XXIII.

Fig. 164. — Coupe longitudinale (horizontale, allant d'une face latérale à l'autre) d'un utérus de souris, avec le placenta et les parois utérines; la coupe est faite dans une direction et à un niveau indiqué par la ligne 164 sur la fig. 166. Grossiss. de 12 fois environ. — U, parois utérines : de A à B, ces parois dans la région du renflement de gestation; de B en C, ces parois dans la région intermédiaire à deux renflements; — CV, cavité de l'utérus; — SR, mince bordure formée au disque placentaire par la partie périphérique de la caduque séroline; — 2, 2, limites de la masse spongieuse du placenta; — 3, 3, formation plasmodiale endovasculaire, semée de nombreux îlots vésiculeux; — IC, îlots compacts; — L, L, canaux contenant le sang maternel; — VV, vaisseaux fœtaux avec leurs gaines mésodermiques et entodermiques (Voir les fig. 165 et 167).

Fig. 165. — Rapports des gros vaisseaux allantoïdiens dans le placenta; — CC, canalicules sanguimaternels de la masse spongieuse du placenta; — V, V, gros vaisseaux allantoïdiens; — *m s*, mésoderme qui les entoure; — *a*, cavité de leur gaine entodermique, avec l'entoderme distal (*d*) et l'entoderme proximal (*p*).

Fig. 166. — Coupe du placenta du rat à un stade qui correspond à environ le 18<sup>e</sup> jour de la gestation chez la souris. Grossiss. de 16 fois. — M, lieu où la muqueuse utérine se réfléchit en se continuant avec la séroline périphérique (SR); — VO, cavité de la vésicule ombilicale; — Am, amnios; — CR, cordon ombilical; — 1, masse mésodermique allantoïdienne du placenta; — 2, masse spongieuse du placenta; — 3 et 4, formation plasmodiale endovasculaire.

1. Nous pensons avoir, dans le présent mémoire, avec assez de détails, tranché ces questions, mais d'une manière bien différente de celle supposée par Klebs; nous ne prenons pas la peine de réfuter la description qu'il donne, dans les lignes précédentes, de la constitution du placenta; elle ne pouvait qu'être erronée, ayant pour point de départ des notions si étranges sur la nature des membranes qui peuvent y prendre part.

laire; — 5, sérotine; — 6, couche dite médio-musculaire; — 7, 8, ectoderme distal. — 164, ligne destinée à faire comprendre la direction de la coupe représentée par la fig. 164.

Fig. 167. — Autre disposition de la gaine entodermique des gros vaisseaux allantoïdiens dans la masse spongieuse du placenta. — Comparer avec la fig. 165; mêmes lettres que dans cette figure.

Fig. 168. — Éléments du plasmode endovasculaire, du placenta de la souris, au 18<sup>e</sup> jour. Grossiss. de 200 fois. Cette coupe passe par la sérotine périphérique (SR) et la paroi utérine (comme la figure 164, dont elle est un fragment plus grossi). — IV, îlots vésiculeux; — L, L, lacunes sanguimaternelles du plasmode; — A, portion profonde, finement réticulée du plasmode; — G, cellules géantes ectodermiques individualisées dans la zone la plus externe du plasmode. — SR, sérotine périphérique; — U, paroi utérine avec l'épithélium de la muqueuse.

Fig. 169. — Canalicules sanguimaternels (CC) et capillaires fœtaux (cc) du placenta du rat vers la fin de la gestation.

Fig. 170. — Couche plasmodiale endovasculaire de la partie centrale d'un placenta de souris au dernier jour de la gestation. En haut est le chorion de la sérotine (CS), en bas la substance spongieuse du placenta. — A, région où le plasmode est composé d'épaisses travées; — G, cellules géantes de sa zone externe; — IV, îlots vésiculeux; — L, L, lacunes sanguimaternelles; — CC, canalicules sanguimaternels, et cc, capillaires fœtaux de la région spongieuse de l'ectoplacenta.

Fig. 171. — Coupe de la substance spongieuse de l'ectoplacenta de la souris au 18<sup>e</sup> jour, perpendiculairement à la direction générale des capillaires fœtaux (cc) et des canalicules sanguimaternels (CC).

Fig. 172. — Fragment des enveloppes de l'œuf et des parois utérines de la souris au 18<sup>e</sup> jour. Am, amnios; — V, gros vaisseau omphalo-mésentérique; — 7, entoderme proximal; — ct, cuticule ectodermique; — entre 7 et ct, ce qui reste de l'entoderme distal; — 4, restes de la caduque réfléchie et de l'ectoderme distal; — E, épithélium de l'utérus; — M, musculature utérine.

Fig. 173. — Mêmes parties que dans la figure précédente, au 20<sup>e</sup> jour. Mêmes lettres. — En a, a, noyaux représentant les derniers restes de l'entoderme distal; — bb, débris représentant les derniers restes de la caduque réfléchie.

Fig. 174. — Coupe de la substance spongieuse du placenta de la souris au 19<sup>e</sup> jour, parallèlement à la direction générale des capillaires fœtaux (cc) et des canalicules sanguimaternels (CC). — En a, a points où la paroi plasmodiale de ces canalicules a été résorbée et laisse à nu le capillaire fœtal.

Fig. 175. — Coupe du bord du placenta du rat près du terme. Grossiss. de 20 fois environ. — IV, îlots vésiculeux; — L, L, lacunes sanguimaternelles entre les cellules géantes; — b, cuticule ectodermique; — R, zone résiduelle; — en a, partie du plasmode non transformée en cellules vésiculeuses.

Fig. 176. — Coupe du placenta d'une souris à terme. Grossiss. de 15 fois. — CR, cordon; — Am, amnios; — VI, villosités de l'entoderme proximal, dans le voisinage du bord du placenta; — R, zone résiduelle; — U, paroi utérine; — SR, reste de la sérotine périphérique; — M, lieu où la muqueuse utérine se continue avec la sérotine (bord de la partie adhérente du placenta); — 1, masse mésodermique allantoïdienne; — 2, masse spongieuse du placenta, — 4, formation plasmodiale endovasculaire; — 5, 5, sérotine (partion dite *chorion de la sérotine*). — IV, îlots vésiculeux.

#### PLANCHE XXIV.

Fig. 177. — Le bord du placenta et les parties voisines, d'après une coupe perpendiculaire au disque placentaire d'une souris à terme. Grossiss. de 100 fois. — ip, entoderme proximal; — VV, ses énormes villosités dans la région voisine du bord du placenta; — T, T, T, les vaisseaux du réseau qui chez le rat et la souris représente le sinus terminal; — VO, l'espace qui représente la cavité de la vésicule ombilicale; — id, entoderme distal; — G, G, restes de cellules géantes; — R, zone résiduelle (cuticule ectodermique rétractée); — E, E, épithélium utérin.

Fig. 178. — Zone limite inférieure de la masse spongieuse de l'ectoplacenta du même sujet. — 1, mince couche non pénétrée par les capillaires fœtaux; — 2, couche où le plasmode des parois des canalicules sanguimaternels s'individualise en cellules étoilées. — a, sinus entodermique du placenta, avec l'entoderme distal (d) et l'entoderme proximal (p); — VV, T, id, etc., comme dans la figure 177.

Fig. 179. — Coupe de la masse spongieuse du placenta de la souris au dernier jour de la gestation, faite perpendiculairement à la direction générale des capillaires fœtaux (cc) et des canalicules sanguimaternels (CC). L'ancienne paroi plasmodiale de ces canalicules n'est plus guère représentée que par ses noyaux.

Fig. 180. — La formation plasmodiale du placenta du rat à la fin de la gestation. — G, G, zone externe de la formation plasmodiale, individualisée en cellules géantes, au contact de

la séroline (CS); — S, sinus de la séroline; — L, L, lacunes sanguimaternelles; — AA, zone moyenne du plasmode s'individualisant en cellules fusiformes; — IV, IV, îlots vésiculeux situés en plein plasmode; — 2, îlot vésiculeux entouré de plasmode qu'envahissent les capillaires fœtaux; — 3, îlot vésiculeux situé dans la portion spongieuse du placenta, c'est-à-dire au milieu des capillaires fœtaux (cc) et des lacunes sanguimaternelles (CC).

Fig. 181. — Mêmes parties que pour la figure 179, seulement les capillaires fœtaux sont vus selon leur longueur (coupe parallèle à leur direction générale).

Fig. 182. — Coupe d'un renflement utérin de souris ayant accidentellement expulsé son contenu (13<sup>e</sup> jour de la gestation). Grossiss. de 12 fois. — A, partie latérale du renflement qui ne s'est pas vidé et n'a pas été déformé; — B, côté où est l'ouverture par laquelle l'autre renflement a expulsé son contenu; — 1, 1, caduque réfléchie; — 2, 2, entoderme proximal; — CR, cordon ombilical rompu (l'amnios a été expulsé avec le fœtus). — On voit que la traction exercée sur l'ectoplacenta y a produit une sorte de clivage par déchirure de la couche plasmoidale réticulée (voir le texte et les détails de la figure 184). — VO, cavité de la vésicule ombilicale.

Fig. 183. — Coupe du placenta du *Meriones Schawii*, probablement au début de la période de remaniement de l'ectoplacenta. Grossiss. de 25 fois. — MU, MU, musculature utérine; — SR, séroline; — S, sinus de la séroline se continuant avec les lacunes sanguimaternelles circonscrites par des cellules géantes ectodermiques. — CV, cavité utérine; — C, caduque réfléchie; — M, point où elle se continue avec de la muqueuse utérine; — G, cellules géantes ectodermiques (ectoderme distal) doublant la caduque réfléchie; — id, entoderme distal; — VO, cavité de la vésicule ombilicale; — ip, entoderme proximal; — CR, cordon; — Al, allantoïde; — 1, partie profonde de l'ectoplacenta contenant des conduits vasculo-fœtaux; — 2, partie superficielle ne contenant que des lacunes sanguimaternelles.

Fig. 184. — Détails, à un grossissement de 80 fois, des parties inférieures de l'ectoplacenta accidentellement disloqué de la figure 182. — Al, allantoïde; — P, P, prolongements mésodermiques allantoïdiens; — L, L, lacunes sanguimaternelles; — b, b, et c, c, divers aspects des travées plasmoidales étirées ou déchirées; — 5, couche cellulaire supérieure ou transitoire de l'ectoplacenta (comparer avec la figure 132 de la planche XI).

Fig. 185. — Partie inférieure d'une coupe d'ectoplacenta de *Meriones* dont les parties ont été mécaniquement déformées par l'expulsion accidentelle du fœtus. — Grossiss. 200 fois. — Al, masse mésodermique allantoïdienne; — P, ses prolongements en forme de papilles ou villosités; — 1, 1, revêtement épithélioïde de ces villosités; — b, b; c, c, divers aspects des travées plasmoidales déchirées ou étirées, qui à l'état normal forment la couche plasmoidale réticulée.

PLANCHE XXV.

Fig. 186. — Bande verticale de l'ectoplacenta de *Meriones* représenté dans la fig. 183 de la planche précédente. Grossissement de 250. — De 2 à 4, portion moyenne de cette bande non représentée en entier, afin de donner place à la figure dans la hauteur de la planche; dans cette zone supprimée, les éléments étaient comme dans les parties attenantes des moitiés inférieure et supérieure de la figure. — Al, mésoderme allantoïdien; — 1, partie inférieure de l'ectoplacenta formée d'un plasmode à travées épaisses; — 2, plasmode réticulé; — 3, zone où les noyaux du plasmode commencent à grossir et à prendre l'aspect de noyaux de cellules géantes ectodermiques; — 4, région avec des noyaux plus volumineux encore; — 5, région plus élevée, où les travées plasmoidales s'individualisent en cellules autour de chacun des gros noyaux.

Fig. 187. — Quelques types des cellules géantes les plus superficielles de l'ectoplacenta du *Meriones*. Grossissement de 400 fois. — a, a, globules rouges (sang maternel) dans les espaces intercellulaires; — b, b, globules blancs également dans les espaces intercellulaires; — c, c, globules blancs ayant pénétré dans les cellules géantes.

Fig. 188. — Parois utérines distendues par leur contenu, au dernier jour de la gestation chez la souris. Grossissement de 360. — ML, musculature longitudinale; — MC, musculature circulaire; — E, épithélium utérin.

Fig. 189. — Épithélium sur la muqueuse utérine rétractée et plissée aussitôt après l'expulsion du fœtus et du placenta. Comparer l'épithélium (E) avec l'épithélium de la figure 188. Grossissement de 360.

Fig. 190. — Aspect des fibres musculaires sur une coupe transversale de l'utérus après la parturition. — A, fibres musculaires longitudinales; — B, fibres musculaires circulaires (coupe transversale). Grossissement de 360.

Fig. 191. — Coupe en totalité d'un renflement utérin de la souris et de son contenu (placenta et fœtus) au dernier jour de la gestation. Grossissement de 6 fois. — F, corps du fœtus coupé dans la région thoracique (on voit la coupe du cœur, des poumons, etc.); — P, placenta; — R, sa zone résiduelle; — Am, amnios; — VO, vésicule ombilicale réduite à son feuillet proximal (voir la fig. 173 de la pl. XV); — U, parois utérines étirées et très amincies (voir les détails dans la fig. 188); — CR, cordon ombilical; — Q, queue du fœtus;

— M, extrémité du museau; — les autres parties sont des sections des membres au niveau de leurs extrémités digitales.

Fig. 192. — Coupe en totalité d'un renflement utérin de souris et de son contenu au 18<sup>e</sup> jour de la gestation. Grossissement de 6 fois. — U, paroi utérine; — Ca, caduque réfléchie accolée à la vésicule ombilicale (VO); — voir la fig. 172 de la pl. XV; — Am, amnios; — Cam, sa cavité; — CR, cordon ombilical (allant au placenta); — OM, pédicule de la vésicule ombilicale.

Fig. 193. — Coupe d'une corne utérine de souris, du jour même de la parturition, passant par la région précédemment occupée par le fœtus et le placenta. Grossissement de 8 à 9 fois. — (Comparer avec la fig. 195, d'une autre région de ce même utérus); — aa, plis utéro-placentaires de la muqueuse, divisant la cavité utérine en deux loges (A et B); — b, plis de la muqueuse de la loge inférieure; — C, surface mise à nu par le détachement du placenta (chorion de la sérotine); — ML, musculature longitudinale; — D, noyau médio-musculaire.

Fig. 194. — Autre coupe de corne utérine de souris, dans les mêmes conditions que pour la figure précédente, pour montrer les variétés d'aspect que peuvent présenter les parties, tout en conservant les mêmes dispositions d'ensemble. Même grossissement. — Mêmes lettres.

Fig. 195. — Coupe d'une corne utérine de souris, du jour même de la parturition, passant par la région intermédiaire à deux renflements de gestation. Grossissement de 8 à 9 fois.

Fig. 196. — Coupe d'un utérus de souris, au 21<sup>e</sup> jour, ouvert le long de son bord antimésométrique, avant la parturition; le fœtus a été enlevé, puis la pièce durcie: — A, A, les deux lambeaux de la paroi utérine retractée; — a, a, plis dits utéro-placentaires; — B, formation plasmodiale endovasculaire; — la zone claire qui est au-dessus représente le chorion de la sérotine. — R, la zone résiduelle; — CR, cordon; — IP, vésicule ombilicale (hémisphère proximal, entoderme proximal avec ses villosités); — LM, musculature longitudinale; — C, noyau médio-musculaire.

Fig. 197. — Deux coupes d'une corne utérine de rat peu de jours après la parturition. — A, coupe passant par une région intermédiaire à deux noyaux médio-musculaires; — B, coupe passant par le noyau médio-musculaire (N). Grossissement de 9 fois; — M, M, mésomètre.

Fig. 198. — Coupe longitudinale passant par le bord mésométrique d'une corne utérine de souris au 14<sup>e</sup> jour d'une gestation tridécadaire. Grossissement de 9 fois. — A, A, renflements de gestation; — MC, couche musculaire circulaire; — N, renflement médio-musculaire; — X, ligne indiquant la région où passe une coupe comme celle représentée en A dans la figure 199.

Fig. 199. — Trois coupes d'une corne utérine au 10<sup>e</sup> jour de la gestation normale. Grossissement de 8 fois. — La coupe A passe par une région intermédiaire à un noyau médio-musculaire et à un renflement de gestation (comme le montre la ligne X sur la fig. 198); — la coupe B passe par un noyau médio-musculaire; — la coupe C par un renflement de gestation.

Fig. 200. — Deux coupes transversales d'une corne utérine au 8<sup>e</sup> jour de la gestation normale. — A, coupe passant par le noyau médio-musculaire; — B, coupe passant par le renflement de gestation.

Fig. 201. — Cellules qui constituent un noyau médio-musculaire en voie de résorption, tel que celui représenté en N dans la figure 198. — A, B, C, D, divers aspects des cellules chargées de grosses granulations réfringentes jaunes; — E, cellule étoilée du tissu conjonctif environnant.

Fig. 202. — Coupe du chorion de la sérotine (C, fig. 193 et 194) le jour même de la parturition: en haut est la partie qui confine au noyau médio-musculaire; en bas la surface mise à nu par le détachement du placenta. — a, a, éléments du chorion de la sérotine; — b, b, cellules voisines de la surface, déjà mieux limitées; — c, c, cellules plates, épithélioïdes, de la surface.

Fig. 203. — Même préparation du chorion de la sérotine un jour après la parturition; mêmes lettres; de plus: d, d, cellules superficielles présentant déjà l'aspect de cellules épithéliales cylindro-coniques.

Fig. 204 et 205. — Même préparation à la fin du second jour après la parturition. Mêmes lettres.

**ÉTUDE**

**D'UN CERVEAU SANS CIRCONVOLUTIONS**

**CHEZ UN ENFANT DE ONZE ANS ET DEMI**

**Par le D<sup>r</sup> ZILGIEN**

Directeur du laboratoire de M. Feltz, professeur d'anatomie pathologique à la Faculté  
de Nancy.

---

Nous avons trouvé dans la collection de pièces pathologiques du laboratoire de M. le professeur Feltz, un cerveau présentant un certain nombre de particularités fort intéressantes.

Ce cerveau est gardé dans l'alcool depuis une vingtaine d'années : nous n'avons donc pu en faire un examen microscopique qui d'ailleurs a été fait, lors de l'autopsie, par MM. les professeurs Feltz et Baraban. Il a révélé la présence de cellules nerveuses dans la couche corticale. M. le professeur Feltz tenant à conserver intact ce spécimen si rare de cerveau, nous ne pourrions décrire que ce qu'un examen sans coupes nous permet de voir.

Ce cerveau est, croyons-nous, unique dans son genre et méritait à ce titre d'être connu. Nos recherches bibliographiques en effet, dans les littératures médicales française et étrangère, ne nous ont révélé aucun cas analogue.

Ce cerveau a été trouvé chez un enfant de onze ans et demi mort à l'asile de Maréville. Guiot Louis-Oscar, né à Nancy, était entré le 27 juillet 1868 à l'asile de Maréville, à l'âge de six ans et demi. D'après les renseignements fort concis d'ailleurs, que M. le docteur Langlois, médecin en chef de l'asile, a donnés à M. Feltz, Guiot était complètement idiot, gâteux et ne prononçait que des sons inarticulés. Il est mort de bronchite à Maréville le 30 août 1873. Il fut autopsié à la Faculté de médecine de Nancy, par M. le professeur Feltz.

Les sutures des os craniens étaient oblitérées.

Son frère jumeau, également idiot et microcéphale, est mort le 10 juin 1877. Son autopsie n'a pu être faite.

Nous donnerons dans cette étude la description macroscopique de ce cerveau en la faisant suivre de quelques considérations sur les rapprochements qu'il y a lieu de faire entre ce cerveau et les cerveaux fœtaux et animaux.

## I

*Conformation générale de cet encéphale.* — Nous décrirons successivement la surface des hémisphères (sans la diviser en faces supérieure, latérale et inférieure) et la base.

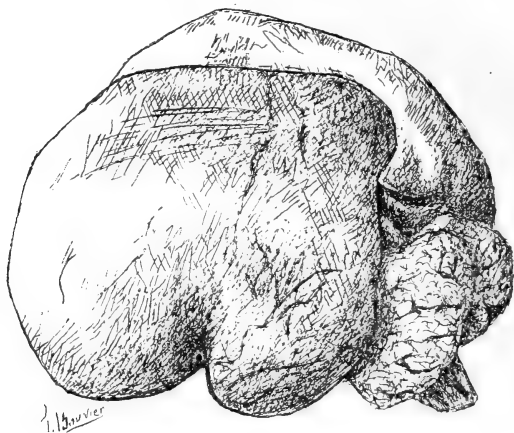


Fig. 1.

Cet encéphale forme une masse ovoïde, très concave à sa partie inférieure. Son poids actuel est de 195 grammes. Il mesure longitudinalement 8 centimètres, transversalement 7 centim.  $1/2$ . Les mesures correspondantes du cervelet sont 2 et 6 centimètres. Rappelons encore que le poids et les mesures que nous donnons ici ne correspondent pas à la réalité, puisque ce cerveau est dans l'alcool depuis dix-huit ans.

La face supérieure présente sur la ligne médiane la grande scissure inter-hémisphérique allant en avant jusqu'au bord antérieur du cervelet. En dilatant cette scissure on constate tout d'abord l'absence de corps calleux. Il en sera question plus loin.

On ne peut délimiter sur les hémisphères qu'un lobe frontal



(fronto-pariétal) et un lobe temporal. Le lobe occipital n'est représenté que par le pôle postérieur de l'hémisphère à peine saillant. Il résulte de cette disposition que le cervelet est complètement à découvert par sa face supérieure.

*Surface extérieure des hémisphères cérébraux.* — La surface des hémisphères cérébraux est complètement lisse dans toute son étendue. La fosse de Sylvius n'existe pas pour ainsi dire. Elle est représentée par une rainure rectiligne, oblique de haut en bas et d'arrière en avant sur l'hémisphère gauche et presque verticale sur l'hémisphère droit. A droite comme à gauche, cette rainure devient de plus en plus profonde à mesure qu'elle se rapproche de la base du cerveau et sépare le lobe temporal du lobule orbitaire.

On constate sur le lobe frontal une série de stries parallèles les unes aux autres et groupées en faisceaux orientés en divers sens. Elles paraissent formées par le relief de faisceaux de fibres nerveuses. Il semblerait donc que la substance grise n'existe pas par places ou du moins qu'elle est en couche si mince que les faisceaux sous-jacents sont rendus visibles.

La face postérieure des hémisphères présente des empreintes flexueuses dues évidemment à des vaisseaux.

Le lobe temporal, à droite et à gauche, complètement lisse, présente vers le milieu de sa partie interne un sillon assez profond, long de 6 millimètres.

En écartant les deux hémisphères cérébraux, le premier fait que l'on constate est l'absence du corps calleux et l'état rudimentaire du trigone. Il en résulte qu'après avoir enlevé une mince lamelle de pie-mère tendue transversalement dans le fond de la scissure, le regard plonge dans la cavité du cerveau intermédiaire, dont nous parlerons plus loin.

Examinons tout d'abord la face interne des hémisphères. Cette face interne présente deux zones : l'une, périphérique, correspond à la face interne proprement dite; l'autre interne, concentrique à la précédente, correspond au bord de l'hémisphère enroulé autour des ganglions de la base.

La partie périphérique de cette face interne lisse dans toute son étendue, si l'on excepte quelques empreintes vasculaires, présente à peu près à l'union de son tiers postérieur et son tiers moyen une dépression verticale.

La partie interne correspondante au bord inférieur de l'hémi-

sphère est déprimée par rapport à la région précédente et s'en trouve séparée, en avant surtout, par un sillon assez profond. Elle est continue en avant avec la lame terminale. Celle-ci se termine en bas en se confondant avec le chiasma du nerf optique et est surmontée à ses extrémités latérales par un bord épaissi représentant une ébauche, soit des piliers antérieurs du trigone, soit de la commissure blanche antérieure. Ce point ne peut être élucidé à cause de l'état de la pièce.

Plus en arrière à l'endroit où ce sillon change de direction pour

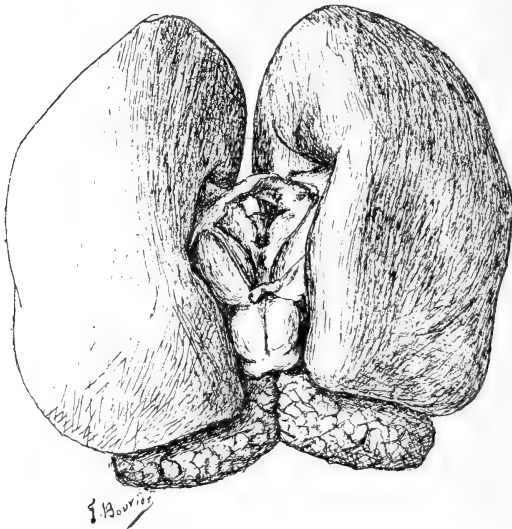


Fig. II.

se diriger en bas presque verticalement, on voit, en arrière de lui, une saillie allongée subdivisée perpendiculairement à sa longueur par de petites encoches qui lui donnent une apparence festonnée, très analogue à l'aspect bien connu du corps godronné. Cette saillie est du reste séparée elle-même du bord interne du lobe temporal par une rainure assez profonde qui se prolonge en avant jusqu'à la pointe de ce lobe.

Au-dessous de ce bord on voit une fente par laquelle, en passant au-dessus du corps strié, on peut pénétrer dans la cavité du ventricule latérale.

Les couches optiques se présentent sous la forme d'une saillie ovoïde mesurant longitudinalement 15 millimètres et 5 transversale-

ment. Leur face supéro-externe est en rapport avec le bord enroulé de l'hémisphère correspondant. Chaque couche optique est séparée du corps strié par une rainure profonde qui en avant sépare le pôle antérieur de la couche optique de la lame unissante. Cette disposition réalise ainsi le trou de Monro de l'embryon. La face interne de la couche optique, à peu près perpendiculaire, est séparée de la face supérieure par un léger tractus qui n'est autre chose que le pédoncule de la glande pinéale. On distingue facilement une région sous-optique et un sillon de Monro.

Au niveau du pôle postérieur des couches optiques, on voit une glande pinéale bien développée, mais qui, à l'inverse de ce qui se passe habituellement, se dirige directement en haut et en avant au lieu de s'incliner en arrière.

Au-dessous de la glande pinéale est tendue transversalement une

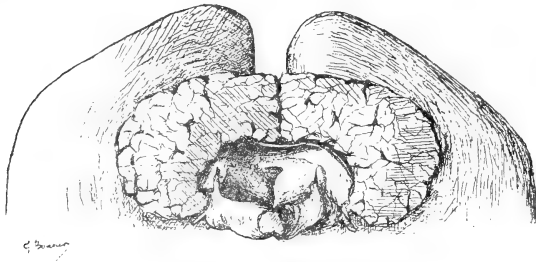


Fig. III.

commissure blanche postérieure sous laquelle s'aperçoit l'orifice de l'aqueduc de Sylvius.

En arrière de la glande pinéale on rencontre les tubercules quadrijumeaux bien nettement marqués. Les deux tubercules antérieurs sont beaucoup plus volumineux que les postérieurs.

Le cervelet complètement à découvert n'a pas de vermis. Il présente par contre un certain nombre de sillons assez profonds et irréguliers. Il est placé au-dessus du bulbe dont il est d'ailleurs assez distant. Cet espace laissé entre la face inférieure du cervelet et la face supérieure du bulbe constitue le quatrième ventricule. Au fond de cet espace on aperçoit l'ouverture de l'aqueduc de Sylvius. La face postérieure du bulbe présente le même aspect que l'on rencontre sur un bulbe normal; il est donc inutile de la décrire. Notons cependant que les barbes du *calamus scriptorius* font défaut. Sur le bord postérieur et inférieur du cervelet et sur le bord interne

des corps restiformes, on voit une lamelle de substance nerveuse qui n'est autre qu'un reste de la valvule de Tarin.

Le cervelet présente un grand nombre de rainures assez profondes qui le sillonnent transversalement en se ramifiant et lui donnent plus ou moins l'aspect d'un livre vu par la tranche et dont les feuillets ont été grossièrement coupés.

*Base du cerveau.* — Ce qui frappe tout d'abord c'est l'absence complète de protubérance annulaire. A la partie supérieure du

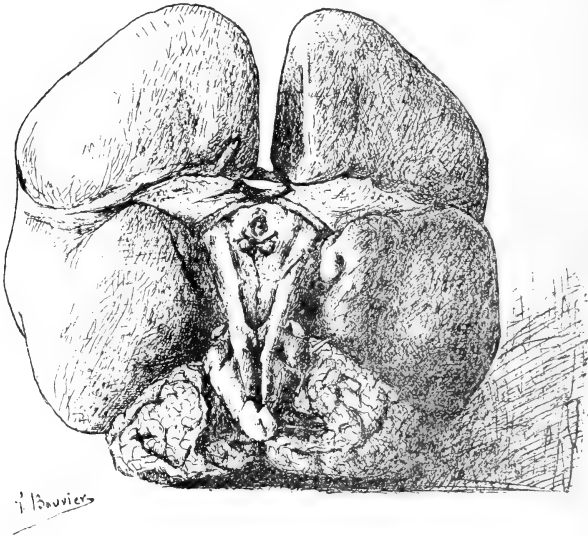


Fig. IV.

bulbe, on aperçoit de chaque côté du sillon longitudinal antérieur le relief formé par les pyramides. Ce relief se continue sans interruption sur la base du cerveau, d'abord dans la région où devrait être la protubérance, puis à la face inférieure des pédoncules cérébraux. Il est visible jusqu'au niveau de la bandelette optique.

Les deux pyramides accolées au niveau du bulbe divergent à partir de cet endroit en ménageant entre elles un espace triangulaire de plus en plus large dont la base située en avant correspond aux bandelettes et au chiasma optique. Ce champ triangulaire peut être subdivisé en deux zones par l'émergence d'un nerf : une postérieure, comprenant le sommet du triangle et au niveau de laquelle on n'aperçoit plus rien ; une antérieure, présentant les détails habituels au cerveau bien conformé : ceci signifie l'émergence du nerf

moteur oculaire commun, l'espace perforé antérieur, les tubercules mamillaires très peu saillants et le *tuber cinereum*. La tige pituitaire a été brisée et par suite le plancher du troisième ventricule s'est trouvé perforé.

En avant des bandelettes optiques se trouve de chaque côté l'entrée de la fosse de Sylvius largement béante grâce à ce que la pointe du lobe temporal se trouve fortement déjetée vers le bas.

La face inférieure du lobe orbitaire gauche ne présente aucune particularité. A droite, on voit sur le bord postérieur de ce lobe l'insertion du pédicule olfactif resté intact sur une longueur de 6 millimètres. Il repose dans une légère gouttière du lobule orbitaire. A gauche il n'existe pas trace ni du nerf olfactif, ni de gouttière, mais on ne peut affirmer qu'il n'a pas été arraché dans des manipulations de l'autopsie.

## II

D'après la description qui précède, on voit que ce cerveau est une monstruosité, si à ce mot on donne le sens que lui prêtait Bécлар : « Une monstruosité est l'état permanent d'une formation qui n'aurait dû être que passagère. »

Examinons donc à quelle période de la vie embryonnaire s'est arrêté ce cerveau et pour cela résumons ses principales particularités.

Cet encéphale est imparfait en ce qu'il manque :

- 1° De circonvolutions ;
- 2° De corps calleux ;
- 3° De protubérance ;
- 4° De vermis.

Le problème se borne donc à savoir quelle est l'époque de la vie embryonnaire pendant laquelle apparaissent ces diverses parties. Or l'embryologie nous apprend que :

1° Les anfractuosités primitives ou transitoires apparaissent entre le troisième et le quatrième mois pour disparaître ensuite et faire place aux scissures permanentes entre le quatrième et le cinquième mois.

La fosse de Sylvius se montre entre le troisième et le quatrième mois.

Les lobes olfactifs se montrent vers la fin du troisième mois et ne sont bien développés qu'au quatrième ou au cinquième.

2° La formation du trigone (celui-ci a dû exister dans ce cerveau, puisqu'on en retrouve la trace) ne commence également qu'à la fin du troisième mois. Le corps calleux, qui, dans le cas particulier, fait totalement défaut, ne recouvre les couches optiques que vers le cinquième mois.

3° La protubérance ne se développe qu'après le cervelet. Elle n'est en effet qu'une commissure unissant entre eux les deux hémisphères cérébelleux en embrassant le bulbe à la façon d'une cravate. Or, 4° le cervelet se développe par deux bourrelets qui apparaissent vers le troisième mois. Ces deux bourrelets se sillonnent vers le milieu du troisième mois et le vermis n'apparaît qu'au quatrième.

Il résulte donc de ces données fournies par l'embryologie que cet encéphale a été arrêté *en bloc* dans son développement vers la fin du troisième mois, aucune des parties qui apparaissent après le troisième mois n'existant dans ce cerveau.

### III

Sans admettre avec Tiedemann que les hémisphères du cerveau s'arrêtent pendant toute la vie, dans les différentes espèces, aux divers degrés du développement que ceux du fœtus parcourent dans leur évolution successive et que la même assimilation soit possible en ce qui touche les autres parties de l'encéphale, le bulbe, le cervelet, le corps calleux, etc., sans admettre avec cet auteur que le cerveau du fœtus humain soit tour à tour un cerveau de poisson, de reptile, de mammifère, nous devons cependant chercher à utiliser cette idée dans le cas particulier et voir si cet arrêt de développement correspond à un type animal.

Le cerveau du Ouistiti est celui qui présente le plus de ressemblance avec l'encéphale qui nous occupe. Comme lui en effet, il est totalement dépourvu de circonvolutions; comme lui encore, il présente des hémisphères cérébraux ne recouvrant pas le cervelet. Voilà pour les ressemblances. Mais celles-ci ne sont pas propres à cet encéphale et à celui du Ouistiti. Les Cheiroptères, les Insectivores, la majorité des Rongeurs, les Edentés, les Marsupiaux, les Monotrèmes ont en effet également le cerveau lisse. Il est vrai qu'entre tous ces cerveaux lisses et le cerveau du Ouistiti, il existe des diffé-

rences beaucoup plus grandes que celles existant entre l'encéphale du Ouistiti et celui de notre idiot et sur lesquelles il serait hors de propos d'insister ici. Et cependant entre ces deux cerveaux, il existe des différences notables. Dans l'encéphale que nous étudions manque le corps calleux. Or, parmi les Mammifères, le corps calleux n'est rudimentaire que chez les Monotrèmes et les Marsupiaux chez lesquels la commissure des deux hémisphères n'est formée que par la voûte à trois piliers. Chez les Ovipares au contraire il n'existe pas de corps calleux; en écartant les hémisphères cérébraux l'un de l'autre, on voit qu'ils sont séparés dans toute leur hauteur et qu'ils ne sont réunis entre eux, à leur base, que vers le milieu de leur partie inférieure par une petite commissure transversale. Celle-ci se prolonge de chaque côté dans la substance des hémisphères.

Le lobe médian ou vermis du cervelet qui existe chez tous les Vertébrés fait défaut dans ce cerveau.

La protubérance annulaire manque également. Or, celle-ci ne fait défaut que chez les Ovipares. Cette absence chez ces derniers est facile à comprendre. La protubérance étant une commissure qui unit les deux hémisphères cérébelleux des Mammifères, en embrassant le bulbe comme une cravate, n'a pas de raison d'être chez les Ovipares qui ont un lobe médian très développé, mais ne possédant pas d'hémisphères cérébelleux.

La fosse de Sylvius enfin, béante dans ce cerveau, est oblitérée chez le Ouistiti.

Il est donc impossible, comme on vient de le voir, de rattacher d'une façon absolue, suivant l'idée de Tiedemann, ce cerveau embryonnaire à un type animal, à moins de négliger les différences pour ne s'attacher qu'aux ressemblances. Ceci confirmerait la théorie de Gratiolet. Cet auteur soutient, en effet, qu'un animal défini diffère, dès le début de la vie embryonnaire, de tout ce qui n'est pas lui. Une comparaison entre les fonctions psychologiques de ce cerveau et celui d'un Ouistiti eût été fort intéressante. Malheureusement l'observation clinique nous manque.

En résumé, l'encéphale du jeune Guiot a complètement cessé de se perfectionner vers la fin du troisième mois de la vie embryonnaire, mais il a continué de croître en volume, et au bout de onze ans et demi ce volume était devenu analogue à celui du cerveau d'un jeune enfant.

## RAPPORT

*A M. le Ministre de l'Instruction publique sur le fonctionnement du Laboratoire de Concarneau en 1890 et sur la Sardine.*

---

Monsieur le Ministre,

J'ai l'honneur de vous adresser mon rapport annuel sur le fonctionnement du Laboratoire de zoologie et de physiologie maritimes de Concarneau pendant l'année 1890.

*La chaloupe à vapeur « La Perle ».* — L'administration de la Marine a bien voulu, cette année comme les années précédentes, nous apporter l'appui de son précieux concours. Dès le mois de mai la chaloupe à vapeur *La Perle* arrivait à Concarneau avec sa baleinière. Elle avait été durant l'hiver l'objet de réparations nécessitées surtout par l'état de sa machine, réparations qui nous ont permis de lui demander le service actif grâce auquel nous devons la plupart des résultats obtenus pendant notre campagne.

M. le commandant Drouin, qui a plus d'une fois déjà donné à nos travaux des preuves multiples d'intérêt, avait apporté au choix de l'équipage une attention toute spéciale. Les mécaniciens, familiers avec les travaux de précision si nécessaires au fonctionnement du laboratoire, ainsi que les matelots, se trouvaient sous les ordres d'un second maître expérimenté. Tous ont montré le plus grand zèle dans l'accomplissement de leur tâche journalière.

A chaque grande marée, la chaloupe à vapeur a transporté le personnel du laboratoire soit aux îles Glénans, soit aux points les plus intéressants de la côte. De nombreux dragages ont été effectués qui nous ont permis de continuer et de compléter l'étude de la faune des eaux et des fonds de la baie, en même temps que des pêches pélagiques exécutées presque quotidiennement au filet fin permettaient d'en récolter la faune et la flore de surface. Outre ces travaux les mécaniciens du bord ont aidé à la reconstruction et à l'amélioration du matériel d'étude, tandis que les matelots approvisionnaient d'animaux les viviers.

En réalité le concours de tous les hommes d'équipage s'est manifesté sous des formes si diverses qu'il m'est presque difficile d'en faire comprendre ici la véritable importance. J'ai donc pour devoir, Monsieur le Ministre, de vous prier de transmettre à votre collègue, Monsieur le Ministre de la Marine, l'expression de ma profonde gratitude pour l'éten-



due du concours qu'il veut bien chaque année apporter au fonctionnement régulier et à la prospérité de l'établissement d'enseignement supérieur dont la direction m'est confiée.

Je cite seulement ici pour mémoire divers autres services qu'a rendus la chaloupe *La Perle* pendant le temps qu'elle est restée à Concarneau. C'est ainsi qu'elle a pu être mise à la disposition des inspecteurs des Sémaphores et des Phares, et contribuer à donner plus d'éclat aux régates de plusieurs localités de la côte.

*Plaque commémorative de la fondation du Laboratoire.* — Le laboratoire de Concarneau ayant été le premier établissement de ce genre fondé en Europe, il nous a paru convenable de rappeler, par l'apposition sur le bâtiment d'une plaque commémorative, et la date de sa fondation et le nom du savant éminent à l'initiative duquel on doit la tentative originale d'une installation scientifique durable au bord de la mer.

Cette plaque de marbre blanc, mesurant un mètre de large sur soixante centimètres de hauteur, a été scellée sur la façade nord du laboratoire, un peu au-dessus de la porte d'entrée donnant accès aux visiteurs de l'aquarium. Elle porte en lettres rouges l'inscription suivante :

1859

COSTE FONDE ICI

LE PREMIER LABORATOIRE

DE ZOOLOGIE MARITIME.

*Matériel.* — Le matériel scientifique du laboratoire s'est accru par l'achat de divers instruments. Je signalerai spécialement plusieurs oculaires apochromatiques et un appareil de polarisation destiné aux recherches micrographiques.

La réfection du laboratoire lui-même a été cette année l'objet de toute notre sollicitude; la grille en bois qui entourait le jardin et dont la plus grande partie tombait en ruines, a été remplacée par une solide grille en fer forgé, construite sur nos indications par un industriel de la localité.

L'atelier de forge et de menuiserie a été complété par l'achat de divers outils et a rendu cette année encore, grâce à la présence des ouvriers mécaniciens de *La Perle*, différents services pour la construction d'instruments.

Le dispositif destiné à assurer l'alimentation des réservoirs par le moteur à gaz a subi d'importantes améliorations.

Enfin les mécaniciens de *La Perle* ont pu effectuer à l'atelier, dans les meilleures conditions d'économie, divers travaux de réparation que nécessitait l'entretien des deux embarcations de l'État.

*Fort Cigogne.* — La jouissance de ce fort situé sur l'une des îles de l'archipel des Glénans nous avait été accordée par M. le Ministre de la guerre en 1884. Déclassé en 1889 il nous a été depuis complètement concédé en vue d'une installation scientifique plus complète. Ses vastes salles voûtées où règne une température toujours égale constituent pour les naturalistes autant de chambres de réserve où ils peuvent laisser

reposer et conserver provisoirement les animaux recueillis pendant les dragages ou lors des grandes marées.

*Météorologie.* — L'on a continué cette année à recueillir pour le compte du Bureau central météorologique, à l'aide des instruments confiés par cet établissement, les observations relatives au régime des pressions et des températures de l'air. Le résultat en est transmis chaque année à M. le Directeur du Bureau central météorologique à Paris.

*Travaux du Laboratoire.* — Parmi les personnes qui ont fait au laboratoire un séjour prolongé je signalerai les suivantes :

D<sup>r</sup> STRAUS, professeur à la Faculté de médecine de Paris; D<sup>r</sup> RETTERER, docteur ès sciences, professeur agrégé à la Faculté de médecine de Paris; DESPRÉAUX, D<sup>r</sup> en médecine; PILLET, interne des hôpitaux; VAN GEHUCHTEN, professeur d'anatomie à l'Université de Louvain; NUSSBAUM, professeur à l'Université de Varsovie; D<sup>r</sup> LAGUESSE, docteur ès sciences naturelles; BIETRIX, licencié ès sciences naturelles; THÉLOHAN, licencié ès sciences naturelles; DEBAINS, GUTMANN, étudiants en médecine; BUCHET, étudiant.

Parmi nos élèves nationaux, quatre ont reçu une bourse de voyage et un a reçu une demi-bourse de voyage sur le crédit affecté à cet emploi.

Dans le courant de l'année, le Directeur et le Directeur adjoint ont publié les travaux suivants :

M. POUCHET : *Recherches sur le Cachalot* (en collaboration avec M. Beauregard), in-4<sup>o</sup>, 96 p., 8 pl., dans les *Nouvelles Archives du Muséum*, 3<sup>e</sup> série, t. I, 1<sup>er</sup> fasc. Paris, Masson, 1889<sup>1</sup>. — *Echouement d'un Cachalot à l'île de Ré* (en collaboration avec M. Beauregard), *Soc. de Biologie*, 8 fév. 1890. — *Sur un échouement de Cachalot à l'île de Ré* (en collaboration avec M. Beauregard), *Comptes rend. Acad. des Sciences*, 31 mars 1890. — *Sur un Flagellé parasite viscéral des Copépodes*. *Soc. de Biologie*, 31 mars 1890. — *Contribution à l'histoire des Noctiluques*, 1 pl. *Journal de l'Anatomie*, mars-avril 1890. — *Les formes extérieures du Cachalot* (en collaboration avec M. Chaves), *Journ. de l'Anatomie*, mai-juin 1890. — *Sur Pyrocystis noctiluca* (Murray), *Soc. de Biologie*, 31 octobre 1890. — *Sur deux échouages de grands Cétacés au VII<sup>e</sup> et au IX<sup>e</sup> siècle* (*Soc. de Biologie*, 12 déc. 1890). — *A propos de deux photographies de Baleines franches* (*Soc. de Biologie*, 19 déc. 1890).

Publications relatives à la Sardine :

*La sardine de la Méditerranée* (*Rev. scientifique*, 10 mai 1890). — *Rapport à M. le Ministre de l'Instruction publique sur le fonctionnement du laboratoire de Concarneau en 1889 et sur la Sardine* (*Journ. de l'Anatomie*, nov.-déc. 1890).

M. FABRE-DOMERGUE : *Matériaux pour servir à l'histoire des Infusoires ciliés*, voir : *Annales de Micrographie*, Nov. 1890, p. 49-61; Févr. 1891, p. 209-219, planches VII et IX. — *Sur quelques particularités d'organisation du Trachelius ovum*; *Soc. de Biologie*, séance du 6 déc. 1890. — *Étude sur le Trachelius ovum*; *Journal de l'Anatomie*, 1891, 21 pages, pl. V.

1. Cette publication avait été omise dans la liste des travaux de l'année dernière.

### La Sardine.

Comme les années précédentes <sup>1</sup> l'étude la Sardine océanique n'a pas cessé de nous préoccuper et comme les années précédentes nous avons trouvé un utile appui près de plusieurs industriels ou pêcheurs de la côte <sup>2</sup>. Mais surtout nous avons été soutenus par l'empressement avec lequel l'administration de la Marine, pénétrée comme il convient de l'importance de la question de la Sardine tant au point de vue de l'intérêt économique que des intérêts de l'Inscription maritime, a continué de mettre à notre disposition des moyens sans lesquels nous n'eussions pu poursuivre une étude aussi difficile et où il reste encore, quoi qu'on en ait dit, tant à apprendre.

Nous donnons ci-contre, comme nous l'avons déjà fait pour 1888 et 1889 <sup>3</sup>, le tableau général du « régime » de la Sardine sur la côte océanique résumé graphiquement d'après le bulletin si intéressant publié par la maison Ladmirault (voy. ANNEXE A). Le régime de la Sardine a présenté en 1890 une physionomie anormale. Ce que nous avons appelé les deux « constantes » <sup>4</sup> du régime ont subi, l'une d'elles surtout, une perturbation sensible. Les bancs de Sardines de même taille ou à peu près de même taille, qui marquent ordinairement le début de la saison, ont fait défaut dans toute la région sud, de l'île d'Yeu aux Sables, où les bancs se sont succédé pendant les mois de mai, juin et juillet, avec les tailles les plus différentes, accusant dans toute cette région de pêche une variété d'âge dans le poisson venant à la côte, qu'on ne remarque en général qu'à la fin de la saison.

Le poisson se montre comme à l'ordinaire en avance d'un mois environ aux Sables sur l'époque où il apparaît à Douarnenez. La pêche débute aux Sables le 10 mai, à Belle-Isle et à Quiberon le 25 mai, à Concarneau le 30 mai, à Douarnenez le 13 juin. C'est — je l'ai fait remarquer il y a longtemps — la règle constante. Mais contrairement à ce qui est également la règle, nous voyons la pêche se prolonger aux Sables aussi longtemps que dans toute la région septentrionale, de Belle-Isle à Douarnenez, au lieu de cesser progressivement du sud au nord comme elle a débuté.

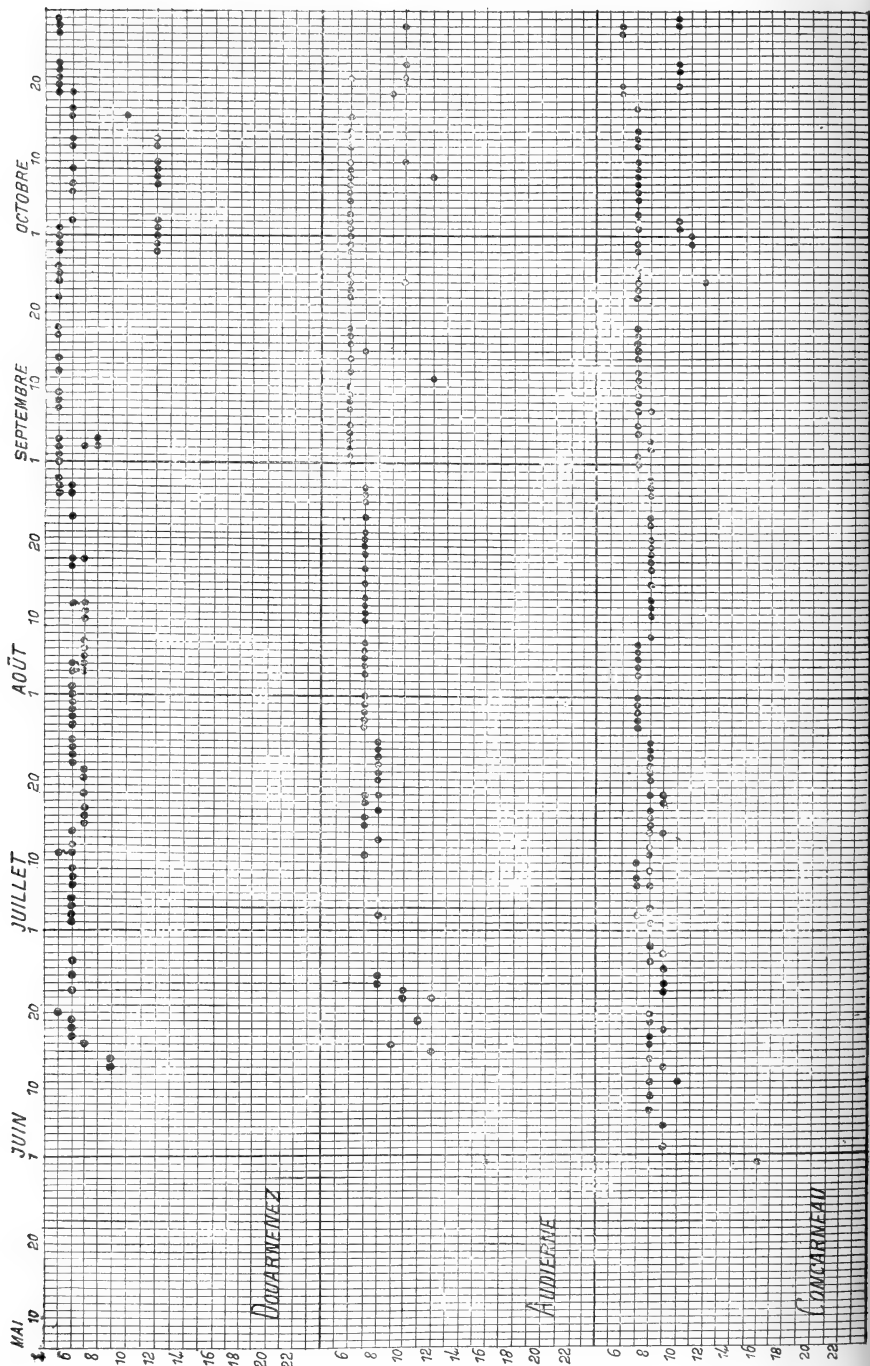
L'apparition de poisson de petite taille qu'on voit ordinairement en fin de saison, s'est faite vers la troisième semaine de septembre en face Étrel, Quiberon et Port-Louis. Du poisson beaucoup plus petit est apparu également aux Sables à partir du 15 août et c'est sa présence qui a reculé la fin de la pêche au sud; si on en fait abstraction, on peut considérer

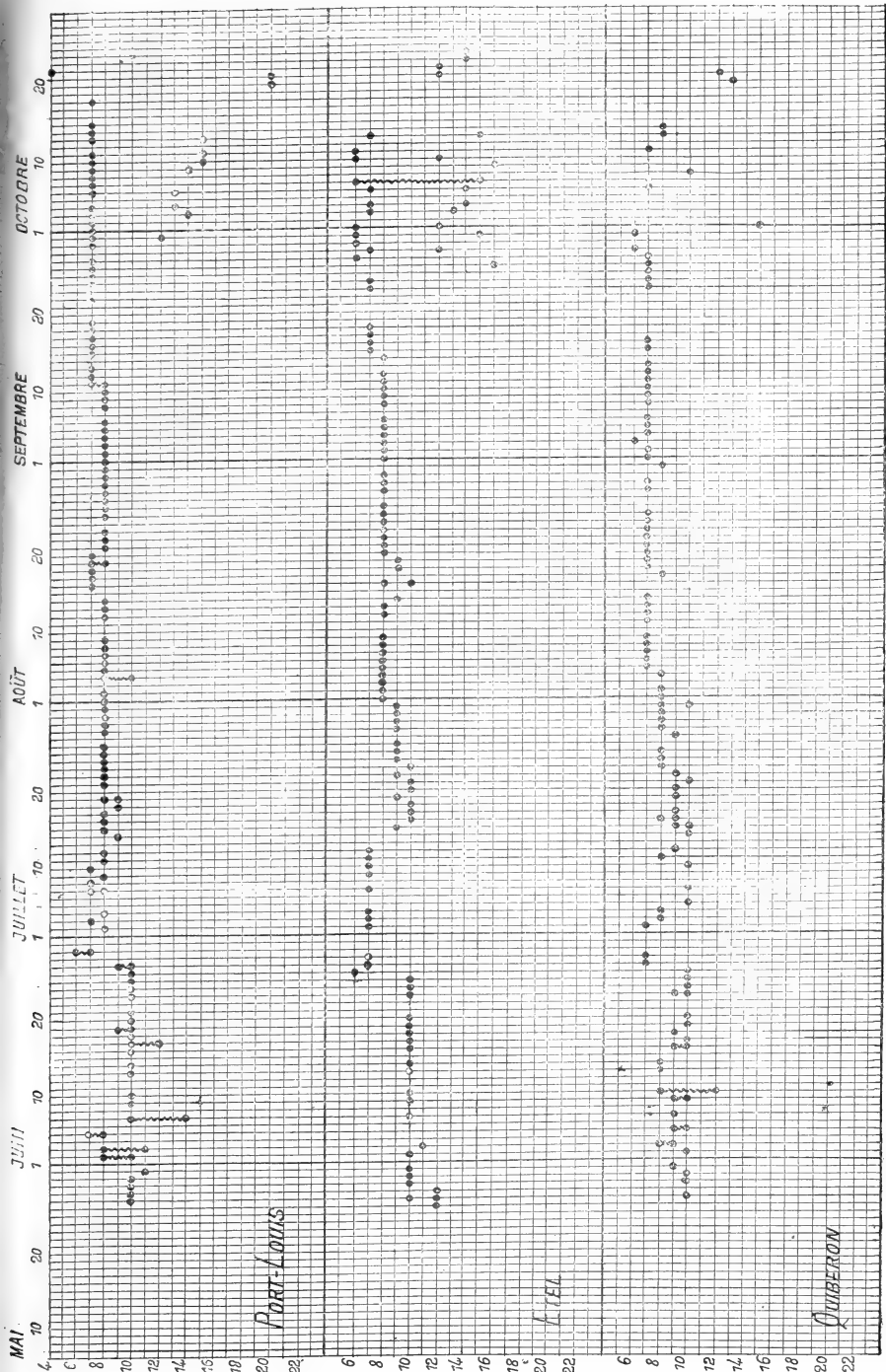
1. Voir nos *Rapports* pour 1887 (*Enquête et Documents relatifs à l'Enseignement supérieur*, XXV, in-8°, 1888), pour 1888 (ce *Journal*, juillet-août 1889) et pour 1889 (*ibid.*, nov.-déc. 1890).

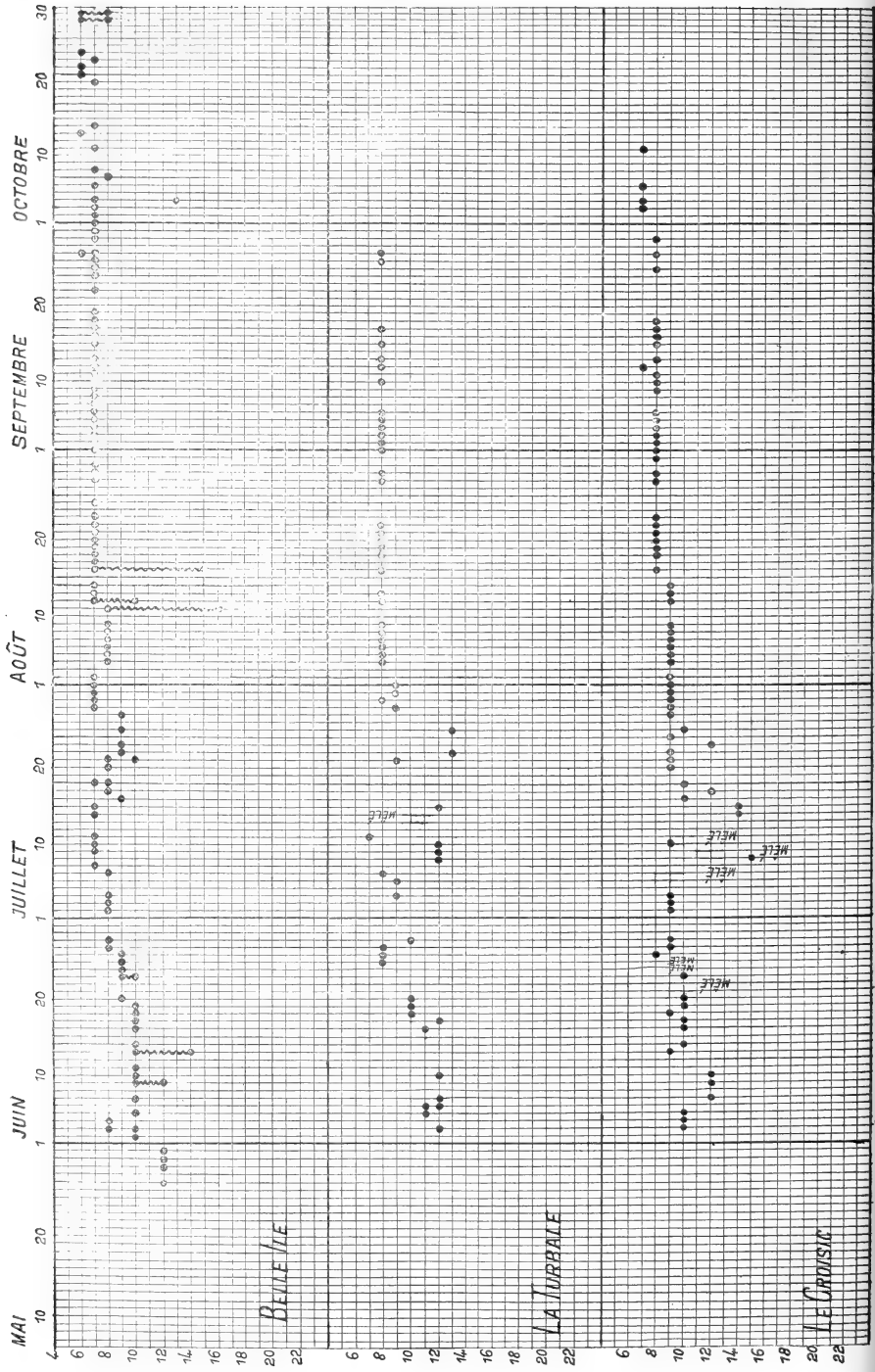
2. Je citerai tout particulièrement ici MM. Émile Péreire, Ladmirault, Ouizille, Lorentz, Gustave Penanros, Odin, Cuisiat, etc.

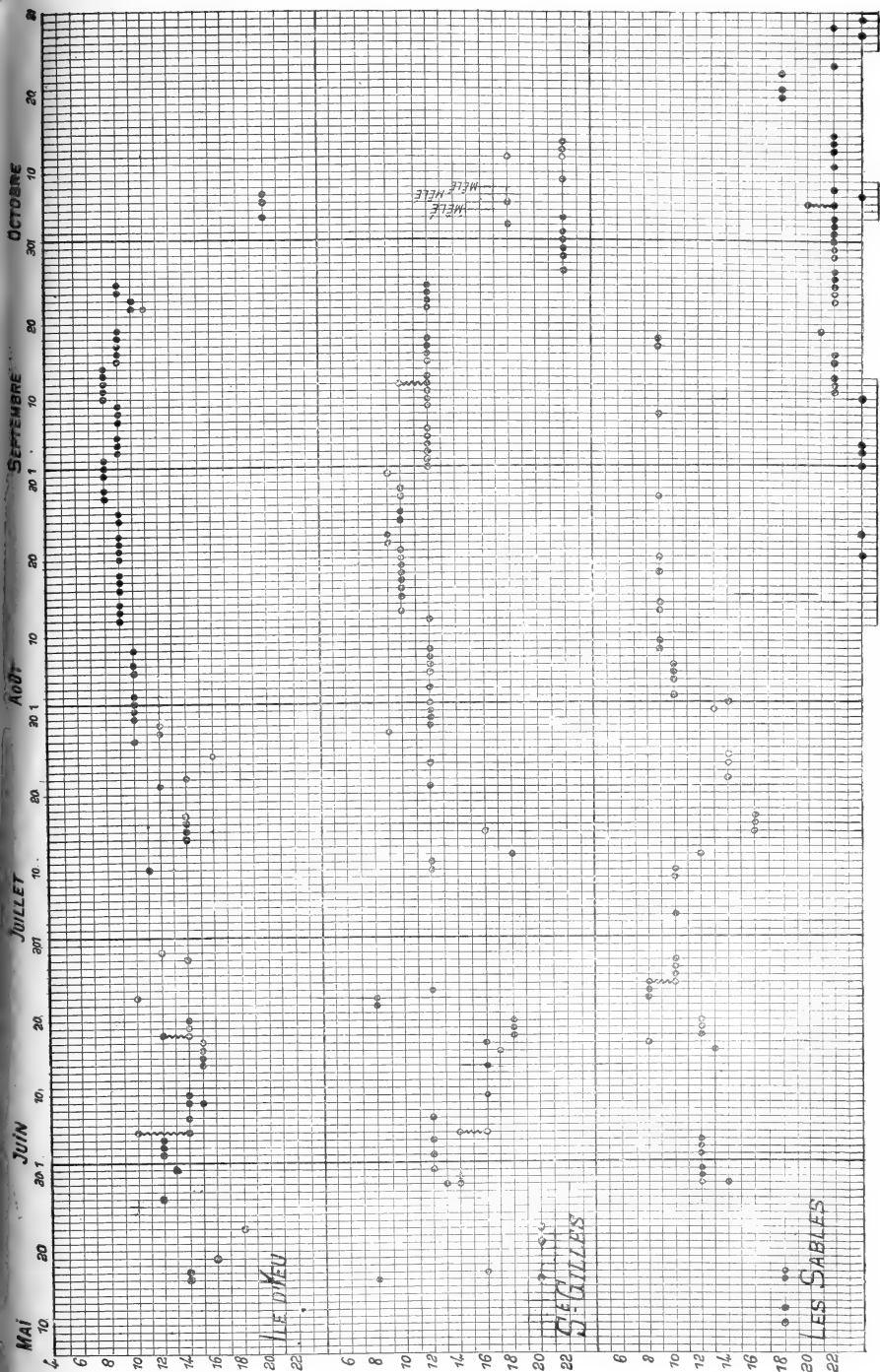
3. Voir nos *Rapports*.

4. On remarquera que cette expression, appliquée aux phénomènes biologiques, est susceptible d'une certaine élasticité.





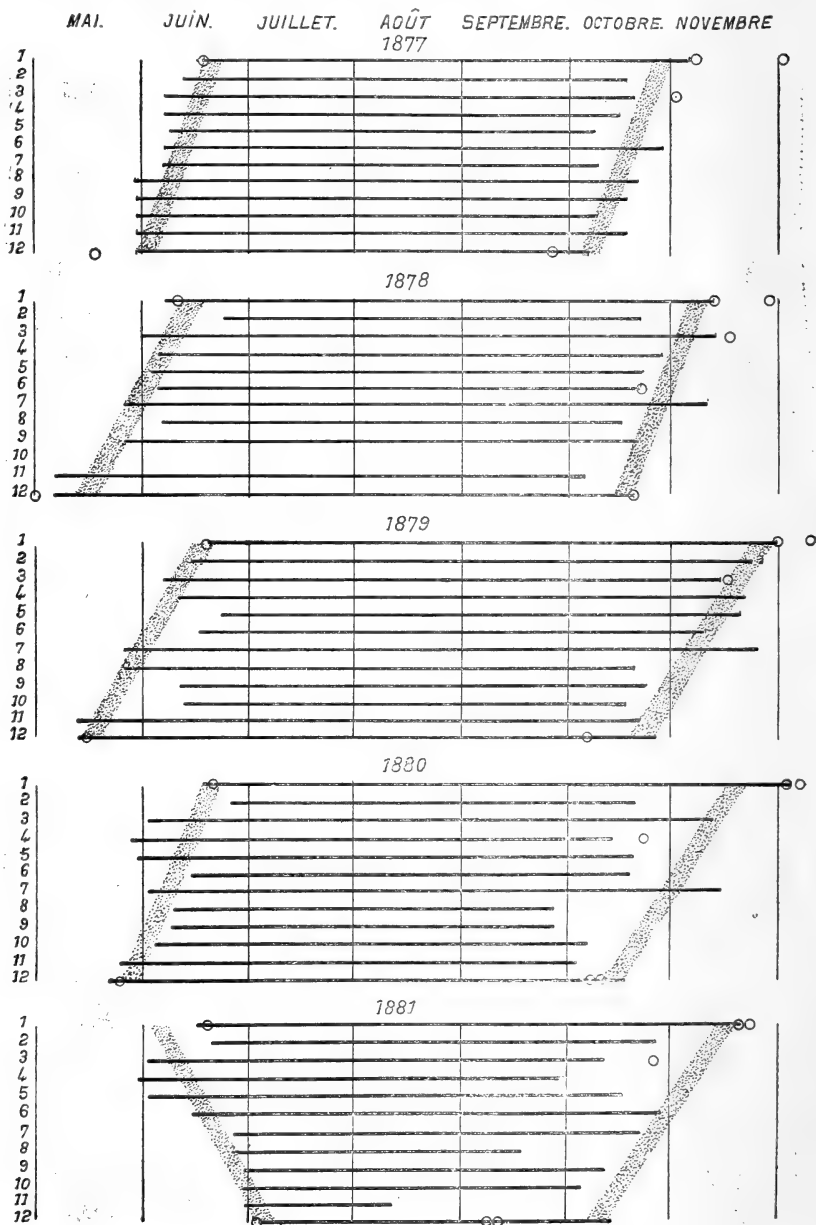




la pêche comme ayant fini aux Sables le 18 septembre, à Saint-Gilles et à l'île d'Yeu le 25, au Croisic le 11 octobre, à Douarnenez le 30 octobre. On se serait dès lors retrouvé dans les conditions ordinaires du régime.


Cet écart nous a engagé à réunir un certain nombre de documents relatifs à l'époque où a commencé et fini la pêche de la sardine depuis plusieurs années en arrière (voy. ANNEXE B). L'ensemble de ces documents est résumé graphiquement dans le tableau suivant. Il a été dressé

1. Douarnenez. — 2. Audierne. — 3. Concarneau. — 4. Port-Louis. — 5. Étel. — 6. Quiberon. — 7. Belle-Isle. — 8. La Turballe. — 9. Le Croisic. — 10. Ile d'Yeu. — 11. St-Gilles. — 12. Les Sables.







MAI. JUIN. JUILLET. AOÛT. SEPTEMBRE. OCTOBRE. NOVEMBRE. 1882




1883




1884

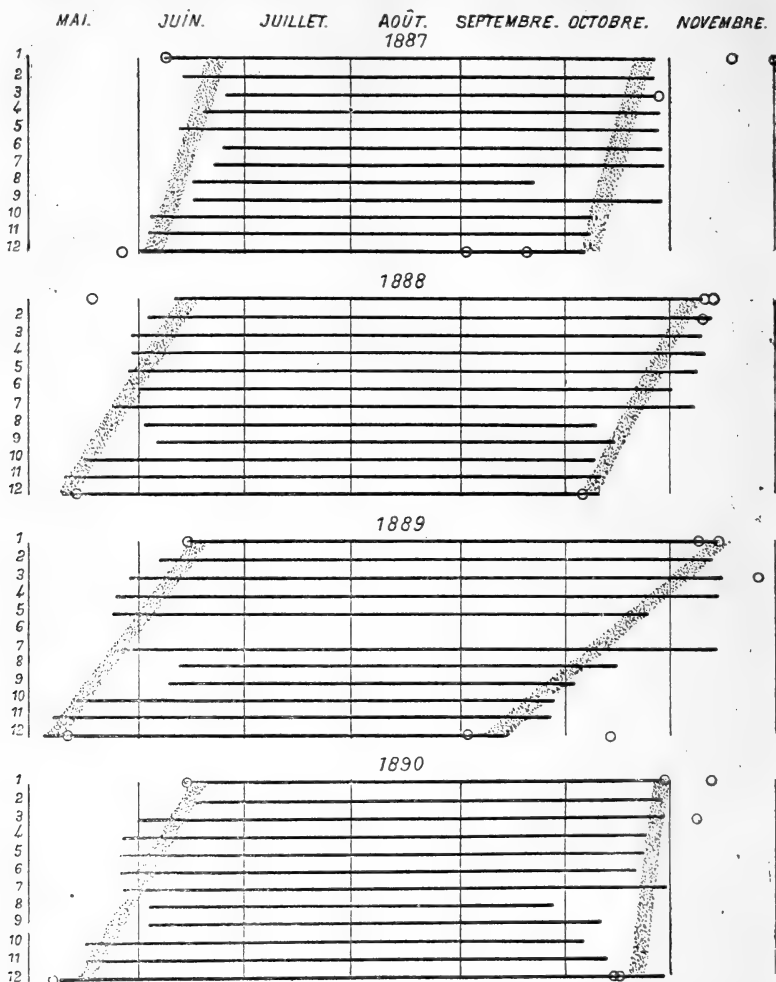


1885



1886





en partant des indications du Bulletin Ladmiraute. Les cercles se rapportent aux dates provenant d'autres sources. Toutes ces indications se contrôlant l'une l'autre confirment de la manière la plus nette, le fait du retard que présentent du sud au nord tant l'apparition que la disparition de la sardine. Il peut toutefois se produire des écarts à la règle que nous avons indiquée et le régime de la pêche en 1881 présente sous ce rapport une exception remarquable.

J'ai cru devoir joindre à ce rapport un exposé spécial (voy. ANNEXE C) de la question non encore résolue de l'œuf pondu de la Sardine.

Veillez agréer, monsieur le Ministre, l'expression de ma haute considération.

Paris, le 1<sup>er</sup> octobre 1890.

GEORGES POUCHET.

## ANNEXE A

### TABLEAU GÉNÉRAL DU RÉGIME DE LA SARDINE DE ROGUE EN 1890 <sup>1</sup>.

1. Ce tableau est emprunté comme les années précédentes au Bulletin Ladmiraull.  
— Nous rappelons que d'après la mensuration en usage du « tant au quart de boîte » les chiffres les plus élevés s'appliquent au poisson le plus petit. Nous avons indiqué déjà les défauts de ce mode de mensuration, défauts qui d'ailleurs n'influencent point ici l'expression générale des variations de taille sur les différents lieux de pêche de la côte aux différents jours de l'année.

---

| Dates.                     | Les<br>Sables. | St-<br>Gilles. | Ile<br>d'Yeu. | Le<br>Croisic. | La<br>Turballe. | Belle-<br>Isle. | Quibe-<br>ron. | Étel. | Port-<br>Louis. | Concar-<br>neau. | Au-<br>dierno. | Donar-<br>nenez. |
|----------------------------|----------------|----------------|---------------|----------------|-----------------|-----------------|----------------|-------|-----------------|------------------|----------------|------------------|
| 10 Mai 1890..              | 18             | »              | »             | »              | »               | »               | »              | »     | »               | »                | »              | »                |
| 11 — Dim....               | 18             | »              | »             | »              | »               | »               | »              | »     | »               | »                | »              | »                |
| 12 — .....                 | 18             | »              | »             | »              | »               | »               | »              | »     | »               | »                | »              | »                |
| 13 — .....                 | »              | »              | »             | »              | »               | »               | »              | »     | »               | »                | »              | »                |
| 14 — .....                 | »              | »              | »             | »              | »               | »               | »              | »     | »               | »                | »              | »                |
| 15 — .....                 | »              | »              | »             | »              | »               | »               | »              | »     | »               | »                | »              | »                |
| 16 — .....                 | 18             | 8 et 20        | 14            | »              | »               | »               | »              | »     | »               | »                | »              | »                |
| 17 — .....                 | 18             | 16             | 14            | »              | »               | »               | »              | »     | »               | »                | »              | »                |
| 18 — Dim....               | »              | »              | »             | »              | »               | »               | »              | »     | »               | »                | »              | »                |
| 19 — .....                 | »              | »              | 16            | »              | »               | »               | »              | »     | »               | »                | »              | »                |
| 20 — .....                 | »              | »              | »             | »              | »               | »               | »              | »     | »               | »                | »              | »                |
| 21 — .....                 | »              | 20             | »             | »              | »               | »               | »              | »     | »               | »                | »              | »                |
| 22 — .....                 | »              | »              | »             | »              | »               | »               | »              | »     | »               | »                | »              | »                |
| 23 — .....                 | »              | 20             | 18            | »              | »               | »               | »              | »     | »               | »                | »              | »                |
| 24 — .....                 | »              | »              | »             | »              | »               | »               | »              | »     | »               | »                | »              | »                |
| 25 — Dim....               | »              | »              | »             | »              | »               | »               | »              | »     | »               | »                | »              | »                |
| 26 — .....                 | »              | »              | »             | »              | »               | »               | »              | »     | »               | »                | »              | »                |
| 27 — .....                 | »              | »              | 12            | »              | »               | 12              | 10             | 12    | 10              | »                | »              | »                |
| 28 — .....                 | »              | »              | »             | »              | »               | »               | »              | 12    | 10              | »                | »              | »                |
| 29 — .....                 | 14 et 12       | 13 et 14       | »             | »              | »               | 12              | 10             | 10    | 10              | »                | »              | »                |
| 30 — .....                 | 12             | »              | »             | »              | »               | 12              | 10             | 10    | 10              | »                | »              | »                |
| 31 — .....                 | 12             | 12             | 13            | »              | »               | 12              | 9              | 10    | 11              | 16               | »              | »                |
| 1 <sup>er</sup> Juin. Dim. | »              | »              | »             | »              | »               | »               | »              | »     | »               | »                | »              | »                |
| 2 — .....                  | 12             | 12             | 12            | »              | »               | 10              | 10             | 10    | 8/10            | 9                | »              | »                |
| 3 — .....                  | 12             | »              | 12            | 10             | 12              | 8 et 10         | 8/9            | 11    | 8/11            | »                | »              | »                |
| 4 — .....                  | 12             | 12             | 12            | 10             | »               | 8               | »              | »     | »               | »                | »              | »                |
| 5 — .....                  | »              | 16/14          | 14/10         | 10             | 11              | 10              | 9/10           | »     | 7/8             | 9                | »              | »                |
| 6 — .....                  | »              | »              | »             | »              | 11              | »               | »              | »     | »               | »                | »              | »                |

|                 |         |       |         |          |      |    |       |      |    |       |         |          |   |
|-----------------|---------|-------|---------|----------|------|----|-------|------|----|-------|---------|----------|---|
| 7               | Juin    | ..... | 12      | 14       | 12   | 12 | 10    | 9    | 10 | 10/14 | 8       | »        | » |
| 8               | —       | Dim.  | »       | »        | »    | »  | »     | »    | »  | »     | »       | »        | » |
| 9               | —       | ..... | »       | 14 et 15 | 12   | »  | 10/12 | 9/10 | 40 | 40    | 8       | »        | » |
| 10              | —       | ..... | 16      | 14       | 12   | 12 | 10    | 8/12 | 10 | 40    | 8 et 10 | »        | » |
| 11              | —       | ..... | »       | »        | »    | »  | 40    | »    | »  | »     | »       | »        | » |
| 12              | —       | ..... | »       | »        | »    | »  | »     | »    | »  | »     | »       | »        | » |
| 13              | —       | ..... | »       | »        | 9    | »  | 10/14 | 8    | 40 | 40    | 9       | »        | 9 |
| 14              | —       | ..... | 16      | 15       | 40   | »  | 10    | 8    | 40 | 40    | 8       | »        | 9 |
| 15              | —       | Dim.  | »       | »        | »    | »  | »     | »    | »  | »     | »       | »        | » |
| 16              | —       | ..... | 17      | 15       | 10   | 11 | 40    | 9/10 | 10 | 40    | 8       | 12       | 7 |
| 17              | —       | ..... | 16      | 15       | 10   | 12 | 40    | 10   | 40 | 10/12 | 8       | 9        | 6 |
| 18              | —       | ..... | 12      | 12/14    | 9    | 40 | 40    | 9    | 40 | 40    | 9       | »        | 6 |
| 19              | —       | ..... | 12      | 14       | 40   | 10 | 40    | 40   | 40 | 9/10  | 8       | »        | 6 |
| 20              | —       | ..... | 12      | 14       | 40   | 12 | 9     | 40   | 40 | 40    | 8       | 11       | 5 |
| 21              | —       | ..... | »       | »        | »    | »  | »     | »    | »  | 40    | »       | »        | » |
| 22              | —       | Dim.  | 8       | »        | mêlé | »  | »     | »    | »  | »     | »       | »        | » |
| 23              | —       | ..... | 8       | 40       | 40   | »  | 9/10  | 9/10 | 40 | 40    | 9       | 12 et 10 | 6 |
| 24              | —       | ..... | 12      | »        | mêlé | »  | 9     | 40   | 40 | 40    | 9       | 40       | » |
| 25              | —       | ..... | 8 et 10 | »        | mêlé | 8  | 9     | 40   | 40 | 40    | »       | 8        | 6 |
| 26              | —       | ..... | 10      | »        | 8    | 8  | 9     | 40   | 6  | 40    | 9       | 8        | » |
| 27              | —       | ..... | 10      | »        | 9    | 8  | 8     | 7    | 7  | 9/10  | 8       | »        | 6 |
| 28              | —       | ..... | 10      | 14       | 9    | 10 | 8     | 7    | 7  | 6/7   | 9       | »        | » |
| 29              | —       | Dim.  | »       | 12       | »    | »  | »     | »    | »  | »     | 8       | »        | » |
| 30              | —       | ..... | »       | »        | »    | »  | »     | »    | »  | »     | »       | »        | » |
| 1 <sup>er</sup> | Juillet | ..... | »       | »        | »    | »  | »     | »    | »  | »     | »       | »        | » |
| 2               | —       | ..... | »       | »        | 9    | »  | 8     | 7    | 7  | 8     | 8       | »        | 6 |
| 3               | —       | ..... | »       | »        | 9    | »  | 8     | 8    | 7  | 8     | 7       | 8        | 6 |
| 4               | —       | ..... | 10      | »        | 9    | 9  | 8     | 8    | 7  | 7     | 8       | »        | 6 |
| 5               | —       | ..... | »       | »        | »    | »  | 8     | 8    | 7  | 7     | 8       | »        | 6 |
| 6               | —       | Dim.  | »       | »        | »    | 9  | »     | 40   | »  | »     | »       | »        | » |

| Dates.                     | Les<br>Sables. | St-<br>Gilles. | Ile<br>d'Yeu. | Le<br>Croisic. | La<br>Turballe. | Belle-<br>Isle. | Quibe-<br>ron. | Étel. | Port-<br>Louis. | Concar-<br>neau. | Au-<br>dierno. | Douar-<br>nenez. |
|----------------------------|----------------|----------------|---------------|----------------|-----------------|-----------------|----------------|-------|-----------------|------------------|----------------|------------------|
| 7 Juillet. ....            | »              | »              | »             | mêlé           | 8               | 8               | 10             | 7     | 8               | 8 et 7           | »              | 6                |
| 8 — .....                  | »              | »              | »             | »              | »               | 7               | »              | »     | »               | 7                | »              | 6                |
| 9 — .....                  | 40             | »              | »             | 15             | 12              | »               | »              | 7     | 8               | 8                | »              | 6                |
| 10 — .....                 | 40             | 12             | 11            | mêlé           | 12              | 7               | 10             | 7     | 8               | 7                | »              | »                |
| 11 — .....                 | »              | 12             | »             | 9              | 12              | 7               | 8              | 7     | 8               | 8                | 7              | 5/6              |
| 12 — .....                 | 12             | 18             | »             | mêlé           | 7               | 7               | 9              | 7     | 8               | 8                | »              | 6                |
| 13 — Dim.                  | »              | »              | »             | »              | »               | »               | »              | »     | »               | »                | 8              | »                |
| 14 — .....                 | »              | »              | 14            | »              | »               | »               | 10             | »     | 8               | 9                | »              | 6                |
| 15 — .....                 | 16             | 16             | 14            | 14             | mêlé            | 7               | 10 et 9        | 9     | 8               | 8                | 7              | 7                |
| 16 — .....                 | 16             | »              | 14            | 14             | 12              | 7               | 8/9            | 10    | 8               | 8                | 7              | 7                |
| 17 — .....                 | 16             | »              | 14            | 10             | »               | 9               | 9              | 10    | 8               | 8                | 8              | 7                |
| 18 — .....                 | »              | »              | »             | 12             | »               | 8               | »              | 10    | 8               | 9                | 7              | »                |
| 19 — .....                 | »              | »              | »             | 10             | »               | 7 et 8          | 9              | 9     | 8               | 9 et 8           | 7 et 8         | 7                |
| 20 — Dim.                  | »              | »              | »             | »              | »               | »               | 9              | 10    | »               | »                | »              | »                |
| 21 — .....                 | »              | 12             | 12            | 9              | »               | 8               | 10             | 10    | 8               | 8                | 8              | 7                |
| 22 — .....                 | 14             | »              | 14            | 9              | 9               | 8 et 10         | 9              | 9     | 8               | 8                | 8              | 7                |
| 23 — .....                 | »              | »              | »             | 9              | 13              | 9               | 8              | 10    | 8               | 8                | 8              | 8                |
| 24 — .....                 | 14             | 12             | »             | 12             | »               | 9               | 8              | 9     | 8               | 8                | 8              | 8                |
| 25 — .....                 | 14             | »              | 16            | 9              | »               | »               | 8              | 9     | 8               | 8                | 8              | 8                |
| 26 — .....                 | »              | »              | »             | 10             | 13              | 9               | »              | 9     | 8/10            | 8                | 8              | 8                |
| 27 — Dim.                  | »              | »              | 10            | »              | »               | »               | 9              | »     | »               | »                | »              | »                |
| 28 — .....                 | »              | 9              | 12            | 9              | »               | 9               | 8              | 9     | 8               | 7                | 7              | 8                |
| 29 — .....                 | »              | 12             | 12            | 9              | 9               | 7               | 8              | 9     | 8               | 8                | 7              | 8                |
| 30 — .....                 | »              | 12             | 10            | 9              | 8               | 7               | 8              | 9     | 8               | 8                | 7              | 8                |
| 31 — .....                 | 13             | 12             | 10            | 9              | 9               | 7               | 8 et 10        | 9     | 8               | 8                | 7              | 8                |
| 1 <sup>er</sup> Août. .... | 14             | 12             | 10            | 9              | 9               | 7               | 8              | 8     | 8               | 8                | 7              | 8                |
| 2 — .....                  | 10             | »              | 10            | 9              | »               | 7               | 8              | 8     | 8               | 8                | »              | 8                |
| 3 — Dim.                   | »              | 12             | »             | »              | »               | »               | »              | 8     | »               | »                | »              | »                |

|                 |           |       |           |    |      |   |         |   |   |        |
|-----------------|-----------|-------|-----------|----|------|---|---------|---|---|--------|
| 4               | Août      | ..... | 10        | »  | »    | 8 | 8/10    | 8 | 7 | 6/7    |
| 5               | —         | ..... | 10        | 12 | 8    | 8 | 8       | 8 | 7 | 6/7    |
| 6               | —         | ..... | 10        | 12 | 8    | 8 | 8       | 8 | 7 | 7      |
| 7               | —         | ..... | »         | 12 | 8    | 8 | 8       | 8 | 7 | 7      |
| 8               | —         | ..... | 9         | 12 | 8    | 8 | 8       | 8 | 7 | 7      |
| 9               | —         | ..... | 9 et mêlé | »  | 8    | 8 | 8       | 8 | » | »      |
| 10              | —         | Dim.  | »         | »  | »    | » | »       | » | » | »      |
| 11              | —         | ..... | »         | »  | 8/16 | » | »       | » | 7 | 7      |
| 12              | —         | ..... | »         | 12 | 7/10 | 8 | 8       | 8 | 7 | 7      |
| 13              | —         | ..... | 9         | 10 | 7    | 8 | 8       | 8 | 7 | 6/7    |
| 14              | —         | ..... | 9         | »  | 7    | 9 | 9       | 8 | 7 | »      |
| 15              | —         | ..... | »         | 10 | »    | » | »       | 8 | » | »      |
| 16              | —         | ..... | »         | 10 | 7/15 | 8 | 8 et 10 | 8 | 7 | »      |
| 17              | —         | Dim.  | »         | 10 | 7    | 8 | »       | » | 7 | »      |
| 18              | —         | ..... | 9         | 10 | 7    | 7 | 7       | 8 | 7 | 6      |
| 19              | —         | ..... | »         | 10 | 7    | 7 | 7/8     | 8 | » | 6/7    |
| 20              | —         | ..... | 2 et 9    | 10 | 7    | 8 | 7       | 8 | 7 | »      |
| 21              | —         | ..... | »         | 10 | 7    | 8 | 8       | 8 | 7 | »      |
| 22              | —         | ..... | »         | 9  | 7    | 8 | 8       | 8 | 7 | »      |
| 23              | —         | ..... | 24        | 9  | 7    | 8 | 8       | 8 | 7 | »      |
| 24              | —         | Dim.  | »         | »  | »    | 8 | 8       | » | 7 | »      |
| 25              | —         | ..... | »         | 10 | 7    | 8 | »       | 8 | 7 | »      |
| 26              | —         | ..... | »         | 10 | »    | 8 | 8       | 8 | 7 | 6      |
| 27              | —         | ..... | »         | »  | »    | » | 8       | » | 7 | »      |
| 28              | —         | ..... | 9         | 10 | 7    | 8 | 8       | 8 | 7 | »      |
| 29              | —         | ..... | »         | 10 | 7    | 8 | 8       | 8 | 7 | 6 et 5 |
| 30              | —         | ..... | »         | »  | 7    | 8 | 8       | 8 | 7 | 6 et 5 |
| 31              | —         | Dim.  | »         | 9  | »    | » | 8       | 8 | » | 5      |
| 1 <sup>er</sup> | Septembre | ..... | 24        | 12 | 7    | 8 | 8       | 7 | » | »      |
| 2               | —         | ..... | »         | 12 | 7    | 8 | 8       | 8 | » | »      |

| Dates.       | Les<br>Sables. | St-<br>Gilles. | Ile<br>d'Yeu. | Le<br>Croisic. | La<br>Turballie. | Belle-<br>Isle. | Quibe-<br>ron. | Étel.   | Port-<br>Louis. | Concar-<br>neau. | Au-<br>dierno. | Douar-<br>nenez. |
|--------------|----------------|----------------|---------------|----------------|------------------|-----------------|----------------|---------|-----------------|------------------|----------------|------------------|
| 3 Septembre. | 24             | 12             | 9             | 8              | 8                | 7               | 6              | 8       | 8               | 8                | 6              | 5 et 8           |
| 4 —          | 24             | 12             | 9             | 8              | 8                | 7               | 7              | 8       | 8               | 8                | 6              | 5 et 8           |
| 5 —          | »              | 12             | 9             | 8              | 8                | 7               | 7              | 8       | 8               | 7                | 6              | »                |
| 6 —          | »              | 12             | »             | 8              | 8                | 7               | 7              | 8       | 8               | 7                | 6              | »                |
| 7 —          | »              | »              | 9             | »              | »                | 7               | »              | »       | »               | »                | »              | »                |
| 8 —          | 9              | »              | 9             | »              | »                | 7               | 7              | 8       | 8               | 8 et 7           | 6              | 5                |
| 9 —          | »              | 12             | 9             | 8              | »                | 7               | 7              | 8       | 8               | 7                | 6              | 5                |
| 10 —         | 24             | 12             | 8             | 8              | 8                | 7               | 7              | 8       | 8               | 7                | 6              | 5                |
| 11 —         | 22             | 12             | 8             | 8              | »                | 7               | 7              | 8       | 7/8             | 7                | 6              | 5                |
| 12 —         | 22             | 10 et 12       | 8             | 7              | 8                | 7               | 7              | 8       | 7               | 7                | 12             | »                |
| 13 —         | 22             | 12             | 8             | 8              | 8                | 7               | 7              | 8       | 7               | 7                | 6              | 5                |
| 14 —         | »              | »              | 8             | »              | »                | »               | »              | 8       | »               | »                | »              | »                |
| 15 —         | 22             | 12             | 9             | 8              | 8                | 7               | 7              | 7       | »               | 7                | 6              | 5                |
| 16 —         | 22             | 12             | 9             | 8              | »                | 7               | 7              | 7       | 7               | 7                | 7              | »                |
| 17 —         | 9              | 12             | 9             | 8              | 8                | 7               | »              | 7       | 7               | 7                | 6              | »                |
| 18 —         | 9              | 12             | 9             | 8              | »                | 7               | »              | 7       | 7               | 7                | 6              | 5                |
| 19 —         | 21             | »              | 9             | »              | »                | 7               | »              | »       | 7               | 7                | 6              | 5                |
| 20 —         | »              | »              | »             | »              | »                | »               | »              | »       | »               | »                | »              | »                |
| 21 —         | »              | »              | »             | »              | »                | »               | »              | »       | »               | »                | »              | »                |
| 22 —         | »              | 12             | 11 et 10      | »              | »                | 7               | »              | »       | 7               | »                | »              | »                |
| 23 —         | 22             | 12             | 10            | »              | »                | 8               | 7              | 7       | 7               | 7                | 6              | 5                |
| 24 —         | 22             | 12             | 9             | »              | »                | 7               | 7              | 7       | 7               | 7                | 6              | »                |
| 25 —         | 22             | 12             | »             | 8              | »                | 7               | 7              | »       | 7               | 7 et 12          | 6 et 10        | 5                |
| 26 —         | 22             | »              | »             | »              | 8                | 7               | 7*             | 16      | 7               | 7                | 6              | 5                |
| 27 —         | 22             | 22             | »             | 8              | 8                | 6/7             | 7              | 6       | 7               | 7                | »              | 5                |
| 28 —         | »              | »              | »             | »              | »                | »               | 6              | 7 et 12 | »               | »                | »              | »                |
| 29 —         | 22             | 22             | »             | 8              | »                | 7               | 6              | 6       | 7               | 7                | 6              | 5 et 12          |
| 30 —         | 22             | 22             | »             | »              | »                | 7               | 6              | 6 et 15 | 7 et 12         | 7 et 11          | 6              | 5 et 12          |



|                            |       |            |    |   |           |    |         |         |         |         |         |
|----------------------------|-------|------------|----|---|-----------|----|---------|---------|---------|---------|---------|
| 1 <sup>er</sup> Octobre... | 22    | 22         | »  | » | 7         | 15 | 6 et 16 | 7       | 11      | 6       | 5 et 12 |
| 2                          | 22    | 22         | »  | » | 7         | »  | »       | 7       | 7 et 10 | 6       | 5 et 12 |
| 3                          | 22    | 18         | 7  | » | 7         | »  | 7 et 15 | 7 et 14 | 10      | 6       | 6 et 12 |
| 4                          | 22    | 22         | 7  | » | 7 et 13   | »  | 7 et 14 | 7 et 13 | 7       | 6       | »       |
| 5                          | »     | »          | »  | » | »         | »  | »       | »       | »       | »       | »       |
| 6                          | 20/22 | 18 et mêlé | 20 | » | 7 et mêlé | 6  | 7 et 14 | 7 et 13 | 7       | 6       | »       |
| 7                          | 24    | mêlé       | 20 | » | 8         | 6  | 6/15    | 7       | 7       | 6       | 6       |
| 8                          | 22    | mêlé       | »  | » | 7         | 9  | »       | 7       | 7       | 6       | 6 et 12 |
| 9                          | »     | 22         | »  | » | »         | »  | 16      | 7 et 14 | 7       | 6 et 12 | 12      |
| 10                         | »     | »          | »  | » | »         | »  | 6 et 12 | 16 et 7 | 7       | 6       | 6 et 12 |
| 11                         | 22    | »          | »  | » | 7         | 6  | 6       | 7 et 16 | 7       | 6 et 10 | 12      |
| 12                         | »     | 22 et 18   | »  | » | »         | »  | »       | »       | »       | »       | »       |
| 13                         | 22    | 22         | »  | » | 6         | 7  | 7 et 15 | 7 et 16 | 7       | 6       | 6 et 12 |
| 14                         | 22    | 22         | »  | » | 7         | 7  | »       | 7       | 7       | 6       | 6 et 10 |
| 15                         | 22    | »          | »  | » | »         | »  | »       | 7       | 7       | 6       | »       |
| 16                         | »     | »          | »  | » | »         | »  | »       | »       | »       | »       | »       |
| 17                         | »     | »          | »  | » | »         | »  | »       | »       | »       | »       | »       |
| 18                         | »     | »          | »  | » | »         | »  | »       | 7       | 7       | 6       | 6 et 10 |
| 19                         | »     | »          | »  | » | »         | »  | »       | »       | »       | »       | 6       |
| 20                         | 18    | »          | »  | » | 7         | 12 | »       | »       | »       | »       | »       |
| 21                         | 18    | »          | »  | » | 6         | 11 | »       | 20      | 6       | 9       | 6 et 5  |
| 22                         | »     | »          | »  | » | 6         | »  | 12      | 20      | 6 et 10 | »       | 5       |
| 23                         | 18    | »          | »  | » | 6         | »  | 12      | 4       | »       | 10 et 6 | 5       |
| 24                         | 22    | »          | »  | » | 7         | »  | 14      | »       | 10      | »       | 5       |
| 25                         | »     | »          | »  | » | 6         | »  | 14      | 10      | 10      | 10      | 5       |
| 26                         | »     | »          | »  | » | »         | »  | »       | »       | »       | »       | »       |
| 27                         | »     | »          | »  | » | »         | »  | »       | »       | »       | »       | »       |
| 28                         | 24    | »          | »  | » | »         | »  | »       | »       | »       | »       | »       |
| 29                         | 22    | »          | »  | » | 6/8       | »  | »       | »       | 6       | »       | 5       |
| 30                         | 24    | »          | »  | » | 6/8       | »  | »       | »       | 6 et 10 | 10      | 5       |
|                            |       |            |    |   |           |    |         |         | 10      | »       | 5       |

## ANNEXE B

DOCUMENTS RELATIFS AUX DATES D'OUVERTURE ET DE CLÔTURE  
DE LA PÊCHE DE LA SARDINE DE ROGUE.

On ne devra pas s'étonner de trouver dans les documents suivants certaines discordances. Ce sont en effet essentiellement des documents industriels, comme tous ceux auxquels nous devons forcément recourir pour l'étude de la sardine. Ils sont dès lors influencés par les habitudes de chaque usine, les conditions dans lesquelles elle se procure le poisson, etc., etc.

N° 1. — *Ouverture et clôture de la pêche à Douarnenez, de 1877 à 1890.*  
(Document communiqué par M. X\*\*\*)

|         |           |          |         |              |
|---------|-----------|----------|---------|--------------|
| 1877... | Ouverture | 20 juin. | Clôture | 7 novembre.  |
| 1878... | —         | 11 —     | —       | 11 —         |
| 1879... | —         | 20 —     | —       | 27 —         |
| 1880... | —         | 21 —     | —       | 2 décembre.  |
| 1881... | —         | 20 —     | —       | 19 novembre. |
| 1882... | —         | 15 —     | —       | 27 —         |
| 1883... | —         | 15 —     | —       | 19 —         |
| 1884... | —         | 14 —     | —       | 27 —         |
| 1885... | —         | 9 —      | —       | 4 —          |
| 1886... | —         | 15 —     | —       | 23 —         |
| 1887... | —         | 9 —      | —       | 31 —         |
| 1888... | —         | 19 mai.  | —       | 12 —         |
| 1889... | —         | 15 juin. | —       | 15 —         |
| 1890... | —         | 14 —     | —       | 30 octobre.  |

N° 2. — *Clôture de la pêche à Douarnenez, de 1874 à 1890.*  
(Document communiqué par M. X\*\*\*)

Les dates ont été indiquées ici par approximation en raison du fait que quelques milliers de sardines sont parfois pêchés après la clôture des usines.

|                                           |                                   |
|-------------------------------------------|-----------------------------------|
| 1871... du 1 <sup>er</sup> au 4 décembre. | 1881... du 15 au 20 décembre.     |
| 1872... du 16 au 20 —                     | 1882... du 25 au 30 novembre.     |
| 1873... du 10 au 14 —                     | 1883... du 10 au 14 décembre.     |
| 1874... du 6 au 10 —                      | 1884... du 1 <sup>er</sup> au 5 — |
| 1875... du 20 au 25 novembre.             | 1885... du 6 au 10 —              |
| 1876... du 25 au 30 —                     | 1886... du 1 <sup>er</sup> au 6 — |
| 1877... du 1 <sup>er</sup> au 4 décembre. | 1887... du 15 au 20 novembre.     |
| 1878... du 25 au 30 novembre.             | 1888... du 10 au 12 —             |
| 1879... du 4 au 6 décembre.               | 1889... du 10 au 12 —             |
| 1880... du 25 au 30 novembre.             | 1890... du 10 au 12 —             |

## N° 3. — Clôture de la pêche à Concarneau, de 1870 à 1890.

(Document communiqué par M. X\*\*\*.)

|         |              |         |              |
|---------|--------------|---------|--------------|
| 1870... | 12 novembre. | 1881... | 22 octobre.  |
| 1871... | 11 —         | 1882... | 16 novembre. |
| 1872... | 15 —         | 1883... | 3 —          |
| 1873... | 9 —          | 1884... | 18 octobre.  |
| 1874... | 31 octobre.  | 1885... | 14 novembre. |
| 1875... | 3 novembre.  | 1886... | 13 —         |
| 1876... | 11 —         | 1887... | 29 octobre.  |
| 1877... | 3 —          | 1888... | 10 novembre. |
| 1878... | 16 —         | 1889... | 23 —         |
| 1879... | 15 —         | 1890... | 7 —          |
| 1880... | 23 octobre.  |         |              |

N° 4. — Port des Sables. Tableau indicatif des dates auxquelles a fini chaque année la pêche de la sardine pendant la période de 1880 à 1890. Ces dates sont celles de la dernière opération de salage en vert dans la poissonnerie.

(Document communiqué par M. l'Inspecteur des douanes Mariage.)

|                 |               |                 |                          |
|-----------------|---------------|-----------------|--------------------------|
| Année 1880..... | 11 octobre.   | Année 1886..... | 30 septembre.            |
| — 1881.....     | 10 septembre. | — 1887.....     | 19 —                     |
| — 1882.....     | 25 —          | — 1888.....     | 1 <sup>er</sup> octobre. |
| — 1883.....     | 28 octobre.   | — 1889.....     | 17 —                     |
| — 1884.....     | 26 septembre. | — 1890.....     | 15 —                     |
| — 1885.....     | 22 —          |                 |                          |

N° 5. — Date d'ouverture et de fermeture de la pêche aux Sables.

(Document communiqué par M. Cuisiat <sup>1</sup>.)

L'écart qu'on pourra remarquer entre les chiffres de ce tableau et ceux du tableau précédent s'explique tout naturellement par ce fait que l'un se rapporte à une fonction publique, tandis que l'autre est uniquement basé sur des convenances personnelles.

|         |                                 |         |                                 |
|---------|---------------------------------|---------|---------------------------------|
| 1855... | du 26 mai au 14 nov.            | 1873... | du 14 mai au 20 oct.            |
| 1856... | du 20 — au 28 sept.             | 1874... | du 4 — au 7 —                   |
| 1857... | du 7 — au 14 nov.               | 1875... | du 30 avril au 8 —              |
| 1858... | du 6 — au 21 oct.               | 1876... | du 29 mai au 25 sept.           |
| 1859... | du 8 — au 1 <sup>er</sup> —     | 1877... | du 19 — au 26 —                 |
| 1860... | du 12 — au 22 sept.             | 1878... | du 1 <sup>er</sup> — au 20 oct. |
| 1861... | du 1 <sup>er</sup> — au 27 oct. | 1879... | du 15 — au 6 —                  |
| 1862... | du 2 — au 26 sept.              | 1880... | du 26 — au 10 —                 |
| 1863... | du 16 — au 16 —                 | 1881... | du 3 juillet au 7 sept.         |
| 1864... | du 14 — au 22 oct.              | 1882... | du 3 juin au 23 —               |
| 1865... | du 19 avril au 16 sept.         | 1883... | du 21 mai au 30 août.           |
| 1866... | du 7 mai au 4 —                 | 1884... | du 16 juin au 18 sept.          |
| 1867... | du 7 — au 7 —                   | 1885... | du 30 — au 31 août.             |
| 1868... | du 23 — au 12 —                 | 1886... | du 8 mai au 26 sept.            |
| 1869... | du 29 avril au 9 —              | 1887... | du 28 — au 2 —                  |
| 1870... | du 24 mai au 30 —               | 1888... | du 14 — au 6 oct.               |
| 1871... | du 12 — au 18 —                 | 1889... | du 10 — au 4 sept.              |
| 1872... | du 13 — au 25 oct.              | 1890... | du 8 — au 15 oct.               |

1. M. Cuisiat est un pêcheur qui, en tenant avec une régularité toute commerciale le livre de ses pêches, nous a, à plusieurs reprises, communiqué d'importants documents relatifs à la sardine. Nous profitons de cette occasion pour l'en remercier une fois de plus.

No 6. — Dates de l'ouverture et de la clôture de la pêche de 1877 à 1890, d'après la collection du Bulletin Ladmiraull.

|      | SABLES                        | SAINT-GILLES                  | ILE D'YEU       | LE CROISIC       | LA TURBALLE      | BELLE-ISLE                   | QUIBERON                      | ETEL             | PORT-LOUIS       | CONCARNEAU                   | AUDIERNE                      | DOUARENNEZ                   |
|------|-------------------------------|-------------------------------|-----------------|------------------|------------------|------------------------------|-------------------------------|------------------|------------------|------------------------------|-------------------------------|------------------------------|
| 1877 | 30 mai-7 oct.                 | 30 mai-18 oct.                | 30 mai-10 oct.  | 30 mai-18 oct.   | 30 mai-20 oct.   | 7 juin-9 oct.                | 7 juin-28 oct.                | 8 juin-9 oct.    | 7 juin-16 oct.   | 7 juin-20 oct.               | "                             | 9 juin-5 nov.                |
| 1878 | 7 mai-21 oct.                 | 7 mai-5 oct.                  | "               | 27 mai-24 oct.   | 7 juin-16 oct.   | 27 mai-9 oct.                | 5 juin-22 oct.                | 4 juin-22 oct.   | 5 juin-25 oct.   | 1 <sup>er</sup> juin-11 nov. | "                             | 7 juin-14 nov.               |
| 1879 | 14 mai-27 oct.                | 14 mai-22 oct.                | 13 juin-17 oct. | 12 juin-23 oct.  | 26 mai-18 oct.   | 27 mai-24 nov.               | 16 juin-8 nov.                | 23 juin-19 nov.  | 11 juin-21 nov.  | 6 juin-12 nov.               | 14 juin-21 nov.               | 14 juin-27 nov.              |
| 1880 | 22 mai-17 oct.                | 26 mai-4 oct.                 | 5 juin-7 oct.   | 11 juin-27 sept. | 10 juin-27 sept. | 3 juin-13 nov.               | 14 juin-19 oct.               | 31 mai-20 oct.   | 29 mai-14 oct.   | 2 juin-12 nov.               | 26 juin-20 oct.               | 18 juin-1 <sup>er</sup> déc. |
| 1881 | 4 juil.-12 oct.               | 30 juin-12 août.              | 30 juin-5 oct.  | 29 juin-10 oct.  | 29 juin-17 sept. | 1 <sup>er</sup> juin-21 oct. | 15 juin-2 sept.               | 2 juin-15 oct.   | 31 mai-30 sept.  | 1 <sup>er</sup> juin-10 oct. | 21 juin-25 oct.               | 16 juin-19 nov.              |
| 1882 | 16 mai-23 sept.               | 9 juin-11 oct.                | 26 mai-10 oct.  | 16 juin-23 oct.  | 16 juin-15 sept. | 8 juin-31 oct.               | 30 juin-24 sept.              | 2 juin-18 oct.   | 8 juin-20 oct.   | 29 mai-31 oct.               | 1 <sup>er</sup> juil.-16 oct. | 24 juin-25 nov.              |
| 1883 | 17 mai-13 oct.                | 19 mai-20 sept.               | 21 mai-25 sept. | 29 mai-13 oct.   | 29 mai-21 sept.  | 25 mai-14 nov.               | 1 <sup>er</sup> juin-31 août. | 29 mai-5 nov.    | 28 mai-12 oct.   | 29 mai-26 oct.               | 4 juin-26 oct.                | 15 juin-19 nov.              |
| 1884 | 26 mai-2 oct.                 | 27 mai-4 oct.                 | 26 mai-26 sept. | 10 juin-25 sept. | 2 juin-29 sept.  | 27 mai-26 nov.               | 30 juin-2 oct.                | 27 mai-8 oct.    | 2 juin-11 sept.  | 27 mai-24 sept.              | 24 juin-13 nov.               | 13 juin-13 nov.              |
| 1885 | 1 <sup>er</sup> juin-24 sept. | 1 <sup>er</sup> juin-26 sept. | 2 juin-23 sept. | 8 juin-5 sept.   | 16 juin-5 sept.  | 9 juin-2 nov.                | 2 juil.-24 sept.              | 17 juin-28 sept. | 13 juin-25 sept. | 13 juin-28 sept.             | 25 juin-17 oct.               | 9 juin-2 nov.                |
| 1886 | 29 avril-2 oct.               | 27 mai-30 sept.               | 26 mai-28 sept. | 30 juin-2 oct.   | 29 juin-13 sept. | 1 <sup>er</sup> juin-23 oct. | 25 août-5 oct.                | 9 juil.-30 sept. | 6 juil.-25 août. | 17 juin-10 nov.              | 22 juin-8 oct.                | 15 juin-23 oct.              |
| 1887 | 1 <sup>er</sup> juin-7 oct.   | 3 juin-8 oct.                 | 3 juin-7 oct.   | 16 juin-29 oct.  | 16 juin-22 sept. | 22 juin-29 oct.              | 24 juin-29 oct.               | 13 juin-27 oct.  | 18 juin-29 oct.  | 25 juin-29 oct.              | 14 juin-28 oct.               | 9 juin-28 oct.               |
| 1888 | 9 mai-11 oct.                 | 9 mai-12 oct.                 | 15 mai-10 oct.  | 5 juin-16 oct.   | 2 juin-11 oct.   | 25 mai-7 nov.                | 31 mai-2 nov.                 | 28 mai-8 nov.    | 25 mai-10 nov.   | 30 mai-9 nov.                | 4 juin-14 nov.                | 11 juin-10 nov.              |
| 1889 | 3 mai-14 sept.                | 8 mai-27 sept.                | 14 mai-28 sept. | 9 juin-4 oct.    | 12 juin-17 oct.  | 27 mai-13 nov.               | "                             | 24 mai-25 oct.   | 25 mai-14 nov.   | 29 mai-15 nov.               | 7 juin-14 nov.                | 15 juin-15 nov.              |
| 1890 | 10 mai-30 oct.                | 16 mai-14 oct.                | 16 mai-7 oct.   | 3 juin-11 oct.   | 3 juil.-27 sept. | 27 mai-30 oct.               | 27 mai-21 oct.                | 26 mai-24 oct.   | 27 mai-24 oct.   | 31 mai-30 oct.               | 31 mai-29 oct.                | 13 juin-30 oct.              |

## ANNEXE C

## L'ŒUF DE LA SARDINE.

Pas plus au cours de l'année 1890 qu'au cours de la présente année 1891, les pêches au filet fin pratiquées dans la baie de Concarneau ne nous ont mis en présence de l'œuf de la sardine. Nous persistons donc dans l'opinion déjà depuis longtemps soutenue par nous :

1° *Que la sardine océanique ne pond pas à la côte.*

2° *Que son œuf n'est pas flottant.*

Le premier point résulte de toutes nos recherches et de l'état toujours immature, à quelques très rares exceptions près, des œufs des sardines pêchées à la côte. Le second point a été contesté, mais il suffit de se reporter aux sources mêmes pour reconnaître que les arguments allégués contre notre opinion restent sans valeur.

Nous signalerons d'abord deux œufs flottants de poissons observés par nous dans la baie de Concarneau, puis nous ferons l'historique du débat élevé aujourd'hui entre nous et notre collègue et ami M. le professeur Marion. Nous terminerons par l'exposé des connaissances *positives* que nous possédons aujourd'hui sur l'œuf de la sardine.

I. — *Sur deux œufs flottants observés à Concarneau.*

En me reportant à mon Journal d'observations je trouve signalés dans une pêche pélagique du 21 avril 1885, des œufs flottants avec les indications suivantes : « L'éclosion se fait quand le développement de l'embryon est encore fort peu avancé et l'extrémité caudale seule détachée de la paroi de la vésicule ombilicale. Le vitellus est absolument hyalin avec une goutte d'huile incolore. Celle-ci n'est pas libre dans la substance du vitellus. Elle est enveloppée par un repli de la paroi de la vésicule et comme renfermée dans une sorte de poche pédiculée. Ce repli est riche en chromoblastes noirs. La membrane vitelline est très mince... » Je retrouve le lendemain et jours suivants des alevins qui proviennent certainement du même œuf.

A la date du 3 juin 1888, mon journal porte l'indication « d'œufs pélagiques (sans doute les mêmes) mesurant 880  $\mu$  de diamètre avec gouttelette huileuse de 200  $\mu$ . »

Mon assistant M. Biérix de son côté a fréquemment observé dans les pêches pélagiques, au cours des années 1888, 1889 et 1890, pendant les mois d'avril, mai, juin et juillet, un œuf pélagique sur lequel il me communique la note suivante <sup>1</sup> : « Cet œuf se trouve fréquemment mêlé aux

1. M. Biérix avait déjà signalé la présence de cet œuf. Voy. notre *Rapport* pour 1888 (ce *Journal*, juillet-août 1889), annexe A, *La Faune pélagique de la baie de Concarneau pendant l'été de 1888*, par M. Biérix, page 402.

« Noctiluques dont il se distingue assez mal à l'œil nu. Il est cependant  
 « un peu plus volumineux (750  $\mu$ ). Je n'ai pu suivre son développement  
 « en raison des difficultés particulières qu'on trouve à le conserver vivant.  
 « Quelques-uns de ces œufs ont donné au bout de trois jours naissance  
 « à des alevins. La membrane vitelline extrêmement fine ( $\frac{1}{4}$  à 5  $\mu$ ) et  
 « transparente présente sur sa face externe des crêtes qui y dessinent  
 « des aréoles polygonales, généralement hexagonales de 60 à 70  $\mu$  de  
 « diamètre et de 25  $\mu$  environ de profondeur, qui, à un faible grossisse-  
 « ment, donnent à la vitelline l'aspect d'un délicat réseau. La surface  
 « des cloisons et du fond des aréoles montre à son tour un système  
 « d'aréoles beaucoup plus petites ( $\frac{1}{4}$  à 5  $\mu$  de diamètre, et 1 à 2  $\mu$  de  
 « profondeur). Il est à noter que les cloisons secondaires dessinant ce  
 « nouveau réseau sont beaucoup moins saillantes sur le fond des loges  
 « que sur les cloisons. L'espace périvitellin est petit. Le développement  
 « de l'embryon n'a présenté aucune particularité digne de remarque.  
 « Toute la masse de l'œuf est absolument hyaline sans vésicule gras-  
 « seuse. »

## II. — Historique.

En mars 1888 Raffaele <sup>1</sup> décrit un œuf qu'il attribue *dubitativement* (dubitativement) à la sardine, *Clupea pilchardus*. Nous reproduisons textuellement cette description : « La specie A (già da me descritta e  
 « attribuita dubitativamente alla *Clupea pilchardus* è comunissima nel-  
 « l'inverno. Queste uova sono sferiche, il diametro oscilla tra mm. 1,50  
 « — 1,70; lo spazio tra la capsula ed il vitello è molto ampio; la sfera  
 « vitellina che ha un diametro di mm. 0,80 — 0,90, è tangente alla cap-  
 « sula nel punto dove questa affiora sull'acqua, in essa vi è una goccia  
 « oleosa del diametro di mm. 0,16 Ca, scolorata. La capsula è sottile,  
 « non perforata da pori-canali, ma solo dal micropilo; osservata in  
 « sezione ottica essa si vede come un cerchio brillante colorato in azzurro,  
 « o in verde, o in rosso pel fenomeno ottico delle lamine sottili; il colore  
 « varia secondo piccole differenze di spessore. »

Si on compare cette description à celle que nous avons donnée de l'œuf mûr de la sardine dans notre *Rapport pour 1888* <sup>2</sup> et à la description détaillée qu'en a faite ultérieurement M. Biétrex <sup>3</sup>, on verra qu'il est impossible d'appliquer aux œufs mûrs de la sardine la description de l'œuf attribué, d'ailleurs *dubitativement*, par Raffaele à cet animal.

Le tableau suivant résume les différences observées.

| OEUF DE SARDINE                                                     | OEUF OBSERVÉ PAR RAFFAELE                                         |
|---------------------------------------------------------------------|-------------------------------------------------------------------|
| Diamètre, 1100 à 1200 $\mu$ .                                       | Diamètre, 1500 à 1700 $\mu$ .                                     |
| Vitelline épaisse, composée de deux couches, mesurant 6 à 7 $\mu$ . | Vitelline apparaissant colorée par le phénomène des lames minces. |

1. *Le uova gallegianti...* Mittheil. d. zool. Station zu Neapel, mars 1888.

2. *Journ. de l'Anat.*, juillet-août 1889.

3. Annexe au *Rapport pour 1889. Journal de l'Anatomie*, nov.-déc. 1890.

Déjà M. Cuningham, de Plymouth, dans ses *Studies of the Reproduction*<sup>1</sup>, etc., avait cru pouvoir attribuer définitivement à la sardine, l'œuf que Raffaele lui attribuait *dubitativement*.

A la fin de juin 1891, M. Cuningham m'écrivait : « Dear sir, I was out « in a mackerel boat, 30 miles South of Plymouth on Sunday night and « a number about 50 of ripe pilchards were taken in the nets. They were « all females and the ova were perfectly ripe, and running from the « fish. I squeezed some with water, and they floated and developed all « the characters of the eggs described by me as the eggs of the pilchard. « I have sent you some specimens, etc... »

Je recevais en même temps que cette lettre trois sardines. Une de ces sardines mesurait 240 millimètres de long sur 50 millimètres de hauteur. L'ovaire gauche mesurait 85 × 25 millimètres. Mais les ovules maxima n'avaient que 8 à 900 μ, étant loin par conséquent d'avoir atteint leur maturité. Les deux autres sardines présentaient les mêmes particularités et le même état de développement des œufs. On ne saurait donc les considérer comme des œufs mûrs.

M. Marion de son côté dans une première note à l'Académie des sciences<sup>2</sup> annonça avoir retrouvé en abondance dans le fond du golfe de Marseille des œufs identiques à ceux que décrit Raffaele, mais il n'eut point les mêmes hésitations et les attribua nettement à la sardine. « Je « remarque, dit-il en terminant, que les constatations que je viens de « faire, identiques à celles de Raffaele, reproduisent ainsi, trait pour « trait, les observations de Cuningham. » Nous nous permettrons de remarquer à notre tour que ces attributions par assimilation que n'hésitent point à faire MM. Cuningham et Marion ont pour point de départ une attribution douteuse, celle de Raffaele, que nous avons d'autre part tout lieu de croire inexacte.

M. Marion reproduit les mêmes indications appuyées cette fois d'une figure dans son mémoire : *La sardine sur les côtes de Marseille durant la campagne 1889-1890* (*Annales du Musée d'Histoire naturelle de Marseille. Zoologie*, t. IV, fascicule I, juin 1891<sup>3</sup>).

Dans cette figure (*Loc. cit.*, pl. I, fig 4) aussi bien que dans celle de Raffaele (*Loc. cit.*, pl. I, fig. 23), la vitelline de l'œuf en question est extrêmement mince, différant par conséquent de la vitelline épaisse que nous avons décrite et figurée sur l'œuf de la sardine.

Ajoutons que la place de la vésicule adipeuse sur l'œuf mûr de la sardine, où elle est tangente à la vitelline, semble indiquer qu'au cours du développement cette vésicule est englobée par le blastoderme indépendamment de la masse vitelline, ce qui ne paraît point être le cas

1. Voy. *Journal of the Marine Biological Association*, mars 1889 ; consulter notre *Rapport pour 1889*, page 4, dans *Journal de l'Anatomie*, nov.-déc. 1890.

2. *Nouvelles observations sur la sardine de Marseille. Comptes rendus de l'Académie des Sciences*, 31 mars 1891.

3. M. Marion les a répétées depuis au Congrès de l'Association française à Marseille, au mois de septembre dernier. Voir le journal *le Temps*, 22 septembre 1891.

dans les œufs observés par Raffaele et Marion, où la goutte grasseuse semble rester flottante dans le vitellus.

J'ai beaucoup regretté que M. Marion n'ait pu me faire parvenir quelques-uns de ces œufs, comme je le lui avais demandé.

### III. — *Etat de nos connaissances positives sur la ponte de la Sardine.*

Je crois d'après ce qui précède pouvoir résumer ainsi l'état de nos connaissances positives sur la ponte de la sardine.

La sardine « de rogue », ainsi que nous l'avons annoncé depuis longtemps, est une sardine jeune, qui n'a pas atteint toute sa croissance et n'a pas encore pondu.

La sardine « de dérive » est seule adulte et seule *peut* présenter des œufs à maturité.

Ceux-ci pris dans l'ovaire mesurent 1<sup>mm</sup>, 20 à 4<sup>mm</sup>, 30 de diamètre. Ils sont transparents, plus denses que l'eau de mer et tombent au fond rapidement. Il est peu probable que l'œuf fécondé se comporte autrement, bien qu'on ait supposé le contraire.

En tout cas, nous n'avons jamais trouvé cet œuf à la surface, dans *des centaines* de pêches au filet fin pratiquées à diverses époques de l'année en baie de Concarneau.

La membrane vitelline lisse à la surface offre, à la face profonde, des côtes saillantes, courtes, entrecoupées sous divers angles et dont l'aspect général rappelle celui d'un ouvrage de vannerie. La membrane n'est pas homogène dans son épaisseur et se partage par dilacération en deux zones : l'externe plus résistante, très mince, très réfringente, ponctuée de granulations très fines, s'étend sur la zone interne à la façon d'une cuticule.

Le vitellus formatif est finement granuleux, avec de grosses granulations réfringentes. Il est rempli tout entier de sphères claires mesurant 160 à 200  $\mu$ , à peine tangentes les unes aux autres, et d'une goutte grasseuse unique. Celle-ci mesure très uniformément 160  $\mu$ , est de couleur saumonée, et noircit très vite par l'acide osmique. La position de cette goutte grasseuse, dans l'œuf mûr, est toujours excentrique; elle avoisine immédiatement la membrane vitelline, s'aplatissant en quelque sorte contre elle. Elle est évidemment en rapport avec le vitellus formatif plus particulièrement localisé à la surface du vitellus. Quand l'œuf tombe librement dans l'eau la gouttelette grasseuse maintient vers le zénith la région de l'œuf qu'elle occupe <sup>1</sup>.

Dans la sardine de rogue le développement des ovaires et des ovules à leur intérieur, présente des écarts considérables, et qui sont à coup sûr un des points les plus intéressants de l'histoire de cette espèce si peu

1. On remarquera que l'Alose regardée comme voisine de la Sardine par les zoologistes ne présente pas de vésicule grasseuse. Voy. Pouchet et Biètrix, *Développement de l'Alose et de la Feinte*. Ce Journal, nov.-déc. 1889.



connue. La taille de l'animal ne peut en aucune façon renseigner sur l'état de développement des ovaires. Le corps et l'organe de la génération ne suivent point un développement parallèle. C'est ainsi que les ovaires sur des animaux de même taille peuvent être relativement développés, opaques, jaunâtres, avec un riche réseau sanguin, et d'autres fois à l'état tout à fait embryonnaire, transparents, échappant à l'observation superficielle. — Des bancs de sardines présentant l'une ou l'autre de ces apparences peuvent se succéder de la veille au lendemain.

L'époque de l'année n'a sur cet état de développement des ovaires aucune influence. Nous trouvons en fin de saison (9 octobre) des sardines longues de 190 millimètres dont l'ovaire est plus loin de la maturité que celui d'autres sardines de taille moindre pêchées au début de la saison (2 juin). — Le développement des ovules chez des sardines d'un même banc n'est pas toujours le même. Sur deux sardines de rogue mesurant 143 millimètres, pêchées le même jour, l'une présente des ovules de 300  $\mu$  de diamètre encore transparents, l'autre des ovules de 500  $\mu$  de diamètre plus avancés, opaques.

Enfin nos observations nous donnent à penser que le premier développement des ovules chez la sardine jeune (sardine de rogue) n'est pas complètement identique à ce qu'il est pour les pontes suivantes (chez la sardine de dérive). C'est ainsi que l'état où se présentent à nous des œufs de 300  $\mu$  de diamètre sur la sardine de rogue, avec un vitellus à peine granuleux, est exactement celui où se présentent des œufs de 500  $\mu$  de diamètre sur des sardines de dérive, au milieu d'autres œufs à maturité.

En résumé : 1° Le développement des ovaires chez la sardine jeune (de rogue) n'est pas en rapport nécessaire avec la taille de l'animal.

2° Le développement des ovules chez la sardine jeune (première ponte) et chez la sardine adulte ne paraît pas rigoureusement identique.

3° Le développement des ovules n'est pas soumis à l'influence directe du cycle solaire.

On ne saurait dans l'état actuel des connaissances donner aucune explication satisfaisante de ces différences, pas plus que des variations du régime de la sardine dans nos eaux territoriales. Les seules présomptions qui se dégagent jusqu'ici des faits observés, sont que la ponte de la sardine océanique et la plus grande partie de son existence se passent dans des régions soustraites à l'influence solaire directe, c'est-à-dire où la température des eaux est sensiblement invariable, régions absolument en dehors de l'action de l'homme. Ces présomptions acquièrent encore une force nouvelle de ce fait que jusqu'à ce jour la plus petite sardine que nous ayons pu observer sur la côte océanique, mesurait 98 millimètres et pesait 7 grammes, c'est-à-dire qu'elle devait être âgée de six mois au moins.









*Stone*

Bookbinding Co., Inc.  
300 Summer Street  
Boston, Mass. 02210



