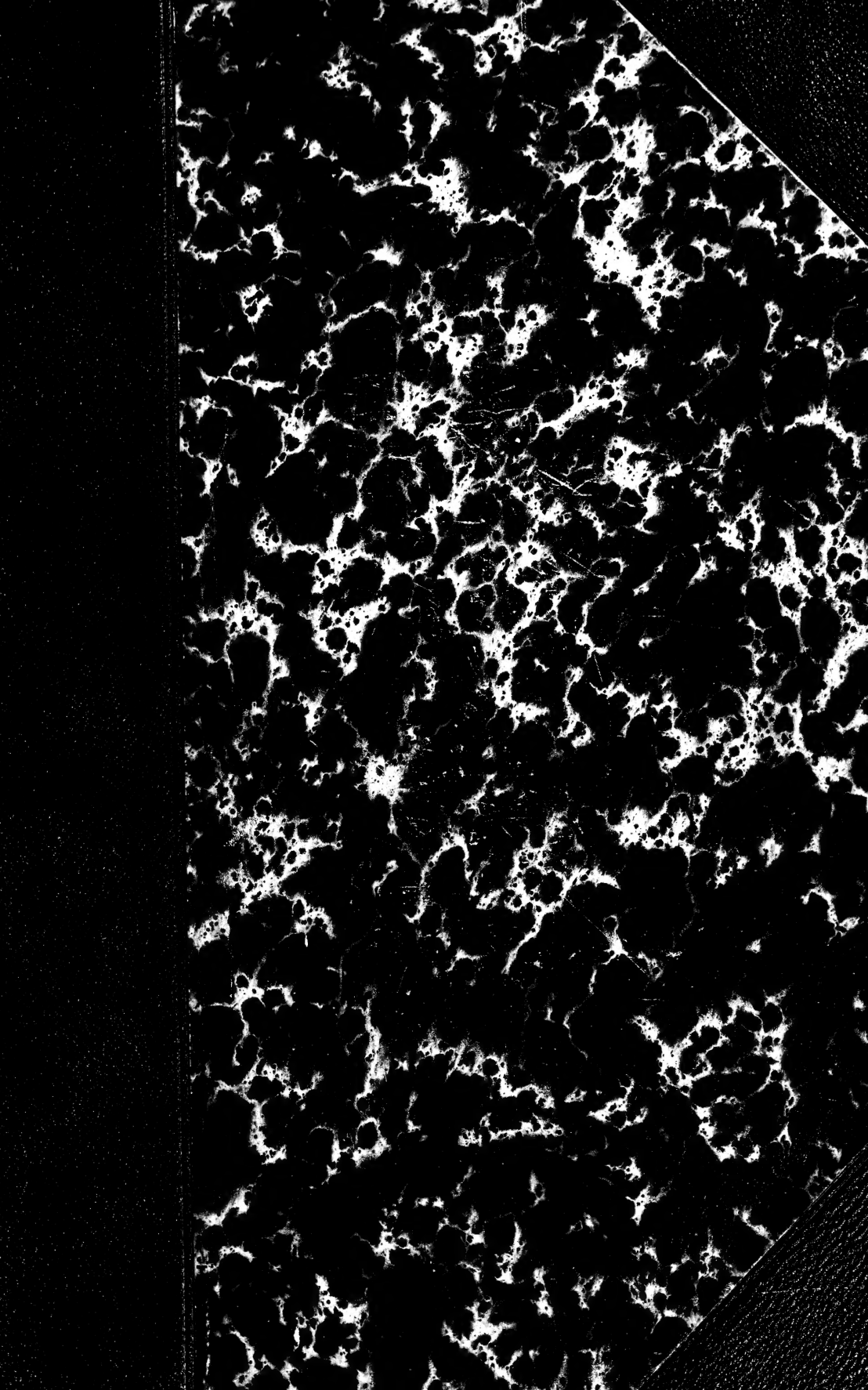


HARVARD UNIVERSITY.



LIBRARY

OF THE

MUSEUM OF COMPARATIVE ZOOLOGY.

7574

Bought

April 24, 1899 - March 16, 1900





JOURNAL
DE
L'ANATOMIE
ET DE
LA PHYSIOLOGIE
NORMALES ET PATHOLOGIQUES
DE L'HOMME ET DES ANIMAUX
(ANNÉE 1899)

COULOMMIERS. — IMPRIMERIE PAUL BRODARD.

JOURNAL

DE

L'ANATOMIE

ET DE

LA PHYSIOLOGIE

NORMALES ET PATHOLOGIQUES

DE L'HOMME ET DES ANIMAUX

Fondé par **CHARLES ROBIN (1864-1885)**

Continué par **GEORGES POUCHET (1885-1894)**

PUBLIÉ PAR MATHIAS DUVAL

Membre de l'Académie de médecine, professeur à la Faculté de médecine

AVEC LE CONCOURS DE

MM. les D^{rs} BEAUREGARD, TOURNEUX et RETTERER

TRENTE-CINQUIÈME ANNÉE

1899

Avec 19 planches hors texte et 111 figures dans le texte.

PARIS

ANCIENNE LIBRAIRIE GERMER BAILLIÈRE ET C^{ie}

FÉLIX ALCAN, ÉDITEUR

108, BOULEVARD SAINT-GERMAIN, 108

Sm
1899

ERRATA

- Page 484, première ligne : au lieu de *placés*, lire *placé*.
- Page 494, légende. — Cinquième ligne : lire... *CD, corde dorsale; N, axe nerveux*, etc.
- Page 535, avant-dernière ligne : *au lieu de Pl. VI, il faut lire Pl. XIV.*
- Page 536, deuxième alinéa, ligne 13 : *au lieu de Pl. II, lire Pl. X.*
- Page 538, deuxième paragraphe, ligne 11 : *au lieu de Pl. VI, lire Pl. XIV.*
- Page 546, troisième alinéa, ligne 2 : *au lieu de Pl. I et VIII, lire Pl. IX et XVI*; — ligne 7 : *au lieu de Pl. VIII, lire Pl. XVI.*
- Page 551, quatrième alinéa, ligne 4 : *au lieu de Pl. VI et VII, lire Pl. XIV et XV.*
- Page 552, dernière ligne : *au lieu de fig. B, Pl. XV et fig. C, Pl. XV, lire fig. B, Pl. XVI et fig. C, Pl. XVI.*
- Page 553, troisième alinéa, ligne 6 : *au lieu de Pl. VI, lire Pl. XIV.*
- Page 554, premier alinéa, ligne 3 : *au lieu de Pl. I, lire Pl. IX.*
- Page 558, deuxième paragraphe, premier alinéa, ligne 3 : *au lieu de fig. A et B, Pl. XIV; Pl. XVI, lire Pl. XIV; Pl. XVI, fig. A et B.*
- Page 574, ligne 22 : au lieu de *trous transverses secondaires*, lire *trous transversaires secondaires*.
- Page 573, ligne 26 : au lieu de *rapprochous*, lire *rapprochons*.
- Page 606, ligne 17 : au lieu de *centre génito-axial*, lire *centre génito-anal*.

JOURNAL
DE
L'ANATOMIE
ET DE
LA PHYSIOLOGIE
NORMALES ET PATHOLOGIQUES
DE L'HOMME ET DES ANIMAUX

RECHERCHES
SUR
L'APPAREIL TERMINAL DE L'ACOUSTIQUE

Par **A. CANNIEU**

Professeur agrégé d'anatomie à la Faculté de médecine de Bordeaux.

(PLANCHE I.)

I

Historique.

Dès 1707, Valsava¹ s'occupa des terminaisons du nerf auditif. « L'acoustique, après s'être divisé en cinq parties, traverse, d'après cet auteur, la cloison vestibulaire et s'éparpille dans une membrane très lâche qui est suspendue dans le milieu du vestibule. Cette membrane varie comme dimensions avec les sujets observés. Dans les oreilles desséchées, on la trouve au milieu de la cavité vestibulaire. » Cependant il croit que, normalement, elle doit être unie à la paroi.

Les ramuscules nerveux parcourent la paroi membraneuse dont

1. Valsava, *De aure humana tractatus*, 1707.

L'os est tapissé, ils se dirigent dans celle qui fait suite au vestibule (celle des canaux semi-circulaires). Cette dernière membrane est pourvue de zones étroites, particulières, ressemblant à des languettes de « cordeline ». Elles sont probablement chargées de recevoir les ondes sonores et sont destinées à faire percevoir les sensations.

« Tales cum strictoris teniolæ (vernacula lingua diceremus una cordellina) sive parvæ zonæ figuram habeant. Sunt quæ motibus sonoris excipiendis, tanquam proprium sensorum, destinatæ; idcirco a me zonæ sonoræ nuncupantur. Hæ sunt numero tres, nempe totidem ac canales ». (Chap. III, page 56.) Comme on vient de le voir, Valsava avait déjà observé les crêtes acoustiques.

Quant au nerf du limaçon, il rentre dans la cavité cochléaire et en sort par de petits trous. De là il va également se distribuer dans une membrane spéciale. Cette membrane, que l'auteur décrit assez longuement, est formée de deux portions : « l'une molle, l'autre dure ». Ce n'est autre chose que la membrane basilaire qui divise la cavité des tours de spires limacéens en deux rampes, l'une qui va à la fenêtre ronde (*scala tympani*), l'autre qui se rend dans le vestibule (*scala vestibuli*).

Les filets nerveux se rendent dans la portion molle de la membrane, portion qu'il compare à la zone décrite dans les canaux semi-circulaires et qu'il appelle *zona cochleæ*. « Vidi demumque minima quædam foramina, incertum numerum difficile cogenda, per quæ nervæ fibrillæ cochleam subeunt expansæ, partem illius septi membranaceam compossunt, quam superius descripsi; et quam aut canalium semi-circularium zonis describimus, cum quibus videlicet multum figura, substantia vero penitus convenit, zonam cochleæ appellabo ». (Chap. III, page 59.)

Avant cet auteur cependant, Schelhamerus¹ réussit à extraire d'un canal semi-circulaire une membrane, et Duverney² avait vu les zones dont parle Valsava. Toutefois ces deux auteurs n'en avaient point compris la signification et Duverney lui-même doute que les filets nerveux puissent se rendre dans les canaux semi-circulaires.

En 1758, Morgagni³ et Albinus⁴ étudient les trois fossettes où

1. Schelhamerus, *F. Wiss. Zool.*, 1660.

2. Duverney, *Traité de l'organe de l'ouïe*, Paris, 1683.

3. Morgagni, *Epistolæ ant.*, XII, 1758.

4. Albinus, *Academicarum annotationum*, liber quartus, 1758.

passé le nerf auditif. Ils pensent que ses filets prennent terminaison dans la couche membraneuse contenue dans la labyrinthe.

Scarpa¹ et Comparetti² démontrent, en 1789, que la membrane que les anciens anatomistes confondaient avec le périoste, tapissait les cavités osseuses, devait être considérée comme indépendante de ce dernier, et constituait un sac spécial où se rendaient les filets nerveux.

Le premier de ces deux auteurs avait même vu l'épithélium sensoriel et les filaments nerveux qui s'y rendent. Au moyen de l'alcool et de l'acide nitrique, il était arrivé à ces résultats. « *Nam vitris acutissimis* », dit-il, « *examinatas reticulas cellulas albis filamentis quæ nervorum ultimi fines sunt, exiguas areas inter se relinquentibus septas, limpidoque humoris repleti exhibet.* » D'après lui les filets nerveux s'étalent en tous les sens du sac membraneux. Quant aux terminaisons, elles flottent librement dans le liquide qui remplit la cavité du limaçon.

En 1831, Windischmann³ et Husche⁴ étudient l'appareil auditif des Oiseaux. Le premier reconnaît la véritable nature des *laminae auditoriæ*. Il nie qu'elles aient des rapports avec le nerf et y décrit un *stratum vasculaire*. Husche observa également le limaçon et plus particulièrement des proéminences en forme de dents. (Dents de la protubérance de Husche.)

En 1843, l'épithélium sensitif avait été vu par Krause. Tood et Bowmann⁵, l'année suivante, arrivent à déterminer les dimensions des cellules sensorielles, tandis que Hannover⁶ découvre dans la *membrana pectinata* des fibres transversales augmentant de longueur à mesure que la basilaire va s'élargissant.

Plus de dix ans plus tard, Reich⁷ et Schultze⁸ examinent de nouveau les terminaisons nerveuses dans le labyrinthe. Les filets nerveux iraient se terminer à un renflement avec un noyau. Ce renflement se continue par un prolongement qui se termine par

1. Scarpa, *Disquisitiones anatomicæ de auditu et olfactu*, 1789.

2. Comparetti, *Observationes anatomicæ de aure interna comparata*, 1789.

3. Windischmann, *De penitiori auris in amphibis structura*, 1831.

4. Huschke, *Froriep Notizen*, 1832, et *Lehre von den Eigenweiden und Sinesorganen des Menschlichen Körpers*, 1844.

5. Bowmann et Tood, *The physiological anatomy and physiology of Man*.

6. Hannover, *Recherches microscopiques sur le système nerveux*, Copenhague, 1844.

7. Reich, *Ueber den feineren Bau des Gehörorgans von Petromyzon und Ammocoetes in Eckoer's Untersuchungen zur Ichthyologie*, 1837.

8. Schultze, *Muller's Archiv für Anatomie und Physiologie*, 1858.

un cil (cellules à coupes étoilées); ces cellules portent des cils auditifs.

Dans le revêtement cellulaire d'où s'élèvent ces cils, il distingue trois formes spéciales d'éléments épithéliaux. Une couche profonde, dont les noyaux occupent le voisinage du cartilage et qu'il nomma couche des cellules basales; une couche de cellules superficielles, couche des cellules cylindriques, et, entre les deux, des noyaux nombreux, entourés d'une aréole protoplasmique, se terminant par deux prolongements, l'un supérieur, un peu plus large, tronqué, pénétrant entre les cylindres, et l'autre inférieur, filiforme, parfois variqueux, passant entre les éléments de la couche basale, et dont Schultze (par analogie avec ce qu'il a vu dans la muqueuse olfactive) admet l'identité avec les fibres terminales du nerf acoustique.

La même année Leydig¹ publie une mémoire où il décrit également des poils libres au-dessus des cellules des crêtes et des taches acoustiques. Il croit, sans en être certain, que les filets nerveux se rendent à ces cellules. Dans le limaçon, il admet deux espèces de cellules, les unes simplement épithéliales, cylindriques, les autres spécifiques, se terminant par une sorte d'aiguillon cuticulaire.

Steifensand², en 1835, voit sur les ampoules le *planum semilunatum*. L'épithélium de l'ampoule est pavimenteux en général; il s'élève en un certain point; les cellules deviennent régulières et cylindriques avec un noyau au milieu de leur hauteur. Sur une coupe transversale de l'ampoule, cet amas cellulaire se présente comme un segment de sphère régulier. Ce *planum semilunatum* existe chez la majorité des vertébrés.

C'est en 1851 que parut le mémoire de Corti³. L'expansion du nerf cochléaire sort de la lame spirale et s'étale sur la face tympanique de la bandelette dentelée. Près de la terminaison du *hamulus* l'expansion nerveuse se trouve tout à fait à nu, parce qu'ici, comme cela a été déjà observé par Scarpa, la lame spirale osseuse a sa terminaison avant la lame spirale membraneuse. Les fibres nerveuses, sur la face tympanique de la bandelette dentelée, sont si peu rayonnantes qu'elles paraissent presque paral-

1. Leydig, *Lehrbuch der Histologie des Menschen und der Thiere*.

2. Steifensand, *Untersuchungen über die Ampullen des Gehörorgan*, in Müllers Archiv. für Anatomie und Physiologie, 1835.

3. Corti, *Recherches sur l'organe de l'ouïe des mammifères*, Zeitschrift f. wiss. Zoologie, 1851.

lèles. Elles finissent ensuite en formant des faisceaux entièrement aplatis, qui s'anastomosent entre eux, et dont le bord libre terminal forme une ligne très régulière sur la bandelette dentelée. Ces faisceaux ressemblent, ainsi que l'a vu Scarpa, au bout étalé d'un pinceau. Il a pu observer, *jusqu'à un certain point*, la terminaison des fibres nerveuses : « Nous avons trouvé, dit-il, que ces fibres perdent tout à coup leur double contour et deviennent en même temps considérablement plus minces. Après s'être modifiées de cette manière, elles parcourent une longueur plus ou moins considérable et disparaissent enfin complètement. Le passage des fibres à double contour dans les fibres à simple contour a lieu sur la bandelette dentelée de la même manière que dans les appendices des cellules nerveuses que je viens de nommer. Je n'ai pas même vu une seule fois clairement les fibres nerveuses former des anses à leur terminaison. Cependant je n'ose pas en nier l'existence, parce que je n'ai pu voir clairement leur dernière terminaison, et je me borne à considérer la terminaison *en anses* comme peu probable ».

Quant à l'hypothèse la plus probable, celle qui est le plus d'accord avec ses observations, c'est la terminaison nerveuse par un bout émoussé, aplati, difficile à voir. Les fibres terminales ne se bifurquent point, elles deviennent de plus en plus minces. L'auteur étudie ensuite l'épithélium; il observe très bien les cellules qui portent son nom : il les appelle des dents.

Lang¹ (1863) voit les cupules terminales. Ce sont des productions qui recouvrent comme une sorte de bonnet les crêtes acoustiques et atteignent la moitié ou les deux tiers de l'ampoule. Le bord supérieur est arrondi; la base se moule sur l'épithélium de la crête. Elle en est toujours séparée par un léger interstice.

Classon² étudie l'organe de Corti, et fait plus particulièrement porter ses observations sur le groupe des cellules, où aboutit la membrane de Reissner.

Odenius³, dans une étude fort longue des taches et des crêtes de l'Homme, représente l'épithélium sensoriel comme formé par

1. Lang, *Das Gehörorgan der Cyprinoïden mit besonderer Berücksichtigung des Nervenendapparates*, in Siebold's und Kœlliker's Zeitschrift für Zoologie, 1863.

2. Classon, *Die Morphologie des Gehörsorgans der Eidechsen*, in Hasse's Anat. Studien, Heft 2 p. 300-376.

3. Odenius, *Ueber das Epithel. der Maculæ acusticæ beim Menschen*, in Archiv f. microscopische Anatomie, 1867.

une couche simple et non stratifiée. Cependant ces cellules ne présentent point toutes la même forme. Ainsi que l'avait établi Schultzze. Il y en a d'à peu près cylindriques; d'autres ont le corps renflé vers le bas. De plus cet auteur peut constater les rapports des cils avec des cellules très minces et fusiformes.

Trois ans au paravant, Deiters ¹ avait étudié la partie interne de la papille spirale, et surtout la rangée inférieure des cellules qui la constituent. Il donne son nom à ces cellules et admet qu'elles possèdent un filament supérieur. Pour lui les cellules de Corti sont cylindriques et terminées en bas par une apophyse ou tige de jonction qui s'attache à la membrane basilaire. Les cellules de Corti sont chevelues; elles se trouvent distribuées sur trois rangées. En outre de ces cellules, on en trouve d'autres alternant avec les premières : ce sont les cellules de soutien (cellules de Deiters). Ces dernières possèdent un prolongement qui les réunit à la membrane réticulaire. Les cellules de Corti possèdent donc une apophyse inférieure tandis que celles de Deiters ont une apophyse dirigée en sens contraire. Au-dessous des cellules auditives cylindriques, il existe une couche de noyaux dans laquelle il a vu des filaments variéux, semblant former la continuation des tubes nerveux.

A peu près vers la même époque, Schultzze ² étudiait les terminaisons nerveuses chez les Poissons ainsi que les rapports de ces dernières avec l'épithélium acoustique. Il voit les fibrilles nerveuses se continuer jusque dans les poils, tandis que Hartmann ³ décrit les terminaisons de l'acoustique dans l'épithélium et leur donne la forme de lacet. Pour lui cet épithélium est un agglomérat cylindrique répandu au milieu de cellules pavimenteuses.

Pour Hensen ⁴ (1863), il admet les deux sortes de cellules vues par Deiters dans l'organe de Corti, et il croit que la *lamina reticularis* est la terminaison supérieure des cellules de soutien.

Hasse ⁵ publie une foule de travaux sur l'organe de l'ouïe. Dans

1. Deiters, *Beiträge zur Kenntniss der Lamina spiralis membranacea der Schnecke*, Zeitschrift f. wiss. Zool., 1860.

2. Schultzze, *Ueber die Endigungsweise der Hörnerven im Labyrinth*, Muller's Archiv f. Anat. und Physiologie, 1858.

3. Hartman, *In Reichert's und Dubois Reymond's Archiv f. Anat. und Physiol.* 1862.

4. Hensen, *Zur Morphologie der Schnecke des Menschen und der Säugethiere*, Zeits. f. wiss. Zool., XIII. p. 139, 1863.

5. Hasse, *Das Gehörorgan der Fische*, in Anat. Studien. Heft 3. — *Das Gehörorgan der Schildkröte. Das Gehörorg der Crocodile*, in Anat. Stud., Heft 4.

son premier ouvrage, il décrit deux espèces de cellules dans l'épithélium sensoriel des Oiseaux : des cellules indifférentes et des cellules qui portent des cils. Quant aux terminaisons nerveuses, elles se feraient sous forme de pinceau.

Dans un autre mémoire, il admet l'union intime entre les cellules épithéliales et les fibrilles nerveuses ; ou bien encore il croit à un riche plexus nerveux courant entre les cellules auditives et d'où partent deux ou trois troncs principaux. De ces troncs s'échappent des fibrilles qui se rendent aux cellules ciliées.

Rosemberg¹ (1868), fait paraître un mémoire sur l'organe de Corti. Pour lui, les cellules de Deiters sont fusiformes et indépendantes des cellules de Corti.

La même année, dans son *Traité d'histologie*, Kölliker² expose la structure des crêtes, des taches ainsi que celle de la papille spirale. Il fait terminer les fibrilles nerveuses au niveau des cellules ciliées. Ces filets terminaux sont réduits à leur cylindraxe ; ils sortent par les trous de la membrane basilaire pour se rendre à l'organe de Corti. Cet auteur s'applique surtout à étendre à tous les animaux les recherches de Schultze.

Toujours la même année voit paraître le mémoire de Löwemberg³ sur la même spirale du limaçon de l'Homme et des Mammifères.

Les fibrilles terminales nerveuses peuvent être divisées en deux catégories. Les fibres spirales et les fibres radiaires (Fibres longitudinales de Kölliker et fibres transversales de Deiters). Les premières continuent à marcher le long des piliers internes, tandis que les autres passent par d'étroites fentes entre les piliers pour atteindre les cellules de Corti.

Pour Löwemberg, il y a quatre espèces de fibrilles radiaires.

1° Des fibrilles qui, sous forme d'un petit arc, se rendent aux cellules ciliées internes.

2° Des fibrilles à arc plus grand, pénétrant entre les fentes des piliers, et allant à un corpuscule situé à l'angle de réunion des deux piliers (faisceau spiral de Hensen).

3° Des fibrilles qui traversent le tunnel formé par les piliers, et

1. Rosemberg, *Untersuchungen über die Entwicklung des Canalis cochlearis der Säugethiere*, Dorpat, 1868.

2. Kölliker, *Handbuch der Gewebelehre*, 1863.

3. Löwemberg, *La lame spirale du limaçon*, thèse Paris, 1868.

allant aux cellules de la lame réticulée. Elles passent entre les interstices des piliers au niveau de leur partie moyenne.

4° Des fibrilles se recourbant vers le sillon spiral interne.

Quant aux fibrilles spirales, elles sont placées en divers endroits et associées en faisceaux. On les rencontre :

1° Dans l'intérieur de l'arcade de Corti, tout contre, vers le milieu du pilier interne ;

2° Au-dessous du sommet de l'arcade, là où s'unissent les piliers internes et externes ;

3° Contre les piliers externes, au-dessus de leur extrémité basilaire ;

4° A l'extérieur de l'arcade de Corti, où Kölliker a déjà décrit trois faisceaux chez le Chat :

a. Entre le pilier externe et la première rangée des cellules de Corti ;

b. Entre la première et la deuxième rangée des cellules de Corti ;

c. Entre la deuxième et la troisième rangée de ces mêmes cellules.

Le premier faisceau (a) et le dernier (c) sont plus particulièrement bien développés chez l'Homme.

Löwemberg admet donc un certain nombre de faisceaux spiraux, et il croit avec Hensen qu'ils sont constitués par des fibrilles présentant de loin en loin des varicosités. Ces faisceaux spiraux et radiaires s'enverraient des anastomoses réciproques.

Quant aux cellules de Corti, elles sont rangées en quinconce. Les cellules de Claudius, en devenant de plus en plus grandes, forment les cellules du sommet. Ces cellules sont plus hautes que les autres.

Waldeyer¹ observe l'épithélium de la papille spirale. Chez les Mammifères et chez l'Homme, il existe, au niveau des cellules auditives internes (cellules du sommet), une couche de noyaux. Ces noyaux ou cellules, il les appelle *kornzellen*. Ce ne sont que des noyaux très développés entourés par de la substance protoplasmique. Entre les cellules auditives, il n'existe point d'éléments morphologiques autres que les fibres nerveuses.

Chaque cellule auditive ne porte point un bâtonnet unique, comme Hasse l'avait prétendu, mais un faisceau considérable de

1. Waldeyer, *Untersuchungen über den akustischen Endapparat der Säugethiere*, Archiv f. mikr. Anat.

poils, fins, raides, d'une certaine longueur. La cellule se termine du côté libre par un rebord articulaire. Il semble parfois que la touffe de poils s'élève d'une cupule creusée dans la partie supérieure de la cellule et même du noyau. Ces cils sont isolés, indépendants les uns des autres.

Un an plutôt, Claudius ¹ avait fait une étude approfondie du limaçon des Oiseaux; il donne son nom aux cellules externes et internes qui continuent l'organe de Corti proprement dit.

Middendorp ², en 1868, étudie l'épithélium auditif et fait terminer les filaments nerveux entre deux cellules.

Deux ans plus tard, Viniwater ³ admet dans l'organe de Corti des cellules spécifiques et des cellules de soutien. Les premières sont effilées en bas; elles ont un prolongement les réunissant à la membrane basilaire, les secondes possèdent au contraire une expansion très grêle les réunissant à la partie supérieure de l'épithélium sensoriel.

Gottstein ⁴ observe que, dans la partie externe de l'organe de l'ouïe, il y a des cellules à deux noyaux; l'un, le supérieur, est de dimension moindre que l'inférieur. La cellule inférieure possède un prolongement grêle allant jusqu'à la lame réticulée. Il ne peut dire si la cellule supérieure possède un prolongement inférieur.

En 1869, paraît le travail de Böttcher. Pour lui, tous les filets nerveux, en sortant de l'*habenula*, ne paraissent point se rendre à la lame spirale. Böttcher revendique pour ses recherches la priorité sur l'organe de Corti: il prétend avoir découvert avant Kölliker la nature nerveuse de la papille spirale. L'organe de Corti joue un rôle des plus importants, bien qu'il ne soit qu'un organe accessoire dans la production du son. *Les cellules ou dents de Corti ne sont pas nerveuses cependant dans le sens propre du mot, mais elles apparaissent comme des appareils accessoires. Les cellules de Corti ne sont pas, comme on l'avait cru jusqu'alors, la continuation directe des filets nerveux* ⁵.

1. Claudius, *Das Gehörorgan von Rhytina Stelleri*, Mém. Acad. impériale Saint-Petersbourg, 7^e série, t. XI, n^o 5, 1867.

2. Middendorp, rapporté dans *Monatsschrift für Ohrenheilkunde*, 1860.

3. Viniwater, *Untersuchungen über die Gehörsschnecke der Säugethiere*. Sitzungsber. Akad. Wiss. Wien, LXI, 1870.

4. Gottstein, *Ueber den feineren Bau und die Entwicklung der Gehörsschnecke beim Menschen und den Säugethiere*, Archiv für mikr. Anat., VIII.

5. Böttcher, *Ueber Entwicklung und Bau des Gehörlabyrinths, nach Untersuchungen an Säugethiere*, Dresden, 1869. Journ. de l'Anat. et de la Physiologie, 1872. — *Weitere Beiträge zur Anatomie der Schnecke*, Arch. f. Pathol. und Phys., 1859.

Quant à l'organe de Corti, il est formé par deux sortes de cellules indépendantes, alternant les unes avec les autres. Les premières (cellules de Corti) ont un prolongement descendant, les autres (cellules de Deiters) possèdent un prolongement ascendant. Ces deux sortes d'éléments sont indépendants les uns des autres.

Pour Grimm ¹ (1870), il y a deux espèces de cellules seulement, dans les crêtes et les taches auditives : des cellules spécifiques, cylindriques et des cellules indifférentes. Les cellules indifférentes ont leur extrémité inférieure renflée garnie d'un gros noyau. De plus, cet auteur aurait observé que, chez le Chat, le cylindraxe traversait la cellule et se terminait dans les cils. La membrane de Schwann accompagnerait le filet nerveux jusqu'à la cellule spécifique et se confondrait avec son enveloppe.

Rüdinger ² (1870) partage la même opinion au sujet des terminaisons nerveuses. Il nie les cellules basales de Schultze et n'admet que les cellules de soutien et les cellules cylindriques. Les filets nerveux se rendent à l'épithélium après de nombreuses anastomoses entre eux. Ils constituent comme un filet d'où partent les fibrilles terminales.

Pour Reid ³, il a vu les fibrilles nerveuses pénétrer dans la papille spirale qu'il appelle *folliculus acusticus*, par analogie avec la papille optique.

Voltolini ⁴ emploie le chlorure d'or et la solution osmique pour étudier les terminaisons nerveuses. Il a pu observer que ces dernières se dirigent radialement vers la lame réticulaire, au-dessous des cellules de Corti et de Deiters.

En 1872 paraissent les premiers mémoires de Retzius ⁵ sur l'organe de l'ouïe. Cet auteur étudie longuement les taches et les crêtes de ces animaux. Il décrit les grosses cellules qui les constituent : les cellules cylindriques et les cellules sous-jacentes. Il a vu des cellules isolantes qu'il décrit comme des éléments très longs, presque filiformes, avec une base élargie, coupée transversalement d'une façon très nette du côté de la paroi. Ces cellules sont intime-

1. Von Grimm, *Der Bogenapparat der Katze*, in Bulletin de l'Académie impériale des sciences de Saint-Petersbourg, t. XIV, 1870.

2. Rüdinger, *Das häutige Labyrinth in Stricker's*, Handbuch, p. 899.

3. Reid, Arch. f. Ohrenh. und Augenh., 1871.

4. Voltolini, Arch. f. Ohrenh. und Augenh., 1871.

5. Retzius, *Das Gehörorgan der Knochenfische*. In Anatomischen Untersuchungen, Stockholm.

ment soudées les unes aux autres et difficilement isolables. Leur noyau est très gros, très apparent et situé à des hauteurs variables.

Retzius découvre encore une nouvelle expansion nerveuse que possèdent les Poissons osseux, sous forme de deux petites taches, sur la paroi antéro-interne de la *pars superior*. Ces deux taches sont innervées par la branche cochléenne du nerf acoustique. En résumé, cet auteur admet deux sortes de cellules chez l'Homme, les Mammifères, les Oiseaux, les Reptiles et les Amphibiens, des cellules portant des cils (*Cylinder epithelialzellen* de Max Schultze, *Stübchenzellen* de Hasse) et des cellules épithéliales proprement dites (*Faden* ou *Bazalzellen* de Max Schultze, *Zahnzellen* de Hasse). Il a toujours observé les filets nerveux se rendant à ces cellules.

La même année, Ebner¹ décrit sur les crêtes et les taches des Oiseaux les trois formes cellulaires vues par Schultze chez les Poissons. Quant aux terminaisons nerveuses, voici ce qu'il en dit : « Certaines fibres nerveuses, après s'être divisées, ne se composent plus que du cylindraxe et n'entrent pas en rapport avec les cellules épithéliales. Elles vont peut-être se terminer dans un poil. Les autres vont rejoindre et s'unir aux cellules ciliées. »

Waldeyer², sans connaître le travail de Böttcher, admet comme ce dernier que les fibrilles du limaçon vont se terminer dans les cellules ciliées externes et internes de l'organe de Corti. « Il n'y a pas une mode de terminaison nerveuse, dit cet auteur, qui n'ait trouvé quelqu'un pour le décrire. » Indépendamment des cellules de Corti, il y a encore d'autres éléments intimement accolés à ces derniers ; leur réunion constitue les cellules jumelles.

En 1872, 1875 et 1878, Nuel³ fait paraître plusieurs travaux sur la même question.

D'accord avec l'auteur précédent, il admet la différenciation des cellules que nie Gottstein. Il croit toutefois qu'il existe une fusion cellulaire partielle entre les éléments de l'organe de Corti, ce qui suffit pour constituer les cellules jumelles. Les cellules de Corti sont cylindriques en haut et effilées en bas ; les cellules de Deiters sont cylindriques en bas et effilées en haut.

1. Ebner, *Das Nerven-Epithel. des Cristae acusticae* in Schriften des Med. Natur. wissenschaftl. Vereins zu Innsbruck. Jahrg., 1872.

2. Waldeyer, *Hörner und Schnecke*, in Strickers Handbuch, 1873.

3. Nuel, *Recherches microscopiques sur l'anatomie du limaçon des Mammifères*, t. XLIII. Acad. Roy. des Sciences de Belgique, Bruxelles, 1873.

Pritchard¹ étudie (1873) les terminaisons nerveuses des Mammifères dans le vestibule et les canaux semi-circulaires. Il admet, contrairement à Reich, Schultze, Kölliker, Odennius, que *les cellules cylindriques ne se terminent point brusquement au niveau de leur extrémité supérieure et inférieure*. Elles possèdent deux prolongements, un prolongement filiforme à la partie inférieure et à la partie supérieure une quantité de cils courts. Ces cils dépassent l'épithélium et se perdent dans la cupule terminale (cellules en brosse de Pritchard). Indépendamment de ces éléments, il en existe d'autres ayant une forme différente. Ce sont les cellules fusiformes auxquelles il a donné le nom de cellules en épine. Ces cellules possèdent également deux prolongements, l'un supérieur, gros, épineux, unique, l'autre inférieur se continuant probablement avec les fibres nerveuses. Les cellules en brosse seraient également en rapport par leur pôle inférieur avec le nerf acoustique.

Hensen², en 1874-75, publie ses travaux de morphologie sur le sujet qui nous occupe. Il discute longuement sur les terminaisons nerveuses intra-épithéliales. Il dit qu'il importe peu de savoir si les fibrilles nerveuses se divisent en deux ou plusieurs fibrilles secondaires, car cette question perd toute son importance, puisque lui-même et la majorité des auteurs admettent l'existence d'un plexus avec anastomoses des fibres nerveuses. Le cul-de-sac membraneux du limaçon est pour cet auteur l'homologue de la *lagena*. Les fibres transversales découvertes par Hannover dans la *membrana pectinata*, que Gottstein, Nuel et Böttcher rattachent au revêtement épithélial de la rampe moyenne ne sont que des dépendances de la capsule connective. Hensen a cherché à résoudre expérimentalement la question de la nature de la *tectoria*; il considère sa consistance comme inférieure à celle du muscle en état de contraction et supérieure à celle de la graisse. Elle pourrait se comparer à celle de la substance cérébrale fraîche.

D'après lui, les cellules auditives externes de l'organe de Corti présenteraient une capsule ovale à leur partie supérieure, capsule très délicate, avec une sorte de strie transversale probablement

1. Pritchard, *The termination of the Nerves in the vestibule and semi-circular Canal of Mammals*. Quarterly Journ. of microsc. sc., 1873.

2. Hensen, *Referat über Hassés vergleichende Morphologie*, in Arch. f. Ohrenheilkunde. Neue Folge, Bd. III.

produite par l'enroulement d'un filament autour d'un nucléole central. Cette capsule serait morphologiquement comparable à un corpuscule du tact. Les filets nerveux seraient en relation avec elle.

En 1876 paraît le mémoire de Meyer¹ sur le labyrinthe membraneux des Reptiles et des Oiseaux. « Le neuro-épithélium du vestibule, dit-il, se compose de deux couches; l'une, inférieure, que nous pouvons appeler couche de noyaux; l'autre, supérieure, comprenant des cellules spécifiques que nous désignons aussi sous le nom de cellules cylindriques, cellules à cils, cellules auditives, etc... »

Ces noyaux sont plongés dans une masse protoplasmique qui remplit tout l'espace qui les sépare. Cette matière plasmodique se prolonge même entre les cellules cylindriques et joue encore le rôle de matière isolante (Meyer).

Les cellules auditives proprement dites sont des cylindres, épaissis vers leur tiers moyen. A ce niveau se trouve un noyau assez gros. Leur extrémité inférieure va en s'effilant. En haut ces cellules ont un renflement cuticulaire portant des cils assez courts, quelquefois agglomérés en une sorte d'aiguillon pointu. L'auteur n'a jamais observé les cellules filiformes d'*Ebner*. Comme ce dernier, cependant, il a vu les filaments nerveux monter entre les cellules jusqu'au niveau du rebord cuticulaire. Il admet encore le réseau nerveux intra-épithélial.

Quant au limaçon, il l'étudie chez les Ophidiens, l'*Anguis fragilis*, les Lacertiens et les Oiseaux. La papille spirale se présente en général comme une saillie convexe reposant sur la membrane basilaire. En contact avec cette membrane, on trouve une couche de noyaux analogues à ceux qu'on rencontre dans les taches et les crêtes. Sur cette couche de noyaux repose une rangée de cellules cylindriques, très régulières, un peu effilées par la base, présentant un noyau avec nucléole très net un peu au-dessous du milieu de la hauteur. Le corps de la cellule se termine par une sorte de cupule plus claire, du fond de laquelle s'élève une touffe de poils donnant à l'épithélium un aspect caractéristique. *Ces cils vont se placer dans les cavités creusées par la tectoria.*

Les filets nerveux une fois arrivés dans l'épithélium, simple cylin-

1. Meyer, *Études histologiques sur le Labyrinthe membraneux*, Th. Strasbourg, 1876.

draxe sans myéline, passent entre les éléments de la couche granuleuse, et, après un trajet plus ou moins long, où ils constituent une sorte de plexus, se perdent au niveau de l'extrémité inférieure des cellules cylindriques. Ces filets, ou bien se continuent avec l'extrémité de la cellule, ou bien s'élèvent au-dessus du noyau, presque jusqu'au niveau du plateau cuticulaire qui la termine. On trouve parfois (Oiseaux et Reptiles) des renflements ganglionnaires dans ce plexus épithélial.

Lavdowsky¹ (1876) étudie le limaçon des Vertébrés. Les faisceaux qui passent à travers les orifices de l'*habenula perforata* présentent les propriétés de cylindraxes indivis. Bientôt ils deviennent moins épais par suite de divisions successives; ils sont ensuite si fins et si délicats qu'on ne doit plus les considérer que comme des parties de cylindraxe.

Arrivés à la *lamina*, ces faisceaux se divisent en deux troncs principaux. Le premier va avec les cellules terminales internes et s'y termine. L'autre, plus long, traverse la rangée des arcs que forment les piliers pour prendre fin dans les cellules terminales les plus externes.

Ces fibres terminales sont caractérisées de loin en loin par des varicosités très accentuées. Max Schultze et Waldeyer, qui les ont observées, les désignant sous la dénomination de gouttelettes, « *Tropfenförmige* ».

Ces fibrilles, Lavdowsky les considère comme radiales. Ce serait les fibres transversales de Kölliker et longitudinales de Deiters. Nuel et Gottstein les considèrent comme spirales.

L'auteur a pu suivre les fibres nerveuses depuis leur origine jusqu'à leur terminaison. A chaque cellule ciliée aboutit une fibrille nerveuse qui s'unit à elle de deux façons. Ou bien elle va droit à la cellule ou à son noyau, ou bien encore elle *s'accole simplement contre elle*; « *il y a simplement accollement*, dit-il. » Dans certaines circonstances, au niveau des cellules externes de Corti, Lavdowsky a vu que les fibres nerveuses *se terminaient par une sorte de renflement*.

Coyne, dans sa *thèse d'agrégation* (1876), et dans l'article OREILLE du *Grand Dictionnaire encyclopédique des sciences médicales*, expose longuement la structure des taches et des crêtes acoustiques, ainsi

1. Lavdowsky, *Untersuchungen über den akustischen Endapparat der Säugthiere*, Archiv f. mikr. Anat., 1876.

que celles de l'organe de Corti¹. Dans ces ouvrages l'auteur admet une *membrana propria* à la base de l'épithélium des crêtes et des taches auditives. Le revêtement est constitué par des cellules de forme diverse et tout à fait spéciale. Les unes sont fusiformes, les autres sont cylindriques et une troisième variété est constituée par des éléments épithéliaux nucléaires.

Cette dernière variété est formée par des cellules à gros noyaux, lâchement unies entre elles : ce sont les cellules basales d'Ebner. Ce serait, d'après Coÿne, une couche d'éléments indifférents que traverseraient les formations terminales des filets nerveux acoustiques. Les cellules cylindriques ont une de leurs extrémités terminée par un cône tronqué; l'autre est largement arrondie. C'est à ce niveau que se trouve un gros noyau. Ces cellules seraient des cellules de support parce que, entre leurs faces latérales, il existe des espaces dans lesquels s'engagent les extrémités des cellules fusiformes, qui vont former les cils rigides.

« Les cellules fusiformes, ou en forme de baguette (*Stäbchen-Zellen*), seraient plus nombreuses que les précédentes. Elles sont manifestement fusiformes et envoient un long prolongement vers la périphérie; elles sont pâles à l'état frais, ce qui les différencie des précédentes. Elles sont constituées par une petite cellule de forme ovale. Au centre du corps de la cellule se trouve un gros noyau qui remplit presque complètement la masse protoplasmique du corps cellulaire, de telle sorte que sur des cellules isolées, colorées à l'hématoxyline, il représente un corps sombre entouré par une très mince membrane cellulaire. Avec l'acide osmique apparaît dans la partie centrale une strie colorée en noir; elle semble représenter le prolongement de leur longue extrémité filiforme. Cette strie paraît entrer en contact avec le noyau de la cellule et se continuer jusque dans les cils auditifs. »

Les fibres nerveuses privées de myéline se divisent en deux fibres secondaires et celles-ci en un grand nombre de fibrilles. Ces fibrilles s'anastomosent fréquemment entre elles et donnent naissance à un plexus à mailles serrées. De ce plexus terminal partent des fibrilles qui vont aux cellules fusiformes.

Les cellules nerveuses du limaçon sont les cellules de Corti et du

1. Cet auteur a étudié plus tard, en collaboration avec nous, la structure de ces organes. Nous renvoyons le lecteur au paragraphe II, qui est la reproduction de ce travail fait en commun avec notre maître.

Sommel. Les cellules de Deiters ont deux prolongements, l'un allant à la membrane basilaire et l'autre arrivant au niveau des phalanges. Coÿne admet l'existence des fibrilles radiaires et des fibrilles spirales. Les premières vont directement aux cellules de Corti; quant aux secondes, elles s'insinuent avant de se terminer dans les cellules de Corti.

Kuhn¹ (1877) a traité du mode de terminaison chez les Poissons. La couche de noyaux se compose de cellules rondes et non d'un plasmode dans lequel on trouverait des noyaux. Il observe un filament inférieur où vient se perdre une fibrille nerveuse. Ce filament est en contact avec une cellule cylindrique. Toutefois cet auteur admet encore des filets nerveux arrivant jusqu'à la surface épithéliale, après s'être glissés entre les cellules.

Cisow² (1880) admet deux sortes de cellules : les cellules cylindriques et les cellules ciliées. Les premières sont recouvertes d'un plateau cuticulaire portant des cils. Ce plateau va de l'une à l'autre cellule. — Les fibres nerveuses sans aucune subdivision vont jusqu'aux cellules. Là, elles perdent leurs gaines, se partagent et s'anastomosent avec leur voisine et forment ainsi un plexus d'où partent de très fines fibrilles qui se rendent vers la partie inférieure des cellules cylindriques. *Elles passent entre ces dernières et vont jusqu'à la cuticule. Toutes les cellules ne sont donc ici que des soutiens des filaments nerveux.*

Dans un autre travail, Kuhn (1880) étudie l'organe de l'ouïe des Amphibiens. Il y a deux sortes de cellules : les cellules basales et les cellules cylindriques. Il ne trouve plus de cellules ciliées. Les cellules basales sont rondes. Les faisceaux nerveux peuvent unir leur cylindre avec l'extrémité inférieure d'une cellule cylindrique, *ou bien passer entre ces dernières pour se terminer librement à la surface. Il y a donc deux modes de terminaisons nerveuses.*

En 1881, Retzius³ fait paraître un mémoire des plus importants. « On a pensé longtemps, dit-il, que le nerf auditif se terminait en forme de lacet ou de cupule. » Il passe ensuite en revue les différents modes de terminaison de ce nerf d'après ses devanciers. Il rappelle encore les principaux faits établis par son mémoire de

1. Kuhn, *Beiträge zur Anatomie des Gehörorgans*, 1877.

2. Cisow, *Ueber das Gehörorgan des Ganoïdien*. Arch. f. microscopische Anatomie, Bd. XVIII, 1879.

3. Retzius, *Ueber die peripherische Endigungsweise des Gehörnerven biologisches Untersuchungen* (décembre 1881).

1871. Dans le travail actuel, il admet seulement des *cellules de soutien* et des *cellules auditives*; il n'a vu que ces dernières en rapport avec le filament nerveux garni de sa gaine protoplasmique. Ce dernier se divise par dichotomie et va à deux cellules auditives voisines, ou bien se divise en éventail pour desservir trois ou quatre cellules voisines.

De 1882 à 1885, un de nos anciens maîtres, le professeur Ferré, à étudié, dans une série de mémoires très importants, le nerf auditif. Les crêtes et les taches acoustiques ont pour lui la structure suivante : « La crête auditive est une saillie de dimensions variables suivant les animaux... et elle s'élève au-dessus des saillies voisines qui portent le nom de *plana semilunata* ».

... « La forme en est variable suivant les genres; elle est en général allongée, à concavité ou à convexité tournée vers le centre de l'ampoule. Cette courbure suit celle de la paroi osseuse à son niveau. Chez les Poissons, Reptiles, Oiseaux et chez les Mammifères, elle est convexe et limitée par deux petits sillons. Chez les Batraciens, la crête auditive paraît présenter une concavité vers le centre de l'ampoule, tel que cela ressort du manuel de Stricker. »

«... Au-dessus du tissu conjonctif, continue Ferré, se trouve une couche que quelques auteurs ont désignée sous le nom de couche cartilagineuse de la crête auditive et que les Allemands appellent *tunica* ou *membrana propria*. Elle est séparée de l'épithélium de la crête par un liséré amorphe et que l'on appelle *basement membrane*... »

« La couche la plus importante est sans contredit la couche épithéliale. Elle peut être divisée en deux couches bien distinctes, ainsi qu'on peut le voir sur les figures 3, 5, 6 et 7, qui représentent les crêtes auditives des Mammifères, des Reptiles, des Batraciens et des Poissons. La couche profonde est plus mince au niveau de la saillie la plus considérable de la crête, plus épaisse sur les parties latérales. Il en est de même de la couche superficielle. La couche profonde paraît plus claire que la couche superficielle; cette dernière, en outre, est striée perpendiculairement à sa surface. Cet aspect est, du reste, tout naturel, car la couche profonde est formée par des éléments cellulaires cylindriques et allongés, pressés les uns contre les autres, ce qui explique l'aspect plus foncé et strié de cette couche. »

Ferré admet des cellules basales et des cellules cylindriques; les

dernières elles-mêmes peuvent être divisées en deux catégories. Nous reviendrons plus loin sur le travail remarquable que l'auteur présenta en 1882 comme thèse inaugurale (Thèse Bordeaux, 1882); Quant aux filets nerveux, ils se rendent à l'épithélium et vont aux différentes sortes de cellules ciliées.

Dans le limaçon les dernières terminaisons nerveuses partent des cellules de Corti et de Deiters pour aller à l'un des pôles des cellules nerveuses, qui constituent le ganglion spiral. Ces terminaisons vont également aux cellules du sommet (*Contribution à l'étude du nerf auditif*). Nous aurons trop souvent l'occasion de citer ces mémoires pour que nous en parlions plus longuement ici.

Pour Retzius ¹ (1884) le nerf auditif de l'Homme se divise en deux rameaux, l'un antérieur, l'autre postérieur. Le premier de ces rameaux dessert le limaçon, le second le vestibule. Les piliers de l'organe de Corti sont striés longitudinalement. Quant aux cellules de la base des piliers, on peut les considérer comme de véritables cellules basales. Les cellules de Corti sont cylindriques : leur surface est finement granuleuse et présente un petit plateau cilié en forme de fer à cheval. Leur partie inférieure ne se continue point par un filament allant à la membrane basilaire. Les cellules de Deiters n'ont aucun rapport avec les précédentes : ce sont deux espèces de cellules très différentes les unes des autres. La terminaison de ces dernières est effilée et pénètre par une expansion en forme de bouchon dans une des phalanges de la lame réticulaire. Entre les différentes rangées des cellules de Deiters et à la face interne de ces dernières se trouvent trois rangées de filaments nerveux spiraux. Ils naissent probablement des filaments radiaires. En dedans des piliers les plus internes se trouve un trajet spiral interne. Il en existe encore un autre dans le tunnel, à la face externe des piliers internes, désigné sous le nom de trajet du tunnel. Ces différents trajets sont reliés par des anastomoses. A plusieurs reprises, l'auteur dit que les terminaisons des trajets les plus externes sont inconnues.

Dans la macula et la crête acoustique, les filets nerveux ne forment point de réseau anastomotique. Les cellules inférieures sont en forme de quille; elles sont assises sur une couche de tissu conjonctif et contiennent un noyau dans leur partie inférieure.

1. Retzius, *Morpholog. histolog. von G. Retzius*, Stockholm, 1884.

Quelquefois elles prennent l'aspect fusiforme, et alors le noyau est situé un peu plus haut. Les cellules portant les terminaisons nerveuses se présentent avec la forme de bouteilles, et au point où elles s'unissent avec les filaments nerveux elles présentent un renflement volumineux du corps, puis un col plus mince avec du pigment brun jaunâtre, et finalement une surface plate arrondie où se dressent les cils auditifs. Ces derniers ne sont pas homogènes et sont constitués par des filaments cylindriques droits, très fins, dont le nombre varie de 10 à 15 : ils sont facilement détruits par l'acide osmique.

En 1884, Tafani¹ étudie l'organe de Corti chez le Singe. Indépendamment des cellules auditives internes et externes, il y a encore des cellules de soutien. On en trouve deux rangées chez le Lapin, ou même généralement une seule rangée. Leur rapport avec les filaments nerveux est difficile à démontrer; les cils, bien que d'un diamètre égal à ceux des cellules de Corti, sont beaucoup plus longs. Ils sont disposés selon une ligne courbe à concavité extérieure. Leur surface supérieure n'est pas ronde, mais elliptique. Il n'est pas possible de voir si ces cellules se terminent par un prolongement ou bien si elles ont un pied très mince pour aller entre les cellules de soutien rejoindre l'*habenula perforata*.

Quant aux cellules de Corti et de Deiters, on en trouve trois rangées. Tafani admet en grande partie les dispositions décrites par Retzius, mais s'il croit que les cellules de Deiters sont cylindriques à la base, c'est qu'il a démontré qu'elles s'enroulent autour du pied de jonction des autres.

Deux ans auparavant, le même auteur avait publié un mémoire fort intéressant sur l'épithélium acoustique. Ce sont ses recherches chez les Céphalopodes qui l'ont conduit à étudier l'épithélium cilié des vertébrés. Chez ces animaux, il n'a trouvé que deux sortes de cellules; il a pensé qu'il serait intéressant de rechercher si, chez les vertébrés, il en était de même dans les ampoules, l'utricule, le saccule et le limaçon. Il a recherché en un mot si l'on retrouve les deux espèces de cellules, c'est-à-dire les cellules de soutien et les cellules auditives.

Pour l'auteur de ce mémoire, la majeure partie des chercheurs

1. Tafani, *L'organe de Corti chez les singes* (Archiv. ital. de biologie, 1884, t. VI. — *Gli epitelii acustici*. Lo Sperimentale, giornale italiano di Scienze mediche, 1882, t. II, décembre.

qui se sont occupés de cette question avant lui n'ont donné que peu de détails descriptifs sur ces éléments. Si on examine la vésicule acoustique du Poulpe, on voit qu'elle est composée par des cellules cubiques, sans appendice aucun alternant avec d'autres qui ont des cils sur leur face libre, et qui se continuent de l'autre avec un filet nerveux. Les premières sont des cellules de soutien et les autres sont plus directement destinées à la fonction auditive.

Chez le Poulpe, les cellules auditives sont semblables dans leur forme. Elles sont volumineuses et cubiques. La cellule de soutien prend l'aspect d'une membrane. Cette cellule est complètement membraneuse, elle se rapproche des cellules de soutien de Corti; elle forme une simple lamelle, de telle sorte qu'elle entoure les cellules auditives. Elle forme ainsi une sorte de cavité où est placée la cellule auditive.

Pour Tafani, on trouve ces dispositions chez les animaux supérieurs avec des adaptations à leur structure plus compliquée. Toutes les cellules chez la Torpille, chez l'Axolotl présentent l'aspect d'une carte à jouer pliée en deux dans toute sa longueur, et c'est pour avoir ignoré ces formes que Schultze, Hasse, Rudinger, Pritchard et d'autres ont décrit des cellules basales, de soutien et sensibles. Chez le Cavia, il en serait de même; mais ce fait serait surtout évident pour les organes de Corti. Les cellules de ce nom s'enfonceraient dans l'intervalle des cellules de Deiters, qui seraient (ces dernières) creuses, car elles sont constituées par une lamelle qui s'enroulerait autour du prolongement inférieur de la cellule de Corti.

Schwalbe (1886), dans son livre des *Organes des sens*, expose les données acquises par ses prédécesseurs et spécialement les recherches de Retzius.

Deux ans auparavant, Steinbrügge¹ étudie le limaçon de l'oreille humaine et décrit dans l'organe de Corti des cellules arrondies. Tous les histologistes après Deiters, dit-il, ont décrit les cellules externes de Corti sous une forme plus ou moins cylindrique ou allongée avec un prolongement vers la membrane basilaire. Rosemberg a été le premier qui dans son ouvrage, en 1868, sur les cellules du limaçon, les décrit comme ayant une extrémité supérieure arrondie, mais pas de prolongements. L'auteur que nous

1. Steinbrügge, *Ueber die Jelligen Gebilde des menschlichen cortischen Organs*. Zeits. f. Ohrenheilk., 1884.

citons aurait vu par deux fois des cellules arrondies, sans prolongements inférieurs. Ces cellules alternent sur la lame spirale avec les prolongements des cellules de Deiters. Le noyau enverrait un prolongement en forme de bâtonnet.

Pour Ranvier¹ (1889), on observe dans les crêtes et les taches des cellules basales des cellules fusiformes et des cellules ciliées. Ces dernières ont la forme d'un dé à coudre renversé. Les cellules fusiformes ne sont autre chose que des cellules de soutènement. Ces cellules envoient entre les cellules sensorielles des prolongements centraux, qui probablement passent entre les cellules basales pour atteindre la surface de la membrane propre du saccule. Quant aux cellules basales, elles sont représentées par une première rangée de noyaux.

Les fibrilles nerveuses s'insinuent entre les cellules basales, les dépassent, forment au-dessus d'elles un plexus plus ou moins net, plus ou moins serré, suivant les animaux. Elles se terminent dans les cellules sensorielles.

Ranvier admet également les cellules du sommet, les cellules de Corti et de Deiters comme formant la partie épithéliale nerveuse. Les cellules de Corti ont également la forme de dés renversés. Les cellules de Deiters ont deux prolongements : l'un s'attache à la membrane basilaire, l'autre va se fixer à la membrane cuticulaire, analogue à la membrane limitante externe de la rétine. Les cellules de Corti n'auraient point de prolongements autres que les prolongements nerveux, car les filets se rendent à ces cellules et se confondent avec elles. Ranvier figure les cellules du sommet comme possédant un pied qui les fixe à la membrane basilaire. Les piliers de Corti sont des cellules dont une partie s'est différenciée, tandis que l'autre est restée embryonnaire. Il donne une seule de ces cellules embryonnaires à la base du pilier externe et en accorde deux au pilier interne.

Retzius², en 1892, fait paraître un nouveau mémoire sur l'organe de Pouie des Oiseaux et des Mammifères. Les cellules ciliées de l'épithélium n'entrent point en relation avec les filets nerveux, ils n'en sont pas des émanations. Ces éléments sont accolés l'un

1. Ranvier, *Traité technique d'Histologie*, 1889.

2. Retzius, *Die peripherische Endigungsweise des Gehörnerven*, Verhandl. d. Anat. Ges. Wien, 1892, § 63. — *Die Endigungsweise des Gehörnerven*, Biol. Untersuchungen, n. F., III, § 29, 1892.

à l'autre. Les filets nerveux se présentent comme les prolongements périphériques des cellules ganglionnaires bipolaires, qui se trouvent placées dans l'acoustique et qui envoient leur second prolongement vers le cerveau. *Ces cellules ressemblent donc aux cellules olfactives* de l'organe de ce nom, qui envoient un prolongement dans l'épithélium et l'autre dans le cerveau. Les cellules ciliées ne sont donc pas des cellules nerveuses proprement dites, mais des cellules en quelque sorte indirectement sensibles et ne jouant dans la physiologie d'un organe qu'un rôle secondaire.

La même année Gerber ¹, en employant une solution de bleu de méthylène à 4 pour 100 en injection chez les Mammifères adultes, a pu prouver que parmi les fibrilles dépourvues de myéline les unes se terminaient librement entre les cellules internes, tandis que les autres, passant entre les piliers, vont se terminer entre les cellules ciliées externes par des renflements en bouton. Il n'y a point d'union intime entre ces filets et les cellules.

Ayers ² n'admet point de pareilles dispositions : la méthode de Golgi lui a toujours permis d'observer une union intime entre les filets nerveux et les cellules de Corti ainsi qu'avec celles des crêtes et des taches auditives. Ces cellules ont un véritable prolongement cylindraxile qui se rend au ganglion cochléaire.

Les terminaisons du nerf acoustique ne se feraient donc pas librement entre les cellules ciliées, mais se continueraient avec elles.

Ramon y Cajal ³ (1894), par ses recherches, vint corroborer les conclusions de Retzius et de Gerber. « La crête auditive apparaît sur une section perpendiculaire et on y voit pénétrer les fibrilles nerveuses, venues des cellules bipolaires, résidant à une grande distance de l'épithélium. Les ramifications terminales sont variqueuses; elles forment à leur origine de petits arcs à concavité supérieure et s'achèvent non loin de la surface épithéliale libre, par une varicosité. »

Un an plus tôt Lenhossék ⁴ donnait des terminaisons de l'acoustique une description un peu différente. Pour lui, les fibres pénètrent dans l'épithélium et se résolvent en arborisations libres, situées au-dessous de l'extrémité profonde des cellules ciliées. « De

1. Gerberg, Anat. Anz. VIII. Jahrg. n° 1. *Ueber die Endigung des Gehörnerven*, 1892.

2. Ayers, *Ueber das peripherische Verhalten der Gehörnerven*, Anat. Anz., 1892.

3. Ramon y Cajal, traduct. française, 1894.

4. Lenhossék, rapporté par Ramon y Cajal, *Traité du système nerveux*. trad. française d'Azoulay.

la sorte, il y aurait peut-être, dit Ramon y Cajal, deux espèces de ramifications. »

Van Gehulten, dans la plus récente des éditions de son ouvrage sur le *Système nerveux* (1877), s'attache à décrire longuement avec toute l'autorité qui s'attache à son nom, l'épithélium sensoriel et les terminaisons nerveuses de l'acoustique. Pour cet auteur, les fibres nerveuses sont indépendantes des cellules épithéliales, elles n'en sont point une émanation. Ces fibres ne sont autre chose que les prolongements périphériques des cellules des ganglions de l'oreille; elles viennent se terminer entre les cellules ciliées par un petit renflement. L'auteur n'admet que les fibres radiaires et il fait remarquer qu'il n'a jamais vu, comme Retzius, le trajet des fibres spirales.

Enfin, tout dernièrement, dans le *Journal of Morphologie* (1898), Morill¹ étudie la même question. Il n'a jamais vu les terminaisons nerveuses se continuer avec le protoplasma des cellules bien que ces dernières fussent très transparentes. Les terminaisons nerveuses ne se présentent pas sous la forme de cupules embrassant le fond de la cellule. Les fibrilles prennent fin par des élargissements qui existent à leurs points terminaux; il n'y a point d'anastomoses entre les fibrilles nerveuses. Leurs terminaisons se présentent sous deux aspects. Les unes finissent à la surface de l'épithélium; les autres à la base des cellules, par des renflements qui les mettent en contact avec elles. A part l'élargissement terminal, il n'y a point de varicosités sur le trajet du nerf.

II

L'épithélium sensitif.

Ce que nous allons exposer dans ce chapitre devrait faire partie de l'histoire, et cela pour plusieurs raisons. Un mémoire sur ce sujet fut, en effet, publié par nous, en collaboration avec M. le professeur Coÿne². A ce titre il devrait occuper la place dont nous venons de parler. De plus, bien que nous ayons revu (seul cette

1. Morill, *Journal of Morphologie*, t. XIV, n° 197.

2. Coÿne et Cannieu, *Recherch. sur l'épithélium sensoriel de l'organe auditif. Ann. des malad. de l'oreille et du larynx*, 1895.

fois chez le Cobaye), les faits que nous avançons alors, nous avons été amenés à conclure aux mêmes dispositions anatomiques.

Toutefois, comme à cette époque, pressé par les circonstances, nous n'avions point exposé l'historique de la question, nous n'avions pas fait ressortir ce qui nous était personnel de ce qui appartenait aux autres. Aussi avons-nous pensé que nous devons donner à notre travail sur l'épithélium une place spéciale, qui le mit bien *en évidence*, et cela avec d'autant plus de raison que les recherches les plus récentes *ne semblent pas s'être aperçu des nôtres*.

Quand on étudie d'une façon spéciale l'épithélium qui recouvre les différentes parties de l'oreille interne, on remarque bientôt qu'au niveau des points où viennent se terminer les nerfs spéciaux apparaissent des renflements de nature épithéliale, signalés par les anatomistes sous des noms particuliers et différents les uns des autres. C'est ainsi, par exemple, que ces renflements épithéliaux prennent le nom de taches acoustiques, dans le saccule et l'utricule, de crêtes acoustiques dans les ampoules des canaux demi-circulaires, et d'organe de Corti ou de papille spirale dans le limaçon.

Nos recherches nous ont permis de faire un certain nombre d'observations intéressantes que nous exposons dans la note actuelle.

Nous diviserons cette étude en deux parties distinctes. Dans la première, nous nous occuperons des taches et des crêtes acoustiques dont la structure des épithéliums est identique. La seconde partie sera consacrée à la description des particularités concernant l'organe de Corti.

A. — STRUCTURE DES TACHES ET CRÊTES ACOUSTIQUES.

L'épithélium de ces formations a la même constitution, non seulement chez des individus différents, mais encore chez des espèces diverses.

Toutefois, dans le cours de nos recherches, nous avons pu nous rendre compte que les différentes espèces examinées (Rat, Souris, Cobaye, Lapin, Chien, Chat, Homme), présentent dans la structure de ces organes deux types bien tranchés. L'un est caractérisé par la présence de quatre rangées de cellules superposées (Carnassiers, Homme); l'autre, que nous étudierons le premier, n'en possède que trois.

1^{er} Type. *Rongeurs*. — Chez la Souris, le Rat, le Cobaye et le lapin, les trois rangées de cellules apparaissent facilement et on est tenté tout d'abord d'accorder à ces taches et à ces crêtes acoustiques la structure que leur donnent les ouvrages classiques (Ranvier, 1889; Wiedersheim, *Anatomie comparée*).

Généralement on considère, en effet, à ces organes trois couches principales depuis les travaux de Schultze (voir historique.) Ces trois couches sont distinctes les unes des autres par la forme différente de leurs cellules. La plus superficielle est constituée par des cellules ciliées (cellules en brosse). Au-dessous de cette première couche on en rencontre une autre constituée par une ou plusieurs rangées de cellules nucléaires, indifférentes, lâchement unies entre elles. Les unes, les plus rapprochées des cellules en brosse, sont considérées comme des cellules de soutien. Les autres, plus éloignées, sont appelées depuis EBNER, des cellules basales. Ces deux sortes de cellules forment une couche s'étendant des cellules ciliées à la membrane limitante.

D'après nos recherches, les cellules seraient disposées sur deux couches et paraîtraient tout d'abord constituer deux assises superposées. Mais une observation plus attentive permet facilement de voir, sur des coupes traitées par l'hématoxyline cuivreuse et par le nitrate d'argent, que cet aspect résulte d'une fausse stratification; que chacune de ces cellules prend naissance sur la membrane basale et va se terminer, par un prolongement plus ou moins fin, au niveau de la surface épithéliale (fig. 1).

Les cellules que les auteurs appellent la couche inférieure des cellules basales (fig. 1, 4) sont, en effet, en contact plus direct avec le basement membrane par une extrémité plus ou moins renflée, à protoplasma granuleux, contenant un noyau volumineux. De cette large base protoplasmique part un prolongement supérieur allant se terminer à la surface de l'épithélium par un léger évasement.

Les éléments qui forment la couche supérieure présentent aussi un renflement protoplasmique, avec un noyau volumineux. Mais ici le ventre de la cellule n'est plus en contact avec la membrane basale, il est situé au-dessus du renflement protoplasmique des cellules précédentes. De la partie supérieure s'en échappe également un prolongement qui prend fin à la surface de l'organe, et de sa partie inférieure on voit sortir plusieurs prolongements qui s'insinuent entre les ventres renflés et nucléolés des cellules inférieures pour

rejoindre la membrane basale. Ces prolongements inférieurs sont aplatis au niveau des ventres cellulaires, mais, dans les espaces laissés libres par ces dernières, ils possèdent des expansions latérales plus ou moins marquées. Au niveau de la membrane basale, ils s'étendent en forme de pied assez large (fig. 1, 3). Ces mêmes particularités s'observent sur le prolongement qui va à la surface épithéliale; nous y avons observé les mêmes expansions latérales, correspondant aux espaces laissés libres par les cellules supérieures, par les cellules ciliées et des rétrécissements placés au niveau des parties renflées de ces mêmes cellules. Ces faits peuvent être rapprochés de ceux qu'on observe dans la rétine, quand on examine les fibres de Müller. L'extrémité du prolongement opposé à celui qui se rend à la *membrane basale* se termine également par une sorte de pied étendu et aplati.

Quant aux cellules ciliées des Rongeurs, elles sont disposées sur une seule rangée. Ranvier d'ailleurs, et Testut après lui, figurent très bien ces dispositions. Mais tandis que ces auteurs admettent les cellules basales et de soutien; tandis qu'ils considèrent les premières comme n'ayant aucun rapport avec la surface libre de l'épithélium et les dernières comme n'arrivant pas jusqu'à la membrane basale, ils veulent que les cellules ciliées soient simplement en contact avec la surface ampullaire ou vestibulaire des épithéliums sensitifs. Ils lui donnent la forme d'un dé à jouer renversé. Pour ce qui est de ces cellules, nous ne pouvons partager les idées de ces auteurs. Elles présentent, en effet, un ventre renflé, ovoïde, à grosse extrémité tournée vers la membrane basale. De la partie supérieure part un prolongement qui devient de plus en plus mince jusqu'au niveau de la moitié de sa longueur (fig. 1). Puis il augmente de plus en plus de volume et finit en se coiffant d'une sorte de bourrelet arrondi, réfringent, surmonté lui-même d'une foule de cils vibratiles aglutinés. Du ventre de la cellule s'échappent des prolongements protoplasmiques inférieurs absolument semblables à ceux que nous avons vu exister sur les cellules immédiatement sous-jacentes, ayant des expansions latérales et allant se terminer par un pied étalé, peu large sur la membrane basale elle-même. Ces prolongements sont au nombre de 2, 3 ou de 4; nous n'en avons jamais vu un plus grand nombre. Un gros noyau avec un nucléole assez volumineux occupe le ventre de la cellule.

On peut donc observer que les cellules ciliées ont ici la même

étendue que les autres cellules constituant la tache ou la crête : elles prennent naissance par de minces prolongements sur la membrane basale et finissent par un renflement garni de cils au niveau de la surface épithéliale.

Ces faits ne sont point tout à fait en désaccord avec ce que l'on sait de la structure de ces organes. Retzius, en 1872, n'admet plus, comme nous, que deux sortes de cellules chez les Rongeurs. Les cellules ciliées et les cellules de soutien. Bien que la description de cet auteur diffère de la nôtre sur des points de détail, il est facile de se rendre compte, en se rapportant à la figure de son mémoire, qu'il croit comme nous que les cellules basales et de soutien prennent naissance à la membrane basale pour se terminer à la surface épithéliale. Toutefois, avec Ranvier, il ne pense pas que la cellule ciliée occupe toute l'épaisseur de l'épithélium, *et c'est en cela que notre description diffère de la leur*. Ces prolongements sont tellement évidents, qu'il n'est point possible de les nier. Il n'est pas plus difficile d'ailleurs pour l'esprit de les admettre quand il s'agit des cellules ciliées que lorsqu'il s'agit de la rangée médiane des cellules de soutien.

2^{me} type : Carnassiers et Homme. — Dans le second groupe se rangent les Carnassiers et l'Homme. Les crêtes et les taches de ces animaux ne diffèrent de celles de l'homme qu'en ce qu'elles sont plus nombreuses. Ce nombre plus grand porte sur les cellules ciliées. Les *cellules ciliées* sont donc *disposées sur deux couches* et les cellules de soutien sont également rangées en deux assises. On observe donc ici quatre rangées de noyaux au lieu de trois comme chez les Rongeurs.

Dans ces formations, en effet, la première assise des cellules est garnie de poils. Elles sont en tout semblables à celles que nous venons de décrire en dernier lieu chez les animaux du premier type. Elles forment ce que nous appelons, avec le professeur Coÿne, les *cellules ciliées à col court* (fig. I, 1 et 2).

Quant aux cellules qui sont situées au dessous de la première couche, elles reproduisent le même type comme forme et ne diffèrent de celles de la couche supérieure que par un col plus allongé (*cellules à col long*). Nous retrouvons dans ces éléments un renflement ventral correspondant à noyau volumineux, un prolongement supérieur allant en diminuant de plus en plus jusque vers son milieu, pour augmenter insensiblement de volume jusqu'à

sa terminaison (fig. 1, 2). Là également, le prolongement est coiffé par une sorte de bourrelet garni de cils.

De la partie inférieure du renflement s'échappent deux ou trois prolongements grêles; prolongements qui s'insinuent entre les cellules de soutien sous-jacentes pour aller se fixer sur la membrane basale.

L'apparence de stratification est due encore ici à ce que les *renflements ventraux* de cette seconde rangée de cellules *se disposent au-dessous de celui des premières*.

Quant aux cellules de soutien sous-jacentes, elles présentent la même forme et la même disposition que chez les Rongeurs. Elles sont disposées sous deux rangées ou plutôt le renflement ventral nucléaire est disposé sous deux assises.

B. LIMAÇON. L'organe de Corti présente également à observer des cellules de soutien et des cellules sensorielles.

Les premières prennent naissance par un corps assez volumineux sur la membrane spirale et se terminent par un col allongé au niveau de la surface épithéliale. Ce sont les dispositions que présentent les cellules de soutien des cellules du sommet et les cellules de Deiters. Chez ces dernières cependant le prolongement semble continuer la face externe et non l'axe central, de telle sorte que leur partie interne semble déprimée au-dessus et présente vue de champ l'aspect d'un siège (fig. 4).

Les cellules sensorielles de Corti ou celles du sommet nous offrent à observer des dispositions inverses. Ici, c'est le corps volumineux qui est supérieur, tandis que la portion effilée est inférieure. La partie volumineuse est garnie d'un noyau assez gros; elle est adhérente au bord supérieur de la membrane de Corti et est garnie de cils vibratiles. Le prolongement inférieur assez grêle n'est pas situé dans l'axe de la cellule pour les éléments de Corti. Il semble plutôt continuer la face interne de la cellule sensorielle, qui présente de la sorte une espèce d'encoche qui lui donne l'aspect d'un siège renversé (fig. 3).

Quand on examine les cellules de Deiters et les cellules de Corti en place, on voit que le renflement de l'une correspond à la partie grêle de l'autre et réciproquement. Nous trouvons dans ces formations deux sortes d'éléments cellulaires, ayant la même longueur; et si on s'en tient à un examen superficiel, on croirait avoir affaire à un épithélium stratifié composé de deux couches de cellules.

En résumé, que l'épithélium sensoriel possède deux, trois ou quatre couches de cellules, elles ont toutes la même hauteur, les mêmes points d'origine et les mêmes points de terminaison. Aussi peut-on considérer ces divers épithéliums sensoriels comme dérivant d'un épithélium cylindrique simple qui prendrait l'apparence d'un épithélium cylindrique stratifié pour constituer les bourrelets épithéliaux sensoriels où se rendent les terminaisons nerveuses.

Pour former ces bourrelets, en effet, les cellules se tassent, se rapprochent les unes des autres en certains points. *Leurs extrémités s'effilent, tandis que leur renflement ventral, correspondant au noyau, se dispose à des niveaux différents*, dans l'épaisseur du bourrelet sensoriel. Il n'y aurait donc qu'une *fausse apparence de stratification*, car toutes les cellules *touchent la membrane basale et atteignent la surface épithéliale* (fig. 1). Cette apparence est due à ce que les noyaux et les renflements protoplasmiques correspondants (qui forment la partie la plus apparente des cellules, seules vues par les premiers observateurs), se sont disposés dans le but d'occuper le moins de place possible (fig. 1), de se tasser le plus possible pour constituer un support homogène, dont les éléments bien liés servent de coussinet aux fibrilles nerveuses. Nous avons donc affaire ici à un épithélium cylindrique simple, dont les cellules se sont adaptées dans leur forme et leur situation, en vue de remplir un rôle physiologique spécial.

Bien plus l'examen des différentes parties de l'oreille permet de trouver toutes les formes de passage entre cet épithélium si complexe des taches et des crêtes acoustiques des carnassiers, de l'homme et des rongeurs et l'épithélium aplati, pavimenteux, qui tapisse les sacs auditifs. Si on observe les parois des canaux semi-circulaires, on voit en effet qu'ils sont formés par un endothélium pavimenteux; à mesure qu'on s'approche des crêtes, cet épithélium se transforme insensiblement au niveau de ces organes spéciaux, qu'on appelle les *planum semilunatum*. Il devient cubique, puis cylindrique simple. Les cellules cylindriques augmentent peu à peu de volume et passent insensiblement à l'épithélium des crêtes acoustiques.

L'oreille présente donc à nos observations le passage insensible de l'épithélium pavimenteux à l'épithélium cylindrique simple, et, de ce dernier à l'épithélium offrant une fausse apparence de stratification. Parmi ces épithéliums stratifiés, nous trouvons même tous

les degrés de complexité. C'est ainsi que l'organe de Corti nous offre un épithélium ayant (en apparence) deux couches de cellules, que les crêtes et les tâches acoustiques des Rongeurs nous en présentent trois, et que les carnassiers et l'homme en possèdent quatre.

Bien plus, ces faits nous ont suggéré l'idée qu'il se pourrait que tous les épithéliums cylindriques, dits stratifiés, que l'on rencontre ailleurs, fussent semblables à ceux de l'oreille, qui ne diffère de l'épithélium cylindrique simple qu'en ce que les noyaux et leurs renflements protoplasmiques correspondants ne sont pas disposés sur un même plan. Nous avons pensé enfin que la stratification n'était qu'apparente, et que le terme d'*épithélium cylindrique stratifié* devait être rayé de la nomenclature, ou tout au moins changer de sens et indiquer, tout au plus, une fausse stratification.

Sous l'influence de ces idées, nous avons entrepris des recherches nouvelles. A l'heure actuelle, et nous avançons ces faits pour prendre date, l'épithélium cylindrique de la trachée et l'épithélium de la muqueuse olfactive sont, à notre avis, constitués sur le même type que ceux de l'oreille. On y rencontre des cellules ciliées superficielles allant par un, deux ou trois prolongements en forme de pied jusqu'à la membrane basale, et des cellules de soutien partant également de cette membrane pour finir à la surface libre de la couche épithéliale :

Ces données reposent sur un grand nombre de faits sur lesquels ont porté nos recherches ; nous ne pouvons les exposer plus longuement ici : ils feront l'objet d'un mémoire ultérieur. D'ailleurs j'ai traité cette question très longuement dans le *Cours d'histologie* (1897-98.)

III

Les terminaisons nerveuses de l'acoustique.

A l'heure actuelle, grâce à la méthode au chromate d'argent et à celle du bleu de méthylène, on s'accorde à considérer les cellules constituant l'épithélium acoustique comme complètement indépendantes des filets nerveux. Ayers, dans ces dernières années, est à peu près le seul qui partage les idées de la majorité des anciens chercheurs. Nous rappellerons que ces derniers voulaient que le

cylindre axc se confondit d'une façon entière et intime avec le protoplasma de certaines cellules épithéliales.

Pour nous, nos recherches, qui datent de plusieurs années, nous ont amené à nous ranger du côté de ceux qui ont démontré l'indépendance de ces éléments; et, si nous les exposons ici, c'est pour prendre parti au sujet de cette question, fournir quelques preuves en faveur de cette conception, et ajouter un certain nombre de faits à ce que l'on sait déjà.

Toutefois, avant d'exposer le résultat de nos recherches, nous ferons observer, ainsi qu'on peut s'en rendre compte en parcourant l'historique exposé plus haut, que ceux qui n'admettent point la continuité des filets nerveux et des cellules épithéliales ont eu des prédécesseurs dans cet ordre d'idées, et que ces derniers (*Böttcher, Lavdowsky, Cisow*) avaient conçu le mode de terminaisons nerveuses comme Ramon y Cajal, Retzius, Kölliker, Lenhosséck, Van Gehucten, Gerber, Morill et nous-mêmes nous l'admettons aujourd'hui.

Les méthodes actuelles n'ont donc fait, pour ce qui est de l'organe auditif, que corroborer les recherches de certains auteurs anciens, et mettre à la portée de tous, *même des profanes*, des dispositions que l'habileté et le génie de ces chercheurs avaient découvertes par une technique de plus simples.

Les filets terminaux de l'acoustique prennent naissance aux dépens des filaments périphériques des cellules des ganglions de Scarpa et de Corti. Nous étudierons donc ces ganglions avant de passer en revue les filets périphériques qui partent des cellules qui les composent.

A. — GANGLIONS DE SCARPA ET DE CORTI.

Chez le Chat, les différents amas de cellules nerveuses admis par les divers auteurs qui se sont occupés de la question ne constituent qu'un seul et unique ganglion. C'est ainsi que Böttcher et bien d'autres après lui admettaient un ganglion sur le rameau vestibulaire (gangl. de Böttcher); que Corti et Schwalbe avançaient qu'il y avait un troisième ganglion sur le rameau nerveux se rendant à l'ampoule postérieure. Il n'en est pas ainsi; et, sur les coupes en séries ou même sur de simples dissections, on peut voir une zone ininterrompue de cellules nerveuses ganglionnaires

reliant ces amas qu'on croyait séparés. M. le professeur Ferré a déjà observé ces faits; et bien qu'il conserve à un certain nombre de cellules nerveuses, le nom de ganglion de Böttcher, il croit qu'elles sont une émanation des ganglions de Scarpa. Les mêmes dispositions se retrouvent chez l'Homme, chez le Veau, la Brebis, le Rat et la Souris. Chez ces derniers, le ganglion de Scarpa et le ganglion géniculé sont unis ensemble par une bande assez importante de cellules ganglionnaires. Bien plus, le *ganglion de Scarpa est intimement accolé au facial* comme nous l'avons démontré dans un mémoire antérieur¹. « Ce ganglion est situé à 4 ou 5 centimètres du point où les rameaux de l'auditif se réunissent » (Ferré).

Quant au ganglion de Corti ou ganglion spiral nos observations concordent avec celles de Coÿne² et de Ferré³. « Chacun des rameaux du nerf cochléaire, qui arrive dans le canal de Rosenthal, présente un renflement ganglionnaire. L'ensemble de ces renflements réunis les uns aux autres donne naissance à un ganglion continu, spiroïde, qui occupe toute la longueur du canal de Rosenthal : on l'a désigné sous le nom de ganglion spiral » (Coÿne).

« Le canal spiral qui le contient, dit Ferré, est situé au niveau de l'union de la lame des contours et de la columelle ou cône osseux autour duquel vient s'enrouler la lame des contours. Il est cylindrique; il suit le trajet de la lame spirale, mais un peu au-dessous ou plutôt en arrière » (Ferré).

Les cellules nerveuses du ganglion de Corti et de Scarpa sont toutes bipolaires. Elles donnent naissance à deux prolongements nerveux principaux, l'un central, l'autre périphérique. Elles sont entourées par une capsule. Cette capsule, formée au dépens du stroma, est tapissée par des cellules dont les noyaux font saillie dans l'intérieur. Chez le Chat, le Chien, la Brebis, le Veau et l'Homme on peut ainsi compter de quatre à cinq noyaux. Ces faits nous entraîneraient avec Coÿne et Ferré à considérer les capsules comme constituées par du tissu conjonctif, séparant les cellules ganglionnaires, tissu qui forme des cavités tapissées par des cellules endothéliales.

Chez la Souris cependant, aussi bien dans le ganglion de Corti

1. Cannieu, *Recherches sur le nerf auditif, ses rameaux et ses ganglions*, Thèse Bordeaux, 1894.

2. Coÿne, *loc. cit.*

3. Ferré, *loc. cit.*

que dans celui de Scarpa et le ganglion géniculé, on voit très souvent un seul noyau faire saillie dans l'intérieur de la loge. Ce noyau paraît appliqué contre la paroi constituée, ici par une membrane très mince, qui se continue au niveau des pôles de la cellule ganglionnaire avec la membrane de Schwann des filets nerveux qui en partent.

La cellule nerveuse possède un noyau volumineux ; il est entouré d'une zone claire, étroite, formée par le protoplasma. L'intérieur en est garni par un nucléole.

Nous avons revu chez le Chat, le Chien, le Rat et la Souris les *prolongements que les cellules ganglionnaires envoient vers la capsule*. Déjà, soit sur les ganglions de l'acoustique, soit sur ceux d'autres régions, Disse, Martin, Lenhosséck, Retzius et Van Gehuchten ont observé les mêmes faits. *Bien avant eux, Ferré avait vu de pareils prolongements sur les ganglions de l'auditif*¹.

« *Les cellules nerveuses, dit cet auteur, portent deux prolongements assez longs qui sont en continuité avec le tube nerveux afférent et efférent...* »

« *Mais ce n'est pas les seuls prolongements que présentent ces cellules. On voit se détacher du protoplasma de petits prolongements clairs et brillants. Nous nous sommes demandé, en présence de l'existence de ces prolongements, si ce n'étaient pas là des fibrilles provenant du réseau conjonctif; mais, après dissociation minutieuse qui nous a permis d'isoler les cellules, nous nous sommes convaincu, et nous avons convaincu d'autres personnes, que c'étaient bien là des prolongements cellulaires. Ils se dégagent de la cellule à différents niveaux. Quelques-uns de ces prolongements traversent la membrane d'enveloppe et vont s'anastomoser avec ceux de la cellule voisine..... Ainsi, ces cellules nerveuses peuvent être regardées comme des cellules multipolaires anastomosées. Deux des prolongements l'emportent sur les autres. La constatation de l'existence de ces derniers n'est pas toujours facile; ils ne sont pas toujours placés au point que l'on est convenu d'appeler les deux pôles d'une cellule, c'est-à-dire aux extrémités d'un même diamètre.* » (Ferré.)

Ces faits ont été vus pour la première fois par Ferré; et nous pensons que si les auteurs plus haut cités n'ont point parlé des observations du professeur de Bordeaux, c'est que, dans leurs

1. Ferré, Contribution à l'étude du nerf auditif, *Bullet. de la Soc. zool. de France*, X, 1885, page 28.

recherches sur les cellules ganglionnaires, ils n'ont consulté que les ouvrages parlant spécialement de ces organes nerveux. Moi-même, je le répète, j'avais publié les mêmes constatations de 1894-95 et je les avais étendues au ganglion de Corti de l'Homme et aux ganglions de Scarpa et de Corti chez le Chat, le Chien, le Rat et la Souris.

Quant aux prolongements périphériques de ces cellules, nous pouvons diviser leur trajet en deux portions, ainsi que l'ont fait Coÿne et Ferré, et le grand nombre d'auteurs qui se sont occupés de cette question. La *première partie* la portion proximale, est la plus longue des deux; elle se présente avec l'aspect d'une fibre à double contour, absolument normale. Nos observations ont porté sur des nerfs coupés par la méthode à la paraffine et sur des fibrilles séparées par dissociation. Cette dernière méthode a été employée chez un grand nombre d'animaux; nous avons pu de la sorte examiner le nerf acoustique du Chien, du Chat, de la Brebis, du Bœuf, du Rat, de la Souris, du Lapin, du Cobaye et du Cochon.

Ces dissociations, très difficiles, nous ont fourni des résultats inférieurs à ceux que nous avons obtenus avec la méthode des coupes après coloration et fixation par l'acide osmique. Dans cette dernière méthode, il est plus facile de se rendre compte du niveau où on examine les fibrilles nerveuses et de comprendre les rapports des divers éléments les uns par rapport aux autres. La méthode des dissociations entraîne avec elle des manipulations assez nombreuses pouvant léser (au moins quand il s'agit de l'auditif, enfermé dans de la substance osseuse), la structure délicate des fibres nerveuses.

Cette partie du nerf auditif, que nous étudions, a chacune de ses fibres entourée par un manchon de myéline. Elle ressemble, à ce sujet, aux prolongements centraux qui constituent la portion de l'acoustique allant des ganglions vers le bulbe. Nous avons étudié déjà les fibres à double contour de ce nerf, et, dans ce mémoire, nous avons peu à changer à ce que nous avons dit dans un mémoire antérieur.

Le manchon de myéline accompagne ces fibres dans toute cette première partie, et ne l'abandonne qu'au niveau de l'épithélium sensoriel. C'est la présence de cette substance sur la portion proximale seule des prolongements périphériques qui nous permet de les diviser en deux parties. Elles possèdent une gaine de Schwann

qu'on aperçoit très difficilement au niveau des étranglements annulaires. Ces étranglements correspondent au point où la myéline est absente. Ils sont très éloignés les uns des autres, et on peut les observer seulement sur les préparations particulièrement favorables. Les fibrilles du nerf auditif présentent des segments cylindro-coniques et, rarement, il est vrai, on y observe les incisures de Lantermann. Nous avons aperçu d'une façon très claire, dans ces nouvelles recherches, les stries transversales du cylindraxe.

Les fibrilles qui constituent les rameaux de l'auditif sont généralement plus grêles que celles des autres nerfs. Elles présentent des formes irrégulières dans leurs contours, ainsi que de nombreuses sinuosités, faits déjà observés par Ferré. Tantôt elles offrent des renflements en forme de fuseau, tantôt leur diamètre diminue brusquement; parfois un des bords est rectiligne tandis que l'autre décrit des sinuosités; d'autres fois encore ces sinuosités s'observent des deux côtés. Dans certaines circonstances, enfin, nous avons pu nous rendre compte à nouveau de ce fait que ces inégalités observées étaient dues à une torsion que subit la fibrille sur son axe.

Avec Erlisky, nous avons observé, par le même niveau, un plus grand diamètre des fibres du nerf vestibulaire. D'ailleurs, dans chacune des branches de l'auditif; on peut remarquer des fibrilles de volume variable. Les unes atteignent facilement, comme largeur, le double des autres; aussi me paraît-il difficile de donner des chiffres ayant quelque valeur à ce point de vue.

La *deuxième partie*, la portion distale, est dépourvue de myéline. Cette portion constitue à proprement parler les filets terminaux de l'acoustique. Ces terminaisons nerveuses se comportent d'une façon légèrement différente selon qu'on s'adresse au limaçon ou bien aux crêtes et aux taches acoustiques.

a. Terminaisons dans les crêtes et les taches auditives. — « Les filets nerveux, dit Ferré (*Étude de la crête auditive chez les Vertébrés*, 1882), se rendent à l'épithélium sensoriel. Ils traversent le tissu conjonctif qui les relie à la paroi osseuse et à la *membrana propria*. Chacun de ces rameaux se divise en deux faisceaux se rendant aux deux versants des crêtes auditives. Ils traversent le *basement-membrane* dans de petits trous creusés dans cet organe. Sur des coupes faites parallèlement à la base de la crête auditive, on peut apercevoir ces petits pertuis. De là, les filets nerveux se rendent dans l'épithélium. La myéline y existe jusqu'à ce que les

filets nerveux arrivent à la membrane basale... Ces filets, après qu'ils ont dépassé le *basement-membrane*, se divisent les uns dichotomiquement, les autres en un certain nombre de fibrilles, en formant des espèces de gerbes. Les unes se rendent directement aux cellules auditives, les autres forment un trajet plus ou moins oblique avant de s'y rendre. »

Coyne admet également les mêmes dispositions : « Les tubes nerveux, dit ce professeur, minces et sous forme de fibres pâles, passent au delà de la membrane basale et se subdivisent seulement alors en un grand nombre de fibrilles. Chaque tube nerveux pénètre par un canal spécial que lui offre la membrane propre. Ces fibres, dans ce passage, ont perdu leur manchon de myéline. »

« Ces fibres pâles et privées de myéline se divisent en deux fibres secondaires, même avant d'avoir traversé complètement le *basement-membrane*; plus loin, elles se divisent successivement en un grand nombre de fibrilles. Les fibrilles vont se terminer dans les cellules fusiformes » (Coyne).

C'est, en effet, au niveau de la membrane basale des crêtes et des taches auditives que les fibrilles nerveuses perdent leur myéline. Le cylindraxe nu rentre dans l'intérieur de l'organe épithélial. Chacun d'eux traverse la membrane basale et arrive dans les couches profondes de l'épithélium. Arrivés à ce niveau, ils se glissent entre les cellules de soutien et ne s'arrêtent en aucune façon dans la zone de ces dernières. Chez les Carnassiers et chez l'Homme, où elles constituent par leur renflement nucléolé une épaisseur plus considérable, on peut les suivre très bien. Jamais nous n'avons observé d'anastomoses entre elles; elles sont toujours indépendantes, et, à l'encontre de ce qu'ont prétendu certains auteurs, on ne peut y déceler le plexus basal qu'ils ont décrit. Au niveau de la zone des cellules ciliées, les fibrilles se résorbent en de petits bouquets de filaments très fins qui viennent s'appliquer contre la portion renflée de la cellule, en général au-dessous de la ligne horizontale équatoriale de ce renflement. Ces fibrilles terminales finissent (fig. 5) par un renflement absolument semblable à ceux qu'on a déjà décrit soit dans l'oreille, soit dans les autres organes des sens. (Ramon y Cajal, Kölliker, Van Gehucten, etc.). Chez l'Homme et les Carnassiers où l'on trouve, ainsi que nous l'avons exposé plus haut, deux sortes de cellules ciliées, les terminaisons se rendent à ces deux éléments, exclusivement à eux, et se

disposent en conséquence sous deux rangées bien distinctes. Ce mode de terminaison correspond donc à celui qui a été décrit par Lenhosséck et que Ramon y Cajal considère comme un second mode terminal absolument différent de celui qu'il décrit.

Indépendamment de ce mode terminal qu'on doit rapprocher de celui que décrivent certains auteurs dans les autres organes des sens et spécialement dans les bourgeons du goût (Arnstein, Retzius et Jacques), il en existe d'autres, vus par Ramon y Cajal et par nous. « Les ramifications terminales, dit Ramon y Cajal, sont variqueuses; elles forment à leur origine de petits arcs à concavité supérieure et s'achèvent non loin de la surface épithéliale libre par une varicosité ». Nos recherches corroborent entièrement les observations du savant professeur de Madrid et nous avons retrouvé les terminaisons telles qu'il les décrit.

Parmi ces dernières cependant nous avons souvent vu la fibrille terminale porter son renflement terminal à la surface même de la tache auditive (fig. 12). De ce renflement plus ou moins conique part un cil unique assez gros. *D'après ce fait, je crois qu'il est possible d'établir encore des homologues entre ce mode de terminaison et celui qu'on observe dans la muqueuse pituitaire. Une seule différence existe cependant, c'est que la cellule nerveuse, dans ce dernier organe, est enfermée dans l'épithélium lui-même, tandis que dans l'oreille, elle a migré dans les tissus du mésenchyme.*

Nous ferons remarquer encore que ce cil unique, plus gros que ceux qui garnissent la face libre des autres cellules ciliées (*cellules à col long et court*), n'a point été vu pour la première fois par nous. Pritchard, Coÿne, Ferré, etc., décrivent longuement cet organe, qu'ils distinguent des autres cils appartenant aux cellules ciliées, aux cellules auditives.

» *Nos recherches faites à cet égard, dit Coÿne, sur les Chats et les Chiens nouveau-nés, ne concordent pas avec celles de Kühn et nous portent à adopter l'opinion de Pritchard. Nous avons pu voir très nettement, sur un certain nombre de préparations, ce prolongement dépasser le bord supérieur de la couche épithéliale et se terminer sous forme d'épine ou de poil rigide.* »

« *Ces poils auditifs ont été trouvés chez tous les Vertébrés, dit Ferré... ils sont clairs,... de forme conique, plus épais à la base qu'à la pointe. Chez les Poissons, ces petites tiges sont plus volumineuses que chez les Mammifères. Max Schultze leur donne une lon-*

gueur de 40 millièmes de millimètre chez la Raie; ils sont bien moins longs chez les Mammifères. Leur direction est variable; tantôt elle est franchement dans le prolongement des rayons de la crête correspondant à la cellule fusiforme d'où part le cil; très souvent ils paraissent tortueux, de forme hélicoïdale.... On pourrait leur réserver le nom de poil auditif¹. »

Ainsi donc, comme on peut le voir, ce poil rigide, plus gros que les autres, non associé avec ses semblables, a été vu avant nous, comme on peut s'en rendre compte par les citations empruntées à nos deux maîtres : MM. Coÿne et Ferré. Ce poil, pour nous cependant, ne serait point le prolongement d'une cellule épithéliale mais de l'expansion nerveuse périphérique d'une cellule faisant partie du ganglion de Scarpa.

b. Terminaison dans l'organe de Corti. — « Les fibres nerveuses, dit Coÿne, perdent leur double contour au niveau du septum qui sépare le canal spiral de Rosenthal du canalicule nerveux. Elles vont à partir de ce point former les fibres pâles qui, arrivées au niveau des orifices des canalicules nerveux, donnent naissance à deux ordres de fibrilles très différentes par la direction de leur trajet. Les unes ont une direction radiaire, ce sont les fibrilles radiaires; les autres ont un parcours spiral, ce sont les fibrilles spirales. » (Coÿne²).

« Il existe par conséquent, dit Ferré³, deux sortes de fibres par rapport à la situation de l'arcade de Corti. Les fibres internes provenant des cellules du sommet et les fibres externes, plus nombreuses.... Les premières fibres pâles sont assez volumineuses, elles présentent un diamètre de 2 μ environ; elles vont se jeter dans les canalicules nerveux creusés à l'union de la lame basilaire et de la lèvre tympanique du sillon spiral interne. Là, elles rencontrent une couche de cellules rondes que Waldeyer a appelées la couche granuleuse.... »

« Les fibres externes, plus longues que les précédentes,... passent dans les interstices compris entre les piliers externes, traversent le tunnel de Corti, croisent les piliers internes et vont rejoindre, à leur tour, les canalicules nerveux. Elles présentent de

1. Coÿne, — Article OREILLE, *Dict. encyclopédique des sc. méd.*, 1876. — Ferré, *Étude sur la crête auditive*, thèse Bord., 1882.

2. Coÿne, *Grand Dict. encyclopéd. des sc. méd.*, 1876.

3. Ferré, Contribution à l'étude du nerf auditif, *Bull. Soc. zool. de France*, t. X, 1885.

petites varicosités qui brunissent sous l'influence de l'acide osmique.... Les filets que nous venons de décrire portent le nom de *filets radiaux*, parce que leur direction est normale au bord de la lame spirale. Il existe encore des fibres longitudinales appliquées contre les autres sur la lame basilaire. On les a appelées fibres spirales. Ces fibres, comme les précédentes, émergent des canalicules nerveux et prennent une direction longitudinale ou parallèle au rebord interne de la lame spirale. Elles se mettraient en rapport avec les cellules de Corti et formeraient, entre ces cellules, une sorte d'appareil commissural. »

Retzius admet également l'existence des fibres radiales et des fibres spirales; Van Gehucten n'a jamais observé que les fibres radiales. Bien que cette question nous paraisse résolue par les résultats obtenus par Coÿne, Ferré, Retzius, nous avons voulu nous faire à ce sujet une opinion personnelle et nos recherches nous ont amené à nous ranger de l'avis de ces derniers.

Nous avons dit plus haut qu'il était possible de diviser les prolongements périphériques en deux portions. L'une recouverte de myéline et proximale, l'autre distale, constituée par des fibres nues, dépourvues de myéline. Ces fibres nues commencent au niveau du septum qui sépare le canal spiral de Rosenthal du canalicule nerveux. Pour sortir du canal qui contient le ganglion spiral ces fibres traversent de petits pertuis creusés dans l'os et nommés canalicules nerveux. Ces pertuis se présentent sous la forme de petits trous ovoïdes, situés à l'union de la lame basilaire et de la lèvre tympanique du sillon spiral interne, creusés dans la portion inférieure de la protubérance de Huschke. Ils donnent passage aux fibrilles nerveuses qui se rendent à la papille spirale. Leur orifice externe se trouve dans la rampe vestibulaire, car ils perforent la lèvre tympanique de la lame basilaire et passent par conséquent dans la rampe supérieure de cette membrane (Ferré).

De l'orifice vestibulaire, ces fibrilles rampent sur la partie lisse de la membrane basilaire, passent au-dessous des cellules internes de Claudius, et, arrivées à peu de distance du pilier interne de Corti, elles se soulèvent obliquement de dedans en dehors et de bas en haut et là se divisent en deux faisceaux : un faisceau interne qui se rend aux cellules du sommet et un faisceau externe qui va aux cellules de Corti.

Étudions l'un après l'autre ces deux faisceaux.

Le faisceau interne se dirige vers la partie inférieure des cellules du sommet. Il forme, dans son trajet oblique, un angle inférieur et interne avec le faisceau externe. L'ensemble de ces fibrilles traverse les cellules de Waldeyer (Chat) qu'on rencontre avant les cellules du sommet, ou bien encore la rangée ou les deux ou trois rangées de cellules de soutien, placées en dedans des cellules du sommet (Homme, Veau, Rongeurs). Elles arrivent ainsi à la base de ces dernières. A cet endroit le faisceau interne se partage en deux portions. L'une va directement se terminer sur la cellule du sommet correspondante ou sur ses voisines, et les autres se recourbent sur elles-mêmes, en haut et parallèlement aux tours de spires, entre les cellules de soutien dont nous venons de parler et les cellules auditives, pour prendre fin sur une de ces dernières, mais plus haut placées. Ces dernières fibres, dans leur ensemble, constituent un faisceau spiral; elles peuvent ainsi dépasser un certain nombre de cellules et prendre fin sur la première, la seconde, la troisième, la quatrième, la cinquième ou la sixième à partir du point où elles se sont recourbées pour, de radiaires, devenir spirales (fig. 6).

Le faisceau interne se divise donc en deux faisceaux secondaires, l'un radiaire allant directement à la cellule terminale, et l'autre spiral se terminant après un parcours ascendant sur des cellules plus haut placées. Coÿne, Ferré, Retzius et d'autres ont donc parfaitement raison, à notre avis, de partager les fibrilles en deux catégories d'après la direction de leur trajet : les fibres radiaires et les fibres spirales.

Ayers, dans le *Journal de morphologie*, admet ces différentes catégories, mais il croit que ces dernières forment pour ainsi dire des anastomoses entre les premières. Nous n'avons jamais vu de pareils faits s'offrir à nos regards, et nous sommes absolument certain que ces fibrilles sont toutes indépendantes les unes des autres.

Voyons maintenant comment ces fibrilles se terminent au niveau des cellules du sommet. Que nous ayons affaire aux fibres radiaires ou spirales, le mode de terminaison est le même. La fibre, arrivée au niveau de la partie inférieure de la cellule du sommet, se divise en un grand nombre de fibrilles très fines qui se terminent chacune par un bouton ou renflement aplati, allant s'appliquer sur la cellule du sommet. Un certain nombre des rameaux du pinceau vont s'appliquer sur une cellule voisine (fig. 7).

En résumé, pour nous comme pour Retzius, Van Gehuchten, Gerber, Morill, etc., les cellules n'ont point de rapports de continuité avec les fibrilles nerveuses, mais des rapports de contiguité. Nous ne pouvons donc point accepter les dispositions décrites par Ayers et par la majorité de nos devanciers.

Faisceau nerveux externe. — Si nous suivons le faisceau externe, nous voyons qu'il continue son trajet oblique et arrive ainsi au niveau des piliers externes. En cet endroit, et dans l'intervalle laissé libre par ces derniers, passent les fibrilles d'un même faisceau; puis elles continuent leur trajet toujours obliquement ascendant en traversant le tunnel formé par les arcades de Corti (fig. 8). Là, les fibrilles se partagent en deux faisceaux : le faisceau radiaire et le faisceau spiral.

Les fibrilles radiaires ne sont pas toutes réunies en un faisceau arrondi quand elles passent dans le tunnel de Corti. Elles sont dispersées sur un plan parallèle à la grande direction des piliers. Cela se comprend facilement d'ailleurs, quand on songe que les supérieures se rendent à la première rangée des cellules de Corti, les suivantes à la deuxième rangées et ainsi de suite.

Quand aux fibrilles spirales, elles se comportent de la façon suivante : arrivées avec les fibres radiaires à la face interne des piliers de Corti, une partie se recourbe et suit un trajet spiral entre les piliers externes et la première rangée des cellules auditives ciliées. Quant aux autres, elles continuent à suivre les fibres radiaires correspondantes pour se recourber vers le haut, entre les rangées formées par les cellules de Corti (fig. 9).

Aussi peut-on observer, indépendamment des fibres spirales courant entre les piliers et la première rangée des cellules auditives sensorielles, d'autres fibres entre la deuxième rangée et la troisième, et entre cette dernière et la quatrième, chez les animaux où cette quatrième existe.

Nous n'avons jamais observé, ainsi que certains auteurs le prétendent, un faisceau spiral, parcourant le tunnel formé par les piliers. *Nous n'admettons donc que cinq faisceaux spiraux au plus. Quatre entre les cellules de Corti et le cinquième au niveau des cellules du sommet.* Les faisceaux spiraux ne constituent point des anastomoses réunissant les unes aux autres les fibres radiaires; ils sont constitués par des cylindraxes nus, toujours indépendants les uns des autres.

Les fibrilles radiaires peuvent ici encore se terminer sur une cellule de Corti plus haut placée que le point où elle se recourbe. Elle peut prendre fin au plus à la sixième cellule (fig. 9).

Quand au mode de terminaison il est le même que celui que nous avons décrit pour les cellules du sommet (fig. 10 et 11). Nous n'insisterons pas davantage à ce sujet. Nous avons vu encore, sur des préparations *malheureusement trop peu nombreuses*, la fibrille terminale finir, au niveau de la surface de la papille spirale, par un renflement en bouton. Ce fait, s'il est vrai, répondrait aux dispositions vues par Ramon y Cajal et par nous-même dans les taches et les crêtes (fig. 10).

Conclusions.

A. — ÉPITHÉLIUM SENSORIEL.

1° L'épithélium sensoriel de l'oreille est constitué seulement par deux sortes de cellules : les cellules ciliées, autrement appelées cellules auditives, et les cellules de soutien.

2° Les cellules de soutien chez tous les animaux étudiés ont leur noyau disposé sur deux rangs, et cette disposition fait croire à une fausse apparence de stratification en deux couches.

3° Les cellules ciliées des taches et des crêtes sont de deux sortes : les cellules à col long et les cellules à col court chez l'Homme et chez les Carnassiers; chez les Rongeurs, les cellules à col court existent seules. Ces cellules ont la même forme, et ne diffèrent entre elles que par la longueur de leur partie supérieure, par la longueur du col et en ce que leur partie renflée n'est point située au même niveau.

4° Les cellules de la papille spirale sont de forme identique chez tous les animaux que nous avons observés.

5° La stratification qu'on observe dans les différents épithéliums n'est qu'apparente. Elle est due à ce que les noyaux, aussi bien des cellules ciliées que des cellules de soutien, se disposent à des hauteurs différentes, dans l'organe épithélial. Toutes ces cellules partent de la membrane basale des taches et des crêtes et se terminent au niveau de la surface libre de l'épithélium (fig. 7). Nous n'avons donc pas affaire ici à un épithélium cylindrique stratifié,

mais à un épithélium cylindrique simple dont les cellules se sont différenciées en vue d'occuper le moins de place possible.

6° Les cellules de Corti possèdent, ainsi que les cellules du sommet, un prolongement inférieur finissant, sous forme de pied étalé sur la membrane basilaire.

B. — TERMINAISONS NERVEUSES.

1° Les cellules des ganglions de Scarpa et de Corti chez l'Homme et les animaux sont en grande majorité multipolaires.

2° Il existe des faisceaux radiaires et spiraux dans le limaçon. Les fibres spirales forment des faisceaux situés au niveau des cellules du sommet et entre les rangées des cellules de Corti. Le faisceau spiral situé entre les piliers n'existe pas.

3° Dans les crêtes et les taches acoustiques on observe différents modes de terminaison, correspondant à ceux décrits par Lenhosséck et Ramon y Cajal. Il en existe un troisième qu'on peut rapprocher de celui qu'on observe dans la muqueuse pituitaire.

4° Quoiqu'il en soit, les cellules auditives et les terminaisons nerveuses n'ont que des rapports de contiguïté et non de continuité. Chacune des cellules du sommet et de Corti reçoit des fibres provenant des faisceaux radiaires et spiraux.

Explication des figures.

PLANCHE I.

Fig. 1. — Épithélium des crêtes et des taches auditives. Ces cellules ont été dessinées à la chambre claire et rapportées les unes à côté des autres. Elles n'ont jamais été observées dans l'ensemble et telles que nous les figurons sur une même préparation. — 1. Cellule à col court formant au niveau de son ventre la première couche de noyaux. Ce sont ces cellules qui sont seules en rapport chez les Rongeurs avec les terminaisons nerveuses. Ces cellules sont ciliées et sont les seules qui existent chez les animaux dont nous venons de parler. — 2. Cellules ciliées à col long; on les retrouve avec les précédentes chez l'Homme et les Carnassiers. Elles sont également en rapport avec la terminaison nerveuse. Toute la deuxième zone des noyaux est formée par ces cellules (b). — 3. Cellule de soutien (première zone), dont les noyaux forment la troisième assise (c) on voit son prolongement supérieur et ses prolongements inférieurs, et les expansions latérales sur ces derniers. — 4. Cellule de

soutien troisième zone ou dernière zone. Son renflement nucléolé forme la quatrième assise des noyaux. — A b C d. Les couches formées par les noyaux faisant croire à un épithélium stratifié.

Fig. 2. — Cellule ciliée d'une tache acoustique de l'homme. — 1. Faisceau de cils. — 2. Plateau formant chaperon. — 3. Col court de la cellule auditive. — 4. Nucléole. — 5. Noyau et ventre protoplasmique correspondant. — 6. Prolongement inférieur. — 7. Membrane basale.

Fig. 3. — Cellule de Corti. — 1. Poils. — 2. Cellule. — 3. Noyau. — 4. Nucléole. — 5. Prolongement inférieur. — 6. Pied s'insérant sur la membrane basilaire.

Fig. 4. — Cellule de Deiters. — 1. Pied supérieur. — 2. Prolongement supérieur. — 3. Corps cellulaire. — 4. Noyau et nucléole. — 5. Membrane basilaire.

Fig. 5. — Cellule ciliée des taches et des crêtes avec les terminaisons nerveuses.

Fig. 6. — Fibrilles nerveuses spirales allant avec cellules du sommet. — 1, 1', 2, 3, 4, 5, 6. Cellules du sommet. — 8. Cellules internes de Claudius. — 9 et 10. Fibrilles nerveuses spirales.

Fig. 7. — Fibrilles nerveuses. — A. — 1. Piliers de Corti. — 2. Cellules basilaires des piliers. — 3. Cellules du sommet. — 4. Noyau et nucléole. — 5 et 6. Terminaisons en bouton. — 7. Fibrille nerveuse. — B. — 1, 2, 3, *idem.* — 4. Fibrille nerveuse. — 5. Terminaisons en bouton. — 6. Fibrille allant aux cellules du sommet voisines.

Fig. 8. — Piliers vus par dessous et fibrille nerveuse passant transversalement dans le tunnel qu'ils forment. — 1. Piliers. — 2. Fibre nerveuse.

Fig. 9. — Fibres spirales se rendant aux différentes rangées des cellules de Corti.

Fig. 10 et 11. — Mode de terminaison nerveuse sur les cellules de Corti. — 1. Cellule de Corti. — 2. Terminaison sur ces cellules. — 3. Terminaison superficielle par renflement conique au niveau de la surface de l'épithélium. Ce renflement est surmonté d'un prolongement fort court.

Fig. 12. — 1. Épithélium dont nous n'avons point figuré les cellules. — 2. Fibrille nerveuse se rendant à la surface épithéliale des crêtes. — 3. Le renflement conique (*a* et *b*) surmonté du poil rigide.

LES BRANCHES POSTÉRIEURES DES NERFS CERVICAUX

Par le D^r TROLARD

Professeur d'anatomie à l'École de médecine d'Alger.

C'est la description de Cruveilhier qui paraît avoir servi de type aux descriptions de nos auteurs classiques modernes. La seule modification qu'on lui ait apportée a consisté à distinguer les deux premières branches et à les appeler sous-occipitales; puis, à comprendre la première dorsale parmi les cervicales. Cette innovation, due à Sappey, est-elle bien justifiée? Je ne le crois pas. On n'a pas eu recours à ces distinctions à propos des branches antérieures, dont un certain nombre cependant se distribuent à d'autres régions que le cou. On n'a pas compris la première dorsale dans les cervicales, bien qu'elle se jette entièrement dans un plexus émanant des paires cervicales. La première dorsale postérieure restant complètement indépendante, il n'y a aucune raison de l'adjoindre aux cervicales.

Ceci dit à titre de simple remarque, et sans attacher à cette remarque plus d'importance qu'elle n'en mérite, je prends le texte de Cruveilhier, qui, comme il a été dit plus haut, a été à peu de chose près reproduit par nos classiques : « Toutes les branches postérieures des paires cervicales se portent transversalement en dedans, entre le muscle grand complexe et le transversaire épineux et fournissent, avant de s'engager entre ces deux muscles, des rameaux très grêles; parvenues sur les côtés du ligament cervical postérieur, elles traversent d'avant en arrière les insertions aponévrotiques du trapèze, s'accolent à la face profonde de la peau et, se recourbant brusquement sur elles-mêmes, se dirigent transver-

salement en dehors. Ces branches décrivent donc un trajet alternativement inflexe, d'abord en dedans, puis en dehors. Il n'y a d'exception à ces caractères généraux que pour la première paire cervicale. »

Cruveilhier ne fait exception que pour la première paire; or, comme il sera dit plus loin, les caractères communs ne s'appliquent pas non plus aux trois dernières branches. En réalité, sur huit branches, quatre, soit la moitié seulement, bénéficient de la formule générale.

Première paire. — Le tronc commun de la première paire cervicale traverse la dure-mère en même temps que l'artère vertébrale : les cas où le nerf et le vaisseau ont un orifice distinct ne doivent pas toutefois être très rares, puisque j'ai rencontré cette disposition trois fois dans mes quinze dissections. Dans la cavité rachidienne, le tronc nerveux est appliqué sur le côté interne de l'artère; puis, il se place sur la face inférieure du vaisseau, quand celui-ci parcourt la gouttière de l'atlas, baignant dans le sang du sinus cavernuleux, tels le moteur oculaire externe et la carotide dans le sinus caveux. A la partie moyenne de ce sinus, il se divise en deux branches : une, antéro-externe, qui continue à suivre la paroi inférieure du sinus, accolée à l'artère, la quitte, quand celle-ci sort du canal vertébral; passe derrière les insertions inférieures du droit latéral et va au plexus cervical. La seconde, postéro-interne, se dirige en arrière, passe sous le bord inférieur du grand droit pour aboutir au milieu du triangle équilatéral musculaire; là, il fournit les rameaux décrits par tous les auteurs.

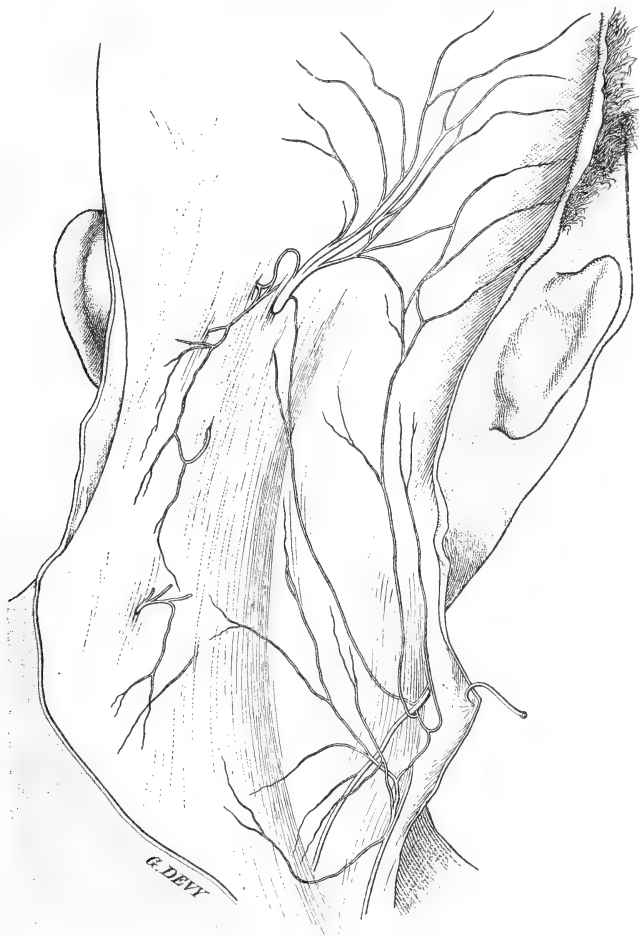Au sujet de ces rameaux, je n'ai à mentionner que la variabilité du trajet du rameau destiné au petit droit : tantôt il passe sur la face postérieure du grand droit, à sa partie moyenne, entre ce muscle et le grand complexus, par conséquent; tantôt, il suit le bord inférieur du grand droit, puis se recourbe en suivant l'insertion supérieure du muscle; tantôt enfin il passe devant le grand droit.

J'ai à mentionner aussi que le rameau anastomotique descendant n'est pas constant.

Deuxième paire. — Le ganglion de la deuxième paire est énorme; il est logé dans une dépression en rapport avec son volume et qui existe sur la partie moyenne de l'arc de l'atlas; il est maintenu dans sa loge par une tente fibreuse. La branche postérieure, qui

s'en échappe, apparaît au-dessous du bord inférieur du grand oblique.

A la description que donnent les auteurs du trajet du tronc et de



la distribution des rameaux, je n'ai rien à ajouter. J'indique seulement comme particularités les détails suivants :

J'ai déjà dit que l'anastomose avec la première branche n'était pas constante. J'ai rencontré toujours celle avec la seconde.

L'anastomose avec la mastoïdienne du plexus cervical est omise dans la description du grand nerf occipital; on en parle, il est

vrai, à propos du plexus cervical. La figure représente un beau type de cette anastomose, qui présente d'ailleurs de nombreuses variétés. Dans celle qui est représentée, il y a deux rameaux mastoïdiens et deux anastomoses directes : il y a, en plus, un filet anastomotique entre les divisions. Dans d'autres cas, j'ai vu la mastoïdienne s'inosculer avec le rameau occipital de la troisième cervicale, au moment où celui-ci se jette sur le grand nerf occipital.

Cette dernière anastomose, chose singulière, est omise dans les descriptions. Fort heureusement, tous les dessins la représentent, et de telle façon qu'il n'est permis à personne de l'ignorer. Elle est aussi sujette à de nombreuses variétés. Tantôt, la troisième cervicale semble épuisée après s'être jetée sur le tronc de la deuxième, au moment où celle-ci sort de son anneau trapézien ; la réunion a lieu par un rameau plus ou moins long, plus ou moins oblique, quelquefois horizontal. Tantôt, c'est une simple arcade anastomotique, et la troisième cervicale continue son trajet sur l'occipital, échangeant encore une ou deux branches avec sa grande voisine.

J'ajoute, simple détail, que Cruveilhier est le seul à faire remarquer la forme aplatie que prend le grand nerf occipital, quand il devient sous-cutané. Non seulement il s'étale, mais encore ses faisceaux présentent, sur une hauteur variable, de très jolies ondulations.

Troisième, quatrième et cinquième paires. — Ces paires peuvent être décrites ensemble ; elles sont conformées sur le même type ; ont à très peu de chose près la même longueur et la même distribution. Elles émergent au-dessus de la base de la lèvre postérieure de l'apophyse transverse, passant en dedans du muscle intertransversaire postérieur ; contournent l'apophyse articulaire, glissant dans une gouttière située au-dessous de la facette articulaire supérieure et maintenue dans cette coulisse par une épaisse lame fibreuse. Elles suivent ensuite le trajet et affectent les rapports indiqués par les auteurs, c'est-à-dire qu'elles sont situées entre le grand complexe en arrière et le transversaire épineux, sur l'aponévrose duquel elles restent appliquées. Un rameau traverse cette aponévrose pour aller au muscle ; le tronc continue son trajet, pour aller jusque près de la ligne médiane traverser le grand complexe, le splénius et le trapéze et devenir sous-cutané.

Le rameau perforant de la troisième branche se distingue des autres, en ce qu'une de ses divisions remonte vers l'occipital, pour

aller soit se jeter, comme je l'ai dit, dans la deuxième, soit pour aller concourir avec celle-ci à l'innervation du cuir chevelu, dans la région occipitale.

La deuxième branche, que j'ai décrite à part, devrait être rangée dans la catégorie de celles dont il vient d'être question. Comme la troisième, elle fournit un rameau perforant occipital, qui présente seulement cette particularité d'offrir un volume considérable. De plus, elle donne des rameaux musculaires importants, au moment où elle contourne l'apophyse articulaire, rameaux destinés au grand oblique, au grand complexus et surtout au splénius.

Sixième, septième et huitième paires. — Elles sont extrêmement courtes; il n'y a pour ainsi dire pas de transition, comme largeur, entre la cinquième et la sixième. La dernière demande beaucoup de soins pour la découvrir : elle n'a souvent pas plus d'un demi-centimètre de longueur. Elles sont toutes les trois destinées au transversaire épineux.

Les auteurs décrivent des anastomoses entre toutes les branches postérieures cervicales, anastomoses que l'on verrait en dedans des apophyses articulaires. Sans les nier, je dirai que je ne les ai point rencontrées. On ajoute que lorsqu'elles n'existent pas en ce point, on les trouve entre les branches de division; je n'ai pas eu l'occasion de les rencontrer non plus; c'est cette série d'arcades nerveuses que Cruveilhier avait proposé de désigner sous le nom de plexus cervical postérieur. Comme je l'ai déjà dit, cette disposition n'existe qu'entre les trois premières; encore n'est-elle pas constante entre la première et la seconde.

Dans le cas où l'on tiendrait à avoir des plexus dans la région cervicale postérieure, je pourrais en offrir trois : un superficiel, un moyen et un profond.

Le *superficiel* serait constitué par les rameaux perforants des troisième, quatrième et cinquième branches. La figure en donne un bel exemple; mais je dois dire que c'est le seul cas aussi net et aussi complet que j'aie rencontré dans le cours de mes dissections. Dans d'autres cas, j'ai bien rencontré le même nombre de perforants; mais aucune des branches ne s'anastomosait avec les supérieures ou les inférieures. Je dois dire enfin que sur six pièces j'ai en vain cherché traces du plexus; il m'était impossible de suivre les rameaux au delà du point de perforation. On pourra accuser

mon peu d'habileté : je serais très aise que d'autres, plus experts que moi, voulussent bien se rendre compte si c'est là la seule explication de l'absence ou de la disparition des nerfs de la sensibilité dans la région. En somme, comme les branches postérieures cervicales, s'étendant plutôt dans le sens vertical, n'occupent qu'une faible zone de la région postérieure du cou, l'innervation de cette région laisserait fort à désirer, si des branches du plexus cervical superficiel antérieur ne lui apportaient un fort contingent.

Le plexus cervical moyen postérieur serait constitué par des rameaux qui émanent des deuxième, troisième et quatrième branches, au moment où ces branches quittent la coulisse des apophyses transverses. Ces rameaux se dirigent directement en arrière, perforent le grand complexe et se dirigeant en dedans, entre ce muscle d'une part, le splénius et le trapèze d'une autre part. Ils se ramifient dans cet interstice musculaire et se distribuent à ces trois muscles. Il y a anastomose entre les divisions de la deuxième et de la troisième, mais pas entre celle-ci et la quatrième.

Le plexus cervical profond postérieur serait formé par les mêmes branches, qui présentent des rameaux courts destinés au transversaire épineux et des rameaux longs, lesquels sont les perforants. Quand on dissèque ces rameaux de façon à les laisser reposer sur l'aponévrose postérieure de la loge nuchale et sur celle du transversaire, ils se croisent et se superposent, mais ne s'anastomosent pas. Il n'y a d'anastomoses, comme je l'ai indiqué, qu'entre la deuxième et la troisième ; dans un cas de richesse nerveuse particulière, j'ai rencontré un très beau réseau de mailles nerveuses formées par ces deux nerfs ; il y avait là un beau type de plexus.

En résumé, laissant de côté la première branche, on peut en quelques mots faire la description des sept autres branches.

Les quatre premières (c'est-à-dire deuxième, troisième, quatrième et cinquième) sont des branches longues. Elles fournissent : 1^o des rameaux perforants internes destinés au grand complexe, au splénius et au trapèze (plexus cervical moyen) ; 2^o des rameaux au transversaire épineux et à l'oblique inférieur ; 3^o des rameaux longs, perforants externes. L'ensemble de ces derniers (avant leur émergence) et des rameaux transversaires peut être décrit sous le nom de plexus profond. L'ensemble des perforants externes, devenus sous-cutanés, peut être désigné sous le nom de plexus

superficiel. Dans les rameaux de ce plexus, deux se distinguent par leur volume et leur distribution au cuir chevelu. L'un d'eux, le plus externe, est le grand nerf occipital. Le plus interne est beaucoup plus petit et assez souvent se perd dans le premier, qui, dans ce cas, le supplée dans l'innervation du cuir chevelu.

Les trois dernières branches se composent de rameaux uniques, courts, transversaux et destinés au transversaire épineux.

Telle serait la formule générale applicable aux branches cervicales postérieures, moins la première. Il n'est pas besoin de dire que je n'entends pas fixer la science sur ce point. Mes préparations ne sont pas assez nombreuses pour me permettre cette prétention; de plus, je dois dire que la dissection, dans la région postérieure du cou, n'est pas sans présenter de sérieuses difficultés; certains détails ont donc pu m'échapper. C'est pourquoi je souhaite que d'autres plus jeunes, et partant plus habiles et plus patients que moi, reprennent cette étude, un peu négligée jusqu'à ce jour par les anatomistes.

Juin 1897.

SUR LE PROTOPLASMA SUPÉRIEUR

(ARCHOPLASME, KINOPLASME, ERGASTOPLASME)

ÉTUDE CRITIQUE

Par **A. PRENANT**

Professeur à l'Université de Nancy.

(Suite 1.)

V

L'ERGASTOPLASMA DES SPERMATOCYTES ET DES OOCYTES.

1° *Spermatocytes.*

Les spermatocytes ont été beaucoup moins étudiés que les oocytes au point de vue des corps particuliers, archoplasmiques, formés d'ergastoplasme, que peut renfermer leur cytoplasma.

Il résulte d'un grand nombre de recherches publiées déjà cependant sur la structure des spermatocytes, qu'il existe dans ces éléments, à différentes périodes de la vie cellulaire, et à des périodes qui n'ont pas toujours été nettement déterminées, des formations particulières, archoplasmiques, différenciées du cytoplasme. Les dénominations les plus diverses leur ont été appliquées; ce sont les cytomicrosomes des uns, les *Nebenkern* du plus grand nombre, les archoplasmes, sphères, idiosomes des observateurs les plus récents. Celles de ces formations qui se présentent sous la forme filamenteuse, telles qu'elles ont été constatées par *Platner*, *Hermann*, nous, *Henneguy*, et que nous considérons comme étant la forme sinon la plus parfaite, du moins la plus typique du kinoplasme et de l'ergastoplasme, ont été déjà indiquées au chapitre III. Mais nous avons encore à signaler quelques descriptions.

1. Voir le *Journal de l'Anatomie et de la Physiologie* du 15 novembre 1898.

D'après les observations de *Hermann* (194) sur les spermatocytes de la Salamandre et de la Souris, l'archoplasme serait formé de deux ou trois corps juxtaposés, mais distincts : trois chez la Salamandre, deux chez la Souris : savoir un corps ovale, incolore ou faiblement colorable, un globule chromatique, colorable électivement par le gentiane, et un anneau que ce réactif teint aussi vigoureusement ; ce dernier corps n'existe que chez la Salamandre. *Hermann* réunit toutes ces formations, dont il ne fait que des parties d'un même tout, l'archoplasme. Ajoutons tout de suite que ni *Niessing* (232) ni *v. Lenhossèk* (212) n'ont pu retrouver cette disposition. *Lenhossèk*, réservant au corps ovale et incolore la valeur d'un Nebenkern, refuse cette signification au globule chromatique, le considère comme un élément étranger à l'archoplasme et comme le représentant de ce que *Benda* dans d'autres spermatocytes a désigné sous le nom de « corps accessoire chromatoïde ».

Les premières observations qui ont été faites sur ce sujet avaient le tort d'être isolées, de n'être nullement sérieuses, ou tout au moins de ne l'être que d'une façon insuffisante, de manière à ne permettre aucune conclusion certaine quant à l'évolution du kinoplasme. Il faut arriver à des travaux récents, ceux de *Mèves* surtout, ceux aussi de *Rawitz*, de *v. Erlanger*, de *v. Lenhossèk* pour voir quelque suite apportée dans l'observation et quelque ordre introduit dans cette question confuse.

Mèves, dans une série de travaux, a suivi avec le plus grand soin la destinée de l'archoplasma dans les différentes cellules de la lignée séminale de la Salamandre, les spermatogonies, les spermatocytes et les spermatides.

Ses premières recherches (223, 224, 225) ont été consacrées à l'examen des spermatogonies. Il y décrit, à côté du noyau, un gros corps, à contour net, autour duquel le protoplasma cellulaire s'ordonne radiairement ; ce corps ne prend pas de coloration ; sa forme et sa situation sont variables. *Mèves* le compare à celui que *Hermann* (194, 195) trouve dans les spermatocytes et qu'il a nommé archoplasma, pour rappeler le rôle qu'il joue dans les phénomènes de la division ; comme celui des spermatocytes, l'archoplasme des spermatogonies se distingue par deux caractères : l'irradiation du cytoplasme autour de lui, sa participation à la division mitotique. Les spermatogonies à noyau polymorphe, interrogées au point de vue de l'existence de l'archoplasme ou sphère, ne montrent plus ce

corps à contour net qu'on trouvait dans les spermatogonies à noyau arrondi, mais une autre enclave qui les caractérise. Des masses sombres, granuleuses, qui d'ailleurs ne se montrent pas avec une égale netteté par tous les traitements, entourent le noyau polymorphe, comme une sphère creuse qui paraît sur les coupes comme des tractus annulaires de matière grenue. A mesure que le noyau polymorphe se régularise en un noyau arrondi, comme on l'observe quand on examine des testicules de printemps, on voit que le tractus annulaire se rassemble en un amas dense vers un point de la périphérie du noyau; au sein de cet amas prend naissance un gros corps, nettement délimité, qu'on doit considérer comme sphère attractive; souvent l'amas granuleux n'est pas employé tout entier à la constitution de cette sphère; mais il reste à côté d'elle des granules qui ne lui seront incorporés que plus tard. En outre, l'auteur décrit tout autour d'un noyau en voie d'étranglement une bande de substance, qui étreint le noyau et qui est l'agent de sa division; cette bande n'est pour lui que la sphère attractive modifiée.

Les données qui précèdent sont le résumé d'une note préliminaire de l'auteur sur cette question. Ses travaux ultérieurs, plus étendus, ne renferment aucun fait essentiel nouveau.

Nicolas (231), *van der Stricht* (247) ont étudié le même objet. Le corps cellulaire des spermatogonies de la Salamandre tachetée renferme, d'après *Nicolas*, un corpuscule volumineux, bien limité, teinté en gris jaunâtre par le procédé de Flemming, situé soit contre le noyau, soit à la périphérie de la cellule. Outre ce corpuscule à caractères bien tranchés, il en existerait parfois d'autres en nombre variable, plus petits, également jaunâtres (sphères attractives?). Le corpuscule en question, que *Mères* considère comme la sphère attractive, devant se transformer en la sphère creuse dans les spermatogonies à noyau polymorphe, ne doit pas être, d'après *Nicolas*, ainsi interprété; on voit en effet, dans cet amas corpusculaire, la sphère même avec ses centrosomes; les deux formations coexistant ne sont donc pas une seule et même chose; la sphère attractive n'est pas identique à l'amas granuleux, qui, d'après l'auteur, représenterait simplement des matériaux nutritifs de réserve.

Van der Stricht a examiné la Salamandre noire. Ses figures 19-22 montrent, dans des spermatogonies du mois de septembre, la transformation de la sphère, avec coexistence de l'amas granuleux et de la sphère; *Stricht* interprète cet amas granuleux compact comme

région astéroïde entourant la sphère attractive. Sa manière de voir est donc analogue à celle de *Nicolas*. L'auteur rapproche l'amas granuleux observé par lui des masses cytoplasmiques analogues figurées par *Hermann* dans les spermatozytes de *Proteus* et signalées par nous dans les cellules séminales de la Scolopendre, de même que des noyaux vitellins décrits par divers auteurs dans les œufs ovariens.

Benda (162) a vu aussi que dans la division amitotique des spermatogonies de la Salamandre, il y a, outre l'anneau archiplasmique d'étranglement décrit par *Mèves* (223), des irradiations protoplasmiques qui partent de cet anneau. La masse archiplasmique différencie dans son intérieur le fuseau avec ses deux centrosomes.

Mèves (226), dans sa Revue sur la division cellulaire (*Ergebn. der Anat. und Entw.*; 1897), consacre un important chapitre à la distinction des « sphères » des cellules sexuelles mâles et de celles des cellules en division. *Kostanecki et Siedlecki* (210) et auparavant nous-même (235) avons déjà éprouvé le besoin de distinguer les formations appelées sphères, noyaux accessoires, dans les cellules séminales, de celles qui portent aussi le nom de sphères, sphères attractives, dans les cellules ordinaires, et nous avons pour notre part jugé prudent « de réserver pour le moment la question de l'identité de la sphère attractive et du noyau accessoire ».

C'est aussi dans ce sens que s'exprime *Mèves* dans l'article précité, duquel nous extrayons les passages suivants.

On a peu à peu établi, dit *Mèves*, une série de différences importantes entre les sphères des cellules séminales et celles des cellules mitotiques. Les formations qu'offrent les cellules séminales et qu'on appelle sphères n'ont pas comme les vraies sphères d'attraction (de l'*Ascaris*, par exemple) une structure radiée. Elles n'existent que pendant le repos cellulaire, mais pendant la mitose elles disparaissent, contrairement aux sphères attractives. A la différence aussi de ces dernières, elles ont très souvent des contours très nets. Tandis que plusieurs auteurs (tels *von Rath*, *v. Erlanger*, *v. Kostanecki et Siedlecki*) ont pu refuser à la sphère attractive toute constitution spécifique, les recherches de *Mèves* au contraire font accorder aux sphères des cellules séminales de la Salamandre une pareille constitution; car dans les spermatogonies ces sphères se fragmentent en un grand nombre de morceaux, qui se distribuent dans le corps cellulaire et subissent une désintégration granuleuse.

De nouveaux travaux (de *Rawitz*, *Mèves*, *v. Erlanger*) ont montré que les « sphères » des cellules séminales se comportent au début de la mitose d'une façon qui n'a pas son analogue dans la destinée des sphères attractives. Aussi *Mèves* est-il d'accord avec *v. Erlanger* (181) pour affirmer que l'homologie de ces deux sortes de formations qui entourent le corpuscule central n'est pas justifiée. Une nouvelle dénomination donc s'impose pour désigner les « sphères » des cellules sexuelles mâles. On s'était beaucoup servi jusqu'alors de celle d'archoplasma empruntée à *Boveri*. Mais l'archoplasme de *Boveri* est tout autre chose; il manque de la spécificité qui caractérise les « sphères » des cellules séminales; tout au contraire, comme le montrent les observations de l'auteur sur la Salamandre et celles de *v. Erlanger* sur la Blatte, ces sphères ne sont pas employées, comme l'est l'archoplasme, à l'édification du fuseau. Quant à la dénomination de *Nebenkern*, il convient de la réserver aux spermatides, dans lesquelles le *Nebenkern* provient (*v. Erlanger*) de la moitié du reste fusorial et ne contient pas de centrosome. L'auteur rejette comme impropre et prêtant à confusion l'expression de centrodeutoplasma par laquelle *v. Erlanger* a voulu désigner ces formations, et propose, comme on l'a vu déjà plus haut, celle d'*idiosome* (de ἰδιος, constitué d'une façon propre, et ζώνη, ceinture) appliquée à cette enveloppe spéciale qui entoure le corpuscule central des cellules séminales, appliquée aussi au noyau vitellin des œufs ovariens, qui en est sans doute l'homologue (*Flemming* et *Balbani*), bien que le noyau vitellin en diffère par l'absence de centrosome dans son intérieur.

Ces idiosomes se comportent au début de la mitose d'une façon particulière, que les travaux de *Rawitz* (237), de *Mèves* (227) de *v. Erlanger* (181), de *v. Lenhossék* (212) nous ont fait connaître dans les spermatocytes de la Salamandre et de la Blatte. — *Rawitz* (237) voit les formations, qu'il appelle sphères attractives ou sphères, entourées dans les spermatocytes quiescents de la Salamandre par une bande concentrique de substance cellulaire. Au début de la division cellulaire, la sphère se gonfle et se désagrège plus tard en un nombre variable de fragments condensés ensuite par contraction de leur substance, qui demeurent rapprochés en un groupe situé dans l'aréole inscrite par la bande concentrique. Le corpuscule central n'est pas visible parmi ces fragments. La bande concentrique s'allonge en une ébauche de fuseau, aux extrémités de

laquelle les parties de la sphère figurent comme corpuscules polaires ; ceux-ci ne proviennent donc pas des corpuscules centraux.

D'une façon indépendante, *Mèves* (227) décrivait comme il suit les phénomènes sur le même objet. Lors du passage du stade de peloton serré au stade de peloton lâche, les sphères ou idiosomes prennent une forme irrégulièrement lobée. Elles se partagent ensuite en un grand nombre de blocs homogènes, entre lesquels, contrairement à *Rawitz*, on peut déceler le corpuscule central. La substance de ces blocs tend à s'appliquer contre le noyau et à s'aplatir à sa surface. Au stade suivant, une irradiation se développe des corpuscules centraux vers la périphérie cellulaire. Les corpuscules centraux se déplacent, mais les blocs d'idiosomes demeurent en place, distribués irrégulièrement entre les rayons polaires ou bien limités à un espace conique, dont la pointe est occupée par les corpuscules centraux.

V. Erlanger (181 et 182) décrit chez la Blatte une « calotte nucléaire », le « centrodeutoplasma » de l'auteur, contenant de nombreux grains sombres analogues aux anses archoplasmiques. Au début de la division le jeune fuseau se forme dans cette calotte, mais non à ses dépens ; car l'ébauche du fuseau ne dérive ni de la substance du centrosome, ni de celle des grains de la calotte, ni de celle des filaments connectifs des chromosomes, mais elle se forme par réarrangement du protoplasme alvéolaire. Les grains de la calotte nucléaire persistent pendant toute la division cellulaire ; dans le cours des anaphases ils se disséminent dans le corps cellulaire et s'accumulent de nouveau pendant les télophases autour des corpuscules centraux, pour former dans chaque cellule-fille une nouvelle calotte nucléaire. Il résulte de la description d'*Erlanger* que tandis que le centrodeutoplasma (calotte nucléaire, grains) est une formation continue qui se maintient pendant le cours de la mitose, en changeant seulement de disposition, au contraire le centroplasma (sphère et fuseau) est une formation qui se renouvelle à chaque mitose.

V. Lenhossék (212), dans les spermatocytes du Rat, après fixation par le sublimé alcoolique acétique et coloration double par l'hémalun et l'érythrosine, trouve la « sphère » sous la forme d'un corps arrondi, nettement délimité, et non sous l'aspect irrégulièrement lobé que lui décrivent *Mèves* et *Rawitz* chez la Salamandre. Par sa coloration spécifique (rubis), la sphère représente une formation

condensée de cytoplasme, et de cytoplasme pur, nettement délimitée du reste du corps cellulaire et ne présentant pas autour d'elle ce système irradié compliqué non plus que ces groupes réguliers de granules que *Niessing* a décrits chez le Cobaye. Deux petits centrosomes occupent le centre de cette sphère. *Lenhossèk*, recherchant ensuite dans les spermatogonies l'origine de cette sphère, arrive à ce résultat qu'il s'agit d'une différenciation spontanée du cytoplasme en rapport avec les centrosomes. Elle n'a rien de commun avec les restes du fuseau ou *Neben Kern* tant de fois décrits par les auteurs dans les spermatocytes des Invertébrés. L'auteur ne l'identifie pas davantage à la sphère attractive de *Van Beneden*, non plus qu'à l'archoplasme de *Boveri*. Mais il la regarde comme une formation spécifique, propre aux cellules germinatives, d'accord en cela avec *v. Erlanger*, et la rapproche de la « calotte » décrite par cet auteur chez la Blatte. C'est, si nous comprenons bien la pensée de l'auteur, une formation précurseur dans les spermatocytes de celle qui sera si développée dans les spermatides au pôle antérieur du noyau, et y formera la coiffe céphalique et l'acrosome; elle leur est homologue ¹. Si, continue *v. Lenhossèk*, la sphère des spermatocytes du Rat était une sphère attractive au sens de *van Beneden* et *Heidenhain* ou un archoplasma de *Boveri*, elle devrait se comporter d'une manière particulière dans la mitose de ces éléments. Elle devrait ou bien disparaître sans résidu en donnant les irradiations polaires, ou bien peu à peu au cours de l'éloignement des centrosomes qui précède la division, se partager en deux sphères égales destinées à chacun des pôles. Or ni l'une ni l'autre de ces alternatives ne se réalise. Quand le noyau des grands spermatocytes se prépare à se diviser, les centrosomes émigrent hors de la sphère, en même temps qu'ils s'écartent l'un de l'autre; et on les trouve, nus et sans sphère enveloppante, aux pôles du fuseau. Contre toute attente, l'ancienne sphère abandonnée par les centrosomes ne disparaît pas, mais on peut la trouver, encore indivise, à côté du fuseau, sous la forme d'un corps vivement colorable; c'est seulement

1. Cette manière de voir peut au premier abord paraître étrange, puisqu'elle admet le développement prématuré dans les spermatocytes d'un corps qui ne sera pas utilisé et l'assimile à celui qui se formera dans les spermatides et sera employé. Cependant dans les spermatocytes on a constaté d'autres essais de formation de parties de la spermatide, comme le filament caudal. C'est ce que nous avons vu et figuré chez la Scolopendre (233, fig 4 et 5 et p. 433, avec quelques indications bibliographiques à ce sujet).

au début de la métakinèse qu'elle cesse d'être visible, devenant d'abord irrégulière et lobée (fig. 11 et 12), puis se fragmentant, se désagrégant et distribuant également sa substance à tout le cytoplasme de la cellule en division; sa substance doit en effet se répartir entre les deux cellules-filles, puisque dans celles-ci elle doit se reconstituer en une sphère nouvelle.

Avec la dissolution de la sphère se termine dans les spermatocytes de premier ordre la première étape de cette formation. Mais une seconde débute par la réapparition de la sphère dans les spermatocytes de second ordre : phénomène que l'auteur n'a pu nettement observer, et qui doit se passer très rapidement. Dans cette seconde étape, elle se comporte d'ailleurs de la même façon que dans la précédente, et disparaît pour se reconstituer entièrement à nouveau dans les spermatides.

Des observations de *v. Erlanger*, *Mèves* et *v. Lenhossèk*, il résulte donc que les « sphères » ou idiosomes de *Mèves* ont, pendant la mitose, la destinée suivante : elles persistent pendant toute la prophase, sont encore sans doute représentées, à l'état plus ou moins morcelé, pendant la métaphase, par les corpuscules qu'on trouve çà et là dans le cytoplasme, formeraient même d'après *Mèves*, durant les anaphases, les corpuscules que *Flemming* a décrits entre les fibres du fuseau, et après le retour des cellules à l'état de repos seraient disséminées autour des corpuscules centraux sous forme de boules homogènes. Les sphères ou idiosomes dépassent ainsi, d'après les auteurs précités, la période mitotique, sans prendre part à la constitution du fuseau, et se reconstituent dans les deux cellules-filles en une formation compacte, qui est la « sphère » nouvelle.

On vient de voir que cette donnée est contraire à celle de *Rawitz*, pour qui les sphères forment les corpuscules polaires de la nouvelle division. Elle est contraire aussi aux résultats anciens de *Mèves* (224 et 225), et aux observations de *J. E. S. Moore* (229), de *Calkins* (170) et d'*Auerbach* (149), qui accordent à la « sphère » (archoplasme de *Moore* et de *Calkins*, Nebenkern d'*Auerbach*) un rôle dans la formation du fuseau.

Nous croyons utile de transcrire ici les résultats essentiels du travail récent d'*Auerbach* sur la genèse et la destinée de l'archoplasme (qu'il appelle Nebenkern) dans les spermatocytes de *Paludina vivipara*. L'auteur montre fort bien, par la série des stades *a—f*

de sa figure 8, comment l'archoplasme naît d'une différenciation, par condensation, de la partie interne, périnucléaire, du cytoplasme, qui se délimite sous la forme d'un croissant, puis se ramasse en un corps ovalaire juxtanucléaire, prenant plus fortement le colorant protoplasmique; c'est l'archoplasme ou Nebenkern, qui est donc bien ainsi d'origine cytoplasmique directe; par là, l'auteur déclare se rattacher, relativement à l'origine du Nebenkern, à *La Valette Saint-George* (et à nous). Il s'écarte seulement sur un point de *La Valette Saint-George*. Tandis que cet auteur admettait que les cytomicrosomes, formateurs du Nebenkern, sont des éléments préformés, ils se forment au contraire, pour *Auerbach*, de toutes pièces dans le cytoplasme à chaque nouvelle division de la cellule, et le Nebenkern est par conséquent chaque fois aussi une formation entièrement neuve. Quant à la destinée que l'auteur attribue à ce Nebenkern, en l'employant à la formation du fuseau, elle nous paraît bien moins évidente, de par les dessins *g — q* de la figure 8; le passage du stade *k* au stade *l* paraît particulièrement difficile; l'auteur éprouve d'ailleurs (p. 463) quelque embarras pour l'expliquer.

Quand *Rawitz*, *Moore*, *Calkins*, *Auerbach* admettent que le Nebenkern, idiosome ou « sphère », sert à former le fuseau de la division cellulaire, cette donnée paraît être comme la réciproque d'un fait que *Mères* et bien d'autres auteurs ont pu observer : c'est que l'idiosome (ancien Nebenkern) dériverait du fuseau, soit directement, soit indirectement. Ainsi le fuseau de la première division donnerait une « sphère » (archoplasme, Nebenkern, idiosome), de laquelle proviendrait le fuseau de la seconde division. Nous croyons cependant, avec *Mères*, qu'aucune preuve sérieuse n'a été donnée de la réalité de ce cycle, de la succession régulière de ces étapes, de la transformation directe de ces corps les uns dans les autres, et nous maintenons par conséquent, avec l'auteur précité, que les formations archoplasmiques que renferme le spermatocyte quiescent sont propres à la période de repos, ne deviennent pas dans la cellule en division des formations kinoplasmiques actives et n'y figurent qu'à titre de vestiges.

Oocytes.

Exposé des faits relatifs au noyau vitellin. — Les observations faites sur les œufs, et spécialement sur les œufs en voie d'accrois-

sement et de maturation, bref sur les oocytes, sont beaucoup plus nombreuses que celles qui ont porté sur les spermatocytes. Mais il est rare, ici aussi, de trouver des observations parfaitement sériées, où l'évolution de l'oocyte ait été suivie stade par stade.

Dans la plupart des travaux qui ont paru sur la constitution de l'œuf, on signale et on décrit plus ou moins minutieusement un corps, le *noyau vitellin* ou *corps vitellin de Balbiani* que *v. Wittich* a découvert et que *Balbiani*, entre autres auteurs, a bien étudié. Le noyau vitellin s'est montré, dans ces diverses recherches, très variable dans sa forme, même à l'intérieur d'un même groupe de la série animale, dans un même genre, dans une même espèce. Cette variabilité des résultats, qui ne doit évidemment pas reconnaître pour unique cause le facteur personnel apporté par l'observateur, ne peut-elle être due à ce qu'on a examiné le noyau vitellin à des moments différents de son évolution? C'est la question qu'on peut tout d'abord se poser. Si maintenant le noyau vitellin, très variable dans sa forme, ne peut être caractérisé à ce point de vue, ne peut-il l'être d'une autre façon? C'est ce qu'on doit en second lieu se demander. On doit rechercher si les différents noyaux vitellins signalés dans les œufs, différents par leur forme, possèdent du moins un certain nombre de caractères communs qui permettent de les identifier les uns aux autres. Ces caractères communs, que nous exigeons de tous les noyaux vitellins, seront ceux-là mêmes que les formations kinoplasmiques ou ergastoplasmiques doivent toujours nous présenter : genèse aux dépens du cytoplasme, dont ils ne sont qu'une partie différenciée; colorabilité distincte de celle du cytoplasme ordinaire; apparition et disparition successives correspondant à des périodes de la vie de l'œuf, la disparition pouvant d'ailleurs n'être pas totale et le corps vitellin laisser un résidu; destinée particulière, en relation ici avec la fabrication des matériaux vitellins. Or, ces caractères, comme on le verra par l'exposé qui va suivre, s'ils n'ont pas été constatés à la fois par tous les auteurs dans les noyaux vitellins de tous les œufs qui ont été étudiés, ont été néanmoins observés çà et là, de telle sorte qu'en juxtaposant les résultats, on peut composer un tableau schématique de l'état du noyau vitellin, qui contient tous les caractères que nous lui attribuons. Si, croyons-nous, le noyau vitellin n'est pas en possession de tous les attributs que nous voulons lui donner, cela tient à ce que, le plus souvent, l'étude des œufs a été défectueuse

sur trois points : en premier lieu, on n'a pas examiné des stades suffisamment jeunes, et on a pu prendre pour un corps naissant ce qui n'était qu'un reliquat; en second lieu, on n'a pas étudié des stades suivis; en troisième lieu, on ne s'est pas servi de colorants protoplasmiques suffisamment différenciateurs.

Nous aurions vivement désiré classer les résultats obtenus jusqu'ici en groupes naturels renfermant chacun les faits similaires, sans préoccupation aucune de la série animale. Mais nous croyons qu'une telle classification ne peut être réalisée pour le moment. Aussi l'ordre de la série animale sera-t-il adopté dans cet exposé¹.

Arthropodes. — C'est dans cette classe qu'a été découvert le noyau vitellin. V. *Wittich* (260) le signala dans l'œuf ovarien de plusieurs Araignées, ainsi que dans les œufs pondus; il est formé de couches concentriques, entourant une cavité centrale. V. *Siebold* (246) retrouva ce noyau vitellin, dont il fit même un véritable noyau, dans les œufs de nombreuses Aranéides; il admit qu'il se détache de sa surface des granules qui se mêlent à l'albumen, et qu'il joue un rôle important dans le développement des œufs, comme le prouvent encore son apparition précoce et sa disparition tardive. *Carus* (172) confirma la découverte de *Wittich* et de *Siebold*. *Leydig* (214) a figuré le noyau vitellin dans l'œuf de la Tégénaire; « c'est, d'après lui, un corps rond, tantôt à bords tranchés, avec une aréole claire et une tache centrale granuleuse, tantôt pâle, comme soudé à une aréole nébuleuse, mais présentant alors aussi au centre un aspect qu'on pourrait rapporter à des noyaux; parfois il présente des couches stratifiées ou concentriques »; il n'en donne du reste aucune interprétation. Chez les Myriapodes, le noyau vitellin a été figuré par *Lubbock* (218), qui le considérait comme une partie épaissie du vitellus. *Burmeister* (168) signala le noyau vitellin dans un œuf de *Branchipus*.

Dans une série de recherches, *Balbani* (150, 151, 153, 154) s'occupa du noyau vitellin chez différents Arthropodes et particulièrement chez les Aranéides, aussi chez des Insectes, des Myriapodes et des Crustacés. Dans le plus récent des mémoires que l'auteur a consacrés à cette question, il a résumé les principaux faits qu'il a

1. La bibliographie de cette question étant éparse dans les mémoires de zoologie les plus variés, nous ne pouvons prétendre à la donner entière. Pour les travaux anciens, nous devons beaucoup à l'article d'*Henneguy* (190), qui en a résumé un grand nombre et auquel nous ferons d'importants emprunts.

observés. La Tégénaire nous offre le type le plus parfait de noyau vitellin; il se compose dans cette espèce d'une partie centrale, formée par une vésicule délicate, plus ou moins volumineuse, et d'une partie périphérique, constituée par des lamelles concentriques, minces et homogènes, emboîtées les unes dans les autres, et entourant à la manière d'une capsule la vésicule centrale (154, pl. II, fig. 16 et 17; pl. III, fig. 1). On observe souvent à l'intérieur de cette dernière un gros globule pâle, contenant quelques granulations inégales, situé tantôt au centre, tantôt près de la paroi de la vésicule... L'auteur avait considéré, en raison de cette constitution, la vésicule avec son globule intérieur comme correspondant à un noyau, et son enveloppe de lamelles concentriques comme résultant de la condensation successive de couches vitellines autour de la vésicule centrale. Chez d'autres Araignées (*Lycosa*, *Salticus*, *Clubiona*), le dépôt du vitellus se produit de la même façon en donnant naissance à des strates concentriques. D'autres fois, le noyau vitellin apparaît entouré de masses granuleuses plus ou moins abondantes, qui sont les premières granulations vitellines se déposant d'abord autour du noyau vitellin avant de se répandre dans le reste de l'œuf (154, pl. II, fig. 16; pl. III, fig. 9). D'ailleurs, la zone protoplasmique qui entoure le noyau vitellin est extrêmement variable; tantôt elle a une structure lamellaire dense (Tégénaire); d'autres fois les lamelles protoplasmiques sont plus lâchement unies (*Lycose*); chez le Géophile (pl. III, fig. 18-24), des stries radiales du cytoplasme rayonnent autour du noyau vitellin, comme dans une sphère attractive. Relativement à la genèse du noyau vitellin, l'auteur s'est convaincu, par l'étude des œufs de Géophile, qu'il naît de la vésicule germinative et en représente d'abord un bourgeon. Il retrouve la même genèse pour le noyau vitellin des Araignées, et représente (pl. II, fig. 2) le noyau vitellin comme un bourgeon appendu à la vésicule germinative. Fait remarquable, le noyau vitellin persiste comme un corps formé de lamelles emboîtées dans les œufs de Tégénaire en plein développement embryonnaire, et même chez la jeune Araignée récemment éclos (pl. II, fig. 22-24).

Schütz (245) a publié sur le noyau vitellin une thèse où ne se trouvent consignés que peu de résultats intéressants. Chez la Tégénaire, ce corps manque dans les jeunes ovules; dans des œufs plus âgés, il est formé d'une ou de plusieurs masses granu-

leuses, qui se disposent plus tard en couches concentriques et qui finissent par disparaître. *Schütz*, contrairement à d'autres observateurs, nie la constitution et la valeur cellulaire du noyau vitellin; ce n'est pour lui qu'une matière de réserve que l'œuf emploie lors de son développement.

Bertkau (164) décrit aussi le noyau vitellin chez plusieurs espèces d'Araignées.

Leydig (215 et 216), dans une note et un grand travail consacré à l'étude de la constitution de l'œuf, examine un certain nombre d'Arthropodes. Dans l'œuf d'*Argulus foliaceus*, la substance du spongioplasme renferme des granules qui se disposent en deux amas aux deux pôles de l'œuf, et aussi çà et là des masses analogues à celles qu'il trouve d'autre part dans l'œuf de *Nepheles* et très semblables aux taches germinatives (pl. XI, fig. 14). Chez les Insectes (*Stenobothrus*), il existe dans le vitellus une tache pulvérolente qui, à mesure que l'œuf grossit, se délimite mieux et arrive à ressembler à un noyau vitellin; elle parvient à la périphérie du vitellus, s'étale; ses granules constitutifs grossissent et deviennent les sphérules vitellines. L'auteur figure le noyau vitellin des Aranéides à la manière habituelle, tel que *Balbiani* par exemple l'a représenté; chez la Mygale, il est formé d'un amas de granules tranchant sur le fond clair du vitellus. Chez les Myriapodes, *Leydig* retrouve les enclaves du vitellus déjà décrites par *Balbiani* comme « corps intravitellin » (fig. 67 et 68); il ne peut pas supposer que ce soient des produits du vitellus, mais pense qu'elles proviennent de la vésicule germinative. Ces corps, dont la situation est variable, sont pâles et granuleux, ou bien sombres. Dans beaucoup d'œufs, dans ceux notamment de Géophile et de Lithobie, il existe en outre un corps particulier (fig. 71), entouré d'une aire claire, rond ou lobé, ou en forme de boudin. Ce corps, qu'on ne voit que sur certains œufs, doit être très transitoire. Enfin, chez la Lithobie, l'auteur signale une vésicule à bords nets, donnant l'impression soit d'un filament pelotonné, soit de lamelles ou de rubans pressés les uns contre les autres; ou bien encore la stratification est plus simple, avec un espace central renfermant quelques grains. L'ensemble rappelle le noyau vitellin des Aranéides. Par l'époque de son apparition, ce corps paraît en relation avec la métamorphose régressive du vitellus.

Jatta (208) décrit chez *Pholcus phalangoides* un noyau vitellin

allongé, courbé en arc autour de la vésicule germinative. Nous verrons plus loin que sur cette même espèce *Van Bambeke* a obtenu des résultats très précis quant à l'évolution du noyau vitellin.

Henking (192) d'autre part a indiqué dans l'œuf mûr du *Trombidium fuliginosum* un noyau vitellin, de coloration orangée, qui disparaît plus tard.

La description que donne *Sabatier* (239) du noyau vitellin chez un certain nombre d'Aranéides lui sert pour étayer son hypothèse sur la sexualité des éléments de l'œuf.

Schimkewitch (243) ne trouve plus le noyau vitellin dans l'œuf pondu des Araignées, et se range à l'avis de *Schütz* pour sa signification.

Winckler (259) signale dans les ovules jeunes d'un Gamaside, l'*Uropoda*, un noyau vitellin semi-lunaire qui se désagrège plus tard en sphérules vitellines.

Henking (193), après *H. Blanc* (166) et *Sabatier* (239), décrit chez les Phalangides le noyau vitellin comme un corps blanc, qui peut être formé de filaments entortillés et de granules disséminés, et peut aussi renfermer en son centre un ou plusieurs corps plus petits entourés d'une aire claire (fig. 3), ressemblant ainsi au noyau vitellin de la Tégénaire. Quelquefois le noyau vitellin est incomplètement divisé en deux; ou bien il en existe deux nettement distincts. Le noyau vitellin disparaît dès que l'œuf a formé de grosses masses vitellines.

Voici maintenant une série de données plus récentes.

Bisogni (165), sur des œufs de *Salticus scenicus* et de *Scutigera coleoptrata* traités par l'acide osmique ou l'acide picrique, et colorés par le carmin ammoniacal après action de l'acide acétique, décrit et figure un corps granuleux, très réfringent, coloré en rose, n'existant pas dans les œufs tout à fait petits, non plus que dans les œufs mûrs ou voisins de la maturité, à granulations plus nombreuses dans ceux qui sont en voie d'accroissement. Le noyau vitellin s'accroît peu à peu en un long ruban qui entoure la vésicule germinative. Il est probable, conclut l'auteur, qu'un œuf, pour parvenir à maturité, doit subir l'influence du noyau vitellin.

Van Bambeke (160), chez *Pholcus phalangioides*, déjà étudié par *Jatta*, a vu apparaître dans l'oocyte, pendant sa période d'accroissement, un corps, fixant la safranine, qu'il appelle corps

vitellin de *Balbiani*; ce corps grandit ensuite et prend la forme d'un croissant qui vient recouvrir une partie du noyau; puis il se désagrège en un certain nombre de fragments toujours safranophiles; enfin les éléments figurés provenant de la désagrégation du corps vitellin subissent la métamorphose grasseuse et donnent lieu aux nombreux granules adipeux qu'on rencontre dans le vitellus d'un œuf plus avancé. Nous acceptons, comme parfaitement montrées par la description et les figures de l'auteur, les premières transformations du corps vitellin de l'œocyte du Pholque; quant au sort final de ce corps et à sa transformation directe en graisse du vitellus, nous avons demeuré moins convaincus de la réalité de cette régression. *Van Bambeke* ajoute que des phénomènes à rapprocher du morcellement du corps vitellin dans l'œuf du Pholque ont été observés par plusieurs auteurs dans d'autres ovules.

Les observations de *B. Němec* (230) prennent tout naturellement place à côté de celles de *van Bambeke*. Il décrit dans les œufs des Diplopoïdes un corps en forme de calotte recouvrant le noyau, homogène ou finement grenu, très distinct du plasma ovulaire, colorable spécialement à la façon du nucléole; à côté de lui se trouve une sphère entourée d'une petite irradiation et renfermant un centrosome. La calotte et la sphère dérivent en commun d'un seul petit corpuscule, qu'on trouve dans les œufs très jeunes et qui se divise ultérieurement en deux. La calotte se vacuolise ensuite et se partage en morceaux encore fortement colorables, tandis que les vacuoles prennent l'aspect des sphères vitellines. A la fin, la calotte se désagrège et cesse d'être colorable. Elle prend ainsi évidemment part à la constitution du vitellus. Plus tard, il apparaît une nouvelle formation en calotte, distincte de la première. *Němec* cite *Bütschli*, *Flemming* comme ayant décrit dans d'autres œufs des corps semblables.

Platodes et Hirudinées. — Les observations faites sur ces deux groupes sont assez peu nombreuses et passablement disparates.

Chez les Hirudinées, *Iijima* (204 et 205) trouve, dans des œufs de *Nepheleis* ayant atteint 1 millimètre de diamètre, un ou plusieurs corpuscules (jusqu'à 15 dans un œuf fraîchement pondu), situés près de la périphérie du vitellus; ils sont granuleux, de forme très variable. L'auteur ne leur attribue aucune valeur.

Leydig (215 et 216), sur le même objet, signale près de la vési-

cule germinative dans le vitellus une substance, qui à l'état frais et après l'action des teintures, ressemble par sa coloration à la matière des taches germinatives. La masse de cette substance s'étend en tractus striés, irradiés de la vésicule germinative dans le vitellus, ou bien forme des amas plus volumineux (pl. XI, fig. 7 et 8), qu'on peut rencontrer aussi à la périphérie du vitellus.

Monticelli (228), dans l'œuf des Trématodes, trouve un noyau vitellin, qu'il considère comme un produit de différenciation protoplasmique, servant sans doute de centre à la formation du vitellus.

W. M. Wheeler (256), dans son étude de la maturation, de la fécondation et des premières segmentations de *Myzostoma glabrum*, décrit dans l'œuf fraîchement pondu un corps volumineux (déjà vu par *Beard*, *Mitth. d. zool. Station Neapel*, 1884), situé entre le pôle inférieur et le noyau de l'œuf, consistant en un protoplasme finement grenu, qui se continue à sa périphérie avec les mailles du reste du cytoplasme. La masse principale du cytoplasme en effet est formée de travées, limitant des aréoles dans lesquelles se trouvent logées des gouttes de substance vitelline, et renfermant des gros granules, qui se colorent intensément par l'hématoxyline ferrique; ils sont réunis par paires, composée chacune d'un gros et d'un petit granule. *Wheeler*, se demandant quelle est la signification de ces grains, les considère comme des corps vitellins. Bien que leur réaction avec l'hématoxyline à l'alun de fer ne soit pas une preuve contre leur nature vitelline (puisque ce réactif, on le sait, colore beaucoup de matériaux vitellins), l'auteur croit que ces grains sont plutôt formés par de la chromatine que par du deutoplasma, et il en rapporte l'origine au noyau des deux « cellules nourricières » de l'œuf du Myzostome, qui s'est désagrégé dans le vitellus ovulaire. A notre sens, cette interprétation a le grave tort de placer dans les travées mêmes du cytoplasme ce qui devrait être, en tant qu'enclaves, situé dans les mailles.

Crety (176), chez *Distomum Richardi*, a vu, au début de l'ovogénèse, la vésicule germinative éliminer des éléments chromatiques qui, dans le vitellus, augmentent de volume, se vacuolisent et constituent des noyaux vitellins. Ces noyaux vitellins diminuent de volume et se fragmentent, puis disparaissent dans le vitellus, en formant de la substance nutritive; les éléments chromatiques qui leur ont donné naissance méritent donc le nom d'éléments vitello-gènes qui leur a été donné par *Mertens* (221).

Ici nous pouvons encore placer une observation de *van der Stricht* (247) qui est intéressante à notre point de vue, bien que ne se rattachant pas directement à l'histoire du noyau vitellin. Cet auteur, comme nous l'avons déjà indiqué, a vu, chez *Thysanozoon Brocchi*, à un certain moment de l'évolution de l'oocyte, le cytoplasme épaissir ses travées, qui deviennent en même temps plus colorables par la safranine.

Annélides. — A part quelques anciennes constatations, comme celles de *Giard*, qui chez *Spiocrenaticornis* a vu se former dans le vitellus une boule qui s'applique sur le noyau et finit en s'accroissant par l'entourer totalement, les observations faites sur les œufs des Annélides à notre point de vue ne sont pas nombreuses. Par contre deux études fort importantes doivent être résumées ici.

A. D. Mead (220) décrit et figure (fig. 4), dans les œufs d'une Annélide (*Chætopterus pergamentaceus*), une masse compacte, dense, de structure fibrillaire, de forme semi-lunaire, qui s'applique contre le noyau. Dans la plupart des stades ovariens, une partie seule du cytoplasme présente l'aspect réticulé lâche; le reste forme des masses sombres. Certaines coupes n'offrent qu'une seule de ces masses, située près du noyau, que *Mead* regarde comme l'équivalent du paranucléus ou noyau vitellin des auteurs; cette masse, loin d'être homogène, est formée d'un réseau cytoplasmique à mailles comprimées radialement, dont les travées se continuent avec celles du reste du corps cellulaire. Pendant le temps que dans ce corps cellulaire s'accumule le vitellus, la masse sombre s'étend dans le cytoplasme ordinaire, auquel elle finit par être totalement incorporée. *Mead* ne dit pas que la substance de cette masse sombre se colore d'une façon élective, bien qu'il ait employé comme colorant l'hématoxyline à l'alun de fer, avec un mordantage d'une demi-heure seulement, il est vrai. Puis, dans des œufs plus avancés en développement, il apparaît dans le cytoplasme, par réarrangement de sa structure, un certain nombre de petits centres d'irradiation, comparables aux « centres secondaires » constatés par *Reinke* (*Arch. für mikr. Anat.*, XL) dans les cellules péritonéales de la Salamandre. Deux de ces centres prennent la prépondérance et forment le fuseau futur. D'après ses observations, *Mead* conclut que dans l'œuf du Chétoptère les asters et les centrosomes ne sont d'une différenciation du cytoplasme.

Calkins (171), dont *v. Erlanger* (182) confirme les résultats, a

montré chez le Ver de terre que les Dotterkern sont, comme les Nebenkern, des formations très hétérogènes, et qu'on ne doit qu'en partie et dans certains cas seulement les attribuer à des corpuscules centraux et à des sphères.

Kalh. Foot (17) a donné une description très détaillée des transformations que le noyau vitellin éprouve chez *Allolobophora fætida*, en même temps que des renseignements bibliographiques sur le noyau vitellin, que nous transcrivons d'après elle. Elle rapporte d'abord que des « anneaux polaires », c'est-à-dire des trainées annulaires de substance spéciale, ont été observés par plusieurs auteurs dans les œufs de diverses espèces : chez *Clepsine*, par *Grube*, *Leuckart*, *Robin*, *Whitman* (257), par *Vejdovsky* (254) chez *Rhynchelmis*; par elle-même chez *Allolobophora fætida* (187 a). L'auteur se propose de montrer que les « anneaux polaires » et le « noyau vitellin » sont une seule et même substance, et que cette substance n'est pas seulement limitée aux espèces animales précitées, mais au contraire a une existence très générale. Antérieurement déjà, en 1894 (187 a), l'auteur avait identifié les masses granulaires du cytoplasme qu'on rencontre dans les œufs ovariens avec les anneaux polaires des stades ultérieurs. De la sorte, *K. Foot* a suivi pas à pas cette substance spéciale pendant l'accroissement de l'œuf en voie de maturation et de fécondation. Ses résultats relativement à l'interprétation du noyau vitellin diffèrent absolument de ceux obtenus par *Calkins* (171), qui en fait une chromatine employée à la formation des plaquettes vitellines. Dans les jeunes oocytes se présente une masse granuleuse, le noyau vitellin, ou archoplasme, qui se colore en bleu par la méthode au carmin boracique et au bleu de Lyon, que *Korschelt* (Beiträge zur Morphologie und Physiologie des Zellkernes, *Zool. Jahrb.* IV, 1889) avait déjà appliquée à la recherche du noyau vitellin des œufs d'Insectes. L'auteur a trouvé essentiellement la même formation dans les cellules spermatiques de *Siren* et la rapproche de celle que *Mèves* a décrite chez *Salamandra* (225, p. 143) et qu'il a déjà comparée au noyau vitellin des œufs. Dans des oocytes plus grands l'archoplasme ou noyau vitellin se répand dans le protoplasme ovulaire, en y formant des strates concentriques, ou bien s'y distribuant d'une façon tout à fait irrégulière (fig. 3 et fig. 4). Ce dernier état rappelle celui que *Stuhlmann* (250, fig. 137) a déjà observé et qu'il a qualifié de « noyau vitellin diffus ». *K. Foot* pré-

tend qu'ensuite le noyau vitellin pénètre dans la vésicule germinative, comme déjà l'avaient vu *Korschelt* (*loc. cit.*), *Ed. O. Jordan* (*J. of Morph.*, 1893) et *M. Lardowsky* (*An. Hefte*, H. 13, 1894).

Puis l'auteur nous montre (fig. 7) un œuf avec fuseau achromatique et asters polaires, dans le cytoplasme duquel se trouvent encore des traces d'archoplasme diffus, le tout coloré de la même façon par le bleu de Lyon sur un fond rose de cytoplasme ordinaire. De même dans les figures 9 et 10, on voit que le cône de fertilisation (d'attraction), le fuseau directeur et ses asters polaires, l'aster spermatique sont colorés à l'instar de l'archoplasme qui apparaît çà et là différencié en bleu dans les travées du vitellus : « Dans l'œuf d'*Allobophora foetida*, dit l'auteur en soulignant cette phrase, cette masse archoplasmique bleue est si prononcée qu'on ne peut mettre en question son individualité; elle est aussi distincte que le réseau cytoplasmique lui-même, confirmant ainsi l'affirmation qu'a faite *Boreri* du caractère spécifique de l'archoplasme ». Dans les figures 12 et 13, on assiste à l'agglomération de l'archoplasme en deux masses situées aux deux pôles de l'œuf, c'est-à-dire en « anneaux polaires ».

Par l'examen de la bibliographie afférente à la question du noyau vitellin pour laquelle elle renvoie à *Henneguy* (190) et à *Mertens* (221), elle s'est convaincue que le noyau vitellin des cas ordinaires et les anneaux polaires d'*Allolobophora* sont une seule et même formation. Elle apparaît dans tous les cas contre la vésicule germinative, s'accroît en même temps que l'œuf même, peut se distribuer en masses granulaires à la périphérie de l'œuf, ou bien se disséminer dans le cytoplasme, pour se rassembler finalement en une masse (le noyau vitellin) ou deux corps (les anneaux polaires). Les deux étapes principales de ce processus ont déjà été décrites par *Stuhlmann* (*loc. cit.*); il a appelé la première forme « noyau vitellin diffus »; la seconde ou « noyau vitellin propre », est située à un pôle de l'œuf (fig. 164 et 165). *J. W. Hubbard* (202) a suivi de même le noyau vitellin depuis la vésicule germinative jusqu'à l'un des pôles de l'œuf, où il s'accumule en une masse compacte. Plus anciennement *Leydig* (216) avait décrit déjà dans l'œuf d'*Argulus* des granules différents du spongioplasme, qui s'amassent aux deux pôles de l'œuf.

Echinodermes. Sur les Echinodermes nous n'indiquerons que trois mémoires anciens. *De Gasparis* (188) a décrit dans les œufs

de Comatule un corps elliptique qui apparaît dans le voisinage de la membrane vitelline, s'approche de la vésicule germinative en s'incurvant autour d'elle et finit par l'entourer entièrement. — *Jatta* (208) a trouvé dans les œufs d'*Asteracanthion glaciale* une masse de substance homogène, colorable, qui s'accroît beaucoup, prend des contours irréguliers ou se fragmente en un certain nombre de corps qui se répandent dans le vitellus. — *Crety* (176) a étudié les œufs ovariens et les œufs mûrs de plusieurs Echinodermes (*Holothuria tubulosa* et *Poli*, *Synapta inhaerens*, *Antedon rosacea*). Chez les Holothuries, il a constaté la formation d'un cône vitellin renfermant des corpuscules très chromatiques et traversant la zone radiée de l'œuf pour se mettre en rapport avec les cellules du follicule. Cette zone se forme à la surface du vitellus et offre d'abord un très grand développement; elle est constituée par des stries radiaires de très petites granulations alignées. A la surface du vitellus se trouve un réseau de substance chromatique, dont les points nodaux sont occupés par des corpuscules très colorés; l'auteur admet que ces parties colorables sont d'origine folliculeuse. Dans les jeunes ovules d'*Antedon* il trouve autour de la vésicule germinative une couche protoplasmique fortement colorable; cette couche, pendant l'accroissement de l'œuf, se désagrège en granulations qui constituent la substance filaire du protoplasme; il n'en reste plus qu'une tache arrondie, qu'on pourrait prendre pour un noyau vitellin. — Ajoutons que *Flemming* (184) a trouvé, dans un œuf ovarien d'Echinoderme, une disposition radiée de la zone périphérique de l'œuf. Tout récemment, *M. et P. Bouin* (166 bis) ont rencontré dans l'oocyte d'*Asterina gibbosa* les mêmes filaments particuliers qu'ils avaient découverts dans la cellule-mère du sac embryonnaire des Liliacées. Ces filaments ont la même origine; ils se forment et s'individualisent aux dépens du réticulum cytoplasmique. Ils ont la même évolution; car ici aussi ils s'orientent en sens radiaire autour du noyau, en formant une couronne ou un croissant; puis ils se groupent en amas plus ou moins nombreux et volumineux. Leur destinée est la même; les groupes de bâtonnets se gélifient en constituant un ou plusieurs corps paranucléaires arrondis ou homogènes; puis ces corps se fragmentent en corpuscules paranucléaires, qui deviennent de moins en moins colorables et de plus en plus difficilement visibles. Les filaments de l'oocyte d'*Astérina* offrent les mêmes réactions chimiques que ceux de la

cellule-mère du sac embryonnaire des Liliacées; ce sont les réactions de toute formation ergastoplasmique en général. Dans les deux cas, c'est pendant la même période de la vie cellulaire que se déroulent les phénomènes évolutifs et involutifs de ces productions ergastoplasmiques; chez *Asterina*, ces différenciations du cytoplasme cessent d'être visibles au moment où paraissent les premières granulations vitellines.

Mollusques. — Les renseignements que nous possédons sur le noyau vitellin de l'œuf des Mollusques ne sont pas beaucoup plus abondants.

Balbani (150) l'a signalé chez *Helix*. — *Von Ihering* (303) l'a trouvé chez *Scrobicularia*. — *Flemming* (185) a rencontré un noyau accessoire dans l'œuf des Moules. — De la description enfin que donne *Mac Farland* (183) de l'œuf des Mollusques opisthobranches, il n'y a à retenir au point de vue qui nous occupe actuellement que le seul fait suivant : les filaments de l'astrosphère restée dans l'œuf prennent, après formation des globules polaires, une disposition spiralée très particulière (fig. 6 et 7), déjà vue par *Mark* (219) chez *Limax*; puis les filaments deviennent granulaires et disparaissent dans le cytoplasme. Ces résultats sont peut-être à rapprocher de ceux que *M. et P. Bouin* ont obtenus pour les filaments ergastoplasmiques de la cellule-mère du sac embryonnaire (voir plus haut, p. 686 du T. XXXIV de ce Journal).

Tuniciers. — *Flemming* (186) trouve dans l'œuf d'*Ascidia canina* un « corps accessoire » dont la signification est restée pour lui énigmatique.

Amphioxus. — Dans les œufs de l'*Amphioxus*, *van der Stricht* (248) a vu, comme chez le *Thysanozoon Brocchi*, dans la zone moyenne du vitellus de l'œuf ovarien un réseau cytoplasmique à travées renforcées que la safranine colore en rose. Voici du reste sa description : « Le cytoplasme ovulaire se subdivise en trois zones : une périphérique à granulations vitellines volumineuses, situées à l'intérieur des mailles formées par la charpente. Une zone moyenne occupe la plus grande partie du vitellus. On y distingue nettement deux parties constituantes : un réseau se colorant en rose par la safranine et limitant des espaces occupés par des gouttelettes ou des boules pâles et claires. Le réseau se continue d'un côté avec celui de la zone cytoplasmique périphérique, d'un autre côté avec la masse cytoplasmique condensée autour de la vésicule germina-

tive. Cette dernière couche, la troisième et la plus interne, la zone périnucléaire, est étroite et souvent très irrégulière, en ce sens qu'elle est plus épaisse en certains endroits et qu'elle est plus mince ou fait même défaut à d'autres endroits du pourtour du noyau » (fig. 1). Dans les œufs ovariens à fuseau de direction, observe encore *van der Stricht*, la « couche périnucléaire a disparu ; ou plutôt on retrouve les traces de cette zone dans le voisinage de la couche cytoplasmique externe, surtout autour du fuseau de direction, sous forme d'amas compacts et denses » (fig. 2).

Poissons. — Les œufs des Poissons ont été très étudiés au point de vue de leur constitution, et plusieurs descriptions importantes en ont été données.

Voici d'abord quelques anciennes observations. *Waldeyer* (255) indique la présence du noyau vitellin dans les œufs jeunes des Poissons osseux ; ce corps disparaît ensuite. — *Balbani* (152) l'a rencontré dans un grand nombre d'espèces de Poissons osseux. — *Balfour* (156) signale dans des œufs jeunes de *Scyllium* des masses granuleuses ressemblant à des nucléoles et qu'il croit provenir de la vésicule germinative ; dans un ovule de la même espèce il figure à côté de la vésicule germinative un noyau plus petit, qu'il considère comme un matériel nutritif de l'œuf. — *Emery* (180), chez le Téléostéen *Fierasfer*, décrit et figure le noyau vitellin comme une petite masse granuleuse, excentrique, colorée fortement par la teinture de cochenille ; il s'accroît beaucoup, devient irrégulier, s'entoure de grains vitellins et finit par disparaître. — *Leydig* (215 et 216), chez *Gasterosteus aculeatus*, a rencontré des corps nucléiformes dans la zone corticale du vitellus.

Scharff (241) ne signale pas dans l'œuf ovarien des Téléostéens de noyau vitellin distinct ; mais il a constaté la formation de bourgeons de la vésicule germinative contenant des nucléoles, les a vus se détacher, se transformer dans le plasma ovulaire en éléments vitellins.

Henneguy (190) a étudié un grand nombre de poissons Téléostéens et Plagiostomes. Ses résultats ont été négatifs pour ce qui concerne le second de ces groupes. Chez les Poissons osseux, au contraire, il lui a été facile de voir le noyau vitellin. Sur des coupes d'ovaires de Truite, les ovules, déjà assez avancés dans leur développement, présentent autour de la vésicule germinative deux couches concentriques d'aspect différent (fig. 17). La couche externe,

finement granuleuse, se colore en rose pâle par la safranine. La couche interne, plus grossièrement granuleuse, et plus colorée que la précédente, est séparée de celle-ci par des formations fusiformes irrégulières, constituant par leur ensemble une sorte d'anneau plus foncé que le reste du vitellus : disposition déjà mentionnée (sauf les corps fusiformes) par *Scharff* (241). C'est dans la partie externe de la zone interne que se trouve le corps vitellin de Balbiani; il est formé d'une partie centrale fortement colorée, plus foncée que le reste du vitellus, entourée d'une zone plus claire. Il en était à peu près de même chez *Salmo*, *Belone*, *Limanda*. Chez le Syngnathe, *Henneguy* a pu suivre l'évolution du corps vitellin. Il apparaît d'abord, tout contre la vésicule germinative, un petit corpuscule réfringent, retenant la safranine avec autant d'avidité qu'une tache germinative. Ce corpuscule devient ensuite elliptique et se montre en contact avec un amas arrondi, constitué par une substance fondamentale semée de granulations colorées. *Henneguy* pense que cet amas résulte de la vacuolisation d'une partie du corpuscule réfringent hypertrophié. Quand le travail de vacuolisation a envahi toutes les parties du corpuscule, celui-ci se trouve transformé en un corps vitellin finement granuleux, semblable à celui qu'on observe dans la plupart des ovules des Poissons (fig. 21-28).

Van Bambeke (157, 158, 159) a beaucoup étudié la constitution du vitellus dans l'œuf des Poissons osseux. Nous résumerons ici son dernier travail (159) sur cette question; il renferme d'importantes données sur l'œuf ovarien de *Scorpena scrofa*.

Il s'agit d'œufs ovariens, ne présentant plus de trace de divisions, et que l'on peut considérer comme arrivés à la deuxième période de leur évolution, à la phase d'accroissement cellulaire. Dans les œufs les plus jeunes (œufs de la première catégorie), il y a (fig. 20) deux couches sombres et plus colorées par le carmin boraté, que sépare une « zone claire » ou « espace périvésiculaire » de l'auteur. La couche sombre interne est appelée par lui le « manteau » ou « couche palléale » (*Mantelschicht* de *Leydig*); au lieu de former une coque continue autour de la vésicule germinative, elle peut être réduite à une cupule ou croissant ou se prolonger en un cône; comme *Leydig*, l'auteur la considère comme d'origine nucléaire, à cause de sa coloration, à cause de la présence dans son intérieur de grumeaux chromatiques plus foncés, certainement éliminés par le noyau de l'œuf. La couche sombre palléale peut aussi, au lieu

d'être appliquée contre le noyau, former un anneau complètement intracytoplasmique, correspondant à la formation que *Scharff* (241), *Henneguy* (190, fig. 17), *Stuhlmann* (251, fig. 31, 37) ont figurée chez divers Poissons osseux, et qui a été nommée par *Scharff* « *internal protoplasmic ring* » et par *Stuhlmann* « *Dotterkernzone* ».

Jungersen (209 bis) dans les jeunes oocytes de Poissons osseux a vu aussi des formations qu'il appelle des *Dotterkerne*.

Les trois observations suivantes termineront cette série.

J. W. Hubbard (202), chez le Téléostéen vivipare *Cymatogaster aggregatus*, a suivi l'évolution du grand noyau vitellin de l'œuf jusqu'au moment où il forme un bouchon du blastopore, et l'a vu finalement disparaître dans le vitellus.

J. T. Cunningham (177 et 178) a trouvé dans l'œuf ovarien de quelques Poissons le noyau vitellin sous la forme d'un corps colorable appliqué contre la vésicule germinative. Il considère comme très probable que ce noyau vitellin n'est autre que le centrosome qui persiste dans l'œuf après la dernière division des cellules germinatives. Le noyau vitellin quitte ensuite la vésicule germinative, gagne la surface de l'œuf, et vient se placer à la face interne de la couche de vitellus, où il cesse d'être visible. Chez le Syngnate on peut trouver deux ou plusieurs noyaux vitellins dans un même œuf; ils proviennent sans doute de la division d'un corps vitellin primitivement unique. A signaler particulièrement dans les conclusions de l'auteur : que si le noyau vitellin est un centrosome, sa disparition forme une interruption dans la permanence du centrosome en tant que corps extranucléaire, puisque le fuseau de direction est pourvu de centrosomes nouveaux.

H. Schmidt (243 bis) a signalé et figuré tout récemment, dans l'œuf des Sélaciens, un noyau vitellin; il se présentait d'habitude (fig. 70-73) comme un corps ovale, très colorable par le carmin, entouré d'une aire claire de protoplasme ou même (fig. 70) d'une irradiation de protoplasma.

Batraciens. — Ce sont *Cramer* (174) et *Carus* (172) qui ont découvert le noyau vitellin dans l'œuf de la Grenouille rousse, sous forme d'un corps granuleux placé dans le voisinage de la vésicule germinative; *Carus* le compara au corps signalé par *Wittich* et *Siebold* chez les Araignées, et lui donna le nom, qui lui est resté, de noyau vitellin (*Dotterkern*). — *Leuckart* (213) décrivit aussi le même corps chez la même espèce, et reconnut sa grande variabilité

de forme. — *Allen Thomson* (252) figure dans un œuf ovarien de Grenouille le noyau vitellin sous l'aspect d'une masse arrondie, mamelonnée ; il pense que le vitellus provient de cette masse, qui disparaîtrait peu à peu en s'étendant autour de la vésicule germinative pendant que le vitellus s'accroît. — *Waldeyer* (255) trouve le noyau vitellin dans les jeunes œufs des Amphibiens et le voit ensuite disparaître. — *Iwakawa* (206) figure un corps ovale, bien limité, granuleux (fig. 8) dans les jeunes ovocytes du *Triton pyrrhogaster*.

Valaoritis (253) décrit chez la Salamandre, comme noyau vitellin, une masse jaunâtre, irrégulièrement délimitée, qui résulte d'après lui d'une métamorphose de la vésicule germinative, et qui jouerait, par rapport au protoplasme de l'œuf, le même rôle que la vésicule germinative. *Valaoritis* représente aussi une coupe d'œuf de Salamandre à demi mûr, où se trouve, à côté du noyau, une masse protoplasmique, d'où rayonnent de nombreux filaments protoplasmiques, et il rapproche ce fait d'un fait analogue constaté par *Flemming* dans un œuf d'Echinoderme (184). — *Will* (258), qui a étudié la production des matières vitellines dans l'œuf des Amphibiens, rapporte en dernière analyse leur origine à la vésicule germinative. De celle-ci se détachent des bourgeons renfermant les taches germinatives ; ces bourgeons se séparent et se répandent dans le protoplasme ovulaire, perdent leurs contours nets et se transforment en noyaux vitellins ; ceux-ci se fusionnent en constituant la couche granuleuse périphérique de l'œuf, dans laquelle les granulations se forment et se transforment ensuite en plaquettes vitellines. — *O. Hertwig* (196) a fait une constatation analogue ; il a trouvé dans les œufs assez développés de *Rana* des corps fusiformes, situés tantôt autour de la vésicule germinative, tantôt dans la couche corticale du vitellus ; ces corps font défaut dans les ovules très jeunes, et à leur place on trouve des corpuscules arrondis ou ovales ressemblant à des taches germinatives. — *Leydig* (215 et 216), chez *Triton tæniatus*, trouve des amas de granules sombres qui rappellent les noyaux vitellins. Chez *Rana esculenta*, il rencontre des corps intravitellins renfermant des taches germinatives semblables à celles de la vésicule germinative. En outre, plusieurs fois, il a vu au milieu du vitellus une vésicule claire, un peu plus grande qu'une tache germinative et renfermant un filament plusieurs fois enroulé (fig. 107) et une autre formation

séparée à l'état frais en une écorce stratifiée et un centre homogène (fig. 108); *Leydig* considère ces deux corps comme appartenant à des stades différents de la métamorphose régressive d'une même formation.

O. Schultze (244) retrouve dans l'œuf de la Grenouille le noyau vitellin que *Cramer* (Bemerkungen über das Zellenleben in der Entwicklung des Froscheies, *Müller's Archiv*, 1848) y a découvert. Ce corps, suivant les observations concordantes des deux auteurs, disparaît dans l'œuf en voie de maturation. L'un et l'autre ont vu le noyau vitellin s'étaler en une « élégante demi-lune » autour de la vésicule germinative et lui former peu à peu (fig. 4 a-d) une couronne complète, la *Nährplasmanschicht* de *Brass*, en dedans de laquelle, entre elle et la vésicule germinative, se trouve une zone de vitellus clair non granuleux.

On doit, d'après *Schultze*, distinguer de la *Nährplasmanschicht*, et du noyau vitellin qui l'a constituée, des amas de granules situés à la périphérie de l'œuf, qui sont vraisemblablement les premiers éléments du vitellus déjà observés par *C. Vogt* (Untersuchungen über die Entw. der Geburtshelferkröte, 1848), par *Götte* (Entw. der Unke), par *Schütz* (245), par *Will* (258), d'ailleurs différemment interprétés par ces auteurs.

Hennequy (190) a trouvé constamment le noyau vitellin dans les jeunes œufs de la Grenouille rousse, situé dans la zone périphérique du vitellus, mais au voisinage de la vésicule germinative. Ses contours sont mal délimités, et il envoie de petits prolongements irréguliers dans le vitellus ambiant. Il est constitué par une masse granuleuse, qui, sous l'action de l'acide osmique et de la safranine, prend une teinte plus foncée que le reste du vitellus, et qui contient une sorte de corpuscule central plus coloré et bien délimité (fig. 11). La masse granuleuse du corps vitellin, examinée à un fort grossissement, offre une structure assez complexe (fig. 16); elle est constituée par une substance homogène, très finement ponctuée, assez fortement colorée par l'acide osmique; dans son intérieur sont situées des vésicules claires, arrondies ou allongées, dont le centre est occupé par des granulations safranophiles, disposées en chaquet; il est probable que ces vésicules ne sont que la coupe d'un boyau clair continu. Sur de jeunes ovules de *Rana temporaria* examinés à l'état frais dans le liquide de *Pictet* additionné de violet de dahlia, la masse granuleuse du noyau vitellin se montre

constituée d'un grand nombre de petits corps figurés, allongés en bâtonnets sinueux et enchevêtrés dans tous les sens, colorés par le dahlia, et paraissant isolés les uns des autres (fig. 15). Ailleurs (fig. 14) la masse granuleuse qui entoure le corps vitellin offre un aspect différent; finement granuleuse, elle renferme souvent de gros grains irréguliers, colorés fortement par la safranine. *Henneguy*, qui n'a observé qu'une fois chez la Grenouille verte une formation tout à fait différente des précédentes (fig. 13), croit que cette espèce est dépourvue de noyau vitellin véritable. Les œufs de *Bufo* et de *Triton* ne lui ont présenté aucune formation rappelant le noyau vitellin. Enfin *Henneguy* confirme la présence des corps fusiformes de *Hertwig* dans les œufs de la Grenouille rousse, et les a trouvés remplis de jeunes tablettes vitellines disposées en série; il croit donc que les corps fusiformes intra-vitellins de *Hertwig* ne sont que des parties du plasma ovulaire plus condensées, dans lesquelles se formeront plus tard les premières tablettes vitellines (fig. 12).

Flemming (186 a) enfin, dans des œufs à demi mûrs de Grenouille, trouve une masse dense, fibrillaire, qui s'applique contre la vésicule germinative, et qui ressemble à celle décrite par *Mead* (220) dans l'œuf du Chétopète.

Reptiles. — *Eimer* (179) a décrit dans l'œuf de la Couleuvre une formation qu'il nomme « écorce interne » et qui consiste soit en un anneau serré soit en plusieurs anneaux lâches. D'autre part chez le Lézard, *C.F. Sarasin* (cité par *Arnold*, 148) a trouvé une masse irrégulière de fines molécules vitellines qu'il nomme « foyer vitellin » (*Dotterheerd*), et une formation qu'il appelle « noyau », qui est constituée par un amas de fins granules semés dans un tissu de filaments plasmiques, et qui est inconstante et très variable de forme. Ni l'un ni l'autre de ces corps n'ont pu être retrouvés par *Arnold* (148).

Les recherches d'*Henneguy* (190) sur cette classe de Vertébrés ont été complètement infructueuses.

Oiseaux. — *Coste* (173) avait déjà figuré chez la Poule le noyau vitellin, dont il ne comprit pas la signification. — *Cramer* (174) confirma la donnée précédente. — *Balbani* (152 a) décrivit le noyau vitellin dans les ovules de la Poule, du Moineau, de la Cresserelle, du Vanneau. — *Legge* (211) a distingué dans les jeunes œufs ovariens de la Poule deux zones, l'une centrale, arrondie, conoïde ou ovoïde, l'autre périphérique, granuleuse et colorée en noir par l'acide

osmique; les granulations graisseuses de cette zone périphérique représentent pour l'auteur un noyau vitellin diffus. Beaucoup plus tard se forment les premières sphères vitellines, qui n'ont, selon toute apparence, aucun rapport avec les noyaux vitellins.

La description que donne *Holl* (199) du noyau vitellin et de ses transformations dans l'œuf de la Poule est parmi les plus parfaites qu'on possède sur cette formation. Étudié déjà par *Cramer*, *Balbani*, *Schäfer* (240) et par *van Bambeke* (158), le noyau vitellin existe d'après *Holl* dans les œufs les plus petits, de 0,04 mm. de diamètre par exemple, et s'y distingue par sa forte coloration, contrairement au réseau cellulaire, qui est tout à fait incolore. Il a la forme ou bien d'un corps adossé au noyau ou même enfoncé dans sa paroi, ou bien d'une masse serrée, striée, qui s'étale entre la paroi nucléaire et la périphérie de l'œuf. Quoi qu'il en soit, il est toujours une partie très colorée du cytoplasme, et toujours il émet des prolongements qui s'enfoncent dans les travées du corps cellulaire, et qui font ainsi que ces travées, qui étaient d'abord incolores, deviennent colorables. Les prolongements devenant de plus en plus nombreux à mesure que l'œuf s'accroît, la région colorable du corps cellulaire devient de plus en plus étendue. Alors, quand toutes les travées du corps cellulaire sont ainsi transformées par incorporation des prolongements du noyau vitellin, celui-ci n'existe plus ou est près de disparaître. Quant aux rapports exacts des prolongements du noyau vitellin avec les travées du cytoplasme ovulaire, ils sont difficiles à préciser; on ne peut dire si ce cytoplasme est détruit et remplacé par la substance du noyau vitellin, ou bien si les deux formations se mélangent intimement. Toujours est-il que le réseau cytoplasmique paraît à présent formé de rayons nets, bien colorés, dont les plus gros sont disposés le plus souvent d'une façon radiaire. L'époque de cette transformation n'est pas en rapport avec des états déterminés de maturation nucléaire. Indépendamment de ce noyau vitellin, qui existe toujours, et qui se comporte comme il vient d'être dit, on peut encore en observer deux ou trois situés au voisinage du noyau. On constate quelquefois une forme particulière de noyau vitellin; c'est une masse annulaire entourant le noyau, envoyant de toutes parts ses rayons colorés dans le corps cellulaire incolore, dont il amène la métamorphose. Quand cela est fait, il se produit une nouvelle masse dense, très colorable, autour du noyau, émettant, elle aussi,

des rayons, plus colorés même que les précédents (fig. 12); on obtient ainsi en procédant de dehors en dedans : le réseau cellulaire primitif; la trame colorée formée par le premier noyau vitellin annulaire; les rayons du second noyau vitellin repoussant excentriquement le précédent; le second noyau vitellin lui-même enfin. Les transformations ultérieures du protoplasme ovulaire ainsi remanié (et comme régénéré) par les prolongements du noyau vitellin sont les suivantes. Dans les travées du réseau cellulaire paraissent des grains brillants, de plus en plus nombreux, autour desquels se creusent des vacuoles, et qui devenant de plus en plus gros, formeront les sphérules du vitellus. On peut donc dire, d'après cette description, que les matériaux vitellins sont élaborés dans et par le cytoplasme transformé par le noyau vitellin.

Mertens (221 et 222) décrit le noyau vitellin dans des œufs ovariens d'Oiseaux qui en sont à la période d'accroissement et ne doivent plus se diviser. Il trouve chez une Pie une sphère attractive, habituellement privée de centrosome, mal délimitée et granuleuse, qui devient plus dense et plus volumineuse à mesure que l'œuf vieillit. Dans les ovules de la Poule, la sphère est plus homogène, semblable à ce que *Holl* a décrit comme noyau vitellin.

Henneguy (190), dans les ovules de la Poule et du Moineau mesurant de 100 à 120 μ de diamètre, trouve, au voisinage de la vésicule germinative, un corps arrondi, plus petit que la vésicule (fig. 10, *cr*), plus fortement coloré aussi que le reste du vitellus; il est souvent mal délimité et envoie des prolongements radiés dans le protoplasme ovulaire.

Mammifères. — Chez les Mammifères, plusieurs auteurs ont signalé la présence du noyau vitellin. Ainsi *Balbani* (152 *a*) l'a trouvé chez la Chienne, la Chatte, l'Écureuil, la Vache, la Femme. — *Schäfer* (240) a observé dans la couche périphérique du vitellus chez le Lapin un ou plusieurs noyaux, qui étaient reliés par des filaments à la vésicule germinative; il ne les considère d'ailleurs pas comme des corps vitellins. — *Van Beneden* (163) a trouvé dans des œufs de Chéiroptères un second noyau à côté de la vésicule germinative, qui se colorait par le carmin; il en fait un élément anormal de l'œuf. — *Rein* (238) décrit le noyau vitellin dans les œufs mûrs du Lapin, comme situé au centre du vitellus, et d'aspect finement granuleux. — *Leydig* (216) se borne à signaler l'existence des corps intravitellins déjà décrit par *Schäfer* (240).

La description que donne *Holl* (200) du noyau vitellin des Mammifères est bien inférieure à celle que le même auteur a donnée pour la Poule. Il ne fait en effet qu'indiquer dans l'œuf de la Souris l'existence de deux éléments vitellins homogènes, arrondis, qu'il considère comme représentant le noyau vitellin. Il ajoute avoir retrouvé dans le protoplasme des œufs de la Souris des corps chromophiles très particuliers, déjà signalés par *Löwenthal* (217) dans le corps cellulaire des œufs chez différents animaux, et qu'on ne peut confondre avec des éléments deutoplasmiques; on les trouve dans l'œuf de la Souris jusqu'au moment de la formation du fuseau; leur signification est inconnue. *Holl* (20) décrit aussi dans l'ovule humain des grumeaux de substance chromatique situés tout aussi bien dans la zone deutoplasmique centrale que dans l'écorce deutoplasmique de l'œuf.

Mertens (221) trouve dans les œufs primordiaux des Mammifères un corps colorable, granuleux, contenant lui-même un petit corpuscule chromatique; c'est là une sphère attractive avec son corpuscule central; il peut en exister deux; ce sont elles qui forment, lors de la division, les sphères polaires du fuseau. Dans des œufs développés, on peut trouver côte à côte dans le cytoplasme deux corps différents, dont l'un est la formation qui vient d'être décrite.

Hennéguy (190) a examiné un grand nombre d'œufs de Mammifères (Femme, Singe, Vache, Brebis, Antilope, Chienne, Chatte, Taupe, Musaraigne, Lapine, Cobaye, Souris, Rat, Chauve-Souris). Ce sont le Rat et le Cobaye qui lui ont donné les images les plus probantes. Ce n'est d'ailleurs que sur des ovules très jeunes que l'auteur a pu constater la présence du corps vitellin; des ovules déjà entourés de quelques cellules folliculeuses n'en présentaient plus de traces. Le noyau vitellin est un petit corps arrondi, situé au voisinage de la vésicule germinative; il est formé de deux parties, dont un grain central plus sombre; la safranine, l'hématoxyline et les colorants deutoplasmiques font apparaître nettement le corps vitellin, en lui donnant une teinte différente de celle du protoplasma. Chez un assez grand nombre de Mammifères, l'auteur n'a obtenu que des résultats négatifs relativement à l'existence du corps vitellin de Balbiani.

Janosik (207) décrit dans les œufs des Mammifères une auréole radiée autour du noyau, et trouve presque toujours une sphère attractive (*Nebenkerneln*) dans les jeunes ovules.

Interprétations du noyau vitellin; résumé des faits permettant de conclure à la nature ergastoplasmique du noyau vitellin. — Un certain nombre des descriptions qui précèdent sont accompagnées d'interprétations théoriques, dont quelques-unes, par leur importance réelle ou par celle que leurs auteurs leur ont donnée en les généralisant, méritent d'être relatées ici.

Leydig (216) expose une série de considérations générales sur la constitution du vitellus ovulaire, dont nous ne retiendrons que celle-ci. Elle concerne l'existence, signalée par plusieurs auteurs, entre autres par lui-même (*Archiv für Naturgeschichte*, 1876) dans l'œuf des Gastéropodes, par *Flemming* dans l'œuf d'Oursin, par *Fiedler* (*Zool. Anzeiger*, 1887) dans celui des Spongilles, d'un système de stries radiaires parcourant le vitellus. On devra ultérieurement se demander dans quelle mesure cette striation radiaire, maintes fois constatée dans les œufs, peut être l'expression de filaments radiés de kinoplasme.

Dans le même mémoire, *Leydig* s'occupe des enclaves nucléiformes et celluliformes que contient le vitellus ovulaire. Comme *Fol*, *Roule*, *Balbani*, *Sabatier*, l'auteur a trouvé d'une façon très générale des corps intravitellins dans le vitellus de l'œuf immaturé. D'après leur origine, il range ces corps en deux catégories. Les uns ont l'aspect de taches germinatives et, comme *Balfour* l'a déjà supposé (156), ne sont autres en effet que des taches germinatives, et proviennent du noyau de l'œuf. Les autres sont nés dans le vitellus même et représentent des *Nebenkerne*; autour d'eux se dessine dans le spongioplasme une aire claire que traversent de fins filaments radiés; tels sont les corps signalés par *Leydig* dans l'œuf jeune de l'*Ascaris megalocephala* (*Zelle und Gewebe*, p. 31, 33), par *Schäfer*, par *C. F. Sarrasin*, par *Henking* chez les Phalangides (193), par *Heathcote* chez l'Iule (189).

Se demandant enfin ce qu'on doit entendre par noyaux vitellins, *Leydig* doute que ces corps soient une formation univoque, comme on pourrait en effet en douter, si l'on comparait entre eux le noyau vitellin d'une Araignée et celui d'un Batracien. Là c'est un corps stratifié, bien différencié; ici c'est un amas dense de grains vitellins. De plus *Leydig* ne peut se défendre de l'impression que dans certains cas les véritables noyaux vitellins et les corps intravitellins sont proches parents et ne se distinguent que par la taille, comme il l'a admis pour les Myriapodes, et

comme *van Bambeke* (158) l'a aussi pensé pour les Poissons osseux.

Mertens (221), bien que ses descriptions des corps situés dans le vitellus ovulaire des Oiseaux et des Mammifères soient passablement confuses, distingue néanmoins, dans les conclusions de son travail, deux formations jusqu'ici confondues par les auteurs sous le nom de noyau vitellin : 1° la sphère attractive, déjà présente dans les œufs primordiaux, qu'on retrouve dans les œufs déjà individualisés; elle forme, au voisinage de la vésicule germinative, une masse arrondie ou semi-lunaire et granuleuse; la présence du centrosome ne s'y constate qu'à une époque voisine de la mitose; la sphère attractive, tandis que l'œuf vieillit, accroît son volume, et autour d'elle la striation radiaire périphérique s'accuse de plus en plus; c'est autour de la sphère que paraissent les granulations grassieuses du vitellus; 2° des éléments d'origine nucléaire, éliminés par le noyau, qui, d'abord chromatiques à la façon des chromosomes, perdent peu à peu la propriété de se colorer, pour se fragmenter enfin en donnant naissance à des granulations vitellines et méritent ainsi le nom d'« éléments vitellogènes ». Les figures 23, 28, 30 montrent la présence simultanée dans l'œuf de ces deux formations.

D'après *van Bambeke*, l'élimination de parties nucléaires et la constitution de corps intravitellins, auxquelles *Mertens* attribue la genèse des noyaux vitellins de son deuxième groupe, sont d'ailleurs des phénomènes très répandus et très importants, que l'auteur a nettement constatés pour l'œuf des Poissons osseux.

L'origine première du noyau vitellin, aux dépens de parties chromatiques de la vésicule germinative qui s'en détachent et deviennent libres au sein du vitellus, forme encore, comme avec *van Bambeke* et *Mertens*, le fond de l'interprétation que *Balbani* et *Henneguy* ont donnée du noyau vitellin. Puisque nous en sommes sur ce sujet, nous avons émettre des doutes sur la réalité de ce processus. Nous ne doutons pas un seul instant de l'exactitude des observations de ces auteurs, et voulons bien croire qu'il se détache dans certains cas des parcelles chromatiques nucléaires qui s'isolent dans le cytoplasme; mais, jusqu'à ce que des preuves sérieuses en aient été données, nous nous refusons à tenir ce processus pour régulier et capable de donner naissance à un élément constitutif normal de la cellule et particulièrement de l'ovule.

Dans son important travail, *Balbani* (154), après avoir rappelé

les caractères essentiels du noyau vitellin dans l'œuf des Araignées tels qu'il les avait antérieurement décrits d'une façon minutieuse, a examiné le mode de formation de ce corps. Il a pour origine le noyau ou vésicule germinative du jeune ovule, dont il se sépare sous la forme d'un petit bourgeon, au moment où l'ovule quitte la couche épithéliale ou germinative de l'ovaire. Ce petit bourgeon, devenu libre dans le vitellus et représentant le rudiment du noyau vitellin, exerce sur le protoplasma ovulaire une action analogue à celle que le centrosome exerce sur le protoplasma des cellules ordinaires : il condense à sa surface le vitellus en une masse dont l'aspect varie suivant l'espèce animale et l'âge de l'œuf, et qui est comparable à une sphère attractive. Recherchant en effet les homologues du Dotterkern ou noyau vitellin, *Balbiani* lui compare le Nebenkern des cellules séminales. Celui-ci aussi se présente sous les aspects les plus variés, non seulement d'une espèce animale à l'autre, mais encore chez des individus d'une même espèce suivant des conditions biologiques diverses, et chez un même individu suivant les différents stades de l'évolution des cellules séminales. Le Nebenkern peut offrir le même aspect que le Dotterkern, c'est-à-dire se composer d'anneaux concentriques et offrir une structure feuilletée comme celle de la capsule périphérique du noyau vitellin des Araignées. D'autre part, le noyau vitellin paraît se résoudre en bâtonnets assimilables aux anses archoplasmiques des éléments séminaux : phénomène qui lui a semblé d'ailleurs en rapport avec la régression du noyau vitellin.

Cherchant enfin une homologie du noyau vitellin avec une formation répandue généralement dans les cellules, dont il serait dans l'œuf le représentant, *Balbiani* voit dans le noyau vitellin le centrosome de l'œuf : idée qui a été partagée par *Julin* (209) et *Janosik* (207).

Le mémoire de *Balbiani* a rendu à la science le très grand service de fixer l'attention sur l'homologie possible du Nebenkern des éléments séminaux avec la sphère attractive et le corpuscule central des cellules ordinaires et sur celle du Nebenkern avec le Dotterkern des œufs. Mais ces homologues sont bien un peu schématisés dans ce mémoire, et il faudrait bien se garder de les prendre au pied de la lettre. Les ressemblances de forme extérieure que signale *Balbiani* entre le Nebenkern des spermatocytes des Lépidoptères et le Dotterkern des Araignées et des Myriapodes ou

celui des ovules primitifs de l'Aulastome sont plutôt grossières; puis il ne suffit pas, pour pouvoir faire une comparaison et bien plus conclure à une identité, de prendre un Nebenkern dans un spermatocyte quelconque, un Dotterkern dans un œuf quelconque, à un moment quelconque de leur évolution, mais il faut suivre parallèlement l'évolution de l'un et de l'autre éléments et comparer des stades comparables. Quant aux rapports de contiguïté semblables que le Nebenkern et le Dotterkern auraient avec le noyau, dès leur première apparition dans les œufs d'une part, dans les spermatocytes et les spermatides d'autre part, et qui permettraient de conclure à une origine nucléaire commune de ces deux formations, nous nous permettrons de ne les considérer, de même que cette origine nucléaire d'ailleurs, que comme insuffisamment établis. Nous reviendrons plus loin, au chapitre X, sur d'autres considérations présentées dans le mémoire de *Balbani*.

Dans le travail d'ensemble qu'il a consacré à la question du noyau vitellin, *Henneguy* (190) a montré l'existence générale de ce corps dans les œufs de toute la série animale, tant en utilisant les observations de ses devanciers qu'en s'appuyant sur ses recherches personnelles. Il a donné une liste très étendue de formations qui, malgré leur dissemblance, pouvaient être considérées comme analogues et rangées toutes ensemble dans la catégorie des « noyaux vitellins » ou « corps vitellins de *Balbani* ». Bien que le mémoire d'*Henneguy* s'étende à un très grand nombre de cas, il ne peut être considéré comme ayant épuisé la question cytologique du protoplasma ovulaire et du noyau vitellin. *Henneguy* s'est appliqué surtout à dresser une sorte de statistique des noyaux vitellins, en examinant à ce point de vue un très grand nombre d'œufs et mentionnant chaque fois d'une manière plutôt succincte que détaillée la forme de corps vitellin rencontrée et les détails de constitution cytoplasmique observés. Mais le nombre très considérable d'œufs différents examinés n'a pas permis à l'auteur d'insister suffisamment sur chacun d'eux, tant au point de vue de la précision des détails observés qu'à celui de la sériation des stades.

Dans ce mémoire, *Henneguy* caractérise le noyau vitellin des oocytes au point de vue de sa forme, de sa colorabilité. Ce noyau vitellin consiste pour lui en un corps central entouré d'une zone de protoplasma plus ou moins modifié. Il n'apparaît (et cela nous paraît une remarque d'importance) que lorsque l'ovule primordial

a cessé de se multiplier, et commence à s'accroître; il disparaît en général de bonne heure chez les Vertébrés, alors que l'œuf est encore peu développé, tandis que chez les Invertébrés il peut persister dans l'œuf mûr et même chez l'embryon, plus longtemps d'ailleurs dans les œufs riches en vitellus (mixolécithes et amixolécithes), tels que ceux de la Grenouille et des Poissons osseux. *Henneguy*, passant à la signification du corps vitellin de *Balbani*, l'homologue au Nebenkern des spermatozoïdes (il vaudrait mieux dire : des spermatocytes). Il l'interprète comme macronucléus des Infusoires, c'est-à-dire comme un noyau végétatif dirigeant les phénomènes d'assimilation de l'œuf. Comme on le verra plus loin, nous acceptons la plupart des conclusions générales d'*Henneguy*, ci-dessus reproduites, concernant la forme et la colorabilité du noyau vitellin, l'époque de son apparition et de sa disparition, son homologie avec un Nebenkern et même son interprétation comme macronucléus. Mais il est une conclusion de l'auteur que nous ne sommes pas disposé à admettre, la considérant comme insuffisamment établie, ainsi que déjà nous l'avons dit plus haut : c'est que le corps central du noyau vitellin prendrait naissance d'une partie détachée de la vésicule germinative.

L'exposé des faits qui précède a montré que l'existence d'un corps spécial, très diversement conformé, mais aussi très généralement appelé noyau vitellin, est très répandue et presque constante dans les œufs animaux. Qu'on ne s'étonne pas des différences de forme extérieure souvent très considérables qui séparent les diverses formations, réunies sous le nom de noyau vitellin d'une manière souvent artificielle et un peu à la légère, et qu'on n'en fasse pas un argument à opposer au rapprochement que nous tentons à notre tour de faire entre ces formations. Il ne faut pas oublier en effet que les œufs sont, au point de vue de la forme et de leur constitution intérieure, aussi bien que de la composition chimique de leur substance, des éléments très différenciés, qui diffèrent beaucoup d'une espèce animale à l'autre. Peut-on espérer, s'il existe, ainsi que nous le croyons, un plasma spécial, préposé à l'élaboration des matériaux vitellins, que ce plasma se présentera sous la même forme dans l'œuf de l'Hydre et celui de la Poule? De plus, si ce plasma et le corps qui en est formé sont soumis à une certaine évolution, s'ils offrent des stades de développement, les diverses formes offertes par ce corps dans des cas différents ne

peuvent-elles être attribuées, ainsi que déjà nous l'avons fait observer, à ce qu'on a examiné des stades différents, n'ayant pas fait le plus souvent une étude sériee de ces stades évolutifs? Nous croyons donc qu'il ne faut pas ici s'en laisser imposer par les différences dans la forme extérieure qui séparent les uns des autres les noyaux vitellins et qui disposeraient volontiers à en faire autant de choses distinctes, mais qu'il faut rechercher sous ces formes dissemblables la communauté d'origine et de destinée et la similitude substantielle. Ce n'est que par l'examen de stades suivis de l'évolution de l'oocyte que pourront être montrées l'origine et la destinée semblables de toutes ces formations. Ce n'est que par des colorations spécifiques que la similitude de leur substance pourra être prouvée.

C'est là une œuvre d'ensemble qui est encore entièrement à faire. Néanmoins, on peut dès à présent reconnaître aux différentes formes de noyaux vitellins décrites par les auteurs, ou, pour parler d'une façon générale, aux diverses différenciations cytoplasmiques de l'oocyte, un ensemble de caractères communs qui les rapprochent des formations kino- ou ergastoplasmiques.

C'est d'abord leur genèse aux dépens d'une partie spécialisée du cytoplasme ovulaire, et plus tard, pour attester cette origine, la continuité de ces corps avec le cytoplasma (*Monticelli, Stuhlmann, van der Stricht, Mead, Wheeler, K. Foot*). Le caractère de la coloration distincte est affirmé par de nombreux auteurs, et, parmi les observateurs récents, en lesquels, vu les progrès de la technique, on peut avoir une confiance particulière, par *Holl, Henneguy, van der Stricht, Foot, van Bambeke, Némec*. Quant à l'époque de l'apparition du corps vitellin, *Henneguy* la précise au moment où l'œuf ayant fini de se multiplier commence à s'accroître; c'est également dans des oocytes en voie d'accroissement et non dans des œufs où le vitellus a acquis sa constitution définitive, que *Bisogni, Mead, van Bambeke, Némec, Foot* ont fait la première constatation du corps vitellin; il se montre donc quand l'œuf commence à se comporter comme élément glandulaire, et il en est sans doute l'ergastoplasme. Son évolution ultérieure est aussi celle d'une formation ergastoplasmique; elle s'accomplit en un certain nombre de phases: c'est d'abord le rassemblement de la substance du noyau vitellin en une masse compacte, juxtanucléaire, qui est précisément le noyau vitellin des auteurs, comme *de Gasparis, Jatta, O. Schulzte, Win-*

kler, *Bisogni*, *van Bambeke*, *Němec* l'ont constaté; c'est ensuite l'éparpillement de cette masse et son morcellement en corps résiduels disséminés; ou bien c'est la migration vers la périphérie de l'œuf et la constitution d'anneaux polaires; ou encore l'extension de sa substance dans les travées du cytoplasme qu'elle modifie et régénère pour ainsi dire (*Holl*). Enfin, dans la phase dernière de son évolution se révèle la destinée véritable du noyau vitellin, qui est bien analogue à celle d'un ergastoplasme; c'est que se forment dans son voisinage et sans doute sous son influence, ou peut-être même par transformation directe de sa substance, les matériaux vitellins, véritables produits glandulaires sécrétés par l'œuf: phénomène que *Jatta*, *Leydig*, *Holl*, *Monticelli*, *van der Stricht*, *Bisogni*, *Meal*, *van Bambeke*, *Foot*, *Němec* ont constaté ou supposé.

On nous reprochera sans doute d'avoir été quérir çà et là, dans les descriptions d'auteurs différents, la série des caractères nécessaires pour nous permettre d'assigner au noyau vitellin une place parmi les formations ergastoplasmiques. La raison d'un choix qui pourrait paraître entaché de partialité en faveur de l'interprétation que nous proposons est une raison de nécessité. C'est que, nous le répétons encore une fois, la plupart des auteurs n'ont pas fait de l'oocyte une étude suivie, n'ont assisté qu'à l'une des phases de l'évolution du noyau vitellin. Ils ont examiné des œufs ou trop jeunes ou trop âgés, quelquefois aussi se sont adressés à des objets défavorables pour une telle étude, à des œufs ne fabriquant que peu de réserves vitellines et par conséquent pauvres en ergastoplasme, d'autres fois enfin n'ont pas fait usage de colorants appropriés. Pour ces diverses raisons, leurs observations sont incomplètes ou imparfaites, et les points de contact entre de telles observations ne peuvent être que rares ou mal établis. Un petit nombre d'observateurs, au contraire, tels *Holl*, *van Bambeke*, *Foot*, *Němec*, ont rempli les conditions exigées; aussi sont-ils cités comme ayant signalé à peu près tous les caractères que nous sommes disposé à attribuer au noyau vitellin, en le considérant comme formation ergastoplasmique.

Il serait très désirable maintenant, puisque nous avons rapproché dans un même chapitre les spermatoocytes et les oocytes, de comparer entre eux ces éléments homologues, au point de vue de leur ergastoplasme, qui sans doute doit avoir dans les uns et dans les autres une destinée analogue. Cette comparaison a d'ailleurs

été faite déjà par *Henneguy* (190), *Balbani* (154), *von Rath* (236) qui ont eu le mérite de rapprocher dans des travaux d'ensemble le Nebenkern des éléments séminaux et le Dotterkern des œufs. Mais comme dans l'état actuel de la science le rapprochement ne peut être que formel, et non génétique et substantiel, comme il faudrait qu'il fût, et que par suite la comparaison des ergastoplasmes de l'élément mâle et de l'élément femelle serait plus spécieuse que réellement fondée, nous préférons nous en abstenir provisoirement. L'oocyte et le spermatocyte, quoique homologues, étant néanmoins très différents l'un de l'autre au point de vue de leur activité sécrétoire, puisque l'accroissement et l'enrichissement nutritif sont beaucoup plus considérables dans l'un que dans l'autre, il faut s'attendre à trouver en eux, et on trouve en effet actuellement, des différences très grandes quant à la manière d'être de l'ergastoplasme, substratum de cette activité sécrétoire; il sera par conséquent très laborieux de retrouver, sous ces profondes différences, les traits de ressemblance qui sont nécessaires pour qu'on puisse ranger le Nebenkern et le Dotterkern (*sensu largo*) dans une même catégorie de corps ergastoplasmiques. Dans l'état actuel de la science, indiquons cependant comme caractère commun déjà reconnu à l'un et à l'autre par la majorité des auteurs, ce fait capital que les deux formations, par le moment de leur apparition, par l'absence de rapports avec les divisions dont la cellule est le siège, sont indépendantes de l'activité mitotique et par suite en relation sans doute avec l'activité glandulaire.

Il y a lieu, ce nous semble, de rapprocher des observations ci-dessus relatées qui ont été faites sur des spermatocytes et sur des oocytes, et particulièrement de celles où le noyau vitellin et son homologue dans l'élément mâle ont été signalés au voisinage du noyau dès leur apparition, une série de données concernant des formations peut-être analogues qu'on a constatées chez différents Protozoaires.

Bütschli (169) et *R. Hertwig* (197) ont décrit aux extrémités du noyau de *Spirochona gemmipara* des amas de substance que le second de ces auteurs appela « plaques terminales » (*Endplatten*), et qu'il assimila aux corpuscules ou masses polaires (à l'archoplasme, à la sphère, comme on dirait plutôt aujourd'hui). Chez un autre Protozoaire, l'*Actinosphaerium Eichhornii*, *R. Hertwig* (198) trouva des formations semblables qu'il appela « plaques polaires »

(*Polplatten*) et que *Brauer* (167) et *Schaudinn* (242) ont retrouvées depuis, le premier sur le même objet, le second sur *Amœba binucleata*; *Brauer*, qui y signala la présence de corpuscules centraux, les considéra comme de l'archoplasme; tous deux virent ces corps apparaître contre le noyau, et persister pendant toute la division nucléaire. Bien qu'il soit vraisemblable qu'il s'agit ici de masses archoplasmiques, *Balbani* (155) néanmoins ne leur reconnaît pas cette signification. *Ishikawa* (205), dans ses études sur les Noctiliques, a constaté qu'avant la division nucléaire le cytoplasme se condense contre le noyau en une masse qui est l'archoplasma, renfermant un ou plusieurs centrosomes; lors de la formation des spores, l'archoplasme se montre appliqué sur le noyau.

(*A suivre.*)

RECHERCHES

SUR

LA FORME ET LES RAPPORTS DU PANCRÉAS

Par **Pierre WIART**

Ancien aide d'anatomie à l'Amphithéâtre des hôpitaux.

(Travail du laboratoire d'anatomie des hôpitaux de Paris.)

La forme du pancréas est très irrégulière, et aucune comparaison n'en saurait donner une juste idée. Cependant, pour la préciser autant que possible, les auteurs s'accordent à diviser la glande en deux segments : tête, portion verticale ou duodénale, et corps, portion horizontale ou gastrique. La tête et le corps sont réunis par un troisième segment rétréci, le col, dont on limite assez mal l'étendue. Le corps, enfin, s'effile le plus souvent à son extrémité gauche pour former la queue du pancréas.

La direction générale de la glande est, pour tous, transversale, mais sa portion gastrique n'est point tout à fait horizontale, elle est un peu oblique en haut et à gauche; la tête et le corps se réunissent donc « en formant un angle fortement obtus à sinus dirigé en haut et à droite. (Testut) ». De plus, la glande, se moulant sur la saillie des corps vertébraux, décrit, dans son ensemble, une courbure à concavité postérieure.

Enfin, pour l'étude des rapports, les auteurs négligent, d'habitude, la division de la glande énoncée plus haut, et lui considèrent deux faces, antérieure et postérieure; deux bords, supérieur et inférieur, et deux extrémités, droite et gauche¹.

L'étude et la dissection de nombreux pancréas nous ont convaincus qu'il y avait, sur ces divers points, des notions vagues à

1. His et, après lui, Morris, décrivent, comme nous le verrons tout à l'heure, trois faces au corps du pancréas.

préciser, et d'autres inexactes à réviser; ce sera le but du présent travail.

Pour nous, comme pour les classiques, le pancréas peut être divisé en trois parties : tête, col ou isthme, et corps; mais chacune de ces parties possède une forme, une direction et des rapports un peu différents de ceux qu'on lui décrit d'habitude, et, en tous cas, assez distincts pour mériter une description séparée.

La tête, beaucoup plus large et plus étendue qu'on n'a coutume de le dire, est de forme irrégulière; elle remplit plus ou moins l'anneau duodénal, mais dépasse toujours son niveau supérieur. Couchée sur les gros vaisseaux prévertébraux, elle regarde presque directement en avant. En haut et à droite, son contour est fortement échancré; et cette échancrure répond à l'angle duodénal supérieur et à la première portion du duodénum : c'est l'encoche duodénale, constante et le plus souvent large et profonde.

L'isthme, ou col¹ est une languette glandulaire qui relie la tête au corps. Naissant, sur la face antérieure de la tête, du contour gauche de l'encoche duodénale et de la portion avoisinante de la face antérieure, l'isthme se dirige en haut et à gauche, en croisant la veine porte et l'origine de l'artère mésentérique. Il regarde presque directement en avant.

Le corps. — A partir du bord gauche de l'artère mésentérique supérieure, l'isthme se renfle pour former un corps prismatique triangulaire, à arête supérieure, à base inférieure, de direction le plus généralement horizontale. Ce corps se dirige d'abord à gauche et en arrière, en suivant le flanc gauche de la saillie vertébrale; puis, atteignant la face antérieure du rein, il redevient frontal et se termine le plus souvent par une extrémité renflée². Si bien que la face antérieure du corps apparaît très fortement concave dans le sens transversal, sa concavité regardant en avant et à gauche.

Telle est la forme la plus fréquente du pancréas, au moins chez l'enfant et l'adulte; ce n'est point à dire que ce soit la seule. Parfois, en effet, et cette disposition, très rare chez l'enfant, paraît devenir commune dans un âge avancé, l'isthme et le corps sont

1. Le mot isthme s'applique mieux à cette longue languette intermédiaire à deux portions renflées; le mot col éveille plutôt l'idée d'un segment rétréci de minime étendue.

2. C'était déjà l'opinion de Bécourt (thèse Strasbourg, 1830) qui, critiquant la division de Bichat en tête, corps et queue, remarquait que « la partie nommée queue est plus volumineuse que le corps ».

réduits à une languette aplatie à bords minces, se terminant par une queue effilée, qui peut ne pas atteindre la rate. A ces cas s'applique mieux la description classique ¹.

Si bien qu'on peut admettre deux types extrêmes entre lesquels tous les intermédiaires sont possibles : l'un, volumineux, à tête large, à corps prismatique, à extrémité gauche renflée, c'est le pancréas de l'adulte et surtout de l'enfant; l'autre, petit, à tête

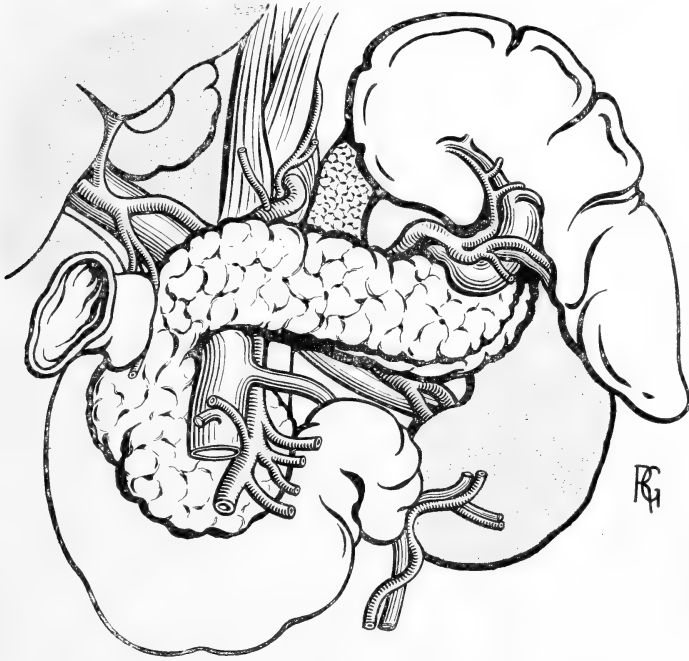


Fig. 1. — *Vue générale du pancréas.* — La tête volumineuse remplit complètement l'anneau duodénal. L'isthme aminci croise la veine porte et l'artère mésentérique supérieure. Le corps est prismatique triangulaire; sa face antérieure est croisée à gauche par les vaisseaux spléniques; sa face inférieure s'aperçoit à peine, car la glande est vue de face.

étroite, à corps aplati et lamelliforme, terminé par une queue effilée, ce serait surtout le pancréas des vieillards.

1. L'inexactitude des descriptions et surtout des figures classiques (Cloquet, Bonamy, Bourgeret et Jacob) tient, croyons-nous, à une autre raison. La forme a dû être étudiée, et les dessins exécutés, d'après des Pancréas séparés de toutes leurs attaches, puis extraits de la cavité abdominale avec l'anneau duodénal, enfin étalés sur un liège. La glande ainsi préparée prend tout à fait la forme dessinée dans les atlas. Il faut, au contraire, pour avoir une notion exacte de son aspect, l'étudier en place, débarassée seulement des organes qui la recouvrent. C'est ainsi que la représente notre figure.

Ces notions, du reste, cadrent bien avec les recherches d'Assmann ¹ qui a montré l'accroissement rapide du pancréas pendant l'enfance et la première jeunesse, son augmentation de volume jusqu'à l'âge de quarante ans, et sa diminution graduelle à partir de cinquante, pour subir, plus ou moins rapidement, l'atrophie sénile.

Ceci dit sur la forme générale de la glande et sa division en trois parties, passons à l'étude successive de chacune de ces parties.

La tête. — Pour prendre une bonne idée de la tête du pancréas et la voir dans toute son étendue, il faut la séparer artificiellement de l'isthme avec lequel elle se continue. La limite entre les deux segments est assez bien marquée par un sillon souvent profond que se creuse la gastro-duodénale. Cette artère, en effet, quitte l'hépatique un peu au-dessus du bord de l'isthme et descend, verticale ou légèrement oblique en dehors, sur la face antérieure de cet isthme jusqu'à son bord inférieur. Une section perpendiculaire à la glande, passant à ce niveau, séparera la tête de l'isthme. Celui-ci sera rejeté à gauche, puis les vaisseaux mésentériques enlevés; la tête apparaîtra alors dans toute son étendue. C'est une préparation de cette sorte qui a été dessinée.

La tête est irrégulière et sa forme est impossible à préciser. Plus étroite en haut où elle dépasse l'anneau duodénal, elle semble s'étaler en bas, pour entrer en contact avec lui; son épaisseur paraît très variable suivant les points; on peut, pour l'étude lui considérer: deux faces, antérieure et postérieure, et un contour.

Le contour de la tête pancréatique n'a point la même apparence sur toute son étendue; épais et large dans toute sa partie supérieure et droite, il est, partout ailleurs, mince, irrégulier et comme dentelé. Cette variété d'aspect résulte de connexions différentes entre la glande et l'intestin aux divers points où ils se touchent.

Tout d'abord, au niveau de l'encoche creusée, en haut et à droite, par l'angle duodénal supérieur, le contour est épais; et l'adhérence est intime entre les deux organes, assurée par du tissu conjonctif et surtout des vaisseaux. Le contour reste épais, et la glande intimement accolée à la paroi de l'intestin jusqu'au niveau de la pénétration du cholédoque ou un peu au-dessous de celle-ci. Sur toute cette étendue, le bord droit du pancréas est déprimé en gouttière,

1. Assmann, Zur Kenntniss des Pankreas, *Virchow's Archiv*. 1888.

par la paroi convexe de l'intestin. La glande, dit-on, « embrasse le duodénum comme la parotide embrasse le bord postérieur du masséter » ; elle se prolongerait même, d'après Jonnesco, en arrière et en avant, de manière à couvrir la moitié interne du cylindre qui représente l'intestin ; il y a là une exagération évidente, ou, du moins, de pareils cas doivent être très rares, c'est le quart ou le cinquième du cylindre qu'il faudrait dire. Enfin la glande s'étend plus en avant qu'en arrière, surtout au point où s'abouche le canal pancréatique accessoire. Safter ¹, cependant, aurait vu souvent « la

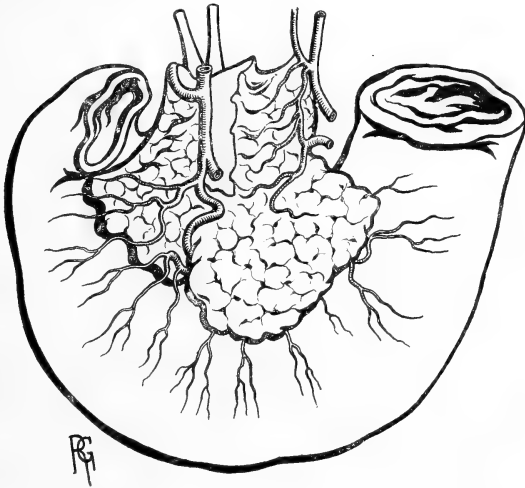


Fig. II. — La tête du pancréas, vue par sa face antérieure, après sa séparation d'avec l'isthme et l'enlèvement des gros vaisseaux.

glande empiéter bien davantage sur la face postérieure du duodénum que sur l'antérieure, au point de le séparer parfois, sur une assez grande étendue, de ses rapports postérieurs ». Nous n'avons jamais rien trouvé de semblable.

Au-dessous de l'embouchure du cholédoque, plus ou moins près de la troisième portion du duodénum, l'aspect change, la gouttière disparaît et le contour devient rapidement aigu ; les rapports changent en même temps, et la glande n'est plus en contact qu'avec la face antérieure de l'intestin, sur laquelle elle s'avance en s'amincissant ; l'adhérence des deux organes est faible, presque

1. In Todd, *Cyclopedia of Anatomy*, 1856, PANCREAS, t. V. p. 81.

nulle, même la glande se décolle avec facilité pour peu qu'on sectionne quelques rameaux vasculaires qui naissent de l'arcade pancréatico-duodénale, ou de ses branches, et s'enfoncent dans le tissu glandulaire¹.

A gauche, le contour de la tête, encore mince, affecte, avec la quatrième portion du duodénum, des rapports variables; le plus souvent, il entre en contact avec l'intestin et recouvre sa face antérieure de la même façon que tout à l'heure pour la portion horizontale; parfois, cependant, il en est séparé par un espace plus ou moins large, où se trouvent des ganglions lymphatiques, et sur lequel passe l'artère mésentérique supérieure.

Dans sa partie supérieure enfin, là où la tête dépasse l'anneau duodénal, le bord très mince est placé entre la veine cave et la veine porte.

Cette forme variable du contour de la tête et surtout cette diversité dans ses connexions avec l'intestin vont de pair avec la disposition différente des vaisseaux pancréatico-duodénaux, par rapport à lui, aux divers points de son trajet. Comme on peut le voir sur la figure II, la portion épaisse du contour pancréatique répond au segment duodénal qui reçoit en avant, de la gastro-duodénale, des artères courant sur la face antérieure du pancréas, tandis qu'en arrière lui en arrivent d'autres ayant suivi la face postérieure de la glande. Au contraire, à partir du point où le bord devient mince, il n'y a plus d'artères duodénales le croisant en avant, toutes émergent au-dessous de lui, après avoir rampé sur la face postérieure de la tête. Les deux arcades pancréatico-duodénales sont ici postérieures à la glande.

Il est intéressant, d'autre part, de rapprocher ces dispositions différentes de certains détails de développement. Le duodénum qui, on le sait, donne naissance vers la quatrième semaine (Hamburger) aux bourgeons pancréatiques, si bien que la glande à son début « est située dans l'épaisseur mésodermique de l'intestin, dont elle apparaît comme un simple renflement » (Laguesse), n'a à cette époque ni sa portion horizontale, ni sa portion ascendante; et jusqu'à la cinquième semaine (His) c'est l'embouchure du canal pancréatique qui marque sa limite inférieure. Les deux autres segments sont de formation plus récente. A la sixième semaine

1. Cette disposition, ainsi que celle des artères que nous décrirons tout à l'heure, sont très nettement visibles sur une planche de l'atlas de Bonamy, t. III, pl. 53.

seulement (Toldt), le duodénum prend la forme d'une anse, grâce au développement d'une portion intermédiaire entre le canal pancréatique et l'angle duodéno-jéjunal, ce sera la portion horizontale du duodénum. Pour le segment terminal, il est à peine indiqué à cette période, et peut-être n'est-il même, comme le veut Brœsike que la portion initiale de l'anse ombilicale. Le pancréas, d'après ces données même, ne saurait avoir avec l'intestin de rapports intimes, de rapports de continuité que jusqu'à l'ampoule de Vater; partout ailleurs, des rapports de contiguïté doivent seuls exister. C'est précisément ce que l'anatomie nous a montré.

Enfin l'existence possible de la disposition suivante, observée par Schiefferdecker ¹ : la tête du pancréas ne suivant pas l'intestin et laissant entre son bord inférieur et le bord supérieur de la troisième portion du duodénum (qui descendait très bas) un espace plus ou moins large, est une preuve de plus en faveur du manque de connexions intimes, entre les deux organes, à ce niveau.

Les deux faces de la tête pancréatique sont, avons-nous dit, postérieure et antérieure.

La postérieure, la plus simple à décrire, est pleine ou légèrement concave en arrière, et couchée sur la face antérieure des corps vertébraux recouverts à ce niveau d'organes nombreux. La situation par rapport au squelette est assez variable, et si, d'une façon générale, on peut dire qu'elle recouvre la moitié ou les deux tiers inférieurs de la 2^e vertèbre lombaire, et la moitié supérieure de la 3^e, nous avons vu son point le plus bas remonter jusqu'au disque intermédiaire entre la 2^e et la 3^e lombaires, et même au bord inférieur de la 2^e; d'autre part nous l'avons vu descendre jusqu'au bord inférieur de la 3^e lombaire.

La face postérieure de la tête est immédiatement recouverte par une lame aponévrotique très nette, qui s'étend sur toute la concavité de l'anneau duodénal et n'est que le vestige du feuillet droit du méso-duodénum. Entre l'aponévrose et la glande proprement dite, courent les deux arcades pancréatico-duodénales, supérieure et inférieure (voir les artères); la première s'aperçoit assez bien au travers de l'aponévrose, la seconde au contraire, plus intimement accolée au tissu glandulaire, ne se voit bien qu'après dissection. L'aponévrose cache aussi le canal cholédoque, accompagné de gan-

1. *Archiv. für Anatom.* 1886, p. 338

glions lymphatiques, et dont les rapports avec la tête pancréatique seront étudiés dans un autre travail ¹. La lame aponévrotique est assez facilement isolable.

Ainsi recouverte de la lame de Treitz, la face postérieure de la tête répond aux gros vaisseaux prévertébraux et surtout à la veine cave, mais elle en est séparée par du tissu cellulaire lâche, de telle sorte que la glande, recouverte de son aponévrose, et l'anneau duodénal qui l'enserme, forment une sorte de gâteau aplati qu'on peut décoller avec la plus grande facilité de bas en haut, ou de droite à gauche, après section du feuillet séreux au niveau du bord libre de l'intestin.

La veine cave est en rapport avec la face postérieure de la tête pancréatique dans toute sa hauteur; toute l'épaisseur de la glande à ce niveau la sépare de la veine porte et de la veine mésentérique supérieure dont nous verrons, tout à l'heure, le trajet sur la face antérieure de la tête. De la veine cave, part, au niveau de la 2^e vertèbre-lombaire, la veine rénale gauche qui se dirige un peu obliquement en bas; son origine et une partie de son trajet sont derrière la tête du pancréas.

L'aorte entre en contact avec la face postérieure de la tête, mais seulement dans la moitié inférieure de celle-ci. Sa partie supérieure comme on peut le voir sur la coupe I (fig. IV), atteint à peine le bord droit de l'artère: sa partie inférieure, au contraire, s'interpose entre l'aorte et sa branche mésentérique supérieure et les sépare complètement. Les artères lombaires droites passant en arrière de la veine cave n'ont pas de rapports directs avec la glande.

Entre l'aorte verticale et la veine cave qui monte obliquement vers le foie s'insinue le pilier droit du diaphragme qui vient s'insérer sur les 2^e et 3^e vertèbres lombaires. Il est, du reste, à ce niveau séparé du pancréas par des ganglions lymphatiques.

Il y en a en grande quantité dans la région; ils sont situés les uns au-devant de l'insertion des psoas, en dehors de l'aorte et de la veine cave (groupe lombaire de Sappey); les autres, plus particulièrement voisins de la tête pancréatique, sont échelonnés en avant de l'aorte, ou entre l'aorte et la veine cave (ganglions sus-aortiques de Sappey).

1. Thèse Paris, 1899.

La *face antérieure* de la tête présente un aspect irrégulier et inégal; renflée par endroits, elle est concave en d'autres. On peut lui considérer deux versants, l'un droit, convexe et épais; l'autre gauche, plus étendu dans le sens vertical, mince, excavé, venant se terminer en mourant plus ou moins près de l'intestin. Nettement séparés en haut par l'insertion de l'isthme, ces deux segments se continuent insensiblement en bas, là où la glande s'aplatit et s'étale.

Le versant gauche de la tête, concave transversalement, forme la paroi postérieure d'une gouttière profonde (voir les coupes), à ouverture regardant à gauche, et dont la paroi antérieure n'est autre que la face postérieure de l'isthme. Cette gouttière loge la veine porte que toute l'épaisseur de la tête, à ce niveau, sépare de la veine cave. En un point variable de la gouttière, tantôt en son milieu, tantôt à sa partie inférieure, la veine porte se sépare en deux branches : l'une qui continue à peu près son trajet, la mésentérique supérieure¹, l'autre la splénique qui se dirige à gauche transversalement ou un peu obliquement, et émet presque immédiatement la petite mésentérique. Souvent aussi, cette dernière se jette dans la grande mésentérique, ou dans l'angle des deux branches principales.

L'artère mésentérique supérieure longe d'abord le bord gauche de la tête; puis, comme elle descend un peu vers la droite et que d'autre part, la tête s'étale et s'élargit vers la gauche, elle arrive à croiser la face antérieure de celle-ci.

Au niveau du bord inférieur de l'isthme, artère et veine ont envoyé les vaisseaux coliques moyens; un peu plus bas, par leur bord droit, ils laissent échapper les vaisseaux coliques droits, tandis que de leur bord gauche émanent déjà des branches pour l'angle duodéno-jéjunal et la partie initiale de l'intestin grêle. Dans la gouttière enfin se détachent de fines branches artérielles et veineuses qui vont au versant gauche de la face antérieure, et les troncs mères des arcades pancréatico-duodénales, qui gagnent la face postérieure.

Le versant droit montre les particularités suivantes : sur sa

1. A la vérité, la direction de la veine porte oblique en haut et à droite et celle de la mésentérique supérieure oblique en bas et à droite, formant un angle très obtus à ouverture regardant à droite; ou plutôt l'ensemble des deux veines décrit une courbe très allongée à concavité droite.

partie supérieure est couchée la première portion du duodénum, assez solidement attachée à la glande par de nombreux vaisseaux qui viennent du bord droit de la gastro-duodénale ou de ses branches pancréatiques. L'adhérence cesse au niveau ou un peu à droite de la gastro-duodénale, là où commence l'isthme, à 3 centimètres environ du pylore. C'est à partir de ce point seulement que la face postérieure de la première portion du duodénum sera recouverte de péritoine.

Sur ce versant droit courent les branches rayonnantes de la duodénale allant se perdre sur la face antérieure de l'intestin, et dont la plus inférieure, tronc artériel principal, va croiser d'avant en arrière le contour pancréatique, au point où il s'amincit brusquement, pour aller gagner la face postérieure de la tête.

Tout à fait en bas passent les vaisseaux coliques droits dont nous avons signalé plus haut l'origine.

Sur la face antérieure de la tête pancréatique, ainsi sillonnée de vaisseaux, jetons le péritoine; il nous montrera des dispositions intéressantes.

Tout d'abord la tête est coupée horizontalement en deux parties par l'insertion du méso-côlon transverse, qui, après avoir suivi le bord inférieur du corps et de l'isthme atteint la portion droite de la tête et occupe une surface de largeur variable.

Au-dessus du méso-côlon transverse, seul le segment droit peut être en rapport avec le péritoine, le gauche étant profondément caché sous l'isthme et les vaisseaux. Ce segment droit répond, dit-on, à la partie droite de l'arrière-cavité des épiploons : le feuillet péritonéal, qui limite en arrière cette cavité, tapisserait de gauche à droite la tête, puis une partie de la circonférence du duodénum jusqu'à ce qu'il se continue sur l'intestin avec le feuillet séreux qui limite en avant la cavité et qui a tapissé la face postérieure de l'estomac et de la première portion du duodénum. Le feuillet de la face antérieure de l'estomac passerait sur la moitié externe de la circonférence duodénale pour devenir péritoine prérenal droit.

La chose est lumineusement montrée dans un schéma de Rogie¹. Lui-même, d'ailleurs, exprime la même idée en d'autres termes : « Du côté antéro-interne du duodénum se détachent donc deux feuillets qui se portent vers l'extrémité pylorique de l'estomac,

1. Rogie, *Étude sur l'anatomie du péritoine*, fig. XVIII, Paris, 1895.

pour passer, l'un en avant, l'autre en arrière de cet organe. C'est une sorte de ligament duodéno-gastrique analogue au ligament gastro-splénique. »

Ce ligament contribue à fermer à droite la grande cavité épiploïque dont le bord droit « s'inscrit dans le sinus du coude formé par la première et la deuxième portion du duodénum, puis revêt la face interne de la portion verticale de cet organe jusqu'au point où elle est croisée par le colon transverse et son méso ».

En somme, l'on admet que la portion supérieure et droite de la face antérieure de la tête est sous-péritonéale et répond à la grande cavité épiploïque.

A notre avis, cette notion n'est pas exacte, et la grande cavité ne saurait avoir une pareille étendue à droite. En voici les raisons : la première portion du duodénum est adhérente à la tête dans tout son trajet sur elle, et cette adhérence ne cesse qu'au niveau de la gastro-duodénale. C'est donc le long du trajet de cette artère, c'est-à-dire suivant la ligne qui sépare la tête de l'isthme, que se fera la réflexion du péritoine, réflexion qui marque la limite droite de l'arrière cavité des épiploons. La chose a bien son importance, ne fût-ce que comme point de repère pour la recherche de la gastro-duodénale.

La disposition classique nous paraît de plus incompatible avec la situation vraie de la gastro-duodénale, couchée dans une gouttière glandulaire; on ne saurait comprendre comment, dans ces conditions, elle pourrait gagner la grande courbure de l'estomac.

Au-dessous du méso-côlon, la tête est recouverte par le péritoine; feuillet inférieur du méso-côlon, qui va devenir feuillet supérieur ou droit du mésentère.

Cette façon d'envisager et de décrire la tête du pancréas diffère assez notablement de celle des classiques : pour eux, ce qu'ils appellent tête n'est qu'une portion renflée de la languette glandulaire, inscrite dans l'anneau duodénal, s'enroulant avec lui et lui adhérent intimement. Nul mieux que Safer, dans son article déjà cité, n'a exprimé cette conception.

« La tête est ainsi formée; quand le pancréas, passant de gauche à droite, est arrivé au duodénum, il devient intimement adhérent à ce viscère, et suit son trajet, d'abord en bas, puis à gauche, passant, par son extrémité, en arrière des vaisseaux mésentériques supérieurs, auxquels il forme une sorte de gouttière ou canal. C'est

par la fusion en une seule masse de cette courbure que la tête est formée; mais chez des sujets très jeunes, ou chez les animaux inférieurs, la courbure du pancréas est aussi marquée que celle du duodénum, et, en séparant la glande de ses attaches, et en la redressant, toute apparence de tête s'évanouit, cela devient un long prisme ou un cylindre aplati, de même épaisseur d'un bout à l'autre. »

Nous avons tenté ce déroulement de la tête pancréatique chez plusieurs nouveau-nés, sans y jamais parvenir : bien au contraire c'est sur les pancréas d'enfant que la tête nous a semblé revêtir, avec le plus de netteté, la forme et les rapports que nous avons indiqués. Du reste, ainsi que nous l'avons vu, l'étude du développement concorde avec l'anatomie descriptive, pour faire repousser cette interprétation.

Pour en finir avec la tête pancréatique, nous résumerons maintenant nos recherches sur sa vascularisation; recherches qui nous ont conduit à des notions un peu différentes de celles qui ont cours actuellement. Nous décrirons, du reste, les artères seules, les veines suivant celles-ci d'une façon fidèle.

La description des artères de la tête du pancréas, et de l'anneau duodénal qui l'enserme, date de Verneuil¹. La voici résumée : Le duodénum et la tête du pancréas reçoivent leurs artères de deux sources : Hépatique, par la gastro-duodénale, et la mésentérique supérieure. La gastro-duodénale, se termine en se divisant en gastro-épiploïque et pancréatico-duodénale; cette dernière qui est la pancréatico-duodénale supérieure des classiques, droite de Jonnesco, gagne immédiatement la concavité duodénale. La mésentérique supérieure émet par son côté droit, au point où elle longe le flanc droit de la portion ascendante du duodénum, une branche artérielle, qui se dirige de gauche à droite le long de l'anneau duodénal. C'est l'artère pancréatico-duodénale inférieure des classiques, gauche de Jonnesco. Chaque artère pancréatico-duodénale se divise en deux branches, qui passent devant et derrière la tête du pancréas, et s'anastomosent à plein canal avec celles du côté opposé. De cette façon sont formées deux arcades artérielles, l'une antérieure, l'autre postérieure, longeant la concavité de l'anneau duodénal et la tête du pancréas. De leur convexité naissent les branches destinées aux deux faces du duodénum; de leur conca-

1. Verneuil, Société de biologie, 1831.

tivité, celles qui vont à la glande. Les deux arcades communiquent très largement par leurs branches.

Une pareille description ne cadre nullement avec la disposition que nous avons toujours rencontrée et que nous allons décrire. Pour plus de clarté, étudions d'abord les artères de la face antérieure, puis celles de la face postérieure.

Les artères de la face antérieure viennent de deux sources : à droite de la gastro-duodénale et de la pancréatico-duodénale inférieure droite, à gauche de la mésentérique; les deux ordres de

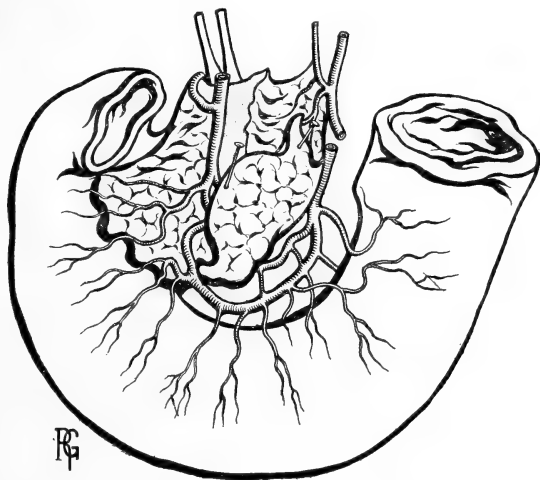


Fig. III. — *Les artères pancréatico-duodénales.* — C'est la même figure que la précédente; seulement la partie amincie et peu adhérente au contour pancréatique a été détachée et relevée pour laisser voir les arcades pancréatico-duodénales toutes deux situées sur la face postérieure de la tête.

branches s'anastomosent sur la partie médiane et inférieure de cette face. La gastro-duodénale, à peine engagée sur la tête pancréatique, envoie à droite une branche horizontale volumineuse qui contourne l'encoche duodénale, et gagne la face postérieure; appelons-la, dès maintenant, artère pancréatico-duodénale supérieure droite. Continuant son trajet, le tronc artériel émet, par son bord droit, des branches transversales ou légèrement obliques en bas qui, courant sur la glande, gagnent la deuxième portion du duodénum. Il se divise enfin et donne la pancréatico-duodénale inférieure droite (pancréatico-duodénale supérieure des classiques); celle-ci oblique en bas et à droite, laisse de chaque côté des

rameaux glandulaires et atteint la circonférence pancréatique au moment où d'épaise qu'elle était, elle devient mince; elle la contourne et passe sur la face postérieure.

D'autre part, de la mésentérique naissent une ou deux branches verticales qui suivent le bord gauche de la tête au niveau de son segment sus-duodéal, et envoient des rameaux horizontaux disposés en échelles sur la glande, au niveau de la gouttière qui reçoit la veine porte. Les rameaux les plus inférieurs obliquent en bas et viennent s'anastomoser, sur la partie médiane inférieure de la tête, avec les rameaux provenant de la gastro-duodénale. Aucun d'eux ne va jusqu'au duodénum. Dans des cas rares, l'anastomose se fait à plein canal entre les deux gros troncs, au point que la gastro-duodénale peut paraître venir de la mésentérique; nous avons rencontré une fois cette disposition. Une anastomose de cette sorte est représentée à tort comme normale, sur la planche déjà citée de Bonamy.

Sur la face postérieure de la tête, arrivent, nous l'avons vu, les deux pancréatico-duodénales droites, la supérieure et l'inférieure; toutes les deux se dirigent à gauche et décrivent une arcade à concavité supérieure, en s'anastomosant à plein canal avec une branche venue du tronc pancréatico-duodéal gauche. Ce tronc, en effet, né du bord droit de la mésentérique, a contourné le bord gauche de la tête pour se diviser rapidement en deux branches: supérieure et inférieure. Il y a donc bien deux arcades pancréatico-duodénales, comme le dit Verneuil; mais ces arcades sont situées toutes les deux sur la face postérieure de la tête et toutes les deux distantes de l'intestin; la supérieure, la plus longue, est située, en effet, à mi-hauteur de cette face, et l'inférieure, plus courte, à égale distance, environ entre la précédente et l'intestin. Elles sont concentriques et échangent des anastomoses verticales. La supérieure, plus superficielle, se voit, par transparence, au travers de la lame de Treitz, elle envoie de longues branches grêles qui gagnent la face postérieure de l'anneau duodéal sur toute son étendue, en abandonnant sur leur trajet des rameaux à la glande. L'arcade inférieure, plus profonde, irrigue la face antérieure du duodénum, mais seulement au niveau de sa troisième et de sa quatrième portions; ses branches courent entre la face antérieure de l'intestin et la face postérieure de la glande, pour émerger bientôt au-dessous du bord inférieur mince de celle-ci.

La description qu'on vient de lire diffère, on le voit, assez notablement de celle qui est classique.

L'*isthme* du pancréas est cette portion glandulaire amincie, étendue depuis la tête, avec laquelle elle se continue, jusqu'au bord gauche de la mésentérique supérieure où elle se renfle pour devenir le corps.

L'isthme regarde presque directement en avant, et forme la partie la plus saillante du pancréas, celle qu'on peut apercevoir au travers du petit épiploon, circonscrite par la petite courbure de l'estomac. Aplati d'avant en arrière, on peut lui considérer deux faces, antérieure et postérieure; et deux bords, supérieur et inférieur.

La face postérieure est concave, creusée d'une gouttière verticale pour la veine porte continuée par la veine mésentérique supérieure; sur sa partie inférieure, l'artère mésentérique détermine souvent une seconde empreinte, voisine de la première, parallèle à elle et située à son côté gauche. C'est derrière cette face postérieure que viennent s'unir les veines splénique et mésentérique supérieure; l'union se fait alors au niveau de la partie moyenne. Souvent aussi c'est au niveau du bord inférieur et même plus bas que se fait la réunion; la veine porte seule est en rapport avec l'isthme.

Par sa face postérieure l'isthme peut encore, lorsqu'il a des dimensions verticales assez élevées, ce qui n'est pas rare, atteindre et recouvrir la bifurcation du tronc cœliaque; nous disons bifurcation avec intention, car, le plus souvent nous avons vu la coronaire stomachique naître la première à angle droit du tronc qui se divise plus loin en hépatique et splénique¹.

A ce propos, du reste, il nous paraît bon d'insister sur la direction vraie du tronc cœliaque, qui n'est point telle qu'on la décrit à l'ordinaire, c'est-à-dire horizontale ou légèrement oblique en bas. Si, le plus souvent, le tronc artériel se dirige en bas, parfois cependant il peut avoir une orientation inverse et se porter en haut. Cette anomalie, que nous avons rencontrée deux fois, paraît coexister avec une situation particulièrement élevée du pancréas et surtout de son isthme et de son corps; il semblerait que le bord supérieur de cet isthme eût repoussé en haut le tronc cœliaque et changé ainsi sa direction normale.

1. Le fait est déjà signalé par Poirier, *Traité d'anat.*, t. II, p. 738.

D'un autre côté, nous avons vu, de façon constante, le tronc cœliaque s'incliner sur la droite; sa bifurcation est plus externe que son point d'origine. Cette inclinaison atteint des degrés variables; souvent faible, mais cependant très nette, elle peut aller jusqu'à l'angle droit, le tronc cœliaque se couchant, pour ainsi dire, sur le pilier droit du diaphragme¹. Quel que soit le niveau où se divise le tronc cœliaque, la face postérieure recouvre les portions initiales des artères hépatique et splénique: la première contournant le flanc gauche de la veine porte pour lui devenir antérieure et monter avec elle vers le foie; la seconde allant vers la gauche,

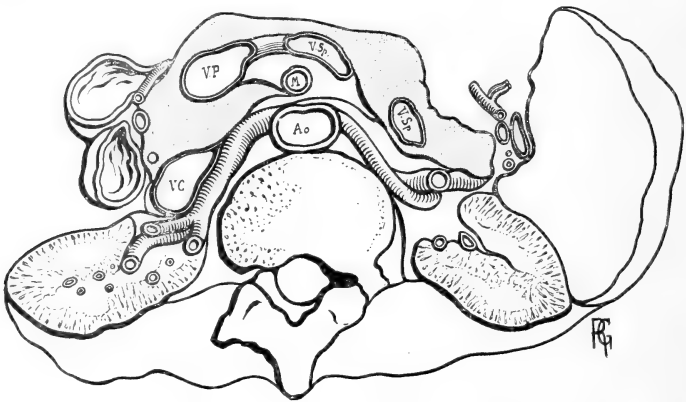


Fig. IV. — Coupe horizontale passant par le bord supérieur de la deuxième vertèbre lombaire. Segment supérieur de la coupe. — La coupe passe par la partie moyenne du pancréas.

suivre, en s'y creusant une gouttière, la face postérieure du corps de la glande.

La face antérieure de l'isthme présente deux segments d'aspect différent, l'un, supérieur, qui déborde la petite courbure de l'estomac, forme un bourrelet saillant et épais, sous-jacent au lobe gauche du foie, dont il est séparé par le petit épiploon; c'est le bourrelet épiploïque (*tuber omentale* de His). Chez l'enfant nouveau-né, où les dimensions relatives du foie sont beaucoup plus grandes que chez l'adulte, ce n'est point le lobe gauche, mais bien le lobe de

1. C'est notre ami Roux, interne des hôpitaux, qui nous a donné l'idée de rechercher cette direction du tronc cœliaque. Des considérations pathologiques, que nous lui laissons le soin de développer, l'avaient amené à penser que ce tronc artériel devait dans certains cas avoir une direction oblique à droite. Il nous pria de rechercher ce détail. On voit, d'après ce qui vient d'être dit, la justesse parfaite de son idée.

Spiegel qui, saillant entre les replis des artères hépatique et coronaire stomacique, vient se mettre en contact direct avec ce segment de l'isthme.

Au-dessous du bourrelet épiploïque et l'entourant en croissant, on peut voir une surface légèrement excavée, qui répond à la face postérieure de l'estomac au niveau de sa région pylorique. A droite, elle se continue avec celle que laisse souvent sur la tête la première portion du duodénum, à gauche avec la vaste concavité, dont la face postérieure de l'estomac creuse la face antérieure du corps; c'est l'empreinte gastrique de l'isthme. Le bord supérieur, oblique en

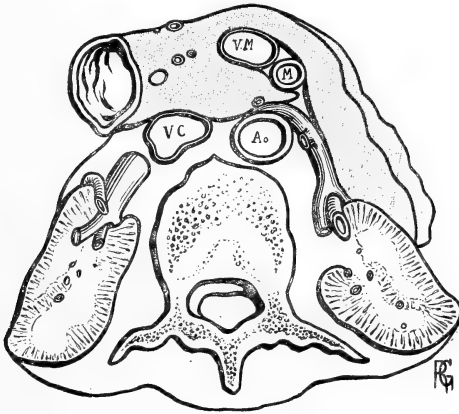


Fig. V. — Coupe horizontale passant par la partie moyenne de la deuxième vertèbre lombaire. Segment supérieur de la coupe. — La coupe rase la face inférieure du pancréas, et coupe le rein au niveau de la partie inférieure du hile.

haut et à gauche, est mince et recouvre successivement la veine porte et l'artère hépatique, puis la veine coronaire stomacique qui gagne la veine porte en passant dans l'angle de bifurcation du tronc cœliaque.

Enfin, si le tronc cœliaque se divise plus haut que ce bord, on voit ses deux branches hépatique et splénique le croiser, pour gagner la face postérieure de l'isthme.

Le bord inférieur, épais et presque horizontal à gauche au-dessus des vaisseaux où il donne insertion au méso-côlon transverse, s'amincit en se dirigeant en bas et à droite, pour se perdre sur la face antérieure de la tête; il est souvent échancré par le passage de la veine gastro-épiploïque droite qui va se jeter dans la mésentérique supérieure.

Le *corps* du pancréas s'étend depuis le bord gauche de l'artère mésentérique supérieure jusqu'au hile de la rate; et suit, pour l'atteindre, d'abord le flanc gauche de la colonne vertébrale, puis la face antérieure du rein. Comme ces deux surfaces sont inclinées l'une sur l'autre en formant un angle obtus, le corps de la glande, qui se moule sur cet angle, présentera une courbure manifeste à concavité antérieure.

La direction du corps est le plus généralement horizontale, parfois légèrement oblique en haut, parfois aussi, oblique en bas et en dehors; cette direction semble même la normale chez l'enfant nouveau-né.

Pour les rapports avec le squelette, ils sont tout aussi variables que ceux de la tête; mais toujours le niveau du corps est plus élevé que celui de cette dernière. Le plus souvent, il répond à la 1^{re} et à la 2^e vertèbres lombaires, recouvrant la moitié inférieure de la première et la moitié supérieure de la seconde; mais il peut s'abaisser au point que son bord inférieur atteigne le bord inférieur de la 2^e lombaire, ou remonter assez pour couvrir une partie de la 12^e dorsale et la moitié supérieure de la première lombaire.

Comme nous l'avons déjà dit, nous pensons qu'avec His et Morris, et contrairement à tous les auteurs, le corps du pancréas présente la forme d'un prisme triangulaire avec trois faces, trois bords et deux extrémités. Les faces sont antérieure, postérieure et inférieure; celle-ci existe, quoi qu'on en ait dit, de façon très nette sur le pancréas normal de l'adulte, et bien plus encore sur celui de l'enfant, où elle est même de largeur et d'étendue égale ou souvent supérieure à celle de l'antérieure. Les bords sont supérieur, antérieur et postérieur. Les extrémités enfin sont, l'une droite, par laquelle le corps se continue avec l'isthme et qui est sans intérêt; l'autre, gauche, nous montrera quelques détails intéressants¹.

La face antérieure du pancréas est très fortement concave dans le sens transversal, concave aussi, mais de façon moins prononcée dans le sens vertical; elle regarde en avant, à gauche et un peu en haut. Sa partie externe est traversée obliquement par l'artère et la veine splénique qui, après avoir croisé d'arrière en avant le bord supérieur, se dirigent en bas et à gauche, vers le hile de la rate, et

1. Une coupe verticale antéro-postérieure de Luschka montre d'une façon très nette cette forme triangulaire du corps du pancréas, en même temps que le passage des vaisseaux spléniques sur la face antérieure de la glande.

commencent à se diviser en leurs branches terminales ¹ (Voir fig. I).

Recouverte directement par le feuillet postérieur de l'arrière cavité des épiploons, elle entre en rapport, par l'intermédiaire de cette cavité virtuelle, avec la face postérieure convexe de l'estomac, qui repose sur elle comme sur un lit (*tanquam pulvinar*, Sæmmering²) et y détermine une large empreinte : empreinte gastrique du corps.

La face inférieure existe, avons-nous dit, d'une façon constante sur le pancréas de l'adulte; et c'est seulement sur les glandes atrophiées, à type sénile, que cette face est étroite au point de devenir un simple bord. Son épaisseur n'est point égale en tous ses points. Continuant le bord inférieur de l'isthme, déjà épais et mousse, elle s'élargit, de droite à gauche, pour atteindre son plus grand diamètre tout près de l'extrémité. Parfois aussi, son point le plus renflé est au niveau de l'angle que forment le rein et la colonne vertébrale.

Cette face inférieure fait saillie dans l'étage inférieur de la cavité abdominale; en suivant le feuillet inférieur du méso-côlon, on voit ou, tout au moins, on sent à travers son épaisseur, tout près de sa terminaison, une masse horizontale, plus ou moins épaisse (2 centimètres environ chez l'adulte), dure, étendue de l'angle duodéno-jujénal qu'elle surplombe jusqu'au bord gauche du méso-côlon. Ce n'est autre chose que la face inférieure du pancréas.

Le méso-côlon transverse, en effet, en arrivant au niveau du bord antérieur (union des faces inférieure et antérieure) se dédouble : son feuillet supérieur remonte sur la face antérieure de la glande tandis que l'inférieur vient tapisser la face inférieure, avant d'atteindre la paroi abdominale postérieure.

Pour bien voir cette face inférieure et ses rapports, il vaut mieux s'adresser à l'enfant, chez lequel le méso-côlon est resté transparent; on enlève l'intestin grêle, et on rejette en haut côlon et estomac; c'est une préparation de cette sorte qui a été représentée figure VI.

La face inférieure est coupée en deux parties à peu près égales par le passage des vaisseaux coliques gauches qui la traversent pour gagner l'épaisseur du méso-côlon transverse et s'y diviser en

1. Safter à vu et représenté ce trajet des vaisseaux spléniques sur la face antérieure de la glande.

2. *Corp. human. fab.*, London, 1754, t. VI.

branches ascendantes et descendantes. En dedans de ces vaisseaux, l'on peut voir l'angle duodéno-jéjunal ; lorsqu'il occupe un niveau assez élevé, cet angle peut entrer en contact avec la glande, et la déprimer en une légère empreinte. A gauche et au-dessus de l'angle, passe la veine mésentérique inférieure, qui va bientôt s'engager sous le pancréas pour aller s'unir à la splénique. Souvent chez l'enfant, la veine mésentérique dans sa portion verticale et l'artère colique gauche, qui lui est accolée, soulèvent le péritoine en un repli plus ou moins saillant, sur le bord gauche de l'angle duodéno-jéjunal. Si bien que celui-ci paraît logé dans une sorte de niche, limitée, en haut, par la face inférieure du pancréas, à droite, par la saillie vertébrale, à gauche, par le repli vasculaire sus-indiqué.

En dehors des vaisseaux, la face inférieure répond aux anses de l'intestin grêle, sans qu'il soit possible de préciser davantage. Cependant, nous avons vu souvent cette partie de la face inférieure longée par la partie initiale du jéjunum ainsi disposée. Le jéjunum, aussitôt après l'angle duodéno-jéjunal, au lieu de se diriger en bas et à gauche, reste horizontal, et côtoie la glande sur toute son étendue, jusqu'au bord gauche du méso-côlon, où il commence seulement son trajet irrégulier et ses circonvolutions.

La face postérieure présente les rapports suivants : tout d'abord, elle suit le flanc gauche de l'aorte et de la mésentérique supérieure qui s'écartent à angle aigu l'une de l'autre ; dans cet angle à ouverture inférieure passe la veine rénale gauche. La face postérieure la recouvre complètement ou en partie.

En dehors de l'aorte, le pilier gauche du diaphragme descend s'insérer sur le corps des deux premières vertèbres lombaires.

Puis la glande croise la face antérieure du rein dans sa moitié supérieure ; le plus généralement le segment recouvert s'arrête au niveau du hile, tantôt laissant à nu les vaisseaux du pédicule, tantôt les cachant dans leur moitié ou leur deux tiers supérieurs. D'autre part le rein dépasse le bord supérieur du pancréas, au-dessus duquel on peut apercevoir son pôle supérieur.

Entre le rein et le pilier droit du diaphragme, le pancréas entre en contact avec la face antérieure de la capsule surrénale, dont il couvre la moitié inférieure. Ce rapport peut sembler surprenant à ceux qui admettent la situation de la capsule surrénale telle que les classiques la décrivent, c'est-à-dire au-dessus du pôle supérieur

du rein; mais il faut savoir que cette situation n'est pas la vraie. Dans toutes nos dissections, nous avons trouvé la capsule latéro-rénale, si on peut dire, et non surrénale. Longeant le bord interne du rein dans sa moitié supérieure, elle repose par sa base sur les vaisseaux rénaux, qui envoient vers elle leurs branches capsulaires inférieures, et elle dépasse à peine par son sommet le pôle rénal supérieur. Elle est, pour ainsi dire, coincée dans l'angle que font

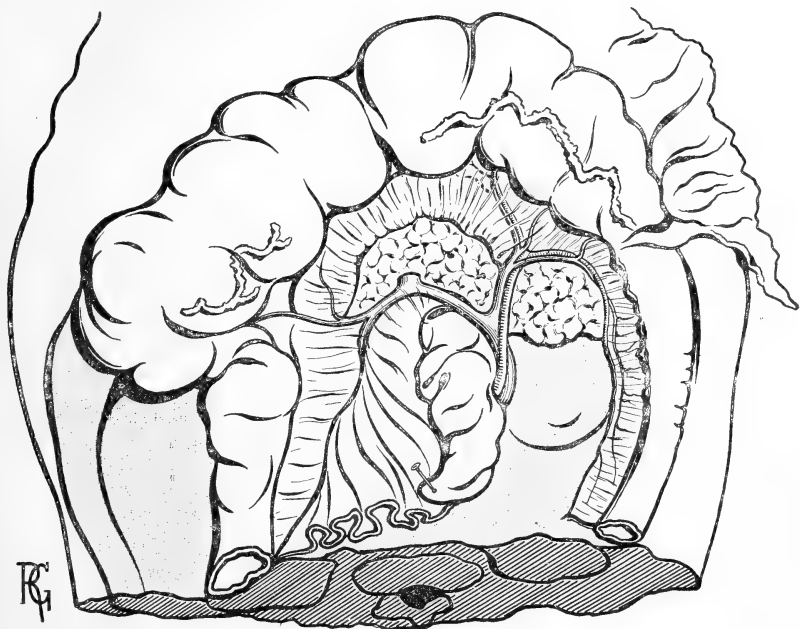


Fig. VI. — *La face inférieure du corps du pancréas chez un enfant de deux ans.* — Le côlon transverse et son méso ont été relevés; la portion initiale de l'intestin grêle a été rejetée à droite et en bas. La face inférieure du corps du pancréas apparaît au travers du mince feuillet inférieur du méso-côlon transverse qui la recouvre.

entre eux le pilier gauche du diaphragme et le bord interne du rein. Cette situation nous a paru constante pour la surrénale gauche, la seule que nos dissections nous ont toujours mis à même d'observer : pour la droite nous avons retrouvé la même disposition chaque fois que nous avons eu l'occasion de l'examiner.

En dehors de ces rapports avec les organes avoisinants, la face postérieure du pancréas présente encore des connexions vasculaires qu'il est intéressant de préciser. La veine splénique s'y creuse une gouttière bien connue, oblique de bas en haut et de dedans en

dehors. A gauche, cette gouttière se termine non pas à l'extrémité de la glande, mais bien sur le bord supérieur, assez près de son extrémité externe.

Au-dessus de cette gouttière, tout à côté d'elle et lui étant parallèle, en existe une autre, celle de l'artère splénique. Celle-ci est, en effet, rectiligne chez l'enfant et chez nombre d'adultes : les flexuosités qu'on lui décrit comme normales sont acquises avec l'âge à l'égal de celles de la temporale superficielle, bien qu'elles paraissent se développer plus rapidement. Lorsqu'elles existent, elles dépassent par leur convexité supérieure le bord supérieur mince et tranchant de la glande, et c'est cette apparence qui a fait dire que l'artère suivait le bord supérieur de la glande. Mais qu'on s'adresse à un pancréas d'enfant ou de jeune sujet, on y verra toujours l'artère rectiligne à l'égal de la veine et cachée comme elle par la glande, sur la face postérieure de laquelle elle s'est aussi creusé une gouttière.

Tout comme la veine, l'artère est oblique en haut et à gauche, si bien que le paquet vasculaire atteint le bord supérieur de la glande avant sa terminaison ; il l'échancre fortement et les deux vaisseaux passent sur la face antérieure de la glande, pour s'y diviser presque aussitôt en branches terminales. C'est à ce niveau que partent les branches courtes pour l'estomac et la gastro-épiploïque gauche.

L'extrémité gauche du pancréas se trouve donc en arrière des vaisseaux, derrière lesquels elle paraît s'enfoncer. Un peu moins étendue dans le sens vertical que le corps, car le passage des vaisseaux a écrêté son bord supérieur, elle est, en revanche, plus massive et souvent plus épaisse ; elle se met en rapport avec la portion de la face interne de la rate qui est en arrière du hile, s'y étale, s'y moule et y adhère.

Quant aux connexions péritonéales qu'on lui décrit d'ordinaire, le péritoine l'enveloppant dans un méso, dit ligament pancréatico-splénique, elles doivent être beaucoup plus rares qu'on ne le dit, car nous ne les avons jamais trouvées même dans les cas où le pancréas atrophié avait la forme d'une simple lamelle.

Il n'est pas besoin d'insister sur les trois bords qui limitent le prisme glandulaire : nous en avons dit assez pour qu'on sache que le supérieur est aigu, dentelé, irrégulier, remontant plus haut à sa partie interne, échanuré à sa partie externe par le passage d'arrière en avant des vaisseaux spléniques ; enfin surmonté parfois chez l'adulte, où l'artère est flexueuse, par les demi-circonférences supé-

rieures de ses flexuosités. Le bord antérieur, le plus souvent très net et rectiligne, marque la séparation des deux feuillets du méso-côlon; le postérieur, enfin, repose sur le diaphragme, les vaisseaux rénaux et le rein.

Telle est la forme, et tels sont les rapports que nous paraît présenter le pancréas normalement développé. C'est seulement s'il s'atrophie et s'approche du type sénile qu'on voit ses diamètres diminuer dans tous les sens, mais surtout suivant sa hauteur et son épaisseur. Ainsi arrive-t-il à former cette languette aplatie, dominée par des flexuosités artérielles, qu'on décrit souvent comme la glande normale. Encore la plupart des notions que nous avons données plus haut lui restent-elles applicables.

ÉTUDE HISTOLOGIQUE

DE LA

MUSCULATURE INTRINSÈQUE DE L'UTÉRUS

Par le D^r G. FIEUX

Professeur agrégé à la Faculté de Bordeaux.

Malgré de nombreux travaux, la structure de l'utérus est encore chose un peu confuse. La plupart des auteurs, trouvant plus facile la dissection de l'organe amplifié par la grossesse, y ont étudié macroscopiquement la direction et l'enchevêtrement des faisceaux et les décrivent tous comme éléments musculaires.

L'utérus à l'état de vacuité ne serait que la réduction, que l'image en petit de la matrice dilatée et hypertrophiée par la grossesse.

Rappelons en quelques mots que, en 1865, Hélie, de Nantes, décrit trois couches musculaires à l'utérus gravide, dont la description est trop connue pour qu'elle ait besoin d'être reprise ici.

En 1872, Kreitzer, de Saint-Petersbourg, fait remarquer que, jusqu'à présent, on a toujours conclu de l'utérus gravide à l'utérus non gravide. Mais il pense que pendant la grossesse, puisque la forme et la configuration changent, il est probable que l'hypertrophie ne va pas se faire identiquement dans chaque région. Aussi Kreitzer étudie-t-il directement l'utérus à l'état de vacuité et y décrit quatre couches se différenciant par leur épaisseur, par la direction des faisceaux et par leurs rapports avec les organes voisins :

1° Une couche sub-séreuse; 2° une couche supra-vasculaire; 3° une couche vasculaire dont des faisceaux descendraient circulairement et dans la tunique du vagin et dans le col; 4° une couche sous-muqueuse dont des faisceaux descendraient en s'ondulant jusqu'à l'orifice externe.

En 1886, MM. Tourneux et Hermann, dans l'article UTERUS du

Dictionnaire encyclopédique des sciences médicales, résumant les travaux de Hélié, de Henle, de Landzert, de Krause et de Kreitzer, sans rien y apporter de nouveau. A l'étude histologique de l'utérus gravide, ils ajoutent cependant la description d'un appareil élastique également distribué dans les diverses assises musculaires.

Ils font ressortir qu'au niveau de l'isthme, les fibres annulaires du corps forment un anneau d'une certaine épaisseur. Quant au col, ils y décrivent trois couches : une externe longitudinale, qui se perd dans le vagin ; une moyenne circulaire, la *plus puissante des trois*, qui représente un renflement de la couche annulaire sous-muqueuse du corps, et enfin une couche interne composée de faisceaux longitudinaux ou obliques qui proviennent des fibres longitudinales sous-muqueuses du corps.

Ces faisceaux, ajoutent-ils, se continuent à leur extrémité avec les fibres *sphinctériennes entourant la cavité cervicale*.

En résumé, pour tous les auteurs précédents, l'utérus est un organe tout entier musculaire, et tout musculaire dans toutes ses régions. De plus, il est, pour ainsi dire, habillé de couches contractiles distinctes et le col est un organe actif possédant surtout des faisceaux circulaires dont les fibres sphinctériennes entourent la cavité.

Mais, de 1885 à 1887, des travaux d'une importance capitale, basés sur des recherches anatomiques sûres, viennent jeter un jour nouveau sur la structure de l'utérus gravide. Avec Schröder, Pinard, Waldeyer, Hofmeier, Varnier, le corps proprement dit, le segment inférieur, le col, tout cela devient clair, en même temps que s'affirment, d'une façon précise, les phénomènes de l'effacement déjà énoncés en 1885 par M. Pinard, dans une leçon clinique sur les modifications du col pendant la grossesse.

M. Pinard avait aussi protesté contre la distinction classique de la paroi utérine en trois couches. Il fit remarquer que les faisceaux musculaires ne forment pas, quoi qu'on en ait dit, des plans à direction bien déterminée. Il n'y a pas, dit-il, de couches dont les faisceaux aient une direction régulière comme on l'admet en général. Les fibres longitudinales prédominent peut-être un peu dans la région externe, les fibres horizontales sont plus nombreuses dans les points les plus rapprochés de la muqueuse.

En 1886, Waldeyer, étudiant sur une coupe congelée l'utérus d'une femme morte pendant la grossesse, fait remarquer que :

« En bas, immédiatement au-dessus de l'orifice interne, la musculuse paraît un peu plus mince, tant en avant qu'en arrière. On doit mettre au compte du tissu conjonctif sous-séreux, tissu développé ici d'une façon particulière, une partie de l'épaisseur de la paroi utérine. » (*Medianschnitt einer Hochschwangeren bei Steisslage der Fötus* — Waldeyer, 1886, page 29.)

La même année, Hofmeier, examinant des coupes en tranches minces d'utérus gravide et parturient, signale aussi que :

« La cohésion des éléments musculaires du segment inférieur est bien moindre que dans les parties supérieures de l'utérus ».

Mais il ajoute :

» Sans me faire illusion sur la difficulté d'obtenir des éclaircissements au moyen du microscope, j'ai essayé de me faire une idée sur les diverses portions de l'utérus au moyen de coupes au microtome faites longitudinalement, transversalement et obliquement :

« Colorées et regardées à un faible grossissement, toutes les coupes transversales du segment inférieur avaient le même aspect que les coupes longitudinales : toutes les deux présentaient une musculature à fibres parallèles ordonnées à peu près de la même manière, sans montrer en aucune façon une plus grande quantité d'éléments musculaires atteints transversalement, ce à quoi on aurait pu s'attendre. » — (*Das untere Uterussegment in anatomischer und physiologischer Beziehung*, von Hofmeier, 1886, pages 58 et 59.)

Ainsi donc, en dépit de l'idée de Ruge, Hofmeier trouve dans le segment inférieur des faisceaux intriqués en tous sens, comme au-dessous de la veine circulaire.

En 1887, M. Varnier, dans son étude anatomique et clinique si approfondie sur le segment inférieur et le col de l'utérus gravide et puerpéral, examine macroscopiquement, ainsi que l'avait fait Hofmeier, la texture de la paroi sur une coupe mince en tranche de melon. Il remarque qu'entre les trois zones, corps proprement dit, segment inférieur et col, il y a des différences de texture. Dans les deux premières, on peut aisément dissocier les éléments qui les constituent, tandis que dans la troisième, le col, le tissu reste compact.

On ne peut arriver à séparer les éléments les uns des autres. Du reste, à ce niveau, Waldeyer avait remarqué, par la dissection, que les éléments musculaires deviennent très rares. C'est à peine si à

la périphérie du col on trouve quelques fibres musculaires qu'on puisse dissocier.

De plus, entre le corps proprement dit et le segment inférieur, M. Varnier signale une nuance : la dissociation des feuillets est plus facile sur le segment inférieur. Les feuillets y sont moins adhérents entre eux, de même qu'ils sont moins adhérents au péritoine. Ils sont moins nombreux, plus grêles.

Voici donc des constatations anatomo-macroscopiques qui nous font pressentir non seulement que la texture est différente dans le corps et le col, mais encore que, dans le corps lui-même, les zones supérieures et le segment inférieur n'ont pas une structure identique.

Ce segment inférieur, qui se distingue si nettement par ses propriétés du reste du corps utérin, qui, par ses façons d'agir, est si différent de lui, est encore bien topographiquement limité par Hofmeier, Pinard et Varnier. Sa limite inférieure est l'orifice interne ; sa limite supérieure correspond à un amincissement de la paroi, à la zone d'insertion fixe du péritoine et à la présence de la veine circulaire (Kranzveine des auteurs allemands).

Sur le vivant, cette limite supérieure peut aussi se dessiner par l'anneau de contraction, la limite de l'onde musculaire, ainsi que l'appelle le professeur Pinard.

En 1890, Acconci, de Turin, le premier à notre connaissance, entreprend l'étude histologique de la texture de l'utérus au moyen des procédés de coloration élective, et décrit les relations qui existent dans cet organe entre le tissu musculaire et le tissu élastique.

Ses conclusions sont les suivantes :

1° La musculature utérine des zones supérieures présente un triple rang de fibres. Les plus *externes* ont une direction *circulaire*, les plus *internes* une direction *longitudinale*, et entre elles se trouve une série de fibres alternativement circulaires et longitudinales ;

2° Les fibres musculaires du segment inférieur sont dirigées en sens longitudinal ou légèrement oblique, et elles sont moins nombreuses que dans le corps ;

3° Les fibres musculaires sont très rares dans le col et se trouvent plus abondantes à la périphérie. Le col, quand il est complètement ramolli, présente un grand nombre de cavités lymphatiques qui leur donnent un aspect spongieux ;

4° Les fibres élastiques, déjà nombreuses dans le corps, le sont encore davantage dans le segment inférieur et sont très nombreuses et grosses dans la région cervicale.

Cette distinction d'Acconci semblait assez bien s'accorder avec les recherches des auteurs précédents, et la musculature classique du col semblait bien ébranlée lorsque, en 1896, Keiffer de Bruxelles, dans sa thèse sur la physiologie de l'utérus, prétend avoir constaté sur des utérus de fœtus et montre sur des planches les particularités suivantes :

Le vagin envoie dans le museau de tanche des faisceaux musculaires très nombreux qui s'entre-croisent avec les faisceaux musculaires venus d'en haut.

La part du vagin dans la musculature du col est certainement de moitié, *le reste étant formé par des fibres circulaires de la couche musculaire interne du corps. Les faisceaux venus du vagin fournissent non seulement des fibres longitudinales dans le museau de tanche, mais aussi des faisceaux radiés ayant pour effet de dilater les orifices.*

Nous voici donc, avec Keiffer, revenus à l'ancienne structure musculaire du col auquel il accorde un double appareil contractile, semblable à celui de Piris, lui permettant d'ouvrir ou de fermer ses orifices. Signalons en passant que Keiffer avait traité ses coupes par le carmin boracique, réactif qui, selon nous, est tout à fait impuissant à différencier le tissu musculaire du tissu conjonctif.

Ce sont précisément les coupes histologiques d'Hofmeier ainsi que les recherches d'Acconci et de Keiffer que nous avons reprises avec les procédés de colorations électives sûres que nous possédons aujourd'hui.

Nos coupes ont porté successivement sur l'utérus de fœtus, sur l'utérus non gravide, et d'autre part sur deux utérus de femmes mortes le lendemain de leur accouchement et sur un utérus de femme éclamptique ayant succombé pendant le travail.

Les utérus de fœtus ont été coupés d'une seule pièce. Les utérus non gravidés et les utérus puerpéraux ou parturients ont été étudiés au moyen de tranches minces coupées soit sur la face antérieure, soit sur la face postérieure, tranches débitées en dix et vingt-trois morceaux inclus et coupés séparément. Nos coupes longitudinales ont donc, dans tous les cas, porté sur toute la hauteur de l'organe.

RECHERCHE DU TISSU ÉLASTIQUE.

Notre premier soin a été de rechercher le tissu élastique, et pour cela, nous avons employé un procédé de coloration qui n'est sujet à aucune erreur, le procédé de Taënzer, à l'orséine acide. Nous nous attendions, après les conclusions d'Acconci, à trouver ce tissu en très grande abondance. Or, dans quelque point de l'utérus qu'on le recherche, corps, segment inférieur ou col, et quel que soit l'état physiologique de l'organe, on s'aperçoit que les faisceaux élastiques sont d'une rareté excessive, et ils ne peuvent pas passer inaperçus, car, l'orséine acide colore à peu près également en brun clair le tissu musculaire et le tissu conjonctif, tandis que sous son influence les fibres élastiques se colorent en noir intense.

Dans l'utérus parturient ou puerpéral, ce tissu est un peu plus abondant dans les zones supérieures que dans le segment inférieur ou le col, et encore ne l'y retrouve-t-on que sous forme de petites fibrilles ondulées, disséminées en certains points dans l'épaisseur des grosses travées conjonctives qui séparent les faisceaux musculaires. Il semble avoir une certaine préférence pour les travées conjonctives périvasculaires.

Dans des photomicrographies prises dans la portion moyenne du segment supérieur de l'utérus, nous avons pu montrer de petites fibres ondulées, et on peut s'assurer quelle faible part prend le tissu élastique dans la structure de l'organe. Acconci avait traité ses coupes par la méthode de Ferria, procédé qui, à coup sûr, lui avait fait confondre le tissu élastique et le tissu conjonctif.

RECHERCHE DU TISSU CONJONCTIF.

Pour bien différencier le tissu conjonctif du tissu musculaire, nous avons employé la méthode de Van Gieson, dont le réactif est la fuchsine acide picriquée. Ce réactif, colorant le tissu musculaire en jaune et le tissu conjonctif en rouge vif, allait nous indiquer quelle est la part qui revient dans la structure de l'utérus à l'un et à l'autre de ces tissus. Nous allions nous éviter l'erreur dans laquelle était tombé Hofmeier, nous pouvons le dire tout de suite, c'est-à-dire la confusion des éléments musculaires et des éléments conjonctifs.

UTÉRUS DE FŒTUS.

Les coupes de l'utérus de fœtus nous ont alors montré d'une façon des plus nettes les particularités suivantes. Dans la portion située au-dessus du vagin, nous voyons que l'organe se divise en deux moitiés : une supérieure, une inférieure, bien différentes l'une de l'autre. La moitié supérieure, très musculaire, comprend dans son tiers externe environ des fibres longitudinales mêlées avec quelques faisceaux circulaires d'assez peu d'importance; puis, à mesure que l'on se dirige vers le centre, on voit que les deux tiers internes de la paroi sont presque exclusivement constitués par des

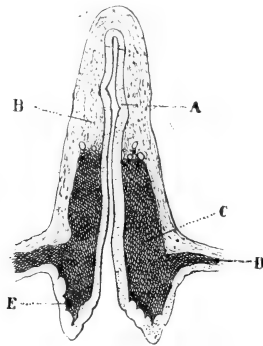


Fig. I. — Coupe d'un utérus de fœtus de 8 mois (d'après photographie), coloré au réactif de Van Gieson. — Les zones colorées en jaune et en rouge (gris clair et gris foncé sur la photographie), montrent la part que le tissu musculaire et le tissu conjonctif prennent dans la structure de l'organe. -- A, muqueuse; B, tissu musculaire; C, tissu conjonctif; D, insertion vaginale; E, museau de tanche.

faisceaux circulaires. C'est à peine si on peut y trouver quelques fibres à direction longitudinale ou oblique.

La moitié inférieure, dans son tiers externe, a une structure à peu près analogue à celle de la région située au-dessus d'elle, c'est-à-dire qu'elle est formée par des faisceaux circulaires et longitudinaux, mais avec une prédominance non douteuse de ces derniers. Quant aux deux tiers internes de la paroi, ils ne renferment que du tissu conjonctif, à faisceaux déliés, courant un peu dans tous les sens.

A l'union de la moitié supérieure et de la moitié inférieure, les vaisseaux sont peut-être plus nombreux et plus volumineux qu'en tout autre point. La zone musculaire et la zone musculo-conjonctive ont aussi entre elles une sorte de limite vasculaire.

Si nous arrivons maintenant à l'insertion vaginale du col, nous voyons que tous les éléments musculaires, longitudinaux, obliques, circulaires, avancent d'abord un peu vers le centre, mais s'infléchissent bientôt pour se jeter dans le vagin, dont ils vont constituer la musculature.

Quelques faisceaux circulaires et longitudinaux accompagnent un peu les faisceaux qui descendent vers la portion sous-vaginale, mais quelques fibres rares et isolées pénètrent seules dans le museau de tanche proprement dit.

Celui-ci, on peut s'en convaincre facilement à l'examen de nos préparations, n'est donc qu'un bloc conjonctif formé de fibres très fines et très délicates ayant toutes une direction longitudinale.

UTÉRUS ADULTE NON GRAVIDE.

Quels allaient être les résultats de cette méthode avec l'utérus adulte non gravide? Nous avons examiné un utérus de nullipare et deux utérus de femmes ayant eu déjà un enfant cinq et six ans auparavant. Ces utérus coupés en tranches minces, tranches sectionnées en huit ou dix morceaux, fixés au sublimé, inclus à la paraffine et colorés au Van Gieson, nous ont tous trois montré la même disposition. C'est celle que nous allons maintenant décrire.

Au niveau du corps, tout à fait à la périphérie, on remarque une bande musculaire longitudinale, d'autant plus large que l'on se rapproche de la région de l'isthme.

En dedans de cette bande longitudinale, se croisent sans ordre des faisceaux obliques et circulaires, auxquels font suite d'autres faisceaux longitudinaux. Les uns comme les autres sont entourés de faisceaux conjonctifs d'une épaisseur assez grande, envoyant dans le corps même du faisceau musculaire de fins prolongements séparant les uns des autres toutes les fibres contractiles.

Les faisceaux circulaires apparaissent sous forme de loges à l'intérieur desquelles les éléments musculaires sont colorés en jaune, loges plus ou moins régulièrement arrondies et cerclées d'une bande rouge. Les vaisseaux sont peu nombreux et de calibre moyen.

En se rapprochant du centre, on remarque un désordre plus grand encore dans la direction des éléments musculaires. Les faisceaux courent en tous sens : longitudinaux, obliques et circulaires. Tous se croisent, toujours accompagnés par leurs gaines

conjonctives, un peu plus épaisses qu'à la périphérie. Les vaisseaux, dans toute cette portion moyenne de la paroi, sont nombreux et volumineux; mais tandis qu'au contact des veines le tissu conjonctif n'est représenté que par la gaine des faisceaux musculaires qui les croisent, autour des artères il se fait un épaissement conjonctif assez considérable.

Vers le quart interne de la coupe, la confusion de direction des faisceaux musculaires s'atténue. On distingue surtout des faisceaux circulaires de petite dimension, à parois connectives très minces et dont la régularité n'est troublée que par le passage de quelques faisceaux longitudinaux en petite quantité et de petite dimension.

Au niveau de l'isthme, la structure de la paroi change brusquement. Tout à fait en dehors, nous voyons de gros faisceaux longitudinaux enserrant entre eux quelques rares et grêles faisceaux circulaires. Puis, en allant en dedans, quelques faisceaux circulaires de peu d'importance toujours alternant et croisant avec de gros faisceaux à direction verticale. Cette disposition occupe à peu près la moitié externe de la paroi. En ce point les vaisseaux sont peu nombreux, mais présentent de grandes dimensions. Quant à la moitié interne, elle n'est constituée que par du tissu conjonctif assez serré, dont les fibres intriquées dans tous les sens entourent des vaisseaux assez volumineux.

Arrivés au col, nous voyons dans le segment sus-vaginal que les faisceaux musculaires ont à peu près la même disposition qu'au niveau de l'isthme. Des bandes longitudinales descendent et contiennent encore entre elles quelques faisceaux circulaires, peut-être en plus grand nombre qu'au niveau de l'isthme, bien que restant toujours en faible minorité. Du reste, ces derniers disparaissent très vite, soit que l'on se dirige vers le centre, soit que l'on se rapproche de l'insertion vaginale.

Cet appareil contractile de la portion sus-vaginale du col n'occupe guère que le tiers de l'épaisseur de la paroi. Tout le reste ne possède que du tissu conjonctif dont les fibres, à direction oblique, circulaire ou verticale, vont ainsi jusqu'à la muqueuse, se terminant en réseau délicat et finement fibrillaire autour des prolongements des glandes.

Tout cet ensemble musculaire de la portion sus-vaginale relégué dans son tiers externe, en arrivant au niveau de l'insertion du vagin,

se jette dans cet organe et constitue les trois quarts externes environ de l'épaisseur de sa paroi. Tous les faisceaux, sans exception, s'infléchissent en s'ondulant, fuyant pour ainsi dire le museau de tanche.

Aussi, lorsque nous arrivons dans la portion sous-vaginale du col, au-dessous de l'épithélium pavimenteux qui la revêt, nous ne trouvons plus trace de faisceaux musculaires, même plus quelques-uns de ceux qui entouraient extérieurement la zone supra-vaginale. Sous la couche épithéliale, rien que du tissu conjonctif dont les faisceaux s'entre-croisent et entourent quelques vaisseaux de calibre moyen.

Si nous allons plus avant dans la partie moyenne, en plein cœur du museau de tanche, rien encore que du tissu conjonctif, qui se continue ainsi sans mélange de faisceaux contractiles jusqu'au niveau de la muqueuse intra-cervicale. Ce n'est qu'avec un examen attentif que l'on trouve de-ci de-là quelques fibres musculaires, mais tout à fait isolées et non point groupées en faisceaux.

UTÉRUS PUERPÉRAL ET PARTURIENT.

L'utérus puerpéral et parturient méritait aussi d'être étudié de la même façon, car il n'est pas certain, comme le disait Kreitzer en 1872, que l'utérus de la grossesse ne soit que l'image en grand de l'utérus non gravide. Puisqu'il change dans sa forme et sa configuration, pourquoi ne se modifierait-il pas aussi dans sa structure?

Il valait donc mieux comparer directement l'organe dans ses deux états différents, plutôt que de conclure de l'un à l'autre, comme la plupart des auteurs l'avaient fait jusqu'à présent.

Nous avons donc recueilli deux utérus de femmes mortes le lendemain de leur accouchement et celui d'une femme éclamptique ayant succombé pendant le travail.

A chacun d'eux nous avons pris une tranche sur la face antérieure ou sur la face postérieure.

La tranche a été débitée en vingt-trois morceaux, fixés par le sublimé, durcis lentement, inclus à la paraffine, coupés et colorés par le réactif de Van Gieson. De même que pour l'utérus de fœtus et l'utérus de nullipare, nous avons pu ainsi étudier la texture de l'organe du haut en bas.

Sur ces trois utérus nous avons trouvé la même structure.

Dans les coupes des seize morceaux situés au-dessus de la veine circulaire, nous avons rencontré la même disposition.

En dehors, on distingue des faisceaux musculaires longitudinaux, séparés les uns des autres par de très minces travées conjonctives. Cette bande périphérique, verticale, d'autant plus épaisse que l'on se rapproche du segment inférieur, est limitée, en dedans, par une bande fibreuse très mince de laquelle partent perpendiculairement de petites bandelettes conjonctives très fines, décrivant une série d'arcades et de loges élégamment disposées. Ces loges enserrent des faisceaux circulaires et obliques entre lesquels viennent croiser d'autres faisceaux longitudinaux.

Puis à mesure que l'on s'approche du centre de la paroi, les vaisseaux deviennent plus gros et plus volumineux. Le tissu conjonctif est plus abondant. Il apparaît sous forme de grosses bandes accompagnant et entourant les faisceaux musculaires. De-ci de-là sont de gros îlots conjonctifs, situés de préférence à l'entour des vaisseaux artériels.

On sent ici une musculature moins délicate enserrée par du tissu conjonctif moins résistant. Les faisceaux musculaires intriqués en tous sens, longitudinaux, obliques, circulaires, sont plus trapus que ceux de la périphérie et constitués par des fibres-cellules de plus grande dimension. Ceci se distingue très bien à la section des faisceaux circulaires, qui sont en majorité.

Ces faisceaux divers, par leur agencement réciproque, forment autour des gros vaisseaux des liens constricteurs, des *ligatures vivantes*, pour nous servir de l'expression imagée de M. le professeur Pinard.

Mais ces ligatures vivantes, si elles enserrent directement les veines, ont, interposée entre elles et les artères, une certaine quantité de tissu fibreux et par conséquent n'agissent sur ces vaisseaux que par l'intermédiaire d'un coussinet conjonctif.

La disposition que nous venons de décrire affecte environ les trois quarts moyens de la paroi.

En nous dirigeant vers le bord interne de la coupe, nous voyons que les gaines conjonctives qui accompagnent les faisceaux musculaires deviennent très minces, et que les faisceaux longitudinaux deviennent très rares. On ne trouve plus guère à ce niveau que des fibres circulaires très délicates, groupées en faisceaux séparés les

uns des autres par des lamelles conjonctives très fines et par quelques rares et minces faisceaux longs.

Cette structure fait qu'à la coupe les faisceaux de cette zone ont moins de cohésion et s'éparpillent souvent au passage du rasoir.

En résumé, au-dessus de la veine circulaire, la paroi utérine est musculaire dans toute son épaisseur. Le tissu conjonctif ne fait qu'entourer les faisceaux contractiles, sous forme de gaines, épaisses à la partie moyenne ou vasculaire, plus minces dans la région sous-péritonéale et surtout dans la zone sous-muqueuse.

Rien qu'à la vue de ces coupes, on voit combien est fictive la division classique de cette paroi, soit en trois, soit en quatre couches, possédant chacune des faisceaux à direction déterminée.

Arrivons à la hauteur de la veine circulaire, limite supérieure du segment inférieur. Juste au-dessus du bord supérieur du vaisseau, sur un de nos utérus, à la hauteur de sa partie inférieure sur les deux autres, on remarque que la structure commence à changer.

En dehors, nous voyons des faisceaux longitudinaux et circulaires toujours engagés et séparés les uns des autres par des bandes conjonctives, mais bandes déjà bien plus épaisses que celles qui entourent les faisceaux sus-jacents.

A la partie moyenne se trouvent des faisceaux obliques, circulaires et longitudinaux, mais de plus en plus enserrés par les bandes fibreuses.

Mais c'est surtout au niveau du quart interne de la paroi que l'exagération conjonctive devient manifeste. Ici, le tissu musculaire à faisceaux horizontaux est pour ainsi dire perdu dans le tissu conjonctif riche en vaisseaux qui l'étouffe, qui l'étreint et qui doit l'annihiler.

En effet, si nous examinons ce point de la paroi à un fort grossissement, on distingue bien quelques fibres circulaires et quelques-unes longitudinales, mais toutes si étouffées par le tissu conjonctif circonvoisin, qu'au point de vue fonctionnel elles n'existent pour ainsi dire plus.

Au-dessous de la veine circulaire, c'est-à-dire en plein segment inférieur, la modification est encore plus considérable. Le tiers externe de la paroi est pour ainsi dire tissé de gros faisceaux musculaires longitudinaux et ondulés, alternant avec des bandes conjonctives. C'est à peine si à la périphérie on distingue quelques maigres faisceaux circulaires éparpillés.

La portion moyenne est entièrement conjonctive, à fibres de directions diverses. La partie interne est, elle aussi, exclusivement conjonctive et possède de gros capillaires dilatés.

Descendons toujours et arrivons au point où la muqueuse intacte, revêtue de cellules caliciformes et creusée de glandes nombreuses, nous dit que nous sommes arrivés à l'orifice supérieur du col.

Ici, la portion externe de la paroi est identique au point correspondant du segment inférieur.

De gros rubans musculaires descendent en long, ayant entre eux des bandes conjonctives. Quelques rares faisceaux circulaires courent encore à la périphérie, quelques-uns s'infiltrant à travers les bandes longitudinales.

Vers l'union du tiers externe avec les deux tiers internes de la paroi, les éléments musculaires disparaissent brusquement et le reste de la paroi du col, les deux tiers internes par conséquent, ne sont plus qu'un feutrage conjonctif parcouru par des vaisseaux en plus ou moins grande quantité.

En dedans, ce tissu conjonctif est moins dense et se laisse creuser par les cavités glandulaires.

Parvenus à l'insertion vaginale, nous pouvons nous assurer que tous les éléments contractiles, les rares circulaires et les nombreux longitudinaux qui descendaient du segment inférieur et se prolongeaient sur la portion supra-vaginale du col, tous sans exception, s'infléchissent et se jettent sur la paroi vaginale, dont ils constituent les deux tiers externes (fig. V^a).

Quelques faisceaux circulaires et longitudinaux, mais très grêles et qu'il faut rechercher à un fort grossissement, semblent vouloir fausser compagnie au groupe principal et s'accolent un instant aux vaisseaux qui descendent dans la portion sous-vaginale, mais ils se perdent, se fondent pour ainsi dire avant d'arriver au museau de tanche proprement dit, de même que nous l'avons déjà vu sur l'utérus de fœtus et sur l'utérus de nullipare.

Quant aux régions moyenne et interne, elles ne sont pas, à ce niveau, différentes de ce que nous avons remarqué au-dessus de l'insertion vaginale.

Enfin, au-dessous de l'insertion vaginale, aussi bien dans la partie externe que dans les régions moyenne et interne, nous ne trouvons plus que du tissu conjonctif. Même les faisceaux longitu-

dinaux de la portion sus-vaginale ont maintenant complètement disparu.

Tout à fait à la partie supérieure et externe du museau de tanche, tout contre l'insertion vaginale, quelques éléments musculaires de directions diverses, non pas en faisceaux, mais en fibres isolées et dissociées, sont perdus au milieu du tissu conjonctif.

Ce tissu conjonctif de la portion sous-vaginale du col est formé de fibres très fines, renfermant dans ses mailles des cellules embryonnaires, groupées de-ci de-là, en îlots assez importants. Il est, en outre, farci de capillaires très dilatés, plus petits et à direction longitudinale en dehors et en dedans, beaucoup plus volumineux et à direction transversale dans le centre de l'organe.

En somme, le museau de tanche de l'utérus parturient est une sorte de sac limité par son épithélium, d'un côté pavimenteux, de l'autre côté cylindrique et caliciforme, sac bourré de tissu conjonctif creusé d'abondants et de très gros capillaires sanguins et non pas de lacunes lymphatiques, comme le disait Acconci.

La présence des globules rouges dans les capillaires, que l'on distingue sur nos préparations, lève toutes sortes de doutes à cet égard.

Après ces examens successifs, nous pouvons résumer en peu de mots la musculature de l'utérus.

1° Dans l'utérus non puerpéral, le corps proprement dit est musculaire dans toute son épaisseur. Sur une petite étendue correspondant à l'isthme, 4 à 6 millimètres environ au-dessus du col, la *paroi n'est musculaire que dans sa moitié externe*, avec prédominance accusée des faisceaux longitudinaux sur les faisceaux circulaires. La portion sus-vaginale du col est musculaire à fibres longitudinales, dans son tiers externe seulement, *conjonctive dans ses deux tiers internes. Le museau de tanche est exclusivement conjonctif.*

2° L'utérus puerpéral ou parturient est également contractile dans toute l'épaisseur de sa paroi, au-dessus des limites qui le séparent du segment inférieur.

Cette dernière portion n'est musculaire que dans son tiers externe, où les fibres longitudinales l'emportent et de beaucoup sur les faisceaux horizontaux, qui sont insignifiants et comme nombre et comme volume. *Les deux tiers internes sont conjonctifs.* Le col a la même structure qu'en dehors de la gravidité.

Dans ses deux états physiologiques différents, l'organe conserve donc, on le voit, la même disposition anatomique. Chez l'un, comme chez l'autre, entre le corps proprement dit, presque exclusivement musculaire, et le museau de tanche, tout entier conjonctif, se trouve interposée la portion sus-vaginale du col faiblement musclée de faisceaux longitudinaux siégeant seulement en dehors, et surmontée chez l'un de l'isthme, chez l'autre du segment inférieur.

Isthme et segment inférieur ont à peu de chose près la même structure. Musclés tous deux comme la portion sus-vaginale du col, la limite inférieure de l'un et de l'autre est l'orifice interne; leur limite supérieure est la fin brusque des faisceaux circulaires de la zone moyenne et de la zone sous-muqueuse.

Le changement est pour ainsi dire instantané. A la portion fortement musculaire circulaire du corps proprement dit fait suite, presque sans transition, le tissu conjonctif passif du segment inférieur, doublé seulement en dehors de quelques faisceaux longitudinaux. Ceci ne concorde-t-il pas absolument avec ce que disait M. le professeur Pinard : le segment inférieur commence à la limite de l'onde musculaire?

Nous pouvons donc définir le segment inférieur, sans négliger les limites macroscopiques habituelles :

Cette portion basse du corps de l'utérus dont les deux tiers internes sont conjonctifs, et dont le tiers externe musculaire ne possède que des faisceaux longitudinaux.

Quant à l'anneau de contraction, ce n'est pas autre chose que le résultat de la limite de l'onde circulaire.

En résumant et simplifiant nos diverses photomicrographies, on voit qu'il est très facile de dresser en quelques traits un schéma de la musculature utérine. Du reste, ce schéma, on peut s'en convaincre, n'est que l'image grossière de ce que l'on voit aussi d'un coup d'œil, sur la photographie du l'utérus de fœtus que nous avons exposée en premier lieu.

Cette coupe d'utérus d'enfant, mieux encore peut-être que ce schéma, résume d'une façon très heureuse et très exacte ce que nous avons décrit plus longuement sur l'utérus puerpéral et sur l'utérus parturient.

En examinant d'ensemble ce schéma ou bien la préparation de l'utérus du fœtus, et en se rappelant les détails que nous avons

successivement rencontrés sur nos coupes de l'utérus puerpéral ou parturient, on comprend aisément quel est le mode de fonctionnement du corps, du segment inférieur et du col pendant le travail de l'accouchement.

Je n'insiste pas ici sur le retentissement que peut avoir cette nouvelle description du segment inférieur et du col sur l'explica-

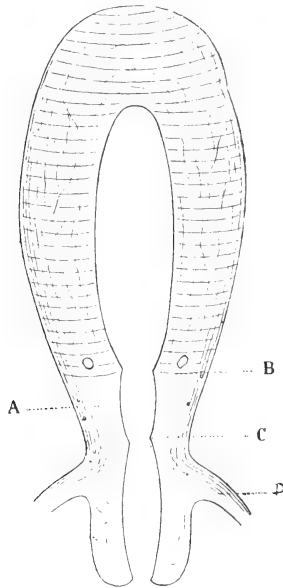


Fig. II. — Schéma de la musculature utérine. — A, isthme ou segment inférieur; B, arrêt des fibres musculaires limitant en haut le segment inférieur ou l'isthme, fibres dont l'activité détermine sur l'utérus parturient l'anneau de contraction; C, orifice interne; D, insertion vaginale.

tion et la compréhension d'une quantité de phénomènes physiologiques ou pathologiques relatifs à ces deux zones de l'utérus. Je m'y suis déjà suffisamment étendu (*Étude histologique de la musculature intrinsèque de l'utérus*. Imprimerie G. Delmas, Bordeaux 1897). Je tiens seulement à faire remarquer, en terminant, que j'ai la satisfaction de constater que la structure conjonctivo-musculaire, telle que je l'ai surprise et telle que j'ai pu la montrer sur de nombreuses photomicrographies, est toujours d'accord avec les faits observés en clinique.

BIBLIOGRAPHIE

A propos des glandes infra-orbitaires, par N. LOEWENTHAL. — Dans un travail paru tout récemment dans le *Journal de l'anatomie*, M. Lor¹ me reproche des erreurs et des confusions que je ne puis passer sous silence. Mes observations, dit-il, viennent d'obscurcir davantage les ténèbres qui entourent la question de la glande infra-orbitaire, et les questions que j'ai soulevées, se basant sur les données anatomiques fausses, n'ont plus de signification réelle (pp. 473 et 484).

Je crois, au contraire, avoir démontré qu'on comprenait sous le nom de glande infra-orbitaire des glandes différentes au point de vue de leur structure et de leurs rapports. Je me félicite d'avoir préparé le terrain à d'autres, et le travail de M. Lor en fournit la preuve. Tandis que Krause ne signale dans son *Anatomie du Lapin* (1868) qu'une seule glande, *glandula infra-orbitalis*, j'en décris deux, de structure différente, dans ma note sur la glande infra-orbitaire (*Anat. Anz.*, X, 1894-95) : *a*, l'une supérieure, de nature séreuse, dont le prolongement externe, aminci, s'avance jusqu'au niveau d'un îlot de lobules glandulaires situé dans l'angle externe de l'orbite; *b*, l'autre inférieure, de nature muqueuse, et située plus profondément. Les observations de Lor non seulement n'infirmement en rien mes conclusions antérieures, mais démontrent que j'étais dans le vrai en jugeant nécessaire la revision des résultats acquis par rapport aux glandes de la fosse zygomatique; car il s'attribue la découverte d'une glande « méconnue jusqu'à ce jour ». Lor ne signale aucune erreur de fait dans ma description et reconnaît avec moi, chez le Lapin, deux glandes distinctes dans la région dont il s'agit, mais préconise pour la glande supérieure, dont il précise le lieu d'embouchure du conduit excréteur, le nom de lacrymale inférieure, en réservant celui d'infra-orbitaire à la glande inférieure seule. C'est une question de mots. Il n'en reste pas moins vrai que ces deux glandes, et les différences de structure qui les caractérisent, sont indiquées dans ma note d'une manière qui ne permet aucune confusion. Krause fait déboucher la glande infra-orbitaire unique qu'il signale chez le Lapin dans la cavité buccale, mais ne précise pas sa structure intime. Le dessin auquel il renvoie ne saurait se rapporter, en revanche, qu'à la glande infra-orbitaire supérieure, car pour mettre à nu l'inférieure il faut

1. Notes anatomiques sur les glandes de l'orbite, *loc. cit.*, 1898, n° 4.

exciser la partie antérieure du masséter, détacher la région antérieure de l'arcade zygomatique et repousser vers le haut l'extrémité renflée de la glande précédente. Il est donc impossible maintenant de trancher la question de savoir si Krause connaissait l'existence isolée de ces deux glandes. Ce point est mis au jour dans ma note précitée; le reproche que me fait Lor d'avoir été induit en erreur par le texte de Krause, et d'avoir confondu la glande dite lacrymale inférieure avec la glande infra-orbitaire, est donc absolument non fondé. Le fait de s'être servi de la dénomination de glande infra-orbitaire ne constituait de ma part ni une erreur ni une confusion, vu qu'on désignait sous ce nom, avant moi, des glandes différentes et que j'avais d'abord, avant de préconiser d'autres noms, à établir le fait en lui-même. Cette dénomination convient d'ailleurs fort bien à la glande dont il s'agit, en indiquant sa situation à la limite inférieure de l'orbite. Mais pour éviter des confusions avec la glande infra-orbitaire profonde, on pourrait désigner cette dernière sous le nom de buccinato-maxillaire, en tenant compte des rapports qu'elle contracte avec le muscle buccinateur et l'os maxillaire supérieur.

Quant au dire de L. Lor « qu'erronément et par confusion » je comparais la glande orbitaire du Chien (connue aussi sous le nom de zygomatique) à la glande infra-orbitaire du Lapin (pp. 487 et 485), c'est de la critique qui ne se base que sur un jeu de mots, vu que je la comparais à la glande infra-orbitaire *profonde* (ou buccinato-maxillaire) du Lapin; cette comparaison est fondée.

L'assertion de Lor que la glande dite lacrymale inférieure se comporte de la même manière, au point de vue anatomique, chez le Cobaye et le Lapin (p. 481) est inexacte. Je rappelle encore un fois, d'accord avec ma description précédente, que chez le Cobaye et le Rat blanc cette glande est située à la limite postéro-inférieure de l'orbite, qu'elle ne s'avance pas si loin en avant et en bas que chez le Lapin, que son extrémité antérieure est effilée et non pas renflée, qu'elle n'est pas cachée dans la plus grande partie de son étendue par l'arcade zygomatique, mais la déborde vers le haut, qu'elle est séparée du tissu cellulaire sous-cutané par une membrane fibreuse très dense et s'étendant de l'aponévrose temporale à l'arcade zygomatique. De plus, la glande du Rat blanc s'écarte du type de la glande lacrymale et contient des parties de structure différente: les unes se rapprochent de la glande de Harder et fournissent une sécrétion riche en particules graisseuses réduisant l'acide osmique; les autres se distinguent par le fait qu'on y constate un assez grand nombre de cellules épithéliales, de dimensions considérables, et contenant tantôt plusieurs noyaux, tantôt de gros noyaux souvent lobés ou bourgeonnants.

Ajoutons à ce propos qu'il existe, chez le Rat blanc, encore une glande, mais située *en avant de la racine de l'oreille*, et dont les conduits excréteurs se rendent également *au cul-de-sac conjonctival inférieur*. Elle touche en arrière à la racine de l'oreille, en bas à la parotide, et correspond par sa face interne à la région la plus postérieure du M. masséter et une petite partie adjacente du M. temporal. Elle a environ 14 milli-

mètres de long sur 4 à 5 millimètres de large et présente à considérer deux faces et quatre bords. Le grand diamètre est dirigé de haut en bas; le petit diamètre, d'arrière en avant. Les bords supérieurs et antérieurs sont légèrement convexes, les deux autres, légèrement excavés. La face externe est sous-cutanée; la face interne recouvre une partie du trajet de l'artère temporale superficielle, du nerf facial et du conduit de Sténon. La glande se distingue de la parotide, à l'œil nu, par sa coloration plus foncée et l'agencement plus serré des lobules. On pourrait la désigner sous le nom de *sus-parotidienne*. Les conduits excréteurs émergent de la face profonde de la glande, se rapprochent les uns des autres et se font jour à l'extérieur au niveau de l'angle antéro-supérieur de l'organe où ils sont entourés d'une enveloppe commune, de nature conjonctive, et forment un cordon visible à l'œil nu et accolé à l'artère temporale superficielle. Après un trajet faiblement ascendant assez long, ce cordon s'accôle au côté externe de la glande infra-orbitaire et se perd au niveau de la région externe de la paupière inférieure. Au microscope, on reconnaît que la structure de l'épithélium n'est pas identique dans les différentes parties de la glande. Les cellules ont, par places, des dimensions très inégales. On constate entre autres, comme dans la glande infra-orbitaire du même animal, des cellules contenant plusieurs noyaux bosselés, parfois repliés en boudin, et ressemblant à des noyaux bourgeonnants. Dans le cordon émergeant de la glande on constate trois conduits excréteurs. Au voisinage de la paupière inférieure, on reconnaît encore, au microscope, trois conduits excréteurs entourés d'une couche de tissu conjonctif très dense. Ils sont situés tout près du conduit excréteur de la glande infra-orbitaire, lequel conduit est accompagné d'un lobule de la glande. Les conduits de la glande sus-parotidienne s'ouvrent au fond d'un enfoncement infundibuliforme à la région externe de la face profonde de la paupière inférieure.

Le propriétaire-gérant : FÉLIX ALCAN.

MAY 26 1899

NOTE SUR LE DÉVELOPPEMENT
DU
SYSTÈME VEINEUX DU FOIE
CHEZ LES EMBRYONS DE LAPIN

Par P. VAN PÉE

(Travail de l'Institut d'anatomie de l'Université de Liège.
Directeur : M. A. SWAEN).

Le sujet de ce travail m'a été fourni par M. le Professeur Swaen. Il avait remarqué, au cours de ses études sur le développement du foie, que les principales modifications du système veineux de cet organe se produisent, chez le lapin, du onzième au douzième jour après la fécondation. C'est pendant cette durée si courte du développement, que se produisent, dans les veines ombilicales et omphalo-mésentériques, les changements amenant la formation de l'anastomose entre la veine porte et la veine ombilicale gauche, celle du canal d'Arantius, etc. En cherchant à décrire comment se forment ces différentes parties, je comblerai donc les lacunes qui existaient dans le travail de M. Swaen¹. Si, comme je l'espère, ce résultat est obtenu, j'en suis grandement redevable aux conseils et aux encouragements que mon professeur n'a cessé de me prodiguer au cours de mes recherches. Je suis heureux de lui présenter ici tous mes remerciements.

Les embryons, qui m'ont servi pour cette étude, ont été recueillis aux stades de onze jours, onze jours deux heures, onze jours cinq heures, onze jours huit heures, onze jours dix heures, onze jours

1. Recherches sur le développement du foie, du tube digestif, de l'arrière cavité du péritoine et du mésentère, par M. A. Swaen, 1^{re} partie, voir *Journal de l'anat. et de la physiol.*, 1896.

douze heures, douze jours et douze jours et demi après la fécondation. Ils ont été fixés dans le sublimé acétique, durcis à l'alcool, colorés au carmin boracique, montés dans la paraffine et débités en coupes transversales de 0,01 mm. perpendiculaires à l'axe de l'embryon dans la région qui m'intéressait. Cette région a été ensuite reconstituée en moulages d'après la méthode de Born; c'est grâce surtout à cette dernière méthode que l'on peut se rendre un compte exact de la disposition des vaisseaux dans le foie.

Je crois inutile de revenir sur la description des embryons de onze jours. Je n'aurais rien à modifier à celle que M. Swaen en donne (page 3 et suivantes, *loc. cit.*), si ce n'est concernant la disposition de certaines veines du mésentère. Mais ces vaisseaux se voient beaucoup plus nettement sur l'embryon de onze jours et deux heures. Je passerai donc directement à la description de ce dernier embryon.

Embryons de 11 jours et 2 heures.

SINUS VEINEUX. — Par suite de l'agrandissement des cavités coelomiques, de l'écartement des parois latérales du corps, le sinus veineux s'étale dans le sens transversal plus qu'au stade antérieur. D'autre part l'allongement dans le sens dorso-ventral du tube digestif et surtout de la cloison mésentérique refoule toute sa partie médiane vers le bas. De là un changement dans la direction et même dans la conformation du sinus veineux. Ce dernier décrit actuellement, dans le sens transversal, une courbe à convexité inférieure. La concavité de cette courbe, encore augmentée par les saillies latérales des veines omphalo-mésentériques, est occupée par la cloison mésentérique et le tube digestif. La convexité inférieure fait saillie dans la cavité péricardique. Les extrémités droite et gauche sont ainsi reportées vers le haut et les différentes veines qui y aboutissent semblent maintenant s'ouvrir dans la portion dorsale du sinus. C'est ainsi que maintenant les veines omphalo-mésentériques débouchent dans le sinus directement à sa face dorsale et que les deux veines ombilicales s'y ouvrent également de haut en bas et de dehors en dedans. C'est surtout vrai pour la veine ombilicale gauche dont l'embouchure se trouve immédiatement en dehors et un peu en arrière de celle de la veine omphalo-mésentérique correspondante. Pour la veine ombilicale

droite, cette disposition est un peu moins marquée, parce qu'elle aboutit à une partie plus postérieure du sinus, c'est-à-dire plus en arrière de la veine omphalo-mésentérique et qu'elle s'y ouvre beaucoup plus largement.

Quant aux veines de Cuvier, elles prolongent en haut et en dehors les extrémités latérales du sinus. Elles se dirigent de plus un peu en avant et la partie antérieure du sinus qui se continue avec elles décrit ainsi une légère courbe à concavité antérieure. Il en résulte que déjà chez cet embryon les coupes transversales, qui passent par l'extrémité antérieure du sinus, n'atteignent que ses parties les plus latérales, et que, par conséquent, cet organe y apparaît comme divisé en deux parties, l'une droite l'autre gauche. De ces deux moitiés la droite est la plus considérable, en ce sens surtout qu'elle se prolonge plus en arrière que la gauche. Mais chacun des deux troncs qui constituent le sinus est encore nettement reconnaissable et la disposition des veines qui y aboutissent se rapproche beaucoup maintenant de celle décrite par His chez les embryons humains. Les dispositions ne sont donc plus, comme le dit M. Swaen, radicalement différentes chez les embryons humains et les embryons de lapin, car nous constatons sur cet embryon que les extrémités les plus externes et les plus antérieures du sinus veineux sont formées par les veines ombilicales et les veines de Cuvier, tandis que les veines omphalo-mésentériques s'ouvrent en dedans des précédentes sur les parois dorsales de chacune des branches du sinus veineux (voir embryons *L g*, *L b*, *L r* de His, *L f* de Broman, et le travail de Swaen, pages 33 et suivantes).

Avant de poursuivre l'étude des veines omphalo-mésentériques et ombilicales nous devons nous occuper de la disposition de certaines veines de la cloison mésentérique qui aboutissent d'une part au sinus, d'autre part aux *veines omphalo-mésentériques*. Ces veines sont destinées à jouer un rôle important dans la constitution du système veineux définitif du foie. Elles existaient déjà aux phases antérieures du développement, mais c'est maintenant surtout que leur disposition se montre d'une manière bien nette. Pour les étudier, nous devons commencer par donner quelques détails sur les dispositions de la cloison mésentérique qu'elles parcourent.

Au niveau de la partie antérieure du sinus veineux, le tube

digestif présente, dès à présent, le début du mouvement de rotation qui porte son bord dorsal vers la gauche. La cavité hépatentérique, qui longe sa face latérale droite dans l'épaisseur de la cloison mésentérique, y apparaît comme une fente courbe, à concavité gauche. Le bord inférieur du méso-latéral, assez épais, se confond encore vers la gauche avec le mésentère ventral et s'insère avec lui sur la face dorsale du sinus veineux. Son bord postérieur s'étend maintenant jusqu'au pourtour postérieur de l'embouchure de la veine omphalo-mésentérique dans le sinus. A ce niveau, le méso se continue dans son prolongement caudal. En arrière de lui, le mésentère ventral continue à s'insérer comme auparavant, sur la face dorsale du sinus veineux et du septum transversum.

Les veines que nous devons décrire maintenant sont au nombre de deux. L'une parcourt le méso-latéral, l'autre le mésentère ventral.

La première de ces veines présente un calibre assez notable. Elle se dirige d'avant en arrière et de haut en bas dans l'épaisseur du méso-latéral et recueille dans son trajet un certain nombre de capillaires collatéraux. Elle s'approche peu à peu du bord inférieur du méso-latéral, gagne l'insertion de ce dernier sur la paroi dorsale du sinus veineux et pénètre bientôt dans l'épaisseur de cette paroi. Elle se dirige alors en dedans, gagne la ligne médiane et s'y anastomose avec la veine du mésentère ventral que nous allons étudier. Au delà de ce point, la veine, dont le calibre semble encore augmenter, s'étale largement de gauche à droite et un peu d'avant en arrière dans la paroi dorsale du sinus veineux.

Finalement elle débouche dans ce dernier par un orifice qui se trouve situé assez bien en arrière de l'anastomose avec la veine du mésentère ventral, à droite de la ligne médiane et immédiatement en dedans du point où la veine omphalo-mésentérique s'unit à la veine ombilicale (v. fig. I, pl. II, *VMl*, et schéma A, p. 138).

Au niveau de la partie antérieure de l'estomac, le long de sa face latérale gauche, nous voyons descendre une petite veine très importante. Cette veine ne tarde pas à gagner le mésentère ventral et reçoit dans son trajet quelques branches collatérales qui lui viennent du revêtement latéral gauche du tube digestif. Elle se trouve ainsi logée non seulement dans le mésentère, sous le bord inférieur du tube digestif, mais aussi dans la paroi dorsale du sinus veineux (v. fig. I, *Vmr*). Au niveau du bord postérieur du méso-

latéral elle s'unit, comme nous l'avons vu, à la veine qui se trouve logée dans ce dernier. Au delà de cette anastomose elle poursuit son trajet et, environ à 0,04 de millimètre plus en arrière, à peu près au niveau de l'embouchure de la veine du méso-latéral dans le sinus veineux, elle communique avec la branche collatérale interne de la veine omphalo-mésentérique gauche (v. fig. II, *Vmv*, et schéma A).

Plus en arrière encore, nous la trouvons parfaitement isolée dans le mésentère. Elle arrive ainsi jusque immédiatement en avant de l'extrémité antérieure de la gouttière hépatique. Là, elle se divise en deux branches, une droite et une gauche, qui se dévient en dehors et aboutissent l'une et l'autre aux branches collatérales internes des veines omphalo-mésentériques (v. fig. III, pl. II, *VMv*, et schéma A). Cette veine mérite donc bien, comme on le voit, le nom de veine du mésentère ventral que nous lui avons donné.

Nous avons à revenir maintenant sur le trajet des veines omphalo-mésentériques et ombilicales.

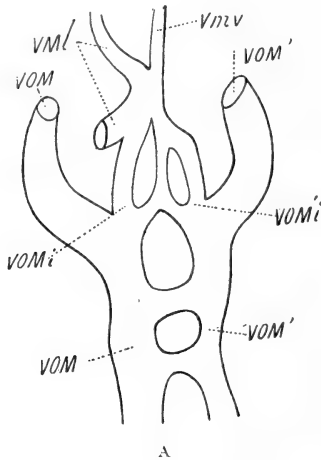
VEINES OMPHALO-MÉSENTÉRIQUES. — Les deux veines omphalo-mésentériques se dirigent d'arrière en avant, de chaque côté du tube digestif dans l'épaisseur de la cloison mésentérique. Celle de droite est un peu plus volumineuse que celle de gauche. Au moment où elles longent la gouttière hépatique, leur calibre se dispose de telle sorte que leur pourtour interne et inférieur plus effilé se rapproche assez bien de la ligne médiane (v. fig. III, pl. II, *VOM*, *VOM'*). Cette disposition est due à ce qu'en ce point commencent à se séparer des deux troncs veineux leurs branches collatérales internes que nous allons décrire.

Immédiatement en avant de la gouttière hépatique, ces dernières reçoivent les branches de bifurcation terminales de la veine du mésentère ventral et se dirigent en avant, à la face dorsale du sinus veineux, le long de l'insertion inférieure du mésentère ventral et par conséquent parallèlement à la veine qu'il contient. Arrivée à la hauteur de l'embouchure de la veine du méso-latéral dans le sinus, la branche collatérale interne de la veine omphalo-mésentérique droite aboutit au pourtour postérieur de cette veine du méso latéral, tandis que la branche collatérale interne du côté gauche s'anastomose avec la veine du mésentère ventral (v. fig. II, *VOMi*, *VOM'i*, et schéma A).

Nous savons que chez les embryons de cet âge il s'est développé entre les veines omphalo-mésentériques, dans la partie pos-

térieure de leur trajet, deux anastomoses : une anastomose dorsale, située en arrière du bourgeon pancréatique dorsal, et une anastomose ventrale, située un peu en arrière de la précédente. Les branches collatérales internes des veines omphalo-mésentériques, grâce aux anastomoses qu'elles présentent avec les veines du méso-latéral et du mésentère ventral, établissent maintenant de nouvelles anastomoses indirectes entre les extrémités antérieures de ces troncs veineux (v. Schéma A).

L'extrémité postérieure de la veine du mésentère ventral, en se



bifurquant et en aboutissant aux veines omphalo-mésentériques, établit évidemment entre elles une première anastomose, anastomose très importante qui va gagner très rapidement un volume considérable et qui constitue l'anastomose ventrale antérieure, semblable à celle que His a décrite chez les embryons humains et que Hochstetter a retrouvé chez les embryons de chat¹. Cette anastomose antérieure, quand elle aura acquis un développement un peu plus considérable, complètera le double anneau veineux qui entoure l'intestin en arrière. D'autre part, les extrémités antérieures des branches collatérales internes des veines omphalo-mésentériques communiquent aussi entre elles par l'intermédiaire des veines du mésentère ventral et du méso-latéral. Elles présentent

1. V. Hochstetter, *Beiträge zur Entwicklungsgeschichte des Venensystems der Amnioten*, III, Säuger. Morpholog. Jahrbuch, Band XX.

ainsi une anastomose plus antérieure encore que nous désignons sous le nom d'anastomose céphalique. Cette anastomose constitue un angle saillant en avant, sur la ligne médiane, angle qui correspond à l'union de la veine du méso-latéral et de la veine du mésentère ventral. Le côté droit de cet angle est formé par les extrémités terminales de la veine du méso-latéral et de la branche collatérale interne de la veine omphalo-mésentérique, le côté gauche par la veine du mésentère ventral et l'extrémité terminale de la branche collatérale interne de la veine omphalo-mésentérique gauche (v. schéma A, p. 138).

Les troncs eux-mêmes des veines omphalo-mésentériques continuent, comme précédemment, leur trajet à la face dorsale du septum transversum et du sinus veineux, de façon à faire saillie dans la cavité coelomique de chaque côté du tube digestif et de la cloison mésentérique. Leurs extrémités antérieures semblent maintenant reportées un peu plus en avant qu'à la phase précédente et s'ouvrent directement de haut en bas à la face dorsale du sinus veineux, en dedans des embouchures des veines ombilicales (v. fig. I, pl. II).

VEINES OMBILICALES. — Des deux veines ombilicales, au voisinage de l'ombilic, la droite est la plus volumineuse. Dans tout le restant de leur trajet, les veines ombilicales conservent cette différence de calibre. Elles sont situées dans les parois latérales du corps au voisinage de l'insertion du septum transversum sur ces parois. Il faut remarquer cependant que la veine gauche reste assez bien en dehors et au-dessus de cette insertion dans une grande partie de son étendue. A son extrémité antérieure seulement elle s'en rapproche et pénètre dans le septum de haut en bas et de dehors en dedans pour aboutir à l'extrémité externe du sinus veineux (v. fig. I, pl. II, VO').

La veine droite, au contraire, longe beaucoup plus exactement l'insertion du septum sur la paroi latérale du corps. Elle s'y engage d'autre part beaucoup plus rapidement et se continue dans l'extrémité droite du sinus veineux sur un plan assez bien postérieur à celui de l'embouchure correspondante du côté gauche. Comme chez l'embryon de 11 jours, l'embouchure de la veine ombilicale droite est la plus postérieure de toutes.

Dans tout leur trajet, les deux veines ombilicales fournissent de distance en distance des branches collatérales capillaires qui

pénètrent dans le septum et s'y continuent avec le réseau vasculaire hépatique. C'est principalement à leur extrémité postérieure, au niveau de l'anastomose dorsale des veines omphalo-mésentériques, autrement dit à l'extrémité la plus reculée du septum transversum que ces branches collatérales présentent un diamètre notable. Elles se dirigent obliquement d'arrière en avant et de dehors en dedans à l'intérieur du septum et aboutissent à un réseau de canaux volumineux logés dans le tissu conjonctif. Plus en avant ce réseau vasculaire se continue avec les capillaires hépatiques.

FOIE. — Le tissu hépatique développé dans le septum transversum entre les deux veines ombilicales forme manifestement un lobe ventral présentant des rapports nombreux avec les capillaires émanant de ces veines.

Les travées hépatiques longent d'autre part les veines omphalo-mésentériques dans une bonne partie de leur trajet.

Elles se prolongent ainsi non seulement le long de la branche principale de ces veines, mais elles longent également leurs branches collatérales internes. Du côté droit ces travées se prolongent un peu plus en arrière que du côté gauche. Du côté gauche les travées épithéliales n'apparaissent le long de la veine omphalo-mésentérique que dans la portion extra-mésentérique ou antérieure de son trajet, c'est-à-dire, au point où cette veine fournit sa branche collatérale interne. Le long des branches collatérales internes elles s'étendent, à droite jusqu'au pourtour de la portion terminale de la veine du méso-latéral, à gauche, jusqu'au point où la branche collatérale interne aboutit à la veine du mésentère ventral (v. fig. II, pl. II). Sur la ligne médiane, au-dessous de cette veine, les travées de droite et de gauche se continuent tout naturellement entre elles (v. fig. I, II, III, pl. II).

Remarque. — Les veines que nous venons de décrire sous le nom de veines du méso-latéral et du mésentère ventral ont été décrites d'une façon un peu différente par Hochstetter¹ sous le nom de Magenvene. Cette dernière correspond à la portion terminale de la veine du méso-latéral et à la partie de la veine du mésentère ventral comprise entre l'anastomose céphalique et l'anastomose ventrale antérieure. Nous avons cru devoir modifier cette description parce que nous croyons rendre mieux compte de la disposition réelle de

1. Hochstetter, *loc. cit.*

ces veines. Notre interprétation en effet ne se base pas seulement sur l'examen d'embryons de 11 jours et 2 heures, car nous trouvons les veines du méso-latéral et du mésentère ventral à des stades beaucoup plus jeunes, à 10 jours 1/2 par exemple.

La principale différence, que nous constatons à ce dernier stade, consiste en ce que les branches collatérales internes des veines omphalo-mésentériques se distinguent moins nettement des capillaires hépatiques. Les autres dispositions sont les mêmes qu'à 11 jours et 2 heures.

Embryon de 11 jours et 5 heures.

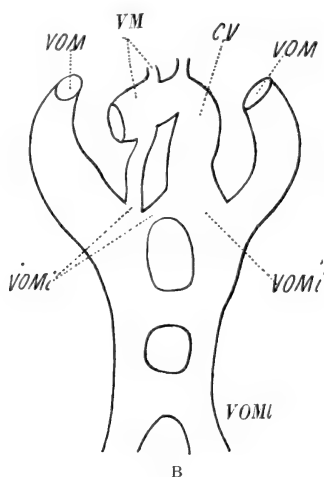
SINUS VEINEUX. — Sur cet embryon les cavités cœlomiques et les parois latérales du corps ont continué à se développer et le sinus veineux a continué à se modifier dans le sens qui se marquait déjà chez l'embryon précédent, c'est-à-dire que plus manifestement encore qu'auparavant les grosses veines qui y aboutissent s'ouvrent surtout de haut en bas sur ses extrémités latérales. La courbe à convexité inférieure décrite par le sinus veineux s'est accentuée encore et il semble qu'il ait subi une réduction relative de son calibre, son extrémité postérieure faisant une saillie moins considérable en arrière que chez l'embryon précédent. Elle décrit une courbe à convexité postérieure saillante au-dessous du septum envahi par le foie.

VEINES OMPHALO-MÉSENTÉRIQUES. — Les veines omphalo-mésentériques se sont notablement modifiées. Leurs branches collatérales internes sont considérablement développées et apparaissent maintenant comme de véritables branches de bifurcation de ces veines. De sorte que nous pouvons dire que les veines omphalo-mésentériques, arrivées en avant de la gouttière hépatique, se divisent l'une et l'autre en deux branches. Une branche interne et une branche externe.

Les branches externes de bifurcation se comportent comme les troncs eux-mêmes de ces veines à la phase précédente et n'ont guère subi de modifications.

Les branches de bifurcation internes se dirigent en dedans et forment en se réunissant au-dessous du mésentère ventral une anastomose notable qui présente une double courbure, l'une à concavité supérieure, l'autre à convexité antérieure (v. schéma B). C'est

l'anastomose ventrale antérieure du double anneau veineux péri-intestinal. Après avoir formé cette anastomose, les deux branches de bifurcation internes continuent leur trajet, mais se comportent différemment à gauche et à droite. A gauche, en effet, l'anastomose ventrale antérieure se prolonge dans un vaste canal dont le diamètre transversal est beaucoup plus étendu que le diamètre vertical r (fig. V et schéma B, CV). Ce canal, qui occupe surtout le côté gauche du corps, arrive cependant par son pourtour interne à



dépasser vers la droite la ligne médiane. Après un trajet fort court d'environ 0,07 de millimètres il se termine en cul-de-sac à son extrémité antérieure. Vers la droite, cette dernière se continue dans la portion terminale de la veine du méso-latéral. Nous désignerons ultérieurement sous le nom de *canal veineux* ce large conduit que nous venons de décrire comme établissant la continuité entre l'anastomose ventrale antérieure et la terminaison de la veine du méso-latéral. Nous ne dirons pas canal veineux d'Arantius parce qu'en réalité il ne constitue qu'une partie de ce dernier (v. plus bas).

Tout comme l'anastomose ventrale antérieure ce canal veineux est d'un calibre assez considérable pour occuper, à ce niveau, presque toute l'épaisseur de la couche conjonctive qui revêt la face dorsale du sinus veineux. Sur la face supérieure de ces cavités veineuses s'insère directement le mésentère ventral. Dans ce dernier

on ne trouve plus trace de la veine que nous y avons suivie à la phase précédente.

Quant à la branche de bifurcation interne de la veine omphalo-mésentérique droite, elle est moins considérable que la gauche et se divise immédiatement en deux parties, une interne qui se dirige obliquement en avant et en dedans et aboutit sur la ligne médiane à la branche interne du côté gauche. L'autre branche, externe, se comporte comme à la phase précédente et, se dirigeant d'arrière en avant le long de la portion interne du canal veineux, aboutit à la veine du méso-latéral (v. schéma B et fig. IV et V, pl. II, *VOMI*).

VEINES DE LA CLOISON MÉSENTÉRIQUE. — La veine du mésentère ventral suit actuellement un trajet beaucoup moins long et, arrivé e à l'extrémité antérieure du canal veineux, elle s'abouche sur la paroi dorsale de ce dernier (v. schéma B).

Quant à la veine du méso-latéral, sa portion terminale seule s'est légèrement modifiée. A son extrémité interne aboutit maintenant l'extrémité antérieure du canal veineux (fig. IV, pl. II, *VMI*). Sur son pourtour postérieur s'ouvre plus largement la branche de division interne de la veine omphalo-mésentérique et toute cette partie de la veine du méso-latéral constitue ainsi comme un confluent de ces veines, les mettant en communication avec le sinus veineux (fig. IV, *VMI*, pl. II et schéma B).

En comparant les dispositions que nous venons de décrire avec celles que présentait l'embryon précédent, nous croyons pouvoir conclure de la façon suivante.

L'anastomose ventrale antérieure est due à l'augmentation de volume des branches collatérales internes des veines omphalo-mésentériques, des branches de bifurcation terminales de la veine du mésentère ventral et de toute la partie terminale de cette veine. Quant au canal veineux qui prolonge en avant surtout la partie gauche et médiane de cette anastomose, il est dû aussi probablement au fusionnement de la branche collatérale interne de la veine omphalo-mésentérique gauche avec la veine du mésentère ventral, fusionnement qui s'est étendu depuis la bifurcation terminale de cette veine jusqu'à son anastomose antérieure avec la branche collatérale interne du côté gauche. Le passage de la veine du mésentère ventral dans l'anastomose ventrale antérieure et dans le canal veineux n'a pas lieu de surprendre, attendu qu'actuellement l'intervalle qui sépare le pourtour postérieur de l'anastomose ventrale

de l'extrémité antérieure du canal veineux ne mesure que 0,20 de millimètre, dont 6 à 7 pour le canal veineux. La distance qui séparait le point de bifurcation de la veine du mésentère ventral de son anastomose avec la branche collatérale interne de la veine omphalo-mésentérique gauche était chez l'embryon de 41 jours et 2 heures de 0,18 de millimètre. Le processus a donc consisté dans une dilatation considérable du calibre de ces vaisseaux, tandis que leur longueur n'a augmenté que très peu. Cette dilatation a entraîné tout naturellement leur fusionnement.

L'anastomose céphalique de l'embryon de 41 jours et 2 heures n'est guère modifiée que dans la partie gauche de son étendue. La branche gauche de l'anastomose anguleuse décrite à la phase précédente est devenue actuellement l'extrémité antérieure du canal veineux par suite du processus de fusionnement que nous venons de signaler. Quant à la branche droite, elle est toujours constituée par l'extrémité terminale de la veine du méso-latéral (v. schéma B).

Les différences que nous venons de signaler dans la façon dont se comportent les branches de bifurcation internes des deux veines omphalo-mésentériques sont dues à ce que celle du côté gauche est d'un calibre plus considérable que celle du côté droit. De là sa fusion rapide avec la veine du mésentère ventral et la continuité directe du canal veineux qui en résulte avec l'anastomose ventrale antérieure. De là aussi les différences que présente sous ce rapport la branche collatérale interne du côté droit. Nous verrons que cette dernière gagnera à son tour un calibre de plus en plus considérable et qu'elle finira alors par se comporter comme celle du côté gauche.

VEINES OMBILICALES. — La veine ombilicale droite, plus volumineuse que la gauche, se comporte chez cet embryon comme chez le précédent avec de très légères modifications. Au voisinage de l'extrémité postérieure du septum transversum elle fournit une branche collatérale postérieure remplaçant les capillaires qui existaient dans cette région à la phase précédente. Cette branche aboutit au réseau vasculaire de l'extrémité postérieure du lobe ventral du foie. Quant au tronc de la veine, dans la partie antérieure de son trajet, il s'engage dans le foie par son pourtour interne et inférieur un peu plus profondément qu'au stade antérieur.

La veine ombilicale gauche a subi, elle, des modifications beaucoup plus importantes. En arrière de l'extrémité postérieure du foie elle est moins volumineuse que la droite. Elle fournit à ce niveau

une branche collatérale postérieure assez importante qui aboutit au réseau capillaire de l'extrémité gauche et postérieure du lobe ventral du foie. Elle poursuit ensuite son trajet dans la paroi latérale du corps comme chez les embryons précédents, mais présente maintenant un calibre beaucoup moins considérable qu'auparavant. Après avoir encore fourni de distance en distance quelques capillaires au foie elle aboutit comme précédemment au sinus veineux. Ce qu'il faut noter au sujet de cette veine, c'est qu'à partir du point où elle a fourni sa branche collatérale postérieure elle a subi maintenant une diminution notable de volume. C'est le début d'un processus qui va aller en s'accroissant de plus en plus et qui finira par amener la disparition de la portion intra-pariétale antérieure de la veine (fig. IV et V, VO, VO').

Parmi les processus que nous venons d'étudier, la formation de l'anastomose ventrale antérieure et celle des branches collatérales postérieures des veines ombilicales établissent une similitude presque complète avec les dispositions que l'on trouve dans le foie de l'embryon humain, telles que les décrit His¹. Le double anneau veineux péri-intestinal (schéma B) est identique à celui de l'homme. Les branches collatérales postérieures des veines ombilicales se comportent également comme dans le foie humain.

FOIE. — Le lobe ventral du foie, dans sa partie postérieure, s'est développé avec d'autant plus d'activité que les branches collatérales postérieures des veines ombilicales y amènent plus de sang qu'à la phase précédente. Quant aux parties du foie développées le long des veines omphalo-mésentériques, elles ont continué de croître. Seulement il y a une légère différence dans la disposition du tissu hépatique le long des branches collatérales internes de ces veines. Du côté droit la branche collatérale interne étant moins volumineuse, est maintenant complètement entourée par les travées hépatiques du lobe latéral, tandis que du côté gauche ces travées n'ont guère pu se développer qu'en couche très mince, et surtout le long de la face inférieure et du pourtour externe du canal veineux (v. fig. V, pl. II).

Embryon de 11 jours et 10 heures.

SINUS VEINEUX. — Le sinus veineux nous présente toutes les particularités que nous avons déjà signalées sur l'embryon de 11 jours

1. His, *Anatomie menschlicher Embryonen*, 1880. Embryon Bl.

et 5 heures, mais plus accentuées. C'est-à-dire qu'il a continué à se réduire de calibre, et que sa paroi dorsale décrit une courbe très forte à convexité inférieure qui a pour résultat de rétrécir le sinus dans sa partie moyenne.

Du côté gauche les extrémités terminales et les embouchures des veines ombilicales et omphalo-mésentériques ont été envahies par le tissu hépatique. De cette manière, la partie du sinus veineux à laquelle elles aboutissent se trouve notablement réduite dans ses dimensions, et semble se continuer exclusivement dans le canal de Cuvier.

La moitié droite du sinus, plus dilatée, forme une sorte d'ampoule qui se continue largement en arrière, et un peu en haut dans l'extrémité antérieure de la veine ombilicale droite, en avant et en haut dans le canal de Cuvier. A leur extrémité antérieure, les deux moitiés du sinus veineux se prolongent assez nettement dans les veines de Cuvier, et sur les coupes transversales passant à ce niveau, on a l'illusion d'une subdivision complète du sinus veineux en deux parties, une droite et une gauche. L'extrémité antérieure des veines omphalo-mésentériques aboutit d'une manière très nette à la paroi dorsale de chacune des extrémités latérales du sinus.

VEINES OMBILICALES. — Au voisinage de l'ombilic, les veines ombilicales volumineuses ont un calibre à peu près égal.

Les branches collatérales postérieures qu'elles fournissent au foie se sont notablement modifiées. Celle du côté droit est peu considérable, celle du côté gauche est au contraire tellement considérable qu'elle semble le prolongement direct de la veine ombilicale.

La veine ombilicale droite, en avant de ce point, rampe d'arrière en avant dans la paroi latérale du corps, et ne fournit plus de vaisseaux à la partie voisine du foie, tant qu'elle reste écartée du bord droit du septum transversum. Mais elle commence bientôt à s'y engager par son pourtour interne et inférieur, à peu près au niveau du point où la veine ombilicale gauche aboutit à la veine omphalo-mésentérique correspondante (v. fig. VIII, pl. II, VO). Elle y reste engagée dans toute la partie antérieure de son trajet (fig. VII) et s'y trouve là en rapport avec les travées hépatiques et avec le réseau vasculaire qui les parcourt. En approchant de son extrémité terminale veine se dilate progressivement et pénètre de plus en plus à l'intérieur du foie. Finalement elle vient se continuer largement dans l'extrémité droite du sinus veineux (fig. VI, VO.)

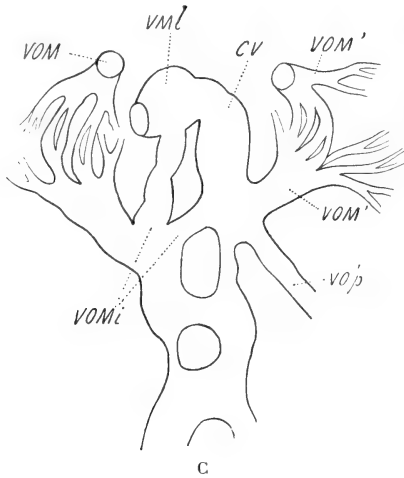
La veine ombilicale gauche, au niveau du point où elle fournit chez l'embryon précédent sa branche collatérale postérieure, se continue maintenant directement dans cette dernière. Dans le reste de son trajet, elle est en effet considérablement réduite de calibre, parcourant la paroi latérale du corps sous forme d'une toute petite branche veineuse, et ne présentant dans ce trajet aucun rapport avec les capillaires du foie (v. fig. VI, VII, VIII, VO'). Arrivée au niveau de l'extrémité externe de la branche gauche du sinus veineux, elle s'engage de dehors en dedans à l'intérieur du septum, et aboutit au sinus en parcourant le tissu hépatique. La branche collatérale postérieure de cette veine, qui, à la phase précédente, n'était pas encore bien importante, constitue maintenant en réalité le prolongement du tronc de la veine. Elle pénètre d'arrière en avant dans la moitié gauche du lobe ventral du foie, y poursuit un trajet oblique d'arrière en avant, de dehors en dedans et un peu de bas en haut, et, arrivée un peu en arrière du point de bifurcation de la veine omphalo-mésentérique gauche, elle communique largement de bas en haut avec cette veine (fig. VIII, VO' p, et schéma C.) Dans tout ce trajet à l'intérieur du foie, la veine ombilicale communique avec les capillaires hépatiques, et n'apparaît guère à l'intérieur de l'organe que comme un canal anfractueux (fig. VIII) qui semble dû à la dilatation et au fusionnement des capillaires du foie suivant un trajet déterminé.

LES VEINES OMPHALO-MÉSENTÉRIQUES. — Ici le double anneau veineux péri-intestinal a subi des modifications importantes. Le pourtour droit de l'anneau veineux postérieur a disparu, et le pourtour gauche de l'anneau veineux antérieur présente une réduction de calibre notable, voir schéma C, c'est-à-dire qu'en avant de l'anastomose dorsale, la veine omphalo-mésentérique du côté gauche, très étroite maintenant, parcourt d'arrière en avant le revêtement mésentérique de la paroi latérale gauche du tube digestif sans être entourée par le foie, et ne gagne un calibre un peu considérable qu'au moment où elle va communiquer avec l'extrémité terminale de la veine ombilicale gauche. En ce point, c'est-à-dire en avant du canal cholédoque, le calibre de la veine redevient considérable, et la veine elle-même commence à se diviser en ses deux branches interne et externe (v. fig. VIII, VOm').

La branche externe, beaucoup moins volumineuse qu'à la phase précédente, est non seulement réduite, mais a de plus été envahie

par les travées hépatiques; on la reconnaît cependant encore (fig. VI, VII, *VOM'*) au milieu des capillaires du lobe latéral gauche du foie développés autour d'elle, et en partie aux dépens de sa cavité. A l'extrémité antérieure de ce lobe la veine devient plus manifeste et se dirige vers le bas pour s'ouvrir à la paroi dorsale du sinus veineux (v. schéma C).

Le tronc interne de bifurcation de cette veine, qui prolonge surtout maintenant la veine ombilicale, se dirige directement en avant et à gauche du plan médian sagittal, et reçoit bientôt à sa droite la



branche anastomotique de la veine omphalo-mésentérique droite, avec laquelle elle constitue l'anastomose ventrale antérieure (fig. VII, *VOMi* *VOMi*, et schéma C). Le pourtour antérieur de cette dernière se continue alors comme à la phase précédente dans le canal veineux. Ce dernier se comporte encore comme à onze jours et cinq heures, mais s'est cependant légèrement modifié, en ce sens qu'il s'est accru en longueur, et mesure actuellement 0,1 de millimètre de long. Son extrémité antérieure, moins saillante vers la gauche, communique maintenant plus largement avec l'extrémité terminale de la veine du méso-latéral (fig. VI, *CV* et schéma C); sur la face dorsale de cette extrémité antérieure aboutit le restant de la veine du mésentère ventral.

La veine omphalo-mésentérique droite est devenue beaucoup plus considérable par suite de l'atrophie commençante de la branche

gauche de l'anneau veineux péri-intestinal antérieur. La plus grande partie du sang des veines omphalo-mésentériques passe actuellement par l'anastomose dorsale dans la veine omphalo-mésentérique droite (branche droite de l'anneau veineux antérieur). Celle-ci arrivée en avant du pourtour antérieur du canal cholédoque se divise brusquement en deux branches, une branche interne et une branche externe.

La branche externe, occupant l'extrémité dorsale et externe du lobe latéral droit du foie, peut être suivie à l'intérieur de ce lobe jusqu'à son extrémité antérieure. Il semble que le tissu hépatique commence à pénétrer dans sa cavité, car son calibre est plus réduit qu'à la phase précédente, du moins dans une partie de son étendue. A son extrémité terminale elle se recourbe brusquement de haut en bas, pour s'ouvrir, comme auparavant à la face dorsale du sinus veineux (fig. VI et VII, et schéma C). Quant à la branche de bifurcation interne, dès son origine elle se subdivise en deux branches : l'une interne oblique en avant et à gauche, qui se réunit sur la ligne médiane avec celle du côté opposé, de façon à constituer l'anastomose ventrale antérieure. L'autre branche, externe et un peu supérieure par rapport à la précédente, se dirige directement d'arrière en avant, et, après un très court trajet, aboutit à l'extrémité terminale de la veine du méso-latéral (fig. VII, *VOMi* et schéma C). Cette dernière branche a gagné un calibre plus considérable qu'à la phase précédente.

La différence dans la façon dont se comportent les branches internes du côté droit et du côté gauche est plus apparente que réelle. Du côté gauche, la branche de bifurcation interne est plus volumineuse, s'avance jusqu'à la ligne médiane et, recevant l'anastomose du côté droit, se prolonge directement en avant dans le canal veineux. Il y a là un fusionnement complet de la portion anastomotique postérieure de cette branche et de son prolongement antérieur. Au contraire, du côté droit, ces deux portions moins développées sont, par là même, moins fusionnées entre elles et se distinguent assez bien l'une de l'autre sur la plus grande partie de leur trajet, c'est-à-dire jusqu'au voisinage de leur origine. Ce qui prouve l'exactitude de cette interprétation c'est que, sur des embryons plus âgés, nous verrons le fusionnement s'opérer du côté droit comme du côté gauche (comparer schéma C et D, *VOMi*).

VEINE DU MÉSO-LATÉRAL. — La veine du méso-latéral est actuelle-

ment fort réduite de calibre dans la plus grande partie de son trajet ; mais son extrémité terminale, c'est-à-dire cette partie de la veine qui constituait aux phases précédentes la branche droite de l'anastomose céphalique, cette partie-là, logée antérieurement dans la paroi dorsale du sinus veineux, s'y est maintenant considérablement dilatée (fig. VI, VII, et schéma C).

Cette dilatation est la conséquence de l'augmentation de calibre des vaisseaux qui y débouchent et qui y amènent par conséquent une plus grande quantité de sang. L'extrémité antérieure du canal veineux y amène non seulement une bonne partie du sang des deux veines omphalo-mésentériques, mais encore une grande partie du sang de la veine ombilicale gauche.

D'autre part, la branche de bifurcation interne de la veine omphalo-mésentérique droite, devenue plus considérable, y amène aussi une bonne partie du sang de cette veine. De là au point de convergence de ces vaisseaux la formation d'une ampoule assez considérable dont l'orifice à l'intérieur du sinus veineux s'est également dilaté. Cette ampoule apparaît ici comme un véritable diverticule de ce sinus situé en avant et en dedans de l'embouchure de la veine ombilicale, au-dessous, en dedans et en arrière de la branche externe de bifurcation de la veine omphalo-mésentérique droite. Caudalement ce diverticule se continue dans la branche de bifurcation interne de cette veine, et, vers la gauche, il présente l'embouchure de l'extrémité terminale du canal veineux. C'est vers la droite et un peu en bas qu'il s'ouvre très largement dans le sinus veineux. La moitié droite de l'anastomose céphalique est donc devenue une cavité accessoire, un récessus du sinus veineux.

Embryon de 11 jours 1/2¹.

SINUS VEINEUX. — Le sinus veineux est notablement réduit de calibre dans toute son étendue, mais surtout du côté gauche, où il s'est transformé en un véritable canal dont le diamètre n'est pas plus considérable maintenant que celui de la veine de Cuvier dans laquelle il se continue. En même temps, la cavité cœlomique s'insinue sur tout le pourtour du sinus entre sa face dorsale et le septum transversum, auquel il était primitivement uni

1. V. le travail de M. Swaen, *loc. cit.*

(fig. XI et XII, pl. II, *Journal de l'anatomie*, 1896). Du côté gauche, cette pénétration a pour effet d'isoler la face dorsale du sinus dans une bonne partie de son étendue, de sorte que ce n'est plus qu'au voisinage du plan médian que l'union persiste entre les deux organes. Cet isolement du sinus veineux et de la face inférieure du septum transversum est dû certainement en partie à la pénétration du cœlome, mais aussi à l'accroissement propre du septum et du foie qui y est contenu.

De ces modifications il résulte que les embouchures des veines ombilicale et omphalo-mésentérique gauches, très réduites maintenant, se trouvent fortement refoulées vers la ligne médiane. Sur les embryons les moins développés de ce stade, les deux veines s'ouvrent encore isolément l'une en avant de l'autre dans le sinus. Sur les plus développés, elles se réunissent d'abord à l'intérieur du lobe ventral du foie en un seul tronc qui débouche également dans le sinus (schémas D et E). Du côté droit l'union entre la paroi dorsale du sinus et le septum est beaucoup plus étendue, la cavité du sinus est aussi beaucoup plus considérable; on y distingue deux étages, l'un dorsal, l'autre ventral. L'étage dorsal, logé dans la partie droite du septum transversum, semble constitué surtout par la convergence des embouchures de différents canaux veineux qui sont: en arrière, la veine ombilicale très volumineuse; vers le haut, la branche externe de la veine omphalo-mésentérique droite; en dedans, l'extrémité antérieure du sinus intra-hépatique que nous décrirons plus tard. Toute cette portion dorsale du sinus veineux finira par être envahie en grande partie par le tissu du foie et restera donc engagée à l'intérieur de ce dernier (v. fig. XI, XII, pl. II, *Journal de l'anatomie*, 1896; fig. X, Si, Si², pl. II de ce travail). Elle continuera, d'autre part, à maintenir la communication du sinus intra-hépatique avec l'étage ventral. C'est pourquoi nous lui maintiendrons le nom de *sinus intermédiaire* qui lui a été donné par M. Swaen. Nous reviendrons ultérieurement sur la conformation d'une partie de ce sinus.

L'étage ventral prolonge vers la droite la partie gauche du sinus et fait saillie dans la cavité péricardique (fig. XI, XII, pl. II, *Journal de l'anatomie*, 1896 et fig. X, S, pl. II). Il s'ouvre en avant et en bas dans l'oreillette. En avant et en dehors il se continue dans le canal de Cuvier. C'est à cet ensemble, c'est-à-dire à l'étage ventral de la partie droite, et à la partie gauche du sinus que nous réserverons

verons dorénavant le nom de *sinus proprement dit*. Ce dernier, en se continuant de chaque côté dans les canaux de Cuvier correspondants, décrit avec eux une grande courbe à concavité antérieure et supérieure que Born a bien observée¹.

VEINES OMBILICALES. — Au niveau de l'ombilic les veines ombilicales présentent une grande différence de calibre. La gauche est devenue maintenant beaucoup plus volumineuse que la droite et se dirige comme cette dernière obliquement en bas et en dedans pour se rapprocher de l'extrémité postérieure du foie. Elle y pénètre bientôt par sa face ventrale et parcourt d'arrière en avant, de bas en haut, et très légèrement de dehors en dedans toute la moitié gauche du lobe ventral de l'organe (fig. XIV, XV, XVI, pl. II, *Journal de l'anatomie*, 1896). Au moment où elle va aboutir à l'anastomose ventrale son calibre est tel qu'elle occupe toute l'épaisseur du foie, sa face supérieure se confondant avec la face supérieure du septum transversum.

Le vaisseau que nous venons de décrire comme veine ombilicale est évidemment constitué, dans la partie postérieure de son trajet, par l'ancienne branche collatérale postérieure de la veine fortement dilatée et, dans sa partie antérieure, par l'ancienne branche interne de la veine omphalo-mésentérique gauche. Le prolongement antérieur de cette branche interne, c'est-à-dire le canal veineux, apparaît donc maintenant comme le prolongement direct de la veine ombilicale gauche. A son extrémité antérieure ce canal veineux se comporte comme aux phases précédentes, sauf que son embouchure à droite s'est fortement dilatée (v. schémas D et E, fig. 155 et 157). Dans le restant de son trajet il a subi des modifications importantes sur lesquelles nous reviendrons. Toute la branche pariétale de la veine ombilicale droite, c'est-à-dire cette partie du vaisseau qui s'étendait depuis l'origine de la branche collatérale postérieure jusqu'au sinus, à l'intérieur de la paroi du corps, a maintenant disparu presque entièrement. Seule son extrémité antérieure subsiste encore, et, sous forme d'un véritable capillaire, s'ouvre à la paroi dorsale du sinus, soit isolément, soit par un tronc commun avec l'extrémité correspondante de la veine omphalo-mésentérique (v. schéma, D).

VEINE OMBILICALE DROITE. — Cette veine a subi des modifications

1. V. Born, *loc. cit.*

moins importantes que la gauche. Son calibre est inférieur à celui de cette dernière au niveau de l'ombilic, mais va en augmentant notablement d'arrière en avant. Au voisinage de l'extrémité postérieure du foie, à peu près au niveau où la veine ombilicale gauche y pénètre, la veine droite fournit sa branche collatérale postérieure d'un volume assez considérable. En avant de ce point, le tronc de la veine continue son trajet dans la paroi latérale du corps en restant assez écartée du foie. Puis peu à peu elle s'en rapproche, tout en augmentant progressivement de calibre, et s'y engage, comme auparavant, par son pourtour interne, un peu en arrière de l'anastomose de la veine porte et de la veine ombilicale gauche. Dans son trajet ultérieur elle pénètre de plus en plus profondément à l'intérieur du foie et se trouve là engagée en dessous du lobe latéral droit de l'organe, en dessous et en dehors du sinus veineux intra-hépatique (fig. XI, XII, XIII, XIV, XV, pl. II, *Journal de l'anatomie*, 1896). Elle aboutit ainsi à l'étage supérieur de l'extrémité droite du sinus veineux et s'y continue en s'épanouissant largement dans la paroi postérieure de cet étage. Son pourtour inférieur répond là à une crête postérieure assez marquée, crête concave en avant qui marque nettement la limite entre l'étage supérieur (sinus intermédiaire) et l'étage inférieur de la moitié droite du sinus veineux (v. fig. X, pl. II, *VO* de ce travail).

Tout le pourtour de la veine qui se trouve engagé dans le foie présente de nombreux orifices de capillaires qui la mettent en communication avec le réseau vasculaire hépatique. Immédiatement en arrière de l'anastomose, entre la veine porte et la veine ombilicale gauche, ces capillaires hépatiques présentent une disposition remarquable. Ils se réunissent en un tronc plus volumineux qui vient déboucher de bas en haut dans la veine porte et constitue une véritable branche collatérale de celle-ci (fig. XV, *VOM*, pl. II, *Journal de l'anatomie*, 1896). D'autre part, ce conduit veineux par son extrémité inférieure se trouve très rapproché de la veine ombilicale droite. Il n'en est plus séparé que par une mince couche de tissu hépatique. On pourrait donc s'attendre à voir s'établir ici une communication directe, rappelant assez bien, par sa disposition et le niveau où elle se trouve, l'anastomose figurée par Hochstetter dans ses schémas 3 et 4 et dans sa figure V. Sur notre embryon elle n'existe pas; mais il s'en faut de très peu et nous admettons parfaitement que sur un autre embryon elle pourrait très bien se

produire. Seulement, nous ferons remarquer que, si même cette communication existe à ce niveau, elle n'est pas du tout homologue à celle qui s'est établie entre les veines ombilicale et omphalo-mésentérique gauche. En effet, pour qu'il y eût homologie il faudrait que cette anastomose fut établie entre la veine porte et la branche collatérale postérieure de la veine ombilicale droite.

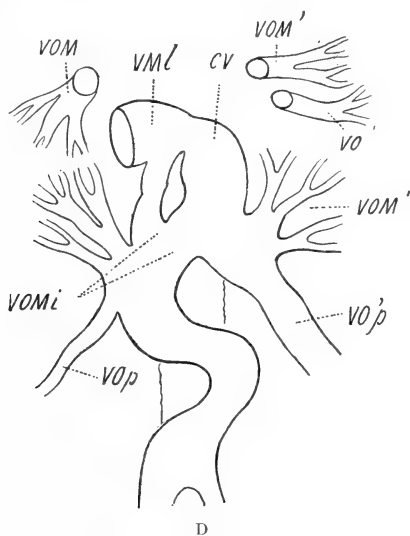
Or chez un embryon du même âge, mais qui était cependant un peu moins développé que celui que nous décrivons maintenant cette branche pénètre à l'intérieur du foie par l'extrémité postérieure et droite de cet organe en même temps qu'y pénètre à gauche la veine ombilicale de ce côté. Chez ce dernier embryon la branche collatérale postérieure est si volumineuse qu'elle fait l'effet d'une branche de bifurcation de la veine. Entrée dans le foie elle s'y continue de toutes parts avec le réseau capillaire hépatique, mais, grâce à son calibre plus considérable, elle peut être suivie d'arrière en avant jusqu'au voisinage de la veine porte avec laquelle elle communique de bas en haut (v. schéma D, VOP, VO'P). Cette disposition est véritablement l'homologue de celle du côté gauche. Elle est identique à celle qu'à trouvée His chez l'embryon humain *Bv* (fig. 31 à 39, pl. III de l'*Anatomie menschlicher Embryonen*).

De la comparaison de ces deux embryons et de l'embryon de 11 jours et 10 heures, nous devons conclure que la branche collatérale postérieure de la veine ombilicale droite, qui, chez l'embryon de 11 jours et 10 heures se perdait dans le réseau capillaire hépatique, a fini, chez l'embryon de 11 jours 1/2, par communiquer dans le lobe ventral du foie avec la veine porte; mais que, chez l'embryon le plus âgé de 11 jours 1/2 cette branche collatérale postérieure ayant diminué de calibre, cette anastomose a disparu. Son embouchure dans la veine porte persiste seule et peut encore être distinguée pendant un certain temps dans le lobe ventral du foie (v. schéma E, VOP, page 157).

Quoi qu'il en soit de ces anastomoses entre la veine ombilicale droite et la veine porte, elles ne jouent qu'un rôle momentané dans la circulation du foie. En effet ces branches, que l'on peut poursuivre pendant un certain temps à l'intérieur de l'organe et distinguer des capillaires hépatiques avec lesquels elles se continuent, finissent par se confondre peu à peu avec eux. Les modifications survenues dans les branches collatérales postérieures des veines ombilicales

sont presque identiques à celles signalées par His chez les embryons Bl, A, B.

VEINES OMPHALO-MÉSÉNTÉRIQUES. — Au niveau du pourtour gauche de l'anneau veineux péri-intestinal antérieur la *veine omphalo-mésentérique gauche*, déjà très peu volumineuse à la phase précédente, est maintenant réduite à l'état d'un vaisseau très étroit rampant d'arrière en avant dans le revêtement mésentérique de la face latérale gauche du tube digestif; née de la partie gauche de l'anastomose dorsale, elle se termine en avant, sur certains embryons, dans un réseau capillaire du revêtement mésentérique,



d'autres fois encore, comme le dit M. Swaen (p. 20, *loc. cit.*) elle vient s'ouvrir à la face dorsale de la veine ombilicale, tantôt en arrière de son anastomose, tantôt à son niveau, c'est-à-dire au point où elle se continuait à la phase précédente dans la branche gauche de l'anastomose ventrale antérieure (v. fig. XV et XVI, *VOM'*, pl. II, *Journal de l'anatomie*, 1896, et schéma D).

La *branche externe de la veine omphalo-mésentérique* est actuellement complètement envahie par les travées hépatiques. Son calibre est remplacé par une série de capillaires qui communiquent en avant avec l'extrémité gauche du canal veineux. De cette manière s'est constitué, sur le trajet de la veine, tout un lobe du foie, le lobe latéral gauche, dont la conformation a été décrite par

M. Swaen (v. p. 30 et suiv.) Ce lobe s'est même développé en avant de l'extrémité terminale de la veine. Cette dernière se dirige maintenant obliquement en bas et en arrière à travers le lobe ventral et vient déboucher dans le sinus veineux immédiatement à gauche de la ligne médiane, soit isolément, soit par un tronc commun avec la petite veine ombilicale; le tronc veineux se trouve ainsi dans une bonne partie de son trajet tout au voisinage de l'extrémité droite du canal veineux au-dessous duquel il passe (v. schémas D et E, *VOM'*, *VO'*).

Quant à *la branche interne* de la veine omphalo-mésentérique nous l'avons déjà décrite comme continuation de la veine ombilicale gauche et nous allons y revenir dans un moment en parlant de la branche interne du côté droit.

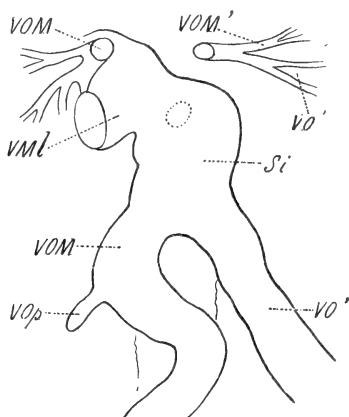
La veine omphalo-mésentérique droite est devenue actuellement la veine porte. Par suite de l'atrophie presque complète du pourtour gauche de l'anneau veineux péri-intestinal antérieur, la plus grande partie du sang des veines omphalo-mésentériques passe maintenant, par l'anastomose dorsale, dans la veine porte. Cette dernière forme un tronc très volumineux logé dans la portion droite de la cloison mésentérique et est entourée sur une partie de son étendue par la portion caudale du lobe droit du foie (fig. XV et XVI, pl. II, *Journal de l'anatomie*, 1896).

Au voisinage de l'anastomose ventrale antérieure des deux branches de bifurcation de la veine porte, *la branche externe* s'engage dans le pourtour externe et supérieur du lobe. Elle y est maintenant envahie par les travées hépatiques dans la plus grande partie de son trajet. Tout à fait en avant, cependant, au voisinage de son ancienne embouchure, à la face dorsale du sinus veineux, on la voit se reconstituer aux dépens des capillaires hépatiques, former une partie de l'extrémité antérieure et supérieure du lobule, se recourber vers le bas et s'ouvrir, comme auparavant, dans la paroi supérieure de la portion dorsale du sinus veineux (sinus intermédiaire; v. fig. XI, *loc. cit.*).

La branche de bifurcation interne de la veine porte chez les embryons les plus jeunes de ce stade a gagné un calibre beaucoup plus considérable et se comporte maintenant comme le faisait celle du côté gauche chez l'embryon de 11 jours et 10 heures, c'est-à-dire qu'en avant de son anastomose avec la veine ombilicale gauche elle se continue dans un véritable canal veineux droit qui débouche,

à son extrémité antérieure, dans ce récessus spécial du sinus veineux constitué par la veine du méso-latéral dilatée (v. schéma D, *VOMI* et fig. IX, *VOMI*, pl. II).

Dans ces conditions l'anastomose ventrale antérieure entre la veine porte et la veine ombilicale se prolonge maintenant, à gauche et sur la ligne médiane, dans le canal veineux, à droite, dans la branche de bifurcation interne de la veine porte. Les modifications survenues dans les dispositions de ces vaisseaux sont évidemment le résultat de leur augmentation de calibre. Ils sont maintenant à leur origine fusionnés beaucoup plus largement entre eux, de sorte



E

que la branche interne de la veine porte n'a plus l'air de se subdiviser à son tour en deux branches comme chez l'embryon de 11 jours et 10 heures.

Chez les embryons un peu plus avancés (v. schéma E) du même âge, le développement de ces vaisseaux ayant progressé encore, la branche de bifurcation interne de la veine porte s'est notablement élargie et s'est fusionnée sur la ligne médiane avec le pourtour interne du canal veineux (v. schéma E, *SI*, et fig. XI, XII, XIII, XIV, pl. II, année 1896). Cette fusion s'est étendue en avant jusqu'au récessus du sinus veineux dans lequel va aboutir d'autre part l'extrémité antérieure du canal veineux. De cette façon s'est constitué à l'intérieur du foie ce vaste sinus intra-hépatique décrit par M. Swaen chez les embryons de cet âge. Comme il le dit : « Si, partant des veines ombilicale et porte, on suit d'arrière en avant

ces vaisseaux et le sinus résultant de leur anastomose, on constate qu'il semble constitué par le fusionnement de ces veines le long de leurs parois médianes, et on peut dans le sinus continuer à distinguer dans tout son parcours une partie droite ou omphalo-mésentérique, une partie gauche ou ombilicale » (fig. XI, XII, XIII, XIV, pl. II, année 1896). Ce sinus intra-hépatique est donc constitué en arrière par l'anastomose de la veine porte et de la veine ombilicale, en avant par le fusionnement sur la ligne médiane du canal veineux (branche de bifurcation interne de la veine omphalo-mésentérique gauche et veine du mésentère ventral) et de la branche de bifurcation interne de la veine omphalo-mésentérique droite (comparer schémas D et E). A son extrémité antérieure ce sinus intra-hépatique communique largement vers la droite avec le récessus du sinus veineux intermédiaire.

Mais l'ancienne anastomose céphalique persiste toujours. L'extrémité antérieure du canal veineux de la phase précédente continue à s'aboucher, en avant du sinus intra-hépatique qu'il prolonge, sur la face latérale gauche du récessus. Entre les deux orifices, celui du sinus intra-hépatique et celui du canal veineux, persiste encore, chez cet embryon, une mince travée de tissu hépatique étendue obliquement de la paroi dorsale à la paroi ventrale du sinus intra-hépatique. (v. fig. X, pl. II, la cloison séparant *Si*, *VOMi* de *Si*, *CV*). Sur des embryons plus âgés cette mince travée disparaît et les deux embouchures se confondent en une seule. L'extrémité antérieure du sinus intra-hépatique confondue alors avec l'extrémité antérieure du canal veineux (partie gauche de l'anastomose céphalique) communique largement vers la droite avec le récessus du sinus veineux intermédiaire (partie droite de l'anastomose céphalique; schéma E et fig. X, *Si*², pl. II du présent travail).

Le sinus intra-hépatique, avec l'extrémité terminale dilatée de la veine du méso-latéral (récessus du sinus veineux), constituent maintenant un vaste ensemble qui s'est formé en réalité par le fusionnement de l'anastomose ventrale antérieure et de l'anastomose céphalique. Ce fusionnement est amené par la dilatation progressive de ces anastomoses, des branches collatérales internes des veines omphalo-mésentériques et de la veine du mésentère ventral.

Dans le sinus intra-hépatique, constitué comme nous venons de le voir, il faut distinguer une partie postérieure formée par l'anastomose de la veine porte et de la veine ombilicale gauche et toute

la partie antérieure qui prolonge cette anastomose en avant et aboutit d'autre part au récessus du sinus intermédiaire. Cette dernière portion est le canal d'Arantius (v. schéma E, *Si*).

Il nous reste à dire quelques mots d'une partie importante du sinus intermédiaire que nous avons appelée récessus. Nous l'avons déjà décrit, chez l'embryon précédent de 41 jours et 10 heures, comme une dilatation de l'extrémité terminale de la veine du méso-latéral. Mais, grâce au développement considérable des vaisseaux qui y aboutissent et à la dilatation de leurs embouchures, ce petit cul-de-sac a continué à s'accroître. Il s'est confondu maintenant avec l'embouchure de la branche externe de la veine porte et forme dans le sinus intermédiaire une portion dorsale interne et antérieure distincte de la partie postérieure et inférieure constituée surtout par l'embouchure de la veine ombilicale. Il communique largement vers la gauche avec le sinus intra-hépatique et se continue en bas et en dehors dans la portion plutôt ombilicale du sinus intermédiaire (v. fig. X, pl. II, *Si*, *Si*²).

En résumé, nous retrouvons encore ici des traces de tous les vaisseaux que nous avons décrits chez l'embryon de 41 jours et 2 heures. Nous avons assisté à la dilatation et à la fusion progressive de tous ces vaisseaux, processus qui aboutit à la formation de l'anastomose entre la veine porte et la veine ombilicale, du canal d'Arantius et d'un récessus spécial du sinus intermédiaire.

Contrairement à Hochstetter nous ne pensons pas qu'on puisse considérer le canal d'Arantius comme dû à la simple dilatation du vaisseau qu'il appelle Magenvene et qui correspond, comme nous l'avons vu, à l'extrémité terminale de la veine du méso-latéral et à une partie de la veine du mésentère ventral. Nous avons vu qu'en réalité ces veines interviennent dans sa constitution mais qu'il y intervient de plus deux branches collatérales importantes des veines omphalo-mésentériques droite et gauche. C'est du fusionnement progressif de la Magenvene avec ces deux branches qu'est résulté en réalité le canal d'Arantius et le récessus du sinus intermédiaire dans lequel il débouche.

Nous n'insisterons pas sur les autres divergences qui existent entre notre manière de voir et celle de Hochstetter. En ce qui concerne les veines ombilicales nous confirmons en grande partie sa manière de voir et nous arrivons ainsi à des résultats très semblables à ceux auxquels His est arrivé chez les embryons humains.

Pour ce qui concerne les veines omphalo-mésentériques nous croyons être arrivés à des résultats nouveaux qui justifient amplement notre publication.

FOIE. — Chez les embryons de 11 1/2 à 12 jours les différents lobes du foie présentent les dispositions et les rapports signalés pages 27 à 32 du travail de M. Swaen (*loc. cit.*). Il est cependant nécessaire de mieux préciser comment ces différentes parties se sont formées et le long de quelles veines elles se sont développées.

LOBE VENTRAL. — Le lobe ventral, dans sa partie postérieure, est surtout développé dans le réseau de capillaires auquel se distribuent les branches collatérales postérieures des veines ombilicales. Dans sa partie antérieure, la moitié droite du lobe se développe surtout le long des branches et même le long du tronc de la veine ombilicale, à gauche il reste longtemps moins volumineux qu'à droite, se développe sur le trajet des branches collatérales capillaires qui émanent du tronc de la veine et autour de l'extrémité terminale de la veine ombilicale gauche. Seulement cette partie antérieure du lobe ventral est aussi nourrie par le sang qui lui arrive des branches externe et interne de la veine omphalo-mésentérique de ce côté. A partir de 11 jours et 10 heures, la branche interne de cette dernière, devenue canal veineux, reçoit le sang de la veine ombilicale. La partie antérieure et gauche du lobe ventral est surtout nourrie par ce dernier.

LOBE LATÉRAL DROIT. — S'est développé le long de la portion intra-mésentérique de la veine omphalo-mésentérique droite puis le long de ses branches de bifurcation interne et externe.

La *partie postérieure* logée dans la cloison mésentérique entoure donc tout naturellement la veine porte.

La *partie moyenne* s'est développée autour des deux branches de bifurcation de la veine porte et par conséquent chez les derniers embryons longe la moitié droite du sinus intra-hépatique.

La *partie antérieure* s'est formée autour et aux dépens de la branche externe de bifurcation de la veine omphalo-mésentérique et enveloppe l'extrémité terminale de la veine du méso-latéral (récessus du sinus intermédiaire). Le méso-latéral s'insère encore sur elle.

LOBE LATÉRAL GAUCHE. — Se développe au début autour de l'extrémité antérieure de la veine omphalo-mésentérique gauche et le

long de sa branche collatérale interne. Plus tard, le tissu hépatique envahit la cavité de la branche externe de bifurcation de la veine, continue, d'autre part, à être nourri par le canal veineux, qui reçoit la veine ombilicale et enfin, chez les derniers embryons, il longe aussi la moitié gauche du sinus intra-hépatique.

En résumé la partie antérieure du lobe latéral droit et le lobe latéral gauche sont surtout développés le long de la branche de division externe des veines omphalo-mésentériques. Les travées hépatiques envahissent les cavités de ces veines et les réduisent à l'état de réseau capillaire. Les parties du foie développées le long des branches collatérales internes de ces veines établissent la continuité entre les lobes latéraux et la face dorsale du lobe ventral.

Embryon de 12 jours 1/2¹.

Nous n'avons pas grand'chose à ajouter à la description faite par M. Swaen du foie de cet embryon. Nous ferons seulement remarquer :

1° Que chez les embryons de 11 jours 1/2 à 12 jours, nous avons déjà distingué dans le sinus intra-hépatique la partie postérieure (anastomose de la veine porte et de la veine ombilicale), la partie moyenne (canal veineux d'Arantius) et enfin le récessus du sinus intermédiaire.

2° Que la réduction de calibre du canal d'Arantius est due à l'envahissement de sa cavité par le tissu du foie, cet envahissement étant plus marqué à droite qu'à gauche (v. schéma E).

3° La petite veine, décrite chez l'embryon précédent, qui réunissait les extrémités terminales des veines ombilicales et omphalo-mésentériques du côté gauche et se rendait au sinus veineux, se retrouve encore chez cet embryon, suit encore le même trajet, mais, arrivée dans le lobe ventral du foie, au-dessous de l'extrémité antérieure du canal d'Arantius, s'ouvre maintenant de bas en haut à l'intérieur de ce dernier (v. schéma F, *VOM'*, *VO'*). Dans cette région, le sinus veineux est maintenant complètement séparé de la face inférieure du septum transversum et du foie.

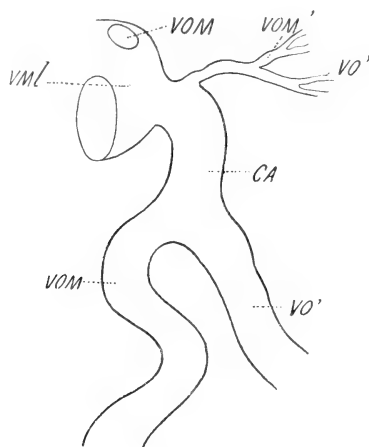
4° La branche collatérale postérieure de la veine ombilicale droite se perd actuellement dans le réseau vasculaire du foie. Quant à la

1. V. planches II et III de l'année 1893 de ce journal, figures XIX à XXVI, *loc. cit.*

portion pariétale de cette veine elle s'est atrophiée, sauf à son extrémité antérieure.

5° Ce que M. Swaen dit de la veine ombilicale droite se rapporte à toute la partie antérieure de son trajet.

6° Dans la paroi dorsale du sinus intra-hépatique et du canal d'Arantius s'ouvre une série de petites veines émanant de la cloison mésentérique, descendant de là dans le mésentère ventral et traversant la paroi supérieure du sinus pour s'y aboucher. Les parties non modifiées des veines du mésentère ventral et du méso-



F

latéral se comportent comme elles à l'extrémité antérieure du canal.

7° Quant au sinus intermédiaire, nous devons insister un peu sur les modifications qu'il éprouve; les parois de ce sinus, envahies par le tissu hépatique du lobe ventral et du lobe latéral droit, sont anfractueuses et sa cavité communique dans toute son étendue avec les capillaires hépatiques. Vers la gauche, il présente la large embouchure de l'extrémité terminale du canal d'Arantius. Vers le haut il s'engage à l'intérieur du lobe latéral droit, mais il n'est en relation qu'avec ses capillaires, toute trace de veine omphalo-mésentérique ayant disparu (fig. XX, *Si*², pl. II, année 1896). En bas et en arrière, il se termine rapidement par un cul-de-sac assez large, car l'extrémité antérieure de l'embouchure de la veine ombilicale a été envahie par le tissu hépatique; on ne trouve plus cette veine que

comme un petit vaisseau engagé en partie dans la paroi du corps et en partie dans le foie. Au niveau du sinus il traverse obliquement sa paroi externe et vient y déboucher. Cette portion du sinus intermédiaire correspond à l'étage dorsal du sinus décrit chez l'embryon plus jeune, mais modifié par la pénétration du tissu hépatique dans les veines ombilicales et omphalo-mésentériques et dans la paroi du sinus lui-même. Dans ces conditions, la portion ombilicale du sinus et le récessus gauche se sont confondus, et c'est avec peine qu'on les reconnaît à leur situation, c'est-à-dire aux rapports qu'ils présentent avec le canal veineux d'Arantius, et le lobe droit d'une part, la veine ombilicale et le lobe ventral d'autre part. Il diffère du sinus intermédiaire de l'embryon de 11 1/2 à 12 jours par ce fait que sa paroi ventrale est complètement formée par du foie et ne présente plus de communication avec la portion ventrale du sinus veineux (cf. fig. XI et XII à fig. XX, pl. II, année 1896). Telle est la conformation du sinus intermédiaire dans la plus grande partie de son étendue partout où il est en rapport avec le tissu hépatique. Mais il se prolonge en avant dans la partie antérieure du septum transversum au milieu du tissu conjonctif qui le constitue seul. Il y a gagné des parois plus régulières et s'y continue en réalité dans un large canal veineux. Ce dernier, se dirigeant horizontalement en avant, traverse le septum qui, lui, est au contraire oblique en avant et en haut, et aboutit ainsi à la face inférieure de ce dernier et en même temps à la branche droite du sinus veineux proprement dit, dans laquelle il se continue. Pour comprendre cette partie antérieure du sinus intermédiaire, il faut remarquer que la partie antérieure du septum transversum s'est notablement développée, a progressé en avant et en haut de manière à s'engager jusqu'au-dessous des extrémités postérieures des poumons, et constitue ainsi le début de la membrane pleuro-péricardique provisoire.

Le sinus veineux proprement dit, appendu à la face inférieure du septum, a été reporté assez loin en avant, a continué à se réduire et à diminuer de calibre et est arrivé ainsi à gagner cette forme de fer à cheval accolé à la face inférieure du septum qu'à décrite Born chez les embryons de cet âge¹. La branche droite de ce canal se continue en avant et en haut dans le canal de Cuvier droit, la branche gauche dans le canal de Cuvier gauche. Par leur face dor-

1. Beiträge zur Entwicklungsgeschichte des Säugethierherzens von Prof. G. Born, *Archiv für mikroskopische Anatomie*, 1889.

sale, les différentes parties du sinus sont unies à la face inférieure du septum transversum et, comme sur la face dorsale de ce dernier, sur la ligne médiane s'insère la cloison mésentérique, il en résulte ces dispositions décrites par Born sous le nom de Lungengekröse. Or, c'est sur la face supérieure de la branche droite du sinus que s'ouvre le sinus intermédiaire et le pourtour postérieur de l'orifice qui les met en communication présente un bord concave saillant en avant qui correspond au sillon demi-circulaire qui, à la face externe du sinus, s'engage entre sa périphérie et la face ventrale du septum transversum. Ce sillon, que nous avons déjà signalé aux phases précédentes, amène la séparation de plus en plus complète de ces parties. L'arête saillante, dont il détermine la formation dans la cavité, marque réellement la limite entre le sinus intermédiaire et la branche droite du sinus veineux proprement dit. Or, si nous étudions de près la communication entre ces deux sinus, c'est-à-dire entre la portion dorsale intraseptale du sinus et sa portion ventrale chez les embryons de 41 jours $1/2$ (v. fig. X, S_i^2 , S, pl. II), nous retrouvons le même rebord saillant sur le pourtour postérieur de leur orifice de communication. Ce rebord, concave, correspond aussi au sillon qui sépare la partie ventrale et droite du sinus de la face inférieure du septum transversum et n'est autre que le relief interne de ce sillon dans la cavité. Nous constatons de plus que cette arête correspond en même temps exactement au pourtour inférieur de l'embouchure de la veine ombilicale dans le sinus intermédiaire, et que suivant cette arête s'établit la continuité entre la paroi inférieure de la veine ombilicale et la paroi de la portion ventrale du sinus. Enfin, nous voyons que dans toutes ces parties il n'y a pas de tissu hépatique et qu'elles sont constituées par le tissu conjonctif des couches ventrales du septum transversum.

Or, quand le sinus proprement dit diminue de calibre, la réduction de sa cavité porte surtout sur la partie droite et porte entièrement sur le pourtour postérieur de la portion ventrale du sinus veineux. Le sillon qui s'engage entre elle et la face inférieure du septum transversum s'avance donc d'arrière en avant, entraînant dans sa progression l'arête qui sépare la portion dorsale et ventrale du sinus et le pourtour inférieur de l'extrémité antérieure de la veine ombilicale. Ces différentes parties s'avancent ainsi d'arrière en avant, au fur et à mesure que la portion ventrale du sinus diminue de calibre. Elles passent ainsi au-dessous de la portion caudale

du sinus intermédiaire qui s'est seulement modifiée sur place. Elles finissent par arriver en avant de lui jusque dans la partie du septum transversum non encore envahie par le foie, c'est-à-dire cette partie du septum transversum qui forme le début de la membrane pleuro-péricardique provisoire.

Pendant que le pourtour inférieur de l'embouchure de la veine ombilicale est ainsi reporté en avant, la paroi inférieure de la veine, en arrière d'elle, est envahie par le tissu hépatique, et de la sorte on ne retrouve plus qu'à son extrémité tout à fait antérieure la paroi veineuse intacte, confondue avec le tissu conjonctif du septum transversum (fig. XIX, *Si² VO*, année 1896). Dans ces conditions, dans la partie antérieure du sinus intermédiaire, le pourtour inférieur de ce dernier peut donc être considéré comme formé encore par l'extrémité terminale du pourtour inférieur de la veine ombilicale. Quant au pourtour dorsal du sinus, il est constitué par la paroi antérieure du sinus veineux non envahi par le foie, par cette partie de la paroi antérieure du sinus qui, chez les embryons de 11 jours 1/2 établissait la continuité entre la portion ventrale et la portion dorsale du sinus. Cette partie de la paroi s'est prolongée, elle aussi, dans le septum et s'y confond plus en avant avec la paroi dorsale de la branche droite du sinus veineux proprement dit.

Nous ajouterons encore que la continuité entre la partie antérieure du sinus intermédiaire et la branche droite du sinus veineux se trouve maintenant reportée dans le voisinage immédiat de l'orifice qui met d'autre part en communication cette branche droite avec l'oreillette.

L'extrémité antérieure du sinus intermédiaire constitue plus tard la portion céphalique de la veine cave inférieure.

Nous sommes ainsi arrivés au terme de la tâche que nous nous étions donnée. Hochstetter, Swaen et Brachet ont étudié le développement ultérieur du foie et de ses veines et nous ne nous en sommes pas occupé. Mais avant d'en finir nous croyons devoir attirer encore l'attention sur les processus que nous venons d'étudier, au point de vue de la symétrie remarquable qui y préside et de la manière dont s'établit l'asymétrie terminale des dispositions du système veineux.

Au début, c'est une symétrie parfaite. Pour les *veines ombilicales* cette symétrie se manifeste :

1° Dans l'envahissement des extrémités antérieures de ces veines par les travées hépatiques.

2° Dans la formation des branches collatérales postérieures qui se mettent en communication avec les veines omphalo-mésentériques au niveau de l'anneau veineux péri-intestinal antérieur et dans la formation de l'extrémité postérieure du lobe ventral du foie.

3° La réduction et l'atrophie progressive des portions intermédiaires de ces veines prolonge cette symétrie dans les phases plus avancées du développement.

Pour les *veines omphalo-mésentériques*.

1° La symétrie des branches collatérales internes de ces veines se montre, dès le début, dans leurs anastomoses postérieures avec les branches terminales de la veine du mésentère ventral, dans leur terminaison à leur extrémité antérieure, la gauche dans la veine du mésentère ventral, la droite dans la veine du méso latéral.

2° Ultérieurement, ces branches collatérales se dilatant deviennent des branches de bifurcation des veines omphalo-mésentériques. L'anastomose ventrale antérieure s'établit, et le double anneau veineux péri-intestinal est formé.

3° Mais une première différence se manifeste à ce moment. Du côté gauche, la branche interne est plus volumineuse qu'à droite, et cette dilatation plus considérable de la veine entraîne sa fusion avec celle du mésentère ventral. De là, une différence dans la façon dont se comporte l'anastomose ventrale à gauche et à droite. Du côté gauche, elle se prolonge en avant dans le canal veineux. A droite, la branche de bifurcation interne de la veine omphalo-mésentérique est moins volumineuse et se subdivise en deux canaux. L'un, anastomotique, est l'ancienne branche de bifurcation de la veine du mésentère ventral dilatée. L'autre poursuit le trajet primitif de la collatérale interne. Plus tard seulement la symétrie se rétablit et la branche de bifurcation interne de la veine omphalo-mésentérique droite devenue veine porte se comporte maintenant comme l'a fait celle de gauche. Elle se fusionne à son tour avec la veine du mésentère ventral, c'est-à-dire avec le pourtour interne du canal veineux. De là résulte la formation du vaste sinus intra-hépatique médian que nous avons décrit et dont nous avons donné les modifications ultérieures.

4° En même temps, symétriquement, autour et à l'intérieur des

branches de bifurcation externe des veines omphalo-mésentériques s'édifient les lobes latéraux du foie. Le long de leurs branches de bifurcation internes se forment ces parties médianes de l'organe qui établissent la continuité entre ces lobes latéraux et le lobe ventral.

Quant aux *processus asymétriques*, nous nous bornerons à les signaler.

Dans le domaine des *veines ombilicales* :

1° Étendue plus grande à droite de la partie antérieure de la veine ombilicale envahie par le lobe ventral du foie.

2° La persistance d'une partie de son embouchure.

3° L'augmentation de calibre de la branche collatérale postérieure de la veine ombilicale gauche qui finit par former ainsi le prolongement direct de la partie postérieure de cette veine.

4° L'atrophie progressive, mais tardive, de la branche correspondante du côté droit.

Dans le domaine des *veines omphalo-mésentériques* :

1° Les modifications si connues du double anneau veineux péri-intestinal.

2° Le développement de l'extrémité postérieure du lobe latéral du foie autour de la portion intra-mésentérique de la veine omphalo-mésentérique droite (veine porte).

La symétrie que nous venons de signaler dans le domaine des veines omphalo-mésentériques et ombilicales peut exceptionnellement se maintenir parfaite jusqu'à un stade assez avancé du développement.

Parmi nos embryons de douze jours nous en avons étudié un chez lequel persistait complètement l'anneau veineux péri-intestinal antérieur et la communication de ses parties latérales avec les branches collatérales postérieures des deux veines ombilicales. Le sinus intra-hépatique était d'autre part complètement formé.

Cet embryon, sous certains rapports, est donc fort semblable à l'embryon R de His, mais en diffère d'une part en ce que son anneau veineux péri-intestinal postérieur n'existe plus, et d'autre part en ce que l'antérieur communique de plus à droite avec la branche collatérale postérieure de la veine ombilicale. Ces variétés dans le développement sont une preuve de plus de cette symétrie sur laquelle nous avons tenu à appeler l'attention du lecteur.

Explication de la planche II et des schémas.

Liste des abréviations employées.

<p>A, Aorte. <i>CA</i>, canal veineux d'Arantius. <i>Che</i>, cavité hépato-entérique. <i>Cp</i>, cavité péricardique. <i>CY</i>, canal veineux. <i>Fm</i>, foie lobe médian. <i>Fl</i>, — lobe latéral droit. <i>FT</i>, — — gauche. <i>Ml</i>, méso-latéral. <i>Mv</i>, mésentère ventral. <i>S</i>, sinus veineux primitif et sinus veineux proprement dit. <i>Si</i>, sinus intra-hépatique. <i>Si²</i>, sinus intermédiaire. <i>VO</i>, veine ombilicale droite. <i>VO'</i>, — — gauche. <i>VO_p</i>, branche collatérale postérieure de la <i>vo</i>.</p>	<p><i>VO_p</i>, Branche collatérale postérieure de la <i>vo</i>'. <i>VOM</i>, veine omphalo-mésentérique droite, branche de bifurcation externe de cette veine et veine porte. <i>VOM'</i>, veine omphalo-mésentérique gauche et branche de bifurcation externe de cette veine. <i>VOM_i</i>, branche collatérale interne et branche de bifurcation interne de la veine omphalo-mésentérique droite. <i>VOM'_i</i>, branche collatérale interne et branche de bifurcation interne de la veine omphalo-mésentérique gauche. <i>Vmv</i>, veine du mésentère ventral. <i>VML</i>, veine du méso latéral et récessus du sinus intermédiaire.</p>
---	--

PLANCHE II.

Fig. I, II, III. — Coupes transversales d'un embryon de 11 jours et 2 heures. Gross. 50 D. Les coupes sont rangées de gauche à droite suivant leur situation dans l'embryon d'avant en arrière.

Fig. IV et V. — Coupes transversales d'un embryon de 11 jours et 5 heures. *Fig. IV*, gross. 50 D; *Fig. V*, gross. 45 D.

Fig. VI, VII et VIII. — Coupes transversales d'un embryon de 11 jours et 10 heures. Gross. 45 D.

Fig. IX. — Coupe transversale d'un embryon de 11 jours 1/2 relativement peu développé. Gross. 40 D.

Fig. X. — Dessin d'un segment du corps chez un embryon de 11 jours 1/2 plus développé, reconstitué d'après la méthode de Born. Gross. 45 D.

SCHÉMAS.

Schéma A. — Représente les dispositions du système veineux du foie chez l'embryon de 11 jours et 2 heures.

Schéma B. — Représente les dispositions du système veineux du foie chez l'embryon de 11 jours et 5 heures.

Schéma C. — Représente les dispositions du système veineux du foie chez l'embryon de 11 jours et 10 heures.

Schéma D. — Représente les dispositions qui existent chez l'embryon le moins développé de 11 jours 1/2.

Schéma E. — Ces mêmes dispositions chez l'embryon le plus avancé de 11 jours 1/2.

Schéma F. — Représente les dispositions du système veineux du foie chez l'embryon de 12 jours 1/2.

SUR
LE PROTOPLASMA SUPÉRIEUR

(ARCHOPLASME, KINOPLASME, ERGASTOPLASME)

ÉTUDE CRITIQUE

Par A. PRENANT

Professeur à l'Université de Nancy.

(Suite ¹)

VI

LE KINOPLASME OU ERGASTOPLASME DANS LES CELLULES MUSCULAIRES
ET NERVEUSES.

En outre d'éléments non différenciés, comme les cellules embryonnaires, tour à tour au repos et en cinèse, en outre d'éléments glandulaires qui successivement sécrètent et se reposent de la sécrétion, et d'éléments germinatifs où une phase d'accroissement et de travail sécréteur est intercalée à deux périodes de division, éléments qui, les uns et les autres, acquièrent et perdent tour à tour la substance chromatique du cytoplasme, il y a dans l'économie animale d'autres éléments, les cellules musculaires et les cellules nerveuses, hautement différenciées pour une fonction très spéciale, la contractilité ou la neurilité, qui ne se divisent ni ne sécrètent, au sens étroit de ce dernier mot.

Dans l'état actuel de la science, il a paru à tous ceux (*Nicolas, Gley, Laguesse*) qui ont essayé de tracer une limite autour de la catégorie histologique des cellules glandulaires, impossible de ranger encore dans cette catégorie les cellules musculaires et

1. V. le *Journal de l'Anatomie et de la Physiologie* du 15 novembre 1898 et du 15 janvier 1899.

nerveuses, et de parler de sécrétion à propos des phénomènes d'activité dont ces éléments sont le siège.

Quant à la division de ces éléments, la question mérite d'être examinée d'un peu plus près.

Pour ce qui est des cellules musculaires, des figures cinétiques y ont été observées plusieurs fois, soit dans des cellules musculaires striées jeunes, soit dans des cellules musculaires lisses. Les éléments musculaires de la larve de *Siredon* ont montré à *Kölliker* des figures mitotiques (296; fig. 45). *Stilling et Pfitzner* (343, a), étudiant la régénération du muscle stomacal du Triton, ont constaté qu'elle se faisait par division mitotique des fibres musculaires lisses. Cette division, *Busachi* (270, 274) l'avait observée déjà auparavant chez divers Mammifères, dans la couche musculaire et dans la musculaire muqueuse de l'intestin enflammé du Chien, du Lapin et du Cobaye, de même que dans la prostate et la vessie du Chien. Sur des fibres musculaires striées, blessées de diverses façons, *Zaborowski* (347), *Nauwerck* (326) et *Robert* (337) ont observé que la régénération de fibres nouvelles se faisait par division mitotique des noyaux musculaires. — Comme on peut le remarquer, ces observations, pour positives qu'elles soient, portent sur des éléments peu différenciés, empruntés soit à un organisme en voie d'évolution, soit à des organes en voie de reconstitution. A notre connaissance, aucune observation n'a été faite d'une mitose se présentant dans des conditions naturelles et dans une fibre musculaire striée de l'adulte, élément parvenu à son complet développement et en pleine possession de sa fonction.

La question de la division des cellules nerveuses a été très débattue dans ces derniers temps.

Depuis que *Mondino* (323, a) a constaté chez des animaux adultes l'existence de figures caryocinétiques dans les organes nerveux, les observations se sont multipliées, tantôt favorables, tantôt, et plus souvent, défavorables à l'idée du pouvoir reproducteur des éléments nerveux.

D'après une citation de *Marinesco* (314), *Golgi, Babès* auraient autrefois constaté la division indirecte des cellules nerveuses. — Plus récemment, *Caporaso* (276) a vu la moelle épinière se régénérer par voie mitotique de ses éléments dans la queue du Triton. Mais en consultant les figures données par l'auteur on voit que les mitoses qu'il représente occupent l'emplacement que les cellules germinatives du tube

nerveux en voie de développement normal occupent elles-mêmes ; il est donc vraisemblable qu'il ne s'agit ici aussi que des cellules germinatives, c'est-à-dire d'éléments indifférents. — *Levi* (304), dans des plaies aseptiques faites sur le Cobaye, a constaté de nombreuses mitoses des cellules nerveuses ; mais elles ne portaient que sur les petites et moyennes cellules pyramidales, et non pas sur les grandes cellules, seuls éléments parvenus à leur état de complet développement, et en plein fonctionnement. — *Tedeschi* (344), dans les parties avoisinant une blessure cérébrale, trouve une prolifération par caryocinèse des cellules nerveuses, sur la signification fonctionnelle de laquelle il ne veut pas se prononcer, se bornant à observer que la réparation nerveuse et la récupération de la fonction sont très rapides chez les animaux opérés. — *Vitzou* (345), à la suite de l'ablation complète des lobes occipitaux dans le cerveau du Singe, conclut à la néoformation des cellules nerveuses, parce que dans ces lobes régénérés au bout de deux ans il trouve des cellules pyramidales mêlées aux cellules névrogliales ; mais ce n'est là qu'une preuve indirecte, et peu convaincante ; et celle tirée de l'observation directe de la prolifération de la cellule nerveuse a manqué à l'auteur.

En regard de ces observations il faut placer les résultats de *Montiet Fieschi* (325), *Tirelli* (344, a), *Marinesco* (314) et ceux plus anciens de *Coen*, *Friedmann*, *Sanarelli*, *V. Kahliden* (cités par *Monti et Fieschi*). Ces derniers auteurs ont bien constaté des phénomènes caryocinétiques dans les cellules nerveuses ; mais ceux-ci présentaient des formes atypiques qui n'étaient que les effets d'une irritation et qui ne donnaient ensuite lieu qu'à des manifestations dégénératives sans prolifération cellulaire reproductrice. — Les observations de *Tirelli* sur la réparation des ganglions spinaux et celles de *Monti et Fieschi* sur la régénération des ganglions sympathiques sont demeurées absolument négatives. — *Marinesco* (314) et *Sanarelli* (339) ont constaté que les plaies aseptiques des centres nerveux se cicatrisent et que les lésions se réparent uniquement avec le secours d'éléments conjonctifs néoformés ; les cellules nerveuses n'interviennent pas dans le processus de réparation. La caryocinèse que *Marinesco* a vue dans ce cas se faire dans les cellules nerveuses ne dépasse en effet pas le stade de métakinèse, n'est pas suivie de plasmodièrèse et par conséquent n'est pas un phénomène de prolifération cellulaire.

En somme, certaines observations, d'abord, n'ont aucune valeur, parce que la nature nerveuse des cellules qui sont le siège de phénomènes cinétiques n'y est même pas affirmée. De plus, comme *Leri* (306, p. 39 du tirage à part, en note) le remarque avec raison, tous les auteurs qui ont trouvé la caryocinèse dans les cellules nerveuses de l'écorce cérébrale ne disent pas dans quels éléments ils l'ont observée, si c'est dans les petites ou dans les grandes cellules pyramidales. Or les petites et même les moyennes cellules de l'écorce, sur lesquelles *Leri* a constaté des figures de division, ne sont que des *Kernzellen*, c'est-à-dire des éléments incomplètement différenciés. Pareille constatation n'a jamais été faite sur des *Somatozellen*, telles que les grandes cellules pyramidales de l'écorce, les cellules des ganglions spinaux et sympathiques. Enfin plusieurs auteurs qui ont signalé des figures mitotiques dans les cellules nerveuses ont en même temps reconnu, ou qu'elles n'étaient pas accompagnées de division cellulaire, ou même qu'elles avaient un caractère dégénératif.

Ajoutons que les auteurs qui, comme *Flemming*, *V. Lenhossek*, *Bühler* ont eu l'occasion d'examiner des milliers de cellules nerveuses, n'ont jamais pu trouver l'une d'elles en état mitotique.

Nous croyons donc devoir de tout cela conclure avec *Marinesco* et *Bühler* que la cellule nerveuse, en se différenciant, a perdu le pouvoir de se reproduire, et avec *Bizzozzero* que le tissu nerveux est un tissu à éléments perpétuels.

Les cellules musculaires et nerveuses se distinguent par l'existence de fibrilles spéciales, les fibrilles musculaires et les fibrilles nerveuses. Genèse aux dépens du cytoplasme, rapports avec ce cytoplasme, tels que la structure musculaire et la structure nerveuse ont été ramenées par plusieurs auteurs à la structure fondamentale du corps cellulaire, colorabilité élective non sans analogie avec celle des filaments de la cellule en cinèse et de la cellule glandulaire; voilà un ensemble de caractères qui rapprochent ces fibrilles des formations que nous avons examinées jusqu'ici, et qui sont précisément ceux que nous avons reconnus à ces formations. Ce rapprochement d'ailleurs, *Watasé* (346), comme on l'a vu plus haut, n'a pas craint de le faire. Dans ces cellules, qui ne se divisent ni ne sécrètent et qui ne sont pas soumises aux alternatives de repos et de mouvement des autres cellules, règne au contraire une tension permanente, le tonus musculaire, l'éréthisme ou excitabilité

nerveuse, formes particulières de la force intracellulaire. De là peut-être la permanence de la structure kinoplasmique, des organes kinoplasmiques de la cellule, sous la forme de fibrilles musculaires, de fibrilles nerveuses.

Examinons à présent de plus près, et séparément pour les cellules nerveuses et pour les cellules musculaires, les faits qu'on peut produire à l'appui de ce rapprochement.

1° *Fibrilles musculaires*. — Un premier fait est celui de la coloration élective que prennent les fibrilles musculaires et qui les distingue du cytoplasme ordinaire; elles se colorent par la gentiane dans le procédé de Flemming, par la laque ferrique d'hématoxyline de Heidenhain, par la safranine dans le procédé de Benda; elles se teignent plus fortement dans les préparations au chlorure d'or, etc.

Il est vrai que les images qu'on obtient dans ces cas n'ont pas été toujours mises sur le compte de l'existence de fibrilles musculaires. C'est ainsi que *Rollett* (338), *Schaffer* (340) les interprètent d'une tout autre façon; car pour eux les colonnettes foncées que montrent les fibres musculaires dorées ne sont pas des fibrilles musculaires indépendantes, mais des cloisons sarcoplasmiques épaissies.

D'ailleurs, nous ne tenons pas autrement à l'existence de fibrilles musculaires, et acceptons n'importe quelle explication qu'on voudra bien donner de ces filaments plus colorés et épais qui existent indiscutablement dans les fibres musculaires. Ce sont ces filaments, épaissis et colorés plus fortement ou même électivement, qui restent à interpréter, et que nous voulons rapprocher des formations kinoplasmiques.

En second lieu, l'étude du développement des fibrilles musculaires que vient de faire *Mac Callum* (275) pour la cellule musculaire du cœur des Vertébrés et spécialement des Mammifères, vient à l'appui de cette idée que les fibrilles, qui sont bien des formations spéciales, ne sont cependant que des différenciations de la charpente cellulaire. D'après ses recherches, la cellule contient d'abord un réseau irrégulier de trabécules, qui se régularise plus tard et forme des mailles allongées et des travées parallèles. Puis apparaissent, d'abord à la périphérie de la cellule, des épaississements de ces travées qui représentent les jeunes fibrilles et dans lesquelles la propriété contractile des trabécules ordinaires de la charpente cellulaire primitive est notablement accrue.

D'autre part, les auteurs qui ont étudié de très près les qualités du cytomitome spécial qui constitue les fibres de la figure mitotique, tels que *M. Heidenhain*, *Reinke*, ont été frappés de la ressemblance morphologique et de l'analogie physiologique que ces fibres présentent avec des fibrilles musculaires. C'est ainsi que *Heidenhain* (294, p. 151) dit que l'on peut très bien transporter au cytomitome les propriétés de la substance contractile des muscles ; car les fibrilles musculaires ont pour prototype les fibrilles cellulaires du cytomitome. *Reinke* (334) s'exprime d'une façon analogue ; dans les parois de ses pseudoalvéoles du cytoplasme il décrit des granules qui, par leur disposition en série, peuvent former des filaments ; ce sont ces fins granules qui donneront lieu, par leur sériation, soit aux fibrilles de la sphère, soit aux fibrilles nerveuses, soit aux fibrilles musculaires, etc.

En troisième lieu, lorsque *Melland* (332), *Marshall* (320, 321), *Van Gehuchten* (389, 339, a), *Cajal* (273), *Bataillon* (263), *Bütschli* et *Schewiakoff* (272), *Watasé* (346) cherchent, de différente façon, à ramener la structure de la cellule musculaire au schéma par lequel ils conçoivent la structure cellulaire en général, il y a là, dans ces ingénieux essais de généralisation cytologique, le désir marqué d'enlever à ces productions spéciales qui sont les fibrilles musculaires le caractère singulier d'organes alloplasmiques, c'est-à-dire de produits protoplasmiques déterminés, que certains auteurs, comme *Retzius* (336), *Haycraft* (293), *Apathy* (261), *Meyer* (323), *Kölliker* (297), veulent leur donner, pour les rattacher au contraire à des formations généralement répandues dans les organismes cellulaires. C'est dans ce sens que s'est exprimé récemment *Flemming* (288) dans un article critique consacré à l'analyse des idées de *Kölliker* sur la nature des fibres musculaires. On ne peut douter, dit-il, que les fibrilles des fibres striées sont par leur structure particulière des choses qu'on ne retrouve pas ailleurs dans les cellules. Mais les fibres musculaires lisses déjà nous donnent une forme de passage aux structures cellulaires simples ; elles ont aussi des fibrilles à disposition parallèles, quoique dépourvues de toute différenciation, autant que nous l'apprennent du moins nos moyens optiques actuels. Aussi *Flemming* considère-t-il les fibrilles des éléments musculaires comme des choses qui ne sont pas différentes dans leur principe des autres structures fibrillaires de la cellule, et n'en sont que des différenciations fonction-

nelles. Il est singulier que, cherchant à apprécier la valeur morphologique exacte des fibrilles musculaires, *Flemming* n'ait pas fait intervenir, comme critérium, la coloration, pourtant élective, de ces fibrilles.

N'est-il pas préférable, pour des raisons physiologiques et morphologiques à la fois, de rapprocher les fibrilles musculaires de formations déjà reconnues pour spéciales dans toute cellule, de formations kinoplasmiques en un mot, que de les comparer aux fibres banales de la charpente du cytoplasme ordinaire? Physiologiquement, en effet, la distance à parcourir des fibrilles musculaires aux filaments du kinoplasme est moindre, puisque ceux-ci sont déjà, par leur définition, des fibres cytoplasmiques en lesquelles la propriété de contractilité s'est exaltée. Au point de vue morphologique, les fibrilles musculaires se rapprochent davantage par leur colorabilité, leur aspect, des filaments kinoplasmiques que de la trame ordinaire du cytoplasme.

2° *Fibrilles nerveuses.* — *Corps chromophiles de la cellule nerveuse.* — *L'existence réelle des fibrilles nerveuses.* — La comparaison des fibrilles nerveuses avec des formations kinoplasmiques suppose résolue la question de la structure de la cellule nerveuse et de ses prolongements. Or, on sait qu'aujourd'hui encore et aujourd'hui surtout, ce sujet est l'objet de nombreuses controverses. L'existence même des fibrilles nerveuses, en tant qu'éléments isolables et indépendants, telle qu'elle avait été posée par les auteurs classiques (*Remak, M. Schultze, Ranvier* par exemple), est fortement menacée.

A. Quelques auteurs seulement, tels que *Kronthal* (299), *Dogiel* (280, 281), *Apathy* (262), *Kölliker* (297), tiennent encore pour la décomposition de la substance nerveuse en fibrilles indépendantes. Ces fibrilles, *Kronthal* avait pensé pouvoir les colorer et les mettre en évidence dans tout leur parcours, par le bleu de méthylène; mais *Benda*, après examen des préparations mêmes de *Kronthal*, n'a pu se convaincre qu'il s'agissait bien de fibrilles continues. — *Dogiel*, en se servant de la coloration vitale, dans laquelle il a, comme on le sait, une expérience exceptionnelle, met en évidence, dans les cellules des ganglions spinaux et celles de la rétine, de grosses fibrilles qui s'entrecroisent dans la cellule en passant d'un dendrite à l'autre, ou qui décrivent, comme dans les ganglions spinaux, une courbe régulière. Dans un travail plus

récent (282, 283), *Dogiel* étudie spécialement, à l'aide du même procédé, les cellules des ganglions spinaux du Chat; il trouve des rangées de fins granules chromophiles et des fibrilles interposées à ces rangées pouvant se colorer avec la même intensité que les granules chromophiles, le tout plongé dans une substance fondamentale faiblement colorable. Rangées granulaires et fibrilles forment deux systèmes entrecroisés à peu près à angle droit (fig. 6 et 14). — Tout récemment, un spécialiste en la matière, *Apathy* (262), partisan de l'individualité des fibrilles nerveuses, a exposé de la façon suivante ses idées à ce sujet : « La substance conductrice consiste essentiellement en *fibrilles primitives conductrices* (plus généralement : *neurofibrilles*), tout comme la substance contractile consiste en *fibrilles primitives contractiles* (avec l'expression générale correspondante : *myofibrilles*) ». L'auteur fait dériver les fibrilles conductrices de ponts intercellulaires. Un tel pont ne deviendra une voie spécifique conductrice que quand se sera différenciée en lui la substance conductrice spécifique (neurofibrilles); de même que dans une cellule musculaire les prolongements, bien qu'ayant une certaine contractilité, ne deviendront muscles que quand la substance spécifique contractile (myofibrilles) sera différenciée en eux. A la fin de son volumineux mémoire, *Apathy* donne la liste des colorants caractéristiques des neurofibrilles. — *Kölliker* conclut à peu près dans le même sens qu'*Apathy*, en considérant que les fibrilles nerveuses apparaissent secondairement dans la cellule, et en fait des organes alloplasmiques, avec l'acception que *Meyer* (323) a donnée à ce terme.

Bühler (269 bis), dans un récent travail où il a poussé certainement plus loin que la plupart de ses devanciers l'analyse de la structure fine de la cellule nerveuse, est arrivé au même résultat. Dans toute cellule nerveuse il y a selon lui une substance fondamentale, non point homogène, mais réticulée, qui, avec le système radié et le microcentre, forme la partie constante de la cellule nerveuse, quelque jeune et peu différenciée qu'elle soit. Les fibrilles nerveuses sont de nature secondaire et sont des produits de différenciation de la substance fondamentale, dont le réseau, dans la cellule adulte, les entoure de ses mailles, tant dans le corps cellulaire que dans le cylindre-axe.

B. Pour les observateurs précédents, les fibrilles nerveuses sont dans la cellule une formation *sui generis*, jusqu'à un certain point

indépendante de la structure fondamentale, secondaire et surajoutée. *Flemming*, au contraire (287, 288), qui reconnaît, on le sait, une structure fibrillaire au protoplasme en général, et, avec lui, *Nissl* (328, 331), *Becker* (264), *Marinesco* (316-318), *Mann* (311, 312), *Dehler* (279), *Lugaro* (308), *Levi* (306) ne mettent pas à part le cytoplasme des cellules nerveuses, et les fibrilles nerveuses ne sont pour eux que l'expression exagérée de la structure fibrillaire habituelle du cytoplasme.

D'après *Kölliker*, il faudrait admettre, dit *Flemming* (287, 288), que les fibres nerveuses et les cellules musculaires, avec leur structure fibrillaire, sont des choses *sui generis*. *Flemming* doute qu'il en soit ainsi. En effet, la structure à fibres parallèles des neurites et des dendrites se continue là où ceux-ci entrent dans le corps de la cellule, c'est-à-dire dans ce corps même, en une structure fibreuse réticulée, qui ne montre pas de différence essentielle dans la disposition du mitome, dans beaucoup d'autres espèces cellulaires. D'après cela, les fibres nerveuses ne doivent pas tant être considérées comme des parties cellulaires à structure entièrement spéciale que beaucoup plutôt comme des parties où la structure ordinaire, fibreuse-réticulée, de la substance cellulaire a pris une disposition à fibres parallèles; il va de soi, d'ailleurs, que cette disposition parallèle des fibrilles dans les prolongements doit avoir un important rapport avec la conduction de l'excitation. Si l'on faisait de ces fibrilles des organes alloplasmiques, comme le veut *Kölliker*, il faudrait faire de même pour les réseaux fibrillaires des cellules nerveuses, et comme ces réseaux sont identiques à ceux de cellules quelconques, faire de même pour tous les réseaux de toute cellule. Ainsi voilà, avec *Flemming*, une nouvelle manière d'interpréter les fibrilles nerveuses, par laquelle ces fibrilles rentrent dans le cadre banal des différenciations cellulaires.

C. Une troisième catégorie d'auteurs se sont efforcés de concilier l'existence des fibrilles nerveuses avec l'idée de la structure alvéolaire du protoplasma. C'est ainsi que *Held* (295) donne des fibrilles qui paraissent dans le corps de la cellule nerveuse et dans ses prolongements dendritiques une interprétation toute différente des précédentes. Selon lui, le cytoplasme nerveux a une structure alvéolaire, à mailles le plus souvent allongées et parallèles; il y a donc des lames longitudinales et des lamelles anastomotiques transversales. Les premières, étant plus fortes et plus colorables,

demeurent seules visibles dans le champ du microscope fortement éclairé, tandis que les anastomoses transversales plus faibles et plus pâles disparaissent dans ces conditions d'observation; les lames longitudinales, vues en coupe optique ou réelle, en imposent alors par des fibrilles isolées et donnent l'illusion d'une structure fibrillaire. Dans cette manière de voir, que nous acceptons volontiers, la structure fibrillaire ne serait qu'une partie de la structure alvéolaire. Il reste à expliquer, ce que *Held* omet de faire, pour quelles raisons cette partie se distingue, d'où lui viennent les caractères d'épaisseur et de coloration plus forte qui la mettent en relief.

Ramon y Cajal (274) s'exprime aussi contre la structure fibrillaire du cytoplasme nerveux; pour lui les fibrilles ne sont que les trabécules longitudinales, plus épaisses, d'un réseau dont les anastomoses transversales sont plus faibles et peu visibles.

Wanda Sczawinska (342) n'a pu se convaincre non plus de l'existence des fibrilles; elle ne trouve dans le protoplasme nerveux qu'une disposition réticulée.

Les corps chromophiles. — Enfin, la question de l'existence des fibrilles nerveuses s'est trouvée déplacée encore par la découverte des corps chromophiles dits « corps de Nissl ». On a pensé, en effet, de divers côtés, que c'était à ces corps, qui souvent ont la forme de bâtonnets parallèles les uns aux autres, qu'était dû l'aspect fibrillaire du cytoplasme des éléments nerveux. L'existence des fibrilles nerveuses devient ainsi plus problématique que jamais.

Il semblerait donc que si, dans les lignes qui vont suivre et qui sont consacrées à un examen succinct de l'état actuel de la cytologie de la cellule nerveuse, nous ne montrons pas la réalité des fibrilles nerveuses, nous devons renoncer à trouver dans les éléments nerveux les équivalents des formations kinoplasmiques. Il n'en est rien cependant. Peu importe, avons-nous dit déjà, la forme extérieure sous laquelle se présente le kinoplasme. Pour qu'il y ait kinoplasme, il suffit d'une portion différenciée de la charpente du cytoplasme, quelle que soit la structure initiale de cette charpente, quelle que soit la forme de la portion différenciée; il faut que cette partie figurée se distingue par ses réactions colorées du reste du cytoplasme; qu'elle ait en outre un certain devenir; que, née dans certaines conditions déterminées, elle disparaisse dans d'autres.

Négligeant donc la question de la vraie structure de la cellule

nerveuse, qu'on sera peut-être longtemps encore à trouver, comme la structure cellulaire en général, et laissant de côté la fibrille nerveuse qui n'est que formation secondaire à notre point de vue, occupons-nous de rechercher, par un examen sommaire de la bibliographie, s'il y a ou non dans la cellule nerveuse une substance qui satisfait aux conditions requises d'un kinoplasme. Pour le dire tout de suite, la substance chromatophile de Nissl nous paraît remplir ces conditions.

Deux points sont à débattre à son sujet.

En premier lieu, fait-elle partie de la charpente du cytoplasme nerveux, ou figure-t-elle dans ses mailles à titre d'enclave? Dans le premier cas seulement, elle pourra être rapprochée du kinoplasme.

En second lieu, sa chromaticité est-elle de nature à la distinguer tout à la fois de la chromatine nucléaire et du cytoplasme ordinaire, comme il convient au kinoplasme?

Un troisième point serait à établir, conformément aux desiderata exprimés plus haut : celui de l'origine et du sort de la substance chromophile de Nissl. Mais nous croyons que l'évolution et le dynamisme des cellules nerveuses sont encore trop mal connus pour que ce point puisse être examiné. C'est à cause de cette lacune que le rapprochement que nous ferons entre la substance chromophile de Nissl et les autres substances kinoplasmiques demeurera forcément hypothétique.

1° On sait que les « corps de Nissl », ont été véritablement découverts par *Flemming* (284), dans les cellules des ganglions spinaux et sympathiques; il montra leur colorabilité élective. Simultanément *Nissl* (328) et *Benda* (265), le premier par sa méthode bien connue au bleu de méthylène, le second par d'autres procédés, ont vérifié pour les cellules du système nerveux central l'existence de ces corps. *Nissl* a consacré une série d'articles¹ à l'étude de ses corps chromatiques et de la structure de la cellule nerveuse en général. Voici le sommaire des données contenues dans deux de ces articles (89 et 90) et des idées de l'auteur. Il distingue dans la cellule nerveuse la substance fortement chromatique, ayant la forme de mottes ou de bâtonnets, qui, par leur position parallèle dans les prolongements et la partie périphérique de la cellule nerveuse, leur communiquent

1. On en trouvera la liste dans *l'Anatomie du système nerveux de l'homme*, par VAN GEUCHTEN (2^e édit., p. 246).

un aspect strié; la substance faiblement chromatique, disposée aussi en grains et en filaments; et enfin la substance achromatique, dans laquelle les deux précédentes sont enfoncées. *Rosin* (*Neurol. Centralblatt*, 1893) avait distingué chimiquement deux substances dans le protoplasma de la cellule nerveuse, une substance basophile, à grains grossiers, analogue à celle des grains basophiles des *Mastzellen* d'Ehrlich, et par conséquent de nature acide, et une autre en forme de fibres fines, acidophile. *Rosin* donc avait fait des corps de Nissl un concept plutôt chimique que morphologique. *Nissl* leur donne surtout une valeur morphologique et les considère comme des fragments de la partie chromatique figurée du corps cellulaire. La partie chromatique de la cellule nerveuse peut représenter une trame continue, dont les mailles sont occupées par la partie achromatique; ou bien elle forme des corps isolés, des fuseaux, des filaments, des grains. *Nissl* s'élève contre la dénomination de granules communément employée pour désigner ces formations. *Ehrlich* l'avait réservée pour des éléments qui préexistent dans la cellule vivante, chimiquement distincts des matières albuminoïdes ordinaires de la cellule, qui ne sont pas des parties constitutives de la substance vivante du protoplasma, mais qui sont des produits figurés et réels de ce protoplasma, et non pas de simples coagulums produits par les réactifs. On ne peut, dans ces conditions, dit-il, parler de granules des cellules nerveuses; car il faudrait pour légitimer ce terme, montrer que les corps chromatiques occupent dans la cellule nerveuse la même situation que les enclaves de glycogène dans une cellule cartilagineuse. Aussi condamne-t-il comme illogique et incompréhensible cette conclusion de *M. Fleisch* (in thèse d'*A. Gitiss*, Berne, 1887) que les *Nervenzellengranula* sont vivants et représentent du protoplasma et non du paraplasma au sens de *Kupffer*. De même qu'on doit renoncer à désigner les corps de Nissl sous le nom de granules, on ne peut les qualifier de chromatiques. Le terme de chromatine a en effet en histochimie un sens précis, puisque la chromatine équivaut à la nucléine des chimistes. Aussi distingue-t-il dans la cellule nerveuse une partie figurée, colorable ou chromophile, et une autre partie non figurée et non colorable.

Les deux points qui nous occupent sont touchés par le savant neurologiste. En premier lieu, il dit que les corps de Nissl font partie de la trame cellulaire et ne sont pas des enclaves. En second lieu, il avance que ces corps ne contiennent pas de véritable chro-

matine. Nous allons examiner quelles sont les opinions émises après lui par les auteurs relativement à ces deux propositions.

Sur le premier point, une manière de voir opposée est soutenue par *Van Gehuchten* (290), *Held* (295), *Lugaro* (308 et 309), *Benda* (267), *Dogiel* (281), *Cajal* (274).

Van Gehuchten (290, p. 253) conclut à ce sujet : « La partie achromatique du protoplasma cellulaire est donc l'élément constituant principal de la cellule nerveuse... La substance chromatique, au contraire, n'est qu'une substance de réserve. Elle s'accumule dans le protoplasme cellulaire pendant l'état de repos du neurone; elle diminue pendant son activité fonctionnelle; elle se désagrège et se dissout dès que le neurone est lésé en un point quelconque de ses prolongements; elle n'est donc pas indispensable à la vie du neurone ».

Van Gehuchten (291, 292), paraît d'ailleurs avoir modifié sa manière de voir et l'avoir rapprochée autant qu'il lui était possible de l'opinion qui fait des corps chromophiles des dépendances de la charpente cellulaire. Il dit en effet (292) : « Les éléments chromatophiles ne représentent que des portions plus ou moins volumineuses de protoplasme imprégnées d'une substance chimique spéciale fixant avidement les couleurs basiques d'aniline ». Et d'autre part (95, p. 18) : « Ce qui distingue la partie chromatique de la partie achromatique, c'est que les trabécules du réseau protoplasmique se sont imprégnées, à ce niveau, d'une substance chimique spéciale sensible aux couleurs basiques d'aniline ». Bien que localisant donc la substance chromatique aux trabécules du réseau protoplasmique, leur donnant une situation qui n'est jamais celle des substances de réserve, *Van Gehuchten* néanmoins répète cette expression « espèce de substance de réserve » (95, p. 18 et 19) et la phrase entière que nous avons citée d'après son travail (91).

Lugaro (308, 309) regarde la substance chromatique comme une matière secondaire qui s'est déposée entre les fibrilles et les travées du réseau cellulaire. L'image montrée par la coloration de Nissl n'est pour lui que le négatif des aspects offerts par les méthodes ordinaires.

C'est également en dehors de la charpente filaire et enchevêtrée des cellules colossales et des cellules ganglionnaires de l'*Amphioxus* que *Heymans et van der Stricht* placent les corps de Nissl.

Benda (267) regarde la partie chromatique du protoplasme des

cellules nerveuses comme du cytoplasme non différencié ou neuroplasma imprégné de substance chromatique basophile, tandis que la partie achromatique, sans doute formée de fibrilles nerveuses et représentant ainsi le cytoplasme différencié ou axoplasme, serait sans relation avec la précédente.

Bühler (269 bis) surtout est très affirmatif quant à la situation, à la nature et au rôle des grains chromophiles ou basophiles de la cellule nerveuse. Ses figures les montrent à côté de la charpente fondamentale réticulée et à côté des fibrilles nerveuses. Quant à leur nature et à leur fonction, il s'exprime à leur sujet de la façon suivante (p. 377) : « La plupart des cellules nerveuses forment, lors des échanges de substances qui s'y font comme ailleurs, à côté d'autres produits, un corps chimique de nature albuminoïde qui, soluble dans la solution physiologique de sel et dans les alcalis est précipité par les coagulants ordinaires des albumines; il se distingue à l'état frais aussi bien que coagulé, par une élection spécifique pour les couleurs basiques d'aniline au sens d'Ehrlich... etc. ». Et ailleurs (p. 92) : « Ce sont des produits de l'échange normal dans la cellule ganglionnaire. Mais ils ne sont pas la cause de la fonction normale, et n'en sont qu'un phénomène concomitant ». Enfin (p. 102) : « Ceux-ci (les corps basophiles) prennent une part énergétique, mais plutôt passive, au travail fonctionnel de la cellule nerveuse et sont peut-être entre autres choses le matériel de réserve, qui lui permet de répondre par une puissante réaction à la moindre excitation ».

Selon *Cajal* (274), la substance chromatophile n'est pas spécifique, caractéristique des cellules nerveuses; car on la retrouve dans certains leucocytes, dans des cellules conjonctives et des cellules névrogliales; c'est une substance basophile, qui vraisemblablement sert à la nutrition des éléments nerveux. On pourrait la comparer avec les grumeaux fusiformes, fortement colorables par le chlorure d'or qui se trouvent dans les cloisons sarcoplasmiques des fibres musculaires; comme ceux-ci, les corps chromophiles de la cellule nerveuse adhèrent à la charpente cellulaire; comme eux aussi ils paraissent subir des modifications durant la période d'activité de l'élément.

Held (295) et *Dogiel* (281) ne reconnaissent même pas les corps de Nissl pour une production naturelle de la cellule nerveuse. Pour eux, la substance chromatique n'existe dans la cellule nerveuse qu'à

l'état dissous, imbibant le protoplasma, et ne se montre sous une forme figurée qu'après qu'elle est précipitée par les réactifs. — Plus récemment, *Dogiel* (282, 283) a modifié sa manière de voir. Il se sépare de *Held* et aussi de *Fischer* (*Anat. Anzeiger*, Bd IX), pour admettre que les mottes chromophiles ont bien une existence réelle; elles ne sont, dans les cellules des ganglions spinaux, que l'une des formes, la plus rare, il est vrai, de la substance chromophile, qui est le plus souvent disposée en fins granules sériés et en fibrilles. Cette forme résulte de l'irrégularité même de la disposition de la matière chromophile. De ses observations, *Dogiel* conclut (d'une façon inattendue, et, ce semble, peu légitime) que les grains de la substance chromophile jouent vraisemblablement le même rôle que ceux des cellules glandulaires. Et cependant ces grains, *Dogiel* vient de montrer qu'ils faisaient partie, ainsi que les fibrilles, de la portion figurée de la cellule nerveuse.

Dans le camp opposé, *Flemming*, *Pflücke*, *V. Lenhossek*, *Dehler*, *Marinesco*, *Paladino*, *Levi*, avec des variantes souvent considérables, s'accordent néanmoins sur ce point capital que les corps de Nissl font partie de la structure même de la cellule.

Flemming (285, 286), dans les cellules des ganglions spinaux des Mammifères et dans les cellules de la moelle épinière d'un Poisson, a cru constater que les fibrilles nerveuses se continuent avec les corps chromophiles; ou tout au moins, se demandant si ces corps sont dans les mailles ou sur les travées mêmes de la charpente cellulaire, penche-t-il vers cette dernière alternative.

Pflücke (333) a décrit, dans les cellules ganglionnaires du Lombric et des Mollusques, des fibrilles variqueuses dont les varicosités colorables sont une particularité caractéristique du cytoplasme du corps cellulaire, car elles manquent au cylindre-axe, ou du moins ces varicosités ne s'y colorent pas. Ces renflements variqueux ne sont manifestement autre chose que les corps chromophiles des auteurs. L'observation de *Pflücke* établit donc nettement que les corps chromophiles ne sont que des parties de la trame fibrillaire. Il est vrai que sur le même matériel *Mac Clure*, a obtenu un résultat opposé.

Lenhossek (300, 302, 303) place aussi les corps chromatiques de Nissl sur les filaments mêmes de la charpente cytoplasmique, tout en reconnaissant à cette charpente une structure autre que celle que lui trouvent les auteurs précédents. Il met d'ailleurs sur le

compte du matériel différent qui a été employé les divergences qui se sont produites entre *Flemming* et lui au sujet de la structure de la cellule nerveuse et particulièrement de la puissance et de la disposition des corps basophiles de la cellule. Si, comme *Flemming*, il a pu se convaincre de la fibrillation du cylindre-axe et de son cône d'origine, il ne peut reconnaître entre les masses chromophiles les fibrilles de *Flemming*, non plus que les prolongements filamenteux qui, d'après *Nissl*, doivent supporter les mottes chromophiles; au lieu de fibrilles, il ne trouve à la substance fondamentale de la cellule qu'une structure « grenue finement alvéolaire ». Pénétrant plus avant dans la structure des corps chromophiles, *Lenhossek* remarque à la suite de *Benda*, *Flemming*, *Held*, qu'ils ne sont pas homogènes, mais formés de granules très fins ou microsomes très colorables, dont la substance est appelée par l'auteur « tigröïde » et qui sont plongés dans une matière fondamentale. Quant aux rapports des corps chromophiles, *Lenhossek* voit sur des préparations colorées par l'hématoxyline ferrique et légèrement teintées d'éosine, que les mottes fusiformes se continuent à leurs extrémités par des stries pâles, délicates, rectilignes et parallèles, qu'on peut suivre plus ou moins loin dans le corps cellulaire et dans les dendrites. C'est là, suivant lui, la « structure fibrillaire » de *Remak*, *Schultze*, de *Ranvier* et de *Dogiel*. Mais ces fibrilles à leur tour sont déjà une différenciation de la substance fondamentale granulo-alvéolaire du corps cellulaire; la substance intermédiaire interposée aux microsomes dans les corps chromophiles est la continuation de ces fibrilles. D'après cela, les fibrilles, loin d'être situées entre les mottes chromophiles, comme l'ont voulu certains auteurs, sont continues avec elles; ces mottes ne sont pas une « masse de remplissage » située entre les fibrilles, mais sont des renflements fusiformes de celles-ci. Dans les corps cellulaires arrondis, les stries fibrillaires manquent complètement et les masses tigröïdes deviennent alors des formations tout à fait indépendantes. A noter encore que *Lenhossek* cherche à expliquer comment les masses de tigröïde se trouvent portées dans les dendrites lors de la transformation du neuroblaste en cellule nerveuse : explication bien pénible, que l'auteur eût pu s'épargner s'il eût admis, ce qui est pourtant bien admissible, que les corps tigröïdes peuvent être formés à nouveau dans les dendrites, par l'activité propre de la cellule.

Lenhossek donc superpose les corps de *Nissl* aux fibrilles du

corps cellulaire et fait de celles-ci de simples différenciations de la trame cytoplasmique; il place donc les corps chromophiles sur cette trame même. *Reinke* (90) exprime la même opinion; car il dit que la disposition fibrillaire des corps de Nissl tient à un arrangement fibrillaire de la substance cellulaire, et que, quand les cellules sont vides de corps chromophiles, on aperçoit les fibrilles cytoplasmiques démasquées par ces corps disparus. C'est de la même façon qu'il faut interpréter le résultat que *Lugaro* (310) a obtenu dans ses recherches sur la structure de la cellule nerveuse après empoisonnement par le plomb et l'arsenic. En déterminant par ce moyen une chromolyse périphérique, c'est-à-dire une destruction des corps chromophiles à la périphérie de la cellule, il découvre la trame fibrillaire réticulée de ces cellules, qui était masquée par les corps chromophiles appliqués sur elle.

Dehler (279) observe dans les cellules du sympathique de la Grenouille que le réticulum cellulaire supporte les mottes chromophiles.

C'est aussi sur les fibrilles, disposées en un réticulum, de la substance achromatique que *Marinesco* place les corps chromophiles; dans toute autre situation de ces corps, le terme de *Kinetoplasma*, par lequel il a désigné leur substance, serait inexact.

Paladino (332) identifie plus encore que les précédents auteurs les corps chromophiles à la trame cellulaire. Dans les cellules nerveuses de la moelle d'un Sélacien, l'*Alopias vulpes*, il trouve deux sortes de fibrilles: les unes formées d'une substance colorable, les autres d'une substance qui ne l'est pas. Or les fibrilles chromophiles portent des renflements allongés et çà et là des mottes irrégulières de substances plus chromatiques, qui ne sont autres que les corps de Nissl.

G. Levi (305, 306) reconnaît aux cellules nerveuses un certain nombre de caractères essentiels, dont un seul est véritablement spécifique. Il consiste dans la présence des mottes chromophiles. Mais ce caractère n'est acquis aux cellules nerveuses que dans l'état de complet développement. La seule variété somatochrome le possède; les cellules caryochromes et les grains en sont dépourvus. Dans les cellules somatochromes (*Somatozellen*), les seules que nous ayons à envisager ici, l'auteur décrit successivement la « partie chromophile » et la « partie fondamentale » (non chromophile). La première, chromophile et non strictement chromatique,

(au sens convenu de ce terme), se présente sous différentes formes : de granules en poussière, de grains plus gros, de filaments, de mottes. Les mottes ont elles-mêmes, comme *Flemming* et *Lenhossek* l'ont observé, une constitution granuleuse, tandis que *Levi* les trouve tantôt homogènes, tantôt granuleuses, suivant le réactif employé. Très grandes sont les différences que présentent les corps chromophiles d'un animal à l'autre. Aussi la classification des cellules somatochromes fondée par *Nissl* sur la disposition de la substance chromophile semble-t-elle à l'auteur reposer sur un principe inexact. Il n'y a pas lieu non plus, d'après l'auteur, de faire une distinction, avec *Paladino*, entre les fibrilles et les corps chromophiles; les premières ne sont qu'une forme particulière des secondes.

Ajoutons à cette liste d'observations les deux suivantes, qui s'y rattachent plus ou moins directement.

Th. H. Montgomery (324), dans certaines cellules nerveuses de Némertes du genre *Lineus*, décrit dans le cytoplasme, et même le spongioplasme, dont il ne reconnaît d'ailleurs pas la structure fibrillaire, des corps homogènes, fortement colorés, plus ou moins sphériques, peu nombreux, irrégulièrement distribués, qu'il assimile aux corps chromophiles des autres types. Je dois dire d'ailleurs que la ressemblance est peu frappante, et l'auteur du reste paraît avoir lui-même quelque doute sur l'identité de ces formations.

Solger (343), dans les cellules nerveuses centrales du lobe électrique de la Torpille, a constaté, en partie avec la méthode de Heidenhain, une structure fibrillaire aussi bien du corps de la cellule que des dendrites et des neurites. D'une façon inconstante, il existait en outre des filaments onduleux, fortement colorables, dont *Solger* pense qu'ils doivent être rapportés à un état fonctionnel particulier de la cellule. Il semble que dans cette observation, qui ne nous est connue que par une analyse de *Flemming* (288), l'auteur ait eu affaire à une formation peut-être très intéressante à un point de vue général, participant à la fois des fibrilles de la substance nerveuse par sa forme et des mottes chromophiles par sa coloration.

En terminant cet exposé, nous devons dire que nous avons été frappé de la confusion qui règne dans cette question, d'ailleurs fort délicate, de la cytologie nerveuse. Cette confusion tient à ce que la plupart des auteurs qui ont examiné ce point paraissent avoir

voulu éviter d'être affirmatifs; d'où la forme indécise, vague de leur opinion; d'où aussi les différences qu'on peut remarquer entre les comptes-rendus des opinions, peu nettement exprimées, ayant été interprétées et rapportées de façon différente par les auteurs. Cet état de choses regrettable est dû, croyons-nous, à ce que la question n'a jamais été nettement posée, et qu'elle n'a surtout pas été placée sur le terrain de la cytologie générale.

2° Le second point que nous avons à examiner est celui de savoir si la substance du corps chromophile est chimiquement différente de celle de la chromatine nucléaire et de celle du cytoplasme ordinaire. Nous ne pouvons pour le moment apprécier le plus souvent la nature chimique des corps vus au microscope que d'une manière bien imparfaite, par leur réaction à l'égard des teintures employées en histologie.

Nissl a déjà insisté sur la nécessité qu'il y a de ne pas confondre la substance chromophile des cellules nerveuses avec la chromatine nucléaire et a repoussé l'épithète de chromatique qu'on lui a trop souvent donnée, pour la remplacer par celle de chromatophile. C'est aussi pour éviter une telle confusion que *Levi* (306) se sert également du terme de chromatophiles et non de celui de chromatiques pour qualifier les corps de la cellule nerveuse; il précise du reste (p. 22) que la chromaticité de ces corps est différente de celle de la chromatine nucléaire : ils ont une grande affinité pour la thionine, matière colorante basique, il est vrai, mais moins basique que le vert de méthyle, qu'ils refusent; par le colorant de Biondi, ils prennent la matière acide et non la substance basique, le vert de méthyle. Si d'ailleurs, dans certaines conditions, on peut colorer ces corps en même temps et de la même façon que les masses de chromatine nucléaire (méthodes de *Nissl*, de *Mann*, de *Heidenhain* et autres), dans d'autres cas, où la chromatine du noyau est parfaitement colorée (par exemple à la suite d'une fixation par les réactifs osmiques et d'une coloration par la safranine), les corps chromophiles du cytoplasme demeurent sans coloration et échappent à peu près complètement à l'examen. Quant à leur différenciation d'avec la substance du cytoplasme ordinaire, elle est donnée par les méthodes précitées, dont on se sert habituellement pour mettre ces corps en évidence, tandis que le fond du cytoplasme, substance achromatique des auteurs, ne prend pas la coloration.

Il résulte de ce qui précède que ce qu'on sait des corps chromophiles des cellules nerveuses n'est nullement en contradiction avec l'idée qu'il pourrait s'agir d'un plasma modifié, analogue au kinoplasme et à l'ergastoplasme. Par leur situation sur les travées mêmes de la charpente cytoplasmique (d'après la majorité des auteurs du moins), par leur chromaticité spéciale, les corps des chromophiles ne sont pas éloignés des formations kinoplasmiques et ergastoplasmiques ¹.

On sait que *Marinesco* (313, 315, 316) a créé le nom de *Kinetoplasma* pour désigner la substance chromatique des cellules nerveuses, reconnaissant à cette substance, de par l'expression même sous laquelle il la désigne, un rôle dans le mouvement spécial dont le neurone est le siège; la substance achromatique au contraire, à laquelle seraient dévolus les phénomènes fondamentaux mais banaux de la vie cellulaire, a reçu de lui le nom de *trophoplasma*. Ces dénominations ont été évidemment calquées sur celles de kinoplasma et de trophoplasma que *Strasburger* a introduites sous la science. Nul doute aussi que *Marinesco* leur ait attribué une signification analogue à celle que *Strasburger* a imposée au kinoplasme et au trophoplasme. Il est inutile de faire remarquer que, contrairement à *Van Gehuchten* (291), nous acceptons tout à fait cette expression de *Marinesco*, avec toutes les conséquences qu'elle entraîne, interprétée étymologiquement.

D'ailleurs *Marinesco* (319), dans une note adressée à l'Académie des Sciences, s'est exprimé plus récemment d'une manière catégorique à cet égard. « La plupart des auteurs, dit-il, ont admis que la substance chromatique constitue une matière de réserve alimentaire, une espèce de grenier de nutrition. Cette opinion ne nous rend pas compte de la morphologie de ces éléments et s'accorde mal avec le fait qu'il existe une classe de cellules nerveuses dépourvues de ces éléments. Aussi, je crois et j'espère pouvoir le prouver dans la suite, que ces éléments jouent un rôle important au point de vue des fonctions des cellules nerveuses.... ». « Ainsi, on le voit, les éléments chromatophiles constituent, pour moi, une substance à haute tension chimique. C'est grâce en partie aux modifications

1. J'ai l'intention, à ce sujet, d'examiner avec les méthodes mêmes qui servent spécialement à mettre en évidence les corps chromophiles des cellules nerveuses (sublimé, thionine ou bleu de toluidine) les objets où des formations kinoplasmiques et ergastoplasmiques ont été constatées.

qu'ils impriment à l'onde nerveuse, que la cellule nerveuse devient une source d'énergie, c'est à cette substance de tension nerveuse que j'ai donné le nom de *Kinetoplasma*. Il est possible que ce soit au moyen des processus chimiques ou des oxydations que l'augmentation de potentiel du courant ait lieu ». Sans pouvoir suivre *Marinesco* dans les considérations générales sur la physiologie et la pathologie des cellules nerveuses, où il a une compétence spéciale qui nous manque, nous remarquerons seulement que la notion, surtout physiologique, de son kinétoplasma nerveux s'harmonise parfaitement avec la notion, exclusivement histologique, que nous proposons.

L'absence des corps chromatophiles (sur laquelle *Marinesco* vient d'attirer l'attention) dans certaines cellules nerveuses, leurs variations de forme, de quantité sous certaines influences, ne sont pas davantage un obstacle au rapprochement que nous esquissons ; et ces faits s'accordent tout aussi bien avec notre hypothèse qu'avec l'interprétation qui en fait des enclaves et des produits fabriqués. Il est reconnu en effet (*Nissl, Levi*) que les cellules dans lesquelles les corps chromophiles font défaut sont des éléments jeunes, non encore parvenus à leur complet développement, qui n'accomplissent encore aucun travail nerveux (cellules caryochromes, grains). Les éléments, au contraire (cellules ganglionnaires, les grandes cellules pyramidales de l'écorce cérébrale, les cellules radiculaires des cornes antérieures de la moelle, par exemple), chez lesquels les corps chromophiles présentent le plus beau développement (cellules somatochromes) sont aussi ceux où la puissance de travail nerveux est le plus grande. Or nous savons que ce n'est qu'à l'apogée de la vie cellulaire, au moment de la mitose et de la sécrétion, par exemple, que le kinoplasme et l'ergastoplasme sont le plus développés, ou même est-ce seulement à ce moment qu'ils apparaissent.

Quant aux variations nombreuses offertes par les corps chromophiles dans certaines circonstances, pathologiques ou expérimentales elles ne sont pas davantage de nature à infirmer notre manière de voir. Nous considérons en effet les formations kinoplasmiques et ergastoplasmiques comme essentiellement transitoires et périssables.

Mais, ainsi que nous l'avons exprimé plus haut, comme une cellule nerveuse, une fois en possession de sa neurilité, travaille sans relâche de son métier de cellule nerveuse, est dans un état

continuel de tension nerveuse, nous croyons que les formations plasmiques constituées en elle sous la forme de corps chromophiles demeurent au lieu de se détruire, ne font que se modifier au lieu de se supprimer, jusqu'au moment où, à l'occasion d'une nouvelle crise de l'activité nerveuse, de nouveaux corps se forment correspondant à cette phase nouvelle de la vie cellulaire. Cet état, qui dure toute la vie, avec ses rémissions et ses crises, ses oscillations légères autour d'une certaine position d'équilibre vital, serait comparable à celui d'une cellule ordinaire en mitose, se trouvant en cet état mitotique d'équilibre instable où toutes tensions sont satisfaites et se neutralisent dans la cellule, et y demeurent à peu près d'une manière indéfinie, sans plus retrouver jamais le stade de repos.

Le corpuscule central et la sphère des cellules nerveuses. — Il nous reste à présent, à propos des cellules nerveuses, une dernière question à examiner.

On sait que, dans ces derniers temps, nombre d'auteurs ont montré l'existence, dans les cellules nerveuses, de sphères et de corpuscules centraux. C'est *Lenhossek* (301) qui a fait la découverte de ces formations dans les cellules des ganglions spinaux; puis sont venues les observations de *Bühler* (269), *Dehler* (279), *Marg. Lewis* (307), *Solger* (343), *Mac Clure* (277), *Schaffer* (341), *Dogiel* (282, 283), qui ont porté sur des cellules nerveuses variées, appartenant à des Invertébrés ou à des Vertébrés.

Je n'ai aucune remarque à faire au sujet de quelques-unes de ces constatations. *Schaffer* figure nettement (fig. 14 et 15), dans les cellules des ganglions crâniens de *Petromyzon Planeri*, une masse de configuration variée, présentant, dans les cas typiques, à côté d'elle, une aréole claire qui renferme un grain ou centrosome. *Dogiel* (282, fig. 6, et 283, fig. 14) représente dans les cellules des ganglions spinaux un corps arrondi situé dans une aire claire, dont il fait une sphère avec son corpuscule central.

Marg. Lewis donne, chez un Invertébré, le *Clymenella torquata*, des dessins très nets, d'ailleurs demi-schématiques (à cause du procédé même de reproduction des dessins), d'un centrosome entouré de rayons microsomateux qui divergent en formant un aster. Les figures qu'elle a obtenues coïncidaient avec celles que *V. Lenhossek* a données des cellules ganglionnaires de la Grenouille. La sphère est ou bien nettement séparée du cytoplasme ambiant,

ou bien se continue insensiblement avec lui; la sphère a deux zones concentriques, traversées par quelques rayons qui partent d'un, de deux ou de trois centrosomes.

Quant aux observations de *Bühler* et de *Lenhossek*, j'ai, par contre, quelques remarques à faire à leur propos, soit pour les infirmer, soit pour les interpréter autrement que cela n'a été fait.

Bühler (269) figure des irradiations très nettes (par exemple dans ses figures 21 et 22, et d'autres encore) s'étendant autour d'un microcentre, dans des cellules cérébrales de Lézard; il dit (268) avoir aussi constaté des centrosomes dans les cellules pyramidales de l'Homme, où *Kölliker* (298), de son côté, trouvait des sphères attractives. Les dessins de *Bühler* sont tellement démonstratifs d'une sphère attractive, qu'il est impossible de ne pas accepter l'interprétation qu'en donne l'auteur. Bien qu'une observation négative n'ait aucune valeur, en regard de faits positifs, je puis toutefois déclarer, qu'en étudiant le même objet que *Bühler*, c'est-à-dire des cellules du cerveau du Lézard, et me plaçant dans les mêmes conditions de technique, n'ayant pas réussi à voir nettement des centrosomes et des irradiations. Sans doute, dans ces préparations, on obtient çà et là des images analogues à celles que *Bühler* a figurées; mais la réticulation du cytoplasme, que j'ai trouvée telle que la représente *Bühler*, est tellement prononcée dans ces conditions qu'il est difficile de trouver la sphère et le centrosome.

D'autre part, les images les plus nettes qu'on ait données de la sphère et du centrosome des cellules nerveuses, celles de *V. Lenhossek* par exemple, ont reçu de *Levi* une interprétation que nous adoptons volontiers. En effet, cet auteur a obtenu (fig. III et fig. IV, dans le texte), dans les cellules spirales de *Bufo*, des figures qui ressemblent tout à fait à celles de *Lenhossek*; ce sont des tourbillons de fibres spirales, au centre desquels toutefois il n'a pu, contrairement à *Lenhossek*, découvrir de centrosome. Aussi ces formations, celles que *Lenhossek* a vues et celles qu'il a trouvées lui-même, n'ont-elles d'après lui, nullement la signification d'une sphère; car elles sont en rapport étroit avec l'origine du cylindre-axe; et ainsi leur situation se concilie mal avec l'idée que nous nous faisons d'un centrosome et d'une sphère, formations qui sont en relation, au moins pendant la période de développement de la cellule, avec le pouvoir reproducteur de celle-ci. Il n'est pas venu à l'idée de

Levi, ou du moins il n'en laisse rien paraître, que ces formations par contre, seraient en rapport peut-être avec le fonctionnement de la cellule nerveuse.

Ainsi, pour quelques-unes des descriptions et des figures, tendant à montrer qu'il existe dans les cellules nerveuses des sphères et des centrosomes identiques aux formations homonymes constatées dans les autres éléments cellulaires, on peut douter qu'il s'agisse de véritables sphères et centrosomes, tels qu'on les comprend habituellement.

Si, de plus, on devait attacher une importance aux observations négatives, j'ajouterais que plusieurs auteurs ont en vain cherché ces formations dans certaines cellules nerveuses : tels *Lenhossek*, qui ne les a pas rencontrées dans les cellules nerveuses centrales, et qui est obligé de supposer pour ces cellules que la sphère et le centrosome ont leurs équivalents dynamiques ou même morphologiques dans le noyau; *Levi*, qui ne les représente pas dans ses dessins, cependant excellents; *Flemming*, qui ne est pas sans avoir beaucoup examiné les cellules nerveuses à ce point de vue et n'indique nulle part que son examen ait été heureux.

Enfin, pour terminer cette critique des sphères et des corpuscules centraux des cellules nerveuses, observons que *Dahlgren* (278) a montré qu'un artifice de préparation pouvait donner lieu à des formations qui en imposent pour des sphères et des corpuscules véritables.

Il convient donc d'être très réservé dans l'affirmation de l'existence réelle de ces images. Il convient aussi de l'être dans l'identification de ces aspects avec des sphères et des centrosomes tels qu'on les conçoit dans les autres cellules, et nous émettons des doutes sérieux sur la légitimité de cette identification. Si la sphère et le corps central des cellules nerveuses ne sont plus identiques, morphologiquement et physiologiquement aux formations de même nom décrites ailleurs, leur présence dans les cellules nerveuses s'harmonise très bien avec l'existence du kinoplasme nerveux tel que nous l'avons supposé.

Pendant que cet article était à l'impression, deux mémoires ont paru sur la structure des cellules nerveuses. L'un est de *Heymans et Van der Stricht* (295, a); on n'y trouve d'intéressant, à notre point de vue, qu'une figure (fig. XL, pl. IX) représentant dans une cellule nerveuse ganglionnaire de l'*Amphioxus* une double sphère attractive avec double centrosome.

Le travail de *Bühler* (269, a) renferme au contraire de très importantes données sur la question de la sphère et du centrosome des cellules nerveuses. L'auteur donne du centrosome de ces cellules des figures extrêmement démonstratives (fig. I, II, III, IV, VIII, IX), qui laissent bien loin derrière elles tout ce qu'on a représenté sur cet objet; de telle sorte que nous laissons volontiers tomber les critiques que nous formulions pour les images figurées dans le premier mémoire du même auteur. *Bühler* a même pu déceler un système d'irradiations autour d'un microcentre représenté par deux centrosomes. Il a même réussi, en construisant, selon *Heidenhain*, l'axe cellulaire, à déterminer la situation exacte du microcentre, et a pu vérifier l'exactitude de la loi de *Heidenhain*. Comme conclusion capitale, *Bühler* affirme l'existence du centrosome dans les cellules nerveuses, et suppose en outre qu'il est constant et se retrouve dans toutes. Enfin le mémoire de *Bühler* contient encore une autre donnée intéressante. Les doutes, que nous émettions plus haut sur la légitimité de l'identification des formations décrites dans les cellules nerveuses sous le nom de centrosomes et de sphères avec les corps de même nom connus ailleurs, prennent une forme moins vague de par les observations de *Bühler*. En effet, à côté des véritables centrosomes qui sont ceux qu'il a trouvés, il distingue les formations décrites par *Lenhossek* et d'autres, qui ne sont pour lui que des pseudo-centrosomes.

VII

L'ARCHOPLASME OU KINOPLASME DANS LA DIFFÉRENCIATION SPERMATIQUE.

Les spermatides, une fois produites par division des spermatocytes de deuxième ordre, doivent contenir toutes les parties que renferme une cellule-fille nouvellement formée par division indirecte. Destinées à se différencier en spermatozoïdes, elles doivent employer au cours de cette différenciation toutes leurs parties constitutives à l'édification des diverses pièces dont se compose le spermatozoïde, au lieu de n'en utiliser que quelques unes et de rejeter les autres. Le phénomène de la différenciation de la spermatide doit donc se décomposer en un certain nombre de différenciations partielles, dont celles-là seules doivent nous occuper ici, qui portent sur les

éléments de la spermatide apparentés à l'archoplasme, au kinoplasme. Or les éléments intéressants pour nous en raison de leur qualité de kinoplasmiques sont : les fibres de l'irradiation polaire ; les fibres du fuseau central. Examinons donc d'abord les opinions les plus récentes et par suite les plus vraisemblables qui ont été émises relativement à la transformation de ces deux éléments de la spermatide ; puis nous verrons de quelle façon se constitue l'organe du mouvement, le filament caudal, du spermatozoïde.

I. *Destinée des fibres de l'aster polaire.* — Que deviennent d'abord les fibres de l'aster polaire dans la différenciation de la spermatide en spermatozoïde ? On peut ranger les opinions émises à ce sujet dans trois catégories principales. Dans l'une des manières de voir, l'aster polaire de la spermatide n'est qu'un résidu sans utilité que le spermatozoïde n'emploie pas. Avec l'une et l'autre des deux autres opinions, cette formation kinoplasmique devient au contraire partie constituante du spermatozoïde définitif. Elles diffèrent l'une de l'autre par la place attribuée à cette formation dans l'organisme du spermatozoïde ; pour l'une, l'aster polaire et son centrosome désignent la place du futur pôle caudal de la tête du spermatozoïde ; selon l'autre, l'aster polaire demeure, seul ou avec le centrosome, au pôle antérieur de la tête. La troisième catégorie est d'ailleurs de beaucoup la plus importante et compte le plus de partisans ; mais il n'est pas absolument exact de dire qu'elle est formée d'auteurs qui ont suivi la destinée de l'aster polaire ; en réalité la plupart de ces auteurs ont suivi les transformations d'un corps, la « sphère » ou *Nebenkern*, propre à la spermatide, sans trop s'inquiéter de son origine, qu'on ne peut qu'hypothétiquement et par analogie rapporter à un reste de l'aster polaire.

Platner (375-379), *Henking* (362), *Bolles Lee* (367-367, a), *Hermann* (364), à des titres différents, peuvent représenter la première catégorie. *Platner* et *Henking* n'ont attribué aucun rôle à l'aster polaire dans la formation spermatique ; *Bolles Lee* fait purement et simplement disparaître dans les cellules-filles la partie polaire du fuseau achromatique, en formant un corps provisoire, le *Nebenkern* de la spermatide, qui finit par s'effacer en dégénéralant totalement.

Hermann (365), pour un travail récent sur la spermatogenèse des Sélaciens et de la Salamandre, doit aussi figurer dans ce groupe. Chez les Sélaciens les fibres du manteau et de l'irradiation polaire du spermatoocyte, séparées du centrosome, et spécialement cette

partie que l'auteur a nommée « anses archoplasmiques », fournissent dans la spermatide une masse grenue, sombre (fig. 5), qui se colore en noir à la suite d'une teinture par l'hématoxyline de Pal et la safranine, et qui se montre ainsi de nature archoplasmique. Chez la Salamandre, les dispositions sont plus compliquées; car la masse grenue et sombre renferme en outre, au sein d'une aire claire, trois corps différents, déjà décrits par l'auteur dans son précédent travail; ce sont deux globules chromatiques et un corps ovale achromatique (fig. 21). Les deux globules chromatiques, unis en une sorte de petit fuseau et représentant l'un, plus petit, le corpuscule central, l'autre, plus gros, le corpuscule intermédiaire, ne nous intéressent pas pour le moment. Le corps ovalaire, au contraire, avec la masse grenue qui l'entoure, représente l'archoplasme, c'est-à-dire un dérivé de la partie polaire du fuseau. Pour cette origine, *Hermann* donne le nom de *mitosome*, déjà employé par d'autres auteurs dans un autre sens et pour une autre formation, à ces produits archoplasmiques du fuseau dans la spermatide des Séla-ciens et de la Salamandre. Ici, comme d'ailleurs chez l'Escargot, ces formations archoplasmiques sont à peu près sans emploi spécial dans l'organisation du spermatozoïde et s'amassent dans le corps cellulaire de la spermatide à côté de la pièce intermédiaire caudale sous forme de grains ou de filaments.

La deuxième catégorie d'opinions n'est représentée dans la bibliographie récente que par celle de *Godlewski* (360 et 361). Les filaments polaires, laissés dans la spermatide par la dernière division, forment un cône à la pointe duquel siège le corpuscule central (361, fig. 8 et suiv.). Ce cône se transforme pour devenir la pièce intermédiaire (*Mittelstück*) du spermatozoïde, qui s'invagine, ainsi que le centrosome, dans la tête du spermatozoïde et cesse ainsi d'être distincte.

C'est la troisième manière de voir qui est de beaucoup la plus répandue; elle a été défendue par *Benda*, *Moore*, *Niessing*, *Mèves*. Ces auteurs ont admis, plus ou moins catégoriquement, que l'aster polaire devient « la sphère », ou « *Nebenkern* », ou « archoplasme » de la spermatide; ce en quoi ils ne se distinguent pas essentiellement de *Bolles Lee* et de *Hermann*. Ils s'en séparent au contraire absolument, pour ce qui est de la deuxième phase de l'évolution de l'aster polaire; car, pour eux, la « sphère », au lieu de disparaître ou d'être utilisée d'une façon banale, fournit ultérieurement, seule

ou avec le centrosome, les différentes parties qui garnissent l'extrémité antérieure de la tête du spermatozoïde, telles que la « coiffe céphalique » (*Kopfkappe*), le « bouton de la pointe » (*Spitzenknopf*), la « pique » (*Spiess*).

Benda (352) a le premier montré que chez les Mammifères la substance de la sphère, qu'il nomme archiplasme, fournit la coiffe céphalique et le bouton de la pointe. A cet effet, l'archiplasme se partage en deux parties. L'une, pâle et homogène, en forme de lunule, est appliquée sur l'autre; elle émigre dans la partie distale de la cellule et disparaît ensuite purement et simplement dans le corps cellulaire de la spermatide. L'autre est une vacuole, renfermant un grain très colorable, qui est volumineux chez le Cobaye et le Hérisson, et remplit la vacuole tout entière. Celle-ci en s'appliquant et s'étalant sur le noyau, devient la coiffe céphalique; le grain central en s'accolant au noyau, fournit le bouton de la pointe; *Benda* ensuite (353) établit que chez les Sauropsidés la destinée de l'archiplasme est la même. Enfin *Benda* (354), dans une note préliminaire qu'il a publiée récemment sur l'histogénèse des spermatozoïdes des Mammifères, complète ses premiers résultats. L'archiplasme, dont il vient d'être question, n'est qu'une partie du Nebenkern de la spermatide décrit par les auteurs et par *Hermann* (68) en particulier. *Hermann* avait décrit ce Nebenkern comme formé chez la Salamandre de trois parties : un grain colorable, un anneau colorable, un corps ovalaire ou sphérique achromatique, le premier donnant le filament axile, le second, la membrane nataoire, le corps ovalaire enfin disparaissant; chez la Souris, d'après *Hermann*, l'anneau manque, le grain et le corps achromatique existent seuls. Le corps achromatique ou sphère incolore de *Hermann* est l'archiplasme de *Benda*, dont on vient de voir, d'après cet auteur, quelle serait la destinée. Quant aux corps colorables, grain et anneau, qui existent d'ailleurs en même temps, non seulement chez la Salamandre (*Hermann*), mais aussi chez les Mammifères (*Benda*, *Arch. für mikr. Anat.*, Bd XXXI, 1886), ce sont les mêmes que les globules chromatiques que décrit chez la Salamandre *Hermann* dans un récent travail, ainsi qu'on l'a vu plus haut, et qui unis par un petit fuseau représentent l'un, le plus petit (c'est-à-dire le grain), un corpuscule central, le plus gros (c'est-à-dire l'anneau), la moitié du corpuscule intermédiaire. Ce sont eux aussi que *Benda* (352) avait réunis pour en faire son « corps accessoire chromatoïde »

(*chromatoïde Nebenkörper*), et dont il donne du reste aujourd'hui la même interprétation que *Hermann*, sauf cette différence que le corpuscule intermédiaire (l'anneau) devient dans la spermatide un centrosome véritable. De cette façon, l'archiplasme et le corps accessoire chromatoïde représentent, d'après *Benda*, dans la spermatide l'ensemble de la sphère attractive avec ses centrosomes.

Moore (373) a décrit le premier de la façon suivante chez les Mammifères la formation de la « vacuole » et du « grain central colorable » de *Benda* aux dépens de la substance de l'archiplasme ou sphère. L'archoplasme de la spermatide se remplit d'abord, d'après lui, de petites vésicules dites par lui « vésicules archoplasmiques », dans le centre de chacune desquelles paraît un petit granule sombre, ou « archosome ». Ces vésicules et leurs archosomes confluent en une seule grosse vésicule et en un grain central ou archosome unique. Une partie non différenciée de l'archoplasme, « archoplasme résiduel » de l'auteur, demeure d'abord à la face externe de la grosse vésicule archoplasmique, mais s'en sépare plus tard et dégénère. L'archosome, appliqué contre la tête du spermatozoïde, formera la coiffe céphalique. — Dans un travail ultérieur (373, a) sur la spermatogénèse des Sélaciens, *Moore* a suivi aussi la destinée de l'archoplasme; il émigre du pôle du noyau, tournant de 90° sur la circonférence nucléaire. Il en naît, comme précédemment, une vésicule archoplasmique, qui devient la coiffe céphalique. Les centrosomes deviennent indistincts dans l'archoplasme.

C. Niessing (374), sans s'exprimer sur la provenance de la « sphère » des spermatides chez les Mammifères, la décrit de la façon suivante : C'est un corps rond ou ovale, nettement délimité; elle contient deux ou trois centrosomes qui forment un microcentre, duquel partent quelques fibrilles radiaires, reliées à une couronne de microsomes qui forme la bordure périphérique de la sphère. Les premiers changements que subit cette formation consistent dans la fusion des microsomes et des centrosomes en plusieurs sphérules colorables, et finalement en une boule unique que l'auteur appelle « mitosome » en raison de sa provenance, tandis que la sphère perd sa structure fibrillaire et devient homogène. Autour de la boule chromatique se différencie un corps clair, le « corps vitreux », que le « reste de sphère » enveloppe à son tour. Puis le mitosome se différencie en deux portions, une claire, l'autre sombre; la première devient la coiffe céphalique; la seconde se transforme en

un bouton de la pointe. Quant au reste de la sphère, la plupart des auteurs admettent qu'il disparaît sans emploi dans le protoplasme de la spermatide; au contraire *Niessing* lui a vu prendre de nouveau la forme et l'aspect d'une sphère complète, avec quelques fibrilles pâles et une sorte de centrosome.

Ce que *Mèves* (370) appelle la « sphère », dans les spermatides jeunes de la Salamandre, lui paraît être le résultat de la concentration, entre le noyau et les centrosomes, de la substance de la sphère (p. 115). *Mèves* ne s'explique pas nettement au sujet de sa provenance; il entend, croyons-nous, désigner par là la substance de l'aster polaire. Quoi qu'il en soit de son origine exacte, cette « sphère » représente dans chacune des deux spermatides-sœurs une masse grise homogène, mal délimitée, déjà à ce moment séparée des centrosomes (fig. 2). Cette masse ensuite se résout en un certain nombre de boules, parmi lesquelles une se distingue en prenant l'aspect d'une vacuole et représente ainsi la « partie incolore, sphère incolore, du Nebenkern » de *Hermann*. C'est cette boule spéciale, qui, par une série de transformations, donnera plus tard la « pique » (*Spiess*) du spermatozoïde définitif de la Salamandre. C'est elle aussi qui, chez les Mammifères, donnerait la « coiffe céphalique » (*Kopfkappe*), homologue de la formation précédente, ainsi que l'ont reconnu *Benda* et *Moore*. Au contraire *Hermann*, chez la Salamandre, l'avait fait disparaître purement et simplement.

V. *Lenhossek* (368), qui a étudié le Rat et le Cobaye, retrouve la « sphère » des spermatides. Ni *Benda*, ni *Niessing* ne s'étaient prononcés catégoriquement sur la provenance de cette formation, et on ne peut que supposer, par l'appellation qu'ils lui avaient donnée, qu'ils la considéraient comme la partie polaire du fuseau de la division précédente. *Mèves*, sans être affirmatif, paraît adopter cette origine. *Lenhossek*, plus catégorique, la rejette; et bien qu'il se serve toujours du terme de « sphère » pour désigner cette formation, il dit nettement que le fuseau n'entre pour rien dans sa constitution et qu'elle dérive d'une différenciation nouvelle qui se produit dans le corps cellulaire de la spermatide. Pour la former, deux ou trois petits amas irréguliers, offrant déjà la coloration caractéristique de la sphère, se réunissent ensuite en un corps régulièrement arrondi. Par sa structure, ce corps s'éloigne aussi de la sphère des cellules ordinaires; car ce corps n'est ni granulaire ni fibrillaire, comme le voulait *Niessing*; de plus, il ne contient pas de

corpuscules centraux, et ceux-ci sont loin de lui, ainsi que *Mèves* l'a vu. On voit que les opinions de *Mèves*, *Benda*, *Niessing*, *Lenhossek* sur l'origine de la sphère des spermatides sont différentes, puisque le premier paraît vouloir la rattacher à l'aster polaire, que les deux autres sont muets sur sa provenance et que le dernier en fait une différenciation nouvelle du cytoplasme de la spermatide. — Quant aux changements ultérieurs de la sphère, *Lenhossek* les décrit comme il suit chez le Rat et le Cobaye. Dans la sphère paraît une vésicule, et dans cette vésicule un grain, d'abord petit, puis devenant très gros (chez le Cobaye seulement); ce grain se colore d'une façon intense par le magenta, l'érythrosine, la fuchsine, et (chez le Cobaye, mais pas chez le Rat) par l'hématoxyline ferrique. C'est ce grain que *Niessing* a nommé mitosome et qu'il a fait dériver du fusionnement des microsomes et des centrosomes. Plusieurs faits parlent contre cette origine centromateuse : en premier lieu, et surtout, on peut montrer, ailleurs, dans une autre partie de la cellule, le centrosome; en second lieu, ce grain ne se colore constamment que par les réactifs acides et ne prend pas chez le Rat la coloration par l'hématoxyline ferrique, coloration cependant caractéristique du corpuscule central; enfin il ne se forme pas, comme le prétend *Niessing*, par concentration de granules, mais apparaît tout à coup. La sphère s'aplatit ensuite et forme un « reste de sphère » (*Sphärenrest*) et une vésicule en forme de lunule, qui sont tous deux appliqués contre le noyau, en formant une « coiffe nucléaire » (*Kernkappe*) et plus tard la « coiffe céphalique » (*Kopfkappe*). Le grain central, que *Lenhossek* nomme « acrosome » (mitosome de *Niessing*) s'accole au noyau et devient le « bouton de la pointe » (*Spitzenknopf*) chez le Rat; chez le Cobaye, cet acrosome prend un accroissement colossal et constitue l'appendice antérieur de la tête du spermatozoïde de cet animal, comme *Ballowitz* (*Zeitschr. f. wiss. Zool.*, Bd LII, 1891) l'a déjà constaté. Quant au « reste de sphère », il se sépare et se perd dans le corps cellulaire.

En résumé, les auteurs qui forment notre troisième catégorie ont décrit sous les noms de « sphère », de *Nebenkernel*, d'archi- ou archoplasme, un complexe de formations. Il y faut distinguer : des corps spécialement chromatiques (*chromatoïde Nebenkörper* de *Benda*, centrosome et corpuscule intermédiaire de *Benda*, grain et anneau de *Hermann*, centrosome et corpuscule intermédiaire de *Hermann*, centrosomes de *Moore*); une formation achromatique,

sphère ou archoplasmique ou Nebenkern proprement dit. L'origine de cette dernière, qui seule ici nous intéresse, n'est pas établie avec certitude; ce n'est que plus ou moins hypothétiquement qu'on peut l'attribuer à l'aster polaire; et nous avons vu même que *Lenhossek* est absolument opposé à cette idée. Quant à sa destinée, les auteurs s'accordent, sauf de légères variantes, à admettre qu'elle se différencie en trois formations : *a.* la vacuole de *Benda*, vésicule archoplasmique de *Moore*, corps vitreux de *Niessing*, sphère incolore de *Mères*, vésicule de *Lenhossek*; *b.* le grain colorable central de *Benda*, archosome de *Moore*, mitosome de *Niessing*, acrosome de *Lenhossek*; *c.* l'archoplasme résiduel de *Moore*, le reste de sphère de *Niessing* et de *Lenhossek*. La dernière de ces formations, de l'avis unanime, n'est pas utilisée et disparaît. Les précédentes ont pour rôle la constitution des diverses annexes de l'extrémité antérieure du spermatozoïde (coiffe céphalique, bouton de la pointe, pique, etc.¹).

Il y aurait donc, si la sphère des spermatides provient bien réellement de l'aster polaire de la figure mitotique, trois phases successives à distinguer, dans l'évolution de cette formation lors de la différenciation spermatique : dans une première, l'aster polaire se transforme en la sphère caractéristique; dans la seconde, la sphère se différencie à l'extrémité de la tête spermatique en vésicule, grain colorable et reste de sphère; en troisième lieu, les deux premières de ces formations se transforment en appendices de la tête du spermatozoïde.

Par conséquent, l'aster polaire, kinoplasme de la division précédente, serait utilisé, après transformations, pour la constitution de certaines parties du spermatozoïde; et, par ce point, la différenciation spermatique ne serait que la continuation de la phase précédente de la division cellulaire. Telle est du moins l'opinion vers laquelle semblent incliner la plupart des auteurs. Au contraire, nous avons vu que *Lenhossek* différencie la sphère de toutes pièces dans la spermatide et en fait une production nouvelle; d'où la différenciation spermatique doit être à ce point de vue regardée comme

1. Plusieurs auteurs récents, comme *Bühler* (356), *Godlewski* (360, 361) n'admettent cependant pas cette origine de la coiffe céphalique, du bouton de la pointe et de la pique. Pour eux, la coiffe céphalique et la pique sont dues à un soulèvement de la membrane nucléaire; quant au bouton de la pointe, il est formé, suivant *Godlewski*, par un petit corpuscule colorable, sans doute de nature nucléolaire, qui est venu s'appliquer sur la coiffe céphalique.

une nouvelle phase de la vie cellulaire. C'est cette dernière manière de voir que nous sommes disposé à adopter.

II. *Destinée de la partie équatoriale du fuseau achromatique ou reste fusorial.* — La destinée du fuseau central ou plus exactement du reste fusorial, produit par l'étranglement dû à la plasmodiérèse des deux cellules filles, est aussi très compliquée et discutée.

Ici encore plusieurs opinions différentes ont été soutenues; *Bolles Lee* (367) admet que dans les spermatocytes, le reste du fuseau central produit des formations particulières, qu'il nomme « moignons fusoriaux », ou « corps problématiques de *Platner* », et, dans certains cas, le « ligament intercellulaire » (*Zellkoppel*) de *Zimmermann*. Ces formations, découvertes par *Platner* (376), retrouvées par nous (381), étudiées par *Zimmermann* (387) dans les spermatocytes de l'Escargot, ont été signalées d'autre part et figurées dans les éléments séminaux de la Salamandre par *Mèves* (389, fig. 33-40), qui les a fait dériver des sphères attractives, et par *V. Erlanger* (358, a) dans les spermatocytes de la Blatte; elles ont été représentées aussi par *Ryder* et *Pennigton* (382) qui en donnent une interprétation erronée. Tel est le sort que *Bolles Lee* assigne au fuseau central des spermatocytes; mais il ne dit pas, croyons-nous, ce que le moignon fusorial devient dans la spermatide.

Pour une autre catégorie d'auteurs, le fuseau central se transformerait en *Nebenkern*, et celui-ci disparaîtrait ensuite en totalité dans la spermatide en voie de différenciation. Telle est la manière de voir que nous avons défendue (380, 381), et qui a été soutenue aussi, par *Moore* (373, 373, a), par *Calkins* (358), par *Godlewsky* (360, 661). Pour *Moore*, le *Nebenkern* dérive bien en effet du reste fusorial, et il est tout à fait indépendant des centrosomes qui sont situés loin de lui. — Selon *Godlewsky* (361), les phénomènes se passeraient chez l'Escargot de la façon suivante : la moitié du fuseau central, demeurée dans la spermatide, perd sa structure fibrillaire et devient homogène, en s'arrondissant (fig. 2, 3, 4). C'est alors le *Nebenkern*; il n'a pas de position fixe par rapport aux parties constituantes de la spermatide; il se fragmente en plusieurs morceaux et disparaît finalement dans le protoplasme. — D'après *Calkins*, chez le *Lombric*, les fibres interzonales du fuseau forment probablement le *Nebenkern*, qui disparaît dans la spermatide et demeure sans emploi dans la formation du spermatozoïde.

Pour tous les auteurs, dont il nous reste maintenant à relater les

opinions, le reste fusorial prend au contraire une importance exceptionnelle dans l'évolution de la spermatide et devient une partie constitutive essentielle du spermatozoïde, et particulièrement de la queue. Les divergences se produisent sur la façon dont se transforme ce reste fusorial, sur la forme intermédiaire et transitoire qu'il prend avant de se différencier en une partie caudale du spermatozoïde. Les uns ont vu le reste fusorial se transformer en Nebenkern; les autres ont constaté la formation à ses dépens d'un corps spécial, dit mitosome; d'autres enfin lui ont vu prendre temporairement la forme d'un petit fuseau.

Wilcox (385), *Wilcox et Toyama* (386) ont vu, chez *Caloptenus femur-rubrum*, le Nebenkern, qui dérive du reste fusorial, donner ensuite le filament axile caudal du spermatozoïde. *Auerbach* (348) a constaté aussi la formation d'un Nebenkern aux dépens du fuseau demeuré dans le spermioblaste (spermatide), qui donnera naissance au spermatozoïde ordinaire de la Paludine. Ce Nebenkern se diviserait ensuite en deux parties, dont la plus petite irait former le *Spitzenknopf*, tandis que la plus grosse éprouverait une division longitudinale analogue à celle que *Bütschli* (357) et *La Valette Saint-George* (383, a) avaient déjà vue se faire chez divers Insectes, et que *Platner* (379) a constatée chez des Gastéropodes pulmonés, et *V. Brunn* (355) chez la Paludine même. Au lieu de ne se produire qu'une fois pour ne former que deux corps nouveaux, elle aurait lieu deux fois de suite et constituerait quatre bâtonnets. Les quatre bâtonnets du Nebenkern se fondent ensuite en un seul cylindre homogène, le futur filament axile de la pièce intermédiaire, représentant ici non seulement la pièce intermédiaire (*Mittelstück*), mais encore la pièce principale (*Hauptstück*) de la queue, tandis que la pièce terminale (*Endstück*) serait une simple excroissance de la cellule. De même, pour les spermatozoïdes vermiformes, *Auerbach*, conformément à *Duval*, et contrairement à *Platner*, *Brunn* et *Koehler*, qui faisaient dériver d'une partie du noyau le filament central et le bouquet des cils postérieurs de la Paludine et du Murex, montre péremptoirement par sa fig. 13 que ces formations sont dues au Nebenkern et qu'elles sont par conséquent de provenance purement protoplasmatique.

Platner (375-379) chez les Mollusques et les Lépidoptères, *Henking* (362) chez *Pyrrhocoris*, *Henneguy* (363), sur ce dernier objet aussi, ont fait naître du reste fusorial un corps spécial, qu'ils

ont appelé soit *Nebenkern*, soit *mitosome*, et qu'ils ont employé différemment dans la formation du spermatozoïde.

D'après *Platner*, il existe dans la spermatide deux corps accessoires; l'un provient de la partie polaire du fuseau et nous a déjà occupé; l'autre dérive de la transformation de la partie équatoriale du fuseau; c'est le corps qu'il appelle dans ses premiers écrits (376, 377, 378) *Nebenkern*, et qu'il nomme dans un mémoire plus récent (379) *mitosome*. Celui-ci se divise en deux corps; l'un, plus petit et granuleux, que l'auteur appelle le « petit mitosome »; l'autre, plus volumineux, de structure filamenteuse, qu'il nomme « grand mitosome ». Le petit mitosome siège à la base du filament caudal; le grand mitosome entoure ce filament dont il forme l'enveloppe. Il précise de la sorte un résultat antérieur, qui portait seulement que le *Nebenkern* s'emploie à la formation de la queue.

Henking (362) décrit aussi deux corps accessoires dans le protoplasma de la spermatide. Mais tous deux dérivent selon lui de la partie équatoriale du fuseau. Ce sont : le *Nebenkern*, qui provient spécialement des parties périphériques des filaments connectifs; le *mitosome*, qui est formé par le faisceau central des filaments connectifs (fuseau central). Le *Nebenkern*, en modifiant sa structure intime, se cloisonne en deux formations ovales symétriques, qui s'allongent de plus en plus et donnent naissance au filament axile, qu'entoure ensuite une gaine d'origine protoplasmique. Le *mitosome*, d'abord situé dans l'angle du noyau et du *Nebenkern*, émigre ensuite au pôle antérieur du noyau, où il s'unit avec un amas protoplasmique qui s'y trouve placé; puis il retourne, accompagné de cet amas, en sa situation primitive, émigre de nouveau au pôle antérieur nucléaire, après avoir différencié une sphérule chromatique qui devient le *Spitzenknopf*.

Les recherches d'*Henneguy* ont abouti à des résultats analogues à ceux de *Platner*. Il trouve deux corps et même trois dans les spermatides : l'un, petit, accolé au noyau, est sans doute un petit *mitosome*, dont la destinée n'a pu être élucidée par l'auteur; un autre est le centrosome, qui paraît se fixer à l'extrémité antérieure de la tête du spermatozoïde; le troisième, le plus important, est le grand *mitosome* de *Platner*, corps volumineux, filamenteux et divisé longitudinalement en deux moitiés qui se placent de chaque côté du filament axile. Ces deux moitiés du

mitosome s'allongent « en même temps que le filament axile et deviennent les fibrilles de la queue décrites par Ballowitz » [?].

Nous arrivons maintenant à des auteurs pour lesquels la moitié du fuseau central restée dans la spermatide ne rétrocede ni ne se transforme en un corps appelé *Nebenkern* ou mitosome, mais se maintient ou même s'organise en un petit fuseau propre à la spermatide, dont *Benda*, *Moore*, et surtout *Hermann* ont fait nettement la constatation. D'après ce dernier auteur, le reste du fuseau central est coupé en deux par le fait de la plasmodièrèse, et chaque moitié devient dans la cellule-fille, dans la spermatide, un petit fuseau, muni à chacune de ses extrémités d'un corpuscule chromatique. De ces corpuscules, l'un représente le corpuscule central et n'est autre que le globule safranophile, que l'auteur avait autrefois signalé chez la Salamandre : l'autre est la moitié du corpuscule intermédiaire dédoublé par l'étranglement et la séparation cellulaire, et n'est autre que le corps annulaire gentianophile que *Hermann* avait trouvé chez la Salamandre antérieurement. C'est de ce petit fuseau que *Hermann* fait naître l'ébauche du filament. Il accorde, sans d'ailleurs le prouver ni le montrer par ses dessins, une structure fibrillaire à ce petit fuseau. La constitution étant caractéristique d'un organe contractile (*Ballowitz*), on s'explique très bien par là que le filament axile, qui dérive d'une formation fibrillaire) du fuseau central, soit lui aussi fibrillé (comme *Ballowitz* l'a montré) et comme tel doué de contractilité. *Benda* (351, 354) n'admet pas au contraire que ce soit le filament axile de la queue qui soit contractile, mais bien le filament spiral ou toute autre formation équivalente d'origine protoplasmique.

III. *Origine du filament moteur de la queue du spermatozoïde.* — Le filament caudal du spermatozoïde étant l'organe du mouvement, il est *a priori* légitime de voir en lui le siège du kinoplasme dévolu au spermatozoïde. Or, dans ce filament caudal, on sait que *Ballowitz* a localisé la structure fibrillaire, caractéristique de l'organe contractile, tantôt au filament axile (*Axenfaden*) des Invertébrés et des Vertébrés supérieurs, tantôt au filament marginal (*Randfaden*) des Batraciens Urodèles, tantôt même au liseré vibratile (*Flimmersaum*) des Insectes. On peut donc supposer que c'est par exemple le filament axile ou le filament marginal de la queue du spermatozoïde qui contient la substance kinoplasmique, douée de motilité. Il est par suite indiqué de rechercher, par ce qu'on sait de l'origine

de ce filament, s'il satisfait à la condition exigée d'une formation kinoplasmique.

Nous n'examinerons, comme nous l'avons fait précédemment, que les travaux les plus récents à ce point de vue. Toutes les opinions ont été émises sur l'origine du filament axile, qu'on a fait dériver tour à tour du noyau, du protoplasme de la spermatide, de la sphère, du fuseau central, etc. La confusion très grande qui règne dans cette question tient à deux causes. D'abord on n'a pas nettement précisé les parties formatrices; quand on a vu par exemple un filament se former à partir du centrosome, l'un en a conclu que le centrosome fournissait la substance même du filament, un autre que celui-ci se formait seulement sous l'influence du centrosome, un troisième qu'il n'y avait là qu'une relation de voisinage sans importance. On n'a pas été plus précis quant aux parties du spermatozoïde formées, et on a confondu filament axile, pièce intermédiaire, pièce principale de la queue et peut-être même pièce terminale.

Renouvelant une manière de voir déjà ancienne, défendue par *Kölliker*, *Fürst*, plusieurs auteurs récents, entre autres *Calkins* (358), *C. Niessing* (374), *Benda* (354), ont fait dériver le filament axile du noyau de la spermatide. — Selon *Niessing*, chez les Mammifères, le noyau seul intervient dans la production du filament caudal, et le corps accessoire de la spermatide sert uniquement à la formation des enveloppes de la queue. — D'après *Benda*, chez les Mammifères, le filament axile se présente comme un fil partant du noyau, avant que le corps accessoire chromatoïde se soit appliqué sur ce noyau. Mais presque immédiatement ensuite, ce corps chromatoïde se met en rapport avec le filament axile et lui forme un bouton caudal d'insertion nucléaire, comme *Hermann* l'a aussi soutenu. Une autre partie, la partie globulaire, du corps chromatoïde émigre alors et vient former le bouton terminal de la vésicule caudale. Du reste, dans l'opinion de *Benda*, d'accord en cela avec *C. Niessing*, contre *Ballowitz*, ce n'est pas le filament axile, mais le filament spiral de la queue qui est l'élément moteur du spermatozoïde; et comme c'est l'origine du filament moteur que nous nous proposons de rechercher, ce qu'il nous faut savoir, c'est ce que pense *Benda* de la formation du fil spiral et non du fil axile du spermatozoïde. Or il fait dériver le filament spiral de la sériation de granules particuliers, qui ne sont pas graisseux, qui se colorent

comme la spirale définitive elle-même par une méthode propre à l'auteur, et qui peuvent être rapprochés de ceux que *Reinke* (*Arch. für mikr. Anat.*, Bd XLIII) et *Flemming* (*Arch. f. Anat. Phys., Anat. Abth.*, 1897) ont récemment décrits dans les cellules conjonctives. Bien que la contractilité du filament spiral n'ait jamais été observée et par conséquent soit encore à l'état d'hypothèse, l'origine protoplasmique de ce filament est, d'après *Benda*, une forte présomption en faveur de la propriété de contractilité qu'il doit posséder; car par cette origine il se rattache à tous les organes connus de mouvement cellulaire.

Moore décrit de la façon suivante la formation de la queue du zoosperme des Mammifères. Le filament axile se forme à partir d'un corpuscule spécial, le « cercosome », fusionné avec un globule chromatique d'origine nucléaire, et auquel sont venus s'appliquer les centrosomes; ceux-ci figurent de chaque côté de la base d'insertion deux granules chromatiques, et bientôt s'en séparent et disparaissent. — Dans son travail sur la spermatogenèse des Elasmobranches, *Moore* dit que l'ébauche du filament caudal fait saillie hors de la cellule et naît de la surface de l'archoplasme, au niveau d'une vésicule arrondie et claire, qui devient plus grande et s'applique, ainsi que le reste de l'archoplasme et les corpuscules centraux, contre le noyau; le point d'attache du filament caudal se déplace ensuite et vient se mettre à l'opposé de l'archoplasme et des corpuscules centraux demeurés en place. Il est difficile de se faire, d'après cette description, une opinion exacte sur l'idée que l'auteur se fait de la genèse du filament caudal; on peut schématiser son opinion en disant qu'il fait dériver ce filament de la surface de l'archoplasme et des centrosomes à la fois.

Bühler (356) et *Lenhossek* (368) affirment l'origine centrosomateuse du filament caudal.

Bühler, chez le Crapaud, précise qu'il s'agit non du filament axile de la pièce intermédiaire, mais de celui de la pièce principale et de la pièce terminale de la queue. Ce filament se formerait par transformation directe de la substance du centrosome; manière de voir contredite, comme on le verra ci-dessous, par *Mèves* et par *Lenhossek*. A cet effet le centrosome, devenu intranucléaire (?), se transforme en un bâtonnet, qui s'allonge de plus en plus, perd sa colorabilité qui ne se conserve que dans deux filaments qui sont les fils marginaux de la queue. Quant à la pièce intermédiaire, elle

résulte d'un prolongement que la masse chromatique du noyau envoie sur l'appendice caudal.

V. *Lenhossek* (368) soutient aussi, pour les Mammifères, l'origine du filament axile aux dépens du corpuscule central. Ses figures 16-24 montrent fort bien comment ce filament paraît de bonne heure dans le cytoplasme, à partir de deux grains colorables électivement; ceux-ci ne sont autres que les corpuscules centraux, qui occupent dans la spermatide des Mammifères une situation superficielle identique à celle que *Mèves* leur a trouvée dans les mêmes cellules chez la Salamandre, et qui sont par conséquent éloignés de la sphère. Ce sont les corpuscules centraux qui produisent la substance du filament axile, non pas directement, par transformation de la leur, mais indirectement par une sorte de fonction sécrétoire. Puis les corpuscules centraux émigrent de la surface du corps cellulaire au pôle postérieur du noyau, entraînant avec eux le filament axile, qui paraît ainsi, fixé qu'il est au noyau, en être une émanation, comme l'ont cru d'autres observateurs; la prétendue insertion du filament caudal sur le noyau est donc secondaire.

La manière de voir de *Platner* (379), *Henking* (362), *Henneguy* (363), *Hermann* (364) diffère encore des précédentes. Ces auteurs s'accordent pour faire naître du reste du fuseau central l'ébauche du filament caudal. Mais ils diffèrent, quant au processus de formation. Tandis qu'en effet, comme on l'a vu plus haut (p. 202, 203), les premiers forment avec ce reste fusorial un corps transitoire, le mitosome, qui donnerait seulement ensuite naissance au filament axile (*Henking*, *Henneguy*) ou à sa gaine (*Platner*), d'après *Hermann* c'est directement de la moitié du fuseau central demeurée dans la spermatide après plasmodiérèse que, chez les Sélaciens, proviendrait le filament. A cet effet, l'un des corpuscules (corpuscule central), qui siègent aux extrémités du fuseau, vient s'appliquer au noyau; l'autre (corpuscule intermédiaire) gagne la périphérie de la cellule; entre les deux le fuseau s'étire en une ébauche de filament axile, et plus spécialement de celui de la pièce intermédiaire (fig. 8-16). Le filament caudal, conclut l'auteur, élément contractile du spermatozoïde, naît du fuseau central de la dernière division de spermatocytes, et le bouton caudal est le centrosome du spermatozoïde. — Chez la Salamandre, *Hermann* rapporte l'origine de la pièce intermédiaire au petit fuseau qu'il représente (fig. 21) dans la

spermatide et qui est terminé à ses deux extrémités par deux corpuscules inégaux : l'un représentant le corpuscule intermédiaire, comme l'a vu *Benda* sur le même objet, l'autre le corpuscule central. Cependant il ne considère pas, avec *Benda*, la pièce intermédiaire comme le résultat de l'accroissement colossal du centrosome, parce que la pièce intermédiaire s'enveloppe rapidement d'un manteau, qui dérobe le centrosome à la vue. C'est du corps chromatique ou centrosome de la pièce intermédiaire que naît le filament axile, loin du noyau et par conséquent sans son intervention (fig. 23). Puis l'anneau (corpuscule intermédiaire) se rompt en deux demi-anneaux (fig. 24), qui se complètent chacun en un anneau complet, dont l'un demeure au pôle postérieur du noyau, tandis que l'autre émigre vers le bord de la cellule en glissant le long du filament axile, autour duquel il laisse comme trace une substance engainante (fig. 25 et 26). Celle-ci n'a toutefois rien à faire avec la membrane ondulante, sur la formation de laquelle l'auteur n'a pu se faire une opinion ferme. Nous ajouterons que la description que *Hermann* donne de l'histogénèse des spermatides de la Salamandre nous paraît, par insuffisance dans la sériation des stades observés, laisser quelque peu à désirer.

Les auteurs qui précèdent, *Hermann*, *Moore*, *Lenhossek* ont vu que le filament axile, au début de sa formation, s'insérait sur le centrosome. *Mèves et Bardleben* ont fait la même constatation¹. Nous avons vu comment *Hermann*, *Lenhossek* ont interprété la connexion du filament axile avec le centrosome. *Mèves* (370, 371, 372) et *Bardleben* (349, 350) chez la Salamandre, les Papillons et chez les Mammifères, l'Homme entre autres, ont vu ce filament naître comme une excroissance de la cellule, comme un fil extracellulaire, à partir du corpuscule central. *Mèves* cependant n'en conclut nullement à l'origine centrosomateuse de ce filament et conclut au contraire de sa situation extracellulaire : « Il pourrait par conséquent bien plutôt s'agir d'un filament du mitome de la substance cellulaire, qui, de même que, par exemple, un rayon

1. On peut rapprocher ces observations, malgré l'éloignement très grand des objets examinés, de la suivante due à *Zimmermann* (388). Dans les cellules épithéliales des pièces intermédiaires des canalicules urinifères chez le Lapin, il décrit un centrosome double situé dans une légère élevation de la surface libre de la cellule; les deux centrosomes sont reliés par un fin filament, qui se continue dans le protoplasma d'une part en manière de racine, et d'autre part se prolonge comme un cil (« cil central ») au dessus de la surface libre de la cellule.

polaire, ou une fibre fusoriale de la figure achromatique de la mitose, est attaché au corpuscule central »¹.

Cette opinion de *Mèves*, pour qui le filament axile est une partie du mitome cellulaire différenciée à partir du centrosome, établit une transition entre celle qui attribue à ce filament une origine purement centromateuse et celles qui, comme nous allons le voir, en font une différenciation du cytoplasme indépendante de l'influence du centrosome. C'est ainsi, dans le cytoplasme même, que nous avons vu chez les Mollusques et la Scolopendre se constituer le filament axile de la queue (380, 381); c'est aussi ce qu'admettent *Sabatier* (383) pour les Sélaciens, *Wagner* (384) pour les Araignées, *Godlewski* (361) chez l'Escargot. *Godlewski* a le plus précisé cette origine cytoplasmique. Il nie que le filament axile soit simplement, comme le veut *Lenhossek*, un produit excrété par le centrosome, et soutient qu'il dérive de granules protoplasmiques disposés en série, plus tard soudés en un filament continu (ainsi que nous l'avons décrit et figuré). La preuve de cette origine est dans la coloration purement protoplasmique que ce filament prend au début de sa formation. Si plus tard il se colore davantage, à la façon de la chromatine et du centrosome, cela tient à l'épaississement et au rapprochement des fibres protoplasmiques qui le constituent. L'auteur rappelle à ce propos que les fibres du fuseau central, à quelque distance du corpuscule intermédiaire, arrivent aussi et pour la même cause, à se colorer très fortement et d'une façon élective.

Il est difficile, dans le fouillis des opinions qui sont exposées ci-dessus, de se faire une idée de l'origine exacte du filament axile de la queue du spermatozoïde. Ce qui nous paraît le plus vraisemblable, c'est que ce filament se différencie d'une partie du cytomitome de la spermatide qui est en relation avec le corpuscule central, que probablement le filament axile a la même valeur que ce qui dans les cellules ordinaires s'attache au centrosome, c'est-à-dire la même valeur que les fibres kinoplasmiques. Ce filament

1. Il nous semble que dans la question de l'origine du filament axile, les auteurs ne se sont pas mis en général suffisamment en garde contre une confusion entre deux parties distinctes du filament axile : la partie qui naît et doit demeurer intra-cellulaire et qui par conséquent fait partie de la véritable pièce intermédiaire, comprise entre le bouton caudal, et le bouton terminal (que nous avons appelé intercaudal); la partie ensuite qui pousse comme une excroissance extracellulaire et représente le filament axile de la queue proprement dite, pouvant comprendre à la fois la pièce principale et la pièce terminale des auteurs.

donc, et particulièrement celui de la pièce intermédiaire (partie de la queue d'origine intracellulaire) ou même exclusivement celui-là, représenterait dans la spermatide la substance kinoplasmique des autres cellules.

Des réactions de coloration semblent le prouver. *Fick* (359), par exemple, dit que dans le procédé de coloration par l'hématoxyline ferrique, la pièce intermédiaire offre une affinité particulière, par rapport au reste de la queue, pour la couleur, et résiste davantage à la décoloration, à tel point que *Fick* le croyait formé uniquement par le centrosome. D'autre part le cordon axile des spermatozoïdes vermiformes de la Paludine (qui est, il est vrai, différent du filament axile des spermatozoïdes filiformes et qui, d'après *Auerbach*, provient du *Nebenkernel*) occuperait, selon *Auerbach* (348, p. 467, en note), par sa chromaticité et la manière dont il se comporte vis-à-vis de l'hématoxyline ferrique (tant au point de vue de la facilité et de l'intensité de la coloration, qu'à celui de la rapidité de décoloration), une situation intermédiaire entre la chromatine et le centrosome d'une part, le cytoplasme ordinaire d'autre part.

On peut encore ajouter que la pièce intermédiaire, d'après les observations de *Hermann* (97) paraît, en raison de l'origine fusoriale que lui attribue cet auteur (et de sa nature kinoplasmique, dirions-nous), être le siège des premiers mouvements qu'effectue le spermatozoïde néoformé et sans doute aussi plus tard des mouvements les plus actifs de cet élément.

On sait enfin combien les recherches très nombreuses, qu'on a entreprises dans ces temps derniers sur la fécondation, et sur la destinée que subissent dans l'œuf les différentes parties du spermatozoïde, viennent à l'appui de cette manière de voir. C'est en effet, comme *Fick* (359) l'a montré le premier, et comme depuis l'ont vérifié de nombreux observateurs, le centrosome (bouton caudal du spermatozoïde) qui devient le spermocentre dans l'œuf, et ce paraît être la pièce intermédiaire qui est le point de départ de l'aster mâle, c'est-à-dire du kinoplasme spermatique mis en liberté dans l'œuf.

Il serait intéressant de rapprocher, au point de vue de son origine, le flagellum des Infusoires, du filament caudal des spermatozoïdes, si l'on admet entre ces deux formations une parenté.

Or *Ishikawa* (306), par exemple, a constaté, chez *Noctiluca milia-*

ris, que l'archoplasme de la sphère, appliqué contre le noyau, se transforme en partie pour donner le flagellum. On pourrait sans doute à cette observation en ajouter quelques autres.

VIII

SIGNIFICATION PHYSIOLOGIQUE DU KINOPLASME ET DE L'ERGASTOPLASME.

Quelle est la signification physiologique, quel est le rôle des filaments de substance kinoplasmique ou ergastoplasmique? Servent-ils, dans la cellule en division, à éloigner les centrosomes par leur expansion et par suite à écarter les chromosomes, comme le feraient les fibres du fuseau central; ou bien à attirer les chromosomes vers les pôles par leur contraction, ainsi qu'on l'a admis pour les fibres du manteau? Servent-ils, dans la cellule en état de sécrétion, à fabriquer le produit sécrété qu'ils extraient de leur substance et qu'ils éliminent à l'état d'enclaves cellulaires? Sont-ils des agents, soit des mécanismes, soit des fabricants? Il serait prématuré de leur attribuer un tel rôle, et toute hypothèse à cet égard, malgré les efforts faits pour l'étayer, nous paraît gratuite.

Kinoplasme des cellules en division. — On sait à quelles discussions cette question a donné lieu dans le cas de la division cellulaire. Il n'est pas un auteur, s'étant occupé de la division mitotique, qui ne se soit cru obligé de s'expliquer sur la question générale de l'essence du processus mitotique.

Deux revues importantes ont été publiées sur ce sujet, où se trouvent exposées et classées les principales opinions qui se sont produites. La première en date émane de *H. E. Ziegler* (500); la seconde est due à *Meves* (460). Le résumé que nous donnons ici est une combinaison de ces deux revues générales.

I. 1° La plupart des interprétations des phénomènes mitotiques consistent à considérer les fibres du fuseau et les rayons qui se forment dans le corps cellulaire comme des éléments musculaires : telles celles de *Van Beneden et Neyt* (393), de *Boveri* (394), de *Rabl* (473), de *M. Heidenhain* (430 et 431), de *Herla* (436), de *V. Kostanecki* (448, 449, 450). Ce sont là les *Kontraktionstheorien* de *Meves*.

2° Avec *Drüner* (411), *Braus* (397), *Reinke* (477), *R. Hertwig* (440), le point de vue change. Ici intervient non plus la puissance, la force attractive, contractile, des fibres polaires, mais la force répulsive, la résistance, l'expansion, soit de ces mêmes fibres, soit plutôt du fuseau central, qui est un « appareil de soutien », « une sorte de squelette élastique », agissant par pression vers les pôles. *Meves* nomme ces théories des *Expansionstheorien*.

Les unes et les autres, les *Kontraktionstheorien* comme les *Expansionstheorien* ont ceci de commun « qu'elles considèrent les rayons et les fibres comme des filaments doués de contractilité et d'extensibilité » (*Ziegler*). On peut les nommer, avec *Ziegler* : *Muskelfadentheorien*, ou mieux, avec *Meves* : *Fadentheorien*.

II. On peut leur opposer des théories qui, laissant de côté l'analogie avec des fibres contractiles ou avec des filaments élastiques, cherchent à expliquer les phénomènes de la mitose par des processus physiques et qui ne considèrent les rayons et les fibres que comme des conséquences physiques des forces agissantes et des mouvements (*Ziegler*). Ces théories, qui sont d'ailleurs très diverses, sont réunies par *Ziegler* sous la dénomination de *Dynamische Theorien*. *Meves* les groupe sous le nom de *Centralkörpertheorien*, par ce qu'elles placent dans les corpuscules centraux le siège des forces qui agissent dans la mitose, et regardent les irradiations comme l'effet apparent de ces forces.

Ainsi *O. Hertwig* (438) et *W. Roux* (480) ont admis qu'il se fait entre le protoplasma et le noyau pendant la division des actions réciproques, qui s'expriment à nos sens par la situation et l'orientation du fuseau, par la formation des pôles et des irradiations. — *Platner* (468), depuis longtemps, avait expliqué de pareille façon les mouvements caryocinétiques; il avait imaginé l'existence de courants liquides de diffusion et considéré les fibres achromatiques du fuseau comme des sortes de tuyaux de conduite pour ces courants liquides. — Une manière de voir analogue a été exprimée récemment par *V. Erlanger* (413, p. 401; 416); les faits de division nucléaire et cellulaire lui paraissent devoir être rapportés à des échanges liquides s'effectuant entre le noyau d'une part, les centrosomes et centroplasmes d'autre part. — Tout récemment, *Houssay* (441, a), prenant pour base la structure alvéolaire du protoplasma, attribuée à des phénomènes d'osmose (exosmose et endosmose) les mouvements de la caryocinèse, et considère la sphère attractive

comme un centre d'osmose, attractif quand prévalent les forces endosmotiques, répulsif lorsque les forces exosmotiques prédominent, manifestant enfin par son repos l'équilibre entre ces forces.

Avec *Carnoy* (8) le point de vue change totalement; c'est grâce à une sorte de ferment émanant des pôles du noyau et se répandant dans le corps cellulaire que les rayons de l'aster se formeraient aux dépens du réseau nucléaire.

Bütschli (400) dit que « les corpuscules centraux sont des formations qui fonctionnent occasionnellement jusqu'à un certain point comme des foyers desquels partent des actions chimiques influençant le protoplasme et le noyau, et que les aspects irradiés qui se montrent autour des centrosomes ne sont qu'une conséquence et un phénomène concomitant de cette action des corpuscules centraux sur le plasma ». Depuis longtemps déjà, il avait admis (399) que « la disposition radiée du plasma autour des aires centrales était l'expression d'un changement physico-chimique du plasma, qui partirait de ces aires »; il expliquait la division cellulaire par des lois de tension des surfaces, le plasma cellulaire se comportant conformément aux lois fondamentales qui régissent les liquides. Plus tard il montra que les rayons sont vraisemblablement le résultat d'une action chimique du centrosome sur le plasma ambiant, dans diverses publications (400, 401) et dans son grand ouvrage sur le protoplasme artificiel (402). Il identifia dans cette dernière publication (p. 158-159) les irradiations qui se produisent dans les écumes artificielles avec celles du plasma et attribua les uns et les autres à des courants de diffusion; c'est dans le sens de ces courants que s'ordonneraient les alvéoles du protoplasma. — A la suite de cette théorie et comme conséquence nécessaire, *Haecker* (427, 428) observe que les rayons et les fibrilles partis des pôles ne peuvent représenter des organes durables, mais continuellement changeants, soumis à une métamorphose et à une reconstruction continuelles. Telles lui paraissent les irradiations du corps cellulaire et les fibres du fuseau, dont il fait plutôt de simples « lignes de force ». — *Bürger* (398) n'a considéré les asters qui se développent dans la cellule que comme un « phénomène intracellulaire ». *Henking* (432, 433) a dit des irradiations intracellulaires qu'elles ne sont « que l'image extérieure d'un phénomène qui nous est encore inconnu ». — Nous-même (470) avons ajouté au fantôme

magnétique, aux schémas attractif et répulsif imaginés par les auteurs pour représenter les phénomènes de la caryocinèse, le fantôme caryocinétique, qui n'est qu'une image de forces actives qui nous sont encore inconnues.

D'après *Morgan* (463), les résultats curieux que *Bütschli* et *Henking* ont obtenus dans leurs expériences sont trop éloignés des phénomènes réels pour pouvoir jeter la véritable lumière sur le mécanisme des processus intracellulaires. Aussi pense-t-il que les astrosphères, dont il a déterminé artificiellement la production dans des œufs d'Oursin, ne sont pas le résultat de processus simplement mécaniques mais bien de l'activité vitale particulière produite dans l'œuf par l'influence de l'eau salée à laquelle ces œufs ont été soumis.

Gallardo (422, 423), après avoir construit son schéma électrique de la division mitotique, n'a pu se défendre d'un rapprochement entre la figure achromatique de la mitose et les lignes de force d'un champ électrique où se trouvent deux centres à potentiel égal mais de nom contraire. — *Rhunbler* (478), qui admet avec *Bütschli* la constitution alvéolaire du protoplasma, rapporte les phénomènes de la cytokinèse à la force attractive des rayons de l'alvéole centrés autour du centrosome; mais cette force attractive ne réside pas en eux-mêmes sous forme de propriété contractile; elle est due à ce que le centrosome d'abord, puis le noyau soutirent du liquide au plasma ambiant. — *Ziegler* (500) se range de préférence parmi les défenseurs des théories dynamiques, s'appuyant sur l'observation des mouvements amiboïdes des cellules de segmentation des œufs de Nématodes, mouvements que ne peut expliquer, comme le voudrait *Heidenhain* pour ceux des leucocytes, la contraction d'un système radié. Il réalise des schémas magnétique et attractif des figures mitotiques; et exprimant aussi bien les différences que les ressemblances existant entre les uns et les autres, il se déclare bien éloigné de vouloir les identifier, mais maintient que les lignes de force existent certainement aussi dans les figures de la division cellulaire. — *Eismond* (412) dit que les processus cinétiques doivent avoir pour base des mouvements moléculaires, au sens physique, que les dispositions filamenteuses qu'on a trouvées dans le protoplasma tiennent à ce que les alvéoles de la charpente s'allongent dans le sens même et sous l'influence de ces mouvements moléculaires, et qu'ainsi prennent naissance les appareils fibrillaires

tels que les irradiations polaires, les fibres du fuseau et autres. — *R. Fick* (418, 419) est à peu près dans les mêmes idées quand il reproche aux constructeurs de mécanismes intracellulaires d'oublier trop dans leurs schémas que les phénomènes cellulaires ne peuvent être assimilés à ceux de la macrophysique mais plutôt à ceux de la microphysique, où entrent en jeu les forces de capillarité et d'autres forces moléculaires.

On voit, par ces citations, forcément incomplètes, combien nombreuses sont les manières de voir qu'on peut ranger dans la catégorie des théories dynamiques, et aussi combien elles sont diversifiées et combien cette catégorie est encore touffue.

Est-il possible de se prononcer actuellement en faveur de l'une ou de l'autre manière de voir? Nous ne le croyons pas. *Flemming* (421) récemment a cru devoir faire des réserves sur le bien-fondé de la théorie de la contraction. *Meves* (459), après avoir fait une critique serrée des unes et des autres théories, que nous ne pouvons reproduire ici et pour laquelle nous renvoyons à l'original, conclut néanmoins qu'on devra tenir compte désormais, dans les interprétations des phénomènes mitotiques, des actions attractives et répulsives de toutes les fibres présentes dans la cellule en cinèse. *Ziegler* (500), d'autre part, penche vers les théories dynamiques, comme il a été dit plus haut. Telle est aussi notre tendance. Nous inclinons à nous représenter les formations fibrillaires, kinoplasmiques, de la cellule en division, comme schématisant les lignes de forces, tendues qu'elles sont entre les deux pôles ou bien rayonnant autour d'eux, comme dans tout champ où sont présents deux pôles équivalents et de nom contraire. En tant que ces fibres kinoplasmiques sont formées d'une substance chromatique particulière, elles nous indiquent que suivant les lignes de force qu'elles représentent se font des mouvements moléculaires, ayant pour résultat un changement dans l'agencement des molécules, un travail chimique accompli.

Ergastoplasme des cellules glandulaires. — Ici nos connaissances sont beaucoup moins avancées encore; car il n'y a que peu ou point d'essais d'explication des apparences filamenteuses offertes par les éléments glandulaires. Il résulte seulement d'un certain nombre d'observations que les filaments ou, d'une manière plus générale, les formations ergastoplasmiques (quelle que soit la forme de celles-ci) apparaissent dans des éléments en voie d'élaboration active, que

leur apparition précède celle des produits du travail cellulaire, qu'elle a lieu dans l'endroit de la cellule où se déposeront ces produits.

De ces relations dans le temps et dans l'espace, entre l'ergastoplasme et le deutoplasme, faut-il conclure que le premier est le résultat de la transformation directe du second, qu'il en représente un état préparatoire? Nous pensons qu'il serait prématuré de se figurer ainsi les phénomènes de cette manière trop simple pour être vraie, et nous croyons que les substances ergastoplasmiques sont seulement l'expression, comme tout à l'heure les filaments kinoplasmiques, d'un travail intracellulaire effectué suivant certaines lignes de force, autour de certains centres.

IX

RAPPORTS DE L'ARCHOPLASME, KINOPLASME OU ERGASTOPLASME, AVEC LE CENTROSOME. LES CORPUSCULES CENTRAL ET INTERMÉDIAIRE, QUINTESENCE DE CES FORMATIONS.

Nous nous proposons dans ce chapitre d'examiner quelles sont les relations qu'on a constatées entre le centrosome et l'archoplasme, tant dans des cellules quelconques considérées comparativement à l'état quiescent et en état de division, que dans les éléments glandulaires au repos et en sécrétion ¹. C'est d'après ces relations que nous chercherons à nous faire une idée de l'action réciproque qui s'exerce entre l'archoplasme et le centrosome. Cette question, comme on le verra plus loin, coïncide à peu près avec celle, tant de fois débattue, de la permanence du corpuscule central.

Constance du corpuscule central. — D'abord se pose, comme question préalable, le problème de l'existence même du centrosome, de sa présence constante dans toutes les cellules.

On sait combien vivement cette question a été débattue, et combien d'auteurs l'ont examinée.

Nous nous en sommes occupé dans notre mémoire (22), et voici

1. Je laisserai complètement de côté toutes les opinions qui font du corpuscule central un dérivé nucléaire, non pas que je n'aie aucune estime pour ces opinions, mais parce qu'elles sont telles qu'il ne peut pas en être question dans cet article.

le plus important de ce que nous en disions : dans bon nombre de cellules quiescentes, on ne peut, malgré un examen attentif, trouver le microcentre. Il existe des formes évidentes de dégénérescence du microcentre. Ces deux considérations vont à l'encontre de l'idée de sa permanence dans le protoplasma de la cellule. L'hypothèse que nous avons émise sur la nature du corpuscule central, consistant à admettre que ce corpuscule est une parcelle chromatique formée par le protoplasma dans la cellule parvenue à son apogée, cette hypothèse rend compte, croyons-nous, mieux que toute autre, de la non-ubiquité du corpuscule central, parce qu'elle s'accorde avec les faits de non-permanence et de dégénérescence de cet élément.

Aujourd'hui nous n'avons rien d'essentiel à changer à notre manière de voir, qui nous paraît s'accorder encore avec tous les faits nouvellement acquis. Tout ce qu'on peut nous reprocher, c'est d'avoir donné peut-être une forme trop précise aux termes par lesquels nous avons exprimé cette hypothèse, d'avoir parlé par exemple d' « hyperplasie chromatique », de « microorganisme intracellulaire », de « caryoïde », etc. Mais on a bien compris sans doute que ce n'est là pour ainsi dire qu'un langage imagé, destiné à mieux faire saisir notre pensée, le fond même de notre hypothèse qui demeure le même.

Parmi les auteurs qui ont examiné récemment la question de la constance du corpuscule central dans les cellules, le laborieux et regretté *V. Erlanger* (415) mérite une mention spéciale. Il se demande si toutes les cellules possèdent un centrosome, tant à l'état de repos qu'à celui d'activité cinétique. La réponse, conclut-il, doit être affirmative pour toutes les cellules des Métazoaires, malgré les observations infructueuses de nombreux observateurs, malgré les lacunes considérables qui subsistent dans la série des cellules pourvues de centrosomes. Cette conclusion, très optimiste, qui témoigne plutôt de la foi de l'auteur dans les progrès futurs de la cytologie, qu'elle ne rend compte de l'état actuel de la science sur ce point particulier, a le tort d'être en contradiction avec une réserve faite auparavant par lui sur l'ubiquité du centrosome. En effet *V. Erlanger* venait de dire que dans les cellules au repos, où on a vu le centrosome nu dans le cytoplasme ordinaire, sans entourage de cytoplasme modifié, radié ou concentriquement stratifié, ce centrosome n'a par lui-même rien de caractéristique ; car ce qui le

caractérise, en l'absence de l'observation sériee de son évolution et de son activité dans la cellule, c'est le protoplasma qui l'entoure.

Il n'entre pas dans le plan de ce travail d'examiner à fond la question de la présence constante du centrosome dans toutes les cellules. Nous ne mentionnerons ici que les observations les plus récentes relatives aux Protozoaires et aux cellules végétales; on trouvera en outre, dans le paragraphe consacré aux relations topographiques du centrosome et de l'archoplasme, des indications sur la présence du corpuscule central dans les figures directrices de l'œuf.

Les recherches faites sur la division des Protozoaires ont donné lieu à des résultats tantôt positifs, tantôt négatifs, relativement à l'existence du centrosome.

Les observations de *Lauterborn* (451) sur *Ceratium hirundinella*, celles de *Schaudinn* (482) sur *Actinophrys sol*, celles de *Mitrophanow* (461) sur des Sphérozoaires n'ont pas donné lieu à la constatation de centrosomes. On pourrait ranger dans la même catégorie les recherches de *Balbani* (155) sur *Spirochona gemmipara*, dont il sera question plus loin.

Par contre, *Schaudinn* (483) trouve chez une Amibe, le *Paramecium Eilhardi*, le représentant du centrosome dans un « corps accessoire » situé à côté du noyau, et aux dépens duquel se développe un fuseau central analogue à celui de la cellule des Métazoaires. D'après *Schaudinn* également (484), le centrosome serait représenté, chez les Hélozoaires, par le « grain central » (*Central-korn*), découvert par *Grenacher*, et auquel *Butschli*, *F.-E. Schulze*, *R. Hertwig*, *Sasaki* avaient déjà auparavant donné hypothétiquement cette signification. Ce grain central en effet s'étire en haltère, se sépare en deux granules, entre lesquels s'étend un filament unissant, sans doute homologue du fuseau central des organismes supérieurs.

Dans la division des Noctiluques, *Ishikawa* (442 et 443) a décrit et figuré de la façon la plus nette le centrosome au sein des masses polaires archoplasmiques, et sa division précoce en deux centrosomes-fils (443, fig. 4, 7, 9, 10). Il ne se prononce d'ailleurs pas sur l'origine première du centrosome et ne décide pas s'il est de provenance nucléaire ou s'il est formé par l'archoplasme.

Chez les Infusoires, *Rompel* (479) a décrit chez *Kentrochona Nebalia* deux centrosomes, qui sont situés contre le noyau et

viennent se placer, lors de la division, aux pôles du fuseau nucléaire. *Balbiani* (389), qui chez *Spirochona gemmipara* a retrouvé les « plaques terminales » des auteurs et les considère comme de simples amas de protoplasme et non comme des sphères, interprète aussi le « nucléole » et les prétendus centrosomes de *Rompel*. Le « nucléole » est une formation nucléaire, qui naît par fusion de plusieurs microsomes; il se comporte à la fois comme nucléole et comme centrosome; en tant que nucléole, il disparaît au début de la division, pour réapparaître ensuite dans chacune des cellules-filles; il se caractérise comme centrosome en ce qu'il condense autour de lui la substance achromatique du noyau en une petite sphère attractive intranucléaire. Quant aux centrosomes de *Rompel*, ce ne sont, d'après *Balbiani*, que des micronucléi, voisins du noyau. *Keuten* (446) se rattache à *Balbiani*; car il admet que le « nucléole » se comporte en réalité comme un « nucléolo-centrosome »; il s'allonge, s'étrangle et se sépare en son milieu en deux nucléolo-centrosomes nouveaux; le sort de la masse des chromosomes est lié à celui de cette formation qui paraît véritablement directrice de la division. *Doflein* (409) a retrouvé chez *Kentrochona* le corpuscule intensivement coloré, que *Balbiani* avait auparavant décrit chez *Spirochona*. *Doflein* le nomme « nucléo-centrum ». Ce corps se développe au sein de la « plaque polaire », qui, on le sait, représente la masse archoplasmique de l'Infusoire. Est-il d'après cela assimilable à un centrosome? On ne saurait dès à présent le dire. Un véritable centrosome par contre a été observé par *Lauterborn* (452) chez une Diatomée, le *Surirella calcarata*; la destinée de cette formation est examinée plus loin (p. 233).

Pour les cellules végétales, les résultats obtenus par les recherches les plus récentes sont très contradictoires. *Farmer et Williams* (417, a) chez les *Fucus*, *Debski* (407) chez les *Chara*, *Osterhout* (466) dans les cellules-mères des spores d'*Equisetum*, *Wager* (492) dans les oogonies de *Cystopus candidus*, *Mottier* (464) dans les cellules-mères polliniques de *Podophyllum* et de *Lilium*, *Juel* (444) dans celles d'*Hemerocallis* n'ont pu trouver de centrosomes bien individualisés. Au contraire, *Strasburger* (488) chez les *Fucus*, *Swingle* (491) chez *Stypocaulon scoparium*, *Guignard* (426) chez diverses plantes ont constaté l'existence des centrosomes; *Harper* (429), à défaut de centrosomes, trouve tout au moins des amas de kinoplasme épaissi (centrosphères) dans les asques d'*Erysiphe communis*.

Les causes pour lesquelles on ne voit pas le corpuscule central sont variées et multiples. Nous les avons énumérées et détaillées dans notre article précité (p. 24 et suiv.). C'est en premier lieu la difficulté très grande qu'il y a dans certains cas à rechercher le corpuscule central dans des coupes sériées de cellules parfois très volumineuses, et l'ayant cru trouver à le caractériser quand il n'est pas en rapport avec du protoplasme spécialisé, quand il est nu.

C'est en second lieu, de la part des auteurs, soit un examen insuffisamment attentif, soit un défaut de technique et particulièrement une coloration incomplète.

C'est encore que le centrosome et l'archoplasme qui l'entoure habituellement, au lieu d'être réunis dans une masse commune, peuvent être éloignés l'un de l'autre, et qu'on cherche alors le centrosome là où il n'est pas. Nous reviendrons tout à l'heure sur ce point.

Enfin, l'insuccès dans la recherche du centrosome peut reconnaître un dernier facteur : c'est que cet élément se modifie ou dégénère, et que dans ces conditions, il perd sa colorabilité élective et ne peut plus être dès lors ni caractérisé ni même aperçu.

Pour toutes ces raisons, le nombre des cas d'absence vraie du corpuscule central doit être beaucoup diminué. Il y a là aussi de quoi expliquer suffisamment les résultats contradictoires, d'ailleurs si nombreux, qu'on a obtenus sur cette question.

Malgré cela, et même en tenant compte de toutes ces causes qui expliquent en partie les résultats négatifs, il reste encore nombre de cas où il paraît avoir été véritablement impossible de trouver un centrosome. On doit donc actuellement conclure à la présence inconstante de cet élément.

Permanence du corpuscule central. — Le corpuscule central prend-il naissance dans la cellule aux dépens d'un corpuscule semblable préexistant, la formule *omne centrosoma e centrosomate* peut-elle être maintenue, existe-t-il une chaîne continue de corpuscules centraux à travers toute une série de générations cellulaires, le corpuscule central est-il un élément permanent dans les cellules, ou périssable au contraire? Dans notre article précité (22) nous nous sommes prononcé (p. 33 et suiv.) contre la première de ces conceptions et avons admis que le centrosome se forme et disparaît tour à tour dans les cellules.

Plusieurs auteurs se sont récemment prononcés dans le même

sens¹. *Watasé* (495) s'est déclaré contraire à l'idée de la permanence du corpuscule central. Pour *Meal* (457) le centrosome est un corps défini, tenant son origine du cytoplasma de l'oocyte, et sujet à disparaître. *Carnoy et Lebrun* (406) disent que les corpuscules ne sont pas permanents et sont des organites transitoires de division, qu'ils admettent d'ailleurs être de provenance nucléaire et de nature nucléolaire. *Vom Rath* (474), dans les cellules séminales primordiales ou spermatogonies de *Gryllotalpa*, n'a jamais pu trouver de centrosome ni de sphère attractive au stade de repos de la cellule; il ne les a aperçus que dès le stade de peloton; dans la période de repos et d'accroissement des cellules-mères séminales ou spermatocytes, il n'a pu mettre le centrosome en évidence et l'a seulement observé quelquefois au stade de peloton.

Dans cette question de la permanence du centrosome comme aussi dans celle des relations du centrosome avec l'archoplasme, examinée dans le paragraphe suivant, il y a, à notre avis, une grave cause d'erreur qui n'a pas été suffisamment évitée, ou même à laquelle on n'a pour ainsi dire pas pris garde. C'est que le centrosome qu'on trouve à un moment donné dans une cellule n'est pas nécessairement nouvellement formé par autodifférenciation ou par division d'un centrosome ancien, mais peut n'être autre que celui-ci qui est resté dans la cellule, et peut même y persister fort longtemps avec ses caractères premiers. On sait en effet quelle résistance la chromatine nucléaire et en général toute substance chromatique offre vis-à-vis des agents de destruction, artificiels ou naturels, des réactifs chimiques, de la putréfaction, des perturbations cellulaires liées au métabolisme vital, etc. Donc la présence d'un centrosome dans une cellule n'autorisera nullement à dire qu'il est celui de cette cellule même et ne sera pas le moins du monde une raison contre la différenciation d'un centrosome nouveau.

Il est vraisemblable que le corpuscule central persiste dans quelques cas, pendant un certain nombre de générations cellulaires, en se multipliant par division. C'est ce qui arrive sans doute pour les premiers blastomères embryonnaires, dont les divisions se succèdent très rapidement, de sorte que ni l'archoplasme ni le

1. N'ayant pas l'intention de traiter complètement ici cette question, nous négligerons de citer les nombreux auteurs qui, soit pour les plantes, soit chez les animaux, soutiennent l'idée de la permanence du corpuscule central.

centrosome n'ont le temps de se reformer dans ces cellules, pendant une période de repos.

Relations topographiques entre l'archoplasme et le centrosome. — Les questions préliminaires de la constance et de la permanence du centrosome dans les cellules ayant été résumées d'une façon sommaire, nous voudrions maintenant en examiner une autre, qui nous permettra plus loin de préciser notre manière de voir sur la nature du corpuscule central. Cette nouvelle question est celle des relations topographiques où se trouvent l'archoplasme et le centrosome l'un vis-à-vis de l'autre.

Cette question ne se pose pas, ou tout au moins, a beaucoup moins d'intérêt et n'a guère que celui d'une simple constatation histologique, pour les auteurs qui reconnaissent au centrosome une origine nucléaire. Elle ne conserve toute sa portée que si l'on admet entre le corpuscule central et l'archoplasme une relation d'origine attestée précisément par les rapports topographiques où se présentent ces deux formations.

Dans les cellules au repos, ces rapports n'ont pas toujours été constatés les mêmes.

Ainsi, dans les spermatocytes des Mammifères, *Niessing* (465) décrit le corpuscule central au centre d'un archoplasme irradié, *Lenhossek* (456) trouve deux centrosomes contenus dans l'archiplasma, tandis que *Moore* (462, fig. 1 et 3), *Bendu* (391) observent la masse archiplasmique séparée des corpuscules centraux. C'est ainsi encore que dans les cellules séminales de la Salamandre, *Rawitz* (476) trouve constamment un centrosome dans la sphère, tandis que *Meves* (460, a) ne l'y constate que d'une façon inconstante, et que *Hermann* (437) n'a pas non plus aperçu de centrosome net dans la masse archoplasmique sombre qui est appliquée contre le noyau et ne le voit paraître qu'au début de la division. Dans les spermatogonies quiescentes du même animal, *Drüner* (410) figure un puissant système radié ayant en son centre le centrosome. *Henneguy* (434) n'a pu trouver de centrosome au milieu des filaments kinoplasmiques qu'il décrit dans les spermatocytes de divers animaux. « Ces observations, dit-il (p. 380), démontrent ainsi que le centrosome et le kinoplasma peuvent être indépendants, bien que généralement dans les cellules, autres que celles du testicule, le kinoplasma se rassemble autour du centrosome pour constituer la sphère attractive. »

Pour ce qui est des spermatides, *Niessing* (465) trouve le centrosome situé dans la sphère, tandis que *V. Lenhossek* (456) l'en voit éloigné. C'est à la surface même de la spermatide de la Salamandre et du Mammifère et par conséquent sans doute loin de l'archoplasme, que *Meves* (460, b, 460, c), *Lenhossek* (456), *Bardeleben* (390) ont trouvé le centrosome.

Dans les cellules en division, une place à part doit être faite aux divisions directrices de l'œuf, dans lesquelles, on le sait, la présence de corpuscules centraux a été très discutée.

La constatation d'un centrosome dans l'oocyte d'abord, avant toute maturation, n'a été qu'assez rarement faite, par exemple par *Platner* (469) sur *Aulastomum*, par *Stauffacher* (487) chez *Cyclas*, par *Mertens* (458) dans la sphère attractive (noyau vitellin) de l'œuf des Oiseaux et des Mammifères, par *Sobotta* (485, 486) chez la Souris et l'*Amphioxus*.

Quant aux divisions de maturation, les avis sont très partagés. La plupart des auteurs, qui ont admis que le spermocentre devenait le centrosome de l'œuf fécondé, ont supposé que les fuseaux directeurs de l'œuf étaient dépourvus de corpuscule central et que, par suite, l'oocyte mûr en était également privé. Il y aurait donc une longue et importante période de la vie de l'ovule, pendant laquelle celui-ci serait dépourvu de corps central. Les auteurs qui privent les figures de direction de corpuscule central sont, d'après ce qui précède, après *Van Beneden* et *Boveri*, la plupart de ceux qui ont été cités à la page comme ayant fait dériver le centre de la première cellule embryonnaire du centre spermatique; nous croyons inutile de reproduire ici à nouveau les citations déjà faites.

Quelques-uns des auteurs de cette catégorie, et d'autres pour lesquels le centrosome de l'œuf fécondé provient de celui de l'œuf avant maturation ont au contraire attribué des corpuscules centraux aux figures de direction, tels : *Platner* (469, *Beitrag* VI) chez l'*Aulastome*, *Vom Rath* (475) chez les Copépodes, *V. Erlanger* (414) pour les Tardigrades, *Wilson et Matheus* (499) pour les Échinodermes, *Van der Stricht* (490) chez les Turbellariés, *Wheeler* (496) pour les Myzostomes, *Mead* (457) chez les Annélides, *Kostanecki* et *Wierzeński* (448) chez les Gastéropodes, *V. Erlanger* (415, 416) chez *Sphaerechinus granularis*¹, *Asterias glacialis*, *Asplanchna Bright-*

1. Pour un examen plus complet de cette question, on pourra se reporter soit à *d'Erlanger* (98, a), soit à *Meves* (34, p. 342).

welli, etc. Il faut ajouter à cette liste les observations faites sur des fuseaux pluripolaires de l'œuf dont chacun des pôles portait un centrosome, d'après *Haecker* (427), *Vom Rath* (cité par *Haecker*), *Sala* (481), *V. Erlanger* (415).

Sobotta (485, 486), se fondant sur les observations qu'il a faites chez la Souris et l'*Amphioxus*, et sur celles des auteurs, a admis que la présence ou l'absence du corpuscule polaire dans les figures de division tient à l'espèce animale étudiée. Les œufs de certaines espèces conserveraient leurs centrosomes durant tout le temps des processus de maturation, tandis que les autres le perdraient de bonne heure. Chez une même espèce animale, la Souris, les œufs des jeunes animaux, pendant la maturation ovulaire, possédaient un corpuscule central, tandis que cet élément faisait défaut dans les figures polaires des œufs des individus vieux.

Ajoutons que *Morgan* (463), dans ses expériences sur des œufs d'Oursin tenus dans de l'eau de mer additionnée de chlorure de sodium, a constaté que des astrosphères peuvent se développer sans qu'il s'y montre de centrosome caractéristique.

Des œufs en voie de segmentation, nous ne dirons rien, la constatation des centrosomes y étant devenue absolument banale.

Évolution générale du corpuscule central. — *a.* Dans les paragraphes qui précèdent, nous avons établi en premier lieu que le corpuscule central n'est pas constant dans les cellules; car, dans l'état actuel de la science, même en tenant compte des difficultés multiples de l'observation, il est impossible de ne pas admettre qu'il peut manquer fréquemment.

b. En second lieu, nous avons vu qu'il ne persiste pas dans la cellule, et que, hormis certains cas particuliers, il ne se reproduit pas de lui-même; mais il naîtrait de toutes pièces dans le protoplasma cellulaire et disparaîtrait ensuite.

c. Examinant en troisième lieu les relations topographiques qui existent entre l'archoplasme et le centrosome, nous avons constaté qu'elles étaient habituellement très intimes, que dans une cellule quiescente le centrosome le plus souvent était situé au milieu de la masse archoplasmique, que dans une cellule cinétique il occupait le pôle de la figure de division. Il est à ce sujet digne de remarque que c'est en cette phase, la phase cinétique, de la vie cellulaire, où l'intensité des phénomènes vitaux est portée au maximum, que la présence du corpuscule central est le plus facilement constatée

et qu'elle paraît la plus constante, que la relation est aussi la plus étroite entre le corpuscule et l'archoplasme dont il forme le centre géométrique.

d. Un quatrième fait est à signaler. Il concerne le volume des corpuscules centraux, sur lequel nous donnerons quelques renseignements. Dans notre mémoire précédent (470), nous avons déjà rapporté un certain nombre d'observations de *O. Hertwig* (438), de *Boveri* (394), de *Vom Rath* (474, a), de *Flemming* (420), par lesquelles il est établi que les corpuscules centraux parvenus aux pôles de la figure de division, c'est-à-dire devenus corpuscules polaires, ont une taille beaucoup plus considérable que ceux des prophases et de la période quiescente. Pour *Boveri*, cette augmentation du volume des corpuscules centraux serait plus précoce même. Dès que la sphère attractive, qui loge primitivement un très petit corpuscule, se divise en deux, et que le corpuscule en fait à son tour autant, on voit les corpuscules centraux, à peu près à l'époque où le fuseau se constitue, atteindre de quatre à six fois leur diamètre primitif; ils apparaissent alors comme des sphères pâles, relativement grandes, renfermant un petit grain central, « centriole », retrouvé depuis par *Brauer* (395, 396). — *Haecker* (427) a aussi constaté chez *Sida crystallina* le même fait, c'est-à-dire l'augmentation du volume des corpuscules centraux pendant la mitose. Il accorde à cette augmentation une importance considérable, parce qu'il l'a vue s'accompagner de modifications dans la constitution et la colorabilité des corpuscules, et a constaté que le centrosome devient plus gros, clair et vésiculeux au début de l'anaphase. Il conclut de là que le centrosome peut abandonner une partie de sa substance, qui se répand dans la partie voisine de la sphère, dont la propriété colorable est ainsi accrue, de telle sorte que le centrosome exercerait dans la caryocinèse une certaine action chimiotaxique, que *Strasburger* (488) lui a déjà attribuée. — *V. Erlanger* (415), chez *Ascaris*, a constaté comme *Boveri* l'augmentation de volume des corpuscules centraux, au cours de la mitose, mais pas dans une proportion aussi forte que celle que *Boveri* indique. *Wilson et Mathews* ont fait une constatation semblable (499). — *Mead* (457) dit aussi que le centrosome ovulaire est capable d'accroissement aussi bien que de multiplication. — L'augmentation de volume des corpuscules centraux est très évidente aussi, pour qui compare les figures 1-4 du travail de *V. Klinckowström* (447). —

Pour *Bätschli* et pour *Rhumbler* (478), cette augmentation est un fait tellement certain qu'ils se croient obligés d'en tenir grand compte dans leurs explications des phénomènes de la cytokinèse. L'un et l'autre l'expliquent par ce que le centrosome, au début de la division, soutire du liquide aux parois alvéolaires et au contenu enchylémateux des alvéoles; de là ces parois, devenues plus pâteuses, plus consistantes, exercent une traction qui s'exprime par la formation de rayons; ainsi prend naissance pour eux la figure radiée de la division. — *Sobotta* (486), chez l'*Amphioxus*, a constaté que le centrosome spermatique est d'abord petit, entouré d'une faible irradiation, que les centrosomes-fils provenant de sa division ne sont guère plus gros, mais qu'ils deviennent très volumineux, dès la fusion des deux pronucléi, en même temps que leur colorabilité diminue, et que l'irradiation devient autour d'eux plus puissante. « On doit admettre, dit-il, que l'accroissement du centrosome est dû à ce qu'il absorbe des parties cellulaires, notamment du suc cellulaire, et qu'il est le résultat de l'expansion et du développement des rayons, spécialement de leur augmentation numérique ». L'auteur conclut au parallélisme et même à la dépendance des trois phénomènes : croissance du centrosome, diminution de sa colorabilité, et développement de l'irradiation, qui tous trois atteignent leur maximum lors de la métakinèse.

Il faut d'ailleurs se montrer très réservé dans l'affirmation de l'augmentation du volume du centrosome et dans l'appréciation exacte de cette augmentation. Car souvent il est difficile de dire, étant en présence de corps sphériques qui occupent les pôles de la figure de division, si ces corps sont des corpuscules centraux très agrandis ou s'ils font partie déjà de la sphère attractive.

Au contraire, lorsque le processus de formation du fuseau approche de sa fin, *Boveri* (394) et *Hertwig* (438) voient les corpuscules centraux diminuer de grosseur. « Nous savons, dit aussi *Flemming* (420), qu'en général, dans la division mitotique, les corps centraux s'agrandissent, redeviennent petits après le cours du processus et finalement indistincts ». A ce stade, *Rhumbler* (478) devait naturellement admettre, pour expliquer la diminution de volume des centrosomes, qu'ils perdent leur pouvoir d'imbibition et que l'hyaloplasma récupère le liquide qu'il avait perdu.

e. En dernier lieu, les auteurs qui se sont appliqués à rechercher si le corpuscule central était toujours identique à lui-même, ont

parfois constaté en lui des signes de dégénérescence et de caducité, faisant supposer sa fin prochaine; on a donc trouvé des formes dégénératives du centrosome. *Vom Rath* a observé (474, a, pl. VII, fig. 4; pl. VIII, fig. 4) des formations ressemblant à ce que seraient des centrosomes devenus pâles et hypertrophiés, qu'il ne peut que très hypothétiquement interpréter. Nous avons eu sous les yeux (470) des images semblables; et il est possible que nous ayons eu à faire à des centrosomes gonflés, imbibés, et par suite peu ou point colorables, en un mot à des centrosomes dégénérés. Il est vrai qu'on est toujours en droit de se demander si la dégénérescence du corpuscule central n'est pas un phénomène de sénilité survenu dans une cellule vieille elle-même, mais normale, ou si elle n'est qu'un symptôme d'une maladie cellulaire, si elle est, en d'autres termes, normale ou pathologique.

De l'ensemble de ces faits il paraît acquis que le corpuscule central n'est pas un élément immuable dans la cellule, se transmettant de génération en génération cellulaire sans modification aucune, mais qu'il naît de toutes pièces dans le cytoplasme d'une cellule nouvelle, s'y accroît, y dégénère et meurt. Les rapports qu'il a avec le kinoplasma, dans les moments où l'activité cellulaire est exaltée, indiquent qu'une action réciproque s'exerce entre ces deux formations, dans un sens qu'il nous reste à déterminer.

Nature du corpuscule central et du corpuscule intermédiaire, produit et quintessence de l'archoplasme. — C'est un fait d'observation, maintes fois constaté par les cytologistes, que là où la charpente cellulaire offre une disposition rayonnante en aster, comme aux pôles de la figure de division, ou bien se dispose en travées divergentes, comme au niveau du reste fusorial, ces fibres, plus épaisses et plus colorables (fibres de kinoplasme de ces appareils mitotiques), sont en rapport avec un corpuscule chromatique spécial, fait d'une substance qui diffère de leur propre substance, savoir avec le corpuscule central et le corpuscule intermédiaire, qui paraissent au centre de l'irradiation polaire ou bien au milieu de la longueur du faisceau fusorial. Si l'on analyse les relations du corpuscule central avec les fibres kinoplasmiques de l'irradiation polaire et les rapports de celles-ci avec le cytomitome, on trouve qu'elles sont les mêmes pour les connexions du corpuscule intermédiaire avec les fibres du fuseau central et celles de ces dernières avec le cytomitome. Dans les deux cas, partant du corpuscule chromatique (cen-

tral ou intermédiaire), on poursuit par une travée différenciée, par une fibre kinoplasmique (polaire ou fusoriale), pour aboutir à la charpente cellulaire : trois parties dont la chromatocité est différente et va s'altérant et s'affaiblissant à partir du corpuscule ¹. Ne semble-t-il pas y avoir là un indice que des mouvements chimiques actifs se font suivant des directions tracées par ces fibres, ayant dans les corpuscules leur point de départ ou leur aboutissant ?

On sait combien on a déjà écrit sur le corpuscule central, combien d'observations précises ont été faites et que d'interprétations ont été proposées. Or, à peu d'exceptions près, toutes les théories du corpuscule central ont été dominées par la comparaison du corpuscule et de son irradiation avec un soleil, avec un aster : comparaison qui datait de l'enfance de la cytologie et qu'on n'aurait dû conserver que pour la commodité du langage cytologique, sans jamais la prendre au sérieux et s'en laisser influencer. Cet aster, quelques-uns l'ont compris exactement à la manière cosmique, comme une figure formée d'un centre et d'une matière radiante ; le plus grand nombre l'a interprété à la façon biologique, appliquant à la cellule, comme à un microcosme vivant, des notions empruntées à la biologie, transformant ainsi en fibres contractiles les rayons de l'aster et leur donnant le corpuscule central comme point d'insertion.

Bien peu d'auteurs ont supposé, inversement, que le corpuscule central, loin d'être un centre d'irradiation, un point central d'insertion, loin d'être un point de départ de forces d'ailleurs quelconques, était un aboutissant, loin d'être un centre ou même un générateur de ces forces, en était le résultat, le produit. Ces auteurs sont exclusivement des défenseurs des théories dynamiques du corpuscule central, telles que nous les avons résumées plus haut : par exemple *Eismond* (412), *Mac Farland* (417), *Wilson* (498).

Eismond rapporte les centrosomes à des parties du corps cellulaire épaissies notablement ; et contrairement à la manière de voir habituelle, qui considère les corpuscules centraux comme des centres de forces, il y voit les points morts de la cellule en division.

1. La coloration plus forte et véritablement élective des fibres du reste fusorial a été constatée effectivement par plusieurs auteurs : *Heneguy* (434), *Kostanecki* (449), *Godlewski* (424), *Wilcox* (497, fig. 39, 40, 42, 43), *V. Erlanger* (415), nous (470, 472). De plus, *Kostanecki* (449) et nous (470) avons constaté que les fibres épaissies et fortement chromatiques du reste fusorial se continuent avec les travées du cytoplasme ordinaire.

Wilson (p. 463 et suiv.) se demande si les corpuscules, auxquels il trouve les caractères des « centrioles » de *Boveri* et qu'il désigne sous ce nom, sont des organes cellulaires permanents, qui se multiplient par division, et fournissent des centres dynamiques pour la division cellulaire. Se fondant sur les observations qu'il a faites à ce sujet sur l'œuf des Echinodermes, il répond négativement à cette question, et conclut que les centrioles sont formés par voie endogène dans la masse centrale archoplasmique (centrosphère de *Strasburger* et de *Wilson*, centrosome de *Boveri*); qu'ils n'ont pas de signification morphologique, parce qu'ils ne sont que l'expression d'une différenciation secondaire de l'archoplasme, causée par des forces chimiques et physiques inconnues, qui convergent vers ce point comme centre. Le centriole du reste naît après la division de l'aster. Ainsi le centriole serait formé chaque fois à nouveau dans la masse de l'archoplasme. Les observations de *Vejdowsky* (cité par *Wilson*) sur l'œuf de *Rhynchelmis* l'ont conduit à une vue analogue.

A la liste de ces auteurs, il convient d'ajouter *Morgan* (463), qui a effectué sur des œufs d'Oursin des expériences fort curieuses et y a déterminé l'apparition d'astrosphères artificielles. En plaçant des œufs, fécondés ou non, dans de l'eau de mer additionnée de 1, 5 de chlorure de sodium pour cent, il a produit dans l'œuf un certain nombre d'astrosphères, contenant chacune une aire médullaire différenciée et pouvant loger un globule qu'on ne peut identifier sûrement avec un corpuscule central; ces astrosphères sont formées par de l'archoplasme, disposé sous la forme de granules alignés en rayons qui se continuent avec le cytoplasme. Au bout de quelques heures, ces astrosphères multiples se rassemblent en un aster central plus volumineux; puis celui-ci de nouveau se décompose en étoiles secondaires très semblables à celles de l'œuf en voie de segmentation, bien que les œufs, tant qu'ils restent dans l'eau surchargée de sel, ne manifestent aucune segmentation. Nous comparerions assez volontiers ces phénomènes de concentration des asters en un seul, puis de la désagrégation de celui-ci en plusieurs étoiles, aux processus de consolidation et de dissémination de la sphère décrits par *Meves* chez la Salamandre. Ces résultats suggèrent à *Morgan* les réflexions suivantes : « La formation de l'astrosphère artificielle dans les œufs montre, je pense, que nous pouvons peut-être considérer le problème de la structure radiée de

l'archoplasme comme un problème indépendant de l'action du centrosome. L'accumulation d'une substance dans les œufs plongés dans la solution saline, la ressemblance étroite de cette substance avec l'archoplasme de l'astrosphère normale, la figure distinctement radiée qu'elle prend alors, montrent, je crois, avec un certain degré de probabilité, que les phénomènes similaires observés dans l'œuf normal peuvent aussi être le résultat de la constitution du cytoplasme ». *Morgan* ne peut être de l'avis de *Heidenhain*, lorsque cet auteur pense que l'arrangement radié de la substance cellulaire ne peut apparaître que si un centrosome préexiste comme centre. Il n'a pas constaté cette préexistence du centrosome; car il doute fort que le corps central qu'il a trouvé à la neuvième heure de son expérience au milieu de l'astrosphère corresponde à un véritable centrosome.

Pour notre part, dans les conclusions de notre travail (470), nous écrivions : « En présence de cet état de la science, je me permets de proposer l'hypothèse suivante pour l'origine et la signification du corps central : cet élément est élaboré par le protoplasma et représente l'excédent chromatique, idioplasmique, qui faute, de pouvoir se loger dans le noyau, où la chromatine déposée est au complet dans une cellule parvenue à son apogée, demeure dans le protoplasma et y provoque la division cellulaire ». Cette phrase exprime nettement que nous considérons le corpuscule central comme un produit chromatique du protoplasma. Malgré cela, n'ayant à notre disposition que l'une des deux grandes théories du corpuscule central, celle du « point central d'insertion », et celle « de la prédominance matérielle » et nous croyant obligé de choisir entre l'une et l'autre, nous avons adopté la seconde, et nous avons dit : « Je crois que le centrosome domine dans la sphère attractive, dans le système irradié et même dans toute la cellule » (p. 62). Nous ne nous sommes pas cru alors autorisé à créer une nouvelle théorie, et n'avons pu nous affranchir des doctrines régnantes.

Nous le faisons au contraire aujourd'hui; et notre conception actuelle du corpuscule central sera la suivante : nous conservons la première phrase, qui porte que le corps central est élaboré par le protoplasma, et nous la précisons en disant : élaboré par cette variété de protoplasma, qui est le kinoplasma. Nous modifions la deuxième phrase citée, en disant que le principe dominateur, qu'est le centrosome dans la cellule, est un produit de choix, une quintes-

sence du kinoplasma. Cette donnée, nous ne la limitons pas aux seules cellules en cinèse, aux corpuscules centraux ou polaires de la figure de division, à l'irradiation polaire et au fuseau central complètement développés; mais nous l'appliquons encore aux cellules quiescentes, aux corpuscules centraux contenus dans une masse archoplasmique non radiée et à cette masse elle-même.

Nous renversons ainsi, au moins pour une certaine phase de la période cinétique dans la vie cellulaire, pour la phase d'augment, pour l'anaphase, le sens de la flèche qu'on met sur les rayons de l'irradiation polaire et sur les fibres du fuseau central, quand on veut indiquer la direction de l'action qui s'exerce suivant ces rayons et ces fibres. La plupart des auteurs, à l'exception des partisans de la théorie contractile des fibres de l'aster, ont donné à cette flèche un sens centrifuge; nous-même l'avons ainsi dirigée dans notre précédent mémoire. Nous lui donnons au contraire maintenant une direction centripète.

Plus nombreuses seront les fibres qui paraissent dans un secteur donné de l'aster, et qui y augmentent de nombre en effet avec les progrès de la mitose ¹, plus par conséquent seront exercées de fois dans l'espace ces actions centripétales, plus aussi sera grande la résultante des forces appliquées dans la direction de ces fibres et plus la cinèse cellulaire sera active. Plus l'irradiation sera étendue et plus les fibres seront longues (et l'on sait qu'elles s'étendent toujours davantage dans le champ cellulaire au cours de la mitose), plus grande sera par conséquent la portion de cytoplasme modifiée, alignée en fibres et radiairement orientée, plus nous pourrons dire que l'action chimique s'est propagée au loin, et plus la cinèse sera intense.

Ainsi peut-on se représenter le centrage cinétique de la cellule : du cytoplasme ordinaire se différencie en kinoplasme, et celui-ci à son tour se concrète en un centrosome; chimiquement parlant, la substance cellulaire devient cytochromatine, et celle-ci centrochromatine. Le phénomène, de plus en plus intense, absorbe des régions de plus en plus étendues de la cellule; et quand presque toute la substance cellulaire est ainsi incorporée à l'irradiation, l'énergide cellulaire est constituée sous sa forme la plus parfaite, la plus active.

1. Cette augmentation a été constatée par plusieurs observateurs. Ainsi *V. Erlanger* (416) a vu dans l'œuf d'Oursin les centrop拉斯mes et les irradiations polaires s'accroître pendant la mitose jusqu'à la phase de reconstruction complète des noyaux-filles.

Comme on en pourra juger, c'est d'*Haecker*, *Bürger*, *Fick*, *Eismond*, *Ziegler*, *Watasé*, *Rhumbler*, *Mac Farland* et surtout de *Wilson* que nous nous rapprochons le plus dans l'hypothèse précédente, considérée dans son ensemble. Cette hypothèse, par certains traits, ressemble plutôt à la manière de voir de l'un, tandis que par certains autres elle est plus voisine de celle d'un autre auteur. Nous n'avions pas connaissance, quand nous nous sommes fait sur le corpuscule central l'idée théorique qu'on vient de lire, du travail de *Wilson*, dont l'interprétation est très semblable à la nôtre.

Il nous reste maintenant à relater un certain nombre de faits qui viennent à la défense de l'opinion que nous venons d'exprimer.

Boreri (394) montre d'abord dans l'œuf d'*Ascaris* fécondé l'archoplasme dépourvu de centrosome; celui-ci y paraît seulement quand les deux pronucléi se rapprochent.

D'après *B.-B. Griffin* (425), le spermocentre est aussi au début une masse homogène, dépourvue de centrosome; celui-ci s'y montre secondairement dans un prolongement de ce spermocentre; et c'est alors seulement que se forme l'irradiation. — Selon *Mertens* (458), la sphère attractive (noyau vitellin) de l'ovule des Oiseaux et des Mammifères ne contient pas d'abord de corpuscule central; celui-ci n'y fait son apparition que plus tard. De là nous pourrions induire, ce que ne fait pas cependant l'auteur, que le corpuscule central est un produit de l'archoplasme ou sphère attractive.

Les observations faites par *Mac Farland* (417) sur l'œuf des Mollusques opisthobranches montrent que le centrosome est un produit de différenciation des fibres du fuseau central, et que ce produit n'est pas fixe mais sujet à varier. En effet, quand on étudie le développement du deuxième fuseau de direction, on constate que le centrosome est d'abord formé de deux grains (*Centralkörner*) entourés d'une aire claire (fig. 33), que ce centrosome s'allonge en un corps ovale (fig. 34, 35, 36), que dans ce corps elliptique la partie périphérique plus colorée s'amasse aux deux extrémités de l'ellipse pour former deux nouveaux centrosomes; dans chacun de ceux-ci paraît un *Centralkorn*, tandis que la partie centrale et moyenne du corps elliptique demeure claire et forme le fuseau central, d'abord homogène, puis bientôt fibrillé. Au stade de plaque équatoriale, les deux centrosomes forment aux pôles du fuseau central (fig. 1, 2, 4) deux corps sphériques avec *Centralkorn*, entourés d'une aire de plasma granuleux, de laquelle partent les

irradiations polaires. A la fin de la division, quelle que soit la coloration, on ne trouve plus ces corps sphériques, mais à leur place une aire irrégulièrement grenue, renfermant des granules colorés ou non par l'hématoxyline ferrique; il s'est donc fait dans ces centrosomes une métamorphose essentielle, une dégénération des centrosomes, qui disparaissent dans l'œuf aussi bien que dans le deuxième globule polaire (fig. 5, 6, 7).

R. Hertwig (441) a établi que lors du développement parthénogénique de l'œuf d'Oursin, les fibres du fuseau naissent aux dépens de la substance achromatique du noyau; puis elles produisent une formation qui est l'homologue du centrosome.

Lauterborn (452), dans ses études sur la division nucléaire des Diatomées, admet aussi, mais en partie en sens inverse, un rapport génétique entre le centrosome et le fuseau central. Le centrosome de *Surirella calcarata*, logé dans une dépression du noyau, en sort aux approches de la division et devient le centre d'une puissante irradiation; le fuseau central se forme à côté du centrosome, par division ou bourgeonnement de celui-ci, sous forme d'une vésicule pâle, qui grandit ensuite et prend son aspect définitif. Le centrosome disparaît ainsi, et à sa place se montrent aux pôles du fuseau deux petits amas de substance qui jouent le rôle de centrosomes. On voit donc que, si dans une première phase de la division c'est le centrosome qui produit le fuseau, celui-ci dans une seconde phase, différencie des centrosomes, comme *Mac Farland* l'a aussi soutenu.

D'une façon passablement différente, *Rawitz* (476, a) fait aussi provenir les centrosomes de la substance archoplasmique. Car, comme on l'a vu plus haut (chap. V), les parties de la sphère désagrégée des spermatocytes de la Salamandre viennent selon lui se placer aux pôles du fuseau formé par la bande archoplasmique, et y figurent les corpuscules polaires. Ceux-ci ne dérivent donc pas de corpuscules centraux préexistants. Ce sont non seulement des produits archoplasmiques, mais des parties de l'archoplasme même.

Ce ne sont pas les seuls faits se rapportant à l'origine et au mode de formation du corpuscule central qui plaident en faveur de notre interprétation. Ceux que nous avons indiqués plus haut, et qui sont relatifs à l'augmentation du volume du centrosome pendant le cours de la mitose, s'accordent aussi très bien avec notre manière

de voir, c'est-à-dire avec l'idée d'une action centripète exercée par le kinoplasme, dont le corpuscule central est en quelque sorte le résultat apparent.

En regard des faits favorables à notre opinion il est juste d'inscrire les faits ou les assertions qui lui sont contraires.

V. *Erlanger* (415), qui, à l'exemple de *Bütschli*, fait partir du corpuscule central les forces qui agissent dans la division cellulaire, et leur donne ainsi une direction contraire à celle que nous leur supposons, devait être amené à subordonner le plasma et l'archoplasma même au corpuscule central. Pour lui, en effet, la formation des rayons polaires et des fibres du manteau, celle aussi du fuseau central, succèdent à la naissance et à l'accroissement du centrosome, comme on peut le constater sur l'œuf d'*Ascaris*. — Pour *Watasé* (493, 494), ce sont aussi les corpuscules centraux qui donnent naissance aux fibres du fuseau, loin d'en être les produits. *Watasé* se fonde sur ce que les corpuscules préexistent à ces fibres. Mais son argument n'est pas valable, mis en regard de l'interprétation générale qu'il donne du centrosome. On sait que le centrosome n'est pour lui qu'un de ces cytomicrosomes, très agrandi, qui sont disséminés dans le protoplasma et autour desquels le protoplasme s'arrange en asters rudimentaires. Or, dans ceux-ci, rien n'autorise à dire que c'est le cytomicrosome qui forme l'irradiation; l'inverse peut tout aussi bien être soutenu. — *Doflein* (408), élève de *R. Hertwig*, contrairement aux résultats que celui-ci avait obtenus par l'examen de l'œuf parthénogénétique d'Oursin, trouve, en étudiant la caryocinèse que le noyau spermatique d'Oursin éprouve dans l'œuf quand la copulation est artificiellement empêchée, que le centrosome donne naissance à un fuseau complet, qui peut à son tour reproduire la charpente achromatique nucléaire (p. 208). Il y a cependant une contradiction au moins apparente entre cette donnée et la suivante qu'on lit p. 213. Après une citation de *Heidenhain*, l'auteur ajoute, parlant pour son propre compte, et sans doute au point de vue phylogénétique : « Et nous pouvons faire encore un pas de plus, en considérant le fuseau central comme la formation primaire, de laquelle ont pris naissance dans la suite seulement des centrosomes. »

(A suivre.)

DE LA SIGNIFICATION
MORPHOLOGIQUE
DES APONÉVROSES PÉRIVÉSICALES¹

PAR MM.

B. CUNÉO

Prosecteur
à la Faculté de médecine.

et

V. VEAU

Prosecteur provisoire
à la Faculté de médecine.

En 1856, Retzius donnait, dans un court opuscule, une description du tissu cellulaire périvésical. En consacrant quelques pages à ce point d'anatomie, Retzius ne se doutait certes pas de la longue discussion qu'il allait provoquer et des travaux multiples dont son mémoire allait être le point de départ. Nous ne rappellerons ici ni la description de l'anatomiste suédois, ni le détail des controverses qu'elle a soulevées. Nous renvoyons pour l'historique de la question à la préface anatomique de l'ouvrage de Pierre Delbet² sur les suppurations pelviennes et à la thèse de Drappier³.

Au surplus, si nous faisons abstraction des descriptions anciennes dont la simple dissection a fait aisément justice, nous voyons que les multiples opinions émises peuvent schématiquement se réduire à deux.

1^o Pour les uns (Charpy, Pierre Delbet, Rogie, Drappier, etc.), la vessie est contenue dans une loge aponévrotique *incomplète*. Cette loge est limitée en arrière par le péritoine, en avant par un feuillet fibreux. Ce feuillet correspond à l'aponévrose ombilico-prévésicale de Delbet, au fascia prévésical de Charpy. Il affecte la forme d'un demi-cône creux à concavité postérieure, dont la base se perd sur l'aponévrose pelvienne supérieure et dont le sommet

1. Voir *Bulletin Soc. Biol.*, 1898.

2. Pierre Delbet, *Des suppurations pelviennes chez la femme*.

3. A. Drappier, *Contribution à l'étude du plancher pelvien*, th. Paris, 1893.

répond à l'ombilic; ses bords latéraux viennent s'insérer sur le péritoine au niveau des artères ombilicales qu'ils embrassent dans un dédoublement.

2° Bien différente est l'opinion du Pr Farabeuf et de Paul Delbet. Pour ceux-ci l'aponévrose constitue à la vessie, à l'ouraque et aux artères ombilicales une gaine commune, *complète* (gaine allantoïdienne de Farabeuf). Cette gaine dont M. Farabeuf fait une dépendance de la gaine hypogastrique, affecte la forme d'une cône à sommet ombilical, à base pelvienne. L'aponévrose double ainsi le péritoine là où il revêt la vessie; elle est seulement amincie à ce niveau.

La dissection des sujets adultes ayant inspiré deux opinions aussi différentes à des anatomistes également autorisés, nous avons fait appel à l'étude du développement.

De plus, pensant que la dissection constituait un mode d'investigation trop complaisant aux suggestions d'un esprit prévenu, nous l'avons remplacée par la méthode des coupes. Nous avons étudié des embryons et des fœtus de différents âges (de six semaines à quatre mois), que nous avons débités en coupes séries après inclusion dans la paraffine ou la celloïdine. Nous avons utilisé de préférence les coupes horizontales, d'une interprétation beaucoup plus facile que les coupes sagittales.

Après avoir étudié l'aponévrose ombilico-prévésicale, nous consacrerons quelques lignes à l'aponévrose prostato-péritonéale dont le mode de formation est identique à celui du fascia prévésical. Pour chacune de ces aponévroses nous commencerons par indiquer le mode de développement; nous verrons ensuite comment celui-ci explique et éclaire la disposition anatomique définitive.

APONÉVROSE OMBILICO-PRÉVÉSICALE.

Pour l'aponévrose ombilico-prévésicale, l'examen de nos coupes nous a fourni les résultats suivants : sur la coupe de la fig. 1, exécutée sur un embryon long de 45 millimètres, on voit la vessie où mieux le pédicule allantoïdien qui n'est pas encore différencié en ouraque et en vessie. Ce pédicule se présente avec une muqueuse à épithélium cylindrique qu'entourent des fibres lisses encore peu nombreuses mais très nettes. Il est flanqué latéralement des deux artères ombilicales qui présentent des dimensions considérables.

Ces trois organes forment un tout, isolé dans la cavité péritonéale et rattaché à la paroi abdominale antérieure par un mince méso-

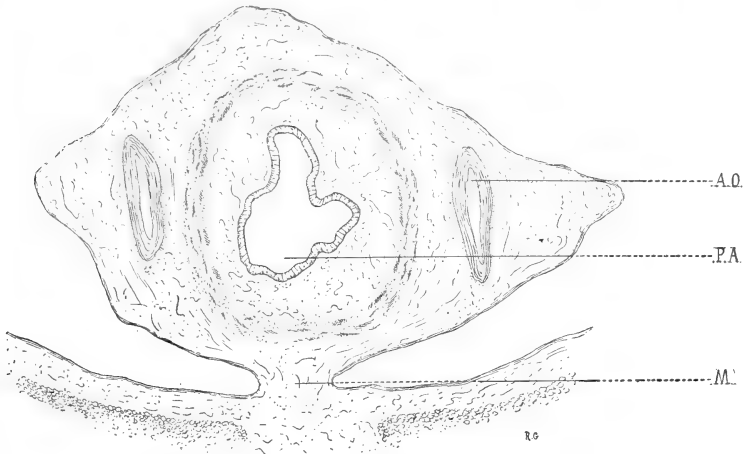


Fig. 1. — Coupe transversale de la portion intra-abdominale du pédicule allantoïdien d'un embryon de 45 millimètres. — AO, artère ombilicale; PA, pédicule allantoïdien; M, mésocyste.

(*mésocyste primitif*). Veine et artères ombilicales présentent d'abord

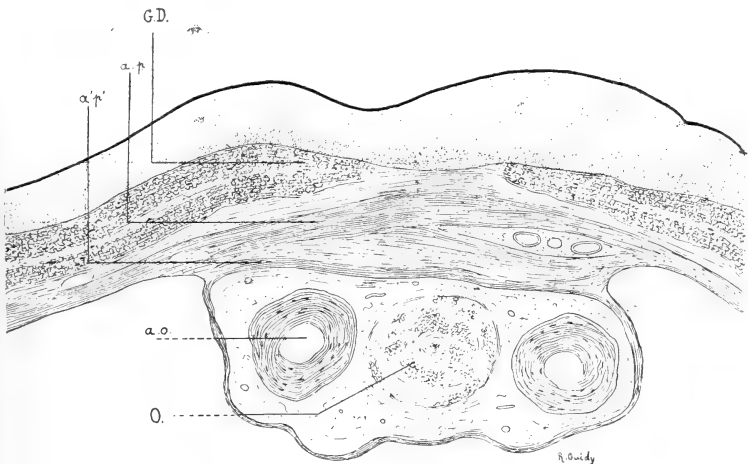


Fig. 2. — Coupe transversale de l'ouraque et des deux artères ombilicales (fœtus de 4 mois). — Coupe A, intéressant la partie supérieure de l'ouraque, un peu au-dessous de l'ombilic. — ao, artère ombilicale; ap-a'p', aponévrose ombilico-prévésicale; GD, grand droit; O, ouraque.

une gaine commune. Plus tard les artères ombilicales se détachent de plus en plus du canal ouraco-vésical auquel les rattache un petit méso particulier (voyez coupe B, fig. 3, et schéma, fig. 5).

Sur les coupes A, B, C (fig. 2, 3, 4), qui appartiennent toutes à un fœtus beaucoup plus âgé (4^e mois), nous assistons à la disparition du mésocyste et à la formation concomitante de l'aponévrose ombilico-prévésicale. Bien que nos coupes aient été pratiquées sur le même sujet, il est possible de suivre sur elles toutes les étapes du processus, celui-ci étant plus ou moins avancé suivant le niveau de la coupe.

C'est la coupe B (fig. 3), coupe moyenne, qui se rapproche le plus de l'état initial. La vessie présente un méso encore très net, bien que fortement élargi. Il existe de chaque côté de ce méso, entre

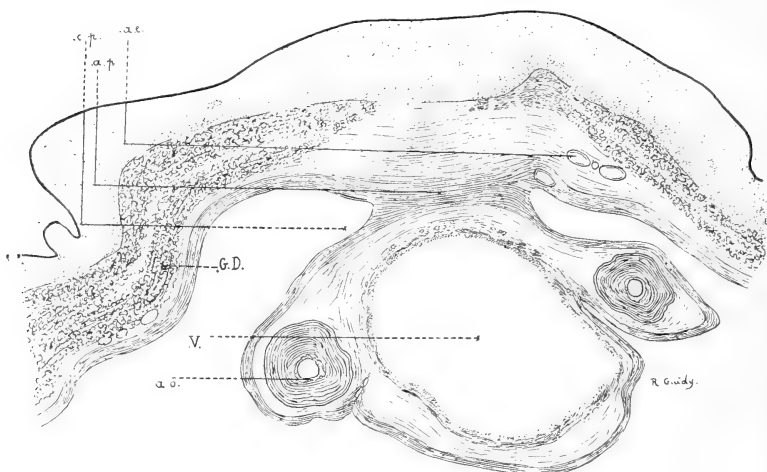


Fig. 3. — Coupe transversale de la vessie et des deux artères ombilicales (fœtus de 4 mois). — Coupe B, intéressant le sommet de la vessie. — *ae*, artère épigastrique; *ao*, artère ombilicale; *ap*, aponévrose ombilico-prévésicale; *cp*, cul-de-sac péritonéal; *GD*, grand droit; *V*, vessie.

la vessie et la paroi abdominale, deux culs-de-sac assez profonds. Lorsqu'on examine le mésocyste, on constate à son niveau l'existence d'une bande de tissu conjonctif dense qui, au niveau du fond des deux culs-de-sac, se continue sans ligne de démarcation aucune avec l'assise conjonctive sous-endothéliale. C'est l'ébauche de l'aponévrose ombilico-prévésicale. Le simple examen de la coupe et sa comparaison avec les schémas de la fig. 5, montrent que cette partie déjà formée de l'aponévrose ombilico-prévésicale dérive de l'accolement des deux couches conjonctives sous-séreuses qui se soudent après disparition de l'endothélium péritonéal.

L'examen des coupes ultérieures va nous montrer que les

dimensions de cette lame fibreuse inter-péritonéale s'accroissent en raison directe de la disparition des culs-de-sac latéraux.

Sur la coupe C (fig. 4), coupe inférieure, le processus est encore plus avancé. Il existe cependant encore deux culs-de-sac; remarquons que le gauche est plus profond que le droit, ce qui est dû à un léger degré d'obliquité de la coupe. La lame conjonctive prévésicale unit les deux culs-de-sac et se continue à leur niveau avec le chorion de la séreuse.

Enfin, sur la coupe A (fig. 2), coupe supérieure, le processus

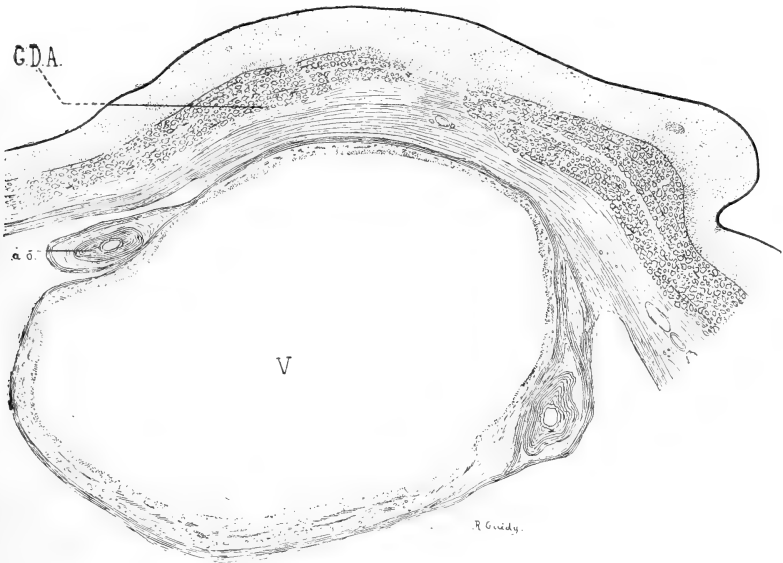


Fig. 4. — Coupe transversale de la vessie et des deux artères ombilicales (fœtus de 4 mois). — Coupe C, intéressant la vessie au niveau de sa partie moyenne; même légende que la figure précédente.

semble terminé. Ici, plus de culs-de-sac; nous n'avons plus qu'une lame conjonctive réunissant deux régions symétriques du péritoine pariétal.

En somme l'origine péritonéale du fascia prévésical nous est nettement attestée sur ces coupes : 1° par la continuité de cette aponévrose avec les lames conjonctives sous-endothéliales, pariétales et viscérales; 2° par ce fait que l'aponévrose est d'autant plus étendue dans le sens transversal que les culs-de-sac sont moins profonds.

Cette notion capitale étant bien démontrée, il nous reste à préciser certains points de détail.

C'est ainsi que l'examen des trois coupes montre qu'il existe une différence considérable dans l'aspect de l'aponévrose ombilico-pré-

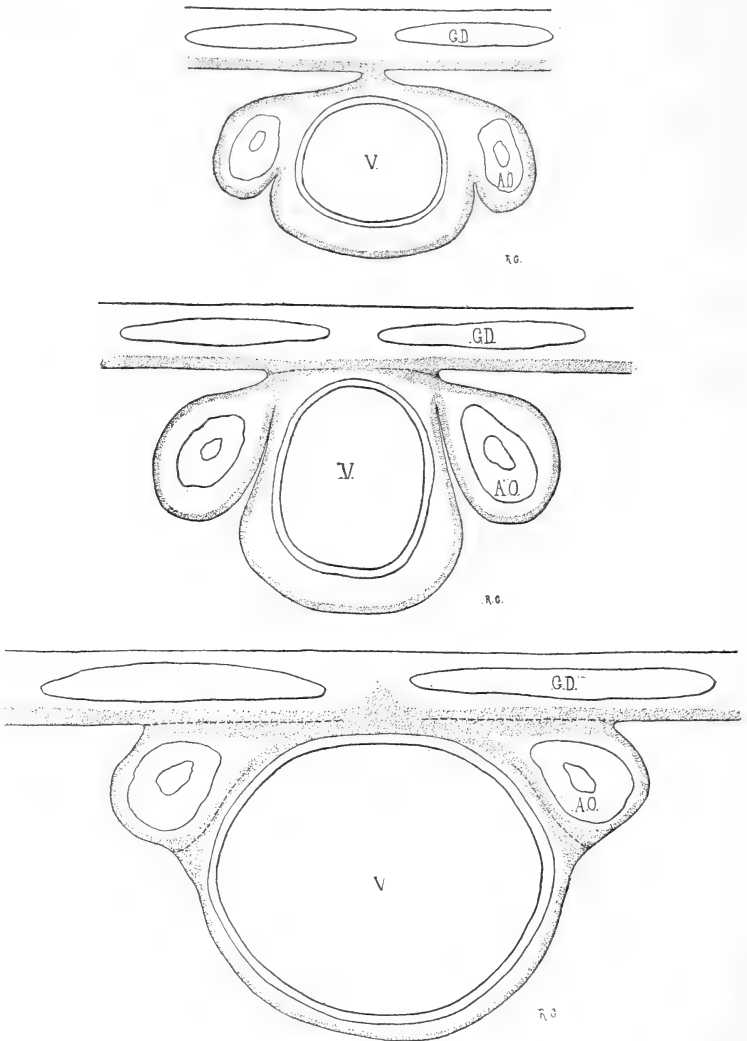


Fig. 5. — Coupes transversales schématiques montrant l'évolution du péritoine périvésical. — La coupe supérieure représente le stade initial, la coupe inférieure, la disposition définitive.

vésicale, suivant le niveau considéré. Sur la coupe A (fig. 2; coupe supérieure), les lames conjonctives qui constituent l'aponévrose sont peu condensées et il est facile de distinguer ce qui appartient au

feuillet pariétal et au feuillet viscéral. Sur la coupe B (fig. 3; coupe moyenne), les éléments constitutants de cette lame conjonctive commencent à se tasser. Enfin, sur la coupe C (fig. 4; coupe inférieure), ce tassement est plus complet encore et nous trouvons en avant de la vessie une lame homogène dans laquelle il n'est plus possible de faire la part du feuillet pariétal et du feuillet viscéral. Il est facile de voir que cette variété d'aspect est la conséquence de l'inégal développement des différentes parties du pédicule allantoïdien, et que la condensation plus précoce et plus considérable de la partie inférieure de l'aponévrose ombilico-prévésicale est due à la pression mécanique qu'exerce sur elle le globe vésical.

Ces notions sur le développement de l'aponévrose ombilico-prévésicale vont nous permettre de prendre nettement parti entre les deux opinions en cours sur la constitution anatomique définitive de ce feuillet. L'embryologie nous démontre l'existence et nous donne la signification d'un feuillet prévésical qui, de par son mode de développement, doit avoir une double insertion péritonéale latérale, c'est-à-dire répond à la description de Charpy et de Pierre Delbet. Qu'il existe une lame postérieure sous-péritonéale, la chose est anatomiquement possible; mais il est certain que cette lame ne saurait avoir la même signification et la même valeur que l'antérieure; par conséquent, il est illogique de les réunir en un seul tout. Au surplus, tous les auteurs s'accordent à reconnaître entre les deux lames une différence macroscopique évidente, la lame postérieure le cédant beaucoup en épaisseur et en netteté à la lame antérieure. Et n'apparaît-il pas maintenant que cette lame postérieure a été surtout créée par le désir de compléter une gaine aponévrotique, cependant fatalement incomplète de par son mode de développement?

Remarquons encore que les plus petits détails de la disposition anatomique définitive trouvent dans l'embryologie une explication satisfaisante. On sait que l'aponévrose s'insère latéralement sur le péritoine en englobant dans son dédoublement les deux artères ombilicales. Il suffit d'examiner les trois schémas de la figure 5 pour voir que cette disposition est la conséquence de l'existence du méso spécial de l'artère ombilicale et de la coalescence des deux culs-de-sac adjacents à ce méso.

APONÉVROSE PROSTATO-PÉRITONÉALE.

L'aponévrose prostatopéritonéale de Denonvilliers se développe par un processus identique.

Nous venons de voir que le péritoine prévésical avait un domaine plus étendu chez l'embryon que chez l'adulte. Il en est de même du

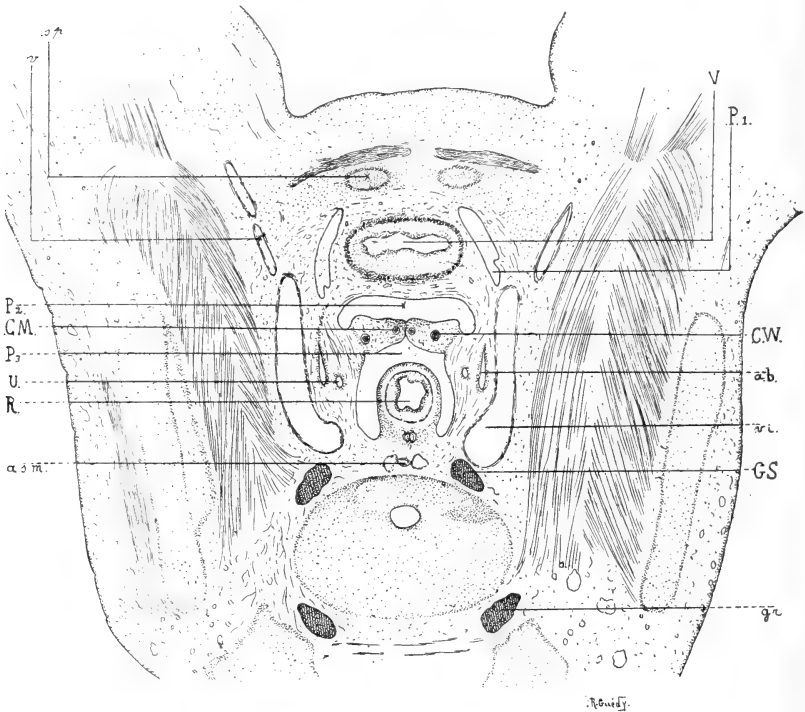


Fig. 6. — Coupe transversale schématique de la cavité pelvienne d'un embryon mâle de 45 millimètres. — *ab*, artère ombilicale; *a.s.m.*, artère sacrée moyenne; *CM*, canaux de Müller; *CW*, canaux de Wolf; *gr*, ganglion rachidien; *GS*, ganglion sympathique; *P₁*, péritoine latéro-vésical; *P₂*, cul-de-sac vésico-séminal; *P₃*, cul-de-sac de Douglas; *R*, rectum; *sp*, pubis; *U*, uretère; *v.è.*, veine iliaque externe; *v.*, art. iliaque externe; *V*, vessie.

péritoine rétro-vésical. Comme Zukerkandl¹ l'a déjà depuis longtemps signalé, le cul de-sac recto-vésical descend chez l'embryon jusqu'au plancher pelvien; il tapisse ainsi la face postérieure des deux canaux de Wolf, qui formeront plus tard les deux canaux déférents des canaux de Müller en train de se fusionner pour donner

1. *Deutsche Zeitsch. für Chir.*, t. XXV, p. 48.

l'utricule prostatique et du sinus uro-génital, futures portions prostatique et membraneuse de l'urèthre. Mais il existe encore un autre cul-de-sac, descendant beaucoup moins bas que le précédent et s'interposant entre la face antérieure des conduits génitaux et la face postérieure de la vessie. Les conduits génitaux, ainsi compris entre deux culs-de-sac péritonéaux, sont contenus dans un repli transversal, véritable *ligament large masculin*, bien visible en coupe



Fig. 7. — Coupes sagittales schématiques montrant le développement de l'aponévrose prostatopéritonéale; à gauche, disposition primitive; à droite, disposition définitive.

transversale sur la figure 6, et en coupe sagittale sur le schéma qui occupe la partie gauche de la figure 7. Tel est l'état initial.

L'étude de coupes sagittales d'embryons et de fœtus plus âgés montre la disparition graduelle de ces deux culs-de-sac et leur remplacement par une lame fibreuse qui s'accroît en raison directe de leur régression.

Ce mode de développement de l'aponévrose prostatopéritonéale nous donne le pourquoi de la disposition anatomique définitive. Denonvilliers¹ décrit ce feuillet aponévrotique de la façon suivante : « L'aponévrose prostatopéritonéale forme un plan fibreux, triangulaire, à sommet tronqué, tendu de haut en bas et d'arrière en

1. Th. Paris 1837.

avant. Sa base, tournée en haut, se porte au-dessous du bas-fond de la vessie jusqu'à la face inférieure du péritoine, auquel elle adhère au niveau du cul-de-sac recto-vésical, qu'elle contribue à former en attirant et en maintenant la séreuse en bas. De là elle descend en arrière de la prostate, à laquelle elle s'unit intimement par sa face antérieure, tandis que, par son sommet, elle se confond au-dessous d'elle avec la lame supérieure de l'aponévrose moyenne. » Ajoutons qu'elle englobe les vésicules séminales dans un dédoublement.

Tous ces caractères de l'aponévrose prostatopéritonéale : les connexions avec le plancher pelvien, l'insertion péritonéale, l'englobement des vésicules séminales, s'expliquent par le développement. Les rapports avec les aponévroses du périnée sont la conséquence du contact primitif de ces aponévroses et de la séreuse abdominale. — L'insertion péritonéale pourrait-elle manquer, puisque l'aponévrose n'est qu'un ancien cul-de-sac péritonéal? — L'existence du ligament large primitif nous explique les rapports intimes de l'aponévrose avec les vésicules séminales et le canal déférent. — Il n'est pas jusqu'à la présence des fibres musculaires lisses, dans l'aponévrose prostatopéritonéale, qui ne cadre bien l'origine péritonéale de cette aponévrose. A la vérité, nous n'avons pu constater sous le péritoine de nos embryons masculins des fibres musculaires lisses. Peut-être eussions-nous pu les voir sur des embryons plus âgés. Mais la présence de fibres lisses dans la zone génitale de la séreuse abdominale n'est-elle pas, chez la femme, un fait anatomique constant (Rouget)?

Enfin ces quelques données embryologiques nous expliquent la persistance possible isolée ou associée des culs-de-sac vésico-séminale ou sémino-rectal (cul-de-sac de Douglas). Rappelons, sans y insister, l'intérêt que présente la persistance de ce dernier dans la pathogénie de certaines hernies périnéales (Zukerkandl, Winckler).

CONCLUSIONS.

Nous pouvons formuler nos conclusions sur la signification des aponévroses périvésicales de la façon suivante :

Le pédicule allantoidien, d'abord inclus dans la paroi ventrale de l'embryon, s'en dégage rapidement et vient faire saillie dans la cavité abdominale. Il n'est alors rattaché à la paroi antérieure de

l'abdomen que par un mince méso. En arrière de la vessie la cavité séreuse se prolonge jusqu'au périnée.

Au cours du développement le péritoine périvésical va subir une régression très nette. Les deux culs-de-sac prévésicaux se combinent graduellement et leurs deux feuillets séreux sont remplacés par une lame aponévrotique qui résulte de leur coalescence. C'est l'aponévrose ombilico-prévésicale. De même le cul-de-sac recto-vésical (cul-de-sac de Douglas) disparaît et, par un processus identique, laisse comme reliquat l'aponévrose prostatopéritonéale.

L'évolution du péritoine périvésical rappelle d'une façon frappante l'évolution du péritoine intestinal. On sait que l'intestin, d'abord immédiatement appliqué contre la paroi abdominale postérieure, s'en détache peu à peu pour acquérir un méso (mésentère primitif). Mais là aussi nous voyons ce mésentère subir au cours du développement une régression très nette; et de même que la vessie, d'abord franchement intra-séreuse, s'applique secondairement à la paroi abdominale antérieure, de même le côlon ascendant, le côlon descendant, et surtout le duodénum perdent leur méso primitif (Toldt). Mais, comme au niveau de la vessie, le péritoine primitif laisse comme reliquat de son existence transitoire des lames aponévrotiques, feuillet prérenal de Zukerkandl, lames pré- et rétro-pancréatiques de Toldt.

NOTES

SUR LA SALIVE PAROTIDIENNE DE L'HOMME

Par **M. Georges KÜSS**

Externe des hôpitaux de Marseille.

Le nommé Mane... Emiliana, âgé de seize ans, journalier, entrain en septembre 1898 dans le service de M. le professeur Combalat, à l'hôtel-Dieu de Marseille, pour un coup de serpette reçu à la région génienne gauche. La plaie, s'étendant d'un travers de doigt au-devant du tragus jusqu'au niveau du trou mentonnier, fut rapidement cicatrisée et au bout de neuf jours il ne subsistait à son tiers inférieur qu'une petite fistule par où s'écoulait à l'état de pureté (la fistule s'étant organisée) la salive parotidienne que nous avons étudiée.

Nous nous sommes appliqués surtout à recueillir la salive à l'état de pureté le plus absolu, ne nous servant que de récipients en verre parfaitement stérilisés et n'employant le caoutchouc que pour un joint indispensable à la conservation de la liberté des mouvements du sujet, liberté que nous ne voulions pas abolir. Notre drainage s'est fait aussi d'une façon absolument étanche, ce qui nous garantit l'exactitude des différents volumes que nous avons eus à mesurer.

Propriétés. — La salive parotidienne ainsi obtenue est un liquide un peu visqueux, transparent, clair; examiné sur une assez grande épaisseur, il présente une légère opalescence à peine jaunâtre pour la salive sécrétée pendant la mastication, plus foncée quand il ne se produit pas de mouvements de mastication.

Si, après s'être soigneusement rincé la bouche à l'eau distillée, on « goûte » la salive parotidienne, on perçoit un léger goût, caractéristique, et qu'on est d'abord assez embarrassé de classer.

Après avoir rejeté la salive, ce goût persiste quelque temps et on a alors nettement la perception que c'est un goût salé ; ce qui s'expliquerait par l'élimination du chlorure de sodium, qui se fait d'une façon abondante par la parotide.

La salive parotidienne est très faiblement alcaline ; elle n'a point d'action sur le papier de tournesol, ou du moins nous n'avons jamais pu observer cette action.

Elle mousse facilement quand on l'agite à l'air, et la mousse est longtemps persistante, ce qui indique la présence d'une albumine, qui est du reste aisément décelée par les réactifs usuels.

Nous indiquerons plus loin les chiffres que nous avons obtenus pour la densité de la salive parotidienne, en même temps que nous donnerons quelques renseignements sur sa volumétrie.

A l'examen macroscopique dans un tube à essai, et abandonnée au repos, la salive parotidienne ne se divise pas en trois couches, spumeuse, limpide et organisée comme la salive mixte ; elle reste homogène. C'est à peine si on aperçoit au bout de quelques heures la formation d'un léger dépôt qui tranche par sa plus grande réfringence sur le reste du liquide.

Examiné au microscope, après coloration par le carmalun de Meyer, ce dépôt ne nous offre comme éléments figurés aucune cellule épithéliale, mais des éléments globuloïdes, aux contours indécis, qui ne sont autre chose que des leucocytes déjà décrits sous le nom de « globules pyoïdes ».

Ces leucocytes sont associés en chaînettes courtes et droites de trois ou quatre unités et dont les éléments sont reliés entre eux par une substance interstitielle amorphe, une albumine sans doute, mais point une mucine, car la mucine n'existe pas dans la salive parotidienne, du moins à l'état de liberté.

Nous avons fait à plusieurs reprises des ensemencements de la salive recueillie, ensemencements sur gélatine ou bouillon dans des boîtes de Rietsch et Nicati ; nous n'avons jamais rien obtenu.

A l'air, la salive parotidienne se trouble légèrement, grâce à la précipitation d'une partie du carbonate de chaux que l'acide carbonique de la salive maintenait en solution ; il ne faut pas confondre toutefois ce trouble secondaire avec l'opalescence primitive que nous avons déjà signalée.

Composition. — Trois analyses de salive parotidienne pure,

faites selon des méthodes différentes et avec des salives de densité variée nous ont donné les résultats suivants.

	$D = \alpha$ 1,011	$D = \beta$	$D = \gamma$
Eau	986,54	991,5	992,82
Résidu sec	13,46	8,5	7,18
Matières organiques	11,54	»	5,508
Sels	1,92	»	2,672

Pour α nous avons opéré de la manière suivante : dans une capsule de platine tarée nous avons mis un nombre déterminé de centimètres cubes de salive parotidienne; nous avons mis à l'étuve à 100° et, laissant des intervalles convenables entre nos pesées, nous avons obtenu les résidus secs suivants :

100°, résidu sec normal	13,46 p. 1000.
110°, résidus secs variables	12,67 —
120 —	11,91 —
140 —	11,13 —
150 —	10,94 —
155 —	10,94 —
150 —	10,94 —
Rouge sombre, sels fixes	1,92 —

Nous avons obtenu les sels minéraux en chauffant au rouge sombre et en brûlant les matières organiques par un courant continu d'oxygène.

Pour β nous avons évaporé à la température ordinaire 2 centimètres cubes de salive dans le vide et en présence d'acide sulfurique pendant quarante-huit heures environ.

Pour γ nous avons opéré sur une grande quantité de salive que nous avons d'abord évaporée au bain-marie, puis desséchée à l'étuve à 100° :

Bain-marie, résidu sec	8,18 p. 1000.
Étuve à 100°, résidu sec normal	7,18 —
Rouge sombre, sels fixes	2,672 —

Nous avons obtenu les sels fixes en ajoutant un poids déterminé d' AzO^3K pour brûler les matières organiques, poids que nous avons retranché ensuite après lui avoir fait subir les corrections d'usage. L'analyse qualitative nous a fait trouver du carbonate de chaux

assez abondant, du chlorure de sodium très abondant, du chlorure de potassium, du phosphate de chaux, des traces de sulfates alcalins, du sulfocyanure de potassium d'une manière constante et en beaucoup plus grande quantité dans la salive sécrétée sans mouvements de mastication que dans celle sécrétée quand ces mouvements se produisent.

Une modification survenue dans l'état de notre sujet nous a empêché de doser ces sels.

Nous avons cherché en vain la mucine; il se forme bien un léger précipité par l'acide acétique, mais il se redissout dans un excès, caractère des phosphates.

Nous allons parler de la ptyaline.

ACTION PHYSIOLOGIQUE DE LA SALIVE PAROTIDIENNE.

Ferment salivaire. — La salive parotidienne pure saccharifie l'amidon. Si l'on soumet à son action une solution d'empois d'amidon à une température convenable, cette solution acquiert la propriété de réduire la liqueur de Fehling et perd celle de se colorer en bleu par l'iode. Personne ne songe plus aujourd'hui à nier la présence de la ptyaline dans la salive parotidienne.

A la température du corps humain, 37°, l'action de la salive parotidienne sur l'empois est instantanée; sur de l'amidon cru sec elle est aussi instantanée; on opère très vite : dans un tube à essai où se trouve un peu d'amidon en poudre, on verse une petite quantité de salive, puis de la liqueur de Fehling, et l'on porte rapidement à l'ébullition. On ne voit aucune réaction se produire, mais si l'on vide le tube, si on le lave légèrement et qu'on regarde par transparence on voit un léger anneau rouge orangé se dessiner à l'endroit où s'arrêtait le niveau supérieur de l'amidon. Si l'on a agité un peu le tube, ce n'est plus un anneau, mais le tube entier qui revêt, après qu'on l'a vidé, une légère teinte rose.

Une solution d'amidon cru soumise à l'action de la salive n'acquiert que beaucoup plus lentement la propriété de réduire la liqueur de Fehling. On opère en effet ainsi sur de la salive plus diluée et le retard apporté à la saccharification est proportionnel à cette dilution.

Pour essayer de voir la vitesse avec laquelle opère la ptyaline de la salive parotidienne, nous avons opéré de la manière sui-

vante. Nous avons pris vingt-quatre petits matras parfaitement stérilisés; un vingt-cinquième nous servait de témoin. Dans chacun nous avons mis un gramme d'amidon en poudre et 100 centimètres cubes d'eau distillée. Nous avons bouché au coton, mis le tout dans une étuve à vapeur d'eau bouillante pour obtenir de l'empois; puis, après avoir ajouté dans chaque matras 1 centimètre cube de salive parotidienne pure, nous les avons placés dans l'étuve à température constante de Roux, à 37°. Les retirant en temps convenable et les plongeant immédiatement dans une marmite contenant de l'eau bouillante, nous avons ainsi arrêté instantanément la saccharification de l'amidon, en faisant disparaître l'action de la ptyaline.

Dosant ensuite en bloc le maltose et les dextrines par la méthode ordinaire avec le tartrate cupro-sodique, nous avons obtenu les résultats que nous résumons en ce tableau :

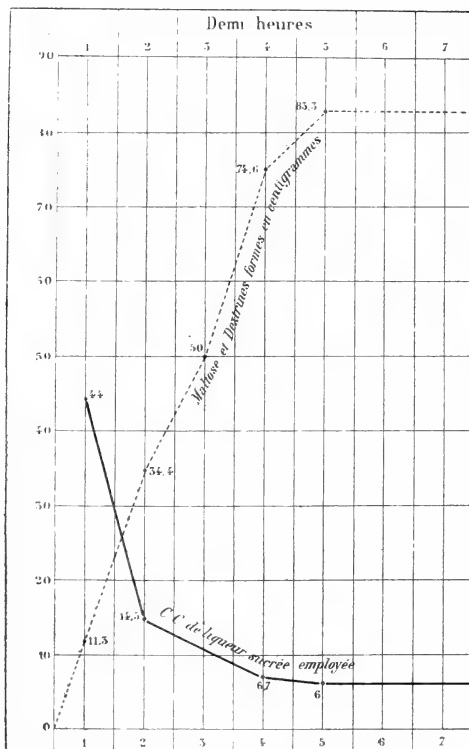


Fig. I.

Comme on le voit, dès la cinquième demi-heure et malgré la dilution extrême du liquide sur lequel nous avons opéré, il n'y a plus d'amidon non transformé en maltose et dextrines; l'iode ne colore plus en bleu le contenu de nos matras.

La salive parotidienne sécrétée dans l'intervalle des repas agit de manière sensiblement égale à la salive sécrétée quand il se produit des mouvements de mastication presque incessants. Son pouvoir saccharifiant serait même plus élevé, et cela pourrait se comprendre si l'on considère sa densité plus élevée et partant sa richesse plus forte tant en matières organiques qu'en sels minéraux.

Points physiologiques de la sécrétion de la parotide. — La salive parotidienne est la salive de la mastication; on voit sa sécrétion s'élever à son maximum pendant que des mouvements de mastication se produisent, décroître et se réduire presque à rien dans les intervalles des repas.

Une série de recherches nous a donné comme moyenne et par demi-heure :

Pour la salive sécrétée pendant un repas. . . . Volume = 20^{cc},80
 — sans mouvement de mastication. — = 0^{cc},40

Ce qui nous donne un rapport de $\frac{20,8}{0,4}$; autrement dit la quantité de salive sécrétée pendant un repas et par demi-heure, toutes choses égales d'ailleurs, est à celle sécrétée sans mouvements de mastication comme 52 est à 1. En est-il toujours ainsi? Si l'on épuise la glande en faisant faire au sujet un repas d'une heure et demie, en le faisant mâcher d'une façon continue pendant ce temps-là, on voit, après cessation des mouvements de mastication, la courbe de la sécrétion parotidienne descendre brusquement pour s'arrêter bientôt à zéro et le rapport est à ce moment-là de 52 à 0; puis, après un certain temps, la sécrétion se rétablit. Normalement, il n'en est pas ainsi, et un repas peut durer plus d'une heure et demie sans que la sécrétion s'arrête ensuite tout à fait, car on ne s'astreint pas alors à la fatigue de mouvements de mastication incessants.

Le chiffre 1 de notre rapport représente le volume sécrété par demi-heure de vie normale, c'est-à-dire dans l'intervalle des repas, mais le sujet pouvant bouger et parler un peu.

Si l'on fait garder en effet au sujet une immobilité absolue du

maxillaire inférieur, la sécrétion, sans s'arrêter tout à fait, est beaucoup diminuée et son volume tombe au-dessous de 1. Tous les actes qui provoquent des mouvements du maxillaire inférieur ou de la région génienne augmentent sensiblement l'écoulement du liquide parotidien : l'action de parler, beaucoup; l'action de fumer, de siffler, notamment; l'action de rire, encore, mais moins. Si nous supposons que l'homme « mastique » environ pendant trois heures par jour, d'une manière plus ou moins continue, que par la parole, l'action de fumer, etc., il use la valeur salivaire d'une heure de mastication, et que nous prenions pour base de la recherche de la sécrétion par vingt-quatre heures le rapport trouvé plus haut, nous voyons que cette sécrétion s'élèverait à $182^{\text{cc}},400 = 183^{\text{gr}},312$, si nous considérons la densité de la salive sécrétée alternativement avec ou sans mouvements de mastication. Ces chiffres sont purement hypothétiques, du reste.

Les aliments sapides mis sur la langue n'influent que d'une manière relative sur la sécrétion parotidienne.

Les aliments amers, sucrés, acidulés n'ont presque pas d'action sur elle; le sel augmente d'une façon plus sensible, mais encore bien légère, la sécrétion parotidienne; mais ce sont surtout les farineux secs, comme la mie de pain desséchée, qui ont une action réelle; ils ont besoin d'être mâchés et par un réflexe dont le point de départ serait (la saveur farineuse étant rejetée comme saveur véritable par la plupart des physiologistes) un acte de sensibilité générale et non de sensibilité spéciale, leur présence sur le dos de la langue détermine une hypersécrétion notable.

La densité de la salive parotidienne, et partant sa teneur en matières dissoutes, doit être *a priori* fort variable et dépendre de l'état de la glande, suivant que celle-ci commence à sécréter, ou commence à s'épuiser; cette densité dépendra aussi de la teneur en eau de l'organisme. Si la salive sécrétée pendant que des mouvements de mastication se produisent se distingue par son volume abondant, son peu de richesse en produits d'élimination (moins grande quantité de sulfocyanure de potassium que dans la salive sécrétée entre les repas), la salive produite pendant la période du repos relatif de la glande se rapprochera de la salive buccale, au rôle banal, par son abondance moindre, sa viscosité plus grande et sa densité plus élevée.

La recherche des densités de la salive parotidienne à différents

moments nous a donné comme moyennes pour un grand nombre d'expériences :

Pour la salive des repas	D = 1,003
— repos et repas.	D = 1,005
— repos.	D = 1,0062

Mais nous avons obtenu tous les chiffres intermédiaires de $D = 1,0011$, trouvé pour une salive sécrétée pendant un repas d'une heure et demie, à $D = 1,00626$, trouvé pour de la salive sécrétée dans l'intervalle de deux repas.

La salive parotidienne a donc une densité éminemment variable ; le poids des substances dissoutes, matières organiques et sels minéraux, variera donc également, ce qui explique la multiplicité des résultats obtenus en analysant cette salive par MM. Mitscherlich, Hoppe-Seyler et Van Stetten, et que nous n'avons fait que constater encore une fois.

BIBLIOGRAPHIE

Les cancers épithéliaux, par M. FABRE-DOMERGUE. — G. Carré et C. Naud, éditeurs. — Dans un beau volume, illustré de nombreux dessins, M. FABRE-DOMERGUE expose le résultat d'une longue série de travaux sur l'évolution et la structure des tumeurs épithéliales. Cet auteur commença ses recherches dans l'idée de vérifier la théorie du parasitisme du cancer, mais il dut rapporter les images qu'il observa, non point à des parasites (psorospermies ou sporozoaires) mais à de simples altérations cellulaires du néoplasme.

Le plan de ce livre est le suivant :

Après des considérations générales sur les *tumeurs*, l'auteur expose la technique qu'il a suivie et énumère les matériaux d'étude qu'il a pu utiliser dans le cours de ses recherches. Il aborde ensuite la terminologie et la classification des tumeurs épithéliales. Il consacre trois chapitres à la division cellulaire qui se fait par karyokinèse comme dans les tissus normaux ou bien par multiplication cellulaire endogène. L'histogénèse et les modes d'accroissement des tumeurs comportent de notables développements.

Les récidives, la greffe et la généralisation des tumeurs sont l'objet d'un chapitre des plus intéressants.

Passant aux détails, M. Fabre-Domergue examine point par point les caractères distinctifs des tumeurs de revêtement et des tumeurs d'origine glandulaire (*enthéliomes*, *épithéliomes* et *carcinomes*).

Il termine cet exposé de faits par la revue complète et la discussion de tous les travaux qui ont été publiés sur l'origine coccidienne des tumeurs. Au lieu de trouver des coccidies ou des pseudo-coccidies, l'auteur, je le répète, n'a pu constater que de simples altérations cellulaires survenues dans les éléments cancéreux.

On le voit, M. FABRE DOMERGUE arrive à une conclusion négative au point de vue de l'origine parasitaire des tumeurs. L'auteur ne prétend point que les cancers ne reconnaissent peut-être pas une cause microbienne, mais il croit être en mesure d'affirmer que *tout* ce qui a été décrit *jusqu'à présent* comme représentant des parasites se rattache nettement à des dégénérescences cellulaires.

Les faits d'observation, aujourd'hui connus, sont insuffisants pour qu'on puisse décider si les tumeurs sont produites par un agent pathogène introduit dans un organisme sain ou si elles représentent une altération propre, une malformation primitive ou acquise des cellules de l'organisme. Mais si la cause première de l'apparition des tumeurs est problématique, M. Fabre-Domergue a suivi pas à pas et élucidé les modifications que cette cause inconnue imprime à la direction et à l'évolution des éléments qui constituent les tumeurs épithéliales.

Voici quel serait ce mécanisme :

Dans l'épiderme où les éléments épithéliaux évoluent normalement, les cellules profondes (de la couche basilaire) se dirigent de telle façon que leur plan de division est toujours parallèle à celui de la couche basilaire. L'axe de leur fuseau karyokinétique est, en d'autres termes, perpendiculaire au derme ou au chorion. Après la division, la cellule jeune est repoussée vers la surface de l'épiderme ou de la muqueuse, en évoluant dans une seule et même direction centrifuge.

Dans les glandes, il en est de même; le plan de division des cellules en mitose est normalement parallèle à la couche basilaire et les cellules qui dégèrent sont refoulées vers la lumière du cul-de-sac glandulaire, qui correspond à la surface de la peau ou des muqueuses.

Telle serait l'orientation des divisions cellulaires dans l'organisme sain. Dans le *papillome* et l'*adénome vrai*, les cellules épithéliales continuent à se diviser, malgré leur multiplication exagérée, selon un plan parallèle à leur surface d'implantation.

D'autre part, si on considère l'épithéliome lobulé et l'épithéliome glandulaire, on observe les phénomènes bien différents : non seulement on assiste à une prolifération exagérée des cellules épithéliales, mais on observe une désorientation karyokinétique. Au lieu d'évoluer suivant une direction centrifuge, les cellules se divisent selon divers plans, et les nouveaux éléments sont refoulés dans la lumière glandulaire, où ils contribuent à former des globes épidermiques épars au milieu des cellules épithéliales en voie de prolifération.

Dans les carcinomes enfin, chaque cellule parcourt ses phases d'évolution, indépendamment des cellules qui l'avoisinent : après s'être divisée un certain nombre de fois, elle vieillit et meurt; ses congénères qui l'entourent en font autant. Loin de se porter vers la surface de la peau ou vers la lumière des culs-de-sac glandulaires, les cellules qui se divisent s'écartent de la direction normale et subissent une série d'altérations dues à cette désorientation cellulaire. L'apparition des éléments ou corps dégénérés, décrits par beaucoup d'auteurs sous le nom de para-

sites ou coccidies, n'est que la conséquence de la désorientation. L'ulcération dont les tumeurs épithéliales peuvent devenir le siège, la cachexie qu'elles occasionnent ne sont que le résultat plus ou moins éloigné de cette désorientation cellulaire.

La thérapeutique qui se dégagerait de ces données évolutives serait la suivante : il s'agirait de trouver un agent extérieur (électricité, etc.) qui modifiât l'orientation des cellules en voie de division. Il faut arriver à faire varier la position de l'axe de division et à imprimer une direction déterminée au plan suivant lequel les cellules se multiplient. Si l'on réussissait à orienter l'évolution cellulaire de façon que les déchets et les détritits soient éliminés normalement, on préviendrait l'ulcération et la cachexie consécutives à la prolifération et à la désorientation qu'on observe dans les tumeurs cancéreuses.

ÉD. RETTERER.

Le propriétaire-gérant : FÉLIX ALCAN.

17 1898

RECHERCHES

SUR

LA CICATRISATION ÉPITHÉLIALE

(ÉPITHÉLIUMS PAVIMENTEUX STRATIFIÉS)

Par **Albert BRANCA**

Ancien interne des Hôpitaux.

L'histologie normale et l'histologie pathologique sont liées d'une manière intime; elles s'empruntent des notions précieuses. Ce n'est qu'une seule et même science.

L. RANVIER.

INTRODUCTION. — TECHNIQUE.

Un exposé de faits relatifs à la cicatrisation épithéliale, une revue d'histoire et de critique, telles sont les deux parties de ce travail.

La première a pour introduction naturelle un court chapitre de technique; les quelques résultats qui résument ce mémoire servent de conclusion à la seconde.

Les matériaux utilisés au cours de ces recherches ont été fixés tantôt dans le bichlorure ou le Zenker, tantôt dans le Flemming ou dans l'Hermann.

La plupart des pièces traitées par les solutions à base de sublimé ont été teintées dans l'hématéine de Mayer. J'ai souvent trouvé avantageux de colorer énergiquement dans ce réactif. En pareil cas il était inutile de recourir à l'éosine¹, indispensable, au contraire, quand on se borne à faire de l'hématéine un colorant nucléaire. J'ai également employé l'hématoxyline au fer et la fuchsine, la

1. L'éosine, l'érythrosine, l'aurantia, le congo peuvent être employés comme colorants de fond.

thionine phéniquée ou anilinée; j'ai indiqué dans un précédent travail¹ un tour de main qui permet de conserver les préparations obtenues à l'aide de ce réactif. La solution d'Erlich-Biondi-Heidenhain ne m'a jamais donné ces élections délicates que disent avoir obtenues, avec elle, nombre de savants d'outre-Rhin.

Quant aux pièces fixées dans le Flemming ou l'Hermann, elles ont été traitées soit par la safranine anilinée et le Benda, soit par la fuchsine acide et l'acide picrique. La méthode de Bizzorero est précieuse pour déceler rapidement les mitoses. Elle exige, toutefois, qu'on pousse la décoloration assez loin pour que les noyaux en karyokinèse soient les seuls qui retiennent le violet de gentiane.

PREMIÈRE PARTIE

Exposé des faits.

I. — LA CICATRISATION ÉPITHÉLIALE CHEZ LE TRITON.

A. *Histologie normale.* — C'est sur un derme revêtu d'une nappe superficielle de pigment que s'étagent les assises cellulaires qui constituent l'épiderme du Triton crêté. Ces assises, au nombre de six ou huit, se répartissent en trois couches.

Les cellules profondes sont cubiques ou cylindriques et leur noyau est allongé verticalement.

Les cellules moyennes sont polyédriques; leur corps cellulaire se teint en violet avec la thionine; ce réactif ménage en clair un noyau ovale ou de forme sphérique; il y décèle des grains de chromatine colorés en bleu ciel.

Quant aux cellules superficielles, elles sont aplaties; un renflement léger y marque parfois le siège du noyau, qui prend l'aspect d'un bâtonnet allongé, aplati parallèlement à la surface de la peau; l'hématéine le teint en violet noir, et cela avec une énergie, avec une uniformité telles qu'on n'y voit plus aucun détail de structure. Lorsqu'on fait agir, à la suite de ce réactif, un mélange d'éosine et d'orange, le corps cellulaire prend une coloration crue, d'un rouge jaune, qui tranche sur la teinte des éléments sous-jacents, qui sont d'un rose violacé. La thionine, elle aussi, accuse ces différences;

1. Histologie du testicule ectopique, *Journal d'anat. et de physiologie*, n° 5, 1898.

elle se fixe beaucoup plus fortement sur les cellules superficielles que sur toutes les autres.

Il faut recourir à de forts objectifs pour établir les relations qu'affectent entre elles les cellules de l'épiderme du Triton. A l'exception des éléments superficiels qui sont pressés les uns contre les autres, les cellules épithéliales sont séparées par des espaces clairs, partout où elles pourraient prendre contact avec leurs congénères. Ces espaces clairs sont traversés par des filaments, jetés, comme autant de ponts parallèles, entre les faces proximales des cellules qu'ils relient.

On pouvait se demander ce qu'il advient de tels filaments dans un tissu qui, comme l'épiderme, se renouvelle incessamment. La peau du Triton semblait devoir fournir un objet d'étude excellent, car elle est très favorable à la recherche des mitoses, condition de toute régénération physiologique. Fait important, ces mitoses n'ont pas uniquement pour siège la couche profonde des épithéliums; on les trouve nombreuses dans les couches moyennes; on les voit même jusque dans l'assise superficielle de cellules polyédriques. Elles sont réparties avec la plus grande irrégularité; tandis que certaines coupes en sont totalement dépourvues, on les constate en quantité sur d'autres pièces, et elles se groupent parfois à trois ou quatre, au voisinage les unes des autres. Sur une même préparation elles sont tantôt au même stade, tantôt à des stades différents; une plaque équatoriale se trouve à côté d'un spirème ou d'un diaster. Enfin, je noterai que le plan de segmentation n'a rien d'uniforme; il se dispose de telle façon que les cellules filles sont tantôt juxtaposées, tantôt superposées, et tantôt obliques par rapport à la surface de la peau; il va de soi que, dans ce dernier cas, les jeunes éléments sont dans une position moyenne intermédiaire entre la superposition et la juxtaposition. Retenons donc ces deux faits: les mitoses peuvent se localiser dans l'une quelconque des assises où les cellules sont solidarisées par des filaments d'union, et leur plan de segmentation est éminemment variable, d'une cellule à une autre.

Les phénomènes de karyokinèse impriment à la cellule des modifications structurales, dont la principale est l'aspect clair, mais ils ne changent en rien ses rapports: l'élément en voie de division reste uni à ses congénères par des filaments d'union qu'une coloration énergétique du protoplasma ne manque pas de mettre en

relief. C'est là un fait d'une portée générale, comme nous aurons ultérieurement l'occasion de le constater.

J'en aurai fini avec l'histologie normale de l'épiderme du Triton quand j'aurai noté que la continuité de l'épiderme est interrompue çà et là par la présence d'orifices glandulaires et d'organes nerveux qui rappellent les organes du goût. Ajoutons seulement qu'on peut trouver dans cet épiderme des cellules en chromatolyse, des cellules pigmentaires et des globules blancs, tous éléments sur lesquels j'aurai l'occasion de revenir.

J'ai étudié le processus de cicatrisation dans les plaies linéaires, dans les abrasions larges de la peau et dans les sections de la queue. J'examinerai les phénomènes qui se succèdent, dans leur morphologie grossière, comme dans leur histogénèse. La chose est aisée, car pour juger de l'étendue des modifications qui se produisent au niveau d'une plaie, on peut utiliser deux repères : ce sont d'abord les énormes glandes du chorion ; c'est aussi la couche de pigment qui recouvre la surface du derme. La solution de continuité a primitivement intéressé toute la région où l'on ne retrouve ni appareils glandulaires ni nappe de pigment.

B. Plaies linéaires. — Une plaie linéaire qui date de quatre heures se montre sous l'aspect d'une perte de substance cunéiforme. Ses bords sont contigus au revêtement épidermique. Ses deux berges, en se réunissant dans la profondeur du chorion, déterminent la formation d'une gouttière. Berges et fond de la gouttière ne sont encore le siège d'aucune réaction inflammatoire. L'épiderme entamé s'arrête à pic, au droit des bords de la plaie.

Il n'en va plus de même à la huitième heure. L'épithélium cutané glisse ; il commence à envahir la solution de continuité ; il empiète de 100 à 110 μ sur les bords de la plaie primitive. La bande épithéliale cicatricielle est, d'emblée, stratifiée. Sa rangée de cellules basilaires est réduite à quatre éléments.

A la douzième heure (voir planche I, fig. 4) le processus de cicatrisation est en pleine activité. Les surfaces épithéliales, situées de part et d'autre de la plaie, ne sont plus au même niveau. Elles ont donné naissance à des assises cicatrisantes qui descendent le long des berges de la plaie. Ces assises, tantôt plus épaisses, tantôt amincies au niveau des lèvres de la solution de continuité, se terminent par une extrémité effilée ou renflée en larme. Ces extrémités, d'ailleurs, ne glissent pas toujours également vite ; il est

fréquent de voir l'une d'elles plus rapprochée du fond de la plaie que ne l'est sa congénère¹.

Les bandes cicatrisantes demeurent soudées au chorion; elles s'enfoncent dans ses dépressions et les comblent; elles montent sur les saillies qu'il présente; elles tendent, en un mot, à niveler la surface inégale du derme. Parfois l'extrémité libre des assises réparatrices est séparée du derme sous-jacent par une fissure plus ou moins profonde. C'est là, vraisemblablement, le résultat d'une fixation défectueuse, car, disent les classiques, le ciment qui s'interpose entre les cellules épithéliales, les unit entre elles, comme il les unit au chorion².

En général, l'épiderme, en voie de progression est multicellulaire d'emblée, mais le nombre des assises qui le composent est très variable; il peut monter à six ou sept, il peut descendre à deux ou trois. Le tégument subit donc, dans son ensemble, des modifications que nous retrouverons dans chacun des éléments qui le constituent.

Au niveau de la bande de réparation, il est de règle de voir les cellules changer de forme et modifier leurs rapports réciproques; la couche profonde n'a plus ces noyaux ovalaires dont le grand axe est perpendiculaire à la surface du derme; les assises moyennes ne sont plus caractérisées par des noyaux arrondis et des corps cellulaires polyédriques. Les noyaux des assises profonde, moyenne, et superficielle ont la même direction; ils sont plus ou moins parallèles à la surface de la plaie. Et les corps cellulaires éprouvent des modifications parallèles; ils s'aplatissent et se tassent les uns au-dessus des autres; les lignes claires, qu'occupaient les filaments d'union, disparaissent de ce fait. On croirait avoir sous les yeux un plasmode, c'est-à-dire une nappe protoplasmique semée de noyaux.

Par contre, on trouve, deci, delà, entre les cellules épithéliales, des vides de taille et de forme variables, qui ne semblent point imputables à un accident de préparation, mais malgré ces vides, la bande épithéliale, qui descend sur les berges de la plaie, demeure

1. Sur une de mes coupes, la bande cicatricielle empiète sur la plaie de 260 μ d'un côté, de 440 μ de l'autre.

2. Si l'on voulait tirer un enseignement d'un accident de préparation, il faudrait conclure que les cellules épidermiques sont moins adhérentes au derme qu'elles ne le sont entre elles.

partout continue à elle-même, comme elle demeure continue à l'épiderme dont elle procède.

Le glissement suffit-il à faire les frais de la réparation? on pourrait le penser si, jusqu'au jour où la perte de substance est partout revêtue d'épithélium, on ne trouvait aucune mitose; les divisions cellulaires auraient beau intervenir plus tard; on serait en droit de considérer leur intervention comme un phénomène accessoire, secondaire et contingent. Mais chez le Triton crêté adulte, dès la douzième heure, j'ai trouvé des figures karyokinétiques au niveau des lèvres de la plaie. Sur une même préparation, j'en ai compté deux, voisines l'une de l'autre; à ce niveau, la lame épidermique

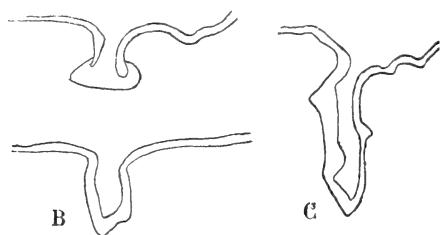


Fig. 1. — Plaies linéaires chez le Triton; A, plaie en voie de cicatrisation; B, C, plaies de taille différente, revêtues complètement d'un épiderme cicatriciel; une fissure marque encore la trace de la plaie.

comprendait sept assises cellulaires; j'ai noté une couronne équatoriale dans la cinquième couche ¹ et un diaster dans la sixième; on admet que chez le Triton la durée normale de la division indirecte est de trois heures; je me crois donc en droit de faire intervenir la karyokinèse comme un des facteurs de la cicatrisation, et cela d'autant plus que sur une série de coupes ayant trait à des plaies de la douzième heure, je n'ai trouvé de mitoses qu'au niveau des bords de la plaie. Ces mitoses, sans doute, ne sont pas très nombreuses, mais il nous suffit d'avoir noté leur existence, à mainte reprise, pour leur accorder le rôle qui leur est dévolu.

Il est intéressant de comparer, maintenant, deux plaies de même taille, mais de date différente.

A la quarante-huitième heure, les épithéliums forment une couche continue, à la surface de la perte de substance, mais dès avant la vingt-quatrième heure, les lames cicatrisantes qui descendent de part et d'autre, vers le fond de la plaie, se sont rencon-

1. Ces couches sont comptées de la profondeur vers la surface.

trées et fusionnées sans qu'on puisse retrouver la trace de leur soudure. A la vingt-quatrième comme à la quarante-huitième heure, la solution de continuité est donc complètement épidermée; une dépression, en forme de vallée, indique nettement son siège. Malgré ces caractères communs, il est facile de reconnaître ces pertes de substance d'âge variable.

Sur la plaie de vingt-quatre heures (Pl. I, fig. 2), les berges se rencontrent sous un angle aigu et circonscrivent un défilé étroit et profond. La plaie de quarante-huit heures est superficielle; ce n'est plus un entonnoir, c'est une vallée dont le fond n'est pas loin d'atteindre la surface du tégument normal.

A ces modifications dans la forme de la plaie s'ajoutent d'ailleurs des modifications de l'épithélium cicatriciel. Deux séries de mensurations portant sur l'épiderme régénéré en diront plus qu'une longue description.

Épaisseur de l'épiderme cicatriciel.	Plaie de 24 heures.	Plaie de 48 heures.
Bord droit.....	130 μ .	80 μ .
Bord gauche.....	214 μ (5 à 6 assises)	120 μ (4 assises)
Berge droite (partie moy.).	55 μ .	140 μ .
Berge gauche (partie moy.).	140 μ .	180 μ .
Fond.....	140 μ (3 assises)	260 à 340 μ (8 assises)

Il résulte de ces chiffres que l'épiderme est d'autant plus mince qu'on le considère plus près du fond de la plaie de vingt-quatre heures. Au bout de deux jours, la bande épithéliale a des caractères inverses : elle s'épaissit à mesure qu'on se rapproche du fond de la perte de substance où elle atteint son maximum.

Examinons maintenant des solutions de continuité de même âge, mais de taille différente. Une coupure superficielle (Pl. II, fig. 4) sera complètement comblée en quarante-huit heures; la cicatrice sera de niveau avec l'épiderme voisin, tandis que sur une plaie profonde un vallon, proportionnel à la perte de substance, révélera l'existence d'un traumatisme antérieur, à l'examen le plus superficiel. La notion d'étendue est donc capitale dans l'étude des phénomènes de la réparation qui d'ailleurs arrivent, tôt ou tard, à façonner le revêtement cicatriciel sur le modèle physiologique.

Lorsqu'on examine, en effet, des plaies linéaires datant de dix à quinze jours, on constate que l'épiderme a repris ses caractères

normaux. Les cellules basilaires sont implantées perpendiculairement à la surface du derme et le grand axe de leur noyau est vertical. Des assises multiples d'éléments polyédriques les recouvrent; ces éléments sont unis par des filaments d'union et sont recouverts par des cellules aplaties, disposées sur un ou deux rangs.

Il n'est pas exceptionnel de constater dans le coin épithélial de véritables inclusions et d'assister à leur genèse. Qu'une fibre musculaire, plus ou moins détachée de ses connexions profondes, se trouve au contact des assises épithéliales qui descendent d'une des lèvres de la plaie, celles-ci se dédoublent momentanément pour l'inclure; le revêtement épidermique une fois reconstitué, la fibre musculaire du fait de la croissance physiologique qui se fait de la profondeur vers la surface, la fibre musculaire ne tardera pas à se rapprocher des assises superficielles de la peau. Peut-être finira-t-elle par tomber dans le milieu extérieur.

Il peut arriver, enfin, que pour une raison ou pour une autre, les phénomènes de la régénération dépassent leur but, qui serait une cicatrisation aussi adéquate que possible à l'étendue du traumatisme. En pareil cas, on observe la formation de bourgeons épithéliaux pleins qui s'engagent dans le derme; ils s'arrêtent seulement devant les résistances que leur opposent des travées d'os ou des pièces cartilagineuses. Ces bourgeons, de forme, de taille, de direction irrégulières, sont le siège de phénomènes de prolifération fort étendus sur lesquels j'aurai souvent l'occasion de revenir, au cours de ce travail.

C. Plaies en surface. — Les plaies larges qu'on pratique en abrasant, avec un rasoir, la surface de la peau du Triton, ont pour fond soit le tissu conjonctif, soit le tissu musculaire qui en pareil cas ne tarde pas à s'altérer. C'est sur ces tissus que s'implanteront les épithéliums réparateurs.

Le mécanisme de la cicatrisation des plaies larges ne diffère pas sensiblement du processus que nous avons précédemment étudié. Les épithéliums procèdent toujours des épithéliums de revêtement qui circonscrivent les bords de la plaie; nous n'avons jamais vu de cellules glandulaires prendre part à la réparation. L'épiderme qui se trouve en bordure se renfle parfois au point d'acquérir une hauteur de 400 à 450 μ , qui se répartit sur dix ou douze assises cellulaires; il envahira plus tard la surface de la plaie.

J'ai vu une plaie longue de 1 centimètre, large de 4 millimètres,

se recouvrir en six jours d'un vernis épithélial, épais de 60 à 90 μ ; ce vernis était formé de trois à quatre assises de cellules aplaties; toutes étaient reliées par des filaments d'union. Beaucoup d'entre elles étaient en voie de division indirecte et ces divisions se retrouvaient dans les bourgeons pleins, de 300 à 400 μ , que cet épiderme envoyait de loin en loin dans le derme sous-jacent.

Au bout d'un mois et davantage la cicatrisation est complètement terminée; le derme est revenu à l'état normal; on peut cependant se rendre compte aisément de l'étendue du traumatisme à l'absence de pigment et de glandes cutanées; ce sont là des points

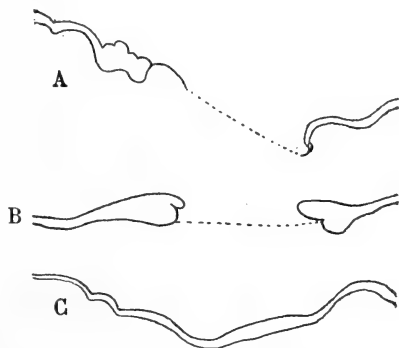


Fig. 2. — Plaies en surface du Triton. La bande à double contour indique le revêtement épithélial; A, B, plaies en voie de cicatrisation. On voit les formes différentes qu'affecte le revêtement cicatriciel; C, plaie complètement cicatrisée.

de repère commodes et précis. Ils permettent de constater, qu'à nombre égal d'assises cellulaires, l'épiderme régénéré est parfois plus épais (150 μ) que l'épiderme normal du voisinage (120 μ). Ils montrent la grande fréquence, au niveau des régions cicatrisées, d'éléments que nous sommes bornés, jusqu'ici, à mentionner.

Il s'agit d'éléments arrondis, situés entre les cellules épithéliales avec lesquelles ils ont perdu toute connexion, puisqu'un mince liséré clair borde leur pourtour et marque la présence d'une vacuole dont ils occupent le centre. On les trouve inégalement répartis dans l'épiderme, de la couche basilaire aux assises superficielles des couches moyennes. Ils ont des aspects variables qu'on peut sérier, bien qu'une même forme cellulaire puisse se trouver dans l'une quelconque des assises épidermiques.

Tantôt on se trouve en présence d'éléments arrondis; leur corps cellulaire, parfaitement homogène, se colore énergiquement en

rouge avec l'éosine, en vert jaune avec le Benda; il forme un anneau régulier disposé autour du noyau. Ce noyau, arrondi ou ovalaire, est circonscrit nettement par une membrane d'enveloppe à la face interne de laquelle se rassemblent les grains de chromatine. Ces grains sont au nombre de six ou sept sur certaines cellules;

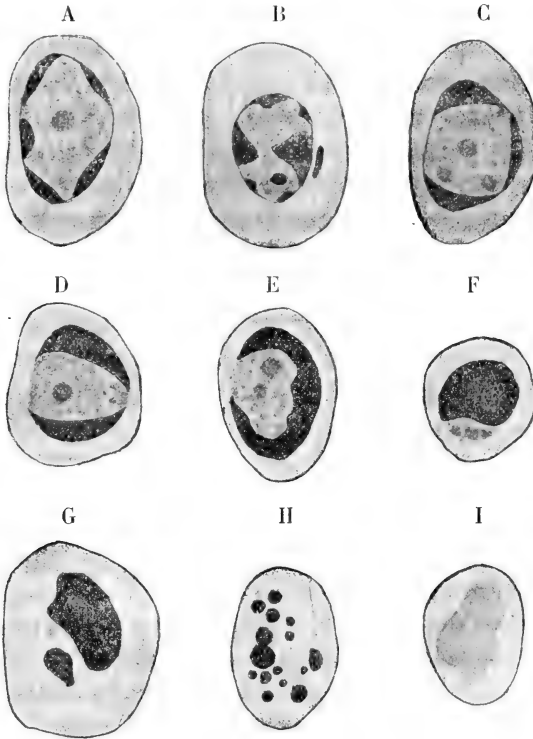


Fig. 3. — Chromatolyse dans l'épithélium cicatriciel d'une plaie complètement guérie, chez le Triton. Dans les cellules A, B, C, de la première rangée, on voit la chromatine se rassembler à la face interne de la membrane nucléaire. En D, la chromatine occupe les deux pôles du noyau; en E, elle se dispose en croissant, en F, elle se ramasse en un bloc irrégulièrement arrondi. Dans les cellules de la troisième rangée, on assiste à la fragmentation G, H, puis à la disparition de la chromatine, I. Il y a lieu de remarquer que les grumeaux de chromatine, après s'être rassemblés à la *périphérie* du noyau, se fusionnent en un bloc qui se morcèle; les corpuscules qui résultent de cette fragmentation occupent tantôt le *centre*, tantôt *toute l'étendue* de la cellule.

sur d'autres on rencontre seulement deux ou trois volumineux grumeaux de chromatine, affectant souvent la forme de triangles curvilignes; sur d'autres encore, la nucléine se rassemble en calotte ou en croissant, à l'un des pôles ou à la périphérie du noyau qui apparait formé de grains ronds ou de granulations de taille

variable; grains et granulations se caractérisent par leur avidité pour les colorants diffus tels que l'éosine.

Tantôt, au contraire, la membrane nucléaire a disparu; l'élément épithélial est réduit à un corps protoplasmique, d'aspect homogène, qui se montre très accessible aux colorants acides; il porte en son centre une ou deux masses arrondies, ou même une série de fins corpuscules qui fixent brutalement les réactifs nucléaires envers lesquels la cellule, dans un troisième groupe de faits, se montre absolument réfractaire. En pareil cas, l'élément, si tant est qu'un reste cellulaire puisse encore porter ce nom, est réduit à son protoplasma. La chromatine en est totalement disparue.

Ces altérations, qui se déroulent dans le noyau, me semblent devoir être rapportées à des phénomènes de chromatolyse¹. Les observations de Flemming (1885) confirmées par celles de Schottlander, Henneguy, Janosik; les recherches de Platner et de Heidenhain, celles de Retterer me paraissent justifier en tous points cette interprétation. J'ajouterai que cette forme de chromatolyse, qui frappe le noyau, sans intéresser le corps cellulaire, est fréquente dans le tégument externe et ses dérivés.

D. *Sections de la queue.* — La queue du Triton se termine, à l'état normal, par une extrémité effilée. Une coupe analogue à celle que nous figurons (fig. III, A) montre clairement la part qui revient, dans la constitution de cet organe, au tissu conjonctif et à l'épithélium, disposé sur dix ou quinze assises.

Lorsqu'on sectionne l'extrémité de la queue, la surface de section se cicatrise avec le secours des épithéliums (fig. 4, C, D, E, F). Parfois même la queue tente de régénérer les parties qui lui font défaut. Tantôt c'est le tissu conjonctif qui fait tous les frais de la réparation (fig. 4, G); tantôt l'os, le cartilage prennent part au travail de réfection, mais ce travail est toujours incomplet; il n'aboutit point à la régénération de la couche de pigment; il ne s'accompagne jamais de régénérations glandulaires.

L'épithélium cicatriciel est constitué par une lame de hauteur uniforme² (fig. 4, C); parfois il se renfle en croissant (fig. 4, D) à l'extrémité de la queue³.

1. On trouvera dans l'article CHROMATOLYSE de M. Retterer (1898), inséré dans le *Dictionnaire de physiologie*, un exposé complet de cette intéressante question.

2. Cette lame peut atteindre 300 à 350 μ ; elle est formée de 7 à 8 assises cellulaires.

3. Le croissant au niveau de son ventre, par exemple, compte 20 assises cellulaires épaisses de 700 μ .

On peut le voir envoyer profondément des bourgeons pleins, cylindriques ou irréguliers (fig. 4, F), qui dépassent parfois un millimètre et prennent contact avec les lamelles osseuses, avec les noyaux cartilagineux, avec les vaisseaux dermiques, avec les fibres musculaires qu'ils dissocient. Parfois même, la croissance des épithéliums et des tissus sous-jacents ne va pas de pair. L'os croît plus vite que les autres tissus, il repousse les épithéliums et s'en coiffe, ou les détruit et vient saillir, à travers la cicatrice épithéliale, dans le milieu extérieur.

Les phénomènes de cicatrisation épithéliale qui se passent dans

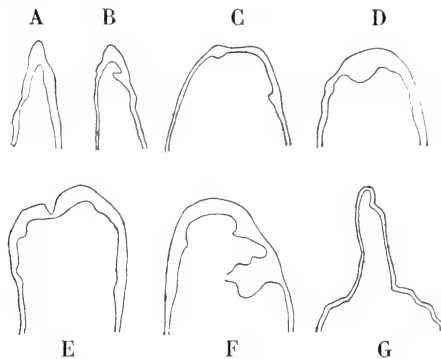


Fig. 4. — A, B, extrémité de la queue chez le Triton, à l'état normal. Les figures C, D, E, F, G, ont trait à des sections de la queue cicatrisées. Le revêtement épidermique est régulier comme en G, ou épaissi en croissant comme en D; il peut présenter une dépression comme en E ou des bourgeons profonds comme en F. On voit en G un début de régénération de la queue qui porte sur le tissu conjonctif et sur l'épiderme.

les sections de la queue ne sont nullement différents de ceux que nous avons étudiés. Épaisseur parfois énorme de l'épiderme, qui peut compter jusqu'à quarante assises superposées; présence, entre les cellules épithéliales, d'espaces clairs beaucoup plus développés dans les assises superficielles que dans les assises profondes de la couche moyenne; mitoses nombreuses, et nombreuses cellules en chromatolyse, tels sont les faits principaux qu'on observe et qui méritaient, tout au moins, une mention. Ajoutons qu'il est fréquent de trouver entre les cellules épithéliales des éléments ayant les caractères des leucocytes. La plupart revêtent le type des leucocytes polynucléés et sur un grand nombre, le corps cellulaire ne peut être décelé; c'est beaucoup plus rarement qu'on rencontre des leucocytes à granulations éosinophiles, dans l'épaisseur des assises épidermiques en voie de régénération.

II. — LA CICATRISATION ÉPITHÉLIALE CHEZ L'AXOLOTL.

A. *Histologie normale.* — Comme celui du Triton crêté, l'épiderme de l'Axolotl fait partie du groupe des épithéliums pavimenteux stratifiés, mais, chez l'Axolotl, la structure se complique. On trouve çà et là, dans l'épaisseur de la peau, des glandes unicellulaires, qu'il était intéressant de voir à l'œuvre, au cours d'un processus de régénération (Pl. II, fig. 4).

Je passerai donc sous silence la plupart des phénomènes de cicatruration qu'on observe à la fois chez le Triton et l'Axolotl. J'insisterai au contraire sur quelques faits qui semblent s'appliquer plus particulièrement à ce dernier animal. Mais je crois indispensable d'exposer tout d'abord la structure de l'épiderme normal de l'Axolotl¹.

Six ou huit assises cellulaires constituent le revêtement cutané; ces assises se répartissent en trois couches.

La première est la couche profonde ou basilaire. Elle repose sur une basale épaisse et comprend une assise d'éléments cylindriques ou cubiques; les noyaux qu'on y trouve sont ovoïdes et serrés les uns contre les autres; leur grand axe est vertical, c'est-à-dire perpendiculaire à la surface du derme; ces noyaux sont chargés de grains de chromatine; leur contour présente souvent une encoche qui parfois même est si longue qu'une véritable fissure, étroite et profonde, semble diviser presque complètement le noyau, dans sa hauteur. Avec M. G. Félizet, j'ai déjà eu l'occasion de signaler pareille modification nucléaire² dans les cellules de Sertoli du testicule ectopique.

La couche moyenne est formée d'éléments polyédriques répartis en assises nombreuses.

Des cellules, aplaties le plus souvent, disposées sur un ou deux rangs, constituent la couche superficielle que quelques auteurs désignent sous le nom de couche cornée. Les noyaux ont, dans cette

1. Je tiens à remercier ici M. le professeur Mathias Duval et M. le professeur agrégé Éd. Retterer. C'est grâce à leur extrême bienveillance que j'ai pu écrire ce chapitre de la cicatruration, en utilisant la belle collection d'Axolotls qu'on trouve au laboratoire d'histologie de la faculté. Des recherches de ce genre peuvent se poursuivre, d'ailleurs, sans le moindre dommage pour l'Axolotl, si je m'en rapporte à ce que j'ai vu, car j'ai été assez heureux pour ne perdre aucun des animaux en expérience.

2. *Journal de l'anatomie et de la physiologie*, n° 5, 1898.

zone, un aspect clair qu'ils doivent à ce fait que la chromatine s'y montre sous forme de grains petits et clairsemés.

Cellules de la couche basilaire et des assises moyennes sont séparées par des espaces clairs que traversent des filaments colorables. Ce sont là de véritables points d'union. Mitrophanow¹ les a étudiés sur le têtard de l'Axolotl, à l'aide du chlorure d'or réduit par l'acide formique. Les méthodes ordinaires suffisent, d'ailleurs, à les mettre en évidence, à condition de pratiquer des colorations énergiques. L'éosine, le vert lumière montrent que ces éléments continuent à exister sur les éléments cellulaires, à quelque stade de la mitose qu'on les considère.

Ces mitoses, on pourra, chez l'Axolotl comme chez le Triton, les trouver dans toutes les cellules épidermiques que relie des filaments d'union. Sur des téguments formés de neuf assises cellulaires, je les ai vues jusqu'à la huitième assise², et le fait n'a rien d'exceptionnel. Il y a plus : sur le bord d'une plaie cutanée, j'ai observé une double plaque équatoriale, dans la couche superficielle du tégument (Pl. II, fig. 9), là où n'existent plus ni espaces clairs ni filaments d'union, là précisément où les cellules s'adossent par leur périphérie.

Tout ce que nous avons dit du plan de segmentation s'applique intégralement à l'Axolotl comme au Triton; les cellules-filles se disposent tantôt à côté l'une de l'autre, tantôt l'une au-dessus de l'autre, et parfois dans une situation oblique : elles sont alors, à la fois, superposées et juxtaposées. En somme, toutes les cellules épidermiques de l'Axolotl sont capables d'entrer en mitose et le plan de segmentation, suivant lequel se fera la division, est quelconque; il n'a qu'une règle : l'absence de toute fixité.

Il est fréquent d'observer, dans l'épaisseur du revêtement cutané de l'Axolotl, trois éléments dont il nous faut maintenant préciser les caractères. Ce sont les glandes unicellulaires, les cellules à pigment et les globules blancs.

Les cellules glandulaires sont de volumineux éléments, de forme arrondie, qu'on trouve, çà et là, répartis sans ordre, sur un seul rang, dans les couches moyennes de l'épiderme. Leur noyau est arrondi; il est unique d'ordinaire, il occupe le centre de l'élément et se montre entouré d'une zone de protoplasma qui se teint en rose clair avec l'éosine, en vert pâle avec le lichtgrün. Cette zone

1. *Arch. f. anat. u. phys.*, 1884, p. 191.

2. En comptant de la profondeur vers la surface.

mérite le nom de périnucléaire, car elle entoure d'une auréole le noyau, ou les deux noyaux que peut contenir la cellule. Par son aspect homogène et transparent, elle tranche nettement sur le reste du protoplasma qu'occupe un semis de grains de sécrétion. Ces grains arrondis et volumineux, le Benda les colore en vert jaune; l'éosine leur donne un ton rose qui tire sur le brun. Une membrane d'enveloppe enclôt la cellule, et semble manquer par places, mais un examen attentif fait voir que cette membrane présente seulement des inégalités¹ d'épaisseur (Pl. II, fig. 8). Sa face interne est au contact des grains de sécrétion ou s'en tient à distance; sa face externe est entourée d'un espace clair; cet espace l'isole des cellules, plus ou moins aplaties, qui l'avoisinent de toutes parts²; on ne constate jamais de ponts d'union entre ces cellules épithéliales et les cellules glandulaires, et pourtant l'origine de ces éléments est la même, si leur destinée est différente.

A côté des cellules glandulaires, on trouve dans l'épiderme de l'Axolotl deux types d'éléments qu'on qualifie parfois d'aberrants.

Ce sont d'abord des cellules pigmentaires dont le noyau fixe énergiquement la safranine, dont le corps cellulaire, aux formes rameuses, est chargé de tant de pigment qu'on n'y peut voir aucun détail de structure.

Quant aux leucocytes, on les trouve, comme les cellules pigmentaires, dans toutes les couches de l'épiderme, sans exception. On reconnaît leur présence à leur noyau. Ce noyau est étiré, ou contourné en boudin, ou pelotonné sur lui-même. C'est alors qu'il apparaît, sur les coupes, comme formé de deux ou trois petites masses arrondies, pressées les unes contre les autres. Quelque aspect qu'affecte le noyau, la chromatine ne s'y montre point sous forme de grains; elle se dispose en trois ou quatre filaments qui s'orientent, parallèlement au grand axe du noyau. Je n'ai jamais vu de leucocytes à granulations éosinophiles dans le tégument

1. Cet aspect est dû à ce que la membrane d'enveloppe n'est pas partout sectionnée perpendiculairement à sa surface.

2. Ces cellules s'aplatissent, parfois, à tel point qu'elles ne sont guère plus épaisses que la membrane d'enveloppe. En pareil cas, l'élément glandulaire, à un examen trop superficiel, apparaît comme entouré de deux coques dont la plus externe est unie, aux cellules voisines, par des filaments d'union. Je tiens à rappeler ici que Kolossow (*Arch. f. mikr. Anat.*, LII, 4, 1-43), à l'aide d'une méthode de fixation qui d'ailleurs a l'inconvénient de ratatiner les cellules, a signalé la présence de ponts d'union dans tous les épithéliums de revêtement et dans les glandes. Dans ces dernières, il a même vu des éléments de nature différente, les cellules à grains du pancréas et les cellules des îlots de Langerhans, par exemple, s'unir par des filaments épithéliaux.

normal de l'Axolotl. Il n'en sera plus de même au cours des processus qu'il me faut maintenant étudier.

B. *Plaies linéaires non pénétrantes*. — Pour juger de l'étendue d'une perte de substance, pour apprécier les progrès de la cicatrisation, dont elle est le siège, il était indispensable, tout d'abord, de chercher un point de repère suffisamment précis. Ce point de repère, on le trouve dans la membrane basale. Alors que la solution de continuité est depuis longtemps réparée, il est toujours facile de dire, à l'examen d'une coupe, quelle fut l'étendue du traumatisme initial. C'est que la basale n'a pas récupéré sa forme primitive. Sa réparation est restée imparfaite, à l'encontre de celle des épithéliums. Je me borne à rappeler ici qu'à l'état normal, cette membrane épaisse de 20 à 25 μ chemine à la face profonde de l'épiderme. C'est une bande transparente et hyaline, qui prend parfois un aspect lamelleux ou strié. Elle se teint en violet avec l'hématoxyline au fer, en ilas pâle avec l'hématéine, en rose avec l'éosine. Le lichtgrün lui donne, à la lumière artificielle, une coloration brillante, d'un vert bleu. Par endroits, cette membrane, qui est onduleuse, est côtoyée à distance par une lame rectiligne, constituée par des fibrilles conjonctives revêtues de noyaux; des filaments verticaux relie, çà et là, la basale et la nappe fibreuse qui l'accompagne. Perpendiculaires à la basale, ces filaments conjonctifs simulent les barreaux d'une échelle dont la nappe fibreuse et la basale représentent les deux montants.

J'étudierai successivement la réparation des plaies simples et celle des plaies pénétrantes. Les premières sont le fait d'une incision superficielle; les secondes intéressent toute l'épaisseur de la queue; on les produit en traversant la queue de l'Axolotl avec une lame de scalpel.

Je ne m'astreindrai point à suivre, jour par jour, la cicatrisation des plaies de l'Axolotl. Pareille besogne serait fastidieuse. Elle ferait double emploi, d'ailleurs, avec la description que j'ai donnée plus haut. Sans entrer dans les détails d'un mécanisme dont l'étude du Triton peut donner la clef, je me bornerai donc, ici, à une esquisse générale de la cicatrisation, considérée dans sa morphologie et dans ses processus histologiques.

Une plaie linéaire est comblée en quelques jours par les épithéliums qui circonscrivent ses bords (fig. 5, A). Phénomènes de glissement, phénomènes de karyokinèse entrent, chacun pour leur part,

dans le processus cicatriciel. La surface dénudée est d'abord revêtue par une bande épithéliale qui la rétrécit d'autant. Cette bande limite une gouttière qui se comble peu à peu. En quelques jours, la perte de substance est remplie par un coin épithélial, creusé en vallon (fig. 5, B, C, D). Ce coin ne tarde pas à se mettre de niveau, avec les téguments qui le bordent, de part et d'autre (fig. 5, E, F), mais parfois le processus ne s'arrête pas là; la zone de régénération prolifère; elle donne naissance à des bourgeons qui s'enfoncent vers la profondeur, ou s'élèvent à la surface du tégument.

Pour peu que la plaie soit étendue et ancienne, on constate que le revêtement épithélial a multiplié ses assises. L'épaississement qui en résulte ne se localise pas sur la solution de continuité¹; il dépasse de beaucoup la surface du territoire primitivement traumatisé.

De plus, quand une plaie entame profondément le derme, il se produit sur la face opposée de la queue une inflexion du tégument externe. Une plaie de 1 millimètre, faite sur le côté droit, détermine sur le côté gauche, juste en regard d'elle, une dépression de 540 à 580 μ . Entre la plaie et la dépression, le derme est pris et comme étranglé, mais, sur celle-ci comme sur celle-là, on assiste à des phénomènes en tout comparables.

C'est dire que les épithéliums glissent, se déforment, se multiplient dans la dépression qu'ils tendent à combler, et ces phénomènes se succèdent tandis que la perte de substance se revêt de quatre ou cinq assises cellulaires. Le tégument normal comprenait-il six

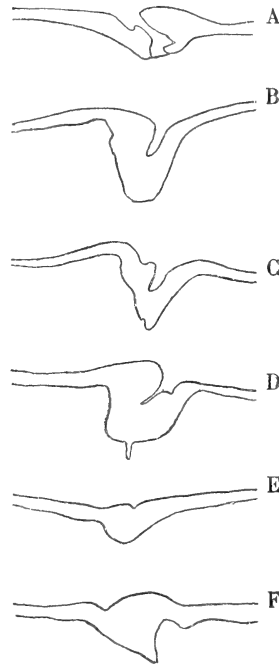


Fig. 5. — Plaies linéaires chez l'Axolotl. A, plaie en voie de cicatrization. B, C, D, plaies complètement cicatrisées; une fissure indique que la réparation n'est pas complète; on note de plus l'inégale épaisseur des assises cicatricielles situées de part et d'autre de la plaie; E, plaie complètement réparée; en F, le coin épithélial cicatriciel fait saillie au-dessus du niveau de l'épiderme voisin.

1. Dont la basale permet toujours d'apprécier l'étendue.

assises? quand la dépression se produira, quatre ou six rangées nouvelles s'ajouteront aux rangées anciennes; elles porteront l'épaisseur du tégument à dix ou douze cellules. Tout se passe comme si, dans un même temps, le même nombre d'assises cellulaires glissait, d'un côté pour assurer la cicatrisation, de l'autre pour se surajouter au tégument externe infléchi en regard de cette plaie (voir fig. 6).

Il importe de compléter ces données d'ordre morphologique par l'étude des modifications qu'apporte dans l'épiderme le processus de la cicatrisation. Mais je noterai, au préalable, que je n'ai jamais observé de restitution *ad integrum* de la basale. Il est fort possible, d'ailleurs, que les pièces expérimentales dont je me suis servi étaient de date trop récente pour me permettre d'observer pareil processus.

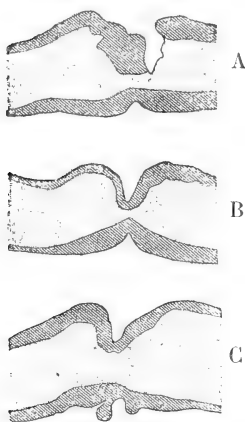


Fig. 6. — Plaies linéaires de l'Axolotl. La queue est représentée dans toute son épaisseur. La plaie est située à la partie supérieure des figures A, B, C. La figure A se rapporte à une plaie en voie de cicatrisation. Les figures B et C ont trait à des plaies complètement cicatrisées. On note à la partie inférieure des trois figures A, B, C, une dépression située juste en regard de la plaie. Cette dépression est revêtue par un épiderme épaissi, qui sur la figure C présente même une végétation qui flotte dans le milieu extérieur.

Toujours est-il qu'à la place d'une basale homogène, brillante, onduleuse, on trouve un réseau fibrillaire affectant la forme d'un triangle. Sa base est contiguë au coin épithélial; ses angles latéraux se perdent sur l'ancienne basale, d'une façon plus ou moins confuse; son sommet s'enfonce dans le derme. Les fibres de ce réseau sont plus ou moins parallèles entre elles et se perdent insensiblement dans le tissu conjonctif voisin, dont il est impossible de les distinguer. Les colorations prolongées avec l'hématoxyline de Bøehmer ne teignent pas ce réseau en violet; l'hématoxyline au fer le colore en noir,

l'éosine en rouge, le Benda en vert jaune.

La disposition générale du tégument régénéré peut n'être pas sensiblement différente de ce qu'elle est à l'état normal. Éléments basilaires, cubiques ou cylindriques, cellules moyennes polyédriques réunies entre elles et réunies aux cellules moyennes et profondes par des filaments d'union; cellules superficielles, pressées les unes

contre les autres, sans interposition d'espace clair, se rencontrent avec leurs caractères ordinaires.

Mais souvent ces cellules subissent des modifications dans leur forme, dans leur direction, dans leurs rapports. Ici elles s'aplatissent parallèlement à la surface de la peau; ailleurs elles s'étirent perpendiculairement à cette direction. Elles sont amincies et comme comprimées; elles n'en gardent pas moins leurs connexions avec les cellules qui les avoisinent. Fréquemment, les cellules superficielles, qui sont très colorables, surtout dans leur moitié libre, présentent une forme cubique ou cylindrique (Pl. II, fig. 9 et 10). J'ajouterai que les mitoses peuvent affecter une direction quelconque, de telle sorte que l'épiderme peut s'accroître en hauteur comme en largeur. Ces mitoses s'observent dans toutes les couches du revêtement épithélial et j'ai dessiné une double plaque équatoriale (Pl. II, fig. 9) qui se trouvait dans la couche superficielle de l'épiderme cutané.

Quant aux cellules glandulaires, disséminées au milieu des éléments épithéliaux, on pourrait s'attendre à les voir revenir à l'état embryonnaire, du fait de l'irritation mécanique dont elles sont le siège. Il n'en est rien. Elles se contentent de s'adapter aux organes qui les entourent. Elles ne sont plus toujours rondes, mais ovoïdes ou allongées en tranches de melon (Pl. II, fig. 8). Elles sont aplaties parallèlement ou perpendiculairement à la surface de la peau; elles ne sont plus disposées sur un seul rang, dans la couche moyenne de l'épiderme; elles peuvent se superposer, prendre contact avec le derme ou se rapprocher de la surface du tégument. Mais, quelques modifications qu'elles subissent, on ne les voit jamais entrer en karyokinèse ou s'unir, par des filaments colorables, aux cellules épithéliales qui les avoisinent (Pl. II, fig. 6).

Les cellules pigmentaires de la cicatrice ne nous ont point paru moins nombreuses ou moins ramifiées que dans un tégument normal.

Les leucocytes éosinophiles n'apparaissent dans l'épiderme qu'autant qu'on les trouve nombreux dans le tissu conjonctif avoisinant la perte de substance.

Les autres globules blancs qu'on observe appartiennent au groupe des mono- et des polynucléaires. Proviennent-ils tous du derme sous-jacent? Résultent-ils constamment de la dégénérescence des cellules épithéliales? Je ne saurais le dire. Toujours est-il qu'en cer-

tains endroits, en plein épiderme, on trouve des vacuoles claires, de forme arrondie, qu'occupent des leucocytes. Ailleurs, ces vacuoles deviennent énormes; leur diamètre atteint 5 ou 600 μ ; leur contour est arrondi ou polycyclique et l'épithélium voisin s'aplatit pour les circonscrire. Dans ces lacunes, on trouve des quantités considérables de noyaux, plus ou moins morcelés, qui semblent appartenir à des globules de pus. Ces noyaux sont comme perdus au milieu de coagula qui fixent les colorants diffus, et se montrent ici clairs et homogènes, là foncés, granuleux ou fibrillaires. On croirait avoir eu sous les yeux un abcès en miniature.

Tout cet ensemble de phénomènes cellulaires ne s'observe pas seulement au niveau de la cicatrice; on le retrouve encore — à l'exception des agrégats de leucocytes — au niveau de la dépression qui se creuse, en regard de la plaie, sur le côté demeuré intact (Pl. II, fig. 7). Les modifications qui se présentent de part et d'autre sont tellement identiques qu'il serait oiseux d'y insister davantage.

Il arrive souvent que le processus régénératif dépasse la mesure. On assiste alors à l'édification de végétations qui s'élèvent à la surface de la plaie, sous la forme de colonnettes, larges de quelques cellules, étagées sur vingt ou trente assises (fig. 6, C). D'autres fois, le bourgeonnement se fait dans la profondeur; la plaie a entamé les tissus de soutien de la queue. Les épithéliums se sont infiltrés partout où ils ne rencontrent point de résistance; on les trouve au contact des travées osseuses, au contact des fibres musculaires, qu'ils dissocient. Je les ai vus occuper une fissure du cartilage. Disposées là, sur une ou deux rangées, les cellules épithéliales semblent n'avoir rien perdu de leurs caractères normaux et paraissent vivre à l'aise dans ce milieu pourtant inaccoutumé (Pl. I, fig. 3).

C. *Plaies pénétrantes.* — L'étude des plaies pénétrantes m'a permis d'observer quelques détails intéressants. En traversant la queue de l'Axolotl avec un scalpel, on provoque la formation d'une boutonnière dont l'épiderme cicatrise rapidement les bords en laissant subsister une perte de substance plus ou moins linéaire¹.

1. Mon collègue et ami J. Jolly a observé pareil fait sur les plaies de la membrane interdigitale de la grenouille (*Société anatomique*, 1897, p. 605). « Au bout de peu de jours, l'épiderme supérieur et l'épiderme inférieur se sont rejoints, ont définitivement cicatrisé la plaie, de telle sorte que le derme d'un côté ne pourra jamais aller rejoindre le derme du côté opposé, et qu'il restera toujours une perte de substance. » « Le fait est ainsi dû à l'inégale activité réparatrice de l'épiderme et du tissu conjonctif dermique. »

En pareil cas, l'épiderme qui circonscrit la solution de continuité peut reposer sur le tissu conjonctif ou sur une paroi vasculaire, et cela sans l'intermédiaire de basale. Cet épiderme a presque doublé d'épaisseur. Sa couche basilaire comprend des noyaux qui sont moitié plus petits que ceux du tégument normal; ces noyaux, arrondis ou aplatis, parallèlement à la surface de section du derme, sont serrés les uns contre les autres. Ils sont noyés dans une masse de protoplasma très granuleux, très colorable, dans laquelle il est impossible de distinguer la trace d'une limite cellulaire, à l'encontre de ce qu'on voit dans les cellules basilaires de l'épiderme normal. J'ajouterai que les couches de cellules polyédriques sont très nombreuses, là où elles bordent la perte de substance. Ces cellules, aplaties comme les cellules basilaires, se disposent sur une dizaine de rangées. Elles sont séparées par des espaces clairs que traversent des filaments d'union. Retenons cette disposition en plasmode des cellules basilaires, dans une région qui vient de se cicatriser; nous aurons à la rapprocher d'un fait dont la peau des mammifères nous donnera l'exemple.

III. — LA CICATRISATION ÉPITHÉLIALE DANS L'ESPÈCE HUMAINE.

Les faits que nous avons recueillis nous seront de quelque secours pour aborder l'étude des réparations épithéliales dans l'espèce humaine. Nous nous contenterons ici, et pour cause, de l'étude d'un seul processus : il s'agit de l'épidermisation des bourgeons charnus.

La structure du tégument externe est vraiment trop connue pour qu'au début de ce chapitre il soit nécessaire d'en résumer les points principaux; nous nous bornerons donc à étudier, tout d'abord, l'épiderme en extension sur la marge d'une plaie bourgeonnante. Nous envisagerons ensuite la structure des épithéliums cutanés, une fois la cicatrisation effectuée.

A. *Épiderme en voie d'extension.* — Une coupe, intéressant à la fois le tissu de granulation et la région cutanée qui le borde, nous permet d'étudier les caractères de l'épiderme en voie d'extension.

Les faibles grossissements suffisent pour constater que cet épiderme se présente, tantôt sous l'aspect d'une bande plane, de 75 à 100 μ , amincie à son extrémité libre, tantôt sous la forme d'un

tégument qui rappelle, en petit, la structure de l'épiderme cutané. En pareil cas, il présente des papilles et des bourgeons interpapillaires qui peuvent atteindre près d'un millimètre.

Cet épiderme est formé de deux couches : un corps muqueux et une couche cornée.




Fig. 7. — A, épiderme normal chez l'homme. Les figures B et C représentent un épiderme régénéré à peu près planiforme. Les figures D, E, F, G, H, se rapportent à des cicatrices épithéliales présentant des bourgeons interpapillaires de taille, de forme, de distribution très irrégulières. Ces caractères sont des plus remarquables sur la figure I qui montre l'épiderme en voie de progression sur la surface d'un ulcère variqueux.

D'ordinaire, ces deux couches, composées l'une et l'autre d'assises multiples, s'avancent de pair sur la surface des bourgeons charnus; parfois la couche cornée débordé le corps muqueux¹; parfois aussi le corps muqueux s'avance seul. Quoi qu'il en soit, un fait nous a paru constant : la bande cicatricielle est multicellulaire d'emblée.

Les forts grossissements nous permettent de constater quelques faits intéressants représentés sur l'un de mes dessins (Pl. IV, fig. 16).

A trois dixièmes de millimètre du bord de l'épiderme en voie d'extension, les cellules basillaires B sont cubiques et larges de $17\ \mu$; on les reconnaît à leur aspect clair, aux filaments colorables qui les unissent, à leur gros noyau, vésiculeux et transparent. Ce noyau, d'un diamètre de $12\ \mu$, est pourvu d'un nucléole arrondi et de quelques grains de chromatine. Puis brusquement, en se rapprochant des lèvres de la plaie, ces cellules basillaires changent de caractères (B'). Elles peuvent être cubiques, cylindriques, ou de forme irrégulière, mais toujours elles sont pressées les

unes contre les autres. Leur taille a diminué; elles n'ont plus que 12 à $13\ \mu$ de large; le protoplasma, finement granuleux, absorbe vive-

1. Il est vraisemblable que cet aspect est dû à une transformation totale et rapide du corps muqueux qui s'est avancé à la surface de la perte de substance.

ment les colorants diffus, tels que l'éosine ou l'aurantia. Quant au noyau, rond ou irrégulier, il présente deux caractères : il est petit ; sa taille ne dépasse guère celle d'un globule rouge, et il retient énergiquement, sans la moindre élection, les réactifs nucléaires, l'hématéine en particulier. Dans cette région, composée de treize éléments, les cellules basilaires sont unies à leurs congénères par des filaments d'union ; ces filaments traversent un espace vertical qui se colore faiblement. Seules les cellules extrêmes (B'), au contact des bourgeons charnus qu'elles vont recouvrir, simulent un plasmode où rien n'indique un commencement d'individualisation périnucléaire. J'ajouterai qu'à la limite de l'épiderme, les cellules basilaires sont au contact de la couche cornée (C) qui les déborde.

Les cellules malpighiennes, polyédriques ou aplaties parallèlement à la surface de la peau, revêtent un aspect clair. Elles sont solidarisées à leur périphérie par des filaments d'union. Leur noyau rond et clair est muni d'un gros nucléole arrondi.

Une couche cornée, d'épaisseur inégale, recouvre le corps muqueux et se colore uniformément par les réactifs protoplasmiques. On y trouve, épars, des noyaux en bâtonnet, allongés parallèlement à la surface de la peau. Ces noyaux atrophiés de la couche cornée fixent brutalement l'hématéine, qui les colore en violet noir, et pour les voir point n'est besoin de recourir au tour de main que M. Éd. Retterer imagina ¹, en 1883, quand il décrivit, pour la première fois, les noyaux de la couche cornée du tégument normal².

B. *Epiderme régénéré.* — L'épiderme régénéré se présente sous deux types : tantôt il constitue un tégument planiforme, assez mince ; tantôt il tend à revenir au type normal, à présenter des bourgeons interpapillaires dont il faut préciser les caractères (fig. 7).

Ces bourgeons sont de forme variable ; ils sont cylindriques ou effilés à leur extrémité profonde qui est simple ou plus ou moins divisée. La longueur de ces bourgeons oscille dans de larges limites ;

1. *Compt. rend. Acad. des sciences*, 19 février 1883.

2. Cadiat (*Soc. Biol.*, 29 décembre 1877, p. 481) écrit que les bourgeons charnus « en pleine activité sont revêtus d'une couche épithéliale très manifeste, épaisse quelquefois de 0 millim. 2 à 0 millim. 3, à une distance très considérable des bords. Sur les bords mêmes, on voit sur une étendue de quelques millimètres un commencement de couche cornée. Les bourgeons charnus, bien développés d'une plaie en bon état de cicatrisation ont une couche épithéliale. Les bourgeons charnus sont rouges malgré leur couche épithéliale. » Je dois dire ici que je n'ai jamais pu contrôler cette assertion de Cadiat, et les figures que donne cet auteur dans son traité d'Anatomie générale ne sont rien moins que démonstratives (voir tome II, fig. 134).

d'aucuns n'ont que 50 ou 60 μ ; d'autres atteignent 1175 μ .¹ Leur largeur ne varie pas moins; les plus grêles n'ont que le diamètre de deux cellules. Ces bourgeons se dirigent vers la profondeur du derme; ils sont verticaux, ou obliques, ou irrégulièrement incurvés. Dans quelques cas, ils s'anastomosent largement les uns avec les autres. Le phénomène est très remarquable au voisinage des ulcères variqueux en voie de cicatrisation, où l'a déjà signalé M. Quénu, à plusieurs reprises. J'ai pu observer des faits analogues dans le service du professeur Duplay, et dans un cas le diagnostic différentiel avec l'épithélioma cutané fut longuement agité. J'ajouterai qu'un fait peut rendre encore plus épineux le diagnostic. Au lieu d'avoir des cellules malpighiennes simplement entassées les unes sur les autres, on peut voir, au cœur des bourgeons épithéliaux, certaines cellules se disposer concentriquement les unes autour des autres, à la façon d'un bulbe d'oignon. Mais avec un peu d'attention on s'aperçoit vite que le centre de ces nodules n'est pas formé par des cellules cornées, comme dans les globes de l'épithélioma. Enfin il importe de noter que les bourgeons interpapillaires d'une région donnée de la peau sont de formes et de dimensions très voisines; leur espacement est régulier ou peu s'en faut; il n'en est plus de même ici. Irrégularité au point de vue de la taille, de la forme, de la distribution, tel est le caractère fondamental des bourgeons qui hérissent la face profonde de l'épithélium régénéré.

C'est le corps muqueux qui forme la totalité de ces bourgeons que rien ne révèle à la surface du tégument. Il n'est pas de règle de voir s'épaissir parallèlement le corps muqueux et le stratum corné, comme au voisinage de l'ulcère du mal perforant. Et, bien que le stratum granulosum puisse multiplier ses assises, là où il se trouve en regard de bourgeons interpapillaires, il n'est pas constant de voir l'épaisseur des couches cornées proportionnelle à l'épaisseur du stratum granulosum, bien qu'en dise la théorie. L'absence d'uniformité que nous avons constatée dans les formations du corps muqueux se poursuit donc quand nous étudions les rapports de ce corps muqueux avec les divers strata qui le recouvrent.

Ces détails morphologiques une fois précisés, j'étudierai successivement les diverses couches de l'épiderme, de la profondeur vers la surface.

1. En pareil cas, plus de 80 assises cellulaires les constituent.

1° *Couche basilaire.* — La couche basilaire est formée d'une seule rangée de cellules qui parfois est plus sombre que les assises sus-jacentes. Elle doit cet aspect à ce que les éléments y sont serrés et présentent un protoplasma très chromophile. Les cellules basilaires sont de forme variable. Tantôt elles sont hautes; elles sont cylindriques ou coniques; en pareil cas leur pôle d'implantation est constitué par le sommet ou par la base de la cellule. Tantôt elles sont basses, de forme cubique, ou même complètement aplaties. J'ajouterai que, d'ailleurs, ces cellules ne varient pas de forme avec le siège qu'elles occupent : les cellules qu'on trouve au sommet des espaces interpapillaires ne sont pas forcément des cellules hautes; les éléments qu'on observe à l'extrémité des papilles ne sont pas que des cellules basses.

Un fait, dans ces éléments basilaires, est d'une fréquence remarquable : c'est le siège du noyau. Dans toutes les formes hautes, ce noyau tend à se réfugier, loin de la basale, vers le pôle superficiel de la cellule (Pl. III, fig. 12, E). Ce noyau, rond ou ovale, se voit fréquemment en mitose. En pareil cas, son plan de segmentation est tel qu'il donne naissance à des éléments tantôt juxtaposés et tantôt superposés.

Quels rapports affectent les éléments de l'assise basilaire? Par leur pôle d'insertion, ces éléments sont au contact du derme dont les sépare une ligne à double contour, mince et festonnée, que les colorations prolongées dans l'hématéine teignent en brun bistre (Pl. III, fig. 12, B). Dans quelques cas, j'ai cru voir de véritables filaments d'union s'étendre entre la cellule et la membrane basale, mais je ne donne ce fait que sous toutes réserves. La membrane basale d'ailleurs ne m'a pas paru constante; elle manquait, entre autres, sur une série de coupes dans lesquelles des cellules constituaient à elles seules la surface du derme. Le corps et le noyau de ces éléments avaient exactement les réactions histochimiques des cellules basilaires, mais cette observation est la seule où je n'ai pu faire nettement le départ de l'épiderme et du derme. Ces deux couches semblaient se continuer l'une avec l'autre, et pourtant la pièce où j'ai noté ces particularités avait été bien fixée, si pour juger de la bonne fixation d'une pièce, on s'en rapporte à la conservation des figures karyokinétiques : nulle part, je n'ai vu d'aussi nombreuses et d'aussi belles mitoses.

Les cellules basilaires sont unies par des filaments aux cellules

de forme polyédrique au-dessous desquelles elles sont situées, mais elles affectent entre elles des rapports variables.

A l'extrémité d'un bourgeon épithélial, il est fréquent de voir les cellules basilaires former un tout continu, un plasmode (Pl. III, fig. 11). Là nulle trace de séparation entre les éléments; c'est, tout au plus, si de part et d'autre, à égale distance du noyau, on constate une zone étroite de protoplasma qui présente une teinte plus claire, un aspect plus réfringent que le reste du corps cellulaire et qui marque l'indice d'une répartition cellulaire.

Tantôt, au contraire, les faces latérales des cellules basilaires sont séparées par un espace absolument clair, traversé par des filaments d'union, parallèles à la surface du derme. Ces filaments sont aussi nets que ceux des assises polyédriques du corps muqueux (Pl. III, fig. 12). Ils ne manquent que dans un cas : c'est lorsque l'espace situé entre deux cellules basilaires est occupé par un élément libre, par une hématie par exemple, qui passe du chorion dans l'épaisseur de l'épiderme, à la faveur d'une hémorragie dermique (Pl. IV, fig. 17).

2° *Cellules polyédriques.* — A l'inverse de la couche basilaire, qui est d'une fixité remarquable, la couche de cellules polyédriques peut manquer. En pareil cas, la couche basilaire est au contact des couches cornées¹ : c'est alors seulement qu'elle mérite le nom² que lui a assigné Ch. Robin, à une époque où l'on ignorait les phénomènes de karyokinèse. Mais il est de règle de voir un corps muqueux, si rudimentaire soit-il, s'interposer entre la couche profonde et le stratum corneum; il est réduit parfois à une ou deux assises, aplaties ou polyédriques; mais d'ordinaire les assises sont nombreuses, surtout au niveau des bourgeons interpapillaires où j'en ai compté plus de quatre-vingts. Elles sont formées de calottes ou de corps cellulaires polyédriques, individualisés chacun par un noyau.

Je n'insisterai pas sur les caractères du noyau normal, qui est arrondi et présente un ou deux nucléoles. Parfois ce nucléole est invisible; d'autres fois on le trouve émigré dans le corps cellulaire (voir Pl. IV, fig. 18). Le noyau des cellules malpighiennes est sujet à de nombreuses altérations; tantôt il est déformé en calotte et occupe l'extrémité d'un espace clair qui s'est substitué à lui, au

1. On peut alors trouver dans ces couches des noyaux disposés sur 3 ou 4 assises.

2. De couche génératrice.

cœur de la cellule; tantôt il affecte la forme d'un croissant dont les cornes sont très voisines l'une de l'autre; il peut simuler un anneau régulier ou renflé en chaton sur un point de sa circonférence. Exceptionnellement la cellule contient deux noyaux ou se montre pourvue d'un énorme noyau arrondi qu'une ligne colorable divise en deux formations plan-convexes, munies chacune d'un nucléole. C'est là un aspect que j'ai constaté également chez l'Axolotl.

Le corps cellulaire, ai-je dit, est polyédrique ou déformé en ombrelle : dans ce dernier cas, la partie convexe de la cellule regarde le derme et se colore plus vivement que le reste du corps protoplasmique. D'ordinaire, on voit sur les préparations et le corps cellulaire et le noyau, mais parfois la section passe en dehors du noyau : la cellule est représentée exclusivement par son corps. Ce corps revêt un aspect lisse et homogène, à moins que l'exoplasme ne se trouve sectionné tangentiellement à l'une des faces de la cellule : un piqueté, assez régulier (Pl. III, fig. 12, F), indique alors, en projection, la place des filaments unitifs qui pénètrent dans la cellule.

Ces filaments traversent les espaces clairs qui séparent les unes des autres les cellules du corps muqueux. Ils sont jetés comme autant de ponts parallèles entre les faces proximales de deux éléments polyédriques. Arrive-t-il qu'un côté de la cellule malpighienne se trouve en regard de deux ou trois autres cellules? en pareil cas, les filaments se disposent en deux ou trois faisceaux; chacun d'eux va se perdre sur l'une des cellules voisines. De place en place ¹, les filaments s'écartent les uns des autres, en circonscrivant un espace triangulaire ou polygonal, véritable lacune qu'occupe souvent un leucocyte, quand l'épiderme est infiltré de pareils éléments. J'ajouterai quelques détails pour en finir avec les filaments de Malpighi.

Sur de petits fragments de peau « légèrement œdématisée », fixés comme je l'ai dit plus haut, j'ai fréquemment observé, à mi-chemin, des filaments d'union, au même niveau dans un même faisceau de filaments, ces petits nodules qu'a déjà signalés le professeur Ranvier. Comme j'ai constaté que les cellules avoisinantes étaient dans un état de parfaite conservation, il me semble difficile d'admettre

1. Là, surtout, où plusieurs cellules s'opposent par leurs angles.

que ces nodules soient le fait d'une altération, comme on l'enseigne quelquefois (Voir Pl. III, fig. 13).

Les filaments, comme on le devine aisément, sont d'une extrême fragilité. Que l'épiderme soit infiltré de globules blancs, de leucocytes éosinophiles, qu'une hémorragie se produise dans le derme et projette des hématies dans les espaces clairs situés entre les cellules malpighiennes, du fait de cet accident, les filaments d'union sont brisés par les éléments libres qui tendent à occuper leur place.

Mais dans les processus physiologiques, il est de règle de voir persister les filaments d'union. J'ai figuré (Pl. III, fig. 12, 13, 14) divers stades de la mitose et, dans tous, les filaments d'union sont intégralement conservés. Il est facile de s'assurer de ce fait, en examinant des cellules en voie de division. De telles cellules se reconnaissent à leur grande taille, à leur forme globuleuse; les limites du noyau y disparaissent, comme perdues, dans une zone claire que limite, à la périphérie de la cellule, un halo étroit et foncé. Les mitoses sont fréquentes, d'ailleurs, dans le corps muqueux de Malpighi, fréquentes au point que dans un petit territoire quadrilatère, formé de dix cellules, j'ai trouvé jusqu'à quatre éléments en voie de karyokinèse. De plus, les figures chromatiques se montrent à des stades différents: j'ai noté là un spirème, un filament segmenté en anses chromatiques, une plaque équatoriale et un diaster. Toutes les phases que parcourt le noyau en division peuvent donc se trouver réunies au voisinage les unes des autres, bien que, sur certaines coupes, un stade donné, la double plaque équatoriale par exemple, puisse se trouver avec une prédominance des plus marquées.

Les cellules polyédriques du corps muqueux, quoi qu'on en ait dit, sont donc capables de participer, comme les cellules basilaires, à la régénération des épithéliums. Sur les préparations où le corps muqueux comptait douze assises, j'ai trouvé des mitoses jusque dans la sixième de ces assises, et je ne doute pas qu'on en puisse observer plus près encore du *stratum granulosum*, si je m'en rapporte à ce que j'ai vu sur l'*Axolotl*.

Un dernier point méritait attention: quels sont les résultats de la mitose en ce qui regarde la stratification cellulaire? autrement dit, voit-on, chez l'homme, le plan de segmentation s'orienter d'une façon quelconque, comme le fait se produit chez l'*Axolotl* et le *Triton*? Avant de répondre à cette question, je noterai que, chez

les Amphibiens, il est toujours facile de dire que les cellules filles se superposent ou se juxtaposent par rapport à la surface du derme ou de l'épiderme, puisque le tégument est planiforme. Chez l'Homme, la question est plus complexe, du fait de la présence des papilles. Telle figure chromatique qui sera une figure de superposition par rapport à la surface libre du tégument externe pourra devenir une figure de juxtaposition, si on la repère sur la surface du derme. D'autre part, une mitose qui se produira dans un bourgeon, en plein corps muqueux de Malpighi, à égale distance de l'extrémité du bourgeon et de ses faces latérales, une telle mitose, dis-je, sera considérée indifféremment comme donnant lieu à des cellules juxtaposées et à des cellules superposées. Tout dépendra de la région dermique dont on fera choix pour point de repère. Ce point de repère, nous n'avons pas de motifs de le prendre plutôt à l'extrémité que sur les faces latérales du bourgeon : nous n'avons aucune raison de dire : ces cellules filles sont superposées et non juxtaposées, et *vice versa*.

Pour sortir de telles discussions qui se renouvellent sans fin, comme sans profit, il était nécessaire de choisir un point de repère, simple et précis. La surface libre de la peau nous en tiendra lieu. En rapportant à cette surface le plan de la division cellulaire, il est facile de constater que les cellules filles se disposent tantôt à côté l'une de l'autre, tantôt l'une au-dessus de l'autre, et parfois dans une situation oblique, intermédiaire entre la super- et la juxtaposition. Cette constatation montre assez en quel estime il faut tenir les théories qui font de la désorientation de la mitose le phénomène initial de certains processus pathologiques.

J'ai observé, au voisinage d'une mitose, une cellule malpighienne réduite à l'état de vésicule; le noyau se trouve refoulé dans l'épaisseur de cette coque qui limite une large vacuole arrondie où l'on voit deux cellules libres, semblables à des leucocytes. Je me borne à constater le fait sans lui chercher d'explication, car je ne me suis trouvé qu'une fois en présence de pareil aspect (Pl. IV, fig. 48).

J'en aurai fini avec le corps muqueux de Malpighi quand j'aurai signalé, au niveau des lignes réfringentes, la présence de cellules libres. Ces cellules libres, qui parfois sont rassemblées dans une même préparation, ce sont des globules rouges, des globules blancs et des leucocytes éosinophiles (Pl. IV, fig. 47). Les hématies s'observent dans le cas d'hémorragies dermiques; on peut les trouver

en train de s'engager dans les assises épidermiques. Il en est de même pour les leucocytes éosinophiles; ils ne s'observent dans l'épiderme qu'autant qu'on les trouve nombreux dans le chorion, et j'ai fait déjà pareille constatation à propos de l'Axolotl. On les reconnaîtra à leur aspect mûriforme, à leurs grains qui fixent énergiquement l'éosine ou l'orange du mélange d'Erlich-Biondi-Heidenhain. Quant aux leucocytes mono- et polynucléaires, leur origine est matière à discussion. Viennent-ils tous du derme? sont-ils tous le résultat de dégénérescences épithéliales? reconnaissent-ils pour origine l'un et l'autre processus? je ne saurais, faute de preuves décisives, prendre parti pour telle ou telle interprétation, dans le cas particulier des cicatrisations épithéliales du tégument externe.

3° *Stratum granulosum*. — Une ligne de démarcation assez nette sépare le stratum granulosum du corps muqueux sous-jacent. Ce stratum, qui peut manquer, est d'épaisseur très variable. Bien qu'on puisse voir son étendue augmenter avec celle du corps muqueux, on peut constater que son épaisseur n'est forcément proportionnelle ni à l'étendue du corps muqueux ni à celle des couches cornées¹. Quand le tégument est planiforme le stratum granulosum se réduit à une seule assise cellulaire; quand il est pourvu de papilles, on voit le stratum granulosum s'épaissir, en regard des bourgeons interpapillaires. Il revêt alors, sur les coupes, la forme d'un triangle dont le sommet s'enfonce vers le cœur du bourgeon épithélial et dont la base est contiguë à la couche cornée.

Les cellules du stratum granulosum sont volumineuses; elles sont d'autant plus aplaties qu'on les considère plus près de la surface de la peau. Elles ont un noyau ratatiné, parfois déformé en calotte; ce noyau, pauvre en chromatine, occupe le centre de la cellule répartie en deux zones: l'une est claire et située autour du noyau; l'autre est périphérique et se colore énergiquement (Pl. IV, fig. 49).

Des espaces clairs séparent les cellules les unes des autres, mais à mesure qu'on se rapproche du stratum lucidum, ces espaces clairs sont de plus en plus étroits. On y trouve des filaments d'union qui, du fait de la réduction de l'espace clair qu'ils traversent, sont très courts. Peut-être ces filaments sont-ils un peu plus

1. J'ai vu 6 ou 7 assises de cellules malpighiennes recouvertes par 8 ou 9 rangs de cellules chargées d'éléidine; j'ai vu aussi 4 assises de cellules cornées se superposer sur un stratum granulosum formé de 4 rangées d'éléments.

rapprochés que dans le corps muqueux de Malpighi; quoi qu'il en soit, ces filaments segmentent en perles arrondies l'espace clair situé entre les cellules du *stratum granulosum*; ces perles finissent par se colorer par l'hématéine (Pl. IV, fig. 20). Et au moment où la cellule passera dans le *stratum lucidum*, sa zone corticale s'appliquera contre la zone corticale de ses congénères; filaments et perles disparaîtront, comme noyés dans un trait sombre et colorable. J'ai vu ce trait exister aux deux extrémités d'une face cellulaire, alors que la partie moyenne de cette face restait unie à sa voisine par des points de Schultz (F, Pl. IV, fig. 20). « Les cellules de la couche granuleuse, écrit M. J. Renaut, au moment où elles perdent leurs filaments marginaux d'union ou pointes de Schultz, voient apparaître dans leur sein l'éléidine¹ »; et ailleurs il ajoute² : « Les cellules de la couche granuleuse ne possèdent plus de prolongements protoplasmiques régulièrement disposés sous forme de pointes de Schultz ». Cette affirmation peut sembler vraie quand le tégument est planiforme, quand la couche granuleuse est réduite à une assise d'éléments. Elle ne l'est plus quand le *stratum granulosum* se décompose en six ou huit assises. En pareil cas, les filaments d'union existent à la périphérie du corps cellulaire que remplissent des grains d'éléidine.

Cette éléidine se montre sous forme de gouttelettes que le carmin et la safranine colorent en rouge, que l'hématoxyline colore en violet. Ces gouttelettes apparaissent dans les assises inférieures du *stratum*, au pourtour du noyau, et c'est là qu'on trouve souvent les plus grosses gouttes d'éléidine. A mesure qu'on s'élève vers la surface de la peau, on voit ces gouttelettes, de plus en plus nombreuses, envahir l'élément tout entier et masquer plus ou moins le noyau lui-même.

En somme, les modifications que l'on observe dans le *stratum granulosum* peuvent se réduire à trois : 1° le noyau s'atrophie, il est incapable de se diviser; 2° le corps cellulaire se charge d'éléidine; 3° l'espace clair qui sépare les cellules se rétrécit. De ce fait, les filaments d'union sont plus courts; les perles réfringentes que circonscrivent ces filaments réduisent leur taille; en même temps elles fixent l'hématoxyline. A l'espace clair, segmenté par des filaments, en perles réfringentes, on verra se substituer,

1. *Loc. cit.*, t. II, p. 224.

2. *Loc. cit.*, t. II, p. 223.

dans le stratum lucidum, un trait de kératinisation, net comme s'il avait été tracé à l'encre.

Couches cornées. — D'ordinaire, les couches cornées¹ se réduisent dans l'épiderme cicatriciel; il est alors impossible d'y retrouver les couches qu'on décrit en histologie normale, et l'on peut même rencontrer la couche basilaire au contact de la couche feuilletée. En général, la zone cornée repose sur un corps muqueux. Un stratum granulosum s'interpose-t-il entre ces deux couches? la couche cornée se montre alors tantôt dépourvue de formations nucléées — c'est le cas ordinaire — et tantôt pourvue de ces noyaux² dont la présence est la règle, au contraire, lorsque le stratum granulosum fait défaut. Je me hâte d'ajouter que sur un corps muqueux, normal, revêtu partout d'assises de Langerhans, on peut voir alterner dans la couche cornée des régions dépourvues et des régions munies de noyaux. Je noterai un dernier fait : lorsque le stratum corneum repose directement sur le corps muqueux, je n'ai jamais vu ce stratum manquer de noyaux.

DEUXIÈME PARTIE

Histoire et critique.

I. — HISTOIRE DE LA CICATRISATION ÉPITHÉLIALE.

Ce n'est pas ici le lieu d'écrire l'histoire de la cicatrisation et de dresser la liste des opinions qui furent en faveur à telle ou telle école, sur le rôle des épithéliums.

Qu'il me suffise de rapporter, à titre de simple curiosité, deux citations, l'une d'Hippocrate, l'autre de Gallien. « Dans la section d'un os, d'un cartilage, de la partie nerveuse, de la portion mince de la joue, du prépuce, dit Hippocrate, il n'y a ni réparation, ni

1. On voit parfois, à la surface des couches cornées, des dépressions cupuliformes, demi-sphériques, qui s'enfoncent dans le corps muqueux sans forcément modifier, par leur présence, la disposition du chorion sous-jacent.

2. Je n'entends parler ici que des noyaux décelés par les réactifs ordinaires. J'ai dit, plus haut, qu'à l'aide de la potasse, Retterer a vu les noyaux exister constamment dans les couches cornées.

réunion ¹ »; et Gallien ajoute : « La nature ne peut pas régénérer ce qu'une fois elle a fait ² ».

En dépit des faits, tout le moyen âge a vécu sur l'enseignement de l'antiquité, et il faut en venir jusqu'à l'époque de l'Académie Royale de Chirurgie pour trouver une « étude du processus naturel des plaies ». C'est alors que prend naissance la doctrine de la régénération des chairs qui peut se résumer en un mot : la cicatrisation reproduit avec leurs éléments anatomiques les parties divisées ou détruites. Cette doctrine aura longtemps et ses partisans et ses adversaires : parmi les premiers, je citerai J.-L. Petit et Hunter; parmi les seconds Fabre et Cruvelhier.

Il faut arriver jusqu'au milieu de ce siècle, c'est-à-dire jusqu'au temps des premières recherches histologiques pour voir poser en termes précis la question de la cicatrisation épithéliale. Aux dépens de quels tissus? à l'aide de quel mécanisme se constitue donc une cicatrice épithéliale? tels sont les deux points que je dois successivement examiner.

1^o *Origine des épithéliums*. — C'est entre deux opinions que se partagent les auteurs. Pour les uns, l'épithélium peut résulter de la transformation d'un autre tissu. « Le tissu conjonctif est la matrice des épithéliums », dira Buckhardt; Pagenstecher admettra que les leucocytes peuvent donner naissance à des cellules épidermiques. Rindfleisch ³, Cornil et Ranvier ⁴ écrivent que l'épidermisation d'un bourgeon charnu résulte de la transformation des éléments embryonnaires de sa surface. Morat ⁵ admettra que la régénération épithéliale se fait à la surface des plaies à l'aide du tissu conjonctif; ce tissu donne naissance à un tissu réticulé dont les mailles emprisonnent de jeunes cellules qui, de conjonctives, ne tarderont pas à devenir épithéliales. Quelques années plus tard, A. Charpy admettra que cette régénération épithéliale aux dépens du tissu conjonctif ne se produit que dans les conditions pathologiques ⁶; on trouvera un exposé de ce dogme de l'indifférence des cellules embryonnaires dans les leçons de Billroth. « Les cellules (du tissu

1. *Aphorismes*, XIX, sect. VI, t. IV, p. 569, traduction Littré.

2. *De constitut. artis med.*, t. II, chap. XII, p. 183.

3. *Anatomie pathologique*, 1872, trad. Gross.

4. *Histologie pathologique*, t. I, 2^e édit.

5. Régénération des épithéliums à la surface des plaies, *Lyon médical*, 1872.

6. Structure et accroissement des épithéliums de la cornée et de la peau, *Lyon médical*, 1877.

conjonctif) en engendrent d'autres... qui deviennent de véritables protéés, car tous les tissus du corps (os, dents, épiderme, muscles...) peuvent se former à leurs dépens. Les cellules du tissu conjonctif forment la dot apportée de la vie embryonnaire, et elles peuvent être comparées aux cellules, encore tout à fait indifférentes, qui précèdent le développement des tissus permanents ¹. »

Tout récemment encore E. de Rouville ² écrivait que les épithéliums de l'intestin ont pour origine les tissus sous-jacents.

D'autres auteurs ont précisé les termes de cette transformation. Le professeur Mathias Duval a vu aussi s'opérer la transformation des cellules conjonctives du chorion en épithéliums. Il s'agissait de la régénération de l'épithélium des cornes utérines après la parturition ³. Cette transformation qui se fait d'emblée, brusquement, sur toute la surface de la plaie utérine, se conçoit aisément. Tous les éléments de l'utérus sont originaires d'un même feuillet blastodermique : ils peuvent se substituer les uns aux autres. Pareille explication s'applique intégralement à l'observation de E. de Rouville ⁴, qui a vu, dans la vessie, le chorion régénérer les assises épithéliales qui proviennent comme lui du mésoderme ⁵. Mais ce sont là des conditions toutes spéciales, en dehors desquelles M. Mathias Duval admet que toute formation épithéliale procède d'un épithélium ⁶, dans le domaine de l'histologie normale. Les travaux qui concluent en ce sens ne se comptent plus.

Dès 1852, Ch. Robin reconnaît que la régénération des cellules épithéliales se fait aux dépens des cellules épithéliales et non point aux dépens des noyaux du tissu cellulaire ⁷.

Julius Arnold, dans un mémoire consacré « aux phases de la

1. *Pathologie chirurgicale générale*, trad. française, 1878. La première édition française de cet ouvrage date de 1867.

2. *Académie des sciences*, 7 janvier 1895.

3. *Soc. biologie*, 13 déc. 1890.

4. Régénération de l'épithélium vésical, *Comptes rendus, Acad. des Sciences*, 28 décembre 1896.

5. Je dois toutefois rappeler deux faits : Beltzow (*Arch. f. path. anat. u. phys.*, Bd. XCVII, H. 2, p. 279) pense que l'épithélium vésical du lapin, détruit partiellement par des procédés mécaniques ou chimiques, se reconstitue aux dépens des régions épithéliales demeurées saines. D'autre part, chez la Souris et chez la Femme, Rathke (*Arch. f. path. anat. u. phys.*, CXLII, 3) prétend que la muqueuse utérine reconstitue son revêtement à l'aide des épithéliums que, dans sa chute, n'entraîne pas la caduque.

6. Quénu, *Tumeurs*, p. 340, t. I, in *Traité de chirurgie de Duplay et Reclus* (1^{re} édit.).

7. *Gazette des hôpitaux*, 1852. Voir aussi *Journal de l'Anatomie*, 1864, p. 159 et 355; 1865, p. 330; 1869, p. 260. Voir aussi : *Des éléments anatomiques et des épithéliums*, p. 106; Paris, 1868.

régénération épithéliale étudiée expérimentalement », en viendra aux mêmes conclusions, et il note expressément que les nouvelles cellules épithéliales ne proviennent jamais des leucocytes ¹.

Biesedacki, étudiant « la formation des phlyctènes et la régénération épithéliale sur la membrane natatoire de la grenouille », voit la plaie produite par l'application de collodion cantharidé se combler à l'aide des cellules épithéliales préexistantes. Il professe d'ailleurs une opinion mixte, puisque, pour lui, les cellules conjonctives, les cellules pigmentaires et les cellules de l'exsudat peuvent revêtir également les caractères de l'épithélium en parvenant à la surface du chorion ².

Vingt-cinq ans plus tard, Ribbert écrira qu'une cellule épithéliale ne provient jamais que d'un épithélium ³.

Je m'arrête dans ces citations. Les recherches entreprises sur le mécanisme histologique de la cicatrisation, qu'il me faut maintenant exposer, seront toutes la confirmation des idées de Ch. Robin et elles apporteront des faits nouveaux capables de mettre en lumière les facteurs de la cicatrisation épithéliale.

2° *Mécanisme de la cicatrisation épithéliale.* — Virchow semble avoir été des premiers à expérimenter sur cet admirable organe qu'est la cornée ⁴. C'est sur ses conseils que W. His pratiquera des cautérisations et des abrasions de cette membrane; il y passera des fils en séton et notera la *multiplication* des éléments cornéens qui prennent part à l'édification de la cicatrice ⁵.

Billroth étudiera longuement dans ses leçons le processus de réparation des plaies. Il figure une plaie de la cornée comblée par des cellules « qu'on peut interpréter comme des cellules épithéliales ». Il donne quelques autres dessins ayant trait à la cicatrisation épithéliale dans le tégument externe du Chien et du Lapin ⁶.

Julius Arnold a expérimenté sur le Chien et la Grenouille. De ses recherches qui ont porté sur la cornée, la peau, le palais et la langue, il conclut : dans les plaies de petite dimension, *l'épithélium marginal se déforme et s'aplatit* en gagnant le centre de la blessure. Dans les plaies de quelque étendue, le déplacement des cellules

1. *Archives de Virchow*, t. XLVI, 1869.

2. *Untersuchungen aus dem Krankauer path. anat. Instit.*, 1872, p. 60-84.

3. Ueber Ruckbildung an Zellen und gewebe.... (*Bibliotheca medica*, H. 9, 1897).

4. *Archives de Virchow*, XIV, pl. I.

5. *Beitrag zur norm. und path. Histolog. der Cornea*, Bâle, 1836, Pl. 4, 5 et 6.

6. *Loc. cit.*

anciennes ne joue plus qu'un rôle secondaire et la cicatrisation est surtout assurée par la néoformation de cellules épithéliales, sur la marge de la perte de substance ¹.

Eberth, en 1876, figure des mitoses dans la couche basilaire de la cornée ².

Guterbock, la même année, montrera que les plaies pénétrantes de la cornée se cicatrisent en vingt-quatre heures, à l'aide des épithéliums qui s'enfoncent dans la perte de substance et la comblent ³, et Gussenbauer étudiera lui aussi la cicatrisation des plaies pénétrantes ⁴.

Von Wyss reprend l'étude des plaies cornéennes. Il écrit que ces plaies sont rapidement comblées par un épithélium qu'il croit de nouvelle formation, et il note que la partie profonde des plaies pénétrantes est occupée par un réseau de fibrine ⁵.

P. Fraisse publie quelques années plus tard deux importants travaux. Il pratique des plaies chez l'Axolotl et le Triton. Il a vu que chez l'Axolotl la néoformation cellulaire débute une demi-heure après le traumatisme; au bout de deux heures, une plaie d'un millimètre ne contient point encore de filaments chromatiques, et les asters et les fuseaux sont visibles sur les cellules épithéliales, bien avant qu'on y puisse constater de figures karyokinétiques. Chez le Triton, Fraisse a distingué les processus de réparation qui se passent chez le têtard et chez l'animal adulte. Chez le premier, à côté des divisions cellulaires, l'auteur observe ou croit observer la formation de noyaux libres au sein d'un blastème; chez le second cette formation libre est très limitée, si tant est qu'elle existe ⁶. Et comme conclusion générale, Fraisse dira que la régénération ne se fait qu'aux dépens de feuillettes et de tissus similaires.

Chabry, dans un remarquable travail consacré à l'embryologie normale et tératologique des Ascidies, a montré que chez *Ascidia adpersa*, la mort d'une cellule ou d'un groupe cellulaire provoque des déplacements cellulaires qui ont pour but d'assurer la situation d'équilibre de l'animal. Ces déplacements sont régis par la cohésion

1. *Loc. cit.*

2. *Arch. de Virchow*, Bd. L, H. 4.

3. *Arch. de Virchow*, L, p. 465.

4. *Arch. f. Klin. Chir.*, Bd. XII, p. 79.

5. *Arch. de Virchow*, LXIX, 1877, p. 24.

6. Brass. u. d. epithelregener (*Zoolog. Anzeiger*, 1883, p. 683) et *Die regen. v. gewebe und Organen bei den Wirbelthieren*, 1883, p. 53, 55 et 59.

réci-proque des cellules; ils ne se passent qu'au niveau d'éléments mous et indépendants les uns des autres, car le glissement suppose la déformation de la cellule qui glisse, en déformant d'ailleurs les cellules sur lesquelles elle s'appuie. On pourrait appliquer aux épithéliums la conclusion que Chabry tirait de ses études embryologiques. Ils constituent « un système en équilibre où il est impossible d'altérer la position ou la forme d'aucune de ses parties sans que les autres prennent spontanément et immédiatement un autre état d'équilibre, de même qu'une pile de boulets s'écroute si on dérange un de ceux de la base ¹ ».

Entre temps, Peters, Neese, Fortunato, Schotlander, Ribbert reprenaient l'étude des plaies cornéennes.

Peters admet deux phases successives dans la cicatrisation de l'épithélium postérieur de la cornée qu'il détruit par piqûre. Tout d'abord il y a *migration* de cellules épithéliales; ces cellules qui sont mal distinctes et pressées les unes contre les autres, combent la plaie en l'espace de trois ou quatre jours. C'est là un processus provisoire auquel succède vers le sixième jour un processus de réparation définitive, caractérisé par des phénomènes de *karyokinèse* ².

Neese en 1887 « a suivi attentivement la réparation cornéenne pendant les premières heures. Tout d'abord, il voit l'épithélium à pic sur le bord de la plaie. A la quatrième heure, l'épithélium coiffe le bord libre. De la septième à la dixième heure, celui-ci avance sur la berge de la gouttière qui constitue la plaie. A la dix-septième heure, il en tapisse le fond. A la vingt-quatrième heure, l'épithélium comble la perte de substance. Au bout de quarante-huit heures, toute solution de continuité a disparu. » Quatre heures après la section, Neese a observé des mitoses sur les cellules moyennes et profondes de l'épithélium qui borde la plaie. Ces cellules étaient nombreuses. On compte sur chaque coupe de huit à seize mitoses, mais les figures qu'en donne Neese sont loin d'être toutes absolument démonstratives. Au bout de vingt-quatre heures, on n'observe de karyokinèses qu'au niveau de la plaie; le reste de la surface cornéenne n'en possède aucune. Neese, qui a vu les phénomènes de glissement et de division cellulaire, a encore noté la disposition en bulbe d'oignon qu'affectent parfois les cellules cor-

1. *Journal de l'Anat. et de la phys.*, 1887, p. 167.

2. *Thèse de Bonn*, 1885, et *Arch. f. mik. anat.*, 1889.

néennes éboulées dans la plaie. « Ces cellules forment, par leur ensemble, des bourgeons diversement enchevêtrés qui rappellent ce que l'on observe dans les cancroïdes », dira plus tard le professeur Ranvier¹.

En 1888 Fortunato insiste sur ce fait que la cornée peut se cicatrifier sans perdre rien de sa transparence², et la même année Schottlander reprend l'étude de la division cellulaire dans les inflammations de l'endothélium cornéen. Il montre que, sur les animaux vigoureux, les processus d'amiboïsme épithélial et d' amitose assurent la réparation, à son début. Les phénomènes de mitose n'apparaissent que plus tard, du septième au quinzième jour, et les figures nucléaires étaient souvent de type anormal³.

Pour Ribbert, la cicatrification de la cornée est assurée par deux processus, l'un de *migration cellulaire*, l'autre de *division*. Ces processus marchent de pair; toutefois la migration est, en date, le premier phénomène qu'on observe. Elle débute immédiatement après le traumatisme, tandis que les mitoses demandent quelques heures pour être constatées. Quand la plaie est très petite, ces mitoses ne se montrent qu'une fois la perte de substance totalement recouverte d'épithélium. La plaie dépasse-t-elle un millimètre, mitoses et migrations cellulaires se produisent simultanément. C'est dans l'étendue de la plaie qu'il faut chercher la raison des résultats différents obtenus par Peters et par Ribbert⁴.

C'est seulement dans ces dernières années qu'on s'est remis à l'étude de la cicatrification. Bien préparé par ses recherches antérieures sur la péritonite expérimentale, le professeur Ranvier a pu juger avec sa haute compétence les travaux de ses devanciers; il a entrepris des expériences et formulé une théorie. Cette théorie « fait concevoir la réunion des plaies sans qu'il soit nécessaire de faire intervenir aucune multiplication cellulaire, l'hypertrophie, l'extension et le déplacement des cellules préexistantes suffisant à assurer la formation d'une cicatrice ». Pour Ranvier, la multiplication cellulaire, « quand elle se produit, n'est point indispensable, ou plutôt n'a qu'une valeur secondaire ». Les cellules épithéliales qui remplissent la solution de continuité « proviennent

1. Neese, *Arch. fur Ophthal.*, XXXIII, Abth. I.

2. *Sperimentale*, 1888.

3. *Arch. f. mikr. Anat.*, 1888, Bd. XXI, Heft 3.

4. *Berlin. klin. Wochensc.*, n° 38, p. 846, 1889.

du glissement des cellules préexistantes et de leur effondrement successif dans la solution de continuité ». Et ce glissement, le professeur Ranvier l'explique, comme Chabry l'avait fait déjà, par des considérations toutes mécaniques. « Les cellules profondes de l'épithélium cornéen sont à l'état de tension, comme des billes molles et élastiques, comprimées dans un sac. Si l'on fend en un point la paroi du sac, les billes s'en échapperont, cela est évident¹. »

En même temps que le professeur Ranvier, une série d'auteurs publiaient sur la cicatrisation épithéliale des travaux sur lesquels j'aurai l'occasion de revenir. Qu'il me suffise ici de citer les noms de MM. Cornil, Carnot², Joly³, Quénu⁴.

II. — LES FACTEURS DE CICATRISATION ÉPITHÉLIALE.

L'histoire de la cicatrisation épithéliale nous est connue dans ses grandes lignes; dégager les facteurs de la réparation nous sera désormais facile; il n'en sera plus de même quand il s'agira d'attribuer à chacun de ces facteurs la part qui lui revient.

1° *Glissement*. — Tout le monde est d'accord aujourd'hui pour faire jouer un rôle capital au glissement, dans le mécanisme de la cicatrisation. Von Wyss avait admis « que les cellules épithéliales qui remplissent la solution de continuité résultent de la prolifération des cellules anciennes ». Il est en contradiction formelle avec ceux qui l'ont suivi dans cette voie.

Ce glissement est aisé au niveau des cellules épithéliales qui ont « une plasticité évolutive et des propriétés d'adaptation considérables ». De telles cellules, pour parler un langage moins abstrait, sont molles et élastiques. Elles peuvent se déformer et modifier leurs rapports, comme les cellules glandulaires du tégument de l'*Axofoll*. Toutefois, on ne les voit jamais se séparer les unes des autres. Il intervient des phénomènes physiques de cohésion, dira Chabry, qui retiennent les éléments au contact les uns des autres. Une sub-

1. Les notes à l'Académie des Sciences du professeur Ranvier ont été réunies et publiées dans les *Archives d'anatomie microscopique*, 1898.

2. Cornil et Carnot, *Archives de médecine expérimentale*, 1898.

3. J. Joly, *Société anatomique*, comptes rendus, 1895, p. 746; 1897, p. 605 et 792; 1898, p. 784.

4. Quénu et A. Branca, Processus de cicatrisation épithéliale dans les plaies de l'intestin, 1^{er} congrès de l'Association des anatomistes, 6 janvier 1899.

stance gluante, sécrétée par les cellules, unira les cellules entre elles et ce ciment, dira Ranvier, « leur permet de se déplacer les unes par rapport aux autres ».

Peut-être doit-on faire intervenir les filaments d'union qui solidarisent entre elles les cellules des épithéliums pavimenteux stratifiés. Un certain nombre de ces filaments disparaît sans doute, là, par exemple, où l'on trouve des lacunes dans le revêtement épidermique, mais peut-être en persiste-t-il encore dans les cellules qui constituent la bande épithéliale cicatrisante en voie d'extension. On ne les voit pas, parce que les éléments sont aplatis et serrés les uns contre les autres. Plus tard ces filaments sont de nouveau visibles. C'est quand les éléments ont fait retour à leur forme, à leur disposition primitive.

Ce retour à la forme, à la disposition primitive est un fait général des plus remarquables. Griffini l'a vu et signalé; il a montré que les plaies des épithéliums cylindriques étaient comblées par des cellules aplaties qui peu à peu se transformaient en cellules cylindriques¹; avec M. Quénu, j'ai observé un fait analogue en étudiant la cicatrisation de la muqueuse rectale, et j'ai fait pareille constatation dans d'autres organes en réparation, dans la muqueuse trachéale par exemple².

2° *Grefte*. — La genèse des îlots épidermiques qu'on peut trouver, au centre des plaies bourgeonnantes, loin des marges de la plaie, a longtemps intrigué les histologistes. On n'admet guère, aujourd'hui, la transformation des cellules embryonnaires de la plaie en cellules épithéliales, mais on peut faire intervenir divers processus qui semblent actuellement bien démontrés. Ou bien il persiste, au niveau de la plaie, quelques cellules du réseau de Malpighi (Billroth), ou quelques glandes sudoripares épargnées par la lésion (Schroen), ou bien l'épiderme provient d'un débris épidermique transplanté (Schroen), autrement dit d'une greffe analogue à celles que MM. Cornil et Carnot ont vues se produire dans la cicatrisation des canaux et cavités³. Ce processus de greffe, écrit mon ami P. Carnot, « j'ai

1. *Jahresbericht* de Virchow.

2. Je ne reviendrai pas ici sur la constitution de la bande épithéliale cicatrisante. J'ai dit qu'elle m'a toujours paru multicellulaire d'emblée. La régénération de l'ectoderme ne se fait pas, ici, suivant le processus de développement normal, puisque ce feuillet est, à l'origine, formé de cellules disposées sur une seule rangée, chez tous les vertébrés, à l'exception des Anoures et du Lepidosteus, dit M. Renaut.

3. *Loc. cit.*

pu le noter de façon précise sur une très large plaie cutanée occasionnée chez un enfant par un vésicatoire, et qui mettait à nu la couche musculaire; on décalquait tous les deux jours les contours de la plaie et l'on notait très exactement l'apparition des taches épidermiques centrales¹. L'expérience, d'ailleurs, avait montré, avant les recherches histologiques, que l'épiderme peut se régénérer au moyen de greffes. Fiddes², Naujast³ ont depuis longtemps semé sur des plaies bourgeonnantes des raclures d'épiderme; Schweninger⁴ a utilisé dans le même but des cheveux arrachés avec leur gaine épithéliale externe: tous ces auteurs ont vu s'épidermiser les bourgeons charnus, tant est vivace la cellule épithéliale, mais ce processus de greffe, tout intéressant qu'il puisse être, n'a qu'une importance de second ordre, parce qu'il est inconstant.

3° *Mitose*. — Le rôle de la division cellulaire a été jugé très diversement. Pour les uns, la mitose est un facteur indispensable de la cicatrisation. Pour d'autres, elle n'intervient qu'à titre accessoire; d'aucuns vont jusqu'à la nier. Il est difficile de prendre parti entre ces affirmations contradictoires, qui partent d'historiens également compétents. Au lieu de se prononcer sur la réalité de ce phénomène, peut-être serait-il intéressant de poser la question autrement qu'on ne l'a fait jusqu'ici. Les conditions physiologiques où se sont placés les expérimentateurs sont probablement trop différentes pour qu'on puisse tirer une conclusion qui soit unique et s'applique à tous les faits. On doit faire intervenir dans l'appréciation de tous ces processus et la plaie (siège, taille, etc.), et l'animal qui sert de sujet à l'expérience (âge, sexe, état de la nutrition, degré de l'échelle zoologique, etc.). Qu'on rapproche donc les uns des autres les faits de Ribbert et ceux de Ranvier; qu'on compare les plaies linéaires et les abrasions larges qu'ont étudiées ces deux savants⁵. On en conclura que les contradictions des auteurs sont plus apparentes que réelles.

Quant aux mitoses, je les ai vues sur des bandes épithéliales en

1. *Les régénérations d'organes*, p. 63, 1899.

2. *Lancet*, 17 sept. 1870.

3. *Lancet*, 24 déc. 1870.

4. Munich, 1875.

5. Ranvier, dans les plaies en surface de la cornée, a vu au bout de 48 heures « l'épithélium qui occupait la surface de la plaie présenter les signes d'une multiplication très active. On y observe, en effet, un certain nombre de noyaux qui montrent les diverses figures de la multiplication par division indirecte. » (*Notes à l'Académie des sciences*, 1892-1897, p. 64 du tirage à part.)

voie d'extension et sur des surfaces déjà revêtues d'un vernis cicatriciel. Elles s'observent en des points différents, avec une fréquence variable, à une période plus ou moins précoce. Leur rôle, indispensable dans telle circonstance, est sans importance dans tel autre cas : leur présence dépend souvent de l'étendue de la perte de substance et, pour parler un langage plus général, et partant moins précis, tout dépend des efforts qu'apporte l'organisme dans son œuvre de cicatrisation, qui constitue en somme un de ses procédés de défense.

4° *Amitose*. — Quant à l'amaritose, il est extrêmement difficile de faire la part qui lui revient dans un processus comme celui de la cicatrisation. Aussi les opinions les plus opposées ont-elles été tour à tour soutenues et tour à tour délaissées.

Qu'il me suffise de rappeler quelques faits. On a longtemps considéré l'amaritose comme l'expression d'un phénomène de division qui se passe dans des cellules vieilles ou altérées. Une réaction n'a pas tardé à se produire contre cette manière de voir; dans toute régénération, écrit Barfurth, les phénomènes d'amaritose (Arnold) précèdent les phénomènes de mitose. Et Schottlander se range à cette manière de voir.

MM. Balbiani et Henneguy ont étudié la signification physiologique de division cellulaire directe en pratiquant des greffes de queues de têtards. Une heure après le début de l'expérience, ils constatent de nombreuses figures amaritotiques; les figures karyokinétiques apparaissent au bout de trois heures. Aussi MM. Balbiani et Henneguy considèrent-ils la division directe comme un mode de prolifération physiologique, plus rapide que la karyokinèse qu'elle supplée. Celle-là caractérise en quelque sorte un processus de nécessité; celle-ci serait le propre des processus de luxe¹.

Dans le même ordre d'idées, MM. Cornil et Carnot ont observé au cours de la régénération des muqueuses des divisions cellulaires directes et indirectes, et l'un d'eux ajoute : « On ne peut pas expliquer uniquement par glissement des cellules superficielles.... le recouvrement d'une plaie parfois profonde et vaste ».

En regard de ces auteurs, il faut citer entre autres Flemming et Ranvier². Ces histologistes ont montré qu'on ne devait pas conclure

1. *Comptes rendus, Acad. des sciences*, 27 juillet 1890.

2. *Notes à l'Ac. des sciences*, 1892-1897, p. 59 du tirage à part, et *Archives d'anatomie microscopique*, 1898.

à la division directe du fait de la présence de plusieurs noyaux dans une cellule. A l'état de repos, l'épithélium buccal du Cochon d'Inde, les neurones sympathiques du Lapin, d'autres encore, ne sont-ils par des éléments binucléés?

J'ai noté, pour ma part, au cours de ces recherches, la présence de deux noyaux dans une cellule; ces noyaux étaient parfois écartés, parfois accolés l'un à l'autre; d'autres fois, j'ai constaté un seul noyau globuleux qu'une ligne diamétrale semble diviser en deux noyaux plan-convexes; dans d'autres cas encore, j'ai noté sur le noyau l'existence d'une incisure superficielle et même d'une scissure, étroite et profonde au point d'entamer presque tout le noyau. Mais ces aspects que j'ai vus très nettement, surtout dans la couche basilaire de l'*Axolotl*, ne me semblent pas suffisants, à eux seuls, pour mettre hors de conteste l'intervention de l'amitose dans les processus régénératifs que j'ai eu l'occasion d'étudier.

Une remarque s'applique à tous ces phénomènes de glissement et de division qui sont les facteurs de toute cicatrisation: ils ne sont pas proportionnels au but qu'ils doivent remplir. Ces épithéliums sont capables de végéter à l'excès, comme l'a dit Bizzorero¹. Leur régénération, ajoutera Delage², « n'est qu'une manifestation des forces d'accroissement de l'organisme qui, n'étant plus contenues par la présence d'organes complets, déploient leur énergie suivant les conditions qu'elles rencontrent en chaque point, à chaque moment ». Aussi, voit-on souvent de volumineuses végétations épithéliales se développer au niveau de la cicatrice ou dans le point où elle se raccorde aux tissus normaux. Les faits signalés à ce sujet par nombre d'auteurs sont trop connus pour qu'il soit nécessaire d'insister. Je me contenterai de rappeler les observations de Friedländer³, qui a vu dans le tissu de granulation les épithéliums développer des bourgeons ramifiés et anastomosés en réseau; celles de Cornil et Carnot, qui ont donné de ces proliférations « à aspect pseudo-néoplasique » une figure très intéressante⁴. Je rapprocherai de ces faits les observations que M. Quénu et moi avons publiées sur la cicatrisation des plaies du rectum, et les résultats que j'ai exposés plus haut, car dans tous ces processus, la

1. La structure du protoplasma et les théories sur l'hérédité et les grands problèmes de la biologie générale, 1895.

2. Accroissement et régénération des organes, *Congrès de Rome*, 1894.

3. *Sur la prolifération épithéliale et le cancer*, Strasbourg, 1877.

4. *Presse médicale*, 1898.

cicatrice épithéliale est exubérante. Elle dépasse son but qui serait la *restitutio ad integrum* de l'organe lésé. Aussi voit-on les épithéliums végéter, produire des bourgeons pleins qui s'enfoncent dans le derme sous-jacent ou font saillie à la surface du tégument externe, à la façon des phanères.

III. — PHÉNOMÈNES CYTOLOGIQUES DE LA CICATRISATION ÉPITHÉLIALE.

La cicatrisation est assurée par un mécanisme dont je viens d'analyser les divers facteurs. Il importe d'examiner, maintenant, quels phénomènes cellulaires met en valeur, en les exagérant pour un moment, le processus de la régénération.

I. *Couche basilaire*. — J'ai constamment désigné sous le nom de couche basilaire la couche profonde du corps muqueux de Malpighi. Cette couche, Ch. Robin l'appelait autrefois couche germinative. Kölliker, dans son édition de 1889, emploie ce terme; il en fait le *stratum germinativum*, et tout récemment, M. Ranvier ¹ adopte aussi cette dénomination. Cette assise se caractérise, pour cet auteur, par ce fait que les cellules qui la composent « forment une couche à part » qui jouit « de la propriété de se diviser ». C'est à W. Flemming que revient l'honneur d'avoir soupçonné ², puis démontré chez les adultes (groin du Porc) la présence de la karyokinèse ³.

A peu près en même temps que lui, Unna signalait la présence de mitoses dans les condylomes acuminés de la peau, et Ostry ⁴ dans certaines néoformations inflammatoires du tégument fit la même constatation.

Enfin, en 1886, MM. Duval et Retterer observèrent des mitoses de régénération dans l'épiderme de Cobayes adultes auxquels ils avaient appliqué des vésicatoires ⁵.

C'est un fait admis partout que les mitoses ont pour siège, dans les épithéliums pavimenteux stratifiés, la couche basilaire, c'est-à-dire l'assise épidermique au contact du derme; Drasch, dans un travail consacré à la régénération des épithéliums pavimenteux stratifiés,

1. *Comptes rendus Acad. des sciences*, 1899, 9 janvier.

2. *Arch. f. mik. Anat.*, Bd. 18, p. 34, 1880.

3. *Arch. f. mikr. Anat.*, Bd. XXIII, p. 148, 1884.

4. *Prager Zeitschrift für Heilkunde*, Bd. IV, p. 252, 1883.

5. *Soc. de biologie*, 20 mars 1886.

conclut dans ce sens¹, mais j'aurai l'occasion de montrer qu'en réalité le processus de rénovation ne se limite pas à cette assise.

D'autre part, j'ai montré que les éléments de la couche basilaire se présentent sous deux aspects, chez l'Axolotl comme dans l'espèce humaine.

Tantôt il s'agit de tissus jeunes. La description qu'a donnée M. Retterer en examinant une série d'autres organes ectodermiques s'applique intégralement à la couche basilaire. Cette couche apparaît, sur les coupes, comme une bande sombre « vivement colorée, ce qui tient d'un côté à la nature du protoplasma » homogène, opaque et finement granuleux, « et de l'autre à des noyaux pressés les uns contre les autres² ». De plus ces cellules sont fusionnées; c'est tout au plus si dans quelques-unes, de chaque côté, à égale distance du noyau, on voit une bande étroite de protoplasma qui se teint moins énergiquement que le reste du corps cellulaire.

Tantôt il s'agit de tissus plus avancés en évolution. La couche basilaire ne se colore plus constamment, avec une énergie toute élective; ses cellules polymorphes sont nettement séparées les unes des autres par des filaments d'union en tout identiques à ceux qu'on observe dans la couche de cellules polyédriques. Il m'a même semblé que la partie profonde des cellules basilaires était reliée parfois par de véritables ponts d'union à la basale quand elle existe, aux éléments dermiques quand cette membrane fait défaut.

II. *Cellules polyédriques.* — Deux raisons m'engagent à conserver ce terme de cellules polyédriques : la première, c'est que la présence des filaments d'union ne suffit pas à caractériser de telles cellules : j'ai dit que les filaments existaient dans la couche basilaire et je dirai qu'on les trouve encore dans le stratum granulosum de P. Langerhans; la seconde, c'est qu'elle est « génératrice » au même titre que l'assise basilaire³.

Tizzoni, en 1884, a noté l'existence de mitoses dans les assises profondes des cellules polyédriques⁴; Giovannini a fait pareille consta-

1. Sitz. d. k. Ak. der Wiss. zu Wien, Bd. XCHI, mai 1886.

2. Origine et évolution des amygdales chez les mammifères, *Journal de l'Anatomie*, 1888; Épithélium et tissu réticulé, 1897, *Journal de l'Anatomie*, p. 469.

3. M. Regaud, dans un article sur les glandes génitales, localise les mitoses dans la couche basilaire; les mitoses aboutissent, pour lui, à la production de cellules-filles superposées. Et il conclut que la couche basilaire « seule paraît avoir reçu en héritage la totalité de la propriété reproductrice » (Voir J. Renaut, *Histologie pratique*, II, p. 1664).

4. Physio-pathologie de l'épithélium pavimenteux stratifié, étudiée dans le mal perforant plantaire, *Arch. ital. de biologie*, 1884, t. VI, p. 372.

tation dans une plaie linéaire de la peau humaine et dans quelques dermatoses telles que la psoriasis, le lupus, les condylomes, etc. ¹.

Sur un fœtus de veau de 80 cent., Retterer² a figuré des mitoses dans les cellules polyédriques qui constituent les bourgeons d'origine de l'amygdale.

J'ai eu l'occasion de dire que chez le Triton et l'Axolotl on peut constater des mitoses dans tout le corps muqueux; chez l'homme j'ai vu ces mitoses dans une étendue beaucoup plus considérable que ne le dit Tizzoni. Sur des préparations où les assises de cellules polyédriques étaient au nombre de douze, j'ai rencontré ces mitoses jusqu'à la sixième assise, et je ne doute pas qu'on en puisse observer plus près encore du stratum granulosum, si je me rapporte à ce que j'ai vu sur les amphibiens.

Tizzoni a examiné dans l'ulcère du mal perforant quelle direction prend le plan de segmentation. Il ne trouve, à cet égard, aucune règle fixe. La conclusion du savant italien est vraisemblablement exacte, mais il a eu le tort de prendre pour repère l'axe des papilles dermiques. Ce choix, excellent s'il se fût agi d'un tégument normal, à papillation droite, n'avait plus sa raison d'être dans le cas qu'étudie l'auteur : le fait ressort nettement du travail de Tizzoni; les bourgeons épidermiques se présentaient, dit-il, « avec une forme très irrégulière et avec des jets qui s'anastomosaient plusieurs fois entre eux, et de manière à substituer presque partout, à la structure papillaire bien connue, une structure réticulaire à mailles irrégulières ».

Quoi qu'il en soit, Tizzoni a eu le mérite d'examiner un point intéressant, et la conclusion que j'apporte en utilisant un point de repère d'une absolue fixité est en tout conforme à celle du professeur de Bologne.

Au cours de mes recherches bibliographiques, c'est seulement dans les travaux de Flemming et de Tizzoni que j'ai vu aborder l'étude des filaments d'union dans les cellules en karyokinèse

Sur l'embryon de Salamandre, Flemming figure, schématiquement, semble-t-il, des cellules en mitose qui ont conservé leurs filaments d'union, et quelques-uns de ces filaments sont disposés en Y, c'est-à-dire divisés sur une partie de leur longueur³. Tizzoni, lui

1. Karyokinèse dans les cellules du corps muqueux de Malpighi, *Centralblatt f. die med. Wiss.*, 1885, n° 15.

2. Épithélium et tissu réticulé, *Journal de l'Anatomie*, 1897, pl. XIV, fig. 3.

3. *Zellsubstanz, Kern. und Zelltheilung*, 1882, pl. 2, fig. 19 et 20.

aussi, a pu donner la « démonstration des cils dans quelques-unes des cellules à noyau en mouvement », et il ajoute : Voir ces filaments d'union « est impossible dans ces phases de la karyokinèse où l'aspect clair, très transparent de cette portion du protoplasma qui subsiste au milieu et autour des diverses figures nucléaires, a envahi tout l'élément ».

A l'inverse de Tizzoni, j'ai pu, sur les cellules malpighiennes, mettre constamment en évidence les ponts d'union, et cela à tous les stades de la mitose. J'ai figuré quelques-uns des aspects qu'affectent alors de pareils éléments. Sur la figure 14 (Pl. III) on peut voir deux cellules qui viennent de se séparer; l'une d'elles n'a pas encore élaboré de membrane nucléaire. Les deux cellules sont pourtant revêtues de filaments sur toute leur périphérie, et ces filaments relient même celles de leurs faces qui se regardent. J'ajouterai que, pour bien voir ce détail, j'ai dû fixer les tissus avec du sublimé ou du Flemming, et colorer très énergiquement avec l'hématoxyline. La méthode qu'a suivie Tizzoni a donné à cet auteur tout ce qu'elle pouvait, et plus qu'on n'était en droit d'en attendre. Avec des fixations au Muller, des colorations au carmin aluné (aiguisé de sulfite de soude), il a pu indiquer ou entrevoir trois faits que je crois d'un intérêt considérable.

III. *Stratum granulosum*. — Les assises du *stratum granulosum* sont de nombre très variable, et il faut recourir à l'examen de couches granuleuses épaisses de huit à dix assises pour se faire une idée de l'évolution que subissent les cellules épidermiques « ascensionnées » jusqu'à la zone de Langerhans.

A ce niveau, le noyau commence à s'atrophier. Le corps cellulaire se charge d'éléidine. Les grains de cette substance semblent apparaître au pourtour du noyau et se diffuser ensuite dans toute l'étendue du corps cellulaire. L'espace clair qui sépare les cellules se rétrécit. De ce fait les filaments d'union se raccourcissent; les perles réfringentes que circonscrivent ces filaments réduisent leur taille et finissent par se colorer. Dans la couche sus-jacente, perles et filaments se fondront dans une ligne étroite et colorable.

Dans toute l'étendue du *stratum granulosum*, j'ai donc constaté la présence de ces filaments d'union que nient la plupart des auteurs. Lorsque les cellules « ont atteint le *stratum granulosum*, il se forme dans leur protoplasma des gouttes d'éléidine; leurs noyaux s'atro-

phient; les filaments qui les unissent s'effacent ¹ ». Kromayer ² a tenté de donner l'explication de ce fait : l'éléidine proviendrait tout entière de la désintégration des ponts protoplasmiques.

Tout au contraire, Unna ³ et Rabl ⁴ ont montré que les filaments colorables ne disparaissent pas dans le stratum granulosum. Kromayer ⁵ lui-même, en 1897, est revenu sur ce qu'avait de trop exclusif sa théorie. Il a vu sur le museau du bœuf, du cheval et de la brebis des gouttes d'éléidine occuper l'intervalle qui sépare les filaments unitifs et il se range à l'hypothèse qu'a émise avant lui M. Renaut. L'éléidine « prend en majeure partie ⁶ son origine dans les produits de destruction des filaments d'union ⁷ ».

On trouvera l'histoire des filaments d'union résumée dans la « Cellule » de M. Henneguy. Je me bornerai à dire ici que, pour M. Ranvier, « les filaments épidermiques aussi bien que les grains d'éléidine ne sont pas du protoplasma; ils sont simplement élaborés par lui comme les grains d'amidon dans les cellules végétales ⁸ ». Au contraire, Sheridan Delépine a considéré ces filaments comme représentant le reste des filaments connectifs des figures achromatiques ⁹. M. Retterer a vu les cellules basilaires fusionnées élaborer, à un certain moment de leur évolution, de l'hyaloplasma et du protoplasma chromophile; et pour lui les filaments d'union sont les parties du protoplasma chromophile qui subsistent à la périphérie de la cellule, traversent l'hyaloplasma, et solidarisent entre elles les cellules épithéliales.

J'ai constamment employé le nom d'espaces clairs pour désigner les espaces qui séparent les unes des autres les cellules du corps muqueux. Ce nom a l'avantage de ne rien faire préjuger sur la nature de ces espaces. Je n'apporte aucun fait nouveau sur leur histoire, si ce n'est que les perles réfringentes finissent par réduire leur volume et par se colorer, si ce n'est que les éléments libres qu'on y trouve ne sont pas seulement les leucocytes mono- ou polynu-

1. Ranvier, *Traité technique d'histologie*, 1889, p. 674.

2. *Zur. path. Anat. der Psoriasis*, 1890. (*Arch. f. Dermat.*)

3. *Monats. f. prak. Dermat.*, Bd. XIX, § 2.

4. *Arch. f. mikr. Anat.*, Bd. XLVIII, § 430.

5. *Monatsch. f. prak. Derm.*, Bd. XXIV, 1897.

6. Il est intéressant de constater que l'apparition des gouttes d'éléidine coïncide avec l'apparition des signes d'atrophie dans le noyau.

7. *Traité d'histologie pratique*, t. II, p. 235, 1897.

8. *Comptes rendus, Acad. des sciences*, 9 janvier 1899, p. 68.

9. *Journ. of Anatomy and Physiology.*, XVII, 1883.

cléaires : on y peut voir des éosinophiles et des hématies. Qu'il me suffise donc de rappeler, ici, comment on a interprété cet espace clair, et de préciser quels desiderata doit remplir l'hypothèse qui veut expliquer la nature de cet espace. Cette hypothèse doit rendre compte de la présence, dans les lignes réfringentes, d'une série d'éléments figurés; 1° ce sont des globules rouges venus du derme à la suite d'une hémorragie; 2° des globules blancs qui, pour certains histologistes, ont immigré dans l'épithélium (Ranvier, Stœhr, Renaut), qui, pour d'autres, « ont pour origine le réseau de Malpighi » (Schweninger, 1881)¹, S. Maier (1892), Ed. Retterer (1897). Elle doit expliquer encore : 3° la présence des cellules éosinophiles; 4° le trajet des nerfs qui vont se terminer dans les cellules malpighiennes; 5° et rendre compte de l'expérience d'Axel-Key et Retzius qui auraient pu remplir ces espaces clairs d'une masse à injection.

Trois explications ont été proposées. Pour les uns la ligne réfringente est occupée par du ciment; ce ciment mou est réparti en perles réfringentes puisqu'il est traversé par des ponts d'union. M. J. Renaut a adopté cette manière de voir dans son livre d'Histologie pratique. Pour d'autres, c'est seulement du plasma qu'on rencontre au niveau des lignes réfringentes. M. Ranvier² a soutenu cette opinion. Les lignes claires qui, pour les auteurs que nous venons de citer ont la valeur de substances intercellulaires, font partie pour d'autres « du complexus protoplasmique qui forme le revêtement épithélial ». M. Retterer, en s'appuyant sur ses propres recherches et sur quelques faits de Schultze et de Rabl, a proposé cette dernière interprétation.

IV. *Couches cornées*. — Quelques faits me semblent dignes d'être retenus dans l'histoire de la couche cornée.

C'est d'abord la réduction des assises superficielles du tégument cicatriciel. Il ne faut plus compter constamment y retrouver les couches qu'on a décrites dans la peau de l'homme. Ces couches sont d'ordinaire représentées uniquement par le stratum feuilleté, muni parfois de noyaux, et ce stratum peut reposer sur l'assise basilaire. D'autres fois la zone cornée comprend : 1° des cellules à noyau atrophié, qui sont accolées les unes contre les autres, paroi contre paroi; un trait de kératinisation, net comme s'il était tracé à l'encre, les délimite nettement les unes des autres; 2° plus super-

1. *Centralblatt f. die med. Wissensch.*, n° 9 et 10.

2. *Comptes rendus, Acad. des sciences*, 1882.

ficiellement s'étale la couche feuilletée, parcourue par des fissures, où les réactifs peuvent parfois déceler des noyaux. Ces noyaux, qui sont les vrais noyaux de la couche cornée, sont des bâtonnets, allongés parallèlement à la surface de la peau, et l'hématéine les colore de façon énergique et brutale.

M. Suchard ¹ estime que « dans les lésions formatives de l'épiderme » le stratum granulosum multiplie ses assises; la couche cornée s'épaissit parallèlement, et ne contient jamais de noyaux. Dans les inflammations épidermiques (eczéma vésiculeux, psoriasis) qui « aboutissent à la dégénérescence squammeuse ou vésiculeuse » on constate « la disparition du stratum granulosum et de l'éléidine, et l'apparition des noyaux dans les cellules de la couche cornée ». Processus formatifs, processus dégénératifs se caractérisent donc pour M. Suchard par des caractères cytologiques précisément opposés. J'ai eu l'occasion de montrer que, dans la cicatrisation épithéliale, les choses ne sont point aussi simples qu'on le pourrait penser de prime abord, et pour prendre un exemple, la présence d'un stratum granulosum n'exclut pas forcément la présence des noyaux dans les couches cornées sus-jacentes.

Les noyaux sont constants dans la couche superficielle du tégument des Amphibiens où les cellules ne sont plus réunies par des filaments colorables. Ils ont un caractère très spécial qui les différencie nettement des noyaux de la couche cornée que nous observons chez l'homme. Ceux-ci sont des noyaux morts, réduits en quelque sorte à leur squelette. Ceux-là sont au contraire des organes bien vivants, capables de se reproduire. Quand la couche cornée est composée de deux assises cellulaires, on trouve les mitoses dans la couche la plus profonde; j'ai pu même en voir dans la couche superficielle. En pareil cas, la cellule en voie de division n'est plus aplatie; elle est plus ou moins polyédrique. Le fait, d'ailleurs, n'a rien d'étonnant, puisque, chemin faisant, j'ai constaté qu'au cours des processus de régénération, le polymorphisme cellulaire était fréquent dans les cellules superficielles du tégument de l'Axolotl.

CONCLUSIONS.

L'épiderme est un tissu capable de faire les frais de sa cicatri-

1. *Archives de physiologie*, 1882, p. 205.

sation ; aussi l'épithélium cicatriciel procède-t-il toujours d'un autre épithélium. Il fait plus : il reproduit le caractère fondamental¹ de l'épithélium dont il provient, et le revêtement qu'il reconstitue revêt le type pavimenteux stratifié. Dans toutes ces cicatrifications d'ailleurs, la régénération est exubérante : de là ces bourgeons pleins qui s'élèvent à la surface du tégument ou s'enfoncent dans l'épaisseur du derme.

Quant au mécanisme de la cicatrisation, il réside en partie dans un phénomène de glissement. Ce glissement est capital : de tous les facteurs de la cicatrisation, c'est le plus constant et le plus précoce d'apparition. Il nécessite, pour se produire, que la cellule soit malléable et il détermine dans cette cellule des modifications de forme, de direction, de rapports qu'il est facile de saisir dans la peau de l'*Axolotl*. Mais le glissement n'est qu'un des moyens de la cicatrisation ; la division cellulaire intervient ; je l'ai vue se faire par voie indirecte, chez le *Triton*, avant la douzième heure, alors que l'épithélium débordait à peine les lèvres de la plaie, et je l'ai encore observée sur de larges pertes de substance qu'un vernis épithélial protégeait depuis longtemps déjà.

Les divisions cellulaires présentent, d'ailleurs, dans l'épithélium cicatriciel, une série de caractères importants. La direction du plan de segmentation n'est soumise à aucune règle fixe. Aussi les cellules-filles sont-elles superposées, juxtaposées ou obliques par rapport à la surface de la peau. Les mitoses ne se font pas seulement dans la couche basilaire : on en retrouve, chez l'homme, jusqu'à la partie moyenne du corps muqueux de *Malpighi*, dans toute l'étendue de ce corps muqueux chez le *Triton* et l'*Axolotl* ; on en observe même dans l'assise superficielle de la peau, chez ce dernier animal.

L'apparition des figures chromatiques n'entraîne jamais la destruction des filaments qui solidarisent entre elles les cellules du corps muqueux tout entier.

Les filaments d'union sont, dans l'épiderme, un élément fixe de la cellule adulte. Sur la cellule chargée de granulations d'éléidine, ils persistent, quoi qu'on en ait dit. On ne les voit plus sur la cellule qui se kératinise et passe dans les couches cornées, sur la cellule épithéliale qui entre en chromatolyse ou se différencie en appareil

1. Il ne reproduit pas les caractères accessoires de cet épithélium, et je ne l'ai jamais vu édifier des glandes ou des phanères.

glandulaire : les filaments disparaissent sur la cellule qui meurt ou change de fonction.

Explication des planches.

PLANCHE I

Fig. 1. — Plaie de la peau du Triton datant de douze heures; P, couche de pigment dont la section indique l'étendue de la plaie; E, bande épithéliale cicatrisante; C, fond de la perte de substance où font saillie des muscles M; G, glande cutanée (Verick, ocul. 3, obj. 2).

Fig. 2. — Plaie de la peau du Triton datant de vingt-quatre heures; M, bord de la plaie primitive indiqué par la section de la couche de pigment P; B, berge de la plaie; F, fond de la plaie cicatrisée; C, dépression en entonnoir qui n'est pas encore comblée (ocul. 1, obj. 4).

Fig. 3. — Plaie de la queue de l'Axolotl intéressant l'os O, le cartilage C; un bourgeon épithélial E occupe en partie la plaie du cartilage (ocul. 1, obj. 4).

PLANCHE II

Fig. 4. — Plaie du Triton datant de quarante-huit heures. Un coin épithélial E comble la perte de substance qui est petite et marquée, de part et d'autre, par la section de la couche de pigment P (ocul. 1, obj. 4).

Fig. 5. — Épiderme normal de l'Axolotl; B, basale; E, cellule épithéliale; G, cellule glandulaire (ocul. 1, obj. 4).

Fig. 6. — Plaie de l'Axolotl; N, Niveau du tégument normal; C, dépression en entonnoir limitée par les assises épithéliales cicatricielles E, au milieu desquelles on trouve les cellules glandulaires G, qui ont changé de forme et de rapports (ocul. 1, obj. 4).

Fig. 7. — Dépression légère qui s'est faite sur la queue de l'Axolotl, en regard de la plaie de la figure 6. On note que les assises épithéliales E se sont multipliées; les cellules glandulaires G se sont étirées et se sont disposées par endroits en deux couches; E', cellule épithéliale en mitose (ocul. 1, obj. 4).

Fig. 8. — Fragment de l'épiderme de l'Axolotl au niveau d'une cicatrice; B, cellule basilaire en mitose; G, cellule glandulaire; E, cellule épithéliale reliée à ses congénères par des filaments d'union (ocul. 3, immersion 1/18 de Stiasnie).

Fig. 9. — Couche superficielle de la peau de l'Axolotl au niveau du

bord d'une plaie; E, cellule superficielle aplatie; E', cellule épithéliale superficielle en mitose (ocul. 1, obj. 1/18).

Fig. 10. — Rangée superficielle des cellules de la peau de l'Axolotl au niveau d'une plaie dont une fissure C indique encore la place; E, cellules épithéliales cylindriques ou globuleuses, chargées de grains de pigment qui limitent la fissure C (ocul. 1, obj. 1/18).

PLANCHE III

Fig. 11. — Extrémité d'un bourgeon interpapillaire dans la peau humaine au niveau d'une cicatrice; B, membrane basale; E, cellule basilaire séparée de ses congénères par une ligne claire qui n'est pas parcourue par des filaments d'union (ocul. 3, obj. 1/18).

Fig. 12. — B, membrane basale; E, cellules basilaires unies entre elles par des filaments d'union; E', cellule en mitose reliée à ses voisines par des filaments d'union; F, fragment de cellule polyédrique dans lequel on voit la projection des filaments d'union qui s'y implantent (ocul. 3, obj. 1/18).

Fig. 13. — Corps muqueux de Malpighi dans lequel on voit une cellule à un autre stade de la mitose que dans la figure 12. Cette cellule E' reste reliée à ses voisines par des filaments d'union; quelques-uns de ces filaments, F, portent, en leur milieu, un petit nodule (ocul. 3, obj. 1/18).

Fig. 14. — Corps muqueux de Malpighi où deux cellules E, E', qui viennent de se séparer, sont unies par des filaments d'union; l'une de ces cellules, E, n'a pas encore élaboré de membrane nucléaire, l'autre, au contraire, E', est pourvue de cette membrane (ocul. 3, obj. 1/18).

Fig. 15. — Épithélium régénéré au niveau d'une plaie du rectum (Cobaye) datant de sept jours. L'épithélium forme un plasmode où les noyaux sont disposés généralement en une seule rangée. L'épithélium repose sur du tissu conjonctif néo-formé C (ocul. 1, obj. 1/18).

PLANCHE IV

Fig. 16. — Marge de l'épiderme en extension à la surface d'un bourgeon charnu; B, cellule basilaire située à quelque distance du bord de l'épiderme. Cette cellule est claire. A mesure qu'on s'approche de la perte de substance les cellules basilaires B' deviennent sombres, leur noyau est très colorable et sur la marge même du bourgeon charnu les cellules basilaires B'' semblent fusionnées. E, couche de cellules polyédriques; C, couche cornée, munie de noyaux; cette couche déborde les cellules extrêmes B' de l'assise basilaire (ocul. 1, obj. 1/16).

Fig. 17. — Couche basilaire de l'épiderme. H, Globule rouge qui a pénétré entre deux cellules basilaires; L, leucocyte, L', leucocyte éosinophile; E, cellule basilaire. On notera que les filaments d'union n'existent

plus partout où des éléments libres H, L, L', se sont insinués entre les cellules épithéliales (ocul. 4, obj. 4/18).

Fig. 18. — E, cellule malpighienne réduite à l'état de large vacuole; cette vacuole est occupée par des éléments C, dont la forme rappelle celle des leucocytes. Une cellule voisine de la cellule E présente un noyau finement granuleux dont le nucléole N a émigré dans le corps cellulaire (ocul. 3, obj. 4/18).

Fig. 19. — E, cellule du stratum granulosum chargée de grains d'éléidine (ocul. 3, obj. 4/18).

Fig. 20. — E, cellule de l'assise superficielle du stratum granulosum avec ses grains d'éléidine; E' cellule dont on ne voit pas le noyau; cette cellule est reliée à l'élément situé à sa droite par une ligne colorable F, qui dans une partie de son étendue présente encore la trace de filaments d'union; N, cellule en voie de transformation cornée (ocul. 3, obj. 4/18).

DESCRIPTION D'UN MONSTRE CÉLOSOMIEN

Par le D^r G. GÉRARD

Prosecteur à l'Université de Lille.

I

Il s'agit d'un fœtus de six mois environ sur lequel nous avons recueilli les renseignements cliniques suivants : la grossesse, très normale à son origine, s'est signalé depuis deux mois par les mouvements du fœtus, exagérés, désordonnés et très douloureux pour la mère, qui, ayant déjà eu plusieurs grossesses sans incident, s'étonnait et émettait toutes sortes d'hypothèses.

Accouchement prématuré. Présentation de l'épaule transformée en présentation du sommet. Après que la tête et les bras furent sortis, il se produisit un arrêt prolongé, causé par la présence d'une tumeur dystocique placée au devant de l'abdomen. Sous des tractions assez fortes, cette poche se rompit en laissant écouler une quantité de liquide assez considérable, et l'accouchement se termina.

Le sujet que nous allons étudier présente les particularités suivantes : la tête, les membres et le thorax semblent normaux. Mais on observe :

1° Une tumeur antérieure, placée au devant de la région ombilicale, à laquelle elle est rattachée par un large pédicule présentant à sa partie antéro-inférieure des dispositions morphologiques spéciales — terminaisons de l'intestin, bourgeon génital, etc., sur lesquelles nous reviendrons.

2° Une tumeur postérieure pouvant être à priori rangée dans les tumeurs sacro-coccygiennes.

3° Une paire de mamelles inguinales volumineuses.

Nous allons examiner successivement ces diverses parties; nous

in sisterons surtout sur le contenu de la tumeur antérieure, qui présentait des dispositions intéressantes. Nous verrons ensuite si on peut interpréter les faits anormaux en se fondant sur l'embryologie.

II

Tumeur antérieure. Omphalocèle.

Avant l'accouchement prématuré, elle avait un volume considérable, qu'on peut estimer à environ trois fois la tête du fœtus, et qui se réduisit par l'écoulement d'une quantité notable de liquide.

Actuellement, on peut comparer la tumeur à la tête du fœtus lui-même. Pédiculée, elle forme au-devant des régions ombilicale et hypogastrique une énorme saillie, recouverte par une peau mince translucide et réduite à son épiderme dans la partie supérieure, normale dans la partie inférieure. L'ouverture par laquelle s'est échappé le liquide est limitée par une peau chagrinée et ratatinée, semblable à du parchemin; elle laisse voir des anses intestinales pelotonnées.

Le pédicule a 14 centimètres de circonférence. Les dimensions maxima sont : 12 centimètres pour la hauteur, 10 centimètres pour la largeur.

Cordon ombilical. — Du morceau de placenta qui reste part le cordon ombilical; après un trajet de 3 centimètres, il atteint le point culminant de la tumeur et se dirige en suivant sa partie gauche, vers le pédicule, en haut et à gauche, vers l'endroit où est situé normalement l'ombilic. Du volume d'une plume d'oie, il fait corps avec la peau dans sa partie initiale, puis à 6 centimètres du pédicule il s'en détache, devient plus visible. Il est cependant relié à la peau par une sorte de méso constitué par l'épiderme et qui en certains points atteint 1 centimètre de largeur. D'une longueur totale de 22 centimètres il contient la veine ombilicale et une seule artère ombilicale. La veine ombilicale, de volume irrégulier, est perdue au milieu d'un tissu assez dense; elle est séparée de l'artère ombilicale par une membrane qui l'accôle à la paroi du cordon. Nous verrons plus tard le trajet de ces vaisseaux.

PARTIE ANTÉRO-INFÉRIEURE DE LA TUMEUR (fig. 2). — On trouve, circonscrite par de la peau normale, une surface externe limitée par

un rebord circulaire et présentant sur la ligne médiane et de haut en bas.

1° un rebord cintré concave en bas, présentant plusieurs plis cutanés. L'artère ombilicale qui passe en ce point — transversalement — contribue à former cette saillie supérieure.

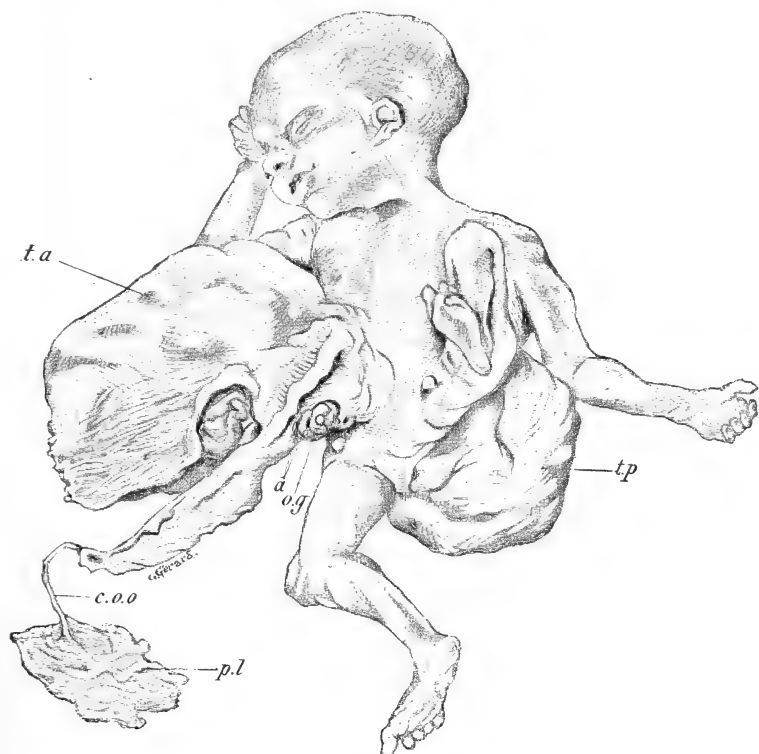

Fig. 1. — Vue d'ensemble du monstre célosomien (1/4 grand. natur.). — *t.a.*, tumeur antérieure; *c.o.o.*, cordon ombilical; *p.l.*, morceau de placenta adhérent au cordon; *a.*, anus supérieur et inférieur; *o.g.*, bourgeons génitaux; *t.p.*, tumeur postérieure.

2° Une fente transversale présentant au fond un orifice par lequel on fait sourdre du méconium.

3° Une masse ovale, large de 18 millimètres, haute de 7 millimètres (dimensions maximum), d'apparence musculaire, striée longitudinalement dans toute sa surface et que nous verrons constituée par la muqueuse intestinale.

4° Une nouvelle fente horizontale, limitée en haut par le bord inférieur de 3, en bas par une ligne mousse circulaire. Au fond on

trouve un orifice horizontal de 9 millimètres sur 3 millimètres, par lequel on fait également sortir du méconium par expression.

5° Une masse représentant probablement les organes génitaux externes constitués de la façon suivante :

a. Au milieu un éminence génitale (bourgeon génital?) présentant une petite gouttière supérieure, circonscrite en haut et latéralement par un sillon peu profond en fer à cheval.

b. Latéralement, des masses génitales inégales, α la gauche plus volumineuse; β la droite pouvant se diviser en deux parties, la plus

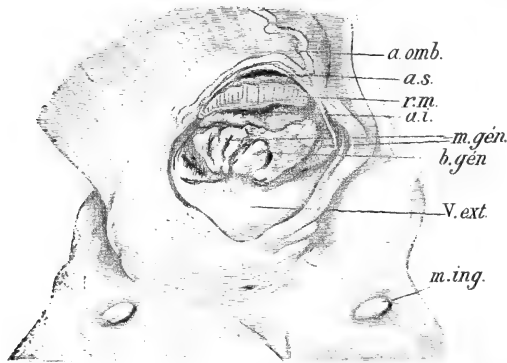


Fig. 2. — Portion antéro-inférieure de la tumeur antérieure. — *a.omb.*, artère ombilicale; *a.s.*, anus supérieur; *r.m.*, repli externe de la muqueuse; *a.i.*, anus inférieur; *b.gén.*, bourgeon génital; *m.gén.*, masses génitales latérales; *V.ext.*, vessie exstrophée (face antérieure); *m.ing.*, mamelle inguinale gauche.

grande interne plissée dans sa longueur, la plus petite externe froncée, formant une sorte de pavillon.

6° Un sillon circulaire assez étendu, concave en haut, présentant latéralement des recessus assez profonds; c'est la limite inférieure de la vessie exstrophée dont on voit la paroi interne (qui est ici antérieure) au-dessous des masses génitales.

7° A 1 centimètre au-dessous, entre les deux mamelles inguinales, une petite boutonnière transversale.

CONTENU DE LA TUMEUR ANTÉRIEURE. EXAMEN ET DISSECTION. — La poche étant ouverte par une incision transversale, on trouve une cavité spacieuse ayant 8 centimètres de largeur sur 7 de hauteur. Le foie, en haut et à droite en occupe la plus grande partie. Au-dessous de lui, on voit l'estomac et des anses intestinales.

Foie. — Il présente deux lobes, le gauche placé transversalement, le droit placé verticalement.

Le lobe gauche est considérable, en haut et un peu à droite; à sa partie supérieure il a contracté des adhérences intimes avec la membrane d'enveloppe. Le lobe droit, vertical, occupe toute la portion latérale droite de la tumeur.

Entre les deux lobes on trouve une dépression profonde, constituée par une petite saillie triangulaire à sommet interne limitée par

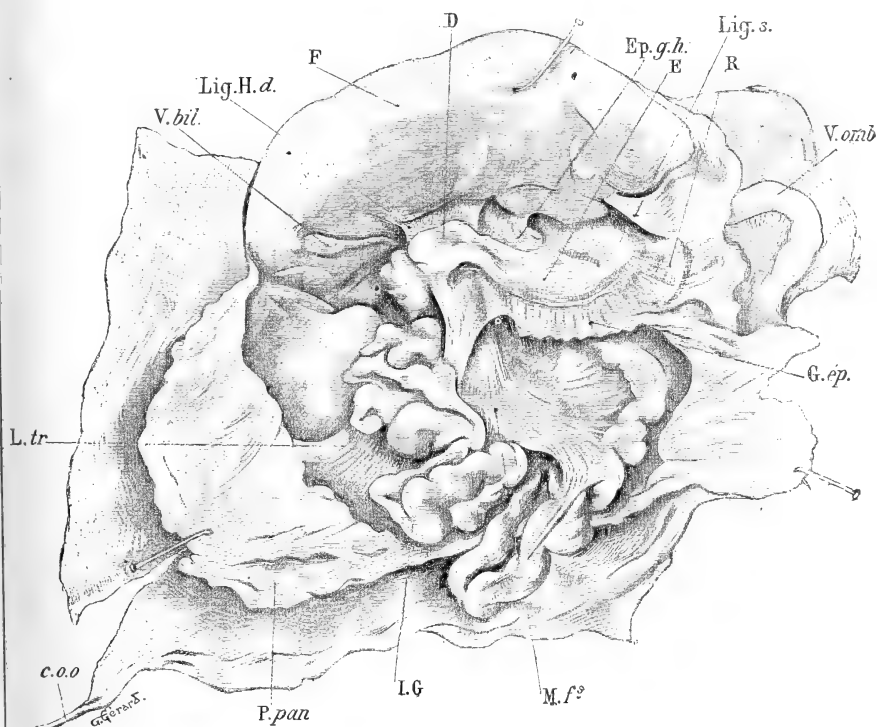


Fig. 3. — Les organes de la tumeur antérieure vus en place. — *c.o.o.*, cordon ombilical; *E.*, estomac; *D.*, duodénum; *F.*, foie; *R.*, rate vue par transparence; *LG*, intestin grêle; *M.f.*, mésentère (feuillelet supérieur); *P.par.*, péritoine pariétal; *G.ép.*, grand épiploon; *Ep.g.h.*, épiploon gastro-hépatique; *Lig.s.*, ligament suspenseur; *Lig.H.d.*, ligament hépato-duodénal; *L.tr.*, ligament triangulaire; *V.omb.*, veine ombilicale.

deux sillons : le sillon supérieur contient la vésicule biliaire, l'inférieur, le canal veineux. Dans la concavité formée par la réunion à angle droit de la face inférieure du lobe gauche et de la face interne du lobe droit, se limite l'aire qui contient l'estomac et les anses intestinales (fig. 3).

Nous admettons que la membrane d'enveloppe est composée, aux

points où elle adhère au foie, et malgré sa faible épaisseur, par l'épiderme doublé à sa face interne du péritoine pariétal.

Estomac. — Placé transversalement au-dessous du foie, il semble normal quant à ses dimensions. Sa petite courbure donne insertion à l'épiploon gastro-hépatique, sa grande courbure au grand épiploon, qu'on sépare facilement en deux feuillets.

Intestin. — Ses circonvolutions, reliées par un mésentère, ont tendance à se masser à droite. En soulevant l'intestin grêle, on aperçoit par transparence une partie de gros intestin, reconnaissable, à son volume et à sa disposition. On ne peut le distinguer très nettement; mais nous verrons que cette partie correspond à un court cæcum, sans communication avec le reste du tube digestif, qui aboutit à la deuxième fente horizontale (V. fig. 2).

DISPOSITION DU PÉRITOINE (fig. 4). — Le péritoine, d'une façon générale, tapisse tous les organes contenus dans la poche antérieure : foie, estomac, intestin grêle, gros intestin, rate, pancréas en avant et en arrière, face antérieure des reins et des capsules surrénales, face postérieure de la vessie. Nous allons le voir sur chacun de ces viscères.

Péritoine hépatique. — Il tapisse toute la face supérieure du foie à laquelle il adhère et se continue à droite et à gauche avec le péritoine qui tapisse la face interne de la paroi.

Il forme les ligaments suivants :

a. A l'extrémité inférieure du lobe droit, ligament triangulaire se continuant en avant et en bas avec le péritoine pariétal, en dedans sur le rein et la vessie.

b. A la partie postérieure du lobe gauche, un ligament coronaire.

c. A un centimètre de l'extrémité gauche du lobe gauche un ligament triangulaire falciforme qui s'en va de là former une partie du péritoine splénique; c'est l'homologue du ligament suspenseur. Il contient en effet la *veine ombilicale*. Celle-ci, après avoir suivi le cordon jusqu'à un centimètre de la paroi du corps, s'infléchit en dedans, passe dans la poche, puis, entourée par le ligament suspenseur, pénètre après un trajet de deux centimètres dans un sillon du foie, à 15 millimètres de l'extrémité gauche et limitée en dehors par le lobe carré. — La dissection nous a montré la veine ombilicale cheminant dans le tissu du lobe carré lui-même et gagnant de gauche à droite et de dehors en dedans ce que nous avons pris pour le hile du foie.

d. *L'épiploon gastro-hépatique* est normal; il se continue à gauche sur le foie qui occupe ici la place habituelle du centre phrénique.

e. *Le ligament hépato-duodénal*. Il limite l'arrière-cavité des épiploons et contient le canal cholédoque, la veine porte et une artère volumineuse qui donne des branches au foie, à la vésicule, à l'estomac et au duodénum.

f. *Le ligament duodéno-cystique* qui se rend sur la vésicule.

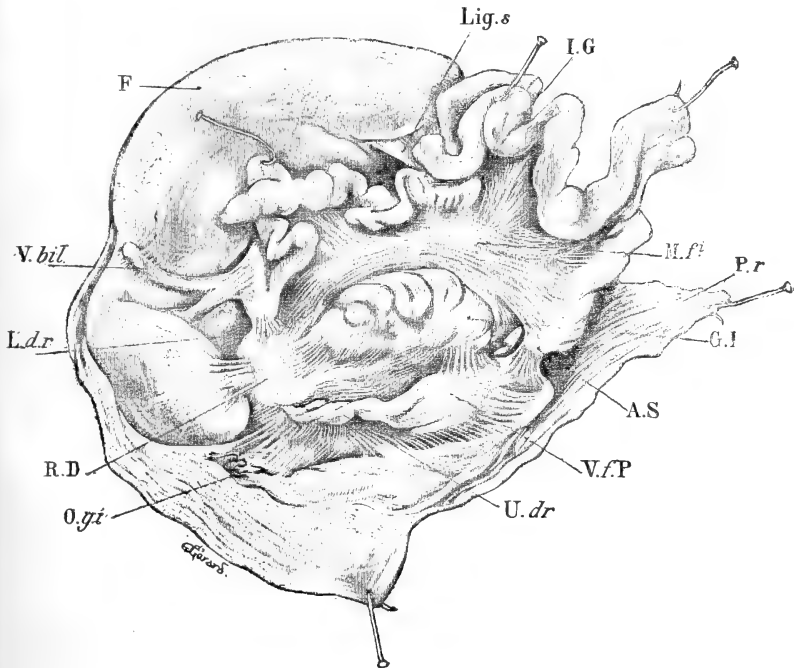


Fig. 4. — Disposition du péritoine (l'intestin grêle étant érigé en haut). — F, foie; R.D rein droit; U.dr. uretère droit; I.G, intestin grêle; G.I, gros intestin (rudiment); V.bil. vésicule biliaire; A.S, emplacement de l'anus supérieur; M.fi, mésentère (feuillet inférieur); V.f.P, vessie face postérieure; O.g.i, organes génitaux internes; Lig.s, ligament suspenseur; L.d.r, ligament duodéno-rénal; P.r, péritoine pariétal.

Péritoine intestinal. — *Grand épiploon* (on ne peut l'appeler ici gastro-colique puisque le côlon n'existe pas) — Il s'attache en haut à la grande courbure de l'estomac, descend, libre, au devant des circonvolutions grêles sur une hauteur de 1 cm. environ, se continue à droite avec le mésentère, à gauche avec le péritoine pariétal après avoir tapissé la rate en avant et en dehors, en arrière jusqu'à la face inférieure du lobe hépatique gauche.

Mésentère. — Il n'existe qu'une anse d'intestin grêle allant de

l'estomac à l'anus supérieur. Le mésentère s'étend en éventail de la partie gauche de la poche antérieure à cette anse intestinale. On peut lui considérer : une racine étendue du duodénum à l'anus supérieur, une base insérée au hile de l'intestin, dont elle détermine les circonvolutions, deux feuillets, l'un supérieur, l'autre inférieur.

Le feuillet supérieur (fig. 3) se continue en haut et à gauche sur la face antérieure du rein gauche, remonte jusqu'au foie, dont il tapisse le bord postérieur, gagne la face postérieure du pancréas et va former le feuillet postérieur du grand épiploon. Le feuillet inférieur (fig. 4) se dirige vers le fond de la cavité suivant une ligne oblique en haut et à droite. De haut en bas, il forme le *ligament duodéno-rénal*, limité en dehors par un cintre formé par le repliement du péritoine dirigé vers la partie postérieure de la face interne du lobe hépatique droit, se continuant en bas sur la face antérieure du rein et de l'uretère droits, la vessie et à droite sur la face inférieure du lobe hépatique droit.

D'une manière générale, le péritoine fournit encore une enveloppe péritonéale incomplète au court cœcum qui aboutit à l'anus inférieur. De là, il suit les saillies ou les dépressions formées par les divers organes — reins, capsules surrénales, uretères, vessie (face postérieure).

Il nous reste à signaler son passage de l'intestin grêle terminal sur la vessie ; il forme là ce qu'on peut appeler le ligament entéro-vésical.

Arrière-cavité des épiploons. — La présence d'un lobe de Spiegel et du pancréas derrière l'estomac, la présence de la rate à sa gauche compliquent les replis du péritoine en cet endroit. — Disons d'abord que tous ces organes sont complètement entourés par lui.

La cavité des épiploons se forme de la façon suivante :

Le feuillet postérieur de l'épiploon gastro-hépatique se porte en arrière en tapissant en haut la face inférieure du foie (lobe gauche), en bas la première portion du duodénum. Cette invagination s'en va jusqu'à la rate, qu'elle tapisse sur la face interne ; mais elle revient sur le pancréas. Mais le lobe de Spiegel aberrant et le pancréas, placés derrière l'estomac, font que sur une coupe horizontale passant par le pancréas d'une part et l'hiatus de l'arrière-cavité d'autre part, il semble qu'il y ait une seconde arrière-cavité circonscrite en avant par l'estomac et le Spiegel, en arrière par le pancréas, mais ayant son hiatus derrière la rate.

Le *péritoine splénique* a une disposition particulière; nous avons vu le feuillet antérieur de l'estomac passer au-devant de la rate et se continuer en dehors et en arrière par une invagination rétro-pancréatique. Le reste de la rate (qui a 18 millimètres : 10 millimètres) est complètement entouré. Le méso de la face interne vient de la face postérieure de l'estomac; de là il se rend sur la face antérieure du pancréas. Le méso de la face externe vient de la face postérieure du pancréas et se replie sur la face inférieure du foie.

Disposition générale des organes de la poche antérieure. Leurs rapports; leurs relations avec les orifices externes. — Par la dissection — décollement du péritoine — on trouve les organes suivants, en allant de bas en haut :

A. *Partie droite.* — 1° La face postérieure de la vessie et son prolongement droit recouvert des organes génitaux internes droits.

2° Le rein droit, globuleux, placé transversalement; il donne un uretère court qui s'abouche dans la vessie;

3° La capsule surrénale droite, entre la vessie et le lobe hépatique droit;

4° Le duodénum.

B. *Partie gauche.* — 1° Le prolongement gauche de la vessie;

2° L'intestin grêle, qui aboutit à l'anus supérieur;

3° La portion aveugle, très dilatée, qui représente le gros intestin; derrière lui un cordon cylindrique, accolé à la face postérieure de la vessie, et qui rentre dans l'abdomen proprement dit. Nous avons vu que la masse intermédiaire (3, fig. 2) était formée par le passage de la muqueuse de l'intestin grêle dans le gros intestin.

4° Le rein gauche qui donne naissance à l'uretère gauche;

5° Le pancréas, dont la queue arrive près de la rate.

6° Le lobe de Spiegel aberrant;

7° L'estomac;

8° La face inférieure du lobe hépatique gauche et le ligament suspenseur;

9° Entre le rein gauche et la paroi, quatre petites masses génitales en relation, comme à droite, avec le prolongement gauche de la vessie.

10° Tout à fait en haut et à gauche, l'œsophage, qui vient du thorax et se dirige transversalement d'avant en arrière.

Relation de ces organes avec l'abdomen et les vaisseaux. — Une incision est pratiquée sur la ligne médiane au-dessus de la tumeur.

L'estomac, placé transversalement, donne naissance, à droite, à un *duodénum* sigmoïde dont l'extrémité inférieure se dirige en arrière, et se continue avec l'*intestin grêle*, long de 39 centimètres, qui présente près de sa partie terminale un appendice rudimentaire, long de 7 millimètres, situé à droite. L'intestin grêle se rend dans l'anus supérieur (*a. s.*, fig. 2).

L'œsophage, observé à partir du cardia, est dirigé d'avant en arrière, un peu à droite de la ligne médiane. Il se fraie un chemin entre le diaphragme rudimentaire en arrière, et la face postérieure du péricarde en avant, se place en avant et à droite de l'aorte; il est recouvert en ce point par une membrane mince, union postérieure des plèvres. Les nerfs pneumogastriques sont en avant et en arrière.

Le *diaphragme* est rudimentaire. Placé horizontalement, à 1 centimètre au-dessous de l'appendice xiphoïde, il n'est bien développé qu'en arrière. Il manque sur la ligne médiane et à droite et n'est complet que dans sa partie gauche. Il n'est percé que de l'orifice de l'aorte. La veine cave inférieure et l'œsophage passent en avant de lui. Il n'a aucun rapport avec le péritoine, pas plus qu'avec le péricarde qui ne lui adhère en aucun point, et dont il est séparé par l'œsophage.

Capsules surrénales. — Elles affectent la forme d'un tube du diamètre de l'intestin et qui se serait replié sur lui-même. Du volume d'une amande, elles sont reçues dans une encoche des reins, et recouvertes en avant par le péritoine.

Reins. — Globuleux, ils sont situés de chaque côté de la colonne vertébrale, à peu près à leur place normale. Ils se touchent par leurs extrémités supérieures. Le hile est placé transversalement; il donne naissance aux uretères.

L'uretère gauche, sinueux, a 38 millimètres de longueur.

L'uretère droit, plus volumineux, 5 millimètres de diamètre, ne mesure que 32 millimètres.

Vessie et organes génitaux. La *vessie* placée à la partie inférieure de la poche est largement ouverte en avant (exstrophie par arrêt de développement de la vésicule allantoïde). Limitée par deux bourrelets cutanés qui s'invaginent latéralement, on doit lui considérer une face postérieure et des prolongements latéraux.

La face antérieure est constituée par une paroi épanouie en Y limitée supérieurement par les replis cutanés (*v.*, fig. 2) en forme de

cœur de carte à jouer; elle adhère à la paroi abdominale inférieure d'une façon intime. Par ses angles inférieurs, elle envoie à droite et à gauche des prolongements musculaires qui vont s'insérer aux pubis, non réunis d'ailleurs par une symphyse. A la partie supérieure, la face antérieure est constituée par la paroi interne de la vessie elle-même.

La face postérieure est losangique. En haut, sur la ligne médiane, occupée par les deux intestins dont les orifices semblent creusés dans la paroi vésicale elle-même, on ne trouve pas de ligne de démarcation nette avec ces intestins. De chaque côté de l'anus inférieur (*a.i*, fig. 2), les uretères pénètrent dans la paroi musculaire, le gauche à 1 centimètre de la ligne médiane, le droit à 2 centimètres. Ils s'insinuent obliquement dans cette paroi, mais on ne trouve pas trace d'orifice d'abouchement sur la paroi interne de la vessie.

Prolongements latéraux. — A droite on trouve une sorte de corne, sinueuse, longue de 25 millimètres, large de 5 millimètres, tapissée en avant de faisceaux musculaires bien visibles, et présentant à son extrémité externe une masse plus considérable qui est la glande génitale droite. Une dissection laborieuse permet de plus d'isoler entre ce corps et la masse génitale externe (*m.g*, fig. 2) un gros cordon de 5 millimètres de diamètre, très adhérent à la face postérieure de la vessie, confondu avec ses muscles, recouvert par le péritoine, et qui aboutit à la masse génitale droite, qu'il faut peut-être considérer comme la corne droite d'un utérus qui ne se serait pas développé. On trouve, en effet, un orifice à la coupe de ce cordon et au-dessous de la masse génitale, au dehors, un série de plis froncés conduisant dans une petite ouverture.

A gauche la disposition est un peu différente; on trouve vers l'angle externe les quatre petites languettes superposées qui représentent la glande génitale; lisses, rattachées les unes aux autres, elles se continuent par un mince cordon aveugle vers la masse génitale externe de gauche, qui est d'ailleurs lisse, sans replis et tout à fait différente de la droite.

Le *gros intestin* est un simple cæcum, long de 35 millimètres, présentant une bande musculaire longitudinale et des plis transversaux. Il contenait du méconium, bien qu'il ne pût y avoir aucune communication avec les voies digestives supérieures.

VAISSEAUX DE LA TUMEUR ANTÉRIEURE. — *Artère ombilicale.* — Dans le cordon ombilical, nous n'avons vu qu'une seule artère ombilicale.

Celle-ci se sépare de la veine à 8 centimètres de la base du pédicule, quitte le cordon ombilical pour se porter en bas et à gauche. Elle suit un trajet sinueux, arrive au cintre qui limite en haut l'orifice des intestins, suit ce cintre, au-dessous de la peau, et de gauche à droite. Arrivée à son extrémité, elle pénètre dans la cavité de la poche, au dessous du péritoine, suit le bord droit de la vessie et tend à gagner l'abdomen en se glissant sous le hile, puis sous la face postérieure du rein droit pour aboutir finalement à l'aorte, à quelques millimètres au-dessous de l'orifice diaphragmatique.

Aussi volumineuse que l'aorte elle-même, c'est l'artère ombilicale qui régit toute la circulation artérielle de la partie droite du bassin. D'elle en effet naît *l'iliaque primitive droite*, bientôt bifurquée en *hypogastrique* et en *iliaque externe*. Ce n'est qu'arbitrairement qu'on la distingue de l'aorte et, comme terme de division, on est obligé de prendre le point unique d'où l'aorte donne ses vaisseaux.

Les branches de *l'aorte sous-diaphragmatique* sont en effet absolument anormales. Au lieu d'être échelonnées, *elles naissent toutes au même niveau*. C'est ainsi qu'on peut décrire :

a. A droite un long vaisseau dirigé horizontalement, qui représente le tronc cœliaque et donne successivement des artères pour le foie, l'estomac, le pancréas, le duodénum, la rate et la capsule surrénale droite ;

b. Sur la ligne médiane, 3 artères pour les reins droit et gauche et la capsule surrénale gauche ;

c. A gauche, l'iliaque gauche primitive, horizontale, très longue, bientôt bifurquée.

La *veine porte* reçoit la circulation veineuse de l'intestin grêle et de la rate et aboutit dans le hile du foie, au-devant du lobe aberrant de Spiegel, à 1 centimètre du bord postérieur du foie. Elle est située derrière le canal cholédoque et l'artère qui représente l'hépatique.

La *veine cave inférieure* sort du foie, à la partie moyenne du bord postérieur du lobe gauche, à droite de la ligne médiane, pénètre dans le thorax, en avant du diaphragme, qui est incomplet en cet endroit, passe immédiatement derrière le sternum, s'entoure d'un repli du péricarde et arrive au cœur après un trajet de 15 millimètres.

Les *veines du membre inférieur* sont normales.

La *veine fémorale droite* se continue par la *veine iliaque droite*

qui recueille le sang veineux de la partie droite du bassin. Après un court trajet elle se bifurque en deux branches, dont l'une (*a*) est représentée par une veine mince, longue, qui représente la veine cave inférieure et monte jusqu'au bord postérieur du lobe hépatique gauche. Là elle se réunit aux quatre veines sus-hépatiques pour constituer le tronc terminal de la veine cave inférieure.

d. L'autre branche, plus volumineuse, se place à la partie droite de la colonne vertébrale qu'elle suit jusqu'à la partie supérieure droite; elle représente la veine azygos droite et reçoit les veines intercostales.

La *veine iliaque externe gauche*, formée de la fémorale, croise le psoas et, par un trou vertébral, se rend sur la face antérieure du canal rachidien, dans une veine intra-médullaire bien développée.

Les *veines du membre supérieur* sont normales. Elles se réunissent dans les troncs innommés qui avec l'azygos forment la veine cave supérieure.

III

Tumeur postérieure. Sacro-coccygienne (fig. 6).

La tumeur postérieure est flasque et fluctuante, du volume d'une orange. Son pédicule n'est pas rétréci. Elle ne présente pas de sillon circulaire, mais se continue insensiblement avec la peau avoisinante des lombes, des fesses, au niveau du grand trochanter des deux côtés, et du périnée où on observe deux sillons : le droit continuant le pli inguinal du même côté, le gauche, médian d'abord et contournant la fesse jusqu'au grand trochanter.

La circonférence à la base est de 16 centimètres.

Ouverte longitudinalement, il s'écoule une certaine quantité de liquide. Les parois, assez épaisses, sont constituées par la peau doublée à sa face interne d'un mince feuillet séreux qui semble très vasculaire, présente de nombreux petits pelotons adipeux, et se sépare assez facilement de la peau.

Dans le fond de la tumeur, sur la ligne médiane déprimée longitudinalement, on trouve une masse ovale, de couleur rousse, présentant un petit raphé médian, et finement striée transversalement; au-dessus et au-dessous d'elle, un orifice; le supérieur de la dimension d'un pois, limité en haut par le repli séreux; l'inférieur,

plus petit, punctiforme. Par ces orifices s'écoule incessamment une petite quantité de liquide céphalo-rachidien; il y a en effet communication de la tumeur avec le canal vertébral.

Par la dissection du feuillet séreux, on voit que la peau de la poche se poursuit sur le dos, les fesses et le périnée; le feuillet glisse en avant au-dessous de la masse nerveuse aplatie. En arrière et en dessous il est séparé de la peau par une lame musculaire

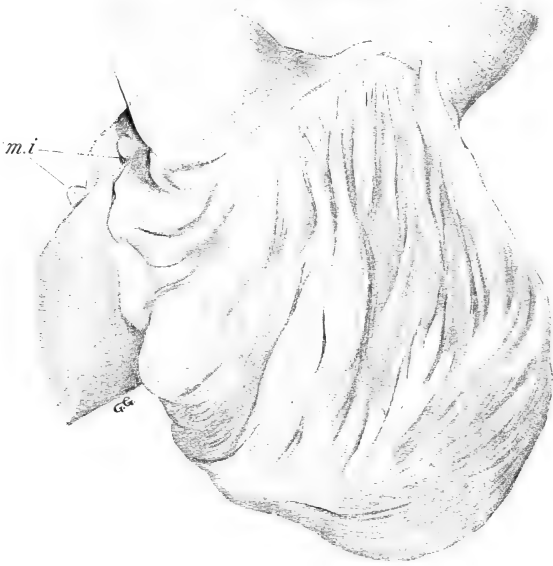

Fig. 5. — Vue latérale gauche de la tumeur postérieure. — *m.i.*, mamelles inguinales.

épaisse qui représente le grand fessier gauche. Le grand fessier droit a également des rapports avec sa partie droite.

La masse ovale, rousse, qui occupe le fond de la tumeur postérieure, représente probablement une partie de moelle, arrêtée dans son développement et qui aurait gardé sa forme primitive de gouttière ouverte en arrière. On peut lui considérer : *une face postérieure*, présentant, nous l'avons vu, un raphé médian un peu déprimé, de chaque côté duquel rayonnent de fines stries horizontales, *une face antérieure* accolée en partie au feuillet séreux, et où aboutissent, à droite comme à gauche, de nombreux filets nerveux placés sur les parties latérales du canal vertébral. Nous reverrons les ganglions à propos des nerfs cruraux et sciatiques. Quelques-

uns des filets supérieurs se continuent en haut vers la moelle; d'une manière générale, ils représentent la queue de cheval dont l'ascension ne s'est pas faite par suite de l'arrêt de développement de la partie terminale de la moelle. La *circonférence* de la masse nerveuse, libre, est finement godronnée dans toute son étendue.

Le feuillet séreux représente les méninges. Il figure une poche reliée en avant au canal rachidien; nous avons mal vu sa continuation avec les enveloppes de la moelle; son origine mésodermique nous semble démontrée par les rapports intimes qu'il avait contractés en arrière avec les fessiers.

Nerfs qui naissent de la tumeur postérieure. — On trouve deux masses ganglionnaires, à droite et à gauche du canal rachidien, absolument ouvert en arrière.

Ces amas qui reçoivent les filets nerveux en connexion avec la masse de la tumeur postérieure, ont environ 1 centimètre de hauteur. Leurs contours irréguliers, aussi bien que le nombre des filets afférents et efférents, permettent d'affirmer a priori qu'ils sont formés par la coalescence, la fusion de plusieurs ganglions. On ne peut leur considérer que des racines postérieures, sans attribuer aucune signification physiologique à ce mot.

A droite et à gauche, ils donnent le nerf crural en haut, le nerf sciatique en bas.

Le *nerf crural droit* est normal.

Nerf crural gauche. — A gauche, on voit un gros tronc nerveux apparaître sur le bord supérieur de l'os iliaque, passer derrière le tendon du psoas, entre lui et le muscle iliaque, puis à la cuisse reprendre sa place normale. Au niveau du bord supérieur du psoas, il émet une grosse branche qui coupe ce muscle en X et va se perdre dans le trou obturateur (nerf obturateur). Cette branche, qui par son volume énorme avait d'abord été prise pour le crural lui-même, reçoit une racine antérieure de la moelle lombaire et donne des filets au muscle psoas iliaque.

Le *nerf sciatique droit*, émané du ganglion droit par 4 racines, est normal dans tout son trajet.

Le *nerf sciatique gauche*, volumineux, naît du ganglion gauche par une seule grosse racine; il passe sous le bord inférieur du moyen fessier et se continue normalement; il se divise en 2 branches au tiers inférieur de la cuisse.

EXAMEN DU BASSIN. — Le bassin est absolument anormal.

Les reins et la vessie exstrophée étant enlevés, on voit, disposées en triangle isocèle à base inférieure, trois saillies : l'une médiane, la colonne vertébrale, les deux autres latérales, formées par les symphyses des pubis non soudées et regardant en haut. Le promontoire et les pubis sont sur un même plan vertical; ceci résulte du défaut d'inclinaison du bassin et probablement aussi de son inutilité fonctionnelle. C'est, en effet, non pas une cavité pelvienne, mais un simple plancher musculaire et osseux. Nous verrons successivement les parties molles, les articulations et les os.

Parties molles. — Les muscles *grands droits* s'insèrent sur les pubis et s'écartent presque aussitôt en formant une boutonnière à travers laquelle proémine la vessie exstrophée. On les trouve encore de chaque côté de la vessie, où ils s'arrêtent assez brusquement en confondant leurs fibres avec celles des obliques et du transverse.

Les *obliques* et le *transverse* arrivent jusqu'aux pubis.

Les insertions supérieures du transverse gauche se continuent avec le diaphragme dont l'insertion arrive d'ailleurs jusqu'à l'épine iliaque antéro-supérieure.

Piliers du diaphragme. — Le pilier gauche se confond avec le psoas gauche en haut. Le pilier droit contribue à la formation du psoas.

Petit psoas droit, très développé, inséré à l'épine du pubis.

Psoas droit. — Les insertions supérieures remontent jusque dans la poitrine où elles sont recouvertes par la plèvre. Sur son bord interne il reçoit un énorme faisceau de renforcement formé par le pilier gauche du diaphragme. Dans l'angle formé par la rencontre de ces deux faisceaux se trouve le sympathique abdominal.

Les muscles iliaques sont normaux.

Articulations sacro-iliaques. — Rudimentaires par suite de la malformation du sacrum.

A gauche, on trouve simplement un ligament sacro-iliaque antérieur et un petit faisceau supérieur.

A droite, le bord postérieur de l'os des îles est appliqué sur le bord droit du sacrum par une fine membrane sacro-iliaque, puis sacro-pubienne. En haut : un ligament sacro-iliaque qui reçoit une bandelette fibreuse lombo-iliaque. En avant, ligament sacro-iliaque antérieur. En arrière, la surface auriculaire est intimement accolée à l'aileron droit rudimentaire du sacrum.

Articulations coxo-fémorales. — Rien à signaler.

Os. — Le canal vertébral est absolument ouvert en arrière, aux dépens des deux dernières lombaires et du sacrum.

Sacrum et coccyx. — On trouve sur la face antérieure 8 points d'ossification superposés. Sur la face postérieure — qui correspond à la face antérieure du canal vertébral — on trouve des points d'ossification peu distincts. Derrière l'articulation sacro-iliaque, on trouve de petites élevures osseuses — rudiments des pédicules sacrés.

A droite, formations rudimentaires, avec 8 trous de conjugaison livrant passage à des branches antérieures, grêles, émanées de la masse nerveuse postérieure. A gauche, on trouve de même 3 trous de conjugaison situés au même niveau que la face postérieure.

Os iliaques. — Leur forme générale est normale. Ils semblent seulement plus allongés qu'à l'ordinaire. Placés verticalement, suivant une direction presque parallèle au sacrum, ils présentent des fosses iliaques internes, plates, qui regardent directement en avant ; des symphyses du pubis non soudées, la gauche regardant en avant, la droite en haut ; des ischions plus rapprochés l'un de l'autre plus normalement, presque accolés en arrière et présentant une saillie considérable.

Le sacrum présente une torsion scoliotique de son axe (convexe à droite et en haut, convexe à gauche et en bas) qui entraîne un abaissement de l'os coxal gauche. Les cavités cotyloïdes regardent presque directement en arrière et en bas.

Les *fémurs* sont inclinés en avant sur le bassin, suivant un angle de 45°. Les mouvements d'extension et de flexion sont très limités dans les articulations coxo-fémorales.

EXAMEN DE LA CAVITÉ THORACIQUE ET DU COU. — *Péricarde.* — Autonome en avant et en bas, n'adhérant pas au diaphragme dont il est séparé par un espace vide dans lequel chemine l'œsophage. Déprimé en avant et à droite par la veine cave inférieure. Normal dans tout le reste de son étendue.

Thymus. — Normal. Entre la pointe de son lobe gauche et le corps thyroïde, on trouve deux glandules parathyroïdes accessoires.

Jugulaires internes, troncs brachio-céphaliques veineux. — Normaux.

Veine cave supérieure. — Normale, reçoit l'azygos.

Cœur. — Il apparaît un peu déplacé par suite de la situation spéciale de la veine cave inférieure. D'une obliquité exagérée, presque transversal, la pointe très à gauche, il a subi en même temps une légère rotation sur son axe, de gauche à droite. Le ventricule droit occupe presque toute la face antérieure. Le bord droit du sternum est vertical et tendu dans sa position par les veines caves. L'oreillette droite est antérieure; les auricules bien développées.

Après ouverture, on trouve : les ventricules normaux ainsi que les valvules sigmoïdes aortiques et pulmonaires, les parois des oreillettes peu épaisses, la cloison inter-auriculaire rudimentaire, le trou de Botal considérable.

En somme pas d'anomalies proprement dites; une simple déviation générale.

Artères de la crosse et du cou. Crosse de l'aorte. Pulmonaire et ses branches. — Normales.

Veines pulmonaires. — Abaissées, elles naissent un peu au-dessous du hile des poumons.

Canal artériel. — Normal, simplement placé verticalement. Du volume de la pulmonaire, 6 millimètres de long : 4 mm. 5.

Poumons. — Normaux; ils n'ont que deux lobes. On trouve cependant, sur le bord inférieur du poumon droit une encoche légère qui pourrait être la trace d'une division du lobe inférieur.

Aorte descendante. — Normale jusqu'à l'orifice diaphragmatique, émettant toutes ses intercostales.

Grand sympathique thoracique. — Normal des deux côtés.

Thorax en général. — Inégalement développé par suite d'une courbure à convexité droite de la colonne vertébrale. La cavité gauche est plus large que la droite, qui est surtout rétrécie en arrière.

SYSTÈME LOCOMOTEUR. — *Muscles du dos.* — Le trapèze droit a ses insertions inférieures plus basses de deux apophyses épineuses que celles du trapèze gauche.

Le grand dorsal des deux côtés n'a pas d'insertion aux crêtes iliaques.

Pelvi-trochantériens. — L'analogie la plus considérable est celle qui intéresse le *grand fessier gauche*. Il s'insère en avant sur une bande aponévrotique qui le sépare du fascia lata, et qui va de l'épine iliaque antéro-supérieure au bord postérieur du fémur. En

arrière il s'insère sur le bord postérieur de l'ischion droit. — Il est en rapport en avant avec le moyen fessier et le feuillet séreux de la tumeur postérieure, qui le sépare du canal vertébral, en arrière avec la peau de la tumeur.

Le *grand fessier droit* a ses insertions supérieures modifiées par la malformation du sacrum. Il s'attache en effet sur le bord de l'hiatus vertébral. Ses insertions inférieures sont normales.

Les moyens et petits fessiers sont normaux.

Les masses pelvi-trochantériennes sont modifiées par la position verticale du bassin et la non fermeture du canal rachidien.

A *droite* on peut reconnaître un obturateur externe, un obturateur interne et un muscle crural.

A *gauche*, on trouve tous les muscles, sauf le pyramidal.

Les *muscles des cuisses* sont normaux, sauf le tenseur du fascia lata gauche, qui a des connexions intimes avec le grand fessier par l'intermédiaire de l'aponévrose signalée plus haut; ces deux muscles forment sur une sorte de digastrique, dont un faisceau serait horizontal (fessier), l'autre vertical (tenseur), et dont le point de bifurcation serait à l'épine iliaque.

Les *muscles des bras* sont normaux.

Au *cou*, le sterno-mastoïdien du côté gauche est double, nettement formé d'un sterno-cléido-occipital superficiel et d'un sterno-cléido-mastoïdien profond. A droite, il présente des insertions supplémentaires à l'angle de la mâchoire (sterno-maxillaire), à l'apophyse zygomatique, au conduit auditif externe¹.

Les autres muscles sont normaux.

IV

Essai d'interprétation.

Nous trouvons ici réunies des anomalies nombreuses; mais elles n'ont pas toutes la même importance.

C'est ainsi que l'arrêt de développement du diaphragme entraîne le déplacement de la veine cave inférieure et de l'œsophage, mais n'est lui-même que consécutif à l'accroissement de la tumeur antérieure.

1. Ces anomalies ont fait l'objet d'une note à la *Bibliographie anatomique*, 1898, n° 4.

Pour mettre un peu d'ordre dans cette étude, nous verrons successivement :

1° Comment a pu se former la célosomie ;

2° Comment les malformations de l'intestin sous diaphragmatique et l'exstrophie de la vessie dépendent de la non fermeture de l'ombilic cutané ;

3° Comment les autres anomalies observées ne sont que corrélatives et sous la dépendance des malformations de l'ombilic.

1° Il est admis depuis Dareste qu'on doit diviser la vie embryonnaire en deux périodes ; dans la première s'ébauche la forme, dans la seconde se produit la structure. « Or, c'est pendant la première période que s'ébauchent la plupart des monstruosité. »

Dans le cas qui nous occupe, nous devons admettre qu'à l'origine le tube digestif a évolué normalement, au moins pendant les 4 ou 5 premières semaines. La torsion s'est produite, au moins partiellement ; toute la portion de l'intestin sus-diaphragmatique est normale et ce n'est que secondairement que l'œsophage a été entraîné un peu en avant et dévié. L'estomac est bien à sa place, en position ; le duodénum doit être conséquemment normal, puisque son évolution se rattache à celle de l'estomac. C'est en effet ce qu'on observe.

Il n'en est pas de même de l'anse ombilicale. Toldt a démontré que vers la fin de la troisième semaine, elle décrit à partir du duodénum une grande anse à convexité antérieure au sommet de laquelle s'insère le canal omphalo-mésentérique. La branche inférieure de l'anse s'infléchit et remonte vers la ligne médiane.

On peut admettre donc que c'est vers la quatrième semaine (première période de la vie embryonnaire) qu'a dû se produire la célosomie. En effet, dit encore Dareste : « l'arrêt de développement total ou partiel de l'amnios explique tous les faits de la manière la plus satisfaisante. »

Il s'est probablement produit des adhérences entre l'amnios et l'ombilic cutané, qui ont dû déterminer un tiraillement en avant de toute l'anse ombilicale. C'est ce qui expliquerait la célosomie, qui rentre aussi bien que l'exstrophie de la vessie dans les arrêts de développement proprement dits. (M. Duval.)

Ce premier point nous semble établi.

2° En second lieu, nous pouvons considérer comme normal tout l'intestin grêle. La seule anomalie qu'il présente est à sa terminai-

son, à ce que nous avons appelé l'anus supérieur. Toldt a démontré qu'à un certain moment, fin de la quatrième semaine, le cæcum se trouvait dans l'ombilic cutané lui-même. S'il s'est produit alors une bride amniotique, elle a pu entraîner une solution de continuité entre l'intestin grêle et le gros intestin, et la disparition du cæcum, dont on ne trouve, en effet, aucune trace, non plus que l'appendice.

Nous admettons que si l'intestin grêle s'abouche à la paroi abdominale, c'est par suite de la non soudure des lames ventrales. D'où l'abouchement secondaire par deux orifices (anus supérieur et anus inférieur) de la portion terminale de l'intestin grêle et de la portion initiale du gros intestin. D'où aussi le vaste ombilic observé à la région sus-pubienne.

L'exstrophie de la vessie s'explique de la même façon. En effet, d'après M. Duval, « les anomalies de l'allantoïde sont presque toujours liées à une anomalie de l'amnios même, et spécialement à la non fermeture de l'ombilic amniotique. »

3° Partant de ces principes, on doit admettre que *toutes* les autres malformations ne sont que secondaires et consécutives à l'ouverture de deux anus au point de réflexion de l'anse ombilicale primitive.

On peut expliquer l'atrophie du segment intestinal inférieur : 1° par l'ouverture de son extrémité initiale à la paroi ; 2° par l'absence de formation de l'anus à sa place normale. Serait-il représenté par la petite boutonnière placée au-dessous de la vessie exstrophée ? C'est possible ; de même, le cordon rétrovésical atrophié représenterait le rectum, et le gros intestin serait figuré par le court cæcum, pris dans le sens de portion d'intestin en cul-de-sac, qui aboutit à l'anus inférieur au-dessus des masses génitales.

Au point de vue chronologique, on trouve une preuve de plus dans la présence d'un péritoine rétropancréatique, disposition embryonnaire qui persiste rarement chez les sujets normaux.

La circulation du bassin, représentée à droite par l'artère ombilicale droite, est la persistance d'un état transitoire, dans lequel les artères du bassin et du membre inférieur paraissent être fournies au début par l'artère ombilicale.

Cette disposition se renverse ensuite par suite du développement général et par la disparition de la circulation placentaire.

L'absence de l'artère ombilicale gauche peut s'expliquer de deux

façons : ou bien elle ne s'est pas développée, ou bien, plus probablement, elle s'est atrophiée très rapidement, au point qu'il n'en est pas resté de traces.

La production de la tumeur postérieure sacro-coccygienne ne doit pas nous arrêter et s'explique par l'arrêt de développement des lames de la portion terminale de la colonne vertébrale. On sait combien est fréquente la coïncidence d'anomalies très différentes dans un même sujet.

En résumé nous admettons que la célosomie est consécutive et paraît résulter, ainsi que l'exstrophie de la vessie, de la non soudure des lames ventrales au-dessous de l'ombilic; elle est très probablement due à la production d'adhérences amniotiques à une période très primitive de la vie embryonnaire.

ÉTUDE ANATOMIQUE DU COBAYE

(CAVIA COBAYA)

(Suite 1.)

Par le D^r ALEZAIS

III. — TÊTE

La tête du Cobaye, allongée d'avant en arrière, aplatie dans le sens vertical, est creusée sur ses parties latérales, entre le crâne et la face, de profondes cavités orbitaires qui sont encadrées par des apophyses zygomatiques proéminentes.

1° CRANE.

OCCIPITAL (fig. VI). — La partie postérieure de la tête est coupée transversalement par le plan de l'occipital, écaille et portion condylienne, qui est oblique en bas et un peu en avant². L'écaille, réduite à la portion sous-jacente à la ligne courbe occipitale, présente : la *crête occipitale* (VI, 4), qui n'occupe que sa moitié supérieure; une surface triangulaire à base supérieure pour l'insertion du grand et du petit droits; une dépression oblique en bas et en dehors pour le petit oblique (VI, 6); les *apophyses paramastoïdes* (VI, 2), qui sont séparées des condyles par une échancrure. Leur sommet rétréci et incurvé en dedans dépasse notablement le niveau du basi-occipital.

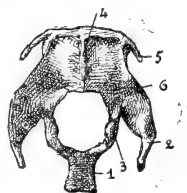


Fig. VI. — Occipital : faces postérieure et inférieure. — 1, Apophyse basilaire; 2, Apophyse paramastoïde; 3, Condyle; 4, Crête occipitale; 5, Apophyse latérale; 6, Surface d'insertion du petit oblique.

La face antérieure est divisée en portion endocranienne présen-

1. Voir le *Journal de l'Anatomie et de la Physiologie* du 15 novembre 1898.

2. L'obliquité est plus grande chez Dolichotis. Le plan postérieur de l'occipital étant disposé verticalement, la tête du Dolichotis est dans la position d'un animal qui broute à terre, tandis que celle du Cobaye est presque horizontale. (Remy Saint-Loup, le Dolichotis Patagonica, *Annales des Sciences naturelles, Zoologie*, 1898, I, vi, p. 335.)

tant deux petites dépressions latérales et une dépression médiane ou *vermienne* qui est striée transversalement et s'élargit au-dessus du trou occipital, et portion articulaire dont les ondulations s'appliquent sur la portion mastoïdienne du temporal.

Le bord convexe est épais et rugueux dans sa portion supérieure ou moyenne qui forme la *ligne courbe occipitale*, mince et ondulé sur ses parties latérales. Celles-ci répondent à l'extrémité de l'écaille du temporal et à l'apophyse mastoïde (fig. VII, 1). La portion moyenne, qui s'avance en pointe sur la ligne médiane entre les deux pariétaux, s'articule avec ces deux os par un biseau taillé aux dépens de sa face externe. Cette *pointe occipitale* n'est bien accentuée que sur les sujets complètement développés; chez les jeunes, elle est à peine apparente. On ne trouve aucune trace de suture entre le bord de l'occipital et cette portion saillante ¹ que l'on peut considérer comme l'os interpariétal soudé à l'occipital. La présence et les relations de l'os interpariétal sont très variables chez les Rongeurs; tantôt il est indépendant, comme chez le lapin ², tantôt il se soude à l'occipital ou aux pariétaux.

En dehors de la pointe occipitale naissent les *apophyses latérales*, qui appartiennent également à la voûte crânienne. Ce sont de petites lamelles (VI, 5) obliques en bas et en dehors, qui sont attachées à l'occipital par un mince pédicule. Leur bord antérieur convexe et entaillé par un biseau externe s'articule avec les pariétaux : leur extrémité avec l'écaille du temporal. Leur face interne s'applique sur la portion mastoïdienne du temporal qui comble l'espace anguleux qu'elles forment avec l'occipital.

Les portions condyliennes limitent le trou occipital avec le bord inférieur de l'écaille. Sur l'endocrâne, elles forment deux lamelles étroites percées à leur naissance par le trou condylien et séparées des apophyses paramastoïdes par une échancrure arrondie : elles convergent en bas et en avant et s'aplatissent pour former l'apophyse basilaire. L'aspect du trou occipital est à peu près circulaire. Sur l'exocrâne, on trouve les *condyles* (VI, 3), dont la saillie très prononcée sur les parties latérales du trou occipital, le divise en deux portions : l'une verticale, quadrangulaire, appartenant à la face postérieure du crâne, l'autre horizontale (fig. X, 1), plus petite et triangulaire, appartenant à la face inférieure.

1. On la voit de profil, à la partie supérieure de l'occipital, fig. VII, 1.

2. Krause, *Die Anatomie des Kaninchens*, 1868, Leipzig, p. 45.

La surface articulaire du condyle comprend de même deux portions continues qui représentent un segment oblique de surface cylindrique dont la portion verticale qui regarde en arrière a un rayon de courbure plus petit que l'inférieure. Celle-ci regarde en dehors puis en bas et se dirige obliquement en dedans et en avant (X, 1), sans arriver au contact du condyle opposé.

L'*apophyse basilaire, basi-occipitale*, assez épaisse, présente une face supérieure, creusée en gouttière près du trou occipital, une face inférieure munie en avant du tubercule pharyngien, latéralement d'une dépression pour le scalène antérieur, l'omo-basilaire et le grand droit antérieur du cou. Les bords latéraux, concaves, forment les *sutures pétro-basilaires* et les *trous déchirés postérieurs* (fig. X, 2'). Ceux-ci sont étroits, allongés d'avant en arrière et se trouvent sur une ligne transversale qui unit les conduits auditifs externes.

PARIÉTAL (fig. VII, 17). — Lamelle quadrilatère, dont les trois quarts antérieurs sont convexes sur l'exocrâne (*bosse pariétale*) et concaves sur l'endocrâne (*fosse pariétale*). Le quart postérieur est plus étroit et présente sur sa face superficielle, comme la partie postérieure de la bosse pariétale, des dépressions obliques en avant et en dehors pour l'insertion du muscle temporal. Sur la face endocrânienne on trouve à l'union du quart postérieur et des trois quarts antérieurs, l'insertion transversale de la tente du cervelet.

La suture sagittale se ferme de bonne heure ; elle forme dans sa moitié postérieure une crête mousse, la *crête sagittale* qui sépare l'insertion des temporaux.

Le bord antérieur est convexe et s'articule avec le frontal par un biseau taillé aux dépens de sa face interne. Dans son ensemble, la suture bregmatique ou fronto-pariétale est transversale et commence au-devant de la racine postérieure de l'arcade zygomatique.

Le bord postérieur s'unit à l'occipital, l'externe à l'écaille du temporal. Le trou pariétal siège près du bord externe au-dessus du conduit auditif externe.

FRONTAL (fig. VII, 14). — Le frontal est divisé en portion supérieure ou cranio-faciale et portion inférieure ou orbitaire, unies à angle aigu le long de leur bord externe qui forme le rebord supérieur de l'orbite.

La portion supérieure est allongée d'avant en arrière, presque plane, et horizontale. Elle est fortement échancrée par la concavité

du rebord orbitaire qui est saillant, coupé à sa partie la plus élevée par l'échancrure sus-orbitaire (VII, 15) et se termine par les *apophyses orbitaires externes antérieure et postérieure*. L'antérieure s'articule avec l'os lacrymal et le maxillaire supérieur, la postérieure avec le temporal.

La ligne transversale qui passe par les échancrures sus-orbitaires répond à la partie la plus étroite du frontal : la lame criblée de l'ethmoïde s'articule avec la face endocrânienne du frontal un peu au-devant de cette ligne. Au même niveau la suture métopique présente une légère dépression qui peut être prise sur l'exocrâne comme limite antérieure entre le crâne et la face. La suture méto-

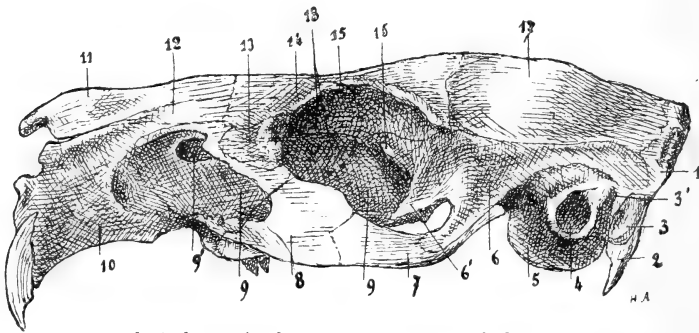


Fig. VII. — *Face latérale gauche de la tête.* — 1, Occipital; 2, Apophyse paramastoïde; 3, Apophyse mastoïde; 3', Orifice de sortie du canal de Fallope; 4, Conduit auditif externe; 5, Bulle tympanique; 6, Portion écailleuse du temporal; 6' Apophyse du temporal s'unissant au maxillaire supérieur; 7, Os malaire; 8, Apophyse malaire du maxillaire supérieur; 9, Face externe du maxillaire supérieur; 9', Canal nasal; 10, Os intermaxillaire ou incisif; 11, Os propre du nez; 12, Apophyse postérieure de l'os intermaxillaire; 13, Os lacrymal; 14, Os frontal; 15, Gouttière sus-orbitaire; 16, Trou optique; 17, Os temporal; 18, Trous orbitaires internes.

gique est droite et se ferme beaucoup plus tardivement que la sagittale.

Le bord antérieur s'articule par de longues aiguilles taillées en biseau aux dépens de la table externe avec l'os propre du nez en dedans, avec l'apophyse postérieure de l'os incisif en dehors. Le bord postérieur, concave, s'unit au pariétal par un biseau semblable mais moins allongé.

La portion orbitaire, ou *apophyse orbitaire interne du frontal*, se détache du rebord orbitaire et se dirige en bas et en dedans pour former la voûte de l'orbite. Cette longue apophyse, dont la convexité rétrécit fortement la partie antérieure de la cavité crânienne, s'articule d'arrière en avant avec le temporal, le sphénoïde, qui lui offre successivement l'extrémité antérieure de la grande aile, le bord

antérieur de la petite aile, la partie latérale du corps antérieur, enfin avec l'os planum de l'ethmoïde, qui circonscrit avec elle les *trous ethmoïdaux* (VII, 48).

ETHMOÏDE. — L'ethmoïde ferme la partie antérieure de la cavité crânienne et se dirige d'arrière en avant dans les fosses nasales. La *lame criblée*, verticale et triangulaire, s'articule par sa base avec les frontaux, un peu au-devant de la ligne transversale qui unit les dépressions sus-orbitaires, par ses bords latéraux avec le bord antérieur de leurs apophyses orbitaires internes, par son sommet avec le corps du présphénoïde. Vraie dentelle osseuse dont le fin réseau tamise les filets olfactifs, elle présente vers le crâne une concavité

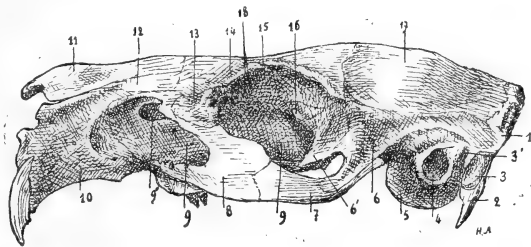


Fig. VIII. — Face latérale gauche de la tête : grandeur naturelle. — Même légende que fig. VII.

presque régulière, qui est à peine interrompue au-devant du sphénoïde par l'apophyse crista-galli.

La *lame perpendiculaire*, mince et quadrilatère, atteint dans la cavité nasale le niveau du bord antérieur du frontal.

L'os *planum* des masses latérales est divisé en deux portions : la postérieure, plus petite, appartient à la voûte orbitaire dont elle constitue la partie antéro-interne et se dirige en avant et en dehors. Elle s'articule en haut avec le frontal, en arrière avec le bord antérieur de son apophyse orbitaire interne, en bas avec le maxillaire supérieur. La portion antérieure se dirige d'arrière en avant : unie, comme la précédente, par ses bords, au frontal et au maxillaire supérieur, elle répond en dehors à l'os lacrymal avec lequel elle limite un conduit spacieux, le *conduit lacrymo-ethmoïdal*, qui est situé en dedans du canal nasal et qui s'ouvre dans le méat inférieur.

La face interne des masses latérales porte les cornets ethmoïdaux, le supérieur placé en dehors du moyen. Le premier est très réduit : le second plus long et plus volumineux forme un triangle

dont la base est soudée à la lame criblée de l'éthmoïde, dont le bord supérieur s'avance horizontalement jusqu'à la suture maxillo-incisive, tandis que le bord inférieur oblique en arrière et en bas reste éloigné du plancher des fosses nasales. Sa face interne est divisée en quatre ou cinq replis horizontaux. L'apophyse unciforme naît de la lame criblée au-dessus du cornet moyen : elle s'incurve en dehors et se termine entre les deux cornets ethmoïdaux.

SPHÉNOÏDE. — Le sphénoïde se divise en présphénoïde et postsphénoïde. Le corps du *présphénoïde*, triangulaire à base supérieure au niveau de son union avec le postsphénoïde, se rétrécit en avant et forme une lamelle placée de champ entre les palatins qui s'articulent avec ses faces, et les apophyses orbitaires internes des frontaux qui s'unissent au bord supérieur de sa portion antérieure. Celle-ci est horizontale et représente la lame quadrilatère du sphénoïde. Elle est si étroite que les frontaux se touchent presque sur la ligne médiane. Le bord supérieur du palatin forme avec le sphénoïde, près de son extrémité postérieure, le *trou sphéno-palatin* (fig. IX, 40').

En arrière est la *selle turcique*, qui est un peu plus large, mais à peine déprimée ; elle est convexe transversalement et se dirige en bas et en arrière. Elle donne naissance sur ses parties latérales aux *ailes orbitaires* ou petites ailes du sphénoïde dont la base est percée d'un *grand trou optique* (fig. VII, 46), allongé d'avant en arrière. La face antérieure de la petite aile, qui est très réduite, appartient à la région postéro-interne de l'orbite ; sa face postérieure ou endocrânienne à la partie antérieure de la fosse cérébrale. Son pourtour s'articule en avant avec l'apophyse orbitaire interne du frontal, en arrière avec la grande aile du sphénoïde. L'apophyse clinéoïde antérieure est à peine marquée ; la postérieure manque.

L'extrémité antérieure du présphénoïde s'élargit un peu et présente une petite fossette verticale. Elle s'unit à l'éthmoïde, lame criblée et lame perpendiculaire, et sur les côtés au vomer.

Le corps du *sphénoïde postérieur* s'élargit et s'épaissit d'avant en arrière. Il continue la direction oblique de la selle turcique et s'unit à l'apophyse basilaire (fig. IX, 9).

De sa partie antérieure se détachent latéralement la *grande aile du sphénoïde* et verticalement l'*aile interne de l'apophyse ptérygôïde*.

La surface exocrânienne de la grande aile du sphénoïde présente une petite portion antérieure qui appartient à la paroi postérieure

de l'orbite, et s'unit à la petite aile en dedans, au temporal en dehors : une portion inférieure qui fait partie de la base du crâne et s'étend en arrière et en dehors, dans l'espace compris entre le corps du sphénoïde postérieur en dedans, le temporal en dehors, la bulle tympanique en arrière. C'est une lamelle papyracée dont le bord externe est soudé à l'apophyse maxillaire du temporal

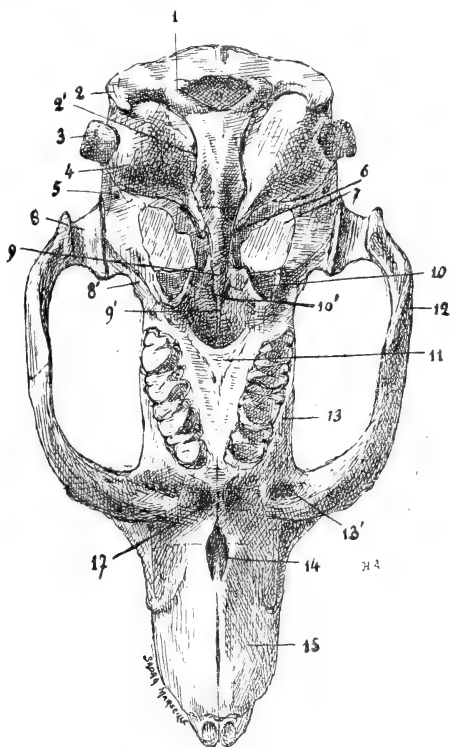


Fig. IX. — *Face inférieure de la tête.* — 1, Condyle de l'occipital; 2, Apophyse paramastoïde; 2', Trou déchiré postérieur; 3, Conduit auditif externe; 4, Bulle tympanique; 5, Trou sphéno-épineux; 6, Trou déchiré antérieur; 7, Trou ovale; 8, Cavité glénoïde du temporal; 8', Apophyse du temporal s'unissant au maxillaire supérieur; 9, Corps du sphénoïde postérieur; 9', Corps du sphénoïde antérieur; 10, Apophyse ptérygoïde; 10', Trou sphéno-palatin; 11, Palatin; 12, Os malaire; 13, Bord alvéolaire du maxillaire supérieur; 13', Insertion du tendon antérieur du masséter externe; 14, Trou incisif; 15, Os intermaxillaire ou incisif.

(IX, 8') et à la partie interne de la cavité glénoïde : le bord postérieur répond au rocher dont l'extrémité effilée s'avance en avant et en dedans jusqu'au trou déchiré antérieur (IX, 6) dans l'angle rentrant que forme le postsphénoïde avec sa grande aile.

L'épine du sphénoïde, percée par le *trou sphéno-épineux* (IX, 5),

se termine dans l'angle qui sépare la bulle de la portion mastoïdienne du temporal.

La grande aile du sphénoïde offre un vaste orifice (IX, 7) qui occupe la moitié interne de son étendue transversale et presque toute son étendue antéro-postérieure : il représente le *trou ovale* démesurément agrandi et fusionné avec le trou *grand rond* et la *fente sphénoïdale*.

Près de son origine, la grande aile donne l'*aile externe de l'apophyse ptérygoïde*, lamelle oblique en bas et en dehors dont le bord antérieur convexe s'unit au palatin tandis que le bord postérieur est libre et rectiligne. Sa face interne appartient à la fosse ptérygoïdienne : sa face externe concourt à limiter avec l'apophyse maxillaire du temporal, un orifice elliptique, oblique en bas et en dehors, qui s'ouvre à la partie postérieure de l'orbite : cet orifice répond à la partie antérieure du trou ovale, qui représente le trou grand rond et la fente sphénoïdale réunis.

L'aile interne de l'apophyse ptérygoïde se détache des parties latérales du corps du postsphénoïde près de son union avec le pré-sphénoïde. C'est une petite lamelle arrondie, pédiculée, moins obliquement dirigée que l'aile externe en dedans de laquelle elle est située et dont la sépare une petite dépression antéro-postérieure creusée sur la face inférieure de la grande aile. Cette dépression, complétée par le palatin, forme la fosse ptérygoïdienne.

Sur l'endocrane le corps du postsphénoïde forme un plan incliné en arrière, assez étroit et régulier, qui se continue avec l'apophyse basilaire. De chaque côté la base du crâne se déprime au niveau de la grande aile et présente le trou ovale, le trou sphéno-épineux, la suture pétro-sphénoïdale avec les trous déchirés antérieur et postérieur, la suture sphéno-temporale, et la suture sphéno-pariétale.

TEMPORAL. — Le temporal se divise en deux portions, encore indépendantes chez les sujets âgés : la portion écailleuse et la portion pétro-mastoïdienne.

a. La *portion écailleuse* (fig. VII, 6) est une lame verticale, coudée à angle droit pour occuper la partie latérale du crâne et la partie postérieure de l'orbite. Dans l'orbite elle se dirige transversalement et s'excave de haut en bas. Elle s'articule avec l'apophyse orbitaire externe postérieure du frontal et avec la grande aile du sphénoïde, au-devant de laquelle elle arrive par une apophyse

résistante, l'*apophyse maxillaire du temporal* (fig. VII, 6'; fig. IX, 8'), au contact du palatin et de l'extrémité postérieure du maxillaire supérieur.

Sur les parois latérales du crâne, l'écaille du temporal forme une bandelette étroite qui chemine horizontalement entre le pariétal et la portion pétro-mastoïdienne : elle s'élargit en arrière et atteint le bord de l'occipital. L'angle saillant qui unit les deux portions complète le pourtour de la cavité orbito-temporale : il est mousse pour servir à la réflexion du muscle temporal. De son extrémité inférieure se détache l'*apophyse zygomatique*, qui est large, aplatie transversalement et infléchie suivant ses bords en bas et en avant. Après un court trajet, elle s'unit à l'os malaire par des rugosités qui occupent sa face interne.

La *cavité glénoïde* (fig. IX, 8) occupe la face inférieure du temporal en dedans de la racine de l'apophyse zygomatique. C'est un segment de cylindre creux, à direction antéro-postérieure : son bord interne mesure 8 mm., l'externe 6 mm.

b. La *portion pétro-mastoïdienne* présente sur la face externe de l'exocrâne : l'*apophyse mastoïde* (fig. VII, 3), qui est verticale, peu développée, accolée à l'apophyse paramastoïde de l'occipital qui déborde son sommet; le *conduit auditif externe*, formant les quatre cinquièmes inférieurs d'un cylindre osseux (fig. VII, 4; fig. IX, 3) à direction transversale : le *trou stylo-mastoïdien* (VII, 3'), entre l'apophyse mastoïde et le bord supérieur du conduit auditif externe : une surface lisse, unie en haut à la portion écailleuse, en avant à la cavité glénoïde.

Au-dessous du conduit auditif externe, on trouve la *bulle tympanique* (VII, 5; IX, 4) qui fait une saillie globuleuse et lisse, surtout marquée sur la base du crâne. Elle s'allonge en avant et en dedans, entre l'apophyse basilaire et le bord postérieur de la grande aile du sphénoïde; elle est terminée par une pointe effilée qui est creusée par le *canal carotidien* et limite le *trou déchiré antérieur* (IX, 6). En dehors elle est séparée de la portion mastoïdienne par un angle rentrant qui reçoit l'épine du sphénoïde. Elle présente au-dessous du conduit auditif un orifice qui s'ouvre comme lui dans la cavité tympanique.

La face endocranienne est divisée en deux portions par une crête mousse oblique comme l'axe du rocher en avant et en dedans. La portion antérieure ou cérébrale est concave et regarde en haut et

en avant : elle appartient à la base de la fosse cérébrale du crâne (v. *Crâne en général*, p. 258) et porte la dépression antéro-postérieure du trijumeau.

La portion postérieure ou cérébelleuse, plane, dirigée en dedans, en arrière et un peu en haut, présente une dépression tubuliforme destinée à loger un lobule du cervelet : plus bas et en avant, un groupe de trois orifices formant à fleur de rocher les orifices du conduit auditif interne. L'orifice inférieur, plus gros, donne passage au nerf du limaçon, le postérieur au nerf vestibulaire, l'antérieur au facial. Au-dessous de ces orifices, on trouve, sur le bord postérieur du rocher, l'*aqueduc du limaçon*. Ce bord est accolé en avant à l'apophyse basilaire, en arrière aux portions écailleuse et condylienne de l'occipital : il forme avec cette dernière le *trou déchiré postérieur* (IX, 2').

La portion pétro-mastoïdienne du temporal présente enfin une face postérieure rugueuse qui s'applique sur la face antérieure de l'apophyse paramastoïde du temporal.

Cavité tympanique. — La cavité tympanique est spacieuse comme

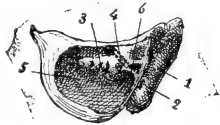


Fig. X. — *Cavité de la bulle tympanique gauche.* — 1, Apophyse mastoïde; 2, Trou stylo-mastoïdien; 3, Limaçon; 4, Trajet du canal de Fallope; 5, Cavité de la bulle tympanique; 6, Saillie du canal de Fallope.

la bulle tympanique (fig. X, 5); elle communique largement en arrière avec la cavité mastoïdienne. Sa paroi externe est creusée par la rainure circulaire dans laquelle est fixée la membrane du tympan, dont le diamètre a 7 mm. et dont la circonférence passe au-dessous du trou qui est percé dans cette paroi au-dessous du conduit auditif externe. La paroi interne présente le *limaçon* (X, 3), dont Gellé a utilisé le relief pour l'expérimentation. Le limaçon se détache presque

tout entier de la paroi osseuse et se dirige en avant et en dehors. Au-dessus de lui, on voit la *fenêtre ovale* et l'orifice du canal du muscle interne du marteau; plus en arrière la fenêtre ronde surmontée de la saillie des canaux demi-circulaires.

Quand on a pénétré dans la cavité tympanique, en faisant sauter, comme dans la figure X, le cercle tympanal, il est facile de suivre le trajet du canal de Fallope. La partie externe du canal, qui fait suite au trou stylo-mastoïdien (X, 2), détermine, au-dessus du diverticule mastoïdien, une saillie oblique en avant et en dedans (X, 6) dont le relief est augmenté par la présence au-dessus d'elle

d'une petite anfractuosité. On obtient le trajet total du canal en continuant la direction de cette saillie jusqu'au-dessus de la base du limaçon (X, 4, trajet indiqué par un pointillé). A ce niveau le canal passe derrière les osselets de l'ouïe, puis il s'infléchit en dedans et s'ouvre dans le crâne. Dans son ensemble il est horizontal et oblique en avant et en dedans. Il est rectiligne ou peu sinueux et s'infléchit seulement à ses deux extrémités qui se dirigent, l'externe en dehors, l'interne en dedans. Sa longueur totale mesure 8 mm. Sur la surface du crâne, il répond, comme son orifice de sortie, à la partie supérieure du conduit auditif externe.

Os HYOÏDE. — Le corps de l'hyoïde, ou *basi-hyal*, est formé de deux lames unies en V à sinus dorsal; il présente sur la face ventrale une crête médiane séparant deux parties latérales assez larges dont la face externe déprimée regarde en bas et en dehors. La face dorsale est concave transversalement, convexe d'avant en arrière. Le bord antérieur est plat et représente une véritable face percée sur la ligne médiane par l'orifice arrondi d'un petit canal qui s'ouvre d'autre part sur le bord postérieur par un pertuis plus étroit. Le bord postérieur est mince et concave en arrière, de telle sorte que la crête médiane est plus courte que le bord externe des lames latérales. Celui-ci se continue avec le bord postérieur en décrivant une courbe régulière : il s'épaissit en avant pour donner attache aux *cornes*.

Les cornes forment des tigeles osseuses obliques en arrière et en haut, qui sont unies par un ligament à la face inférieure du temporal. Elles sont constituées par deux osselets soudés bout à bout. Le premier, *apo-hyal*, qui représente la petite corne de l'hyoïde, est très court; le second, *cerato-hyal*, est au moins trois fois plus long. Il donne attache au ligament postérieur qui représente l'épi-hyal et le *styl-hyal* restés fibreux.

2^o FACE.

MAXILLAIRE SUPÉRIEUR. — Le maxillaire supérieur est profondément déformé par l'absence du sinus maxillaire et l'énorme développement du trou sous-orbitaire. Il se compose d'un corps allongé que termine en avant une courte apophyse frontale ou branche montante et d'une longue apophyse malaire, qui, née de la partie antérieure de l'os, se dirige en arrière et en dehors et circonscrit entre ses deux racines le trou sous-orbitaire.

Le corps du maxillaire (fig. VII, 9) est allongé parallèlement au plan sagittal, bosselé par les alvéoles molaires et contourné sur lui-même par la direction différente de ses deux bords. Le bord supérieur se porte d'arrière en avant jusqu'à l'apophyse frontale : il est épais et s'articule par sa lèvre interne avec l'os planum, l'apophyse orbitaire interne du frontal et en arrière par une surface rugueuse avec la partie latérale du corps sphénoïdal antérieur jusqu'au niveau du trou optique (fig. VII, 16). Le bord inférieur est oblique en avant et en dedans : il est creusé par les *alvéoles molaires* qui, en avant, arrivent au contact des alvéoles opposées, tandis qu'en arrière leur bord interne en est séparé par une distance de 10 mm ¹. Ce sont des cavités profondes, prismatiques, quadrangulaires, à parois cannelées, qui se portent en haut et en avant et s'incurvent en dehors. Sur l'os sec, elles sont fusionnées, dans une même rangée, par leur moitié inférieure, les cloisons, terminées par des bords concaves, n'étant complètes que dans leur moitié supérieure.

La face interne du maxillaire présente l'*apophyse palatine* dont la saillie est presque nulle. Dans sa partie postérieure elle n'est formée que de rugosités qui suivent la lèvre interne du bord alvéolaire et s'unissent au palatin. En avant, ces rugosités, disposées en plis rayonnés, occupent une surface plus haute, sont un peu plus saillantes et s'articulent avec le maxillaire opposé. Le bord supérieur de l'apophyse est creusé à ce niveau d'une gouttière antéro-postérieure qui contribue à former le plancher des fosses nasales. Au-dessus de l'apophyse palatine, on voit la face interne des alvéoles et leurs bosselures. De la face interne de la branche montante se détache une lamelle oblique en bas et en dedans qui limite avec elle le canal nasal.

Sur la face externe du maxillaire mêmes bosselures alvéolaires et, le long du bord inférieur, la *gouttière sous-orbitaire* qui aboutit à la partie inférieure du vaste *trou sous-orbitaire* qui est triangulaire et mesure 8 mm. verticalement, 11 à 12 mm. dans sa plus grande dimension qui est oblique en arrière et en dehors. La face externe de la branche montante est plane et donne insertion avec

1. Le rapprochement et la jonction en avant des alvéoles molaires se retrouve chez Dolichotis, chez la Viscache : elles restent parallèles chez les Léporidés et tendent plutôt à se rejoindre en arrière du crâne chez l'Agouti. (Remy Saint-Loup, *loc. cit.*, p. 344.)

une partie du maxillaire et de l'os incisif à la portion antérieure du masséter interne. Son bord postérieur, fortement concave, circonscrit l'orifice du *canal nasal* (fig. VII, 9'), au-dessous duquel s'ouvre le canal dentaire antérieur. La racine supérieure de l'*apophyse malaire* est grêle et se détache de la partie supérieure de la branche montante. Elle s'articule comme elle avec le frontal puis avec l'os lacrymal. La racine inférieure est au contraire épaisse et aplatie de haut en bas à son origine qui siège au niveau et un peu au-dessus de la 1^{re} molaire ¹. Sa face inférieure est excavée pour donner insertion (fig. IX, 13') au tendon antérieur du masséter externe, tandis que sa face supérieure est creusée par la terminaison de la gouttière sous-orbitaire. Elle se porte en dehors et en arrière et s'aplatit transversalement. Élargie par son union avec la racine supérieure, elle devient antéro-postérieure et se termine par un bord vertical taillé en V rentrant, dont les dentelures s'engrènent avec l'os malaire (fig. VII, 8). Au-devant de la racine inférieure de l'apophyse malaire, le maxillaire est déprimé en fossette et regarde en avant (fig. IX).

Le bord postérieur du maxillaire, oblique en bas et en arrière, est creusé d'une dépression rugueuse qui reçoit le palatin. Le bord antérieur, beaucoup plus élevé, offre une partie inférieure qui est mince, verticale et forme avec le maxillaire opposé l'épine nasale antérieure. Il s'incline ensuite en haut et en dehors et contribue à limiter l'ouverture incisive (fig. IX, 14), dans laquelle s'ouvre un petit canal qui traverse d'arrière en avant la partie supérieure de l'apophyse palatine. Devenu transversal il porte de longues épines qui s'engrènent avec l'os incisif, puis il se relève avec la branche montante et décrit une courbe dont la convexité unie à l'os incisif est très prononcée (fig. VII). Un peu au-dessous de la partie la plus saillante il présente une fossette assez profonde qui reçoit l'extrémité postérieure de la dent incisive et complète son alvéole dont la plus grande partie est contenue dans l'os incisif.

Pour les dents, voir *Maxillaire inférieur*, p. 351.

OS INCISIF (fig. VII, 10). — Impair, médian, très volumineux, placé au-devant des maxillaires supérieurs. Chacune de ses moitiés, qui sont soudées par leurs bords antérieur et inférieur, présente une

1. Cette disposition est assez caractéristique des Caviadés : chez les Léporidés la racine de l'apophyse malaire répond au milieu de la série des molaires. (R. Saint-Loup.)

face externe un peu oblique en bas et en dedans, sur laquelle on trouve, près du bord supérieur, le relief de l'alvéole incisive qui se dirige en bas et en avant et se termine par une ouverture taillée en bec de flûte et incurvée en bas le long du bord antérieur; en arrière une surface limitée par une ligne rugueuse, concave en arrière, appartenant à l'insertion de la portion antérieure du masséter interne. Sur la face interne, même saillie alvéolaire qui est sillonnée obliquement en avant et en haut par le bord adhérent du cornet inférieur. Au-dessous, gouttière étroite, antéro-postérieure, formant le plancher des fosses nasales : elle est limitée en dedans par une lamelle osseuse qui se détache verticalement du bord inférieur de l'os. Le vomer se place entre les deux lamelles.

Le bord antérieur, mince et vertical, sépare les deux incisives : le bord postérieur est concave et s'articule avec le maxillaire supérieur. Il est traversé par l'alvéole de l'incisive et continué par le bord inférieur de l'*apophyse postérieure* de l'os incisif (fig. VII, 12). Née de l'angle postéro-supérieur de l'os, cette apophyse se dirige en arrière entre l'os propre du nez et le maxillaire supérieur pour venir s'articuler avec le bord antérieur du frontal.

Le bord inférieur (fig. IX, 15), soudé à celui du côté opposé, forme la *barre supérieure*. Les deux bords se séparent en arrière pour délimiter, avec les maxillaires supérieurs, l'*ouverture incisive* (fig. IX, 14) qui est divisée par le vomer en deux fentes latérales. Le bord supérieur, au-dessus de l'ouverture antérieure de l'alvéole incisive, se déjette en dehors pour circonscire, avec les os propres du nez, l'orifice des fosses nasales qui est triangulaire à base supérieure. Dans tout le reste de son trajet, jusqu'au frontal, il est antéro-postérieur et s'articule avec l'os propre du nez.

CORNET INFÉRIEUR. — Le cornet inférieur est situé au-dessous et surtout au-devant du cornet moyen : il occupe la portion incisive ou antérieure des fosses nasales. C'est une lamelle papyracée, très fragile, dont la moitié inférieure, plane et un peu élargie en arrière, s'applique sur la face interne de l'os incisif et de la branche montante du maxillaire supérieur. La moitié supérieure est libre et s'enroule de dedans en dehors.

OS PROPRE DU NEZ. — Rectangle allongé dont le bord interne est prématurément soudé à son homonyme, l'os propre du nez (fig. VII, 11) couvre comme un opercule la portion incisive des fosses nasales. Le bord postérieur, taillé en biseau aux dépens de la table

interne, s'articule avec le frontal, l'externe s'applique sur l'os incisif. Le bord antérieur est épais et rugueux : il se termine en pointe sur la ligne médiane, tandis qu'il est échancré en dehors pour délimiter l'orifice nasal. La face supérieure, plane et lisse en arrière, est bombée en avant et devient rugueuse chez les sujets âgés au voisinage de l'orifice nasal. La face inférieure est concave dans sa moitié antérieure.

PALATIN. — Le palatin est relativement développé. Sa portion verticale, accolée à la partie postérieure de la face interne du maxillaire supérieur, dont elle partage l'obliquité en bas et en dehors, s'étend du bord alvéolaire de cet os au corps du sphénoïde antérieur. Elle se termine par une *apophyse pyramidale* puissante (fig. IX, 10), qui est adossée au bord postérieur du maxillaire et constitue en se bifurquant la plus grande partie de l'apophyse ptérygoïde que viennent compléter à titre accessoire les apophyses sphénoïdales. Un vaste trou ptérygo-palatin, situé au-dessous du trou optique, fait communiquer le fond de la fosse ptérygoïde et la cavité ptérygo-maxillaire ou fond de la cavité orbitaire. Le trou

sphéno-palatin, allongé d'avant en arrière (fig. IX, 10'), fait communiquer, au-dessous du sphénoïde antérieur, la fosse ptérygoïde avec les fosses nasales. Le canal palatin postérieur s'ouvre derrière la 4^e molaire, entre l'apophyse pyramidale et le maxillaire supérieur.

La portion horizontale du palatin ou *apophyse palatine* (fig. IX, 11) se détache de la partie antérieure de l'os et se porte en avant et en dedans. C'est une étroite languette triangulaire qui s'unit aux rugosités du maxillaire supérieur d'une part, à son homonyme de l'autre. Le palais osseux, uniquement constitué par les palatins, est petit, triangulaire, percé de trous et limité par un bord postérieur demi-circulaire dont la concavité, tournée en arrière, répond

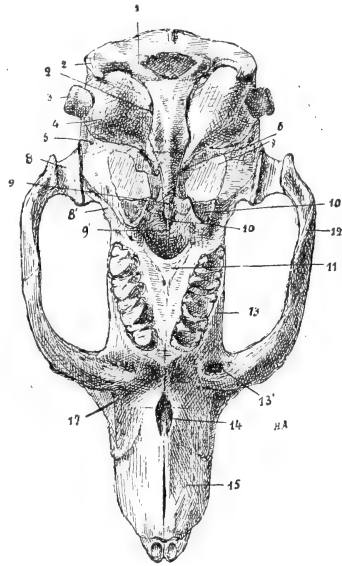


Fig. XI. — Face inférieure de la tête, grandeur naturelle; même légende que fig. 1.

par son point le plus antérieur à l'interstice des deux dernières molaires. Dans les figures IX et XI, il se trouve inexactement reporté au niveau de la dernière.

VOMER. — Os impair, médian, étroit, presque horizontalement étendu entre l'extrémité antérieure du corps du présphénoïde et le bord inférieur de l'os incisif. Il est composé de deux lamelles osseuses parallèles qui sont séparées à l'état sec dans leur portion postérieure et reçoivent entre elles la lame perpendiculaire de l'ethmoïde. A l'état frais, la cloison des fosses nasales est complétée par le cartilage. Les lamelles du vomer s'élargissent au-dessous de l'ethmoïde et forment les *ailes* qui s'unissent au corps du présphénoïde en arrière, et sur les côtés au bord inférieur de l'os planum. Les bords inférieurs des lamelles se soudent à partir de l'ouverture incisive qu'ils divisent (fig. IX, 14), puis ils s'unissent à toute la longueur du bord inférieur de l'os intermaxillaire.

OS LACRYMAL. — Situé à la partie antérieure de l'orbite, entre le frontal et le maxillaire supérieur, l'os lacrymal est contourné sur lui-même et présente deux portions. La portion externe (fig. VII, 13) est triangulaire et s'articule en avant avec la racine supérieure de l'apophyse malaire du maxillaire supérieur, en haut avec l'apophyse orbitaire externe du frontal. En arrière elle se soulève en forme de crête rugueuse qui contribue à former le pourtour de l'orbite.

La portion interne se détache des bords supérieur et postérieur de la première. C'est une lame papyracée qui se dirige en dedans et en avant et s'unit, pour former la paroi interne du canal nasal, au bord supérieur du maxillaire et au bord postérieur de son apophyse montante. Elle est percée, au-dessous du rebord orbitaire, d'un trou arrondi qui fait communiquer l'orbite avec le canal nasal. Sa face externe est concave : l'interne est séparée de la masse latérale de l'ethmoïde par un conduit antéro-postérieur, *conduit lacrymo-ethmoïdal*, un peu moins long et un peu moins large que le canal nasal et qui s'ouvre d'une part à l'extrémité antéro-interne de l'orbite, de l'autre dans le méat moyen des fosses nasales. Le canal nasal, dont l'orifice externe (fig. VII, 9') s'ouvre dans l'orbite par le trou dont est percé l'os lacrymal, débouche par son orifice interne dans le méat inférieur.

OS MALAIRE (fig. VII, 7). — Allongé et aplati transversalement, il forme la partie moyenne de l'apophyse zygomatique. Le bord supérieur est concave : il présente dans sa moitié postérieure des

rugosités qui empiètent largement sur la face externe pour s'articuler avec l'apophyse zygomatique du temporal. L'extrémité postérieure fait sous cette apophyse un relief antéro-postérieur qui forme le bord externe de la cavité glénoïde (fig. IX, 12) et se termine en arrière par une apophyse saillante. La face interne est déprimée longitudinalement et donne insertion au masséter interne. Le bord inférieur est convexe et tranchant. L'extrémité antérieure, qui est la partie la plus large de l'os, est disposée en angle saillant dont les dentelures s'engrènent avec celles de l'angle rentrant qui est creusé sur l'apophyse malaire du maxillaire supérieur.

MAXILLAIRE INFÉRIEUR. — Le maxillaire inférieur, dont les deux

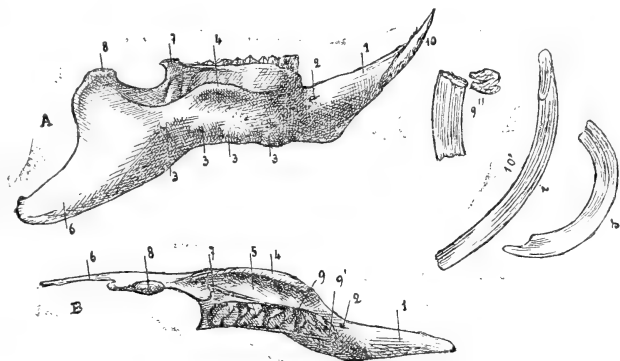


Fig. XII. — A, *Maxillaire inférieur, face latérale droite*; B, *Maxillaire inférieur, moitié gauche, face supérieure*. — 1, Alvéole de l'incisive; 2, Trou mentonnier; 3, 3, 3, Saillies des alvéoles molaires; 4, Crête oblique externe; 5, Gouttière massétérine; 6, Apophyse postérieure ou angulaire; 7, Apophyse coronoïde; 8, Condyle; 9, Molaires inférieures gauches; 9', Cylindre accessoire de la 1^{re} molaire gauche; 9'', Face postérieure et plateau d'une molaire inférieure gauche; 10, Incisive ou rongeuse inférieure en place; 10', Incisives isolées : i, inférieure; s, supérieure.

moitiés se soudent tardivement, a la forme d'une parabole au-devant de laquelle proéminent les alvéoles incisives et que prolonge en arrière l'apophyse angulaire remarquable par ses grandes dimensions.

La face externe de chacune des moitiés de la mandibule présente en avant (fig. XII, A, 1) l'alvéole de l'incisive, saillie conoïde, lisse, oblique en avant et en haut, que termine une ouverture taillée en bec de flûte aux dépens de sa paroi inférieure. La cavité de l'avéole, très longue, un peu concave en haut, atteint par son extrémité postérieure la première saillie des alvéoles molaires (XII, 3). Le corps de l'os est divisé parallèlement à ses bords par la crête oblique

externe (XII, 4) ou *apophyse latérale*, qui est due au développement de la ligne oblique externe du maxillaire. Cette crête naît à mi-hauteur de la face externe du maxillaire et forme au niveau des trois dernières molaires une apophyse saillante, à bord convexe et verticalement dirigé : en arrière elle se perd en s'émoissant au-dessous du condyle. Au-dessous d'elle, le maxillaire est percé de trous et bosselé par le fond des alvéoles molaires (XII, 3, 3, 3); au-dessus, il s'incline en dedans, strié par le relief de ces alvéoles et délimite avec la crête externe la *gouttière massétérine* (XII, B, 5), destinée à l'insertion du masséter interne. Le *trou mentonnier* (XII, A, 2) siège au-devant de la crête externe, à la naissance de l'alvéole incisive.

En arrière, on trouve la branche montante et son *apophyse postérieure* ou *angulaire* (XII, A, B, 6), qui est due à l'allongement considérable de l'angle de la mâchoire. Elle forme une surface lisse, triangulaire, dont le sommet dépasse de plus d'un centimètre le bord postérieur de la branche montante.

La face interne de la mandibule est divisée en deux parties par la *ligne oblique interne* qui porte le *trou dentaire inférieur* au-dessous de la dernière molaire. La partie antérieure, plane, triangulaire, à sommet postérieur, se dirige en arrière et en dehors et regarde en dedans et un peu en haut. La partie postérieure répond à la branche montante et à son apophyse angulaire : elle est excavée pour loger le masséter interne et donner insertion, sous le condyle, au faisceau réfléchi du masséter externe. Près du bord inférieur, au-dessous des deux dernières molaires, on trouve une petite fossette pour le dépresseur de la lèvre inférieure.

Le bord antérieur, oblique en avant et en haut, porte sur sa face interne, qui est plane et disposée en fer de lance, les rugosités de la symphyse mentonnière.

Le bord inférieur est épais et horizontal dans sa moitié antérieure, oblique en bas et en arrière et mince dans sa moitié postérieure (XII, A). Il présente, près de la symphyse mentonnière, des inégalités pour l'insertion du digastrique; puis, il est coupé par une rainure antéro-postérieure pour le passage du dépresseur de la lèvre inférieure, et s'émoisse, au moment où il change de direction, pour la réflexion d'un faisceau du masséter externe. Dans sa portion oblique, il se déjette en dedans et forme avec la face interne une gouttière destinée au ptérygoïdien interne, tandis que sa portion convexe reçoit le masséter externe. En arrière, le bord

inférieur se relève pour former l'angle de la mâchoire qui est arrondi.

Le bord supérieur présente en avant la *barre inférieure*; à peu près au niveau du trou mentonnier, il s'élargit, devient plus saillant et se creuse des *alvéoles molaires*. Prismatiques, quadrangulaires, cannelées et séparées par des cloisons incomplètes comme sur le maxillaire supérieur, ces alvéoles sont légèrement concaves en dedans et obliquement dirigées en bas, en dehors et un peu en arrière, de telle sorte que le plateau des molaires inférieures regarde en haut et en dedans, tandis que celui des molaires supérieures regarde en bas et en dehors. Les deux rangées alvéolaires inférieures convergent en avant, mais sans arriver au contact comme les rangées supérieures, en dehors desquelles elles sont placées. L'écartement de leurs bords internes est de 8 mm. en avant, de 13 mm. en arrière.

En dehors de la dernière molaire, s'élève l'*apophyse coronôide* (fig. XI, A, B, 7), petite, triangulaire, déjetée en dehors. Son bord postérieur se continue avec l'*échancrure sigmoïde* qui est allongée et s'unit au-devant du condyle à la ligne oblique interne.

Le *condyle* (fig. XII, A, B, 8) est une saillie ovoïde, horizontale, de 4 mm. de long sur 2 mm. de large, à peu près parallèle au plan sagittal : la distance intercondylienne est de 26 mm. en avant, 28 mm. en arrière. Le condyle surmonte la branche montante, sans rétrécissement cervical, dans le sens antéro-postérieur : la dépression transversale est au contraire accentuée; on trouve même, sur la face interne du col, une rainure pour le ptérygoïdien externe. Derrière le condyle le bord du maxillaire est mince et descend jusqu'à l'angle de la mâchoire en décrivant une double inflexion dont la branche inférieure est très oblique.

Dents. — Les dents des Rongeurs ont été étudiées par Giebel. La formule dentaire du Cobaye est : 1/1, 0/0, 4/4 ou bien 1/1, 0/0, 1/1, 3/3, si l'on considère comme une prémolaire la 1^{re} molaire.

Les *incisives* ou *rongeuses*, dont le développement est énorme, sont blanches et lisses chez le Cobaye, régulièrement curvilignes et triangulaires à la coupe, avec une face interne plane et deux faces externes. Elles n'ont pas de racine et sont à croissance continue. L'incisive supérieure est plus courte et appartient à une circonférence de plus petit rayon que l'inférieure (fig. XII, 40', i, s) : la première n'atteint pas 3 cm. de long, la seconde a un peu plus

de 3 cm. ; mais, d'après mes observations, celle-ci décrit un arc de cercle inférieur à 90°, avec un rayon de 48 mm., tandis que celle-là représente un arc de 135° environ, avec un rayon de 9 mm. C'est dans ce sens que Giebel a pu dire que l'incisive supérieure formait une grande partie d'un petit cercle, et l'inférieure une petite partie d'un grand cercle ¹.

Le corps de la dent est formé par l'ivoire vasculaire qui est couvert dans la partie antérieure d'une forte plaque d'émail, plus dense et plus dure dans la couche superficielle, qui forme seule le tranchant. Une mince couche de ciment entoure tout le reste de la dent. La dureté de la dent diminue d'avant en arrière comme le prouve la surface d'usure qui est oblique dans ce sens (Giebel). La surface d'usure est plus régulièrement oblique sur la rongeuse inférieure; sur la supérieure elle est presque verticale dans sa moitié antérieure et horizontale dans la moitié postérieure. Dans la fermeture de la bouche, l'extrémité libre des incisives inférieures est placée derrière celle des supérieures.

La croissance des rongeuses est extrêmement énergique. « On peut s'en convaincre, dit Giebel ², lorsque, en brisant chez un Cobaye ou un Lapin les incisives supérieures ou inférieures, on arrête leur usure. Les dents restées intactes continuent à pousser et ne tardent pas à se courber en spirale, dépassant de beaucoup les limites de la bouche, comme les défenses d'un éléphant. »

Les *molaires* forment des colonnes prismatiques, quadrangulaires, un peu incurvées comme les alvéoles qui les contiennent, les supérieures en dehors, les inférieures en dedans. Leur croissance est continue, elles sont ouvertes à leur sommet et n'ont pas de racines. Elles sont formées de deux plaques d'émail, également épaisses chez le Cobaye, et revêtues d'une mince couche de ciment. La soudure des deux plaques d'émail n'a lieu que sur l'un des bords, sur l'externe ou sur l'interne, suivant qu'il s'agit des molaires inférieures ou supérieures; les bords libres opposés à la soudure se terminent en s'amincissant. Le bord de soudure qui est le plus épais est divisé dans sa moitié postérieure par une incisure peu profonde. La surface triturante est ainsi toujours disposée en V, qui est ouvert en dehors sur les molaires inférieures (fig. XII, B, 9),

1. Bronn's *Klassen und Ordnungen des Thier-Reichs*, Leipzig, 1875, Lief. 9-10, p. 151.

2. Bronn's *Klassen*, 1875, Lief. 9-10, p. 151.

en dedans sur les supérieures (fig. X, 13). L'incisure du bord de soudure est externe sur les dents du maxillaire supérieur, interne et plus profonde sur celles du maxillaire inférieur. Le plissement de l'émail varie suivant les espèces, mais ses caractères ne s'accroissent que dans le cours du développement. « Ainsi une molaire de Lièvre ou de Lapin prise au moment de la naissance a des plissements d'émail très semblables à ceux d'une dent de Cochon d'Inde jeune, tandis qu'à l'état adulte les différences sont accentuées au point qu'il est impossible de confondre la coupe d'une molaire de Cobaye avec la coupe d'une molaire de Mara ou la coupe d'une molaire de Lièvre ¹. » La première molaire de la rangée inférieure possède en avant un prolongement arrondi que l'on désigne sous le nom de *cylindre accessoire* (fig. XII, B, 9'). A la rangée supérieure, le cylindre accessoire siège à la partie postérieure de la dernière molaire. Certains Rongeurs (*Dolichotis*) ont des cylindres accessoires plus développés que les Caviadés ².

Articulation temporo-maxillaire. — Le condyle et la cavité glénoïde ont à peu près la même largeur, 2 millimètres, mais leur longueur est très inégale. La cavité glénoïde, mesurée sur son bord interne qui est le plus long, a 8 millimètres, tandis que le condyle ne dépasse pas 4 millimètres. La surface articulaire est tout entière coiffée par un ménisque mince, souple, mais complet.

La capsule fibreuse a la forme d'un tronc de cône dont la base s'insère au pourtour de la cavité glénoïde, et le sommet au pourtour du condyle : elle adhère à la périphérie du ménisque qui divise la cavité articulaire en deux portions très inégales. La portion condylienne est petite, tandis que la portion glénoïdienne est très vaste, par suite de la laxité de l'appareil ligamenteux.

Symphyse mentonnière. — La symphyse mentonnière du Cobaye reste longtemps ouverte. Elle ne devient immobile que chez les sujets âgés et par la soudure de ses bords supérieurs. Même alors, sur le squelette, les faces et le bord inférieur de la symphyse restent séparés par une fente. Pendant la période de mobilité, les deux moitiés du maxillaire inférieur sont unies par un tissu rougeâtre qui est plus épais près de l'arc sous-symphysien qu'au niveau des incisives. En saisissant les deux moitiés de la mâchoire, on peut

1. Rémy Saint-Loup. *Le Dolichotis patagonia*. (*Annales des sciences naturelles. Zoologie*, 8^e série, t. VI, p. 326, 1898.)

2. *Bronn's Klassen*, 1875, Lief. 9-10, p. 152.

leur imprimer de légers mouvements d'écartement dont le pivot siège près de l'ouverture des alvéoles, de telle sorte que les dents se rapprochent. Cette mobilité obscure est le vestige des mouvements de ciseaux qui ont été décrits chez certains Rongeurs, Rat, Écureuil, entre les deux moitiés de la mâchoire. Elle est rudimentaire chez le Cobaye et destinée à disparaître avec l'âge; d'autre part les dents ont perdu le tranchant de leur bord interne qui leur permet en se rapprochant de couper des corps résistants, mais sa persistance est en rapport avec la présence au-dessous de la symphyse d'un muscle *transverso-maxillaire* très réduit. (V. Muscles masticateurs).

LA TÊTE OSSEUSE DANS SON ENSEMBLE.

I. *Surface externe.* — La surface externe de la tête du Cobaye, considérée dans son ensemble, présente une face supérieure et une face inférieure, toutes les deux horizontales, et deux faces latérales.

1° *Face supérieure.* La face supérieure comprend une portion postérieure ou voûte crânienne et une portion antérieure ou faciale. La première offre une légère convexité, la seconde est à peu près plane. Leur limite est peu apparente : elle siège sur le frontal, un peu au devant d'une ligne transversale passant par les gouttières sus-orbitaires. La suture médio-frontale est légèrement déprimée à ce niveau qui répond à la lame criblée de l'ethmoïde (fig. VII, 15).

La *voûte crânienne* présente d'arrière en avant : le bord supérieur de l'*occipital* avec la pointe occipitale et les apophyses latérales; la suture *occipito-pariétale* peu dentelée; la face supérieure des *pariétaux* déprimée en arrière et sillonnée par l'insertion du temporal, convexe en avant (fig. VII, 17); la *suture sagittale*, fermée prématurément et formant dans sa moitié postérieure la crête sagittale.

Sur les côtés on trouve la suture *pariétéo-squameuse* à bords lisses; en avant la suture *fronto-pariétale*, finement dentelée, et à son extrémité externe la suture de l'apophyse orbitaire externe postérieure du frontal avec le temporal; les frontaux excavés par le bord supérieur des orbites et unis par la suture *médio-frontale*, à oblitération plus tardive que la sagittale. Ils se retrécissent jusqu'au niveau de la ligne qui unit les gouttières sus-orbitaires; la suture métopique se déprime légèrement à ce niveau qui répond à la limite entre le crâne et la face.

La *portion faciale* du frontal s'élargit à son union avec l'os propre

du nez et avec l'apophyse postérieure de l'os incisif, union qui est assurée par un large biseau taillé aux dépens de la table externe du frontal. L'apophyse orbitaire externe du frontal s'unit au maxillaire supérieur et à l'os lacrymal. On trouve ensuite la face superficielle des *os propres du nez* qui devient rugueuse et convexe en avant et se termine par une extrémité mousse recourbée au-dessus de l'*orifice* nasal; sur les côtés l'*apophyse postérieure de l'os incisif* (fig. VII, 11, 12). Parmi les sutures qui unissent ces os, celle des os propres du nez se ferme de bonne heure.

2° *Face latérale*. — La face latérale du crâne peut être divisée en trois portions : postérieure, pétro-squameuse ou auditive, moyenne ou orbito-temporale, antérieure ou faciale.

La *portion postérieure* présente le bord convexe de l'*occipital* (fig. VII, 1) qui est prolongé par l'apophyse *paramastoïde* (VII, 2). Il est mince et s'applique sur l'extrémité de l'écaille temporale puis sur l'*apophyse mastoïde* (VII, 3). L'écaille temporale étroite (VII, 6) s'étend de l'occipital à la cavité orbito-temporale entre les sutures pariéto et pétro-squameuses. Au-dessous d'elle on voit la surface externe de la portion pétreuse et la *bulle tympanique* (VII, 5) unies en avant à la grande aile du sphénoïde; le *conduit auditif externe* (VII, 4); le *trou stylo-mastoïdien* (VII, 3') et l'orifice s'ouvrant au-dessous du conduit auditif externe dans la bulle tympanique.

La *portion moyenne* ou *cavité orbito-temporale* est une vaste dépression ouverte en dehors et encadrée par l'arcade zygomatique. Elle résulte de la fusion de la cavité orbitaire et de la fosse temporale et présente trois orifices, l'un externe, l'autre antérieur, et un troisième inférieur qui sera décrit avec la base du crâne. L'orifice externe est oblong à grosse extrémité dirigée en haut, en avant et en dedans. Il est limité en haut par le bord externe du frontal qui est rugueux et présente à sa partie la plus élevée la *gouttière sus-orbitaire* (VII, 15); en avant, par l'*os lacrymal* (VII, 13), qui se soulève en crête irrégulière, et par l'*apophyse malaire du maxillaire supérieur*. Celle-ci est tranchante et présente une saillie destinée à l'insertion inférieure du ligament qui sépare la cavité orbitaire proprement dite de la fosse temporale. En bas, l'orifice est limité par l'*os malaire* (VII, 7) et une partie de l'apophyse zygomatique du temporal. En arrière, le bord qui est formé par le temporal (VII, 6) s'émousse jusqu'à la suture fronto-temporale pour la réflexion du muscle temporal.

L'orifice antérieur n'est autre que le trou sous-orbitaire démesurément agrandi. Il est triangulaire et limité en dehors par les branches supérieure et inférieure de l'*apophyse malaire du maxillaire supérieur* : en haut par l'os lacrymal; en dedans par la face externe du maxillaire supérieur.

La cavité orbito-temporale présente trois parois : une supérieure ou frontale, une postérieure ou temporale, l'autre interne ou maxillaire. La paroi supérieure, concave, inclinée en bas et en dedans, est formée par l'*apophyse orbitaire interne* du frontal complétée en avant par l'*os planum* et l'*os lacrymal*, en arrière par la petite aile du sphénoïde. On trouve en arrière la suture *fronto-sphénoïdale* et le *trou optique* (VII, 46) : en avant, la suture *fronto-ethmoïdale* et les *trous ethmoïdaux* (VII, 48), le canal *lacrymo-ethmoïdal* et l'orifice qui perfore l'os lacrymal pour communiquer avec le canal nasal. La paroi postérieure est constituée par la portion transversale du temporal qui se termine en envoyant au bord alvéolaire du maxillaire supérieur une apophyse qui se soude à la partie externe de son extrémité antérieure (VII, 6') et par une portion de la grande aile du sphénoïde. On trouve les sutures *fronto et sphéno-temporales* et le vaste orifice qui est limité par l'apophyse ptérygoïde et l'apophyse maxillaire du temporal. La paroi interne est formée par la face externe du *maxillaire supérieur* (VII, 9) qui est unie en haut au frontal et à l'os planum, en arrière au *palatin*. Cette paroi, bombée à sa partie supérieure, est creusée au-dessus des alvéoles par la *gouttière sous-orbitaire*. Derrière le maxillaire supérieur on trouve la région ptérygo-maxillaire qui communique avec la fosse ptérygoïde par un vaste trou ptérygo-palatin et avec les fosses nasales par le trou sphéno-palatin situé en arrière et en dedans. Le trou optique s'ouvre au-dessus d'elle.

L'*apophyse zygomatique*, qui circonscrit en dehors la cavité orbito-temporale, est saillante et aplatie transversalement. Elle est constituée d'arrière en avant par l'*apophyse zygomatique du temporal* (VII, 6), qui est courte, oblique en bas et en dehors et recouvre la face externe et le bord supérieur de l'*os malaire* (VII, 7). Celui-ci s'élargit en avant et s'articule par engrènement avec l'*apophyse malaire du maxillaire supérieur* (VII, 8) dont les deux racines se séparent bientôt pour circonscire le trou sous-orbitaire. La racine supérieure, plus grêle, s'articule en arrière avec l'*os lacrymal*; l'inférieure, plus épaisse, aplatie verticalement et creusée

près du maxillaire par la terminaison de la gouttière sous-orbitaire, s'unit au corps de l'os au niveau de la première molaire.

La *portion antérieure ou faciale* de la face latérale du crâne présente les deux racines de l'apophyse malaire du maxillaire supérieur et le trou sous-orbitaire : la face externe du maxillaire (VII, 9), qui est creusée au-dessous de la racine supérieure par l'orifice en bec de flûte du *canal nasal* (VII, 9'); la suture entre le maxillaire supérieur et l'os incisif; la surface d'insertion de la portion antérieure du masséter interne qui empiète sur les deux os et que limite une ligne rugueuse, concave en arrière; la face externe de l'os *incisif* et l'orifice de l'*alvéole incisive* (VII, 10); la suture de l'os incisif et de l'os propre du nez; le bord externe de l'orifice nasal au-dessous duquel est l'*épine nasale antérieure* et le bord antérieur de l'os incisif très resserré entre les dents rongueuses.

Face inférieure. — La partie postérieure ou *base du crâne* présente d'arrière en avant : la portion inférieure du *trou occipital* et des *condyles occipitaux* (fig. IX, 1); les *trous condyliens*; l'*apophyse basilaire*, qui se rétrécit à son union avec le post-sphénoïde et porte le tubercule pharyngien; les corps du *post et du présphénoïde*, qui se retrécissent régulièrement jusqu'à l'ethmoïde (IX, 9, 9'). Sur les côtés, on trouve l'*apophyse paramastoïde* (IX, 2), la *bulle tympanique* (IX, 4) et le *conduit auditif externe* (IX, 3); le *trou déchiré postérieur* (IX, 2'); au sommet du rocher, le *canal carotidien* et le *trou déchiré antérieur* (IX, 6); la grande aile du sphénoïde et le *trou ovale* (IX, 7); l'*épine du sphénoïde* et le *trou sphéno-épineux* (IX, 5); la *cavité glénoïde* (IX, 8) et l'*apophyse maxillaire du temporal* (IX, 8'); l'*apophyse zygomatique*, formée par l'os malaire (IX, 12), dont l'extrémité postérieure limite en dehors la cavité glénoïde et l'apophyse malaire du maxillaire supérieur. L'apophyse zygomatique, le bord antérieur de la cavité glénoïde et la lèvre externe de la gouttière sus-orbitaire du maxillaire supérieur délimitent l'orifice inférieur de la cavité orbito-temporale. Au devant du trou ovale, on rencontre les *apophyses ptérygoïdes* (IX, 10), dont la branche interne limite avec le bord postérieur du palais osseux l'orifice postérieur des fosses nasales; le palais osseux, constitué par les palatins (IX, 11), les rangées des molaires supérieures au-devant desquelles le bord des maxillaires se déprime brusquement puis devient horizontal et forme avec l'intermaxillaire l'ouverture incisive (IX, 14); la barre supérieure; les incisives supérieures. En

dehors de la première molaire, le maxillaire présente une dépression pour le tendon antérieur du masséter externe (IX, 13').

L'extrémité postérieure de la tête est coupée transversalement par le plan de l'occipital qui se dirige un peu obliquement en bas et en avant. On y trouve la *crête occipitale* (VI, 4), les surfaces d'insertion des droits et des obliques, la portion verticale du trou occipital et des condyles, les apophyses paramastoïdes (VI, 2).

L'extrémité antérieure offre l'*orifice nasal* qui est cordiforme. La base formée par l'os propre du nez s'incurve en bas sur la ligne médiane et échancre l'orifice dont les bords latéraux qui dépendent de l'os incisif sont obliques en bas et en dedans. Leur réunion forme l'*épine nasale*, au-dessous de laquelle le bord antérieur de l'incisif s'amincit et descend verticalement entre les rongeurs supérieures qui se touchent presque sur la ligne médiane.

II. *Cavité crânienne*. — La cavité crânienne présente trois portions inégalement développées. La portion moyenne ou cérébrale est assez régulièrement dilatée en ampoule, tandis que la portion postérieure ou cérébelleuse et la portion antérieure ou olfactive sont rétrécies.

1° *Fosse cérébelleuse*. — La paroi postérieure, transversale, oblique en bas et un peu en avant, est formée par l'occipital qui présente la *gouttière vermiennne* et le *trou occipital*. Les parois latérales sont constituées par la face interne du rocher qui forme un triangle à sommet antérieur et dont le plan, incliné en bas et en dedans, porte les orifices du conduit auditif interne, et plus haut la dépression logeant un lobule du cervelet.

Sur la paroi inférieure, l'*apophyse basilaire*, excavée en gouttière, se rétrécit près du sphénoïde et s'incline en haut et en avant. Les trous condyliens s'ouvrent au-devant des condyles, au-dessous de la suture pétro-basilaire. La paroi supérieure comprend la portion postérieure ou déprimée des pariétaux. La tente du cervelet s'insère transversalement sur les pariétaux derrière les bosses pariétales et descend, en suivant le bord saillant du rocher, jusqu'au corps du postsphénoïde.

2° *Fosse cérébrale*. — La base offre une partie médiane très légèrement oblique en haut et en avant et deux parties latérales déprimées. Sur la ligne médiane on trouve : le corps des deux *sphénoïdes* avec la *selle turcique* à peine ébauchée, la *lame quadrilatère* assez allongée et les *trous optiques*; sur les côtés, le *trou ovale*, la *fente sphénoïdale* et le *trou grand rond réunis*; la *grande aile du sphénoïde*,

mince et papyracée; le trou *sphéno-épineux*; la *suture pétro-sphénoïdale* avec les *trous déchirés postérieur et antérieur*; la face antérieure du rocher avec la dépression du trijumeau.

Les parois latérales, régulièrement concaves, sont constituées par l'*apophyse orbitaire interne du frontal*, et la portion écailleuse du temporal.

La voûte comprend la portion postérieure du *frontal* et la portion antérieure des *pariétaux*.

3° *Fosse olfactive*. — L'extrémité antérieure de la cavité crânienne est fortement rétrécie dans le sens transversal par la convexité des apophyses orbitaires internes des frontaux qui arrivent presque au contact sur la ligne médiane en s'unissant au corps étroit du présphénoïde. Même rétrécissement vertical par suite de l'obliquité du présphénoïde en avant et en haut, du frontal en avant et en bas. Il en résulte un canal de forme triangulaire à base supérieure qui, après un court trajet, s'élargit à son extrémité antérieure que ferme transversalement la *lame criblée de l'ethmoïde*. Sur la suture ethmoïdo-frontale on trouve les trous ethmoïdaux.

Fosses nasales. — Les fosses nasales, auxquelles ne sont point annexées de cavités accessoires, sinus frontaux ou maxillaires, sont surtout développées dans le sens antéro-postérieur de la tête, dont elles occupent un peu moins de la moitié antérieure. Leurs cavités sont divisées en deux portions à peu près égales, presque complètement remplies par les cornets. La portion postérieure ou maxillaire plus large transversalement, contient les cornets ethmoïdaux, l'antérieur placé en dehors du moyen; la portion antérieure ou incisive, de forme triangulaire à base supérieure, renferme le cornet inférieur.

La paroi externe des fosses nasales est formée par le maxillaire supérieur et l'os incisif, elle est traversée par le *canal nasal* (fig. VII, 9') et le canal *lacrymo-ethmoïdal*, dont l'orifice externe siège à la partie antérieure de l'orbite. La voûte comprend la partie antérieure du frontal et l'os propre du nez. L'orifice postérieur est allongé d'avant en arrière; il est limité par la concavité du palais osseux (IX, 11), par le bord inférieur du palatin, puis il se relève verticalement avec le bord postérieur de l'aile interne de l'apophyse ptérygoïde sphénoïdale. L'orifice antérieur a été décrit.

La cloison osseuse, *lame perpendiculaire de l'ethmoïde* et *vomer*, est très incomplète. En arrière, elle reste très éloignée de l'orifice postérieur des fosses nasales qui est indivis, le vomer n'atteignant

le maxillaire supérieur qu'au niveau de la première molaire; en avant elle est complétée par le cartilage de la cloison jusqu'à l'orifice antérieur. Elle présente sur les côtés l'organe de Jacobson qui se termine dans le trou incisif par une extrémité fermée. Une fente étroite sépare la cloison de la face interne des cornets; la face interne du cornet moyen est divisée en trois lamelles. Le plancher des fosses nasales, rétréci en gouttière dans sa moitié antérieure, s'élargit un peu au niveau du maxillaire et du palatin. Le méat inférieur, très resserré, reçoit le canal nasal et s'ouvre en arrière dans le méat moyen qui est plus apparent et reçoit en dehors le méat supérieur et le canal lacrymo-ethmoïdal. C'est la partie la plus large des fosses nasales, le bord intérieur du cornet moyen restant assez éloigné du plancher. L'apophyse unciforme de l'ethmoïde, après avoir croisé la face supérieure du cornet moyen, se termine en s'incurvant en dehors entre les deux cornets ethmoïdaux.

Dimensions de la tête osseuse. — Le diamètre antéro-postérieur est mesuré du sommet de la crête occipitale externe à l'épine nasale : le diamètre transverse, d'une apophyse zygomatique à l'autre.

$$\begin{aligned} \text{Diamètre A.-P.} &= 0^{\text{m}},067 : 0,063 \text{ (R. S}^{\text{t}} \text{Loup)}^1 \\ \text{— T.} &= 0,037 : 0,035 \text{ (R. S}^{\text{t}} \text{Loup)} \end{aligned}$$

Les dimensions du crâne peuvent être obtenues en prenant pour limite du diamètre antéro-postérieur la dépression de la suture médio-frontale qui siège un peu au-devant de la ligne transversale unissant les gouttières sus-orbitaires et qui répond à la lame criblée de l'ethmoïde. Le diamètre transversal maximum se trouve sur le bord postérieur de la cavité orbito-temporale, immédiatement au-dessus de la racine de l'apophyse zygomatique du temporal. La paroi du crâne est amincie à ce niveau et le chiffre obtenu donne très sensiblement la dimension de la cavité crânienne tandis qu'en se rapprochant de l'occipital, la mensuration serait altérée par l'épaisseur des rochers.

$$\begin{aligned} \text{Diamètre A.-P.} &= 0^{\text{m}},037 \\ \text{— T.} &= 0,026 \end{aligned}$$

IV. — MEMBRE THORACIQUE

OMOPLATE (fig. XIII). — L'omoplate forme un triangle allongé qui, en position, présente une face externe et une face interne :

1. Rémy Saint-Loup, *loc. cit.*, p. 336.

la cavité glénoïde regarde en bas. La face externe est divisée à l'union du tiers antérieur avec les deux tiers postérieurs par l'insertion de l'épine. Celle-ci est étroite, un peu inclinée vers la fosse sous-épineuse et se prolonge en se rétrécissant pour former l'*acromion*, qui est aplati, triangulaire et parallèle à l'omoplate, tandis que l'épine lui est perpendiculaire. Le bord antérieur de l'acromion continue la direction de l'épine, mais le postérieur s'incurve en arrière et forme avec le bord inférieur une longue *apophyse récurrente ou crochue* (XIII, *a*), qui est toujours très développée chez les Rongeurs. Le bord inférieur de l'acromion est déprimé par des insertions musculaires, sa face interne est séparée du col de l'omoplate par une profonde échancrure.

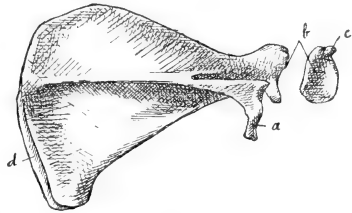


Fig. XIII. — *Omoplate droite*. — *a*, Apophyse récurrente ou crochue de l'acromion; *b*, Cavité glénoïde; *c*, Apophyse coracoïde; *d*, Cartilage de prolongement ossifié.

Les fosses sus et sous-épineuses sont peu profondes, la fosse sous-scapulaire est légèrement déprimée suivant l'insertion de l'épine et présente à ce niveau le trou nourricier.

Le bord antérieur de l'omoplate est dépourvu d'échancrure coracoïdienne; sa moitié supérieure est convexe et reste longtemps cartilagineuse comme le bord dorsal. Celui-ci, également convexe et mince, est prolongé, chez l'adulte, par une bande cartilagineuse étroite qui empiète sur l'angle postérieur et rappelle le cartilage de prolongement des Solipèdes¹; elle s'ossifie sur les sujets âgés, comme on peut le voir dans la figure XIII, *d*. Le bord axillaire est épais, concave et dédoublé dans sa moitié externe par une gouttière longitudinale.

L'angle antérieur est droit, le postérieur très aigu; l'inférieur ou huméral s'allonge pour former le col de l'omoplate, qui est aplati comme le corps de l'os mais plus épais et se termine par la *cavité glénoïde* (XIII, *b*). Peu profonde, oblongue, à grosse extrémité postérieure, cette cavité, dont le bord externe est déprimé, est surmontée de l'*apophyse coracoïde* (XIII, *c*), petite saillie presque

1. Chauveau et Arloing; *Traité d'Anatomie comparée des animaux domestiques*, Paris, 1879, 3^e édit., p. 99.

sessile, qui se recourbe en dedans et qu'une rainure bien marquée sépare du rebord glénoïdien.

CLAVICULE. — Tigelle osseuse placée transversalement au-dessus du moignon de l'épaule; elle est le siège de nombreuses insertions musculaires. Les six muscles qui se fixent sur la clavicule forment trois plans superposés; les fibres des muscles ont à peu près la même direction dans chaque plan. On peut ainsi considérer la clavicule comme formant une intersection osseuse entre le delto-claviculaire et l'omo-basilaire, plan superficiel; entre le sous-clavier et le faisceau scapulo-claviculaire externe, plan moyen; entre le faisceau sterno-claviculaire du pectoral et le scapulo-claviculaire interne, plan profond.

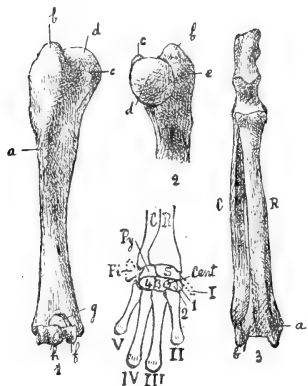


Fig. XIV. — 1, *Humérus droit* : face antérieure; — 2, *Extrémité supérieure de l'humérus droit* : face postérieure : a, Crête sous-trochitérienne ou pectorale; b, Trochiter; c, Trochin; d, Tête humérale; e, Insertion du sous-épineux; f, Trochléc humérale; g, Trou sus-trochléen; h, Condyle. — 3, *C. Cubitus droit* : face antérieure; R, *Radius droit* : face antérieure; — 4, *Carpe et métacarpe droits* : face dorsale : C, Cubitus; R, Radius; S, Scaphoïde; Py, Pyramidal; Pi, Pisiforme; Cent, Os central du carpe; 1, 2, 3, 4 Premier, second, troisième, quatrième métacarpaliens (Trapèze, Trapézoïde, Grand Os, Os crochu); — I, II, III, IV, V, métacarpaliens.

HUMÉRUS (fig. XIV, 1). — La diaphyse humérale, dont la portion distale est aplatie d'avant en arrière, présente dans sa portion proximale deux faces latérales par suite de la saillie du bord antérieur qui forme une *crête sous-trochitérienne* (XIV, a) ou *pectorale* étendue aux deux tiers supérieurs de l'os. Plus exactement, sur l'humérus en position, cette crête regarde en avant et en dehors. Le trou nourricier est petit et dirigé vers le coude près duquel il est situé sur la face interne.

L'extrémité supérieure de l'humérus est plus développée que l'inférieure. Elle présente en avant et

en dehors la *grosse tubérosité* ou *trochiter*; en arrière et en dedans, la *tête humérale* flanquée en avant du *trochin*. Le *trochiter* (XIV, 1, 2, b) est losangique, volumineux et se continue avec la crête sous-trochitérienne; son sommet dépasse le niveau de la tête humérale et forme la partie culminante de l'os; son bord externe est déprimé par l'insertion du sous-épineux (XIV, 2, e). Sa face dorsale est séparée de la tête humérale par une rainure antéro-

postérieure qui suit le col anatomique et qui est destinée, comme la coulisse bicipitale avec laquelle elle se continue, au tendon du biceps. La coulisse bicipitale est verticale et sépare les deux tubérosités.

Le *trochin* (XIV, 1, 2, *c*) est une petite saillie arrondie qui est placée au-devant de la tête humérale, au ras de la surface articulaire : celle-ci représente un tiers de sphère un peu allongé dans le sens vertical. Son axe est dirigé en arrière et en haut.

L'extrémité inférieure de l'humérus est élargie transversalement et un peu déjetée en avant; la surface articulaire comprend la *trochlée* et le *condyle*. L'enroulement de la trochlée est un peu plus étendu et l'écartement de ses lèvres est un peu plus grand en avant qu'en arrière; étroite en arrière, la trochlée s'élargit en avant. La lèvre interne dépasse légèrement le niveau inférieur de l'externe. Celle-ci, qui est très large en arrière, porte en avant, sur sa moitié interne, le condyle qui a la forme d'un segment de sphère allongé verticalement (XIV, 1, *h*); il s'ensuit que la gorge de la trochlée est oblique en avant et en dedans.

Les apophyses latérales, épicondyle et épitrochlée, sont à peine saillantes.

Les dépressions coronoïdienne et olécranienne se fusionnent pour former le *trou sus-trochléen* (XIV, 1, *g*) qui loge le bec de l'olécrâne dans l'extension et la tête du radius dans la flexion.

L'humérus a 4 cm. de long; 3 cm. 9 (Giebel); 3 cm. 5 (R. Saint-Loup).

Les deux os de l'avant-bras sont en état permanent de pronation forcée : leurs extrémités proximales sont fixées l'une au-devant de l'autre, la cupule du radius à la place de l'apophyse coronoïde du cubitus, leurs extrémités distales l'une à côté de l'autre, le radius en dedans du cubitus. Les deux os, incurvés concentriquement en arrière, ne jouissent que d'obscurs mouvements de glissement l'un sur l'autre : ils limitent deux gouttières longitudinales, l'une dorsale, qui regarde en avant et en dehors, pour les extenseurs; l'autre ventrale, tournée en dedans et en arrière pour les fléchisseurs. Le cubitus a 4 cm. 2 de long; 4 cm. (Giebel, R. Saint-Loup); le radius, 3 cm. 2; 3, 1 (Giebel).

CUBITUS. — Le cubitus est infléchi en S allongé : la diaphyse, convexe en avant, présente le long de la face antérieure une gouttière profonde dont la lèvre externe se termine un peu au-dessous de la

cavité sigmoïde par une petite saillie destinée au tendon du biceps. Le bord interne est tranchant et donne insertion au ligament interosseux.

L'extrémité supérieure forme presque le tiers de la longueur totale de l'os : elle mesure 1 cm. 3 du sommet de l'olécrâne à la partie inférieure de la petite cavité sigmoïde. Elle s'infléchit en avant à son union avec la diaphyse et se divise en deux portions à peu près égales, les cavités sigmoïdes et l'olécrâne (XIV, 3, C). La grande cavité sigmoïde a une lèvre externe plus étendue que l'interne; elle est profonde et forme plus d'une demi-circonférence quand le radius est en place; mais, sur le cubitus isolé, elle est incomplète par l'absence de l'apophyse coronoïde que remplace la petite cavité sigmoïde. Celle-ci est plane et s'allonge transversalement sur la face antérieure du cubitus au-dessous de la grande cavité sigmoïde.

L'olécrâne est une longue apophyse, aplatie transversalement dont les bords, sauf l'antérieur, sont épais et dont les faces, surtout l'interne, sont creusées de dépressions profondes pour les attaches musculaires.

L'extrémité carpienne du cubitus est grêle et cylindrique : elle est prolongée par une longue apophyse styloïde dont le bord interne s'articule avec le radius, tandis que l'externe offre une gouttière verticale au cubital postérieur.

RADIUS (fig. XIV, 3, R). — La face antérieure ou dorsale de la diaphyse est lisse et convexe; la face postérieure ou ventrale est divisée par une crête longitudinale donnant insertion au ligament interosseux en deux portions à peu près égales, l'une destinée aux extenseurs, l'autre aux fléchisseurs.

L'extrémité supérieure, un peu élargie transversalement, s'articule par une surface plane avec la petite cavité sigmoïde. Sa face supérieure, qui complète la grande cavité sigmoïde, est déprimée en cupule à sa partie moyenne pour recevoir le condyle et répond de chaque côté à la trochlée par un plan oblique. Sur le col du radius, on trouve en dedans une saillie rugueuse pour la portion antérieure du tendon du biceps.

L'extrémité carpienne, beaucoup plus volumineuse, s'articule avec l'apophyse styloïde du cubitus; elle est terminée par une petite mortaise qui regarde en arrière et en bas. L'apophyse styloïde est courte; elle dépasse toutefois un peu celle du cubitus. Les

faces sont sillonnées de gouttières tendineuses; sur la face dorsale, on trouve la gouttière des radiaux qui se dédouble au-dessus de l'apophyse styloïde (fig. XIV, 3, R, *a*); celle des extenseurs (*b*), qui est séparée de la précédente par une crête saillante; sur la face ventrale, la gouttière des fléchisseurs.

CARPE (fig. XIV, 4). — La première rangée du carpe comprend un gros *scaphoïde* (S) articulé avec le radius et un petit *pyramidal* (Py) en rapport avec le cubitus; l'os semi-lunaire manque chez les Caviidés¹. La face articulaire supérieure du scaphoïde forme un condyle convexe d'avant en arrière qui est complété en dehors par le pyramidal et limité en avant et en dedans par la saillie du tubercule du scaphoïde². La face interne est plane, triangulaire et s'articule avec l'apophyse styloïde du radius; la face externe, semi-lunaire, s'unit au pyramidal. La face inférieure présente dans sa moitié externe une concavité antéro-postérieure, complétée par le pyramidal et destinée à recevoir le grand os et l'os crochu: sa moitié interne est saillante et répond au trapèze et au trapézoïde.

La face antibrachiale du pyramidal présente sur sa partie externe une facette pour le pisiforme.

Le *pisiforme* (Pi) est placé de champ sur le bord interne du carpe et se dirige d'avant en arrière. La figure XIV le présente déjeté en dehors pour le montrer; en réalité, il n'est visible que sur la face palmaire du carpe. Son extrémité dorsale est étroite; elle s'engage entre l'apophyse styloïde du cubitus, à laquelle l'unit un ligament, et le pyramidal avec lequel il s'articule par une facette arrondie. Il s'élargit en se portant en arrière et se termine par un bord épais et vertical. Il présente deux faces: l'externe sillonnée par une dépression verticale; l'interne qui contribue à limiter avec le tubercule du scaphoïde la gouttière carpienne, dont la profondeur est ainsi beaucoup plus grande en dehors qu'en dedans.

La seconde rangée du carpe est formée de 4 métacarpaliens qui vont en augmentant de volume du premier ou radial (trapèze) au dernier ou cubital (os crochu), et de l'os central du carpe.

L'os *central* du carpe (Cent) est embrassé, chez les Caviidés par le 3^e métacarpien (Giebel); il est plus petit et plus rond que chez le

1. Giebel, *Bronn's Klassen*, etc., Lief. 23-24-25, p. 512, 1879. Le semi-lunaire est soudé au scaphoïde. Pouchet et Beauregard, *Traité d'Ostéologie comparée*, 1889, p. 164.

2. La main est décrite en pronation forcée, qui est sa position normale: elle est relativement plus grande chez le Cochon d'Inde (22 mm.) que chez le Dolichotes (R. Saint-Loup).

Lièvre. Il est inconstant et manque chez Agouti. On le trouve nettement chez *Cavia Cobaya*. C'est un petit osselet qui occupe, sur la face dorsale du carpe, une dépression creusée entre le 2^e et le 3^e métacarpalien, trapézoïde et grand os : il entre en contact en haut avec le scaphoïde, en bas avec la base du 3^e métacarpien.

MÉTACARPIENS (fig. XIV, 4). — Les métacarpies sont au nombre de cinq, mais le premier est atrophié et réduit à l'état d'une tige courte et grêle qui occupe le bord interne de la face palmaire du carpe. Il est uni par des ligaments lâches à la partie supérieure du trapèze et au bord inférieur du scaphoïde : il est mobile et se dirige obliquement en bas et en dehors.

La longueur des autres métacarpies est très inégale ; les deux médians sont les plus longs, avec légère prédominance du 3^e qui mesure un centimètre. Les deux extrêmes sont beaucoup plus courts : le 5^e, qui occupe le bord externe de la main, est un peu moins long que le 2^e et mesure 6 mm. Son extrémité proximale est élargie par une apophyse externe qui se prolonge en dehors de l'os crochu. La base des autres métacarpies, surtout celle du 3^e, est triangulaire à base dorsale et leur réunion donne au métacarpe la forme d'une gouttière qui continue la concavité carpienne. Leurs extrémités distales ou têtes sont, au contraire, placées sur le même plan transversal : elles sont renflées et creusées sur leur face palmaire de deux dépressions longitudinales qui logent les sésamoïdes métacarpo-phalangiens.

DOIGTS. — La main du Cobaye n'a que quatre doigts, formés chacun de trois phalanges dont la longueur varie comme celle des métacarpies auxquels elles correspondent. La phalange unguéale, qui est aussi longue que la phalangine, est incurvée vers la face palmaire et terminée en pointe. Elle est coiffée par l'ongle qui forme un cornet s'allongeant en griffe ; cette disposition a fait donner aux Caviidés le nom de *Subongulés*.

ARTICULATIONS DU MEMBRE SUPÉRIEUR.

1^o Articulation scapulo-humérale. — *Ligaments.* — La capsule articulaire s'insère d'une part sur le pourtour de la glène, qui ne possède pas de bourrelet glénoïdien, et sur le tubercule coracoïdien, dont la face externe appartient à la cavité articulaire ; de l'autre sur le col anatomique de l'humérus et sur la partie supérieure du trochiter et du trochin.

Elle est mince et renforcée par quelques trousseaux fibreux peu distincts. Le ligament *coraco-huméral* s'étend de la partie convexe ou externe de la coracoïde à la partie supérieure du trochiter; le ligament *gléno-huméral supérieur*, de la partie supérieure de la coracoïde au sommet du trochin. Il est séparé du précédent par le tendon du biceps. Le *gléno-huméral inférieur* renforce la partie inférieure de la capsule, étendu transversalement de la glène au col anatomique du l'humérus.

Le plus remarquable de ces ligaments accessoires est le *gléno-huméral moyen*, qui est isolé et traverse obliquement la cavité articulaire. Il forme un ruban nacré et aplati dont le sommet s'insère à la partie supérieure de la cavité glénoïde, en dehors de la base de la coracoïde, au-dessous du tendon du biceps. Il se porte dans l'intérieur de l'article en avant, en dedans et en bas, appliqué sur la moitié antérieure de la tête humérale et s'insère à la base du trochin. Il délimite avec le gléno-huméral supérieur le *foramen orale*, dans lequel s'engage le tendon du sous-scapulaire.

Le tendon du biceps, après avoir traversé la gouttière bicipitale qui est fermée par des fibres transversales dépendant du gléno-huméral supérieur, chemine dans la gouttière intra-articulaire qui est creusée à la base du trochiter, puis se porte transversalement vers la glène en contournant la tête de l'humérus. Il croise le gléno-huméral moyen près de son insertion et se fixe au-dessus de lui à la partie supérieure de la cavité glénoïde, en dehors de la coracoïde (fig. X, c), au-dessous du coraco-huméral.

Rapports. — La capsule articulaire de l'épaule est complètement entourée par un manchon musculaire formé par endroits de plusieurs couches. En contact immédiat avec elle on trouve : en avant, le sous-scapulaire; en haut, le sus-épineux qui couvre son quart supérieur; en arrière, le sous-épineux et le petit rond; en bas, la longue portion du triceps dont le bord externe, large et musculaire dès son origine, remplit tout l'espace qui sépare le sous-scapulaire du petit rond.

2° *Ligaments claviculaires.* — L'extrémité interne de la clavicule est reliée au sommet de l'épisternum par le *ligament claviculaire interne*, qui représente restée à l'état fibreux la plus grande étendue de l'os. Son extrémité externe est fixée à l'omoplate par deux ligaments. Le ligament externe ou spinal se fixe à l'extrémité inférieure de l'épine scapulaire, au-devant de l'épine récurrente ou crochue;

le ligament interne ou coracoïdien s'attache au sommet de l'apophyse coracoïde. Le tendon du sus-épineux passe dans l'angle que forment ces deux ligaments.

3° *Articulation du coude. — Ligaments.* — La capsule articulaire mince s'insère sur les tubérosités et au-dessus du trou sus-trochléen de l'humérus et au pourtour des surfaces encroûtées de cartilage des deux os de l'avant-bras. Il faut noter l'absence du ligament annulaire par suite de la fixité de la tête du radius au-devant du cubitus dont elle remplace l'apophyse coronoïde. Les ligaments latéraux sont au nombre de deux de chaque côté; les ligaments antérieurs se fixent sur les côtés de la tête du radius; les ligaments postérieurs ou olécraniens sont plus longs, et, par suite de l'allongement de l'olécrâne, prennent insertion sur la partie moyenne de ses faces, à une certaine distance de la cavité articulaire.

4° *Union des deux os de l'avant-bras.* — Cette union, qui ne laisse entre le radius et le cubitus que d'obscurs mouvements de glissement latéral, est assurée au niveau de leurs extrémités (articulations radio-cubitales supérieure et inférieure) par des ligaments interosseux et sur l'étendue de leurs diaphyses par une membrane interosseuse étroite et peu puissante. L'articulation radio-cubitale supérieure n'a pas de synoviale; après leur séparation, les surfaces articulaires sont tomenteuses par suite de la déchirure du ligament interosseux. Même disposition pour l'inférieure.

5° *Articulation radiocarpienne et articulations de la main.* — Le *ligament latéral externe* de l'articulation radio-carpienne est étendu de l'extrémité inférieure du radius au scaphoïde et à la base du 1^{er} métacarpien rudimentaire. Le *ligament latéral interne* embrasse l'apophyse styloïde du cubitus, d'une part, et se fixe de l'autre au grand os, à l'os crochu et au pisiforme; il envoie une expansion au cartilage cubital. Le ligament palmaire est plus épais que le dorsal. Le ligament triangulaire, interposé entre le cubitus et le carpe, n'existe pas.

Les os du carpe sont unis entre eux par des trousseaux fibreux, plus épais sur la face palmaire que sur la face dorsale, qui ne méritent pas de description spéciale.

On trouve des ligaments interosseux entre le bord supérieur du scaphoïde et du pyramidal, entre les métacarpaliens, sur leur bord inférieur, près de la face palmaire.

Le pisiforme, outre son ligament supérieur, est uni à la face

palmaire de la base du 5^e métacarpien par un puissant ligament qui prend insertion sur son bord inférieur.

Le *cartilage cubital* occupe la région cubitale du talon de la main. Il a une forme semi-lunaire et se dirige en bas et en dehors. Sa convexité est en rapport avec la peau qu'il soulève; sa concavité, remplie d'un peloton graisseux, couvre le canal carpo-métacarpien. Son bord supérieur longe le pisiforme, son extrémité distale touche le rudiment du 1^{er} métacarpien auquel il est uni par des fibres ligamenteuses. Son extrémité proximale reçoit l'expansion du ligament latéral interne de l'articulation radio-carpienne, et se fixe par des trousseaux fibreux au bord interne du carpe.

Les métacarpiens sont unis au métacarpe par des ligaments dorsaux, palmaires et latéraux; ils sont unis entre eux, au niveau de leurs bases, par quelques fibres périphériques, mais surtout par des ligaments interosseux, au niveau de leurs têtes par quelques brides fibreuses.

Les *articulations métacarpo-phalangiennes* présentent deux petits sésamoïdes au-dessous de la tête de chaque métacarpien : leurs capsules sont renforcées par deux ligaments latéraux. Les articulations des deux premières phalanges n'ont pas de sésamoïdes : celles des deux dernières possèdent un petit sésamoïde au-dessous de la tête de la 2^e phalange. Mêmes capsules et mêmes ligaments latéraux très réduits.

C'est entre la 2^e et la 3^e phalange que siège le *ligament dorsal élastique* qui prend naissance sur le dos de la 2^e phalange par deux chefs latéraux qui viennent converger sur la face dorsale de la 3^e. Tant que ce ligament existe, la 3^e phalange est maintenue en extension forcée sur la seconde.

V. — MEMBRE PELVIEN

OS ILIAQUE (fig. XV). — Étroit et allongé parallèlement au sacrum. La face dorsale de l'ilion regarde en haut et un peu en dehors : elle est concave d'avant en arrière et divisée par deux lignes mousses qui partent du *tubercule du droit antérieur* (XV, b), au-devant de la cavité cotyloïde pour aboutir aux deux extrémités du bord antérieur ou épines iliaques antérieures. L'*épine externe* (XV, a) est surtout saillante et épaisse. Le bord antérieur est court et mince : l'inférieur est déjeté en dedans et limite avec la ligne oblique

externe une bande osseuse étroite qui regarde en bas. Le bord supérieur répond au sacrum par son tiers moyen ; le tiers antérieur est libre, le tiers postérieur appartient à l'échancrure sciatique.

La face interne de l'ilion est également divisée en trois parties ; la partie moyenne est rugueuse jusqu'au voisinage du bord inférieur pour s'articuler avec le sacrum ; l'antérieure, déjetée en dehors et légèrement déprimée, forme la fosse iliaque interne ; la postérieure ou surface innommée se retrécit pour s'unir au pubis et à l'ischion.

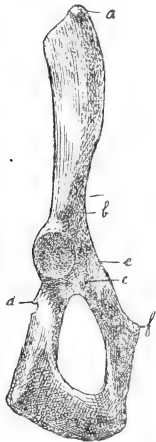


Fig. XV. — Os iliaque droit; face externe. — *a*, Epine iliaque antéro-externe; *b*, Tubercule du droit antérieur; *c*, Trou ischio-pubien; *d*, Epine sciatique; *e*, Eminence ilio-pectinée; *f*, Angle du pubis.

La *cavité cotyloïde*, hémisphérique, est orientée en dehors; sa surface articulaire est continue : le sourcil cotyloïdien est faiblement déprimé aux deux extrémités du diamètre vertical. En avant il est rugueux et séparé par une rainure verticale du tubercule du droit antérieur (XV, *b*). L'arrière-fond de la cavité communique avec l'extérieur par un canal dont l'orifice ou *trou ischio-pubien* (XV, *c*) s'ouvre au-devant du trou sous-pubien. La branche descendante du pubis est plate : elle se dirige obliquement en bas, en arrière et en dedans. Sur le bord pectinéal qui est tranchant siège, près de la cavité cotyloïde, l'*éminence ilio-pectinée* (XV, *e*). Ce bord devient transversal pour former avec la branche horizontale du pubis l'angle du pubis qui est droit (XV, *f*). La branche horizontale est mince et plus étroite que la précédente. Son bord interne mesure 13 mm. de long; il est rugueux pour former la symphyse pubienne et s'élargit au-devant de l'angle ischio-pubien. L'*ischion*, dont les deux branches sont coudées à angle

droit, est aplati comme le pubis, mais plus large et plus épais surtout au niveau de la tubérosité. Sa face externe est parcourue par deux lignes mousses qui convergent vers la cavité cotyloïde et qui viennent l'une de la tubérosité de l'ischion, l'autre de l'angle ischio-pubien. La face interne est lisse et concave. Les bords de l'ischion sont rugueux; on trouve près du cotyle, sur la branche horizontale, l'*épine sciatique* (XV, *d*), qui est dirigée en arrière et suivie d'une échancrure arrondie destinée au tendon de l'obturateur interne.

Le trou sous-pubien est oblong, à grand axe dirigé en arrière et en bas; son pourtour est continu et tranchant, sauf dans sa por-

tion antérieure. La gouttière sous-pubienne est remplacée par une dépression peu marquée du rebord osseux.

FÉMUR (fig. XVI). — La diaphyse est épaisse, presque rectiligne, aplatie d'avant en arrière. Les deux faces et le bord interne sont lisses: ce dernier porte à mi-hauteur le trou nourricier dirigé en haut. Le bord externe est rendu tranchant dans sa moitié supérieure par la *crête sous-trochantérienne* (XVI, *c*) ou 3^e trochanter, qui est rudimentaire chez *Cavia*, comme chez *Arctomys*, tandis qu'elle atteint un grand développement chez d'autres Rongeurs (*Sciurus*, *Bathyergus*) ou fait défaut chez plusieurs autres (*Rhizomys*, *Spalax*, *Xerus*)¹.

L'extrémité supérieure est un peu inclinée en dedans. La tête fémorale, portée par un col court et étroit, se dirige en haut et en dedans: elle forme les deux tiers d'une sphère un peu échancrée en bas et en arrière. Le *grand trochanter*, volumineux, dépasse le niveau de la tête fémorale. Son bord supérieur porte en avant trois crêtes convergentes (XVI, *e*) destinées au moyen fessier. La base se continue avec la crête sous-trochantérienne, et présente au niveau de cette union un tubercule dirigé en avant (XVI, *a*), qui donne insertion au *scansorius*. En arrière le grand trochanter est uni par une crête mousse au petit trochanter (XVI, *b*), qui est assez développé. La cavité digitale excave profondément la face interne du grand trochanter.

L'extrémité inférieure est plus volumineuse que la supérieure. Les condyles, dont la saillie est très prononcée, sont séparés par une échancrure peu profonde; l'interne est un peu plus long et descend un peu plus bas que l'externe. Leur face supérieure présente une dépression pour les sésamoïdes des jumeaux. La trochlée est longue, étroite et profonde; de l'échancrure intercondylienne elle se porte en avant et en haut en décrivant une courbe régulière dont l'extrémité fait une saillie prononcée au devant de la diaphyse.

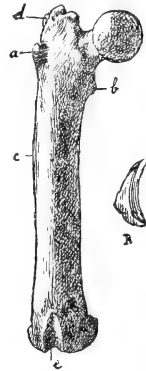


Fig. XVI. — *Fémur droit, face antérieure.* — *a*, Tubercule du *Scansorius*; *b*, Petit trochanter; *c*, Crête sous-trochantérienne (3^e trochanter); *d*, Grand trochanter; crêtes du moyen fessier; *e*, Trochlée fémorale; R, Rotule droite, face interne.

1. *Bronn's Klassen und Ordnungen des Thier-Reichs*, Leipzig, Lief. 27, 1884, p. 592.

Le fémur a 4 cm. 6 de long : 4,2 (Remy Saint-Loup.)

La *rotule* (fig. XVI, *r*) est un osselet allongé, curviligne, dont la face postérieure concave verticalement et convexe dans le sens transversal se moule sur la trochlée fémorale. Sa face antérieure rugueuse et convexe présente un tubercule près de l'extrémité inférieure. La rotule mesure 8 mm. de long.

Le tibia et le péroné sont soudés chez le Cobaye adulte comme chez plusieurs Rongeurs; mais chez tous ils sont séparés dans le jeune âge (Giebel).

Le TIBIA (fig. XVII, *T*) est plus long que le fémur ¹. Il mesure 5 cm. et s'incurve en S allongé dans le plan sagittal, de telle sorte que son extrémité supérieure, qui est beaucoup plus volumineuse que l'inférieure, a une légère obliquité en haut et en arrière; elle s'incline en même temps un peu en dehors, tandis que l'inférieure s'incline en dedans. Les cavités glénoïdes, séparées par une dépression antéro-postérieure, sont inégales, convexes d'avant en arrière et un peu concaves transversalement : l'externe est plus arrondie et plus convexe d'avant en arrière que l'interne qui est semi-lunaire. Elles se relèvent sur les côtés de la dépression médiane pour former les épines du tibia.

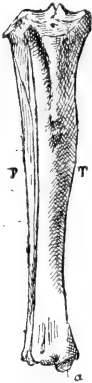


Fig. XVII. — T, *Tibia* droit : face antérieure. — a, Malléole tibiale; — P, Péroné droit : face antérieure.

La moitié proximale de la diaphyse est triangulaire. Son bord antérieur, élargi au-dessous du plateau tibial, devient tranchant jusqu'au tubercule antérieur du tibia qui siège à l'union du tiers supérieur avec le tiers moyen de l'os. La face externe est fortement excavée : l'interne est divisée en deux plans par une ligne mousse verticale. La face postérieure, assez étroite, porte le trou nourricier qui est dirigé en bas.

Dans la moitié inférieure du tibia, les bords s'effacent et l'os prend un aspect cylindrique; au-dessus de l'extrémité inférieure il s'aplatit d'avant en arrière. Cette extrémité est petite, rectangulaire et dirige directement en bas la mortaise astragalienne que divise

1. Remy Saint-Loup admet que chez le Cobaye la jambe est égale à la cuisse en longueur : le système tibia-péroné du Cobaye n'aurait que 4,3 (*loc. cit.*, 351). J'ai constaté au contraire que le tibia avait 4 mm. de plus en longueur que le fémur.

une crête mousse oblique en avant et en dehors. Le pourtour de la mortaise, qui est plus saillant en avant qu'en arrière, en dedans qu'en dehors, présente la *malléole tibiale* (XVII, T, a) à la partie interne du bord postérieur et trois gouttières verticales. Deux sont destinées aux tendons et occupent : l'une le bord interne, l'autre le bord postérieur; la 3^e occupe le bord externe et reçoit le péroné.

Le PÉRONÉ (fig. XVII, P) est aussi long et plus droit que le tibia dont il ne suit pas les inflexions. Dans ses trois quarts supérieurs, c'est une mince lamelle pliée longitudinalement sur elle-même et placée en arrière et en dehors du tibia, de telle sorte que sa face superficielle convexe continue le niveau de la face externe de cet os. Sa concavité tournée en dedans ébauche avec la face postérieure du tibia une loge pour les muscles profonds de la jambe. En haut, la lamelle péronière s'étale d'avant en arrière et se soude à la partie externe du plateau tibial : elle est prolongée en avant et en dehors par une courte apophyse qui donne insertion aux péroniers. Le quart inférieur du péroné se rétrécit et se soude au tibia; il est terminé par une extrémité malléolaire un peu renflée qui ne dépasse pas le niveau de la mortaise tibiale à laquelle elle est unie.

PIED (fig. XVIII). — Le pied du Cobaye subit, comme chez *Dasyprocta*, une réduction des orteils portant sur le 1^{er} et le 5^e orteil. Le rudiment de ce dernier, qui persiste encore chez *Hydrochoerus*, sous la forme d'un noyau osseux adjacent à la base du 4^e métatarsien, a lui-même disparu, et il ne reste que les trois doigts moyens. Quelques Rongeurs (*Castor*, *Érèthizon*, *Spermophilus*) possèdent un 6^e orteil, articulé avec l'os tibial. Il manque chez le Cobaye, comme sur le plus grand nombre de ces animaux ¹.

Malgré la réduction du métatarse, qui peut atteindre dans d'autres espèces (*Dipodidés*) un degré encore plus avancé, le nombre des éléments du tarse n'est pas altéré et il y a moins de différences, comme le fait remarquer le Prof. Giebel ², dans la disposition des os du tarse que dans celle des os du carpe.

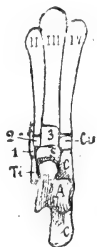


Fig. XVIII. — *Pied droit : face dorsale.* — A, Astragale; C, Calcaneum; Ti, Tibial; S, Scaphoïde; Cu, Cuboïde; 1, 2, 3, Premier, Deuxième, Troisième Cunéiformes; II, III, IV, Métacarpiens.

1. *Bronn's Klassen und Ordnungen*, etc., 1885, Lief. 28, p. 616.

2. *Bronn's Klassen*, etc., Lief. 28, p. 605.

Le pied du Cobaye comprend le calcanéum, l'astragale, le scaphoïde, le cuboïde, les trois cunéiformes, le tibial, les trois métatarsiens et leurs phalanges.

Calcaneum. — Le calcanéum est étroit et allongé. La face externe, à peine marquée, et le bord inférieur, plus large, sont lisses et rectilignes. La face interne présente une partie postérieure non articulaire, qui est plane et taillée obliquement en bas et en dedans. Vers le milieu du bord supérieur s'élève la facette astragalienne externe qui est arrondie, un peu convexe d'avant en arrière et regarde en avant et en haut. Elle est complétée par la facette astragalienne interne qui est plane, horizontale, située plus en avant que l'externe et sur un niveau inférieur, portée par la petite apophyse du calcanéum qui naît de la face interne de l'os près de son bord inférieur. Cette apophyse, transversalement dirigée en dedans, est nettement détachée de l'os par une gouttière qui creuse obliquement son bord postérieur pour loger le tendon du fléchisseur des orteils. C'est grâce à la saillie de cette apophyse et à l'évidement de la face interne du calcanéum, en arrière des facettes astragaliennes, que l'extension du pied sur la jambe peut atteindre la direction rectiligne. La malléole tibiale, qui est rejetée à la partie postéro-interne de la mortaise tibiale, et qui dépasse seule le niveau de la surface articulaire, descend, dans l'extension forcée, derrière la petite apophyse du calcanéum.

Au-devant des facettes astragaliennes, on trouve la face interne de la grande apophyse du calcanéum. Celle-ci se termine par la facette cuboïdienne qui est tournée en avant et en dedans et se dirige un peu obliquement en bas et en dedans. Elle est concave dans le même sens et légèrement convexe transversalement.

Le bord postérieur du calcanéum, court, vertical, triangulaire à base inférieure, donne insertion au tendon d'Achille.

Astragale. — L'astragale, très aplatie, offre sa configuration classique. La trochlée est profonde et présente un enroulement beaucoup plus étendu en arrière qu'en avant. La gorge siège plus près du bord interne de telle sorte que la lèvre externe est plus longue et plus oblique tandis que la lèvre interne est courte et presque verticale.

Les facettes calcanéennes répondent par leur forme et leur situation aux facettes astragaliennes du calcanéum; l'externe, plus grande, est fortement concave d'avant en arrière, tandis que l'in-

terne est plane et située sur un niveau inférieur. Le bord interne de l'astragale est plus élevé que le bord externe.

La tête de l'astragale, segment de sphère allongé transversalement, est portée par un col à peine rétréci; elle est située dans la direction du bord interne de l'os et s'incline même un peu en avant et en dedans.

Scaphoïde. — Le scaphoïde est remarquable chez le Cobaye, comme chez *Lepus*, *Pedetes*, *Dasyprocta* (Giebel), par une longue apophyse grêle qui se détache de sa face plantaire et se porte horizontalement en avant.

Le scaphoïde s'articule en arrière avec la tête de l'astragale par une surface concave allongée transversalement; en avant avec le méso et l'ecto-cunéiforme par deux surfaces continues et inégales, l'externe plus grande que l'interne. En dedans, il offre à l'ento-cunéiforme une petite facette concave; en dehors une facette au cuboïde.

Cuboïde. — Petit, triangulaire, à base supérieure. Sa face interne présente une surface articulaire pour l'ecto-cunéiforme et en arrière une surface plus petite pour le scaphoïde. Le sommet du cuboïde descend vers la plante du pied en longeant l'apophyse inférieure du scaphoïde. Son bord antérieur, allongé verticalement, s'unit au 4^e métatarsien; son bord postérieur s'articule avec le calcanéum par une facette qui est tournée en arrière et en dehors; elle est convexe verticalement et légèrement concave transversalement.

Cunéiformes. — Chez tous les Rongeurs, l'ento-cunéiforme est le plus long et le méso-cunéiforme le plus petit de ces trois os (Giebel).

L'ento-cunéiforme est un os allongé, occupant le bord interne du pied. Libre en dedans, il s'articule en dehors et d'avant en arrière avec le 2^e métatarsien, le méso-cunéiforme et le scaphoïde. En arrière, il est uni à l'extrémité distale de l'os tibial.

Le méso-cunéiforme, très réduit, s'articule en avant avec l'extrémité postérieure du 2^e métatarsien, en dedans avec l'ento-cunéiforme, en dehors avec l'ecto-cunéiforme, en arrière avec le scaphoïde.

L'ecto-cunéiforme a la forme d'un prisme dont les bases triangulaires s'articulent, l'antérieure avec le 3^e métatarsien, la postérieure avec le scaphoïde. Sa face interne répond au 2^e métatarsien et au méso-cunéiforme, la face externe au 4^e métatarsien par une petite surface et au cuboïde par sa plus grande étendue. La face dorsale, quadrilatère, appartient au dos du pied.

Tibial. — L'os tibial est fréquent chez les Rongeurs. Sur 24 genres examinés, Giebel¹ l'a constamment trouvé, quoique réduit, sauf chez le Lièvre.

Chez le Cobaye (fig. XVIII, *Ti*), c'est un os aplati, un peu renflé en arrière, qui est placé de champ le long du bord interne du pied, derrière l'ento-cunéiforme, auquel il est uni par son extrémité distale. Sa face interne est libre, sa face externe répond par une petite surface au scaphoïde et plus longuement à la tête de l'astragale dont elle atteint le col.

Les *métatarsiens* (fig. XVIII : II, III, IV) sont des os longs, volumineux, aplatis et un peu incurvés vers la face plantaire. Chez le Cobaye, comme chez *Dasyprocta* et *Hydrochœrus*, le 3^e est un peu plus long que les autres; il mesure un centimètre et demi chez le Cobaye adulte. Leur extrémité proximale est cunéiforme à base dorsale; celle du 2^e est comprise comme à l'ordinaire dans une mortaise formée par les trois cunéiformes; le 3^e métatarsien s'articule avec l'ecto-cunéiforme et le 4^e avec le cuboïde. Leur tête, comme celle des métacarpiens, porte deux dépressions plantaires pour les sésamoïdes métatarso-phalangiens.

Les *phalanges*, au nombre de trois pour chaque doigt, sont plus fortes qu'à la main, la face plantaire de la tête de la 2^e phalange est déprimée par un sésamoïde; la phalange unguéale est plus allongée.

ARTICULATIONS DU MEMBRE INFÉRIEUR.

1^o *Articulations du bassin.* — *Symphyse pubienne.* — Chez le mâle, les deux surfaces pubiennes sont étroitement unies par le fibro-cartilage interosseux, qui est le véritable moyen d'union de l'articulation complétée par des ligaments périphériques, étendus transversalement d'un os à l'autre, plus épais sous l'arcade pubienne.

Chez la femelle gravide, dès la première période de la gestation, la symphyse se relâche et permet un écartement de 3 à 4 millimètres entre les pubis. Au moment de la parturition, l'écartement atteint 25 millimètres. Les trousseaux fibreux périphériques s'épaississent sur le plan ventral et sur le plan dorsal formant un ligament supérieur et un ligament inférieur plus distincts. Une double cavité latérale se creuse dans le fibro-cartilage interosseux dont la por-

1. *Bronn's Klassen*, Lief. 28, 1883, p. 607.

tion médiane constitue une cloison complète adhérent par son pourtour aux ligaments périphériques.

Symphyse sacro-iliaque. — Les surfaces articulaires encroûtées de cartilage forment sur l'aile du sacrum et le tiers postérieur de la surface interne de l'ilion une bande horizontale qui suit leur bord inférieur, se recourbe en s'élargissant sur leur extrémité postérieure et se prolonge un peu sur leur bord supérieur. La capsule articulaire, renforcée en avant par les ligaments périphériques, est mince à la partie dorsale, qui est en rapport avec le ligament interosseux.

Les moyens d'union sont constitués par des *ligaments périphériques* formés de fibres rayonnant du pourtour de l'aile du sacrum vers l'ilion. Ils sont surtout résistants et serrés à la partie antérieure de l'articulation, plus lâches et plus minces en arrière et en haut.

Le ligament *sacro-iliaque antérieur* est le pivot de l'articulation; il forme une bande épaisse, concave en arrière.

Le *ligament interosseux* occupe la dépression qui est creusée sur l'aile du sacrum au-dessus de la surface articulaire, et répond à une saillie de l'ilion. Il est constitué par un paquet de graisse rougeâtre traversée par quelques fibres conjonctives. Sa résistance est minime.

Le *ligament ilio-lombaire* est une bandelette nacrée étendue très obliquement du sommet de l'apophyse costiforme de la sixième vertèbre lombaire à la partie antéro-inférieure de l'ilion, près de la surface articulaire. Il forme le bord externe épaissi du ligament inter-transversaire que l'on trouve entre les autres vertèbres.

La symphyse sacro-iliaque jouit d'une certaine mobilité, même chez le mâle; le sacrum bascule de haut en bas autour d'un axe passant par le ligament sacro-iliaque antérieur. Chez la femelle gravide, la laxité des ligaments donne une étendue plus grande à ce déplacement vertical auquel s'ajoute un léger déplacement en masse du sacrum vers le plan dorsal et un écartement du bord supérieur des ilions.

Le *bassin* forme un long conduit dont les parois très incomplètes, surtout en avant, jouissent d'une mobilité qui s'exagère au moment de la parturition. La paroi supérieure est constituée par le sacrum et les ilions, le coccyx, et les muscles ischio-coccygiens qui remplacent les ligaments sacro-sciatiques; les parois latérales, très étroites en avant, au niveau du plan incliné des ilions, forment dans leur moitié postérieure, face interne des ischions et trous sous-pubiens, une gouttière antéro-postérieure. La paroi inférieure n'est

représentée que par la symphyse pubienne dont les deux plans osseux limitent vers le bassin, chez le mâle, un angle dièdre très aigu, qui s'élargit chez la femelle gravide.

L'angle sacro-vertébral est presque nul chez le mâle et mesure 170°; chez la femelle, il est plus petit et peut être évalué à 150°.

On peut apprécier, par les exemples suivants, l'influence qu'exerce sur l'agrandissement des diamètres pelviens, la mobilité normale des symphyses, la flexibilité du rachis coccygien et la gestation.

Cobaye ♂ : 500 grammes. Déroit inférieur.

Le diamètre biischiatique, mesuré entre les tubérosités, de 9 millimètres peut arriver à 12 millimètres.

Le diamètre antéro-postérieur, mesuré de l'arcade pubienne à la face antérieure du coccyx, de 1 centimètre peut atteindre 16 millimètres.

Cobaye ♀ : dix jours de gestation : 700 grammes.

Le diamètre biischiatique, de 1 centimètre, arrive par la dilatation à 15 millimètres : le diamètre antéro-postérieur, de 1 centimètre, atteint 22 millimètres.

2° *Articulation coxo-fémorale.* — Le sourcil cotyloïdien est muni sur tout son pourtour d'un bourrelet fibro-cartilagineux qui suit les dépressions supérieure et inférieure du rebord osseux sans les combler. On a vu que l'échancrure ischio-pubienne n'existe pas, et qu'elle est remplacée par un trou ischio-pubien s'ouvrant au-devant du trou sous-pubien.

Malgré le léger agrandissement de la cavité cotyloïde par le bourrelet fibro-cartilagineux, la tête fémorale dépasse notablement les limites de cette cavité surtout en haut et en avant. L'axe du col fémoral fait un angle à sinus antérieur, de 100° environ, avec l'axe de l'os iliaque. La capsule articulaire s'insère au pourtour de la cavité cotyloïde en dehors du bourrelet; elle se confond avec lui à la partie antérieure. Sur le col fémoral, son insertion reste éloignée de 1 à 2 millimètres du cartilage articulaire; le plus grand éloignement répond au bord inférieur du col, le plus petit à son bord supérieur.

Il est difficile de distinguer dans sa structure des faisceaux de renforcement; le ligament de Bertin, notamment, n'existe pas, mais l'épaisseur de la capsule est plus grande à la partie dorsale et à la partie antérieure de l'articulation.

Le *ligament rond*, qui est constant, mesure 2 mm. de long. Sa base, aplatie verticalement, s'insère à la partie postérieure de l'ar-

rière-fond du cotyle. Il se porte en haut, en avant et en dehors, et se rétrécit pour s'insérer à la dépression de la tête fémorale.

Sa résistance est très grande. Chez l'adulte, il supporte sans se rompre des poids de 800 à 850 grammes.

3° *Articulation du genou. — Ligaments.* — L'insertion fémorale de la capsule articulaire commence au-dessus de la trochlée, descend obliquement au-dessous des tubercules des condyles en s'éloignant un peu des lèvres de la trochlée et remonte sur la face postérieure du fémur en suivant les surfaces articulaires des condyles. Elle se fixe en avant sur la rotule, en bas sur le tibia, à la limite des surfaces encroûtées de cartilage. Au-dessous de la rotule elle tapisse la face profonde du tendon rotulien dont elle est séparée au-dessus du tibia par une masse graisseuse. Elle adhère au pourtour des fibro-cartilages intra-articulaires.

Le tendon rotulien est un puissant trousseau fibreux aplati et nacré, qui s'étend du sommet de la rotule à la partie antérieure du tibia, au devant du plateau articulaire. Il mesure 4 cm. de long sur 3 mm. de large et 2 mm. d'épaisseur.

La capsule est renforcée latéralement par les *ligaments rotuliens* et les tendons de certains muscles. Le ligament rotulien interne fait corps avec elle. Il forme une bandelette qui s'insère sur le condyle interne au-dessous du jumeau et se porte obliquement vers la moitié inférieure de la rotule. On peut considérer comme un appareil de renforcement superficiel le tendon membraneux de la portion antérieure du droit interne qui se fixe au bord interne de la rotule et du tendon rotulien.

Le ligament rotulien externe est un cordonnet fibreux, distinct de la capsule articulaire, qui va du sésamoïde du jumeau externe à la partie externe et inférieure de la rotule en passant au-dessus de l'insertion supérieure du ligament latéral externe du genou. Il est renforcé par un faisceau fibreux venant du tendon du jumeau lui-même.

La portion supérieure du tendon du biceps fait l'office d'un appareil de renforcement superficiel qui se fixe au tiers inférieur de la rotule.

La face postérieure de la capsule offre, au-dessus de la tête du péroné, un orifice circonscrit par des trousseaux fibreux pour le passage du tendon du poplité.

Le *ligament latéral externe* du genou est un cordonnet plat et nacré qui se fixe sur la face externe du condyle externe, un peu au-devant du jumeau. Il se porte en bas et un peu en arrière et

s'insère sur la partie externe de la tête du péroné à la base de l'apophyse oblique (fig. XVII, P).

Le *ligament latéral interne* se fixe sur le milieu de la face interne du condyle au-dessous du jumeau. Il est plus vertical et plus long que le ligament externe et se fixe sur la face interne du tibia.

Le *ligament adipeux* s'insère, comme à l'ordinaire, à la partie antérieure de l'espace intercondylien.

Les *ligaments croisés*, très résistants, ont leur disposition ordinaire.

Les *fibro-cartilages intra-articulaires* ont l'un et l'autre la même forme en C.

Leurs cornes antérieures et postérieures sont épaissies pour contrebalancer la convexité sagittale des cavités glénoïdes du tibia.

L'interne s'insère aux deux extrémités de l'espace interglénoïdien.

L'externe n'a qu'une insertion tibiale derrière l'insertion antérieure du ménisque interne. En arrière, il reste indépendant du tibia et se termine par un faisceau oblique en haut et en dedans, sous-jacent à la capsule articulaire, qui se fixe à la partie externe du condyle interne derrière le ligament croisé postérieur. C'est un bel exemple du *faisceau accessoire postérieur*, bien décrit récemment chez l'homme par Kazzander ¹.

Les deux ménisques sont unis en avant par le *ligament transverse*.

4° *Articulation tibio-tarsienne*. — Les ligaments externes comprennent : un ligament *péronéo-calcanéen* et un ligament *péronéo-astragalien*. Le premier assez épais, oblique en arrière et en dedans, est étendu de l'extrémité inférieure du péroné au bord supérieur de la portion rétro-articulaire du calcaneum. Ce ligament, une fois sectionné, on trouve le *péronéo-astragalien*, formé de fibres plus courtes qui s'arrêtent sur le bord externe de l'astragale. Un faisceau grêle se porte très obliquement en arrière et en dedans et se fixe à la partie postérieure de l'astragale (*ligament péronéo-astragalien postérieur*).

En dedans on trouve un trousseau fibreux naissant du sommet de la malléole tibiale et se dirigeant en bas et en avant.

Les fibres superficielles s'insèrent au calcaneum (*lig. tibio-calcanéen*) ; les fibres profondes s'arrêtent sur le bord interne de l'astragale (*lig. tibio-astragalien*).

En arrière la capsule articulaire est mince ; en avant elle est

1. Kazzander, *Osservazioni sull' anatomia dell' articolazione del ginocchio nell' uomo*, *Anatomie Anzeiger*, 1893.

renforcée par des fibres assez nombreuses à direction irrégulière.

5° *Articulations du pied.* — L'astragale est unie au calcanéum : par la double articulation astragalo-calcanéenne qui est munie d'une capsule mince ; par un ligament interosseux placé entre les surfaces articulaires de chacun des deux os ; par un ligament *calcanéo-astragalien supérieur*. Celui-ci est une bandelette nacrée, oblique en dehors et un peu en avant, qui s'étend de la partie supérieure du col de l'astragale à la partie voisine de la grande apophyse du calcanéum.

Au-dessous de l'astragale, qu'il faut enlever pour voir ce ligament, on trouve le *ligament calcanéo-tibial*, qui complète la partie inférieure de l'articulation astragalo-scaphoïdienne. C'est une lame nacrée, de forme triangulaire obliquement étendue en dehors et un peu en avant de la petite apophyse du calcanéum à l'os tibial. Son bord antérieur, qui longe le scaphoïde, est libre et représente la base du triangle : le bord externe s'insère sur le tibial, l'interne sur l'apophyse du calcanéum. Ces deux bords se rapprochent en arrière pour former le sommet du triangle.

Le calcanéum est uni au cuboïde par le ligament *calcanéo-cuboïdien supérieur*, et par le grand *ligament calcanéo-cuboïdien inférieur*, qui s'insère sur toute la face inférieure du calcanéum et se fixe au cuboïde et à l'extrémité postérieure du 4^e métatarsien.

On trouve des ligaments moins importants, réduits à quelques fibres, entre le tibial et le premier cunéiforme, entre les cunéiformes, le scaphoïde et le cuboïde, entre la base des métatarsiens et les os du tarse ; ces ligaments sont dorsaux et plantaires.

Il faut signaler les ligaments interosseux qui unissent entre eux les métatarsiens.

Les articulations métatarso-phalangiennes présentent chacune deux sésamoïdes au-dessous de la tête des métatarsiens. Elles ont ainsi que les articulations des phalanges entre elles, une capsule renforcée par quelques fibres latérales. Les ligaments dorsaux élastiques sont très peu apparents. L'articulation des premières phalanges avec les secondes est dépourvue de sésamoïde : celle des deuxièmes avec les troisièmes en présente un qui siège au-dessous de la tête de la deuxième phalange.

(A suivre.)

BIBLIOGRAPHIE

Traité d'histologie pratique, par J. RENAUT, professeur d'anatomie générale à la Faculté de médecine de Lyon. Paris. Ruelf et Cie.

Je suis heureux de souhaiter la bienvenue à l'ouvrage magistral que vient d'achever M. J. RENAUT.

Dès à présent, tout travailleur a sous la main un livre qui traite à fond de la structure des êtres supérieurs (*la plupart* des organes y sont étudiés).

Il me paraît inutile et même fastidieux de transcrire les en-têtes des chapitres. Je dirai seulement que le tome *premier* traite des organes *vasculaires* et des appareils de *soutien* et de *mouvement*; le tome *second* a pour objet l'étude des *épithéliums* et de leurs *dérivés*.

Toutes les descriptions sont dues à la plume de M. le professeur RENAUT, sauf les *glandes génitales* qui sont rédigées par M. REGAUD, et la *rate* dont la structure est exposée par M. CH. BONNE.

L'ouvrage entier comprend deux tomes in-8° : le premier de 969 pages avec 354 figures dans le texte, et, le deuxième n'a pas moins de 1821 pages illustrées de 642 figures.

Il est impossible d'analyser en détail une œuvre d'une pareille étendue. Qu'il me suffise d'en esquisser à grands traits le plan et l'esprit.

Voici, comment, en pratique, M. J. RENAUT comprend l'anatomie générale : « Elle consiste à soumettre les objets de ses études à une série de méthodes analytiques convergentes, puis à en faire des préparations persistantes que je conserve, dit-il, comme des témoins et dont les images copiées d'après nature peuvent servir de contrôle à mes descriptions ».

Fidèle à ce plan, M. J. RENAUT s'est astreint à collectionner un matériel d'études considérable et à faire des préparations dont le total dépasse, annonce-t-il, le nombre de cinq mille. Il a fait reproduire les plus démonstratives et il a essayé de ranger les tissus et les éléments en série naturelle de façon à passer des uns aux autres par une suite logique de transitions naturelles aussi.

A en juger par les figures, les préparations qui ont servi de modèles doivent être fort belles. Elles ont été dessinées par un artiste de talent, qui en outre sait regarder : sur nombre d'entre elles, comme j'ai eu l'occasion de le signaler déjà, j'ai même retrouvé des détails dont l'auteur n'a pas cru devoir faire mention dans le texte. Malgré cette copie exacte de la nature, les dessins ont toutes les qualités d'un schéma.

Des indications techniques, placées au bas des pages, seront d'un grand secours à qui voudra retrouver, sur ses propres préparations, l'image de la réalité.

J'en viens au *texte* : M. J. RENAUT décrit de main de maître les tissus et les organes. Il sait mettre en relief les points essentiels et grouper les détails. Il ne néglige ni les comparaisons ni les vues d'ensemble qu'il présente toujours sous la forme d'aperçus clairs et complets, dans un

langage imagé qui n'est pas sans jeter quelque attrait sur une science souvent aride.

Les nouvelles méthodes de technique (chromate d'argent et bleu de méthylène) n'effraient pas M. J. RENAULT. Elles ont été largement mises à contribution et lui ont fait découvrir des faits nouveaux dans l'étude des cellules nerveuses, par exemple.

Je n'ai que des éloges à adresser à la partie analytique de l'ouvrage, à la description des éléments et des tissus adultes; mais en revanche j'apporte toutes mes réserves aux pages qui concernent l'histogénèse. Sur ce point, la plupart de mes propres résultats sont en opposition formelle avec les conclusions de l'auteur. C'est là affaire de méthode. Aussi me permettrai-je d'insister.

Quelque excellents que soient les procédés dont on use couramment dans l'analyse des tissus *adultes*, ces procédés sont le plus souvent insuffisants quand il s'agit d'établir le mode de genèse et l'évolution qui caractérisent les divers éléments de l'être vivant. Une ou deux citations feront mieux comprendre ma pensée.

Aux yeux de M. J. RENAULT, l'autonomie de l'ectoderme et de l'endoderme *adultes* constitue un axiome ou dogme fondamental inattaquable; ces membranes ne feraient que recouvrir le mésoderme et en resteraient toujours séparées par une limite nette (membrane basale ou vitrée). Mais, outre les cellules épithéliales caractéristiques, ces tissus contiennent des cellules rondes ou éléments libres. D'où peuvent provenir ces éléments étrangers au type primitif, et sur quelles méthodes se fonde l'auteur pour apporter une solution à ce point capital?

M. J. RENAULT emploie la solution aqueuse de nitrate d'argent, l'alcool au tiers et l'alcool fort, les vapeurs d'acide osmique, le bichromate d'ammoniaque ou le liquide de Muller. Il colore ensuite par le picrocarminate ou l'éosine hématoxylique. Il trouve non seulement de l'analogie, mais de la similitude entre ces éléments libres et les cellules lymphatiques des ganglions et des points lymphatiques. Il va plus loin; il explique leur origine et leur fonction: grâce à leurs mouvements amiboïdes, les leucocytes traverseraient le tissu conjonctif sous-jacent et pénétreraient entre les cellules épithéliales. Ils auraient pour rôle d'apporter aux épithéliums certains matériaux nutritifs (glycogène, granulations grasses ou protéiques).

Que je rappelle un simple fait d'observation qui fait justice de cette théorie, des généralisations, et des déductions de tout ordre qu'on ne manquera pas d'en tirer. Chez tous les animaux, la première ébauche de l'organisme est représentée par une colonie de cellules *épithéliales*. Ces cellules, exclusivement épithéliales, sont capables d'édifier un organisme tout entier, parfois fort compliqué. Et pourtant elles vivent certainement sans le secours des leucocytes, pour la bonne raison que ceux-ci n'existent point encore. Il y aurait d'ailleurs intérêt à fixer l'époque précise où les cellules épithéliales perdent leurs attributs formateurs pour n'être plus que des éléments dont la nutrition et la vitalité seraient fonction des cellules lymphatiques.

Abrégeons les considérations d'ordre général et arrivons à l'histogénèse. Pour voir les faits, il faut abandonner les liquides *altérants* (alcool au tiers ou bichromates), ou l'acide osmique au centième qui conserve la forme cellulaire, mais masque la structure. En second lieu, il ne suffit pas d'étudier un ou deux stades par les procédés usités en anatomie

générale. Il est indispensable de suivre, avec des fixations précises et des colorations appropriées, la succession des phénomènes qui caractérisent la vie cellulaire. Il faut aussi s'astreindre à tout prix à faire des coupes *sériées* pour voir les éléments en place et répéter cette technique à tous les stades d'évolution du même tissu et du même organe.

En appliquant cette méthode aux épithéliums et à leurs dérivés, on acquiert la preuve que les éléments arrondis qu'on trouve au milieu des cellules épithéliales sont des éléments de même origine, mais ayant subi des modifications qui en font des *globules blancs*. La présence d'éléments arrondis s'explique ainsi naturellement et on n'a que faire de l'amiboïsme des globules blancs de provenance vasculaire ou mésodermique.

Un autre exemple : je l'emprunte au *derme*. A l'aide de sa technique favorite et des injections interstitielles, M. J. RENAUT trouve que le derme fœtal est formé de faisceaux embryonnaires disposés par assises; dans leur intervalle sont groupées des rangées de cellules fixes. Pour interpréter sa transformation en derme *définitif*, l'auteur fait végéter les vaisseaux. Ces vaisseaux amènent avec eux des cellules lymphatiques qui sortent des parois vasculaires et *remanient* la couche superficielle du derme. Elles s'accumulent en saillies, qui soulèvent l'épithélium. C'est ainsi que prendraient naissance les *papilles dermiques*.

On arrive à des conclusions opposées quand on emploie les procédés qui mettent en relief la structure, l'activité et les transformations des cellules. On voit les cellules *superficielles* du derme élaborer soit la substance gélatineuse de l'embryon, soit les fibres conjonctives ou élastiques de l'adulte. Le noyau, la zone périnucléaire et ses prolongements anastomosés vivent pendant longtemps à l'état de *cellules fixes*; plus tard, ces restes cellulaires perdent leurs prolongements, se réduisent à des *cellules plates*; ensuite ils perdent leurs connexions réciproques et finissent sous la forme de *globules blancs*.

Je me résume : voilà un livre excellent, remarquable à bien des égards quand il décrit des organes, des tissus et des éléments *définitifs*, mais quand il sera question d'une seconde édition, que je souhaite prochaine, je crois bien qu'il faudra reviser l'histogénèse et l'édifier sur une base entièrement nouvelle.

ÉD. RETTERER.

Le propriétaire-gérant : FÉLIX ALCAN.

RECHERCHES ANATOMIQUES ET HISTOLOGIQUES

SUR LES

ORGANES REPRODUCTEURS MÂLES DES CHRYSOMELIDÆ

Par **L. BORDAS**

Docteur ès sciences, Docteur en médecine,
Chef des travaux zoologiques à la Faculté des sciences de Marseille.

La famille des Chrysomélides renferme, en général, des insectes de petite taille, ornés la plupart de couleurs vives et brillantes et de reflets métalliques. On compte, dans cette famille, plus de dix mille espèces réparties dans les diverses régions du globe. Ces Coléoptères occasionnent certains préjudices à nos cultures en attaquant les parties vertes des végétaux, le parenchyme des feuilles, les jeunes tiges et les racines tendres. Les larves elles-mêmes ont un régime identique et causent parfois des dégâts considérables.

Nos recherches ont porté sur 14 espèces appartenant à cette famille et réparties dans les tribus suivantes :

1° TRIBU DES CHRYSOMELINÆ : *Timarcha coriaria* Fabr., *Timarcha lævigata* Linné; *Chrysomela obscurella* Suffr., *Chr. cerealis* Linné, *Chr. marginalis* Duft.; *Oreina virgulata* Germ., *Oreina cacaliæ* Schr.; *Melasoma (Lina) populi* Linné, *Melasoma collaris* Linné; *Phratora vulgatissima* Linné.

2° TRIBU DES GALERUCINÆ : *Agelastica alni* Linné; *Galeruca cratægi* Forst.

3° TRIBU DES CRYPTOCEPHALINÆ : *Cryptocephalus sexmaculatus* Oliv., *Crypto. violaceus* Fabr.

CHAPITRE PREMIER

Organes génitaux mâles des *Chrysomelinæ*.

TIMARCHA. — Depuis Léon Dufour (voir les *Annales des sciences naturelles*, t. 6, 1825, p. 196), les organes reproducteurs mâles des *Timarcha* n'ont été l'objet d'aucune recherche. L'étude de Dufour est non seulement très brève, incomplète, parfois inexacte, mais encore n'est accompagnée d'aucune figure. Voici textuellement les quelques lignes que consacre à ce sujet celui qu'on pourrait appeler le père de l'anatomie entomologique. « Dans le *Timarcha*, le testicule, dit-il, est un sachet oblong, un peu courbé, à peine lobé dans son contour et revêtu d'une tunique assez serrée. Je n'ai point reconnu une texture capsulaire dans son intérieur. Le canal déférent naît de l'extrémité postérieure du sachet; il est court et étroit. Il s'unit à son correspondant pour former le conduit éjaculateur, qui est flexueux et d'une longueur à peine double de celle des canaux déférents. Je n'aperçois aucune trace de l'existence des vésicules séminales, mais je présume que peut-être de nouvelles dissections les feront découvrir ¹ ».

Nous avons dirigé nos recherches sur les deux espèces suivantes, *Timarcha coriaria* Fabr. et *Timarcha lævigata* Lin., dont les organes générateurs mâles présentent à peu près la même disposition anatomique; aussi, pour ne pas nous répéter, n'allons-nous décrire que ceux du *Timarcha coriaria* (voir pl. VII, fig. 1, 2, 3, 4, 5).

Ce qui frappe tout d'abord en étudiant les organes génitaux mâles des Timarques, c'est leur extrême simplicité, la forme allongée, d'apparence vésiculeuse qu'affectent les deux testicules et surtout l'atrophie considérable que présentent les glandes accessoires (voir fig. 1). Ces insectes sont certes, de tous les Coléoptères, ceux dont l'appareil reproducteur présente la structure la plus simple et la plus rudimentaire. Ici, les glandes annexes ou accessoires sont réduites à leur plus simple expression et nous apparaissent sous la forme de deux petits cæcums ovoïdes, tandis

1. Après L. Dufour, un certain nombre d'Entomologistes se sont occupés des organes génitaux mâles de quelques familles de Coléoptères. Parmi ces auteurs, nous pouvons citer : Suckow (1828), F. Leydig (1859), Palmen (1884), K. Escherich (1892-93-94), C. Verhoeff (1895), P. Blatter (1897), etc., dont nous analyserons ultérieurement les travaux.

que chez tous les autres Coléoptères elles sont constituées par une ou deux paires de longs tubes cylindriques, plus ou moins flexueux et parfois même pelotonnés (*Carabidæ*, *Geotrupinæ*, *Cetoninæ*, *Telephoridæ*, *Lucanidæ*, *Tenebrionidæ*, etc.). Même simplicité dans la disposition des canaux déférents et éjaculateurs, qui sont cylindriques, grêles, peu contournés sur eux-mêmes et presque rectilignes. Aussi, si nous voulions établir une classification des Coléoptères en nous basant sur les divers degrés de complexité qu'affecte l'appareil générateur mâle, n'hésiterions-nous pas à placer les *Timarcha* et la famille des Chrysomélides tout entière à la base de la série (voir pl. VII, fig. 1 et 2).

LES TESTICULES du *Timarcha coriaria* sont assez volumineux, allongés, coniques ou ovoïdes et mesurent de 4 à 5 millimètres de longueur sur 2 millimètres environ dans leur plus grande largeur (voir pl. VII, fig. 1, 2, 3). Une membrane mince, transparente et de nature conjonctive les enveloppe et leur donne une apparence vésiculiforme. Chaque glande comprend un réservoir ou canalicule central élargi, irrégulier et pourvu d'un nombre variable de courtes ramifications latérales (voir pl. VII, fig. 3). Ces dernières, au nombre de 4 à 6, ont un diamètre un peu inférieur à celui du réservoir médian et reçoivent les cavaux excréteurs de nombreuses petites vésicules. L'extrémité libre de ces ramifications est courte et terminée en cæcum arrondi ou irrégulier. C'est vers l'extrémité cæcale de ces tubercules et rarement sur les côtés que viennent déboucher les glomérules ou lobules spermatiques.

Chaque glomérule présente la forme d'une massue ou d'un appendice ovoïde, à extrémité distale élargie ou parfois aplatie par suite de la compression de ses congénères. Son extrémité proximale s'amincit légèrement et constitue une sorte de canalicule déférent, très court, qui va déboucher à l'extrémité d'une des ramifications du conduit central (voir pl. VII, fig. 1, 3).

Tous les lobules spermatiques, étroitement serrés entre eux et enveloppés par la membrane externe du testicule, donnent à la glande une apparence mamelonnée et granuleuse, faisant croire, de prime abord, à un organe constitué par une grosse vésicule impaire, striée et irrégulière. Mais, une section pratiquée à travers le testicule en fait reconnaître la véritable structure et une dissection minutieuse permet même de séparer les ampoules ou capsules spermatiques.

HISTOLOGIE. — Au point de vue histologique, il suffit de décrire la structure d'un lobule ou glomérule pour avoir celle de l'organe tout entier. Une section faite perpendiculairement à l'axe permet de distinguer, vers l'extérieur, l'existence de deux membranes enveloppantes : l'une externe, mince et de nature conjonctive, commune à l'organe tout entier et entourant tous les lobules, et une seconde, plus mince que la première, appartenant en propre à chaque capsule. Au-dessous de cette dernière vient une couche de tissu conjonctif supportant l'épithélium germinatif interne. Ce dernier est constitué par divers groupes de cellules ou spermatogonies *Eg.*, séparés par une très mince cloison. Chaque cellule est sphérique, à contenu granuleux et possède un gros noyau central. Les divers groupes de cellules génératrices sont surtout localisés vers la région cœcale des lobules ou ampoules spermatiques (voir pl. VII, fig. 5).

Les cellules qui limitent la cavité centrale évoluent peu à peu en éléments fécondateurs. Cette cavité est, en outre, remplie par un liquide incolore et gluant, dans lequel nagent de nombreux faisceaux de spermatozoïdes allongés ou recourbés en croissant.

L'épithélium interne des parois latérales s'aplatit au fur et à mesure qu'on se rapproche du réservoir central et de ses tubercules latéraux et se continue, suivant une ligne de démarcation bien nette, avec l'épithélium de ces derniers. Le réservoir, qu'on peut homologuer à une sorte de *réceptacle séminal*, présente, en section transversale, une forme presque triangulaire ou ovale.

De l'extrémité postérieure de chaque testicule part le *canal déférent*, sorte de tube régulièrement cylindrique et mesurant de 4 à 6 millimètres de longueur. A son point de convergence avec son congénère du côté opposé existe une sorte de dilatation triangulaire et aplatie de laquelle part le conduit éjaculateur (voir pl. VII, fig. 1 et 2). L'ensemble des trois canaux présente une disposition comparable à Y.

Peu après sa sortie du testicule, le canal déférent reçoit le conduit excréteur de la *glande accessoire (mésadénie)* disposée latéralement. Cette dernière, au lieu de présenter la forme d'un long tube cylindrique, tortueux et parfois pelotonné, comme cela existe chez la plupart des autres Coléoptères, est ovoïde ou presque sphérique et mesure à peine 1 à 1 mill. 5 de diamètre. Sa couleur est noirâtre et ses parois épaisses et musculaires. De son extré-

mité postérieure part un très court canalicule excréteur débouchant directement dans le canal déférent (voir pl. VII, fig. 2 et 3).

Le CONDUIT ÉJACULATEUR prend naissance au point de fusion des canaux déférents et se dirige en arrière, en se plaçant immédiatement au-dessous de la portion terminale de l'intestin. C'est un tube cylindrique, peu sinueux, à parois épaisses et présentant de 9 à 11 millimètres de longueur. Dans son tiers antérieur, il offre une légère dilatation, qu'on pourrait confondre avec un réceptacle séminal, bien que sa structure soit identique à celle du reste du conduit : ses parois seules sont plus épaisses. Vers son extrémité postérieure, le canal éjaculateur décrit une courbe, se redresse verticalement et pénètre enfin dans l'axe de l'armure copulatrice, où il constitue la verge ou pénis (voir pl. VII, fig. 1 et 2).

Au point de vue *histologique*, le canal éjaculateur est constitué par une membrane péritonéale externe, très mince (voir pl. VIII, fig. 7). Vient ensuite une très épaisse couche musculaire, formée par plusieurs assises de faisceaux circulaires disposés par couches concentriques. Vers l'intérieur, on trouve des fibres musculaires longitudinales et la couche épithéliale qui ne comprend qu'une série unique de cellules constituant l'assise chitinogène. Les produits de sécrétion de cette dernière engendrent, en se concrétant, la membrane interne ou *intima chitineuse* (voir pl. VIII, fig. 7). Cette dernière limite une cavité centrale, très étroite aux deux extrémités du conduit, mais aplatie, au contraire, dans la région correspondant à la dilatation vésiculaire. Cette dilatation ne diffère du reste du conduit que par l'épaisseur de ses parois.

L'ARMURE GÉNITALE des *Timarcha*¹ est très simple et comprend deux pièces principales : la plaque basilaire et le pénis chitineux. D'autre part, l'ensemble de l'organe, reposant sur un épais coussin musculaire, affecte une forme allongée et rectangulaire (voir pl. 1, fig. 4).

La *plaque basilaire p. b.* est constituée par deux tigelles, unies au-dessous de l'armure et qui s'écartent ensuite progressivement, formant entre elles un angle, de façon à entourer le pénis à la manière d'un anneau. En passant au-dessus de la gaine, les deux lamelles

1. Pour l'étude morphologique de l'armure génitale des Coléoptères, on peut consulter avec fruit les travaux d'Ormancey (1849) et surtout ceux de C. Verhoeff (1893). Tous ces mémoires seront analysés au moment de la publication de l'ensemble de nos recherches sur les *Organes génitaux mâles des Coléoptères*.

s'élargissent et se fusionnent. Elles forment ainsi une plaque jouant le rôle de chaton.

Le *pénis chitineux* est un tube légèrement aplati, prismatique et émettant, en avant, deux appendices qui se rejoignent au-dessous du point d'embouchure du canal éjaculateur. La face supérieure de cette gaine est échancrée en avant, puis aplatie et légèrement convexe dans sa région médiane. Son axe est parcouru par la verge ou extrémité du canal éjaculateur (voir pl. VII, fig. 4).

CHAPITRE II

Glandes génitales mâles des *Chrysomelinæ* (suite).

1° *CHRYSOMELA*. — Les Chrysomèles (*Chrysomela cecreatis* L.) possèdent un appareil génital présentant les plus grandes analogies avec celui des *Oreina*. Comme chez ces dernières espèces, on trouve des testicules formés par un grand nombre de canalicules spermatiques, deux glandes annexes tubuleuses et un conduit éjaculateur muni d'une dilatation due aux épaissements des parois (voir pl. VII, fig. 8, et pl. VIII, fig. 1, 4, 5, 9).

LES TESTICULES, au nombre de deux paires, sont disposés symétriquement de part et d'autre de l'intestin terminal. Ces glandes sont, de chaque côté, contiguës l'une à l'autre et se présentent sous une forme aplatie, discoïdale et à contours nettement circulaires. Leur face supérieure est plane et l'inférieure légèrement concave. Chaque organe est formé d'une série d'ampoules spermatiques allongées, à région externe élargie et hémisphérique, tandis que l'interne est à peu près cylindrique et va s'ouvrir dans la portion initiale dilatée du canal déférent. Ces ampoules ou capsules, généralement disposées suivant une rangée unique, sont, pour chaque testicule, au nombre de 20 à 30 environ (voir pl. VIII, fig. 5).

LES CANAUX DÉFÉRENTS prennent naissance au milieu de la face interne et sont assez courts. Leur extrémité distale est élargie et reçoit les parties terminales des capsules spermatiques. Après sa sortie du testicule, le canal diminue de diamètre, prend une forme à peu près cylindrique et ne tarde pas à s'unir à son congénère pour former, de chaque côté, le canal déférent impair. Ce dernier, de couleur blanchâtre, est étroit, peu sinueux et reçoit l'extrémité

inférieure de la glande accessoire. A la suite de cette dernière, le conduit résultant présente une dilatation ovoïde qui se rétrécit brusquement et prend alors un diamètre uniformément cylindrique.

LES GLANDES ACCESSOIRES (*mésadénies*) sont paires et constituées par deux tubes sinueux, blanchâtres, à parois transparentes et plissées. Elles conservent, durant leur trajet, à peu près les mêmes dimensions et vont se fusionner avec le canal déférent dans la région ovoïde que nous venons de signaler (voir pl. VIII, fig. 6).

La seconde partie du canal déférent a une *structure histologique* qui ne diffère pas sensiblement de la première. Une section transversale nous montre la succession des couches suivantes : 1° une membrane recouvrante externe, très mince (*membrane péritonéale*), 2° une assise musculaire formée surtout par des faisceaux circulaires et quelques fibres longitudinales, et enfin 3° un épithélium interne constitué par des cellules aplaties reposant sur une très mince membrane basilaire. Le canal se dirige ensuite en arrière pour s'unir avec celui du côté opposé et constituer ainsi le canal éjaculateur.

LE CANAL ÉJACULATEUR présente à lui seul une longueur double de celle des conduits déférents réunis. C'est un tube impair et formant deux courbures principales. Sa première partie est mince et filiforme, tandis que la seconde, recourbée en fer à cheval, a un diamètre triple du diamètre primitif. Cet accroissement dans les dimensions du canal éjaculateur n'est pas dû à la dilatation de sa lumière centrale, mais bien à l'épaississement de ses parois. Ces dernières sont, en effet, considérables et constituées presque entièrement par de nombreux faisceaux musculaires superposés et dirigés circulairement. Le conduit se rétrécit peu à peu vers sa région postérieure, revient à ses dimensions primitives et pénètre enfin dans l'axe de l'armure génitale pour constituer la verge ou pénis (voir pl. VIII, fig. 5).

L'ARMURE GÉNITALE des Chrysomèles est assez simple et présente à peu près la même disposition que celle des *Oreina* et des *Lina* que nous allons bientôt décrire. Comme chez ces dernières, elle ne comprend que deux pièces principales : la *tige* ou lamelle basilaire et le *pénis*. La première de ces pièces est constituée par une lamelle grêle, bifide et dont les deux branches, situées au-dessous de l'étui pénial, sont dirigées en avant. Le sommet, légèrement

élargi et émousé, passe au-dessus de l'extrémité postérieure de l'étui pénial. De nombreux muscles, attachés aux tigelles latérales, servent à maintenir la pièce dans une position fixe et à la rattacher à la face inférieure du pénis. Ce dernier est constitué par un tube à peu près cylindrique, recourbé dans un plan vertical et présentant, à son extrémité postérieure, une échancrure ovoïde, en avant de laquelle se trouve l'orifice génital mâle. La verge traverse l'axe du tube pénial et est entourée par une masse de tissu conjonctif et musculaire.

HISTOLOGIE. — Les parties de l'appareil génital les plus intéressantes à étudier, au point de vue histologique, sont les *testicules*, les *canaux déférents* et le *canal éjaculateur* (voir pl. VIII, fig. 1, 4, 9).

TESTICULES. — Une section faite dans les testicules perpendiculairement au canal déférent, ou bien parallèlement aux deux faces supérieure et inférieure, nous montre la disposition des ampoules spermatiques et vient confirmer les résultats fournis par la dissection fine (voir pl. VIII, fig. 1). Les diverses *ampoules* ou *capsules spermatiques* dont se compose chaque testicule nous apparaissent alors disposées radialement et allant converger vers la région centrale de l'organe, à l'extrémité dilatée du canal déférent.

Chaque glande est entourée par une membrane ou tunique péritonéale externe, peu épaisse et constituée extérieurement par quelques fibres circulaires et, à l'intérieur, par des fibrilles de tissu conjonctif, présentant çà et là des lacunes donnant à la membrane, dans certaines régions, une apparence réticulée. De distance en distance, on rencontre la section de canaux trachéens. Les *ampoules* ou *utricules spermatiques* sont nettement séparés les uns des autres par une très fine membrane. Certains sont contigus; d'autres, au contraire, sont séparés par une lacune longitudinale, plus ou moins large. Leur extrémité externe est élargie et convexe, tandis que l'interne, s'ouvrant dans le réservoir central, est cylindrique et amincie. Les uns affectent la forme d'un cône à sommet tronqué et d'autres celle d'une massue. Leur cavité interne est remplie par d'innombrables faisceaux de spermatozoïdes, dont certains se présentent de profil et apparaissent sous forme de touffes filamenteuses, tandis que d'autres, coupés transversalement, se montrent sous l'apparence de petites masses ovales ou rectangulaires, à contenu granuleux.

Le *canal déférent* est, de même, rempli, à son origine, de sper-

matozoïdes isolés et disposés dans tous les sens. Indépendamment des éléments fécondateurs, il renferme encore un liquide spermatique hyalin et transparent.

Les parois du conduit sont entourées d'un épithélium interne constitué par une assise unique de cellules cubiques ou aplaties, contenant un gros noyau central granuleux (voir pl. VIII, fig. 4).

La *structure histologique* du canal déférent varie au fur et à mesure qu'il s'éloigne du testicule. C'est ainsi qu'à 1 millimètre environ de son point d'origine, l'épithélium s'est sensiblement modifié et est alors composé de cellules cylindriques, allongées et à noyau ovale localisé principalement vers la moitié externe de la cellule (voir pl. VIII, fig. 4). Le contenu cellulaire est clair à la face interne, tandis qu'il présente de nombreuses granulations dans la région périnucléaire.

Le CANAL ÉJACULATEUR de la Chrysomèle affecte à peu près partout la même structure histologique. Une section faite dans la région dilatée nous présente à considérer : 1° une membrane recouvrante externe ou membrane péritonéale, très mince; 2° une couche musculaire circulaire formée par un nombre variable (5 à 7) d'assises directement superposées. Les divers faisceaux annulaires présentent nettement des striations transversales ainsi que des noyaux de distance en distance; 3° une assise formée par des muscles longitudinaux; 4° vient ensuite la *couche épithéliale*, reposant sur une très mince membrane basilaire, hyaline et transparente (voir pl. VIII, fig. 9).

La région externe de chaque cellule contient un protoplasme granuleux, tandis que l'interne, en rapport avec l'intima chitineuse, est de nature fibrillaire et présente des striations. Cette disposition est également très caractéristique chez les Lucanides. Les parois latérales des cellules sont assez apparentes et l'ensemble de l'assise a un aspect régulier. On voit cependant parfois, de distance en distance, la couche épithéliale se séparer de la membrane basale *m. b.* sous-jacente.

Les noyaux cellulaires sont ovales, allongés, granuleux et placés dans la région médiane; quelques-uns sont cependant localisés sur les parois latérales. C'est la région interne des cellules qui sécrète l'*intima chitineuse* (fig. 9). Cette dernière a une épaisseur inférieure à celle de l'assise épithéliale chitinogène, plus externe, qui lui a donné naissance. Elle est régulière, annulaire et limite un lumen

central très étroit. On n'observe, sur le pourtour interne de *l'intima*, ni striations, ni denticulations, ni pointes, ni piquants chitineux comme vers l'extrémité postérieure (région péniale). En somme, le caractère le plus saillant à signaler pour le canal éjaculateur consiste dans l'épaisseur de la couche musculaire annulaire et dans la structure et la forme de l'assise *épithéliale chitinogène*.

2° OREINA. — Les glandes génitales mâles des Oreines (*Oreina caeciliae* Schr.) présentent de nombreux rapports morphologiques avec celles des Chrysomèles (voir pl. VIII, fig. 2).

Les *testicules*, au nombre de quatre, sont assez volumineux et remplissent, à l'époque des fonctions génésiques, la presque totalité de la cavité abdominale. Ils sont situés vers la face dorsale de cette dernière région, sont presque contigus par leur face interne et ne laissent entre eux qu'un étroit espace livrant passage à la partie terminale du tube digestif.

Chaque testicule, aplati et de forme discoïdale, a un diamètre compris entre 2 et 3 millimètres. Il est recouvert par une très mince membrane et maintenu en place par de nombreux filaments trachéens qui envoient de fines ramifications jusque dans les canalicules séminifères. L'ensemble de l'organe, par sa forme circulaire, à faces supérieure et inférieure légèrement bombées, présente assez exactement l'apparence d'une petite nummulite (voir pl. VIII, fig. 2).

Chaque *testicule* est formé d'un grand nombre de petits canalicules ou ampoules spermatiques, un peu aplatis dans le sens vertical, mais bombés vers leur région cœcale. Leur partie proximale, légèrement amincie et à peu près circulaire, va s'ouvrir directement dans un réservoir situé vers la face inférieure et duquel part le canal déférent. C'est dans les ampoules spermatiques que prennent naissance et se développent les spermatozoïdes (voir pl. VII, fig. 6 et 7).

Les *canaux déférents* sont courts et peu sinueux, sauf à leur origine, où ils décrivent quelques circonvolutions. Chacun d'eux naît de la dilatation ampuliforme située au-dessous de chaque testicule, dilatation qu'on peut considérer comme la portion initiale, très élargie, du canal déférent. Les deux canaux s'unissent ensuite, de chaque côté, pour former un canal déférent impair. Ce dernier, de forme cylindrique, ne tarde pas, après un court trajet, à se dilater à son tour pour constituer une petite ampoule, au-dessous

de laquelle vient déboucher la glande accessoire (voir pl. VIII, fig. 2).

Les *glandes accessoires* n'offrent rien de bien particulier et sont constituées par deux tubes cylindriques, à parois hyalines et transparentes et à diamètre à peu près double de celui des canaux déférents. Chaque glande se termine par une pointe amincie et conique.

A la suite de la glande accessoire, chaque canal déférent se dirige en arrière et ne tarde pas à se fusionner, suivant la ligne médiane, à son congénère du côté opposé. C'est de cette fusion que résulte le canal éjaculateur (voir pl. VIII, fig. 2).

Le *canal éjaculateur c. e.* est remarquable par sa longueur, par la nature de son contenu et surtout par l'épaisseur de ses parois. C'est un tube cylindrique, flexueux à son origine (*Oreina cacalix*) et à parois épaisses et musculaires limitant un lumen central très étroit. Il se dilate vers son tiers antérieur et forme ainsi une sorte d'ampoule allongée et peu apparente *Re.* Le conduit se rétrécit ensuite et ne tarde pas à pénétrer à l'extrémité antérieure de l'armure génitale, qu'il poursuit suivant son axe, constituant ainsi la *verge* ou *pénis* (voir pl. VIII, fig. 2).

L'*armure génitale* des *Oreines* est d'une extrême simplicité et ne comprend que deux pièces principales : la lame triangulaire et le pénis chitineux.

La *lame triangulaire* est constituée par une tigelle bifide située au-dessous de l'armure, puis passant au-dessus pour former une lamelle transverse placée à la face postéro-supérieure de la gaine. Le *pénis* est un tube chitineux, presque cylindrique, à face supérieure convexe ou légèrement aplatie et ne présentant qu'une simple échancrure longitudinale à sa face inférieure.

HISTOLOGIE. — La structure histologique des *testicules* de l'*Oreina* est très simple et comprend extérieurement une enveloppe formée de fibres disposées circulairement et traversée par des filaments trachéens très visibles sur une section transversale. A l'intérieur, viennent les sections des ampoules spermatiques (voir pl. VII, fig. 7). Ces dernières se présentent sous une forme presque circulaire et sont formées extérieurement par une très mince enveloppe recouvrant une assise épithéliale interne, génératrice des spermatozoïdes. L'épithélium a presque complètement disparu à l'époque de la reproduction, et on ne trouve alors, de loin en loin, que quelques traces cellulaires. La cavité de chaque ampoule est remplie de fais-

ceaux de spermatozoïdes, dont les uns sont sectionnés, tandis que d'autres se voient de profil¹.

La portion renflée du *canal éjaculateur* de l'*Oreina* a une structure un peu différente de celle du reste du tube (voir pl. VII, fig. 9). Elle est surtout caractérisée par la présence d'une *épaisse assise épithéliale chitinogène*. On trouve extérieurement une puissante couche musculaire formée par des fibres disposées circulairement, et, en dedans de cette dernière, des muscles longitudinaux. L'assise épithéliale qui vient ensuite est très épaisse et constituée par de longues cellules tronconiques ou en forme de massue (voir pl. VII, fig. 9 E). Leur extrémité externe, appliquée contre une membrane basilaire, mince et hyaline, est renflée, tandis que l'extrémité opposée est plus étroite. Parfois même la région médiane est découpée, ce qui donne à la couche l'apparence de plusieurs assises de cellules polygonales. Le bord externe de chaque cellule renferme un protoplasme réticulé et fibrillaire. Enfin, tout à fait à l'intérieur du canal, se trouve une *intima chitineuse*, assez mince et garnie de soies cornées, à base élargie et à extrémité effilée.

Les *organes reproducteurs* mâles des MELASOMA présentent à peu près les mêmes caractères que ceux des *Oreina*. Les principales différences consistent dans la présence de vésicules séminales placées non loin des testicules et dans la forme raccourcie et trapue de l'armure copulatrice (voir pl. VIII, fig. 3).

Les *testicules*, au nombre de deux paires, sont placés symétriquement par rapport au plan médian du corps et affectent la forme de masses ovoïdes, de couleur blanchâtre. L'organe est constitué par une multitude d'ampoules spermatiques courtes, ovoïdes et à extrémité externe arrondie. Chaque ampoule ou capsule va déboucher dans un réservoir collecteur d'où part le canal déférent, très court.

Les *deux canaux déférents* se réunissent, de chaque côté, pour former un conduit unique. Ce dernier se renfle, à son origine, en une sorte de *vésicule séminale*, fusiforme et de couleur blanchâtre. Le tube se rétrécit ensuite et reprend son diamètre primitif.

1. Pour avoir une idée des diverses formes et de la structure qu'affectent les spermatozoïdes des Coléoptères, voir les travaux de Siebold (1836), de G. Gilson (1884), de La Valette Saint-George (1886-87) et surtout les récentes recherches d'E. Ballowitz (1890).

CHAPITRE III

Glandes génitales mâles des Galerucinæ.

Les *Galerucinæ*, par l'extrême simplicité de leur appareil reproducteur, mériteraient d'être placés en tête de la famille des Chrysomélides.

Nous avons étudié deux espèces appartenant à cette tribu : l'*Agelastica alni* L. et la *Galeruca crataegi* Forst. La description qui va suivre se rapporte à la première de ces espèces.

Chez les *Agelastica*, les *testicules* sont pairs de chaque côté et leur structure diffère de celle des autres espèces de la famille des Chrysomélides. Ces formes multiples qu'affectent, dans une même famille, les organes reproducteurs, se retrouvent dans l'ordre tout entier des Coléoptères, de telle sorte qu'il est assez difficile, de prime abord, d'établir une classification basée uniquement sur les variations morphologiques de l'appareil générateur. La famille des Chrysomélides nous offre, à ce sujet, un exemple des plus frappants. C'est ainsi que les *Timarcha*, les *Oreina*, les *Chrysomela*, les *Melasma*, etc., possèdent des organes génitaux variant non seulement par le nombre des ampoules spermatiques, mais encore par la forme, la structure et la disposition des glandes annexes et des vésicules séminales.

Les *testicules* de l'*Agelastica alni*, au nombre de quatre, sont ovoïdes ou sphériques, accolés par leur face interne et recouverts d'une membrane unique leur donnant une apparence impaire : seul un léger sillon antéro-postérieur indique à peine extérieurement leur nature double (voir pl. VIII, fig. 8). Ils sont situés vers la région médiane de l'abdomen et reposent sur les dernières circonvolutions intestinales, tandis que de nombreux faisceaux trachéens les rattachent aux parois internes du corps. Leur face dorsale est à peu près plane, et leurs parois latérales sont courbes. De leur face inférieure se détache un bourrelet bifide, de chaque côté duquel partent les canaux déférents. Ce bourrelet inférieur correspond à la seconde paire des glandes génératrices. La membrane recouvrante externe, mince et transparente, peut facilement se détacher. Il suffit alors d'exercer une légère traction transversale pour séparer les deux paires de glandes (voir pl. VIII, fig. 8 et 10). Chacune de ces

dernières a la forme d'une vésicule à peu près sphérique et ne présente aucune trace d'ampoules ou capsules spermatiques comme chez les *Timarcha*, les *Chrysomela*, etc. C'est là un caractère différentiel fort important. On peut cependant rapprocher ces organes de ceux des espèces précédentes en considérant les quatre grosses vésicules testiculaires comme des capsules ou ampoules spermatiques très développées.

Les canaux déférents partent de la face inférieure de l'organe, de chaque côté du bourrelet médian. Ce sont des tubes cylindriques, courts, peu sinueux, qui vont s'ouvrir directement dans les glandes accessoires. Ces deux canaux déférents principaux proviennent chacun de la fusion de deux canalicules primitifs qui se réunissent peu après leur sortie des testicules (voir pl. VIII, fig. 8).

Les glandes accessoires (mésadénies) sont volumineuses eu égard aux dimensions des autres parties de l'appareil générateur. Elles se présentent sous la forme de deux tubes à peu près cylindriques, sauf à leur extrémité antérieure, qui est amincie et filiforme. Chaque tube est plusieurs fois recourbé sur lui-même et décrit de nombreuses sinuosités de chaque côté de l'intestin. La portion antérieure s'avance même jusque vers l'origine du premier segment abdominal. C'est dans leur région médiane, légèrement aplatie, que ces glandes possèdent leur maximum d'épaisseur et atteignent jusqu'à 0 mill. 7 de diamètre (voir fig. 8, G. a.).

Leurs parois sont assez épaisses et possèdent une musculature constituée par des faisceaux circulaires et longitudinaux. L'assise épithéliale interne comprend, comme celle des *Lucanides*, une membrane formée par des cellules cylindriques et allongées.

Le contenu interne est formé par une substance concrète, de couleur blanchâtre et ne renfermant aucune trace de spermatozoïdes.

A partir de leur fusion avec les canaux déférents, les glandes accessoires, tout en conservant à peu près leur même diamètre, varient légèrement dans leur structure et jouent le rôle de vésicules séminales (*rs*). Elles s'amincissent ensuite progressivement, se rapprochent peu à peu l'une de l'autre et se fusionnent enfin pour constituer le canal éjaculateur.

Le canal éjaculateur est un tube assez court, cylindrique, peu sinueux, appliqué contre la face externe de l'armure copulatrice et dirigé d'arrière en avant. Il présente à son origine et en arrière du point d'embouchure des glandes annexes un renflement ovoïde.

Ses parois sont épaisses, musculaires et limitent une lumière centrale très étroite. Il pénètre dans l'armure génitale, qu'il poursuit suivant son axe, formant ainsi la *verge* ou *pénis*.

L'*armure génitale* mâle de l'*Agelastica*, fort simple, ne comprend 1^o qu'une lamelle, très grêle, de forme triangulaire, située à la base de l'armure et 2^o la gaine péniale ou pénis chitineux. Ce dernier a la forme d'un étui ouvert à son extrémité postérieure et présentant, en avant, de nombreux faisceaux musculaires destinés à maintenir l'armure dans une position fixe.

HISTOLOGIE. — Nous avons vu que les testicules des *Agelastica*, au nombre de deux paires, sont des sortes d'ampoules piriformes, à extrémité distale arrondie et amincies, au contraire, vers l'origine du canal déférent. Une membrane externe les recouvre complètement et donne à l'organe tout entier une apparence impaire; mais une section verticale montre très nettement la disposition de quatre *ampoules spermatiques* volumineuses (voir pl. VIII, fig. 10).

La section totale affecte une forme triangulaire, présentant vers le haut deux ampoules d'apparence ovoïde, tandis que les deux autres, légèrement comprimées, sont situées, l'une sur le côté interne et l'autre à l'extrémité inférieure, vers la partie angulaire du massif sécréteur (voir pl. VIII, fig. 10).

L'ensemble du groupe testiculaire est entouré d'une enveloppe commune, sorte de membrane ou tunique péritonéale, sous laquelle existe une mince enveloppe, propre à chaque ampoule. Au-dessous de cette dernière vient une membrane très ténue, transparente et hyaline, jouant le rôle de derme ou chorion (*membrane basale*). Cette dernière sert à supporter l'épithélium germinatif interne.

La *couche épithéliale interne* (épith. germinatif) est très nette et se montre, non seulement à l'intérieur des parois latérales, mais encore sur les cloisons séparatrices des diverses ampoules testiculaires. Cet épithélium est constitué par une ou deux assises cellulaires. Ces cellules génératrices des spermatozoïdes ou spermatogonies sont sphériques ou ovales, groupées et pourvues d'un gros noyau central. Les divers groupes sont généralement séparés par des cloisons très ténues. Enfin, la cavité centrale de chaque ampoule testiculaire est remplie, avant l'action du liquide fixateur, par un contenu spermatique gluant, incolore et transparent, dans lequel nagent une multitude de spermatozoïdes. Parmi ces derniers, les uns sont libres et les autres encore groupés en faisceaux.

Les *glandes accessoires* ou *glandes annexes* sont des organes cylindriques, sinueux, à extrémité antérieure amincie et à région médiane large et légèrement aplatie.

Leur cavité centrale renferme un contenu compact qui, vu par transparence, paraît d'un blanc mat.

Au point de vue histologique, les *glandes accessoires* des *Agelastica* présentent à peu près la même structure que celles des *Lucanes* (voir pl. VII, fig. 10). Elles comprennent extérieurement une membrane enveloppante musculaire, peu épaisse, constituée surtout par des fibres annulaires externes. A l'intérieur existe l'assise épithéliale sécrétante. Cette dernière est assez irrégulière et émet, dans certaines régions de la glande, de petits replis ou prolongements épithéliaux qui pénètrent parfois jusqu'au milieu de la cavité centrale. Les cellules sont à peu près cylindriques dans les régions aplaties et coniques ou en forme de massue sur les bourrelets.

Chacune d'elles possède un noyau généralement ovale, contenant 2 ou 3 nucléoles et situé vers la région basale. Le protoplasme, variable suivant les régions, est surtout granuleux du côté externe et renferme quelques vacuoles vers la cavité de la glande. On voit parfois l'extrémité libre de certaines cellules s'ouvrir et déverser leur contenu dans le lumen central. Enfin, l'assise épithéliale tout entière repose sur une très mince membrane basale, hyaline et transparente. Le produit provenant de la sécrétion, tout d'abord visqueux et transparent, ne tarde pas à se concréter et à prendre une apparence compacte en certains points et granuleuse à d'autres.

CONCLUSIONS

Bien que nous n'ayons examiné qu'un petit nombre de types relativement aux dix mille espèces qui composent la famille des *Chrysomelides*, il résulte cependant de notre étude, faite sur 14 espèces, que la partie sécrétante de l'appareil générateur mâle est constituée par une *série d'ampoules ou capsules spermatiques*, très variables quant à leurs formes, leurs dispositions, leur nombre et leurs dimensions. De plus, on constate partout une grande réduction des *vésicules séminales*. Quant aux glandes annexes ou accessoires, elles sont tantôt rudimentaires et ovoïdes (*Timarcha*) et tantôt tubuleuses, cylindriques ou aplaties (*Chrysomela*, *Oreina*).

Parfois aussi leur extrémité libre est conique (*Chrysomela*) ou amincie et effilée (*Agelastica*).

Les *glandes génitales* mâles des Chrysomélides comprennent cinq parties principales, qui sont : 1° les *testicules*, 2° les *canaux déférents*, 3° les *glandes annexes* ou *accessoires*, 4° les *vésicules séminales* et 5° les *conduits éjaculateurs*, auxquels on peut joindre l'*appareil copulateur*.

1° Les *Timarcha* sont, de tous les Insectes appartenant à la famille qui nous occupe, ceux dont l'appareil génital présente la structure la plus rudimentaire. Leurs TESTICULES sont pairs, allongés, coniques ou ovoïdes et mesurent de 4 à 5 millimètres de longueur sur 2 millimètres environ dans leur plus grande largeur. Ils sont constitués par un grand nombre de capsules ou ampoules spermatiques, ovoïdes ou en forme de massue, à extrémité distale renflée ou sphérique et à région proximale, amincie et cylindrique. Toutes les extrémités canaliculées de ces vésicules vont s'ouvrir dans un réservoir central élargi, irrégulier et pourvu d'un nombre variable de courts ramuscules latéraux.

Les *Chrysomela*, les *Oreina*, etc., possèdent deux paires de testicules disposés symétriquement de part et d'autre de la position terminale du tube digestif. Chaque organe présente une forme aplatie, lenticulaire et a ses faces supérieure et inférieure légèrement bombées. Il est entouré d'une mince membrane et maintenu en place par de nombreuses ramifications trachéennes. Sa masse centrale est constituée par une multitude de capsules ou ampoules spermatiques, beaucoup plus petites que dans l'espèce précédente et disposées radialement. Chaque ampoule est tronconique ou aplatie et va déboucher dans un réservoir central, plus ou moins élargi, qu'on peut considérer comme l'origine du canal déférent.

Les *testicules* des *Agelastica*, au nombre de quatre, sont vésiculeux, à peu près sphériques et ne présentent pas trace de capsules spermatiques comme chez les Timarques et les Chrysomèles. C'est là un caractère différentiel fort important. On peut cependant rapprocher ces glandes de celles des espèces précédentes en considérant les quatre grosses vésicules testiculaires comme des ampoules ou capsules spermatiques très développées.

Les testicules présentent à peu près la même structure histologique dans toutes les espèces. Une section transversale, faite à travers l'organe, nous présente à considérer : 1° une membrane

enveloppante externe, mince et commune à la glande tout entière ; 2° une deuxième enveloppe, située sous la première, et appartenant en propre à chaque capsule, et 3° l'épithélium germinatif interne, constitué par des groupes de cellules sphériques ou ovales, à gros noyaux, formant les spermatogonies. La cavité interne de chaque capsule ou ampoule spermatique est généralement remplie de faisceaux de spermatozoïdes. Enfin, des cloisons membraneuses internes, disposées radialement, servant à séparer les diverses capsules.

2° Les *canaux déférents* sont généralement courts. Chez les *Timarcha*, la première partie de ces conduits située dans l'axe des testicules est tubuleuse, élargie et présente latéralement de nombreux tubercules coniques. Ceux des *Chrysomela*, des *Oreina*, etc., prennent naissance vers la face inférieure du disque testiculaire et sont généralement courts. Leur extrémité distale dilatée forme le réceptacle central destiné à recevoir les canalicules excréteurs des ampoules ou capsules spermatiques. Après sa sortie du testicule, le canal diminue de diamètre, prend une forme à peu près cylindrique et ne tarde pas à s'unir à son congénère pour constituer, de chaque côté, le canal déférent impair. Ce dernier, de couleur blanchâtre, est étroit, peu sinueux et reçoit l'extrémité inférieure de la glande accessoire. A la suite de cette dernière, le conduit forme une dilatation ovoïde (*Chrysomela*, *Oreina*), reprend ensuite son diamètre primitif et ne tarde pas à s'unir à son congénère pour donner naissance au canal éjaculateur.

Au point de vue *histologique*, le canal déférent présente la succession des couches suivantes : 1° une membrane recouvrante externe, formée par des fibres musculaires, circulaires et longitudinales, et enfin 2° un épithélium interne composé de cellules cylindriques, reposant sur une membrane basale très étroite. Cet épithélium se modifie cependant, car vers la région médiane du canal où les cellules deviennent à peu près cubiques. Enfin, la cavité centrale est remplie par de nombreux faisceaux de spermatozoïdes.

3° Les *glandes annexes (mésadénies)* sont, chez les *Timarcha*, atrophiées, ovoïdes ou sphériques, tandis que celles des *Chrysomela*, des *Oreina*, des *Agelastica*, etc., sont cylindriques, flexueuses, à parois minces, hyalines, transparentes et pourvues d'un diamètre à peu près double de celui des canaux déférents. Chaque glande se termine par une extrémité arrondie ou conique (*Chrysomela*) ou bien encore par une pointe amincie et filiforme (*Agelastica*).

La structure de ces glandes est à peu près identique à celle des Lucanes et comprend extérieurement une membrane enveloppante de nature musculaire, supportant une très mince couche basilaire sur laquelle repose l'assise épithéliale sécrétante. Cette dernière est assez irrégulière et émet, dans certaines régions de la glande, des replis plus ou moins prononcés, s'avancant parfois jusque vers le milieu de la cavité centrale. Les cellules sont cylindriques dans les régions aplaties, coniques sur les bourrelets et possèdent un gros noyau situé du côté interne. Le protoplasme est granuleux et possède parfois des vacuoles près du bord libre.

4° Les *vésicules séminales* sont représentées chez les *Chrysomela*, les *Oreina*, etc., par deux petites ampoules sphériques situées au point de convergence des canaux déférents et des glandes accessoires et par de faibles dilatations des canaux déférents. Chez les *Agelastica*, au contraire, on peut considérer la région aplatie de la seconde portion du canal déférent, faisant suite aux glandes annexes, comme jouant le rôle de réceptacle glandulaire.

5° Le *canal éjaculateur* est impair chez les Chrysomélides. C'est un tube cylindrique, long et sinueux (*Timarcha*), parfois court et à diamètre constant (*Agelastica*) et parfois aussi recourbé en arc (*Chrysomela*). Ses parois sont épaisses et musculaires. Il présente, dans son tiers antérieur, une dilatation recourbée en forme de fer à cheval. Cet accroissement dans les dimensions du canal éjaculateur, très caractéristique chez les *Timarcha*, les *Chrysomela*, les *Oreina*, etc., n'est pas dû à la dilatation de la lumière centrale, mais à un accroissement exagéré de l'épaisseur des parois. Ces dernières sont, en effet, dans cette région, épaisses et constituées presque entièrement par de nombreux faisceaux musculaires superposés et dirigés circulairement. Cette dilatation du canal déférent n'est nullement une vésicule séminale, comme on pourrait le croire tout d'abord.

Le canal éjaculateur comprend, en allant de dehors en dedans : une épaisse couche musculaire constituée par des fibres circulaires externes et longitudinales internes ; une assise épithéliale chitino-gène, formée par de longues cellules dont le produit de sécrétion se concrète et forme l'intima chitineuse limitant le lumen du conduit. La couche épithéliale repose sur une membrane basale hyaline et très mince. L'intima porte parfois des soies ou des épines chitineuses.

L'armure génitale des Chrysomélides, qui renferme suivant son axe la verge ou extrémité postérieure du canal éjaculateur, est de forme quadrangulaire et ne comprend que deux pièces principales : le pénis chitineux et la plaque basilaire, sorte de tigelle entourant, comme le ferait un anneau, l'extrémité postérieure de l'appareil copulateur.

Explication des figures.

PLANCHE VII.

Glandes génitales mâles des Chrysomelidæ.

Fig. 1. — Ensemble de l'appareil génital mâle du *Timarcha coriaria* Fabr. — *T*, testicules; 1, testicule gauche avec son canalicule déférent central; 2, testicule droit, vu dans son ensemble; *V*, glande accessoire complètement atrophiée; *c. f.* canal déférent; *c. e.* portion antérieure du canal éjaculateur avec son renflement *R*; *c. e₁*, portion terminale ou postérieure du canal éjaculateur; *m*, faisceaux musculaires; *Am.* armure génitale.

Fig. 2. — Région médiane des glandes génitales mâles de *Timarcha coriaria*. — *c. d.*, canal déférent; *V*, glande accessoire, de forme ovoïde et considérablement atrophiée; *c. e.* et *c. e₁*, canal éjaculateur avec son renflement *R*.

Fig. 3. — Testicule de *Timarcha*, vu dans son ensemble. — *G. a.* glande accessoire, rudimentaire et de forme ovoïde; *c. d.* canal déférent; — *L*, lobules ou glomérules spermatiques; *R*, réservoir central (sorte de vésicule séminale) dans lequel viennent déboucher les lobules; *T*, tubercules latéraux du réservoir.

Fig. 4. — Appareil copulateur mâle du *Timarcha*. — *c. e.* canal éjaculateur; *m*, faisceaux musculaires; *g. p.* pénis chitineux; *p. b.*, plaque basilaire, avec ses prolongements antéro-inférieurs *a*; *e*, extrémité de l'armure génitale.

Fig. 5. — Section transversale d'un lobule ou follicule spermatique du testicule de *Timarcha*. — *m. e.* membrane recouvrante externe du testicule ou enveloppe testiculaire; *t. c.* tissu conjonctif intercalé entre les follicules; *L. s.* lobule spermatique de forme tronconique; *m. p.* membrane propre du lobule; *E*, épithélium de la paroi du lobule formé par des cellules aplaties; *S. p.* faisceau de spermatozoïdes; *S. a.* spermatozoïdes sectionnés; *R*, réservoir collecteur dans lequel vont converger tous les follicules; *Ep.* épithélium cylindrique du réservoir; *E. g.* cellules géné-

ratrices ou spermatogonies. (Ces cellules sont surtout localisées vers la région cœcale.)

Fig. 6. — Testicule (vu par sa face inférieure) d'*Oreina cacaliæ* — *Is.* lobules ou ampoules spermatiques, disposées en séries rayonnantes et allant déboucher dans le réceptacle *R*, duquel part le canal déférent *c. d.*

Fig. 7. — Section d'un testicule d'*Oreina virgulata*, faite perpendiculairement à ses deux faces; *E*, membrane mince enveloppant le testicule; *T*, section de tubes trachéens; *Us*, utricules ou lobules spermatiques. Les utricules supérieurs sont entourés d'une enveloppe propre à chacun d'eux et ont leur cavité remplie de faisceaux de spermatozoïdes *Sp.*

Fig. 8. — Coupe transversale de la portion élargie du canal éjaculateur (*Chrysomela cerealis*). — *M*, membrane enveloppante externe très mince; *c. m.* épaisse couche musculaire circulaire; *c. o.*, muscles obliques ou longitudinaux internes; *E*, assise épithéliale chitinogène formée par des cellules cylindriques reposant sur une membrane basale mince et hyaline; *c. c.*, épaisse couche chitineuse entourant le lumen central *A.*

Fig. 9. — Section transversale de la portion dilatée du canal éjaculateur (*Oreina cacaliæ*). — *Me.*, membrane enveloppante externe très mince; *c. m.*, couche musculaire formée par des faisceaux circulaires externes et longitudinaux internes; *E*, assise épithéliale constituée par de longues cellules coniques ou en forme de massue; *c. c.* intima chitineuse interne, pourvue de soies *a* et limitant le lumen central *I.*

Fig. 10. — Coupe transversale pratiquée dans la région moyenne d'une glande annexe d'*Agelastica*; *T. p.*, portion de l'enveloppe musculaire constituée par des fibres annulaires externes et longitudinales internes; *M*, membrane basale; *E*, épithélium interne formé par de hautes cellules légèrement coniques; *I*, cavité interne avec son contenu hyalin et granuleux *c.*

Fig. 11. — Coupe transversale de l'ensemble de la glande génitale mâle de l'*Agelastica alni*. — *M*, enveloppe commune de l'organe tout entier; *U*, ampoules ou capsules testiculaires, au nombre de quatre et très volumineuses; *Sp.* et *Sp₁*, faisceaux de spermatozoïdes.

PLANCHE VIII.

Glandes génitales mâles des Chrysomelinæ et des Galerucinaæ.

Fig. 1. — Section de testicule de *Chrysomela cerealis*. — On n'a représenté dans la figure que trois ampoules spermatiques *a. s.*, allant déboucher dans le réservoir central *R*, origine du canal déférent; *m*, membrane recouvrante externe, très mince; *c. m.*, enveloppe testiculaire

présentant des lacunes en *l*; *s*, spermatozoïdes sectionnés; *f.s.*, faisceaux de spermatozoïdes remplissant la cavité de l'ampoule ou utricule spermatique *a.S.*; *R*, réservoir collecteur entouré de l'épithélium *E*, analogue à celui du canal déférent; *T*, section de trachée.

Fig. 2. — Ensemble de l'appareil génital mâle d'*Oreina cacaliae*. — *T*, testicules, aplatis et discoïdaux, au nombre de deux paires; *c.d.*, canaux déférents; *G*, glandes annexes courtes et tubuleuses; *R*, petits renflements vésiculaires (réceptacles séminaux), situés au point de fusion des canaux déférents et des glandes annexes; *c.e.*, canal éjaculateur et son renflement *R.e.*; *A.g.*, armure copulatrice, comprenant le pénis chitineux *p* et une pièce basilaire, de forme triangulaire *t*.

Fig. 3. — Testicules gauches de *Melasoma (Lina) populi* L. — *T₁* et *T*, testicules. L'un d'eux est entouré par son enveloppe, et dans l'autre on voit les nombreuses capsules ou ampoules spermatiques *U.*; *c.d.*, canal déférent; *V*, renflement du canal déférent ou réceptacle séminal. On n'a représenté les testicules que d'un seul côté.

Fig. 4. — Section transversale du canal déférent peu après sa sortie du testicule (*Chrysomela marginalis* Duft.). — *m.e.*, membrane enveloppante externe ou péritonéale, très mince; *c.m.*, couche musculaire, également fort mince et constituée par des fibres circulaires et quelques fibrilles longitudinales. En dedans de cette assise existe une membrane basilaire, hyaline, très difficilement visible, très étroite et supportant l'épithélium interne *E*; cet épithélium est constitué par de hautes cellules cylindriques, étroitement unies entre elles et contenant un gros noyau ovale *n*; *S.p.*; nombreux spermatozoïdes groupés ou enchevêtrés en tous sens.

Fig. 5. — Ensemble de l'appareil génital mâle de *Chrysomela cerealis*; *T*, testicules au nombre de 2 paires; *t*, testicule dont on a enlevé l'enveloppe externe pour montrer la disposition des ampoules spermatiques *a*; *c.d.*, canal déférent avec renflement vésiculiforme *R*; *Ga.* glandes annexes; *c.e.*, canal éjaculateur avec son renflement médian *R.e.*; *A*, ensemble de l'appareil copulateur avec le pénis *e.p.* et la lamelle basilaire *lb.*; *o*, orifice génital.

Fig. 6. — Une des glandes accessoires *G.a.* de *Chrysomela*. — *c.d.* et *c.d₁*, canal déférent; *R*, renflement vésiculiforme du canal déférent.

Fig. 7. — Section transversale du canal éjaculateur de *Timarcha* (1/3 antérieur). — *m.p.*, membrane recouvrante externe très mince; *T*, filament trachéen; *F.c.*, couche musculaire très épaisse constituée par une puissante assise de muscles circulaires externes et par quelques faisceaux longitudinaux internes; *A.c.*, assise épithéliale chitinogène constituée par une couche unique de cellules rectangulaires; *c.c.* membrane chitineuse interne (*intima*) entourant la cavité centrale *ci*.

Fig. 8. — Ensemble de l'appareil génital mâle de l'*Agelastica alni* L. *T*, testicules au nombre de 2 paires; *c. d.* canaux déférents; *G. a.* glandes annexes terminées par un filament à leur extrémité libre; *R*, renflement ovoïde situé à l'origine du canal éjaculateur *c. e.*; *V. S.* portion terminale élargie des canaux déférents jouant le rôle de vésicules séminales; *A. g.*, armure copulatrice.

Fig. 9. — Portion de coupe du canal éjaculateur de *Chrysomèla*. — *c. c.* intima chitineuse interne épaisse, à faces parallèles et lisses intérieurement; *I*, cavité centrale; *E*, épithélium formé par des cellules cylindriques à protoplasme granuleux interne *g* et fibrillaire en *p*; l'ensemble de ces cellules constitue l'assise chitinogène; *n*, gros noyaux cellulaires contenant deux ou trois nucléoles; *m. b.* membrane basale, très mince, hyaline, supportant l'assise interne *E*; *c. l.* muscles longitudinaux; *m. c.*, couche musculaire circulaire externe. On n'a représenté qu'une partie de la paroi musculaire.

Fig. 10. — Coupe de la partie inférieure du testicule d'*Agelastica alni*. — *M*, membrane recouvrante externe; *c. m.* enveloppe testiculaire; *c. l.*, cloison intertesticulaire; *E*, épithélium germinatif dont les cellules, groupées en faisceaux, évoluent en spermatozoïdes; *Sp.* faisceaux de spermatozoïdes; *S.* spermatozoïdes sectionnés.

Fig. 11. — Faisceau de spermatozoïdes d'*Oreina*. — *c*, extrémité céphalique; *F*, région caudale (flagellum). Voir le mémoire d'E. Ballowitz (1890) pour la morphologie des spermatozoïdes des Coléoptères.

SUR LE PROTOPLASMA SUPÉRIEUR

(ARCHOPLASME, KINOPLASME, ERGASTOPLASME)

ÉTUDE CRITIQUE

Par A. PRENANT

Professeur à l'Université de Nancy.

(Suite 1)

Corpuscule intermédiaire. — Si le corpuscule central a excité l'intérêt des cytologistes au point de provoquer un nombre considérable d'interprétations sur sa nature, il n'en a pas été de même pour le corpuscule intermédiaire, pour lequel on ne s'est pas mis en frais de théories. Il n'y a pas, à ma connaissance, une seule conception générale digne de porter le nom de théorie, qui ait pour objet le corpuscule intermédiaire; il n'y a pas de théorie du corpuscule intermédiaire. Pourquoi le corpuscule intermédiaire a-t-il été, dès l'origine, frappé de cette disgrâce? Chromatique, il l'est au même titre que le corpuscule central; et l'explication qu'on peut donner de la présence d'un corps chromatique en dehors du noyau est tout aussi intéressante et à un point de vue général peut être tout autant fructueuse, quand il s'agit de corpuscule intermédiaire, qu'en prenant le corpuscule central pour exemple. Sa genèse promet aussi d'être très curieuse à étudier; et la formation des « corpuscules du fuseau central », leur concentration à l'équateur du fuseau pour constituer le corps intermédiaire, sont des phénomènes qui demanderaient d'être examinés de plus près, afin de prendre de leur véritable nature une idée exacte. Il importerait aussi d'être

1. Voir le *Journal de l'Anatomie et de la Physiologie* du 15 novembre 1898; du 15 janvier et du 15 mars 1899.

fixé définitivement sur sa destinée, et de savoir s'il disparaît et dans quelles conditions il cesse d'être visible sur les fibres connectives du fuseau central, ou s'il persiste au contraire et se divise en deux corpuscules dévolus chacun à l'une des cellules-filles, ainsi qu'il est probable.

Malgré l'intérêt qu'offrirait l'étude suivie, objective et théorique du corpuscule intermédiaire, cette étude n'a jusqu'ici tenté personne. Une seule interprétation, moins qu'une théorie, a été proposée et acceptée par tout le monde. Cette interprétation, donnée par *Flemming*, que nous avons adoptée (471) et que nous conservons, n'a pas été pour peu dans le discrédit jeté sur le corpuscule intermédiaire; assimilé à une plaque cellulaire rudimentaire, à un rudiment, il a été négligé ou n'a eu que l'intérêt d'une curiosité. Aussi *v. Lenhossèk* écrit-il à son sujet (456, p. 299) : que la fonction active, cinétique, que jouent les deux granules superficiels de la spermatide dans la formation du filament caudal, serait pour un corpuscule intermédiaire, une nouveauté et une étrangeté, qu'un tel rôle ne peut être dévolu à ce corpuscule, qui n'est qu'une formation rudimentaire ¹.

Or, l'interprétation de *Flemming*, qui est aussi la nôtre, nous le répétons, et qui consiste à faire du corpuscule intermédiaire une plaque cellulaire rudimentaire, ne peut prétendre à être une explication de la genèse du corpuscule; elle n'a que la valeur d'une comparaison, c'est-à-dire d'une opération de l'esprit qui consiste à faire connaître une chose par une autre chose mieux connue. Dans cette interprétation, la genèse même du corpuscule intermédiaire, et par suite sa nature véritable nous échappe.

Il en est, selon nous, pour le corpuscule intermédiaire de même

1. Si les faits avancés par *Benda* (392) et par *Hermann* (437), quant au rôle joué par le corpuscule intermédiaire, se vérifiaient, ce serait là une nouvelle preuve de l'importance qu'il faudrait attribuer au corpuscule intermédiaire. On sait en effet que pour ces auteurs, lors de la division des spermatocytes, la moitié du corpuscule intermédiaire demeurée dans chacune des deux cellules-filles formerait l'un des pôles du nouveau fuseau développé dans cette cellule (c'est-à-dire soit dans le spermatocyte de second ordre, soit dans la future spermatide) c'est-à-dire fonctionnerait comme corpuscule central. C'est d'ailleurs là une manière de voir qui nous paraît peu acceptable. *Watasé* (493), en se plaçant à un autre point de vue, celui de la genèse et non plus de la division du corpuscule intermédiaire, fait aussi de ce corpuscule un véritable centrosome, parce qu'il admet qu'il se forme par concentration des microsomes équatoriaux, tout comme le corpuscule central par assemblage de microsomes polaires. « En d'autres termes, dit-il, le corpuscule intermédiaire est un centrosome intercellulaire, produit dans le plan équatorial du fuseau exactement de la même façon que le centrosome ordinaire » (p. 441).

que pour le corpuscule central; et le phénomène de la vie cellulaire qui est lié à son apparition peut être expliqué d'une manière analogue. L'apparition du corpuscule intermédiaire sur les fibres du fuseau central manifeste qu'une action, dont la formation et la concentration des « corpuscules du fuseau central » sont peut-être un signe, s'exerce le long de ces fibres, dans le sens d'une flèche, dirigée vers l'équateur de la figure de division, vers le corpuscule intermédiaire. La constitution du corpuscule est le phénomène apparent de cette action. Elle serait accomplie en réalité dès que le corpuscule intermédiaire est formé. On sait en effet que la division et l'isolement des cellules se font distinctement sur le reste fusorial, c'est-à-dire sur le kinoplasme, et sur le protoplasme cellulaire. Car la séparation du reste fusorial en deux parties par le corpuscule intermédiaire peut être faite, alors que la plasmodiérèse est encore à se faire; inversement la plasmodiérèse peut être effectuée, que les cellules restent encore unies par un pont fusorial. Tant que ce pont n'est pas interrompu et divisé en deux par le corpuscule intermédiaire, l'énergide, constituée par un noyau et du kinoplasme, demeure une; la division des deux énergides ne peut que succéder à l'apparition du corpuscule intermédiaire. L'isolement des deux énergides est le résultat du dédoublement ultérieur du corpuscule intermédiaire. On pourrait comprendre de la façon suivante le mécanisme de ce dédoublement. La substance du corpuscule intermédiaire, produite par la confluence en un même point d'actions émanant de deux énergides et de deux pôles de nom contraire, soit schématiquement l'un bleu, l'autre rouge, est forcément, elle aussi, un mélange intime de deux substances de nom contraire, l'une bleue, l'autre rouge. La force, l'action chimique, qui a amené ces deux substances à l'équateur et les a fusionnées en un corps en apparence unique, continuant d'agir, les deux substances se sépareront, la rouge vers l'énergide à pôle bleu, la bleue vers l'énergide à pôle rouge, réalisant ainsi deux corpuscules intermédiaires nouveaux de nom contraire, distribués chacun à une cellule différente.

Ainsi, le mouvement cellulaire qui se produit vers le corpuscule central a pour résultat la constitution d'un pôle et plus tard la formation d'un centre cellulaire; il crée une énergide cellulaire. Du mouvement dirigé ensuite vers le corpuscule intermédiaire résulte l'isolement de cette énergide.

Eismond (413) a eu évidemment une idée assez analogue à la nôtre sur la genèse et la nature du corpuscule intermédiaire quand il s'est exprimé de la manière que nous allons dire, à propos de l'observation faite par lui d'un corpuscule intermédiaire dans des circonstances très spéciales. Il s'agit d'un corpuscule intermédiaire, déjà connu de *R. Hertwig* et de *Balbani* chez *Spirochona*, très électivement colorable, qui paraît sur l'espèce de pont fusorial qui réunit les deux moitiés d'un macronucleus d'Infusoire cilié, le *Glaucoma scintillans*, quand la division de ce macronucleus vient de se faire, par un mode particulier d'ailleurs, intermédiaire entre l'amitose et la division indirecte. Passant à l'explication de la genèse de cette formation, l'auteur rejette successivement les hypothèses suivantes. Il ne s'agit pas d'un reste, non employé, de chromatine nucléaire. Il ne s'agit pas davantage de la concentration de corpuscules (« corpuscules du fuseau central »), engagés dans le pont fusorial qui réunit les deux moitiés de noyau. Avant tout, il me semble, dit l'auteur, que la formation de ce corpuscule intermédiaire, dans ce cas particulier et en général, tient à une métamorphose biochimique non encore précisée que subit la substance de la charpente du protoplasma, dès qu'elle est comprise dans le plan de division. Cette interprétation, véritablement bien mécanique, plus mécanique que vitale d'ailleurs, n'est qu'analogue, comme on s'en rendra compte aisément, à celle que nous proposons. On voit tout de suite, sans qu'il soit nécessaire d'insister, la différence qui sépare *Eismond* et nous.

Rapports de l'ergastoplasma et du corpuscule central dans les cellules glandulaires. — Il nous reste à envisager maintenant les rapports qu'affecte l'ergastoplasme avec le centrosome dans les éléments glandulaires et similaires.

Le nombre est relativement faible des cellules glandulaires où l'on a bien dûment trouvé le centrosome et où par conséquent on peut espérer fixer ses relations avec la formation ergastoplasmique.

Ballowitz (389 a) a donné une liste des cellules différentes, non compris les cellules végétales, les Protozoaires, les cellules embryonnaires et l'œuf, dans lesquelles on a jusqu'ici décelé l'existence du corpuscule central, lors de la période de repos. Si de cette liste, que nous reproduisons ci-dessous, en la complétant par quelques indications, on retranche les cellules nerveuses, ainsi que les

éléments séminaux dont nous avons fait l'examen dans les chapitres V et VI, il reste à citer comme pourvus de centrosomes les éléments suivants : Leucocytes de la Salamandre (*Flemming, Heidenhain*), des Mammifères (*Heidenhain*). — Cellules de l'écorce lymphoïde du foie des Urodèles (*Henneguy*). — Corps du rhynchocœlome des Némertes (*Bürger*). — Cellules de la moelle des os (*van Bambeke, van der Stricht, Heidenhain*). — Cellules pigmentaires des Poissons osseux (*Solger, Zimmermann*). — Cellules fixes du tissu conjonctif et cellules endothéliales de la Salamandre (*Flemming*), des Mammifères (*Hansemann*). — Cellules cartilagineuses, des larves d'Amphibiens (*Flemming*), des Oiseaux et des Mammifères (*van der Stricht*), du Myxine (*Schaffer*). — Cellules du nodule du tendon d'Achille de la Grenouille (*Mèves*). — Cellules médullaires de la capsule surrénale (*Cartier*). — Cellules corticales de la capsule surrénale (*Pfaundler*). — Cellules de la choroïde des Mammifères (*v. der Stricht*). — Cellules épithéliales du poumon de la larve de Salamandre (*Flemming*). — Cellules épithéliales de l'intestin (*Heidenhain*). — Cellules épithéliales des feuilletts branchiaux des larves de Salamandre (*v. Ertanger*). — Cellules interstitielles du testicule (*v. Lenhossèk*). — Cellules des glandes céphaliques de l'Anilocre (*vom Rath*). — Cellules des tissus pathologiques (*Lustig et Galeotti, Hansemann, Galeotti*). — Cellules ectodermiques de l'embryon de Poulet (*Heidenhain*).

A moins de prendre le terme de cellules glandulaires dans son sens le plus large et de considérer comme telles toutes les cellules dans lesquelles il se fait une élaboration de matériaux quelconques, il faut avouer que les cellules glandulaires vraies, qu'on a trouvées en possession d'un centrosome, sont en bien petit nombre.

Il n'y a guère lieu de faire rentrer dans cette catégorie, les leucocytes, les cellules médullaires des capsules surrénales, les cellules épithéliales du poumon, etc. Nous croyons par contre devoir signaler ici les observations de *Pfaundler* (467) sur les cellules de l'écorce des capsules surrénales, celles de *v. Rath* (475 b) sur les cellules des glandes céphaliques de l'Anilocre, celles de *v. Lenhossèk* (455) sur les cellules interstitielles du testicule, qui les unes et les autres sont de véritables éléments glandulaires. Dans les cellules corticales des capsules surrénales du Cheval, *Pfaundler* a trouvé (fig. 8) à côté du noyau, dans le cytoplasme, des blocs chromatiques, dont *Flemming* (420) suppose que ce sont des centrosomes. Dans les

cellules interstitielles du testicule du Chat et de l'Homme, v. *Lenhossék* a observé des amas de substance dense, situés contre le noyau, pouvant renfermer un ou deux corpuscules centraux et semblables ainsi à une sphère.

Dans les glandes proprement dites des Vertébrés, on n'a jusqu'ici pas signalé de centrosome, à notre connaissance du moins. Il est cependant vraisemblable, de par les observations positives qui précèdent, et par comparaison avec ce qui existe dans les autres éléments cellulaires, que les cellules glandulaires possèdent un appareil complet avec sphère (ergastoplasme) et corpuscule central, et que par suite c'est au milieu des formations ergastoplasmiques qu'il faut chercher le centrosome dans les éléments glandulaires.

Pour résumer notre manière de voir sur les rapports génétiques qui existent entre le cytoplasme ordinaire, l'archoplasme et le centrosome, nous dirons que nous voyons dans l'archoplasme une différenciation du cytoplasme, chaque fois nouvelle, à chaque période cinétique ou sécrétoire de la vie cellulaire; que le corpuscule central et même le corpuscule intermédiaire nous paraissent être à leur tour des produits temporaires et comme la quintessence de l'archoplasme, dont la formation coïncide avec le moment où l'activité de l'archoplasme est exaltée.

Nous sommes disposé à considérer cet ensemble, formé de l'archoplasme (ergastoplasme ou kinoplasme) et du centrosome, qu'il soit à l'état rassemblé ou sous la forme dissociée, comme représentant dans la cellule un noyau accessoire, au sens propre de cette expression, c'est-à-dire une formation qui joue dans les phénomènes de nutrition de la cellule un rôle spécial différent de celui du noyau principal. A ce titre, et comme il est de toute nécessité qu'il y ait une homologie entre la cellule qui constitue l'individu Protozoaire et une cellule constitutive du corps d'un Métazoaire, on peut comparer en effet la masse archo-kino-ergastoplasmique et son corpuscule central au macronucléus des Ciliés, comme *Henneguy* (435) et *Julin* (445) l'ont fait.

X

LE RÉSIDU DE L'ARCHOPLASME.

Les formations kinoplasmiques et ergastoplasmiques, après avoir fonctionné pendant un certain temps, dégénèrent; ou mieux, leur

travail cinétique ou glandulaire accompli, elles laissent un résidu, dans lequel nous sommes disposé à voir le Nebenkern et toutes les productions similaires. C'est un postulat presque nécessaire, que si la sphère, c'est-à-dire l'archoplasme ou kinoplasme, est la substance active du protoplasma cellulaire, cette substance doit s'user, se détériorer, voir ses qualités s'affaiblir, dégénérer. D'où ces deux conséquences : elle doit se reconstituer à nouveau dans chaque cellule nouvelle, et le kinoplasme ne doit pas être une substance permanente; elle doit en second lieu laisser un résidu, qui sera le Nebenkern.

Telle est la thèse que nous avons l'intention de soumettre dans ce chapitre à la critique des faits positifs. Voyons donc quel est l'état du kinoplasme et de l'ergastoplasme à la fin d'une période cinétique d'une part, à la fin d'une période sécrétoire d'autre part.

Cellules en division. — Pour ce qui est d'abord des cellules en division, la question se pose ainsi. Quel sort subissent les formations kinoplasmiques, celles en particulier du fuseau central et de l'aster polaire, lors de la phase ultime ou télophase de la division cellulaire? Disparaissent-elles dans les cellules-filles, et le kinoplasma de ces cellules est-il formé entièrement à nouveau? Passent-elles au contraire purement et simplement dans ces cellules, et sont-elles utilisées en totalité et directement pour constituer leur kinoplasme? Dans les deux cas, pourra prendre naissance une formation transitoire, dont la signification et la destinée seront cependant bien différentes dans l'une et dans l'autre conditions. Cette formation, qui n'est autre que le Nebenkern, sera, dans le second cas, la forme intermédiaire et passagère sous laquelle les substances kinoplasmiques se transmettent d'une cellule à ses descendants; il n'y a pas place alors pour une régression et il n'y a pas lieu à la formation d'un résidu quelconque. Ou bien, dans le second cas, ce Nebenkern sera le résidu laissé par le kinoplasme en voie de disparition. Cette question, on l'a deviné, équivaut à celle qu'on formulait jusqu'ici : question de la permanence de la sphère, et qui a été tant de fois débattue déjà. Nous avons touché déjà dans le chapitre IV à ce problème.

Depuis qu'elle a été fondée par *van Beneden* (393), la doctrine de la permanence de la sphère a reçu de la part des auteurs des attestations variées. *Platner* déjà (469) ne considérait pas du tout, loin de

là, le Nebenkern comme une formation régressive; car, identifiant le Nebenkern à la sphère, il ne faisait disparaître ce Nebenkern à aucun moment de la division, mais admettait seulement qu'il subissait des transformations qui le dérobaient à la vue. — *K.-W. Zimmermann* (530) décrit aussi la transformation du Nebenkern des spermatocytes en une figure astrale, et sa division en deux masses qui se rendent à chacun des deux pôles de la figure cinétique. — D'après *Kostanecki* (519), les deux cônes, qui résultent de l'étranglement du fuseau central, sont attirés dans les cellules-filles, et, sans perdre leur individualité, se retirent vers le noyau-fille en voie de reconstruction. Les filaments du fuseau, dit *Kostanecki* (p. 260), « ne se perdent pas d'une façon quelconque dans le protoplasma et n'entrent pas en connexion avec les structures filamenteuses du corps », mais se retirent de nouveau vers le champ polaire pour retourner à l'archoplasme dont ils provenaient. — Les recherches de *Moore* (526) et les anciennes observations de *Meves* (524) sur les spermatogonies de la Salamandre sont encore favorables à l'idée de la permanence des formations kinoplasmiques. *Meves*, en décrivant qu'à la fin de la mitose les filaments du fuseau central se rétractent vers chacun des deux corpuscules centraux en traversant le noyau, a ainsi montré que la sphère retourne à la sphère. Il en est de même d'après *Moore*, c'est-à-dire que la sphère-fille prend naissance directement aux dépens de la sphère-mère, et il n'y a entre *Meves* et lui que cette seule différence, que pour lui c'est sur place, du côté équatorial du noyau, que le fuseau central devient la sphère-fille, que l'ancien corpuscule central vient rejoindre ensuite en contournant le noyau. — *Benda* (502 a), d'une manière analogue, a prétendu que le pôle passe à travers le noyau-fille au stade de dispirème et vient se placer entre le corpuscule intermédiaire et la figure chromatique nucléaire; le double centrosome de la cellule-fille proviendrait d'un des corpuscules polaires, et d'une moitié du corpuscule intermédiaire dédoublé; rien donc de l'ancienne cellule, ni en fait de corpuscules chromatiques, ni en fait d'archoplasme, ne serait perdu dans la division cellulaire.

Les faits précédents tendent à établir que l'archoplasma passe directement, c'est-à-dire sous la forme même qu'il présentait dans la cellule-mère, à l'archoplasme des cellules-filles. Il nous semble cependant que la permanence de la sphère, c'est-à-dire ainsi com-

prise, sans altération ni réduction de la sphère primitive, est bien difficile à admettre, hormis les cas où des divisions répétées se succèdent sans intervalles de repos, comme cela arrive pour les premières segmentations des blastomères de l'œuf.

Dans les autres cas, c'est-à-dire quand des périodes plus ou moins longues de repos cellulaire séparent les divisions, on ne peut plus guère soutenir dans toute sa pureté la doctrine de la permanence de la sphère, telle que *van Beneden* l'avait établie, parce qu'il est difficile de supposer que cette sphère ait pu pendant longtemps se maintenir sous sa forme première. On doit alors plutôt comprendre la persistance de la sphère comme l'a fait *Boveri* (506), c'est-à-dire admettre plutôt la continuité de la substance de la sphère, c'est-à-dire la permanence de l'archoplasme, que celle de la forme de cette substance, c'est-à-dire la permanence de la sphère attractive. C'est ainsi, ce semble, plutôt que de la première manière, qu'on devra interpréter la description que donne *Meves* (525) des phénomènes qui se déroulent dans les spermatogonies de la sphère durant une année entière; bien que *Meves* ait montré toute une série de formes de passage se reliant directement les unes les autres et pouvant établir que la sphère persiste, qu'elle se désagrège, puis se reconstitue tour à tour.

La plupart des auteurs ont aujourd'hui abandonné la théorie de la permanence de la sphère : les uns parce qu'ils admettent que l'ancien archoplasme est totalement incorporé à la substance ordinaire des cellules-filles et disparaît comme distinct; les autres parce qu'ils ont vu cet archoplasme se détruire. *Flemming*, qui était d'abord fidèle à la doctrine de la persistance de la sphère, paraît lui être à présent opposé, et admet que le reste du fuseau central ou des filaments connectifs est absorbé pour sa plus grande partie par le cytoplasme des éléments nouveaux.

De divers côtés, des faits contraires à la théorie de la sphère permanente ont été apportés, par exemple par *Drüner* (509), *Braus* (507), *Mead* (522), *v. Erlanger* (511), *Mac Farland* (513). Ces faits nous ont déjà occupé et ont été indiqués p. 693. Il faut y joindre les observations portant sur le *Nebenkern* des spermatoctes. Nous savons que c'est du reste fusorial, c'est-à-dire du fuseau central, formation archoplasmique, que plusieurs auteurs, *Platner*, *Calkins* (508), *v. Erlanger* (511, 512), *v. Lenhossèk* (521 a) ont fait dériver ce *Nebenkern*; les deux derniers auteurs limitent même aux parties

qui proviennent de la régression du reste du fuseau les formations qu'on doit nommer *Nebenkern*. Or ce *Nebenkern*, dérivé archoplasmique, est destiné, selon plusieurs auteurs, à disparaître ou même à dégénérer. Pour *Bolles Lee* (520, 521) ce n'est pas de la partie équatoriale, mais de la portion polaire de la figure achromatique de division que dérive le *Nebenkern*; l'une et l'autre partie d'ailleurs de cette figure subissent la régression.

Il est vrai que nous avons à inscrire en face de ces résultats nombre d'autres observations, de *Hermann*, *Benda*, par exemple, déjà plusieurs fois citées au cours de cette étude, desquelles il résulte que le fuseau central, loin de s'atrophier dans les cellules-filles, y persiste dans toute son intégrité.

Ainsi, d'un côté le kinoplasme disparaît en se transformant en un *Nebenkern* qui disparaît à son tour. D'autre part, il persiste sous sa forme première, ou bien sous celle d'un *Nebenkern* qui reconstituera du kinoplasme actif. Entre ces deux opinions, irréductibles et contradictoires, il est pour le moment impossible de choisir.

Cellules glandulaires. — Nous entendrons par cellules glandulaires, au sens le plus large de cette expression, tous les éléments, spermatoctes, oocytes, cellules des glandes, qui, à un certain moment de leur existence, élaborent un produit, quel qu'il soit. Dans ces cellules, il existe toujours une formation, dont nous avons déjà examiné les caractères en détail : c'est le *Nebenkern* des spermatoctes, le *Dotterkern* ou noyau vitellin des oocytes, le *Nebenkern* des cellules glandulaires proprement dites.

Nussbaum (527) est le premier qui ait affirmé l'identité de ces diverses formations et qui ait donné au terme de *Nebenkern* la valeur la plus compréhensive. « On pourra ranger, a-t-il dit, dans une même catégorie le *Nebenkern* des cellules glandulaires, le *Dotterkern* de l'œuf découvert par v. Wittich, le *Nebenkern* des spermatoctes que La Valette Saint-George a le premier fait connaître, les formations décrites par Leydig dans l'épiderme du Pélouate ». Plusieurs auteurs ont suivi *Nussbaum* dans cette voie. Quelques-uns même, le dépassant, ont cherché à agrandir la catégorie établie par *Nussbaum*, en comparant les *Nebenkern* à des formations plus généralement répandues dans le monde cellulaire et s'y présentant même d'une façon presque constante. C'est ainsi que *Balbani* (502) a homologué au centrosome des cellules somatiques en général le *Nebenkern* des cellules séminales et le *Dotterkern* des

œufs, qui sont tous deux des centrosomes de cellules germinatives. C'est encore dans le même esprit que *Strasburger* (529) cherche dans les rapports que le *Nebenkern* offre vis-à-vis du kinoplasma la caractéristique la plus générale de tous les corps qu'on peut appeler *Nebenkern*. « Là, dit-il, où la masse kinoplasmique devient particulièrement dense et paraît nettement délimitée, elle représente à côté des noyaux cellulaires au repos bien des formations aussi qui appartiennent à la catégorie des *Nebenkern*. »

La manière de voir de *Strasburger* est, comme on l'a vu, celle que nous adoptons. Dans les chapitres précédents, le *Nebenkern* désignait pour nous l'ensemble des formations kinoplasmiques ou ergastoplasmiques des éléments glandulaires, concentrées en un corps plus ou moins nettement figuré, pouvant contenir un centrosome, et fonctionnant comme organe cellulaire.

Mais ce n'est là qu'une première acception du terme de *Nebenkern*. Nous en admettons une seconde, qu'on doit bien distinguer de la première. Le *Nebenkern* y devient le résidu du corps précédent, simple ou multiple, et très variable dans son aspect.

Le premier et le second de ces *Nebenkern* correspondent à deux phases successives de l'existence d'une seule et même formation : le premier représente la phase d'activité, le second la période de déclin et de dégénérescence. C'est comme *Nebenkern* secondaires que nous sommes disposé à considérer tous les corps, toujours bien limités, chromatoides et non chromatiques, souvent homogènes, qu'on rencontre à un moment donné dans la cellule, fréquemment situés encore au sein d'une masse différenciée, qui n'est autre que le reste non encore transformé du *Nebenkern* ergastoplasmique et actif de la phase précédente. Si l'on veut donner à ces *Nebenkern* dégénérés un nom particulier, nous proposerons, pour n'en pas créer de nouveau (car la terminologie cytologique n'est que trop touffue déjà et ne doit pas être plus encombrée) celui de *plasmosome*, qu'*Henneguy* (516) emploie dans les lignes suivantes : « En résumé, nous voyons que les éléments figurés, décrits soit dans les cellules, soit dans les œufs, sous le nom de noyaux accessoires ou de *Nebenkern*, peuvent avoir une origine et une constitution bien différentes.... Aussi, vaut-il mieux les appeler simplement *corps accessoires* ou *parasomes*. » Parmi ceux-ci, *Henneguy* distingue les *pyrénosomes* qui sont formés de chromatine et proviennent du noyau, les *plasmosomes* qui sont de nature protoplasmique (nous

dirions de nature kino- ou ergastoplasmique), les *pyrénoplasmosomes*, comme le corps vitellin de Balbiani, qui ont une origine mixte, les *mitosomes* qui s'observent dans les cellules testiculaires et proviennent de la figure de division.

Ainsi rentreront dans cette catégorie des Nebenkern secondaires ou résiduaux, des plasmosomes : un grand nombre de formations décrites dans les cellules les plus variées : les corps (corps arrondis de la seconde sorte) qu'*Eberth* et *Müller* (510) ont décrits dans les cellules du pancréas; les parasomes des cellules hépatiques de l'Écrevisse (*Hennequy*, 516, fig. 92); les corps chromatoides décrits par *Garnier* (514) dans les glandes (que l'auteur est cependant disposé à considérer plutôt comme des noyaux dégénérés); les corps que *M.* et *P. Bouin* (505) ont signalés comme masses paranucléaires dans la cellule-mère du sac embryonnaire des Liliacées; les globules colorés par le Dahlia qu'*Hennequy* (516, fig. 283) montre dans les spermatoctytes de l'Escargot; peut-être la « gouttelette vitelline » qu'*Auerbach* (501) signale et représente (fig. 5) à côté de l'archoplasme dans les spermatogonies de la Paludine, mais qu'il fait cependant provenir d'un reste du matériel vitellin; les « morceaux de substance de la sphère » que *Meves* (525) figure dans les spermatoctytes de la Salamandre à côté des rayons de la figure de division (fig. 50-54); le reste de la sphère » (*Sphaerenrest*), comme plusieurs auteurs appellent le corps achromatique qu'on trouve dans les spermatides en voie de différenciation des Mammifères, de la Salamandre et en général de tous les animaux; le corps central du noyau vitellin ou vésicule de *Balbiani* dans les œufs des Arthropodes, etc., etc.

Que si l'on s'étonne de la diversité de forme de ces résidus, on devra l'expliquer par la multiplicité des voies et moyens de dégénérescence, la dégénérescence dépendant, bien plus qu'aucun processus évolutif, des conditions extérieures. *P. Bouin* (504) a montré que le seul Nebenkern des cellules séminales peut éprouver des modes variés de dégénération. Les variations des états involutifs seront encore beaucoup plus grandes si l'on s'adresse à des cellules différentes. La situation, souvent quelconque des Nebenkern, spécialement des « restes de sphère » dans les spermatides en voie de différenciation, qui a été constatée par *Platner*, nous et *Godlewski* chez l'Escargot, par *Lenhossèk* chez le Rat, indique encore bien qu'il s'agit là de produits de dégénérescence, sans emploi, qui

finissent par se fondre dans le cytoplasma. La vésicule de *Balbiani* elle-même, bien qu'élevée par plusieurs auteurs, *Mertens* (523), *Janosik* (517), *Julin* (518) et *Balbiani* (502) surtout, à la dignité de centrosome, ne nous paraît autre chose qu'un reste dégradé de l'archoplasme ou le produit d'une dégénérescence.

On ne peut s'empêcher, ayant sous les yeux les images obtenues par *Balbiani* (502) et *Henking* (515) par exemple pour le corps vitellin des œufs d'Arthropodes, de les comparer à celles qu'*Eberth* et *Müller* (510), *Garnier* (514) ont obtenues avec les cellules glandulaires; dans les deux cas, le corps central du complexe archoplasmique est bien certainement le même, et dans le second il est sûrement un produit de régression. La dualité, la pluralité même des noyaux vitellins se retrouvent dans les formations certainement résiduelles, que *M.* et *P. Bouin* (505) ont décrites dans les cellules-mères du sac embryonnaire, comme résultant de la dégénérescence de l'archoplasme. Les variations enfin que le noyau vitellin offre chez certaines espèces, selon *Balbiani*, sont encore un indice du caractère dégénératif de cette formation; elles seraient d'ailleurs très intéressantes à comparer entre elles, au point de vue général auquel nous nous plaçons.

Balbiani (502) du reste, en parlant de la thèse soutenue par *Boveri* sur l'affaiblissement et la régression du centrosome et de l'archoplasma femelles, fournit un appui à cette thèse, et se déclare partisan de la dégénération de ces éléments. Il montre en effet que le Dotterkern subit une « dégénérescence hypertrophique », qui s'explique par la nutrition surabondante imposée à un élément qui est passé à l'état d'inactivité physiologique. Plus loin, *Balbiani*, plus affirmatif encore, dit que le Dotterkern « n'est autre chose qu'un centrosome dégénéré ». Il ajoute enfin dans une conclusion : « La théorie de *Boveri*, relative à la déchéance physiologique du centrosome femelle, est confirmée par les observations faites chez les Aranéides; leur noyau vitellin peut en effet être considéré comme le centrosome femelle dégénéré et ayant perdu sa signification physiologique pour la vie cellulaire. » Singulier centrosome, en effet, que celui qui persisterait jusque chez la jeune Araignée!... — De même que *Balbiani*, *Henneguy* (516) doute que la vésicule de *Balbiani* soit un véritable centrosome et un centrosome en pleine activité fonctionnelle. Nous sommes du même avis, et considérons le noyau vitellin des Araignées, et en général un grand nombre

de formations décrites comme noyaux vitellins dans les œufs de divers animaux, comme des formes involutives et purement passives d'un élément premier, seul actif dans la vie cellulaire de l'œuf, qui est le véritable noyau vitellin. C'est le plus généralement le stade d'involution et non pas la phase d'augment et de plein développement du noyau vitellin qu'on a observé; ce n'est pas le noyau vitellin primaire, véritable Dotterkern, qu'on a le plus souvent constaté, mais le noyau vitellin secondaire, plasmosome de l'œuf. La raison en est que les œufs qu'on a étudiés étaient en général trop avancés dans leur développement.

En terminant ce Mémoire, je demande l'indulgence pour les omissions que j'ai pu faire et que j'ai même certainement faites de données analogues à celles que j'ai rapportées dans la partie descriptive de ce travail, de même que pour l'oubli d'arguments à produire soit pour, soit contre l'opinion que j'ai défendue. La bibliographie cytologique est à présent tellement étendue qu'il est difficile de la parcourir tout entière, et que des travaux même importants peuvent tout à fait échapper. Elle est aussi tellement surchargée de faits et d'interprétations qu'il y a de grandes difficultés à posséder tous ces faits, à s'assimiler toutes les interprétations de façon à pouvoir les mettre chacune à la place exacte qui lui convient. Cette étude est donc forcément incomplète et imparfaite. D'ailleurs je n'ai pas eu la prétention de traiter à fond un sujet aussi vaste, et j'ai voulu pour le moment me borner à en indiquer les principales lignes, telles que personnellement je me les représente, heureux si par là l'attention est attirée sur un point de vue d'où l'on avait peu observé jusqu'ici les phénomènes cellulaires et qui n'avait encore donné lieu à aucun aperçu général.

CONCLUSIONS GÉNÉRALES.

1° Les nombreux faits accumulés par la cytologie dans ces dernières années sont de nature à nous faire admettre l'existence générale dans les cellules d'un *cytoplasme d'essence supérieure*, différencié du cytoplasme ordinaire, pour lequel ont été déjà créées les dénominations d'*archoplasma*, de *kinoplasma*, d'*ergastoplasma* et d'autres. La notion de ce cytoplasme supérieur n'est donc pas nouvelle; mais nouvelle est seulement la généralisation à toutes les cellules de cette notion, qui n'était jusqu'ici appliquée qu'à des

catégories restreintes d'éléments cellulaires. Le kinoplasma ou ergastoplasma se distingue surtout du cytoplasme ordinaire : parce qu'il est formé d'une substance chromatique, mais autrement chromatique que la chromatine nucléaire, bref d'une *cytochromatine* ; parce qu'il est spécialement figuré et forme souvent de véritables *cytosomes*.

On pourra qualifier de substance archoplasmique, kinoplasmique ou ergastoplasmique toute substance du cytoplasme qui naîtra par différenciation de ce cytoplasme, conservant avec lui, au début de son évolution du moins, des rapports de continuité ; qui s'en distinguera par une chromasie spéciale et par une figure particulière, par exemple filamenteuse ; qui jouera un rôle prépondérant dans les actes divers de la vie cellulaire, par exemple dans la division des cellules et dans l'élaboration de produits cellulaires variés ; dont la destinée enfin sera de disparaître, ce rôle accompli, en laissant souvent un résidu sans importance fonctionnelle.

2° Des faits nombreux établissent l'existence générale et constante, dans les cellules, de l'archoplasme, du kinoplasme ou ergastoplasme sous la figure différenciée de cytosomes, dont la forme la plus habituelle et la plus parfaite est celle de filaments.

3° L'archoplasme, kinoplasme ou ergastoplasme est donc un organe constant de la cellule ; mais il n'en est pas un organe permanent, dans les cellules en cinèse comme dans les éléments en état de sécrétion.

4° Les fibres centrales et polaires de la cellule en mitose, dites fibres kinoplasmiques, et les filaments ergastoplasmiques des spermatoocytes, des oocytes, des cellules glandulaires, s'équivalent. Par suite, il y a équivalence morphologique et fonctionnelle entre une cellule en division et une cellule en état de sécrétion. Les états mitotique et sécrétoire de la cellule, qui traduisent l'activité maxima de la substance kinoplasmique ou ergastoplasmique, ne peuvent être que successifs, puisque dans chacun d'eux une différenciation analogue du cytoplasma est réalisée ; ils sont complémentaires l'un de l'autre et représentent à eux deux le cycle vital d'une énergide. Il n'y a dans notre pensée qu'équivalence et non pas identité du kinoplasme et de l'ergastoplasme ; les deux substances ne coïncident pas ; car si elles étaient les mêmes, les résultats de leur activité, dans un cas la division cellulaire et dans l'autre la sécrétion, seraient semblables. Nous pensons qu'il y a même autant de pro-

toplasmas supérieurs, voisins mais différents les uns des autres, qu'il y a de manifestations analogues, mais diverses, de l'activité cellulaire.

5° Les spermatoocytes et les oocytes, qu'on peut considérer, à leur période d'accroissement, comme des éléments sécréteurs, possèdent à ce moment un organe ergastoplasmique spécial. C'est, dans les spermatoocytes, le Nebenkern, sphère, archoplasme, ou idiosome. C'est, pour les oocytes, le Dotterkern ou noyau vitellin.

6° Dans les cellules musculaires et dans les cellules nerveuses, les myofibrilles et les neurofibrilles (avec les corps chromophiles dans le cas des cellules nerveuses) peuvent correspondre à la substance supérieure, kinoplasmique, ou ergastoplasmique du cytoplasme. La période d'activité d'une cellule musculaire ou nerveuse, où elle est en possession de son appareil fibrillaire, et où elle est en état de permanente tension, équivaut par suite à la phase mitotique ou sécrétoire de la vie des autres cellules.

7° Dans la différenciation des spermatides en spermatozoïdes, on a discuté beaucoup pour savoir quelle est l'origine du filament moteur du spermatozoïde qui, par définition, en représente l'élément kinoplasmique. On s'est demandé s'il n'est pas formé par la substance kinoplasmique restée dans la spermatide et provenant de la dernière division des spermatoocytes. Il est plus vraisemblable que l'élément kinoplasmique ou filament moteur spermatique est une production nouvelle du cytoplasme de la spermatide, dont la transformation en spermatozoïde correspondrait, par cette néo-différenciation de kinoplasme, à une phase cinétique ou glandulaire de la vie cellulaire.

8° Relativement à la signification physiologique du kinoplasme et de l'ergastoplasme, il faudrait bien se garder provisoirement de considérer les filaments kinoplasmiques des cellules en division, les formations ergastoplasmiques des éléments en état de sécrétion, comme des agents physiologiques de la cellule, jouant dans le premier cas le rôle de fibres contractiles ou élastiques, ayant dans le second celui de fabricants des produits sécrétés. Il suffit, pour le moment, d'y voir des phénomènes qui nous traduisent l'existence de mouvements moléculaires dont la cellule est le siège.

9° La présence d'un corps chromatique spécial, le corpuscule central, dans la masse archoplasmique, au centre de la figure kinoplasmique, au milieu de l'organe ergastoplasmique, corres-

pond au maximum d'activité de l'archoplasme, du kinoplasme, de l'ergastoplasme; le corpuscule central peut être considéré comme le produit quintessentiel de ces substances. Le corpuscule intermédiaire pourrait peut-être s'interpréter d'une façon analogue.

10° Le kinoplasme et l'ergastoplasme, celui-ci surtout, après avoir fonctionné, laissent un résidu non utilisé et dégénéré. Ce résidu peut être désigné sous le nom de *Nebenkern* secondaire ou plasmosome, pour le distinguer du *Nebenkern* proprement dit qui est l'ergastoplasme. Il n'y aurait donc qu'une seule et même formation : dans la phase d'activité, le *Nebenkern* primaire, dans la période de dégénérescence, le *Nebenkern* secondaire.

APPENDICE

La publication de ce mémoire a demandé, en raison de son étendue, un temps très long. Aussi, depuis environ un an que le manuscrit a été envoyé à l'impression, a-t-il paru un certain nombre de travaux présentant souvent un grand intérêt au point de vue qui nous occupe. Nous en rendrons compte dans cet appendice. Nous ajouterons donc ici quelques notes additionnelles se rapportant aux divers chapitres de ce mémoire et les complétant. Ces notes serviront à réparer quelques omissions, certainement pas toutes; elles relateront les travaux principaux parus sur la question depuis la remise du manuscrit; elles indiqueront quelques trouvailles de protoplasma supérieur que j'ai eu l'occasion de faire moi-même ou de voir à côté de moi. Il sera renvoyé pour chaque note additionnelle, non seulement au chapitre, mais encore à la page où cette note devrait être insérée. Les indications bibliographiques afférentes seront intercalées dans l'index bibliographique général.

De plus, nous ajouterons à notre mémoire un chapitre nouveau, qui se placerait immédiatement avant celui que nous avons intitulé : « L'archoplasme ou kinoplasme dans la différenciation spermatique », et qui serait par conséquent numéroté *VI bis*. Nous avons en effet, dès la rédaction de notre mémoire, le dessein d'écrire un chapitre sur le kinoplasma des cellules vibratiles. Il nous parais-

sait évident que, dans ces cellules, on pouvait retrouver des formations identiques à celles que nous signalions dans d'autres éléments cellulaires. Les « racines » des cils, par leurs réactions à l'égard des matières colorantes, par leurs rapports avec les « corpuscules basaux » paraissent devoir représenter des formations kinoplasmiques. Si nous n'avons pas écrit ce chapitre, cela tient surtout à ce que le mémoire que nous publiions était déjà fort long et que nous hésitions à l'allonger encore de plusieurs pages; c'est que d'ailleurs nous croyions avoir assez fait pour prouver la généralité de l'existence du protoplasma supérieur; c'est enfin parce que, à l'époque où nous avons rédigé ce mémoire, la question de la signification morphologique des cellules vibratiles, de l'équivalence des parties constitutives d'un appareil cilié avec différents organes cellulaires fondamentaux n'avait pas encore reçu la solution presque complète qu'on en a donnée depuis, et que par suite il était alors beaucoup plus hasardeux qu'aujourd'hui d'affirmer l'équivalence des racines des cils avec des formations kinoplasmiques. Aussi, réparant cette omission volontaire — et non pas cet oubli, — voulons-nous examiner brièvement dans cet appendice la question du protoplasme supérieur dans les cellules vibratiles et éléments analogues.

I

NOTIONS D'UN PROTOPLASMA SUPÉRIEUR, LE KINOPLASMA, L'ARCHOPLASMA, L'ERGASTOPLASMA.

P. 670, ligne 3. — *Wesley R. Coe* (9a) indique que les fibres de l'aster, en approchant de la centrosphère où le centrosome est plongé, ne se colorent plus qu'en rouge, alors même que dans le reste de leur trajet elles avaient pris une teinte noire (après rouge de Bordeaux et hématoxyline ferrique); il reconnaît ainsi la nature chromatique des fibres archoplasmiques de l'irradiation polaire, colorables en partie par la laque ferrique d'hématoxyline.

P. 670, ligne 26. — *Von Erlanger* (14 c) a confirmé récemment le fait principal avancé par *Auerbach*, à propos de l'histogénèse des spermatozoïdes vermiformes de la Paludine : savoir la disparition de la totalité ou de la presque totalité du noyau de la spermatide dans le spermatozoïde définitif, dont la partie essentielle, ou tige axile, paraît bien provenir, comme *Auerbach* l'a indiqué, du Neben-

kern de la spermatozoïde, (voir au chapitre VI *bis*, *Le kinoplasme dans les cellules vibratiles et dans les éléments analogues*, un exposé plus complet des résultats de *v. Erlanger*).

P. 675. — 7° *Benda* (1 *b*), dans un récent article, d'une très grande importance, que nous analysons plus loin, trouve dans des cellules très diverses (cellules séminales, œufs, cellules musculaires, cellules épithéliales) des grains sériés en filaments, des filaments formés de grains (*Fadenkörner* et *Körnerfäden*), autrement dit des *Mitochondria*, qui, développés dans le cytoplasme, s'en distinguent par plusieurs caractères, entre autres par leurs propriétés coloratives. Ces mitochondria sont donc formés d'une substance spéciale. Ils représentent un organe cellulaire constant, qui vraisemblablement ne manque à aucune cellule, et dont le rôle doit être des plus importants.

8° *Ballowitz* (53 *a*) a brièvement esquissé une ébauche de substance différenciée du cytoplasme, ayant avec le protoplasma supérieur une ressemblance lointaine. Il essaye en effet de distinguer deux sortes de protoplasma figuré, de « morphoplasma », puisqu'il crée le terme spécial de *mitoplasma*, pour désigner tout plasma dont les filaments entrent en relation entre eux et forment un réseau. L'expression de mitome est réservée par lui pour signifier la masse du mitoplasma orientée dans la cellule d'une façon quelconque, radiairement, par exemple. A ce concept du mitome n'appartiennent pas cependant, selon lui, des « formations filamenteuses » différenciées spécifiquement, telles que les fibrilles musculaires, bien qu'il ne se refuse pas à admettre qu'elles peuvent dériver de la transformation du mitoplasma.

9° Les *plasmosomes* d'*Arnold* (1 *a*) sont encore une nouvelle création terminologique qui répond évidemment au même besoin, ressenti par nombre d'histologistes, d'avoir un nom pour désigner dans le protoplasma figuré une substance ou des corps qui se distinguent du reste de la charpente cytoplasmique par plusieurs caractères, par leur aspect, leur colorabilité, leur résistance aux réactifs. L'auteur met en évidence, par une méthode spéciale, et même isole, dans plusieurs sortes de cellules, des corps qu'il nomme plasmosomes, et qu'on ne pourrait appeler « granula »; car ces corps sont des parties morphologiquement figurées et très importantes de la cellule, tandis que sous la rubrique « granula » on a coutume de comprendre de simples produits inertes de l'activité cellulaire. Les plasmosomes sont brillants (la méthode employée par l'auteur ne ren-

seigne pas sur leur colorabilité); ils sont disposés de manière variable; ils ont aussi une forme diverse; on peut les considérer comme réductibles à de petits grains juxtaposés. Nous ne pouvons pas suivre *Arnold* dans le détail des descriptions qu'il donne des plasmosomes, examinés dans des cellules très différentes. Ce qui caractérise surtout son œuvre, c'est la tendance qu'il montre à généraliser les formations cellulaires qu'il décrit : cette tendance attestée par le grand nombre de cellules variées (leucocytes, globules rouges, cellules du foie, cellules du rein, cellules épithéliales, cellules cartilagineuses et même éléments musculaires et nerveux) qu'il a examinées, et où il retrouve avec plus ou moins de succès ses plasmosomes; par les nombreuses différenciations cellulaires (bâtonnets des cellules rénales, fibrilles des cellules épidermiques, fibrilles intracellulaires des cellules conjonctives, etc.) qu'il cherche, mais ne réussit pas toujours à rattacher aux plasmosomes. Les plasmosomes sont bien réellement sous un autre nom le protoplasma supérieur, et leur création trahit, chez un histologiste de plus, le même état d'esprit qui a inspiré les autres dénominations du protoplasma supérieur et ce dernier lui-même.

II

LES FAITS ÉTABLISSENT L'EXISTENCE GÉNÉRALE ET CONSTANTE DANS LES CELLULES DE L'ARCHOPLASMA, DU KINOPLASMA ET DE L'ERGASTOPLASMA, SOUS LA FORME DIFFÉRENCIÉE DE CYTOSOMES.

P. 681. — Aux observations de *Platner*, de *Hermann*, de *K. W. Zimmermann* (387) et de *Bolles Lee*, il faut ajouter celles de *Murray* (74 b) et de *Bolles Lee* (72 a).

Murray, dans un travail soigné sur le Nebenkern des Gastropodes pulmonés, retrouve lui aussi les anses archoplasmiques décrites par les auteurs dans les spermatoocytes d'*Helix* et d'*Arion*. Mais, pour lui, ce ne sont pas là des éléments indépendants les uns des autres, mais simplement les coupes optiques de parties épaissies de la couche extérieure (*Sphaerenhülle* des auteurs) du Nebenkern fortement plissé et lobé. Aussi chacune des anses ne se présente pas comme un simple bâtonnet; mais, puisqu'elle n'est qu'une partie du Nebenkern, elle a la forme d'une petite écaille, dont l'un des bords est épaissi et plus colorable. C'est pourquoi aussi la

numération de ces anses, dont le nombre peut s'élever à 20, donne des résultats variables. C'est enfin pour cette raison que l'auteur n'a pu constater la répartition égale des bâtonnets archoplasmiques entre les cellules-filles, pas plus que leur division longitudinale.

Quant à *Bolles Lee*, il continue à considérer les bâtonnets archoplasmiques du *Nebenkern* comme un résidu sans importance, voué à la disparition.

On lira plus loin les importants résultats que *Benda* (§3 b) a obtenus sur l'ergastoplasme des cellules séminales dans diverses classes de la série animale.

On a publié dans ces derniers temps plusieurs mémoires sur la structure des cellules glandulaires.

Théohari (80 a) a fait paraître récemment une note sur la présence de filaments basaux dans les cellules principales de la muqueuse gastrique. L'auteur a constaté, chez le Chien, pendant la digestion, l'existence d'une zone basale sombre, qu'englobe le noyau, et dans laquelle on différencie, par les couleurs basiques d'aniline, des filaments sinueux, sensiblement parallèles au grand axe de la cellule. Entre ces filaments, il y a des granulations acidophiles, disposés en série linéaire. Dans la portion interne, claire, de la cellule, existe un réticulum avec granulations nodales, basophiles. Un jeûne prolongé fait disparaître les filaments basaux et les granulations acidophiles; la cellule offre alors dans toute son étendue un réticulum avec points nodaux. Par une sécrétion prolongée (pilocarpinisation), on observe que la portion basale se réduit et n'englobe plus le noyau; on n'y remarque ni filaments nets, ni granulations acidophiles. L'auteur conclut que, pendant la digestion, le protoplasma cellulaire se différencie en filaments basaux, qui donnent naissance aux granulations acidophiles, c'est-à-dire au ferment figuré.

Avant *Théohari*, *Erik Müller* (74 a) avait mentionné et figuré (fig. 9, 10, 17, 19) dans les cellules des glandes du fond de l'estomac chez le Lapin et le Chat, des filaments très fins, situés dans la zone basale de la cellule, qui se coloraient plus fortement que le reste du cytoplasme; mais il n'en avait donné aucune interprétation.

Bensley (§3 d), dans les mêmes glandes, avait d'autre part décrit une zone basale formée de filaments de prézymogène, colorés métagromatiquement et électivement et rappelant par leur aspect les bâtonnets des cellules des canaux salivaires. Il attribue la colorabilité distincte de ces filaments de prézymogène à la présence d'une

substance chromatique spéciale, qui est un composé organique du fer (« prozymogène » de *Mac Callum*), et qu'on peut appeler chromatine prozymogène, pour la distinguer de la chromatine nucléaire.

J'indiquerai encore les figures 23, 25, 26 du travail de *K. W. Zimmermann* (81 a), où sont figurés les filaments basaux de *Solger* dans la glande sous-maxillaire de l'Homme.

P. 686. — On peut rattacher aux cellules glandulaires les cellules épithéliales intestinales, sur lesquelles on a fait récemment quelques observations d'ergastoplasme.

M. Heidenhain (66 a) décrit dans les cellules épithéliales de l'intestin de Grenouille, entre le plateau strié et le noyau et par conséquent dans la partie superficielle de la cellule, des formations qu'il rapproche des filaments basaux de *Solger* et des corps décrits par *Garnier* et *M. et P. Bouin*. Ces filaments basaux forment des agrégats de figure très régulière; ils ont souvent la forme d'une travée qui traverse la cellule en direction transversale ou oblique, et qui est elle-même fibrillée soit en travers, soit obliquement. Les fibres de cette travée ne sont d'ailleurs que des portions épaissies du cytomitome; comme l'a dit *Solger*, les filaments basaux ne sont que des parties remarquablement nettes de la masse filaire de *Flemming*. L'auteur a retrouvé les mêmes formations chez la larve de Salamandre et chez le Triton, quoique sous un aspect passablement différent; elles se présentaient ici comme des masses informes ou comme de petits corpuscules, qui étaient irrégulièrement disposés et distinctement fibrillés. La disposition que réalisait la larve de Salamandre était intermédiaire entre celle de la Grenouille et celle du Triton. Voilà bien certainement de l'ergastoplasma, du protoplasma supérieur. Quant à homologuer spécialement ces formations ergastoplasmiques des cellules épithéliales de l'intestin aux filaments basaux des cellules glandulaires, comme *Heidenhain* le fait, cela n'est pas à première vue autorisé, à cause de la situation toute différente des deux ergastoplasmes : celui de la cellule glandulaire est véritablement basal; l'autre, celui de la cellule intestinale, ne l'est pas. Par sa situation, entre le noyau et le plateau strié, il correspondrait plutôt (comme nous le supposons au chapitre VI bis), aux racines des cils dans les cellules vibratiles : racines que nous considérons elles aussi comme appartenant au protoplasma supérieur. En faveur de l'homologie de ces formations décrites par *Heidenhain* avec des filaments basaux, il n'y a à faire valoir que l'argument tiré

de la situation superficielle des corpuscules centraux dans ces mêmes cellules intestinales, récemment montrée par *K. W. Zimmermann* (84 a). Il est vraisemblable que le centrosome est situé au milieu de l'ergastoplasme, au moins dans un état fonctionnel de la cellule; et comme dans la cellule intestinale ce centrosome est voisin de la surface libre, des filaments situés entre le plateau strié et le noyau pourraient bien représenter des formations ergastoplasmiques¹.

P. 687. — On peut rapprocher des observations que *Guignard*, *Mottier* et *M. et P. Bouin* (4 et 4 a) ont faites sur la cellule-mère du sac embryonnaire des Liliacées celles que vient de publier récemment *Guignard* (64 a) sur les cellules-mères polliniques de *Naias major*. Le cytoplasme de ces cellules, examiné à l'état de repos, peu de temps avant les prophase, est remarquable par sa structure filaire; les fils sont nettement granuleux; ils sont pour la plupart concentriquement orientés autour du noyau et s'entrecroisent, sans toutefois former un réticulum net. Cette structure devient de plus en plus apparente pendant les premières phases de la division; les fils se montrent alors plus serrés en certains endroits, formant là des amas fibrillaires qui rappellent ceux que *M. et P. Bouin* ont observés dans la cellule-mère du sac embryonnaire des Liliacées. Au début de la division, les fils cytoplasmiques forment assez souvent une couche feutrée condensée autour du noyau. Quant à la chromaticité de ces fils, qui, jointe à leur disposition, très analogue à celle des filaments ergastoplasmiques décrits par *M. et P. Bouin*, est nécessaire pour permettre de les identifier à ces derniers, l'auteur n'en fait pas mention.

Dans un autre travail (426 a), *Guignard* représente çà et là, dans des cellules qui ne sont pas encore en prophase, des filaments d'abord irradiés autour du noyau, puis l'enveloppant de cercles concentriques. Sont-ce là des filaments d'ergastoplasme, propres à la phase d'accroissement des cellules-mères polliniques, et ne se transformant pas pour devenir la figure de division? Cela est possible; car *Guignard* ne montre pas une seule fois la transformation de ces systèmes fibrillaires en un fuseau pluripolaire.

1. Pendant la correction de ces épreuves je reçois le mémoire complet que son auteur a eu l'amabilité de m'envoyer : M. HEIDENHAIN : Ueber die Structur der Darmepithelzellen. *Arch. für mikr. Anat.* Bd LIV, 1899.

Ce mémoire me parvient trop tard pour que j'en puisse rendre compte; il ne renferme d'ailleurs rien d'essentiel qui ne figure déjà dans la note préliminaire analysée ci-dessus.

Des cellules tout à fait différentes de celles dont il a été question jusqu'ici, les cellules sensorielles auditives de *Pontoscolex*, offrent des formations filamenteuses très spéciales, électivement colorables, qu'*Eisen* (56 a) a décrites et qu'il y a peut-être lieu de considérer aussi comme formations ergastoplasmiques.

Sont-ce des filaments d'ergastoplasme ou toute autre chose que ces fibres, décrites par plusieurs auteurs (*Leydig* cité par *Ide*), *Huet* (69 a), *Ide* (69 b), *Mc Murrich* (72 c), qui traversent le cytoplasme des cellules de l'intestin moyen chez les Isopodes, allant de la membrane basale à la cuticule? La question est en tout cas discutée. Si *Huet* en a fait des prolongements intra-cellulaires de la cuticule, si *Mc Murrich* les considère comme des fibres de soutien, dépendant de la membrane basale, *Ide* y voit « des portions fortifiées du réticulum général, des séries de trabécules placées bout à bout et fortement épaissies ». Si nous ajoutons que *Mc Murrich* a réussi à les colorer électivement par l'hématoxyline ferrique, nous aurons déjà pour ces fibres deux des caractères les plus importants du protoplasma supérieur : la coloration et surtout la continuité avec le cytoplasme ordinaire.

Je rangerai sous la rubrique éléments glandulaires un certain nombre de cellules appartenant à des localités et à des animaux variés, sur lesquelles j'ai pu constater des formations qui me paraissent de nature ergastoplasmique. Je me propose de décrire ultérieurement dans des mémoires spéciaux ces diverses cellules avec plus de détails que je ne puis le faire ici.

Ce sont d'abord des cellules épithéliales de l'intestin de la Douve du foie. Ces cellules, en général très mal décrites et très inexactement figurées par les auteurs, sont de forme, il est vrai, très variable, les variations de la forme correspondant sans doute à des différences dans l'activité glandulaire. Ce sont des cellules vibratiles et sécrétantes : car elles sont pourvues d'une garniture vibratile nette, et de leur surface s'échappent des produits de sécrétion qui tombent dans la lumière du tube digestif. Le corps cellulaire présente autour du noyau, qui est de dimensions assez réduites, un faisceau de filaments électivement colorables par la safranine dans le procédé Benda à la safranine et au vert-lumière, par le bleu de toluidine dans le procédé de Mann au bleu de toluidine et à l'éosine, par l'hématoxyline ferrique dans la méthode de Heidenhain. Je considère ces filaments, qui représentent peut-être les « racines »

des cils dans ces cellules intestinales vibratiles, comme étant en tout cas de nature ergastoplasmique.

Pour ne pas quitter les cellules épithéliales intestinales, celles de l'*Ascaris megalcephala* offrent à leur base, dans cette très petite partie du corps cellulaire qui siège entre le noyau et la membrane basale, quelques masses de forme irrégulière, électivement colorables, dont je fais aussi des formations ergastoplasmiques.

P. Bouin m'a montré des préparations de foie d'un *Triton alpestris* adulte, colorées par la méthode de Heidenhain, sur lesquelles il avait remarqué, dans les cellules glandulaires, un grand nombre de blocs et de filaments irréguliers de couleur noire. Ce n'étaient pas des enclaves; car ces formations faisaient corps avec la charpente cytoplasmique même. Je suppose qu'il s'agit encore ici d'une différenciation ergastoplasmique du cytoplasme. Ces corps étaient très semblables, sinon identiques, à ceux qu'*Arnold* (1a) a décrits sous le nom de plasmosomes et qu'il a représentés, dans les figures 7, 8, 9 de la première partie de son mémoire, dans les cellules du foie du Lapin.

La couche puissante, qui forme la majeure partie du tégument des Échinorhynques et qui a reçu le nom de « couche sous-cuticulaire », renferme entre autres particularités aussi caractéristiques qu'énigmatiques, des fibres radiées, normales à la surface de la peau, que certains auteurs ont considérées, faute d'une interprétation plus satisfaisante, comme des fibrilles musculaires. Pour moi, ces fibres, que leur colorabilité rapproche des formations que je viens de signaler et en général des formations ergastoplasmiques, pourraient être à leur tour considérées comme de l'ergastoplasme. D'ailleurs de l'ergastoplasme n'est pas déplacé, quoi qu'il puisse paraître au premier abord, dans ce syncytium que forme la couche sous-cuticulaire, et qui, suivant l'opinion des auteurs récents (*Hamann, Jenaische Zeitschrift*, XXV, 1891; *Kaiser, Bibliotheca zoologica*, 1893) qui se sont occupés de l'histologie des Échinorhynques, est le siège de processus métaboliques extrêmement intenses.

Je suis disposé à interpréter de la même façon des filaments que j'ai trouvés dans les cellules trachéennes du corps adipeux de larves de Diptères pupipares. Ces cellules trachéennes, que j'étudierai en détail ultérieurement¹, méritent leur nom parce qu'elles

1. J'ai publié, dans les *Comptes rendus de la Société de Biologie* du mois de juin, une note préliminaire sur ce sujet.

sont pénétrées par un arbuste extrêmement touffu de branches trachéales qui se terminent dans leur intérieur. Du noyan, qui est central, se détachent, irradiant vers la périphérie de la cellule, des filaments protoplasmiques que l'hématoxyline ferrique colore en noir. Je considère ces filaments comme de nature ergastoplasmique; et leur existence me paraît en rapport avec le métabolisme très actif que la présence d'innombrables ramifications trachéales intracellulaires impose à ces cellules trachéennes.

Les gigantesques cellules excrétrices (cellules de *Hamann-Spengel-Nassonow*), situées au niveau des champs latéraux des *Ascarides*, renferment, d'après *Nassonow*, dans leur corps cellulaire et dans leurs puissants prolongements, un axe fibrillaire, que *Nassonow* dit se colorer avec plus d'intensité que le reste du protoplasma. Je suppose que cet axe fibrillaire, que je n'ai du reste pas réussi à déceler dans des préparations d'ailleurs imparfaites que j'ai faites de ces cellules, est aussi formé d'ergastoplasme, dont l'existence est la raison d'être même de l'activité métabolique de ces curieux éléments.

Enfin, et surtout, j'ai eu l'occasion de voir les préparations très démonstratives que *M. et P. Bouin* ont obtenues avec les oocytes de l'*Asterina gibbosa*. Je remets au chapitre consacré aux oocytes la description des résultats de *M. et P. Bouin*. Je me contente d'attirer en ce moment l'attention sur la similitude presque parfaite de ces résultats avec ceux que ces auteurs avaient antérieurement obtenus sur la cellule-mère du sac embryonnaire, malgré l'éloignement apparent des deux objets d'étude, en même temps que je considère ces nouveaux résultats comme pouvant donner l'idée à la fois la plus complète et la plus exacte de l'ergastoplasma.

Je renvoie aussi au chapitre des spermatoocytes et oocytes (ch. V) l'indication des résultats, très analogues à ceux de *M. et P. Bouin*, que *Mead* (72 b) a obtenus pour l'œuf de *Chaetopterus pergamentaceus*.

Ces diverses constatations, faites sur des objets très variés, d'après des préparations personnelles ou des préparations qu'on m'a montrées, m'ont plus que jamais convaincu de la réalité de l'existence d'un protoplasma supérieur, d'un ergastoplasma, en même temps que de l'étendue, pour ne pas dire encore de la généralité de sa distribution.

Je suis heureux de voir que *Benda* (§3 b), à la suite de recherches

minutieuses et très étendues sur la cytologie des cellules les plus diverses, recherches dont je résumerai plus loin les données principales, est arrivé au même résultat général que moi. Il admet en effet, comme moi, l'existence dans toutes les cellules de formations particulières, faites d'une substance spéciale, qui sont un organe cellulaire véritable, jusqu'ici inconnu. Comme la communication de *Benda* date du 1^{er} février 1899, et que mon mémoire sur le protoplasma supérieur, d'ailleurs à l'impression dès le mois d'avril 1898, a commencé d'être publié (premier et deuxième chapitres, c'est-à-dire les chapitres généraux, avec plan d'ensemble du mémoire) dans le numéro du *Journal d'anatomie* de novembre-décembre 1898, je me crois autorisé à réclamer la priorité pour l'interprétation nouvelle dont il s'agit dans son mémoire; je puis même faire remonter l'idée du protoplasma supérieur jusqu'à l'apparition des notes de *Garnier* et de *M. et P. Bouin* (20 et 4) parues en décembre 1897 et en février 1898, qui ont créé pour la variété glandulaire du protoplasma supérieur le terme d'ergastoplasme. Les résultats publiés par *Benda* dans sa communication sont une éclatante confirmation de l'interprétation que j'ai proposée. Notre commune manière de voir, qui ne diffère que par les dénominations que nous employons pour désigner des formations certainement identiques, devient ainsi très solide.

L'importante communication de *Benda*, adressée à la Société de physiologie de Berlin, fait suite à une note précédente qui a été présentée à la même Société au mois de juillet de l'année dernière et dont je n'ai pas eu connaissance. Dans cette première note, il s'était occupé de l'utilisation des grains spécifiquement colorables dans le corps de la spermatide, de leur emploi comme organes permanents de la spermie (spermatozoïde), étendant ses recherches à un grand nombre de Vertébrés et à quelques Invertébrés. Pour ces grains, il avait proposé le nom provisoire de *mitochondria*; il se sent aujourd'hui obligé à s'expliquer sur la nature de ces grains et sur leur position à l'égard des autres formations connues du corps cellulaire.

C'est par une méthode de coloration spéciale que l'auteur met en évidence les *mitochondria*. Cette méthode, qui consiste en une combinaison de l'alizarine ferrique avec des couleurs basiques d'aniline, telles que le cristal-violet et le bleu de méthylène, différencie ces formations du reste du protoplasma, de l'archiplasma et

des corps nucléaires, mais les colore de la même façon que les corpuscules intermédiaires.

Benda retrouve à présent les *mitochondria* dans une série d'éléments divers. Ils existent dans toutes les générations des cellules séminales (spermatides, spermatocytes, spermatogonies), et se transmettent des cellules-mères aux cellules-filles lors de la division cellulaire. Dans les spermatocytes des Mammifères, ils ont une disposition caractéristique; ils sont distribués dans tout le corps cellulaire, accumulés toutefois autour de l'archiplasma; ils forment fréquemment des chaînettes onduleuses, analogues à des streptococques. Dans les spermatogonies, ils constituent des amas peu serrés, quelquefois nettement orientés d'une façon radiée autour de l'archiplasma. Dans d'autres classes de Vertébrés, leur développement est plus considérable. Chez les Sauropsidés (*Fringilla*, *Columba*, *Lacerta*), les *mitochondria* forment autour de l'archiplasma un coussinet hémisphérique appliqué contre le noyau, dans les spermatides aussi bien que dans les spermatogonies et les spermatocytes. Parmi les Amphibiens, les spermatogonies de *Bombinator* offrent un amas granuleux dense, à peu près sphérique, qui contient l'archiplasma, et s'applique contre la dépression nucléaire; les spermatocytes du même animal présentent autour de l'archiplasma une sphère granuleuse condensée, de laquelle irradient de toutes parts des chaînettes granuleuses élégamment sinueuses. Chez la Salamandre, où l'auteur a découvert ces formations qu'il a montrées en 1896 à la Société anatomique, les mitochondres forment, dans les spermatocytes, des chaînes très fines, sinueuses, réparties dans tout le corps cellulaire, avec une notable accumulation autour de l'archiplasma; dans les spermatogonies, ce sont des amas irréguliers entourant l'archiplasma. Chez *Torpedo*, chez *Helix*, *Planorbis*, on retrouve cette situation caractéristique. Les grains d'*Helix pomatia* confluent dans les spermatogonies en bâtonnets courts et légèrement incurvés, faciles à distinguer des corpuscules archiplasmiques que *Hermann*, *Platner*, *Bolles Lee* et d'autres ont vus et qui forment au milieu de l'amas granuleux des mitochondres un petit groupe tout différemment coloré; dans les spermatocytes, ce sont des chaînes granuleuses répandues dans tout le corps cellulaire, quoique de plus en plus serrées vers l'archiplasma. — Les spermatogonies d'*Astacus* contiennent un petit amas granuleux périarchiplasmique; celles de *Blaps* offrent des chaînettes de grains.

Les spermatocytes et spermatides de *Blaps* présentent une disposition particulière : un long et dense faisceau de fibres à peu près parallèles entoure demi-circulairement le noyau passant entre l'archiplasma et lui ; ces fibres, variqueuses, sont sans doute formées de grains.

Pendant la division cellulaire, les mitochondres persistent. Lors de la formation du fuseau central aux dépens de l'archiplasma, ils s'orientent à peu près radiairement, surtout du côté opposé au noyau ; l'archiplasme les sépare toujours des corpuscules centraux. Jamais on ne les trouve à l'intérieur des fibres du fuseau central ou des fibres qui irradient des chromosomes ; au contraire la masse principale des irradiations polaires consiste en filaments granuleux, qui parviennent jusqu'à la membrane cellulaire. A partir de la métacinèse, ils entourent aussi en grand nombre les côtés de la figure de division. Chez *Blaps* les formations granuleuses ci-dessous décrites, qui ont l'aspect de bâtonnets, enveloppent d'un deuxième fuseau ou tonneau extérieur la mitose proprement dite ; celle-ci semble être contenue dans l'intérieur de ce fuseau. Lors des téléophases, les chaînes granuleuses paraissent partagées, à la suite de la pénétration de la membrane séparatrice des cellules-filles.

Les œufs, notamment ceux des Pulmonés, sont extrêmement riches en filaments granuleux.

Benda (53 c), dans un article distinct du mémoire que nous analysons en ce moment, ajoute quelques détails sur les filaments granuleux dans les cellules végétatives ou pédieuses du tube séminifère. Ces cellules possèdent une structure filamenteuse nette, que plusieurs observateurs (tels que *Merkel*, *Swaen* et *Masquelin*) avaient déjà reconnue ; *Benda*, par sa méthode spéciale de coloration, met en évidence les filaments cytoplasmiques de ces cellules, reconnaît qu'ils sont composés de microsomes colorables, disposés en chaînes et en bâtonnets. Les filaments sont aussi nets dans les prolongements de la cellule que dans le corps cellulaire lui-même (plaque pédieuse de l'auteur) ; les prolongements, que *Benda* appelle copulateurs pour des raisons physiologiques, contiennent une rangée presque régulière de ces granules. Détail important à noter, et que l'étude du Triton montre nettement : les filaments deviennent distincts dans le corps cellulaire, lors de la maturation des spermatozoïdes et quand le faisceau de spermatozoïdes se rapproche de la cellule pédieuse pour entrer en copulation avec elle, alors même

qu'auparavant, pendant la métamorphose des spermatides, on ne les y voyait pas.

Pendant que j'en suis à m'occuper de cette partie du travail de *Benda* consacré aux cellules de Sertoli ou végétatives du tube séminifère, je rendrai compte des résultats que *Regaud* (77 c) vient de faire connaître sur la structure fibrillaire de ces éléments. La fibrillation y est plus ou moins marquée, suivant les points que l'on étudie, et il a semblé à l'auteur que sa netteté variait en raison de l'état d'avancement de la spermatogenèse au point considéré. Quand, en ce point, il n'y a pas de cellules séminales, les spermatozoïdes venant d'être expulsés et les spermatogonies étant encore en voie de croissance, les fibrilles sont fines, ponctuées et discontinues; du côté de la lumière, les fibrilles se recourbent et suivent un trajet récurrent. La fibrillation devient au contraire très manifeste, quand la masse protoplasmique du syncytium formé par les cellules de Sertoli (« masse protoplasmique sertolienne » de l'auteur) contient des spermatocytes ou des spermatides jeunes; les fibrilles forment alors des faisceaux qui montent vers la lumière du tube, se dissocient, s'écartent pour loger les cellules séminales et se rejoignent ensuite au delà, formant ainsi des plexus dans les mailles desquels sont incluses les cellules séminales. Les fibrilles sont encore plus nettes, lorsque le point considéré n'offre plus, dans la zone centrale de la paroi, que des spermatides poursuivant leur métamorphose en spermatozoïdes, et elles atteignent leur maximum de netteté quand les spermatozoïdes mûrs sont sur le point d'être éliminés ou viennent de l'être; à ce moment le protoplasme situé entre les fascicules de fibrilles se vacuolise. Enfin, après l'élimination des spermatozoïdes, les vacuoles s'ouvrent dans la lumière du tube; l'extrémité centrale des faisceaux fibrillaires devient libre et pend comme un chevelu de fils fins et onduleux; les fibrilles, une fois libres, sont éliminées.

Il n'est pas douteux que *Regaud* a eu sous les yeux les mêmes formations que *Benda* décrit sous le nom de filaments granuleux. Les recherches des deux histologistes ont d'ailleurs un caractère différent. *Benda*, retrouvant dans les cellules végétatives du testicule les formations qu'il constatait dans d'autres éléments, s'appuyant sur des réactions colorées précises, a pu donner aux filaments de ces cellules végétatives la valeur d'un organe cellulaire constant. *Regaud*, se plaçant au point de vue plus spécial de l'histologie du

tube séminifère et de l'évolution de ses éléments constitutifs, a été plus loin que *Benda* dans l'analyse des caractères des filaments, et a aussi mieux rendu compte de leur rôle physiologique spécial; mais il lui a manqué le point de vue général duquel *Benda*, conduit par ses études d'ensemble, pouvait envisager ces formations filamenteuses. C'est ce qui explique que *Benda* se tient sur la réserve quant à la fonction qu'il convient d'assigner à ces filaments, parce que trouvant dans d'autres cellules des formations essentiellement identiques, il ne peut accorder à toutes qu'une signification physiologique très générale, telle que celle qui est contenue dans la notion de notre protoplasma supérieur. *Regaud*, au contraire, rendu plus précis par la limitation même de son sujet, a pu attribuer à ces filaments un rôle moteur, pour l'élévation des éléments séminaux de la marge au centre du tube séminifère et pour l'expulsion des spermatozoïdes. Au point de vue physiologique, l'un et l'autre s'accordent sur un point, que nous retenons comme intéressant : c'est le développement des fibrilles et leur plus grande netteté en une certaine phase de l'évolution des éléments séminaux, et par conséquent sans doute à un certain moment de leur fonctionnement ¹.

Pour en revenir au mémoire de *Benda* (§3 b), l'auteur a cherché d'abord à prouver, par l'étude des cellules de tissus les plus divers, la répartition très étendue des formations filamenteuses, puis il a dirigé son attention sur des cellules à fonction contractile bien reconnue, afin de vérifier l'hypothèse qu'il avait émise sur le rôle de la partie chondriogène de la spermie.

Sur le premier point, il lui a paru que toutes les cellules riches en protoplasme (cellules nerveuses exceptées) contenaient au moins des traces de grains répondant bien aux précédents par leur coloration et par leur disposition. Ce sont les sarcoblastes de la queue d'un jeune têtard de *Rana fusca* qui ont fourni les images les plus remarquables. Leur sarcoplasme est traversé par des chaînettes granuleuses très fines, sinueuses et ramifiées. Sur des sarcoblastes contenant moins de substance striée (plus jeunes), on trouve tous les intermédiaires entre les plus fines chaînettes granuleuses du sarcoplasme, des bâtonnets courts et gros, qui se disposent en séries et s'ajoutent aux fibrilles primitives déjà formées,

1. Des explications orales que m'a données *M. Regaud* et de l'examen de ses préparations, il résulte qu'il n'a pas vu les mitochondries de *Benda*, mais seulement les fibrilles, prolongements centraux du protoplasme sertolien.

et les disques transversaux colorés, développés, des fibrilles. Ainsi, de l'avis de *Th. W. Engelmann*, on a pour ainsi dire devant soi les sarcous elements à l'état naissant. — Pour les fibres lisses, l'auteur a obtenu des résultats moins nets; il a vu cependant des mitochondres certains entre les fibrilles des fibres musculaires lisses, aux environs du noyau notamment.

Les cellules vibratiles étudiées par *Benda* (conduits hépatiques d'*Helix hortensis*, pharynx de *Rana esculenta*, polype nasal de l'Homme), lui ont montré que les racines des cils se colorent comme un chondriomitome. A la place des filaments variqueux qui forment d'habitude ces racines, on peut trouver des séries de granules très fins, colorables. Chez la Grenouille, toute la partie cellulaire distale est remplie de grains très fins dont l'arrangement en files ne peut s'apercevoir que çà et là. Rien de semblable à ces filaments granuleux des cellules vibratiles ne peut se voir dans les éléments à bordure en brosse (épithélium intestinal, canalicules rénaux).

Dans les leucocytes polynucléaires de l'Homme se trouvent de petits groupes de granules, qui ont presque la forme de bâtonnets, disposés radiairement autour du corpuscule central, à la périphérie de l'irradiation bien connue dans les leucocytes. Il en est de même pour les cellules de la moelle des os d'un leucémique. On ne peut confondre ces grains avec les granules d'Ehrlich.

Les cellules pédieuses du testicule présentent des rangées de grains à l'intérieur des filaments protoplasmiques (filaments copulateurs de *Benda*); chez le Triton, la Torpille, la Planorbe, les rangées de grains deviennent souvent des fibrilles isolées, presque homogènes; les filaments protoplasmiques des cellules pédieuses des Sauropsidés paraissent presque segmentés par les mitochondres qu'ils renferment. — Les cellules interstitielles du testicule sont tout aussi riches en mitochondres.

Benda ajoute que les bâtonnets de l'épithélium rénal du Bombinator se colorent de la même façon que les mitochondres.

Examinant ensuite la valeur morphologique et le rôle physiologique des mitochondres, *Benda* commence par les distinguer des granules d'Ehrlich et des granules d'Altmann, avec lesquels ils n'ont rien de commun. Tandis que ces derniers ont dans la cellule la situation d'enclaves, les mitochondres sont incorporés aux filaments plasmiques de la structure cellulaire. Les grains de fibres ou mito-

chondres correspondent aux microsomes des auteurs, dont l'existence a été montrée nettement par *V. Brunn* pour les spermatides, par *Reinke* et *Flemming* dans des inoblastes, par *Arnold* surtout au moyen de ses méthodes de macération.

Le passage suivant de la communication de *Benda* est à citer textuellement : « On a attribué, ce me semble, dit-il, aux microsomes, autant qu'ils ont été pris en considération jusqu'ici, une distribution dans la trame filamenteuse du corps cellulaire qui d'une part est trop générale, d'autre part n'est qu'accidentelle. Je trouve par des colorations électives qu'ils sont une partie constituante bien caractérisée d'une portion limitée des filaments, et qu'ils fournissent le matériel dont est faite une grande partie des structures filamenteuses et fibrillaires intracellulaires. A ce dernier point de vue, mes recherches offrent beaucoup de points de contact avec un certain nombre de travaux récents dont je trouve l'analyse dans le dernier compte-rendu annuel de *Flemming* (*Bouin, Garnier, Zimmermann, Arnold*). Je ne doute pas que les deux premiers de ces auteurs aient eu sous les yeux dans leur « ergastoplasma » les mêmes dispositions que moi. J'espère que le nom de *mitochondria* proposé par moi dans mes communications précédentes pourra répondre le mieux à ce que l'on connaît jusqu'ici (ohne weitere Vorwegnahme), d'autant qu'il permet des transformations qui correspondent à la variabilité des formations désignées. Les filaments granuleux (*Körnerfäden*) issus des grains de filaments (*Fädenkörnern, Mitochondria*) pourraient être nommés chondriomites. »

« Pour ce qui est de leur rôle physiologique, je dois d'abord faire remarquer qu'ils forment dans la cellule quiescente (cela n'étant établi d'ailleurs que pour les cellules séminales et les leucocytes) une partie de la sphère à côté du corpuscule central et de l'archiplasma (idiozome de Meves), et qu'ils occupent dans la mitose une région spéciale, l'irradiation polaire. D'après ce que j'ai vu jusqu'ici dans les diverses classes d'animaux — surtout les images très particulières offertes comparativement à celles des Vertébrés par le Blaps et les Pulmonés — la quantité variable et la disposition des mitochondres vis-à-vis de l'archiplasma paraît former le facteur essentiel de la conformation variée qu'offre la sphère dans les divers objets et avec les diverses méthodes. Leur répartition étendue donne d'autre part à supposer que nous avons affaire à un organe cellulaire propre. »

« Mon attention a été jusqu'ici attirée par l'emploi des grains de fibres dans les structures cellulaires et les différenciations. Leur participation aux organes vibratiles, leur rôle dans l'histogenèse des fibres musculaires striées et de la queue des spermies appuient l'hypothèse que j'ai émise à propos de ce dernier objet : c'est qu'ils sont dans un rapport causal avec les fonctions motrices de la cellule. Les faits observés pendant la mitose et dans les cellules glandulaires (épithélium rénal, cellules pédieuses) ne contredisent nullement cette signification. »

Benda termine en disant, à propos de la question de la motilité et du siège du moteur en général, que si c'est dans le corpuscule central que ce moteur réside, si les corpuscules centraux ou leurs dérivés sont, soit dans les spermatozoïdes, soit dans les cellules vibratiles, le centre de l'excitation au mouvement ou le centre d'insertion, les grains de fibres représentent l'organe cellulaire qui dans la condition primitive cause le déplacement intérieur des filaments protoplasmiques (division cellulaire, mouvement amœboïde), et d'autre part fournit le matériel formateur pour la différenciation de tous les organes contractiles.

Il est à peine besoin de faire remarquer combien la communication de *Benda* est importante au point de vue qui m'occupe, tant pour le grand nombre des observations qui y sont relatées que pour la précision de la technique qui leur a donné lieu. Il a bien raison de dire que ses mitochondres et ses chondriomites coïncident avec l'ergastoplasma; ce sont évidemment une seule et même chose. *Benda*, en soumettant à son examen et à ses procédés de coloration différenciatrice nombre de cellules variées, et trouvant dans toutes des mitochondres, a été conduit naturellement à en faire un organe cellulaire, de même que nous avons fait de l'ergastoplasma ou de ses analogues (archoplasma et kinoplasma) un protoplasma spécial, supérieur. Si *Benda* avait pu suivre étape par étape l'évolution de ses mitochondres, nous ne doutons pas que, comme nous l'avons soutenu pour l'ergastoplasma, il serait arrivé à les considérer comme un organe cellulaire transitoire, dont l'existence est liée à un certain état d'activité de la cellule. Cette notion, que nous considérons comme très importante, manque encore à *Benda*. A présent qu'il a prouvé, par l'étude d'éléments très différents, la distribution très générale des mitochondres (ergastoplasma), il lui reste à se convaincre, par l'étude sériée des phases

de la vie cellulaire de l'un quelconque de ces éléments, que les mitochondres ne sont pas un organe permanent de la cellule. Cela fait, la coïncidence des mitochondres et de l'ergastoplasma sera parfaitement exacte.

Jusqu'à quel point maintenant convient-il de distinguer les mitochondres (ergastoplasma) de l'archiplasma? *Benda* dit qu'il y réussit complètement tant par la coloration spécifique qu'il communique aux mitochondres par sa méthode, qu'à cause de la situation différente des mitochondres et de l'archiplasme, simultanément juxtaposés dans la cellule. Tant que la notion de l'archiplasma n'aura pas été mieux présidée, il sera difficile d'affirmer que véritablement archiplasme et ergastoplasme (mitochondres) sont partout deux choses distinctes.

Benda distingue aussi nettement entre le kinoplasme et les mitochondres, puisqu'il trouve que ceux-ci constituent la masse principale des irradiations polaires; la nature des irradiations polaires s'oppose ainsi à celle des fibres du fuseau central et des fibres du manteau. On voit donc que ces deux dernières sortes de fibres du mitome cellulaire seraient seules de nature kinoplasmique, comme on doit dire, si l'on veut caractériser d'un nom particulier la substance qui les forme et qui est certainement distincte. Nous nous bornerons à remarquer que c'est, à notre connaissance, la première fois qu'une opposition de ce genre est faite entre les divers systèmes de fibres de la figure de division. Cette opposition demande évidemment à être confirmée.

III

L'ARCHOPLASME, KINOPLASME OU ERGASTOPLASME, ORGANE CONSTANT MAIS NON PERMANENT DE LA CELLULE.

P. 692. — Ce que nous disons à cet endroit de l'évolution de l'ergastoplasme dans les cellules glandulaires sera complété plus loin (p. 455) par un parallèle que nous traçons entre la destinée de l'ergastoplasme dans les œufs et dans les éléments glandulaires.

P. 692, ligne 13. — *Bolles Lee* (126 a) affirme de nouveau, contre *Murray* (131 a), que, dans les spermatocytes d'*Helix*, les fragments du Nebenkern disparaissent purement et simplement et ne sont pas employés à la formation de la figure de division.

P. 693. — Il faut ajouter *Westley R. Coe* (92 b) à la série des

auteurs (*Herla* 114), *Mac Farland* (99), *Carnoy et Lebrun* (92), *Kostanecki et Siedlecki* (124), *Kostanecki et Wierzejski* (123), *Wilson et Mathews* (147), *Child* (92 c), qui, avec des variantes qu'on peut négliger, sont d'accord pour nier la persistance des asters qui paraissent successivement dans l'œuf, au cours des phénomènes de maturation, de fécondation et même de segmentation, c'est-à-dire de l'aster ovulaire, de l'aster spermatique, et des irradiations polaires du premier fuseau de segmentation. En effet, pour *Coe*, l'aster polaire, demeuré dans l'œuf après la deuxième division de maturation, disparaît. Les radiations de l'aster spermatique disparaissent à leur tour, comme *Herla*, *Wilson*, de *Klinckowström*, *Mac Farland*, *Child* l'ont montré, au moment où les deux pronuclei se sont rapprochés et pendant qu'ils sont encore au repos. De même, les fibres radiées des premiers asters polaires du fuseau de segmentation s'évanouissent pour faire place à celle des asters des deuxièmes fuseaux. Cette disparition est marquée par les phénomènes suivants. Les fibres de l'irradiation diminuent de longueur, perdent leur colorabilité, se désagrègent en une série de granules, qui probablement redeviennent parties intégrantes du cytoplasme. Ces fibres subissent donc une véritable dégénérescence. Elles peuvent d'ailleurs persister très longtemps à l'état dégénéré. C'est aux dépens de la substance de l'ancienne centrosphère que se forment entièrement *de novo* les fibres de l'irradiation polaire nouvelle; c'est entre les fibres dégénérées de l'ancienne astrosphère qu'elles poussent de plus en plus loin dans le cytoplasme.

P. 697. — A la suite des auteurs qui admettent la différenciation de toutes pièces d'un aster nouveau dans l'œuf mûr et fécondé, il faut ranger *Gardiner* (105 b). Bien que l'aster qui doit se diviser et fournir les irradiations polaires du premier fuseau de segmentation paraisse au voisinage des pronuclei, et particulièrement du pronucleus mâle, l'auteur ne pense pas que, chez *Polychærus caudatus*, il provienne du spermatozoïde; il lui attribue plutôt, comme *Carnoy et Lebrun* et comme *Wheeler*, une origine purement cytoplasmatique.

P. 697. — Il faut encore ranger, parmi les auteurs pour qui l'archoplasme et le centrosome ovulaires ne persistent pas dans l'œuf après maturation, *Francotte* (105 a) dans sa nouvelle étude de la maturation, de la fécondation et de la segmentation chez les Polyclades.

P. 699, ligne 26. — En réalité la division mitotique a été assez fréquemment observée dans les éléments glandulaires, comme pourra le montrer la liste d'observations rapportées ci-dessous. Mais nous ne voulons pas dire que des éléments glandulaires sont incapables de division, mais seulement qu'ils en sont incapables au moment où ils fonctionnent comme éléments glandulaires, parce que leur activité ne peut se tourner à la fois vers la division mitotique et vers la sécrétion. Or dans les observations de figures mitotiques qui ont été faites sur des cellules glandulaires, et qui sont relatées ci-après, l'état précis, de repos ou de sécrétion, où se trouve la cellule en mitose, n'a pas été noté. Voici un certain nombre de ces observations.

Lönaberg (127 *b*) a trouvé de nombreuses figures mitotiques dans les cellules intestinales et hépatiques de *Mytilus*, *Tellina*, *Polycera*, *Aeolidia*. Il indique, ainsi que *Bolles Lee* (126 *a*), l'épithélial intestinal de l'Escargot, réveillé de son sommeil hibernant et abondamment nourri de feuilles de chou, comme un excellent objet pour la démonstration des mitoses.

Nous avons retrouvé l'indication d'un certain nombre de mémoires de *Bizzozero et Vassale* (83 *b*), de *Flemming* (103 *a*), de *Gruenhagen* (107 *a*), de *Paneth* (133 *a*), de *Schaffer* (138 *a*), dans lesquels des mitoses sont signalées dans l'épithélium des glandes de *Lieberkühn*. Il est à remarquer cependant que ces invaginations de la muqueuse intestinale sont bien moins des glandes que de simples cryptes et des foyers de régénération de la muqueuse.

Enfin, rappelons que *Pfitzner* (133 *b*) a trouvé des figures caryocinétiques dans un grand nombre d'organes glandulaires (glandes de la peau et de l'intestin, foie et pancréas), formes larvaires et adultes de divers animaux; il considère les divisions que les cellules glandulaires offrent chez l'animal adulte comme destinées au remplacement des éléments épuisés par le fait de la sécrétion et disparus.

V

L'ERGASTOPLASMA DES SPERMATOCYTES ET DES OOCYTES.

Spermatocytes.

P. 57. *Rawitz* (237 *a*), dans son étude récente de la division cellulaire des éléments séminaux chez les Sélaciens, trace l'évolution

cyclique de la sphère, tour à tour reconstituée en un bloc compact et désagrégée. Il continue d'ailleurs à ne pas considérer la sphère des spermatocytes comme propre à la période d'accroissement de ces éléments, et il en fait provenir le fuseau de la division.

P. 57. — D'après *Murray* (229 a), le Nebenkern des spermatocytes d'*Helix* et d'*Arion*, qu'il soit compact, ou qu'il paraisse désagrégé en anses archoplasmiques, représente une véritable sphère attractive; car dans les formes compactes de ce Nebenkern, on voit irradier de ses bords des filaments qui se prolongent plus ou moins loin dans le cytoplasme; et surtout on peut déceler en son milieu un microcentre formé de deux corpuscules centraux. Enfin on constate, dans les spermatocytes en division, que le Nebenkern devient la sphère attractive de la figure de division, et se divise en deux groupes de fragments qui accompagnent les centrosomes dans leur migration aux pôles du fuseau.

Oocytes. — Nous devons en premier lieu résumer l'importante étude que *van Bambeke* (160 a) a publiée sur la constitution de l'œuf de *Pholcus*, comme complément à la note préliminaire (160) analysée dans ce mémoire.

Dans un premier stade, qu'on peut appeler stade d'apparition de l'organe safraninophile intravitellin, on voit paraître au voisinage de la vésicule germinative, dans une hyalosphère claire, un corps affectant fréquemment la forme d'un bâtonnet safraninophile, que l'auteur suppose, bien que n'ayant pas directement observé le fait, dériver de la vésicule germinative, et qu'il considère comme le corps vitellin de *Balbani*.

A la fin de ce stade, marqué par l'accroissement de l'ovule et par les transformations du corps vitellin, la masse du vitellus augmente considérablement et des cristalloïdes apparaissent, tant dans le cytoplasme que dans la vésicule germinative et même dans la tache germinative. Le corps vitellin change de forme, de situation et de constitution. De bâtonnet qu'il était, il devient une sorte de boyau incurvé, à concavité tournée vers le centre de l'œuf; le croissant peut même se transformer en un anneau complet entourant la vésicule germinative et une masse vitelline centrale; du boyau, qui peut être flexueux et irrégulièrement épais, partent souvent des prolongements qui ajoutent encore à son irrégularité. Quant à son siège, le corps vitellin peut entourer directement la vésicule germinative, l'hyalosphère qui l'enveloppait d'abord ayant disparu. Sa consti-

tution enfin devient la même que celle de la tache germinative, c'est-à-dire que le corps vitellin, devenu très safraninophile ou hématoxylinophile, devient aussi très vacuolaire comme la tache germinative : argument de plus en faveur de l'origine nucléaire du corps vitellin. (Pour ce qui est de la coloration, bien des corps se colorent électivement, sans qu'on puisse en inférer qu'ils sont d'origine nucléaire; il est possible qu'une méthode plus différenciatrice de coloration montrerait à cet égard des différences entre le nucléole et le corps vitellin.) *Van Bambeke* fait observer que les figures et la description déjà données par *Jatta* coïncident essentiellement avec les siennes, pour la forme, le siège et la colorabilité du noyau vitellin. Le corps trouvé dans l'oocyte du *Pholque* est bien un noyau vitellin. L'absence de corpuscule central dans son intérieur n'est pas un obstacle contre cette homologie; car, comme l'observe *Henneguy*, le corpuscule central peut manquer dans des corps qui sont indiscutablement des corps vitellins; la situation, la colorabilité, la vacuolisation, l'époque d'apparition au moment de la croissance de l'œuf, l'hypertrophie de ce noyau vitellin, sa désagrégation ultérieure et sa dégénérescence grasseuse sont autant d'attributs du noyau vitellin. Quant à sa forme, qui paraîtrait l'éloigner des autres noyaux vitellins connus, elle se retrouve dans ceux d'autres œufs, ainsi que l'ont constaté *Hubbard* sur *Cymatogaster aggregatus*, de *Gasparis* chez *Antedon rosacea*, *Crety* chez *Antedon* et d'autres Echinodermes, *Calkins* sur *Lumbricus*, *Bisogni* chez *Salticus scenicus* et *Scutigera coleoptrata*, *K. Foot* pour *Allolobophora fætida*, *Němec* chez les Diplopodes. Si d'ailleurs, au point de vue morphologique, la forme spéciale du corps du *Pholque* et l'absence de corpuscule central dans son intérieur empêchaient de l'identifier à un noyau vitellin, il correspondrait du moins parfaitement à ce dernier au point de vue physiologique, comme le montre la suite de l'évolution de l'oocyte.

Le deuxième stade est celui de la désagrégation du corps vitellin, qui finit par être réduit à des granules disséminés dans le vitellus. Il est illustré avec un grand luxe de fort belles figures. A remarquer les figures 1 et 2 de la planche XXVII, où le corps vitellin se montre teinté par l'hématoxyline ferrique en bleu noirâtre comme la tache germinative elle-même. Dans des ovules où la désagrégation du corps vitellin est imminente, on voit autour de la vésicule germinative une striation radiaire du vitellus indiquant tout au moins que

le noyau est alors en voie d'actifs échanges avec le vitellus. *Van Bambeke* cite nombre d'auteurs qui, comme lui, ont assisté à la désagrégation du corps vitellin.

Au troisième stade s'opère la métamorphose grasseuse des éléments figurés provenant de la désagrégation du corps vitellin. Ces éléments se transforment en corps adipeux de même forme et de même taille qu'eux-mêmes. Si plusieurs auteurs, avant *van Bambeke*, avaient constaté la transformation grasseuse en bloc du vitellus, aucun ne l'avait vue élémentaire et ne l'avait localisée aux éléments du noyau vitellin morcelé.

Dans le quatrième stade, on voit se faire la vacuolisation progressive du vitellus et la genèse des sphères vitellines. A ce stade, il y a lieu de distinguer les œufs en deux catégories. — Dans ceux de la première, la vésicule germinative a perdu sa paroi propre, mais son contour est demeuré presque régulier. Les sphères vitellines ont fait leur apparition, tranchant par leur coloration sur le fond du vitellus; entre elles se trouvent des cloisons de vitellus riches en granules adipeux. L'apparition des granules gras a été le signal de celle des sphères vitellines. Grâce à l'appoint fourni par ces granules, le cytoplasme ovulaire, mieux nourri, devenu plus actif, sécrète les matériaux des sphères vitellines. Comme les granules adipeux proviennent du corps vitellin, on peut dire que celui-ci intervient indirectement dans la formation des sphères vitellines, du vitellus nutritif. — Dans les œufs de la deuxième catégorie, les transformations de la vésicule germinative sont très remarquables; elle perd sa paroi, et prend une conformation très irrégulière, grâce à l'émission de véritables pseudopodes dirigés surtout vers un certain point de vitellus où celui-ci se trouve dans un état particulier. D'ailleurs le vitellus se comporte comme dans le cas précédent, quant aux granules gras et aux sphères vitellines.

Dans son chapitre de généralités sur le rôle du noyau vitellin, *van Bambeke*, après avoir exposé les diverses interprétations physiologiques qu'on a données de ce noyau, adopte celle qui en fait le centre de formation des éléments nutritifs du vitellus. La persistance du noyau vitellin chez la jeune Araignée, observée par *Balbani*, montre seulement que ce corps peut, dans certains cas, laisser un résidu. *Van Bambeke* ne croit pas que, comme le veulent *Will*, *Mertens* et *Calkins*, le corps vitellin se transforme directement

en matériel nutritif, les morceaux ou granules du corps vitellin en sphères vitellines; il s'agit pour lui d'une transformation indirecte et d'un rôle médiateur de cet organe cellulaire.

Tels sont les résultats importants de cette nouvelle contribution à l'histophysiologie de l'oocyte, une des plus complètes que nous possédions. Il n'est pas besoin de faire remarquer combien les idées exprimées par l'auteur sur le rôle formateur du noyau vitellin sont semblables à celles que nous nous sommes faites de la fonction de l'ergastoplasme en général.

Woltereck (260 a) a trouvé dans l'œuf des Ostracodes un noyau vitellin, mais pas constamment. Ce corps se présentait tantôt sous la forme d'une calotte coiffant le noyau, tantôt sous l'aspect de fragments séparés. La plupart du temps, il paraît amorphe, compact, ou bien vésiculeux et comme rempli de liquide. Très souvent il rappelle, par son aspect et sa coloration, la substance du nucléole; dans d'autres cas, il paraît être un épaissement du cytoplasme. Il fait son apparition au début de la période de croissance de l'ovule, quand la chromatine et le nucléole paraissent se dissoudre, et il disparaît quand la membrane nucléaire de l'œuf mûr s'évanouit, si du moins on considère comme des noyaux vitellins les taches sombres qui remplissent souvent le vitellus à cette période. Entre temps, ces différenciations colorées peuvent dégénérer puis réapparaître de nouveau.

A la liste des corps vitellins des œufs d'Arthropodes peut être ajouté celui que *Claypole* (172 a) décrit dans *Anurida* comme un croissant qui entoure la plus grande partie de la vésicule germinative. L'auteur donne en même temps plusieurs indications bibliographiques, qui nous avaient échappé, de noyaux vitellins dans les œufs des Myriapodes : ainsi *Zograff* (260 b) chez *Geophilus*, *Kenyon* (209 b) chez *Pauropus*, *Schmidt* (243 b) chez *Scolopendrella* ont signalé l'existence de ces noyaux.

Aux observations publiées sur l'histologie des œufs d'Annélides, on peut ajouter celles de *Beddard* (161 a), qui a vu, chez *Eudrilus*, le protoplasme vitellin devenir en un certain stade plus colorable autour du noyau, et former là une masse périnucléaire de protoplasme dense, tandis que le reste du corps cellulaire est devenu fibreux et a pris une texture plus lâche.

Le mémoire de *M. et P. Bouin* (166 b) sur l'oocyte de l'*Asterina gibbosa* est une des plus importantes contributions qui aient été

fournies sur la structure et l'évolution des oocytes. Grâce à une sériation parfaite des stades de développement des oocytes, les auteurs ont pu reconstituer toute l'histoire évolutive de l'ergastoplasma. C'est ainsi que dans des individus de moins de 15 millimètres de rayon, aucun œuf ne montre de formations ergastoplasmiques; celles-ci apparaissent chez des animaux dont le rayon mesure de 15 à 18 millimètres; au delà de cette taille l'ergastoplasme ne peut plus être décelé que dans les œufs les moins développés. Les formations ergastoplasmiques apparaissent sous la forme de filaments délicats, colorables par le bleu de thionine et souvent aussi par la safranine d'une façon élective; au début de leur différenciation, ils sont ordonnancés concentriquement autour du noyau et répartis dans tout le cytoplasme, comme dans la cellule-mère du sac embryonnaire des Liliacées. Ces filaments paraissent dériver uniquement d'une partie des travées du réticulum cytoplasmique, modifiées pour les constituer. Les filaments ne tardent pas à quitter les bords de l'oocyte, se rapprochent du noyau, autour duquel ils s'orientent souvent radiairement, leur ensemble formant tantôt un croissant, tantôt un simple faisceau. Puis les filaments semblent subir une sorte de gélification progressive; ils s'accolent les uns aux autres et s'agglutinent en un corps qui ressemble à un corps vitellin de Balbiani et que les auteurs nomment « corps paranucléaire ». Au lieu d'un seul de ces corps il peut en exister plusieurs, jusqu'à trente et quarante, qui doivent leur origine à autant de petits pinceaux de filaments dont chacun se transforme en une masse homogène. Il semble que le nombre de ces masses augmente avec l'âge de l'œuf, et qu'elles finissent, en même temps qu'elles perdent leur affinité pour les colorants basiques, par se résoudre en granules. Ces granules ne sont cependant pas les futures granulations vitellines; car ils cessent d'être visibles quand les premières granulations vitellines apparaissent. *M. et P. Bouin* terminent leur description en attirant l'attention sur des modifications chimiques du noyau, traduites par des variations dans sa colorabilité, qui sont synchrones du développement des filaments cytoplasmiques; ces modifications nucléaires sont de même ordre que celles que leur a montrées la cellule-mère du sac des Liliacées.

M. et P. Bouin rapprochent ces formations cytoplasmiques de celles que *Mead* a constituées sur l'œuf de *Chætopterus pergamen-*

taceus, bien que cet auteur fasse dériver les filaments qu'il a observés des sphères attractives de l'oocyte.

En résumé, les auteurs ont pu mettre en évidence dans les oocytes d'*Asterina gibbosa* des formations filamenteuses pareilles à celles qu'ils avaient décrites dans la cellule-mère du sac embryonnaire des Liliacés. Elles passent successivement par des phases analogues :

1° Formation des filaments aux dépens du réseau plasmatique.

2° Orientation de ces filaments qui viennent se disposer autour du noyau, le plus souvent dans le sens radiaire.

3° Groupement de ces fibrilles en amas plus ou moins nombreux et volumineux.

4° Fusion ou mieux gélification de ces groupes de bâtonnets, qui forment alors un ou plusieurs corps paranucléaires, ou même directement formation d'un grand nombre de corpuscules paranucléaires.

5° Fragmentation des corps paranucléaires en corpuscules paranucléaires; ces corpuscules deviennent de moins en moins colorables et de plus en plus difficilement visibles.

6° Toutes ces différenciations du cytoplasme cessent d'être perceptibles au moment où apparaissent les premières granulations vitellines.

Ces formations, concluent les auteurs, représentent une différenciation protoplasmique, un véritable organe de la cellule, un protoplasma supérieur, qui, pendant la période d'accroissement de la cellule reproductrice, joue un rôle important dans l'élaboration des matériaux protoplasmiques de réserve.

Mead (220 a) a observé dans l'œuf de *Chætopterus pergamentaceus*, avant la maturation, des filaments particuliers très semblables à ceux que *M. et P. Bouin* ont décrits dans l'œuf d'*Asterina*. Il les considère comme des Nebenkern ou paranucléi et n'en donne pas d'interprétation plus précise. Ces paranucléi se composent de filaments parallèles à la surface du noyau, souvent enroulés en spirale autour de ce dernier, qui se continuent par leurs extrémités avec le réseau cytoplasmique ordinaire qui contient le vitellus dans ses mailles; on peut même trouver ces filaments à une grande distance du noyau. A mesure que l'œuf accumule du vitellus et s'accroît, les paranucléi se résolvent en un réseau, qui ne se distingue pas de celui du reste du cytoplasme; leurs derniers vestiges se réduisent

à deux ou trois filaments épars dans le corps cellulaire (fig. 1-4). Ainsi, ces filaments, dont l'ensemble est appelé paranucléus, ne sont autre chose manifestement que des formations ergastoplasmiques. *Mead* a reconnu qu'elles n'ont aucune relation avec la formation du premier fuseau de maturation, puisqu'elles disparaissent et que ce fuseau doit être une différenciation nouvelle de l'œuf.

C'est avec une satisfaction bien légitime que j'enregistre encore ici une intéressante observation de *van der Stricht* (249.b) sur l'existence d'une astrosphère, dans l'oocyte à la phase d'accroissement d'*Echinus microtuberculatus* et de *Sphærechinus granularis*. Je ne pouvais en effet espérer mieux que cette observation pour prouver que l'ergastoplasme de la phase d'accroissement des spermatoctytes et des oocytes est propre à cette phase, sert à cet accroissement, et ne passe pas directement au kinoplasme du stade de maturation, lequel est une formation entièrement nouvelle. Par là se trouve une fois de plus vérifiée l'existence transitoire du protoplasma supérieur.

Dans les œufs ovariens des espèces d'Echinodermes précitées, au stade d'accroissement, c'est-à-dire quelque temps encore avant l'apparition du premier fuseau de maturation, *van der Stricht* trouve une astrosphère unique dont le centre est situé à la périphérie du cytoplasme. Elle est formée d'une masse centrale compacte et d'une région astéroïde. La masse centrale, de la grosseur d'un globule rouge de Mammifère, paraît correspondre au centrosome de *Boveri*, et à la zone médullaire de la sphère attractive de *van Beneden*; elle renferme habituellement un corpuscule central, qui occupe le centre de la masse principale, ou qui est rejeté à la périphérie. La région astéroïde est représentée par un cône de stries ou de rayons dont le sommet correspond au centrosome, sur lequel ils s'insèrent, pour irradier dans le protoplasma, et se continuer avec la charpente filaire de ce dernier.

Au point de vue morphologique, l'astrosphère en question présente ainsi une très grande analogie avec une véritable sphère attractive ovulaire. « Mais si on examine de plus près, dit l'auteur, son siège, sa destinée, et surtout si l'on étudie attentivement l'apparition des deux sphères attractives du premier fuseau de maturation, on est porté à croire qu'il n'existe aucun rapport entre l'astrosphère de l'oocyte en voie d'accroissement et la sphère attractive de la première division de maturation. A la fin du stade

d'accroissement de l'ovule, dans les œufs ayant atteint leur complet développement, c'est-à-dire avant l'apparition du premier fuseau de direction, on ne voit plus de trace de la première astrosphère. »

On doit encore à *van der Stricht* (249 a) une importante communication sur le noyau vitellin dans l'oocyte de la Femme, et dans celui de l'Araignée.

Dans un premier stade de l'évolution de l'oocyte, le corps vitellin fait défaut. Il ne se développe que plus tard aux dépens d'une granulation safraninophile, dont l'auteur n'a pu découvrir l'origine. L'apparition du noyau vitellin est précédée de celle d'une masse annulaire périnucléaire, formée par du cytoplasme condensé, qui est homologue à la « couche palléale » de *van Bambeke*, à la *Mantelschicht de Leydig*, et qui avait été déjà signalée par *Mertens* dans l'ovule de l'enfant. Dans un deuxième stade, le noyau vitellin s'accroît, enfoui dans la couche palléale, et se présente comme un corpuscule arrondi, gros comme un globule rouge de Mammifère, vivement coloré par la safranine; il peut contenir dans son intérieur une ou deux granulations plus fortement safraninophiles. Plusieurs zones concentriques de protoplasme modifié entourent le noyau vitellin. Celle qui l'englobe immédiatement est claire et pâle, non colorable, et peut offrir quelques stries radiaires autour du noyau vitellin lui-même. Cette première zone est entourée à son tour par la couche palléale même, qui forme la deuxième zone, beaucoup plus dense que la précédente, et souvent stratifiée. C'est dans l'assise la plus interne de cette deuxième zone que paraissent les premières traces du deutoplasma sous la forme de granules gras-seux; cette couche palléale proprement dite est donc une couche vitellogène. A ce stade, le noyau vitellin peut se diviser en deux, trois ou quatre noyaux secondaires.

Le troisième stade est marqué par la désagrégation de la couche palléale, dont les limites deviennent irrégulières, et qui se fragmente, dispersant dans le cytoplasme ambiant les granulations grasses qu'elle avait formées; la couche palléale disparue, le noyau vitellin paraît à nu dans le vitellus, et persiste dans le cytoplasme. L'auteur ne peut affirmer s'il disparaît plus tard avant la formation du premier fuseau de segmentation.

Van der Stricht a étudié, comme terme de comparaison, le noyau vitellin dans l'objet classique d'étude, dans l'œuf de la Tégénaire, et a trouvé les plus grandes analogies avec celui de l'oocyte de la Femme.

Dans un premier stade, où le noyau vitellin fait défaut, il trouve, dans l'œuf de la Tégénaire, une couche palléale périnucléaire, identique à celle du cas précédent. Le noyau vitellin se montre dans un deuxième stade, à l'intérieur de cette couche. Non seulement l'auteur distingue cette astrosphère du stade d'accroissement d'avec les sphères attractives des phases de maturation, mais encore il ne peut établir de parenté entre elle et les sphères des oogonies. Cette astrosphère est donc une formation isolée, qui ne provient de rien d'analogue et ne devient rien d'analogue à elle-même, et qui est propre à la phase d'accroissement de l'oocyte. Voici dans quelles circonstances cette astrosphère apparaît spontanément. Les plus jeunes oocytes possédaient un cytoplasme peu abondant, formé par une charpente filaire serrée. Bientôt paraissent dans les ovules plus développés, entre les filaments, des amas irréguliers de deutoplasma. Plus tard encore, quand les boules et les granulations vitellines remplissent tout le corps cellulaire, apparaît à la périphérie de l'ovule l'astrosphère en question. *Van der Stricht* rappelle que divers auteurs, *Carnoy* (*La Cellule*, t. II), *Watasé* (*Biol. Lectures Marine Biolog. Laborat.*, 1894), *Mead* (*Journ. of Morphology*, XII, 1897) ont décrit dans les œufs en voie de maturation des asters secondaires ou tertiaires, qui sont indépendants des asters primaires ou principaux et qui résulteraient d'une simple modification du réticulum cytoplasmique. Lui-même a observé des images analogues dans l'œuf de *Thysanozoon*, mais est disposé à les interpréter autrement que ces auteurs. En définitive, *van der Stricht* considère cette astrosphère comme un noyau vitellin, de forme particulière, qui est propre aux oocytes au stade d'accroissement de cette couche; il est remarquablement safraninophile, et autour de lui la couche palléale s'arrange en lamelles concentriques. Dans la couche palléale, dont les limites s'effacent, paraissent les premières granulations vitellines; cette couche est donc, comme précédemment, vitelligène. Le troisième stade est celui de la désagrégation de la couche vitelligène et la dissémination du vitellus grasseux dans le corps cellulaire.

D'après cela, la couche palléale ou vitelligène est le substratum de la formation du noyau vitellin et le générateur du vitellus. Le noyau vitellin lui-même est un centrosome; la couche pâle, parfois striée, qui l'entoure correspond à la couche corticale de la sphère attractive; la couche vitello-gène équivaut à la région astéroïde de la sphère.

Van der Stricht attend toutefois, pour pouvoir établir sûrement cette homologie, qu'il soit prouvé soit que le noyau vitellin provient de la sphère attractive qui a persisté après la dernière division des oogonies, soit qu'il engendrera la sphère attractive du premier fuseau de maturation. Nous ne croyons pas nécessaire cependant, pour affirmer cette homologie, cette équivalence entre la couche vitellogène et la sphère attractive, entre le noyau vitellin et le centrosome, d'attendre les faits réclamés par *van der Stricht*. Nous estimons que le noyau vitellin et la couche vitellogène sont propres à la phase d'accroissement de l'oocyte et représentent une formation nouvelle, qui n'est pas issue nécessairement de la sphère attractive de la dernière division, une formation périssable, qui ne doit pas forcément devenir la sphère attractive de la division prochaine. Au contraire, nous adhérons pleinement à l'opinion qu'exprime l'auteur, quand il considère le noyau vitellin comme une formation qui est le centre de la production du deutoplasme de réserve; d'où résulte, si le noyau vitellin est une sphère attractive, que celle-ci est l'organe formateur du deutoplasme, aussi bien qu'elle préside à la division cellulaire. C'est pour rappeler ce rôle du noyau vitellin que nous avons adopté pour sa substance le terme d'ergastoplasme, employé par *Garnier* et par *M. et P. Bouin*.

P. 75. — Le noyau vitellin de l'œuf des Sélaciens a été signalé par *A. H. Schmidt* (243 a). Il a habituellement la forme d'un corps ovale, nettement séparé du cytoplasme vitellin par une aire étroite, claire, vivement colorée par le carmin; le protoplasma présente souvent un arrangement très spécial au voisinage de ce corps (fig. 68-74).

P. 78. — Mentionnons encore une observation de *Friedmann* (187 b) sur des œufs rudimentaires dans le testicule de *Rana viridis*. Il a vu (fig. 4) une zone continue de protoplasma granuleux, plus colorable par l'acide osmique, qui était disposée concentriquement à la vésicule germinative. De même *Born* (166 a), dans un travail qui nous avait échappé, voit paraître chez le Triton, à la fin du deuxième stade de maturation, une couche filamenteuse et granulée périnucléaire. Dans des œufs plus jeunes, à la place de cette zone continue, il n'a plus trouvé au voisinage de la vésicule germinative qu'un amas réduit de cette même substance brunie par l'acide osmique, qu'il considère comme l'ébauche de la zone des stades plus avancés, et qu'il compare au noyau vitellin décrit par *Cramer* et *O. Schultze* dans l'œuf des Batraciens.

P. 87. — Nous croyons pouvoir tracer le parallèle suivant entre l'évolution de l'ergastoplasme dans les cellules glandulaires et celle de cette substance dans les oocytes, qui se comportent, pendant la période de leur accroissement, comme de véritables cellules sécrétrices.

On peut ramener à deux phases principales le développement de l'ergastoplasme dans les oocytes. Dans une première, la substance ergastoplasmique se montre sous une forme figurée et compacte quelconque, sous l'aspect par exemple de filaments ou de noyau vitellin. Dans la seconde phase, l'ergastoplasme a disparu, laissant ou non des résidus ; les éléments vitellins se sont formés dans les mailles de la charpente cytoplasmique, dans laquelle on a constaté maintes fois, à ce moment, une colorabilité distincte, qu'elle n'avait pas auparavant. Dans les cellules glandulaires, deux étapes principales peuvent aussi être distinguées quant à l'évolution de l'ergastoplasme. Cette substance apparaît dans la première phase sous l'aspect de corps figurés, de filaments basaux ou de paranucléus ou Nebenkern. Dans la seconde période, on trouve les enclaves ou produits de sécrétion dans les mailles d'un réseau, sur les travées duquel plusieurs auteurs ont constaté l'existence de grains spécifiquement colorables.

Il y a une analogie évidente entre ces deux évolutions de l'oocyte et de la cellule glandulaire. Dans un premier temps, la cellule présente un ergastoplasme sous forme figurée et compacte. Dans un second, l'ergastoplasme a disparu comme distinct ; des enclaves se sont déposées dans les mailles d'un réseau colorable. Pour les oocytes, le raccord entre ces deux phases a été fait par plusieurs auteurs (*Holl 199, van Bambeke 160 a, Mead 220 a*) qui ont vu la substance de l'ergastoplasme s'épancher pour ainsi dire dans les travées du cytoplasme qu'elle modifie et auxquelles elle communique sa colorabilité. Pour les cellules glandulaires, le passage de l'une des étapes à l'autre reste, à ma connaissance du moins, à établir ; je ferai remarquer toutefois, que les auteurs qui, comme *Langley* et d'autres, ont placé dans des grains situés sur les travées mêmes du réticulum cytoplasmique l'origine des produits de sécrétion de la cellule glandulaire, ont par cela même implicitement attribué à ces grains et à ces travées une signification ergastoplasmique. Tout se passe comme si l'ergastoplasme, accumulé d'abord dans un foyer de différenciation, s'épandait ensuite de toutes parts pour fertiliser

(qu'on me pardonne l'expression) le cytoplasme ordinaire et lui communiquer sa qualité sécrétrice en l'imprégnant de sa substance.

VI

LE KINOPLASME OU ERGASTOPLASME DANS LES CELLULES MUSCULAIRES ET NERVEUSES.

P. 175. — Si téméraire qu'ait pu paraître notre hypothèse, qui consiste à rapprocher les fibrilles musculaires des formations kinoplasmiques, des substances protoplasmiques supérieures répandues dans les cellules de toutes sortes, cette hypothèse vient cependant de recevoir de la part de *Benda* (267 a) un appui extrêmement sérieux.

Rappelons en effet que *Benda*, dans le mémoire qui est analysé plus haut, a pu déceler ses mitochondria, identiques à nos formations kino- ou ergastoplasmiques, dans des cellules musculaires en voie de développement, notamment dans les sarcoblastes de la queue du têtard de *Rana fusca*. Le sarcoplasme se montre en effet traversé par des chaînettes granuleuses très fines, sinueuses et ramifiées. Sur des sarcoblastes plus jeunes, l'auteur a trouvé tous les passages entre ces chaînettes ou des bâtonnets courts et gros, qui se disposent en séries et s'ajoutent aux fibrilles déjà constituées, et les disques transversaux, colorés, des fibrilles complètement différenciées. Il en conclut, avec *Engelmann*, qui a vu les images dont il s'agit, que ce sont là de véritables « sarcous elemens » à l'état naissant. La partie colorable et biréfringente de la fibrille primitive, la partie essentielle de la substance musculaire dériverait donc des mitochondria, c'est-à-dire du protoplasma supérieur. Si cette observation, que nous avions prévue par notre hypothèse, se confirmait, elle réaliserait un des progrès les plus grands qui aient été faits dans la connaissance de la substance musculaire, puisqu'elle permettrait de rattacher à un organe cellulaire universellement répandu cette substance, jusqu'alors considérée comme le résultat d'une différenciation *sui generis*, n'ayant son analogue nulle part ailleurs.

J. Arnold (148 a), dans son grand article sur la structure cellulaire, a consacré à l'étude des fibres musculaires un chapitre distinct. Comme l'auteur examinait la question des structures cellulaires sous un point de vue très général, et que dans un premier chapitre il

avait établi dans toutes les cellules très variées qu'il avait étudiées l'existence de formations essentielles de la structure cellulaire, qu'il appelait plasmosomes, nous pensions que ces plasmosomes il les retrouverait aussi dans les éléments musculaires. Mais après avoir distingué, dans la fibre musculaire striée, des myosomes, éléments constitutifs des fibrilles, et des sarcosomes, corps caractéristiques du sarcoplasme, il ne fait aucun effort pour rattacher aux plasmosomes ces formations propres à la substance musculaire et réserve la question de leur signification dans la notion du protoplasma.

P. 176. — Aux auteurs qui ont reconnu dans les cellules nerveuses l'existence de fibrilles propres, indépendantes de la structure cellulaire, il faut ajouter *Bethe* (267 *b* et 267 *c*) et *Mann* (312 *a*), qui se rangent à l'opinion d'*Apathy*. *Mann* affirme de plus l'indépendance de ces fibrilles vis-à-vis des corps chromatiques de Nissl. Dans la discussion qui, à la Société anatomique, a suivi les exposés de *Bethe* et de *Mann*, *Flemming* et *Benda* ont rappelé que leur manière de voir a toujours été pour l'indépendance des fibrilles nerveuses. *Lenhossèk* abandonne aussi sa première opinion et se range à l'avis de *Bethe* et de *Mann*.

Cox (277 *b*) a constaté, lui aussi, l'existence de fibrilles nettes non seulement dans le cylindre-axe, mais même dans le corps cellulaire de la cellule nerveuse. Il ne peut décider cependant si, dans le corps cellulaire, ces fibrilles sont isolées ou anastomosées en réseau, mais penche plutôt vers la première interprétation (aussi le plaçons-nous, à la suite des auteurs précédents, dans la première catégorie d'opinions que nous avons formée). Ces fibrilles sont d'ailleurs tellement serrées qu'il reste à peine entre elles la place nécessaire pour la substance fondamentale admise par les auteurs.

Mac Clure (277 *a*) enfin trouve dans les cellules nerveuses de plusieurs Invertébrés des fibrilles, bien distinctes de la substance fondamentale, parce qu'elles prennent plus énergiquement que celle-ci les matières colorantes; elles se distinguent aussi des corps chromatiques, qui se colorent plus fortement (préparations à l'hématoxyline ferrique).

M. v. Lenhossèk (303 *a*), dans son compte rendu des *Ergebnisse f. Anat. u. Entw.* de 1898, fait connaître que par diverses méthodes de coloration (hématoxyline au fer, bleu de toluidine et cœruléine S, thionine, bleu de Lyon), il a pu mettre en évidence les fibrilles du cylindre-axe. On peut remarquer que ces teintures, notamment la

laque d'hématoxyline et le bleu de toluidine, sont aussi celles qui conviennent pour la démonstration du protoplasma supérieur. *Lenhossék* ne peut décider si ces fibrilles échangent les anastomoses transversales dont *Bütschli*, *Held*, *Cajal*, *Auerbach* admettent l'existence; en tout cas ces anastomoses, si elles existent, possèdent une colorabilité et par suite une constitution chimique différentes de celles des fibrilles longitudinales; aussi l'auteur les considère-t-il comme des dépendances de l'axoplasma. La continuité des fibrilles nerveuses avec la trame du protoplasma ordinaire (ou axoplasma) du cylindre-axe, est un trait de ressemblance de plus, il est à peine besoin de le faire observer, entre ces fibrilles et le protoplasma supérieur.

P. 178, ligne 18. — On verra plus loin de quelle façon *Wanda Szawinska* a modifié sa première manière de voir.

P. 181, ligne 5. — Aux auteurs qui considèrent les corps chromatiques comme des réserves nutritives, on devra ajouter *Bühler* (269 a), qui, à la fin de son second travail, s'exprime à peu près ainsi. Le caractère spécifique de la fonction exige dans la cellule nerveuse un métabolisme spécifique, qui se traduit par la présence de corps particuliers, entre autres des corps basophiles. Ceux-ci prennent une importante part, quoique passive, au travail fonctionnel de la cellule nerveuse, et sont peut-être le matériel de réserve qui leur permet de répondre à des excitations faibles par une puissante réaction.

P. 182. — Il s'est trouvé dernièrement un auteur, *Ruzicka*, pour s'élever contre l'existence réelle des corps chromatophiles. Pour lui (338 a), comme pour *Held*, les corps chromatophiles ne sont pas préformés dans la cellule; on ne les distingue pas sur les objets fixés, et on ne voit à leur place qu'un semis de granules plus ou moins fins; il faut une coloration (au bleu de toluidine), suivie d'une décoloration, pour les mettre en évidence. Les corps chromophiles des cellules nerveuses ne sont pas, ce nous semble, les seules structures cellulaires qui exigent, pour être aperçues, l'emploi des réactifs colorants; et nier tout ce qui, dans la cellule, ne devient visible que grâce aux réactifs fixateurs et colorants, ce n'est rien moins que faire table rase de la cytologie moderne. L'auteur s'autorise pour appuyer son opinion de ce que *Bühler* (269 a) avant lui n'a pas réussi à voir non plus les corps de Nissl sur des cellules fixées. Mais *Bühler* n'en a pas conclu que ces corps étaient des aspects

artificiels, et n'existaient pas d'une façon réelle ; il a pensé seulement qu'ici, comme dans beaucoup d'autres circonstances de la technique histologique, il était nécessaire de colorer ce qu'on voulait voir ; il l'a fait, et a mis en évidence des corps chromophiles, qu'il décrit même longuement dans son article.

P. 186. — *Wanda Sczawinska* (342 a), par son récent mémoire sur l'histologie des cellules nerveuses des Sélaciens, me paraît se rattacher le mieux, dans le concert des opinions émises sur la signification des corps chromophiles, à *Paladino*, *Leri* et *Solger*. L'auteur distingue parmi les cellules des ganglions cérébraux des Raies plusieurs types, dans l'un desquels les corps de Nissl sont allongés et manifestement disposés sur les fibrilles assez longues du spongio-plasme, simulant ainsi des faisceaux chromophiles. Les corps de Nissl sont composés de grains de dimension et de forme variables ; ceux-ci sont réunis entre eux par une substance pâle, qui, à elle seule, peut former le corps de Nissl entier. La substance fondamentale est formée d'une substance incolore et sans structure d'une part et de fibrilles d'autre part, anastomosées en réseau. Substance chromophile et fibrilles se différencient particulièrement et sont en rapport de contiguïté ; la substance chromophile reproduit d'ailleurs l'arrangement spécial des fibrilles et de la substance fondamentale. La substance chromophile apparaît de bonne heure ; elle est cependant secondaire dans le développement ontogénétique ; son importance s'accroît avec les progrès du développement. Les résultats obtenus sur les cellules du système nerveux central sont essentiellement analogues.

Wanda Sczawinska ne se prononce pas nettement, dans le débat ouvert sur la signification des corps chromophiles, sur la question de savoir s'ils sont, morphologiquement et physiologiquement considérés, de simples enclaves nutritives, ou s'ils font au contraire partie de la charpente cellulaire et fonctionnent activement. Elle fait seulement remarquer que les cellules offrent, quant à l'agencement général du cytoplasme (fibrilles de la substance fondamentale et corps chromophiles), deux états différents : ces éléments en effet tantôt affectent une disposition linéaire, tantôt au contraire sont répartis uniformément dans tout le corps cellulaire. Le premier état est celui de l'activité ; le second est celui de repos ou plutôt de tonus nerveux.

Nous n'avons pas besoin de faire observer combien cette manière

de voir sur les deux états fonctionnels de la cellule nerveuse est favorable à l'idée que nous soutenons, et d'après laquelle les corps chromophiles représentent le kinoplasme de la cellule nerveuse. La sériation linéaire des particules de substance du protoplasma supérieur nous paraît être, dans tous les cas, dans toutes les cellules, un signe de l'activité cellulaire.

Cox (277 *b*) doit être rangé parmi les auteurs qui n'admettent aucun rapport entre les fibrilles et les corps chromatiques de la cellule nerveuse; la présence des premières est en effet indépendante de celle des seconds. Dans un second mémoire (277 *c*), il confirme sa manière de voir, et précise la question des relations que les corps chromatiques ont dans l'ensemble de la cellule. Il rappelle à cet égard que *Nissl* dans un de ses écrits (327) a dit des granules des cellules ganglionnaires spinales, qu'ils ont souvent la forme de nodules anguleux et irréguliers, qui possèdent des prolongements extrêmement fins. *Cox* montre à son tour que les corps chromatiques sont formés de grains et de filaments recourbés, unis en un réseau avec d'autres filaments et d'autres grains qui appartiennent à des corps chromatiques voisins. De la sorte, les prolongements des corps chromatiques reconnus par *Nissl* ne sont pas en connexion, comme on pourrait le croire, tout d'abord avec les fibrilles nerveuses, mais sont anastomosés avec ceux d'autres corps chromatiques. Les fibrilles nerveuses n'ont rien à faire avec les grains et les filaments recourbés des corps chromatiques; on les trouve en effet à côté de ceux-ci, indépendantes d'eux; leurs propriétés de coloration les en distinguent aussi très nettement. La conclusion générale de ces mémoires est donc pour l'indépendance des fibrilles nerveuses, surajoutées pour ainsi dire à la structure cellulaire ordinaire, pour l'anastomose des corps chromatiques en un réseau qui fait partie sans doute de la charpente de la cellule. Ces résultats se dégagent des mémoires de *Cox* avec une précision qui est peu ordinaire dans cette question.

Il est difficile par contre de se faire une idée précise sur l'opinion qu'a *Mac Clure* (277 *a*) des relations que les corps chromophiles ont avec les fibrilles nerveuses. A plusieurs reprises, il est vrai, il établit que les corps chromophiles sont indépendants des fibrilles. Ce sont, dit-il, des formations isolées, et non des épaissements variqueux des fibrilles. Mais les raisons qu'il donne à l'appui de cette manière de voir ne me semblent pas péremptoires. Voici ces

raisons. Les granules ou corps chromophiles se colorent si différemment des fibrilles, qu'il semble improbable qu'ils en représentent une partie organique. — Il y a des fibrilles qui n'ont aucune connexion avec des corps chromatiques. — Il est généralement admis, pour les cellules nerveuses des Vertébrés, que la substance chromophile est indépendante des fibrilles nerveuses. — Sur des cellules excitées par l'électricité (*Hodge, Vas, Mann*), les corps chromatiques émigrent d'un point à un autre de la cellule; ce qui ne peut s'expliquer que si l'on admet qu'ils sont libres. — Il n'y a rien à objecter au dernier argument. Le troisième n'a pas de valeur, puisque la question des rapports des corps chromophiles est discutée pour les cellules nerveuses des Vertébrés, comme pour les autres. L'argument tiré de la coloration différente des corps chromophiles et des fibrilles et celui donné par les fibrilles privées de connexion avec ces corps peuvent être retournés contre l'auteur; car ces faits montrent au contraire que les corps chromophiles sont un produit additionnel, une différenciation des fibrilles, comme nous le soutenons, que les fibrilles représentent un premier état de la substance figurée de la cellule nerveuse, et les corps chromophiles un état secondaire correspondant à la phase d'activité. — Du reste, *Mac Clure* parle ailleurs de fins granules chromophiles, unis en rangées par des fibrilles, qui sont de tous points semblables à celles du cylindre-axe; ces fins granules chromophiles, dit-il encore dans une conclusion, sont situés sur et entre les fibrilles, ce qui explique leur arrangement linéaire. Comme il n'y a pas de différence de matière entre ces fins granules chromophiles et les gros corps chromatiques, il reconnaît par là implicitement que la substance chromophile peut être superposée aux fibrilles nerveuses.

L'important mémoire que *Ramón y Cajal* (274) a consacré dans sa *Revue micrographique* à l'étude du protoplasma nerveux et particulièrement à la question des corps chromatiques ne nous était connu jusqu'ici que par une analyse, et par suite nous ignorions le sens général de ses conclusions. Nous avons pu dans ces derniers temps consulter la *Revue micrographique trimestrielle* de *Cajal*, et nous en extrayons le résumé suivant.

Chaque corps chromatique est une sorte d'éponge formée de parois achromatiques de spongioplasme, sur les trabécules de laquelle s'est déposée une couche continue de chromatine, d'épaisseur variable, qui fait disparaître la disposition alvéolaire primitive

et qui réduit d'autant la capacité des cavités de l'éponge; des bords du corps chromatique partent des trabécules spongioplasmiques par lesquelles la charpente du corps chromatique se relie à celle du reste du corps cellulaire (fig. 1 et 3). Après cette description de *Cajal*, et surtout après examen des figures 1 et 3 de son travail, on éprouve quelque surprise à lire les conclusions, d'une signification surtout physiologique, dont voici la substance. Il est vraisemblable, dit l'auteur, que la matière chromatique (qui d'ailleurs n'est pas propre aux cellules nerveuses et qu'on trouve aussi dans certains leucocytes, dans des éléments conjonctifs, dans des cellules névrogliques) est une inclusion basophile, sécrétée par la cellule et destinée à lui servir de réserve nutritive pendant son activité fonctionnelle. Cette matière, adhérente au réticulum spongioplasmique des cellules nerveuses, serait comparable aux « grumeaux longitudinaux » (sans doute les grains interstitiels de *Kölliker*) qu'offre le sarcoplasme de la fibre musculaire striée (?). La description et les figures de l'auteur ne faisaient guère attendre cette conclusion, et il paraît difficile de considérer comme une inclusion une substance qu'on reconnaît d'autre part être déposée sur la charpente spongioplasmique qu'elle épaisse. Les observations de *Ramón Cajal* lui-même, illustrées par ses dessins, sont bien plutôt favorables à l'idée que nous soutenons, considérant la substance chromatique comme une différenciation, comme un état actif de la matière achromatique du spongioplasme. Quant aux faits suivants, signalés par *Cajal* dans ses conclusions, ils sont justiciables de l'une aussi bien que de l'autre interprétation. L'un de ces faits, c'est le développement graduel de la chromatine protoplasmique, qui, soit qu'on l'étudie dans la série phylogénétique, soit qu'on l'examine dans l'ontogenèse, se présente d'abord sous la forme de grains épars dans le cytoplasme, puis sous celle de grumeaux, d'abord seulement périphériques, puis en outre périnucléaires, enfin sous l'aspect de véritables corps et de fuseaux chromatiques. L'autre fait consiste dans une relation, déjà connue de *Nissl*, entre la taille des corps chromatiques et le volume du corps cellulaire.

Arnold (267 a) ne pouvait se passer d'examiner les cellules nerveuses au point de vue général où il s'était placé dans son étude de la structure et de l'architecture des cellules, et il se sentait obligé d'y rechercher les représentants des « plasmosomes » qu'il trouvait dans les autres cellules, c'est-à-dire de ces formations fondamen-

tales de la structure cellulaire. C'est ce qu'il fait dans la deuxième partie de son mémoire. Il commence par établir, contre *Held* et *Fischer*, l'existence des corps chromatiques, comme éléments préformés de la cellule nerveuse, visibles même sur le frais, reconnaissables même sur les cellules fixées et non colorées (contre *Bühler*). Leurs réactions vis-à-vis des colorants basiques ou acides ne lui paraissent cependant pas pouvoir permettre de conclure à la similitude de leurs propriétés fonctionnelles. Les corps chromatiques ne sont pas des conducteurs (par conséquent ne sont pas superposés aux fibrilles nerveuses); car le cylindre-axe, qui sert indiscutablement à la conduction nerveuse, n'en possède pas. Servent-ils à une autre sorte de conduction nerveuse, ou bien à la nutrition de la cellule? C'est ce qu'*Arnold* ne décide pas. Il conclut cependant en admettant qu'il existe dans la cellule nerveuse deux systèmes indépendants: un système de « neurosomes » (*Held*), corps élémentaires constitutifs des fibrilles nerveuses, qui sont employés à la conduction; un système de plasmosomes, qui sont les corps chromatiques et qui servent à la nutrition de la cellule. Quel rapport y a-t-il entre ces deux systèmes? Sont-ils simplement juxtaposés, le réseau des neurosomes est-il incorporé à celui des plasmosomes, ou bien les deux systèmes sont-ils reliés par des connexions anastomotiques? Ce sont là des problèmes morphologiques que l'auteur déclare ne pouvoir résoudre. Une donnée générale néanmoins, très importante à notre point de vue, se dégage du mémoire d'*Arnold*: c'est que les corps chromatiques, mis à part, à côté du système fibrillaire de conduction, ne sont plus considérés comme des formations *sui generis* et propres à la cellule nerveuse, mais rattachés aux plasmosomes des autres cellules et pourvus comme ces derniers d'un rôle de nutrition. Il est inutile de faire remarquer combien cette donnée est voisine de notre interprétation, exposée aux pages 188 et suiv. de ce mémoire et complétée ci-dessous dans cet appendice.

P. 105. — Le lecteur a dû certainement penser, et avec raison, que la question du protoplasme supérieur dans les cellules nerveuses n'avait pas été posée nettement au début du chapitre VI de ce mémoire. La faute en est à la confusion qui règne dans nos connaissances relativement à la cytologie des éléments nerveux et particulièrement à la valeur morphologique des fibrilles nerveuses. Convaincu de l'existence générale d'un protoplasma supérieur dans toutes les cellules, et supposant que dans les cellules nerveuses les

corps chromatiques pouvaient représenter ce protoplasma supérieur, nous avons recherché, dans ce chapitre VI, comment cette hypothèse pourrait s'harmoniser avec les diverses données, trop souvent contradictoires, de la cytologie nerveuse. Nous avons trouvé la question des corps chromatiques étroitement liée à celle des fibrilles nerveuses, et n'avons rien pu sacrifier de cet enchaînement : d'où la confusion de la seconde question s'est ajoutée à celle de la première. Aujourd'hui que les corps chromatiques, grâce à des travaux récents, apparaissent moins dépendants des fibrilles nerveuses, le problème se pose plus clairement. Aussi croyons-nous devoir ajouter ici, aux quelques réflexions que nous avons faites sur la signification morphologique et sur le rôle physiologique probable des corps chromatiques, les considérations suivantes qui préciseront l'opinion que nous nous sommes formée à présent sur la question du protoplasme supérieur dans les éléments nerveux.

Les résultats d'un certain nombre de travaux récents, ceux notamment des importantes recherches d'*Apathy* (262) et de *Bethe* (267 *b* et *c*) disposent de plus en plus à penser que les fibrilles nerveuses sont des éléments conducteurs propres à la cellule nerveuse, n'ayant leur équivalent, leur représentant, dans aucune partie d'un autre élément cellulaire; ces éléments seraient même indépendants de la cellule nerveuse, avec laquelle ils n'auraient que des relations topographiques et trophiques; la cellule nerveuse logerait ces fibrilles conductrices et pourvoirait au maintien de leur intégrité. Nous ne voulons pas examiner ici cette question qui mériterait d'être longuement discutée. Alors même qu'il y aurait, ainsi que nous le croyons, une certaine part d'exagération, et peut-être, au point de vue embryologique une véritable erreur, dans l'indépendance absolue des fibrilles et des cellules nerveuses, il n'en reste pas moins vraisemblable que les fibrilles nerveuses, si elles dépendent génétiquement de la cellule, sont un élément propre de cette cellule en quelque sorte surajouté à la structure cellulaire habituelle, une création secondaire de la cellule nerveuse.

Retranchant de la cellule nerveuse ce qui lui est propre et qui la distingue des autres, savoir les fibrilles nerveuses, il doit rester les éléments de la structure cellulaire ordinaire, c'est-à-dire par exemple une partie figurée disposée en un réseau et une substance amorphe fondamentale. Nous sommes alors ramenés au cas d'une cellule ordinaire. Mais toute cellule travaille, et à cet effet son pro-

toplasma se différencie en protoplasma supérieur, en ergastoplasma, si l'on veut employer ce terme pour désigner ce protoplasma supérieur des éléments glandulaires. Or qu'est la cellule nerveuse, sinon un élément glandulaire? On aura beau se montrer dédaigneux à l'égard de ces formules, il est vrai plus suggestives et plus pittoresques qu'adéquates à la réalité des faits scientifiques, plus tendancieuses que précises : la cellule nerveuse fabrique l'influx nerveux ; la cellule nerveuse sécrète la pensée. Celui qui éprouvera le besoin de matérialiser la pensée ne pourra s'en passer, et il n'en trouvera pas de plus scientifiques pour traduire physiologiquement l'acte fonctionnel de la cellule nerveuse. Dans cette cellule glandulaire nerveuse, comme dans toute autre, mieux même que dans toute autre, la différenciation chimique du protoplasme supérieur en ergastoplasma est la condition première de l'activité sécrétrice. L'ergastoplasme de la cellule nerveuse est le kinétoplasme de *Marinesco* (319), le « substratum de l'énergie potentielle » de *Juliusburger* (295 b).

P. 193. — Nous avons à enregistrer deux nouvelles observations, qui paraissent décisives, prouvant l'existence bien réelle d'une sphère attractive avec corpuscules centraux dans la cellule nerveuse. *G. W. Hunter* (295 a) dans les cellules nerveuses de *Cynthia partita* (Verrill) a vu que le plus souvent la formation dont il s'agit consiste en trois parties, qui sont de dehors en dedans : d'abord une zone grossièrement granuleuse (correspondant à la zone granulaire de *Mac Clure* et *Lewis*), qui peut atteindre jusqu'aux trois quarts du diamètre de la cellule; puis vient une aire claire, homogène ou finement grenue (répondant à la sphère de *Lenhossék* et au disque de *Mac Clure*); enfin les centrosomes, le plus souvent au nombre de deux. De la sphère peuvent irradier, du moins dans les cellules adultes, des prolongements qui se perdent dans le cytoplasme ambiant. Il y a du reste de nombreuses variations de ce type habituel. Quant à la signification physiologique du centrosome, l'auteur ne peut le mettre ici en relation avec la division cellulaire, puisque la cellule nerveuse ne se divise pas; il croit plutôt qu'il tient sous sa dépendance les mouvements de la cellule nerveuse, qui, dans le cas étudié par lui, jouit de propriétés amiboïdes.

Mac Clure (277 a), complétant ses premières recherches, n'a pas réussi à trouver de centrosomes chez *Astacus*, *Cambarus*, *Homarus*, *Lumbricus*, *Arion* et *Limax*, n'a observé chez *Limulus* qu'une forma-

tion énigmatique, est arrivé au contraire à des résultats positifs pour *Helix*. Sur ce dernier objet, il trouve, vis-à-vis d'une dépression de la surface nucléaire, accolé au noyau, ou éloigné de lui, un disque à contenu finement granuleux, nettement délimité, renfermant en son milieu un microcentre fortement colorable (fig. 21 et 22).

Joseph (295 b) a trouvé chez des Annélides, par la coloration vitale au bleu de méthylène et par la laque ferrique d'hématoxyline, des corpuscules centraux, accolés au noyau, entourés d'une sphère plus sombre et bien délimitée, de laquelle partait une irradiation.

(À suivre.)

LE QUOTIENT RESPIRATOIRE

ET

LA THERMOGÉNÈSE

Par **André SANSON**

Professeur honoraire à l'école nationale de Grignon
et à l'Institut national agronomique.

On sait que Pflüger a donné le nom de quotient respiratoire au rapport $\frac{CO^2}{O}$. On sait aussi que plusieurs physiologistes allemands et français admettent que les variations de ce rapport donnent la mesure exacte de celles de la thermogénèse, plus proprement des variations du dégagement de l'énergie dans l'organisme. De nombreux travaux, plutôt fondés sur le pur raisonnement chimique que sur l'expérience directe, ont été en ces derniers temps établis sur cette base, que je me permets de considérer comme bien fragile. Je vais essayer de démontrer sa fragilité, d'après les faits incontestables que nous possédons au sujet des phénomènes de la respiration pulmonaire, sans parler de ceux qui se rapportent à la respiration cutanée, laissés de côté par quelques-uns des auteurs auxquels il vient d'être fait allusion.

Constatons d'abord que la chaleur animale mesurée au calorimètre ou au thermomètre n'est qu'une sorte de résidu du travail physiologique, musculaire ou autre. Je l'ai, le premier, indiqué ¹, et Chauveau l'a depuis de même admis à son tour ², en supposant que la chaleur ainsi devenue sensible peut donner la mesure de l'énergie dégagée.

Si l'on connaissait la relation d'équivalence entre le potentiel et

1. A. Sanson, Mémoire sur la source du travail musculaire, etc., *Journal de l'anatomie et de la physiologie*, 1880.

2. A. Chauveau, *Le travail musculaire et l'énergie qu'il représente* (vol. in-8, Paris, 1891, Asselin et Houzeau).

le travail mécanique, peut-être serait-il possible, par la mesure du dernier jointe à la donnée calorifique, de calculer la quantité totale de cette énergie. Mais ladite relation nous est inconnue, et il est inadmissible, quoi qu'on en dise, que dans l'organisme animal la chaleur puisse se transformer en travail, à la manière de ce qui se passe dans la machine à feu. Ce n'est donc point sous son mode de chaleur que l'énergie se manifeste primitivement. Les faits constatés à l'égard du rendement de la machine animale, comparé à celui de la machine à feu, le mettent hors de doute. Ne considérer, dans les recherches, que l'état initial et l'état final, sans s'occuper des états intermédiaires, est sans doute commode, d'autant qu'on ne peut faire autrement quant à présent; admettre que les phénomènes qui s'accomplissent entre cet état initial et cet état final peuvent, en définitive, être rapportés à des oxydations, ne l'est assurément pas moins; mais sachant pertinemment qu'il y en a parmi qui ne sont autres que des phénomènes de dédoublement, avec ou sans hydratation, suivis ou non d'oxydation; que les uns sont exothermiques et les autres endothermiques, en sorte que la chaleur manifestée n'est au demeurant qu'une différence; on conçoit que dans de telles conditions, où les complications se montrent à peu près inextricables, tout calcul positif soit bien difficile, sinon tout à fait impossible.

Pour se contenter des solutions physiologiques du problème de l'énergétique animale qui ont été proposées comme certaines, il faut, à mon avis, n'être pas suffisamment exigeant. Les recherches persévérantes dont ce problème a été l'objet jusqu'à présent ont fourni sans doute des données intéressantes, qu'il y a lieu de retenir pour arriver à le résoudre ultérieurement. En l'état, elles en laissent trop d'autres à déterminer qui, pour l'instant, sont seulement supposées ou rendues simplement vraisemblables par des expériences indirectes. Il ne saurait suffire, en science, de montrer qu'il n'est pas impossible que les choses se passent comme on le dit, et même qu'il est probable qu'elles se passent de la sorte; il faut absolument, pour lever tous les doutes, montrer qu'elles ne peuvent point se passer différemment. C'était, il n'y a pas encore longtemps, la méthode préconisée et pratiquée par Chevreul, Claude Bernard, Paul Bert et autres, la méthode qu'on peut qualifier de française. On semble maintenant y avoir renoncé, pour suivre de préférence la méthode idéaliste ou rationaliste des Allemands. Je ne pense pas,

pour mon compte, que celle-ci soit la bonne. Se faire des idées hypothétiques est indispensable à la recherche expérimentale, mais encore faut-il, pour qu'elles puissent être admises comme des vérités, qu'elles soient vérifiées par les résultats incontestables de l'expérimentation, non pas seulement que ces résultats les rendent probables ou même simplement possibles, comme il arrive trop souvent.

Sur la foi, par exemple, des chaleurs dégagées par la combustion des substances alimentaires, on conclut que ces substances agiront dans l'organisme comme elles se comportent dans la bombe calorimétrique de Berthelot. Celles qui, par leur combustion, y dégagent les mêmes quantités de chaleur sont dites isodynames, d'après Max Rübner, suivi par Züntz et autres. Nous connaissons des jeunes physiologistes français qui admettent cela eux aussi; d'autres, plus qualifiés encore, ont établi expérimentalement qu'il n'en est pas ainsi, notamment pour la graisse et pour le sucre. Celui-ci, moins thermogène que la première, ayant cependant engendré plus de travail, on en a conclu que la graisse doit au préalable se transformer en glycogène et perdre, dans la transformation, une partie de son énergie ou de sa chaleur. La réalité me semble bien plus simple, dans les deux cas de l'affirmative ou de la négative de la doctrine de l'isodynamisme. Il suffit, pour se rendre compte des faits constatés et ruiner cette doctrine, de remarquer que toutes les substances alimentaires n'ont point la même digestibilité, loin de là. Cette digestibilité présente, au contraire, entre elles des écarts considérables, ainsi que des milliers d'expériences l'ont mis en évidence. Pour la même substance, en outre, le coefficient varie selon son état. C'est ce qui a fait admettre une digestibilité absolue et une digestibilité relative, les deux se corrigeant mutuellement pour aboutir à une digestibilité moyenne. De plus, tous les individus d'une même espèce animale n'ont point le même coefficient digestif. D'où il suit que dans les recherches du genre de celles dont il s'agit il y a là une donnée essentielle dont il faut tenir compte, le prétendu isodynamisme tiré de la calorimétrie n'étant pas suffisant. Cette donnée montre, en particulier, que si la graisse ingérée par un animal est en fait moins dynamique que le sucre, c'est que son coefficient de digestibilité est très notablement inférieur à celui de ce dernier. Celui-ci dépasse toujours 0,80, tandis que l'autre, à ma connaissance, n'atteint jamais au delà de 0,60. Un aliment ne peut évidemment agir

qu'en raison de ce qui en est digéré et passé dans le sang. Le reste ne peut pas compter dans le calcul. Il suit de là que la valeur énergétique de l'état initial en calories ne peut pas exactement être comparée à l'état final déduit de la chaleur dégagée et des travaux physiologiques dont plusieurs ne sont d'ailleurs point actuellement mesurables.

Au vrai, l'énergie réellement dégagée doit cependant se retrouver sous ses modes quelconques. Le principe indiscutable de sa conservation en fait une loi, comme pour celui de la conservation de la matière. Mais si cela est théoriquement nécessaire, encore un coup nous manquons des moyens de le vérifier par l'expérience, en ce qui regarde les êtres vivants. Nous pouvons bien déterminer, avec une exactitude suffisante, par la mesure des quantités d'éléments nutritifs digérés, la quantité d'énergie introduite. Nous pouvons aussi déterminer, à l'aide d'un calorimètre exact (beaucoup de ceux usités ne sont pas précisément irréprochables), et par le dynamomètre, la chaleur rayonnée et le travail musculaire effectué. Transformer par le calcul celui-ci en calories ne paraît pas possible, la relation d'équivalence nous manquant. Ceux qui croient qu'on y peut appliquer le nombre de Joule se laissent entraîner à une erreur grave. On a vu que dans la machine animale les choses ne se passent point comme dans la machine à feu, d'après le fonctionnement de laquelle ce nombre a été obtenu. Dans la machine animale c'est le potentiel non utilisé qui, devenu libre, se manifeste comme chaleur, non pas celle-ci qui se transforme en travail mécanique. Le principe de Carnot s'oppose à ce qu'il puisse en être ainsi. On méconnaît donc ce principe fondamental quand on admet le contraire, et l'on reste dans le domaine des conceptions purement arbitraires. En outre, combien d'autres travaux physiologiques nécessaires à l'entretien de la vie s'accomplissent en se maintenant en dehors de nos appréciations précises? La quantité d'énergie qu'ils consomment nous échappe complètement. On voit donc que les dissertations sur la thermogenèse, appuyées en apparence sur des résultats d'expérience, manquent de base solide, dans l'état actuel de la science.

Parmi ces résultats, ceux qui se rapportent au quotient respiratoire de Pflüger méritent-ils cependant la confiance qui leur a été accordée? C'est ce que nous allons voir maintenant.

Partant de l'hypothèse des combustions respiratoires on admet

que la thermogénèse est d'autant plus forte que le quotient se rapproche davantage de l'unité, et d'autant plus faible qu'il s'en écarte dans le sens de la diminution. Par suite il devrait y avoir plus de destruction d'éléments combustibles à mesure que le quotient respiratoire grandit, et notamment de graisse. Avec un grand quotient, celle-ci, qui est au premier rang de ces éléments combustibles, devrait se consumer au moment où elle se forme et ne point s'accumuler aux lieux d'élection ou bien se détruire lorsqu'elle s'y est déposée. Or, des recherches de Paul Regnard, effectuées sur des sujets du concours général d'animaux gras de 1880¹, ont montré que le sang de ces animaux engraisés à l'excès a une capacité respiratoire supérieure à celle des sujets communs de la même espèce, en bon état de santé, ce qui, je puis le dire, a été l'opposé de ses prévisions, établies sur ses idées antérieures à l'égard des combustions respiratoires. Il est clair, d'après cela, que la quantité d'oxygène introduite par les poumons, autrement dit que la proportion d'oxyhémoglobine n'influe point sur la thermogénèse. Contrairement aux idées courantes il est établi par l'observation que seuls le travail musculaire, d'une part, et la fièvre, de l'autre, peuvent déterminer la destruction de la graisse accumulée ou s'opposer à son accumulation. Il en est de même, bien entendu, dans le cas de l'inanition, la graisse constituant une réserve d'énergie, aux dépens de laquelle l'animal vit lorsqu'il ne se nourrit point, jusqu'à ce qu'elle soit épuisée.

Sur le processus de cette destruction l'on ne peut faire que des conjectures. Rien n'est plus facile, assurément, que d'imaginer à cet égard des équations chimiques. Les formules s'y prêtent admirablement, et les chimistes les font fonctionner avec une merveilleuse dextérité. Leur ingéniosité dans ce genre d'exercice, ainsi que celle des physiologistes qui s'en inspirent, peuvent donner l'illusion de la réalité. Certes, il n'est point impossible que les réactions qu'ils supposent se passent comme ils le prétendent; mais toutefois une démonstration expérimentale réalisée dans les conditions qu'exige la méthode ferait mieux notre affaire et pourrait seule satisfaire les esprits positifs. Nous nous sommes habitués à n'accepter qu'avec réserve les vues spéculatives.

1. P. Regnard, Recherches sur la capacité respiratoire du sang chez les animaux primés au Concours général de 1880, *Annales de l'Institut national agronomique*, n° 3, 3^e année, 1878-1879.

Il est connu que les phénomènes respiratoires sont influencés par les circonstances ambiantes. Mes propres recherches ¹ ont mis en évidence depuis longtemps le fait que l'élimination de l'acide carbonique par les poumons est inversement proportionnelle à la pression atmosphérique et directement proportionnelle à la température du milieu. Ces recherches prolongées et effectuées à l'abri de toute cause d'erreur, au moyen d'un dispositif expérimental irréprochable, et auquel d'ailleurs aucune objection n'a été opposée, défient toute contestation. On semble avoir préféré ne pas tenir compte de leurs résultats, que leur auteur, de son côté, a peut-être trop négligé de faire valoir, plutôt que de les discuter. Toujours est-il que quand la pression barométrique s'élève la quantité d'acide carbonique éliminée dans l'unité de temps diminue, et qu'elle augmente, au contraire, lorsque cette pression s'abaisse; qu'elle augmente de même à mesure que la température ambiante s'élève, et qu'elle diminue à mesure de l'abaissement de celle-ci. Un fait curieux, qui a été constaté à plusieurs reprises, c'est qu'à partir de la température de 18° c., il se manifeste tout à coup une augmentation brusque qui la porte du simple au double.

D'un autre côté, les remarquables recherches de Paul Bert ont établi ² qu'un volume d'air à la pression de deux atmosphères équivaut, dans la respiration, à un volume double à la pression d'une seule, c'est-à-dire que le premier volume d'air fournit autant d'oxygène à l'hémoglobine du sang que le second, bien que celui-ci en contienne deux fois autant. C'est conforme, du reste, à ce qu'on sait sur les conditions qui favorisent les combinaisons chimiques, parmi lesquelles la tension des gaz est au premier rang. Dès lors on voit que ce qui augmente l'absorption de l'oxygène a pour effet inverse de diminuer l'élimination de l'acide carbonique. Il s'ensuit que le quotient respiratoire est grandi, puisque le rapport $\frac{CO^2}{O}$ se trouve de la sorte rapproché, le numérateur étant amoindri tandis que le dénominateur est agrandi. N'est-il pas évident que si l'acide carbonique résultait uniquement de la combustion directe du carbone par l'oxygène les choses ne se présenteraient point sous un tel aspect? A plus d'oxygène absorbé devrait correspondre plus

1. A. Sanson, Recherches expérimentales sur la respiration pulmonaire chez les grands mammifères domestiques, *Journal de l'anat. et de la physiol.*, 1876.

2. Paul Bert, De la quantité d'oxygène que peut absorber le sang aux diverses pressions, *Comptes rendus Ac. des sc.*, 1875.

d'acide carbonique éliminé. Dans le cas de faible pression atmosphérique ou de température ambiante élevée le quotient respiratoire perd encore de même la signification qui lui est attribuée. En effet si, dans l'une comme dans l'autre des deux circonstances, l'élimination de l'acide carbonique est accrue, l'absorption de l'oxygène est de son côté nécessairement diminuée, puisqu'il est reconnu que cette absorption est directement proportionnelle à la pression et inversement à la température. En ce cas les deux facteurs du rapport varient en sens inverse. Il y a plus d'acide carbonique pour moins d'oxygène, le rapport s'élargit. Il devrait se produire moins d'acide carbonique du moment que le comburant est raréfié, et par suite une moindre thermogénèse. Comment se fait-il qu'on constate précisément le contraire ?

C'est que si, dans l'organisme animal, l'oxydation directe du carbone avec dégagement de chaleur peut être l'une des sources de l'acide carbonique éliminé, cette source serait bien loin d'être la seule, et même la plus importante. Il n'y a évidemment aucun rapport nécessaire entre l'oxygène introduit et l'acide carbonique éliminé. Le rôle exact et précis de l'oxygène, dans les réactions nutritives, on ne le connaît pas encore d'une façon certaine. Quelque respect qu'on puisse avoir pour le génie de Lavoisier, une telle déclaration n'y peut porter aucune atteinte. Ses immortels travaux sont par ailleurs trop nombreux et trop remarquables pour que sa mémoire n'en soit pas moins conservée dans les siècles des siècles. N'en restât-il que la méthode de recherche qu'il a inaugurée, cela suffirait. Admettre avec lui, par piété pour cette mémoire, que les choses se passent dans l'organisme animal comme dans un foyer de combustion serait du pur fétichisme. On a déjà reconnu que ce foyer n'est point, ainsi qu'il le pensait, dans le poumon. Il n'est pas davantage irrévérencieux de reconnaître qu'il n'est pas non plus ailleurs. Les progrès de la science imposent l'obligation de ne pas s'inféoder à l'autorité des devanciers. Il y a, à cet égard, dans l'*Introduction à l'étude de la médecine expérimentale*, de Claude Bernard, une admirable page qu'on ne saurait trop méditer.

Quoi qu'il en soit, pour revenir à la valeur thermogène du quotient respiratoire, on est en droit de conclure de tout ce qui précède que cette valeur indicatrice ne peut être que bien faible, sinon tout à fait nulle. En effet, c'est incontestablement le travail physio-

logique, musculaire ou autre, qui entretient la chaleur animale par la manifestation du potentiel non utilisé et devenu ainsi libre. Quelle que soit, lorsque ce travail s'effectue, l'activité respiratoire, celle-ci n'y peut rien changer, en tant qu'il s'agisse de l'introduction de l'oxygène. Il n'en est pas toujours de même à l'égard de l'élimination de l'acide carbonique. Le travail musculaire intense, en même temps qu'il accroît cette élimination durant qu'il s'effectue, et qu'il augmente la manifestation de la chaleur, dans tous les cas, s'accompagne d'une faible absorption d'oxygène si la pression barométrique est elle-même faible ou la température ambiante élevée. A plus forte raison si les deux facteurs agissent dans le même sens. Et alors, on le comprend, le quotient respiratoire descend vers son minimum. Si l'on constate parfois le contraire, c'est que ces deux facteurs ont agi dans le sens opposé, la température étant basse et la pression élevée. Et c'est là ce qui a pu faire illusion aux expérimentateurs. En aucun cas ce quotient ne peut donc donner la mesure de l'énergie dégagée. L'acide carbonique éliminé serait à lui seul capable de la fournir, son dégagement accompagnant toujours toute manifestation énergétique, si son élimination n'était influencée par les conditions extrinsèques qu'on a vues. Elles montrent que l'élimination n'est pas nécessairement proportionnelle à la production, même quand on considère cette élimination pour un temps plus ou moins prolongé.

Lorsqu'on analyse, à des moments divers, le sang veineux du même animal maintenu en repos, sa teneur en acide carbonique est bien loin de se montrer toujours égale. Elle varie entre des limites souvent très écartées. Les travaux physiologiques de cet animal, purement intérieurs, ne doivent sans doute subir que des variations peu sensibles. Comment en serait-il ainsi dans le cas où la teneur en acide carbonique ne dépendrait que de la production du gaz, celle-ci pouvant être considérée comme à peu près constante? On ne s'en rend compte qu'en invoquant les variations de l'élimination, sous l'influence des conditions extrinsèques que nous avons signalées. Lorsqu'au contraire le sang est analysé chez un animal d'abord au repos, puis immédiatement après un travail extérieur effectué, dans le dernier cas sa teneur en acide carbonique se montre inférieure à ce qu'elle était auparavant. C'est qu'alors, durant le travail, l'élimination a été activée par une ventilation pulmonaire plus intense, due à l'accélération des mouvements respi-

ratoires. Ceci encore peut faire illusion au sujet du quotient, car dans le cas, par le fait même de cette accélération, l'absorption d'oxygène est aussi plus forte. De quelque point de vue qu'on envisage le problème, on arrive toujours à la même conclusion, à savoir que le quotient respiratoire n'est pas du tout lié au dégagement de l'énergie de façon à pouvoir en donner la mesure exacte.

En examinant de près la conclusion opposée on voit bien l'influence que peut exercer, chez les meilleurs esprits, l'idée spéculative sur l'interprétation des résultats des expériences. A l'égard des physiologistes allemands, cela ne peut guère étonner. Ils sont, en général, coutumiers du fait. Aussi est-il sage de s'en tenir aux résultats de leurs expériences plutôt qu'aux conséquences qu'ils en tirent. Quand il s'agit des Français, le cas est différent. Jusqu'à ces derniers temps, et surtout lorsque l'école de Claude Bernard était en pleine floraison, ils n'avaient pas coutume de pratiquer ainsi la physiologie spéculative. Ils cherchaient pour trouver et non point pour prouver la réalité de leurs conceptions. Ils ne se satisfaisaient point avec de simples vues, si ingénieuses qu'elles pussent paraître. Je me persuade de plus en plus que le changement de méthode survenu doit être attribué précisément à l'influence allemande qui, en raison des nombreux travaux produits de l'autre côté des Vosges, se fait maintenant beaucoup sentir chez nous. On connaît nombre de nos physiologistes qui ne citent que des auteurs allemands et ne jurent que par eux. Mon avis est qu'ils devraient bien y prendre garde, cela ne pouvant qu'être nuisible au génie français, fait de logique et de clarté, nullement spéculatif et au contraire essentiellement positif. J'en pourrais signaler un des plus éminents qui, dans la première partie de sa carrière, déjà longue comme la mienne, a confirmé tous ses travaux à la méthode expérimentale la plus rigoureuse, et qui maintenant ne produit plus que des spéculations plus ou moins plausibles, mais en tout cas assez difficiles à saisir. Ce ne serait que demi mal si, en raison de sa situation élevée, il n'entraînait des jeunes à sa suite en leur donnant la direction.

D'après ce que nous savons positivement l'énergie qui se dégage provient de la décomposition de tous les principes immédiats constituants de l'organisme : albumine, albuminoïdes, graisses, glycogène, glycose. Les produits de décomposition de ces principes immédiats sont éliminés par les divers émonctoires. Quel est le

processus des phénomènes qui se manifestent ainsi? On ne peut faire à ce sujet que des conjectures, quant à présent. Sans doute sur le papier ou sur le tableau noir cela va tout seul. Il est alors facile d'établir des équations en faisant fonctionner les formules chimiques. Celles-ci se prêtent à toutes les réactions qu'on leur veut faire représenter. Mais je ne sache pas que les équations imaginées de la sorte aient été encore vérifiées au laboratoire. Elles montrent bien qu'en raison des éléments mis en présence il n'est pas impossible que les réactions aient lieu entre eux. Il ne me paraît pas permis d'aller plus loin et d'admettre cela pour des preuves scientifiques. Quand on veut nous convaincre, par exemple, que les albuminoïdes et les graisses donnent de l'acide carbonique et du glycogène en s'oxydant à l'aide de l'oxygène libre introduit par la respiration, il en faudrait d'autres preuves que celles qu'on nous offre. C'est ainsi que Pettenkofer et Voit expliquaient naguère la prétendue formation de la graisse aux dépens de l'albumine.

L'expérience a depuis longtemps fait voir que l'albumine soumise à la dépression que peut faire atteindre la pompe à mercure, et qu'on appelle le vide, dès lors en l'absence d'oxygène libre, dégage néanmoins des quantités considérables d'acide carbonique. Là il ne peut pas être question d'oxydation. Je me suis assuré que dans les mêmes conditions il n'en est pas ainsi pour les graisses. La dépression ne leur fait subir aucune modification. Il est toutefois difficile, cela étant, d'admettre que tout l'acide carbonique éliminé par l'organisme provienne de combustions ou d'oxydations, et que la thermogénèse, prise pour équivalent de l'énergie dégagée, puisse être mesurée par la quantité de l'oxygène respiré. En tout cas rien n'est moins prouvé. Tout cela, encore une fois, reste à l'état de pure conjecture, attendant la démonstration expérimentale qui fait défaut et qui seule, en physiologie, constitue la science. Celle-ci ne peut pas être établie sur des vues purement spéculatives, étayées en apparence, mais seulement en apparence, par des expériences indirectes. Dans le domaine de la pratique, on est parfois obligé de s'en contenter, du moins provisoirement. Dans celui de la science, ces vues étant prises pour des faits ou des vérités acquises ont le grave inconvénient d'arrêter la recherche ultérieure et de nuire ainsi au progrès, d'autant plus que le talent de leurs auteurs les présente sous une forme plus séduisante.

DE LA THÉORIE VERTÉBRALE

Par M. G. KÜSS

Nous nous sommes inspiré, durant tout le cours de cette étude, de l'homologie des extrémités supérieure et inférieure de la colonne vertébrale, partant de cette idée que, les os de la voûte du crâne appartenant à l'exosquelette ou squelette dermique, on peut les abstraire du restant de la boîte crânienne, du crâne appartenant au véritable système squelettique de l'homme, à l'endosquelette : si l'on compare alors les parties terminales, supérieure (région céphalique) et inférieure (région sacro-coccygienne), du rachis, on est frappé de ce fait que le canal vertébral est ouvert à ses deux extrémités et pour les parties voisines de ces deux extrémités, dans une courte portion, en arrière, ces ouvertures terminales et postérieures étant en rapport avec les parties molles.

Homologie des extrémités de la colonne vertébrale, homologie de leurs rapports, telle est l'idée *a priori* qui a inspiré cette étude.

Nous n'avions, tout d'abord, d'autre but, en homologuant les extrémités de la colonne vertébrale, que de fournir une nouvelle espèce d'arguments, que l'on pourrait qualifier de philosophiques, en faveur de la spécialisation bien nette des os de la voûte du crâne, et nous avons intitulé ce travail : *Essai d'interprétation philosophique de l'ossification particulière des os de la voûte du crâne.*

Mais, de par la nature même de notre sujet, nous étions appelé à passer de l'étude des os de la voûte du crâne, qu'Oken croyait être des éléments vertébraux, à celle des vertèbres crâniennes, puis, finalement, de cette théorie vertébrale localisée et spécialisée en quelque sorte, à une théorie vertébrale plus générale et plus philosophique, et c'est alors que nous avons rangé ces quelques notes sous le titre, un peu vaste peut-être, de *Théorie vertébrale.*

Tandis que, dans la première partie de ce travail, nous avons cherché à justifier une hypothèse par l'étude des faits, dans les parties suivantes, nous avons plutôt suivi un ordre inverse : c'est de l'étude de données classiques, c'est de la connaissance de faits et des déductions que l'on peut tirer de la connaissance de ces faits, que découlent nos conclusions.

I

**Essai d'interprétation philosophique de l'ossification
particulière des os de la voûte du crâne.**

Pourquoi les os de la voûte cranienne se développent-ils aux dépens du tissu conjonctif seul et non aux dépens du tissu conjonctif et du tissu cartilagineux, comme le font les autres parties du squelette et notamment les os de la base du crâne?

Goethe, puis Oken, en formulant la célèbre théorie vertébrale du crâne, infiniment précieuse puisqu'elle tend à ramener à l'unité des faits complexes, à identifier à une formation simple et connue un ensemble de formations multiples et difficiles à interpréter, Goethe et Oken, en formulant leur théorie, n'ont pas résolu la question; ils n'ont pas cherché non plus si son étude était susceptible ou non d'apporter un renseignement ou une indication quelconque à l'interprétation spéculative de l'ossification de la voûte cranienne. Car, s'il est aisé d'assimiler à des vertèbres ordinaires les segments craniens qui se différencieront dans la cupule cartilagineuse basilaire, il n'en est plus de même quand il s'agit de définir ces vertèbres craniennes, de fixer leur constitution anatomique et d'indiquer pour chacune d'elles ses éléments constitutifs.

Mais ce n'étaient pas seulement des points particuliers de la théorie de Goethe que les objections de Gegenbaur, Huxley et Hœckel, pour ne citer que les plus illustres, tendaient à ruiner, c'était la théorie vertébrale elle-même tout entière.

Avant d'essayer de tirer des conclusions de ces objections et des réponses qui leur furent faites, passons-les rapidement en revue; nous les ramènerons, à l'exemple de M. le professeur Testut, à quatre points principaux :

α). *Première objection.* — L'assimilation des segments craniens à la vertèbre ordinaire est inexacte parce que : la base du crâne pro-

vient d'une ossification dans le cartilage et par conséquent fait partie de l'endosquelette, *la voûte* provient d'une ossification membraneuse et appartient par conséquent à l'exosquelette ou squelette dermique. Or nous savons que la vraie vertèbre s'ossifie tout entière en plein cartilage et appartient par conséquent tout entière, aussi, à l'endosquelette.

β). *Deuxième objection.* — Toute vertèbre se développe autour d'un axe primitif, la notocorde; d'où la formule : *pas de notocorde, pas de vertèbres.* Or la corde dorsale peut être suivie à travers l'apophyse basilaire de l'occipital ou basi-occipital et le corps du sphénoïde postérieur ou basi-postsphénoïde, mais elle s'arrête au niveau de la selle turcique et ne peut être poursuivie au delà. D'où, si l'on peut considérer comme éléments vertébraux les segments craniens post-turciques, impossibilité de rattacher à la vertèbre la portion cranienne pré-turcique : sphénoïde antérieur, *frontal*, ethmoïde et vomer.

γ). *Troisième objection.* — Apparition sur les côtés de la colonne vertébrale membraneuse de *protovertèbres*; absence de protovertèbres dans le développement du crâne membraneux primitif.

δ). *Quatrième objection.* — A la phase post-membraneuse, la colonne vertébrale cartilagineuse se segmente en autant de parties qu'il y aura de vertèbres; au crâne le cartilage (plaque basilaire de Kölliker) reste indivis jusqu'à ce que les points d'ossification, apparaissant, y façonnent des pièces distinctes. Dissimilitude de l'évolution du crâne et du rachis.

A ces objections vient répondre un certain nombre de faits mis en évidence par les recherches de Kölliker, de Mihalkowicz, de Götte et de Balfour; ces faits sont également au nombre de quatre.

α). Pour ce qui concerne l'absence de protovertèbres craniennes, Götte a trouvé ces protovertèbres au nombre de quatre sur le crâne de la larve du bombinator, Balfour les a reconnues chez les plagiostomes, Kölliker chez les oiseaux, au moins pour ce qui est de la région céphalique postérieure.

β). Pour la non-segmentation du crâne cartilagineux, Kölliker rappelle que la colonne vertébrale des raies, chimères, etc., ne présente nulle trace de segmentation sur des longueurs parfois considérables, et le rachis de ces poissons n'en est pas moins un composé de vertèbres.

γ). Kölliker et Mihalkowicz ont observé sur la portion céphalique

de la notocorde un certain nombre de renflements, renflements qui dans le rachis correspondent aux intervalles compris entre deux vertèbres voisines, et qui dans le crâne représentent par analogie un commencement de métamérisation.

δ). Le quatrième fait découle pour ainsi dire du précédent; il consiste en l'existence à la base du crâne, chez le fœtus, de trois disques intervertébraux répondant aux renflements précités de la corde dorsale et situés, le premier entre l'apophyse odontoïde et le basi-occipital, le deuxième entre le basi-occipital et le basi-post-sphénoïde, le troisième entre le basi-postsphénoïde et le basi-pré-sphénoïde.

Les objections de Gegenbaur, Huxley et Hœckel avaient le tort de vouloir ruiner la théorie de Goethe tout entière en rejetant toute analogie entre le crâne et la colonne vertébrale. Cette similitude s'imposait cependant, et nous pouvons nous étonner, avec les auteurs modernes, qu'il ait fallu attendre jusqu'à la fin du siècle dernier pour la voir énoncée par Goethe en termes véritablement précis.

Lorsqu'on examine par sa partie inférieure un crâne auquel les premières vertèbres cervicales sont encore rattachées (fig. 1) et que l'on voit ainsi succéder à la forte tige osseuse que les corps vertébraux forment par leur union, une autre forte tige osseuse qui la prolonge, tige céphalique celle-là, formée par l'apophyse basilaire de l'occipital et le corps du sphénoïde, il est tout naturel de penser que, de même que l'encéphale continue la moelle épinière, de même cette colonne osseuse céphalique, qui est en quelque sorte le pilier, le soutien du crâne, *la quille de la nef cranienne*, continue, elle, la colonne vertébrale. De la constatation de cette tige osseuse céphalique formée par la soudure de plusieurs corps vertébraux, de plusieurs *centrum*, partie *essentielle* de toute vertèbre, il était facile de conclure, tout au moins d'une manière spéculative, à l'existence des parties secondaires, des neurapophyses et des hémaphyses et de décomposer en unités vertébrales l'ensemble des os du crâne et de la face.

En mettant à part l'occipital dont la constitution vertébrale est manifeste dans son homologie, il est sans doute difficile de retrouver, à première vue, dans les autres vertèbres céphaliques les éléments constitutifs d'une vertèbre; mais ce n'est pas là une raison pour rejeter la théorie vertébrale du crâne. Dans le rachis, une vertèbre, prise au hasard, ressemble fort à ses voisines, mais elle se diffé-

rencie de plus en plus des vertèbres de plus en plus éloignées avec lesquelles on la compare ; on est cependant en droit d'homologuer cette vertèbre avec celles qui lui sont le plus dissemblables, grâce au caractère de transition dans cette dissimilitude, que nous avons indiquée.

Pour les vertèbres céphaliques, il en est de même : nous pourrions les comparer à une vertèbre type, ramener à un schéma leurs

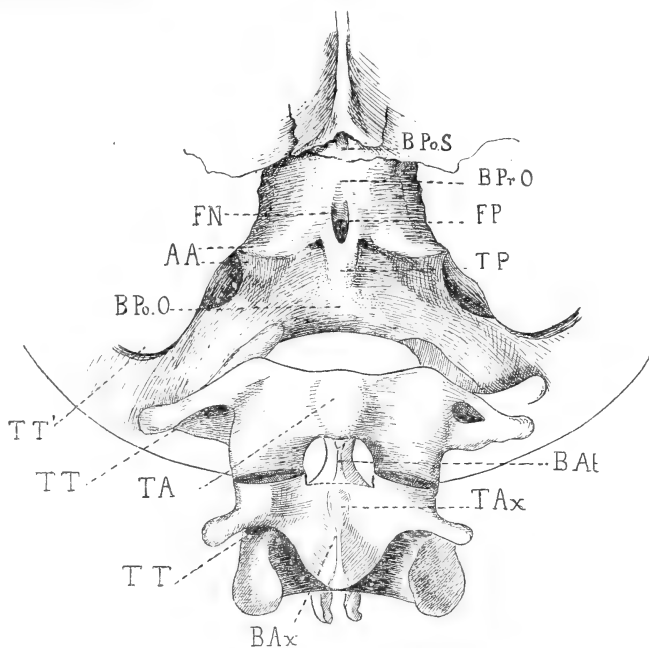


Fig. 1. — Dernières vertèbres céphaliques et premières vertèbres cervicales. — BPs. Basi-postsphénoïde; BPro. Basi-préoccipital; BPO. Basi-postoccipital; BA. Basi-atlas; BAx. Basi-axis; TP. Tubercule pharyngien; TA. Tubercule antérieur de l'atlas; TAx. Tubercule antérieur de l'axis; TT, TT'. Trous transversaires de l'atlas et de l'axis; TT'. Partie postérieure du trou déchiré (trou transversaire de l'occipital); FN. Fosseule naviculaire; FP. Fosseule pharyngienne.

caractères morphologiques communs, chercher ce qui les unit et non ce qui les sépare.

On pourrait objecter encore la soudure de ces vertèbres crâniennes, tout au moins pour leur centrum, leur coalescence ; mais nous verrons plus loin que, même sans nous servir des arguments que nous l'offre l'embryologie, chez l'adulte, la tige osseuse céphalique présente parfois des traces de segmentation bien nettes (fig. 1), tandis qu'inversement des vertèbres normalement indépendantes se soudent quelquefois entre elles, en dehors de tout

processus pathologique. C'est ainsi que l'on voit l'atlas se souder intimement à l'occipital, l'axis à l'atlas, la troisième vertèbre cervicale à l'axis (fig. 2); c'est ainsi que l'on voit à l'autre extrémité de la colonne vertébrale la cinquième vertèbre lombaire se souder à la première vertèbre sacrée, par un processus analogue, en quelque sorte, — et symétrique — à ce qui se passe, à l'extrémité antérieure du rachis, lors de la soudure de l'atlas à l'occipital. Normalement, les vertèbres sacrées sont soudées entre elles, les vertèbres coccygiennes le sont le plus souvent, le centrum de l'atlas (apophyse odontoïde) n'est-il pas enfin soudé à l'axis?

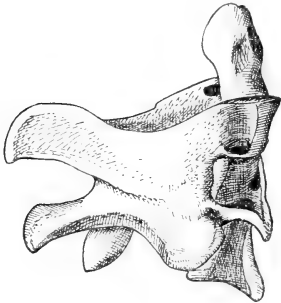


Fig. 2. — Soudure de la deuxième (axis et centrum de l'atlas, apophyse odontoïde) et de la troisième vertèbres cervicales.

Mais si nous voyons que, pour ainsi dire à première vue, la théorie vertébrale du crâne, *en ce qu'elle a de général*, ne peut être mise en doute, si nous voyons que les objections de Gegenbaur, Huxley et Hœckel touchant à la présence de la notocorde, à l'apparition des protovertèbres et à la non-métamérisation de la plaque

basilaire cartilagineuse, ont été victorieusement combattues par les récentes découvertes de Götte, de Mihalkowicz et de Kölliker, nous devons constater aussi que certaines des objections formulées contre la théorie de Goethe n'ont jamais été réfutées; quelles sont ces objections? Ce sont celles qui sont basées sur la différence d'évolution si grande de la voûte et de la base du crâne; la base provenant d'une ossification dans le cartilage et faisant partie de l'endosquelette comme les vraies vertèbres, la voûte provenant d'une ossification membraneuse, et appartenant, par conséquent, au squelette dermique, à l'exosquelette.

Ces arguments, non réfutés, concernent donc exclusivement le crâne membraneux ¹, et mettent, par conséquent, son évolution,

1. Par expression « crâne membraneux » nous entendons le crâne membraneux *secondaire*.

- | | |
|--------------------------------|---|
| 1° Période membraneuse..... | } Crâne membraneux primitif (total).
Crâne membraneux secondaire (voûte). |
| 2° Période cartilagineuse..... | |
| 3° Période osseuse..... | { Crâne cartilagineux (plaque basilaire de Kölliker) — (base).
Crâne osseux (total). |

son homologie en dehors de la question de la théorie vertébrale du crâne, elle-même. Le mode de formation de la calotte crânienne n'intéressera en rien, en effet, la théorie de Goethe, puisque cette théorie, du moins en ce qu'elle a de général, a été confirmée par les recherches de Kölliker, Götte et Mihalkowicz et ce absolument en dehors de l'étude de la voûte, de l'étude de ce même crâne membraneux au sujet duquel et pour lequel seul subsistent encore les objections que Gegenbaur, Huxley et Hœckel voulaient généraliser à la théorie vertébrale du crâne tout entière. En d'autres termes, ces objections, en différenciant la voûte du restant de la boîte crânienne, la rendent *indifférente* à la théorie vertébrale.

Mais en séparant ainsi nettement la voûte du crâne de la base, les os provenant d'une ossification cartilagineuse, l'exosquelette de l'endosquelette, nous *décomplétons*, si j'ose m'exprimer ainsi, presque toutes les vertèbres céphaliques décrites par Oken. L'os épactal — ou son équivalent, partie la plus élevée de l'écaille de l'occipital, — la partie supérieure de l'écaille de l'occipital correspondant aux points d'ossification doubles supérieurs de l'écaille, les pariétaux, les écailles des temporaux, ou squamosaux, le frontal se développant aux dépens du tissu fibreux, et du tissu fibreux seul, ne doivent plus alors compter parmi les éléments anatomiques des trois vertèbres céphaliques correspondantes, telles que les avait conçues Oken, telles que les avaient admises après lui Blainville et Richard Owen.

Et voici une vertèbre occipitale légèrement réduite, une vertèbre sphéno-pariétale bien incomplète, une vertèbre sphéno-frontale privée d'éléments importants, la deuxième et la troisième de ces vertèbres ne méritant même plus leur dénomination. Est-ce bien là ce que nous voulons dire? Avant de répondre à cette question, avant de répondre à celle que nous avons posée en commençant cette étude, avant de synthétiser en quelque sorte les arguments que nous aurons à fournir pour étayer nos conclusions, il nous faut passer une rapide revue, faire un tableau schématique, bref et philosophique de l'évolution du système nerveux et de ses rapports avec le squelette — externe ou interne — dans la série animale.

Si nous considérons la coupe transversale d'un ver plathelminthe quelconque (fig. 3), nous constatons la présence de deux chaînes nerveuses latérales représentant le système nerveux central du plathelminthe en question. Nous pouvons, au point de vue philoso-

phique où nous nous sommes placés, considérer chacune de ces chaînes comme formée d'une manière latente, *en puissance*, pour employer une expression qui rend bien notre pensée, de deux parties, l'une inférieure, abdomino-viscérale, l'autre supérieure ou dorsale. Admettons que ces deux moitiés se soient séparées; l'inférieure, dont la place pourra varier en nous élevant dans la série animale, ne se soudera néanmoins jamais à la moitié similaire de la chaîne du côté opposé et cette partie abdomino-viscérale de notre chaîne latérale primitive, tout nous autorisera à la considérer comme la partie *végétative* du système nerveux central, comme l'homologue du système du grand sympathique; nous ne nous en occuperons pas.

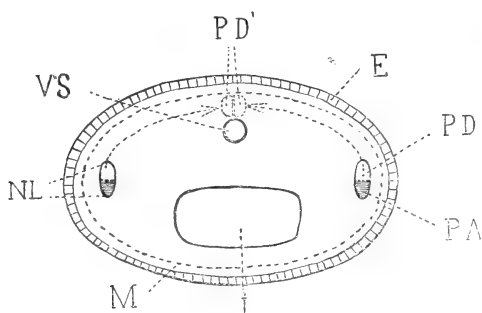


Fig. 3. — Coupe transversale d'un ver Plathelminthe. — E. Ectoderme; M. Musculature; I. Intestin; VS. Vaisseau sanguin; NL. Nerf latéral; PD. Sa partie dorsale qui, suivant le trajet indiqué par les flèches, arrivera au contact de la partie similaire du côté opposé pour former, chez les animaux supérieurs, l'hémicinévraque (système nerveux central de la vie de relation) PD'; PA. Sa partie abdomino-viscérale dont la place variera, en nous élevant dans la série animale, mais qui ne se soudera néanmoins jamais à la moitié similaire du côté opposé. Homologue d'une des moitiés du système du grand sympathique (partie végétative du système nerveux central).

L'autre, la supérieure, suivra un chemin ascendant vers la région dorsale, y arrivera au contact de la moitié similaire du côté opposé et là, sur la ligne médiane, de la jonction de ces deux parties symétriques résultera un axe nerveux unique, mais aisément décomposable en ses deux parties constituantes, que nous pouvons appeler dès à présent système nerveux central de la vie de relation ou axe céphalo-rachidien. C'est de lui seul qu'il sera question dans cette étude. Si la séparation des deux moitiés supérieure et inférieure des chaînes nerveuses latérales primitives ne s'est pas encore effectuée, nous entendrons par « système nerveux » les moitiés supérieures, seules, des deux chaînes; en d'autres termes, nous n'aurons en vue que le système nerveux de la vie de relation. Ces

explications étaient nécessaires pour justifier les assertions qui vont suivre.

Chez des animaux relativement supérieurs, tels que les vers annelés polymériques, on voit que le système nerveux de la vie de relation (fig. 4) est représenté par deux ganglions antérieurs volumineux d'où part une chaîne nerveuse formée d'une série de ganglions disposés par paire; la dernière paire, ou paire postérieure, étant constituée par des ganglions plus volumineux que les autres, quelquefois d'aussi forte dimension que les ganglions antérieurs déjà nommés.

Quand de la forme globulo-sphérique, forme primitive et perfectible, l'animal est passé à la forme ovulaire, forme déjà plus évoluée et forme perfectionnée, et que l'on a pu ainsi distinguer en lui deux extrémités, l'une antérieure ou tête, l'autre postérieure ou queue, les organes des sens répandus à peu près indifféremment sur toute la surface des téguments des animaux à forme sphérique, se sont rassemblés pour ceux à forme ovulaire — comme les vers qui nous occupent — à l'extrémité antérieure du corps, dans la région céphalique; et leur concentration en ce point s'explique par ce fait que c'est cette partie antérieure de l'animal qui se met la première en contact avec le milieu ambiant, le milieu extérieur, et qu'elle a besoin par conséquent de connaître, d'analyser ce milieu avant que tout le reste du corps s'y engage à sa suite.

Le volume considérable des ganglions les plus antérieurs s'explique donc par les rapports importants qu'ils ont avec les organes des sens en ce point et leur nom de ganglions *céphaliques*, *cérébroïdes*, de *cerveau* est pleinement justifié.

A l'autre extrémité de la chaîne nerveuse se trouvent également deux ganglions volumineux; mais, ici, on ne peut expliquer ce volume par les mêmes raisons: il faut invoquer le voisinage de

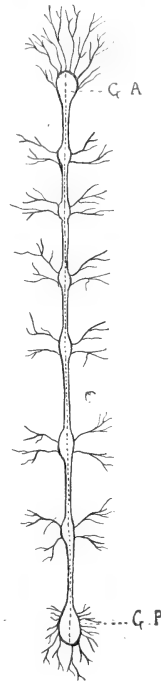


Fig. 4. — Système nerveux très schématisé d'un ver annelé polymérique. — G. A. Ganglions antérieurs, cérébroïdes; G. P. Ganglions postérieurs, génito-anaux.

l'extrémité inférieure du tube digestif, l'importance de la région qui est une des *extrémités* de l'animal, peut-être aussi une certaine similitude de symétrie, dernier vestige d'une homologation plus complète des parties antérieure et postérieure de l'individu pour expliquer le volume de ces ganglions anaux auxquels nous pouvons donner dès à présent, d'une manière spéculative, le nom de génito-anaux, quoique la première partie de ce qualificatif soit inexacte pour les vers qui nous occupent.

Les deux fonctions vitales *essentielles* de tout être vivant étant la fonction de relation, ou fonction de sensibilité, et la fonction de reproduction ou de génération — leur importance étant dans l'ordre de leur énumération — il nous est facile de nous représenter les parties du névraxe en rapport avec elles différenciées par un volume plus considérable du restant de ce même névraxe... Et, comme les fonctions de sensibilité sont essentiellement perfectibles, nous verrons le volume du cerveau antérieur croître sans cesse, en nous élevant dans la série animale, tandis que le cerveau postérieur verra son volume rester stationnaire ou même diminuer d'une manière relative, puisque les fonctions reproductrices ne sont pas susceptibles de perfectionnement : par le fait même de leur existence elles remplissent leur but et tout leur but; elles peuvent se modifier, mais non se perfectionner.

Donc, cerveau antérieur, centre de la psychiatrie et à volume de plus en plus grand à mesure que l'on monte vers les êtres les plus perfectionnés de l'échelle animale; cerveau postérieur, génito-anal, à volume constant ou même décroissant, et ceci en vertu de la loi : la fonction crée l'organe et l'organe se développe à mesure que la fonction elle-même se développe.

On peut dire d'autre part que le système nerveux¹ est toujours contenu dans le squelette, que ce soit un squelette dermique ou un endosquelette, excepté toutefois à ses deux extrémités où il est toujours en rapport plus ou moins direct avec l'ectoderme dont il dérive.

Pour les animaux à squelette segmentaire, le système nerveux sera encore en rapport avec l'ectoderme, au niveau des points intersegmentaires, par les prolongements qu'il envoie vers les téguments et qui portent le nom de prolongements intersegmentaires ou de prolongements métamériques. Nous pourrions donc représenter,

1. Voir, p. 484, ce que nous entendons par « système nerveux ».

dans un schéma d'un vertébré (fig. 5 et 6), le système nerveux de la vie de relation par un tube situé au-dessus du tube digestif — avec lequel il présente de si grandes analogies dans son mode de formation et, durant les premiers temps de la vie fœtale, des con-

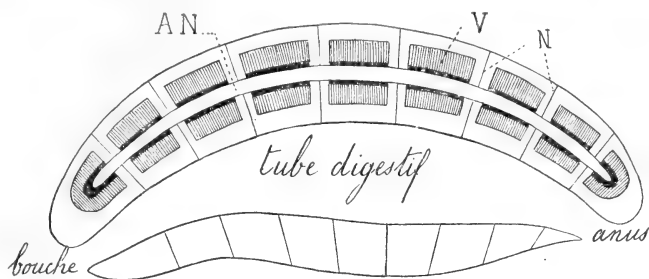


Fig. 5. — Schéma classique d'un vertébré. — V. Vertèbre (parties de la vertèbre-type entourant le névraxe : centrum et arc neural, neurépine); N. Nerfs segmentaires partant de AN. Axe nerveux.

nexions si intimes (canal neurentérique) —; mais ce tube nerveux, à l'inverse du tube digestif, ne s'ouvrira pas à l'extérieur à ses deux extrémités, il sera fermé et ses deux bouts, en forme de cul-de-sac,

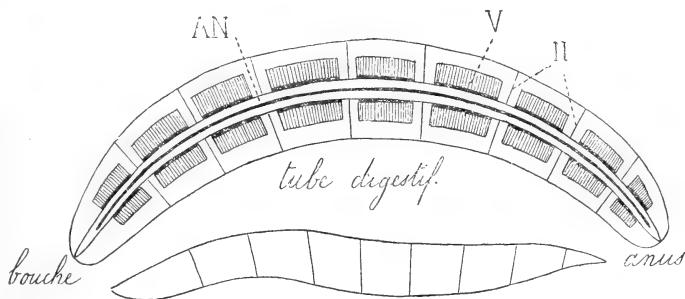


Fig. 6. — Même schéma que dans la fig. 5, modifié. Mêmes lettres que pour la fig. 5.

se mettront simplement en rapports avec l'ectoderme, l'épithélium dont ils dérivent.

Nous avons vu que l'on peut homologuer assez facilement, pour les animaux inférieurs, les deux extrémités, antérieure et postérieure, du système nerveux; cette homologation devient plus difficile à mesure qu'on s'élève dans la série animale, l'extrémité antérieure ou cerveau acquérant un volume relativement énorme par rapport à l'extrémité postérieure qui, non seulement n'augmente

pas de dimensions, mais encore diminue; et nous comprendrions que, dans ces conditions, on puisse nous accuser de témérité en nous voyant chercher et retrouver l'homologie indiquée, chez les animaux supérieurs, chez les mammifères et plus particulièrement chez l'homme, si nous n'avions à présenter ici un nouvel argument en faveur de la thèse que nous défendons.

Si l'on examine le système nerveux de l'Amphioxus (fig. 7), l'unique représentant des vertébrés acraniens, l'on voit qu'il ne se différencie pas en avant en un cerveau, mais que le tube nerveux présente sur toute sa longueur les mêmes dimensions; en d'autres termes, ses extrémités antérieure et postérieure sont absolument

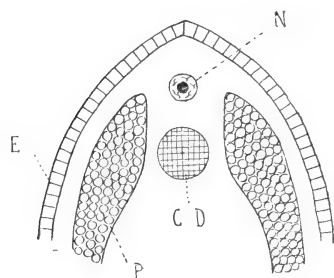


Fig. 7. — Coupe transversale de l'Amphioxus pratiquée à n'importe quel niveau du corps : partie dorsale de la coupe; E. Ectoderme; P. Protovertèbre; N. Axe nerveux; CD. Notocorde (corde dorsale).

homologues. C'est là un phénomène régressif sans doute : phénomène régressif aussi le fait que cet axe nerveux ne présente plus les rapports indiqués précédemment avec l'appareil de soutien, avec le squelette. Chez l'Amphioxus, en effet, le squelette, rudimentaire, est représenté par une notocorde s'étendant de l'extrémité antérieure à l'extrémité postérieure du corps, mais ne renfermant plus l'axe nerveux, selon

la formule classique; la notocorde le soutient seulement.

Mais ce sont là des phénomènes régressifs qui préparent des phénomènes évolutifs; c'est un pas en arrière fait, si j'ose m'exprimer ainsi, en vue d'un saut en avant, saut qui nous conduira au sommet de l'échelle des êtres organisés, aux vertébrés craniotes et par eux à l'homme lui-même.

Autour de la notocorde apparaîtront, en effet, les pièces constituant le système de soutien le plus perfectionné de la série animale, la colonne vertébrale, qui, elle, entourera de nouveau le système nerveux dont l'extrémité antérieure sera de nouveau différenciée, au summum, et ce, selon la formule que nous avons posée au commencement de cette courte revue des rapports du système nerveux et du squelette.

En résumé, nous avons chez l'Amphioxus égalité complète des extrémités antérieure et postérieure du névraxe, égalité d'autant

plus précieuse que l'Amphioxus est un vertébré, vertébré acranien sans doute, mais néanmoins pouvant être considéré déjà comme un type ancestral et fruste des vertébrés craniotes que nous allons étudier et auxquels l'homme appartient. De là, la possibilité de rapporter à l'homme ce que nous avons vu chez l'Amphioxus et d'homologuer chez celui-ci ce que nous avons déjà homologué avec facilité chez celui-ci.

Les Craniotes se distinguent des Acraniens en ce qu'ils sont toujours pourvus d'un système squelettique axial divisé en arrière en vertèbres et dilaté antérieurement en un crâne protégeant le cerveau; c'est assez dire que le névraxe est dilaté lui aussi à son extrémité antérieure en une masse, masse qui a acquis chez l'homme son volume relatif le plus considérable et qu'on nomme l'encéphale.

Le crâne est donc situé à l'extrémité antérieure de la colonne vertébrale, il est constitué par un très grand nombre d'os dont l'ensemble forme une boîte destinée à protéger la masse encéphalique.

Chez les Craniotes inférieurs, le crâne est simple, cartilagineux et jamais ossifié. Chez les vertébrés supérieurs, il ne conserve sa forme cartilagineuse que chez l'embryon, puis devient osseux tandis que de nouvelles parties entrent dans sa constitution.

L'extrémité antérieure du névraxe non seulement recouvre son volume qu'elle avait perdu chez l'Amphioxus, mais arrive au terme de son évolution, de sa différenciation chez les vertébrés craniotes dont nous nous occupons. Le système de soutien ou squelettique verra de même son extrémité antérieure se différencier de plus en plus à mesure que l'organe qu'elle a charge de protéger se différenciera lui-même.

C'est ainsi que chez les Cyclostomes (fig. 8 et 9) le crâne est une simple dilatation cartilagineuse, peu développée, où l'on retrouve facilement les éléments de la vertèbre-type : centrum, neurapophyses, hémaphyses. Mais déjà chez les Cyclostomes on observe une disposition qui acquiert son développement complet chez les Gnathostomes. Le cartilage constituant la voûte crânienne est plus mince que celui des autres régions du crâne; on dirait qu'il se fait là une *usure*, que le cerveau volumineux ne peut plus être contenu dans ces vertèbres modifiées et dilatées qui constituent le crâne, et qu'il va faire éclater l'arc neural à son point faible, le plus éloigné du centrum.

Chez les Gnathostomes sélaciens, il en est encore de même, mais

chez les autres Gnathostomes (fig. 40) l'éclatement prévu s'est opéré : les vertèbres céphaliques, malgré l'extrême extension de leur arc neural, n'ont plus pu contenir le cerveau, les deux moitiés du neural se sont écartées à la manière des mors d'une tenaille, un *spina-bifida normal* s'est produit, pour définir en un mot imagé notre pensée. Alors, pour compléter la vertèbre anatomique impuissante à remplir entièrement son rôle de protecteur de la partie antérieure du névraxe, sur les parties antérieures du crâne primordial, des productions osseuses se sont développées aux dépens

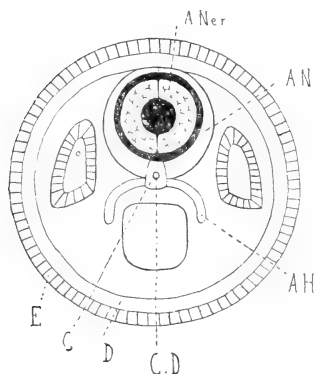


Fig. 8.

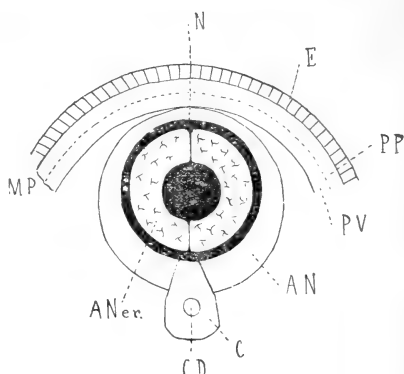


Fig. 9.

Fig. 8. — Coupe transversale de l'extrémité antérieure du corps (tête) d'un Cyclostome (ou Sélacien); E. Ectoderme; D. Derme (mésoderme pariétal); ANer. Axe nerveux; CD. Corde dorsale; C. Centrum; AN. Arc neural; AH. Arc hémial.

Fig. 9. — Détails de la figure précédente : Coupe transversale de l'extrémité antérieure du corps (tête) d'un Cyclostome (ou Sélacien). — E. Ectoderme; MP. Mésoderme pariétal; PP. Partie pariétale du mésoderme pariétal; — PV. Partie viscérale (par rapport au cerveau) du mésoderme pariétal; N. Neurépine, formée par la soudure, sur la ligne médiane, des deux neurapophyses, après qu'elles aient entouré l'axe nerveux. Les autres lettres comme pour la figure précédente.

de la peau¹, ce sont les os dermiques, ce que j'appellerai la partie

1. Il est à remarquer que le rôle d'appareil de protection des centres nerveux dévolu à la partie des téguments correspondant au spina-bifida normal cranien, ne s'affirme pas seulement par la production des os dermiques de la voûte du crâne, aux dépens du derme, mais par la production des cheveux aux dépens de l'épithélium. Les deux couches constitutives de la peau, la couche profonde ou derme, la couche superficielle ou épiderme concourant ainsi au même but; le derme, d'origine mésodermique, par les os dermiques, l'épithélium, d'origine ectodermique, par des productions phanériques, remplissent également, par un processus différent, le même rôle physiologique : la protection de la partie antérieure du névraxe. Et ces formations de protection, prenant naissance dans le fourreau tégumentaire, *eadem utilitatis causa*, se correspondent exactement : les étendues qu'elles occupent sont égales, leurs limites respectives sont parallèles et superposées. Les cheveux recouvrant la région crânienne depuis la zone sous-occipitale jusqu'au front, en passant par les régions mastoïdienne et

physiologique de la vertèbre anatomique céphalique; car ces os dermiques se sont développés là en vertu de la loi : la fonction crée l'organe.

Pour protéger la partie supérieure du renflement antérieur (supérieur pour l'homme) du névraxe, pour protéger la partie la plus noble du système nerveux, il était utile que la capsule osseuse qui la contient fût complète et pour remplir ce but des points d'ossification se sont alors développés en plein mésoderme, au milieu des

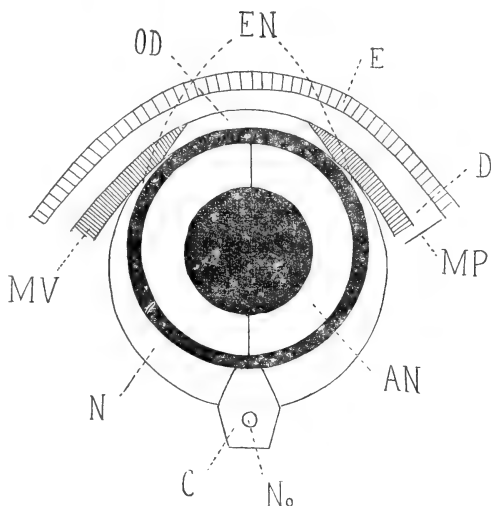


Fig. 10. — Coupe transversale de l'extrémité antérieure (tête) du corps de l'homme. Formation des os dermiques. — E. Ectoderme; MP. Mésoderme pariétal; D. partie du mésoderme qui donnera le derme; MP. Partie viscérale (par rapport au cerveau) du mésoderme pariétal qui s'insinuera entre le derme et les os dermiques pour donner naissance aux muscles et aux aponévroses (dans l'espèce à l'aponévrose épiceranienne et au muscle occipito-frontal); OD. Partie de la lame viscérale du mésoderme pariétal qui s'ossifiera pour donner naissance aux os dermiques; No. Notocorde; AN. axe nerveux; C. Centrum; N. Neurapophyse; EN. Éléments de la neurépine.

parties molles, sans le concours du moule cartilagineux habituel préexistant, et ces os dermiques se sont mis en rapport (Ichthyopsidés supérieurs, Sauropsidés et Mammifères) avec les os du crâne cartilagineux, entre lesquels ils s'intercalent; finalement ils ont constitué les parties latérales et supérieures de la voûte cranienne.

Ces os dermiques sont, chez l'homme, le frontal, les pariétaux,

auriculaire, correspondent exactement à l'étendue de la boîte cranienne constituée par les os dermiques : écaille de l'occipital, pariétaux, squamosaux et frontal, c'est-à-dire à la région de la voûte du crâne.

les squamosaux ou portions écailleuses des temporaux, l'os épactal¹ et la portion supérieure de l'écaille de l'occipital; nommons encore comme os dermique ou os de membrane, nous dirions volontiers comme *os de circonstance*, le vomer dont nous aurons à nous occuper à propos des vertèbres céphaliques, et occupons-nous à présent exclusivement de l'homme.

Chez l'homme, en même temps qu'il acquérait un volume considérable, le cerveau tendait à revêtir une forme sphérique.

Les vertèbres céphaliques avaient donc pour rôle et pour but de recouvrir cette sphère nerveuse et elles ont revêtu cette masse absolument de la même manière que l'on ferait si on avait à « couvrir »² une sphère par segments circulaires parallèles à son équateur.

La première vertèbre cranienne — ou tout au moins son neural — s'est creusée en cupule pour recevoir la base du cerveau, les vertèbres craniennes suivantes ont essayé d'étreindre la masse encéphalique de leurs neurapophyses, mais celles-ci, trop courtes, n'ont pu arriver à se rejoindre et à se souder, et c'est pour compléter l'arc neural, pour l'aider à remplir le rôle qu'il était incapable d'assumer à lui tout seul que sont apparues, aux dépens de la peau, les productions osseuses dont nous avons étudié l'origine, sous le nom d'os dermiques.

Comme le liquide céphalo-rachidien est indubitablement beaucoup plus abondant dans les ventricules cérébraux que dans le canal neural, on peut dire que, jusqu'à un certain point, les vertèbres céphaliques *anatomiques* présentent un spina-bifida normal causé par un hydro-rachis³ normal.

Le névraxe, resté chez l'Amphioxus tube uniforme et d'égal diamètre, se différencie chez tous les vertébrés en deux portions, l'une, antérieure, formée primitivement de vésicules, et qui don-

1. Par l'expression « os épactal », nous entendons soit l'os épactal proprement dit, en tant que formation osseuse indépendante, soit la partie la plus élevée de l'écaille de l'occipital qui, dans les occipitaux normaux, lui correspond. Nous sommes autorisés à cette distinction de l'os épactal, que nous appellerions volontiers os inter-pariétal postérieur, d'avec la partie supérieure de l'écaille de l'occipital qui se développe du reste, comme lui, exclusivement aux dépens du tissu fibreux, par l'étude des points d'ossification de l'occipital. — L'os inter-pariétal antérieur, ou os bregmatique, n'est, lui, qu'un os wormien, fontanellaire, comme son nom l'indique, et, par conséquent, ne doit être considéré que comme une production osseuse anormale et inconstante, à l'inverse de l'inter-pariétal postérieur qui, s'il n'est pas toujours indépendant, n'en est pas moins constant.

2. Mot pris avec le sens que lui donnent les *couvreurs*.

3. Nous entendons par « hydro-rachis », l'hydro-rachis interne de Cruveilhier, autrement dit une hydropisie localisée ou la dilatation partielle du canal de l'épendyme.

nera l'encéphale, l'autre, postérieure, tubulaire, qui fournira la moelle. Il semble donc, à première vue, qu'il y ait impossibilité absolue d'homologuer les extrémités antérieure et postérieure (supérieure et inférieure chez l'homme) du névraxe; sans essayer de rapprocher le ventricule de Krause des ventricules cérébraux, nous retrouvons l'homologie des extrémités du système nerveux central de la vie de relation, telle qu'elle existe chez l'Amphioxus, non pas par l'examen du système nerveux lui-même, mais par celui de son appareil de protection, nous avons nommé le rachis. Nous avons vu que, de même qu'à son extrémité supérieure le canal neural s'ouvre et s'étale pour former le plancher du quatrième ventricule, de même le canal vertébral (fig. 41, B), en sa partie céphalique, ne pouvant plus embrasser le cerveau tout entier, s'ouvre, éclate, à sa partie postérieure (fig. 41, A). Les vacances ainsi produites dans l'appareil de protection de l'encéphale étant comblées par l'apparition des os dermiques qui viennent compléter les *neuraux physiologiques*, c'est-à-dire les parties tant soit du squelette interne que de l'exosquelette qui jouent le rôle des neuroplyphes anatomiques de la vertèbre ordinaire.

Quoique l'extrémité inférieure du névraxe (et nous aurons toujours en vue l'embryon au troisième mois de la vie intra-utérine, chez qui les extrémités inférieures du névraxe et du rachis correspondent) ne soit en rien différenciée d'une partie quelconque de ce même névraxe, nous voyons autour de cette extrémité que nous avons le droit, grâce à l'étude de l'Amphioxus, de rapprocher de l'extrémité supérieure différenciée, elle, en cerveau, nous voyons, dis-je, autour de cette extrémité inférieure le système de soutien affecter la même disposition que dans la région céphalique.

Le sacrum (fig. 41, C) nous montre, en effet, les vertèbres qui le composent non seulement soudées par leur centrum, comme le sont les vertèbres craniennes, mais encore ayant, comme ces mêmes vertèbres craniennes, leurs neuraux ouverts, éclatés à la place de la neurépine, en forme de spina-bifida, en un mot.

Nous n'avons pas à nous occuper ici des rapports des deux extrémités du rachis et du névraxe avec les membres, ceux-ci n'apparaissant que tardivement dans la série animale et leur étude pouvant être négligée au point de vue philosophique où nous nous sommes placés. Les rapports de ces extrémités avec le tronc auront seuls quelque importance et l'étude de l'Amphioxus acraniote nous

montrera que l'on ne peut pas objecter, *a priori*, la dissemblance d'évolution de l'extrémité antérieure et de l'extrémité postérieure

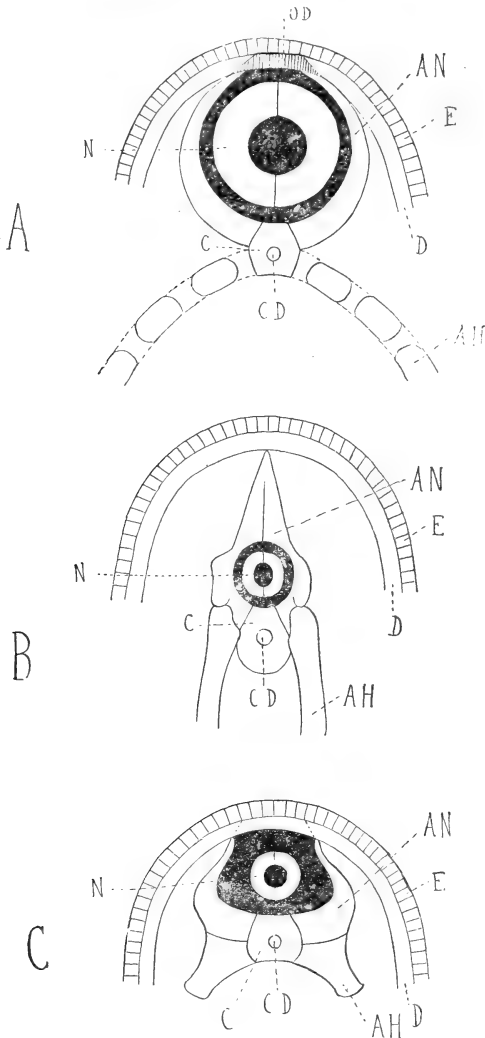


Fig. 11. — Homologie des extrémités du rachis chez l'homme. — A. Coupe transversale de l'extrémité antérieure (tête) du corps de l'homme; B. Coupe transversale de la partie moyenne (tronc) du corps de l'homme; C. Coupe transversale de l'extrémité postérieure (région sacro-coccygienne) du corps de l'homme; E. Ectoderme; D. Derme; OD. Os dermiques; CD, Corde dorsale; Axe nerveux; C. Centrum; AN. Arc neural; AH. Arc hémal.

du névraxe et du rachis à une théorie ayant en vue d'homologuer

ces mêmes extrémités. On peut dire, avec raison, que *le cou n'existe pas* chez le fœtus; dès lors la tête *sessile*, si j'ose m'exprimer ainsi, faisant partie du tronc, pourra être rapprochée assez facilement, comme rapports, de l'extrémité inférieure de la colonne vertébrale et du système nerveux rachidien, surtout si l'on songe que *la queue existe chez le fœtus* et que ce que nous avons dit pour le sacrum s'applique également au Coccyx dont les premières pièces du moins ont leurs neurapophyses en forme de spina-bifida bien nette.

Nous avons posé précédemment le point suivant : le système nerveux central est toujours contenu dans le squelette, que ce soit un squelette dermique ou un endosquelette, *excepté* toutefois à ses deux extrémités où il est toujours en rapports plus ou moins directs avec l'ectoderme dont il dérive. Pour les animaux à squelette segmentaire, le système nerveux est encore en rapports avec l'ecto-

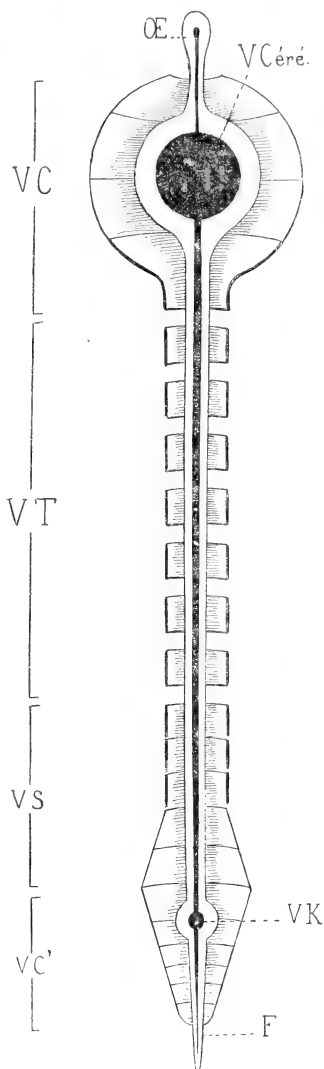


Fig. 12. — Homologie des extrémités du névraxe et du rachis. — VC. Vertèbres céphaliques; VT. Vertèbres du tronc (partie moyenne du corps); VS. Vertèbres sacrées; VC'. Vertèbres coccygiennes; VCéré. Ventricule cérébral

(renflement subterminal antérieur du canal de l'épendyme); VK. Ventricule de Krause (renflement subterminal postérieur du canal de l'épendyme); OE. Œil épiphysaire (extrémité antérieure du névraxe); F. Filum terminale (extrémité postérieure du névraxe).

- A. Pour rendre plus frappante l'homologie des extrémités du névraxe antérieure double (par suite de l'individualisation des deux moitiés du névraxe) : 2 nerfs optiques, 2 nerfs olfactifs, postérieure simple : 1 filum terminal, nous avons choisi l'œil épiphysaire, organe médian comme le filum terminale, pour représenter l'extrémité antérieure du névraxe.
- B. Les traits renforcés appartiennent à des vertèbres, dont les neuraxs formant un cercle complet, sont sectionnés sur notre coupe longitudinale-transversale; les autres vertèbres dont les neuraxs forment gouttière, sont situés tout entières dans un plan antérieur à la coupe.

derme au niveau des points intersegmentaires par les prolongements qu'il envoie vers les téguments et qui portent le nom de prolongements intersegmentaires ou de prolongements métamériques. Il en est ainsi chez l'homme, les deux extrémités du canal vertébral sont ouvertes (fig. 6, 12 et 13) et, si, chez l'adulte¹, on ne retrouve plus des rapports directs entre l'extrémité inférieure du névraxe et les téguments, il nous est permis néanmoins de les rétablir, d'une manière spéculative, le névraxe gardant chez l'Amphioxus des connexions intimes sur toute sa longueur avec l'ectoderme dont il dérive.

Pour l'extrémité antérieure du système nerveux rachidien, il en est autrement; les rapports indiqués plus haut sont manifestes. La véritable extrémité antérieure du névraxe est représentée, non par l'encéphale, mais par des éléments que l'on considère habituellement comme de simples expansions de l'encéphale, nous avons nommé les nerfs olfactifs et optiques. L'anatomie comparée nous autorise, en effet, à considérer ces nerfs, *non segmentaires*, comme les prolongements antérieurs du névraxe ou mieux comme formant la véritable extrémité antérieure de ce même névraxe; le cerveau n'est qu'une « coudure », qu'une gibbosité de la partie du tube nerveux sous-jacente, il n'en est pas la véritable terminaison.

Ces nerfs non métamériques ou plus exactement non segmentaires se mettent en rapports avec l'ectoderme dont ils dérivent, retrouvant ainsi indirectement, et d'une façon en quelque sorte secondaire, leurs connexions primitives.

Est-ce à dire que les trous par lesquels ils passent pour gagner les parties molles extra-craniennes, auront la valeur de trous vertébraux normaux? Non, certes; les véritables trous vertébraux anatomiques, revêtant pour la partie céphalique du rachis, par le fait de la non-réunion de leurs neurapophyses, la forme de gouttière que nous avons indiquée, logent le renflement supérieur du névraxe, l'encéphale, et, si les trous par lesquels passent les prolongements antérieurs du système nerveux de relation méritent de ce fait le nom de trous vertébraux *physiologiques*, ils ne sauraient être, au point de vue anatomique, que des trous vertébraux *secondaires*.

1. Le filum terminale, à un moment où les vertèbres les plus postérieures ne sont pas encore formées, est en rapports étroits avec la peau de la région coccygienne dont ne le sépare aucune lame osseuse. Après l'ascension de la moelle, il peut rester quelques traces de cette disposition sous la forme de traînées épithéliales qui siègent dans la profondeur de la peau et peuvent être l'origine de tumeurs mixtes (*tératomes*) de cette région (Tourneux et Herrmann).

Il ne faut pas aller trop loin, en effet, dans la voie de l'homologation des métamères craniens à des métamères ordinaires et,

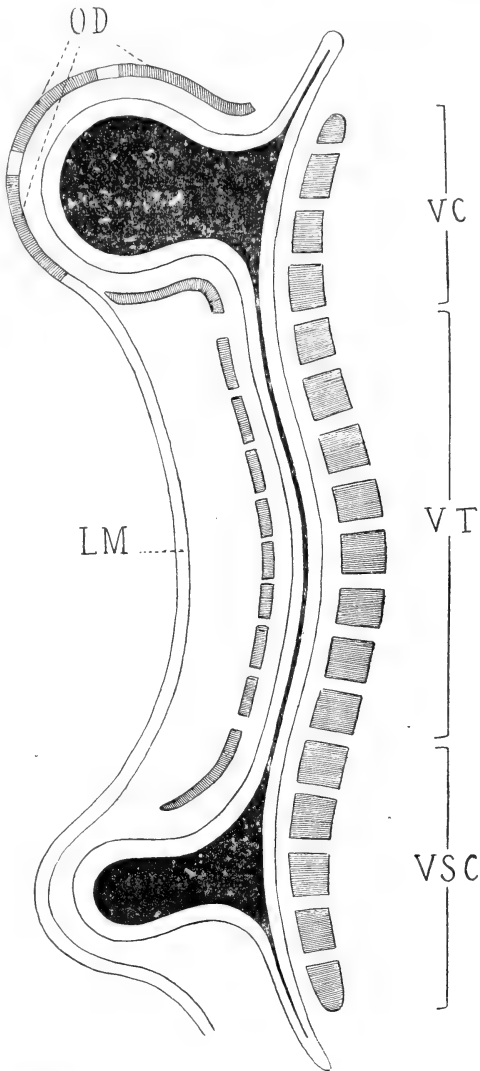


Fig. 13. — Homologie des extrémités du rachis et du névraxe. Coupe verticale antéro-postérieure du rachis de l'homme. — VC. Vertèbres céphaliques; VT. Vertèbres du tronc; VSC. Vertèbres sacro-coecygiennes; LM. Lame mésodermique (dermique); OD. Os dermiques. — La partie inférieure de la figure représente un hydro-rachis interne de Cruevilhier de l'extrémité inférieure du névraxe.

autant l'on peut affirmer, à un point de vue général, cette homo-

logation, autant il est prudent de ne pas s'aventurer sur le chemin glissant de la définition précise de ces métamères craniens, en voulant voir en chacune de leurs parties constituantes un élément égal à celui d'un métamère type. En un mot, il faut tenir constamment compte de la différenciation forcément très grande de la partie du rachis qui a la charge de loger cette partie également si différenciée et si importante du névraxe, l'encéphale.

De même qu'à l'extrémité inférieure de la colonne vertébrale les derniers trous vertébraux, inférieurs, se confondent avec la gouttière qui résulte de la non-coalescence des neurapophyses à leur partie postérieure, de même à l'extrémité supérieure, les trous vertébraux céphaliques doivent se confondre à leur partie postérieure avec une gouttière similaire.

Si les nerfs *non segmentaires*, nerfs olfactifs et optiques, sont, en effet, de véritables prolongements du névraxe, continuant la direction générale du système céphalo-rachidien, toute la partie postérieure de ces prolongements ou mieux de ces extrémités du névraxe — et dans l'espèce cette partie n'est autre que la face supérieure de l'encéphale — devra être couverte et protégée, *a priori*, non par des dépendances des vertèbres craniennes vraies, mais par des productions développées au sein des parties molles voisines, du mésoderme. Et c'est en effet ce qui a lieu : si l'on fait abstraction des parcelles osseuses que représentent la voûte sphénoïdale des trous optiques, et des trabécules situés entre les trous ethmoïdaux, on voit que toute la portion de la boîte crânienne située *en arrière* de ces nerfs non segmentaires, est constituée par des os dermiques, frontal, pariétaux, squamosaux, etc.

En résumé, nous homologuons les extrémités opposées du névraxe et de son contenant, la colonne vertébrale; nous trouvons une analogie complète entre le spina-bifida *normal* de la vertèbre céphalique et celui, non moins *normal*, de la vertèbre sacrée ou coccygienne (fig. 13); et nous expliquons cette analogie par l'évolution symétrique d'organes appelés à jouer primitivement le même rôle, puis se différenciant, l'un pour accomplir jusqu'au bout son évolution dans la voie de l'adaptation et de la particularisation, l'autre, n'ayant plus de but à remplir par le fait de la régression de l'organe qui commandait cette évolution, régressant lui aussi, non sans garder toutefois de son rôle passé ou idéal une morphologie spéciale qui en fait ce qu'on a appelé un *organe-témoin*.

En d'autres termes, le spina-bifida sacré ou coccygien existe de même que le spina-bifida céphalique, mais, tandis que le rôle physiologique de celui-ci était complété par la formation d'os surnuméraires, développés secondairement dans le mésoderme, par la formation d'os dermiques *de circonstance* en un mot, cette production complémentaire n'avait pas lieu pour les vertèbres inférieures du rachis, qui, elles, n'avaient pas à recouvrir ou à protéger d'encéphale.

Les arguments sont nombreux qui militent en faveur de cette genèse particulière des os de la voûte crânienne. Il arrive que le crâne membraneux ¹, que je serais tenté d'appeler le crâne *secondaire*, en donnant à « secondaire » le sens de surajouté, ne s'ossifie pas et nous avons alors *aplasie*; l'anencéphalie vraie, qui va toujours de paire avec l'acéphalie, est très rare, mais dans l'anencéphalie partielle ou cervicale, il est à remarquer « que le crâne est toujours largement ouvert en haut et en arrière ». Le cerveau est absent, l'ossification dermique n'a pas lieu. Même dans les cas d'acéphalie les plus complets, on distingue toujours le véritable crâne *vertébral*, c'est-à-dire la tige osseuse céphalique que forment par leur union les centrum des vertèbres correspondantes; c'est le crâne membraneux qui ne se développe pas et qui ne s'ossifie pas, n'ayant pas de fonction à remplir. *Pas de fonction, pas d'organe*, telle est l'antithèse de la loi : *la fonction crée l'organe*.

Il faut rappeler ici l'encéphalocèle congénitale et la théorie qu'en donnait Cruveilhier : « Par suite de la jonction incomplète des lames céphaliques, il se formerait une fissure primitive, un *spina-bifida* cranien et le cerveau se développerait en partie dans la cavité crânienne, en partie au dehors, en *ectopie*. »

On voit combien cette théorie se rapproche de la nôtre : le spina-bifida n'est pas pathologique, mais normal pour nous, et ce n'est pas à lui que l'encéphalocèle est due, mais à un arrêt de développement du crâne membraneux *non vertébral*; l'encéphalocèle étant ainsi causée non par un spina-bifida de la vertèbre *anatomique*, mais par un spina-bifida de la vertèbre *physiologique*, c'est-à-dire des éléments provenant tant soit de l'endo que de l'exosquelette qui, par leur union, jouent le rôle dévolu à l'arc neural normal.

Si l'on considère d'autre part que les neurax des vertèbres

1. Voir, page 482, ce que nous entendons par crâne membraneux.

ordinaires ne sont jamais formés par l'articulation de plusieurs pièces isolées¹, mais forment un tout absolument homogène, sauf dans le cas de spina-bifida où la solution de continuité osseuse a toujours lieu au même point, au point neurépineux, on verra que les neuraux craniens, tels que Gœthe et Oken les ont décrits, diffèrent totalement en ce point des neuraux-types; et en admettant même qu'un neural céphalique ne soit qu'un os, l'on est forcé de convenir que dans ce cas les fontanelles correspondraient bien peu, et de par leur nature et de par leur position, à des cartilages de conjugaison.

Si l'on ajoute à ces arguments les caractères tirés du nombre inconstant des os de la voûte cranienne (os épactal, pariétaux doubles, individualisation des squamosaux, etc, etc.), de la présence des os wormiens, du mode particulier dont se comportent les vaisseaux vis-à-vis de la voûte cranienne osseuse (veines émissaires de Santorini), de la persistance plus ou moins longue des fontanelles, de l'ossification de la partie du crâne correspondant à l'œil épiphysaire des Stégocéphales et de certains Sauriens, on verra que tout concorde pour faire de ces os des productions osseuses à part, des os de membrane, des os *dermiques* en un mot.

Nous ne nous réclamerons pas du nombre considérable de points d'ossification que présente telle des vertèbres craniennes décrites par Oken; ce n'est point là un caractère qui permette de distinguer la vertèbre céphalique de la vertèbre-type. On est revenu, en effet, de l'opinion qui faisait du nombre des points d'ossification d'un os, une chose fixe et invariable, et bien qu'en général le nombre des points d'ossification soit un nombre constant, le même résultat est quelquefois produit par un nombre double ou triple du chiffre normal; les points primitifs s'étant dans ce cas dédoublés ou triplés (points d'ossification *secondaires, complémentaires, surnuméraires*): il n'y a de constant que le résultat.

De même, nous ne voudrions pas qu'on attachât une trop grande importance à la composition ou plutôt à la décomposition des neuraux céphaliques en plusieurs pièces distinctes; on ne peut oublier que les arcs hémaux sont toujours formés, eux, de plusieurs pièces soudées bout à bout, et nous avons dans le cas du centrum de l'atlas

1. Citons pour mémoire le cas douteux (troisième vertèbre lombaire) que nous avons rapporté in *Marseille-Médical* du 15 décembre 1898.

soudé à l'axis, un exemple d'individualisation d'une partie généralement indivise de la vertèbre.

Il nous semble utile de résumer en une phrase nos conclusions. Puisqu'il est admis aujourd'hui de rattacher au squelette dermique les os formant la voûte du crâne, pourquoi conserve-t-on à la théorie de Gœthe et d'Oken le nom de théorie *vertébrale*?

Sans doute, la colonne osseuse qui soutient le crâne est de formation vertébrale, et elle en est sûrement la partie la plus importante, puisqu'elle est, en quelque sorte, le pilier, la quille de la nef cranienne; mais il n'en reste pas moins vrai que si la grande partie de cette nef est d'origine vertébrale indiscutable et indiscutée, on ne peut assigner, sans parti pris évident, au crâne tout entier cette même origine vertébrale.

Comme les os dermiques, qui complètent les vertèbres craniennes dans leur rôle d'appareil de protection de l'encéphale, dérivent du mésoderme, de la *protovertèbre*, et qu'il est démontré aujourd'hui que la colonne vertébrale primitive ou membraneuse et par suite le rachis osseux dérivent également de la protovertèbre par l'intermédiaire des *scélrotomes*, ou de leurs équivalents, nous pensons qu'il serait infiniment préférable de substituer au nom de théorie *vertébrale* du crâne, celui plus juste, à notre avis, de théorie *protovertébrale*, dénomination qui aurait l'avantage sur celle de *métamérique*, que nous avons proposée un moment, d'être plus précise et de conserver le radical *vertébral*.

Si l'on admet cette dénomination, on est également obligé d'admettre ses conséquences, nous voulons dire le « décomplètement » des vertèbres craniennes telles que les avait décrites Oken. telles que les avaient admises après lui Blainville et Richard Owen. C'est nous engager dans la voie de la définition des vertèbres craniennes, voie glissante entre toutes... Essayons néanmoins, avec circonspection, de résumer brièvement les différentes opinions qui ont cours sur le nombre des vertèbres céphaliques, leur constitution anatomique et leur homologie; peut-être serons-nous assez heureux pour fixer certains points.

II

Théorie vertébrale du crâne.

Chez les Gnathostomes, au-dessous du crâne, apparaissent des appendices pairs semblables aux arcs ou hémaphyses de la colonne vertébrale; ces appendices sont au nombre théorique de neuf paires; ce sont les arcs viscéraux ou arcs *branchiaux*, quoique ce nom ne soit rigoureusement exact que pour les sept dernières paires d'arcs viscéraux. Or, comme il est prouvé que si les *centrum*, partie *essentielle* de toute vertèbre, peuvent exister seuls, il n'en est pas de même des parties secondaires de la vertèbre, des neurapophyses et des hémaphyses qui, elles, si elles existent, *coexistent* toujours avec un nombre de *centrum* rigoureusement correspondant, puisque nous avons neuf paires d'arcs viscéraux, d'*hémaphyses*, nous avons *de facto* neuf vertèbres céphaliques.

Et l'homme étant un Gnathostome, nous pouvons dire que son crâne est *théoriquement* formé par la réunion des neuf vertèbres.

A vrai dire, quelques Sélaciens possèdent seuls tous ces arcs viscéraux à la fois; le plus souvent on en trouve de cinq à sept paires.

Quoique les deux premiers soient toujours persistants et soient seuls vraiment nécessaires chez les Craniotes à respiration aérienne, chez l'homme, comme chez tous les Mammifères du reste, il y a quatre arcs branchiaux.

D'après ce que nous avons dit, on voit que l'on peut déjà conclure à l'existence de quatre vertèbres céphaliques. C'est là un chemin détourné et original pour arriver au nombre des vertèbres craniennes, que de déduire de l'existence d'une partie vertébrale l'existence de cette vertèbre elle-même, mais ça n'en est pas moins un moyen rigoureusement scientifique, que tout nous permettait d'appliquer.

Mais, nous dira-t-on, le premier arc viscéral — ou arc branchial, peu importe — est seul un véritable arc céphalique; c'est à ses dépens que se développe la face, de là son nom d'arc *facial* ou mandibulaire; mais les arcs viscéraux suivants, l'arc hyoïdien, le troisième et le quatrième arcs branchiaux contribuent, eux, à la formation du cou, d'où leur nom d'arcs *cervicaux*; ils n'ont donc rien à faire avec les vertèbres craniennes.

Sans doute, le premier arc branchial contribue seul à la formation de la face, cette *façade* du crâne, mais il n'en est pas moins vrai que les arcs branchiaux suivants sont des dépendances des vertèbres céphaliques et non des vertèbres cervicales.

Les hémaphyses existent déjà pour les vertèbres cervicales : la côte, extrêmement réduite, s'est fusionnée avec l'apophyse transverse correspondante; il faut la chercher dans la partie de cette apophyse située en avant du trou transversaire ou plus exactement dans le tubercule antérieur et la portion d'os qui lui correspond en avant de la gouttière où chemine le nerf rachidien.

Les arcs branchiaux dépendent donc bien des vertèbres céphaliques et nous pouvons dire : autant d'arcs branchiaux, autant de vertèbres céphaliques; la réciproque ne serait pas vraie, car il peut y avoir plus de vertèbres céphaliques que d'arcs branchiaux, la partie *essentielle* de la vertèbre étant le centrum. Encore une fois, le neural et l'hémal, quand ils existent, *coexistent* toujours avec le centrum; le centrum peut exister isolé, ayant alors à lui tout seul la valeur d'une vertèbre-type tout entière.

Nous sommes donc fixés par le nombre d'arcs branchiaux, nous dirions volontiers d'*arcs viscéraux céphaliques*, non sur le nombre réel, ou seulement possible, des vertèbres céphaliques, mais sur leur nombre *minimum*.

Nous reviendrons du reste tout à l'heure aux arcs branchiaux; occupons-nous pour le moment du nombre des vertèbres craniennes, tel qu'il ressort de l'étude de la théorie vertébrale du crâne, telle que Gœthe et Oken l'ont formulée.

Oken distingua tout d'abord trois vertèbres dans la constitution de la boîte cranienne : 1° une vertèbre postérieure ou occipitale, constituée par l'occipital; 2° une vertèbre moyenne ou sphéno-pariétale, formée par la partie postérieure du sphénoïde et par les pariétaux — Oken fait abstraction des temporaux comme ne faisant pas partie du crâne; — 3° une vertèbre antérieure ou sphéno-frontale, comprenant la partie antérieure du sphénoïde et le frontal.

Plus tard, il en ajouta une quatrième : 4° la vertèbre ethmoïdo-nasale, qui a été également admise depuis par Blainville et Richard Owen.

Sans nous occuper encore de la constitution anatomique de ces vertèbres craniennes, sans faire intervenir *a priori* le nombre d'arcs viscéraux céphaliques, en nous servant des seuls arguments clas-

siques, demandons-nous si l'existence de ces quatre vertèbres (occipitale, sphéno-pariétale, sphéno-frontale et ethmoïdo-nasale) est bien plausible et si aucune objection ne peut être soulevée contre cette existence même.

Nous connaissons la formule : *pas de notocorde, pas de vertèbres*, et nous savons que la corde dorsale poursuivie de la région cervicale jusqu'à sa terminaison supérieure, traverse successivement le corps de l'axis, l'apophyse odontoïde ou corps de l'atlas, le basi-occipital, le basi-postsphénoïde et s'arrête au niveau de la selle turcique, où elle *se termine par un léger renflement en massue*.

Nous savons également que Kölliker a dernièrement attiré l'attention sur un certain nombre de renflements qu'il a observés avec Mihalkowicz sur la portion céphalique de la notocorde, renflements qui, dans le rachis, correspondent aux intervalles compris entre deux vertèbres voisines, que Kölliker encore a noté l'existence de trois disques intervertébraux répondant aux renflements précités de la corde dorsale et situés, le premier entre l'apophyse odontoïde et l'apophyse basilaire, le second entre le basi-occipital et le basi-postsphénoïde, le troisième entre le corps du sphénoïde postérieur et celui du sphénoïde antérieur.

De ces faits résulte l'existence incontestée de deux vertèbres céphaliques post-turciques, appartenant à la région *postérieure* du crâne ou *cordale*, et ce sont les vertèbres occipitale (vertèbre IV d'Oken)¹ et sphénoïdale postérieure (vertèbre III d'Oken).

Quant à la portion précordale du crâne, il nous semble qu'on est vraiment mal venu de refuser d'y voir toute constitution vertébrale : le renflement intra-sphénoïdal de la notocorde a, pour nous, manifestement la même valeur que les renflements analogues sous-jacents et du moment que Kölliker a trouvé à son niveau un disque intervertébral chez le fœtus, nous croyons qu'on peut se risquer, sans grande témérité, à considérer le corps du sphénoïde antérieur comme un corps vertébral.

Si l'on était tenté de refuser d'homologuer le renflement terminal de la notocorde aux renflements similaires sous-jacents, *la présence du disque intervertébral fœtal lui rendrait toute sa valeur*; nous ne voyons pas bien en outre le rôle que remplirait un disque inter-

1. Dès à présent nous comptons les vertèbres craniennes — vertèbres craniennes d'Oken, ou vertèbres céphaliques telles que nous les comprenons — *de haut en bas*, par analogie avec le mode d'énumération des vertèbres rachidiennes.

vertébral à l'extrémité du rachis... Pour nous, le renflement terminal de la notocorde et le disque intervertébral qui n'en est que la *conséquence* ne peuvent exister qu'entre deux vertèbres et nous n'hésitons pas à qualifier de ce nom les deux éléments qu'ils séparent en les unissant.

Rappelons toutefois l'opinion de M. le professeur Testut : « Quant à la portion précordale du crâne, il convient pour l'instant (des recherches ultérieures pourront modifier cette opinion) de ne pas y chercher des équivalents de vertèbres et de l'interpréter, avec Mihalkovicz et Kölliker, comme le « produit d'une prolifération du segment le plus antérieur du rudiment cranien primitif ». Elle provient, du reste, du même blastème que la portion cordale et se comporte de la même façon que cette dernière dans son rôle d'organe protecteur des centres encéphaliques. »

Nous partageons absolument cette opinion, en la restreignant toutefois, en remplaçant le mot de *précordale* dans « quant à la portion *précordale* du crâne... » par celui de *pré-basi-présphénoïdale*. En d'autres termes, nous trouvons encore dans la région précordale du crâne la valeur d'une unité vertébrale et ce n'est qu'après abstraction, *soustraction* de cette unité à la portion précordale du crâne, que nous adhérons sans restriction à l'opinion de Mihalkovicz, de Kölliker et de Testut ; nous reconnaissons peut-être hardiment un coin de *terra incognita* du segment le plus antérieur du rudiment cranien primitif.

Cette troisième vertèbre céphalique, dont l'existence nous semble démontrée par celle de son centrum, correspond à la deuxième vertèbre cranienne d'Oken. Quelle est donc la première vertèbre céphalique, celle que nous n'admettons pas ? C'est la vertèbre nasale ou mieux ethmoïdo-nasale ; pour celle-là nous adhérons sans restriction aucune à l'opinion de Mihalkowicz et de Kölliker et ce pour plusieurs motifs : pas de notocorde, pas de vertèbres ; centrum, admis par Oken, Blainville et Richard Owen, formé en partie par un os de membrane, le vomer ; or les os dermiques ne font pas partie intégrante de la vraie vertèbre.

Mais il va de soi que ce *veto* est suspensif et conditionnel et non absolu, et, si, pour le moment, nous ne voyons aucune raison pour admettre cette quatrième vertèbre d'Oken, il peut fort bien se faire que des recherches ultérieures viennent modifier cette opinion.

En résumé, nous voyons que rien ne s'oppose à l'acceptation définitive des vertèbres II, III et IV d'Oken; nous les accepterons donc — ainsi qu'une quatrième vertèbre, la vertèbre basiotique d'Albrecht.

Albrecht a donné, en effet, le nom d'*os basiotique* à une pièce osseuse, plus ou moins indépendante, qu'il a observée sur des crânes anormaux entre le corps du sphénoïde et l'occipital. Cette pièce osseuse impaire et médiane appartient à la portion basilaire de l'occipital qui, par la suite, doit être regardée comme constituée, en réalité, par la réunion de deux os, ayant chacun la valeur d'un centrum.

Nous devons donc considérer dorénavant cette apophyse basilaire comme constituée par deux corps vertébraux, par deux vertèbres, ce qui nous permet de conclure à l'existence de quatre vertèbres céphaliques.

Seulement, cette quatrième vertèbre, qui nous ramène au chiffre fixé par Oken, ne correspondant pas à la vertèbre ethmoïdo-nasale (vertèbre I d'Oken) qu'elle remplace dans le chiffre global des vertèbres céphaliques, en tant qu'unité vertébrale, ne peut hériter de son rang. La vertèbre présphénoïdale (vertèbre II d'Oken) sera pour nous, jusqu'à nouvel ordre, la *première* vertèbre céphalique; la vertèbre postsphénoïdale (V. III. O) sera la *deuxième* vertèbre céphalique; la vertèbre basiotique d'Albrecht sera la troisième et la vertèbre occipitale (V. IV. O) restera la dernière ou quatrième vertèbre cranienne.

Nous arrivons donc ainsi au chiffre de quatre vertèbres céphaliques; c'est également à ce chiffre 4 que nous sommes arrivés en déduisant du nombre des arcs branchiaux le nombre de corps vertébraux et *ipso facto* de vertèbres craniennes.

Avant de nous occuper de la constitution anatomique de ces quatre vertèbres céphaliques, complétons ce que nous avons déjà dit des arcs viscéraux craniens, des arcs branchiaux.

Nous avons vu que, *théoriquement*, le crâne comprendrait neuf vertèbres, tandis qu'en réalité nous ne lui en avons trouvé que quatre. Il est cependant un signe de l'ancienne métamérisation du crâne, nous voulons parler de l'existence des nerfs craniens *segmentaires*. Nous avons déjà expliqué pourquoi nous rangions dans la catégorie des nerfs *non segmentaires*, les nerfs olfactifs et optiques; tous les autres nerfs craniens sont segmentaires.

De même que, *théoriquement*, il existe neuf paires d'arcs viscéraux, de même il existe, *théoriquement* aussi, neuf paires de cavités céphaliques dont chaque face fournit une racine nerveuse, homologue des racines des nerfs rachidiens. Van Wijhe et Wiedersheim sont arrivés, en étudiant le développement des Sélaciens à reconstituer avec les dix paires segmentaires des nerfs craniens, les racines que fournissent les neuf cavités céphaliques par chacune de leurs faces. Il y a donc là une formation-témoin de l'ancienne métamérisation du crâne; le nombre de nerfs craniens segmentaires étant en désaccord évident avec le nombre de vertèbres subsistantes. Et comme à chaque espace intersegmentaire du rachis correspond une paire nerveuse rachidienne, l'on n'a pas même la ressource d'objecter que les neuf paires craniennes segmentaires correspondent en plus des vertèbres céphaliques, à un certain nombre d'éléments du rachis, par suite des courbures du névraxe en vue de la formation de l'encéphale, courbures qui auraient pour effet de détruire les rapports normaux entre les nerfs segmentaires et les espaces intersegmentaires correspondants, en attirant dans la boîte crânienne une plus grande longueur de névraxé que celle qui lui revient de droit.

De la théorie revenons à la pratique; nous avons quatre vertèbres céphaliques et quatre arcs branchiaux; essayons de démêler, de rattacher en un mot chaque arc viscéral céphalique, chaque *hémal* à son centrum.

Les partisans de la théorie vertébrale primitive avaient complété le travail d'homologation des éléments constitutifs des vertèbres craniennes auquel s'était livré Oken, en décrivant la série d'*hémaux* destinée à compléter ces vertèbres.

C'est ainsi que, pour eux, les hémaphyses de la première vertèbre céphalique (ethmoïdo-nasale) étaient représentées par le massif osseux de la mâchoire supérieure dont les éléments se développent dans le premier arc branchial; la vertèbre sphéno-frontale (II V. C. O) était rattachée à l'os mandibulaire ou maxillaire inférieur par l'enclume, l'os carré des oiseaux et le cartilage de Meckel qui prennent naissance dans le deuxième arc branchial; l'arc hémal de la troisième vertèbre céphalique (vertèbre sphéno-pariétale) n'était autre que la chaîne hyoïdienne qui, sous les noms divers de styl-hyal, de cérato-hyal, d'apo-hyal, descend de la base du crâne jusqu'au corps de l'os hyoïde; la vertèbre occipitale (IV.

V. C. O) avait enfin pour arc hémal le corps et les grandes cornes de l'os hyoïde rattachés autrefois à l'occipital par une portion aujourd'hui disparue.

Constatons pour commencer que les arcs hémaux, ainsi décrits séparément, des vertèbres céphaliques I et II d'Oken n'ont point la valeur chacun d'un arc branchial, mais que tous deux dérivent, au contraire, des branches du premier arc branchial ou arc facial, arc qu'on devait rationnellement, en effet, attribuer à la première vertèbre céphalique ou aux deux premières vertèbres céphaliques si on le dédoublait *pro domo sua*.

De deux arcs hémaux de la théorie vertébrale primitive nous n'en faisons qu'un, voilà donc une vertèbre céphalique incomplète, privée de ses hémaphyses.

Si nous n'avions que ce reproche à faire à la théorie vertébrale du crâne ainsi présentée, le mal ne serait pas sans remède. Nous n'aurions qu'à attribuer rationnellement le premier arc branchial à la première vertèbre cranienne et ainsi de suite jusqu'à la quatrième, à laquelle nous rattacherions le quatrième arc branchial que les partisans de la théorie vertébrale primitive avaient sans doute oublié, à moins qu'ils ne l'aient rattaché à une vertèbre cervicale.

Mais nous avons vu les raisons qui nous font rejeter les vertèbres céphaliques telles qu'Oken les avait décrites et classées. Par la disparition de la vertèbre nasale et par l'*intercalation* de la vertèbre basiotique entre deux vertèbres voisines dans la théorie d'Oken, nous avons de nouveau porté le trouble dans la répartition des arcs hémaux, dans leur rattachement à telle ou telle vertèbre.

Un ordre logique de classement serait évidemment d'écrire dans leur ordre de succession les noms des quatre vertèbres céphaliques et, à côté d'elles, parallèlement et dans le même ordre, les noms des quatre arcs branchiaux; les arcs hémaux correspondraient ainsi à leurs vertèbres respectives; essayons ce classement.

I. V. C ou présphénoïdale.....	I. Arc branchial ou facial.
II. V. C ou postsphénoïdale.....	II. Arc branchial ou hyoïdien.
III. V. C ou basiotique d'Albrecht....	III. Arc br. ou arc du basi-hyal.
IV. V. C ou occipitale.....	IV. Arc br. ou 3 ^e arc cervical.

Ainsi, il n'y aurait que la vertèbre postsphénoïdale (qu'Oken appelle sphéno-pariétale) qui conserverait le même arc hémal. Ce

deuxième arc branchial (cartilage de Reichert), dont la partie postérieure se fusionne avec le rocher dont elle sort sous la forme de l'apophyse styloïde, nous semble pouvoir être attribué définitivement, grâce à son union avec le rocher faisant partie de la deuxième vertèbre céphalique ou postsphénoïdale (vertèbre sphéno-pariétale d'Oken), à cette même vertèbre céphalique. Nous n'osons rien affirmer toutefois; nous avons considéré, en effet, jusqu'ici la vertèbre basiotique d'Albrecht comme réduite à sa plus simple expression, à son centrum; or il serait assez séduisant de considérer le neural — *éclaté* en arrière — de la première vertèbre céphalique, présphénoïdale, comme formé par les petites ailes du sphénoïde, celui de la vertèbre postsphénoïdale comme formé par les grandes ailes du sphénoïde, celui de la basiotique comme formé par les temporaux (moins les squamosaux), celui de l'occipitale comme formé par l'écaille de l'occipital (moins l'os épactal).

Si l'on admettait cette hypothèse, le deuxième arc branchial ou arc hyoïdien devrait être rattaché rationnellement à la troisième vertèbre céphalique, mais nous verrons plus loin comment il nous semble possible de la maintenir à la vertèbre post-sphénoïdale.

En résumé, nous avons vu combien il serait simple de nommer, en allant de haut en bas, les vertèbres céphaliques et, parallèlement, les arcs branchiaux; or nous voyons des difficultés sans nombre s'élever contre cette façon d'envisager les choses : rapports des deux premiers arcs branchiaux avec le temporal¹ faisant partie de la deuxième ou de la troisième vertèbre céphalique, mais plutôt de cette dernière — il est vrai que les partisans de la théorie d'Oken rattachaient à la vertèbre ethmoïdo-nasale (I. V. C. d'Oken) le premier arc branchial; — rapports du troisième arc branchial

1. Remarquons cependant que ce n'est pas le premier arc branchial tout entier, mais seulement sa partie inférieure ou maxillaire inférieur (cartilage de Meckel), qui est en rapport avec le temporal.

Remarquons aussi que le deuxième arc branchial se divise, chez tous les Gnathostomes, de même que le premier, en une partie supérieure qui est en rapport avec le crâne, c'est le symplectique, et une inférieure qui se soude sur la ligne médiane à la branche opposée pour former l'os hyoïde. Chez les vertébrés inférieurs le palato-carré et le symplectique s'unissent pour soutenir le maxillaire inférieur. Chez les vertébrés supérieurs le palato-carré et le symplectique se réduisent, et le maxillaire inférieur s'articule directement avec le crâne. Les connexions du deuxième arc branchial et du maxillaire inférieur (premier arc branchial) n'en subsistent pas moins et de même que la partie moyenne du cartilage de Reichert, devenue fibreuse, donne naissance au ligament stylo-hyoïdien, la partie du deuxième arc branchial tutrice du maxillaire inférieur, le symplectique, en un mot, devenu fibreux forme le ligament stylo-maxillaire; la fonction physiologique subsistant à la régression morphologique et anatomique.

(qui devraient exister théoriquement avec des dépendances du basiotique (III V. C.) avec l'occipital (IV V. C.); rapports inconnus du quatrième arc branchial.

Nous serions toutefois assez portés à considérer comme suffisamment rationnel le classement que nous avons indiqué, une ou deux pages plus haut, des vertèbres céphaliques et de leurs arcs hémaux; nous considérerions dans ce cas les hémaphyses de l'occipital comme représentées par la partie antérieure de la région la plus externe de l'apophyse jugulaire, manifestement l'homologue des hémaux des vertèbres cervicales dont l'occipital n'est en somme qu'une différenciation relativement légère. Ce serait en cette partie antérieure et externe de l'apophyse jugulaire qu'il faudrait chercher les vestiges du quatrième arc branchial, de l'arc hémal de la quatrième et dernière vertèbre céphalique.

Les observations de soudure de la troisième vertèbre cervicale et de l'axis, de l'axis et de l'atlas, de l'atlas et de l'occipital nous montrent que la colonne vertébrale s'essaye parfois, en quelque sorte, à la formation de sa partie la plus évoluée et la plus noble, celle qui a pour but de protéger l'encéphale, du crâne en un mot. Déjà on peut dire que la soudure du centrum de l'atlas à l'axis prépare l'esprit à des changements et à des adaptations à un but encore plus grandes. La soudure de l'apophyse odontoïde à l'atlas, en dehors de tout processus pathologique, que nous avons observée, représente à ce point de vue un phénomène régressif plutôt qu'un phénomène évolutif; l'union intime de l'atlas à l'occipital¹, en ajoutant une unité vertébrale au nombre normal des vertèbres céphaliques, représente une erreur de la nature, une différenciation, une adaptation par excès et non par défaut, comme dans le cas précédent. Encore une fois l'organe n'est rien par lui-même; ce n'est ni quelque chose d'immuablement stable, ni quelque chose d'absolument constant en sa composition : *la fonction crée l'organe*.

Après toutes les modifications et les corrections que nous avons fait subir aux vertèbres craniennes primitives d'Oken, nous risque-

1. Nous insistons sur l'importance de cette soudure de l'atlas à l'occipital — *sans processus pathologique* —, soudure que nous considérons comme *un fait* en faveur de la *théorie vertébrale* du crâne. C'est en 1896, à l'Institut Anatomique de Marseille, que nous l'avons observée pour la première fois, depuis il nous a été donné d'en réunir d'autres exemples. Nous insistons sur ces observations, de fusion *intime* de l'atlas et de l'occipital, d'une *vertèbre* et d'un *os crânien*, vu l'absence de toute relation antérieure de cette anomalie dans la littérature anatomique.

rions fort de laisser dans l'esprit du lecteur une idée peu nette de la conception que nous nous en faisons; nous allons donc tracer en quelques traits la physionomie particulière de chacune des quatre vertèbres céphaliques, telles que nous les comprenons.

La première vertèbre céphalique, ou vertèbre présphénoïdale, a pour centrum le corps du sphénoïde antérieur; la limite de séparation de ce corps vertébral et du suivant est marquée par le tubercule pituitaire et la ligne saillante transversale qui sépare la gouttière optique (vertèbre présphénoïdale) de la fosse pituitaire (vertèbre postsphénoïdale). Cette vertèbre étant pour nous la première vertèbre céphalique, nous ne lui chercherons pas d'apophyses articulaires supérieures — la fonction n'existant pas, l'organe n'existe pas; — par contre, les apophyses articulaires inférieures sont manifestement représentées par les apophyses clinoides antérieures. Rappelons une fois pour toutes que si certaines apophyses articulaires des vertèbres craniennes ne s'articulent pas entre elles, cela tient à la courbure à concavité antérieure (homologue de la courbure sacro-coccygienne), que présente la tige osseuse céphalique que les centrum des vertèbres craniennes forment par leur union. L'effet mécanique produit est un effet de levier qui a pour résultat d'écartier les éléments postérieurs de ces vertèbres; si, par la pensée, on redresse, en effet, l'axe des corps vertébraux céphaliques, les apophyses articulaires de ces vertèbres, qui ne s'articulent pas, retrouveront leurs connexions primitives...

Le neural de cette vertèbre, *éclaté* en arrière, est représenté par les petites ailes du sphénoïde ou apophyses d'Ingrassias; les parties constituantes de la neurépine, par le fait même de la non-réunion des neurapophyses, doivent être recherchée dans les sommets de ces apophyses d'Ingrassias; le trou de conjugaison, intersegmentaire ou métamérique, est représenté par la fente sphénoïdale. Signalons enfin l'existence de trous vertébraux secondaires, les trous optiques. C'est également à cette vertèbre que nous rattachons comme arc hémal, par le palato-carré, le premier arc viscéral céphalique ou arc facial. Telle est, à notre point de vue, la constitution anatomique de la première vertèbre céphalique; point n'est besoin d'explications pour comprendre pourquoi nous avons substitué pour elle la dénomination de vertèbre antésphénoïdale à celle de sphéno-frontale que lui avait donnée Oken.

On peut enfin rattacher à la première vertèbre cranienne *physio-*

logique, les os dermiques qui, se développant dans le premier métamère crânien, complètent son neural *physiologique*, nous insistons sur ce point, et non *anatomique*, c'est-à-dire les os frontaux.

La deuxième vertèbre céphalique, dont on retrouve le centrum dans le corps du sphénoïde postérieur, a pour apophyses articulaires supérieures les apophyses clinoides moyennes, pour apophyses articulaires inférieures la partie antérieure des apophyses clinoides postérieures.

Nous voyons, en effet, qu'en s'élevant vers la région céphalique, les apophyses articulaires occupent une place de plus en plus antérieure et tendent à passer de la masse osseuse postpédiculaire à la masse antépédiculaire. En d'autres termes, placées d'abord en arrière des trous de conjugaison, elles se placent, ensuite, en avant; cette transposition se fait brusquement dans l'axis dont les apophyses articulaires inférieures sont postconjugales, les supérieures préconjugales. L'atlas offrant cette disposition préconjugale bien nette, il nous semble rationnel (l'occipital n'étant que l'exagération de la différenciation et de la spécialisation de l'atlas) de ne pas en vouloir chercher d'autre pour les vertèbres céphaliques.

Si l'on n'admet pas l'interprétation qui se base sur la tendance qu'auraient les apophyses articulaires à se rapprocher du centrum et à se confondre plus ou moins partiellement avec lui, si l'on considère ces mêmes apophyses comme des éléments vertébraux ayant leur place fixe et caractéristique derrière les trous de conjugaison, il faudra admettre pour apophyses articulaires des quatre vertèbres crâniennes, les éléments suivants :

I. V C	Apoph. artic. infér....	Apophyse clinoise antér.
	Trou de conjugaison.....	Fente sphénoïdale.
II. V C	{ Apoph. artic. supér....	Épine osseuse du bord interne des grandes ailes du sphénoïde.
	{ Apoph. artic. infér....	Région de l'épine du sphénoïde.
	Trou de conjugaison.....	Trou déchiré antér. et trous de conjug., accessoires voisins.
III. V C	{ Apoph. artic. supér....	Partie interne du bord antérieur du temporal.
	{ Apoph. artic. infér....	Facette jugulaire du temporal.
	Trou de conjugaison.....	Trou déchiré postérieur.
IV. V C	{ Apoph. artic. supér....	Facette temporale de l'apophyse jugu- laire de l'occipital.

En homologuant les apophyses articulaires situées en arrière des trous de conjugaison, avec celles situées en avant de ces trous, nous ne voulons pas dire par là que ces apophyses, différentes de position, sont des éléments *analogues* : nous disons seulement que ce sont des éléments *homologues*, à rôle physiologique identique.

Revenons à notre deuxième vertèbre céphalique. Son neural est représenté par les grandes ailes du sphénoïde; les éléments de sa neurépine par les surfaces rugueuses triangulaires auxquelles aboutissent en avant les trois bords des grandes ailes. Le trou de conjugaison qui sépare cette vertèbre de la troisième céphalique est reconnaissable dans le trou déchiré antérieur et les trous de conjugaison accessoires les plus voisins, séparés les uns des autres par des lamelles osseuses à dispositions des plus variables.

Par l'épine du sphénoïde, que nous homologuons à une apophyse transverse, nous rattachons à cette vertèbre, le deuxième arc branchial ou arc hyoïdien, qui n'aurait, *ipso facto*, que des rapports *secondaires* avec les éléments de la vertèbre suivante.

Nous rattachons encore à cette vertèbre *postsphénoïdale*, mais à la vertèbre *physiologique*, et non à la vertèbre *anatomique*, l'os wormien ptérique quand il existe; mais nous croyons qu'il faut en détacher, pour les rattacher à la vertèbre suivante, les os temporaux. Le centrum est, en effet, la seule partie vraiment *essentielle* de toute unité vertébrale, la non-existence des hémaphyses ou des neurapophyses n'implique nullement la non-existence de la vertèbre elle-même et ces parties secondaires disparaissent, en effet, quand elles n'ont aucun rôle à jouer, comme cela a lieu pour les vertèbres coccygiennes notamment. Mais nous croyons qu'il ne saurait y avoir de vertèbre cranienne sans neural; le neural doit, au contraire, de par son rôle dans la région céphalique, être dans cette région l'élément vertébral le plus évolué, le plus différencié : son existence est nécessaire; il nous semblerait donc antilogique de voir la troisième vertèbre céphalique réduite à son centrum, et comme rien ne s'oppose, au point de vue philosophique où nous nous sommes placés, à ce qu'on lui rattache les os temporaux, nous croyons à l'existence de son neural, de même que nous croyons à l'existence des neuraux des trois autres vertèbres craniennes.

La troisième vertèbre cranienne, ou vertèbre basiotique d'Albrecht, a donc pour centrum la partie antérieure (voy. fig. 1) de l'apophyse basilaire de l'occipital; ses apophyses articulaires supérieures sont

représentées par la partie postérieure des apophyses clinéoïdes postérieures, ses apophyses articulaires inférieures sont visibles sur le dessin que nous avons reproduit dans la figure 1. Son neural est représenté par les os temporaux, il est complété *physiologiquement* par les os dermiques suivants : squamosaux et pariétaux. Le conduit auditif interne est un trou de conjugaison accessoire; le trou déchiré postérieur représente le trou de conjugaison principal situé entre cette vertèbre et la suivante.

Son hémal devrait être cherché dans le troisième arc branchial, que l'on pourrait appeler *deuxième arc hyoïdien*, puisqu'on lui attribue aujourd'hui, à peu près unanimement, la formation du corps et des cornes thyroïdiennes de l'os hyoïde. Emettons l'opinion que l'on pourrait rattacher peut-être à la vertèbre *physiologique* précédente la partie préincisurale des pariétaux, opinion contre laquelle s'élèverait le fait que chaque pariétal se développe par un unique point d'ossification, fait dont l'importance est singulièrement amoindrie à son tour par la division assez souvent constatée du pariétal en deux pièces osseuses superposées, et séparées l'une de l'autre par une suture antéro-postérieure.

La vertèbre occipitale subsiste presque telle que l'a décrite Oken : son centrum est représenté par l'apophyse basilaire de l'occipital moins le basiotique d'Albrecht; aux apophyses articulaires inférieures de la vertèbre-type correspondent les condyles de l'occipital, aux apophyses articulaires supérieures, non pas « les quatre bords de l'occipital », mais l'épine située à l'extrémité externe de la crête osseuse saillante (voy. fig. 1) que l'on observe quelquefois sur la face inférieure ou mieux inféro-antérieure de l'apophyse basilaire, crête qui se dirige obliquement de haut en bas et de dedans en dehors, de la fossette pharyngienne au bord temporal de l'os.

Pour nous, le *tubercule pharyngien* est l'homologue du tubercule antérieur de l'atlas ou plus exactement du tubercule antérieur de l'axis, car le tubercule antérieur de l'atlas appartient à l'arc antérieur de cet os, arc provenant de l'ossification de la *sangle hypocordale* dont la persistance est démontrée pour ce qui est de la première vertèbre cervicale, mais non pour ce qui est de la dernière vertèbre cranienne à laquelle appartient le tubercule pharyngien. La formation de la fossette naviculaire serait due au processus suivant (fig. 15) : le basi-postoccipital et le basi-préoccipital sont

intimement soudés; ces deux centrums ne forment plus pour ainsi dire qu'un seul os : l'immobilité de l'une de ses parties constituantes par rapport à l'autre étant absolue, la conservation de l'élasticité

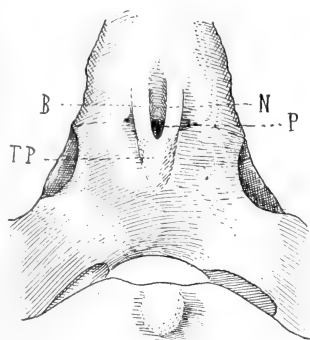


Fig. 14.

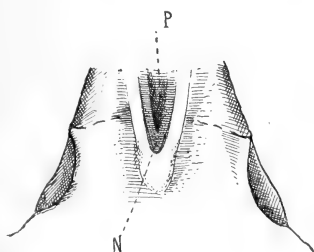


Fig. 16.

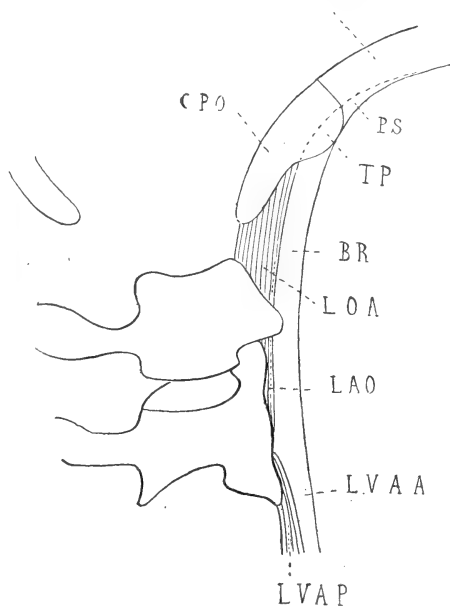


Fig. 15.

Fig. 14. — Formation de la fossette naviculaire. Morphologie de la fossette naviculaire (sur certains crânes); TP. Tubercule pharyngien; B. Partie occipito-basiotique de la bandelette de renforcement du ligament occipito-atloïdien antérieur, ossifiée et circonscrivant la fossette naviculaire N; P. fossette pharyngienne correspondant au disque intervertébral basiotico-occipital, atrophié.

Fig. 15. — Formation de la fossette naviculaire. Coupe verticale antéro-postérieure de la région occipito-axoïdienne, passant un peu en dehors de la ligne médiane. — CB. Centrum de la vertèbre basiotique ou basi-préoccipital; CPO. Centrum de l'occipitale ou basi-postoccipital; TP. Tubercule pharyngien; LOA. Ligament occipito-atloïdien antérieur; LAO. Ligament atloïdo-axoïdien antérieur; BR. Bandelette de renforcement du LOA; PS. La partie supérieure, occipito-basiotique, ossifiée, circonscrivant la fossette naviculaire; LVAA. Ligament vertébral commun antérieur (faisceaux antérieurs); LVAP. Ligament vertébral commun antérieur (faisceaux postérieurs).

Fig. 16. — Formation de la fossette naviculaire. Division anormale de la fossette naviculaire en fossette naviculaire proprement dite N et fossette pharyngienne P, telle qu'on l'observe sur certains crânes, par une disposition spéciale des faisceaux ossifiés du ligament occipito-basiotique antérieur : les faisceaux les plus profonds se rapprochant plus de la ligne médiane que les faisceaux superficiels.

de la partie supérieure de la bandelette de renforcement du ligament occipito-atloïdien antérieur, qui n'est en réalité que le liga-

ment occipito-basiotique antérieur ¹, la conservation de l'élasticité de ce ligament occipito-basiotique antérieur, pour nous servir de cette qualification rationnelle, ne sera donc nullement nécessaire. Les éléments vertébraux dont il est chargé de restreindre la mobilité, sont soudés entre eux, immobiles : ce ligament s'ossifiera.

La formation de la fossette naviculaire est due (fig. 15 et 16) à un écartement des faisceaux ossifiés du ligament occipito-basiotique; sa subdivision en fossette naviculaire proprement dite et fossette pharyngienne proviendrait soit d'une disposition spéciale des faisceaux les plus profonds, ossifiés, du ligament occipito-basiotique (fig. 16), soit, et c'est de beaucoup le cas le plus fréquent, d'une atrophie, consécutive à la soudure des deux centrums correspondants, du disque intervertébral situé entre l'os basiotique d'Albrecht et le basi-post-occipital (fig. 15).

Si l'on veut bien se reporter à la figure 18, l'on verra que ce processus ne correspond pas seulement à une vue de l'esprit, mais bien à ce qui se passe en réalité, lors de la fusion tératique, si j'ose m'exprimer ainsi, des deux centrums normalement indépendants et mobiles. On est par conséquent en droit d'interpréter, comme nous l'avons fait, la morphologie de la fossette naviculaire de l'occipital et de considérer cette formation osseuse, anatomiquement primitive, comme une formation secondaire physiologique. La fossette naviculaire toutefois, est loin de présenter toujours une constitution aussi nette que celle que nous avons indiquée, et souvent, non seulement la subdivision en fossette naviculaire proprement dite et en fossette pharyngienne n'a pas lieu, mais encore la fossette naviculaire, elle-même ne se présente que sous la forme d'une légère dépression médiane située en avant du tubercule pharyngien et plus ou moins visible.

D'après ce que nous avons dit, on conçoit très bien l'absence de la fossette pharyngienne, la *superficialité* de la fossette naviculaire et même son effacement complet, par suite de la fusion sur la ligne

1. Le ligament occipito-basiotique *moyen*, partie supérieure du ligament vertébral postérieur, doit être recherché dans les faisceaux superficiels du périoste *très épais* qui recouvre la face postérieure de l'apophyse basilaire de l'occipital. Ces faisceaux columnaires, tendineux et nacrés ont une origine ligamenteuse indiscutable et leur continuité avec le ligament vertébral commun postérieur leur assigne une signification spéciale. Le ligament occipito-basiotique *postérieur* — ou son analogue — doit être recherché dans le tissu fibreux temporo-occipital, situé entre l'occipital endosquelettique et le rocher.

médiane soit des faisceaux profonds, ossifiés, du ligament occipito-basiotique, et c'est l'absence de fossette pharyngienne — la fusion des faisceaux profonds sur la ligne médiane ne se faisant pas parfois de façon continue, on a au lieu d'une fossette pharyngienne unique une série de très petites anfractuosités en forme de puits dont l'origine est, comme on le voit, une subdivision secondaire de la fossette pharyngienne — ; si ce sont les faisceaux superficiels du ligament occipito-basiotique qui se fusionnent sur la ligne médiane, nous aurons absence de fossette naviculaire ou tout au moins nous n'observerons à sa place qu'une très légère dépression.

D'autres fois, nous n'avons à la place de la fossette naviculaire et de la fossette pharyngienne, qu'une fossette unique, petite, irrégulière, ne répondant pas par sa forme à la fossette naviculaire et difficilement assimilable à la fossette pharyngienne qui est ronde ou ovalaire, à bords nettement circonscrits. Nous pouvons aussi constater l'absence des fossettes naviculaire et pharyngienne par soudure absolument exacte et coïncidente du basi-préoccipital et du basi-postoccipital et par atrophie ou absence de la partie supérieure, occipito-basiotique, de la bandelette de renforcement du ligament occipito-atloïdien antérieur ou encore par le fait de la non-ossification de la partie supérieure de cette bandelette : en ce cas les fossettes de l'occipital seraient des formations fibro-osseuses que l'on détruirait en enlevant les parties molles. On peut considérer, à un point de vue plus général, les fossettes naviculaire et pharyngienne comme étant des formations non pas vertébrales, mais intervertébrales; quels que soient, en effet, leur nombre, leurs formes, leurs dispositions, elles répondent à l'intervalle situé entre le basi-préoccipital et le basi-postoccipital, intervalle qu'elles ne font qu'indiquer, mais qui n'en est pas moins l'homologue de l'espace occipito-atloïdien. On ne peut opposer à cette interprétation de la morphologie des fossettes de l'occipital le fait que la fossette pharyngienne répond, à l'état frais, à la poche pharyngienne de Luschka, laquelle poche ne serait que le rudiment du canal embryonnaire qui fait communiquer la muqueuse buccale avec l'hypophyse, ce qui tendrait à faire considérer la fossette pharyngienne, elle-même, comme le rudiment du canal osseux intra-basilaire où passait l'évagination pharyngienne. Il est établi aujourd'hui, en effet, que le canal qui fait communiquer la muqueuse pharyngienne et l'hypophyse est situé sur un plan plus antérieur

et traverse non point l'occipital, mais le sphénoïde. Cette opinion ruinée, on a cherché à expliquer la formation du recessus pharyngien par son homologation à un crypte de l'amygdale pharyngienne, par un étranglement de la muqueuse de l'*aditus anterior* produit par l'inflexion de l'extrémité céphalique, par une adhérence de la portion médiane de la muqueuse au périoste de l'apophyse basilaire.

Sans nous attarder aux objections que Killian souleva contre la première de ces hypothèses — développement de la bourse pharyngienne antérieur à celui de l'amygdale, position de la bourse rétro-amygdalienne, — notons que l'hypothèse qui attribue sa formation à une simple adhérence de la muqueuse pharyngienne au périoste de l'apophyse basilaire, nous paraît mal se concilier avec ce fait que l'on observe fréquemment l'absence de la bourse de Luschka, lors même que la fossette pharyngienne existe. On doit considérer, à notre avis, la poche pharyngienne comme une formation secondaire par rapport à la fossette pharyngienne. Située à la limite du tissu adénoïde du pharynx, elle n'a pas d'autre signification que les cryptes de l'amygdale pharyngienne; c'est un crypte qui se développe en profondeur grâce à la place que lui laissent les fossettes naviculaire et pharyngienne; c'est donc, en quelque sorte, un crypte secondaire. Son évolution, dépendant, quand elle a lieu, de ces formations osseuses sous-jacentes et étant favorisée par elles, il y a lieu de chercher là l'explication du développement antérieur à celui de l'amygdale, de la bourse de Luschka.

La substitution à la bourse pharyngienne, d'une simple dépression de la muqueuse en cæcum ou en entonnoir, occupant la partie postérieure d'un sillon médian correspondant à la fossette naviculaire nous fait assister, pour ainsi dire, à la formation par invagination, du *recessus médian du pharynx*, formation dans laquelle peuvent intervenir sans doute, comme facteurs accessoires et en jouant le rôle de gubernaculum, les adhérences de la muqueuse au tissu fibreux sous-jacent : l'atrophie du disque inter-vertébral occipito-basiotique fait que la muqueuse s'invagine à la suite du périoste entre les ligaments occipito-basiotiques ossifiés. Notons, en fermant cette parenthèse sur les fossettes naviculaire et pharyngienne, que si l'homologation du tubercule pharyngien au tubercule antérieur de l'atlas est inexacte, comme nous l'avons vu, au point de vue anatomique pur, elle peut se soutenir à un point de vue physiologique partiel : nous voulons parler de l'homologie de posi-

tion et partant de l'homologie de l'insertion que ces tubercules donnent à la bandelette de renforcement du ligament occipito-atloïdien antérieur, bandelette qui n'est elle-même que l'origine du ligament vertébral commun antérieur. Ceci dit, revenons à la vertèbre occipitale dont nous passons en revue les éléments constitutifs.

Nous rattachons à la vertèbre occipitale par l'apophyse jugulaire, homologue d'une apophyse transverse, le quatrième arc branchial; nous rattachons également à la vertèbre physiologique, en tant que formations osseuses dermiques, l'os épactal et la partie supérieure de l'écaille de l'occipital. Nous résumons dans les tableaux suivants (p. 520 et 521) la constitution anatomique des quatre vertèbres céphaliques, telles que l'école d'Oken les admet encore, et telles que nous les admettons.

Pour ce qui est de la partie cranienne anté-antésphénoïdale, la considérerons-nous de même que Mihalkowicz et Kölliker « comme le produit d'une prolifération du segment le plus antérieur du rudiment craniien primitif », son absence de rapports avec la notocorde nous la faisant rejeter, jusqu'à nouvel ordre, comme formée d'éléments vertébraux, malgré l'espèce de sanction que semblerait donner à l'hypothèse d'Oken, le fait de l'apparition prématurée des os ethmoïdes dans le plancher de l'encéphale, chez les Craniotes?

Ce fait de l'apparition prématurée des os ethmoïdes dans le plancher du crâne mérite cependant toute notre attention.

Tandis que la partie postérieure du crâne cartilagineux — et l'on peut diviser le crâne cartilagineux chez tous les Craniotes en trois parties : antérieure, moyenne et postérieure — forme les os occipitaux et que la partie moyenne donne naissance aux os otiques ou temporaux, l'antérieure forme les os sphénoïdes et *ethmoïdes* qui servent de plancher à l'encéphale. Le maxillaire supérieur provient aussi de cette région antérieure du crâne et, comme il résulte d'un dédoublement du premier arc branchial, on voit que ce fait vient encore à l'appui du rattachement du premier arc viscéral céphalique à la première vertèbre cranienne, présphénoïdale, l'ethmoïde n'étant encore considéré que comme une « prolifération du segment le plus antérieur du rudiment craniien primitif », comme dépendance d'une vertèbre, mais non comme une unité vertébrale indépendante, ne pouvant à ce titre avoir d'arc hémal qui lui soit propre.

Cette apparition simultanée de l'ethmoïde, du sphénoïde, des

1° Théorie vertébrale d'Oken et de son école.

VERTÈBRES	HÉMAL.	APOPH. TRANSV.	CENTRUM	APOPHYSES ARTICUL. SUP.	APOPHYSES ARTICUL. INFÉR.	NEURAL.	NEURÉPINE
I Vertèbre nasale.	Mâchoire supérieure (premier arc branchial).	Masses latérales de l'ethmoïde?	Lame perpendiculaire de l'ethmoïde et vomer.	Absentes.	Absentes.	Lames criblées de l'ethmoïde?	Manque (suture médio-nasale?)
II Vertèbre sphéno-frontale.	Os mandibulaire, cartilage de Meckel, os carré des osseaux, enclume (deuxième arc branchial).	Apophyses orbitaires externes?	Corps du sphénoïde antérieur.	Pourtour de l'échancrure ethmoïdale.	Bord postérieur de cette vertèbre.	Petites ailes du sphénoïde et frontal.	Manque (suture métopique).
III Vertèbre sphéno-pariétale.	Stylhyal, céranthyal, apohyal (chaîne hyoïdienne).	Apophyses mastoïdes.	Corps du sphénoïde postérieur.	Bord antérieur de cette vertèbre.	Bord postérieur de cette vertèbre.	Grandes ailes du sphénoïde, temporaux et pariétaux.	Manque (suture bipariétale).
IV Vertèbre occipitale.	Corps et grandes cornes de l'os hyoïde.	Apophyses jugulaires.	Aphphyse basilaire.	Les quatre bords de l'occipital.	Condyles.	Ecaille occipitale.	Crête et protubérance occipitale externe.

2° Théorie vertébrale modifiée.

VERTÈBRES	HÉMAL.	APOPH. TRANSV.	CENTRUM.	APOPHYSES ARTICUL. SUP.	APOPHYSES ARTICUL. INF.	NEURAL.	NEURÉGINE
I Vertèbre présphénoïdale.	Premier arc viscéral cépha- lique ou arc fa- cial.	Parties du sphénoïde en rapports avec l'extrémité pos- térieure du pa- lato-carré.	Basi-présphé- noïde.	Absentes (par inutilité).	Apophyses cli- noïdes antérieu- res.	Petites ailes du sphénoïde.	Sommets des petites ailes du sphénoïde.
II Vertèbre post- sphénoïdale.	Deuxième arc branchial ou arc hyoïdien.	Épines du sphénoïde.	Basi-postsphé- noïde.	Apophyses cli- noïdes moyen- nes.	Parties anté- rieures des apo- phyces clinoides postérieures.	Grandes ailes du sphénoïde.	Surfaces trian- gulaires aux- quelles aboutis- sent en avant les trois bords des grandes ailes.
III Vertèbre basioïtique d'Albrecht.	Troisième arc branchial ou deuxième arc hyoïdien.	Parties des temporaux en rapports avec l'extrémité pos- térieure du car- tilage de Rei- chert.	Partie anté- rieure de l'apo- physe basilaire (os basioïtique).	Parties posté- rieures des apo- phyces clinoides postérieures.	Voir fig. 1.	Os temporaux moins les squa- mosaux.	Parties des temporaux s'ar- ticulant avec les squamosaux.
IV Vertèbre occipitale.	Quatrième arc branchial.	Apophyses ju- gulaires.	Apophyse ba- silaire moins le basioïtique.	Crête osseuse allant de fosse naviculaire à bord temporel de l'apoph. basil.	Condyles.	Écaille occi- pitale moins l'os épaçal et la par- tie supérieure de l'écaille.	Crête et pro- tubérance occi- pitale externe.

temporaux et de l'occipital tendrait à faire donner même valeur à ces os : les organes homologues apparaissant et se développant, en général, en même temps et parallèlement. Cette apparition précoce de l'ethmoïde, se faisant en même temps que celle de l'os vertébral dont il devrait dériver, le sphénoïde, concorde de même assez mal avec le rôle de « produit de prolifération » que l'on veut lui donner : les organes dérivants, les organes secondaires ou appendiculaires se développent en général postérieurement — et non simultanément — aux organes-mères, aux organes producteurs.

Les occipitaux, les otiques ou temporaux, les sphénoïdes de la série animale étant des organes métamériques vertébraux, les ethmoïdes dont l'évolution est parallèle à celle de ces os peuvent être considérés, à ce point de vue, comme des éléments vertébraux.

Insistons en passant sur ce point que les temporaux, à l'inverse des occipitaux, des sphénoïdes antérieurs et des sphénoïdes postérieurs n'égalent pas à eux seuls une unité vertébrale : ils ne sont qu'un neural dont nous trouverons le centrum, partie essentielle de la vertèbre, dans l'os basiotique d'Albrecht, et ce n'est qu'à ce titre, comme neural *coexistant* à un centrum, que nous pouvons déduire de leur existence, celle d'une unité vertébrale.

Oken concevait fort bien la difficulté de rattacher les temporaux à une des vertèbres craniennes déjà existantes, c'est-à-dire déjà connues, et dans son ignorance de la division de l'apophyse basilaire de l'occipital en deux centruns, il considérait les os otiques « comme ne faisant pas partie du crâne ». Sage mesure d'attente que son école ne sut pas respecter en rattachant les temporaux à la vertèbre sphéno-pariétale.

Pour en revenir aux os ethmoïdes, nous voyons que si nous continuons à considérer ces os comme des éléments secondaires d'une vertèbre, nous ne pouvons les rattacher en tant qu'arc neural, à l'exemple des temporaux, à la première vertèbre cranienne, vertèbre post-sphénoïdale pour Kölliker et Mihalkowicz, vertèbre pré-sphénoïdale, croyons-nous : ces vertèbres ont déjà leurs neurax ; de plus, la position antérieure et médiane des ethmoïdes répondrait mal à ce rôle de neurapophyses, le seul, du reste, que nous puissions leur « essayer » de par l'exemple des temporaux, de par leurs rapports avec le névraxe.

Nous ne pourrions donc, en définitive, les considérer que comme une dépendance de la première vertèbre cranienne, dépendance

antérieure et médiane, à rôle de neurapophyses anormales.... Or un obstacle s'oppose à ce qu'on regarde les ethmoïdes comme de simples proliférations de la vertèbre cranienne la plus antérieure. Jamais le centrum, partie essentielle, fondamentale de toute unité vertébrale, ne se divise selon un plan parallèle à ses faces supérieure et inférieure; si les parties latérales de l'arc vertébral primitif peuvent former, par bourgeonnement en quelque sorte, des pièces osseuses appendiculaires, plus tard indépendantes (prolongements verticaux des cornes de l'arc formant les côtés — et quoique le centrum naisse indépendamment de l'arc primitif, on peut considérer centrum et partie de l'arc qu'il sous-tend, et qui disparaîtra dans la suite, comme n'étant qu'une seule et même formation —), si donc il peut se faire une division dans un plan horizontal de la partie essentielle de la vertèbre, nous n'observons jamais en revanche l'individualisation, dans un plan vertical, d'une partie proliférée d'un centrum. Or, si nous n'avons pas de disque intervertébral entre la vertèbre présphénoïdale et le rudiment ethmoïdal, nous avons néanmoins une suture entre ces deux formations osseuses, suture que nous ne devrions pas observer si ce rudiment ethmoïdal était une simple prolifération antérieure de la première vertèbre céphalique.

Sans doute, nous n'avons pas de notocorde dans ce segment antérieur du crâne; or : pas de notocorde, pas de vertèbres. On pourrait risquer toutefois l'opinion que, chez l'homme, la notocorde, *moule* de la colonne vertébrale, se développe surtout dans la partie souple du rachis, dans celle dont les centruns sont réunis entre eux par une articulation et non par une suture — suture qui équivaut, au point de vue mécanique, plutôt à une soudure et à une immobilité absolue qu'à une arthrodie et à une mobilité relative. En d'autres termes, si la corde dorsale sert de moule aux centruns dans la partie flexible du rachis, elle sert aussi de moule aux disques intervertébraux qui se développeront au niveau des renflements intermémbrés qu'elle présente sur son trajet et ce deuxième rôle de la notocorde ne s'achève que fort tard, chez le vieillard; la formation des disques intervertébraux étant donc et de beaucoup plus lente que celle des centruns, la notocorde subsistant aussi infiniment plus longtemps au niveau des disques intercentraux qu'au niveau des corps vertébraux eux-mêmes. Ceci nous explique les difficultés que l'on a eues de poursuivre la reconnaissance de la notocorde,

de la région cervicale jusqu'à sa terminaison supérieure dans la région céphalique.

La présence de la notocorde a été aisément reconnue, en effet, dans toute la portion du corps sous-céphalique; dans la région céphalique on n'a reconnu sa présence que plus tard et pour la reconnaître il a fallu s'adresser à des fœtus beaucoup plus jeunes que ceux chez qui l'on avait déjà constaté l'existence de la corde dorsale sous-céphalique.

Et c'est à une époque plus tardive encore, ce n'est que de nos jours que Kölliker et Mihalkowicz ont reconnu chez le fœtus l'existence d'un certain nombre de renflements de la portion céphalique de la notocorde, renflements qui répondent, dans le rachis, aux intervalles compris entre deux vertèbres voisines et qui, dans le crâne, représentent par analogie un commencement de métamérisation; ce n'est que de nos jours aussi que le professeur de Wurzburg a constaté l'existence à la base du crâne de disques intervertébraux, disques intervertébraux répondant, suivant la règle, aux renflements précités de la corde dorsale, et que nous avons énumérés plus haut.

De l'examen de ces faits, il résulte que si nous appliquons la formule : pas de notocorde, pas de vertèbres, nous nous lançons dans le domaine de l'hypothèse pure en cherchant des équivalents de vertèbres dans la région pré-présphénoïdale du crâne; mais il résulte aussi de l'examen de ces faits que la corde dorsale n'a pu être reconnue dans la région céphalique que bien longtemps après l'avoir été dans la région sous-cranienne et cette partie céphalique de la corde dorsale diffère en plusieurs points des parties sous-jacentes : présence de renflements notocordaires en la plaque basilaire cartilagineuse de Kölliker, plaque unique et indivise, ne présentant nulle trace de segmentation, non-constatation du renflement habituel intervertébral entre le centrum basiotique et l'apophyse basilaire, persistance moins longue — la notocorde cranienne, ses renflements et les disques intervertébraux n'étant visibles que durant les premiers temps de la vie fœtale.

On pourrait essayer d'expliquer cette dégénérescence de la notocorde dans la région cranienne de la façon suivante : la notocorde persiste surtout, nous l'avons vu, au niveau des disques intervertébraux, or les centruns qui forment la colonne osseuse céphalique sont soudés intimement entre eux; les disques intervertébraux,

formation notocordaire, qui théoriquement les séparent en les unissant, inutiles par le fait même de cette fusion commune des corps vertébraux, ou bien disparaissent rapidement — et ne sont visibles que durant un temps de la vie fœtale — ou bien ne se montrent même pas — non-constatation d'un disque intervertébral entre le basi-préoccipital et le basi-postoccipital. De même les renflements notocordaires qui sont en quelque sorte « l'âme » des disques intervertébraux n'existent que temporairement, représentant alors à eux seuls la métamérisation des éléments osseux circumvoisins, ou ne se montrent même pas. Les disques intervertébraux craniens sont, en effet, inutiles de par l'immobilité des centrums qu'ils séparent, aussi n'apparaissent-ils dans la région cranienne que comme éléments atrophiés, transitoires, et plutôt comme des organes témoins que comme des formations osseuses, véritablement actives. A plus forte raison, les renflements notocordaires céphaliques auront-ils subi des phénomènes régressifs : ce sont eux qui commanderont l'évolution des disques intervertébraux ; l'inutilité de ceux-ci et leur atrophie consécutive se repercutent sur les renflements cordaux et en amèneront, par contre-coup, l'atrophie...

Les parties de la notocorde situées entre les renflements précités, la notocorde segmentaire, par opposition aux renflements intersegmentaires, ou notocorde vertébrale, par opposition aux renflements intervertébraux, s'atrophie, de façon normale, rapidement, à mesure que les centrums, dont elle est en quelque sorte l'axe, l'enserrent et la rétrécissent en se développant davantage. D'où l'on peut dire que si dans le rachis l'accroissement de la partie intervertébrale de la notocorde se fait en raison directe de l'atrophie de sa partie vertébrale, impossibilité d'étendre cette proposition à la partie cranienne de la corde dorsale ; pour la région céphalique nous avons, en effet, pour les premières vertèbres craniennes tout au moins, atrophie de la partie intervertébrale, atrophie normale de la partie vertébrale. Les centrums des premières vertèbres craniennes étant bien développés, presque aussi forts que ceux des vertèbres rachidiennes, il serait illogique de constater une atrophie très marquée de la partie vertébrale de la notocorde céphalique ; il y a néanmoins atrophie relative.

Mais si nous avons des vertèbres craniennes à centrum extrêmement réduit de par une évolution morphologique en rapport avec une évolution physiologique, ne serait-il pas permis d'étendre à la

portion vertébrale de la corde, l'interprétation plausible, que nous avons donnée, de ce qui se passe pour sa partie intervertébrale?

Ne pourrait-on pas dire : sans notocorde *apparente*, existence *possible* de vertèbres?

C'est assez faire entendre que nous croyons, personnellement, à la constitution vertébrale du segment cranien ethmoïdo-nasal. Nous avons, en effet, continuant la direction antéro-postérieure de la tige osseuse que les corps vertébraux des vertèbres craniennes forment par leur union, une tige osseuse antéro-postérieure, à tissu compact et dense, tige résultant de l'intersection de la lame horizontale de l'ethmoïde par la lame perpendiculaire de cet os.

Nous avons émis l'opinion que l'on pouvait, d'une manière toute philosophique du reste, rechercher la différence des quatre vertèbres craniennes existantes aux neuf vertèbres théoriques, en cette production osseuse du segment le plus antérieur du rudiment cranien primitif; production osseuse — ethmoïde — que l'on aurait considérée alors comme une condensation non déchiffrable en sa différenciation extrême, en son évolution ou en sa régression, des cinq vertèbres théoriques manquantes.

L'apparition précoce de l'ethmoïde dans le plancher du crâne, simultanée à celle d'autres éléments vertébraux, la position de cet os, ses rapports avec le névraxe et les fosses olfactives, diverticules supérieurs du tube digesto-respiratoire, son articulation avec le basi-présphénoïde, sa forme même, tout nous confirmait dans cette opinion que l'ethmoïde représentait non pas un, mais plusieurs éléments vertébraux.

Chaque vertèbre, réduite à sa plus simple expression, à son centrum, se développe par un point d'ossification primitif, point apparaissant au milieu du corps vertébral. En réalité, Serre a démontré que ce point était double (deux points juxtaposés dans un plan horizontal); tout point d'ossification situé sur le plan fictif médian, antéro-postérieur, qui diviserait le corps humain en deux moitiés symétriques, est, un effet, *a priori*, double de par cette bilatéralité même du corps humain. Cette duplicité du point primitif est manifeste pour l'apophyse odontoïde ou centrum de l'atlas, pour les centrams des sphénoïdes postérieur et antérieur; elle vient à l'appui de ce que nous avons dit touchant la possibilité de division du centrum-type *dans* un plan horizontal, l'impossibilité de cette division *dans* un plan vertical; je dis *dans* et non point *selon*.

Les points d'ossification complémentaires sont au nombre de deux pour chaque centrum-type; ils revêtent la forme de lamelles discoïdes fort minces (disques épiphysaires), occupant l'une la face supérieure du corps, l'autre la face inférieure. Ce sont là des points complémentaires, des points secondaires, des points physiologiques, développés en vertu de cette loi : la fonction crée l'organe. Résumons notre pensée en un mot : ce sont des points *articulaires*; si l'articulation-type qui a commandé leur évolution vient à disparaître, par fusion, par exemple, de deux centruns voisins, ces points qui avaient pour but de renforcer le centrum en des parties ayant un rôle mécanique à jouer, ces points ne se développeront pas.

Si nous avons homologué les extrémités supérieure et inférieure du rachis, il ne faut pas chercher néanmoins une homologie complète du processus morphologique des éléments vertébraux de ces parties distales du corps humain : l'extrémité supérieure de la colonne vertébrale ayant subi une différenciation ultime en vue d'une adaptation complète et définitive, l'extrémité inférieure ayant subi une régression consécutivement à cette progression, à la suite de la régression de l'organe qui commandait l'évolution primitive, le névraxe inférieur — régression qui, pour les éléments vertébraux de l'extrémité inférieure du rachis, aura pour effet de les ramener presque entièrement au schéma de la vertèbre-type commune.

Nous ne trouverons donc pas l'absence des points d'ossification articulaires du centrum dans les corps vertébraux des vertèbres sacrées ou coccygiennes, malgré l'union intime de ces corps vertébraux entre eux. Mais en nous adressant à la région supérieure du rachis, même en dehors des formations vertébrales craniennes, nous trouvons dès l'axis, et par suite de la soudure du centrum de l'atlas au centrum de l'axis, absence des points d'ossification articulaires correspondants, c'est-à-dire pour l'axis point supérieur, pour l'atlas point inférieur.

Nous retrouvons cette absence des points d'ossification articulaires pour toutes les vertèbres craniennes dont les centruns sont également fusionnés entre eux.

Il est donc établi que le seul point d'ossification essentiel, représentatif d'une unité vertébrale, est le point primitif ou point médian du corps vertébral. Si donc, *a priori*, nous trouvons sur le trajet de la colonne osseuse formée par la jonction des lames perpendicu-

laire et horizontale de l'ethmoïde, des points d'ossification primitifs, nous pourrions dire autant de points, autant de centrums, c'est-à-dire autant de vertèbres.

Or, nous en trouvons cinq; nous savons d'autre part que le nombre théorique des vertèbres céphaliques est de neuf et que nous avons déjà reconnu quatre vertèbres craniennes; or de quatre aller à neuf, c'est cinq, comme l'on dit en langage mathématique. Et ces cinq unités vertébrales manquantes nous les retrouvons dans les cinq points d'ossification primitifs médians de l'ethmoïde. Ajoutons que ces points sont doubles à l'exemple de ce que nous avons déjà observé pour les autres vertèbres craniennes : l'Atlas, nous verrons pourquoi, pouvant déjà être considéré presque comme une vertèbre cranienne, sur l'adaptation théorique de laquelle la vertèbre occipitale serait sous certains rapports en retard.

Van Wijhe et Widersheim admettaient en effet neuf paires de *nerfs céphaliques rachidiens*. ces neuf paires de nerfs segmentaires dérivant eux-mêmes des faces ventrale et dorsale de neuf cavités céphaliques hypothétiques. Ces neuf paires de *nerfs céphaliques rachidiens* sont des produits indirects de l'ectoderme respectif de neuf métamères correspondants; or, il serait illogique d'admettre la représentation de ces neuf métamères théoriques par des productions épithéliales et par des productions épithéliales seules.

Philosophiquement, l'ectoderme et l'entoderme pouvant être considérés comme un seul et même feuillet, il était rationnel d'admettre, tout au moins, la coexistence à ces organes dérivant du feuillet-écorce, d'éléments représentatifs du feuillet interne vrai, du mésoderme — à moins d'admettre une sorte de glissement, de retrait du tissu de soutien de la partie supérieure de l'espace que circonscrivent, par leur union à l'extrémité supérieure du corps, l'ectoderme et l'entoderme.

A ce point de vue encore, l'existence des vertèbres ethmoïdales, d'origine mésodermique, satisfait complètement l'esprit.

Les centrums céphaliques ethmoïdaux ont vu leur forme se modifier, de par les fonctions un peu spéciales qui leur sont dévolues. Leur partie axiale nous est déjà connue, elle résulte de l'intersection de la lame perpendiculaire de l'ethmoïde avec la lame horizontale de cet os; la partie postérieure, médullaire, du centrum s'est amincie et disposée selon des courbes géométriques qui ont autant pour but de faire de l'apophyse crista galli un arc-boutant destiné à

soutenir la paroi postérieure des sinus frontaux, que de donner un point d'attache à la fois solide et peu volumineux à la faux du cerveau — peu volumineux à cause de sa position inter-hémisphérique et vu les rapports immédiats avec cet organe essentiellement délicat et fragile qu'est la partie la plus noble du névraxe : l'encéphale. Pour réaliser ce programme, l'apophyse crista galli a revêtu la forme même de la faux du cerveau dont elle n'est en quelque sorte que la continuation osseuse; en même temps — et tant il est vrai que la fonction crée l'organe — un point d'ossification secondaire, point de circonstance, apparaissait au sommet de l'apophyse crista galli, la renforçant dans sa partie active, si j'ose m'exprimer ainsi.

La partie antérieure des centrums ethmoïdaux, partie viscérale, s'amincissait de même en une lame osseuse mince et médiane, destinée à séparer les fosses nasales.

Les parties latérales des corps vertébraux ethmoïdaux s'étalent de chaque côté pour former en partie la lame horizontale ou lame criblée à travers laquelle passent les nerfs olfactifs par des trous vertébraux secondaires, analogues aux trous optiques. Du fait de cette description, une coupe perpendiculaire à l'axe des centrums ethmoïdaux revêtirait un aspect cruciforme caractéristique. Il faut chercher les arcs neuraux dans les parties les plus distales de la lame criblée; on observe en effet un point d'ossification secondaire pour le bord externe des fentes ethmoïdales; neuraux bien diminués, atrophiés et réduits à un rôle articulaire (avec le frontal) par le fait du rôle de neurapophyses que jouent les parties latérales du centrum, par le fait encore de l'adjonction à ces neuraux anormaux, d'éléments osseux dermiques (bosses orbitaires du frontal) qui compléteront ces neuraux et les aideront à remplir leur rôle.

Les points d'ossification du bord externe des fentes ethmoïdales doivent-ils, en effet, être considérés comme les points latéraux primitifs d'une vertèbre-type, devenus *secondaires* par suite de leur déchéance physiologique ou comme des points d'ossification secondaires primitifs des apophyses transverses de la vertèbre-type? nous ne nous prononcerons pas, quoique la première hypothèse soit plus rationnelle, à notre avis.

Les arcs hémaux des vertèbres ethmoïdales sont plus nets, ils forment les masses latérales de l'ethmoïde qui entourent les fosses nasales sur leur plus grande étendue, les fosses nasales n'étant

considérées que comme l'extrémité supérieure du tube digesto-respiratoire.

Ces arcs, fusionnés en arrière, se différencient en avant en cornets de Bertin (rattachés par Kölliker aux masses latérales de l'ethmoïde), cornets de Santorini, cornets de Morgagni, cornets moyens et cornets inférieurs (qui se soudent souvent chez l'adulte à l'ethmoïde et que l'anatomie comparée nous autorise à rattacher à cet os). — Nous avons nommé ces cornets, ces arcs hémaux, devrions-nous dire, en allant d'arrière en avant, c'est dans cet ordre également qu'il convient de les rattacher aux centrums ethmoïdaux correspondants.

Certains de ces cornets peuvent manquer, telle l'absence fréquente des cornets de Santorini (qui n'est nullement normale chez les nègres, quoi qu'en pense Hyrtil), telle l'absence des cornets inférieurs observée par Hyrtil.

Telles sont les cinq vertèbres ethmoïdales qui, par leur adjonction aux quatre vertèbres craniennes déjà reconnues, nous ramènent au nombre typique de neuf, nombre observé seulement chez les Sélaciens, c'est-à-dire chez les Gnathostomes les plus inférieurs.

Telles sont les modifications que nous croyons devoir faire subir à la théorie vertébrale du crâne primitive; mais la théorie vertébrale, ainsi modifiée, n'en est pas moins une théorie; or, qu'est-ce qu'une théorie, si ce n'est une hypothèse élevée à la hauteur d'une vérité, non démontrée, comme le dit M. le professeur Testut, mais démontrable? C'est pour cela que nous avons donné le titre de philosophique à cette étude; philosophique elle est, et nous ne pourrions que nous étonner qu'on la prit pour autre chose.

(*A suivre.*)

BIBLIOGRAPHIE

A. F. LE DOUBLE. **Rabelais anatomiste et physiologiste.** 1 vol. avec 174 figures et 32 fac-similés, Paris, 1899.

Au livre IV de Gargantua, Xenomanès anatomise Quaresmeprenant par une longue énumération ou pour mieux dire une longue série de comparaisons qui, au premier abord, fait l'effet d'un fastidieux et interminable chapelet de mots. Il avait : — les os comme cassemuseaux, — les spondyles comme une cornemuse, — l'alkatim comme un billart, etc., etc.

Que signifient ces énumérations qui, par instant, ne semblent viser que la cocasserie de l'enchaînement de mots baroques? Est-ce moquerie? Rabelais a-t-il voulu tourner en ridicule les anatomistes qui de tous temps ont cherché à comparer les organes et les parties d'organe avec des objets plus vulgairement connus?

Il n'en est rien; il n'y a là ni satire, ni puérile ostentation, ni assemblage de mots bizarres et incompréhensibles. Le tout était de comprendre. C'est ce à quoi est arrivé M. Le Double. Cette anatomie est une énumération sérieuse; toutes les comparaisons qui la forment sont merveilleusement justes et valent une description. Le tout était de retrouver le véritable sens de certains termes anatomiques et de faire connaître les objets anciens auxquels sont comparés les organes désignés par ces termes. Le résultat de ce travail de bénédictin est de jeter une vive lueur sur la question de l'état des connaissances anatomiques à cette époque et de nous faire sentir à quelles dissections nombreuses et minutieuses avait dû se livrer Rabelais pour arriver à connaître si bien la forme et la disposition des parties. Les comparaisons que donne Rabelais sont toutes merveilleusement exactes comme le prouve la lecture de ce volume : Les *spondyles* comme *cornemuse*; mais encore faut-il savoir que *spondyle* veut dire *vertèbre* (colonne vertébrale) et que la *cornemuse* en question est une sorte de long tuyau avec deux ou trois légères courbures comme celles du rachis; l'*alkatim* comme un *billart*; mais l'*alkatim* c'est le *sacrum*, et à l'époque de Rabelais on appelait *billart* une certaine crosse recourbée et légèrement concave comme l'est le *sacrum*; — Le *frontal* comme une *retombe*; mais la *retombe* est un vase rond, une sorte de tasse semblable

à une coquille de pèlerin et sa ressemblance est frappante avec le *frontal*.

Pour arriver à la démonstration, M. Le Double a employé le moyen le plus propre à frapper l'esprit en parlant aux yeux; il a employé le dessin; pour chaque comparaison il a représenté côte à côte la partie anatomique d'une part et d'autre part l'objet auquel est comparée cette partie. De ces figures ainsi assemblées par paires, il n'en est pas une qui ne porte aussitôt la conviction dans l'esprit, tant les ressemblances sont vraies et frappantes. Quelques-unes sont étonnantes parce qu'elles montrent également combien Rabelais avait bien saisi les caractères morphologiques des parties anatomiques. Voyez par exemple : l'os pétreux comme un plumail, le crémaster comme une raquette, le tympan comme un moulinet, le ventricule (du cerveau) comme un tirefond, la nuque comme un fallot, etc.

C'est en ceci surtout que l'auteur a fait une œuvre entièrement nouvelle, un livre qui n'est pas fait avec d'autres livres, mais avec des matériaux originaux, grâce à des recherches dans des voies non frayées encore. Il a pu ainsi établir que Maître François a fait un des premiers, sinon le premier, des démonstrations publiques sur le cadavre et qu'il a été l'émule de Vésale.

M. DUVAL.

Le propriétaire-gérant : FÉLIX ALCAN.

JAN 11 1900

NOUVELLE SÉRIE DE RECHERCHES

SUR

LES ARTÈRES DE L'UTÉRUS DE LA FEMME

AU MOYEN DE LA PHOTOGRAPHIE

ET DES INJECTIONS OPAQUES POUR LES RAYONS DE RÖNTGEN

Par **Pierre FREDET**

Prosecteur à la Faculté de médecine de Paris.

Ce travail fait suite à celui que j'ai publié en janvier 1898, dans le *Journal de l'Anatomie*. J'ai essayé de contrôler et de compléter mes conclusions premières sur la disposition des artères de l'utérus de la femme, par une méthode nouvelle. La dissection des artères de l'utérus, injectées ou non, présente des difficultés très réelles; elle risque de modifier l'état des choses et la limite pratique des investigations est trop vite atteinte. Les recherches de ce genre exigent, en outre, un temps assez considérable, de sorte qu'on ne peut guère les étendre à un grand nombre de sujets. Hyrtl¹ avait déjà utilisé les corrosions qui ont fourni de remarquables résultats entre des mains aussi habiles. On obtient par cette méthode des préparations persistantes très démonstratives. Mais, il est facile de se convaincre, au vu des admirables figures publiées par cet anatomiste, que les masses qu'il a employées sont peu pénétrantes et ont certainement déformé les réseaux injectés. A supposer même qu'il eût pu remplir des réseaux fins, il lui aurait été impossible de les conserver, à cause de leur fragilité. Enfin, dans de telles préparations, l'organe dont on étudie les vaisseaux doit nécessairement disparaître et la pièce n'est obtenue qu'au bout d'un laps de temps assez long.

1. Hyrtl J., *Die Corrosions-Anatomie und ihre Ergebnisse*, Wien, 1873.

Il m'a semblé que la réplétion des artères de l'utérus au moyen d'une substance capable d'arrêter les rayons de Röntgen et suffisamment pénétrante, permettrait de fixer directement par la photographie, sans perte de temps, l'image des vaisseaux les plus finement injectés. La silhouette de l'organe est conservée; les manipulations qu'on fait subir à l'utérus sont assez légères pour ne point déformer les vaisseaux, qui gardent leur disposition et leurs rapports. Toute la difficulté réside dans l'injection, ou, pour mieux dire, dans le choix d'une substance maniable, pénétrante et suffisamment opaque pour ses rayons X.

L'idée de ces sortes d'injections appartient à M. le prof. Marey. Il l'a suggérée à MM. Rémy et Contremoulins¹, qui ont employé la poudre de bronze en suspension dans la cire à cacheter, dissoute dans l'alcool et injectée à froid. Ils ont montré à l'Académie des Sciences de très belles radiographies des artères de la main obtenues par ce procédé.

M. Delore² a utilisé la masse de Teichmann au vermillon et le mercure liquide pour étudier les divisions de la veine ombilicale dans le placenta.

MM. Destot et Bérard³ se sont servis de la poudre de bronze et de l'argent réduit en suspension dans le suif, ainsi que de l'onguent napolitain. Leur procédé d'injections à pénétration croissante est ingénieux en théorie, mais on peut faire aussi bien, sinon mieux, beaucoup plus simplement. Quant aux conclusions de M. Destot⁴ relativement aux artères de l'utérus, je ne saurais y

1. Ch. Rémy et Contremoulins. — Emploi des rayons X pour les recherches anatomiques : angéologie, développement, ossification, évolution des dents, etc. *Comptes rendus hebdomadaires des séances de l'Académie des Sciences*, Paris, 2 nov. 1896, t. CXXIII, n° 18, p. 711-712.

2. X. Delore. — Radiographie des capillaires de la veine ombilicale dans les villosités placentaires, *Comptes rendus hebdomadaires des séances et mémoires de la Société de Biologie*, Paris, 10 avril 1897, 10^e série, t. IV, p. 359-361.

3. Destot et Bérard. — Sur la circulation artérielle du rein étudiée d'après des radiographies, *Comptes rendus hebdomadaires des séances et mémoires de la Société de Biologie*, Paris, 21 nov. 1896, 10^e série, t. III, p. 937-938; — *id.* Circulation du corps thyroïde, *Mémoires et comptes rendus de la Société des Sciences médicales de Lyon*, 1897, t. XXXVI (1896), p. 173-176; — *id.* Recherches sur les circulations viscérales. Mémoire pour le prix Bourceret. Académie de Médecine, 1897; — Destot, Circulation artérielle étudiée par les rayons de Röntgen, *Mémoires et comptes rendus de la Société des Sciences médicales de Lyon*, 1897, t. XXXVI (1896), p. 175, 192, 203, 215; — L. Bérard, Contribution à l'anatomie et à la chirurgie du goitre, th. Lyon, 1896, 2^e série, n° 32, pl. I, p. 78.

4. Destot. Circulation artérielle des organes génitaux de la femme, *Province médicale*, Lyon, 10 avril 1897, 12^e année, n° 15, p. 173-175.

souscrire. J'ai vu les radiographies de M. Destot, au nombre de cinq, déposées à la bibliothèque des internes en médecine de l'Hôtel-Dieu de Paris. Elles ne m'ont nullement paru démontrer qu'il était impossible de fixer un type aux vaisseaux de l'utérus. Moins révolutionnaire que M. Destot, j'avoue que mes pièces radiographiées ressemblent à celles que j'ai disséquées, décrites et figurées dans ce journal. Elles ressemblent à celles qu'a décrites M. Broeckaert ¹. J'ai disséqué personnellement dix-neuf artères utérines avec leurs branches : deux sur le fœtus, deux chez l'enfant, quinze chez l'adulte. J'en ai examiné quarante-quatre par la radiographie, mais trente-deux de ces artères seulement étaient bien injectées (il a fallu faire des essais) et doivent entrer en ligne de compte : huit chez le fœtus et l'enfant nouveau-né, deux chez une fille de deux ans, vingt-deux chez l'adulte. Mes conclusions se fondent donc aujourd'hui sur l'étude de 51 artères, et joignant mes observations à celles de M. Broeckaert, j'apporte à leur appui le témoignage de 97 pièces toutes concordantes.

Je pense que la radiographie est un moyen de recherche supérieur à ceux anciennement employés, dissection et corrosion. Elle permet l'usage d'injections très pénétrantes, dépassant les limites de ce que peut isoler le scalpel ou fournir la corrosion. Elle évite ces opérations, longues, délicates et trop souvent mutilantes. Elle donne un document impersonnel, obtenu mécaniquement, où sont représentés tous les plans et dont on peut même avec le stéréoscope montrer la superposition.

Néanmoins, les bons résultats sont subordonnés à l'emploi d'une technique judicieuse et bien réglée. Je ne voudrais pas laisser croire qu'il suffit de pousser, un peu au hasard, une masse quelconque opaque aux rayons de Röntgen, puis de radiographier, pour obtenir une pièce démonstrative. Je vais donc décrire avec détail la technique que j'ai adoptée après de longs essais, celle en particulier qui m'a permis d'obtenir la pièce figurée pl. VI qui est la dernière que j'ai radiographiée.

1. Broeckaert J., Contribution à l'étude de l'action utérine (Extrait des *Annales de la Société de médecine de Gand*, 1892).

I

Technique.**MASSE A INJECTION.**

(Onguent mercuriel double du Codex surchargé de mercure.)

Un grand nombre de substances sont capables d'arrêter les rayons X, en particulier les poudres métalliques. Si on les incorpore au suif ou à la gélatine elles fournissent des masses en général médiocres, car la densité des métaux fait qu'ils demeurent difficilement en suspension. Ces masses ont aussi l'inconvénient d'exiger qu'on opère à chaud.

Il semble que le mercure devrait constituer, dans le cas qui nous occupe, une excellente masse, impénétrable aux rayons X, injectable à froid, etc. Néanmoins, je ne saurais en conseiller l'emploi que dans des circonstances très particulières. On a accusé le mercure de produire des ruptures vasculaires : c'est un accident qui ne m'est point arrivé. Mais, sa force de cohésion est considérable, de sorte qu'il est peu pénétrant et déforme les réseaux. Une pièce injectée au mercure n'est pas maniable. Des fuites se produisent de tous côtés au moment de l'injection et plus tard ; les réseaux injectés sont vidés en totalité ou en partie quand on veut les radiographier. C'est une chance quand ils ne se dégarnissent qu'incomplètement et que le mercure, se ramassant en boules dans leur cavité, accuse leur trajet par une succession de points (v. Pl. II). Mais, si l'on désire faire des sections dans la pièce, ou s'il est nécessaire de dégager certains points, pour les mieux mettre en évidence, les vaisseaux se vident fatalement. Je ne m'explique guère le succès dont a joui le mercure à l'état liquide pour diverses sortes d'injections.

Mais on peut utiliser les grands avantages offerts par ce métal au point de vue de l'opacité, en l'employant à l'état d'extrême division, de poudre liquide pour ainsi dire, incorporé à l'axonge.

L'onguent mercuriel double du Codex, qui contient, comme on sait, poids égaux de mercure et d'axonge, a été préconisé par M. Destot. Mais une telle masse n'est pas assez riche en mercure pour la radiographie. Déjà, quand on opère rapidement, elle se laisse traverser par les rayons X. Les artères qu'elle remplit ne

s'accusent pas par des blancs sur la plaque sensible, ce qui donne des gris et non des noirs sur l'épreuve positive. Or il arrive que les parties molles de certaines pièces ne sont traversées elles-mêmes par les rayons de Röntgen qu'au bout d'un temps de pose très long. Dans ces conditions les épreuves manquent de netteté.

Rien n'est plus aisé que de surcharger de mercure l'onguent mercuriel double. On met une certaine quantité d'onguent napolitain dans un mortier; on y ajoute du mercure métallique goutte à goutte, et l'on triture méthodiquement avec un pilon, jusqu'à ce que le mercure soit entièrement éteint, c'est-à-dire amené à l'état de division extrême. On peut ainsi, avec de la patience, éteindre dans l'onguent napolitain, un poids de mercure presque double de celui de l'onguent traité. Il ne faut pas chercher à en introduire davantage. Ce serait peine perdue, la masse se dissocierait dès qu'on l'amènerait à l'état de fusion. Pour obtenir une masse homogène, il faut un brassage de près d'une heure. On aura tout avantage à confier à un pharmacien cette opération un peu fastidieuse.

L'onguent mercuriel surchargé de mercure peut être conservé indéfiniment. Il n'y a aucun inconvénient à ce qu'il rancisse, au contraire. On aura soin de le mettre à l'abri de la poussière qui nuit à la pénétration de l'injection dans les réseaux fins.

Quand je veux employer la masse à injection, je mets au bain-marie le mortier de porcelaine dans lequel elle a été pilonnée. L'axonge fond à 30° C. environ. Je retire le mortier du bain-marie, lorsque la masse est parfaitement fluide. L'axonge reste longtemps en surfusion; l'onguent se conserve d'ailleurs liquide grâce à la chaleur communiquée par les parois épaisses du mortier. En été notamment, l'onguent fondu peut rester injectable pendant plusieurs heures. Mais, le mercure a tendance à se précipiter et le ferait certainement, si on maintenait trop longtemps la masse en fusion. Au moment de charger la seringue, je me borne à bien mélanger, au moyen du pilon, et cela suffit. Mais, j'évite d'aspirer le liquide collecté au fond du vase, car il est trop riche en mercure. S'il contient des gouttelettes isolées, celles-ci obturent les canules fines et opposent une résistance invincible à l'injection.

Une telle masse, surtout quand elle est employée chaude et que l'injection est faite rapidement, ou que la pièce est immergée dans l'eau tiède, est merveilleusement pénétrante. Elle l'est peut-être trop. Dans le cas où l'on veut étudier les troncs plutôt que les

réseaux, il est préférable de l'injecter lorsqu'elle est devenue un peu pâteuse par refroidissement. On peut ultérieurement parachever l'injection : il suffit pour cela de mettre la pièce dans l'eau tiède et de pousser une nouvelle quantité d'onguent.

Les pièces ainsi préparées sont parfaitement maniables : l'onguent refroidi se fige dans les vaisseaux et n'a aucune tendance à les quitter. On peut les parer sans inconvénient, les débiter en tranches épaisses ou fines et soumettre celles-ci à la radiographie.

Il n'est pas indifférent de choisir l'onguent napolitain avec lequel on prépare la masse. L'onguent rance, non benzoïné, est le meilleur, car le mercure s'y éteint mieux, et plus vite.

Certains industriels fraudent leur onguent en y incorporant de la poudre d'ardoise. Un tel onguent se dissocie quand on le fond, il pénètre mal et n'arrête pas suffisamment les rayons X. D'autres fabricants, pour lui donner de la consistance, y introduisent de la paraffine ou de la cire. Le point de fusion de ces substances étant relativement élevé, les onguents de ce genre se figent dans la seringue et dans ses ajutages. Ils demanderaient à être injectés bouillants, comme les masses à base de suif; ils sont d'un usage très incommode.

APPAREIL A INJECTION.

En principe, toutes les seringues sont bonnes, mais, dans le cas particulier où la quantité de liquide nécessaire pour remplir les vaisseaux est minime, il est commode d'employer une seringue de petite capacité, avec un corps de pompe en verre, mauvais conducteur, qui permet de vérifier l'état de la masse, de voir si elle ne se dissocie pas. Je me sers de la seringue à injection du prof. Ranvier, construite par Aubry. J'intercale entre la canule et l'embout de la seringue un tube de caoutchouc, mauvais conducteur de la chaleur et élastique, ce qui évite les à-coups. Quand il s'agit d'injecter une pièce volumineuse, comme l'utérus puerpéral représenté Pl. VI, j'interpose en outre un robinet à trois voies, muni de deux embouts, l'un ajusté au tube de caoutchouc et à la canule d'injection, l'autre à un deuxième tube plongeant dans la masse. On peut ainsi recharger la seringue, sans la détacher de la canule, ou plutôt du tube de caoutchouc qui y est ajusté. Mais ce dispositif complique un peu des manœuvres qu'il vaut mieux exécuter rapidement, et l'on s'en passe aisément.

Les canules doivent être fines, bien entendu, et ne pas présenter le défaut trop commun de posséder une tête dont la base fait une saillie démesurée, au détriment du diamètre intérieur utile. Ces canules peuvent être introduites au préalable dans les vaisseaux à injecter, qu'on serre sur elles avec un fil, comme d'ordinaire.

Je trouve très commode d'user, non de ces canules, mais d'une aiguille cylindrique à bout mousse, sans saillie. Le vaisseau étant découvert, on y introduit l'aiguille assez profondément; on pousse l'injection, et quand elle se met à refluer par l'ouverture du vaisseau, on obture celle-ci en serrant la paroi artérielle sur l'aiguille, entre le pouce et l'index de la main libre. Cette manière de procéder est rapide, elle évite les bulles d'air, et l'on est certain d'injecter une masse bien fluide. L'artère remplie, l'aiguille toujours serrée entre les deux doigts est retirée; une pince à pression remplace l'étreinte de ceux-ci sur le canal.

Dans quelques cas où les artères à injecter étaient extrêmement fines, notamment sur des fœtus, j'ai dû employer de petits tubes de verre effilés à la lampe, analogues à ceux qui servent pour les injections lymphatiques. On chausse le vaisseau sur le cône terminal du tube de verre et on serre avec les doigts.

MANUEL OPÉRATOIRE DE L'INJECTION DES VAISSEAUX DE L'UTÉRUS.

Faire une injection vasculaire est une opération facile en somme et à la portée de tout le monde. Cependant lorsqu'il s'agit d'injections fines, on ne saurait les confier qu'à un technicien expert. Encore faut-il redouter les circonstances imprévues : artères imperméables par caillots, ruptures, etc.

Pour avoir une belle pénétration, il est préférable de choisir un sujet frais, dont les vaisseaux n'ont pas reçu d'injection conservatrice. Mais cela n'est pas nécessaire, il s'en faut, au moins pour les injections macroscopiques. Les pièces ici représentées en font foi. Elles ont presque toutes subi une injection préalable de glycérine phéniquée ou de chlorure de zinc.

En revanche, il est très avantageux d'opérer sur une pièce dont la température ne soit pas trop basse. En été on peut injecter à l'air libre et à la température ambiante. L'hiver, il est au moins utile de réchauffer la pièce, soit en la plongeant pendant un quart

d'heure environ dans l'eau tiède, soit en remplissant d'eau tiède la cavité abdominale du sujet.

Si l'injection pénètre dans un réseau et s'arrête avant de l'avoir rempli, il faut verser de l'eau chaude à ce niveau et malaxer. On se défiera également de la solidification dans la canule métallique. Là encore l'eau chaude fera merveille. Mais, il faut éviter de l'employer trop chaude, car elle cuirait les tissus, qu'on verrait se rétracter sous ses yeux.

Dans le cas particulier, il s'agit d'injecter un système bien déterminé. Il faut le remplir tout entier, se garder de le distendre outre mesure, éviter de remplir les réseaux voisins, dont l'image se superposerait à celle du réseau à étudier et l'embrouillerait. Il ne faut donc pas faire une injection générale du sujet. Abstraction faite de la quantité de masse nécessaire, dont la plus grande partie serait employée en pure perte — ce qui n'est pas indifférent pour des recherches portant sur un grand nombre de sujets, où l'on se sert d'une masse qu'on est obligé de préparer soi-même et d'un prix élevé, — ce procédé a l'inconvénient de sacrifier un sujet tout entier alors qu'on n'en étudie qu'un organe. Il a l'inconvénient majeur d'injecter les réseaux voisins ou secondaires qui obscurcissent la région à examiner.

L'idéal est donc de mettre à nu les six artères qui se dirigent vers l'utérus, aussi près que possible de leur origine et de les injecter directement. C'est ce que j'ai fait chez l'adulte, injectant en place quand cela était possible, mais n'hésitant pas à détacher la pièce quand il le fallait. Cela n'a d'ailleurs aucun inconvénient pour l'utérine et pour la spermatique interne.

Injection des artères des ligaments ronds. — Je commence par injecter les artères des ligaments ronds, ce qui n'est guère possible qu'en place. L'abdomen du sujet est ouvert par une section cruciale, afin de vérifier au préalable l'état des organes, de les assouplir et de les réchauffer en versant de l'eau tiède dans la cavité abdominale. Chez l'adulte on peut mettre à nu l'épigastrique et introduire directement une canule dans le vaisseau. Je préfère découvrir par la région crurale l'artère fémorale, puis l'iliaque externe en prolongeant sur la paroi l'incision suivant la ligne de l'artère. Je lie la circonflexe iliaque près de son origine et l'iliaque externe au-dessus de la naissance de l'épigastrique, puis je fends longitudinalement la fémorale et j'y introduis la canule. L'injection n'a d'issue que

du côté de l'épigastrique et y pénètre. Aussitôt une ou plusieurs fuites se produisent au niveau de la paroi, là où le tronc et les grosses branches de l'artère sont sectionnés. Ces fuites sont aveu-glées par des pinces à pression. On malaxe avec précaution le ligament rond pour faciliter la pénétration, ajoutant à nouveau de l'eau tiède et non bouillante. Quand on sent que la progression est arrêtée, on jette une pince sur l'iliaque externe au-dessous de l'épigastrique. Le segment de tronc de l'iliaque compris entre la pince et la ligature forme un réservoir élastique où la masse à injection reste assez longtemps fluide. Sa distension maintient dans les canaux injectés une pression qui tend à faire progresser encore l'injection.

La même opération est répétée des deux côtés. Il est beaucoup plus commode d'injecter ainsi l'artère du ligament rond par sa branche mère, l'épigastrique, que de l'injecter directement. L'artère spermatique externe est souvent très fine, et si on la prend dans le ligament rond, au centre duquel elle chemine, à quelque distance de son origine, on ne remplit pas les branches superficielles qu'elle émet au moment de pénétrer dans l'intimité du cordon musculaire.

Injection des utérines. — On peut injecter les utérines en laissant l'utérus en place. Il est plus facile de le faire sur la pièce détachée, mais je conseille de chercher les utérines en place. On emploiera pour cela, une variante du procédé que j'ai décrit sous le nom de procédé de Rumpf¹. Je rappelle qu'il consiste à découvrir l'artère dans la fossette ovarienne, au devant de l'uretère, au moment où elle passe entre la paroi et le conduit excréteur du rein. L'opération est facile à la condition de bien s'éclairer, de disposer le sujet dans la position de Trendelenburg, de relever les annexes et de tendre le ligament large, de se servir d'instruments à long manche. Comme on n'a pas souci de ménager l'uretère du cadavre, on incise longuement le péritoine sur celui-ci; avec deux pinces fines à mors plats, on dilacère la séreuse et l'on découvre le tronc utérin dans la partie basse de l'incision, au moment où il surcroise l'uretère. On remonte le long de l'utérine jusqu'à sa naissance, en évitant de la disséquer, de peur de rompre des branches, de provoquer des fuites et de faire une injection incomplète. On dénude l'artère à l'origine même; un fil est passé

1. Fredet (P.), Théorie et technique des ligatures de l'artère utérine (*Revue de chirurgie*, Paris, 10 mai 1898, t. XVIII, n° 5, p. 453).

au-dessous d'elle. D'un coup de pointe de ciseaux on la fend obliquement et on essaye d'y introduire la canule, après avoir légèrement dilaté l'orifice, au moyen de la pince fine. Si la canule peut être introduite et fixée, on pousse de suite l'injection. Celle-ci pénètre généralement dans l'utérine du côté injecté et envahit le système de la spermatique interne du même côté. Une pince à pression douce est provisoirement mise sur le cordon vasculaire des annexes. On la place aussi haut que possible, en soulevant le cordon qui se laisse pédiculiser, le péritoine suivant la traction et formant méso. On facilite énormément la pénétration dans le territoire de l'utérine, en malaxant ce vaisseau entre deux doigts, le long du bord utérin et au-dessous des annexes.

Une opération analogue est faite si possible du côté opposé. Sinon, le fil repère étant passé sous le vaisseau, la pièce est extirpée du bassin comme je le dirai dans un instant et l'injection faite dans une cuvette remplie d'eau tiède. Il devient alors avantageux de détacher le segment de l'iliaque interne d'où part l'utérine, avec cette artère elle-même. On lie ce segment au-dessous de l'utérine, on introduit une canule dans l'autre bout et on injecte l'utérine par l'intermédiaire du tronc dont elle se détache, comme la spermatique externe par l'iliaque externe. Il peut être nécessaire de lier l'ombilicale et l'obturatrice pour disposer d'un segment assez long d'hypogastrique. Ce *modus faciendi* est très commode. Il permet l'emploi de grosses canules, assure l'injection de tout le système de l'utérine, qui émet parfois des vaisseaux collatéraux (pour la vessie en particulier), presque à son origine; il permet de juger du calibre initial de l'artère de l'utérus.

Injection des spermatiques internes. — Quand l'injection poussée par l'utérine a rempli le système de la spermatique interne, on peut se dispenser de faire une nouvelle injection par celle-ci. Mais pour obtenir une belle pénétration de tout le réseau, il est prudent d'injecter aussi la spermatique interne directement.

Si l'on ne tient pas à conserver le vaisseau tout entier, depuis son origine à l'aorte, on l'isole dans le cordon vasculaire des annexes, par dissociation, au-dessous de la pince placée provisoirement sur ce dernier. On coupe transversalement l'artère. S'il s'en échappe de la masse à injection, il est facile d'y introduire une aiguille cylindrique mousse et d'envoyer une nouvelle quantité d'onguent liquide. Une pression vigoureuse sur le piston de la seringue

produit toujours une distension considérable de la spermatique, contrairement à ce qu'on voit pour l'utérine.

Il est beaucoup plus difficile d'injecter la spermatique interne lorsqu'elle n'a pas été remplie par la voie de l'utérine, car on la découvre alors avec peine et son calibre est effacé. Ce mécompte provient généralement d'une pénétration incomplète du système utérin, résultant soit de caillots qui oblitèrent l'artère, soit de la calcification de ses parois, calcification fréquente chez les vieilles femmes. En ce cas, il devient tout à fait nécessaire d'injecter par la spermatique, pour remplir non seulement son réseau, mais celui de l'utérine. On peut encore chercher le vaisseau, en dissociant le cordon vasculaire le plus loin possible de l'utérus. On distingue généralement sans trop de mal l'artère des veines. Le plus simple est de couper franchement le cordon en travers et de chercher l'artère sur la tranche. Il faut exécuter cette section haut, pour tomber sur un tronc unique. Plus près des annexes, l'artère est divisée en deux, quelquefois en trois branches, qu'il serait indispensable d'injecter isolément. Là encore, la pénétration est grandement favorisée par la malaxation prudente des annexes, du ligament large et des bords de l'utérus.

L'injection du segment inférieur de la spermatique est aussi facile en place que sur la pièce isolée. On évitera d'exercer d'une trop forte pression qui distendrait démesurément l'artère et risquerait de la rompre. La rupture se produit d'ordinaire au-dessous de l'ovaire; la masse s'épanche dans le ligament large, au plus grand dommage de la pièce.

Si l'on tient à conserver le vaisseau en totalité, il faut l'injecter par l'aorte, à l'origine. Il est malaisé d'introduire une canule même fine dans l'orifice aortique de la spermatique, même quand il y a reflux de l'injection poussée par l'utérine. Mieux vaut détacher l'aorte avec les deux spermatiques internes; lier celle-ci au-dessous de l'origine des spermatiques, puis injecter avec une grosse canule, par le bout supérieur de l'aorte, suivant un procédé analogue à celui qui a été préconisé pour la spermatique externe et l'utérine. On a l'avantage d'injecter à la fois, et sous la même pression, les deux artères.

*
**

Quelle que soit l'artère injectée, il est très important d'échauffer

la canule et de la remplir de masse à injection très fluide, avant d'introduire à frottement l'extrémité de la seringue ou l'embout du tube de caoutchouc, pour éviter l'introduction de bulles d'air. Un index gazeux entrave la progression de la masse liquide. En outre, le gaz occupe un segment de vaisseau qui se laissera traverser par les rayons de Röntgen, ce qui interrompra la ligne d'ombre qui le dessine. En employant une aiguille mousse fixée à la seringue au lieu d'une canule fixée au vaisseau, on se met presque sûrement à l'abri de l'introduction d'air.

L'injection effectuée, il y a avantage à hâter la solidification de la masse. On jettera donc immédiatement la pièce dans de l'eau froide, qu'on renouvellera jusqu'à ce que l'onguent ait pris une bonne consistance. On évite ainsi la dissociation de l'onguent et l'accumulation du mercure plus lourd dans les points déclives, au détriment des autres qui deviendraient moins opaques.

Au début de mes essais, j'injectais les sujets très jeunes et les fœtus par les fémorales ou les ombilicales après ligature de l'aorte au-dessus de l'origine des spermatices internes. Aujourd'hui je procède comme pour l'adulte. Toutefois, il est indispensable d'extirper la pièce pour remplir les utérines. En dénudant les ombilicales on met assez aisément en évidence les utérines au moment où elles croisent les uretères. Cette recherche n'est facile que dans l'eau. Les utérines peuvent être injectées directement comme chez l'adulte ou par l'intermédiaire des ombilicales, ce qui est beaucoup plus commode. Les spermatices internes s'injectent toujours par l'aorte.

EXTRACTION DE LA PIÈCE. TOILETTE POUR LA RADIOGRAPHIE.

La technique est la même pour l'extraction de la pièce injectée ou non. Mais, aujourd'hui, j'injecte toujours les spermatices externes en place par les iliaques externes et les épigastriques; les utérines et les spermatices internes sur la pièce isolée.

On tend les deux ligaments ronds et on les coupe très près de la paroi. Lorsqu'on ne tient pas à conserver les spermatices internes dans toute leur étendue, on tend en les soulevant les cordons vasculaires des annexes, et on les coupe transversalement le plus haut possible au-dessus du détroit supérieur. Lorsqu'on veut les garder — et cela est préférable — on décolle la masse intestinale de l'aorte

et des reins jusqu'au niveau des artères rénales. On coupe transversalement l'aorte à ce niveau et on la détache de la paroi avec les spermaticques jusqu'à l'entrée du bassin, en rasant les corps vertébraux et les fibres du psoas iliaque. Chez les jeunes sujets, cette opération doit être faite dans l'eau.

Puis, on sectionne les tissus sur les parties latérales et antérieure du détroit supérieur, et l'on amorce le décollement d'une masse comprenant la vessie, l'utérus et ses annexes, le colon pelvien et le rectum. Cette masse est libérée sur les parties latérales, grâce à la section des branches extra-pelviennes des hypogastriques au ras des os. On attire alors le tout et on coupe le rectum, le vagin et l'urètre, ce qui permet d'amener définitivement la pièce. L'extraction est facilitée par la symphyséotomie et l'écartement des pubis.

La masse enlevée est mise dans l'eau tiède, avant d'injecter les vaisseaux s'ils ne l'ont pas été, puis refroidie, lavée et parée.

Ce serait une naïveté de dire que la pièce doit être bien présentée pour être démonstrative. La radiographie est un procédé mécanique, dont les résultats peuvent être bons ou mauvais suivant l'habileté de l'opérateur. Le travail préalable de l'anatomiste est la condition du succès.

Il n'est pas facile de disposer la pièce pour que les artères soient bien visibles, pour que toutes leurs branches se dessinent nettement et que les vaisseaux voisins ou accessoires soient écartés sans dommage.

On commence par laver la pièce à grande eau très froide, pour la débarrasser des gouttes d'onguent qui ont pu la souiller, en s'étalant plus ou moins sur elle. Sous l'action du froid, l'onguent prend de la consistance et le courant le décolle et l'entraîne.

Après cet indispensable nettoyage, le cordon des vaisseaux spermaticques est isolé depuis l'aorte jusqu'aux annexes. L'aorte peut être fendue longitudinalement pour permettre l'écartement des vaisseaux de droite et de gauche. Le reste de l'aorte et les vaisseaux iliaques internes et externes sont enlevés, sauf le petit segment d'hypogastrique qui a servi à l'injection des utérines. Puis, le cul-de-sac péritonéal de Douglas est incisé transversalement, le rectum décollé du vagin avec les doigts et détaché. On met ainsi à nu en arrière les deux pédicules vasculaires utéro-vaginaux. Sauf dans le

cas où l'on veut étudier les artères vésicales d'origine utérine, le cul-de-sac péritonéal utéro-vésical est fendu dans le sens transversal; la vessie décollée de la face antérieure de l'utérus et du vagin, puis fendue sur la ligne médiane, suivant la direction sagittale. Les deux moitiés de la vessie, avec leur pédicule vasculaire latéral, sont décollées de la face antérieure des pédicules utéro-vaginaux, dans la plus grande étendue possible. Ensuite on les rejette sur le côté, ou même on sectionne les pédicules vasculaires vésicaux, au moment où ils se séparent du grand pédicule, commun à l'utérus et au vagin d'une part, à la vessie d'autre part. Le vagin est sectionné transversalement au-dessous du col, enfin les deux uretères coupés au niveau du point où ils croisent l'origine des utérines.

La pièce débarrassée des parties accessoires est étalée, tendue et épinglée sur un liège. Il est commode de l'y appliquer par sa face antérieure, l'utérus ne faisant pas saillie de ce côté. Le pédicule utéro-vaginal est tendu par des épingles, les trompes sont attirées en haut, étalées et tendues avec le méso-salpinx, les ovaires rabattus ou non, suivant les cas. Les ligaments ronds sont fixés au-dessous des annexes pour éviter la confusion des vaisseaux; les uretères attirés symétriquement en haut et en dehors. L'étalement et la fixation sont plus faciles à faire dans l'eau qu'à l'air libre.

La pièce pourrait être radiographiée avec son support, en le déposant sur la plaque sensible (v. Pl. I et VIII, fig. B). L'étude des déformations montre qu'il y a avantage à appliquer l'utérus directement sur la glace photographique. On évite en outre aux rayons X la traversée d'un corps présentant une certaine opacité, opacité inégale d'ailleurs suivant les points, et qui se traduit par des taches sur le fond de l'épreuve (v. Pl. VIII, fig. B).

On peut étaler la pièce sur une simple feuille de papier après l'avoir égouttée et essuyée et la déposer sur la plaque sensible. Il est mieux de la fixer au préalable dans une bonne position de tension en la faisant séjourner vingt-quatre heures au moins dans une solution aqueuse de formaline à 10 p. 100. La pièce fixée, est désépinglée, détachée de son support, égouttée, essuyée, puis placée sur une plaque photographique. Elle n'est séparée de la surface sensible que par l'insignifiante épaisseur du papier noir qui enveloppe la glace.

PHOTOGRAPHIE DE LA PIÈCE.

Lorsque la pièce est déposée sur une plaque photographique, et qu'on fait tomber sur elle les rayons émanés d'un tube de Röntgen, ceux qui rencontrent les tissus mous les traversent et vont impressionner la plaque, au-dessous. Ceux qui tombent sur les artères, remplies d'une masse impénétrable, sont arrêtés et la surface sensible sur laquelle ils devraient se projeter n'est pas impressionnée. Elle dessine donc la silhouette des vaisseaux, comme la surface ombrée d'un écran dessine celle d'un objet qu'on interpose entre lui et une source lumineuse ordinaire.

Cette silhouette représente une image légèrement déformée des vaisseaux, car l'ombre radiographique de ceux-ci n'est pas projetée orthogonalement. Il importe de remarquer que les rayons actifs sur le gélatino-bromure d'argent, émis par un tube radioscopique, forment sensiblement un cône dont le sommet répond à la cathode, c'est-à-dire au petit miroir métallique contenu au centre du tube, qu'on relie au pôle négatif de la bobine. La projection de l'objet opaque sur l'écran fluorescent ou sur la plaque sensible est donc une projection conique.

Dans quelles conditions faut-il se placer pour obtenir le minimum de déformation?

Soit A (v. fig. 1), le point d'où part la lumière (la cathode) p , le plan de l'écran (plaque sensible), BC une ligne parallèle à l'écran (un vaisseau injecté par exemple). Pour simplifier, admettons que B soit sur la perpendiculaire abaissée de A sur le plan p . Les rayons qui frappent BC sont arrêtés; les rayons extrêmes ABB' et ACC' qui rencontrent le plan en B' et C' limitent l'ombre de BC sur le plan p . B'C' est la projection conique de l'objet BC sur la plaque sensible.

AB est la distance qui sépare la source lumineuse de l'objet, je la désigne par D; BB' est la distance qui sépare l'objet de la plaque sensible, je l'appelle d . Les deux triangles ABC et A'B'C' sont semblables;

$$\text{donc} \quad \frac{B'C'}{BC} = \frac{AB'}{AB}$$

Si l'on désigne l'image B'C' par I et l'objet BC par O, $\frac{I}{O}$, c'est-à-dire le rapport de grandeur de l'image à l'objet, = $\frac{d+D}{D}$

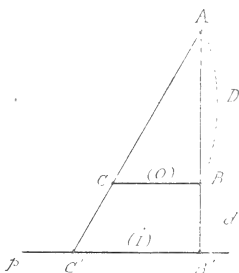


Fig. 1.

Ce rapport est plus grand que 1, autrement dit, la silhouette est plus grande que l'objet. Le diamètre d'un vaisseau, par exemple, est plus grand sur l'image radiographique que dans la réalité.

Pour éviter la déformation, c'est-à-dire pour que le rapport $\frac{D+d}{D}$ tende vers 1 on a deux moyens pratiques à sa disposition : faire tendre la distance d vers zéro, de façon que le rapport devienne $\frac{D+0}{D} = 1$, ou bien augmenter la grandeur de D , de manière que la valeur de d soit minime par rapport à D .

On ne peut pas faire que $d = 0$, car la pièce a une certaine épaisseur, mais en la plaçant au contact de la glace, sans autre interposition que celle du papier noir qui protège celle-ci de la lumière ordinaire, on donne à d la plus petite valeur possible. Dans la pratique, d est compris entre 0 pour les vaisseaux au contact de plaque sensible et 3 à 4 centimètres pour ceux qui cheminent sur la face de l'utérus tournée vers la source lumineuse (ils sont éloignés de la plaque, de l'épaisseur de l'utérus lui-même).

Quant à D , on peut le faire croître en éloignant l'ampoule radioscopique de l'objet. Le cône de projection s'allonge de plus en plus, ses génératrices se rapprochent du parallélisme; la projection conique de l'objet n'est pas très différente d'une projection orthogonale. En pratique il est avantageux de placer l'ampoule de 60 centimètres à 1 mètre de l'objet.

Cette discussion montre qu'un segment vasculaire disposé parallèlement au plan de la plaque sensible présente une silhouette plus grande que lui-même. Mais l'accroissement est assez minime.

En voici un exemple accompagné de chiffres.

Le tronc d'une artère utérine, le long de l'utérus, mesure environ 2 millimètres de diamètre. L'utérus reposant sur la plaque sensible par l'intermédiaire d'une feuille de papier de moins de 1/10 de millimètre d'épaisseur, on peut ne pas en tenir compte. Le bord de l'utérus se trouve donc à une distance de 1 à 2 centimètres de la plaque, certainement moins de 2, mais je prends 2 pour exagérer les choses. Si la source lumineuse est placée à 1 mètre de distance,

$$\frac{I}{2} = \frac{1000 + 20}{1000}$$

$$I = 2 \text{ mm},04.$$

Le diamètre de l'image est donc supérieur au diamètre de l'objet de 4/100 de millimètre. Cette déformation doit être considérée comme nulle. Elle est d'un ordre inférieur à celui des erreurs possibles de par l'injection elle-même, qui, suivant la pression sous laquelle elle est poussée, peut déterminer des déformations, par distension du calibre normal, d'une bien plus grande valeur.

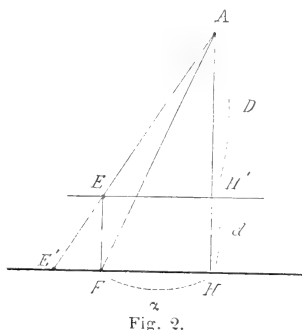
Aussi ne me suis-je même pas astreint dans bien des cas à placer le

tube radioscopique à 1 mètre de l'objet. Dans la pratique il est commode de le disposer à 60 centimètres environ de l'objet, auquel cas l'accroissement de diamètre d'une artère de 2 millimètres dans les conditions sus-énoncées s'élève à 6/100 de millimètre environ, valeur encore négligeable.

Mais voici une sorte de déformation plus importante (v. fig. 2). Soient donnés deux points E et F sur la même verticale, l'un F au contact de la plaque sensible, l'autre E à distance de cette plaque, deux points par exemple répondant l'un à la face antérieure, l'autre à la face postérieure de l'utérus.

Du point A par un faisceau lumineux conique, dont l'axe est perpendiculaire au plan de projection et le rencontre en H.

Le point F, au contact de la plaque, est projeté en F', le point E est projeté en E', plus loin par conséquent que F du pied de la perpendiculaire AH. Donc, de deux points situés sur la même verticale,



le plus rapproché de la source lumineuse est projeté plus loin du pied de l'axe vertical du cône. Si une telle déformation avait une valeur numérique considérable, elle créerait une difficulté réelle pour l'interprétation de certaines pièces.

Voici quelle en est l'expression : soit la distance EF (épaisseur de l'utérus par exemple) = d . La distance de la source lumineuse à la parallèle au plan de projection passant par E, est $AH' = D$. — Soit FH (distance de la projection du point au contact de la plaque au pied de l'axe du cône lumineux supposé vertical pour éviter des déformations d'un ordre plus complexe) = α . Il s'agit de déterminer la valeur de EH en fonction des données précédentes. Les deux triangles E'EF, E'AH sont semblables ;

donc :

$$\frac{E'H}{E'F} = \frac{AH}{EF}$$

c'est-à-dire,

$$\frac{E'H}{E'H - \alpha} = \frac{D + d}{d}$$

Si l'on fait $E'H = x$, on a :

$$\frac{x}{x - \alpha} = \frac{D + d}{d}$$

d'où l'on tire :

$$x = \alpha \left(\frac{D + d}{d} \right),$$

ce qui prouve que la projection du point E sera d'autant plus éloignée du pied de l'axe du cône de projection et du point où se projette F, qu'il s'agira d'un point plus éloigné du centre de la préparation ; qu'elle sera d'autant plus voisine de F, que l'écart entre les deux points E et F sera

moindre, et que l'éloignement de la source lumineuse (D) sera plus grande, car on n'est maître de faire varier que D pour rapprocher $\frac{D+d}{D}$ de 1.

Mais, en pratique, les grandes épaisseurs ne se trouvent qu'au centre de la préparation, au niveau de l'utérus, et elles sont encore assez minimales pour être à peu près négligeables. Si l'on fait tomber le cône lumineux d'aplomb sur le centre de l'utérus, à égale distance des bords latéraux, à égale distance du fond et l'orifice externe du col, la valeur de α ne dépassera guère 3 à 4 centimètres pour un utérus normal. Quant à d (épaisseur de l'utérus), il sera égal à 3 à 4 centimètres au maximum et précisément au niveau des grandes épaisseurs, il n'y a pas de gros vaisseaux dont il soit indispensable de connaître rigoureusement le trajet. En revanche, si l'on radiographiait des coupes très épaisses, il y aurait lieu de tenir compte des déformations dues à l'épaisseur.

Voici un exemple numérique.

Supposons que les deux points E et F soient sur le bord de l'utérus distants l'un de l'autre de 2 centimètres, distants de 2 centimètres du pied de l'axe du cône lumineux, la source étant placée à 1 mètre au-dessus du point E. F est projeté à 2 centimètres du pied de ce cône. Quant à E, sa distance x évaluée en centimètres $= 2 \times \frac{100+2}{100} = 2,04$, soit une différence de $4/100$ de centimètre, déformation encore négligeable. Les images obtenues dans de telles conditions peuvent donc être considérées comme une représentation très suffisamment exacte de la nature, bien qu'il y ait lieu de tenir compte d'autres déformations dont je ne parle pas.

Manuel opératoire. — Les plaques au gélatino-bromure d'argent livrées aujourd'hui par le commerce se valent à peu près. J'en ai essayé de plusieurs marques. Je ne voudrais pas avoir l'air de faire une réclame pour tel ou tel fabricant, cependant je dois dire que celles qui m'ont semblé donner les meilleurs résultats sont les plaques de Lumière, orthochromatiques, sensibles au jaune et au vert, et les plaques d'Otto Perutz, préconisées par Röntgen.

Il suffit d'envelopper la plaque de papier noir, de la disposer sur une feuille de plomb, surface sensible en haut. La pièce est étalée convenablement sur le papier qui recouvre la surface de gélatine.

Le tube radioscopique est placé à 60 centimètres ou 1 mètre environ au-dessus de la face de l'utérus qui le regarde (60 centimètres si l'utérus est peu épais, 1 mètre s'il est très épais), le centre du miroir droit au-dessus du centre de la pièce et de manière que les rayons se projettent en un cône droit à base circulaire, dont l'axe traverse le centre de l'utérus (point équidistant des bords, équidis-

tant du fond et de l'orifice externe du col). Les parties au voisinage de l'axe étant les moins déformées, on fait passer celui-ci par un autre point, si on tient à avoir ce point plus particulièrement net et exact. Puis l'appareil est mis en marche.

Je n'entre pas dans le détail des opérations radioscopiques et photographiques. Je dois dire néanmoins que j'ai utilisé soit un tube de Chabaud réglable qui m'a été obligeamment confié par M. le professeur agrégé Weiss, soit des ampoules de Crookes mises à ma disposition par MM. de Bourgade ¹.

Il m'est impossible de fournir une indication précise sur la durée à donner aux temps de pose. Elle est éminemment variable suivant les pièces, pouvant aller de 1 seconde à 30 minutes et plus. C'est une affaire de tâtonnements. En général, il n'y a pas inconvénient à faire une pose longue, car l'objet est immobile et le mercure très opaque. Ce qui restreint la durée de la pose, c'est l'élévation de la température de la cathode qui rougit trop rapidement dans certains tubes. On est obligé d'arrêter l'appareil pour éviter la destruction du tube et de faire une série de poses successives.

Pour certaines pièces (utérus de la primipare Pl. VI et VII), la durée du temps de pose nécessaire pour traverser le tissu utérin était au moins vingt fois supérieure au temps de pose suffisant pour les vaisseaux des annexes et les annexes. Dans de pareils cas, il faut user d'un subterfuge pour éviter la surexposition des parties de l'objet trop faciles à traverser, pendant que les rayons agissent utilement sur les parties relativement opaques. On y parvient en protégeant les parties transparentes au moyen d'écrans de plomb, qu'on agite constamment entre la source lumineuse et la plaque sensible. Il faut agiter les écrans pour que leur bord ne s'accuse pas par une ligne tranchée sur les parties latérales. On termine la pose par l'exposition courte de la pièce tout entière sans interposition d'écrans.

Avec une *injection pénétrante, riche en mercure et non dissociée*, on obtiendra *toujours* un résultat satisfaisant après quelques essais. Inutile d'ajouter qu'il faut se munir de bons appareils, suffisamment

1. Je dois remercier MM. de Bourgade non seulement de leurs conseils, mais aussi de la collaboration qu'ils ont bien voulu me prêter en faisant pour moi de très nombreux essais et en exécutant les plus belles radiographies qui sont ici représentées. Nous nous sommes placés autant que possible dans des conditions toujours identiques, ampoule à 60 cent. ou 1 m. de l'objet, bobine actionnée par un courant de 8 amp. 32 volts fourni par des accumulateurs.

puissants, et qu'on doit les faire fonctionner dans des conditions toujours identiques, afin que les résultats soient comparables et que l'expérience acquise dans un cas, au point de vue technique, soit applicable au cas suivant.

II

Résultats.

J'admets que lorsqu'une artère se divise, chacune des branches filles est plus petite que la branche mère; que les branches collatérales se détachent du tronc à angle aigu, dans le sens de la circulation du sang; que les branches terminales se séparent à angle aigu suivant la même direction. On juge du calibre d'un vaisseau, c'est-à-dire de sa surface de section, par son diamètre. Mais il ne faut pas oublier ce principe de géométrie élémentaire, que les calibres sont proportionnels au carré des diamètres. Si une artère se bifurque en deux branches égales et si la somme des calibres des deux branches filles est *seulement égale* au calibre de la branche mère, on doit s'attendre à trouver le diamètre d de chacune d'elles égal non à la moitié, mais à $7/10$ environ du diamètre D du tronc commun ($d = \frac{D}{\sqrt{2}}$). Cela veut dire que le diamètre des branches filles n'est guère inférieur à celui de la branche mère, étant donné en outre que le système artériel s'évase en tronc de cône, de son origine aux capillaires.

J'admets également que lorsqu'un tronc anastomotique est plus large à un de ses bouts qu'à l'autre, il reçoit plus de sang par l'extrémité large que par l'extrémité étroite. Ce dernier postulat n'est pas rigoureusement exact, car le débit est aussi en rapport avec la pression. Mais en vertu des lois de l'hydraulique, il est sensiblement applicable à l'anastomose entre le système de l'utérine et de la spermatique interne. L'anastomose se trouve à peu près à égale distance de l'origine de la spermatique à l'aorte, par la voie de la spermatique ou par celle de l'aorte, l'iliaque primitive, l'hypogastrique et l'utérine.

FORME ET TRAJET DE L'UTÉRINE.

L'utérine du fœtus (fig. B, Pl. XV) de l'enfant (fig. C, Pl. XV)

et de la femme nullipare (Pl. XI) est dépourvue de flexuosités. Après avoir cheminé le long de la paroi pelvienne, puis s'être rapprochée de l'utérus au niveau de l'union du col et du corps, elle se redresse pour monter le long du bord utérin, jusqu'au voisinage de la corne. Elle donne là deux branches terminales : une branche ou un bouquet de branches pour le fond de l'utérus et une branche tubo-ovarienne.

Chez la femme pare, au contraire, l'utérine est excessivement flexueuse dans sa portion ascendante latéro-utérine, depuis l'union du col et du corps jusqu'à la corne (v. Pl. IX, X, XII, XIII). Il semble que ce segment d'artère subisse une élongation, qui dépasse les limites de son élasticité, quand l'utérus se développe au cours de la gestation, et que le retrait ultérieur du muscle utérin, parfaitement élastique, soit plus considérable que le retrait du tronc vasculaire.

Il est vraisemblable d'admettre que le segment latéro-utérin du vaisseau est dépourvu de sinuosités chez la primipare en état de gestation. Ce n'est qu'une hypothèse de ma part, puisque je n'ai pas examiné d'utérus de ce genre. Mais on sera néanmoins frappé du peu de flexuosité présenté par les utérines de la primipare, morte vingt-sept heures après l'accouchement, représentées Pl. VI. Bien que l'utérus ait subi, lors de l'expulsion d'un enfant de huit mois, une réduction considérable, l'utérine du côté droit est presque rectiligne; celle du côté gauche n'est que faiblement flexueuse. Comparez ces utérines à celles de la femme vierge représentées (Pl. XI) et à celles des femmes paires (Pl. IX, X, XII, XIII).

BRANCHES FOURNIES PAR L'UTÉRINE A L'UTÉRUS.

Au point de vue de la distribution artérielle, la division de l'utérus en col, corps et fond est absolument légitime.

Les *artères du col* sont émises par le tronc de l'utérine à distance de l'utérus. Le segment utérin qui longe le bord de l'utérus ne représente qu'une partie de l'artère utérine, déjà allégée d'une notable quantité de sang. Elles sont longues et volumineuses et donnant à la fois au col et au vagin, elles méritent le nom de *cervico-vaginales*. Leur nombre est toujours restreint (une ou deux). Mais elles se décomposent vite en un certain nombre de branches peu ou pas flexueuses qui pénètrent dans le col, au niveau de l'insertion

du vagin sur l'utérus. Elles retombent de là dans le col, se divisant et se subdivisant de haut en bas d'une manière tout à fait typique (Pl. I).

Entre les artères du col et les artères du corps, il y a comme une zone transversale exsangue, là précisément où certains auteurs se plaisent à décrire une artère circulaire, dont ils attribuent le parrainage à Hugnier (Pl. IX et XI).

Il est facile de constater que les artères de droite et les artères de gauche conservent une certaine indépendance. On conçoit donc que l'hémisection sagittale du col utérin donne peu de sang. De plus, chaque groupe cervico-vaginal droit et gauche se subdivise avant d'atteindre l'utérus en branches antérieures et branches postérieures, séparées par un espace angulaire. L'hémisection transversale du col utérin passe entre les branches antérieures et les branches postérieures des cervico-vaginales droites et gauches. Elle ne provoque qu'une faible hémorragie, car elle n'ouvre pas de gros vaisseaux.

Ces détails se voyaient merveilleusement sur la pièce représentée (Pl. IX) après l'amputation du vagin, qui, conservé en partie sur cette figure, nuit à la netteté. On les voyait bien aussi sur les photographies d'un certain nombre de coupes que des difficultés matérielles de reproduction m'empêchent malheureusement de présenter ici.

Les *artères du corps*, dont le nombre est peu considérable, partent du segment utérin, compris entre l'union du col et du corps et la corne utérine. Elles se caractérisent, à tous les âges, par une disposition hélicine des branches de division et de subdivision.

Les artères *hélicines* se partagent en un groupe antérieur et un groupe postérieur. Elles cheminent parallèlement les unes aux autres en se dirigeant vers la ligne médiane et le pôle supérieur de l'utérus (chez la femme pare). Elles pénètrent immédiatement dans le tissu utérin et sont d'abord plus près de la face péritonéale que de la muqueuse. Mais elles plongent vers la muqueuse à mesure qu'elles se rapprochent de la ligne médiane, de sorte que les artères antérieures et postérieures du même côté forment une sorte de pince vasculaire, comme si elles avaient à entourer un tube correspondant à leur côté (Pl. XV). Ne semblent-elles pas dessiner ainsi chacun des canaux de Müller, dont la fusion sur la ligne médiane produit l'utérus de la femme?

Les artères hélicines émettent des branches, principalement du côté de la cavité utérine. Les branches naissent successivement ; elles se dirigent vers la ligne médiane en décrivant un arc, de la surface de l'utérus à la muqueuse. Les arcs s'opposent par leur convexité avec ceux des artères semblables qui proviennent du côté opposé, comme pour marquer l'indépendance primitive du système droit et du système gauche. Les branches arquées se divisent et se subdivisent en rameaux de plus en plus ténus qui vont droit à la muqueuse et cessent d'être flexueux.

Les artères antérieures venues de droite et de gauche, de même que les artères postérieures venues de droite et de gauche, ont donc, dans le plan horizontal, une disposition qui n'est pas sans quelque ressemblance avec celle que présentent dans le plan vertico-transversal, les artères du col de droite et de gauche.

Leur ensemble dessine dans l'épaisseur du tissu utérin une sorte de ∞ , couché transversalement, dont les boucles ont une indépendance relative. En examinant les coupes aussi bien que les vues des faces, on est frappé de cette indépendance des artères des deux côtés du corps, qui fait de la ligne médiane une sorte de zone exsangue.

Les gros vaisseaux, créant une anastomose notable entre les deux systèmes de droite et de gauche, sont rares au niveau du corps. Quand ils existent, on les trouve dans la couche superficielle de l'utérus, c'est-à-dire dans la zone extérieure aux pinces vasculaires. Ils sont généralement émis par les artères hélicines, au moment où elles pénètrent dans le tissu utérin. Les fins vaisseaux de la zone extérieure aux pinces vasculaires, ont une disposition *transversale* qui tranche nettement avec la direction *radiale* des vaisseaux émis par le bord des pinces qui regarde la muqueuse. On s'explique donc que l'hémisection sagittale du corps utérin donne peu de sang, comme celle du col.

Les branches de premier ordre ou de second ordre, fournies par le tronc utérin le long du bord de l'utérus, s'anastomosent assez fréquemment par inosculature. Il existe par conséquent, le long de l'utérus, en dedans du tronc de l'artère utérine, *légèrement distant du bord*, un système anastomotique tortueux, *au contact immédiat du tissu utérin*, ou même logé par places dans ce tissu. Telles sont sans doute les anastomoses longitudinales décrites par Hyrtl.

Je prie le lecteur de retenir leur existence dont on voit un bel exemple dans les Pl. XII et XIII et leur situation pour comprendre les anomalies du type vasculaire de l'utérus.

Les *artères du fond de l'utérus* présentent une disposition remarquable, dont l'interprétation inexacte a fait décrire deux types vasculaires pour cet organe; l'un, dans lequel toute la matrice reçoit des utérines; l'autre, où le fond est vascularisé par la spermatique interne, nommée, en raison de cette extension supposée, utéro-ovarienne ou utérine aortique.

L'artère du fond de l'utérus — unique, mais alors tôt divisée en un bouquet de branches; ou formée d'un groupe de branches partant isolément et très près l'une de l'autre du tronc utérin — a pour caractère de naître à distance de l'utérus, alors que l'artère utérine s'est déjà recourbée pour se diriger sous les annexes. On suivra l'éloignement progressif de l'origine de ce tronc en examinant successivement les Pl. X, IX, XIII, XII. L'artère du fond de l'utérus doit donc rétrogarder pour atteindre l'organe. Aussi, bien que l'angle de bifurcation de l'utérine (en artère du fond et en tubo-ovarienne) soit aigu, ses branches peuvent s'écarter très vite. A première vue on serait peut-être tenté de croire que le tronc spermatique interne se divise à ce niveau en deux branches, une pour le fond, l'autre anastomotique avec le tronc utérin. La pièce Pl. XIII, côté droit, pourrait notamment donner cette illusion. A un examen superficiel on s'imaginerait peut-être aussi qu'il en est de même du côté droit de la pièce Pl. XII. Mais l'angle de bifurcation de l'utérine est resté plus nettement aigu, ce qui ne permet pas de persister dans l'erreur.

Lorsque l'utérus s'accroît pendant la gestation, il s'élargit dans le sens transversal au niveau des cornes, en même temps que le fond se soulève. L'artère du fond se trouve peu à peu relevée, et le bord de l'utérus se rapproche de son origine. Elle cesse d'être rétrograde pour devenir ascendante. On voit manifestement alors qu'elle est branche de l'utérine (Pl. XIV). En raison de sa disposition habituelle, il serait bon de désigner cette artère sous le nom d'*artère rétrograde du fond*.

L'artère rétrograde, non flexueuse ou très peu flexueuse dans le trajet qui la ramène à l'utérus, se divise en trois ou quatre branches, elles-mêmes subdivisées, qui se portent, comme celles du corps,

vers la ligne médiane en s'élevant vers le pôle supérieur de l'utérus, chez la femme pare.

C'est dans son territoire que l'on trouve de préférence les grosses anastomoses transversales et superficielles, entre les deux systèmes droit et gauche. Il n'y a que de maigres anastomoses antéro-postérieures entre les branches antérieures et les postérieures, au niveau du fond, de sorte que la ligne transversale qui joint les deux cornes utérines représente aussi une zone exsangue.

De l'une des branches de l'artère rétrograde du fond part l'artériole flexueuse qui se distribue au segment juxta-utérin de la trompe.

La branche de division la plus basse de l'artère du fond s'anastomose fréquemment avec le système anastomotique longitudinal du corps de l'utérus. Souvent cette anastomose se fait avec une artère du corps, née beaucoup plus bas. Certains anatomistes, qui croient à tort, à mon sens, que la spermatique interne donne au fond de l'utérus, ont pris cette anastomose (qui peut être volumineuse) pour le tronc de l'utérine et ont décrit le tronc de l'utérine elle-même, situé à *distance de l'utérus et non à son contact immédiat*, comme une anastomose jetée entre le système de la spermatique et de l'utérine. Cette manière de voir explique aussi que des chirurgiens aient déclaré avoir trouvé une grosse artère anastomotique dans le ligament large, donnant du sang après ligature de l'utérine. Cela n'a rien d'étonnant puisque le système de la tubo-ovarienne aortique s'anastomose avec celui de l'utérine. En considérant la Pl. XII on conçoit très bien que la ligature de l'artère rétrograde du fond, prise pour la spermatique, aussi bien que celle de l'utérine, ne saurait nullement empêcher le reflux du sang de la spermatique dans cette prétendue anastomose.

FIN DE L'UTÉRINE.

L'utérine se bifurque d'habitude à quelque distance de l'utérus en *artère du fond* et *artère tubo-ovarienne*. L'examen des figures montre que cette division peut se faire au niveau même du pôle interne de l'ovaire (Pl. XII).

La *branche tubo-ovarienne* se partage elle-même très rapidement. La division *tubaire*, quelquefois subdivisée, donne à toute la partie moyenne de la trompe (Pl. IX et XII). Non flexueuse, elle suit le bord adhérent à l'aileron. Il s'en détache presque à angle droit

des branches flexueuses pour les deux faces de la trompe. Elles forment un réseau, anastomosé du côté utérin avec la branche tubaire fournie par l'artère du fond, — du côté ampullaire avec la branche tubaire de la spermatique.

La division *ovarienne-anastomotique* fournit une branche ovarienne, qui se subdivise de suite en un grand nombre de branches hélicines destinées à la moitié interne de l'ovaire au moins. La plus externe de ces branches s'anastomose avec la plus interne des ovariennes de la spermatique, formant ainsi une petite arcade sous-ovarienne dont semblent partir toutes les artères de l'ovaire. Mais, celles-ci conservent leur direction originelle qui montre bien d'où elles proviennent, les médianes de l'utérine, les latérales de la spermatique.

Enfin, l'ovarienne anastomotique, encore grosse après émission des branches ovariennes, s'abouche par inosculatation avec une branche analogue de la spermatique, sous l'ovaire (Pl. IX). Il est impossible de fixer le point précis d'anastomose, qui ne s'accuse pas toujours par une diminution de calibre bien nette.

SPERMATIQUE INTERNE OU TUBO-OVARIENNE AORTIQUE.

La spermatique interne, d'abord rectiligne, commence à décrire des flexuosités en approchant du bassin. Ces flexuosités s'observent à tous les âges (fig. A et B, Pl. XIV; Pl. XVI).

Près du pôle externe de l'ovaire, elle donne toujours une *branche tubaire* qui se distribue surtout au pavillon dont les franges se desinent par des sinuosités extrêmement élégantes. Elle s'anastomose avec la tubaire de l'utérine. La tubaire spermatique émet également deux ou trois branches ovariennes, à distance assez grande de l'ovaire. Rectilignes comme la tubaire, elles ne deviennent hélicines qu'au voisinage du pôle externe de l'ovaire. Ce sont des *ovariennes longues*, par opposition aux ovariennes courtes de l'utérine et de l'ovarienne anastomotique de la spermatique (Pl. IX et XIV).

Puis l'artère, déjà affaiblie, constitue un *tronc ovarien-anastomotique*, qui donne nettement les artères hélicines de la partie externe de l'ovaire et s'anastomose par sa division anastomotique avec celle de l'utérine.

Il me semble évident, de par son calibre et sa direction, que la spermatique interne ne va pas plus loin. Cependant, on lit dans les

traités d'accouchement et dans Hyrtl lui-même que la spermatique s'accroît au moment de la grossesse, de sorte que l'utérus recevrait alors son sang par deux voies.

Dans mon premier mémoire, j'avais émis l'hypothèse que l'accroissement de la spermatique était illusoire, qu'il s'agissait d'une dilatation rétrograde, du fait de l'utérine. Une pièce que je dois à l'obligeance de M. Porak, semble démontrer le bien fondé de cette supposition. Il s'agit de l'utérus d'une primipare morte vingt-sept heures après l'accouchement, injecté par les utérines et par les spermatiques à l'origine (Pl. XIV). On voit que le calibre des spermatiques à la naissance n'est nullement en rapport avec celui qu'elles possèdent dans le cordon vasculaire des annexes. Si l'on avait examiné les spermatiques seulement à ce niveau on aurait été frappé de leur grand diamètre et l'on aurait affirmé une fois de plus l'accroissement des spermatiques pendant la grossesse. Mais on aurait ignoré le fait principal, car les artères s'effilent progressivement de leur terminaison à leur origine.

TYPE VASculaire DE L'UTÉRUS.

Dans mon premier travail, j'avais cru pouvoir décrire deux types vasculaires pour l'utérus, l'un commun (fig. 3), dans lequel l'artère utérine se distribuait à l'utérus tout entier, et dépassait ses limites, notamment du côté des annexes; l'autre, que je considérais comme rare, ne l'ayant observé personnellement qu'une fois, dans lequel les artères du fond de l'utérus provenaient de la spermatique interne. Aujourd'hui, instruit par un plus grand nombre de faits, je crois qu'il ne faut décrire qu'un type vasculaire et que ce que j'appelais type rare doit être considéré comme une anomalie, mais anomalie explicable par le type et en dérivant.

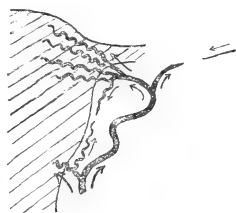

Fig. 3. — *Type vasculaire normal de l'utérus (schéma).* — L'utérine s'éloigne du bord de l'utérus dans la dernière partie de son trajet ascendant, et se termine par deux branches divergentes : l'artère rétrograde du fond et la tubo-ovarienne utérine. L'artère rétrograde du fond s'anastomose par une de ses branches avec une artère du corps, et cela au contact même du tissu utérin. L'artère tubo-ovarienne s'anastomose avec la tubo-ovarienne et la spermatique, à distance de l'utérus. Les flèches indiquent le sens de la circulation.

Supposez en effet que le segment utérin, compris entre la der-

nière branche du corps et l'artère rétrograde du fond, présente un faible développement, supposez même qu'il s'atrophie entièrement (fig. 4), le système du fond de l'utérus pourra encore recevoir du

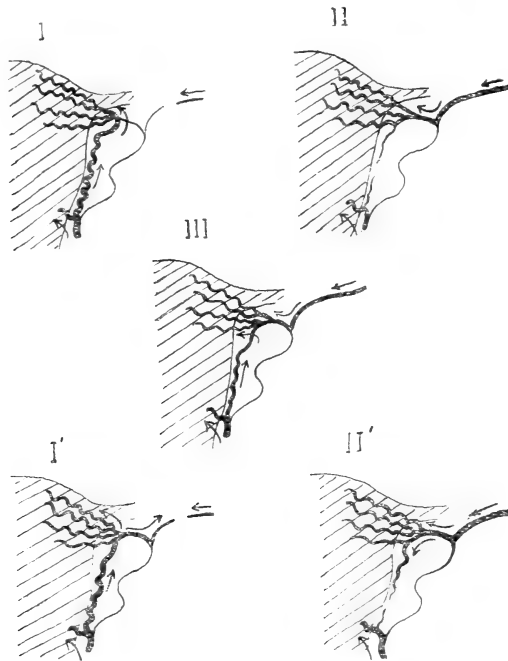


Fig. 4. — Dérivés du type normal.

- I. L'utérine s'est épuisée après avoir fourni les artères du corps. Elle se termine néanmoins comme dans la normale. L'anastomose juxta-utérine entre les artères du corps et l'une des branches de l'artère rétrograde du fond a pris un développement compensateur. Le sang pénètre dans le système de la rétrograde par l'intermédiaire de cette anastomose. Il vient encore de l'utérine, mais chemine à contresens dans la branche anastomotique de la rétrograde et dans les premières divisions du tronc jusqu'au niveau de l'embouchure de la première de ses divisions. — I'. Exagération possible de ce type. — Le sang venu de l'utérine par les anastomoses juxta-utérines circule dans l'artère rétrograde du fond jusqu'à son origine et prend la voie de la tubo-ovarienne utérine.
- II. L'utérine s'épuise dans le corps. L'anastomose juxta-utérine entre les artères du corps et la rétrograde du fond est insuffisante. La spermatique interne prend un développement compensateur et envoie son sang à contresens dans la tubo-ovarienne utérine jusqu'au niveau de la bifurcation terminale de l'utérine vraie, où il pénètre en sens normal dans l'artère rétrograde et ses divisions. — II'. Exagération possible de ce type. — Le sang venu par la voie de la spermatique s'engage à contresens dans la fin de l'utérine vraie et dépasse le territoire de la rétrograde du fond en pénétrant dans l'anastomose juxta-utérine entre le système de cette artère et des artères du corps.
- III. Type mixte dans lequel le système de la rétrograde du fond reçoit à la fois de la spermatique par la voie de la tubo-ovarienne utérine et de l'utérine par les anastomoses juxta-utérines entre les artères du corps et la rétrograde. On peut imaginer en dehors de ces types simples un certain nombre de combinaisons plus complexes.

sang par l'intermédiaire de deux voies : la voie des anastomoses longitudinales du bord de l'utérus qui communique avec une des

artères du fond (fig. 4 : I, I', III); ou bien la voie de la *spermatique interne et de la tubo-ovarienne utérine* qui communique avec le tronc des artères du fond (fig. 4 : II, II', III).

Le premier cas est réalisé à l'état d'ébanche sur la pièce figurée, Pl. XIII (qui n'est pas une radiographie), le second était celui de la pièce 9 de mon premier travail. Dans l'un et l'autre cas on doit trouver une branche artérielle fine ou grosse, étendue de la dernière branche du corps, à l'origine de l'artère du fond, à distance de l'utérus. Cette branche représente la fin de l'utérine, quelque atrophiée qu'elle puisse être. Il ne faudrait pas prendre pour l'utérine le tronc anastomotique latéro-utérin, quelque volumineux qu'il soit. Il est au contact de l'utérus, enfoui parfois dans le tissu utérin.

Imbu de ces idées, j'ai examiné à nouveau la pièce représentée figure 9 dans mon premier mémoire, et je me suis assuré que la branche indiquée comme salpingienne, s'anastomosait en outre avec la branche que l'on voit descendre de la spermatique, avant son épanouissement en branches pour le fond de l'utérus. L'ensemble représente le segment utérin intermédiaire à la dernière branche du corps et à la branche du fond, donnant encore une tubaire, mais considérablement atrophié. Il ne s'agit donc pas d'un type radicalement différent du type normal, comme on pourrait le croire : ce n'en est qu'une modalité, vicieuse il est vrai. Elle se réalisera d'autant plus aisément que l'artère rétrograde naîtra plus loin de l'utérus, car l'angle qui la sépare de la tubo-ovarienne aura tendance à s'effacer, et l'artère du fond s'orientera dans l'axe de la branche *anastomotique*.

En un mot, je pense que lorsque le système anastomotique longitudinal juxta et intra-utérin est très développé, le bouquet du fond de l'utérus (surtout s'il naît près de l'utérus) peut recevoir du sang par son intermédiaire et le segment utérin compris entre la dernière artère du corps et l'artère du fond s'atrophie, mais il existe. Je pense aussi que l'insuffisance portant sur l'utérine et la voie anastomotique longitudinale, l'artère du fond peut recevoir le sang par la voie de la spermatique qui prend un développement complémentaire de l'utérine. L'architecture du système reste la même, mais certains éléments sont réduits, d'autres hypertrophiés.

Pour rendre évidente cette conception je prie le lecteur de vouloir bien examiner successivement la Pl. X, côté gauche, puis côté droit; la Pl. IX, côté gauche, puis côté droit, la Pl. XII, côté gauche;

la Pl. XIII, côté droit, et de se reporter enfin à la figure 9 de mon premier mémoire.

Branches extra-génitales de l'utérine.

Branches vésicales. — Ces branches naissent généralement de l'utérine, très près de son origine, en sorte que si l'injection n'est pas pratiquée à l'origine même, elles passent inaperçues. La figure B, Pl. XVI, reproduction de l'utérus d'un nouveau-né, en montre un beau type. J'en ai vu de très belles aussi chez l'adulte, témoin la Pl. XII.

Branches urétérales. — Le tronc de l'utérine ou une de ses branches fournit des branches urétérales, au moment où l'artère surcroise l'uretère entre le bord de l'utérus et la paroi pelvienne. La figure C, Pl. XVI, montre un beau type de ces branches. Dès qu'elles ont atteint l'uretère, elles se bifurquent en L, mais ne s'épuisent pas toujours immédiatement. La branche verticale du L se continue transversalement sur l'uretère et se divise à nouveau en T.

*
* *

Je n'ai rien à ajouter à ce que j'avais dit à propos de l'*artère du ligament rond*. Sa faiblesse sur l'utérus puerpéral (Pl. XIV) m'auto-
rise à douter encore qu'elle puisse donner du sang à l'utérus.

Explication des planches.

Je dois prévenir le lecteur que les procédés actuels de simili-gravure ne permettent pas de rendre avec netteté les radiographies un peu délicates. Les planches dont voici l'explication, malgré les soins que M. Alcan a fait apporter à leur exécution, ne donnent donc qu'une idée très imparfaite des épreuves positives et surtout des clichés qu'elles représentent. Il ne faut par conséquent juger des résultats de la méthode qu'au vu des épreuves directes, qui restent malheureusement, jusqu'à perfectionnement des moyens de reproduction des pièces de musée. Cela n'enlève rien à leur valeur démonstrative, bien entendu.

Les pièces n'étant pas bonnes dans tous leurs détails, ne considérez dans chacune d'elles que les points signalés qu'elles sont destinées à montrer et faites abstraction des défauts inévitables dans les préparations de ce genre.

PLANCHE IX. — Utérus de femme adulte pare. — Disposition typique des utérines.

Injection de la pièce isolée à l'onguent mercuriel double du Codex surchargé de mercure par les utérines, et les spermaticques internes prises au niveau du cordon vasculaire des annexes. La vessie et le rectum ont été détachés; le vagin coupé au-dessous du col. La

pièce épinglée, sur une planche de 1 centimètre d'épaisseur environ, a été radiographiée au travers de ce support et de telle façon que le lecteur doit considérer l'utérus comme vu d'avant.

Radiographie de M. de Bourgade (septembre 1898). Ampoule de Crookes à 60 centimètres de l'objet. 8 ampères, 32 volts; plaque Lumière, pose 45 secondes.

Les annexes du côté gauche n'ont pas été conservées dans la simili-gravure, leur injection étant mal réussie.

Reconnaissez d'abord la silhouette de l'utérus, encadré de chaque côté par les artères utérines. On distingue le col et le corps séparés par une zone transversale relativement peu vasculaire. Les masses noirâtres qu'on remarque au niveau du fond de l'utérus correspondent à trois fibromes pédiculés sous-péritonéaux : l'un, assez volumineux, fixé sur la paroi antérieure, près du fond, légèrement à droite; un second, plus petit, implanté sur la face antérieure, à droite près de la corne utérine; un troisième, gros comme un petit pois, attaché en arrière au niveau du fond. La silhouette de ce dernier se confond avec le pédicule du gros fibrome.

On distingue également la silhouette de la trompe droite fixée par deux épingles. Au-dessous d'elle, à peu près au niveau de son milieu est une tache arrondie qui répond à l'ovaire relevé; plus bas, et à droite, la trace du cordon vasculaire tubo-ovarien où se dessine l'artère spermatique interne.

CÔTÉ DROIT. — L'artère utérine, arrivée près de l'utérus, remonte le long de son bord et à distance en décrivant plusieurs méandres (il s'agit d'une femme pare). Vers la corne utérine elle se divise en deux branches terminales :

1^{re} Une artère rétrograde pour le fond de l'utérus. Cette artère assez volumineuse se détache du tronc déjà recourbé au-dessous de la trompe, à distance du bord de l'utérus. Elle doit rétrograder pour atteindre celui-ci. Elle se divise en un bouquet de branches hélicines, ascendantes, pour le fond de l'utérus.

2^e Une artère tubo-ovarienne, laquelle émet presque à sa naissance une branche rétrograde pour le fond de l'utérus, cette branche atteint l'utérus au-dessous de l'artère rétrograde principale.

Puis, la tubo-ovarienne utérine se décompose en :

α. branche sous-ovarienne, ovarienne anastomotique d'où partent plus de la moitié des rameaux flexueux de l'ovaire. Diminuée après l'émission de ces rameaux, elle s'anastomose par inosculatation avec une branche analogue de la spermatique interne;

β. branche tubaire, qui se dédouble. La première subdivision se distribue au segment interne de la trompe, en dehors de la portion juxta-utérine, qui est sous la dépendance de l'artère rétrograde du fond. Quand elle est épuisée, la seconde subdivision, de longueur plus grande, vient à la rescousse et vascularise le segment externe de la trompe presque jusqu'au pavillon. Elle forme un réseau qui s'anastomose avec celui de la branche tubaire de la spermatique interne.

La petite artère comprise dans le ligament large, entre le tronc de l'utérine et de la spermatique interne, est l'artère du ligament rond. Elle se jette dans, ou communique avec la tubaire utérine.

L'artère spermatique interne, peu volumineuse, se divise à quelque distance des annexes et donne :

α. une branche sous-ovarienne, ovarienne anastomotique, qui s'anastomose avec la branche analogue de l'utérine. Cette artère est surcroisée, à angle droit, par la bifurcation externe de la tubaire utérine, et semble interrompue en un point. C'est un accident de préparation dont il ne faut pas tenir compte. Elle émet près de son origine des rameaux ovariens assez longs qui se portent vers le pôle externe de l'ovaire.

β. une branche tubaire, qui suit la frange tubo-ovarienne, donne deux ou trois branches ovariennes longues pour le pôle externe de l'ovaire, se distribue au pavillon et anastomose son réseau avec celui de la tubaire utérine. La spermatique interne est donc tubo-ovarienne (tubo-ovarienne externe ou aortique) et rien de plus.

CÔTÉ GAUCHE. — L'artère utérine est moins flexueuse que celle du côté opposé, plus éloignée du bord de l'utérus. Elle ne donne que trois branches pour le corps, assez grosses, nées loin de l'utérus, subdivisées et hélicines à son contact. La terminaison en artère rétrograde du fond, née très loin de l'utérus, et tubo-ovarienne est nette. A la partie inférieure de la figure, les divisions cervico-vaginales de l'utérine sont rendues un peu confuses par l'intrication avec celles d'une artère vaginale que j'ai eu le tort d'injecter isolément, ce qui nuit à la pureté du dessin.

Chacune des utérines émet avant toute autre branche utérine des artères cervico-vaginales longues. Les plus nettes se voient du côté gauche.

Les artères du corps et les artères du col constituent deux groupes d'aspect fort différent, séparés par une zone exsangue. La forme et la situation du col s'accusent par ses artères, non flexueuses, très divisées, retombant pour ainsi dire dans le col. Les artères du corps,

peu nombreuses, donnent des rameaux, parallèles et ascendants qui se caractérisent au contraire par extrême flexuosité, dès qu'ils touchent au tissu utérin. Remarquez l'absence à peu près complète d'anastomoses transversales importantes sur la ligne médiane, aussi bien du col que du corps.

En dépit de l'existence de fibromes, cette pièce présente donc au plus degré le type vasculaire normal de l'utérus.

PLANCHE X. — Utérus de femme adulte père.

Injection de la pièce isolée, au *mercure liquide*, par les *utérines* et la *spermatique interne droite*, prise au niveau du cordon vasculaire des annexes. Le système de la spermatique interne gauche ayant semblé rempli par l'injection poussée par l'utérine gauche, une ligature a été placée sur le cordon vasculaire gauche.

Après ablation du rectum et de la vessie, la pièce a été déposée sur la plaque sensible recouverte de papier noir, et directement étalée sur elle. L'utérus doit être considéré comme vu d'avant.

Radiographie de l'auteur (septembre 1898). Ampoule de Crookes à 60 centimètres de l'objet, 6 ampères, 32 volts, plaque Lumière extra-rapide, pose 50 secondes.

Reconnaissez l'*utérus* et les *ovaires* de chaque côté. Le réseau des *trompes* n'étant pas injecté, celles-ci n'ont pas été conservées au delà des ovaires sur la simili-gravure.

Cette pièce donne une bonne idée des résultats fournis par les injections mercurielles. Les vaisseaux sont mal pénétrés, certainement déformés et distendus en quelques points. Plusieurs petits vaisseaux se sont partiellement vidés de mercure et ne se dessinent que par un pointillé. Mais ces inconvénients du mercure sont compensés par une parfaite netteté des vaisseaux injectés, très commode pour l'étude des troncs et de leurs grosses divisions.

Le segment latéro-utérin de l'utérine présente de belles flexuosités. On voit mal les artères du col que l'injection a peu pénétré.

Du côté droit, l'utérine se divise nettement en *tubo-ovarienne* et *artère du fond*. L'*ovarienne anastomotique* est certainement distendue; elle est plus grosse que les deux artères (utérine et spermatique) qui s'abouchent à ses extrémités.

Au niveau de la division de la tubo-ovarienne en tubaire et en ovariienne anastomotique, se jette l'*artère du ligament rond*, sinueuse, mais incomplètement injectée.

Du côté gauche, la terminaison de l'utérine n'est pas moins typique. L'artère se bifurque en *artère du fond* d'où part la *tubaire* proprement dite et *ovarienne anastomotique*.

Remarquez la pauvreté vasculaire de l'utérus sur la ligne médiane.

PLANCHE XI. — Utérus de femme jeune et vierge.
Branches cervico-vaginales longues.

Injection de la pièce isolée, à froid par les *utérines* et la *spermatique interne du côté droit*. *Onguent mercuriel double du Codex surchargé de mercure* injecté à l'état pâteux.

Ablation du rectum et de la vessie, section du vagin au-dessous du col. La pièce étalée a été fixée par un séjour de vingt-quatre heures dans une solution aqueuse de formaline à 10 p. 100, puis déposée directement sur la plaque sensible recouverte de papier noir. L'utérus doit être considéré comme vu d'avant.

Radiographie de l'auteur (septembre 1898). Ampoule de Crookes à 60 centimètres de l'objet. 6 Ampères, 32 volts. Plaque Lumière extra-rapide, pose 50 secondes.

Les annexes du côté gauche, dont l'injection était mal réussie, n'ont pas été conservées dans la simili-gravure.

Reconnaissez la silhouette de l'utérus, de la trompe, de l'ovaire, du cordon vasculaire tubo-ovarien du côté droit, etc.

Chez cette nullipare, les *utérines* sont peu flexueuses, les branches du corps presque directement transversales. Il existe de chaque côté de magnifiques branches *cervico-vaginales* longues. Du côté droit, la cervico-vaginale semble indépendante de l'utérine. Cette apparence résulte d'un accident de préparation. Une pince ayant été jetée sur les vaisseaux en masse après l'injection, le segment artériel situé au-dessus de la pince a été vidé et ne s'accuse plus par un trait noir comme il le devrait. La dissection ultérieure de la pièce a montré que la cervico-vaginale provenait bien de l'utérine. Mais pour conserver à la photographie son caractère de sincérité je n'ai pas voulu y faire de retouches. On conçoit, au vu de cette pièce, que la ligature du tronc utérin près de l'utérus risque de ne réaliser qu'une hémostase très incomplète de l'utérine.

L'*utérine droite* arrivée près de l'angle de la matrice se termine normalement. Elle se divise à angle aigu en *artère rétrograde du fond* et *tubo-ovarienne*. La *tubo-ovarienne* se

décompose immédiatement en une *tubaire* peu nette et une *ovarienne anastomotique*, anastomosées l'une et l'autre avec les branches analogues de la spermatique interne.

La *spermatique interne droite* émet :

1° Une branche *tubaire* (pavillon et ovariennne longue pour le pôle externe de l'ovaire);

2° Une seconde branche *tubo* (ampoule) *ovariennne*;

3° Une *anastomotique*.

Cette pièce montre bien les cervico-vaginales longues et le peu de flexuosité du segment latéro-utérin du tronc artériel chez la femme impare.

PLANCHE XII. — Utérus de jeune femme pare. — Branches vésicales de l'utérine, artère rétrograde du fond de l'utérus.

Injection à l'onguent mercuriel double du Codex faiblement surchargé de mercure. Le sujet était un peu putréfié.

Injection des artères des ligaments ronds par les épigastriques (directement) sur le sujet entier, l'abdomen avait été ouvert et rempli d'eau tiède. Puis la vessie, le rectum, l'utérus et les annexes ont été extirpés en masse du bassin; les cordons vasculaires tubo-ovariens coupés au-dessus du détroit supérieur. La pièce plongée dans un bain d'eau tiède, les *utérines* ont été injectées *directement* à l'origine au moyen d'une aiguille cylindrique introduite dans le vaisseau et serrée entre le pouce et l'index. Les spermatiques internes se sont bien remplies de l'injection poussée par les utérines, de sorte qu'il a été inutile de les injecter isolément.

Ablation du rectum, conservation du vagin et de la vessie. La pièce a été étalée directement sur la plaque sensible, recouverte de papier noir, et la vessie rabattue sur le vagin, de sorte que vous avez sous les yeux sa face postéro-supérieure.

Radiographie de l'auteur (janvier 1899). Ampoule de Crookes à 1 mètre de l'objet. 8 ampères, 32 volts. Plaque Lumière radiographique, pose 2 minutes.

La planche est une reproduction directe du négatif. L'utérus doit être considéré comme vu d'avant.

J'ai tenu à faire représenter cette pièce malgré les difficultés de sa reproduction et son imperfection (provenant de ce que l'onguent mercuriel double faiblement surchargé de mercure n'arrête pas suffisamment les rayons de Röntgen), car elle montre plusieurs détails intéressants. Le lecteur est donc prié de ne considérer que les points signalés.

Cette pièce, après durcissement dans la solution de formaline à 10 p. 100, m'a fourni des coupes très démonstratives. Malheureusement, les clichés sont gris, à cause de l'insuffisante opacité de l'onguent injecté, et ne peuvent permettre une reproduction suffisamment nette en simili-gravure.

Reconnaissez les silhouettes de l'utérus, des trompes, des ovaires (l'ovaire droit est relevé, l'ovaire gauche rabattu), des cordons vasculaires tubo-ovariens, des ligaments ronds et de la vessie rabattue en bas et en avant sur le vagin.

L'artère utérine droite donne à distance de l'utérus, dans la première partie, non sinueuse de son trajet deux longues branches vésicales; au voisinage du col, une branche cervico-vaginale. Puis elle remonte le long du corps en décrivant des sinuosités. Parvenue au milieu du corps, elle fournit sa dernière branche pour le corps et s'éloigne immédiatement de l'utérus pour aller finir sous le pôle externe de l'ovaire, à grande distance de l'origine de la dernière artère du corps.

La bifurcation se fait à angle aigu.

L'artère du fond de l'utérus s'écarte aussitôt de la division tubo-ovariennne et rétrograde vers la corne utérine, par le plus court chemin, sans flexuosités. Elle s'épanouit en un bouquet de branches hélicines pour l'angle et le fond de l'utérus. La plus basse s'anastomose le long du bord utérin et à son contact avec la dernière artère du corps utérin née du tronc juxta-utérin. Ce serait une erreur que de prendre cette anastomose pour la continuation du tronc de l'artère utérine.

De l'artère rétrograde du fond de l'utérus partent des branches ovariennes (internes) et un rameau pour le segment juxta-utérin de la trompe.

L'artère tubo-ovariennne, fin de l'utérine, se décompose en une branche ovariennne anastomotique avec la spermatique interne, grosse, et une branche tubaire volumineuse qui part à angle aigu de l'ovariennne anastomotique au niveau de l'origine de la branche ascendante de sa première sinuosité. Cette artère est cachée en partie par l'ovaire. Mais elle se voit très bien sur le cliché et les épreuves positives vigoureuses. Elle se distribue à toute la partie moyenne de la trompe, s'anastomose à ses deux bouts : avec la tubaire née de l'artère rétrograde du fond, avec la tubaire spermatique.

On voit mal sur la planche, mais très bien sur le cliché, que l'anastomose proprement

dite entre la spermatique et l'utérine située au-dessous du pôle externe de l'ovaire est peu volumineuse.

La *spermatique interne droite*, grosse, se divise au-dessous du pôle externe de l'ovaire en *anastomotique* et *tubo-ovarienne*. Celle-ci chemine d'abord parallèlement au trajet de l'anastomotique. Puis elle se redresse et se décompose en *ovariennes* hélicines pour le pôle externe de l'ovaire et *tubaire* qui remonte le long de la frange du pavillon, s'épanouit sur le pavillon et l'ampoule.

Du *côté gauche*. L'utérine émet aussi de belles artères *vésicales* et une *cervico-vaginale* bien visible. La terminaison du tronc utérin est normale; l'*artère rétrograde du fond* est plus courte que du côté opposé. La disposition des vaisseaux des annexes est à peu près dentique à celle du côté droit, mais impossible à interpréter sur cette planche.

Des artères du corps utérin on ne peut distinguer que le trajet général ascendant.

Entre les annexes et les utérines, on voit de chaque côté la trace des *ligaments ronds* contenant une artère sinueuse au centre (peu nette à gauche) et portant à la périphérie une multitude de ramuscules sinueux très ténus. Cette pièce montre en somme les *vésicales utérines* et une *artère rétrograde du fond* qui exagère le type normal.

PLANCHE XIII. — Utérus de femme adulte pare.

Bien que cette figure ne soit qu'un dessin de dissection et non une radiographie, je la joins aux documents de ce travail pour faire comprendre les anomalies du type vasculaire de l'utérus.

La pièce est vue par sa face postérieure. L'utérus porte deux fibromes sous-péritonéaux, à demi énucléés, implantés au niveau de la corne droite et de la face postérieure du corps. Le vagin a été fendu jusqu'au cul-de-sac postérieur. Les *utérines* et les *spermatiques internes* ont été injectées *directement* à la *gélatine*. Une rupture s'est produite sur la spermatique droite près du pôle externe de l'ovaire.

L'*utérine gauche*, très flexueuse et volumineuse, présente une distribution typique. Elle donne de belles branches longues *cervico-vaginales*. Le conduit qu'on aperçoit au-dessous de sa portion initiale et qui disparaît en dedans dans la profondeur est l'uretère. (Même remarque pour le côté droit.)

L'*utérine droite* donne, comme la gauche, plusieurs branches utérines flexueuses au corps de l'utérus. Sa terminaison a lieu à quelque distance de l'angle de la matrice par une bifurcation à *angle aigu* en : *artère rétrograde du fond de l'utérus* et artère annexielle. La division la plus basse de l'artère rétrograde du fond s'anastomose par inosculation, contre le bord utérin lui-même avec une branche du corps née beaucoup plus bas (la première artère du corps fournie par l'utérine). Il ne faudrait pas prendre cette anastomose pour la fin du tronc utérin et le véritable tronc utérin, cheminant à distance de l'utérus et sans fournir de branches, depuis le milieu du corps jusque près de sa terminaison, pour une anastomose jetée, dans le ligament large, entre le système de l'utérine et de la spermatique. On conçoit toutefois que si le vrai tronc utérin venait à manquer, le sang amené par la spermatique interne trouverait aisément une voie vers le fond de l'utérus par l'intermédiaire des dernières branches que fournit ici le tronc à l'utérus. Le système anastomotique, juxta-utérin pourrait aussi se charger de pourvoir au fond de l'utérus. Dans le cas particulier, les choses semblent se passer normalement, étant donné le calibre respectif de l'utérine et de la spermatique interne. Mais, au point de vue général, cette pièce fait bien comprendre par quelles voies le sang peut se diriger vers le fond de l'utérus, en cas d'insuffisance de la dernière partie du tronc de l'artère utérine, et montre que ces anomalies dérivent du type normal.

PLANCHE XIV. — Utérus de primipare morte vingt-sept heures après l'accouchement.

Primipare de dix-neuf ans, enceinte de huit mois, morte d'éclampsie vingt-sept heures après l'accouchement. Injection à l'*onquent mercuriel double du Codex surchargé de mercure* trente-six heures après la mort, sans injection vasculaire conservatrice préalable (février 1899).

Les *artères des ligaments ronds* ont été remplies sur le sujet entier, par la voie des *fémorales* et des *épigastriques*, après ligature des circonflexes iliaques et des iliaques externes au-dessus des épigastriques. L'abdomen avait été ouvert et de l'eau tiède y avait été versée.

Puis, la vessie, le rectum, l'utérus et les annexes ont été détachés en masse du bassin avec les vaisseaux iliaques et l'aorte, jusqu'au-dessus de l'origine des spermatiques internes. La pièce a été plongée dans un bain d'eau tiède; les *utérines* injectées *directement*, la

canule introduite dans leur embouchure iliaque; les *spermatiques internes directement* aussi par leur orifice aortique, qui laissait échapper l'injection poussée par la voie des utérines.

Le rectum a été enlevé; la vessie décollée de l'utérus et du vagin, fendue sur la ligne médiane et les deux moitiés rejetées sur le côté. Conservation d'une grande partie du vagin, du tronc entier des utérines et des spermatiques internes.

La pièce a été étalée directement sur la plaque sensible recouverte de papier noir et radiographiée de telle façon que l'utérus doit être considéré comme vu d'avant.

Radiographie au laboratoire de MM. de Bourgade, avec le concours de M. Schmitz, ingénieur électricien (mai 1899) ¹. Ampoule de Crookes à 60 centimètres de l'objet, 8 ampères, 32 volts. Plaque Otto Perutz; durée totale de la pose trente-cinq minutes, dont trente pour la partie centrale, et cinq pour la pièce tout entière, dont les parties latérales ont été protégées pendant la pose principale au moyen d'écrans de plomb agités continuellement.

On reconnaît aisément la silhouette de l'utérus, des trompes, des ovaires, des cordons vasculaires tubo-ovariens contenant les spermatiques internes, et des ligaments ronds. Le vagin a été conservé, ce qui nuit à la netteté des artères du col. Les deux moitiés de la vessie sont rejetées de chaque côté au-dessous des utérines. En arrière de celles-ci, de chaque côté subsiste un segment d'uretère.

Remarquez immédiatement que le tronc de l'*utérine* le long du corps de l'utérus est peu flexueux du côté droit et manque presque de flexuosité du côté gauche, malgré le retrait notable que l'utérus a dû subir quelques heures avant la mort, au moment de l'accouchement.

Notez en second lieu la diminution progressive du calibre des *spermatiques internes*, en les suivant des annexes à l'origine. Ne semblent-elles pas avoir subi une dilatation rétrograde du fait des utérines?

Les *utérines* sont plus rapprochées du corps que sur les utérus à l'état de repos. En se développant dans le sens transversal, l'utérus est venu à leur contact. Aussi les artères rétrogrades n'ont-elles plus besoin de revenir sur leurs pas pour atteindre la corne utérine. Le fond de l'utérus est encore très développé. Son accroissement transversal et son élévation ont relevé les artères rétrogrades du fond jusqu'à les diriger presque directement en haut dans l'axe du tronc utérin.

Les branches du corps utérin, peu nombreuses, mais flexueuses se dirigent vers la ligne médiane et remontent aussi vers le pôle utérin; cela est surtout vrai des dernières nées. Malgré l'admirable pénétration de la pièce par la masse d'injection, il persiste une zone peu vasculaire sur la ligne médiane.

La terminaison des utérines en *artère du fond* et branche *tubo-ovarienne* est très nette des deux côtés. Les deux artères se séparent à angle aigu dans le sens de la circulation du sang et le calibre des branches filles est inférieur à celui de la branche mère. Ce fait s'observe mieux du côté droit.

La tubo-ovarienne droite se recourbe sous les annexes dès son origine et se partage à angle aigu en une branche *tubaire* pour toute la partie moyenne de la trompe, en une branche *ovarienne anastomotique*, sous-ovarienne. Sur cette planche on ne voit pas bien les branches ovariennes fournies par l'utérine.

La *spermatique interne droite*, rectiligne dans la première partie de son trajet, décrit bientôt des sinuosités marquées, et se termine d'une manière typique. Mais il est impossible de s'en rendre compte sur cette photographie. Sur d'autres on constate qu'elle fournit comme la gauche la plus grande partie des artères hélicines de l'ovaire. On ne distingue pas non plus comment se termine l'*artère du ligament rond*. En réalité elle s'abouche dans la tubaire utérine.

Du *côté gauche*, la terminaison de la *spermatique interne* est absolument nette. On la voit fournir d'abord une branche *tubaire* pour le pavillon, de laquelle partent comme toujours quelques *ovariennes* longues pour le pôle externe de l'ovaire. Puis, la spermatique, devenue tronc *ovarien-anastomotique*, se divise à angle aigu en une branche *ovarienne* qui se décompose en un grand nombre d'artères hélicines pour toute la partie moyenne de l'ovaire, et une grosse branche non sinueuse *anastomotique* avec l'utérine.

On voit mal l'*artère du ligament rond gauche* se jeter dans la tubaire utérine, après avoir croisé le tronc anastomotique.

1. J'avais radiographié la pièce immédiatement après son injection en février 1899. La photographie qui est reproduite ici a donc été exécutée près de trois mois plus tard. Je fais cette remarque, en passant, pour montrer que les pièces de ce genre peuvent être conservées très longtemps, sans subir d'altération autre qu'un léger retrait et sans que leurs qualités au point de vue de la radiographie se modifient. J'ai également radiographié la pièce figurée planche I, quatre mois après l'injection et la radiographie primitive; je l'ai débitée en coupes. Toutes les photographies prises à plusieurs mois d'intervalle sont concordantes et d'une netteté égale. La possibilité de conservation est évidemment d'un très grand avantage, car elle permet d'étudier à volonté les détails qui demandent de nouvelles recherches. Je conserve mes pièces dans une solution aqueuse de formaline à 5 p. 10).

PLANCHE XV. — Coupes transversales du corps de l'utérus de la primipare.

L'utérus a été durci par un long séjour dans une solution aqueuse de formaline à 40 p. 100. Puis, le corps a été sectionné, au-dessus de la branche de l'U que décrit l'utérine gauche au moment où elle atteint le bord de l'utérus, et au-dessous de la bifurcation de l'utérine droite en artère du fond et tubo-ovarienne. Ce tronçon a été ensuite débité en trois tranches égales.

Les coupes ont été déposées sur la plaque sensible par leur face inférieure. Elles doivent être considérées comme vues de haut. La face antérieure de l'utérus est orientée en bas, la face postérieure en haut. L'utérus ayant été couché sur sa face postérieure dans le bain fixateur, celle-ci est un peu aplatie. La fente blanche transversale qui se dessine dans chacune des coupes correspond à la cavité utérine.

Radiographie au laboratoire de MM. de Bourgade en juin 1899, avec le concours de M. Schmitz, ingénieur électricien. Ampoule de Crookes à 60 centimètres de la surface de la coupe du milieu. — 8 ampères, 32 volts. Plaque Lumière radiographique. Pose vingt-cinq minutes.

En examinant ces trois coupes, on est immédiatement frappé de l'indépendance relative des artères droites et gauches et de la disposition des branches antérieures et postérieures de chaque système, en forme de pinces incluses dans l'épaisseur du tissu utérin.

Les arcs vasculaires émettent la majorité de leurs divisions du côté de la cavité utérine, suivant une direction rayonnée. Cela donne à la couche utérine comprise entre les arcs de la pince un aspect caractéristique, absolument différent de celui de la couche utérine extérieure où le sens des vaisseaux est généralement transversal.

PLANCHE XVI.

Fig. A. — Utérus d'enfant nouveau-né. — Réseau artériel de l'utérus.

Injection à l'*onguent mercuriel double* du Codex surchargé de mercure par l'aorte et l'ombilicale droite, dans l'eau chaude. Ablation du rectum et de la vessie.

Pièce étalée sur la plaque sensible recouverte du papier noir. Radiographie de l'auteur (janvier 1899). Tube Chabaud à 50 centimètres de l'objet, plaque Lumière extra-rapide, pose quinze secondes.

L'utérus est vu par sa face antérieure. Cette simili-gravure n'a pas donné les résultats que j'attendais.

On distingue les branches du corps flexueuses de celles du corps non flexueuses. L'interprétation de l'anastomose entre l'utérine et la spermatique gauches ne peut être faite que par comparaison avec d'autres photographies où l'on a donné à la pièce une pose différente.

La spermatique interne est très flexueuse dans le cordon vasculaire des annexes.

Fig. B. — Utérus d'enfant nouveau-née. — Branche vésicale de l'utérine.

Injection à l'*onguent mercuriel double* du Codex surchargé de mercure par l'aorte au niveau des rénales. L'injection fournie par l'ombilicale droite n'a pas pénétré.

Ablation du rectum, conservation de la vessie qui est relevée devant l'utérus en position normale.

La pièce épinglée sur un liège a été radiographiée au travers de ce support, dont la présence s'accuse par des taches sur le fond. L'aorte a été fendue au niveau de la bifurcation iliaque, ce qui a permis d'écartier de chaque côté les artères spermatiques internes et les iliaques primitives. Une épingle fixe de chaque côté des iliaques externes.

Radiographie de l'auteur (janvier 1899). Ampoule de Crookes à 1 mètre de l'objet. 7 ampères, 32 volts, pose une minute.

L'utérus est vu par sa face antérieure, au travers de la vessie. On distingue à peine sa silhouette, entre les deux utérines, non flexueuses dans leur trajet ascendant. Les branches fournies au corps n'ont d'ailleurs pas été pénétrées par la masse d'injection.

L'utérine droite part de l'ombilicale. Elle se porte vers le bord correspondant de l'utérus et fournit une longue *branche vésicale* ascendante et sinueuse, laquelle s'anastomose près du sommet de la vessie avec une artère vésicale en U, issue de l'ombilicale du côté opposé. Plus près de l'utérus, les deux utérines émettent des *cervico-vaginales* longues.

Cette pièce montre l'importance et la situation normale de la vésicale utérine. On y remarque également la disposition des *spermatiques internes*, d'abord rectilignes près de l'origine, sinueuses près d'entrer dans le bassin, divisées sous et le long des annexes.

Fig. C. — Utérus d'une petite fille de deux ans. — Branches uretérales de l'utérus.

Injection à l'onguent mercuriel double du Codex surchargé de mercure, par les deux *fémorales* après ligature des circonflexes iliaques et des iliaques externes, et par l'aorte au niveau des spermatiques internes. Puis, la pièce ayant été détachée, injection directe des deux *utérines*, le tout dans l'eau chaude.

Ablation du rectum, conservation de la vessie en position normale, les uretères sont tirés en bas et en dehors. Pièce étalée sur la plaque sensible recouverte de papier noir.

Radiographie de l'auteur (février 1899), tube Chabaud à 50 centimètres de l'objet. Plaque Lumière extra-rapide, temps de pose non noté.

L'utérus doit être considéré comme vu d'avant au travers de la vessie.

On n'a représenté qu'une partie de la pièce, destinée à montrer les branches uretérales de l'utérine.

Les deux troncs artériels qui partent de la gauche sont l'utérine et l'ombilicale. L'*utérine gauche* chemine au-dessus de l'uretère, donne ses branches longues *cervico-vaginales*, fait un coude à l'union du col et du corps, s'éloigne de l'utérus en remontant sans flexuosité, et se termine par une *artère rétrograde du fond* et une *tubo-ovarienne* immédiatement divisée (on ne peut l'étudier sur cette photographie). La petite artère qui se dessine dans un cordon grisâtre entre le bord gauche de la vessie et les annexes est l'*artère du ligament rond*. Sur d'autres photographies on constate qu'elle se jette dans la tubaire utérine.

Tout près de son origine, l'utérine gauche émet au moins deux branches qui montent à l'uretère, se divisent et se subdivisent à son contact.

DE LA THÉORIE VERTÉBRALE¹

Par M. G. KÜSS

III

Théorie vertébrale.

Les cinq vertèbres ethmoïdales que nous avons étudiées ont leurs centrums percés de trous vertébraux secondaires par lesquels passent les nerfs olfactifs, prolongements antérieurs du névraxe. Ces cinq centrums, pour être intimement soudés, n'en représentent pas moins cinq unités vertébrales indépendantes : il y a donc lieu de considérer, d'une manière philosophique, certains des trous olfactifs comme étant, de par leur position, des formations *intervertébrales* et comme correspondant, à ce point de vue, à des trous de conjugaison dont ils n'ont, du reste, ni la signification anatomique, ni le rôle physiologique. Il résulte, néanmoins, de cette utilisation par des rameaux des nerfs non segmentaires des seules formations qui pouvaient jouer le rôle de trous de conjugaison normaux, un défaut de parallélisme dans les rapports des nerfs craniens segmentaires et des espaces intervertébraux correspondants. Les neuf paires de nerfs rachidiens céphaliques ne correspondront plus, en effet, aux intervalles intervertébraux respectifs, les vertèbres ethmoïdales pouvant être considérées comme n'existant pas, au point de vue des rapports des vertèbres et des nerfs segmentaires par le fait même de l'absence de ces rapports. Les neuf paires des nerfs rachidiens céphaliques, groupées en dix paires de nerfs craniens segmentaires, sortiront donc de la boîte osseuse cranienne par les trous de conjugaison situés entre les quatre dernières vertèbres céphaliques (fente sphénoïdale et trou déchiré postérieur; le

1. Voir le *Journal de l'Anatomie et de la Physiologie* du 15 juillet 1899.

trou déchiré antérieur, homologue d'un trou de conjugaison normal, ne donnant issue à aucun nerf crânien proprement dit), et par des trous de conjugaison accessoires : trou grand rond, trou ovale, conduit auditif interne et trou condylien antérieur; la fente sphénoïdale livrant passage aux troisième, quatrième, cinquième¹ et sixième nerfs crâniens, le trou déchiré postérieur aux neuvième, dixième et onzième, — le trou grand rond et le trou ovale au cinquième² et cinquième³, le conduit auditif interne aux septième et huitième, le trou condylien antérieur au douzième (v. fig. 22).

A part ces trous de conjugaison accessoires, qui existent, du reste, sur le rachis de certains mammifères, à part les trous vertébraux secondaires que nous avons déjà étudiés, il n'existe aucun *habitus*, si j'ose m'exprimer ainsi, des vertèbres crâniennes que l'on ne puisse observer normalement ou anormalement dans les éléments du rachis, éléments dont la nature vertébrale ne saurait être mise en doute.

C'est ainsi que l'on voit le trou condylien postérieur de l'occipital répondre au trou post-transversaire que l'on observe quelquefois sur l'atlas. Il ne faut pas confondre ce trou (v. fig. 47), situé derrière l'apophyse transverse et dû à la présence d'une lame osseuse partant d'un point du neural et aboutissant au sommet de cette même apophyse transverse, avec les trous transverses secondaires qui résultent simplement d'un dédoublement du trou transversaire primitif par une ou plusieurs lamelles osseuses : le trou transversaire proprement dit étant réservé à l'artère vertébrale, les trous transversaires secondaires aux veines vertébrales, et les trous post-transversaires aux veines vertébrales postérieures. Cette division répond plutôt à un schéma-théorique qu'à l'observation directe : les trous post-transversaires coexistant rarement aux trous transversaires secondaires, et réciproquement.

D'autre part, l'assimilation de la partie antéro-externe de l'apophyse jugulaire à un demi-arc hémal rudimentaire est justifiée par les considérations et les faits suivants : la vertèbre occipitale n'étant qu'un atlas modifié et adapté, n'étant, par conséquent, qu'une vertèbre cervicale différenciée, il était rationnel d'homologuer, comme hémaphyses, des parties similaires de ces deux os. Ce que nous savons du sinus pré-cervical et de l'atrophie consécutive du quatrième arc branchial vient à l'appui de cette hypothèse que les hémaphyses de la dernière vertèbre céphalique n'ayant

pas à jouer de rôle plus spécial que celles des vertèbres cervicales, ne sont pas plus développées que ces dernières.

On observe fréquemment du reste, à la partie antéro-externe de l'apophyse jugulaire, un tubercule saillant qui est manifestement l'homologue, développé, des tubercules antérieurs (côtes) des apophyses transverses des vertèbres cervicales.

Reste à expliquer la position de ces hémaphyses occipitales, aux extrémités des apophyses transverses correspondantes.

Nous savons que la côte, hémaphyse-type, s'articule en deux points avec la vertèbre dont elle dérive : sa tête s'articulant avec le

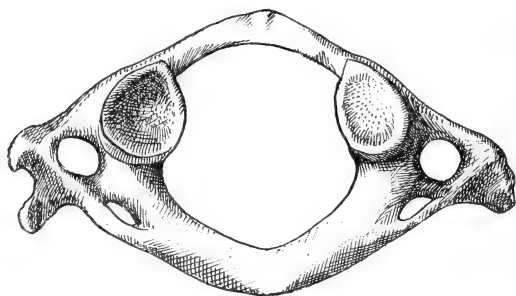


Fig. 17. — Atlas présentant un trou post-transverse. Le trou transverse est normal, délimité en avant par l'hémal, en arrière par l'apophyse transverse ; c'est à la présence d'une lame osseuse partant du neural et aboutissant au sommet de l'apophyse transverse qu'est dû ce trou *accessoire* dont on retrouve de nombreux analogues dans les parties latérales des vertèbres céphaliques.

corps vertébral correspondant, sa tubérosité avec le sommet de l'apophyse transverse, un espace libre subsistant ainsi entre le col de la côte et le corps de l'apophyse transverse. Cet espace persiste alors même que la côte, élément vertébral secondaire, a subi une régression ou plutôt n'a pas subi d'évolution et que de formation osseuse indépendante, n'ayant conservé que des rapports de contiguïté avec la vertèbre dont elle dérive, elle est retournée, en perdant ses points d'ossification propres, à l'état de simple formation morphologique des parties latérales de la vertèbre. C'est ainsi que l'on assimile le trou transverse des vertèbres cervicales à l'espace costo-transverse des vertèbres thoraciques. On observe néanmoins fréquemment la transformation du trou vertébral de l'atlas en une simple échancrure, sa partie antérieure faisant défaut. Dès lors la côte a perdu ses rapports avec le centrum correspondant et ne présente plus de connexions qu'avec le sommet de l'apophyse transverse,

sommet avec lequel elle s'est fusionnée. C'est également ce que nous observons pour la vertèbre occipitale : le trou transversaire est transformé en une gouttière à concavité antérieure par le fait de l'absence de la partie *centrale* de la côte correspondante et ce trou transversaire occipital communique ainsi avec le dernier trou de conjugaison crânien, le trou déchiré postérieur, dont il forme, par la suite, la partie toute postérieure, correspondant à l'échancrure et à la fosse jugulaires. Homologie des rapports — exclusivement transversaires — des hémaphyses pour l'Atlas (vertèbre rachidienne) et pour l'occipital (vertèbre crânienne).

De même on observe parfois une atrophie considérable — pouvant aller jusqu'à l'absence — de la partie postérieure du trou transversaire (apophyses transverses) de certaines vertèbres cervicales (voy. fig. 18 pour l'axis) : un simple fil osseux relie le tubercule antérieur (côte) au neural; on note alors l'absence du tubercule postérieur ou de la partie similaire des « apophyses transverses », dénomination *ipso facto* inexacte.

Si nous rapprochons ce fait du précédent, nous voyons que si ces deux dispositions coexistaient, l'hémaphyse aurait perdu tout rapport, même de simple contiguïté, avec la vertèbre correspondante; or c'est ce que nous observons pour les hémaphyses de certaines vertèbres crâniennes qui, différenciées et évoluées (arcs branchiaux hyoïdiens : deuxième et troisième arcs cervicaux), ne présentent plus aucun rapport, même de simple contiguïté, de leurs parties subsistantes avec les vertèbres dont elles dérivent, et ce à l'inverse d'autres hémaphyses également évoluées et indépendantes, les côtes thoraciques.

L'articulation des arcs neurax crâniens entre eux se retrouve,

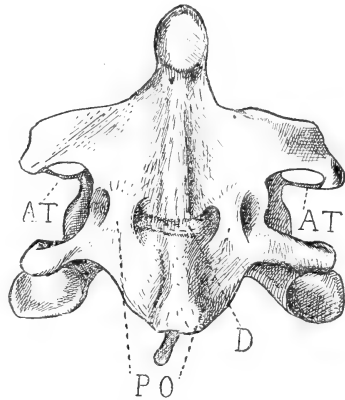


Fig. 18. — Soudure de l'axis et de la troisième vertèbre cervicale. — AT. Apophyse transverse très réduite et par conséquent évolution dans la voie de l'individualisation, par perte de contact d'avec le restant de la vertèbre, des éléments hémaux, disposition réalisée complètement pour certaines vertèbres crâniennes; PO. Parties latérales ossifiées du ligament vertébral commun antérieur, circonscrivant « une fossette naviculaire » divisée en fossette pharyngienne par l'atrophie, consécutive à la soudure des deux centrus correspondants, du disque intervertébral D.

pour le rachis, dans la coalescence des arcs neuraux sacrés ou dans les articulations anormales des apophyses épineuses des vertèbres dorsales et lombaires entre elles, et de l'arc postérieur de l'atlas avec le rebord postérieur du trou occipital.

Les défenseurs de la théorie vertébrale primitive retrouvent l'articulation des apophyses transverses des vertèbres occipitale (apophyse jugulaire) et sphéno-pariétale (apophyse mastoïde) d'Oken dans l'articulation anormale de l'apophyse jugulaire avec l'apophyse transverse de l'atlas. En rejetant l'interprétation qu'Oken donne des éléments constitutifs de la vertèbre sphéno-pariétale, nous avons déjà rejeté *ipso facto* l'articulation transverso-transversaire cranienne; l'examen attentif des faits nous montrera également l'absence d'articulation de cette nature entre la dernière vertèbre céphalique et l'atlas. Allen, Serg et Testut ont observé l'articulation de l'apophyse transverse de l'atlas avec l'apophyse jugulaire de l'occipital et ils ont toujours observé, conjointement à cette articulation, un développement anormal de l'apophyse jugulaire; or ce développement anormal de l'apophyse jugulaire consiste essentiellement en une saillie osseuse qui se détache de la partie antéro-externe de l'apophyse jugulaire susnommée et qui, se dirigeant en bas et en avant, s'articule finalement avec l'apophyse transverse de l'atlas. Cette saillie anormale — dont nous avons observé un très beau cas sur le crâne d'un nègre de la Mellacorée — n'est donc autre chose, de par sa position, que le demi-hémal, ou costal, occipital anormalement hypertrophié et *ipso facto* l'articulation occipito-atloïdienne n'est plus une articulation transverso-transversaire, mais une articulation costo-transversaire.

Nous avons là, en quelque sorte, la clef du processus par lequel les hémaux de certaines vertèbres craniennes acquièrent des rapports secondaires avec des éléments vertébraux appartenant à d'autres vertèbres. Si, par un processus quelconque, il y a cessation des rapports normaux entre l'élément costal et la vertèbre dont il dérive, et si cet élément costal a contracté des rapports, que nous ne pouvons qualifier autrement que de secondaires, avec des éléments vertébraux appartenant à des vertèbres sous-jacentes, nous nous trouvons alors en présence des dispositions morphologiques, de l'*habitus*, que nous observons pour certaines des vertèbres craniennes.

La soudure du centrum de l'atlas (apophyse odontoïde) corres-

pond à la soudure du centrum (os basiotique d'Alberecht) de la vertèbre préoccipitale à l'occipitale, dans ces deux cas, le centrum étant indépendant par rapport aux masses latérales de la vertèbre : indépendance de l'apophyse odontoïde par rapport à l'atlas, pour la première vertèbre cervicale, et du basiotique par rapport aux temporaux (moins les squamosaux) pour la huitième vertèbre céphalique.

De même que nous observons un spina-bifida de la plupart des vertèbres craniennes, de même nous observons pour le rachis un spina-bifida des vertèbres sacro-coccygiennes et fréquemment un spina-bifida atloïdien, lorsque l'arc postérieur de la première vertèbre cervicale fait défaut. Et de même que le spina-bifida des vertèbres rachidiennes postérieures est préparé, pour ainsi dire, par le dédoublement de haut en bas de la crête sacrée du sacrum, crête qui continue la ligne des apophyses épineuses de la colonne lombaire, de même le spina-bifida des vertèbres craniennes est préparé par la bituberculisation des apophyses épineuses des vertèbres cervicales. De même encore que l'atlas se soude parfois intimement à l'occipital, constituant ainsi une dixième vertèbre céphalique — fait capital pour la défense de la théorie vertébrale du crâne, — de même la dernière vertèbre lombaire se soude au sacrum, portant ainsi à six le nombre des vertèbres sacrées.

Sans aller plus loin dans cette homologation des parties constituantes de la vertèbre cranienne à des parties constituantes de la vertèbre-type, sans rechercher si le canal carotidien n'est qu'un trou transversaire modifié — et dans ce cas l'on devrait attribuer la même origine à une partie, tout au moins, des trous ovales et optiques, — sans rechercher si certaines apophyses craniennes correspondent aux apophyses styloïdes que l'on observe parfois sur les vertèbres lombaires de l'homme, et normalement sur celles d'un grand nombre de mammifères, nous voyons l'homologie des éléments osseux qui constituent la partie antérieure de la colonne vertébrale — éléments auxquels on a longtemps refusé toute nature vertébrale — et des éléments qui constituent sa partie postérieure — éléments auxquels de nombreux auteurs ont donné le nom de fausses vertèbres — avec les éléments osseux-types qui constituent le rachis et dont la nature vertébrale, par définition, ne saurait être mise en doute.

Il résulte de la première partie de cette étude que, chez l'Am-

phioxus, le névraxe et le système de soutien, la notocorde restent sur toute leur longueur à l'état d'organes uniformes et d'égal diamètre; nous avons donc pu homologuer entre elles les extrémités du névraxe et homologuer celles-ci à n'importe quelle partie de ce même névraxe; il en sera de même pour le squelette.

Chez l'homme, également, nous avons homologué l'extrémité antérieure différenciée en cerveau avec l'extrémité postérieure du névraxe et, en nous réclamant de ce que l'on observe chez l'Amphioxus, nous avons homologué ces extrémités à n'importe quelle partie de ce même névraxe; nous ferons de même pour le rachis.

Si l'on considère les os iliaques comme les homologues des omoplates et que l'on admette que ces omoplates postérieures aient quitté leur place primitive pour venir s'intercaler entre les hémaphyses des premières vertèbres sacrées, non réunies sur la ligne médiane, en forme de spina-bifida, en un mot, plus rien ne s'oppose à l'homologation des extrémités antérieure et postérieure du corps humain.

En négligeant les formations osseuses des membres, comme formations secondaires et appendiculaires, nous voyons donc que le véritable système squelettique de l'homme se compose d'une série d'os segmentaires, philosophiquement égaux entre eux et anatomiquement toujours réductibles à une unité schématique-type, la vertèbre. La vertèbre essentielle se compose d'un corps ou centrum, envoyant du côté dorsal deux arcs ou neurapophyses tendant à entourer ou entourant le système nerveux, et du côté ventral deux autres arcs ou hémaphyses tendant à entourer ou entourant le tube digesto-respiratoire et les vaisseaux sanguins. Dans toute l'étendue du corps humain on retrouve cette constitution de l'unité vertébrale : le centrum existe partout identique à lui-même; les neurapophyses et les hémaphyses évoluant et se différenciant selon les régions en vertu de cette loi : la fonction crée l'organe et l'organe se modifie quand la fonction elle-même se modifie. C'est ainsi que les arcs hémaux, parties secondaires de la vertèbre primitive, s'individualisent en acquérant des points d'ossification propres et en ne gardant que des rapports de contiguïté avec la vertèbre dont ils dérivent, dans la région thoracique, pour protéger, grâce à leur évolution et à leur adaptation à ce but, d'une manière complète, les organes viscéraux importants de la cavité

thoracique; à l'extrémité antérieure du rachis les arcs hémaux subiront de même une nouvelle évolution adaptée à une nouvelle fonction : gardant des rapports de continuité ou de contiguïté avec les vertèbres dont ils dérivent ou bien ne présentant plus aucun rapport avec ces mêmes vertèbres, les arcs hémaux céphaliques se fractionneront en même temps que le nombre de leurs points d'ossification augmentera, et ces arcs hémaux, évolués et modifiés, constitueront le massif osseux de la face et contribueront à la formation du squelette du cou, et porteront des organes spéciaux, les dents, de même qu'ils portent des branchies chez les Gnathostomes inférieurs.

Dans toutes les autres parties du corps, les arcs viscéraux n'existeront pas en tant que formations osseuses indépendantes : parties secondaires de la vertèbre, peu évolués, ils n'auront ni points d'ossification spéciaux, ni individualisation acquise; simples formations morphologiques des parties latérales de la vertèbre-type, ils se borneront à donner insertion aux sangles mésodermiques qui protégeront et contiendront les vaisseaux sanguins, le tube digesto-respiratoire et ses annexes. Ces hémapophyses réduites n'en existent pas moins, en sorte qu'il existe des arcs hémaux pour toutes les vertèbres du corps humain; on peut donc dire que toutes les unités vertébrales constituant le système squelettique de l'homme sont pourvus de prolongements dorsaux et abdominaux. Et cela ne pourrait être autrement : le tube digesto-respiratoire, organe qui commande l'évolution des arcs viscéraux, s'étend, en effet, de l'extrémité antérieure du corps à son extrémité postérieure, toutes les vertèbres auront donc des hémapophyses. Il en est de même des neurapophyses, le tube nerveux céphalo-rachidien s'étend également de l'extrémité antérieure du corps à son extrémité postérieure, et toutes les vertèbres auront des neurapophyses.

Il est une exception, mais on peut dire que cette exception confirme la règle énoncée ci-dessus. Les dernières vertèbres coccygiennes de l'homme, qui sont les analogues des vertèbres caudales des animaux à queue, ne possèdent ni hémapophyses, ni neurapophyses : elles sont réduites à un centrum. Mais si nous redressons, par l'esprit, la courbure de la colonne sacro-coccygienne, nous voyons que les dernières vertèbres coccygiennes ne répondent plus ni au tube digestif, ni au tube nerveux : les organes qui commandaient l'évolution des arcs hémaux et neuraux n'exis-

tent plus, *ipso facto* les unités vertébrales se réduisent à leur centrum.

En d'autres termes, chez le fœtus, et nous avons toujours en vue l'embryon au troisième mois de la vie intra-utérine, chez qui les rapports des extrémités du névraxe et du rachis sont différents de ceux de l'adulte — les dernières vertèbres coccygiennes constituent le squelette d'un véritable appendice caudal qui ne fait plus partie intégrante du corps, mais en est, en quelque sorte, une évagination ou un diverticulum, évagination ou diverticulum qui ne tarde pas, du reste, à se fusionner, à rentrer, pour ainsi dire, dans la masse générale. La persistance, chez l'enfant et chez l'adulte, de vertèbres coccygiennes ordinairement éphémères que l'on observe parfois chez l'embryon, au nombre de deux à cinq, ce qui peut porter à dix le nombre des vertèbres coccygiennes, crée, par contre, un véritable appendice caudal, analogue à l'appendice normal des animaux à queue.

Or, si l'absence de rapports, chez l'homme, des dernières vertèbres coccygiennes — dont on a redressé, par l'esprit, l'axe général — avec le tube digestif et le névraxe, de même que l'absence de ces mêmes rapports pour les vertèbres de l'appendice caudal anormal de l'homme et normal des mammifères à queue, nous montre le peu d'importance de ces vertèbres au point de vue de leur rôle d'appareils de soutien, l'absence normale chez l'homme du plus grand nombre des vertèbres coccygiennes, l'absence congénitale et anormale de l'appendice caudal, et partant des vertèbres coccygiennes, chez les animaux à queue, nous montrent l'inutilité absolue, au point de vue vital, de ces mêmes vertèbres coccygiennes. Si les autres vertèbres existent constamment, elles existent *utilitatis causa*; les vertèbres coccygiennes, que l'on peut qualifier à bon droit de vain ornement, n'existent pas, elles, *inutilitatis causa*.

L'appendice caudal et son squelette ne sont donc qu'un simple diverticulum du corps, à base située entre l'extrémité postérieure du tube digestif et l'extrémité postérieure du tube nerveux, mais il ne saurait jamais être assimilé à l'extrémité postérieure du corps elle-même.

De là, la nécessité de considérer deux espèces de vertèbres : les vertèbres permanentes, les seules nécessaires, possédant des hémaphyses et des neurapophyses et que l'on retrouve semblables à

elles-mêmes dans toute l'étendue du corps humain et les vertèbres *non permanentes*, sous-jacentes aux extrémités des tubes digesto-respiratoire et nerveux et réduites à un centrum.

De là aussi la nécessité de ne pas faire intervenir les dernières vertèbres coccygiennes dans l'homologation des extrémités antérieure et postérieure du rachis : les vertèbres craniennes (éléments osseux non vertébraux de certains auteurs) et le sacrum avec la première vertèbre coccygienne (fausses vertèbres de certains auteurs) sont seuls homologuables.

Nous ne voudrions pas, néanmoins, que l'on prit à la lettre les expressions dont nous nous sommes servis précédemment, à propos du squelette de l'appendice caudal, d'« évagination » et de « diverticulum » de l'extrémité postérieure du corps : les dernières vertèbres coccygiennes représentent l'élément squelettique des derniers métamères du corps théorique, métamères atrophiés par suite de non-utilisation. Et de même que l'appendice caudal constitue la véritable extrémité postérieure du corps, les dernières vertèbres coccygiennes constituent la véritable extrémité postérieure de la colonne vertébrale. Mais si l'on néglige les enseignements de l'anatomie philosophique et que l'on s'en tienne à l'interprétation des caractères morphologiques et physiologiques actuels des parties qui nous occupent, on peut dire, comme nous l'avons dit, que l'appendice caudal et son squelette ne sont qu'un diverticulum ou mieux ne semblent être qu'un diverticulum, qu'une dépendance, qu'un *appendice*, pour nous servir de l'expression même par laquelle ou désigne classiquement ces parties, de l'extrémité postérieure du corps.

Le caractère de régression et d'atrophie des derniers métamères du corps théorique et partant de leurs éléments squelettiques par non-utilisation, nous est nettement indiqué par la dégénérescence descendante, si j'ose m'exprimer ainsi, des vertèbres coccygiennes : les dernières vertèbres coccygiennes, visibles seulement chez le fœtus, n'ayant qu'une existence éphémère, les vertèbres sus-jacentes, d'abord réduites à un centrum, se différenciant de plus en plus et acquérant de plus en plus les caractères de la vertèbre-type à mesure qu'elles se rapprochent du sacrum et des métamères vitaux. C'est ainsi que l'on voit naître du centrum des prolongements latéraux qui évoluent à mesure qu'ils appartiennent à des vertèbres moins distales et qui se différencient pour la première

vertèbre coccygienne en apophyses transverses, rudiments d'arcs hémaux et en cornes, rudiments d'arcs neuraux.

Il est, en effet, irrationnel d'assimiler les cornes du coccyx à des apophyses articulaires supérieures; si nous examinons le sacrum par sa face postérieure, nous voyons la crête sacrée, qui continue la ligne des apophyses épineuses de la colonne lombaire, se terminer, à une hauteur variable, par deux branches divergentes (chacune de ces branches étant l'homologue d'une demi-neurépine) qui se confondent de chaque côté, peu après leur naissance, avec la ligne des tubercules sacrés postéro-internes, homologues des apophyses articulaires. On peut dès lors dire qu'il n'y a plus, pour les dernières vertèbres sacrées et pour la première vertèbre coccygienne, dont les cornes ne sont que la continuation des branches divergentes sacrées, qu'il n'y a plus ni apophyses articulaires, ni neurapophyses, en tant que formations particulières, mais seulement deux masses latérales postérieures, équivalant chacune à des apophyses articulaires et à une neurapophyse, l'élément neural dominant toutefois. Et cela est vrai *a priori* : si nous donnons aux mots leur signification primitive, les apophyses articulaires ne sont-elles pas, dans la généralité des cas, de simples dépendances des arcs neuraux? Leur existence est donc subordonnée à l'existence des neurapophyses, et s'il convient de donner un nom aux cornes du sacrum et à celles du coccyx, c'est celui de neuraux et non celui d'apophyses articulaires qu'il faut choisir. C'est la formation primitive qu'il faut voir et non la partie secondaire : la définition de la première englobant la définition de la seconde, l'inverse n'ayant pas lieu. Il est vrai que les apophyses articulaires de la plupart des vertèbres craniennes sont des formations dérivées du centrum et non du neural; nous avons vu comment s'opère la translation de ces *organes* dans la deuxième partie de cette étude, nous avons vu aussi que nous les définissions par rapport aux apophyses articulaires d'origine neurale, non par éléments *analogues*, mais éléments *homologues*, à rôle physiologique identique. Du reste, les apophyses articulaires supérieures de la vertèbre présphénoïdale (apophyses clinoides antérieures) recouvrent manifestement leur place post-conjugale et leurs rapports neuraux.

Ce ne serait pas là une raison suffisante pour rejeter l'origine neurale des cornes du coccyx, en les homologuant aux apophyses articulaires *centrales* des vertèbres craniennes : nous savons, en

effet, que la différenciation et l'adaptation des éléments vertébraux, par rapport à la vertèbre-type, sont bien plus grandes pour l'extrémité antérieure du rachis que pour son extrémité postérieure, et nous en avons donné les causes; homologuer les cornes du coccyx aux apophyses articulaires centrales, en raison d'une simple symétrie spéculative avec les vertèbres craniennes, ne prouverait donc rien. Mais un fait précise nettement le caractère neural des cornes coccygiennes : chacune de ces cornes se développe aux dépens d'un point d'ossification secondaire, or, jamais une apophyse articulaire-type ne se développe aux dépens d'un point d'ossification spécial; simple dépendance morphologique du neural, elle se développe aux dépens du point d'ossification primitif de ce neural. Nous savons, au contraire, que les points d'ossification primitifs des parties secondaires d'une vertèbre deviennent, lors de la régression fonctionnelle des organes qui se développent à leurs dépens, points secondaires; la dégénérescence pouvant aller même jusqu'à la disparition de ces points secondaires : le point d'ossification primitif de la partie essentielle de la vertèbre, ou centrum, donnant alors naissance, lui-même, à ces formations atrophiées. Les différents rapports de contiguïté ou de continuité des arcs hémaux avec le corps vertébral nous en sont un exemple pour les parties secondaires antérieures de la vertèbre; l'adaptation morphologique d'une partie des centrams ethmoïdaux, au rôle des neurapophyses qu'ils jouent, nous montre également la *rentrée, pour ainsi dire, dans l'élément dont ils dérivent*, des parties secondaires postérieures de la vertèbre.

Mais pour les cornes du coccyx, la régression ne va pas si loin : nous avons des points secondaires, points secondaires qui nous permettent d'affirmer le caractère purement neural des cornes coccygiennes. La difficulté est de préciser l'endroit où s'arrête la vraie vertèbre, celle que nous avons appelée *vertèbre permanente et nécessaire* et où commence la vertèbre *non permanente* ou vertèbre caudale. Pour fixer cette limite, on ne doit pas s'en rapporter à la constatation pure et simple de l'existence d'arcs hémaux ou neuraux plus ou moins rudimentaires, mais aux caractères d'utilité, et de nécessité même, des vertèbres en question. Nous avons posé, sinon résolu, la question en nous occupant de l'appendice caudal et de son atrophie secondaire : si certaines vertèbres caudales persistent normalement, c'est qu'elles se sont adaptées secondairement

à un nouveau rôle, mais elles n'en sont pas moins nullement *essentiellement nécessaires*; elles ne jouent qu'un rôle adjuvant, si j'ose m'exprimer ainsi, rôle qui sera tenu par d'autres éléments mésodermiques si elles viennent à disparaître. La résection du coccyx n'entraîne après elle aucun désordre appréciable, on ne peut en dire autant de la résection des vertèbres sacrées; nous considérerons donc l'interligne articulaire sacro-coccygien comme la limite respective des vertèbres permanentes et nécessaires et des vertèbres caudales, sans but utilitaire.

Si nous avons affirmé, aussi catégoriquement que nous l'avons fait, l'existence des arcs neuraux et hémaux des vertèbres ethmoïdales, c'est que nous nous appuyons sur les faits suivants. Si l'on fait une coupe transversale de la partie antérieure du frontal, os de membrane, on remarque que cet os est creusé de deux cavités, qui peuvent se prolonger jusque dans les pariétaux, et que l'on appelle sinus frontaux. Ces sinus frontaux, séparés l'un de l'autre par une cloison médiane, constituent de simples diverticulums des fosses nasales, et, à ce titre, sont tapissés par un prolongement de la muqueuse pituitaire. Or, les parties molles des fosses olfactives peuvent être considérées, en anatomie philosophique, comme un simple diverticulum du tube digesto-respiratoire; nous pouvons donc considérer les parties osseuses du frontal limitantes des sinus comme jouant le rôle d'arc hémal.

De même la face concave, endocranienne, du frontal, en rapports avec le névraxe, pourra, de par ces rapports, être assimilée à un neural physiologique. Nous pouvons donc considérer le frontal comme constitué par un centrum, un hémal et un neural; or, c'est là la constitution de la vertèbre-type et nous pouvons dire que si le frontal, os dermique, possède, de par les fonctions dévolues à ses différentes parties, la constitution de la vertèbre-type physiologique, les vertèbres anatomiques sous-jacentes, présentant les mêmes rapports, posséderont, *a fortiori*, la même constitution, c'est-à-dire auront, en plus de leur partie *essentielle* (centrum), arcs hémaux et arcs neuraux. Arcs neuraux? Nous avons essayé de démontrer dans la deuxième partie de cette étude qu'il fallait chercher les neuraux des vertèbres ethmoïdales dans les parties distales de la lame criblée; un point d'ossification secondaire se développant, en effet, sur le bord externe de la fente ethmoïdale. Mais nous avons indiqué le caractère hypothétique de cette inter-

prétation en montrant que l'on pouvait tout aussi bien homologuer les parties de l'ethmoïde qui se développent aux dépens de ces points d'ossification secondaires à des apophyses transverses.

La partie du névraxe en rapport avec ces vertèbres ethmoïdales les plus antérieures de la chaîne vertébrale, est, en effet, non pas l'encéphale, mais l'extrémité antérieure vraie du tube nerveux, extrémité représentée par les nerfs olfactifs, non segmentaires. Or ces nerfs peuvent être considérés, à un point de vue philosophique, comme une partie atrophiée du névraxe; cette partie atrophiée du névraxe sera *a priori* en rapports avec des neurapophyses atrophiées, elles aussi, si la loi : *la fonction crée l'organe et l'organe se modifie quand la fonction elle-même se modifie*, est vraie. Sans nous occuper des points d'ossification secondaires juxta-ethmoïdaux, nous pouvons homologuer les parties latérales de la lame horizontale de l'ethmoïde, creusées en gouttière, — la partie centrale se confondant avec la partie moyenne de la lame verticale, étant assimilée à des corps vertébraux, — nous pouvons homologuer les parties latérales de lame horizontale de l'ethmoïde, dis-je, à de véritables neurapophyses, *rentrées* dans les éléments dont elles dérivent, les corps vertébraux. De même que les hémaphyses, représentées dans la région thoracique par des éléments indépendants, ayant leurs points d'ossification primitifs particuliers, se réduisent dans la région cervicale, à de simples expansions morphologiques du centrum, provenant comme le centrum lui-même du point d'ossification primitif médian, de même les neurapophyses se développent dans presque toutes les régions du corps, aux dépens de points d'ossification primitifs qui leur sont propres (points latéraux de la vertèbre anatomique), se réduisent, pour les vertèbres ethmoïdales, à une simple adaptation morphologique des parties latérales des centrams correspondants. Ce ne sont donc point là seulement des neurapophyses *physiologiques*, ce sont aussi des neurapophyses *anatomiques*. Et c'est pour protéger la partie antérieure de l'encéphale, partie qui n'est point la véritable extrémité antérieure du névraxe, mais qui déborde cette extrémité, que le frontal, os dermique, immédiatement sus-jacent aux vertèbres ethmoïdales, a acquis la disposition vertébrale que nous étudions tantôt.

Quoi qu'il en soit, si l'on s'en tient à la théorie vertébrale d'Oken, théorie, pour ainsi dire, empirique, et dans laquelle les vertèbres craniennes sont comptées sans que les unités admises soient défi-

nies par une mesure scientifique, on est obligé de convenir que les éléments vertébraux antérieurs et postérieurs du corps — vertèbres sphéno-pariétale, sphéno-frontale et nasale d'Oken, et vertèbres coccygiennes, — présentent de même que les métamères dont elles constituent l'élément squelettique, un caractère commun de dégénérescence, dégénérescence de plus en plus grande à mesure que l'on se rapproche des extrémités, puisque certains éléments constitutifs des vertèbres céphaliques d'Oken, précédemment nommés, ne sont indiqués qu'accompagnés d'un point d'interrogation, et que les vertèbres coccygiennes sont privées, elles aussi, de certains éléments secondaires. Cette dégénérescence symétrique des éléments squelettiques situés dans les parties extrêmes du corps se retrouve également, que l'on admette la théorie vertébrale de Kölliker et de Mihalkowicz, ou que l'on se rallie aux modifications que nous lui avons fait subir.

Dans le premier cas, nous pouvons rapprocher, en effet, les éléments osseux précordaux, « se développant par une prolifération du segment antérieur du rudiment crânien primitif », des éléments osseux situés dans le rudiment caudal, ces deux espèces d'éléments pour être le premier d'origine appendiculaire vraie ou primitive, le second d'origine appendiculaire secondaire, n'en ayant pas moins nettement un caractère appendiculaire commun.

Dans la théorie vertébrale que nous avons présentée dans cette étude nous pouvons considérer, jusqu'à un certain point, les vertèbres ethmoïdales, atrophiées, comme les homologues des vertèbres coccygiennes persistantes, vertèbres atrophiées, elles aussi : les boîtes osseuses crâniennes, antérieure et postérieure, étant, de même que les renflements antérieur et postérieur du névraxe, encéphale et partie de la moelle correspondant au ventricule de Krause, non pas des organes terminaux, mais des organes subterminaux ; les parties terminales du névraxe et du rachis, chez l'homme, correspondant respectivement aux nerfs olfactifs en rapport avec les vertèbres ethmoïdales pour la partie antérieure du corps, et au filum terminale en rapport avec les vertèbres coccygiennes pour la partie postérieure, tout au moins chez le fœtus, au troisième mois de la vie intra-utérine. On voit donc que les vertèbres ethmoïdales, bien que leur nombre soit fixe — et le nombre théorique de neuf vertèbres céphaliques, nombre dont nous croyons avoir prouvé la réalité effective, ne saurait *a priori* jamais être

dépassé — présentent le même caractère de dégénérescence que les vertèbres coccygiennes persistantes, à nombre essentiellement variable.

Ce caractère d'atrophie progressive des vertèbres distales du corps nous indique que, rationnellement, on les devrait compter en allant des moins éloignées du centre du corps aux plus éloignées.

C'est dans cet ordre que l'on a compté les vertèbres sacro-coccygiennes par le fait même qu'on comptait les vertèbres rachidiennes en allant de haut en bas, généralisant ainsi aux fausses vertèbres la numération suivie pour les vraies et suivant, sans le vouloir, l'ordre rationnel de comptage, allant des éléments les plus constants aux éléments les moins constants, des éléments les plus certains aux éléments les moins certains. La numération des vertèbres craniennes qui faisait de l'occipital la première vertèbre cranienne s'imposait donc aux premiers anatomistes qui se sont occupés de la constitution vertébrale du crâne et il est tout naturel qu'Oken et ses continuateurs l'aient suivie et conservée. Elle avait l'avantage de donner une dénomination fixe aux premiers éléments vertébraux du crâne, et l'on pouvait dénommer les nouveaux éléments reconnus, ou modifier leur dénomination sans toucher à celle des éléments déjà admis. Il fallut la découverte, par Albrecht, d'un nouveau centrum dans l'apophyse basilaire de l'occipital pour modifier profondément la classification d'Oken et si, rompant avec l'usage suivi jusqu'à ce jour, nous avons proposé de nommer les vertèbres craniennes en allant de haut en bas, par analogie avec ce que l'on fait pour les vertèbres rachidiennes, c'est que nous avons atteint le chiffre global maximum de toutes les vertèbres craniennes possibles, et que nous croyons absolument impossible tout nouveau remaniement des vertèbres céphaliques, *théoriques*, que nous avons définies, comme aussi nous croyons impossible toute adjonction ou toute interposition à ces mêmes vertèbres céphaliques, de nouvelles unités vertébrales. Nous avons atteint, en effet, le chiffre maximum possible des vertèbres craniennes, c'est-à-dire le chiffre théorique de neuf; par définition, ce chiffre est un chiffre spéculativement, et effectivement, croyons-nous aussi, constant.

Si ce qui précède est vrai dans la très grande majorité des cas, il n'en est pas moins vrai qu'en fait, le nombre des vertèbres céphaliques, pas plus que celui des vertèbres sacrées, n'est un nombre constant.

De même que l'on observe la soudure de l'atlas à l'occipital et partant la participation de cet élément vertébral à la constitution de la boîte crânienne antérieure, de même on observe la soudure de la cinquième vertèbre lombaire à la première vertèbre sacrée et la participation de cette vertèbre à la constitution de la boîte crânienne postérieure, ou sacrum. Cette soudure, plus ou moins complète, d'unités vertébrales, normalement indépendantes, à la tête osseuse (composée d'éléments non vertébraux pour certains auteurs) et au sacrum (fausses vertèbres des mêmes auteurs) nous indique manifestement la constitution vertébrale de ces massifs osseux en même temps qu'elle nous prouve qu'il n'y a de constant que la fonction, l'organe pouvant être constitué de façons différentes alors que sa fonction ne varie pas.

Ce que nous avons dit précédemment de la non-utilisation des segments distaux postérieurs, du corps théorique, nous explique, de façon fort nette, les anomalies numériques de la colonne vertébrale. Si l'on considère, d'une manière philosophique, la position non point terminale, mais subterminale des cerveaux antérieur et postérieur, cerveau proprement dit et centre génito-spinal, on trouve dans cet examen, je ne dirai point les causes, mais une explication de la persistance *en l'état* de la partie antérieure, terminale par rapport au cerveau, du névraxe et de la dégénérescence de la partie postérieure, et terminale par rapport au centre génito-spinal, de ce même névraxe.

L'extrémité antérieure, terminale, du tube nerveux s'adapte, en effet, à un but bien défini; en devenant les nerfs crâniens non segmentaires, nerfs de sensibilité spéciale — ou les analogues de ces nerfs, — elle acquiert une importance telle que l'on peut dire, sans trop se hasarder, que si ces nerfs crâniens, non segmentaires, peuvent être considérés, *actuellement*, comme de simples dépendances, comme de simples évaginations de l'encéphale, ces nerfs n'en tiennent pas moins, de leur côté, l'encéphale sous leur dépendance. Et les rapports de toutes sortes, anatomiques et physiologiques, morphologiques et volumétriques, la corrélation d'*état* existant entre ces pseudo-dépendances de l'encéphale et l'encéphale lui-même, nous démontrent, en même temps que leurs valeurs originelle et statique, au point de vue philosophique, identiques, le caractère d'égalité à eux-mêmes que conserveront toujours les organes représentatifs de l'extrémité antérieure du névraxe.

Le centre génito-spinal, et l'on pourrait prouver qu'il provient d'un dédoublement, en quelque sorte, du centre médullaire primitif, cérébroïde, est subterminal, chez les animaux relativement inférieurs, par rapport à un nombre considérable de métamères nerveux terminaux, métamères homologues des métamères sus-jacents, mais à valeur fonctionnelle déjà inférieure. Les organes génitaux étant situés à peu près au milieu du corps théorique, au niveau du centre génito-spinal, les métamères nerveux sous-jacents à ce centre ne seront déjà plus fonctionnellement égaux aux métamères sus-jacents à ce centre, puisque les rapports neuraux cérébro-génitaux ne les utiliseront pas. Lorsque le tube digestif obéissant à l'ascension commune des organes, si je puis ainsi m'exprimer, se terminera, à son extrémité inférieure, au niveau du centre génito-spinal, les *neurotomes* sous-jacents à ce centre subiront, de ce chef, une nouvelle dégénérescence, dégénérescence qui atteindra le *summum*, lorsque les segments postérieurs du corps, successivement réduits au rôle d'organes adjuvants de défense, de reptation, de préhension, etc., n'auront plus aucun but, en n'ayant plus aucune fonction. Les rapports d'évolution de la fonction et de l'organe sont constants et l'on comprend, par cela même, la succession à la dégénérescence physiologique, d'une dégénérescence morphologique des parties respectives du névraxe et du rachis qui nous occupent, et qui sont réduites chez l'homme à un filum terminale — sans nerfs segmentaires — et à des vertèbres coccygiennes — sans masses latérales.

Les anomalies numériques de la colonne vertébrale, et nous ne nous occupons exclusivement que des anomalies par excès ou par défaut *non compensées*, se réduisent donc à une régression ou à une évolution, numérique s'entend, des éléments squelettiques métamériques. Régression : soit une régression pour ainsi dire timide et nous avons alors persistance d'une ou de plusieurs des vertèbres coccygiennes embryonnaire, éphémères, soit une régression plus complète et nous avons alors addition d'une ou de plusieurs unités aux vertèbres que nous avons appelées constantes et nécessaires, par le fait de l'utilisation complète d'éléments squelettiques, segmentaires, normalement atrophiés. Cette régression se fait, en quelque sorte, par contre-coup : une vertèbre coccygienne surnuméraire, anormale, prenant la place d'une vertèbre coccygienne normale, et un élément vertébral sus-jacent, plus ou moins

éloigné, évoluant et s'adaptant, selon la région où il se trouve et le but à remplir. Ceci nous montre encore une fois la véracité de cette loi, que la fonction crée l'organe physiologique, et partant l'organe morphologique, en ce sens qu'une unité vertébrale, normalement évoluée en vertèbre lombaire, par exemple, peut évoluer en unité vertébrale dorsale, à la suite de la mutation d'une vertèbre éphémère, coccygienne, en un élément persistant. Nous avons essayé d'expliquer dans la deuxième partie de cette étude, l'atrophie de la portion crânienne de la corde dorsale; il nous reste à interpréter son absence dans la région précordale du crâne, région dont les éléments squelettiques méritent, croyons-nous, malgré cette absence de la notocorde, le nom d'éléments vertébraux.

On est à peu près d'accord aujourd'hui pour regarder le prolongement céphalique (de la ligne primitive) comme une dépendance de la ligne primitive; je dirais volontiers que le prolongement céphalique est une ligne primitive secondaire. Je m'explique : la ligne primitive, de par son mode de formation et pour que cette formation même puisse se faire, occupe la moitié seulement du blastoderme, blastoderme que l'on peut considérer comme la première forme de l'embryon; si les choses s'en tenaient là, comme la ligne primitive est, en quelque sorte, l'axe générateur du corps, on voit que toute une demi-calotte blastodermique, la demi-calotte opposée à la ligne primitive, ne concourrait en rien à la formation du corps. C'est alors que le prolongement céphalique apparaît comme un diverticule de l'extrémité antérieure de la ligne primitive, rétablissant ainsi l'équilibre entre les diverses parties du futur embryon, en complétant, si j'ose m'exprimer ainsi, l'axe générateur et l'axe de symétrie du corps.

Mais l'axe de symétrie de la partie antérieure du rachis — et l'embryon à ce stade de développement peut être considéré tout entier comme réduit à son rachis — bénéficie, pour ainsi dire, de la différenciation des feuilletts qui s'est opérée par le fait même du mode de formation de la ligne primitive; et il se réduit à un diverticule partant de l'extrémité antérieure de la ligne primitive, au-devant du canal neurentérique, et se dirigeant d'arrière en avant en se glissant entre l'ectoderme et l'entoderme. Ce diverticule que l'on rattache, de par son mode de formation, à l'entoderme, forme donc l'axe de symétrie de la partie antérieure du corps, axe selon lequel les feuilletts déjà différenciés, grâce à la formation de la ligne

primitive, se constitueront en premières ébauches des grands systèmes organiques. Le prolongement céphalique est, en quelque sorte, dès sa formation, corde dorsale et les feuilletts déjà formés se différencieront en ébauches des systèmes organiques, *parallèlement* à elle; la ligne primitive donnera naissance directement à la corde, au tube médullaire, aux protovertèbres par une transformation incessante de sa région antérieure, alors que sa portion postérieure s'accroîtra proportionnellement par une active prolifération des cellules embryonnaires. Dans le premier cas, nous avons formation des métamères ou unités morphologiques du corps, par différenciation parallèle à l'axe modelateur de feuilletts préformés; dans le second nous avons formation des unités morphologiques du corps par transformation directe et segmentation de l'axe primitif, générateur de l'embryon.

On voit que là encore, nous observons une différenciation évolutive plus grande pour les éléments anatomiques de la partie antérieure du corps, que pour ceux de la partie postérieure du corps, différenciation *qualitative*, si j'ose m'exprimer ainsi, et que nous avons eu déjà l'occasion de noter bien des fois durant le cours de cette étude.

Il résulte du fait même de notre qualification appliquée au prolongement céphalique, de ligne primitive secondaire ou antérieure, que nous considérons, en quelque sorte, le canal neurentérique, encore à sa place primitive, comme le centre du corps, comme un centre de symétrie s'entend. Certains faits viennent à l'appui de cette assertion; c'est ainsi que nous voyons la première paire de protovertèbres naître un peu en avant de l'extrémité antérieure de la ligne primitive, puis les paires suivantes se former simultanément en avant et en arrière de cette paire primordiale. Les renseignements que nous fournit l'embryologie, en ce point, concordent pleinement avec les déductions, pour ainsi dire empiriques, qui découlaient rationnellement de l'étude de l'homologation des extrémités du rachis, chez l'adulte, et de la constatation d'une symétrie distale du corps, symétrie distale coexistant avec la symétrie bilatérale, universellement admise aujourd'hui.

A vrai dire, si nous examinons les choses d'une manière moins superficielle, nous voyons que l'embryon des mammifères se développe non point aux dépens de la vésicule blastodermique tout entière, mais aux dépens d'une zone spéciale de cette vésicule,

l'aire embryonnaire; la ligne primitive occupant environ les trois quarts postérieurs du grand diamètre de l'aire transparente, le prolongement céphalique n'occupant que le quart antérieur de ce diamètre. Le bouton de Hensen (renflement antérieur de la ligne primitive) au niveau duquel existe souvent un canal neurentérique ne correspond donc pas réellement au point médian, symétrique du corps; mais il nous est permis de le considérer comme occupant cette place au point de vue philosophique où nous nous sommes placés.

Quoi qu'il en soit, le prolongement céphalique, axe de symétrie secondaire par rapport à la ligne primitive du blastoderme, n'atteint jamais le bord antérieur de l'aire embryonnaire; c'est là un fait et un fait important.

On ne peut, en effet, généraliser aux vertèbres céphaliques une hypothèse manifestement fautive pour les vertèbres coccygiennes: les vertèbres coccygiennes, réduites à leur centrum, ressemblent fort, de par leur morphologie et leur rôle, aux segments métamériques de la notocorde de l'Amphioxus, notocorde qui est une formation *endothéliale*; les vertèbres céphaliques, homologues des vertèbres postérieures du corps, se développeraient donc grâce à un processus endothélial et représenteraient des segments métamériques notocordaires; ce qui expliquerait *ipso facto* l'absence *apparente* de la corde dorsale dans la région antérieure du crâne. La notocorde existerait d'une extrémité du corps à l'autre, seulement à sa partie antérieure, au lieu de disparaître après avoir servi de moule pour la formation des vertèbres, elle se différencierait elle-même en éléments squelettiques métamériques. Cette théorie ne peut se soutenir; les vertèbres coccygiennes, bien qu'atrophées et réduites à leur centrum, étant péricordales, si j'ose m'exprimer ainsi; les vertèbres céphaliques précordales ayant une constitution plus élevée que les vertèbres coccygiennes. Le caractère *cordal* des vertèbres coccygiennes pourrait à la rigueur s'expliquer par le mouvement de recul de la ligne primitive, rien d'analogue ne se passant pour le prolongement céphalique; mais ce dernier argument est détruit par la différenciation des vertèbres céphaliques précordales, vertèbres qui ne peuvent, par cette différenciation même, correspondre à des éléments notocordaires.

Pour nier l'origine endothéliale, pour ainsi dire directe des vertèbres céphaliques, nous nous appuyons sur ce fait, à savoir

qu'il n'y a pas d'endothélium correspondant à ces vertèbres, pas plus, du reste, qu'il n'y en a correspondant aux vertèbres coccygiennes.

Les vertèbres distales du corps — ou les somites dont elles dérivent — évoluant, en effet, postérieurement à la formation de l'ombilic ventral, se trouvent, en quelque sorte, situées dans des culs-de-sac ectodermiques, sans rapports avec l'endoderme. Si les vertèbres coccygiennes sont des vertèbres cordales, cela tient au mouvement de recul de la ligne primitive; rien de semblable ne se passant pour le prolongement céphalique, les vertèbres craniennes seront donc acordales. Il est à remarquer que cette division d'éléments pour ainsi dire secondaires correspond à l'aspect primitif des choses : la ligne primitive (moitié postérieure de l'axe de symétrie) partant du centre de l'aire embryonnaire pour aboutir au bord postérieur de cette aire; le prolongement céphalique (moitié antérieure de l'axe de symétrie), partant également du centre de l'aire embryonnaire pour se diriger vers le bord antérieur de cette aire, bord qu'il n'atteint jamais et dont il reste toujours séparé par un certain intervalle.

En résumé pas d'entoderme correspondant aux segments antérieurs et postérieurs du corps, segments pour ainsi dire appendiculaires et jusqu'à un certain point homologues; formation péri-cordale des vertèbres postérieures (coccygiennes) grâce au processus *secondaire* qui a pour résultat le recul de la ligne primitive; formation acordale des vertèbres antérieures (vertèbres craniennes ethmoïdales) par absence, pour le prolongement céphalique, de processus analogue à celui du recul de la ligne primitive; correspondance statique des éléments secondaires et des éléments primitifs.

Pour nous, les vertèbres craniennes acordales dérivent d'une prolifération, puis d'une différenciation progressive des somites cordaux les plus antérieurs, de même que les vertèbres distales postérieures dérivent, en réalité, de la zone d'accroissement de la ligne primitive, zone prenant également naissance par une sorte de bourgeonnement de l'extrémité postérieure de la ligne primitive et subissant également une différenciation progressive centro-distale.

Avant de quitter le domaine de l'embryogénie, notons l'homologie des extrémités antérieure et postérieure du corps : leurs caractéristiques

tères appendiculaires communs, par rapport à la partie médiane ou intestinale de l'embryon; leur genèse identique et symétrique : prolifération mésodermique dans un cul-de-sac ectodermique (prolifération ectodermique connexe), absence de rapports, de par leur mode même de formation, avec l'entoderme; notons encore, pour la défense de notre thèse, l'homologie des vésicules cérébrales et du sinus rhomboïdal, de la membrane anale (manquant de mésoderme) et de la membrane pharyngienne (manquant également de mésoderme); l'identité de formation des ouvertures antérieure et postérieure du tube digestif : l'embryon s'individualisant de la vésicule blastodermique par un processus analogue à l'individualisation d'une partie d'une sphère creuse élastique quelconque par striction de plus en plus forte de cette sphère selon un de ses méridiens, (ombilic cutané), en sorte que la cavité digestive primitive ne se met en rapport avec l'extérieur que par une usure secondaire de ces parties distales, par rapport au centre du corps (membranes pharyngienne et anale).

On retrouve du reste chez l'adulte l'absence d'entoderme correspondant aux éléments squelettiques des extrémités du corps que nous avons signalée déjà chez l'embryon. Si l'on redresse par la pensée la courbure sacro-coccygienne, on voit le caractère appendiculaire des vertèbres coccygiennes par rapport à l'entoderme en même temps que l'on observe, par réciprocité, l'absence d'entoderme (tube digestif) correspondant à ces somites. Pour l'extrémité antérieure du corps, il en sera de même; il n'existe pas d'endothélium correspondant aux premières vertèbres craniennes pas plus qu'il n'existe primitivement de tube digesto-respiratoire correspondant à ces vertèbres. L'extrémité antérieure du corps, toujours plus différenciée et plus évoluée que l'extrémité postérieure à cause du voisinage de l'encéphale, verra l'ectoderme s'invaginer, venir au contact de l'entoderme, puis finalement se continuer avec lui par disparition des parties ectodermiques et entodermiques respectivement accolées, un prolongement secondaire du tube digesto-respiratoire, un prolongement distal aura ainsi pris naissance, prolongement que l'on peut assimiler au point de vue physiologique à l'extrémité antérieure du tube digesto-respiratoire, mais qu'on ne saurait, ni anatomiquement, ni philosophiquement, rattacher à ce même tube digesto-respiratoire, par le fait même de son origine ectodermique.

A cette partie *secondaire* distale, du tube viscéral, correspondent des éléments squelettiques, secondaires, secondaires par rapport aux éléments squelettiques centraux du corps... Telle est l'interprétation que nous croyons pouvoir hasarder, de l'absence de la notocorde dans la région antérieure du corps, absence qui, comme on le voit, ne nous fait pas rejeter *a priori* la qualification des vertébraux pour les éléments squelettiques métamériques de cette partie du corps.

Nous avons dit précédemment qu'il n'y avait pas d'entoderme correspondant aux somites distaux du corps : en réalité un seul feuillet n'est pas représenté en certaines parties du corps; c'est le feuillet mésodermique qui fait défaut aux deux pôles de l'embryon, — pôles que l'on peut et que l'on doit considérer comme les véritables extrémités antérieure et postérieure du corps, — dans la membrane axiale et dans la membrane pharyngienne.

Mais la disparition postérieure de ces membranes, leur caractère non métamérique, leur situation aux extrémités du corps expliquent d'une manière toute naturelle cette absence du mésoderme, absence qui sera suivie à courte échéance de la disparition des parties correspondantes de l'ectoderme et de l'entoderme, qu'elle prépare. L'entoderme existe tout au moins dans l'extrémité caudale, et la ligne primitive se différenciant dans ce prolongement comme dans le tronc, il serait étonnant qu'il en fût autrement. Il y existe tout d'abord sous forme de notocorde, il y existe encore sous forme d'*intestin post-anal* qu'Hertwig considère comme un cordon plein ne fonctionnant jamais comme canal intestinal et auquel il donne le nom de cordon entodermique. Rien de semblable n'a été signalé jusqu'ici pour l'extrémité céphalique du tronc; mais il ne serait pas illogique d'admettre, par analogie avec ce qui se passe dans l'extrémité caudale, car le prolongement post-anal de l'intestin peut être creux, il ne serait pas illogique d'admettre, d'une manière toute spéculative, du reste, que l'invagination ectodermique donnant naissance aux fosses olfactives (extrémité antérieure physiologique du tube digesto-respiratoire) est aidée ou facilitée, dans une certaine mesure, par un *habitus* particulier des cellules embryonnaires situées sur le trajet de cette invagination, cellules formant primitivement un cordon plein, à délimitation fictive, cordon que l'invagination ectodermique creusera en canal et que l'on peut nommer, par homologie avec le cordon entoder-

mique postérieur¹, cordon entodermique antérieur — dénomination philosophique s'entend — ou intestin pré-buccal.

Si l'on s'en rapporte aux véritables extrémités du corps ces deux prolongements entodermiques doivent être considérés comme sub-terminaux par rapport à l'anus et à la bouche et non, comme le ferait supposer leur dénomination, comme des formations terminales. Il est à remarquer encore, avant de quitter le domaine de l'embryogénie, les rapports analogues de l'entoderme et de l'ectoderme aux deux extrémités céphalique et caudale de l'embryon : pour l'extrémité céphalique, poche hypophysaire de Rathke et plancher du cerveau intermédiaire ; pour l'extrémité caudale, intestin post-anal s'ouvrant en arrière dans le canal neural par le canal neurentérique. Dans le premier cas, il y a rapport de contiguïté, dans le second il y a rapport de continuité, mais ce n'est là qu'un degré de plus dans l'intimité des rapports, et non point une différence fondamentale.

Sans doute la poche de Rathke provient d'une différenciation d'une partie de stomodœum, stomodœum d'origine ectodermique ; mais nous pouvons dire que, jusqu'à un certain point, ectoderme et entoderme, concourant à la formation du tube digesto-respiratoire, ne sont qu'un et les auteurs classiques admettent implicitement et *a priori* cet axiome en rattachant l'étude du stomodœum et du proctodœum, d'origine ectodermique, à celle du feuillet interne, par la raison que leurs relations avec ce dernier sont trop intimes pour qu'il soit possible de les en séparer.

D'autre part, on peut dire que si les rapports du tube digesto-respiratoire avec le canal neural sont ecto-ectodermiques pour le prolongement céphalique, alors qu'ils sont ento-ectodermiques pour le prolongement caudal, cela tient à une invagination entodermique moins grande dans le prolongement céphalique que dans

1. L'intestin post-anal, il est vrai, ne s'ouvre pas à l'extérieur comme notre intestin pré-buccal hypothétique (fosses olfactives), mais il est, néanmoins, en rapports *directs* avec l'ectoderme. Cordon entodermique (postérieur) d'Hertwig et cordon entodermique antérieur supposé ont donc mêmes rapports : il n'existe pas, à leur niveau, de mésoderme interposé entre les deux feuillets-écorce. De même qu'Hertwig considère l'intestin post-anal comme un cordon plein, nous considérons l'intestin pré-buccal comme un cordon plein : l'ouverture de l'intestin pré-buccal à l'extérieur ne se faisant pas par résorption d'une membrane ecto-entodermique, comme cela a lieu pour l'intestin antérieur, mais par la généralisation à la couche ectodermique du processus par lequel le cordon entodermique antérieur, cordon *plein*, se creuse en canal (processus analogue au mode de constitution de l'orifice anal (intestin postérieur) dans le bouchon cloacal de Tourneux).

le prolongement caudal, invagination entodermique moins grande dont nous avons donné la cause en étudiant la ligne primitive et le prolongement céphalique et la manière dont se comportent ces deux parties, antérieure et postérieure, de l'axe de symétrie du blastoderme dans la formation du rachis embryonnaire.

L'ectoderme supplée l'entoderme en donnant naissance à des formations analogues aux formations entodermiques postérieures.

Ces considérations embryologiques étaient nécessaires pour expliquer, en partie, la théorie vertébrale, théorie toute faite d'analogie et d'homologie, que nous allons résumer en quelques mots et par laquelle nous déposerons les conclusions de cette étude.

En négligeant, comme nous l'avons fait, du reste, jusqu'ici, les membres, comme formations secondaires et appendiculaires, nous pouvons résumer comme il suit la constitution anatomique de l'homme, considérée en ses parties essentielles : un fourreau tégumentaire renfermant en sa partie médiane une tige osseuse, axiale, d'où partent des parties secondaires constituant un tube (ou une gouttière) squelettique ventral renfermant un tube, le tube digesto-respiratoire, et un tube (ou une gouttière) squelettique dorsal renfermant également un tube, le névraxe (v. fig. 20).

Tous ces tubes peuvent être considérés, d'une manière spéculative, comme ouverts à leurs deux extrémités : le tube tégumentaire cesse d'exister, en effet, à l'endroit où il se continue avec le tube digesto-respiratoire; pour ce dernier bornons-nous à constater le fait; les deux tubes squelettiques, ventral et dorsal, adossés comme les canons d'un fusil, sont ouverts à leurs deux extrémités, le tube nerveux, lui, bien que pouvant être considéré philosophiquement comme ouvert à ses extrémités, se termine antérieurement et postérieurement en cul-de-sac, cul-de-sac en rapports néanmoins avec l'extérieur. Les tubes squelettiques seuls sont tout entiers sous-tégumentaires; leurs extrémités, bien qu'ouvertes, ne se continuent pas, en effet, directement avec l'extérieur comme celles du tube digestif, ni ne se mettent en rapports immédiats avec le milieu ambiant comme celles du tube nerveux (cellules olfactives).

Si sur une coupe longitudinale du corps on voit nettement, aux deux extrémités du tube digestif, la continuation de l'écorce externe (tube tégumentaire) avec l'écorce interne (tube digestif) et les rapports de continuité de l'écorce externe (tube tégumentaire) avec le névraxe (tube nerveux); sur une coupe transversale pratiquée chez

le fœtus au niveau du canal neurentérique (v. fig. 19), nous voyons la continuation du tube tégumentaire avec le tube nerveux et le tube digestif; nous conservons sur notre schéma, pour rendre la chose plus démonstrative, les connexions, les gubernaculum, des tubes nerveux et digestifs.

Si l'on considère que le tube digestif se forme par une invagination primitive (entoderme) du blastoderme, que le tube nerveux provient d'une invagination postérieure à la précédente de ce même blastoderme, appelé maintenant ectoderme et que le mésoderme résulte lui-même d'une invagination du tube intestinal, on peut

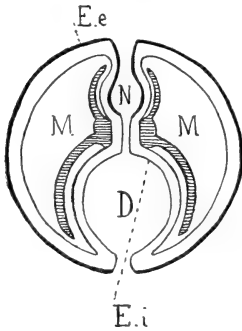


Fig. 19.

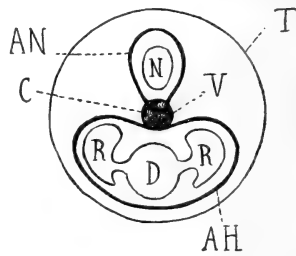


Fig. 20.

Fig. 19. — Bilatéralité du corps. Continuation de l'écorce externe (ectoderme) et de l'écorce interne (endoderme) dans le plan transversal (pour cette continuation dans le plan longitudinal, voir fig. 5 et 6). — Coupe transversale d'un embryon, passant par le canal neurentérique. — Ee. Écorce externe (ectoderme); N. Névraxe; Ei. Écorce interne (endoderme); D. Tube digestif; M. Mésoderme (tissu de soutien) se différenciant en partie en système squelettique (parties ombrées).

Fig. 20. — Théorie vertébrale. — Coupe transversale du corps, pratiquée à n'importe quel niveau. — T. Tube tégumentaire; V. Vertèbre essentielle, toujours existante (Centrum C.); N. Tube nerveux céphalo-rachidien; D-R. Tube digesto-respiratoire; AH. Arc hémal, partie secondaire de la vertèbre, tendant à entourer ou entourant le tube digesto-respiratoire; AN. Arc neural, partie secondaire de la vertèbre, tendant à entourer ou entourant le tube nerveux céphalo-rachidien.

dire, d'une manière philosophique, en tenant compte de la formation primitive des feuilletts, qu'il n'y a pas de feuilletts, mais un feuillet (v. fig. 21). Sans aller jusqu'à dire, en généralisant les choses, qu'il n'y a pas de feuilletts distincts puisque tous les feuilletts possibles dérivent d'une cellule unique, ce qui nous ramène à l'unité la plus complète, on peut étendre au tube nerveux le bénéfice de l'opinion actuelle qui de l'écorce externe et de l'écorce interne n'en fait qu'une, l'écorce générale des parties constituantes du corps, par rapport à l'intimité des tissus. Et nous justifions cette opinion par l'examen de la coupe du corps de l'embryon au niveau du canal

neurentérique (v. fig. 19). C'est donc, au point de vue spéculatif où nous nous sommes placés, réduire à deux le nombre de feuilletts blastodermiques : un feuillet externe, de recouvrement, l'ectoderme, un feuillet interne, le mésoderme. En énonçant les considérations précédentes, nous avons voulu montrer que l'on peut envisager le squelette d'une manière plus large qu'on ne le fait d'habitude en anatomie descriptive. On peut, en effet, comprendre sous le nom de squelette et la charpente solide du corps et des organes (squelette, proprement dit) et la charpente délicate qui entoure et soutient les parties élémentaires de l'organisme. Ces deux espèces de squelette, pour avoir une morphologie différente, n'en ont pas moins une fonction identique : celle de soutenir les organes délicats qui se forment par bourgeonnement d'une surface épithéliale : le tissu interne, mésodermique, ou tissu de soutien, recevant pour ainsi dire et soutenant les organes épithéliaux dès leur formation.

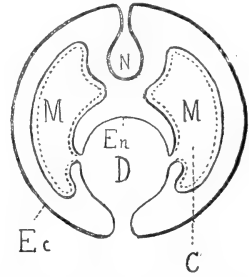


Fig. 21. — Formation des différents feuillets par invaginations successives du feuillet primitif. — E. Ectoderme; N. Névraxe; En. Endoderme; D. Tube digestif; M. Mésoderme; C. Cavité générale du corps (cœlome).

Le squelette caractérisé morphologiquement par du tissu conjonctif lâche, c'est-à-dire par du mésenchyme peu ou pas différencié du mésenchyme embryonnaire, mérite, jusqu'à un certain point, le nom de squelette général; il existe seul chez les animaux inférieurs, où il apparaît lors de la formation d'organes de perfectionnement par les surfaces épithéliales primitives, ectodermique et entodermique. On le retrouve chez l'homme adulte, chez qui il s'est spécialisé en quelque sorte; chez l'embryon, il forme encore à lui seul le système squelettique tout entier, en gardant sa valeur la plus élevée. Le squelette proprement dit, que l'on pourrait appeler squelette spécial, n'est qu'une différenciation d'une partie du squelette précédent, partie servant à la fois à protéger et à soutenir des organes d'origine épithéliale (tube digesto-respiratoire et tube nerveux), selon la formule que nous avons donnée précédemment pour le squelette considéré d'une manière générale, et à protéger les parties du squelette général (tissu conjonctif lâche) formant le tissu conjonctif des organes épithéliaux précités et de leurs dérivés.

Il n'en est pas moins vrai que ces deux espèces de tissu squelet-

tique ont rôle identique et même valeur physiologique; certaines parties que l'on serait tenté de rattacher à première vue au squelette spécial, seront rattachées après examen au squelette général (tissu conjonctif); tel l'exemple que nous offrent les os de la voûte du crâne.

Le système squelettique spécial de l'homme consiste essentiellement en une série d'os métamériques, primitifs, superposés et similaires, les vertèbres. A chaque métamère correspond une vertèbre et par vertèbre nous avons vu qu'il faut entendre l'élément squelettique métamérique qui se développe dans chaque métamère par deux points d'ossification primitifs. Cette dualité de points d'ossification pour un élément en apparence indivis et médian, comme l'est le centrum, s'explique par le caractère de bilatéralité du corps (théorie de la concrescence d'O. Hertwig), et d'une manière plus précise, par l'origine bilatérale du mésenchyme, mésenchyme tissu générateur des unités vertébrales. Il n'y a pas de point d'ossification situé sur l'axe de symétrie antéro-postérieur du corps, qui existe à l'état d'unité indivise; il n'y a pas de points d'ossification médians, en un mot, et cela de par la naissance bilatérale, par rapport à la ligne médiane du tissu-soutien, du mésenchyme, tissu-mère de tous les tissus squelettiques spéciaux, exosquelette ou endosquelette. Les tubes digesto-respiratoire et neural pourront, eux, donner naissance respectivement à des organes entodermiques et ectodermiques impairs et médians, car ils dérivent eux-mêmes d'une invagination unique et médiane du blastoderme primitif.

La vertèbre est donc l'élément squelettique métamérique primitif, et c'est une unité, tout le système squelettique ou mieux endosquelettique de l'homme se ramenant à une série d'unités similaires et se décomposant en une série de vertèbres. Et la vertèbre essentielle, je ne dis pas nécessaire, est représentée par deux points d'ossification primitifs, situés sur le même plan perpendiculaire à l'axe de symétrie du corps, *coalescents*, formant *en général* un tout indivis situé sur la ligne médiane du corps, dans le prolongement de l'axe mené par le centre des éléments similaires voisins, occupant enfin une place caractéristique entre le tube digesto-respiratoire ou ses prolongements et le névraxe.

Nous avons dit *en général*; les deux moitiés du centrum, correspondant aux deux points d'ossification primitifs centraux, recouvrent leur individualité dans l'affection, fort rare, du reste, que l'on

appelle, bien à tort, spina-bifida antérieur, le mot de spina-bifida ne pouvant s'appliquer d'une façon rationnelle qu'à l'individualisation des deux moitiés de la neurépine (spina-bifida banal), spina-bifida postérieur vrai, ou de l'hémépine (fissure ou hiatus du sternum), spina-bifida antérieur vrai.

Du reste, la duplicité du point d'ossification, médian, vertébral ne correspond pas seulement à une vue de l'esprit, mais bien à la réalité : Serres a démontré cette duplicité, qui se manifeste, ajouterons-nous, d'une manière fort nette en examinant la partie antérieure du rachis, partie évoluée et différenciée au summum, par l'existence des deux points d'ossification de l'apophyse ondotoïde et des vertèbres céphaliques (sauf les vertèbres basiotique et occipitale?).

La vertèbre est donc l'unité squelettique métamérique, ou, si l'on veut, chaque vertèbre représente à elle seule un petit squelette, un squelette zoomérique, présentant les mêmes rapports que le squelette global. Si l'on examine, en effet, la coupe longitudinale d'un vertébré, telle qu'elle est représentée dans la figure 6, l'on voit que le corps de ce vertébré se laisse aisément décomposer en une série de métamères, métamères revêtus sur toute leur surface d'une enveloppe ectodermique continue : pour les faces latérales, libres, par l'ectoderme proprement dit ou ectoderme de revêtement; pour les faces distales, en rapport avec les faces similaires des métamères voisins, par le nerf segmentaire, d'origine ectodermique indiscutable et que l'on peut considérer comme formé de deux parties accolées, chacune de ces parties appartenant en propre au métamère correspondant.

Chaque nerf segmentaire forme donc la cloison qui sépare deux segments, ou deux zoonites, ou deux anneaux, ou deux métamères voisins, et mérite par conséquent, à ce titre, le nom de *dissépiment*. L'unité squelettique, tout aussi bien que le squelette global, est donc sous-tégumentaire.

De même que le bourgeonnement de la région postérieure de la ligne primitive, chez les Mammifères, n'est pas sans analogie avec le bourgeonnement de la région postérieure du corps de certaines Annélides — et si toute la région postérieure du corps bourgeonne chez ces Annélides, c'est qu'elle est, tout entière, l'analogue philosophique de la ligne primitive des animaux supérieurs, — de même nous voyons une certaine analogie entre les zoomères des Annélides

en question, zoomères doués jusqu'à un certain point d'une vie propre et indépendante et les métamères, tout philosophiques, du reste, des Mammifères, possédant, sinon une vie propre physiologique, du moins l'individualisation morphologique grâce à une constitution anatomique propre, constitution plus ou moins modifiée selon les régions mais identique, au fond, pour tous les segments constitutifs du corps.

Et ce que nous avons dit pour le squelette mésodermique, est également vrai pour le squelette entodermique, c'est-à-dire pour la notocorde. On rattache généralement la notocorde à l'entoderme; philosophiquement nous pouvons rattacher au même feuillet, au mésoderme, au tissu-soutien, et le système de soutien spécial des vertébrés acraniens et le système de soutien spécial des vertébrés craniens, la notocorde et la colonne vertébrale. La notocorde provient, en effet, de même que le mésoblaste, tissu-mère des éléments vertébraux, d'une invagination dans la cavité de segmentation du corps, d'un plissement de l'entoderme gastruléen. Leur origine est donc commune et il convient de regarder les systèmes squelettiques spéciaux des Acraniens et des Craniens, comme appartenant tous les deux, de par leur origine, au feuillet constituant le système de soutien essentiel du corps, le système squelettique général; ramenant ainsi à l'unité morphologique, si je puis m'exprimer ainsi, des formations organiques possédant déjà l'unité physiologique... à rôle physiologique identique.

Au point de vue anatomique, les deux espèces de squelette que l'on rencontre chez l'homme, squelette général et squelette spécial, sont différentes et ne sauraient être confondues; au point de vue philosophique nous pouvons ramener à l'unité, de par leur origine mésodermique commune et de par leur fonction identique, ces deux systèmes squelettiques. Ces tissus, tissu conjonctif lâche et tissu squelettique proprement dit, si éloignés et, pour ainsi dire, isolés l'un de l'autre chez l'adulte, sont en effet unis chez l'embryon, par toute une chaîne ininterrompue et transitoire de tissus intermédiaires. Chez l'adulte lui-même nous voyons certaines parties du système de soutien être successivement ou indifféremment tissu conjonctif lâche, tissu fibreux, tissu cartilagineux ou tissu osseux (anatomie normale : absence de la portion la plus mince de la fosse sous-épineuse de l'omoplate, absence de l'arc postérieur de l'atlas, de la partie antérieure du trou transversaire de cet os;

articulation du point d'ossification épiphysaire de l'acromion avec l'épine; ossification des cartilages costaux, ossification des tendons, ossification des articulations sternales et coccygiennes; formation de la fossette naviculaire *osseuse*; — anatomie pathologique : fibromes, chondromes, ostéomes, sarcomes, épithéliomas *hétérologues*); inversement certaines parties du tissu conjonctif embryonnaire, présentant déjà la forme des éléments squelettiques définitifs, c'est-à-dire osseux, qui rationnellement devraient leur succéder, regressent vers une constitution plus rapprochée de celle du squelette général (ligament sacro-coccygien latéral externe et ligament inter-coccygien, parties vertébrales; ligament stylo-hyôïdien, cartilage de Reichert; ligament stylo-maxillaire, symplectique (partie inférieure du cartilage de Reichert)).

En ramenant ainsi à l'unité, le système squelettique de l'homme, considéré de la manière la plus large, nous voyons que nous pouvons encore rapprocher à ce point de vue, les extrémités antérieures, je ne dirai pas terminales, mais sub-terminales du névraxe et du rachis : de même que l'on admet aujourd'hui, grâce à des recherches récentes, la continuité de la lame nerveuse péri-ventriculaire, au niveau de la portion bulbaire du quatrième ventricule par le fait de la persistance aujourd'hui démontrée de la toile épendymaire au niveau du trou de Magendie, de même nous pouvons admettre la continuité des éléments du squelette spécial, péri-myélocéphaliques, correspondants, c'est-à-dire des cercles neurapophysaires correspondant, grâce au rattachement possible des os de la voûte du crâne au squelette spécial par le fait de leur ossification statique, chez l'adulte.

Mais en réalité il y a spina-bifida nerveux, si l'on me permet ce néologisme, de même qu'il y a spina-bifida osseux, et la toile épendymaire ne saurait pas plus être rattachée au véritable système nerveux (*membrana tectoria*) que l'on ne saurait rattacher les os de la voûte du crâne au véritable squelette de l'homme, au squelette spécial ou endosquelette. Il y a interposition de l'épendyme au niveau du trou de Magendie, entre les bords libres de la *membrana tectoria*, de même qu'il y a interposition des os dermiques, exosquelettiques, entre les bords libres des *neurépines* des vertèbres craniennes; il y a interposition et contiguïté, mais non point continuité. Il faut remonter au stade embryonnaire pour trouver une continuité, toute philosophique du reste, continuité résultant d'une

origine commune ectodermique pour l'épendyme et la membrana tectoria, mésodermique pour les os de la voûte du crâne et les vertèbres céphaliques.

Conclusions.

Pour résumer en quelques phrases les conclusions qui découlent de cette étude, nous dirons que nous acceptons pleinement une théorie, éclectique jusqu'à un certain point, théorie mixte à la théorie des zoonites de Dugès, à la théorie de la concrescence d'Hertwig et à celle du développement centripète de Serres.

Nous admettons avec Dugès — et avec Hertwig, dont la théorie de la concrescence n'a fait que confirmer celle de Dugès ou une partie du moins de celle de Dugès — que l'on peut considérer l'homme, vertébré ou animal intérieurement articulé, doué de symétrie paire ou binaire, comme formé d'une série longitudinale de zoonites disposés par paires depuis l'extrémité de la tête jusqu'à l'extrémité de la queue, chaque zoonite étant considéré comme la moitié latérale d'anneau ou de segment des animaux articulés qui nous occupent; spécialisant cette théorie au rachis, nous admettons également que le rachis lui-même est formé de deux moitiés, droite et gauche, d'abord séparées et se réunissant ensuite sur la ligne médiane, — formation binaire de la ligne primitive, formation binaire des corps vertébraux cartilagineux.

Nous ferons remarquer que ce n'est pas là adopter la théorie de la préformation des différentes parties de l'œuf, de Chabry; car le premier plan de segmentation ne saurait être assimilé en tous points à la ligne primitive qui, si elle n'est déjà organe elle-même, est la matrice de toutes les formations organiques en puissance. Mais il n'en est pas moins vrai que si aucun facteur perturbateur ou destructeur n'intervient, dans le cours de la genèse et de la vie normales des éléments cellulaires en un mot, la ligne primitive, axe de symétrie binaire du blastoderme, et par conséquent du corps, est assujettie à une direction déterminée: elle passe par le premier plan de segmentation de l'œuf, plan passant lui-même par la ligne de copulation des deux pronucléi mâle et femelle.

Nous admettons donc le développement centripète de chaque unité squelettique métamérique normale, de chaque vertèbre considérée en sa partie essentielle, je veux dire en son centrum. Voici

pour l'unité squelettique; quant à ce qui est du squelette global, c'est-à-dire de l'accroissement ou de la multiplication du nombre des unités squelettiques, nous admettons, et toute l'embryogénie nous y invite, un développement centrifuge, centrifuge par rapport au centre philosophique du corps qui est le point situé à la jonction de la ligne primitive antérieure (prolongement céphalique) et de la ligne primitive postérieure (ligne primitive proprement dite), au niveau du canal neurentérique primitif, au niveau de la ligne d'apparition de la première paire de protovertèbres.

C'est de ce centre, centre de symétrie des courbures de la colonne vertébrale, que l'on devrait partir pour compter les unités vertébrales, en allant de ce centre vers chaque extrémité, antérieure et postérieure, du corps, dans un ordre centrifuge en un mot, ordre parallèle à la formation des protovertèbres. Il est difficile de savoir quelle vertèbre correspond chez l'adulte à cette première paire de protovertèbres, dont elle dérive; sans parler de la *resegmentation du squelette* de Remak dont on a fait justice, il y a lieu de tenir compte de la segmentation du squelette ne coïncidant pas avec celle des protovertèbres, l'alternance de ces deux segmentations ayant donné lieu à bien des hypothèses et donnant lieu encore à de nombreuses discussions. Il conviendrait peut-être de la ramener, au point de vue philosophique où nous nous sommes placés, à un simple défaut de coïncidence entre la segmentation du rachis cartilagineux et celle des protovertèbres, non coïncidence provenant elle-même d'un accroissement inégal des segments squelettiques et des segments métamériques. C'est là un processus que l'on retrouve constamment en étudiant le mode de formation des rapports organiques chez l'homme, et que nous retrouvons par exemple dans les rapports *secondaires* du névraxe et du rachis; les neuromères de l'adulte ne correspondant plus à leurs vertèbres respectives de l'embryon, par suite de la croissance inégale de ces deux ordres d'éléments constitutifs du métamère humain; c'est une non-coïncidence par glissement, si l'on s'en tient, pour définir la chose, à l'effet mécanique produit.

En supposant que le nombre de vertèbres, ou plus exactement d'os métamériques segmentaires, formés de part et d'autre de la première paire de protovertèbres, en avant et en arrière d'elle, soit égal et si, nous rappelant ce que nous avons déjà dit à propos de l'atrophie des segments les plus postérieurs du corps théorique,

nous admettons comme vertèbres constantes les cinq vertèbres coccygiennes embryonnaires, éphémères, nous voyons que la vertèbre, correspondant à la première paire de protovertèbres apparues et différenciées au sein de la lame proto-vertébrale, vertèbre médiane par rapport à l'axe de symétrie antéro-postérieur du corps, correspond d'une manière très approximative à la neuvième vertèbre dorsale. Nous avons en effet 9 vertèbres craniennes, 7 vertèbres cervicales, 12 vertèbres dorsales, 5 vertèbres lombaires, 5 vertèbres sacrées, 5 vertèbres coccygiennes constantes, 5 vertèbres coccygiennes éphémères — ou persistantes, — soit un chiffre global maximum de 48 vertèbres, qui doit être *théoriquement* porté à 49, vu le mode d'apparition, c'est-à-dire de différenciation des protovertèbres au sein de la lame protovertébrale : la paire médiane apparaissant d'abord, les autres paires se formant ensuite et simultanément en avant et en arrière de cette paire primitive.

Ces anomalies de nombre de la colonne vertébrale, anomalies non compensées, s'expliquent donc pour nous, par l'utilisation ou la non-utilisation, la persistance et l'évolution, l'atrophie et la disparition des segments métamériques les plus postérieurs du corps théorique. Et notre théorie concorde absolument avec celle de Rigalia, qui explique d'une façon claire et précise ces anomalies numériques, non compensées, par un mouvement d'ascension du bassin qui, dans le cours de son développement ontogénique, n'est nullement fixe, mais remonte lentement le long de la colonne vertébrale, en prenant successivement contact avec des vertèbres de plus en plus éloignées.

Nous n'admettons donc pas avec Taruffi une segmentation originellement anormale de la colonne membraneuse. Tout en acceptant avec Fol et Phisalix la possibilité d'une augmentation ou d'une diminution des segments vertébraux primitifs, augmentation ou diminution *locale* s'entend, nous croyons que dans la très grande majorité des cas, les anomalies numériques de la colonne vertébrale doivent être expliquées non par ce qu'on pourrait appeler, en quelque sorte, une néoformation de vertèbres membraneuses, mais bien par la persistance d'éléments squelettiques, métamériques, théoriquement normaux. C'est dans l'extrémité postérieure du corps que nous cherchons l'explication de toute anomalie numérique ; de façon générale, on peut dire que, normalement, le nombre de vertèbres, comptées du point médian du corps (au niveau de la

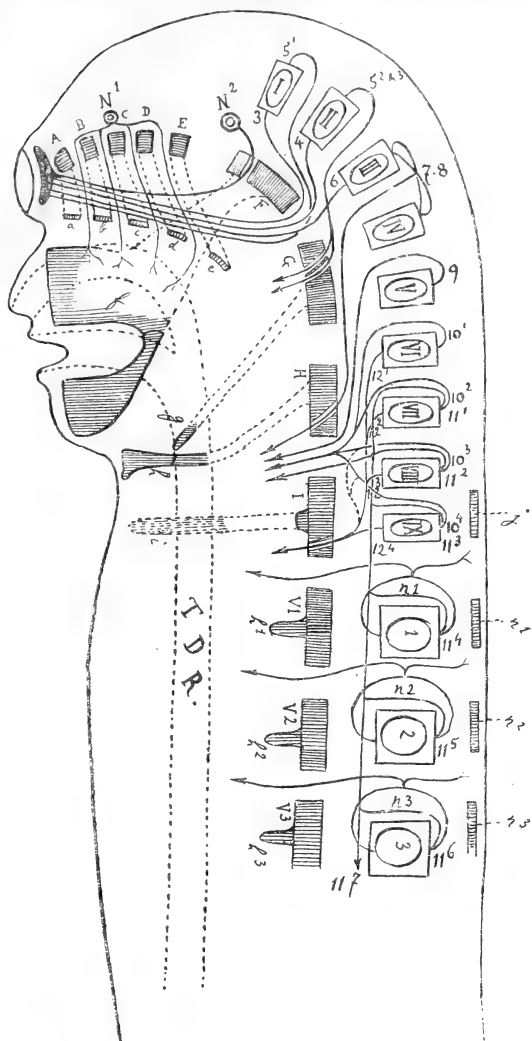


Fig. 22. — Schéma des métamères craniens : éléments ectodermiques, ectoderme, cavités céphaliques et nerfs craniens ; — éléments endodermiques, tube digesto-respiratoire ; — éléments mésodermiques squelettiques, vertèbres craniennes. — A, B, C, D, E, F, G, H, I, les neuf vertèbres craniennes (partie essentielle : centrum) ; V¹, V², V³, premières vertèbres cervicales, vertèbres rachidiennes proprement dites ; a, b, c, d, e, f, g, h, i, les neuf arcs hémaux correspondant aux vertèbres craniennes ; h¹, h², h³, premiers arcs hémaux correspondant aux premières vertèbres cervicales ; j, arc neural de la neuvième vertèbre céphalique ; n¹, n², n³, arcs neuraux des vertèbres cervicales ; N¹, N², les nerfs craniens non segmentaires ; 3, 4, 5, 6, 7, 8, etc., les nerfs craniens segmentaires ; n¹, n², n³, premiers nerfs rachidiens ; I, II, III, IV, etc., les cavités céphaliques ; 1, 2, 3, les cavités rachidiennes.

ligne d'apparition de la première paire de protovertèbres) à l'extré-

mité antérieure du corps, est un nombre fixe; que normalement aussi, le nombre de vertèbres, comptées de ce point médian à l'extrémité postérieure du corps, est un nombre inconstant, ou mieux, théoriquement et effectivement indéterminé.

Égalité potentielle de tous les éléments squelettiques métamériques; homologie des extrémités subterminales et terminales du névraxe et du rachis; telles sont nos conclusions. Homologie des extrémités antérieure et postérieure? Nous pourrions dire équivalence, équivalence, non par égalité absolue, mais par compensation; si l'on considère les extrémités de la colonne vertébrale, dans une comparaison de leur rôle physiologique, on est surpris de voir que les vertèbres craniennes (éléments non vertébraux de certains auteurs) et les vertèbres sacrées (fausses vertèbres des mêmes auteurs) dont nous avons déjà homologué les neuraxs dans la première partie de cette étude, comme parties rachidiennes correspondant respectivement au cerveau antérieur, centre de la psychiatrie, et au cerveau postérieur, centre génito-axial, peuvent être homologuées à nouveau en ce qui concerne leurs hémaux, c'est-à-dire correspondent aussi, de par l'adaptation de ces hémaux, aux fonctions de l'organe *modérateur*, aux fonctions nerveuses des deux renflements sub-terminaux du névraxe. Les hémaux craniens (face) (fig. 22) répondant aux organes des sens, les hémaux sacrés (bassin en partie) répondant aux organes génitaux, répondent aux deux fonctions vitales essentielles, à savoir les fonctions de la génération et de la sensibilité, fonctions auxquelles se sont adaptées, par un processus différent, ces parties distales du rachis.

DE L'ACTION DES ORGANES LOCOMOTEURS

AGISSANT

POUR PRODUIRE LES MOUVEMENTS DES ANIMAUX

Par **M. LE HELLO**

Professeur à l'école des Haras.

Nous venons, encore une fois ¹, reprendre ce sujet. C'est que nous possédons quelques données nouvelles, qui paraissent dignes d'intérêt.

*
* *

La figure 1 est, réduite au plus haut degré de simplicité, une représentation schématique des organes locomoteurs du cheval, suivant le procédé décrit précédemment.

La tige AB rappelle les membres antérieurs, CD les membres postérieurs, ACI l'axe constitué par le tronc et le coxal, enfin CX la rigidité du thorax. Le ressort RI remplace les muscles ischio-tibiaux-fémoraux (partie postérieure du fessier superficiel, biceps fémoral, demi-tendineux, demi-membraneux, etc.), et EX les pectoraux-grand-dorsal.

Comme pour nos figurations antérieures, les parties latérales similaires sont rappelées et réunies par des entretoises, de telle façon que l'ensemble puisse se maintenir debout sur un plan horizontal, que nous appellerons MN.

Lorsque les tiges correspondant aux membres sont obliques en avant, de façon à tendre les ressorts RI et EX, il s'établit une progression rapide et étendue de GC. En présence de la vigueur de l'effort de translation que l'on a la faculté d'obtenir ainsi, on perçoit nettement l'importance de ce procédé de création des puissances locomotrices.

1. Voir les numéros de janvier-février 1893; janvier-février 1895 et juillet-août 1899.

Il nous a semblé utile de rechercher si une action est supportée par les membres postérieurs, lorsque les pectoraux agissent isolément. A cet effet nous avons disposé le plateau d'une bascule de façon à y appuyer les membres antérieurs de notre appareil, un plan fixe au même niveau offrant un appui aux membres postérieurs. La rétraction des ressorts ne s'accompagne alors d'aucun abaissement du plateau de la bascule; au contraire, on observe un déplacement du poids général en avant dès le début de la mise en œuvre des agents locomoteurs.

Par conséquent, les muscles de la région axillaire opèrent sans le

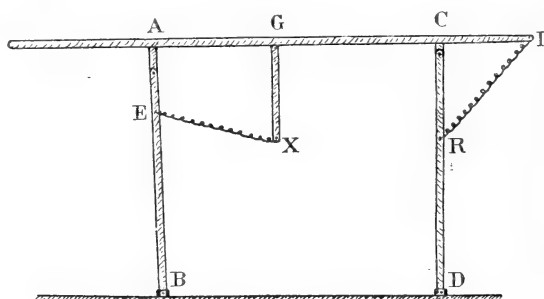


Fig. 1.

concours des membres pelviens. Ce résultat était à prévoir en considérant la direction moyenne de ces organes; il y a également là — en raison de la direction des pectoraux — une explication très acceptable du soulèvement du tronc à la fin des foulées, aux allures vives.

En somme, ce qui précède paraît démontrer que les efforts locomoteurs propres aux vertébrés quadrupèdes se subdivisent en des puissances de deux catégories, savoir :

1° Les actions opérées sur l'ischium par les muscles ischio-tibiaux-fémoraux aux membres postérieurs, et celles qu'établissent sur le sternum les pectoraux-grand, dorsal aux membres thoraciques, lesquelles doivent être considérées comme les causes essentielles des déplacements de la masse dans le sens antéro-postérieur.

2° Les forces qui opèrent suivant l'axe général des membres qui sont des intermédiaires nécessaires dans la mise en œuvre des actions précédentes, mais qui n'ont qu'une participation directe mal déterminée aux mouvements progressifs.

Cette conception est en rapport avec tout ce qui est enseigné par l'observation et l'expérimentation; il n'est aucune forme de loco-

motion, aucun mode d'association des membres qu'elle ne permette d'analyser jusque dans leurs manifestations les plus intimes.

Si on poursuit un peu plus avant le deuxième terme de notre explication des actes dynamiques opérés par les quadrupèdes, le mécanisme du reculer est certainement ce qui fixe le plus l'attention. La raideur des membres, en combinant son influence avec le poids général, y apparaît comme la raison unique des mouvements regressifs; la mise en mouvement de notre appareil privé de ses ressorts, par l'effet du poids du corps, quand le grand axe des membres est en deçà de la verticale, offre d'ailleurs un phénomène absolument identique.

Mais, précisément, l'étude approfondie du reculer démontre que ce mode de translation ne peut être continué que fort peu de temps, d'où l'idée qu'un nombre limité de muscles interviennent, leur surexcitation devenant nécessaire. Il nous paraît même que ce n'est pas sortir des suppositions permises par l'examen des faits, que d'admettre que, dans la progression ordinaire, les agents qui assurent la raideur du membre ont largement un moyen d'utiliser les facultés dont ils disposent, rien qu'en opérant comme auxiliaires des organes contractiles du poitrail et de la région crurale postérieure, qui produisent des forces dirigées dans le sens de la translation.

*
* *

L'étude des rapports des axes généraux et des axes secondaires des membres nous a révélé des faits qu'il nous semble nécessaire de mettre en évidence pour compléter les vues précédentes. Voici ce dont il s'agit, dans un aperçu tracé très rapidement.

La figure 2 est une photographie d'un squelette de cheval; les axes de mouvements des os y sont tracés. Ces axes, repris en décalque, ont conduit à la figure 3, dans laquelle l'axe général de chaque membre a été, en plus, représenté par des traits pointillés, AB et CD.

Dans cette dernière figure, CD est oblique de haut en bas et d'avant en arrière. En tenant compte de l'épaisseur des muscles qui glissent en arrière de l'ischium, — condition nécessaire pour que l'aplomb du membre soit conservé, la verticale de la pointe de la fesse devant rencontrer la pointe du jarret, — il faudrait que le centre C fût encore plus reporté en avant. Cette disposition condui-

rait à l'accentuation de l'obliquité du grand axe des membres postérieurs.

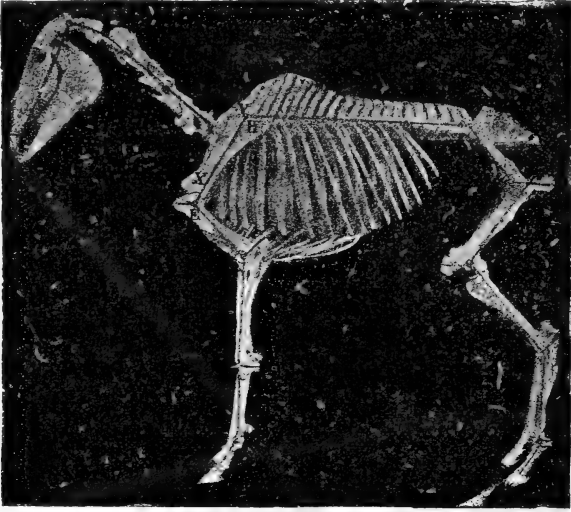


Fig. 2.

En ce qui concerne les extrémités antérieures, il est difficile

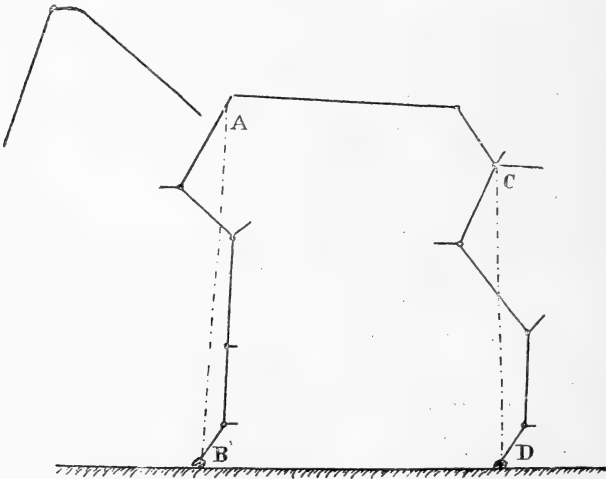


Fig. 3.

d'assigner une situation précise à l'épaule. Toutefois, les recherches directes prouvent que, sans aucun doute, la ligne AB — par-

tant du centre d'insertion du grand dentelé au scapulum, ou mieux d'un point intermédiaire aux attaches sur cet os du grand dentelé et du rhomboïde, — est oblique de haut en bas et d'arrière en avant.

D'autre part, on constatera que les axes généraux des membres coupent le bras et la jambe vers leur partie moyenne, mais que néanmoins on ne trouve plus ainsi, dans ce partage, la régularité

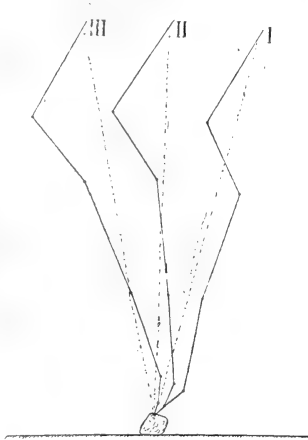


Fig. 4.

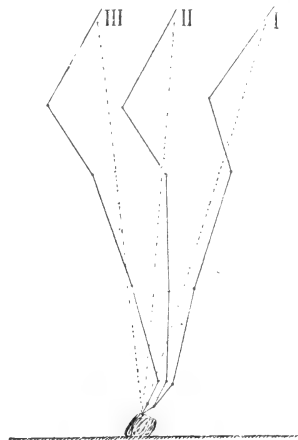


Fig 5.

absolue qui a été indiquée (théorie des aplombs de MM. A. Goubaux et G. Barrier, très généralement admise).

Les figures 4 et 5 donnent les rapports du grand axe des membres avec les axes des divers leviers osseux qui les constituent, dans les photographies sériées du pas de Tigris, obtenues à la Station physiologique¹.

On trouvera les dispositions réalisées au trot dans les figures 6 et 7, établies dans les mêmes conditions que celles du pas.

En I, au début de l'appui des membres antérieurs, le grand axe du membre est au voisinage du milieu de l'humérus, aussi bien au pas qu'au trot. On constate qu'il se rapproche de l'articulation du coude en II, vers le milieu de l'appui, pour dépasser ensuite notablement cette jointure en III, vers la fin de cette phase des mouvements.

1. J.-B. Marey, *Communication à l'Académie des Sciences*, 23 mai 1898. Ces figures proviennent de la réduction au tiers de dessins pris sur des images obtenues en agrandissant seize fois les représentations fournies par la chromophotographie.

L'obliquité de l'épaule est maxima au milieu du contact du pied avec le sol, au pas et au commencement de cette période, au trot. Pendant que l'épaule est oblique, le bras est plus vertical et réciproquement.

Le genou est légèrement en avant au début de l'appui; il passe progressivement en arrière, à mesure que la phase d'impulsion approche de sa fin. La fixité relative de la deuxième phalange, au début, est également parfaitement dessinée.

Dans les membres postérieurs, l'axe général reste, d'une façon beaucoup plus marquée, au voisinage de la partie moyenne de la

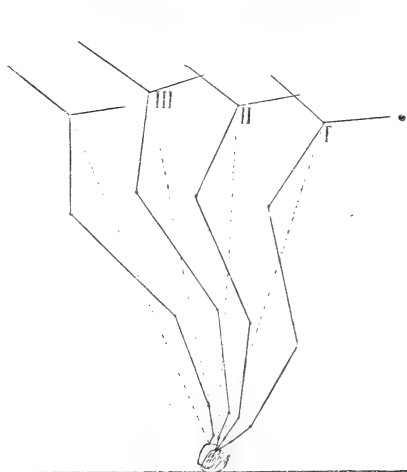


Fig. 6.

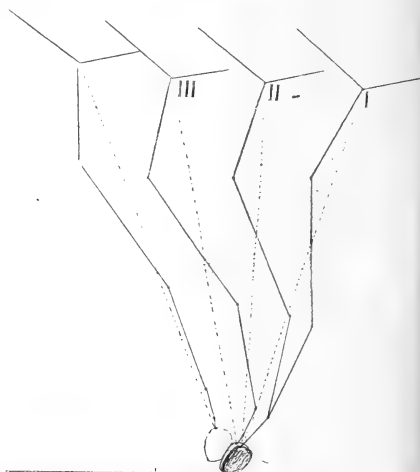


Fig. 7.

jambe. Il se rapproche cependant sensiblement du jarret vers la fin de l'appui.

L'axe de la cuisse est plus horizontal au début de la période d'impulsion, aussi bien au pas qu'au trot, et la direction de la jambe est constamment en raison inverse de celle de ce rayon : plus verticale d'abord, plus horizontale ensuite. Le boulet progresse beaucoup plus régulièrement au pas qu'au trot; à cette dernière allure, il paraît rester assez longtemps stationnaire, au commencement de l'appui.

Il est regrettable que nous ne puissions pas donner ici, à côté de ces analyses cinématiques des mouvements du cheval, des documents concernant les autres types de locomotion. On s'assurera facilement que par suite du redressement des rayons phalangiens,

et aussi assez généralement de l'épaule, les grands axes des membres tendent, chez la plupart des quadrupèdes, à se rapprocher du coude et du jarret. La limite en ce sens est conduite beaucoup plus loin chez les bipèdes et spécialement chez l'homme.

Pendant les mouvements, le grand axe du membre passe en arrière de l'articulation tibio-astragalienne au début de l'appui, dans le pas humain, puisque le contact du sol est pris par le sommet du calcanéum. Mais il ne faut toutefois pas perdre de vue que dans ce mode de progression un membre est alors à la fin de son appui pendant que l'opposé commence le sien. Dans la course de l'homme, le contact est dès le commencement reporté à l'extrémité de la région métatarsienne; les phénomènes de l'impulsion se rapprochent dès lors de ce qu'ils sont pour les quadrupèdes.

*
**

Ce qui précède nous a enseigné que quand les animaux deviennent lourds et les actes locomoteurs puissants, les efforts dévolus aux régions inférieures des membres se subdivisent. Le type le plus parfait sous ce rapport est offert par les équidés.

La figure 2 montre que l'axe général des membres thoraciques coupe l'humérus vers sa partie moyenne. L'épaule et la partie supérieure de l'humérus (formant un angle ouvert en arrière — articulation scapulo-humérale) constituent ainsi un arc extensible et rétractile, en avant du grand axe des membres, et l'extrémité inférieure de l'os du bras avec les rayons qu'elle surmonte (constituant deux angles ouverts en avant — articulation huméro-radio-cubitale et métacarpo-phalangienne) en établissent un autre en arrière de ce même axe.

Aux membres pelviens, l'axe général coupe le tibia en séparant les rayons en deux sections analogues à celles observées aux membres thoraciques : d'une part, l'extrémité supérieure du tibia et le fémur (articulation fémoro-tibio-rotulienne — arc ouvert en arrière) et, d'autre part, l'extrémité inférieure du tibia et les rayons inférieurs des membres (articulation tibio-astragalienne et métacarpo-phalangienne — arc ouvert en avant).

Ces considérations conduisent à concevoir comment se répartissent les forces dont dérive l'amortissement des réactions et les efforts créant la résistance suivant l'axe des membres. Il en

résulte clairement que rien n'autorise à regarder les systèmes complexes du carpe et du tarse comme les centres prépondérants de l'absorption des réactions supportées par les membres. Au surplus, cette conception a été émise tout à fait *a priori*, car la complexité d'organisation qui a frappé les observateurs n'appelle pas nécessairement l'interprétation à laquelle elle a servi de base. L'anatomie comparée prouve que ce caractère se manifeste dans les séries paléontologiques et zoologiques avant qu'il puisse être utilisé dans la marche sur la terre durcie. On n'oubliera pas non plus que dans le carpe de l'homme, malgré l'éloignement des membres antérieurs de l'appui, ce mode d'organisation atteint un de ses plus hauts degrés de perfection.

Finalement, tout considéré, nous voyons là une adaptation aux mouvements latéraux, nuisant le moins possible à la précision de la flexion et de l'extension. La soudure des os tarsiens — en admettant qu'une solipédation plus accentuée soit la conséquence de l'entraînement intensif, ce que nous serions assez disposé à accepter, — n'est donc pas un écueil au point de vue de l'avenir des chevaux d'hippodrome, comme on l'a écrit. Bien plus, il faut plutôt voir que ce serait là une modification fort désirable : la suppression de ce qu'on doit regarder comme un des points faibles des organes locomoteurs, à en juger par la fréquence et la gravité des altérations pathologiques qu'on observe à cette place.

Il ressort également de l'étude attentive des relations des axes généraux des membres avec les axes des leviers osseux qui les constituent, que la symétrie de répartition que supposerait une intervention locomotrice suivant ces axes (théorie classique, à l'heure actuelle), est en général loin d'être obtenue. De fait, d'après les documents insérés plus haut, la ligne qui joint les deux extrémités des colonnes locomotrices se rapproche, au repos, des articulations placées vers la partie postérieure des membres : coude et boulet, etc., jarret et boulet, etc. Et cet état de choses s'accroît encore beaucoup pendant les mouvements.

Vus dans leur ensemble, les membres représentent, par leurs parties squelettiques, des arcs plus ou moins recourbés, à convexité antérieure. Cette disposition en arc est souvent complètement réalisée dans les membres postérieurs de l'homme, des singes, des ours, des batraciens, etc. L'inclinaison des rayons résulte de l'action du poids du corps à l'extrémité proximale et de la résis-

tance du sol à l'extrémité distale. Les muscles locomoteurs essentiels — pectoraux-grand-dorsal et ischio-tibiaux-fémoraux — comme cela devait être, sont placés en arrière et agissent sur la convexité, pour en limiter l'accentuation.

En cette circonstance, il ne pouvait s'agir d'arcs réguliers, l'insertion de la force locomotrice — les muscles de la région axillaire et de la partie postérieure de la cuisse — se reportant considérablement au voisinage du tronc. Les différences qui s'observent entre les extrémités antérieures et postérieures s'imposaient, comme conséquences des différences de directions qui existent dans leurs muscles extrinsèques. Enfin, il y avait à tenir compte de l'établissement de l'adhérence à la surface d'appui.

M. Marey a démontré que « l'intensité avec laquelle le pied presse le sol va en augmentant du commencement à la fin de l'appui ¹ », observation en rapport avec l'existence d'une convexité plus marquée, de la direction générale du membre, vers la fin de la phase d'impulsion. L'accentuation enregistrée correspond forcément, en effet, à une augmentation des efforts locomoteurs qui eût menacé l'intégrité des organes osseux vers les régions inférieures, qui peuvent ainsi être moins volumineuses et par suite occasionner moins de gêne dans les déplacements exécutés pendant le soutien.

Dans l'hypothèse d'une action dans le sens de l'axe du membre, devant être la cause immédiate du mouvement, le mode d'action des muscles les plus importants de la région brachiale postérieure (gros et long extenseurs de l'avant-bras), qui ont leur origine au scapulum, serait incompréhensible, puisqu'ils fléchiraient l'omoplate sur l'humérus, en étendant le bras sur ce dernier os. De même, le biceps fémoral et le demi-tendineux ne peuvent étendre le fémur sans opérer une action de flexion sur le tibia.

Ces dispositions s'expliquent parfaitement, en admettant le rôle que nous accordons aux pectoraux-grand-dorsal et aux ischio-tibiaux-fémoraux. Elles permettent d'obtenir pour les angles de l'épaule et du grasset la résistance indispensable. Les dispositions morphologiques propres aux divers types d'adaptations, en particulier les modes d'insertion de la fesse à la jambe, trouvent également ainsi une interprétation.

1. J.-B. Marey, *La Machine animale*, p. 89.

Signalons en passant que nous retrouvons, dans l'analyse qui vient d'être poursuivie, des analogies fonctionnelles très suggestives, entre les parties constitutives des membres antérieurs et postérieurs. Il en est résulté des ressemblances ostéologiques, myologiques et morphologiques que nous avons signalées dans une publication antérieure ¹, en proposant de les comparer aux phénomènes de mimétisme, pour établir une distinction entre ces subordinations et les relations que l'on a invoquées sous le nom d'homologies. Après ce qui a été exposé, nous ne nous attacherons pas à préciser dans leurs détails les faits de cette nature; le lecteur doit avoir déjà compris que l'articulation de l'épaule, avec sa musculature, est comparable à celle du grasset unie aux muscles qui l'entourent, et que l'articulation huméro-radiale entretient les mêmes relations avec l'angle tibio-astragalien. Les muscles pectoraux-grand-dorsal peuvent aussi être rapprochés des ischio-tibiaux-fémoraux, en sorte qu'il ne resterait que les muscles de la partie antérieure de la croupe pour lesquels il serait difficile de trouver des représentants aux membres antérieurs.

Au surplus, le rôle de ces derniers muscles paraît avoir été assez mal déterminé. Nous avons déjà montré à l'aide de nos appareils qu'ils n'offrent pas la puissance locomotrice qui leur a été accordée. La comparaison des dimensions du bras de levier dont ils disposent — le trochanter, — à celui sur lequel opèrent les ischio-tibiaux-fémoraux — l'ischium, — fortifie cette conviction, et elle est aussi corroborée par l'anatomie comparée.

A mesure que les membres postérieurs sont mieux associés dans la progression, et que les déplacements latéraux du centre de gravité sont moins étendus, comme cela s'observe pour le galop et le saut, le volume des muscles de la croupe diminue. On peut s'en assurer en passant des quadrupèdes chez lesquels la marche est la forme ordinaire de translation, tels que la plupart des animaux volumineux (cheval, etc.), à ceux qui se déplacent par bonds (lièvre et lapin, etc.), ou par sauts (grenouille, etc.). Les types de chevaux créés par les diverses formes d'utilisation aux services économiques obéissent au même processus de mutations : dans les races de trait les fessiers ont un développement incomparablement plus accentué que dans les chevaux de course.

1. Voir le numéro de janvier-février 1895.

Qu'on prenne la direction générale des muscles en question et tout de suite on sera convaincu que l'obliquité qu'elle offre, relativement au plan médian, est en rapport avec une décomposition de la force qu'ils produisent. A tel point qu'il est impossible de ne pas considérer qu'ils sont au moins autant abducteurs qu'extenseurs. Mais il y a plus, l'insertion du principal de ces organes — le fessier moyen — sur l'ilio-spinal, ne peut être qu'un procédé propre à assurer la prolongation de l'extension du tronc jusqu'au trochanter. A-t-on enfin considéré que l'extension de la cuisse n'est qu'une régression de son extrémité inférieure !

NOTA. — En terminant, nous appellerons de tous nos vœux l'examen critique des travaux dont nous donnons probablement aujourd'hui la dernière relation. Ces questions n'ont pas une médiocre importance, à en juger par les polémiques violentes auxquelles viennent de donner lieu les procédés hippotechniques. Les compétiteurs se débattaient, jusqu'ici, dans le domaine de l'observation empirique, et, comme conséquence de cet état de choses, émettaient les opinions les plus contradictoires. Désormais, si nous ne nous faisons pas illusion, les lois de l'hippomécanique étant connues, des données réellement positives ne peuvent tarder à rallier tous les esprits.

SUR LE PROTOPLASMA SUPÉRIEUR

(ARCHOPLASME, KINOPLASME, ERGASTOPLASME)

ÉTUDE CRITIQUE

Par **A. PRENANT**

Professeur à l'Université de Nancy.

(Suite et fin ¹.)

VI bis.

LE KINOPLASME DANS LES CELLULES VIBRATILES ET DANS LES
ÉLÉMENTS ANALOGUES.

I. — CELLULES VIBRATILES

1° *Les corpuscules basaux.* — La garniture ciliée qui tapisse la surface libre d'une cellule vibratile représente, comme on le sait depuis les recherches classiques d'*Engelmann* (541) et de *Frenzel* (543), un véritable appareil vibratile, d'une constitution spéciale et fort compliquée, longtemps pris pour une formation qui serait irréductible et à laquelle rien d'analogue ne pourrait être comparé dans d'autres cellules. D'après ces recherches, chaque cil se décomposerait en trois ou quatre articles superposés : le cil proprement dit ou pièce terminale, le bulbe, la pièce basale ou corpuscule basal, la pièce radiculaire ou racine. Négligeant le bulbe, dont l'existence est inconstante, on peut ramener à trois les parties constitutives essentielles de chaque organite d'un appareil vibratile : le cil, qui est extracellulaire ; le corpuscule basal, situé au niveau du plateau de la cellule, dont il est la partie constituante la plus importante ; la racine qui est intracellulaire et plonge plus ou moins profondément dans

1. Voir le *Journal de l'Anatomie et de la Physiologie* du 15 novembre 1898 ; du 15 janvier, du 15 mars et du 15 juillet 1899.

la cellule. La disposition peut être schématiquement représentée par un grain duquel partiraient en direction opposée deux filaments¹. *Nussbaum* (570) et *Engelmann* (541) ont réussi à isoler des complexes semblables.

Ce schéma a été presque universellement accepté. *Apathy* (531) cependant a disposé autrement les diverses parties constituantes de l'appareil vibratile. Selon lui, le cil vibratile ne se compose pas d'une série d'articles superposés et continus les uns avec les autres (cil, corpuscule basal, racine); car les cils alternent avec les racines; les cils se colorent autrement que les racines; les réactions ne sont pas les mêmes à la lumière polarisée. Pour ces diverses raisons, *Apathy* est amené à interpréter tout autrement qu'on le fait généralement et que nous le ferons plus loin la signification morphologique et le rôle physiologique des diverses parties de l'appareil vibratile.

L'interprétation qui rencontre aujourd'hui le plus de faveur est due à *Henneguy* (552) et à *v. Lenhossék* (567). Pour ces auteurs, les corpuscules basaux de l'appareil vibratile ne sont autres que des corpuscules centraux; les cils et leurs racines sont des émanations de ces corpuscules. « On est donc en droit d'admettre, dit *Henneguy*, que dans les cellules à cils vibratiles, il existe à la périphérie de la cellule un microcentre constitué, comme dans les cellules géantes de la moelle osseuse, par un nombre considérable de centrioles, et que de ce microcentre partent des filaments de Kinetoplasma dont les uns sont devenus des organes moteurs externes, les autres, situés dans le corps cellulaire, correspondant à une partie des irradiations qui, dans une cellule ordinaire, entourent le centrosome, et prennent part à la formation de la figure achromatique lors de la division indirecte du noyau. »

V. Lenhossék a donné, de son côté, dans son étude sur les cellules ciliées de l'épididyme, une série de raisons qui parlent en faveur de l'homologie des corpuscules basaux avec les corpuscules centraux. Les premiers ont dans les cellules ciliées de l'épididyme la même situation superficielle que les seconds dans des cellules non

1. Chaque organite d'un appareil vibratile avec son corpuscule basal et ses deux filaments équivaut ainsi à ce que *K.-W. Zimmermann* (584) a décrit sous le nom de *Centralgeissel* dans plusieurs espèces de cellules épithéliales. Chaque *Centralgeissel* se compose en effet d'un microcentre en forme de diplosome, d'un filament externe (*Außenfaden*), qui pend librement hors de la cellule, et d'un filament interne (*Innenfaden*), qui s'enfonce dans le corps cellulaire.

ciliées tout à fait voisines. Les corpuscules centraux font défaut dans les cellules ciliées, où par conséquent ils semblent être remplacés par les corpuscules basaux. Les uns et les autres sont doués d'une réfringence pareille, et colorés de la même façon par l'hématoxyline ferrique. Les rapports que les cils ont avec les corpuscules basaux sont les mêmes que ceux que le filament caudal du spermatoïde offre avec le bouton terminal, lequel est un véritable corpuscule central.

On a accueilli très favorablement l'hypothèse d'*Henmeguy-Lenhossèk*, bien qu'on ait dû se passer provisoirement de la preuve directe de la nature centrosomatique des corpuscules basaux. En effet, on n'a pas encore constaté que les corpuscules basaux proviennent des centrosomes de la cellule au repos et moins encore des corpuscules polaires de la cellule en division. Cette preuve génétique, dans l'état de nos idées sur le corpuscule central, paraît absolument indispensable, puisque tout corpuscule central ou corps similaire doit dériver d'une formation semblable préexistante. Aussi *Lenhossèk* paraît-il désirer vivement que cette preuve décisive soit bientôt fournie. En attendant qu'elle le soit, l'auteur se représente ainsi le processus (qui doit s'accomplir pour les cellules de l'épididyme du Rat vers la fin de la gestation), par lequel les cellules non ciliées du fœtus devenant les cellules ciliées de l'adulte, les corpuscules centraux des premières doivent produire les corpuscules basaux des secondes. Les corpuscules centraux subissent une division répétée plusieurs fois (qui devrait l'être au moins 13 fois pour fournir les 10000 cils qui garnissent la surface de certains Infusoires), jusqu'à ce que la surface de la cellule épидидymaire se soit peuplée de corpuscules centraux¹. Ceux-ci, devenus corps basaux, poussent au dehors autant de prolongements filamenteux, mobiles, qui deviennent les cils; de même que les corps centraux de la spermatoïde donnent naissance au filament caudal du spermatozoïde.

Il est possible que le processus que *Lenhossèk* suppose soit vérifié quelque jour, et que la preuve génétique qu'il réclame soit donnée; mais il est possible aussi que non. L'idée de la nature centrosomatique des corpuscules basaux ne souffrirait, croyons-nous, nulle-

1. *H. Hoyer* (558) vient de montrer les corpuscules basaux des cils des Infusoires chez *Colpidium Colpoda*; ils sont représentés par des groupes de petits corpuscules spécifiquement colorables, situés au niveau de la pellicule et desquels partent les cils.

ment, dans le second cas. Il peut se faire en effet que les corpuscules basaux, au lieu de provenir des corpuscules centraux préexistants dans la cellule, soient des formations nouvelles, comme nous l'admettons d'autre part pour les corpuscules centraux eux-mêmes, dont la permanence nous paraît de moins en moins démontrée.

Avec cette deuxième conception de l'origine des corps basaux, qui est la nôtre, des difficultés que *Lenhossèk* ne peut éviter tombent d'elles-mêmes. Ces difficultés sont soulevées par *Lenhossèk* lui-même, mais non résolues. En premier lieu, se demande l'auteur, si les cellules de l'épididyme sont le siège d'une active sécrétion, comme l'ont montré *Van der Stricht* (577), *Hermann* (555), *Dissehorst* (539), *Hammar* (548), lui-même (567) [et *Henry* (553), eût-il dû ajouter], et comme *Henry* (554) l'a confirmé depuis l'apparition du mémoire de *Lenhossèk* pour l'épididyme des Mammifères, comment, après expulsion du produit de sécrétion, après la perte par conséquent de la partie superficielle (cils et corpuscules basaux) de la cellule, comment cette cellule peut-elle reproduire de nouveaux corpuscules basaux? *Lenhossèk* suppose que l'un ou l'autre des corpuscules basaux n'est pas détruit, et que, lors de la régénération de la cellule sécrétrice en une cellule vibratile, il est le point de départ d'une néoformation de corpuscules basaux et de cils. C'est là une supposition purement gratuite, et il est quelque peu fantaisiste de laisser au hasard de l'excrétion le soin de conserver juste ce qu'il faut pour maintenir la cellule dans la voie de la différenciation vibratile. D'ailleurs, chez les Reptiles tout au moins, il résulte des recherches d'*Henry* que la destruction de la portion superficielle est totale; la cellule est décapitée par le fait de l'excrétion glandulaire et perd les deux tiers supérieurs au moins de son corps cellulaire. Chez les Mammifères, la destruction cellulaire, si elle n'atteint pas la cellule aussi profondément, paraît du moins intéresser sa portion superficielle dans toute sa largeur. Le cycle d'évolution de la cellule vibratile de l'épididyme ne paraît du reste pas être aussi simple que *Lenhossèk* se le figure. Il est peu probable que la cellule, après avoir sécrété, redevienne immédiatement cellule ciliée; il est plus vraisemblable qu'un stade intermédiaire, où elle est à l'état de cellule ordinaire et n'est ni glandulaire, ni vibratile, sépare les deux phases principales de son existence. D'où le corpuscule basal restant aurait à régénérer non pas une rangée nouvelle de corpuscules basaux, mais le microcentre même.

La difficulté n'est pas moindre pour *Lenhossèk* avec les cellules en division. Bien qu'il n'ait pas réussi à voir de mitoses dans les cellules vibratiles de l'épididyme, il est obligé de tenir compte d'une observation de *Hammar*, qui a vu des cils vibratiles à la surface d'une cellule épидидymaire en division. Il explique ce fait, en admettant que lors de la mitose les corpuscules basaux ne disparaissent pas, et que deux d'entre eux trouvent simplement leur emploi comme corpuscules polaires. C'est là, encore une fois, une pure hypothèse, qu'aucun fait ne justifie, à laquelle l'auteur se trouve acculé par la doctrine régnante de la permanence du centrosome, ou tout au moins celle de la permanence de la substance centrosomatique. Il est du reste bien peu logique, si l'on fait dériver du corpuscule central tous les corpuscules basaux d'une garniture vibratile, d'admettre qu'un ou deux d'entre eux peuvent reproduire un ou deux corpuscules centraux équivalents à ceux dont ils dérivent.

Enfin, d'une manière générale, avec l'hypothèse de *Lenhossèk*, c'est-à-dire en admettant non seulement que les corpuscules basaux représentent les homologues des corpuscules centraux, mais encore qu'ils en dérivent directement et peuvent les régénérer immédiatement, la présence simultanée des uns et des autres, soit chez des Protozoaires ciliés ou flagellés, soit dans des cellules en division, soit enfin dans tel ou tel cas particulier, deviendra presque inexplicable.

Les difficultés que *Lenhossèk* rencontrent ne subsistent que si l'on s'en tient à l'idée de la permanence de la substance centrosomatique; car cette substance, si elle se perdait au cours des phases diverses de la vie cellulaire, ne pourrait plus être régénérée. Si l'on admet au contraire que cette substance se reproduit de toutes pièces dans la cellule, sous des formes qui peuvent être variées suivant le genre de différenciation de la cellule, ces difficultés n'existent plus. La présence simultanée de deux formes différentes de la substance centrosomatique, de corpuscules basaux et de corpuscules centraux par exemple, s'expliquera aisément si l'on considère que de ces deux formes, celle qui existe le plus anciennement dans le corps cellulaire a persisté pendant que l'autre se différenciait, et y persiste encore un temps plus ou moins long. On sait en effet que les matières chromatiques sont, de toutes celles que renferme la cellule, celles qui sont douées de la plus grande

résistance à l'égard des réactifs destructeurs et qui échappent le plus longtemps à la dégénérescence et à la régression complète.

En résumé donc, et ces importantes réserves faites sur le mode probable de genèse des corpuscules basaux, ces corpuscules représentent, conformément à l'hypothèse très suggestive de *Lenhossèk* et d'*Henneguy*, les équivalents physiologiques et les homologues des corpuscules centraux.

Ils ont le même aspect et les mêmes réactions microchimiques essentielles que ces derniers. Ils ont avec les cils les mêmes relations morphologiques que les corpuscules centraux avec les fibrilles constitutives du filament axile du spermatozoïde. Les cils et les fibrilles seraient une émanation de l'appareil corpusculaire central; celui-ci serait, dans l'un et l'autre cas, un *blépharoplaste* (*Webber*). Sous ces deux points de vue, génétique et morphologique, l'ancienne comparaison du spermatozoïde avec une cellule vibratile se trouve ainsi pleinement justifiée.

Il y a aussi entre les corpuscules basaux et les corpuscules centraux analogie fonctionnelle. Les corpuscules basaux jouent vis-à-vis des cils le même rôle physiologique que remplissent les corpuscules centraux à l'égard de la queue du spermatozoïde, et à l'égard de tout mitome cellulaire en général. Les uns et les autres se comportent comme de véritables centres, physiologiquement prépondérants; ce sont les centres moteurs des cils, du filament caudal, des fils du mitome cellulaire. *Henneguy* (552), *Lenhossèk* (567), *Graf* (546) ont considéré, avec des variantes qui peuvent être négligées ici, le corpuscule central (ou bien le bulbe, *Graf*) du cil comme un ganglion central minuscule, centre moteur de chaque cil. De même que le cœur, grâce à un système de ganglions propres, continue à battre une fois séparé du tronc, de même les cils ne cessent pas de vibrer, détachés de la cellule (*Lenhossèk*), parce qu'ils ont emporté avec eux leur centre d'impulsion, le corpuscule central. *Peter* récemment (571) a apporté un nouvel argument à l'appui de l'équivalence physiologique des corpuscules basaux des cils et des corpuscules centraux. Renouvelant quelques essais faits auparavant par plusieurs auteurs, il a pratiqué la mérotomie des cellules vibratiles, et a montré par ce moyen que ni le noyau, ni le protoplasma, ni les cils, ni les racines des cils ne sont l'organe d'impulsion au mouvement vibratile. Le moteur est fourni par les corpuscules basaux, de même que les corpuscules centraux sont le centre cinétique de la cellule.

Les cils. — Où devons-nous chercher maintenant, dans la cellule vibratile, les représentants du kinoplasme, dont l'existence est indissolublement liée, nous l'admettons, à celle des centrosomes? Sera-ce dans les cils, ou au contraire dans les racines des cils?

L'idée première qui vient à l'esprit est de chercher dans les organes doués de mouvement la substance même à laquelle on accorde la propriété de motilité. Les cils, animés de mouvements vibratiles sous l'impulsion des corpuscules basaux, seraient formés de kinoplasme. Si, au point de vue physiologique, cette solution paraît satisfaisante, il n'en est pas de même pour des raisons morphologiques. Outre la difficulté qu'il y a à reléguer dans un appendice extérieur de la cellule le siège du kinoplasme, et à comprendre, au point de vue génétique, comment le kinoplasme a pu y être refoulé, les cils ne satisfont pas à une condition que nous avons rendue nécessaire pour la caractéristique du protoplasma supérieur : ils ne sont pas chromatiques, et par exemple ne prennent pas l'hématoxyline ferrique de *Heidenhain*. Les cils, de plus, n'ont pas avec les centrosomes les relations topographiques que nous exigeons de formations kinoplasmiques; ils sont en effet situés au delà des centrosomes qui les séparent du protoplasma; or nous avons admis que le protoplasma supérieur, et spécialement le kinoplasma, devait être en continuité de substance avec le protoplasma ordinaire, dont il n'est qu'une partie différenciée, si bien qu'il ne pouvait être situé qu'entre ce protoplasme et le centrosome. Les cils donc nous apparaissent comme des émanations des corpuscules basaux, c'est-à-dire des centrosomes, douées de cette contractilité spéciale qu'on nomme la vibratilité, mais qui ne vibrent pas, ne se contractent pas activement, mais sont mus par les centrosomes et mis par eux en état de mouvement vibratoire.

Les racines des cils. — Ce sont les racines des cils qui nous paraissent représenter les formations kinoplasmiques propres de la cellule vibratile¹.

Elles ont en effet la chromaticité caractéristique du kinoplasme, comme il est aisé de le constater sur des cellules intestinales d'*Unio* colorées par la méthode *Heidenhain*.

1. *H. Hoyer* (538). dans sa description et ses dessins de l'appareil vibratile chez un Infusoire, ne mentionne ni ne figure rien qui rappelle les racines des autres éléments vibratiles, et dit seulement qu'au-dessous de la pellicule et de la rangée corpusculaire correspondant aux corpuscules basaux il n'a pu trouver la « couche alvéolaire » de *Bütschli*.

Leurs relations avec les corpuscules basaux sont bien celles que des fibres kinoplasmiques doivent avoir avec des corpuscules centraux; elles s'y terminent, elles paraissent s'y insérer. *Lenhossèk* a fait cette intéressante remarque sur toutes ses préparations de l'intestin moyen de l'Anodonte, que chaque fibre, insérée sur un corpuscule basal, diminue d'épaisseur à mesure qu'elle s'en éloigne pour plonger plus profondément dans la cellule. Cela explique fort bien que, suivant les objets, le cône radiculaire formé par l'ensemble de ces racines ait pu être suivi plus ou moins loin. C'est aussi un argument dont se sert avec raison *Lenhossèk* pour combattre l'opinion d'*Apathy*, d'après laquelle les racines seraient des fibrilles nerveuses terminales; on ne peut en effet comprendre, dit-il, que les fibrilles nerveuses terminales aillent en s'épaississant vers leur extrémité.

Les relations des racines avec le cytoplasme sont bien, vues d'ensemble, celles de fibres kinoplasmiques, puisque ces racines se terminent dans le cytoplasma. Dans le détail, il semble, au premier abord du moins, que ces relations soient moins favorables à l'hypothèse des fibres de kinoplasme et devraient plutôt faire penser à des fibres de soutien. *Gaule* (§44), sur des cellules vibratiles d'*Aricia foetida*, a constaté l'état tout à fait granuleux de ces racines; *Lenhossèk* (§67), sur les cellules intestinales d'Anodonte, les a trouvées légèrement variqueuses. En tout cas, ce sont, d'après *Lenhossèk*, des fibrilles absolument continues, indépendantes du cytoplasme ambiant; d'où l'on peut, selon lui, expliquer que *Nussbaum* (§70) et *Engelmann* (§41) (auxquels il faut ajouter *Peter* (§71) dans le mémoire précité) aient pu les isoler mécaniquement et les séparer de la cellule. Il y a lieu cependant de faire à cet égard deux remarques, de nature à faire penser que l'indépendance des racines vis-à-vis du cytoplasme n'est pas aussi complète qu'on pourrait le croire dès l'abord. C'est qu'en premier lieu, les rapports exacts des racines et du cytoplasme n'ont pas été, à notre connaissance, suffisamment précisés; les varicosités vues par *Lenhossèk* tiennent peut-être, comme un examen plus minutieux pourrait l'apprendre, à autant de branches latérales que jettent les racines sur la charpente cytoplasmique. Ensuite, c'est que, si les racines, là où elles sont bien visibles, apparaissent nettement séparées du cytoplasme, il n'en est plus de même à leur extrémité profonde, où elles se perdent dans le cytoplasme avec lequel il faut bien qu'elles se continuent.

Les racines des cils remplissent donc toutes les conditions exigées des formations kinoplasmiques, et comme telles représentent, selon nous, le kinoplasme des cellules vibratiles. Que faut-il entendre au juste par cette dénomination de kinoplasme, qui pourrait donner lieu à un malentendu? On ne veut pas dire en qualifiant de kinoplasme la substance des racines des cils, que ce sont ces racines qui sont douées de mouvements; car il est certain que dans la cellule vibratile les cils seuls sont mobiles. On n'entend même pas par là que les racines des cils sont les metteurs en branle du mouvement vibratile, puisque sûrement ce sont les corpuscules basaux qui remplissent cette fonction. On veut dire que les racines, fibres kinoplasmiques, sont formées de ce plasma particulier, supérieur, le kinoplasme, qui est distinct du protoplasme ordinaire, trophique, du trophoplasma, et qui est le siège des phénomènes chimiques spéciaux à la cellule vibratile, d'où les moteurs des cils, les corpuscules basaux tirent leur énergie. Kinoplasme ne doit pas être traduit en français par plasma mobile, non plus que par plasma moteur, mais par plasma préparateur du mouvement; kinoplasme est une expression abrégée et contractée. Le cil est mobile; le corpuscule basal est moteur; la racine prépare chimiquement le mouvement; le cytoplasme ordinaire ou trophoplasme est la réserve où le kinoplasme de la racine puise incessamment les matériaux nécessaires à son activité chimique. Ce ne sont là rien de plus que les quatre organes indispensables à tout appareil moteur.

Il nous reste à présent à examiner quelles interprétations les auteurs ont données des racines des cils.

Il est universellement admis que les racines représentent dans l'appareil vibratile des formations à part, qui ont leur signification propre, et non pas de simples prolongements des cils. Comme *Engelmann* (541) déjà l'avait fait remarquer, et comme l'observe judicieusement *Lenhossèk* (567), de ce que chaque unité, chaque organite de l'appareil vibratile se compose de trois organes, le cil, le corpuscule et la racine, si étroitement connexes qu'on peut isoler chacun de ces organites en conservant les connexions des trois parties qui le composent, il ne faudrait pas conclure que ces trois parties forment un seul et même corps, identique substantiellement à lui-même dans ses trois parties différentes. Il s'agit en réalité de trois formations bien séparées, que distinguent leurs réactions vis-à-vis des matières colorantes et de la lumière polarisée. « Trois

choses différentes, dit *Lenhossèk*, sont ici assemblées : dans le milieu se trouve la plus importante, le corpuscule basal, qui vraisemblablement correspond à un corpuscule central; il s'y rattache en haut un produit de sécrétion de cette formation, le cil vibratile, en bas une différenciation intracellulaire qui s'est développée dans le cytoplasme au contact du corpuscule central de la même façon que les rayons de fibrilles de la cellule en division mitotique. » On pourrait croire, ayant lu cette phrase, que *Lenhossèk* va donner des racines des cils une interprétation identique à la nôtre. Il n'en est rien et la citation suivante, qui est sa conclusion, le mettra en contradiction avec lui-même. « A mon avis, conclut-il, ce serait une opinion purement gratuite, que de faire de ces fibrilles qui ne forment en somme dans les cellules vibratiles, au moins sous cette forme, qu'un aspect isolé ou du moins rare, le point de départ de considérations physiologiques ou autres, allant très loin et englobant toutes les cellules vibratiles. Des différenciations fibrillaires dans le corps cellulaire, telles que nous les voyons ici, ne sont nullement caractéristiques des cellules vibratiles; nous les trouvons aussi, et souvent sous la même forme, dans beaucoup d'autres genres de cellules sans cils, cellules épithéliales, cellules glandulaires, etc. Ainsi, dans les cellules épithéliales intestinales de Mollusques, de Vers, d'Arthropodes, alors même qu'elles manquent de cils vibratiles, se retrouvent des structures semblables. Quant au but de toutes ces différenciations fibrillaires, personne encore, autant que je le sache, n'a pu l'expliquer d'une façon satisfaisante. » *Lenhossèk* donc, après avoir dit que les racines se développent comme les fibres irradiées de la cellule en division mitotique, ne reconnaît à ces racines aucune valeur, parce qu'on rencontre bien ailleurs que dans les cellules vibratiles des différenciations fibrillaires identiques à ces racines. Il ne songe pas un seul instant que c'est cette généralité même de la présence des fibrilles intracytoplasmiques qui fait toute leur importance, et celle des racines des cils entre autres.

Combien *Benda* (§37) nous paraît être plus dans le vrai, avec les quelques lignes qu'il consacre aux cellules vibratiles et spécialement aux racines des cils, dans son important article sur les « mitochondres » analysé plus haut dans cet appendice ! Dans cet article, il établit l'existence générale dans toutes les cellules d'un organe cellulaire distinct, nouveau, d'un chondriomitome, c'est-à-dire d'une

charpente de filaments granuleux; les propriétés de ce chondriomitome, telles que les donne *Benda*, sont les mêmes que celles de notre protoplasma supérieur, si bien que les deux substances coïncident exactement. Or les racines des cils se présentent avec tous les caractères des « filaments granuleux » (*Körnerfäden*) du chondriomitome. Ce sont, par exemple, dans les cellules hépatiques de l'Escargot, des bâtonnets nettement distincts, légèrement variqueux, dont chacun, partant d'un corpuscule basal, plonge dans le corps cellulaire, dépasse le noyau et se perd dans la région basale de la cellule. Les racines des cils se colorent exactement (par le procédé de l'auteur : alizarine ferrique, combinée avec une couleur basique d'aniline) comme les filaments du chondriomitome. Des grains alignés en rangées peuvent représenter les racines des cils, ainsi qu'il a été constaté pour différentes sortes de cellules ciliées.

Il reste à signaler encore quelques autres interprétations des racines des cils, qui sont différentes de celles de *Lenhossèk*, de *Benda* et de la nôtre; plus anciennes, elles sont aussi naturellement plus primitives et plus grossières, comme on en pourra juger.

Engelmann a considéré les racines comme servant à la nutrition des cils et peut-être aussi à leur accroissement et à leur néoformation. On ne voit pas, remarque *Lenhossèk*, comment elles pourraient remplir ces fonctions. Cette explication, en effet, est tout à fait gratuite.

Eimer (§40), puis surtout *Apathy* (§31), ont fait des racines de véritables « neuro-fibrilles », des terminaisons nerveuses intracellulaires : manière de voir qui a été rejetée par *Engelmann*. *Lenhossèk* a objecté avec raison, comme nous l'avons indiqué plus haut, que les fibrilles sont le plus développées au voisinage de leur extrémité, à leur insertion sur le corpuscule central; tandis qu'elles vont s'atténuant dans la profondeur de la cellule où elles disparaissent. Il est exceptionnel que le cône radiculaire se concentre en une forte fibre, vue par *Engelmann* et *Apathy*, qui dépasse le noyau et atteint l'extrémité profonde de la cellule, et dont *Apathy* a voulu faire une fibre nerveuse terminale.

Nutritive avec *Engelmann*, nerveuse avec *Eimer* et *Apathy*, la racine devient contractile avec *Stuart* (§78) et *Nussbaum* (§70). Ces deux auteurs ont cherché à faire des fibrilles intracellulaires, qui sont les racines, les agents les plus importants du mouvement vibratile; ils ont considéré ces fibrilles comme des éléments con-

tractiles, qui par leurs contractions meuvent les cils. Cette contraction, objecte *Lenhossèk*, ils ne l'ont d'ailleurs pas vue. Remarquons cependant qu'il y a bien d'autres contractions qu'on n'a pas vues en détail et qu'on admet néanmoins. A cette interprétation *Lenhossèk* oppose un argument qui ne paraît pas d'une réelle valeur. « Comment cependant, dit-il, ces fibrilles pourraient-elles être si importantes pour le mécanisme du mouvement vibratile, alors que nous ne les trouvons que dans un si petit nombre de cellules vibratiles? » En réalité, on peut affirmer qu'elles existent dans toutes, mais avec plus ou moins de netteté. Une autre objection plus grave peut-être pourrait être faite à cette manière de voir; c'est qu'on trouve les racines dans les cellules à bordure en brosse qui ne vibrent pas, et dans des cellules à plateau. Il est vrai qu'elles n'existent peut-être là, ainsi qu'on le verra plus loin, qu'à l'état de simples vestiges.

En résumé, les racines des cils représentent, dans notre opinion, le kinoplasme de la cellule vibratile. *Lenhossèk*, comme on l'a vu par nos citations, a passé à côté de cette interprétation, sans la voir ou en la négligeant. *Benda* au contraire et nous ne différons que par les dénominations employées; son chondriomitome des cellules vibratiles et notre kinoplasme sont identiques.

II. — ÉLÉMENTS APPARENTÉS AUX CELLULES VIBRATILES

Anthérozoïdes. — L'étude du développement des anthérozoïdes, faite dans ces derniers temps par plusieurs botanistes [*Ikeno* (569, 560, 561), *Webber* (581, 582, 583), *Belajeff* (534, 535, 536), *Hirase* (556, 557), *Shaw* (574)], chez diverses plantes (*Ginkgo*, *Zamia*, Filicinées et Equisétacées, Cycadées, *Onoclea*, *Marsilia*) a montré que les cils des anthérozoïdes se développent aux dépens de deux corps, situés près du noyau et entourés de filaments radiés de kinoplasme, qui se colorent à la façon des centrosomes. Par leurs caractères de colorabilité, leurs relations avec le kinoplasme, ces corps méritent le nom de « centrosome-like bodies » que leur a donné *Webber*. De profonds qu'ils étaient, ils deviennent ensuite superficiels, forment une bande spiralée, de laquelle naissent de petites protubérances qui deviennent ensuite les cils vibratiles. *Webber* a fait cette intéressante constatation que ces corps centroso-

miques n'interviennent nullement dans la division cellulaire ; il ne les a vus ni fournir les corpuscules polaires de la figure de division, ni jouer dans la fécondation le rôle prépondérant que remplit chez les animaux la pièce intermédiaire, mais au contraire à ce moment se dissout purement et simplement comme devenus inutiles. Ils sont donc avant tout des organes formateurs de cils, des « blépharoplastes », comme *Webber* les a appelés. *Shaw*, bien qu'il ait vu ces blépharoplastes près du pôle du fuseau ou à ce pôle même, ne croit pas cependant pouvoir les identifier avec des corpuscules centraux.

Belajeff et *Ikeno*, au contraire, n'ont pas hésité à comparer la queue des spermatozoïdes animaux aux cils des anthérozoïdes végétaux, et le *Mittelstück* d'origine centrosomique des premiers au corps centrosomique ou blépharoplaste des seconds. *Henneguy* (552) et *Guignard* (547) ont complètement adopté cette manière de voir. *Henneguy* fait cependant des objections sérieuses à l'assimilation exacte des centrosomes des spermatozoïdes et des blépharoplastes, et conclut que cette assimilation complète n'est pas possible, et qu'il « y a seulement entre ces deux formations une analogie fonctionnelle partielle, en ce sens que l'une et l'autre sont des centres cinétiques pour des organes moteurs externes de la cellule ; mais le centrosome du spermatozoïde des métazoaires est en même temps centre cinétique interne, dirigeant la division du premier noyau de segmentation, tandis que celui des anthérozoïdes des végétaux est dépourvu de cette fonction ».

Il est bien certain que la destinée si différente du centrosome spermatique et des blépharoplastes dans l'acte de la fécondation et dans l'initiation de la première figure achromatique de division est un obstacle sérieux à leur homologie, et qu'elle est par suite, le centrosome spermatique n'étant qu'une espèce particulière de centrosome, une difficulté grave pour l'identification de ces blépharoplastes avec un centrosome. Il est possible cependant que ces formations soient de même nature, tout en n'étant pas homologues, c'est-à-dire ne se représentant pas l'une l'autre. S'il en est ainsi, elles peuvent coexister, après s'être formées successivement : les blépharoplastes dans la période de différenciation ciliée de l'élément spermatique, les centrosomes dans celle de la mitose fécondante ; il suffit en effet, pour expliquer leur coexistence, d'admettre la persistance de l'une de ces formations, des blépharoplastes jusqu'au seuil même de la seconde période de l'évolution cellulaire, jusqu'à l'acte de la fécondation. Il

n'est pas absolument nécessaire de ne trouver les blépharoplastes qu'en l'absence du centrosome, pour pouvoir affirmer, sinon leur stricte homologie morphologique, du moins leur identité de nature et leur équivalence physiologique. C'est pourquoi le fait avancé par *Webber* et par *Shaw*, la non-participation des blépharoplastes à la formation de la figure mitotique, ne nous paraît pas le moins du monde défavorable à l'idée directrice de ce mémoire, mais au contraire lui donner un appui, puisque ce fait permet de supposer que deux formations corpusculaires de même nature, mais dissemblables d'aspect, se différencient tour à tour, pour répondre aux deux besoins différents de deux périodes successives de l'évolution cellulaire.

Si toutefois il paraît actuellement difficile d'admettre l'homologie parfaite ou même l'identité de nature entre le corps centrosomique des anthérozoïdes et le centrosome des spermatozoïdes et des cellules ordinaires, du moins dès à présent ne peut-on pas méconnaître l'analogie frappante qu'il y a entre l'appareil vibratile de l'anthérozoïde d'une part et d'autre part le filament caudal du spermatozoïde ou bien l'appareil vibratile des cellules ciliées, et peut-on volontiers conclure à une parenté étroite ou à une similitude très grande entre les cellules qui portent ces divers appareils. Les anthérozoïdes sont donc une forme de cellules vibratiles qui se relie d'autre part aux spermatozoïdes.

2° *Cellules à bordure en brosse et cellules à plateau.* — On sait qu'on a désigné sous le nom de « bordure en brosse » (*Bürstenbesatz*), une garniture ciliée de la base de la cellule, qu'on a distinguée de la garniture de cils vibratiles par plusieurs caractères. La bordure en brosse diffère surtout de la garniture vibratile parce qu'elle ne vibre pas, mais est immobile; parce que les poils qui la forment sont habituellement plus courts et moins distincts que les cils, parce qu'enfin elle est plus fugace, plus contingente que la garniture vibratile. Ces bordures en brosse ont été décrites sur les cellules les plus variées; par les exemples suivants, nous ne voulons pas citer toutes les cellules qui les ont présentées, mais seulement montrer la diversité de ces cellules. Elles ont été décrites par *Tornier* (§80) sur des cellules épithéliales glandulaires, par *Lebedeff* (§66) sur l'épithélium rénal, par *Nicolas* (§69) sur celui du corps de Wolff, par *van Gehuchten* (§45) sur les cellules épithéliales de l'intestin d'une larve d'insecte, par *Kölliker* (§65) à la surface des ostoclastes, par *v. Spee* (§76) et par *Keibel* (§63) sur les cellules du

placenta humain, par moi (573) autour des vacuoles intracellulaires des éléments visuels des Sangsues. Ces bordures en brosse doivent être considérées comme des espèces de garnitures vibratiles, bien que l'étude minutieuse de leur genèse n'ait pas encore sanctionné leurs affinités morphologiques. De l'appareil vibratile, la bordure en brosse possède en effet les parties constitutives essentielles : les poils de la brosse représentant les cils, une rangée de granules correspondant à celle des corpuscules basaux de l'appareil vibratile, des stries intracellulaires répondant vraisemblablement aux filaments radiculaires des cils. Tout ce qui a été dit, donc, de l'appareil vibratile, peut s'appliquer aux bordures en brosse.

Les cellules à plateau strié paraissent au premier abord former une espèce cellulaire bien différente des cellules vibratiles et des cellules à bordure en brosse. J'ai examiné dans un mémoire récent (572) la question du rapprochement de ces diverses espèces, et j'ai conclu que ce rapprochement était parfaitement légitime. Conformément à l'une des interprétations qui ont été proposées et qui sont encore aujourd'hui en faveur, le plateau strié serait formé par l'assemblage et la coalescence d'un certain nombre de bâtonnets ou cils juxtaposés, agglutinés par une substance cimentante interstitielle et ayant perdu du fait de cette agglutination leur mobilité première. J'ai considéré le plateau strié, en d'autres termes, comme une bordure ciliée qui se serait en quelque sorte atrophiée, se détournant de son rôle primitif pour s'adapter à un besoin nouveau.

On retrouve en effet dans les cellules à plateau strié les mêmes parties constitutives que l'analyse histologique nous a révélées dans les cellules à cils vibratiles et à bordures en brosse.

Pour ce qui est d'abord des cils eux-mêmes, ils sont représentés par les bâtonnets du plateau strié, noyés dans une substance fondamentale amorphe de remplissage. Il y a en effet tous les intermédiaires entre les deux extrêmes, les cils absolument libres et les simples stries d'un plateau. Les bordures en brosse, avec leurs innombrables variétés, réalisent sans doute ces intermédiaires.

Les corpuscules basaux de l'appareil vibratile sont représentés dans la cellule à plateau par une rangée de granules, soit distincts, soit fusionnés en une bande continue, que nombre d'auteurs ont observée. La réfringence de cette bande et de ces granules, leur situation superficielle en un endroit correspondant à celui qu'occupe dans les cellules vibratiles la ligne des corpuscules basaux, sont

déjà de fortes présomptions en faveur de leur homologie avec ces derniers. J'ai montré en outre (572) (et ce paraîtra sans doute un argument péremptoire pour cette homologie), que, sur les cellules épithéliales de l'intestin de la Salamandre, la chromatocité des granules basaux du plateau strié était la même que celle des corpuscules basaux de l'appareil vibratile ¹. Une observation de *K. W. Zimmermann* (584) est cependant défavorable à l'homologie des granules basaux du plateau et des corpuscules basaux des cils. Cet auteur figure, dans les cellules intestinales de l'Homme, le microcentre, formé de deux corpuscules, situé au-dessous du plateau et semblable à celui des cellules épithéliales ordinaires. Les granules basaux du plateau ne peuvent donc être homologues à des corpuscules centraux et par conséquent aux corpuscules basaux de la cellule vibratile, puisqu'une cellule ne peut contenir l'appareil corpusculaire central à la fois sous sa forme primitive et sous sa forme dérivée. Il est vrai que, dans ces figures, l'auteur ne représente pas les granules basaux du plateau, et que par suite il a pu avoir affaire à des cellules, où les corpuscules centraux auraient persisté sous leur forme première.

Ce sont enfin, à n'en pas douter, les représentants des racines des cils vibratiles que divers auteurs, *Tannhofer* (579), *Klein* (564), *Lebedeff* (566), *Sommer* (575), *Frenzel* (543), ont vus dans la partie superficielle du protoplasma, sous la forme de filaments longitudinaux ou de bâtonnets intracytoplasmiques, qui se continuaient avec les bâtonnets du plateau strié. *R. Heidenhain* (551) n'admet pas cette continuité; mais nous avons vu que, pour les cellules vibratiles, *Apathy* (531) aussi l'avait niée, certainement à tort, entre les racines des cils et ces cils eux-mêmes. *R. Heidenhain*, qui se refuse à admettre l'identité substantielle de ces filaments intracytoplasmiques et des bâtonnets du plateau, parce qu'ils se colorent différemment, donne un nouvel argument au rapprochement que nous faisons des cellules à plateau et des cellules vibratiles, puisqu'on a vu que dans ces dernières aussi, les racines des cils et les

1. *M. Heidenhain* (550 a), dans un travail récent, que je ne puis analyser, venant seulement de le recevoir, et dont je dois me borner à rapporter le point intéressant pour la question dont il s'agit ici, a constaté aussi au niveau du plateau des corpuscules basaux dont il donne une figure, d'ailleurs plus nette et plus régulière que les images que j'ai observées. Dans un autre travail (550 b), dont je ne puis rendre compte non plus, *Heidenhain* identifie absolument les cellules à plateau aux éléments vibratiles.

cils ont une colorabilité toute différente. En somme, les filaments intracytoplasmiques des cellules à plateau ne se comportent pas autrement que les racines des cellules vibratiles. D'ailleurs, à ma connaissance, la question n'a pas été examinée, pour les cellules à plateau, avec les méthodes perfectionnées de coloration. Il me reste à signaler, à propos des filaments intracytoplasmiques des cellules à plateau deux observations récentes, l'une contraire, l'autre peut-être favorable au rapprochement de ces cellules et des éléments vibratiles. *Benda* (537), dans les cellules du revêtement épithélial de l'intestin de Grenouille, n'a pu rien retrouver d'analogue aux filaments granuleux, aux mitochondres, qu'il a décelés dans les cellules vibratiles. *M. Heidenhain* (550 et 550 a et b), comme nous l'avons rapporté plus haut, a signalé dans les cellules épithéliales intestinales de la Salamandre, entre le noyau et le plateau strié, des formations qu'il rapproche des filaments basaux de *Solger*, et qui pourraient bien représenter les équivalents des racines des cils.

D'après ce qui précède, il paraît y avoir correspondance exacte entre les bâtonnets du plateau strié et les cils vibratiles, entre les granules basaux de ce plateau et les corpuscules basaux de l'appareil vibratile, entre les filaments intra-cytoplasmiques de la cellule à plateau et les racines des cils. Le plateau strié est donc l'homologue d'un appareil vibratile, et les cellules à plateau sont des espèces cellulaires apparentées aux éléments vibratiles. Il y a toutefois entre ces deux espèces de cellules des différences assez marquées, que j'ai indiquées dans l'article précité (572). Ces différences ne résident pas dans la nature des détails cytologiques, qui sont au fond les mêmes dans l'une et dans l'autre cellules, mais dans la régularité et la netteté de ces détails chez les cellules vibratiles, leur tendance à l'irrégularité et à l'effacement chez les cellules à plateau. De là j'ai pu conclure que le plateau strié était, en quelque sorte, un appareil vibratile atrophié, nécrosé.

En résumé, nous croyons donc que le kinoplasme existe dans les cellules à plateau, comme dans les cellules vibratiles, représenté par des filaments intra-cytoplasmiques, qui ont avec les granules basaux et les bâtonnets du plateau les mêmes relations que les racines des cils avec les corpuscules basaux et les cils vibratiles, et qui sont les homologues de ces racines.

3° *Spermatozoïdes vermiformes de la Paludine*. — On sait qu'un certain nombre de Gastéropodes Prosobranches (*Paludina*, *Murex*)

ont, outre l'espèce habituelle des spermatozoïdes filiformes, une autre espèce de spermatozoïdes, dits vermiformes, bien différente des précédentes, que *v. Brunn*, *Köhler*, *Auerbach*, *v. Erlanger* ont successivement étudiée.

Ces spermatozoïdes sont caractérisés chez la Paludine par la présence d'un bouquet de cils, inséré sur une « plaque terminale » colorable et très réfringente située à leur extrémité postérieure, d'une sorte de tête (*Köpchen*) marquant l'extrémité antérieure, et d'une tige axile réfringente et colorable. Les recherches de *Carnoy* (§38) et d'*Auerbach* (§32) ont montré, ainsi que nous l'avons indiqué au chapitre I, que la tige axile dérive du Nebenkern de la spermatide. La tête est un vestige du noyau. Quant à la plaque sur laquelle s'insèrent les cils, son origine a été élucidée par *v. Erlanger* (§42); cette plaque se forme au pôle de la spermatide opposé au plan de division; elle correspond sans doute au corpuscule central (vraisemblablement double) des autres spermatides. L'étude du développement des spermatozoïdes vermiformes a suggéré à *Erlanger* une interprétation morphologique nouvelle de ces éléments, qu'il a pu comparer à des spermatozoïdes ordinaires. La plaque terminale correspond au « bouton terminal » (*Endknöpchen*) des autres spermatozoïdes, dont l'origine centrosomique est aujourd'hui établie, ainsi qu'on le verra au chapitre suivant (chap. VII); la tige axile du spermatozoïde vermiforme équivaut au filament axile du spermatozoïde filiforme, et comme lui progresse dans l'intérieur de la cellule à partir du corpuscule central (ici la plaque terminale, là le bouton terminal) vers l'extrémité antérieure ou tête, qu'elle n'atteint du reste pas; enfin la tête ou *Köpchen* du spermatozoïde vermiforme représente la tête ou tout au moins la pointe de la tête (*Spitzenknopf*) du spermatozoïde filiforme. A l'appui de ces homologues, l'auteur a fait encore valoir la situation identique des spermatozoïdes vermiformes et filiformes dans la glande, où le bouquet de cils des uns et le filament caudal des autres sont tournés vers la lumière de l'ampoule séminifère.

Si *v. Erlanger* a pu comparer entre elles les deux formes de spermatozoïdes, tout aussi légitime est la comparaison du spermatozoïde vermiforme avec une cellule vibratile. La plaque terminale du premier équivaut à la rangée de corpuscules basaux ou au blépharoplaste de la cellule vibratile et de l'anthérozoïde. En sa qualité de dérivé du Nebenkern, c'est-à-dire de l'archiplasme ou

kinoplasme de la spermatide (d'après l'interprétation d'Anerbach lui-même, l'auteur qui a mieux étudié les spermatozoïdes vermiformes), la tige axile du spermatozoïde vermiforme est à rapprocher de l'ensemble des racines, du cône radulaire d'une cellule vibratile. Bref, ici encore, nous croyons qu'on peut conclure; le spermatozoïde vermiforme est une cellule vibratile modifiée, où cils, centrosomes et kinoplasme sont représentés respectivement par le bouquet de cils, la plaque terminale et la tige axile.

4° *Cellules urticantes*. — Si les rapprochements que nous avons faits jusqu'ici entre la cellule vibratile et diverses autres formes cellulaires n'étaient certainement pour surprendre personne, puisqu'ils sont la conséquence nécessaire de faits déjà très généralement connus, il n'en est pas de même de celui que nous proposons entre la cellule vibratile et les espèces analogues que nous lui avons rattachées d'une part, la cellule urticante des Cnidaires et autres Invertébrés d'autre part. Pour téméraire que puisse paraître cette comparaison, nous croyons cependant qu'elle paraîtra suffisamment justifiée par les faits que nous allons indiquer.

Bien que les cellules urticantes aient été l'objet de nombreux travaux, et le plus récemment de ceux de *Bedot* (533), *Iwanzoff* (562), *Hecht* (549), ces travaux ont porté surtout sur la description des formes extérieures et sur la physiologie des cellules urticantes. La structure intime et surtout le développement de ces éléments n'ont pas été suffisamment étudiés; ou s'ils l'ont été, notamment par les auteurs précités, ce ne fut pas avec le secours des méthodes de fixation et de coloration de la technique histologique la plus moderne, seules capables de préciser les détails, et par là de nous renseigner sur la véritable signification des parties constituantes de la cellule urticante. L'étude histogénique qu'*Iwanzoff* a faite de ces éléments lui a permis toutefois de dire qu'on devait les considérer comme des cellules vibratiles spéciales; parce que c'est de cellules vibratiles modifiées que naissent les cellules urticantes; parce que leur cnidocil n'est autre qu'un cil devenu plus gros, tandis que les autres s'atrophiaient, et parce que le clapet qui obture le nématocyste ou capsule urticante correspond au plateau d'une cellule ciliée. Quant à cette capsule ou nématocyste, avec le fil urticant qu'elle contient, elle se développe, ainsi que plusieurs auteurs l'ont vu, comme une vacuole intracytoplasmique, dont les parois se différencient. *Iwanzoff* n'a pas serré de plus près la compa-

raison qu'il a faite de la cellule urticante avec une cellule vibratile. Et la cellule urticante a conservé, malgré cette comparaison, qui a passé sans doute inaperçue, la situation singulière et à part que lui avaient faite les zoologistes, naturellement enclins à décrire autant de cellules spéciales qu'il y a d'espèces animales distinctes et peu favorables à l'établissement d'affinités uniquement fondées sur la cytologie.

Les deux faits suivants me disposent à accentuer le rapprochement déjà fait par *Iwanzoff*, en même temps qu'à y ajouter celui de la cellule urticante et du spermatozoïde.

J'ai pu en effet déceler, par l'emploi de l'hématoxyline ferrique de Heidenhain, sur des cellules urticantes d'*Anemonia sulcata*, l'existence de deux grains colorés en noir (qui n'étaient peut-être que la coupe optique d'un anneau), situés à la base du filament urticant dans la cellule déchargée. D'autre part, *Iwanzoff* a insisté sur une disposition constante que présente le filament urticant; toujours ce filament offre dans sa partie proximale ou embase trois rangées spirales de crochets, dans sa partie distale, ou fil urticant proprement dit, trois côtes qui, formées elles-mêmes chacune d'une série continue d'élevures minimes, prolongent les rangées de crochets de l'embase; de sorte qu'on croirait que le fil urticant tout entier est formé de trois gigantesques filaments accolés et tordus en spirale l'un autour de l'autre.

J'émetts alors la supposition suivante. Les grains noirs situés à la base du filament représentent des centrosomes. Les filaments en lesquels paraît se décomposer le fil urticant ne sont autres que trois des cils de la cellule vibratile primitive, démesurément agrandis et considérablement modifiés; ils correspondent aux cils d'une cellule vibratile quelconque, et aux fibrilles du filament de l'enveloppe spirale (en somme à l'organe moteur) d'un spermatozoïde. La correspondance n'est évidente que pour la cellule déchargée; c'est-à-dire fonctionnante, car alors seulement les rapports de ces diverses parties entre elles se retrouvent dans la cellule urticante, tels qu'ils sont dans la cellule vibratile et dans le spermatozoïde. La nécessité de charger la cellule, c'est-à-dire de rendre intérieur son filament urticant, a produit ce processus cœnogénétique de développement de la cellule, qui consiste en ce que le filament urticant se développe dans une vacuole intracellulaire, et qui donne à la cellule au repos, chargée, son aspect singulier et unique

en son genre. En d'autres termes, la cellule vibratile originelle a dû pour ainsi dire tourner la difficulté pour pouvoir se développer en cellule urticante; déchargée, celle-ci se retrouve cellule vibratile, mais cellule vibratile profondément modifiée par le développement aberrant qu'elle a subi et devenue presque méconnaissable.

Quant au kinoplasme, je ne vois rien dans la cellule urticante qui puisse le représenter, et qui corresponde aux racines des cils vibratiles.

VII

L'ARCHOPLASME OU KINOPLASME DANS LA DIFFÉRENCIATION SPERMATIQUE.

P. 201. — Aux auteurs qui soutiennent la disparition pure et simple du *Nebenkern*, qui serait sans emploi dans la différenciation spermatique, on doit ajouter *Benda* (354 a), dont les observations sur les Gastéropodes Pulmonés sont à cet égard confirmatives de celles de *Platner* et des nôtres.

P. 205. — *Benda* (354 a et 354 b) vient de préciser sa manière de voir relativement à la formation de l'enveloppe spirale de la queue du spermatozoïde : enveloppe qui représente selon lui l'organe moteur.

La spirale, découverte par *Jensen*, qui entoure le *Mittelstück*, se forme aux dépens de grains colorables ou mieux de filaments colorables du corps cellulaire de la spermatide; ce sont ces grains que l'auteur a nommés (1 a) *Mitochondria*, et qu'il trouve dans toute cellule comme organe cellulaire constant. Pendant la transformation des spermatides, ces *Mitochondria* augmentent de nombre, s'accumulent autour de la vésicule caudale, et se disposent peu à peu en spirale, comme *v. Brunn* l'a indiqué le premier. A cet effet ils s'unissent en bandes transversales, qui deviennent de plus en plus nombreuses et qui se raccordent en une spirale continue. Chez les Oiseaux et les Reptiles, l'enveloppe spirale entoure aussi la tête du spermatozoïde (comme *Ballowitz* et moi l'avions indiqué déjà). La spirale du spermatozoïde de Triton n'a rien à faire avec la formation de la membrane nataoire, qui tire son origine d'un flagellum spécial. Chez les Pulmonés, le filament spiral, formé par une quantité de grains dont est semé le corps cellulaire de la spermatide, s'enroule autour du long *Mittelstück*, dessinant sur lui une stria-

tion (*Helix*) ou une spire allongée (*Planorbis*). La gaine formée autour du spermatozoïde par les Mitochondria, qui mérite le nom de manteau chondriogène à cause de son origine, a donc une longueur, une forme, une situation variable dans les diverses classes d'animaux; elle peut atteindre une longueur colossale ou être très courte, former un tube homogène, ou une spirale lâche ou serrée, entourer le Mittelstück ou centrosome, la base de la queue ou bien même la tête du spermatozoïde. En tout cas ce manteau chondriogène est constant, et représente une partie constitutive du spermatozoïde qui est essentielle, sans doute l'organe moteur.

Les filaments granuleux ou mitochondres décrits par *Benda* dans la spermatide sont-ils les mêmes que ceux auxquels *Meves* (372 a) attribue l'origine d'une formation toute différente, de la « manchette caudale » (vésicule caudale ou coiffe caudale des auteurs)? Cette manchette est, d'après cet auteur, une différenciation du mitome cellulaire. Il paraît, à un certain moment, dans le corps cellulaire de la spermatide, un système de filaments, dont l'ensemble forme un tube cylindrique à claire-voie inséré par une de ses bases sur le pôle postérieur du noyau, autour du filament axile. Ces filaments s'allongent ensuite, s'épaississent et se soudent en une membrane continue, qui est la manchette caudale. Cette formation disparaît d'ailleurs, en laissant quelques filaments résiduels.

P. 208. — Des observations qu'ont faites *Benda* (354 a) et *Meves* (372 b) sur l'évolution des corpuscules centraux de la spermatide, lors de l'histogenèse du spermatozoïde, nous pouvons négliger les détails pour ne retenir que les faits généraux suivants, seuls intéressants à notre point de vue. *Meves*, chez l'Homme et le Rat, comme antérieurement (370) chez la Salamandre, trouve que des deux corpuscules centraux de la spermatide, l'antérieur (ou grain), auquel s'ajoute la moitié du postérieur (ou anneau) devient le Mittelstück du spermatozoïde, tandis que l'autre moitié du corpuscule postérieur a émigré le long du filament axile. *Benda*, qui a étudié comparativement des spermatides de diverses classes d'animaux, aboutit à ce résultat général que des deux corpuscules centraux, grain et anneau, l'antérieur ou grain forme le corps spécifiquement colorable dans le spermatozoïde définitif, que ce grain demeure minime sous la forme d'un « bouton caudal » (Mammifères), ou qu'il se développe d'une façon colossale pour donner le Mittelstück des Sélaciens et des Pulmonés, qui n'est autre chez les

Pulmonés que le long filament caudal du spermatozoïde (comme je l'avais affirmé déjà *in* : *La Cellule*, 1888). Dans tous les cas le Mittelstück, réduit au bouton caudal, ou développé en un long filament, est, d'après *Benda*, d'origine centrosomatique.

Rawitz (381 a), chez les Sélaciens, a vu le filament axile paraître dans le cytoplasme de la spermatide comme une autodifférenciation; il ne peut dire précisément d'où il provient. La sphère de la spermatide se transforme en s'allongeant de plus en plus pour devenir le Mittelstück.

Bertacchini (354 c) est arrivé aux résultats suivants en étudiant le développement des spermatozoïdes du Triton. Le « corps chromatôïde » de la spermatide, auquel l'auteur donne le nom de microcentre, se compose de deux parties : d'un granule ou « archosome », qui dérive de la moitié du corpuscule intermédiaire du fuseau central du spermatocyte; d'un anneau qui est formé de la substance du reste fusorial et des fibres de l'aster polaire avec la matière des deux centrosomes. Ce corps chromatôïde occupe d'abord dans la spermatide une situation superficielle, puis vient s'accoler au pôle postérieur du noyau. De l'archosome partent en direction opposée deux filaments : un filament céphalique, qui s'enfonce dans la tête; un filament caudal, qui émerge de la spermatide. C'est l'archosome ou corpuscule intermédiaire, qui, considérablement accru, et enrichi par la substance des deux centrosomes, forme la pièce intermédiaire. Quant au filament principal de la queue, il est constitué : par un fil axial, qui dérive du cytomitome de la spermatide; par une couche qui revêt le fil axial et qui provient de la substance achromatique du noyau. On voit par là que, pour l'auteur, la pièce intermédiaire a une origine fusoriale et centrosomatique, que le fil axial est une différenciation du cytoplasme de la spermatide.

Von Bardeleben (350 a), dans son dernier mémoire sur la spermatogénèse, consacré à l'étude de ce phénomène chez l'Homme, décrit dans la spermatide deux corpuscules centraux qui, d'abord situés à la surface de la cellule, émigrent ensuite au pôle postérieur du noyau; du corpuscule postérieur naît le filament axile caudal qui contient une partie de la substance centrosomatique ou du moins de la substance qui est assimilée par les centrosomes; entre les deux centrosomes s'étend un filament unissant qui fera plus tard partie du Mittelstück. Le centrosome antérieur, après s'être divisé

en deux parties ou même décomposé en une rangée de granules qui forment un corps annulaire de figure variable, disparaît aux regards en s'enfonçant dans la tête spermatique. Le centrosome postérieur devient un corps en forme de citron, le « bouton postérieur ». Plus tard, la spermatide s'allongeant, le centrosome antérieur ou anneau conserve sa situation au pôle postérieur de la tête; le centrosome postérieur recule vers l'extrémité postérieure de la cellule. Entre les deux corpuscules s'étend la partie du filament axile qui est l'ébauche du *Mittelstück*, formée nettement à présent de deux fils fortement colorables enroulés en spirale l'un autour de l'autre; l'un de ces fils est un filament principal (*Hauptfaden*), l'autre est un filament accessoire ou marginal (*Nebenfaden, Randfaden*). Autour de ce filament axile se disposent des fibres peu ou point colorables qui sont le corps même du *Mittelstück*. Une enveloppe spiralée entoure le tout. Il n'y a pas de doute que le corps du *Mittelstück* provienne du « corps accessoire » (*Nebenkörper*). Sur ce dernier point, le seul qui serait véritablement intéressant pour nous, l'auteur s'est malheureusement contenté d'une simple indication, au lieu de décrire la destinée du fuseau cinétique et du corps accessoire qui en dérive. *Bardleben* termine par un parallèle qui est intéressant entre les phénomènes de la division cellulaire et ceux de la spermatogenèse. La spermatogenèse, montre-t-il, est, quant à son processus intime, comme un essai de nouvelle division cellulaire. Est-il besoin de remarquer combien le parallélisme tracé par *Bardleben* est dans l'esprit de notre travail? Il nous fait regretter une fois de plus que nous ne trouvions pas dans la description de l'auteur les éléments d'une comparaison entre le kinoplasme de la cellule cinétique et celui de l'élément en voie de différenciation spermatique.

VIII

SIGNIFICATION PHYSIOLOGIQUE DU KINOPLASME ET DE L'ERGASTOPLASME.

P. 243. — Aux défenseurs des théories dynamiques proposées pour expliquer le centrage et la division des cellules, il faut ajouter *W. His* (441 a), qui, dans son importante étude du germe des *Salmonides*, s'exprime ainsi : « Les forces motrices qui agissent dans le territoire de l'astrosphère peuvent être considérées comme des attractions et des répulsions partant du centre ». Et encore : « Des

irradiations paraissent à certaines phases du développement de la vie cellulaire et peuvent, après avoir duré un certain temps, disparaître à nouveau. Leur apparition coïncide avec les points culminants de la vie de la cellule. » Et aussi : « L'extension des territoires des diverses forces est mesurée par le diamètre des astrosphères, l'intensité des forces qui agissent dans ces territoires peut être estimée d'après la tension des rayons ».

P. 231. — On pourra juger, par les deux dernières citations de *His* que nous venons de faire (441 a), combien sa conception des forces, qui produisent le centrage et la division cellulaire, et la nôtre sont voisines l'une de l'autre.

IX

RAPPORTS DE L'ARCHOPLASME, KINOPLASME OU ERGASTOPLASME, AVEC LE CENTROSOME. LES CORPUSCULES CENTRAL ET INTERMÉDIAIRE, QUINTESSENCE DE CES FORMATIONS.

P. 219. — La question des centrosomes chez les végétaux vient d'être reprise par *Guignard* (426 a), qui, en même temps qu'il la mettait au point, lui apportait une nouvelle contribution de faits personnels.

Les « corps centrosomiens », comme s'exprime *Guignard*, pour employer un terme plus général que celui de centrosomes, qui a reçu maintenant une signification précise, peuvent offrir, chez les Thallophytes et les Bryophytes, deux aspects différents. Les stries radiaires qui en partent s'insèrent en effet tantôt sur un corpuscule central ou centrosome, tantôt sur une masse plasmique sans corpuscule central (centroplaste de *Strasburger*). Le premier cas s'observe chez *Fucus* et *Sphacelaria* étudiés par *Strasburger* (488) et par *Zwingle* (491 a); les centrosomes varient de grosseur chez *Sphacelaria* suivant l'âge du noyau et le stade de la division. Le second cas est celui des Ascomycètes (*Peziza*, *Ascobolus*, *Erysiphe*) étudiés par *Harper* (429 a); on voit un corps relativement gros, en forme de disque aplati, que l'auteur considère comme de même nature que les fibres du fuseau et les radiations polaires, parce qu'il se colore de même façon; aussi pense-t-il qu'il est formé de kinoplasme; il ne renferme pas en son centre de corpuscules comparables aux corpuscules centraux; pour ces raisons, *Strasburger*

le distingue du centrosome sous le nom de « centroplaste ». Les corps centrosomiens ont donc, d'après tout cela, conclut *Guignard*, des caractères inconstants; leur forme varie beaucoup; leur colorabilité n'est pas moins variable, comme le montre l'auteur par l'emploi du mélange colorant de Biondi suivi de décoloration par l'acide chlorhydrique étendu. *Guignard* rend ensuite compte de l'état actuel de nos connaissances sur la formation des fuseaux pluripolaires, et cite outre les observations déjà anciennes de *Carnoy*, *Boveri*, *Sala*, *v. Erlanger* sur l'Ascaride du Cheval, celles de *Moore* (229) sur les spermatogonies de *Branchipus*, de *Mottier* (74) sur *Lilium* et *Podophyllum*, d'*Osterhout* (426) sur les cellules-mères des spores d'Equisétacées, d'*Haecker* (428 a) chez *Cyclops*, de *Strasburger* (489 a) chez *Pellia*, de *Belajeff* (390 a) sur les cellules-mères polliniques de *Larix* et *Lilium*; lui-même a étudié dans ce mémoire la production des fuseaux pluripolaires chez *Nymphaea*, *Nuphar*, *Limodorum*, *Magnolia*. Aux pôles de ces fuseaux pluripolaires on a constaté des corps de caractères variables, habituellement très colorables, que *Guignard* a vus tantôt colorés, tantôt non. De ces fuseaux pluripolaires on peut rapprocher les gerbes de faisceaux de filaments constatés par *Fairchild* (416 a) dans le fuseau du *Basidiobolus ranarum*; chaque faisceau se terminait par un corpuscule plus colorable. De même, on a observé des fuseaux tronqués avec plaques polaires larges, composées de granules colorables (*Fairchild*, *Haecker*, *Guignard*). [J'ai observé la même disposition aux pôles des fuseaux dans les spermatocytes d'*Astacus* (472 a).] Ces faits montrent en somme, ce me semble, qu'à l'extrémité de chaque fil peut se différencier un granule colorable.

Guignard, toujours fidèle à l'idée de la permanence du centrosome ou tout au moins de sa substance, sinon de sa forme, se demande si ces corps observés aux pôles des fuseaux pluripolaires, que plusieurs auteurs considèrent comme des centrosomes, ne seraient pas en effet ces centrosomes, qui, dissociés dans la cellule entre deux divisions successives, se rassembleraient d'abord en plusieurs centres aux extrémités du fuseau pluripolaire, puis en deux seulement sur le fuseau bipolaire. Pour expliquer que toutes les branches des fuseaux pluripolaires n'offrent pas de ces corpuscules colorés (centrosomes?), *Guignard* dit qu'on peut concevoir en effet que les branches du fuseau se forment sans l'intervention de corps spéciaux. *Němec*, dans deux articles successifs (464 a et 464 b), n'ayant

pas réussi à voir les centrosomes dans les cellules-mères polliniques de *Larix decidua*, ni avant ni pendant la division du noyau, n'en ayant pas trouvé davantage dans le point végétatif et les cellules-mères des spores de l'*Equisetum palustre* ni sur le fuseau multipolaire ni sur le fuseau bipolaire, conclut aussi que le centrosome n'est pas nécessaire à l'édification de la figure achromatique de division; et c'est dans le noyau qu'il va chercher l'élément homodynamique du centrosome.

P. 220. — Les nouvelles recherches de *Francotte* (421 a) sur la maturation, la fécondation et la segmentation chez les Polyclades l'ont conduit à affirmer de nouveau que le centrosome est un élément permanent et ne se forme que par division d'un centrosome ancien. Si, à certains moments, le centrosome et le corpuscule central qu'il contient deviennent invisibles, c'est parce que la couche de protoplasme condensé qui les entourait (et qu'on pourrait comparer à une membrane telle que la membrane nucléaire) a disparu et qu'ils sont à présent nus dans le cytoplasme ovulaire et par conséquent difficiles à distinguer.

P. 221. — Aux auteurs qui nient la permanence du centrosome, il faut ajouter *Reinke* (477), *Lillie* (456 a), *Child* (406 a). *Wesley R. Coe* (406 b), bien qu'ayant vu disparaître, dans l'œuf fécondé de *Cerebratulus*, les centrosomes de l'aster spermatique, ne veut cependant pas croire qu'ils disparaissent, mais pense, pour diverses raisons, qu'ils deviennent à un certain moment invisibles, pour réapparaître ensuite.

P. 221. — La façon pittoresque et plaisante dont *Bolles Lee* (453 b) critique le travail de *Murray* a le mérite de rendre bien compte de l'état d'esprit très particulier où se trouvent la plupart des auteurs qui, ayant écrit sur le centrosome, ont admis la permanence de cet élément. « De tentative pour démontrer, dit *Bolles Lee*, que le prétendu centrosome persiste de façon à servir à la division suivante, point de trace! On l'a vu à un moment quelconque, en un endroit quelconque : on ne le voit plus, on le perd de vue, on l'avoue, mais on ne s'inquiète pas de si peu. Car plus tard on aperçoit quelque chose de semblable à un autre endroit, et cela suffit; c'est le même élément qui a persisté, et si pendant un temps il s'était fait invisible, c'était pour se renouveler, comme la lune : « *Ma si rinnova, come fa la luna!* » C'est tout à fait cela.

On pense si peu que le corpuscule central peut être un élément

périssable de la cellule que *K. W. Zimmermann* (530 a), le figurant dans la masse de mucus d'une cellule caliciforme de l'intestin, ne suppose pas un seul instant qu'il puisse s'agir d'un corpuscule destiné à être éliminé, d'un corpuscule de rebut; et pour maintenir à tout prix dans la cellule le précieux élément qui ne saurait être remplacé, le loge dans les travées d'un réseau de protoplasme vivant qui traverse la masse muqueuse, et qu'il admet d'ailleurs plutôt qu'il ne l'a vu.

Si l'on se reporte au chapitre VI bis (p. 618): *Le kinoplasme dans les cellules vibratiles et les éléments analogues*, on y verra aussi combien l'idée de la permanence des corpuscules centraux a mis *v. Lenhossèk* (567) dans l'embarras.

M. Heidenhain (431 a) a décrit tout récemment dans les cellules épithéliales de l'utérus des protubérances de la face libre de la cellule, analogues à celles que les auteurs ont considérées comme des boules de sécrétion en voie d'élimination. Dans ces protubérances il trouve une formation, qui est indiscutablement le microcentre, entourée de quelques radiations. Ce ne sont là selon lui, il est vrai, que des artefacts dus au réactif fixateur, qui a produit sur la cellule une irritation pathologique, et l'a déformée pour la tuer seulement ensuite; ce ne sont pas des lésions cadavériques. Il n'y aurait pas lieu de parler ici de ces protubérances qui contiennent le microcentre, puisque ce sont des artifices de préparation, si elles n'étaient très analogues ou même semblables aux boules de sécrétion en train de se séparer de la cellule. Si ces dernières sont réelles, et non artificielles, si, tout comme ces protubérances décrites par *Heidenhain*, elles emportent avec elles le corpuscule central en se séparant de la cellule, puisque ce corpuscule étant superficiel a dû être englobé dans la boule formée, voilà un phénomène physiologique qui détruit autant de corpuscules centraux qu'il s'en formera dans la cellule, et qui est peu favorable à l'idée de la conservation du corpuscule central.

P. 226. — *Wesley R. Coe* (406 b) indique aussi que l'accroissement des centrosomes est, dans le fuseau de segmentation de *Cerebratulus*, corrélatif de celui de l'aster polaire.

De même *Murray* (74 b) constate que les centrosomes des spermatoocytes en division de l'*Helix* et de l'*Arion* atteignent leur plus grand développement au stade d'amphiaster.

P. 226. — D'après les recherches de *Gardiner* (423 a) sur l'œuf

de *Polychoerus caudatus*, l'aster qui se forme dans l'œuf fécondé aux dépens du cytoplasme ovulaire est d'abord dépourvu de centrosome; celui-ci ne fait son apparition que plus tard, au centre de l'irradiation. Ici donc aussi on peut supposer que le centrosome doit son origine aux fibres archoplasmiques de l'aster.

P. 233. — Les faits relatifs aux fuseaux pluripolaires, notamment ceux des végétaux (voir ci-dessus) et ceux de l'œuf du Chétoplère (voir ci-dessous) sont des plus favorables à notre interprétation. Rappelons que chez les végétaux, les corpuscules des fuseaux pluripolaires peuvent manquer; qu'ils offrent en tout cas tous les degrés possibles de différenciation morphologique, comme *Guignard* le remarque avec raison, et qu'enfin *Strasburger* admet même que le kinoplasme peut suppléer à leur absence, en se condensant en un centroplaste. S'il en est ainsi, les centrosomes ne sont plus des éléments essentiels, des causes efficientes, des points de départ, les formations nécessaires des figures mitotiques; il devient plus satisfaisant d'en faire des résultats contingents, des effets de l'action du mitome cellulaire. Dire d'ailleurs, avec *Strasburger*, que le centrosome peut être suppléé par le kinoplasme, c'est presque soutenir que le kinoplasme devient le centrosome; et comme on n'a jamais pu, en histophysiologie, distinguer entre devenir et produire, entre transformation et sécrétion, c'est presque dire que le kinoplasme produit, sécrète le centrosome.

Rawitz (476 b), dans son dernier travail sur la spermatogenèse des Sélaciens, montre que le fuseau est d'abord dépourvu de tout corpuscule polaire, et qu'il n'acquiert ces corpuscules que secondairement. On peut en induire que la substance corpusculaire est une émanation du fuseau.

Les données obtenues par *Mead* (457 a) sur le développement des asters ovulaires dans la maturation de l'œuf du Chétoplère sont aussi parmi les plus probantes qu'on puisse produire en faveur de notre manière de voir. L'auteur les fait suivre de considérations théoriques qui sont tout à fait dans l'esprit de notre interprétation. Dans l'œuf en voie de maturation, après que les filaments qui composent le paranucleus se sont évanouis, on ne peut distinguer aucun aster ni centrosome. Quelques minutes après que les œufs ont été mis dans l'eau de mer, il y apparaît nombre de petits asters, développés surtout dans la région que le paranucleus occupait auparavant; ces asters, d'abord réduits à quelques rayons,

deviennent de plus en plus puissants ; leur nombre peut s'élever à 75 ; ils ne présentent en leur centre aucune trace de centrosome. Deux d'entre eux prennent la prépondérance, acquièrent des centrosomes et formeront l'amphiaster du premier fuseau directeur. L'auteur remarque combien ces faits sont défavorables à la théorie de la permanence du centrosome, qui se trouve placée dans l'alternative suivante. Ou bien on admettra que chacun des petits asters est en réalité pourvu d'un centrosome, qu'on ne distingue pas ; d'où la nécessité d'admettre que 75 centrosomes ont été produits par la division des deux centrosomes primitifs de la cellule ; ce qui est une difficulté. Ou bien on refusera à ces asters tout centrosome ; d'où cette formation deviendra inconstante et accessoire. Les centrosomes des deux irradiations de l'amphiaster naissent donc *de novo* dans le cytoplasme ovulaire ; ils s'accroissent ensuite et se divisent pour fournir les corpuscules polaires du deuxième fuseau directeur.

P. 150. — Les recherches récentes de *Hoffmann* (441 b) et de *Ballowitz* (389 a et b) tendent à donner au corpuscule intermédiaire la signification que nous avons proposée nous-même. *Hoffmann* et *Ballowitz* ont vu le corpuscule intermédiaire se former par l'épaississement des fibres du fuseau central. *Bertacchini* (393 a) représente aussi l'ébauche du corpuscule intermédiaire sous la forme de renflements fusiformes de la portion équatoriale de ces fibres (fig. 4 et 6). *Hoffmann* a suivi de près le développement des épaississements des fibres fusoriales. « Ces renflements, écrit-il, ont au début la forme de fuseaux, et ont la même colorabilité faible que l'achromatine des filaments connectifs ; c'est plus tard seulement qu'ils prennent la colorabilité d'une plaque cellulaire ordinaire » (voir par exemple les fig. 28-30). Quant au rôle physiologique du corpuscule intermédiaire, *Ballowitz* dit que la formation des épaississements fusoriaux dont le corpuscule intermédiaire dérive, a pour effet la division des fibres fusoriales tendues entre les cellules-filles et pour résultat définitif la séparation de ces cellules ; aussi *Ballowitz* nomme-t-il ces épaississements des *Halbirungs knötchen*. On remarquera l'analogie de cette conclusion avec la nôtre, chap. ix, où il est dit que « la division des deux énergides ne peut que succéder à l'apparition du corpuscule intermédiaire », etc. Quoi qu'il en soit de l'interprétation physiologique de *Ballowitz*, elle contient en tout cas la réhabilitation véritable du corpuscule intermédiaire,

que nous réclamions pour notre part (p. 408 et suiv.), puisque l'auteur conclut que le corpuscule intermédiaire lui semble jouer un rôle important dans la vie cellulaire.

Note de la page 150. — *Benda* (354 a) a abandonné récemment cette manière de voir sur le rôle du corpuscule intermédiaire dans la différenciation spermatique; mais *Hermann* l'a conservée.

P. 133 et 154. — *K. W. Zimmerman* (530 a) a dernièrement enrichi d'un grand nombre d'observations nouvelles la question du centrosome dans les cellules glandulaires. Il étudie, dans son grand travail sur les épithéliums et sur les glandes, un grand nombre de cellules épithéliales et glandulaires, et dans presque toutes trouve le microcentre. Voici du reste la liste des cellules qui ont présenté un microcentre: cellules de la glande lacrymale de l'Homme, des glandes séreuses de la base de la langue, des glandes de Brunner, des entonnoirs, des collets, des pièces intermédiaires des glandes du fond de l'estomac, cellules de la glande thyroïde, de l'hypophyse, du rein, de l'uretère et du bassin, des vésicules séminales, de l'épididyme, de l'épithélium stratifié de la cornée et de la langue, des glandes sudoripares, cellules des conduits excréteurs de la glande sous-maxillaire, du pancréas, du foie, cellules épithéliales de l'estomac et de l'intestin, de l'utérus. Au contraire l'auteur n'a pu déceler de microcentre dans les cellules des acinis glandulaires de la glande sous-maxillaire, du pancréas, dans les cellules hépatiques, dans les cellules principales et bordantes du corps des glandes stomacales. Ce microcentre a d'habitude la forme d'un diplosome; les deux corpuscules peuvent être réunis par un fil analogue à une centrosome, et émettre l'un un « filament extérieur » (*Aussenfaden*) qui pend hors de la cellule, l'autre un « filament intérieur » (*Innenfaden*) qui s'enfonce dans le cytoplasme; le tout est nommé par l'auteur « flagellum central » (*Centralgeissel*). Dans les cellules de l'hypophyse, et d'une façon moins évidente dans quelques autres espèces de cellules, le microcentre était entouré d'une sphère. Dans la très grande majorité des cas, le microcentre est situé dans la partie superficielle de la cellule, et à différentes hauteurs, soit au voisinage du noyau, soit à mi-distance du noyau et de la surface cellulaire, soit plus près de la surface que du noyau, ou tout à fait près de la surface libre, ou même en contact immédiat avec cette surface. Dans les cellules glandulaires où le microcentre a pu être trouvé, il occupait une situation très variable. Si l'on admet, en

généralisant, que l'ergastoplasme est représenté dans les éléments glandulaires et dans les cellules épithéliales par une formation analogue aux filaments basaux, comme ces filaments basaux sont situés dans la partie basale de la cellule, tandis que le microcentre est logé dans sa partie superficielle, on voit par là que dans la plupart des cas le microcentre et l'ergastoplasme seraient très éloignés l'un de l'autre. Le rôle des corpuscules centraux serait ici, d'après *Zimmermann*, le même que partout ailleurs : ces corpuscules sont un centre de mouvement. Si on les trouve dans les cellules de l'intestin immédiatement au-dessous du plateau, c'est qu'ils commandent les mouvements actifs des pseudopodes qui traversent ce plateau. S'ils sont situés dans une cellule glandulaire, telle qu'une cellule muqueuse, au milieu de la masse du produit de sécrétion, c'est qu'ils sont le centre des contractions du protoplasma qui doivent expulser ce produit.

P. 155, 28^e ligne. — C'est exactement la même opinion que soutient *Murray* (74 a). Si, dit-il, le Nebenkern (ou sphère attractive) des spermatocytes chez les Gastéropodes pulmonés prend cette constitution compliquée qui le caractérise, c'est à cause de la longue période de repos par laquelle passent les spermatocytes. *Meves* a vu de même la sphère prendre une forme bien limitée chez la Salamandre, durant le long intervalle de repos qui sépare les spermatogonies de la première division des spermatocytes. En somme, cette sphère ou Nebenkern, bien constituée, est le propre du stade d'accroissement du spermatocyte.

P. 156. — Les observations de *Murray* (74 a) sur les éléments séminaux des Gastéropodes pulmonés sont confirmatives de celles de *Platner* et de *K. W. Zimmermann* sur le même objet, puisqu'il identifie, lui aussi, le Nebenkern à la sphère et en fait provenir la figure astrale de la première division de maturation des spermatocytes.

X

LE RÉSIDU DE L'ARCHOPLASME.

P. 162, 10^e ligne. — C'est aussi comme un simple résidu que *van Bambeke* (502 a) considère le noyau vitellin, que *Balbani* a trouvé chez la jeune Araignée.

En terminant cet appendice, nous tenons à répéter encore une fois que nous ne prétendons pas avoir fait un exposé complet de la question du protoplasma supérieur, plus grande à elle seule que la moitié de la cytologie tout entière. Des omissions bibliographiques sont en effet certaines, surtout dans le chapitre V, et le lecteur est prié de les excuser. Le sujet, bien que détaillé en chapitres distincts, n'est cependant pas encore envisagé sous tous les points de vue possibles. Il en est un, entre autres, qui pourrait faire la matière d'un nouveau chapitre, numéroté IX *bis* et intitulé : L'origine de la substance du protoplasma supérieur. Recherchant d'où cette substance provient en dernière analyse, on retrouverait dans ce chapitre une foule de problèmes actuels de la cytologie, qui y formeraient autant de paragraphes : la genèse des fibres kinoplasmiques du fuseau central et des irradiations polaires et la part que le noyau prend à cette genèse, le sort du nucléole et sa participation à la formation du kinoplasme, les rapports du noyau avec la sécrétion et par conséquent avec la différenciation de l'ergastoplasme des cellules glandulaires, etc. Les développements déjà très considérables donnés à notre article nous interdisent de l'allonger encore d'un chapitre nouveau, que nous rédigerons sans doute plus tard.

Ouvrages cités 1.

CHAPITRE I

NOTION D'UN PROTOPLASMA SUPÉRIEUR : LE KINOPLASMA, L'ARCHOPLASMA, L'ERGASTOPLASMA.

1. AUERBACH. — Untersuchungen über die Spermatogenese von *Paludina vivipara*. *Jenaische Zeitschrift f. Naturw.*, Bd. XXX, 96.
- 1 a. * ARNOLD. — Ueber Struktur und Architektur der Zellen, *Arch. für mikr. Anat.*, Bd. LII, 98.
- 1 b. * BENDA. — Weitere Mittheilungen über die Mitochondria, *Verhandl. der physiol. Gesellschaft, Berlin*, n^{os} 4-7, 1 Febr. 99.
2. E. VAN BENEDEN et NEYT. — Nouvelles recherches sur la fécondation et la division mitotique chez l'*Ascaride mégalocéphale*, *Bull. de l'acad. roy. de Belgique*, 87.
3. P. BOUIN. — Phénomènes cytologiques anormaux dans l'histogénèse et l'atrophie

1. Cette liste, quoique déjà longue, n'est pas un index bibliographique complet des questions qui sont traitées dans cet article. Outre que nous avons volontairement négligé quelques données pour ne pas allonger outre mesure notre Mémoire, bon nombre de documents nous ont certainement échappé. Cet index est fait par chapitres. Le numéro placé à la droite du nom d'auteur renvoie à une citation faite dans un chapitre antérieur. Cet index s'applique au mémoire lui-même et à l'appendice; les travaux cités dans l'appendice sont marqués d'un *.

- expérimentale du tube séminifère, *Thèse de Nancy*, 97, et *Arch. d'anat. microscopique*, t. I, 97.
4. M. et P. BOUIN. — Sur la présence de filaments particuliers dans le protoplasma de la cellule-mère embryonnaire des Liliacées, *Bibliographie anatomique*, 98.
 - 4a. * M. et P. BOUIN. — Sur le développement de la cellule-mère du sac embryonnaire des Liliacées et en particulier sur l'évolution des formations ergastoplasmiques, *Arch. d'anatomie microscopique*, t. II, 99.
 5. BOVENA. — Zellenstudien, H. 2, 88-90, à part; et in *Jenaische Zeitschrift für Naturw.*, Bd. XXII et XXIV.
 6. ID. — Ueber das Verhalten der Centrosomen bei der Befruchtung des Seeigel-Eies u. s. w., *Verh. d. phys.-med. Gesellschaft Würzburg*, Bd. XXIX, 95.
 7. BÜTSCHLI. — Ueber die Structur des Protoplasma, *Verh. d. Deutschen zool. Gesellschaft zu Leipzig*, 91.
 8. CARNOY. — La segmentation chez les Nématodes, *La Cellule*, t. III, 86.
 9. CARNOY et LEBRUN. — La fécondation chez l'*Ascaris megalocephala*, *Verh. d. Anat. Gesellschaft*, 97; et *La Cellule*, t. XIII, 97.
 - 9a. * WESLEY R. COE. — The Maturation and Fertilization of the Egg of *Cerebratulus*, *Zoolog. Jahrbücher, Abth. für Anatomie*, Bd. XII, H. 3, 99.
 10. V. DAVIDOFF. — Untersuchungen zur Entwicklungsgeschichte der *Distaplia magnilarva*, DELLA VALLE, einer zusammengesetzten Ascidie I et II, *Mitth. d. zool. Station Neapel*, Bd. IX, 90.
 11. EISEN. — Plasmocytes, *Proc. of the Californ. Acad. of Sciences*, 3^e S., t. I, n° 4, 97.
 12. EISMOND. — Einige Beiträge zur Kenntniss der Attractionssphären und der Centrosomen, *Anat. Anzeiger*, Bd. X, 95.
 13. V. ERLANGER. — Zur Befruchtung des *Ascaris*-Eies nebst Bemerkungen über die Structur des Protoplasmas und des Centrosomas, *Zool. Anzeiger*, n° 499, 96.
 14. ID. — Beiträge zur Kenntniss der Structur des Protoplasmas, der karyokinetischen Spindel und des Centrosoms, *Arch. für mikr. Anat.*, Bd. XLIX, 97.
 - 14a. ID. — Spermätologische Fragen. Ueber die sogenannte Sphaere in den männlichen Geschlechtszellen, *Zool. Centralblatt*, n° 5, 97.
 - 14b. ID. — Zur Kenntniss der Zell- und Kerntheilung. 1. Ueber die Spindelbildung in den Zellen der Cephalopodenkeimscheibe, *Biol. Centralblatt*, Bd. XVII, 97.
 - 14c. * VON ERLANGER. — Bemerkungen über die wurmförmigen Spermatozoen von *Paludina vivipara*, *Anat. Anzeiger*, Bd. XIV, n° 6, 97.
 15. R. FICK. — *Verhandl. der Anat. Gesellschaft*, Discussion zu Kostanecki's Vortrag, 96.
 16. FLEMING. — Morphologie der Zelle, *Ergebnisse der Anat. u. Entw.*, 97.
 17. K. FOOT. — Yolk-nucleus and polar rings, *Journ. of Morphology*, vol. XII, 97.
 18. ID. — The origin of the Cleavage Centrosomes, *Journ. of Morphology*, vol. XII, 97.
 19. ID. — Centrosome and Archoplasm (*Zool. Club. Univ. Chicago*) *Science*, N. S. vol. V, n° 110, 97.
 20. GARNIER. — Les filaments basaux des cellules glandulaires, *Bibliogr. anat.*, 97.
 21. HAACKE. — *Grundriss der Entwicklungsmechanik*, Leipzig, 97.
 22. M. HEIDENHAIN, *Ueber Kern und Protoplasma*, Leipzig, 92.
 23. ID. — Neue Untersuchungen über die Centralkörper, *Arch. für mikr. Anat.*, Bd. XLIII, 94.
 24. ID. — *Verh. der Anat. Gesellschaft*, Discussion zu Kostanecki's Vortrag, 96.
 25. HENNEGUY. — *Leçons sur la Cellule*, Paris, 96.
 26. V. KLINGKOWSTRÖM. — Beiträge zur Kenntniss der Eireifung und Befruchtung bei *Prostheceraeus vittatus*, *Arch. für mikr. Anat.*, Bd. XLVIII, 97.
 27. KÖLLIKER. — Die Energiden von v. Sachs im Lichte der Gewebelehre der Thiere, *Verh. d. phys.-med. Ges. zu Würzburg*, Bd. XXXI, n° 5, 97.
 28. ID. — *Handbuch der Gewebelehre des Menschen*, Leipzig, 89.
 29. V. KOSTANECKI. — Ueber die Bedeutung der Polstrahlung während der Mitose und ihr Verhältniss zur Theilung des Zelleibes, *Arch. für mikr. Anat.*, Bd. XLIX, 97.
 30. V. KOSTANECKI u. WIERZEJSKI. — Ueber das Verhalten der sogenannten achromatischen Substanzen im befruchteten Ei nach Beobachtungen an *Physa fontinalis*, *Arch. für mikr. Anat.*, Bd. XLVII, 96.

31. V. KOSTANECKI U. SIEDLECKI. — Ueber das Verhältniss der Centrosomen zum Protoplasma, *Arch. für mikr. Anat.*, Bd. XLVIII, 96.
32. V. KUPFFER. — Ueber Energiden und paraplastische Bildungen, *Rektoratsrede*, München, 96.
33. MEVES. — Ueber die Zellen des Sesambeins in der Achillessehne des Frosches (*Rana temporaria*) und über ihre Centrankörper, *Arch. für mikr. Anat.*, Bd. XLV, 95.
34. ID. — Zelltheilung, *Ergebnisse der Anat. u. Entw.*, 97.
35. MEYER. — Die Plasmaverbindungen und die Membranen von *Volvox globator*, *aureus* und *tertius* mit Rücksicht auf die thierischen Zellen, *Botan. Zeitung*, H. 11 et 12, 96.
36. MICHAELIS. — Die Befruchtung des Tritoneies, *Arch. für mikr. Anat.*, Bd. XLVIII, 97.
37. MITROPHANOW. — Contribution à la division cellulaire indirecte chez les Sélaciens, *Journ. intern. d'anat. et de phys.*, t. XI, 94.
38. T.-H. MORGAN. — The production of artificial astrospheres, *Arch. für Entwickelungsmechanik*, Bd. III, 96.
39. G. NIESSING. — Zellenstudien, *Arch. für mikr. Anat.*, Bd. XLVI.
40. NORMAN. — Segmentation of the nucleus without Segmentation of the Protoplasm, *Arch. für Entwickelungsmechanik*, Bd. III, 96.
41. PRENANT. — Sur le corpuscule central, *Bull. de la Soc. des Sciences de Nancy*, 94.
42. REINKE. — Zellstudien I, II, *Arch. für mikr. anat.*, Bd. XLIII et XLIV, 94.
43. RHUMBLER. — Versuch einer mechanischen Erklärung der indirekten Zell- und Kerntheilung. I Die Cytokinese, *Arch. für Entwickelungsmechanik*, Bd. III, 96.
44. ROSEN. — Beiträge zur Kenntniss der Pflanzenzellen. III Mitth., *Beitr. zur Biologie der Pflanzen von Cohn*, Bd. VII, 95.
45. RÜCKERT. — Zur Befruchtung von *Cyclops strenuus* Fisch. *Anat. Anzeiger*, Bd. X, n° 22, 95.
46. SAMASSA. — Studien über den Einfluss des Dotters auf die Gastrulation und die Bildung der primären Keimblätter der Wirbelthiere. III Teleostier, *Arch. für Entwickelungsmechanik*, Bd. III, 96.
47. SOBOTTA. — *Verh. der Anat. Gesellschaft*, Discussion zu Kostaneck's Vortrag, 96.
48. STRASBURGER. — Histologische Beiträge, Bd. IV, et *Anat. Anzeiger*, Bd. VIII, n° 6, 93.
49. ID. — Cytologische Studien aus dem Bonner botanischen Institut. *Jahrb. für wiss. Botanik*, Bd. XXXIII, 97.
50. V. DER STRICHT. — De l'origine de la figure achromatique de l'ovule en mitose chez le *Thysanozoon Brocchi*, *Verh. der Anat. Gesellschaft*, 94.
51. ID. — La maturation et la fécondation de l'œuf d'*Amphioxus lanceolatus*, *Bull. de l'Acad. roy. de Belgique*, 3^e S., t. XXV, 95.
52. WATASÉ. — Origin of the Centrosome, *Biolog. Lectures del. at Wood's Hall*, 94.
53. E.-B. WILSON. — Archoplasm, centrosome and chromatin in the Sea-Urchin Egg, *Journ. of Morphology*, t. XI, 95.

CHAPITRE II

LES FAITS ÉTABLISSANT L'EXISTENCE GÉNÉRALE ET CONSTANTE DANS LES CELLULES DE L'ARCHOPLASMA, DU KINOPLASMA, OU DE L'ERGASTOPLASMA, SOUS LA FORME DIFFÉRENCIÉE DE CYTOSOMES.

- 53a. * BALLOWITZ. — Zur Kenntniss der Zellsphäre. Eine Zellenstudie am Salpenepithel, *Arch. für Anat. und Phys.*, *Anat. Abth.*, 98.
- 53b. * BENDA. — 1 a.
- 53c. * ID. — Ueber die Spermatogenese der Vertebraten und höherer Evertbraten. II Theil. Ueber die vegetativen Geschlechtszellen, *Verhandl. der physiol. Gesellschaft Berlin*, n° 14-17, 11 August. 98.
- 53d. * BENSLEY. — The structure of the Mammalian gastric glands, *Quart. Journ. of micr. Sc.*, vol. XLI, part. 3, 98.
54. M. et P. BOUIN. — 4.
- 54a. * M. ET P. BOUIN. — Sur la présence de formations ergastoplasmiques dans

- l'œuf d'*Asterina gibbosa* FORB. *Bibliographie anatom.*, t. VI, 98, et *Arch. d'anatomie microscopique*, t. II, 99.
55. N. CZERMACK. — Vergleichende Studien über die Entwicklung des Knochen- und Knorpelgewebes, *Anat. Anzeiger*, Bd. III, 88.
56. EBERTH u. MÜLLER. — Untersuchungen über das Pankreas, *Zeitschr. für wiss. Zool.*, suppl. II, Bd. LIII, 92.
- 56 a. *EISEN. — *Pontoscolex Lilljeborgi* with notes on auditory sense-cells of *Pontoscolex corethrus*, *Californ. Acad. of Sciences*, 98.
57. v. ERLANGER. — 14 a.
58. Id. — Ueber die sogenannten Nebenkerne in den Geschlechtszellen der Insekten, *Zool. Anzeiger*, Bd. XIX, 17 febr. 96.
59. Id. — 14.
60. FLEMMING. — *Zellsubstanz, Kern und Zelltheilung*, Leipzig, 82.
61. Id. — Ueber die Entwicklung der collagenen Bindegewebsfibrillen bei Amphibien und Säugethieren, *Arch. für Anat. u. Phys.*, *Anat. Abth.*, 97.
62. GARNIER, 20.
63. A. GRAF. — On the Use of micro-formaline in cytological technique. *State Hospitals, Bulletin of New-York*, 97.
64. GUIGNARD. — Nouvelles études sur la fécondation, *Ann. des Sc. natur. Botan.*, t. XIV, 91.
- 64 a. *GUIGNARD. — Le développement du pollen et la réduction chromatique dans le *Naias major*, *Arch. d'anatomie microscopique*, t. II, fasc. 4, 99.
65. HAMMAR. — Ueber Secretionserscheinungen im Nebenhoden des Hundes. Zugleich ein Beitrag zur Physiologie des Zellkernes, *Arch. für Anat. und Phys.*, *Anat. Abth.*, *Suppl. H.*, 97.
66. M. HEIDENHAIN. — 23.
67. HENNEGUY. — 25.
68. HERMANN. — Beitrag zur Lehre von der Entstehung der karyokinetischen Spindel, *Arch. für mikr. Anat.*, Bd. XXXVII, 91.
69. R. HERTWIG. — Ueber Befruchtung und Konjugation, *Verh. d. Deutschen Zool. Gesellschaft*, 92.
- 69 a. *HUET. — Nouvelles recherches sur les Crustacés Isopodes, *Journ. de l'Anat. et de la Phys.*, t. XIX, 83.
- 69 b. *IDE. — Le tube digestif des Edriophthalmes. Étude anatomique et histologique, *La Cellule*, t. VIII, 92.
70. LAHOUSSE. — Contribution à l'étude des modifications morphologiques de la cellule hépatique pendant la sécrétion, *Arch. de biologie*, t. VII, 87.
71. BOLLES LEE. — Sur le Nebenkern et sur la formation du fuseau dans les spermatoctes des *Helix*, *La Cellule*, t. XI, 96.
72. Id. — Les cinèses spermatogénétiques chez l'*Helix pomatia*, *La Cellule*, t. XIII, 97.
- 72 a. *BOLLES LEE. — Les « sphères attractives » et le Nebenkern des Pulmonés. Réponse à certaines objections, *La Cellule*, t. XVI, 1^{er} fasc., 98.
- 72 b. *MEAD. — The Origin and Behavior of the Centrosomes in the Annelid Egg. *Journ. of Morphology*, vol. XIV, 98.
- 72 c. *Mc MURRICH. — The epithelium of the so-called Midgut of the terrestrial Isopods, *Journ. of Morphology*, vol. XIV, n° 1, 97.
73. MEVES. — Ueber die Entwicklung der männlichen Geschlechtszellen von *Salamandra maculosa*, *Arch. für mikr. Anat.*, Bd. XLVIII, 96.
74. MOTTIER. — Beiträge zur Kenntniss der Kernteilung in den Pollenmutterzellen einiger Dicotylen und Monocotylen, *Jahrb. für wiss. Botanik*, Bd. XXX, 97.
- 74 a. *ERIK MÜLLER. — Drüsenstudien, *Zeitschr. f. wiss. Zool.*, vol. LXIV, 98.
- 74 b. *J. A. MURRAY. — Contributions to a Knowledge of the Nebenkern in the Spermatogenesis of Pulmonata, *Helix* and *Arion*, *Zoolog. Jahrbücher, Abth. f. Anat.*, Bd. XI, H. 4, 98.
75. PLATNER. — Beitrag zur Kenntniss der Zelle und ihrer Theilungserscheinungen, *Arch. für mikr. Anat.*, Bd. XXXIII, 89.
76. PRENANT. — Observations cytologiques sur les éléments séminaux de la Scolo-

- pendre, *Scolopendra morsitans* GERV. et de la Lithobie, *Lithobius forficatus*, *La Cellule*, t. III, 87.
77. ID. — Observations cytologiques sur les éléments séminaux des Gastéropodes pulmonés, *La Cellule*, t. IV, 88.
- 77 a. * RETTERER. — *Comptes rendus de la Soc. de Biologie*, 28 mai et 9 juillet 98.
- 77 b. * SCHNIEWIND-THIES. — *Beiträge zur Kenntniss der Septalnectarien*. Jena, 97.
- 77 c. * REGAUD. — Contribution à l'étude de la cellule de Sertoli et de la spermatogénèse chez les Mammifères, 2^e note préliminaire, *Bibliogr. anatomique*, t. VII, 1^{er} fasc., 99.
78. SOLGER. — *Mitth. d. Naturw. Ver. v. Neupömmern und Rügen*, 90.
79. ID. — Zur Kenntniss der secernierenden Zellen der Glandula Submaxillaris des Menschen, *Anat. Anzeiger*, Bd. IX, n^{os} 13, 14.
80. ID. — Ueber den feineren Bau der Glandula Submaxillaris des Menschen, *Festschrift für C. Gegenbaur*, Bd. II, 96.
- 80 a. * THÉOHARI. — Existence de filaments basaux dans les cellules principales de la muqueuse gastrique, *Comptes rendus de la Soc. de biologie*, 6 mai 99.
81. K.-W. ZIMMERMANN. — Studien über Pigmentzellen. Ueber die Anordnung des Archiplasma in den Pigmentzellen der Knochenfische. *Arch. für mikr. Anat.*, Bd. XLI, 93.
- 81 a. * ID. — Beiträge zur Kenntniss einiger Drüsen und Epithelien, *Arch. für mikr. Anat.*, Bd. LII, 98.

CHAPITRES III ET IV

L'ARCHOPLASME, KINOPLASME OU ERGASTOPLASME, ORGANE CONSTANT, MAIS NON PERMANENT DE LA CELLULE. — ÉQUIVALENCE DU KINOPLASME DES CELLULES EN DIVISION ET DE L'ERGASTOPLASME DES CELLULES EN SÉCRÉTION. LES DEUX ÉTATS DE LA CELLULE : DIVISION ET SÉCRÉTION.

82. E. VAN BENEDEN et NEYT. — 2.
83. BIZZOZERO. — Sulle ghiandole tubulari delle tubo gastro-enterico, *Atti d. R. Acc. d. sc. di Torino*, 88, 92, 93, vol. XXIV, XXVII, XXVIII; et Ueber die schlauchförmigen Drüsen des Magendarmkanales, etc., *Arch. für mikr. Anat.*, Bd. XXXIII, XL, XLII.
- 83 b. * BIZZOZERO UND VASSALE. — *Centr. für med. Wiss.*, Bd. XXIII, 85; *Arch. per le sc. mediche*, vol. XI, 87; *Virchow's Archiv.*, Bd. CX, 87; *Atti d. Congr. medico Pavia*, 87; *Anat. Anzeiger*, 88; *Gazetta degli Ospitali*, 89, n^o 36.
84. H. BLANC. — Étude sur la fécondation de l'œuf de la Truite, *Festschrift für A. Weissmann*, *Ber. d. Naturf. Ges. zu Freiburg i. B.*, Bd. VIII, 93.
85. BÖHM. — Die Befruchtung des Forellen-Eies, *Sitz. d. Ges. f. Morph. u. Phys. München*, Bd. VII, 91.
86. M. et P. BOUIN. — 4.
87. P. BOUIN. — Figures caryocinétiques dans les cellules des corps jaunes de l'ovaire du Cobaye, *Comptes rendus de la Soc. de Biologie*, fév. 98.
88. BOVERI. — 5.
89. ID. — 6.
90. BRAUER. — Zur Kenntnis der Spermatogenese von *Ascaris megalcephala*, *Arch. für mikr. Anat.*, Bd. XLII, 93.
91. BRAUS. — Ueber Zelltheilung und Wachsthum des Tritoneies, *Jenaische Zeitschrift*, Bd. XXIX, 95.
92. CARNOY et LEBRUN. — 9.
- 92 a. CASTLE. — The early embryology of *Ciona intestinalis* FLEMING, *Bull. Mus. comp. Zool. Harvard College*, vol. XXVII, 96.
- 92 b. * WESLEY R. COE. — 9 a.
- 92 c. * CHILD. — The maturation and fertilization of the Egg of *Arenicola marina*, *Trans. New-York Acad. of Sc.*, vol. V, XVI, 97 (cité par COE).
93. CONKLIN. — The fertilisation of the ovum, *Biol. Lectures for 1893, Marine Biology. Laboratory Wood's Holl, Boston*, 94.

94. DRÜNER. — Zur Morphologie der Centralspindel, *Jenaische Zeitschrift für Naturwiss.*, Bd. XXVIII, N. F., Bd. XXI, 94.
95. Id. — Studien über den Mechanismus der Zelltheilung, *Jenaische Zeitschrift für Naturw.*, Bd. XXIX, N. F., Bd. XII, 94.
96. EBERTH u. MÜLLER. — 56.
97. v. ERLANGER. — Zur Kenntniss der Zell- und Kernteilung. II Ueber die Befruchtung und erste Theilung des Seeigeleies, *Biol. Centralblatt*, Bd. XVIII, n° 1, 98.
98. Id. — 14.
- 98a. Id. — De la provenance du corpuscule central (centrosome) dans la fécondation, *Arch. d'anat. microscopique*, t. I, fasc. 3, 97.
99. F.-M. MAC FARLAND. — Celluläre Studien an Mollusken-Eiern, *In. Diss. Würzburg*, 96; et *Zool. Jahrbücher*, Bd. X, 97.
100. R. FICK. — Ueber die Reifung und Befruchtung des Axolotleies, *Anat. Anzeiger*, Bd. VII, 92; et *Zeitschr. für wiss. Zoologie*, Bd. LXI, 93.
101. FIELD. — On the Morphology and Physiology of the Echinoderm spermatozoon, *Journ. of Morphology*, vol. XI, 95.
102. FLEMMING. — 16.
103. Id. — 61.
- 103a. * Id. — Studien über Regeneration der Gewebe, *Arch. für mikr. Anat.*, Bd. XXIV, 84.
104. K. FOOT. — 17.
105. FRANCOÏTE. — Recherches sur la maturation, la fécondation et la segmentation chez les Polyclades, *Mém. cour. et mém. des savants étrangers de l'Acad. de Belgique*, t. LV, 97.
- 105a. * FRANCOÏTE. — Recherches sur la maturation, la fécondation et la segmentation chez les Polyclades, *Arch. de zoologie expér.*, n° 2, année 98.
- 105b. * E. G. GARDINER. — The Growth of the Ovum, Formation of the Polar Bodies, and the Fertilization in *Polychoerus caudatus*, *Journal of Morphology*, vol. XV, 98.
106. GARNIER. — 20.
107. GRIFFIN. — The history of the achromatic structures in the maturation and fertilization of *Thalassonema*, *Trans. New-York Acad. of Science*, June 96 (cité d'après FLEMMING, 16).
- 107a. * GRUENHAGEN. — Ueber Fettresorption und Darmepithel, *Arch. für mikr. Anat.*, Bd. XXIX, 87.
108. GUIGNARD. — 64.
109. M. HEIDENHAIN. — 23.
110. Id. — Cytomechanische Studien, *Arch. für Entwickelungsmechanik*, Bd. I, 95.
111. HENKING. — Untersuchungen über die ersten Entwickelungsvorgänge in den Eiern der Insekten, *Zeitschr. für wiss. Zoologie*, Bd. XLIX, LI, LIV, 89-91.
112. HENNEGUY. — 25.
113. Id. — Le corps vitellin de Balbiani dans l'œuf des Vertébrés, *Journ. de l'Anat. et de la Physiol.*, t. XXIX, 93.
114. HERLA. — Étude des variations de la mitose chez l'Ascaride mégalocéphale. *Arch. de biologie*, t. XIII, 94.
115. O. HERTWIG. — Vergleich der Ei- und Samenbildung bei Nematoden, *Arch. für mikr. Anat.* Bd. XXXVII, 91.
116. D. HILL. — Notes on the Fecundation of the Egg of *Sphaerechinus granularis* and on the Maturation and Fertilization of the Egg of *Phallusia mammillata*, *Quart. Journ. of micr. Sc.*, vol. XXXVIII, 85.
117. JULIN. — Structure et développement des glandes sexuelles; Ovogénèse, Spermatogénèse et Fécondation chez *Styelopsis grossularia*, etc., *Bull. sc. France et Belgique*, vol. XXV, 93.
118. v. KLINCKOWSTRÖM. — 26.
119. KORSCHULT. — Ueber Kernteilung, Eireifung und Befruchtung bei *Ophryotrocha puerilis*. *Zeitschr. für wiss. Zoologie*, Bd. LX, 95.
120. v. KOSTANECKI. — Badania nad zapłodnionemi jajkami jezowcow, *Rozprawy Wydziału mat.-przyrodniczego Ak. Umiejtnosci w Krakowie*, t. XXXII, 95; et

- Untersuchungen an befruchteten Echinodermeiern, *Anzeiger d. Akad. d. Wiss. in Krakau*, 95.
121. Id. — 29.
122. Id. — Die Befruchtung des Eies von *Myzostoma glabrum*, *Arch. für mikr. Anat.*, Bd. LI, 98.
123. V. KOSTANECKI U. WIERZEJSKI. — 30.
124. V. KOSTANECKI U. SIEDLECKI. — 31.
125. LAMEERE. — La réduction karyogamique dans l'ovogénèse, *Bull. de l'Acad. roy. de Belgique*, 3^e S., t. XVIII, 89.
126. BOLLES LEE. — 71.
- 126a. * Id. — 72 a.
- 126b. * BOLLES LEE ET HENNEGUY. — *Traité des méthodes techniques de l'anatomie microscopique*, Paris, 96.
127. LILLIE. — On the Origin of the Centres of the first cleavage Spindle in *Unio complanata*. (*Amer. Morph. Soc.*) *Science*, N. S., vol. V, n^o 114, 97.
- 127b. * LÖNNBERG. — Kernstudien, *Verhandl. d. biolog. Vereins, Stockholm*, Bd. IV, 92.
128. MEAD. — Some Observations on Maturation and Fecundation in *Chaetopterus pergamentaceus* CUVIER, *Journ. of Morphology*, t. X, 95.
129. Id. — The origin of egg Centrosomes, *Journ. of Morphology*, t. XII, 97, et *Science*, N. S., vol. 5, n^o 110 et n^o 114.
130. O. MEYER. — Celluläre Untersuchungen an Nematoden-Eiern, *Jenaische Zeitschrift für Naturw.*, Bd. XXIX, 95.
131. MITROPHANOW. — 37.
- 131a. * MURRAY. — 74 b.
132. NICOLAS. — Recherches sur l'épithélium de l'intestin grêle, *Journ. intern. mens. d'Anat. et de Phys.*, t. VIII, 91.
133. Id. — Contribution à l'étude des cellules glandulaires. — I. Les éléments des canalicules du rein primitif chez les mammifères, *Journ. intern. mens. d'Anat. et de Phys.*, t. VIII, 91.
- 133a. * PANETH. — Ueber die secernirenden Zellen des Dünndarm-Epithels, *Arch. für mikr. Anat.*, Bd. XXXI, 88.
- 133b. * PFITZNER. — Beobachtungen über weiteres Vorkommen der Karyokinese, *Arch. für mikr. Anat.*, Bd. XX, 81.
134. RABL. — Ueber Zelltheilung, *Anat. Anzeiger*, Bd. IV, 89.
135. REINKE. — Untersuchungen über Befruchtung und Furchung des Eies der Echinodermen, *Sitz. d. Akad. d. Wiss. Berlin*, 95.
136. RÜCKERT. — 45.
137. SACERDOTTI. — Ueber die Entwicklung der Schleimzellen des Magendarmkanales, *Intern. Monatschr. für Anat. und Phys.*, Bd. XI, 94; et *Arch. ital. de biol.*, t. XXIII.
138. Id. — Ueber die Regeneration des Schleimepithels des Magendarmkanales bei den Amphibien, *Arch. für mikr. Anat.*, Bd. XLVIII, 97; et *Arch. ital. de biol.*, t. XXVI.
- 138a. * SCHAEFFER. — Beiträge zur Histologie menschlicher Organe; I Duodenum, II Dünndarm, III Mastdarm, *Sitz. d. Kais. Akad. d. Wiss.*, Bd. C, 91.
139. SOBOTTA. — Die Befruchtung und Furchung des Eies der Maus, *Arch. für mikr. Anat.*, Bd. XLV, 95.
140. Id. — Die Reifung und Befruchtung des Eies von *Amphioxus lanceolatus*, *Anat. Anzeiger*, Bd. XI, n^o 5, 95, et *Arch. für mikr. Anat.*, Bd. I, 97.
141. Id. — Die Reifung und Befruchtung des Wirbelthiereies, *Ergebnisse der Anat. und Entw.*, Bd. V, 95.
142. Id. — Ueber die Bildung des Corpus luteum bei der Maus, *Arch. für mikr. Anat.*, Bd. XLVII, 1896.
- 142a. Id. — Ueber die Bildung des Corpus luteum beim Kaninchen, nebst einigen Bemerkungen über den sprungreifen Follikel und die Richtungsspindeln des Kaninchens, *Anat. Hefte*, H. 16, 97.
143. V. DER STRICHT. — 50.
144. Id. — 51.

145. VEJDOWSKY. — Bemerkungen zur Mittheilung H. Fol's : • Contribution, etc. •
Anat. Anzeiger, Bd. VI, 91.
146. WHEELER. — The behavior of the Centrosomes in the fertilized eggs of *Myzostoma glabrum* LEUCKART, *Journ. of Morphology*, vol. X, 95.
147. WILSON ET MATHEWS. — Maturation, Fertilization and Polarity in the Echinoderm Egg, *Journ. of Morphology*, vol. X, 95.

CHAPITRE V

L'ERGASTOPLASMA DES SPERMATOCYTES ET DES OOCYTES.

148. ARNOLD. — Beiträge zur Kenntniss des Reptilien-Ovariums, *Dissert. Erlangen*, 92.
- 148 a. * J. ARNOLD. — 1 a.
149. AUERBACH. — 1.
150. BALBIANI. — Sur la constitution du germe dans l'œuf animal avant la fécondation : comparaison avec l'ovule végétal, *Compt. rend. Acad. Sc.*, vol. LVIII, 64.
151. ID. — Mémoire sur le développement des Aranéides, *Ann. sc. natur. zoologie*, 5^e s., vol. XVIII, 73.
152. ID. — Sur la cellule embryogène de l'œuf des poissons osseux, *Compt. rend. Acad. Sc.*, 73.
- 152 a. ID. — *Leçons sur la génération des vertébrés*, Paris, 79.
153. ID. — Sur l'origine des cellules du follicule et du noyau vitellin de l'œuf chez les géophiles, *Zool. Anzeiger*, 83.
154. ID. — Centrosome et « Dotterkern », *Journ. de l'Anat. et de la Phys.*, t. XXIX, 93.
155. ID. — Sur la structure et la division du noyau chez le *Spirochona gemmipara*, *Ann. de micrographie*, 95.
156. BALFOUR. — On the phenomena accompanying the maturation and fecundation of the ovum, *Quart. Journ. of micr. Sc.*, vol. XVIII, 78.
157. VAN BAMBEKE. — De la présence du noyau de Balbiani dans l'œuf des poissons osseux, *Bull. soc. méd. Gand*, 73.
158. ID. — Contributions à l'histoire de la constitution de l'œuf. — I. Rapport médiat de la vésicule germinative avec la périphérie du vitellus, *Arch. de biologie*, t. IV, 83, et *Bull. ac. roy. de Belgique*, 52^e ann., 83.
159. ID. — Contributions à l'histoire de la constitution de l'œuf. — II. Élimination d'éléments nucléaires dans l'œuf ovarien de *Scorpaena scrofa* L., *Arch. de biologie*, 3^e s., t. XXV, 93.
160. ID. — L'oocyte de *Pholcus phalangioides*. FUESSL, *Verh. d. Anat. Gesellschaft*, 97.
- 160 a. * ID. — Contributions à l'histoire de la constitution de l'œuf. III. Recherches sur l'oocyte de *Pholcus phalangioides* (Fuessl), *Arch. de biologie*, t. XV, 97.
161. BEARD. — *Mitth. d. zool. Station zu Neapel*, 84.
- 161 a. * FR. E. BEDDARD. — Note on the Structure and Development of the Ovum in an Annelid (*Eudrilus*), *Journ. of Anat. and Phys.*, vol. XXII, 88.
162. BENDA. — Zellstructuren und Zellteilungen des Salamanderhodens, *Verh. d. Anat. Gesellschaft*, 93.
163. E. VAN BENEDEN. — Contributions à la connaissance de l'ovaire des mammifères, *Arch. de biologie*, t. I, 80.
164. BERTKAU. — Ueber den Generationsapparat der Araneiden, *Arch. für Naturgeschichte*, 73.
165. BISOGNI. — Intorno all' evoluzione del nucleo vitellino del *Salpiscus scenicus* e della *Scutigera coleoptrata*, *Intern. Monatschr. für Anat. u. Phys.*, Bd. XII, 95.
166. H. BLANC. — Anatomie et physiologie de l'appareil sexuel mâle des Phalangides, *Bull. de la Soc. vaudoise des Sc. natur.*, s. II, vol. XVII, 81.
- 166 a. M. et P. BOUIN. — Sur la présence de formations ergastoplasmiques dans l'oocyte d'*Asterina gibbosa* (FORB.). *Bibliogr. anatomique*, f. 2, 98.
- 166 a. * BORX. — Die Struktur des Keimblaschens im Ovarialei von *Triton taeniatus*, *Arch. für mikr. Anat.*, Bd. XLIII, 93.
- 166 b. * M. et P. BOUIN. — 54 a.

167. BRAUER. — Ueber die Encystierung von Actinosphaerium Eichhornii EHRENB., *Zeitschr. f. wiss. Zoologie*, Bd. LVIII, 94.
168. BURMEISTER. — Zoonomische Briefe. Allgemeine Darstellung der thierischen Organisation. — II. Th., Leipzig, 36.
169. BÜTSCHLI. — Bemerkungen über die Bildung von Spirochona gemmipara STEIN, *Zeitschr. für wiss. Zoologie*, Bd. XXVIII, 77.
170. G. N. CALKINS. — The spermatogenesis of Lumbricus, *Journal of Morphology*, vol. XI, 95.
171. ID. — Observations on the Yolk-nucleus in the Egg of Lumbricus, *Transactions New York Acad. of Sciences*, June, 95.
172. CARUS. — Ueber die Entwicklung des Spinneneies, *Zeitschr. für wiss. Zoologie*, Bd. II, 50.
- 172a. * CLAYPOLE. — The Embryology and Oogenesis of Anurida maritima (Guér.), *Journ. of Morphology*, vol. XIV, 98.
173. COSTE. — *Histoire générale et particulière du développement des corps organisés*, 53.
174. CRAMER. — Bemerkungen über das Zellenleben in der Entwicklung des Froscheies, *Müller's Archiv*, 48.
175. ID. — *Verhandl. d. phys.-med. Gesellschaft zu Würzburg*, 68.
176. CRETÉY. — Contribuzione alla conoscenza dell' uovo ovarico, *Ricerche fatte nel labor. anat. norm. de univ. Roma*, t. IV, 95 (d'après une analyse de l'Année biologique, t. I).
177. J.-T. CUNNINGHAM. — The Development of the Egg in Flat fishes and Pipe fishes, *Journ. Mar. Biol. Assoc.*, vol. III, n° 4, 95.
178. ID. — On the Histology of the ovary and ovarian ova in certain marine fishes, *Quart. Journ. of micr. Sc.*, 97.
179. EIMER. — I. Untersuchungen über die Eier der Reptilien. — II. Zugleich Beobachtungen am Fisch- und Vogelei, *Arch. für mikr. Anat.*, Bd. VIII, 72.
180. EMERY. — *Fierasfer*, Studi intorno alla sistematica, l'anatomia e la biologia delle specie mediterranee di questo genere, *Atti dell' Accad. dei Lincei*, s. 3, t. VII, 80.
181. V. ERLANGER. — Ueber Spindelreste und den echten Nebenkern in den Hodenzellen, *Zool. Centralblatt*, Bd. IV, 97.
182. ID. — 44.
183. MAC FARLAND. — 99.
184. FLEMMING. — Beiträge zur Kenntniss der Zelle und ihrer Lebenserscheinungen. — III. *Arch. für mikr. Anat.*, Bd. XX, 81.
185. ID. — Ueber die ersten Entwicklungserscheinungen am Ei der Teichmuschel, *Arch. für mikr. Anat.*, 74.
186. ID. — Das Ei von Ascidia canina, *Verh. d. Anat. Gesellschaft*, 89.
- 186a. ID. — 46.
187. K. FOOT. — 17, 18.
- 187a. ID. — Preliminary Note on the Maturation and Fertilization on the Egg of Allolobophora fœtida, *Journ. of Morphology*, vol. IX, 94.
- 187b. * FRIEDMANN. — Rudimentäre Eier im Hoden von Rana viridis, *Arch. für mikr. Anat.*, Bd. LII, 98.
188. DE GASPARIS. — Intorno al nucleo vitellino delle Comatule, *Rend. dell' Accad. di sc. fis. e nat. di Napoli*, 81 (cité d'après HENNEGUY, 113).
189. HEATHCOTE. — The early development of Iulus terrestris, *Quart. Journ. of micr. Sc.*, vol. XXVI, 86.
190. HENNEGUY. — 113.
191. ID. — 25.
192. HENKING. — Beiträge zur Anatomie, Entwicklungsgeschichte und Biologie von Trombidium fuliginosum, *Zeitschr. für wiss. Zoologie*, Bd. XXVII, 82.
193. ID. — Untersuchungen über die Entwicklung der Phalangiden, *Zeitschr. für wiss. Zoologie*, Bd. XLV, 87.
194. HERMANN. — 68.
195. ID. — Die Entstehung der karyokinetischen Spindelfigur, *Münch. med. Wochenschrift*, 90.

196. O. HERTWIG. — Ueber das Vorkommen spindeligter Körper im Dotter junger Froscheier, *Morph. Jahrbuch*, 84.
197. R. HERTWIG. — Ueber den Bau und die Entwicklung der Spirochona gemmipara, *Jenaische Zeitschrift für Naturw.*, Bd. XI, 77.
198. Id. — Ueber die Kerntheilung bei Actinosphaerium Eichhornii, *Jenaische Zeitschrift für Naturw.*, 84.
199. HOLL. — Ueber die Reifung der Eizelle des Huhns, *Sitz. d. K. Akad. der Wiss. Wien*, Bd. XCIX, 90.
200. Id. — Ueber die Reifung der Eizelle bei den Säugethieren, *Sitz. d. K. Akad. der Wiss. Wien*, Bd. CII, 93.
201. Id. — Ueber die menschliche Eizelle, *Anat. Anzeiger*, Bd. VI, 91.
202. J. W. HUBBARD. — The Yolk-nucleus in Cymatogaster aggregatus GIBBONS, *Proc. of the Amer. Phil. Society*, vol. XXXIII, n° 144, 94.
203. V. IHERING. — Zur Kenntniss der Eibildung bei den Muscheln, *Zeitschr. für wiss. Zoologie*, Bd. XXIX, 77.
204. JIJIMA. — On the Origin and Growth of the Eggs and Eggs-shings in Nephelis, etc., *Quart. Journ. of micr. Science*, vol. XXII, 82.
205. ISHIKAWA. — Studies on reproductive Elements. — II. Noctiluca miliaris SUR.; its division and spore-formation, *Journ. of the Coll. of Sc. imp. Univ. Japan*, vol. VI, 94.
206. IWAKAWA. — The Genesis of the Eggs in Triton, *Quart. Journ. of micr. Sc.*, vol. XXII, 82.
207. JANOSIK. — Sur la structure de l'œuf des Mammifères, *Bull. de l'Acad. tchèque*, Prague, 93 (d'après un résumé in *Bibl. anatomique*, t. I).
208. JATTA. — Sulle forme che assume il nucleo vitellino delle Asterie e di alcuni Ragni, *Rend. dell' Accad. d. sc. fis. e natur. di Napoli*, t. IX, 82 (cité d'après HENNEGUY, 113).
209. JULIN. — Le corps vitellin de Balbiani et les éléments de la cellule des Méta-zoaires qui correspondent au macronucléus des Infusoires ciliés, *Bull. sc. de la France et de la Belgique*, t. XXIV, 93.
- 209 a. * JUNGENSEN. — Beiträge zur Kenntniss der Entw. der Geschlechtsorgane bei den Knochenfischen, *Arbeiten d. Zool. Inst. Würzburg*, Bd. IX, 89.
- 209 b. * KENYON. — The Morphology and Classification of the Pauropoda, etc., *Tufts College Studies*, 95, n° 4 (cité par CLAYPOLE).
210. KOSTANECKI U. SIEDLECKI. — 31.
211. LEGGE. — Seconda contribuzione alla conoscenza dell' uovo ovarico nel Gallus domesticus. Il nucleo vitellino, *Bull. Acad. med. Roma*, t. XIII, 87.
212. V. LENHOSSÉK. — Untersuchungen über Spermatogenese, *Arch. für mikr. Anat.*, Bd. LI, 97.
213. LEUCKART. — *Wagner's Handwörterbuch der Physiologie*, 58.
214. LEYDIG. — *Traité d'histologie comparée*, Trad. franç., 56.
215. Id. — Zur Kenntniss des tierischen Eies, *Zool. Anzeiger*, 87.
216. Id. — Beiträge zur Kenntniss des tierischen Eies im unbefruchteten Zustande, *Zool. Jahrbücher*, Bd. III, 88.
217. LÖWENTHAL. — *Intern. Monatschrift für Anat. und Phys.*, Bd. VI.
218. J. LUBBOCK. — Notes on the generative organs and the formation of the Egg in the Annulosa. *Philos. Transactions*, 61.
219. MARK. — Maturation, fecondation and segmentation of Limax campestris, *Bull. of the Museum of compar. Zool. at Harvard College*, t. VI, 81.
220. MEAD. — 129.
- 220 a. * MEAD. — 72 b.
221. MERTENS. — Recherches sur la signification du corps vitellin de Balbiani dans l'ovule des Mammifères et des Oiseaux, *Arch. de biologie*, t. XIII, 93.
222. Id. — La sphère attractive dans l'ovule des Oiseaux, *Bull. de la Soc. de médecine de Gand*, 93.
223. MEVES. — Ueber amitotische Kernteilung in den Spermatogonien des Salamanders und Verhalten der Attraktionssphäre bei derselben, *Anat. Anzeiger*, Bd. VI, n° 22, 91.

224. ID. — Ueber eine Art der Entstehung ringförmiger Kerne und die bei ihnen zu beobachtenden Gestalten und Lagen der Attraktionssphäre, *Dissert. Kiel*, 93.
225. ID. — Ueber eine Metamorphose der Attraktionssphäre in den Spermatogonien von *Salamandra maculosa*, *Arch. für mikr. Anat.*, Bd. XLIV, 94.
226. ID. — 34.
227. ID. — 73.
228. MONTICELLI. — Sul nucleo vitellino delle uova di Trematodi, etc., *Bull. d. Soc. di Natur. in Napoli*, s. 1, t. VI, 92.
229. J. E. S. MOORE. — On the structural changes on the reproductive cells during the spermatogenesis of Elasmobranchs, *Quart. Journal of micr. Sc.*, vol. XXXVIII, 95.
- 229 a. * MURRAY. — 74 a.
230. NÉMEC. — Ueber die Structur der Diplopodeneier, *Anat. Anzeiger*, Bd. XIII, n^o 10-11, 97.
231. NICOLAS. — Les spermatogonies chez la Salamandre d'hiver, etc., *Comptes rendus de la Soc. de biologie*, 93.
232. C. NIESSING. — Die Betheiligung von Centralkörper und Sphäre am Aufbau des Samenfadens bei Säugethieren, *Arch. für mikr. Anat.*, Bd. XLVIII, 96.
233. PRENANT. — 76.
234. ID. — 77.
235. ID. — 41.
236. VOM RATH. — Ueber den feineren Bau der Drüsenzellen des Kopfes von *Anilocra mediterranea* LEECH im Speziellen und die Amitosenfrage im Allgemeinen, *Zeitschr. für wiss. Zoologie*, Bd. LX, 95.
237. RAWITZ. — Untersuchungen über Zellteilung. — I. Das Verhalten der Attraktionssphäre bei der Einleitung der Teilung der Spermatocyten von *Salamandra maculosa*, *Arch. für mikr. Anat.*, Bd. XLVII, 96.
- 237 a. * ID. — Untersuchungen über Zelltheilung, *Arch. für mikr. Anat.*, Bd. LIII, 99.
238. REIN. — Beiträge zur Kenntniss der Reifungserscheinungen und Befruchtungsvorgänge am Säugetierei, *Arch. für mikr. Anat.*, Bd. XXII, 83.
239. SABATIER. — Sur le noyau vitellin des Aranéides, *Comptes rendus Acad. Sciences*, t. XCVII, 83.
240. SCHÄFER. — On the structure of the immature ovarian ovum in the common Fowl and in the Rabbit, etc., *Proc. of the roy. Soc.*, n^o 202, 80.
241. SCHARFF. — On the intraovarian Egg of some osseous Fishes, *Quart. Journal of micr. Sc.*, vol. XXVIII, 88.
242. SCHAUDINN. — Ueber die Teilung von *Amoeba binucleata* GRUBER, *Sitz. d. Ges. naturf. Freunde Berlin*, n^o 6, 95.
243. SCHIMKEWITZ. — Etude sur le développement des araignées, *Arch. de biologie*, t. VI, 87.
- 243 a. * H. SCHMIDT. — Onderzoekingen betreffende het ovarium der Selachii, *Proefschrift Doctor in de Geneeskunde*, Utrecht, 98.
- 243 b. * P. SCHMIDT. — Beiträge zur Kenntniss der niederen Myriapoden, *Zeitschr. f. wiss. Zool.*, Bd. LIX, 95 (cité par CLAYPOLE).
244. O. SCHULTZE. — Untersuchungen über die Reifung und Befruchtung des Amphibieneies, *Zeitschr. für wiss. Zoologie*, Bd. XLV, 87.
245. SCHÜTZ. — Ueber den Dotterkern, dessen Entstehung, Structur, Vorkommen und Bedeutung, *Dissert. Bonn*, 82.
246. V. SIEBOLD. — *Lehrbuch der vergleichenden Anatomie der wirbellosen Thiere*, Berlin, 48.
247. V. DER STRICHT. — Contribution à l'étude de la forme, de la structure et de la division du noyau, *Bull. de l'Acad. roy. de Belgique*, t. XXIX, 3^e s., 95.
248. ID. — 50.
249. ID. — 51.
- 249 a. * ID. — Contribution à l'étude du noyau vitellin de Balbiani dans l'ooocyte de la femme, *Verhandl. d. Anat. Ges.*, 98.
- 249 b. * ID. — Sur l'existence d'une astrosphère dans l'ooocyte au stade d'accroissement; *Comptes rendus de l'Assoc. des Anatomistes, Suppl. à la Bibl. anatomique*, 99.
250. STUHLMANN. — Die Reifung des Arthropodeneies nach Beobachtungen an Insekten

- Spinnen, Myriapoden und Peripatus, *Ber. d. Naturf. Ges. zu Freiburg i. B.*, Bd. I et *Biol. Centralblatt*, 86 (fig. 137).
251. ID. — Zur Kenntniss des Ovariums der Aalmutter (*Zoarces viviparus* CUV.), *Abhandl. aus d. Geb. der Naturw. Hamburg*, 87 (cité d'après VAN BAMBEKE).
252. A. THOMSON. — Article Ovum in *Todd's Cyclopaedia*, 59.
253. VALAORITIS. — *Die Genesis des Thier-Eies*, Leipzig, 82.
254. VEJDOWSKY. — Entwicklungsgeschichtliche Untersuchungen; Reifung, Befruchtung und die ersten Furchungsvorgänge des Rhynchelmis-Eies, Prag, 88.
255. WALDEYER. — *Eierstock und Ei*, Leipzig, 70.
256. W.-M. WHEELER. — The Maturation, Fecundation and early Cleavage of *Myzostoma glabrum* LEUCKART, *Arch. de biologie*, t. XV, fasc. 1, 97.
257. WHITMAN. — The Embryology of the Clepsine, *Quart. Journ. of micr. Science*, vol. XVIII, 78, et *Zool. Anzeiger*, 78.
258. WILL. — Ueber die Entstehung des Dotters, etc., *Zool. Anzeiger*, Bd. VI, 84.
259. WINCKLER. — Anatomie der Gamasiden, *Arbeiten a. d. zool. Inst. Wien u. Triest*, Bd. VII, 88.
260. v. WITTICH. — Dissertatio sistens observ. quaed. de Araneorum ex ovo evolutione, *Dissert. Halle*, 45.
- 260 a. * WOLTERECK. — Zur Bildung und Entwicklung des Ostrakoden-Eies, *Zeitschr. für wiss. Zoologie*, Bd. LXIV, 1898.
- 260 b. * ZOGRAFF. — Materialien zur Kenntniss der Embryonalentwicklung von *Geophilus ferrugineus* LK und *G. proximus* LK, *Nachricht Ges. Freunde Naturk. Anthr. und Ethn. Moskau*, Bd. XLIII, 90 (cité par CLAYPOLE).

CHAPITRE VI

LE KINOPLASME OU ERGASTOPLASME DANS LES CELLULES MUSCULAIRES ET NERVEUSES.

261. APATHY. — Ueber die « Schaumstruktur » hauptsächlich bei Muskel- und Nervenfasern, *Biol. Centralblatt*, Bd. XI, n° 3, 91.
262. ID. — Das leitende Element des Nervensystems und seine topographischen Beziehungen zu den Zellen, *Mitth. d. zool. Station zu Neapel*, Bd. XII, 97.
- 262 a. * J. ARNOLD. — 1 a.
263. BATAILLON. — Rôle du noyau dans la formation du réticulum musculaire fondamental chez la larve de Phrygane, *Comptes rendus Acad. Sc.*, t. CXII, 91.
264. BECKER. — XX° Wandversammlung der sudwestd. Neurol. u. Irrenärzte in Baden, *Arch. für Psychiatrie*, Bd. XXVII, 95.
265. BENDA. — *Verhandl. d. Berl. phys. Gesellschaft*, n° 12, 13, 14; 85, 86. (Cité d'après le mémoire suivant.)
266. ID. — *Sitz. d. Berlin. Gesellschaft für Psychiatrie und Nerven-Krankheiten*, 8 janv. 94.
267. ID. — Ueber die Bedeutung der durch basische Anilinfarben darstellbaren Nervenzellenstruktur, *Neurol. Centralblatt*, Bd. XIV, n° 17, 95.
- 267 a. * BENDA. — 1 b.
- 267 b. * BETHE. — Ueber die Primitivfibrillen in den Ganglienzellen und Nervenfasern von Wirbelthieren und Wirbellosen, *Verhandl. d. Anat. Ges.*, 98.
- 267 c. * ID. — Das Centralnervensystem von *Carcinus Maenas*. II Theil, 3° *Mitth.*, *Arch. für mikr. Anat.*, Bd. LI, 98.
268. BÜHLER. — *Verhandl. der Anat. Gesellschaft*, 96. Discussion zu Lenhossék.
269. ID. — Protoplasma-Structur in Vorderhirnzellen der Eidechse, *Verhandl. d. phys.-med. Gesellschaft zu Würzburg*, N. F., Bd. XXIX, 95.
- 269 a. ID. — Untersuchungen über den Bau der Nervenzellen. *Verh. d. phys.-med. Ges. Würzburg*. Bd. XXXI, n° 8, 98.
- 269 a. * ID. — Untersuchungen über den Bau der Nervenzellen, *Verhandl. d. phys. med. Ges. zu Würzburg*, 98.
270. BUSACHI. — Sulla scissione indiretta delle fibre muscolari lisce in segnito ad irritazione, *Giorn. d. R. Acc. di Med. Torino*, n° 3, 4, 86.

271. ID. — Ueber die Regeneration der glatten Muskeln, *Med. Centralblatt*, n° 7, 87.
272. BÜTSCHLI U. SCHEWIAKOFF. — Ueber den feineren Bau der quergestreiften Muskeln von Arthropoden, *Biol. Centralblatt*, Bd. XI, 91.
273. RAMON Y CAJAL. — Observations sur la structure des fibres musculaires des pattes et des ailes des Insectes, *Intern. Monatschrift f. Anat. u. Phys.*, Bd. V.
274. ID. — Estructura del protoplasma nervioso, *Rev. trimestral micrografica*, vol. I, 96.
275. J.-B. MAC CALLUM. — On the histology and histogenesis of the heart muscle cell, *Anat. Anzeiger*, Bd. VIII, n° 23-24, 97.
276. CAPORASO. — Sulle rigenerazione del midollo spinale della coda dei tritoni, *Ziegler's Beiträge*, Bd. V, 89.
277. MAC CLURE. — On the presence of Centrosomes and attraction Spheres in the Ganglion cells of *Helix Pomatia*, *Princeton College Bulletin*, vol. VIII, 96.
- 277a. * MC CLURE. — The finer Structure of the Nerve Cells of Invertebrates. I Gastropoda, *Zool. Jahrbücher, Abth. f. Anat.*, Bd. XI, 98.
- 277b. * COX. — Der feinere Bau der Spinalganglienzelle des Kaninchens, *Anat. Hefte*, H. XXXI, 98.
- 277c. * ID. — Die Selbständigkeit der Fibrillen im Neuron, *Intern. Monatschrift f. Anat. u. Phys.*, Bd. XV, 98.
278. DAHLGREN. — A Centrosome artefact in the spinal Ganglion of the Dog, *Anat. Anzeiger*, vol. XII, 97.
279. DEHLER. — Beitrag zur Kenntniss vom feineren Bau der sympathischen Ganglienzelle des Frosches, *Arch. für mikr. Anat.*, Bd. XLVI, 95.
280. DOGIEL. — Die Retina der Vögel, *Arch. für mikr. Anat.*, 95.
281. ID. — Zur Frage über den feineren Bau des sympathischen Nervensystems bei den Säugethieren, *Arch. für mikr. Anat.*, Bd. XLVI, 95.
282. ID. — Der Bau der Spinalganglienzellen bei den Säugethieren, *Anat. Anzeiger*, Bd. XII, n° 6, 96.
283. ID. — Zur Frage über den feineren Bau der Spinalganglien und deren Zellen bei Säugethieren, *Intern. Monatschrift für Anat. u. Phys.*, Bd. XIV, 97.
284. FLEMMING. — Vom Bau der Spinalganglienzellen, *Beiträge zur Anat. und Embryologie als Festgabe für Heide*, 82.
285. ID. — Ueber den Bau der Spinalganglienzellen, *Arch. für mikr. Anat.*, Bd. XLVI, 95.
286. ID. — Ueber die Structur centraler Nervenzellen, *Anat. Hefte*, H. 3, 96.
287. ID. — Die Struktur der Spinalganglienzellen, *Arch. für Psychiatrie*, Bd. XXIX, 97.
288. ID. — 16.
289. VAN GEUCHTEN. — Étude sur la structure intime de la cellule musculaire striée, *La Cellule*, t. VI, 86.
- 289a. ID. — Étude sur la structure intime de la cellule musculaire striée chez les Vertébrés, *La Cellule*, t. IV, 88.
290. ID. — *Anatomie du système nerveux de l'homme*, 2° édit., Louvain, 97.
291. ID. — L'anatomie fine de la cellule nerveuse, *XII^e Congrès international de médecine à Moscou*, 97.
292. ID. — Chromatolyse centrale et chromatolyse périphérique, *Bibliographie anatomique*, 97.
293. HAYCRAFT. — On the minute Structure of striped muscle, etc. *Proc. of the R. Society*, vol. XLIX, n° 299, 91. En allemand, in *Zeitschr. für Biologie*, Bd. XXVIII, 91.
294. M. HEIDENHAIN. — 110.
295. HELD. — Beiträge zur Structur der Nervenzellen und ihrer Fortsätze, I. Abth., *Arch. für Anat. und Phys., Anat. Abth.*, 95.
- 295a. HEYMANS ET VAN DER STRICHT. — Sur le système nerveux de l'Amphioxus, etc. *Mém. cour. et mém. des sav. étrangers de l'Acad. roy. des sc. de Belgique*, t. LVI, 98.
- 295a. * G. W. HUNTER. — Notes on the finer Structure of the Nervous System of *Cynthia parvita* (Verrill), *Zoolog. Bulletin*, vol. II, n° 3, déc. 98.
- 295b. * H. JOSEPH. — Bemerkungen über den Bau der Nervenzelle, *Sitz. d. Deutschen Naturw.-med. Vereins f. Böhmen u. Lotos*, 98, n° 6 (cité par FLEMMING in *Ergebnisse d. Anat. w. Entw.* 98).

- 295 c. * JULIUSBURGER. — Bemerkungen zur Pathologie der Ganglienzelle, *Neurolog. Centralblatt*, 96.
296. KÖLLIKER. — 28.
297. ID. — 27.
298. ID. — *Verhandl. der Anat. Gesellschaft*, 96, Discussion zu LENHOSSÉK.
299. KRONTHAL. — Histologisches von den grossen Zellen in den Vorderhörnern, *Neurol. Centralblatt*, 90.
300. V. LENHOSSÉK. — *Der feinere Bau des Nervensystems u. s. w.*, 95.
301. ID. — Centrosom und Sphäre in den Spinalganglienzellen des Frosches, *Arch. für mikr. Anat.*, Bd. XLVI, 95.
302. ID. — Ueber Nervenzellenstructuren, *Verhandl. d. Anat. Gesellschaft*, 96.
303. ID. — Ueber den Bau der Spinalganglienzellen des Menschen, *Arch. für Psychiatrie*, Bd. XXIX, 97.
- 303 a. * ID. — Nervensystem, *Ergebnisse d. Anat. u. Entw.*, Bd. VII, 98.
304. LEVI. — Ricerche sulla capacità proliferativa della cellula nervosa, *Rivista di patologia nervosa e mentale*, vol. I, fasc. 10, 96.
305. ID. — Contributo alla fisiologia della cellula nervosa, *Rivista di patologia nervosa e mentale*, vol. I, fasc. 5, 96.
306. ID. — Ricerche citologiche comparate sulla cellula nervosa dei Vertebrati, *Rivista di patologia nervosa e mentale*, vol. II, fasc. 5-6, 97.
307. MARG. LEWIS. — Centrosome and Sphere in certain of the Nerve Cells of an Invertebrate, *Anat. Anzeiger*, Bd. XII, nos 12-13, 96.
308. LUGARO. — Sul valore rispettivo della parte cromatica e della acromatica nel citoplasma delle cellule nervose, *Rivista di patologia nervosa e mentale*, vol. I, 96.
309. ID. — Nuovi dati e nuovi problemi nella patologia della cellula nervosa, *Rivista di patologia nervosa e mentale*, vol. I, 96.
310. ID. — Sulle alterazioni degli elementi nervosi negli avvelenamenti per arsenico e per piombo, *Rivista di patologia nervosa e mentale*, vol. II, fasc. 2, 97.
311. MANN. — Histological changes induced in nerve cells, etc., *Scottish micr. Society*, May 94.
312. ID. — Ueber die Behandlung der Nervenzellen für experimentell-histologische Untersuchungen, *Zeitschr. für wiss. Mikroskopie*, Bd. XI, H. 4, 95.
- 312 a. * ID. — Die fibrillare Structur der Nervenzellen, *Verhandl. d. Anat. Ges.*, 98.
313. MARINESCO. — Considérations générales sur l'histologie et la biologie de la cellule nerveuse. *Semaine médicale*, n° 50, 96.
314. ID. — Sur la régénération des centres nerveux, *Comptes rendus Soc. de Biologie*, 12 mai 94.
315. ID. — Des lésions primitives et des lésions secondaires de la cellule nerveuse, *Comptes rendus Soc. de Biologie*, 25 janvier 96.
316. ID. — Des polynévrites en rapport avec les lésions secondaires et les lésions primitives des cellules nerveuses, *Revue neurologique*, 96.
317. ID. — Pathologie générale de la cellule nerveuse, *Presse médicale*, 27 janvier 97.
318. ID. — Nouvelles recherches sur la structure fine de la cellule nerveuse, *Presse médicale*, 16 juin 97.
319. ID. — Recherches sur l'histologie de la cellule nerveuse avec quelques considérations physiologiques, *Comptes rendus de l'Acad. des Sciences*, 97.
320. MARSHALL. — Observations on the Structure and distribution of striped and unstriped muscle, etc., *Quart. Journ. of micr. Sc.*, vol. XXVIII, 87.
321. ID. — Further Observations on the histology of striped muscle, *Quart. Journ. of micr. Sc.*, vol. XXXI, 91.
322. MELLAND. — A simplified view of the histology of the striped muscle-fibre, *Quart. Journ. of micr. Sc.*, vol. XXIV, 85.
323. A. MEYER. — 35.
- 323 a. MONDINO. — Sulla cariocinesi delle cellule nervose negli animali adulti, consecutiva ad irritazione cerebrale, *Rend. dell'Ist. lomb.*, vol. XVIII (citè d'après MONTI E FIESCHI).
324. TH.-H. MONTGOMERY. — Studies on the Elements of the Central nervous System of the Heteronemertini, *Journ. of Morphology*, vol. XIII, 97.

325. MONTI E FIESCHI. — Sur la guérison des blessures des ganglions du sympathique, *Arch. ital. de biologie*, t. XXIV, 95.
326. NAUWERCK. — Ueber Muskelregeneration nach Verletzungen, Iena, Fischer, 91 (d'après une analyse du *Jahresb. f. Anat. u. Phys.*).
327. NISSL. — Mittheilungen über Karyokinese im centralen Nervensystem, *Allg. Zeitschr. f. Psychiatrie*, Bd. L, 94 (cité d'après MONTGOMERY).
328. ID. — Ueber die Untersuchungsmethoden der Grosshirnrinde, *Tag. d. Naturforscher Vers. zu Strasburg*, 85.
329. ID. — Ueber Rosin's neue Färbemethode des gesammten Nervensystems und dessen Bemerkungen über Ganglienzellen, *Neurol. Centralblatt*, Bd. XIII, 94.
330. ID. — Ueber die sogenannten Granula der Nervenzellen, *Neurol. Centralblatt*, Bd. XIII, 94.
331. ID. — Ueber die Nomenclatur in der Nervenzellenanatomie und ihre nächsten Ziele, *Neurol. Centralblatt*, Bd. XIV, 95.
332. PALADINO. — Per la costituzione morfologica del protoplasma delle cellule nervose nel midollo spinale, *Rend. d. Accad. d. Sc. fis. e mat. di Napoli*, 96.
333. PFLÜCKE. — Zur Kenntniss des feineren Baues der Nervenzellen bei Wirbellosen, *Zeitschr. für wiss. Zoologie*, Bd. XL, 95.
334. REINKE. — 135.
335. ID. — *Verhandl. der Anat. Gesellschaft*, 96.
336. G. RETZIUS. — Muskelfibrille und Sarcoplasma, *Biolog. Untersuchungen*, N. F. I, 90.
337. ROBERT. — Ueber Wiederbildung quergestreifter Muskelfasern, *Dissert. Kiel*, 91.
338. ROLLETT. — *Arch. für mikr. Anat.*, Bd. XXXII, 88. — *Denkschr. d. Kais. Ak., d. Wiss. Wien*, Bd. XLIX, LI, LIII. — *Sitz. d. K. Ak. d. Wiss. Wien*, Bd. XCVIII, 89.
- 338a. * WL. RUZICKA. — Untersuchungen über die feinere Structur der Nervenzellen und ihrer Fortsätze, *Arch. für mikr. Anat.*, Bd. LIII, 98.
339. SANARELLI. — I processi riparativi nel cervello e cervelletto, *Atti d. R. Accad. di Lincei*, vol. VII, 95.
340. SCHAFFER. — Beiträge zur Histologie und Histogenese der quergestreiften Muskelfasern des Menschen und einiger Wirbelthiere, *Sitz. d. K. Akad. d. Wiss. Wien*, Bd. CII, 93.
341. ID. — Ueber einen neuen Befund von Centrosomen in Ganglien- und Knorpelzellen, *Sitz. d. K. Akad. d. Wiss. Wien*, Bd. CV, 96.
342. WANDA SZAWINSKA. — Sur la structure réticulée des cellules nerveuses centrales, *Comptes rendus Acad. d. Sciences*, vol. CXXIII, 97.
- 342a. * ID. — Recherches sur le système nerveux des Sélaciens, *Arch. de biologie*, t. XV, fasc. III, 98.
343. SOLGER. — Struktur von Nervenzellen, *Med. Verein Greifswald*, 97.
- 343a. STILLING U. PFITZNER. — Ueber die Regeneration der glatten Muskeln, *Arch. für mikr. Anat.*, Bd. XXVIII, 86.
344. TEDESCHI. — Anatomisch-pathologische und experimentelle Untersuchungen über die Regeneration des Nervengewebes, *Centr. f. Allg. Path. u. path. Anat.*, Bd. VII, 96. (Cité d'après BARFURTH, *Ergebnisse der Anat. u. Entw.*, 97.)
- 344a. TIRELLI. — Sui processi riparativi nel ganglio invertebrale, *Annali di freniatria*, Torino, 95, et *Arch. ital. de biologie*, t. XXIII.
345. VITZOU. — La néoformation des cellules nerveuses dans le cerveau du singe, consécutive à l'ablation complète des lobes occipitaux, *Comptes rendus Acad. d. Sciences*, t. CXXI, 95.
346. WATASÉ. — 52.
347. ZABOROWSKY. — Experimentelle Untersuchungen über die Regeneration der quergestreiften Muskel, *Arch. für exper. Pathol. u. Pharmak.*, Bd. XXV, 90.

CHAPITRE VII

L'ARCHOPLASME OU KINOPLASME DANS LA DIFFÉRENCIATION SPERMATIQUE.

348. AUERBACH. — 1.
349. BARDELEBEN. — Ueber die Entstehung der Axenfäden bei menschlichen und Säugethier-Spermatozoen, *Anat. Anzeiger*, Bd. XIV, n° 5, 97.

350. Id. — Dimorphismus der männlichen Geschlechtszellen bei Säugethieren, *Anat. Anzeiger*, Bd. XIII, n° 21, 97.
- 350 a. * Id. — Weitere Beiträge zur Spermatogenese beim Menschen (8. Beitrag zur Spermatologie), *Jenaische Zeitschr. f. Naturw.*, Bd. XXXI, N.-F. XXIV, 98.
351. BENDA. — *Intern. Centralblatt für Physiol. und Pathologie der Harn- und Sexual- Organe*. Bd. I, 90.
352. Id. — Neue Mittheilungen über die Entwicklung der Genitalkrüsen und über die Metamorphose der Samenzellen, *Verh. d. phys. Gesellschaft Berlin*, n°s 4-5, 91-92.
353. Id. — Ueber die Histiogenese des Sauropsidenspermatozoons, *Verh. d. Anat. Gesellschaft*, 92.
354. Id. — Neuere Mittheilungen über die Histogenese der Säugethierspermatozoen, *Verh. d. phys. Gesellschaft Berlin*, n° 6-13, 97.
- 354 a. * Id. — 53 c.
- 354 b. * Id. — Ueber die Entstehung der Spiralfaser des Verbindungsstückes der Säugethierspermien, *Verhandl. d. Anat. Ges.*, 98.
- 354 c. * BERTACCHINI. — Istogenesi dei Nemaspermi di Triton cristatus, *Internat. Monatsschr. f. Anat. u. Phys.*, Bd. XV, 98.
355. V. BRUNN. — Untersuchungen über die doppelte Form der Samenkörper von *Paludina vivipara*, *Arch. für mikr. Anat.*, Bd. XXIII, 84.
356. BÜHLER. — Spermatogenese bei *Bufo vulgaris*, *Verh. der anat. Gesellschaft*, 95.
357. BÜTSCHLI. — Entwicklung der Samenfäden, *Zeitschr. f. wiss. Zoologie*, Bd. XXI.
358. CALKINS. — The spermatogenesis of *Lumbricus*, *Journ. of Morphology*, vol. XI, 95.
- 358 a. v. ERLANGER. — 181.
359. R. FICK. — Ueber die Reifung und Befruchtung des Axolotleies, *Anat. Anzeiger*, Bd. VII, 92, et *Zeitschr. für wiss. Zoologie*. Bd. LVI, 93.
360. GODLEWSKI JUN. — O przemianie spermatidów w plemniki w gruczole obojnaczym u *Helix pomatia*. Ueber die Umwandlung der Spermatiden in Spermatozoën bei *Helix pomatia* L. (Vorl. mitth.) *Anz. der Akad. Wiss. in Krakau*, Juli 97, et *Rozpr. Wyzd. mat.-przpr. Ak. Umiejętności w Krakowie*, t. XXXIII.
361. Id. — O przeistaczaniu się spermatid w plemniki w gruczole obojnaczym *Helix pomatia*. Weitere Untersuchungen über die Umwandlungsweise der Spermatiden in Spermatozoën bei *Helix pomatia*, *Anz. der Akad. Wiss. in Krakau*, novembre 97, et *Rozpr. Wyzd. mat.-przpr. Ak. Umiejętności w Krakowie*, t. XXXIV.
362. HENKING. — 111.
363. HENNEGUY. — 25.
364. HERMANN. — Beiträge zur Histologie des Hodens, *Arch. für mikr. Anat.*, Bd. XXXIV, 89.
365. Id. — Beiträge zur Kenntniss der Spermatogenese, *Arch. für mikr. Anat.*, Bd. L, 97.
366. ISHIKAWA. — 203.
367. BOLLES LEE. — La régression du fuseau caryocinétique. Le corps problématique de Platner et le ligament intercellulaire de Zimmermann dans les spermatoocytes des *Helix*, *La Cellule*, t. XI, 93.
- 367 a. Id. — 72.
368. v. LENHOSSÉK. — Untersuchungen über Spermatogenese, *Arch. für mikr. Anat.*, Bd. LI, 97.
369. MEVES. — 73.
370. Id. — Ueber Structur und Histogenese der Samenfäden von *Salamandra maculosa*, *Arch. für mikr. Anat.*, Bd. L, 97.
371. Id. — Zur Entstehung der Axenfäden menschlicher Spermatozoën, *Anat. Anzeiger*, Bd. XIV, n° 6, 97.
372. Id. — Ueber Centrialkörper in männlichen Geschlechtszellen von Schmetterlingen, *Anat. Anzeiger*, Bd. XIV, n° 1, 97.
- 372 a. * Id. — Ueber Entstehung und Schicksal der Schwanzmanchette bei der Bildung der Samenfäden, *Mitth. für den Verein Schlesw.-Holst. Aerzte*, Bd. VII, n° 3, 98.
- 372 b. * Id. — Ueber das Verhalten der Centrialkörper bei der Histogenese der Samenfäden von Mensch und Ratte, *Verhandl. d. Anat. Ges.*, 98.

373. MOORE. — Some Points in the Spermatogenesis of Mammalia, *Anat. Anzeiger*, Bd. VIII, et *Intern. Monatsschrift f. Anat. u. Phys.*, Bd. XI, 94.
 373 a. Id. — 229.
 374. C. NIESSING. — 232.
 375. PLATNER. — Ueber die Spermatogenese bei den Pulmonaten, *Arch. für mikr. Anat.*, Bd. XXV, 85.
 376. Id. — Die Karyokinese bei den Lepidopteren als Grundlage für eine Theorie der Zelltheilung, *Intern. Monatsschrift für Anat. und Phys.*, Bd. III, 86.
 377. Id. — Ueber die Entstehung des Nebenkerns und seine Beziehung zur Zelltheilung, *Arch. für mikr. Anat.*, Bd. XXVI, 86.
 378. Id. — Zur Bildung der Geschlechtsprodukte bei den Pulmonaten, *Arch. für mikr. Anat.*, Bd. XXVI, 86.
 379. Id. — Beiträge zur Kenntniss der Zelle und ihrer Theilungserscheinungen, *Arch. für mikr. Anat.*, Bd. XXXIII, 89.
 380. PRENANT. — 76.
 381. Id. — 77.
 381 a. * RAWITZ. — 237 a.
 382. RYDER AND PEMMINGTON. — Non sexual Conjugation of the adjacent Cells of Epithelium, *Anat. Anzeiger*, Bd. IX, n° 24-25, 94.
 383. SABATIER. — De la spermatogénèse chez les Poissons séléciens, *Travaux de l'Inst. de zool. de l'Univ. de Montpellier*, 96.
 383. LA VALETTE ST-GEORGE. — Spermatologische Beiträge, *Arch. für mikr. Anat.*, Bd. XXVII, 86.
 384. J. WAGNER. — Some observations on spermatogenesis of Spiders, *Ann. and Magaz. of Nat. Hist.*, n° 106, vol. XVIII, 96.
 385. WILCOX. — Further Studies on the spermatogenesis of Caloptenus femur rubrum, *Bull. of the Mus. of comp. Zool. Harvard College*, vol. XXIX, 96.
 386. WILCOX AND TOYAMA. — On the spermatogenesis of the Silkworm, *Bull. coll. agric. Imper. Univ. Japan*, t. II, 94.
 387. K.-W. ZIMMERMANN. — Ueber den Kerntheilungsmodus bei der Spermatogenese von Helix pomatia, *Verh. der Anat. Gesellschaft*, 94.
 388. Id. — *Verh. der Anat. Gesellschaft*, 94.

CHAPITRES VIII ET IX

SIGNIFICATION PHYSIOLOGIQUE DU KINOPLASME ET DE L'ERGASTOPLASME. — RAPPORTS DE L'ARCHOPLASME, KINOPLASME OU ERGASTOPLASME AVEC LE CENTROSOME. — LES CORPUSCULES CENTRAL ET INTERMÉDIAIRE, QUINTESSENCE DE CES FORMATIONS.

389. BALBIANI. — 135.
 389 a. — BALLOWITZ. — *Anat. Anzeiger*, Bd. XIII, n° 21-22.
 389 b. * Id. — 53 a.
 389 c. * Id. — Zur Entstehung des Zwischenkörpers, *Anat. Anzeiger*, Bd. XIV, 98.
 390. BARDELEBEN. — 349.
 390 a. * BELAJEFF. — Zur Kenntniss der Karyokinese bei den Pflanzen, *Flora*, 94.
 391. BENDA. — 354.
 392. Id. — 162.
 393. VAN BENEDEN ET NEYT. — 2.
 393 a. * BERTACCHINI. — 354 c.
 394. BOVERI. — 5.
 395. BRAUER. — 90.
 396. Id. — Zur Kenntniss der Reifung des parthenogenetisch sich entwickelnden Eies von Artemia salina, *Arch. für mikr. Anat.*, Bd. XLIII, 94.
 397. BRAUS. — 91.
 398. BÜRGER. — Was sind die Attraktionsphären und ihre Centralkörper, *Anat. Anzeiger*, 92.
 399. BÜTSCHLI. — Studien über die ersten Entwicklungsvorgänge der Eizelle, die Zelltheilung und die Conjugation der Infusorien, *Abhandl. d. Senckeberg. Naturf. Gesellschaft*, Bd. X, 76.

400. ID. — Ueber die sogenannten Centrakörper der Zellen und ihre Bedeutung, *Verh. d. nat.-med. Ver. zu Heidelberg*, 91.
401. ID. — Ueber die künstliche Nachahmung der karyokinetischen Figur, *Verh. d. nat.-med. Ver. zu Heidelberg*, 92.
402. ID. — *Untersuchungen über mikroskopische Schäume und das Protoplasma*, Leipzig, 92.
403. ID. — 7.
404. CARNOY. — 8.
405. ID. — À propos de fécondation, *La Cellule*, t. XIV, 98.
406. CARNOY ET LEBRUN. — 9.
- 406 a. * CHILD. — 92 c.
- 406 b. * WESLEY R. COE. — 9 a.
407. DEBSKI. — Beobachtungen über Kernteilung bei *Chara fragilis*, *Jahrb. f. wiss. Botanik*, Bd. XXX, 97.
408. DOFLEIN. — Karyokinese des Spermakerns, *Arch. für mikr. Anat.*, Bd. L, 97.
409. ID. — Ueber die Kernteilung bei *Kentrochona Nebaliae*, *Zool. Anzeiger*, 96.
410. DRÜNER. — 94.
411. ID. — 95.
412. EISMOND. — 12.
413. ID. — Zur Kenntniss des « Zwischenkörpers », *Biol. Centralblatt*, Bd. XVII, 97.
414. v. ERLANGER. — Zur Morphologie und Embryologie eines Tardigraden, *Biol. Centralblatt*, Bd. XV, 95.
415. ID. — 14.
416. ID. — 97.
- 416 a. * FAIRCHILD. — *Cytolog. Studien ans dem Bonner botan. Institut*, 97.
417. MC FARLAND. — 99.
- 417 a. FARMER AND WILLIAMS. — On fertilisation and the segmentation of the spore, in *fucus*, *Proc. of the roy. Society*, vol. LX, 96.
418. R. FICK. — Bemerkungen zu O. Bürger's Erklärungsversuch der Attractions-sphären, *Anat. Anzeiger*, 92.
419. ID. — Bemerkungen zu M. Heidenhain's Spannungsgesetz, *Arch. für Anat. und Phys.*, *Anat. Abth.*, 97.
420. FLEMMING. — Zelle, *Ergebnisse der Anat. u. Entw.*, 93.
421. ID. — 16.
- 421 a. * FRANCOU. — 105 a.
422. GALLARDO. — La carioquinesis, *Anales de la Sociedad científica Argentina*, t. XLII, 96.
423. ID. — Significado dinámico de las figuras cariocinéticas y celulares, *Anales de la Sociedad científica Argentina*, t. XLIV, 97.
- 423 a. * E. G. GARDINER. — 105 b.
424. GODLEWSKI JUN. — 361.
425. GRIFFIN. — 107.
426. GUIGNARD. — Les centrosomes chez les végétaux, *Comptes rendus Acad. d. Sciences*, t. CXXV, 97.
- 426 a. * ID. — Les centres cinétiques chez les végétaux, *Ann. d. sc. natur. botan.*, 8^e série, t. V, 98.
427. HAECKER. — Das Keimbläschen, seine Elemente und Lageveränderungen, t. II. Ueber die Function des Hauptnucleolus, etc.; Ueber die Bedeutung der Centrosomen, *Arch. für mikr. Anat.*, Bd. XLII, 93.
428. ID. — Ueber den Stand der Centrosomenfrage, *Verh. d. zool. Gesellschaft*, 94.
- 428 a. * ID. — Ueber weitere Uebereinstimmungen zwischen den Fortpflanzungsvorgängen der Tiere und Pflanzen, *Biolog. Centralblatt*, 97.
429. HARPER. — Kernteilung und freie Zellbildung im Ascus, *Jahrb. f. wiss. Botanik*, Bd. XXX, 97.
- 429 a. * ID. — *Cytologische Studien ans dem Bonner botan. Institut*, 97.
430. M. HEIDENHAIN. — 23.
431. ID. — 110.
- 431 a. * ID. — Ueber eine eigenthümliche Art protoplasmatischer Knospung an

- Epithelzellen und ihre Beziehung zum Microcentrum, *Arch. für mikr. Anat.*, Bd. LIV, 99.
432. HENKING. — Untersuchungen über die ersten Entwicklungsvorgänge in den Eiern der Insekten. — III. Specielles und Allgemeines, *Zeitschr. f. wiss. Zoologie*, Bd. LIV, 92.
433. Id. — Ueber plasmatische Strahlungen, *Verh. d. Deutsch. zool. Gesellschaft*, 91.
434. HENNEGUY. — 23.
435. Id. — 113.
436. HERLA. — 114.
437. HERMANN. — 363.
438. O. HERTWIG. — 115.
439. Id. — *Die Zelle und die Gewebe*, Iena, 92. Trad. franç., Paris, 95.
440. R. HERTWIG. — Ueber Centrosoma und Centralspindel, *Sitz. der Ges. f. Morphol. und Physiol. München*, 95.
441. Id. — Ueber die Entwicklung des unbefruchteten Seeegelleies, *Festschrift für Gegenbaur*, Leipzig, 96.
- 441 a. * W. HIS. — Ueber Zellen- und Syncytienbildung. Studien am Salmonidenkeim, *Abhandl. d. math.-phys. Cl. d. Kön. Sächs. Ges. d. Wiss.*, Bd. XXIV, n° V, 98.
- 441 b. * HOFFMANN. — Ueber Zellplatten und Zellplattenrudimente, *Zeitschr. f. wiss. Zoologie*, Bd. LXIII, 98.
- 441 c. HOUSSAY. — Le rôle des phénomènes osmotiques dans la division cellulaire et les débuts de la mitose, *Anat. Anzeiger*, Bd. XIV, n° 12, 98.
442. ISHIKAWA. — 203.
443. Id. — Ueber die Kerntheilung bei *Noctiluca miliaris*, *Ber. d. nat. Ges. in Freiburg i. B.*, Bd. VIII, 94. (*Festschrift für Weismann*.)
444. JUEL. — Die Kernteilungen in den Pollenmutterzellen von *Hemerocallis fulva* und die bei denselben auftretenden Unregelmässigkeiten, *Jahrb. f. wiss. Botanik*, Bd. XXV, 97.
445. JULIN. — 147.
446. KEUTEN. — Die Kernteilung von *Euglena viridis* Ehr., *Zeitschr. f. wiss. Zoologie*, Bd. LX, 93.
447. V. KLINCKOWSTRÖM. — 26.
448. KOSTANECKI U. WIERZEJSKI. — 30.
449. KOSTANECKI. — 29.
450. KOSTANECKI U. SIEDLECKI. — 31.
451. LAUTERBORN. — Protozoenstudien. Kern- und Zellteilung von *Ceratium hirundinella*, O. F. M., *Zeitschr. für wiss. Zoologie*, Bd. LIX, 95.
452. Id. — Untersuchungen über Bau, Kernteilung und Bewegung der Diatomeen, Leipzig, Engelmann, 97 (résumé d'après *Biol. Centralblatt*, Bd. XVII, 97).
453. LEBRUN. — Les centrosomes dans l'œuf de l'*Ascaris megalocéphala*, *Anat. Anzeiger*, Bd. VII, 92.
- 453 b. * BOLLES LEE. — 72 a.
454. V. LENHOSSÉK. — 301.
455. Id. — Beiträge zur Kenntniss der Zwischenzellen des Hodens, *Arch. f. Anat. und Phys.*, *Anat. Abth.*, 97.
456. Id. — 368.
- 456 a. * LILLIE. — 127.
457. MEAD. — 128.
- 457 a. * MEAD. — 72 b.
458. MERTENS. — 221.
459. MEVES. — 33.
460. Id. — 34.
- 460 a. Id. — 73.
- 460 b. Id. — 370.
- 460 c. Id. — 371.
461. MITROPHANOW. — Note sur la division des noyaux de l'état végétatif chez les Sphérozoaires, *Arch. de zool. expérimentale*, s. 3, t. III, 95.
462. MOORE. — 373.

463. MORGAN. — 38.
 464. MOTTIER. — 74.
 464 a. * NEMEC. — Ueber das Centrosoma der tierischen Zellen und die homodynamen Organen bei den Pflanzen, *Anat. Anzeiger*, n^{os} 22-23, 98.
 464 b. * Id. — Ueber die Ausbildung der achromatischen Kerntheilungsfigur im vegetativen und Fortpflanzungsgewebe der höheren Pflanzen, *Botan. Centralblatt*, Bd. LXXIV, n^o 14, 98.
 465. C. NIESSING. — 232.
 466. OSTERHÖFT. — Ueber Entstehung der karyokinetischen Spindel bei Equisetum, *Jahrb. für wiss. Botanik*, Bd. XXX, 97.
 467. PFAUNDLER. — Zur Anatomie der Nebenniere, *Sitz. d. K. Akad. d. Wiss. Wien*, 1892.
 468. PLATNER. — 376.
 469. Id. — 379.
 470. PRENANT. — 41.
 471. Id. — Contribution à l'étude de la division cellulaire. Le corps intermédiaire de Flemming dans les cellules séminales de la Scolopendre et de la Lithobie, *Arch. de physiologie*, 92.
 472. Id. — Notes cytologiques. — II. Sur une particularité de l'anaphase dans les cellules de la Fritillaire et du Lis, *Archives d'anat. microscopique*, t. I, 97.
 472 a. * Id. — Quelques faits relatifs à la division cellulaire, *Bull. de la Soc. des Sc. de Nancy*, 4 mars 92.
 473. RABL. — Ueber Zelltheilung, *Anat. Anzeiger*, Bd. IV, 89.
 474. VOM RATH. — Zur Kenntniss der Spermatogenese von *Gryllotalpa vulgaris*, *Arch. für mikr. Anat.*, Bd. XL, 92.
 474 a. Id. — Beiträge zur Kenntniss der Spermatogenese von *Salamandra maculosa*, *Zeitschr. f. wiss. Zoologie*, Bd. LVII, 93.
 475. Id. — Neue Beiträge zur Frage der Chromatinreduktion in der Samen- und Eireife, *Arch. für mikr. Anat.*, Bd. XLVI, 95.
 475 a. Id. — 236.
 476. RAWITZ. — Centrosoma und Attraktionsphäre in der ruhenden Zelle des Salamanderhodens, *Arch. für mikr. Anat.*, Bd. XLIV, 95.
 476 a. Id. — 237.
 476 b. * Id. — 237 a.
 477. REINKE. — 42.
 478. RHUMBLER. — 43.
 479. ROMPEL. — *Kentrochona Nebaliae*, n. g. n. sp., etc. Zugleich ein Beitrag zur Lehre von der Kernteilung und dem Centrosoma, *Zeitschr. für wiss. Zoologie*, Bd. LVIII, 94.
 480. W. ROUX. — *Verhandl. d. Anat. Gesellschaft*, Discuss. zu ZIEGLER, 94, p. 152.
 481. SALA. — Experimentelle Untersuchungen über die Reifung und Befruchtung der Eier bei *Ascaris megalocephala*, *Arch. für mikr. Anat.*, Bd. XLIV, 95.
 482. SCHAUDINN. — Ueber die Kopulation von *Actinophrys sol* EHRL, *Sitz. d. K. preuss. Akad. d. Wiss. Berlin*, 96.
 483. Id. — Ueber den Zeukungskreis von *Paramoeba Eilhardi* n. g. n. sp., *Sitz. d. K. preuss. Akad. d. Wiss. Berlin*, 96.
 484. Id. — Ueber das Centrakorn der Heliozoen, ein Beitrag zur Centrosomenfrage, *Verh. d. Deutsch. zool. Gesellschaft*, 96.
 485. SOBOTTA. — 139.
 486. Id. — 140.
 487. STAUFFACHER. — Eibildung und Furchung bei *Cyclas cornea*, *Jenaische Zeitschrift für Naturw.*, Bd. XXVIII, 93.
 488. STRASBURGER. — 49.
 489. Id. — Kernteilung und Befruchtung bei *Fucus*, *Jahrb. für wiss. Botanik*, Bd. XXX, 97.
 489 a. * STRASBURGER. — Karyokinetische Probleme, *Pringsheim's Jahrbuch*, Bd. XXVIII.
 490. VAN DER STRICHT. — 50.
 491. SWINGLE. — Zur Kenntniss der Kern- und Zellteilungen bei den Sphacelariaceen, *Jahrb. für wiss. Botanik*, Bd. XXX, 97.

492. WAGER. — On the Structure and Reproduction of *Cystopus candidus*, *Ann. of Botany*, vol. X, 96.
 493. WATASÉ. — Homology of the Centrosome, *Journ. of Morphology*, vol. VIII, 93.
 494. ID. — 52.
 495. ID. — Microsomes and their Relation to the Centrosome (*Zool. Club Un v. Chicago*), *Science N. S.*, vol. V, n° 110, 97.
 496. WHEELER. — 256.
 497. WILCOX. — 383.
 498. WILSON. — 53.
 499. WILSON AND MATHEWS. — 147.
 500. H. E. ZIEGLER, Untersuchungen über die Zelltheilung. *Verh. d. Deutschen Zool. Gesellschaft*, 95.

CHAPITRE X

LE RÉSIDU DE L'ARCHOPLASME

501. AUERBACH. — 1.
 502. BALBIANI. — 154.
 502 a. BENDA. — 162.
 503. VAN BENEDEN ET NEYT. — 2.
 504. P. BOUIN. — 3.
 505. M. ET P. BOUIN. — 4.
 506. BOVERI. — 6.
 507. BRAUS. — 91.
 508. CALKINS. — 170.
 508 a. * VAN BAMBEKE. — 160 a.
 509. DRÜNER. — 95.
 510. EBERTH U. MÜLLER. — 56.
 511. V. ERLANGER. — 14.
 512. ID. — 181.
 512 a. * ID. — 14 c.
 513. MAC FARLAND. — 99.
 514. GARNIER. — 20.
 515. HENKING. — 193.
 516. HENNEGUY. — 25.
 517. JANOSIK. — 207.
 518. JULIN. — 209.
 519. KOSTANECKI. — Ueber die Schicksale der Centralspindel bei karyokinetischer Zelltheilung, *Anat. Hefte*, 92.
 520. BOLLES LEE. — 71.
 521. ID. — 367.
 521 a. V. LENHOSSÉK. — 212.
 522. MEAD. — 129.
 523. MERTENS. — 221.
 524. MÉVES. — 224.
 525. ID. — 73.
 526. MOORE. — On the Relationship and the Role of Archoplasm during Mitosis in the larval Salamander, *Quart. Journ. of micr. Sc.*, vol. XXXIV.
 527. M. NUSSBAUM. — Ueber den Bau und die Thätigkeit der Drüsen, *Arch. für mikr. Anat.*, Bd. XXI, 82.
 528. PLATNER. — 379.
 529. STRASBURGER. — 49.
 530. K. W. ZIMMERMANN. — 388.
 530 a. * ID. — 81 a.

CHAPITRE VI (bis).

LE KINOPLASME DANS LES CELLULES VIBRATILES ET DANS LES ÉLÉMENTS ANALOGUES.

531. APATHY. — Das leitende Element des Nervensystems und seine topographischen Beziehungen zu den Zellen, *Mitth. aus d. zool. Stat. zu Neapel*, Bd. XII, 1897.
532. AUERBACH. — 1.
533. BEDOT. — Recherches sur les cellules urticantes, *Recueil zoologique suisse*, t. IV, 1888.
534. BELAJEFF. — Ueber den Nebenkern in Spermatogenen Zellen und die Spermatogenese bei den Farnkräutern, *Ber. d. deutsch. botan. Ges.*, Bd. XV, 1897.
535. ID. — Ueber die Spermatogenese bei den Schachtelhalmen, *Ibid.*
536. ID. — Ueber die Aehnlichkeit einiger Erscheinungen in der Spermatogenese bei Thieren und Pflanzen, *Ibid.*
537. BENDA. — 1 a.
538. CARNOY. — *La biologie cellulaire*, 1884, fig. 87.
539. DISSELHORST. — *Die accessorischen Geschlechtsdrüsen der Wirbeltiere, mit besonderer Berücksichtigung des Menschen*, Wiesbaden, Bergmann, 1897.
540. EIMER. — Weitere Nachrichten über den Bau des Zellkernes, nebst Bemerkungen über Wimperepithelien, *Arch. f. mikr. Anat.*, Bd. XIV, 1877.
541. ENGELMANN. — Zur Anatomie und Physiologie der Flimmerzellen, *Pflüger's Archiv*, Bd. XXIII, 1880.
542. v. ERLANGER. — 14 c.
543. FRENZEL. — Zum feineren Bau des Wimperapparates, *Arch. für mikr. Anat.*, Bd. XXVIII, 1886.
544. GAULE. — Das Flimmerepithel von *Aricia fætida*, *Arch. f. Anat. u. Phys. Phys. Abth.*, 1881.
545. VAN GEUCHTEN. — Recherches histologiques sur l'appareil digestif de la larve de *Ptychoptera contaminata*. *La Cellule*, t. VI, 1890.
546. GRAL. — The Physiology of Excretion, *Biological Lectures*, V, 1897.
547. GUIGNARD. — 426 a.
548. HAMMAR. — 65.
549. HECHT. — *Contribution à l'étude des Nudibranches*, Thèse de doct. ès sciences, Paris, 1896.
550. M. HEIDENHAIN. — 66 a.
- 550 a. ID. — Ueber die Struktur der Darmepithelzellen. *Arch. für mikr. Anat.* Bd. LIV, 1899.
551. R. HEIDENHAIN. — Beiträge zur Histologie und Physiologie der Dünndarmschleimhaut, *Pflüger's Archiv*, Bd. XLIII, suppl. H., 1888.
552. HENNEGUY. — Sur les rapports des cils vibratiles avec les centrosomes, *Arch. d'anat. microscopique*, t. I, fasc. 4, 1898.
553. HENRY. — Phénomènes sécrétoires dans l'épididyme des reptiles, *Bibliographie anatomique*, juillet-août 1897.
554. ID. — Phénomènes sécrétoires dans l'épididyme des mammifères, *Bibliographie anatomique*, t. VI, 1898.
555. HERMANN. — Urogenitalsystem, *Ergebnisse der Anat. und Entw.*, Bd. IV, 1894.
556. HIRASE. — Untersuchung über das Verhalten des Pollens von *Ginkgo biloba*. *Botan. Centralblatt*, Bd. LXIX, 1897.
557. ID. — *Journal of the Coll. Sc. imper. Univ. Tokio*, vol. XII, 1898 (cité par GUIGNARD).
558. H. HOYER. — Ueber das Verhalten der Kerne bei der Konjugation des Infusors *Colpidium Colpoda*. *St.*, *Arch. für mikr. Anat.* Bd. LIV, H. 1, 1899.
559. IKENO. — Vorläufige Mittheilung über die Spermatozoïden bei *Cycas revoluta*. *Botan. Centralblatt*, Bd. LXIX, 1896.
560. ID. — Zur Kenntniss des sogenannten centrosomenähnlichen Körpers im Pollenschlauch der Cycadeen, *Flora*, Bd. LXXXV, H. 1, 1898.
561. ID. — *Journ. coll. Sc. imper. Univers. Tokio*, vol. XII, 1898, et *Jahrb. f. wiss. Botan.*, Bd. XXXII, 1898 (cité d'après *Natural Science*, 1899).

562. IWANZOFF. — Ueber den Bau, die Wirkungsweise und die Entwicklung der Nesselkapseln der Coelenteraten, *Bull. de la Soc. imper. des Natur.* Moscou, 1896, n^{os} 1 et 2.
563. KEIBEL. — Zur Entwicklungsgeschichte der menschlichen Placenta, *Anat. Anzeiger*, Bd. IV, 1889.
564. KLEIN. — Histological notes, *Quart. Journ. of micr. Sc.*, vol. XXX, 1881.
565. KÖLLIKER. — *Handbuch der Gewebelehre*, VI Aufl. 1889, fig. 274.
566. LEBEDEFF. — Zur Kenntniss der feineren Veränderungen der Niere bei der Haemoglobinausscheidung, *Virch. Archiv*, Bd. XCI, 1883.
567. v. LENHOSSÉK. — Ueber Flimmerzellen, *Verh. d. Anat. Gesellschaft*, 1898.
568. S. MAYER. — Zur Lehre vom Flimmerepithel, insbesondere bei Amphibienlarven, *Anat. Anzeiger*, Bd. XIV, 1897.
569. NICOLAS. — 133.
570. NUSSBAUM. — Ein Beitrag zur Lehre von der Flimmerbewegung, *Arch. für mikr. Anat.*, Bd. XIV, 1877.
571. PETER. — Das Centrum für die Flimmer- und Geisselbewegung, *Anat. Anzeiger*, Bd. XV, n^{os} 14-15, 1899.
572. PRENANT. — Cellules vibratiles et cellules à plateau. *Bibliogr. anatomique*, 1899.
573. ID. — Cils intracellulaires dans les éléments visuels des Hirudinées, *Comptes rendus de la Soc. de Biologie*, 1899.
574. SHAW. — Ueber die Blepharoplasten bei Onoclea und Marsilia, *Ber. d. deutsch. botan. Gesellschaft*, Bd. XV, 1897.
575. SOMMER. — Ueber *Macrotoma plumbea*, etc., *Zeitschr. f. wiss. Zool.*, Bd. XLI, 1885.
576. VON SPEE. — Beobachtungen an einer menschlichen Keimscheibe, *Arch. für Anat. und Phys.*, *Anat. Abth.*, 1889. — Neue Beobachtungen, etc., *Ibid.*, 1896.
577. v. DER STRICHT. — La signification des cellules de l'épididyme de *Lacerta vivipara*. *Comptes rendus de la Soc. de Biologie*, juillet 1893.
578. STUART. — Ueber die Flimmerbewegung, *In. Dissert.*, Dorpat, 1867 (cité d'après LENHOSSÉK).
579. v. TANNHOFER. — Beiträge zur Fettresorption und histologischen Structur der Dünndarmzotten, *Pflüger's Archiv*, Bd. VIII, 1873.
580. TORNIER. — Ueber den Bürstenbesatz an Drüsenepithelien, *Arch. für mikr. Anat.*, Bd. XXVIII, 1886.
581. WEBBER. — Peculiar structures occurring in the Pollen-tube of *Zamia*. *Botan. Gazette*, XXII, 1897, n^o 6.
582. ID. — The development of the antherozooids of *Zamia*. *Ibid.*, XXIV, 1897.
583. ID. — Notes on the fecundation of *Zamia* and the Pollen-tube apparatus of *Ginkgo*. *Ibid.*, XXIV, n^o 4.
584. K.-W. ZIMMERMANN. — 530 a.

Figures à consulter 1.

CHAPITRES I ET II

NOTION D'UN PROTOPLASMA SUPÉRIEUR : LE KINOPLASMA, L'ARCHOPLASMA, L'ERGASTOPLASMA. — LES FAITS ÉTABLISSANT L'EXISTENCE GÉNÉRALE ET CONSTANTE DANS LES CELLULES DE L'ARCHOPLASME, DU KINOPLASME OU DE L'ERGASTOPLASME SOUS LA FORME DIFFÉRENCIÉE DE CYTOSOMES.

Coloration spécifique de l'archoplasme de Boveri : v. KLINCKOWSTRÖM (26), fig. 1, 3, 4, 19. — FOOT (17), fig. 2, 3, 4, 7, 9, 10.

1. Ne pouvant songer à reproduire dans des planches, en les empruntant aux auteurs, les nombreuses figures qui illustrent les principaux faits exposés dans cette étude, et n'en ayant que peu d'originales à produire, nous préférons renvoyer dans cet index à quelques-unes de ces figures, dont nous avons fait choix parce qu'elles nous paraissaient le mieux montrer les faits essentiels dont nous avons parlé. Nous indiquons chaque fois le fait à constater, le nom de l'auteur, le numéro que son travail porte dans notre index bibliographique, le numéro enfin de la figure à consulter.

Coloration distincte des filaments radiés de l'aster : v. KLINCKOWSTRÖM (26), mêmes figures. — v. DER STRICHT (51), fig. 4 et 11.

Cytosomes des spermatocytes : HERMANN (68), fig. 14. — BOLLES LEE (71), fig. 4. — MEVES (73), fig. 42, 43, 46.

Cytosomes des cellules du pancréas : EBERTH ET MÜLLER (56), toutes les figures. — HENNEGUY (67), fig. 90, 91.

Cytosomes des cellules des glandes salivaires : SOLGER (79, 80). — GARNIER (20), fig. 1-3.

Cytosomes de la cellule-mère du sac embryonnaire : MOTIER (74), fig. 1, 2, 3. — M. ET P. BOUIN (4), fig. 1, 2, 3.

CHAPITRES III ET IV

L'ARCHOPLASME, KINOPLASME OU ERGASTOPLASME, ORGANE CONSTANT MAIS NON PERMANENT DE LA CELLULE. — ÉQUIVALENCE DU KINOPLASME DES CELLULES EN DIVISION ET DE L'ERGASTOPLASME DES CELLULES EN SÉCRÉTION. — LES DEUX ÉTATS DE LA CELLULE : DIVISION ET SÉCRÉTION.

Disparition des filaments kinoplasmiques des spermatocytes : BOLLES LEE (126), fig. 11.

Formation nouvelle de filaments dans la mitose, avec disparition de l'ancien système radié : DRÜNER (95), fig. 41, 42, 43, 46, 47.

Persistance des anciens filaments radiés en dehors du nouvel aster : MAC FARLAND (99), fig. 45.

Division cellulaire dans des éléments glandulaires non en sécrétion : NICOLAS (132), fig. 33; (133), fig. 3 et 49.

Mitose dans des cellules glandulaires : SACERDOTTI (138), fig. 1-5.

Mitose dans des cellules conjonctives en voie d'élaboration des fibrilles : FLEMMING (103), fig. 1-4.

Coloration semblable de l'ergastoplasme de l'œuf et du kinoplasme du fuseau de division : FOOT (104), fig. 7-10.

CHAPITRE V

L'ERGASTOPLASMA DES SPERMATOCYTES ET DES OOCYTES.

Sort de l'ergastoplasma (sphères, idiozomes) des spermatocytes : MEVES (227), fig. 50-54.

Noyau vitellin de la Tégénaire : BALBIANI (154), pl. II, fig. 16, 17, etc.

Formes variées de noyaux vitellins : BISOGNI (165), VAN BAMBEKE (160), NÈMEC (230), MEAD (220).

Rapports du noyau vitellin avec la formation du vitellus : NÈMEC (230), fig. 13.

Irradiation et expansion du noyau vitellin dans le protoplasma ovulaire : LEYDIG (216), pl. XI, fig. 7 et 8. — FOOT (187), fig. 3 et 4. — HOLL (199), fig. 12.

Noyau vitellin formé par une partie chromatique issue du noyau : HENNEGUY (190), fig. 21-24.

CHAPITRE VI

LE KINOPLASME OU ERGASTOPLASME DANS LES CELLULES MUSCULAIRES ET NERVEUSES.

Division des cellules musculaires striées lors du développement : KÖLLIKER (296), fig. 45.

Division des cellules musculaires lisses lors de la régénération : STILLING U. PFITZNER (343^a), diverses figures.

Structure réticulée de la cellule musculaire en voie de développement : MAC CALLUM (275), fig. 6. Structure réticulée de la cellule musculaire adulte : VAN GEHUCHTEN (289^a), fig. 27, 29 et autres.

Superposition des fibrilles nerveuses et des corps de Nissl : FLEMMING (287), fig. 2.

Indépendance des fibrilles nerveuses et des corps de Nissl : DOGIEL (282), fig. 6; (283), fig. 14.

Centrosomes et sphères des cellules nerveuses : SCHAFFER (341), fig. 14, 15. — DOGIEL (282), fig. 6; (283), fig. 14; LEWIS (307), fig. 7. — BÜHLER (269), fig. 21, 22. — MAC CLURE (277), fig. 21.

CHAPITRE VII

L'ARCHOPLASME OU KINOPLASME DANS LA DIFFÉRENCIATION SPERMATIQUE.

Sort de la sphère, formation à ses dépens des appendices polaires du spermatozoïde : C. NIESSING (374), fig. 8-17.

Transformation du reste du fuseau central en deux petits fuseaux, un dans chaque spermatide : HERMANN (363), fig. 3-4, etc.

Génèse du filament caudal à partir du centrosome : MEVES (370), fig. 3-4 et suiv. Le filament axile dérive du fuseau central; comparer : HERMANN (363), fig. 21 et 23.

CHAPITRES VIII ET IX

SIGNIFICATION PHYSIOLOGIQUE DU KINOPLASME ET DE L'ERGASTOPLASME. — RAPPORTS DE L'ARCHOPLASME, KINOPLASME OU ERGASTOPLASME AVEC LE CENTROSOME. — LES CORPUSCULES CENTRAL ET INTERMÉDIAIRE, QUINTESSENCE DE CES FORMATIONS.

Centrosome des protozoaires : ISHIKAWA (443), fig. 4, 7, 9, 10.

Augmentation de volume des centrosomes pendant la division : v KLINCKOWSTRÖM (447), fig. 1-4.

Centrosome, produit de différenciation des fibres kinoplasmiques du fuseau central : MAC FARLAND (417), fig. 33-36, fig. 1-7.

Centrosome des cellules glandulaires : PFAUNDLER (467), fig. 8.

CHAPITRE X

LE RÉSIDU DE L'ARCHOPLASME.

Dégénérescence de l'ergastoplasme : M. ET P. BOUIN (505), fig. 3, 4.

Comparer M. ET P. BOUIN (505), fig. 5, et GARNIER (514), fig. 5-6, à BALBIANI (154), figures diverses, à EBERTH U. MÜLLER (510), figures diverses, à HENNEGUY (516), fig. 92.

Persistance du noyau vitellin chez l'embryon d'Araignée et l'Araignée jeune : BALBIANI (154), pl. II, fig. 22-24.

REVUE GÉNÉRALE

DERME ET ÉPIDERME; LEURS RELATIONS GÉNÉTIQUES. — D'après l'enseignement classique, l'épiderme forme à la surface du derme une membrane qui est et reste toujours distincte du tissu conjonctif sous-jacent. L'évolution des cellules épidermiques se ferait constamment et exclusivement de la profondeur vers la surface.

Telle est, en deux mots la théorie qui, quoique régnant par toutes les écoles, ne répond nullement à la réalité. Il me sera facile de le prouver par quelques faits que j'emprunte à l'histogénèse et à l'expérimentation.

A. *Histogénèse.* — Après avoir vu que certains organes (*follicules clos des amygdales* et *des plaques de Peyer*) ont une origine exclusivement épithéliale, j'ai pu suivre la transformation des cellules épithéliales en tissu réticulé¹. J'ai retrouvé ensuite un développement analogue pour les follicules clos qui existent dans la muqueuse *glando-préputiale* du chien². L'étude de cette muqueuse m'a montré, en outre, que l'épithélium qui revêt le derme continue *toute la vie* à se convertir en éléments conjonctifs. A l'époque où le derme *lisse* se hérissé des papilles, ces saillies ne se développent nullement aux dépens de végétations conjonctives ou mésodermiques. C'est en *plein* épithélium et par transformation des cellules épithéliales que se forme le *tissu réticulé* des papilles³. Ce dernier représente le premier stade du tissu conjonctif du derme; en effet, le protoplasma des cellules des papilles se différencie ultérieurement en un réticulum colorable ou chromophile qui donne naissance au réseau élastique pendant que la portion hyaline ou hyaloplasma de ces mêmes cellules élabore les fibres conjonctives. Les éléments du derme sont, ainsi, des descendants modifiés des cellules épithéliales qui, de la surface, évoluent vers la profondeur⁴.

Quant à l'origine du *pigment* épidermique, j'ai trouvé⁵ chez l'embryon des mammifères à peau colorée que les cellules épithéliales de l'épiderme produisent elles-mêmes le pigment. Il y apparaît avant qu'il en existe dans le derme.

Jusqu'aujourd'hui je n'ai guère rencontré que des contradicteurs. Sans doute un certain nombre de travailleurs honnêtes ont essayé de vérifier mes assertions, mais sans oser conclure et surtout sans oser lutter contre ceux qui bornent leur activité scientifique à reproduire les idées des maîtres, copiant les images et répétant les phrases consacrées. Ces derniers n'ont eu pour mes recherches qu'un sourire de pitié; d'autres, moins gais, m'adressent par derrière un démenti.

Quoi qu'il en soit, les phénomènes évolutifs tels que je les décris, surtout la transformation de l'épithélium en tissu conjonctif, n'en existent pas moins.

C'est là ce que démontrent des observations toutes récentes que je vais résumer brièvement. Elles sont dues à LEO LOEB.

B. *Expérimentation.* — Les premières études de Loeb⁶ portèrent sur la régénération épithéliale de l'oreille du cobaye. De ce premier travail, je ne relève que le fait suivant, le seul qui nous intéresse ici. Dès que l'épithélium en voie de régénération a recouvert le derme

1. Voir *Ce Journal*, 1897, p. 461.

2. Origine ectodermique et évolution des follicules clos, etc., *Comptes rendus de la Société de Biologie*, 1898, p. 899.

3. Sur la structure et l'origine épithéliale des papilles dermiques, *C. R. de la Société de Biologie*, 1898, p. 1147.

4. Développement et structure du chorion de la muqueuse glando-préputiale du chien, *Association des anatomistes*, 1^{re} session 5 janvier, 1899, p. 1.

5. *Comptes rendus de la Société de Biologie*, 12 mars 1887.

6. Ueber Regeneration des Epithels, *Archiv. f. Entwicklungsmechanik der Organismen*, t. VI, 1898, p. 326.

dénudé, les cellules épithéliales profondes se *fibrillent*, c'est-à-dire que leur protoplasma se différencie en fibrilles qui se mettent en relation avec les fibrilles conjonctives sous-jacentes.

Pour suivre l'évolution ultérieure des cellules épithéliales, LOEB a eu recours aux *greffes cutanées*. Voici un court résumé de son procédé opératoire et de ses principaux résultats ¹.

LOEB pratique des plaies plus ou moins profondes sur l'oreille d'un cobaye et, après avoir récliné le lambeau de peau, il transplante sur la partie dénudée des morceaux d'épiderme enlevés à l'aide du rasoir à un autre cobaye. On fixe la partie greffée en remettant en place le lambeau récliné et en recouvrant le tout d'une couche de collodion. Au bout de quelques jours, on enlève les parties greffées avec le tissu sous-jacent de l'animal porteur, on les fixe dans les liquides appropriés, et on les débite en coupes qui sont montées et colorées.

Onze jours par exemple, après l'opération, l'épiderme greffé recouvre toute la plaie. A partir des points où l'épithélium *greffé* adhère à l'épithélium du pourtour de la plaie, les cellules épithéliales transplantées ont poussé des bourgeons qui se sont avancés dans la profondeur jusqu'àuprès du cartilage auriculaire. Ces cellules épithéliales profondes se sont modifiées : elles se sont étirées en fuseau et ont pris les caractères morphologiques et chimiques des cellules conjonctives.

Si le lambeau *greffé* ne comprend que l'épiderme avec quelques traces seulement de tissu conjonctif, on voit, déjà au bout de *huit* jours, les cellules épithéliales profondes en voie de se transformer en cellules conjonctives sur toute l'étendue de la plaie.

Si le lambeau est transplanté sur une plaie recouverte d'un caillot de sang, l'épithélium profond du lambeau *greffé* se convertit en éléments conjonctifs qui restent pendant quelque temps séparés du derme sous-jacent par le caillot sanguin.

En somme, l'épithélium greffé s'accroît et prolifère ; témoin les nombreuses images karyokinétiques qu'on y observe. En se multipliant, les cellules épithéliales forment des bourgeons qui s'avancent sur la plaie. Les cellules profondes subissent en même temps des modifications structurales qui leur font perdre leur caractère épithélial et les convertissent en éléments conjonctifs. Cette transformation conjonctive s'observe en premier lieu aux points où se développent des papilles dermiques.

En greffant de l'épiderme pigmenté sur de la peau blanche (non pigmentée), Loeb a vu, comme P. CARNOT, le pigment envahir l'épiderme non pigmenté du porteur. Sur les coupes, on s'assure que l'extension de la pigmentation n'est pas due à un transport de grains pigmentés. L'épiderme incolore se pigmente, parce que les cellules pigmentées du lambeau greffé se multiplient et pénètrent dans les régions voisines de l'épiderme incolore. La preuve que les choses se passent ainsi nous est donnée par l'expérience suivante : si on greffe de l'épiderme non pigmenté sur une peau pigmentée, les cellules épithéliales non pigmentées ne présentent jamais de grains pigmentés. Le pigment épidermique ne reconnaît donc pas une origine conjonctive.

Il me semble que les expériences de Leo Loeb corroborent les conclusions générales que j'ai déjà formulées à diverses reprises et qui sont essentiellement les suivantes : *le tissu conjonctif du derme embryonnaire et adulte est un dérivé des cellules de l'épiderme ou de la membrane épithéliale sus-jacente*.

ÉD. RETTERER.

1. Transplantation of Skin and the Origin of Pigment, et An experimental Study of the Transformation of epithelium to connective tissue. *Medicine*, March and April 1899, William M. Warren.

MAR 16 1900

NOTES D'ANATOMIE

CONTRIBUTION A L'ÉTUDE DES ANOMALIES MUSCULAIRES DE LA RÉGION ANTÉRIEURE DE L'AVANT-BRAS : LE LONG ADDUCTEUR DU PETIT DOIGT CHEZ L'HOMME.

LOBE ABERRANT DE LA GLANDE HÉPATIQUE CHEZ L'HOMME.

QUELQUES INEXACTITUDES DE LA TERMINOLOGIE VERTÉBRALE : COCCYX, DERNIÈRES VERTÈBRES DORSALES ET VERTÈBRES LOMBAIRES, — SPINA-BIFIDA ANTÉRIEUR ET POSTÉRIEUR,

Par G.-Edouard KÜSS

Externe des Hôpitaux.

I

Contribution à l'étude des anomalies musculaires de la région antérieure de l'avant-bras : le long adducteur du petit doigt chez l'homme.

Ce travail a pour but de compléter, grâce à quelques données nouvelles, celui que nous avons déjà publié sous ce titre dans le *Marseille médical* du 15 juin 1898; nous espérons également répondre par cette étude à des interprétations, erronées croyons-nous, dont nos observations ont été l'objet de la part d'un certain nombre d'anatomistes.

Les anomalies musculaires de la région antérieure de l'avant-bras trouvent leur interprétation naturelle dans ce passage emprunté aux « Anomalies musculaires chez l'Homme expliquées par l'anatomie comparée » du professeur Testut : « Considérés au point de vue le plus général et dans l'ensemble des Vertébrés, les faisceaux musculaires qui s'étalent à la surface de flexion de l'avant-bras, destinés à placer le membre en pronation ou à fléchir sur l'avant-

bras les différents segments de la main, forment un système anatomique que Humphry a très judicieusement décrit et interprété sous le nom de *Pronato-flexor-mass*, masse commune des muscles pronato-fléchisseurs. Une et indivise en haut, où elle prend ses points d'attache, à la fois sur l'épitrôchlée, sur le cubitus et sur le radius, elle se divise en bas en faisceaux ou secteurs distincts, dont le nombre, le développement et le degré de différenciation varient suivant chaque groupe zoologique, cette différenciation se trouvant forcément subordonnée aux fonctions variables de l'avant-bras et du bras. »

Si, dans quelques espèces inférieures, chez certains Reptiles et chez les Batraciens, les mouvements de la main, encore fort simples, ont pour agents actifs une masse musculaire commune indivise, chez les Vertébrés supérieurs les fonctions se perfectionnent et les agents se perfectionnent proportionnellement. Le pronato-flexor-mass peut se diviser alors en deux couches : une couche profonde, et une couche superficielle compacte à son insertion supérieure, divisée en bas en trois segments distincts : un secteur cubital, un secteur radial et un secteur intermédiaire. C'est au secteur intermédiaire que se rapporte la première des anomalies que nous allons maintenant décrire.

Première observation.

Duplicité du petit palmaire, anomalie de ses insertions inférieures. Long adducteur du petit doigt physiologique¹.

Le petit palmaire est une portion intégrante du pronato-flexor-mass dont il occupe le secteur intermédiaire de la couche superficielle avec le fléchisseur sublime. Il pourra donc, en bas, posséder tous les caractères du pronato-flexor-mass dans ses insertions inférieures sur la région carpienne ou métacarpienne.

Portion différenciée du pronato-flexor-mass, le petit palmaire pourra devenir double par différenciation similaire d'un nouveau faisceau de cette masse commune ; le faisceau surnuméraire pouvant présenter à son tour tous les caractères de mobilité du faisceau principal.

Le cas d'anomalie que nous avons observé justifie encore une

1. L'anomalie était unilatérale et siégeait à droite.

fois ces conclusions de M. le professeur Testut. Le petit palmaire est double par « apparition au lieu et place du petit palmaire classique de deux faisceaux musculaires surnuméraires, mais également distincts l'un de l'autre depuis leur origine jusqu'à leur terminaison ». Le plus externe (v. Pl. I) n'offre rien de particulier, il est bien développé, ses insertions sont normales. Le deuxième, plus interne, est également bien développé; le côté interne de son tendon donne naissance, sur son tiers inférieur, à un large et fort faisceau musculaire qui, se dirigeant obliquement en bas et en dedans, se jette, après un parcours de sept à huit centimètres, sur un fort tendon qui ne tarde pas à se confondre avec celui de l'adducteur du cinquième doigt, qui est, lui-même, très volumineux. Le court fléchisseur est normal.

Après avoir donné naissance à ce faisceau de renforcement de l'adducteur, le tendon du petit palmaire surnuméraire *se réduit considérablement* et va concourir à la formation de l'aponévrose palmaire superficielle.

Le faisceau charnu provenant du tendon du petit palmaire surnuméraire nous est expliqué par l'étude des variations des insertions inférieures du petit palmaire classique. Le tendon du petit palmaire peut envoyer, en effet, une expansion tendineuse ou charnue sur l'éminence thénar ou hypothénar. Cette expansion peut se terminer soit sur l'aponévrose de la région, soit sur le tendon d'origine des muscles de cette éminence. Il n'est pas rare de voir le faisceau charnu additionnel se fusionner entièrement avec l'un de ces muscles (adducteur ou court fléchisseur du petit doigt, pour l'éminence hypothénar), qui présente ainsi une origine élevée ou anti-brachiale. Des cas semblables ont été observés jusqu'ici par Macalister, Gruber, Calori et Testut.

Deuxième observation.

Faisceau surnuméraire épitrochléo-phalangien, fléchisseur-adducteur du petit doigt ou long adducteur du petit doigt¹.

« Le fléchisseur sublime est sujet à de très fréquentes anomalies » (Theile). Parmi celles que l'on a observées, les plus rares ont trait à l'indépendance de quelques-uns de ses faisceaux (fléchisseur

1. L'anomalie était unilatérale et siégeait à droite.

propre de l'index, fléchisseur propre du petit doigt). Il résulte même d'une observation publiée par Wood qu'il peut exister, pour le petit doigt, un muscle fléchisseur surnuméraire se détachant du condyle interne, au-dessous du fléchisseur superficiel, et venant rejoindre le tendon que le petit doigt reçoit du fléchisseur perforé. Ce petit muscle est considéré par le professeur Testut comme une variété de l'*accessoire de Gantzer*, dont l'insertion supérieure se ferait plus bas que d'habitude. Quoi qu'il en soit, nous avons observé sur un sujet très bien musclé, un faisceau musculaire (v. Pl. II) situé dans la région du poignet dans une gaine propre que lui formait un dédoublement du ligament annulaire antérieur du carpe. Il avait une forme étalée, ovoïde, occupant, avant d'être disséqué, toute la largeur de la gouttière carpienne; après l'ouverture de sa gaine, il devient fusiforme et perd sa forme largement étalée. Les fibres de ce muscle, égal en volume à l'adducteur normal, se continuent en haut avec un faisceau tendineux formé de fibres renforcées de l'aponévrose anti-brachiale et aisément séparables du restant de cette aponévrose, faisceau que l'on poursuit facilement jusqu'à la face antérieure de l'épitrachée, sur laquelle il s'insère.

A leur extrémité inférieure ces fibres musculaires se jettent sur un fort tendon nacré qui ne tarde pas à se dédoubler¹; les deux tendons résultant de ce dédoublement s'insèrent sur le bord cubital de la première phalange du petit doigt, le tendon le plus interne recevant quelques fibres musculaires de l'adducteur du cinquième doigt. Celui-ci est très bien développé ainsi que le court fléchisseur du cinquième doigt; ces deux muscles ayant leur insertion phalangienne commune séparée de celles du muscle supplémentaire.

Nous avons un cas semblable à l'insertion supérieure de ce muscle dans l'insertion inférieure du muscle tenseur du fascia-lata, avec cette différence toutefois que le faisceau tendineux du muscle qui nous occupe est aisément séparable du restant de l'aponévrose de l'avant-bras, tandis que, pour le tenseur du fascia-lata, les faisceaux tendineux s'entremêlent d'une façon inextricable avec l'aponévrose fémorale avant d'arriver à leur point d'insertion.

1. Le *dédoublement* des tendons terminaux des muscles de l'avant-bras est si fréquent que nous ne citerons même pas d'exemples; il faut voir en cette disposition morphologique un phénomène *régressif* quand elle s'observe sur des muscles normaux (ce *dédoublement* étant fréquent, pour ne pas dire la règle, chez un grand nombre de Primates), — un phénomène *évolutif* quand elle s'observe sur des muscles surajoutés (indice d'organes en voie de perfectionnement et n'ayant pas encore atteint leur plein développement).

Avant l'ouverture de la gaine de ce muscle épitrochléo-phalangien, nous avons exercé une traction à son extrémité supérieure et nous avons pu juger, autant que nous le permettait ce grossier mode d'expérimentation, que ce muscle était à la fois fléchisseur et adducteur du cinquième doigt.

Le rapprocherons-nous à présent du segment cubital de la couche superficielle du pronato-flexor-mass de Humphry et le considérerons-nous comme un cubital antérieur surnuméraire ou bien le rattacherons-nous au segment intermédiaire de cette même couche et le comparerons-nous à un faisceau différencié du fléchisseur sublime tel que le muscle de Wood ou à un petit palmaire anormal, comme semble nous y autoriser la composition normale de ce segment?

Non; tout nous autorise à le considérer comme un faisceau musculaire anormal, n'étant point la « doublure » d'un faisceau normal, si je puis m'exprimer ainsi. Du reste, les muscles doubles existent-ils vraiment? Jamais, les deux faisceaux musculaires indépendants existant en lieu et place du faisceau unique normal ne seront absolument l'analogue l'un de l'autre, tant au point de vue de leurs insertions et de leurs rapports que de leur rôle mécanique, je veux dire tant au point de vue anatomique qu'au point de vue physiologique. Sans doute, la différence sera légère entre de tels faisceaux et on observera bien peu de dissemblance dans leur action, mais n'empêche que, les deux formations musculaires n'étant pas superposables, cette différence existe, nous permettant de considérer l'un des muscles *jumeaux* comme une formation surnuméraire répondant à un perfectionnement de la fonction et partant ayant toute la valeur d'une anomalie *progressive*. Un problème se pose, en effet : ce muscle long adducteur du petit doigt dont nous avons donné tantôt la description doit-il être considéré comme une anomalie progressive et mérite-t-il, à ce point de vue, les conclusions de notre précédente étude : « On ne peut non plus demander à l'anatomie comparée de résoudre la question; la main présentant chez l'Homme les fonctions les plus perfectionnées, fonctions ayant, à leur tour, pour agents actifs des muscles plus différenciés que chez n'importe quel Primate. Comme le dit M. Testut : « Il faut admettre à côté des *anomalies régressives* qui nous ramènent à un type inférieur des dispositions anormales d'un autre ordre qui nous élèvent vers un type plus parfait que ne

l'est le type humain et que nous pourrions désigner, par opposition aux précédentes, sous le nom d'*anomalies progressives*. »

Les recherches de M. le professeur Karl von Bardeleben¹, l'éminent anatomiste d'Iéna, tendraient à nous faire rejeter cette opinion; il nous écrit, en effet, qu'il a trouvé « des muscles semblables chez les Insectivores et autres Mammifères inférieurs », et nous envoie ses travaux sur ce point. Nous devons à la vérité de dire que nous y avons vainement cherché la description d'un faisceau musculaire qui pût être comparé, en quoi que ce soit, au faisceau épitrochléo-phalangien que nous avons décrit sous le nom de long adducteur du petit doigt.

Quoi qu'il en soit, si l'on observait une formation musculaire analogue chez les Insectivores ou autres Mammifères inférieurs, nous devrions rejeter toute idée qui tendrait à assimiler le long adducteur à une anomalie *progressive* et le qualifier, pour être conséquent avec nous-même, anomalie *régressive*.

Sans doute, l'individualisation et la répartition des faisceaux individualisés dans la masse commune des muscles pronato-fléchisseurs, dans le pronato-flexor-mass de Humphry en un mot, peuvent être autres chez les Mammifères inférieurs que chez l'Homme, cette individualisation et cette répartition répondant à des fonctions autres, également, ou, pour être plus exact, à un degré ou à une intensité de fonctions autre. Et pour rester dans le cadre de cette étude, nous n'en voulons citer d'autre preuve que la fusion complète du fléchisseur propre du pouce avec le fléchisseur profond de l'index, isolé lui-même des autres fléchisseurs, disposition normale chez le Gorille et anomalie réversible chez l'Homme.

On pourrait encore citer en faveur de l'interprétation qui fait de toutes les anomalies musculaires de l'avant-bras des anomalies régressives la dégénérescence du petit palmaire qui se traduit soit par son absence fréquente, soit par sa transformation fibreuse totale, soit encore par des insertions inférieures aberrantes.

A ceci nous répondrons que, si le petit palmaire, muscle épitrochléo-aponévrotique, présente parfois des phénomènes de dégéné-

1. Præpollax und præhallux, *Anatomische Gesellschaft*, 12 oktober 1889; — *Proceedings Zool. Soc. London*, 1889, S. 259; — Über Innervierung Entstehung und Homologie der distalen Gliedmaßenmuskeln bei den Säugetieren, *Anatomische Gesellschaft*, 20 mai 1891; — Über die Hand- und Fufs-Muskeln der Säugetiere, besonders die des Præpollen (Præhallux) und Postminimus, *Anatomischer Anzeiger*, 1890, Nr. 15.

rescence — de même, du reste, que le plantaire grêle, son homologue pour le membre inférieur, — c'est que cette dégénérescence répond à la loi : la fonction crée l'organe et l'organe se modifie quand la fonction elle-même se modifie. Le petit palmaire est un organe rudimentaire, à fonction mal définie et secondaire; primitivement tenseur de l'aponévrose palmaire (épanouissement de son tendon) et fléchisseur de la main sur l'avant-bras; puis, son rôle de fléchisseur devenant accessoire devant la différenciation et l'adaptation à ce but d'autres faisceaux du pronato-flexor-mass (fléchisseurs sublime et profonds) et son rôle de tenseur de l'aponévrose palmaire ne répondant pas à grand'chose chez l'homme du fait de l'individualisation de cette aponévrose et de son insertion secondaire sur le ligament annulaire antérieur du carpe (persistance du segment inférieur du petit palmaire [épanouissement de son tendon ou aponévrose palmaire superficielle], — existence de l'aponévrose palmaire constante, même en cas d'absence du petit palmaire), organe dégénéré, avec *tendance* à disparaître, — nous dirions presque : *organe témoin*.

Quant à ce qui regarde la segmentation de faisceaux indépendants dans la masse commune des muscles pronato-fléchisseurs et une individualisation de ces faisceaux autre chez les Mammifères inférieurs — ou supérieurs — que chez l'Homme, nous répondrons qu'en ce qui concerne, par exemple, l'existence, chez le Gorille, d'un muscle fléchisseur propre du pouce et de l'index, nous ne voyons pas là un muscle surnuméraire au vrai sens du mot. Il y a répartition autre des fibres musculaires que dans l'espèce humaine et voilà tout; il n'y a pas formation musculaire surajoutée : le faisceau fléchisseur de l'index, au lieu de faire partie de la masse du fléchisseur profond des doigts, s'en est détaché pour se souder au fléchisseur propre du pouce. Encore une fois il y a répartition autre des fibres musculaires, mais point de formation nouvelle, surajoutée. Les muscles de la région antérieure de l'avant-bras, tels qu'on les décrit, répondent à une disposition un peu schématique et empirique, disposition reproduisant *une moyenne*, disposition forcée, en quelque sorte, pour la clarté de l'étude, vu les anomalies fréquentes de nombre, de forme, de constitution, de rapports et d'insertions des muscles de la vie animale. Il importe donc de considérer toujours, pour éviter des erreurs, l'ensemble des muscles de la région antérieure de l'avant-bras comme une masse indivise à fonc-

tions multiples. Le rattachement de tel ou tel faisceau musculaire surnuméraire à tel ou tel segment de cette masse n'a donc pas une importance capitale... Nous voyons, en effet, une fonction identique être remplie par un muscle dont les insertions supérieures ne sont pas constantes et varient, dépendant tantôt du segment interne, tantôt du segment externe et tantôt du segment intermédiaire de la couche superficielle du pronato-flexor-mass (faisceau d'origine surnuméraire du grand palmaire [segment cubital] provenant du radius [segment radial], par exemple).

Dans le même ordre d'idées, nous voyons des faisceaux anastomotiques allant d'un muscle à un autre; les faisceaux surnuméraires (?) jetés entre les fléchisseurs superficiels et profonds sont si fréquents qu'il nous suffit de constater le fait. Nous nous bornerons à faire remarquer que lorsqu'il y a faisceau de renforcement allant du fléchisseur propre du pouce, par exemple, au fléchisseur superficiel et faisceau de renforcement allant de ce fléchisseur au fléchisseur profond, l'individualité physiologique de ces muscles est singulièrement diminuée, sinon complètement abolie. C'est là, si j'ose m'exprimer ainsi, plus qu'un phénomène régressif. Quand un muscle ou un faisceau musculaire ne se différencie que par ses fonctions du pronato-flexor-mass dont il fait partie, et partie intégrante (anormalement long fléchisseur propre du pouce chez l'Homme, par exemple), ses fibres parallèles à celles des autres faisceaux qui constituent la masse commune, ont de ce fait une indépendance physiologique presque complète et on peut dire que le muscle *physiologique* existe. En cas d'envoi d'un faisceau de renforcement d'un muscle à un autre, il n'en est pas de même, quand le muscle *expéditeur* se contracte, par le faisceau qu'il envoie, il provoque le raccourcissement et partant l'action du muscle *récepteur*, même si les éléments anatomiques constitutifs de ce dernier muscle n'y participent pas. Point n'est besoin de dire que le muscle *expéditeur*, et qui tiendra l'autre sous sa dépendance physiologique, est celui d'où le faisceau anastomotique tire ses origines supérieures. Il y a donc là, croyons-nous, quelque chose de plus qu'un phénomène régressif, tout au moins en ce qui concerne l'action mécanique ou l'effet utile produit. A ce point de vue, il y a là quelque chose d'analogue à la gêne fonctionnelle produite par le développement d'anastomoses ou des bandelettes tendineuses entre les tendons terminaux de certains muscles, anostomoses et bandelettes normales ou anormales

(extenseur commun des doigts, extenseur propre de l'index et extenseurs du pouce, fléchisseur superficiel des doigts, etc.). Remarquons, en passant, que l'expression de « développement de bandelettes fibreuses anastomotiques » dont se servent les classiques est impropre et qu'il conviendrait mieux de dire (pour ce qui concerne le fléchisseur superficiel des doigts, par exemple) que le pronator-flexor-mass ou partie de ce pronator-flexor-mass est resté indivis en certains points, ou mieux, a conservé des vestiges de son homogénéité primitive.

S'il est donc, à l'avant-bras et au bras, des muscles dont on ne puisse nier, à bon droit, la dégénérescence (petit palmaire, muscle épitrochléo-cubital), il n'en est pas moins vrai qu'au total les muscles de la région antérieure de l'avant-bras — et nous pouvons dire, par extension, de l'avant-bras tout entier — répondant à la main qui présente chez l'Homme les fonctions les plus perfectionnées, présentent, eux aussi, un développement numérique et constitutionnel, un degré de différenciation et de perfectionnement que l'on ne retrouve chez aucun Primate, et partant, chez aucun autre Mammifère. Est-il besoin de faire remarquer l'indépendance complète que peuvent acquérir les différents faisceaux constitutifs des fléchisseurs superficiel et profond, l'existence, caractéristique de l'espèce humaine, d'un fléchisseur anti-brachial du pouce indépendant, l'existence de muscles surnuméraires surajoutés, les deux termes ne s'identifiant nullement¹ (muscle extenseur propre de l'annulaire ; muscle extenseur propre du médus, manieux, court cubital postérieur, radio-carpien, cubito-carpien, radio-cubito-carpien, radio-palmaire, tenseur de la gaine des fléchisseurs, — tous les muscles doubles enfin, — et nous avons dit précédemment ce qu'il faut penser de cette dualité organique).

Nous voyons donc, en définitive, que, pour l'avant-bras, la somme des anomalies progressives dépasse, et de beaucoup, celle des anomalies régressives, si anomalies régressives il y a.

La dégénérescence du petit palmaire nous semble, en effet, sous

1. 1° Indépendance complète du faisceau que le fléchisseur commun superficiel des doigts envoie à l'index : — *muscle surnuméraire* (au point de vue numérique, seulement, et j'insiste là-dessus) ; en réalité, *individualisation* du faisceau le plus externe (normal et constant) du fléchisseur sublime.

2° Coexistence au faisceau de l'extenseur commun des doigts se rendant au médus d'un muscle extenseur propre du médus : *muscle surajouté* ou surnuméraire vrai (et au point de vue numérique et au point de vue physiologique).

la dépendance d'un phénomène évolutif : les muscles à insertions aponévrotiques étant surtout l'apanage des Vertébrés et des Mammifères inférieurs et devenant de plus en plus rares à mesure qu'on monte dans la série animale, des formations musculaires plus perfectionnées se développant et rendant leur rôle secondaire, pour ne pas dire inutile.

Quoi qu'il en soit, si nous considérons le long adducteur du petit doigt, que nous avons décrit plus haut, comme une anomalie régressive, il faut considérer alors les différents faisceaux de renforcement que l'adducteur du petit doigt, normal, reçoit des points les plus variés du squelette et des parties molles de l'avant-bras, comme des organes témoins, à insertions supérieures secondaires, uniques représentants d'un long adducteur du petit doigt, autrefois normal, aujourd'hui disparu.

Nous allons essayer de soutenir cette thèse ; ce sera le meilleur moyen d'en montrer l'inanité.

A. — THÉORIE DE L'ANOMALIE RÉGRESSIVE

Rappelons d'abord brièvement ce qu'est le muscle adducteur du petit doigt normal.

I. — ADDUCTEUR DU PETIT DOIGT (*normal*).

L'adducteur du cinquième doigt est un petit muscle, aplati, fusiforme, situé à la partie interne de l'éminence hypothénar. Il s'insère en haut sur la partie inférieure de la face antérieure, convexe, du pisiforme et sur une expansion aponévrotique que lui envoie le tendon du cubital antérieur ; de là, il suit un trajet oblique en bas et un peu en dedans et vient se fixer sur le côté interne de l'extrémité postérieure de la première phalange du petit doigt ; constamment il envoie aussi une expansion au tendon de l'extenseur correspondant.

II. — ANOMALIES DE L'ADDUCTEUR.

1° Les seules anomalies qui nous occuperont ici (l'absence de l'adducteur étant du reste très rare, si tant est qu'elle ait été réellement observée) consistent en faisceaux de renforcement, en fais-

ceaux d'origine surnuméraires venant des points les plus divers : de l'épitrachée, du tendon du petit palmaire, du cubitus, de l'aponévrose anti-brachiale, du ligament annulaire antérieur du carpe et des os de la main. D'ores et déjà disons que tous ces faisceaux ne méritent pas également le nom de faisceaux de renforcement au sens strict du mot; nous nous expliquerons dans la suite.

Faisceaux musculaires venant :

a. De l'épitrachée (long adducteur du petit doigt).

b. Du tendon du petit palmaire :

1° Du tendon du petit palmaire normal;

2° Du tendon d'un petit palmaire surnuméraire (long adducteur du petit doigt physiologique).

c, d. Du cubitus, de l'aponévrose anti-brachiale. L'adducteur du petit doigt peut recevoir encore un faisceau d'origine surnuméraire provenant soit de la face profonde de l'aponévrose anti-brachiale antérieure, soit de la face antérieure (tiers inférieur et extrémité inférieure) du cubitus.

e. Du ligament annulaire antérieur du carpe. On voit aussi ce muscle recevoir un faisceau (et nos observations nous permettent de le considérer comme normal) de la partie inférieure et interne du ligament annulaire antérieur du carpe; le faisceau surnuméraire, que M. le professeur Testut a vu se détacher de la gaine du grand palmaire, a évidemment la même signification que le faisceau précité : la gaine du grand palmaire, au poignet, résultant, en effet, d'un simple dédoublement du ligament annulaire et n'étant pas une formation spéciale, à proprement parler.

f. Des os de la main, du ligament qui unit l'apophyse uniforme de l'os crochu au pisiforme. Le faisceau de renforcement de l'adducteur peut encore se détacher des os du carpe : de la partie interne et superficielle de l'apophyse unciforme de l'os crochu ou du ligament qui unit cet os au pisiforme, et ce faisceau sera accolé à la partie la plus interne du court fléchisseur du cinquième doigt; du quart externe de la circonférence du pisiforme et il sera accolé à la partie la plus externe de l'adducteur normal. Ce faisceau provenant du pisiforme peut être très volumineux, séparé, même sans dissection préalable, de l'adducteur ordinaire; M. le professeur Testut dit alors que ce dernier muscle est « double »; mais nous verrons que ces deux formations n'ont pas la même valeur et ne peuvent être identifiées à un muscle-type unique.

L'adducteur peut recevoir enfin un faisceau d'origine surnuméraire de l'extrémité supérieure du cinquième métacarpien ; il serait plus juste de dire, quoi qu'en pensent certains anatomistes, que les insertions supérieures de ce muscle sur le pisiforme se prolongent en bas dans certains cas jusqu'à la partie postérieure du cinquième métacarpien ; ce n'est pas là une insertion nouvelle de l'adducteur, c'est un simple accroissement d'étendue de ses insertions normales.

2° La valeur de ces différents faisceaux musculaires paraît de prime abord ne pas être la même pour tous et l'on serait tenté de faire une place à part au faisceau que nous avons décrit sous le nom de faisceau épitrochléen. Loin de vouloir diviser en groupes séparés, d'après leurs insertions, par exemple, tous ces faisceaux surnuméraires, il faut les rapprocher, les comparer, tâcher de les identifier ; et, si le faisceau épitrochléen, que nous croyons n'avoir été observé encore nulle part, a une valeur particulière, ce n'est pas tant à cause de son isolement et de sa différenciation physiologique bien nette que parce qu'il nous fournit le moyen de comprendre la présence des autres faisceaux moins importants.

Écartons tout d'abord le faisceau provenant du cinquième métacarpien ; sa valeur est nulle au point de vue auquel nous nous sommes placés ; elle ne saurait nous retenir plus longtemps.

Le muscle épitrochléen dont nous avons parlé en premier lieu a une signification bien nette. Le dédoublement de son tendon inférieur est de peu d'importance ; nous pouvons également ne tenir aucun compte des quelques fibres que son tendon le plus interne reçoit de l'adducteur normal. Il nous reste alors un muscle parfaitement isolé, à insertion supérieure épitrochléenne, à insertion inférieure se faisant sur le bord cubital de l'extrémité postérieure de la première phalange du cinquième doigt.

Considéré maintenant au point de vue physiologique, au point de vue de son action, ce muscle, quand il se contractera, écartera en vertu de ses insertions et de sa direction générale, oblique de haut en bas et de dehors en dedans, ce muscle écartera le cinquième doigt de l'axe de la main. Son action est donc identique à celle de l'adducteur normal ; il est *abducteur* si l'on considère son action par rapport à l'axe de la main, comme les anatomistes anglais et allemands ; mais il est *adducteur* si on le considère par rapport à l'axe du corps, comme les maîtres de l'école française qui, bien qu'ayant rapporté l'action des interosseux à l'axe de la main

(ou du pied), continuent à rapporter l'action des autres muscles des segments terminaux des membres à l'axe du corps.

En résumé, nous sommes donc en présence d'un muscle parfaitement distinct, que l'on se place au point de vue morphologique ou au point de vue physiologique, et c'est un muscle adducteur du petit doigt. Nous proposons donc de lui donner le nom de *long adducteur du petit doigt* par opposition à l'*adducteur* normal réduit au rôle de *court adducteur* quand le muscle précité existe.

La première observation que nous avons citée est pour ainsi dire la démonstration physiologique de l'existence du long adducteur du petit doigt, tandis que la deuxième en était plutôt la démonstration anatomique. La fonction crée l'organe, et rien n'est plus vrai que ce vieil axiome; le long adducteur est représenté ici par le puissant faisceau musculaire qui se détache du bord cubital du tendon du petit palmaire le plus interne; mais si l'on veut bien se souvenir qu'il existait un petit palmaire normal, à insertion et à action normales, si l'on veut bien se souvenir également que le tendon du petit palmaire surnuméraire, après avoir donné naissance au faisceau musculaire indiqué ci-dessus, se réduisait jusqu'à rien et pouvait être considéré, pour ainsi dire, comme n'existant plus, l'on est obligé de convenir qu'au point de vue physiologique, les insertions supérieures du long adducteur du petit doigt ne s'arrêtaient pas au tendon du deuxième petit palmaire, mais remontaient à l'épitrachlée même avec le corps charnu de ce dernier muscle.

Au point de vue physiologique, nous sommes en présence d'un muscle digastrique excessivement puissant, à tendon intermédiaire constitué par la partie moyenne du tendon du petit palmaire surnuméraire, à ventre supérieur constitué par le corps charnu de ce muscle, à ventre inférieur constitué par le long adducteur proprement dit, ou du moins par ce qui représente le long adducteur-type.

Le petit palmaire normal a donc son action propre et normale qui est de fléchir la main sur l'avant-bras, et accessoirement de tendre l'aponévrose palmaire; l'anormal a ici une fonction particulière qui s'identifie avec celle du long adducteur du petit doigt précédemment étudiée.

Qu'on ne s'arrête pas ici à la fusion du tendon du faisceau musculaire qui représente le long adducteur du petit doigt-type avec celui de l'adducteur normal; nous l'avons vu parfaitement isolé dans l'observation précédente; les tendons communs à plusieurs

muscles sont communs dans l'anatomie humaine et, pour ne pas sortir de notre région, nous n'en voulons pour preuve que la fusion des tendons inférieurs de l'adducteur et du court-fléchisseur du cinquième doigt que l'on observe constamment.

Tous les autres faisceaux musculaires dont nous avons donné l'énumération sont également adducteurs du petit doigt, au point de vue de l'action; ils sont donc les équivalents du long adducteur.

III. — LONG ADDUCTEUR DU PETIT DOIGT.

Des quelques points que nous nous sommes efforcés d'établir, il découle clairement que nous nous trouvons en présence d'un muscle à insertion supérieure primaire épitrochléenne, à insertion inférieure se faisant sur le bord cubital de l'extrémité postérieure de la première phalange du petit doigt. L'insertion inférieure est fixe, elle ne change pas : qu'elle se fasse par un tendon parfaitement isolé, comme celui du long adducteur-type que nous avons eu la chance de rencontrer, ou bien par un tendon préalablement fusionné avec celui de l'adducteur normal.

L'insertion primaire supérieure sur l'humérus (épitrochlée) est l'insertion normale du long adducteur-type du cinquième doigt; mais cette insertion, suivant un trajet descendant, peut également se faire sur l'avant-bras (tendon du petit-palmar, cubitus, aponévrose anti-brachiale, ligament annulaire antérieur du carpe), sur la main (carpe : apophyse uniforme de l'os crochu, ligament qui va de cette apophyse sur le pisiforme, et enfin sur la partie la plus externe de ce dernier os). Toutes ces insertions sont des insertions secondaires au même titre que l'insertion du petit-pectoral sur l'apophyse coracoïde (insertion primaire sur le trochiter ou la capsule scapulo-humérale), que celle du trapèze et du deltoïde sur la clavicule (chez les animaux non claviculés les faisceaux antérieurs du trapèze se continuent avec ceux du deltoïde pour former un muscle unique), que celle encore du sous-clavier sur la clavicule (insertion primaire pour Sutton sur la tête humérale).

Tous les faisceaux musculaires que nous avons précédemment décrits représentent donc le long adducteur normal primitif. La reconnaissance de ce muscle est facile pour les faisceaux anti-brachiaux; pour les faisceaux venant du ligament annulaire antérieur du carpe et des os de la main, la différenciation est plus difficile.

Nous avons déjà vu que l'adducteur normal peut être double, dans ce cas l'adducteur le plus externe représentera le long adducteur du cinquième doigt, sinon il faudra rechercher celui-ci soit dans le faisceau de renforcement de l'adducteur ordinaire venant de la partie la plus inférieure et la plus interne du ligament annulaire antérieur, faisceau que nous avons trouvé constamment tantôt bien distinct, tantôt plus ou moins confondu avec le muscle adducteur; on pourra le chercher encore dans les fibres les plus internes du court-fléchisseur, que ces fibres soient facilement isolables ou non.

On voit quelquefois le court fléchisseur se fusionner avec l'adducteur dès ses origines, en cas particulier toutes les fibres comprises entre les limites habituelles des insertions de ces deux muscles représenteront le long adducteur du petit doigt; c'est-à-dire qu'il faudra considérer comme représentant ce muscle toutes les fibres qui s'inséreront sur la partie la plus interne et la plus superficielle de l'apophyse uniforme de l'os crochu, sur les deux tiers internes du ligament qui relie cette apophyse au pisiforme, sur la partie la plus externe enfin de ce dernier os.

En admettant que tous ces faisceaux manquent, et nous savons que le faisceau qui se détache du ligament annulaire est constant, il ne faudrait pas perdre l'espoir de rencontrer ce que l'on a appelé un « organe témoin », organe témoin de la formation qui nous occupe : il faudrait détacher, virtuellement peut-être, les fibres les plus externes de l'adducteur ordinaire et le considérer comme le reliquat du long adducteur du cinquième doigt disparu. Cette idée n'est pas pour nous surprendre : le jambier ou tibial antérieur nous semble bien le corps musculaire le plus indivis de l'édifice humain, et pourtant nous devons le considérer comme le représentant de deux muscles distincts, comme nous l'apprend l'étude de la myologie simienne.

Nous croyons donc pouvoir conclure à l'existence d'un nouveau muscle : le long adducteur du petit doigt; dans un cas d'anomalie réversible, peut-être *unique*, nous avons pu l'étudier dans son état primitif, et s'il est vrai que la fonction crée l'organe, nous avons assisté pour ainsi dire dans notre première observation à une renaissance de ce muscle, non à une renaissance anatomique, mais à une renaissance physiologique. Alors que le long adducteur n'était déjà plus représenté que par un faisceau anti-brachial, nous

avons vu son action se rétablir dans son intégralité grâce à une curieuse différenciation d'un petit palmaire surnuméraire.

Nous avons enfin essayé d'établir la signification primitive de tous ces faisceaux musculaires que l'on a décrits sous le nom de faisceaux d'origine supplémentaires de l'adducteur du petit doigt et qui ne sont, pour nous, comme bien d'autres organes, que les témoins d'un âge passé.

B. — THÉORIE DE L'ANOMALIE PROGRESSIVE CONCLUSIONS

Quant à nous, nous croyons plus volontiers que le long adducteur du petit doigt, tel que nous l'avons observé, est une anomalie musculaire *progressive*, un muscle surnuméraire et surajouté, par différenciation, en la masse commune des muscles pronato-fléchisseurs d'un faisceau nouveau formant une entité morphologique et physiologique nouvelle, en plus et indépendamment des unités musculaires déjà différenciées et adaptées à un but défini. Nous savons que le muscle long fléchisseur propre du pouce est une formation morphologique caractéristique de l'espèce humaine et qui lui est propre; nous savons également que l'*opposition* du pouce à la face palmaire des quatre autres doigts, et notamment du cinquième, de même que l'*opposition* ou mieux la *tendance à l'opposition* du petit doigt à la face palmaire des quatre autres doigts, nous savons, dis-je, que cette double *opposition*, portée à ce degré de perfectionnement, est encore le propre de l'espèce humaine; donc, rôle perfectionné des segments cubital et radial du pronato-flexor-mass chez l'homme, développement et différenciation en rapport avec les fonctions également perfectionnées des segments extrêmes de la main humaine et possibilité de trouver, *a priori*, dans l'un de ces segments, une formation musculaire nouvelle, perfectionnée, que l'on ne retrouvera pas, *eadem ratione*, chez les types inférieurs, insectivores ou mammifères inférieurs. Du reste les phénomènes et les anomalies régressives ne sont, *de par leur nature même*, pas si rares qu'on n'en observe fréquemment l'existence. Pour ce qui est du long adducteur du petit doigt, il n'en est cependant rien, puisque nous n'avons pu trouver dans la littérature

anatomique aucune description s'y rattachant et que nous croyons notre observation unique jusqu'à ce jour.

De plus son insertion supérieure, par ses caractères spéciaux, nous montre bien que nous sommes en présence d'un muscle en voie d'évolution; les muscles à insertions aponévrotiques devant être remplacés par des muscles à insertions osseuses ou disparaître en subissant une dégénérescence progressive et constante.

Nous ne croyons donc pas que les faisceaux d'insertion, dits surnuméraires, que reçoit parfois l'adducteur normal du petit doigt représentent à eux seuls un long adducteur disparu, mais bien au contraire nous sommes persuadés que ces faisceaux, tirant leur origine du tendon du petit palmaire, du cubitus, de l'aponévrose anti-brachiale, du ligament annulaire antérieur du carpe ou même du pisiforme (cas de l'adducteur *double*), indiquent une tendance à la formation, dans le pronato-flexor-mass de Humphry, d'une nouvelle entité morphologique et physiologique; le *long adducteur du petit doigt* qu'il nous a été donné d'observer à l'état de parfait développement et de complète évolution. Notre première observation, où l'on a vu l'adducteur normal recevoir un fort faisceau de renforcement, charnu, du bord cubital d'un petit palmaire surnuméraire, montre d'une façon, il nous semble assez nette, cette tendance... cette néo-formation en puissance ou, si l'on aime mieux, en latence. Voici pourquoi nous l'avons rapportée.

Donc, en répondant maintenant à la question que nous posions plus haut, nous dirons que nous considérons le faisceau musculaire épitrochléo-phalangien que nous avons observé, ni comme l'analogue du faisceau décrit par Wood, ni comme une formation assimilable à un petit palmaire anormal¹ ou à un cubital antérieur surnuméraire, ou encore au court cubital postérieur ou *ulnaris externus brevis* de Gruber, mais bien comme une formation musculaire nouvelle et supplémentaire, à qui nous avons donné le nom de long adducteur du petit doigt et de par sa fonction principale et de par les rapports intimes qu'il présente avec l'adducteur normal du petit doigt. Telles sont nos conclusions.

1. Bien que le petit palmaire ait été observé : charnu à sa partie moyenne, tendineux à ses deux extrémités (morphologie), et se fixant *sur* l'éminence hypothénar (insertions, mais insertions non osseuses).

II

Lobe aberrant de la glande hépatique chez l'homme.

Nous avons trouvé à l'autopsie ¹ d'un jeune homme âgé de vingt-trois ans, mort d'anémie pernicieuse, un *petit lobe hépatique surnuméraire*, situé à la face inférieure du foie, à sept centimètres et

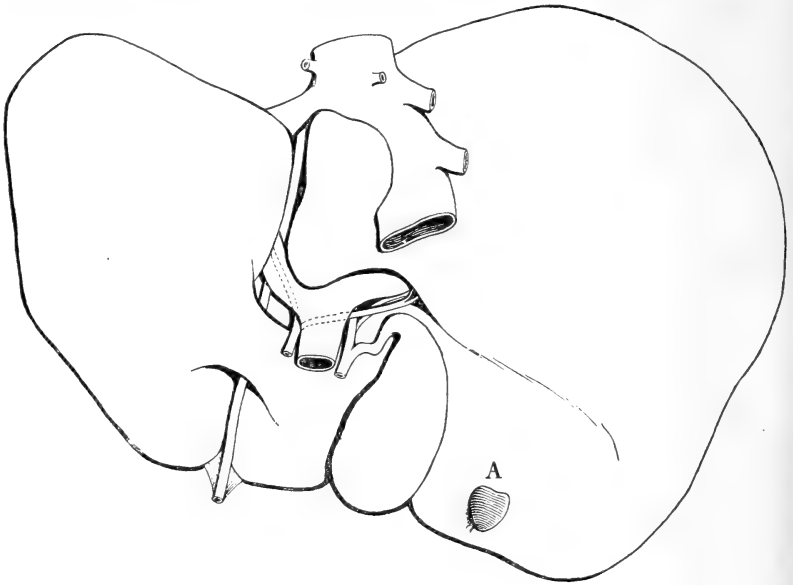

Fig. 1. — Face inférieure du foie avec, en A, lobe surnuméraire.

demi du bord droit de la vésicule biliaire et à trois centimètres du bord antérieur de la glande.

Ce petit lobe est donc *situé* au-dessous de la face inférieure ou mieux postéro-inférieure du lobe droit du foie qui le recouvre de toutes parts; il y est *fixé* par un certain nombre de replis du péritoine, par des vaisseaux, des nerfs et des lymphatiques, et des canaux biliaires qui lui assurent une situation constante.

Ce petit lobe supplémentaire, que nous n'avons pas voulu *peser* pour conserver ses rapports, *mesure* en son diamètre antéro-postérieur (longueur) un centimètre huit, en son diamètre transversal (largeur) un centimètre sept, en son diamètre vertical (hauteur ou épaisseur) cinq millimètres environ. Sa *couleur* et sa *consistance*

sont celles de la glande hépatique normale. Aplati de haut en bas, plus large en arrière qu'en avant, ce lobule revêt la *forme* d'un triangle curviligne ou plus exactement d'un cœur de carte à jouer dont l'échancrure basilaire serait à peine indiquée et nous présente par conséquent à étudier deux faces, l'une supérieure, l'autre inférieure, deux bords, une base et un sommet. La *face supérieure*, convexe et lisse, est en rapport sur toute son étendue avec la face inférieure du lobe droit du foie qui présente une légère dépression en cupule à son niveau. Le *ligament suspenseur*², en s'attachant sur elle d'avant en arrière, la divise en deux parties égales, une partie droite et une partie gauche.

La *face inférieure*, également convexe et lisse dans toute son étendue, est en rapports avec le coude que fait le côlon ascendant en se continuant avec le côlon transverse.

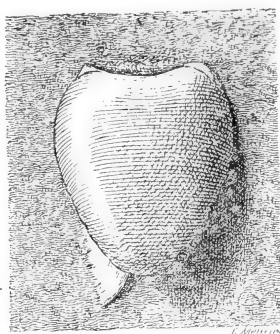


Fig. 2. — Lobe supplémentaire vu par sa face inférieure.

Ses *bords droit et gauche*, minces et tranchants, en se séparant de la base, se portent d'abord en dehors (par rapport à l'axe du lobe), restent quelque temps verticaux, puis convergent vers le sommet. Ils décrivent ainsi, de la base au sommet du lobe, une espèce de demi-circonférence.

La *base*, postérieure, légèrement échancrée à sa partie moyenne, plus épaisse en cette même partie médiane qu'à ses extrémités, donne insertion aux deux feuillets du *ligament coronaire* entre lesquels cheminent les ramifications de la veine porte, de l'artère hépatique, des veines sus-hépatiques, les nerfs, les lymphatiques et les canaux hépatiques qui vont aborder le lobe. Elle mérite par conséquent le nom de hile de ce lobe supplémentaire de la glande hépatique.

Le sommet, mousse et régulièrement arrondi, regarde en avant.

Péritoine lobaire. — La surface extérieure du lobe est revêtue

1. Notre observation, prise en août 1899, à l'amphithéâtre de la Pitié (service de M. le Dr Robin), est donc antérieure à la présentation par M. Lefas à la Société Anatomique (séance du 27 octobre 1899) d'un « foie dont le lobe carré offrait, à sa face inférieure, un petit lobule anormal ». Nous ferons remarquer, en passant, que le terme de « lobule » est impropre : le *lobule hépatique* étant une unité morphologique bien définie (l'élément macroscopique constitutif de la glande hépatique) et ne souffrant pas d'équivoque.

2. Voir, au sujet de cette dénomination, la note de la page suivante.

dans la plus grande partie de son étendue par la séreuse péritonéale. Le péritoine péri-lobaire forme un certain nombre de replis qui rattachent le lobe supplémentaire à la face postéro-inférieure ou concave du lobe droit et contribuent ainsi à le maintenir en position. Ces replis sont au nombre de trois, savoir : le ligament suspenseur, le ligament coronaire, le ligament triangulaire droit et le ligament triangulaire gauche ¹.

a. Ligament suspenseur. — Le ligament suspenseur représente une cloison verticale et antéro-postérieure, reliant la face convexe du lobe supplémentaire à la face inférieure du lobe droit. Il a la

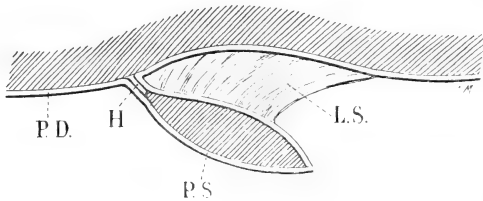


Fig. 3. — Coupe antéro-postérieure du lobe supplémentaire pratiquée un peu en dehors de la ligne médiane, pour montrer le ligament suspenseur et le mode de revêtement de ce lobe par le péritoine. PD, Péritoine tapissant la face postéro-inférieure du lobe droit du foie; PS, Péritoine tapissant la face inférieure du lobe supplémentaire, puis sa face supérieure pour se réfléchir ensuite d'arrière en avant sur la face inférieure du lobe droit. Par leur adossement au niveau du bord postérieur du lobe supplémentaire, les deux feuillets péritonéaux précédents forment le ligament coronaire; à la partie médiane de ce bord, ils s'écartent pour loger les organes qui se rendent au hile H du lobe supplémentaire ou qui s'en échappent. LS, Ligament suspenseur.

forme d'un triangle et nous présente, par conséquent, deux faces, deux bords, une base et un sommet.

Les deux faces se distinguent en face gauche et face droite. Lorsque le lobe est érigé en bas, c'est-à-dire écarté de la face inférieure du lobe droit, la face gauche est tournée à gauche, comme son nom l'indique, et la face droite regarde manifestement à droite. Mais, dans les conditions normales, lorsqu'on laisse le lobe supplémentaire occuper de lui-même sa position habituelle, la première de ces faces devient inférieure dans ses trois quarts

1. Les ligaments rattachant le lobe supplémentaire, que nous avons observé, au lobe droit du foie présentent de tels caractères de similitude avec les grands ligaments correspondants du foie, tout au moins par leur position, que nous avons cru nécessaire de leur donner des dénominations identiques. Nous trouvons à cela encore un avantage, celui de rendre plus claire notre description, en homologuant ces ligaments à des formations connues... Notre étude de ces replis péritonéaux, nous devons l'avouer, n'est le plus souvent qu'un décalque de celle des grands ligaments hépatiques correspondants, décalque que nous avons fait d'après l'exposé remarquablement ordonné et lucide de M. le professeur Testut.

supérieurs, supérieure dans son quart inférieur, la partie supérieure s'inclinant à gauche et reposant sur le lobe et la partie inférieure inclinée à droite, tandis que la *seconde*, devenue supérieure en haut et inférieure en bas, s'applique contre la face inférieure du lobe droit et la face supérieure du lobe supplémentaire.

Des deux bords l'un est supérieur, l'autre inférieur.

Le *bord supérieur* est légèrement convexe. Il s'insère dans toute son étendue sur la face postéro-inférieure du lobe droit. — Le *bord inférieur*, concave, s'insère sur la face supérieure convexe du lobe supplémentaire, suivant une ligne se dirigeant d'arrière en avant et de droite à gauche, de façon à venir couper le bord gauche du lobe à l'union de ses deux cinquièmes antérieurs et de ses trois cinquièmes postérieurs. Ce bord n'atteint pas toutefois le bord gauche du lobe dont il reste séparé par une étendue de deux millimètres environ. La *base* du ligament suspenseur (que l'on pourrait également appeler bord libre) s'étend obliquement d'avant en arrière et de haut en bas, de la face inférieure du lobe droit à la face supérieure du lobe supplémentaire. Elle présente, lorsqu'on la considère dans ses rapports normaux (je veux dire lorsque le lobe supplémentaire n'est pas érigé en bas), une configuration en S italique. Des deux courbures qu'elle présente, l'une, correspondant à ses trois quarts supérieurs, est concave à gauche, l'autre, répondant à son quart inférieur, est concave à droite. Ces courbures de la base du ligament suspenseur correspondent à la disposition particulière, et déjà décrite, de ses faces et nous semblent causées par le défaut de parallélisme de ses bords : le bord supérieur étant dirigé directement d'arrière en avant, le bord inférieur étant dirigé d'arrière en avant et de droite à gauche.

Le *sommet*, légèrement tronqué, se dirige en arrière. Il répond à l'angle que forment la face inférieure du lobe droit et la face supérieure du lobe supplémentaire.

Envisagé maintenant au point de vue de sa constitution anatomique, le ligament suspenseur du lobe, mince et transparent, se compose de deux feuillets péritonéaux, l'un droit, l'autre gauche, adossés l'un à l'autre, dans toute leur étendue et qui se comportent comme suit. — Au niveau du bord supérieur, ils se réfléchissent, l'un à droite, l'autre à gauche, pour tapisser la face inférieure du lobe droit du foie. — Au niveau du bord inférieur, ils se réfléchissent de même pour revêtir, l'un la moitié droite de la face

supérieure du lobe supplémentaire, l'autre sa moitié gauche. — Au niveau du sommet, le feuillet gauche et le feuillet droit se continuent, chacun de son côté, avec le feuillet supérieur du ligament coronaire. — Au niveau de la base, enfin, les deux feuillets s'unissent l'un à l'autre, en formant une gouttière à concavité postérieure, plutôt fictive que réelle, du fait de leur accollement intime.

b. Ligament coronaire. — Le ligament coronaire, dirigé transversalement, s'étend de la base du lobe supplémentaire à la partie correspondante de la face postéro-inférieure du lobe droit. Il comprend lui aussi deux feuillets, l'un supérieur, l'autre inférieur. — Le *feuillet supérieur* n'est autre que celui qui tapisse la face inférieure du lobe droit; au niveau de la base du lobe supplémentaire, il descend sur ce lobe et, s'infléchissant alors d'arrière en avant, il s'étale sur sa face convexe, à droite et à gauche du ligament suspenseur. — Le *feuillet inférieur* est la continuation du feuillet qui tapisse d'arrière en avant la face inférieure du lobe hépatique droit, tandis que le feuillet supérieur est la continuation de celui qui tapisse d'avant en arrière cette même face inférieure du lobe droit. En arrivant à la base du lobe supplémentaire, il se réfléchit légèrement en bas et en avant pour se jeter sur la face inférieure du lobe supplémentaire qu'il recouvre dans toute son étendue.

Les deux feuillets précités sont très courts : en conséquence, ils ont pour effet de fixer solidement la base du lobe supplémentaire à la partie correspondante du lobe droit et représentent le meilleur moyen de fixité du lobe qui nous occupe. D'autre part, adossés l'un à l'autre aux deux extrémités du ligament, les deux feuillets péritonéaux s'écartent plus ou moins à sa partie moyenne de façon à intercepter un espace losangique dont le petit diamètre, ou diamètre transversal, répond à la partie moyenne de l'échancrure que nous avons signalée sur la base du lobe supplémentaire. Entre les deux feuillets s'interpose à ce niveau une couche de tissu cellulaire, au sein de laquelle cheminent des nerfs, des artérioles et des veinules, ramifications d'une des branches de la veine porte, qui se rendent au lobe supplémentaire, des veinules efférentes (système sus-hépatique), des lymphatiques et des conduits (rameaux) biliaires. Nous avons déjà dit que la base du lobe supplémentaire méritait le nom de hile, parce que c'est à son niveau que tous les organes qui vont au lobe supplémentaire, ou qui en partent, abordent ce lobe supplémentaire.

c. Ligaments triangulaires. — Les ligaments triangulaires, au nombre de deux, l'un droit, l'autre gauche, occupent chacun l'extrémité correspondante du ligament coronaire. Ils revêtent la forme d'une petite lame, mince et résistante, de forme triangulaire comme leur nom l'indique. — Des trois bords qu'ils présentent, l'un, le *bord antérieur* s'insère plutôt sur la face inférieure que sur la base du lobe supplémentaire; le second, le *bord postérieur*, se fixe sur la partie correspondante de la face inférieure du lobe droit; le troisième, le *bord externe* (par rapport à l'axe du lobe) ou *base* est mince, libre, flottant dans la cavité abdominale. — Quant au *sommet*, il se confond sans ligne de démarcation aucune avec l'extrémité correspondante du ligament coronaire dont les ligaments triangulaires droits et gauches ne sont, à vrai dire, qu'une dépendance (parties distales).

Nous considérons ce lobe supplémentaire de la glande hépatique comme une simple dépendance du lobe droit du foie. Peut-être, néanmoins, y aurait-il lieu de prêter plus grande attention à cette disposition anatomique, mais nous n'osons émettre de simples hypothèses.

III

Quelques inexactitudes de la terminologie vertébrale : coccyx, dernières vertèbres dorsales et vertèbres lombaires, — spina-bifida antérieur et postérieur.

Coccyx. *Petites cornes ou cornes du coccyx.* — Les auteurs classiques sont d'accord pour assimiler les petites cornes ou plus simplement les cornes du coccyx à des apophyses articulaires supérieures : rien n'est plus inexact, ou, si l'on préfère, plus irrationnel. Si l'on examine, en effet, le sacrum par sa face postérieure nous voyons la crête sacrée, qui continue la ligne des apophyses épineuses de la colonne lombaire; se terminer, à une hauteur variable, par deux branches divergentes (chacune de ces branches étant l'homologue d'une demi-neurépine) qui se confondent de chaque côté, peu après leur naissance, avec la ligne des tubercules sacrés postéro-internes, homologues des apophyses articulaires. On peut dès lors dire qu'il n'y a plus, pour les dernières vertèbres sacrées et pour la première

vertèbre coccygienne, dont les cornes ne sont que la continuation des branches divergentes sacrées, qu'il n'y a plus ni apophyses articulaires ni neurapophyses, en tant que formations particulières, mais seulement deux masses latérales postérieures, équivalant chacune à des apophyses articulaires et à une neurapophyse, l'élément neural dominant toutefois. Et cela est vrai *à priori* : si nous donnons aux mots leur signification primitive, les apophyses articulaires ne sont-elles pas, dans la généralité des cas, de simples dépendances des arcs neuraux? Leur existence est donc subordonnée à l'existence des neurapophyses, et s'il convient de donner un nom aux cornes du sacrum et à celles du coccyx, c'est celui de neuraux et non celui d'apophyses articulaires qu'il faut choisir. C'est la formation primitive qu'il faut voir et non la partie secondaire : la définition de la première englobant la définition de la seconde, l'inverse n'ayant pas lieu. Il est vrai que les apophyses articulaires de la plupart des vertèbres craniennes sont des formations dérivées du centrum et non du neural; nous avons vu comment s'opère la translation de ces *organes* dans la deuxième partie de notre étude sur la *théorie vertébrale*, — étude parue à cette place même, — nous avons vu aussi que nous les définissions par rapport aux apophyses articulaires d'origine neurale, non pas éléments analogues, mais éléments homologues, à rôle physiologique identique. Du reste, les apophyses articulaires supérieures de la vertèbre pré-sphénoïdale (apophyses clénoïdes antérieures) recouvrent manifestement leur place postconjugale et leurs rapports neuraux.

Ce ne serait pas là une raison suffisante pour rejeter l'origine neurale des cornes du coccyx, en les homologuant aux apophyses articulaires *centrales*¹ des vertèbres craniennes : nous savons, en effet, que la différenciation et l'adaptation des éléments vertébraux, par rapport à la vertèbre-type, sont bien plus grandes pour l'extrémité antérieure du rachis que pour son extrémité postérieure, et nous en avons donné les causes; homologuer les cornes du coccyx aux apophyses articulaires *centrales*, en raison d'une simple symétrie spéculative avec les vertèbres craniennes, ne prouverait donc rien. Mais un fait précise nettement le caractère neural des cornes

1. C'est-à-dire appartenant au centrum (ou, tout au moins, situées plus près du centrum [apophyses articulaires prépédonculaires ou préconjugales, situées en avant du trou de conjugaison, — vertèbres céphaliques] que les apophyses transverses des vertèbres dorsales, par exemple, postpédonculaires ou postconjugales) et non aux masses latérales de la vertèbre.

coccygiennes : chacune de ces cornes se développe aux dépens d'un point d'ossification secondaire ; or jamais une apophyse articulaire-type ne se développe aux dépens d'un point d'ossification spécial ; simple dépendance morphologique du neural, elle se développe aux dépens du point d'ossification primitif de ce neural. Nous savons, au contraire, que les points d'ossification primitifs des parties secondaires d'une vertèbre deviennent, lors de la régression fonctionnelle des organes qui se développent à leurs dépens, points secondaires ; la dégénérescence pouvant aller même jusqu'à la disparition de ces points secondaires : le point d'ossification primitif de la partie essentielle de la vertèbre, ou centrum, donnant alors naissance, lui-même, à ces formations atrophiées. Les différents rapports de contiguïté ou de continuité des arcs hémaux avec le corps vertébral nous en sont un exemple pour les parties secondaires antérieures de la vertèbre ; l'adaptation morphologique d'une partie des centrams ethmoïdaux au rôle des neurapophyses qu'ils jouent, nous montre également la rentrée, pour ainsi dire, dans l'élément dont ils dérivent, des parties secondaires postérieures de la vertèbre.

Mais pour les cornes du coccyx, la régression ne va pas si loin : nous avons des points secondaires, points secondaires qui nous permettent d'affirmer le caractère purement neural des cornes coccygiennes.

En résumé nous trouvons, en examinant la première des quatre ou cinq vertèbres qui, par leur soudure, constituent le coccyx, nous trouvons, dis-je, en examinant cette vertèbre, un *spina-bifida postérieur*¹ qui continue en bas le spina-bifida identique des dernières vertèbres sacrées ; de même dans l'articulation (?) *temporaire* (réunion fréquente chez le vieillard du coccyx au sacrum constituant un seul os, le *sacro-coccyx*) des cornes du coccyx avec les cornes du sacrum, il ne faut voir que la continuation coccygienne du processus similaire que l'on observe normalement dans toute l'étendue de la colonne sacrée, et qu'il n'est point rare d'observer anormalement sur d'autres parties de la colonne vertébrale (vertèbres cervicales en particulier).

1. Voir G.-E. Küss, *De la théorie vertébrale*, in *Journal de l'Anatomie et de la Physiologie*, juillet-août et septembre-octobre 1899.

Dernières vertèbres dorsales et vertèbres lombaires.

Trituberculisation des apophyses transverses des dernières vertèbres dorsales, trois apophyses constituant les apophyses transverses des vertèbres lombaires.

Vertèbres dorsales. — Tout le monde sait ce qu'on entend par l'expression de trituberculeuses que l'on applique aux dernières (onzième et douzième) vertèbres dorsales. Nous n'insisterons donc pas sur la position des trois tubercules antérieur, postérieur et supérieur appelés aussi le premier, tubercule costal¹, le deuxième, tubercule accessoire et le troisième, tubercule mamillaire. Nous sommes d'accord avec M. le professeur Poirier pour voir dans le tubercule mamillaire un simple *tubercule d'insertion*; c'est sur le tubercule mamillaire que vient se fixer, en effet, le faisceau interne des *ligaments inter-transversaires*, faisceau qui est la partie la plus développée et la plus résistante de ces ligaments².

Nous considérons le tubercule accessoire, en ce qui concerne les vertèbres dorsales, comme représentant non point l'apophyse transverse elle-même, mais le sommet libre de cette apophyse. M. le professeur Testut dit, en étudiant les caractères propres à la douzième vertèbre dorsale : « La douzième vertèbre dorsale pourra encore se reconnaître à l'aspect de son *apophyse transverse*. Cette apophyse, en effet, nous apparaît considérablement modifiée dans ses dimensions et dans sa constitution anatomique. Au lieu de

1. Dans la première édition de son *Traité d'anatomie*, M. le Professeur Poirier appelle encore ce tubercule antérieur « apophyse costiforme ». Cette dénomination, supprimée depuis, ne pouvait que jeter le trouble dans l'esprit en provoquant une confusion fâcheuse entre une simple saillie (tubercule antérieur) de l'apophyse transverse des dernières vertèbres dorsales, n'ayant avec la côte (demi-arc hémal) que des rapports de contiguïté éloignés et indirects (trousseau ligamenteux unissant ce tubercule antérieur aux dernières côtes) — et cette côte elle-même (apophyse costiforme des vertèbres lombaires, formation vertébrale ayant toute la valeur d'un demi-arc hémal). Nous ferons remarquer, en passant, que le nom d'*apophyses* que M. le Professeur Poirier donne, dans la même figure, à ce tubercule et au tubercule accessoire est tout au moins prématuré : sur les vertèbres lombaires, seules, ces tubercules acquièrent une importance et un développement justifiant cette dénomination.

2. Et si les tubercules mamillaires n'existent que sur les vertèbres de la région lombo-sacrée, on en trouve la cause en ce fait, que c'est aux lombes que les ligaments inter-transversaires sont le plus développés. Les vertèbres lombaires sont, en effet, les plus puissantes de toutes les vertèbres, et les articulations qui les unissent les plus puissantes des articulations vertébrales. Le développement des tubercules mamillaires va donc de pair avec celui des organes qui provoquent leur formation : les ligaments inter-transversaires.

former à la partie externe de la vertèbre cette longue saillie horizontale qui caractérise les vertèbres précédentes, elle est comme atrophiée et, en réalité, se trouve réduite à une sorte de tubercule plus ou moins saillant. D'autre part, elle nous présente, à sa partie postérieure et externe, deux petites saillies qui ont exactement la même valeur que les deux tubercules mamillaire et accessoire que nous avons déjà décrits plus haut sur les vertèbres lombaires. Nous ajouterons, en terminant, que, sur certains sujets, l'atrophie de l'apophyse transverse est déjà très accusée sur la onzième vertèbre dorsale, auxquels cas le caractère distinctif que nous venons de signaler est peu important ou même nul. »

Nous ne dirons rien du tubercule mamillaire; en ce qui concerne le tubercule accessoire, M. le professeur Testut dit lui-même, dix pages plus haut : « Sous le nom de tubercule accessoire, Gegenbaur décrit une autre saillie, située à la partie postérieure de la racine des appendices costiformes, en dehors par conséquent des apophyses articulaires supérieures. Ce tubercule accessoire, qui est l'homologue de l'apophyse transverse des vertèbres dorsales (Gegenbaur), n'est pas constant, etc. »

Ainsi donc, nous aurions pour la douzième, et parfois pour la onzième vertèbre dorsale, deux apophyses transverses : une première apophyse transverse atrophiée et réduite à un tubercule, et une seconde apophyse transverse représentée par le tubercule accessoire! Rétablissons les choses en l'état : nous ne reviendrons pas sur le tubercule mamillaire sur lequel nous nous sommes déjà expliqués; le tubercule décrit par M. le professeur Testut comme apophyse transverse n'est autre que le tubercule costal, sur lequel nous reviendrons; le tubercule accessoire, enfin, que M. le Professeur Poirier désigne sous le nom d'apophyse accessoire et auquel, pour ce qui concerne les dernières vertèbres dorsales, il ne prête point de signification, doit être considéré comme le sommet libre de l'apophyse transverse, ou plus simplement comme représentant l'apophyse transverse elle-même. Le nom de tubercule accessoire (qu'on lui a donné par homologie avec le tubercule similaire des vertèbres lombaires) est donc bien mal choisi, eu égard à sa signification, le nom de tubercule principal lui conviendrait mieux.

Le tubercule antérieur est le reliquat des facettes costales des apophyses transverses des vertèbres dorsales sus-jacentes : les deux côtes inférieures, en effet, ou côtes flottantes s'articulent

exclusivement avec les corps vertébraux, l'absence de facettes articulaires sur les apophyses transverses correspondantes résultant de cette disposition. Nous appellerons donc ce tubercule antérieur tubercule costal, à cause de la facette costale des vertèbres dorsales

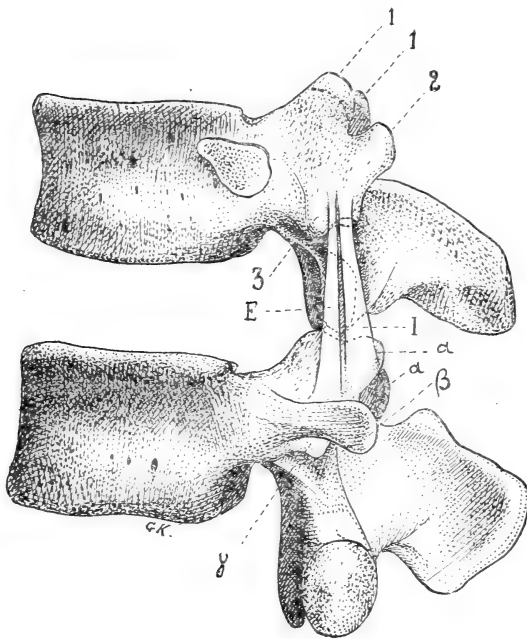


Fig. 4. — Dernière vertèbre dorsale. Apophyses transverses trituberculeuses. — 1. Tubercule mamillaire; 2. Tubercule accessoire; 3. Tubercule antérieur ou costal.

Vertèbre lombaire. Apophyses transverses constituées par trois apophyses secondaires. — α , apophyse mamillaire donnant insertion au faisceau interne I du ligament intertransverse dont le faisceau externe est représenté en E; β , apophyse costiforme (côte lombaire); γ , apophyse accessoire.

N. - B. — Dans cette figure demi-schématique, nous avons dessiné une vertèbre lombaire quelconque et non point la première vertèbre lombaire, pour faire ressortir plus clairement les différences existant entre les apophyses transverses de ces vertèbres et celles des vertèbres dorsales.

sus-jacentes, facette dont il occupe la place et qu'il remplace, et ceci en ne préjugant en rien de sa philogénie.

Vertèbres lombaires. — Point n'est besoin de rappeler, au sujet de la masse transversaire des vertèbres lombaires, ce que nous avons déjà dit des tubercules mamillaire et accessoire à propos des vertèbres dorsales. Le nom d'apophyse accessoire que M. le professeur Poirier donne au tubercule accessoire des vertèbres lombaires, nous semble singulièrement heureux en raison du développement parfois considérable (apophyse styloïde) qu'il présente anormalement chez l'homme et normalement chez un certain nombre de quadrupèdes. Le terme implique la possibilité du développement et convient aux deux états sous lesquels cet élément vertébral peut être observé.

Le tubercule antérieur ou costal des vertèbres dorsales « est absorbé » sur les vertèbres lombaires par une apophyse importante,

en forme de côte, et qu'il faut appeler (Poirier) apophyse costiforme, et non plus apophyse transverse : car elle n'est qu'une côte rudimentaire soudée à l'apophyse transverse, comme le démontre son remplacement par une côte rudimentaire (apophyse costiforme individualisée)¹.

Spina-bifida antérieur et postérieur. — Nous ne nous occuperons que du *spina-bifida osseux*, considéré à un point de vue purement anatomique et tératologique.

La disposition tératique que l'on désigne sous le nom de spina-bifida banal ou postérieur ne correspond nullement à celle, fort rarement observée, du reste, que l'on décrit sous la dénomination de spina-bifida antérieur (v. fig. 5). Dans le premier cas, en effet, ce sont deux demi-neurax, parties *secondaires* de la vertèbre-type, dont les extrémités postérieures (demi-neurépines) ne parviennent pas à se rejoindre et à se souder sur la ligne médiane, créant ainsi la disposition typique bien connue, alors que, dans le second cas, ce sont les deux moitiés (deux points d'ossification (Serres) paramédians situés dans un plan horizontal) du centrum, partie essentielle de la vertèbre, qui n'arrivent point à se fusionner. Le terme de spina-bifida antérieur s'appliquerait plus rationnellement, à notre avis, à la fissure ou à l'hiatus du sternum ou des arcs branchiaux (non-soudure des demi-hémépines) : l'hémal correspondant

1. De même que Poirier et Gegenbaur regardent les scalènes antérieur et moyen comme de longs muscles intercostaux, s'étendant entre une côte et le tubercule antérieur d'une apophyse transverse cervicale qui représente une côte, de même nous regardons les deux plans musculaires du carré des lombes comme répondant réciproquement aux deux muscles intercostaux, externe et interne, et, par un raisonnement analogue à celui de Gegenbaur et de Poirier, mais dont les termes seraient renversés, nous en concluons à la nature *costale* des apophyses dites transverses des vertèbres lombaires et des parties correspondantes de la première vertèbre sacrée.

De même nous concluons à la nature *costale* de ces mêmes apophyses, et régions homologue, par l'étude des insertions postérieures de l'aponévrose (tendineuse) du transverse, insertions se faisant par des arcades fibreuses (arcades donnant également naissance aux fibres charnues postéro-externes du diaphragme) unissant les sommets de l'apophyse transverse (côte) de la première vertèbre lombaire et de la 12^e côte, des 12^e et 11^e côtes, puis des 11^e et 10^e côtes.

On voit donc que le terme de *hiatus costo-lombaire* employé par Farabeuf pour désigner l'interruption présentée par la cloison diaphragmatique entre les fibres charnues provenant de l'arcade du carré des lombes et celles provenant de l'arcade située entre la 12^e et la 11^e côte (arcades costo-costales) est inexact : je réserverais plus volontiers cette dénomination de hiatus *costo-lombaire* à cet hiatus, *inconstant*, qui siège entre les fibres provenant de l'arcade du carré des lombes ou ligament cintré du diaphragme (arcade costo-costale) et celles provenant de l'arcade fibreuse du psoas (arcade lombo-costale); la solution de continuité précédente ne méritant que l'épithète de *costo-costale* ou de *intercostale*.

au neural, l'hémépine à la neurépine et l'arc vertébral antérieur ayant même valeur formative que l'arc vertébral postérieur, étant, comme lui, partie vertébrale secondaire.

Par l'expression *spina-bifida*, a-t-on voulu entendre la division

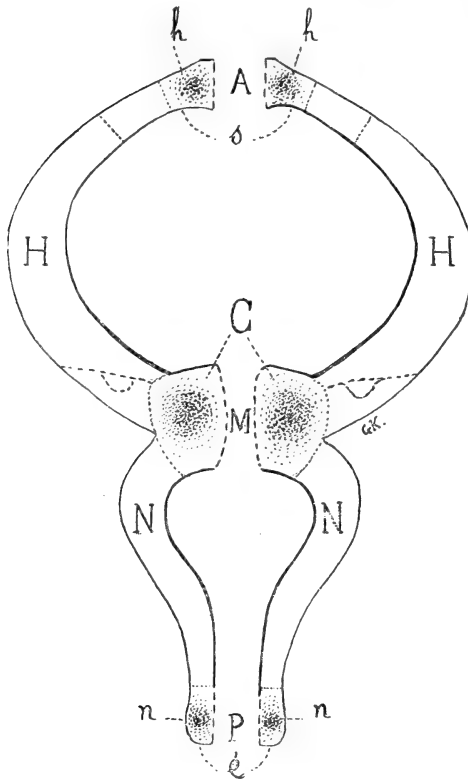


Fig. 5. — Figure schématique résumant les différentes variétés de spina-bifida. — C, centrum formé de deux moitiés (deux points d'ossification paramédians de Serres); H, H, demi-hémaux ou = costaux; N, N, demi-neuraux; h, h, hémisternums, moitiés du sternum s; n, n, demi-neurépines; moitiés de l'épine dorsale é; M, Spina-bifida médian ou central; A, Spina-bifida antérieure ou hémépine-bifida; P, Spina-bifida postérieure ou neurepina bifida.

ou mieux la diastase du rachis (spina) considéré d'une façon globale, ou seulement la division de l'épine, de la crête épinière (spina)? C'est à la première de ces interprétations qu'il faut se ranger, comme nous l'apprend la synonymie de cette disposition tératique : *δισχιδής ἄξίς*; *ῥυκκὸς*; *rückenspalte*, etc. Les centrams étant les parties constituantes et essentielles du rachis, étant l'âme du rachis, si je puis m'exprimer ainsi, il nous semblerait logique que l'on gardât la dénomination de *spina-bifida* à l'affection que l'on a décrite jusqu'à ce jour sous le nom de *spina-bifida* antérieure (on pourrait également l'appeler *spina-bifida central*, de par ses rapports avec le centrum,

ou *médian*, de par sa position au centre de la vertèbre-type).

Le spina-bifida banal ou postérieur conserverait son nom de *postérieur* ou prendrait le nom de *neurepina-bifida*, la fissure inter-hémihémale prenant celui de *hemepina-bifida* ou de *spina-bifida antérieure*.

CONTRIBUTION A L'ÉTABLISSEMENT
DU
GENRE TÉRATOLOGIQUE
APPELÉ RHINODYME

Par P. GILIS

Professeur à la Faculté de médecine de l'Université de Montpellier.

La classification tératologique issue des travaux et des recherches d'Étienne et Isidore Geoffroy Saint-Hilaire est à la fois si rationnelle et si naturelle que la plupart des monstruosité se rattachent sans effort à l'un des divers types génériques qui la constituent. Depuis qu'elle a été formulée, on y a seulement ajouté quelques genres nouveaux, rares bonnes fortunes tératologiques. De ceux-là est le genre Rhinodyme, établi par N. Joly, en 1857, dans une note à l'Académie des sciences ¹.

Ce genre complète la famille des Monosomiens (famille II, tribu III des monstres doubles autositaires). Isidore Geoffroy Saint-Hilaire divise les monstres doubles à corps unique en trois genres appelés Atlodyme, Iniodyme, Opodyme. La duplicité de la tête se montre : dans le premier genre, à partir de l'atlas qui est double, le col étant unique jusqu'à cette vertèbre ; — dans le deuxième, au niveau de la région occipitale des deux têtes (*ινίον*) ; — à partir de la région oculaire chez les opodymes (*ὠψ, ὠπος*, visage, œil). Les trois monstruosité ne sont qu'une seule et même anomalie, à son premier, à son second, à son troisième degré. Dans les trois genres, l'union se fait par les côtés de la tête, depuis l'occiput jusqu'à la région oculaire. Pour I. G. Saint-Hilaire, le dernier terme de cette série, le genre Opodyme, marque le dernier degré de fusion que puisse présenter la nature, et l'on pourrait presque ajouter : le dernier degré que la pensée puisse concevoir ; « car, dit-il ², suppo-

1. Sur un nouveau cas de monstruosité offert par un chat monosomien, pour lequel l'auteur propose le nom de Rhinodyme.

2. *Histoire des anomalies*, t. III, p. 205.

sons quelques pas de plus vers la fusion complète, et nous arrivons presque immédiatement à l'unité normale. »

Les prévisions de l'éminent tératologiste ont été dépassées sur ce point particulier; et la famille des Monosomiens s'est augmentée du genre Rhinodyme. Il est vrai que ce nouveau type doit se rencontrer rarement, puisqu'il paraît ne pas avoir été observé par I. G. Saint-Hilaire, et que L. Guinard, en 1893, dans son Précis de tératologie, ne cite à son sujet que le cas étudié par Joly en 1857.

Dans ces conditions, nous avons cru qu'il y avait quelque intérêt à décrire un monstre qui appartient incontestablement au genre Rhinodyme, et qui constitue un type de ce genre beaucoup plus parfait que celui de Joly.

Chez le chat décrit par cet auteur, la duplicité de la face existe au-dessous de la région oculaire, mais pour la reconnaître, il est nécessaire de se livrer à une analyse presque minutieuse, car, dans chacune des deux faces composantes, la moitié qui regarde l'axe d'union fait presque totalement défaut. Il y a deux demi-nez qui sont venus au contact mais ne se sont point soudés; deux demi-mâchoires supérieures, adossées sur la ligne médiane où elles sont séparées, du côté de la voûte palatine, par un pinceau de poils; deux demi-langues, deux demi-mâchoires inférieures. « Les maxillaires inférieurs sont réduits à leur moitié externe; et, les branches internes ayant entièrement disparu, les deux branches extérieures marchent à la rencontre l'une de l'autre, viennent au contact à leur extrémité libre, et interceptent entre elles un espace à peu près triangulaire, non complètement fermé en dessous. » Voici d'ailleurs comment l'auteur caractérise le nouveau genre ¹ : « Un seul corps; tête unique en arrière, formée en avant de deux demi-faces tout à fait contiguës, mais non complètement soudées sur la ligne médiane; appareil oculaire atrophié ou nul du côté de l'axe d'union; mâchoires et nez contigus et réduits à leur moitié externe. »

Dans notre cas, la duplicité de la face est réelle et manifeste au-dessous de la région oculaire. Il s'agit d'un agneau ², qui a vécu onze jours. Le corps, le cou sont uniques; à un examen très superficiel, la tête le paraît aussi : il n'y a que deux yeux latéraux; chaque

1. *Mém. de l'Acad. des sciences, inscriptions et belles-lettres de Toulou se*, 1858, p. 140.

2. Ce monstre a été envoyé au laboratoire d'anatomie de la Faculté de Montpellier le 3 mai 1899, par M. le docteur Marignan, de Marsillargues.

mâchoire présente, sur la ligne médiane, une encoche, plus accentuée à la mâchoire inférieure, si bien que l'animal paraît être simplement porteur d'un bec-de-lièvre médian double, la mâchoire inférieure dépassant légèrement la supérieure en avant et sur les côtés.

Mais on voit bien vite que cette tête est composée de deux têtes intimement confondues jusqu'à la région oculaire, accolées et soudées sur la ligne médiane à partir de la région nasale.

On trouve, en effet :

Quatre fosses nasales, les deux internes plus étroites que les externes, et séparées par une cloison commune;

Quatre maxillaires supérieurs, les deux internes très réduits par rapport aux deux externes;

Deux maxillaires inférieurs, dont les branches internes se soudent en arrière au niveau des angles maxillaires;

Deux langues, se fusionnant, en arrière, en un seul corps qui s'attache à un os hyoïde unique.

Le pharynx, l'œsophage, le larynx sont uniques et normaux. Le reste du corps ne présente aucune anomalie.

L'intérêt de cette pièce se concentre donc sur la cavité buccale. La voûte palatine est partagée en deux moitiés symétriques par une traînée épaisse de poils jaunes, s'étendant de l'encoche antérieure à la limite postérieure de la voûte palatine. Le plancher buccal est formé par deux langues, circonscrites l'une et l'autre par un maxillaire inférieur, garni de dents. Ces deux maxillaires sont séparés, en avant, par l'encoche déjà signalée; en arrière, les deux branches internes se fusionnent, au niveau de leur angle, pour former une branche montante unique et atrophiée, d'où partent une tige osseuse (ligaments stylo-maxillaires internes ossifiés?) et quelques fibres charnues, vestiges des muscles masticateurs internes, qui vont s'attacher à la base du crâne. Le squelette de cette double mâchoire, examiné par la région sus-hyoïdienne, présente l'aspect d'un M, dont les jambages extrêmes sont formés par les moitiés externes des deux maxillaires. Les moitiés internes des deux os limitent entre elles un angle ouvert en avant, — l'angle moyen de la lettre majuscule, — comblé par des parties molles relativement épaisses, qui unissent solidement les deux maxillaires entre eux.

Sur le plancher de la cavité buccale, les parties molles intermaxillaires sont couvertes par une bande de muqueuse, soulevée en bourrelet, et large d'un centimètre. En arrière, cette muqueuse se

relève et forme, au fond de la cavité buccale, une membrane verticale, large d'un centimètre et demi, qui s'attache à la limite postérieure de la voûte palatine, en arrière de la trainée de poils. De cette lame verticale partent, sur les côtés, deux replis muqueux qui se perdent dans les gouttières latérales internes qui longent chaque langue; ses bords latéraux contribuent à former, de chaque côté, un orifice, isthme du gosier, par lequel s'engage la langue correspondante. Les deux langues normales s'unissent par leur base après avoir contourné la membrane verticale. Celle-ci est relativement épaisse, constituée par la muqueuse et par les parties musculaires rudimentaires qui se détachent de la branche montante unique et atrophiée, résultant de la fusion des deux branches internes des maxillaires inférieurs.

Le cerveau nous a paru simple, mais, déjà altéré et ramolli, il n'a pu être soumis à un examen minutieux, qui nous aurait probablement fourni des renseignements intéressants, car, sur la base du crâne, de chaque côté de la ligne médiane, il existe deux lames criblées, remplies par des fibres olfactives. Il y a deux ethmoïdes, ayant chacun leur moitié interne relativement atrophiée : la fossette criblée qui répond à la fosse nasale interne est à peine la moitié de celle qui répond à la fosse nasale externe. Il est à présumer que l'appareil central olfactif était double, puisqu'il y avait quatre nerfs olfactifs; mais nous n'avons pu le constater.

La région sphénoïdale de la base du crâne est plus large qu'elle ne l'est normalement. A partir de là, le squelette crânien paraît unique, tant la fusion des deux têtes est intime.

D'après cette description, il est, semble-t-il, permis de dire que cet agneau monstrueux représente le type du Rhinodyme à l'état parfait : au-dessous de la région oculaire, on trouve les éléments de deux faces accolées par leur côté interne, tandis que dans le cas de Joly les faces des deux têtes composantes étaient réduites à leur moitié externe.

Une caractéristique plus précise du genre Rhinodyme se dégage donc de cette étude et nous la formulons ainsi qu'il suit :

Un seul corps, un seul cou; tête d'abord unique depuis l'occipital jusqu'à l'appareil oculaire, puis formée au-dessous de la région oculaire par deux faces soudées sur la ligne médiane (fosses nasales quadruples, mâchoires et langue doublés, deux isthmes du gosier); pharynx et œsophage uniques.

ÉTUDE
SUR
LA POLYDACTYLIE CHEZ LES GALLINACÉS

(POULET DOMESTIQUE)

Par R. ANTHONY

Nous n'envisagerons dans cette étude que le membre pelvien, laissant totalement de côté le membre thoracique ou aile.

Malgré de longues et nombreuses investigations il ne nous a jamais été donné d'observer de cas de polydactylie chez des espèces d'oiseaux autres que celle qui va nous occuper, tant parmi les sauvages que parmi les domestiques. Delplanque ¹ cependant cite une observation de polydactylie chez la pintade. Le monopole de cette monstruosité semble donc jusqu'à plus ample informé réservé à la famille des gallinacés et à peu près exclusivement à la poule de nos basses-cours; elle pourrait peut-être être considérée comme une conséquence des perturbations apportées par le régime domestique à l'évolution naturelle de l'espèce.

Cette absence totale de la polydactylie chez toutes les autres espèces aviaires nous a forcé à restreindre les limites de notre cadre et à transformer notre titre, qui, d'*Étude sur la polydactylie chez les oiseaux*, est devenu : *Étude sur la polydactylie chez le poulet domestique*.

Une description anatomique préalable de la région en cause nous semble nécessaire pour la compréhension exacte du sujet.

1. Delplanque, *Études tératologiques*, Douai, 1869, t. II, p. 53.

I

Description anatomique.

SQUELETTE. — La patte du poulet domestique, et de tout oiseau en général, comprend trois parties : le tarse, le métatarse, les phalanges.

Le *tarse* comprend :

1° Une masse ostéo-cartilagineuse faisant corps avec le tibia et représentant pour certains l'astragale, pour d'autres l'astragale et le calcaneum (tibial et péronéal).

2° Une masse fibro-cartilagineuse, mobile, creusée de gouttières pour le passage des tendons fléchisseurs, située en arrière de l'articulation tibio-tarsienne ou mieux médio-tarsienne.

3° Une masse ostéo-cartilagineuse surmontant le métatarse et faisant corps avec lui.

4° L'apophyse cartilagineuse dite, à tort d'après Huxley ¹, calcanéenne ou hypotarsus, creusée de gouttières et d'un canal pour le passage des fléchisseurs; elle est située en arrière du canon vis-à-vis le métatarsien du troisième doigt.

Pour notre étude le tarse est de peu d'importance.

Le *métatarse* du poulet se compose de 4 rayons seulement. Les rayons 2, 3, 4 sont soudés et constituent avec la troisième portion du tarse le tarso-métatarse ou canon. Aux deux extrémités de l'os les métatarsiens sont distincts : inférieurement c'est le métatarsien 3 qui descend le plus bas; le métatarsien 2 présente inférieurement sur son bord interne un petit tubercule; il descend légèrement moins bas que le métatarsien 4.

Sur le côté interne du canon et en bas on aperçoit un petit osselet long d'un demi-centimètre environ aplati d'avant en arrière, concave en arrière, et s'articulant distalement avec des phalanges, c'est le rayon ou métatarsien de l'hallux réduit à son extrémité distale. Il est relié au canon par l'intermédiaire de fibres tendineuses assez puissantes, sans interposition de cavité synoviale.

Le rayon 5 est totalement absent.

Le long du bord interne du canon et principalement chez les

1. Huxley, *Anat. comp. des Anim. Vertébrés*, 1875.

mâles, parfois aussi chez les femelles vieilles ou présentant des caractères extérieurs du type mâle (ce qui se rencontre assez communément d'ailleurs chez les gallinacés), on voit se développer au-dessus du métatarsien de l'hallux un cône de consistance osseuse recouvert de substance cornée, c'est l'*éperon*, encore appelé *ergot* ou *calcar*.

La *région phalangienne* comprend les doigts, au nombre de quatre (1, 2, 3, 4); le cinquième est absent. Ils s'articulent avec les extrémités distales des métatarsiens. Le premier ou hallux possède deux phalanges; le deuxième en possède trois; le troisième quatre et le quatrième cinq, parfois quatre seulement¹. Ces nombres sont d'ailleurs les mêmes chez tous les oiseaux. La phalange distale de chacun de ces doigts se termine par un ongle puissant. Le plus long des doigts est le troisième; viennent ensuite, par ordre de grandeur, le deuxième, puis le quatrième (la différence entre ces deux derniers étant parfois très peu accentuée) et, enfin, le premier, de beaucoup le plus court. Les doigts 2, 3, 4 sont dirigés en avant, le doigt 1 en arrière et en dedans.

Certains auteurs proposent pour les oiseaux une numération des rayons digités autre que celle que nous avons admise ici. Delplanque², par exemple, considère que c'est le premier doigt de la série, et non le cinquième qui avorte chez les oiseaux. Notre doigt 1, le pouce, serait pour lui le doigt 2; notre doigt 2 le doigt 3; notre doigt 3 le doigt 4, et notre doigt 4 le doigt 5. Le doigt 1 reparaîtrait parfois, selon lui, chez les gallinacés sous la forme de l'ergot. A l'appui de cette manière de voir, Delplanque cite le cas d'un poulet chez qui l'hallux ou doigt interne était reporté en avant et uni par une palmature au doigt suivant; il existait un ergot qui, pour l'auteur, aurait été le doigt 1 (voy. fig. 1). Delplanque invoque de plus la consistance osseuse de l'ergot et sa situation par rapport à l'hallux.

Il ne semble pas malgré cela que cette numérotation doive être acceptée de préférence à celle admise le plus généralement. De nombreux faits la combattent.

Il nous semble nécessaire d'ouvrir ici une parenthèse pour justifier notre opinion, car, suivant que l'on admette la numérotation

1. Dans un cas nous avons constaté aux deux pattes la présence de 6 phalanges à ce quatrième doigt.

2. Delplanque, *loc. citato*.

1, 2, 3, 4, ou la numérotation 2, 3, 4, 5, de Delplanque, l'interprétation des cas de polydactylie change du tout en tout, et, tel doigt qui pourrait être avec l'une des théories un præhallux deviendrait simplement un hallux avec l'autre.

Le Sauropsidé hypothétique, ancêtre présumé des Oiseaux, devait être à l'origine un animal plantigrade à 5 doigts marchant sur ses quatre extrémités. Peu à peu il s'est redressé, est devenu bipède et digitigrade et ce n'est que plus tard qu'il a dû remplacer la marche par un autre mode de locomotion plus rapide, le vol; pour cela ses membres antérieurs se sont différenciés et s'adaptant à ce nouveau genre de vie sont devenus des ailes.

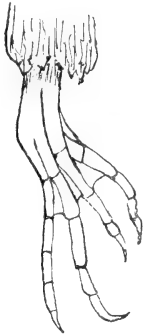

Fig. 1. — Patte de Poulet dans laquelle l'hallux est reporté en avant et uni par une palmature au doigt suivant. (Empruntée à Delplanque, *Études tératologiques*, II, 1869.)

Sans vouloir prendre parti pour ou contre cette théorie qui veut que les Oiseaux aient eu pour ancêtres les Dinosauriens, nous pouvons suivre chez ces derniers une série de transformations de l'extrémité postérieure analogues à celles qui ont dû se produire lors du passage du type reptilien au type aviaire.

Les extrémités postérieures de l'Oiseau et de l'Ornithopode sont en effet exactement construites sur le même modèle, et, si l'Ornithopode n'est pas l'ancêtre de l'Oiseau, ils sont, sans aucun doute, partis de la même origine, ont subi une évolution parallèle, dirigée dans le même sens et ayant abouti aux mêmes résultats. En admettant que la souche commune soit un Théromorphe, comme l'ont prétendu certains auteurs, les termes de passage du Théromorphe à l'Ornithopode sont connus et l'on peut suivre la transformation de l'extrémité postérieure, du Théromorphe à cinq doigts au *Camptosaurus*, par exemple, dont la patte est identique à celle d'un Oiseau. Du Théromorphe à l'Oiseau, les étapes sont inconnues, et c'est ce qui justifie notre façon de procéder qui consiste à considérer les transformations de la patte chez les Dinosauriens et à raisonner par analogie.

Chez les Sauropodes, les doigts étaient au nombre de cinq aux pattes de devant comme à celles de derrière et à peu près égaux; l'animal était plantigrade, quadrupède, avait un corps allongé et

l'apparence générale en somme d'un Saurien. Avec les Thérotopodes, nous voyons le redressement du corps s'effectuer; les membres antérieurs se raccourcissent par rapport aux postérieurs, et les pattes deviennent digitigrades. L'axe de la patte passant par le troisième doigt, ce dernier, destiné à supporter à lui seul le poids presque total du corps, prend des dimensions considérables par rapport aux autres qui s'atrophient, les extrêmes de la série (1 et 5) tendant même à disparaître : le *Zanclodon* avait encore cinq doigts au membre postérieur, l'*Anchisaurus* en avait cinq également, mais le cinquième était rudimentaire. Chez le *Compsognathus*, les doigts 2, 3, 4 étaient bien développés, le doigt 1 était très court, réduit à deux phalanges seulement et le doigt 5 à l'extrémité proximale de son métatarsien. Cette disposition de l'extrémité postérieure rappelle celle qu'on observe actuellement chez les Oiseaux (voy. fig. 2). L'unique exemplaire de *Cératosaurus* découvert dans le jurassique supérieur du Colorado rappelle également le type aviaire par la disposition de son extrémité postérieure (3 rayons métatarsiens seulement, soudés latéralement, le médian descendant plus bas que les deux autres). L'analogie avec les Oiseaux s'accroît encore chez les Ornithopodes : du doigt 5 il n'est plus question; la patte est réduite aux doigts 2, 3 et 4, seuls fonctionnels, et au doigt 1 très rudimentaire ne touchant pas le sol. C'est ce que l'on voit chez l'*Iguanodon* et le *Camptosaurus* (voy. fig. 3), qui peuvent être considérés comme les types du groupe et desquels on passe insensiblement, pour ce qui a trait du moins à la région digitée inférieure, à l'*Archæopteryx* et aux Oiseaux en général.

Avant d'arriver au type aviaire tel que nous pouvons l'observer aujourd'hui, l'animal, qui devait devenir *oiseau*, a donc dû subir une série de transformations analogues à celles que nous venons d'énumérer et qui ont eu pour effet de faire d'un quadrupède plantigrade, un bipède digitigrade.

Si nous considérons la patte d'un gallinacé quelconque ou de tout autre oiseau chez qui la marche est un moyen de locomotion ordinaire ou simplement très fréquemment employé (Échassiers, Palmipèdes, etc.), nous pouvons nous rendre compte que les doigts sont au nombre de quatre, trois dirigés en avant, le médian étant de beaucoup le plus long et le plus fort, un dirigé en arrière et rudimentaire, ne touchant pas le sol. Si maintenant nous considérons l'extrémité postérieure d'un Ornithopode (voy. fig. 2), la res-

semblance entre la patte de l'Oiseau et celle de ce dernier nous saute aux yeux, et, si l'on compare l'un des doigts de l'Ornithopode avec celui qui lui correspond chez l'Oiseau, on peut voir que le nombre de phalanges est le même dans les deux groupes; or, comme le doigt médian de l'Ornithopode est sans contredit le doigt 3 (nous avons assisté à la disparition du doigt 5 chez les Dinosauriens), il nous semble indiscutable, même dans le cas où l'on n'admettrait pas l'origine dinosaurienne des Oiseaux, que le

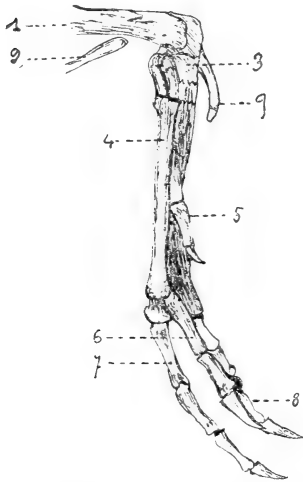


Fig. 2. — Patte postérieure de *Compsognathus longipes*. Wagn. gr. nat. — 1. Tibia; 2. Péroné; 3. Région tarsienne; 4. Région métatarsienne; 5. Premier doigt; 6. Deuxième doigt; 7. Troisième doigt; 8. Quatrième doigt; 9. Cinquième doigt réduit à son seul métatarsien. (Empruntée à Zittel, *Traité de Paléontologie*, 1893.)

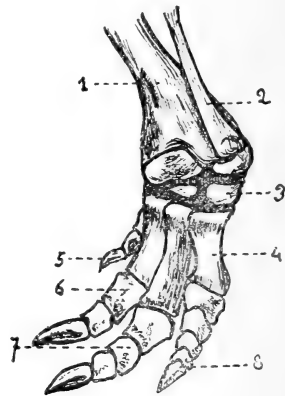


Fig. 3. — Patte postérieure de *Campylosaurus dispar*. Marsh. — 1. Tibia; 2. Péroné; 3. Région tarsienne; 4. Région métatarsienne; 5. Premier doigt; 6. Deuxième doigt; 7. Troisième doigt; 8. Quatrième doigt. (Empruntée à Zittel, *Traité de Paléontologie*, 1893.)

doigt médian de ces derniers, celui par lequel passe l'axe de sustentation du corps, soit bien réellement le doigt 3; de chaque côté de lui sont les doigts 2 et 4, plus courts; quant aux extrêmes de la série (5 et 1) ne servant plus, l'un d'eux a disparu depuis si longtemps que nous ne pouvons en voir de traces; l'autre est, comme il l'était déjà chez les Théropodes et les Ornithopodes, en voie d'atrophie, existant chez certaines espèces où il arrive même à toucher le sol et à contribuer à la station (Rallides), rudimentaire et sans rôle chez d'autres comme les Gallinacés et la plupart des Palmipèdes, absent même parfois chez quel-

ques-uns de ces derniers où sa présence n'avait plus raison d'être (Diomedea) ¹.

Si l'oiseau devient exclusivement marcheur, cette disposition s'exagère encore et l'on voit chez les Coureurs, par exemple, se manifester une tendance très nette à la *solipédisation* : le doigt 3 prend des proportions considérables par rapport aux doigts 2 et 4 qui, au contraire, s'atrophient de plus en plus; chez les Struthionides même le doigt 2 disparaît, de telle sorte que l'on pourrait dire qu'il tend à se créer parmi les Oiseaux un type essentiellement et uniquement marcheur, dépourvu de la faculté de voler, digitigrade et monodactyle (troisième doigt), quelque chose d'analogue aux Équidés parmi les Mammifères.

Outre ces considérations d'ordre phylogénétique, nous pouvons invoquer encore, pour justifier la numérotation que nous avons admise avec la généralité d'ailleurs, d'autres considérations d'ordre purement anatomique : la disposition de l'aponévrose interdigitale et des muscles, sur laquelle il sera insisté plus loin et qui semble bien faire du doigt interne et postérieur un hallux véritable; la nature, le développement et le mode d'implantation de l'éperon sur le canon qui montrent bien que nous avons là affaire à une simple production d'origine épidermique, quelque chose d'analogue à la corne nasale du Rhinocéros, par exemple, n'acquérant que très tard la consistance osseuse, et n'ayant rien de commun avec une région digitée. (Il n'existe que chez les mâles, croît à peu près indéfiniment avec l'âge, sans qu'il en existe de traces à la naissance, et n'est en rapport avec aucun muscle, aucun tendon même rudimentaire.)

C'est pour toutes ces raisons que nous avons admis la numérotation 1, 2, 3, 4, de préférence à celle proposée par Delplanque (2, 3, 4, 5). La chose nous semble indiscutable.

MUSCLES. — La polydactylie ne s'observant jamais, comme il sera d'ailleurs dit plus loin, que sur le premier doigt ², nous nous bornerons ici à une simple énumération des muscles de la patte se rendant aux doigts, ne décrivant avec détail que les moteurs de l'hallux.

1. Dans certains groupes, un genre de vie différent a nécessité la transformation de ce type qui peut être considéré comme le type primitif. Chez les Grimpeurs, par exemple, le doigt 1 s'est allongé, est devenu à peu près l'égal des autres et la patte, au lieu de se composer de 3 doigts antérieurs et 1 postérieur, se compose de 2 antérieurs et 2 postérieurs, tous à peu près de même longueur (pedes scansorii).

2. Voir cependant plus loin une observation de division du deuxième doigt.

Sur la face antérieure de la patte (extension) il existe :

1° Le *long extenseur commun des doigts* 2, 3, 4, qui s'insère à l'extrémité supérieure du tibia et se continue par un tendon qui envoie, après s'être divisé en trois à égale distance des deux extrémités du canon, une branche à la phalange unguéale de chacun des doigts 2, 3, 4. Il n'a pas de tendon pour le pouce. Il correspond à l'extenseur commun des orteils des Mammifères et de l'homme.

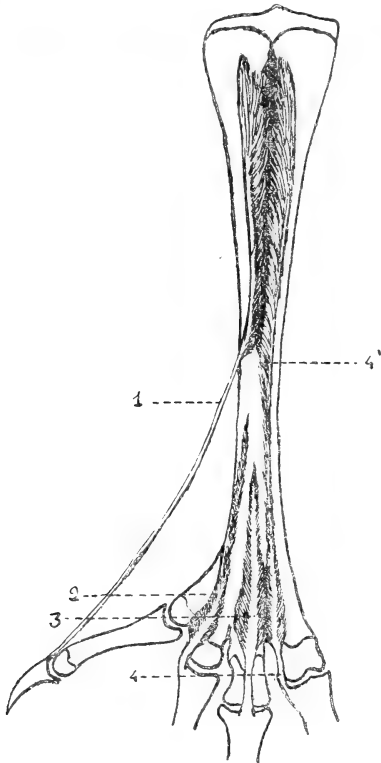


Fig. 4. — Muscles courts de la patte du Poulet (face d'extension). — 1. Court extenseur de l'hallux ; 2. Adducteur du deuxième doigt ; 3. Court extenseur du troisième doigt ; 4 et 4'. Adducteur du quatrième doigt.

Chez ce dernier, ce muscle ne va également qu'aux derniers doigts, et le pouce possède pour lui seul un long extenseur particulier. Chez le chien qui ne possède normalement que quatre orteils au membre postérieur, mais chez qui l'on voit très souvent réapparaître le premier orteil, il existe également un long extenseur propre dont la présence peut être constatée même lorsque le premier orteil est absent. Les Oiseaux ne possèdent pas de long extenseur propre du premier orteil. Quoiqu'il en soit, cette abstention du long extenseur commun à l'égard de l'hallux, commune aux Mammifères pentadactyles et aux Oiseaux, nous semble un argument de plus à l'appui de la numérotation que nous avons admise.

2° *Quatre courts extenseurs* (un pour chaque doigt), qui s'insèrent sur le métatarse, le premier et le quatrième remontant leurs insertions jusqu'à sa partie tout à fait supérieure, le deuxième et le troisième ne dépassant pas la moitié inférieure de l'os (voy. fig. 4). Le premier, celui de l'hallux, répond pour Alix¹ à un pédieux et

1. Alix, *Essai sur l'appareil locomoteur des Oiseaux*, 1874.

s'insère en bas à la phalange unguéale du premier doigt; les trois autres qui, pour ce même auteur, seraient des interosseux, s'insèrent en bas à la tête de la première phalange des doigts 2, 3 et 4, ceux des doigts 2 et 4 sur les côtés internes (adducteurs), celui du doigt 3 sur la face dorsale. La position des insertions de ces différents muscles nous ferait plutôt considérer 1 et 3 comme les restes d'un pédieux (3 est nettement sur la ligne médiane du 3^e métatarsien), et 2 et 4 comme des interosseux; 1 aurait prolongé son insertion inférieure jusqu'à la phalange unguéale par suite de l'absence du long extenseur de l'hallux qu'il supplée. Dans les cas énumérés plus loin, où nous avons constaté la présence d'un long extenseur de l'hallux, le court extenseur s'arrêtait comme ceux des autres doigts à la première phalange, réalisant ainsi très exactement la disposition morphologique du pédieux tel qu'on l'observe chez les Mammifères pentadactyles.

Sur la face postérieure (flexion) il existe :

1^o Les *fléchisseurs superficiels des doigts 2, 3 et 4 ou perforés*, qui comprennent deux groupes :

A). Le premier groupe naît par deux faisceaux du condyle externe du fémur, de l'anse du biceps et de la tête du péroné. La masse commune ainsi formée se divise en 3 digitations, se terminant par 3 tendons destinés : l'interne à la première phalange du deuxième doigt; le moyen à la deuxième phalange du troisième doigt; l'externe, qui est le fléchisseur perforé du quatrième doigt, s'insère successivement sur toutes les phalanges de ce doigt, sauf la dernière. — Ce groupe reçoit le tendon de l'accessoire iliaque.

B). Le deuxième groupe comprend :

1^o Le fléchisseur perforant et perforé de la troisième phalange du troisième doigt qui possède en haut des insertions voisines des précédentes. Il perfore le tendon moyen du premier groupe et est perforé lui-même par le tendon du fléchisseur profond du troisième doigt.

2^o Le fléchisseur perforant et perforé de la deuxième phalange du deuxième doigt qui part également du condyle externe du fémur. Il perfore le tendon interne du premier groupe et est perforé par le tendon du fléchisseur profond du deuxième doigt.

Ce système fléchisseur superficiel correspond sans aucun doute,

quoique beaucoup plus compliqué, au fléchisseur superficiel ou perforé des Mammifères qui chez l'homme, et par le fait de la marche plantigrade (réflexion du tendon au niveau du calcaneum), s'est divisé en deux muscles absolument séparés : le plantaire grêle et le court fléchisseur plantaire.

Il est intéressant de remarquer que le perforé des Mammifères n'envoie rien à l'hallux lorsque ce dernier existe. Chez les Oiseaux il en est de même; encore un argument de plus à ajouter aux autres tendant à prouver que leur premier doigt est bien réellement un hallux.

2° Les *fléchisseurs profonds des doigts ou perforants*, qui comprennent :

A). Le fléchisseur profond des doigts 2, 3 et 4 qui s'attache en haut au péroné et à la face postérieure du tibia, et se rend en bas aux phalanges unguéales des doigts 2, 3 et 4, se terminant par trois tendons qui naissent d'un tendon commun à la hauteur du quart inférieur du canon, et perforent sur leur trajet ceux des deux groupes précédents.

A ce muscle se rattachent de très fines et très pâles fibres dans lesquelles cependant, à l'aide du microscope, nous avons très nettement reconnu la striation caractéristique de l'élément musculaire. Elles partent du tendon du fléchisseur profond un peu au-dessus du point où il se trifurque et se rendent au cartilage qui prolonge en arrière la première phalange du troisième doigt, et aussi parfois à ceux qui prolongent la première phalange des doigts 1 et 2. Elles ont sans aucun doute la signification d'un lombrical. Leur effet est la flexion des premières phalanges et le rapprochement des doigts les uns des autres. (En raison de sa plus grande taille, le dindon se prête mieux que le poulet à l'étude de ces fibres.)

B). Le fléchisseur profond de l'hallux partant du condyle externe du fémur et se rendant à la phalange unguéale après avoir perforé le tendon du muscle suivant.

Le premier de ces deux muscles nous semble devoir correspondre au long fléchisseur commun des orteils ou perforant de l'homme (fléchisseur tibial); le deuxième a son long fléchisseur propre du gros orteil (fléchisseur péronier). On sait que chez la plupart des Mammifères le fléchisseur tibial s'atrophie, le fléchisseur péronier prenant au contraire un développement considérable au point que c'est lui qui devient le véritable perforant des vétérinaires. Les

Oiseaux possèdent, comme on le voit, une disposition analogue à celle de l'homme, animal pentadactyle : le fléchisseur propre du gros orteil ayant une insertion supérieure plus externe que celle du fléchisseur commun, et le premier entre-croisant son tendon avec ceux du second.

3° *Le court fléchisseur de l'hallux.* C'est le fléchisseur perforé de l'hallux qui s'insère d'une part à l'extrémité supérieure du tarso-métatarse (face postérieure et interne), et d'autre part à la tête de la première phalange.

Il répond sans aucun doute au court fléchisseur du gros orteil de l'homme. Si nous supposons la réunion des faisceaux internes et externes de ce dernier muscle en dessous du tendon du long fléchisseur propre ou perforant, nous aurons un muscle analogue au court fléchisseur de l'hallux du poulet.

4° *L'abducteur du deuxième doigt.* Il s'insère en haut à la face postérieure et à la partie inférieure du métatarse (bord externe), et en bas à l'extrémité supérieure de la première phalange du deuxième doigt (côté externe). Il a à peu près la forme d'un triangle scalène.

Nous ne croyons pas qu'il représente un interosseux et nous avouons que nous ne lui voyons pas de correspondant dans la série des Mammifères chose assez naturelle vue la distance qui sépare les Mammifères des Oiseaux.

5° *L'abducteur du quatrième doigt.* Il s'insère par des fibres charnues sur la face postérieure et le long du bord externe du tarso-métatarse, et, transformé en tendon, il se termine en bas au côté externe de la première phalange du quatrième doigt (voy. fig. 5). C'est peut-être un interosseux.

Indépendamment de ces deux derniers, tous les muscles de la face postérieure de la patte du poulet constituent le système, si compliqué chez les Oiseaux, des fléchisseurs, que l'on peut ainsi résumer :

- 1^{er} doigt : Court fl. perforé.
Long fl. perforant.
- 2^e doigt : Long fl. perforé.
Long fl. perforant et perforé.
Long fl. perforant (+ abducteur).
- 3^e doigt : Long fl. perforé.
Long fl. perforant et perforé.
Long fl. perforant.
- 4^e doigt : Long fl. perforé.
Long fl. perforant (+ abducteur).

Aponévrose interdigitale : Au point de réunion des quatre doigts, à l'endroit où la patte appuie sur le sol, il existe un coussinet graisseux élastique très considérable et une forte aponévrose nacrée et brillante comparable à l'aponévrose palmaire de l'homme, par exemple, mais qui, étant placée distalement par rapport aux méta-

tarsiens, nous semble devoir être appelée *aponévrose interdigitale*. Elle recouvre les tendons des fléchisseurs et affecte à peu près la forme d'un triangle isocèle dont le sommet serait fixé à l'extrémité distale de la phalange unguéale de l'hallux, et les deux autres angles aux extrémités proximales des doigts 2 et 4. Sur ses longs côtés elle est nettement délimitée; elle se perd insensi-

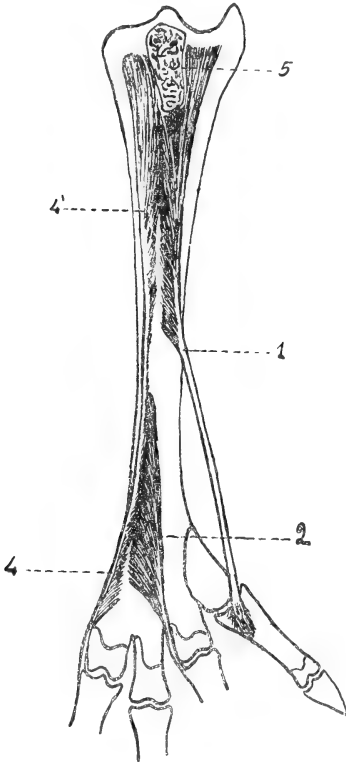


Fig. 5. — Muscles courts de la patte du Poulet (face de flexion). — 1. Court fléchisseur de l'hallux; 2. Abducteur du deuxième doigt; 4. Abducteur du quatrième doigt; 5. Surface de section de l'apophyse calcanéenne.

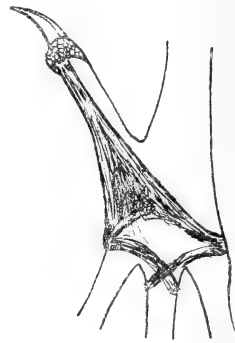

Fig. 6. — Aponévrose interdigitale de la patte du Poulet.

blement au contraire du côté de sa base, c'est-à-dire du côté du troisième doigt. A cette aponévrose on peut rattacher deux brides fibreuses assez considérables, que l'on trouve parfois partant des faces latérales externes (par rapport à l'axe de la patte) des doigts 2 et 4 et se rendant aux faces latérales du doigt 3, après s'être entrecroisées sur la ligne médiane (voy. fig. 6).

L'aponévrose interdigitale a pour effet d'empêcher la trop grande abduction de l'hallux par rapport à l'axe de la patte.

Si l'on veut maintenant envisager avec plus de détails le système musculo-aponévrotique moteur de l'hallux, voici ce que l'on trouve :

1° *Face dorsale* (extension).

α). *Court extenseur de l'hallux* : Il s'insère en haut sur la moitié droite de la face antérieure du canon, depuis le massif tarsien jusqu'à la réunion de la moitié supérieure de cet os avec la moitié inférieure à peu près. Cette insertion proximale se fait à l'aide de fibres musculaires affectant par rapport au tendon une disposition analogue à celle des barbes d'une plume. A partir du point où le tendon cesse de recevoir les fibres musculaires il se déjette légèrement en dedans, et, suivant le bord interne de l'os, il gagne l'hallux au métatarsien duquel il est accolé par un anneau tendineux dans lequel il glisse. Finalement il prend son insertion distale sur la face dorsale de la phalange unguéale de ce doigt (voy. fig. 4).

β). Quelques fibres du *court extenseur du deuxième doigt* s'insèrent parfois sur la face antérieure et le bord externe du métatarsien de l'hallux. Cette disposition complète l'analogie de ce muscle avec un interosseux (voy. fig. 4).

2° *Face plantaire* (flexion).

α). *Aponévrose interdigitale* (voir plus haut).

β). *Court fléchisseur de l'hallux ou perforé*. Il s'insère en haut par des fibres musculaires sur la face latérale interne de l'hypotarsus et sur la face postérieure du canon (moitié latérale interne), depuis l'hypotarsus jusqu'à la réunion des trois quarts supérieurs de l'os avec le quart inférieur. Les fibres de ce muscle affectent par rapport au tendon une disposition pennée très nette, surtout inférieurement. Le tendon après avoir glissé dans une gouttière creusée sur la face postéro-interne du métatarsien de l'hallux s'insère, après avoir été perforé par celui du fléchisseur profond, à l'extrémité proximale de la première phalange de l'hallux (voy. fig. 5).

γ). *Long fléchisseur profond de l'hallux ou perforant*. Parti de son point d'attache sur le fémur, ce muscle, transformé alors en tendon, glisse dans la gouttière de l'hypotarsus recouvert sur toute l'étendue du tarso-métatarses, ainsi que les fléchisseurs des autres doigts d'ailleurs, par une aponévrose s'insérant sur les deux bords postérieurs du canon et que l'on peut appeler *aponévrose plan-*

taire. Ce tendon croise ceux des fléchisseurs perforants des doigts 2, 3 et 4 (ces derniers, très souvent confondus d'ailleurs les uns avec les autres), et contracte avec eux des adhérences extrêmement puissantes. Ces connexions du fléchisseur propre de l'hallux avec le fléchisseur commun des autres doigts, et leur croisement au niveau de la région plantaire rappellent de très près la disposition que l'on constate chez l'homme. Au niveau de l'articulation métatarso-phalangienne de l'hallux ce tendon perfore celui du muscle précédent, puis va enfin s'insérer à la phalange unguéale du premier doigt.

δ). Quelques fibres de l'aponévrose plantaire provenant du gastrocnémien et recouvrant chez le poulet la masse des tendons fléchisseurs, s'insèrent parfois sur la face postérieure et le bord interne du métatarsien de l'hallux.

II

Étude de la polydactylie.

D'après L. Blanc¹, *la polydactylie est caractérisée par la présence d'un nombre de doigts supérieur à celui qui existe normalement dans l'espèce envisagée.*

Cette monstruosité est une de celles qui ont été le plus souvent et le plus complètement étudiées. Mais les auteurs se sont toujours occupés à peu près exclusivement des Mammifères, laissant totalement de côté ou peu s'en faut les autres Vertébrés. Chez les Oiseaux cependant la polydactylie existe, et le Poulet domestique, ce gallinacé si commun et si facile à se procurer, nous a semblé intéressant à ce point de vue, et l'étude de cette monstruosité chez lui pourrait peut-être, il nous semble, contribuer à jeter un peu de jour sur cette question si complexe et qui est encore loin d'être définitivement résolue : la signification de la polydactylie en général. Pour en avoir une notion exacte, il faut en effet, semble-t-il, l'étudier non seulement dans un groupe, mais dans tous les groupes de Vertébrés. Nous avons donc essayé par cette étude de faire faire un pas de plus à la question, estimant qu'au point de vue qui nous occupe le Poulet peut être considéré comme type du groupe aviaire,

1. Blanc, Étude sur la Polydactylie chez les Mammifères, *Ann. Soc. Linn. de Lyon.*

d'autant plus qu'il est à peu près le seul oiseau chez qui la polydactylie ait été jamais rencontrée.

Delplanque en France et Gronberg à Stockholm sont à peu près les seuls auteurs qui s'en soient sérieusement occupés¹.

Chez le Poulet domestique la polydactylie ne consiste uniquement que dans un doublement de l'hallux².

A l'extrémité externe de la région digitée on ne voit en effet jamais apparaître de doigts supplémentaires, et ceci est vrai non seulement pour l'espèce que nous envisageons ici, mais pour tous les Oiseaux sans exception. On ne connaît pas d'espèce aviaire possédant de cinquième doigt : l'Archæopteryx lui-même, qui cependant par de nombreux caractères se rapprochait du Sauropsidé, ancêtre du groupe, en était dépourvu.

Delplanque³ cite comme cas de polydactylie en quelque sorte normale (si tant est que l'on puisse s'exprimer ainsi) la multiplicité des ergots dans certaines espèces de Gallinacés telles que le *Polyplectron bicalcaratum* et le *Perdix francolinus*. Le premier, nous dit cet auteur,



Fig. 7. — Patte de Poulet de la race de Houdan. (Empruntée à Beauregard, *Nos Bêtes*.)

peut même avoir jusqu'à six ergots. Nous, qui ne considérons pas l'ergot comme un doigt, nous ne pouvons interpréter ces cas de la même façon que Delplanque, et nous considérons que ces Gallinacés exotiques dont le tarse est muni de plusieurs éperons sont, par rapport à nos Gallinacés domestiques, ce qu'est le Rhinocéros bicolore d'Afrique par rapport au Rhinocéros unicolore de l'Inde.

Le doublement de l'hallux est une anomalie très fréquente chez le Poulet domestique, et, dans certaines races même comme les Houdan et les Crève-cœur, elle constitue la règle se présentant à différents degrés (voy. fig. 7). Sur cent poulets pris au hasard, de races communes et sans distinction de sexe, nous l'avons rencontrée six fois.

Elle peut se montrer à différents degrés : au degré le plus simple le rayon digité est double à partir de la deuxième phalange seule-

1. Gronberg, *Beitr. zur Kent. der Polyd. Hülnerrossen*. Anat. Anz. 1894.

2. Voir plus loin cependant une observation de division du deuxième doigt.

3. Delplanque, *loc. citato*, p. 51.

ment. Au deuxième degré il est double à partir de la première. Au troisième il est double dans toute sa longueur, y compris le métatarsien (voy. fig. 8). Entre ces trois dispositions typiques peuvent s'intercaler d'autres dispositions nombreuses et très variées formant le passage de l'une à l'autre.

L'anomalie est généralement paire, mais elle peut se présenter à un degré différent à la patte droite et à la patte gauche. Dans ce cas, si d'un côté elle est au deuxième degré, par exemple, elle est



Fig. 8. — Schémas des 3 degrés de duplication de l'hallux chez le Poulet. — O. Disposition normale; 1. Premier degré; 2. Deuxième degré; 3. Troisième degré; α . Métatarsien; β . Première phalange; γ . Deuxième phalange.

au premier ou au troisième de l'autre, et, quand par hasard elle est impaire, elle affecte toujours la disposition du premier degré.

1^{er} DEGRÉ¹.

OBS. I. — Le métatarsien de l'hallux était normal; la première phalange, normale à son extrémité proximale, s'élargissait à son extrémité distale, donnant naissance à deux condyles articulaires en rapport chacun d'eux avec une phalange unguéale. Le rayon digité, simple dans sa portion proximale, n'était donc double que dans sa portion distale. L'anomalie était paire et semblable des deux côtés (voy. fig. 9).

Nous avons rencontré assez fréquemment cette disposition. Elle est caractéristique du premier degré. Les deux condyles de l'extrémité distale de la première phalange peuvent être plus ou moins rapprochés, plus ou moins éloignés, parfois même confondus en

1. Certaines observations se rapportent seulement au squelette; d'autres comprennent en plus la dissection des muscles moteurs de l'hallux. Nous ne citerons pas ici tous les sujets qu'il nous a été donné d'observer et de disséquer, n'attirant l'attention du lecteur que sur les plus typiques. Lorsqu'une disposition nous aura semblé particulièrement fréquente, nous mentionnerons le fait dans l'observation.

un seul; il peut de même y avoir en β soit une seule cavité articulaire, soit deux cavités articulaires absolument distinctes l'une de l'autre. Dans certains cas, l'anomalie est encore moins accentuée, et le premier degré n'est même pas atteint. La phalange unguéale est simplement élargie et munie d'un sillon profond; il en est de même de l'ongle (voir cas de triPLICATION, observation III).

OBS. II. — α). La patte droite présentait une disposition analogue à celle de l'observation I.

β). A la patte gauche, le métatarsien était normal; la première phalange, un peu élargie, présentait à son extrémité proximale (face dorsale) un léger sillon; son extrémité distale était nettement bifide. La branche de bifurcation supérieure ou interne, plus longue d'un tiers




Fig. 9. — Duplication de l'hallux chez le Poulet. — Premier degré : Cas type (obs. I). Poulet. — Transition entre le premier et le deuxième degré (obs. II).
1. Métatarsien; 2. Première phalange; 3. Deuxième phalange.

environ que la branche inférieure ou externe, présentait une tuméfaction assez nette due probablement à une articulation en voie de formation. Elle s'articulait avec une phalange unguéale. La branche inférieure s'articulait également avec une phalange unguéale (voy. fig. 10).

Le tendon du court extenseur se divisait en deux branches se rendant chacune à l'une des deux phalanges unguéales.

L'aponévrose interdigitale, un peu avant d'arriver au point de bifurcation de la première phalange, se divisait en deux faisceaux; celui destiné au doigt supérieur passait en dedans du tendon du fléchisseur perforant et allait s'insérer à l'extrémité distale de la phalange unguéale; celui destiné au doigt inférieur se bifurquait en deux branches dont l'une s'insérait à la base, l'autre à l'extrémité de la phalange unguéale. Entre ces deux branches passait le tendon du fléchisseur perforant.

Le fléchisseur court ou perforé était normal.

Le fléchisseur long ou perforant se comportait à peu près comme l'extenseur se divisant en deux branches, après avoir perforé le fléchisseur court.

L'hallux de la patte gauche présentait donc, au point de vue du squelette, une disposition pouvant être considérée comme une forme de passage entre le premier et le deuxième degré, et ses muscles moteurs réalisaient la disposition qu'on constate le plus généralement dans le premier degré.

OBS. III. — Cette tendance vers la disposition caractéristique du deuxième degré est encore plus marquée ici. Il s'agit d'une patte droite, la patte gauche présentant la disposition signalée dans l'observation I (*disposition typique du premier degré*). La première phalange est simple, mais présente deux condyles à son extrémité distale dont l'interne est le plus long. Le condyle externe ou inférieur est en rapport avec une seule phalange unguéale; le condyle interne ou supérieur avec une deuxième phalange, suivie elle-même d'une phalange unguéale. En α β et γ sont des cavités articulaires (voy. fig. 11).

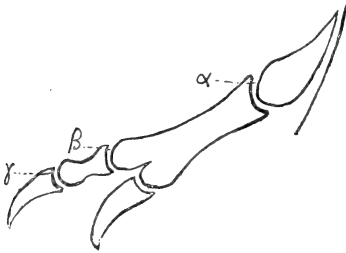


Fig. 11. — Duplication de l'hallux chez le Poulet. — Transition entre le premier et le deuxième degré (obs. III).

Delplanque ¹ a rapporté les cas de deux coqs présentant une disposition semblable à une patte. Chez l'un d'eux, l'autre affectait la disposition typique du deuxième degré qui sera décrite plus loin.

Dans le premier degré, il y a parfois des dispositions aberrantes. Les cas décrits dans les observations IV et V en relatent des exemples.

OBS. IV. — L'observation IV a trait à un poulet chez qui la patte gauche présentait un triple hallux (la description en sera faite plus loin).

La patte droite présentait, quant au squelette, l'aspect de la figure 12 : la première phalange du doigt supplémentaire accolée parallèlement et synostosée à celle de l'hallux normal semblait s'arrêter subitement en α , formant en ce point une protubérance assez marquée sous la peau.

Les muscles et l'aponévrose interdigitale présentaient la disposition caractéristique du premier degré.

OBS. V. — Le premier degré n'est même pas atteint.

α) A la patte gauche, l'hallux est normal. Sur son côté interne est un petit os de forme allongée qui lui est rattaché par des fibres tendineuses très lâches (voy. fig. 13).

1. Delplanque, *loc. citato*, pp. 54 et 55.

Ce petit os ne présente de tendon sur aucune de ses faces. Les muscles de l'hallux sont normaux.

β) A la patte droite, la disposition est identique, avec cette différence cependant que l'ossete représentant le doigt supplémentaire est divisé par un interligne articulaire en deux phalanges dont la distale est munie d'un ongle. Les muscles de l'hallux sont normaux et se comportent tout à fait comme si le doigt supplémentaire n'existait pas. Cette disposition du squelette de la patte droite est excessivement rare, nous l'avons parfois rencontrée à une patte, l'autre patte étant normale en tout point; quand elle existe, les muscles sont généralement normaux.

Les cas des observations IV et V sont en somme à peu près identiques (voy. fig. 12 et 13), avec cette différence cependant que dans l'un des cas

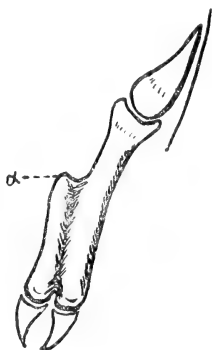


Fig. 12. — Duplication de l'hallux chez le Poulet. — Premier degré : Cas aberrant (obs. IV).

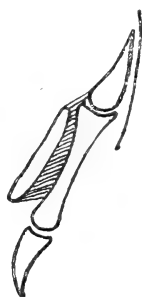

Fig. 13. — Duplication de l'hallux chez le Poulet. — Premier degré : Cas aberrant (Obs. V).

le doigt supplémentaire est synostosé au doigt normal, tandis que dans l'autre il lui est simplement rattaché par des fibres tendineuses.

Le premier degré est donc, en résumé, caractérisé par une disposition du squelette analogue à celle représentée par la figure 9, c'est-à-dire métatarsien normal, phalange 1 normale, portant à son extrémité distale deux phalanges unguéales plus ou moins divergentes.

Les cas des observations II et III sont des variantes du même type, des formes de passage au deuxième degré. Ces formes de passage sont fréquentes. Les cas des observations IV et V sont des cas aberrants. On peut en rencontrer beaucoup d'autres variant à l'infini.

Au point de vue de l'appareil musculo-aponévrotique, le premier degré est caractérisé de la façon suivante :

M. court extenseur de l'hallux : Il se divise dans sa portion tendineuse au niveau de la première phalange en deux chefs, chacun d'eux se rendant à l'une des phalanges unguéales.

Ap. interdigitale : Au point de bifurcation du doigt elle se divise en deux faisceaux, se rendant chacun d'eux à l'une des phalanges unguéales.

M. court fléchisseur de l'hallux : Son insertion distale se trouvant normalement en arrière du point où la malformation commence, ce muscle reste normal.

M. long fléchisseur de l'hallux : Le tendon de ce muscle, après avoir perforé celui du précédent, se divise à peu près au même niveau que le court extenseur en deux chefs, chacun d'eux se rendant à l'une des phalanges unguéales.

La disposition de l'appareil musculo-aponévrotique de l'hallux dans le premier degré, que l'on rencontre d'ordinaire telle qu'elle vient d'être décrite, présente souvent dans les formes de passage et les cas aberrants de nombreuses variations.

2° DEGRÉ.

OBS. I. — Le métatarsien de l'hallux était simplement élargi à son extrémité distale. A cette extrémité il présentait deux tubérosités séparées par un sillon. Sur chacune de ces tubérosités s'articulait un doigt. Le

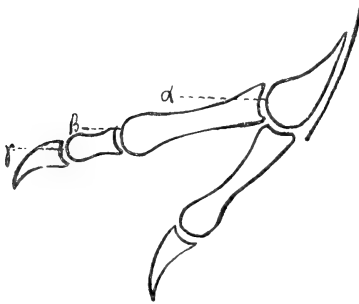


Fig. 14. — Duplication de l'hallux chez le Poulet. — Deuxième degré : Cas type (obs. 1).

doigt externe ou inférieur était un hallux normal possédant deux phalanges; le doigt interne ou supérieur, plus long d'un tiers environ que le précédent, était formé de trois phalanges, dont la dernière était unguéale. Ces trois phalanges étaient séparées les unes des autres par des cavités articulaires très nettes. L'anomalie était paire et semblable des deux côtés (voy. fig. 14).

Cette disposition est excessivement fréquente. Delplanque¹ en cite de nombreux exemples. Elle est caractéristique du deuxième degré. Elle peut présenter cependant des modifications : l'extrémité distale du métatarsien par exemple peut être plus ou moins

1. Delplanque, *loc. citato*, pp. 52 à 56.

élargie; les deux condyles qu'elle porte peuvent être plus ou moins rapprochés, et le sillon qui les sépare plus ou moins profond; s'ils sont très près l'un de l'autre, la cavité articulaire située en α est unique; s'ils sont au contraire nettement distincts, il y a en α deux cavités articulaires séparées. Les phalanges qui composent le doigt supérieur peuvent varier de dimensions: tantôt c'est la première qui est la plus longue, tantôt c'est la deuxième.

De même les cavités articulaires qui séparent ces phalanges peuvent être plus ou moins nettes, parfois même elles n'existent pas et sont remplacées par une simple tuméfaction osseuse analogue à celle déjà mentionnée dans l'observation II (1^{er} degré). — Le nombre des phalanges du doigt interne peut de même varier: dans la grande majorité des cas il est de trois; Delplanque¹ cependant a observé le cas d'une pintade qui présentait un doublement de l'hallux à partir de l'articulation métatarso-phalangienne: le doigt inférieur possédait deux phalanges comme normalement, le doigt supérieur en possédait quatre. Nous avons observé un cas analogue sur la patte gauche d'un poulet, la patte droite présentant une triplification de l'hallux (obs. III).

Si parfois, comme le prouvent l'exemple de Delplanque et le nôtre, le nombre des phalanges du doigt supplémentaire peut devenir supérieur à trois, il ne lui est presque jamais inférieur: dans aucun cas nous n'avons vu le doigt supérieur réduit à deux phalanges. Delplanque² cependant a constaté cette disposition une fois sur un jeune coq.

Les observations II et III du premier degré montrent en effet (voy. fig. 9 et 10) que la phalange II du doigt supérieur ou interne se développe aux dépens de la phalange I de ce même doigt avant que cette dernière se soit séparée de la phalange I du doigt inférieur. C'est ce qui explique l'excessive rareté de la disposition constatée une fois par Delplanque.

Dans la plupart des cas, le doigt supérieur, au lieu de rester rectiligne et parallèle à l'inférieur, décrit une courbe à concavité supérieure, de telle sorte que l'ongle devient à peu près vertical la pointe tournée en haut.

Dans tous les cas le doigt inférieur, qui peut d'ailleurs être considéré comme le doigt normal, se compose de deux phalanges, aussi

1. Delplanque, *loc. cit.*, p. 53.

2. Delplanque, *loc. cit.*, p. 54.

bien dans le deuxième degré que dans le troisième et que dans les cas de triPLICATION. Dans un cas de triPLICATION rapporté par Delplanque, et unique à notre su, il comportait trois phalanges.

OBS. II. — Aux deux pattes le squelette présentait la disposition typique du deuxième degré décrite dans l'observation précédente. A la patte droite cependant la première phalange du doigt supérieur était très courte et présentait en dedans une tubérosité assez marquée. Le doigt supplémentaire de la patte gauche était incurvé en haut; le doigt supplémentaire de la patte droite, légèrement plus court que l'hallux normal (cette dernière particularité étant due à l'exiguïté de sa première phalange), lui était au contraire parallèle, l'extrémité distale dirigée en bas.

Le système musculo-aponévrotique¹ présentait une disposition à peu près analogue des deux côtés.

Le court extenseur était normal, se terminant à la phalange unguéale du doigt inférieur. A la patte droite son tendon adhérait cependant par quelques fibres à la tête de la première phalange de l'hallux normal ou doigt inférieur.

A la patte gauche un tendon très nettement visible remontait la face d'extension du doigt supérieur depuis la phalange unguéale jusqu'à la tête de la première phalange, sans se mettre en rapport avec aucun muscle.

A droite, ce tendon n'existait pas.

L'aponévrose interdigitale se divisait en deux branches : l'inférieure se rendait au doigt inférieur, la supérieure se perdait à la base du doigt supérieur, insérant un grand nombre de ses fibres à la partie externe de la tête de la première phalange.

Le court fléchisseur était normal des deux côtés.

Le tendon du long fléchisseur, après avoir perforé celui du court fléchisseur, se divisait en deux branches se rendant chacune à la phalange unguéale de chacun des deux doigts (voy. fig. 15).

OBS. III. — α). La patte gauche se rattache par sa disposition aux cas du troisième degré. Elle sera décrite en temps et lieu.

β). A la patte droite le squelette présentait la disposition typique du deuxième degré. Les deux doigts étaient divergents.

Le court extenseur était normal.

Un tendon nacré, très nettement visible, remontait la face dorsale du doigt supérieur depuis la phalange unguéale jusqu'à la première phalange. Ce tendon était indépendant de tout muscle.

1. D'une façon générale, lorsqu'à propos des cas du deuxième ou du troisième degré nous disons qu'un muscle ou un tendon reste normal, nous entendons qu'il s'abstient à l'égard du doigt supérieur, se comportant comme normalement à l'égard du doigt inférieur, qui peut en quelque sorte être considéré comme l'hallux véritable, le doigt supérieur ayant subi des modifications sur lesquelles nous nous appesantirons plus loin.

L'aponévrose interdigitale était normale sans relation aucune avec le doigt supérieur. Le long de la face palmaire de ce dernier existait cependant un tendon assez fort recouvrant celui du long fléchisseur et partant de la phalange unguéale pour aller se perdre dans le tissu cellulaire, au niveau de la tête de la première phalange.

Le court fléchisseur était normal.

Le tendon du long fléchisseur se divisait en deux branches, se rendant chacune à la phalange unguéale de chacun des deux doigts. Celle qui se

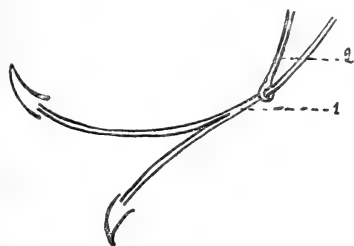


Fig. 15. — Disposition des fléchisseurs dans un cas de duplication de l'hallux chez le Poulet, deuxième degré (obs. II). — 1. Long fléchisseur de l'hallux; 2. Court fléchisseur de l'hallux.

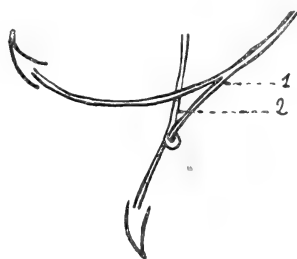


Fig. 16. — Disposition des fléchisseurs dans un cas de duplication de l'hallux chez le Poulet; deuxième degré (obs. III). — 1. Long fléchisseur de l'hallux; 2. Court fléchisseur de l'hallux.

rendait au doigt inférieur perforait le tendon du court fléchisseur (voy. fig. 16); différence avec la disposition signalée dans l'observation précédente.

Obs. IV. — α). A la patte gauche le squelette présentait la disposition typique du deuxième degré avec peu de divergence des doigts.

Le court extenseur était normal.

Sur la face d'extension du doigt supérieur existait un tendon indépendant de tout muscle reliant la phalange unguéale à la tête de la première phalange.

L'aponévrose interdigitale était normale.

Sur la face de flexion du doigt supérieur existait un tendon assez puissant commençant à la phalange unguéale et se terminant proximatement, en s'élargissant par atténuation dans le tissu cellulaire sans rejoindre l'aponévrose interdigitale. Ce tendon était d'ailleurs le seul que présentait la face de flexion du doigt supérieur.

Le court fléchisseur et le long fléchisseur étaient normaux, ce dernier s'abstenant complètement à l'égard du doigt supérieur.

β). La patte droite présentait une triplification de l'hallux; elle sera décrite en temps et lieu.

Obs. V. — Des deux côtés le squelette présentait la disposition typique du deuxième degré.

Le système musculo-aponévrotique présentait des deux côtés une disposition à peu près analogue.

Le court extenseur de droite, au lieu d'aller jusqu'à la phalange unguéale du doigt inférieur, s'arrêtait à la tête de la première phalange. Celui de gauche se divisait en deux tendons dont l'un s'arrêtait à la tête de la première phalange, l'autre allant jusqu'à la phalange unguéale.

Des deux côtés, le long de la face dorsale du doigt inférieur, existait un long tendon qui commençait distalement à la phalange unguéale, se perdant en haut du niveau du tiers moyen du canon dans le tissu cellulaire, tout en envoyant cependant quelques fibres au corps musculaire du court extenseur.

Des deux côtés l'aponévrose interdigitale se divisait en deux faisceaux : l'un d'eux se rendait au doigt inférieur comme normalement, l'autre s'arrêtait à la tête de la première phalange du doigt supérieur (côté interne).

Le court fléchisseur était normal des deux côtés. Des deux côtés encore le tendon du long fléchisseur se divisait en deux branches se rendant chacune aux phalanges unguéales des doigts supérieurs et inférieurs. Celle qui se rendait au doigt inférieur perforait, comme dans le cas de l'observation précédente, le tendon du court fléchisseur.

Obs. VI. — α). La patte gauche présentait au point de vue de son squelette la disposition caractéristique du deuxième degré, le doigt interne étant fortement incurvé en haut.

Le court extenseur de l'hallux était normal.

Sur la face dorsale du doigt supérieur existait un tendon nacré très nettement visible, remontant depuis la phalange unguéale jusqu'à l'extrémité distale du métatarsien ; il n'était en rapport avec aucun muscle (voy. obs. II).

Le long extenseur commun des doigts 2, 3 et 4 envoyait un tendon du côté de l'hallux, mais ce tendon au lieu de se diriger vers l'un ou l'autre des deux doigts se terminait dans le tissu cellulaire de la palmature existant entre eux.

L'aponévrose interdigitale se terminait normalement du côté du doigt inférieur par quelques fibres sans importance se perdant dans le tissu cellulaire du côté du doigt supérieur.

Le long et le court fléchisseur présentaient la disposition signalée dans l'observation III, disposition d'ailleurs très fréquente (voy. fig. 16).

β). La patte droite présentait une disposition squelettique pouvant être considérée comme forme de passage entre le deuxième et le troisième degré : le métatarsien de l'hallux était normal, et sur son extrémité distale s'articulait un hallux normal (doigt inférieur) composé de deux phalanges. Sur son côté interne était accolée une longue phalange qui lui était reliée par des fibres tendineuses assez courtes.

A cette phalange faisaient suite deux autres, dont une unguéale (voy. fig. 17). La première phalange du doigt supérieur pourrait peut-être être considérée comme représentant un métatarsien et une phalange soudés l'un à l'autre.

Cette disposition constituerait alors une forme de passage entre le deuxième et le troisième degré. Le doigt supérieur n'était que très légèrement incurvé en haut.

Le court extenseur était normal comme à la patte gauche.

Sur la face d'extension du doigt supérieur on constatait encore un tendon indépendant allant de la phalange unguéale à la tête de la première phalange.

L'aponévrose interdigitale était comme à gauche.

Les courts et longs fléchisseurs différents de ceux de gauche présentaient la disposition représentée dans la figure 15.

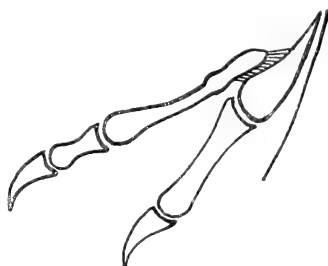


Fig. 17. — Duplication de l'hallux chez le Poulet. Deuxième degré : Cas aberrant ou peut-être cas de transition du deuxième au troisième degré (obs. VI).

OBS. VII. — α). La patte gauche présentait, au point de vue du squelette, la disposition caractéristique du deuxième degré. Son court extenseur, au lieu de descendre jusqu'à la phalange unguéale du doigt inférieur, s'arrêtait à l'extrémité proximale de la première phalange de ce même doigt; là, son tendon se divisait en deux branches : l'une d'elles directe, s'insérant à la tête de la première phalange (face dorsale), l'autre réfléchie, contournant en dedans la tête de cette première phalange, et allant s'insérer sur sa face palmaire.

Sur la face dorsale du doigt supérieur existait, ne se rattachant à aucun muscle, le tendon indépendant dont la présence a déjà été signalée plusieurs fois.

L'extenseur commun des doigts 2, 3 et 4 envoyait un tendon au doigt inférieur. Ce tendon allait jusqu'à la phalange unguéale.

L'aponévrose interdigitale se rendait au doigt inférieur comme normalement, se perdant insensiblement par quelques fibres très ténues du côté du doigt supérieur.

Les fléchisseurs présentaient la disposition représentée dans la figure 15.

β). La patte droite présentait la même disposition squelettique que la patte droite de l'observation VI, l'extrémité proximale de la première phalange du doigt inférieur étant cependant plus élargie et légèrement bifide.

Le court extenseur était normal.

Sur la face dorsale du doigt supérieur on remarquait la présence du même tendon indépendant qu'à la patte gauche.

Le long extenseur des doigts 2, 3 et 4 était normal.

L'aponévrose interdigitale était à peu près semblable à celle du côté gauche.

Les fléchisseurs affectaient également la même disposition qu'à gauche.

OBS. VIII. — α). La patte gauche présentait au point de vue du squelette la disposition caractéristique du deuxième degré, le doigt supérieur étant dirigé en haut.

Le court extenseur de l'hallux s'arrêtait à la tête de la première phalange du doigt inférieur (côté externe).

Le long extenseur commun des doigts 2, 3 et 4 envoyait une branche du côté de l'hallux. Cette branche se divisait en deux autres branches qui se rendaient individuellement aux phalanges unguéales des doigts supérieur et inférieur. Cette disposition des deux extenseurs est assez commune dans le deuxième degré. L'aponévrose interdigitale allait comme normalement au doigt inférieur, se terminant insensiblement par quelques fibres très ténues du côté du doigt supérieur. Les fléchisseurs présentaient la disposition de la figure 15.

β). A la patte droite le squelette présentait également la disposition caractéristique du deuxième degré : les deux doigts restant à peu près parallèles, l'extrémité distale du doigt supérieur étant dirigée en bas.

Les extenseurs présentaient à peu près la même disposition qu'à la patte gauche, avec ceci en plus cependant que du corps charnu du court extenseur partait un tendon très mince allant rejoindre le tendon parti du long extenseur commun pour se rendre aux phalanges unguéales des deux doigts.

L'aponévrose interdigitale était comme à gauche. Il en était de même des fléchisseurs.

OBS. IX. — La patte droite seule a pu être étudiée.

Le squelette, les extenseurs, l'aponévrose interdigitale présentaient en tous points la disposition déjà décrite pour la patte gauche de l'observation précédente; les fléchisseurs seuls différaient. Le court fléchisseur n'était pas perforé par le long; son tendon se divisait en deux branches, l'une d'elles suivant le bord latéral externe du doigt supérieur s'arrêtait à l'extrémité distale de sa première phalange; l'autre descendait jusqu'à la phalange unguéale du doigt inférieur. Cette disposition doit être très rare; c'est la seule fois que nous l'ayons rencontrée.

Les deux cas étudiés par Gronberg dans son mémoire se rattachent au deuxième degré.

Le deuxième degré est donc en résumé caractérisé par une disposition du squelette analogue à celle représentée par la figure 14, c'est-à-dire : métatarsien normal, mais plus ou moins élargi à sa base, portant à son extrémité distale deux doigts plus ou moins divergents; le supérieur qui est le plus long est formé le plus souvent de trois phalanges, rarement de quatre, l'inférieur de deux seulement.

Les variantes sont très rares, nous n'en avons constaté qu'une seule constituant peut-être une forme de passage du deuxième au troisième degré (cas des observations VI et VII. Voir fig. 17).

Au point de vue de l'appareil musculo-aponévrotique le deuxième degré est caractérisé le plus souvent de la façon suivante :

M. court extenseur de l'hallux : Il est normal dans beaucoup de cas se rendant à la phalange unguéale du doigt inférieur ou hallux normal; dans d'autres, son tendon envoie une courte branche à la tête de ce même doigt et se rend néanmoins jusqu'à la phalange unguéale; dans d'autres enfin, il s'arrête à la tête de la première phalange (voy. fig. 18). Cette dernière disposition n'existe que lorsque le tendon du long fléchisseur commun des doigts 2, 3 et 4 envoie une branche à l'hallux. Jamais, du moins nous ne l'avons

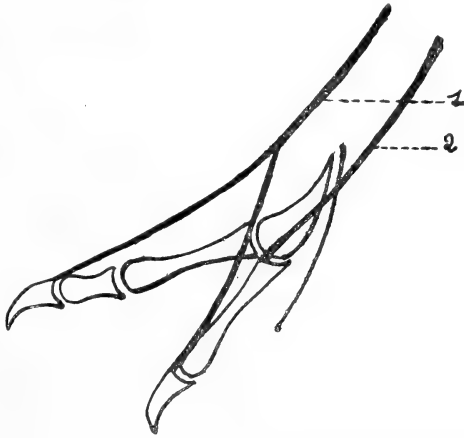


Fig. 18. — Suppléance fonctionnelle du court extenseur de l'hallux par le long extenseur commun des doigts 2, 3 et 4, dans quelques cas de duplication de l'hallux chez le Poulet. Deuxième degré (obs. VIII et IX). — 1. Long extenseur; 2. Court extenseur.

pas constaté, et c'est un point de différence très important avec le premier degré, le court extenseur n'envoie de branche au doigt supérieur.

M. long extenseur commun des doigts 2, 3 et 4 : Dans certains cas le tendon de ce muscle reste normal, il existe alors sur la face d'extension du doigt supérieur un tendon remontant depuis la phalange unguéale jusqu'à la tête de la première phalange sans se mettre en rapport avec aucun muscle. D'autres fois le tendon du long extenseur envoie une branche qui se dirige du côté de l'hallux, mais se perd dans le tissu cellulaire; d'autres fois enfin il envoie une branche qui se divise à son tour en deux autres branches dont chacune se rend aux phalanges unguéales des doigts supérieur et inférieur; dans ce cas, comme nous l'avons déjà dit plus haut, le

court extenseur s'arrête à la tête de la première phalange de l'hallux normal. La transformation de ces deux muscles suit donc, comme on le voit, une marche parallèle : quand le court extenseur est normal, le long extenseur l'est également, et, sur la face dorsale du doigt supérieur existe le tendon indépendant dont nous venons de parler; ce tendon indépendant va en quelque sorte à la rencontre du tendon du long fléchisseur commun. Lorsque le court extenseur s'arrête à la tête de la première phalange, le long extenseur envoie aux phalanges unguéales de deux doigts une branche bifide qui remplace fonctionnellement le court extenseur.

Cette disposition est très intéressante : nous avons, dans la première partie de ce travail, assimilé avec Alix le court extenseur de l'hallux à un pédieux. Or le pédieux s'arrête, chez l'homme, par exemple, à la tête de la première phalange; chez le poulet, le court extenseur va jusqu'à la phalange unguéale. Cette différence pourrait à première vue sembler une objection. Cette objection tombe d'elle-même quand l'on remarque que l'Homme et les Mammifères possèdent normalement un long extenseur de l'hallux allant jusqu'à la phalange unguéale de ce doigt et que le Poulet n'en possède pas. Si le long extenseur de l'hallux réapparaît chez ce dernier, le court extenseur s'arrête comme un pédieux la tête de la première phalange¹. On est donc autorisé à dire que, si chez les Oiseaux, le pédieux ou du moins son premier faisceau va jusqu'à la phalange unguéale, cela tient à ce qu'il remplace fonctionnellement le long extenseur disparu. Cette abstention du long extenseur à l'égard de l'hallux et son remplacement fonctionnel par le pédieux nous semblent en rapport avec l'atrophie de l'hallux chez les Oiseaux.

Ap. interdigitale : Elle affecte toujours à peu près la même disposition, se rendant comme normalement à la phalange unguéale du doigt inférieur et envoyant un court faisceau du côté du doigt supérieur. Ce dernier faisceau s'arrête à la base du doigt supérieur, tantôt se perdant par des fibres très ténues dans le tissu cellulaire, tantôt prenant insertion sur le squelette (tête de la première phalange²).

1. Nous avons rencontré une ébauche de cette disposition dans un cas où il n'y avait pas de polydactylie. La patte droite du sujet était normale, mais à la patte gauche un petit tendon partant de l'extenseur commun se rendait à la phalange unguéale de l'hallux accolé et parallèle au tendon du court extenseur.

2. Voir cependant la disposition aberrante signalée dans l'observation III et que nous retrouverons dans le troisième degré.

Court fléchisseur de l'hallux : Il reste toujours normal; dans un cas cependant (obs. IX) il offrait une disposition spéciale que l'on peut considérer comme aberrante.

Long fléchisseur de l'hallux : Il se divise toujours en deux branches; dans certains cas il perfore avant de se diviser le tendon du court fléchisseur. Dans d'autres, la branche destinée au doigt inférieur perfore seule le tendon du court fléchisseur (voy. fig. 15 et 16).

3^e DEGRÉ.

Obs. I. — Le bord interne du canon (tiers inférieur), au lieu de donner insertion à un seul métatarsien, donnait insertion à deux métatarsiens placés l'un au-dessus de l'autre et portant chacun un doigt. Le doigt externe ou inférieur le plus court était un hallux normal possédant deux phalanges, le doigt interne ou supérieur formé de trois phalanges affectait la même disposition que dans le deuxième degré. L'anomalie était paire et semblable des deux côtés (voy. fig. 19).

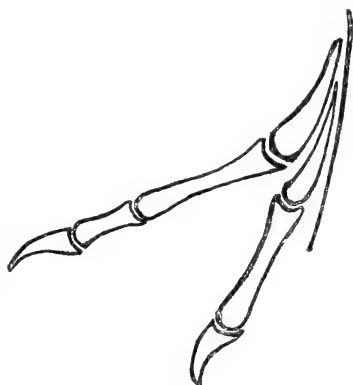


Fig. 19. — Duplication de l'hallux chez le Poulet. — Troisième degré : Cas type (obs. 1).

Cette disposition est très fréquente et nous l'avons rencontrée souvent; Delplanque ¹ en cite également des exemples; elle est caractéristique du troisième degré et présente bien peu de variations; ces variations,

quand elles existent, portent sur la longueur relative des phalanges du doigt supérieur, qui néanmoins reste toujours le plus long, et sur le plus ou moins de divergence des deux doigts. On pourrait aussi trouver le doigt supérieur constitué par quatre phalanges.

Obs. II. — α). La patte droite de notre sujet a été décrite à sa place dans l'observation III du deuxième degré, dont elle présentait la disposition caractéristique.

β). A la patte gauche le squelette présentait la disposition typique du troisième degré ci-dessus décrite; les deux doigts étaient très peu divergents.

Le court extenseur de l'hallux était normal; il en était de même du long extenseur commun des doigts 2, 3 et 4.

1. Delplanque, *loc. citato*, pp. 52 et 53.

Sur la face d'extension du doigt supérieur, existait un tendon indépendant reliant la phalange unguéale à l'extrémité proximale de la première phalange, absolument analogue à ceux que nous avons décrits dans les cas du deuxième degré.

L'aponévrose interdigitale était normale, se rendant comme d'habitude à la phalange unguéale du doigt inférieur. Elle s'abstenait complètement à l'égard du doigt supérieur.

Le court fléchisseur était normal.

Le long fléchisseur également : il ne se divisait pas, se rendant uniquement, après avoir perforé le court fléchisseur, à la phalange unguéale du doigt inférieur.

Le doigt supérieur présentait uniquement sur sa face de flexion un tendon partant de sa phalange unguéale et se perdant insensiblement au milieu de son métatarsien dans le tissu cellulaire.

Nous n'avons cité ce cas qu'en raison de la disposition toute particulière de l'aponévrose interdigitale et des fléchisseurs, qu'il faut rapprocher de celle citée dans l'observation III (2^e degré). En général l'appareil musculo-aponévrotique affecte, dans les cas du troisième degré, les mêmes dispositions que dans ceux du second. Voulant éviter des redites, nous ne les décrirons pas à nouveau. Mentionnons cependant que la suppléance du court extenseur par le long (c'est-à-dire le long extenseur envoyant une branche simple à la phalange unguéale de l'hallux, ou bifide aux phalanges unguéales des doigts supérieurs et inférieurs, et le court extenseur s'arrêtant à la tête de la première phalange du doigt inférieur) est particulièrement fréquente. Ceci est facilement compréhensible, si nous considérons cette disposition des extenseurs comme une *disposition complète*, la disposition du troisième degré étant la duplication de l'hallux poussée à sa limite.

CAS DE TRIPLICATION.

Nous avons rencontré trois cas de triPLICATION de l'hallux.

Obs. I. — Le sujet porteur de cette anomalie ne la présentait qu'à la patte gauche (voy. fig. 20).

La patte droite affectait une disposition aberrante se rattachant cependant au premier degré (voy. obs. IV, 1^{er} degré).

Squelette : Le métatarsien de l'hallux était légèrement plus large que d'habitude. Il s'articulait par son extrémité distale avec une phalange allongée se terminant par deux condyles séparés par un sillon profond. Sur chacun de ces condyles s'articulait une phalange unguéale. Le méta-

tarsien présentait en outre sur son bord interne une petite tubérosité à laquelle était reliée par des fibres tendineuses une phalange assez longue suivie d'une phalange unguéale (voy. fig. 21).

Le tendon du court extenseur arrivé au niveau de l'articulation métatarso-phalangienne se divisait en trois faisceaux : le faisceau interne, le moins considérable, s'insérait sur le bord interne de la phalange commune aux doigts inférieurs, en son milieu à peu près; le faisceau moyen se divisait sur le dos de la phalange commune en deux branches se rendant chacune aux phalanges unguéales des deux doigts inférieurs; le faisceau externe, court et fort, s'insérait à la tête de la phalange commune. Le court extenseur n'envoyait aucune branche au doigt supérieur.

L'aponévrose interdigitale se divisait en deux branches : l'interne se rendait à la phalange unguéale du doigt supérieur; l'externe se dirigeait du côté du doigt inférieur, et, arrivée au niveau des deux condyles de la

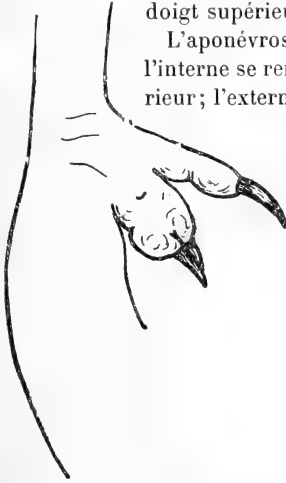


Fig. 20. — Triplification de l'hallux chez le Poulet. — Aspect extérieur : face de flexion (obs. I).

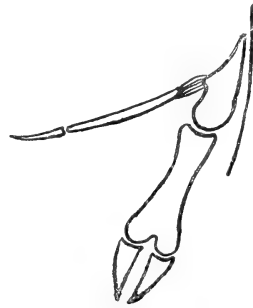


Fig. 21. — Triplification de l'hallux chez le Poulet. — Squelette (obs. I).

phalange commune, elle se divisait en deux branches se rendant aux phalanges unguéales des deux doigts inférieurs.

Le court fléchisseur était normal.

Le long fléchisseur, après avoir perforé le court fléchisseur, se divisait très bas en deux branches se rendant aux phalanges unguéales inférieures. Le doigt supérieur ne possédait pas de fléchisseurs.

OBS. II. — Le sujet porteur de cette anomalie ne la présentait qu'à la patte droite. La patte gauche a déjà été décrite (obs. IV, 2^e degré).

Recouverte de ses parties molles, la patte droite présentait deux hallux, l'un supérieur, le plus long, dirigé en haut, l'autre inférieur. Ce dernier s'élargissait à sa base, et l'ongle qui le terminait possédait sur ses deux faces un sillon profond; en réalité il était formé de deux ongles accolés. Les grandes écailles qui recouvrent normalement la face dorsale des doigts chez les oiseaux et qui se suivent une à une, augmen-

taient de largeur sur le doigt inférieur de notre sujet à mesure que l'on s'approchait de son extrémité distale. La dernière même se divisait en deux (voy. fig. 22).

Squelette : Le métatarsien donnait insertion supérieurement à un doigt incurvé en haut et composé de trois phalanges; inférieurement à un doigt composé de deux phalanges mais dont la dernière correspondait à deux phalanges unguéales accolées latéralement (voy. fig. 23). La division du doigt inférieur était donc ici à peine ébauchée.

Le court extenseur ne se rendait qu'au doigt inférieur et tout près de sa terminaison son tendon se divisait comme dans les cas du premier degré en deux branches se rendant individuellement aux phalanges unguéales accolées.

Sur la face d'extension du doigt su-

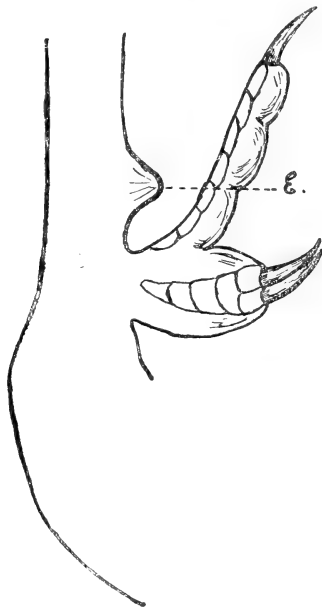


Fig. 22. — Triplication de l'hallux chez le Poulet. — Aspect extérieur : face d'extension (obs. II). E. Ergot.

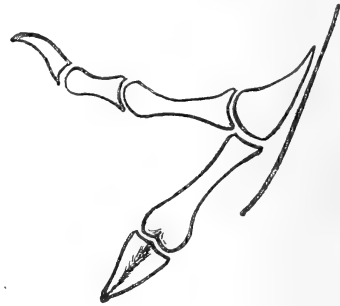

Fig. 23. — Triplication de l'hallux chez le Poulet. — Squelette (obs. II).

périeur existait le tendon indépendant que nous avons si souvent rencontré dans les cas du deuxième et du troisième degré.

L'aponévrose interdigitale était normale, s'abstenant à l'égard du doigt supérieur et légèrement bifide à son extrémité distale. — Sur la face palmaire du doigt supérieur existait, comme à la patte gauche décrite dans l'observation IV du deuxième degré, un fort tendon partant de la phalange unguéale et se perdant proximatement dans le tissu cellulaire.

Le court fléchisseur était normal.

Le long fléchisseur, après avoir traversé le court, se divisait en deux branches se rendant individuellement aux deux phalanges unguéales du doigt inférieur.

Obs. III. — Dans les deux cas qui précèdent, la triPLICATION était pro-

duite par un doublement du doigt inférieur; ici c'est le doigt supérieur qui est doublé.

La pièce qui fait le sujet de cette observation appartient au Muséum d'Histoire naturelle de Lille et nous a été aimablement communiquée par M. J. Salmon, conservateur.

La patte gauche présentait la disposition typique du deuxième degré (quatre phalanges au doigt supérieur).

La patte droite possédait sur le côté interne du canon deux métatarsiens (3^e degré). Au métatarsien inférieur faisait suite un hallux normal composé de deux phalanges. Le métatarsien supérieur était en rapport avec une phalange simple que suivait une phalange bifide. Aux deux branches de cette dernière faisaient suite deux phalanges dont la dernière était unguéale (voy. fig. 24).

La pièce n'a malheureusement pas pu être disséquée¹.

Is.-G. Saint-Hilaire² signale également un cas de pouce triple, d'après Bechstein, mais il n'enregistre le fait qu'avec

doute. Bechstein cependant avait cru devoir, nous dit Is. Saint-Hilaire, distinguer les races de poules à 5 ou 6 doigts, suivant la duplication ou la triplification de l'hallux.

Delplanque³ cite enfin deux cas de triplification de l'hallux.

Dans le premier cas, « sur l'une comme sur l'autre des deux pattes, le métatarsien du pouce est attaché très haut vers le milieu de la longueur du métatarsien principal; sa surface est divisée par un sillon très marqué en deux parties très inégales terminées supérieurement par deux pointes séparées et portant à leurs extrémités inférieures deux surfaces articulaires distinctes ». A l'inférieure s'articule un doigt composé à droite de deux phalanges, à gauche de trois. Il peut être considéré comme l'hallux normal. A la supérieure s'articule une phalange élargie à son extrémité distale et à laquelle font suite deux séries de trois phalanges dont la

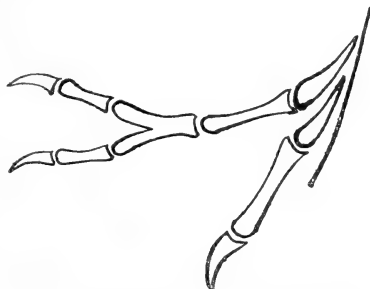


Fig. 24. — Triplification de l'hallux chez le Poulet (obs. III).

1. En raison de l'état de dessiccation de la pièce nous ne pouvons même pas affirmer si elle doit être rattachée aux cas du deuxième ou du troisième degré, autrement dit si le métatarsien était simple ou double.

2. Is.-G. Saint-Hilaire, *Hist. génér. et partic. des Anomalies*, 1836, part. II, liv. V, chap. II.

3. Delplanque, *loc. citato*, pp. 56 et 57.

dernière est unguéale. (Voy. fig. 25). Ce cas se rapproche de celui de notre obs. III.

Ce qu'il présente surtout d'intéressant, c'est l'augmentation du nombre des phalanges du doigt inférieur d'un côté, *ce que nous n'avons jamais vu.*

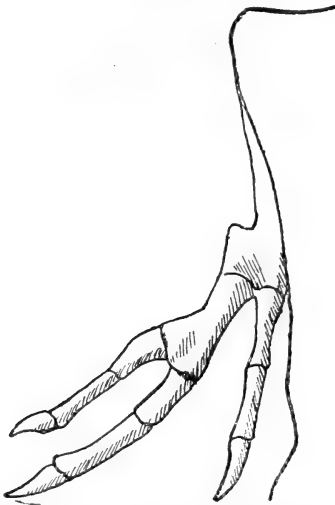


Fig. 25. — Triplification de l'hallux chez le Poulet. (Empruntée à Delplanque, *Études tératologiques*, II, 1869.)

Le deuxième cas de Delplanque se rapporte à un coq appartenant à la race persane Vallikikili. A droite le métatarsien de l'hallux remonte jusqu'au massif tarsien. Il donne naissance à deux doigts d'une longueur presque égale : l'un d'eux, l'inférieur, semble, d'après l'auteur, composé de trois phalanges ; l'autre, de trois ou quatre. En outre, à l'extrémité inférieure de l'avant-dernière phalange du doigt supérieur, on aperçoit un deuxième ongle bien développé. La patte gauche est normale.

Nous avons enfin constaté sur l'une des deux pattes supplémentaires d'un jeune poulet pygomèle appartenant au Muséum d'Histoire naturelle de Lille, un cas de quadruplication apparente de l'hallux, qu'après examen et dissection nous avons interprété comme cas de schistomélie. Nous n'avons pas cru devoir le décrire ici.

M. L. Blanc ¹ divise les cas de polydactylie en trois groupes :

- 1° *Polydactylie atavique* par réapparition des doigts ancestraux ;
- 2° *Polydactylie tératologique* par division des doigts normaux ou ataviques ;

3° *Polydactylie hétérogénique* par formation de doigts qui ne résultent ni de l'atavisme, ni de la schistodactylie.

Dans lequel de ces trois groupes devons-nous faire rentrer les cas de polydactylie que nous avons constatés chez les gallinacés ? Telle est la question que nous allons maintenant nous poser.

1. L. Blanc, *loc. citato*.

Jadis on admettait que le type ancestral de la main et du pied des Vertébrés était *pentadactyle*. Cette théorie est aujourd'hui abandonnée, et les zoologistes admettent sans conteste que la forme primitive de la main et du pied était non pas pentadactyle, mais composée d'un nombre de doigts beaucoup plus considérable.

Si nous considérons en effet l'extrémité libre d'une nageoire pectorale ou abdominale de Poisson, et plus particulièrement d'un Sélacien (les Sélaciens paraissent devoir être considérés comme les ancêtres directs des Batraciens), nous constatons que cette extrémité libre porte une série de rayons digités en nombre variable parfois très considérable.

En passant des Poissons aux Vertébrés supérieurs, l'archétype de la main se réduit à sept rayons seulement, bien que cependant chez quelques formes très anciennes de Reptiles (Ichthyosauriens) le nombre des doigts varie encore de cinq à huit, quelques-uns d'entre eux étant même dichotomisés.

Comment se fait cette réduction? Nous l'ignorons, et l'insuffisance des connaissances actuelles nous contraint aux hypothèses. Toujours est-il que l'on peut dire que la forme primitive de la main et du pied des Vertébrés supérieurs (Amphibiens, Reptiles, Oiseaux, Mammifères) était heptadactyle.

Les Vertébrés supérieurs actuellement vivants possèdent au plus cinq doigts complètement développés à chaque extrémité, mais ils dérivent sans aucun doute de formes plus anciennes heptadactyles. Cette opinion est basée sur des faits d'embryologie, de paléontologie et d'anatomie comparée.

Parker, cité par L. Blanc ¹, a constaté que les embryons d'Oiseau avaient six doigts distincts dans le bourgeon de la main, et Schenck, toujours cité par le même auteur, a trouvé jusqu'à neuf trainées cellulaires dans la palette qui deviendra la main chez l'embryon humain. Cinq seulement de ces trainées achèvent leur évolution pour donner des doigts.

Certains animaux possèdent à l'âge adulte, aussi bien au pied qu'à la main, un nombre de doigts supérieur à cinq.

Sans remonter aux Poissons et aux Ichthyosauriens dont nous avons déjà parlé, citons parmi les Vertébrés supérieurs actuels : l'*Emys europea*, chez qui l'on trouve normalement deux nodules

1. L. Blanc, *loc. citato*.

osseux placés de part et d'autre de la région carpienne et qui sont considérés comme des vestiges de doigts; le *Lacerta agilis*, chez qui il existe un rudiment semblable au dehors du cinquième doigt de la main; le *Ranodon sibericus* qui présente également un rudiment de doigt en dehors du cinquième à l'extrémité postérieure; les Batraciens anoures enfin en général, chez qui s'ajoute presque toujours à l'extrémité postérieure, le rudiment d'un doigt supplémentaire à la racine du premier (tubercule métatarsien).

Dans la série complète heptadactyle, les doigts doivent se numérotter de dedans en dehors, l'extrémité étant en pronation : 1, 2, 3, 4, 5, 6, 7. Le premier de ces doigts s'appellera le *præpollex* (*præhallux*, pour l'extrémité postérieure); le dernier s'appellera le *post-minimus*. Le pouce ou pollex sera le deuxième. Chez les animaux actuels qui ne possèdent que cinq doigts complètement développés, on désigne le pollex ou hallux sous le nom de premier doigt, le dernier de la série ou minimus prenant le numéro 5 (1, 2, 3, 4, 5).

Si le doigt supplémentaire que nous avons si souvent constaté chez le Poulet domestique est un doigt atavique, comment doit-il être interprété? Pour Delplanque qui, comme nous l'avons dit plus haut, numérotait les doigts des Oiseaux, 2, 3, 4, 5, et admettait que le premier doigt avait chez eux disparu, la question était embarrassante; aussi ne la résout-il pas. Avec sa numérotation le doigt supplémentaire pourrait être le premier doigt réapparu; mais comme il admet que l'éperon représente un rudiment de ce premier doigt, comment peut-il interpréter le doigt supplémentaire lorsque concurremment avec lui existe l'éperon? Or, dans beaucoup de nos cas de duplication, même dans un cas de triplication, et surtout naturellement lorsqu'il s'agissait de mâles ou de bêtes âgées, nous avons rencontré l'éperon. Considérant ce dernier comme une simple production épidermique n'ayant rien à voir avec la série digitée, nous n'avons même pas cru devoir mentionner chaque fois sa présence ou son absence.

Pour nous, qui admettons la numérotation 1, 2, 3, 4, la question devient toute simple : si le doigt supplémentaire du poulet est un doigt atavique, il ne peut être qu'un *præhallux* réapparu.

Si au contraire ce doigt ne nous semble pas devoir être considéré comme étant d'origine atavique, sa présence ne peut être regardée que comme un cas de polydactylie par schistodactylie ou de polydactylie hétérogénique.

Dans ce dernier groupe (polydactylie hétérogénique), on ne comprend que les cas ne pouvant être rattachés ni à l'une ni à l'autre des sections précédentes, « un doigt formé de deux ou trois phalanges et intercalé entre deux rayons normaux avec lesquels il n'entretient aucune connexion osseuse, ligamenteuse ou tendineuse ¹ ».

Nous ne croyons pas avoir rencontré chez nos poulets de cas de ce genre, quoique ceux de l'observation V (1^{er} degré) nous aient laissé quelques doutes à ce sujet. Cependant nous pensons, même dans ces deux cas, avoir eu affaire à des cas aberrants de schistodactylie.

La polydactylie hétérogénique étant donc éliminée, notre choix se limite entre la polydactylie atavique et la schistodactylie.

Nous nous prononçons catégoriquement en faveur de cette dernière. En d'autres termes, la duplication de l'hallux chez le poulet domestique est due, d'après nous, à une division de ce doigt et non pas à une réapparition du préhallux.

A ceux qui nous objecteront la différence de longueur des doigts supérieurs et inférieurs nous répondrons que l'excès de longueur du doigt supérieur peut être expliqué par le fait que ce doigt n'a aucun rôle physiologique à jouer. Il s'allonge démesurément prenant une forme plus ou moins bizarre, tels certains doigts supplémentaires constatés chez les Mammifères, tels aussi les doigts qui terminent le membre supplémentaire (résultant probablement de deux membres fusionnés) des Ruminants notomèles.

Une autre objection que l'on peut encore nous faire est la suivante : *l'hallux supplémentaire du poulet est composé de trois phalanges au moins*, alors que *le doigt inférieur ou hallux normal n'en possède jamais que deux*. Ces deux doigts doivent donc appartenir à deux régions digitées différentes. Ceci est l'opinion de Lavocat ².

Nous répondrons à cette objection de la manière suivante : Le nombre des phalanges d'un doigt ou mieux le nombre des cavités articulaires qui divisent ce doigt en segments ne nous semblent pas avoir une telle importance. Les cavités articulaires ne sont en réalité que de simples fentes dans le mésoderme qui se développent partout où la nécessité s'en fait sentir. Dans nos cas particuliers, l'allongement du doigt supplémentaire a provoqué leur apparition et nous avons d'ailleurs assisté à leur développement sur un animal adulte (obs. II, 1^{er} degré).

¹ L. Blanc, *loc. citato*, p. 30.

² Lavocat, Essai méthodique de la Polydactylie, *Revue Vétérinaire*, 1893.

Les raisons qui nous font nous prononcer en faveur de la schistodactylie sont les suivantes :

α). Au point de vue du squelette, nous avons assisté à la division successive de tous les segments du doigt : la deuxième phalange, la plus distale, se divise d'abord (voy. fig. 9); puis l'extrémité inférieure de la première phalange; la branche de division supérieure de cette première phalange s'allonge peu à peu et se segmente de telle sorte que la deuxième phalange du doigt supérieur apparaît distincte, avant que le deuxième degré soit atteint, et l'hallux prend l'aspect de la figure 11. Cette apparition précoce de la deuxième phalange du doigt supérieur a une très grande importance : un simple coup d'œil jeté sur les figures 10 et 11 permet de se rendre compte comment les cas du deuxième degré se rattachent à ceux du premier, et, montre consécutivement le peu de valeur de l'argument que tirent de la différence du nombre des phalanges dans l'un et l'autre doigt, ceux qui veulent rattacher le doigt supplémentaire à une autre région digitée, repoussant l'hypothèse de schistodactylie. Après l'apparition de la deuxième phalange du doigt supérieur, la division se poursuit ensuite dans la première phalange (voy. fig. 14), et l'on atteint ainsi le deuxième degré (le doigt inférieur étant composé de deux phalanges seulement, et le supérieur, de trois). Enfin la division se poussant à sa limite intéresse également le métatarsien de l'hallux (voy. fig. 19).

β). La disposition de l'appareil musculo-aponévrotique dans les trois degrés et la division des tendons parallèle à celle des éléments squelettiques, nous semble également en faveur de la schistodactylie.

Les cas de triplication de l'hallux nous semblent également devoir être rapportés à la schistodactylie. Dans nos observations I et II, l'hallux se divisait d'abord en deux doigts, l'un supérieur, l'autre inférieur; ce dernier se divisait à son tour. Dans notre observation III, ainsi que dans les deux cas empruntés à Delplanque, c'était au contraire le doigt supérieur qui se divisait secondairement.

Tout en se rattachant à la schistodactylie, les cas de duplication de l'hallux n'en pourraient peut-être pas moins encore se rapporter à l'atavisme. Delplanque ¹, Lavocat ² et après eux Albrecht, au con-

1. Delplanque, *loc. citato*.

2. Lavocat. Le pied du cheval. Développement des doigts latéraux et division du troisième doigt, *Revue Vétér.*, Toulouse, 1882.

grès des chirurgiens allemands en 1885, font remarquer, en effet, que les Vertébrés inférieurs (même les Ichthyosauriens) possèdent des séries phalangiennes bifides. La schistodactylie serait donc dans ce cas, d'après eux, un retour à la disposition primitive et pourrait être considérée comme d'origine atavique. Malheureusement cette théorie si séduisante n'est pas étayée sur un nombre de faits suffisant et n'est encore pour le moment qu'une théorie.

Bornons-nous donc à dire tout simplement que la duplication de l'hallux chez le Poulet est une *schistodactylie* que nous n'osons encore interpréter (pas plus que la schistodactylie des mammifères d'ailleurs) en raison de l'insuffisance des documents.

Il existe un cas rapporté par Delplanque ¹ dans lequel la polydactylie portait, non sur l'hallux, mais sur le deuxième doigt (le troisième pour Delplanque, puisqu'il regarde l'ergot comme le premier doigt). Le sujet porteur de cette anomalie que nous croyons encore d'ailleurs, d'après la description de l'auteur, devoir se rattacher à la schistodactylie, présentait en outre d'autres malformations plus compliquées : c'était un monstre double, lambdoïde quelconque. L'hallux était réduit à un rudiment de phalange caché sous la peau. Le deuxième doigt paraissait se composer d'une première phalange unique à sa base et divisée en deux branches : l'interne, la plus longue, portait trois autres phalanges; l'externe, la plus courte, n'en n'avait que deux seulement.

Ce cas doit être excessivement rare. Cette observation est la seule qui existe à notre su, et encore a-t-elle été faite sur un sujet porteur de malformations très considérables pouvant changer le caractère d'une monstruosité accessoire.

Citons enfin pour terminer un cas de polydactylie que nous avons observé sur un *Larus argentatus* monté au Muséum d'Histoire naturelle de Lille. Cet animal présentait à droite et à gauche, sur le côté interne de l'articulation médio-tarsienne (tibio-tarsienne), un doigt supplémentaire recourbé en haut et composé de trois phalanges à droite, de quatre à gauche. Vu sa situation, ce doigt supplémentaire, qui ne peut être considéré comme provenant de l'hallux par division, nous semble devoir être interprété comme un proëhallux réapparu. C'est le seul cas que nous connaissions de réapparition

1. Delplanque, *loc. citato*.

probable du proëhallux chez un oiseau. Nous n'avons malheureusement pas pu disséquer cette pièce... Un examen plus approfondi nous aurait très probablement fourni de quoi étayer notre hypothèse.

Conclusions.

1° La polydactylie du membre postérieur, rare chez les Oiseaux en général, est fréquente chez les Gallinacés et plus particulièrement chez le poulet domestique.

2° Elle consiste toujours (sauf un cas parmi tous ceux que nous connaissons) en une duplication, parfois même une triplication de l'hallux.

3° Cette malformation est caractérisée par :

α). Un doublement successif des différents articles de l'hallux. Lorsque la malformation est complète, il existe un doigt supérieur formé de deux à quatre phalanges (cette augmentation du nombre des phalanges pouvant peut-être être interprétée comme un retour au type primitif du premier doigt qui, chez les premiers vertébrés, ne présentait pas de réductions dans le nombre des phalanges), et un doigt inférieur qui peut être considéré comme l'hallux normal *toujours formé de deux*.

β). Une division des tendons des muscles de l'hallux, le court fléchisseur restant cependant toujours normal, et le court extenseur s'arrêtant dans les cas extrêmes à la tête du premier doigt, le long extenseur le remplaçant fonctionnellement (réapparition de la disposition du pédieux).

4° Elle doit être attribuée à la division du bourgeon de l'hallux.

Cette dernière conclusion est celle qu'avait prévue Gronberg ¹ en 1894.

1. Gronberg, *loc. citato*.

RÉGION PHARYNGÉE
DE
LA BASE DU CRÂNE

ÉTUDE D'ANATOMIE

Par le D^r TROLARD

Professeur d'anatomie à Alger.

Cette région a la forme d'un trapèze dont la grande base, située en arrière, passe au devant du trou occipital; sa petite base, située en avant, représente le diamètre transverse supérieur des choanes et les deux autres côtés du trapèze longent en dedans la suture pétro-sphénoïdale.

La grande base va de l'épine du temporal ¹ d'un côté à celle du côté opposé; au devant du trou occipital, elle coupe le tubercule pharyngien. La petite base va de l'extrémité la plus élevée de l'aile interne ptérygoïdienne d'un côté, au point semblable du côté opposé.

Quant aux deux côtés, ils sont représentés par une ligne réunissant les deux extrémités des deux bases. Elle part, en arrière, de l'épine du temporal, suit le bord inférieur du rocher et gagne la lèvre interne de la fossette scaphoïde, rejoignant, sur l'aile interne ptérygoïdienne, l'extrémité de la petite base du trapèze ².

J'ai relevé dans cette région quelques détails qui m'ont paru mériter d'être placés sous les yeux des anatomistes; à ces détails, j'en ai joint d'autres qui appartiennent à deux régions voisines.

Théoriquement, on peut séparer la région pharyngée crânienne de la portion de la région prévertébrale qui lui est contiguë; mais

1. Je décrirai plus loin cette épine.

2. Pour les deux bases du trapèze, j'adopte les deux lignes de Jonnesco, in *Splanchnologie* (Anatomie de Poirier); mais pour les deux côtés du trapèze je me sépare de lui.

elles ont toutes deux des rapports si étroits de voisinage, qu'il est tout indiqué de les réunir dans une même description. Au surplus, on verra que deux des muscles prévertébraux, par leur terminaison, font partie de la voûte du pharynx.

La région des trous déchiré postérieur et condylien antérieur affecte aussi des rapports si immédiats avec la région pharyngée que sa description ne me paraît pas déplacée dans cette étude.

Dans la description qui va suivre j'engloberai donc ces deux dernières régions.

1° SQUELETTE OSSEUX DE LA RÉGION PHARYNGÉE.

Les os qui prennent part à cette région sont au nombre de trois : l'occipital, le sphénoïde et le temporal.

I. *Occipital. Apophyse basilaire.* — Au devant du trou occipital, à une distance variable de ce trou, se trouve sur le plan médian, un tubercule plus ou moins saillant ; c'est le tubercule pharyngien, A. De ce tubercule part, toujours sur le plan médian, une crête à peine saillante, B, qui ne tarde pas à se bifurquer, laissant entre les deux branches de la bifurcation une excavation, C, l'excavation de la bourse pharyngienne. La crête elle-même est destinée au ligament occipito-atloïdien antérieur. De chaque côté du tubercule, une crête épaisse à bords mousses, D (fig. 1), se dirige en dehors et en arrière, légèrement courbe, à concavité antérieure et disparaissant sur le bord de l'apophyse basilaire. Au devant de cette crête, une excavation, E, occupant presque toute la largeur de l'apophyse, plus large en arrière qu'en avant et en dedans, où elle s'effile, pour se terminer sur chacune des branches de bifurcation de la crête médiane. Cette cavité est destinée au grand droit antérieur. En arrière de cette même crête, c'est-à-dire entre elle et le pied du condyle, existe une gouttière H, de longueur et de profondeur variables, la première pouvant atteindre cinq millimètres, la seconde trois millimètres, comme mesures extrêmes. Cette gouttière semble être le prolongement de la fosse condylienne. Entre la crête transversale DD et l'excavation E, on rencontre quelquefois une autre crête moins élevée D'D' et qui lui est parallèle; elle est courbe, comme la première.

Ces détails sont loin d'être constants; il est assez rare de les rencontrer tous réunis et bien visibles sur une seule pièce. Le

tubercule pharyngien lui-même est assez souvent absent. La distance qui le sépare du trou occipital est aussi très variable; elle dépend, à mon avis du moins, de la longueur du prolongement antérieur du ligament occipito-atloïdien¹. La crête transversale D, avec la gouttière qu'elle borde en avant, ne se rencontre guère qu'une fois sur quatre. Quoi qu'il en soit, comme les insertions musculaires et ligamenteuses ont toujours lieu suivant des lignes représentées par les crêtes, saillies et excavations que je viens d'indiquer, il n'était peut-être pas inutile de réunir ces dernières dans un seul dessin. Il serait peut-être plus exact de les figurer

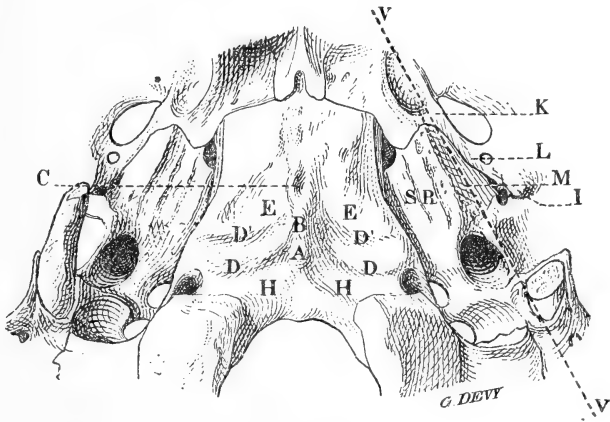


Fig. 1.

par des lignes et d'indiquer que souvent ces lignes sont occupées par des soulèvements osseux ou délimitent des excavations².

Entre les deux faces inférieure et supérieure de l'apophyse basilaire, on ne signale qu'un bord qui serait articulaire. Cependant, une très faible partie de ce bord seulement prend part à l'articulation (le 1/3 environ), et en occupe l'étage supérieur. Le restant, plus ou moins excavé, S, contribue à former la gouttière qui loge le sinus pétro-occipital inférieur. Au fond de cette gouttière se voit la suture pétro-occipitale.

1. Voir « Articulations de la tête avec la colonne vertébrale », in *Journal de l'anatomie*, mars 1897, Trolard.

2. Poirier, in *Traité d'anatomie humaine : Ostéologie*, et Escat, *Évolution et transformations anatomiques de la cavité naso-pharyngienne*, Thèse de Paris, 1894, sont les seuls auteurs qui aient décrit avec quelques détails cette partie de l'apophyse basilaire.

II. *Sphénoïde*. — Si l'on tire une ligne IK, qui, partant de l'épine du sphénoïde, va joindre la lèvre externe de la fossette scaphoïde, en passant en dedans des trous petit rond et ovale, on délimite en dedans de cette ligne, une lamelle inclinée L, qui se dirige obliquement en haut et en dedans; plus large en dehors qu'en dedans, sa largeur varie de cinq à sept millimètres¹. Elle va rencontrer, sous un angle aigu, une lamelle exactement semblable M qui appartient au rocher. De leur jonction résulte une rigole angulaire à parois planes; au fond de cette rigole se voit la fissure pétro-sphénoïdale. Le bord postérieur (postéro-interne) de la grande aile du sphénoïde n'est donc articulaire que sur une très faible partie de sa hauteur. La rigole en question est principalement destinée à la trompe d'Eustache.

L'épine du sphénoïde est très variable dans ses dimensions; très volumineuse parfois, elle est rudimentaire d'autres fois. Son volume est en raison inverse de celui d'une autre épine avec laquelle elle entre en contact et qui appartient au rocher. Les deux épines, en s'adosant, forment, à l'extrémité postérieure de la rigole tubaire, un massif osseux, avec un petit récessus, dans lequel s'engage le tube d'Eustache et s'attachent les deux péristaphylins.

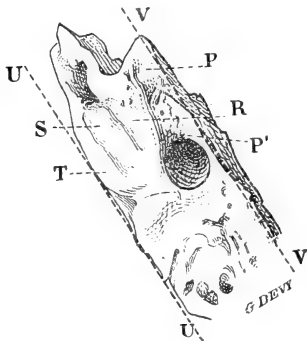


Fig. 2.

III. *Rocher*. — Si, dans sa moitié postérieure, le rocher a nettement quatre faces et quatre bords, la distinction de deux faces, sur la partie de sa portion exocrânienne qui est au devant de l'orifice carotidien, ne s'impose peut-être pas; au devant de cet orifice, il n'y a guère, en effet, qu'une face entre les deux bords antérieur et postérieur du rocher. Sur cette face, en allant du premier de ces bords au second, on trouve :

a) Une lamelle M inclinée en bas et en dedans; avec la lamelle L du sphénoïde, dont il a déjà été question, elle va former la gouttière tubaire (fig. 1 et 2). Cette lamelle est limitée en bas par le bord inférieur de quelques auteurs, c'est-à-dire par le prolongement de l'apophyse vaginale VV.

b) Une surface rectangulaire PP', allant de la partie antérieure et externe du trou carotidien au sommet du rocher; dans la partie

contiguë à ce trou, elle est très rugueuse; au devant de cette partie rugueuse, elle est plutôt lisse. On verra la première donner d'importantes insertions à la charpente fibreuse de la région, tandis que la seconde est libre, revêtue seulement par le périoste.

c) En dedans de la surface PP', une bande R, limitée par deux lignes qui s'écartent légèrement en avant; elle est plus ou moins excavée de haut en bas; c'est une demi-gouttière qui, en s'accolant à la demi-gouttière de l'occipital, forme la gouttière du sinus pétro-occipital.

d) Plus en dedans, une troisième bande S; c'est la surface articulaire, et la seule par laquelle le rocher entre en contact avec la basilaire.

e) Toujours plus en dedans, une dernière bande, T, la plus étroite des quatre. Celle-là prend part à la formation de la rigole qui reçoit le sinus dit pétreux inférieur.

f) Enfin le bord postérieur du rocher UU, qui, lui, est libre. Il ne s'articule pas avec l'occipital; il surplombe la bande T et donne attache au toit dure-mérien du sinus.

La distance qui sépare le bord postérieur du rocher étant de 16 millimètres, la première bande a 5 mm. de largeur; la seconde, 5; la troisième, 4, et la quatrième, 2.

Si l'on veut maintenir, pour la description, la pyramide à quatre pans, il faut alors supposer la face inférieure du rocher — celle qui est comprise entre les bords antérieur et postérieur — divisée en deux parties par le prolongement de la vaginale. La face antéro-inférieure sera représentée par la lamelle tubaire; seule la face postéro-inférieure, énormément plus développée, comprendra les différents détails qui viennent d'être décrits.

Épine du rocher. — Au devant de l'extrémité antérieure de l'apophyse vaginale, en dehors du trou carotidien, existe une saillie épineuse, qui va s'adosser à celle du sphénoïde et former le massif dont j'ai parlé plus haut. Ses dimensions sont variables; elles dépassent quelquefois celles de l'épine du sphénoïde. J'ai des pièces où cette dernière étant absente ou rudimentaire, le volume de la première est suffisant pour la suppléer. Elle se confond assez fréquemment avec la vaginale, dont elle fait partie; elle s'en détache toujours d'une façon très nette. Isolée ou confondue avec la vagi-

1. Ce biseau de la grande aile du sphénoïde est, je crois, ce que quelques auteurs désignent sous le nom de « racine accessoire postérieure de la grande aile du sphénoïde. »

nale, cette épine doit être distinguée au même titre que celle du sphénoïde, en raison des insertions qu'elle fournit.

2° QUELQUES MOTS SUR LES INSERTIONS DES MUSCLES DROITS
ANTÉRIEURS ET DES PÉRISTAPHYLINS.

Grand droit antérieur du cou. — Ce muscle a des insertions crâniennes beaucoup plus étendues que ne l'indiquent les auteurs. Il s'attache à l'apophyse basilaire sur une large surface triangulaire E, excavée, et qui est limitée :

a) En arrière, par une ligne, quelquefois une crête D'D' située d'abord un peu au devant de la crête transversale et parallèle à celle-ci; elle s'en écarte ensuite pour passer sur le fibro-cartilage, qui ferme en bas la gouttière du sinus pétro-occipital, et va enfin s'arrêter sur le rocher, immédiatement en dedans de la surface rugueuse juxta-carotidienne.

b) En dedans, par la crête médiane et sa branche de bifurcation. Le point où se termine l'insertion musculaire sur cette crête est variable; il dépasse le plus souvent la moitié de la longueur de l'apophyse basilaire; je l'ai vu aller jusqu'à 4 millimètre du vomer.

c) En dehors, par une ligne courbe, à concavité en dehors et en avant, réunissant les deux extrémités des deux lignes précédentes; elle coupe, par conséquent, le fibro-cartilage de la gouttière pétro-occipitale.

Le grand droit antérieur s'insère donc à l'apophyse basilaire, sur une très large étendue, dans l'excavation décrite plus haut et qui est comprise entre les deux crêtes médiane et transversale; à la crête médiane et au ligament occipito-atloïdien, qui s'attache plus ou moins loin sur cette crête; au fibro-cartilage de la gouttière pétro-occipitale; à la face inférieure du rocher.

Les insertions aux trois angles du triangle ont lieu par des tendons; le tendon nacré, brillant, de l'angle antérieur, peut être suivi quelquefois jusque tout près du vomer. L'insertion latérale externe, c'est-à-dire celle qui se fait au rocher, a lieu par l'intermédiaire de l'aponévrose du muscle, laquelle se confond avec celle du petit droit antérieur.

Bien que cette large implantation du grand droit antérieur sur la base du crâne soit la règle, je dois dire cependant que, dans quelques cas, j'ai rencontré la pointe du muscle ne dépassant pas le

tiers de la face inférieure de la basilaire, sans que j'aie pu m'expliquer cette exception par la brièveté de l'apophyse; c'est peut-être dans l'inclinaison de celle-ci qu'il faudrait rechercher l'explication.

Petit droit antérieur. — Ce muscle s'attache à la crête transversale de la basilaire, au versant antérieur de cette crête, et au devant de cette crête, sur une bande de 2 à 3 millimètres de largeur, bande assez souvent limitée en avant par une autre crête transversale D'D' parallèle à la première. Il s'attache en outre, au fibro-cartilage de la gouttière, puis en dedans du trou carotidien et enfin à la partie antéro-interne du trou déchiré postérieur. L'aponévrose qui recouvre sa face antérieure est très forte; elle va, comme il a été dit plus haut, se joindre à celle du grand droit, pour constituer à celui-ci un tendon d'insertion ¹.

Péristaphylins. — Le péristaphylin externe a comme insertions osseuses : 1° la face interne de l'épine sphénoïdale; 2° le bord qui limite en bas le biseau de la grande aile du sphénoïde et qui passe en dedans des trous, petit-rond et ovale; 3° l'aponévrose moyenne du cou qui se fixe à cette même ligne ²; 4° la fossette scaphoïde.

Le péristaphylin interne, indépendamment de ses attaches à la trompe, s'insère à l'épine du temporal, au sommet et un peu en dehors de cette épine. Ce dernier muscle serait donc temporo-staphylin, tandis que le péristaphylin externe serait un sphénoïdo-staphylin. Tous deux sont salpyngiens ³.

Quant au pétro-pharyngien, il se fixe aussi à l'épine temporale, mais en dedans et à sa base, empiétant un peu sur le pourtour de l'orifice carotidien.

En somme, ces trois muscles se groupent autour du petit monticule sphéno-temporal, placés dans l'ordre suivant, les uns par rap-

1. Les auteurs sont brefs et peu précis au sujet des insertions crâniennes des droits antérieurs du cou. Poirier et Escat (in *Évolution et transformations anatomiques de la cavité nasopharyngienne*, Thèse de Paris, 1894), seuls donnent quelques-uns des détails qui viennent d'être indiqués.

2. Dans une étude ultérieure, je démontrerai l'insertion de l'aponévrose cervicale moyenne à cette ligne.

3. Ces insertions des péristaphylins sont à peu près celles qui sont données par Jonnesco, in *Anatomie humaine* de P. Poirier. Sa description est la plus exacte de toutes celles qui aient été données jusqu'à ce jour. Je ne l'ai modifiée que pour l'insertion du péristaphylin interne, davantage précisée, en la fixant à l'épine du temporal et pour l'insertion du péristaphylin externe à l'aponévrose cervicale moyenne, laquelle, comme je le démontrerai dans un mémoire ultérieur, vient se fixer sur la ligne située en dedans des trous petit rond et ovale.

port aux autres : le péristaphylin externe en dehors ; le péristaphylin interne au milieu, et le pétro-pharyngien en dedans.

3° CHARPENTE FIBREUSE DE LA RÉGION.

Tunique fibreuse du pharynx (aponévrose pharyngienne, couche fibreuse, aponévrose intra-pharyngienne). — On a vu plus haut quelle était la surface occupée, sur l'apophyse basilaire, par les grands et petits droits antérieurs et leurs aponévroses. La tunique fibreuse du pharynx a donc les mêmes insertions que les insertions périphériques de ces muscles ; dans l'intervalle de celle-ci, elle se confond avec leurs aponévroses. La fibro-muqueuse du plafond pharyngien n'est donc pas en rapport avec le tissu osseux dans toute l'étendue de ce plafond ; elle en est séparée par un plan musculaire sur une assez grande surface. Il importe aussi de noter que, par suite de cette disposition, la cavité ostéo-fibreuse qui est remplie par les muscles prévertébraux vient se terminer en fuseau tout près des choanes.

En dehors de l'apophyse, la tunique fibreuse se fixe :

a) En arrière, comme l'aponévrose des droits, sur le fibro-cartilage de la gouttière ; sur la face inférieure du rocher ; sur la face rugueuse pré-carotidienne et enfin à l'épine du temporal ;

b) En avant et sur les côtés, le long du bord qui, sur le rocher, limite en bas la lame interne de la gouttière tubaire ; sur le fibro-cartilage du trou déchiré antérieur et enfin sur le bord postérieur de l'aile interne ptérygoïde, avec léger empiètement sur la face interne de cette aile.

C'est surtout à l'insertion de la couche fibreuse du pharynx qu'est destinée la plaque rugueuse triangulaire qui est située au devant du trou carotidien. Avec l'attache de l'aponévrose prévertébrale, avec celle de la gaine des vaisseaux, dont je vais parler dans un moment, on a là un gros pilier fibreux très solidement implanté ¹.

Le massif osseux des épines temporale et sphénoïdale étant contigu à la plaque pré-carotidienne, sur laquelle on vient de voir s'attacher un gros pilastre fibreux et ce massif étant lui-même un centre d'irradiations fibreuses (comme je le montrerai dans une autre étude, à propos de l'aponévrose cervicale moyenne), on voit

1. Et dans lequel on peut tailler autant de ligaments ou d'aponévroses que l'on en désire.

que c'est dans cette plaine, surmontée d'un pic, que se groupent les principales et les plus solides insertions de l'appareil fibreux de la région.

Au sujet de l'aponévrose cervicale moyenne, je dirai seulement que sa portion sus-hyôidienne s'insère au bord inférieur de la lame qui, sur le sphénoïde, forme la paroi externe de la gouttière tubaire. La couche fibreuse du pharynx s'insérant sur le bord inférieur de la larme interne, il s'ensuit que la trompe est comprise entre ces deux feuillets fibreux.

Les péristaphylins et le pétro-pharyngien, à leur origine, sont également contenus dans cette loge. A leur sortie de celle-ci, les premiers sont accompagnés d'un étui provenant de la fibreuse.

En se coudant, au niveau de l'épine temporale, pour se diriger en avant, la couche fibreuse forme un infundibulum compris entre le pilastre et la trompe et dont la pointe regarde en dehors. Il se dirige de haut en bas et de dehors en dedans, pour venir se terminer derrière l'aile postérieure du pavillon de la trompe, dans une dépression à laquelle on donne le nom de fossette de Rosen-müller, tandis que cette appellation doit s'étendre à tout le diverticule. Sur une coupe horizontale, l'infundibulum apparaît sous la forme d'une corne à concavité antérieure¹. L'extrémité aiguë de l'infundibulum est assez souvent obturée, par suite d'adhérences de la muqueuse; c'est probablement à cause de cela que la disposition en corne a échappé à beaucoup d'auteurs.

4° L'APONÉVROSE RÉTRO-PHARYNGIENNE.

Entre la paroi postérieure du pharynx et l'aponévrose prévertébrale existe une nappe de tissu cellulaire. A la périphérie, c'est-à-dire sur le pharynx et sur l'aponévrose prévertébrale même, les éléments de ce tissu sont condensés, formant un feuillet qui s'applique sur l'un et sur l'autre; ces deux feuillets sont réunis en dehors. Il y a donc un manchon fibreux interposé entre les organes et la colonne vertébrale. La cavité de ce cylindre est remplie de tissu cellulaire lâche.

Dans la région dont je m'occupe, cette disposition est peu apparente; la quantité de tissu cellulaire qui se trouve à ce niveau est

1. Le mot fossette n'exprimant pas suffisamment bien la forme de cette disposition, les mots « infundibulum » ou « corne » conviendraient peut-être mieux.

très faible et est divisée en deux compartiments par le prolongement médian du ligament occipito-atloïdien antérieur; ce n'est que plus bas, c'est-à-dire vers la troisième vertèbre cervicale qu'il devient assez abondant, pour se présenter sous la forme que je viens d'indiquer. J'aurai occasion de revenir sur cette aponévrose rétro-pharyngienne, le long du cou.

5° DES APONÉVROSES JOUANT LE RÔLE DE LIGAMENTS.

Quand on met à nu les aponévroses du petit droit antérieur et du droit latéral, celles-ci apparaissent sous la forme de deux plans réunis par leur pied sur l'arc de l'atlas et, dans leur écartement, laissant passer la gaine vasculo-nerveuse. Si l'on résèque ses aponévroses et si l'on énuclée le contenu musculaire des loges dont elles forment la paroi antérieure, on se trouve en présence de feuillets épais, de piliers, dont quelques auteurs, Cruveilhier entre autres, ont fait des ligaments¹.

Je ne vois, pour ma part, aucun inconvénient à ce que de tels feuillets soient signalés comme concourant à assurer le maintien des surfaces articulaires; ils sont assez épais pour jouer ce rôle; mais encore faut-il indiquer ce que sont en réalité ces prétendus ligaments, sous peine d'égarer ceux qui veulent s'éclairer et se faire une opinion par la dissection. Il faut qu'il soit bien entendu que les ligaments occipitaux-atloïdiens latéraux ne sont autre chose que les feuillets aponévrotiques postérieurs des muscles petit droit antérieur et droit latéral.

6° DES LIGAMENTS.

Le ligament atloïdien n'avance pas seulement sur la crête basilaire antéro-postérieure; il s'étend aussi sur les côtes, jusqu'à la

1. « Les ligaments occipito-atloïdiens latéraux sont formés, de chaque côté, par un cordon fibreux, qui, né de la base de l'apophyse transverse de l'atlas, va se rendre à l'éminence jugulaire de l'occipital. Ce cordon constitue, avec un faisceau semblable venu du rocher, un cercle ou canal fibreux très remarquable, qui donne passage à la veine jugulaire interne, à l'artère carotide interne, aux nerfs grand hypoglosse, pneumogastrique et accessoire de Willis. Unique inférieurement, ce canal fibreux peut être considéré comme se continuant à son extrémité supérieure avec trois canaux osseux qui sont : le canal carotidien, le trou déchiré postérieur et le trou condylien antérieur, canaux ou trous que j'ai considérés comme formant par leur groupement le trou de conjugaison des vertèbres occipitale et moyenne. » (Cruveilhier.)

crête transversale, convertissant la rainure précondylienne en un canal ostéo-fibreux complet; je parlerai de ce canal plus loin.

Le feuillet aponévrotique profond du petit droit antérieur renforce cette expansion du ligament occipito-atloïdien à la crête transversale.

7° VAISSEAUX ET NERFS.

L'individualité de la gaine des gros vaisseaux est très discutée. Cette gaine a-t-elle une existence propre ou emprunte-t-elle ses parois aux éléments? L'une et l'autre opinion peuvent se soutenir, sans grand avantage d'ailleurs, comme résultats pratiques; l'important est que l'on soit d'accord sur l'existence d'une véritable canalisation fibreuse.

Quoi qu'il en soit, en haut, entre le crâne et l'axis la gaine a une personnalité bien affirmée. Attachée à la crête de l'apophyse vaginale, elle apparaît très nette, très épaisse au niveau de l'empreinte précarotidienne, où elle se joint aux aponévroses pharyngienne et prévertébrale. Quittant l'empreinte, elle se fixe au pourtour du trou déchiré postérieur et de la fosse condylienne antérieure. Le fourreau qui fait suite à ces attaches glisse sur les aponévroses du petit droit antérieur et du droit latéral; il y adhère faiblement et peut facilement en être détaché.

Ces deux derniers muscles sont presque en contact au niveau de leurs insertions sur la base de l'apophyse transverse de l'atlas, ils s'en écartent ensuite l'un et l'autre, pour aller l'un en dedans des orifices vasculaires, l'autre en dehors. Il en résulte une gouttière dont la concavité regarde en avant et qui est formée par les deux muscles, recouverts de leur aponévrose respective: c'est dans cette gouttière que reposent la carotide et la jugulaire; l'artère en dedans, la veine en dehors.

Si l'on fait une coupe horizontale dans cette petite région, un peu au-dessous des trous carotidien et déchiré, on a sous les yeux une disposition qui rappelle beaucoup celle de l'anneau crural. L'arcade fémorale est représentée par la coupe de la lame propre de la gaine vasculo-nerveuse, qui s'attache à l'apophyse vaginale; la coupe du droit latéral et de son aponévrose représente celle du psoas et de la bandelette ilio-pectinée; la section du petit droit et de son aponévrose représente celle du pectiné. Comme à l'an-

neau crural, les deux pans de la gouttière n'entrent pas en contact; ils sont séparés par un petit relief osseux de la base de l'apophyse transverse de l'atlas.

Les deux vaisseaux apparaissent, occupant les angles de l'anneau crânien; seulement, ils n'ont pas, l'un par rapport à l'autre, la même situation que ceux de la cuisse : l'artère est en dedans et la veine en dehors. Quant au faisceau nerveux, il ne glisse pas dans la gaine du droit latéral; il est en dedans de la jugulaire, en arrière de la veine du sinus pétreux inférieur.

La veine qui continue le sinus pétreux inférieur passe au devant des trois troncs nerveux du trou déchiré postérieur, pour aller se jeter dans la jugulaire interne.

La veine qui continue le sinus condylien antérieur, placée d'abord au devant du grand hypoglosse à la sortie du canal condylien, passe ensuite derrière ce nerf et *derrière* les trois nerfs du trou déchiré, pour aller s'aboucher avec la branche antérieure de la bifurcation de la veine vertébrale ¹.

Une autre canalisation veineuse existe dans la région. On a vu que la rigole située derrière la crête basilaire transversale, entre cette crête et le pied du condyle, est transformée en un canal complet ostéo-fibreux. Ce canal loge une sorte de diverticulum adjoint au confluent condylien antérieur. Plus ou moins large, plus ou moins long, ce diverticule se termine en dedans par une extrémité effilée, de laquelle part une veine qui va, à travers le ligament occipito-atloïdien antérieur, à la rencontre d'un vaisseau semblable venant du côté opposé. On peut considérer ce diverticule sinusien comme une lacune veineuse, mise à la portée du confluent condylien antérieur.

Quelquefois, la rigole osseuse pré-condylienne est simplement comblée par de la graisse déposée dans les mailles d'un feutrage fibreux très lâche; elle semble être une cavité d'attente, qui s'ouvrira à la circulation veineuse, si besoin est.

Les trois troncs nerveux du trou déchiré sont situés de la façon suivante, pendant leur passage dans ce canal osseux : le pneumo-

1. En 1890, j'ai décrit (Appareil veineux des artères encéphaliques, *Journal de l'anatomie*) la division de la veine vertébrale en deux branches : l'une, postérieure, accompagnant l'artère sous la forme d'un sinus trabéculaire; l'autre, antérieure, allant à la rencontre d'une veine qui continue le sinus condylien antérieur. La forme sinusienne de la première n'est pas encore admise; quant à la seconde, c'est son existence même qui n'est pas admise.

gastrique et le spinal glissent sur le côté interne, dont ils sont séparés par le prolongement dure-mérien qui, en haut, constitue la paroi de séparation. Quand la veine du sinus pétreux inférieur rencontre la jugulaire bien au-dessous du trou déchiré, ils se placent entre cette veine et la jugulaire et émergent ensuite au-dessous d'elle après l'avoir croisée en arrière. Quand la veine est courte, ils passent immédiatement derrière elle.

Quant au glosso-pharyngien, il s'applique sur la paroi osseuse et ne la quitte que pour se placer, au sortir du canal, entre l'artère et la veine.

Je mentionne que deux fois j'ai rencontré, entre le pneumo-gastrique et le glosso-pharyngien, une anastomose plexiforme à cheval sur le pont fibreux qui sépare ces deux nerfs à leur entrée dans le trou déchiré postérieur.

L'artère pharyngienne inférieure est également contenue dans le tunnel osseux. Son trajet est variable; elle est tantôt en dedans de la carotide interne, tantôt en dehors. Elle gagne le paquet nerveux et pénètre avec lui dans le trou déchiré. Je n'ai probablement pas été favorisé dans mes préparations; les rameaux que j'ai rencontrés étaient toujours bien maigres et n'avaient pas du tout l'air d'aspirer à devenir méningés. Le rameau le plus important que j'ai rencontré était celui qui allait au canal condylien antérieur.

La branche antérieure du premier nerf cervical apparaît dans le sillon qui sépare les aponévroses du droit latéral et du petit droit antérieur. J'ai dit qu'elles étaient séparées par une éminence osseuse; mais un pont fibreux va de l'une à l'autre, en passant au-dessus de cette éminence; c'est sous ce pont que passe la branche nerveuse.

8° LE GANGLION RÉTRO-PHARYNGIEN.

Je ne fais que mentionner ce ganglion, car s'il est vrai qu'il se rencontre fréquemment dans la région pharyngée, on note sa présence, plus fréquemment encore, beaucoup plus bas que cette région. Du reste, il est rarement unique et son ou ses compagnons sont toujours bien au-dessous de la base du crâne. J'aurai occasion d'en parler dans un autre mémoire.

1^{er} août 1899.

RECHERCHES
SUR
LA CICATRISATION ÉPITHÉLIALE

(ÉPITHÉLIUMS CYLINDRIQUES STRATIFIÉS)

LA TRACHÉE ET SA CICATRISATION

Par le D^r Albert BRANCA

Ancien Interne des Hôpitaux.

PLANCHE XIX.

INTRODUCTION.

Ce mémoire est la suite d'une série de recherches entreprises sur la cicatrisation ¹. Je devais le consacrer aux épithéliums cylindriques stratifiés; mais, du fait des circonstances, il s'est étendu plus que je n'y comptais : il aborde l'histoire de la trachée et de sa cicatrisation.

J'y confirme quelques-unes de mes observations antérieures sur la réparation du tégument externe. C'est là, je le sais bien, un résultat de maigre importance : n'est-on pas toujours suspect de partialité vis-à-vis de soi-même?

Puis, aux faits acquis, j'ajoute ici un certain nombre de faits nouveaux, ou que je crois tels. Ils viennent modifier, plus qu'ils ne les complètent, les notions qui ressortent des travaux entrepris sur le sujet.

Enfin, j'ai été amené à constater quelques particularités d'ordre purement histologique. Je ne manquerai pas de les relater, au début de ce travail.

1. 1899. E. Quénu et A. Branca, Processus de cicatrisation épithéliale dans les plaies de l'intestin (1^{er} Congrès de l'Association des anatomistes, Paris, 6 janvier 1899). 1899. Albert Branca, Recherches sur la cicatrisation épithéliale (Épithéliums pavimenteux stratifiés). *Journal de l'anatomie*, mai-juin 1899.

Un chapitre de technique sert d'introduction à l'exposé de faits qui constitue la première partie de ce mémoire. Ce chapitre, bien qu'assez bref, me paraît indispensable. Ce n'est pas que j'y préconise des procédés de fixation ou des colorants nouveaux : les techniques, connues de tout le monde, m'ont rendu les services que j'en attendais. Mais « le lecteur qui sait comme on a travaillé est bon juge de la confiance que les résultats méritent ; il peut les vérifier ou s'expliquer des erreurs »¹.

L'exposé des faits terminé, je m'efforce de justifier, à l'aide de documents bibliographiques et de considérations critiques, les résultats que je résume à la fin de ce mémoire, en manière de conclusion.

PREMIÈRE PARTIE

I. — TECHNIQUE.

J'ai utilisé, pour ces recherches, la trachée du chien et celle du cobaye, mais je me bornerai à rapporter ici les résultats obtenus avec le cobaye sur lequel ont porté mes plus nombreuses expériences.

L'animal est chloroformé ; la peau du cou est rasée et aseptisée aussi parfaitement que possible ; la tête est portée en arrière ; le cou est projeté en avant et immobilisé très exactement : ce détail a son importance, si l'on veut aller droit au but, sans faire subir à l'animal de manipulation intempestive.

Une compresse bouillie est jetée sur le cobaye et sur les mains de l'aide qui le contient. Elle est fendue au niveau du cou, là même où portera l'incision.

Trois centimètres de peau sont sectionnés au bistouri, sur la ligne médiane. Une ou deux pinces de Kocher saisissent de chaque côté les lèvres de la peau et celles de la compresse.

Dans l'écartement qu'on obtient de la sorte, l'œil reconnaît les muscles sous-hyoïdiens, tendus au devant de la trachée. D'un ou deux coups de sonde cannelée, on sépare les muscles droits et gauches ; c'est entre eux qu'on passera pour arriver sur la trachée.

Cette trachée est petite et mobile ; elle fuit sous l'œil et roule sous le doigt. Il faut la voir, la fixer en passant en arrière de l'œso-

1. 1899. O. Duboscq, Recherches sur les Chilopodes. *Arch. de zool. expérimentale.*

phage une sonde cannelée qui la soulève, la tend et la présente au bistouri dont l'extrême pointe sectionne sur la ligne médiane et antérieure le tube trachéal.

Cette trachéotomie achevée, et cela sans qu'il soit nécessaire de pratiquer aucune ligature, on suture la peau à l'aide de trois points de fil d'argent ou de catgut. Un nuage d'ouate, quelques gouttes de collodion assurent l'obturation de la plaie, qui d'ordinaire, en quelques jours, se réunit sans encombre.

Parfois l'emphysème apparaît. En pareil cas, il se localise au cou, à la partie supérieure du thorax; il est transitoire; c'est un incident sans gravité, capable tout au plus de retarder la cicatrisation. D'autres fois, l'emphysème persiste et se généralise : l'animal meurt le plus souvent. On trouve alors à l'autopsie que la plaie trachéale ne s'est point fermée; une fistule demeure, à travers laquelle l'air expiré s'infiltré dans le tissu cellulaire et le développe par insufflation.

L'animal est sacrifié au bout d'un temps variable. Je m'étais attaché tout d'abord à recueillir des pièces rigoureusement sériées. Mais je me suis vite aperçu de l'impossibilité qu'il y avait à suivre jour par jour les progrès de la cicatrisation. C'est que le processus réparateur est fonction de l'étendue de la perte de substance et de la disposition réciproque qu'affectent les deux segments qui résultent de la section des arcs cartilagineux.

Pour avoir des résultats absolument comparables, il faudrait obtenir des plaies rigoureusement égales. A cet effet, il suffirait d'employer un couteau à lame simple ou double, dont on fait saillir la pointe d'une quantité connue, en fraction de millimètre. La chose est facile au niveau de la cornée : c'est une tout autre affaire lorsqu'il s'agit de la trachée.

Je me suis astreint à n'user que de pièces fraîches, empruntées à des animaux sacrifiés par asphyxie chloroformique. La trachée est rapidement isolée; le segment qui porte l'incision est prélevé, et fixé à l'état d'extension, dans des réactifs à base de sublimé ou d'acide osmique.

Pour obtenir l'extension de la trachée, je la sectionnais d'abord sur la ligne médiane postérieure; puis je l'étais sur un cadre de liège, où je l'épinglais. Mais les épingles altéraient les liquides fixateurs qu'elles réduisent, comme j'aurais dû y songer tout d'abord. J'ai dû leur substituer quelques points de fil.

Je n'ai pas tardé à m'apercevoir que l'étalement de la trachée, si ménager qu'il soit, provoque des déchirures au niveau de la cicatrice jeune, et partant friable. J'ai donc renoncé à étaler la trachée.

Je me contente de la traverser d'un fil, à chacune de ses extrémités. L'un de ces fils sert à suspendre l'organe; l'autre soutient un poids ¹ destiné à maintenir en extension le tube trachéal.

Les réactifs dont je me suis servi sont :

1° Le sublimé, employé en solution concentrée, pure, ou additionnée d'acide acétique;

2° Le liquide de Zenker;

3° La liqueur forte de Flemming;

4° Je me suis aussi fort bien trouvé d'un mélange préparé comme il suit. Je verse une solution de sublimé, saturée à chaud, sur un excès d'acide picrique cristallisé. A 300 centimètres cubes d'une pareille liqueur, j'ajoute, au moment de l'emploi, 50 centimètres cubes de formol à 40 p. 100 et 5 centimètres cubes d'acide acétique cristallisable. Les pièces séjournent dans cette solution pendant vingt-quatre heures; elles sont lavées à l'eau courante, puis durcies dans des alcools de degré progressivement croissant.

Lorsqu'on doit fixer des pièces de taille relativement volumineuse dans un tel réactif, il est bon de les laver successivement dans des alcools chargés les uns de teinture d'iode, les autres de carbonate de lithine. L'iode enlève les cristaux de sublimé; le carbonate de lithine facilite l'extraction de l'acide picrique. Mais de telles précautions sont tout à fait inutiles quand on prend soin de fixer des tissus réduits en menus fragments ².

J'ai toujours fait usage de l'inclusion dans la paraffine. Les coupes, étalées sur la plaque chauffante, suivant la méthode imaginée par M. le professeur Duval³, sont collées sur lame à l'aide de l'eau albumineuse.

Quant aux colorations employées, elles ont varié nécessairement avec les réactifs fixateurs dont je me suis servi.

Les coupes provenant de pièces fixées dans des liquides à base de bichlorure ont été teintées dans l'hématéine, l'éosine et l'orange.

1. Bouchon de verre, fragment de tube.

2. Ce réactif m'a fourni de fort belles préparations d'un certain nombre d'organes délicats. Après son usage, une simple coloration à l'hématéine met en évidence les corpuscules chromophiles des neurones ganglionnaires et cérébro-spinaux, les caractères si divers et si tranchés des cellules surrénales, etc.

3. 1892. M. Duval, *Le placenta des rongeurs*, *Journal d'anatomie*, p. 231.

Les tissus traités par la liqueur de Flemming ont été colorés soit par la safranine anilinée et le vert lumière, soit par la rubine S et l'acide picrique, soit par le violet de gentiane employé comme l'indique Bizzorero.

Ce sont là des méthodes d'une portée générale. J'aurai l'occasion d'indiquer, en temps et lieu, quelques colorations destinées à mettre en relief telle ou telle particularité anatomique.

II. — LA TRACHÉE DU COBAYE.

La trachée du cobaye, comme celle de tous les mammifères, est constituée par un tube fibreux dans l'épaisseur duquel sont espacés, de haut en bas, des arcs cartilagineux au nombre de 33 à 35. Une bande musculaire, le muscle trachéal, complète en arrière l'appareil de soutien : l'arc cartilagineux rigide est sous-tendu par une corde contractile. Ajoutons que le tube trachéal est intérieurement tapissé d'une muqueuse qui nous occupera tout d'abord.

A. *Muqueuse*. — Je me borne à rappeler ici que cette muqueuse est formée d'un épithélium de revêtement et d'un chorion.

1° *Épithélium*. — L'épithélium est de type stratifié. Il rappelle par sa disposition l'épithélium de la région respiratoire des fosses nasales. Il se montre donc formé d'assises cellulaires superposées qui sont d'autant plus nombreuses qu'on considère un animal plus avancé en âge.

Sur un cobaye de huit jours, j'ai vu le revêtement réduit à deux assises cellulaires ; il était formé de cellules superposées sur 4, 6 ou 8 rangs chez un autre cobaye âgé d'un an.

Le revêtement épithélial se présente généralement sous la forme d'épithélium cylindrique stratifié. C'est dire qu'à l'inverse de ce qu'on observe dans la peau, les cellules hautes occupent la surface du revêtement. Elles se montrent sous une forme variable, le plus souvent cylindrique ou cylindro-conique. Elles sont parfois très étroites¹. Leur noyau sphérique ou ovalaire occupe un point quelconque de l'élément. Leur pôle adhérent est effilé et selon quelques auteurs il se ramifie pour se terminer sur la basale par des extrémités légèrement renflées. Leur pôle apical s'accuse par un feston à peine convexe ou par une surface plane, et les plateaux limitent

¹ En ce cas, le noyau prend la forme d'un bâtonnet.

par leur succession une ligne régulière. Chacun d'eux est muni de cils vibratiles.

Entre les pieds des grandes cellules superficielles, on trouve des éléments intercalaires, qui constituent les couches moyennes et profonde du revêtement épithélial. Ils sont tantôt nettement délimités, tantôt fusionnés les uns avec les autres. On les étudie facilement sur les coupes très minces que le rasoir a légèrement déchirées. Ce sont des cellules de petite taille, polygonales ou fusiformes, ou munies de courtes expansions. Le polymorphisme est la règle en de pareilles cellules, et Drasch, qui l'avait bien remarqué, pensait que les cellules profondes prennent successivement un certain nombre de formes obligatoires pour arriver à l'état de cellules cylindriques ciliées. Elles deviennent cellules à ailettes, cellules cunéiformes, puis cellules caliciformes, cellules cylindriques nues et en dernier lieu cellules cylindriques ciliées¹. Le noyau de tels éléments est arrondi ou allongé, il occupe une partie relativement considérable de l'élément.

L'assise cellulaire au contact de la basale est connue sous le nom d'assise génératrice; je la désignerai simplement sous le nom d'assise basilaire.

J'ajouterai que je n'ai jamais vu chez le cobaye, interposées entre les cellules cylindriques, les cellules à mucus qu'on a signalées chez quelques animaux.

De loin en loin, chez le cobaye, l'épithélium cylindrique stratifié de la trachée fait défaut, comme dans le larynx, et comme dans le larynx on voit se substituer à lui des îlots constitués par un épithélium pavimenteux stratifié.

Il me reste à dire un mot du renouvellement de l'épithélium trachéal. A Flemming revient l'honneur d'avoir fourni la solution de ce problème. Il a montré que la régénération physiologique de l'épithélium se faisait par division karyokinétique des éléments préexistants.

Mais ce n'est pas assez de dire : tel élément se reproduit par voie indirecte. Il faut encore préciser le siège d'un tel processus. On répète qu'il se passe au niveau de la couche basilaire, qui de ce fait aurait seule droit au nom de couche génératrice.

Certes, on observe des mitoses dans la couche basilaire. Elles

¹ 1. 1879. Drasch, *Régénération physiologique de l'épithélium vibratile de la trachée* (Sitzungsber. der kais. Akad. der Wiss. zu Wien, LXXX, 3-5 Heft).

sont même là moins rares que partout ailleurs, mais elles sont loin de se limiter à cette assise, comme j'ai pu le voir sur un épithélium trachéal situé à quelques millimètres d'une perte de substance large et profonde. Cet épithélium était formé de cinq assises, et l'on observait des figures de division jusque dans la troisième de ces assises.

A ce détail j'en ajouterai quelques autres. Les mitoses sont réparties avec la plus grande irrégularité. Certaines coupes en sont totalement dépourvues; d'autres, au contraire, en possèdent plusieurs.

Sur une même préparation, les mitoses se présentent au même stade, on a des stades différents.

Je noterai aussi que le plan de segmentation qu'elles affectent n'a rien d'uniforme. Il se dispose de telle façon que les cellules-filles sont tantôt juxtaposées, tantôt superposées, tantôt obliques par rapport à la surface de la basale : dans ce dernier cas, les jeunes éléments se disposent dans une position intermédiaire entre la super et la juxtaposition.

J'en aurai fini avec l'épithélium normal de la trachée quand j'aurai noté que sa continuité est interrompue, çà et là, par des orifices appartenant aux glandes annexées à la muqueuse et par des leucocytes de types variés.

Les leucocytes situés en plein épithélium sont surtout faciles à reconnaître lorsqu'ils appartiennent au groupe des leucocytes éosinophiles. Ils ont un noyau simple ou double, entouré d'un semis de fines granulations qui fixent, avec une énergie tout élective, les colorants acides tels que l'éosine ou l'orange.

2° *Basale*. — L'épithélium repose sur une basale qui, chez les animaux adultes, a parfois l'épaisseur du chorion sous-jacent. Elle se reconnaît à son aspect homogène et brillant, à son double contour, à ses réactions micro-chimiques.

Elle se colore en jaune bistre avec l'aurantia, en rose avec l'hématéine-éosine, en lilas pâle quand on fait agir d'une façon un peu prolongée une solution faible d'hématoxyline.

Elle apparaît comme une bande circulaire; sa face interne, sous-jacente à l'épithélium, calque son contour sur la face profonde de l'assise basilaire; elle est parfois finement dentelée. Sa surface externe est en rapport avec le chorion de la trachée, dont elle est parfois difficile à distinguer.

La basale se montre d'ordinaire comme une bande à bords parallèles, mais parfois sa disposition est plus complexe.

Tantôt son contour interne présente des festons; en pareil cas, le revêtement trachéal est d'épaisseur inégale; il est plus mince au sommet des festons, plus épais dans les angles rentrants limités par ces festons. Il se produit, en un mot, dans son épaisseur des variations compensatrices telles que les plateaux demeurent situés sur une même ligne et qu'à regarder la trachée par sa face interne on ne soupçonnerait jamais ces saillies de la face superficielle de la basale.

Tantôt la limite externe, loin de s'accuser par une courbe régulière, présente, de loin en loin, des encoches. Un vaisseau s'engage dans ces encoches. On dirait qu'il a repoussé au devant de lui la basale et qu'il tend à s'y engager tout entier. Quelquefois même, le vaisseau effectue une partie de son trajet dans l'épaisseur de la basale. La basale se comporterait vis-à-vis de lui comme elle se comporte vis-à-vis des leucocytes qui la traversent: elle se referme en arrière des solutions de continuité que créent de pareils éléments.

Enfin, dans quelques cas, au voisinage du muscle trachéal en particulier, la basale se plisse en totalité. Les deux contours restent rigoureusement parallèles, et l'on peut trouver des anses vasculaires engagées dans ces sortes de papilles claviformes, à pédicule étroit, que par son plissement détermine la basale, dans le derme qu'elle semble entraîner à sa suite.

C'est un caractère de toutes les basales de ne point posséder d'éléments cellulaires qui leur soient propres. Le fait s'explique aisément: la basale ne représente qu'une élaboration de certains éléments: elle n'a pas d'équivalent cellulaire. Mais cela ne veut point dire qu'elle doit demeurer à l'état de membrane anhiste; des éléments de valeur morphologique différente peuvent s'y trouver inclus d'une façon plus ou moins durable. C'est ainsi que dans la basale du cobaye j'ai noté la présence de globules blancs, de leucocytes éosinophiles, de fibres élastiques et de vaisseaux sanguins.

Les leucocytes se reconnaissent à leur noyau très colorable, souvent plus ou moins contourné; ils occupent souvent le centre d'un espace clair de forme allongée. Que signifie cet espace clair? Ne représente-t-il pas le corps cellulaire du leucocyte, inapte à fixer les réactifs? Ne s'agit-il pas d'une vacuole artificielle, déterminée par les réactifs qui rétractent le corps cellulaire autour du noyau? Je ne saurais le dire.

Les leucocytes à grains acidophiles s'observent dans la basale, aussi bien que dans les autres parties de la muqueuse (épithélium et chorion). J'ai rappelé les caractères qui permettent de les reconnaître, au premier coup d'œil.

J'aurai l'occasion, dans un instant, de faire l'histoire du réseau élastique de la muqueuse. Qu'il me suffise de dire par avance que la majeure partie de ce réseau, loin d'occuper la partie moyenne du chorion, est accolée à la surface externe de la basale. Quelques-unes de ses fibres, les plus internes, pénètrent même dans la partie la plus externe de la vitrée. Sur les préparations colorées à l'hématoxyline et à l'éosine, on voit la basale, lilas pâle, occupée dans sa partie superficielle par des fibres élastiques reconnaissables à leur contour circulaire ou elliptique, à leur vive coloration rose. Sur les coupes teintées à l'aurantia, la basale est d'un jaune légèrement bistré; les fibres élastiques sont d'un jaune plus vif et plus clair. (Planche XIX, fig. 2.)

Enfin on trouve dans la basale des cavités arrondies ou ovalaires, dont le grand axe est généralement parallèle à la surface épithéliale. Ces cavités, limitées par une paroi et par 2 ou 3 noyaux saillants, sont vides pour la plupart; quelques-unes sont occupées par des globules rouges. Il s'agit donc là de vaisseaux. Ces vaisseaux, qui parfois dépriment légèrement la surface externe de la basale, qui parfois sont compris, plus qu'aux trois quarts, dans l'épaisseur de la vitrée, m'ont semblé parfois inclus totalement dans la partie superficielle de la basale. (Planche XIX, fig. 2.)

3° *Chorion*. — Au-dessous de la trachée, s'étend le chorion de la muqueuse. Ce chorion s'arrête au périchondre partout où il existe des cerceaux cartilagineux; au niveau des espaces interchondraux, il se confond insensiblement avec la gaine fibreuse de la trachée.

Les couches qui composent le chorion sont variables d'aspect et d'étendue, et la description que j'en ferai, chez le cobaye, diffère par plus d'un point du schéma qu'en donnent la plupart des classiques.

a) Immédiatement au-dessous de la basale s'étend une nappe de fibres élastiques. (Planche XIX, fig. 4.)

Cette nappe, d'une densité variable, est toujours mince. Elle est constituée par des fibres à direction longitudinale qui, sur des coupes exactement transversales, se projettent comme de petites surfaces

arrondies, de taille inégale. Sur les sections obliques, ces fibres plus ou moins groupées apparaissent légèrement incurvées, tassées les unes contre les autres, et disposées concentriquement sur trois ou quatre rangs.

Les réactifs histochimiques permettent de s'assurer qu'on a bien réellement affaire à des fibres élastiques. J'ai dit, plus haut, la coloration que prennent ces fibres lorsqu'on fait agir sur elles l'éosine et l'aurantia. J'ajouterai que l'emploi des autres réactifs vient confirmer cette opinion. Avec la safranine, les fibres élastiques se colorent en rose; avec la fuchsine acide suivie de décoloration par l'acide picrique, elles se teignent en rouge; elles fixent énergiquement le violet de gentiane employé comme l'indique Bizzorero pour la recherche des mitoses; elles retiennent l'orcéine avec une certaine élection quand on pratique la décoloration dans l'alcool absolu très légèrement chargé d'acide chlorhydrique.

La nappe de fibres élastiques dont j'ai parlé s'adosse à la surface externe de la basale. A elle seule, elle ne représente pas d'ailleurs toute la formation élastique du chorion. En effet, dans l'épaisseur de la basale d'une part, et d'autre part dans la partie superficielle du reste du chorion, on trouve, çà et là, des fibres élastiques. Ces fibres isolées représentent, vraisemblablement, des fibres erratiques, originaires de la nappe élastique sous-basale.

b) Au-dessous de cette nappe, plus mince chez les individus jeunes que chez les adultes, se trouve une zone presque exclusivement occupée par de gros vaisseaux. Ces vaisseaux cheminent, horizontalement pour la plupart. Une partie de leur circonférence fait parfois saillie dans la nappe élastique qui, elle, n'est parcourue que par des vaisseaux de faible calibre.

c) Autant sont fixes dans leur présence, uniformes dans leur aspect, constantes dans leurs rapports les diverses couches de la trachée dont il vient d'être question, autant est variable dans sa texture le reste du chorion.

J'envisagerai ce chorion au niveau des arcs cartilagineux, puis au niveau des ligaments interchondraux.

α) Au niveau des arcs cartilagineux, le chorion est mince, si mince que parfois son étendue ne dépasse pas celle de la basale. Aussi n'y trouve-t-on que peu d'acini glandulaires.

Sa structure est très variable.

Tantôt le chorion est de type lâche. Il apparaît formé de fibrilles

conjonctives, onduleuses, largement espacées les unes des autres. Ces fibrilles, entre lesquelles on aperçoit les noyaux de cellules plates, circonscrivent des mailles allongées où l'on n'observe jamais de vésicules adipeuses et qu'habitent parfois des leucocytes mononucléaires ou de type éosinophile.

Tantôt le chorion prend un aspect lymphoïde. Des fibrilles conjonctives très rares et très grêles, des capillaires sanguins, de petite taille, apparaissent, comme noyés, au milieu d'amas de petites cellules rondes. On croirait avoir sous les yeux la coupe d'un follicule lymphatique étalé.

Ce sont là les formes *simples* du chorion qui apparaît identique à lui-même, dans toute l'étendue d'une coupe transversale. Mais souvent le chorion se présente sous une forme autrement *complexe* : tissu lâche et tissu lymphoïde s'associent alors de diverses façons.

Tantôt les deux tissus se superposent : le chorion se montre alors formé de deux zones, l'une superficielle, lymphoïde, contiguë à la couche des gros vaisseaux ; l'autre profonde, de type lâche, s'adosse profondément contre le périchondre.

Tantôt tissu conjonctif vrai et tissu lymphoïde, au lieu de se superposer, se juxtaposent, l'un à côté de l'autre, et l'on voit sur une même coupe de la trachée se succéder des territoires qui sont tout entiers de type lâche ou de type réticulé.

Ces divers aspects ne doivent pas d'ailleurs nous surprendre outre mesure : tissu lâche et tissu réticulé ne représentent-ils pas seulement les modalités d'un même tissu, le tissu conjonctif ?

β) Au niveau des ligaments interchondraux, le chorion est épais et fibreux. Il s'adosse profondément contre la gaine fibreuse de la trachée avec laquelle il se confond.

Il est formé de faisceaux conjonctifs et de noyaux. Ces noyaux serrés individualisent autant de cellules fixes ; ils sont d'orientation variable comme les faisceaux conjonctifs à la surface desquels ils sont situés. Ainsi disposé, ce chorion, au sein duquel se ramifient les glandes trachéales, se continue insensiblement avec la gaine fibreuse qui constitue le squelette de la trachée.

Cette gaine, plus dense que le chorion, est revêtue extérieurement de cellules adipeuses réparties en lobules. Elle est constituée par des faisceaux conjonctifs, disposés concentriquement à la surface de la trachée. Ces faisceaux, tassés les uns contre les autres, présentent à leur surface des noyaux allongés. Par leur espace-

ment assez régulier, par leur orientation uniforme parallèle à celle des faisceaux conjonctifs, ces noyaux se distinguent nettement des noyaux qu'on observe dans l'épaisseur du chorion.

4^e *Glandes*. — Deux formations sont incluses dans le chorion que je dois maintenant signaler : les glandes et les muscles de la trachée.

Les glandes trachéales, plus nombreuses et plus longues au niveau des ligaments interchondraux qu'au niveau des arcs cartilagineux comprennent, comme toute glande, un canal excréteur et des acini sécréteurs.

Le canal excréteur, plus ou moins rectiligne, est court; il traverse la basale et la couche élastique. En traversant la basale, il l'entraîne avec lui. Cette membrane s'amincit rapidement, et dès que le conduit excréteur se raccorde à ses acini, terminaux pour la plupart, la vitrée se prolonge sur chacun de ces culs-de-sac, sous la forme d'une ligne, si étroite qu'on la devine plus qu'on ne la voit. (Fig. 4).

Les acini, pour la plupart, se branchent à angle droit à l'extrémité du canal excréteur. Sur les coupes intéressant la totalité de la glande, canal excréteur et acini simulent un T majuscule que modifient à peine, dans son aspect, les quelques acini ouverts sur les côtés du canal.

La structure des diverses parties de la glande est des plus simples. Canaux excréteurs et acini sont d'aspect identique. Seul l'orifice du canal est garni d'un épithélium de transition disposé sur deux assises : une assise profonde, formée de petites cellules à noyau aplati parallèlement à la basale, une assise superficielle où les cellules sont hautes et le noyau perpendiculaire à la basale.

La lumière de la glande est de taille variable et de forme arrondie. Elle est bordée par un épithélium cylindrique ou conique, disposé sur un seul rang. Le noyau de la cellule est rond et rejeté

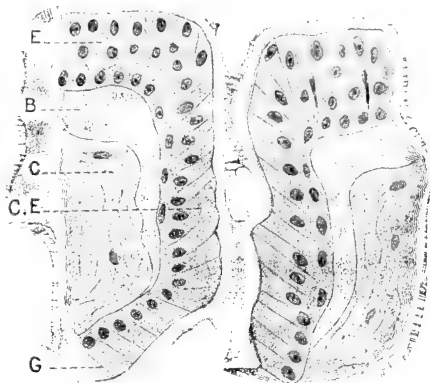


Fig. 1. — Canal excréteur d'une glande trachéale. E, épithélium de la trachée; B, basale; C, tissu conjonctif; C.E., épithélium du canal excréteur; G, épithélium glandulaire.

vers le pôle d'insertion. La cellule est implantée perpendiculairement à la basale, sauf au niveau de l'embouchure du canal excréteur. Là, les épithéliums sont parfois insérés obliquement et leur grand axe tend à devenir parallèle à l'axe du canal excréteur.

Le corps des cellules glandulaires se colore en rose avec l'hématéine et l'éosine. Nulle part je n'ai vu le protoplasma se teindre en violet; nulle part, le noyau ne se déprime en cupule. Il ne s'agit donc pas de glandes muqueuses ou tout au moins de glandes sécrétant un mucus identique à celui qu'élaborent, par exemple, les cellules muqueuses du tube digestif. Et si tant est que certaines

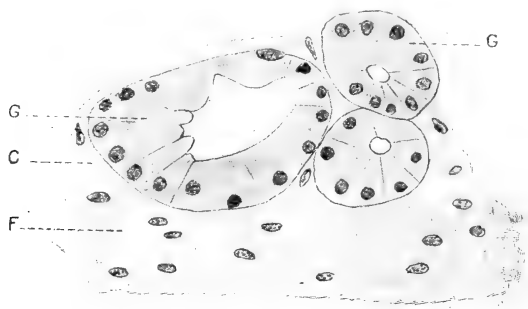


Fig. 2. — Section d'une glande trachéale. G, paroi glandulaire; C, tissu conjonctif du derme à faisceaux et à noyaux diversement orientés; F, tissu fibreux au niveau duquel s'arrêtent les ramifications glandulaires; ce tissu est reconnaissable à l'orientation uniforme de ses fibres et de ses cellules.

cellules soient capables de former du mucus, l'élaboration de cette substance doit être des plus discrètes et des plus disséminées. La preuve en est dans les caractères que prend la sécrétion sous l'influence des deux colorants précités. Elle se teint constamment en rose, dans les cavités glandulaires comme à la surface de la muqueuse trachéale. Là elle s'étale sur la ligne des plateaux et engluie les cils vibratiles dans un vernis épais, que coagulent les réactifs employés pour la fixation.

Je noterai en dernier lieu que la régénération physiologique de l'épithélium glandulaire se fait par mitose. En pareil cas, l'axe du fuseau karyokinétique est parallèle à la membrane basale. Les cellules-filles issues de la mitose se disposent donc à côté l'une de l'autre. On était en droit de s'attendre à cette juxtaposition, puisque les éléments glandulaires sont toujours disposés sur une seule assise.

5° *Muscle trachéal.* — Pour en finir avec les formations incluses dans le chorion, je ferai mention du muscle trachéal.

C'est un muscle lisse dont toutes les fibres m'ont semblé transversalement dirigées. Il convertit en anneau l'arc cartilagineux qu'il complète en arrière et sous-tend à la façon d'une corde. En réalité, comme l'ont signalé divers auteurs, l'insertion de ce muscle se fait à la face interne des cartilages trachéaux, à quelque distance de l'extrémité des arcs squelettiques. J'ajouterai que ce muscle forme chez le cobaye une bande des plus compactes; le tissu conjonctif n'entre point dans sa constitution; il n'est jamais traversé par les canaux excréteurs de ce groupe glandulaire rétro-musculaire, si développé dans l'espèce humaine.

6° *Arcs cartilagineux.* — C'est dans l'épaisseur de la fibreuse, dont j'ai déjà eu l'occasion de dire un mot, que sont compris les arcs cartilagineux, au nombre de 33 à 35, qui constituent le vrai squelette de la trachée. Ces arcs, sur la morphologie desquels je ne veux point m'étendre, sont susceptibles de présenter des anomalies nombreuses. On les voit par exemple se fusionner, s'espacer irrégulièrement. Je n'insiste point et me borne à constater qu'ils sont aplatis d'avant en arrière et formés de cartilage hyalin.

Un mince périchondre les enveloppe; les deux ou trois assises cellulaires sous-périchondrales sont aplaties parallèlement à la surface du cartilage. Les autres cellules cartilagineuses sont polymorphes. Munies chacune d'un, deux ou trois noyaux, elles se montrent isolées ou réunies en groupe. En pareil cas, la substance fondamentale de l'îlot cartilagineux se colore autrement que ne le fait la substance fondamentale qui entoure la cellule cartilagineuse isolée. Elle se colore plus énergiquement et parfois même elle se teint en violet foncé, après l'usage de l'hématéine-éosine, au lieu de prendre un ton rose comme le reste de la substance fondamentale.

En étudiant des pièces fixées à la liqueur de Flemming, on trouve souvent des granulations grasses dans le protoplasma des cellules cartilagineuses. Ces granulations, colorées en noir par l'acide osmique, sont de taille inégale, isolées dans la cellule ou réunies en groupes dont le siège n'a rien de fixe. J'aurai l'occasion de revenir sur la signification de cette substance grasse dans le protoplasma des chondroblastes.

Je n'ai jamais vu les arcs cartilagineux s'ossifier chez le cobaye,

mais j'ai noté assez fréquemment la calcification du cartilage. Il s'agissait de pièces qui se coupaient mal. Or la trachée, malgré l'inégalité de consistance de ses diverses parties, se débite assez facilement en coupes sériées, quand on y prend quelque soin. Sur de telles pièces, j'ai trouvé, dans l'épaisseur du cartilage, des noyaux calcifiés, de forme déchiquetée, de taille et de nombre variable. En pareil cas, les cellules cartilagineuses, incluses dans l'îlot calcifié, se teignent énergiquement et leur capsule semble épaissie. La substance fondamentale qui les entoure ne se colore plus ou se colore autrement qu'elle ne le faisait, avant le dépôt de sels calcaires. Sur des coupes traitées par l'hématéine-éosine, je l'ai vue présenter une teinte d'un jaune paille.

J'en aurai fini avec le cartilage quand j'aurai signalé, en arrière du muscle trachéal, la présence possible de nodules cartilagineux aberrants. Ces noyaux inconstants sont petits et de forme irrégulière; ils ont leurs homologues dans ces îlots cartilagineux qu'ont constatés, dans l'espèce humaine, Luschka, Hyrtl, Heller et von Schrötter.

III. — LA CICATRISATION DE LA TRACHÉE.

1° *Épithéliums*. — Lorsqu'on pratique une trachéotomie, et qu'on examine la trachée au bout de quelques heures, on se trouve en présence d'une fissure cunéiforme. Ses bords sont contigus au revêtement épithélial; ses deux berges, en rapport avec le chorion et avec le cartilage coupé net, semblent se réunir dans la profondeur. En réalité, la formation d'une gouttière est tout d'apparence. La plaie n'a pas de fond, à proprement parler, à moins qu'on ne considère comme tels le caillot sanguin, les muscles sous-hyoïdiens et la peau suturée, étagés d'arrière en avant.

Les jours qui suivent, l'aspect se modifie. Le tissu conjonctif bourgeonne et vient obturer plus ou moins exactement le fond de la perte de substance. En même temps, le revêtement épithélial de la trachée s'amincit pour glisser de part et d'autre sur les bords de la plaie. Il s'enfonce dans les dépressions qu'il comble plus ou moins; il monte sur les saillies qu'il rencontre et revêt, et toujours accolé au chorion dont il suit les accidents de terrain, il se rapproche du fond de la plaie.

Les bandes cicatrisantes se présentent alors comme des lames

épithéliales, d'épaisseur variable. Ces lames, tantôt minces, tantôt épaisses, tantôt alternativement minces et épaisses, portent çà et là des bourgeons qui s'enfoncent vers la profondeur, et des végétations qui flottent dans la lumière de la trachée. Elles se terminent par des extrémités effilées ou renflées en massue. Ces extrémités d'ailleurs ne glissent pas également vite et il est fréquent de voir l'une d'elles plus rapprochée du fond de la plaie que ne l'est sa congénère.

Finalement, les bandes cicatrisantes se rapprochent l'une de l'autre et se fusionnent, sans qu'il soit possible de retrouver la trace de leur suture. Elles forment à la surface de la plaie un vernis épithélial, dont la face profonde est au contact du chorio ou du cartilage.

Tel est dans ses grands traits le processus de cicatrisation épithéliale, commun aux plaies de la trachée, aux plaies de l'intestin et de la cornée, aussi bien qu'aux pertes de substance du tégument externe.

Quand la plaie est étroite et guérie, elle peut sembler difficile à retrouver. L'épithélium cicatriciel est de niveau avec l'épithélium voisin. Le tissu conjonctif régénéré diffère à peine du tissu conjonctif ambiant, et quand la coupe passe au niveau d'un espace inter-cartilagineux, on n'a plus la plaie squelettique pour servir de point de repère (Fig. 3, A). Ce point de repère, on le trouvera cependant dans la

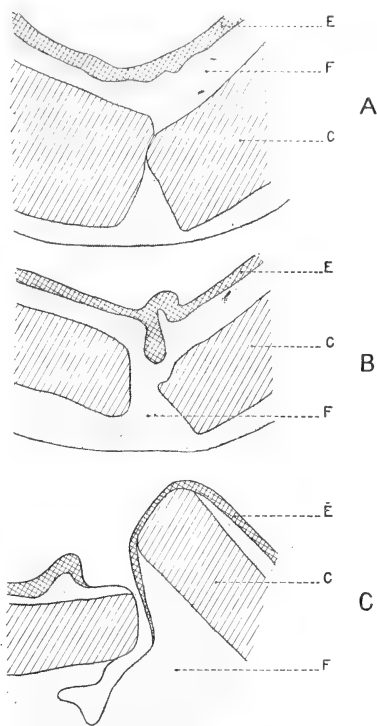


Fig. 3. — Ces 3 figures représentent 3 types de plaies trachéales. L'épithélium est représenté en E; le cartilage en C; le tissu conjonctif en F. La figure A et la figure B se rapportent à des plaies complètement cicatrisées; la figure C à une plaie en voie de réparation. — En A, l'épithélium cicatriciel est de niveau avec l'épithélium voisin. — En B, cet épithélium forme un bourgeon qui s'enfonce dans le derme sous-jacent. Ce derme se continue par un pont conjonctif avec le tissu fibreux qui entoure extérieurement la trachée. — En C, une fissure étroite et profonde, incomplètement revêtue d'épithélium, indique encore la perte de substance. Les fragments cartilagineux chevauchent l'un sur l'autre.

basale. Alors que la plaie est depuis longtemps réparée, il est toujours facile de dire, à l'examen d'une coupe, quelle fut l'étendue du traumatisme initial : la basale n'a pas récupéré sa forme primitive.

La plaie est-elle au contraire large et profonde? on la reconnaît, au premier coup d'œil, à une dépression cupuliforme que tapissent les bandes épithéliales éboulées (Fig. 3, C). Souvent, au niveau du point qu'occupait le fond de la plaie, la bande épithéliale s'est épaissie; elle forme là un bourgeon arrondi ou cunéiforme (Fig. 3, B) et ce bourgeon peut s'enfoncer dans la fissure, interceptée par les fragments cartilagineux, qui parfois chevauchent l'un sur l'autre.

Il importe maintenant d'étudier, avec quelques détails, la constitution histologique de ces bandes épithéliales dont je viens de rappeler la morphologie grossière.

J'analyserai tout d'abord quelles formes est susceptible de prendre le revêtement épithélial; j'examinerai ensuite comment on peut voir ces diverses formes se succéder dans la cicatrice épithéliale.

Tantôt la bande épithéliale est simple, tantôt elle est stratifiée.

Lorsque la bande épithéliale est simple, elle est formée d'une seule assise de cellules pavimenteuses ou cylindriques. Un tel aspect ne se rencontre jamais, m'a-t-il semblé, que sur des surfaces en voie de cicatrisation. En effet, j'ai noté l'existence d'un épithélium pavimenteux simple, à l'extrémité d'une bande pavimenteuse stratifiée, et j'ai vu un épithélium cylindrique simple revêtir tout un territoire d'une plaie en voie de cicatrisation.

Quoi qu'il en soit, l'épithélium pavimenteux simple se montre comme une bande homogène, semée de noyaux arrondis, ou aplatis parallèlement à la surface du chorion. Il s'agit alors d'un plasmode. (Planche XIX, fig. 3.)

Quant à l'épithélium cylindrique, il est formé de belles cellules, régulièrement cylindriques, nettement délimitées, munies d'un noyau ovoïde, de situation variable. Ces cellules présentent un pôle d'insertion et un pôle apical convexe. Aussi le contour de la lumière trachéale est-il assez irrégulièrement festonné, du fait de la forme de pareilles cellules, et du fait de leur taille très inégale. (Planche XIX, fig. 4.)

La bande épithéliale est-elle stratifiée? elle revêt encore ou le type pavimenteux ou le type cylindrique.

Dans le premier cas, elle se montre formée de deux, de quatre, de huit assises superposées. Les éléments profonds sont plus ou moins

cylindriques; les éléments superficiels sont plus ou moins aplatis. Les noyaux sont polymorphes et j'en ai pu voir qui présentaient la forme d'un anneau. Ils sont souvent allongés perpendiculairement à la basale; ils occupent un point variable du corps cellulaire dans lequel on ne rencontre jamais ni éléidine, ni transformation cornée. (Planche XIX, fig. 5.)

Les objectifs à immersion permettent de noter parfois dans un pareil épithélium la présence de filaments d'union jetés, comme autant de ponts, entre les faces proximales des cellules qu'ils relient.

Ces cellules sont capables d'entrer en karyokinèse et j'ai constaté que les mitoses revêtent dans la trachée, comme dans la peau, un certain nombre de caractères communs.

Ces mitoses, qu'on n'observe guère avant le 5^e jour de la cicatrisation, se montrent réparties avec la plus grande irrégularité. Certaines coupes en sont totalement dépourvues; d'autres possèdent, au contraire, plusieurs figures de division.

Les divers stades que parcourt le noyau en mitose peuvent s'observer sur la même pièce. Un spirème se trouve à côté d'une plaqué équatoriale, par exemple.

Je noterai aussi que la couche basilaire n'a pas l'apanage des mitoses. Elle est génératrice ni plus ni moins que les couches épithéliales sus-jacentes.

J'ajouterai enfin que l'orientation du plan de segmentation n'a rien d'uniforme. Il est parallèle, perpendiculaire ou oblique, par rapport à la membrane basale. C'est dire que les cellules-filles qui prennent naissance par karyokinèse se disposeraient l'une au-dessus de l'autre, l'une à côté de l'autre, ou encore dans une position intermédiaire entre la super et la juxtaposition.

J'en aurai fini avec les épithéliums pavimenteux stratifiés quand j'y aurai signalé la présence d'éléments libres.

Ces éléments, ce sont des globules blancs à noyau rond ou contourné; ce sont des leucocytes éosinophiles; ce sont enfin des cellules en chromatolyse. Ces dernières occupent une vacuole intra-épithéliale, et un mince liseré clair marque leur pourtour. En les traitant par l'éosine et l'hématoxyline, on aperçoit au centre de leur corps cellulaire, vivement coloré en rose, non plus un noyau, mais un bloc irrégulier de chromatine, teint en violet noir. Ce bloc ne tardera pas à disparaître, comme pulvérisé, au sein du protoplasma qui, lui, résistera plus ou moins longtemps à la dégénérescence.

La bande épithéliale stratifiée ne revêt point seulement le type pavimenteux. Elle peut prendre le type cylindrique. C'est là un retour au type du revêtement normal de la trachée. (Planche XIX, fig. 6.)

En pareil cas, l'épithélium régénéré présente trois couches : 1° une assise basilaire ; 2° une zone moyenne formée d'assises multiples ; 3° une assise superficielle, cylindrique. Les deux premières de ces couches sont formées de cellules tantôt nettement délimitées, tantôt plus ou moins fusionnées. Les noyaux qu'on y observe sont arrondis ou ovalaires, et leur orientation change d'un point à un autre. Quant aux cellules cylindriques, elles se montrent munies d'un ou deux noyaux, de siège variable. Elles sont limitées du côté de la lumière trachéale par un feston convexe. Aussi la ligne que forment, par leur succession, les extrémités apicales des cellules cylindriques s'accuse-t-elle encore par un contour des plus irréguliers. J'ajouterai que je n'ai point vu de cils réapparaître sur le pôle libre de la cellule cylindrique régénérée.

Qu'il me suffise de rappeler en quelques mots comment peuvent se succéder ces divers types du revêtement.

J'ai vu par exemple l'une des bandes cicatrisantes prendre le type cylindrique simple et sa congénère le type pavimenteux stratifié. (Planche XIX, fig. 8.)

J'ai noté sur une même bande l'alternance de l'épithélium cylindrique simple et de l'épithélium pavimenteux stratifié. (Planche XIX, fig. 7.)

J'ai vu aussi des îlots d'épithélium cylindrique stratifié succéder à une lame d'épithélium pavimenteux stratifié.

Enfin j'ai trouvé un bourgeon épithélial stratifié qui s'élevait sur un territoire d'épithélium cylindrique. Ce bourgeon, formé de six ou sept assises cellulaires, était constitué par des noyaux plongés au milieu d'une nappe protoplasmique diffuse. Mais vers la base du bourgeon, on observait, çà et là, dans le protoplasma, des traits colorables, rectilignes, qui sont l'indice d'un commencement d'individualisation périnucléaire et de répartition en cellules. (Planche XIX, fig. 9.)

En résumé, les épithéliums cicatriciels sont de type pavimenteux ou de type cylindrique ; ils sont simples ou stratifiés ; la bande cicatrisante est d'emblée tantôt unie, tantôt polycellulaire et ces divers aspects peuvent s'associer des façons les plus diverses. C'en est assez pour montrer de quel polymorphisme est capable l'épithélium de la

trachée, et j'aurai bientôt à examiner quelle explication il convient de donner à ce phénomène, si extraordinaire au premier abord.

2° *Basale*. — Je n'insisterai point sur la basale qui, au voisinage de la solution de continuité, est farcie de leucocytes de divers types. Sa reconstitution, si elle se produit, est tardive et de beaucoup postérieure à celle des épithéliums.

3° *Glandes*. — Je n'ai jamais vu non plus se reformer d'appareil glandulaire au niveau de la cicatrice, mais peut-être n'ai-je pas examiné des cicatrices assez anciennes pour être le témoin de pareille régénération.

Je noterai seulement que sur une plaie de neuf jours, j'ai vu un bourgeon épithélial plein s'enfoncer dans le derme. Son sommet affleurerait des acini séparés par le traumatisme de leur canal excréteur. Mais comment se comportent, vis-à-vis l'un de l'autre, le bourgeon épithélial qui marche à la rencontre d'une glande ainsi réduite à ses éléments sécréteurs? Reste-t-il à l'état de bourgeon épithélial, ou se creuse-t-il ultérieurement pour constituer un canal excréteur à la glande qui s'en trouve privée? Je ne saurais le dire.

4° *Chorion*. — J'en arrive à l'étude du chorion qui m'a semblé des plus intéressantes. Je m'occuperai seulement de la cicatrization du tissu conjonctif proprement dit : on sait, en effet, que les fibres élastiques, une fois détruites, sont incapables de se régénérer.

Les aspects divers que j'ai pu constater se ramènent à quatre.

Sur une première pièce, datant de cinq jours, au voisinage d'un foyer hémorragique, au milieu de globules rouges et blancs, et de petites cellules rondes, j'ai noté, çà et là, la présence de cellules géantes. On les reconnaît aisément à leur grande taille, à leurs noyaux multiples, tantôt clairs, tantôt très colorables. Ces noyaux que je n'ai jamais pu voir en mitose, occupent toutes les parties de la cellule, indistinctement. (Planche XIX, fig. 10.)

J'ai constaté un autre aspect sur une pièce datant de sept jours. La région trachéale où porte la section est occupée par une nappe protoplasmique semée de vacuoles. Ces vacuoles sont de taille très inégale, puisque les plus petites ont un diamètre cinq ou six fois inférieur aux plus étendues. Elles sont de forme irrégulière, bien que généralement arrondie ou ovalaire. Les travées du réseau ont un aspect uniforme, à peine granuleux. Elles se teignent par les colorants acides, tels que l'éosine, et sont parsemées de noyaux d'aspect très particulier. Ces noyaux, de forme arrondie ou ovalaire, sont

volumineux pour la plupart. Leur grand diamètre atteint jusqu'à 18 μ .

Ce qui les caractérise surtout, c'est leur aspect uniformément clair. Ils prennent, sous l'action de l'hématéine, une coloration lilas pâle, et c'est tout au plus si dans la masse homogène qui les constitue, on note la présence de quatre ou cinq grains de chromatine. Ces grains sont ronds, petits et très colorables; ils sont disséminés au hasard dans le noyau; quelques-uns se répartissent à la face interne de la membrane nucléaire. J'ajouterai que de loin en loin, dans les travées du réseau protoplasmique ou dans les mailles qu'ils circonscrivent, j'ai noté la présence de noyaux ayant les caractères morphologiques des noyaux de leucocytes. (Planche XIX, fig. 41.)

Voici maintenant un autre aspect que j'ai noté dans une cicatrice du dixième jour. Cette cicatrice est constituée par un coin de tissu conjonctif, dont la base affleure la surface extérieure de la trachée et dont le sommet se perd à la face profonde de la muqueuse. La presque totalité de la cicatrice occupe la perte de substance du cartilage qu'elle obture exactement. (Planche XIX, fig. 42.)

A côté de globules blancs de la grosse espèce, à côté de leucocytes éosinophiles et de cellules fixes du tissu conjonctif, reconnaissables à leurs expansions protoplasmiques, on trouve un syncytium.

Ce syncytium apparaît encore formé de mailles et de travées. Les mailles en sont arrondies. Quelques-uns des noyaux qui se logent dans les travées du réseau y font saillie. Tous ces noyaux, d'ailleurs, se caractérisent par leur grande taille, leur aspect clair, leur parfaite homogénéité et aussi par leur chromatine répartie sous forme de grains petits et rares.

Quant au protoplasma, qui les sépare et les unit, il n'est plus homogène. On y voit, çà et là, de vagues traînées onduleuses, à peine plus colorées que le tissu ambiant, et partant assez difficiles à voir. J'aurai l'occasion de revenir sur ces traînées colorables et d'examiner comment on peut les interpréter.

Enfin, j'ai noté une quatrième forme du tissu conjonctif cicatriciel. Au-dessous de l'épithélium régénéré, j'ai vu des éléments cellulaires nettement individualisés. Sur les coupes, ces éléments semblent fusiformes; leur noyau, ovoïde et bien colorable, constitue à lui seul le ventre du fuseau; leur corps cellulaire est effilé à ses extrémités qui paraissent s'anastomoser avec les extrémités des cellules voisines. (Planche XIX, fig. 43.)

Mais ce qui caractérise de pareils éléments autant que leur forme, c'est leur mode de distribution. Les cellules ont leur grand axe transversalement dirigé, c'est-à-dire disposé parallèlement à la surface du tégument régénéré. Elles sont plus ou moins régulièrement disposées bout à bout; elles sont enfin tassées sur plusieurs lits, les unes au-dessus des autres.

J'ai vu des aspects identiques dans l'histogénèse des bourgeons charnus; j'ajouterai que pareille forme du tissu conjonctif a été observée sur une plaie de douze jours, et que la cicatrice était irriguée par des capillaires sanguins des plus nets aisément reconnaissables.

5° *Cartilage*. — J'ai fort peu de chose à dire du cartilage. Il ne réagit guère sous le traumatisme qui l'atteint.

Les cellules voisines de la section m'ont semblé conservées, pour la plupart, avec leurs caractères normaux. Elles peuvent sans doute présenter des signes d'infiltration graisseuse; mais c'est là un phénomène qu'on observe dans le cartilage normal. On ne saurait donc, avec Gies, considérer les granulations graisseuses comme l'expression d'une dégénérescence cellulaire.

D'autre part, je n'ai jamais vu le cartilage présenter non plus de phénomènes de génération hâtive. Même au bout de trente-trois jours, je ne l'ai point vu se réparer par une néoformation cartilagineuse. C'est une cicatrice conjonctive qu'on observe entre ses deux surfaces de section, et cette cicatrice est de forme variable. Elle comble tout l'espace que circonscrivent les deux fragments de l'arc cartilagineux, et se modèle exactement sur cet espace.

J'ajouterai que la cicatrice conjonctive est plus lente à se constituer que la cicatrice épithéliale. J'ai vu des plaies de la trachée sur lesquelles la réparation de la muqueuse était complète; le tissu de granulation cependant n'avait pas encore pénétré entre les deux fragments cartilagineux qu'un espace vide séparait encore.

DEUXIÈME PARTIE

HISTOIRE ET CRITIQUE.

J'ai eu l'occasion, dans un mémoire antérieur¹, d'exposer l'histoire de la cicatrification épithéliale. J'ai montré quelles idées avaient

1. 1899. A. Branca, *Journal de l'Anat.*, mai-juin.

eu cours sur l'origine des épithéliums et sur le mécanisme de leur réparation. J'ai examiné également quels facteurs entraient en jeu dans pareil processus et quelle part semblait revenir à chacun d'eux.

Je me borne donc à rappeler ici que, dans toute cicatrisation, les éléments d'un tissu ne se régénèrent qu'aux dépens de tissus similaires, et que les facteurs de la cicatrisation sont au nombre de trois : le glissement, la greffe et la division cellulaire.

Il y a glissement quand le tissu réparateur reste en continuité avec le tissu dont il provient. Il y a greffe quand ce même tissu se détache de sa souche et va constituer une colonie. A ces deux processus, dans lesquels le nombre des cellules mises en branle ne varie pas, s'en ajoute un troisième : la multiplication cellulaire, qui se fait par voie directe ou indirecte.

Des cellules qui se déplacent et se multiplient, telle est donc la formule histologique de la cicatrisation. J'ai suffisamment insisté sur tous ces faits ; je passe pour ne pas m'exposer à des redites et j'examinerai, sans plus tarder, une série de points qui me semblent recevoir quelque éclaircissement des recherches auxquelles je me suis livré.

1° *Épithéliums*. — De loin en loin, ai-je dit, l'épithélium cylindrique stratifié fait défaut dans la trachée du cobaye, et l'on voit se substituer à lui des îlots constitués par un épithélium pavimenteux stratifié.

C'est Drasch¹ qui, sur le cobaye et chez l'homme, semble avoir signalé le premier cette particularité de structure qu'a observée également le professeur Baraban² de Nancy, dans un travail consacré à « l'épithélium de la trachée et des bronches chez un supplicié ».

En étudiant une trachée presque totalement enclavée dans un néoplasme thyroïdien, j'ai pu moi-même constater pareille modification³. La cavité trachéale était réduite à l'état de simple fente sur une étendue de plusieurs centimètres, et sur une égale étendue, le revêtement était « formé par des cellules superposées sur six, sur huit et même sur onze couches. Les cellules les plus superficielles sont aplaties; les moyennes sont arrondies; les profondes sont cylindriques et reposent sur le chorion. Aucun de ces éléments ne contient d'éléidine, aucun n'a subi la transformation cornée. »

1. 1881. Drasch, *loc. cit.*

2. 1890. Baraban, *Revue médicale de l'Est*, n° 18, p. 545.

3. 1896. A. Branca, *Annales des maladies de l'oreille, du larynx, du nez et du pharynx*, p. 482.

La morphologie de l'épithélium une fois connue, j'examinerai comment se fait la régénération de ce tissu.

Sur la foi des travaux de G. Lott¹, qui avaient porté sur la cornée, on a longtemps enseigné que le renouvellement épithélial était assuré par les cellules basilaires ou cellules à pied. Ces cellules se divisaient en deux parties. L'une de ces parties était représentée par une simple masse protoplasmique, plus ou moins dentelée; elle était destinée à périr par desquamation. L'autre restait profonde; elle était capable de former le noyau par voie endogène et d'assurer la réparation physiologique.

Drasch, dans un travail consacré à la régénération des épithéliums, pense que l'assise profonde des épithéliums stratifiés est l'assise génératrice. La cellule à pied est pour lui l'agent exclusif de cette régénération qui se produit toutes les fois que viennent à disparaître les éléments qui entourent la cellule à pied et la compriment de toutes parts².

C'est Flemming qui nous a fourni le premier la solution générale du problème qui nous occupe; il a montré que la régénération physiologique des épithéliums se fait par la division indirecte des éléments préexistants³.

Malgré les recherches de Tizzoni⁴, de Giovannini⁵, de Retterer⁶, on a continué à répéter que la couche basilaire est la seule assise génératrice des épithéliums stratifiés d'origine ectodermique.

Et dans un livre récent (1899), nous lisons encore: « il est intéressant de remarquer que dans l'ectoderme malpighien la propriété reproductrice reste localisée aux cellules de la couche génératrice. Les cellules des couches sus-jacentes sont stériles. » Et l'auteur ajoute: « Lorsqu'une cellule génératrice se divise, l'une des deux cellules filles devient une cellule génératrice, l'autre une cellule du corps muqueux de Malpighi. La première seule paraît avoir reçu en héritage la totalité de la propriété reproductrice ».

J'ai eu l'occasion de montrer dans un travail antérieur⁷ que la

1. 1875. G. Lott, *Rolle's Untersuch. des Institut. zu Gratz*. 3 H., et *Centralblatt*, n° 9.

2. 1886. Drasch, Sur la régénération, le développement et la régression des épithéliums (*Sitzb. d. k. ak. der Wiss. zu Wien*, Bd XCIII).

3. 1880-1884. Flemming. *Reg. V. gesch. Platten epithel, Darmepithel, Flimmerepithel des Eileiters*, etc. *Arch. f. mikr. Anat.*, t. XVIII, XXIII, XXIV.

4. 1884. Tizzoni, *Arch. ital. de biol.*, t. VI, p. 372.

5. 1885. Giovannini, *Centralbl. f. die med. Wiss.*, n° 15.

6. 1897. Retterer, *Journal de l'anatomie*, pl. XIV, fig. 3.

7. 1899. *Loc. cit.*

couche moyenne des épithéliums stratifiés était génératrice au même titre que l'assise basilaire. J'ai fait voir aussi que la direction du plan de segmentation n'avait rien de fixe : les cellules-filles sont superposées, juxtaposées, ou obliques, l'une par rapport à l'autre, et dans la planche annexée à un travail récent, le professeur Ranvier a fait représenter des faits analogues¹.

De telles conclusions visaient les épithéliums pavimenteux stratifiés. Elles s'appliquent intégralement aux épithéliums de la trachée comme Bockendahl² l'a figuré d'ailleurs en 1885.

J'ai dit qu'on trouve parfois au milieu des cellules du revêtement, en pleine vitalité, des éléments en chromatolyse beaucoup plus rares d'ailleurs, dans la trachée, qu'ils ne le sont dans certains téguments externes. Je ne m'astreindrai point à décrire le processus de chromatolyse, aujourd'hui bien connu. Je m'en tiendrai à une simple remarque. La chromatolyse, toute curieuse qu'elle soit, prend ici un intérêt nouveau des conditions dans lesquelles elle apparaît. On la constate en effet dans un tissu où les phénomènes de division sont d'une grande activité. On retrouve des faits analogues dans l'histogénèse du testicule et de l'ovaire. Processus de dégénérescence et processus de régénération se déroulent côte à côte au même moment, dans un même organe, dans un même tissu. Ils montrent assez qu'il n'y a pas lieu de toujours opposer l'un et l'autre processus; ils s'accompagnent souvent, alors même que l'un d'eux prend sur l'autre une place prépondérante.

J'examinerai maintenant la structure de l'épithélium cicatriciel qui résulte du glissement et de la division de l'épithélium trachéal respecté par le traumatisme.

« Les pertes de substance de l'épithélium (trachéal), réalisées expérimentalement ou consécutives à une inflammation, se réparent... par la production d'un épithélium stratifié plat », écrit le professeur Nicolas³, dans un livre récent, en exposant la doctrine qu'ont rendue classique les travaux de Drasch et de Schuchardt. Mais l'examen des faits vient à l'encontre des conclusions de ces deux auteurs.

Que l'épithélium régénéré puisse revêtir le type pavimenteux stratifié, rien de plus vrai. Mais un tel épithélium est capable de se

1. 1899. L. Ranvier, *Arch. d'anat. microsc.*, pl. I.

2. 1885. Bockendahl, *Arch. f. mikr. Anat.*, pl. XIX, fig. 23 à 31.

3. 1898. A. Nicolas, *Traité d'anat. humaine*, t. IV, p. 476.

montrer sous d'autres aspects ¹. Il peut revêtir la forme cylindrique ou pavimenteuse simple; il peut revêtir encore la forme cylindrique stratifiée qui est la forme typique de l'épithélium trachéal.

Ce polymorphisme de la cicatrice épithéliale, si extraordinaire au premier abord, me semble d'une explication des plus simples. Mais je laisse la parole aux faits.

Kolliker² a montré que l'épithélium œsophagien de l'homme passe successivement par les phases suivantes : pavimenteuse simple, cylindrique simple, cylindrique stratifiée, cylindrique vibratile stratifiée, pavimenteuse stratifiée.

D'autre part, on peut voir coexister chez l'embryon et le fœtus des îlots ciliés qui sont comme perdus au milieu de l'épithélium cylindrique stratifié du pharyngo-œsophage, comme l'ont montré les recherches de Neumann, Tourneux et Klein.

Enfin des travaux récents ont montré que chez l'adulte³ et chez l'embryon⁴ il existe normalement, dans la région supérieure de l'œsophage, un épithélium prismatique simple, non cilié.

Je me résume donc. C'est par une série de transformations que l'épithélium du pharyngo-œsophage arrive à sa constitution définitive, et ce polymorphisme ontogénique se retrouve dans ce fait que chez l'embryon, comme chez l'adulte, le revêtement se présente sous diverses formes, suivant les points considérés. Certaines régions semblent n'avoir pas évolué. Elles sont enclavées dans un tissu qui, lui, n'a pas manqué de parcourir tous ses stades. Or, l'ébauche du conduit aérien apparaît sur la face antérieure de cet intestin pharyngien dont l'épithélium est polymorphe. L'épithélium trachéal n'a-t-il pas de raisons pour se montrer sous divers aspects comme l'épithélium dont il dérive? et ne conçoit-on pas facilement qu'au cours d'un processus régénérateur, il puisse prendre l'une quelconque des formes que revêt au cours de son évolution l'épithélium dont il procède? Autrement dit, il se produit dans la structure du tissu régénéré des variations qui tendent à faire apparaître, non pas des structures nouvelles, mais des formes

1. 1884. Griffini, *Arch. ital. de biologie*, p. 247, t. V, écrit aussi que dans la trachée l'épithélium néoproduit se montre successivement sous forme d'épithélium pavimenteux simple, puis stratifié; très tard (27 jours après le traumatisme), il peut se transformer en épithélium cylindrique stratifié vibratile.

2. 1882. Kolliker, *Embryologie de l'homme*, trad. de Schneider.

3. 1897. Schaffer, *Comptes rendus de l'Anatomische Gesellschaft* (Congrès de Gand).

4. 1897. D'Hardiviller, *Echo médical du Nord*, n° 43.

ancestrales. Il y a là un simple fait de régénération hypotypique.

De tels phénomènes ne sont pas isolés; je n'en veux retenir qu'un. Je le rapporte d'après M. Giard¹ : « Dans une série de publications qui n'ont pas assez attiré l'attention des zoologistes, G. Boulanger a montré² que chez certains lézards, la queue régénérée présente une écaillure différente de celle du groupe dont ils font partie, et rappelant une forme phylogénique antérieure. »

Pour en finir avec les épithéliums, je dirai que je n'ai jamais vu le revêtement cicatriciel récupérer la forme de cellules vibratiles, au niveau de sa surface. Mais je me garderai bien d'affirmer qu'il en est toujours ainsi. On connaît aujourd'hui une série de faits qui montrent assez que les cils sont une formation transitoire, subordonnée à l'apparition de conditions physiologiques, également transitoires. Je n'en veux pour exemple que les observations du professeur Duval et de M. Wielt³ et celles de Morau⁴. Ces observations nous ont fait connaître l'apparition périodique de cils vibratiles sur l'endothélium péritonéal de la région tubo-ovarique.

Je citerai également les recherches de Nicolas et de Lenhossek. Ces auteurs nous ont appris que le revêtement de l'oviducte et de l'épididyme ne compte pas que des cellules vibratiles.

Enfin je rappellerai que les cellules de l'épididyme sont capables de se présenter sous plusieurs formes successives, qu'ont décrites Van der Stricht, Hammar et Henry : la forme glandulaire d'une part, et, d'autre part, la forme de revêtement cylindrique, simple ou ciliée. Je renvoie pour plus de détails et pour la bibliographie à l'article critique de M. Prenant⁵ : « Cellules vibratiles et Cellules à plateau ».

2° *Basale*. — On doit considérer aujourd'hui la membrane basale comme une édification des épithéliums. Les faits de développement qui plaident en faveur de cette conception sont nombreux.

Hensen (cité par le professeur Duval) a vu, chez l'embryon, la basale apparaître avant toute autre formation conjonctive.

Le professeur Duval a lui-même été le témoin de pareil fait⁶. « Dans la vésicule ombilicale de divers mammifères, rongeurs et

1. 1897. Giard, *Compt. rend. Soc. de Biologie*, 27 mars, p. 315.

2. 1888-1891. Boulanger, *Proc. Roy. Soc. London*, 1888, p. 351 et 378, et 1891, p. 466.

3. 1880. Mathias Duval et Wielt, *Compt. rend. Soc. de Biologie*.

4. 1890. Morau, *Compt. rend. Soc. de Biologie*.

5. 1899. Prenant, *Bibliographie anatomique*.

6. 1897. M. Duval, *Précis d'histologie*, p. 235.

insectivores, il existe une région où les deux épithéliums (l'ectoderme de la vésicule ombilicale et l'ectoderme chorial) sont immédiatement au contact, sans interposition d'aucun élément cellulaire ; or, sur la ligne de séparation de ces deux épithéliums, on voit peu à peu apparaître une membrane vitrée qui s'épaissit graduellement : elle ne peut avoir d'autre origine que les cellules épithéliales. »

O. Hertwig a, jadis, apporté des arguments en faveur de cette manière de voir. « Chez les coelenterés et les échinodermes, il se forme entre les feuilletts germinatifs épithéliaux un tissu de soutien. Il consiste en une substance gélatineuse, homogène... sécrétée par les cellules épithéliales... Dans cette substance pénètrent ensuite des cellules » détachées « de cette partie de la blastula qui s'invagine pour donner naissance à l'endoderme de la gastrula¹. » Voici donc des éléments endodermiques, c'est-à-dire des cellules épithéliales, qui se transforment en cellules ayant les caractères de leucocytes. Ces cellules, en pénétrant dans la vitrée également d'origine épithéliale, vont constituer le mésenchyme.

Cette vitrée est épaisse chez bon nombre d'animaux. Elle formera l'appareil de soutien de l'amphioxus et, chez les némertiens, elle continue à être habitée, toute la vie, par des leucocytes.

J'ai eu l'occasion de montrer que, chez le cobaye, la basale est sans cesse habitée par des leucocytes de types variés. Ces leucocytes, qui sont des mononucléaires ou des éosinophiles, proviennent-ils du tissu conjonctif, comme le veulent Kolliker, Stöhr, Zavarichin? Sont-ils originaires de l'épithélium comme le pensent Hertwig, S. Mayer, Éd. Retterer? Je n'apporte aucun fait en faveur de telle ou telle hypothèse. Mais je constate que les leucocytes pénètrent dans la basale et la traversent, dans un sens ou dans l'autre, de l'épithélium vers la profondeur ou du tissu conjonctif vers la surface interne de la trachée.

A l'inverse des éléments libres, les vaisseaux n'abordent point la vitrée « et ne s'engagent jamais dans son épaisseur. Elle passe au-dessus de leurs boucles », écrit M. Renaut dans son livre d'histologie pratique².

J'avoue ne pas saisir pourquoi la vitrée ne se laisserait pas aborder par les vaisseaux sanguins, comme par les leucocytes. Sans doute, les vaisseaux n'appartiennent point à la basale; ils ne lui

1. 1891. O. Hertwig, *Traité d'embryologie*, trad. franç., p. 154 et seq.

2. 1897. J. Renaut, *Traité d'histologie pratique*, t. II, p. 32.

fournissent pas de branches de distribution, mais ils la dépriment, s'en entourent plus ou moins et s'y logent d'une façon plus ou moins complète. La basale, comme je l'ai montré, forme une gaine à certains segments d'un trajet vasculaire.

Pareil fait, d'ailleurs, n'est pas isolé, et les vaisseaux sont bien forcés de traverser la basale pour pénétrer dans certains épithéliums.

Pendant longtemps, on n'a considéré, comme muni de vaisseaux, que le « ruban épithélial vasculaire et pigmenté du canal cochléaire » ¹. Puis Bovier-Lapierre ² a vu que l'épithélium olfactif du cobaye était pourvu de capillaires. Le professeur Laguesse a décrit les vaisseaux de l'épithélium intestinal d'un dipneuste, le Protoptère ³, et Phisalix a observé chez le pigeon, dans la muqueuse des poches latérales du jabot ⁴, des capillaires intra-épithéliaux reliés, par des anastomoses verticales, au réseau sous-épithélial formé de vaisseaux beaucoup plus volumineux ⁵. Depuis les recherches de ces auteurs, des travaux récents sont venus montrer que les épithéliums vasculaires étaient plus nombreux qu'on ne le pensait de prime abord.

De ces travaux, je n'en retiendrai qu'un, celui de Maurer ⁶.

Chez la grenouille, le crapaud, le triton, la salamandre, cet auteur a vu l'épithélium de la muqueuse buccale vascularisé par des capillaires issus des plexus sous-épithéliaux. Chez les anoues même, on peut voir des capillaires jusqu'à la face profonde de l'assise superficielle du revêtement, assise reconnaissable aux cils qui surmontent ses cellules.

J'aborde un dernier point. Comment se répare la basale? « La basale se reconstitue dès que l'épithélium de la région s'est lui-même régénéré », nous dit M. Renaut.

J'ai vu, pour ma part, au niveau de la trachée et d'autres organes la cicatrice épithéliale complètement reconstituée et n'ai jamais constaté de *restitutio ad integrum* de la vitrée. Peut-être n'ai-je pas d'ailleurs examiné des cicatrices assez anciennes, toujours est-il que la régénération de la basale, quand elle se produit, est très postérieure à celle des épithéliums.

1. 1852. Kolliker, *Mikr. anat.*

2. 1888. Bovier-Lapierre, *Compt. rend. Soc. Biologie.*

3. 1890. Laguesse, *Soc. de biologie.*

4. Ces poches seraient les agents de production de la « sécrétion lactée. »

5. 1890. Phisalix, *Soc. de biologie.*

6. 1897. Maurer, *Morphol. Jahrb.*, XXV, p. 190, n° 2.

Un fait de M. Ranvier plaide en faveur de cette assertion. Cet auteur a pratiqué des plaies de la face postérieure de la cornée. Au bout de 7 jours, la cicatrisation épithéliale était achevée, et l'endothélium se montrait disposé par points sur plusieurs couches, mais on n'observait pas encore de membrane de Descemet. C'est seulement plus tard que se régénère cette vitrée. Elle apparaît d'abord au niveau de l'ancienne membrane sectionnée, sur le dos de laquelle elle prend insertion, et gagne de là, peu à peu, le centre de la plaie cornéenne. L'influence de la vitrée ancienne, sur l'édification de la vitrée nouvelle, serait donc toute de contact ¹.

3° *Chorion*. — Les processus de cicatrisation qui se passent dans l'épithélium sont accompagnés de phénomènes identiques du côté du chorion et des tissus sous-jacents.

Je m'arrêterai d'abord sur les fibres élastiques.

Je ne les ai jamais vues se régénérer, mais j'ai fait sur leur topographie un certain nombre de remarques sur lesquelles il me faut maintenant revenir.

Les classiques décrivent le réseau élastique comme formé de mailles allongées verticalement; ce réseau serait surtout dense dans la région postérieure de la trachée et il s'épaissit à mesure qu'on se rapproche des bronches. On sait que, chez l'homme, la formation élastique est assez diversement localisée. Et ce qui rend plus difficile encore la comparaison du texte et des dessins insérés dans les traités d'anatomie, c'est que les dessins ont trait, d'ordinaire, à des trachées d'animaux, tandis que le texte se rapporte aux dispositions observées dans l'espèce humaine. De là, des contradictions.

J'emprunte quelques citations aux auteurs de nos deux plus récents traités d'anthropotomie.

« Dans la portion *externe* de la muqueuse qui confine aux fibres musculaires, les fibres élastiques s'accolant les unes aux autres forment des bandelettes longitudinales », écrit le professeur Testut.

« La lame élastique réticulée compacte n'occupe pas toute l'épaisseur du chorion, nous dit le professeur Nicolas; elle n'en constitue que la partie *moyenne* et reste séparée de la couche musculaire ou de la sous-muqueuse, d'une part, et de l'épithélium, d'autre part, par une zone de tissu conjonctif riche en fibrilles élastiques. »

1. 1898. L. Ranvier, *Compt. rend. Acad. des Sciences*, 3 janvier.

Chez le cobaye, on observe une disposition analogue. La formation élastique — qui n'est pas plus développée à la partie postérieure de la trachée que partout ailleurs — est formée d'une nappe compacte. Cette nappe située à la partie la plus superficielle du chorion, contre la basale, se dissocie à sa partie interne comme à sa partie externe. A sa partie interne, elle donne quelques éléments qui sont inclus dans la partie externe de la basale; à sa partie externe, elle fournit quelques fibrilles qui se répandent dans l'épaisseur du chorion.

Ce chorion est très diversement décrit par les auteurs.

Chez le mouton, par exemple, M. Renaut y voit deux couches : 1° l'une est interne, c'est la couche d'infiltration lymphoïde, munie chez quelques animaux de follicules clos, douteux chez l'homme; 2° la couche externe ou tendiniforme est constituée par des faisceaux fibreux, revêtus de cellules plates, entremêlées de grosses fibres élastiques. Ces faisceaux sont renforcés, chez le mouton, par des tractus issus du péri-chondre qui constituent les ligaments interchondraux ou ligaments en X, et les ligaments chondro-muqueux, ou ligaments en Y¹.

Pour M. Nicolas², une zone conjonctive sous-épithéliale, infiltrée de leucocytes, « surtout au voisinage du conduit excréteur des glandes » et des fibres élastiques plus externes, constitue le chorion de la muqueuse.

Chez le cobaye, j'ai montré combien il était difficile de dégager un type morphologique. Au-dessous de la lame élastique, identique à elle-même dans toute l'étendue de la trachée, s'étend un chorion qui change d'aspect toutes les fois qu'il est doublé d'un arc cartilagineux ou d'un ligament interchondral.

Au niveau des arcs, il est de texture lâche; au niveau des ligaments, au contraire, il est fibreux dans toute son étendue.

J'ai suffisamment insisté sur les gros vaisseaux, à direction horizontale, qui cheminent dans l'épaisseur du chorion. Leurs anses se mettent parfois bout à bout, presque au contact, et prennent l'aspect grossier d'une nappe sanguine, qui saille en partie dans la couche élastique, en partie dans la couche lymphoïde, lorsqu'elle existe.

J'ai peu de choses à dire de l'histologie normale du muscle trachéal et des glandes disséminées dans le chorion.

Le muscle, ai-je dit, s'insère à la face interne des cartilages, à

1. 1897. Renaut, *Traité d'histologie pratique*, p. 527.

2. 1898. A. Nicolas, *loc. cit.*, p. 475.

quelque distance de l'extrémité des arcs squelettiques. « Quelquefois, presque à l'extrémité du muscle, nous dit Guiyesse ¹, on remarque un très petit faisceau récurrent qui, abandonnant la masse principale, se termine à l'extrémité ou presque à l'extrémité du cartilage; ce petit faisceau est très grêle et ne présente guère qu'une épaisseur de 4 à 5 cellules »; et l'auteur ajoute, en parlant toujours du cobaye: « le muscle est épais; il présente une grande homogénéité; aucune glande ne la traverse; d'ailleurs il n'en existe nulle part dans le reste de la trachée. »

A l'inverse de cet auteur, j'ai signalé la présence de glandes au niveau des espaces interchondraux, et même au niveau des arcs cartilagineux. J'ai montré la disposition de ces glandes, la direction de leur canal excréteur qui est perpendiculaire à la surface de la muqueuse, se montre muni d'acini latéraux assez rares et d'acini terminaux. Ces derniers, plus nombreux, forment une masse étalée, perpendiculairement à la direction du canal excréteur, qui s'étend jusqu'à l'extrême limite du chorion.

J'ai longuement décrit les épithéliums du canal excréteur et des régions sécrétantes; j'ai insisté sur ce fait que leurs éléments n'ont point l'aspect des cellules mucipares; j'ai dit aussi que leur sécrétion n'avait point les caractères du mucus, ou tout au moins du mucus qu'élaborent, par exemple, les cellules annexées au tube digestif.

Ces glandes trachéales varient, peut-être, de constitution, avec les espèces animales chez lesquelles on les étudie.

M. Renaut, qui les a examinées chez le mouton, a remarqué, lui aussi, que l'élaboration du mucus y était discrète et disséminée. « Tour à tour, en divers points des tubules, les cellules épithéliales des glandes subissent l'évolution muqueuse, mais toujours en petit nombre. Dans les trachéites, cette évolution, au contraire, se généralise et devient très active. C'est pourquoi, sur le cadavre de l'homme, les glandes trachéales, modifiées par l'hypersécrétion agonique, acquièrent rapidement l'apparence de glandes mixtes » ².

C'est sous cet aspect que M. Nicolas décrit les tubes glandulaires, et je dois dire que la figure qu'il en donne semble dessinée d'après une pièce fixée dans les meilleures conditions. « Les tubes glandulaires, dit-il, renferment: 1° de grandes cellules pyramidales, présentant tous les caractères des cellules muqueuses, variables du reste

1. 1898. Guiyesse, *Journal de Anat.*, p. 419.

2. 1897. Renaut, *loc. cit.*, p. 531.

suivant l'état de fonctionnement de la glande; et 2° des cellules plus petites, protoplasmiques, amassées principalement à la périphérie des tubes et surtout à leur extrémité terminale, en tout semblables par leurs caractères et leur agencement à celles qui forment, dans les glandes salivaires muqueuses, les croissants de Giannuzzi¹. »

Après cette revue des dispositions normales du chorion et de ses annexes, je passe au processus de la cicatrisation du chorion.

Les aspects divers qu'affecte le tissu conjonctif de la trachée ne se retrouvent point au niveau de la plaie. Là, le chorion est parfois épaissi, sans que forcément on y retrouve des éléments cellulaires plus nombreux qu'à l'ordinaire. Ce chorion, ou plutôt le tissu de granulation qui se substitue à lui, est identique à lui-même dans toute l'étendue de la cicatrice, mais son aspect est susceptible, d'ailleurs, de présenter des variations en rapport avec l'âge de la cicatrice.

Je rappellerai donc brièvement, tout d'abord, ce que l'on sait de l'histogénèse du tissu de granulation.

Ce tissu, qui restituera aux tissus de substance conjonctive, un tissu de cicatrice de même nature et de même origine, représente pour tous les autres tissus un tissu de remplissage; il comble les vides formés au cœur des organes qui sont incapables de régénérer leurs éléments, ou qui tardent à le faire.

Au début, ce tissu est formé de ce que Cornil et Ranvier appellent des cellules embryonnaires. Ces éléments, plus ou moins sphériques, sont munis de volumineux noyaux, simples ou multiples, et d'une mince écorce protoplasmique. Ils sont tassés les uns contre les autres et bientôt nourris par des capillaires embryonnaires.

Plus tard, ce tissu complique sa structure. On y trouve des cellules épithélioïdes ou fibroblastes, à noyau unique et ovalaire. Ce noyau, pourvu d'un nucléole brillant, occupe un corps cellulaire de forme variable. Sur les cellules en mitose, ce corps cellulaire est anguleux et le noyau très colorable; sur les cellules quiescentes, ce corps cellulaire est énorme et plus ou moins ramifié; le noyau est clair et vésiculeux. De ces cellules fixes, quelques-unes sont fixées sur les vaisseaux par leurs prolongements : Israël les considère comme des éléments vasoformateurs.

1. 1898. Nicolas, *loc. cit.*, p. 477.

A côté des éléments fixes au nombre desquels il faut compter encore des cellules géantes et des vaisseaux, on trouve des éléments mobiles ou mobilisés. Ce sont des globules de pus, à noyau fragmenté, et des globules blancs. Quelques-uns appartiennent au groupe des mononucléaires, c'est-à-dire au groupe des macrophages de Metschnikoff. On les reconnaît à leur forme ronde, à leur taille volumineuse, à leur corps cellulaire où sont inclus des microbes, des globules sanguins, des débris cellulaires, etc.

Éléments fixes et éléments mobiles seraient plongés dans une substance amorphe, transparente, de consistance gélatineuse, et cette substance serait riche en mucine, comme le montre le précipité granuleux qu'on obtient en traitant pareil tissu par l'acide acétique.

Dans un troisième stade, les nombreux vaisseaux des stades antérieurs disparaissent, pour la plupart. Les fibroblastes qui se sont multipliés s'orientent à la file les uns des autres et se disposent en assises serrées et parallèles. Ils ne tardent pas à se modifier. Leur noyau rabougri prend la forme d'un bâtonnet; leur corps cellulaire est étroit, effilé, et « comme desséché ». Des fibrilles, de plus en plus nombreuses, apparaissent. Elles apparaissent, soit dans la substance amorphe, riche en mucus, soit pour d'autres dans l'épaisseur des bords et des extrémités des fibroblastes (Ziegler). Voilà donc constitué le tissu de cicatrice qui se caractérise par sa blancheur, car il est pauvre en vaisseaux, et par sa dureté, car les cellules y sont rares et les fibres nombreuses.

M. Renaut a proposé des noms pour caractériser tous ces faits longuement exposés dans les ouvrages classiques de Cornil et Ranvier, Rindfleisch et Ziegler. Il distingue un stade embryonnaire, un stade muqueux caractérisé par la présence de cellules conjonctives anastomosées en réseau au sein d'une substance fondamentale, un stade telo-formatif dans lequel la trame conjonctive se différencie.

En somme, la plupart des auteurs admet la présence d'une substance amorphe, intercellulaire, au milieu de laquelle se différencient les fibrilles. Mais un certain nombre de travaux récents sont venus remettre en question toute l'histogénèse du tissu conjonctif. Et ces recherches d'histologie normale doivent, semble-t-il, nous conduire à une plus exacte interprétation des faits expérimentaux.

Schwann, Robin, Max Schultze, Brücke, Boll, Frey, Rollett,

Legros soutiennent l'origine intracellulaire des fibres conjonctives qu'admettent également Lwoff, Retterer et Flemming.

Henle, Virchow, Donders, Kolliker, Kollmann, Ranvier, Pouchet et Tourneux adoptent l'opinion contraire; pour eux, la substance intercellulaire, exsudée du protoplasma cellulaire, se différencie en fibrilles conjonctives.

Tel était l'état de la question quand Retterer reprend « le développement morphologique et histologique des bourses muqueuses et des cavités péritendineuses » ¹. Il montre qu'au début le tissu conjonctif est représenté par des « cellules dont le protoplasma se confond et se fusionne en une masse unique », autrement dit par des noyaux semés dans un hyaloplasma. Puis autour du noyau apparaît une zone de protoplasma plus colorable, d'où partent bientôt des prolongements ramifiés, anastomosés avec les prolongements ramifiés venus des cellules voisines. Voilà le tissu réticulé, à mailles pleines d'hyaloplasma. Ce tissu n'a qu'à perdre, par fonte muqueuse, son hyaloplasma : c'est le tissu réticulé à mailles vides. Quant aux fibres conjonctives, elles ne sont qu'une élaboration du protoplasma cellulaire.

C'est vers une opinion analogue qu'incline Ziegler ² quand il écrit que les fibres conjonctives se développent « en partie directement aux dépens du protoplasma des cellules génératrices, en partie aux dépens de la substance fondamentale homogène qui d'ailleurs a été préalablement formée par les fibroblastes ». Après la formation des fibrilles, tout ce qui reste du corps cellulaire « forme les cellules fixes du tissu conjonctif qui demeurent accolées à la surface des faisceaux de fibrilles ».

Enfin, Zachariadès revient aux conceptions anciennes, en constatant, chez la grenouille, dans le tissu conjonctif rétro-achilléen, des cellules conjonctives dont les prolongements protoplasmiques se transforment en fibrilles à leur extrémité ³.

Je viens d'examiner rapidement l'histogenèse du tissu cicatriciel et le mode d'élaboration des fibrilles conjonctives. Il me faut résumer également ce que l'on sait aujourd'hui sur les cellules géantes ⁴.

1. 1896. Éd. Retterer, *Journal de l'anatomie*, p. 257.

2. 1892. Ziegler, *Anat. path.*, t. I, p. 273.

3. 1898. Zachariadès, *Compt. rend. Ac. des Sciences*, 7 fév.

4. Je renvoie pour l'histoire et la bibliographie de cette question à deux thèses récentes : Josué, *La moelle osseuse des tuberculeux*, Paris, 1897; et Vermorel, *Recherches sur l'inflammation pleurale*, Paris, 1898.

D'abord considérées par Rokitansky et Langhans, comme caractéristiques des lésions tuberculeuses, les cellules géantes se sont bientôt vues déposséder de leur spécificité.

Heidenhain, Weiss, Baumgarten les ont obtenues en introduisant sous le tégument des cheveux, des fils de coton, etc. Ziegler les a vues apparaître, chez le chien, dans l'espace capillaire ménagé entre deux lamelles de verre introduites sous la peau. Laulanié a noté leur existence dans des tissus qui donnent asile à des œufs de Strongle. Hippolyte Martin, en introduisant dans les tissus des poudres inertes (poivre de Cayenne, lycopode) ou des substances irritantes (cantharide, huile de Croton) les a également obtenues.

Comme Langhans l'a dit le premier, les cellules géantes doivent reconnaître deux modes de formation.

Ou bien elles proviennent d'un élément unique dont le noyau se multiplie sans qu'on observe parallèlement une fragmentation du corps cellulaire. Koch, Weigert, Baumgarten, Brodowsky, Colomiatti, H. Martin, Ziegler sont partisans de cette manière de voir.

Ou bien les cellules géantes résultent de la fusion de plusieurs cellules. Arnold et ses élèves, Aufrecht, Jacobson, Charcot et Gombaut, Yersin, d'autres encore, ont soutenu cette opinion.

Ziegler, Metschnikoff, Laulanié sont éclectiques. Ils admettent que la théorie unicellulaire et la théorie pluricellulaire de la cellule géante sont vraies l'une et l'autre.

Recherche-t-on la provenance des cellules géantes? on voit les auteurs leur assigner pour origine, soit les éléments mobiles (leucocytes : Metschnikoff, Yersin, Ziegler, Jacobson, H. Martin), soit les éléments fixes du tissu conjonctivo-vasculaire (Weigert, Arnold, Baumgarten, Strauss, Weiss, Aufrecht, Laulanié).

Les mêmes incertitudes planent sur les destinées de pareils éléments. Ce sont des éléments vasoformateurs pour Ziegler, Brodowski, Aufrecht, Martin et Laulanié; ce sont des agents de résorption des tissus, analogues aux myéloplaxes, pour Langhans.

Leur valeur morphologique ne prête pas à moins de discussions. Nombre d'auteurs les considèrent comme frappées d'un arrêt de développement (Laulanié, Weigert), et partant incapables de se reproduire et de contribuer à l'élaboration d'un organe ou d'un tissu. D'autres, au contraire, considèrent les masses plasmodiales comme la forme jeune de certains tissus.

Il est probable que toutes les cellules géantes ne sont pas de

même nature. Le seraient-elles? il est vraisemblable encore que de telles cellules sont capables de modifier leurs aptitudes biologiques, en raison des conditions de milieu, si différentes, où elles sont placées.

Je m'arrête dans ces citations pour en revenir à mon sujet et pour voir comment on peut interpréter les divers aspects que j'ai observés dans la cicatrisation du chorion.

Au milieu d'un tissu formé de petites cellules rondes, de globules sanguins rouges et blancs, j'ai signalé la présence de cellules géantes, et peut-être faut-il interpréter certains de ces éléments comme des îlots de tissu conjonctif primordial.

J'ai signalé également la présence de larges nappes protoplasmiques anastomosées, de manière à circonscrire des vacuoles arrondies. J'ai dit quelle taille considérable, quelle forme arrondie, quel aspect clair présentaient les noyaux qui s'y trouvent disséminés. Qu'on veuille bien comparer cet aspect à celui que présente le tissu conjonctif primordial d'un embryon ¹? on sera frappé de la similitude d'aspect des deux tissus. Je ne relève qu'une différence.

La nappe protoplasmique n'est pas uniformément étalée. Elle présente çà et là de larges mailles. Et pour user d'une comparaison qui ne prétend expliquer en rien la manière d'être d'un pareil tissu, tout se passe comme si plusieurs cellules géantes, voisines les unes des autres, s'étaient soudées sur une partie de leur surface. De ce fait, elles auraient pris l'aspect d'un réseau fait, comme ses pareils, de mailles et de travées.

J'ai observé un autre aspect du tissu régénéré que je tendrais à considérer comme un stade plus avancé de la cicatrice. Cette cicatrice se présente toujours comme un réseau à larges travées, à mailles étroites. Dans les travées se logent des noyaux caractérisés par leur grande taille, leur aspect clair, leur parfaite homogénéité, et aussi par une chromatine répartie sous forme de grains petits et rares. Quant au protoplasma qui sépare et unit de tels noyaux, on y voit, çà et là, de vagues trainées, onduleuses, à peine plus colorées que le tissu ambiant, et partant fort difficiles à voir. Pareil aspect rappelle le tendon embryonnaire d'un lapin du 18^e jour. Peut-être les trainées colorables, qui parcourent le protoplasma,

1. Embryon de lapin de 16 jours. — Membre abdominal.

sont-elles l'ébauche des futures fibrilles conjonctives, des fibrilles conjonctives primordiales, pourrait-on dire.

J'ai noté une dernière forme du tissu cicatriciel. Il s'agissait d'éléments fusiformes, plus ou moins anastomosés, pourvus d'un noyau rond ou ovale et d'un corps protoplasmique, bien colorable, effilé à ses deux extrémités. De pareils éléments se montraient aplatis, parallèlement à la surface de l'épithélium régénéré; ils sont disposés à la file les uns des autres, et répartis sur plusieurs étages. Ils répondent à la description classique des fibroblastes et mieux encore à ce stade que Retterer qualifie de tissu conjonctif réticulé.

J'ai vu d'autres aspects du tissu conjonctif en voie de cicatrisation; mais mes observations se rapportent à l'évolution des bourgeons charnus, et non point au tissu de granulation accidentellement développé dans la plaie trachéale. Je passe donc, pour ne point sortir de mon sujet.

J'ajouterai seulement que j'ai vu un tissu presque uniquement formé de fibroblastes faire saillie sous forme de bourgeon dans une perte de substance large et profonde. Un épithélium stratifié formait un revêtement partiel à cette végétation polypiforme.

L'histoire de telles productions qu'on observait jadis assez fréquemment à la suite de la trachéotomie, est l'œuvre de la Société de Chirurgie. L'une des observations les plus connues est celle de Krishaber, qui donna lieu à un rapport de Saint-Germain¹. Il s'agissait d'une mort survenue subitement à la suite de la trachéotomie et dont on attribua la cause à une végétation polypiforme. Ranvier, qui a eu l'occasion de faire l'examen de pareilles productions, conclut qu'elles ont la constitution des bourgeons charnus.

En 1876, Wilhem Koch² publia un travail « sur la production des fongosités et des tumeurs dans la trachée ». Il rapporte 26 observations, la plupart d'origine française, et montre qu'on peut observer des accès de suffocation chez les trachéotomisés, même après la cicatrisation de la plaie trachéale.

En pareil cas, on doit incriminer les bourgeons charnus développés au lieu qu'occupait l'ancienne fistule.

L'année suivante, Bergeron rapporte 3 faits du même ordre et dans l'un des cas, le corps du délit était constitué par un bourgeon charnu³.

1. 1874. De Saint-Germain, *Soc. de Chirurgie*, 4 mars.

2. 1876. W. Koch, *Arch. f. Klin. Chir.*, XX, H. 3, p. 340.

3. 1877. Bergeron, *Union médicale*, 20 novembre.

A la suite de cette communication à la Société médicale des Hôpitaux, Pétel publie une note sur les végétations polypoïdes de la trachée implantées sur les cicatrices anciennes de trachéotomie ¹, et Carrié consacre sa thèse inaugurale à l'étude des causes empêchant l'ablation définitive de la canule, après la trachéotomie, chez les enfants. Il étudie, lui aussi, le rôle des bourgeons charnus développés sur la plaie trachéale et montre qu'ils sont capables d'amener un véritable rétrécissement de la trachée.

Qu'il me suffise d'ajouter ici que parfois la fistule trachéale n'a aucune tendance à se combler; le trajet qui fait communiquer la cavité de la trachée et l'air extérieur s'est vraisemblablement épidermisé; un raccord a dû se faire entre l'épiderme cutané et l'épithélium trachéal. Il faut alors, pour obtenir l'oblitération du trajet, aviver et suturer les parties. Quelques chirurgiens même ont dû recourir à de véritables transplantations ².

4° *Cartilage*. — La cicatrisation du cartilage se fait d'une façon à peu près identique, qu'elle porte sur les cartilages enveloppés d'un périchondre ou sur les cartilages articulaires.

Elle aboutit à la formation d'un cal fibreux ou d'un cal cartilagineux.

Le cal fibreux est originaire des tissus conjonctivo-vasculaires qui entourent le trait de fracture (Klopsch) ³. Il se produit de préférence dans les cartilages à périchondre qui ne s'ossifient jamais, et seulement ajoutent quelques auteurs, lorsque les plaies suppurent (Schklarewsky) ⁴. Gies ⁵ fera pareille constatation sur les cartilages articulaires.

Le cal cartilagineux qui, pour Popp ⁶, serait sujet à des phénomènes de régression, est admis par Legros ⁷ et Malassez. Legros l'a vu sur la trachée et Malassez l'aurait observé sur une pièce de Bassereau. Le fait est rapporté par Poinsoy, et cité dans le *Traité de Chirurgie de Le Dentu et Delbet* ⁸. — Un tel cal se produit dans les plaies réunies par première intention (Schklarewsky) ou développées sur les cartilages à périchondre susceptibles de s'ossifier. Pour les uns

1. 1879. Pétel, *Soc. anat.*

2. 1896. Koenig, *Berlin. Klin. Wochens.*

3. 1862. Klopsch in Gurli, *Handbuch der lepre von den Knochenbrüchen.*

4. 1875. Schklarewsky, *Centralbl. f. Chir.*, n° 47.

5. 1882. Gies, *Deutsche Zeitschrift. f. Chir.*, XVIII, p. 8.

6. 1875. Popp, *Thèse*, Königsberg.

7. 1869. Legros, *Gaz. méd.*, n° 6.

8. 1896. *Traité chirurgie de Le Dentu et Delbet*, t. I.

le cal cartilagineux provient d'une transformation des cellules du cal fibreux; pour les autres, il naît directement du cartilage qui alors procède lui-même à sa cicatrisation, et l'on n'est pas encore fixé sur la question de savoir si les deux processus existent simultanément ou se produisent à l'exclusion l'un de l'autre.

Quoi qu'il en soit, la cicatrisation du cartilage est peu importante, dira Redfern¹. Elle est due à la prolifération des chondroblastes situés au contact du cal interfragmentaire. Peyraud², Tizzoni³, Gies écriront au contraire que les surfaces de section du cartilage sont envahies par la dégénérescence graisseuse et que la régénération se fait dans la zone sous-jacente. Ils sont en cela d'accord avec d'Ervetzky⁴. A la suite de recherches sur l'inflammation des cartilages, cet auteur a montré qu'au voisinage du foyer d'irritation du cartilage, on observait une zone dite zone atrophique, au-dessous de laquelle se trouve une zone annulaire qui, elle, est le siège de phénomènes de prolifération.

En somme, comme le dit Ollier⁵, c'est aux dépens du périchondre que se développe la cicatrice. Cette cicatrice ne s'implante pas sur les sections cartilagineuses qui n'ont pris aucune part à la cicatrification. Elle est continue de part et d'autre avec le périchondre et si la cicatrice devient cartilagineuse, c'est moins par néoformation d'éléments cartilagineux aux dépens du cartilage préexistant que par transformation des cellules du cal fibreux.

Je ne terminerai pas cet historique sans signaler au moins le mémoire de Worondzoff⁶. Cet auteur a vu, sur des chiens et des chevaux, la perte de substance comblée par du tissu de granulation qui successivement devient tissu fibreux et cartilagineux hyalin. Cette cicatrice cartilagineuse existe au bout de deux mois et demi quand la plaie est fermée immédiatement; elle est plus lente à se produire quand une canule a séjourné dans la plaie de trachéotomie. En pareil cas, on observe un développement exubérant de bourgeons charnus et des métamorphoses régressives portant sur les cellules cartilagineuses voisines des bords de la plaie.

1. 1861. Redfern, *Monthly Journ. of med. science.*

2. 1869. Peyraud, *Thèse*, Paris.

3. 1877. Tizzoni, *Arch. par le sc. med.*, t. II, p. 27.

4. 1875. Th. d'Ervetzky, *Centralbl.*, n° 16, p. 241.

5. 1866. Ollier, *Traité de la rég.*, t. I, p. 233.

6. 1874. Worondzoff, *Arch. de méd. vétérin.* (en russe), n° 9, et *Centralbl. f. Chirurgie*, n° 32.

Worondzoff ajoute encore que la muqueuse se régénère aux dépens du tissu de granulation; l'épithélium résulte pour lui de la prolifération des cellules qui préexistent sur les bords de la plaie; quant aux glandes, elles se reconstituent à l'aide des bourgeons que l'épithélium envoie dans le tissu conjonctif sous-muqueux.

J'ai dit que j'ai toujours vu une bande fibreuse s'interposer entre les fragments cartilagineux. Ces fragments ne m'ont pas paru le siège de phénomènes de prolifération et, d'autre part, ils ne présentent pas non plus d'altérations d'ordre atrophique. Les granulations graisseuses qu'on rencontre à leur niveau n'ont pas de signification pathologique puisqu'elles sont identiques de nombre et d'aspect aux granulations adipeuses qu'on retrouve dans nombre de cellules cartilagineuses d'une trachée normale. Quant à la question de savoir si la cicatrice fibreuse peut à la longue se transformer en cicatrice cartilagineuse, je n'ai encore observé aucun fait qui me permette de prendre parti dans cette question.

RÉSUMÉ. CONCLUSIONS.

La cicatrisation de la trachée est assurée par un processus dont le glissement et la division cellulaire sont les facteurs.

Caractérisé normalement par un épithélium cylindrique stratifié, semé, çà et là, d'îlots pavimenteux également stratifiés, le revêtement de la trachée se régénère en présentant un polymorphisme des plus remarquables.

Il se montre comme une bande épithéliale, simple ou stratifiée, de type pavimenteux ou cylindrique. Il peut donc revêtir l'une quelconque des formes qu'affecte, au cours de son évolution, l'épithélium dont il provient, embryologiquement parlant. Toutefois, je ne l'ai jamais vu récupérer les cils vibratiles dont il est pourvu à l'état physiologique.

J'ajouterai que les mitoses, loin de se localiser exclusivement à la couche basilaire, se répartissent également dans les assises cellulaires sus-jacentes. Quel que soit d'ailleurs le siège de ces mitoses, le plan de segmentation qu'elles affectent n'a pas la direction uniforme que lui concèdent les classiques; il n'a qu'une règle: l'absence de toute fixité.

L'épithélium repose normalement sur une basale que pénètrent

des globules blancs mononucléaires, des leucocytes éosinophiles, des vaisseaux sanguins et des fibres élastiques clairsemées.

Ces fibres se tassent un peu plus loin ; elles constituent une nappe assez dense qui s'adosse contre la basale. C'est là la couche superficielle du chorion.

Le reste du derme est constitué par du tissu conjonctif. Ce tissu revêt les aspects les plus variés et j'ai montré combien il était difficile d'en dégager la formule histologique. On peut admettre schématiquement qu'en regard des arcs cartilagineux ce tissu présente deux couches : l'une superficielle, l'autre profonde, celle-là de type lymphoïde, celle-ci de type lâche.

Au niveau des ligaments interchondraux, au contraire, le derme est uniformément fibreux.

On y voit se ramifier les glandes trachéales dont l'épithélium, d'aspect uniforme dans les acini et les conduits excréteurs, ne rappelle en rien l'épithélium mucipare.

Le chorion se répare vraisemblablement selon le mode de développement normal du tissu conjonctif et j'y ai pu observer quelques stades de l'évolution d'un pareil tissu.

Quant au cartilage, il reste inerte dans ce travail de cicatrisation. On n'y voit ni phénomènes de prolifération, ni phénomènes de dégénérescence, et il est forcé d'emprunter aux organes voisins les éléments de son cal fibreux interfragmentaire.

Aussi, dans la trachée, observons-nous deux processus qui se développent côte à côte et simultanément. Certains tissus s'y réparent au moyen de leurs propres éléments qui se déplacent et prolifèrent, tels les épithéliums et le tissu conjonctif. D'autres n'ont aucune tendance à se régénérer : la perte de substance qu'on leur fait subir est comblée par un autre tissu : tel le cartilage.

Dans le premier cas, la régénération est homotypique. Elle remplace des éléments disparus par des éléments de même nature. Il y a une véritable régénération, au sens histologique du mot.

Dans le second cas, la cicatrisation est hétérotypique. L'organisme substitue à un tissu différencié, de production lente, un tissu banal de production rapide. Il remplace un élément de soutien par un autre, et cela parce qu'il ne poursuit qu'un but : rétablir au plus tôt l'intégrité d'une fonction physiologique. Et pour atteindre ce but, la nature « fait ce qu'elle peut, comme elle peut, avec ce qu'elle peut ».

Explication de la planche XIX.

Toutes ces figures ont été projetées sur la table de travail et dessinées à la chambre claire de Malassez, au même grossissement (Verick ocul. 1, Stiassnie, obj. à immersion, 1/18^c).

Fig. I. — E, épithélium; B, membrane basale; L, fibres élastiques situées dans la zone superficielle du chorion, contre la basale.

Fig. II. — Muqueuse du larynx. E, épithélium; B, basale; V, vaisseau presque complètement inclus dans la basale; L', fibres élastiques incluses dans la basale; L, fibres élastiques de la région superficielle du chorion.

Fig. III. — Bande épithéliale cicatrisante pavimenteuse stratifiée E, qui a son extrémité, E', est constituée par un épithélium pavimenteux simple.

Fig. IV. — Bande épithéliale cicatrisante de type cylindrique simple, reposant par sa surface adhérente sur un chorion de nouvelle formation C. Cette bande est formée de cellules cylindriques E, munies la plupart d'un seul noyau. Le pôle libre de ses éléments est convexe et situé à des hauteurs différentes.

Fig. V. — Épithélium cicatriciel formé de cellules à protoplasma fusionné pour la plupart, E, reposant sur un chorion C. Une des cellules épithéliales siégeant dans l'assise moyenne de la cicatrice est en voie de division et l'axe de son fuseau est oblique par rapport à la surface de l'épithélium de revêtement.

Fig. VI. — Épithélium cicatriciel de type cylindrique stratifié. L'assise basilaire est représentée en E¹. La couche moyenne est formée suivant les points considérés de une ou deux assises d'éléments à protoplasma fusionné E². Les cellules superficielles sont cylindriques, mais irrégulières de taille et de forme. Leur pôle libre n'a plus de cils vibratiles et se montre situé à des hauteurs différentes. Rapprocher cet aspect de celui de la figure IV.

Fig. VII. — La bande cicatrisante se montre, selon les points considérés, formée de cellules disposées sur un rang E ou sur deux E'.

Fig. VIII. — Cicatrice épithéliale reposant sur un chorion P infiltré de noyaux N. La perte de substance est limitée à droite et à gauche par la basale B qui ne s'est point régénérée. Le dessin, qui représente exactement une coupe légèrement déchirée, montre cependant nettement la région F qui n'est pas encore revêtue d'épithélium et le polymorphisme de la cicatrice épithéliale, observable sur une même coupe et sur des points très voisins les uns des autres (E¹, E², E³).

Fig. IX. — Végétation épithéliale très voisine de l'extrémité gauche de la figure IV. Cette végétation est formée d'assises épithéliales super-

posées. Au niveau de l'assise basilaire on note dans le protoplasma des lignes colorables L indiquant une répartition du protoplasma en cellules épithéliales bien délimitées E. Dans le reste de la végétation on voit des noyaux N disséminés dans une masse protoplasmique P.

Fig. X. — Cellule géante G développée dans un chorion de nouvelle formation C.

Fig. XI. — Cicatrice conjonctive dans une plaie datant de sept jours. Dans une nappe protoplasmique P semée de vacuoles V on voit des noyaux grands et clairs N, et, çà et là, des noyaux plus petits et plus colorables N'.

Fig. XII. — Cicatrice conjonctive dans une plaie datant de dix jours. La nappe protoplasmique semée de vacuoles V est munie de noyaux N; elle est parcourue par de fines trainées colorables F et par un leucocyte éosinophile L.

Fig. XIII. — La cicatrice sur une plaie datant de douze jours. L'épithélium continu avec le revêtement normal est disposé sur plusieurs assises E; à droite, au contraire, l'épithélium régénéré E' est disposé sur une seule assise. La membrane basale B ne s'est point régénérée. Le chorion C, parcouru par des capillaires V, est formé de tissu conjonctif encore réduit à des éléments cellulaires, répartis sur plusieurs couches, et plus ou moins anastomosés.

LA TEMPÉRATURE DE LA POULE

Par CH. FÉRÉ

Médecin de Bicêtre.

Les auteurs qui ont donné des chiffres relatifs à la température de la poule sont loin de s'accorder¹ : tandis que Hunter trouve que la température de la poule et aussi du coq varie de 39,4 à 40, J. Davy a vu la poule varier de 42,2 à 43,9, et Prévost et Dumas se bornent au chiffre de 41,5. Les chiffres qui ont été donnés depuis ne diffèrent pas moins.

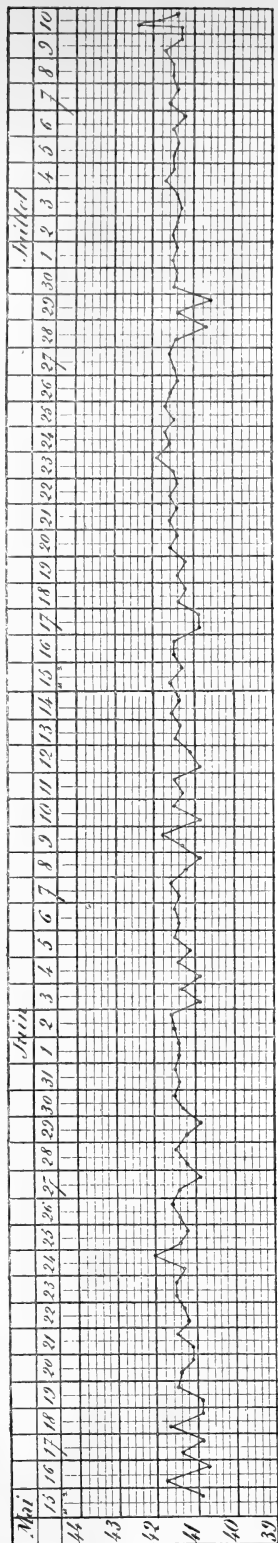
J'ai cherché à étudier quelques-unes des conditions capables de faire varier la température de la poule. Je me trouvais assez bien placé pour expérimenter dans cette direction, ayant à ma disposition des poules habituées à se prêter à des opérations qui, à quelques exceptions individuelles près, ne les effraient plus. Celles auxquelles on a pris la température deux fois par jour en sont arrivées à n'avoir plus besoin d'être contenues. On peut donc dire que leur température a été prise dans un état de tranquillité absolue.

1° — POULE n° 7.

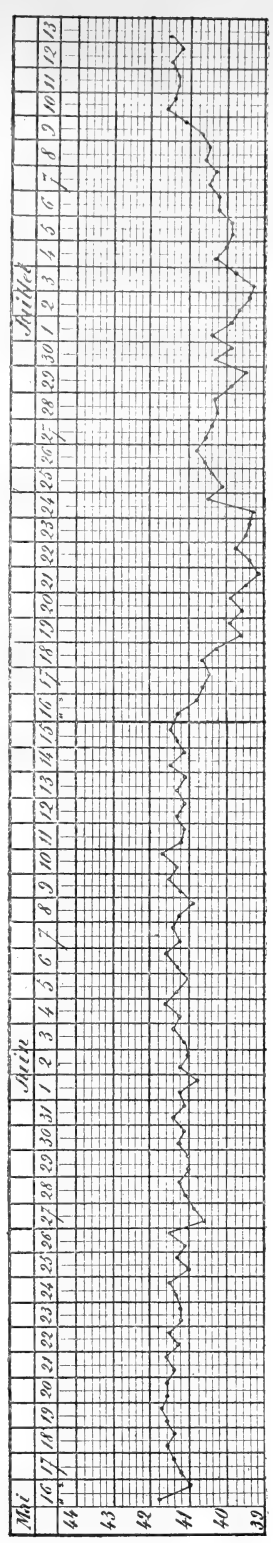
A eu sa température prise dans le cloaque (comme toujours chez les autres), le matin de 6 à 8 heures et le soir de 4 à 6 heures, depuis le 15 mai jusqu'au 10 juillet. Sur 57 jours ou sur 113 explorations la température ne s'est abaissée que 16 fois au-dessous de 41 : dans deux cas, le 28 et le 29 juin, la poule avait été endormie artificiellement. Elle a atteint une fois 42°, sans aucune excitation connue; et elle a atteint 42,5 le 10 juillet, après une course de 10 minutes; un repos du même temps a suffi à ramener la température à 41,9. La température a oscillé entre 41 et 42, et surtout entre 41,4 et 41,6, comme le montre le tracé 1.

On observe des oscillations irrégulières dont on a pu saisir les

1. H. Milne Edwards, *Leçons de physiologie comparée de l'homme et des animaux*. T. VIII, p. 17, 1865.



Tracé 1.



Tracé 3.

causes. En général la température tend plutôt à s'abaisser le soir. On peut faire remarquer tout de suite que la somnolence expérimentale obtenue par le balancement a produit un abaissement manifeste. On voit que la course élève très vite et notablement la température. Ce n'est pas la seule excitation qui peut provoquer cet effet.

2° — POULE n° 5.

9 juillet soir.....	41,8
10 — matin.....	41,8
— soir.....	41,7
11 — matin.....	41,7
27 — soir.....	41,5

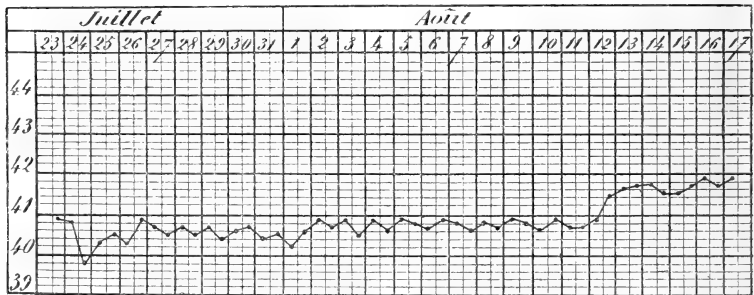
A la suite d'une greffe d'embryons sous la peau du flanc, la température se monta à 41,9.

3° — POULE n° 6.

9 juillet matin.....	41,6
— soir.....	41,6
10 — matin.....	41,5
— soir.....	41,4
11 — matin.....	41,5
— soir.....	41,5

A la suite d'une greffe, 41,8.

Le 27 juillet, on la trouve en train de couvrir. La température a été prise deux fois par jour à partir de ce moment. On la voit tomber au-



Tracé 2.

dessous de 41° et y rester jusqu'à l'éclosion, qui commence le 12 août. Le thermomètre remonte alors un peu au-dessus de la moyenne (tracé 2).

4° — POULE n° 10.

9 juillet soir.....	41,7
10 — matin.....	41,5
— soir.....	41,4
11 — matin.....	41,5

5° — POULE n° 11.

30 juin, matin, 41,5; après une greffe qui a provoqué une lutte acharnée, 41,2.

8 juillet, matin, 41,9; après une autre opération qui a provoqué la même réaction, 41,5.

9 juillet soir, 41,5; après course de 5 minutes, 40,5.

9 juillet soir.....	41,5
10 — matin.....	41,5
— soir.....	41,7
11 — matin.....	41,5

6° — POULE n° 13.

10 juillet matin.....	41,6
— soir.....	41,4
11 — matin.....	41,5
— soir.....	41,4
12 — matin.....	41,4

Après une greffe sur le flanc, la température monte à 42.

En général, les excitations provoquent une élévation de la température; c'est peut-être ce qui peut rendre compte de la légère élévation qu'on observe souvent la première fois qu'on introduit le thermomètre dans le cloaque. La poule n° 11, qui à la suite de chaque excitation présente un abaissement de température, est une bête nerveuse qui réagit avec violence, une sorte de névropathe qui paraît prédisposée aux accidents du choc.

Nous avons vu que le sommeil abaisse la température dans le sommeil expérimental que nous avons provoqué; nous n'avons pas réussi jusqu'à présent à prendre la température pendant le sommeil normal.

Mais ce n'est pas seulement le sommeil qui abaisse la température de la poule; l'immobilité prolongée semble donner le même résultat. C'est du moins ce que semble montrer l'étude de la température pendant l'incubation chez la poule n° 6 et chez d'autres.

7° — POULE n° 9.

Sa température était prise 2 fois par jour depuis le 16 mai. On voit (tracé 3, p. 809) que sa température normale oscille aussi autour de 41,5.

Dans l'expérience du 16 juin on s'est aperçu qu'elle voulait couver. La température avait déjà baissé le soir. On l'avait placée tout de suite dans un local spécial, elle ne bougea plus; la température resta le lendemain un peu au-dessous de la normale. Cependant elle était un peu

agitée de temps en temps. Le troisième jour on trouva plusieurs œufs cassés hors du nid, on les remplaça.

A partir de ce moment elle resta tranquille et laissa prendre la température sans réaction. C'est cet accident du troisième jour qui explique la prolongation de l'incubation. On voit que pendant toute la durée de l'incubation, la température reste de un à deux degrés au-dessous de la normale. Elle cessa de couvrir le 24^e jour. Il n'y avait dans ces œufs qu'un poussin mort.

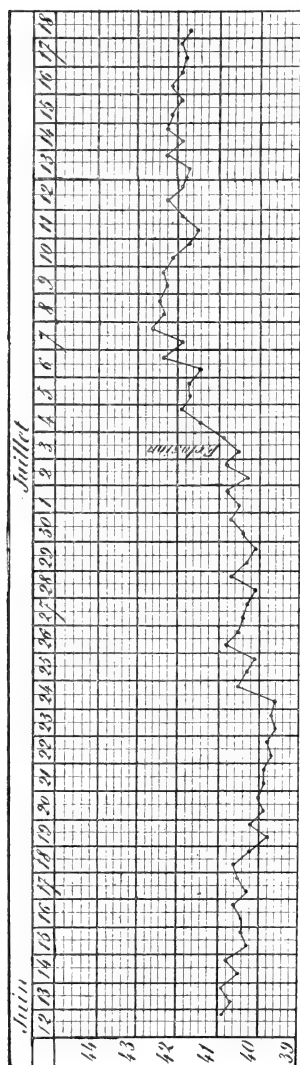
A partir de ce moment, la température a remonté vers 41,5. Le 13 juillet elle était précisément à 41,5; à la suite d'une greffe, la température est montée à 41,9.

8° — POULE n° 8.

Fut trouvée couvant le 12 juin. Sa température fut prise régulièrement matin et soir aux mêmes heures. On la voit constamment au-dessous de 41 et pendant quelques jours au-dessous de 40. Ce n'est que le 3 juillet que la température remonte au-dessus de 41. Pendant les deux premiers jours, elle supporte assez bien le thermomètre et la saisie de ses petits que l'on pèse. Puis elle devient intolérante et irritable, alors la température dépasse souvent 42 (tracé 4).

9° — POULE n° 12.

Le 20 juin, est trouvée en train de couvrir un seul œuf dans la volière commune; sa température est au-dessous de 41; elle descend encore un peu le lendemain matin. On veut la placer dans un local spécial avec des œufs plus nombreux. Elle quitte le nid et devient très agitée; sa température dépasse 42; puis elle redevient à peu près normale. Le 23, elle essaie de nouveau de couvrir dans la volière commune, nouvel abaissement. Le surlendemain, elle a été dérangée sans doute par les autres poulets, elle a quitté le nid, sa température remonte aux environs

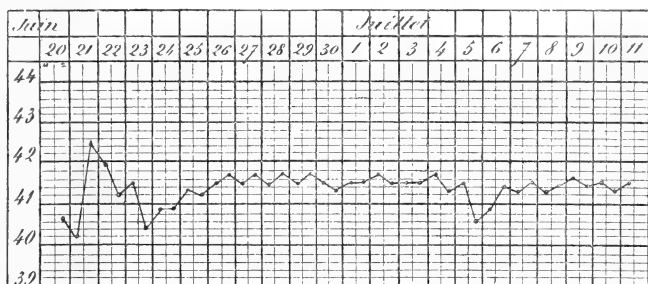


Tracé 4.

de 41,5. Le 5 juillet, nouvel essai de couvaion dans le même local, nouvel abaissement passager (tracé 5).

C'est un fait assez remarquable que l'embryon de poulet se développe le mieux ¹ à une température de 38 à 39°, c'est-à-dire à une température notablement inférieure à celle de la poule. On voit que pendant l'incubation la température de la poule tend à l'équilibre avec celle qui est la plus favorable au développement de l'embryon.

Nous avons pris pendant un mois la température de deux lapines deux fois par jour. Nous l'avons vue osciller comme chez les mâles



Tracé 5.

séparés entre 39°,3 et 39°,7 avec de rares écarts. Quand ils ont été réunis par couples pendant 2 jours la température des deux femelles s'est élevée de 2 à 4 dixièmes, celle d'un mâle n'a pas changé, celle de l'autre a baissé de 2 dixièmes. Les deux femelles étant pleines, leur température est restée la même pendant toute la durée de la gestation.

Il semble qu'il existe chez la poule des variations de température en rapport avec le sexe.

10° — Coq n° 1.

9 juillet soir.....	42,7
10 — matin.....	41,9
— soir.....	42,1
11 — matin.....	42,3

11° — Coq n° 2.

9 juillet soir.....	42,2
10 — matin.....	42

1. Ch. Féré, *Note sur l'influence de la température sur l'incubation de l'œuf de poule* (*Journ. de l'anat. et de la phys.*, 1894, p. 352).

CH. FÉRÉ. — LA TEMPÉRATURE DE LA POULE.

10 juillet soir.....	41,9
11 — matin.....	42,1

12° — Coq n° 3.

9 juillet soir.....	42,2
10 — matin.....	42,1
— soir.....	42,5
11 — matin.....	42,3

13° — Coq n° 4.

10 juillet soir.....	42,6
11 — matin.....	42,2
— soir.....	42,1
12 — matin.....	42,4
— soir.....	42,3
13 — matin.....	42,5
— soir.....	42,1
14 — matin.....	42,6
— soir.....	42,1
15 — matin.....	42,5
— soir.....	42,1
16 — matin.....	42
— soir.....	42,1
17 — matin.....	42
— soir.....	42,1
18 — matin.....	42,3

et à la suite d'une greffe 42,5.

Il faut remarquer que nos coqs ont été tous ainsi tourmentés par l'expérimentation et qu'ils ne se montrent pas plus impatients du thermomètre; il y a lieu de croire que leur température est plus élevée que celle de la poule d'un demi-degré centigrade au moins. La poule n'atteint la température du coq que lorsque ses poussins sont menacés.

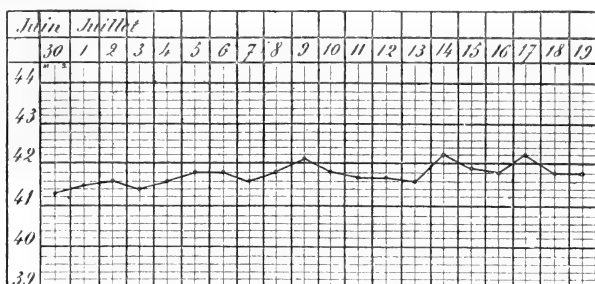
Les différences sexuelles de la température paraissent indépendantes de l'âge. Tous les animaux dont il a été question précédemment sont adultes; le plus jeune a plus de deux ans. Chez les plus jeunes sujets, la température paraît plus élevée d'une manière générale.

14° — POULE n° 16.

A deux mois et demi; c'est un produit de l'incubation artificielle, mais elle est bien développée. On voit (tracé 5) que sa température prise le matin seulement dépasse de temps en temps 42° et est généralement au-dessus de 41,5 (tracé 6).

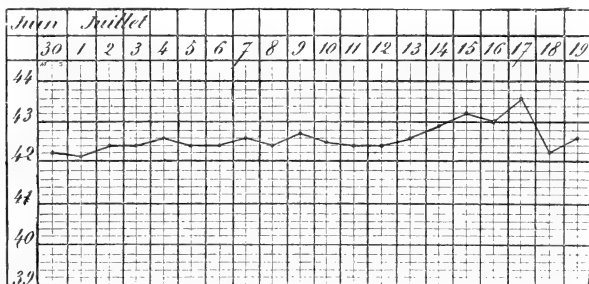
15° — Coq n° 15.

A trois mois et demi, c'est aussi un produit de l'incubation artificielle bien développé.



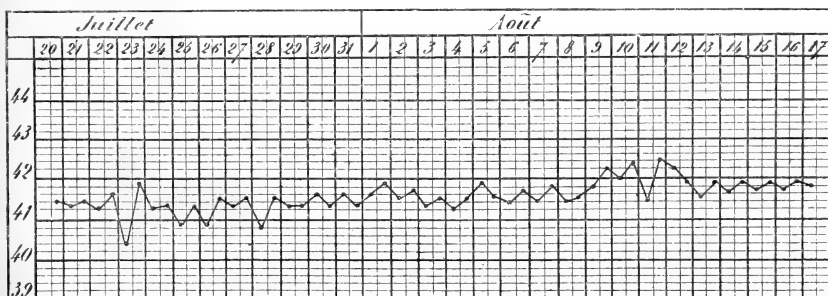
Tracé 6.

La température, prise le matin seulement, constamment au-dessus



Tracé 7.

de 42, a monté plusieurs fois au-dessus de 43 à partir du moment où on

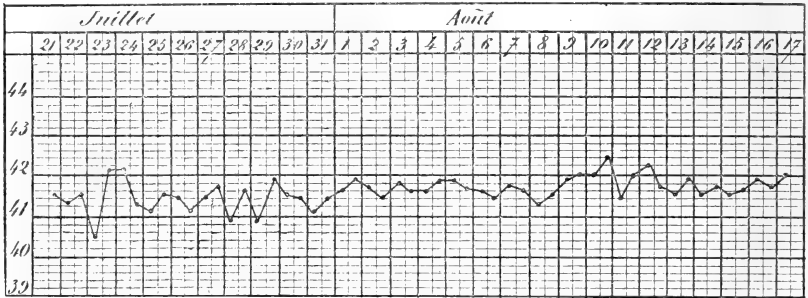


Tracé 8.

l'a placé avec des poules et des coqs plus âgés qui l'accueillirent mal et le poursuivirent pendant plusieurs jours (tracé 7).

16° — Coq n° 17.

Né le 28 juin 1899. On commence à prendre sa température deux fois par jour le 20 juillet, et on continue jusqu'au 17 août. On a observé



Tracé 9.

plusieurs fois des températures basses inexplicées (il s'est bien développé et en octobre ses caractères sexuels sont bien marqués) (tracé 8).

17° — Coq n° 18.

Né le 3 juillet. On commence à prendre sa température le 21. On remarque comme chez le précédent quelques chutes (tracé 9).

TABLE DES MATIÈRES

DU TOME TRENTE-CINQUIÈME

ANATOMIE HUMAINE, GÉNÉRALE, PATHOLOGIQUE

Recherches sur l'appareil terminal de l'acoustique (Cannieu). . . .	1
Les branches postérieures des nerfs cervicaux (Trolard).	45
Sur le protoplasma (Archoplasme, Kinoplasme, Ergastoplasme). Étude critique (Prenant) [suite].	52, 169, 408, 618
Étude histologique de la musculature intrinsèque de l'utérus (Fieux).	114
De la signification morphologique des aponévroses périvésicales (Cunéo et Veau).	235
De la théorie vertébrale (G.-E. Küss).	477, 570
Nouvelle série de recherches sur les artères de l'utérus de la femme au moyen de la photographie et des injections opaques par les rayons de Röntgen (Fredet).	533
Notes d'anatomie (G.-E. Küss).	677
Région pharyngée de la base du crâne (Trolard)	751

ANATOMIE ZOOLOGIQUE

Étude anatomique du cobaye (Alezaïs) [suite].	333
Recherches anatomiques et physiologiques sur les organes repro- ducteurs des Chrysomelidæ (Bordas).	385

EMBRYOLOGIE, TÉRATOLOGIE

Note sur le développement du système veineux du foie chez les embryons de lapin (Van Pée).	133
Description d'un monstre célosomien (Gérard).	311
Contribution à l'établissement du genre tératologique appelé rhino- dyme (Gilis).	707
Étude sur la polydactylie chez les Gallinacés (poulet domestique) (Anthony).	711

PHYSIOLOGIE

Recherche sur la forme et les rapports du pancréas (Wiart).	91
Note sur la salive parotidienne de l'homme (G.-E. Küss).	246
Recherche sur la cicatrisation épithéliale (épithéliums pavimenteux stratifiés) (Branca).	257
Le quotient respiratoire et la thermogénèse (Sanson).	467
De l'action des organes locomoteurs agissant pour produire les mouvements des animaux (Le Hello).	607
Derme et épiderme, leurs relations génétiques (Retterer).	675
Recherches sur la cicatrisation épithéliale (épithéliums cylindriques stratifiés). La trachée et sa cicatrisation (Branca).	764
La température de la poule (Féré).	808

ANALYSES DES TRAVAUX FRANÇAIS ET ÉTRANGERS

A propos des glandes infra-orbitaires, par Lœwenthal.	130
Les cancers épithéliaux, par Fabre-Domergue (Ed. Retterer).	254
Traité d'histologie pratique, par Renaut (Ed. Retterer).	382
Rabelais anatomiste et physiologiste, par Le Double (M. Duval).	531

TABLE DES AUTEURS

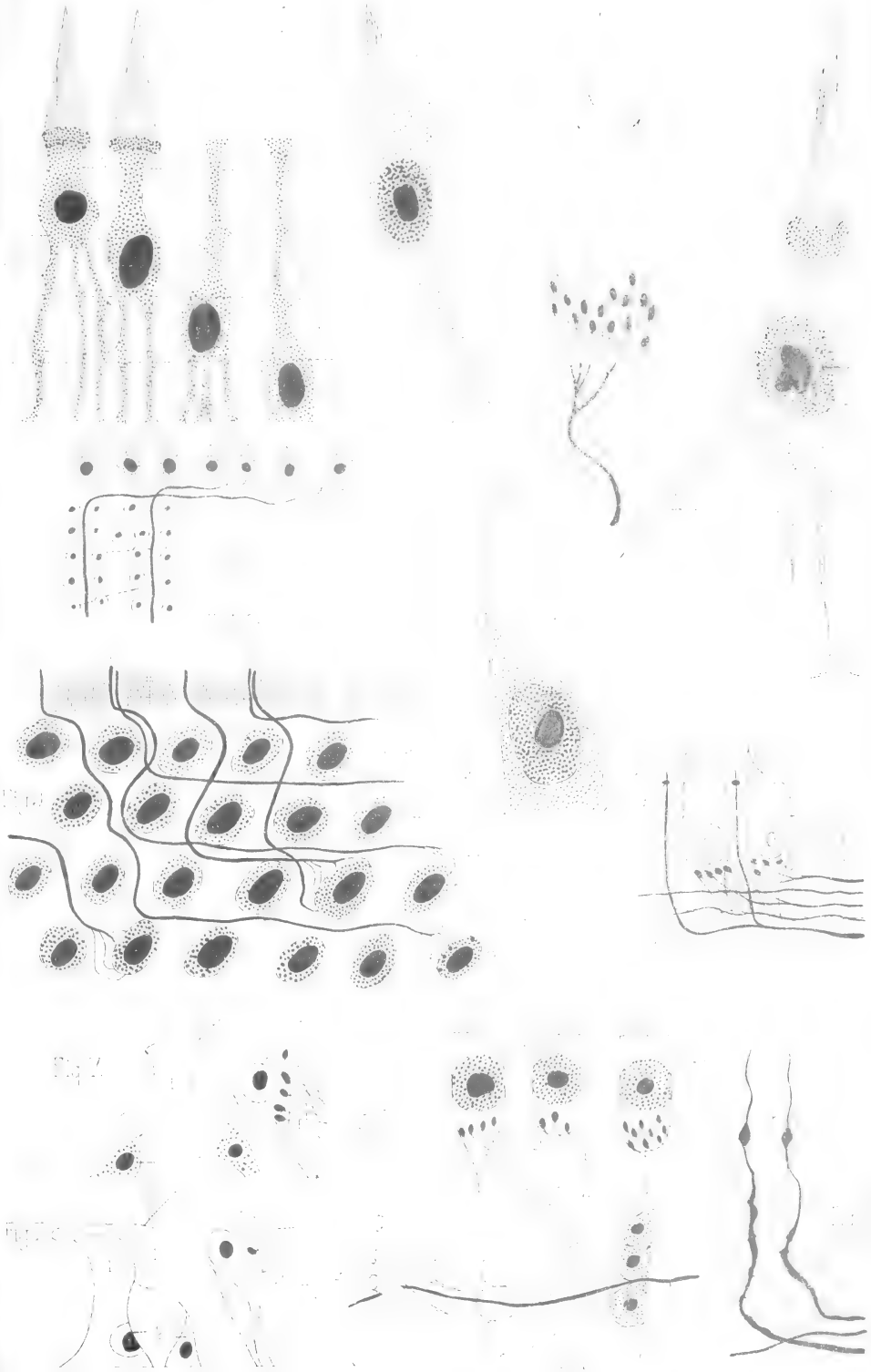
ALEZAÏS. — Étude anatomique du cobaye (<i>cavia cobaya</i>) [<i>suite</i>]. . .	333
ANTHONY. — Étude de la polydactylie chez les Gallinacés (poulet domestique)	711
BORDAS. — Recherches anatomiques et histologiques sur les organes reproducteurs des Chrysomelidæ.	385
BRANCA. — Recherches sur la cicatrisation épithéliale (épithéliums pavimenteux stratifiés)	257
— Recherches sur la cicatrisation épithéliale (épithéliums cylindriques statifiés). La trachée et sa cicatrisation.	764
CANNIEU. — Recherche sur l'appareil terminal de l'acoustique . . .	1
CUNÉO et VEAU. — De la signification morphologique des aponévroses périvésicales.	235
FÉRÉ. — La température de la poule.	808
FIEUX. — Étude histologique de la musculature intrinsèque de l'utérus.	114
FREDET. — Nouvelle série de recherches sur les artères de l'utérus de la femme au moyen de la photographie et des injections opaques pour rayons de Röntgen.	533
GÉRARD. — Description d'un monstre célosomien.	311
GILIS. — Contribution à l'établissement du genre tératologique appelé rhinodyme.	707
KUSS (G.-E.). — Note sur la salive parotidienne de l'homme. . . .	246
— De la théorie vertébrale.	477, 570
— Notes d'anatomie.	677
LE DOUBLE. — Rabelais anatomiste et physiologiste (anal. par M. Duval)	531
LE HELLO. — De l'action des organes locomoteurs agissant pour produire les mouvements des animaux	607
LÖWENTHAL. — A propos des glandes infra-orbitaires.	130
PRENANT. — Sur le protoplasma supérieur, archoplasme, kinoplasme, ergastoplasme. Étude critique (<i>suite et fin</i>). 52, 169, 408,	618
RENAUT. — Traité d'histologie pratique (anal. par Retterer). . . .	382
RETTNER. — Derme et épiderme, leurs relations génétiques. . . .	675
SANSON. — Le quotient respiratoire et la thermogénèse.	467
TROLARD. — Les branches postérieures des nerfs cervicaux	45
— Région pharyngée de la base du crâne. Étude d'anatomie. . . .	751

VAN PÉE. — Note sur le développement du système veineux du foie chez les embryons de lapin.	133
VEAU. — Voy. CUNÉO.	
WIART. — Recherches sur la forme et les rapports du pancréas. .	91

TABLE DES PLANCHES HORS TEXTE

- PLANCHE I. — Recherches sur l'appareil terminal de l'acoustique (Can-nieu).
- PLANCHE II. — Note sur le développement du système veineux du foie chez les embryons de lapin (Van Pée).
- PLANCHES III, IV, V et VI. — Recherches sur la cicatrisation épithéliale (épithéliums pavimenteux stratifiés) (Branca).
- PLANCHES VII et VIII. — Recherches anatomiques et histologiques sur les organes reproducteurs des chrysomelidæ (Bordas).
- PLANCHES IX, X, XI, XII; XIII, XIV, XV et XVI. — Nouvelle série de recherches sur les artères de l'utérus de la femme au moyen de la photographie et des injecteurs opaques pour les rayons de Röntgen (Fredet).
- PLANCHES XVII et XVIII. — Notes d'anatomie (G.-E. Kuss).
- PLANCHE XIX. — Recherches sur la cicatrisation épithéliale (Branca).

Le propriétaire-gérant : FÉLIX ALCAN.



A. Cagnieu, del.

Imp. L. Lécuyer, Paris.

A. Bénard, lith.

Recherches sur l'appareil terminal de l'acoustique.




Fig. 1

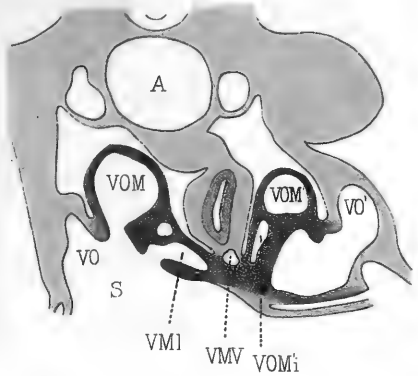


Fig. 2

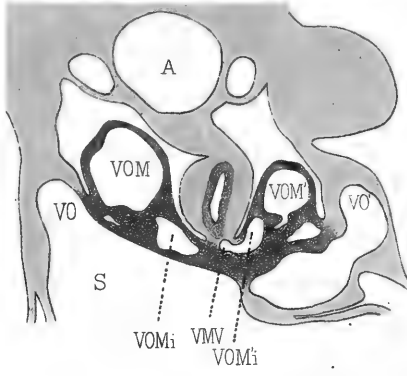


Fig. 3

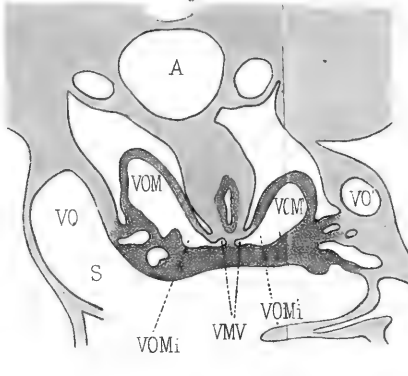


Fig. 9

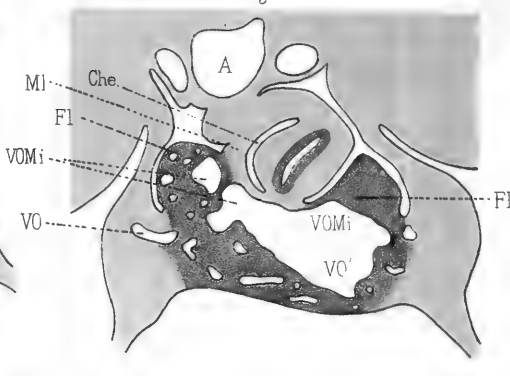


Fig. 6

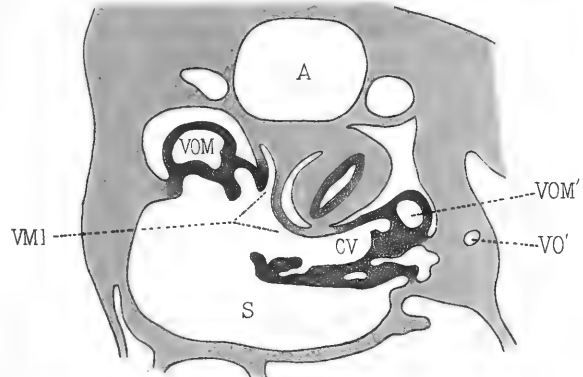


Fig. 7

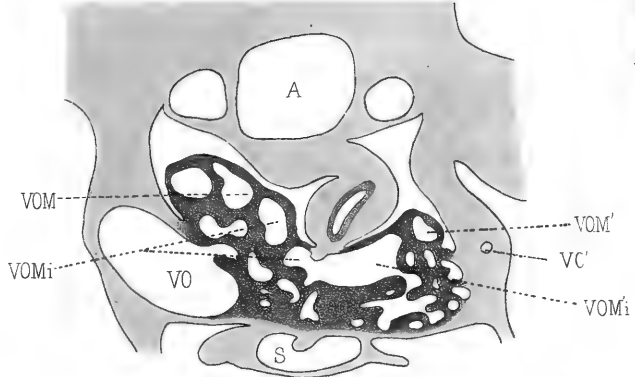


Fig. 8

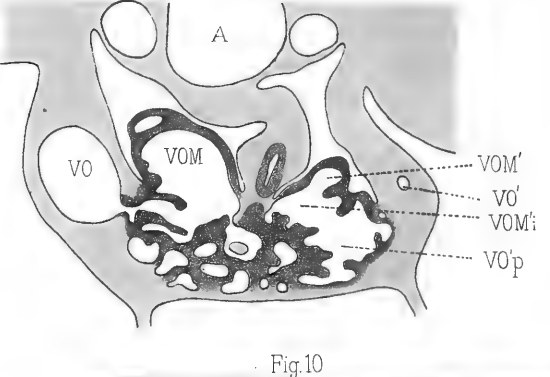


Fig. 4

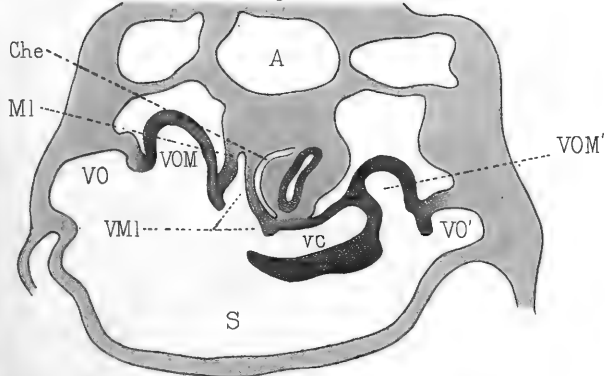


Fig. 5

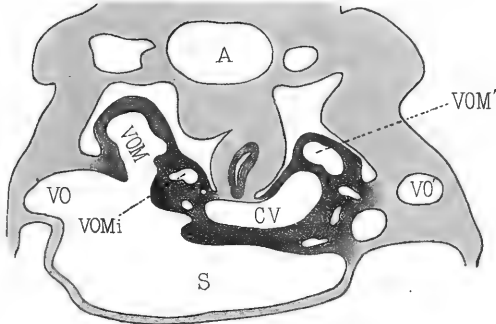
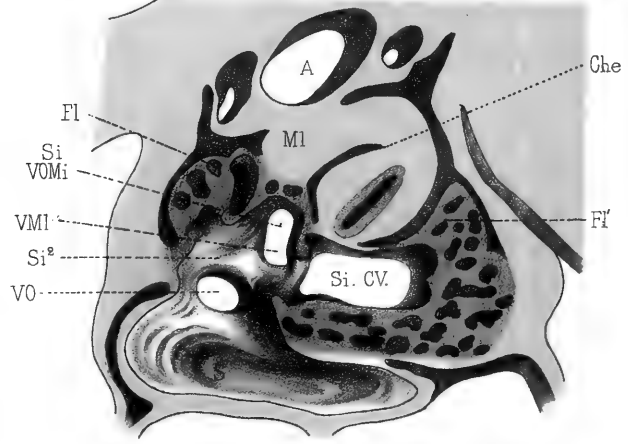


Fig. 10



P. Van Pée, del.

Imp. Lemerrier, Paris.

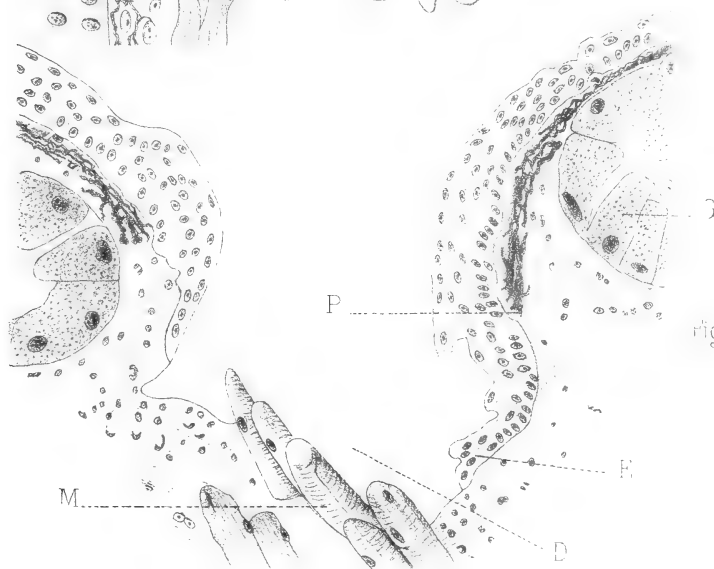
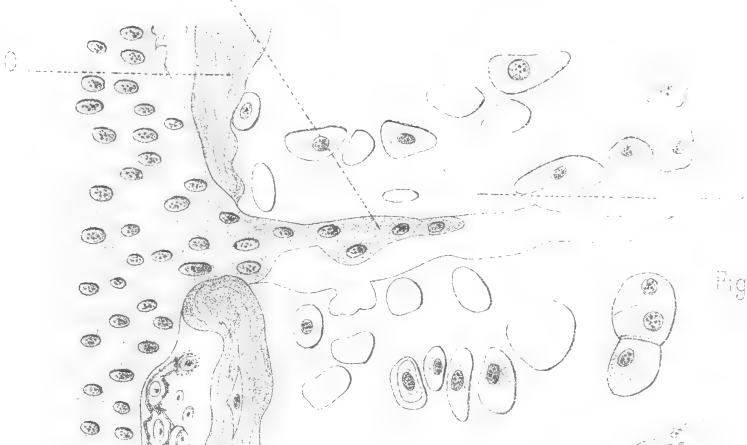

A. Benard, lith.

Système veineux du foie chez les embryons de lapin

P. VAN PÉE.

Félix Alcan. Éditeur.





A. Branca, del.


Imp. Lemercier, Paris.

A. Benard, lith.

Recherches sur la cicatrisation épithéliale.

A. BRANCA

Félix Alcan, Editeur.



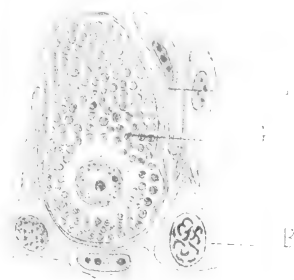


Fig. 8.

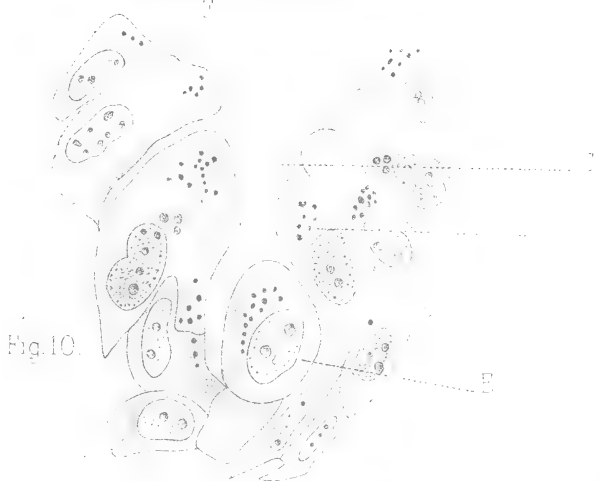


Fig. 10.

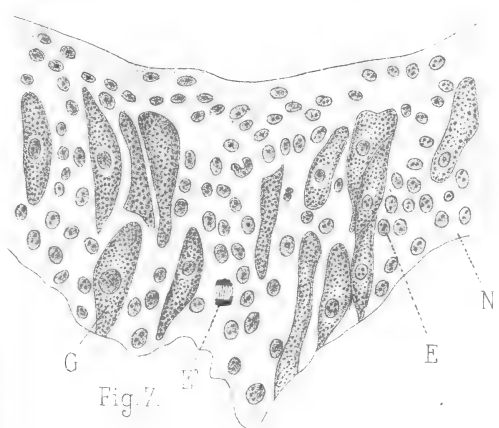


Fig. 7.

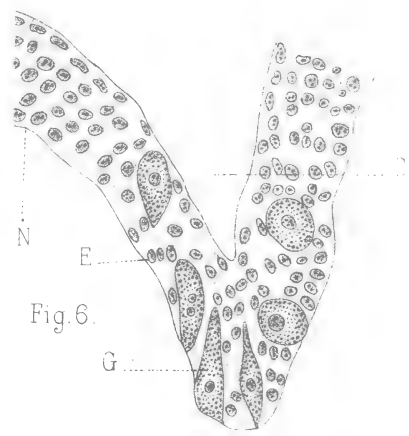


Fig. 6.


A. Branca, del.

Imp. Lemerrier, Paris.

A. Benard, lith.

Recherches sur la cicatrisation épithéliale.

A. BRANCA
Félix Alcan Editeur.



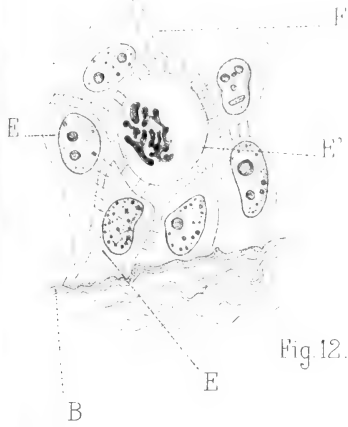


Fig. 12.



Fig. 14.

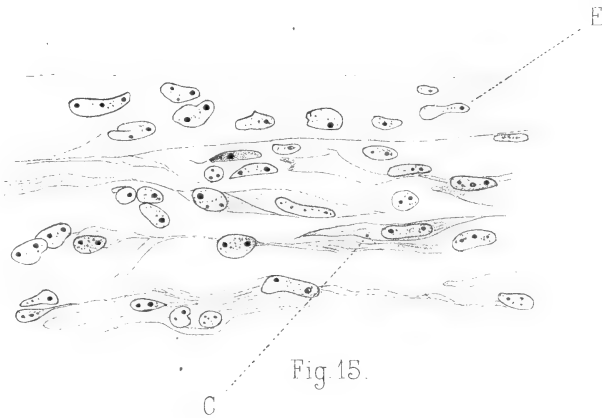


Fig. 15.

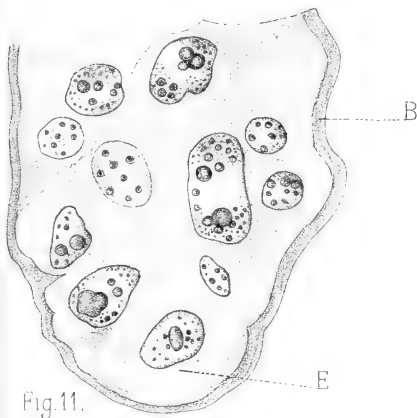


Fig. 11.

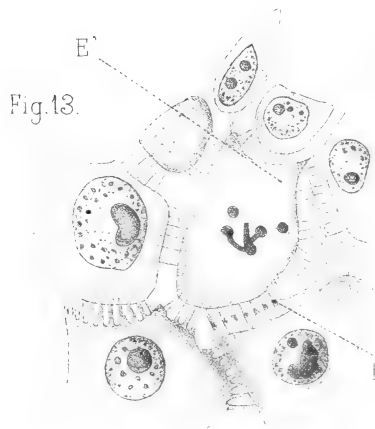


Fig. 13.


A. Branca, del.

Imp. Lemercier, Paris.

A. Benard, lith.

Recherches sur la cicatrisation épithéliale.

A. BRANCA
Félix Alcan, Editeur.



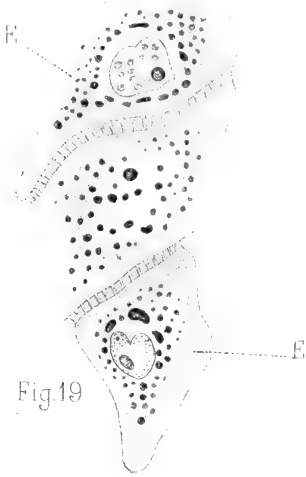


Fig. 19

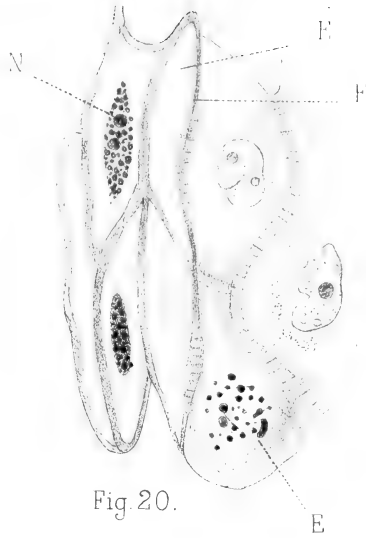


Fig. 20.

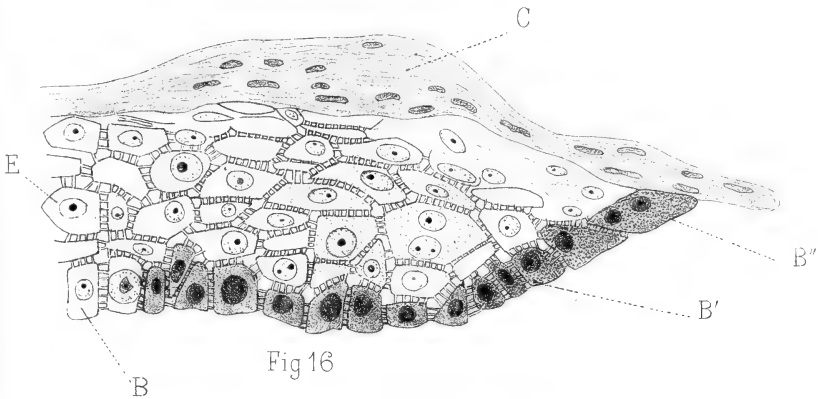


Fig 16

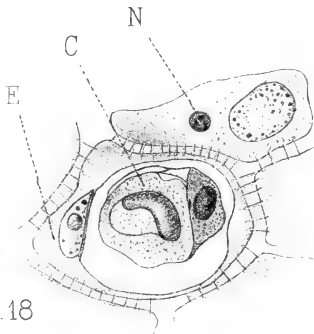


Fig 18

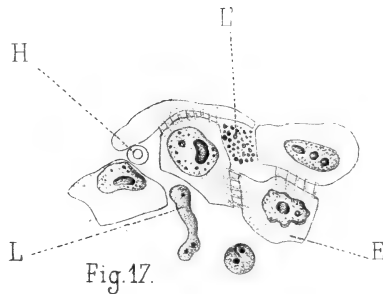


Fig. 17.

A. Branca, del.


Imp. Lemerrier, Paris.

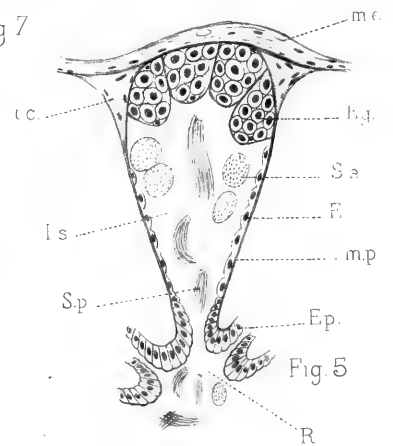
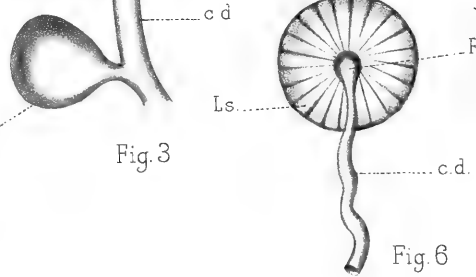
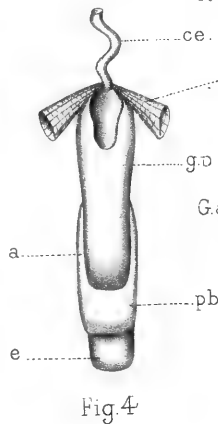
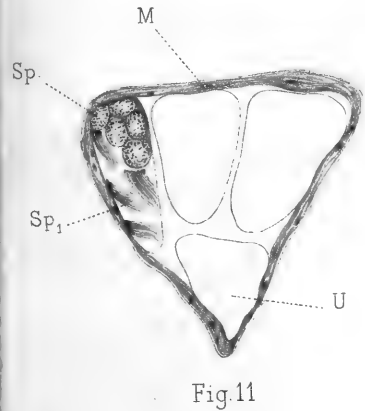
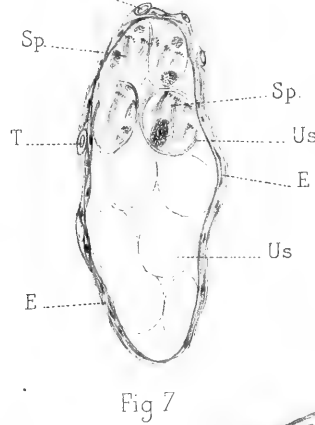
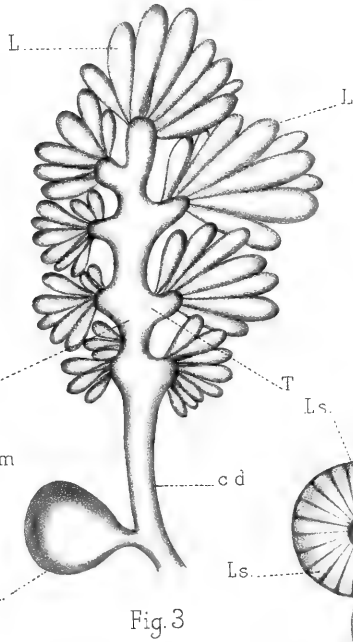
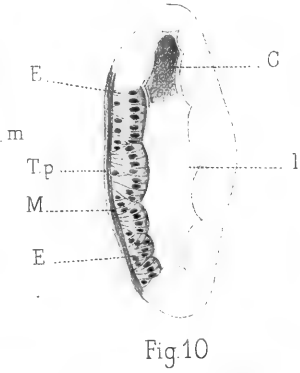
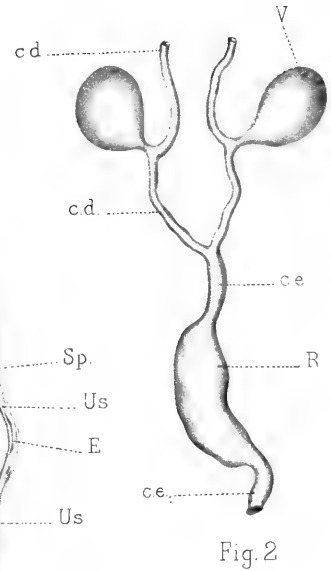
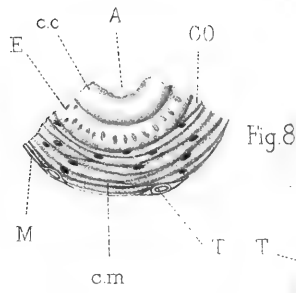
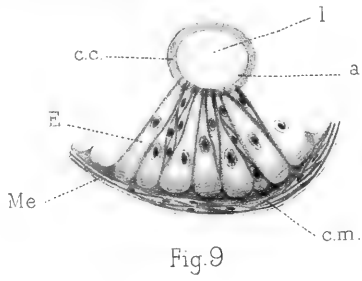
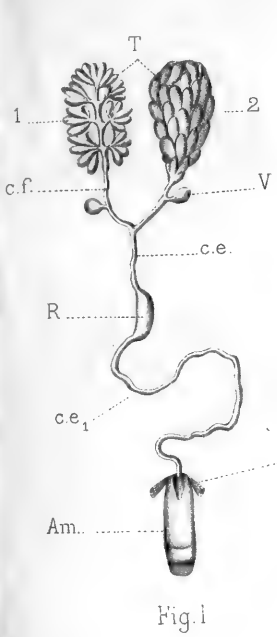
A. Benard, lith.

Recherches sur la cicatrisation épithéliale.

A. BRANCA

Félix Alcan, Editeur.





D^r L. Bordas, del.


Imp^{tes} Lemercier, Paris.

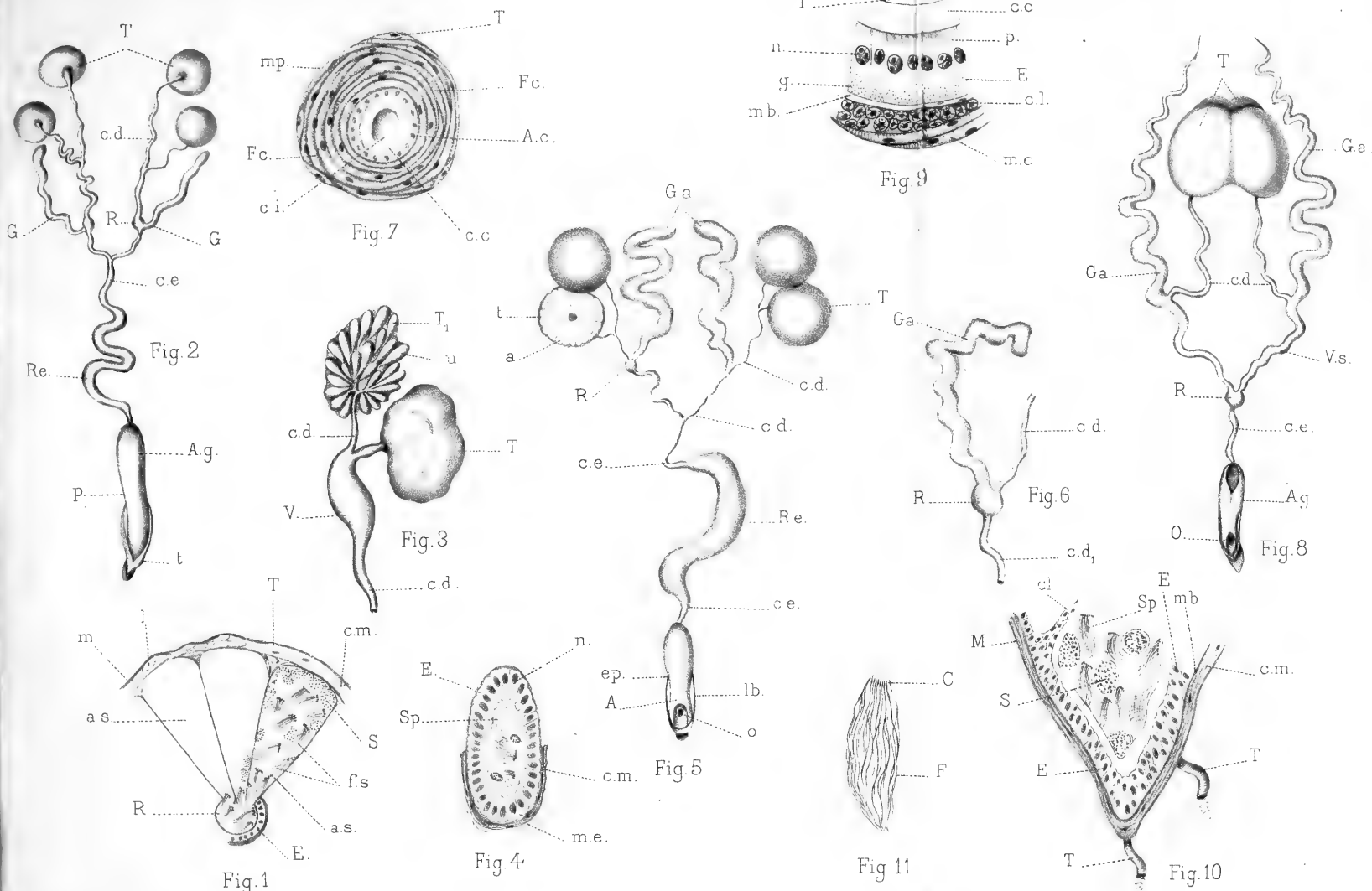
A. Bénard, lith.

Glandes génitales mâles des Chrysomelidæ

L. BORDAS

Félix Alcan Editeur





D^r L. Bordas, del.


Imp^{ies} Lemercier, Paris

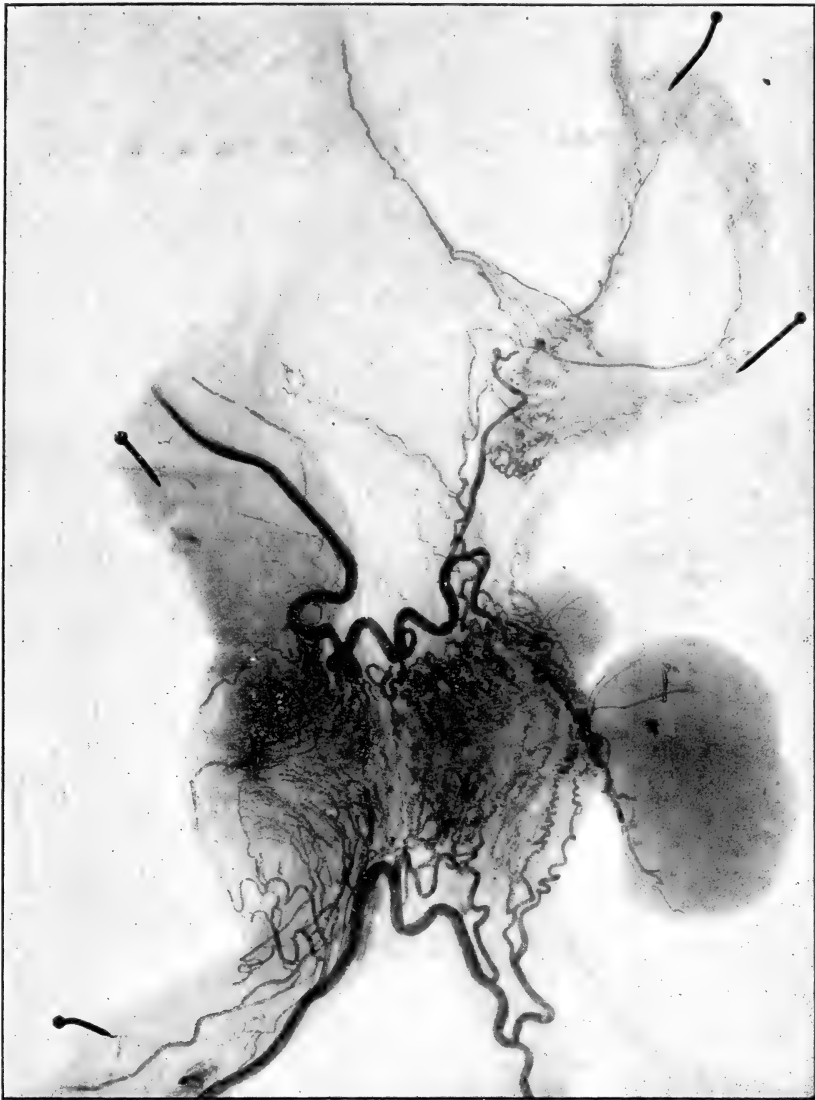
A. Bénard, lith.

Glandes génitales mâles des Chrysomelinæ et des Galerucinae

L. BORDAS

Félix Alcan Editeur





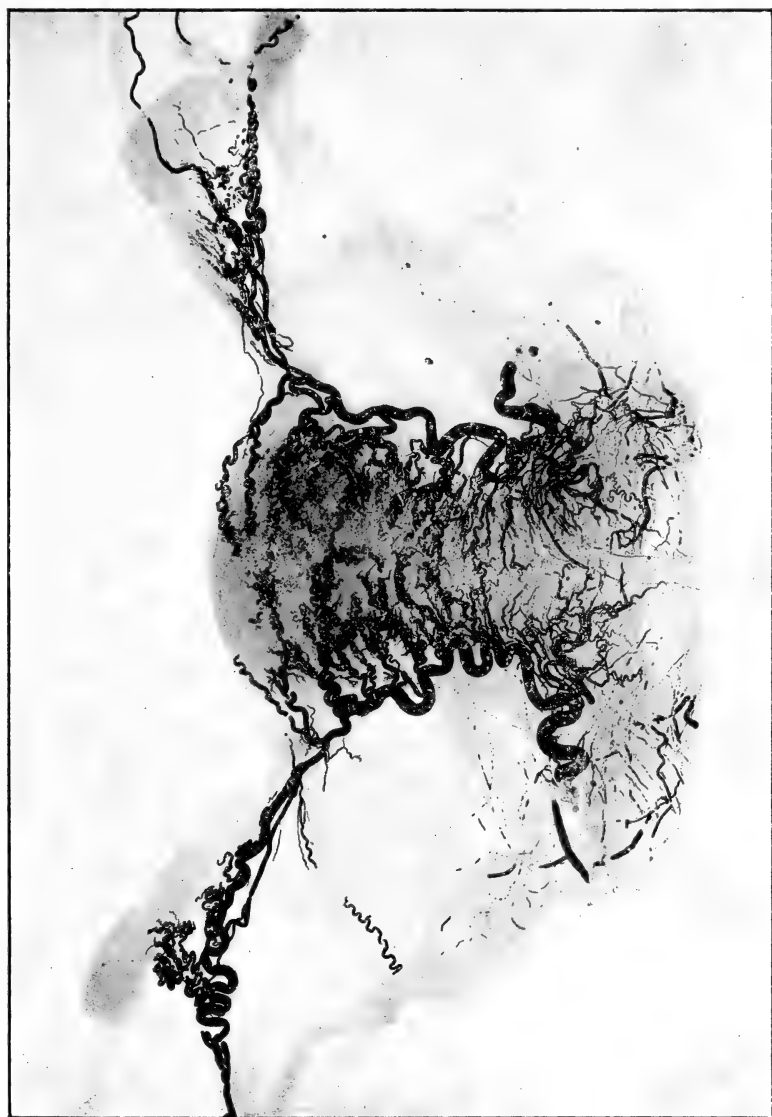
Imp. Paul Besard.

Artères de l'Utérus de la Femme

P. FREDET.

Elix Alcan, éditeur.





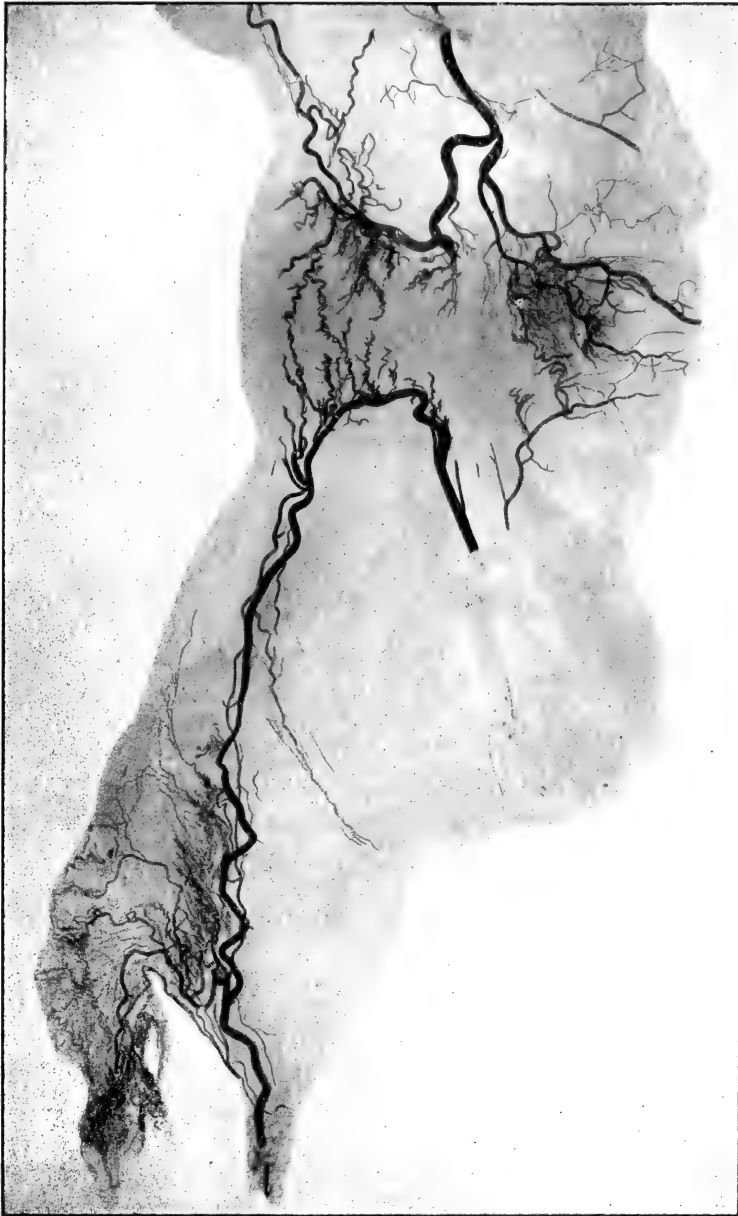
Imp. Paul Brodard.

Artères de l'Utérus de la Femme

P. FREDET.

Félix Alcan, éditeur.






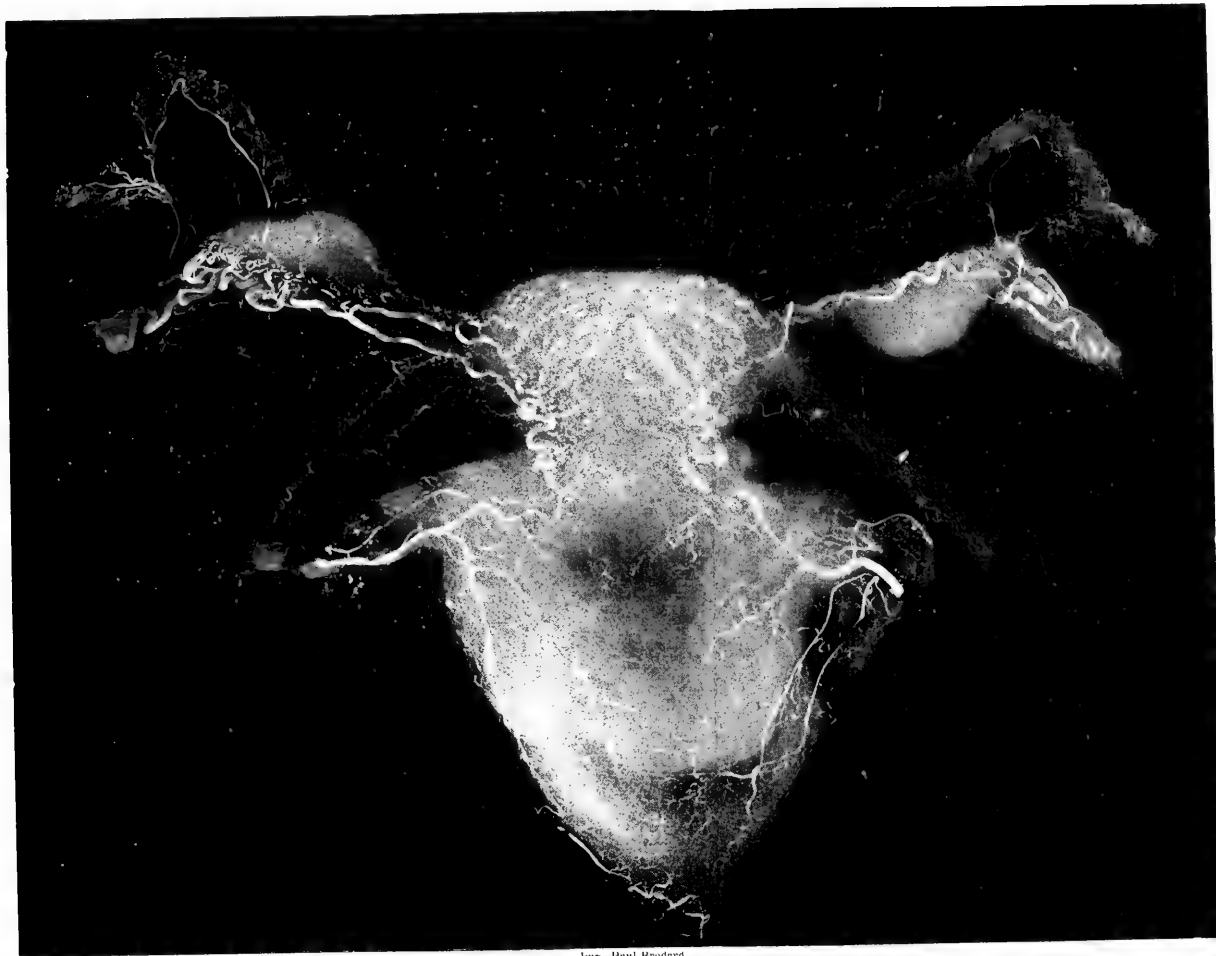
Imp. Paul Brodard.

Artères de l'Utérus de la Femme

P. FREDET.

Félix Alcan, éditeur.






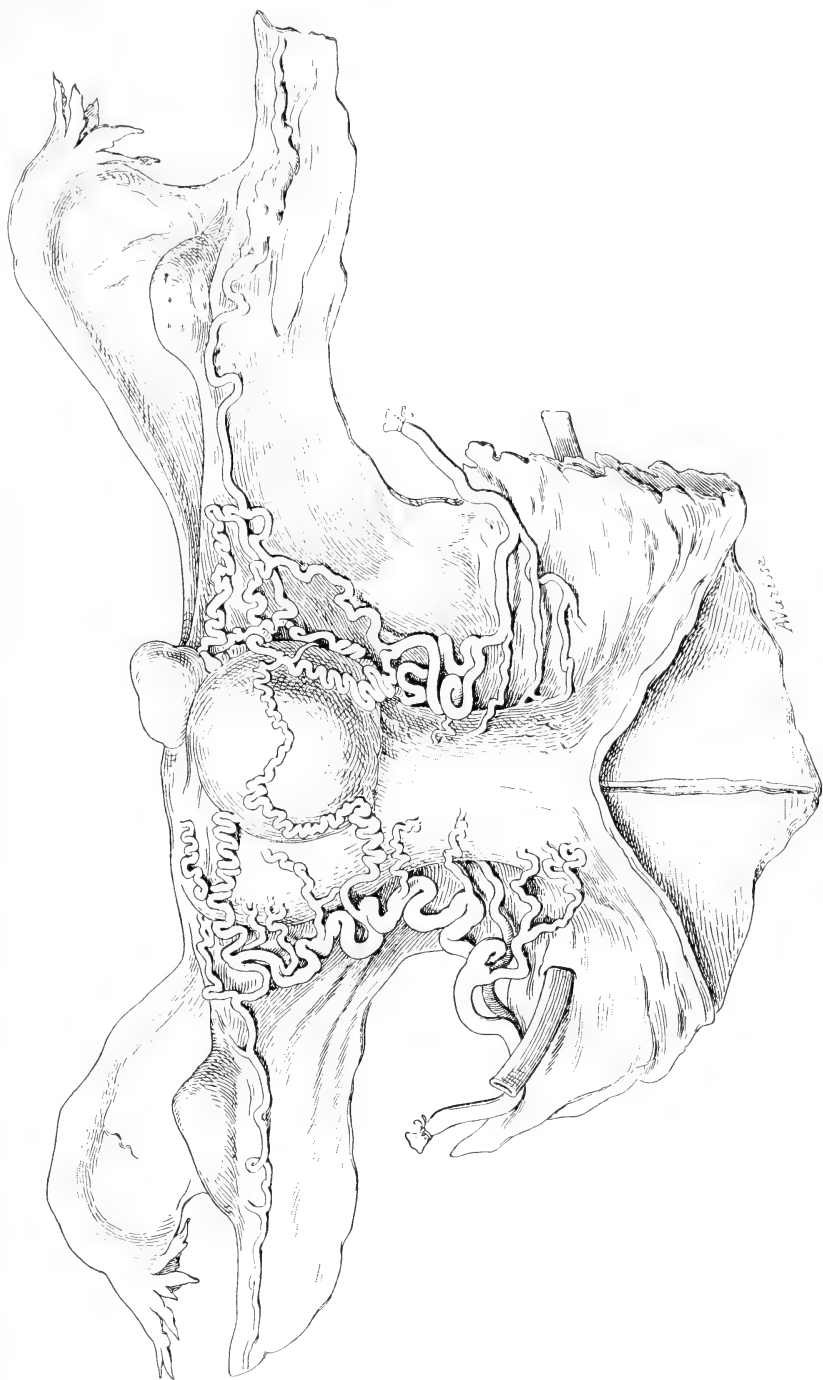
Imp. Paul Brodard.

Artères de l'Utérus de la Femme

P. FREDET.

Félix Alcan, éditeur.






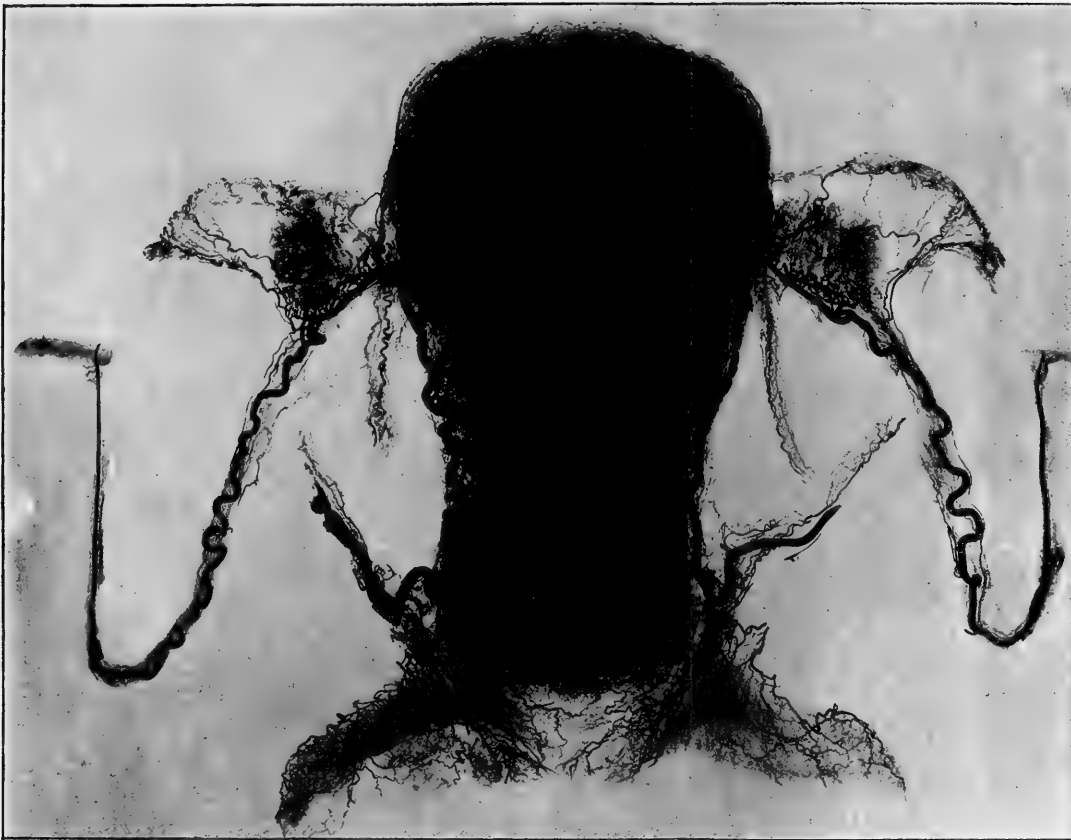
Imp. Paul Brodard.

Artères de l'Utérus de la Femme

P. FREDT.

Félix Alcan, éditeur.





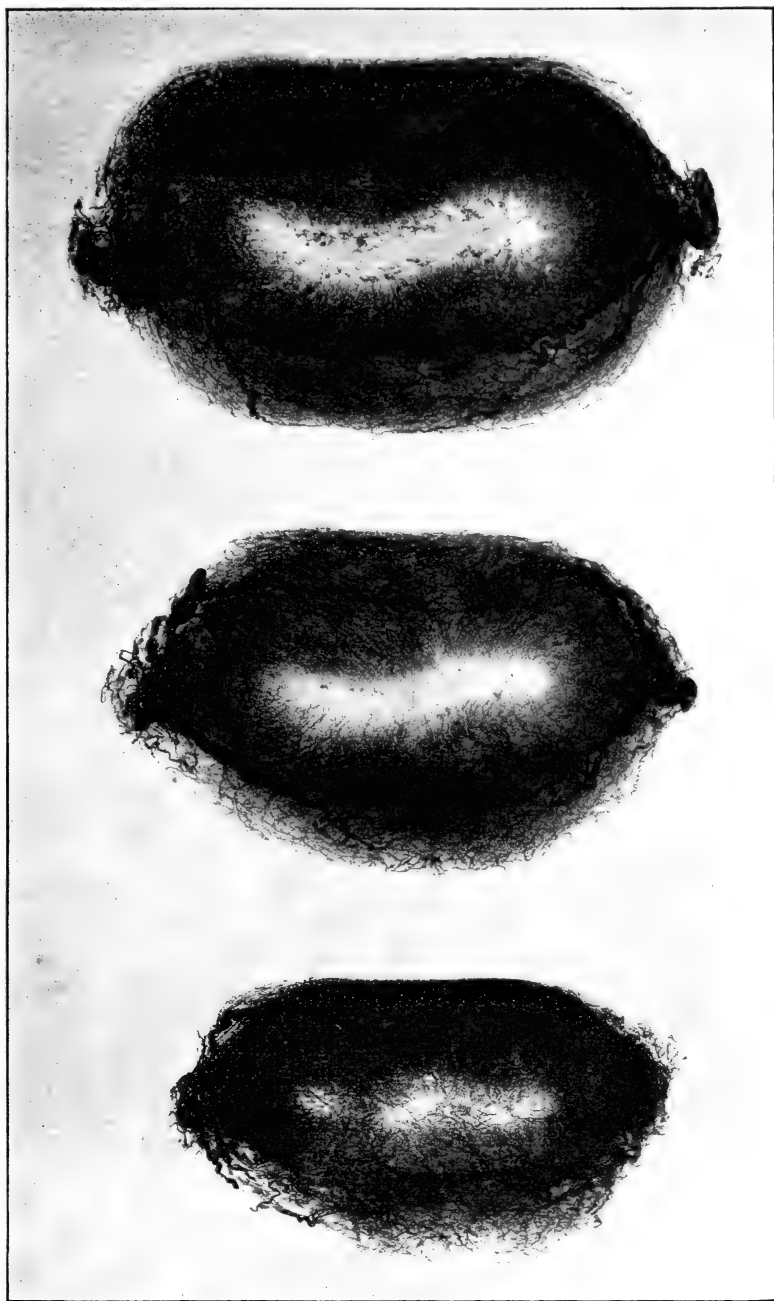
Imp. Paul Brodard.

Artères de l'Utérus de la Femme

P. FREDET.

Félix Alcan, éditeur.






Imp. Paul Brodard.

Artères de l'Utérus de la Femme

P. FREDET.

Félix Alcan, éditeur.



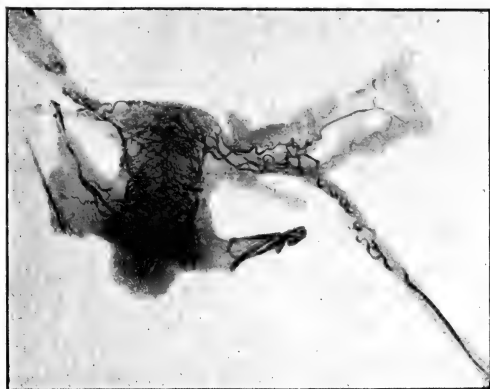


Figure A.

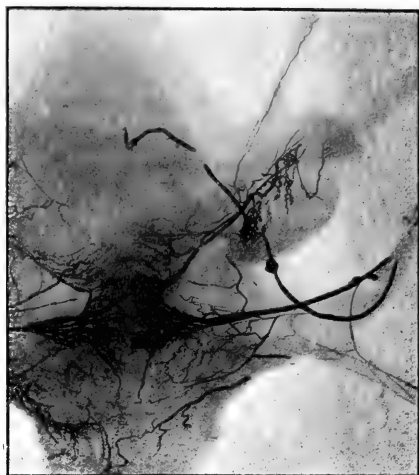


Figure C.

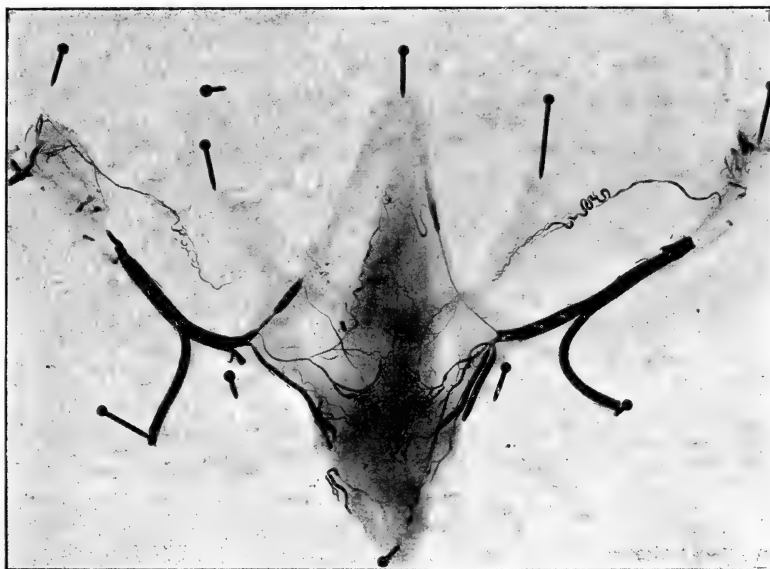


Figure B.

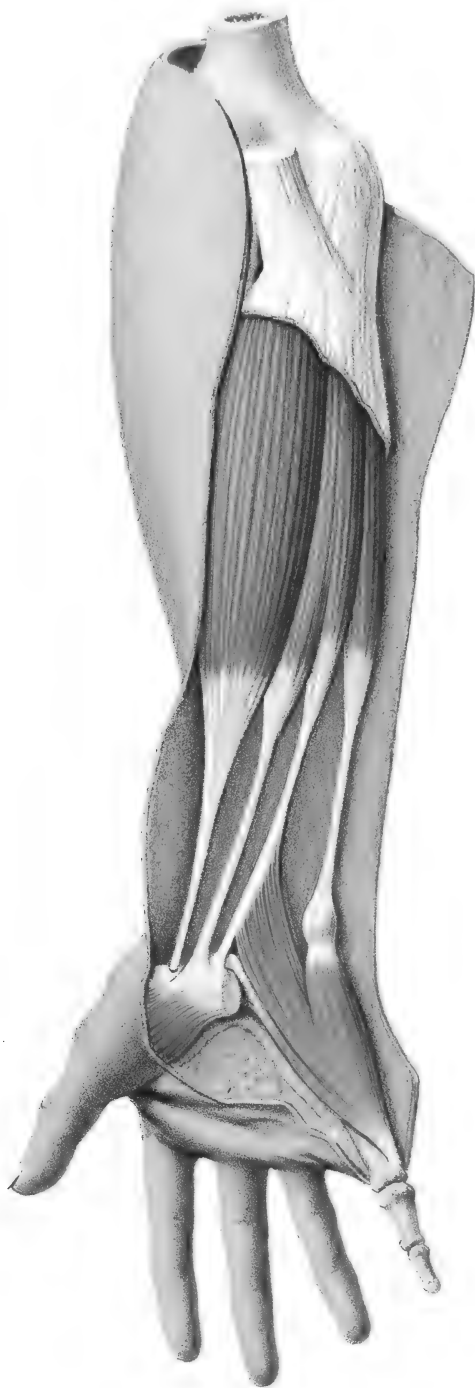Imp. Paul Brodard.

Artères de l'Utérus de la Femme

P. FREDET.

Félix Alcan, éditeur.





Küss, del. ad nat.

Imp. Lemercier, Paris.

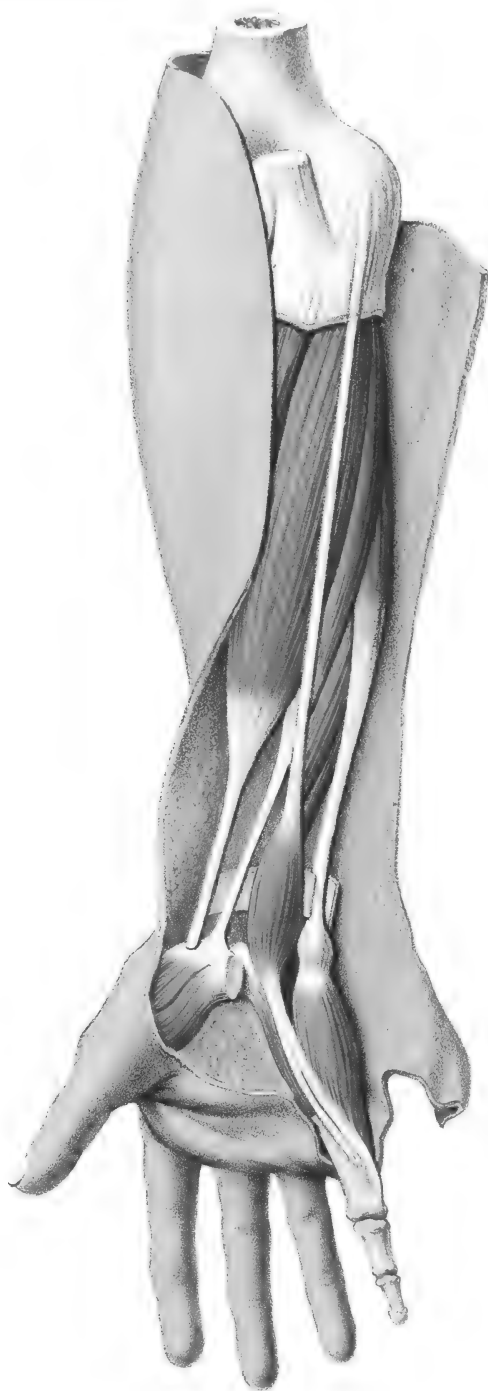Méheux, lith

Anomalies musculaires de la région antérieure de l'Avant-bras.

G. KÜSS.

Félix Alcan, Editeur.





Küss, del. ad nat.

Imp. Lemerrier, Paris.

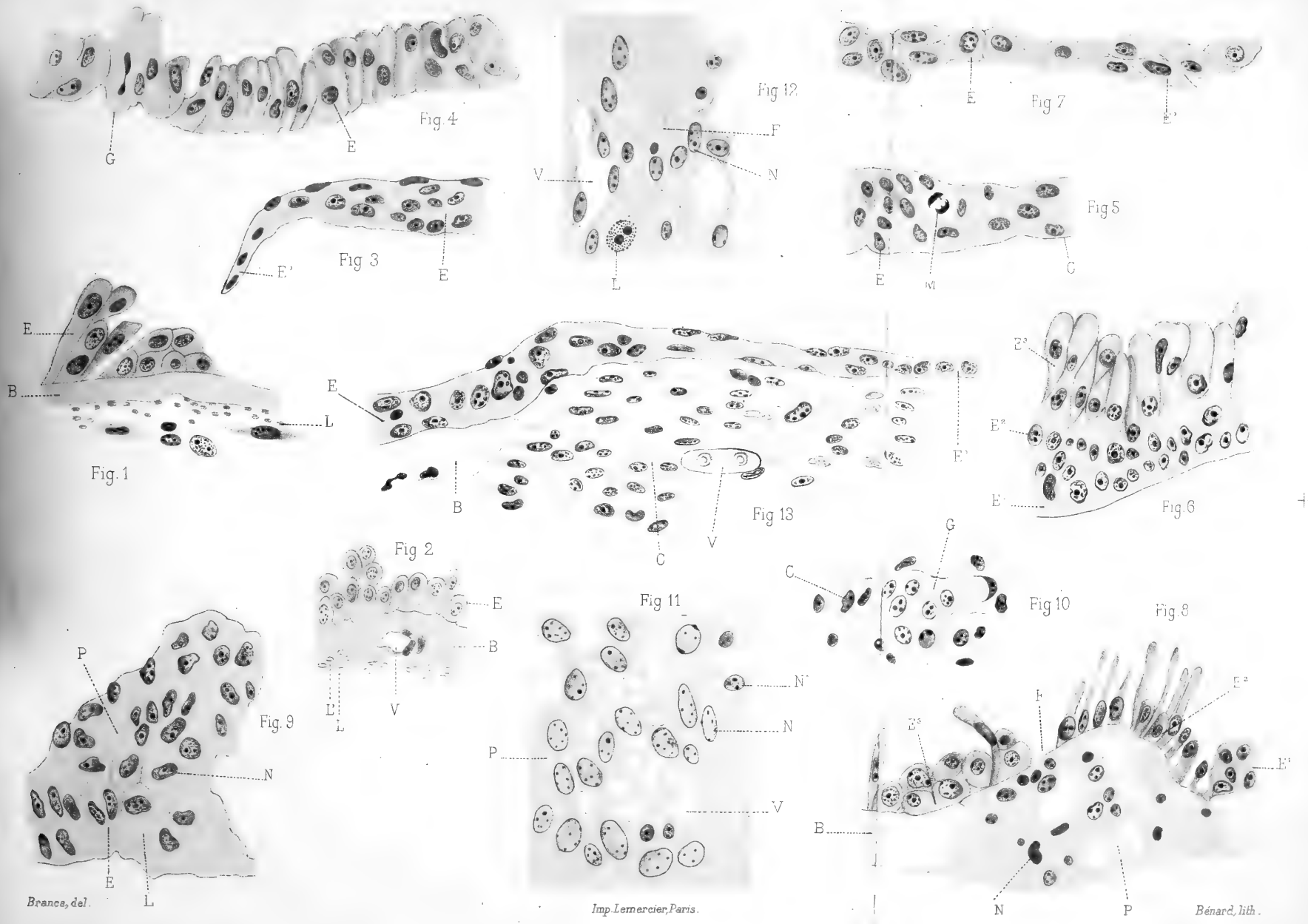
Méheux, lith.

Anomalies musculaires de la région antérieure de l'Avant-bras.

G. KÜSS.

Félix Alcan, Editeur.





Branca, del. L.

Imp. Lemerrier, Paris.

Bénard, lith.

La trachée et sa cicatrisation.

A. BRANCA.
Félix Alcan, Editeur.



APR 25 1899

7574

JOURNAL

DE

L'ANATOMIE

ET DE

LA PHYSIOLOGIE

NORMALES ET PATHOLOGIQUES

DE L'HOMME ET DES ANIMAUX

Fondé par CHARLES ROBIN (1864-1885)

Continué par GEORGES POUCHET (1885-1894)

PUBLIÉ PAR MATHIAS DUVAL

Membre de l'Académie de médecine, professeur à la Faculté de médecine

AVEC LE CONCOURS DE MM.

BEAUREGARD

Assistant au Muséum
d'histoire naturelle.

RETTNER

Professeur agrégé à la Faculté
de médecine de Paris.

TOURNEUX

Professeur à la Faculté
de médecine de Toulouse.

XXXV^e ANNÉE, 1899. — N^o 1. — JANVIER-FÉVRIER

†
PARIS

ANCIENNE LIBRAIRIE GERMER BAILLIÈRE ET C^o

FÉLIX ALCAN, ÉDITEUR

108, BOULEVARD SAINT-GERMAIN, 108

—
1899

FÉLIX ALCAN, ÉDITEUR

RÉCENTES PUBLICATIONS :

Névroses et Idées fixes, par les D^r **F. RAYMOND**, professeur de la clinique des maladies du système nerveux à la Salpêtrière, et **Pierre JANET**, directeur du laboratoire de psychologie de la clinique à la Salpêtrière, chargé d'un cours de psychologie expérimentale à la Sorbonne, professeur remplaçant au Collège de France.

- I. *Études expérimentales sur les troubles de la volonté, de l'attention, de la mémoire; sur les émotions, les idées obsédantes et leur traitement*, par le docteur **Pierre JANET**. 1 vol. grand in-8, avec 68 fig. dans le texte. 12 fr.
- II. *Fragments des leçons cliniques du mardi sur les névroses, les maladies produites par les émotions, les idées obsédantes et leur traitement*, par les docteurs **F. RAYMOND** et **Pierre JANET**. 1 vol. grand in-8, avec 97 fig. dans le texte. 14 fr.

Essai sur la maladie de Basedow (*Notions cliniques et pathogéniques acquises. — Indications thérapeutiques rationnelles. — Anatomie physiologique et physiologie normale et pathologique du système sympathique. — L'appareil thyroïdien*), par le D^r **L. GAYME**. 1 fort vol. grand in-8. 6 fr.

Essai sur la cure préventive de l'hystérie féminine par l'éducation, par **Mlle Georgette DEGA**, docteur en médecine. 1 vol. in-8. 2 fr. 50

L'âme du criminel, par le D^r **Maurice de FLEURY**. 1 vol. in-12 de la *Bibliothèque de philosophie contemporaine*. 2 fr. 50

Introduction à la médecine de l'esprit, par le D^r **Maurice de FLEURY**. 1 vol. in-8, 3^e édition. 7 fr. 50
(Ouvrage couronné par l'Académie française.)

FÉLIX ALCAN, Éditeur

PÉRIODIQUES MÉDICAUX

Envoi gratuit de numéros spécimens sur demande.

L'intermédiaire des neurologistes et des aliénistes, organe mensuel international trilingue de Neurologie, Psychiatrie, Psycho-physiologie, dirigé par le D^r **Paul SOLLIER**, ancien interne des hôpitaux de Paris, médecin du Sanatorium de Boulogne-sur-Seine.

PREMIÈRE ET DEUXIÈME ANNÉES, 1898-1899

PRIX DE L'ABONNEMENT ANNUEL : France, 6 fr. — Étranger, 7 fr. 50
(Les abonnés de l'année 1899 recevront gratuitement les nos de novembre et de décembre 1898.)

Recueil d'ophtalmologie, dirigé par les D^{rs} **GALEZOWSKY** et **CHAUVEL**. Mensuel, 3^e série. (19^e année, 1899.) Abonnement : Un an, France et étranger. 20 fr.

Revue de thérapeutique médico-chirurgicale

Journal des connaissances médico-chirurgicales, fondé en 1833

Par le Professeur **TROUSSEAU**

Comité de direction : Prof. **Lannelongue**, **Bouchar**, **Guyon**, **Landouzy**, **Fournier**.

Rédacteur en chef : D^r **Raoul Blondel**; Secrétaire de la rédaction : D^r **E. Vogt**.

La Revue paraît le 1^{er} et le 15 de chaque mois.

Abonnements : France, un an, 12 fr. | Étranger, un an, 13 fr.

Annales d'électrobiologie, d'électrothérapie et d'électrodiagnostic, paraissant tous les deux mois. Comité de rédaction scientifique : MM. **A. d'ARSONVAL**, de l'Institut, **A. TRIPIER**, **G. APOSTOLI**, **E. DOUMER**, **UDIN**. Rédacteur en chef : D^r **E. DOUMER**, professeur à la Faculté de médecine de Lille, docteur en sciences.

ABONNEMENT : un an, du 15 janvier, Paris, 26 fr.; départements et étranger, 28 fr.
La livraison, 5 fr.

2

TABLE DES MATIÈRES

A. CANNIEU. — Recherches sur l'appareil terminal de l'acoustique (<i>Planche I</i>).....	1
TROLARD. — Les branches postérieures des nerfs cervicaux (<i>avec 1 fig.</i>).....	45
A. PRENANT. — Sur le protoplasma supérieur (archoplasme, kinoplasme, ergastoplasme). <i>Etude critique</i> (suite).....	52
P. WIART. — Recherches sur la forme et les rapports du pancréas (<i>avec 6 fig.</i>).....	91
G. FIEUX. — Étude histologique de la musculature intrinsèque de l'utérus (<i>avec 2 fig.</i>).....	114
BIBLIOGRAPHIE : A propos des glandes infra-orbitaires par N. Lœwenthal.....	130

Le *Journal de l'Anatomie et de la Physiologie* paraît tous les deux mois :

CONDITIONS DE LA SOUSCRIPTION

Un numéro.....	6 fr. »
Un an, pour Paris.....	30 »
— pour les départements et l'étranger.....	33 »

CHAQUE LIVRAISON CONTIENT :

- 1° Des *travaux originaux* sur les divers sujets que comporte son titre, accompagnés de planches hors texte en noir et en couleurs, et de gravures dans le texte;
- 2° Des *analyses et comptes rendus* de travaux présentés aux Sociétés savantes françaises et étrangères;
- 3° Une *revue* des publications qui se font à l'étranger sur la plupart des sujets qu'embrasse le titre de ce recueil.

IL A EN OUTRE POUR OBJET :

- La *littérature*, la *chimie organique*, l'*hygiène*, la *toxicologie* et la *médecine légale* dans leurs rapports avec l'anatomie et la physiologie;
- Les applications de l'anatomie et de la physiologie à la *pratique de la médecine*, de la *chirurgie* et de l'*obstétrique*.

Les ouvrages à analyser, et tout ce qui concerne la rédaction, devront être adressés *franco* à la librairie FÉLIX ALCAN, 108, boulevard Saint-Germain.

FÉLIX ALCAN, Éditeur

TRAITÉ ÉLÉMENTAIRE D'ANATOMIE DE L'HOMME

(Anatomie descriptive et dissection)

AVEC NOTIONS D'ORGANOLOGIE ET D'EMBRYOLOGIE GÉNÉRALE

Par **Ch. DEBIERRE**, Professeur d'anatomie à la Faculté de médecine de Lille.

- Prix de l'ouvrage complet en 2 forts vol. in-8, avec 965 fig. en noir et en couleurs dans le texte..... 40 fr.
- Tome I. — MANUEL DE L'AMPHITHÉÂTRE : *Système locomoteur, Système vasculaire, Système nerveux périphérique*. 1 fort vol. in-8, avec 450 fig. en noir et en plusieurs couleurs dans le texte..... 20 fr.
- Tome II. — *Système nerveux central, Organes des sens, Splanchnologie, Embryologie générale*. 1 fort vol. in-8, avec 515 grav. en noir et en couleurs dans le texte..... 20 fr.

Atlas d'Ostéologie comprenant les *Articulations des Os* et les *Insertions musculaires*, par **Ch. DEBIERRE**, professeur d'anatomie à la Faculté de médecine de Lille. 1 vol. in-4° contenant 253 gravures en noir et en couleurs, élégamment cartonné..... 12 fr.

FÉLIX ALCAN, Éditeur, 108, Boulevard Saint-Germain, PARIS.

DICTIONNAIRE DE MÉDECINE

Par les **D^{rs} E. BOUCHUT et A. DESPRÉS**

Sixième Edition au courant des derniers Progrès de la Science.

Un magnifique volume de 4630 pages in-4° sur 2 colonnes, avec 1000 gravures dans le texte. Indispensable aux Familles

PRIX : BROCHÉ, 25 FR. ; — RELIÉ, 30 FR. Franco contre Mandat.

FÉLIX ALCAN, ÉDITEUR

VIENNENT DE PARAÎTRE :

BIBLIOTHÈQUE SCIENTIFIQUE INTERNATIONALE

L'audition et ses organes, par le D^r E.-M. GELLÉ, membre de la Société de biologie. 1 vol. in-8, avec gravures, cart. à l'anglaise..... 6 fr.

La céramique ancienne et moderne, par E. GUIGNET, chef des teintures aux manufactures nationales des Gobelins et de Beauvais, et Edouard GARNIER, directeur du musée de la manufacture nationale de Sèvres. 1 vol. in-8, avec grav., cart. à l'anglaise..... 6 fr.

Lettres inédites de John Stuart Mill à Auguste Comte, publiées avec les Réponses de Comte et une Introduction, par L. LEVY-BRUHL, maître de conférences à la faculté des lettres de l'Université de Paris, professeur à l'École libre des sciences politiques. 1 vol. in-8 de la *Bibliothèque de philosophie contemporaine*..... 10 fr.

La tristesse contemporaine, par H. FIERENS-GEVAERT. 1 vol. in-12 de la *Bibliothèque de philosophie contemporaine*..... 2 fr. 50

TABLE DES MATIÈRES. L'illusion scientifique. — Les trois tristesses apostoliques. — L'Idéal démocratique. — La Révolution française. — Napoléon. — La réaction néo-chrétienne. — Le romantisme politique et littéraire. — Le Cygne noir de Recanati : Léopardi. — Les fondateurs du Communisme. Auguste Comte. — Schopenhauer. — 1870. — L'Internationalisme et l'Anarchie. — Le Féminisme. — L'Individualisme dans les Arts. — Richard Wagner et le Néo-Spiritisme. — Léon Tolstoï — L'Union pour l'Action morale. — Décadence et superstition. — Friedrich Nietzsche. — Conclusion.

Traité médico-chirurgical de gynécologie, par les D^{rs} LABADIE-LAGRAVE, médecin de la Charité, et Félix LEGUEU, chirurgien des hôpitaux de Paris, professeur agrégé à la Faculté de médecine de Paris. 1 fort vol. grand in-8, avec 280 figures dans le texte, cart. à l'anglaise..... 25 fr.

Chirurgie du cœur et du péricarde, par les D^{rs} F. TERRIER, professeur à la Faculté de médecine de Paris, membre de l'Académie de médecine, et E. REYMOND, ancien interne des hôpitaux de Paris, 1 vol. in-12 avec 79 gravures dans le texte, cart. à l'angl..... 3 fr.

Ouvrages sous presse :

Chirurgie de la plèvre, par M. le professeur TERRIER, avec la collaboration du docteur REYMOND. 1 vol. in-12, avec gravures.

Les projectiles de guerre et leur action vulnérante, par les D^{rs} NIMIER et LAVAL. 1 vol. in 12, avec gravures.

Chirurgie d'urgence, par le D^r CORNET, ancien interne des hôpitaux de Lyon. 1 vol. in-12, avec gravures.

La profession médicale, devoirs et droits, par le professeur MORACHE. 1 vol. in-12.

Le mécano-thérapie, par le docteur F. LAGRANGE. 1 vol. in-8, avec gravures.

L'instinct sexuel (évolution, dissolution), par le D^r Ch. FÉRÉ.

Traité d'histologie pathologique, par MM. CORNIL et RANVIER, avec la collaboration de MM. BRAULT et LETULLE. 3 vol. grand in-8, avec nombreuses gravures dans le texte.

Études de chirurgie médullaire, par A. CHIPAULT. Tome I. *Thérapeutique des affections chirurgicales de la moelle*. 1 vol. in-8, avec gravures. — Tome II. *Diagnostic d'intensité et de siège des affections de la moelle et des racines médullaires*. 1 vol. in-8, avec gravures.

La librairie Félix ALCAN se charge de fournir franco, à domicile, à Paris, en province et à l'étranger, tous les livres publiés par les différents éditeurs de Paris, aux prix de catalogue.

3
267.5
JOURNAL

MAY 23 1899

DE

L'ANATOMIE

7574

ET DE

LA PHYSIOLOGIE

NORMALES ET PATHOLOGIQUES

DE L'HOMME ET DES ANIMAUX

Fondé par CHARLES ROBIN (1864-1885)

Continué par GEORGES POUCHET (1885-1894)

PUBLIÉ PAR MATHIAS DUVAL

Membre de l'Académie de médecine, professeur à la Faculté de médecine

AVEC LE CONCOURS DE MM.

BEAUREGARD

Assistant au Muséum
d'histoire naturelle.

RETTNER

Professeur agrégé à la Faculté
de médecine de Paris.

TOURNEUX

Professeur à la Faculté
de médecine de Toulouse.

XXXV^e ANNÉE, 1899. — N^o 2. — MARS-AVRIL

PARIS

ANCIENNE LIBRAIRIE GERMER BAILLIÈRE ET C^o

FÉLIX ALCAN, ÉDITEUR.

108, BOULEVARD SAINT-GERMAIN, 108

—
1899

FÉLIX ALCAN, ÉDITEUR

VIENNENT DE PARAÎTRE

Études sur l'embryologie des chéiroptères, par
Mathias DUVAL, professeur d'histologie à la faculté de médecine de Paris,
membre de l'Académie de médecine. PREMIÈRE PARTIE : *L'ovule, la gastrula, le
blastoderme et l'origine des annexes chez le Murin*. 1 fort vol. in-4° de 243 pages,
avec 29 figures dans le texte et 5 planches en taille-douce hors texte.. 45 fr.

DU MÊME AUTEUR :

Le placenta des rongeurs. Un fort vol. in-4° de 640 pages, avec 136 figures dans
le texte et 22 planches hors texte en taille-douce..... 40 fr.

Le placenta des carnassiers. Un fort vol. in-4° de 400 pages, avec 46 figures dans
le texte et un atlas de 13 planches en taille-douce..... 25 fr.

L'instabilité mentale, essai sur les données de la psycho-
pathologie, par **G.-L. DUPRAT**, docteur ès lettres. 1 vol. in-8, de la *Biblio-
thèque de philosophie contemporaine*..... 5 fr.

L'ignorance et l'irréflexion. Essai de psychologie ob-
jective, par **L. GÉRARD-VARET**, chargé de cours à la faculté des lettres
de l'Université de Dijon. 1 vol. in-8, de la *Bibliothèque de philosophie contem-
poraine*..... 5 fr.

Psychologie du socialisme, par le **D^r Gustave LE BON**.
1 vol. in-8, de la *Bibliothèque de
philosophie contemporaine*. 2^e éd..... 7 fr. 50

Bonaparte et les Iles ioniennes, épisode des conquêtes
de la République et du
Premier Empire (1797-1816), par **E. RODOCANACHI**. 1 vol. in-8..... 5 fr.

Psychologie de la colonisation française dans ses
rapports avec les Sociétés indigènes, par **L. de SAUSSURE**. 1 vol.
in-12..... 3 fr. 50

La Loi de la Civilisation et de la Décadence,
essai historique par **BROOKS ADAMS**, traduit de l'anglais par AUGUSTE
DIETRICH. 1 vol. in-8..... 7 fr. 50

Critériologie générale ou théorie générale de la certitude,
par **D. MERCIER**, professeur de philosophie et directeur de l'Institut supé-
rieur de philosophie à l'Institut catholique de Louvain. Tome IV du *Cours de
philosophie*. 1 vol. grand in-8..... 6 fr.

Positivisme et philosophie scientifique, par
Pierre-Auguste BERTAULD. 1 vol. in-12..... 2 fr. 50

La librairie Félix Alcan se charge de fournir franco à domicile,
à Paris, en province et à l'étranger, tous les livres publiés par les
différents éditeurs de Paris, aux prix de catalogue.

4

TABLE DES MATIÈRES

P. VAN PÉE. — Note sur le développement du système veineux du foie chez les embryons de lapin (<i>Planche II</i>).....	133
A. PRENANT. — Sur le protoplasma supérieur (archoplasme, kinoplasme, ergastoplasme). <i>Etude critique</i> (suite).....	169
B. CUNÉO et V. VEAU. — De la signification morphologique des aponévroses périvésicales (<i>avec 7 fig.</i>).....	235
G. KUSS. — Notes sur la salive parotidienne de l'homme (<i>avec un tracé</i>).....	246
BIBLIOGRAPHIE : Les cancers épithéliaux, par <i>Fabre Domergue</i> ...	254

Le *Journal de l'Anatomie et de la Physiologie* paraît tous les deux mois :

CONDITIONS DE LA SOUSCRIPTION

Un numéro	6 fr. »
Un an, pour Paris.	30 »
— pour les départements et l'étranger.	33 »

CHAQUE LIVRAISON CONTIENT :

- 1° Des *travaux originaux* sur les divers sujets que comporte son titre, accompagnés de planches hors texte en noir et en couleurs, et de gravures dans le texte;
- 2° Des *analyses et comptes rendus* de travaux présentés aux Sociétés savantes françaises et étrangères;
- 3° Une *revue* des publications qui se font à l'étranger sur la plupart des sujets qu'embrasse le titre de ce recueil.

IL A EN OUTRE POUR OBJET :

La *tératologie*, la *chimie organique*, l'*hygiène*, la *toxicologie* et la *médecine légale* dans leurs rapports avec l'anatomie et la physiologie;
Les applications de l'anatomie et de la physiologie à la *pratique de la médecine*, de la *chirurgie* et de l'*obstétrique*.

Les ouvrages à analyser, et tout ce qui concerne la rédaction, devront être adressés *franco* à la librairie FÉLIX ALCAN, 108, boulevard Saint-Germain.

FÉLIX ALCAN, Éditeur

Ouvrages sous presse :

- Les ptoses viscérales, diagnostic et radiographie (*entéroptose, hépatisme*), par le D^r FRANTZ GLÉNARD. 1 fort vol. in-8 avec gravures.
- Le traitement mécanique des maladies (*méthode suédoise*), par le D^r F. LAGRANGE. 1 vol. in-8, avec gravures.
- Chirurgie de la pleûve, par M. le professeur TERRIER, avec la collaboration du docteur REYMOND. 1 vol. in-12, avec gravures.
- Les projectiles de guerre et leur action vulnérante, par les D^r NIMIER et LAVAL. 1 vol. in 12, avec gravures.
- Manuel pratique de chirurgie d'urgence, par le D^r CORNET, ancien interne des hôpitaux de Lyon. 1 vol. in-12, avec gravures.
- La profession médicale, *devoirs et droits*, par le professeur MORACHE. 1 vol. in-12.
- L'instinct sexuel (*évolution, dissolution*), par le D^r Ch. FÉRÉ. Un vol. in-12.

FÉLIX ALCAN, Éditeur, 108, Boulevard Saint-Germain, PARIS.

DICTIONNAIRE DE MÉDECINE

par les D^r **E. BOUCHUT et A. DESPRÉS**

Sixième Edition au courant des derniers Progrès de la Science.

Un magnifique volume de 4630 pages in-4° sur 2 colonnes, avec 1000 gravures dans le texte, **Indispensable aux Familles**

PRIX : BROCHÉ, 25 FR. ; — RELIÉ, 30 FR. Franco contre Mandat.

FÉLIX ALCAN, ÉDITEUR

RÉCENTES PUBLICATIONS :

BIBLIOTHÈQUE SCIENTIFIQUE INTERNATIONALE

L'audition et ses organes, par le D^r E.-M. GELLÉ, membre de la Société de biologie. 1 vol. in-8, avec gravures, cart. à l'anglaise..... 6 fr.

La céramique ancienne et moderne, par E. GUIGNET, chef des teintures aux manufactures nationales des Gobelins et de Beauvais, et Edouard GARNIER, directeur du musée de la manufacture nationale de Sèvres. 1 vol. in-8, avec grav., cart. à l'anglaise..... 6 fr.

Sous presse pour paraître prochainement :

La géologie expérimentale, par Stanislas MEUNIER, professeur au Muséum. 1 vol. in-8 avec gravures, cartonné à l'anglaise..... 6 fr.

La nature tropicale, par J. COSTANTIN, maître de conférences à l'École normale supérieure. 1 vol. in-8 avec gravures, cartonné à l'anglaise..... 6 fr.

Traité médico-chirurgical de gynécologie, par les D^{rs} LABADIE-LAGRAVE, médecin de la Charité, et Félix LEGUEU, chirurgien des hôpitaux de Paris, professeur agrégé à la Faculté de médecine de Paris. 1 fort vol. grand in-8, avec 280 figures dans le texte, cart. à l'anglaise..... 25 fr.

Chirurgie du cœur et du péricarde, par les D^{rs} F. TERRIER, professeur à la Faculté de médecine de Paris, membre de l'Académie de médecine, et E. REYMOND, ancien interne des hôpitaux de Paris. 1 vol. in-12, avec 79 gravures dans le texte, cart. à l'angl..... 3 fr.

TRAITÉ ÉLÉMENTAIRE D'ANATOMIE DE L'HOMME

(Anatomie descriptive et dissection)

AVEC NOTIONS D'ORGANOGENIE ET D'EMBRYOLOGIE GÉNÉRALE

(Ouvrage couronné par l'Académie des Sciences.)

Par Ch. DEBIERRE, Professeur d'anatomie à la Faculté de médecine de Lille.

Prix de l'ouvrage complet en 2 forts vol. in-8, avec 965 fig. en noir et en couleurs dans le texte..... 40 fr.

On vend séparément :

Tome I. — MANUEL DE L'AMPHITHÉÂTRE : *Système locomoteur, Système vasculaire, Système nerveux périphérique*. 1 fort vol. in-8, avec 450 fig. en noir et en plusieurs couleurs dans le texte..... 20 fr.

Tome II. — *Système nerveux central, Organes des sens, Splanchnologie, Embryologie générale*. 1 fort vol. in-8, avec 515 grav. en noir et en couleurs dans le texte..... 20 fr.

Atlas d'Ostéologie comprenant les *Articulations des Os* et les *Insertions musculaires*, par Ch. DEBIERRE, professeur d'anatomie à la Faculté de médecine de Lille. 1 vol. in-4° contenant 253 gravures en noir et en couleurs, élégamment cartonné..... 12 fr.

2613

5

1899

7514

JOURNAL

DE

L'ANATOMIE

ET DE

LA PHYSIOLOGIE

NORMALES ET PATHOLOGIQUES

DE L'HOMME ET DES ANIMAUX

Fondé par **CHARLES ROBIN** (1864-1885)

Continué par **GEORGES POUCHET** (1885-1894)

PUBLIÉ PAR MATHIAS DUVAL

Membre de l'Académie de médecine, professeur à la Faculté de médecine

AVEC LE CONCOURS DE MM.

BEAUREGARD

Assistant au Muséum
d'histoire naturelle.

RETTNER

Professeur agrégé à la Faculté
de médecine de Paris.

TOURNEUX

Professeur à la Faculté
de médecine de Toulouse.

XXXV^e ANNÉE, 1899. — N^o 3. — MAI-JUIN

PARIS

ANCIENNE LIBRAIRIE GERMER BAILLIÈRE ET C^o

FÉLIX ALCAN, ÉDITEUR

108, BOULEVARD SAINT-GERMAIN, 108

1899

FÉLIX ALCAN, ÉDITEUR

VIENNENT DE PARAÎTRE

Dictionnaire de physiologie, par Charles RICHET, t. IV, 1^{er} fascicule (cocaine, codéine, cœur). 1 vol. grand in-8, avec gravures..... 8 fr. 50
Trois volumes antérieurement parus. Chaque volume composé de 3 fascicules se vend 8 fr. 50 le fascicule, ou 25 fr. le volume.

Causeries physiologiques, par A. HERZEN, professeur à l'Université de Lauzanne. (*Qu'est-ce que la vie? — Conditions et origines de la vie. — Les microbes. — Irritabilité. — Nutrition. — Bilan dynamique de l'organisme. — Action réflexe. — Classification des réflexes. — Influence réciproque du physique et du moral. — Les conditions déterminantes de nos actions.*) 1 vol. in-12..... 3 fr. 50

Les projectiles des armes de guerre, leur action vulnérante, par les D^{rs} H. NIMIER, médecin principal de deuxième classe, professeur au Val-de-Grâce, et Ed. LAVAL, médecin aide-major de première classe. 1 vol. in-12 avec gravures dans le texte..... 3 fr.

Les ptoses viscérales (Estomac. — Intestin. — Rein. — Foie. — Rate), diagnostic et nosographie (*entéroptose, hépatisme*), par le D^r Frantz GLÉNARD, correspondant de l'Académie de médecine et de la Société médicale des hôpitaux de Paris, membre des sociétés médicales de Lyon, médecin de l'hôpital Thermal de Vichy. 1 vol. grand in-8 avec 224 fig. et 30 tableaux synoptiques..... 20 fr.

Les différentes manifestations de la pensée par le D^r Jules GUÉRIN. 1 vol. in-8..... 5 fr.

Une chaire de médecine au XV^e siècle. Un professeur à l'Université de Pavie, de 1432 à 1472, par le D^r Henri-Maxime FERRARI. 1 vol. grand in-8 avec un fac-similé d'autographe et 5 gravures..... 8 fr.

BIBLIOTHÈQUE SCIENTIFIQUE INTERNATIONALE

La géologie expérimentale, par Stanislas MEUNIER, professeur au Muséum. 1 vol. in-8 de la *Bibliothèque scientifique internationale*, avec gravures, cartonné à l'anglaise..... 6 fr.

La céramique ancienne et moderne, par E. GUIGNET, chef des teintures aux manufactures nationales des Gobelins et de Beauvais, et Edouard GARNIER, directeur du musée de la manufacture nationale de Sèvres. 1 vol. in-8, avec grav., cart. à l'anglaise..... 6 fr.

L'audition et ses organes, par le D^r E.-M. GELLÉ, membre de la Société de biologie. 1 vol. in-8, avec gravures, cart. à l'anglaise..... 6 fr.

Pour paraître fin juin.

La nature tropicale, par J. COSTANTIN, maître de conférences à l'École normale supérieure. 1 vol. in-8 de la *Bibliothèque scientifique internationale*, avec gravures, cartonné à l'anglaise..... 6 fr.

La librairie Félix ALCAN se charge de fournir franco, à domicile à Paris, en province et à l'étranger, tous les livres publiés par les différents éditeurs de Paris, aux prix de catalogue.

TABLE DES MATIÈRES

A. BRANCA. — Recherches sur la cicatrisation épithéliale (épithéliums pavimenteux stratifiés) [Planches III à VI].....	257
G. GÉRARD. — Description d'un monstre célosomien (avec 5 fig.).....	311
ALEZAIS. — Étude anatomique du cobaye (cavia cobaya) [suite] (avec 18 fig.).....	333
BIBLIOGRAPHIE : Traité d'histologie pratique, par J. Renaut.....	382

Le *Journal de l'Anatomie et de la Physiologie* paraît tous les deux mois :

CONDITIONS DE LA SOUSCRIPTION

Un numéro.....	6 fr. »
Un an, pour Paris.....	30 »
— pour les départements et l'étranger.....	33 »

CHAQUE LIVRAISON CONTIENT :

- 1° Des *travaux originaux* sur les divers sujets que comporte son titre, accompagnés de planches hors texte en noir et en couleurs, et de gravures dans le texte;
- 2° Des *analyses et comptes rendus* de travaux présentés aux Sociétés savantes françaises et étrangères;
- 3° Une *revue* des publications qui se font à l'étranger sur la plupart des sujets qu'embrasse le titre de ce recueil.

IL A EN OUTRE POUR OBJET :

La *tératologie*, la *chimie organique*, l'*hygiène*, la *toxicologie* et la *médecine légale* dans leurs rapports avec l'anatomie et la physiologie;
Les applications de l'anatomie et de la physiologie à la *pratique de la médecine*, de la *chirurgie* et de l'*obstétrique*.

Les ouvrages à analyser, et tout ce qui concerne la rédaction, devront être adressés *franco* à la librairie FÉLIX ALCAN, 108, boulevard Saint-Germain.

FÉLIX ALCAN, Éditeur

VIENT DE PARAÎTRE :

LES MOUVEMENTS MÉTHODIQUES

ET

LA MÉCANOTHÉRAPIE

Par le D^r Fernand LAGRANGE

1 volume grand in-8 avec gravures dans le texte..... 10 fr.

FÉLIX ALCAN, Éditeur, 108, Boulevard Saint-Germain, PARIS.

DICTIONNAIRE DE MÉDECINE

par les D^r E. BOUCHUT et A. DESPRÉS

Sixième Edition au courant des derniers Progrès de la Science.

4 magnifiques volumes de 1630 pages in-8 sur 2 colonnes, avec 1000 gravures dans le texte, Indispensable aux Familles

PRIX : BROCHÉ, 25 FR. ; — RELIÉ, 30 FR. Franco contre Mandat.

Coulommiers. — Imp. P. Brodard.

FÉLIX ALCAN, ÉDITEUR

VIENNENT DE PARAÎTRE :

Essai critique sur l'hypothèse des atomes dans la science contemporaine, par A. HANNEQUIN, professeur à la Faculté des lettres de l'Université de Lyon. 2^e édition. 1 vol. in-8 de la *Bibliothèque de philosophie contemporaine*..... 7 fr. 50

Les principes d'une sociologie objective, par Ad. COSTE, ancien président de la Société de statistique de Paris. 1 vol. in-8 de la *Bibliothèque de philosophie contemporaine*..... 3 fr. 75

La philosophie de Tolstoï, par OSSIP-LOURIÉ. 1 vol. in-12 de la *Bibliothèque de philosophie contemporaine*..... 2 fr. 50

L'Année philosophique, 9^e année, 1898, par F. PILLON, avec la collaboration de MM. Ch. RENOUVIER, DAURIAC et HAMELIN. 1 vol. in-8 de la *Bibliothèque de philosophie contemporaine*..... 5 fr.

Extrait de la table des matières : *Du principe de relativité*, par CH. RENOUVIER. — *La philosophie analytique de l'histoire*, par HAMELIN. — *L'esthétique criticiste*, par DAURIAC. — *L'évolution de l'idéalisme au XVIII^e siècle, la critique de Bayle: critique du panthéisme spinoziste*, par F. PILLON. — *Bibliographie philosophique française de l'année 1898*, par F. PILLON.

La dissolution opposée à l'évolution dans les Sciences physiques et morales, par André LALANDE, agrégé de philosophie, docteur ès lettres. Un vol. in-8..... 7 fr. 50

Socialisme et Problèmes sociaux, par Eug. D'EICHTHAL. Un vol. in-12..... 2 fr. 50

(Socialisme scientifique. — Socialisme électoral. — Socialisme d'État idéaliste — Socialisme et dévouement social. — Esthétique sociale.)

Morale et éducation, par P.-Félix THOMAS, agrégé de philosophie, docteur ès lettres. 1 vol. in-12 de la *Bibliothèque de philosophie contemporaine*..... 2 fr. 50

Savants, penseurs et artistes, biologie et pathologie comparée, par Théodore WECHNIAKOFF, publié par les soins de RAPHAËL PETRUCCI. 1 vol. in-12 de la *Bibliothèque de philosophie contemporaine*..... 2 fr. 50

Études sur l'embryologie des chéiroptères, par Mathias DUVAL, professeur d'histologie à la faculté de médecine de Paris, membre de l'Académie de médecine. PREMIÈRE PARTIE : *L'ovule, la gastrula, le blastoderme et l'origine des annexes chez le Murin*. 1 fort vol. in-4^e de 243 pages, avec 29 figures dans le texte et 5 planches en taille-douce hors texte.. 45 fr.

DU MÊME AUTEUR :

Le placenta des rongeurs. Un fort vol. in-4^e de 640 pages, avec 106 figures dans le texte et 22 planches hors texte en taille-douce..... 40 fr.

Le placenta des carnassiers. Un fort vol. in-4^e de 400 pages, avec 46 figures dans le texte et un atlas de 13 planches en taille-douce..... 25 fr.

7514

JOURNAL

DE

L'ANATOMIE

ET DE

LA PHYSIOLOGIE

NORMALES ET PATHOLOGIQUES

DE L'HOMME ET DES ANIMAUX

Fondé par **CHARLES ROBIN** (1864-1885)

Continué par **GEORGES POUCHET** (1885-1894)

PUBLIÉ PAR MATHIAS DUVAL

Membre de l'Académie de médecine, professeur à la Faculté de médecine

AVEC LE CONCOURS DE MM.

BEAUREGARD

Assistant au Muséum
d'histoire naturelle.

RETTNER

Professeur agrégé à la Faculté
de médecine de Paris.

TOURNEUX

Professeur à la Faculté
de médecine de Toulouse.

XXXV^e ANNÉE, 1899. — N^o 4. — JUILLET-AOUT

PARIS

ANCIENNE LIBRAIRIE GERMER BAILLIÈRE ET C^o

FÉLIX ALCAN, ÉDITEUR

108, BOULEVARD SAINT-GERMAIN, 108

—
1899

FÉLIX ALCAN, ÉDITEUR

VIENNENT DE PARAÎTRE :

Les mouvements méthodiques et la « mécanothérapie », par le D^r **Fernand LAGRANGE**, lauréat de l'Académie des sciences et de l'Académie de médecine. 1 vol. grand in-8 avec de nombreuses gravures dans le texte..... 10 fr.

DU MÊME AUTEUR :

Physiologie des exercices du corps. 1 vol. in-8 de la *Bibliothèque scientifique internationale*. 7^e édit., cart. à l'angl..... 6 fr.
L'hygiène de l'exercice chez les enfants et les jeunes gens. 1 vol. in-12, 6^e édit., cart. à l'angl..... 4 fr.
De l'exercice chez les adultes. 1 vol. in-12, 4^e édit., cart. à l'angl..... 4 fr.
La médication par l'exercice. 1 vol. gr. in-8, avec 63 grav. et une carte coloriée hors texte..... 12 fr.

L'audition et ses organes, par le D^r **E.-M. GELLÉ**, membre de la Société de biologie. 1 vol. in-8, de la *Bibliothèque scientifique internationale*, avec gravures. dans le texte, cart. à l'anglaise..... 6 fr.

Dictionnaire de physiologie, par **Charles RICHEL**, t. IV, 1^{er} fascicule (*cocaïne, codéine, cœur*). 1 vol. grand in-8, avec gravures..... 8 fr. 50
Trois volumes antérieurement parus. Chaque volume composé de 3 fascicules se vend 8 fr. 50 le fascicule, ou 25 fr. le volume.

Causeries physiologiques, par **A. HERZEN**, professeur à l'Université de Lausanne. (*Qu'est-ce que la vie? — Conditions et origines de la vie. — Les microbes. — Irritabilité. — Nutrition. — Bilan dynamique de l'organisme. — Action réflexe. — Classification des réflexes. — Influence réciproque du physique et du moral. — Les conditions déterminantes de nos actions.*) 1 vol. in-12..... 3 fr. 50

Une chaire de médecine au XV^e siècle. Un professeur à l'Université de Pavie, de 1432 à 1472, par le D^r **Henri-Maxime FERRARI**. 1 vol. grand in-8 avec un fac-similé d'autographe et 5 gravures..... 8 fr.

Les projectiles des armes de guerre, leur action vulnérante, par les D^{rs} **H. NIMIER**, médecin principal de deuxième classe, professeur au Val-de-Grâce, et **Ed. LAVAL**, médecin aide-major de première classe. 1 vol. in-12 avec gravures dans le texte..... 3 fr.

Les ptoses viscérales (Estomac. — Intestin. — Rein. — Foie. — Rate), diagnostic et nosographie (*entéroptose, hépatisme*), par le D^r **Frantz GLÉNARD**, correspondant de l'Académie de médecine et de la Société médicale des hôpitaux de Paris, membre des sociétés médicales de Lyon, médecin de l'hôpital thermal de Vichy. 1 vol. grand in-8 avec 224 fig. et 30 tableaux synoptiques..... 20 fr.

Ouvrages sous presse :

Chirurgie de la plèvre, par M. le professeur **TERRIER**, avec la collaboration du docteur **REYMOND**. 1 vol. in-12, avec gravures. (Paraîtra fin juillet.).... 4 fr.
Les explosifs et les poudres, leurs effets vulnérants, par les D^{rs} **NIMIER** et **LAVAL**. 1 vol. in-12, avec gravures. (Paraîtra fin juillet.)..... 3 fr.
Les blessures par les armes blanches, par les D^{rs} **NIMIER** et **LAVAL**. 1 vol. in-12, avec gravures.
La syphilis, par le prof. **FINGER**, de Vienne. 2^e édit. franç., trad. de l'allemand par les D^{rs} **DOYEN** et **SPILLMANN**. 1 vol. in-8.
Les maladies de la vessie chez la femme, par le D^r **KÖLISCHER**, trad. de l'allemand par le D^r **OSCAR BEUTNER**, de Genève. 1 vol. in-12, avec gravures.
Manuel pratique de chirurgie d'urgence, par le D^r **CORNET**, ancien interne des hôpitaux de Lyon. 1 vol. in-12, avec gravures.
L'instinct sexuel (*évolution, dissolution*), par le D^r **Ch. FÉRÉ**. Un vol. in-12.

TABLE DES MATIÈRES

L. BORDAS. — Recherches anatomiques et histologiques sur les organes reproducteurs des Chrysomelidæ. (<i>Planches VII et VIII</i>).....	385
A. PRENANT. — Sur le protoplasma supérieur (archoplasme, kinoplasme, ergastoplasme) (<i>suite</i>).....	408
A. SANSON. — Le quotient respiratoire et la thermogenèse....	467
M. G. KÜSS. — De la théorie vertébrale (<i>avec 16 fig. dans le texte</i>).....	477
BIBLIOGRAPHIE : Rabelais anatomiste et physiologiste, par F. Le Double.....	531

Le *Journal de l'Anatomie et de la Physiologie* paraît tous les deux mois :

CONDITIONS DE LA SOUSCRIPTION

Un numéro.....	6 fr. »
Un an, pour Paris.....	30 »
— pour les départements et l'étranger.....	33 »

CHAQUE LIVRAISON CONTIENT :

- 1° Des *travaux originaux* sur les divers sujets que comporte son titre, accompagnés de planches hors texte en noir et en couleurs, et de gravures dans le texte;
- 2° Des *analyses et comptes rendus* de travaux présentés aux Sociétés savantes françaises et étrangères;
- 3° Une *revue* des publications qui se font à l'étranger sur la plupart des sujets qu'embrasse le titre de ce recueil.

IL A EN OUTRE POUR OBJET :

La *tératologie*, la *chimie organique*, l'*hygiène*, la *toxicologie* et la *médecine légale* dans leurs rapports avec l'anatomie et la physiologie;
Les applications de l'anatomie et de la physiologie à la *pratique de la médecine*, de la *chirurgie* et de l'*obstétrique*.

Les ouvrages à analyser, et tout ce qui concerne la rédaction, devront être adressés *franco* à la librairie FÉLIX ALCAN, 108, boulevard Saint-Germain.

FÉLIX ALCAN, Éditeur

TRAITÉ ÉLÉMENTAIRE D'ANATOMIE DE L'HOMME

(Anatomie descriptive et dissection)

AVEC NOTIONS D'ORGANOGENIE ET D'EMBRYOLOGIE GÉNÉRALE

(*Ouvrage couronné par l'Académie des Sciences.*)

Par **Ch. DEBIERRE**, Professeur d'anatomie à la Faculté de médecine de Lille.

Prix de l'ouvrage complet en 2 forts vol. in-8, avec 965 fig. en noir et en couleurs dans le texte..... 40 fr.

On vend séparément :

Tome I. — MANUEL DE L'AMPHITHÉÂTRE : *Système locomoteur, Système vasculaire, Système nerveux périphérique*. 1 fort vol. in-8, avec 450 fig. en noir et en plusieurs couleurs dans le texte..... 20 fr.

Tome II. — *Système nerveux central, Organes des sens, Splanchnologie, Embryologie générale*. 1 fort vol. in-8, avec 515 grav. en noir et en couleurs dans le texte..... 20 fr.

Couronné par l'Académie des sciences.

Atlas d'Ostéologie comprenant les *Articulations des Os* et les *Insertions musculaires*, par **Ch. DEBIERRE**, professeur d'anatomie à la Faculté de médecine de Lille. 1 vol. in-4° contenant 253 gravures en noir et en couleurs, élégamment cartonné..... 12 fr.

La librairie Félix ALCAN se charge de fournir franco, à domicile à Paris, en province et à l'étranger, tous les livres publiés par les différents éditeurs de Paris, aux prix de catalogue.

VIENNENT DE PARAÎTRE :

Morale sociale. Leçons professées au collège libre des sciences sociales. 1 vol. in-8 de la *Bibliothèque générale des sciences sociales*, cart. à l'anglaise (tome V de la collection)..... 6 fr.

TABLE DES MATIÈRES : Préface, par *Émile Boutroux*, de l'Institut. — I. Morale positive; Art et science; Vues d'ensemble, par *E. Delbet*. — II. Classification des idées morales du temps présent, par *A. Darlu*. — III. L'unité morale, par *Marcel Bernès*. — IV. De l'orientation morale du temps présent, par *Wayner*. — V. La justice et le droit, par le *R. P. Vincent Maumus*. — VI. Charité et sélection, par *G. Belot*. — VII. L'éthique du socialisme, par *G. Sorel*. — VIII. La morale de Tolstoï, par *Maxime Kovalevsky*. — IX. Justice et charité, par *Charles Gide*. — X. L'ordre des joies, par *Léon Brunschwig*. — XI. Le devoir présent de la jeunesse, par *F. Buisson*. — XII. Morale et politique, par *E. de Roberty*. — XIII. La morale individuelle et la morale sociale, par *Paulin Malapert*. — XIV. La morale des Grecs et la crise morale contemporaine, par *Lionel Dauriac*.

Morale et éducation, par **P.-Félix THOMAS**, agrégé de philosophie, docteur ès lettres. 1 vol. in-12 de la *Bibliothèque de philosophie contemporaine*..... 2 fr. 50

L'Année philosophique, 9^e année, 1898, par **F. PILLON**, avec la collaboration de MM. Ch. RENOUIER, DAURIAC et HAMELIN. 1 vol. in-8, de la *Bibliothèque de philosophie contemporaine*..... 5 fr.

Extrait de la table des matières : *Du principe de relativité*, par Ch. RENOUIER. — *La philosophie analytique de l'histoire*, par HAMELIN. — *L'esthétique criticiste*, par DAURIAC. — *L'évolution de l'idéalisme au XVIII^e siècle, la critique de Bayle: critique du panthéisme spinoziste*, par F. PILLON. — *Bibliographie philosophique française de l'année 1898*, par F. PILLON.

Savants, penseurs et artistes, biologie et pathologie comparée, par **Théodore WECHNIAKOFF**, publié par les soins de RAPHAËL PETRUCCI. 1 vol. in-12 de la *Bibliothèque de philosophie contemporaine*..... 2 fr. 50

Les transformations du pouvoir, par **G. TARDE**. 1 vol. in-8, cartonné à l'anglaise, de la *Bibliothèque générale des sciences sociales*..... 6 fr.

Études sur l'embryologie des chéiroptères, par **Mathias DUVAL**, professeur d'histologie à la faculté de médecine de Paris, membre de l'Académie de médecine. PREMIÈRE PARTIE : *L'ovule, la gastrula, le blastoderme et l'origine des annexes chez le Murin*. 1 fort vol. in-4^e de 243 pages. avec 29 figures dans le texte et 5 planches en taille-douce hors texte.. 15 fr.

Essai critique sur l'hypothèse des atomes dans la science contemporaine, par **A. HANNEQUIN**, professeur à la Faculté des lettres de l'Université de Lyon. 2^e édition. 1 vol. in-8 de la *Bibliothèque de philosophie contemporaine*..... 7 fr. 50

Les principes d'une sociologie objective, par **Ad. COSTE**, ancien président de la Société de statistique de Paris. 1 vol. in-8 de la *Bibliothèque de philosophie contemporaine*... 3 fr. 75

La philosophie de Tolstoï, par **OSSIP-LOURIÉ**. 1 vol. in-12 de la *Bibliothèque de philosophie contemporaine*..... 2 fr. 50

La dissolution opposée à l'évolution dans les Sciences physiques et morales, par **André LALANDE**, docteur ès lettres. 1 vol. in-8 de la *Bibliothèque de philosophie contemporaine*..... 7 fr. 50

W
JAN 11 1900

2613

7514

JOURNAL
DE
L'ANATOMIE
ET DE
LA PHYSIOLOGIE

NORMALES ET PATHOLOGIQUES

DE L'HOMME ET DES ANIMAUX

Fondé par CHARLES ROBIN (1864-1885)

Continué par GEORGES POUCHET (1885-1894)

PUBLIÉ PAR MATHIAS DUVAL

Membre de l'Académie de médecine, professeur à la Faculté de médecine

AVEC LE CONCOURS DE MM.

BEAUREGARD

Assistant au Muséum
d'histoire naturelle.

RETTNER

Professeur agrégé à la Faculté
de médecine de Paris.

TOURNEUX

Professeur à la Faculté
de médecine de Toulouse.

XXXV^e ANNÉE, 1899. — N^o 5. — SEPTEMBRE-OCTOBRE

PARIS

ANCIENNE LIBRAIRIE GERMER BAILLIÈRE ET C^o

FÉLIX ALCAN, ÉDITEUR

108, BOULEVARD SAINT-GERMAIN, 108

—
1899

FÉLIX ALCAN, ÉDITEUR

VIENNENT DE PARAÎTRE :

Lamarckiens et Darwiniens. Discussion de quelques théories sur la formation des espèces, par Félix LE DANTEC, chargé du cours d'embryogénie générale à la Sorbonne. 1 vol. in-12 de la *Bibliothèque de philosophie contemporaine*..... 2 fr. 50

L'audition et ses organes, par le D^r E.-M. GELLÉ, membre de la Société de biologie. 1 vol. in-8, de la *Bibliothèque scientifique internationale*, avec gravures dans le texte, cart. à l'anglaise..... 6 fr.

La nature tropicale, par J. COSTANTIN, maître de conférences à l'École normale supérieure. 1 vol. in-8 de la *Bibliothèque scientifique internationale*, avec gravures, cartonné à l'anglaise..... 6 fr.

Les explosifs, les poudres et les projectiles d'exercice; leur action et leurs effets vulnérants, par les docteurs H. NIMIER, médecin principal de 2^e classe, professeur au Val-de-Grâce, et Ed. LAVAL, médecin aide-major de 1^{re} classe. 1 vol. in-12, avec gravures dans le texte..... 3 fr.

Les projectiles des armes de guerre, leur action vulnérante, par les mêmes. 1 vol. in-12 avec gravures dans le texte..... 3 fr.

Les mouvements méthodiques et la « mécano-thérapie », par le D^r Fernand LAGRANGE, lauréat de l'Académie des sciences et de l'Académie de médecine. 1 vol. grand in-8 avec de nombreuses gravures dans le texte..... 10 fr.

MÉDECINE OPÉRATOIRE

LEÇONS PROFESSÉES A LA FACULTÉ DE MÉDECINE DE PARIS
Par M. le professeur FÉLIX TERRIER

VIENT DE PARAÎTRE

Chirurgie de la plèvre et du poumon, par le professeur Félix TERRIER et le D^r E. RAYMOND. 1 vol. in-12 avec 67 gravures, cart. à l'anglaise..... 4 fr.

Précédemment parus :

Petit manuel d'antisepsie et d'asepsie, par MM. les docteurs Félix TERRIER et PÉRAIRE. 1 vol. in-12, cart. à l'angl., avec gravures..... 3 fr.

Petit manuel d'anesthésie, par les mêmes. 1 vol. in-12, cart. à l'angl. 3 fr.

L'opération du trépan, par les mêmes. 1 vol. in-12, cart. à l'angl. avec 222 gravures dans le texte..... 4 fr.

Chirurgie de la face, par les docteurs Félix TERRIER, GUILLEMAIN et MALHERBE. 1 vol. in-12, cart. à l'angl., avec 214 gravures dans le texte. 4 fr.

Chirurgie du cou, par les docteurs Félix TERRIER, GUILLEMAIN et MALHERBE. 1 vol. in-12, avec 404 gravures dans le texte, cart. à l'angl. 4 fr.

Chirurgie du cœur et du péricarde, par les docteurs Félix TERRIER et E. RAYMOND. 1 vol. in-12, avec 79 gravures, cart. à l'angl. 3 fr.

Traité médico-chirurgical de gynécologie, par les D^{rs} LABADIE-LAGRAVE, médecin de la Charité, et Félix LEGUEU, chirurgien des hôpitaux de Paris, professeur agrégé à la Faculté de médecine de Paris. 1 fort vol. grand in-8, avec 280 figures dans le texte, cart. à l'anglaise..... 25 fr.

L'instabilité mentale. Essai sur les données de la psychopathologie, par G.-L. DUPRAT. 1 vol. in-8 de la *Bibliothèque de philosophie contemporaine*..... 5 fr.

TABLE DES MATIÈRES

P. FREDET. — Nouvelle série de recherches sur les artères de l'utérus de la femme au moyen de la photographie et des injections opaques pour les rayons de Röntgen (avec 4 fig. dans le texte). (Planches IX à XVI.).....	533
M. G. KÜSS. — De la théorie vertébrale (avec 4 fig. dans le texte) [suite].....	570
LE HELLO. — De l'action des organes locomoteurs agissant pour produire les mouvements des animaux (avec 7 fig. dans le texte). 607	607
A. PRENANT. — Sur le protoplasma supérieur (archoplasme, kinoplasme, ergastoplasme) (suite et fin).....	618
REVUE GÉNÉRALE. — Derme et épiderme; leurs relations génétiques, par Éd. Retterer.....	675

Le *Journal de l'Anatomie et de la Physiologie* paraît tous les deux mois :

CONDITIONS DE LA SOUSCRIPTION

Un numéro	6 fr. »
Un an, pour Paris.	30 »
— pour les départements et l'étranger.	33 »

CHAQUE LIVRAISON CONTIENT :

- 1° Des *travaux originaux* sur les divers sujets que comporte son titre, accompagnés de planches hors texte en noir et en couleurs, et de gravures dans le texte;
- 2° Des *analyses et comptes rendus* de travaux présentés aux Sociétés savantes françaises et étrangères;
- 3° Une *revue* des publications qui se font à l'étranger sur la plupart des sujets qu'embrasse le titre de ce recueil.

IL A EN OUTRE POUR OBJET :

- La *tératologie*, la *chimie organique*, l'*hygiène*, la *toxicologie* et la *médecine légale* dans leurs rapports avec l'anatomie et la physiologie;
- Les applications de l'anatomie et de la physiologie à la *pratique de la médecine*, de la *chirurgie* et de l'*obstétrique*.

Les ouvrages à analyser, et tout ce qui concerne la rédaction, devront être adressés *franco* à la librairie FÉLIX ALCAN, 108, boulevard Saint-Germain.

FÉLIX ALCAN, Éditeur

TRAITÉ ÉLÉMENTAIRE D'ANATOMIE DE L'HOMME

(Anatomie descriptive et dissection)

AVEC NOTIONS D'ORGANOGENIE ET D'EMBRYOLOGIE GÉNÉRALE

(Ouvrage couronné par l'Académie des Sciences.)

Par **Ch. DEBIERRE**, Professeur d'anatomie à la Faculté de médecine de Lille.

Prix de l'ouvrage complet en 2 forts vol. in-8, avec 965 fig. en noir et en couleurs dans le texte 40 fr.

On vend séparément :

Tome I. — MANUEL DE L'AMPHITHÉÂTRE : *Système locomoteur, Système vasculaire, Système nerveux périphérique*. 1 fort vol. in-8, avec 450 fig. en noir et en plusieurs couleurs dans le texte. 20 fr.

Tome II. — *Système nerveux central, Organes des sens, Splanchnologie, Embryologie générale*. 1 fort vol. in-8, avec 515 grav. en noir et en couleurs dans le texte. 20 fr.

Couronné par l'Académie des sciences.

Atlas d'Ostéologie comprenant les *Articulations des Os* et les *Insertions musculaires*, par **Ch. DEBIERRE**, professeur d'anatomie à la Faculté de médecine de Lille. 1 vol. in-4° contenant 253 gravures en noir et en couleurs, élégamment cartonné..... 12 fr.

Coulommiers. — Imp. P. Brodard.

FÉLIX ALCAN, ÉDITEUR

RÉCENTES PUBLICATIONS :

Névroses et idées fixes, par les D^r **F. RAYMOND**, membre de l'Académie de médecine, professeur de la clinique des maladies du système nerveux à la Salpêtrière, et **Pierre JANET**, directeur du laboratoire de psychologie de la clinique à la Salpêtrière, chargé d'un cours de psychologie expérimentale à la Sorbonne, professeur remplaçant au Collège de France.

- I. *Études expérimentales sur les troubles de la volonté, de l'attention, de la mémoire; sur les émotions, les idées obsédantes et leur traitement*, par le docteur **Pierre JANET**. 1 vol. grand in-8, avec 68 fig. dans le texte. 12 fr.
- II. *Fragments des leçons cliniques du mardi sur les névroses, les maladies produites par les émotions, les idées obsédantes et leur traitement*, par les docteurs **F. RAYMOND** et **Pierre JANET**. 1 vol. grand in-8, avec 97 fig. dans le texte. 14 fr.

Les ptoses viscérales (Estomac. — Intestin. — Rein. —

Foie. — Rate), diagnostic et nosographie (*entéroptose, hépatisme*), par le D^r **Franz GLÉNARD**, correspondant de l'Académie de médecine et de la Société médicale des hôpitaux de Paris, membre des sociétés médicales de Lyon, médecin de l'hôpital thermal de Vichy. 1 vol. grand in-8 avec 224 fig. et 30 tableaux synoptiques. 20 fr.

Contribution à l'étude des obsessions et des impulsions à l'homicide et au suicide, chez les dégénérés, au point de vue médico-légal, par le D^r **Georges CARRIER**. 1 vol. in-8. 3 fr.

Dictionnaire de physiologie, par **Charles RICHEL**, t. IV, 2^e fascicule (*cœur — cyanhydrique [acide]*). 1 vol. grand in-8, avec gravures. 8 fr. 50
Trois volumes et un fascicule antérieurement parus. Chaque volume, composé de 3 fascicules, se vend 8 fr. 50 le fascicule, ou 25 fr. le volume.

Études sur l'embryologie des chéiroptères, par **Mathias DUVAL**, professeur d'histologie à la faculté de médecine de Paris, membre de l'Académie de médecine. PREMIÈRE PARTIE : *L'ovule, la gastrula, le blastoderme et l'origine des annexes chez le Murin*. 1 fort vol. in-4 de 243 pages, avec 29 figures dans le texte et 5 planches en taille-douce hors texte. 15 fr.

FÉLIX ALCAN, Éditeur, 108, Boulevard Saint-Germain, PARIS.

DICTIONNAIRE DE MÉDECINE

par les D^r **E. BOUCHUT** et **A. DESPRÉS**

Sixième Edition au courant des derniers Progrès de la Science.

4 magnifiques volumes de 1630 pages in-8 sur 2 colonnes, avec 1000 gravures dans le texte, Indispensable aux Familles
PRIX : BROCHÉ, 25 FR. ; — RELIÉ, 30 FR. Franco contre Mandat.

Sous presse :

- Féré.** — L'INSTINCT SEXUEL (ÉVOLUTION ET DISSOLUTION). 1 vol. in-12 de la *Collection médicale*, cart. à l'angl. 4 fr.
- Belzung.** — ANATOMIE ET PHYSIOLOGIE VÉGÉTALES, à l'usage des étudiants des facultés des sciences (licence et certificat d'études P. C. N., pour les étudiants en médecine).
- Nimier et Laval.** — LES ARMES BLANCHES, LEUR ACTION VULNÉRANTE. 1 vol. in-12, avec gravures.
- Cornet.** — LA PRATIQUE DE LA CHIRURGIE COURANTE. 1 vol. in-12 avec nombreuses gravures.
- Finger.** — LA SYPHILIS. 2^e édition française, trad. de l'allemand, par les D^r **DOYEN** et **SPILLMANN**. 1 vol. in-8.
- Kölischer.** — LES MALADIES DE LA VESSIE ET DE L'URÈTRE CHEZ LA FEMME, trad. de l'allemand, par le D^r **OSCAR BEUTNER**, de Genève. 1 vol. in-12, avec gravures.

La librairie Félix Alcan se charge de fournir franco à domicile, à Paris, en province et à l'étranger, tous les livres publiés par les différents éditeurs de Paris, aux prix de catalogue.

MAR 16 1900

JOURNAL

7514

DE

L'ANATOMIE

ET DE

LA PHYSIOLOGIE

NORMALES ET PATHOLOGIQUES

DE L'HOMME ET DES ANIMAUX

Fondé par CHARLES ROBIN (1864-1885)

Continué par GEORGES POUCHET (1885-1894)

PUBLIÉ PAR MATHIAS DUVAL

Membre de l'Académie de médecine, professeur à la Faculté de médecine

AVEC LE CONCOURS DE MM.

BEAUREGARD

Assistant au Muséum
d'histoire naturelle.

RETTNER

Professeur agrégé à la Faculté
de médecine de Paris.

TOURNEUX

Professeur à la Faculté
de médecine de Toulouse.

XXXV^e ANNÉE, 1899. — N^o 6. — NOVEMBRE-DÉCEMBRE

PARIS

ANCIENNE LIBRAIRIE GERMER BAILLIÈRE ET C^o

FÉLIX ALCAN, ÉDITEUR

108, BOULEVARD SAINT-GERMAIN, 108

1899

Renouvellement d'abonnement du 1^{er} Janvier 1900.

Cette livraison étant la dernière de l'année 1899, nous prions ceux de nos abonnés qui désirent se réabonner pour l'année 1900 de nous adresser leur renouvellement par l'intermédiaire de leur libraire ou d'un bureau de poste. — Tout abonné qui ne nous aura pas envoyé pour le 10 Janvier prochain un avis contraire recevra par l'intermédiaire de la poste une quittance du montant de son abonnement pour 1900.

FÉLIX ALCAN, ÉDITEUR

VIENNENT DE PARAÎTRE :

L'instinct sexuel, évolution, dissolution, par le D^r Ch. FÉRÉ, médecin de l'hôpital de Bicêtre. 1 vol. in-12 de la *Collection médicale*, cart. à l'anglaise..... 4 fr.

AUTRES OUVRAGES DE M. CH. FÉRÉ.

- Les épilepsies et les épileptiques, 1 vol. gr. in-8, avec 67 gravures et 12 planches hors texte..... 20 fr.
- Traité élémentaire de l'anatomie du système nerveux. 1 vol. in-8°, 2^e édit., revue, corrigée et considérablement augmentée, avec 242 fig..... 40 fr.
- La pathologie des émotions; 1 vol. gr. in-8..... 12 fr.
- Le traitement des aliénés dans les familles, 1 vol. in-12 de la *Collection médicale*, cart..... 3 fr.
- Le magnétisme animal, 1 vol. in-8° de la *Bibliothèque scientifique internationale* (en collaboration avec M. BINET). 4^e édit. Cart..... 6 fr.
- Dégénérescence et criminalité, 1 vol. in-12 de la *Bibliothèque de philosophie contemporaine*..... 2 fr. 50
- La famille névropathique, 1 vol. in-12 de la *Collection médicale*, cart. à l'angl. 2^e éd..... 4 fr.
- Contribution à l'étude des troubles fonctionnels de la vision par lésions cérébrales. 1 vol. in-8°..... 3 fr. 50
- Sensation et mouvement, 1 vol. in-12 de la *Bibliothèque de philosophie contemporaine*, avec fig. (2^e édit. sous presse)..... 2 fr. 50

Les explosifs; les poudres et les projectiles d'exercice; leur action et leurs effets vulnérants, par les docteurs H. NIMIER, médecin principal de 2^e classé, professeur au Val-de-Grâce, et Ed. LAVAL, médecin aide-major de 1^{re} classe. 1 vol. in-12, avec gravures dans le texte..... 3 fr.

Les projectiles des armes de guerre, leur action vulnérante, par les mêmes. 1 vol. in-12 avec gravures dans le texte..... 3 fr.

Les armes blanches, leur action et leurs effets vulnérants, par les mêmes. 1 vol. in-12, avec gravures dans le texte..... 6 fr.

Leçons sur le péritoine, par le D^r Ch. DEBIERRE, professeur à la Faculté de médecine de Lille. 1 vol. in-8, avec 56 figures dans le texte..... 4 fr.

L'éducation rationnelle de la volonté, son emploi thérapeutique, par le D^r Paul-Émile LÉVY, ancien interne des hôpitaux. 1 vol. in-12 de la *Collection médicale*, 2^e édit., cart. à l'anglaise. 4 fr.

Les agnoscies, la cécité psychique en particulier, par le D^r V. NODET. 1 vol. in-8..... 4 fr.

TABLE DES MATIÈRES

G. KUSS. — Notes d'anatomie. Contribution à l'étude des anomalies musculaires de la région antérieure de l'avant-bras (avec 5 fig. dans le texte). [Planches XVII et XVIII].....	678
P. GILIS. — Contribution à l'établissement du genre tératologique appelé rhinodyme.....	707
R. ANTHONY. — Étude sur la Polydactylie chez les Gallinacés (poulet domestique) [avec 25 fig. dans le texte].....	711
TROLARD. — Région pharyngée de la base du crâne. Étude d'anatomie (avec 2 fig. dans le texte).....	751
A. BRANCA. — Recherches sur la cicatrisation épithéliale (épithéliums cylindriques stratifiés). La trachée et sa cicatrisation (avec 3 fig. dans le texte). [Planche XIX].....	764
CH. FÈRE. — La température de la Poule (avec 9 tracés dans le texte).....	808
Table des matières du tome trente-cinquième.....	817
Table des auteurs.....	819
Table des planches hors texte.....	820

Le *Journal de l'Anatomie et de la Physiologie* paraît tous les deux mois :

CONDITIONS DE LA SOUSCRIPTION

Un numéro.....	6 fr. »
Un an, pour Paris.....	30 »
— pour les départements et l'étranger.....	33 »

CHAQUE LIVRAISON CONTIENT :

- 1° Des *travaux originaux* sur les divers sujets que comporte son titre, accompagnés de planches hors texte en noir et en couleurs, et de gravures dans le texte;
- 2° Des *analyses et comptes rendus* de travaux présentés aux Sociétés savantes françaises et étrangères;
- 3° Une *revue* des publications qui se font à l'étranger sur la plupart des sujets qu'embrasse le titre de ce recueil.

IL A EN OUTRE POUR OBJET :

La *tératologie*, la *chimie organique*, l'*hygiène*, la *toxicologie* et la *médecine légale* dans leurs rapports avec l'anatomie et la physiologie;
Les applications de l'anatomie et de la physiologie à la *pratique de la médecine*, de la *chirurgie* et de l'*obstétrique*.

Les ouvrages à analyser, et tout ce qui concerne la rédaction, devront être adressés *franco* à la librairie **FÉLIX ALCAN**, 108, boulevard Saint-Germain.

FÉLIX ALCAN, Éditeur

Études sur l'embryologie des chéiroptères, par **Mathias DUVAL**, professeur d'histoire à la faculté de médecine de Paris, membre de l'Académie de médecine. PREMIÈRE PARTIE : *L'ovule, la gastrula, le blastoderme et l'origine des annexes chez le Murin*. 1 fort vol. in-4° de 243 pages, avec 29 figures dans le texte et 5 planches en taille-douce hors texte. . . 15 fr.

DU MÊME AUTEUR :

- Le placenta des rongeurs**. Un fort vol. in-4° de 640 pages, avec 106 figures dans le texte et 22 planches hors texte en taille-douce..... 40 fr.
- Le placenta des carnassiers**. Un fort vol. in-4° de 400 pages, avec 46 figures dans le texte et un atlas de 43 planches en taille-douce..... 25 fr.

Dictionnaire de physiologie, par **Charles RICHEL**, professeur de physiologie à la Faculté de médecine de Paris. — TOME IV : Fasc. 10 : *Cocaine, Codéine, Cœur*; Fasc. 11 : *Cœur, Consanguinité, Cornée, Croissance, Crustacés, Curare*; Fasc. 12 (*Sous presse*) : — Chaque fascicule..... 8 fr. 50
L'ouvrage complet formera 6 ou 7 volumes se composant chacun de trois fascicules; chaque volume, 25 fr.; chaque fascicule, 8 fr. 50. — Trois volumes, plus deux fascicules parus.

Coulommiers. — Imp. P. Brodard.

FÉLIX ALCAN, ÉDITEUR

RÉCENTES PUBLICATIONS :

Névroses et idées fixes, par les D^r **F. RAYMOND**, membre de l'Académie de médecine, professeur de la clinique des maladies du système nerveux à la Salpêtrière, et **Pierre JANET**, directeur du laboratoire de psychologie de la clinique à la Salpêtrière, chargé d'un cours de psychologie expérimentale à la Sorbonne, professeur remplaçant au Collège de France.

- I. *Études expérimentales sur les troubles de la volonté, de l'attention, de la mémoire; sur les émotions, les idées obsédantes et leur traitement*, par le docteur **Pierre JANET**. 1 vol. grand in-8, avec 68 fig. dans le texte.... 12 fr.
- II. *Fragments des leçons cliniques du mardi sur les névroses, les maladies produites par les émotions, les idées obsédantes et leur traitement*, par les docteurs **F. RAYMOND** et **Pierre JANET**. 1 vol. grand in-8, avec 97 fig. dans le texte..... 14 fr.
- (Ouvrage couronné par l'Académie des sciences et l'Académie de médecine.)

MÉDECINE OPÉRATOIRE

LEÇONS PROFESSÉES A LA FACULTÉ de MÉDECINE de PARIS

Par M. le professeur **FÉLIX TERRIER**

VIENT DE PARAÎTRE

Chirurgie de la plèvre et du poumon, par le professeur **Félix TERRIER** et le D^r **E. RAYMOND**. 1 vol. in-12 avec 67 gravures, cart. à l'anglaise..... 4 fr.

Précédemment parus :

- Petit manuel d'antisepsie et d'asepsie**, par MM. les docteurs **FÉLIX TERRIER** et **PÉRAIRE**. 1 vol. in-12, cart. à l'angl., avec gravures..... 3 fr.
- Petit manuel d'anesthésie**, par les mêmes. 1 vol. in-12, cart. à l'angl.. 3 fr.
- L'opération du trépan**, par les mêmes. 1 vol. in-12, cart. à l'angl. avec 222 gravures dans le texte..... 4 fr.
- Chirurgie de la face**, par les docteurs **FÉLIX TERRIER**, **GUILLEMAIN** et **MALHERBE**. 1 vol. in-12, cart. à l'angl., avec 214 gravures dans le texte. 4 fr.
- Chirurgie du cou**, par les docteurs **FÉLIX TERRIER**, **GUILLEMAIN** et **MALHERBE**. 1 vol. in-12, avec 104 gravures dans le texte, cart. à l'angl... 4 fr.
- Chirurgie du cœur et du péricarde**, par les docteurs **FÉLIX TERRIER** et **E. RAYMOND**. 1 vol. in-12, avec 79 gravures, cart. à l'angl..... 3 fr.

Essai de synthèse évolutionniste, par le D^r **HORION**. 1 vol. in-8..... 7 fr.

TRAITÉ ÉLÉMENTAIRE D'ANATOMIE DE L'HOMME

(Anatomie descriptive et dissection)

AVEC NOTIONS D'ORGANOGENIE ET D'EMBRYOLOGIE GÉNÉRALE

(Ouvrage couronné par l'Académie des Sciences.)


Par **Ch. DEBIERRE**, Professeur d'anatomie à la Faculté de médecine de Lille.


Prix de l'ouvrage complet en 2 forts vol. in-8, avec 965 fig. en noir et en couleurs dans le texte..... 40 fr.

On vend séparément :

- Tome I. — **MANUEL DE L'AMPHITHÉÂTRE : Système locomoteur, Système vasculaire, Système nerveux périphérique**. 1 fort vol. in-8, avec 450 fig. en noir et en plusieurs couleurs dans le texte..... 20 fr.
- Tome II. — **Système nerveux central, Organes des sens, Splanchnologie, Embryologie générale**. 1 fort vol. in-8, avec 515 grav. en noir et en couleurs dans le texte..... 20 fr.

Atlas d'Ostéologie comprenant les *Articulations des Os* et les *Insertions musculaires*, par le même. 1 vol. in-4° contenant 253 gravures en noir et en couleurs, élégamment cartonné..... 12 fr.







3 2044 106 190 077

