





7514

L<sup>o</sup> ANNÉE, 1914.

N<sup>o</sup> 1. — JANVIER-FÉVRIER

Journal  
 de l'Anatomie  
 et de la Physiologie  
 normales et pathologiques  
 de l'Homme et des Animaux

Fondé par CHARLES ROBIN (1864-1885)

CONTINUÉ PAR

GEORGES POUCHET (1885-1894) et MATHIAS DUVAL (1894-1907)

PUBLIÉ PAR MM.

**É. RETTERER**

Professeur agrégé à la Faculté de médecine  
de Paris.

**F. TOURNEUX**

Professeur à la Faculté de médecine  
de Toulouse.

AVEC LE CONCOURS DE MM.

**A. BRANCA**

Professeur agrégé  
à la Faculté de médecine  
de Paris.

**G. LOISEL**

Directeur  
du Laboratoire d'Embryologie générale  
à l'École des Hautes Études.

**A. SOULIÉ**

Professeur  
à la Faculté de médecine  
de Toulouse.

SOMMAIRE

<b>H. COSTANTINI.</b> — Notes sur l'anatomie des Aponévroses sus-hyoïdiennes (avec 5 figures).....	1
<b>É. RETTERER</b> et <b>A. LELIÈVRE.</b> — Pénis des Chats entiers et châtrés (avec 12 figures) [Planche I].....	24
<b>M. DE KERVILY.</b> — La membrane basale des bronches chez l'embryon et le fœtus de l'Homme [Planche II].....	73
<b>L. MOREAU.</b> — La dent des Mammifères de la série paléontologique et la dent de l'Homme (avec 9 figures).....	81

*Bibliographie.* — Anatomie des Zentralnervensystems, par EDINGER, WALLENBERG, MARCUS et WEBER BONN.

LIBRAIRIE FÉLIX ALCAN  
108, Boulevard Saint-Germain, PARIS

Le *Journal de l'Anatomie et de la Physiologie* paraît tous les deux mois :

**CONDITIONS DE LA SOUSCRIPTION**

Un numéro. . . . .	6 fr. »
Un an, pour Paris. . . . .	30 »
— pour les départements et l'étranger. . . . .	33 »

**CHAQUE LIVRAISON CONTIENT :**

- 1° Des *travaux originaux* sur les divers sujets que comporte son titre, accompagnés de planches hors texte en noir et en couleurs, et de gravures dans le texte;
- 2° Des *analyses et comptes rendus* de travaux présentés aux Sociétés savantes françaises et étrangères.

**IL A EN OUTRE POUR OBJET :**

La *tératologie*, la *chimie organique*, l'*hygiène*, la *toxicologie* et la *médecine légale* dans leurs rapports avec l'anatomie et la physiologie;  
Les applications de l'anatomie et de la physiologie à la *pratique de la médecine*, de la *chirurgie* et de l'*obstétrique*.

Les ouvrages à analyser, et tout ce qui concerne la rédaction, devront être adressés *franco* à la LIBRAIRIE FÉLIX ALCAN, 108, boulevard Saint-Germain, Paris (6<sup>e</sup>).

**LIBRAIRIE FÉLIX ALCAN**

*Viennent de paraître :*

**LES DÉSORDRES CLINIQUES  
DU BATTEMENT DU COEUR**

**Par Th. LEWIS**

Professeur à l'École de Médecine de Londres.

*Traduit de l'anglais par le D<sup>r</sup> C. CHAUVET (de Royat).*

PRÉFACE DE M. LE PROFESSEUR TEISSIER, DE LYON

4 vol. in-8 écu, avec 47 figures dans le texte. . . . . 3 fr. 50

**D<sup>r</sup> E. ALBERT-WEIL**

Chef du laboratoire de Radiologie à l'Hôpital Trousseau.

**ÉLÉMENTS DE RADIOLOGIE**

DIAGNOSTIC ET THÉRAPEUTIQUE

PAR LES RAYONS X

4 fort vol. grand in-8 avec 261 figures dans le texte. . . . . 15 fr.



# Journal de l'Anatomie

et de la Physiologie

normales et pathologiques

de l'Homme et des Animaux

---

## Notes sur l'Anatomie des Aponévroses sus-hyoïdiennes

Par **Henri COSTANTINI**

Interne des Hôpitaux de Paris.

*(Travail du laboratoire de M. Sebileau.)  
(Amphithéâtre d'anatomie des Hôpitaux.)*

---

Depuis longtemps les anatomistes se sont occupés du système aponévrotique sus-hyoïdien. De cet appareil fibreux on connaît donc aujourd'hui les parties essentielles qui ont fait l'objet d'études détaillées, et ont été l'occasion de discussions dont on trouve les éléments dans nos livres classiques. Malgré ces études, en apparence complètes, lorsqu'on veut vérifier, sur le cadavre, l'exactitude des descriptions admises et répétées à l'envie, on est frappé de l'importance et parfois de la grossièreté des erreurs commises.

Si l'on en croit la plupart des auteurs, le système aponévrotique sus-hyoïdien apparaît comme formé par des lambeaux, par des morceaux d'aponévrose que chacun a découpé à plaisir, d'où difficulté à saisir les connexions qui peuvent les réunir. Bien plus, en lisant la description du ligament stylo-maxillaire, on a peine à concevoir qu'il se continue en bas avec l'aponévrose de la sous-maxillaire. C'est pourtant un fait parfaitement exact.

Les dissections que nous avons pratiquées nous ont permis de conclure, qu'aileron du pharynx, muscles et ligaments styliens, ligament stylo-maxillaire, aponévrose de la sous-maxillaire, aponévrose sus-hyoïdienne médiane qui, à s'en tenir aux livres, sont des formations d'aspect disparate, ne doivent en réalité être considérées que comme de simples épaisissements d'une grande toile, surtout fibreuse et un peu musculaire, qui ferme, en bas et en arrière, la région du massif facial inférieur en s'appuyant sur l'os hyoïde. Cette toile a l'aspect général d'un diaphragme, d'où le nom de diaphragme cervico-facial que nous lui donnons au cours de notre description, afin de faciliter et de rendre plus clair notre exposé.

L'étude synthétique que nous avons ainsi tentée n'est pas nouvelle. Déjà Gilis, en 1905, désignait sous le nom de diaphragme stylo-maxillo-pharyngien, l'ensemble formé par le ligament stylo-maxillaire, les muscles et ligaments styliens, l'aileron du pharynx; mais là s'arrêtait sa conception. Nous avons pensé qu'on pouvait faire mieux, et nos dissections ont justifié notre manière de voir.

Ces dissections ont porté sur un ensemble de neuf cadavres dont un jeune enfant. Elles ont été pratiquées dans le laboratoire de M. Pierre Sebileau qui ne nous a pas ménagé ses conseils, ce dont nous lui sommes particulièrement reconnaissant. Nous lui adressons nos remerciements.

Voici la description à laquelle nous nous sommes rallié après nos recherches.

Il existe, tendue entre le maxillaire inférieur, l'os hyoïde, le pharynx et la base du crâne, une importante aponévrose renforcée de-ci de-là par des lames musculaires et qui présente comme particularité de varier sensiblement d'épaisseur et d'aspect suivant les points où on la considère.

Ce système musculo-aponévrotique est naturellement bilatéral et la continuité des deux systèmes symétriques se faisant sur la ligne médiane, sous le menton, il en résulte un diaphragme qui sépare, de la façon la plus stricte, les organes sus-hyoïdiens d'avec les organes cervicaux, proprement dits sous-hyoïdiens et caroti-

1785-A  
17  
B-13

diens. C'est là donc ce que nous appellerons le *diaphragme cervico-facial*, pour les raisons que nous avons indiquées.

Parti pour décrire un diaphragme il nous faudra passer successivement en revue :

- a) Ses insertions, qui sont ses points d'appui ;
- b) La disposition de ses parties constituantes ;
- c) Ses orifices, qui permettent le passage des organes allant de la région sus-hyoïdienne à la région carotidienne et sous-hyoïdienne ou *vice versa*.

Bien qu'il s'agisse là d'un diaphragme au sens anatomique du mot, il nous serait possible d'adopter un autre plan. Comme nous verrons plus loin, on peut considérer les formations aponévrotiques sus-hyoïdiennes comme se développant aux dépens des premiers arcs branchiaux et on pourrait décrire un arc hyoïdien complet d'où s'échapperaient, en dedans, des expansions pour le pharynx, en dehors, des expansions pour le maxillaire.

Ce serait là, certes, un plan séduisant parce que la description anatomique irait de pair avec l'interprétation. Malheureusement les cadavres possesseurs d'un appareil hyoïdien complet sont l'exception, et nous pensons que nous sommes tombé sur une série heureuse parce que nous en avons rencontré deux sur neuf. Souvent, entre l'apophyse styloïde et la petite corne hyoïde, il est difficile de mettre en évidence le ligament stylo-hyoïdien, et il ne serait pas logique, dans une description anatomique, de faire partir d'un ligament parfois impossible à isoler, des expansions aponévrotiques et musculaires puissantes.

C'est pourquoi nous nous en tiendrons à la description banale d'un diaphragme avec tous les chapitres qu'elle comporte, nous réservant d'interpréter à la fin les formations fibreuses qui font l'objet de notre étude.

#### A. — INSERTIONS DU DIAPHRAGME CERVICO-FACIAL.

Comme nous l'avons vu, les insertions du diaphragme cervico-facial se font : sur le pharynx, sur le crâne, sur le maxillaire inférieur, sur l'os hyoïde.

*Insertions pharyngiennes.* — Elles suivent une longue ligne un peu concave, en avant et en haut, et qui, partie de l'angle du pharynx au point d'insertion de celui-ci sur le crâne, se dirige en

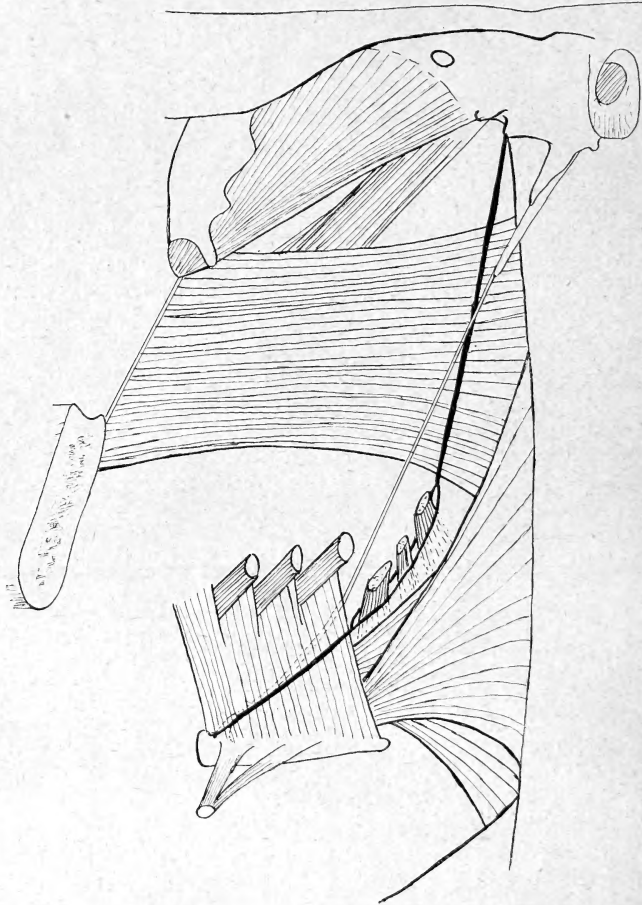


Fig. 1. — Schéma montrant l'insertion sur le pharynx du diaphragme cervico-facial. — La ligne d'insertion est marquée par un trait noir très épais qui se dédouble au niveau du stylo-pharyngien.

avant et en bas pour atteindre la petite corne de l'os hyoïde.

Cette longue ligne traverse naturellement les segments pharyngiens les plus différents qui, de haut en bas sont :

a) Le segment fibreux du pharynx qui est au-dessus du constricteur supérieur;

b) Le constricteur supérieur dont les fibres horizontales sont coupées obliquement par la ligne d'insertion ;

c) L'hiatus, limité par les constricteurs supérieur et inférieur, et l'hyoglosse.

Ici une parenthèse est nécessaire. En effet, pour les deux premiers segments d'insertion pharyngienne, le diaphragme cervico-facial est uniquement formé par une lame fibreuse. Au niveau de l'hiatus des constricteurs, il est épaissi par deux muscles : le stylo-pharyngien et le styloglosse.

Le styloglosse va très vite filer vers la langue et c'est le stylo-pharyngien qui marque la véritable insertion du diaphragme qui nous occupe. Or ce muscle, pour atteindre le pharynx, est obligé d'enjamber le bord supérieur du constricteur moyen. Il en résulte que la ligne d'insertion diaphragmatique court le long de ce bord jusqu'au moment où elle atteint l'hyoglosse.

d) *L'hyoglosse.* — Ici, les choses se compliquent encore. De prime abord, elles sont très simples. Lorsqu'on a relevé l'aponévrose de la sous-maxillaire et qu'en décollant on a constaté que la grande corne hyoïde ne sert pas de point d'appui au diaphragme, on voit que la ligne d'insertion pharyngienne se continue sur le muscle hyoglosse, toujours dans la même direction, pour aboutir à la petite corne de l'os hyoïde. Rien de plus simple en apparence.

En réalité, si on pousse plus loin l'analyse, on est frappé de voir le ligament stylo-hyoïdien disparaître sous l'hyoglosse pour atteindre la petite corne de l'os hyoïde.

Si l'on admet que ce ligament fait partie en l'épaississant du diaphragme cervico-facial, il faut chercher l'insertion de ce dernier non pas sur l'hyoglosse, mais en dedans de lui. Il suffit pour cela de couper le muscle au ras de ses insertions hyoïdiennes et de le rabattre. On voit alors qu'effectivement le diaphragme cervico-facial ne s'insère pas sur l'hyoglosse mais bien sur le pharynx fibreux, toujours suivant la direction et au-dessus du bord supérieur du constricteur moyen jusqu'à la petite corne hyoïde. Cette insertion est d'ailleurs marquée par le ligament stylo-hyoïdien en dehors duquel passe l'artère linguale et qui envoie des tractus fibreux, en dedans, pour s'accoler au pharynx, en dehors,



pour se réunir à l'hyoglosse. De telle sorte que ce muscle ne sert point à l'insertion du diaphragme cervico-facial, mais le traverse pour atteindre la langue.

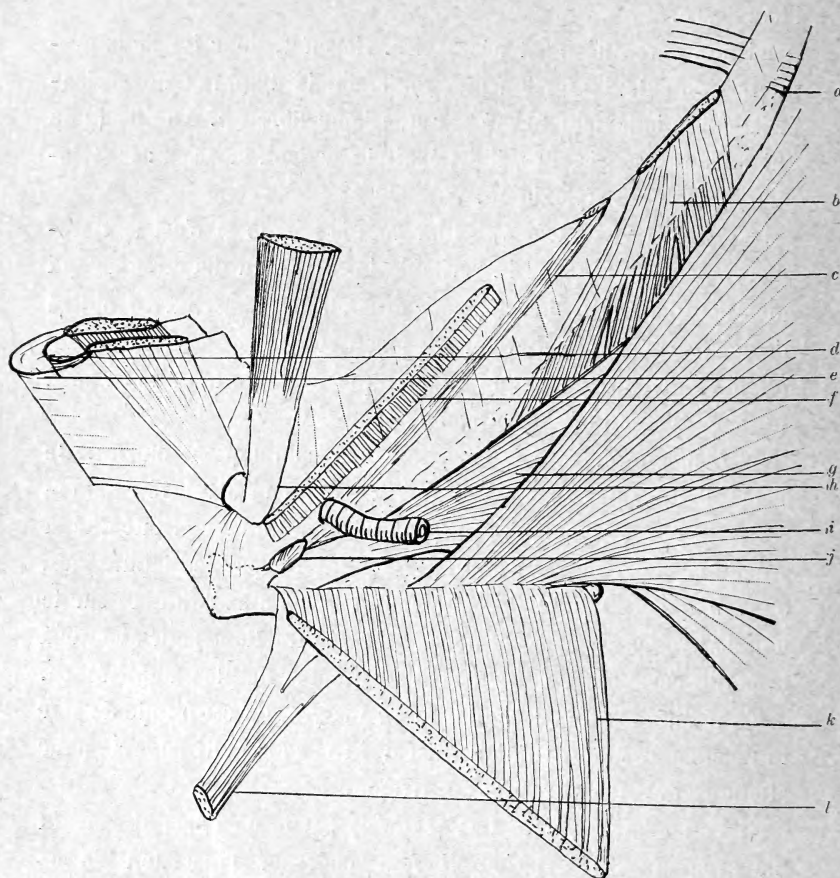


Fig. 2. — Schéma pour montrer l'insertion du diaphragme cervico-facial en dedans de l'hyoglosse, sur le pharynx. — a, constricteur supérieur; b, stylo-pharyngien; c, ligam. stylo-hyoïdien; d, ligament interdigastrique; e, aponévrose sus-hyoïdienne médiane; f, segment supérieur de l'hyoglosse sectionné; g, constricteur moyen; h, digastrique replié; i, artère linguale; j, petite corne hyoïdienne; k, segment inférieur de l'hyoglosse; l, muscle stylo-hyoïdien.

*Insertions crâniennes.* — L'insertion crânienne du diaphragme cervico-facial se fait exclusivement sur l'os tympanal.

Jonnesco, en décrivant ce qu'il a appelé l'aileron du pharynx, lui attribua diverses insertions, en particulier la base de l'épine du sphénoïde. Or c'est là une inexactitude. Seul, l'os tympanal et sa

dépendance, l'apophyse styloïde, permettent l'insertion sur le crâne du diaphragme du cou. Cette insertion se fait sur la crête de l'os tympanal et sur toute la longueur de cette crête, quelles que soient ses irrégularités.

En dedans de la styloïde, l'aponévrose s'arrête là où s'arrête la crête tympanale, c'est-à-dire toujours en arrière de l'épine du sphénoïde (4 à 5 mm.), et aussi en dedans de cette épine (0,5 à 1 c.) En ce point commence le pharynx. Plus exactement c'est là que s'insère le pharynx fibreux interne.

L'angle de ce pharynx fibreux interne ne s'étend donc pas, comme certains paraissent le croire, jusqu'à l'épine du sphénoïde. Sur cette épine s'insère le péristaphilin externe renforçateur du pharynx. Quant à l'angle pharyngé, il répond au point du rocher où se termine la crête tympanale. S'il n'en était pas ainsi d'ailleurs, si on prolongeait l'angle du pharynx jusqu'à l'épine du sphénoïde, on serait obligé d'admettre, comme le fait remarquer Descomps<sup>1</sup>, que le paquet vasculo-nerveux est plus derrière le pharynx que sur son côté. L'examen d'un crâne sec montre, en effet, l'épine du sphénoïde en avant des trous carotidiens et déchiré postérieur. Or, dans les dissections, le paquet vasculo-nerveux longe, en dehors, l'angle du pharynx.

Au niveau de la styloïde, l'aponévrose s'insère sur la crête de la gaine vaginale et, d'ailleurs, l'apophyse styloïde fait partie du diaphragme, comme nous verrons.

En dehors de la styloïde, les insertions sont peu étendues, parce que la crête tympanale se prolonge très peu de ce côté. Elles existent cependant. Les fibres qui en partent prolongent, en dehors, ce qu'il est convenu d'appeler le ligament stylo-maxillaire et qui devrait être plutôt nommé stylo-tympano-maxillaire.

*Insertions hyoïdiennes.* — L'os hyoïde doit être divisé en trois segments : le corps, la grande corne et la petite corne.

La principale insertion hyoïdienne du diaphragme cervico-facial se fait sur le corps. Nous verrons plus loin que sur la ligne médiane on trouve, non pas comme l'écrivent les classiques, une

1. DESCOMPS, *Thèse de Paris*, 1908.

seule aponévrose dit sus-hyoïdienne médiane, mais qu'il y a en réalité deux aponévroses : l'une superficielle qui dépend de l'aponévrose cervicale superficielle, et qui représente la lame sus-hyoïdienne médiane des auteurs; elle adhère à peine à l'hyoïde; l'autre, plus profonde, qui est le ligament interdigastrique. Elle réunit les ventres antérieurs du digastrique. Celle-ci s'insère tout contre le mylo-hyoïdien solidement, sur le bord inférieur du corps de l'os hyoïde, jusqu'à la base des petites cornes.

Sur la petite corne de l'os hyoïde nous avons vu qu'aboutissait le ligament stylo-hyoïdien.

Vis-à-vis de la grande corne, le diaphragme cervico-facial ne se comporte pas du tout comme le veulent les auteurs, en particulier Charpy.

Il ne prend pas point d'appui sur la grande corne qui est ainsi libre d'insertion, et va se fixer, comme nous avons vu, sur le pharynx et l'hyoglosse. Il y a cependant à faire ici une restriction. Le muscle stylo-hyoïdien fait partie du diaphragme cervico-facial et cependant s'insère sur la grande corne. Il s'y insère, soit seulement à sa base, près de la petite corne, soit sur les  $\frac{2}{3}$  antérieurs de son bord supérieur, par un seul chef ou par deux chefs dont le postérieur est le plus souvent fibreux. Si l'on s'en tient à cette disposition, on déduit forcément que le diaphragme cervico-facial prend point d'appui sur la grande corne hyoïde. Or il n'en est rien, car, s'il est vrai que le stylo-hyoïdien fait partie du diaphragme, il le longe plus qu'il ne l'épaissit. Il s'en sépare même à ses deux extrémités : A la styloïde pour laisser passer la carotide externe, à l'os hyoïde pour s'insérer sur la grande corne.

*Insertions sur le maxillaire inférieur.* — Elles sont très simples et se font :

- a) Sur le bord inférieur de la symphyse mentionnée.
- b) Sur le bord inférieur de la branche horizontale.
- c) Sur l'angle de la mâchoire.
- d) Sur le bord postérieur de la branche montante.
- e) Sur le bord postérieur du col du condyle de la mâchoire.
- f) Sur la capsule de l'articulation temporo-maxillaire : face postérieure.

B. — DISPOSITION DES PARTIES CONSTITUANTES  
DU DIAPHRAGME CERVICO-FACIAL.

Pour plus de clarté nous diviserons notre étude en chapitres dont chacun aura trait à un segment du diaphragme :

Segment maxillo-tympano-pharyngien.

Segment angulo-maxillaire.

Bourse de la sous-maxillaire.

Segment maxillo-hyoïdien médian.

1) *Segment maxillo-tympano-pharyngien.* — C'est le diaphragme stylo-maxillo-pharyngien étudié par Gilis<sup>1</sup>. Notre description sera celle de cet auteur avec quelques petites modifications pour la rendre plus complète et plus précise.

Nous avons vu les insertions de ce diaphragme.

En dedans : le pharynx. En haut : la crête tympanale. En dehors : le maxillaire.

L'apophyse styloïde le divise tout naturellement en trois segments.

En dedans, au niveau, en dehors de cette apophyse.

a) En dedans de la styloïde c'est l'aileron du pharynx. De forme triangulaire, cet aileron répond en dedans au pharynx jusqu'au bord inférieur du constricteur supérieur, en haut, à la crête tympanale, en dehors, à l'apophyse styloïde et au stylo-pharyngien.

Cet aileron du pharynx peut être une mince toile fibreuse presque transparente. Plus souvent, c'est une épaisse et solide lame qui, presque toujours, est renforcée par des fibres musculaires. C'est l'ensemble de ces faisceaux musculaires qu'on décrit sous le nom de muscle petro-pharyngien.

En vérité, cette dénomination pourrait être modifiée, et il serait plus logique d'appeler ce muscle tympano-pharyngien puisque ce n'est pas sur le segment pétreux du rocher qu'il s'insère, mais sur la crête tympanale.

Quoi qu'il en soit, la présence de fibres musculaires dans son

1. Gilis, *Montpellier médical*, 1905.

épaisseur a fait considérer l'aïeron pharyngé comme un muscle atrophié.

Lorsque ces fibres sont nombreuses, l'aïeron du pharynx est presque une lame musculaire qui, en dehors, se continue avec le stylo-pharyngien, et on comprend que Theile<sup>1</sup> ait considéré le petro-pharyngien comme une prolongation en dedans du stylo-pharyngien.

b) Au niveau de la styloïde, on voit se détacher trois muscles et un ligament.

Ce sont : les muscles stylo-pharyngien, stylo-hyoïdien, stylo-glosse et le ligament stylo-hyoïdien. Quant au ligament stylo-maxillaire, il s'insère bien sur la styloïde, mais il fait partie du segment extra-styloïdien, et doit être étudié plus loin.

*Muscle stylo-pharyngien.* — Il se détache de la base de la styloïde (bord interne) et va se perdre sur le pharynx, le long du bord supérieur du constricteur moyen, dans l'hiatus des constricteurs. Lorsque le muscle petro-pharyngien est très développé, il se continue avec lui. Nous l'avons vu sur un de nos cadavres entre-mêler ses fibres les plus élevées avec celles du constricteur supérieur absolument comme le petro-pharyngien.

*Muscle stylo-glosse.* — Il s'insère, en haut, sur la face antérieure de la styloïde au niveau de sa base, et aussi parfois sur le segment extra-styloïdien du diaphragme ou ligament stylo-maxillaire ; puis, longeant la face antérieure du stylo-pharyngien, il va très vite se perdre sur la base de la langue.

*Muscle stylo-hyoïdien.* — Il s'échappe de la face externe de l'apophyse styloïde, au niveau de sa base. Le plus postérieur des muscles styliens, il est accolé seulement au diaphragme et, dès son origine, s'en sépare pour laisser passer la carotide externe. Puis il s'accole au stylo-pharyngien, s'en éloigne et, satellite du muscle digastrique, se laisse perforer par lui avant de se terminer sur l'os hyoïde de la façon que nous avons dite. « Le muscle qui passe se fraie passage ; le muscle qui reste s'écarte » (Sebileau).

*Ligament stylo-hyoïdien.* — Il continue la styloïde et s'insère sur

1. Theile in Jannesco et Charpy.



sa pointe; il aboutit à la petite corne de l'os hyoïde après s'être caché derrière le rideau de l'hyoglosse.

Tantôt difficile à distinguer du reste du diaphragme cervico-facial, tantôt particulièrement net et bien développé, le ligament stylo-hyoïdien, lorsque l'appareil hyoïdien est complet, est remplacé par une ou deux baguettes osseuses réunies par des trousseaux fibreux.

*En dehors de la styloïde.* — La disposition du diaphragme fibreux varie suivant les sujets. Ces variations dépendent de la présence ou non du prolongement de la parotide, qu'on a coutume d'appeler prolongement pharyngien.

A la vérité, ce prolongement est loin d'être constant. Nous l'avons rencontré trois fois sur neuf sujets, et chaque fois, il était petit, long au plus d'un centimètre. Il ne méritait en aucune façon le qualificatif pompeux de pharyngien. Tout au plus nous a-t-il paru se rapprocher du ptérygoïdien externe.

Lorsque ce prolongement n'existe pas, il y a, en dehors de la styloïde, une toile fibreuse continue, qui s'insère sur toute la longueur du bord postérieur de la branche montante, et aussi sur la capsule de l'articulation temporo-maxillaire. Cette toile fibreuse est surtout épaisse en bas et il est facile de distinguer des trousseaux fibreux qui vont du bord externe de la styloïde au voisinage de l'angle du maxillaire. On peut ainsi découper une bandelette aponévrotique qui est le ligament stylo-maxillaire dont la description traîne dans tous les livres.

En haut, la toile fibreuse est nettement plus mince, et c'est cette zone plus faible qui sera effondrée par le prolongement pharyngien de la parotide lorsqu'il existe.

En effet, dans les cas où on trouve ce prolongement, on voit, lorsqu'on l'a extirpé, un orifice qui est limité, en dehors, par le ligament sphéno-maxillaire qui double le col du condyle, en dedans, par ce que les classiques appellent le ligament stylo-maxillaire.

Lorsqu'on y regarde de près on se rend compte que la toile fibreuse existe encore; elle a simplement été repoussée par la languette parotidienne qui s'en est coiffée (Sebileau).

2) *Région angulo-maxillaire.* — L'angle du maxillaire inférieur

marque un carrefour aponévrotique dont la disposition est assez difficile à saisir.

Voici comment nous pensons qu'il faut comprendre les choses. Il existe, au niveau de l'angle du maxillaire, trois formations distinctes que nous appellerons :

- a) Segment angulo-maxillaire du diaphragme cervico-facial.
- b) Niche infra-parotidienne.
- c) Bandelette maxillaire.

a) *Segment angulo-maxillaire du diaphragme cervico-facial.* — C'est sans doute ce que les auteurs appellent la bandelette interglandulaire. A la vérité, ce segment du diaphragme cervico-facial qui s'interpose, en effet, entre la parotide et la sous-maxillaire ne mérite pas de description bien spéciale. Ce que nous avons dit des insertions du diaphragme et de sa constitution, au niveau de la branche montante, suffit à le faire comprendre.

En dehors, c'est l'angle du maxillaire; en dedans, c'est le pharynx (bord supérieur du constricteur moyen).

De dehors en dedans, ce segment est formé par :

Le ligament stylo-maxillaire des classiques;

Le muscle stylo-hyoïdien;

Le ligament stylo-hyoïdien;

Le muscle stylo-glosse;

Le muscle stylo-pharyngien.

Des deux faces de ce segment du diaphragme, l'antérieure forme le plancher d'un tunnel dont le plafond est constitué par le ptérygoïdien interne, et la paroi interne, par la région amygdalienne du pharynx.

Ce tunnel, qui mérite d'être appelé tunnel pterygo-amygdalien, fait communiquer l'étage inférieur de l'espace sous-glandulaire antérieur avec la loge de la sous-maxillaire.

La face postérieure du même segment confine à la niche fibreuse infra-parotidienne et, par son intermédiaire, à la parotide.

b) *Niche infra-parotidienne.* — C'est la partie de la capsule parotidienne qui coiffe le pôle inférieur de la glande. Nombre d'auteurs la décrivent sous le nom de bandelette maxillaire, reliquat d'un muscle qu'on trouve chez beaucoup d'animaux. Cette conception ne

nous a pas paru répondre à ce qui est. En réalité, il s'agit là d'un segment de la capsule glandulaire.

Pour le voir, il faudra extirper la glande de sa loge, ce qui n'est point difficile quoiqu'on en ait dit. On aperçoit alors la niche infra-parotidienne. Elle paraît formée par des fibres incurvées qui, en

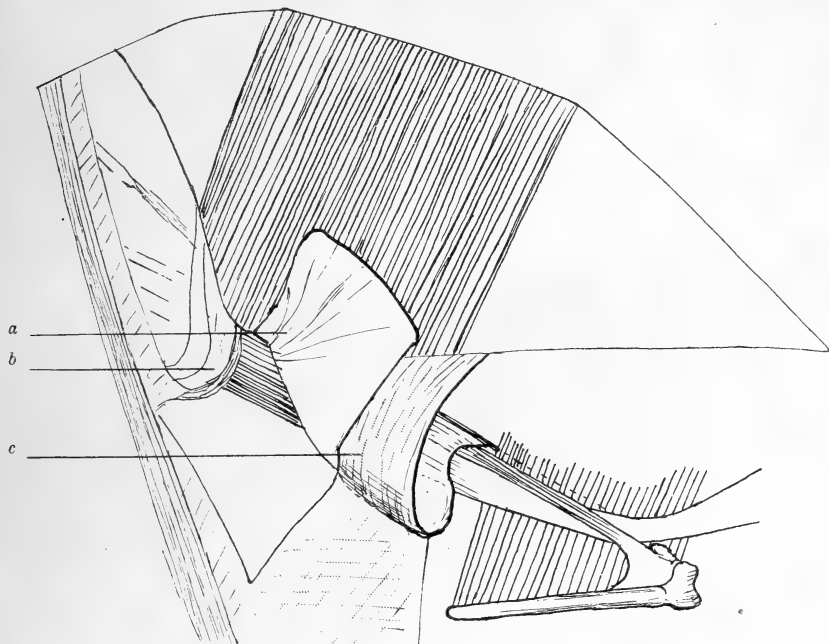


Fig. 3. — Schéma pour montrer la disposition des aponévroses au niveau de l'angle de la mâchoire. — *a*, bandelette maxillaire sectionnée et rabattue; *b*, niche infra-parotidienne; *c*, segment angulo-maxillaire du diaphragme cervico-facial.

avant, s'insèrent sur le bord postérieur de la branche montante, voire même sur le ligament stylo-maxillaire, pour se perdre, en arrière, sur le sterno-cleido-mastoïdien. C'est, du reste, cette disposition qui a fait dire à Gilis que le ligament stylo-maxillaire se divisait en deux plans; l'un se fixant au maxillaire et l'autre au sterno-cleido-mastoïdien. Il semble cependant qu'il y ait bien là deux formations indépendantes. Outre qu'il existe toujours entre le ligament stylo-maxillaire et la niche fibreuse infra-parotidienne un plan de clivage, parfois même une couche cellulo-graisseuse importante, on comprend très bien que la capsule de la glande, tassée par celle-ci, s'accole en partie au segment angulo-maxillaire

du diaphragme cervical. Quoi qu'il en soit, cette niche fibreuse reçoit le pôle inférieur de la parotide. Elle se continue avec la capsule : en dedans pour recouvrir la face interne du digastrique, en dehors pour tapisser la face externe de la glande. Un point mérite d'attirer l'attention : c'est le niveau du pôle inférieur de la glande et, par conséquent, de la niche infra-parotidienne. On s' imagine volontiers que ce pôle s'arrête à l'angle du maxillaire; or il n'en est rien. Le plus souvent il descend au dessous (2 centimètres et même plus) repoussant la niche devant lui. D'autre part ce pôle n'est pas arrondi; il est au contraire d'une grande irrégularité, et souvent envoie deux ou trois prolongements entre lesquels la capsule s'insinue, formant des brides qui divisent en compartiments la niche infra-parotidienne.

c) *Bandelette maxillaire*. — Nous réservons ce nom à un épaississement fibreux de l'aponévrose cervicale superficielle dont les insertions se font sur l'angle du maxillaire, ou à son voisinage.

Cet épaississement s'épanouit en bas sur le sterno-cleido-mastoïdien. C'est ordinairement une lame fibreuse aplatie triangulaire. Elle confine, en haut, à la niche infra-parotidienne, en bas, à l'aponévrose qui recouvre la sous-maxillaire.

Chez deux de nos sujets, nous avons trouvé un trousseau fibreux arrondi, très solide, épais de 3 à 4 millimètres, qui s'insérait sur l'angle du maxillaire, et de là s'épanouissait en éventail sur le sterno-cleido-mastoïdien.

On avait bien la sensation d'un reliquat embryonnaire, d'un muscle atrophié, chef maxillaire du sterno-cleido-mastoïdien que Richet a vu chez beaucoup d'animaux, que nous avons trouvé chez la chèvre et le lapin.

Il est d'ailleurs rare de rencontrer une telle disposition. Souvent même l'épaississement est difficile à mettre en évidence. Il n'y a là en somme que l'aponévrose cervicale superficielle d'épaisseur normale, et dans ces cas fréquents, l'existence de la bandelette maxillaire peut être mise en doute.

3) *Bourse de la sous-maxillaire*. — Nous employons le terme de bourse de la sous-maxillaire parce qu'il nous a semblé qu'au niveau de cette glande il y avait, en effet, une disposition en bourse

du diaphragme cervico-facial. Pour se loger, la sous-maxillaire s'est coiffée de l'aponévrose et a formé une poche qui pend latéralement, quelquefois assez, au-dessous de l'os hyoïde.

Comme la glande a dû passer au-dessus du digastrique, la pré-

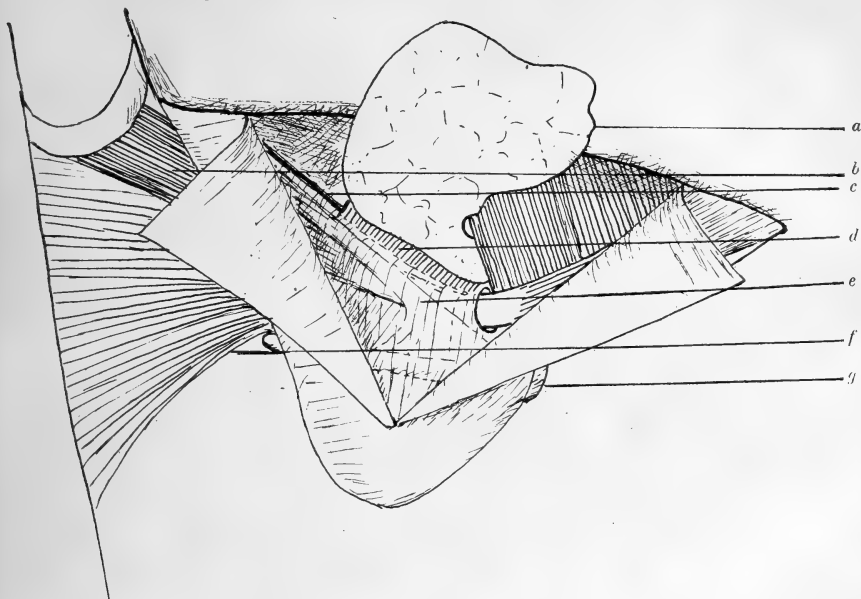


Fig. 4. — *Bourse de la sous-maxillaire.* — La capsule qui revêt directement la glande a été enlevée. — a, glande sous-maxillaire; b, muscle digastrique; c, ligament stylo-hyoïdien; d, muscle hyoglosse; e, muscle stylo-hyoïdien; f, constricteur moyen; g, os hyoïde.

sence de celui-ci, au collet de la poche, justifie la comparaison avec une bourse.

De cette bourse sous-maxillaire, nous connaissons une bonne partie.

Nous avons vu ses insertions, en dehors, sur le bord inférieur de la branche horizontale du maxillaire, en dedans, sur l'hyoglosse, ou plus exactement sur le pharynx fibreux.

Suivons le trajet de l'aponévrose d'une insertion à l'autre.

Du maxillaire, elle descend jusqu'au-dessous de l'os hyoïde. Au moment où elle atteint le bord inférieur de la glande sous-maxillaire, elle se réfléchit par en haut, et forme par conséquent un cul-de-sac.

Sur ce cul-de-sac s'insère l'aponévrose cervicale superficielle que, pour cette raison, les auteurs décrivent comme se dédoublant pour



envelopper la sous-maxillaire. Après avoir contourné le bord inférieur de cette glande, l'aponévrose remonte, passe, *sans adhérer*, en dehors de la grande corne de l'hyoïde, et bientôt rencontre le tendon intermédiaire du digastrique. Elle chemine en dehors, puis au-dessus de lui et aboutit à l'hyoglosse. De cette disposition, on a déduit que l'aponévrose de la sous-maxillaire formait, au tendon intermédiaire du digastrique, une poulie de réflexion. Rien n'est plus faux que cette conception. Jamais une faible aponévrose aboutissant à l'hyoglosse n'a été capable de s'opposer à la contraction d'un muscle comme le digastrique. Il faut chercher le point d'appui susceptible de résister à cette contraction dans les expansions envoyées par le tendon intermédiaire et le ventre antérieur du digastrique au corps de l'os hyoïde.

De telle sorte qu'on peut dire que, s'il est vrai que l'aponévrose de la sous-maxillaire se réfléchit autour du tendon intermédiaire du digastrique, il n'y a pas là une poulie de réflexion, au sens physiologique du mot.

L'aponévrose de la bourse sous-maxillaire se prolonge en avant en passant en dehors du ventre antérieur du digastrique qui, de ce fait, se place en dedans du diaphragme cervico-facial.

En arrière, l'aponévrose se continue sans ligne de démarcation avec le segment angulo-maxillaire du même diaphragme.

De la disposition de cette bourse aponévrotique de la sous-maxillaire se dégage un fait : le ventre antérieur du digastrique est en dedans du diaphragme, le ventre postérieur est en dehors, si bien que le tendon intermédiaire autour duquel se réfléchit l'aponévrose va être obligé de perforer le diaphragme. Et, en effet, cette traversée par perforation se fait un peu au-dessus de la petite corne hyoïde.

Dans la bourse sous-maxillaire se trouve la glande du même nom. Cette glande occupe la presque totalité de la loge. D'autre part, elle est revêtue par une capsule propre, assez épaisse, qui se moule très exactement sur elle, et la sépare du tissu celluloganglionnaire qui l'entoure. En dehors, cette capsule est fusionnée avec l'aponévrose de la loge. Mais on trouve la trace de son existence dans le fait que les ganglions qu'on peut disséquer, sous le

bord inférieur du maxillaire, paraissent dans un dédoublement aponevrotique alors qu'ils sont en réalité entre l'aponévrose de la loge et la capsule propre. En avant, lorsque la glande n'atteint pas

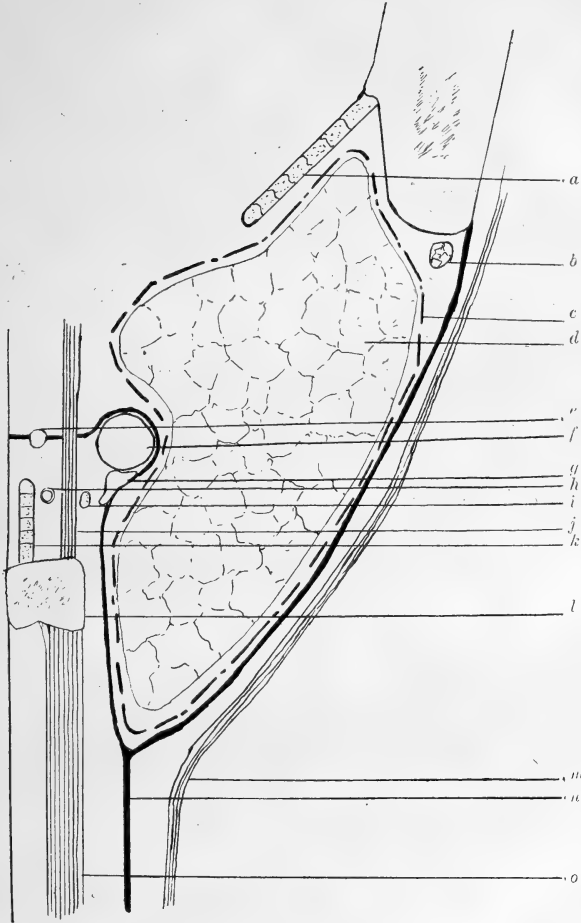


Fig. 5. — Schéma d'une coupe transversale passant par la partie moyenne de la grande corne de l'os hyoïde. — La capsule glandulaire est en pointillé. Adhérente à la plus grande partie des parois de la loge elle s'en sépare au bord inférieur du maxillaire. — *a*, Mylohyoïdien; *b*, ganglion lymphatique; *c*, capsule glandulaire; *d*, gl. sous-maxillaire; *e*, ligam. stylo-hyoïdien; *f*, tendon du digastrique; *g*, muscle stylo-hyoïdien; *h*, artère linguale; *i*, grand hypoglosse; *j*, muscle hyoglosse; *k*, constricteur moyen; *l*, os hyoïde; *m*, peaucsier; *n*, aponévrose cervicale superficielle; *o*, muscles sous-hyoïdiens.

le ventre antérieur du digastrique (ce qui est le cas ordinaire), cette capsule propre forme une cloison qui va de l'aponévrose de la loge, en dehors, au mylo-hyoïdien, en dedans. Il en résulte un

espace limité, en avant, par le digastrique, en dehors et en bas par l'aponévrose de la loge, en dehors et en haut par le maxillaire, en dedans par le mylo-hyoïdien, enfin en arrière par la capsule qui revêt la glande. Dans cet espace on trouve toujours plusieurs ganglions entourés par du tissu cellulaire et de la graisse. C'est un gîte ganglionnaire qu'on pourrait appeler interdigastro-glandulaire.

4) *Segment maxillo-hyoïdien médian.* — Sur la ligne médiane, entre le maxillaire et le corps de l'os hyoïde, il n'y a pas, comme on le dit partout, une seule aponévrose nommée sus-hyoïdienne médiane. Il y en a deux : la sus-hyoïdienne médiane, qui est une partie de l'aponévrose cervicale superficielle, et une autre aponévrose, plus solide, tendue entre les ventres antérieurs des digastriques, qui mérite d'être appelée ligament interdigastrique.

De la première aponévrose, la plus superficielle, il y a peu de choses à dire. Elle s'insère, en haut, au menton; en bas, elle touche à peine le corps de l'os hyoïde; de chaque côté, elle passe sur la face externe des ventres antérieurs des digastriques, pour se continuer avec l'aponévrose de la sous-maxillaire.

Quant à la seconde (ligament interdigastrique), elle est parfaitement décrite depuis longtemps. On l'a surtout considérée comme agent d'insertion du digastrique sur l'os hyoïde (Heule-Morestin-Poirier). C'est une aponévrose quadrilatère, qui, en haut, s'insère sur le maxillaire au voisinage du bord inférieur, juste au-dessous du mylo-hyoïdien.

Sur les côtés, l'aponévrose qui rejoint le bord antérieur des ventres des digastriques se continue avec eux. Enfin, en bas, elle s'insère sur tout le long du bord inférieur du corps de l'os hyoïde, n'empiétant pas d'une ligne sur la grande corne.

L'aspect du ligament interdigastrique varie avec les sujets.

Il peut être mince en haut, à peine visible, épais seulement en bas, et réduit presque aux fibres qui vont du digastrique à l'os hyoïde.

D'autres fois c'est un vigoureux ligament très résistant.

Enfin, il est parfois transformé en une lame musculaire, comme nous l'avons vu sur un de nos sujets, ce n'est plus alors un ligament, c'est un muscle interdigastrique.

C. — VAISSEAUX ET NERFS QUI TRAVERSENT  
LE DIAPHRAGME CERVICO-FACIAL.

Tendu entre le crâne, le pharynx, le maxillaire et l'os hyoïde, le diaphragme cervico-facial isole la loge sus-hyoïdienne et la sépare du cou proprement dit. A la vérité cet isolément, n'est pas absolument complet; et le diaphragme est traversé par un certain nombre d'organes, vaisseaux et nerfs.

Nous ne parlerons point ici du large orifice médian qui laisse le passage au conduit pharyngo-laryngé.

a) *L'artère faciale* troue le diaphragme en dedans du digastrique et du stylo-hyoïdien. Elle chemine souvent pendant près d'un centimètre dans un dédoublement de l'aponévrose. De toutes façons, celle-ci est fortement attachée à elle et lorsqu'on exerce une traction sur l'artère on attire un cône fibreux. Si bien qu'on peut dire qu'il y a là une fermeture hermétique, qui rappelle les bracelets de caoutchouc dont sont munis les vêtements de scaphandrier, au niveau des poignets.

b) *La veine faciale* traverse le diaphragme en dehors du digastrique et du stylo-hyoïdien. Elle présente la même disposition que l'artère vis-à-vis de l'aponévrose.

c) *L'hypoglosse* est obligé, pour atteindre la langue, de traverser le diaphragme. Il le fait tout contre le muscle hyoglosse qu'il longe, écartant à peine les fibres aponévrotiques très minces à ce niveau.

d) *L'artère linguale*, que nous avons vu passer entre l'hypoglosse et le ligament stylo-hyoïdien, est obligée de traverser les tractus fibreux pour arriver à la langue.

e) *L'artère pharyngienne* ascendante se fraie passage en dedans du stylo-pharyngien, tout contre le pharynx.

f) *Le glosso-pharyngien*, après avoir contourné son satellite, le stylo-pharyngien, perfore le diaphragme en dehors du muscle, au niveau de la région amygdalienne.

g) *Le pédicule de la maxillaire interne avec le nerf auriculo-temporal* traverse le diaphragme, en dedans du condyle, en dehors

du prolongement pharyngien de la glande lorsqu'il existe. Ce pédicule passe ensuite plus en avant dans la boutonnière de Juvara, entre le col du condyle et le ligament ptérygo-maxillaire.

#### D. — INTERPRÉTATION.

Jusqu'ici nous nous sommes contenté de faire une description purement anatomique du système aponévrotique sus-hyoïdien. Nous avons essayé de rendre cette description aussi exacte que possible, mais toujours nous nous sommes gardé d'interpréter les dispositions qui étaient l'objet de notre étude.

C'est, qu'en effet, nous ne nous dissimulons pas qu'un tel travail est hérissé de difficultés et que, pour avoir quelque valeur, il doit nécessairement se baser sur des examens d'embryons humains et des études d'anatomie comparée.

Il n'est pas exagéré cependant, d'affirmer que ce que nous avons décrit sous le nom de diaphragme cervico-facial est un reliquat des arcs branchiaux. On y trouve inclus l'appareil hyoïdien tout entier; de plus les insertions aboutissent à des reliquats branchiaux : Maxillaire inférieur, pharynx, os tympanal.

Cette origine branchiale admise, on n'est plus étonné de rencontrer, au cours des dissections, les variations individuelles si fréquentes, les « anomalies » si nombreuses prouvant qu'il s'agit d'un système anatomique en évolution n'ayant pas encore trouvé sa forme définitive, ou mieux encore d'un vestige embryonnaire, tracé d'un appareil compliqué en voie d'atrophie.

Le diaphragme cervico-facial est donc ce qui reste des branchies et toutes les lames fibreuses ou musculaires qui le forment s'échappent du reliquat branchial le mieux connu : l'appareil hyoïdien.

Lorsqu'il est complet, cet appareil est formé par l'apophyse styloïde, l'os hyoïde et une ou deux pièces osseuses qui réunissent la styloïde à la petite corne hyoïde.

Seules, la styloïde et la petite corne avec le ligament stylo-hyoïdien fibreux ou ossifié sont inclus dans le diaphragme. Or ils dérivent du deuxième arc. Quant au corps de l'os hyoïde, il donne



seulement insertion au diaphragme, et la grande corne est indépendante de lui.

On peut donc concevoir le diaphragme cervico-facial comme formé par des expansions fibreuses et musculaires qui, parties du reliquat du deuxième arc, c'est-à-dire styloïde, ligament stylo-maxillaire. petite corne, iraient, en dehors, au maxillaire qui dérive du premier arc et, en dedans, au pharynx qui dérive aussi des arcs branchiaux : en particulier du troisième.

En dedans, les expansions sont représentées par l'aileron du pharynx ou le muscle tympano-pharyngien, le muscle stylo-pharyngien, le stylo-glosse.

En dehors, il y a le ligament stylo-maxillaire et l'aponévrose de la sous-maxillaire.

Pour ce qui est de cette dernière, les choses se compliquent par l'intervention de l'aponévrose cervicale superficielle.

Celle-ci, en effet, s'insère sur le cul-de-sac que forme la bourse fibreuse qui entoure la sous-maxillaire. Or elle ne fait pas partie des arcs branchiaux.

Nous pensons qu'elle n'est là que fortuitement. Véritable fascia celluleux et non reliquat d'un organe en voie de régression, l'aponévrose cervicale superficielle s'est accolée à la bourse de la sous-maxillaire. Elle s'y est accolée parce que la glande, en se développant, est sortie de sa loge primitive, qu'elle a repoussé devant elle l'expansion fibreuse qui va du deuxième arc au premier et que, l'ayant amincie, elle l'a plaquée contre le feuillet fibreux sous-cutané.

Vu ainsi très simplement, le diaphragme cervico-facial est l'ensemble des expansions du deuxième arc au premier et au troisième. Il y a là une formation analogue à celle des intercostaux qui réunissent deux côtes c'est-à-dire deux métamères.

Même sur la ligne médiane, cette façon d'interpréter n'est pas modifiée. Ce qui représente sous le menton le diaphragme cervico-facial, c'est ce qui est tendu entre le corps de l'os hyoïde et le maxillaire. C'est-à-dire les ventres antérieurs des digastriques et le ligament interdigastrique.

L'aponévrose sus-hyoïdienne médiane, qui adhère à peine à l'os

hyoïde, doit être rattachée à l'aponévrose cervicale superficielle. Si elle n'est point fusionnée au diaphragme, comme sur les parties latérales, c'est qu'il n'y a pas là de glande sous-maxillaire pour pousser devant elle ce qui gêne son développement.

#### E. — REMARQUES.

Comme on voit, la description que nous avons donnée de ce que nous appelons le diaphragme cervico-facial s'écarte très sensiblement des données aujourd'hui classiques touchant le système aponévrotique sus-hyoïdien. Notre conception entraîne tout naturellement une série de remarques qu'il est intéressant d'énumérer.

a) La notion d'un diaphragme, jeté entre le maxillaire et le pharynx, rend particulièrement nette et facile à concevoir la division des régions latéro-pharyngiennes en espaces sous-parotidiens antérieur et postérieur, division devenue classique depuis M. Sebileau. En arrière du diaphragme, c'est l'espace sous-glandulaire postérieur dont le compartiment profond est occupé par le paquet vasculo-nerveux, alors que le compartiment superficiel contient la parotide.

En avant, c'est l'espace sous-glandulaire antérieur avec les muscles pterygoïdiens et le nerf maxillaire inférieur.

b) Alors que l'espace sous-glandulaire postérieur est largement ouvert, dans la région carotidienne, l'espace sous-glandulaire antérieur, est fermé en bas par le diaphragme cervico-facial qui en forme le plancher et le sépare des carotides qui de ce fait sont toutes deux situées dans l'espace sous-glandulaire postérieur.

Plus exactement, l'étagé inférieur de cet espace sous-glandulaire antérieur communique avec la loge sous-maxillaire par ce tunnel pterygo-amygdalien dont nous avons déjà parlé et qui est limité, en haut, par le bord inférieur du ptérygoïdien interne, en dedans, par la paroi du pharynx (région amygdalienne), en bas, par le segment angulo-maxillaire du diaphragme cervico-facial. C'est dans ce tunnel que s'engage le prolongement postérieur de la glande sous-maxillaire qu'a décrit Sappey.

e) Il est intéressant de mettre en parallèle la disposition de la

parotide et de la sous-maxillaire vis-à-vis du diaphragme cervico-facial. -

La parotide est en dehors du diaphragme. A peine si, dans quelques cas, elle le force par son prolongement pharyngien dont nous avons vu la disposition.

La sous-maxillaire est, au contraire, en dedans du diaphragme.

La première, née par bourgeonnement de la muqueuse jugale, se place secondairement derrière la branche montante, et essaie d'effondrer la barrière diaphragmatique, de dehors en dedans.

La seconde, née par bourgeonnement de la muqueuse gingivo-linguale, tente de s'étaler vers le cou et repousse devant elle de dedans en dehors le diaphragme cervico-facial dont elle se coiffe.

f) Il est intéressant de faire remarquer aussi la disposition de l'os hyoïde et du tube pharyngo-laryngé vis-à-vis du diaphragme cervico-facial. Telle une nacelle est suspendue au ballon par une multitude de cordages, tels l'os hyoïde et le tube pharyngo-laryngé sont attachés au maxillaire et au crâne par les éléments constitutifs du diaphragme cervico-facial.

Dérivés des arcs branchiaux, l'os hyoïde et le tube pharyngo-laryngé sont suspendus par des reliquats branchiaux et, envisagé à ce point de vue, le diaphragme cervico-facial devient un véritable « appareil suspenseur du tube pharyngo-laryngé » (M. P. Sebileau, communication orale).

Muscles et ligaments stylo-hyoïdiens, ligament interdigastrique, aponévrose de la sous-maxillaire, tous aboutissent directement ou indirectement à soutenir l'os hyoïde et le tube pharyngo-laryngé. A cet appareil suspenseur s'ajoute le mylo-hyoïdien, qui d'ailleurs, à certains égards, pourrait se rattacher au diaphragme cervico-facial.

g) Enfin, la connaissance d'un grand diaphragme fibreux et musculaire, isolant la région pterygo-sus-hyoïdienne, ne peut manquer d'avoir des conséquences pathologiques intéressantes. Elle nous fera mieux comprendre, peut-être, certains points relatifs aux abcès ou autres affections de la région.

# Pénis des Chats entiers et châtrés

Par Éd. RETTERER et Aug. LELIÈVRE

(PLANCHE I)

---

Comme celui de nombreux mammifères, le gland du chat est garni d'épines cornées. En 1887, l'un de nous a signalé l'absence de ces formations sur le chat châtré. Si la notion a passé dans les livres didactiques<sup>1</sup>, leurs auteurs oublient de dire depuis quelle époque on connaît le fait et par qui il a été confirmé. A les lire, on croirait qu'il n'y a là qu'une particularité de mince importance, une atrophie due aux défauts de stimulation ou d'exercice des organes génitaux; en réalité, il s'agit de phénomènes évolutifs dont la portée est générale et qui jettent une vive lumière sur des problèmes tels que la *transformation des espèces cellulaires* et l'*influence morphogénétique que les glandes sexuelles exercent sur une seule et même espèce cellulaire*.

Nous grouperons les faits sous les chefs suivants :

- 1° *Structure du gland des chats entiers et châtrés;*
- 2° *Épines cornées ou odontoïdes du gland du chat. — Historique;*
- 3° *Corrélations tissulaires et transformations cellulaires;*
- 4° *Causes internes ou externes des odontoïdes pénienues;*
- 5° *Conclusions générales.*

## I. — STRUCTURE DU GLAND DES CHATS ENTIERS ET CHÂTRÉS.

Chez les chats, la verge à l'état de repos est repliée en arrière. Aussi, comme le savait déjà Aristote, les chats et les félins urinent-

1. Voir Schmaltz, *Handbuch der vergleich. mik. Anat. der Haustiere*, de Ellenberger, t. II, p. 469, 1911.

ils en arrière. Owen<sup>1</sup> a donné au pénis des félins dirigé ainsi en arrière le nom de « rétromingent<sup>2</sup> ».

Pour décrire la verge et le gland des félins de façon claire et à un point de vue comparatif avec les autres mammifères, nous supposerons le pénis dans la position et la direction qu'il prend lors de l'érection, c'est-à-dire relevé du côté de l'abdomen, avec une face supérieure ou pubo-sternale, dite à tort *dorsale*, et une face *inférieure* (vertébrale ou rectale), une extrémité *proximale* ou *postérieure* ou une extrémité *antérieure* ou *distale*.

D'autre part, nous continuerons, malgré certaines voix discordantes, à décrire sous le nom de *gland* la *partie* libre du pénis du chat, contenue dans le prépuce et recouverte d'une muqueuse. C'est ainsi que l'entendaient les anciens anatomistes. Le développement confirme cette manière de voir, car il montre que la base du gland devient libre, parce qu'une invagination de l'épithélium glandaire ou balanique détache ses portions superficielles des téguments pénienx ou abdominaux pour en faire le prépuce ou fourreau<sup>3</sup>.

Comme le montre le dessin *I*, (planche 1) le gland<sup>4</sup> du chat entier est conique; sa base tient au pénis auquel elle fait suite. Cette base est large de 7 millimètres avec un diamètre antéro-postérieur de 4 à 6 millimètres; son grand axe est long de 8 à 10 millimètres et il est légèrement infléchi du côté vertébral ou caudal de l'animal.

Le gland se termine par une pointe épaisse de 1 millimètre environ, et l'urètre s'ouvre à 1 ou 2 millimètres en arrière de la pointe sur la face inférieure du gland.

Les deux tiers postérieurs du gland du chat entier sont recouverts de saillies à pointe effilée, rudes au toucher. Ce sont, comme nous le verrons, des épines cornées ou odontoïdes. Le tiers antérieur est dépourvue d'épines.

1. *Comparative Anatomy and Phys. of Vertebrates*, t. III, p. 672.

2. En dehors de l'état d'érection, la pointe du gland regarde la région caudale, la face *supérieure* devient *inférieure* et l'urètre occupe une position supérieure par rapport aux corps caverneux.

3. Voir Retterer, *C. R. Soc. de Biol.*, 18 octobre 1890, p. 551 et *Journal de l'anat.*, 1892, p. 225.

4. Afin de découvrir toute la surface du gland, on a fendu le prépuce et on a récliné les lambeaux en arrière.

Le gland du chat *châtré* (fig. 2, pl. I) est plus court, car il n'est long que de 5 millimètres; il paraît plus trapu que celui du chat entier; mais en réalité ses diamètres supéro-inférieur et latéral sont réduits, car il ne mesure dans ce sens que 3 millimètres à la base, et 2 millimètres vers l'extrémité libre. Cette extrémité libre est arrondie et mousse, et, vers sa jonction avec la base, elle semble

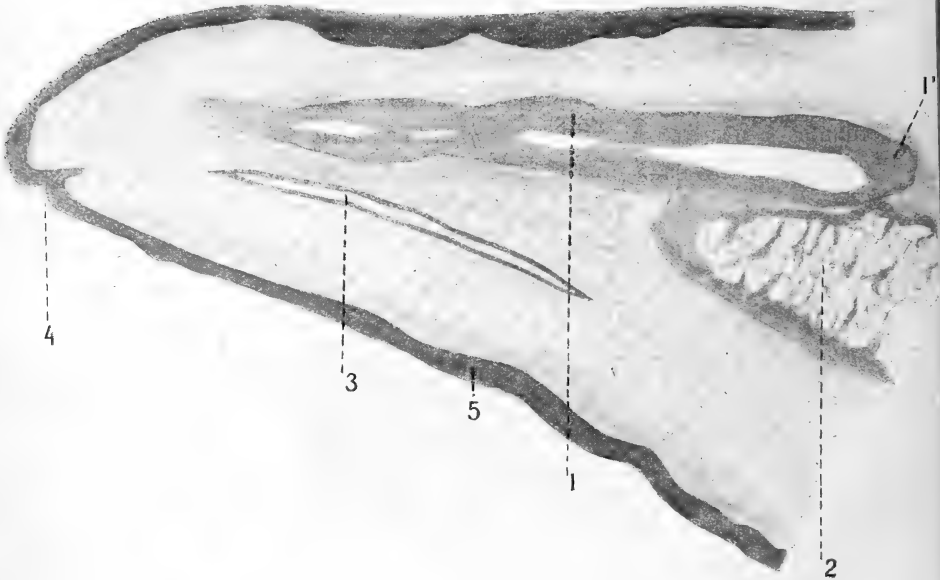


Fig. 1. — Coupe longitudinale et à peu près médiane du gland d'un chat (partie distale) (faible grossissement). — 1, os pénien; 1', son extrémité postérieure; 2, extrémité antérieure de l'un des corps caverneux; 3, urètre; 4, méat; 5, revêtement épithélial.

étranglée. Enfin, toute la surface du gland est lisse, sans trace de saillies et d'épines.

La figure 1 du texte représente une coupe longitudinale, antéro-postérieure et passant par le plan médian du gland d'un chat entier et adulte.

L'os (1) occupe la région dorsale ou supérieure du gland: son extrémité proximale postérieure (1') se prolonge en arrière dans l'intervalle des deux corps caverneux; son extrémité antérieure ou distale arrive jusqu'au sommet du gland et, n'ayant pas été comprise dans la coupe, n'est pas figurée.

Au-dessous de l'extrémité postérieure (1') de l'os pénien s'étend

l'extrémité antérieure (2) de l'un des corps caverneux, qui, comme on sait, est une masse adipeuse chez le chat adulte. L'urètre (3) est vu sur une certaine longueur et s'ouvre en (4), à la face inférieure du gland, à une certaine distance en arrière de son sommet:

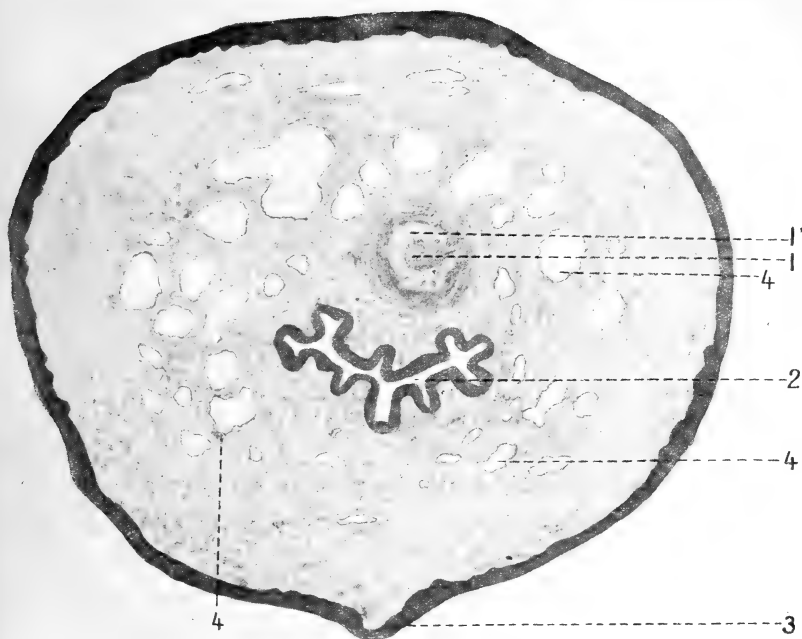


Fig. 2. — Coupe transversale du gland (près de son extrémité distale) d'un chat de trois mois et demi (faible grossissement). — 1, squelette pénien avec un arc osseux (1'); 2, urètre; 3, raphé; 4,4, aréoles vasculaires; 5, revêtement épithélial.

Un épithélium pavimenteux stratifié (5) revêt toute la surface glandulaire.

Pour nous orienter, nous décrirons une couche transversale ou frontale (fig. 2) du gland d'un chat âgé de trois mois et demi et passant par une portion voisine de son extrémité distale.

Le squelette glandulaire est représenté (fig. 2) par un arc osseux (1) contenant de la moelle osseuse (1) et entouré d'une gaine de tissu conjonctif à fibres serrées et disposées en couches concentriques. L'urètre (2) est à ce niveau une fente plissée, mais à grand diamètre transversal. Le raphé médian et inférieur (3) fait une saillie nette. Le derme est papillaire et l'épithélium (5) pavimenteux

stratifié. Les lacunes ou espaces sanguins (4, 4) sont fort développés déjà.

La figure 3 représente la coupe transversale de la portion axiale

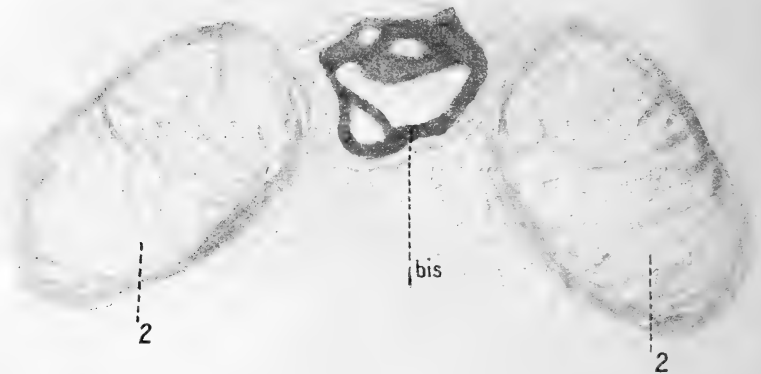


Fig. 3. — Coupe frontale du gland d'un chat entier, passant par l'extrémité antérieure des corps caverneux. — 1, extrémité proximale de l'os pénien; 2, corps caverneux.

de la base du gland d'un chat entier (passant à peu près au niveau de 1' de la figure 1). L'extrémité postérieure ou proximale (1' bis,

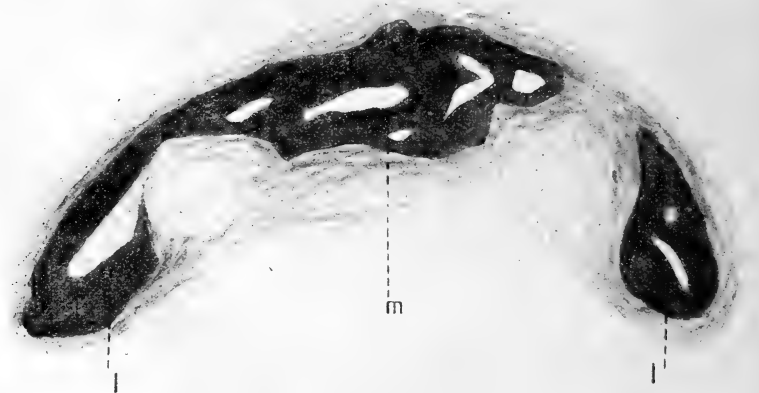


Fig. 4. — Coupe frontale du gland du même chat, en avant de l'extrémité des corps caverneux. — m, portion médiane de l'os; l,l, ailerons latéraux.

fig. 3, correspondant à fig. 3) est à peu près arrondie et occupe l'axe du septum médian des corps caverneux (2, 2). La virole osseuse est d'épaisseur inégale autour du canal médullaire.



La figure 4 représente une section frontale ou transversale de l'os pénien *en avant* des corps caverneux; à ce niveau, on y peut distinguer une partie *médiane* (*m*) et deux parties latérales, l'une (à gauche) reliée à la partie médiane, par du tissu osseux, et l'autre (à droite) jointe à la partie médiane par du tissu fibreux. En d'autres termes, à une certaine distance de son extrémité postérieure, l'os pénien émet deux prolongements ou ailerons latéraux qui se dirigent en bas et constituent, avec la portion médiane, un dôme excavé en bas, du côté de l'urètre, et large de 1 millimètre environ.

En approchant du sommet du gland, on voit (fig. 5, 1) l'os pénien

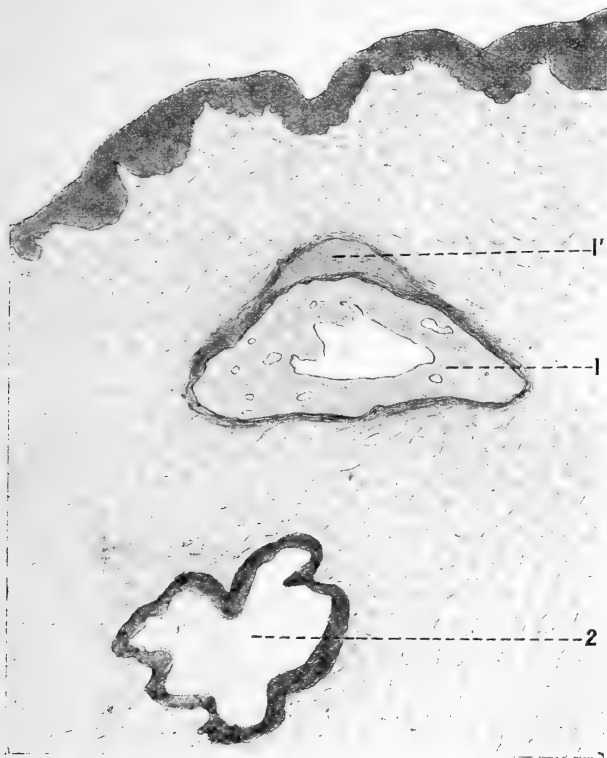

Fig. 5. — Coupe du gland du même, plus avant que figures 3 et 4. — 1, os; 1', épaissement fibreux dorsal du même; 2, urètre; 3, muqueuse glandaire.

moins large : sa face inférieure s'aplatit, ses angles latéro-inférieurs s'arrondissent, mais sa face dorsale ou supérieure est encore con-

vexe et revêtue d'une couche épaisse de tissu fibreux (1'). Le canal médullaire est plus ou moins triangulaire. L'urètre (2) offre

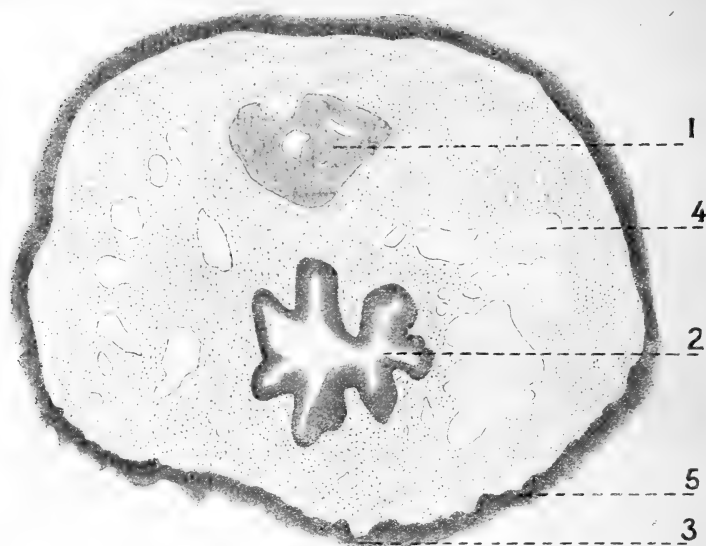


Fig. 6. — Coupe transversale du gland d'un chat âgé de huit ans et châtré depuis sept ans (au même niveau que dans figure 2) (même grossissement). — 1, os pénien; 2, urètre; 3, rudiment de raphé; 4, aréoles vasculaires; 5, revêtement épithélial.

une large lumière. Le derme de la muqueuse glandaire est papillaire.

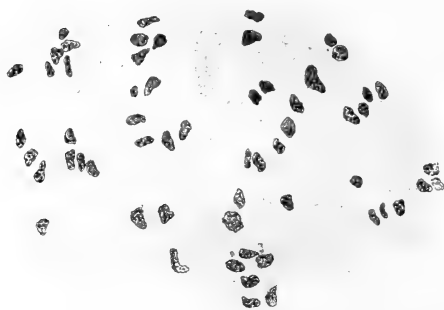

Fig. 7. — Coupe de l'extrémité distale du squelette pénien d'un chat (obj. 7, oculaire 2, Stiasnie).

La figure 6 représente la coupe du gland d'un chat châtré depuis sept ans : l'os pénien (1) continue à persister; l'urètre (2) a la même forme que sur la fig. 5 du chat entier; on entrevoit (en 3) un rudiment de raphé; les espaces caverneux (4) sont nombreux, mais n'ont plus l'étendue de

ceux d'un chat de trois mois et demi. Le revêtement de la muqueuse présente des irrégularités de surface, mais point d'épines cornées.

La figure 7 montre les éléments qui constituent le bout ou extrémité distale du squelette ou os pénien d'un chat adulte : ce sont des cellules à cytoplasma clair avec un contour cellulaire à peine distinct. Dans l'intervalle des cellules se trouvent des fibres conjonctives épaisses et abondantes. En un mot, l'os pénien se prolonge vers le sommet du gland en une pointe de tissu *vésiculo-fibreux*.

La figure 8 représente la coupe transversale de la base du gland

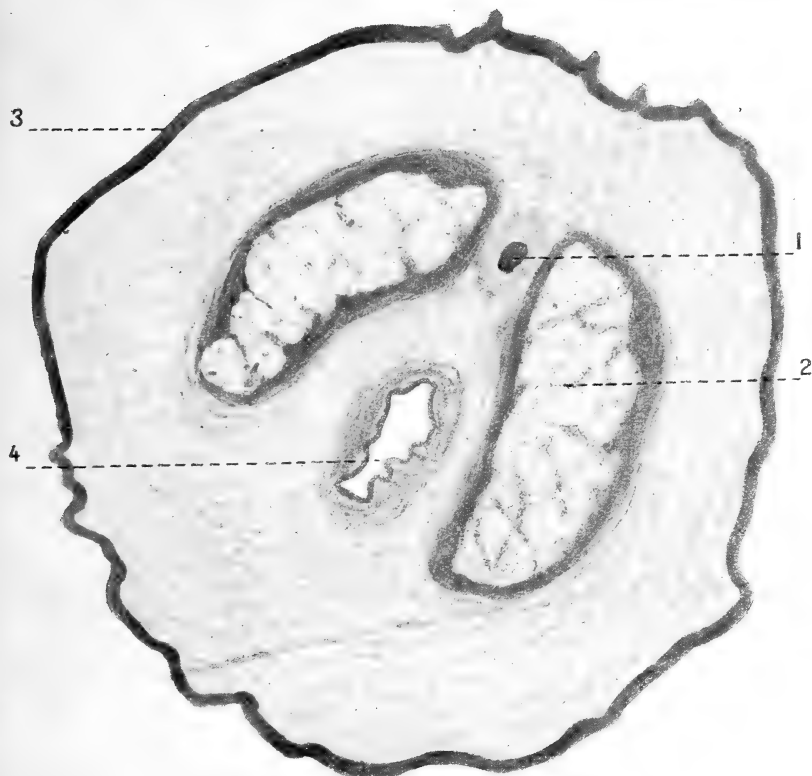


Fig. 8. — Coupe transversale de la base du gland du *Felis mitis*. — 1, os pénien; 2, corps caverneux; 3, odontoïdes; 4, urètre.

d'un *Felis mitis*<sup>1</sup> Fr. Cuv. La coupe passe au même niveau que celle de la figure 5, c'est-à-dire par l'extrémité postérieure de l'os

1. Le *Chatî* est un chat propre à l'Amérique du Sud (La Plata, République Argentine et Chili); sa douceur comparable à celle des chats domestiques, lui a valu le nom de *Felis mitis*, sous lequel il est connu depuis F. Cuvier.

pénien (1) et l'extrémité antérieure des corps caverneux (2). L'urètre (4) est, à cet endroit, une fente verticale. Trois épines cornées se voient sur la face dorsale du gland (3).

La figure 9 reproduit à un faible grossissement une *épine cornée* ou *odontoïde* de la base du gland d'un chat entier. On voit

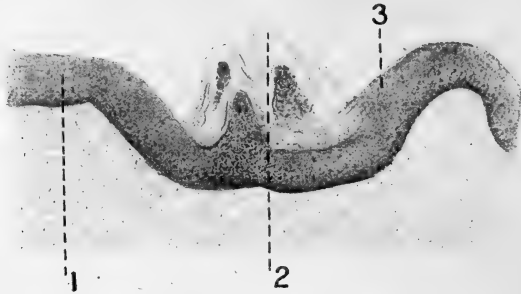


Fig. 9. — *Odontoïde double du pénis d'un chat entier.*

que l'épithélium de revêtement du gland forme, en 1, un rebord ou bourrelet circulaire à l'odontoïde (2) pour se déprimer et constituer un fossé de circonvallation. Du fond de la dépression s'élèvent

deux papilles revêtues chacune d'un cône malpighien qui est coiffé d'un étui corné. Nous avons représenté une odontoïde à deux papilles et à deux étuis cornés; cette variété est plus rare que les odontoïdes à une seule papille et à un seul étui corné.

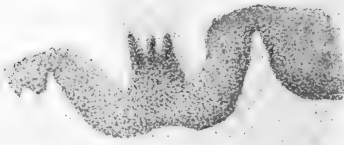

Fig. 10. — *Odontoïde à trois papilles et à trois épines cornées du pénis d'un autre chat entier.*

La figure 10 représente une autre odontoïde, logée dans une dépression ou fossette large de 0 millim. 2 et profonde de plusieurs dixièmes de millimètre. La coupe qui passe tangentiellement montre le revêtement de cellules malpighiennes coiffant trois papilles.

La figure 11 représente la structure d'une odontoïde pénienne d'un chat de Siam. En 1 est figuré le rebord circulaire de l'épithélium de revêtement (sans détails de structure); en 2 est le fossé de circonvallation; en 3 se trouve la papille dermique de l'odontoïde. Le corps muqueux de Malpighi (4) qui revêt la papille montre plu-

sieurs assises de cellules stratifiées. Une couche cornée épaisse (5) fait suite aux cellules malpighiennes et se termine par une pointe acérée (6) au sommet de l'odontoïde.

Sur les chats châtrés, il n'existe plus d'épines cornées. Sur celui

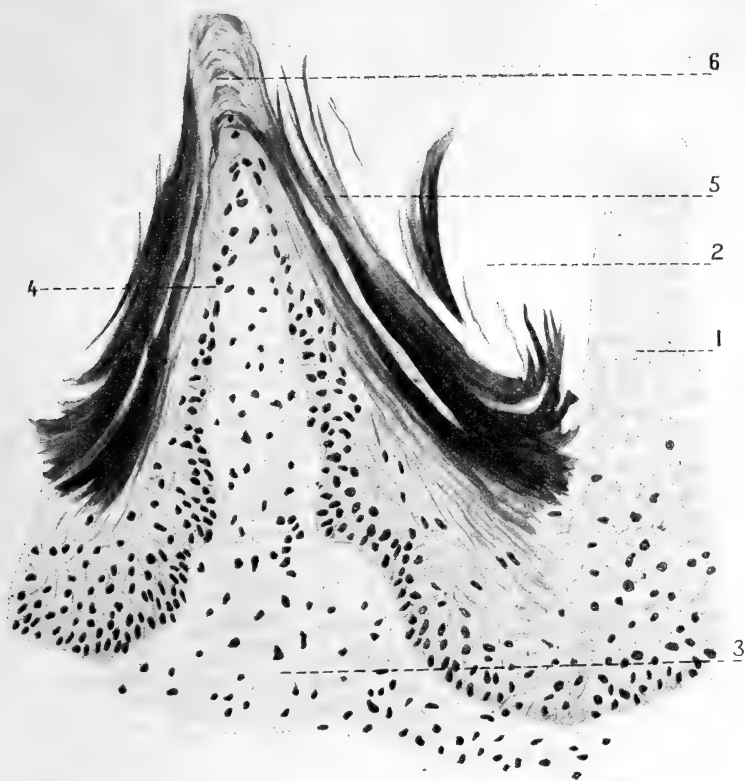


Fig. 11. — *Odontoïde pénienne d'un chat entier.* — Fixation par le Bouin; coloration à l'hématoxyline au fer (obj. 7; oculaire 2 de Stüssnie). — 1, épithélium du revêtement du pénis; 2, fossé de circonvallation; 3, papille; 4, corps muqueux de Malpighi revêtant la papille; 5, couche cornée latérale; 6, pointe cornée de l'odontoïde.

qui a été coupé depuis sept ans, voici l'aspect et la structure de la muqueuse du gland (fig. 12) : des invaginations ou plutôt des bourgeons épithéliaux (1, 1, 1) à grand axe oblique et à fond dirigé en arrière. Ils affectent la forme de gourdes, longues de 0 millim. 2 environ. Ils sont constitués des végétations de l'épithélium superficiel et figurent des amas de cellules malpighiennes, sans trace de couche cornée.

Fait des plus curieux, ces végétations épithéliales sont formées de cellules qui ont perdu la propriété d'évoluer de façon à produire des éléments cornés. Ce sont des cellules épithéliales qui persistent à un stade embryonnaire, des cellules banales ou indifférentes. Le derme lui-même demeure à un état inférieur d'évolution, car on

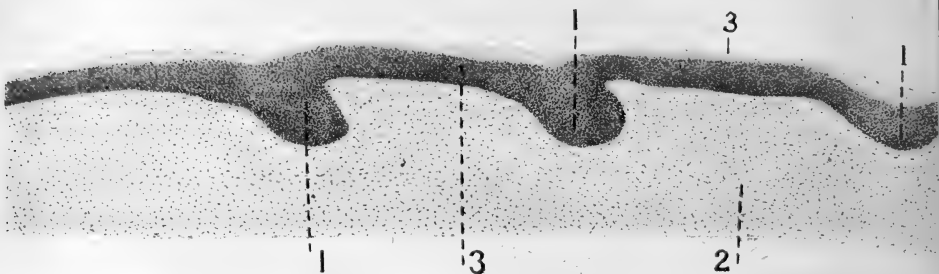


Fig. 12. — Coupe longitudinale de la muqueuse du gland du vieux chat châtré. — 1, 1, 1, bourgeons épithéliaux; 2, derme ou chorion; 3, revêtement épithélial.

n'aperçoit au fond de l'invagination épithéliale que des ébauches de papilles.

*Résumé des Observations.* — Les corps caverneux se prolongent dans le gland du chat. Le *septum* médian ou portion commune de l'albuginée des corps caverneux montre l'extrémité proximale de l'os pénien à un niveau où les corps caverneux érectiles et adipeux continuent à persister. Plus en avant l'os pénien s'élargit et émet deux ailerons latéraux et enfin, sur sa plus grande longueur, il se présente sous la forme d'une tigelle de diamètre à peu près égal en tous sens. Le gland des chats châtrés est plus petit que celui des chats entiers; il continue à posséder un os pénien et des espaces caverneux, bien que de dimensions plus réduites. C'est l'évolution du revêtement glandulaire qui diffère essentiellement chez le chat *entier* et le chat *coupé*: chez le matou, l'épithélium se déprime et forme des fossettes au fond desquelles s'élève une ou plusieurs papilles puissantes. L'épithélium qui revêt ces papilles, entourées d'un fossé de circonvallation, édifie une couche cornée épaisse qui constitue sur la papille un étui de corne dure. Sa pointe acérée fait saillie à la surface du gland, même en dehors de l'érection. Chez le chat *châtré*, l'épithélium balanique continue à rester pavimenteux stratifié; il végète même et produit des invaginations

ou bourgeons qui se dirigent de dehors en dedans et d'avant en arrière pour pénétrer dans le derme. Longues de 0 millim. 2 et larges de 0 millim. 12, ces végétations sont formées d'épithélium pavimenteux stratifié, comme le revêtement superficiel.

## II. — ÉPINES CORNÉES OU ODONTOÏDES DU GLAND DU CHAT.

### HISTORIQUE.

Nous passons sur l'historique de l'os pénien, car il n'est intéressant que s'il porte sur l'ensemble des mammifères dont la verge est munie d'une charpente cartilagineuse ou osseuse. Notons cependant que sur les nombreux chats que nous avons étudiés, nous n'avons jamais constaté chez les jeunes chats, sur le bout distal de l'os pénien, la présence de cellules cartilagineuses, c'est-à-dire d'un cartilage hyalin, tel qu'il a été décrit et figuré, par Schmaltz, par exemple. Nous ne pouvons que répéter ce que l'un de nous a constaté antérieurement : « A l'encontre de divers auteurs qui décrivent chez le chat le développement de l'os pénial comme chez le chien, j'ai constaté, a dit Retterer<sup>1</sup>, que le cordon fibreux persiste plus longtemps chez le chat, que ses éléments prennent une configuration fusiforme ou étoilée et que l'ossification s'y fait, sans que j'aie pu y voir de substance cartilagineuse ». C'est plutôt du tissu *vésiculo-fibreux*.

Daubenton, le premier que nous sachions, a signalé, dans la deuxième moitié du XVIII<sup>e</sup> siècle, l'existence d'épines cornées sur le gland du chat.

« Le gland du chat domestique, dit Daubenton<sup>2</sup>, est de figure conique, pointu par le bout et hérissé de papilles raides, piquantes et dirigées en arrière. »

« Il y avait... au milieu du gland un petit os long de deux lignes et aussi mince qu'une soie de cochon. »

« La femelle, ajoute Buffon (*loc. cit.*, p. 5), est plus ardente que le mâle ; elle poursuit le mâle et le force pour ainsi dire à la satis-

1. C. R. de la Soc. de Biologie, 2 juillet 1887, p. 128.

2. Buffon et Daubenton, *Histoire naturelle générale et particulière avec la description du cabinet du roi*, 1749-1767, t. VI, p. 30.

faire, quoique les approches soient toujours accompagnées d'une vive douleur. » Buffon l'attribuait, à tort, aux piquants.

En parlant du gland, Cuvier <sup>1</sup> dit que, chez plusieurs, il est recouvert de poils, d'écaillés ou de fortes épines; ou même armé de scies cartilagineuses; ou déroulant en dehors de fortes cornes, retirées, à l'état de repos, au fond d'une espèce de poche...

« La forme du gland, dans les *chats*, est celle de la verge en général. Il est conique et terminé conséquemment en pointe. Celle-ci est en même temps la pointe du petit os pénial; elle surmonte l'orifice de l'urètre dont le tissu érectile se développe autour de l'os. La peau du gland est armée, dans la plupart des espèces, d'épines dont la pointe regarde en arrière. Il y en a peu dans le *lion*; elles sont plus nombreuses dans l'ocelot » (*loc. cit.*, p. 253).

D. de Blainville<sup>2</sup> distingua, dans l'enveloppe cutanée, des parties accessoires ou de perfectionnement qu'il divisa en *cryptes* (κρυπτός, caché) et en *phanères* (φανερός, évident, manifeste). Le phanère est également un organe folliculaire, mais dans lequel la partie produite ou excrétée est solide, calcaire ou cornée, restant à la surface de l'animal.

Lavocat, cité par Chauveau et Arloing<sup>3</sup>, croit que les papilles ou pointes qu'on trouve sur le gland du chat, qui sont dirigées en arrière, sont susceptibles de se redresser pendant l'érection... elles paraissent être en rapport avec le degré de sensibilité des organes sexuels de la femelle.

H. Milne Edwards<sup>4</sup>, comparant les productions cornées qu'on observe dans la cavité buccale des vertébrés, aux *dents*, leur a donné le nom d'*odontoïdes*. Les odontoïdes comprennent les *papilles cornées* qu'on rencontre sur la langue de nombreux mammifères, les *lames cornées* ou *fanons* des baleines, l'étui corné qui garnit les mandibules des oïseaux.

En parlant du gland des mammifères (*loc. cit.*, t. IX, p. 37, 1870), Milne Edwards dit : « Souvent elle (la peau du gland) est garnie aussi d'épines ou d'écaillés épidermiques, qui sont destinées soit

1. *Anatomie comparée*, t. VIII, 2<sup>e</sup> éd., p. 219, 1846.

2. *Organisation des animaux*, t. I, p. 36, 1822.

3. *Traité d'anat. comparée des anim. domest.*, 1879, p. 953.

4. *Leçons sur la physiol. et l'anat. comparée*, t. VI, p. 401, 1860.



à exciter les parois du vagin, soit à faciliter la rétention de la verge dans l'intérieur de cet organe pendant le coït ».

Parmi les mammifères, « armés de ces crochets rétenteurs », il cite les gerboises, les agoutis, les cobayes et les monotrèmes. Il ne fait mention ni du chat ni d'autres félins.

Ni Leydig, ni Ellenberger n'ont donné de description histologique de l'épine cornée.

En 1887 et 1912, en faisant l'étude comparée du gland des matous et des chats châtrés<sup>1</sup>, nous avons écrit : « Les papilles du gland sont des épines cornées ou odontoïdes, hautes de 0 millim. 36 et revêtues d'une couche cornée épaisse de 0 millim. 12. Dans l'intervalle des odontoïdes, l'épithélium est épais de 0 millim. 08 avec une couche cornée de 0 millim. 04.

« Les odontoïdes, écrivait l'un de nous<sup>2</sup>, ne sont autre chose que des papilles énormes coiffées par un revêtement épidermique dont les éléments présentent peu à peu la consistance et les caractères de la substance cornée. On retrouve ces productions dans les régions les plus diverses. Les épines cornées dont est muni le pénis du chat et d'autres félins offrent une constitution analogue aux papilles cornées de la langue et de la voûte palatine des *Carnassiers* et des *Ruminants*. »

Pour Roeder<sup>3</sup>, il y a 100 à 200 odontoïdes sur le pénis du chat ; les plus longues se trouvent à la base du gland. Ces épines cornées sont revêtues d'un étui kératinisé.

Mäder<sup>4</sup> n'a compté que 120 à 130 odontoïdes sur le pénis du chat et a bien décrit leur disposition en sept ou huit anneaux circulaires. La pointe du gland en est dépourvue sur une longueur de 3 millimètres.

Le revêtement épithélial du gland n'a qu'une épaisseur de 0 millim. 08. Sur les épines cornées, il atteint 0 millim. 2. La couche cornée des épines est épaisse de 0 millim. 12. On voit des épines larges et se terminant chacune par deux pointes cornées.

1. Voir Retterer, *C. R. de la Société de Biologie*, 2 avril 1887, p. 208, et Retterer et Lelièvre, *Ibid.*, 20 juillet 1912, p. 484.

2. Article *Phanérophore* in *Dictionnaire des Sciences médicales* de Dechambre.

3. *Archiv f. wiss. u. prakt. Tierheilkunde*, t. XX, p. 186, 1894.

4. *Archiv f. Tier-und Heilkunde*, t. XXXIII, p. 303, 1907.

*Comparaison de la muqueuse glandaire du chat avec celle de l'homme et du chien.*

Chez l'homme et la plupart des mammifères, le tégument du gland a les caractères d'une muqueuse, c'est-à-dire qu'il y a absence de *stratum lucidum* et *corneum*.

Chez le chien, le gland montre, surtout vers sa base, de larges papilles, peu élevées; de plus, comme l'un de nous l'a prouvé<sup>1</sup>, le revêtement épithélial forme des invaginations qui donnent naissance à des amas de follicules clos tégumentaires.

Les anatomistes modernes ont l'habitude de dire : « La surface externe du gland est unie et lisse, sauf dans le tiers postérieur où il existe des papilles. »

On a cherché, non pas des papilles, mais des glandes pour expliquer la formation du smegma préputial. Les prétendues glandes de Tyson (1680) auraient pareil rôle.

Littre<sup>2</sup> écrit : « La membrane, qui couvre le dehors du gland, est extrêmement fine, apparemment parce qu'elle se sépare au commencement du gland en deux parties, dont l'extérieur tapisse le dedans du prépuce. » Littre a remarqué, « autour de la couronne (du gland), des corps comme une soie fine de porc, longs d'une demi ligne, de figure presque cylindrique, posés parallèlement sur cette couronne, selon la direction du gland et éloignés les uns des autres d'un tiers de ligne. On entrevoit à l'extrémité postérieure de chacun de ces corps un petit trou, par où j'ai souvent fait sortir une matière blanche et épaisse qui en sortant se forme en filets, comme celle qu'on exprime des glandes des paupières. Ce qui prouve évidemment que les petits corps de la couronne du gland sont des glandes aussi bien que celles des paupières, et non pas des mamelons de la peau gonflés, comme quelques-uns croyent, puisqu'il ne sort aucune matière par les mamelons de la peau. D'ailleurs ils sont quatre fois plus épais que la membrane, qui couvre le dehors du gland et ils sont toujours fort sensibles dans tous les glands de l'homme autour de la cou-

1. Voir Retterer, *Journal de l'Anatomie*, 1904, p. 348.

2. M. de Littre, Description de l'urèthre de l'homme, *Histoire de l'Académie des Sciences*, année 1700, p. 313.

ronne, jamais autre part et toujours à peu près dans le même nombre. D'où on peut conclure, que ces petits corps sont dans l'homme la véritable source de la matière blanche et onctueuse qu'on remarque entre la couronne du gland et le prépuce, d'autant plus qu'avec le microscope même on n'aperçoit dans le prépuce rien qui ait la moindre apparence de glande... »

Bichat, quoique n'employant pas le microscope, a donné un procédé des plus simples et des plus sûrs pour se rendre compte de ces corps, qui ne sont que des *papilles*.

Bichat<sup>1</sup> dit : « Il y a à la surface du gland un grand nombre de papilles à peu près semblables à celles de la langue; elles ne sont pas visibles lorsque le gland n'a été soumis à aucune préparation : c'est pour cela, sans doute, que quelques anatomistes ont nié qu'elles existassent et que même ceux qui en ont parlé n'ont fait que présumer leur existence. Pour les rendre bien sensibles, et lever toute espèce de doute à leur égard, il suffit de plonger un instant le gland dans l'eau bouillante; alors la membrane qui recouvre se détache, et on le voit hérissé de petites éminences arrondies, un peu plus saillantes vers la couronne qu'ailleurs. Le nombre de ces tubercules est prodigieux, ce qui fait paraître la surface du gland toute rugueuse. »

A. Boyer<sup>2</sup> écrit : « Le gland est un corps qui surmonte et débordé l'extrémité antérieure du corps caverneux et de toute la verge dont il augmente la longueur. Il a la forme d'un cône légèrement aplati de devant en arrière dont la base est coupée très obliquement.... Il offre partout une surface lisse et douce au toucher, sur laquelle on découvre avec la loupe un grand nombre de papilles oblongues dirigées de la base vers le sommet et plus visibles vers la base où on les aperçoit à l'œil nu. Ces papilles, qu'on voit très bien en plongeant le gland dans l'eau bouillante, ont beaucoup d'analogie avec celles de la langue et paraissent être le siège de la sensibilité exquise dont le gland est doué. On présume qu'elles sont formées par l'épanouissement des nerfs; mais la dissection la plus délicate ne peut y suivre aucun filet nerveux. »

1. *Traité d'anatomie*, nouvelle édition, 1819, t. V, p. 226.

2. *Traité complet d'anatomie*, t. IV, p. 527, an XIII, 1805.

Sappey<sup>1</sup> décrit bien la disposition des papilles : « En remontant vers le sommet, on les voit se disposer en séries linéaires qui toutes convergent vers le méat urinaire; sur la base, c'est-à-dire vers la couronne, où elles atteignent leur plus grand développement, elles offrent une certaine tendance à se disposer en séries circulaires... »

Chez l'homme, dit Eberth<sup>2</sup>, il existe un *stratum granulosum* très mince dans le tégument du gland. Les papilles sont si nombreuses et si serrées que sa surface apparaît lisse. Cependant au milieu de ces papilles simples, on en rencontre de composées formant des saillies comparables aux papilles fongiformes de la langue. Ces papilles saillantes occupent surtout le relief de la couronne du gland; mais il y en a également sur le reste de l'organe.

Dans ces derniers temps, on a pris la bonne voie, l'anatomie comparée, pour élucider ce point.

Buschke<sup>3</sup> décrit sur la couronne du gland du pénis humain des saillies grosses comme une tête d'épingle ou de dimensions moindres et dépassant légèrement le niveau de la muqueuse. Les plus grandes atteignent 1 ou 3 millimètres.

Parfois, ces saillies se disposent en séries circulaires au niveau de la couronne du gland, surtout du côté supérieur (face ventrale du corps). Elles se perdent sur les faces latérales et jamais Buschke n'en a vu vers le frein.

Buschke les a observées 24 fois sur 435 sujets (jeunes et adultes), surtout sur les hommes de dix-neuf à quarante et un ans. Leur développement coïncide donc avec la période génitale. Il est plus facile de les voir sur le vivant que sur le cadavre.

Buschke (*loc. cit.*, p. 1622 et 1623) représente les papilles du gland de l'homme et les épines cornées du cobaye qu'il appelle dents cornées. A son avis, ces épines cornées n'ont pas de nerfs spéciaux; elles n'ont qu'un rôle mécanique destiné à augmenter la « friction » du pénis pendant la copulation. Il représente sur le gland du pénis d'un macaque des *saillies cornées* qui serviraient à

1. *Traité d'anatomie*, 3<sup>e</sup> éd., 1877, p. 697.

2. *Die männlichen Geschlechtsorgane*, 1904, p. 236.

3. Ueber die Bedeutung der « Papillen » der Corona glandis, *Medizinische Klinik*, n<sup>o</sup> 43, 1909, p. 1621.

exciter les organes génitaux femelles. Il ajoute en note qu'il a observé sur le chat des épines analogues. Dirigées en arrière, ces épines ne pourraient servir qu'à la fixation, c'est-à-dire à sa rétention dans les organes génitaux femelles.

*Concluons* : Le gland du chat entier est muni de papilles saillantes comme on en observe chez la plupart des mammifères, l'homme y compris. Le caractère de ces papilles glandaires du chat est de se revêtir d'une couche cornée qui les transforme en odontoïdes.

### III. — CORRÉLATIONS TISSULAIRES ET TRANSFORMATIONS CELLULAIRES.

Sans connaître nos constatations antérieures, Buschke a vu juste : le développement des papilles est en relation avec la puissance génitale.

La *castration* entraîne des modifications structurales et évolutives dans le pénis des carnivores. Au lieu des épines cornées (*odontoïdes*) qu'on observe sur le gland des chats entiers, l'un de nous<sup>1</sup> a vu, sur plusieurs chats *coupés* depuis quelques années, un gland mou et doux au toucher, avec absence totale d'odontoïdes. Par contre, la muqueuse du gland offre une série de prolongements épithéliaux, longs de 0 millim. 1 et larges de 0 millim. 04. On croirait être en présence de bourgeons glandulaires. Ce rapprochement est d'autant plus exact que les parties latérales et profondes se divisent en branches secondaires qui atteignent une longueur de 0 millim. 4 à 0 millim. 6. Ces formations épithéliales ont la structure des couches profondes de l'épithélium du gland.

En résumé, les tissus du gland ont une évolution et acquièrent une texture différentes selon la présence ou l'absence des testicules. L'existence des odontoïdes pénienues semble dépendre de l'intégrité de l'appareil génital. L'ablation des testicules entraîne des modifications nutritives et évolutives portant sur les divers tissus, mais essentiellement sur la muqueuse du gland : au lieu de produire des extrorsions sous la forme de phanères, elle devient le

1. Retterer, Effets de la castration sur l'évolution des tissus pénienues chez le chat, *Comptes Rendus de la Soc. de Biol.*, 2 avril 1887.

point de départ d'invaginations épithéliales analogues aux invaginations glandulaires.

Nous avons<sup>1</sup> observé un cas analogue sur un chat châtré depuis sept ans.

En multipliant les observations, nous avons pu confirmer ces faits sur de nombreux chats coupés.

Sur les chats châtrés depuis trois à sept ans, le gland était complètement dépourvu d'épines cornées. Quant à son *revêtement épithélial*, il se composait d'assises stratifiées de cellules dont les superficielles étaient aplaties et nucléées. Son épaisseur variait entre 0 millim. 05 à 0 millim. 06.

On sait que le gland des chats est pourvu d'un os pénial. Sur les chats châtrés, l'os pénial avait persisté avec des dimensions moindres, mais avec la structure normale.

Quant au *larynx* et au *pelage*, ils ne présentaient aucune modification apparente. Voir plus loin (p. 62) pour les glandes annexes de l'appareil génital.

Nous sommes face à face avec un fait capital en biologie : une seule et même cellule reste à l'état indifférent, de cellule épithéliale banale, ou, se transforme, par la seule présence du testicule, en éléments d'une autre espèce.

Il est certain que ces modifications sortent du domaine de l'hérédité; elles défont toutes les conceptions qui reposent sur l'hypothèse des gemmules, des gemmaires, des idioblastes, des plastidules, des particules idioplasmiques, des micelles, des bioblastes, des biogènes, des pangènes, des biophores, etc., etc. Les plasmas ancestraux, les déterminants, les automérizontes, les tagmens, les protomères ont des allures plus scientifiques, mais n'expliquent rien. Nous avons cherché les mitochondries, les plastosomes, mais nous n'avons pas vu apparaître de granulations ni de filaments spéciaux méritant le nom de *Kératoplastochondries*.

S'il est un fait bien établi, c'est le suivant : à mesure que l'œuf fécondé se divise, les cellules naissantes constituent plusieurs feuillettes dont chacun concourt à la formation de tissus et d'organes

1. Retterer et Lelièvre, Effets de la castration sur le Chat, *C. R. Soc. Biol.*, 20 juillet 1912, p. 184.

bi en déterminés. Comment se fait cette *différenciation*, c'est-à-dire cette division du travail qui aboutit au développement des espèces cellulaires à l'aide et aux dépens de quelques cellules qui semblent identiques les unes aux autres?

Pour les uns, les cellules issues de l'ovule fécondé sont indifférentes; pour les autres, elles sont *spécifiques* dès l'origine, c'est-à-dire que, dès le principe, elles possèdent des propriétés particulières qui les transforment en tel élément à l'exclusion de tout autre.

Qu'on admette la théorie de l'*indifférence* ou de la *spécificité* des premières cellules blastodermiques, il est certain que la première phase de la différenciation du tissu est dominée, chez les embryons des vertébrés, par la seule hérédité.

Il est cependant possible que la pression des organes les uns sur les autres joue un certain rôle dans le développement des tissus squelettiques; la réaction qu'exercent les segments du squelette les uns sur les autres doit intervenir dans une certaine mesure dans la formation des organes de soutien, dans le développement des tiges cartilagineuses et osseuses. Le sang circule, le cœur se contracte; d'où réaction des parois vasculaires sur le contenu.

Une fois établis, les tissus et les organes possèdent autant d'espèces cellulaires que l'évolution ontogénétique a conférées au jeune être. Ces espèces ont leur vie propre, et, si l'une ou l'autre, tel que le cartilage, disparaît, elle est remplacée par une autre, tel que le tissu osseux. Il y a, concluent les classiques, *substitution*, mais pas *transformation*.

Il est des auteurs qui poussent cette spécification à l'extrême.

Bard<sup>1</sup>, par exemple, écrit: « Les espèces épithéliales de l'épiderme sont elles-mêmes multiples: épiderme corné, poils, glandes sébacées, glandes sudoripares sont autant d'espèces fixes et distinctes; l'épiderme corné lui-même possède des propriétés multiples et très fixes, variant avec les régions considérées. »

Si la théorie de la *spécificité cellulaire* réduit au minimum la part des facteurs externes, celle de l'*indifférence cellulaire* leur accorde une importance prédominante.

1. La spécificité cellulaire, *Scientia*, p. 10.

Virchow, l'un des premiers, émit l'idée que les tissus de substance conjonctive sont aptes à se transformer non seulement les uns dans les autres, mais que la cellule conjonctive est même capable de former du tissu épithélial. Il admet donc la *métaplasie*.

Cohnheim étendit cette hypothèse au globule blanc qui serait dans l'organisme une cellule jeune ou indifférente, susceptible de se transformer en un élément quelconque.

En se divisant, les cellules de tous les tissus peuvent, selon Ranvier, retourner à l'état embryonnaire, reprendre les caractères de cellules indifférentes pour se différencier à nouveau et donner naissance à n'importe quel tissu.

Ces diverses hypothèses ne correspondent pas à la réalité, car leurs auteurs méconnaissent le principe fondamental de l'évolution : la cellule épithéliale seule est la cellule souche de tous les éléments; elle peut rester à l'état épithélial ou donner naissance à des générations cellulaires (nerveuses, musculaires, cartilagineuses, etc.); mais ces dernières, de même que les leucocytes, figurent un stade évolutif plus avancé et ne sauraient, même en se divisant, retourner en arrière pour redevenir épithélium. C'est surtout en pathologie qu'on assiste à ces modifications cellulaires auxquelles on a rattaché avec raison les troubles qui accompagnent ou suivent les altérations des tissus et des organes. D'où viennent ces variations morphologiques et évolutives?

Selon v. Hansemann, le fait serait dû aux divisions asymétriques répartissant aux jeunes générations d'une façon inégale les plasmas contenus dans les cellules originelles. Il y a deux sortes de plasmas : les principaux ou *originels* et les *accessoires*. Si, en se divisant et en s'adaptant aux circonstances, la cellule s'appauvrit en plasmas principaux et s'enrichit de plasmas accessoires, elle retourne à l'état embryonnaire (*anaplasie*). Si, par contre, les plasmas accessoires l'emportent sur les principaux, elle se différencie de plus en plus par le procédé de la *prosoplasie*.

Menetrier<sup>1</sup> écrit : « Pour les cellules épithéliales, la métaplasie peut s'entendre des changements de forme, non de nature des

1. *Le Cancer*, 1909, p. 48.



cellules. Que des cellules cylindriques deviennent cubiques ou même complètement plates sous l'influence des conditions mécaniques, c'est un fait qui s'observe couramment dans les formations kystiques, et il n'y a là évidemment qu'une adaptation des cellules aux conditions extérieures, sans aucun changement de nature; ces cellules peuvent, même très modifiées, conserver encore une grande partie de leurs fonctions, comme nous l'avons vu dans les reins polykystiques dont les cellules complètement aplaties sont encore capables de sécréter un liquide urineux.....

« Où le problème devient plus délicat, c'est lorsqu'on assiste au remplacement d'un revêtement cylindrique par un épithélium pavimenteux stratifié (fosses nasales dans l'ozène, trachée, bronches, rectum, voies biliaires). Dans tous ces organes, ont été observés des cancers du type métaplasique, revêtant les apparences du type pavimenteux... Toutes ces modifications sont suscitées par des irritations et inflammations chroniques..... »

Malgré ces faits, Menetrier ne croit pas à un changement d'espèce cellulaire, car « les cellules polyédriques qui constituent le revêtement pavimenteux<sup>1</sup>, si elles représentent grossièrement la forme des cellules de l'épiderme, ne possèdent nullement les détails de structure caractéristiques de ces éléments, et notamment les épines, les prolongements exoplastiques, qui les relient les unes aux autres et qui sont parfaitement conservés, exagérés même dans les épithéliomes typiques. Et dans les points où ces cellules vont subir cette apparence de dégénérescence cornée on ne les voit nullement s'infiltrer de gouttelettes d'éléidine, comme dans l'évolution cornée normale, ou même dans les formations anormales du cancer malpighien »..... Ce n'est pas une différenciation ou évolution cornée, une véritable métaplasie, conclut Menetrier : « c'est une adaptation occasionnelle et pathologique d'un épithélium cylindrique à des conditions anormales d'existence ».

Bien différentes sont les interprétations d'autres pathologistes.

Marchand<sup>2</sup> décrit l'épidermisation totale de l'appareil urinaire sur un garçon de quatorze ans qui, à l'âge de sept ans, à la suite de

1. Dans un épithéliome pavimenteux broncho-pulmonaire à globes épidermiques.

2. *Naturforscher-Versammlung*, Wiesbaden, 1887.

calculs, avait subi la taille périnéale et chez lequel avait persisté une fistule périnéale et vésiculo-rectale. La vessie, les uretères, les bassinets, étaient revêtus d'une muqueuse à couche cornée. Marchand explique cette épidermisation en supposant que la muqueuse urinaire, après s'être dépouillée de son épithélium normal, a été envahie par l'épithélium cutané : à partir des bords de l'orifice fistuleux, l'épithélium cutané se serait étendu dans la profondeur jusqu'au niveau du rein.

Posner<sup>1</sup> et d'autres admettent pour des cas analogues la même théorie de « substitution épithéliale ».

N. Hallé<sup>2</sup> a étudié la structure de l'urètre, celle de la vessie, des uretères, des bassinets *chroniquement enflammés*. Les lésions inflammatoires de la muqueuse aboutissent à la transformation leucoplasique de l'épithélium. Hallé n'a pu trouver aucune preuve en faveur de la substitution d'un épithélium cutané à l'épithélium endodermique. Le revêtement pavimenteux stratifié et corné est le produit d'une *vraie métaplasie épithéliale*. La leucoplasie est le résultat d'une transformation sur place de l'épithélium normal, intimement liée aux lésions inflammatoires chroniques du derme sous-jacent ; c'est une transformation métaplasique *in situ*.

Au lieu de *substitution d'espèce cellulaire*, d'autres observateurs admettent une *transformation cellulaire* et la *métaplasie indirecte*.

Dès 1874, E. Neumann<sup>3</sup> a montré que l'épithélium de l'œsophage est cylindrique, cilié, sur les embryons du troisième mois ; plus tard, l'épithélium produit des cellules pavimenteuses qui peu à peu deviennent de plus en plus abondantes. A mesure que l'ancien revêtement cilié tombe, l'épithélium pavimenteux stratifié s'étend sur toute la longueur de l'œsophage.

Neumann conclut, avec raison à notre avis, qu'il s'agit là d'une transformation, d'une véritable métaplasie d'un épithélium cylindrique en un épithélium pavimenteux stratifié.

1. *Archives de Virchow*, t. CXVIII, p. 408, 1889.

2. Leucoplasies et Cancéroïdes dans l'appareil urinaire, *Annales des maladies des voies urinaires*, p. 1, 1896.

3. *Archiv f. mik. Anat.*, t. XII, 1874; *Ibid.*, t. LXXIII, 1909, et *Fortschritte der Medizin*, t. XV, 1897.

Herm. Schridde<sup>1</sup> a repris cette étude : d'abord cylindrique simple, puis cylindrique stratifié à cils vibratiles, l'épithélium de l'œsophage devient pavimenteux stratifié. Schridde explique les faits tout autrement que Neumann : Jamais, dit-il, une cellule cylindrique ne se transforme en une cellule pavimenteuse à structure fibrillaire. Ce qui est certain, c'est que la cellule primitive ou souche de toutes ces formes est la cellule endodermique, qui a les caractères généraux de son feuillet, c'est-à-dire de l'*endoderme*, mais la marque particulière du segment œsophagien. C'est sur la membrane basilaire que se développent les cellules qui donnent naissance aux éléments cylindriques ou aux éléments polyédriques à structure fibrillaire. Hermann Schridde ne veut pas que l'épithélium cylindrique se transforme en épithélium pavimenteux stratifié : l'une et l'autre forme dérivent d'une cellule endodermique qui n'a les caractères d'aucune d'entre elles; c'est un élément *indifférent, embryonnaire*, et qui se différencie soit en l'une, soit en l'autre. Jamais une cellule cylindrique ne se transforme en une cellule polyédrique ou *vice versa* : c'est la cellule endodermique qui possède ces deux potentialités dont l'une arrive à se faire jour à l'exclusion de l'autre.

Tous les cliniciens ont vu se développer de l'épiderme, c'est-à-dire de l'*épithélium pavimenteux stratifié surmonté d'une couche cornée* dans la cavité buccale, l'œsophage, les uretères, la vessie, l'urètre, etc. On décrit le processus généralement sous le nom de *mésoplasie*. H. Schridde (*loc. cit.*, 1909, p. 11) donne au processus le nom de *prosoplasie* et l'explique de la façon suivante : l'épithélium de la muqueuse buccale ou œsophagienne ne contient dans ses couches superficielles que des granulations de kératohyaline et n'élabore point de couche cornée. Si cet épithélium devient corné, ce ne sont pas uniquement les couches superficielles qui sont modifiées, les couches profondes ou basales présentent une structure différente. En un mot, la *prosoplasie* est déterminée par des potentialités spéciales des couches profondes ou basales du revêtement épithélial.

1. *Die Entwicklungsgeschichte des menschlichen Speiseröhrenepithels und ihre Bedeutung für die Metaplasielehre*, 1907, et *Die ortsfremden Epithelgewebe des Menschen*, *Sammlung anatomische u. physiol. Vorträge und Aufsätze*, 1909.

En ce qui concerne l'épithélium, Hansemann et R. Meyer (1907) ne veulent pas qu'il soit capable de métaplasie. Herm. Schridde (*loc. cit.*, 1909, p. 43) admet une *métaplasie indirecte* de l'épithélium. Dans la muqueuse nasale, atteinte d'inflammation chronique ou sur les polypes nasaux, on observe, au lieu d'un épithélium cylindrique stratifié à cils vibratiles, un épithélium pavimenteux stratifié. Pour Schridde, il ne s'agit pas d'une transformation directe de l'une de ces formes en l'autre; il pense que la forme intermédiaire est représentée par des cellules cubiques, indifférentes, siégeant profondément.

Les tissus métaplasiques, conclut Schridde, ne dérivent pas d'éléments étrangers à la région, d'éléments exotiques ou congénitaux. Ils sont dus à des cellules indifférentes produites par des processus régénérateurs ou proliférants. Après la destruction du tissu normal ou autochtone, l'inflammation chronique produit des éléments qui évoluent dans un sens différent de celui des cellules physiologiques.

D'autres, tels que O. Hertwig, n'admettent qu'un changement de forme, déterminé par les conditions mécaniques. Comme exemples de *métaplasie* de cellules épithéliales, O. Hertwig<sup>1</sup> cite les suivants : 1° les cellules épithéliales indifférentes peuvent se différencier en cellules *spécifiques* (bourgeons du goût, etc.); 2° les cellules *aplaties* des revêtements épithéliaux prennent, lorsque les circonstances changent, la forme d'éléments *cubiques* ou *cylindriques*, pour retourner, lorsque les conditions varient, à l'état de cellules plates.

L'anatomie et l'histologie comparées, l'expérimentation et la pathologie nous fournissent des faits bien plus démonstratifs. Bien que l'épithélium de l'œsophage et de l'estomac soient partout d'origine endodermique, nous le voyons se transformer en un revêtement *corné* dès que le segment correspondant remplit des fonctions exclusivement mécaniques.

Chez les Oiseaux *granivores*, le gésier est revêtu d'une plaque cornée d'une épaisseur et d'une dureté remarquables.

1. *Allgemeine Biologie*, p. 444, 1906.

Chez les *ruminants*, la portion sécrétoire de l'estomac (caillette) est précédée de trois poches ou sacs qui ne sont que des réservoirs à rôle mécanique; aussi ces trois sacs sont-ils revêtus d'une muqueuse à derme papillaire et à couche cornée.

Chez le *cheval* et le *porc*, l'estomac présente de même une poche ou sac faisant suite au cardia et possédant la structure d'une muqueuse à revêtement épithélial stratifié et corné.

Par l'expérimentation nous avons réussi<sup>1</sup> à changer l'évolution de l'épithélium d'une seule et même région. En séparant mécaniquement, c'est-à-dire en décollant par piqure à l'aide d'un couteau de Graefe, les couches superficielles de la muqueuse du vagin de cobaye d'avec les parties profondes, on conserve au segment décollé ses rapports naturels et on provoque, surtout après les décollements répétés, une inflammation chronique dans le segment décollé. Après 13 décollements pratiqués en 37 jours, l'épithélium à cellules muqueuses s'est transformé en un épithélium possédant un *stratum granulosum* et un *stratum corneum* épais de 0 mm. 03 à 0 mm. 06. Pour obtenir ce résultat, il faut alimenter surabondamment l'animal. Non seulement l'épithélium s'hypertrophie et s'hyperplasie, mais ses éléments changent de nature : au-dessous de la couche superficielle de cellules muqueuses, les cellules épithéliales élaborent un *stratum granulosum* et une couche cornée.

En changeant *expérimentalement* les conditions locales de nutrition du vagin, on modifie totalement la nature et l'évolution des cellules épithéliales. Celles-ci n'ont pas été directement touchées par le couteau; mais, placées dans une région irritée, elles prennent une évolution différente de celle que leur donne l'hérédité dans les circonstances ordinaires. Au lieu de former un revêtement superficiel de cellules muqueuses, elles changent leur structure et finissent par élaborer une couche cornée.

Ranvier<sup>2</sup>, après avoir décrit la marche de l'évolution épidermique, conclut : « Une même cellule, née dans le *stratum germinativum*,

1. Voir Retterer, *C. R. de l'Association des Anatomistes*, p. 96, 6<sup>e</sup> session, 1901; et Retterer et Lelièvre, *Bulletin de l'Association française pour l'étude du Cancer*, t. III, p. 227, 1910.

2. Nomenclature des couches de l'épiderme chez l'homme et les Mammifères, *C. R. de l'Acad. des Sciences*, 9 janvier 1899, p. 67.

atteint le *filamentosum* et devient *filamenteuse*, puis le *granulosum* et se charge d'éléidine, etc. En entrant dans le rang, elle sait ce qu'elle a à faire et le fait. C'est un ordre admirable, l'ordre de la Nature. » C'est là la marche des phénomènes naturels, lorsque les conditions restent les mêmes; c'est l'ordre tel que le conçoivent les partisans des causes finales; c'est la théorie de la *fixité des espèces cellulaires*. Mais l'ordre de la nature est bien plus admirable pour ceux qui voient des cellules molles, tombant à l'état de lamelles humides, prendre, sous l'influence du milieu extérieur ou intérieur, la forme et la constitution d'éléments durs et cornés (*théorie de la mutabilité cellulaire*). Bien plus, cet ordre admirable dégénère, malheureusement trop souvent, en désordre néfaste, lorsque des influences, jusqu'ici inconnues, exagèrent le pouvoir proliférateur des cellules qui, au lieu de se transformer, donnent naissance à des masses cellulaires qui infestent et empoisonnent l'organisme.

Ce sont les facteurs externes et internes qui modifient les propriétés du protoplasma et règlent la formation de nouvelles espèces cellulaires, ainsi que les modalités de leur évolution.

En dehors de toute idée préconçue, l'observation a dès longtemps conclu dans le même sens. Cruveilhier<sup>1</sup> attribue la production des kératomes à l'habitude de se gratter ou à l'action physique de la chaleur.

Sur des femmes âgées qui avaient fait un usage immodéré de la chauffelette, Cruveilhier observa des productions cornées sur la partie postérieure et interne des cuisses (au-dessus du jarret). C'est du milieu de vergetures linéaires dues à la chaleur que naissaient les kératomes.

*Conclusion.* — L'hérédité transmet aux descendants des cellules qui se différencient et édifient des tissus et des organes semblables à ceux des parents.

Si les descendants continuent à vivre dans les mêmes conditions que les parents, ils posséderont des tissus ou des organes de même forme et de même structure.

Si d'autres facteurs, externes ou internes, agissent sur les des-

1. *Anat. pathol. du corps humain*, t. II, p. 6, fasc. 24, 1835.

cendants, leurs organes seront non seulement modifiés, mais pourront être transformés du tout au tout.

Les conditions extérieures ou le milieu intérieur influent sur le développement des cellules et leur différenciation; l'hérédité seule est impuissante à expliquer la disparition des odontoïdes pénienues du chat. La place de ces organes est marquée; elle est occupée par une masse épithéliale; mais celle-ci reste à l'état de cellules épithéliales indifférentes, lorsque les testicules sont absents. Si les glandes sexuelles fonctionnent, les mêmes cellules épithéliales se modifient de telle sorte qu'elles élaborent une variété ou une espèce de cellules bien distincte de la forme originelle.

#### IV. — CAUSES INTERNES OU EXTERNES DES ODONTOÏDES PÉNIENUES.

Plusieurs auteurs ayant avancé que les épines cornées sont destinées à retenir la verge dans le vagin pendant le coït, on pourrait attribuer leur production à l'action mécanique, c'est-à-dire à l'irritation de la muqueuse du gland. Consécutive à sa rétention ou sa fixation dans l'intérieur des organes génitaux femelles, cette action mécanique est peu probable : le chien, par exemple, dont le coït est prolongé, n'a pas d'odontoïdes pénienues, tandis que le gland du chat (dont le coït ne dépasse pas la durée de quelques secondes) est armé de plus de cent épines cornées. D'autre part, les odontoïdes existent déjà à la base du gland des chats âgés de trois mois et demi et n'offrant encore aucun signe de puberté, c'est-à-dire à un âge qui exclut toute influence de frottement ou d'action mécanique sur la muqueuse du gland.

Il nous faut donc rechercher des causes *internes*.

La puberté s'annonce dans le type masculin non seulement par la sécrétion spermatique, mais encore par le développement particulier que prennent d'autres organes qui semblent n'avoir aucune relation directe avec le système génital. Tels sont le larynx, la barbe, le squelette, la musculature; c'est ainsi que s'établissent les caractères *sexuels secondaires*. « L'étalon des solipèdes, dit Laulanié<sup>1</sup>,

1. *Éléments de physiologie*, 1905, p. 1138.

se fait remarquer notamment par l'épaisseur et la puissance de l'encolure, l'abondance de la crinière, l'ampleur des naseaux, du larynx, de la trachée, de la poitrine, la gravité de la voix, la puissance de la musculature. »

« Chez le taureau, c'est l'épaisseur de la peau, la largeur des articulations, c'est l'encolure massive, la tête lourde et pourvue de cornes épaisses; c'est le fanon énorme et très descendu. »

L'ablation des testicules ou castration abolit non seulement les instincts génésiques; mais, si elle est pratiquée sur les jeunes sujets, elle supprime tous les caractères sexuels secondaires.

Ces faits furent remarqués et bien connus dès la plus haute antiquité.

A. *Théories anciennes.* — Vers l'époque où l'organisme arrive au terme de sa croissance, les glandes génitales commencent à fonctionner pour préparer du sperme ou émettre des ovules. « C'est aussi à ce moment, dit Aristote<sup>1</sup>, que commence à pousser le poil de la puberté. » Plus loin (*loc. cit.*, parag. 8), Aristote ajoute : « Il y a des hommes qui, dès leur naissance, sont hors d'état d'avoir les poils de la puberté et qui sont inféconds par quelque infirmité de l'appareil génital. »

Dans le livre IX, Aristote donne des détails plus circonstanciés sur l'influence qu'exercent les glandes génitales sur l'organisme : « Il y a quelques animaux qui changent de forme et de naturel non pas seulement par l'effet de l'âge et des saisons, mais aussi quand on les coupe...

« L'oiseau (châtré) ne chante plus et il ne cherche plus à cocher... C'est bien ainsi que les choses se passent même pour les hommes. Si on les mutilé dans leur enfance, les poils qui viennent postérieurement ne poussent plus; la voix ne change pas, et le timbre en reste fort aigu. Si on châtré des hommes déjà pubères, les poils postérieurs tombent, sauf les poils du pubis, qui diminuent, mais subsistent. Les poils de naissance ne diminuent pas, puisque jamais un eunuque ne devient chauve. Dans les quadrupèdes châtrés ou estropiés, la voix se modifie en celle de la femelle...

1. *Histoire des animaux*, trad. par Barthélemy Saint-Hilaire, t. II, liv. VII, chap. 1, parag. 2.



Quand on coupe des cerfs qui, à cause de leur âge, n'ont pas encore de bois, il ne peut plus en pousser. Si on les coupe quand ils en ont déjà la dimension des cornes reste la même; et la bête ne les perd plus. »

Les anatomistes et les physiologistes des xvi<sup>e</sup> et xvii<sup>e</sup> siècles entrevirent les relations fonctionnelles des organes de la génération et des autres parties de l'économie. Ils en donnèrent des interprétations curieuses. Nous citons, à titre d'exemple, les passages suivants :

« Les eunuques et les châtrés, écrivit Ambroise Paré, dégénèrent en nature féminine. »

Au surplus, dit Riolan<sup>1</sup>, la sympathie et correspondance mutuelle de la tête et du membre génital est si grande et tellement admirable qu'on aurait l'occasion d'en douter si elle n'avait été remarquée par des auteurs sans reproche.

« *Du Laurens* a très bien remarqué l'alliance et sympathie admirable de la poitrine avec les testicules, et des mamelles avec la matrice suivant l'esprit et la portée d'Hippocrate. » Riolan ne veut pas reconnaître que la cause de cette sympathie soit dans la distribution du nerf costal; à son avis, « ce commerce se fait aux hommes en la même sorte qu'aux femmes et en tous les deux par l'entremise et l'anastomose de la mammaire avec l'épigastrique, qui sort de l'hypogastrique joignant les parties honteuses. La communication du nerf costal est assurée, à mon avis, car nous en avons un exemple en la convulsion canine qui arrive assez souvent après la castration »...

Riolan<sup>2</sup> se demande quels sont les usages de la barbe : ç'a été pour donner les indices de la puberté et des avertissements aux parents de séparer les garçons d'avec les filles...

« Il est véritable, continue Riolan (p. 880), qu'il y a des femmes barbues... » Après avoir cité deux histoires de femmes barbues d'Hippocrate et d'Aristote, il ajoute : « Mais la barbe n'était venue à ces femmes que par la suppression de leur mois, comme elles étaient déjà bien avant en âge. » Puis Riolan cite l'observation d'une jeune fille « qui portait en bas âge une barbe complète et assortie

1. *De l'anthropographie*, liv. II, p. 388, 4629.

2. *De l'anthropographie*, liv. V, p. 879.

même de ses moustaches, longtemps auparavant que ses purgations lui arrivassent ».

Pour Régnier de Graaf, les animaux châtrés prennent l'habit des femelles, parce que l'*aura seminalis*, qui se produit lors de la formation du sperme, cesse d'être élaborée et de se répandre dans les chairs.

En effet, R. de Graaf<sup>1</sup> écrit : « *Petitur secundo, quare castrata animalia ita mutantur, ut quasi femineum acquirant? respondemus cum Th. à Vega illud provenire ex aura quadam seminali in generatione seminis elevata, quæ ita totum corpus immutat, ut ipsæ carnes non liberæ evadant; experientia enim comprobatum est, non castratorum porcorum carnes, dum loquuntur, tam graveolentem odorem de se spargant, quod minime contingit in castratis. Ratio mutationis et debilitatis post castrationem etiam in eo consistere potest, quod vasa lymphatica, una cum tenuiori ac aquosiori seminis parte, alias quoque nobiliores ex testibus hauriant et cordi, aliisque corporis partibus communicent.* »

Withof<sup>2</sup>, puis Bordeu<sup>3</sup> parlent des inconvénients qui résultent de la castration. « Les eunuques, dit Bordeu, perdant la vertu d'engendrer, perdent aussi cette odeur particulière aux mâles; leurs forces diminuent, leur pouls perd de son ressort, leur âme diminue d'activité; cependant ils grandissent comme les autres hommes, et même plus à proportion; ils deviennent plus gras; leurs chairs sont plus molletes; ils sont moins constipés; ils ont la vue moins perçante. Dans les hommes, au contraire, qui jouissent de tous leurs droits naturels, et dans lesquels la sécrétion de la semence se fait aisément, cette liqueur rentre dans la masse des humeurs; elle est gélatineuse, spiritueuse; elle a la vertu de consolider les parties et de les nourrir; elle irrite et stimule toutes les fibres; elle est la cause de cette odeur fétide qui s'exhale des mâles vigoureux; elle produit des effets admirables; elle doit être regardée comme un *stimulus* particulier de la machine : *novum quoddam impetum faciens* (Withof). »

1. De virorum organis, *Opera omnia*, 1705, p. 68.

2. De castratis comentationes quatuor, 1756.

3. *Du sang*, XLI, p. 957; *Œuvres*, t. II, éd. Richerand, 1818.

Il est intéressant de remarquer que les physiologistes du XIX<sup>e</sup> siècle, Pflüger, par exemple, attribuèrent également au sperme la faculté de développer les caractères sexuels secondaires.

Pour Buffon<sup>1</sup>, la production du bois du cerf et de la liqueur séminale dépendent de la même cause : la surabondance de la nourriture : « C'est que si vous détruisez la source de la liqueur séminale en supprimant par la castration les organes nécessaires pour cette sécrétion, vous supprimez en même temps la production du bois ; car si l'on fait cette opération dans le temps que le cerf a mis bas sa tête, il ne s'en forme pas une nouvelle ; et si on ne la fait au contraire que dans le temps qu'il a refait sa tête, elle ne tombe plus ; l'animal, en un mot, reste pour toute la vie dans l'état où il était lorsqu'il a subi la castration ; et comme il n'éprouve plus les ardeurs du rut, les signes qui l'accompagnent disparaissent aussi : il n'y a plus de venaison (graisse dont le cerf se surcharge en été), plus d'enflure au col ni à la gorge et il devient d'un naturel plus doux et plus tranquille... Les cerfs entiers, lorsqu'ils sont en rut, ont une odeur si forte qu'elle infecte de loin ; leur chair même en est si fort imbue et pénétrée qu'on ne peut ni la manger, ni la sentir et qu'elle se corrompt en peu de temps au lieu que celle du cerf coupé se conserve fraîche et peut se manger dans tous les temps... » « Dans l'homme, dit Buffon (*loc. cit.*, p. 79), la barbe, le poil, le gonflement des mamelles, l'épanouissement des parties de la génération précèdent la puberté. »

Sans soupçonner le mécanisme des corrélations qui existent entre les organes génitaux et les autres parties du corps, Buffon (*loc. cit.*, t. II, p. 486) avait été frappé de la correspondance singulière entre ces organes et l'ensemble de la constitution : « Les vrais ressorts de notre organisation, écrivit-il, ne sont pas ces muscles, ces veines, ces artères que l'on décrit avec tant d'exactitude et de soins. Il réside des forces intérieures dans les corps organisés qui ne suivent point du tout les lois de la mécanique grossière. »

Chez l'homme, dit Bichat<sup>2</sup>, c'est principalement la barbe qui est

1. *Histoire naturelle citée*, t. VI, p. 80, 1756.

2. *Anatomie générale*, t. IV, édit. 1830, p. 505.

l'attribut du mâle... La quantité de barbe varie singulièrement chez les différents hommes. En général, la force et la vigueur sont l'apanage de ceux où elle abonde... Remarquez aussi que les mâles les plus forts, dans les diverses espèces d'animaux, sont ceux où la production extérieure qui les distingue des femelles est le plus prononcée... Une belle crinière n'appartient point à un petit lion. Observez qu'il n'en est point de même des autres poils communs aux deux sexes : souvent, chez l'homme faible, ceux des bras, des cuisses, etc., sont aussi marqués et même plus nombreux que chez les plus musculeux...

« On peut admettre un certain rapport entre la barbe et les forces... On connaît le résultat des expériences de Russel sur la castration des cerfs : leurs bois, après cette opération, ont végété d'une manière irrégulière, ou même n'ont point poussé. Cet attribut extérieur du mâle, dans cette espèce, se manifeste, comme on sait, « à l'époque de la virilité, où les forces croissent : il en est de même de la barbe humaine... L'eunuque, dont les forces sont peu marquées, perd aussi souvent beaucoup de poils de sa barbe. »

« Le testicule, dans l'état de santé, dit ailleurs Bichat (*loc. cit.*, t. IV, p. 271), exerce une influence remarquable sur les organes de la voix. On sait qu'elle devient plus grave à l'instant où il commence à entrer en action ; qu'elle change quand on l'enlève, dans la castration : ce phénomène est constant et invariable. Barthez a cru qu'il sortait des phénomènes sympathiques ordinaires. En effet il paraît n'être qu'une modification particulière de cette influence générale que le testicule exerce sur toutes les forces vitales, qui s'affaiblissent ou s'accroissent constamment, suivant que son action est débile ou énergique. »

D. de Blainville<sup>1</sup> considérait les poils et les dents comme dus à une exhalation se concrétant à la surface de l'organisme en formations apparentes ou *phanères*. « On trouve en général plus de poils chez les mâles que chez les femelles ; chez celles-ci, ils sont généralement plus fins, plus doux au toucher...

... « Un autre fait qui place les dents sur le même rang que les

1. *Cours de physiologie*, t. III, p. 290, 296 et 304, 1833.

produits cornés..., c'est qu'on a remarqué des cas pathologiques, dans lesquels ces organes et les cheveux tombaient simultanément. »

Nous voyons là le germe de l'assimilation qu'on fit plus tard des dents et des épines cornées ou odontoïdes.

Greve, cité par Meckel<sup>1</sup>, fait les remarques intéressantes que voici : La castration, chez le cheval, empêche le développement en largeur du col; les crochets poussent plus tard et restent plus petits. Les parties génitales, par contre, se garnissent de poils plus longs, elles deviennent plus volumineuses, plus grasses, plus molles; les poils de toute la peau sont en général plus développés; les marrons ou verrues cornées situées sur les membres grossissent considérablement... Chez le bouc coupé, les cornes prennent de l'accroissement en longueur et perdent leur épaisseur; la barbe et la crinière disparaissent en partie...

Selon A. Chereau<sup>2</sup>, « chez la femelle, l'extirpation des ovaires, dans le bas âge, produit sur tout l'organisme des effets identiques à ceux que l'on observe chez le mâle consécutivement à l'ablation des testicules, mais dans un sens opposé, c'est-à-dire que la femelle acquiert, sous l'influence de cette opération, les caractères du mâle, et *vice versa*. »

Mais l'influence des testicules et des ovaires sur tout l'organisme étant reconnue, il resterait encore à déterminer si cette influence est *primitive* ou bien, ainsi que le pense Cabanis, si ces organes étant, de commun avec tout le système, soumis à une impulsion primitive ou *nisus* (siégeant probablement dans le système nerveux primitif) doivent à cette dernière leurs caractères distinctifs, tandis que, par cela même, les *influences secondaires* qu'ils exercent sont modifiées de telle manière qu'ils déterminent la différence spéciale des sexes ..

« Dans les premiers âges de la vie, les organes génitaux, dans les deux sexes, sont, comme on sait, plongés dans un engourdissement, dans une apathie dont ils ne sortent que vers l'époque de

1. *Anat. comparée*, trad. franç., t. IX, p. 610.

2. *Mémoires pour servir à l'étude des maladies des ovaires* : 1<sup>o</sup> Les considérations anatomiques et physiologiques. Paris, 1844.

la puberté, alors que la nature, après avoir formé l'*individu*, travaille maintenant à la conservation de l'*espèce* et prépare pour cela les instruments dont elle a besoin. L'on sait aussi que ce développement, cette nouvelle vie qu'acquièrent les organes génitaux, coïncident exactement avec certains changements, certaines modifications que subit l'organisme : chez le jeune homme, la peau devient plus âpre, plus rude, les muscles se dessinent davantage : de grêle et flûtée qu'elle était, la voix devient rauque, plus grave et sonore, etc. ; chez la jeune fille, le bassin s'élargit, les hanches deviennent plus saillantes, tout le corps prend une certaine rotondité, les mamelles se gonflent considérablement, etc. ; l'enfant, enfin, a disparu pour faire place à la femme, et celle qui, tout à l'heure, offrait avec le jeune garçon une identité et une ressemblance telles qu'à peine si l'on pouvait distinguer l'un de l'autre, s'en sépare maintenant par un intervalle immense, tant sous le rapport des caractères physiques extérieurs que sous celui des affections sensibles et morales. A quoi donc sont dus tous ces phénomènes remarquables ? quelle est la cause *excitante* qui leur donne naissance ?

« Pour l'homme, ces modifications sont produites par les fondements de la fonction génératrice » (Broussais). Chez la femme, dit Chereau (p. 72), tous les changements qui surgissent à l'âge de la puberté sont aussi le résultat d'une influence sympathique exercée sur toute l'économie par les ovaires et par les ovaires seulement, indépendamment de la matrice.

B. *Théories modernes*. — L'injection de suc testiculaire, pratiquée par Brown-Sequard pour améliorer et activer les fonctions du système nerveux, donna une nouvelle impulsion à l'étude des corrélations qui existent entre les organes génitaux et les autres organes.

Voici comment Brown-Sequard<sup>1</sup> est arrivé à pratiquer les injections de suc testiculaire. « La castration, dit-il, faite dans l'enfance ou l'adolescence, est suivie, chez l'homme, de modifications profondes de l'individu au physique et au moral. Les eunuques sont remarquables par leur faiblesse et leur défaut d'activité

1. *C. R. Soc. Biol.*, 15 juin 1889, p. 415.

physique et intellectuelle. Ces faits, avec nombre d'autres, montrent clairement que les testicules fournissent au sang, soit par résorption de certaines parties du sperme, soit autrement, des principes qui donnent de l'énergie au système nerveux et probablement aussi aux muscles. »

*Résultat des injections de liquide testiculaire* : Augmentation de la force musculaire, du travail cérébral, de la vigueur en général.

Plus loin p. 421 : « Les effets produits par les injections de liquide testiculaire ne dépendent pas des changements organiques, mais des modifications nutritives ou d'effets purement dynamiques. C'est la moelle surtout qui est influencée, dans toute sa longueur assurément, mais d'après les apparences, un peu plus là où se trouvent les origines des nerfs génitaux, de la vessie et du rectum. »

On se remit à l'étude et à l'expérimentation qui confirmèrent les données de Buffon en précisant singulièrement l'influence des glandes sexuelles sur l'organisme.

A. Rörig<sup>1</sup> attribue le développement du bois des cerfs à l'action mécanique et aux combats que se livrent les mâles à l'époque du rut. La castration pratiquée sur de jeunes cerfs empêche le développement des bois. Les cerfs femelles montrent à un certain âge de la tendance à former des bois; les maladies des ovaires produisent le même résultat. On sait que les rennes mâles et femelles possèdent des bois. Fait curieux, le renne femelle perd ses bois quelque temps avant de mettre bas.

Selon Rörig, l'épididyme semble exercer chez les cerfs une plus grande influence sur le développement des bois que ne fait le testicule lui-même.

Sellheim<sup>2</sup> montra, par ses recherches, que les effets de la castration s'étendent sur tout l'organisme : développement des extrémités, modifications du bassin, etc. Le taureau a acquis toute sa taille à l'âge de trois ans et neuf mois; le bœuf de même race et de même âge n'a pas encore achevé sa croissance, car son fémur est encore muni d'un cartilage de conjugaison haut de 2 milli-

1. Ueber die Geweihentwicklung und Geweibildung, *Archiv f. Entwickelungsmechanik*, t. X, p. 525; t. XI, p. 61, 1900-1901, et t. XXIII, 1907.

2. *Beiträge zur Geburtshülfe u. Gynækol.*, t. I, II et V, 1898-1901.

mètres. Après avoir enlevé les ovaires à des chiennes âgées de trois mois, Sellheim a vu les os des membres thoraciques et abdominaux atteindre, à l'âge de quinze mois, une plus grande longueur que ceux des sœurs témoins.

Sellheim remarque avec raison que la castration du mâle ne donne pas au castrat des caractères femelles.

Foges<sup>1</sup> enleva les testicules à des coqs et en transplanta des fragments dans diverses régions. Deux fois, ces fragments se greffèrent et élaborèrent des spermatozoïdes. Mais les animaux en expérience ne prenaient l'habitus ni d'un coq entier ni d'un chapon. Leur tête n'était plus celle d'un coq, tandis que le reste de leur corps rappelait l'habitus du coq.

Selon Al. Hegar<sup>2</sup>, les mêmes organes de l'homme et de la femme offrent des différences de forme et de volume qui permettent de distinguer le sexe : ce sont là les caractères sexuels. Les caractères sexuels *primaires* sont dus aux organes génitaux mêmes; ceux des autres parties du corps sont dits *secondaires*. Ces derniers portent sur le squelette, le bassin, le sein, le système pileux et le larynx. Cependant le système nerveux et l'activité psychique semblent également différer chez l'un et l'autre sexe.

La castration (ablation des testicules ou des ovaires) entraîne, comme l'ont constaté Becker et Sellheim, un retard dans l'ossification du squelette : les os s'allongent, mais restent grêles (graciles).

Pour ce qui est des *tissus épidermiques*, on sait que les poils de la barbe ou du pubis sont rares et rudimentaires chez l'eunuque.

La crinière du cheval hongre et du bœuf est moins fournie que celle de l'étalon et du taureau. Par contre, Sellheim<sup>3</sup> prétend que le chapon a un plumage plus brillant que le coq. Autre fait bien connu, les cornes du bœuf sont plus longues et plus recourbées que celles du taureau.

Dans les oreillons, les parotides, la mamelle, les testicules se tuméfient pour s'atrophier plus tard : ces faits parlent en faveur d'une toxine qui provoquerait cette turgescence inflammatoire.

1. *Archiv f. die gesammte Physiol.*, t. XCXIII, p. 39, 1902.

2. *Korrelationen der Keimdrüsen und Geschlechtsbestimmung, Beiträge zur Geburtshilfe u. Gynækol.*, t. VII, p. 201, 1903.

3. *Beiträge zur Geburtsh. u. Gynæk.*, t. I, p. 236.



« Le cheval fougueux, hennissant, vigoureusement musclé, possédant une crinière et une queue abondantes et qu'on châtre vers l'âge de deux ans, disent Le Double et Houssay (*Les Velus, loc. cit.*, p. 211), diffère totalement du cheval hongre qui se rapproche comme formes de la jument et voit diminuer la longueur de sa crinière et de sa queue... Le taureau change complètement lorsqu'il est coupé; non seulement son poil perd la luisance de ces jolis « toros de la Andalucia », mais son squelette se modifie également; les diamètres de son crâne se réduisent en tous sens. Les membres *supérieurs* et surtout *inférieurs* s'allongent et il est facile de constater cet allongement et le redressement de la ligne du dos qui est descendante chez le taureau court et trapu... »

Chez les cerfs qui ont subi la castration, la pousse annuelle des bois est supprimée. « Les andouillers des Cervidés, remarquent les mêmes auteurs (p. 212), étant, comme les appendices pileux, des productions ectodermiques, ce n'est donc pas seulement entre une, mais entre toutes les productions épithéliales de la peau (poils, ongles, cornes) et les organes génitaux qu'il existe une étroite relation<sup>1</sup>. »

Steinach a enlevé les testicules à des souris blanches<sup>2</sup>.

Pendant six mois consécutifs à l'ablation des testicules elles continuèrent à exécuter le coït. Plus tard, elles sont incapables de copulation, bien qu'elles en manifestent encore le désir. La castration pratiquée sur de jeunes souris empêche toute érection et toute éjaculation quoi qu'elles fassent des tentatives de coït. Donc la castration prévient le développement des caractères sexuels secondaires sur les individus jeunes et en laisse subsister quelques-uns chez l'adulte.

La castration modifie non seulement le tractus génital, mais encore le squelette, la peau, les muscles et le tissu adipeux.

La castration pratiquée sur les veaux qui n'ont pas fini leur croissance<sup>3</sup> a pour effet de produire des sujets plus hauts sur

1. Il y a là méprise. Les *bois* des Cervidés sont constitués par du tissu *osseux* et non point par de la corne. Il faut donc conclure que les organes génitaux exercent aussi une influence sur la régénération des formations osseuses.

2. *Pflüger's Archiv*, t. LXVI, 1894, et *Zentrablatt f. Physiol.*, t. XXIV, 13.

3. Voir Tandler et S. Grosz, *Die biologischen Grundlagen der secundären Geschlechtscharaktere*, 1913.

jambes, c'est-à-dire de taille plus élevée que la vache. La même différence existe entre le bœuf et le taureau. Ces faits, c'est-à-dire cette disproportion s'explique par l'allongement des os longs des membres.

Les cornes du veau châtré sont plus minces, plus fines que celles de la vache et leur pointe se recourbe davantage.

Le castrat femelle ne prend pas la forme du taureau, comme celle du castrat mâle ne se rapproche pas de la conformation de la vache.

Castrats mâle et femelle acquièrent une forme identique, la forme asexuelle, c'est-à-dire la forme de l'espèce dépourvue des caractères sexuels secondaires.

*Effets de la castration sur le tractus génital et la voix.*

A. *Glandes.* — On sait depuis longtemps que les glandes de Méry ou Cowper et la prostale ont un développement parallèle à celui des testicules. Chez le jeune homme, dit Cuvier, les glandes de Cowper sont petites, tandis qu'elles sont volumineuses chez l'homme de cinquante ans.

Chez le vieillard, elles sont si réduites que Langer n'a pu les trouver que fort difficilement. Leur développement semble donc corrélatif de celui des testicules. Schneidemühl<sup>1</sup> a confirmé le fait par l'étude comparée de ces glandes chez les animaux entiers ou châtrés. Il a montré de plus que l'examen microscopique est nécessaire pour décider si la glande est normale ou atrophiée. C'est ainsi que le bœuf présente à l'œil nu une glande de Cowper qui ressemble au point de vue des dimensions à celle du taureau. Mais par l'étude microscopique, l'auteur a prouvé de grandes différences : la glande du bœuf est constituée essentiellement par du tissu conjonctif, alors que celle du taureau se compose essentiellement de tubes glandulaires. C'est là ce qui explique l'observation de Billharz qui a vu les glandes de Cowper d'apparence normale chez deux eunuques adultes. (Voir plus loin, p. 63.)

Chez le porc entier et adulte, la glande de Cowper a des dimen-

1. *Deutsche Zeitschrift f. Tiermedizin u. vergl. Pathol.*, t. VI.

sions considérables en comparaison de celles qu'elle présente sur les porcs châtrés.

Le développement de la prostate est également sous la dépendance de l'évolution du testicule. De nombreuses recherches ont démontré cette corrélation<sup>1</sup>. La prostate des animaux depuis longtemps châtrés est déformée histologiquement et caractérisée : 1° par la rareté des culs-de-sac glandulaires; 2° par l'abondance du tissu ou stroma conjonctif. C'est la sclérose de l'organe avec quelques vestiges de glandes. L'épithélium des culs-de-sac est devenu bas, « il se confond avec le tissu conjonctif qui enserre le lobule glandulaire ». L'étude cytologique montre de plus, selon Athanasow (*loc. cit.*, p. 171), que la régression prostatique ne s'accompagne pas de la prolifération du tissu conjonctif. Il y a absence de mitose. Il n'y a donc point de multiplication active des cellules conjonctives. L'atrophie se ferait, à notre avis, d'après un processus analogue à celui que nous avons observé sur un chat châtré<sup>2</sup> : les cellules épithéliales s'abaissent, les unes subissent la dégénérescence graisseuse, les autres se transforment en éléments conjonctifs; d'où épaissement du stroma et disparition des cellules glandulaires. L'involution de la prostate est analogue à celle de la glande de Cowper.

La voix grêle du castrat tient à l'arrêt de développement du larynx, comme l'ont montré J. Hunter, Dupuytren et W. Gruber. Le larynx est chez les castrats du tiers moins ample que chez l'homme en puissance génitale. La dissection de quatre eunuques (deux adultes, deux enfants) permit à Bilharz de confirmer et de compléter ces données<sup>3</sup>. Les vésicules séminales étaient petites; les glandes de Cowper avaient les dimensions normales chez les eunuques adultes, mais moitié moindres chez les jeunes. Le pénis des deux eunuques adultes était plus grand que celui des jeunes. La prostate était chez les eunuques adultes celle d'un enfant.

A. Berti et H. Malesani<sup>4</sup>, transplantant sous la peau la prostate

1. Voir Athanasow, Recherches histologiques sur l'atrophie de la prostate, *Journal de l'anatomie*, 1898, p. 137.

2. *C. R. de la Soc. de Biol.*, 20 juillet 1912, p. 184.

3. *Zeitschrift f. wissensch. Zool.*, t. X, p. 281, 1860.

4. Sur la transplantation autoplastique de la prostate, *Archives ital. de Biologie*, t. LVI, p. 250, 1911.

des chats, constatèrent que la glande transplantée était, après deux mois, modifiée dans ses portions corticales ou périphériques, tandis que son centre montrait encore une structure qui paraissait normale. Les auteurs concluent de leurs expériences que la prostate joue le rôle de glande à sécrétion interne, puisqu'elle n'avait pas complètement dégénéré. Pareille conclusion nous semble quelque peu forcée : de ce que la glande ne dégénère pas totalement après transplantation, il ne s'ensuit pas qu'elle continue à élaborer un produit qui, après résorption, serait très utile ou même nécessaire à l'organisme. Nous savons que la prostate dégénère après l'ablation des testicules. Il est possible que la prostate transplantée sous la peau continue à subir l'influence fonctionnelle, très affaiblie, du testicule ; mais ce fait ne prouve nullement l'existence d'une fonction à sécrétion interne de la prostate.

Tandler et Grosz<sup>1</sup> ont pu vérifier ces faits sur un eunuque nègre de Zanzibar ; il lui manquait pénis, scrotum et testicule et tout son organisme présentait des caractères infantiles : le larynx était celui d'un jeune homme impubère ; point de poils au pubis, point de barbe. La taille était au-dessus de la moyenne et les extrémités avaient une longueur disproportionnée, surtout par rapport au tronc. Le bassin rappelait celui d'un enfant. En un mot, les testicules semblent déterminer le développement normal et la maturité de l'organisme.

« Les Skoptzys, écrivent Le Double et Houssaye<sup>2</sup>, mutilent, aussitôt qu'ils ont un fils, leurs organes génitaux, devenus un objet d'horreur. Sur les photographies de vingt d'entre d'eux, vrais et complets, prises par le Professeur Pittard, de Genève (1903), on constate qu'ils ont le visage imberbe et offrent bien le type habituel des castrats. »

Ceci s'applique aux Skoptzys *jeunes* ; car comme l'ont montré les études anatomiques de Tandler et Grosz (*loc. cit.*, p. 47), outre les modifications qu'entraîne la castration, les Skoptzys sont susceptibles de présenter avec l'âge un développement plus considérable du système pileux.

1. Ueber den Einfluss der Kastration auf den Organismus, *Archiv f. Entwicklungsmechanik*, t. XXVII, p. 35.

2. *Les Velus*. Contribution à l'étude des variations du système pileux, p. 212. Paris, 1912.

La peau est pâle, peu pigmentée; quant à la barbe, elle n'est représentée que par quelques poils de duvet. Fait singulier : sur les Skoptzys *âgés*, la barbe pousse au menton et sur les parties latérales de la lèvre supérieure, alors que la portion moyenne de celle-ci en est dépourvue. Cela rappelle le développement de la barbe chez les femmes âgées.

Le buste et le périnée sont privés de poils. La limite supérieure des poils du pubis est indiquée, non point par une ligne courbe à sommet dirigé vers l'ombilic comme chez l'homme, mais par une ligne horizontale comme chez la femme.

L'adiposité des Skoptzys est considérable.

Quant au *squelette*, on voit persister à un âge plus avancé les cartilages de conjugaison, ce qui explique la longueur démesurée de leurs membres abdominaux et thoraciques, ainsi que la taille élevée des Skoptzys.

### *Cryptorchidie.*

Chez les Carnivores, les Solipèdes, les Ruminants, les Singes et l'Homme, les testicules passent, dans les conditions normales, dans les bourses et y restent définitivement. Si, par suite d'arrêt de développement, les testicules de ces espèces animales ne descendent point dans les bourses, les sujets ainsi conformés sont atteints d'ectopie double et inféconds. Les médecins connaissaient le fait de longue date, quand J. Hunter a insisté de nouveau sur l'infécondité des sujets chez lesquels les testicules sont restés dans l'abdomen ou cachés dans le trajet inguinal.

L'examen microscopique pratiqué sur les cryptorchides en a donné la raison. Lecomte, Goubaux, Follin et Godard <sup>1</sup> ont établi que les testicules qui ne descendent pas dans les bourses n'élaborent point de spermatozoïdes : le liquide recueilli dans le testicule, dans le canal déférent ou dans la vésicule séminale du testicule cryptorchide ne contient pas de spermatozoïdes.

Autre fait remarquable : le testicule atteint son complet déve-

1. Er. Godard, *Études sur la monorchidie et la cryptorchidie chez l'homme*, 1856 et 1857.

loppement dans des points bien variables d'un groupe animal à l'autre.

Chez tous les mammifères, les testicules apparaissent en avant des reins; chez les monotrèmes, ils conservent, comme chez les Oiseaux et les Reptiles, cette situation. Chez les autres mammifères, ils changent de position: chez les cétacés, les éléphants, etc., ils descendent en arrière des reins, mais restent toute la vie dans la cavité abdominale.

Chez les animaux précédents, les testicules, tout en restant cachés dans l'abdomen, élaborent des spermatozoïdes, c'est-à-dire que la *cryptorchidie* ne gêne en rien la spermatogenèse. D'autres animaux (beaucoup de marsupiaux, de rongeurs, de chauves-souris) sont cryptorchides en dehors de la période du rut; mais quand cette époque approche, le testicule, entouré du repli péritonéal, descend dans le canal inguinal pour se loger dans le scrotum. Le rut passé, les testicules sont refoulés par le crémaster dans la cavité abdominale par le canal inguinal resté ouvert.

En ce qui concerne l'influence de la cryptorchidie sur l'habitus extérieur, le moral, la voix, les forces physiques, les observations faites par Godard sur l'espèce humaine ne concordent pas complètement avec ce qu'on admet pour d'autres espèces. Les cryptorchides, dit Godard, sont en général de taille moyenne, peu vigoureux; leur système pileux est peu développé; ils ont la voix grêle, un timbre élevé, leur développement semble retardé, car ils paraissent plus jeunes que leur âge ne ferait supposer; leur énergie morale et physique est plus faible que chez la plupart des hommes. Ils sont timides et craintifs. Les hommes dont les deux testicules, quoique développés, sont incomplètement descendus, sont puissants, mais éjaculent du sperme privé de spermatozoïdes, et, par suite, ne peuvent féconder; ils restent stériles. Dans deux autopsies de cryptorchides, Godard a constaté que le liquide des vésicules séminales et des canaux déférents ne contenait pas de spermatozoïdes.

En un mot, les hommes cryptorchides entrent en érection, exercent le coït et éjaculent une certaine quantité de liquide, mais celui-ci étant privé de spermatozoïdes, les cryptorchides sont inféconds.

Si les chevaux cryptorchides ressemblent à l'homme cryptorchide en ce qui concerne l'absence de spermatozoïdes dans le liquide testiculaire, ils s'en distinguent au point de vue général : ils jouissent la plupart d'une vigueur physique et d'une endurance remarquables. En effet, ils possèdent, bien qu'inféconds, les caractères des étalons auxquels ils ressemblent par les formes extérieures, les ardeurs et la puissance génésique. Incessamment tourmentés par l'instinct génésique, ils sont irritables, méchants ; lorsqu'ils peuvent satisfaire l'instinct génésique, ils font la saillie comme les chevaux entiers.

La castration des chevaux cryptorchides abolit toutes ces manifestations de l'instinct génésique.

Il existe donc une corrélation entre le plein développement des glandes sexuelles et des autres parties du corps, ainsi que les facultés intellectuelles. Mais est-ce la présence des spermatozoïdes ou une autre portion du testicule qui exerce cette influence générale ? Pendant longtemps, on attribuait la persistance des appétits et de la puissance génétique, et la faiblesse physique et morale des cryptorchides à l'absence de sperme fécondant, c'est-à-dire à l'état rudimentaire du testicule.

L'exemple des chevaux cryptorchides montre que la vigueur physique n'est pas liée à la présence du sperme. Or le testicule des cryptorchides possède, comme celui des testicules bien conformés, un stroma et des tubes séminipares, ces derniers revêtus, il est vrai, d'un épithélium indifférent (épithélium sertolien). Le stroma testiculaire est formé chez l'un et l'autre de cellules, dites *interstitielles*, volumineuses, chargées de granulations, les unes graisseuses, les autres de nature spéciale ou contenant des cristalloïdes.

Ancel et Bouin, tenant compte des faits de développement comparé et se fondant sur l'expérimentation, attribuent à l'ensemble des cellules interstitielles (glande interstitielle) le rôle que jusqu'à eux on avait mis sur le compte du testicule tout entier ou du sperme.

Le parenchyme du testicule se compose : 1° de *tubes séminipares*, contenant les cellules *épithéliales* qui élaborent les spermatozoïdes ; 2° du tissu conjonctif, intermédiaire aux tubes et caracté-

térisé par des cellules volumineuses qui sont chargées de granulations diverses et même de cristoalloïdes. On a donné à ces cellules particulières du stroma conjonctif le nom de *cellules interstitielles*, et ceux qui leur attribuent la fonction d'élaborer un produit qui passe dans le sang, décrivent le stroma conjonctif sous le nom de *glande interstitielle*. C'est la sécrétion des cellules interstitielles qui serait transportée dans les tissus, qu'elle modifierait de façon à provoquer l'apparition des caractères sexuels secondaires.

Bouin et Ancel<sup>1</sup>, ligaturant les canaux déférents sur des cobayes, des lapins et des chiens, ont vu disparaître les spermatozoïdes et, chez *un certain nombre d'entre eux*, les tubes séminipares n'étaient plus revêtus que d'un épithélium indifférent (syncytium nourricier). Le tissu conjonctif interstitiel n'était pas modifié et les animaux ainsi opérés avaient conservé toute leur ardeur génitale.

Pour Bouin et Ancel, le maintien dans leur intégrité des caractères sexuels mâles et de l'ardeur génitale est sous la dépendance du tissu conjonctif interstitiel, qui sécréterait un produit particulier agissant sur l'organisme.

On peut se demander pour quelles raisons les hommes cryptorchides (doubles) sont remarquables, d'après Godard, par leur faiblesse et leur défaut d'activité physique et intellectuelle, alors que les chevaux cryptorchides se caractérisent par leur vigueur physique et leur instinct génésique. Le tissu ou glande interstitielle serait-elle comme les tubes séminipares chez l'homme cryptorchide et acquerrait-elle, par contre, chez le cheval cryptorchide, un développement extraordinaire? Il est difficile de répondre à ces questions, d'autant plus que nous savons fort peu de chose sur l'évolution même des cellules interstitielles. Nussbaum (*loc. cit.*, p. 52) affirme que, chez la grenouille, la formation des spermatozoïdes et le rut s'accompagnent d'un développement fort minime de tissu interstitiel.

L'évolution des cellules interstitielles est, disons-nous, peu connue. Très développé sur l'embryon de quatre mois, le tissu interstitiel du testicule diminue sur le fœtus et les enfants et ne prend son

1. Glande interstitielle du testicule, *Journal de Physiol. et de Pathol. générale*, 1904, p. 1907.



développement que vers l'époque de la puberté<sup>1</sup>. Hansemann a vu que les cellules interstitielles de la marmotte en sommeil hivernal étaient réduites à des éléments fusiformes; tandis qu'au printemps elles prennent leur forme et leurs dimensions caractéristiques. Taudler et Grosz (*loc. cit.*, p. 118) ont constaté un balancement entre le développement de la substance interstitielle et celui des tubes séminipares : chez la taupe qui n'entre en rut qu'une fois par an, les tubes séminipares sont le plus développés à l'époque du rut, et le tissu interstitiel atteint son maximum de développement pendant le repos génital (hors du rut).

Au début de l'atrophie testiculaire, dit Stöhr<sup>2</sup>, les cellules interstitielles sont hypertrophiées; plus tard, elles disparaissent. *En résumé*, pour Bouin et Ancel, les *cellules sexuelles* n'ont aucune action sur l'organisme. Les cryptorchides possèdent des tubes séminipares sans spermatozoïdes et une glande interstitielle normalement développée : ces animaux sont semblables aux animaux entiers au point de vue des caractères sexuels et de l'instinct génital. Les canaux déférents (voies excrétrices du sperme) se comportent de même, malgré l'absence de spermatozoïdes.

C'est la glande interstitielle qui préside aux caractères sexuels secondaires; son ablation ou son atrophie détermine une disparition plus ou moins rapide de ces mêmes caractères.

Les rayons X détruisent, comme l'a montré Villemin, l'épithélium des tubes séminipares et laissent intactes les cellules interstitielles. Le tractus génital des animaux ainsi traités conserve toute son intégrité; ces animaux deviennent inféconds, mais ils ne deviennent pas impuissants grâce à la persistance de la glande interstitielle.

Taudler et Grosz (*loc. cit.*, p. 104) ont répété sur le cerf les expériences de vasectomie, ligaturant et sectionnant les deux canaux déférents sur un cerf mâle de deux ans (janvier 1908). Il avait ce jour un bois de 8 centimètres. Au commencement de mai, le cerf poussa un bois à six branches. A la fin d'octobre, le bois tombe, et, au commencement de janvier, le bois repousse de nou-

1. Voir v. Ebner, *Handbuch de Kelliker*, t. III, p. 414, 1902.

2. *Lehrbuch der Histol.*, 14<sup>e</sup> éd., p. 324, 1910.

veau. — L'examen du testicule montre l'absence de spermatogénèse et le tissu interstitiel est augmenté.

Même résultat sur un cerf mâle d'un an qui n'avait pas de bois lors de la ligature des canaux déférents.

Les rayons X comme la vasectomie détruisent les éléments séminipares, mais respectent le tissu interstitiel.

Sans faire ces distinctions tissulaires, il y a longtemps qu'on a tenté de résoudre par la transplantation l'action du testicule sur l'organisme. Dès le milieu du XIX<sup>e</sup> siècle, Berthold<sup>1</sup> enleva les testicules aux coqs, puis en transplanta des fragments dans d'autres points de l'organisme, par exemple sur l'intestin : non seulement ces testicules aberrants se greffèrent, mais ils s'accrurent et élaborèrent des spermatozoïdes. Les animaux en expérience gardèrent tous les caractères de vrais coqs : leur tête resta ornée d'une belle crête et ils montrèrent une égale ardeur génésique, les mêmes instincts combattifs. Voici l'explication proposée par Berthold, qu'on ne saurait trop admirer : tout en perdant ses connexions naturelles, le testicule transplanté continue à être parcouru par le sang qui, en le traversant, acquiert des qualités spéciales et réagit à son tour sur l'organisme et surtout sur le système nerveux. Nussbaum (voir plus loin) répéta ces expériences sur la grenouille : les greffes de fragments de grenouille y réussissent si bien que pendant un an ils continuent à élaborer des spermatozoïdes.

Les résultats de Steinach (cité par Taudler et Grosz) sont différents : Steinach a greffé des testicules et a vu que les tubes séminipares s'atrophient, tandis que le tissu interstitiel reste intact. C'est donc ce tissu interstitiel qui détermine les caractères sexuels secondaires, c'est-à-dire la *puberté*.

M. Nussbaum<sup>2</sup> alla plus loin dans cette voie ; il expérimenta sur la grenouille (*Rana fusca*). Il porta et greffa sous la peau d'une grenouille castrée des fragments de testicules d'une grenouille en rut. Bientôt il vit, sur le pouce de l'animal greffé, apparaître les rugosités et le renflement caractéristique du rut ; les vésicules

1. Transplantation der Hoden, *Archiv f. Anatomie u. Physiol.*, 1849, p. 42.

2. Innere Secretion und Nerveneinfluss, *Ergebnisse der Anat. u. Entwickl.*, t. XV, 1906, p. 39.

séminales se gonflèrent et les muscles des pattes antérieures grossirent. L'injection d'extrait testiculaire produit les mêmes effets, qui ne peuvent donc être que le résultat d'une *sécrétion interne*.

Il fallait alors décider si l'extrait testiculaire agit directement sur les organes cutanés du pouce ou indirectement, c'est-à-dire par l'intermédiaire du système nerveux central.

Les glandes et les papilles du renflement du pouce n'entrent en activité qu'à l'époque du rut. Si on sectionne les nerfs d'une patte au moment où ces organes du pouce commencent à grossir, on voit dans l'espace de quatre semaines, alors que la patte continue à rester paralysée, le renflement du pouce diminuer, puis disparaître, tandis qu'il continue à persister sur la patte opposée. Il ne peut être question dans cette expérience d'une simple atrophie par paralysie; l'extrait testiculaire, bien que circulant encore dans le sang et les liquides organiques, ne porte pas ses effets directement sur les glandes du pouce à nerfs sectionnés. Cet extrait n'agit donc que par l'intermédiaire du système nerveux. En un mot, le testicule verse dans le sang un produit qui influence, à la façon d'un poison, certains centres nerveux dont les cellules transmettent, par voie centrifuge, un influx stimulant l'activité des glandes et des papilles cutanées du pouce.

En regard de ces expériences il faut mettre celles que A. Pézard<sup>1</sup> a faites sur les Gallinacés. Si on châtre les coquelets avant la puberté, la crête, les barbillons ne se développent pas, tandis que le plumage et les ergots prennent leur accroissement ordinaire. Si l'on pratique la castration chez l'adulte, les organes érectiles subissent la régression.

Par les greffes testiculaires pratiquées sur les castrats, Pézard a confirmé les résultats de ses premières expériences : les organes érectiles réapparaissent chez les castrats auxquels on transplante des testicules. De plus, ils chantent et présentent des instincts sexuels. Les seuls organes érectiles (crête, barbillons, oreillons) sont donc sous la dépendance du testicule. Les phanères (plumage et ergots) échappent à l'influence du testicule.

1. Sur la détermination des caractères sexuels secondaires chez les Gallinacés. *C. R. de l'Acad. des Sciences*, t. CLIII, p. 1027; t. CLIV, p. 1183, 1912.

*Conclusions.* — Il convient de distinguer l'habitus général du mâle et de la femelle et la période d'activité des glandes génitales (période du rut). La période du rut détermine dans l'un et l'autre sexe un état d'agitation et d'inquiétude, des manifestations qui sont en rapport direct avec les phénomènes histologiques qui se passent dans les glandes sexuelles. Mais les testicules ou les ovaires exercent sur l'organisme une action générale qui se manifeste déjà *avant* la puberté; le testicule imprime à l'ensemble de l'économie et des fonctions une physionomie caractéristique que nous désignons sous le nom de *caractères sexuels secondaires* (bois des cervidés, barbe de l'homme, crinière de nombreux mâles). La musculature, la poitrine et le larynx prennent un développement particulier. Chez le matou, le gland se revêt d'une couronne d'odontoïdes bien *avant* l'élaboration des spermatozoïdes. Tout l'organisme mâle porte l'empreinte de la vigueur et de l'impétuosité.

L'organisme femelle offre également un cachet spécial. Il y en a, Herbst<sup>1</sup> par exemple, qui ont prétendu que l'atrophie des testicules entraîne l'établissement du type femelle, c'est-à-dire l'absence des caractères sexuels secondaires du mâle, de même que l'atrophie des ovaires provoque le développement des caractères sexuels secondaires masculins. Il convient de distinguer l'influence *générale* que la maturité des glandes génitales exerce sur tout l'organisme et celle qu'elle provoque sur tel appareil en particulier.

Si la castration est pratiquée sur un sujet jeune, la croissance se prolonge, les membres s'allongent, les cornes deviennent plus grêles et plus longues chez le bœuf et le bélier coupé. Dans l'espèce humaine, la barbe ne pousse point, bien que chez les Skoptzys vieux, comme chez certaines femmes âgées, le menton et la lèvre supérieure se couvrent de barbe. La voix devient plus grave.

Comment la présence du testicule retentit-elle sur tout l'organisme? Le *tissu interséminipare*, dit *glande interstitielle*, élaborerait un produit (*hormone, parhormone, etc., etc.*) qui passerait dans le sang et exercerait son influence sur certains phanères

<sup>1</sup> *Formative Reize in der thierischen Ontogenese*, 1901.

(barbe, crinière), hâterait l'ossification des épiphyses et développerait certains groupes musculaires. En l'absence de cette substance, d'autres phanères (cornes du bœuf ou du bélier coupé) s'allongent plus que chez l'animal entier et les cartilages de conjugaison oublient de s'ossifier, de sorte que l'animal gagne en hauteur ce qu'il perd en vigueur. D'où viennent les hormones qui font pousser la barbe aux femmes privées d'ovaire ou aux Skoptzys vieux?

Pendant leur période fonctionnelle, les testicules et les ovaires réagissent sur tout l'organisme et font de chaque sexe un type particulier; mais une femme sans ovaire n'est pas une virago, comme un eunuque n'est pas une femme manquée; la disparition des glandes sexuelles ne crée pas non plus l'*espèce asexuée*.

Il ne s'agit pas seulement dans cette question du plus ou du moins, c'est-à-dire d'un développement inégal de parties existant chez l'animal entier et châtré. Chez le chat, il survient dans le gland des modifications évolutives telles que personne n'hésite à les caractériser par le terme de transformation d'une espèce cellulaire en une autre espèce. La présence du testicule se manifeste, en effet, par le fait qu'un épithélium indifférent ou banal se change en un épithélium élaborant des éléments cornés. Nous ne pouvons mieux faire que de comparer cette modification évolutive à ce qui se produit après la section des nerfs gustatifs : les cellules qui constituent le bourgeon du goût sont des cellules épithéliales qui se sont différenciées en éléments spécifiques; or, après qu'on a supprimé leurs connexions avec les nerfs gustatifs, les cellules sensorielles du bourgeon gustatif retournent tout simplement à l'état de cellules épithéliales ordinaires ou de revêtement.

L'énoncé du fait est plus simple que toutes les explications que l'on pourrait imaginer. L'entrée en scène du testicule ou de l'ovaire arrête la croissance du squelette; chez le mâle, elle précipite et accroît le développement de certains organes (larynx, phanères) et en retarde l'évolution chez la femelle. L'âge égalisera plus tard ces différences.

Si la présence des glandes génitales retentit sur tout l'organisme, certaines glandes closes ou vasculaires sanguines exercent une influence non moins considérable sur l'intégrité et l'évolution de

l'appareil génital : après la castration, l'hypophyse s'hypertrophie chez le coq, le bœuf et le buffle. L'ablation de l'ovaire sur le cobaye et la lapine produit le même effet. L'extirpation de l'hypophyse arrête d'autre part la croissance générale et le développement des glandes sexuelles<sup>1</sup>. Pour nous borner à l'action des glandes sexuelles, nous ne savons qu'une chose, c'est que leur suppression retarde l'ossification et prolonge la croissance. En extirpant les testicules à de jeunes rats et cobayes, puis leur greffant des ovaires E. Steinach<sup>2</sup> pense les avoir *fémunisés* (squelette plus grêle et élaboration de lait par les glandes mammaires). Par l'expérience inverse, on *masculiniserait* les femelles. Si ces résultats précisent nos connaissances relatives à l'influence du testicule ou de l'ovaire sur la croissance de certains organes, ils n'éclaircissent guère la biologie des phanères génitaux.

#### V. — CONCLUSIONS GÉNÉRALES.

1° Les épines cornées ou ontoïdes du pénis de chat sont des papilles revêtues d'un étui corné (Pl. I, fig. 4).

2° Elles apparaissent à une époque où le testicule n'élabore pas encore de spermatozoïdes.

3° L'ablation des testicules non seulement détermine la diminution de volume du pénis, du gland et des glandes annexes de l'appareil génital, mais elle provoque la disparition des ontoïdes péniennes (Pl. I, fig. 2). La muqueuse qui revêt le gland conserve ses caractères de tégument revêtu d'un épithélium pavimenteux stratifié; ses éléments, il est vrai, sont impuissants à édifier des papilles et surtout à produire des étuis cornés. L'épithélium reste à un état indifférent et desquame sous la forme de cellules banales, incapables de kératiniser.

1. Voir Tandler et Grosz, *loc. cit.*, p. 40, et A. Münzer, *Berliner Klinische Wochenschrift*, 1910, n° 8; 1911, n° 10; 1912, n° 13, et 1913, n° 7.

2. *Zentralblatt f. Physiol.* t. 37, p. 717, 1913.

# La membrane basale des bronches chez l'embryon et le fœtus de l'Homme

(Développement et Structure<sup>1</sup>)

Par le Dr Michel de KERVILY

Préparateur d'histologie à la Faculté de médecine de Paris.  
Chef de laborat. adj. à la Clinique d'Obstétrique et de Gynécologie Tarnier.

(Travail du laboratoire d'histologie de la Faculté de médecine de Paris.)

---

## I. — HISTORIQUE.

La structure de la membrane basale (ou vitrée) a été décrite de façons très différentes selon les différents organes sous l'épithélium desquels elle se trouve et aussi selon les différents auteurs. Au sujet de son origine, il y a aussi des notions discutées et souvent contradictoires.

Certains auteurs même, après l'observation d'un fait dans un seul organe, ont généralisé à tous les organes ce fait localisé. Ainsi Mathias Duval<sup>2</sup> dit qu'il n'y a pas de doutes à avoir au sujet de l'origine de la vitrée :

Dans la vésicule ombilicale de divers mammifères, rongeurs et insectivores, il existe une région où deux épithéliums (l'endoderme de la vésicule ombilicale et l'ectoderme chorial) sont immédiatement en contact, sans interposition d'aucun élément du mésoderme; or sur la ligne de

1. J'ai publié plusieurs résultats de ce travail dans les deux notes suivantes : Sur l'époque, le lieu et le mode d'apparition de diverses élaborations dans le mésenchyme pulmonaire chez l'embryon de l'homme. *C. R. Soc. de Biologie*, 7 juin 1913. — Variations de structure de la membrane basale des bronches chez le fœtus humain. *C. R. Soc. de Biologie*, 21 juin 1913.

2. Mathias Duval, *Précis d'Histologie*, 2<sup>e</sup> édit., Paris, 1900, p. 237.

séparation de ces deux épithéliums, on voit peu à peu apparaître une membrane vitrée; elle ne peut avoir ici d'autre origine que les cellules épithéliales. Les membranes vitrées sont donc analogues au ciment intercellulaire que les cellules épithéliales élaborent et déposent dans leurs interstices.

Rappelons brièvement ce que l'on trouve au sujet de la membrane basale dans quelques autres traités classiques.

D'après Renaut<sup>1</sup>, les membranes vitrées ne proviennent pas d'une transformation particulière des cellules, par contre elles semblent bien avoir été édifiées sous l'influence directrice des épithéliums adjacents; la vitrée ne renferme jamais aucun élément cellulaire fixe entrant dans sa structure propre et il y a une grande analogie entre les substances fondamentales des tissus du groupe connectif et les membranes vitrées.

Szymonowicz<sup>2</sup> considère la membrane basale comme un épaissement de tissu conjonctif.

D'après Stöhr<sup>3</sup>, la membrane basale est essentiellement une modification du tissu conjonctif, mais il est possible qu'elle soit en partie produite par l'épithélium qu'elle soutient.

Branca<sup>4</sup> n'admet plus que l'origine et la constitution de la membrane basale soient partout identiques. Il dit que dans certains cas (Duval) cette membrane résulte d'une élaboration ou d'une transformation partielle de l'assise épithéliale; dans d'autres, la basale paraît constituée par la zone de tissu conjonctif qui supporte l'épithélium, et l'on y peut déceler de véritables fibrilles collagènes.

Lorsqu'on rassemble les résultats des recherches de différents auteurs au sujet de l'origine et de la structure de la membrane basale dans différents organes, on voit qu'il existe tant de variétés qu'il serait bien difficile de généraliser en tenant compte de tous les faits observés.

Par conséquent, dans l'état actuel de nos connaissances au sujet

1. J. Renaut, *Traité d'histologie pratique*, Paris, 1897, t. II, fasc. 1, p. 32 et 33.

2. L. Szymonowicz, *Lehrbuch der Histologie und mikroskopischen Anatomie*, Würzburg, 1901.

3. Ph. Stöhr, *Lehrbuch der Histologie und der mikroskopischen Anatomie des Menschen*, Iéna, 1905. — *Manuel technique d'Histologie*, traduit par H. Toupet et Critzman, 3<sup>e</sup> édit., d'après la 2<sup>e</sup> édit. allemande, Paris, 1904, p. 79.

4. A. Branca, *Précis d'Histologie*, 2<sup>e</sup> édit., Paris, 1900, p. 67.



de la membrane basale nous sommes obligés de nous en tenir à une espèce de collection où les faits et les opinions de différents auteurs ne sont pas encore très bien classés, de sorte que les lois générales n'ont pas encore pu être déduites.

Dans le *Traité d'Histologie* de Prenant, Bouin et Maillard, nous trouvons le résumé d'un grand nombre de faits.

En exposant la structure de l'épiderme en général Bouin<sup>1</sup> dit que la membrane basale est une formation épithéliale.

Dans toute la partie antérieure du tube digestif (bouche, pharynx, œsophage) qui est tapissée par un épithélium stratifié, la membrane basale ressemble à celle qui, dans la peau, sépare l'épiderme du derme (*Id.*, p. 757).

D'après Retterer<sup>2</sup>, dans la peau, la couche intermédiaire au derme et à l'épiderme est du protoplasma capable d'une évolution ultérieure et provenant des cellules basilaires (épithéliales); elle a une nature et une origine cellulaires. La membrane propre des tubes urinaires<sup>3</sup> résulte aussi de la transformation de cellules épithéliales.

Au contraire, d'après Rubens Duval<sup>4</sup>, la membrane basale dans la peau normale correspond à une formation conjonctivo-élastique (feutrage très serré de fibres collogènes où se disposent éventuellement des fibres élastiques).

La membrane basale antérieure de la cornée<sup>5</sup> possède une constitution fibrillaire et se forme aux dépens des fibres les plus superficielles du derme cornéen (Wolfram).

Dans l'estomac et l'intestin la membrane basale a été décrite soit comme une membrane hyaline et sans structure, soit comme structurée : feutrage de fibres conjonctives (Heidenhain), prolongements basilaires des cellules épithéliales couchés les uns sur les autres (Davidoff), coexistence de fibres conjonctives condensées et des prolongements épithéliaux (Schoffer, Opper, Weigl), formation par

1. Prenant, Bouin et Maillard, *Traité d'Histologie*, Paris, 1904, t. II, p. 582.

2. Ed. Retterer, Structure et évolution du tégument externe, *Journal de l'Anat. et de la Physiol.*, 1904, p. 525.

3. Ed. Retterer, Du stroma rénal dans quelques états fonctionnels du rein, *C. R. Soc. de Biologie*, 24 mai 1906, p. 560 et 562.

4. Rubens Duval, *Cytologie des inflammations cutanées*, 1908, p. 63.

5. Prenant, Bouin et Maillard, *Traité d'Histologie*, t. II, p. 716.

une couche de cellules endothéliales (Debove) et constitution cellulaire plus ou moins effacée (Trinkler, Schaffer) (*Id.*, p. 757).

Dans les séreuses, la membrane basale a été décrite par Bizzorezo et Salvioli comme étant anhiste, tandis que Vicenzi observe dans son épaisseur des éléments cellulaires étoilés, ainsi que des fibrilles très fines. Schaberg et Nicolas ont décrit, en outre des ponts intercellulaires par lesquels les cellules se rattachent les unes aux autres, des prolongements cellulaires qui se détachent de la face profonde des cellules épithéliales, et s'anastomosent avec ceux des cellules conjonctives du chorion ou même se continuent avec les fibres conjonctives (*Id.*, p. 289).

D'après Bory<sup>1</sup>, dans les parois artérielles, l'endothélium vasculaire primordial sécrète une membrane basale d'abord rigide qui bientôt s'imprègne d'élastine.

La membrane basale a été peu étudiée dans les bronches intrapulmonaires. Les recherches ont été beaucoup plus nombreuses dans les autres régions de l'appareil respiratoire.

Tout d'abord la membrane basale a été décrite dans la trachée comme étant sans structure (Henle<sup>2</sup>, Rheiner<sup>3</sup>, Kölliker<sup>4</sup>).

Puis on y a signalé la présence de canalicules (Rindfleisch, Klein et Smith<sup>5</sup>, Schieferdecker<sup>6</sup>), qui n'ont pas été retrouvés par Coÿne<sup>7</sup> malgré ses recherches à ce sujet.

Debove<sup>8</sup> a décrit la membrane basale dans l'intestin et les bronches comme formée de cellules endothéliales pouvant être mises en évidence par l'action du nitrate d'argent et a pensé qu'il

1. L. Bory, De l'édification élastique dans les artères de l'embryon, *C. R. Soc. de Biologie*, 4 décembre 1909.

2. J. Henle, In Sömmering, vom Baue des menschlichen Körpers, Bd. IV, Leipzig, 1841.

3. H. Rheiner, *Beiträge zur Histologie des Kehlkopfes*. Inaug. Diss. von Würzburg, 1852.

4. A. Kölliker, *Mikroskopische Anatomie oder Gewebelehre des Menschen*, Leipzig, 1850-1854.

5. E. Klein et N. Smith, *Atlas of Histology*, London, 1880.

6. Schieferdecker, Ueber Befunde bei der Untersuchung der menschlichen Nasenschleimhaut. In Sitzungsber. der Niederrhein. *Ges. f. Natur- und Heilk.*, Bonn, 1896, 1 II., Med. Sekt., p. 2-12.

7. P. Coÿne, Recherches sur l'anatomie normale de la muqueuse du larynx. *Archives de Physiol. norm. et pathol.*, Paris, 1874, p. 96.

8. Debove, Mémoire sur la couche endothéliale sous-épithéliale des membranes muqueuses. *Archives de Physiol. norm. et pathol.*, Paris, 1874, série 2, t. II, p. 19-24.

s'agissait là d'une formation qui se trouvait d'une façon générale sous les épithéliums. Mais ces recherches ont été contredites par Tourneux et Hermann<sup>1</sup>. Dastre dans la vessie de grenouille, et Renaut dans les villosités de l'intestin du lapin ont montré qu'il n'y avait pas d'endothélium sous-épithélial.

Dans le larynx, Davidoff considère la membrane basale comme formée par des prolongements basaux filiformes de cellules épithéliales posées l'une près de l'autre.

Schnitzer<sup>2</sup> a soutenu la même chose.

Heymann<sup>3</sup> considère au contraire la membrane base du larynx et des voies aériennes comme une formation plus indépendante. Envers la coloration, la membrane basale se comporte comme le tissu conjonctif, les fibres élastiques qui arrivent tout près d'elle n'y entrent pas.

D'après Ebner (1899), on trouve sous l'épithélium cylindrique cilié une membrane basale paraissant sans structure, semblable à celle qui existe dans les tubes aériens.

D'après Prenant<sup>4</sup>, dans la trachée le chorion est séparé de l'épithélium par une membrane basale qui résulte de la condensation du tissu conjonctif et qui se présente comme une membrane homogène ou finement striée; elle est creusée de pores que traversent des leucocytes. Le chorion de la muqueuse bronchique a essentiellement les mêmes caractères que celui de la trachée (*Id.*, p. 953)

Branca<sup>5</sup> a observé que dans la membrane basale de la trachée, sont parfois coulés, chez le cobaye, des fibres élastiques et des capillaires sanguins.

D'après Nicolas<sup>6</sup>, dans les bronches, le tissu conjonctif se condense, au-dessous de l'épithélium, pour donner naissance, comme

1. F. Tourneux et G. Hermann, Recherches sur quelques épithéliums plats dans la série animale. *Journal de l'Anat. et de la physiol.*, Paris, 1876, p. 199-221 et 386-424.

2. A. Schnitzer, *Beitrag zur Kenntnis der Trachealschleimhaut*. Inaug. Diss. von München, 1893.

3. P. Heymann, *Handbuch der Laryngologie und Rhinologie*, Wien, 1898.

4. Prenant, Bouin et Maillard, *Traité d'Histologie*, 1904, t. II, p. 950.

5. A. Branca, Recherches sur la cicatrisation épithéliale. La trachée et sa cicatrisation. *Journal de l'Anat. et de la physiol.*, 1899, p. 771. — *Précis d'Histologie*, 2<sup>e</sup> édit., Paris, 1910, p. 570.

6. A. Nicolas, in *Traité d'Anatomie* de Poirier et Charpy. Organes respiratoires, Paris, 1895, p. 520 et 524.

dans la trachée, à une sorte de membrane basale tantôt amorphe, tantôt fibrillaire et percée de canalicules. La paroi des conduits alvéolaires et des infundibula se réduit, indépendamment de l'épithélium, à une membrane extrêmement délicate qui le supporte et présente en certains endroits, notamment au niveau des conduits alvéolaires, une vague structure fibrillaire, tandis qu'elle est complètement amorphe dans toute l'étendue des alvéoles terminaux. Cette membrane dont l'origine, conjonctive ou élastique, est encore indéterminée, se trouve partout renforcée par des fibres élastiques qui semblent plongées dans son épaisseur.

Stöhr<sup>1</sup>, en décrivant le poumon de l'Homme adulte, dit que les parois des conduits alvéolaires et des alvéoles, outre les fibres musculaires des conduits alvéolaires, sont encore constitués par une couche fondamentale finement striée et par beaucoup de fibres élastiques.

Au sujet de la membrane basale des bronches intrapulmonaires chez le fœtus humain, je n'ai trouvé quelques indications (il est vrai peu précises et sans détail cytologique) que dans un travail de Linser<sup>2</sup>. Cet auteur a examiné plusieurs fœtus dont le plus petit avait déjà 3 cm. 3 du vertex au coccyx (p. 323). Il note que :

Sous l'épithélium des grosses bronches du hile on voit après l'action du Weigert, une coloration bleuâtre tout à fait pâle. Ça et là il existe aussi une ligne fine plus foncée, plissée, qui ne disparaît pas lorsqu'on change le point, mais qui se déplace, de sorte qu'il semble qu'il s'agit d'une lamelle. Dans les canaux glandulaires un peu plus étroits, comme ceux qui se trouvent auprès de la plèvre, il manque tout indice d'une telle coloration.

Chez les fœtus plus âgés (seconde moitié du troisième mois), les bandes bleu clair sous l'épithélium sont un peu plus riches et donnent l'impression d'une membrane basale par leur homogénéité totale; elles sont sans structure visible (p. 324).

(A suivre.)

1. Stöhr, *Lehrbuch der Histologie*, 8<sup>e</sup> édit., 1898.

2. P. Linser, Ueber den Bau und die Entwicklung des elastischen Gewebes in der Lunge, *Anatomische Hefte*, 1900, t. XIII.

# La Dent des Mammifères de la série paléontologique et la Dent de l'Homme

Essai d'anatomie comparée

Par Laurent MOREAU

Médecin de 1<sup>re</sup> classe de la Marine,  
Docteur ès sciences naturelles, ex-Prosecteur à l'École de médecine de Toulon.

---

Si, en matière d'anatomie comparée, les os nous offrent par leur forme, leurs dimensions, la configuration de leurs surfaces articulaires, de précieux indices pour la détermination des genres et des espèces, on ne saurait dénier aux dents une valeur au moins égale, sinon supérieure, bien explicable par le fait que la morphologie de ces organes est intimement liée au mode d'alimentation, aussi capital, à ce point de vue, que le mode de locomotion. Si même, selon le principe de corrélation des formes de Cuvier, les premières indications complètent les secondes, nous n'hésitons pas à reconnaître à l'Odontologie une supériorité de documentation, qui paraîtrait d'abord inconciliable avec l'apparente limitation de ses données.

La loi de toute évolution organisée peut se formuler de la façon suivante : *simplicité, multiplication, simplification*. Heckel lui fait dominer toute la biologie, le règne végétal et le règne animal<sup>1</sup>. Cela revient à dire qu'une famille, qu'un individu, qu'un organe même, avant d'atteindre son parfait développement, est obligé d'affecter

1. Ed. Heckel, La gradation organique (*Revue scientifique*, 1886).

une forme simple, qui se complique par la suite en se multipliant, et qui enfin s'unifie, se simplifie, se condense.

Tel est l'état parfait : le résumé, la conclusion d'états antérieurs plus complexes.

Prenons, dans le règne végétal, un exemple : à la base de ce règne, nous trouvons des fleurs uniquement représentées par un organe mâle, l'étamine, ou par un organe femelle, le pistil. A un degré plus élevé, la fleur multiplie à l'infini, sans aucune mesure, ses pièces périnthiques, ses étamines, ses carpelles. Puis des soudures, des avortements vont réduire à une juste symétrie les parties homologues, et ainsi sera constituée la fleur idéale, la fleur pentamère.

Cette conception a conduit son auteur à une classification des végétaux basée sur l'évolution florale, depuis les Amentales jusqu'aux Gynandres et aux Epicorolliflores, en passant par les Spadiciflores et les Daphnales.

Mais elle peut encore s'étendre à d'autres domaines : à la religion, où le monothéisme succéda au polythéisme ; à la psychologie, où la multiplicité des idées précède leur groupement ; à la sociologie, où la féodalité fait place à la monarchie, où les travailleurs, d'abord isolés, se réunissent en syndicats.

Partout se manifeste une tendance non équivoque vers la simplicité. L'homme, considéré dans son anatomie, est un être simplifié, « intégré », et ce n'est que par certains vestiges normaux (côtes, colonne vertébrale) ou pathologiques (zona, anesthésie segmentaire de certaines affections nerveuses), que se révèle, comme par autant de signes de déchéance, sa métamérie primitive.

Mais, si cela est vrai de l'ensemble, peut-on l'appliquer à chaque organe pris en particulier ? Ici le problème devient troublant, et il semble bien qu'il faille en renverser les propositions, quand on voit, par exemple, la complication du cerveau devenir un indice incontestable de supériorité. Voilà ce qu'on pourrait objecter à cette loi, à moins que l'on ne soit en droit de répondre que nous ne sommes point encore au terme final de notre évolution, et que le stade de simplification est à venir.

Par contre — et c'est ce que nous voudrions montrer dans ce

travail — il est certains organes dont l'évolution cadre parfaitement avec cette hypothèse : le système dentaire nous paraît être, en l'espèce, au premier plan. Nous pouvons retrouver, non point seulement dans les séries actuelles, mais surtout à travers la série paléontologique jusqu'aux Primates, jusqu'à l'Homme, la réalisation des trois stades que nous avons énumérés.

Dans cette étude, nous n'aurons en vue que les molaires, les autres variétés de dents ayant, en somme, beaucoup moins évolué. Et ce n'est même pas toute la dent qui nous intéressera, mais seulement une faible région de sa partie libre : la face triturante de la couronne.

Cette face, chez l'homme, se hérisse, au niveau des grosses molaires, de quatre tubercules à sommet mousse, situés sur deux rangées transversales et séparés par un sillon cruciforme : ces dents sont *quadricuspides*. C'est là évidemment une disposition simple, terme final d'une évolution que nous allons essayer de rétablir dans ses grandes lignes.

I. — Les premiers Mammifères apparaissent à l'époque tertiaire :

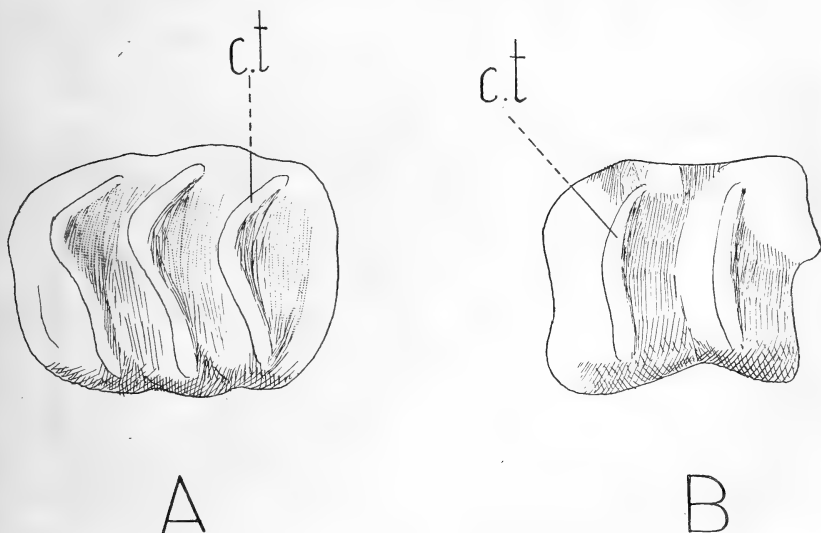


Fig. 1. — A, dent de *Coryphodon*; — B, dent de *Lophiodon*; — c.t., collines transverses.

c'est, dans le conglomérat sparnacien de Meudon, *Coryphodon anthracoides*, dans les lignites sparnaciennes de Reims, mais

surtout dans le Lutétien du bassin de Paris, *Lophiodon parisiense*.

Le *Coryphodon*, mammifère massif intermédiaire entre les Equidés et les Proboscidiens, nous présente sur la face horizontale de ses molaires des crêtes transversales légèrement incurvées, exactement parallèles entre elles (fig. 4, A). Chez le *Lophiodon*, qui tenait du Rhinocéros et du Tapir, les crêtes sont tout à fait semblables, mais elles restent rectilignes (fig. 4, B). Les crêtes sont dites « collines transverses », et le type est *tapiroïde*. Les collines transverses étant peu nombreuses, on ne saurait imaginer aspect plus simple, malgré le « talon » qui, chez le *Lophiodon*, prolonge en arrière la septième ou dernière molaire.

Plus haut, dans le gypse de l'Éocène supérieur, c'est la faune à *Palæotherium* avec ses espèces si variées : *magnum*, *medium*,

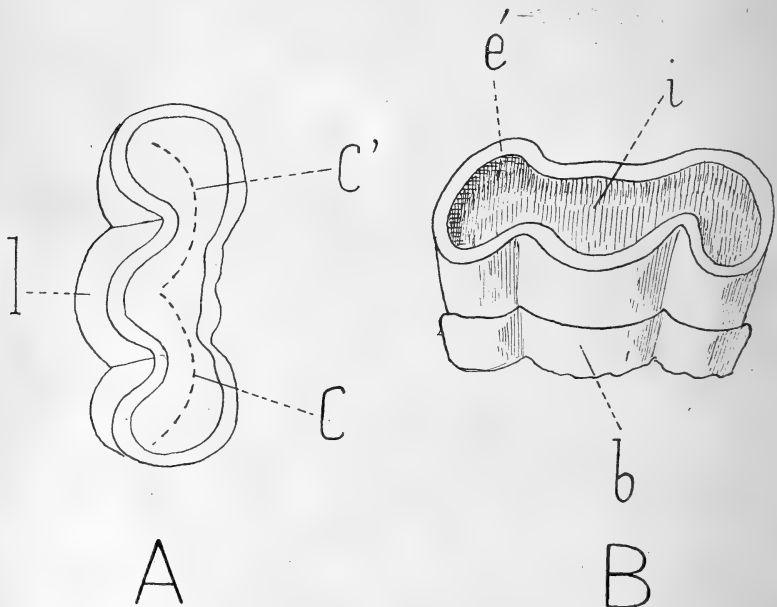


Fig. 2. — Molaire de *Palæotherium* (gros). — A, vue d'en haut : *c*, *c'*, croissants; *l*, lobe; — B, vue par sa face externe : *é*, émail; *i*, ivoire; *b*, bourrelet.

*crassum*... bien étudiées par Cuvier. La taille de ce vertébré oscillait entre celle d'un cheval arabe et celle d'un lièvre; il fréquentait le bord des lacs, vivait en troupes, se nourrissait de tout ce qu'il rencontrait, animaux ou végétaux, était, en somme, omnivore. On



connaît sa dentition complète, composée de canines très développées, que sépare des prémolaires une « barre » assez étendue; les prémolaires sont au nombre de quatre, les grosses molaires au nombre de trois. La face libre de ces dents offre une configuration qui paraît très éloignée du type tapiroïde, mais qui, en réalité, en dérive. Nous avons, en effet, une sorte de concavité limitée latéralement par des bords surélevés et quelque peu festonnés. En examinant avec un peu d'attention cette face libre, ce plateau, nous voyons qu'il dessine deux croissants

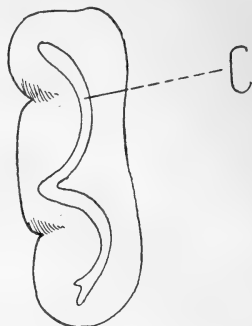
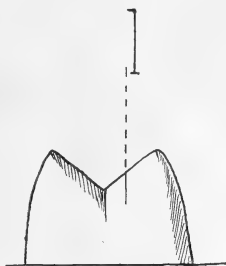
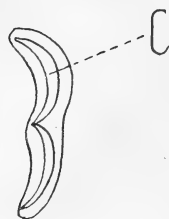

Fig. 3. — Molaire d'Anoplotherium. — C, croissant.

unis par une de leurs extrémités et regardant en dedans par leur convexité. Ces croissants ne sont autre chose que des collines transverses qui se sont fortement incurvées en dehors jusqu'à devenir presque sagittales. La concavité centrale et le rebord saillant du plateau sont dus à l'usure qui, ayant mis à nu l'ivoire, l'a protégé par un ruban périphérique d'émail.



A



B

Fig. 4. — Molaire de Xiphodon (grossie). — A, vue latérale : l, lobe; — B, vue d'en haut : c, croissant.

Ajoutons qu'autour du collet de la dent existe un bourrelet absolument caractéristique du genre (fig. 2, A et B).

L'*Anoplotherium*, également très répandu dans le gypse, précurseur des Ruminants actuels, a des croissants analogues, quoique moins marqués, sur la face triturante de ses molaires. Mais elles n'ont pas de bourrelet, et les canines, peu développées, ne sont point séparées des prémolaires par une barre (fig. 3).

Chez le *Xiphodon*, mammifère voisin des Anoplotheridæ, svelte

et gracieuse comme une gazelle, le plus ruminant des animaux de l'époque, les molaires deviennent très aiguës, mais leurs lobes, qui ont tendance à s'isoler, conservent encore le feston du croissant primitif (fig. 4). Il y a là, évidemment, au cours de l'Eocène supérieur, une régression très nette de ce type semi-lunaire apparu chez des animaux dont la rumination, par ses mouvements en meule, avait entraîné l'incurvation et l'usure des collines transverses. Ce type est connu sous l'épithète de *sélénodonte*.

II. — A l'Oligocène, la faune à *Anthracotherium* remplace la faune paléothérienne, vite tombée en décroissance. Une modification dans la forme des dents va-t-elle accompagner l'éclosion de cette faune nouvelle? Ces *Anthracotherium* sont venus, sans aucun

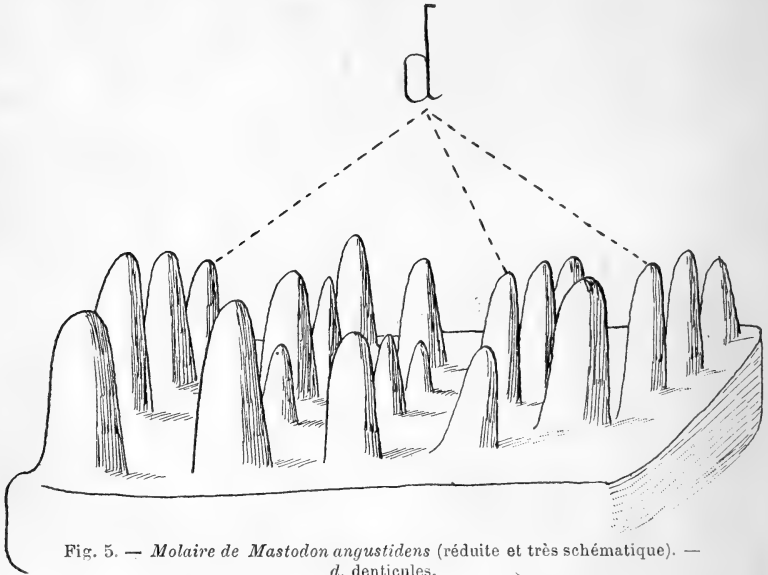


Fig. 5. — Molaire de *Mastodon angustidens* (réduite et très schématique). — d, denticules.

doute, d'Amérique, car les deux continents américain et européen communiquaient alors. Le type dentaire change immédiatement, et c'est le début d'une deuxième phase de l'évolution : celle de la multiplication. Nous voyons des sillons pénétrer les collines transverses, les diviser en mamelons, en denticules d'abord peu nombreux, mais qui augmenteront par la suite. Nous ne sommes encore qu'au type *dichobune*.

A l'époque Miocène, dès le Burdigalien, nous observons des formes qui accusent une évidente complication. Les molaires énormes de *Mastodon angustidens* (fig. 5), avec leur infinité de denticules arrondies dont l'agencement rappelle encore les collines transverses, appartiennent au *type suilien*. Ces modifications se sont faites insensiblement par le *Dinotherium*, dont les collines transverses sont presque intactes, et par le *Mastodon tapiroïdes*, où elles sont à peine mamelonnées, réalisant un type mixte, le *type tapiro-suilien*.

Du côté des Equidés, des Périssodactyles, la complication s'opère

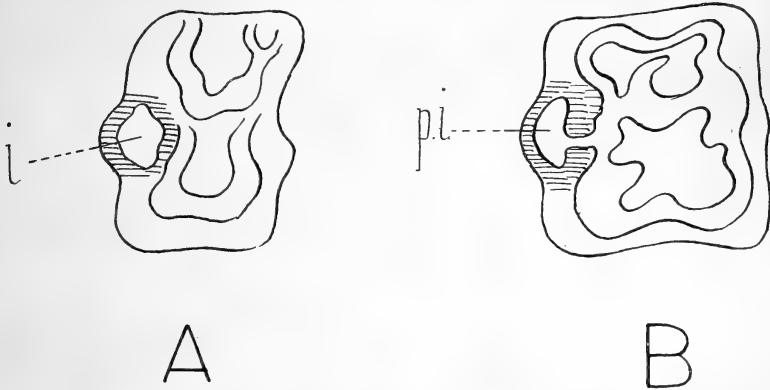


Fig. 6. — A, Molaire d'*Hipparion* : i, îlot d'ivoire; — B, Molaire du Cheval actuel : p.i., presque île d'ivoire.

non plus sur des collines transverses, mais sur des croissants. Chez l'*Hipparion*, longtemps considéré dans les formations sarmatiennes et pontiennes comme l'ancêtre du cheval, les molaires supérieures, allongées suivant le diamètre transversal, offrent sur leur plateau de multiples sinuosités creusées dans l'ivoire, rappelant la dent sélénodonte des Ruminants. Sur la face interne de la couronne, on remarque un îlot d'ivoire ceint d'un liseré d'émail, et occupant la base d'une colonnette qui se continue vers le collet (fig. 6, A). Chez le Cheval actuel ce n'est plus une île, mais une presque île, relié par un pédicule au plateau (fig. 6, B).

La fin de l'époque Pliocène voit naître de gigantesques Proboscidiens, qui se continueront au Quaternaire. La gradation est très apparente de l'*Elephas meridionalis* à l'*Elephas antiquus* et à

l'*Elephas primigenius*. Nous revenons au type tapiroïde, mais avec des collines transverses de plus en plus nombreuses et de plus en plus serrées les unes contre les autres, noyées dans un ciment

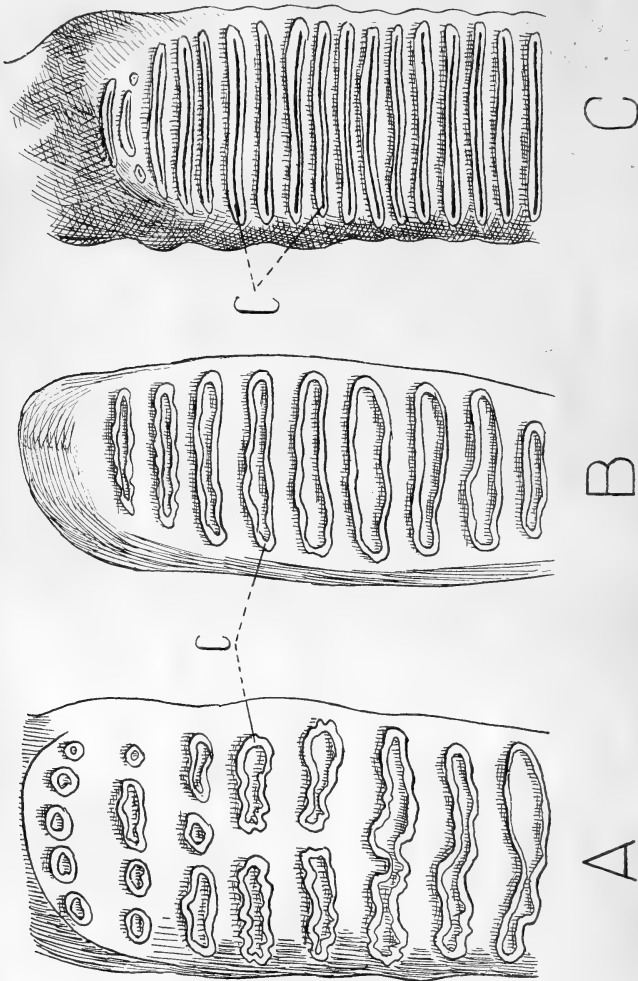


Fig. 7. — A, Molaire d'*Elephas meridionalis*; — B, Molaire d'*Elephas antiquus*; — C, Molaire d'*Elephas primigenius* (réduites). — c, collines transverses.

consolidateur. Les mouvements de mastication vont éroder la crête des collines, qui laisseront transparaître l'ivoire.

Dans *Elephas meridionalis*, les collines sont assez éloignées, fragmentées souvent en mamelons, comme chez *Mastodon angustidens* (fig. 7, A.)

Dans *Elephas antiquus*, elles se rapprochent davantage, en même temps qu'augmente leur nombre (fig. 7, B).

Enfin, dans *Elephas primigenius*, où elles se sont encore multipliées, elles deviennent lamelleuses par pression réciproque (fig. 7, C).

Nous possédons en France de beaux échantillons de dents d'*Elephas*. Le Muséum renferme un spécimen complet d'*Elephas meridionalis*, recueilli à Durfort, dans le Gard; cet éléphant s'était enlisé dans une fosse argileuse creusée dans le calcaire néocomien, alors probablement qu'il venait boire. Cazalis de Fondouce ayant trouvé la tête dans un champ, Paul Gervais décida des fouilles qui mirent au jour un éléphant en attitude normale, ce qui semble indiquer un brusque affaissement du sol sous son énorme poids et un envasement rapide. Signalons pour mémoire les vestiges du même animal trouvés dans les tufs des Ayalades et dans les poulingues de la Durance.

L'*Elephas primigenius*, le Mammouth, a été découvert dans les glaces de la Sibérie, en si parfait état de conservation que les chiens, lors des fouilles, se disputaient sa chair. Il était revêtu d'une épaisse fourrure que l'on retrouve dans tous les dessins gravés sur les parois des cavernes par les hommes préhistoriques. De grandes défenses courbes, hélicoïdales, en faisaient un animal redoutable. Le Musée de Saint-Petersbourg abrite le Mammouth complet des glaces sibériennes, dont le Muséum de Paris ne possède que quelques mèches de poils. Mais on vient de faire don à notre Muséum d'un nouveau Mammouth, en partie conservé, extrait récemment d'une des îles de la Sibérie; il pourra fournir, au point de vue dentaire, d'intéressants sujets d'étude.

III. — Nous voilà donc, avec les dents d'*Elephas*, au stade de complication maxima.

Alors va commencer une ère de simplification qui, après assurément bien des alternatives, doit aboutir à la dent des Pri-

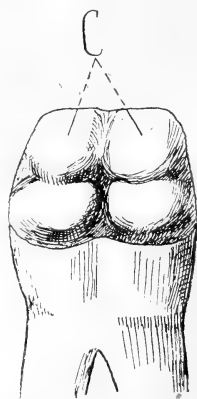


Fig. 8. — Molaire (inférieure) de l'Homme (grosse). — c, cuspidés.

mates, à la dent de l'Homme (fig. 8). Mais cette dent, avec ses quatre cuspides, est-elle autre chose qu'un retour à la simplicité primitive, au type dichobune, que nous avons décrit comme un lien de transition entre le premier et le deuxième stade? Le même nombre, la même forme des dents s'observent chez les Singes catarrhiniens, où les molaires supérieures et inférieures sont quadrituberculeuses.

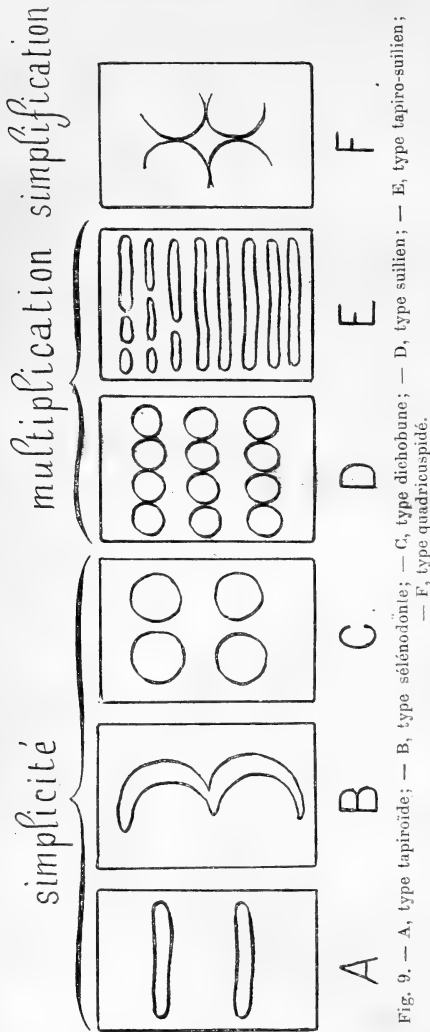


Fig. 9. — A, type tapiroïde; — B, type sélénoïdite; — C, type dichobune; — D, type suillien; — E, type tapiro-suillien; — F, type quadricuspide.

Chez les Bimanes quelquefois vient s'ajouter un tubercule impair et médian, témoignant d'une irréfutable transition.

Peut-être est-on autorisé à prévoir dans la suite de l'évolution toujours en marche un état plus simple encore; peut-être faut-il voir une preuve de progression ou de régression, disons même de supériorité ou d'infériorité, dans les cas, d'ailleurs fréquents, de cuspides atrophiées ou surnuméraires.

En résumé, l'évolution dans le temps de la morphologie dentaire, examinée chez les principaux représentants de la faune mammalogique, s'est faite en trois phases, bien exprimées par le schéma ci-contre :

1° Dans la première, *phase de simplicité*, le type à collines trans-

verses, ou tapiroïde, devient sélénodonte par incurvation des crêtes, puis dichobune par bipartition. Encore, ce dernier type est-il un type transitoire.

2° Dans la deuxième, *phase de complication*, les tubercules du type dichobune se multiplient, ou les crêtes transverses du type tapiroïde : ce sont alors les types suilien et tapiro-suilien, remarquables chez les *Mastodon* et chez les *Elephas*.

3° Dans la troisième, *phase de simplification*, nous revenons à la simplicité première, et c'est la dent de l'*Homme* avec ses quatre cuspides, souvenir du type dichobune.

Sans doute, ainsi que dans toute classification, ces subdivisions sont-elles un peu artificielles, car il est impossible d'établir entre ces trois stades une démarcation bien tranchée. Sans doute, d'autres évolutions se font dans la même famille animale, souvent en désaccord avec l'évolution des familles entre elles; la nature se répète ou se détruit constamment elle-même, débordant le cadre factice où nous voudrions réduire tous ses phénomènes. Mais ici il nous a paru qu'une incontestable gradation, favorisée vraisemblablement par des caractères épharmoniques ou d'adaptation pure, marquait à travers le temps les variations dentaires, encore qu'elles fussent envisagées en une synthèse un peu étroite, mais qui est, en définitive, le but de toutes les spéculations phylogéniques.

## Bibliographie.

---

**Anatomie des Zentralnervensystems**, par EDINGER, WALLENBERG, MARCUS et WEBER BONN, 1913.

C'est la revue des travaux qui, en 1911 et 1912, ont paru sur le *système nerveux*. Après avoir signalé les livres didactiques de ces dernières années, le volume traite successivement : 1° *des méthodes et de la technique*; 2° *de l'histologie des éléments* (centraux et périphériques); 3° *du cerveau*; 4° *des voies optiques*; 5° *de l'épiphyse et de l'hypophyse*; 6° *des voies motrices et sensitives*; 7° *du cervelet et de ses connexions*; 8° *du bulbe rachidien et de ses noyaux*; 9° *du sympathique, des nerfs rachidiens* (plexus et origine); 10° *de la moelle épinière*. Enfin la revue se termine par un chapitre d'*anatomie comparée* du système nerveux.

Grâce à des analyses soignées et à la bibliographie complète, la revue de Edinger et Wallenberg permet de se mettre vite au courant de la littérature, et rendra ainsi de grands services aux travailleurs de laboratoire.

ED. RETTERER.

---

Le propriétaire-gérant : FÉLIX ALCAN.



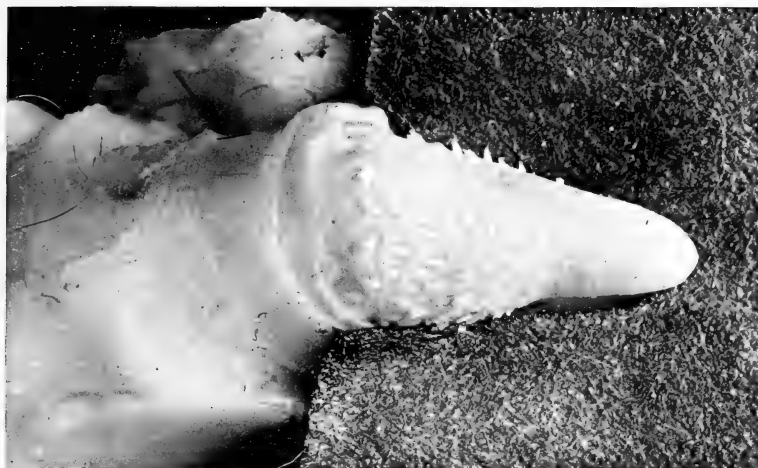

Fig. 1. — Blaud d'un chat domestique  
âgé de 2 à 3 ans.  
Diamètre externe : 10 mm.  
Diamètre interne : 6 mm.


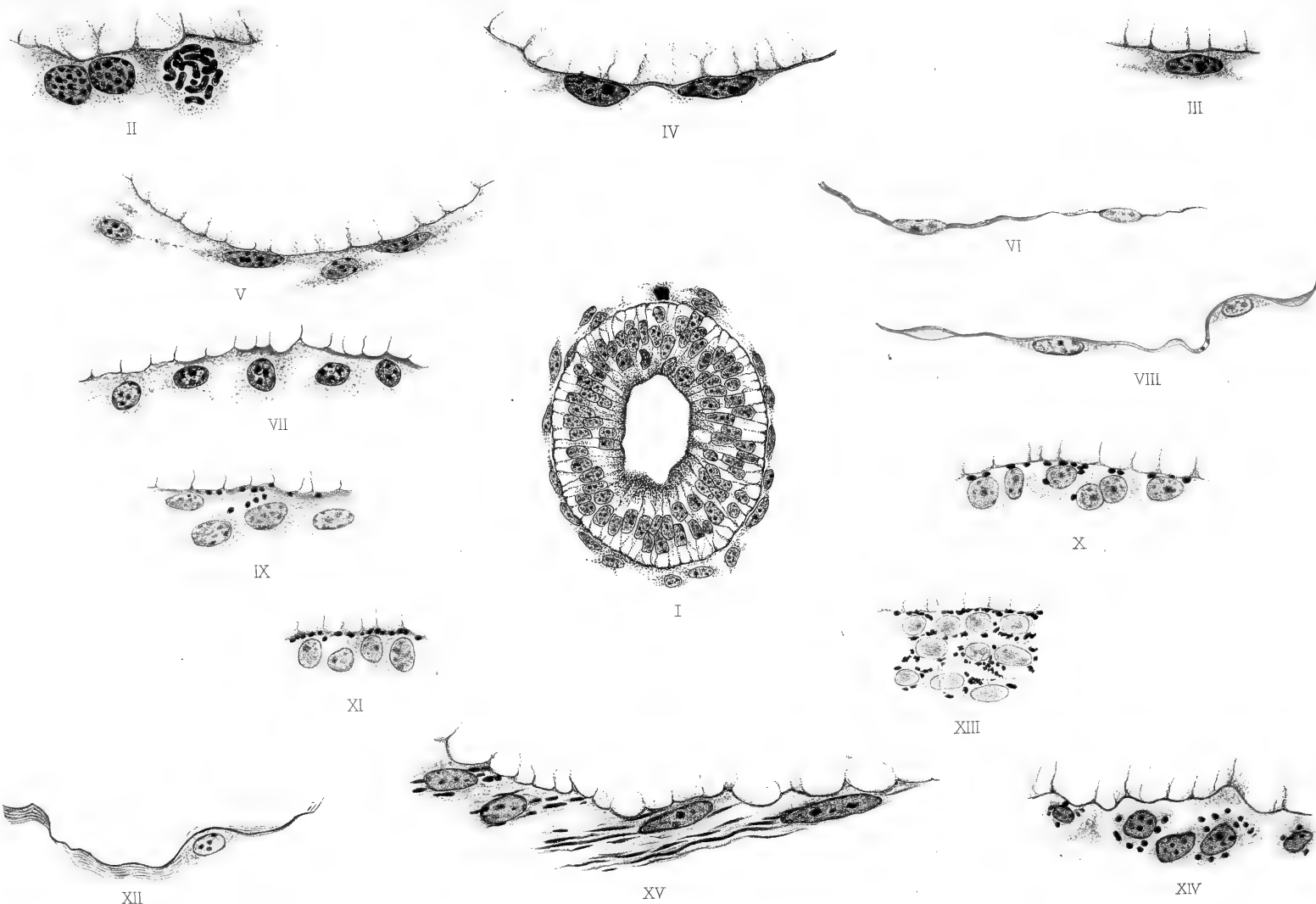


Fig. 2. — Blaud d'un chat domestique châtré  
âgé d'environ 5 ans.  
Diamètre externe : 15 millimètres  
Diamètre interne : 10 mm.

DE R. P. ET LELIÈVRE

Pericardites chats entiers et châtrés






Michel de Kervily dessina.

Imp. L. Lafontaine, Paris.

A. Bénard lith.

La membrane basale des bronches chez l'embryon et le fœtus de l'Homme:  
par Michel de KERVILY.

Librairie Félix Alcan.



LIBRAIRIE FÉLIX ALCAN

REVUE DE MÉDECINE & REVUE DE CHIRURGIE

La Revue de Médecine et la Revue de Chirurgie paraissent tous les mois : chaque livraison de la Revue de Médecine contient 5 à 6 feuilles grand in-8; chaque livraison de la Revue de Chirurgie contient de 11 à 12 feuilles grand in-8.

S'ADRESSER POUR LA RÉDACTION :

Revue de Médecine : à M. le P<sup>r</sup> Landouzy, 15, rue de l'Université, Paris (7<sup>e</sup>), ou à M. le P<sup>r</sup> Lépine, 1, place Gailleton, Lyon.

Revue de Chirurgie : à M. le P<sup>r</sup> E. Quénu, École de Médecine, Paris (6<sup>e</sup>).

POUR L'ADMINISTRATION :

A la Librairie Félix Alcan, 108, boulevard Saint-Germain, Paris (6<sup>e</sup>).

PRIX D'ABONNEMENT :

<b>Pour la Revue de Médecine</b>		<b>Pour la Revue de Chirurgie</b>	
Un an, Paris . . . . .	20 fr.	Un an, Paris . . . . .	30 fr.
— Départements et étranger . . .	23 fr.	— Départements et étranger . . .	33 fr.
La livraison, 2 fr.		La livraison, 3 fr.	

Les deux Revues réunies, un an, Paris, 45 fr.; départements et étranger, 50 fr.

Les abonnements partent du 1<sup>er</sup> janvier.

Les quatre années de la Revue mensuelle de Médecine et de Chirurgie (1877, 1878, 1879 et 1880 se vendent chacune séparément 20 fr.; la livraison, 2 fr.

Les trente-deux premières années (1881 à 1912) de la Revue de Médecine se vendent le même prix. Les dix-huit premières années (1881 à 1898) de la Revue de Chirurgie, 20 fr.; les autres années, 30 fr.

LIBRAIRIE FÉLIX ALCAN

Œuvres scientifiques de M. le Professeur Charles RICHEL

Grand Prix Nobel (1913)

Grand Prix du Congrès de médecine de Londres (1913)

L'ANAPHYLAXIE

Deuxième édition.

Un volume in-16. 1912. . . . . 3 fr. 50

La chaleur animale. Un vol. in-8 de la Bibliothèque scientifique internationale, cartonné à l'anglaise. 1889. . . . . 6 fr.

Essai de psychologie générale. 9<sup>e</sup> édition. Un volume in-16 de la Bibliothèque de philosophie contemporaine, avec figures. 1912. . . . . 2 fr. 50

Le problème des causes finales, en collaboration avec SULLY PRUDHOMME, de l'Académie française. 3<sup>e</sup> édition. Un vol. in-16 de la Bibliothèque de philosophie contemporaine. 1907. . . 2 fr. 50

Dictionnaire de physiologie, publié avec la collaboration de divers savants. Neuf volumes parus (A à L). Chaque vol., 25 fr., se compose de 3 fascicules se vendant chacun séparément. . . . . 8 fr. 50

Physiologie : Travaux du laboratoire de la Faculté de médecine, avec la collaboration de plusieurs savants et élèves (1892 à 1909). Six volumes in-8 (T. I et II épuisés), chacun . . . . 12 fr.

LIBRAIRIE FÉLIX ALCAN

OUVRAGE COMPLET EN QUATRE TOMES

# Manuel d'Histologie Pathologique

PAR

**V. CORNIL**

Professeur à la Faculté de médecine.  
Membre de l'Académie de médecine,  
Médecin de l'Hôtel-Dieu.

**A. BRAULT**

Membre de l'Académie de médecine,  
Médecin de l'hôpital Lariboisière,  
Ancien chef des travaux pratiques d'anatomie  
pathologique à la Faculté de médecine.

**L. RANVIER**

Professeur au Collège de France,  
Membre de l'Institut,  
Membre de l'Académie de médecine.

**M. LETULLE**

Professeur à la Faculté  
de médecine,  
Membre de l'Académie de médecine,  
Médecin de l'hôpital Bonicaud.

TROISIÈME ÉDITION, ENTIÈREMENT REFOUNDUE

Vient de paraître :

Tome IV et dernier, par MM. G. MILLIAN, L. DECLoux, L. RIBADEAU, DUMAS, CRITZMANN, A. BRAULT, Th. LEGRY, KLIPPEL, LEFAS, A. COURCOUX, N. HALLÉ. — *Poumon.* — *Bouche.* — *Pharynx.* — *Œsophage.* — *Estomac.* — *Côlon.* — *Rectum.* — *Foie.* — *Pancréas.* — *Rein.* — *Appareil urinaire.* 2 forts volumes grand in-8, avec 438 gravures en noir et en couleurs . . . . . 45 fr.

Précédemment publiés :

Tome I, par MM. CORNIL, RANVIER, BRAULT, Fernand BEZANÇON, professeur agrégé à la Faculté de médecine, médecin des hôpitaux; Maurice CAZIN, chef de laboratoire à la Faculté de médecine. — *Généralités sur l'histologie normale.* — *Cellules et tissus normaux.* — *Généralités sur l'histologie pathologique.* — *Altérations des cellules et des tissus.* — *Des inflammations.* — *Des tumeurs.* — *Notions élémentaires sur les bactéries.* — *Lésions des os et des tissus cartilagineux.* — *Anatomie pathologique des articulations.* — *Des altérations du tissu conjonctif.* — *Lésions des membranes séreuses.* — 1 fort volume grand in-8, avec 369 gravures en noir et en couleurs. . . . . 25 fr.

Tome II, par MM. G. DURANTE, chef de laboratoire à la Maternité; J. JOLLY, H. DOMINICI, GOMBAULT, médecin des hôpitaux et Cl. PHILIPPE, chef de laboratoire à la Salpêtrière. — *Muscles.* — *Sang et hémato-poïèse.* — *Cerveau.* — *Moelle.* — *Nerfs.* — 1 fort volume grand in-8, avec 202 gravures en noir et en couleurs . . . . . 25 fr.

Tome III, par MM. GOMBAULT, NAGEOTTE et A. RICHE, médecins de Bicêtre; G. DURANTE; R. MARIE, médecin des hôpitaux; Fernand BEZANÇON, Th. LEGRY, professeurs agrégés à la Faculté de médecine, médecins des hôpitaux. — *Système nerveux central (Cerveau et moelle épinière).* — *Nerfs.* — *Cœur et vaisseaux.* — *Rate.* — *Ganglion lymphatique.* — *Larynx.* — 1 fort vol. gr. in-8, av. 382 grav. en noir et en couleurs . . . . . 35 fr.

LIBRAIRIE FÉLIX ALCAN, 108, Boulevard Saint-Germain, PARIS.

## DICTIONNAIRE DE MÉDECINE

par les D<sup>r</sup> E. BOUCHUT & A. DESPRÉS

Septième édition revue par les D<sup>r</sup> G. MARION et F. BOUCHUT

Mise au courant des derniers Progrès de la Science.

Équivalent volume de 4590 pages in-8 sur deux colonnes, avec 1097 gravures dans le texte Indispensable aux Familles.

PRIX : BROCHÉ, 25 FR. ; — RELIÉ, 30 FR.

Coulommiers. Imp. PAUL BRODARD.

MCZ ERNST MAYR LIBRARY



3 2044 118 635 358

