Monatsschrift

für

Ohrenheilkunde

sowie für

Kehlkopf-, Nasen-, Rachenkrankheiten

Organ der Oesterreichischen otologischen Gesellschaft und der Münchener laryngo-otologischen Gesellschaft

Mitbegründet von **GRUBER, RÜDINGER, VOLTOLINI, WEBER-LIEL**

Unter Mitwirkung von

Dozent Dr. E. BAUMGARTEN (Budapest), Prof. Dr. A. BING (Wien), Privatdozent Dr. G. BRÜHL (Berlin), Dozent Dr. GOMPERZ (Wien), Dr. HEINZE (Leipzig), Prof. Dr. HEYMANN (Berlin), Prof. Dr. HOPMANN (Cöln), Dr. KELLER (Cöln), Prof. Dr. KIRCHNER (Würzburg), Dr. LAW (London), Prof. Dr. LICHTENBERG (Budapest), Dr. LUBLINSKI (Berlin), Prof. Dr. ÓNODI (Budapest), Prof. Dr. PAULSEN (Kiel), Dr. A. SCHAPRINGER (New York), Dr. J. SENDZIAK (Warschau), Dr. E. STEPANOW (Moskau), Prof. Dr. STRÜBING (Greifswald), Dr. WEIL (Stuttgart), Dr. ZIEM (Danzig)

sowie von

Dozent Dr. G. ALEXANDER (Wien), Dozent Dr. F. ALT (Wien), Prof. Dr. H. BURGER (Amsterdam), Dr. H. FREY (Wien), Prof. Dr. M. GROSSMANN (Wien), Dozent Dr. V. HAMMERSCHLAG (Wien), Dr. J. KATZENSTEIN (Berlin), Prof. Dr. H. NEUMAYER (München), Prof. Dr. P. PIENIAZEK (Krakau), Dozent Dr. L. RÉTHI (Wien), Prof. Dr. A. ROSENBERG (Berlin), Dozent Dr. A. SCHÖNEMANN (Bern), Dr. A. THOST (Hamburg)

herausgegeben von

Prof. Dr. L. v. SCHRÖTTER
Wien

Prof. Dr. E. ZUCKERKANDL
Wien

Prof. Dr. V. URBANTSCHITSCH
Wien

Prof. Dr. A. JURASZ
Heidelberg

XLI. JAHRGANG

Berlin 1907
VERLAG VON OSCAR COBLENTZ
W. 30, Maaßenstraße 13

Haupt-Register des XLI. Jahrganges.

Verzeichnis der Originalarbeiten.

Sach-Register.

A

B

C

D

E

F

G

H

I

J

K

L

M

N

O

P

Q

R

S

T

U

V

W

Z

Namen-Register.

Druck von Carl Marschner, Berlin SW.

Leopold von Schrötter.

Am 5. Februar 1907 feiert die Wiener Medizinische Schule den 70. Geburtstag von Leopold von Schrötter.

Es wird wohl nur wenige Aerzte geben, denen dieser Name nicht geläufig wäre und die keinerlei Kenntnis davon hätten, was er in der medizinischen Wissenschaft zu bedeuten habe. Und so dürfen wir auch annehmen, daß die Gefühle der freudigen Genugtuung und der dankbaren Verehrung, welche dieses intimere Familienfest hier in unserem engeren Kreise wachruft, überall wo Aerzte leben und wirken, lebhaft mitempfunden werden.

Der 70. Geburtstag! — Es ist ein langer, mühevoller Weg, der zurückgelegt wurde, und so reich er auch mit Siegestrophäen geschmückt sein mag, werden wohl auch einzelne, teils schon grasbedeckte, teils erst frischgeschaufelte Hügel nicht fehlen, unter denen je ein Herzenswunsch, eine unerfüllte Hoffnung begraben liegt. Das ist eben Menschenlos und bleibt auch dem Glücklichsten nicht gänzlich erspart.

Zum überwiegenden Teile waren es aber doch helle Sonnenstrahlen, die diese lange, erfolgreiche Lebenswanderung fast ununterbrochen beschienen haben.

Ich denke nicht daran, hier v. Schrötters Lebenslauf in erschöpfender Weise zu schildern, seine Bedeutung als Lehrer und Forscher eingehend zu würdigen. Zu einer Schlußrechnung haben wir hoffentlich noch lange Zeit. Nur einzelne Momente sollen hier in Erinnerung gerufen und damit ein bescheidenes Gedenkblatt zu dieser Geburtstagsfeier geliefert werden.

Die Lebensarbeit, die v. Schrötter dereinst verrichten und die Erfolge, die er im Leben erreichen sollte, waren an dem Tage entschieden, als er, kaum 26 Jahre alt und bereits emeritierter Operationszögling der seinerzeit so hochangesehenen chirurgischen Schule von Franz Schuh, das große und vielbeneidete Glück hatte, von Josef Skoda zum Assistenten erwählt zu werden. Durch diese Wahl, welche v. Schrötter selbst, im Verlaufe der Jahre wiederholt in Ausdrücken tiefster Dankbarkeit für den adorierten Meister als eine besondere Schicksalsgunst bezeichnet hatte, wurde er in jungen Jahren in eine höhere und durch die gewaltige Persönlichkeit Skodas gewissermaßen geweihte Berufssphäre emporgehoben.

So hoch wir aber auch die Bedeutung dieser Ernennung anschlagen, dürfen wir nicht übersehen, daß dadurch denn doch nur die äußere Gelegenheit gegeben war, sein Können zu entfalten, ein leerer, wenn auch kostbarer Rahmen, der erst durch die eigene Arbeit Inhalt gewinnen sollte. Die vom Glorienschein des Meisters auf den Schüler reflektierten Strahlen für sich allein erblassen nach und nach und sind, wenn nicht durch eigenes Hinzutun in ausgiebiger und verläßlicher Weise vorgebeugt wird, von keiner nennenswerten Dauer. L. v. Schrötter war aber, wie es sich sehr bald gezeigt hat mehr als bloß der Assistent Skodas. Er hat die Pflichten seiner Stellung mit wahrer Begeisterung erfüllt und bei seinen vielseitigen hervorragenden Fähigkeiten, bei seinem unermüdlichen Fleiße und seiner nie erlahmenden Arbeitslust konnte auch der Erfolg nicht ausbleiben. In verhältnismäßig kurzer Zeit vermochte er sich in dieser Hochschule der Perkussion und Auskultation, der er nun angehörte, diese Untersuchungsmethode in so vollendetem Grade anzueignen, daß er auf diesem Gebiete schon seinerzeit als Autorität ersten Ranges unbestritten anerkannt wurde. Bald gelang es ihm auch, das Vertrauen und die Wertschätzung seines nicht leicht zugänglichen Meisters zu gewinnen.

Die Arbeit, welche v. Schrötter als Assistent an der Klinik Skodas, namentlich in der zweiten Hälfte seiner Dienstzeit geleistet hat, hätten wohl nur wenige zu bewältigen vermocht. In den letzten Jahren hat ja der Großmeister der Diagnostik

infolge seines Gichtleidens weit mehr Zeit auf seinem Krankenbett als auf seiner Klinik zugebracht. Wiederholt mußte nun v. Schrötter außer seinen eigenen Amtspflichten auch die Substitution des erkrankten Lehrers bei den klinischen Vorlesungen etc. übernehmen. Es ruhte somit die Gesamtleitung der Klinik mit nur kurzen Unterbrechungen jahrelang auf seinen jungen Schultern. Für das unbedingte Vertrauen, welches Skoda seinem Assistenten damals schon entgegenbrachte, spricht wohl deutlich genug der Umstand, daß er ihn zu seinem behandelnden Arzte bestellte. In den Nachmittags- und Abendstunden wurden von v. Schrötter die stark frequentierten Kurse, zu denen sich Aerzte und Studenten des In- und Auslandes drängten, absolviert. Für die wissenschaftlichen Arbeiten aber mußte ein Teil der Nacht geopfert werden.

Für den unermüdlichen Fleiß und die ungewöhnliche Arbeitskraft v. Schrötters spricht deutlich genug, daß er unter den geschilderten Verhältnissen noch Muße fand, neben der „Internen Medizin“ sich noch mit Problemen eines anderen Gebietes eingehend zu beschäftigen. Mit einer wahren Liebe und Hingebung befaßte er sich mit der damals erst wenige Jahre alten Laryngologie und Rhinologie, in welcher er sich fast ausschließlich als Autodidakt ausbildete. Vielleicht hatte er es gerade diesem Umstand zu verdanken, daß er bald auf eigenen Füßen stand und in der Lage war, die Erscheinungen auf einem ihm dazumal noch fremden Gebiete unbeeinflußt, ohne Voreingenommenheit durch die eigene Brille zu beobachten und zu beurteilen. Wem die Fähigkeit gegeben ist, in dem Buche der Natur selbst lesen zu können, dem steht wohl der beste Lehrmeister, der verläßlichste Wegführer zur Seite. v. Schrötter hatte die Laryngologie und Rhinologie bereits an der Klinik Skodas in einer In- und Extensität kultiviert, wie es zu dieser Zeit wohl kaum noch an einer anderen Stätte der Fall gewesen sein dürfte. Er publizierte eine Reihe einschlägiger Abhandlungen; lehrreicher, kasuistischer Mitteilungen; bemerkenswerter Heilerfolge und neuer Instrumente. Bei seiner großen Vorliebe und Begeisterung für das neue Fach ergab es sich fast von selbst, daß v. Schrötter zunächst für Laryngologie und Rhinologie sich habilitierte. Es war dies im Jahre 1867.

Wenige Jahre später — 1870 — wurde in Wien unter der Patronanz von Skoda und Rokitansky eine Klinik für Kehlkopf- und Nasenkrankheiten — bekanntlich die erste derartige Schule — errichtet und deren Leitung v. Schrötter anvertraut. Ueber die Frage: ob und in welchem Grade der erwählte Vorstand das in ihn gesetzte Vertrauen gerechtfertigt und den an seine Ernennung geknüpften Erwartungen entsprochen hat, sind ja die Akten schon lange geschlossen. Darüber herrscht in den fachmännischen Kreisen wohl nur eine Stimme. Die Jahre, welche v. Schrötter im Dienste dieses von ihm nahezu zwei Jahrzehnte geleiteten Institutes verbracht hat, bilden in seinem Leben einen Abschnitt, auf den er mit stolzer Genugtuung zurückblicken kann. Für sein neues Amt durch sein allgemein medizinisches und chirurgisches Wissen glänzend vorbereitet, gestaltete er seine Klinik gleich von vornherein zu einer Stätte ernster Arbeit und echten wissenschaftlichen Strebens. Die junge Schule hat sehr bald einen Weltruf errungen und ihre beschränkten, auch im übrigen primitiv ausgestatteten Räume genügten bei weitem nicht, die große Schar der Schüler aufzunehmen, die ihr aus allen Gegenden der zivilisierten Welt zuströmten. Wer sich in dem in Rede stehenden Spezialfach unterrichten oder gar ausbilden wollte, kam nach Wien, um v. Schrötter zu hören. Bei seinen Vorlesungen in dem einen der bescheidenen zwei Krankenzimmer, über welche die Klinik überhaupt verfügte — von einem Hörsaal war ja während seiner ganzen dortigen Wirksamkeit nicht die Rede —, versammelte sich ein internationales Auditorium, wie es in dieser bunten Zusammensetzung wohl kaum jemals vorher oder nachher gesehen wurde. Die Schwierigkeit der Verständigung in diesem vielsprachigen Kreise wurde durch die polyglotten Kenntnisse v. Schrötters, wenn auch nur zum Teil, verringert. Seine Vorträge waren überdies stets von schlichter Einfachheit und von einer überzeugenden Klarheit. Was er einmal seinem eigenen Verständnis erschlossen hatte, vermochte er, wie selten einer, auch seinen Hörern in leichtfaßlicher Auseinandersetzung begreiflich zu machen.

Es muß ja ohne weiteres zugegeben werden, daß die Laryngologie und Rhinologie, deren 50jähriges Jubiläum im nächsten

Jahre gefeiert werden wird, zur Zeit, als v. Schrötter die Klinik übernahm, schon weit fortgeschritten war. Er hat ein Gebäude vorgefunden, welches Ludwig Türck, der Schöpfer dieser Spezialwissenschaft, in wenigen Jahren auf festem und sicherem Fundament fast bis zum Dachgiebel vollendet hatte. Aber ebenso bestimmt können wir heute sagen, daß sich in diesem Bau kein Winkel befindet, wo nicht Spuren von Schrötterschem Schalten und Walten vorhanden wären. Dazu kommt aber noch, daß von seiner Hand wichtige Zubauten ausgeführt wurden, welche die Bedeutung und den inneren Wert des Gesamtbaues gewaltig gehoben haben. Wir wollen nur daran erinnern, daß die Perichondritis laryngis erst durch seine Bemühungen unserem Verständnis und unserer Diagnostik nähergebracht wurde und daß auf dem Gebiete der Tracheoskopie und Bronchoskopie v. Schrötter eine führende Rolle gespielt hat. Er sah und beschrieb die Pulsation des Bifurkationsspornes; er diagnostizierte und dilatierte einen stenosierten Bronchialast; er exstirpierte umfangreiche Neubildungen aus der Tiefe der Luftröhre zu einer Zeit, als man noch jeden im Kehlkopf gefundenen Polypen oder Fremdkörper als eine diagnostische Großtat publizierte.

Wenn wir heute ähnliche Aufgaben mit Leichtigkeit bewältigen, und Vieles uns als eine nicht mehr erwähnenswerte Selbstverständlichkeit erscheint: ist es gut, daß wir uns ab und zu an die großen Pioniere erinnern, die uns die Wege geebnet und durch Beseitigung der Hindernisse für unser bequemes Fortkommen vorgearbeitet haben. Der Eigendünkel und die Selbstüberhebung wird sich dann etwas seltener und weniger vorlaut bemerkbar machen.

Viele werden sich noch des sensationellen Aufsehens erinnern, welches seine Mitteilungen über die mechanische Behandlung der Larynx- und Trachealstenosen erregt haben. Die bedeutendsten Chirurgen der vorausgegangenen Jahrhunderte haben sich bekanntlich mit der Heilung dieser Leiden vergeblich abgemüht und auch in der laryngologischen Zeitepoche haben die wiederholten diesbezüglichen Versuche die Lösung dieser Frage nicht um einen Schritt vorwärts gebracht. Da kam v. Schrötter und lehrte uns, wie dieses Problem durch eine von ihm ersonnene

systematische Dilatationsmethode eine fast verblüffend einfache und glänzende Lösung findet. Hätte v. Schrötter in seinem ganzen Leben nichts anderes geleistet als die von ihm inaugurierte Behandlungsmethode der bishin als unheilbar gegoltenen Stenosen der großen Luftwege: gewiß, seinem Namen würde schon diese Tat allein einen Ehrenplatz in der Geschichte der medizinischen Wissenschaft gesichert haben.

Es darf auch nicht unerwähnt bleiben, daß das mechanische Dilatationsverfahren von Schrötter die operative Chirurgie zu weiteren Unternehmungen auf dem Gebiete der großen Luftwege ermutigt und auch nach anderer Richtung befruchtende Anregung gegeben hat. Als Beispiel sei hier nur die von O'Dwyer herrührende Methode angeführt.

v. Schrötter hatte während seiner laryngo-rhinologischen Lehrtätigkeit an den ehemaligen Assistenten Skodas auch nicht für einen Moment vergessen. Im Gegenteil. Gleichwie er auf der Internen Klinik sich mit Laryngoskopie und Rhinoskopie eifrig beschäftigt hatte, wurde auf der unter seiner Leitung stehenden neuen Schule von der ersten bis zur letzten Stunde seiner dortigen Tätigkeit die Interne Medizin in dem Geiste und in der Tradition seines großen Meisters mit einer wahren und pietätvollen Hingebung gehegt und gepflegt So hat v. Schrötter die ganze Zeit hindurch nicht allein über Laryngologie und Rhinologie, sondern auch über Perkussion und Auskultation, über Herz- und Lungenkrankheiten stark besuchte Vorlesungen gehalten.

Auch seine Aktion in der Tuberkulosenfrage hatte er bereits in diesem Abschnitte seiner Lehrtätigkeit begonnen und zu einem fast beispiellosen Erfolg geführt. Der Gedanke v. Schrötters, die Tuberkulosen in isolierten Heilstätten unterzubringen und einer Behandlung, bei welcher Luft und Licht die Hauptheilfaktoren bilden, zu unterziehen, hat bekanntlich ein hundert-, ja tausendfaches Echo gefunden. In verhältnismäßig wenig Jahren hat er diesen Gedanken in Alland verwirklicht und durch seine schöpferische Initiative, durch seine zähe Energie, die von keinem Hindernis sich abschrecken ließ, an einem lieblichen Abhang des Wienerwaldes ein Institut ins Leben gerufen, welches derzeit

wohl noch unerreicht dasteht und noch für viele Jahre als ideales Vorbild gelten dürfte. Und gleichwie die Menschen zur Zeit der Kreuzfahrer — meinte v. Behring gelegentlich eines in Wien gehaltenen Vortrages — mit der Devise „Dieu le veut“ begeistert in den Krieg zogen, haben sich die hervorragendsten Männer der verschiedensten Nationen und der entlegensten Weltgegenden um die von Schrötter entrollte Fahne geschart, um den Ruf „Heilstätten für die Tuberkulosen“ in ihrer Heimat zu verwirklichen.

Ob und wieviel diese Bewegung zur Lösung der Tuberkulosenfrage direkt oder indirekt beitragen wird, das wird die Zukunft lehren. Als ein nicht hoch genug anzuschlagendes, unvergängliches Verdienst wird es aber unter allen Umständen v. Schrötter angerechnet werden müssen, daß er das Vertrauen zur Heilbarkeit der Tuberkulose inmitten eines mutlosen Pessimismus wachzurufen und zu befestigen wußte; daß er den breitesten Schichten der Gesellschaft das Verständnis beizubringen vermochte, daß es sich hier um eine ernste soziale Pflicht handelt, die zu erfüllen jeder einzelne ein vitales persönliches Interesse habe: daß er die Aerzte und die Behörden aus der Lethargie aufgerüttelt und zum energischen Eingreifen in den Kampf gegen einen großen und gefährlichen Feind animiert hat; und daß es ihm gelungen ist, den Wert der Isolierung von Tuberkulosen einem praktische Experimente von nie dagewesenem Umfange zu unterziehen. Selbst die Bewegung gegen das Ausspucken, die auf seine Initiative zurückzuführen ist, müssen wir auch dann noch als eine dankenswerte Tat begrüßen, wenn die Prophylaxis davon keinerlei Vorteil ziehen und bloß eine ekelerregende Unart der Menschen, sei es auch nur teilweise, dadurch eingeschränkt werden sollte.

Wenn wir uns nun zu diesen Leistungen seine ungewöhnlich reiche literarische Tätigkeit, die Veröffentlichung seines Lehrbuches „Ueber die Krankheiten des Kehlkopfes und der Luftröhre“, eines der besten und geschätztesten Werke auf diesem Gebiete, hinzudenken: müssen wir vor dieser gewaltigen Arbeitsleistung, auch ohne Rücksicht auf deren Ergebnisse, bewundernd unser Haupt neigen.

Es ist ein offenes Geheimnis, daß v. Schrötter seine Stellung an der Klinik für Laryngologie und Rhinologie trotz aller Vorliebe für dieses Fach nur als ein vorübergehendes Provisorium betrachtet hat. Freilich hat dasselbe, zum Vorteil und Segen dieses Spezialgebietes, länger gedauert, als er es vorausgesehen und gewünscht hätte. Es macht fast den Eindruck, als sollte die Untreue, die er seiner eigentlichen Domäne, der Internen Medizin gegenüber, wenn auch nur für kürzere Zeit vorhatte, nicht ungestraft bleiben. Zwanzig Jahre sind verflossen, ehe er in seinem alten vertrauten Heime wieder angelangt, am 10. Oktober 1890 von der Lehrkanzel der III. Medizinischen Klinik Besitz ergreifen konnte. Entfremdet war er ja diesem Wirkungskreise nicht; der dazu gehörige Arbeitsfaden wurde nie abgerissen, er brauchte jetzt nur fortgesponnen zu werden. Und als ob inzwischen nichts vorgefallen wäre, setzt er seine Arbeit auf dem eigentlichen Forschungsgebiete der Skodaschen Klinik — der Pathologie des Kreislaufes und der Atmung — fort. Es erscheint eine ganze Reihe von Abhandlungen, größeren Monographien über die Krankheiten des Herzens, der großen Gefässe, der Lunge, des Mediastinum etc.

Und so hatte die Wiener Medizinische Schule in v. Schrötter zuerst einen Laryngologen und Rhinologen, dem ein eminenter Internist zur Seite stand, um später einen Internisten in ihm zu gewinnen, der gleichzeitig als Laryngologe und Rhinologe einen Weltruf genießt. In dieser Vereinigung der beiden Gebiete hat Leopold v. Schrötter einen ebenbürtigen Rivalen bisher nicht gefunden.

M. Grossmann.

Aus der Universitäts-Ohren- und Kehlkopfklinik zu Rostock i. M.
(Direktor: Prof. O. Körner).

Mitralstenose und Rekurrenslähmung.

Von
Dr. **W. Koellreutter**, I. Assistent der Klinik.

Als uns vor einiger Zeit eine Patientin mit linksseitiger Rekurrenslähmung bei bestehender Mitralstenose zur Begutachtung zugesandt wurde, nahmen wir Gelegenheit, die Literatur, die den ursächlichen Zusammenhang von Mitralstenose und Rekurrenslähmung behandelt, im Hinblick auf unseren Fall zu prüfen. Einen solchen Zusammenhang hat Ortner 1897 zum ersten Mal an der Hand von zwei zur Sektion gekommenen Fällen in einwandsfreier Weise beschrieben. Als einziger Grund für die bestehende linksseitige Rekurrenslähmung war in seinen Fällen die vorhandene Mitralstenose anzusehen. Das stark dilatierte linke Herz war derart in die Höhe und nach vorn gedrängt, daß der linke Vorhof den Rekurrens an seiner Umschlagsstelle um den Aortenbogen an diesen anpreßte. Im ersten Falle zeigte sich der Nerv „gerade an der Kompressionsstelle in einer Ausdehnung von zirka 2 mm überaus deutlich verfärbt", im zweiten Falle „erscheint der Nerv, auf dem dilatierten linken Vorhof liegend, bandförmig abgeplattet gegen die Aorta gepreßt, an einzelnen Stellen einschnürungsähnlich verschmälert". 1905 konnte Hofbauer einen weiteren ähnlichen Sektionsbefund mitteilen, der aber nicht so eindeutig ist und hauptsächlich eine genaue Prüfung des Rekurrens an seiner Kompressionsstelle vermissen läßt. „Die beiden Vorhöfe waren stark nach oben gedrängt und das linke Herzohr erschien in den Winkel zwischen Pulmonalis und die Aorta an der Ueberkreuzungsstelle hineingedrängt, aus welchem

Winkel bei der Autopsie die Spitze des linken Herzohres hervorgeholt werden mußte."

Es muß auffallen, daß dieser Zusammenhang von Mitralstenose und Rekurrenslähmung, wobei der erweiterte linke Vorhof durch direkte Kompression den Nerven schädigt, erst 35 Jahre nach der Entdeckung der Rekurrenslähmung durch Türck und Gerhardt (1862) beobachtet wurde und bis auf den heutigen Tag kein weiterer einwandsfreier Fall bekannt geworden ist, obwohl die seit Ortners Beobachtung sich häufenden Publikationen von „ähnlichen" Fällen zeigen, wie große Aufmerksamkeit man diesem Zusammentreffen von Herzfehlern und Rekurrenslähmung schenkt.

Es sind 9 Fälle[1]), bei welchen seit der Ortnerschen Arbeit eine Erklärung für die Rekurrenslähmung in dem bestehenden Herzfehler gesucht wird. Einmal handelt es sich um Mitralinsufficienz (Gantz), sonst immer um Mitralstenose (Kraus, v. Schrötter, Hofbauer, Alexander, Sheldon, Gavello, Trétrop und Frischauer), im v. Schrötterschen Falle kompliziert mit persistierendem Ductus Botalli. Nur vier kamen zur Sektion. Kraus fand eine Abnormität des Rekurrensverlaufes, der sich bei dem queren Verlauf des Ductus Botalli nicht lateralwärts vom Lig. Botalli um den Aortenbogen herumschlug, sondern dasselbe kreuzte. Dadurch kam es zur Strangulation des Nerven, der an dieser Stelle sehr dünn und grau verfärbt war. Im v. Schrötterschen Falle war der Rekurrens im äußeren Winkel der Einmündungsstelle des offenen Ductus Botalli zwischen diesem und dem Aortenbogen eingekeilt. Er erschien an dieser Stelle auf etwa 1 cm Länge graurötlich verfärbt und um ein Geringes verdünnt, eine Schädigung, die nicht so sehr durch konstanten als durch pulsatorischen Druck entstanden sein konnte. Bei Frischauers Patientin ergab die Sektion eine Rekurrenskompression, hervorgerufen durch die Art. pulmonalis, die der mächtig dilatierte linke Vorhof an den Aortenbogen andrückte. Gantz endlich fand peritracheale und peribronchiale Drüsen, die einen unmittelbaren Druck auf den Nerv ausübten.

Nebenbei bestand eine ausgedehnte Pneumonie und Pleuritis der linken Seite, die das Krankheitsbild in den letzten 3 Wochen vollständig

---

[1]) Anm.: Quadrones Arbeit, der „zahlreiche" Fälle beobachtet haben will, anscheinend aber keine eingehendere Beschreibung derselben gibt war mir leider nur in kurzem Referat zugänglich.

beherrscht hatten. Trotzdem führt Gantz diese Drüsenschwellungen auf Stauung zurück, die durch den Herzfehler bedingt sei, obwohl er selbst angibt, in der Literatur nirgends eine Erwähnung solcher Möglichkeit gefunden zu haben.

Wir haben also in keinem dieser Fälle eine direkte Kompression des Rekurrens durch den erweiterten linken Vorhof wie bei den Ortnerschen Fällen, sondern überall Verhältnisse, wie sie ein stark erweitertes Herz und die durch Stauung dilatierten großen Gefäße sowie ein offener Ductus Botalli sie durch ihre Lageveränderung (soweit es die Fixation des Herzens am Zwerchfell zuläßt) stets in vielen Variationen schaffen können. Die Verschiebungen und Lageveränderungen sind aber kein Grund, die Kompression des Recurrens direkt durch den erweiterten linken Vorhof für eine Unmöglichkeit zu halten, wie dies Kraus tut. Ganz im Gegenteil lassen diese vielgestalten Lagebeziehungen es sehr wohl möglich erscheinen, daß wie Alexander Kraus gegenüber betont, in einem speziellen Falle sich der linke Vorhof derart vergrößern könnte, daß er die Art. pulmonalis nach vorne drängt und zwischen ihr und dem linken Hauptbronchus in die Höhe steigend die Konkavität des Aortenbogens erreicht.

Es bleiben nun noch die fünf Fälle, die nicht zur Section gekommen sind (Hofbauer, Alexander, Sheldon, Gavello, Trétrop). Reitter hat recht, wenn er verlangt, daß die nur in vivo diagnostizierten Fälle nicht zum Beweis des ursächlichen Zusammenhangs von Rekurrenslähmung und Mitralstenose angeführt werden; denn nur die Sektion kann eine anderweitige Ursache der Rekurrenslähmung ausschließen.

Wie leicht aber bei einem gleichzeitigen Vorkommen von Rekurrenslähmung und Mitralstenose andere Veränderungen im Thorax übersehen werden können, zeigt die folgende Krankengeschichte:

H. M., 29 Jahre alt, Tischlerstochter aus Parchim. In früheren Jahren stets gesund. Vor vier Jahren auf einem Spaziergang plötzlich schwere Atemnot; Patientin wurde ganz blau und mußte im Wagen nach Hause gebracht werden. Von da an stete Zunahme der Atembeschwerden, zugleich Auftreten von Heiserkeit, die nach und nach stärker wurde. Oft, hauptsächlich in herber Luft, Cyanose. Seit drei Jahren Trommelschlägelfinger. Vor einem Jahre nach einer Kur in Bad Nauheim relative Besserung (Bäder und Sprudel). In letzter Zeit hier und da nach der linken Halsseite und Schulter hin ausstrahlende Schmerzen.

Status: Schwächlicher Knochenbau, dürftiger Ernährungszustand, Hautfarbe gewöhnlich, Andeutung von Cyanose, keine Oedeme.

Thorax etwas flach, mäßige Atemexkursion. Zwerchfellphänomen beiderseits deutlich. Die III., IV. und V. Rippe sind am Brustbeinansatze links etwas stärker vorgewölbt als rechts. Man sieht Pulsation im II., III. und IV. Interkostalraum neben dem Sternum. Der Spitzenstoß ist im V. Interkostalraum schwach sichtbar und deutlich fühlbar, kaum verbreitert und nicht ganz bis zur Mammillarlinie reichend. Links neben dem Sternum besonders im III. Interkostalraum fühlt man ein diastolisches Schwirren, besonders im 2. Teile der Diastole.

Die absolute Herzdämpfung reicht nach rechts bis zum linken Sternalrand, nach oben bis zur III. Rippe und nach links bis ein Finger breit innerhalb der Mammillarlinie im IV. und V. Interkostalraum. Die relative Dämpfung reicht nach rechts bis zum rechten Sternalrand; sie ist nach oben nicht deutlich abzugrenzen, weil sich nach oben bis zum Schlüsselbein eine Zone relativ gedämpften Schalles anschließt. Ueber dem obersten Teil des Sternums vollerer Schall als links daneben, aber relativ mehr gedämpft wie die rechte Seite.

Auskultation: An der Spitze hört man einen reinen I. Ton und ein diastolisches Geräusch, das im 2. Teil der Diastole beginnt und crescendo in den systolischen Ton übergeht. Viel lauter und direkt schabend ist das Geräusch links neben dem Sternum im III. Interkostalraum. Ueber der Aorta ist es leiser zu hören, sehr deutlich dagegen wieder an der Pulmonalis. Das Geräusch ist an dem obersten relativ gedämpften Teil des Sternums nicht so deutlich wie an den eben erwähnten Stellen. Der II. Pulmonalton ist nicht besonders klappend. Ueber der Tricuspidalis ist das Geräusch ebenfalls deutlich hörbar, aber schwächer als am Punctum maximum. Noch in etwas weiterer Umgebung des Herzens ist es zu hören, ebenso auch hinten zwischen den Schulterblättern in der Höhe des obersten Brustwirbels.

Puls von geringer Fülle und Spannung, regelmäßig, nicht schnell abfallend, links etwas voller wie rechts. Normaler Venenpuls am Halse, besonders rechts (diastolisch).

Untere Lungengrenze rechts in der Mammillarlinie an der VI. Rippe; mäßige Verschieblichkeit. Ueber den Lungen (abgesehen von der erwähnten relativen Dämpfung links) überall voller Lungenschall, Vesiculäratmen, an verschiedenen Stellen vereinzelte feuchte Geräusche.

Abdomen ohne Besonderes. Patellarreflexe vorhanden. Urin frei von Zucker und Eiweiß. (Die Erhebung dieses Befundes hatte in dankenswerter Weise Herr Privatdozent Dr. Meinertz übernommen.)

Klinische Diagnose: Die Art und Lokalisation des Geräusches, der schwache Spitzenstoß, die mangelnde Vergrößerung des linken Ventrikels, die Kleinheit des Pulses sprechen also mit grol er Sicherheit für eine Mitralstenose. Die sich nach oben an die Herzdämpfung anschließende Dämpfung konnte auf eine kolossale Dilatation des linken Vorhofes bezogen werden.

Laryngoskopischer Befund: Rekurrenslähmung links. Der linke Aryknorpel hängt in das Lumen des Kehlkopfes hinein; der rechte überschreitet beim Intonieren etwas die Medianlinie.

Betreffs des Röntgenbefundes (ventro-dorsal), den wir den freundlichen Bemühungen des Herrn Dr. Plagemann, Assistenten der chirurgischen Klinik, verdanken, kann ich auf die radiographischen Bilder Hofbauers und Alexanders in ihren Veröffentlichungen verweisen. Er deckt sich vollkommen mit denselben. Der allgemein verbreiterte Mediastinalschatten zeigt im besonderen eine hochgradige, in ihren Grenzen ganz scharf gezeichnete Verbreiterung des linken mittleren Bogens und des unteren Teiles des linken oberen Bogens.

Wir hatten es hier also nach unserer Ansicht mit einem jener Fälle von Rekurrenslähmung bei Mitralstenose zu tun, zumal kein Anhalt für ein Aneurysma gegeben war. Dieses augenscheinlich eindeutige Untersuchungsresultat unseres Krankheitsbildes erwies sich bald als trügerisch und mußte in den darauffolgenden Tagen nach wiederholten Röntgenaufnahmen und nach direkter Tracheoskopie vollständig aufgegeben werden.

Zunächst ergab ein zweites Röntgenbild (dorso-ventral) einen im Bereich der linken Thoraxhälfte gelegenen, von der Lunge scharf abgrenzbaren Schatten, der nach rechts in den Herzschatten übergeht. Dieser Schatten war bei der ersten (ventro-dorsalen) Aufnahme nicht vorhanden, fand auch keine Erklärung durch ein drittes Röntgenbild, das von der Seite bei erhobenem Arme aufgenommen wurde. Zur weiteren Klärung der komplizierten Verhältnisse bedienten wir uns auch der Endoskopie.

Die Oesophagoskopie gelang leicht und zeigte nichts Pathologisches. Um so überraschender war der Befund, als wir mit dem Rohre in die Trachea eingingen: Etwa im mittleren Teile der Trachea springt die Wand von rechts hinten in das Lumen vor und erscheint an dieser Stelle grau verfärbt. Gleichzeitig ist die Trachea, dieser Stelle entsprechend, etwas nach vorn und links gedrängt, so daß die Verlagerung des ganzen Rohres und die Vorwölbung der Wand zusammen den

Blick auf die Bifurkation verwehren. Pulsatorische Bewegungen wurden nicht wahrgenommen.

Später konnten wir bei der Patientin oberhalb der rechten Spina scapulae eine etwa nußgroße höckerige Schwellung feststellen, die uns vorher nicht aufgefallen war. Es lag natürlich nahe, sie als eventuelle Metastase des durch die Tracheoskopie gefundenen Tumors anzusprechen. Die Vergrößerung der Schulterschwellung in den letzten Tagen erklärt sich vielleicht am einfachsten daraus, daß Patientin, um die anfangs erwähnten ausstrahlenden Schmerzen zu lindern, sich von einer Zimmergenossin heimlich die rechte Schulter „massieren" ließ.

Wir haben also bei einem Perkussionsbefund, der auf eine enorme Erweiterung des linken Vorhofes hinweist, und bei einem Röntgenbefund, der nur die linke Thoraxseite angeht, eine Verlagerung der Trachea von rechts hinten nach links vorn, die durch das Röntgenbild nicht erklärt wird. Im ganzen ein Krankheitsbild, daß nur die Obduktion aufklären kann.

Wir sehen, daß die Radiographie, auf die von den Autoren bei dem Verkommen von linksseitiger Rekurrenslähmung mit Mitralstenose so viel Wert gelegt wird, uns in unserem Falle völlig im Stiche gelassen hat. Unter den übrigen diagnostischen Hilfsmitteln stellen wir die Oesophagoskopie und besonders die direkte Tracheoskopie an die Spitze. Soweit ich aus der Literatur ersehen kann, hat außer Alexander niemand die direkten Methoden angewandt, obgleich sie zur Ausschließung anderer ursächlicher Momente beim Zustandekommen einer Rekurrenslähmung unumgänglich notwendig sind.

Liefern sie ein negatives Resultat und finden sich keine intrathorakalen Veränderungen außer der bestehenden Mitralstenose, so ist trotzdem die Diagnose „Rekurrenslähmung infolge von Mitralstenose" solange ungerechtfertigt, bis die Autopsie die Lage geklärt hat. Einstweilen haben wir die Ortnerschen Fälle als ein Krankheitsbild aufzufassen, das enorm selten vorkommt und bis heute nicht wieder einwandsfrei festgestellt und beschrieben werden konnte.

Untersuchungen am Sinus sigmoideus im Kindesalter.

Von

Dr. med. **Erwin Jürgens**, Warschau.

Das große Interesse, das die operative Behandlung am Sinus transversus, Bulbus v. jugularis und V. jugularis in den letzten Jahren erweckt hat, bestimmte mich, dem Studium seiner normalen Verhältnisse eine Untersuchungsreihe zu widmen. Ist auch über den Sinus sigmoid. und Bulbus v. jugularis recht viel geschrieben, so ist dennoch viel zu wenig über seine Lagebestimmung und seine häufigen Besonderheiten bekannt, ganz besonders wenig aber über die Verhältnisse im Kindesalter, deren Untersuchung ich mich in vorliegender Arbeit hauptsächlich zugewandt habe. Es ist mir daran gelegen, eine größere Anzahl von Abbildungen der Sinus sigmoidei und Bulbus v. jugularis der verschiedenen Lebensalter zu bringen, dazu genaue Maßverhältnisse des Schädels, damit ein jeder selbst nach Belieben dieses Material für ein Studium in mancherlei Richtung verwerten könne. Sämtliche Sinusausgüsse und ein großer Teil der Schädel befinden sich in meiner Sammlung, sodaß eine Kontrolle jederzeit möglich ist. Da eine gleichzeitige Aufarbeitung des vorliegenden Materials zu viel Zeit in Anspruch nehmen würde — das Erscheinen meiner Arbeit wurde durch mein Fernsein auf dem russisch-japanischen Kriegsschauplatze schon so um mehr als ein Jahr verzögert — so will ich das gesamte Material, das etwa 100 Sinusse der Lebensalter von 1 Monat bis 14 Jahre, dem Abschluß des Kindesalters, umfasst, in fortlaufender Reihenfolge, gruppenweise vom 1. Monat bis zum 1. Lebensjahr und dann die Jahre einzeln oder einige Jahre zusammen, je nachdem es sich dem Material nach am praktischsten erweist, dem Drucke übergeben.

Gruppe I.

Behandelt die Furche des Sinus sigmoid. vom 1. bis 11 Lebensmonat; untersucht an 12 Schädeln.

Die Ausgußmasse der Sinus sigmoid. bestand aus Wood'schem Metall nach der Zusammensetzung von 150 Gewichtsteilen Wismuth, 40 Teilen Zinn, 80 Teilen Blei und 30 Teilen Cadmium.

Ein großer Teil des Untersuchungsmaterials wurde mir durch liebenswürdiges Entgegenkommen der Herren Dr. Anders, Direktor

des hiesigen Findelhauses und Dr. Sikorski, Direktor des Alexander-Kinderkrankenhauses, hierselbst, zugängig gemacht, wofür ich den Herren Kollegen meinen herzlichen Dank an dieser Stelle sage. Ein großer Teil der Kinderschädel meiner Sammlung stammt aus aller Herren Länder. Kinderschädel zu erhalten ist meinen Erfahrungen nach viel schwieriger und kostspieliger als Schädel Erwachsener; auch dieses bewog mich, das Material möglichst in jeder Hinsicht zu verwerten. Die Untersuchungen wurden zum Teil am Kadaver, zum Teil an mazerierten Schädeln vorgenommen.

Längenbreitenindizes der untersuchten Schädel.

Von den untersuchten Schädeln waren:

Dolichocephale . .	Nr. 1	mit einem	Index	68,8
„ . .	„ 3	„	„	„ 73,3
Brachycephale . .	„ 12	„	„	„ 83,8
„ . .	„ 9	„	„	„ 84,2
„ . .	„ 2	„	„	„ 85,0
„ . .	„ 6	„	„	„ 85,0
„ . .	„ 10	„	„	„ 85,0
Hyperbrachycephale	„ 4	„	„	„ 88,5
„	„ 7	„	„	„ 89,8
„	„ 11	„	„	„ 89,8
„	„ 5	„	„	„ 90,0
„	„ 8	„	„	„ 90,0

Nr. 1. Sinus sigmoid. eines Kindes; 1 Monat 21 Tage alt. Die Länge des Abstandes vom Asterion bis zum Rande des Jugulariskanals beträgt rechts und links 25 mm, die Achsenlänge der Sinusfurche rechts 30 mm, links 33 mm.

Eine Abgrenzung des Kanales nach den Seiten hin ist nur im vorderen Drittel zu konstatieren, wenn auch nicht sehr deutlich; der nach hinten, zum horizontalen Teile des Querblutleiters gelegene Teil der Sinusgrube gewinnt schlauchförmige Gestalt, die dem tiefsten Teile einer nicht genau begrenzten Ausbuchtung des Schädels entspricht. Der Uebergang des Sinus sigmoideus in den Bulbus v. jugularis vollzieht sich ohne Einschnürung der Kanalbreite, hier an der Fossa jugularis in der Frontalen gemessen beträgt sie rechts und links 7 mm, in der Sagittalen beiderseits 5 mm. Von einer Fovea jugularis ist noch nicht die Rede, es ist kaum eine Impression des Knochens an dieser Stelle zu bemerken. Die Krümmung der Sinusachse gleicht

einem Kreisabschnitte und ist beiderseits fast gleich; von einer S-förmigen Krümmung läßt sich nicht reden. Die Sinusabknickung, nach



Nr. 1.

der V. jugularis fast senkrecht, beträgt etwa einen rechten Winkel; die Jugularis steht zur Sinusachse senkrecht.

Nr. 2. $2^1/_2$ Monate alt. Asterion bis Jugularisrand rechts und links 28 mm, Achsenlänge rechts und links 31 mm.

Abgrenzung des Jugulariskanales nur im vordersten Drittel, der hintere Abschnitt geht unmerklich in die Seitenwände des Knochens

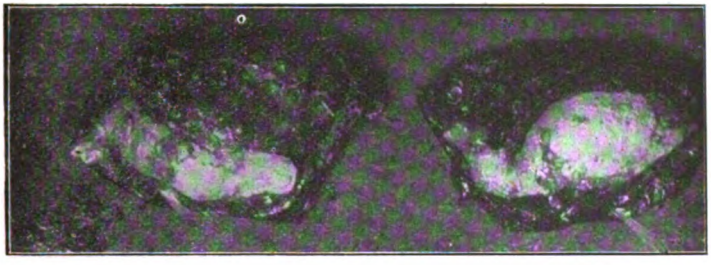

Nr. 2.

über, die rechte Sinusfurche weist auf der lateralen Seite eine Längsfurche auf, die den Ausguß wurstförmig gestaltet, während die linke die Schlauchform beibehält. Eine Einschnürung des Sinus zum Bulbus hin findet auch hier nicht statt, der Uebergang ist ein allmählicher. Die Maße des Foramen jugulares sind in der Frontalen rechts und links 6 mm, Sagittaldurchmesser 3,5 mm. Sinusabfall zur Jugularis

unter rechtem Winkel, Krümmung der Sinusachse S-förmig, links stärker gebogen und zwar im vorderen Abschnitt. Etwa in der Mitte des linken Sinus sigmoid. geht eine 3 mm breite Vena emissaria ab.

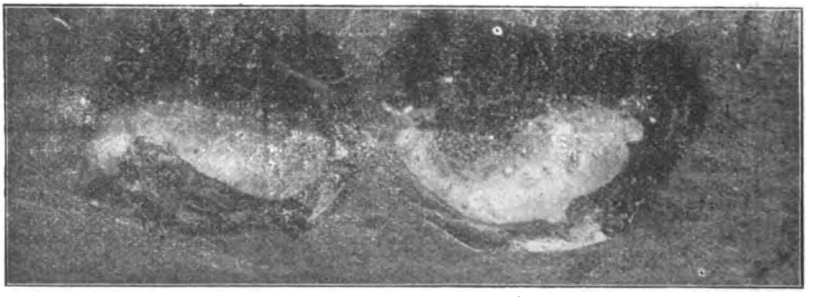

Nr. 3.

Nr. 3. $3^1/_2$ Monate alt. Asterion bis Jugularisrand rechts und links 31 mm, Achsenlänge rechts und links 38 mm.

Abgrenzung des Jugulariskanales nur im vorderen Drittel, der hintere Abschnitt des dem Sinus entsprechenden Ausgusses sieht schlauch-

Nr. 4 u. 5.

förmig aus, weil eine genaue seitliche Begrenzung der Knochenrinne fehlt. Eine Einschnürung des Sinus zum senkrecht abfallenden Bulbus ist vorhanden, wenn auch in geringem Grade.

Frontaler Durchmesser der Jugularisspalte 6,5 mm, sagittaler 4 mm, die Sinusachse weist S-förmige Krümmung auf und ist beiderseits ziemlich gleich.

Nr. 4. 4 Monate alt. Asterion bis Jugularisrand rechts und links 28,5 mm, Achsenlänge rechts und links 31 mm.

Abgrenzung des Jugulariskanales nur im vorderen Drittel, im hinteren Abschnitte schlauchförmig ohne Abgrenzung nach den Seiten. Eine geringe Einschnürung des Sinus zum senkrecht abfallenden Bulbus ist vorhanden und beträgt rechts und links frontal 5 mm, sagittal 4 mm, eine Jugularisgrube ist angedeutet, namentlich rechts. Die Sinuskrümmung ist bogenförmig, rechts ein wenig stärker.

Nr. 5. 4 Monate alt. Asterion bis Jugularisrand rechts 25 mm, links 31 mm, Achsenlänge rechts und links 32 mm.

Abgrenzung des Sinuskanales nur im vorderen Drittel, rechts besser als links. Im hinteren Teil allmählicher Uebergang in die Seitenteile,



Nr. 6.

deutliche Einschnürung nach dem Bulbus hin, der senkrecht abfällt. Frontaldurchmesser der Jugularisöffnung rechts 7 mm, links 6,5 mm, sagittaler rechts 6 mm, links 4,5 mm. Der rechte Bulbus ist bedeutend kräftiger als der linke. Die rechte Sinuskrümmung viel stärker als die linke. Der rechte Sinus gibt etwa in der Mitte ein V. emissaria von 2,5 mm, der linke im vorderen Drittel von ca. 3 mm ab. Sinuskrümmung **S**förmig.

Nr. 6. 5 Monate 14 Tage alt. Asterion bis Jugularisrand rechts und links 32 mm, Achsenlänge rechts und links 40 mm.

Abgrenzung des Sinuskanales nur im vorderen Drittel, hinten keine Abgrenzung der Seitenwände. Nach dem Bulbus hin ist keine Abschnürung zu merken. Frontaldurchmesser des Foramen jugularis beiderseits 6 mm, sagittaler 3,5 mm. Die S-förmige Sinuskrümmung ist beiderseits fast gleich.

Nr. 7. 6 Monate 19 Tage alt. Asterion bis Jugularisrand rechts und links 30 mm, Achsenlänge rechts und links 43 mm.

Begrenzung der Sinusfurche nur im vorderen Drittel, hinten unmerklicher Uebergang ins seitliche Knochengebiet. Zum Bulbus eine

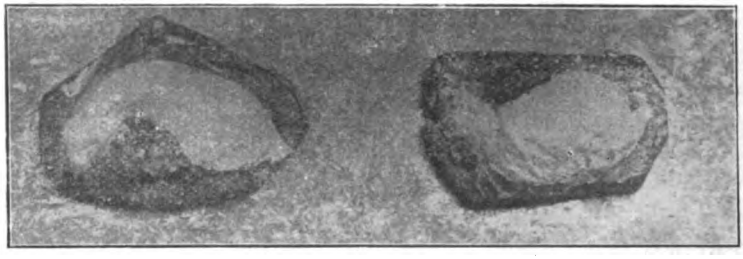

Nr. 7.

geringe Einschnürung, die Bulbusgrube angedeutet, wenn auch nicht sehr intensiv. Jugularisspalte im frontalen Durchmesser rechts und links 6 mm, im sagittalen 4,5 mm. Sinuskrümmung S-förmig, beiderseits fast gleich.

Nr. 8. 7 Monate 3 Tage alt. Asterion bis Jugularisrand rechts und links 30 mm, Achsenlänge rechts und links 42 mm.

Sinusabgrenzung im vorderen Drittel, der hintere Abschnitt ist nicht genau abgegrenzt, wodurch die Schlauchform des Ausgusses entsteht. Einschnürung nach dem Bulbus hin vorhanden, Jugularisöffnung

Nr. 8.

m frontalen Durchmesser rechts und links 6 mm, im sagittalen 4 mm. Die Bulbusgrube ist beiderseits schon entwickelt. Der auf der Zeichnung im vorderen Drittel sichtbare Kamm ist ein Kunstprodukt, beim Ausgusse des Sinus entstanden. Die Sinusachse ist beiderseits fast von gleicher Krümmung.

Nr. 9. 8 Monate 29 Tage alt. Asterion bis Jugularisrand rechts und links 35 mm, Achsenlänge rechts 50 mm, links 48 mm.

Bis etwa zum ersten Knie ist eine deutliche Abgrenzung der Seitenwände des Sinus sigmoid. vorhanden, rechts sogar noch etwas

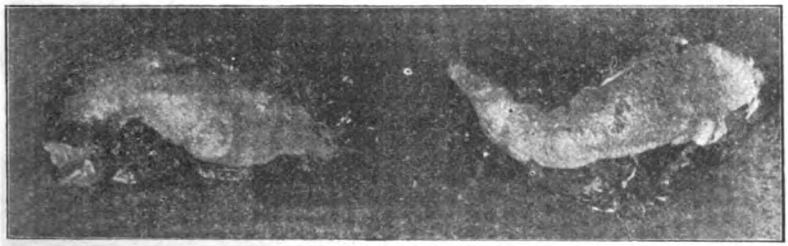

Nr. 9.

weiter nach hinten als links; die mediane Wand des Sinus sigmoid. ist sogar auf der ganzen Strecke schon genau abgegrenzt, rechts wiederum deutlicher als links. Beide Sinus sigmoid. geben im hinteren Drittel, etwa gegenüber dem 2. Knie, Venae emissariae ab; die rechte ist breiter und beträgt 6 mm, der linke 4 mm. Der rechte Sinus ist in seinem ganzen Verlauf weiter als der linke, was in seinem vorderen gut begrenzten Teile genau zu konstatieren ist. Der frontale Durchmesser des Foram. jugular. rechts beträgt 7 mm, der sagittale 4 mm; links sind die entsprechenden Maße 6 mm resp. 3 mm. Die Sinuskrümmung rechts ist eine bedeutendere als linke.

Nr. 10.

Nr. 10. 9 Monate alt. Asterion bis Jugularisrand rechts und links 36 mm, Achsenlänge rechts und links 43 mm.

Der Sinuskanal ist rechts und links schon gut abgegrenzt; die größte Sinusbreite, welche etwa der Mitte entspricht, beträgt rechts

und links 10 mm. Die größte Tiefe der Furche daselbst 6 mm. Auch eine Einschnürung nach dem Bulbus v. jugularis hin ist deutlich ausgeprägt. Der Frontaldurchmesser der Jugularisöffnung beträgt 7 mm, der sagittale 4 mm, die Bulbusgrube ist gut ausgeprägt. Die Sinuskrümmung ist rechts und links ziemlich gleich.

Nr. 11. 10 Monate 3 Tage alt. Asterion bis Jugularisrand rechts und links 36 mm, Achsenlänge rechts 40 mm, links 45 mm.

Die Begrenzung der Sinusfurche ist eine vollständige. Die Jugularisöffnung hat im frontalen Durchmesser rechts und links 5 mm, im

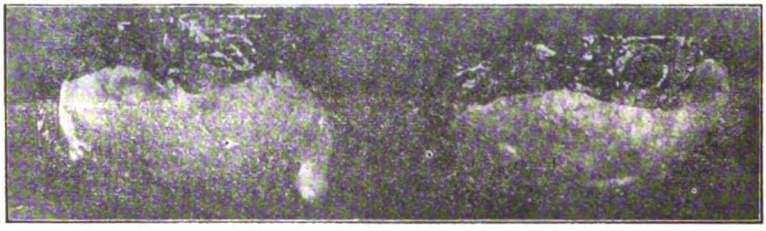

Nr. 11.

sagittalen rechts und links 3 mm. Die tiefste Stelle der Sinusfurche beträgt rechts 4 mm, links 6 mm und liegt etwa in der Mitte, etwas mehr zur hinteren Kurve hin. Es fand hier also bei stärkerer linker

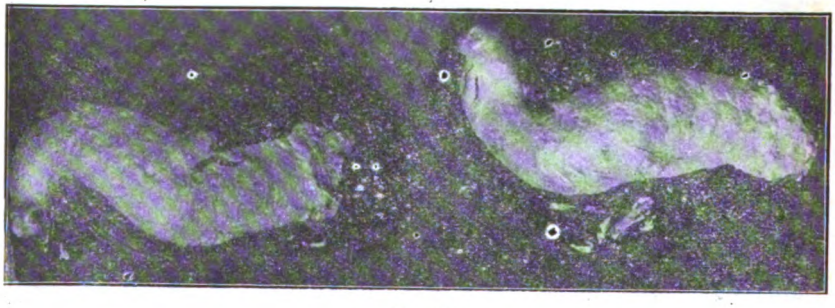

Nr. 12.

Sinuskrümmung auch eine Vertiefung der linken Grube statt. Im hinteren Drittel beider Sinus sigmoid. ist der Abgang einer V. emissaria von 2 mm Breite zu konstatieren; rechts auch noch eine V. condyloidea, deren Rinne als Kanal 9 mm weit im Sinusbette verläuft, in dessen

Achse beginnend. Die Bulbusgrube ist hier von einem etwa $1^1/_2$ mm hohen Rande rechts wie links umgeben.

Nr. 12. 11 Monate 25 Tage alt. Asterion bis Jugularisrand rechts und links 33 mm, Achsenlänge rechts und links 55 mm.

Der Kanal ist in seiner ganzen Ausdehnung recht gut abgegrenzt, eine Jugularisabschnürung nach dem, auch hier wie in den vorhergehenden Fällen, senkrecht abfallenden Bulbus V. jugularis ist vorhanden. Frontalbreite des Foramen jugularis rechts 6 mm, links 8 mm, Sagittalbreite rechts 3 mm, links 5,5 mm. Die Bulbusgrube ist völlig ausgeprägt, links viel geräumiger als rechts. Beiderseits symmetrisch, gegenüber dem 2. Knie, geht eine V. emissaria ab, rechts 1,5 mm, links 2 mm im Durchmesser, außerdem weist der linke Bulbus noch vor seiner Einmündung in den Bulbus v. jugularis eine V. condyloidea auf. Die größte Breite der Fossa sigmoid. beträgt rechts 14 mm, links 15 mm. Die breiteste Stelle liegt etwa in der Mitte daselbst; auch die größte Sinustiefe von 5 mm. Die Sinuskrümmung ist links um ein geringes stärker ausgeführt als rechts.

Weitere Maße der Schädel, die auf den Sinus Bezug haben:

Warzenhöckerspitze bis Asterion:		Anlagestelle der Spin. resp. Fovea bis Asterion:	
Schädel Nr.	1: 2,3 cm	Schädel Nr.	1: 3,0 cm
„ „	2: nicht gemessen	„ „	2: nicht gemessen
„ „	3: „ „	„ „	3: „ „
„ „	4: 2,3 cm	„ „	4: 2,3 cm
„ „	5: 3,0 „	„ „	5: 2,9 „
„ „	6: 3,2 „	„ „	6: 3,3 „
„ „	7: 3,2 „	„ „	7: 3,0 „
„ „	8: 3,3 „	„ „	8: 3,0 „
„ „	9: 3,34 „	„ „	9: 3,9 „
„ „	10: 3,5 „	„ „	10: 3,5 „
„ „	11: 3,0 „	„ „	11: 3,2 „
„ „	12: 4,3 „	„ „	12: 4,2 „
Durchschnitt	. 3,14 cm	Durchschnitt	. 3,35 cm
Maximales Maß	4,3 „	Maximales Maß	4,2 „
Minimales „	2,3 „	Minimales „	2,3 „

Horizontalabstand der Asterien von einander:		Abstand der Foram. jugularia:	
Schädel Nr.	1: 6,3	Schädel Nr.	1: 2,4
„ „	2: 8,0	„ „	2: 3.6
„ „	3: 8.0	„ „	3: 3,8
„ „	4: —	„ „	4: —
„ „	5: 8,7	„ „	5: 4,0
„ „	6: 7,4	„ „	6: 3,2
„ „	7: 8.2	„ „	7: 3,9
„ „	8: 7,1	„ „	8: 3,5
„ „	9: 8,7	„ „	9: 3,7
„ „	10: 7,5	„ „	10: 3,4
„ „	11: 7,1	„ „	11: 3,3
„ „	12: 8,5	„ „	12: 4,2

Die kürzesten Entfernungen des lateralen Sinusrandes von dem vertikalen Bogengange betrugen in unseren Fälllen:

Schädel Nr.	1: 6,6 mm	Schädel Nr.	7: 8 mm
„ „	2: 14,0 „	„ „	8: 9 „
„ „	3: 15,0 „	„ „	9: 6 „
„ „	4: 15,0 „	„ „	10: 11 „
„ „	5: 12,6 „	„ „	11: 7 „
„ „	6: 12,5 „	„ „	12: 8 „

Diese nächste Entfernung betraf den lateralen Rand des vorderen Sinusdrittels, etwa zwischen Jugularisrand und 1. Knie.

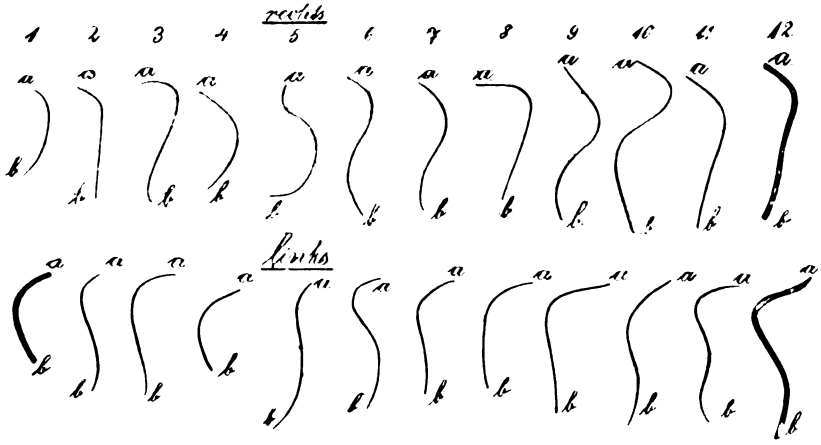

a bedeutet das Jugularisende, *b* das Occipitalende des Sinus sigmoideus.

Fassen wir die Resultate dieser 24 Sinusuntersuchungen zusammen, so läßt sich sagen, daß schon vom ersten Anfang des extrauterinen Lebens an eine deutliche Begrenzung gewisser Sinusteile da ist, und zwar des vorderen Drittels, während der hintere Abschnitt noch in einer allgemeinen Ausbuchtung der Pyramide und des Warzenteils sich verliert. Doch schon zu Ende des ersten Jahres werden die Begrenzungslinien auch für den hinteren Abschnitt genauere, die Furchenform ist mehr ausgeprägt, namentlich scheint zuerst die mediane Abgrenzung hervorzutreten, vide Fall 9. Eine stärkere Krümmung des Sinus scheint diese Begrenzung noch zu begünstigen. Die Sinusform ist eine sehr mannigfaltige und läßt sich am besten an den Zeichnungen der Sinusachsen studieren. Eine Symmetrie beider Sinusseiten ist keineswegs immer zu konstatieren, es weichen beide Seiten oft mehr oder weniger wesentlich von einander ab. Gleich war die Achse in den Fällen 1, 3, 6, 7, 8, 10, also nur 50% der Fälle, stärker links gekrümmt in den Fällen 2, 11, 12, stärker rechts bei 4, 5, 9. Von Einfluß auf die Größenverhältnisse der Grube scheinen in unseren Fällen hauptsächlich deren Krümmungsverhältnisse zu sein, und zwar so, daß eine stärkere Krümmung mit einer größeren Sinusfurche zusammenfällt. Abgänge von Venae emissariae scheinen in unseren Fällen keinen merklichen Einfluß auf Größenverhältnisse des Sinus auszuüben, wie im Falle 9, wo trotz Abgang der größeren V. emissaria der rechte stärker gekrümmte Sinus auch der voluminösere ist.

Eine stärkere Krümmung des Sinus fiel in den Fällen 5 und 9 auch mit deutlicherer Abgrenzung seiner Seitenwände zusammen; mit stärkerer Sinuskrümmung fiel auch in 5, 9, 12 eine Jugularisöffnung zusammen, während in den übrigen Fällen der Krümmungsverschiedenheit der Sinusfurche 2, 4, 11 diese Besonderheiten nicht deutlich genug hervortraten. Im Falle 11, wo eine gut ausgeprägte Seitenbegrenzung der Sinusfurche vorlag, und somit die Tiefenmessung derselben möglich war, ließ sich auf dem stärker gekrümmten linken Sinus auch die größere Tiefe desselben, also Vorlagerung, konstatieren. Der dazu gehörige Schädel ist hyperbrachycephal mit einem Index von 89,8. Bei gleicher Krümmung der Sinusachse beiderseits waren auch alle genannten Sinusmaße und Eigentümlichkeiten die gleichen. Eine größere Sinuskrümmung schien nie mit größerer Raumeinengung der betreffenden Seite zusammenzuhängen, wodurch dann die stärkere Krümmung als Faltung hätte aufgefaßt werden können. Durch Messung der gleichen Punkte des Asterion und des Jugularisrandes ließ sich in allen Fällen bis auf einen, eine ganz gleiche Raumverteilung beider Seiten des Sinus konstatieren, nur im Falle 5, im 4. Lebensmonate, fällt die

stärkere Sinuskrümmung rechts, dessen Achsenlänge der der linken Seite entspricht, mit einer Verkürzung des Raumes vom Asterion bis Jugularisrand zusammen.

Vom Warzenhöcker aus gemessen, lag der nächsterreichbare Sinuspunkt höchstens 1 cm weit entfernt, wobei die Entfernung im wesentlichen von der Entwickelung des in diesem Lebensalter als Höckerchen von höchstens Erbsengröße angedeuteten Warzenfortsatzes abhing.

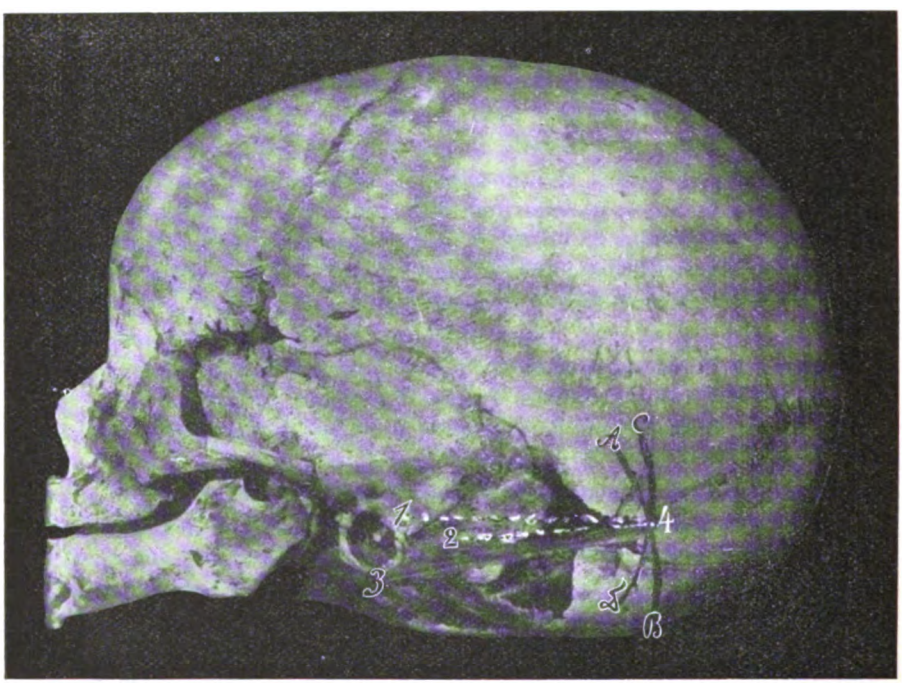

Wenige Millimeter jedoch hinter der als Höckerchen hervortretenden Anlage des Warzenfortsatzes beträgt die Dicke der Schädelwand, die den Sinus einem operativen Eingriffe verschließt, nur 1—3 mm. Während man nach Wegmeißelung des Warzenhöckerchens den Sinus am nächsten in seinem vorderen Drittel erreicht, trifft seine tiefste Stelle, die in diesem Falle, wie gesagt, hinter der hier nur 1—3 mm dicken Schädelkapsel nach rückwärts vom Warzenfortsatz liegt, die Mitte.

Die Sinusrichtung ließ sich in diesem Alter durch eine Gerade, geführt an der hinteren Wand des äußeren Gehörganges bis zum Asterion bestimmen, eine Lagebestimmung des Asterion aber ist durch

den Schnittpunkt von 2 Kreisbögen leicht zu finden. Der eine hat zum Radius die Durchschnittsentfernung der Warzenhöckerspitze bis Asterion, der andere den Radius von der Anlagestelle der Vovea resp. Sp. sup. meat. an der Uebergangsstelle der hinteren in die obere äußere Gehörgangswand bis zum Asterion (beide müssen für den Durchschnitt des entsprechenden Alters berechnet sein, um praktisch eine Orientierung zu ermöglichen). Diese Radien sind für unsere 12 Fälle Asterion im Durchschnitt 3,35 cm[1]), Warzenhöcker im Durchschnitt 3,14 cm[2]). Die Warzenfortsatzanlage liegt in diesem Alter einige Millimeter vor dem medialen Sinusrande. In der Höhe des Warzenhöckers liegt das Sinusknie.

Um mit Hilfe obiger Sinusabbildung resp. ihrer Achsenkrümmungslinie vom Foramen jugulare bis zum Asterion die Lageverhältnisse der Sinus sigmoidei an der Schädelbasis zu einander jederzeit darstellen zu können, habe ich die Entfernungen des Innenrandes beider Foramina jugulares von einander gemessen, wie auch der beiden Asteria.

Spina und Vovea waren in unseren Fällen nicht vorhanden, nur bei Schädel Nr. 12 findet sich eine Andeutung der Vovea, rechts deutlicher als links.

Eine Einbiegung des Hinterhauptes wurde an keinem Schädel beobachtet, eine geringe Asymmetrie fand sich beim Schädel Nr. 10, hier betrug das Maß, vom Kinn bis zum äusseren Rand des Gehörganges rechts 6,0 cm, links 6,2 cm. Auf die Länge der von uns gemessenen Sinusabschnitte hatte diese Asymmetrie weiter keinen Einfluß.

Demonstrationsvortrag*)

von

Dr. med. **Hecht**, München.

M. H! Ich möchte Ihnen heute einige Patienten demonstrieren, die teils durch Art und Verlauf ihrer Krankheit, teils durch die eingeschlagene Therapie ein allgemeineres Interesse beanspruchen dürften:

1. Der erste Patient, der 28jährige Magazinier M. K., wurde von mir am 19. April 1906 wegen chronischer, linksseitiger Stirnhöhleneiterung radikal operiert. Die Stirnhöhlenaffektion ist vollkommen

[1]) vid. Zeichnung 1—4 resp. C, D.

[2]) vid. Zeichnung 2—4 resp. A. B.

*) Gehalten in der laryngo-otologischen Gesellschaft München am 5. November 1906.

ausgeheilt, das kosmetische Resultat recht gut. Gleichzeitig bestand ein Kieferhöhlenempyem der linken Seite. Die anfangs konservative Behandlung bestand — nach Amputation des mittleren Muschelkopfes und Ausräumung miterkrankter Siebbeinzellen — in täglichen Ausspülungen der Stirnhöhle und mehrmaligen täglichen Ausspülungen der Kieferhöhle von der Alveole aus. Mit der operativen Eröffnung der Stirnhöhle mußten vorübergehend die Kieferhöhlenspülungen ausgesetzt werden. Um aber den Kieferhöhleneiter zu beseitigen, ließ ich mir ein mit einer seitlichen Oeffnung versehenes, dickwandiges, modifiziertes Fränkel'sches Nasenbadgläschen anfertigen, dessen vorderer Schnabel vermittels eines Gummischlauches und eines konischen Ansatzes mit dem Alveolarröhrchen verbunden, während an dem hinteren Schnabel ein Bier'scher Sauggummiball befestigt wurde. Es gelang

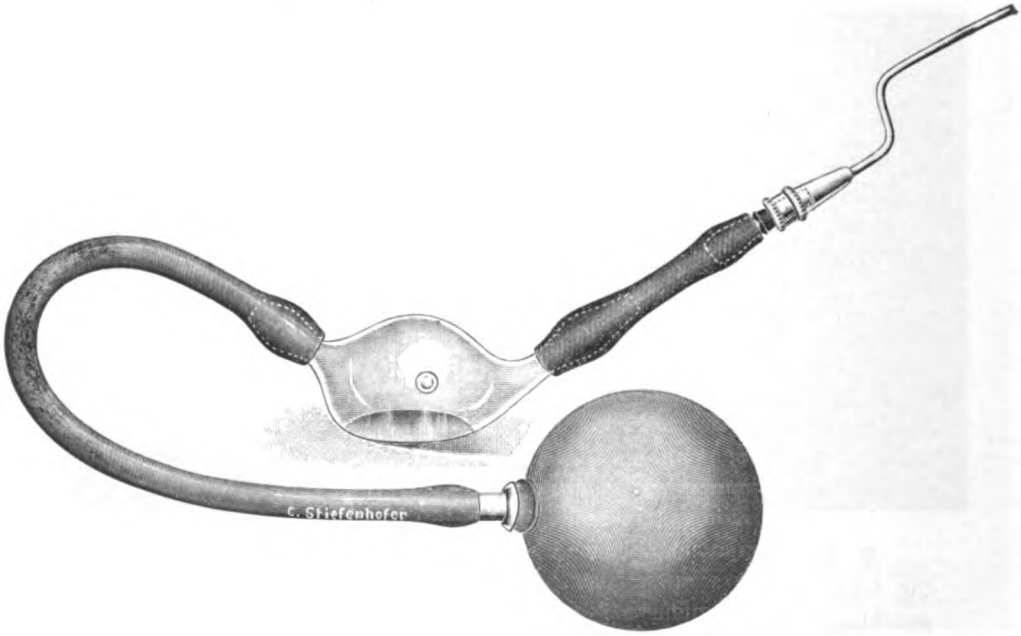

Fig. 1.

leicht auf diese Weise den Eiter aus der Kieferhöhle herauszusaugen. Bis zum Schlusse der äußeren Stirnhöhlenwunde (Sekundärnaht 14 Tage nach der Operation) wurde die Kieferhöhle mehrmals täglich ausgesaugt, dann traten die regelmäßigen Spülungen wieder in ihre Rechte. Die Erfahrungstatsache, daß viele Kieferhöhlenentzündungen nach Ausheilung einer gleichzeitig bestehenden Stirnhöhleneiterung fast

spontan ausheilen, ließ mich zunächst von einer breiten Eröffnung der Kieferhöhle Abstand nehmen. Auch hier zeigte sich der gleiche Erfolg. Die jetzt meist täglich einmal vom Patienten vorgenommenen Spülungen der Kieferhöhle fördern in der Regel nur ein kleines Schleimbällchen bei sonst reinem Spülwasser zu Tage.

Ich möchte den Herren Kollegen für gleiche Fälle, bei denen eine mehr oder minder lange Pause in den üblichen Kieferhöhlenspülungen eintreten muß, die Reinigung der Höhle durch Aussaugung zum Versuche empfehlen.

Anschließend möchte ich Ihnen noch einige Alveolarkieferhöhlenröhrchen zeigen, von denen das Schech'sche wohl das bekannteste ist. Dieses besitzt indeß den Nachteil, daß die Patienten nach seiner Einführung die Kiefer nicht schließen können. Diesen Nachteil vermeidet das — meines Wissens von Moritz Schmidt angegebene — bajonettförmige Röhrchen, das mir am geeignetsten erscheint. (Das bajonettförmige Röhrchen ist auf der Abbildung 1 abgebildet.)

Die Anbohrung der Kieferhöhle von der Alveole aus behufs regelmäßiger Durchspülung seitens des Patienten selbst besitzt sehr viele Vorzüge und wird daher vielfach ausgeführt. Zu diesem Zwecke genügt indeß ein ganz feiner Bohrkanal, der es ermöglicht, die ca. 3 mm dicken Röhrchen durchzuführen. Der an der Mundöffnung der Alveole befindliche Schleimhautrand des Bohrkanals wirkt dann gewissermaßen wie ein abschließender Ring, der ein Eindringen von Fremdkörpern in den Kanal verhindert, so daß die Einführung eines Stöpsels oder der Abschluß durch eine Platte (Prothese) überflüssig ist. Die ja oft wiederholte Einführung des Röhrchens genügt vollkommen, um den Rohrkanal offen zu halten, so daß auch hierfür die Einführung eines Stiftes unnötig erscheint. Andererseits möchte ich auf den stetigen Reiz dieser Stifte — seien sie nun aus Metall, Hart- oder Weichgummi — hinweisen, die die Eiterung unterhalten und dadurch nur schädigend wirken. Abgesehen von den Fällen, bei denen man eine Ausräumung der Kieferhöhle von der Alveole aus beabsichtigt — wie solche neuerdings aus der Jurasz'schen Klinik berichtet wurden — die eine beträchtliche Weite des Bohrkanals benötigen, der dann aber natürlich nur für wenige Wochen offengehalten werden soll, möchte ich dringend vor Anlegung der weiten Kommunikationen zwischen Mund- und Kieferhöhle warnen. Die weiten Kommunikationen benötigen wieder einen temporären Verschluß, der in der Regel durch die, wie schon erwähnt, schädlichen Obturatoren erzielt wird, die Ausspülung der Höhle ist nur eine mangelhafte, da der größere Teil der Spülflüssigkeit, kaum in die Höhle gelangt, sofort nach dem Munde zu wieder abfließt. Die

Möglichkeit eines guten, vollkommenen, späteren Verschlusses des Bohrkanales ist nicht immer gegeben, so daß man bei etwaiger späterer Radikaloperation, wie sich mir erst kürzlich in einem Falle, den ich nach Denker operierte, ergab, große Schwierigkeiten hat, den Bohrkanal zu vollständigem Verschlusse zu bringen.

Sodann möchte ich auch noch auf das psychische Moment im Interesse des Patienten hinweisen. Während der ohne Obturator nie störend empfundene kleine Bohrkanal den Patienten vielleicht nur während der Spülung an sein Leiden erinnert, hört man von den Kranken mit weiten Bohrkanälen sehr oft alle möglichen Klagen über das Lästige der Obturatoren etc. Des ferneren veranlaßt diese Methode, da hier in sehr vielen Fällen eine Heilung nicht erzielt wird, nach mehr minder langer Dauer Arzt und Patienten, sich doch noch zu einer breiten Eröffnung der Kieferhöhle zu entschließen und vereitelt hierdurch den Erfolg einer konservativen Therapie, die sonst vielleicht doch zu einem positiven Ergebnis geführt hätte, zum Mindesten durch eine Besserung aller subjektiven und objektiven Symptome die Notwendigkeit einer radikalen Eröffnung der Kieferhöhle nicht bedingt hätte.

Da aber die Unsitte, recht weite Bohrkanäle anzulegen, doch noch recht verbreitet ist, so bekommt man des Oefteren derartige Patienten in Behandlung. Um diesen nun eine ausgiebige Ausspülung ihrer erkrankten Kieferhöhle zu ermöglichen — und eine solche ist nur möglich, wenn die Oeffnung nach dem Munde zu vollständig abgeschlossen ist, und das in die Höhle gepumpte Wasser einen kräftigen Strudel erzeugen kann (ich lasse immer mindestens $^1/_2$ Liter Flüssigkeit mittels Clysopomp durchspülen) — ließ ich mir bajonettförmige Röhrchen anfertigen, die an ihrem vorderen Ende eine konische Verdickung (cf. Abbildung 2) tragen, so daß hierdurch ein vollkommener Abschluß des Bohrkanales in jeglichem Durchmesser erzielt werden kann.

Fig. 2.

2. Der zweite Fall zeigt Ihnen eine Patientin mit chronischem Siebbeinkieferhöhlenempyem und Nasenpolypen. Die Polypen wurden anderweitig größtenteils entfernt und sodann Patientin zu einem Zahn-

arzt geschickt, um sich ihre kariösen Zähne extrahieren zu lassen. Der Zahnarzt fühlte sich bemüßigt, gleich die Kieferhöhle anzubohren (am 3. Sept. 06), bohrte aber viel zu weit vorne und führte den Bohrkanal in das Cavum nasi hinein. Auch er nahm einen sehr dicken Bohrer, so daß ich beim ersten Besuch der Patientin einen sehr weiten, eiternden Bohrkanal vorfand. Nach einiger Zeit demarkierte sich in diesem Kanal ein Sequester, der dann bald darauf (6 Okt. 06) leicht extrahiert werden konnte und sich als der von einer nekrotischen Knochenwandung umgebene Bohrkanal erwies (Demonstration des Sequesters). Außer dem von Spiess im Archiv für Laryngologie und Rhinologie (Band IX/1899) publizierten Falle ist meines Wissens seither kein einschlägiger Fall mitgeteilt worden. Auch ich finde keine andere Erklärung für diese Sequestrierung als diejenige, die s. Zt. Spiess für seinen Fall angegeben: „daß es sich hier um eine Verbrennung gehandelt hat, welche dadurch zustande kam, daß der Bohrer infolge der längeren Dauer der Operation" — auch bei meinem Fall soll die Durchbohrung relativ lange Zeit in Anspruch genommen haben — „bei seiner großen Umdrehungsgeschwindigkeit sich so heiß gelaufen hatte daß er die umgebende Knochenmasse gleichmäßig seiner verbrennenden Hitze aussetzte". Der Bohrkanal geht nun seiner Heilung per granulationem entgegen, die Communikation zwischen Nasen- und Mundhöhle ist bereits verschlossen.

3. Der dritte Fall bietet einen sehr interessanten, eigenartigen Kehlkopfbefund, für den ich Ihnen weder aetiologisch noch klinisch vorerst eine Erklärung geben kann. Der 18jährige, in seiner Entwickelung bedeutend zurückgebliebene Patient leidet an einer beiderseitigen, zu Krustenbildung tendierenden, eiterigen Rhinitis, vielleicht auf Nebenhöhlenaffektion zurückzuführen — der Junge ist erst kurze Zeit in meiner Behandlung und der eigenartige Kehlkopfbefund mit seinem störenden Symptomenkomplex hat die Sorge um die Nase vorerst in den Hintergrund gedrängt. Der wegen einer leichten einseitigen Spitzenaffektion zur Zeit in der Volksheilstätte Planegg befindliche Patient leidet an erschwerter Atmung mit ausgesprochenem, besonders inspiratorischen Stridor und schnarcht nachts derartig, daß nicht nur seine Saalgenossen, sondern auch die in der über und unter ihm befindlichen Etage stationierten Patienten darüber Beschwerde führen. Der Kehlkopfbefund zeigt uns eine sehr kleine, gewissermaßen geschrumpfte, höckerige, etwas verzogene, starre Epiglottis, die den Larynx derartig überlagert, daß nur die Arygegend zu Gesicht kommt; von den Stimmlippen etc. ist nichts zu sehen. Die Aryknorpel und die Pars interarytaenoidea werden bei der Inspiration der-

artig in den Larynx hineingezogen, daß sie dem Blicke entschwinden, während der Exspirationsstrom diese quasi wie mit Schlottergelenken versehenen Teile wie einen Rüssel herausschleudert. Die Stimme ist zwar nicht ganz rein, klingt aber doch verhältnismäßig klar und hat etwas „Eunuchencharakter". Der Versuch, die Epiglottis zu heben, um einen Einblick in den Larynx zu erzielen, scheiterte an der vollkommenen Starrheit dieses Gebildes. Es sollte nun der Versuch gemacht werden, durch direkte Tracheoskopie einen Einblick in die tieferen Luftwege zu bekommen. Herr Prof. Neumayer hatte die Liebenswürdigkeit, diese Untersuchung vorzunehmen. Da es trotz ausgiebigster Cocainisierung nicht gelang, eine ausreichende Anaesthesie zu erzielen, entschlossen wir uns zur Untersuchung in Narkose. Aber auch dies führte nicht zum Ziele, da die Starrheit der fast horizontal gelagerten Epiglottis es unmöglich machte, durch den engen Raum zwischen ihr und den darunter liegenden Gebilden hindurchzugelangen. Einige von Herrn Prof. Rieder aufgenommene Röntgenbilder (Demonstration) brachten uns bezüglich des Larynx auch keinen weiteren Aufschluß; dagegen zeigt eine Aufnahme des Thorax einen großen, breiten Schatten um den Herzschatten herum, der wohl als tuberkulöse Hiluslymphdrüsen angesprochen werden darf. Die Lungenspitzen sind auf dem Bilde beiderseits vollkommen gleich und vollständig hell.

Die weitere Untersuchung zeigt uns eine strichförmige, gewulstete Narbe im Hypopharynx in Mitte der Hinterwand, etwa in Höhe der Arygegend. Die Hals- und Nackendrüsen fühlen sich beiderseits als derb infiltrierte Packete; die linke Cubitaldrüse ist leicht geschwellt fühlbar, sonst sind keine fühlbaren Drüsenschwellungen vorhanden. Die Genitalien zeigen einen infantilen Entwickelungsgrad, die Hoden sind äußerst klein; es besteht eine sehr starke Phimose.

Anamnestisch ist für den Kehlkopfbefund gar nichts zu eruieren: irgendwelche Erkrankungen, die auf einen hier früher spielenden Prozeß hinweisen, will Patient nie überstanden haben. Für hereditäre Lues ist gleichfalls kein anamnestisches Moment zu ermitteln. Da Patient angibt, daß er vor vier Jahren in der Würzburger Klinik wegen Diphtherie gelegen habe, die Atembeschwerden hingegen erst vor $1^1/_2$ Jahren aufgetreten und seit $^1/_2$ Jahre stärker geworden seien, so schrieb ich an Herrn Prof. Seifert in Würzburg, um vielleicht über den seinerzeitigen Kehlkopfbefund etwas in Erfahrung zu bringen. Herr Kollege Hofmann, der seiner Zeit auch den Patienten auf der inneren Abteilung behandelte, hatte die Liebenswürdigkeit, mir folgenden Bericht zu senden: „A. F., der im November 1902 im Spital war, war

damals an einer Angina mit Belag erkrankt; Diphtheriebazillen konnten bei mehrfacher Untersuchung niemals nachgewiesen werden, doch bekam der Patient, da das Rachenbild diphtherieverdächtig war, eine prophylaktische Seruminjektion; es zeigte sich nun auch im ferneren Verlauf, daß das Fieber schon nach zwei Tagen völlig verschwand und der Belag gleichfalls. Außer dieser Angina hatte F. eine Bronchitis, die ebenfalls rasch wieder gut wurde. Von Seiten des Kehlkopfes zeigte er niemals irgendwelche Symptome, so daß eine laryngoskopische Untersuchung gar nicht vorgenommen wurde. Schon nach kurzer Zeit wurde Patient als völlig gesund entlassen."

Sie sehen, meine Herren, alle bis jetzt gemachten Versuche, in das Bild Klarheit zu bringen, führten zu keinem Ziele. Auf Grund der Würzburger Mitteilung dürfen wir wohl den Schluß ziehen, daß damals jedenfalls die Atmung noch frei war; ob der Kehlkopf damals noch normale Verhältnisse bot, ist nicht zu entscheiden.

Zunächst handelt es sich also darum, dem Patienten mehr „Luft" zu verschaffen und einen Einblick in den Larynx zu gewinnen, davon wird unser weiteres Handeln abhängig sein. Da, besonders in der Narkose, der Stridor inspiratorisch sehr stark war, während der Exspirationsstrom ziemlich rein und frei schien, dürfen wir wohl annehmen, daß in der Trachea keine weitere Stenose vorhanden ist, und daß der inspiratorische Stridor mit seinem Lufthunger, der sich bei Rückwärtsbeugen des Kopfes ebenso wie bei seitlicher Kompression des Larynx in beängstigender Weise steigert, vielleicht nur durch die Enge für die Luftpassage zwischen der, wie ein Deckel über den Larynx liegenden Epiglottis und dem Larynxeingang hervorgerufen wird, wobei die Ansaugung der Hinterwand und Arygegend die Stenose noch vergrößert. Dies weist uns darauf hin, vor weitergehenden Eingriffen zunächst einmal die Epiglottis zu amputieren; der Erfolg dieser Operation und der dann hoffentlich freie Einblick in den Larynx wird dann für unser weiteres Handeln entscheidend sein. Vielleicht gibt uns dann auch der mikroskopische Befund der Epiglottis eine Aufklärung über den hier spielenden Prozeß.

4. möchte ich Ihnen hier eine mittels Glühschlinge excidierte Knochenblase der mittleren Muschel zeigen, die $^2/_3$ des Cavum nasi vollkommen stenosierte und in ihrem Inneren vollständig mit Schleimpolypen ausgefüllt war.

Sodann möchte ich Ihnen noch zwei Instrumente unterbreiten:

5. Die vierzinkigen, scharfen Haken habe ich bei Aufmeißelung der Stirnhöhle immer unangenehm empfunden, während die stumpfen Haken meist infolge ihrer Länge unpraktisch erschienen. Ich ließ mir

daher zum Abziehen des Wundrandes nach Art der Lidhalter beifolgendes Instrument anfertigen, das sich mir nach jeder Richtung hin bewährt hat.

Fig. 3.

6. Wer einmal eine stärkere Blutung nach Tonsillotomie mittels Tonsillotom erlebt hat, wie ich eine solche in meiner Assistentenzeit zu sehen Gelegenheit hatte, bei der wir ca. fünf Stunden abwechselnd digital komprimierten, bis die Blutung stand, der wird gern die Nachteile, die die Glühschlinge gegenüber dem Tonsillotom bietet, in Kauf nehmen, wenn er dadurch vor derartigen Komplikationen geschützt ist. Die bisherigen Schlingenführer boten indeß den Nachteil, daß bei langsamem Durchschneiden breitbasig aufsitzender Gaumentonsillen die strahlende Hitze, die von dem vorderen Teil der Röhrenschenkel ausging, auf die Gaumenbögen schädigend einwirkte, so daß bisweilen Oedeme, ja auch Verbrennungen auftraten. Ich ließ mir daher den vorderen Teil der Röhre in der Weise besser isolieren, daß auf die Schenkel eine Lage Asbest und darüber noch eine Röhre befestigt wurde; seitdem habe ich diese Komplikation nicht mehr beobachtet.*).

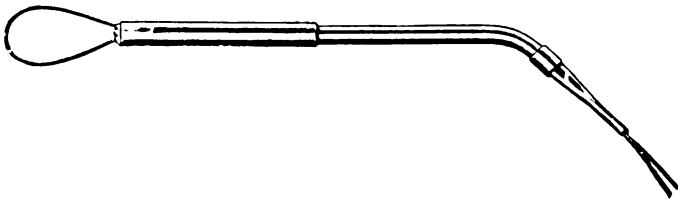

Fig. 4.

Zum Schluß möchte ich Ihnen noch einige Details über die Tätigkeit des neuerdings durch üppige Reklame bekannt gewordenen Londoner

*) Der Schlingenführer ist von der Firma Reiniger, Gebbert & Schall, Erlangen, alle übrigen Instrumente von der Firma C. Stiefenhofer, München, zu beziehen.

Kurpfuschers „Professor“ Keith-Harvey mitteilen. Derselbe stellt auf Grund eines vom Patienten ausgefüllten Fragebogens die unglaublichsten Diagnosen, seine Therapie läuft auf die Empfehlung seiner „patentierten elektrischen Ohren-Batterie, die chemischen Lösungen für dieselbe und die dazu gehörenden Waschmittel“ hinaus, die für 30 Mark „zoll- und portofrei“ von ihm zu beziehen sind. Die schamlose Reklame und die Dreistigkeit seines Handelns mögen Sie aus diesem mir von einer Patientin eingesandten Material ersehen. Eine andere Patientin berichtete mir, daß er ihr den Apparat erst für 30 Mark, dann für 20 und kürzlich, als sie immer noch nicht reagierte, für 10 Mark angeboten habe.

Es wäre sehr zweckmäßig, wenn die Behörden überall, ähnlich dem Karlsruher Gesundheitsrate, derartigen Schwindelunternehmungen etwas mehr Aufmerksamkeit widmeten.

Kasuistische Mitteilung über einen Fall von Nasenstein.

Von

Dr. med. **W. Böhm.**

Vortrag, gehalten i. d. Münchener laryngo-otolog. Gesellschaft am 5. XI. 1906.

Am 3. X. 1906 kam in meine Sprechstunde ein 50jähriger Landmann, mit der Angabe, seit einem halben Jahre an vollständiger Verstopfung der linken Nasenseite zu leiden. Da sich in letzter Zeit heftige Schmerzen in der ganzen linken Gesichtsseite hinzugesellt hätten, sei er genötigt, ärztliche Hilfe aufzusuchen.

Objektiv fiel auf: Abfluß von sehr reichlichem, gelben, fötiden Sekret, welches die Oberlippe erodiert hatte, absolute Verstopfung der linken Nasenseite und bei rhinoskopischer Untersuchung eine in Granulationen eingebettete schwärzliche Masse, welche sich für die Sonde unbeweglich und hart anfühlte und beim Beklopfen einen glasartigen Ton gab.

Ich ging nun mit der Kornzange ein und brach ein Stück des vorliegenden, äußerst brüchigen Fremdkörpers ab. Nachdem die sichtbaren Granulationen mittels Schlinge entfernt waren, konnten noch mehrere größere Stücke des sich allmählich lockernden Fremdkörpers entfernt werden, teils mit Kornzange, teils mit „Grünwald-Hartmann“, sodaß die Nase gleich am ersten Tage für Luft durchgängig wurde. Da der Fremdkörper eine sehr unregelmäßige, tropfsteinartige Oberfläche bot und überdies in die einzelnen Buchten der Nase dendritische Ver-

zweigungen entsendete, gestaltete sich die Entfernung sehr schwierig. Nachdem wegen sehr profuser Blutung am ersten Tage ausgesetzt worden war, wurden an den beiden folgenden Tagen die restierenden Stücke entfernt. Das letzte Stück fiel bei einer Sondenuntersuchung in den Nasenrachenraum und wurde ausgespuckt. Am 4. Tage war der Einblick in den Nasenrachenraum frei, die Sonde stieß nirgends mehr auf Fremdkörper, die Sekretion war bereits minimal geworden. Nachdem noch einige Granulationen im hinteren Teile der Nase entfernt waren, konnte Patient in die Heimat entlassen werden.

Anamnestisch ist interessant, daß Patient sehr viel sogenannten Schmalzlertabak geschnupft hatte und daß er viel mit Kalkdünger arbeitete. Die Bestandteile dieses Tabaks, der bekanntlich zerriebenes Glas und Kalk enthalten soll, mögen wohl den Kern des Fremdkörpers abgegeben haben, um den sich dann der beim Düngen sich entwickelnde reichliche Kalkstaub niederschlug. Begünstigt wurde die Bildung durch eine bestehende Spina septi. Damit stimmen auch die Beobachtungen von Betz und Jurasz überein, die Rhinolithiasis als Berufskrankheit bei Zementarbeitern sahen. Bemerkenswert erscheint die Größe des Fremdkörpers, die sicher Taubeneigröße erreicht hat.

Ueber eine neue Paracentesennadel.

Von

Dr. **Ed. Richter**, Spezialarzt, Plauen i. V., Klinik.

Seit fünf Jahren habe ich nicht mehr jene Paracentesennadeln in Gebrauch, welche gleich kleinen Messern das Trommelfell zerschneiden, sondern ich benutze ein von mir eingerichtetes Instrument, welches allein dem Zwecke dient, zu stechen beziehentlich das Trommelfell zu durchstechen. Es ist natürlicherweise zu diesem Zwecke als gerade Nadel eingerichtet; aber diese Nadel ist — gleich unseren Dreikantdolchen für Punktionen — mit einer dreikantigen Krone versehen, welche, wie eigentlich schon gesagt, dreiseitig spitz zugeschliffen ist. Von diesem Instrument habe ich einen Satz von fünf Größen, wenngleich ich die Mittelgröße meist nur bei Erwachsenen gebrauche.

Daß die Paracentese oft ein erlösender Eingriff ist, zumal wenn ihre Gefahren verschwinden, ist selbstverständlich.

Diese Gefahren zu verringern ist der eine Zweck des Instrumentes. Die Gefahr eines Bulbus V. j.- oder Carotisverletzung durch Abrutschen des Instrumentes, wie sie unter Umständen bei den schneidenden Instrumenten hin und wieder eintrat, ist gleich Null: denn der äußerst

schnell ausführbare Trommelfelldurchstich ist schon vorüber, ehe der Patient noch mit dem Kopf auszuweichen anfängt. Der Durchstich trifft ferner ganz unbeschadet meist auf das gegenüberliegende Promontorium auf.

Der dreikantige Durchstich bietet aber neben seinen besonderen Vorzügen der Schnelligkeit und der Gefahrlosigkeit noch einen Vorzug. Die dreilappige Perforationsöffnung läßt nämlich einen besseren Abfluß zu, wie ein schlitzförmiger, oft zu klein oder zu groß gemachter Schnitt; ferner schließt sich die dreilappige Perforationsöffnung nicht so leicht, wie ein leicht verklebender Schnitt.

Bei Kindern kann man das geschilderte Instrument äußerst leicht anwenden; man ist schon gründlich fertig, ehe die unruhigen Patienten die Bedeutung des Vorganges erfaßt haben.

Nachteile habe ich von der Anwendung des Instrumentes bisher nie gesehen.

Man wird unwillkürlich versucht, die erlösende Paracentese mit diesem Instrumente[1]) bei Kindern öfters auszuführen, da auch die Kinder dankbar sind, von ihren Schmerzen befreit zu werden.

Sitzungsbericht der laryngo-otologischen Gesellschaft, München.

36. Sitzung vom 18. Juni 1906.

Vorsitzender: Prof. Haug.
Schriftführer: Dr. Böhm.

Dr. Bachauer demonstriert einen Fall von Bezoldscher Mastoiditis, welcher durch Rapidität des Verlaufes und Bösartigkeit der Infektion sehr bemerkenswert war. Der Gang der Erkrankung war kurz folgender: Patient suchte Ende März wegen Ohrenflusses und Schmerzen im Processus mastoideus die Poliklinik auf. Die Beschwerden bestanden erst seit 3 Tagen. Objektiv war profuse, eitrig-hämorrhagische Sekretion aus dem rechten Ohre, hochgradige Druckempfindlichkeit des Warzenteiles und Erhöhung der Körpertemperatur auf 38,9° C. (Axilla) festzustellen. Dieser Zustand hielt sich 7—8 Tage unverändert,

[1]) Das Instrument wird von der bekannten Firma Walb Nachf., Heidelberg, angefertigt.

sodass zur Aufmeißelung des Proc. mast. geschritten wurde. Die Operation bot keine Besonderheiten. Die Terminalzelle war sehr groß und mit Eiter gefüllt. Ein Durchbruch durch die Corticalis nach außen oder innen war nicht festzustellen. Die Temperatur sank nach der Operation nicht; am zweiten Tage zeigte sich über den oberen Partien des Sternocleidomastoideus, unterhalb des Warzenteiles und scharf gegen diesen abgegrenzt, eine umschriebene Rötung und Schwellung mit ganz beträchtlicher Schmerzhaftigkeit. Bei der Palpation hatte man den Eindruck, daß die Infiltration in der Tiefe, unter dem Sternocleido sitze. Schon am dritten Tage nach der Operation war die Schwellung erschreckend weit nach unten vorgeschritten; sie reichte bereits bis zum Jugulum herab. Da hiermit die Gefahr einer Mediastinalphlegmone gegeben war, wurde Patient noch am nämlichen Tage ins Rote Kreuz verlegt und dort, entlang dem Sterno, die Gefäßscheide freigelegt. Nirgends war Eiter zu finden, wohl aber starke Infiltration. Erst nach einigen Tagen stellte sich starke eitrige Sekretion ein, die nach 8 Tagen aufhörte. Auch die Temperatur sank und nach 4 Wochen war die Wunde zugranuliert Die Knochenwunde am Proc. mast. zeigte unterdessen ein nicht ganz normales Verhalten. Die Granulation war anfänglich eine sehr träge, gegen Ende Mai trat das Gegenteil ein, nämlich eine Neigung zur Bildung von schmierigen Granulationen, namentlich vom vorderen Wundwinkel aus. Eine genaue Untersuchung mit der Sonde stellte nun fest, daß der äußere Rand der hinteren knöchernen Gehörgangswand sich als Sequester abzustoßen im Begriffe war. Dieses Stück wurde später entfernt und die Wunde zeigt jetzt normale Heilungstendenz. Zu bemerken ist, daß bei dem Patienten keine konstitutionellen Erkrankungen festzustellen waren.

Dr. Herzog: Klinische Beobachtungen über tuberkulöse Labyrintheiterungen.

Tuberkulöse Mittelohreiterungen greifen häufig auf das innere Ohr über. Nach eigenen Untersuchungen zeigten von 100 tuberkulösen männlichen Patienten 19 chronische Mittelohreiterungen. Bei 5 Patienten konnte durch Feststellung von Taubheit auf dem eiternden Ohre ein Einbruch in das innere Ohr angenommen werden; die Taubheit war einigemal während der Beobachtung eingetreten; die Diagnose „Labyrintheiterung“ wurde bei den Patienten, welche zur Sektion kamen (3), durch Feststellung der Einbruchsstelle — ovales Fenster — bestätigt. Es waren also 5 % aller tuberkulösen männlichen Patienten mit Labyrintheiterungen belastet, und von den tuberkulösen Mittelohreiterungen etwa 20—25 % mit Labyrintheiterungen kompliziert. (Die genaue Angabe dieser Prozentzahl hängt noch von dem endgiltigen Abschluß der

Untersuchungen ab.) Ein Patient mit beiderseitiger tuberkulöser Mittelohreiterung, wovon das eine Ohr bei der funktionellen Prüfung absolute Taubheit zeigte, bot während der klinischen Beobachtung auf dem anderen Ohre eine Reihe sehr interessanter Erscheinungen, welche ausführlich besprochen zu werden verdienen. Zu einem kurzen Referate sind dieselben nicht geeignet. (Der Vortrag erscheint ausführlich in den Verhandlungen der deutschen otologischen Gesellschaft 1906.)

Dr. Hecht demonstriert zwei Rachentonsillen, von denen die eine einer 18jährigen Patientin entstammt. Die Rachentonsille, die sich durch eine ganz abnorme Größe auszeichnet, füllte den ganzen Nasenrachenraum aus. Die zweite Rachenmandel entstammt dem ältesten Patienten, den Autor bis jetzt operierte. Der 61jährige Herr kam wegen einer beiderseitigen Mittelohraffektion in Behandlung; die Rachenmandel bedeckte über $^1/_3$ des Vomer und zeigte nach der Exstirpation in der zerklüfteten Oberfläche ein kleines, nicht ganz halberbsengroßes Stein-Konkrement. Es ist dies der erste Mandelstein, den Autor bei vielen Hunderten exstirpierter Rachenmandeln konstatieren konnte.

Beide Rachentonsillen wurden mit Schütz entfernt.

Dr. Neumayer demonstriert ein Präparat von Lunge und Speiseröhre, welches eine große Kommunikationsöffnung zwischen dem linken Hauptbronchus und der Speiseröhre, verursacht durch ein zerfallenes Gumma, aufweist.

Die Krankheitsgeschichte des Falles ist in Kürze folgende:

Patientin, 46 Jahre alt, gibt an, vor mehreren Jahren wegen eines Uterusleidens operiert worden zu sein. P. hat nicht geboren, auch keinen Abortus gehabt. Infektion negiert. Keine hereditäre Belastung vorhanden. Die jetzige Erkrankung setzte vor ungefähr drei Monaten ein. Es trat Husten auf, Auswurf, Kurzatmigkeit, Abmagerung und zeitweilig auch Fieber. In den letzten Tagen gesellten sich auch noch Schluckbeschwerden hinzu, die rasch zunahmen und darin bestanden, daß sich P. bei Aufnahme von flüssiger und fester Nahrung trotz größter Vorsicht fast immer verschluckte und dann infolge des heftig einsetzenden Hustens den größten Teil der aufgenommenen Nahrung wieder auswarf. Schmerzen waren weder spontan noch auch beim Schluckakte vorhanden.

Die Untersuchung ergibt folgenden Befund:

Temp. 38,6 rekt.; Puls 112, klein, nicht ganz regelmäßig. Die Hautfarbe ist blaß, der Ernährungszustand stark reduziert, in der Knöchelgegend leichtes Oedem.

Mäßige Vergrößerung der Glandula thyreoidea; keine Drüsen am Halse fühlbar. Atmung beschleunigt (28—32). Ueber beiden Unterlappen Schall verkürzt, namentlich links; die Lungengrenzen beiderseits hinten unten wenig verschieblich. Ueber beiden Unterlappen verschärftes, stellenweise bronchiales Atmen und zahlreiche verschieden große katarrhalische Geräusche hörbar. Der reichliche Auswurf ist eitrig; Tuberkelbazillen sind nicht nachweisbar. Ueber dem nicht vergrößerten Herzen ist ein systolisches, blasendes Geräusch hörbar. Die Abdominalorgane inkl. Nieren zeigen normalen Befund.

Die Untersuchung des Rachens, des Kehlkopfes ergibt keinen Befund, der die Schluckstörung erklären würde: die Sensibilität des Rachens und Kehlkopfes ist nicht gestört. Die Motilität der Zunge, des Gaumensegels, des Kehlkopfes läßt keine Störung erkennen; beim Würgen zeigen die Rachenschnürer lebhafte Kontraktionen.

Da die geschilderten Schluckbeschwerden auch auf eine gestörte Funktion der Speiseröhre, und zwar des obersten Abschnittes, bezogen werden konnten, die ein Regurgitieren der geschluckten Nahrung nach dem Hypopharynx und ein Eindringen in den Kehlkopf verursachten, so beabsichtigte ich den Oesophagus mit dem Oesophagoskope zu untersuchen.

Bevor ich jedoch zur Vornahme dieser Untersuchung kam, trat plötzlich der Exitus letalis unter den Zeichen der Herzparalyse ein.

Die Autopsie ergab eine breite Kommunikationsöffnung zwischen dem linken Hauptbronchus und der benachbarten Speiseröhrenwand. Die Ränder des geschwürigen Defektes sind scharf und nirgends läßt sich in deren Umgebung ein Tumor feststellen, abgesehen von pigmentierten Bronchialdrüsen. In beiden Unterlappen der Lunge finden sich mehrere pneumonische Herde. Aus den Bronchien entleeren sich größere Mengen eines dünnflüssigen, mißfarbigen Sekretes. Die Speiseröhre zeigt, abgesehen von der Perforationsöffnung nach dem linken Bronchus, in ihrer ganzen Länge nirgendwo eine Veränderung, das Lumen ist nirgends verengt, die Schleimhaut vollkommen intakt.

Die histologische Untersuchung des Geschwürsrandes und benachbarter Drüsen, welche ein Neoplasma oder Tuberkulose ausschließen ließ, führte zur Annahme, daß ein zerfallendes Gumma vorgelegen habe, welches nach den zuerst in den Luftwegen auftretenden Beschwerden wohl primär in dem linken Bronchus seinen Sitz hatte und sekundär die Speiseröhre in Mitleidenschaft zog.

* * *

37. Sitzung am 5. November 1906.

Vorsitzender: Prof. Haug

Schriftführer: Dr. Böhm.

Demonstrationsvortrag von Dr. Hecht (ist an erster Stelle in dieser Nummer abgedruckt).

1. Eine mittels Glühschlinge exzidierte Knochenblase der mittleren Muschel, die in ihrem Inneren vollständig mit Schleimpolypen ausgefüllt war.

2. Ein Patient mit ausgeheilter, am 19. April 1906 radikal operierter Stirnhöhleneiterung, bei welchem gleichzeitig ein Kieferhöhlenempyem bestand, das in den ersten Wochen nach der Stirnhöhlenoperation von der Alveole aus mittels Saugtherapie erfolgreich behandelt wurde.

3. Ein bajonettförmiges Kieferhöhlenröhrchen mit konischer Verdickung an der Spitze behufs Abschluß weiter Alveolarbohröffnungen, um eine ordentliche Ausspülung der Kieferhöhle zu ermöglichen.

4 Ein dem Bohrkanal entsprechender Alveolarsequester einer anderweitig angebohrten Kieferhöhle.

5. Ein 18jähriger Patient mit eigentümlichem Kehlkopfbefund.

6. Ein neuer Wundhalter zur Stirnhöhlenoperation.

7. Eine verbesserte Schlingenführerröhre zur Tonsillotomie mittels Glühschlinge.

8. Bericht über die Tätigkeit des Kurpfuschers Keith-Harvey.

Diskussion.

Dr. Mader: Zu dem Larynxfall möchte ich bemerken, daß derselbe sicherlich rätselhaft ist. Ich bin weniger der Meinung, daß Lues im Spiele ist, denn diese Krankheit macht wohl oft Stenosen, aber keine solche Erscheinungen wie hier, die auf Lähmungen zurückzuführen sind. Es ist nämlich der Larynx nicht verengt, sondern er wird nur vorübergehend bei der Inspiration durch Hineinziehen der Aryknorpel, welche merkwürdigerweise dies gestatten, verengt. Angesichts dessen ist es wohl erlaubt, an die vom Patienten durchgemachte Diphtherie als aetiologisches Moment zu denken.

Bezüglich der Bemerkung des Vortragenden, daß es nicht nötig und nicht einmal angängig sei, von der Alveole aus so auffallend weite Kanäle zu bohren, gebe ich ihm nur zum Teile recht. Es ist hier gewiß des Guten zu viel geschehen, noch dazu an einer schlecht gewählten Stelle, doch hat mich die Erfahrung gelehrt, ja nicht zu enge Kanäle anzulegen, da dieselben manche Unannehmlichkeiten bringen können, noch dazu, wenn, wie hier, keine Prothese angewendet wird, sondern alles der Bougierung überlassen bleibt. Ich habe wieder-

holt das Abbrechen der Kanülen erlebt, außerdem Erysipel infolge von Verletzung beim Bougieren auftreten sehen, auch, da am Innenrande immer Granulationen da sind, vorzeitiges Zuwachsen. Deshalb empfehle ich unbedingt das Offenhalten des Kanals durch einen massiven Gold-, Silber- oder Hartgummistift, wie das ja auch wohl von den meisten Kollegen geübt wird.

Bei dem von Dr. Hecht demonstrierten Knaben könnte es sich um regressive Vorgänge im Knorpel infolge einer luetischen Perichondritis handeln, für die ja die Anamnese Anhaltspunkte gibt und welche jetzt erst zu der für die Weiterentwickelung des Kehlkopfgerüstes wichtigen Pubertätszeit in Erscheinung treten. Gegen die von Mader aufgestellte „diphtheritische Lähmung der Kehlkopfbänder" spricht die klare Stimme des Patienten.

Dr. Hecht (Schlußwort): Die Einwände Maders gegen die feinen Alveolarbohröffnungen haben mich nicht überzeugen können, daß es zweckmäßiger wäre, größere Bohrkanäle und Obturatorenverschluß vorzuziehen; die von mir in zahlreichen Fällen geübte Methode ließ mich noch niemals irgend eine der von Mader angeführten Komplikationen beobachten, wohl aber die bereits in meinem Vortrage erwähnten zahlreichen unangenehmen Beigaben der weiten Bohrkanäle angenehmerweise vermissen.

Bezüglich des Patienten mit dem eigenartigen Kehlkopfbefund glaube ich, weder Lues noch Diphtherie anamnestisch verwerten zu können, der Fall bleibt in dieser Richtung zunächst noch vollkommen dunkel; vielleicht bringt uns die beabsichtigte Operation einigermaßen Klarheit.

Demonstrationsvortrag von Dr. Böhm:

a) Kasuistische Mitteilung über einen Fall von ausgedehnter Kalkinkrustation der Nase (sog. Nasenstein). (Vortrag ist in extenso in dieser Nummer erschienen.)

b) Dr. Böhm demonstriert ferner einen ca. pfirsichgroßen Schleimpolypen, der in den Nasenrachenraum hineinragte, denselben fast ganz ausfüllend, weshalb er auch die Form eines vergrößerten hinteren Muschelendes angenommen hatte und ziemlich feste, fleischartige Konsistenz zeigte. Da er wegen seiner Größe mit der Schlinge nicht gefaßt werden konnte, blieb nichts übrig, als ihn an seinem Stiele abzuschneiden und per os zu entfernen.

c) Im Anschluß daran zeigt Dr. Böhm noch ein himbeerartig gebildetes hinteres Ende einer unteren Muschel vor, das im Zusammenhang mit dem untern Rand der unteren Muschel mittelst Beckmannscher Schere auf inen Schlag entfernt worden war. Au

diese Weise pflegt der Vortragende besonders bei engen Nasen stets die hinteren Muschelenden zu entfernen, indem er diese für die schonendste Methode hält. Infolge der glatten Schnittfläche pflegt auch die Nachblutung gering zu sein.

Diskussion.

Dr. Hoffmann demonstriert einen 2erbsengroßen Nasenstein eines 3jährigen Kindes und weist darauf hin, daß das von Herrn Dr. Hecht erwähnte schalenförmige Konkrement die durch reaktive Bindegewebswucherung abgesetzte verkalkte Muschelschleimhaut bei Diathesis ossificans darstellen dürfte.

Dr. Mader: Ich möchte, nachdem bis jetzt zur Abtragung der hinteren Enden der Schere und der Glühschlinge das Wort gesprochen wurde, eine Lanze für die kalte Schlinge einlegen. Die Blutungsgefahr ist nicht groß, wenn man darauf achtet, das Ende nur abzuschnüren und nicht zu reißen. Denn fast immer sind es Einrisse und Fasern, die bluten, ähnlich wie bei Blutungen der Rachenmandel. Von der Glühschlinge möchte ich fast abraten, da dieselbe sehr viel Unheil stiften kann. Eine große Zahl von Tubenkatarrhen sowie Nebenhöhlenempyemen verdankt der Kaustik und der damit regelmäßig verbundenen heftigen und langdauernden Entzündung ihre Entstehung.

Dr. Hecht: Die Nasensteine sind verhältnismäßig selten; im Laufe von 11 Jahren hatte ich nur zweimal Gelegenheit, Nasensteine zu entfernen. Erstaunlich ist es, daß die Steine oft gar keine subjektiven Beschwerden, insbesondere reflektorischer Natur, hervorrufen. In meinen beiden Fällen wurden die Steine nur als zufällige Nebenbefunde diagnostiziert.

Bezüglich der ja z. Zt. wohl meistens geübten Scherenresektion hypertrophischer Muschelpartien möchte ich darauf hinweisen, daß hier vielfach des Guten zu viel geschieht und bei der operativen Entfernung zu wenig Rücksicht auf die physiologische Bedeutung der Muscheln und der Nasenschleimhaut genommen wird.

Herr Mader dürfte die Gefahr der intranasalen Kauterisation wohl zu hoch einschätzen. Der Kauter wird ja nur mehr selten angewandt, es gibt aber doch Fälle, in denen er recht zweckmäßig ist. Ich pflege die hinteren Enden der unteren Muscheln auch mit der Glühschlinge zu entfernen, meist in Kombination mit der Ostmannschen Furchung Hierdurch vermeidet man die lästigen Blutungen und Nachblutungen; irgend welche postoperative Komplikationen habe ich nie beobachtet. Die nach intranasaler Kaustik bisweilen auftretenden Anginen lassen sich nach meiner Erfahrung durch prophylaktische Gurgelungen mit essigsaurer Tonerde vermeiden. Mittelohr- oder

Nebenhöhlenaffektionen als Kaustikfolge habe ich niemals erlebt. Allerdings ist es unbedingt nötig, nach dem operativen Eingriff der Nase entsprechende Pflege angedeihen zu lassen und dem Patienten entsprechende Verhaltungsmaßregeln zu erteilen.

Demonstrationsvortrag von Prof. Haug:

a) Angiopapillom der Uvula.

Die Patientin, ein junges Mädchen, trat in Behandlung wegen eines Tubenkatarrhes. Bei der Anamnese gab sie an, daß sie außer der Behinderung des Hörens auch seit etlichen Monaten das Gefühl eines Fremdkörpers, der hin- und herschlage, im Rachen habe.

Die vorgenommene Inspektion der Mundrachenhöhle ergab ein eigenartiges Bild. Von der Spitze der Uvula aus ging eine ungefähr klein erdbeergroße längliche Geschwulst, die sich am Gaumenbogen festsetzte. Mit der Sonde konnte sie indeß als vollständig frei beweglich nachgewiesen werden; sie hatte sich lediglich an den Gaumen angelegt und bald konnte man sie am anderen Gaumenbogen, bald an der Zunge beobachten, auch pendelte sie zuweilen hin und her. Ihr Aussehen war lebhaft sukkulent rot, sammetartig und etwas rauh gekörnt, wie etwa eine Erdbeere. Sie saß direkt an der Spitze der Uvula auf, mit derselben durch einen bindegewebigen Strang verwachsen.

Es wurde sofort die Entfernung mittelst Scheere und Pincette vorgenommen: die Blutung war mäßig.

Der entfernte Tumor war ca. 6 mm lang und $2^1/_2$ mm breit, fühlte sich weich an und wies die oben beschriebenen Farbenverhältnisse auf.

Die histologische Untersuchung ergab, daß es sich in der Hauptsache, wie angenommen worden war, um ein Papillom handelte. Der Tumor zeigte einen deutlichen papillären Bau mit zahlreichen, oft ziemlich tiefen Buchten und Einschnürungen. Das Stützgewebe jedoch bestand nicht lediglich aus lockerem Bindegewebe, sondern enthielt eine außerordentlich große Anzahl von Gefäßen in den verschiedensten Größen, so daß der Charakter der Geschwulst ganz entschieden in hohem Grade dadurch beeinflußt war. Es handelt sich auch hier nicht blos um ein Papillom, sondern um ein Angiopapillom.

b) Osteom des Warzenfortsatzes.

Die 28jährige Patientin war vor vier Jahren wegen Empyem rechterseits operiert worden. Seit Juni vorigen Jahres merkte Patientin, daß der Knochen hinter dem Ohre immer größer wurde und seit Mai dieses Jahres sei das Wachstum ein sehr rasches gewesen. Zeitweise bestanden spontane Schmerzen; ferner machte sich auch eine Schwerbeweglichkeit des Kiefergelenkes bemerkbar, verbunden mit Schmerz-

haftigkeit, so daß das Kauen nurmehr sehr schwer vorgenommen werden konnte und beim Gähnen z. B. sehr intensive, vom Kiefergelenk ausstrahlende Schmerzen auftraten. Schwindel fehlte. Bei der objektiven Untersuchung (26. 10. 06) ergab sich die rechte Gesichtshälfte im Vergleiche zur linken viel stärker entwickelt, das rechte Ohr steht ziemlich vom Kopfe ab, schon von vorneher betrachtet. Hinter dem Ohre sehen wir direkt auf der Warzenfortsatzgegend eine annähernd ovale, mit der Haut vollständig verwachsene, etwas über haselnußgroße Geschwulst, die sich steinhart anfühlt. Die Kiefergelenkgegend erscheint geschwollen und sind alle Bewegungen derselben äußerst erschwert und schmerzhaft. Patientin kann den Mund nur zu einem schmalen Spalt öffnen. Ein Druck auf die Geschwulst ist nicht schmerzhaft, wohl aber solcher in der Kiefergegend. Neben der Geschwulst läuft nach hinten von derselben die alte Operationsnarbe. Drüsen sind nirgends zu fühlen. Der Gehörgang erweist sich völlig nach abwärts gedrängt und das Lumen desselben ist vollständig verlegt und zusammengedrückt, so daß vom Trommelfell nichts zu sehen ist. Bei der am 26. 10. 06 vorgenommenen Operation wurde der Schnitt zunächst in der alten Schnittlinie geführt, aber erweitert oben bis in die Temporalgegend und unten bis über die Spitze des früheren Warzenfortsatzes hinunter. Sehr mühsam geht die Ablösung der festgewachsenen Haut; es erweist sich Haut und Periost des Tumors miteinander verschmolzen.

Da zur Entwickelung der Geschwulst der erste Schnitt noch nicht ausreicht, wird ein zweiter T-Schnitt zugesetzt. Auch nach vorn und oben, also temporalwärts, muß vorgegangen werden, der Gehörgang, der ganz nach unten zu verlagert ist, abgelöst und die Muschel bis auf die Jochbogengegend abgedrängt werden, so daß die ganze Kiefergelenkpartie freiliegt. Es war das alles nötig, weil sich der Tumor als sehr viel größer erwies, als man nach dem Anblick vor der Operation annehmen konnte. Er repräsentierte sich frei präpariert als eine scharf abgegrenzte, unten mit einer rinnenähnlichen Einschnürung versehene, felsenfeste, mit ihrer Unterlage verwachsene rundliche Geschwulst von Kleinapfelgröße. Sie sitzt direkt auf der Pars mastoidea auf, nimmt den ganzen Warzenfortsatz ein, geht über den knöchernen Meatus, denselben von obenher stark verengend, auf dem Schläfebein bis zum Jochbein. Zunächst hoffte man, die Geschwulst in toto von der Basis absprengen zu können, indem mit dem Meißel in der zirkulären Rinne in der Richtung von hinten nach vorne gemeißelt wurde. Aber die Prominenz war von einer derartig granitähnlichen und elfenbeinharten Konsistenz, daß die Meißel einfach trotz stärksten Aufklopfens mit dem

Hammer kaum in den Knochen eindrangen, sondern vielmehr direkt abbrachen. Sie mußte infolgedessen mit der Bandsäge abgetragen werden, indem das Sägeblatt, in die circuläre Rinne eingesetzt, von vorne nach hinten rückte. Aber auch so ging es infolge der geradezu exorbitanten Härte noch mühsam genug und erst nach Anlegung der fünften Säge — vier waren während der Prozedur zu Grunde gegangen — gelang es, den ganzen Tumor wegzubekommen. Der basale, unterhalb der Rinne liegende Teil wurde dann noch mit dem Meißel weggeschlagen, was jetzt relativ leichter ging. Leider konnte die ganze Neubildung auf diese Weise nicht in toto, wie es ursprünglich beabsichtigt gewesen war, entfernt werden, doch hatten wir wenigstens die runde Hauptmasse mit der Säge gewonnen. Ein Knochen von einer derartigen Granithärte ist mir bis jetzt noch niemals unter die Hand gekommen.

Weiterhin wurde nun der Gehörgang wieder zurückgebracht und tamponiert, sowie die rückwärtige T-Wunde vernäht.

Makroskopisch erweist es sich als ein rein weißgelbliches, halbkugeliges Gebilde mit glatter Oberfläche: auf dem Durchschnitte (der Sägefläche) ist es ebenso weißgelb; von festester Elfenbeinhärte zeigt es einen außerordentlich dichten, kompakten Bau ohne auch nur die geringste Andeutung von Hohlräumen.

Mikroskopisch war, wie zu erraten war, der Bau eines absoluten reinen Osteoma eburneum gegeben. Es repräsentieren sich lediglich lauter ganz exquisit ausgeprägte Knochenlamellen. Wir haben zunächst eine periostale umhüllende Auflagerung, an welche sich die Corticalis anschließt, mit lauter ganz engen Havers'schen Kanälen und aus solch eburnisirter Corticalis setzt sich die ganze Geschwulst zusammen.

Wir haben also dem ganzen Bilde dieses Osteoms nach eine Exostosis eburnea vor uns. Sie hat ihren Ursprung wohl genommen von dem Reize der lange vorher bestandenen chronischen Mittelohreiterung, wegen welcher 4 Jahre vorher ein Empyem operiert werden mußte. Auf Basis dieses primären Entzündungsreizes hat sich dann weiterhin ein chronischer Reizzustand entwickelt, der bei diesem an und für sich schon an Hohlräumen sehr armen Warzenfortsatze zunächst zur vollständigen Obliteration der eventuell noch vorhandenen pneumatischen Räume führte. Zu diesem Ausfüllen der ganzen Reste der Pars mastoidea mit eburneisiertem Knochen gesellte sich dann weiter als Prozeß mit progressiver Tendenz eine Hyperostose des befallenen Gebietes und aus dieser entwickelte sich dann erst die eigentliche hyperplasierende Knochenneubildung.

c) Chondro-osteoid des Gehörganges.

Der Patient kam in die Poliklinik wegen beiderseitiger Accumulatio ceruminis. Als dasselbe entfernt war, fand sich auf der rechten Seite im Meatus eine eigenartige, den Gehörgang bis über die Hälfte ausfüllende Excrescenz von harter derber Konsistenz und graulichem Aussehen. Sie saß an der unteren Wand auf und war fest mit der Unterlage verwachsen, so daß sie sich mit der Sonde in keiner Weise verrücken ließ; auch ließ sich nirgends eine Grube in die derbharte Oberfläche eindrücken. Sie ist vollständig isoliert und nicht — äußerlich wenigstens sichtbar — von Gehörgangshaut überzogen. Eine besondere Empfindlichkeit erwies die Bildung nicht gegen Berührung. Die Wandungen des Meatus sind blaß und frei von jeglicher Entzündung.

Natürliche Größe.

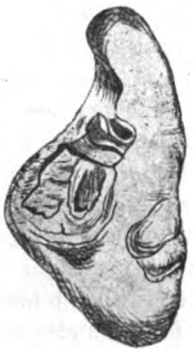

Vierfach vergrößert.

Chondro-osteoid des Meatus.

Ebenso ist das, was man vom Trommelfelle überhaupt sehen kann, vollständig blaß, normal von Farbe. Die Funktion des Ohres ist eine absolut normale. Gestört wird der Patient durch die Masse in keiner Weise, ja, er hatte überhaupt keine Ahnung von der Existenz derselben, bloß war ihm aufgefallen, daß er beim Hineinfahren mit einem Zündholz schon seit längerer Zeit, wie lange vermag er nicht zu sagen, auf einen harten Widerstand gestoßen sei.

Es wurde zur Abtragung des kleinen Tumors geschritten. Dabei ergab sich, als der Meißel angesetzt wurde, daß die Neubildung nicht eigentlich breitbasig aufsaß, sondern lediglich durch eine relativ schmale Brücke mit der Unterlage verbunden war. Ein einziger leichter Meißelschlag genügte vollständig, um das Corpus delicti herauszubefördern in toto. Die Blutung war eine kaum nennenswerte.

Makroskopisch zeigte sich der entfernte kleine Tumor als ein in der Mitte breiter, nach unten gegen die Basis zu sich verjüngender und nach oben und innen mit einem hornartig gekrümmten Ausläufer versehener Körper von weißlich-bläulicher Farbe. Die Oberfläche ist im Allgemeinen ziemlich glatt und beinahe etwas schlüpfrig. Die Konsistenz ist beim Berühren mit den Fingern eine ziemlich derb-feste, wie die eines Knorpels. Seine Ausmaße betragen: 5 mm in der Breite, 12½ mm in der Höhe und Länge, 5 mm an der Basis.

Mikroskopisch: Der Tumor ist mit einer Schicht derben fibrösen Gewebes überzogen, an das sich allmählich übergehend ohne scharfe Grenze die Grundsubstanz der Neubildung anschließt. Sie besteht in der Hauptsache aus Knorpelsubstanz. Die hyaline Grundsubstanz ist jedoch nicht sehr stark entwickelt; die Knorpelzellen sind ziemlich zahlreich, von deutlichen Kapseln umgeben und liegen teilweise in Gruppen. Die Größe der Knorpelzellen ist eine verschiedene, doch prävalieren die kleineren. Es finden sich die zwei Gruppen des hyalinen und des faserigen Knorpels. Aber außer dieser Knorpelbildung zeigt sich auch, besonders gegen die Basis der Geschwulst zu, deutlicher Uebergang zum Knochen, ja es sind nicht bloß einzelne diverse Knocheninseln vorhanden, sondern es ist dieser untere Teil der Geschwulst direkt im ganzen als knöchern zu betrachten; es weist hier die Knochensubstanz deutlich den Bau eines spongiösen Knochens auf und sendet neugebildete Knochenbälkchen in die Knorpelsubstanz hinein.

Wir haben also mithin in diesem Neoplasma ein Chondro-osteoid vor uns. Der Ausgangspunkt ist wohl der Knorpel der Gehörgangswandung und hier mag wohl das Perichondrium aktiv zur Entstehung mitgewirkt haben, wobei allerdings eigentümlich bleibt, daß gerade nach unten zu, wo die Geschwulst aufsaß, der ossale Teil beginnt.

Berliner otologische Gesellschaft.

Sitzung vom 13. November 1906.

Vorsitzender: Herr Lucae.

Schriftführer: Herr Schwabach.

Vor der Tagesordnung demonstriert Herzfeld einen jungen Mann, der 10 Tage nach Beginn einer akuten Mittelohreiterung, als die Temperatur auf über 40° stieg und Schüttelfröste einsetzten, operiert werden mußte. Bei der Operation wurde eine obturierende Sinusthrombose festgestellt. Die Sinuswand zeigte einen über erbsengroßen Defekt, aus dem Eiter quoll. Dieser Eiter enthielt sehr virulente Strepto-

kokken in Reinkultur, während der Eiter aus dem Gehörgang Staphylokokken aufwies. Die Unterbindung der Jugularis wurde unterlassen, weil die Operation in so kurzer Zeit nach der Erkrankung erfolgte, daß die Hoffnung berechtigt war, der Körper werde der Infektion Herr werden. Auffallend war bei diesem Falle eine starke Pulsverlangsamung und eine stärker ausgebildete Stauungspapille der anderen Seite.

Brühl berichtet über einen diesem ganz ähnlichen Fall, den er Anfang dieses Jahres sah, der ebenfalls zur Heilung kam. Die Stauungspapille war in seinem Falle stärker auf der erkrankten Seite entwickelt.

Tagesordnung.

Demonstrationen und Krankenvorstellungen.

Passow stellt zwei wegen Othämatoms operierte Patienten vor; bei dem ersten ist die Incision zwischen Helix und Antihelix gelegt, so daß die Narbe jetzt fast gar nicht sichtbar ist, der zweite ist in der von P. sonst geübten Art operiert worden, das Resultat ist bei beiden gut.

Diskussion.

Fliess bemerkt, daß an der Herzfeld'schen Klinik die Othaematome auch durch einfache Incisionen mit gutem Heilerfolge behandelt werden.

Katz ist mit dem Heilungserfolg nach dreieckiger keilförmiger Exzision sehr zufrieden.

Herzfeld rät keine keilförmigen Ausschnitte, sondern einfache Inzisionen zu machen.

Passow ist der Ansicht, daß an einer Ohrenklinik sämtliche Methoden, die von anderer Seite angegeben werden, und Aussicht auf guten Erfolg, ohne Schädigung des Kranken, versprechen, versucht werden müssen. Besondere Vorzüge der bei dem ersten Patienten ausgeführten, sogenannten französischen Methode habe er nicht gesehen.

Sessous zeigt einige Trommelfellbilder, die das Wandern von angetrockneten Sekretborken am Trommelfell, das er an zwei Patienten beobachtete, veranschaulichen. Von der kleinen Perforation wanderten diese Borken über das Trommelfell nach der oberen Gehörgangswand, die eine von der Gegend hinter dem Hammergriff hinter dem Hammer nach oben, die andere vor dem Hammergriff vor diesem nach dem vorderen Teile der oberen Gehörgangswand.

Brühl bemerkt dazu, daß dies eine bekannte Erscheinung wäre, ebenso wie Cholesteatomperlen und Blutextravasate müßten auch angetrocknete Borken „wandern“.

Sessous erwidert, er habe nur einen Beitrag zu der Richtung der Wachstumsverhältnisse des Trommelfelles geben wollen.

Wagner stellt einen Patienten mit einem Endotheliom der Dura vor. Der Patient, der keine Ohreiterung hatte, erkrankte im Jahre 1871 an Ohrsausen. Seit Anfang der 80er Jahre wurde er schwerhörig und schwindlig. Die Schwindelanfälle waren zu dieser Zeit so stark, daß er oft auf der Straße hinstürzte. Diese Erscheinungen besserten sich in den 90er Jahren etwas. Seit 1 1/2 Jahren hat er Schmerzen im linken Ohr, seit 10 Monaten läuft foetides Sekret aus dem Ohre, das Sprechen fällt ihm schwer, auch das Erinnerungsvermögen hat gelitten. Der Tumor, der die Gegend der linken Schläfenbeinschuppe bis beinahe zum Scheitel stark bläulich vorwölbt, hat die Haut hinter dem Ohre durchbrochen, und ragt dort als beinahe hühnereigroße granulierende Geschwulst frei hervor. Auffallend ist die sehr starke Pulsation des ganzen Tumors. Im Mai d. J. versuchte Passow den Tumor von oben her stückweise zu unterbinden, mußte aber bald den Versuch wegen der abundanten Blutung aufgeben. Die mikroskopische Untersuchung eines entfernten kleinen Stückchens ergab als höchstwahrscheinlich ein Endotheliom der Dura. Einen zweiten, ähnlichen Fall, der auch sehr chronisch verlief, hatte Heine in dieser Gesellschaft im Jahre 1904 vorgestellt. Bei dem 33 jährigen Mann bestand der pulsierende Tumor seit 20 Jahren. Vortr. demonstriert dann noch einen 13 jährigen Knaben, der seit 1 3/4 Jahren stark schwerhörig ist, Flüstersprache wird am Ohr gehört. Das Trommelfell ist normal, nur zeigt sich vor dem Lichtreflex ein deutliches mit dem Pulse synchrones Pulsieren und ein rötlich gelber Schimmer hinter dem Trommelfell. Katheterisieren bringt keine Aenderung. In Schwartze's Handbuch ist ein ähnlicher Fall beschrieben. Vielleicht handelt es sich hier in diesem Falle um ein ähnliches beginnendes Leiden.

Katz ist diese Deutung zweifelhaft, vielleicht könnte man an eine Dehiszenz und an ein Hineinragen des Bulbus in die Paukenhöhle denken.

Wagner hat weder bei Druck auf die Jugularis noch bei hängendem Kopf eine Aenderung im Aussehen beobachtet.

Herzfeld: Vorstellung eines Falles von Fraktur der vorderen unteren Gehörgangswand.

Bei der relativen Seltenheit der Gehörgangsfrakturen — in der Literatur bis jetzt 37 Fälle — ist jeder neue Fall der Erwähnung wert. Der Patient, der von einer Deichsel umgeworfen wurde, schlug mit dem Kinn auf das Pflaster auf und blieb bewußtlos liegen. Als er wieder

zu sich kam, bemerkte er, daß er eine Wunde an der linken Kinnseite hatte, und daß er aus seinem rechten Ohr blutete. Der Gehörgang zeigt jetzt nach mehreren Wochen eine Schwellung, die von der vorderen Gehörgangswand ausgeht, und beinahe das ganze Lumen des Gehörgangs ausfüllt. Bei Kaubewegungen bewegt sich die Schwellung deutlich.

Passow beobachtete kürzlich eine Gehörgangsfraktur, welche durch Hufschlag gegen den Unterkiefer entstanden war. Die nach der Heilung zurückgebliebene starke Verengerung des Gehörganges läßt vermuten, daß es sich in diesem Falle auch um eine Mitverletzung der Hinterwand des Gehörganges gehandelt hat.

Passow: Zur Othaematomfrage.

Vort. hat, um die Entstehung des Othaematoms ohne Trauma zu klären, die exzidierten Knorpelstücke mit Haut von 2 Othaematomfällen mikroskopisch untersucht. Der Knorpel, der übrigens recht dünn ist, erwies sich in beiden Fällen als vollkommen gesund. Allerdings hatte eine Knorpelplatte einen gezackten Rand, es zeigte sich aber, daß die Erhöhungen und Vertiefungen genau in die Vertiefungen und Erhöhungen der anderen Seite hineinpaßten, daß es sich also demnach um eine Abreißung des Knorpels handelte. Vortr. hält nach diesen Präparaten eine andere als die traumatische Entstehung des Othaematoms für ausgeschlossen.

A. Sonntag, Berlin.

Gesellschaft sächsisch-thüringischer Kehlkopf- und Ohrenärzte zu Leipzig.

Sitzung am 3. November 1906.

Dr. Dallmann (als Gast). Klinische Demonstrationen: 1. Tumor des äußeren Gehörganges: 44 jährige Patientin mit großem Fibroma molluscum am linken Oberschenkel und zahlreich pigmentierten Warzen am Körper. Der demonstrierte Tumor saß der vorderen unteren Gehörgangswand auf und verschloß den Gehörgang vollständig. Seiner Struktur nach handelte es sich um eine papilläre Geschwulst, einen melanotischen Hautnävus. (Wird an anderer Stelle ausführlich mitgeteilt).

2. Vorstellung eines Falles von traumatischem Stirnhöhlenempyem. Radikaloperation nach Grunert. Gutes kosmetisches Resultat.

3. Mitteilung eines Falles von Ohrfeigenruptur, Pneumokokkeneiterung, Sinusthrombose, Pyämie; Heilung durch Jugularis-

unterbindung und Sinusoperation. (Wird an anderer Stelle mitgeteilt.)

Dr. Isemer (als Gast): Zwei Fälle mit otogenem Schwindel, Heilung durch Operation.

Vortragender teilt nach kurzen einleitenden Bemerkungen zwei Fälle von Schwindel bei chronischer Mittelohreiterung mit, die vor einiger Zeit in der Hallenser Ohrenklinik operiert wurden. Durch das plötzliche, apoplexieähnliche Auftreten des Schwindels, die Hochgradigkeit desselben und den prompten Heilerfolg unmittelbar nach der Operation (Totalaufmeißelung) sind sie von besonderem Interesse. Ausführliche Mitteilung erfolgt an anderer Stelle.

Professor Barth: In der hiesigen Klinik steht zur Zeit ein Fall von Warzenfortsatzerkrankung in Behandlung, bei welchem die nach der Operation einsetzenden hochgradigen Gleichgewichtsstörungen mit Nystagmus und Erbrechen bei jedem Aufrichten von größter Wahrscheinlichkeit als Folgen des gleichzeitig vom Ohr ausgehenden Erysipels angesehen werden müssen. Pat. ist am 15. vor. Monats operiert, hat seit dem 23. wieder normale Temp., steht seit dem 26. auf. Alle Beschwerden sind bis auf Spuren von Gleichgewichtsstörung und kaum noch bemerkbaren Nystagmus völlig verschwunden.

Geheimrat Schwartze: Mitteilung eines Falles von Tod durch Meningitis nach vergeblichen Versuchen instrumenteller Extraktion eines Fremdkörpers aus dem Ohre. Ueberleitung der Eiterung auf Labyrinth und Schädelhöhle durch das runde Fenster.

Dr. Lauffs demonstriert einen Fall von Sinusverjauchung bei einem 13 jährigen Mädchen, wo Nackensteifigkeit und Schmerzen in Höhe der ersten zwei Rippen anfangs auf gleichzeitig bestehenden Gelenkrheumatismus bezogen wurden, an welchem das Kind früher schon gelitten hatte.

Die Operation zeigte, daß es sich neben der Sinusverjauchung um einen peribulbären Abszeß handelte, der sich aus dem Bulbus entleerte. Die nicht thrombosierte Jugularis interna wurde unterbunden.

Kind jetzt außer einer ganz kleinen, noch nicht übernarbten Stelle im Ohr geheilt.

Professor Barth stellt einen Fall von kaltem Abszeß des knorpligen Septum nar. vor, welcher entstanden ist im Anschluß an ein vor drei Wochen von der Nase ausgehendes Erysipel.

Sitzung am 8. Dezember 1906.

Herr Karrer demonstriert: 1. 12 jähriges Mädchen mit fast symmetrisch angeordneten Teleangiektasien des Vestibulum narium, welche zu häufigem Nasenbluten Veranlassung geben,

2. 73 jähr., wegen Epithelioms der rechten Ohrmuschel mit Drüsenmetastasen operierten Mann, dem vor 3/4 Jahren bereits sein Epitheliom der Lippe entfernt worden war. Beide gleichzeitig entstanden. Ursprungsort am Ohr: Hinterfläche der Concha.

3. Dr. Lauffs zeigt das wegen Sinusvereiterung operierte und schon in der letzten Sitzung der Gesellschaft vorgeführte Mädchen als seit 14 Tagen vollständig geheilt, außerdem einen vor 4 Wochen operierten Fall von Sinusverjauchung bei einem 11 jährigen Knaben.

Symptome: Ohreiterung links (seit frühester Kindheit), hohes Fieber (39,8), Schiefhals nach der kranken Seite und Druckschmerz auf dem M. sternocleidomastoideus.

Es wurden Totalaufmeißelung und Jugularisunterbindung vorgenommen. Dennoch traten die Symptome einer rechtsseitigen Lungenembolie und Pleuritis auf.

Patient befindet sich augenblicklich beschwerdefrei, hat keine Temperatursteigerung mehr und erholt sich zusehends.

Prof. A. Barth-Leipzig: Ueber musikalisches Falschhören. (Diplacusis.) B. hatte bisher Doppelthören nur beobachtet bei Schallleitungserkrankungen und konnte dann immer, soweit die Kranken der Untersuchung genügend zugängig waren, nachweisen, daß eine Diplacusis disharmonica nicht bestand. Er teilt jetzt einen Fall, in welchem sich der P., ein Musiker, ebenfalls in bezug auf das Hören falscher Töne irrte, bei welchem aber eine Erkrankung des inneren Ohres bestand, mit. Weiter einen Fall bei einem ganz unmusikalischen Manne, bei welchem mit einiger Wahrscheinlichkeit eine Diplacusis disharmonica bei der Untersuchung erwiesen wurde, obwohl P. selbst nichts von ihrem Vorhandensein wußte. Die bisher in der Literatur veröffentlichten Fälle von Diplacusis hält B. nicht für genügend untersucht in bezug auf das, was sie wirklich gehört haben, so daß subjektiven Täuschungen ein zu großer Spielraum bleibt. (Wird in der Deutschen med. Wochenschrift veröffentlicht.) Barth.

---

28. Jahresversammlung der Amerikanischen laryngologischen Gesellschaft

am 1. und 2. Juni 1906 in Niagarafalls N. Y.

H. L. Levain: Ueber die Beziehungen der Unregelmäßigkeit der Nasenscheidewand zur Funktionsänderung der Nase.

Da das gesunde Epithel der Nasenscheidewand eine Art von Siebwirkung auf die eingeführte Luft ausübt, soll man davon so viel als

möglich bei Operationen schonen. Im sonstigen aber ist man zur Ansicht gelangt, daß Verbiegungen des Septums das Resultat von Wachstumseinflüssen sind; Assymmetrien der Gesichtsknochen, Zahnmißbildungen etc. Swain warnt vor zu vielem Operieren, da die Verbiegungen nicht sehr oft Beschwerden verursachen, andererseits die Beschwerden, deretwegen die Operation vorgenommen wurde, doch nicht immer sistierten. Die modernen Lebensgewohnheiten sind häufig schuld an solchen Beschwerden. Daher sei eine konservative Anschauung über die Verbiegung des Septums gerechtfertigt.

Dr. D. Bryson, Delavan: Ueber das Endresultat der Radikaloperationen an den Nebenhöhlen der Nase. Seine Ausführungen gipfelten im folgenden: Statistische Daten über das Kapitel sind unzuverlässig wegen der ungenauen Angaben über Mißerfolge. Brillante Resultate sind in 18 Proz. der Fälle erzielt worden, in den übrigen Fällen sind nur vorübergehende Symptomenkomplexe erleichtert worden. Auch hierin sei eine schonendere, mehr konservative Auffassung am Platze.

Eine Diskussion über die besten Methoden der Regulierung von Deformitäten des Septums ergab fast Einstimmigkeit in der Empfehlung der submucösen Septumresektion.

Dr. S. Newcomb: Ueber die Krankheiten der Trachea. Er findet an diesem Organ Haemorrhagien, Entzündungen, Infektionen und Abnormitäten. Der Autor fordert die Aerzteschaft zur prinzipiellen Untersuchung jeder Trachea auf. Von Interesse sind die von ihm beobachteten Erytheme, Herpes-Ausschläge, Impetigo, Lichen ruber und angioneurotisches Oedem. Auch Ozaena der Trachea mit konsekutiver Stenose wurde beobachtet. Influenza war oft von Haemorrhagien in der Luftröhre gefolgt; doch konnten auch geplatzte Venen dasselbe Bild geben. Syphilis und Tuberkulose der Trachea waren fast stets nur Begleiterscheinungen anderweitiger ausgedehnter Manifestation dieser Krankheiten.

Dr. C. Rhodes: Ueber Behandlung eines Sarcoms des Nasenrachenraumes mit Injektionen von Adrenalin. Der Tumor füllte fast den ganzen Nasenrachenraum bis zum weichen Gaumen, war nicht leicht blutend und fest, aber nicht hart. Operation war wegen Verwachsungen ausgeschlossen; daher injizierte Rhodes eine Menge von 10 Tropfen einer Mischung von 0,12 Adrenalin, 0,6 Acid. boric. 0,025 Choreton und 15,0 Wasser. Von dieser Mischung wurde also täglich oder jeden zweiten Tag eine Injektion gegeben und der Tumor überdies mit einer 1 ‰ Lösung von Adrenalin bepinselt. Die Symptome der Obstruktion wurden zwar erheblich

gelindert, aber die Kranke starb nach zwei Monaten an Erschöpfung. In der daran sich schließenden Diskussion erwähnte Dr. Ingals seine Methode der Injektion von Milchsäure in solche Tumoren. Er begann mit 15 Proz. und kam bis 50 Proz.

Dr. W. Lincoln: Mund-Atmung. Nach radikaler Entfernung von adenoiden Wucherungen und Tonsillen können manche Kinder dennoch nicht durch die Nase atmen. Lincoln spricht als Ursache dafür an die Verbildung des Gesichtsskeletts, besonders des Oberkiefers, durch die Mundatmung, mit nicht seltener Erschlaffung der Kiefermuskeln. Häufig ist in solchen aller Behandlung trotzenden Fällen der Grund in den Zähnen zu finden. Die letzten Zähne (2. Molar) sind zu groß und beißen aufeinander, bevor die Schneidezähne sich treffen. Da kann nur der Zahnarzt helfen. Die Hemmung der normalen Wachstumsrichtung im Gesichtsskelett gibt nach Lincoln Anlaß zur Verbiegung des Septum nasi, die ihrerseits wieder zur Behinderung der Nasenatmung führt.

Die Bedeutung der Tonsillen als Eingangspforte für Tuberkelbazillen und die Erreger der rheumatischen Erkrankungen wurde von Dr. Gordale besprochen. Er exstirpiert die Mandeln frühzeitig, weil er sich überzeugt hat, daß dieser Eingriff auf die oben erwähnten Prozesse, besonders auf die Rückbildung von tuberkulösen Halslymphdrüsen großen Einfluß hat.

Dr. W. Charles Richardson: Ueber nichttraumatische Perforationen des Septums. Durch Herabsetzung der Vitalität des Gewebes können Perforationen entstehen, so besonders bei Typhus. Auch bei tuberkulösen Individuen ist die Widerstandskraft des Gewebes so vermindert, daß Durchlöcherungen auf ganz geringe Reize hin sich entwickeln. Die Pathologie solcher Fälle ist noch dunkel.

Dr. Cornelius G. Coakley: Nasale Skiographie. Die Methode ist noch nicht ganz einwandsfrei ausgearbeitet, und die Resultate sind nur zum Teil zufriedenstellend. Man erkennt an den Röntgenogrammen die Größe und die Gestalt der Nebenhöhlen ganz gut, kann auch manchmal ein Urteil über die Beschaffenheit der Mucosa gewinnen.

Dr. O. Roe: Eine klinische Beurteilung der ethmoido-turbinalen Zellen beschäftigte sich mit der Pathologie dieser Gebilde. Dr. Friedrich Hopkins besprach einen Fall von fronto-nasaler Encephalokele, die sowohl nach vorne außen bis an die Nasenwurzel reichte und daselbst eine Schwellung verursachte, als auch im Innern der Nasenhöhle nachweisbar war. Nach

einem intranasalen Eingriff entwickelte sich eine basale Meningitis, die zum Exitus führte.

Dr. Coolidge: Ueber Tracheoskopie und Bronchoskopie. Im allgemeinen wird die Methode in Amerika noch nicht viel geübt. Einige Todesfälle, die hierbei auftraten, führt C. zum Teil auf die Narkose zurück, zum Teil auf die Manipulation in der Nähe des Vagus. Die Fälle seiner Erfahrung betrafen ein Kind von 10 Monaten und mehrere Erwachsene.

Dr. Th. Harris teilte einen Fall von Larynxfibrom bei einem 5 jährigen Kinde mit, das nach einer Operation anscheinend gesund entlassen wurde. Doch trat bald darauf ein Rezidiv in Form eines Papilloms auf, das nach Larynxfissur endgiltig entfernt wurde. Die Stimme ist jedoch verloren gegangen. — Einen ähnlichen Fall, wo Papillome im Larynx auftraten, aber durch eine endolaryngeale Verbrennung (Explosion) entstanden und wo die Stimme nach einem halben Jahre post. op. zurückkam, stellte Dr. Thrasher vor.

Ferner wurde ganz kurz erwähnt: Entfernung von adenoiden Vegetationen durch die Nase mittels einer eigenen Zange (Dr. Freer); Skleroma des Kehlkopfes (Dr. Mayer); zwei Fälle von Einkeilung von Knochensplittern in den Larynx mit letalem Ende (Dr. Ingersoll); Zungenkrebs (Dr. Bryan); Hyperkeratose der Tonsillen (Dr. H. Wood); Neubildungen am Gaumen, Mischtumoren (Dr. Dr. Halstead, Hubbard); hysterische Aphonie (Dr. Wyle), und dann wurde wegen Zeitmangel bloß der Titel mehrerer Arbeiten verlesen, die in den Fachschriften demnächst publiziert werden. Gustav Dintenfass

---

Die oto-, rhino-, laryngologische (etc.) französische Universitätsschriften-Literatur des Jahres 1905/6 (Nr. 2[1]).

Zusammengestellt von
Dr. **Fritz Loeb**, München.

Ohr.

L'évacuation spontanée des abscès extra-duraux d'origine otique. Von L. Anvert. Lyon 1905. Nr. 64. 54. S.

Complications pleuro-pulmonaires des oreillons. Von Ch. Bigonnet. Montpellier 1905. Nr. 3. 64 S.

[1]) Nr. 1 siehe Heft 10, 1906.

La surdité verbale congénitale. Von R. Foy. Paris 1905. No. 53. 81 S.

Le bacille pyocyanique dans les affections auriculaires. Von A. Hautant. Paris 1906. Nr. 425. 142 S.

Contribution à l'étudé étiologique des othématomes. Von R. Horteloup. Paris 1905. Nr. 49. 55 S.

Le traitement des otorrhées à la clinique d'oto rhino-laryngologie de l'Université de Bordeaux (Service du docteur Moure). Von Ch. M. G. G. Janicaud. Bordeaux 1906. Nr. 135. 64 S.

Contribution à l'étude de l'otite moyenne et de la mastoïdite d'origine puerpérale. Von P. C. A. Mauvoisin. Bordeaux 1906. Nr. 83. 60 S.

A propos d'un cas de complications endocrâniennes consécutives à une otite moyenne suppurée. Von R. Mouret. Montpellier 1905. Nr. 10. 39 S.

Des traumatismes de l'oreille dans les accidents du travail. Von A. Pasquier. Paris 1906. Nr. 269. 107 S.

Les différents procédés d'ouverture de l'oreille moyenne dans le traitement de l'otorrhée. Von F. Thébaud. Bordeaux 1906. Nr. 109. 49 S.

Les abscès du lobe sphéno-temporal du cerveau d'origine otique. Von A. E. Wicart. Paris 1906. Nr. 361. 188 S.

Nase.

Des végétations adénoïdes du pharynx nasal chez les nourrissons. Von L. A. A. N. Casabianca. Bordeaux 1905. Nr. 26. 67 S.

Psychoses et neurasthénie en rapport avec les maladies du nez et du rhinopharynx. Von A. Convers. Lyon 1906. Nr. 110. 90 S.

De la diphthérie ambulatoire des fosses nasales et du cavum. Von Ch. Faseuille. Paris 1906. Nr. 201. 182 S.

De la dégénérescence maligne de quelque tumeurs du naso-pharynx. Von A. Gevry. Lyon 1905. Nr. 45. 43 S.

La rééducation respiratoire. Traitement post-opératoire des rhino-adénoïdiens. Von E. Jacob. Paris 1906. Nr. 295. 84 S.

Sur les polypes naso-pharyngiens. Ablation par les voies naturelles sans opérations préliminaires. Von R. E. M. J. Lemée. Bordeaux 1906. No. 136. 81 S.

De l'adénome de la cloison du nez. Von M. A. H. Marchal. Nancy 1906. No. 15. 56 S. 3 Tafeln.

Contribution à l'étude des enchondromes des fosses nasales et de leur traitement. Von A. Mathieu. Paris 1906. Nr. 364. 76 S.

De la résection sous-muqueuse de la cloison nasale déviée. Von F. A. Michelet. Bordeaux 1906. Nr. 111. 65 S. 3 Tafeln.

Sur un nouveau mode de traitement du coryza spasmodique avec ou sans hydrorrhée par les injections interstitielles de paraffine. Von E. M. A. Renault. Bordeaux 1906. Nr. 71. 42 S.

Mundhöhle.

Contribution à l'étude de l'origine buccodentaire des sinusites maxillaires. Von M. Bignat. Paris 1906. Nr. 478. 108 S.

Contribution à l'étude du sarcome de l'amygdale chez l'enfant. Von H. Carrière. Paris 1906. Nr. 427. 60 S.

Des hémorragies tonsillaires et de leur traitement. Von P. M. Constantin. Toulouse 1905. Nr. 646. 120 S.

Contribution à l'étude du développement et de la structure des épulis sarcomateuses. Von L. Couetoux. Paris 1906. Nr. 135. 68 S.

Désinfection de la gorge. Son emploi dans la prophylaxie et la thérapeutique des maladies infectieuses. Von J. Delahousse. Lyon 1905. Nr. 48. 72 S.

Des exostoses de l'omoplate. Von L. E. C. H. Ferbos. Bordeaux 1906. Nr. 99. 59 S.

Signes, diagnostic et traitement des abscès amygdaliens. Valeur des signes anciens. Von V. G. M. Hervé. Bordeaux 1905. Nr. 36 40 S.

Dyslalies et anomalies dentaires. Von P. L. A. Laboderie. Bordeaux 1906. Nr. 110. 51 S.

Contribution à l'étude de quelques complications buccodentaires d'origine grippale. Von G. Lévêque. Paris 1905. Nr. 52. 60 S.

Contribution à l'étude de la macroglossite aiguë. Von J. L. G. Parsat. Bordeaux 1906. Nr. 106. 62 S.

Les fistules du cou d'origine dentaire. Von J. Proudhomme. Paris 1906. Nr. 213. 124 S.

Contribution à l'étude de la glossite profonde aiguë. Von G. Saenz. Montpellier 1906. Nr. 19. 47 S.

Respiration.

Obstruction des voies respiratoires supérieures. Caire dentaire. Von P. A. E. Decouvelaere. Lille 1906. No. 25. 88 S.

Contribution à l'étude des signes cliniques et du traitement du pneumothorax à soupape (Radioscopie. Ponction capillaire.). Von H. Ferras. Lyon 1905. Nr. 47. 44 S.

Contribution à la pathogénie du type respiratoire dit de Cheyne-Stokes. Von Marie Hofstein. Nancy 1906 (Univ.). Nr. 16. 99 S.

Indications et contra-indications de la bronchoscopie supérieure et inférieure dans les cas de corps étrangers des voies aériennes. Von V. J. B. Pochoy. Bordeaux 1905. Nr. 32. 62 S.

Varia.

Du diaynostic différentiel des grands kystes du maxillaire inférieure et du sarcome. Von L. Bertrand. Paris 1906. Nr. 343. 53 S.

Étude critique sur la parenté morbide du begaiement avec les tics et les crampes fonctionelles. Von L. A. Bonnet. Bordeaux 1906. Nr. 123. 168 S.

Sur un cas de phlegmon juxta-laryngo-trachéal à la période terminale du croup chez un nourrisson tubé. Von J. Broca. Paris 1906. Nr. 360. 67 S.

Les abscès péri-pharyngiens (Étude anatomo-clinique). Von A. Calas. Montpellier 1906. Nr. 53. 72 S.

Quelques considérations anatomo-cliniques à propos d'un cas de phlegmon sus-hyoïdien (angine de Ludwig). Von L. Cavaillé. Montpellier 1906. Nr. 59. 39 S.

Sur la présence de tissu lymphoïde dans la paroi de certains kystes branchiaux du cou. Von A. Coltelloni. Paris 1905. Nr. 19. 37 S.

Le classement des voix. Von M. C. J. Cunaud. Bordeaux 1906. Nr. 77. 69 S.

Myase des cavités naturelles. Von R. Dequen. Paris 1905. Nr. 10. 99 S.

Des adénites géniennes infectieuses. Von V. Despotoff. Montpellier 1906. (Univ.). Nr. 3. 39 S.

La douleur dans les mastoïdites. Von F. M. Dominguez. Bordeaux (Univ.). Nr. 27. 115 S.

Contribution à l'étude de la parotidite saturnine. Von P. Garcin. Paris 1906. Nr. 471. 94 S.

Contribution à l'étude des kystes paradentaires intrasinusiens. Von J. H. Garrot. Bordeaux 1906. Nr. 100. 57 S.

Contribution à l'étude de la phlébite primitive des veines ophtalmiques avec propagation aux sinus. Von A. Gillet. Paris 1905. Nr. 50. 86 S.

Mastoïdite et mal de Pott cervical. Von F. E. J. Gougeon. Bordeaux 1906. Nr. 103. 36 S.

Des sinusites syphilitiques. Von H. E. A. Jambon. Bordeaux 1905. Nr. 27. 50 S.

Contribution au traitement des sténoses laryngées ou laryngites suffocantes de la rougeole. Von L. M. A. Kérolle. Toulouse 1906. Nr. 674. 63 S.

Étude sur les pharyngectomies. Von A. Latarjet. Lyon 1906. Nr. 143. 243 S.

Tuberculose inflammatoire. Rhumatisme tuberculeux. Complications oculaires, auriculaires, péri-viscérales du rhumatisme tuberculeux ankylosant

à forme spondylo-rhizomélique. Von J. Marnata. Lyon 1905. Nr. 80. 64 S.

Le malmenage vocal. Von P. E. A. E. Montagné. Bordeaux 1906. Nr. 105. 73 S. 2 Tafeln.

Fibro-sarcomes du cou extra-pharyngiens. Von P. Mousnier. Paris 1906. Nr. 256. 96 S.

Le facial et l'innervation motrice du voile du palais. Von L. Panier. Paris 1906. Nr. 268. 110 S.

Un cas d'hémiparalysie de la langue chez le nouveau nez. Von P. Person. Paris 1906. Nr. 443. 34 S. 2 Tafeln.

Étude sur les tumeurs de l'épiglotte. Von J. B. Purseigle. Lyon 1905. Nr. 83. 133 S.

Contribution à l'étude du lupus primitif des muqueuses des voies aériennes supérieures. Von L. Rabourdin. Paris 1905. Nr. 3. 110 S.

Contribution à l'étude des cancers du sinus maxillaire. Von P. Richou. Paris 1905. Nr. 31. 78 S.

Contribution à l'étude de l'anatomie pathologique, de l'évolution et du traitement de la lithiase de la glande sous-maxillaire. Von Ch. Schaefer. Paris 1905. Nr. 59. 78 S.

Des récidives ganglionnaires adhérents de la région sous-maxillaire. Leur traitement par la résection du maxillaire inférieure. Prothèse post-opératoire. Von Ch. Suzanne. Montpellier 1906. Nr. 76. 43 S.

Contribution à l'étude du sternum infundibuliforme. Von E. Testart. Paris 1906. Nr. 246. 58 S.

Ozène des bronches. Von Fr. Taubé. Paris 1906. Nr. 128. 72 S.

Contribution à l'étude du traitement des affections pulmonaires et laryngées par les injections intra-trachéales. Von J. J. A. Verdier. Nancy 1905. Nr. 9. 61 S.

Kritiken.

Operationen am Ohr. Von B. Heine. 2. neubearbeitete Auflage. Berlin 1906. Verlag von S. Karger.

Der ersten Auflage des Heineschen Buches ist in überraschend kurzer Zeit eine neue gefolgt, ein Zeichen, daß das Buch tatsächlich den praktischen Bedürfnissen entspricht und der Autor seine Aufgabe trefflich gelöst hat. In der Gruppierung des Stoffes sind keine wesentlichen Aenderungen vorgenommen worden. In seinen prinzipiellen Anschauungen folgt Heine den Methoden und Lehrmeinungen der Lucae'schen Klinik und stützt sich auf die langjährige Beobachtung des großen, gleichmäßig verarbeiteten Krankenmateriales. Hervorzuheben ist die ausführliche und logische Entwicklung der Indikationen zur Eröffnung des Warzenfortsatzes. Der Autor empfiehlt als Narkotikum Aether. Bei der Operationstechnik wird eingehend der anatomischen Varietäten und der aus ihnen hervorgehenden Schwierigkeiten bei der Operation gedacht. In der Wahl der Instrumente behält der Autor seinen früheren Standpunkt und empfiehlt danach die wenig gebräuchlichen bajonettförmigen Pinzetten und Parazentesennadeln die abgeschrägten Ohrtrichter und den mit den Zähnen gehaltenen Reflektor. Bei der Freilegung der Sinus benützt er neben dem flachen Meißel kleine Zangen. Referent bevorzugt gerade in dieser Region große Hohlmeißelzangen, mit welchen man rascher vorwärts kommt und die der Nachbarschaft weniger gefährlich sind als die schmal zulaufenden kleinen Knochenzangen. Eingehend wird über die Bier'sche Stauung referiert. Heine diskutiert die verschiedenen Meinungen über den Heilwert dieser Methode und bezieht sich u. a. auch auf die durch Fleischmann in dieser Monatsschrift mitgeteilten Erfahrungen unserer Klinik. Den überaus günstigen Resultaten der Bier'schen Klinik (mitgeteilt von Keppler) stehen skeptische Urteile verschiedener Stationen gegenüber. Dazu kommen noch Mitteilungen über einzelne Fälle, in welchen der Patient durch die Stauung geschädigt worden ist, sei es, daß die Stauung zu lange fortgesetzt und die Operation verzögert oder durch die Stauung der Eintritt einer intrakraniellen Komplikation (Meningitis!) geradezu begünstigt worden ist.

Die Kapitel über Labyrintheiterung und Meningitis wurden dem neuesten Stand der Frage entsprechend bearbeitet. Heine berück-

sichtigt eingehend die Fachliteratur, erwägt ausdrücklich jeden einzelnen, operativen Vorschlag und hebt in dankenswerter Klarheit die Fragen hervor, deren Lösung noch künftigen Untersuchungen vorbehalten bleibt.

Das ganze Buch ist ungemein fesselnd geschrieben, verrät eine profunde klinische Erfahrung und bereitet dem Leser, auch wenn er nicht immer und mit allem einverstanden sein sollte, aufrichtigen Genuß. Die Beschreibung der Operationen verrät eine hervorragende didaktische Begabung. Es ist selbst auf jede Kleinigkeit Bedacht genommen, alle Eventualitäten werden erwogen und trotzdem wird die Beschreibung nicht schleppend. Die Darstellung ist prägnant, klar, und der Leser folgt willig und ohne Anstrengung bis zum Schluß. Es ist nicht zweifelhaft, daß auch die zweite Auflage dem Verfasser einen vollen Erfolg bringen wird. Alexander (Wien).

Lehrbuch der Ohrenheilkunde für Aerzte und Studierende. In 32 Vorträgen von Dr. Friedr. Bezold, Professor der Ohrenheilkunde an der Universität München. Mit 75 Textabbildungen und 1 Tafel Trommelfellbilder. Wiesbaden 1906. Verlag von J. F. Bergmann.

Wie schon aus dem Titel ersichtlich ist, ist die Anordnung des Stoffes in Vorträge gruppiert, wodurch mitunter zusammengehörige Kapitel äußerlich zerrissen erscheinen; so werden z. B. im allgemeinen Teil die „Untersuchungswege", da sie für einen Vortrag zu umfangreich wären, in zwei Vorträgen abgehandelt, die Prüfung des Gehörs muß auch in einen Vortrag, der die Luftleitung betrifft, und in einen, der die Knochenleitung, die Gehörsprüfung mit der Sprache und den Gang der Untersuchung umfaßt, getrennt werden, u. s. w. Diese Stoffteilungen sind ja vollauf begreiflich, da die einzelnen Vorträge möglichst gleich groß sein müssen, doch fragt es sich, ob dieses System hinreichende Vorzüge besitzt. Theoretisch läßt sich ja die lebendigere Form behaupten, doch kommt letztere bei dem geschriebenen Vortrag keineswegs so zur Geltung und wenn das Buch von Studierenden selbst etwas plastischer in Vortragsform zu lesen wäre, so leidet immerhin die Bequemlichkeit des „Nachschlagwerkes" in späterer Zeit darunter.

Entschieden Stellung zu nehmen ist gegen die Behauptung Bezolds, daß die Sonde ein ganz unsicheres Mittel sei, um Strikturen innerhalb der Tuba zu diagnostizieren. Dieser Irrtum dürfte erstens auf die Verwendung ungeeigneten Materials zu den Sonden und zweitens auf die Benützung zu starker und in der Stärke nicht genügend abgestufter Bougies zurückzuführen sein; bei Gebrauch von $^1/_6$—$^5/_6$ mm dicken Celluloidbougies wird wohl nur selten eine Striktur unnachweisbar sein. — Sehr zu bedauern ist, daß dem chronischen Mittelohrkatarrh kein Vortrag gewidmet ist, obwohl doch gerade diese Krankheitsform einen so stattlichen Prozentsatz aller Ohrenerkrankungen ausmacht und daher dem praktischen Arzt, dem Verf. in erster Linie sein Buch gewidmet hat, vielleicht am häufigsten unterkommen dürfte.

Selbstverständlich — wofür eben der Name des Autors bürgt — birgt das Werk so viel Wissenswertes und Interessantes, daß es jedem Fachmann auf das wärmste und angelegentlichste zur Lektüre empfohlen werden muß. Unter den zahlreichen vorzüglichen Vorträgen

nimmt z. B. die Gehörsprüfung, um die sich Verf. in so hohem Maße verdient gemacht hat, wegen ihrer klaren, prägnanten Darstellung einen besonderen Platz ein. Die eitrigen Mittelohrentzündungen der Phthisiker, die Karies und Nekrose, wird in übersichtlicher und für den Praktiker erschöpfender Weise in einem eigenen Vortrag besprochen. Besondere Beachtung verdienen ferner die Abhandlungen über die Erkrankungen des inneren Ohres. Selbstverständlich lassen sich nicht alle Vorzüge des Werkes in wenigen Worten zusammenfassen; dieses muß eben gelesen werden.

Es sei an dieser Stelle nur noch die elegante Ausstattung des Buches besonders hervorgehoben. Urbantschitsch.

Referate.

a) Otologische.

Die diagnostische und therapeutische Bedeutung der Lumbalpunktion. Aus der med. Univ.-Klinik in Kiel. Klinischer Vortrag von H. Quincke. (Deutsche med. Wochenschr., 31. Jahrg., Nr. 46.)

Quincke, dem wir die Lumbalpunktion, die auch in der Ohrenheilkunde eine segensreiche Rolle spielt, verdanken, faßt in seinem Vortrag zunächst zwei Punkte ins Auge. Er sagt: Der Zerebrospinalhöhle können wir, auch ohne daß wir in ihr einen pathologischen Erguß vermuten, ohne Schaden eine geringe Menge von Flüssigkeit entnehmen. Dabei müssen wir 1. die Beschaffenheit der Flüssigkeit und 2. den Druck, unter welchem sie steht, untersuchen. Was Punkt 1 betrifft, so ist die normale Zerebrospinalflüssigkeit vollkommen durchsichtig und farblos, wie Wasser. Verfasser bespricht sodann die Abweichungen vom Normalen, die Methoden zur Feststellung pathologischer Bestandteile, die in Absetzen, Zentrifugieren und Färben, ferner in der Prüfung der chemischen Reaktion und des spezifischen Gewichts bestehen, sowie die Rückschlüsse, die aus diesen Befunden auf ein Gehirn- oder Rückenmarksleiden gemacht werden können, und beschreibt darnach die Messung des Druckes, unter welchem die Zerebrospinalflüssigkeit steht, indem ein Kautschukschlauch und Glasrohr durch Einsetzen eines Konus mit der Punktionskanüle verbunden wird. Diese Messung ist wichtig, weil der Zerebrospinaldruck durch pathologische Verhältnisse häufig gesteigert wird, und zwar durch raumbeschränkende Gewebswucherungen neoplastischer Natur, durch Blutergüsse in die Hirnsubstanz oder zwischen die Gehirnhäute, oder durch flüssige Ergüsse seröser oder eitriger Natur in die Hirnventrikel oder Subarachnoidalräume. Es ist also die Druckmessung bei der Lumbalpunktion durchaus nötig für die Diagnose, aber auch aus Gründen der Vorsicht, da sie nicht durch die Beachtung der Abtropfgeschwindigkeit ersetzt werden kann; denn bei zu schneller Erniedrigung des Druckes im Spinalsack kommt es zu alarmierenden Erscheinungen, ja selbst der

Tod kann eintreten. Es hat sich in diagnostischer Beziehung herausgestellt, daß sich im allgemeinen mäßige Drucksteigerung mit schweren klinischen Erscheinungen bei akuten, stark erhöhter Druck mit geringen Drucksymptomen bei chronischen Erkrankungen zeigt. Verf. geht sodann zu der therapeutischen Bedeutung der Punktion über und bemerkt, daß die Frage, wie viel entleert werden soll, nicht nach der Menge der abtropfenden Flüssigkeit, sondern nur nach der eintretenden Druckverminderung beurteilt werden darf, also nach dem Verhalten des Pulses, Nachlassen von Kopfschmerzen und Erbrechen und dergleichen. Darnach richtet es sich auch, wann und wie oft die Punktion wiederholt werden soll; bei akuter Meningitis, was uns interessiert, muß es nach Quincke unter Umständen täglich eine Woche hindurch geschehen. Er stellt sodann einige allgemeine Regeln auf, die bei der Vornahme der Punktion zu beachten sind, z. B. liegende Stellung des Patienten, 24 Stunden Bettruhe nachher, Vermeidung von Alkohlgenuß und geistiger Erregung. Bei der Besprechung der einzelnen Krankheitsgruppen, die nunmehr folgt, sei hier nur kurz auf die Meningitis und die Hirnabszesse eingegangen. Bei der akuten serösen Meningitis ist vor allem der Druck auf 200 oder 300 mm gesteigert, während der Eiweißgehalt oft an der Grenze der Norm, selten bis 1 pro Mille erhöht ist; ohne Druckmessung würde einem also hier die Hauptsache entgehen; derartige Entzündungen gehen ja häufig vom Mittelohr oder dem Labyrinth oder der Stirnhöhle aus. Bei eitriger Meningitis ergibt die Punktion fast niemals dicklichen Eiter, sonder nnur Zerebrospinalflüssigkeit mit mehr oder weniger eitriger Beimischung; mit Hilfe der oben angeführten Methoden findet man am häufigsten Meningo-, Pneumo-, Streptokokken, sowie Tuberkelbazillen; auch bei ihr ist der Druck oft recht hoch. Die durch die Punktion gegebene Entscheidung, ob eine Meningitis eitrig oder serös ist, ist nicht nur prognostisch, sondern auch therapeutisch wichtig für uns, denn nach den neuesten Erfahrungen auf diesem Gebiet steht selbst hier zuweilen ein operativer Eingriff in Frage. Was insbesondere noch die tuberkulöse Meningitis betrifft, so ist die Punktionsflüssigkeit bei ihr oft nur eben getrübt, aber auch zuweilen klar; diagnostisch wichtig kann der Befund von Tuberkelbazillen sein. Abszesse schließlich können den Hirndruck steigern und zu eitriger Meningitis führen; über beides gibt die Lumbalpunktion ebenfalls Aufschluß. Reinhard (Cöln).

---

b) Rhinologische.

Galvanokaustik bei Ozäna. Von A. Putschkowsky. (Russ. Wratschebnaja Gazeta 1906, 13.)

Nebst den üblichen Behandlungsmethoden der Ozäna wurden in drei Fällen auch oberflächliche galvanokaustische Verbrennungen der Schleimhaut versucht, die günstige Resultate, wie Schwinden des Fötors, eine Volumzunahme der Muscheln und eine Verengung der Nasengänge, ergaben. L. Mekler (Oufa, Rußland).

---

c) Pharyngo-laryngologische.

Kritische Betrachtungen über den angeblichen Stand der Rekurrensfrage. Von Dr. A. Kuttner in Berlin. (Arch. f. Laryngol., Bd. XVIII, H. 1.)

Die von den Gegnern des Semonschen Gesetzes der primären isolierten und stärkeren Schädigung der Erweitererfasern durch Tierexperiment und pathologisch-anatomische Untersuchung gewonnenen Gesichtspunkte werden in ausführlicher Erörterung zurückgewiesen. Dagegen wird die klinische Beobachtung Saundbys — bei schrittweise sich entwickelnder Lähmung des Rekurrens primäres und stärkeres Befallensein der Verengerer — als seltene Ausnahme von der Regel anerkannt. Auch sie läßt indes nach K. die Annahme einer gleichmäßigen Schädigung aller vom Rekurrens versorgten Muskeln, die von den Gegnern der Semonschen Lehre, insbesondere von Broeckaert behauptet wird, hinfällig erscheinen und beweist, daß eine allmählich fortschreitende Erkrankung des Rekurrensstammes die in ihm verlaufenden, funktionell verschiedenen Fasergruppen nicht in dem gleichen, sondern in verschieden hohem Grade beeinträchtigt.

R. Hoffmann (Dresden).

Pneumothorax und Rekurrenslähmung. Von Sanitätsrat Dr Lublinski. (Berliner klin. Wochenschr., 43. Jahrg., Nr. 1.)

Kasuistische Mitteilung. Der betr. Patient kam vor 25 Jahren wegen Atemnot und Stimmlosigkeit in Behandlung; die erstere erklärte sich durch einen rechtsseitigen Pneumothorax, die letztere hatte ihren Grund in Unbeweglichkeit des linken Stimmbandes. Es war unzweifelhaft, daß der Pneumothorax durch die abnorme Verdrängung des mit dem Herzen eng verbundenen Aortenbogens eine solche Zerrung des linken N. recurrens herbeigeführt hatte, daß die Leitung in demselben aufgehoben wurde. Mit Nachlaß der Verdrängung des Herzens und Wiederentfaltung der Lunge kehrte die Funktion des linken Stimmbandes und damit auch die Stimme selbst zurück. Patient blieb seitdem gesund. Reinhard (Cöln).

Ueber Haut- und Schleimhauttuberkulose durch Inokulation und Autoinfektion. Von Dr. Ernst Spitzer. (Wiener med. Wochenschr. 1905, Nr. 24.)

Wie bei Lues, so ist auch bei Tuberkulose eine neuere Inokulation oder Autoinfektion möglich, ja sogar kann ein tuberkulöses Individuum sich durch ein Trauma, durch die Mundberührung einer kranken Stelle, leichter als ein luetisches sich selbst infizieren.

Baumgarten.

Ueber Arrosion der Karotis bei peritonsillären Abscessen. Aus der Universitätspoliklinik für Ohren-, Nasen- und Kehlkopfkrankheiten zu Breslau. Von Dr. P. Lebram. (Zeitschr. f. Ohrenheilk., LI, 1.)

L. hat aus der Literatur 25 Fälle von Arrosion der Carotis bei peritonsillären Abszessen (darunter zwei Fälle eigener Beobachtung) zusammenstellen können, wovon 17 auf die letzten 30 Jahre entfallen.

Greift bei einer Angina die Entzündung auf das peritonsilläre Bindegewebe über, welches bis in die unmittelbare Nähe der Karotis interna, sowie der A. pharyngea ascend. und der A. palatinae reicht, so kann es bei Abszeßbildung zur Arrosion der Gefäßwand kommen, besonders bei hoher Virulenz der Bakterien (Scharlach). Fast pathognomonisch für diese bösartigen Fälle ist die gleichzeitige Abszedierung der zwischen Warzenfortsatz und Kieferwinkel gelegenen Lymphdrüsen, wobei der Eiter oft an der unteren Gehörgangswand zum Durchbruche gelangt. Ist es vor der Ruptur der Gefäßwand noch nicht zur Bildung von obturierendem Thrombus gekommen, so wird bei dem spontanen oder durch Inzision herbeigeführten Aufbruche des Abszesses eine oftmals tötliche Blutung erfolgen müssen; hierbei kann auch durch den aufgebrochenen Drüsenabszeß Blut aus dem Gehörgange ausfließen. Ist die Blutung in die noch nicht eröffnete Abszeßhöhle erfolgt (Aneurysma spurium), so wird bei der stark prominenten Geschwulst die Auscultation und Percussion über die Natur derselben Aufschluß geben können, wenn ein schwirrendes Geräusch und Pulsation an den inneren und äußeren Halsteilen besteht, was jedoch nicht immer der Fall ist. Verfasser bespricht die differenzielle Diagnose und empfiehlt dann für die Fälle von peritonsillärem Abszeß mit dem Verdachte einer Gefäßarrosion die Unterbindung der Carotis communis, auch wenn keine äußere Blutung stattgefunden hat, event. die Freilegung der Karotis vor der Inzision des Abszesses. Die Prognose ist sehr ungünstig; von obigen 25 Fällen endeten 15 tötlich, in einem Falle ist der Ausgang unbekannt; 11 mal trat der Tod durch spontane Blutung ein, 2 mal nach Incision des Abscesses. In 9 Fällen war die Carotis commun. unterbunden worden, dreimal erfolgte der Tod, 6 mal Heilung. Keller.

Ein neues Tonsilleninstrument. Von Dr. J. C. Henkes, Hals-, Nasen- und Ohrenarzt in Amsterdam. (Berliner klin. Wochenschr., 43. Jahrg., Nr. 3.)

Zur Entfernung hypertrophischer Tonsillen bedient sich Verf. der kalten Schlinge, zu der er einen besonderen Griff konstruieren ließ, dessen Vorzüge folgende sind: 1. Man kann mit einer Hand operieren; 2. das Instrument nimmt sehr wenig Platz ein und ist daher für die Operation bei jungen Kindern sehr geeignet; er gestattet einen freien Einblick in den Mund, weil die operierende Hand sich unter dem Munde befindet; 3. bequeme Haltung; 4. genügt eine sehr geringe Drehung der Hand, um rechts oder links zu operieren. S. Abbildung. W. Walb (Heidelberg) hat das Instrument verfertigt.

Reinhard (Cöln).

Alle für die **Monatsschrift** bestimmten **Beiträge und Referate** sowie alle **Druckschriften, Archive** und **Tausch-Exemplare** anderer Zeitschriften beliebe man an Herrn Hofrath Prof. Dr. **L. v. Schrötter** in Wien IX. Mariannengasse 3, zu senden. Die Autoren, welche Kritiken oder Referate über ihre Werke wünschen, werden ersucht, 2 Exemplare davon zu senden. Beiträge werden mit 40 Mark pro Druckbogen honorirt und 30 Separat-Abzüge beigegeben.

Verantwortlicher Redakteur: Prof. Dr. A. Jurasz in Heidelberg.
Verlag von Oscar Coblentz, Berlin W. 30, Maaßenstr. 13.
Druck von Carl Marschner, Berlin SW., Alexandrinenstr. 110.

Der therapeutische Wert des Fibrolysins bei Mittelohrerkrankungen.

Von
Dr. **Ernst Urbantschitsch** in Wien.

Als Hans von Hebra im Jahre 1892 gezeigt hatte, daß Thiosinamin (Allylsulfoharnstoff) imstande sei, Lupusherde zur Ausheilung zu bringen und pathologisches Narbengewebe zu erweichen, wurde dieses Mittel in den Arzneischatz aufgenommen und anfangs spärlicher, später jedoch häufiger in Fällen angewandt, in denen es galt, Narben zu dehnen. Dementsprechend wurde es zunächst bei Harnröhrenstrikturen (Hauc) angewandt, dann bei chronisch-entzündlichen Genitalerkrankungen (Latzko), bei Keloiden, fibrösen Strängen infolge von Varicen, Lepromen, Syphilomen und Lupus, bei Skleroderma [Juliusberg[1])], bei Adhäsionen [Lewandowsky[2])], bei Herzklappenfehlern infolge narbiger Veränderungen, Rhinosklerom, Dupuytrenscher Kontraktus-, Pylorus- und Oesophagusstenose [Halasz[3])], bei Drüsentumoren [R. Kaufmann[4])], bei Strikturen, Ankylosen und Kompressionen, zur Aufhellung von Kornealtrübungen, bei Irissynechien, zuweilen bei chronischer Neuritis und traumatischer Epilepsie; auch bei interstitiellen Erkrankungen parenchymatöser Organe (Hepatitis, Nephritis, Orchitis) soll es sich bewährt haben.

Auch in der Ohrenheilkunde wurde Thiosinamin bereits angewandt. So berichtet Sinclair Tousey[5]) 1897 über einen Fall von hochgradiger Schwerhörigkeit, der durch Thiosinamin einer erheblichen

---

[1]) Deutsche med. Wochenschr. 1901, Nr. 35.
[2]) Therapie der Gegenwart, Oktober 1903.
[3]) Monatsschr. f. Okrenheilk. 1904.
[4]) Mitteil. der Gesellsch. f. innere Medizin, 1901.
[5]) New York. Med. Journ., 6. Nov. 1897.

Besserung zugeführt wurde. Martin Sugar[6]) errang dadurch bei chronischem Mittelohrkatarrh recht zufriedenstellende Erfolge (10 Fälle). L. Hirschland[7]) verwendete Thiosinamin (und später auch Fibrolysin) bei der gleichen Erkrankung, ferner bei Nasen-Rachen-Affektionen und war mit dem Resultate in einigen Fällen sehr zufrieden (die einzelnen Fälle sind nicht genauer ausgeführt). Diesen positiven Erfolgen stehen allerdings auch negative gegenüber, so z. B. von Bezold[8]) und Vohsen[9]).

Die erwähnte Reaktion der Auflockerung und erhöhten Sukkulenz des Gewebes ist zuweilen sowohl makroskopisch wie mikroskopisch deutlich erkennbar: in einem Fall von Nasen-Rachen-Lues trat nach vier Thiosinamininjektionen eine erhöhte Atemnot infolge hochgradiger Schwellung der subglottischen Wülste ein, so daß die Tracheotomie gemacht werden mußte.[10]) Glas hat auch die histologischen Veränderungen von Narbengewebe nach Thiosinaminbehandlung studiert und dabei festgestellt, daß die Grenzen der einzelnen Bindegewebsfasern auffallend undeutlich werden, die einzelnen Konturen verwischt, die Bindegewebskerne weit voneinander abgedrängt sind, daß der ganze Strang gequollen aussieht und die Bindegewebsfasern wulstig und gedehnt erscheinen.

„Mikroskopisch wie makroskopisch betrachtet[11]), müssen wir also die Wirkung des Thiosinamin und Fibrolysin als eine seröse Durchflutung desselben auffassen, die in ähnlicher Weise wie die Biersche Stauungstherapie harte entzündliche Stränge auflockert, abgelagerte krankhafte Produkte erweicht und zur Resorption geeigneter macht.“

Der Grund, warum das Mittel nicht noch häufiger in Verwendung steht, dürfte wohl darin zu suchen sein, daß Thiosinamin durch Injektionen dem Körper einverleibt werden soll, dabei aber in Wasser fast unlöslich ist und daher in alkoholischer Lösung zur Anwendung gelangt, weshalb diese Injektionen sehr schmerzhaft zu sein pflegen und mit Rücksicht darauf nicht allgemein durchführbar sind.

Es ist daher mit Freuden zu begrüßen, daß es F. Mendel[12]) gelungen ist, ein Präparat herzustellen, das er Fibrolysin nannte und

---

[6]) Archiv f. Ohrenheilk. 1904, Bd. LXII.

[7]) Archiv f. Ohrenheilk. 1906, Bd. LXIV.

[8]) Lehrbuch f. Ohrenheilk. 1906.

[9]) Monatsschrift f. Ohrenheilk. 1906, pag. 676.

[10]) Emil Glas, Wiener klin. Wochenschr. 1903, Nr. 10.

[11]) S. F. Mendel, l. c.

[12]) „Fibrolysin, eine neue Thiosinaminverbindung.“ Therapeutische Monatshefte, Februar 1905.

das ein Doppelsalz, bestehend aus 1 Molekül Thiosinamin und $^1/_2$ Molekül Natrium salicylicum, darstellt. Von seinen physikalischen Eigenschaften sind als praktisch wichtig hervorzuheben: seine Löslichkeit in Wasser und die leichte Zersetzbarkeit durch Luft und Licht, weshalb es auch von der Firma E. Merck in Darmstadt in sterilen, zugeschmolzenen, braunen Ampullen à 2,3 ccm (entsprechend 0,2 g Thiosinamin) in den Handel gebracht wird.[13])

Seit Anfang März 1906 stellte ich nun mit Fibrolysin Versuche an der Ohrenabteilung der allgemeinen Poliklinik in Wien (Vorstand: Professor Viktor Urbantschitsch) und in meiner Privatpraxis bezüglich der therapeutischen Verwendbarkeit des Mittels bei Ohrenerkrankungen an und fand in einer großen Anzahl der Fälle eine zweifellos günstige Wirkung, so daß ich durch diese Zeilen die Aufmerksamkeit auf Fibrolysin zur Behandlung von Ohraffektionen lenken möchte.

Da die Anwendungsweise des Fibrolysin per os als minderwertig nicht in Betracht kommt, beschränkt sich die Einverleibung des Mittels auf Injektionen. Diese können in dreierlei Formen ausgeführt werden: als intravenöse, intramuskuläre und subkutane. Die erstere kommt zweifellos am raschesten zur Wirkung, sollte in erster Linie also dann angewandt werden, wenn es sich darum handelt, eine möglichst schnelle Wirkung zu erzielen. Doch ist zu berücksichtigen, daß es, wenn man die Einspritzung in nicht sehr weite Venen vornimmt, leicht zur Thrombenbildung durch Schädigung des Endothels an der Injektionsstelle kommen kann, weshalb man sich zu diesem Zwecke nur sehr weite Venen auswählen sollte, bei denen keine Thrombose aufzutreten pflegt. Da es sich nun aber bei Ohrerkrankungen in der Regel kaum um ein besonders schnelles Eingreifen handelt, die ganze Prozedur außerdem viel subtiler ist, kann man für gewöhnlich auf diese Art der Injektion verzichten.

Die intramuskuläre Einspritzung soll am besten in die Glutäalmuskulatur gemacht werden, da sie hier angeblich ganz schmerzlos sein soll. Nun verstehen sich aber die wenigsten Patienten, teils wegen der Unbequemlichkeit einer Entkleidung, teils aus psychischen Gründen dazu, sich die Einspritzung an dieser Stelle vornehmen zu lassen und schließlich bietet diese Methode auch keine so nennens-

[13]) Die Firma hat mir in dankenswerter Weise eine größere Anzahl von Ampullen zu meinen Versuchen an der allgemeinen Poliklinik in Wien unentgeltlich zur Verfügung gestellt.

werten Vorteile, daß man darauf bestehen müßte. Es bleibt also als die praktisch verwendbarste Methode die subkutane Einspritzung.

Der Ort, wo zu injizieren ist, ist theoretisch völlig gleichgültig, da das Mittel durch die Blutbahn wirkt, also in jedem Falle zunächst in diese aufgenommen wird und von hier aus ihre Wirkung entfaltet. Immerhin wählt man zur Injektion gern eine Stelle in der Nähe des Erkrankungsherdes, in der begreiflichen, vorgefaßten Meinung, daß eine lokale Beeinflussung des letzteren durch das Mittel immerhin möglich sei. Aus diesem Grunde machte ich die Injektionen anfangs unter die Haut des Warzenfortsatzes, doch zeigte es sich bald, daß die injizierte Flüssigkeit sich in dem fettarmen Unterhautbindegewebe daselbst nur schlecht verteilt, so daß einerseits eine stärkere Spannung der Haut über der injizierten Flüssigkeit hervorgerufen wird (dermaßen, daß eine Menge von ca. $^1/_2$ ccm bereits eine Verwölbung hervorruft, wie wir sie sonst nur etwa bei akuter Warzenfortsatzentzündung mit Durchbruch des Eiters nach außen unter die Haut des Processus mastoideus zu sehen gewohnt sind), andererseits eine Menge von ungefähr 2 ccm überhaupt hier nicht gut unterzubringen ist; dazu kommt noch, daß diese Stelle exponierter liegt, allfälligen Infektionen also leichter zugänglich ist, wenn das Pflaster oder Collodium, womit man die Injektionsstelle schützt, abfallen sollte, und daß außerdem die geschaffene Deformität den Mitmenschen leicht erkenntlich ist, was vielen Patienten keineswegs gleichgültig erscheint. Das hat mich veranlaßt, diesen Ort der Wahl bald zu verlassen und statt dessen die Injektionen am Arm zu machen, wozu sich der Oberarm bedeutend besser eignet als der Unterarm.

Ich mache nunmehr die Einspritzungen meistens am Oberarm, und zwar abwechselnd am rechten und linken, ferner am Oberschenkel und Rücken, wobei ich trachte, die verschiedenen Einstiche möglichst weit voneinander vorzunehmen, da Injektionen, die man in der Nähe früherer Einstiche macht, zuweilen schmerzhafter empfunden werden. Selbstverständlich sind die Einspritzungen unter streng aseptischen Kautelen auszuführen.

Bei der ersten Sitzung injiziere ich nur eine geringe Menge Fibrolysin, ca. 0,3 ccm; doch steige ich, wenn keine üblen Begleiterscheinungen auftreten, die nächsten Male ziemlich rasch, und zwar zunächst auf 0,6 ccm, dann auf 1,2 ccm und schließlich auf die volle Dosis, das ist eine ganze Ampulle à 2,3 ccm. Letztere verteilte ich zuweilen auf beide Arme, indem ich die eine Hälfte der Dosis rechts, die andere links einspritzte, doch wird von den meisten Patienten auch die ganze Injektion an einer Stelle anstandslos vertragen. Nach

erfolgter Einspritzung bringe ich die injizierte Flüssigkeit durch Massage zur besseren Verteilung.

Die Anzahl der Injektionen hängt natürlich von der Schwere des Falles ab; ich nehme bei den meisten 20—30 Injektionen vor, 2—3 mal wöchentlich. Der Maßstab ist mir hierfür in der Regel der Stillstand in der Besserung; wenn ich also z. B. im Laufe der Injektionskur finde, daß sich das Gehör während ca. 20 Einspritzungen stetig, wenngleich langsam bessert, dann aber trotz der folgenden 3—5 Injektionen nicht weiter zunimmt, pflege ich die Injektionskur zu beendigen. Wenn sich nach 8—10 vollen Einspritzungen gar keine Besserung zeigen sollte, setze ich bisher die Injektionen nicht weiter fort.

Ein besonderes Augenmerk ist der Pflege von Spritze und Nadel nach jeder Injektion zuzuwenden. Da sich nämlich Fibrolysin bei Zutritt von Licht und Luft in seine Bestandteile zerlegt, also ausfällt, so lagern sich die Kristalle auch am Stempel und in der Nadel ab, wodurch beide gebrauchsunfähig werden können; besonders bei Benützung von Spritzen mit eingeschliffenem Glas- oder Metallstempel der doch unnachgiebig ist und daher selbst kleine Unebenheiten nicht überwinden kann, macht sich dieser Umstand höchst unangenehm bemerkbar. Es ist daher sehr zu empfehlen, nach jeder Injektion Nadel und Spritze mit absolutem Alkohol zu reinigen. Ich lasse stets außerdem die Spritze bis zur nächsten Einspritzung mit absolutem Alkohol gefüllt. Sollte sich einmal Spritze oder Nadel (infolge eines Versehens) verlegen, so kann man diesem Uebelstand zuweilen durch Benützung von heißem oder selbst kochendem Wasser begegnen.

Es darf nicht geleugnet werden, daß durch die Injektionen ausser der beabsichtigten Wirkung zuweilen auch Begleiterscheinungen hervorgerufen werden, die immerhin auch einen Einfluß auf die Injektionskur nehmen müssen und nach meiner Erfahrung entschieden häufiger auftreten, als dies in der Literatur gemeldet wird. Die unangenehmen Nebenerscheinungen kann man in lokale und allgemeine einteilen.

Die lokalen bestehen: 1. bei hypodermatischer Anwendung in einem mitunter gar nicht so unbedeutendem Brennen an der Injektionsstelle, das allerdings in der Regel nur sehr kurz ($^1/_2$—5 Minuten), zuweilen allerdings selbst einige Stunden andauert; 2. in einer gelblich bläulichen Verfärbung der Hautzone um die Injektionsstelle, die nicht selten ziemlich ausgedehnt ist und wochenlang anhalten kann, wobei ihre Ausdehnung allmählich von der Peripherie gegen das Zentrum zu abnimmt; 3. in Bildung von Knötchen (am Orte der Einspritzung), die häufig erst nach 1—2 Wochen wahrnehmbar sind und selbst

Haselnußkerngröße besitzen können. Diese Knötchen sind fast immer schmerzlos und bilden sich im Verlaufe von einigen Wochen oder Monaten zurück. Sie dürften dadurch entstehen, daß ein Teil des Fibrolysins unter der Haut auskristallisiert und die Kristalle (als Fremdkörper) eine Bindegewebswucherung um sie herum veranlassen.

Wichtiger sind ohne Zweifel die zuweilen durch Fibrolysin hervorgerufenen Störungen des Allgemeinbefindens, wenn auch in der Mehrzahl der Fälle solche fehlen. Hier sind als häufigste mehr oder minder ausgeprägte Kopfschmerzen, Kongestionen und Eingenommenheit des Kopfes anzuführen, ferner allgemeine Mattigkeit. Diese können im Laufe von wenigen Stunden wieder gut werden, halten aber in seltenen Fällen einen ganzen Tag und darüber an. In einem Falle bestand intensive Müdigkeit mit Unvermögen zu schlafen. Die körperliche Müdigkeit kann sich aber auf die Extremitäten beschränken, und zwar sind es dann meist einzelne, die davon hauptsächlich befallen werden (in einem Falle trat Mattigkeit in beiden Füßen und Händen auf, in zwei Fällen bloß in den Beinen, in einem Falle bloß in den Armen, in einem Falle nur in der rechten Hand, die gleichzeitig ganz kalt gewesen sein soll). Auch das Auftreten von Uebelkeiten konnte ich einmal beobachten. Sehr interessant war in einem Falle das regelmäßige Auftreten einer menstruellen Blutung, ungefähr 12 Stunden nach jeder Injektion; diese künstlich erzeugte Menstruation glich in ihrem Verlaufe und in ihrer Dauer ganz der normalen (2—3 Tage). Aus diesem Grunde sah ich mich schließlich gezwungen, in letzterem Falle die weiteren Einspritzungen einzustellen, obwohl diese auf die Ohren eine außerordentlich günstige Wirkung ausgeübt hatten. Diese Erscheinung dürfte bloß auf Kongestionszustände — in diesem Falle im Uterus — zurückzuführen sein und ist hier wohl auf eine besondere Disposition zu beziehen; in analoger Weise treten ja nach den Injektionen auch anderwärts Kongestivzustände auf, so, wie früher erwähnt, im Kopf oder, wie ich dies auch beobachten konnte, speziell in der Nase, wodurch es dann zu spontanem Nasenbluten kommen kann. Vielleicht ist auch das Auftreten heftiger Zahnschmerzen nach jeder Injektion (in einem Falle) durch einen solchen Blutandrang in der Nähe eines kariösen Zahnes zu erklären.

In keinem der Fälle mit unangenehmen Nebenwirkungen verabreichte ich größere Dosen; diese zeigten sich vielmehr schon bei einer Einverleibung von 0,1—1,0 ccm. Es wäre übrigens nicht undenkbar, daß bei Verwendung der vollen Dosis (2,3 ccm) diese Begleitsymptome nicht so häufig zu finden sind, in ähnlicher Weise wie z. B. Sedativa (Veronal etc.) in sehr kleinen Quantitäten bei manchen eher aufregend

wirken können, während sie in größerer Dosis ein treffliches Beruhigungsmittel sind. Bei den meisten Patienten machten sich die unangenehmen Nebenwirkungen übrigens bloß nach den ersten Injektionen geltend und traten in der Folge nicht mehr auf, selbst wenn die Injektionen nach einer Pause von mehreren Monaten wieder aufgenommen wurden, so daß man — wenigstens in dieser Beziehung — wohl eine gewisse Gewöhnung an das Mittel annehmen darf.

So wie sich aber unangenehme Begleitsymptome zeigen können, treten andererseits auch günstige Nebenwirkungen auf, die sich besonders auf das Allgemeinbefinden beziehen: so fühlen sich manche Patienten dann viel freier, besonders im Kopf, und die Lebensenergie wird zusehends erhöht; in einem Falle trat enormer Appetit auf.

Bei den Fibrolysin-Kuren ist jedoch mit den Injektionen eigentlich erst die Hälfte des Werkes getan. Man muß sich nämlich stets vor Augen halten, daß die Wirkung des Fibrolysins in der Erweichung und Erhöhung der Dehnbarkeit des Narbengewebes beruht: letztere muß auch ausgenützt werden. Wir werden also mit den Injektionen eine energische lokale Behandlung verbinden müssen und hierzu alle Mittel heranziehen, die uns gegen den chronischen Mittelohrkatarrh zu Gebote stehen.

Die lokale Therapie besteht demnach in Lufteinblasungen, Bougierung der Ohrtrompete, Vibrations- und Friktionsmassage der Tube, Pneumomassage des Trommelfelles, Lucaesche Drucksondenmassage der Gehörknöchelchen, Tubenostiummassage, Faradisation und Galvanisation (katalytisches Verfahren). Von diesen Behandlungsmethoden sind am besten bei jeder Sitzung einige anzuwenden, in manchen Fällen empfiehlt sich auch eine gewisse Abwechslung in den therapeutischen Maßnahmen.

Was die Wahl der Fälle anlangt, so zog ich zu Beginn meiner Versuche alle Arten von hochgradiger Schwerhörigkeit zu einer Injektionskur heran, Fälle von altem chronischen Mittelohrkatarrh, von Sklerose, von abgelaufenen chronischen Mittelohrentzündungen mit bestehenden trockenen Perforationen, ja, selbst von Labyrinth- und Akustikusaffektionen. Galt es doch anfangs auch darum, sich ein Bild über den Wirkungskreis des Mittels zu machen. Um mich jedoch zu überzeugen, daß im Falle einer günstigen Wirkung diese tatsächlich auf das verwendete Fibrolysin zurückzuführen wäre, gebrauchte ich es ausschließlich in Fällen, die schon lange Zeit bloß mit den üblichen Behandlungsmethoden ohne Erfolg oder wenigstens mit ungenügendem Resultate behandelt worden waren.

Nach meinen Beobachtungen zeigte es sich nun, daß das eigent-

liche Feld für die Anwendung des Fibrolysins der vorgeschrittene trockene, chronische Mittelohrkatarrh, die Adhäsivprozesse in der Paukenhöhle und ferner die Sklerose in ihrem Anfangsstadium ist; besonders wenn das Gehör kein konstant schlechtes ist, sondern zeitweise wenigstens wechselt. Bei der schweren Form der Sklerose konnte ich objektiv nichts erzielen, wenigstens nicht im Laufe von 10 Injektionen, hörte dann allerdings mit der Kur auf, teils von der Erwägung ausgehend, daß es sich in diesen Fällen schon um einen abgeschlossenen Ossifikationsprozeß handeln dürfte, der durch ein narbenbeeinflussendes Mittel kaum zu beeinflussen ist, teils mit Rücksicht auf die mir immerhin begrenzt zu Gebote stehende Menge des Fibrolysins, die ich ja doch nicht auf fast aussichtslose Fälle vergeuden konnte. Negativ fielen meine Versuche ferner bei Erkrankungen des inneren Ohres aus, wobei ich allerdings auch nicht über 10 Injektionen hinausging. Ich will jedoch keineswegs in Abrede stellen, daß selbst in solchen verzweifelt erscheinenden Fällen durch eine längere Kur vielleicht mitunter eine Besserung zu erzielen wäre. Auch das Gehör, das nach einer abgelaufenen Otitis media purulenta chronica darniederlag, sah ich sich merklich bessern.

Einen mitunter zweifellos günstigen Einfluß hat Fibrolysin auch auf subjektive Gehörempfindungen, selbst in den Fällen, in denen diese ohne wesentliche Hörstörungen einhergehen. Es dürfte dies dann der Fall sein, wenn die subjektiven Gehörempfindungen durch eine Reizung, etwa eine leichte Kompression der Nervenfibrillen des Akustikus, zustande kommen, die eben durch Fibrolysin gemildert würde. Es wäre dieser Erfolg mit der günstigen Wirkung des Mittels bei Neuralgieen in Analogie zu setzen. Es kommt auch eine Besserung des Ohrensausens bei bestehender Schwerhörigkeit vor, die durch Fibrolysin gemildert werden oder unbeeinflußt bleiben kann. Im Gegensatz hierzu ereignet es sich gegebenenfalls, daß sich die subjektiven Gehörempfindungen trotz Anwendung von Fibrolysin gleichbleiben, obschon sich das Gehör wesentlich bessert; doch erstreckt sich sich die Besserung häufiger auf beide. Als kontraindiziert erachte ich Fibrolysin für ältere Leute mit Arteriosklerose wegen der Fähigkeit des Mittels Kongestionszustände zu erzeugen. Nicht angeraten ist der Gebrauch von Fibrolysin ferner bei bestehender oder seit kurzem sistierender Otorrhoe, da diese hierdurch verstärkt oder von neuem angefacht werden kann.

Prognostisch ist der Erfolg begreiflicherweise derzeit noch nicht (auch nur annähernd) vorauszubestimmen: immerhin kann man hoffen, daß (besonders etwas veränderliche) Schwerhörigkeit infolge

Erkrankung des Schalleitungsapparates dadurch eine wesentliche Besserung erfährt.

Fibrolysin ist demnach ein Mittel, durch das wir Erfolge erzielen können, die wir auf anderem Wege zu erreichen nicht imstande sind, und seine Aufnahme auch in den otologischen Arzneischatz kann nur mit aufrichtiger Freude begrüßt werden. Nur dürfen wir in diesem Mittel kein Universalheilmittel für Schwerhörigkeit sehen: jeder wird erst lernen müssen, es in den geeigneten Fällen und in richtiger Weise zu benützen. Die vorstehenden Zeilen mögen nun dazu helfen, den richtigen Weg zu betreten, und sollen zur Richtschnur und zur Erleichterung für die Aneignung dieser Methode dienen, deren Ausführung manchem vielleicht leichter erscheinen mag, als dies tatsächlich der Fall ist.

* * *

Damit man sich eine bessere Vorstellung von der Anwendung und Wirkungsweise des Fibrolysins machen kann, habe ich eine Anzahl der von mir damit behandelten Fälle in folgendem zusammengestellt:

Fall 1. Frau W., 50 Jahre alt; stark vorgeschrittener Mittelohrkatarrh nach subakuter Otitis media purulenta; Gehör für Stimmgabeln und Uhr 0. Fibrolysininjektion (0,5 ccm) am 6. III. 1906. Im Laufe dieses Tages traten heftige Kopfschmerzen und schlechter, wackliger Gang auf, weshalb sich Patientin vor weiteren Einspritzungen fürchtete, die daher auch unterblieben.

Fall 2. Herr K., 39 Jahre alt, Briefträger. Die Taschenuhr wird auf keinem Ohr perzipiert; sehr heftiges Ohrensausen, links mehr als rechts. 1. Fibrolysininjektion am 6. III. 1906 (0,5); abends am selben Tage Zahnschmerzen wie früher noch nie. Brennen am Orte der Injektion durch 3 Stunden. 2. Injektion am 9. III. (0,8); nachmittags heftige Zahnschmerzen, Ohrensausen geringer. 8. Injektion am 23. III. (2,0); Ohrensausen zeitweise besser, Gehör unverändert. Leider mußte die Kur wegen privater Verhältnisse des Patienten unterbrochen werden.

Fall 3. Frau M. W., 46 Jahre alt. Sklerose, sehr intensives Ohrensausen bilateral, Uhr 0. 1. Fibrolysininjektion am 7. III. 1906 (0,5), hierauf Ohrensausen bei Tag bedeutend geringer. Nach der 7. Injektion (2,0) ist das Ohrensausen bis zur nächsten (eine Woche später) minimal; Gehör unverändert. Nach der 8. tritt eine für die Patientin merkliche Hörverbesserung auf, insofern sie nunmehr das Wagengerassel deutlich hörte. Die 15. Injektion wurde am 16. VI. gemacht. Das Resultat der Kur war ein reineres, besseres Hören der lauten

Geräusche, die Uhr wurde nicht perzipiert; das Ohrensausen war rechts verschwunden, links sehr gering geworden. Bei der Vorstellung der Patientin am 25. VI. 1906 und 2. I. 1907 war keine nennenswerte Verschlechterung des erzielten Erfolges aufgetreten.

Fall 4. Frau M, 45 Jahre alt. Chronischer Mittelohrkatarrh, Uhr wurde rechts ad concham, links nicht perzipiert. 1. Fibrolysininjektion am 10. III. 1906 (0,8). Nachmittags traten „Hitzen im Kopfe" auf, desgleichen nach der 2. und 3 Einspritzung. Wegen heftiger Kopfschmerzen nach der 4. Injektion bat Patientin, von den weiteren Einspritzungen abzusehen.

Fall 5. Herr F. P., 45 Jahre alt, Geschäftsdiener. Labyrinthaffektion, Uhr rechts 0, links $^{6}/_{150}$. Rinne bilateral positiv, Weber nicht lateralisiert, Menièrescher Symptomenkomplex. Hauptsächlich wegen des letzteren werden die Injektionen versucht. 1. Injektion am 12. III. (0,4); 2. am 14. III. (0,8). Seit den Injektionen fühlt sich Patient im Kopf viel leichter; auch blieb Patient bis zum 20. III. anfallsfrei, obwohl vorher zwei Anfälle in der Woche bestanden. Am 20. III. trat jedoch ein sehr heftiger Menièrescher Anfall auf, der den ganzen Tag andauerte. Aus diesem Grunde sistierte ich die weiteren Injektionen.

Fall 6. Fräulein Th. H., 22 Jahre alt. Cat. chronicus, Uhr rechts $^{6}/_{150}$, links $^{6}/_{150}$. 1. Fibrolysininjektion am 15. III. (0,9), 2. Injektion am 19. III. (1,5). Hiernach Kopfschmerzen durch 2 Tage. 3. Injektion am 21. III. Nach einer Stunde traten neuerdings heftige Kopfschmerzen auf, die bis zum 23. III. früh anhielten. Deshalb wurde die Fibrolysinkur abgebrochen.

Fall 7. Fräulein R. S., 24 Jahre alt. Cat. chronicus mit Ohrensausen, Uhr rechts ad concham, links $^{2}/_{150}$. 1. Fibrolysininjektion am 16. III. 1906 (1,0), 2. am 18. III. (1,5), 3. am 21. III. (2,0). Am 23. III. Uhr rechts $^{1}/_{150}$, links $^{17}/_{150}$, Flüsterstimme rechts 6 m, links 1 m; am 25. III. Uhr rechts $^{5}/_{150}$, links $^{22}/_{150}$. 11. Injektion am 8. IV., Uhr rechts $^{9}/_{150}$, links $^{27}/_{150}$, Ohrensausen wechselnd, im allgemeinen besser. 16. Injektion am 6. V., Uhr rechts $^{9}/_{150}$, links $^{30}/_{150}$. Nach den ersten Injektionen trat eine Stunde später bitterer Geschmack im ganzen Munde, angeblich auch an den Lippen, auf, dann Hitzegefühl im Kopfe, „wie bei Fieber" (2 Stunden später), hierauf Mattigkeit im ganzen Körper, die Arme schienen schwerer, das Gehen wurde schwerer, das Ohrensausen entschieden leichter. Die erwähnten Nebenerscheinungen währten 2—4 Stunden. Hierauf wurde der Kopf viel freier, Hören und Sehen besser; die subjektiven Gehörempfindungen blieben anfangs gleich, verminderten sich jedoch später bedeutend.

Die Besserung im Gehör und Ohrensausen hielt konstant bis Anfang Juli 1906 an; infolge einer heftigen Erkältung gelegentlich einer Schiffahrt, trat dann eine Verschlechterung auf. Ich machte deshalb am 16. VII. eine Fibrolysininjektion (2,0); nach 2 Tagen besserte sich das Gehör wieder auffallend, es stellte sich auch ein „merkwürdig freies Gefühl im Kopfe" ein, das Ohrensausen ließ bis zum Verschwinden nach und dieser günstige Zustand dauerte den ganzen Sommer über bis 20. IX. 1906, als Patientin eine heftige Influenza akquirierte, die wieder eine Verschlechterung im Ohrenzustand brachte.

Fall 8. Fräulein L., 26 Jahre alt. Cat. chronicus mit subjektiven Gehörempfindungen (und zwar rechts ein Ton, links ein Geräusch): Uhr rechts $^{30}/_{150}$, links $^{15}/_{150}$. 1. Fibrolysininjektion am 27. III. 1906 (1,0); 8. am 12. IV., Uhr rechts $^{45}/_{150}$, links $^{40}/_{150}$; 10. am 1. V., Uhr rechts $^{56}/_{150}$, links $^{24}/_{150}$. Ohrensausen geringer, der rechtsseitige Ton viel schwächer, statt des linksseitigen Geräusches nunmehr zwei Töne, einen stärkeren hohen und einen schwachen tieferen, die von Patientin als bei weitem nicht so unangenehm empfunden werden als das frühere Geräusch.

Fall 9. Herr H. H., 50 Jahre alt, Diener. Sklerose, Uhr bilateral 0, Flüsterstimme rechts 30 cm, links 20 cm. 1. Fibrolysininjektion am 6. V. 1906 (0,5); 4. am 19. V. (0,6). Wegen starken Mattigkeitsgefühles in den Füßen, Kreuzschmerzen und Kopfweh nach den Injektionen mußte die Kur unterbrochen werden.

Fall 10. Fräulein F. R., 20 Jahre alt. Rinne bilateral positiv, Weber unbestimmt. Tiefe Stimmgabeltöne werden nicht, mittlere und hohe stark verkürzt perzipiert; Uhr rechts $^{8}/_{150}$, links $^{15}/_{150}$; Flüsterstimme rechts 230 cm, links 400 cm; Ohrensausen. 1. Fibrolysininjektion am 7. V. 1906 (0,5). Lokales Brennen 1 Stunde, rechte Hand müde und kalt. Zu Mittag schläfrig, viertelstündiger Schlaf (sonst mittags nie), kein Kopfweh, doch große allgemeine Müdigkeit. Tags darauf ganz wohl. 2. Injektion am 9. V. (0,3). Lokales Brennen $^{1}/_{4}$ Stunde, dann beide Arme, besonders der rechte Arm, „riesig müd". Nachmittag starkes, dumpfes Kopfweh. Abends früher schlafen gelegt, schlecht geschlafen, mit leichtem Kopfweh erwacht. Links Ohrensausen verschwunden, das vor 6 Jahren begonnen hatte und seit 3 Jahren kontinuierlich besteht. 3. Injektion am 14. V. (0,15). Vormittags Kopfweh durch 3 Stunden, Müdigkeit; Patient wollte schlafen, ohne es zu können. Nachmittags ab 4 Uhr vollständiges Wohlbefinden. 5. Injektion am 18. V. (0,2). Kopfweh kaum $^{1}/_{2}$ Stunde, keine Müdigkeit, Ohrensausen geringer. Am 19. V. erkrankte Patient an einer Angina lacunaris, an der Patientin oft litt und die stets mindestens

eine Woche zur Heilung brauchte, die aber diesmal in 3 Tagen vollständig ausheilte. 9. Injektion am 28. V. (0,4). Ohrensausen bedeutend schwächer, Patientin fühlte sich seit ihrer Erinnerung noch nie so leicht in den Ohren. Mattigkeit in den Füßen (nach der vorhergehenden Injektion in den Hüften). 11. Injektion am 1. VI. (0,5). Sehr müde, Fußzittern, Schläfrigkeit mit Unvermögen zu schlafen. Patientin wurde wegen Familienverhältnisse plötzlich in ihre Heimat zurückberufen.

Fall 11. Fräulein J. M., 19 Jahre alt. Seit 9 Jahren schwerhörig, vor 2 Jahren Otorrhoe, angeblich nur durch 14 Tage. Bilateral trockene Trommelfellperforation. Rechts Verkalkungen im Trommelfell. Ohrensausen seit einem Jahre, besonders morgens. Uhr rechts $^{5}/_{150}$, links $^{6}/_{150}$; Flüsterstimme rechts 80 cm, links 80 cm. 1. Fibrolysininjektion am 23. V. 1906 (0,2); durch 2 Stunden Mattigkeit; keine Kopfschmerzen. 2. Injektion am 25. V. (0,3), gleich danach Mattigkeit in Füßen und Händen. Uhr rechts $^{5}/_{150}$, links $^{10}/_{150}$; Ohrensausen geringer; Gehör besser, angeblich daher auch bessere Stimmung. 9. Injektion am 11. VI. (1,0), keine Begleiterscheinungen (nach der vorhergehenden Injektion noch Schwäche in den Füßen). Uhr rechts $^{6}/_{150}$, links $^{9}/_{150}$; Flüsterstimme rechts 250 cm, links 250 cm. 10. Injektion am 15. VI., Ohrensausen unverändert. Uhr rechts $^{10}/_{150}$, links $^{13}/_{150}$; Flüsterstimme rechts 600 cm, links 600 cm. 16. Injektion am 20. VII. (1,0). Uhr rechts $^{12}/_{150}$, links $^{12}/_{150}$. Flüsterstimme rechts und links 6 m. Nach jeder Injektion tritt am Abend, ungefähr 12 Stunden nachher, eine menstruelle Blutung auf, die der regelrechten Menstruation in ihren Symptomen völlig analog ist.

Fall 12. Fräulein M. H. Cat. chronicus mit Ohrensausen. 1. Fibrolysininjektion am 1. VI. 1906 (0,2), Ohrensausen danach durch 2 Stunden, stark, dann aber bedeutend geringer; nachmittags Kopfschmerzen, besonders über den rechten Augenbrauen. 3. Injektion am 7. VI. (0,4), Ohrensausen und Gehör besser; Kopfweh, Uebelkeiten, Brechreiz, Schwere im Magen. Im Mund Tintengeschmack („wie Eisentropfen"); in der Nase eigentümliches Gefühl. Wegen der unangenehmen Nebenerscheinungen Unterbrechung der Injektionen.

Fall 13. Frau L. L., 36 Jahre alt, Statistin in der Hofoper. Im Mai 1906 trat nach einer heftigen Grippe plötzlich hochgradige Schwerhörigkeit auf und links Ohrensausen (Zwitschern). Uhr rechts und links 0; Flüsterstimme rechts 100 cm, links 45 cm; Konversationsstimme rechts 360 cm, links 90 cm. Rinne bilateral negativ, Weber unbestimmt. 1. Fibrolysininjektion am 15. X. 1906 (0,5), keine Nebenerscheinungen. 5. Injektion am 24. X. (2,0), Hören bedeutend besser.

Patientin muß bei den Proben nicht mehr so aufpassen, versteht bereits auf der Bühne Flüsterton und Piano, was seit Mai 1906 trotz konstanter Behandlung nicht möglich war. Ohrensausen viel geringer, stundenlange Pausen (früher ununterbrochen). 8. Injektion 31. X. (2,0), Uhr rechts ad concham, links 0; Flüsterstimme rechts 100—200 cm, links 60 cm. Seit Mai 1906 zum ersten Male wieder durchgängige Nase. 13. Injektion am 9. XI., Patientin hört bereits hinter den Kulissen die Musik. 22. Injektion am 10. XII. Uhr rechts ad concham, links 0; Flüsterstimme rechts 100—200 cm, links 90 cm; Konversationsstimme rechts 800 cm, links 200 cm. In der Oper hört Patientin Pianostellen und Piccicato, die sie noch vor 14 Tagen nicht gehört hatte. 22. II. 1907: Uhr rechts ad concham, links 0; Flüsterstimme rechts 8 m, links 6 m.

Fall 14. Fräulein F. C., Schwester der vorhergehenden Patientin. 2 Schwestern ihrer Mutter ebenfalls schwerhörig. Beginnende Sklerose; Ohrensausen seit 4 Jahren; „Glockenläuten" rechts, seit 2 Jahren links. Seither ununterbrochen in Behandlung, ohne Erfolg. Gehör ständig abnehmend. Rinne bilateral negativ; Weber nach rechts lateralisiert. Uhr rechts 0, links ad concham; Flüsterstimme rechts 35 cm, links 300 cm; Konversationsstimme rechts 80 cm, links 600 cm. 1. Fibrolysininjektion am 3. XI. (0,5); 5. am 12. XI. (2,0); 23. am 2. I. 1907. Uhr rechts ad concham (?), links 1 cm; Flüsterstimme rechts 550 cm, links 650 cm; Konversationsstimme 600 cm, 700 cm; Ohrensausen viel geringer.

Fall 15. Fräulein G. L., 32 Jahre alt; Sklerose. Uhr rechts $^{3}/_{150}$, links $^{1}/_{150}$. 1. Fibrolysininjektion am 22. V. 1906 (0,1); 9. Injektion am 19. VI. (1,0); 12. am 30. VI. (2,3); 16. am 13. VII. (2,3). Keinerlei besondere Nebenerscheinungen. Gehör im Verkehr bedeutend besser. Uhr rechts $^{7}/_{150}$, links $^{4}/_{150}$. Die Besserung hielt den ganzen Sommer bis 9. X. 1906 an. Infolge einer heftigen Erkältung und Influenza erfolgte eine Gehörverschlechterung.

Fall 16. Herr F. F., Architekt, 38 Jahre alt; beginnende Sklerose Uhr rechts $^{3}/_{150}$, links $^{70}/_{150}$. 1. Fibrolysininjektion am 29. X. 1906 (0,5). 5. am 7. XI. (2,0), Uhr rechts $^{10}/_{150}$, links $^{100}/_{150}$. 16. am 7. XII., Uhr rechts $^{20}/_{150}$, links $^{80}/_{150}$. Dem Patienten, der beim Spazierengehen auf der Straße seit Jahren nur zur Rechten seiner Begleitperson gehen konnte, widrigenfalls er von der Konversation nichts verstand, ist es nunmehr ganz gleichgültig, auf welcher Seite sich seine Begleitperson befindet. Die Gehörbesserung, die für die Sprache noch wesentlich prägnanter ist als für die Uhr, macht sich selbstverständlich auch sonst in seinem Leben angenehm bemerkbar.

Fall 17. Herr A. B., Beamter, 12 Jahre alt: Sklerose. Die Uhr wird auf keinem Ohr perzipiert. 1. Fibrolysininjektion am 24. I. 1907, keine unangenehmen Nebenerscheinungen, der Appetit erhöht, im Kopfe freieres Gefühl. 9. Injektion am 11. II., Gehör für Sprache und Musik bedeutend besser, für die Uhr unverändert. Der Appetit hat sich zu einer bisher noch nie erreichten Höhe entwickelt. 13. Injektion am 20. II., das Ohrensausen hörte zum ersten Male seit Jahren für mehrere Stunden ganz auf, das Gehör hat sich so gebessert, daß Patient zum ersten Male seit dem Sommer 1905 bei seinem Kammermusikabende alle einzelnen Stimmen eines Sextetes deutlich wahrnimmt. Patient wird weiterbehandelt.

In allen angeführten Fällen ist der Fibrolysinkur eine lange, mehrmonatliche lokale Behandlung vorausgegangen, die aber keinen oder doch keinen nennenswerten Erfolg brachte. Besonders interessant ist, daß sich bei manchen Fällen das Gehör zwar nicht für die Uhr, wohl aber für die Sprache, Töne und Geräusche ganz beträchtlich besserte.

Zur Blutstillung nach Tonsillotomie.

Von

I. C. Henkes.

Hals-, Nasen- und Ohrenarzt in Amsterdam.

Damianos und Hermann[1]) konnten aus der Literatur von 60 Jahren 150 Fälle stärkerer Blutungen nach Tonsillotomie sammeln, wovon 7 tödlich endeten. Von diesen war nur ein sehr kleiner Teil auf eine Konstitutionsanomalie zurückzuführen, und weil natürlich nicht alle Fälle publiziert worden sind, wird die Zahl in Wirklichkeit noch viel größer sein. Hieraus ergibt sich, daß in den meisten jener Fälle die Blutstillung mangelhaft war. Hätte man über ein einfaches und ausreichendes Mittel verfügen können, so wäre ein Verblutungstod gewiß nicht gefolgt und hätten die Patienten nicht die Folgen einer schweren Anaemie empfinden brauchen.

Weil wir verschiedene Ursachen für eine stärkere Blutung kennen, können wir uns davor im allgemeinen ein wenig hüten. Wir dürfen z. B. nicht zu weit nach außen operieren, weil wir dann die Art. tonsillaris oder ihre Zweige in der lateralen Tonsillenkapsel treffen können, wo sie sich nicht retrahieren können [Zuckerkandl[2])]. Auch ist es

---

[1]) Wiener klin. Wochenschr 1902, No. 9.

[2]) Wiener medizin. Jahrb. 1887, 6.

ratsam, fibröse Tonsillen nicht mit einem scharfen Messer oder Tonsillotom zu operieren, weil die Gefäße dabei klaffend bleiben (Schede). Hier bediene man sich darum lieber der Schlinge.

Dann werden wir auf Pulsationen und pulsatorische Bewegungen in dem Mandelgebiete zu achten haben, weil hier bei ungenügender Vorsicht die Gefäßanomalie (abnormale Schlinge der Art. Carotis int. oder Art. lingualis) zu einer heftigen Blutung Anlaß geben kann [Demme[3]), Brown-Kelly[4])] u. a. Weiter sollen wir nicht operieren, wenn eine Angina besteht oder erst vor kurzer Zeit gewesen ist, auch müssen wir vorsichtig sein bei älteren Leuten, Trinkern und starken Rauchern, wegen der Rigidität ihrer Gefäße. Sodann müssen wir dafür sorgen, daß der Blutdruck kurz nach der Operation nicht erheblich erhöht wird, lieber keine Operation in der Narkose machen, bei Frauen und Mädchen nicht während der Menstruation operieren und natürlich nur flüssige Nahrung nach der Operation gestatten u. s. w. Wenn wir, alle diese Momente beachtend, die Möglichkeit einer stärkeren Blutung erheblich vermindern können, ist es doch notwendig, auf alle Eventualitäten vorbereitet zu sein und müssen wir bei jeder Tonsillotomie ein Mittel zur Hand haben, das wir in jedem gewünschten Augenblick anwenden können und das sehr leicht ausführbar und zugleich auch ausreichend ist. Unsere gewöhnlichen Methoden zur Blutstillung sind oft ungenügend und diejenigen, welche bei einer stärkeren Blutung ausreichen, sind oft so schwer anzuwenden, daß sie, in der Theorie sehr schön, bei praktischer Anwendung jedoch nur sehr wenige befriedigen können.

Der längere Zeit fortgesetzte Druck des Fingers auf eine Wunde genügt schon oft bei einer starken parenchymatösen Blutung; ermüdet der Finger, dann können wir ein Kompressorium anwenden. Diese Instrumente haben jedoch viele Nachteile. Zunächst sind sie infolge ihrer Größe nicht geeignet, die schon sehr nervösen Patienten zu beruhigen, dann nehmen sie sehr viel Platz ein, und ist es möglich, daß die Druckoberfläche sich nicht ganz an die Wunde und ihre Umgebung anschließt, sodaß doch noch Blut hindurch strömen kann und wir, um dies zu verhindern, den Druck so verstärken müssen, daß bei längerer Anwendung Oedem in der Umgebung der Tonsille, Lähmung des Nervus fazialis und sogar Drucknekrose auftreten können.

---

[3]) Kurt Demme: Ueber Gefäßanomalieen im Pharynx. Wiener med. Wochenschr. 1901, 48.

[4]) Brown-Kelly: Des grands vaisseaux pulsatiles dans le pharynx. Glasgow med. Journ. 1898, Nr. 1. Ann. des malad. de l'oreille etc. 1898, Nr. 12.

Auch könnte man, wenn man sehr viel Geduld hat, danach trachten, durch Kompression der Art. carotis von außen die Blutung zu stillen. Wenn wir ein spritzendes Gefäß in der Wunde sehen, dann werden wir dieses natürlich zu fassen und zu torquieren oder zu unterbinden suchen, dieses ist jedoch nicht immer leicht durchführbar. Endlich können wir versuchen, wie von einigen mit Erfolg ausgeführt, die ganze blutende Fläche wie bei einer Beutelschnur zu umstechen und zuzuschnüren.

Sehr sinnreich ist die Methode, welche von Heerman[5]) (Essen) und Escat (Toulouse) ungefähr zu gleicher Zeit und unabhänig von einander mit gutem Erfolge angewendet ist. Sie schnürten nämlich mit einer Bergmannschen Nadel und einem seidenen Faden die beiden Gaumenbögen auf zwei ungefähr 1 cm übereinanderliegenden Stellen fest zusammen; Escat erst nach Befestigung eines Tampons auf die Wunde. Die letzgenannten Methoden erfordern jedoch eine sehr große Gewandheit und Gelassenheit seitens des Operateurs und nur sehr wenigen wird es daher gelingen, z. B. in einem kleinen Munde eines unruhigen Patienten die Blutung zu stillen; in den meisten Fällen dagegen wird viel kostbare Zeit und viel Blut verloren gehen ohne das Ziel zu erreichen.

Um nun eine eventuelle Blutung nach einer Tonsillotomie, wenn sie nicht wie gewöhnlich nach wenigen Minuten spontan aufhört, jeden beliebigen Augenblick stillen zu können, habe ich seit einiger Zeit Instrumente[6]) machen lassen und seitdem immer zur Hand. Dieselben leisteten mir neulich bei einer sehr starken Blutung ausgezeichnete Dienste und will ich sie hier beschreiben. Meine Methode beruht auf demselben Prinzip wie die Heerman-Escatsche.

Zuerst ließ ich Klammern machen und zwar etwas größer und dicker als die kleinen chirurgischen (Fig. 2). Die Entfernung der beiden scharfen Spitzen beträgt + 2 cm. Weiter ließ ich eine zangenförmige Pinzette (Fig. 1) anfertigen, um die Klammern an die Gaumenbögen zu befestigen und diese damit fest gegeneinander zu pressen. Endlich eine Zange (Fig. 5c), um die zugedrückten Klammern wieder aufzubiegen und leicht von den Gaumenbögen zu entfernen (Fig. 5a u. b). (Diese Zange ist im Verhältnis zu den anderen Figuren viel kleiner gezeichnet, um nicht zu viel Raum einzunehmen.)

Das Instrument zum Fixieren der Klammern besitzt ein gekrümmtes hohles Rohr, worin sich ein Stahldraht schieben läßt, der

---

[5]) Arch. f. Laryngol., XII, pag. 467.

[6]) Angefertigt von A. & B. Schmeink in Amsterdam.

am Ende die Form einer Pinzette hat (Fig. 1 u. 3). Am besten hält man das Instrument mit dem Daumen und dem dritten Finger in den beiden Ringen. Wenn man nun den Griff zusammenkneift, wird die Klammer durch die Pinzette zusammengedrückt (Fig. 4).

Die Krümmung des Rohres dient dazu, um bequemer auch den hinteren Gaumenbogen mit der scharfen Spitze der Klammer recht tief fassen zu können. Wird das Rohr 180° herumgedreht, dann kann man nach Belieben rechts oder links operieren (Fig. 1).

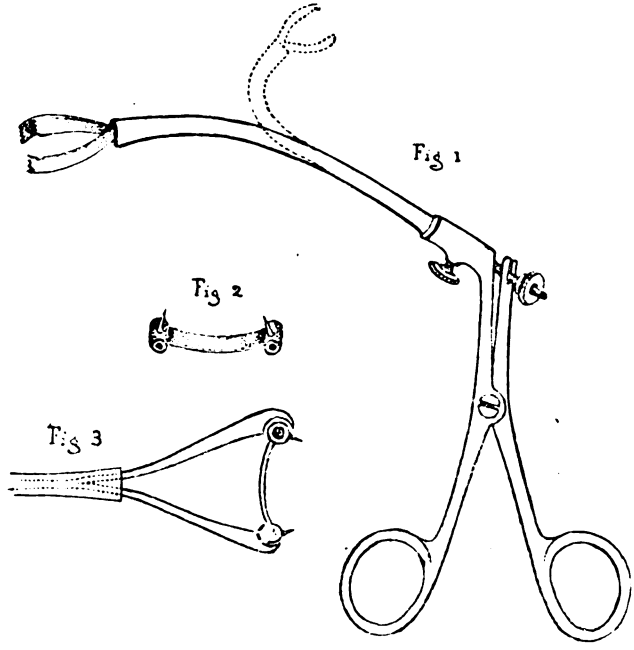

Bei einem meiner Patienten, einem 16jährigen gesunden Knaben ohne Andeutungen einer hämorrhagischen Diathese, entfernte ich die beiden Gaumentonsillen, die nicht mit der Schlinge zu fassen waren, mit dem Tonsillotom (Modell Matthieu-Bruns). Es folgte eine stark parenchymatöse Blutung, die links nach wenigen Minuten spontan aufhörte, rechts dagegen erst nach $^1/_2$ Stunde durch Druck des mit einem Jodoformgazestreifen umwickelten Zeigefingers auf die Wunde. Am nächsten Tage nahm der Patient trotz meines ausdrücklichen Verbotes feste Nahrung zu sich und kam bald darauf wieder zu mir in der Meinung, daß er wieder blutete. Ich konstatierte eine starke parenchymatöse Blutung aus der Wunde zwischen den

beiden Gaumenbögen. Fingerdruck auf die Wunde während $1\frac{1}{2}$ Stunden, half für einen Augenblick, doch bald darauf fing es wieder zu bluten an, worauf ich ein Kompressorium (Modell Mikulicz-Störk) fest anlegte, doch hatte ich den Eindruck, als ob noch Blut zwischen dem Tampon des Instrumentes und der Wunde nach unten floß. Ich schraubte daher dieses noch fester zusammen, sodaß der Patient laut aufschrie vor Schmerzen. Weil ich fürchtete, daß dieser sehr starke Druck von außen und innen bei einer eventuell längeren Anwendung gefährlich werden könnte, entfernte ich nach $\frac{1}{2}$ Stunde das Intrument und konstatierte, daß die Blutung noch immer unvermindert fortdauerte. Ein Versuch mit der Galvanokaustik blieb ebenso erfolglos. Darauf entschloß ich mich, meine Methode zu versuchen.

Fig 4

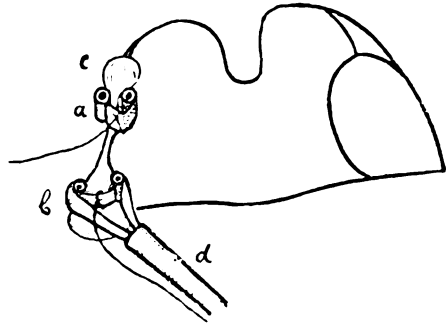

a Zusammengedrückte Klammer mit dem daran befestigten seidenen Faden.
b Klammer in der Pinzette vor dem Zusammendrücken.
c Tampon.
d Zangenförmige Pinzette.

Ich ließ dazu den Kopf und die Hände des Patienten und auch den Zungenspatel von meinen Gehilfen festhalten und gebrauchte ein selbsthaltendes Mundspekulum (Modell Doyen-Jansen), hatte also meine beiden Hände frei. Jetzt nahm ich einen länglichen Wattentampon, bestrich denselben mit Borvaseline und fixierte ihn mit einer langen, gebogenen Pinzette auf die Wunde. Die zangenförmige Pinzette nahm ich darauf in die Rechte mit dem Daumen und dem dritten Finger in den Ringen. Nachdem ich die in 5 proz. Karbolsäurelösung desinfizierte Klammer in die Pinzette gestellt (Fig. 3 u. 4b) und einen starken seidenen Faden an derselben befestigt hatte, um ein eventuelles Hineingeraten in den Larynx oder Oesophagus zu verhindern, leitete ich das Drahtende des Rohres entlang und fixierte es mit dem Zeigefinger gegen das Instrument. Jetzt schob ich es vorsichtig an der hinteren Pharynxwand entlang zur rechten Seite und faßte mit der scharfen Spitze der Klammer zuerst tief den hinteren Gaumenbogen,

danach über den Tampon hin mit der anderen Spitze auch den vorderen und kniff den Griff des Instrumentes zusammen, wodurch die Klammern zusammengedrückt, die Gaumenbögen zusammengeschnürt und der Tampon fixiert wurde (Fig. 4). Dasselbe wiederholte ich + 1 cm niedriger. Die beiden seidenen Fäden leitete ich aus dem Munde und befestigte sie außen an der Wange mittelst eines Klebepflasterstreifens. Die Blutung hörte augenblicklich auf nach Befestigung der unteren Klammer. Die ganze Operation hatte kaum 5 Minuten gedauert und war nur wenig schmerzhaft. Nach 24 Stunden entfernte ich die beiden Klammern. Ich schob dazu die rechtwinklig umgebogenen Enden der geschlossenen Zange (Fig. 5a)

Fig 5

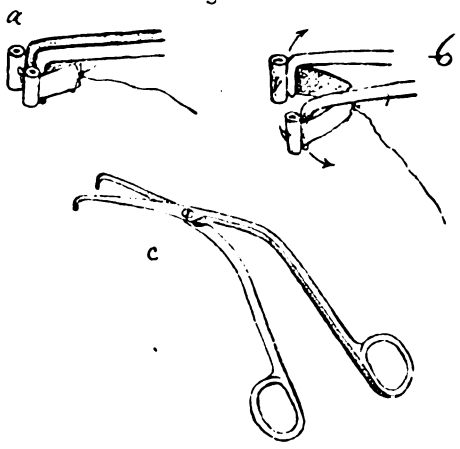

zwischen die äußere Seite der Gaumenbögen und die innere Fläche der Klammer und öffnete danach langsam die Zange (Fig. 5b). Durch die Spannung des Metalles bleiben die geöffneten Klammern an der Zange haften und können leicht aus dem Munde entfernt werden. Nach deren Entfernung und der des Tampons war die Blutung dauernd gestillt.

Infolge dieses gut gelungenen Versuches mit meiner Methode wage ich es, dieselbe in derartigen Fällen, wie oben beschrieben, aufs wärmste zu empfehlen. Wir werden damit auf sehr bequeme und einfache Weise in unserem Sprechzimmer in jedem Augenblick eine Blutung stillen und durch unser frühzeitiges Handeln einen fatalen Ausgang vermeiden können, außerdem aber auch verhindern,

daß der Patient die Folgen einer mehr oder weniger starken Anämie empfindet, was bei einer kleinen Operation wie die Tonsillotomie nicht gut ist. Auch werden wir dadurch vorbeugen können, daß wir unsere Zuflucht zu dem Ultimum refugium, der Unterbindung der Art. carotis ext. oder communis nehmen müssen, einer Operation, die sehr viele Umstände mit sich bringt und dadurch oft zu spät geschieht. Die Klammern können nach dem Gebrauch wieder in ihre ursprüngliche Form gebogen und daher öfter benutzt werden, es genügt demnach schon ein kleiner Vorrat.

Aus der Universitäts-Ohren- und Kehlkopfklinik zu Rostock i. M.
(Direktor: Prof. O. Körner).

Zur Behandlung der Kehlkopfpapillome.

Von
Dr. **W. Koellreutter**, I. Assistent der Klinik.

Unter den Arzneimitteln, deren Einfluß auf das Zurückgehen von Tumoren im allgemeinen und insbesondere von malignen Tumoren mit wechselndem Ergebnis erprobt worden ist, nimmt das Arsenik eine bevorzugte Stelle ein. Bekanntlich bildet es heutzutage die letzte therapeutische Maßnahme bei inoperablen Karzinomen und Sarkomen, da eine oftmals eintretende vorübergehende Besserung den Patienten über seine letzten Lebensmonate hinwegzutäuschen vermag. Bei dem sogenannten malignen Lymphom bewirkt es oft ein ganz überraschendes Zurückgehen der Tumoren, das in anderen Fällen allerdings wieder ganz ausbleibt.

Es lag nahe, nach diesen immerhin beachtenswerten Resultaten bei dem malignen Lymphom die resorbierende Wirkung des Arsenik auch bei anderen, zwar nicht malignen, aber durch ihre Rezidivfähigkeit oft jeder Behandlung trotzenden Tumoren in Anwendung zu bringen. In dieser Gruppe von Geschwülsten interessieren den Laryngologen vor allem die Papillome des Kehlkopfes. Es sind wohl in der Literatur einige Fälle von Spontanheilung bei Kehlkopfpapillomen bekannt geworden; auch soll oft durch die Ruhigstellung des Kehlkopfes nach Tracheotomie eine Heilung erzielt worden sein. Die meisten Fälle von Kehlkopfpapillomen jedoch erfordern eine oft jahrelange, mühevolle Behandlung, da die immer wiederkehrenden Rezidive die Entfernung der Tumoren, sei es auf endolaryngealem Wege oder durch die Laryngotomie,

lange Zeit illusorisch machen können. Indeß müssen wir nach unseren klinischen Erfahrungen annehmen, daß diese Rezidivfähigkeit sich schließlich in sehr vielen Fällen erschöpft, wenn nur die immer wieder notwendig werdenden operativen Eingriffe die Geduld von Patient und Arzt nicht vorzeitig ermüden. Es sind zwar Fälle bekannt geworden (Derenburg), die nach langjähriger Behandlung keine Aussicht auf Erfolg mehr boten, ja, Harms will in einem seiner Fälle beobachtet haben, daß durch die Entfernung der Tumoren ein stärkeres Wachstum der Rezidive angeregt worden sei. Wir haben an unserer Klinik bei allen länger behandelten Papillomfällen mit Ausnahme eines einzigen eine endgültige Heilung gesehen. Daraus ergibt sich, daß wir der Statistik von Rosenberg und Bruhns, die die Heilungserfolge nach endolaryngealem Eingreifen auf 36%, nach Laryngotomie auf 40—50% berechnen, wegen mangelnder Berücksichtigung der Behandlungsdauer nicht beistimmen können. Unsere Auffassung kommt der Aeusserung von Némas-Ofenpest über die Papillomatosis der Kinder viel näher. Er glaubt, daß die Ausheilung der Kehlkopfpapillome bei Kindern durchaus nicht von der Art der Operation abhängt, vielleicht auch nicht von der mehr oder weniger gelungenen Gründlichkeit der Operation, sondern einzig und allein vom spontanen Aufhören oder Erschöpfen der Rezidivfähigkeit dieser Gebilde. Dem müssen wir hinzufügen, daß dieses Aufhören der Rezidivfähigkeit im weitaus größten Teil aller Fälle, wenn nicht in allen, früher oder später einzutreten scheint.

Jede therapeutische Maßnahme bei Kehlkopfpapillomen muß also vor allem darauf ausgehen, nach Entfernung der Tumoren das Rezidivieren derselben möglichst zu verhindern. Dieser Gesichtspunkt veranlaßt uns, folgende vier Fälle von Kehlkopfpapillomen, die nach operativer Entfernung der Tumoren bei gleichzeitiger innerer Arsenikbehandlung geheilt sind, zu veröffentlichen. Die Arsenik-Medikation bei Kehlkopfpapillomen bildet also keinen Ersatz für die operativen Methoden, sondern sie ist im Verein mit den operativen Methoden imstande, das Rezidivieren der Tumoren von vornherein zu unterdrücken.

D. Grant und Hutton waren die ersten, die mit Verordnung von Arsenik innerlich Erfolge bei Larynxpapillomen erzielt haben. Einen weiteren auf diese Art geheilten Fall von multiplen Papillomen im Kehlkopf konnte ich in der Monatsschrift für Ohrenheilkunde 1905 Nr. 11 aus der rhino-laryngologischen Klinik zu Freiburg i. Br. (Prof. G. Killian) mitteilen. Es war ganz auffallend, wie rasch in diesem Falle die Papillome, die nach Entfernung mit Schlinge und Zange in

größerer Menge und Ausdehnung wieder aufgetreten waren, zurückgingen, als der Kranke in der Form von Solutio Fowleri täglich 9 mg. Arsenik zu sich nahm. Nach drei Wochen konnte der Patient als geheilt entlassen werden.

Als ich die Freiburger Klinik verließ und meine Betätigung als Assistent an der Rostocker Ohren- und Kehlkopfklinik fortsetzte, konnte hier dank dem Entgegenkommen meines Chefs, Herrn Prof. O. Körner, die Arsenikbehandlung bei Kehlkopfpapillomen systematisch durchgeführt werden. Und zwar geschah dies nicht nur am poliklinischen Material, auch in seine Privatpraxis hat Professor Körner diese Art der Papillombehandlung mit großem Erfolge übernommen. Die nachfolgenden vier Fälle stellen nicht etwa unser gesamtes Material an Kehlkopfpapillomen dar, sondern nur den Teil, der bei fortwährender Kontrolle uns ein Urteil über unsere interne Medikation bei Papillomatosis des Kehlkopfes erlaubte. Fall 1 und 2 entstammen der Privatpraxis Professor Körners, Fall 3 und 4 sind Patienten der Poliklinik.

1. Fall. Herr J., Leutnant in der schwedischen Kavallerie 29 Jahre alt, kam am 31. 7. 1905 zur Behandlung. Er war bis zu seiner jetzigen Erkrankung stets gesund gewesen, abgesehen von einer Pneumonie, die er im 12. Lebensjahr durchgemacht hatte.

Sein Kehlkopfleiden begann im Sommer 1903 und verriet sich nur durch Heiserkeit. Im September 1903 entfernte Prof. Mygind in Kopenhagen mit der Kehlkopfzange mehrere Tumoren, welche von der Unterseite beider Stimmbänder und von der vorderen Innenwand des Kehlkopfes unterhalb der Kommissur entsprangen. Nach wenigen Wochen traten starke Rezidive auf, die von Dr. Kruse in Gothenburg entfernt wurden. Es traten jedoch wieder Rezidive auf und die Stimmbänder zeigten eine leichte Rötung und Schwellung. Diese entzündlichen Erscheinungen schwanden nach monatelang fortgesetzten Pinselungen, während die Tumoren nach wiederholter Entfernung stets wieder wuchsen.

Am 31. 8. 1905 nahm Prof. Körner folgenden Befund auf: Schlanker, aber kräftiger Mann. Einzige Beschwerde: Heiserkeit, Lungen normal, keine Zeichen von Lues. Nase und Nasenrachenraum gesund. An der Unterfläche des linken Stimmbandes, in dessen vorderem Drittel, ein flacher, graurötlicher Tumor. Unterhalb der Kommissur ein ebenso gefärbter, höckerig-lappiger Tumor von der Größe einer kleinen Erbse, der beim Intonieren zwischen die Stimmbänder gerät. Stimmbänder in Form, Farbe und Bewegung normal.

Am 1. VIII. wurden die Tumoren in Kokain-Anästhesie mit verschiedenen Kehlkopfzangen und Doppelküretten anscheinend vollständig entfernt. Sie erwiesen sich bei der mikroskopischen Untersuchung als typische Papillome.

Vom 5. VIII. an Arsenikkur, in einer Woche bis zu 9 mg pro die ansteigend und dann in dieser Dose mit wenigen kurzen Unterbrechungen weiter bis Ende 1906, also fast 1½ Jahre.

10 Tage nach der ersten Entfernung, am 11. VIII. 1905, zeigte es sich, daß die Geschwulst unter dem rechten Stimmbande entweder nicht vollständig entfernt oder bereits rezidiviert war. Es gelang nun die völlige Entfernung.

Am 27. X. 1905 kommt der Kranke zur Kontrolle wieder. Die Stimme, die sehr geschont worden war, ist fast völlig klar. Im vorderen Drittel des linken Stimmbandes eine flache Verdickung an der Unterfläche, die mit keinem Instrument mehr gefaßt werden kann. Arsenik weiter.

15. XII. 1905. Status idem. Arsenik 9 mg pro die weiter.

17. II. 1906. Je ein hanfkorngroßes Rezidiv unter der Kommissur und an der Unterseite des linken Stimmbandes mit der Doppelkürette entfernt. Linkes Stimmband leicht gerötet, aber nicht verdickt. Arsenik weiter.

25. III. 06. Nur noch leichte Rötung des linken Stimmbandes.

20. V. 1906. Im vorderen Drittel beider Stimmbänder zeigt sich auf der oberen Seite je eine hirsekorngroße, flache Erhebung, die nicht bis zum Rande geht. Arsenik weiter.

25. VIII. 1906. Prof. Mygind findet, daß die flachen Erhebungen auf beiden Stimmbändern verschwunden sind, daß aber eine flache Verdickung unter der Kommissur besteht. Arsenik weiter.

6. XI. 1906. Der Kranke schreibt, daß er sich wohl befindet und in einer Militärschule Vorträge hält. Seine Stimme sei gut, vielleicht noch nicht vollständig klar.

30. XII. 1906. Dr. Kruse konstatiert völlige Heilung.

2. Fall. Herr E., Artillerieoberst aus Schweden, 53 Jahre alt, leidet seit 1897 an Kehlkopfpapillomen, die stets rezidivierten, obwohl sie von tüchtigen Kehlkopfärzten mehrmals entfernt worden sind.

Befund am 19. X. 1905: Erbsengroßer, höckeriger Tumor, von der Mitte der Oberseite des linken Stimmbandes entspringend. Ein zweiter, ebenso beschaffener Tumor unter der Kommissur.

Am 23. X. Entfernung des oberen Tumors mit der Zange, des unteren mit der keilförmigen Doppelkürette. Mikroskopische Unter-

suchung: Typische Papillome. Arsenik in der ersten Woche 3, dann 6, von der zweiten Woche an 9 mg pro die.

28. XII. Völlig geheilt. Arsenik weiter.

Im November 1906 Nachricht über den Kranken. Er ist geheilt geblieben.

3. Fall. E. Sch., 29 J., Hilfsbahnwärter aus Waren, kommt am 4. IX. 1897 in die Poliklinik mit Klagen über Heiserkeit. Er ist von Sanitätsrat Karsten in Waren an die Klinik überwiesen zur Entfernung eines Papilloms des rechten Stimmbandes.

Befund am 4. IX. 1897: Bohnengroßes Papillom auf der Mitte des rechten Stimmbandes. Entfernung mit der Kehlkopfzange.

5. VI. 1902. Der Kranke stellt sich wiederum vor wegen zunehmender Heiserkeit. Das redizivierte Papillom wird mit der Schmidt'schen Zange abgetragen. Pathol.-anat. Diagnose: lockeres, hämorrhagisch durchtränktes und zum Teil nekrotisches Bindegewebe, von mehrschichtigem Plattenepithel überzogen.

18. II. 1905. Klagt über Schmerzen beim Schlucken seit drei Wochen. Pharyngitis lateralis. Kleines Papillom zwischen vorderem und mittlerem Drittel des rechten Stimmbandes. Entfernung mit der Löffelzange. Mikroskopischer Befund mit dem vorhergehenden übereinstimmend.

6. XII. 1906. Klagt wieder über Heiserkeit. Hanfkorngroßes Papillom nahe der vorderen Kommissur am rechten Stimmband. Entfernung mit der Löffelzange mißlingt. Es soll mit der Abtragung gewartet werden, bis das Papillom noch etwas mehr gewachsen ist. Einstweilen Arsenik, in der ersten Woche bis 3 Mal 3 mg steigend und bei dieser Dose verbleibend, bis 100 Pillen verbraucht sind.

20. XII. Beide Stimmbänder glatt. Weder Papillomrest noch Narbe am rechten Stimmband festzustellen. Arsenik weiter.

4. Fall. E. G., 33j. Schuldienersfrau aus Riebnitz wird vom Sanitätsrat Joseph in Riebnitz in unsere Poliklinik überwiesen. Sie leidet seit drei Monaten an zunehmender Heiserkeit.

Befund am 10. I. 06: Rechtes Stimmband normal. Linkes Stimmband nicht zu sehen, da es verdeckt wird durch einen vorn breiten nach hinten schmäler werdenden, etwa birnförmigen Tumor, der ihm in seiner ganzen Fläche aufliegt. Abtragung mit der Kehlkopfzange zugleich Ordination von Arsenik ansteigend bis 9 mg pr. die. Kein Husten, Lungen gesund.

Patholog.-anat. Diagnose: Typisches Papillom.

31. 1. Die Kranke stellt sich wieder vor mit totaler Aphonie. Unter dem sehr verdickten, geröteten Stimmband sieht man im vorderen Drittel ein kleinerbsengroßes Papillom hervorkommen. Die Aphonie, rein hysterischer Natur, wird nach einmaliger Sprachübung beinahe ganz behoben. Entfernung des erbsengroßen Tumors bis auf einen kleinen Stumpf. Arsenik weiter.

15. V. Papillomstelle nur noch durch Verdickung erkenntlich. Stimme beinahe klar. Arsenik weiter.

13. IX. Stimmband nur noch gerötet, keine Verdickung mehr. Arsenik weiter.

12. XI. Beide Stimmbänder in Form und Farbe ganz gleich, Stimme absolut klar. Patientin hat keine Beschwerden mehr. Befund: etwa hirsekorngroßer, hellglänzender Tumor etwas über der vorderen Kommissur. Arsenik weiter.

2. I. 1907. Der Tumor über der vorderen Kommissur nur etwa noch stecknadelkopfgroß. Das linke Stimmband normal ohne Narbenveränderung. Die Frau ist völlig beschwerdefrei und hat ganz klare Stimme. Arsenik weiter und zwar bis zur Höchstdosis von 15 mg pro die.

18. II. Stimmbänder bis in die vordere Kommissur glatt und von normalem Aussehen; ebenso die Petiolusgegend.

Diese vier Fälle von Kehlkopfpapillomen — dreimal handelte es sich um multiple, einmal um ein solitäres Papillom — sind also nach Abtragung der Tumoren bei gleichzeitiger interner Medikation von Arsenik geheilt. Die Rezidivfähigkeit war in den 3 ersten Fällen vor der Arsenikkur sehr stark ausgesprochen und zog sich über eine Reihe von Jahren hin, während unter der Einwirkung des Arsenik das Rezidivieren aufhörte, ja im ersten Falle verschwanden sogar Rezidive vollständig ohne weiteren Eingriff.

Leider ist unser Material zu klein, um ein endgültiges Urteil über die Wirkungsweise des Arsenik auf rezidivierende Kehlkopfpapillome zuzulassen. Der Zweck dieser Veröffentlichung ist, die Aufmerksamkeit anderer Kliniken auf unsere Behandlungsart der Papillome zu lenken und Nachprüfungen zu veranlassen.

Ueber eine neue Methode der Fibromentfernung betreffend Rachendachfibrom.

Von
Dr. **Eduard Richter**,
Spezialarzt für Hals-, Ohren- und Nasenkrankheiten in Plauen i. V.,
früher Privatdozent für Physiologie zu Greifswald.

In einem früheren Jahrgang der Monatsschrift (1901, Nr. 2) habe ich bereits über die Entfernung zweier Rachenfibrome berichten können. Ich tue dasselbe heut nicht aus dem Grunde, daselbst Gesagtes wiederholen zu wollen, sondern über eine eigentümliche Entfernungsmethode Bericht zu erstatten, eine Methode, von der ich meine, daß sie auch für andere Fälle anwendbar sei.

Der Patient, den ich dem hiesigen Aerzteverein vorstellte, ist nunmehr 1½ Jahr von seinem großen Rachendachfibrom befreit und Recidive sind, wie die letzte Untersuchung ergab, nicht zu erwarten.

Im April 1905 kam zu mir der 16jährige Patient S. aus Gr., leidend an gänzlicher Verlegung der nasalen Luftwege, nasaler Sprache und Herausfließen des Sekretes der Nase namentlich der linken Seite, ekzematösen Veränderungen des Naseneinganges. Bei der rhinoskopischen Untersuchung zeigten sich außer Schwellungen sämtlicher Muscheln beider Seiten auf der linken Seite bleistiftdicke rundliche Fleischwülste, welche sowohl längs des unteren Nasenganges hinkrochen als auch nach der Sinus maxillaris-Oeffnung hinstrebten. Die Jochbeingegend und Schläfengrube waren links geschwollen und wesentlich gegen die normale rechte Backenseite verdickt. Für Luft war die linke Nasenhälfte nicht durchgängig, die rechte nur sehr wenig, so daß Offenstehen des Mundes vorhanden war.

Die Mundhöhle zeigte nichts Außergewöhnliches, die Spiegelung des Nasenrachenraumes war nicht durchführbar. Dagegen erwies die Palpation des Nasenrachenraumes einen pflaumengroßen, festen Tumor, welcher breitbasig auf dem Rachendach beziehentlich herunterwärts nach der linken Choane zu aufsaß und seine Ausläufer in die linke Choane hineinschickte. Die Form des festen Tumors war eckig vierkantig, länglich, fast kofferähnlich.

Nach Mitteilung des Befundes an die Eltern des Patienten bewirkte ich die Aufnahme desselben in meine Klinik und nächsten Tages ging ich an die Operation des Tumors.

Ich kokainisierte mit 10% Lösung den unteren Nasengang, ebenso das Rachendach. Als Kokainantidot gab ich wie gewöhnlich bei den

Fällen, bei denen ich viel Kokain geben muß, vorher etwas Kognak. Nunmehr schob ich eine Schlinge mittelst Schlingenführer durch die linke Nasenseite in das Cavum pharyngis vor. Die Schlinge passierte nur mit Anwendung einiger Gewalt und unter geringer Blutung.

Meine Absicht war hinsichtlich der eventuellen großen Blutungsgefahr überhaupt fürs erste nicht die, den Tumor sogleich zu entfernen, sondern ich beabsichtigte zunächst, den breitbasigen Tumor in einen gestielten zu verwandeln. Das erreichte ich, indem ich mit der Stahldrahtschlinge fortwährende Drehungen ausführte, somit den Tumor immer enger in die zusammengedrehten Stahldrahtschenkel schloß. — Die richtige Lagerung der Schlinge bewirkte ich durch Palpation mit dem Finger vom Munde aus. Es gelang mir auch, durch die besprochenen Drahtdrehungen eine Einschnürung des Tumors an seiner Schädeldachbasis zuwege zu bringen. Aber bei der fortgesetzten Drehung platzte der $^1/_2$ mm dicke Draht und ich mußte nunmehr das Vorgehen noch einmal bewirken. Die beiden Schlingenteile ließen sich mit einem Ruck entfernen. Nunmehr sah ich, wie viel Drehungen der Draht vertragen konnte, ehe er platzte und nahm dazu zur Probe ein Stück Eisen. Nach der Drehungszahl richtete ich mich auch bei Anlage der zweiten Schlinge, die ich wieder durch die Nase einschob und mit dem Finger am Rachendach des Patienten um den Tumor zurechtlegte. Es gelang mir, den ersten Einschnürungsring wieder zu treffen, und nun ging ich aufs neue daran, durch fortgesetzte Drahtzwirbelungen den Tumor gestielt zu machen. Diesmal hörte ich im richtigen Augenblick auf und entfernte den Schlingenführer, ohne den Draht dieses Mal zerplatzt zu haben.

Hatte ich so durch die Drehung des Drahtes eine **Abbindung** des Tumors erreicht, so ging ich jetzt zu einer eigenartigen Entfernung desselben, weil ich mich genügend vor Blutungen durch Anreißen größerer Gefäße gesichert glaubte.

Ich schob eine neue Schlinge durch die linke Nase in den Rachen vor. Nun aber benutzte ich die Schlinge nicht zum Abdrehen und zum Abreißen, sondern zum **Sägen.** Das ging so vor sich: Nachdem mit dem Finger die dritte Schlinge über den Tumor geschoben war und zwar so, daß sie vor der künstlichen Einschnürung aufsaß, zog ich den Schlingenführer heraus und benutzte nun die frei durch die Nase heraushängenden Drahtschenkel der um den Tumor gelegten, nach vorn zu offenen ∩-Schlinge zu Sägebewegungen. Um dies besser bewerkstelligen zu können, befestigte ich an jedes Drahtende eine Klemme. Nunmehr begann das Durchsägen des Tumors mittelst des Drahtes, welches mehr als 10 Minuten in Anspruch nahm. Ich

hatte die Freude, in der Tat den festen Tumor zu durchsägen und er fiel darauf, hart an der Basis durchtrennt, aus dem Nasenrachenraum hinunter auf die Zunge des Patienten, der angewiesen war, ihn herauszubefördern.

Der Tumor ist heut nach $1^1/_2$jähriger Alkoholhärtung — 4 cm lang, $2^3/_4$ cm breit, 2 cm dick. Die Basissägefläche ist $3^1/_2$ cm lang. Sein Gewicht ist heut 10 g in Alkoholdurchtränkung und Schrumpfung.

Nach Entfernung des Tumors trat nur wenig Blutung ein. Die Sägeschlinge zog ich nun heraus. Es gelüstete mich keineswegs, auch die Unterbindungsschlinge sogleich zu entfernen, sondern deren freie Enden schnitt ich innerhalb der Nase ab und ließ die Schlinge Nr. II 6 Wochen lang in der Nase liegen. Ich versuchte des öfteren darauf, sie vom Rachen aus mit dem Finger zu lockern. Da das aber nicht ging, so entschloß ich mich, nach 6 Wochen eine neue Schlinge um die Schlingenenden zu legen, drehte ein wenig zusammen, und nun entfernte ich mit einem Zug und Ruck die frühere Unterbindungsschlinge. Eine geringfügige Blutung folgte.

Seit Entfernung des Tumors vor $1^1/_2$ Jahren hat der Patient gesundheitlich große Fortschritte gemacht. Seine Nasenschwellungen sowie die nasalen Gewächsausläufer behandelte ich kurz nach der Tumorentfernung mit Elektrokaustik. Ohrenerscheinungen sind nicht aufgetreten. Seine nasale Atmung ist nunmehr frei, sein Aussehen gesund, die Verdickung wieder normal abgeschwollen, ein Recidiv des Tumors ist nicht eingetreten. Der Tumor ist auf seiner Schnittfläche glattfasrig, die Oberfläche sehr wenig höckerig. Der Zeitverlauf hat es gelehrt, daß er nicht malign recidivierte — also durchaus ein Fibrom war.

Wir können es wohl dem Fortschritt der Rhinoskopie danken, wenn wir heute an die Entfernung von Tumoren auf schonendem Wege denken können, deren Entfernung der großen Chirurgie früher und heut bedenklich sind. Ich erinnere an die chirurgischen Methoden — Spaltung des weichen Gaumens, (Gussenbauer, Goodwillie) Entfernung des harten Gaumens (Bruns), Entfernung des Jochbogens etc. (v. Langenbeck) temporäre Resektion des Oberkiefers.

Unterbindung und Entfernung sind die beiden Bedingungen für eine Tumorauslösung, ich habe sie erreicht durch **Drahtdrehungsunterbindung** und durch **Drahtsägung** und hoffe somit einen neuen Beitrag zur Rachendachfibromentfernung gegeben zu haben.

Patient und Tumor habe ich dem hiesigen Aerzteverein vorgestellt.

Bemerkung zu meinem Aufsatze: Ein Fall von Fremdkörper im linken Bronchus

in Nr. 12, 1906 dieser Monatsschrift

Von

Dr. **Leo Hirschland.**

Gern beantworte ich in folgendem eine Anfrage, welche Professor G. Killian an mich gerichtet hat.

In der genannten Mitteilung habe ich, 20 Z. v. o., Absatz 3, das Bronchoskopieren am sitzenden Patienten mit der Lampe am Rohrende unter lokaler Anästhesie als Schröttersche Methode bezeichnet, um damit hervorzuheben, daß Dr. H. v. Schrötter mit diesem Verfahren, wie er stets nachdrücklich betont, in der weitaus überwiegenden Zahl der Fälle auskommt und dasselbe auf grund seiner reichen Erfahrungen als das Normalverfahren auch für die Extraktion fremder Körper empfiehlt[1]); während andere Autoren vielfach am liegenden Kranken und in Narkose untersuchen bezw. operieren.

Durch meine Bezeichnung Schröttersche Methode sollte aber — um einem Mißverständnisse vorzubeugen — natürlich in keiner Weise in Zweifel gezogen werden, daß das Untersuchungsverfahren (sitzende Stellung, am Rohrende befestigte Lichtquelle, lokale Anästhesie) zuerst erfolgreich von G. Killian ausgeführt worden ist. Es wäre daher richtig gewesen, anstatt von Schrötterscher Methode von dem von H. v. Schrötter besonders präkonisierten Verfahren zu sprechen, indem derselbe (cf. die Detailausführungen seines Buches S. 556 u. ff.) vor allem Gewicht darauf legt, stets, sowohl behufs Untersuchung als zu operativen Zwecken, mit möglichst einfachen Mitteln auszukommen.

---

[1]) Beweis u. a. sein jüngst vorgestellter Fall: Extraktion eines Knochenstückes aus dem rechten Bronchus eines 10monatlichen Kindes in sitzender Stellung ohne Narkose mit Clarscher Lampe (vergl. Sitzungsbericht des Vereines für innere Medizin in Wien, vom 25. Oktober 1906).

Oesterreichische otologische Gesellschaft.

Offizielles Protokoll der Sitzung vom 26. März 1906.

Erstattet vom Schriftführer.

Vorsitzender: Hofrat Politzer.
Schriftführer: Dr. Hugo Frey.

Der Vorsitzende schlägt die Wahl des Dr. Hugo Frey zum Delegierten der Oesterreichischen otologischen Gesellschaft für den Internationalen Medizinischen Kongreß in Lissabon vor. (Angenommen.)

I. Dozent Hammerschlag demonstriert einen Fall von multipler Neurofibromatosis (Recklinghausensche Krankheit) mit Komplikationen von seiten des Gehörganges. (Erschien ausführlich in dieser Monatsschrift.)

Diskussion.

Dozent Alexander sah vor 3 Monaten einen Fall mit chronischer Mittelohreiterung. Der Ohrmuschelbefund war normal, aber das Ganze hing wie ohne feste Verbindung am Gehörgang. Die Ohrmuschel hatte sich im Laufe der Zeit mit dem Gehörgang gesenkt. Hofrat Politzer hielt den Zustand für kongenital. Die Nachbehandlung war sehr schwierig. Es wurde eine große Plastik gemacht. Die Tendenz des Ganzen, tiefer zu sinken, blieb bestehen. Die Mittelohreiterung war dafür nicht verantwortlich zu machen. Es bestand dabei eine bedeutende Stenose des Gehörganges.

II. Ernst Urbantschitsch demonstriert den kosmetischen Erfolg einer vor einem Monat gemachten Plastik bei retroaurikulärer Fistel.

Diskussion.

Dr. Frey: Die plastischen Methoden mit Beschränkung auf lineare Vereinigung erscheinen wegen des Zuges der Ohrmuschel unzureichend, weshalb eine flächenhafte Vereinigung der Wundränder vorzuziehen wäre. Im Zentrum der Narbe sieht man oft bei der ersten Nahtmethode Verdünnung, später Durchreißen der Narbe.

III. Dr. Heinrich Neumann demonstriert einen Patienten mit postoperativer Perichondritis.

N. hat in letzter Zeit bakteriologische Züchtungen bei solchen Fällen vorgenommen und in 5 Fällen, von denen 3 einwandsfrei beobachtet sind, ist Pyocyaneus in Reinkultur aufgegangen. Auch hat er Impfversuche bei Tieren mit positivem Erfolge angestellt. Einige der geimpften Tiere sind eingegangen. (Demonstration geimpfter Tiere).

Seine Erfahrungen stimmen mit denen der Literatur darin überein, daß die postoperative Perichondritis in der Form, wie wir sie zu sehen gewohnt sind, eine ausschließliche Folge der Pyocyaneusinfektion ist. Für die Therapie ist von Bedeutung, daß sich der Pyocyaneus bei Wasserstoffsuperoxyd gut erhält, während Argentum nitricum ihn vernichtet.

Die Infektion ist eine ziemlich häufige im Laufe der chronischen Mittelohreiterungen und viele akute Exacerbationen derselben sind auf Pyocyaneusinfektion zurückzuführen; die Schmerzen sind durch die Tendenz zur Infiltration erklärlich.

Es ist daher vor jeder Operation auf Pyocyaneus zu fahnden und prophylaktisch Argentum nitricum anzuwenden, eventuell große Quantitäten Borpulver oder Salicylsäure.

Diskussion.

Dr. Kaufmann fragt, ob Pyocyaneus bloß im Sekret des Meatus extermus oder auch schon im Sekret der Mittelohreiterung war.

Dr. Neumann: Das ist nur ausnahmsweise zu entscheiden. Hier trat er erst 14 Tage nach der Operation auf und ist auch jetzt im Mittelohrsekret nachweisbar.

Dozent Gomperz: Es wäre sehr interessant, wenn die Versuche Neumanns einen positiven Erfolg ergeben würden, denn die Pathogenität des Pyocyaneus ist in letzter Zeit angezweifelt worden. Der erste einschlägige Fall war hier auf der Klinik Gruber beobachtet worden, dann hat Kessel diese Infektion bei der Otitis der Neugeborenen behauptet und es sind später noch mehrere diesbezügliche Arbeiten erschienen. Auch Preysing stellt die Pathogenität des Pyocyaneus in Abrede.

Dozent Alt: In einer großen Zahl von Fällen kann Pyocyaneus Perichondritis erzeugen, aber auch andere Bakterien haben diese Fähigkeit. Und es ist möglich, daß nach sehr tiefer Schnittführung in die Concha, bei der Körnerschen Plastik eine Infektion erfolgt, wenn bei der Nachbehandlung etwas reichlichere Sekretion vor dem ersten Verbandwechsel eintritt.

Dr. Neumann: Außer den von Herrn Dozenten Gomperz erwähnten haben Lermoyez, Voss, Körner und viele andere über dieses Kapitel gearbeitet. Bei genauer Durchsicht der in der Literatur niedergelegten Fälle kann ein Zweifel über die Pathogenität des Pyocyaneus kaum bestehen, denn es sind Fälle bekannt, in denen intrakranielle Komplikationen mit Exitus sich an die Otitis angeschlossen haben und aus der nachgewiesenen Sinusthrombose oder Meningitis nur Pyocyaneus kultiviert werden konnte.

IV. Dr. Neumann demonstriert den Verbandwechsel bei einem 7jährigen Mädchen, das wegen Sinusthrombose operiert wurde, wobei der Sinus transversus bis zum Torkular freigelegt, die Jugularis unterbunden und der Bulbus eröffnet wurde. Das Kind ist fieberfrei. (Anmerkung bei der Korrektur: Patientin hat inzwischen geheilt das Spital verlassen.)

Anschließend an diesen Fall demonstriert Dr. Neumann einen ähnlichen, in dem er den Sinusthrombus in einem Stücke entfernen konnte.

V. Dr. Ruttin: M. H.! Ich erlaube mir, Ihnen einen Fall vorzustellen, der in klinischer und pathologischer Beziehung manches Interesse bietet. Ein gleicher Fall wurde, soweit mir die Literatur zugänglich war, bisher nur von Heine vorgestellt. Kystenartige Gebilde, jedoch nicht von dem Aussehen und Sitze des vorliegenden Falles, wurden von Zeroni und Politzer beschrieben.

Die 12jährige Patientin wurde vor zwei Jahren auf unserer Klinik beiderseits radikal operiert. Während die linke Seite keine Besonderheiten bietet, finden wir auf der rechten Seite in der bis auf die innere Trommelhöhlenwand vollständig epidermisierten Radikaloperationshöhle, hinten oben in einer Ausdehnung von $2^1/_2$ cm Länge und 1 cm Breite, eine blaue Verfärbung, die sich überall mit scharfen Rändern gegen den epidermisierten weiß-gelben Knochen abgrenzt. Berührt man die blau verfärbten Stellen mit der Sonde, so bemerkt man, daß es sich um eine über einen mit Flüssigkeit erfüllten Hohlraum ausgespannte Membrane handelt. Ich stellte in diesem Falle sofort die Diagnose: Kysten, da ich mich eines anderen Falles erinnerte, den ich in der Privatordination meines Chefs gesehen hatte. Ein Gutsbesitzer kam etwa 1 Jahr nach der Radikaloperation wieder zu meinem Chef. Es zeigte sich am hinteren Teile der epidermisierten Radikaloperationshöhle entsprechend der Lage des Sinus eine längliche, blaue, vorgewölbte, fluktuierende Geschwulst, welche im Ausland von autoritativer Seite als Ektasie der Sinuswand angesprochen worden war. Da jedoch keine Pulsation nachweisbar war, inzidierte Hofrat Politzer die Geschwulst. Hierbei entleerte sich eine gelb-rote, klare Flüssigkeit. Es wurde nun die Geschwulst der Länge nach gespalten und es zeigte sich, daß die hintere Wand des kystischen Hohlraumes teils von einem schleimhautähnlichen, auf derbem Bindegewebe aufsitzenden Gewebe, teils von zwar makroskopisch gesundem Knochen, der sich nicht überhäutet hat, gebildet wird. Eine genaue histologische Untersuchung eines Wandstückchens wurde damals leider nicht vorgenommen. Unter Umständen sind also diese Kysten wegen ihrer Lage

und blauen Farbe imstande den Sinus vorzutäuschen. Die blaue Verfärbung kommt dadurch zustande, daß die zarte Kystenwand als ein trübes Medium wirkt. Die Aetiologie und Genese ist nicht ganz klar, doch möchte ich annehmen, daß sie zustande kommen, wenn bei der Radikaloperation kleine Schleimhautpartikelchen zurückbleiben, wie dies ja bei den pneumatischen Warzenfortsätzen kaum zu vermeiden ist.

Diskussion.

Dozent Gomperz erinnert an einen ähnlichen Fall, den er vor Jahren hier vorgestellt hat. Die Inzision der zystischen Bildung ergab eine viszide Flüssigkeit.

Hofrat Politzer möchte einen Unterschied machen zwischen wirklichen Zysten und Absackungen unterhalb der Epidermis.

Dr. Neumann glaubt, daß solche Bildungen dann entstehen, wenn man bei der Operation gesunde Warzenfortsatzzellen eröffnet und deren Schleimhaut nicht vollständig entfernt.

Professor V. Urbantschitsch bemerkt, daß für seine Fälle diese Erklärung nicht zutreffend sei.

Hofrat Politzer hält es im vorliegenden Falle für möglich.

Dozent Hammerschlag bemerkt, daß Zeroni die Erscheinung durch Einrollung von Epithelresten erklärt.

Dr. Neumann glaubt, daß das vorhandene Sekret nur von Resten vorhandener Schleimhaut herstammen könne.

Professor V. Urbantschitsch hält verschiedene Erklärungen für möglich.

VI. Dr. Ruttin: Ich erlaube mir weiterhin einen Fall zu demonstrieren, der mir von Herrn Dr. Sturli in liebenswürdiger Weise zur Verfügung gestellt wurde. Eine 45jährige Frau leidet nach einer Diagnose der Klinik Neusser seit über einem Jahre an einem Hirntumor. Sie zeigt bei einer Hörweite von 6 m Konversationssprache und 4 m Flüstersprache, sowie guter Perzeption hoher und tiefer Töne eine auffallende Verkürzung der Kopfknochenleitung. Dieses Symptom habe ich nun schon bei einer Reihe von Hirntumoren beobachtet. Ich möchte noch erwähnen, daß auch Politzer in seinem Lehrbuch eine ähnliche Bemerkung macht. Eine definitive Erklärung kann aber erst durch anatomische Befunde gegeben werden.

Dozent Hammerschlag: Es wäre zu bedenken, ob nicht im vorliegenden Falle neben dem Kleinhirntumor noch eine hysterische Störung bestehe, die die auffallende Verkürzung der Knochenleitung bei gleichzeitig erhaltenem guten Gehör erklären könnte. Zum Nachweise einer solchen wäre auf das von Hammerschlag angegebene Ermüdungsphänomen zu fahnden.

Offizielles Protokoll der Sitzung vom 25. Juni 1906.

Erstattet vom Schriftführer.

Vorsitzender: Hofrat Professor Politzer.
Schriftführer: Dr. Hugo Frey.

A. Administrative Sitzung.

Hofrat Politzer: M. H.! Das wichtigste Ereignis seit unserer letzten Versammlung war die Versammlung der deutschen otologischen Gesellschaft. Es freut mich, Ihnen mitteilen zu können, daß alle Teilnehmer von dem Empfange, den ihnen die Oesterreichische otologische Gesellschaft geboten hat, sehr befriedigt waren, wie dies aus zahlreichen mir zugegangenen Zuschriften hervorgeht. Ich bin ermächtigt, Ihnen im Namen unserer Gäste für Ihre Bemühungen, durch die der Verlauf zu einem so glänzenden wurde, den herzlichsten Dank abzustatten. Ich glaube, daß der Deutsche Otologentag wesentlich dazu beigetragen hat, das Ansehen unserer Gesellschaft im Auslande zu fördern. Insbesondere sind wir jenen Herren, die an den Vorbereitungen tätigen Anteil genommen haben, zu größtem Danke verpflichtet, in erster Linie unserem Schriftführer Herrn Dr. Hugo Frey, der mit großer Sorgfalt alle Veranstaltungen bis ins Detail ausgeführt hat.

Im Einlaufe befindet sich eine Zuschrift der Oesterreichischen Gesellschaft zur Bekämpfung des Kurpfuschertums, in der die Bitte um eine materielle Unterstützung ausgesprochen wird. Ich beantrage einen jährlichen Beitrag von 10 Kronen zu leisten. (Angenommen.)

B. Wissenschaftliche Sitzung.

I. Dozent Alt berichtet über einen Fall von Facialis-Hypoglossus-Anastomose.

Das jetzt 6jährige Kind litt seit dem 4. Lebensjahre an beiderseitiger Otitis post scarlatinam. Infolge seiner hochgradigen Schwerhörigkeit war es geistig stark zurückgeblieben, was eine genaue Funktionsprüfung verhinderte. Ermittelt wurde komplete Taubheit auf dem einen Ohre, auf dem anderen wird nur laut ins Ohr Gesprochenes gehört.

Profuse Otorhoe rechts, Gehörgang durch Granulationen und fötide Cholesteatommassen verlegt. Oedematöse retroaurikuläre Schwellung. Radikaloperation am 17. Mai: Im Antrum Cholesteatom, am Knochen festhaftende Granulationen. Bei der mit der Kurette vorgenommenen Entfernung von 2 fest anhaftenden Granulationen in der

Gegend des horizontalen Bogenganges fand sich das Labyrinth total sequestriert (Demonstration).

Vor der Operation bestand eine geringe Parese des Facialis, die minimale Muskulatur war in ihrer Beweglichkeit kaum gestört. Bei Betrachtung des Präparates fand sich ein Stück des Fazialis darin vor. Da der Sequester ohne jede Gewaltanwendung entfernt wurde, ist die doppelte Zerreißung des Fazialis nur durch sein Morschsein erklärlich.

Ich fand die Indikation zur Anastomosenbildung gegeben, da der periphere Teil des Fazialis galvanisch und faradisch noch in mäßigem Grade erregbar war, konnte aber wegen 3 Tage nach der Ohroperation aufgetretener Morbillen mit Bronchitis, erst am 18. VI. die zweite Operation ausführen.

Ich verfolgte, etwas abweichend von den in der Literatur beschriebenen Fällen, den Hypoglossus bis an die Schädelbasis, um ohne Zerrung des Fazialis den Stumpf am For. stylomast. aufzusuchen. Dort schnitt ich ihn ab, fixierte ihn, schnitt den weit freigelegten Hypoglossus mit einem Scheerenschlage an, schlug den Fazialis nach unten und vereinigte mit feinsten Katgutnähten, die quer durch die Nerven durchgeführt wurden. Lymphomata colli mußten behufs Durchführung der Operation zuerst entfernt werden.

Von einem Erfolge der Operation kann heute begreiflicherweise noch nicht berichtet werden, und will ich auch heute noch nicht über den Wert dieser Anastomosenbildung sprechen. Aber darauf möchte ich hinweisen, daß in der heutigen „Haftpflicht-Zeit“ derartige Fazialislähmungen dem Otiatiker große Unannehmlichkeiten verursachen könnten. Der Fazialis war leistungsfähig, es mußte aber aus vitalen Gründen der Sequester, durch den er verlief, entfernt werden.

Diskussion.

Dr. Alexander: Das Durchziehen des Fazialis durch sequestrierte Knochenpartieen ist nicht so selten. In einem Falle hatte eine Patientin ein großes Cholesteatom mit zerstörtem Labyrinth, und der Fazialis war noch funktionsfähig. Das Verfahren Alts unterscheidet sich meiner Meinung nach nicht von dem bisher geübten.

Dozent Alt: Ich habe als neu erachtet, daß ich den Hypoglossus sehr weit hinauf verfolgt habe, um den Fazialis nicht zerren zu müssen, was sonst leicht möglich ist, während ich direkt implantieren konnte.

Dozent Alexander: Eine Zerrung ist stets zu vermeiden, wenn man den Fazialis am Foramen stylomastoideum nicht abschneidet, sondern aus dem Kanale herausdreht.

Dr. Neumann: Wir haben eine große Zahl von Sequestern der ganzen Pyramide gesammelt, die aber meist behufs histologische

Untersuchung anderweitig verwendet wurden. Hier sehen Sie, m. H., ein solches Präparat von einem Kinde. Es muß hierbei der Fazialis zugrunde gehen, aber deswegen nicht ganz morsch sein.

Ich glaube aber folgendes erwähnen zu müssen: Die totale Sequestrierung der Pyramide beobachtet man nicht so selten und die Ursache, weshalb es manchmal dazu kommt, liegt im anatomischen Bau des betreffenden Schläfenbeines. Man sieht mitunter normale Präparate, in denen der Kern der Pyramide von lauter pneumatischen Zellen umgeben ist, daß sie förmlich spongiosiert ist. Kommt es zur chronischen Mittelohreiterung, so muß der Labyrinthkern heraussequestrieren.

Was den Erfolg der Anastomosenbildung zur Behebung einer Fazialisparese in den einschlägigen Fällen anlangt, so ist er sehr fraglich. Oft gelingt die Pfropfung nicht, und selbst wenn sie gelingt, ist Patient bei Akzessoriuspfropfung der Gefahr der Mitbewegungen (die er sich allerdings im Laufe der Zeit abgewöhnen kann), bei Hypoglossuspfropfung der der Zungenlähmung mit eventueller konsekutiver Atrophie, ausgesetzt. Immer aber geht das subtile Spiel der Gesichtsmuskulatur verloren. Dies teilen übereinstimmend Laurens und Zesas (letzterer unter Bezugnahme auf 26 Fälle der Literatur) mit. Es erscheint mir daher geboten, auch andere Versuche in dieser Richtung anzustellen. So glaube ich — allerdings nur theoretisch — die von den Chirurgen gerühmte und mit Erfolg verwendete Nervenpfropfung in Arterien, als des Versuches wert hinstellen zu können.

Dozent Alexander: Es tut mir leid, daß mir Kollege Neumann das nicht früher mitgeteilt hat. Die Zungenlähmung ist in einem Falle nach $1\frac{1}{4}$ Jahren zurückgegangen. Die Mitbewegungen vom Akzessorius her können die Patienten umlernen, wie im Falle Ballance. Wieviel Erfolg zu erzielen ist, kann man nicht sagen. Von vier Fällen ist einer geheilt; das Material aber trägt daran die Schuld, alles andere gehört nicht in dieses Kapitel. Die Verfahren mit Schienen kommen hier nicht inbetracht, da man den Fazialis genügend lang herausdrehen kann. Laurens hat nie eine Anastomose gemacht und nur Ballance abgeschrieben. Wenn er ihn schlecht zitiert, weil er nicht englisch versteht, ist das bedauerlich. Man kann das aber doch nicht kritiklos hinnehmen und das, was er gesagt hat, als richtig hinstellen.

Dozent Alt: Ich wollte nicht über den Wert der Operation sprechen. Aus den 27 Fällen, die ich in der Literatur gefunden habe, die allerdings nicht alle rein otochirurgisch sind, glaube ich aber, daß die Operation eine Zukunft hat. Die Einwände Neumanns hat Alexander widerlegt. Es sind Fälle ohne entsprechendes Resultat

vorhanden, aber sowohl die Mitbewegungen vom Arme und Zunge aus lernen die Patienten ablegen.

II. Dr. Heinrich Neumann demonstriert eine Patientin, bei der er wegen chronischer Mittelohreiterung und ausgedehntem Extraduralabszeß die Radikaloperation durchgeführt hat. 5 Tage nachher bekam sie unter Bewußtseinsverlust — bis dahin vollständige Euphorie — durch 2 Stunden anhaltende kontinuierliche, an Intensität zunehmende Zuckungen an der kontralateralen Seite, die nach breiter Inzision der Dura prompt aufhörten; auch kehrte sofort das Bewußtsein zurück.

Der Fall beweist, daß nicht allein Druck, sondern auch von der granulierenden Dura ausgehende entzündliche Reize solche Störungen hervorrufen können, wie dies auch von Körner u. A. beobachtet worden ist. Einige Tage hatte Patientin noch paraphasische Störungen.

Diskussion.

Professor V. Urbantschitsch: Ich habe einen Fall hier demonstriert, wo nach der Radikaloperation einen Tag lang aphasische Erscheinungen auftraten. Ich unterließ auch jeden weiteren Eingriff, da solche Störungen ganz vorübergehende sein können. Ich werde gelegentlich einen Fall demonstrieren, in dem solche Erscheinungen von einer eitrigen Kieferhöhlenentzündung ausgingen. Es bestand gleichzeitig eine Eiterung in der Paukenhöhle. Die Störungen waren ebenfalls anfallsweise gekommen und gingen nach der Kieferhöhlenoperation gänzlich zurück, was beweist, daß hier nicht immer Veränderungen am Schläfenlappen vorliegen müssen.

Dr. Neumann: In meinem Falle handelt es sich sicherlich um Vorgänge im Schläfenlappen.

III. Dr. H. Neumann demonstriert einen Fall, in dem, anschließend an eine 8tägige akute Otitis, eine wandständige Thrombose auftrat, wie die Operation erwies. Dieselbe indizierte nebst den anderen üblichen Eingriffen auch die Unterbindung der Jugularis. Nach der letztgenannten Operation bekam Patient eine kontralaterale Hemiplegie.

Diskussion.

Dr. Hugo Frey: Es sind einige Fälle bekannt, in denen Sinustamponade oder Jugularisunterbindung solche Folgen hatten. Die anatomische Untersuchung ergibt mit Wahrscheinlichkeit als Ursache für solche Zirkulationsstörungen nach Jugularisunterbindung abnorme Enge des Sinus resp. der Jugularis der anderen Seite.

Dr. Neumann: Wahrscheinlich wäre es bei einer obturierenden Thrombose nicht dazu gekommen. Das Interessante ist nicht die

Lähmung, sondern daß nach achttägiger Otitis schon solche Erscheinungen auftreten können und zwar von der Bulbusthrombose verursacht.

IV. Dr. Ernst Urbantschitsch demonstriert ein 15jähriges taubstummes Mädchen aus der niederösterreichischen Landes-Taubstummenanstalt in Wien, an dem er wegen bilateraler Karies des Felsenbeines und Cholesteatombildung beiderseits die Radikaloperation ausgeführt hat, und zwar am linken Ohr im Dezember 1904, am rechten im April 1906. Linkerseits bestand schon vor der Operation komplette Taubheit; rechts konnte jedoch Patientin Worte, die in einer Entfernung bis zu 2 m laut vorgesagt wurden, meist nachsagen. Das war auch der Grund, weshalb Vortragender mit der Operation so lange wartete und diese erst vornahm, als heftige Erscheinungen dazu drängten. Selbstverständlich wurde die Mutter des Kindes vorher darauf aufmerksam gemacht, daß die noch bestehenden Hörreste eventuell reduziert würden. Zu der größten Ueberraschung wurde das Gehör nicht nur nicht verringert, sondern sogar bedeutend gebessert, so daß Patientin nunmehr Worte und Sätze, die man ihr in einer Entfernung des verfügbaren Raumes, d. i. 6 m, vorspricht, in der Regel anstandslos wiederholen kann, wobei Ablesen natürlich verhindert wird. Dabei macht es keinen Unterschied, ob das Ohr frei gelassen oder tamponiert, mit einem großen äußeren Verband versehen und vom Mund des Sprechenden abgewendet wird. Dieser ungewöhnliche Hörerfolg bei einer Taubstummen veranlaßte die Vorstellung der betreffenden Patientin.

V. Dr. Ernst Urbantschitsch (vorläufige Mitteilung): Bei meinen Taubstummenuntersuchungen konnte ich ein Phänomen beobachten, das bei Taubstummheit und zwar insbesonders bei angeborener Taubstummheit besonders häufig zu bestehen scheint: die Erscheinung gekreuzter Perzeption. Wird eine Stimmgabel an irgend einem Punkte einer Kopfhälfte aufgesetzt, so wird der Ton auf die andere Kopfhälfte projiziert. Es kann dabei dieser Ton entweder im gegenüberliegenden Ohr scheinbar perzipiert werden oder auch an einem bestimmten Punkte der entgegengesetzten Schädelhälfte, meist diametral gegenüberliegend. So wird also der Ton einer am rechten Proc. mast. aufgesetzten Stimmgabel im linken, einer am linken Proc. mast. aufgesetzten im rechten Ohre wahrgenommen. Eine am rechten Frontalhöcker aufgesetzte tönende Stimmgabel wird entweder im linken Ohre oder am linken Okzipitalhöcker perzipiert und vice versa; vom rechten mittleren Schneidezahne im linken Ohre, vom linken im rechten Ohre. In der Medianlinie tritt als Projektionsstelle in der Regel der diametrale

Punkt auf. In einzelnen Fällen wurden sogar die per Luftleitung zugeführten Töne an das andere Ohr projiziert.

Daß zwischen diesem Phänomen und Taubstummheit ein gewisser Zusammenhang besteht, scheint mir zweifellos. Nur bedarf es vielfacher und oft wiederholter Prüfungen und Untersuchungen, um die Art dieses Zusammenhanges nachzuweisen. Ich habe letztere noch nicht zum Abschluß bringen können und möchte mich daher, m. H., heute nur darauf beschränken, Ihnen das erwähnte Phänomen als solches vor Augen zu führen, zu welchem Zwecke ich Ihnen vier Zöglinge aus der niederösterreichischen Landes-Taubstummenschule herbringen ließ. (Demonstration dieses Phänomens an diesen Taubstummen.)

Diskussion.

Dr. Hugo Frey: Wie hören diese Kinder?

Dr. E. Urbantschitsch: Sie haben Vokalgehör. Es kommen bei den häufigen Prüfungen nur kleine Variationen in den Angaben vor.

Dr. Hugo Frey: Bei solchen Experimenten ist außerordentlich wichtig, zu wissen, was sich auf physikalisches oder mechanisch-physiologisches bezieht und was psychisches Phänomen ist. Ich bin eher geneigt, die Erklärungen ohne Zuhilfenahme psychischer Vorgänge zu suchen. Das Phänomen der Projektion am Schädel wurde ja schon mehrfach und auch von mir erörtert. Was aber hier sehr auffällt, daß nicht nur die Töne der auf ein Scheitelbein aufgesetzten Stimmgabel im anderen Ohre gehört werden, sondern auch der Ton der auf die Mitte aufgesetzten Stimmgabel an den diametral entgegengesetzten Punkt der Schädelkapsel projiziert wird Wir wissen aber aus den Untersuchungen des Herrn Professor Urbantschitsch, daß der Normale diesen Ton in einen idealen subjektiven Hörraum versetzt. Ich glaube, daß diese hochgradig schwerhörigen Kinder Schall- und Tastempfindungen nicht genau unterscheiden können und das, was sie Ton nennen, an die Stelle verlegen, wo die stärkste Erschütterung erfolgt, da sie nicht wie der Normale durch eine Hörempfindung zu einer anderen Lokalisation verleitet werden. Das Hinüberhören von einem Ohr auf das andere muß ich lebhaft bezweifeln, denn wenn ich das kontralaterale Ohr vollständig verschließe, gibt das Kind an, nichts mehr zu hören. Würde jedoch, wie der Vortragende annimmt, der Schall durch die festen Teile hinübergeleitet, so müßte er ja dann verstärkt erscheinen.

Dr. Ernst Urbantschitsch: Die Annahme Freys, daß in diesen Fällen mechanisch-physiologische Verhältnisse eine Rolle spielen mögen, will ich für einen Teil der betreffenden Taubstummen keineswegs in

Abrede stellen und habe dies auch selbst angenommen; doch kann ich bestimmt angeben, daß diese Erscheinung auch bei Taubstummen anzutreffen ist, die, zufolge ihres Hörvermögens, den Ton sicher akustisch perzipieren; so wird ja von manchen der dem rechten oberen Schneidezahn zugeführte Stimmgabelton ins linke Ohr (und umgekehrt) verlegt, was durch rein physikalische Verhältnisse doch nicht zu erklären wäre. Daß mitunter auch Suggestion hier mit hereinspielt, will ich keineswegs leugnen: nur ist das nicht die Norm. Denn von mehreren Zöglingen wurden die Angaben ganz spontan gemacht und ich fand die gleichen Erscheinungen in zwei ganz verschiedenen Taubstummenanstalten, in den niederösterreichischen Landes-Taubstummenanstalten zu Wien und Wiener-Neustadt. Speziell der gekreuzten Perzeption bei Luftleitung stehe ich sehr skeptisch gegenüber und vermute, daß diese nur vermeintlich besteht, da hier die gekreuzte Knochenleitung sehr deutlich ausgeprägt ist. Daher führte ich auch nur an, daß die Betreffenden mir diese Angabe machten. Ich möchte aber übrigens nochmals betonen, daß ich mitten in meinen diesbezüglichen Untersuchungen stehe, und mir daher ein abschließendes Urteil keineswegs anmaßen darf.

Professor Bing: Ich habe diese Perzeption immer als Projektion angegeben. Die beiden Labyrinthe liegen in den Brennpunkten einer Ellipse und die Projektion erfolgt nach den Gesetzen des Kräfteparallelogrammes in der Richtung der Resultierenden. Die gekreuzte Perzeption wäre Projektion nach der kürzeren Diagonale (Zeichnung).

Dr. Hugo Frey: Die graphische Darstellung des Herrn Professor Bing scheint mir das Wesentliche nicht zu treffen. Da seine Konstruktion nicht auf Empirie beruht, sondern auf antizipierter Erklärung, muß selbstverständlich aus der Konstruktion der Inhalt der Erklärung wieder hervorgehen.

V. Dr. Ruttin: M. H.! Ich erlaube mir, Ihnen hier eine 26jährige Frau vorzustellen, die vor 8 Monaten in unsere Klinik aufgenommen wurde. Sie machte folgende Angaben: In der Kindheit hatte sie, angeblich im Anschluß an ein universelles Körperekzem, Ausfluß aus dem linken Ohre akquiriert. Der Fluß dauerte seither fort und war stets übelriechend Zeitweilig hatte sie Schwindel und Kopfschmerz. Seit drei Tagen ist im Anschluß an eine Erkältung der Fluß reichlicher geworden, auch haben sich stechende Schmerzen im Ohre und Kopfschmerz eingestellt, sonst keine Symptome. Die otoskopische Untersuchung ergab: Totaldestruktion des Trommelfelles, Cholesteatom hinten oben. Angeblich in der letzten Nacht ein Schüttelfrost. Bei der am Tage der Aufnahme (27. IV.) vom Assistenten Dr. Neumann

vorgenommenen Operation entleerte sich ein perisinuöser Abzeß. Die Sinuswand war mißfarbig belegt, verdickt und eingesunken. Daher wurde der Sinus geschlitzt. Er war mit grauroten Thrombenmassen gefüllt. Nach oben erreichte man schon im Anfangsteile des Sinus transversus das Ende des Thrombus; nach unten konnte man trotz Verfolgung und Schlitzung des Sinus bis in die Nähe des Bulbus kein flüssiges Blut erreichen. Es wurde daher sofort die Jugularisunterbindung angeschlossen. Jugularis und V. fazialis communis waren fast von gleicher Stärke und Füllung. Nach Anlegung der Ligatur kollabierten beide zu dünnen Strängen und es fand keine Füllung von oben mehr statt. Die Operation wurde in der gewohnten Weise zu Ende geführt.

Die Patientin konnte schon am nächsten Tage aufstehen und ist seither vollständig geheilt. Die Untersuchung des perisinuösen Eiters ergab Streptokokken, im Thrombus konnten keine Bakterieen nachgewiesen werden.

Der Fall ist in mehrfacher Hinsicht interessant. Er zeigt, daß eine recht ausgedehnte Thrombose ohne besondere Symptome bestehen kann. Wahrscheinlich ist dies auf die Abwesenheit nachweisbarer pathogener Bakterieen zu beziehen. Wird eine solche Thrombose in einem Frühstadium — worunter ich, wie in vorliegendem Falle, die noch nicht erfolgte Infektion vom primären Eiterherd verstehe — operiert, so bietet sie sehr günstige Chancen, besonders auch bezüglich des Ausbleibens von Metastasen. Ich halte es daher für richtiger, in zweifelhaften Fällen sofort zu operieren und bei einer sich intra operationem ergebenden Notwendigkeit, anschließend daran die Jugularis zu unterbinden, als umgekehrt zu warten, bis manifeste Symptome da sind und dann präventiv die Jugularis zu unterbinden. Ich möchte auch deshalb diesen Standpunkt einer möglichst frühzeitigen Operation vertreten, weil ich es nach Beobachtungen, die ich an unserer Klinik zu machen Gelegenheit hatte, für möglich halten muß, daß selbst nach Ausräumung des Sinus und Unterbindung der Jugularis, ja selbst nach Freilegung und Ausräumung des Bulbus noch Metastasen auftreten können, die ihre Entstehung der Thrombose der in den Bulbus mündenden Sinus und Venen verdanken. Wir könnten es uns sonst wenigstens nicht anders erklären, daß in einigen unserer Fälle, trotz Ausräumung des Sinus und des Bulbus und Jugularisunterbindung, bis zu einem Monat später Muskel- und Gelenkmetastasen aufgetreten sind, in denen dieselben Bakterieen wie im primären Eiterherd gefunden wurden. Das eine Mal waren es Bakt. coli, dann Strepto- und Staphylokokken.

Berliner otologische Gesellschaft.

Sitzung vom 11. Dezember 1906.
Vorsitzender: Passow.
Schriftführer: Schwabach.

Vor der Tagesordnung berichtet Bruck über den Fall von „blauem Trommelfell", den er vor einiger Zeit in dieser Gesellschaft vorstellte, und den er vor einigen Wochen wieder zu Gesicht bekam. Er selbst hatte bei der damaligen Demonstration die Blaufärbung durch Varicen bedingt geglaubt, während Heine als Ursache ein gelatinöses Exsudat ansah. Diese letzte Ansicht erhielt ihre Bestätigung durch die Parazentese, welche Vortr. vor 4 Wochen, nachdem sich der Patient bis dahin immer nicht zu einem Eingriff überreden ließ, ausführte. Es entleerte sich eine dunkelbraune, zähe Flüssigkeit, in der sich mikroskopisch neben vereinzelten Blutkörperchen, die wohl durch die Parazentese hineingeraten waren, nur einzelne Häufchen kleiner Fettkügelchen fanden. Die blaue Farbe war je nach der Lichtquelle verschieden, am stärksten trat sie bei Verwendung des Gasglühlichtes auf. —

Tagesordnung:

Levy: Die Mortalität der Ohrerkrankungen und ihre Bedeutung für die Lebensversicherung.

Vortragender hat durch eine Umfrage bei 37 grossen Lebensversicherungsgesellschaften ihre Stellung bei der Aufnahme Ohrenkranker festgestellt und aus dem statistischen Material, so weit er es erhalten konnte, seine Schlüsse gezogen. Von 150000 Versicherten starben 0,04 Proz. an Folgen ihrer Ohreiterung, von 46 000 Todesfällen waren 0,1 Proz. die Folge des Ohrleidens. Wenn auch nicht anzunehmen ist, daß das Ohrleiden in allen Fällen als Todesursache erkannt wurde, ist doch die niedrige Prozentzahl erstaunlich. Von den 37 Gesellschaften sind 20 prinzipiell gegen eine Aufnahme eines Ohrerkrankten, 16 entscheiden von Fall zu Fall, 1 hält sich dann nicht zur Zahlung verpflichtet, wenn die Ohreiterung Todesursache gewesen ist. In älteren Jahrbüchern sprachen sich v. Tröltsch, Trautmann und Urbantschitsch ganz gegen die Aufnahme Ohrerkrankter aus, Burger ist schon milder, von neueren Autoren will Brühl von Fall zu Fall geurteilt wissen, während Jacobson und Blau und Feilchenfeld ebenfalls gegen Aufnahme Ohrkranker sind.

Vortr. hat nun einen Versuch zur Statistik gemacht, indem er 26 000 Sektionsprotokolle der Charité vom Jahre 1881 bis zum Jahre 1905 einer Durchsicht unterzog. Von diesen 26 000 Fällen sind 400, also 0,6 Proz. an Folgen einer Ohreiterung zu Grunde gegangen,

und zwar vor 1890, einer nicht operativen Zeit, 0,4 Proz., nach 1890 0,7 Proz. Diese Zahlen sollen eher zu hoch, als zu niedrig sein. Von intrakraniellen Komplikationen hat Vortr. 900 Fälle aus der Literatur gesammelt, und an 2 Kurven die Häufigkeit derselben nach Lebensaltern je nach akuter oder chronischer Eiterung festgestellt. Es zeigt sich hier, ebenso wie bei den zum Tode führenden Prozessen die Erscheinung, daß sowohl Zahl der Komplikationen und Todesfälle bei akuten Eiterungen dem Alter entsprechend mehr und mehr steigen, während bei chronischen Erkrankungen vom 3. Jahrzehnt ab ein deutliches Fallen der Kurve auftritt. Vortr. kommt zu dem Schlusse, daß der prinzipiell ablehnende Standpunkt vieler Gesellschaften keine Berechtigung mehr hat, da ein erfahrener Ohrenarzt mit Sicherheit bei der Untersuchung die Fälle ausschließen kann, welche für das Leben gefährlich sind.

Passow schlägt vor, die Diskussion wegen der Wichtigkeit des Themas, und um Gelegenheit zu geben, die Zahlen nachprüfen zu können, auf eine der nächsten Sitzungen zu vertagen.

Feilchenfeld ist ebenfalls dieser Ansicht. Die akuten Eiterungen könne man ganz eliminieren, bei den chronischen wäre eine genauere Formulierung der in Betracht kommenden Fragen wünschenswert. Der Standpunkt einer Lebensversicherungsgesellschaft ist der, daß sie nicht fragt, ob ein Patient trotz einer Krankheit am Leben bleiben kann, sondern ob er an der Krankheit sterben kann.

Auf Antrag wird die Diskussion bis auf die März-Sitzung vertagt.

Sitzung vom 8. Januar 1907.

Vorsisender: Passow.

Schriftführer: Schwabach.

Herzfeld: 1) Demonstration einer Nasenscheere, welche stärker gebaut und kräftiger ist als die Modelle von Heymann und Beckmann. 2) Demonstration eines Kollegen, welcher eine abnorme Beweglichkeit seiner Zunge besitzt. Derselbe kann seine Zunge sowohl bei offenem als auch bei geschlossenem Munde leicht hinter das Gaumensegel bringen und so seinen Nasenrachenraum vollständig abtasten.

Passow: Demonstration eines Falles von Plastik einer Ohrmuschel, welche durch ein Othämatom vor längeren Jahren erheblich verunstaltet war, und einer gelegentlich einer Mastoidoperation an einem sogenannten Katzenohr vorgenommenen Plastik.

Wagner: Mitteilung über Nystagmus. Ein 37jähriger Mann, der sich wegen einer akuten Mastoiditis einer Antrumoperation unterzogen hatte, erkrankte $^1/_2$ Jahr nach dieser an Kopfschmerzen, Flimmern vor den Augen, schlechtem Sehen, plötzlichem Erbrechen und Ohnmachten.

Das Ohr war trocken, das Trommelfell sah normal aus, hinter dem Ohr war eine Fistel, es bestand exquisiter Nystagmus nach der kranken Seite und beiderseitige Stauungspapille. Ein nach diesem Bilde diagnostizierter Kleinhirnabsceß wurde bei der Operation nicht gefunden, wohl aber ein Großhirnabsceß von Bohnengröße in der III. Schläfenwindung. Nach der Operation hörte der Nystagmus sofort auf. 7 Tage später wurde in einer neuen Operation wieder Eiter aus dem Absceß entleert, und an diesem Tage trat wieder der Nystagmus deutlich nach der kranken Seite auf, um wieder gleich nach der Operation zu verschwinden. Nach 4 Wochen lang anhaltendem besserem Befinden traten plötzlich wieder Symptome auf, die zur Operation drängten, und zugleich erschien wieder der Nystagmus nach der kranken Seite. 2 Tage nach dieser Operation trat der Exitus letalis an Meningitis ein. Der jedesmal vor der Operation durch Lumbalpunktion entnommene Liquor cerebrospinalis war klar und enthielt keine Bakterien. Während nach der Neumann'schen Ansicht bei Kleinhirnabscessen Nystagmus nach der kranken Seite, und bei Labyrinthaffektionen Nystagmus nach der ohrgesunden Seite auftritt, ist hier der Beweis erbracht, daß auch bei Großhirnabszessen Nystagmus nach der kranken Seite beobachtet wird.

Herzfeld operierte vor 6 Jahren einen Fall von Karies des horizontalen Bogenganges, bei dem Nystagmus nach der kranken Seite bestand. Vor der Operation konnte man durch Verdichten der Luft im Gehörgange den Nystagmus umdrehen.

Schwabach beobachtete im Jahre 1878 einen Patienten mit Mittelohreiterung, bei dem bei Druck auf den Warzenfortsatz und Gehörgang Nystagmus nach der kranken Seite auftrat, ebenso bei Ausspülungen mit warmem Wasser. Als er den Patienten nach einer Reihe von Jahren wiedersah, war die Eiterung fast versiegt, Nystagmus bestand jetzt nicht mehr. Eine Gehirnaffektion hält Schwabach in diesem Falle für ausgeschlossen.

Beyer sah an Hunden bei Kleinhirnoperationen nie Nystagmus, zu Beginn der Aufmeißelung des Labyrinthes trat Nystagmus nach der kranken, bei Ausschaltung des Labyrinthes nach der gesunden Seite auf.

Lange hat ebenso wie Wagner einen Fall von Großhirnabszeß mit Nystagmus nach der kranken Seite beobachtet, aber auch ebenso wie Neumann 2 Fälle von Kleinhirnabszeß. Wenn auch der Nystagmus nach der kranken Seite nicht charakteristisch für Kleinhirnabszeß ist, muß er dennoch den Verdacht auf einen Erkrankungssitz in der hinteren Schädelgrube erwecken. Die Neurologen legen auf den Nystagmus nach der kranken Seite bei Kleinhirnabszessen großes Gewicht.

A. Sonntag-Berlin.

Referate.

a) Otologische.

Beitrag zur Lehre von der professionellen Schwerhörigkeit. Von Prof. Joh. Habermann in Graz. (Arch. f. Ohrenheilk., Bd. 69.)

Der Autor berichtet zunächst über 107 Fälle von professioneller Schwerhörigkeit, welche in den letzten Jahren zur klinischen Untersuchung kamen (Schmiede, Kesselschmiede, Schlosser, Eisenarbeiter, Müller, Maschinenführer, Kondukteure, Faßbinder, Bergarbeiter, Kanoniere, Wetterschießer und Glöckner), deren Hörstörungen auf eine Erkrankung des Nervenapparates zurückzuführen waren.

Die anatomischen Untersuchungen betrafen 10 Gehörorgane von 5 Fällen professioneller Schwerhörigkeit. Die Veränderungen im inneren Ohr, die bei allen gefunden wurden, bestanden in einer Atrophie des Cortischen Organes, die in den meisten Fällen auf den unteren Teil der Schneckenbasis und den Vorhofsteil der Schnecke beschränkt waren, und nur in vier Fällen ließen sich auch in den oberen Windungen geringe Veränderungen im Cortischen Organ nachweisen, die auf andere Ursachen zurückzuführen sein dürften. Entsprechend den Veränderungen des Cortischen Organes waren auch die Nervenfasern in der Spirallamelle atrophisch oder selbst ganz geschwunden, während an den Ganglienzellen des Spiralkanales sich nur selten und dann nur in den distalen Zellen Atrophie nachweisen ließ. Aus dem Ergebnis dieser Untersuchungen läßt sich der Schluß ziehen, daß die Wirkungen langdauernder starker Schalleinwirkung auf das Ohr sich vorwiegend in den Cortischen Zellen äußern dürften und daß sich sekundär eine aufsteigende Atrophie in den Nerven entwickelt. Alt.

Klinische Erfahrungen mit der Stauungshyperämie nach Bier bei der Behandlung der Otitis media. Aus der königl. Universitäts-Ohrenklinik zu Halle a. S. (Direktor Geh.-Rat Prof. Dr. H. Schwartze.) Von Dr. F. Isemer. (Arch. f. Ohrenheilk., Bd. 69.)

Der Autor hält die Stauungshyperämie bei eitrigen Ohrerkrankungen und deren Komplikationen für ungeeignet und gefährlich. Alt.

Ueber die Verwendung des Anästhetikums Novokain bei Ohroperationen und zur Therapie von Ohraffektionen. Aus der königl. Universitäts-Ohrenpoliklinik (Prof. Dr. Haug) zu München. Von Rud. Haug. (Arch. f. Ohrenheilk., Bd. 69.)

Das Novokain hat sich bei der endermatischen Anwendung bestens bewährt und schmerzlose Operationen an der Ohrmuschel und am Warzenfortsatze ermöglicht. Es wurde mit Suprarenin gemeinsam gebraucht. Einmal wurden Allgemeinerscheinungen beobachtet, die einer akuten Alkoholintoxikation glichen.

Bei akuten katarrhalischen und akuten exsudativen Mittelohrentzündungen soll das Novokain in folgenden Verbindungen

Acid. carbol p. liqu. .	2,5	Thymol	0,1
Novokain	5,0	Novokain	4,0
Glycerin. pur. . . .	25,0	Glyzerin	20,0
D.S. Einträufelung mehrmals täglich, 10 Minuten lang		D.S. Einträufelung	

nicht nur schmerzstillend, sondern auch auf den Entzündungprozeß kupierend gewirkt haben. Alt.

Die Leistungen und Grenzen der Lokalanästhesie. Klinischer Vortrag. Von Prof. Dr. Braun in Leipzig. (Deutsche med. Wochenschr, 32. Jahrg. Nr. 1.)

Während Verf. die Einführung der Lokalanästhesie (Kokainanästhesie) in die Rhinologie und Laryngologie mit Recht von einschneidender Bedeutung hält, mißt er derselben in der Otologie nur einen sehr beschränkten Wert zu, und dennoch gelingt es heutzutage, durch geeignete subkutane resp. subperiostale Injektionen, sämtliche operativen Eingriffe im äußeren Gehörgang und im Mittelohr, ja selbst die Total-Aufmeißelung des Warzenfortsatzes völlig schmerzlos auszuführen, wovon Ref. sich an der Klinik Politzer in Wien zu überzeugen Gelegenheit hatte. Reinhard (Cöln).

Ein Fall von doppelseitiger Sinusthrombose mit einseitiger Jugularisentzündung. Von Dr. Gustav Schlegel in Braunschweig. (Arch. f. Ohrenheilk., Bd. 69.)

Bei einer 26jährigen Kontoristin mußte wegen akuter eitriger Mittelohrentzündung und Mastoiditis eine Aufmeißelung des linken Warzenfortsatzes vorgenommen werden. Der Sinus erwies sich normal. Wegen wieder auftretender Beschwerden, welche auf eine zerebrale Komplikation hinwiesen, wurde 18 Tage später bei einer Nachoperation ein erweichter Thrombus aus dem linken Sinus sigmoideus entfernt. Die linke Jugularis war frei. Nach weiteren 5 Tagen Schmerzen im rechten Warzenfortsatze. Im weiteren Verlaufe trat eine Lungenmetastase rechts und Zeichen einer eitrigen Jugularisthrombose rechts auf. Nach einer Woche zeigte sich eine zweite Lungenmetastase rechts. Jugularisunterbindung und partielle Resektion rechts mit Ausräumung eines festen braunroten Thrombus. Heilung. Alt.

Beiträge zur operativen Freilegung des Bulbus venae jugularis. Aus der königl. Universitäts-Ohrenklinik zu Halle a. S. (Direktor Geh.-Rat Prof. Dr. H. Schwartze.) Von Dr. Laval, früherer Hilfsassistent der Klinik, jetzt Ohrenarzt in Magdeburg. (Arch. für Ohrenheilk., Bd. 69)

Laval berichtet über vier Fälle von eitriger Sinus- und Bulbusthrombose, in welchen er die Bulbusoperation ausführte. Drei Fälle hatten einen günstigen Ausgang, bei einem 7jährigen Knaben trat infolge parenchymatöser Degeneration der inneren Organe kurze Zeit nach der Operation Exitus ein. Alt.

---

b) Pharyngo-laryngologische.

Zwei Fälle von Abszessen im Retropharynx. Von Jimenez Encina. (Revista ibero-americana de Ciencias médicas, Oktober 1906, S. 202—205.)

In jedem Falle handelt es sich um Kinder (1 und 3 Jahre alt), welche an retropharyngealen Abszessen litten, die Diphtheria faucium vortäuschten; diese Diagnose wurde von mehreren Aerzten als wahrscheinlich angenommen. Erst die digitale Palpation konnte das Vorhandensein der Abszesse feststellen, die glücklich operiert wurden. Mit Morell-Mackenzie und Solis-Cohen weist der Verfasser darauf hin, daß man immer einen solchen Abszeß bei Kindern vermuten darf, wenn die Erstickungsphänomene hochgradig sind und besonders, wenn die Stimmlosigkeit der kleinen Patienten beim Weinen aufhört. Immerhin ist die Fingeruntersuchung das beste und zuverlässigste diagnostische Hilfsmittel. Weiter glaubt er, daß die spitzen Gegenstände, welche die Kinder so oft in den Mund einführen, die häufigste Veranlassung zu solchen Abszessen geben. Er teilt auch einen Fall mit, in welchem die Ruptur des Lig. vertebrale comm. anter. (in seinem Zervikalteil) die Ursache einer ausgedehnten Phlegmone war. Menier.

Anatomische und physiologische Daten den Oesophagus betreffend und besonders nützlich für die ösophagoskopische Technik, nebst einer kurzen Beschreibung des Aussehens der normalen Speiseröhre, wie sie im Oesophagoskop gesehen wird. Von A. G. Tapia. (Revista ibero-americana de Ciencias medicas, Oktober 1906, S. 237—253.)

In dieser Arbeit faßt der Verfasser alle Daten zusammen, die für die Ausführung der Oesophagoskopie notwendig sind; der Artikel muß im Original gelesen werden, da er für einen kurzen Bericht nicht geeignet ist. In diesem kann man die Daten finden, die sonst in Handbüchern der Anatomie oder in Thesen zerstreut sind; darum wird uer jedem, der Oesophagoskopie treiben will, wertvoll sein.

Menier.

Spontane Ausstossung einer Zahnwurzel aus der Kieferhöhle durch die Nase 14 Jahre nach dem Auftreten eines akuten Kieferhöhlenempyems nebst Bemerkungen über Fremdkörper in den Nebenhöhlen. Von Dr. Hugo Sternfeld in München. (Arch. f. Laryngol., Bd. XVIII, H. 1.)

Der angenommene Vorgang wird aus anamnestischen Daten gefolgert. R. Hoffmann (Dresden).

Ueber Röntgentherapie in den oberen Luftwegen. Von Dr. L. Mader in München. (Arch. f. Laryngol., Bd. XVIII, H. 1.)

Durch eine vom Verf. konstruierte Rachenkehlkopfröhre glaubt er alle Regionen der oberen Luftwege der therapeutischen Wirkung der Röntgenstrahlen zugänglich gemacht zu haben. In einem Falle von mikroskopisch sichergestellte Karzinom der hinteren Rachenwand ist es ihm gelungen, die Geschwulst bis auf eine Spur in der Pars laryngea zum Verschwinden zu bringen und in Narbengewebe umzuwandeln. Eingehend werden die Dauer der einzelnen Sitzungen und die Pausen zwischen ihnen beschrieben, wie sie sich nach Verf. als zweckdienlich erwiesen haben. R. Hoffmann (Dresden).

Beitrag zur Kenntnis der leukämischen Veränderungen in der Schleimhaut der oberen Luft- und Digestionswege Von Dr. K. M. Menzel in Wien. (Arch. f. Laryngol., Bd. XVIII, H. 1.)

Es handelte sich bei dem 56 jährigen Patienten um den Uebergang einer Pseudoleukämie in chronische lymphatische Leukämie, die nach dreijährigem Bestande akut letal endigte. Während der ganzen Beobachtungsdauer bestand eine diffuse Infiltration des ganzen weichen Gaumens, beider Tonsillen und Gaumenbögen, der Uvula und des Zungengrundes. In diesen Geweben kam es zeitweise zu Entzündungsattacken; bei Gelegenheit einer solchen entstand auf der Uvula ein Geschwür, das nach einigen Wochen heilte. Kurz vor dem Exitus entwickelte sich auf der rechten Tonsille ein größeres gangränöses Geschwür. R. Hoffmann (Dresden).

Ueber das erschwerte Decanulement. Aus der kgl. chirurg. Universitätsklinik Bonn. Von Privatdozent Dr. V. Schmieden, Oberarzt der Klinik. (Münchener med. Wochenschr., 53. Jahrg., Nr. 2.)

An die Spitze stellt Verf. den Satz: die Kanüle so früh als möglich zu entfernen; dieser Zeitpunkt ist bei den einzelnen Fällen verschieden, als Norm gelte, spätestens nach 48 Stunden den ersten Versuch zu machen, zu dekanülisieren; gelingt dies nicht, so suche man dies Ziel mit Hilfe einer gefensterten Kanüle zu erreichen. Denn je früher die Kanüle entfernt wird, desto geringer sind die Schwierigkeiten bei der Entfernung derselben. Als eigentliche Ursache hierfür spricht Verf. in erster Linie die Trachotomie selbst an, und zwar insofern, als durch dieselbe resp. durch den Druck der Kanüle Stenosen hervorgerufen werden sowohl durch Granulationsbildung, als auch durch Knorpelverbiegung; dies veranschaulicht eine Reihe schematischer Zeichnungen. Soll man also einerseits der späteren Stenosenentwicklung dadurch prophylaktisch begegnen, daß man die Kanüle nur möglichst kurze Zeit liegen läßt, so empfiehlt Verf. andererseits, die Schädigungen zu vermeiden, die sich aus einer falsch ausgeführten Tracheotomie entwickeln können. Als sehr wichtige Regel gelte, nicht zu wenig Ringe zu durchschneiden, ferner das Ligamentum conoides und den Ringknorpel zu schonen. Bemerkt sei, daß auf der Bonner chirurgischen Klinik stets der obere, als der einfachere, Luftröhrenschnitt gemacht wird. Ein großer Hautschnitt ist die Vorbedingung zu diesen Forderungen. Ist es dennoch zu der gefürchteten

Granulationsbildung gekommen, so gilt es zunächst, den Sitz derselben festzustellen, wozu Verf. einige Anleitungen gibt; sodann kommt entweder die blutige Entfernung derselben in Frage oder die Sondenbehandlung, je nachdem der Polyp an dem unteren Tracheotomiewinkel sitzt oder oberhalb der Tracheotomieöffnung sich befindet. Ist es zu einer Stenose durch Deformierung der Trachea gekommen, so muß unser Instrumentarium nicht nur die Verengerung berücksichtigen, sondern sie muß auch auf die Streckung des abgeknickten Trachealrohres hinwirken, die Spornbildung der hinteren Trachealwand gegenüber der Fistel beseitigen. Zu diesem Zweck konstruierte Verf. in Anlehnung an die Schornsteinkanüle von Dupuis seine sogenannte Bougiekanüle, die den Vorzug hat, sich leichter einführen und entfernen zu lassen. Diese benutzt er hauptsächlich bei Narbenstenosen, indem er die Stenose zunächst mit Bolzen und Dilatatoren vorbehandelt; auch hierzu ließ er sich besondere Instrumente anfertigen, die im Text abgebildet und bei der Firma Eschbaum in Bonn zu haben sind.

Reinhard (Cöln).

Der üble Mundgeruch. Von Dr. J. F. Schilling in Leipzig. (Wiener med. Presse 1905, Nr. 4.)

Uebersichtliche Besprechung der Ursachen des Mundgeruches, welche im Munde, in der Nase, im Nasenrachenraume, im Kehlkopfe zu suchen sind, aber auch Symptome allgemeiner Erkrankungen sein können.

Baumgarten.

Beitrag zur Diagnostik der Tuberkulose und Lues des Kehlkopfes. Von Dr. Rudolf Landesberg in Alland. (Wiener klin. Rundschau 1905, Nr. 28.)

Ein Fall wurde vorerst als tuberkulös behandelt, die antiluetische Behandlung erzielte Heilung.

Baumgarten.

Beiträge zur Entstehung der Kehlkopfpapillome. Von Doz. Dr. L. Réthi. (Wiener med. Wochenschr. 1905, Nr. 46.)

Verfasser beobachtete Fälle bei Mutter und Kind und andere bei Geschwistern, doch kann man daraus keine Schlüsse ziehen, vielleicht spielt der Zufall eine Rolle. Bei anderen Fällen traten Rezidive nach jeder starken Erkältung auf, bei anderen wieder nach operativen Eingriffen. Papillome des Kehlkopfes entstehen bei Disposition der Kranken nach mechanischen, chemischen und thermischen Reizen.

Baumgarten.

Einige Gesichtspunkte bei der Behandlung der Kehlkopftuberkulose. Von Dr. Grünwald in Reichenhall. (Wiener med. Wochenschr. 1901, Nr. 28.)

Es wird auf den Umstand hingewiesen, daß oft bei Tuberkulose der Lungen die Kehlkopfaffektion eine luetische sein kann. Alle Fälle müssen individualisiert werden. Verfasser hatte von der lokalen Behandlung gute Erfolge, er macht 1—2 tiefe Stichelungen mit dem spitzen Galvanokauter in 14 tägigen Zwischenräumen. Laryngofission geeigneter Fälle dürfte die Operation der Zukunft sein.

Baumgarten.

Ueber tiefe Alkohol-Kokain- oder Alkohol-Stovain-Injektionen bei Trigeminus- und anderen Neuralgien. Von Dr. E. Ostwalt in Paris. (Berliner klin. Wochenschr., 43. Jahrg., Nr. 1.)

Nach dem Schlösserschen Verfahren der tiefen Alkohol-Injektionen hat Verf. versucht, mittels Alkohol-Kokain- oder Alkohol-Stovain-Injektionen Neuralgien des 2. und 3. Quintusastes zu beseitigen und zwar mit Erfolg; er konnte sogar den 1. Ast des Trigeminus direkt an seiner Austrittsstelle aus dem Schädel erreichen. Zu diesem Zweck stieß er die bajonettförmig gebogene Schlösserische Kanüle direkt hinter der Alveole des Weisheitszahnes in die Schleimhaut ein und arbeitete sich bis zum Foramen ovale durch, wo er an dem Durchtrittsorte des Ramus inframaxillaris des Trigeminus angelangt ist und nun die Injektion langsam vornimmt; ähnlich geht er bis an das runde Loch, den Ram. supramaxillaris, vor. Reinhard (Cöln).

Notiz.

Die oto-laryngologische Bibliothek des Kommunehospitals zu Kopenhagen.

Durch Beiträge seitens der Kopenhagener Kommunalbehörden, sowie durch die liebenswürdige Freigebigkeit zahlreicher Spezialkollegen im Auslande und in Dänemark, ist es der oto-laryngologischen Klinik des Kommunehospitals zu Kopenhagen gelungen, eine Bibliothek zu begründen, welche bis jetzt za. 2000 kleinere Abhandlungen und Separatabdrücke nebst za. 150 Bände Handbücher, Atlanten und größere Monographieen umfaßt. Ueber diesen Bestand ist ein systematischer Katalog ausgearbeitet worden.

Indem ich diese Gelegenheit benutze, um meinen vielen ausländischen Kollegen, welche mit ihren Arbeiten unsere Bibliothek bereichert haben und insbesondere denjenigen, welche aus zufälligen Gründen meine persönliche briefliche Danksagung nicht erreicht haben sollte, aufs neue bestens zu danken, gestatte ich mir die Bitte an alle oto-laryngologischen Kollegen zu richten, auch künftig unserer Bibliothek in Wohlwollen zu gedenken und derselben ihre Arbeiten, Bücher, Monographien, Separatabdrücke gütigst überweisen zu wollen.

Da unsere Bibliothek eine Anzahl von katalogisierten Dubletten besitzt, sind wir gern bereit, solche mit ähnlichen Bibliotheken zu tauschen, sowie wir gern, Reziprozität vorausgesetzt, Bücher, Separatabdrücke u. s. w. an andere Spezialbibliotheken ausleihen werden.

Holger Mygind.

Alle für die **Monatsschrift** bestimmten **Beiträge und Referate** sowie alle **Druckschriften, Archive** und **Tausch-Exemplare** anderer Zeitschriften beliebe man an Herrn Hofrath Prof. Dr. **L. v. Schrötter** in Wien IX, Mariannengasse 3, zu senden. Die Autoren, welche Kritiken oder Referate über ihre Werke wünschen, werden ersucht, 2 Exemplare davon zu senden. **Beiträge werden mit 40 Mark pro Druckbogen honorirt und 30 Separat-Abzüge beigegeben.**

Verantwortlicher Redakteur: Prof. Dr. A. Jurasz in Heidelberg.
Verlag von Oscar Coblentz, Berlin W. 30, Maaßenstr. 13.
Druck von Carl Marschner, Berlin SW., Alexandrinenstr. 110.

Ueber die Beziehungen der Nasen-Rachen-Erkrankungen zur Taubstummheit.

Von
Dr. **Ernst Urbantschitsch** in Wien

Erkrankungen der Nase und des Rachens finden sich bei Taubstummen so häufig, daß eine gewisse Abhängigkeit dieser Leiden voneinander auf der Hand zu liegen scheint. Bei den diesbezüglichen Untersuchungen fanden einige Autoren besonders häufig das Auftreten anedoider Vegetationen bei Taubstummen: Lemcke[1]) fand z. B. in 58 Proz. seiner Taubstummen Veränderungen im Ephipharynx und sah bei 26,8 Proz. davon in diesem Leiden die Ursache der Taubstummheit; Wroblewski konstatierte unter 160 Pfleglingen des Warschauer Taubstummen-Instituts bei 92, das ist also in 57,5 Proz., Rachenwucherungen; er bemerkte auch, daß Peisson unter 100 Pariser Taubstummenkindern in mehr als der Hälfte der Fälle adenoide Vegetationen nachweisen konnte. Erwähnenswert sind ferner die Untersuchungen Frankenbergers[2]), der bei 94 unter 158 taubstummen Kindern (ca. 60 Proz.) Adenoide fand; hierbei verwertete er nur jene Fälle, bei denen er mittels Rhinoscopia posterior die oberen Partien der Choanen und das Septum durch die Wucherungen verdeckt sah. Ueberraschend muß es daher wirken, daß z. B. Paul Schubert[3]) bei seinen Taubstummenuntersuchungen an den Anstalten von Nürnberg, Zell und Altdorf unter 72 Zöglingen nur bei 12 die Diagnose auf adenoide Vegetationen stellte (in 5 Fällen Hypertrophie der Tonsillen, in 12 Hypertrophie der unteren Nasenmuscheln). Geradezu befremdend ist es aber, daß A. Schwendt und F. Wagner[4]) unter 74 untersuchten Taubstummenzöglingen wohl bei 19 Rhinitis hypertrophica, bei 12 Rhinitis secretoria, bei 21 Pharyngitis granulosa, bei 25 Hypertrophia tonsillaris, aber bei keinem Zögling adenoide Vege-

[1]) Die Taubstummheit im Großherzogtum Mecklenburg-Schwerin, ihre Ursachen und ihre Verhütung. Leipzig 1892.

[2]) S. O. Frankenberger: Adenoide Vegetationen bei Taubstummen nebst einigen Bemerkungen über die Aetiologie der Taubstummheit. Monatsschrift für Ohrenheilkunde, 1896, No. X.

[3]) Festschrift zur Feier des 50jährigen Bestehens des ärztlichen Vereines Nürnberg, 1902.

[4]) Untersuchungen von Taubstummen von Dr. A. Schwendt und F. Wagner (Anstalt Riehen), 1899.

tationen diagnostizierten. Es ist wohl kaum anzunehmen, daß tatsächlich in keinem Falle Rachenwucherungen vorhanden waren, zumal bei der großen Anzahl von Pharyngitis granulosa und Tonsillarhypertrophie, vielmehr dürfte die genauere Untersuchung daraufhin unterblieben sein, die ja immerhin etwas größeren Schwierigkeiten begegnet und einen mitunter nicht unbeträchtlichen Zeitaufwand beansprucht. Auch Uckermann fand nur in 5 Proz. adenoide Vegetationen bei Taubstummen, also nicht häufiger als bei Nicht-Taubstummen.

Bei meinen Taubstummenuntersuchungen in den niederösterreichischen Landes-Taubstummenanstalten in Wien und Wiener-Neustadt (als Ohrenarzt dieser Anstalten) fiel mir zunächst schon der außerordentlich hohe Prozentsatz von Tuben-Mittelohrprozessen auf; bei der weitaus größten Anzahl der Zöglinge konnte ich Trübung und häufig auch Retraction der Trommelfelle konstatieren, ein glänzendes Trommelfell mit normalem Lichtreflex war geradezu eine Seltenheit. Diese Tatsache fand ihre Erklärung in der großen Zahl von Nasen- und Rachenerkrankungen, an denen die Kinder litten. Um ein Bild nicht bloß von der Häufigkeit der hier vorkommenden adenoiden Vegetationen zu erhalten, sondern auch womöglich von der Größe und Form derselben, scheute ich nicht die Mühe, bei jedem einzelnen taubstummen Zögling die Rhinoscopia posterior durchzuführen, was häufig sehr viel Geduld und Zeit beanspruchte, bei manchen über eine Viertelstunde. Nur in den seltensten Fällen mußte ich mit der Rhinoscopia anterior, wenn diese Aufschlüsse geben konnte, oder mit der Digitalpalpation mein Auskommen finden (in zwölf Fällen). Ich teilte bei meinen Aufzeichnungen die Rachenwucherungen in 3 Gruppen ein: in solche 1. Grades, bei denen das Rachendach von diffusen Vegetationen bedeckt ist, die aber den oberen Choanalrand nicht erreichen; in die 2. Grades, die den oberen Choanalrand bereits erreichen und eventuell die Choanen selbst bis höchstens ein Drittel verdecken, und endlich solche 3. Grades, die mehr als ein Drittel der Choanen verschließen. Selbstverständlich kamen mir bei dieser Einteilung Fälle unter, die gleichsam an der Grenze zweier Grade standen, bei denen es also schwer zu entscheiden war, ob sie der einen oder schon der anderen Gruppe beigezählt werden sollten; um so mehr, als bei der Rhinoscopia posterior doch die perspectivische Verkürzung infolge der Schiefstellung des rhinoskopischen Spiegels in Anschlag zu bringen ist. — In analoger Weise teilte ich die Hypertrophien der Gaumenmandeln in solche mit mäßiger Vergrößerung derselben (1. Grades), in solche mit stärkerer Vergrößerung, bei der die Mandeln beim Schluckakt die Medianlinie fast erreichen (2. Grades) und schließlich in die mit bedeutender Volumszunahme, so daß die Tonsillen immer oder wenigstens bei der Schluckbewegung bis zur Medianlinie reichen (3. Grades). Die Adeno- und Tonsillotomie habe ich bei den Kindern ausgeführt, bei

denen die Hypertrophie sehr hochgradig war, ferner bei denen auffallende Behinderungszustände durch die erwähnten pathologischen Veränderungen nachzuweisen waren (Sprachstörung, behinderte Nasenatmung u. s. w.); nur in einigen Fällen konnte ich, trotzdem die Operation indiziert gewesen wäre, diese wegen äußerer Verhältnisse (Widerspruch der Eltern etc.) nicht durchführen.

Die pathologischen Befunde in der Nase habe ich nur insofern angeführt, als sie auf den Zustand der Nase von Einfluß zu sein schienen: so habe ich geringgradige Deviationen, leichte Formanomalien u. dgl. nicht verzeichnet, desgleichen vorübergehende Zustände, wie akute Coryza, etwaige Gefäßaktasien u. ä. hier nicht aufgenommen, da letztere Befunde nur zeitweiliges persönliches Interesse bieten. Aus dem gleichen Grunde habe ich bei der Mitteilung des Ohrbefundes jedes nebensächliche Detail weggelassen, so z. B. um wieviel der Lichtreflex verkürzt erscheint u. s. w. Aber selbst die Accumulatio ceruminis zähle ich zu den nebensächlichen Details, da meiner Beobachtung zufolge die Ceruminalanhäufungen infolge abnorm gesteigerter Ausscheidung der Ceruminaldrüsen bei Taubstummen keineswegs häufiger als bei anderen zu beobachten sind. Der beste Beweis hierfür ist wohl die Tatsache, daß ich im Schuljahre 1901/2 bei 28 unter 79 Zöglingen Ceruminalpfröpfe nachweisen konnte, daß sich letztere aber nach ihrer Entfernung bis zum Ende des Schuljahres nicht mehr erneuerten.[5]) Der Grund für die scheinbar besondere Häufigkeit dieses Befundes im angegebenen Jahre ist wohl ausschließlich darin zu suchen, daß die betreffenden Kinder früher nicht ohrenärztlich untersucht worden waren, andererseits die Eltern, die größtenteils der ärmeren Bevölkerungsklasse angehören, keinen Anhaltspunkt hatten, eine bedeutende Veränderung im Gehörorgan (wie etwa eine Abnahme des Gehörs) zu bemerken, da es sich doch um Taubstumme handelte. So fanden sich im Schuljahre 1905/6 nur 3 Fälle mit Ceruminalanhäufungen vor!

In den folgenden Tabellen habe ich auch die Ursache der Taubstummheit, soweit diese anamnestisch ermittelt werden konnte, stets angegeben, da es immerhin interessant zu sein scheint, zu erfahren, ob die pathologischen Veränderungen im Nasen-Rachenraum bei bestimmten Ursachen der Taubstummheit besonders häufig auftreten. Die Unmöglichkeit, die Aetiologie in einem Falle anzugeben, wird durch ein Fragezeichen gekennzeichnet, während ein solches nach einer angeführten Ursache bloß die Wahrscheinlichkeitsätiologie darstellt.

[5]) S. Ohrenärztlicher Bericht von Dr. Ernst Urbantschitsch im 25. Jahresbericht der N.-Oest. Landes-Taubstummenanstalt in Wien-Döbling, 1905/1906.

Nr.	Name	weibl. männl.	Anamnestische Angabe der Aetiologie	Ohrenbefund	Nasenbefund	Rachenbefund	Hypertrophia tonsill. r.	Hypertrophia tonsill. l.	Adenoide Vegetat.	Anmerkungen
1	Hauer, Josefa	w.	Fall in früher Kindheit	Exostosen i. d äuß. Gehörgäng. Cat. chron.	Hypertroph. der unt. Muscheln bilat.	Normal	—	—	2	Adenotomie (1902)
2	Knorr, Jos	w.	seit Geburt (total taub)	T.-M.-K. Cat. chron.	—	—	—	—	2	Adenotomie (1902)
3	Zechmeister, L.	w.	?	Gehörg. stark abw. ziehend	—	—	—	—	2 (zapfenf., r. u. l. von d. Medianlinie	—
4	Fritze, Carol.	w.	mit 1 Jahr Scarlat.	T.-M.-K.	—	Pharyng. atroph.	—	—	—	Uvula n. rechts abweichend
5	Freindorfer, Fr.	w.	von Geburt	T.-M.-K., stark absteh. Ohren	Ekzema nas. sin.	Pharyng. granul.	3	2	2	Hutchinsonsche Zähne. Tonsillo- u. Adenotomie (1902)
6	Grötz, Marie	w	„ „	Cat. chron.	—	Pharyng. atroph. secr.	3	1	3	Chron. Ekzem d. l. Mundwink. Tonsillo- u. Adenotomie (1902)
7	Handlik, Marg.	w.	„ „	T.-M.-K.	Rhin. chron. secret.	—	2	—	2	Tonsillo- und Adenotomie (1902)
8	Steiner, Marie	w.	mit 1 Jahr Fall	„	Rhin. chron.	Pharyng. chron. secr.	—	—	2	—
9	Groiss, Alb.	w.	mit 1 Jahr Diphth.	Cat. chron.	Hypertr. d. link. unt. Muschel	—	1	1	2 (seitl. Lapp.)	Adenotomie (1905)
10	Gruber, Marie	w.	? (total taub)	T.-M.-K.	Rhin. chron	Pharyng. granul.	1	—	2	Adenotomie (1905)
11	Hauer, Therese	w.	mit $1^1/_2$ Jahr. Fraisen	„	Synechia inf. sin. Ekz. nas.	Pharyng. granul.	1–2	—	1	—
12	Hoppel, Ther.	w.	mit $1^1/_2$ Jahr. Scarlat.	„	Ekz. nas d.	Pharyng. atroph.	—	—	?	—
13	Riefenthaler, L	w.	von Geburt	„	Ekz. nas. sin.	—	1	1	2	Adenot. (1905)
14	Baumgartner, R.	w	„ „	Cat. chron. Calcar. depos., in membr. tymp. d.	—	Pharyng. chron.	—	—	1–2	—
15	Rothberger, Fr.	m.	kongenital	T.-M.-K.	—	—	1	—	2	Adenot. (1905)
16	Schmied, Kath.	w.	von Geburt	„	Rhin. chron.	—	—	—	2	Adenot. (1905)

17	Braunias, A.	w.	von Geburt	—	—	—	—	—	—	—
18	Enderl, Stef.	w.	„ „	Otit. med. pur. chron. d.	Spina bil.	Pharyng. atroph.	—	—	2	Uvula bifida Adenot. (1905)
19	Faltitschek, Hel.	w.	mit 1 Jahr Meningitis	T.-M.-K.	—	Pharyng. granul.	3	3	2	Granulome am hart. Gaum. Gest. Juni 06 an akut. Miliartub. Tonsillo- und Adenotomie (1902)
20	Schön, Josefa	w.	mit 4 Jahren Scarlat.	„	—	—	2	2	2	Uvula bifida
21	Berger, Anna	w.	von Geburt	T.-M.-K. Abknickung des Hammers	—	Pharyng. granul.	2	1	3	Tonsillo- u. Adenotomie (1902). (Recid. d. Adenon. bis 1905 2. Adenotomie)
22	Frey, Therese	w.	mit 1 Jahr Fall	T.-M.-K.	Hypert. d mittl. Muschel rechts	—	3	1	2	—
23	Nachtelberger, M.	w.	von Geburt	„	Spina d.	Pharyng. mixta	—	—	1	—
24	Panninger, Ch.	w.	„ „	„	—	—	—	—	1	—
25	Wolfschütz, A.	w.	„ „	„	—	Pharyng. granul.	—	—	1	—
26	Dennermeier, F.	w.	mit 3 Jahren Otitis med.	„	—	Pharyng. chron	—	—	1	—
27	Türr, Therese	w.	von Geburt	Cat. chron., Ekz. auricul. d., Calc. depos. in membr. tymp. sin.	—	Pharyng. granul.	3	3	3	—
28	Frodel, Ther.	w.	Fall in früh. Kindheit	T.-M.-K.	—	—	—	—	?	—
29	Enderl, Magd.	w.	von Geburt	„	—	Pharyng. atroph.	—	—	1	—
30	Oefferl, Josefa	w.	mit 2 Jahren Fraisen	Otitis med. pur. chron.	—	—	2	—	2 (gr. breiter Zapfen r., kleiner l.)	Uvula bifida Tonsillo- und Adenot (1902)
31	Weninger, Kath.	w.	mit 8 Jahren Typhus	Perfor. sicc. d.	—	Pharyng atroph.	2	—	1—2	—
32	Grill, Barbara	w	von Geburt	Calc. depos. in membr. tymp. sin.	—	„	—	—	?	—

Nr.	Name	weibl. männl.	Anamnestische Angabe der Aetiologie	Ohrenbefund	Nasenbefund	Rachenbefund	Hypertrophia tonsill. r	Hypertrophia tonsill. l	Adenoide Vegetat.	Anmerkungen
33	Janetschek, Ant.	w.	mit 8 Mon. Meningitis mit 13 Mon. Fraisen	T.-M.-K.	—	Pharyng. atroph.	—	—	2	—
34	Plachowa, Jos.	w.	mit 3 Jahren Morbill.	Caries cavi tymp. et Cholesteat. bil.	Rhin. chron.	„	—	—	3	Radikaloperat. bil. (1903 u. 1905). Adenotomie (1905)
35	Vasku, Marie	w.	mit 2 Jahren Fall	T.-M.-K.	—	Pharyng. granul.	2	2	2	—
36	Grünwald, Mart.	w.	von Geburt	„	—	Pharyng. lateral.	—	—	?	—
37	Wessely, Marie	w.	mit 5 Jahren Meningitis	„	Crista sin., Hypertr. der unteren Muschel, bil.	Pharyng. chron.	3	1	2 (breiter med. Zapf.)	Tonsillo- und Adenot. (1902)
38	Kastner, Joh.	w.	von Geburt	„	—	Pharyng. atroph.	—	—	1	—
39	Wieser, Franz	m.	„ „	„	Hypertr. d. unt. Muschel l. > r.	Pharyng. chron.	—	—	2 (bes. r. seitl. Zapfen)	Uvula bifida; Adenot. (1905)
40	Benedick, Franz	m.	„ „	„	Sinusit. sphen. (?)	Pharyng. chron. supp.	—	—	1–2	hochgr. Nervosität
41	Neumayer, Frz.	m.	mit 6 Jahren Scarlat.-Diphth.	Perfor. sic. d. Cat. chron.	—	—	1	1	1	—
42	Röstl, Franz	m.	mit 2½ Jahr. ?	„	Crista links	—	—	—	3 (seitl. Zapf.)	—
43	Neuwirth, Franz	m.	mit 5 Mon. Fraisen	T.-M.-K.	—	—	3	3	2	Tonsillo- und Adenot. (1902)
44	Nirnberger, H.	m.	von Geburt	„	—	—	2	2	2	—
45	Stich, Johann	m.	mit 8 Mon. Meningitis	„	Rhin. chron.	—	3	3	2	Tonsillo- und Adenot. (1903)
46	Schneller, Joh.	m.	(schwerh.) ?	„	—	Pharyng. chron. secret.	—	—	2	—
47	Jakoubeck, J.	m.	mit 2½ Jahr. Morbill.	„	Hypertr. d. unteren Muschel links, Rhin. chron. secret. rechts	Pharyng. chron.	3	3	2	—
48	Hoppel, Leop.	m.	mit 2 Jahren Influenza	„	—	„	3	3	2	—

49	Krador, Fr.	m.	von Geburt	T.-M.-K	Rhin. chron.	Pharyng. chron.	2	—	2	Tonsillo- und Adenot. (1902)
50	Rothberger, P.	w.	kongenital	„	Hypertr. d. unt. Muschel, r. > l. Crista sin.	—	—	—	2	Tonsillotomie (1905)
51	Bahr, Karl	m.	mit 3 Jahren Scarlat.	„	Rhin. chron. secret.	Pharyng. chron.	1	—	2 (hahnenkammförm.)	—
52	Zangerl, Karl	m.	mit 1½ Jahr. Fall	„	—	„	2	2	2	—
53	Henk, Leop	m.	mit 5 Jahren Schreck	„	Rhinit. atroph.	—	1	1	1—2	—
54	Schüller, Jos.	m.	mit 4 Jahren Morbill.	„	—	Pharyng. chron.	3	3	2	—
55	Stadelmann, Fr.	m.	von Geburt	„	—	—	1	1	1	—
56	Bauer, Mich.	m.	mit 10 Jahren Typhus	—	—	—	—	—	—	—
57	Hierwegh, L	m.	von Geburt	—	—	—	—	—	—	—
58	Schwarzinger, J.	m.	?	Cat. chron	Hypert. d. unt. Muschel, r. > l.	—	—	—	2—3	—
59	Udulutsch, Fr.	m.	von Geburt	Otitis med. pur. chron. sin.	—	—	—	—	1	—
60	Kallina, Heinr.	m.	mit 3 Jahren Meningitis	T.-M.-K.	—	—	—	—	2 (bes. Mitte und links)	Adenotomie (1905)
61	Wanzenböck, J.	m.	von Geburt	„	—	Pharyng. atroph.	—	—	1	—
62	Gromus, Jos.	m.	„ „	„	—	—	—	—	2	—
63	Berger, Joh.	m.	mit 9 Jahren Meningitis	„	—	—	3	—	?	—
64	Schosteritsch, F.	m.	von Geburt	„	—	Pharyng. granul.	—	—	1	—
65	Adamek, Heinr.	m.	mit 2 Jahren Fraisen	„	—	Pharyng. chron.	3	3	2	—
66	Muck, Emil	m	von Geburt	—	—	—	—	—	—	—
67	Mück, Ernst	m.	„ „	T.-M.-K.	—	Pharyng. chron.	—	—	1	—
68	Haydn, Rudolf	m.	„ „	„	Rhin. chron.	—	—	—	1—2	—

Nr.	Name	weibl. männl.	Anamnestische Angabe der Aetiologie	Ohrenbefund	Nasenbefund	Rachenbefund	Hypertrophia tonsill. r.	Hypertrophia tonsill. l.	Adenoide Vegetat.	Anmerkungen
69	Pöhl, Emilie	w.	mit $1^1/_2$ Jahr. Fall	T.-M.-K.	—	Pharyng. atroph.	—	—	2	—
70	Slanina, L.	w.	?	Cat. chron.	Rhin. chron., Ekzema nas.	Pharyng. granul.	1	—	2	—
71	Pitsch, Anna	w.	mit 5 Jahren Meningitis	T.-M.-K.	—	Pharyng. chron.	3	2	2	—
72	Schild, Marie	w.	von Geburt	Perf. sicc. sin. Destructio myr. total. d.	—	„	1–2	1–2	1–2	—
73	Bennesch, M.	w.	mit 2 Jahren Meningitis	Trommelfell auffall. schief gestellt	—	Pharyng. granul.	—	—	?	—
74	Lauscher, Franz.	w.	von Geburt	T.-M.-K.	—	„	—	—	?	—
75	Thallmaier, H.	m.	mit 1 Jahr Scarlat.	„	Hypertr. d unt. Muschel, r. > l., Crista si n.	Pharyng. chron.	—	—	3	Adenotomie (1905)
76	Lesser, Franz	m.	von Geburt	„	Hypertr. d. unt. Muschel	„	—	—	3 (bes. lateral	Adenotomie (1902)
77	Baumgartner, J	m.	„ „	„	Rhin. chron.	—	—	—	3	—
78	Allraum, Jos.	m.	„ „	Perfor. sicca et calc. depos. in membr. tymp. d. Herpes auric. bil.	Hypertr. d. unt. Muschel	Pharyng. chron.	1	3	3 (bes. rechts)	Tonsillo- und Adenotomie
79	Wallner, Otto	m.	„ „	Cat. chron.	—	—	—	—	1 - 2	—
80	Hofmann, L.	w.	„ „	T.-M.-K.	—	Pharyng. chron.	—	—	2 (von einem Tubenwulst zum andern)	Adenotomie (1905)
81	Hofer, Josef	m.	„ „	„	—	—	—	—	2	—
82	Schleifer, Leop.	w.	„ „	„	—	—	—	—	1	—
83	Leissner, Anna	w.	„ „	Cat. chron. Calc. dep. d.	—	Pharyng. chron.	—	2	2	Tonsillo- und Adenot. (1905)
84	Pichler. Josefa	w.	„ „	Obtur meat. aud. ext. bil.	Rhin. chron.	Pharyng. sicca	—	—	1	—
85	Grund, Andreas	m.	„ „	Cat. chron.	„	—	—	—	1	—

86	Fabian, Jos.	m.	mit 3 Jahren Meningitis	Cat. chron.	—	Pharyng chron.	—	—	3	—
87	Vollkrann, L	w.	von Geburt	Cat. chron. Cicatrix in membr. tymp. d.	Crista d.	hint.-ob. Septum-ende stark verbreitert	—	—	—	Wolfsrachen; Uvula fehlend
88	Deimel, Anna	w.	mit 2 Jahren Meningitis	T.-M.-K. rechts Cat. chron. sin.	—	Pharyng chron.	—	—	2–3	—
89	Sedlaczek, H.	w.	von Geburt	T.-M.-K.	—	—	—	—	1	Strabismus, Nystagm rotat.
90	Steurer, Rosa	w.	mit 2 Jahren Rhachitis	Cat. chron.	Rhin. chron.	Pharyng chron.	—	—	1	—
91	Samek, Marie	w.	von Geburt	Cicatrix in Membr. tymp. s. Calc. dep d.	—	„	—	—	2	—
92	Constantin, A.	w	?	Cat. chron.	—	„	—	—	2	—
93	Knapek, Berta	w.	m. 12 Jahren Lues heredit.	„	Rhin. chron.	„	—	—	1–2	Uvula bifida
94	Mayer, Rosa	w.	mit 2 Jahren Scarlat.	Cat. chron. Calc. depos. in membr. tymp. d.	„	Pharyng. chron. secret.	—	—	2	—
95	Leissner. Ant.	m.	von Geburt	T.-M. K.	—	—	—	—	—	—
96	Frank, Joh.	m.	mit 1 Jahr Scarlat.	T.-M.-K. rechts Cat chron. sin.	Hypertr. d. unt. Musch. bil., l.>r.	Pharyng. chron.	2–3	2	3	—
97	Krammer, Jos.	m.	?	Cat. chron.	Hypertr. d. unt. Musch. bil., r>l	„	—	—	—	—
98	Matula, Ant.	m.	v. Geburt (?)	„	Hypertr. d. unt. Muschel links	Pharyng. chron. secret.	—	—	2	—
99	Steurer, Joh.	m.	mit 5 Jahren schwerhörig (Ursache ?)	„	—	—	—	—	1	—
100	Heinisch, Alois	m.	mit 3 Jahren Meningitis	T.-M -K.	Muschelförmige Wülste unterh. d. unt. Musch., links > rechts[6],	Pharyng. granul.	—	—	2	Adenotomie (1906)
101	Forkel, Anna	w.	von Geburt	Cat. chron.	Rhin. chron.	—	—	—	?	—
102	Freist, Magd.	w.	mit 4 Jahren Scarlat.	Caries cavi tymp. bilat.	Hypertr. d. unt. Muschel rechts	—	—	—	2	Adenot. (1905)
103	Bendel, Jos.	w.	von Geburt	T.-M.-K.	—	—	—	—	1-2	—

[6]) S. Monatschr. f. Ohrenheilk., 1904, Nr. 10.

Nr.	Name	weibl. männl.	Anamnestische Angabe der Aetiologie	Ohrenbefund	Nasenbefund	Rachenbefund	Hypertrophia tonsill. r.	Hypertrophia tonsill. l.	Adenoide Vegetat.	Anmerkungen
104	Bernold, M.	w.	mit 2 Jahren Diphtheritis	Calc. depos. in membr. tymp. s.	—	Pharyng. granul.	1	—	2 (hahnenkammförm.)	—
105	Ferstel, Marie	w.	Idiotie	Cat. chron. Trommelfell stark schief gestellt	—	—	—	—	—	—
106	Poltschak, R.	m.	mit 1½ Jahr. Meningitis	Cat. chron.	Crista septi sin.	Pharyng. chron.	2	1	2	Tonsillo- und Adenot. (1905)
107	Alensteiner, M.	w.	von Geburt (schwerhör.)	„	—	Pharyng. chron. secr.	—	—	2	—
108	Flor, Adele	w.	von Geburt	„	Rhin. chron.	„	—	—	2	Adenot. (1906)
109	Kamaryt, Hedw.	w.	„ „	T.-M.-K.	—	—	—	—	1	—
110	Münster, Kar.	w.	„ „	Cat. chron. Calc. depos. in membr. tymp. sin.	Rhin. chron. Ekzema nas.	—	1	1	2	—
111	Seidl, Ther.	w.	mit 2 Jahren Trauma	Cat. chron.	—	Pharyng. chron.	2	3	2	Tonsillo- und Adenot. (1904)
112	Slesaczek, M.	w.	mit 1 Jahr Meningitis	„	Rhin. chron.	„	3	3	3	Tonsillo- und Adenot. (1904)
113	Wurm, Anna	w.	? (schwerhörig)	„	Rhin. chron., Ekzema nas.	—	—	—	2	Adenotomie (1904)
114	Zechmann, M.	w.	mit 1 Jahr Fraisen	„	Rhin. chron.	Pharyng. mixta	3	2	2	Tonsillo- und Adenot. (1904)
115	Bürkl, Karl	m.	mit 7 Jahren Meningitis	Cat. chron. (Tymp. pur. ac. s.)	—	—	2	—	2	Tonsillo- und Adenot. (1904)
116	Schwarz, Joh.	m.	von Geburt	Perfor. sicca et calc. depos. in membr. tymp. d. Otitis med. pur. chron. s.	Rhin. chron.	Pharyng. chron.	3	1	3 (hahnenkammförm.)	Tonsillo- und Adenot. (1905)
117	Haller, Karl	m.	(hört)	T.-M.-K.	—	Pharyng. chron. secr.	—	—	2	—
118	Lackner, Georg.	w.	mit 1 Jahr Meningitis	Cat. chron.	Rhin. chron.	Pharyng. chron.	—	3	2	Tonsillo- und Adenot. (1904)
119	Brumüller, S.	w.	mit 3 Jahren Morbill.	„	—	Pharyng. atroph.	1	1	1 (besonders rechts)	—
120	Eisenköbl, L.	w.	mit 3 Jahren Otitis med.	Otit. med pur. chron d. mit akut. Nachsch.	Rhin. chron. Ekzema nas.	Pharyng. chron.	2	3	2	Tonsillo- und Adenot. (1904)

121	Wünscher, R.	w.	von Geburt	T.-M.-K.	—	Pharyng. gran. secret.	—	—	2	Adenotomie (1904)
122	Tomschitz, J.	m.	„ „	Cat. chron.	—	—	—	—	1	
123	Reisner, Joh.	m.	?	„	Hyperplasie der unt. Musch. bil.	—	—	—	1	—
124	Amon, Marie	w.	mit 3 Jahren Trauma	„	Rhin. chron.	Pharyng. granul.	2	1	2	—
125	Falmbilgl, L.	w.	„	„	—	—	—	—	2	Adenot. (1906)
126	Zipko, Josef	m.	?	„	Rhin. chron.	Pharyng. chron.	3	2	2	—
127	Fialka, Jos.	w.	mit 2½ Jahr. Meningitis	T.-M.-K.	—	—	—	—	1—2	—
128	Engelmayer, K.	m.	von Geburt	Perfor. sicca myr. bil. Calc. depos. bil.	Rhin. chron.	Pharyng. granul.	—	—	3 (zapfenförmig)	—
129	Schwarz, Franz	m.	„ „	Cat. chron.	Muschelf. Wülste unterhalb der unt. Muschel links[5])	„	—	—	2	—
130	Morawec, J.	m.	„ „	„	—	„	1	—	2	—
131	Indra, Franz	m.	mit 1 Jahr Meningitis	T.-M.-K.	—	—	1	1	?	gestorben 1905
132	Holzgethau, Fr.	m.	(schwerhör.)	Cat. chron.	Rhin. chron.	Pharyng. chron.	1	—	2	Adenotomie (1905)
133	Spirk, Helene	w.	von Geburt	Cat. chron. d Otitis med. pur. sin.	—	Pharyng. atroph.	—	1	1—2 (besond. rechts)	—
134	Brenner, Ant.	m.	mit 1½ Jahr. (?)	T.-M.-K.	Rhin. chron.	Pharyng. granul.	1	—	2	—
135	Buchner, Joh.	m.	mit 5 Jahren Scarlat.	Otit. med. pur. chron. sin.	„	Pharyng chron. secret.	1	—	1—2	—
136	Lackner, Ther.	w.	von Geburt	T.-M.-K.	Ekzema nasi	Pharyng. chron.	2	2	2	Tonsillo- und Adenot. (1904)
137	Steinbauer, B.	w.	mit 4 Jahren Meningitis	Cat. chron.	Rhin. chron.	Pharyng. sicca	—	—	2	—
138	Steingruber, J.	m.	mit 3 Jahren Morbill.	T.-M.-K.	—	Pharyng. chron. secret.	—	—	1	—
139	Bösmüller, H.	m.	(nur schwerhörig)	Cat. chron.	Rhin. chron.	Pharyng. chron.	—	—	2	Adenotomie (1904)

5) Vergl. Nr. 100.

Nr.	Name	weibl. männl.	Anamnestische Angabe der Aetiologie	Ohrenbefund	Nasenbefund	Rachenbefund	Hypertrophia tonsill. r.	Hypertrophia tonsill. l.	Adenoide Vegetat.	Anmerkungen
140	Braun, Anton	m.	mit 3 Jahren Meningitis	Cat. chron.	Rhin. chron. (besond. rechts)	Pharyng. chron. supp.	—	—	1	—
141	Kafka, Joh.	m.	von Geburt	„	—	—	1—2	1—2	2	Adenot. (1906)
142	Kruckner, Jos.	m.	?	T.-M.-K.	Rhin. chron.	Pharyng. granul	—	1	2	—
143	Schenk, Franz	m.	mit 3½ Jahr. Meningitis	Cat. chron.	Crista sept. sin.	„	—	1	2 (hahnenkammförm.)	Adenotomie (1904)
144	Drimal, Laur.	m.	?	„	Rhin. chron., Ekzema nas.	Pharyng atroph.	1-2	—	3	Tonsillo- und Adenot. (1902)
145	Manger, Franz	m.	mit 2 Jahren Lung.-Kat.(?)	T.-M.-K.	Spina septi sin.	—	1	1	2 (hahnenkammförm.)	—
146	Bauch, Heinr.	m.	von Geburt	Cat. chron.	Rhin. chron.	Phar. chron	1	1	„	—
147	Repa, Marie	w.	mit 1 Jahr Fraisen	T.-M.-K.	„	Pharyng. atroph.	—	—	1—2	—
148	Kogelbauer, Al.	w.	mit 2 Jahren Scarlat.	„	„	Phar. chron. secr. atroph.	—	—	1—2	—
149	Kruder, K.	m	?	„	„	—	—	—	2 (breit. Zapf.)	—
150	Tropper, Jos	m.	mit 2 Jahr. (?)	Cat. chron	Hyperplasie der unt. Musch. r.	Pharyng. granul.	—	—	2 (bes. rechts)	—
151	Fröhlich, Laur.	m.	von Geburt	T.-M.-K.	Rhin. chron.	„	1	—	2 (bes. links)	—
152	Tuma, Ad.	m.	„ „	„	„	Phar. chron.	1	—	2	—
153	Wogowitsch, L.	m.	schwerhörig	Cat chron.	Rhin. chron. (links > rechts)	—	—	—	2	—
154	Rohner, Berta	w.	„	„	Rhinolith (links, Ekzema nasi.	—	—	—	2	Der Rhinolith wurde extrah.
155	Wachter, E.	m.	mit 3 Jahren Meningitis	T.-M.-K	Rhin. chron. secr.	Pharyng. chron. secr.	1	1	2	—
156	Fuchs, Aurel.	w.	?	„	Rhin. chron.	Pharyng. chron.	1-2	—	1—2	—
157	Malick, Marie	w.	?	„	„	Pharyng atroph.	—	—	1—2	—
158	Schön, Josefa	w.	mit 4 Jahren Scarlat	„	—	—	—	1	1—2	—

159	Zimel, Leop.	w.	?	T.-M.-K.	Rhin. chron. Sinusit. sphen.(?)	Phar. chron. sup.	—	—	3 (groß. Zapf. rechts)	Adenot. (1904)
160	Krbec, Franz	m.	?	Caries cavi tymp. bil.	Rhin. pur. d.	—	2	2	2 (hahnenkammförm.)	—
161	Nowak, Alex.	m.	mit 2 Jahren Morbill.	Otitis med. pur. chron. bil.	Rhin. chron.	—	—	—	1—2	gestorben Dezember 1906
162	Zickl, Alex.	m.	mit 11 Monat Fall	T.-M.-K.	Crista septi inf. sin.	—	—	—	1—2	—
163	Pummer, Karol.	w.	von Geburt	„ (r.>l.)	—	—	—	—	1 (besonders rechts)	—
164	Auer, Ant.	m.	mit 1 Jahr Meningitis	„	Rhin. chron.	Phar. chron.	—	—	1	—
165	Rauch, Ludw.	m.	mit 3 Jahren Meningitis	„	„	Phar. chron. sup.	3	2	2	—
166	Scherz, J.	m.	?	„	—	—	2	1	1	—
167	Landl, F.	m.	?	„	—	Phar. chron.	2	2	2	gestorben
168	Berghofer, F.	m.	Idiotie	„	—	„	2	2	2	n. 2 Mon. weg. Bildungsunf. a. d. A. entl.
169	Gerhold, Aug.	m.	(Findelkind	„	Rhin. chron. crust.	Phar. secr.	1	1	2	Adenot. (1904)
170	Spenger, W.	m.	von Geburt	Cat. chron.	„	„	—	—	1	—
171	Pramer, J.	m.	?	T.-M.-K.	„	Phar. chron.	3	3	3	—
172	Brösner, Fr.	m.	von Geburt	Cat. chron.	Rhin. chron. secr. Hypertr. der unter. Muschel r.	Phar. chron. secr.	1	1	3	Adenot. (1906)
173	Glösel, Ign.	m.	?	Cat. chr. Trommelfell etwas tiefer. Ekz. meat. aud. ext. bil.	Deviatio septi	Phar. chron. secr.	—	—	2	Adenot. (1906)
174	Mathä, Aug.	m.	von Geburt	Cat. chron.	—	Pharyng. granul	1	1	2	Adenot. (1905)
175	Baumgartner, A.	m.	mit 4 Jahren Meningitis	„	—	Phar. chron.	2—3	2	2	Tonsillo- und Adenot. (1905)
176	Panholzer, Fr.	m.	von Geburt	„	Hypertr. der unt. Muschel r.	—	—	—	2	—
177	Siebenhandl, J.	w.	„	„	Rhin. chr. crust.	—	—	—	1 (bes. gegen die hint. Rachenwd.)	—
178	Aicher, Kath.	w.	mit 1½ Jahr Fall	„	„	Pharyng. granul.	—	—	2	—
179	Sommer, Fr.	m.	Idiotie, Scarlat.	Otitis med. pur. chron. sin.	„	Phar. chron. secr.	—	—	2	Adenot. (1906)
180	Gnadenberger, J.	m.	(Mening.?)	T.-M.-K.	„	„	—	—	3	—

Nr.	Name	weibl. männl.	Anamnestische Angabe der Aetiologie	Ohrenbefund	Nasenbefund	Rachenbefund	Hypertrophia tonsill. r.	Hypertrophia tonsill. l.	Adenoide Vegetat.	Anmerkungen
181	Müllner, Karl	m.	mit 3 Jahren Fraisen	Cat. chron.	Rhin. chron. Ekzema nas.	Ph. chr. secr.	—	—	2	—
182	Gösstl, Math.	m.	mit $7^1/_2$ Jahr. plötzl. Ertaub. (?)	—	—	—	—	—	2	Adenot. (1906)
183	Geiger, Karl	m.	m. $7^1/_2$ J. Men.	—	—	—	—	—	—	—
184	Hein, Jos.	m.	Morbill. (?)	Cat. chron.	—	—	—	—	1	—
185	Bugkel, Siegfr.	m.	?(Vocalgehör)	T.-M.-K.	Rhin. chron.	Phar. granul.	1	1	1	—
186	Dolejsi, Jos.	m.	von Geburt	„	„	—	—	—	2 (hahnenkammförmig)	—
187	Geyer, Karl	m.	m. 7 J. Men.	Cat. chron.	Rhin. chr. secr.	—	—	—	1	—
188	Kreiner, Franz	m.	mit 4 J. Fall	„	„	—	—	—	1	—
189	Sandera, Karl	m.	m. 8 M. Morb.	Caries cavi tymp. d. Otitis med. pur. chron. sin.	—	Phar. chron.	—	—	?	—
190	Seidl, Anton	m.	mit 1 J. Fall	T.-M.-K.	Hypertrophie d. unt. Muschel (links)	—	—	—	?	—
191	Wanitschka, O.	m	von Geburt	Cat. chron.	—	Ph. chr. sup.	—	—	1	—
192	Radil, Marie	w.	„ „	T.-M.-K.	Rhin. chron.	Phar. granul.	—	—	1	—
193	Müllner, Stef.	w.	mit 2 J. Men.	Cat. chron.	—	„	—	—	1	—
194	Horak, Leop.	m.	?	Cat. chr. d. Cicatrix et calc. depos. in membr. tymp. sin.	Rhin. chron.	—	—	—	1—2	—
195	Lampitsch, Fr.	m.	mit 7 J Men.	Cat. chron.	„	—	—	—	?	—
196	Dohnal, Joh.	w.	von Geburt	T.-M.-K.	—	Phar. granul.	1	—	?	—
197	Öller, Franz	m.	mit 4 J. Men	„	Rhin. chr. secr.	—	1—2	1	1—2	—
198	Müller, Leop.	m.	von Geburt	Verdick. d. membr. flacc, sonst normal	—	—	—	—	—	—
199	Hackl, Josef.	m.	von Geburt (schwerhörig)	Cat. chron.	Rhin. chr. secr.	Phar. granul.	—	—	1—2	—
200	Pelz, Pauline	w.	mit 4 J. Men.	„	Rhin. chr. Hypertr. der unt. Musch. (bil.)	—	—	—	2	—
201	Trsek, Marie	w.	?	Cat. chron.	—	—	—	—	2 (hahnenkammförmig)	—

202	Rössl, Franz	m.	? (m. 3 Jahr)	T.-M.-K.	—	Phar. chron.	—	—	2	Adenot. (1905)
203	Sandig, Fr.	m.	von Geburt	Cat. chron.	—	Phar. chron. secr.	—	—	2	—
204	Kindl, Marie	w.	von Geburt	Cat. chron.	Rhin. chron., Ekzema nas.	Phar. chron. secr	—	—	2	—
205	Pendl, Josefa	w.	„ „	Cat. chron. Otitis ext.	Rhin. chron.	Phar. chron. secr.	—	—	1—2	—
206	Kromoser, A.	w.	„ „	Cat chron.	—	Phar. granul.	—	—	1	—
207	Pitzinger, Reg.	w.	„ „	„	Rhin. chron., Ekzema nas.	Phar. granul. secr.	—	—	1—2	—
208	Fichtinger, Jos.	m.	? (Vocalgehör)	„	Rhin. chron.	—	—	—	1	—
209	Eisinger, Ap.	w.	mit 1 Jahr Fraisen	„	„	—	—	—	1	—
210	Freist, Anna	w.	mit 8 Mon. Otitis med	„	„	Phar. chron.	—	—	1	—
211	Fellner, Franz	m.	Caries der beiden Felsenbeine	Bilat. radikaloperiert	„	Phar. chron. secr.	—	—	1– 2	Facialparese rechts
212	Fischer, Franz	m.	von Geburt	Occlusio meat. audit. ext. bil. (Katzenohren)	„	Phar. chron.	—	—	1—2	—
213	Münster, Ad.	m.	„ „	Cat. chron.	„	„	—	—	1	—
214	Zöchling, M.	m.	mit 2 Jahren Morbill.	„	Rhin. chron. secr. Ekzema nas.	Phar. chron. secr.	—	—	2	—
215	Steinbrecher, Th.	w.	von Geburt	„	—	Phar. chron. secr.	—	—	2 1	—

Bei den chronisch-katarrhalischen Mittelohrprozessen habe ich den Tuben-Mittelohrkatarrh („T.-M.-K.") von dem chronischen Mittelohrkatarrh („C. chr.") unterschieden. Als ersteren faßte ich jene Erkrankung auf, bei der das Trommelfell („Tr.-F.") mehr oder minder stark retrahiert, der Lichtreflex verkürzt erscheint und leichte Trübungen der Membrana tympani bestehen. Letzteren diagnostizierte ich in den Fällen mit stärkerer Veränderung des Trommelfelles, wie Verdickungen, milchweißen Trübungen etc. Verkalkungen im Trommelfell (Calcar depositum in membrana tympani) führe ich speziell, wenn auch ohne Angabe der Form und Größe, an, desgleichen trockene Perforationen („Perforatio sicca myringis") und Narben („Cicatrix in membrana tympani d[extri] oder s[inistri]"). Bei bilateralen Prozessen, bei denen zwischen links und rechts ein größerer Intensitätsunterschied besteht, gebe ich dies ausdrücklich an, z. B. r. > l" (rechts mehr als links).

Den chronischen Nasenkatarrh mit mäßiger Schwellung der Schleimhaut und geringgradiger schleimiger Sekretion bezeichne ich kurzweg als Rhinitis chronica („Rhin. chr.") und führe stärkere Sekretion („Rhinitis chronica secretoria") oder besonders starke Borkenbildung („Rhinitis chronica crustosa") ausdrücklich an. Das Vorhandensein von einer Deviatio, Crista oder Spina septi nasi notierte ich nur bei stärkerer Entwicklung.

Auch beim chronischen Rachenkatarrh unterschied ich den einfachen chronischen (Pharyngitis chronica, „Phar. chr.") von jenem mit heftiger Schleimabsonderung (Phar. chr. secretoria), ferner von der Pharyngitis granulosa („Phar. gran.") und atrophica („Phar. atr.") oder deren Mischform („Phar. mixta") sowie von der Phar. lateralis. Bei eitriger Sekretion notiere ich Pharyng. suppurtiva, obwohl der Eiter vermutlich aus der Keilbeinhöhle oder den hinteren Siebbeinzellen stammen konnte; doch war eine diesbezügliche genauere Diagnose fast durchwegs undurchführbar.

Fasse ich das Ergebnis der in obigen Tabellen niedergelegten Daten zusammen, so ergibt sich Folgendes:

I. Geschlecht. Von den untersuchten 215 Zöglingen sind 113 Knaben und 102 Mädchen, beide Geschlechter sind also ziemlich gleich vertreten.

II. Aetiologie. Bei 32 Zöglingen konnte die Ursache der Taubstummheit nicht ermittelt werden; von den übrigen 183 Kindern sind — wenigstens den anamnestischen Angaben zufolge — 88 von Geburt taubstumm, während in 95 Fällen die Taubstummheit erworben wurde. Die erworbene Taubstummheit ließ sich zurückführen: in 14

Fällen auf ein Trauma (besonders Fall) in 38 Fällen auf Meningitis und Fraisen, in 26 Fällen auf Infektionskrankheiten, besonders Scarlatina und Morbillen, in 5 Fällen auf eitrige Mittelohrentzündungen und in den übrigen 12 Fällen auf verschiedene Ursachen.

III. Ohrbefund. Von den 215 Zöglingen litten 76 an vorgeschrittenerem chronischen Mittelohrkatarrh und 101 an weniger weit vorgeschrittenem Tuben-Mittelohrkatarrh, demgemäß 178 (82,4 Proz.) an otoskopisch wahrnehmbaren, anatomischen Veränderungen des Trommelfelles, das aber sonst (außer der Hypertrophie, Lageveränderung etc.) keine Abnormität zeigte; in 16 Fällen (7,4 Proz.) bestanden außerdem trockene Perforationen, Kalkablagerungen in der Substantia propria des Trommelfelles und Narben, also Zeichen einer wahrscheinlich früher überstandenen Mittelohreiterung. Bei 14 Zöglingen (6,5 Proz.) bestand eine chronisch-eitrige Mittelohrentzündung bezw. Caries cavi tympani, bei 2 war ein vollständiger angeborener Verschluß beider Gehörgänge vorhanden und nur bei 6 Zöglingen (2,8 Proz.) konnte keine anatomische Veränderung bei der Otoskopie gefunden werden.

IV. Nasenbefund. An Rhinitis chronica leiden 80 Zöglinge (37,4 Proz.), 20 (9,2 Proz.) an Hypertrophie der unteren Nasenmuschel, bei 11 (5 Proz.) besteht eine stärkere Crista, Spina oder Deviatio septi nasi, bei 15 (6,9 Proz.) war ein chronisches Ekzem des Naseneinganges festzustellen und in 98 Fällen (45,4 Proz.) ist mittels Rhinoscopia anterior keine nennenswerte Erkrankung der Nase nachzuweisen. In einem Falle fand sich ein großes Rhinolith.

V. Rachenbefund. Bei 77 Kindern (35,6 Proz.) zeigt sich gewöhnliche Pharyngitis chronica, bei 20 (9, 2 Proz.) Pharyngitis atrophica (sicca), bei 33 (15,7 Proz.) Pharyngitis granulosa, bei 2 (0,9 Proz.) Pharyngitis mixta, in 1 Fall bestand Pharyngitis lateralis und in 82 Fällen (27,9 Proz.) ergab die Besichtigung des Rachens keine besonderen Erkrankungen.

VI. Hypertrophie der Gaumenmandeln. In einer großen Anzahl bestand beiderseitige (doch oft ungleiche) Vergrößerung der Tonsillen, mitunter jedoch nur einseitige. Bei der folgenden Zusammenstellung wurde jedes Kind nur einmal gezählt, u. zw. in der Weise, daß bei unilateraler Hyperthrophie sowie bei bilateraler Vergrößerung der Gaumenmandel, wenn diese gleich groß waren, das betreffende Individuum in die der Größe der Tonsillen entsprechende Gruppe, doch (wie erwähnt) nur einfach, eingeteilt wurde. Bei bilateralen Hypertrophien verschiedener Größe wurde die größere Mandel zum Einteilungsprinzip genommen. Dementsprechend fand ich Ton-

sillarhypertrophie III. Grades bei 24 (11 Proz.), II. Grades bei 20 (9,2 Proz.), I. Grades bei 37 (17,1 Proz.) und in 135 Fällen (62,5 Proz.) bestand keine Hypertrophie.

VII. Adenoide Vegetationen (Rachenwucherungen). In 21 Fällen (9,7 Proz.) waren anedoide Vegetationen III. oder II.—III.Grades vorhanden, in 101 (47,2 Proz.) solche II. Grades, in 25 (11,6 Proz.) I.—II. Grades, in 43 (20 Proz.) I. Grades; 11 Zöglinge erwiesen sich frei von adenoidem Gewebe und bei 14 konnte keine genaue Untersuchung daraufhin ausgeführt werden.

VIII. Hypertrophie des lymphatischen Rachenringes. Betrachtet man die Kinder, bei denen eine Tonsillarhypertrophie oder adenoide Vegetationen mindestens II. Grades nachzuweisen waren mit Bezug auf die Aetiologie der Taubstummheit, so ergibt sich, daß bei 44 (20,5 Proz.) solchen Zöglingen die Taubstummheit angeblich seit der Geburt besteht, daß sie in 60 Fällen (27,8 Proz.) erworben erscheint, während sie in 22 Fällen (10,2 Proz.) unbekannten Ursprunges ist. Demgemäß scheint die Hypertrophie des lymphatischen Rachenringes bei erworbener Taubstummheit etwas häufiger zu sein als bei angeborener, doch lassen sich diesbezüglich bei der verhältnismäßig großen Anzahl von Taubstummheit unbekannten Ursprunges keine sicheren Schlüsse ziehen. Das Verhältnis vom männlichen zum weiblichen Geschlecht war hier 69 : 56. An 56 von diesen (25,9 Proz.) wurde die Tonsillo- und Adenotomie ausgeführt.

IX. Abnormitäten des weichen Gaumens. Bei 5 Zöglingen (2,3 Proz.) besteht eine Uvula bifida. Wenn diese Zahl auch objektiv gering erscheint, so ist sie doch bei dem sonst verhältnismäßig seltenen Vorkommen als relativ hoch zu bezeichnen. In einem Falle fehlte die Uvula ganz.

Ueberblickt man die Ergebnisse der Untersuchungen nach ihren Hauptpunkten, so findet man, daß die meisten Taubstummen anchronisch-katarrhalischen Mittelohrprozessen leiden, daß ferner die Mehrzahl derselben eine mehr oder minder heftige chronische Pharyngitis aufweist, wobei speziell die Pharyngitis granulosa verhältnismäßig häufig zu bestehen scheint und daß die Taubstummen fast durchwegs Neigung zu Hyperplasien des lymphatischen Gewebes im Nasen-Rachenraume aufweisen. Gerade der letztere Umstand dürfte im Stande sein, die ersteren beiden Tatsachen zu erklären. Trotz der enormen Verbreitung adenoider Vegetationen unter Taubstummen dürfte ihnen doch kaum ein spezifischer Charakter zukommen, wie dies

Wagner von Jauregg bezüglich der Idioten-Adenoiden annimmt [8]). Immerhin scheint ein innigerer Zusammenhang zwischen Taubstummheit und Hypertrophie von adenoidem Gewebe sicher zu sein, der aber nach meinen Beobachtungen nicht als causaler aufzufassen wäre, da in keinem der operierten Fälle (mehr als ein Viertel der untersuchten Zöglinge) ein Ausschlag gebender Einfluß auf die Taubstummheit selbst genommen werden konnte, wogegen die günstige Beeinflussung des Allgemeinzustandes, des Nasen- und Rachenkatarrhs unverkennbar war. Vielleicht sind die adenoiden Vegetationen bei Taubstummen der Ausdruck des degenerativen Charakters der Krankheit.

Kasuistischer Beitrag zur Sinusthrombose bei acuter eitriger Mittelohrentzündung.

Von
Regimentsarzt Dr. Ig. Hofer in Wien.

Im Folgenden will ich über einen Fall von Thrombose des Sinus transversus berichten, der deswegen besonders bemerkenswert ist, weil die Thrombose bereits in der 2. Woche der akuten Otitis sich zu entwickeln begann und letztere bereits ganz abgelaufen war, als die Thrombose zur Operation gelangte.

Der Fall war folgender:

Trainsoldat J. O., 22 Jahre alt, erkrankte am 4. 9. 1906 ohne bekannte Ursache unter Fieber und heftigen Schmerzen im rechten Ohr und wurde am selben Tage in das Garnisonsspital No. 4 in Linz aufgenommen.

Status präs.: Patient mittelgroß, Hautdecken ziemlich blaß, Brust- und Bauchorgane normal. Rechtes Trommelfell stark gerötet, geschwellt; hintere obere Partie stark vorgewölbt, kurzer Fortsatz nur mehr angedeutet; Warzenfortsatz nicht geschwollen, nicht druckempfindlich; linkes Ohr normal; Temperatur 38,1; Karbolglyzerineinlage ins Ohr.

5. 9. Nachts Perforation aufgetreten, im Gehörgang blutig tingierter Eiter, stecknadelknopfgroße Perforation in der hinteren unteren Trommelfellpartie, Morgentemperatur 39,0, abends 39,1; Reinigung des Gehörganges, Einführung eines sterilen Gazestreifens.

6. 9. Status idem, morgens 38,1, abends 38,8, wenig Sekret.

---

[8]) Wiener klin. Wochenschr., 1907, No. 2, S. 36.

7. 9. Morgens 40°, wenig Sekret, starke Schmerzen im Ohre, Warzenfortsatz etwas klopfempfindlich, jedoch nicht geschwollen, heftige Kopfschmerzen rechterseits. Da wenig Sekret vorhanden und die Perforation klein war, mußte man bei einer gleichzeitigen Temperatur von 40° auf Sekretretention schließen, deshalb machte ich eine ausgiebige Paracentese, nachher Verband mit essigsaurer Tonerde; abends Temperaturabfall auf 37,5, Besserung des Allgemeinbefindens und der Schmerzen.

Vom 8.—11. 9. normale und subnormale Temperatur, leichte anhaltende Schmerzen, tägliche Reinigung des Ohres.

11. 9. Abends 39,8, starke Kopfschmerzen, die nächsten drei Tage intermittierendes Fieber mit Tagesdifferenzen bis zu 3,2°, das Allgemeinbefinden dabei nicht besonders gestört, nachts etwas unruhig.

15. 9. Augenspiegeluntersuchung ohne objektiven Befund; Nacht gut verlaufen, keine Schmerzen; das Fieber bleibt durch 4 Tage remittierend mit mittelgroßen Schwankungen.

20. 9. Patient hatte in der Nacht starke Kopfschmerzen, morgens 38,8, abends 39,4, klagt über Schmerzen an der rechten Halsseite.

21. 9. Morgens 38,7, Puls 70, Nackenschmerzen, Schmerzen im linken Schultergelenk bei Bewegung desselben, mehrere diarrhoische Stühle, Appetit gut, abends 38,6.

22. 9. Morgens 37,6, starker Schüttelfrost, starke Kopfschmerzen, Appetitlosigkeit, vormittags Erbrechen, ebenso nachmittags und nachts; abends 38,7.

23. 9. Morgens 38,8, Puls 64, Kopfschmerzen, Appetitlosigkeit; abends 38,2, kein Erbrechen, Stühle diarrhoisch.

24. 9. Abends 39,8, Schüttelfrost, Stühle diarrhoisch, Sekretion aus dem Ohre fast null, Trommelfell abgeblaßt, Perforation sehr klein.

25. 9. Anscheinende Besserung, morgens 37,5, Puls 72, kein Kopfschmerz, kein Erbrechen, abends 38, wieder Kopfschmerz, in der Nacht starker Schüttelfrost, gegen Morgen Erbrechen.

26. 9. Morgens 39, Puls 92, Patient sieht etwas verfallen aus, fühlt sich sehr matt, Schmerzen in der rechten Kopfhälfte, Zunge stark belegt und trocken, Bewußtsein nicht getrübt.

Objektiv: Augenspiegelbefund ergibt keinen Unterschied zwischen rechts und links; Trommelfell noch etwas gerötet, nicht mehr vorgewölbt, Perforation kaum mehr sichtbar, im Gehörgang wenig eingetrocknetes Sekret; Warzenfortsatz zeigt keine Anschwellung, kein Oedem, ist auf Beklopfen etwas empfindlich. Vena jugularis interna nicht fühlbar, kein Unterschied im Füllungszustande der rechten und linken Jugularis externa (also kein Gerhardt'sches Symptom),

kein schmerzhaftes Oedem am hinteren Rande des Warzenfortsatzes. (Griesinger.) Trotz Fehlens lokaler Symptome konnte man aus den vorhandenen allgemeinen Symptomen wie: intermittierendes hohes Fieber, wiederholte Schüttelfröste, Erbrechen, ferner aus den in den letzten Tagen hinzugetretenen Erscheinungen stärkerer Diarrhöen und Schmerzen im linken Schultergelenke auf einen pyämischen otogenen Prozeß, also auf eine Sinusthrombose schließen und war die operative Sinusfreilegung dringendst indiziert.

Operation: Tiefe Chloroformnarkose, typische Aufmeißelung des Processus mastoideus, dessen Warzenzellen etwas infiltrierte Schleimhaut, jedoch keinen Eiter zeigen; Freilegung gegen das Antrum hin, kein Eiter; hierauf direktes Losgehen auf den Sinus sigmoideus, in dessen Nähe der Knochen etwas weicher erscheint; Sinuswand tritt bald zu Tage, wird auf zirka 1 cm² freigelegt, beim Eingehen mit Sonde zwischen Sinuswand und Knochen entleeren sich zirka 2 cm³ flüssigen Eiters, der Sinus pulsiert lebhaft, mehrmalige Punktion desselben mit Pravaz'scher Spritze ist ohne Erfolg; hierauf Einführung eines kleinen Tampons zwischen Knochen und Sinuswand, und zwar herzwärts von der freigelegten Stelle zur Vermeidung einer Luftaspiration (nach E. Meier) und Inzision des Sinus; dieser zeigt sich vollkommen thrombosiert; Freilegung weiter nach oben bis zum Knie des Sinus mit Meißel und Hammer, nach abwärts bis in die Gegend des Bulbus, wobei es notwendig wird, einen großen Teil des Processus mastoideus samt der Spitze zu entfernen; hierauf Spaltung des freigelegten Sinus von oben bis unten, Ausräumung desselben mittels eines kleinen stumpfen Löffels nach aufwärts bis in die Gegend des Torcular, nach abwärts fast bis zum Bulbus; aus letzterem kommt flüssiges Blut, weshalb derselbe nicht weiter freigelegt wird; nachher noch Punktion der Dura in der Richtung gegen das Kleinhirn, um einen etwa noch vorhandenen Eiterherd aufzufinden, jedoch mit negativem Erfolge; der Thrombus war in der Gegend des perisinuösen Eiterherdes etwas erweicht, weiter nach unten und oben noch fest; lockere Tamponade des gespaltenen Sinus nach oben und unten mit schmalen Jodoformgazestreifen; Tamponade der Wunde, einige Hautnähte zur Verkleinerung der Wunde, Verband.

Bemerkenswert ist, daß der Sinus pulsierte, obwohl er vollkommen thrombosiert war und kann daher diese Pulsation nur als fortgeleitete Pulsation der hyperämischen Kleinhirndura aufgefaßt werden und sehen wir daraus, daß die Pulsation des Sinus auch bei vollständiger Thrombose desselben vorhanden sein und man aus derselben auf nichts

schließen kann; Abendtemperatur: 39,1, Puls 82, nachts 37,1; mehrmaliges Erbrechen.

27. 9. Morgens 36,7, Puls 78, kein Kopfschmerz, nur Schmerzen in der Operationswunde. Allgemeinbefinden besser, 3 diarrhoische Stühle, abends 37,6, Puls 84.

28. 9. Morgens 36, Puls 80, abends 37,5, Puls 92, 2 Stühle.

26. 9. Morgens 37,4, Puls 80. I. Verbandwechsel; Entfernung der Streifen aus dem Sinus; dieser wird nicht mehr tamponiert, nur mehr mit Jodoformgaze bedeckt, leichte Tamponade der Knochenhöhle, Verband. Von da ab jeden 4. Tag Verbandwechsel, die Wunde granuliert gut, die Temperatur schwankt nur wenig um die Norm herum, die diarrhoischen Stühle hören auf, Appetit stellt sich ein, das Allgemeinbefinden bessert sich zusehends, Schmerzen in der Wunde hören auf; die Sekretion aus dem Gehörgang war schon zur Zeit der Operation geschwunden; die Wunde ist bis Ende Oktober ausgranuliert und verläßt Patient geheilt das Spital.

Epikrise. Es handelt sich hier in unserem Falle um eine im Anschlusse an eine akute Otitis media purulenta entstandene obturierende Thrombose des Sinus transversus und zwar des horizontalen und absteigenden Teiles desselben; dieselbe hatte, nach der Temperaturkurve zu schließen, schon in der zweiten Krankheitswoche sich zu entwickeln begonnen, war von einem perisinuösen Eiterherd ausgegangen, der den vertikalen Teil des Sinus zum Teil umgab und hatte sich nach unten bis zum Bulbus, nach aufwärts in den horinzontalen Teil desselben bis zum Torcular Herophili (Confluens sinuum) fortgepflanzt; die Thrombenmassen waren teilweise schon etwas eitrig erweicht, zum Teil aber noch fest. Die Untersuchung des Eiters ergab Streptokokken. Es war schon zu Erscheinungen einer sich entwickelnden Pyaemie gekommen (Gelenkschmerzen, septische Diarrhöen); andere intrakranielle Komplikationen lagen nicht vor, so daß der Eingriff auch mit Aussicht auf Erfolg unternommen werden konnte.

Eine Unterbindung der Vena jugularis und Freilegung des Bulbus unterließ ich und zwar:

1. weil der Thrombus nur im Zentrum erweicht war, in nur geringer Ausdehnung und die Sinuswand weiter nach unten gegen den Bulbus hin, wie auch der Knochen, gesund erschien; ferner weil ich annehmen konnte, den Thrombus vollkommen hinausbefördert zu haben.

2. weil ich bei nicht günstigem weiteren Verlaufe, Anhalten des Fiebers, der Schüttelfröste usw. immer noch nachträglich unterbinden und den Bulbus freilegen und ausräumen konnte;

3. hätte eine zu voreilige Unterbindung der Jugularis vor der Operation meiner Ansicht nach auch den Nachteil, daß man bei der

Operation, falls eben der Sinus nicht thrombosiert ist, eine sehr starke, störende Blutung hat.

Der normale Krankheitsverlauf post operationem bewies, daß ein weiterer Eingriff, wie Jugularisunterbindung, Bulbusfreilegung überflüssig gewesen wären und nur die Dauer der ganzen Operation unnötig verlängert hätten.

Die Diagnose der Sinusthrombose war in unserem Falle in Anbetracht des intermittierenden Fiebers, der aufgetretenen Schüttelfröste trotz Fehlens lokaler Symptome per exclusionem verhältnismäßig leicht; doch darf man nicht vergessen, daß eine Sinusthrombose oft wie eine Meningitis mit hoher Febris continua von 40° und darüber einsetzen kann und dann gewöhnlich auch Schüttelfröste fehlen; ich selbst hatte Gelegenheit, einen solchen Fall zu operieren in der Annahme einer Meningitis, welche aber nicht vorhanden war; wohl aber fand ich den freigelegten Sinus thrombosiert und wurde eine postoperative also sekundäre Jugularisunterbindung notwendig. Körner äußert sich diesbezüglich folgendermaßen: „In seltenen Fällen, namentlich bei Kindern, zeigt das Fieber (bei otogener Pyaemie) nicht die pyämische Kurve, sondern verläuft als mäßige oder hohe Continua, selbst wenn zahlreiche Metastasen gesetzt werden".

Der Fall ist deshalb lehrreich, weil er uns zeigt, zu welch schweren, intrakraniellen Komplikationen eine akute Mittelohrentzündung in kürzester Zeit führen kann und wie dringend wichtig es ist, daß solche Fälle rechtzeitig vom behandelnden Arzte dem Oto-Chirurgen zugeführt werden, da eine nichtoperierte Sinusthrombose wohl fast ausnahmslos ad exitum führt.

Oesterreichische otologische Gesellschaft.

Sitzung vom 29. Oktober 1906.

Offizielles Protokoll.

Vors.: Hofrat Prof. A. Politzer.

Schriftführer: H. Frey.

G. Alexander: 1. Zur Technik des plastischen Schlusses retroaurikulärer Lücken (mit Demonstration).

Die Vermeidung persistenter retroaurikulärer Oeffnungen ist als sehr wichtiges Postulat der Technik der Radikaloperation und ihrer Nachbehandlung anzusehen. Das ideale Resultat ermöglicht der primäre Wundverschluß mit Drainage durch den unteren Wundwinkel,

der in unserer Klinik in allen unkomplizierten Fällen, in welchen weder Dura noch Sinus freigelegt worden ist, mühelos erreicht wird. Beim ersten Verbandwechsel 8 Tage nach der Operation werden der drainierte Gazestreifen und die Klammern (wir verwenden fast ausschließlich die Michel'schen Nahtklammern) entfernt. Der Nahtverschluß erfolgt in diesen Fällen durch prima intentio. In Fällen von freigelegter Dura oder Sinus hat sich auch, wenn diese Teile bei der Operation normal gefunden wurden und auch keine klinischen Symptome ihrer Erkrankung bestanden, als ratsam herausgestellt, die retroaurikuläre Wunde bei reaktionslosem Wundverlauf erst gelegentlich des ersten Verbandwechsels in Lokalanästhesie zu schließen. Auch in diesen Fällen wird noch eine lineare, im Niveau der Haut der Umgebung gelegene Narbe erzielt. In vielen anderen Fällen, vorzüglich in Fällen von Cholesteatom und Mittelohreiterungen mit intrakraniellen Komplikationen erweist es sich als nötig, die retroaurikuläre Oeffnung durch mehrere Wochen für die Nachbehandlung offen zu lassen. Auch für diese Fälle läßt sich dann manchmal noch durch einfache sekundäre Naht ein narbiger Verschluß erzielen, nicht selten jedoch, und besonders in Fällen von ausgedehntem Knochendefekt, schneiden die sekundären Nähte im mittleren Teil der Hautwunde durch, da die Hautlappen einer organischen Unterlage entbehren. In diesen Fällen bleibt die retroaurikuläre Oeffnung bis zur erfolgten Ausheilung der Radikaloperation bestehen und muß später durch eine Plastik geschlossen werden. Die Plastik nach von Mosetig-Moorhof (Monatsschrift für Ohrenheilkunde, 1899) macht die Anlegung einer Hautwunde unterhalb der retroauriculären Oeffnung nötig, woraus natürlich eine Narbe folgt, die in der Region der Warzenfortsatzspitze oder unterhalb derselben gelegen kosmetisch nicht gleichgültig ist. Ist die retroaurikuläre Lücke groß, so daß der beanspruchte Lappen ziemlich umfangreich ist, so kann eventuell die Deckung des neuen Defektes durch Heranziehung der Wundränder unmöglich und eine Thier'sche Plastik notwendig werden, die den kosmetischen Effekt gleichfalls ungünstig beeinflußt. Ein Nachteil der so vorzüglichen Passow'schen Plastik (Zeitschrift f. Ohrenheilkunde, Bd. 32) besteht darin, daß die beiden Nahtetagen direkt übereinander und in der Mitte des früheren Defektes gelegen sind, keine organische Stütze haben und daher leicht durchschneiden. Ist aber das der Fall, so geht gewöhnlich der ganze Plastikeffekt verloren und muß wiederholt werden. Ich glaube daher, daß die Mitteilung der folgenden Plastik, die sich in einer Anzahl von Fällen bereits bewährt hat, nicht überflüssig erscheint.

Sie stellt eine Modifikation der Passow'schen Plastik dar, mit deren Grundidee sie übereinstimmt. Die retroaurikuläre Oeffnung wird exzentrisch umschnitten, so daß am hinteren Kontur der Oeffnung ein schmaler, am vorderen ein breiter Lappen entsteht. Hierdurch kommt dann die Naht der tieferen Etage in unmittelbare Nähe des hinteren Konturs der retroaurikulären Oeffnung zu liegen und die Stütze der oberflächlichen Naht bildet die Wundfläche des umgeschlagenen breiten vorderen Lappens und der vordere bindegewebige Rand der früheren retroaurikulären Oeffnung. Zur Vermeidung von Retention wird durch den Wundwinkel ein Gazestreifchen eingeführt, das am 4. Tage entfernt wird. Als Nahtmaterial ist Catgut, für die oberflächliche Naht sind auch die Michel'schen Klammern zu empfehlen. Das Verfahren hat den Vorteil, daß der Effekt der Plastik, selbst wenn einzelne Nähte durchschneiden, nicht verloren geht, da die Lappen durch Flächenkontakt und durch den Rand der früheren Retroaurikuläröffnung gestützt sind. Die beiden Wund- und Nahtlinien sind fast um die ganze Breite der früheren Retroaurikuläröffnung voneinander entfernt, während sie, wie erwähnt, bei der Passow'schen Plastik unmittelbar übereinander zu liegen kommen.

Häufig sind persistente retroaurikuläre Lücken mit abnormer Stellung der Ohrmuschel verbunden, die seitlich absteht und nicht selten etwas nach abwärts gesunken ist. Diese Stellungsanomalie wird durch die oben beschriebene Plastik wie auch durch die Passow'sche Plastik beseitigt.

Die Plastik kann in Lokalanästhesie durchgeführt werden. Es ist darauf Rücksicht zu nehmen, daß die Plastiklappen der unteren Etage bequem dem Umfange der Retroaurikuläröffnung entsprechen, so daß bei der Nahtanlegung ein Zug zu vermeiden ist. Beim oberflächlichen Wundschluß achte man darauf, daß der hintere Rand als Hautperiostlappen und der vordere in gehöriger Dicke mobilisiert wird. Das Aneinanderliegen der beiden Etagen unter dem Verband kann durch mäßige Kompression erreicht werden.

G. Alexander: Otitis media suppurativa chronica dextra, Cholesteatom. — Freilegung der Mittelohrräume mit Plastik nach Körner, radikale Beseitigung **des Cholesteatoms, totaler knöcherner Verschluß des Vorhof- und Labyrinthfensters gegen die Paukenhöhle.**

(Krankendemonstration.)

Karl B., 18 Jahre, Taglöhner aus Raksić, aufgenommen auf die Universitäts-Ohrenklinik in Wien am 25. November 1905.

Anamnese: Seit 6 Jahren Ohrenfluß rechts. Ende 1904 starke Schmerzen hinter dem Ohr und eine Geschwulst über dem Warzenfortsatz, die in Brünn operiert wurde. Die Operationswunde schloß sich nicht ganz und die Eitersekretion dauerte an; infolgedessen neuerliche Operation im März dieses Jahres, trotz welcher die fötide Sekretion fortbesteht.

Status praes. Linkes Ohr normal, rechts gelangt man mit der Sonde von der retroaurikulären Fistel in eine geräumige, von fötiden Cholesteatommassen erfüllte Höhle im Mittelohr.

Funktioneller Befund ergibt vollkommene Taubheit rechts, keine Erkrankungserscheinungen von seiten des Vestibularapparates. Mikroskopische Untersuchung von Detritus ergibt ein Mittelohrcholesteatom.

7. 12. 1905 Operation (Aexander) in ruhiger Inhalationsnarkose. 7 cm langer Hautschnitt, Exstirpation der Fistel, Freilegung des Warzenfortsatzes. Große, fast den ganzen Warzenfortsatz einnehmende, mit weichen Granulationen und fötidem Cholesteatom erfüllte Erweichungshöhle. Hintere knöcherne Gehörgangswand bis auf den medialen Rest eingeschmolzen. Ausgedehnte, von Eiter und Granulationen erfüllte Knochenräume am Tegmen antri. Plastik nach Körner. Totaldefekt des Paukenbeins. Gehörgang und Tube nach außen durchaus von Weichteilen begrenzt. Durchführung der Radikaloperation ergibt vollkommenes Fehlen der Gehörknöchelchen und totalen knöchernen Verschluß des Vorhofes und Schneckenfensters sowie ihrer der Paukenhöhle zugewendeten Nischen. Der neugebildete Knochen weder in der Farbe noch Konsistenz vom übrigen Knochen verschieden.

An der überaus großen Knochenhöhle liegt die Dura der mittleren Schädelgrube in Linsengröße frei. Wundversorgung, Verband.

12. XII. 05. Erster Verbandswechsel.

15. XII. 05. Sekundärnaht.

5. I. 06. Zweite Naht.

11. I. 06. Entfernung derselben, retroaurikuläre Wunde fast geschlossen.

13. I. 06. Patient wird zur ambulatorischen Nachbehandlung entlassen.

Die Bedeutung des Falles liegt im Befund des knöchernen Verschlusses der beiden Labyrinthfenster und der Fensternischen.

Aetiologisch ist dieser Verschluß wohl mit dem Cholesteatom in Zusammenhang zu bringen. Wir wissen, daß das Cholesteatom einer-

seits bei seiner Ausbreitung den Knochen zum Schwund bringt, usuriert, anderseits mit einer Verdichtung des Knochens der direkten Umgebung verbunden ist. Diese Verdichtung ist das Resultat einer chronischen Ostitis. Diese Ostitis kommt dadurch zustande, daß die Kalksalze des zerstörten Knochens in die Zirkulation geraten und im Knochen der Umgebung abgelagert werden. Abnormer Kalkreichtum des Knochens führt zur Neubildung der Knochenzellen, die später verkalken und schließlich verknöchern. Das Resultat ist eine Verdichtung des vorhandenen Knochens und Neubildung osteophytischer Auflagerungen, in unserem Falle Neubildung von Knochen, durch welchen die beiden Labyrinthfenster verlegt wurden. Anatomisch verläuft jedenfalls der ganze Prozeß in Form einer chronischen Entzündung des Knochens. Der Zeitpunkt des Eintrittes der Ertaubung ließ sich anamnestisch nicht mehr feststellen. Nach anatomischen Befunden von Fällen erworbener Taubheit ist anzunehmen, daß auch in den Labyrinthräumen Knochenneubildung eingetreten ist, (Labyrinthitis chronica ossificans). Einen hierher gehörigen Fall habe ich in der Zeitschrift für Ohrenheilkunde, August 1906, beschrieben.

Ostitische Auflagerungen (Osteophyten) an der lateralen Labyrinthwand, besonders am Promontorium und an der Prominenz der lateralen Bogengänge sind in Fällen chronischer Mittelohreiterung nicht allzu selten. Dagegen findet sich meines Wissens in der Literatur ein Fall von völliger Verödung der Fenster und gänzlicher Ausfüllung der Fensternischen durch Knochen nicht erwähnt.

Otitis media suppurativa chronica dextra, Cholesteatom, Thrombophlebitis sinus lateralis. Radikaloperation nach Küster u. Bergmann, Unterbindung der Vena jugularis interna, Freilegung der Dura der mittleren Schädelgrube, Freilegung und Ausschaltung des Sinus lateralis und Entfernung des Thrombus, Heilung.

Anton St., 15 Jahre, Lehrling aus Wien, transferiert auf die Universitäts-Ohrenklinik am 23. September 1906.

Anamnese: Mit $2^1/_2$ Jahren Scharlach, seit früher Kindheit beiderseits Ohrenfluß, seit 4 Jahren links kein Ohrenfluß mehr, der rechtsseitige Ohrenfluß war immer gering, übelriechend, Hörvermögen schlecht. Seit 4 Tagen plötzlich rechterseits Ohr- und Kopfschmerzen, hohes Fieber und einmaliger Schüttelfrost, der Schwindel ist kontinuierlich, Patient hat das Gefühl, daß er gedreht wird, keine typische Drehrichtung vorhanden, beim Gehen taumelt er bald nach der einen,

bald nach der anderen Seite. Auf der internen Abteilung, auf welche Patient aufgenommen worden war, erfolgt am Tage der Aufnahme ein weiterer Schüttelfrost, worauf Patient auf die Ohrenklinik transferiert wird.

Status praesens. Gracil gebautes, mäßig gut genährtes Individuum, in Brust- und Baucheingeweiden keine nachweisbaren Veränderungen. Gesicht blaß. Drehbewegungen des Kopfes links und rechts eingeschränkt, keine abnorme Blutgefäßfüllung am Hals. Spontan- und Druckschmerzhaftigkeit der Ohrregion, des Warzenfortsatzes (besonders an der Spitze) und des Oberhalses. Weichteildecken über dem rechten Warzenfortsatz unverändert. Bewußtsein klar.

Ohrbefund: Im äußeren Gehörgang mäßige Menge sehr fötiden Eiters. Totaldefekt des Trommelfelles. Paukenhöhle von Granulationen und Cholesteatommassen erfüllt. Links: Trockene Perforation hinten oben. Funktioneller Befund: Hörweite: Konversationssprache rechts 1 m, links 5 m. Flüstersprache rechts ad concham, links $^3/_4$ m. Kein Symptom für eine Miterkrankung des schallpercipierenden oder des Vestibularapparates.

23. IX. 06. Operation (Alexander) in ruhiger Inhalationsnarkose. I. Unterbindung der rechten Vena jugularis interna im mittleren Halsdrittel nach doppelter Unterbindung und Durchschneidung der Vena facialis communis. Die Vena jugularis ist mäßig gefüllt, enthält strömendes Blut. II. Radikaloperation. Ein jauchiges, haselnußgroßes Cholesteatom in Antrum und Attik, das das Tegmen fast auf Hellergröße zerstört hat. Freilegung der Dura, daselbst mit Granulationen bedeckt. Der Sinus lateralis wird bis in die gesunde Gegend, bis an den Bulbus einerseits, bis an das Knie anderseits freigelegt. Laterale Sinuswand von fötidem Eiter umspült, grüngelb gefärbt, Schlitzung des Sinus bis auf $5^1/_2$ cm Länge. Resektion der lateralen Wand, Ausräumung der zerfallenen fötiden Thrombenmassen mit dem scharfen Löffel, worauf von beiden Seiten Blut hervorströmt, Wundversorgung, Verband. Nach der Operation mäßiger Nystagmus nach beiden, etwas stärker nach der gesunden Seite.

Bakteriologischer Befund: Gemisch von grampositiven und gramnegativen Bakterienformen.

Verlauf: Lytischer Temperaturabfall, die am 28. IX. bereits normal ist.

30. IX. Erster Vbdw.

15. X. Nach reaktionslosem Wundverlauf Plastik nach Panse, retroaurikulärer Wundschluß durch Sekundärnaht.

22. X. Vbdw., mäßige Wundreaktion durch den Gehörgang, im ganzen Nahtbereich prima intentio.

27. X. Patient wird zur ambulatorischen Nachbehandlung entlassen.

IV. Otitis media suppurativa chronica sinistra. Pyaemia ex otitide. Totalaufmeißelung. Ausräumung des Sinus. Jugularisunterbindung, Heilung.

Elisabeth K., Hilfsarbeiterin, 17 Jahre, aus Wien, aufgenommen auf die Ohren-Klinik am 22. IX. 06.

Anamnese: Linksseitiger Ohrenfluß seit dem 4. Lebensjahre nach Lungenentzündung und Diphtherie, stets fötid, vor 14 Tagen hörte der Ohrenfluß auf, seither Kopf- und Ohrenschmerzen, Schwindel, wiederholte Schüttelfröste, letzte Temperaturen 36,4 bis 41,4°.

Status praesens. Schwächliches blasses Mädchen mit leidendem Gesichtsausdruck, in den Brust- und Baucheingeweiden keine nachweisbaren krankhaften Veränderungen. Ohrenbefund: Rechts Trommelfell getrübt, retrahiert, links bis auf einen peripheren Rest destruiert, Paukenhöhle von Granulationen und fötidem Eiter erfüllt, Warzenfortsatz und Vorderhals entsprechend der Jugularis druckschmerzhaft.

Drehbewegungen des Kopfes an den äußersten Grenzen eingeschränkt.

Hörweite rechts fast normal, links: Konv.-Spr. 1/4 m, Flüstersprache am Ohr. Keine Symptome von seiten des inneren Ohres und des Vestibularapparates.

22. IX. Operation in Billroth'scher Mischungsnarkose (Alexander).

Unterbindung der Jugularis am Halse: Typischer Hautschnitt. Stumpfe Freipräparierung der Jugularis und Facialis anterior. Doppelte Unterbindung und Durchschneidung der Facialis anterior. Doppelte Ligierung der Jugularis. Vor der Knüpfung der oberen Ligatur wird die Jugularis angeschnitten und blutet reichlich. Knüpfung der oberen Ligatur und Durchschneidung der Jugularis. Die Fäden der Facialis kurz abgeschnitten, die der Jugularis werden lang gelassen.

Aufmeißelung des Warzenfortsatzes, Cholesteatom etwa erbsengroß, von sehr fötidem Eiter durchsetzt. Mediale Antrumwand zum Teil zerstört. Typische Durchführung der radikalen Entfernung von

weichlichen Granulationen und Choleasteatommassen aus der Trommelhöhle.

Freilegung des Sinus nach oben bis über das obere Knie. Man erreicht gesunde Sinuswand. Neben dem Sinus ein Streifen Dura der hinteren Schädelgrube freigelegt, die pachymengitisch verändert ist. Verfolgung des Sinus nach unten bis in die Nähe des Bulbus mit Abtragung der Warzenfortsatzspitze. Incision des Sinus, Entleerung eines kleinen Thrombus. Flüssiges Blut reichlich von oben, weniger von unten. Auslöffelung des unteren Teiles des Sinus mit dem scharfen Löffel. Tamponade, Verband. Bakteriologischer Befund: Reichlich grampositive Kokken mehrfach in Doppelstellung neben gramnegativen plumpen Stäbchen (Dr. Stoerk). Nach der Operation lytischer Temperaturabfall, Pat. ist afebril seit dem 29. September 1906. Nach der Operation Nystagmus nach beiden Seiten.

24. IX. Wohlbefinden, Nystagmus nur links (kranke Seite).

25. IX. Wohlbefinden, Nystagmus nur links (kranke Seite).

29. IX. 06. Erster Verbandwechsel. Reichliche Granulationsbildung. Reichlicher nekrotisch-eitriger Belag. Sekret in der Trommelhöhle.

3. X. 06. Verbandwechsel. Sekretion mäßig. Reichliche Granulationen.

7. X. 06. Reichliche eitrige, jedoch gar nicht fötide Sekretion. Wundhöhle schon fast vollständig mit Granulationen bedeckt.

9. X. 06. Sekundärnaht nach Anfrischung der Wundränder.

15. X. 06. Verbandwechsel, reaktionsloser Wundverlauf.

30. X. 06. Pat. wird entlassen und der ambulatorischen Nachbehandlung zugewiesen.

Fall 3 und 4 illustriert in der Operationsmethode das von mir schon seit Jahren geübte Verfahren in der Behandlung der otitischen Pyämie, beziehungsweise der Thrombophlebitis.

Unsere günstigen operativen Resultate sind in erster Linie darauf zurückzuführen, daß Wert darauf gelegt wird, bei der Operation alles Erkrankte zu entfernen und die erkrankte Region über die Grenzen der Veränderungen bloßzulegen. Nur so ist für eine sichere Drainage gesorgt. Vor der Operation am Ohr legen wir typisch die Jugularis interna der erkrankten Seite frei. Enthält sie strömendes Blut, so wird sie chirugisch ligiert, in anderen Fällen wird eine Jugularishautfistel (Alexander) angelegt oder bei bereits bestehender Periphlebitis und entzündlicher Thrombose der Jugularis diese selbst exstirpiert.

V. Otitis media suppurativa chronica sinistra. Fistula proc. mastoid. Cholesteatom. Radikaloperation, Heilung. **Akute zirkumskripte Labyrinthitis während des postoperativen Wundverlaufes.**

Betti L., 14 Jahre, Schülerin aus Wien, aufgenommen auf die Ohrenklinik am 3. IX. 1906.

Anamnese. Im Alter von 2 Jahren hat die Pat. eine Diphteritis durchgemacht, seither Ohrenfluß links. Vier Jahre nachher bekam die Pat. öfters Kopfschmerzen, hie und da auch Fieber, und es bildete sich zu dieser Zeit eine Geschwulst hinter der linken Ohrmuschel, wegen welcher die Pat. im hiesigen St. Annen-Kinderspital operiert wurde. (Antrotomia?)

Der linksseitige Ohrenfluß sistierte einige Jahre, um dann wieder von neuem zu beginnen. Außerdem bildete sich hinter der linken Ohrmuschel eine Fistel, die sich zeitweise geschlossen hat, um sich dann wieder zu öffnen und durch welche übelriechender Eiter geflossen ist.

Außer einer überstandenen Lungenentzündung hat Pat. keine Krankheiten mitgemacht. Schwindel und Schüttelfrost hat Pat. angeblich nie gehabt.

Status praes. Gut entwickeltes, mäßig gut genährtes Individuum mit normal gefärbten Schleimhäuten. Herz, Lunge, Abdomen, Urin normal. Psychisch ist Pat. etwas zurückgeblieben.

Ohrenbefund. Linkes Ohr: Hinter der Ohrmuschel eine eingesunkene, parallel mit der hinteren Insertionslinie der Muschel verlaufende Narbe. Im Zentrum derselben befindet sich eine ca. bohnengroße Fistel mit granulierenden Rändern. Die eingeführte Sonde stößt auf reichliche Cholesteatommassen und bloßliegenden Knochen (Antrum).

Der Gehörgang ist von normaler Weite. In der Tiefe sieht man reichliche Cholesteatommassen, nach deren Entfernung (Ausspritzung, Sonde) ein Trommelfellrest sichtbar wird; derselbe ist trüb und verdickt. Der Processus brevis und der Hammergriff sind erhalten. Vorne unten eine Perforation, hinten oben ein großer ins Antrum führender Defekt, in dessen Grund reichliche Cholesteatommassen sichtbar sind. Das spärliche Sekret ist übelriechend. Zwischen der Fistel und dem erwähnten Defekt besteht eine weite Kommunikation. Fötider Ausfluß, Schwerhörigkeit, kein Schwindel, keine Kopfschmerzen.

Funktionsprüfung: Links: Konv.-Spr. 6 m, Flüster-Spr. 1 m, Weber links, Schwabach verlängert, Rinne negativ, obere Tongrenze

normal, untere stark verkürzt, Uhr und Akumeter durch die Kopfknochen positiv. Geringer, rotatorischer Nystagmus nach rechts, keine Gleichgewichtsstörungen. R. Ohr normal.

17. IX. 06. Operation in Billroth'scher Mischungsnarkose (Dr. Alexander).

Hautschnitt durch die Fistel, Extirpation derselben. Es ergibt sich eine totale Zerstörung des Warzenfortsatzinneren durch Cholesteatom, welches bis auf die Warzenfortsatzspitze nach unten reicht, Antrum und Attik sind ebenfalls mit Cholesteatommassen erfüllt. Sinus und Dura werden auf Bohnengröße freigelegt. Hinter dem Bogengang findet sich eine Cholesteatomknospe, die ohne Verletzung des Bogenganges entfernt wird. Glättung des Fazialiswulstes, Warzenfortsatzspitze wird abgetragen. Plastik nach Panse, Wundversorgung, Verband.

Bakteriologischer Befund: Streptokokken, Bact. coli, Bac. pyoyan. (Dr. Landsteiner). Nach der Operation ⌒ l., ⌣ r., rotatorischer Nystagmus. ½ 6 Uhr nachm. Nystagmus ⌒ l. > ⌣ r. (sehr gering).

18. IX. 06. Pat. hat eine ruhige Nacht verbracht. Nystagmus ⌣ l. > ⌣ r. Pat. klagt über geringen Schwindel.

19. IX. 06. Nystagmus ⌣ r. > ⌣ l. 4 Uhr nachm. bekommt die Pat. plötzlich Erbrechen und Schwindel, starken Nystagmus nach der gesunden Seite — ⌣ r. — kein Nystagmus nach links, d. h. nach der kranken Seite. Pat. bewahrt sorgfältigst die Rückenlage, jede andere Lage vermehrt den Schwindel.

19. IX. 06. 7 Uhr abends. Der Nystagmus nach rechts ist sehr gering geworden, dagegen der Nystagmus nach links (kranke Seite) ziemlich stark und auch konstatierbar beim Blick geradeaus. Das Erbrechen hat vollständig aufgehört, subjektives Wohlbefinden.

20. IX. 06. Pat. hat eine ruhige Nacht verbracht. Nystagmus ⌣ rechts etwas kleiner als gestern. Keine Kopfschmerzen. Beim Aufsetzen im Bett Schwindel. Abends hat Pat. erbrochen. Erster Verbandwechsel. Aus der Trommelhöhle kommt geringer fötider Eiter. Wechsel der Streifen.

22. IX. 06. ⌣ r. etwas kleiner. Kein Erbrechen, Schwindel nur beim Aufstehen.

23. IX. 06. Zweiter Verbandwechsel. Mäßige Sekretion, beginnende Granulation.

24. IX. 06. Subjektives Wohlbefinden. Schwindel nur beim Aufsetzen im Bette und auch dann nur gering. Nystagmus r. ⌒ (nach der gesunden Seite), jedoch schon viel geringer als früher. Kein Er-

brechen mehr. Die Pat., die bisher nur auf dem Rücken lag und in jeder anderen Lage Schwindel bekam, nimmt jetzt spontane Seitenlage an.

25. IX. 06. Subjektives Wohlbefinden. Nystagmus r. ⌒, l. 0 Pat. verläßt das Bett.

27. IX. 06. Verbandwechsel, sekundäre Naht.

29.. IX. 06. ⌒ r. Ganz geringer rotat. Nystagmus nach der gesunden Seite, nach der kranken Seite ist kein Nystagmus mehr zu konstatieren.

1. X. 06. Subjektives Wohlbefinden. Die sekundäre Naht hält im oberen Teile der Wunde gut; die Wundhöhle ist mit Granulationen bedeckt. Pat. wird entlassen und der ambulatorischen Nachbehandlung zugewiesen.

2. bis 4. X. 06. Pat. wird jeden Tag verbunden, die Wundhöhle ist mit Granulationen erfüllt. Weiterhin reaktionsloser Wundverlauf. Keine Gleichgewichtsstörungen.

Pat. hört links 2—3 m Konv.-Spr., der Vestibularapparat ist wie vor der Operation kalorisch und galvanisch erregbar, kein Schwindel, kein spontaner Nystagmus.

Fassen wir aus der Krankengeschichte die Erkrankungssymptome des inneren Ohres zusammen, so ergibt sich folgendes: Vor der Radikaloperation war das akustische innere Ohr der Patientin normal. Im Bereiche des statischen Teiles bestand ein durch einen geringen spontanen Nystagmus angezeigter Reizzustand, wie er sich bei chronischen Mittelohreiterungen, besonders bei Mittelohrcholesteatom nicht selten findet. 24 Stunden nach der Radikaloperation geringer Schwindel und Nystagmus nach beiden Seiten, während der nächsten Tage häufige Schwindelanfälle und Erbrechen, besonders bei Aenderung der Körperlage, rotatorischer Nystagmus nach der gesunden Seite, dann Nystagmus nach beiden Seiten, allmähliches, ziemlich rasches Abklingen der Erscheinungen. Patientin kann ihre Lage beliebig ändern, später vermag sie sich auch, ohne Schwindel zu bekommen, im Bett aufzusetzen. Am 25. verläßt sie beschwerdefrei das Bett. Die Labyrintherkrankung hat eine Woche gedauert, die Ausheilung erfolgte mit erhaltener Funktion des Vestibularapparates, der akustische Teil des inneren Ohres ist unverändert geblieben. Derzeit besteht kein spontaner Nystagmus und der Vestibularapparat der operierten Seite ist kalorisch und elektrisch und durch Körperdrehung vollkommen erregbar. Durch das Freibleiben der Schnecke ist die Labyrintherkrankung als zirkumskripte charakterisiert. Ueber die anatomische Natur der Labyrinthveränderungen läßt sich Sicheres

nicht aussagen. Eine traumatische Verletzung ist auszuschließen. Nach den plötzlich im Anschluß an die Operation aufgetretenen Erscheinungen muß man an einen entzündlichen Prozeß denken. Am ehesten würde wohl der ganze Ablauf der Erscheinungen einer Labyrinthitis serosa entsprechen, die möglicherweise auch infektiösen Ursprungs ist. Eine Labyrintheiterung ist wohl in Anbetracht der wiederhergestellten Funktion des Vestibularapparates auszuschließen. Auf dem Höhepunkt der Erkrankungserscheinungen wurde rotatorischer Nystagmus nach der gesunden Seite beobachtet, eine Nystagmusrichtung, die für die hochgradig verminderte oder ganz aufgehobene Erregbarkeit des Labyrinthes charakteristisch ist. Mit dem Wiedereintritt der Erregbarkeit des Labyrinthes trat auch wieder Nystagmus nach der kranken Seite ein. Nach dem Abklingen sämtlicher Erkrankungserscheinungen von Seite des Vestibularapparates ist der spontane Nystagmus gänzlich geschwunden. Bezüglich Erregbarkeit und Nystagmus lassen sich daher für den vorliegenden Fall folgende Stadien unterscheiden:

Initialstadium	Stadium der entzündlichen Reizung	Stadium der entzündlichen Lähmung	Stadium der Wiederherstell. der Funktionen	Ausheilung
I	II	III	IV	V
Erregbarkeit + Spontaner Nystagmus unbestimmter Richtung	Erregbarkeit + Spontaner Nystagmus nach der kranken Seite	Erregbarkeit + Spontaner Nystagmus nach der gesunden Seite	Erregbarkeit + Spontaner Nystagmus nach beiden Seiten, später nach der kranken Seite	Erregbarkeit + Kein spontaner Nystagmus

Zum Vergleiche habe ich nun in einer analogen Tabelle den Symptomenablauf bei der typischen Labyrintheiterung zusammengestellt:

I	II	III	IV	V	VI
Wie oben	Wie oben	Wie oben	Erregbarkeit 0 Spontaner Nystagmus nach der gesunden Seite	Erregbarkeit 0 Spontaner Nystagmus nach beiden Seiten	Erregbarkeit 0 Kein spontaner Nystagmus

In den ersten drei Stadien sind somit beide Erkrankungsformen in ihren Symptomen identisch, auch im Endausgange insofern, als endlich Heilung ohne spontanen Nystagmus eintritt. Während aber im ersten Fall der Vestibularapparat seine Funktionsfähigkeit wieder-

gewinnt, die Erregbarkeit + wird, bleibt der Apparat durch die Labyrintheiterung zerstört, die Erregbarkeit somit permanent gleich 0.

Die leichteste Form der im Verlauf von chronischen Mittelohreiterungen oder postoperativ auftretenden Labyrinthaffektion bietet folgenden Ablauf:

Initialstadium	Stadium der Reizung	Stadium des Rückganges der Erscheinungen	Stadium der Heilung
I	II	III	IV
Erregbarkeit + Spontaner Nystagmus unbestimmter Richtung	Erregbarkeit + Spontaner Nystagmus nach der kranken Seite	Erregbarkeit + Spontaner Nystagmus unbestimmter Richtung	Erregbarkeit + Kein spontaner Nystagmus.

In diesem Falle erlischt die Erregbarkeit überhaupt nicht, auch tritt während der ganzen Zeit der Reizerscheinungen kein Nystagmus nach der gesunden Seite auf. In diese Gruppe der leichtesten Fälle gehören diejenigen Labyrintherkrankungen, welche, wie man annimmt, lediglich durch Erhöhung des intralabyrinthären Druckes bedingt sind, sei es durch Eiterretention im Mittelohr, durch Cholesteatom oder postoperativ durch einen zu fest sitzenden Gazestreifen. Nach Freilegung der Mittelohrräume, nach Entfernung des Cholesteatomes, nach einem Verbandwechsel und Entfernung des das Labyrinth belastenden Tampons gehen die Erscheinungen prompt zurück.

Dr. Ernst Urbantschitsch demonstriert einen bereits in einer früheren Sitzung gezeigten Fall von retroaurikulärer Plastik, um den Dauererfolg hervorzuheben.

Dr. Ernst Urbantschitsch zeigt einen Fall, bei dem er beginnende Tuberkulose des Mittelohrs vermutet.

Der 9½ jährige Knabe erlitt im August ein Trauma beim Fußballspiel. Er klagte über starke Kopfschmerzen, acht Tage später trat spontan eine Blutung aus dem Ohre auf. Eine Zeitlang fühlte er sich nicht recht wohl, hatte aber keine besonderen Beschwerden im Ohre. 3 Wochen danach trat eine Mastoiditis auf; einige Tage später spontane Eiterentleerung. Ungefähr alle 10 Tage erfolgte Blutung aus dem Ohre, der immer etwas Schmerzen vorangingen. Anfangs Oktober kam Pat. auf die Poliklinik; bei der Untersuchung sah man einen ziemlich großen Gehörgangspolypen, nach seiner Entfernung das Trommelfell etwas ödematös und leicht injiziert, bei einer späteren Untersuchung wieder normal, nur etwas retrahiert. In der Mitte des-

selben ein Knötchen, das nach 3—4 Tagen hirsekorngroß war. In einigen Tagen bildete sich ein zweites, im Verlaufe noch 2 kleine Knötchen weiter unten. Der Fall ist leider durch eine akute eitrige Entzündung kompliziert. Leichte Dämpfung der linken Lungenspitze.

Diskussion.

Hofrat Politzer: Solche Knötchenbildungen sind wiederholt beobachtet worden. Schwartze und ich haben sie beschrieben. Das Charakteristische ist, daß sie sehr rasch zerfallen und Trommelfellperforationen bewirken. Es ist auffallend, daß hier kein Zerfall erfolgte. Ich würde hier eine bakteriologische Untersuchung vorschlagen. Allerdings würde nur ein positiver Nachweis von Tuberkelbazillen beweisen, ein negativer Tuberkulose noch nicht ausschließen.

E. Urbantschitsch: Ich habe erst seit gestern Eiterung beobachtet. Sonst hätte ich die bakteriologische Untersuchung bereits angestellt.

Dr. Heinrich Neumann demonstriert folgende Fälle:

I. Der Patient, den ich Ihnen zu demonstrieren mir erlaube, ist ein achtjähriger Knabe, welcher vor zehn Tagen anschließend an einen Sturz ohnmächtig wurde. Die Bewußtlosigkeit dauerte drei Tage an. Während dieser Zeit erfolgte auch Blutabgang aus dem rechten Ohre und aus der Nase. Das Bewußtsein kehrte allmählich zurück, Patient klagte aber weiter über heftige Kopfschmerzen und Schwindelgefühl. Es bestand Fieber. Aus dem rechten Ohre begann eitriger Ausfluß.

Bei der otoskopischen Untersuchung erwies sich der Gehörgang durch Senkung der hinteren oberen Gehörgangswand spaltförmig verengt und das Trommelfell gerötet, mit Epidermisschuppen bedeckt. Einzelheiten nicht zu sehen. Spärliche fötide Sekretion. Der Warzenfortsatz ist druckempfindlich, die entsprechende Kopfhälfte ist klopfempfindlich.

Die Stimmgabel- und die Hörprüfung ergibt komplette Taubheit rechterseits.

Bei der am 29. August von Dr. Neumann in Billrothmischung vorgenommenen Operation wird eine Fissur aufgedeckt, die sich quer durch den Warzenfortsatz bis an den Scheitel der Lambdanaht erstreckt. Diese Fissur zeigt sich in ihrer ganzen Ausdehnung eitrig belegt. Gegen das Mittelohr reicht der Knochenspalt bis in den Vestibularanteil der Pyramide.

Durch Resektion der den Spalt begrenzenden Ränder und Durchführung meiner Labyrinthoperation wird die Fissur so weit freigelegt, bis man auf die Dura stößt. Nach der Operation dauert die

Temperatur von 38,6° durch zwei Tage an, um vom 31. VIII. zur Norm abzufallen. Am 25. IX. wurde der Patient geheilt entlassen.

II. Der zweite Patient, den ich Ihnen hier vorstelle, wurde von mir wegen einer otogenen Pyämie mit Sinusthrombose operiert. Da nach Freilegung und gründlicher Ausräumung des Sinus und Bulbus sowie Freilegung der Jugularis die pyämischen Symptome noch fortbestanden und eine genaue Revision der Wunde es nicht wahrscheinlich machte, daß diese Erscheinungen vom Bulbus ausgelöst würden, so verfolgte ich das periphere Ende des Sinus, wobei ich bis in den Sinus sagittalis vordrang und auf der ganzen Strecke eitrig zerfallene wandständige Thromben fand. Erst nach Ausräumung dieser Thrombosen kam es zum Temperaturabfall und zur Heilung.

Der Fall bietet in mehrfacher Beziehung besonderes Interesse.

Zunächst möchte ich glauben, daß im allgemeinen dem peripheren Anteile des Sinus zu wenig Aufmerksamkeit gewidmet wird und die Fortdauer pyämischer Symptome in manchen Fällen auf eine ungenügende Ausräumung dort befindlicher Eiterherde (Thrombosen) zurückzuführen ist. Ich möchte als illustrierendes Faktum anführen, daß meine sämtlichen Fälle (und ich verfüge über eine nicht unbeträchtliche Anzahl solcher), seitdem ich bei allen Sinusoperationen mich nicht mit der einfachen Blutung aus dem peripheren Ende zufrieden gebe, sondern das rote Thrombusende aufsuche, einen befriedigenden Verlauf genommen haben.

Gleichzeitig bot der vorgestellte Fall eine interessante anatomische Varietät des Konfluens, indem ausschließlich der operierte Sinus den Sinus sagittalis bildet, hingegen der Sinus der anderen Seite in den Sinus rectus übergeht. Zwischen beiden besteht auch keine Kommunikation.

III. Für den Wert der gründlichen Ausräumung des Sinus und der Erzielung einer v o l l e n Blutung für den Verlauf spricht auch ein ähnlicher Fall, den ich Ihnen hier vorstelle. Wie sie aus der Temperaturtabelle entnehmen können, ist die ante operationem bestandene Temperatursteigerung (bis 40,5°) anschließend an die Bulbus-, Sinus-, Jugularis- und periphere Sinusoperation sofort zur Norm abgefallen und war auch der postoperative Verlauf fieberlos.

IV. Die 36jährige Frau, die ich Ihnen hier vorstelle, bekam anschließend an eine akute Otitis eine Sinusthrombose und Pyämie. Die anderweitig vorgenommene Sinusoperation war erfolglos. Ich legte nun nach Ligatur der Vena jugularis den Bulbus nach einer Methode frei, die ich Ihnen hier demonstrieren möchte:

Ich führe durch die Jugularis eine mit einem Nélatonkatheter armierte Gigli'sche Drahtsäge ein. Dieselbe erscheint in der retroaurikulären Oeffnung. Nun werden die Weichteile auf dem Katheter wie auf einem Itinerarium freipräpariert, der Nélatonkatheter wird abgezogen und die laterale Knochenumrandung des Bulbus durch zwei von innen nach außen gerichtete Sägezüge durchtrennt.

Der Vorteil dieser Methode vor der von Grunert geübten besteht darin, daß wir nicht von außen nach innen meißeln, wobei Verletzungen der angrenzenden Gebilde nicht ausgeschlossen sind, sondern von innen nach außen, also technisch einfacher, leichter und sicherer vorgehen.

Trotz dieser eingreifenden Operation dauerten die pyämischen Erscheinungen an, und ich sah mich veranlaßt, da im Thrombus kulturell Streptokokken nachgewiesen wurden, ein Streptokokkenserum zu versuchen. Ich injizierte 100 ccm dieses Serums, jedoch erfolglos. Nun griff ich wieder zum Kollargol, welches ich der Patientin in Klysmaform verabreichen ließ. Patientin entfieberte nun langsam, und ich bin in der Lage, dieselbe heute geheilt vorzustellen.

V. Der nächste Fall, den ich Ihnen hier demonstriere, wurde in gleicher Weise behandelt. Nach breiter Freilegung des Bulbus wurde ein vollkommen befriedigendes Resultat erzielt.

VI. Der nächste Patient, den ich Ihnen hier vorstelle, hatte nächst der Sinusthrombose auch eine Labyrintheiterung. Bei diesem Falle habe ich den Bulbus durch Wegnahme der hinteren Pyramidenwand freigelegt und bin auf diese Weise gleichzeitig der Labyrinth- und Bulbuserweiterung Herr geworden.

VII. Der Patient, den ich Ihnen am Schlusse noch zeigen möchte, bekam im März a. c. eine rheumatische komplette Fazialparese. Sechs Wochen danach wurde der früher normal hörende Mann plötzlich beiderseits taub. Gleichzeitig wurde Erlöschen der Erregbarkeit beider Vestibularapparate konstatiert.

Der Patient hat keinen Nystagmus, keinen Schwindel, bloß Gleichgewichtsstörungen und eine eigentümliche Muskelschwäche. Auf kalorische und Drehungsreize sind die Vestibularapparate unerregbar, hingegen zeigen sie die typische Reaktion bei Anwendung des galvanischen Stroms.

Dieser Fall spricht für die von mir bereits früher geäußerte Ansicht, daß der kalorische und der Drehungsreiz auf das Endorgan, der galvanische Strom hingegen auf den Nerven als solchen wirkt. Die Feststellung dieser Tatsache ist deshalb von Bedeutung, weil dieselbe unter Umständen es ermöglicht, differentialdiagnostisch zwischen Er-

krankung des Endorgans und des Nerven zu entscheiden.

Die Diagnose ist mit Sicherheit nicht zu stellen. Ich bin geneigt, da in diesem Falle weder Lues noch Anhaltspunkte für eine andere Erkrankung vorliegen, eine Polymyelitis cerebralis rheumatica anzunehmen. Allerdings ziehe ich zur Therapie vorderhand eine antiluetische Behandlung heran.

Dr. Barany: Angeregt durch Dozent Sachs und z. T. in Gemeinschaft mit ihm habe ich gelegentlich der Untersuchungen über die Funktionen des Vestibularapparates den „Tastversuch" geprüft und dabei ein eigenartiges Verhalten nachweisen können. Der Versuch besteht darin, daß man dem Pat. auf ca. 1 Meter Entfernung einen Gegenstand vorhält, den er mit dem zu untersuchenden Auge kurze Zeit fixiert. Bei geschlossenem Auge hat dann Pat. mit dem Finger gegen den gezeigten Gegenstand zu stoßen. Dabei ergibt sich z. B. bei Lähmung des Abduzens rechts ein konstantes Vorbeizeigen nach außen, bei Kontraktur desselben konstantes Vorbeizeigen nach innen.

Dreht man nun einen Pat. mit normalem Vestibularapparat zehnmal nach links, so zeigt er beim Anhalten stark links vorbei und umgekehrt nach Rechts-Drehung; diese Störung geht sehr bald vorüber.

Man muß das als eine Reaktionsbewegung auffassen. Erst dachte ich, daß das mit einer Kontraktur der Augenmuskeln durch den vestibularen Reiz zusammenhänge, aber die Art der Reaktion stimmt weder mit einer Kontraktur noch mit einer Lähmung irgendwelcher Muskeln.

Es handelt sich vielmehr um eine Reaktionsbewegung, indem der Patient beim Anhalten nach Linksdrehung die Empfindung hat, nach rechts gedreht zu werden und infolgedessen, da ja die Lage gegenüber der Außenwelt unverändert bleibt, nach links vorbeizeigt.

Hofrat Politzer: Ich erlaube mir einen Fall vorzustellen, der ein besonderes diagnostisches Interesse bietet.

Es handelt sich um einen 21jährigen, hereditär nicht belasteten, stets gesund gewesenen Mann. Keine Lues.

Im Mai 1906 leichte Schwerhörigkeit, im Juni Auftreten leichter Parästhesien in der l. Seite des Gesichts. Seit sechs Wochen sind stärkere Erscheinungen hinzugetreten.

Befund bei der Aufnahme: Leichte Fazialparese links. Gesichtsfeld nicht eingeengt, Fundus normal (Klinik Fuchs). Geruch beiderseits etwas herabgesetzt. Okulomotorius intakt, Abduzens etwas paretisch.

Beide Trommelfelle etwas eingezogen und getrübt. Hörweite $1^1/_2$ m für laute, 0 für Flüstersprache, Akumeter 0. Perception durch

die Kopfknochenleitung beiderseits gleich erhalten. Weber nach der gesunden Seite, Schwabach stark verkürzt, Stimmgabel auf dem linken Ohre nicht gehört.

Deutlicher Nystagmus beim Blick nach rechts, geringer nach links. Auf der l. Seite fehlt der kalorische Nystagmus.

Geschmack links zeitweilig stark herabgesetzt.

Linkes Stimmband in Kadaverstellung.

Zunge etwas nach links abgewichen. Mot. Kraft der Extremitäten und Sensibilität am Stamm und Extremitäten intakt. Leichter Tremor der linken Extremitäten. Es besteht auch mäßige Ataxie.

Es handelt sich hier um eine zentrale Akustikusaffektion, wahrscheinlich um einen Tumor an der Hirnbasis ohne besondere Ausdehnung, der schon einen Druck in der Gegend des Akustikus ausübt, aber noch keine Fundussymptome macht. Die Röntgenaufnahme gab keine Aufklärung, wahrscheinlich weil der Tumor klein ist und keine solche Beschaffenheit hat, daß Lichtstrahlen aufgehalten wurden.

Ernst Urbantschitsch: In letzter Zeit wurde das Isoform vielfach, speziell von Heine, sehr empfohlen. Allseitig wurde seine Giftlosigkeit betont, was mir Anlaß zur Mitteilung folgender Fälle gibt, in denen ich es nach Radikaloperation mit Neigung zu starker Granulationsbildung verwendete. Es mag eine Disposition zur Erkrankung in den einzelnen Fällen mitgewirkt haben, immerhin erscheint mir Vorsicht am Platze.

Im 1. Falle traten nach Einlage von 10 proz. Isoformgaze tonisch-klonische Krämpfe auf, die nach Entfernung der Gaze sich nicht mehr wiederholten. Allerdings hatte Pat. einige Jahre vorher an Krampfanfällen gelitten.

In einem 2. Falle fuhr Pat. nach gleicher Behandlung (Einlage von 10 proz. Isoformgaze) mit der Bahn nach Hause. Auf der Fahrt stürzte er ohnmächtig zusammen. Nach einiger Zeit konnte er sich allein erheben. Am anderen Tage wurde die Gaze entfernt und Pat. blieb im weiteren von Uebelkeiten und Ohnmachtsanfällen verschont.

In einem 3. Falle hatte ich eine 10 proz. Jodoformemulsion verschrieben, die gut vertragen wurde; wegen starker Granulationsbildung, der Isoform entgegenzuwirken pflegt, ließ ich Instillationen mit 5 proz. Isoformemulsion ausführen. Tags darauf erbrach das Kind in der Schule. Konstanter Schwindel, Uebelkeiten und Erbrechen dauerten nun nach nochmaliger Isoformapplikation durch vier Tage an. Nach Ausspritzung und Austupfen der Wundhöhle hörten wie mit einem Schlage alle Symptome der Intoxikation auf. Takayama's Un-

tersuchungen haben auch ergeben, daß das Isoform in hohem Grade hämolytisch wirkt.

Diskussion.

Dr. Alexander: Wir haben das Isoform an der Klinik verwendet, Heines Resultate aber nicht bestätigen können. Es drainiert nicht gut und zeigt auch bei fötiden Eiterungen keine antiseptische Wirkung. Seine Vorteile wären nur die Geruchlosigkeit und die weiße Farbe. Ich kann mir nicht erklären, wie Heine zu seinen guten Resultaten gekommen ist.

Ernst Urbantschitsch: Ich möchte bemerken, daß Isoform sowohl in der Eprouvette wie im Organismus hämolytisch wirkt. Auch sei hervorgehoben, daß es einer besonderen Disposition zur Intoxication nach Isoformapplikation bedarf.

Niederländische Gesellschaft für Hals-, Nasen- und Ohrenheilkunde.

15. Versammlung am 12. und 13. Mai 1906 in Amsterdam.

Vorsitzender: Herr Zwaardemaker.

Anwesend sind die Herren: Pel, Ter Maten, Moll, Zwaardemaker, Posthumus Meyjes, Baëza, Struycken, Burger, Reintjes, Carol de Fouw, ten Cate, Quix, Vogelpoel, Loopuyt, Hartog, Moerman, Mulder, Frederikse, Campagne, Schutter, Slotemaker, Brat, Polak, Boon, Braat, van Anrooy, ter Kuile, Kan und als Gast die Herren Heilbronner, Professor in Utrecht, Michiels van Kessenich, Unterrichtsinspektor, Roorda, Direktor des Taubstummeninstituts zu Groningen, Bartolotti (Turin), Ekker, Jacobson Borneman, Persenaire, van Mens, Alberti, van Leent, Snyders, Aerzte; die Damen Dusault und van Osenbrugge und Herr Oostveen, Sprachlehrer in Amsterdam.

In den Vorstand werden wiedergewählt die Herren Zwaardemaker als Vorsitzender, Moll, Schatzmeister, Burger, Sekretär und Bibliothekar. (Vondelstraat 1, Amsterdam.)

I. G. H. Mulder (Haarlem): Untersuchung nach dem Vorkommen von Stottern bei den Schulkindern in Niederland.

Der Bericht fußt auf statistischen Erhebungen in den Schulen zu Rotterdam, Utrecht, Groningen, Haarlem und Arnheim.

In Uebereinstimmung mit den statistischen Ergebnissen in anderen Staaten zeigte sich auch hier, daß ungefähr 1 Proz. der Schulkinder stottert, und zwar von den Knaben 1,64 Proz., von den Mädchen 0,44 Proz.

Die Statistik umfaßt 68 914 Kinder. Der Grad des Uebels ist in 495 Fällen angegeben. Von 407 stotternden Knaben waren 22 Proz., von 88 Mädchen 13,5 Proz. schwere Stotterer. Stotterer mäßigen Grades waren 36,5 Proz. der Knaben, 31 Proz. der Mädchen; leichten Grades 41,5 Proz. und 55,5 Proz. Das männliche Geschlecht prävaliert also auch in dem Grade des Uebels.

Auf die Frage, ob das Uebel während der Schuljahre zunimmt, wurde keine positive Antwort erhalten. Jedoch wurde festgestellt, daß von 446 Stotterern bei 245 der Fehler schon bestand, bevor die Schule besucht wurde, bei 187 schon vor dem dritten Lebensjahre.

In 40 Proz. von 526 Kindern wurden in derselben Familie mehrere Stotterer gefunden. Nur in seltenen Fällen wurde angegeben, daß eine Krankheit, Schrecken oder psychische Infection als Ursache des Stotterns angesehen wurde.

M. kann sich nicht der Meinung Gutzmanns anschließen, welcher Autor die Frequenzdifferenz beim männlichen und weiblichen Geschlechte durch den Unterschied im Atemtypus erklärt. Dieser tritt erst bei der Pubertät auf. M. findet in dem Geschlechtsunterschiede eine Stütze für seine Meinung, daß das Stottern ein angeborener, hereditärer Fehler ist. Auch bei Hämophilie und Farbenblindheit findet man ähnliche Geschlechtsunterschiede. Wäre das Stottern als die Folge psychischer Infektion zu betrachten, so müßte man erwarten, daß das weibliche Geschlecht, welches die Eigenschaft des Nachahmens mehr inne hat wie das männliche, das Stottern mehr zeigen würde; das Gegenteil ist jedoch der Fall. M. denkt mehr an einen angeborenen lokalisierten Defekt im Zentralorgan, entweder in einem Zentrum oder in interzentralen Verbindungen.

Oft geht das Stottern mit anderen nervösen Störungen vereint. In einigen Statistiken blieben von den Stotterern viele in der Schule zurück, besonders bei den Stotterern schweren Grades. Auch lernten verschiedene Stotterer sehr schwer das Lesen. Ein Zusammenhang

mit Linkshändigkeit wurde statistisch nicht deutlich demonstriert, jedoch öfters angetroffen.
Zum Schlusse bespricht Referent die Vorkehrungen, welche in anderen Staaten genommen sind. Für Niederland empfiehlt er eine zentrale Schule, in welcher die Gutzmannsche Methode anzuwenden wäre.

II. W. Posthumus Meyjes (Amsterdam): Die Behandlung des Stotterns.

Vortragender gibt eine ausführliche historische Uebersicht von der Behandlung der Sprachfehler, anfangend mit Galen bis in unsere Tage. Er bespricht die heutigen Methoden 1. von Gutzmann, 2. von Liebmann, 3. von Chervin, 4. die Kombination von Flüster- und Respirationsmethode. Auch die lokale Therapie wird besprochen; jedes Hindernis der Nasalatmung soll beseitigt werden.

Zum Schlusse kommt er zu der praktischen Frage: Was in den Niederlanden für diese Kinder getan werden soll. Er meint, daß den Stammlern und denjenigen, welche kleinere Sprachfehler zeigen, schon geholfen werden könne mit Extrakursen außer den Schulstunden. Die Stotterer jedoch sollen in einer besonderen Schule untergebracht werden und Unterricht empfangen von Lehrern, welche außer dem gewöhnlichen Unterricht auch spezialen Sprechunterricht geben können. Wenn die Errichtung dieser Spezialschule zu den Pia vota gehören sollte, so empfiehlt er, die Stotterer in der Volksschule zu lassen, ihnen jedoch in besonderen Kursen Sprechunterricht zu erteilen.

III. K. Heilbronner (Utrecht): Neurologische Bemerkungen zur Stotterfrage.

Vortragender stellt diese Frage: „Ist die Ansicht, daß das Stottern als eine einheitliche Krankheit, wie dies in statistischen Untersuchungen angenommen werden muß, richtig und nützlich?“

Unter den erworbenen Stotterfällen, welche der Neurologe zu sehen bekommt, sind ganz entschieden verschiedene Gruppen: 1. das aphasische Stottern (Pick und andere) und mit diesen verwandt die Sprachfehler bei progressiver Paralyse, und diejenigen Sprachfehler, welche sich bleibend oder vorübergehend an einen epileptischen Anfall anschließen; 2. die Formen, welche sich, an einen Mutismus anschließend, entwickeln, namentlich das posttraumatische Stottern. Ein Analogon dieser Form bei Kindern findet Vortragender in den Fällen, wo das Stottern plötzlich nach einem Schrecken auftritt; hiermit verbunden ist auch die Form, welche imitatorisch entsteht.

Zu der ersteren Gruppe gehören die Fälle, bei welchen als umschriebener zentraler Defekt Facio-lingual-Parese besteht, und wahr-

scheinlich auch die mit Linkshändigkeit verbundenen Fälle (nicht alle!). Auch das Vorkommen von Schreibstottern verdient in dieser Hinsicht Berücksichtigung.

Beim Stottern besteht eine große Uebereinstimmung mit Chorea, auch in Anbetracht des Unterschiedes zwischen organischen und funktionellen Störungen.

Bei der ersten Gruppe muß eine Läsion des motorischen Apparates irgendwo angenommen werden, bei der zweiten Gruppe muß die Störung außerhalb dieses Apparates liegen. Vortragender will nicht entscheiden, ob diese letzteren Fälle bei Kindern als hysterische betrachtet werden sollen (eventuell monosymptomatische Hysterie, Pitres). Die Wahrnehmung, daß einige Fälle mit den Tics Verwandtschaft zeigen, läßt vielleicht später in dieser Gruppe noch eine Trennung durchführen.

In ätiologischer Hinsicht könnte man vielleicht noch eine Trennung machen zwischen kongenitalen, auf erblichen oder intrauterinen Läsionen beruhenden lokalen Störungen (Hypoplasien wie bei der Enuresis, Pitres) und allgemeinen Störungen, welche eine Minderwertigkeit und damit eine Prädisposition für alle möglichen psychogenen Abweichunden zur Folge haben. Auch muß an Läsionen post partum (Encephalitis!) gedacht werden.

Prognostisch soll man erwägen, ob viele hartnäckige Fälle bei nicht neuropathischen Personen nicht auf Herdläsionen beruhen.

Therapeutisch betrachtet Vortragender die Methode der Erziehung zum bewußt-physiologischen Sprechen nur dann als rationell, wenn man Grund hat, eine Läsion im motorischen Apparate anzunehmen, also nur bei einem kleinen Teil der Kinder.

Für die psychogene Gruppe hat diese Methode nur die Bedeutung von Suggestion. Durch die Tatsache, daß man mit verschiedenen Methoden Erfolg haben kann, wird bewiesen, daß weniger die technischen Einzelheiten, als vielmehr die Suggestion der Hauptfaktor ist. Ohne die Resultate einer Methode bei sachgemäßer Anwendung anzuzweifeln, weist Vortragender auf die Gefahren hin, welche der Behandlung von nur dem einem Symptom anhaften. Er schließt sich Liebmann an, daß mehrere Symptome bei Stotterern die Folgen unzweckmäßiger Behandlung sind. Die Stottererbehandlung hat nicht die Bedeutung des Unterrichtes, sondern sie ist eine therapeutische Aufgabe, welche der Arzt einrichten soll. Sie soll nicht als eine rein pädagogische Frage dem Lehrer überlassen werden, wenn auch Vortragender die großen Verdienste einiger dieser Lehrer gerne anerkannt. Der

Arzt kann jedoch eine bessere Einsicht in das Wesen der Sprachfehler haben wie der Lehrer, und diese soll die Grundlage für eine sachgemäße Behandlung sein. —

IV. F. H. Quix (Utrecht): Die Sprechbewegungen von Stotterern.

Vortragender hat mit dem Apparat von Zwaardemaker die Sprechbewegungen verschiedener Stotterer untersucht. Registriert wurden die Bewegungen: 1. des Unterkiefers, 2. der oberen Lippe, 3. der unteren Lippe, 4. der Mundbodenmuskeln, 5. die Zeit, 6. die Zwerchfellbewegungen mittels des Brondgeestschen Luftkissens.

Die erhaltenen Kurven müssen zur richtigen Erklärung mit denjenigen normal Sprechender verglichen werden. Diese letzteren Kurven sind dadurch charakterisiert, daß die Ausschläge bei einem bestimmten Stande des Apparates immer dieselben Eigentümlichkeiten zeigen. Die Höhe des Ausschlages hängt von der Intensität der Sprechbewegung und dem Akzent, die Raschheit der Aufeinanderfolge von der Raschheit des Sprechens ab. Immer besteht jedoch eine konstante Beziehung in den Momenten, in welchen die verschiedenen Muskelgruppen die Bewegungen anfangen. Wird der Stand des Apparates geändert, so ändert sich die Höhe der Ausschläge, jedoch nicht der charakteristische Zusammenhang.

Die Stotterkurven zeigten nun verschiedene Abnormitäten: 1. Kontraktionen einzelner Muskelgruppen in den Pausen; 2. Wiederholung der Kontraktionen einzelner Gruppen mit wechselnder Intensität; 3. Variabilität in den Anfangsmomenten der Contraktionen einzelner Muskelgruppen; 4. Variabilität in der Intensität der Kontraktionen.

Vortragender konkludiert aus diesen Abweichungen auf eine Koordinationsstörung in der Zusammenwirkung der verschiedenen Muskelgruppen, deren Ursache er zentral sucht.

Diskussion.

Herr Polak meint, daß die oft konstatierte Heilung gegen die Auffassung einer organischen zentralen Läsion spricht.

Herr Brat betont, daß aus den statistischen Ergebnissen Mulders folgt, daß das Stottern in den Schuljahren zunimmt, und weiter, daß bei den Kindern, welche stottern, ungefähr um die Hälfte mehr (zwar bei 45—50 Proz.) adenoide Vegetationen vorkommen als bei normalen Kindern (ca. 30 Proz.[1]). Die Bedeutung der Erblichkeit wird von Mulder zu hoch angeschlagen.

---

[1]) Vergl. Burger, Archiv f. Lar., Bd. XVIII, S. 258.

Herrn Pel schließt sich Heilbronner an, wenn er hervorhebt, daß die allgemeine Behandlung der Stotterer sehr wichtig ist, auch wo er das Stottern mit Chorea vergleicht.

Herr Zwaardemaker fragt, ob die Gruppe der neuropathisch belasteten Stotterer nicht bei weitem die größte ist. Auch bei Enuresis kommt eine neuropathische Belastung vor. Er hält eine kortikale oder subkortikale Läsion in der Nähe des Sprechzentrums für die am meisten wahrscheinliche.

Herr Roorda meint, daß 1—2 Zentralschulen für Niederland praktisch das beste wären, an welchen eine Zusammenwirkung zwischen Aerzten und Pädagogen leicht zu erzielen wäre.

Herr Heilbronner erwidert, er sei der Ansicht, daß nur bei dem kleinsten Teile eine organische Läsion annehmbar ist. Man soll das Stottern nicht als eine einheitliche Krankheit betrachten. Er weiß nicht, ob eine totale Heilung möglich ist. Die organischen Fälle können keinen großen Einfluß haben auf die prozentualen Heilungschancen. Der Sitz einer nicht organischen Läsion ist bestimmt nicht zerebellär, auch nicht motorisch kortikal, sondern in der „Psyche". Die Vergleichung mit Enuresis hält er für richtig.

Herr Mulder erwidert, daß man der psychischen Infektion einen übertriebenen Wert zuerkannt hat. Er hält sie für akzidentell und glaubt, daß sie nur Einfluß haben kann, wenn die primäre Ursache, die heriditäre Prädisposition, anwesend ist. Ob bei Stottern prozentual mehr Vegatationen vorkommen, ist nur mit Sicherheit zu entscheiden, wenn die Zahlen von denselben Untersuchern bei demselben Materiale erhalten werden. Er kann eine scharfe Trennung zwischen organsichen und funktionellen Störungen nicht anerkennen.

V. W. Posthumus Meyjes (Amsterdam): Demonstrationen.

a) Eine linksseitige Rekurrensparalyse, deren Ursache nicht erforscht werden konnte.

b—d) Drei Fälle von Larynxkarzinomen, bei welchen die subjektiven Beschwerden im Verhältnis zu den lokalen Veränderungen auffällig gering sind.

e) Tumor des Oberkiefers.

f) Tumor laryngis tuberculosus, welcher nach Bepinselung mit Formalin-Milchsäure (Rp. Formalin 1,50, Ac. lacti. 10, Glyc. 4, Aq. dest. ad 20) auffallend zurückging. Die Heiserkeit ist fast völlig verschwunden, während am Stimmbande nur eine leichte Rötung und Schwellung zurückblieb.

Diskussion.

Herr Schutter fragt, ob in dem Fall f ein Ulcus anwesend war. Bei intakter Schleimhaut sah er niemals Besserung nach Milchsäure.

Herr Posthumus Meyjes hebt gerade in diesem Falle den Effekt bei intakter Schleimhaut hervor, was er der Mischung mit Formalin zuschreibt.

VI. H. Burger (Amsterdam): Demonstrationen.

a) Typischer Polyp des Nasen-Rachenraumes. Blutiges Operationsverfahren scheiterte. Mittels galvanokaustischer Behandlung durch die Nase hindurch gelang es, den Tumor ganz bedeutend zu verkleinern und klein zu halten.

b) Künstliche „Dermoidzyste". (Ausführlich publiziert in Nederl. Tydschrift voor Geneeskunde, 1906, II, Nr. 1).

Patient, 30 Jahre alt, war in seinem zehnten Lebensjahre auf die Nase gefallen; nachher war der Nasenrücken allmählich eingefallen und die Nase schief geworden. Nach einer plastischen Operation vom Chirurgen (Hautlappen aus der Stirne) bildete sich später eine Schwellung zwischen den Augen, welche nach und nach größer wurde, bis dieselbe schließlich zerplatzte und eitrigen (?) Inhalt entleerte. Wiederholung dieser Schwellung und Entleerung in Zwischenräumen von einigen Wochen. Eine zweite Operation vom Chirurgen hatte auch keine Besserung gebracht. Vortragender diagnostizierte eine artifizielle quasi Dermoidzyste, indem bei der plastischen Operation wahrscheinlich ein Hautlappen unter die Haut gelangt ist. Operation in Narkose. Es wurde eine Tasche gefunden und exstirpiert, deren Wand mikroskopisch aus Bindegewebe mit unregelmäßigem Plattenepithel, Talgdrüsen und einigen Haaren bestand. Erkundigung beim Chirurgen brachte zutage, daß damals nach König operiert worden war (Lehrbuch der Chirurgie, 5. Aufl., 1889, S. 249). Nach dieser Beschreibung erscheint es nicht leicht vermeidlich, daß von dem Hautlappen Haut überdeckt wird. Der kosmetische Erfolg der von rascher vollständiger Heilung gefolgten Operation war ganz zufriedenstellend.

VII. M. H. ten Cate (Amsterdam): Demonstration eines Kunstohres aus Aluminium, welches zur Vertretung der Ohrmuschel wegen kongenitalen Defekts dienen soll.

VIII. Zwaardemaker (Utrecht): Das Symptom von Itard-Cholewa und seine Nachforschung in Fällen von Selerosis aurium.

Unter dem Namen Sclerosis aurium werden gegenwärtig noch verschiedene Krankheitsbilder zusammengefaßt. Dieselben sind weder diagnostisch noch ätiologisch scharf zu trennen.

Akustisch ist das klinische Bild charakterisiert durch:

1. Das Wegfallen der Baßseite der Tonleiter (Bezold);
2. die Paracusis Willisii;
3. die anfängliche Erhöhung und spätere Erniedrigung der oberen Tongrenze (mit der Galtonpfeife von König und mit den Klangstäben).

Vortragender fügt als viertes Symptom die taktile Unempfindlichkeit des Trommelfelles für massale Luftbewegungen hinzu. Diese massalen Luftbewegungen werden von der Schwingung einer belasteten Stimmgabel von 32 Schwingungen in der Sekunde hervorgerufen.

Ein Normalhörender fühlt diese Bewegungen am Trommelfell, wenn die akustische Sensation schon aufgehört hat. Der Patient mit Sklerose entbehrt dieses Gefühles, wenn die Gehörschärfe unter 2 m Flüstersprache gesunken ist.

Dieses Symptom ist mit der früher von Itard und Cholewa beschriebenen Anästhesie des Trommelfelles identisch. Meistenteils ist es mit einer verminderten Empfindlichkeit des Tastsinnes bei der Traguspresse und bei der Katheterisation des Mittelohres verbunden. Wahrscheinlich steht mit dieser Erscheinung auch die Trockenheit und Abschilferung der Gehörgangshaut in Zusammenhang.

Außer bei Sklerose wird diese Erscheinung auch bei großen Trommelfellnarben, bei Hysterie und Neurasthenie gefunden. Labyrinthkranke fühlen die Schwingungen der tieferen Gabel noch sehr gut, auch wenn die Gehörschärfe unter 2 m Flüstersprache gesunken ist.

Diskussion.

Herr Quix führt aus, daß das Hinaufrücken der unteren Tongrenze bei der Ostitis capsularis wahrscheinlich viel größer ist als bei der eigentlichen Sklerose der Schleimhaut des Mittelohres. Mittels Stimmgabeln läßt sich dies nicht auffinden, weil die Schallstärke der tieferen Gabeln dazu viel zu klein ist. Orgelpfeifen sind in diesem Gebiete der Tonleiter besser. Er fragt weiter, ob der Vortragende auch Störungen des Temperatursinnes gefunden hat.

Herr Struycken meint, daß die Sklerosekranken sich in zwei Gruppen unterbringen lassen: 1. jene, bei welchen die Sensibilität der Ohrmuschel und des Trommelfelles abgenommen hat, und 2. solche, bei denen die Sensibilität normal ist.

Als untere Grenze der Sensibilität fand er bei normalen Personen eine Amplitude von etwa 1 m, bei Sklerosekranken kann dieselbe bis auf eine Amplitude von 5—6 m gesunken sein.

Herr Zwaardemaker antwortet, daß bei genauer Anamnese Störungen im Temperatursinn mitgeteilt werden. Eine absichtliche Untersuchung hat noch nicht stattgefunden.

IX. Herr H. L. Struycken (Breda): Zur Behandlung der Entzündung der Stirnhöhle.

Vortragender empfiehlt, bevor man zu den bekannten größeren Operationen schreitet, beim chronischen Empyem der Frontalhöhle und in Fällen von akuten Entzündungen folgendes Verfahren:

Unter lokaler Anästhesie oder allgemeiner Narkose mit Chloräthyl wird im inneren Augenwinkel, ungefähr $^1/_2$—$^3/_4$ cm unterhalb der Augenbraue, ein kleiner Hautschnitt von 1 cm gemacht. Nach Abschieben des Periost Anbohrung der Höhle mit der Doyenschen Kugelfräse ($^1/_2$ cm im Durchschnitt), Besichtigung mit künstlicher Beleuchtung und Exploration der Höhle mittels der Sonde, Entleerung des Eiters mittels Spritze oder Saugballon nach Bier. Ist der Ductus naso-frontalis verlegt, so wird vorher die mittlere Muschel reseziert und werden die Polypen entfernt. Bei Komplikation mit Empyem der Kieferhöhle wird diese alveolär oder intranasal eröffnet. Sind die Ethmoidalzellen mitbeteiligt, so werden auch diese endonasal behandelt.

Die Höhle kann man leicht mittels einer Kanüle oder einer kleinen silberenn Spirale offen halten. Durch die Spülungen verbessert sich die Sekretion aus der Frontalhöhle oft rapid, während die fötide Sekretion aus den Ethmoidalzellen verschwindet. In dieser Weise heilte Vortragender in vier Wochen ein sehr altes Empyem.

Auch als Voroperation bei chronischen Fällen kann er dieses Verfahren empfehlen.

Diskussion.

Herr ter Kuile hebt hervor, daß bei der Wahl der Operationsmethode der Umstand, ob die Krankheit akut oder chronisch ist, zu entscheiden hat. In chronischen Fällen bringt nur die Methode, bei welcher durch Entfernung der vorderen und unteren Wand die Höhle zum Schwinden gebracht wird, totale Heilung. Akute Fälle heilen durch eine kleine Oeffnung von außen.

Herr Posthumus Meyjes schließt sich ter Kuile an.

Herr Burger schließt sich insofern ter Kuile an, als auch er meint, daß in chronischen Fällen prinzipiell die ganze kranke Schleim-

haut entfernt werden soll. Die Entfernung der ganzen vorderen und unteren Wand ist zur Heilung nicht immer absolut notwendig. In vielen Fällen genügt ja die einfache Kuhntsche Operation, ebenso die Killiansche, wo eine Spange stehen bleibt.

Herr Schutter betont die Möglichkeit, daß bei dem Struyckenschen Operationsverfahren anstatt der Stirnhöhle nur eine Siebbeinzelle eröffnet wird.

Herr Moll weist auf die häufige Komplikation mit Siebbeinaffektion hin; für diese Fälle genügt sogar das Verfahren von Moure nicht immer. Er erwähnt bei akuten Fällen die Saugmethode (Einatmung mit geschlossenem Munde und Nase nach Kokainisation). Sohon lange von ihm geübt. [Niederl. Gesellschaft, 1895.[2])]

Herr Brat erklärt sich gegen die Empfehlung ter Kuiles, nämlich, um bei akuten Fällen von außen zu operieren. Er verwendet Kokain-Adrenalin, in schwereren Fällen Resektion der mittleren Muschel.

Herr Struycken erwidert, daß an der Stelle der Anbohrung nur sehr selten eine Siebbeinzelle liegt. In chronischen Fällen kann sein Verfahren als eine Voroperation betrachtet werden. Durch die Oeffnung hindurch kann man mit der Sonde feststellen, ob das Siebbein affiziert ist.

X. Herr W. Schutter (Groningen): Submuköse Resektion der Nasenscheidenwand nach Krieg.

Vortr. hält die Beschwerden, welche gegen das Kriegsche Operationsverfahren erhoben worden sind, für sehr übertrieben. Er übt diese Methode seit 1890 aus und meint, daß die Resultate keineswegs zu den technisch weit schwierigeren Methoden, bei welchen das Involukrulum erhalten wird, zwingen. Die Kriegsche Operation ist viel leichter, und man kann sich nach der Operation davon überzeugen, ob die Nasenatmung unbehindert ist. Vortr. meint, daß die Methoden nach Killian u. a. die Operation ohne genügenden Grund technisch erschweren.

Diskussion.

Herr ter Kuile hält ebenfalls die Kriegsche Methode für besser als die Killiansche.

Herr Struycken bespricht den Vorteil der Trephineoperation, bei welcher eventuell auch submuköse vorgegangen werden kann.

---

[2]) M. f. O. 1906, Nr. 1.

Herr Moll betont, daß Kämme leicht mit der Trephine entfernt werden können; bei Septumdeviationen hält er die Killiansche Methode für besser.

IX a. Herr C. H. Moll (Arnheim): Demonstration eines Patienten, operiert wegen linksseitigen Empyems des Sinus frontalis.

Wegen Komplikation mit Empyem des Siebbeins wurde die Killiansche Methode angewandt, erweitert nach der Methode Moures. Nach sechs Wochen waren die Beschwerden verschwunden, während kosmetisch ein schönes Resultat erreicht wurde.

Diskussion.

Herr ter Kuile bemerkt, daß die Entstellung nach der Operation am Sinus frontalis nicht durch die tiefe Einsenkung, sondern durch eine unregelmäßige Einsenkung entsteht.

IX b. Die Nachbehandlung bei der Radikaloperation am Mittelohr.

Vortr. bevorzugt die Nachbehandlung ohne Tamponade. Er wendet keine Plastik an, sondern entfernt die hintere Wand des häutigen Gehörganges zwischen zwei parallelen Schnitten, bis in die Rima Helecis. Der Knorpel wird hier unter der Haut entfernt, und nachher der Hautlappen nach Siebenmann fixiert. In Fällen, bei welchen die retroaurikuläre Wunde nicht primär geschlossen wird, verwendet er noch Tamponade.

Diskussion.

Herr Posthumus Meyjes hält die Entfernung der hinteren Wand des häutigen Gehörganges für unnnötig; er befürchtet, daß durch die Auffüllung der Labyrinthfenster mit Granulationen die Gehörfunktion sich vermindere.

Herr Brat sah in einem ohne Tamponade nachbehandelten Falle die Höhle bedenklich enge werden.

Herr Schutter fürchtet die Abnahme der Gehörfunktion nicht; viele seiner in dieser Weise operierten Patienten haben ein gutes Gehör behalten.

Herr Burger hält die Entfernung der hinteren Wand des häutigen Gehörganges nur dann inficirt, wenn dieselbe krank oder der unterliegende Knochen nicht gänzlich zu trauen ist.

Herr Moll erwidert, daß die Methode nicht die einzige ist. Die häutige Hinterwand hat wenig Lebensfähigkeit. Größere Abnahme der Gehörfunktion hat er bei der Methode nicht gesehen.

XII. Herr Burger (Amsterdam): Die Behandlung der sekundären Labyrinthitis. (Ausführlich erschienen in Nederl. Tydschrift voor Geneesk., 1906, Tweede Helft, Nr. 3.)

Vortr. erwähnt (mit Bezugnahme auf die Zeronische Publikation im „Archiv f. Ohrenh.) die nicht so selten vorkommende Tatsache, daß im Anschluß an eine Radikaloperation des Mittelohres, eine bisher latente Labyrintheiterung plötzlich exazerbiert und rasch zu einer tötlichen Meningitis führt. Er beschreibt ausführlich einen derartigen von ihm operierten Fall. Bei der Operation wurde ein großer kariöser Defekt in der Labyrinthwand gefunden. Bald nachher traten Symptome einer Meningitis auf. Drei Tage nach der ersten Operation wurde das Kind zum zweiten Male operiert, das Vestibulum labyrinthi eröffnet, und in der hinteren Schädelhöhle der Suberachnoidalraum, welcher Eiter enthielt, freigelegt. Die meningitischen Symptome gingen für kürzere Zeit ganz auffallend zurück. Bald nachher aber Exitus. Bei der Sektion wurde in dem hinteren vertikalen Bogengange, an die hintere Schädelhöhle grenzend, ein kariöser Defekt gefunden. Von dieser Stelle aus war die Infektion der Meningen zustande gekommen.

Im Anschluß an diesen Fall bespricht Vortr. die Therapie der sekundären Labyrinthentzündungen. In einer Reihe von Fällen genügt die Totalaufmeißelung, es mag die Labyrinthwand intakt oder kariös gefunden werden. Er kommt zu dem Schlusse, daß man bei konstatierten Labyrinthsymptomen die Eröffnung einer intakten Labyrinthkapsel unterlassen soll, falls nicht zwingende Erscheinungen dazu drängen. Auch soll man im allgemeinen eine vorhandene Labyrinthfistel nicht berühren.

Anders liegt die Sache, wenn eine intrakranielle Komplikation oder nur Andeutungen einer beginnenden Meningitis bestehen. Dann soll das erkrankte Labyrinth breit eröffnet werden, während natürlich auch der intrakranielle Herd anzugreifen ist. Bei bereits bestehender eiteriger Meningitis soll unter Umständen auch die Schädelhöhle eröffnet werden.

Fehlen diese ernstlichen Erscheinungen, während aber aus einer bestehenden Labyrinthfistel Eiter hervorquillt, so hält er Abwarten in den Händen eines geschulten Ohrchirurgen für gefährlicher als Operieren.

Diskussion.

Herr Braat schließt sich Burger an. Er erwähnt zwei einschlägige Fälle.

Herr Struycken hält es nicht für bewiesen, daß, wie Vortr. bei der Demonstration seiner Patienten gesagt hat, die gleichbleibende Gehörschärfe beim Abschließen des untersuchten Ohres, für eine totale Funktionslosigkeit dieses Ohres spricht.

Herr ter Kuile findet keinen genügenden Grund, um die postoperatorisch auftretende Meninigitis der Operation zuzuschreiben.

Herr Posthumus Meyjes hält auch ein Angreifen eines kariösen Bogenganges ohne weiteres für kontraindiziert.

Herr Burger stimmt Struycken bei, daß das Gleichbleiben der Hörfunktion beim Schließen des untersuchten Ohres nicht mit Bestimmtheit beweist, daß dieses Ohr absolut taub ist.

Er beantwortet ter Kuile dahin, daß die Anzahl Fälle postoperativer Meningitis zu groß ist, und das Auftreten von Meningitis dabei zu rasch nach der Operation auftritt, um einen Zusammenhang nicht anzunehmen, wenn auch zugegeben werden muß, daß in den meisten dieser Fälle die Labyrintheiterung auch ohne Operation zum Tode geführt hätte.

XIII. Herr P. Th. L. Kan (Leiden):

a) Demonstrationen.

1. Röntgenphothographie von einer Bleistifthülse in einem Bronchus, welche spontan ausgehustet wurde;

2. Knochenstück, per Oesophagotomiam aus dem Oesophagus entfernt;

3. Photographie einer Ohrmuschel nach einer keilförmigen Exzision wegen Epithelioma;

4. Stereoskopische Photographie eines Knaben mit angeborener symmetrischer Mißbildung beider Ohrmuscheln.

b) Ein Fall von doppelseitiger Osteomyelitis des Schläfenbeines nach Skarlatina, gefolgt von Sequestration eines Teiles des linken Labyrinthes.

Ein dreijähriges Mädchen bekam nach Scharlach beiderseitigen eiterigen Ohrenfluß mit Abszeß hinter den Ohren. Es wurde bei der Operation fast der ganze rechte Warzenfortsatz in vier Sequestern entfernt, links wurde der Warzenfortsatz mit dem größten Teile des horizontalen Bogenganges als Sequester fortgenommen. Der Fazialis blieb intakt. Nachher keine Störungen in der Bewegung. Die Gehörfunktion konnte nicht aufgenommen werden.

c) Offene Sicherheitsnadel in dem Oesophagus eines Kindes.

Entfernung mit der Larynxzange von Jurasz, nachdem durch eine Röntgenphotographie die Richtung der Spitze festgestellt worden.

d) Ein Fall von doppelseitiger Radikaloperation des Sinus frontalis-Empyems.

Vorher Radikaloperation der Kieferhöhle nach Caldwell-Luc. Nach der Killianschen Operation mußte die Wunde zweimal wegen Rezidiv der Eiterung wieder eröffnet werden. Das zweite Mal wurde die rechte Knochenspange entfernt. Das kosmetische Resultat war rechts nicht schlechter als links. (Stereoskopische Photographie.)

XIV. Herr W. Schutter (Groningen): Ein Fall von Kleinhirnabszeß. (Ausführlich mitgeteilt in Ned. Tydschrift voor Geneeskunde, 1906, Nr. 4.)

Ein Mädchen, 18 Jahre alt, welches ungefähr seit zehn Jahren an rechtsseitigem Ohrenfluß litt, bekam Anfälle von Kopfschmerz, Erbrechen und Schwindel. Nach einer Woche Fazialisparalyse. Status: Kein Schmerz hinter dem Ohre, Romberg mit Neigung zum Fallen nach rechts, das Gesichtfeld dreht nach rechts, der äußere Gehörgang ist ausgefüllt mit Granulationen. Taubheit für Sprachlaute, Stimmgabelversuchen nicht zugänglich. Temperatur 38°, sonst keine Symptome.

Voroperation: Entfernung der Granulationen, wonach der Kopfschmerz, das Erbrechen und der Schwindel verschwanden. Radikaloperation, bei der keine Fistel gefunden wurde. Nach 16 Tagen wieder Kopfschmerz, Schwindel und Erbrechen, leichtes Delirium, Parese des rechten N. abducens und Sprachstörung: Dysartherie; beiderseitige Neuroretinitis hämorrhagica, Pulsfrequenz nicht herabgesetzt. Nach einigen Tagen Parese und Ataxie des rechten Armes und Beines.

Bei der zweiten Operation wird der Sinus und die Dura normal gefunden, ein Teil der hinteren Antrumswand war sequestriert. Bei Punktion an dieser Stelle kein Eiter. Nach der Operation sind die Beschwerden nur ein paar Tage erleichtert. Nach vier Tagen dritte Opration in Narkose. Punktion mit Nadel und Sonde des Temporallappens; kein Eiter. In dem Kleinhirn wird ein großer Abzeß angestochen, aus welchem sich viel fötider Eiter entleert. Auch diese Operation hat der Patientin nicht geholfen. Exitus nach fünf Tagen unter soporösen Erscheinungen.

Bei der Obduktion wird im Großhirn kein Abzeß gefunden, keine Meningitis. Sinus normal. Im Kleinhirn ein großer Abszeß, welcher fast die ganze Hemisphäre umfaßte. Pons, Medulla normal. Im

Schläfenbein ein Sequester, der das Vestibulum und die Bogengänge und einen Teil der Cochlea umfaßt.

Vortr. hebt die Dysarthrie hervor, in der otologischen Literatur wenig berücksichtigt. Nur einmal wird dieselbe von Okada (Diag. und Chirurgie d. otogenen Kleinhirnabszesse, 1900) unter 84 Kleinhirnabszessen angegeben.

Vortr. erwähnt die interessanten Untersuchungen über die Bedeutung des Kleinhirns für die artikulierte Sprache von Bolk (Over de physiologische beteekenis van het cerebellum, 1903) und Jelgersma (Ned. Tydschrift v. Geneeskunde, 1887 und 1888 und De physiologische beteekenis van het cerebellum, 1904.) Nach dem anatomischen Befund kann die Dysarthrie mit der Erklärung dieser Autoren in Einklang gebracht werden.

Zum Schluß hebt er noch hervor, daß die Labyrintheiterung keine Symptome hervorgerufen hatte. Quix.

Gesellschaft sächsisch-thüringischer Kehlkopf- und Ohrenärzte zu Leipzig.

Sitzung am 9. Februar 1907.

I. Dr. Bischoff: Kehlkopffraktur durch Hufschlag.

Fahrer Z. (Artillerie-Reg. 68) erlitt am 16. V. 06 einen Hufschlag gegen das Kinn und die linke Halsseite. Er verlor das Bewußtsein nicht, hustete Blut, die Stimme war sofort tonlos. Nach zwei Stunden stärkere Atembeschwerden; Emphysem an der linken Halsseite bis herab zum Schlüsselbein. Dann Zunahme der Atemnot. Luftröhrenschnitt. Am dritten Tage geringe Temperatursteigerung. Bronchitis. 23. V. Entfernung der Kanüle. 31. V. Starke Schwellung der Taschenbänder und Kehlkopfdeckel-Gießkannenknorpelfalten, so daß die Stimmlippen selbst nicht erkennbar sind. 6. VI. Das linke Stimmband bleibt beim Atmen und Anlauten unbeweglich. Bis heute mehrfache Inzisionen wegen Osteomyelitis des Schlüsselbeins und der ersten Rippe notwendig. Abstoßung mehrerer Sequester.

Jetziger Befund: Tracheotomienarbe reaktionslos. Die linke Stimmlippe steht in der Mitte zwischen Phonations- und Respirationsstellung. Die vordere Kehlkopfwand ist nach innen vorgewölbt und bildet mit der Hinterwand einen schmalen Spalt. Bei der Phonation legt sich das rechte Stimmband an das linke an und zwar kommt die

rechte Arygegend hinter die linke zu liegen, so daß das linke Stimmband verschmälert und verkürzt erscheint. Die Stimme ist auffallend tief, aber nicht heiser. Z. hat früher II. Tenor und I. Baß gesungen; er singt jetzt von c bis C, trifft aber die Töne schlecht; Atemnot besteht nicht. Der Hufschlag hat den Ringknorpel betroffen, wahrscheinlich auch zu einer Zerreißung des linken Aryknorpels bezw. zu einer Luxation geführt.

II. Dr. Trautmann stellt einen Knaben mit beiderseitigem Herpes auriculae vor.

III. Prof. Barth stellt einen 11 jährigen Knaben mit Papillom des Kehlkopfes vor, welcher mit Radiumbestrahlung behandelt und später wieder gezeigt werden soll.

IV. Dr. Lauffs demonstriert einen Fall von Schneckennekrose bei einem 25 jährigen Arbeiter, bei welchem wegen chronischer linksseitiger Mittelohreiterung, Schwindel und Nystagmus im August 1906 die Totalaufmeißelung vorgenommen wurde. Es bestanden zwei Fisteln, im lateralen Bogengange, aus dem kein Eiter austrat. Die Heilung würde verzögert durch leicht eintretende Dermatitis, starke Eitersekretion und Granulationsbildung in der Paukenhöhle. Nach sechs Wochen trat bei Entfernung eines Granulationswulstes Fazialisparese ein, die sich aber rasch besserte. Anfang Januar erfolgte die Exfoliation der Schnecke. Hierauf sofortige Besserung. Augenblicklich ist nur noch geringe Schleimhautschwellung anstelle der Ausstoßung vorhanden, die Höhle sonst überhäutet.

Geheimrat Schwartze: Bei Sequestration des inneren Ohres ist eine Beteiligung des Fazialis die Regel. Einer der seltenen Fälle, wo die Schnecke ausgestoßen wurde, und keine Fazialislähmung eintrat, wurde in diesem Winter in der Halleschen Universitätsklinik beobachtet. Wo eine Fazialislähmung eintritt, pflegt sie meist mit der weiteren Heilung zurückzugehen.

Prof. Barth: Der vorgestellte Fall gab zu Täuschung bei der Hörprüfung Veranlassung. Auch das sogenannte gesunde Ohr (Residuen abgelaufener Mittelohreiterung) hörte nur annähernd bei offenem und geschlossenem Ohre gleich. Die Hörfähigkeit des schneckenlosen Ohres war somit fast die gleiche. Durch weitere Prüfung kam man aber zu der Ueberzeugung, daß es vollständig taub sei. Nach meiner Ansicht ist das nach Ausstoßung der Schnecke immer der Fall. Alle Arten subjektiver Hörempfindungen können als Reizerscheinungen der tieferen Teile auch nach völligem Verlust des inneren Ohres auftreten.

V. Dr. Trautmann zeigt ein stereoskopisches Bild und mikroskopisches Präparat eines Nasentumors, von einem 12 jährigen Knaben stammend. Der Tumor, welcher von frühester Jugend bestanden haben, aber erst in der letzten Zeit auffallend gewachsen sein soll, saß nahe am rechten Naseneingang an der äußeren Wand, fast im Winkel zwischen Septum und Nasenflügel breitgestielt auf. Er war von eiförmiger Gestalt und machte makroskopisch den Einruck eines derben Fibroms mit papillomatöser Oberfläche. Dem entspricht auch das mikroskopische Bild.

VI. Prof. Barth legt einen sogenannten Akustik-Apparat (telephonischer Apparat mit Mikrophon) vor. Nach seinen Versuchen an Schwerhörigen nützt er diesen kaum mehr, als die bisher bekannten Prothesen.

VII. Prof. Barth zeigt ein Präparat, welches das Resultat eines gut verheilten Kehlkopfes darstellt nach Totalexstirpation wegen Karzinom vor 2 1/2 Jahren. Tod an Drüsenmetastasen.

VIII. Dr. Lauffs: Mitteilung eines Falles hochgradiger zottenartiger Pachydermie des rechten Stimmbandes. Die erkrankten Stellen mit Doppelkürette entfernt. Barth.

Kritiken.

Ohrenkrankheiten. Von Prof. Dr. W. Kümmel. Sonderabdruck aus „Chirurgie des praktischen Arztes", zugleich Ergänzungsband zum Handbuch der praktischen Medizin, redig. v. Prof. Dr. W. Ebstein und Prof. Dr. J. Schwalbe. II. Aufl., 1906.

Da die „Ohrenkrankheiten" auf bloß 30 Seiten bearbeitet erscheinen, so liegt es in der Natur der Sache, daß Verf. nur das Wichtigste anführen konnte. Es bringt daher diese Arbeit dem Spezialisten nichts Neues, macht aber den Nicht-Fachmann mit den Erkrankungen des Gehörorganes zureichend bekannt. Eine sehr klare, knappe Ausdrucksweise erhöht für den Praktiker den Wert dieses Kapitels, dessen Schluß eine „Uebersicht der Ohrerkrankungen, an welche bei inneren Erkrankungen in erster Linie gedacht werden muß", bildet.

Ernst Urbantschitsch.

Die Verletzungen und chirurgischen Erkrankungen des Ohres. Von Prof. Dr. W. Kümmel, Heidelberg. Sonderabdruck aus „Handbuch der praktischen Chirurgie", redig. von Prof. Dr. E. v. Bergmann und Prof. Dr P. v. Bruns. 3. Aufl. 1907 (I. Band, III. Abschnitt).

Nach einleitenden Vorbemerkungen bespricht Verf. die angeborenen Mißbildungen, die Verletzungen, die entzündlichen Erkrankungen und die Neubildungen des Ohres sowie die operative Eröffnung der Hohlräume im Warzenortsatz. Verfasser führt die Krankheitsbilder kurz und klar vor und bespricht diese hauptsächlich nach seiner reichlichen Erfahrung, die er auch der Angabe der therapeutischen Maßnahmen stets in erster Line zugrunde legt, wodurch das Ganze einen individuellen Charakter enthält; dabei verschließt sich Verf. keineswegs einer von anderen Autoren ausgeübten Therapie und kennt deren Wert an, selbst wenn er ihr nicht huldigt. Ernst Urbantschitsch.

Referate.

Pharyngo-laryngologische.

Die tonsilläre Radikaltherapie des Gelenkrheumatismus. Von Dr. Geirich. (Wiener klin. Rundschau 1905, Nr. 39 u. 40.)

Die gewöhnlichen Exazerbationen der fossulären Anginen sind nicht frische Infektionen. Gründliches Schlitzen der Rezessusse bringt Heilung, wie das mehrere beobachtete Fälle beweisen.

Baumgarten.

Ueber Tonsillartuberkulose, ein weiterer Beitrag zur Behandlung mit Neutuberkulin. Von Dr. O. Reunert in Hamburg. (Deutsche med. Wochenschr., 32. Jahrg., Nr. 3.)

Mitteilung eines Falles von Tuberkulose der Tonsille, neben welcher außer einer klinisch unbedeutenden Lungenaffektion Verände-

rungen im lymphatischen Apparat vorhanden waren. Die Diagnose wurde gestellt durch den Nachweis von Tuberkelbazillen aus dem Geschwürsgrund. Verf. nimmt eine Verschleppung des tuberkulösen Virus auf dem Wege der Lymphbahnen an; er leitete eine Behandlung mit Neutuberkulin ein und sah von jeder lokalen Therapie ab. Die unerträglichen Schmerzen wurden durch diese Injektion rasch gelindert, es trat bald völlige Heilung ein. Eine ausführliche Krankengeschichte ist dem Text beigefügt. Reinhard (Cöln)

Notizen.

Am zweiten Pfingstfeiertage, den 20. Mai, findet in Heidelberg in der üblichen Weise die **XIV. Tagung süddeutscher Laryngologen** statt. Das vorläufige Programm lautet:

1. Herr Professor J. Hoffmann (Heidelberg): Stimmbandlähmung bei Syringomyelie. 2. Herr Professor Jurasz (Heidelberg): Laryngologische Mitteilungen: a) Zur Frage der chronischen Laryngitis bei Kindern. b) Die Miliartuberkel der Kehlkopfschleimhaut. c) Die pachydermischen Verdickungen der hinteren Kehlkopfwand bei Kehlkopftuberculose. 3. Herr Professor Starck (Karlsruhe): Oesophagoskopische Diagnostik von Erkrankungen im oberen Speiseröhrenabschnitt. 4. Herr Dr. Vohsen (Frankfurt a. M.): Wert der Durchleuchtung für die Stirnhöhlenerkrankungen. 5. Herr Professor Siebenmann (Basel): a) Seltener Fall von Hyperkeratose der Haut des Mundes, Rachens und Kehlkopfes. b) Demonstration von Moulagen. 6. Herr Professor Seifert (Würzburg): Beitrag zur Kenntnis von den toxischen Kehlkopflähmungen. 7. Herr Dr. Oppikofer (Basel): Mikroskopische Befunde von Nebenhöhlenschleimhäuten bei chronischem Empyem. 8. Herr Dr. F. R. Nager (Basel): Bronchoskopische Mitteilungen. 9. Herr Dr. Avellis (Frankfurt a. M.): a) Laryngotomie ohne Kanüle in Skopolamin-Narkose. b) Laryngocele externa. — Etwaige Mitteilungen wolle man bei dem Schriftführer Dr. Felix Blumenfeld (Wiesbaden, Luisenstraße 22) anmelden.

Die diesjährige **Versammlung der Deutschen otologischen Gesellschaft** findet am 17. und 18. Mai in Bremen unter dem Vorsitz von Prof. Passow (Berlin) statt. Das Referat über die Bakteriologie der akuten Mittelohrentzündung hat Prof. Kümmel (Heidelberg) übernommen, bei welchem etwaige Vorträge anzumelden sind.

Vom 15.—21. September 1907 findet in Dresden die **79. Versammlung deutscher Naturforscher und Aerzte** statt. Vorträge und Demonstrationen für die rhino-laryngologische Sektion wolle man bis 31. Mai bei Herrn Dr. Max Mann, Ostra-Allee 7, anmelden.

Alle für die **Monatsschrift** bestimmten **Beiträge und Referate** sowie alle **Druckschriften, Archive** und **Tausch-Exemplare** anderer Zeitschriften beliebe man an Herrn Hofrath Prof. Dr. **L. v. Schrötter** in Wien IX, Mariannengasse 3, zu senden. Die Autoren, welche Kritiken oder Referate über ihre Werke wünschen, werden ersucht, 2 Exemplare davon zu senden. Beiträge werden mit 40 Mark pro Druckbogen honorirt und 30 Separat-Abzüge beigegeben.

Dr. Carl Reinhard †

Wieder hat das Geschick einen der tüchtigsten, wissenschaftlich arbeitenden Kollegen aus unseren Reihen gerissen: Herrn Dr. Carl Reinhard, der nach mehrmonatlichem Leiden am 20. Januar 1907 zu Duisburg verstorben ist. Dr. med. Carl Reinhard, geboren zu Bochum i. W. am 22. Februar 1862, studierte nach Absolvierung des dortigen Gymnasiums vom Jahre 1881—1886 in Zürich, Würzburg, Leipzig und Halle a. S., woselbst er nach abgelegter Staatsprüfung und bestandenem Doktorexamen als Volontärarzt an der inneren Klinik (Direktor: Geheimrat Prof. Weber) eintrat. In den Jahren 1887 und 1888 war er Assistent der Hallenser Universitätsohrenklinik unter Geheimrat Prof. Dr. Schwartze. Am 1. Oktober 1888 ließ sich R. als Ohrenarzt in Duisburg a. Rh. nieder. Er war Mitglied des Duisburger Aerztevereins, dessen Vorstand er zeitweise angehörte, Mitglied des Vereines der Aerzte des Regierungsbezirkes Düsseldorf, Mitglied der wissenschaftlichen Wanderversammlung der Aerztevereine Duisburg-Mühlheim-Ruhr-Ruhrort, Mitglied des süddeutschen Laryngologen-Vereines, Gründer und Vorstandsmitglied der Vereinigung westdeutscher Hals- und Ohrenärzte, ebenso Vorstandsmitglied und Mitbegründer der Deutschen otologischen Gesellschaft, und seit 1902 auch Mitarbeiter des Archives für Ohrenheilkunde. Als solcher hat er eine Reihe von Berichten fachwissenschaftlicher Versammlungen geliefert, wie auch fast seine sämtlichen Originalarbeiten in Schwartzes Archiv erschienen sind.

Mit Carl Reinhard hat die otiatrische Spezialdisziplin einen ihrer werktätigen Förderer und einen Mann von seltenem wissenschaftlichen Streben verloren. Ein großer Patientenkreis bedauert in dankbarer Teilnahme das Hinscheiden dieses allseits beliebten Arztes.

Verzeichnis seiner Arbeiten.

1. Ueber Empyem des Pleurasackes, seine operative Behandlung durch Rippenresektion nebst Nachbehandlung der Operierten. Dissertationsarbeit.

2. Ein Fall von Terpentinintoxikation infolge Einatmens von Terpentinöl. Aus der med. Universitätspoliklinik in Halle a. S. Deutsche med. Wochenschrift vom 13. März 1887.

3. Beitrag zur Behandlung der Lues mit Neisserschen Kalomelinjektionen. Deutsche med. Wochenschrift, 1887, No. 41.

4. Bericht über die Tätigkeit der Kgl. Universitätsohrenklinik in Halle a. S. vom 1. Januar 1887 bis 31. März 1888. Von Dr. Reinhard und Dr. Ludewig, Assistenten der Klinik. Archiv für Ohrenheilkunde.

5. Beitrag zur Hammer-Amboßextraktion; Vortrag, gehalten in der Sektion für Ohrenheilkunde auf der 64. Versammlung Deutscher Naturforscher und Aerzte zu Halle a. S.

6. Das otitische Cholesteatom, Separatabdruck aus der Festschrift zur Feier des 50 jährigen Jubiläums des Vereins der Aerzte des Reg.-Bez. Düsseldorf.

7. Das otitische Cholesteatom: Vortrag, gehalten in der Sektion für Ohrenheilkunde auf dem 11. medizinischen internationalen Kongreß in Rom, vom 29. März bis 5. April 1894.

8. Ein Fall von primärem Epithelkarzinom der Oberkieferhöhle; Vortrag und Demonstration auf der 66. Naturforscher-Versammlung in Wien vom 23. bis 30. September 1894. Archiv für Laryngologie, II. Bd., 2. Heft.

9. Ein Fall von otitischer Sinusphlebitis und Pyämie; Vortrag, gehalten zu Bonn in der Sitzung der Deutschen otologischen Gesellschaft 1894.

10. The Treatment of Cholesteatoma of the Petrous Bone with a permanent retroauricular Opening. Read before the third meeting of the German otological Society at Bonn, Juni 1894 by Dr. C. Reinhard. Translated by Dr. Max Toeplitz (New York), Reprinted from the Archivs of otology, 1895, Vol. XXIV, No. 2.

11. Demonstration der Panse-Körnerschen Plastik in der otologischen Sektion der 66. Versammlung Deutscher Naturforscher und Aerzte in Wien, 1894. Archiv für Ohrenheilkunde.

12. Bericht über die Verhandlungen der otologischen Sektion auf dieser Versammlung. Archiv für Ohrenheilkunde.

13. Beiträge zur operativen Behandlung der otitischen Sinusthrombose mit allgemeiner Pyämie. Deutsche med. Wochenschrift, 1895, No. 13.

14. Demonstration a) einer intra vitam exfoliierten Schnecke, b) einer kleinen Kopfhaube mit großem Ohrausschnitt zur Benutzung bei Ohraufmeißelungen, c) eines Holzblockes, ebenfalls zur Benutzung bei Ohroperationen in Narkose. IV. Versammlung der Deutschen otologischen Gesellschaft in Jena vom 1. bis 2. Juni 1895.

15. Ein Fall von Dens asymmetricus; Vortrag, gehalten auf der zweiten Sitzung der Vereinigung westdeutscher Hals- und Ohrenärzte zu Köln, am 7. November 1897.

16. Thiersche Transplantation nach der Aufmeißelung des Warzenfortsatzes; Vortrag, gehalten in der otologischen Sektion der 70. Versammlung Deutscher Naturforscher und Aerzte, Düsseldorf 1898.

17. Bericht über die Sektion für Ohrenheilkunde auf der 70. Versammlung Deutscher Naturforscher und Aerzte zu Düsseldorf, September 1898. Archiv für Ohrenheilkunde.

18. Bericht über 14 Fälle von Sinusthrombose; Vortrag, gehalten auf der vierten Sitzung der Vereinigung westdeutscher Hals- und Ohrenärzte zu Köln am 16. April 1899.

19. Beitrag zur Hammer-Amboßexzision; Vortrag, gehalten auf der 8. Versammlung der Deutschen otologischen Gesellschaft in Hamburg vom 19. bis 20. Mai 1899.

20. Ueber die Klemmnaht; Vortrag, gehalten auf der 7. Sitzung der Vereinigung westdeutscher Hals- und Ohrenärzte in Köln am 21. April 1901.

21. Berichtigung zum Aufsatz von Dr. Voss in Riga: Ein Beitrag zur Behandlung der Sinusthrombose. Archiv für Ohrenheilkunde, 1901.

22. Bericht über die XI. Versammlung der Deutschen otologischen Gesellschaft in Trier am 16. und 17. Mai 1902.

23. Ueber das gleichzeitige Vorkommen von Fremdkörpern in der Nase und adenoiden Vegetationen; Vortrag, gehalten auf der 11. Sitzung der Vereinigung westdeutscher Hals- und Ohrenärzte zu Köln am 26. Juli 1903.

24. Stirnhöhleneiterung und Stirnlappenabsceß; Vortrag, gehalten auf der 15. Sitzung der Vereinigung westdeutscher Hals- und Ohrenärzte zu Köln am 30. April 1905.

25. Ueber Osteomyelitis des Felsenbeines; Vortrag, angemeldet für die 19. Sitzung der Vereinigung westdeutscher Hals- und Ohreärzte zu Köln, November 1907 (nicht mehr gehalten).

Die folgenden fünf Arbeiten sind nur im Manuskripte vorhanden und wurden als Vorträge wahrscheinlich in den örtlichen Lokalvereinen zu Beginn seiner Duisburger Tätigkeit gehalten:

26. Ueber otitische Sinusthrombose.

27. Beitrag zur operativen Behandlung der otitischen Sinusthrombose mit allgemeiner Pyämie; zwei Ausgänge in Heilung.

28. Zwei Fälle von otitischem Hirnabsceß mit Sektionsbefund.

29. Zwei Fälle von otitischer Sinusphlebitis und Pyämie, geheilt durch Aufmeißelung des Warzenfortsatzes und Exzision der lateralen Sinuswand.

30. Ein Fall von chronischer Mittelohreiterung mit Karies des Attikus und Antrums durch Radikaloperation in vier Wochen geheilt.

Verantwortlicher Redakteur: Prof. Dr. A. Jurasz in Heidelberg.
Verlag von Oscar Coblentz, Berlin W. 30, Maaßenstr. 13.
Druck von Carl Marschner, Berlin SW., Alexandrinenstr. 110.

Zur Physiologie der normalen und hyperplastischen Tonsillen.

(Ein klinischer Vortrag.)

Von

Dr. **A. Schoenemann**, Privatdozent an der Universität Bern.

M. H.! Der Umstand, daß nicht allein der spezialistisch tätige Rhino-Laryngologe, sondern auch der praktische Arzt außerordentlich oft in den Fall kommt, Hyperplasien einer oder mehrerer der vier Mandeln operativ zu behandeln, erklärt wohl hinreichend das Interesse, welches in weitesten ärztlichen Kreisen gerade diesen tumorartigen Bildungen und deren Mutterorganen, den Tonsillen selbst, entgegengebracht wird. Was tragen wir ab? so muß und wird jeder diese Gebilde operierende Arzt sich unwillkürlich fragen, wenn wir durch Elimination eines großen Teiles der hyperplastischen Gaumenmandeln die verengten Fauces erweitern; was schalten wir aus dem Körper aus, wenn wir durch die Adenotomie die hyperplastische Rachenmandel möglichst weitgehend fortnehmen? Sind es pathologische, dem Körper zum wenigstens nichts nützende Gebilde, welche hier dem Messer zum Opfer fallen, oder sind wir durch unser Vorgehen am Ende gar im Begriff, Organteile zu entfernen, deren exzessive Entwicklung einen wohlbegründeten Zweck hat und zu deren Entfernung wir in der Tat nur durch die unerträglichen Beschwerden und Konsequenzen einer auffälligen Raumbehinderung gezwungen werden?

Lange Zeit hat man sich wohl deswegen nicht sonderlich um die exakte Beantwortung dieser Fragen bemüht, weil die klinische Erfahrung eine sichere und eindeutige Antwort zu geben schien. Die viel tausend jährlich nach dieser Richtung hin vorgenommenen operativen Eingriffe förderten die unumstößliche Tatsache zutage., daß auch nach weitgehender Abtragung einer oder mehrerer der vier Mandeln (eine totale Exstirpation kommt für gewöhnliche Umstände be-

kanntlich nicht in Betracht) keinerlei ersichtliche Ausfallserscheinungen am übrigen Organismus auftreten.

Für die Auffassung der eigentlichen physiologischen Bedeutung der Mandeln war mit dieser klinischen Tatsache immerhin schon etwas gewonnen, besonders da sie nicht im Widerspruch stand mit der schon lange dominierenden Ansicht, daß diese Gebilde blos einer resorptiven Funktion dienen. Dabei dachte man in erster Linie an eine sogenannte Oberflächenresorption und viele experimentelle Untersuchungen schienen darzutun, daß die Tonsillen die Fähigkeit haben, auf ihrer Oberfläche sich aufhaltende korpuskuläre und auch wohl liquide Agentien in ihr Inneres aufzunehmen.

Im Jahre 1882/83 hat Stöhr,[1]) anknüpfend an seine Entdeckung von der transepithelialen Leukozyten-Auswanderung aus den Tonsillen, einen wesentlich neuen Standpunkt in dieser Frage eingenommen; nach ihm „treten mit einem Male die Mandeln aus der Reihe der aufsaugenden Organe, in der sie nur gezwungen untergebracht worden waren, zurück, und werden mehr zu Gebilden, welche der Absonderung — freilich einer anderen als der uns geläufigen — vorstehen."

Mit den zuletzt zitierten Worten meint Stöhr die Leukozytensekretion an die Oberfläche.

Als verwandt mit dieser Stöhrschen Auffassung, weil an die gleiche Tatsache der transepithelialen Rundzellenauswanderung anknüpfend, trat vor einigen Jahren die von Brieger[2]) in Breslau ausgebaute „Abwehrtheorie" der Tonsillen auf den Plan. Dieser Autor betrachtet die Mandeln ebenfalls als Sekretionsorgane, welche aber im Gegensatz zur Ansicht von Stöhr, nicht allein Leukozyten bezw. Lymphozyten, sondern auch Lymphflüssigkeit an die Oberfläche ausschwitzen. Diesem letzteren Moment wird von Brieger eine ganz besondere Bedeutung zugemessen: ja, er nimmt sogar an, daß die Lymphströmung, welche ihren Weg aus der Tiefe der Mandel nach der Oberfläche hin nimmt, so stark in den Vordergrund trete, daß durch sie allein die in gleicher Richtung austretenden Lymphozyten gleichsam mitgerissen werden: den letzteren spricht er die Fähigkeiten zu selbständiger transepithelialer Diapedese ab. „Dieses beständige Durchströmen von Lymphflüssigkeit durch das Epithel, dieses kontinuierliche Berieseln der Oberfläche mit

[1]) Stöhr: Zur Physiologie der Tonsillen. Biolog. Centralbl. 1882–83.

[2]) Brieger: Beiträge zur Pathologie der Rachenmandel. Archiv für Laryngol. 1902.

dem Gewebssaft, dem leider von den Untersuchern, auch von Stöhr selber, viel zu wenig Beachtung geschenkt worden ist, bringt nun in die Abwehrtheorie ganz neue wesentliche und interessante Gesichtspunkte hinein. In erster Linie muß es die rein mechanische Wirkung des unter normalen Verhältnissen kontinuierlich fließenden Saftstromes sein, die ein Eindringen von Fremdkörpern oder Mikroorganismen in das Gewebe der Mandel verhindert bezw. erschwert. Als zweiter wichtiger, diese mechanische Abwehrfunktion unterstützender Faktor muß die bakterizide Eigenschaft gelten, die der Lymphflüssigkeit, als identisch mit dem Serum des Blutes, zukommt. Ob ferner beim Zerfall der Lymphozytenleiber nach ihrer Emigration noch andere bakterizide Substanzen frei werden, ist ein drittes Moment, das sich zwar schwer wird nachweisen lassen, jedenfalls aber zur Diskussion gestellt werden kann. Daß der Saftstrom mikroskopisch nicht zur Anschauung gebracht werden kann, liegt an seinem geringen Eiweißgehalt; es können deshalb bei unseren bisherigen technischen Hilfsmitteln, (Fixierungsmethoden) sichtbare Gerinnungsprodukte nicht auftreten." (Görke, Beiträge zur Pathologie der Tonsillen. V. Kritisches zur Physiologie der Tonsillen. Archiv f. Laryng., 1907, 19. Band.)

Um die Skizzierung der Briegerschen Abwehrtheorie zu vervollständigen, muß noch ein Moment besonders hervorgehoben werden: Brieger betont ausdrücklich, daß diese Auffassung von der funktionellen Tätigkeit der normalen Mandeln nicht allein diesen selbst zukomme, sondern in erhöhtem Maße auch der Hyperplasie derselben: denn „die Hyperplasie der Rachenmandel bedeute nichts anderes als eine Vergrößerung des Organes zum Zwecke[3]) vermehrter Leistung". (Brieger, Beiträge zur Pathologie der Rachenmandel, Archiv f. L., 1902.)

Für die nun folgende Besprechung dieser Thesen sei vor allem festgestellt, daß an diesem ganzen kunstvollen Gebäude der „Abwehrtheorie" nichts bewiesen ist, als die wie erwähnt zuerst von Stöhr festgestellte Tatsache, daß sowohl bei den normalen als auch bei den hyperplastischen Tonsillen eine bald mehr bald weniger intensive transepitheliale Durchwanderung von Lymphozyten (und Leukozyten, Stöhr) stattfindet. Auch von Görke, dem eifrigen Verfechter dieser Abwehrtheorie, wird ohne weiteres zugegeben, daß diese

[3]) Im Original nicht gesperrt gedruckt.

einzige Tatsache genügt, um alle Konsequenzen dieser Theorie zu rechtfertigen und zu stützen. „Denn dieser Vorgang der Emigration ist in der Tat so auffallend, findet sich so regelmäßig in allen Fällen, bei normaler wie bei vergrößerter Mandel, in jedem Lebensalter und beherrscht das mikroskopische Bild, wie ich bereits hervorgehoben habe, namentlich im Vergleiche mit dem unbedeutenden Transport von Lymphozyten in die abführenden Lymphbahnen, so sehr, daß es eigentlich nahe lag, ihn zu der Funktion der Tonsillen in Beziehung zu bringen, in ihm den Ausgangspunkt zu erblicken, von dem man sich an die Aufgabe, das Problem der Physiologie der Tonsillen zu lösen, mit Aussicht auf Erfolg heranmachen konnte.“ (Görke, l. c.)

M. H.! Wir wollen zunächst gerade bei der Betrachtung dieses Vorganges der transepithelialen Rundzellen-Auswanderung an die Tonsillenoberfläche stehen bleiben und uns fragen: Darf man wirklich vom allgemein biologischen Standpunkte aus diesem vitalen Vorgang des im Kopfdarm gelegenen lymphadenoiden Gewebekomplexes eine solche ausschlaggebende Rolle zutrauen?

Daß beispielsweise die Rachentonsille nicht als ein isoliert für sich angelegtes und spezifisch funktionierendes Organ betrachtet werden darf, hat auch Görke ausdrücklich zugegeben: „Wir betrachten in unseren Ausführungen die einzelnen Teile des Waldeyerschen Schlundringes als physiologisch gleichwertig“ (Görke l. c). Nun darf man aber nicht vergessen, daß auch dieser Waldeyersche Schlundring, als dessen vier Hauptkomponenten bekanntlich die Rachen-, Gaumen- und Zungentonsillen zu betrachten sind, für sich allein ebensowenig ein spezifisch abgegrenztes repräsentieren, wie dies für die einzelnen soeben erwähnten Komponenten selbst zutrifft. Bekanntlich findet man schon im Rachen und Oesophagus, weiterhin aber auch im Magen, im Dünndarm und Dickdarm subepithelial gelegene lymphadenoide Gewebsansammlungen, welche ganz ähnlich denjenigen des Tonsillargewebes durch reichlichen Gehalt an Follikeln und durch eine rege transepitheliale Rundzellenauswanderung sich charakterisieren. Der übereinstimmende, man kann wohl sagen identische Bau aller dieser, auf so verschiedene Körperregionen verteilten Follikelapparate ist also nicht zu verkennen. Demzufolge haben wir auch das Recht, allen diesen lymphadenoiden Organen eine gleiche oder annähernd gleiche Fuktion zuzutrauen. Prüfen wir nun aber, vom Standpunkte einer einheitlichen physiologischen Aktivität aus, die einzelnen Lokalisationen dieses weithin zerstreuten subepithelial gelegenen Lymphfollikelapparates des ganzen Intestinal-

traktus, so treten schon bei den einzelnen Abteilungen des lymphatischen Schlundringes nach dieser Richtung hin Schwierigkeiten auf; denn wie soll man sich erklären, daß dasselbe Sekret und dieselbe Abwehrvorrichtung im Nasenrachenraum ebensowohl wie in der Mundhöhle funktionell genügen kann, bei Körperhöhlen, in denen doch sicherlich die zu überwindenden chemischen und mechanischen Bedingungen völlig differente sind?

Gehen wir aber aus unserem rhinologischen Spezialgebiet heraus und suchen wir auch hier den Anschluß an die allgemeine Medizin, so vermehren sich die Schwierigkeiten noch viel mehr. Die Bedingungen der Abwehr und der Desinfektion, sowohl in chemischer wie in mechanischer Hinsicht, sind doch wahrlich für den Nasenrachenraum (Pharynxtonsille) nicht dieselben wie für den Darm (Peyersche Plaques) und doch unterscheiden sich die in Frage stehenden lymphadenoiden Apparate des letzteren bezüglich ihrer histologischen Struktur in nichts von derjenigen des ersteren. In der ausgeschwitzten Flüssigkeit kann die Differenz nicht liegen, denn auch Brieger gibt ausdrücklich zu, daß dieselbe sich vom Blut — beziehungsweise Lymphserum nicht unterscheide. Auch die emigrierenden Lymphozyten sind da wie dort gleich geartet, man kann also nicht annehmen, daß deren zerfallende Zellleiber das eine Mal ein für den Nasenrachenraum passendes, das andere Mal ein im Mastdarm wirkendes Agens liefern. —

Die Vertreter der Abwehrtheorie klammern sich hauptsächlich an die Tatsache, daß nachgewiesenermaßen beim Zerfall von Leukozyten und Lymphozyten fermentartige Körper frei werden und daß diesen fermentartigen Körpern bakterizide Eigenschaften nicht abzusprechen sind. Es ist ja allerdings schon lange bekannt, daß die Leuko- und Lymphozyten es sind, welche das für die Blutgerinnung nötige Fibrinferment enthalten und liefern. Ebenso ist durch die Untersuchung von Buchner u. a. nachgewiesen worden, daß dem Blutserum durch den Gehalt an Alexinen, welch letztere wahrscheinlich ebenfalls den weißen Blutkörperchen ihre Existenz verdanken, eine gewisse bakterizide Fähigkeit zukommt. Meines Wissens aber ist die universelle, auch außerhalb der Blut- und Lymphbahn wirkende bakterizide Eigenschaft weder dieses Fibrinfermentes noch dieser Alexine nachgewiesen worden. Und eine solche universell wirkende bakterizide Fähigkeit müßte doch sowohl bei den emigrierten Rundzellen als auch bei dem ausgeschwitzten Serum vermutet werden, wenn man annimmt, daß beide Agentien sowohl in der Nasen- wie in der Mundhöhle, sowohl im Magen wie in den verschiedenen

Darmabschnitten ihre keimtötende und antitoxische Wirkung entfalten können.

Aehnlichen Schwierigkeiten allgemein biologischer Natur begegnen wir, wenn wir an die einzelnen Schicksale der in diesen subepithelialen lymphadenoiden Organen gebildeten Lymphozyten denken. Es kann gar keinem Zweifel unterliegen, daß lange nicht alle dort neu entstehenden Lymphocyten späterhin an die freie Epitheloberfläche wandern. Im Gegenteil: ein größerer Teil derselben gelangt[1]), ähnlich wie dies für die Lymphozyten der Lymphdrüsen ganz allgemein als richtig angenommen wird, auf dem Wege der abführenden Lymphwege in die Blutbahn. Und nun stehen wir vor der paradoxen Annahme, daß diesen selben Lymphozyten, welche einer gemeinsamen Matrix entstammen, zwei völlig differente Lebenswege beziehungsweise Lebensaufgaben beschieden sind: dem einen dieser Zellindividuen soll die Aufgabe zufallen, an der Epitheloberfläche der Tonsille zu zerfallen, damit aus seinem Leichnam, wie der Phönix aus der Asche, ein bakterizides Agens auferstehe, seine völlig artgleiche Bruderzelle hingegen darf den weniger destruierenden Weg der Blutbahn wählen. Welch ein rätselhafter Mechanismus müßte da vorausgesetzt werden, der bei völlig gleicher Dignität der in Betracht fallenden Zellelemente dennoch eine Sonderung dieser beiden so differenten Zellfunktionen (die Auswanderung an die Oberfläche mit ihren Konsequenzen und die Einwanderung in das Blut) zu regulieren imstande wäre?

Im vorhergehenden haben wir hauptsächlich die chemisch-biologischen Einwände im Auge gehabt und gezeigt, daß hier für die Annahme einer antibakteriellen Absonderungstätigkeit die Verhältnisse weder in den Tonsillen noch im übrigen intestinalen Follikelapparat besonders günstig erscheinen.

Als ein weiteres „Abwehrmoment" der Tonsillen ist von Brieger an die, wie ich schon erwähnte, durchaus nicht bewiesene mechanische Durchströmung der Tonsillen appelliert worden. Durch diese Durchströmung, so stellen sich Brieger und seine Anhänger die Sache vor, soll ein beständiges Ausschwemmen der Tonsillenmasse selbst und eine Berieselung deren Oberfläche zustande kommen, zwei Faktoren, welche wohl imstande seien, ein Eindringen von pathogenen Keimen nach der Tiefe hin zu verhindern. Für die Richtigkeit dieser Anschauung wird von Görke namentlich der Umstand ins Feld geführt, daß die Tonsillen eine große Abneigung zeigen, artifiziell auf ihre Oberfläche gebrachte korpuskuläre Bestandteile in

[1]) Die Annahme Görkes, daß der dem Blute zufließende Anteil an Lymphocyten gering sei, ist völlig willkürlich.

sich aufzunehmen. Trotz reichlicher intra vitam vorgenommener Aufblasung von feinem Ruß u. s. w. auf die Rachenmandeloberfläche, konnte Görke bei der nachfolgenden mikroskopischen Untersuchung konstatieren, daß die Gewebe der Tonsillen keine irgendwie erhebliche Quantität dieser Substanzen „resorbiert" hatten.

Die Mitteilungen anderer Untersucher über ähnliche Experimente lauten zwar nicht übereinstimmend mit diesen Görke'schen Angaben, allein man kann sich sehr wohl vorstellen, daß Görkes Versuche zu Recht bestehen; denn er würde, wenn er mit der Nasenschleimhaut in ähnlicher Weise experimentiert hätte, gefunden haben, daß diese letztere, trotzdem sie keine dem lymphadenoiden Gewebe der Rachenmandel zu vergleichenden Einrichtungen besitzt, solche korpuskulären Elemente ebensowenig aufnimmt. Ich habe viele hundert Schleimhautpartien der mittleren und unteren Nasenmuscheln, zum Teil am Lebenden, zum Teil am Kadaver exzidiert und mikroskopisch untersucht. Bei keinem dieser Objekte fand sich auch nur eine Spur von intra vitam eingedrungenem Staub. Genau derselbe Befund wiederholt sich an der Rachenschleimhaut und der Kehlkopfschleimhaut und zwar gerade auch da, wo keine Follikel die Deutung des Bildes trüben. Kontrollversuche, die ich in ähnlicher Weise wie Görke bei der Pharynxtonsille, an der Schneiderschen Membran des Lebenden vorgenommen habe, ergaben dasselbe negative Resultat.

Daraus folgt doch offenbar, daß auch ohne irgend welche Mithilfe eines subepithelialen adenoiden Polsters dem in Frage stehenden Teil des Respirationstraktus eine solche und zwar weitgehende „Abwehrkraft" innewohnt.

Was nun speziell die Abwehrkraft der Rachentonsille anbelangt, so wird im ferneren noch folgendes geltend gemacht. Es sei nicht zu verkennen, daß dieses Organ gerade da seinen Standort von der Natur angewiesen erhalten habe, wo der durch die Nase eingeatmete Luftstrom eine scharfe Biegung nach unten erfahre. Dieser Platz sei naturgemäß besonders den Schädlichkeiten der im Luftstrom suspendierten, korpuskulären, und namentlich bazillären Bestandteilen ausgesetzt und ein Abwehrposten im erwähnten Brieger'schen Sinne erweise sich gerade hier als nötig. Dem gegenüber ist folgendes zu erwidern: Einmal erfolgt, wie die Paulsen'schen Untersuchungen des Respirationsluftweges durch die Nase gezeigt haben, im Nasenrachenraum gar keine solche Abknickung des Luftstromes und wenn

dies auch der Fall wäre, so würde ein Argument, wie es von den Vertretern der Abwehrtheorie ins Feld geführt wird, höchstens für eine normale, nicht vergrößerte Rachenmandel in Frage kommen. Für eine einigermaßen hypertrophische Tonsille aber sicherlich nicht, weil bei hypertrophischen Rachenmandeln die Kinder bekanntlich nicht mehr durch die Nase sondern durch den Mund atmen!

Verweilen wir noch einen kurzen Augenblick bei dieser für eine solche „Abwehr" scheinbar so günstigen Lage der Tonsilla pharyngea und beleuchten wir sie kurz von einem anderen ebenfalls mechanischen Standpunkte aus. Dem an die Oberfläche ausgeschwitzten Sekret der Rachenmandel und namentlich demjenigen der hypertrophischen Form derselben, wird, wie ausgeführt wurde, eine nachhaltige Schutzkraft auf das Cavum nasopharyngeum und wohl auch auf die hinteren Teile der eigentlichen Nasenhöhle, beigemessen. Aber gerade für eine solche Wirkungsweise ist diese Tonsilla pharyngea auffällig ungünstig gelegen; denn nur für den Ausnahmefall, daß der Mensch sein Gesicht nach unten gekehrt hat, kann man annehmen, daß das Rachenmandelsekret einigermaßen ungehindert in die Nasenhöhle gelangen kann, in allen anderen Positionen des Kopfes aber fließt das Sekret dem Gesetz der Schwere folgend nach der Rachenhöhle hinunter.

Endlich dürfen wir auch den klinischen Standpunkt nicht außer Acht lassen. Um die teleologisch zweckmäßige Funktion der hypertrophischen Rachenmandel plausibel zu machen, wird ausdrücklich darauf hingewiesen, daß die Pharynxtonsille namentlich während des kindlichen Alters sich vergrößere, d. h. zu einer Zeit, wo der Organismus eines ganz besonderen Schutzes bedürfe, damit er den verderblichen Schädigungen der Infektionskrankheiten eher entgehe. Es ist nicht anzunehmen, daß mit dieser „schützenden Funktion" ein irgendwie wirksamer Schutz gegen das Befallenwerden durch Infektionskrankheiten gemeint sei, sondern Brieger und seine Anhänger meinen wahrscheinlich damit nur anzudeuten, daß die Rachenmandel einen gewissen Schutz darstelle gegen die Propagation der die Infektionskrankheiten so oft begleitenden Katarrhe der Nasenhöhle. Wie stimmt aber mit einer solchen supponierten Schutzleistung die allgemein anerkannte Tatsache, daß eine Mandelhyperplasie in weitaus den meisten Fällen weder vor noch während der Infektionskrankheiten auftritt, sondern nachher: post festum! Man könnte, etwas gezwungen zwar, einwenden, daß eben die Infektionskrankheit zuerst einsetzen mußte, um den Reiz für eine Hyperplasie der Rachenmandel abzugeben, damit für den Fall

einer Reinfektion Vorsorge getroffen sei; aber auch damit stimmen die tatsächlichen Verhältnisse nicht überein. Würde dies zutreffen, so müßte man billigerweise bei jedem Kinde, das eine solche Infektionskrankheit durchgemacht hat, eine Rachenmandelhyperplasie finden, und so häufig kommt diese letztere denn doch nicht vor.

Auf einen weiteren, auch von anderer Seite schon erhobenen, sicher nicht leicht wiegenden Einwand gegen die Abwehr- und Schutztheorie der Tonsillen soll nur kurz noch hingewiesen werden: Auf die jedem praktischen Arzt aus seiner Erfahrung genugsam bekannte Tatsache, daß die Anginen weitaus häufiger vorkommen als alle anderen Affektionen der Mundschleimhaut zusammengenommen. Die Tonsillen, denen der „Schutz" über ihre Nachbarschaft gegen bazilläre Infektion übertragen ist, sind nicht imstande, sich selbst zu schützen!

Gehen wir nunmehr über zu den histologischen Verhältnissen und fragen wir uns, mit welchem Rechte Brieger seinen Ausspruch tut: „Die Hyperplasie der Rachenmandel bedeutet nach meiner Auffassung nichts anderes als eine Vergrößerung des Organs zum Zwecke[5]) vermehrter Leistung. Diese Auffassung wird dem histologischen Verhalten am meisten gerecht"[6]), so dürfte es zweckmäßig erscheinen, vor allem die von Brieger befürwortete und seine Abwehrtheorie hauptsächlich stützende prinzipiell differente Lebenstätikeit der Lymphozyten und Leukozyten zu besprechen.

Entgegen der ursprünglichen Ansicht von Stöhr weist Brieger darauf hin, daß es hauptsächlich Lymphozyten und nicht Leukozyten sind, welche sich an dem so oft beschriebenen Vorgang der Diapedese beteiligen.

Lassen wir bezüglich dieser so wichtigen Verhältnisse Görke (l. c.) selbst sprechen. „In erster Linie erinnert er[7]) an die offenbar in Vergessenheit geratene Tatsache, daß es nicht Leukozyten, sondern fast ausschließlich Lymphozyten sind, die durch das Epithel emigrieren. Den Lymphozythen kommt die Fähigkeit selbständiger Ortsveränderung wie es scheint, nicht zu. Wir sind also genötigt anzunehmen, daß sie passiv aus dem Gewebe der Tonsillen an die Oberfläche transportiert werden. Und dieses Vehikel, dieses Transportmittel für die Zellen kann natürlich nichts anderes sein, als die Lymphflüssigkeit, die alle Saft- und Gewebsspalten erfüllt und durch feinste Kanäle auch an die-

---

[5]) u. [6]) Im Original nicht gesperrt gedruckt.
[7]) i. e. Brieger.

freie Oberfläche gelangt. Man wird infolgedessen korrekterweise von einer Durchströmung und nicht von einer Durchwanderung sprechen."

Angenommen die Beobachtungen von Brieger u. a., daß hauptsächlich Lymphozyten durchwandern — ich kann dem zwar auf Grund meiner Untersuchungsresultate, die mit den Stöhr'schen übereinstimmen, nicht beipflichten —, sei richtig, so muß man sich doch weiterhin fragen, worauf stützt sich diese Annahme von der völlig differenten vitalen Tätigkeit der Lympho- und Leukocyten, welche einem Axiom gleich von den Verteidigern der Abwehrtheorie zum Ausgangspunkt ihrer weiteren Spekulationen gemacht wird? In den Ausführungen Briegers und Görkes selbst habe ich über diesen Punkt keine ausführlicheren Angaben finden können; aber zweifellos ist damit nichts anderes gemeint als die Verwertung der hauptsächlich von Ehrlich und seinen Schülern inaugurierten gewissermaßen dualistischen Ansicht: die Lymphozyten sind eine von den Leukozyten völlig differente Zellart, vor allem entbehren sie der Fähigkeit der selbständigen Diapedese; ebenso wie sie differenten Organen ihren Ursprung verdanken, ebenso sind ihre Lebensschicksale und Aufgaben im Haushalt des menschlichen Körpers völlig verschiedene.

Demgegenüber möchte ich im Wortlaut hier folgen lassen, was Weidenreich erst kürzlich in seinem Vortrage: „Ueber die Entstehung der weißen Blutkörperchen im postfötalen Leben" am ersten internationalen Anatomenkongreß in Genf 1905 (pag. 75 des Berichtes) ausführte:

„In der Ehrlich'schen Theorie figuriert hier als erster Punkt, der eine Artverschiedenheit der Lymphozyten gegenüber den übrigen Formen rechtfertigen soll, die Behauptung, daß die Lymphozyten amöboider Bewegung unfähig wären. Diese Aufassung wird durch die Autorität M. Schultzes gestützt, allein wir wissen heute auf das bestimmteste, daß die von Ehrlich zum Axiom erhobene Behauptung mit den Tatsachen in Widerspruch steht. Nach den Angaben zahlreicher Forscher, ich nenne hier nur Ranvier, Stöhr, Neumann, Jolly, Maximow und Helly, kann ein Zweifel über die amöboide Beweglichkeit der Lymphozyten nicht mehr bestehen und, was ihre Fähigkeit zur Durchwanderung der Gefäßwände betrifft (von Pappenheim bestritten), so beweisen die Beobachtungen Stöhrs am Darmepithel, daß es für dieselben kein Hindernis nach dieser Richtung hin gibt. Ich selbst kann in allen meinen Präparaten von Milz und Blutlymphdrüsen auf jedem Schnitt nachweisen, daß typische Lymphozyten in den Gefäßwänden stecken und sie als Passage benutzen, um aus oder in die Gefäße zu gelangen.

In meiner Abhandlung über die Blutlymphdrüsen habe ich derartige Bilder wiedergegeben, die ohne weiteres für sich sprechen. Die Lymphozyten sind also amöboider Bewegung und der Durchwanderung durch die Gefäßwände fähig und nehmen in dieser Beziehung keine Sonderstellung ein."

Ich kann deshalb nicht anders als auch hier ebenfalls im Wortlaut dasjenige anführen, was ich in meiner Arbeit „Zur klinischen Pathologie der adenoiden Rachenmandelhyperplasie"[8]) sagte: „Nach dem Vorgang von Stöhr gebrauche ich hier promiscue die Bezeichnungen Lymphozyten (= kleine, einkernige basophile Zellen mit meist sehr spärlichem Protoplasma) und Leukozyten (= größere mononukleäre und sog. multinukleäre, von einem deutlichen Protoplasmaleib umgebene Zellen). Ich glaube dazu aus dem Grunde auch berechtigt zu sein, weil nach meinen Beobachtungen diese beiden Zellarten ebenfalls promiscue an den geschilderten Vorgängen der Diapedese teilnehmen. „Bezüglich der mononukleären Zellen gelangt Jolly (Recherches sur la valeur morphologique et la signification des differentes types de globules blancs. Archives de méd. experim., 1898) zu dem Resultate, daß alle Uebergänge zwischen den kleinen einkernigen Zellen (Lymphozyten) und den großen einkernigen Zellen mit heller gefärbtem Kern (Leukozyten) existieren. Die polymorphkernigen (sogenannten polynukleären) Zellen bilden eine mehr abgegrenzte Form." (Zitiert nach Marchand, „Der Prozeß der Wundheilung", Stuttgart 1901, pag. 56.)

Man sieht, auf wie schwachen Fundamenten schon vom rein zellularen Standpunkte aus die dualistische Theorie vom Ursprung und von der Funktion der Leuko- und Lymphozyten aufgebaut ist. Diese Unsicherheit muß sich aber konsequenterweise auch auf die Durchströmungs- (id est Abwehr-)theorie Briegers übertragen: knüpft sich doch, nach den Aussagen dieses Autors selbst, deren Existenzberechtigung hauptsächlich an die „Annahme", daß den Lymphozyten die Fähigkeit der selbständigen Diapedese abgehe!

Allein zu diesem schwerwiegenden Moment kommt noch ein zweites hinzu: Nach den auf pag. 187 dieser Arbeit wiedergegebenen eigenen Worten Görkes nimmt letzterer an, daß sowohl die Lymphozyten als auch der Saftstrom durch feinste Kanäle an die Oberfläche gelangen. Ich betone die Worte „nimmt letzterer an": Denn meines Wissens hat noch kein Forscher tatsächlich diese vorgebildeten größeren und kleineren Lücken im Epithel gesehen und nachgewiesen, ebenso wenig wie den durch sie ausfließenden Saftstrom selbst. Man

[8]) Zeitschr. f. Ohrenheilk. 1906, pag. 190.

wird einwenden, das Lumen dieser Kanalsysteme sei eben so gering, daß es präparatorisch nicht oder nur schwer zur Darstellung gebracht werden könne. Dann müßte aber auch die vis a tergo des durchströmenden Saftstromes aufhören. Sie würde durch den geradezu kolossalen Widerstand dieser feinen Saftkanäle völlig lahm gelegt.

Und endlich noch eins! Wie soll die bekannte Tatsache, daß an den Gaumentonsillen der epitheliale Ueberzug völlig, an den postfötalen Rachentonsillen und deren Hyperplasien derselbe teilweise aus Plattenepithel besteht, gedeutet werden, ein Ueberzug, bei welchem an vorgebildete leicht passierbare Lücken von vornherein gar nicht zu denken ist?

Doch wir wollen uns einmal über alle bisher erörterten Schwierigkeiten hinwegsetzen und den Stöhr-Brieger schen Gedanken folgend den Fall setzen, der an die Oberfläche gelangende Lymphozytenstrom und mit ihm der Austritt von Lymphe an die Tonsillenoberfläche sei wirklich das richtige Substrat der physiologischen Tonsillenfunktion, dann dürfte man doch auch annehmen, daß bei der Hyperplasie dieser Tonsillen (welch erstere von Brieger als „ein zum Zwecke vermehrter Leistung" eingetretenes Ereignis qualifiziert wird), außer der Vermehrung des Lymphozyten produzierenden lymphadenoiden Gewebes von der Natur Verrichtungen irgend welcher Art getroffen seien, welche proportional dieser Mehrproduktion des intern bereiteten Agens eine völlig ausreichende Abfuhr derselben an die Oberfläche garantieren. Mit anderen Worten: die Vermehrung des Sekret bereitenden lymphadenoiden Polsters würde für sich allein diese Aufgabe, „diesen Zweck" nicht erfüllen: mit ihr muß doch zweifellos die vermehrte Oberflächentätigkeit, id est die Ausschwitzungsmöglichkeit des bereiteten Sekrets, Schritt halten.

Wir postulieren also beispielsweise, daß auch die secernierende Oberfläche sich vergrößere. Diesem Postulat könnte dadurch genügt werden, daß die Pharynxtonsille ihre Oberfläche flächenhaft vergrößert und über den Bezirk ihrer ursprünglichen Anlage, namentlich auch über das Gebiet der Choanen hinaus, in die Nasenhöhle hinein sich verbreitert. Tatsächlich trifft dies bekanntlich nicht zu. Zweitens könnte die Gesamtleistung der Oberflächensekretion dadurch gesteigert werden, daß die transepitheliale Rundzellendiapedese an Intensität und an Extensität proportional der Hyperplasie des unterliegenden adenoiden Gewebes zunimmt. Was das erstere Moment anbelangt, so ist eine

Entscheidung darüber naturgemäß äußerst schwierig. Auf Grund meiner Schnittserienuntersuchungen habe ich nicht den Eindruck bekommen, daß bei der hyperplastischen Rachentonsille, so weit wenigstens die Bezirke des Zylinderepithels in Betracht kommen, die Lymphozyten-Durchwanderung eine lebhaftere sei. Was hingegen die Flächenverteilung, den Umfang dieser Diapedese anbetrifft, so spricht das schon erwähnte häufige Auftreten von Plattenepithel bei den hyperplastischen Mandeln jedenfalls mit großer Wahrscheinlichkeit dafür, daß die Lymphozytendurchwanderung bei der Hyperplasie an relativem Umfang eher zurückgegangen ist; denn naturgemäß setzt das festere Plattenepithel der Rundzellendurchwanderung ein größeres Hindernis entgegen als das Zylinderepithel. Eine dritte Möglichkeit, die Oberflächensekretionstätigkeit bei der hyperplastischen Mandel zu steigern, würde in einer Vermehrung, Erweiterung und Neuanlage von Kanalsystemen, eventuell auch in einer Art Faltenbildung der Oberfläche gegeben sein. Wie ich auf Grund meiner Untersuchungen und namentlich auch mit reichlicher Benutzung der einschlägigen Literatur nachgewiesen habe, trifft von alledem ebenfalls nichts zu. Die beim Neugeborenen schon sich vorfindenden, 6—8 tiefer einschneidenden, sagittal gestellten Spalten vermehren sich bei der Hypertrophie an Zahl nicht: ebenso wenig greifen sie noch mehr nach der Tiefe. Die bestehenden Lakunen und Spalten werden durch die sich vergrößernden adenoiden Massen zu engen, bei bloßer Oberflächen-Betrachtung öfter überhaupt nicht sichtbaren Spalten zusammengepreßt; sehr häufig obliterieren diese Spalten und Lakunen und geben so Anlaß zu Zystenbildungen. Auch die Drüsenausführungsgänge, die für eine ausgiebige Abfuhr der in der Tiefe produzierten Lymphozyten in Betracht kommen könnten, haben sich weder vermehrt noch erweitert. Im Gegenteil, durch Lymphozyten, welche zwischen die einzelnen Zellen dieser Drüsenausführungsgänge eindringen, werden diese letzteren sehr oft in ihrer Kontinuität zersprengt und die einzelnen losgelösten Epithelzellen in die Keimzentren von Follikeln aufgenommen.

Man kann also sagen: entgegen der grundsätzlichen Voraussetzung gestalten sich nach allen Seiten hin bei der Hyperplasie der Mandeln die Verhältnisse für eine ausgiebige Oberflächenabsonderung zu den denkbar ungünstigsten. Dies Argument aber zusammengehalten mit den früheren ausführlich erörterten Einwänden drängen uns geradezu zum Schluß, die Stöhr-Brieger'sche Ansicht von der sekretorischen Funktion der Tonsillen und deren Hyperplasie als im höchsten Grad unwahrscheinlich von der Hand zu weisen.

Nun folgt die Synthese, entsprechend der grundsätzlichen Pflicht des Forschers, an Stelle einer beanstandeten Theorie, sofern es in seinen Kräften steht, eine wenn möglich besser begründete zu setzen. Der Ausgangspunkt, von dem aus möglicherweise eine befriedigende Antwort auf die eingangs aufgeworfene Frage zu erwarten war, schien vorgezeichnet: Ich war keinen Augenblick im Zweifel, daß nur von da ausgegangen werden durfte, wo eine von allen Seiten sicher gestellte Tatsache als wesentlicher Stützpunkt benutzt werden konnte: die transepitheliale Rundzellen-Diapedese. Daß diesem Moment von Görke wirklich die prinzipielle Bedeutung einer Operationsbasis zugemessen wird, geht aus seinen eigenen Worten hervor; er sagt: (l. c.): „Die Abwehrfunktion, als deren verschiedenste Vertreter ich hier zunächst Gulland, Brieger und Kümmel nennen möchte, knüpft an die Entdeckung Stöhr's an, daß durch das Epithel der Tonsillen ein beständiger Leukozythenstrom hindurchwandert.“ Ich habe früher schon zum Teil auch an Hand eigener Worte Briegers dargetan, in welcher Weise diese Rundzellendurchwanderung zum weiteren Aufbau seiner ganzen Abwehrtheorie verwertet worden ist, und brauche wohl darauf nicht mehr näher einzugehen. Den Gedanken, daß diesem Vorgang eine erhebliche funktionelle Bedeutung möglicherweise überhaupt gar nicht zukommt, und daß derselbe vielleicht nur eine nebensächliche Begleiterscheinung der im Innern der Tonsillen sich abspielenden Hauptfunktionen irgend welcher Art sein könnte, hat, so viel ich wenigstens aus der Literatur ersehe, noch niemand eingehender erörtert. Und doch schien mir dieser Gedanke nicht so ganz abseits zu liegen. Ihn zu begründen oder wenigstens wahrscheinlich zu machen, dazu bedurfte es allerdings auch hier der kritischen Betrachtung des lymphadenoiden Apparates des ganzen Darmrohres.

Im positivem Sinne unsere Aufgabe ausgedrückt, war also auf mikroskopischem Wege die allgemeine Biologie dieser transepithelialen Rundzellen-Diapedese zu studieren in der Voraussetzung, es möchten sich auch anderwärts epitheliale Organe oder Organteile finden, bei denen zwar eine solche Diapedese vorkommt, die näheren Umstände dieses Vorganges aber von vornherein eine „zweckmäßige“ Oberflächen-Absonderung dieser Wanderzellen ausschließen lassen.

Schon in den uns beschäftigenden Organen, den Mandeln selbst finden wir zahlreiche hier zu verwertende Befunde. An Serienschnitten läßt sich leicht nachweisen, und diese Tatsache wird von Görke selbst bestätigt, daß sehr oft das nasale bezw. orale Ende einer Lakune

völlig verschlossen sein kann, und trotzdem findet man da und dort in den epithelialen Auskleidungen dieses Blindsackes eine nicht zu verkennende transepitheliale Rundzellendurchwanderung.

Aehnlich verhält es sich mit den schon erwähnten, durch die Beobachtungen von Schaffer, von Ebner u. a. so auch von mir sichergestellten Befunden einer epithelialen Rundzellen-Invasion der Drüsenausführungsgänge in der normalen und hyperplastischen Rachenmandel. Die Drüsenganglumina selbst werden dabei nicht selten leer, d. h. ohne wesentlichen Gehalt an Lymphozyten gefunden. Schon daraus kann man schließen, daß die Lymphozyten auf keinen Fall in das Epithel eintreten, um an die Oberfläche auszuwandern, beziehungsweise ausgeschwitzt zu werden, sondern aus einem anderen Grunde!

Im ferneren findet sich bei von Ebner (1899) pag. 130 des Kölliker'schen Handbuches der Gewebelehre des Menschen folgender Passus:

„In jüngster Zeit hat J. Schaffer die Pharynxtonsille histologisch genauer untersucht. Bei aller Aehnlichkeit mit der Zungen- und Gaumenmandel stimmt die Schlundkopfmandel weder mit der einen noch der anderen ganz überein. Die Durchwanderung des Epithels der Furchen und Gruben durch uninukleäre Leukozyten findet sich ganz ähnlich wie in den Zungen- und Gaumenmandeln. Die in dem adenoiden Gewebe der Pharynxtonsille eingelagerten Follikel (Sekundärknötchen) zeigen zum Teil, wie J. Schaffer fand, ganz eigenartige Verhältnisse. Bei vielen Knötchen ist es zweifellos, daß das Zentrum derselben aus einem verödeten Ausführungsgange einer Schleimdrüse hervorgegangen ist, und man kann alle Uebergänge sehen von Follikeln, in deren Mitte ein wegsamer, mit Zylinderepithel ausgekleideter Ausführungsgang sich findet, zu solchen, wo der Gang von Leukozyten erfüllt und stellenweise durch adenoides Gewebe in seiner Kontinuität unterbrochen ist, endlich zu solchen, in deren Mitte statt des Restes des Ausführungsganges nur mehr zersprengte, zum Teil in vielkernige Massen umgewandelte Epithelzellen zu finden sind. Daß die Zentren der Follikel in den Gaumenmandeln ebenso entstehen, ist nicht anzunehmen; indessen wäre immerhin möglich, daß in die Tiefe gwucherte Epithelmassen auch hier den Ausgangspunkt für die Bildung der Zentren der Sekundärknötchen abgeben."

Und vollends das Verhalten gewisser Drüsenläppchen gegenüber dem lymphadenoiden Gewebe! Ich will von meinen eigenen Befunden an der Rachenmandel vorerst gar nicht sprechen, obschon ich an deren Berechtigung und Beweiskraft auch heute noch

in vollem Umfange festhalte. Dagegen sei mir gestattet, auf die durchaus eindeutigen Befunde von Rüdinger[9]) und Rubeli[10]) hinzuweisen.

So machte Rüdinger im Jahre 1891 darauf aufmerksam, daß im Wurmfortsatz des erwachsenen Menschen beständig Lieberkühn'sche Drüsen unter Beihilfe des adenoiden Gewebes zugrunde gehen.

In ganz ähnlicher Weise hat Rubeli nachgewiesen, daß beim Schwein zwischen den Oesophagusdrüsen und den umgebenden Lymphfollikeln Beziehungen bestehen. „Man findet alle Grade der Infiltration von Drüsenläppchen mit Leukozyten bis zum vollständigen Verschwinden der Drüsenstruktur. Auch hier handelt es sich offenbar um eine Resorption von Drüsengewebe durch Leukozyten. Später folgt oft Schrumpfung des Follikelgewebes und Ausweitung des Hauptdrüsenganges mit Zystenneubildung.“ (Strasser.)

Aehnliches habe ich, wie schon erwähnt, bei den Bowmanschen Drüsenläppchen der hypertrophierten Rachenmandel nachgewiesen. Auch hier konnte ich deutlich sehen, wie die einzelnen epithelialen Zellen des Drüsenläppchens von Rundzellen durchwuchert werden und wie, offenbar im Anschluß an dieses Geschehen, die Struktur dieser Drüsengebilde in ihre einzelnen Komponenten zersprengt wird. Solche zersprengte epitheliale Zellen findet man sodann in den Keimzentren von Follikeln, womit durchaus nicht gesagt sein soll, daß sie, wie Retterer meint, zu Leuko- bezw. Lymphozyten sich umwandeln. Ich glaube an eine solche Metaplasie der Zellen, wie ich ausdrücklich betont habe, nicht, sondern ich halte es für wahrscheinlicher, daß diese in den Follikelkeimzentren internierten Epithelzellen (-Leichen) von den Lymphozyten im eigentlichen Sinne des Wortes konsumiert werden.

Um hier die in Frage stehende allgemeine Biologie der Rundzellen zu ergänzen, sei mir endlich auch noch gestattet an die Verhältnisse der Thymus zu erinnern, ein Organ, das bekanntlich in seiner ersten Anlage epithelial, später adenoid ist. Auch hier gehen, wie man weiß, Epithelzellen durch Lymphozyteninfiltration, d. h. unter dem Einfluß von adenoiden Gewebszellen zugrunde.

Und nun die Deutung und Verwertung aller dieser Befunde! Wem wird bei der bloßen Erwähnung derselben nicht sofort die Parallele mit der transepithelialen Rundzellen-Diapedese an der Tonsillenober-

[9]) Rüdinger: Verhandlungen der anatom. Gesellschaft 1891.

[10]) Rubeli: Ueber den Oesophagus des Menschen und verschiedener Haustiere. Inaug.-Dissertat. Bern 1890.

fläche auffallen, mit dem einzigen Unterschied, daß bei der soeben beschriebenen Lymphozyteninfiltration der Drüsenläppchen von einer funktionellen Zelltätigkeit, wie sie der Oberflächeninfiltration zugetraut wird, selbstverständlich keine Rede sein kann.

Von diesem allgemeinen Standpunkt aus betrachtet, darf man wohl den Ausspruch tun: Die Lymphozyten der subepithelialen lymphadenoiden Zellkomplexe des ganzen Darmtraktus scheinen die Fähigkeit zu besitzen, epitheliale Gebilde zu infiltrieren und unter gewissen Bedingungen zu zersprengen, ganz ohne irgend welche Rücksicht darauf, ob sie durch ein solches Ereignis an die freie Epitheloberfläche gelangen oder nicht. Dabei spielen für unsere Frage wenigstens diese „gewissen Bedingungen" gar keine Rolle, denn es kommt hier nicht darauf an, ob vielleicht und wie bestimmte Epithelbezirke zuerst geschädigt sein müssen, damit eine solche Rundzelleninvasion Platz greifen kann. Vielmehr leuchtet uns aus der kritischen Betrachtung dieser Ergebnisse allein das Resultat hervor, daß mit der Annahme dieses Grundsatzes die Rundzellen-Diapedese der epithelialen Tonsillen-Oberfläche ihre Spezifität verliert.

So kommen wir also zum Schluß: die transepitheliale Leukozyten- und Lymphozytendiapedese an den Tonsillen ist sehr wahrscheinlich nur eine irrelevante Begleiterscheinung der Tätigkeit des subepithelial gelegenen lymphadenoiden Gewebes. **Die Hauptfunktion der Tonsillen ist in der internen Zelltätigkeit dieses adenoiden Gewebes selbst zu suchen.**

Dieses zugegeben ist zur weiteren Schlußfolgerung, daß die Funktion dieser Mandeln ganz analog derjenigen der Lymphdrüsen sein muß, ein kleiner, eigentlich selbstverständlicher Schritt, denn beide Gewebskomplexe stimmen in ihrem histologischen Bau völlig miteinander überein. Ich glaube deshalb auch jetzt noch einige Berechtigung dazu zu haben, die Mandeln als subepithelial gelegene, d. h. auf den äußersten Posten gleichsam vorgeschobene Halslymphdrüsen zu bezeichnen.

Welche Vorstellung haben wir uns demzufolge zu machen von der physiologischen Funktion dieser subepithelialen Lymphdrüsen? Görke selbst, der, wie schon mehrmals erwähnt wurde, in seiner angeführten Kritik und auch in seinem „Referat"[11]) als Gegner meiner Ansichten aufgetreten ist, gibt auf diese Frage, allerdings ohne es zu wollen, eine Antwort, wie sie zutreffender nicht gedacht werden kann. Er führt pag. 269 l. c. folgendes an:

[11]) Centralbl. f. Ohrenheilk. 1907.

„Daß ebenso wie bei Infektionskrankheiten, so auch bei lokalen Affektionen der Mandeln die Eingangspforte nicht in diesen, sondern oft in ihrer Nachbarschaft zu suchen ist, das lehren nicht bloß Untersuchungen, wie die erwähnten Menzers, sondern auch andere klinische Erfahrungen, auf die aufmerksam gemacht zu haben das Verdienst B. Fränkels ist; das ist die Erscheinung der sogenannten Angina traumatica. Wir sehen nach den verschiedensten Eingriffen in der Nase Affektionen der Mandeln unter dem Bilde einer Angina lacunaris oder fossularis auftreten. Hier vollzieht sich nach der plausiblen Erklärung Fränkels, die auch mit den anatomischen Verhältnissen der Lymphverbindungen vollkommen im Einklang steht, der Infektionsmodus so, daß die Erreger auf dem Wege der Lymphbahn von der Nase nach den Tonsillen transportiert werden, um dort lokale Erscheinungen hervorzurufen. Eine einzige derartige Beobachtung sagt uns, glaube ich, mehr, als lange Versuchsreihen, denen ganze Hekatomben von Tieren zum Opfer gefallen sind."

Ich habe diesen eigenen Worten Görkes nichts beizufügen. Sie machen jede weitere Erklärung, wie man sich die Funktion der Mandeln zu denken hat, völlig überflüssig. Die Analogie mit der Tätigkeit der anderen peripheren Lymphdrüsen ist zu auffällig.

Unter welche Gesichtspunkte hat man nun aber die so häufige Hyperplasie dieser Mandeln zu subsumieren? Wie kommt sie zustande und was hat sie für eine Bedeutung? Die Antwort auf diese Fragen ist, wie mir scheint, schon in den vorausgegangenen Erörterungen enthalten: Die Hyperplasie stellt in weitaus den meisten Fällen, (ausgenommen vielleicht da, wo sie deutliche tuberkulöse Riesenzellen aufweist oder als Teiltumor auch anderswo lokalisierter leukämischer Tumoren aufgefaßt werden muß) — eine einfache chronische Lymphadenitis dar. Damit in Einklang steht ihr mikroskopisches Bild. Es ist dasjenige des hypertrophischen adenoiden Gewebes, das genau in Uebereinstimmung steht mit dem histologischen Befund der chronischen Lymphadenitis anderer peripherer Lymphdrüsen und lymphadenoider Organe.

Und nun noch zum Schluß eine kurze bereinigende Bemerkung! Ich habe oben nachzuweisen versucht, daß die an der Tonsillen-Oberfläche beobachtete, transepitheliale Rundzellendurchwanderung sicherlich nicht eine solche teleologische Bedeutung verdient, wie sie Stöhr ursprünglich inauguriert hat, sondern ich sprach die Vermutung aus, dieser Vorgang sei als eine Begleiterscheinung der im Innern dieser Organe als Hauptsache sich abspielenden Zelltätigkeit aufzufassen.

Ich kann mich nicht der Hoffnung hingeben, daß eine solche Auf-

fassung allseitig geteilt wird, namentlich dürfte sie bei denjenigen auf Widerstand stoßen, welche wie Görke (pag. 257 l. c.) „allerorten sehen, daß die Organe möglichst vollkommen und zweckentsprechend gebaut sind.“ — Auch bei der transepithelialen Rundzellenauswanderung ließe sich aber nicht unschwer an einen von der Natur gewollten „Zweck“ denken. Es wäre immerhin denkbar, daß auf diesem Wege der Ueberschuß an produziertem oder vielleicht abgenutztem Lymphozyten- und Leukozyten-Material abgebaut wird.

So führen uns unsere Erörterungen auch jetzt wieder zum Schlusse, in den normalen Tonsillen zwar eine wohlbegründete Abwehrvorrichtung (allerdings in einem anderen Sinn als dem von Brieger aufgestellten) zu erblicken; in der bleibenden Hyperplasie dieser Organe aber die pathologische Erscheinung einer Tumorbildung (chronische Lymphadenitis), welche unbedenklich dann dem Messer zum Opfer fallen soll, wenn sie durch wesentliche Raumbehinderung Störungen in den Nachbarorganen oder dem Gesamtorganismus hervorruft.

Aus der k. k. III. med. Universitätsklinik (Hofrat Prof. L. v. Schrötter) in Wien.

Beitrag zur Pathologie der Kehlkopfbewegungen.

Von
Dr. **Gisela Meitner**, Wien.

I. Theoretische Bemerkungen zum Bewegungsmechanismus.

Wir unterscheiden zwei Arten von Bewegungen am menschlichen Kehlkopfe: nämlich Bewegungen der einzelnen Teile desselben gegen einander und Verschiebungen des Kehlkopfes in toto. Während nun der Terminus „Kehlkopfbewegungen“ gewöhnlich für die erstgenannten, von der Binnenmuskulatur des Larynx ausgeführten Bewegungen gebraucht wurde, muß ausdrücklich bemerkt werden, daß in nachstehenden Erörterungen unter der Bezeichnung Larynx- oder Kehlkopfbewegungen nur jene Verschiebungen gemeint sind, die der Kehlkopf in toto erfährt.

Solche Dislokationen finden, wie bekannt, physiologischer Weise bei der Deglutition und Phonation, und wie angenommen wird, auch

bei der Respiration statt, was bezüglich des Bronchialbaumes sicher zu Recht besteht.

Alle physiologischen Bewegungen des Larynx erfolgen vorwiegend in cranio-caudaler Richtung, wogegen pathologische Dislokationen des Kehlkopfes in verschiedenen Richtungen stattfinden können.

Ich werde hier nur von einer der pathologischen Bewegungsformen des Kehlkopfes sprechen, nämlich von jenen Bewegungen, die bei Respirationsstörungen auftretend, synchron mit der Respiration, in derselben Richtung erfolgen wie die physiologischen Schluck- und Sprachbewegungen: der Kehlkopf wird gesenkt und gehoben.

Es sei mir nun gestattet, die Merkmale dieser Bewegungen und deren Unterschiede von den gleichgerichteten physiologischen Bewegungen zu erörtern, wobei es sich allerdings nicht vermeiden lassen wird, längst und allgemein Bekanntes bezüglich des physiologischen Bewegungsmodus zu wiederholen.

Wenn man die Larynxbewegung eines gesunden Menschen bei der Deglutition, Phonation und willkürlich vertieften und forcierten Respiration beobachtet, so sieht man, daß der Larynx, von einer Ruhelage ausgehend, nach vollendetem Bewegungsakte wieder in dieselbe zurückkehrt. Anfangs- und Endlage sind identisch, und zwar ist diese Anfangs- und Endlage des Kehlkopfes immer dieselbe, ganz einerlei, ob es sich um eine Schluck-, Sprech- oder willkürlich vertiefte Atembewegung handelt; d. h. der Larynx wird beim Schluckakt von eben demselben Punkte aus gehoben, von dem aus er beim Anlauten eines tiefen Vokales, also bei einem Phonationsakte gesenkt wird; und von eben diesem Punkte aus steigt der Larynx bei willkürlich vertiefter und forcirter Exspiration nach aufwärts, bei forcierter Inspiration nach abwärts, um nach jeder dieser Bewegungen ebenso wie nach den Schluck- und Phonationsbewegungen wieder zu diesem Punkte zurückzukehren und in demselben bis zur nächsten, willkürlich intendierten Bewegung zu verharren.

Dieser Punkt nun, welchen Merkel den statischen Nullpunkt des Kehlkopfes nennt, stellt also die stabile Ruhelage des Kehlkopfes für dessen sämtliche physiologische Bewegungen, die willkürlich forcierte Respiration mit inbegriffen, dar, und repräsentiert beim normal atmenden Menschen zugleich die Stellung, welche der Larynx nach Merkel „bei ruhiger, leiser Atembewegung annimmt und auch behauptet“.

Wenn wir die stabile Ruhelage und die möglichen Bewegungsrichtungen des normal bewegten Kehlkopfes graphisch darstellen, so bezeichnet N den statischen Nullpunkt, der Pfeil E S die Richtung

der willkürlich vertieften, forcierten Exspirationsbewegung, der Schluckbewegung und Phonationsbewegung für hohe Vokale, der Pfeil J O die Richtung der forcierten Inspirationsbewegung und Phonationsbewegung für tiefe Vokale.

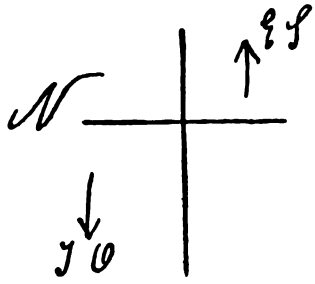

Fig. 1.

Man kann diese Verhältnisse sehr gut an einem jugendlichen, männlichen Individuum mit gering entwickeltem Fettpolster beobachten und sieht hierbei bezüglich der Respirationsbewegung folgendes Verhalten, das in beistehendem Schema skizziert werden soll. Wenn

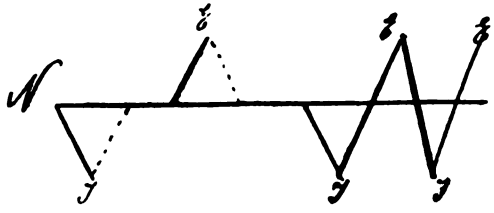

Fig. 2.

man die Versuchsperson auffordert, forciert zu inspirieren, so wird der Larynx aus der Ruhelage N bis zum Punkte J gesenkt und bei der ruhigen, nicht forcierten Exspiration wieder zu N zurückgeführt. Fordert man aber die Versuchsperson auf, leise und ruhig durch den (geöffneten) Mund zu inspirieren und bei geschlossenem Munde durch die Nase zu exspirieren und setzt gleichzeitig durch mäßiges Zusammenpressen der Nasenflügel ein Exspirationshindernis, so verbleibt der Larynx während der Inspiration zunächst in der Ruhelage, wird bei der forcierten Exspiration von N bis zum Punkte E gehoben und bei der ruhigen, nicht forcierten Inspiration wieder zu N zurückgeführt. (Auch beim Valsalvaschen Versuch steigt der Larynx deutlich nach aufwärts.)

Wird schließlich die Versuchsperson aufgefordert, forciert zu inspirieren, bei geschlossenem Munde und angedrückten Nasenflügeln durch die Nase zu exspirieren und diesen Atmungsmodus mehrmals zu wiederholen, so wird der Larynx bei der I. Inspiration aus der Ruhelage N bis J geführt, bei der Exspiration über die Ruhelage hinaus bis E erhoben, bei der nächsten Inspiration wieder bis J gesenkt, bei der Exspiration bis E erhoben u. s. f.

Ich füge hier eine Kurve ein, die an einem Kollegen mit durchaus normalen Atmungsverhältnissen aufgenommen wurde und sowohl ruhige Atmung wie forcierte In- und Exspiration zeigt, wobei das Verhältnis der Ruhelage zu den Grenzlagen wohl ersichtlich ist und auch der geringere Abstand des Exspirationsgipfels von der Ruhelage gegenüber dem größeren der Inspirationssenkung deutlich wird.

Fig. 3.

Wir haben somit die Respirationsbewegungen des Kehlkopfes bei willkürlich forcierter Inspiration, forcierter Exspiration und bei Kombination beider erörtert und gehen nun zur Besprechung der Schluckbewegung über.

Daß die Schluckbewegung normalerweise von der Ruhelage ausgeht und den Larynx zu dieser zurückführt, ist ja bekannt und schon früher erwähnt worden.

Fordert man aber die Versuchsperson auf, am Ende einer forcierten Exspirationsbewegung zu schlucken, ohne eine Inspirationsbewegung einzuschieben, so beginnt die Schluckbewegung nicht wie normaliter bei N, sondern der bereits bis E erhobene Larynx setzt von hier aus seine cranialwärts gerichtete Bewegung fort; die Schluckbewegung beginnt also in E, um dann wieder in N zu enden.

Ich habe diese Verhältnisse so ausführlich erörtert, weil ich sie in allen Detailerscheinungen zum Vergleiche mit jenen der pathologischen Respirationsbewegungen heranziehen will, da die von mir beobachteten Unterschiede im Mechanismus dieser beiden Bewegungen meines Wissens noch nicht erörtert worden sind.

Die Methoden, deren ich mich beim Studium der Larynxbewegungen bediente, waren:

1. Inspektion.
2. Palpation mittels des tastenden Fingers.

3. Durchleuchtung mittels Röntgenstrahlen, wobei der Abstand der verschiedenen Lagen des Kehlkopfes von einer am Schirm angebrachten Abszissenachse beobachtet wurde.
4. Anfertigung von Kurven mittels M a r e y 'scher Trommel durch Luftübertragung, wobei die die Bewegung aufnehmende Kapsel bald am oberen, bald am unteren Rande des Schildknorpels aufgesetzt wurde.

Hiebei wurde die Ruhelage einerseits, die Bewegungen des Kehlkopfes bei der Respiration, Phonation und Deglutition anderseits kontrolliert.

Ich möchte nun diejenigen Beobachtungen besprechen, die ich in Fällen pathologischer Larynxbewegung erheben konnte.

Bekanntlich vollführt der Larynx unter pathologischen Bedingungen, auf die noch näher einzugehen sein wird, deutlich sicht- und tastbare Auf- und Abwärts-Bewegungen s y n c h r o n m i t d e r R e s p i r a t i o n.

Wenn ich nun den Modus der unter pathologischen Respirationsbedingungen auftretenden Larynxbewegung in ein Schema zu bringen habe, so finde ich, daß der Larynx des Patienten zwischen E und J als Ex- und Inspirationslage auf- und abwandert, o h n e i n i r g e n d e i n e m P u n k t e d a u e r n d z u r R u h e z u k o m m e n. Die Pfeile e und i bezeichnen die Richtung der Exspirations- resp. Inspirationsbewegung.

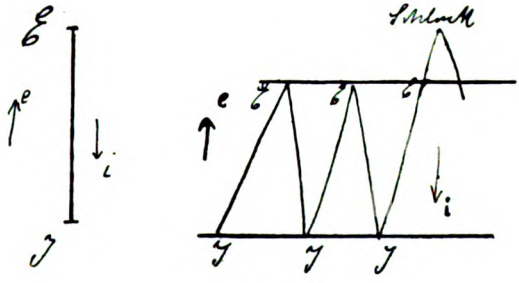

Fig. 4.

Aufgefordert zu schlucken, führt der Patient seinen Larynx aus E, der Exspirationsstellung, cranialwärts, um ihn nach vollendetem Schluckakte nach E, oder bei sofort angeschlossener Inspiration nach J, oder endlich in einer Minderzahl von Fällen nach einem von diesen beiden ganz differenten Punkten zurückzuführen, wovon noch des Näheren zu sprechen sein wird.

Ich füge hier eine Kurve des Pat. M. (Krankengeschichte II) ein, die bei einem Pneumoniker während des Deliriums geschrieben wurde und die respiratorische Larynxbewegung veranschaulicht.

Fig. 5.

Nachfolgende Kurve wurde bei einem stark dyspnoischen Patienten (Pneumothorax) geschrieben und zeigt zwei, durch fast gerade Linien gekennzeichnete Respirationspausen, in denen Pat. auf Aufforderung den Atem anhielt. Die Larynxbewegung sistierte zugleich mit der Respiration. Der Abstand der Geraden von den Endpunkten der Ex- und Inspirationsbewegung wechselt je nach der Respirationsphase, in der es dem Pat. gelang, den Atem anzuhalten.

Fig. 6.

Vergleichen wir nun das Bewegungsschema der pathologischen Larynxbewegung mit demjenigen des normalen Falles, bei willkürlich vertiefter Respiration, so drängt sich uns zunächst die Frage auf: Wie verhält es sich mit dem statischen Nullpunkte des pathologisch bewegten Kehlkopfes?

Halten wir an der Erklärung Merkels[1]) fest: „Der statische Nullpunkt des Kehlkopfes ist jene Lage, welche der Kehlkopf bei ruhiger, leiser Atembewegung annimmt und behauptet", so ist bei der pathologischen Respirationsbewegung des Larynx eo ipso kein statischer Nullpunkt vorhanden. Dieser Schluß ergibt sich auch unmittelbar aus einem Vergleich der beiden Bewegungstypen.

Wir haben nun oben dargelegt, daß bei der willkürlich vertieften Respiration des Gesunden der Kehlkopf bei der Ex- und Inspiration nach oben und unten über die Gleichgewichtslage hinausgeführt und

[1]) Anatomie und Physiologie des Stimm- und Sprachorganes, 1857.

die in solche Atmung eingeschobene Schluckbewegung der Exspirationsstellung aufgesetzt wird.

Da nun die ex- und inspiratorisch willkürlich forcierte Respiration wohl als Analogon der gemischten Dyspnoe gelten darf, so kann wohl nicht gezweifelt werden, daß der Mechanismus der Larynxbewegung bei gemischter Dyspnoe derselbe ist, wie derjenige bei ex- und inspiratorisch willkürlich forcierter Respiration; d. h. der Larynx bwegt sich bei gemischter Dyspnoe zwischen zwei Grenzlagen, der Ex- und Inspirationsstellung, ohne jemals im statischen Nullpunkte zur Ruhe zu kommen.

Ferner geht die Schluckbewegung des respiratorisch bewegten Kehlkopfes bei gemischter Dyspnoe von einer respiratorischen Grenzlage, der Exspirationsstellung, aus.

Theoretisch folgt aus dem oben Gesagten, daß bei reiner ex- oder inspiratorischer Dyspnoe nach Analogie der willkürlich forcierten Ex- oder Inspirationsbewegung eine stabile Ruhelage — allerdings kein statischer Nullpunkt im Sinne Merkels — vorhanden ist; und zwar wird diese Ruhelage bei exspiratorischer Dyspnoe mit der Inspirationsstellung, bei inspiratorischer Dyspnoe mit der Exspirationsstellung des Kehlkopfes zusammenfallen müssen. Die der Exspiration angeschlossene Schluckbewegung muß bei rein exspiratorischer Dyspnoe von der Grenzlage (Exspirationsstellung), bei inspiratorischer Dyspnoe von der Ruhelage ausgehen.

Da nun die pathologische Respirationsbewegung des Kehlkopfes bisher vorwiegend bei Stenose der oberen Luftwege, also bei inspiratorischer Dyspnoe, beschrieben worden ist, stimmt es mit obigen Ausführungen vollständig überein, daß die pathologische Larynxbewegung überhaupt, insbesondere aber die bei Stenose der oberen Luftwege auftretende, gewöhnlich „als eine inspiratorische Senkung des Kehlkopfes bezeichnet worden ist".[2])

Wir kehren zur Larynxbewegung bei gemischter Dyspnoe zurück.

Bei dieser ist, wie früher dargelegt, kein statischer Nullpunkt, keine einheitliche Ruhelage als Ausgangs- und Endpunkt aller auf- oder abwärtsgerichteten Bewegungen vorhanden.

Wir finden vielmehr zwei Grenzlagen mit getrennten Funktionen, da die Exspirationsstellung der Ausgangspunkt der Inspirations- und Schluckbewegung und (gewöhnlich) der Endpunkt der letzteren ist,

---

[2]) Vergl. u. a. auch Fränkel: Diagnostik und allgemeine Symptomatologie der Lungenkrankheiten, pag. 17 u. 22.

während die Inspirationsstellung den Endpunkt der Inspirations- und Ausgangspunkt der Exspirationsbewegung darstellt.

Diese beiden Grenzlagen (Ex- und Inspirationsstellung) weisen aber noch einen anderen, sehr wichtigen Unterschied gegenüber der normalen Ruhelage, dem statischen Nullpunkte auf: nämlich den Mangel der räumlichen Stabilität.

Die stabile Ruhelage, der statische Nullpunkt eines normal bewegten Kehlkopfes, kann nämlich im Raume fixiert werden; ihr Abstand von den Gebilden der Umgebung variiert zwar bei den einzelnen Individuen, ist aber bei ein- und derselben Person unter gleichen Verhältnissen konstant.

Merkel beispielsweise gibt l. c. unter Betonung der Bedeutungslosigkeit absoluter Werte die Entfernung seines statischen Nullpunktes vom Zungenbeinkörper mit 1″ 2‴, vom Kinn mit Berücksichtigung der Kurve mit 3″ 2‴ an und sagt an anderer Stelle [3]) ausdrücklich: „Der Kehlkopf sitzt auf der Luftröhre ziemlich locker, aber auf einer durch das Gleichgewicht der an ihn inserierten Muskeln gesicherten, bestimmten mittleren Stelle des Halses."

Dagegen liegt die Ex- und Inspirationsstellung eines pathologisch bewegten Kehlkopfes nach meinen Beobachtungen bald höher, bald tiefer am Halse; ihre Höhe wechselt mit der Exkursionsgröße der pathologischen respiratorischen Larynxbewegung und die Exkursionsgröße wieder wächst und fällt mit der Intensität der vorhandenen Respirationsstörung.

Ich schließe hier eine bei dem früher erwähnten Patienten M. (Pneumonie) geschriebene Kurve an, die 8 Tage später aufgenommen wurde, als die erste, und wohl sehr deutlich die Abnahme der Bewegung im Vergleich mit der früheren, auf der Höhe der pneumonischen Erkrankung geschriebenen Kurve vor Augen führt.

Fig 7.

Ich werde noch an anderer Stelle Gelegenheit nehmen, adäquate Beobachtungen an anderen Patienten durch Auszüge aus Krankengeschichten zu belegen.

---

[3]) S. 155.

Schließlich möchte ich noch bemerken, daß ich in einzelnen Fällen pathologischer respiratorischer Larynxbewegung sowohl durch den palpierenden Finger als durch die Röntgenuntersuchung feststellen konnte, daß die Schluckbewegung zwar von der Exspirationsstellung ihren Ausgang nahm, der Kehlkopf aber nicht zu dieser Stellung, sondern zu einem ober- oder unterhalb derselben gelegenen Punkte (statischer Nullpunkt der physiologischen Bewegung?) zurückkehrte. Hier sei bemerkt, daß alles bisher von der Schluckbewegung im normalen und im pathologischen Fall Gesagte auch von den Phonationsbewegungen gilt, mit der selbstverständlichen Modifizierung, daß die Phonationsbewegung des Kehlkopfes sowohl der In- als Exspirationsbewegung gleichgerichtet sein kann, woraus eine entsprechend größere Anzahl von Lage-Veränderungen im pathologischen Fall resultiert.

Die laryngologische Untersuchung der in Betracht gezogenen Fälle ergab kein eindeutiges Resultat.

Ich schließe meine Ausführungen über den Bewegungsmechanismus der pathologischen Respirationsbewegung des Kehlkopfes, um zur klinischen Betrachtung derselben überzugehen, und erwähne nur noch, daß ich bei dem tracheotomierten Patienten K. (Krankengeschichte XI) die Verhältnisse am teilweise freigelegten Kehlkopfe studieren und die Lageverschiebungen mittels eines zur Markierung benützten Nahtfadens kontrollieren konnte.

II. Klinische Beobachtungen und Schlußfolgerungen.

Ehe ich nun die Krankheitsprozesse aufzähle und erörtere, bei denen ich im Gefolge von Dyspnoe eine respiratorische Verschiebung des Kehlkopfes feststellen konnte, scheint es mir aus klinischen Gründen geboten, zunächst meine Beobachtungen über das Vorkommen solcher Bewegungen bei normalen Respirationsbedingungen mitzuteilen.

Ich habe während einer mehrmonatlichen Beobachtungszeit täglich 10—15 Personen auf das Vorhandensein dieser Bewegung untersucht und bei normaler, ruhiger Respiration keine sicht- oder tastbare Bewegung des Kehlkopfes synchron mit der Respiration wahrgenommen. Ferner haben wiederholte Untersuchungen mit Röntgenstrahlen ergeben, daß unter normalen Respirationsbedingungen, bei ruhiger Kopfhaltung und normaler, nicht vertiefter oder beschleunigter Atmung, der Larynx keine respiratorische Verschiebung zeigt, sondern in Ruhe verharrt.

Hingegen waren in pathologischen Fällen auch kleinste Exkursionen als ein Auf- und Abwandern des Kehlkopfes bei Röntgen-

untersuchung deutlich wahrnehmbar. Ich muß aber bemerken, daß ich nicht in einem einzigen Falle bei Röntgendurchleuchtung eine respiratorische Larynxbewegung gefunden habe, die nicht schon vorher durch bloße Inspektion oder Palpation festgestellt und erkannt worden wäre. Dagegen ereignete es sich zweimal, daß eine bei der äußeren Untersuchung zunächst als Larynxbewegung imponierende respiratorische Verschiebung mit Hilfe des Röntgenbefundes doch als eine Thoraxbewegung bei (respiratorischem) Stillstand des Larynx erkannt wurde.

Tatsächlich kann eine solche Täuschung durch Stützen der palpierenden Hand auf den Thorax oder die Schulter des Untersuchten, ferner durch inspiratorische Sternumhebung und Aktion der das Sternum hebenden Muskeln hervorgerufen werden.

Ich glaube demnach, gestützt auf vielfache Beobachtungen, die Meinung vertreten zu dürfen, daß eine sicht- oder tastbare respiratorische Verschiebung des Kehlkopfes unter normalen Respirationsbedingungen nur bei forcierter und vertiefter Respiration vorkommt und daß sohin das Vorhandensein einer deutlich sicht- oder tastbaren respiratorischen Bewegung des Kehlkopfes als eine pathologische Erscheinung anzusehen und zu verwerten ist.

Allerdings können die pathologischen Momente, welche die respiratorische Larynxbewegung hervorzurufen vermögen, scheinbar jedes Zusammenhanges mit der Respiration entbehren. Ich erlaube mir hier folgenden, wie ich glaube nicht uninteressanten Fall mitzuteilen.

Bei einem Patienten, welcher wegen schwerer Störungen der Nahrungsaufnahme (Erbrechen und temporäre Schluckbeschwerden) unsere Klinik aufsuchte und durchaus normale Respirationsverhältnisse aufwies, konnte ich die respiratorische Larynxbewegung bald konstatieren, bald wieder fehlte sie; eine irgend befriedigende Erklärung hiefür fand sich zunächst nicht. Bei der Sondierung des Oesophagus und Oesophagoskopie fand sich eine Dilatatio oesophagi erheblichen Grades, im Röntgenbilde eine gleichmäßige, mäßige Erweiterung der Aorta geringen Grades (Arteriosklerose.)

Ich glaube nun annehmen zu dürfen, daß der dilatierte Oesophagus und die dilatierte Aorta zeitweise raumbeschränkend, gleich einem Mediastinaltumor, auf die Trachea wirkten und hierdurch temporär respiratorische Larynxbewegung auslösten.

Ich komme jetzt zur Besprechung der als Gelegenheitsursache in Betracht kommenden Krankheitsprozesse, bei denen ich respiratorische Larynxbewegung beobachten konnte. Es ist mir hierbei zunächst auf-

gefallen, daß Larynxbewegung — von Pneumonien abgesehen — im ganzen öfter bei extrapulmonären Respirationsstörungen als bei rein pulmonären Prozessen zu finden ist. So habe ich unter den vielen progressen Phthisen, die ich zu untersuchen Gelegenheit hatte, nur vereinzelte Fälle mit respiratorischer Larynxbewegung gefunden und führe nachstehende Daten einer hierher gehörenden Krankengeschichte an.

Patientin K. B., 35 jähr. Tagelöhnerin.

Husten, Nachtschweiße, Gewichtsabnahme.

Aus dem Status praesens: Hautfarbe fahl, Lippen cyanotisch. Bei jeder der angestrengten Atembewegungen treten die Sternocleidomastoidei in Aktion, u. zw. so, daß bei Rückenlage beide Muskel, bei Seitenlage vorwiegend der Muskel in Aktion tritt, der der Seite entspricht, auf der Patientin liegt. Bei jeder Inspiration senkt sich der Larynx, zugleich entsteht Einziehung der Fossa jugularis. 42 Respirationen. Ueber beiden Lungen ausgebreitete Dämpfung, bronchial. Atmen, conson. Rasseln. Exitus 28. 12. 1905. Kein Obduktionsbefund.

In zwei Fällen von Bronchialasthma, die ich beobachten konnte, fehlte die respiratorische Larynxverschiebung, ebenso bei einem Patienten mit Ca. Bronchii.

Dagegen beobachtete ich dieselbe wiederholt bei Pneumonie und konnte hierbei die Abnahme der Larynxbewegung gleichmäßig mit dem Abklingen des Krankheitsprozesses mehrmals konstatieren.

Ich bringe hier nochmals eine, bei dem schon früher genannten Pat. M. (Pneumonie) (im Delirium) geschriebene Kurve vom 28. II. d. J.

Temperatur 36,9 °, Pulszahl 102, Respirationen 36.



Fig. 8.

Ferner zum Vergleiche eine Kurve desselben Pat. vom 6. III. d. J.: Temperatur 36,3 °, Pulszahl 88, Respirationen 18.



Fig. 9.

Bei einer am 8. III. vorgenommenen Röntgenuntersuchung des Patienten wurde notiert: Larynxbewegung nicht deutlich.

Anschließend hieran einige Daten aus der Krankengeschichte des Pat. E. W. (rechtsseitige Pneumonie).

12. II. Deutliche Larynxbewegung (Röntgen), Temperatur 38,8°, Pulszahl 86, Respirationen 30.

8. III. Keine Larynxbewegung (Röntgen). Temperatur 36,6°, Pulszahl 72, Respirationen 20.

Auch bei inkompensierten Vitien beobachtete ich häufig respiratorische Larynxbewegung und konnte gerade auch in diesen Fällen konstatieren, daß die Exkursionsgröße der Bewegung gleichmäßig und gleichzeitig mit der Puls- und Respirationsfrequenz abnahm. Ferner sah ich die Larynxbewegung wiederholt bei Nephritis und zwar sowohl außerhalb des urämischen Anfalles, als in demselben. Nachstehend einige Daten aus einer hierher gehörigen Krankengeschichte.

Pat. Ad. P., 37 jähr. Maschinist. (Chron. interst. Nephritis, Asthma, uräm. Emphysem, praematur. Arteriosklerose, lobulärpneumon. Herde, chron. Urämie.)

Die Aufzeichnungen über die Larynxbewegung lauten:

1. XI. Stat. praes. Larynx prominent, macht bei jeder Respirationsbewegung eine ab-, bezw. aufsteigende Bewegung. 24 Respirationen.

2. XI. Asthmatischer Anfall; es bestand sehr erschwertes und verlängertes Exspirium, 36 Respirationen. Der Larynx macht sehr lebhafte auf- und absteigende Bewegungen. Beim Absteigen wurde er jedesmal stark nach rechts abgelenkt.

4. XI. Pat. befindet sich heute viel wohler, Dyspnoe gering; der Larynx macht zwar deutliche, aber viel kleinere Exkursionen als am vorhergehenden Tage.

26. XI. Vorm. Amaurose, Muskelkrämpfe, Anurie, ammoniakal. Geruch, keine Pupillenreaktion. Pat. hat subjektive Dyspnoe, 24 Respirationen, etwas vertieft mit deutlich sichtbarer synchroner Beteiligung des Larynx. Aus diesem Zustand verfällt Pat. in tiefes Coma mit periodischem Atmungstypus. Pausen bis 35 Sekunden. Der Larynx macht zu Ende der Pausen mehrere Senkungen und Hebungen, während welcher eine Bewegung des Thorax noch nicht sichtbar wird; dann erst wird mit einem lauten, stöhnenden, röchelnden Atemzuge Thorax und Larynx bewegt. Um 1 Uhr mittags Exitus.

Senator berichtet (Wochenschr. f. kl. Med., 1884) über Larynxbewegung im Coma bei Atropinvergiftung: „Respiration sehr tief, geräuschvoll, beschleunigt (32), wobei der Kehlkopf auffallend große Exkursionen macht.“

Dagegen erwähnt Kußmaul (Zur Lehre vom Diabetes mellit. Deutsches Archiv f. klin. Med., 1874): „Es fiel mir auf, daß trotz der Größe der respiratorischen Thoraxbewegung der Larynx sich kaum vom Orte bewegte.“

Schließlich sah ich die respiratorische Larynxbewegung bei fast allen von mir beobachteten Aortenaneurysmen, wobei ich bemerken möchte, daß eine Verwechslung mit dem Oliver Cardarelli-schen Symptom schon mit Rücksicht auf die verschiedenen Zeitphasen dieser beiden Bewegungen auszuschließen war.

Ich reproduziere hier eine Kurve, die bei einem Pat. mit Aneurysma und positivem Oliver Cardarelli bei zeitweise angehaltenem Atem des Pat. geschrieben wurde und neben dem reinen Oliver Cardarelli die respiratorische Bewegung des Larynx zeigt. Hier sei es

Fig. 10.

mir auch gestattet, einige Notizen aus meinen Krankengeschichten von Aneurysmatikern wiederzugeben.

Pat. J. P., 65 jähr. Kammacher.

Lebhafte Beteiligung der Halsmuskeln bei der Inspiration. Senkung und Hebung des Larynx synchron mit den Respirationsbewegungen. Röntgendurchleuchtung ergibt einen vier Querfinger breiten Schatten links vom Sternum; respiratorische Verschiebung des Kehlkopfes.

Pat. E. E., 62 jähr. Kaufmann.

Status praesens: Im II. Interkostalraum links vom Sternum eine ungefähr talergroße Dämpfung, daselbst auch eine leichte Pulsation sicht- und fühlbar. Ueber der Dämpfung ein leises systolisches Geräusch, desgleichen über der Aorta. Die Röntgenuntersuchung ergab einen dem Aneurysma entsprechenden Schatten. Palpation und Inspektion der Halspartie ergibt deutliche respiratorische Bewegungen des Kehlkopfes.

Patient F. T., 45 jähriger Portier. War mehrmals auf unserer Klinik, starb 17. XII. 1905. Obduktion (Obduzent Dozent Dr. Stoerk) ergab ein faustgroßes Aneurysma des Arcus Aortae, das vordere Mediastinum füllend, Abplattung der Trachea von links her im Bereiche ihres Endabschnittes sich in 8 cm erstreckend.

Am 28. XI. hatte der das Bett führende Kollege notiert: Die respiratorische Bewegung des Pomum Adami ist deutlich sichtbar. Unter meinen Aufzeichnungen, den Patienten betreffend, findet sich gleichfalls die deutliche respiratorische Larynxbewegung vermerkt.

Patientin P. H., 58 jährige Hilfarbeiterin, starb am 6. XII. 1906. Sektionsbefund (Prof. Ghon) ergab: Diffuse, aneurysmatische Er-

weiterung mit multiplen, verschieden großen und kleineren sackförmigen Aneurysmen, das größte etwa nußgroß und zwar am Abgange der großen Gefäße liegend.

Die Larynxbewegung war bei dieser Patientin äußerst deutlich und prägnant zu sehen und gab mit Rücksicht auf vorhandene Lungenkomplikationen, die das Dämpfungsbild des Aneurysmas verwischten, andererseits Larynxbewegung nicht im Gefolge zu haben pflegen (Pleuritis) ein unterstützendes Moment für die Diagnose des Aneurysmas.

Ich habe hier auch eines der wenigen Fälle Erwähnung zu tun, in welchen bei Aneurysma Aortae die Larynxbewegung fehlte.

Pat. A. D., 61 jähr. Arbeiter.

Röntgenuntersuchung ergab einen mannskopfgroßen Schatten links vom Sternum, doch auch nach rechts hinüberreichend. Die Inspektion des Halses ergab herzsynchron erfolgende Erschütterung des Larynx, keine respiratorische Verschiebung. Die Trachea war nichtstenosiert.

Die bis nun aufgezählten Fälle beobachteter respiratorischer Larynxbewegung (anhangsweise sei noch das ganz vereinzelte Vorkommen der respiratorischen Larynxbewegung beim Emphyseme vermerkt) beziehen sich, wie ersichtlich, vorwiegend auf Respirationsstörungen, die mit gemischter Dyspnoe einhergehen.

Das hinlänglich bekannte Auftreten der respiratorischen Larynxbewegung bei Larynxstenose (inspiratorische Dyspnoe) sah ich im Falle des früher erwähnten tracheotomierten Pat. K., bei dem wegen perichondralen Abszeß beider Aryknorpel (post typhum) die Tracheotomie vorgenommen werden mußte. Vor der Tracheotomie war mir die trotz hochgradiger Dyspnoe verhältnismäßig geringe Exkursionsgröße der Larynxbewegung aufgefallen.

Wenn ich nun die einzelnen, mit Respirationsstörungen einhergehenden Prozesse erwäge, bei denen ich respiratorische Larynxbewegung beobachten konnte, so läßt sich kein Moment finden, das eine einheitliche Erklärung für das Auftreten oder Fehlen der Kehlkopfbewegung im einzelnen Falle zulassen würde.[8])

Mit Rücksicht auf das verhältnismäßig so seltene Vorkommen der Bewegung bei schweren Phthisen glaubte ich die Gewöhnung an die Verminderung des respirierenden Lungengewebes und die mangelnde subjektive Dyspnoe in Rechnung ziehen zu dürfen. Das plötzliche Auf-

---

[8]) S. hierüber H. v. Schrötter: Klinik der Bronchoskopie. G. Fischer, Jena 1906. Das Kapitel: Respiratorische Bewegung des Bronchialbaumes, S. 122 ff.

treten der respiratorischen Larynxbewegung bei Pneumothorax und im stenokardischen Anfall, sowie das Vorkommen derselben bei Pneumonie schien mir auch dafür zu sprechen, daß subjektive Dyspnoe und akutes Einsetzen der Respirationsstörung die respiratorische Larynxbewegung im Gefolge haben. Doch steht dieser Annahme das Fehlen der Larynxbewegung im asthmatischen Anfall — allerdings konnte ich nur zwei Fälle beobachten — sowie das Vorhandensein derselben beim Aneurysma Aortae entgegen.

Was nun das fast ausnahmslose Vorkommen der respiratorischen Larynxbewegung bei den von mir beobachteten Aneurysmen betrifft, so glaube ich, daß in diesen Fällen in der Stenosierung der Trachea die Respirationsstörung gegeben ist, welche das Auftreten der Larynxbewegung erklärt.

Denn die so häufig ausgesprochene Meinung, beim Aortenaneurysma sei gerade wegen der Trachealstenose „respiratorischer Stillstand" des Larynx vorhanden, kann auch ich nicht bestätigen.

Ich verweise diesbezüglich nochmals auf den Fall des Patienten F. T., bei dem respiratorische Larynxbewegung unzweifelhaft gesehen wurde, und der Obduktionsbefund eine Trachealstenose erheblichen Grades ergab. Ich kann mich diesfalls auch auf die Ausführungen meines hochverehrten Chefs, des Herrn Hofrates von Schrötter, berufen, der in seinen „Vorlesungen über Krankheiten der Luftröhre, 1896, Gerhardt widerlegt, welcher angibt, daß bei Stenose der Trachea gegenüber denen des Larynx ein geringes oder gar kein Herabsteigen des Larynx stattfinde. Daß bei durch Strumen hervorgerufenen Trachealstenosen, bei der förmlichen Einmauerung des Kehlkopfes eine deutliche Bewegung desselben entweder gar nicht zustande kommen oder nicht sicht- und tastbar werden kann, ist wohl selbstverständlich.

Ich fasse demnach das Ergebnis meiner Untersuchungen in nachstehende Schlußfolgerungen zusammen:

Eine deutliche, sicht- oder tastbare respiratorische Bewegung des Kehlkopfes, welche unabhängig vom Willen des Atmenden, synchron mit der Respiration erfolgt, ist pathologischer Natur und unterscheidet sich von der bei (willkürlich) vertiefter, normaler Atmung auftretenden Bewegung durch das Fehlen des statischen Nullpunktes, durch das Vorhandensein zweier Grenzlagen mit getrennten Funktionen, durch die wechselnde, der Willkür entzogene Exkur-

sionsgröße der Bewegung und durch die mangelnde räumliche Stabilität der Grenzlagen.

Abgesehen von den verschiedenen Umständen, unter welchen die respiratorische Larynxbewegung auftreten kann, kommt dieselbe zweifellos auch bei der Trachealstenose vor, hat also keinen differentialdiagnostischen Wert für die Larynxstenose gegenüber der Trachealstenose; so ist insbesondere das Vorkommen des Symptomes beim Aneurysma der Aorta und ihrer Hauptstämme hervorzuheben.

Für die gütige Ueberlassung des Krankenmaterials und vielfache Förderung sage ich Herrn Hofrat von Schrötter ergebensten Dank.

Beitrag zur Extraktion der Gehörknöchelchen nach der Methode von Neumann.

Von

Dr. **Heinrich Halász,**

Specialist in Miskolcz (Ungarn).

Die Ohrenärzte sind schon seit langer Zeit darüber im klaren, daß es in vielen, mit konservativen Methoden erfolglos behandelten chronischen Fällen eiternder Mittelohrentzündung genügt, den als kariös erkannten Hammer oder Amboß, eventuell beide zu entfernen, um den Eiterungsprozeß zum Stillstand zu bringen, da die Eiterung aus der Paukenhöhle oft auf das Schläfebein und dessen Zellen nicht übergreift. In Ermangelung eines anderen entsprechenden Verfahrens wurde die Entfernung der Gehörknöchelchen bisher in tiefer Narkose durchgeführt, und zwar entweder durch den Gehörgang oder durch eine hinter der Ohrmuschel bereitete Knochenöffnung.

Es wurde zwar versucht, die Operation nach lokaler Anästhesierung (Kokain-Einträufelung in den Gehörgang) zu vollführen, das Resultat war jedoch derart unbefriedigend, das Verfahren stellte sich als derart schmerzhaft heraus, daß die Operateure davon abkamen, die Gehörknöchelchen nach örtlicher Unempfindlichmachung zu entfernen.

Die Ohrenspezialisten begrüßten daher die Erfindung Neumanns auf dem Gebiete der otiatrischen operativen Technik und die Resultate seiner Versuche [1]) mit großer Freude und Beruhigung, laut

[1]) Heinrich Neumann: Technik und Indikationen der Hammer-Amboss-Extraktion. Arch. f. Ohrenheilk., Bd. 64.

welcher die Gehörknöchelchen mit örtlicher Anästhesie durchaus schmerzlos entfernt werden können, und auch außerdem die Abschnürung von Ohrpolypen, die so schmerzhafte Parazentese, und sogar die vollkommene Exzision des Trommelfells (zum Zwecke der Gehörsverbesserung), die Kuretage der Paukenhöhle, das Abmeißeln der oberen Wand des knöchernen Gehörganges ebenfalls schmerzlos vollzogen werden können.

Das Verfahren Neumanns besteht darin, daß er $^1/_2$—1 cm einwärts der Grenze des knorpeligen und knöchernen Teiles an der oberen Wand des Gehörganges, mit einer von ihm eigens zu diesem Zwecke konstruierten Spritze, von einer 1 proz. Kokain-Tonogenlösung einen Kubikzentimeter unter die Haut des Gehörganges einspritzt und zwar derart, daß die eingespritzte Flüssigkeit die Haut von der oberen Wand des Gehörganges ablöst. Neumann empfiehlt, daß zu einem Kubikzentimeter der 1 proz. Kokainlösung 2—4 Tropfen Tonogenlösung gegeben werden sollen, weil die solcher Art zusammengesetzte Flüssigkeit sich bei seinen Kontrollversuchen als am meisten verläßlich erwiesen hat. Nach meinen eigenen Beobachtungen können die Braunschen 1 proz. Kokain-Suprarenin-Tabletten zu diesem Zwecke mit ebenso ausgezeichnetem Erfolge benutzt werden, mit diesen ist außerdem die Herstellung der Lösung eine einfachere.

Obzwar die Einspritzung selbst bei Fällen mit chronischer Eiterung bloß wenig empfindlich ist, erscheint es doch ratsam, den Kopf der Kranken während dieser Prozedur durch jemand fixieren zu lassen, dagegen kann der Kranke während der Extraktion der Gehörknöchelchen, oder bei den oben erwähnten Operationen auch ohne Festhaltung des Kopfes ruhig verbleiben. Die beabsichtigte Operation kann zehn Minuten nach der Injektion vorgenommen werden, während der Dauer des Eingriffes tritt infolge des Tonogen- oder Suprareningehaltes der injizierten Flüssigkeit kaum eine Blutung ein, auch dies ist bei Handhabungen an dem an und für sich beschränkten Raume ein immenser Vorteil.

Die Reihenfolge der Entfernung der Gehörknöchelchen beginnen wir mit der Extraktion des Hammers; wenn derselbe noch an seinem Platze ist, lösen wir den Hammer ringsherum von seiner Verbindung mit dem Trommelfelle mit Politzers gestieltem Rundmesser ab, doch kann die Umschneidung auch mit der gewöhnlichen zur Parazentese benutzten, lanzenförmigen Nadel bewerkstelligt werden; wir lösen den eventuell an das Promontorium angewachsenen Hammergriff mit dem rechteckig gebogenen Gomperzschen Messer ab, schieben dann das Delstanchesche Ringmesser nach Umfassung des

Hammers hinauf zu, möglichst hoch unter das Köpfchen des Hammers, und durchschneiden damit einerseits die Sehne des Musculus tensor tympani andererseits lockern wir durch hebelförmige Bewegungen den Hammer von seinen Verbindungen. Den bereits gelockerten Hammer entfernen wir dann mit der von Politzer modifizierten Sextonschen Pinzette derart, daß wir den Hammer mit derselben über dem kurzen Fortsatze anfassen und mit mäßiger Kraft nach abwärts ziehen, bis der Kopf des Hammers unter der Wand des Attikus sichtbar wird, worauf derselbe aus dem Gehörgange leicht entfernt werden kann.

Insofern als in einer größeren Zahl von Fällen der Amboß öfter erkrankt und kariös erscheint als der Hammer, entfernen wir mit dem Hammer gleichzeitig auch den Amboß, wie dies an den meisten ausländischen otiatrischen Kliniken — wie ich dies auch selbst beobachtet habe — geschieht.

Zur Entfernung des Ambosses wurde eine ganze Legion der verschieden geformten Instrumente verfertigt. Der Haken von Ludewig, der von Kretschmann sowie derjenige von Zeroni sind zur Entfernung des Ambosses deshalb nicht geeignet, weil mit diesen der Gesichtsnerv verletzt werden könnte, wie dies auch Neumann bemerkt. Die Hoffmannsche nach oben gebogene Kürette eignet sich mehr zur Entfernung des seines Griffes beraubten Hammers. Neumann verwendet zur Extraktion des Ambosses zwei seitwärts gebogene Küretten, eine größere, deren Köpfchen 3 mm, und eine kleinere, deren Köpfchen 2 ½ mm Durchmesser besitzt, welche je nach der Weise des Attikus benutzbar sind, mit Biegungen, entsprechend dem rechten, bezw. linken Ohre. Den Amboß entfernen wir mit der Kürette derart, daß wir die Kürette in den Attikus hinaufschieben und an die Stelle des Köpfchens des abgelösten Hammers einstellen, mit der Konkavität gegen das Amboß-Steigbügelgelenk gewendet in einen Winkel von 90 Graden nach rückwärts und abwärts wenden, wodurch der Amboß von oben in die Kürette gefaßt wird, und das mobil gemachte Gehörknöchelchen alsbald unter der Seitenwand des Attikus sichtbar wird. In jenen Fällen, wenn die Entfernung des Ambosses größeren Schwierigkeiten begegnen würde, wie z. B. bei einer außergewöhnlichen Verengerung des Attikus wegen seiner geringeren Ausdehnung, empfiehlt Neumann, die Seitenwand des Attikus abzumeißeln, wodurch wir für die Entfernung des Ambosses einen bedeutend größeren Raum gewinnen.

Die Seitenwand des Attikus meißeln wir nach dem Verfahren von Politzer in solcher Weise ab, daß in die Haut der oberen Wand

des knöchernen Gehörganges zwei 1 cm lange, miteinander parallel laufende, 1 cm voneinander entfernte, bis auf den Knochen vordringende Einschnitte mit einem hierzu geeigneten runden Messer gemacht werden, danach werden die Anfangspunkte der Einschnitte mit einem transversalen, ebenfalls bis zum Knochen dringenden Einschnitte verbunden, und der hierdurch gewonnene Hautlappen wird mittels Raspatoriums oder Meißels von seinem Platze geschoben, danach wird die entsprechende Attikuswand (die obere Wand des knöchernen Gehörganges) mit Hammer und Meißel in solcher Ausdehnung abgetragen, als die Dicke der lateralen Wand des Attikus beträgt, — natürlich muß hierbei vor einer Verletzung des Tegmen tympani und anderer wichtiger Gebilde der Paukenhöhle (ovales Fenster, Steigbügel) gehörig Acht gegeben werden. Aus einem auf diese Weise vergrößerten Raume gelingt die Entfernung des Ambosses mit der entsprechenden Kürette viel leichter.

Zum Zwecke der Entfernung des Hammers und Ambosses empfiehlt sich die eben geschilderte Abmeißelnug der seitlichen Attikuswand in den meisten Fällen auch aus jenem Grunde, damit die Eiterabfuhr aus der Höhle des Attikus erleichtert wird, und damit dieselbe für medikamentöse Eingriffe besser zugänglich gemacht wird.

Dort, wo auch Karies des Attikus und Cholesteatom konstatiert wird, muß nach Entfernung der Gehörknöchelchen mit einer diesem Zwecke dienenden gebogenen Kürette auch der Attikus gründlich ausgekratzt werden, wobei wegen des Steigbügels gehörige Vorsicht geboten ist. Nach der Operation wird die Höhle des Attikus durch eine gebogene Kanüle mit antiseptischer Lösung gehörig ausgespült und der Gehörgang mit steriler Gaze verschlossen.

Nach Neumann ist die Entfernung des Hammers und Ambosses in allen jenen Fällen indiziert, in welchen der Ursprung der chronischen Eiterung in dem oberen Teil der Paukenhöhle, in dem Attikus, oder eventuell im Antrum liegt, und wo jedes Symptom für eine ausgedehnte Karies des Schläfebeins fehlt, des weiteren, wenn nach Wochen und Monaten hindurch fortgesetzter konservativer Behandlung (Ausspritzung des Attikus) der Eiterungsprozeß nicht zum Stillstand gebracht werden kann.

Jene Bedenken, welche manche Autoren bezüglich der Gefahr der Entfernung der Gehörknöchelchen hegen, haben durchaus keine Berechtigung, weil die in sitzender Stellung des Kranken bei ruhiger Haltung des Körpers und des Kopfes vollziehbare Operation, durch die Hand eines gehörige anatomische Kenntnisse besitzenden Fachmannes ausgeführt, eine jede Verletzung

irgend eines benachbarten Organs ausschließt. Die Resultate der Politzerschen Klinik, von welchen ich mich bei meiner Anwesenheit daselbst vor zwei Jahren auch persönlich überzeugen konnte, meine Beobachtungen aus der eigenen Praxis, ebenso wie die an verschiedenen deutschen Universitäten in diesem Jahre gesehenen, nach der Methode von Neumann vollführten Extraktionen und andere Operationen in der Paukenhöhle hatten vollkommene Erfolge.

Betrachten wir nun, welche Wirkung die Extraktion der Gehörknöchelchen auf das Gehör ausübt. Nach der Mitteilung von Neumann über die an der Politzerschen Klinik ausgeführten 20 Operationen, hatte die Operation 9 mal eine auffallend gute Wirkung auf die Hörfähigkeit; in 10 Fällen wurde die Schärfe des Gehörs nicht beeinflußt, und in 1 Falle geschah vor der Operation keine Untersuchung des Gehörs, wodurch das Resultat nicht eingerechnet werden kann. Eine Verschlimmerung des Gehörs konnte in keinem Falle nachgewiesen und auf Rechnung der Operation gestellt werden. Von den 10 Fällen, bei welchen ich bisher die Extraktion vollzogen habe, fand ich in 6 Fällen eine Besserung des Gehörs, bei 4 Fällen blieb die Hörfähigkeit unverändert; einen Rückfall der Hörfähigkeit habe ich in keinem Falle beobachtet; letzterer Umstand schließt natürlich die Möglichkeit dessen nicht aus, daß bei einem größeren Krankenmateriale nach der Operation — allenfalls wohl selten — ein Rückfall der Hörfähigkeit nicht auftreten könnte. Eine meiner Beobachtungen war besonders interessant, in welchem Falle der Kranke an beiden Ohren nur laute Sprache ad concham perzipierte, und während der Operation, in demselben Momente, als ich nach der Extraktion des Hammers den Amboß von seiner Seite abhob, von einer momentan eingetretenen Besserung seines Gehörs berichtete, und tatsächlich stellte sich bei der, knapp nach Vollzug der Operation angestellten Gehörprüfung heraus, daß der Kranke den gewöhnlichen Konversationston auf beiden Ohren etwas über einen Meter perzipierte, während er vor der Operation denselben überhaupt nicht, selbst nicht direkt ins Ohr gesprochen hörte. In meinen übrigen Fällen zeigte sich die Besserung des Gehörs nicht in so frappanter Weise unmittelbar nach der Operation, doch war nach 1—2 Tagen eine Besserung um 50—75 Proz. bemerkbar, bei Untersuchung mit der Taschenuhr, noch mehr bezüglich des Konversationstones. Es ist interessant, und auch Neumann hat dies beobachtet, daß die Besserung des Gehöres nur bei jenen Fällen bemerkbar wurde, bei denen auch vor der Operation irgend ein Grad der Hörfähigkeit vorhanden war; eine Ausnahme hiervon bildete nur jener eine Fall unter meinen Beobachtungen, bei welchem trotz des schlechten

Gehörs vor der Operation, die Besserung des Gehörs schon während der Operation in so frappanter Weise erfolgte.

Die Entfernung der Gehörknöchelchen nach der Methode von Neumann, die Entfernung von Polypen bei drei Fällen, welche den Gehörgang ausfüllten, sowie Parazentesen bei 4 Fällen konnte ich in tadelloser Anästhesie vollziehen.

Der chronische eiternde Prozeß, behufs dessen Sistierung ich die Extraktion der Gehörknöchelchen vornahm, hörte bei 5 Fällen nach der Operation innerhalb 2—4 Wochen, nach Spülungen des Attikus, welche ich an jedem zweiten Tage ausführte, endgiltig auf, bei drei Fällen, welche noch in meiner Behandlung sind, führt die Spülflüssigkeit aus dem Attikus nur mehr minimalen Eiter heraus, bei 2 Fällen besteht die Eiterung noch unverändert, welcher Umstand auf die Erkrankung des Schläfebeines schließen läßt, welche auf radikalem operativen Wege wird eingestellt werden müssen.

Der Wert der Extraktion der Gehörknöchelchen kann schon durch die mitgeteilten geringzahligen Fälle festgestellt werden, die schmerzlose und gefahrlose Durchführbarkeit, sowie in vielen Fällen die Wirkung auf die Besserung des Gehörs qualifizieren die Methode als ein wertvolles empfehlenswertes Verfahren.

Auf Grund des Vorhergesagten können wir mit ruhigem Gewissen behaupten, daß wir das von Neumann eingeführte und beschriebene operative Verfahren, durch welches wir die bisher bloß in tiefer Narkose oder bei unvollkommener örtlicher Anästhesie vollziehbaren und mit vielen Unannehmlichkeiten (Unruhe der Kranken, größere Blutungen) verbundenen Operationen endgültig vermeiden, und mit Hilfe dessen wir ruhig, ohne Quälung des Kranken operieren können, als eine epochale Erfindung auf dem Gebiete der Otiatrie betrachten können.

Verhandlungen des dänischen oto-laryngologischen Vereins.

44. Sitzung vom 17. Dezember 1906.

Vorsitzender: Dr. A. Grönbech.

Schriftführer: Dr. Soph. Bentzen.

I. E. Schmiegelow: Fall von Nekrose der rechten Hälfte der Cartilago thyreoidea.

Pat. war ein 31 jähr. Mann, der am 6. XII. 1905 ins St. Josephs-Spital aufgenommen wurde. Außer seiner jetzigen Krankheit

war er völlig gesund, keine Zeichen einer bestehenden Tuberkulose oder Syphilis; eine energische antiluetische Behandlung hat auf sein Leiden auch nicht die geringste Wirkung gehabt. August 1905 wurde er heiser; einige Zeit nachher fanden sich ziemlich plötzlich, während er Trambahn fuhr, starke Respirationsbeschwerden ein, weshalb er am 8. X. im Krankenhause zu Gothenburg der Tracheotomie unterzogen werden mußte. Am 6. XII. kam er bei Vortr. in Behandlung. Der Kehlkopf war alsdann durch eine riesige Anschwellung seiner rechten Seite völlig verschlossen, während die linke Seite natürlich war. Nach einer durch drei Monate fortgesetzten antiluetischen Behandlung wurde im Monat März Tracheotomia inferior und Laryngofissur vorgenommen; eine Menge entsetzlich stinkender, größerer und kleinerer Knochen- und Knorpelsequester, die aus der Cartil. thyreoidea und der Cart. cricoidea stammten, wurden entfernt. Nachher besserten sich die Kehlkopferscheinungen, es bildeten sich aber fortwährend Fisteln und später auch Schwellung und Röte der rechten Seite des Halses; es wurde deshalb über die rechte Seite des Kehlkopfes inzidiert und es gelang, die ganze rechte Hälfte des Schildknorpels zu entfernen. Das Leiden gelangte jetzt zur Ruhe und Patient konnte im Herbst mit frei durchgängigem Kehlkopfe und klangvoller, fast reiner Stimme nach Hause fahren. Sicherheitshalber trägt er noch immer seine Kanüle, diese ist aber stets verschlossen. Mikroskopie der entfernten Gewebsteile zeigte nur gutartige Entzündungsprozesse, kein Zeichen von Aktinomykose oder malignen Neubildungen. — Das Auftreten einer derartigen Nekrose des Kehlkopfgerüstes bei einem übrigens völlig gesunden Menschen dürfte etwas ziemlich Seltenes sein.

II. E. Schmiegelow: Akute linksseitige Mittelohreiterung. — Sinusthrombose. — Operation. — Unterbindung der V. jugularis. — Exitus.

Ein 1 ¼ Jahr altes Kind wurde am 11. IX. 1906 aufgenommen; 9 Monate vorher sparsamer Ohrfluß links, der bald aufhörte; 5 Monate später Pneumonie; 8 Tage vor der Aufnahme wurde es unwohl, 2 Tage später heftig krank mit Erbrechen und Speiseverweigerung, außerdem Ausfluß von reichlichem, dickem, stinkendem Eiter; war bei Aufnahme soporös, nur bisweilen aufschreiend, zunehmendes Erbrechen, keine Krämpfe noch Schüttelfröste, keine Nackensteifigkeit. Fluktuierende Schwellung über dem linken Warzenfortsatz und der angrenzenden Occipitalgegend. Kein fühlbarer Strang die V. jugularis entlang; starke Füllung der V. jugularis ext. Bei der Operation traf man zuerst einen großen subperiostalen Abszeß, die Corticalis anscheinend gesund; bei

der Aufmeißelung zeigte sich der Knochen von Eiter durchtränkt, weich, teilweise eingeschmolzen; der krankhafte Prozeß erreichte den Sinus transversus, der von einem perisinuösen Abszeß umgeben war; die Sinuswand verdickt, an einer Stelle durchulzeriert, der Sinus selbst von obturierenden, zerfallenden, puriformen Thrombenmassen gefüllt. Die V. jugularis wird doppelt unterbunden und durchgeschnitten, die Venenwand ist gesund. Der Sinus wird jetzt in großer Ausdehnung entblößt, die Wandung gespalten und die Thrombenmassen ausgelöffelt bis zur Gegend des Torcular Herophili, wo endlich Blutung auftritt. Die Länge des Thrombus war etwa 5 cm. Schon an demselben Abend Exitus. Sowohl die Thrombenmassen wie auch Teile des Sinus transversus wurden bakteriologischer Untersuchung unterzogen; diese ergab völlige Sterilität.

III. Geschäftssitzung.

Zum Vorstand für das kommende Jahr wurden erwählt:
Präsident: Prof. Dr. Victor Bremer.
Vizepräsident und Schatzmeister: Dr. Soph. Bentzen.
Schriftführer: Dr. P. Tetens Hald.

45. Sitzung vom 23. Januar 1907.
Vorsitzender: Prof. Bremer.
Schriftführer: Dr. Tetens Hald.

I. E. Schmiegelow stellt zwei Patienten vor:

Erstens einen 68 jähr. Mann mit riesigem Papillomanasi villosum. Schon wiederholt waren Polypen entfernt worden, jetzt aber wiederum Verstopfung der linken Nasenhälfte. Die linke Seite der äußeren Nase war geschwollen, die linke Nasenkavität durch blaßrote Geschwulstmassen gefüllt, die auch den Nasenrachen teilweise ausfüllen. Bei der Operation zeigte sich die linke Kieferhöhle von Geschwulstmassen völlig gefüllt, weshalb man durch Umschneiden der Nase und Spalten der Oberlippe den Oberkiefer freilegt; durch Abmeißeln der vorderen Kieferhöhlenwand und Resektion des Proc. nasalis schafft man sich zur Oberkiefer- und Nasenhöhle freien Zutritt und entfernt dann die Geschwulstmassen, die im ganzen 78 g wiegen; sie sind villös, gestielt, gehen von der Kieferhöhle aus und haben die untere Muschel sowie die Wandung zwischen Kiefer- und Nasenhöhle destruiert. Die Schleimhaut der Nasenhöhle überall gesund. —

Mikroskopie: Villöses von Zylinderepithel bekleidetes Papillom.

Zweitens einen 45 jähr. Mann mit einem rechtsseitigen Hirnabszeß. Pat. hatte seit etwa 15 Jahren eine chronische Mittel-

ohreiterung und hatte 8 Tage vor der Hospitalsaufnahme heftige Schmerzen bekommen. Zwei Tage vor der Aufnahme Erbrechen, Schwindel, Kopfweh, Benommenheit und Ermüdung. Keine Schüttelfröste oder Krämpfe, keine Druckempfindlichkeit des Warzenfortsatzes. In der Tiefe des Gehörganges einige eingetrocknete Epithelialmassen.

Ophthalmoskopie: Die Grenzen der rechten Papille etwas verschwommen. Es wurde sofort Totalaufmeißelung vorgenommen, durch die ein epiduraler Abszeß in der mittleren Schädelgrube mit entsetzlich stinkendem Eiter entdeckt wurde; Dura fistulös durchbrochen und im Gehirn ein 4 cm großer Abszeß mit stinkendem Eiter. Jetzt völliges Wohlbefinden.

II. Holger Mygind: Ueber die Indikationen zur Aufmeißelung des Warzenfortsatzes bei akuter Mittelohreiterung. (Wird im Archiv für Ohrenheilkunde in extenso veröffentlicht.)

Schmiegelows Erfahrungen fallen mit denen des Vortr. sowie mit denen der modernen Otologie überhaupt zusammen. Das Material S.'s ist von etwas anderem Charakter als das von M., indem es wesentlich aus seinen Privatpatienten besteht, die früh aufgenommen werden können und bei denen deshalb der Mortalitätsprozent geringer ist (3 Proz.), indem er unter 150 während der letzten fünf Jahre behandelten akuten Eiterungen nur 4 Todesfälle hat. Von diesen 4 Todesfällen wurden 2 durch Coma diabeticum, 2 durch schon bei der Aufnahme vorhandener Pyämie und Meningitis verursacht.

Im praktischen Leben ist es oftmals schwierig, die Indikationen genau zu stellen. Beim Vorhandensein akuter Hirnsymptome muß man sofort zur Aufmeißelung schreiten, vielleicht am liebsten zur Totalaufmeißelung. Daß man jedoch bei Kindern eine Pyämie haben kann, ohne Aufmeißelung vornehmen zu brauchen, hat S. oft gesehen; ob man in solchen Fällen operiert oder nicht, mag wohl ziemlich gleichgültig sein; S. empfiehlt — namentlich für Landärzte — die Wildesche Inzision, bei der die Blutung tatsächlich oft günstig wirkt; als Methode ist sie doch wohl in den otologischen Kliniken verlassen.

Bisweilen wird man durch die zerebralen Erscheinungen getäuscht, so hat S. einmal einen Patienten mit ausgesprochenen Delirien operiert, bei dem jedoch nichts besonderes gefunden wurde; am folgenden Tag fand man eine krupöse Pneumonie.

Bezüglich des Zeitpunktes, wann man operieren soll, kann sich S.

den Bemerkungen M.'s anschließen. Unter den 150 Fällen von akuter Mittelohreiterung wurde 81 mal Mastoidoperation vorgenommen; bei 18 dieser Fälle bestand kein Ohrfluß, trotzdem fand man bei allen 18 Einschmelzung der Zellen. In 13 Fällen hatte die Eiterung zur Schädelhöhle den Weg gefunden, in 7 dieser Fälle war das Trommelfell intakt. In 8 der operierten Fälle war der Warzenfortsatz bei der äußeren Untersuchung völlig gesund.

Bentzen war auch im ganzen mit M. einig. Die Indikationen der beiden ersten Klassen dürften vielleicht am ehesten eine Radikaloperation indizieren. Uebrigens meint er, es sei eher die im späteren Verlaufe der Mastoiditis auftretende diffuse Infiltration des Warzenfortsatzes als die am 7.—10. Tage auftretende, die die Operation indiziert; er hat mindestens 4 Fälle gesehen, wo Patienten wegen diffuser Schwellung zur Aufmeißelung eingeliefert wurden und wo die Infiltration durch Aussaugen des Eiters aus dem Gehörgange zum Schwinden gebracht wurde.

Vald. Klein: Die hiesigen Spezialisten, welche über keine Klinik verfügen, behandeln u. a. die größte Zahl der Kassenpatienten, sehen jedoch nur diese, wenn sie ambulatorisch behandelt werden können, weshalb sie vielleicht oftmals etwas spät ins Hospital gelangen. K. frägt, wie sich die Chefs der Kliniken stellen würden, falls die Spezialisten solche Patienten vielleicht mit etwas unsicheren Zeichen einer Mastoiditis einliefern wollten.

Mygind: Die Behandlung der akuten Eiterungen mittels Bettlagers stößt auf große praktische Schwierigkeiten. Er erinnert daran, daß er nachgewiesen hat, daß, wenn kein Fieber vorhanden, es für den Verlauf gleichgültig ist, ob der Patient bettlägerig sei oder nicht. Die Wildesche Inzision wirkt sicher nur als rein exspektative Behandlung. M. ist indessen nicht sicher, ob man bei endokraniellen Komplikationen die einfache oder die Totalaufmeißelung vornehmen soll; bei der Meningitis kann man sich wohl mit der einfachen Aufmeißelung begnügen, während man bei Hirnabszeß Totalaufmeißelung vornehmen muß. M. bemerkt zur Anfrage Kleins, daß die Patienten in jedem Falle willkommen sein werden.

46. Sitzung vom 27. Februar 1907.

Vorsitzender: Prof. Bremer.

Schriftführer: Dr. Tetens Hald.

I. E. Schmiegelow: Fall von Fremdkörper in der rechten Lunge, durch Bronchoskopie entfernt.

Ein 4 jähriges Mädchen hatte 5 Tage vor der Aufnahme einen Maiskern aspiriert, bei welcher Gelegenheit sie einen heftigen Husten-

anfall und leichte Erstickungserscheinungen bekam. Bei der Aufnahme diffuse Bronchitis, über dem rechten oberen und mittleren Lappen etwas abgeschwächte Respiration; keine Atembeschwerden.

In tiefer Chloroformnarkose wurde Bronchoscopia superior vorgenommen. Im rechten Hauptbronchus, ein paar Zentimeter von der Bifurkation entfernt, sah man den Maiskern, teilweise hinter der stark geschwollenen Schleimhaut versteckt. Wegen der Schleimhautirritation mußte reichlich 10 proz. Kokain-Adrenalinlösung verwendet werden, indem während der ca. 1 1/4 Stunde dauernden Extraktionsversuche die Schleimhaut sehr häufig betupft werden mußte; die Gesamtmenge des Kokains betrug etwa 60 cg, wobei doch natürlich die weit größte Menge in den verwendeten Tupfern hängen blieb und so der Resorption entzogen wurde. Die Lockerung des Kerns war sehr schwierig und man mußte schließlich in mehreren Reprisen den Kern zerbrechen und die einzelnen Stücke entfernen. Die Respiration wurde dann frei; keine Blutung. Gleich nachher wurde jedoch das Kind unruhig, mit starker Agilität und Jaktation; die Pupillen waren stark dilatiert, die Sprache inkoordiniert, deutliche Gesichtshalluzinationen. Der Bewegungsdrang stieg bis zu klonischen Krämpfen, 2 1/2 Stunde nach der Operation war die Respiration 80, Puls 170, Temperatur 42. Es wurden Salzwasserinfusion und Kampferinjektion in Anwendung gezogen, das Kind wurde aber schnell somnolent und zyanotisch mit stockender Respiration; Inhalation von Amylnitrit ohne Wirkung. Exitus 6 1/2 Stunde nach der Extraktion.

Der mitgeteilte Fall zeigt die große Ueberlegenheit der Brochoskopie in Betreff der Diagnose und Therapie bei den Fremdkörpern der Lunge. Es handelt sich hier um den ersten veröffentlichten Fall von in Skandinavien ausgeführter bronchoskopischer Fremdkörperextraktion aus der Lunge. Der schlechte Ausgang wurde durch eine Kokainvergiftung verschuldet. Es kam dies S. recht überraschend, indem er öfters bei Kindern langdauernde Kokainisierungen behufs Bronchoskopie vorgenommen hatte, ohne üble Zufälle zu erleben. In diesem Fall aber erforderte die starke Schleimhautschwellung ein sehr energisches Betupfen, ferner mußte wegen unzureichenden Funktionierens des Respirationsfensters des Bronchoskops letzteres wiederholt bis in die Trachea zurückgezogen werden, wobei die Kokainlösung dann leicht auch in die andere Lunge hineinfließt und die Resorptionsfläche somit weit größer wird.

In der Literatur liegen ein paar Fälle von letaler Kokainvergiftung vor, jedoch unter Verwendung des absolut verwerflichen Zerstäubers.

P. Tetens Hald: Maiskerne sind verhältnismäßig selten als bronchoskopische Fremdkörper nachgewiesen. Sie bieten der Extraktion günstigere Bedingungen als andere quellbare Fremdkörper. H. hat Versuche über das Quellen von Erbsen und Maiskernen in Speichel bei 37° angestellt und folgende Resultate gewonnen:

Erbse		Maiskern	
	8,0— 8,5—10,0 mm		5,0— 9,5— 9,5 mm
Nach 1 Std.	9,0— 9,5—10,5 „	Nach 3½ Std.	6,0—10,0—10,2 „
„ 2 „	9,0—10,0—10,5 „	„ 13 „	6,0—10,0—10,2 „
„ 3 „	10,0—10,5—11,0 „	„ 44 „	6,0—10,0—10,2 „
„ 4 „	10,0—10,5—12,5 „	Volumszunahme: 33 Proz.	
„ 24 „	10,5—11,0—13,0 „		
Volumszunahme: 120 Proz.			

Der Mais quillt demnach viel weniger als die Erbse und behält ferner seine flache eckige Gestalt, während die Unebenheiten der Erbse sich immer mehr abrundeten, so daß sie einen Bronchus viel leichter obturieren konnte. Die völlige Obturation aber wird eine Resorption der Luft unterhalb des obturierenden Körpers herbeiführen, so daß die Hustenstöße anstatt zum Entfernen des Körpers beizutragen, denselben immer fester einkeilen werden; die größte Schwierigkeit wird jedoch durch die starke reaktive Schwellung der Bronchialschleimhaut herbeigeführt.

Was die letale Kokainvergiftung betrifft, ist eine solche nicht nur — wie von S. angedeutet — bei Anwendung des Zerstäubers beobachtet [Lindt (Bern)]; eine solche Anwendung des Kokains wäre gewiß unstatthaft. Fletcher Ingals aber hat nach der bronchoskopischen Entfernung von Fremdkörpern bei Kindern zwei Todesfälle beobachtet, die wahrscheinlich vom Kokain verursacht waren (doch wurde wahrscheinlich außer dem Kokain Adrenalin und in einem Falle auch Atropin verwendet); in diesen Fällen war vom Zerstäuber keine Rede.

H. L. Mahler: Die Tracheo-Bronchoskopie bei Syphilis der tieferen Luftwege.

Eine 40 jähr. Frau bekam vor 8 Monaten Husten und schleimigen Auswurf; nach 3 Monaten wurde sie auch kurzatmig und es fand sich stridulöse Respiration ein. Es bestehen jetzt deutliche Stenosenerscheinungen; Perkussion gibt über der ganzen linken Lunge kürzeren Ton, sowie hier auch Respiration und Stimmlaut abgeschwächt sind und die ganze linke Thoraxhälfte zurückbleibt. Keine Zeichen eines Aortenaneurysmas. Laryngoskopie gibt nichts besonderes.

Bei der direkten Tracheo-Bronchoskopie in Kokain-Adrenalin-Anästhesie sieht man die Schleimhaut der Trachea normal, im unteren Teil der Trachea aber direkt über dem Abgang des linken Hauptbronchus sieht man eine glänzend rote, nicht ulzerierte Schwellung, die die Mündung des linken Bronchus verdeckt; keine Pulsation, der rechte Bronchus frei. Es wurde eine Quecksilber-Jodkali-Mixtur verabreicht, wonach die Respirationsbeschwerden beträchtlich nachließen. Die nach etwa drei Wochen vorgenommene zweite Tracheo-Bronchoskopie zeigte ein wesentlich verändertes Bild, indem man an der Stelle der roten Schwellung weißes, narbiges Gewebe sah, das sich wie ein Diaphragma oberhalb des linken Hauptbronchus hervorschob, so daß zwischen ihm und der Carina nur eine etwa 1 mm breite Lichtung übrig blieb.

Es wäre wohl durch diesen letzten Befund die Diagnose einer gummösen Infiltration festgestellt, die bei der antiluetischen Behandlung in eine stenosierende Narbenbildung übergegangen war; also wiederum ein Beispiel der diagnostischen Bedeutung der direkten Endoskopie.

P. Tetens Hald hält auch den Fall für ein Gumma, möchte aber fragen, ob die Diagnose durch Nachweis von Spirochäten oder durch Untersuchung eines exstirpierten Gewebsstückchens unwiderlegbar festgestellt war. T. erinnert an die Mitteilungen über tuberkulöse Infiltrate, die nach Jodkali zurückgingen und bespricht kurz einen vor ein paar Jahren in der Ohren- und Halsklinik des Kommunehospitals beobachteten Fall von wahrscheinlichem Gumma der Trachea.

Schmiegelow, in dessen Klinik der Fall behandelt worden war, hält die Diagnose durch die im Journal angeführten Momente für hinlänglich gesichert; er würde Bedenken hegen, in einem Fall, wie der vorliegende, eine Probeexzision zu erlauben.

Jörgen Möller.

Die oto-, rhino-, laryngologische (etc.) Universitätsschriften-Literatur, die an den deutschen Universitäten vom 15. August 1904 bis 15. August 1905 erschienen ist.

Zusammengestellt von
Dr. **Fritz Loeb**, München.

Ohr.

Beitrag zur Operation des otogenen Kleinhirnabscesses sowie zur Lehre der bei ihm vorkommenden Bewegungs- und Sprachstörungen an der Hand eines Falles. Von Wilhelm Fimmen. Leipzig. 38 S.

Ueber einen Fall von Wangenspalte und Missbildung des Ohres. (Aus der med. Univ.-Klin. und dem anatom. Inst. zu Marburg.) Von Theodor Höpfner. Marburg. 28 S.

Die geschichtliche Entwicklung unserer Kenntnis vom Bau des Gehörorganes. (Aus dem k. anatom. Inst. zu Königsberg i. Pr.) Von Max M. Karlin. Königsberg i. Pr. 75 S.

Ein Fall von Endotheliom der Ohrmuschel. (Aus der Univ.-Klinik f. Ohrenkr. zu Straßburg.) Von Otto Kraft. Straßburg. 19 S.

Ein Fall von beiderseitiger hochgradiger Sehnervenentzündung (Papillitis) nach Warzenfortsatzoperation bei Mittelohreiterung mit Ausgang in vollständige Rückbildung. (Aus der Univ.-Augen- und Ohrenklinik zu Gießen.) Von Amandus Menche. Gießen. 25 S. 1 Tafel.

Ueber Erkrankungen des Gehörapparates infolge starker Geräusche (besonders beim Abfeuern von Geschützen). Von Hans Moller. Leipzig. 37 S.

Ueber Erkrankungen der oberen Luftwege und des Ohres bei Eisenbahnbeamten, ein Beitrag zur Frage der Gewerbekrankheiten. (Aus der Univ.-Klinik f. Ohren- etc. Krankh. zu Leipzig.) Von Karl Neck. Leipzig. 38 S.

Ein Beitrag zur Kasuistik der Labyrinthnekrosen. Von Friedrich Noll. Berlin. 33 S.

Zur Kenntnis der syphilitischen Erkrankungen des Hörnervenstammes. (Aus der Abt. für Ohren-, Nasen- und Halskranke des Allerheiligen-Hospitals zu Breslau.) Von Alfred Rosenstein. Breslau. 33 S.

Ueber den otitischen Hirnabszess. Von Karl Erhard Weiss. München. 51 S.

Nase.

Das Adenom der Nase. Von Martin Bartel. Königsberg i. Pr. 38 S.

Tuberkulose eines Pferdes mit rotzähnlichen Geschwüren der Nasenschleimhaut. (Aus dem veterinär-pathol. Inst. der Univ. Gießen.) Von Carl Gerspach. Gießen. 29 S.

Ueber die Beziehungen der Phlegmonen und Fistelbildungen in der Gegend des Tränensackes zu den Nebenhöhlen-Eiterungen der Nase. Von Hugo Hammer. Rostock. 38 S.

Ueber den Bau des Integuments der Regio rarium und der Wand des Nasenvorhofes der Haussäugetiere mit besonderer Berücksichtigung der daselbst vorkommenden Drüsen. (Physiol. Inst. d. tierärztl. Hochsch. zu Dresden.) Von Bodo Kormann. Gießen. 89 S.

Zahn im Septum nasi. (Ein Beitrag zur Zahnverlagerung.) Von Johannes Schwenke. Leipzig. 35 S.

Ein Fall von totalem Nasenrachenverschluss durch Lues maligna. Von Ernst Vallentin. Leipzig. 22 S.

Larynx.

Sekundäre Oesophagustuberkulose im Anschluss an Tuberkulose des Larynx. Von Wilhelm Caselmann. Erlangen. 28 S.

Kritische Besprechungen über die Aetiologie einer Laryngitis ulcerosa. Von Rudolf Herrmann. München. 27 S.

Ueber metallische Fremdkörper in Kehlkopf und Speiseröhre, diagnostiziert und lokalisiert durch Röntgenstrahlen. (Aus der Univers.-Klin. für Ohrenkr. zu Straßburg.) Von Hermann Hoppe. Straßburg. 26 S.

Ein Fall von Kehlkopffraktur. Von Theodor Klostermann. München. 25 S.

Zur Histologie der Kehlkopfpolypen. (Aus der Univ.-Klinik für Ohrenkr. zu Straßburg.) Von Ludwig Munier. Straßburg. 27 S.

Die Kehlkopfmuskeln des Hylobates lar., verglichen mit denen anderer Affen und des Menschen. Von Nobumitsu Nishiyama. Rostock. 23 S.

Mundhöhle.

Ueber ein cystisch degeneriertes Wurzelodontom. (Aus dem pathol. Inst. zu Gießen.) Von Wilhelm Brillerty. Gießen. 29 S.

Ein Fall von Nasenrachenfibrom, geheilt durch die temporäre Resektion der Gaumenplatte nach Partsch. (Aus der Ohrenklinik des oberschles. Knappschaftsvereins. Von Ludwig Beier. Leipzig. 24 S.

Ueber fusiforme Bazillen und Spirochaeten bei Angina. (Aus der I. med. Univ.-Klinik zu Berlin.) Von Johannes Biermann. 29 S.

Ueber Diphtherie im deutschen Heere (1882—1902). Von Max Dalmer. Berlin. 29 S.

Vergleichende Untersuchungen über die kleinen Mundhöhlendrüsen unserer Haussäugetiere. (Physiol. Inst. der tierärztl. Hochsch. zu Dresden.) Von Hans A. K. Hamecher. Leipzig. XI. 108 S.

Beitrag zur Statistik der Hasenscharten. Von Gustav Haug. Tübingen. 25 S.

Beitrag zur operativen Behandlung der angeborenen Gaumenspalte, mit besonderer Berücksichtigung der operativen und funktionellen Resultate. Von Otto Henne. Leipzig. 46 S.

Das Munddach der Saurier. Von Ottmar Hofmann. Erlangen. 40 S.

Disseminiertes Karzinom der Mundhöhle. Von Hans Mayer. München. 18 S.

Ueber einen Fall von ausgedehnter Kiefernekrose nach Zahnextraktion. Von Walter Perlitz. Freiburg i. Br. 32 S.

Ueber Epulis. Von Wilhelm Sagel. Leipzig. 27 S.

Ueber die operative Behandlung des Zungenkrebses. Fünf Fälle eigener Beobachtung. Von Alphons Schillinger. München. 59 S.

Eine Mischgeschwulst der Zungenbasis. Von Anton Scholle. Leipzig. 27 S.

Ueber einen Fall von Odontom am Unterkiefer nebst einer Uebersicht über die vom Zahnsystem ausgehenden Kiefergeschwülste. (Aus der chir. Univ.-Poliklinik zu Leipzig.) Von Ernst Schümann. Leipzig. 61 S.

Innervation und Mechanismus der Schleuderzunge bei Spelerpes fuscus. Von Elisabeth Szamoylenko. Freiburg i. Br. 26 S.

Ueber die Anwendung eines neuen Serums bei Diphtherie. (Aus der Univ.-Kinderklinik der k. Charité in Berlin.) Von Ernst Vogelsberger. Berlin. 29 S.

Respiration.

Anginen, Scharlach und Gelenkrheumatismus in Anschluss an die Entfernung hyperplastischer Rachenmandeln und andere Operationen in den oberen Luftwegen. (Aus der Univers.-Ohren- und Kehlkopfklinik zu Rostock. Von Georg Bernhardt. Rostock IX. 44 S.

Sarkomatose der Bronchialdrüsen im Kindesalter. Von Karl August Friedrich. München. 47 S.

Seltene Komplikationen bei tuberkulöser Wirbelkaries mit Bildung einer Oesophago-Trachealfistel. Von Eduard Götze. München. 20 S.

Ueber künstliche Atmung durch Ventilation der Trachea. (Aus der med. Klinik zu Gießen.) Von Hans Hirsch. Gießen. 33 S.

Ein Fall von Bronchiektasie. Von Basilius Kiolemenogou. München. 29 S.

Ueber Blutgeschwülste in den oberen Luftwegen. Von Siegfried Schimmelfennig. Königsberg i. Pr. 39 S.

Ueber metastatische Abszesse im Gehirn bei diffuser eitriger Bronchitis und Bronchopneumonie. Von Richard Weiss. München. 34 S.

Varia.

Ueber extradurale Abszesse. Von Alois Aistermann. München. 34 S.

Ueber einen Fall von Dekubitus pharyngis mit Papillombildung. Von August Baumann. Erlangen. 39 S.

Ueber das Verhalten des Angulus Ludowici bei Gesunden. Von Erich Bierotte. Rostock. 48 S.

Die infektiöse Thrombose des Gehirnsinus nach eitrigen Erkrankungen am Kopfe. (Ausgenommen die nach Otitis media.) Von Paul Dobbelmann. Bonn. 29 S.

Ein Endothelioma colloides der Parotis. Von Heinrich Eber. Würzburg. 40 S.

Ein Fall von Orbitalphlegmone und tötlicher Septikopyämie. Von Walter Glaß. München. 23 S.

Ueber die Erfolge der Krönleinschen temporären Resektion der äusseren Orbitalwand bei Entzündungen der Augenhöhle. Von Karl Gruber. Freiburg i. Br. 39 S.

Ein Fall von Cylindrom der Hyghmorshöhle. Von Otto Gutekunst. Tübingen. 15 S.

Das meningeale Cholesteatom. Von Esther Gutkin. Freiburg i Br. 34 S.

Zur Differentialdiagnose zwischen eiteriger Meningitis und Hirnabszess mit eiteriger Meningitis. Von Franz Haas. Gießen. 30 S.

Ueber knöcherne Geschwülste der Orbitalhöhle und ihre Röntgendurchleuchtung. Von Heino Heine. Halle a S. 79 S.

Die Variationen des Herpers corneae nach den Beobachtungen der Rostocker Augenklinik vom 1. Oktober 1901 bis 1. Oktober 1904 nebst Mitteilung eines durch Facialis-, Abducens- und Chordaparese komplizierten Falles von Herpes zoster ophthalmicus. Von Johannes Heydemann. Rostock. 38 S.

Ein Fall von Septikopyämie mit eitriger beiderseitiger Parotitis, nebst einer Statistik über die Lokalisation eitriger Abszesse und metastatischer Krankheitserscheinungen bei dieser Krankheit. Von Sadaichiro Isaki. München. 19 S.

Die Operationsmethoden der Stirnhöhlenentzündungen nebst Mitteilung von 13 nach Killian operierten Fällen. (Aus der Klinik und Poliklinik für Hals- etc. Krankh. zu Königsberg i. Pr.) Von Wilhelm Klein. Königsberg i. Pr. 65 S.

Ueber Tetanus facialis im Anschluss an einen unter Serumtherapie geheilten Fall. (Aus der k. chir. Univ.-Klin. zu Breslau.) Von Boleslaw Kohn. Breslau. 32 S.

Beitrag zur Entwicklung der Kieferzysten. Von Rudolf Kühne. Leipzig. 25 S.

Ueber eine sarkomatöse Varietät des Perithelioma glandulae caroticae. Von Wilhelm Leithoff. Würzburg. 28 S.

Ueber Karzinom des Pharynx mit Einschluss der Tonsillen und seine Behandlung. Von Karl Lindenborn. Heidelberg. 58 S.

Ein Fall von Enchondrom der Glandula submaxillaris. Von Carl Lyon Freiburg. 20 S.

Congenitale Fisteln und Cysten des Halses. (Aus der chir. Poliklinik zu Leipzig.) Von Konrad Mertens. Leipzig. 31 S.

Ueber die Osteome der Kieferhöhle. Von Ludwig Mieck. Straßburg. 40 S.

Ueber einen Fall von Struma maligna sarcomatosa. Von Max Rosendorff. München. 21 S.

Die Tuberkulose der Parotis. (Aus dem k. path. Inst. zu Königsberg i. Pr.) Von Richard Ruppel. Königsberg i. Pr. 29 S.

Zwei Fälle von Facialis Hypoglossus-Anastomose. (Aus dem Bürgerhospital zu Köln.) Von Ludwig Sambeth. Bonn. 25 S.

300 Fälle von peripherischer Facialislähmung. (Poliklinik f. Nervenkr. von Prof. Mendel, Berlin.) Von Willibald Sossinka. Leipzig. 42 S.

Ueber die Verwendung der Killianschen Bronchoskopie bei der Pneumotomie. (Aus dem Karl-Olga-Krankenh. zu Stuttgart.) Von Eduard Schefold. Tübingen. 21 S.

Ueber Unterkieferresektion, prothetische Nachbehandlung und osteoplastische Operationen am Unterkiefer. Von Heinrich Schloeßmann. Leipzig. 78 S.

Die Skopolamin-Morphium-Narkose nach den Erfahrungen an der Freiburger Universitäts-Ohrenklinik. Von Anton Schmitz. Freiburg i. Br. 85 S.

Ueber einen Fall von Peritheliom der Parotis und Submaxillaris. Von Heinrich Schumacher. Bonn. 34 S.

Ueber kolloidhaltige Metastasen des Schilddrüsenkrebses. Von Otto Steim. Freiburg i. Br. 26 S.

Ueber Komplikationen von inthrathoracischen Strumen. Von Paul Wern. Straßburg. 34 S.

Primäres Endotheliom eines Hauptbronchus und der Lunge. Von Friedrich Stroehlein. München. 27 S.

Referate.

a) Rhinologische.

Zur Serumbehandlung des Heufiebers. Von Privatdozent Dr. Wolfgang Weichardt in Erlangen. (Berliner klin. Wochenschr., 43. Jahrg., Nr. 36.)

Verf. bespricht die widersprechenden Resultate der Statistiken über das Pollantin und das Graminol und mißt der Statistik des deutschen Heufieberbundes und den Beobachtungsresultaten der Klinik Senators, welche beide mit dem Graminol bessere Erfahrungen machten, größere Bedeutung zu, als der Zusammenstellung Dunbars, der mit dem Pollantin bessere Erfolge erzielte. Das günstige Ergebnis dieser Prüfung des Graminols ist für ihn die erstmalige praktische Bestätigung für ein Prinzip, das er als aussichtsvoll erkannt hat für die Therapie von Prozessen, bei denen Cytolysen eine Rolle spielen, das Prinzip, Hemmungskörper gegen diese zytolytischen Prozesse anzuwenden. Denn durch das Graminol, welches Hemmungskörper gegen die Entstehung der natürlichen Heufiebergifte enthält, seien zum ersten Mal im großen mit diesem therapeutischen Prinzip Erfolge erzielt. Er stellt folgende Schlußsätze auf:

1. Es ist grundfalsch, das alte bekannte klassische Blackleysche Heufieberdiagnostikum: Einbringen von negativen Pollen auf die Konjunktiva zweifelhaft Heufieberkranker, zugunsten eines mit Chemikalien hergestellten Diagnostikums aufzugeben.

2. Von den beiden von mir angegebenen Verfahren, ein Heufieberserum herzustellen, und zwar 1. durch Injektion von Pollenaufschwemmung und 2. durch Konzentrieren von Hemmungskörpern des normalen Serums von Pflanzenfressern ist, wie sich mehr und mehr herausstellt, das zweite das entschieden zweckmäßigere.

Reinhard (Cöln).

Ueber die Pollantintherapie des Heufiebers. Von Dr. C. Zarniko in Hamburg. (Berliner klin. Wochenschr., 43 Jahrg., Nr. 37.)

Verf. hat das im Hamburger Hygienischen Institut angesammelte statistische Material über die Wirkung des Pollantins bei Heufieber, welches 287 Krankheitsfälle aus Europa und 205 Fälle aus Amerika umfaßt, einer kritischen Durchsicht unterzogen; berücksichtigt wurden aber nur die aus Europa stammenden Fälle. Danach wurden von diesen 287 Fällen mit ausgezeichnetem Erfolge 189 Fälle (66 Proz.), mit unvollkommenem Erfolg 78 Fälle (27 Proz.), ohne Erfolg 20 Fälle (7 Proz.) mit Pollantin behandelt. Bei Gruppe II müssen nach Z.'s

Ansicht einige Fehler vermieden werden, wodurch vielleicht ein besseres Resultat erzielt wird, z. B. muß man das Mittel prophylaktisch zur rechten Zeit geben oder es dürfen nicht, wie es geschah, zu große Dosen auf einmal genommen werden. Für Gruppe III gilt es vor allem festzustellen, ob wirklich echtes Heufieber vorhanden ist oder nicht. Um die Diagnose Heufieber sicherzustellen, stellt die Firma Schimmel & Co. in Miltitz ein Heufieberdiagnostikum zur Verfügung, auf das Z. empfehlend hinweist. Den Schluß der Arbeit bilden einige Daten von allgemeinem Interesse. So sind zu Heufieber disponiert Menschen, die eine Influenza oder andere Infektionskrankheit oder schwere, durch Operation erzeugte Blutverluste durchgemacht haben; bei 22 Proz. war Nervosität vorhanden, bei 11,1 Proz. Heufieber in der Familie. 66,5 Proz. der Kranken waren männlichen, 33,5 Proz. weiblichen Geschlechts. Fast sämtliche Berufsklassen waren vertreten, insbesondere Kaufleute. Im 2. Lebensdezennium ist die Disposition für Heufieber am größten. Auffallend ist noch, daß 72 Patienten (25 Proz.) wegen verschiedener Nasenkrankheiten operiert waren.

Reinhard (Cöln).

b) Pharyngo-laryngologische.

Ueber Syphilis der Caruncula sublingualis. Von Privatdozent Dr. Julius Heller in Berlin. (Berliner klin. Wochenschr., 43. Jahrg., Nr. 30.)

Verf. beobachtete eine ca. bohnengroße Geschwulst an Stelle der Caruncula sublingualis, die er im Zusammenhang mit einer alten rezidivierenden Syphilis für luetisch hielt. Spirochäten fanden sich freilich nicht, indessen sprach der histologische Befund ebenfalls für irritative Syphilis, soweit der histologische Befund überhaupt für Syphilis sprechen kann. Der Tumor wurde mit einem Scherenschlag abgetragen, die Schnittwunde heilte prompt, was nach H. nicht gegen die Diagnose sprach, weil z. B. Tonsillotomiewunden, wie er sagt, glatt heilen, auch wenn die Tonsillen mit frischen, syphilitischen Plaques besetzt waren. Es ist angeblich der erste derartig beschriebene Fall.

Reinhard (Cöln).

Erkrankung der Caruncula sublingualis. Von Dr Edmund Davidsohn in Berlin. (Berliner klin. Wochenschr., 43. Jahrg., Nr. 36.)

Verf. beobachtete kurz nach dem Hellerschen Fall (siehe oben) einen gleichen Fall von Erkrankung der Caruncula sublingualis, den er aber nicht für syphilitischer Natur hält. Es fehlten sowohl anamnestische Anhaltspunkte, wie auch klinische Erscheinungen von Syphilis. Auch der schnelle und glatte Heilungsverlauf, ohne daß spezifische Mittel angewendet worden wären, sprach gegen Lues. Er nahm vielmehr eine einfache entzündliche Affektion des Drüsenausführungsganges an, eine Sialodochitis simplex. Er glaubt, daß das von Heller angeführte Symptom, die prompte Heilung nach Abtragung mittels Schere, eher gegen Lues spricht; wenigstens machte er darin andere Erfahrungen.

Reinhard (Cöln).

Ueber periodische Blutungen der oberen Luftwege. Von Doz. Dr. Egmont Baumgarten in Budapest. (Wiener med. Presse 1905, Nr. 16.)

Solche Blutungen aus der Nase, Rachen, Kehlkopf oder Trachea kommen bei Frauen häufig vor. Es werden besprochen Blutungen 1. vor Eintritt der Menstruation, 2. an Stelle der Menstruation, 3. zur Zeit der Menstruation, 4. während der Schwangerschaft, 5. während der Involution. Hervorzuheben sind von den beobachteten Fällen bei den Blutungen zur Zeit der Menstruation ein Fall von prämenstrualer Blutung aus dem Kehlkopfe, welche bei Eintritt der Gravidität sistierte, ferner ein Fall von Blutung von Kehlkopfpapillomen während der Periode. Autoreferat.

Zur Kasuistik verschluckter Fremdkörper. Von Doz. Dr. J. Fein in Wien. (Wiener med. Presse 1905, Nr. 44.)

Interessant ist an dem Falle, daß in den ersten zwei Tagen in der Gegend des Aryknorpels nur eine Schwellung zu sehen war, erst den dritten Tag war eine Spitze des Fremdkörpers zu sehen, der extrahiert wurde und ein 3 cm breites, 1 cm langes Knochenstück darstellte.

Baumgarten.

Indikationen zur kurativen Tracheotomie bei der Kehlkopftuberkulose. Von Dr. Henrici in Aachen. (Arch. f. Laryngol., Bd. XVIII, H. 1.)

Mitteilung eines Falles von anscheinend primärer Tuberkulose des weichen Gaumens und des Larynx, bei dem die üblichen Behandlungsmethoden eine Verschlechterung des Leidens nicht zu verhindern vermochten, bei dem hingegen nach ausgeführter Tracheotomie ein auffallender Umschwung zum Bessern eintrat. Als wirksames Prinzip der Operation sieht Verf. die Ruhigstellung des Kehlkopfes an. Sodann gibt Verf. die später erhobenen Befunde von den früheren veröffentlichten ähnlichen Fällen, aus denen hervorgeht, daß die erreichten günstigen Erfolge dauernd waren. Als Indikation zur kurativen Tracheotomie leitet Verf. aus seinen vier Fällen folgende her: 1. Kindliches Alter, bis zu ca. 20 Jahren; 2. fehlende oder unbedeutende Veränderungen auf den Lungen; 3. relative Gutartigkeit der Kehlkopftuberkulose. R. Hoffmann (Dresden).

Notiz.

Vorträge und Demonstrationen für die **otologische Sektion** der **Naturforscherversammlung** sind bis zum 31. Mai bei Dr. Wiebe Dresden, Struvestr. 7 anzumelden.

Alle für die **Monatsschrift** bestimmten **Beiträge und Referate** sowie alle **Druckschriften, Archive** und **Tausch-Exemplare** anderer Zeitschriften beliebe man an Herrn Hofrath Prof. Dr. **L. v. Schrötter** in Wien IX, Mariannengasse 3, zu senden. Die Autoren, welche Kritiken oder Referate über ihre Werke wünschen, werden ersucht, 2 Exemplare davon zu senden. Beiträge werden mit 40 Mark pro Druckbogen honorirt und 30 Separat-Abzüge beigegeben.

Verantwortlicher Redakteur: Prof. Dr. A. Jurasz in Heidelberg.
Verlag von Oscar Coblentz, Berlin W. 30, Maaßenstr. 13.
Druck von Carl Marschner, Berlin SW., Alexandrinenstr. 110.

Aus der Abteilung für Hals-, Nasen- und Ohrenkrankheiten (Vorstand Dr. Lubliner) im Jüdischen Krankenhause zu Warschau.

Sechs Fälle von Fremdkörpern in den Luftwegen.

Von
Dr. **Maurycy Hertz.**

Im oberen Abschnitte der Luftwege — besonders in der Nasenhöhle — begegnen wir Fremdkörpern ziemlich oft. Die Mehrzahl der Patienten sind Kinder, welche sich mit besonderer Vorliebe die mannigfachsten Gegenstände, wie Erbsen, Glasperlen, Knöpfe u. s. w. in die Nase einführen. Sehr oft erfahren wir davon ganz zufällig, wenn die Eltern uns wegen Eiterung oder wiederholter Blutung aus der Nase ihrer Kinder konsultieren; zum größten Erstaunen der Umgebenden befördern wir verschiedene Gegenstände an das Tageslicht, welche manchmal vielleicht schon jahrelang in der Nase aufbewahrt waren.

Die zweite Stelle, an welcher häufig Fremdkörper stecken bleiben, ist der Rachen, schon seltener der Kehlkopf, noch seltener gelangen Fremdkörper in die Trachea oder Bronchien.

Ich hatte Gelegenheit auf unserer Abteilung viermal Fremdkörper im Kehlkopfe, in der Trachea und den Bronchien zu beobachten, welche gewisses Interesse durch ihre Lokalisation und noch mehr durch ihren Ausgang bieten.

I. Der erste Fall betrifft ein einjähriges Kind. Am 29.IV.1904 wurde das Kind, Leyb Bricks, auf die Abteilung mit heftiger Atemnot, welche sich gegen Morgen eingestellt hatte, aufgenommen. Bis zum gestrigen Tage war das Kind vollkommen gesund: die Mutter, welche das Kind unter der Obhut des Vaters — eines Schusters, der neben der Wiege arbeitete — zurückgelassen hatte, hat es nach einigen Minuten erstickend gefunden. Das Kind hat mit Lederstückchen und Glasscherben, wie sie die Schuster zum Abkratzen des Leders benützen, gespielt. Die Mutter versuchte sofort das vom Kinde, wie sie meinte,

herabgeschluckte Stück Leder herauszubekommen, was ihr aber nicht gelang; der herbeigerufene Feldscher vermochte weder den Fremdkörper zu entfernen, noch seine Anwesenheit festzustellen. Da die Erstickungssymptome einstweilen nachgelassen hatten, entschloß sich die Mutter bis zum nächsten Tage zu warten. In der Nacht, besonders aber gegen Morgen, nahm die Atemnot derart zu, daß die Mutter sich unverzüglich ins Krankenhaus begab.

Bei der Untersuchung des Kindes haben wir folgendes gefunden: Das Kind ist blaß, die Lippen zyanotisch, die Haut mit kaltem, klebrigem Schweiß bedeckt, Extremitäten kalt.

Der Atem ist von weitem hörbar, inspiratorische Dyspnoe, heftiges Einziehen der Rippen; alle akzessorischen Muskeln sind bei der Atmung tätig.

Im Rachen sind keinerlei Veränderungen vorhanden, Kratzspuren ausgenommen, welche wahrscheinlich bei den Versuchen, den Fremdkörper zu entfernen, entstanden waren.

Bei der Einführung des Kehlkopfspiegels hat das Kind heftige Dyspnoe bekommen, so daß man befürchten konnte, daß bei längerem Zögern das Kind ersticken wird. Mit Rücksicht auf den schweren Zustand des Kindes haben wir uns entschlossen, sofort die Tracheotomie ausführen zu lassen, was auch ohne Narkose von Dr. Oderfeld ausgeführt wurde. Nach der Einführung der Kanüle fing das Kind sofort an frei zu atmen; erst dann konnten wir ruhig eine genaue Untersuchung vornehmen, um den Sitz des Fremdkörpers festzustellen.

Bei der Untersuchung mit dem Finger haben wir eine bedeutende Vergrößerung und Schwellung der Epiglottis, welche nach oben und rechts abgedrängt war, feststellen können.

Als der Finger tiefer hinter die Epiglottis in den Kehlkopf eingedrungen war, spürte man den glatten Rand eines Fremdkörpers; man konnte aber diesen mit dem Finger weder fassen noch emporheben. In der Vermutung, daß wir es mit einem in die Epiglottis eingekeilten Stückchen Leder zu tun haben (die Mutter behauptete beständig, daß das Kind mit einem Stückchen Leder gespielt hatte), haben wir in den Kehlkopf unter der Kontrolle des Fingers eine Zange eingeführt, welche wiederholt den Rand eines Fremdkörpers anfaßte, aber bei den Versuchen, denselben herauszuziehen, herabschlüpfte.

Wir haben weiter versucht, diesen Fremdkörper mit Schrötterscher Zange zu fassen, er schlüpfte aber auch aus dieser Zange heraus, da er fest in den Kehlkopf eingekeilt war. Die wiederholten Versuche zur Entfernung des Fremdkörpers haben das Kind so ermüdet, daß wir

uns entschlossen, bis zum nächsten Tage zu warten, um so mehr weil es frei atmete und keine drohenden Symptome vorhanden waren.

Am nächsten Tage haben wir nach einigen erfolglosen Versuchen, den Fremdkörper durch die Mundhöhle zu entfernen, uns entschlossen, ihn von der Trachea aus nach oben vorzuschieben. Nach Erweiterung der tracheotomischen Wunde mit einem Dilatator gelang es mit einer biegsamen Zinnsonde, durch die Trachea in den Kehlkopf einzudringen und den Fremdkörper nach oben in die Mundhöhle durchzustoßen, wo er durch die gleichzeitig in den Mund bis zur Epiglottis eingeführten Finger der linken Hand aufgenommen wurde. Es ergab sich, daß der Fremdkörper ein dreieckiges Stückchen Glas mit dicken glatten Rändern war, dessen Seiten 1 cm und die Basis 1 ½ cm lang waren.

Gleich nach der Entfernung des Fremdkörpers fing das Kind an, gut zu saugen, während es früher gar nicht saugen konnte. Wegen der Schwellung der Epiglottis und wahrscheinlich auch der Stimmbänder, entfernten wir die tracheotomische Kanüle nicht. Das Kind hatte am Abend nach der Tracheotomie, vor der Entfernung des Fremdkörpers, Fieber (38,8 °), in den unteren Lungenlappen Rasselgeräusche, so daß wir eine Komplikation mit Lungenentzündung befürchteten. Es wurde Kampheremulsion verordnet. Am nächsten Tage Temperatur abends 37,4 ° — in der Nacht hat das Kind gut geschlafen; durch die Kanüle scheidet sich reichlich schleimig-eitrige Flüssigkeit aus; rasches Atmen; Puls beschleunigt. In den Lungen sind überall Rasselgeräusche hörbar. Temperatur am Morgen 38,6 °; die Kanüle wurde entfernt und die Wunde von schleimig-eitrigem Sekrete gereinigt.

Am 2. V. fällt die Temperatur bis zur Norm ab, die Rasselgeräusche verschwinden, die Wunde reinigt sich. Die Sekretion durch die Kanüle ist spärlicher, rein schleimig. Am 4. V. wurden zwei Nähte, welche im unteren Winkel der Wunde angelegt waren, entfernt; die Wundränder liegen aneinander gut an und sind mit kräftigen Granulationen bedeckt. Das Kind atmet ohne Kanüle normal; nur beim Weinen würgt es ein wenig. Am 16. V. wurde das Kind gesund entlassen; Stimme ganz gut, nicht heiser, Atem ruhig. Bei laryngoskopischer Untersuchung sieht man die ganz normale Epiglottis; das Kehlkopfinnere konnte nicht untersucht werden.

II. Mendel Frydmann, 3 Jahre als, aus Grojec. Vor vier Tagen spielte das Kind mit rohen Bohnen, legte sich mehrere in den Mund und fing während des Spieles an zu ersticken. Der herbeigerufene Feldscher verordnete ein Brechmittel, wonach das Kind drei Bohnen erbrach; der Atem wurde freier, aber es stellten sich Anfälle heftigen kramphaften Hustens ein, welche zuweilen so heftig waren,

daß die Mutter glaubte, das Kind ersticke schon. Seit vier Tagen schläft das Kind wegen der Hustenanfälle gar nicht in der Nacht, nimmt unwillig Speisen auf und klagt über Schmerzen in der Brust.

In Warschau angelangt, hat sich die Mutter an Dr. Mintz gewendet, welcher eine Magensonde eingeführt, aber weder in der Speiseröhre noch im Magen irgend etwas gefunden hat. Der Kranke wurde mir durch Dr. Mintz zugeschickt, um durch laryngoskopische Untersuchung festzustellen, ob im Kehlkopf kein Fremdkörper vorhanden sei. Bei der durch immerwährenden Husten erschwerten Untersuchung habe ich im Kehlkopfe keinen Fremdkörper gefunden; da sich aber die Vermutung aufdrängte, daß der Fremdkörper irgendwo tiefer stecke, habe ich das Kind behufs genauerer Beobachtung auf unsere Abteilung aufnehmen lassen.

Im Krankenhause haben wir bei genauer Untersuchung weder im Kehlkopfe noch im Nasen-Rachenraume einen Fremdkörper auffinden können. Die Untersuchung des Brustkorbes hat folgendes ergeben: Hinten rechts ist das Atmungsgeräusch schwächer als links, wo in den unteren Lungenlappen Rasselgeräusche hörbar sind; Fremitus pectoralis ist zwar auf beiden Seiten deutlich, aber rechts bedeutend abgeschwächt. Während der Untersuchung verkeuchte sich das Kind einige Male vor Husten, weinte dabei und zeigte, daß es rechts in der Gegend der 4.—5. Rippe Schmerzen verspüre. Das Kind lokalisiert den Schmerz beständig an derselben Stelle.

Wir haben das Kind mit herabhängendem Kopfe und gehobenen Füßen atmen lassen und gleichzeitig den Brustkorb beklopft. Wir haben ein Expektorans verordnet und der Krankenwärterin vorgeschrieben, das Kind einige Male täglich auf den Bauch zu legen, so daß die obere Rumpfhälfte vom Bette herabhänge und die Hände sich auf den Fußboden stützen. Zwei Tage lang war der Zustand unverändert: das Kind fieberte nicht, es waren keine drohenden Symptome vorhanden — wir haben uns deshalb entschlossen, mit der Intervention abzuwarten. Nach drei Tagen bekam das Kind in der Nacht einen heftigen Hustenanfall, während dessen es eine Bohne ausspie. Die Kranke, welche den Auftrag hatte, das Kind während der Hustenanfälle zu beobachten, bemerkte, daß es einen Fremdkörper ausspie. Der Fremdkörper war wirklich eine, zwar etwas veränderte, Bohne, die Haut war mazeriert und ließ sich leicht entfernen.

Bald nach der Entfernung der Bohne haben die Hustenanfälle aufgehört, die Rasselgeräusche wurden viel spärlicher und am folgenden Tage konnte man schon keine Rasselgeräusche mehr auffinden; Atem-

geräusch auf beiden Seiten rein, vesikulär; Fremitus pectoralis beiderseits gleich.

Wir hatten in diesem Falle ohne Zweifel mit einem Fremdkörper im rechten Bronchus, welcher die gewöhnliche Lokalisation für Fremdkörper darstellt, zu tun. Die zahlreichen Rasselgeräusche in der linken Lunge lassen sich durch die kompensatorisch wegen Verstopfung des rechten Bronchus gesteigerte Tätigkeit der linken Lunge erklären; gesteigerter Blutzufluß konnte Irritationssymptome mit gesteigerter Sekretion hervorrufen.

III. Ester Kocyk, 6 Jahre alt, hielt im Munde einige Kürbiskerne und aspirierte beim Husten einen Kern; es trat danach Atemnot auf, welche bis zum Abend zunahm; ein herbeigerufener Arzt diagnostizierte croupöse Kehlkopfentzündung und spritzte Antidiphtherieserum ein. Die Atemnot ließ aber dennoch nicht nach, und das Kind wurde ins Krankenhaus eingeliefert. Bei der Spiegeluntersuchung wurde im Kehlkopf kein Fremdkörper, aber auch keine Symptome von Croup vorgefunden. Es wurden Inhalationen verordnet und am Abend während eines Hustenanfalles spie das Kind einen Kürbiskern aus. Der Fremdkörper steckte wahrscheinlich in der Trachea.

IV. Der vierte Fall betrifft die 6 jährige Marie Fuchs. Am 5. VI. 04 spät am Abend kam der Vater mit dem Kinde zu mir gelaufen und erzählte mir in höchster Angst, daß das Kind beim Zerbeißen, vermutlich von Kürbiskernen, plötzlich von heftiger Atemnot befallen wurde, daß es zu ersticken schien. Er packte das Kind in die Arme und kam zu mir. Das Kind hatte wirklich starke Atemnot: stenotischer Atem, heftige und tiefe Einziehungen, Cyanose der Lippen, ängstlicher Gesichtsausdruck, die Stimme erhalten, obwohl gedämpft. Das Kind leistete gewaltsamen Wdierstand bei jedweder Untersuchung; es gelang mir kaum, den Kehlkopf flüchtig zu besichtigen, den Fremdkörper fand ich aber nicht. Da die Untersuchung des Kindes wegen seines Widerstandes die Atemnot steigerte, und ich wegen drohender Erstickung die Tracheotomie als unerläßlich erachtete, schickte ich den Vater mit dem Kinde ins Krankenhaus und ließ alles zur Tracheotomie vorbereiten. Nach einer $^1/_2$ Stunde war ich im Krankenhause, wo ich mit Hilfe der anwesenden Kollegen nochmal den Kehlkopf zu untersuchen versuchte. In erster Reihe wegen des Widerstandes des Kindes und dann durch die große Ansammlung von Schleim war ich nicht imstande, den Kehlkopf genau zu besichtigen; um so weniger konnte ich unter die Stimmbänder hineinsehen; zuweilen kam es mir vor, daß ich in der Glottis etwas weißes sehe (der Vater sagte, daß das Kind Kürbiskerne gegessen hatte), vielleicht war es aber ein wahres Stimmband.

welches ich für den Fremdkörper hielt; selbstverständlich konnte vom Einführen einer Zange keine Rede sein. Es blieb also einzig übrig, die Tracheotomie auszuführen, mit der Aussicht, daß das Kind durch die Wunde den Fremdkörper expektieren wird, resp. daß es gelingen wird, diesen herauszubekommen. Der Vater verweigerte aber kategorisch die Tracheotomie. Nach einer Stunde fing das Kind an sich zu beruhigen, die Atemnot nahm beträchtlich ab und das Kind schlief ein.

Ich ließ die Patientin im Krankenhause und empfahl sie den Internen. Das Kind hat die ganze Nacht hindurch geschlafen, frühmorgens hat es wieder heftige Atemnot bekommen, so daß ich um 7 Uhr früh ins Krankenhaus gerufen wurde. Nach meiner Ankunft hat sich das Kind wieder beruhigt; wir versuchten nochmals den Kehlkopf zu besichtigen, aber weder mir noch Dr. Lubliner war es gelungen, einen Fremdkörper darin festzustellen. Da die Patientin ruhig atmete und nur zuweilen Anfälle von Atemnot bekam, haben wir uns entschlossen, mit der Intervention einstweilen noch abzuwarten. Während des Krankenhausaufenthaltes spielte das Kind, atmete ruhig, schlief sehr gut, und nur von Zeit zu Zeit stellte sich heftiger Husten mit Atemnotanfällen, welche mehrere Sekunden dauerten, ein. Objektiv konnte man reichliche Rasselgeräusche in den unteren Lungenabschnitten, etwas mehr links, feststellen; Fremitus pectoralis auf beiden Seiten ziemlich gleich; das Atemgeräusch schien über dem rechten Schulterblatte etwas verschärft; mit einem Worte, es fehlten Anhaltspunkte für die Diagnose, wo sich eigentlich der Fremdkörper befinde: im unteren Teile der Trachea oder in einem der Bronchien (wahrscheinlich dem rechten) Nach 7 tägigem Aufenthalte des Kindes im Krankenhause nahm die Zahl der Rasselgeräusche zu, das Kind fing an des Hustens wegen in der Nacht schlecht zu schlafen, so daß wir uns entschlossen haben, die Tracheotomie auszuführen, denn wir waren zu der Ueberzeugung gekommen, daß es nur auf diesem Wege gelingen kann, den Fremdkörper zu entfernen; alle anderen Mittel (Expektorantia, Heben des Kindes bei den Beinen etc.) haben versagt. Der Vater wollte darauf nicht eingehen und nahm das Kind mit nach Hause. Nach drei Tagen kam er aber zurück und bat um die Operation, denn die Atemnot war zuweilen beim Husten so groß, daß er um das Leben des Kindes fürchtete.

In Chloroformnarkose wurde die Tracheotomie ausgeführt. Während der Operation hörte das Kind auf zu atmen, aber nach der Einführung der Kanüle kam es nach einigen Minuten nach Anwendung von künstlicher Atmung zu sich. Trotz heftiger, durch den Reiz der Kanüle hervorgerufenen Expektoration warf

das Kind den Fremdkörper nicht aus. In den nächsten Tagen stellten sich von Zeit zu Zeit Anfälle von starkem Husten ein, wobei man ausdrücklich hörte, es bewege sich etwas in der Trachea, und es hatte den Anschein, daß das Kind bald den Fremdkörper auswerfen wird. Sechs Tage lang dauerte aber der Zustand unverändert. Am siebenten Tage wurde die Kanüle zur Reinigung entfernt und man versuchte mittels Sonde die Trachealschleimhaut zu reizen; im selben Moment bekam das Kind einen Hustenanfall und hörte auf zu atmen, bevor die Kanüle dargereicht wurde, die Wunde wurde mittels Dilatator erweitert und im selben Momente wurde durch die Trachealöffnung mit großer Kraft ein ziemlich großer Fremdkörper — ein Sonnenblumenkern — ausgeworfen. Unter solchen Umständen haben wir die Kanüle nicht mehr eingeführt, nur einen Verband mit Jodoformgaze angelegt. Die Hustenanfälle hörten mit einem Schlage auf; die Rasselgeräusche verschwanden nach zwei Tagen spurlos; die Wunde heilte nach acht Tagen aus und das Kind wurde vollkommen gesund entlassen.

Wie bemerkt, war es in diesem Falle schwierig, genau zu bestimmen, wo der Fremdkörper eigentlich steckte, wahrscheinlich im unteren Teile der Trachea, vielleicht im rechten Bronchus.

Dieser Fall befestigt uns in der Ueberzeugung, daß es dort, wo es nicht gelingt, den Fremdkörper aus den tieferen Luftwegen per vias naturales zu entfernen, angezeigt ist, die Tracheotomie auszuführen und ruhig abzuwarten, ohne durch die Tracheotomiewunde zu viel zu manipulieren.

Außer diesen vier Fällen von Fremdkörpern in den tieferen Luftwegen, welche ich auf der Abteilung von Dr. Lubliner beobachtet hatte, sind mir in meiner Privatpraxis noch zwei interessante Fälle von Fremdkörpern in dem Kehlkopfe vorgekommen.

V. Am 30. IV. 1903 konsultierte mich ein 8 jähriger Knabe aus Piaseczno, A. Wojcicki. Am vorhergegangenen Tage spielte der Knabe und aspirierte, laufend, eine im Mund gehaltene kleine Kastanie, so daß er zu ersticken begann. Alle zu Hause vorgenommenen Mittel halfen nicht; in der Vermutung, daß vielleicht ein Fremdkörper im Oesophagus stecken geblieben ist und von dort auf die Trachea drücke, wurde eine Magensonde eingeführt, welche aber nicht auf den Fremdkörper gestoßen war. Die Atemnot hielt an und nahm sogar gegen Abend zu. Der Patient wurde deshalb zur laryngoskopischen Untersuchung nach Warschau geschickt, da der Fremdkörper offenbar in den Luftwegen stecke.

Schon von weitem, sobald der Kranke in das Zimmer hineingetreten war, war der erschwerte stenotische Atem hörbar; das Gesicht ist ge-

dunsen, Lippen zyanotisch; in den Augen Furchtausdruck; die Nasenflügel bewegen sich gewaltig, die Respirationsmuskeln arbeiten forciert, die Stimme ist gedämpft. Der Rachen ist mit Schleim angefüllt, die Kehlkopfuntersuchung ist dadurch sehr erschwert. Man sieht aber dennoch in der Glottis einen schwarzen Fremdkörper, welcher sie fast vollständig ausfüllt, so daß die Spalte für den Luftdurchtritt nicht mehr sichtbar war. Die falschen Stimmbänder sind intensiv rot, geschwollen. Es gelang mir ohne Anästhesie eine Zange in den Kehlkopf einzuführen und den Fremdkörper, welcher zwischen den Stimmbändern fest eingekeilt war, zu fassen; beim Ausziehen mußte ich Kraft anwenden. Der Fremdkörper war eine ganz junge, ovale Kastanie in stacheliger Hülle von der Größe einer Bohne. An den wahren und falschen Stimmbändern oberflächliche Verletzungen. Bald nach der Entfernung des Fremdkörpers wurde die Atmung ruhig; es blieb nur unbedeutende Heiserkeit zurück, welche nach drei Tagen vorüberging; die Verletzungen im Kehlkopfe heilten aus.

In diesem Falle konnte sehr leicht der Tod durch vollständige Verstopfung des Kehlkopfes eintreten und der Kranke entging dem plötzlichen Tode nur deshalb, weil zwischen dem Fremdkörper und den Stimmbändern eine schmale Spalte geblieben ist.

VI. Mein sechster Fall von Fremdkörper im Kehlkopf ist nicht so des Fremdkörpers wegen, wie wegen der Symptome von Kokainintoxikation, welche sich nach der Anästhesie einstellte, bemerkenswert. Die 45 jährige Kranke, Marie G., hat während des Essens bemerkt, daß ihr etwas den Hals verstopft hat, so daß sie keinen Tropfen Wasser mehr herunterschlucken konnte, sogar das Niederschlucken von Speichel verursachte heftigen Schmerz. Im Rachen habe ich bei der Untersuchung nichts gefunden, im Kehlkopfe dagegen habe ich eine Stecknadel bemerkt, welche parallel zur Glottis gelegen war, und diese in zwei fast gleiche Teile — rechten und linken — einteilte. Die Nadel stützt sich mit einem Ende auf die hintere Kehlkopfwand, mit dem zweiten auf die laryngeale Seite der Epiglottis. Bei der Untersuchung war die Kranke so unruhig, daß von der Entfernung der Nadel ohne Anästhesie keine Rede sein konnte. Zur Anästhesierung wurde 10 proz. wässerige Kokainlösung angewandt; ich habe zweimal mittels eines Wattetampons den Kehlkopfeingang betupft (ich wende diese Lösung beständig zur Anästhesie von Schleimhäuten an). Nach einigen Minuten gelang es mir, die Nadel, deren Spitze in der hinteren Kehlkopfwand steckte, zu entfernen. Die Kranke fühlte sich zunächst recht wohl. Am Abend desselben Tages, d. h. acht Stunden nach der Operation, wurde ich zur Kranken wegen drohender Symptome einer Kokainintoxikation gerufen.

Die Kranke ist sehr erregt, Atmung beschleunigt, 40 in einer Minute, Puls 130, quälende Trockenheit im Halse, erweiterte Pupillen; nach Anwendung entsprechender Mittel fingen die Intoxikationssymptome an, nach zwei Stunden abzunehmen; noch zwei Tage lang klagte aber die Kranke über Atemnot und Trockenheit im Halse. Wir hatten natürlich in diesem Falle mit einer Idiosynkrasie gegen Kokain zu tun, wenn so eine geringe Dosis so stürmische Intoxikationssymptome hervorrufen konnte. Bei laryngealen Operationen wenden wir 20 proz. Kokainlösung zur Anästhesie an und kein einziges Mal habe ich Vergiftungssymptome dabei beobachtet.

In allen von mir beobachteten Fällen von Fremdkörpern in den Luftwegen war der Ausgang sehr günstig. Selbstverständlich ist dem nicht immer so.

Es sind, glücklicherweise sehr seltene, Fälle bekannt, wo bei der Aspiration von Fremdkörpern in den Kehlkopf plötzlicher Tod eintrat, wenn ein großer Fremdkörper das Lumen des Kehlkopfes vollständig verschließt.

Am häufigsten gelangen Fremdkörper in die Luftwege, wenn jemand im Munde einen Fremdkörper hält und plötzlich aspiriert, wie das beim Lachen, aus Furcht u. s. w. vorkommt, ebenso beim Essen, wenn der Bissen sich über dem Kehlkopfeingang befindet und eine gewaltige Inspiration ausgeführt wird.

Der Fremdkörper kann in diesen Fällen oberhalb oder in der Glottis stehen bleiben oder gelangt manchmal bei stärkerer Inspiration tiefer in die Luftwege, d. h in die Trachea, Bronchien. Jeder, sogar der kleinste Fremdkörper, ruft in den Luftwegen sofort eine lebhafte Reaktion hervor, welche sich als heftiger Husten äußert; auf diese Weise suchen die Luftwege sich vom Fremdkörper zu befreien; in der Regel wird der Husten von Atemnot begleitet, welche um so stärker ist, je größer der Fremdkörper ist. Wenn der Fremdkörper groß ist und das ganze Lumen des Kehlkopfes oder der Trachea ausfüllt, so dauert die Atemnot auch nach dem Aufhören des Hustenanfalles an; bei kleinen Fremdkörpern lassen Atemnot und Husten nach und der Kranke empfindet seinen Fremdkörper gar nicht.

Es kommt auch vor, daß im ersten Momente die Atemnot fehlt und erst nach einer Weile oder nach einigen Stunden stellt sie sich plötzlich ein, wenn der Fremdkörper seine Lage ändert und dadurch das Lumen der Luftwege verschließt, wenn er früher schräg oder der Kehlkopfwand anliegen konnte, ohne den Weg zu verlegen und Atemnot hervorzurufen.

Wenn der Fremdkörper durch die Glottis durchgetreten ist, bleibt er am häufigsten auf der Höhe des Ringknorpels (Cart. cricoidea) stehen, obwohl er auch tiefer in die Trachea einen Hauptbronchus vorrücken kann, und manchmal, wenn er klein oder länglich ist, sogar in die Bronchien zweiter und dritter Ordnung. Die Fremdkörper gelangen am häufigsten in den rechten Bronchus, welcher weiter ist und schrägeren Verlauf hat. Das Verhältnis der Fremdkörper im linken und rechten Bronchus beträgt nach Schäfer 3:5, nach Pieniazek 1:5. Das weitere Schicksal der Fremdkörper in den tieferen Luftwegen und ihre Folgen sind nicht immer gleich. Leichte Gegenstände, wie Stückchen Watte, Fischgräte, Fliegen u. s. w., werden beim Husten sofort ausgestoßen oder sie legen sich der Kehlkopf- oder Trachealwand an und werden später mit Schleim zusammen ausgestoßen. Sogar größere Fremdkörper können manchmal längere Zeit in den Luftwegen verweilen, ohne schwerere Symptome hervorzurufen, und können nach einer gewissen Zeit, wie in zwei unserer Fälle, ausgehustet werden. Scharfe Fremdkörper, wie Nadeln und ähnliches, können sich mit der Spitze in die Wand des Kehlkopfes ,der Trachea oder der Bronchien einkeilen und dort, zuweilen reaktionslos, verbleiben. Die Reaktion welche Fremdkörper in den Luftwegen hervorrufen, ist gering; gewöhnlich tritt eine leichte Schwellung auf, welche später verschwindet. Wenn sich der Fremdkörper tiefer in die Gewebe eingekeilt hat, ist die Schwellung größer. Zuweilen ist die Schwellung so groß, daß sie mit Erstickung droht, nicht verschwindet und in Eiterung übergeht; das hängt selbstverständlich mehr von der Infektion, wenn der Fremdkörper verunreinigt war, als von der Anwesenheit des Fremdkörpers selbst ab. Wenn der Abszeß sich öffnet, kann mit dem Eiter auch der Fremdkörper entfernt werden, was einen günstigen Ausgang darstellt. Die Lokalisation des Abszesses kann sich sehr gefährlich gestalten, wenn der Fremdkörper in der hinteren Wand der Trachea stecken geblieben ist; es bildet sich ein Abszeß zwischen Trachea und Oesophagus und es stellen sich Symptome von Oesophagusstenose ein, es kann zu Durchbruch der A. pulmonalis mit tötlichen Blutungen kommen. Es kommt vor, daß sich um den Fremdkörper Granulationen bilden, welche das Lumen des Kehlkopfes oder der Trachea verengern und schwere Suffokationssymptome hervorrufen. Wenn der Fremdkörper im Hauptbronchus stehen bleibt und diesen verlegt, so kommt es zur Atelektase der entsprechenden Lunge; wenn ein kleiner Bronchus verstopft wird, wird der entsprechende Lungenabschnitt atelektatisch. Nach der Verstopfung wird die in den dem verstopften Bronchus entsprechenden Lungenalveolen enthaltene Luft langsam resorbiert und die Wände der

Alveolen nähern sich einander; nach einer gewissen Frist quillt das Epithel auf, desquamiert und die Wände verwachsen. Wenn der Fremdkörper noch rechtzeitig entfernt wird, bevor sich die erwähnten Veränderungen ausgebildet haben, kann der entsprechende Lungenabschnitt natürlich zur Norm zurückkehren. In den Luftwegen zurückbleibende Fremdkörper rufen hartnäckige, zuweilen eitrige Katarrhe hervor; die Eiterung kann auf das peribronchiale Gewebe übergreifen, es bildet sich Peribronchitis und Lungenabszeß. Fremdkörper der Luftwege können zur Lungentuberkulose führen, wie dies Schrötter jun. in einem Falle beobachtet hat.

Die Fremdkörper üben selbstverständlich in diesen Fällen nur indirekten Einfluß auf die Entwicklung der Tuberkulose aus, indem sie hartnäckige Bronchialkatarrhe hervorrufen, welche das Eindringen des tuberkulösen Virus ermöglichen.

In der Mehrzahl der Fälle ist die Diagnostizierung von Fremdkörpern in den Luftwegen sehr leicht; in anderen sind wir dagegen nicht einmal imstande zu behaupten, daß überhaupt ein Fremdkörper vorhanden ist, denn andere in den Lungen vorkommende Prozesse können uns auf Irrwege führen. Fremdkörper im Kehlkopfe und Trachea können wir durch Spiegeluntersuchung feststellen, und bei der Untersuchung nach der Methode von Killian können wir sogar die Bifurkation der Trachea und den Eingang in die Hauptbronchien — natürlich bei Erwachsenen — besichtigen.

Wenn die laryngoskopische Untersuchung uns den Fremdkörper nicht zu sehen erlaubt, müssen wir die Diagnose auf die Anamnese und gewisse objektive Symptome stützen: plötzliches Auftreten der Atemnot, Abschwächung des Atemgeräusches auf einer Seite, wenn der Fremdkörper im Bronchus steckt; oft klagen Kranke mit Fremdkörpern in den Hauptbronchien über konstanten Schmerz in der Gegend der 4. Rippe, seitlich vom Sternum, wie dies in zwei unserer Fälle vorgekommen war. Aus dem Kehlkopfe lassen sich Fremdkörper leicht mit entsprechenden Zangen nach vorausgegangener Anästhesierung mit 10—20 proz. Kokainlösung — und häufig auch ohne Anästhesie — entfernen. Wenn der Fremdkörper heftige dyspnoische Beschwerden verursacht und es nicht gelingt, ihn endolaryngeal zu entfernen, muß sofort tracheotomirt werden, und später soll man versuchen den Fremdkörper per vias naturales oder durch die Trachealfistel zu entfernen. Wenn sich der Fremdkörper in der Trachea oder den Bronchien befindet, kann man nach der Tracheotomie ruhig abwarten, in der Voraussetzung, daß bei einem heftigen Hustenanfalle der Fremdkörper durch die

Trachealöffnung ausgeworfen wird, wie das in einem unserer Fälle vorkam.

Es kommt sogar oft vor, daß nach der Eröffnung der Trachea, was heftigen reflektorischen Husten hervorruft, der Fremdkörper durch die angelegte Oeffnung herausbefördert wird.

Wir haben übrigens jetzt eine Methode — Tracheoskopie —, welche uns erlaubt, nach stattgefundener Tracheotomie den unteren Abschnitt der Trachea und die Bronchien erster und sogar zweiter Ordnung zu besichtigen und auf diese Weise den Fremdkörper aufzufinden und diesen unter der Kontrolle des Auges zu entfernen.

Diese Methode verdanken wir Pieniazek, welcher sie im Jahre 1887 beschrieben hat. Diese Methode beruht auf der Einführung von entsprechenden Spekula durch die tracheotomische Oeffnung in die Trachea, in welcher wir mittels Reflektor die tieferen Luftwege besichtigen können. Diese an die Ohrenspekula erinnernden Spekula sind verschieden lang — 5—12 cm —; ihre Breite hängt von der Weite der tracheotomischen Kanüle ab (es gibt sechs verschiedene Größen). Außer diesen speziell trachealen Spekula kann man bei kleinen Kindern Ohrenspekula anwenden, wenn es sich aber um die Besichtigung der tiefer gelegenen Teile handelt, sind die Ohrenspekula zu kurz. Man kann die Trachea bei liegenden und sitzenden Patienten untersuchen. Wenn man in sitzender Lage untersucht, sitzt der Patient mit stark nach hinten zurückgeworfenem Kopfe und hervorgewölbtem Brustkorbe; liegende Patienten muß man bei herabhängendem Kopfe untersuchen.

Bei der Untersuchung muß man vermeiden, die hintere Trachealwand mit dem Spekulum zu berühren; bei empfindlichen Kranken muß man die Schleimhaut der Trachea zunächst mit 20 proz. Kokainlösung anästhesieren.

Diese Methode leistet bei der Diagnose von Fremdkörpern ausgezeichnete Dienste, denn wir sind auf diese Weise imstande, genau zu bestimmen, wo sich der Fremdkörper befindet, und mit einer entsprechenden Zange diesen zu entfernen.

Für die gütige Ueberlassung des klinischen Materials spreche ich an dieser Stelle Herrn Dr. Lubliner meinen besten Dank aus.

Aus der k. k. III. med. Universitätsklinik (Hofrat L. v. Schrötter) in Wien.

Notiz zur Technik der direkten Bronchoskopie.

Von

Dr. phil. et med. **Hermann von Schrötter.**

Mit einer Figur im Texte.

Wie eine Uebersicht der bezüglichen Literatur zeigt, bereitet die Extraktion fremder Körper, namentlich bei Anwendung von Rohren kleinen Kalibers, beträchtliche Schwierigkeiten. Erfordert es schon Uebung und Geschicklichkeit, das Licht durch enge Tuben hindurch auf das Arbeitsfeld zu werfen und einen Fremdkörper präzise einzustellen, so kommt der weitere Umstand erschwerend in Betracht, daß das eingeführte Extraktionsinstrument den Lichteinfall beeinträchtigt. Wir müssen uns häufig damit begnügen, den fremden Körper in die Lichtung des Rohres eingestellt zu haben, um ihn dann, mehr oder weniger im Dunkeln tastend, zu ergreifen. Was die Beleuchtung des Arbeitsfeldes anlangt, so bedeutet der von L. v. Schrötter[1]) kürzlich angegebene Apparat für die Fremdkörperextraktion wesentliche Vorteile; ich brauche darauf hier nicht näher einzugehen. Durch Benützung von Pinzetten mit nach außen federnden Branchen, die geöffnet an den Fremdkörper herantreten [vergleiche die bezüglichen Ausführungen meines Buches[2]) Seite 557 und 562], lassen sich die angedeuteten Schwierigkeiten wohl zumeist umgehen. Von Vorteil würde es jedoch sein, wenn man die Einführung eines Instrumentes in den Tubus überhaupt umgehen und diesen selbst zum Greifinstrumente machen könnte.

Mit bezüglichen Konstruktionen habe ich mich schon vor längerer Zeit beschäftigt, ohne jedoch selbst besonderes Gewicht darauf zu legen, da ich bisher stets mit einfacheren Behelfen ausgekommen bin. Nachdem man sich gerade in jüngster Zeit [G. Gottstein[3])] wieder mehr mit der technischen Seite der Endoskopie beschäftigt, möchte ich hier auf die Konstruktion solcher Behelfe wenigstens in Kürze aufmerksam gemacht haben. Beistehend [Figur[4])] ist ein Rohr wieder-

[1]) Berliner klin. Wochenschr. 1906, Nr. 47, S. 1501.

[2]) Klinik der Bronchoskopie. Jena 1906, G. Fischer.

[3]) Allg. med. Central-Zeitung 1907, Nr. 7, sowie Berliner klin. Wochenschr. 1907, Nr. 9.

[4]) Die Enden der Branchen sind in der Figur zu spitz gezeichnet; der äußere Rand derselben ist vielmehr stumpf, abgerundet. — Es versteht sich, daß man auch, wie zur Extraction röhrenförmiger Fremdkorper Branchen verwenden könnte, deren Außenfläche gerifft ist u. A.



Fig. 1.

gegeben, das in der Art konstruiert ist, daß starke, nach außen federnde Pinzettenbranchen am unteren Ende des Tubus befestigt sind, die mittels einer ringförmigen Manschette durch Druck von oben geschlossen werden. Der diesem Zwecke dienende Draht läuft in einem Schlitze außen am Tubus und durchbricht dessen Wand erst im Bereiche der unteren Rohrmündung. Der Querschnitt des hier abgebildeten, 25 cm langen Rohres beträgt 5 mm, das Gesichtsfeld am Endpunkte der Pinzettenbranchen hat einen Durchmesser von 3,5 mm, wobei man noch ausreichend sehen kann.

Für Tuben von 10—11 mm Lichtung würde sich zur Bedienung der Pinzettenbranchen eine Anordnung in der Art empfehlen, daß ein Zug an den Branchen mit Hilfe eines im Innern laufenden Drahtes ausgeübt wird. Bei einer solchen Anordnung erscheint dieser allerdings in perspektivischer Verkürzung im Gesichtsfelde, was aber bei Verwendung von Rohren großen Kalibers keine wesentlichen Nachteile bedeutet; hierbei bereitet ja übrigens auch die Einführung bezw. der exakte Gebrauch der vorhandenen Extraktionsinstrumente keine Schwierigkeit. Schließlich könnte man aber in dieser Richtung das an erster Stelle beschriebene „Pinzettenrohr" in den weiteren Tubus einführen, um das Erfassen des Fremdkörpers deutlich verfolgen zu können. Ich bemerke, daß ich mit dem abgebildeten Instrumente (Fig. 1) künstlich, an Fäden in den Oesophagus eingebrachte Münzen sehr leicht entfernen konnte. Es versteht sich, daß mit dieser Mitteilung keineswegs eine Abänderung unserer bestehenden Instrumentarien beabsichtigt ist; es sollte hier nur eine Anregung in instrumenteller Richtung niedergelegt werden, die sich gegebenen Falles, beispielsweise bei der Fremdkörperextraktion im Kindesalter, bewähren könnte. Die Einführung des hier besprochenen Tubus hätte natürlich derart zu erfolgen, daß man das Rohr zunächst mit geschlossenen Branchen durch den Kehlkopf in die Luftröhre vorschiebt, wobei man noch den Vorteil hat, durch den konisch wirkenden Ansatz einen Mandrin zu umgehen. Die Branchen müssen „stark nach außen federn", um nicht durch die Bronchialwand gegeneinander gedrückt zu werden.

Ich bemerke schließlich, daß meine Modelle [5]) in technischer Richtung noch nicht vollständig fertig sind, es schien mir jedoch wünschenswert, die Idee eines solchen „Pinzettenrohres" wenigstens fixiert zu haben, um Andere zu ähnlichen Konstruktionen anzuregen.

[5]) Mit den bezüglichen Arbeiten ist mein Instrumentenmacher H. Reiner Wien IX/3, betraut.

Akute Mittelohreiterung mit Sinusthrombose und Metastasen. Heilung nach Antrumaufmeisselung.

Von

Dr. **T. von Bolewski**, Ohrenarzt in Posen.

Der 37 Jahre alte, mittelkräftig gebaute Patient ist am 30. I. 1907 von seinem Hausarzte zu mir gesandt worden wegen Beschwerden im rechten Ohre. Nach Angabe des Patienten bestanden nach leichter Influenza leichte Beschwerden in dem rechten Ohre seit ungefähr zwei Wochen, in letzter Zeit sind jedoch einigemal für einige Stunden unerträgliche Schmerzen aufgetreten, welche nach Phenacetingebrauch nachließen. Trotz dieses Zustandes hat Patient in letzter Zeit noch eine mehrtägige Reise unternommen.

Ich fand im linken Ohre Otitis media chronica purulenta mit Totaldefekt und geringer Eiterung, in dem rechten, schmerzhaften Ohre ein straff gespanntes, etwas vorgebuchtetes, mäßig gerötetes Trommelfell mit Hyperämie des inneren Drittels des Gehörganges, oben und hinten war letzterer etwas geschwollen. Die Gegend des Warzenfortsatzes war nicht geschwollen, mit Ausnahme einer kleinen zirkumskripten Stelle in dem Insertionswinkel der Muschel am Planum mast., etwas unterhalb der mutmaßlichen Lage der Spina. Ich inzidierte das Trommelfell breit durch Kreuzschnitt, wobei eitrig-schleimiges Exsudat in Menge herausquoll, und legte einen feuchten Okklusivverband an. Die Temperaturmessungen begannen erst am 1. II.; Patient bot bis dahin nicht den Eindruck eines fieberhaften Zustandes.

1. II. Temperatur morgens 36,8, abends 36,7°.

2. II. Temperatur morgens 36,5, abends 36,9°.

3. II. Temperatur morgens 37,2, abends 36,8°. Wohlbefinden, starker eitriger Ausfluß aus dem Ohre.

In der Nacht zum 4. II. schlief Patient schlecht wegen Schmerzen im Ohre, auch am 4. Schmerzen, Ausfluß geringer, mittags Erweiterung der Parazenthesenöffnung, darauf Schüttelfrost, der sich abends wiederholte.

4. II. Temperatur morgens 37,4, abends 39,5°. Die Nacht zum 5. II. etwas besser, jedoch Ohrenschmerzen vorhanden.

5. II. Temperatur morgens 37,6, abends 38,5°. Beschwerden im Ohre, auch etwas Kopfschmerzen.

6. II. Temperatur morgens wieder 37,6, abends wieder 38,5°.

7. II. Temperatur morgens 38,7, abends 39,8°. Das Allgemeinbefinden ist verschlechtert, Appetit gering, mäßige Schmerzen im Ohre,

mäßige Kopfschmerzen, namentlich rechterseits und in der Stirn, Stuhl angehalten. Am Warzenfortsatz das Periost verdickt zu fühlen, sonst außer der zirkumskripten Schwellung im Insertionswinkel der Muschel keine auffallende Verdickung; keine Rötung; Druckempfindlichkeit erhöht, nachweisbar nur bei stärkerem Druck. Zunge etwas belegt und trocken.

8. II. Temperatur morgens 38,5, abends 40° (Pulsfrequenz 80). Vormittags Antrumaufmeißelung. Die äußere Knochenschicht war nirgends nekrotisiert, dagegen ergab die Operation im Innern zahlreiche zersprengte nekrotische Herde in dem größten Teil des Warzenfortsatzes bei nicht sehr großer Hyperämie und nur geringer Eiterbildung. Bei Entfernung des mürben Knochens nach hinten zu, kam ich bis zum Sinus, der etwas vorgelagert war, und deckte ihn in ungefähr 5-Pfennigstückgröße auf. Die aufgedeckte Sinuswand war im allgemeinen normal, nur in der Mitte, an einer kleinerbsengroßen Stelle erschien sie etwas rauh, wie mit winzigsten Granulationen bedeckt, deren rote Färbung noch nicht zum Ausdruck kam. Das Antrum, welches weit hinten oben lag, habe ich nicht sehr breit eröffnet, wenigstens war am Ende der Operation kein blutiges Exsudat im äußeren Gehörgang vorhanden, ich hielt es jedoch trotzdem für genügend aufgedeckt und ausgeräumt und schloß damit die Operation, zumal mir das Aufsuchen der vielen versprengten Herde schon viel Zeit in Anspruch genommen hatte. Der weitere Verlauf war folgender:

9. II. Temperatur morgens 38,5° (Pulsfrequenz 66), mittags 37,5° (62), abends 37,8° (60).

10. II. Temperatur 37,2° (58), 37° (62), 37,2° (65).

Am 10. II. habe ich die oberflächlichen Schichten des Verbandes gewechselt, da dieselben mit Eiter stark durchtränkt waren. Ziemliches Wohlbefinden.

11. II. 36,9° (62), 36,7° (60), 37,5° (60).

12. II. 36,8° (60), 36,7° (55), 37,2° (62).

13. II. 36,9° (65), 37° (55), 37,5° (66).

Am 13. II. vollständiger Verbandwechsel, Sinus stark pulsierend, die Wand bedeckt sich mit Granulationen namentlich an der oben beschriebenen, nicht ganz normalen Stelle. Starker Ausfluß. Wohlbefinden. Die Nacht zum 14. II. war unruhig.

14. II. 39,1° (70), 39,1° (66), 40° (80). Keine Kopfschmerzen, auch nicht Ohrenschmerzen. Zunge etwas trocken. Nachmittags Frösteln.

15. II. 38,5° (82), 38,7° (66), 40,7° (67). Nachmittags Schüttelfrost, keine Kopfschmerzen. Urin eiweiß- und zuckerfrei, Stuhl-

verhaltung, dagegen Einlauf. Stuhl ziemlich hart, dunkelbraun. Bewußtsein vollkommen klar, nur Unruhe wegen der hohen Temperatur, welche der Patient empfindet.

Schon die ersten hohen Temperaturanstiege vor und am Tage der Eröffnung des Warzenfortsatzes ließen an die Möglichkeit einer Komplikation denken. Der schnelle Temperaturanstieg vom 13. zum 14. II., die Temperaturen am 14. und 15. II. und die Schüttelfröste sprachen für Pyaemia ex otitide, und da bei der Operation am 8. II. ein Teil der aufgedeckten Sinuswand nicht ganz normal erschien, so dachte ich vor allem an einen infizierten Thrombus an dieser Stelle. Das vollkommen klare Bewußtsein und das Fehlen von Kopfschmerzen sprach gegen andere Komplikationen seitens des Schädelinnern. Ich entschloß mich daher, am 16. vormittags das Operationsfeld in narcosi zu untersuchen und eventuell weiter zu operieren.

16. II. Nach Abnahme des Verbandes in narcosi fiel zunächst das starke Pulsieren der entblößten, jetzt mit frischen Granulationen ganz überdeckten Sinuswand auf. Ein obturierender Thrombus war an der entblößten Stelle also nicht anzunehmen, Oedem, welches als eine häufige Begleiterscheinung der obturierenden Sinusthrombose anzusehen ist, habe ich weder vorher noch jetzt konstatiert. Bevor ich an die Aufdeckung des Sinus schritt, untersuchte ich noch die Gegend des Antrums, erweiterte noch mit dem Meißel den Zugang von außen und das Antrum selbst und fand noch hinter und über dem Antrum mürben Knochen und in ihm eine oder mehrere kleine Knochenzellen, aus deren Gegend bei dem Aufmeißeln ein Tröpfchen gelben Eiters zum Vorschein kam. Das diese Gegend überdeckende Tegmen erwies sich auch nekrotisch, so daß ich es in ungefähr $^1/_2$ qcm Ausdehnung entfernen mußte; die Dura darüber grau-gelblich, ihr Glanz erhalten. Ich konstatierte jetzt reichlich blutigen Schleimeiter im äußeren Gehörgange, ein Beweis, daß jetzt in ausgiebigster Weise für Kommunikation zwischen der Paukenhöhle und dem Antrum nach außen zu gesorgt war. Hierauf entfernte ich das laterale Drittel der Hinterwand des knöchernen Gehörganges mit der Zange, da es sich auch als nekrotisch und mürbe erwies. Es wurden noch einzelne Eiterherde, namentlich in der Spitze des Warzenfortsatzes, mit dem scharfen Löffel ausgeschabt. Hierauf deckte ich den Sinus nach oben und namentlich unten weiter auf, die frisch aufgedeckte Sinuswand war anscheinend normal. Um noch den Sinus abwärts und hinten besser freizulegen, erweiterte ich den bestehenden Hautschnitt vom unteren Teil des Warzenfortsatzes T-förmig nach hinten und begann die hintere Partie des Warzenfortsatzes abzumeißeln. Bei dem Abmeißeln der harten

Vitrea im hintersten unteren Abschnitt des Warzenfortsatzes platzte plötzlich durch contre-coup der entblößte Sinus an der mit Granulationen bedeckten Stelle und es entstand eine ca. 2 cm hohe kleinfederkieldicke Blutfontäne, welche weiteres Operieren verhinderte, zumal sie durch längeres, leises Andrücken von Jodoformgaze nicht zum Stillstand gebracht werden konnte. Ich tamponierte daher mit Jodoformgaze ziemlich locker, um den Sinus nicht einzuengen, und legte einen großen trockenen Ohrverband an. Temperatur mittags 36,3° (66), abends 38° (67). Patient klagte schon seit gestern über Schmerzen im rechten Unterarm und rechten Unterschenkel. Heute Abend ist im rechten Unterarm an der Ulnarseite der Beugemuskeln eine wallnußgroße, schmerzhafte Schwellung konstatiert, welche das Beugen des 2. bis 5. Fingers stark behinderte, und über welcher die Haut etwas gerötet war. Eine ähnliche schmerzhafte Verdickung unter geröteter Haut ließ sich an der Innenseite der Wadenmuskeln des rechten Unterschenkels nachweisen. Beide Schwellungen gingen in ungefähr einer Woche unter hydropathischem Verband zurück. Metastasen in den Lungen und Beschwerden seitens der Lungen konnten, trotzdem darauf gefahndet wurde, nicht nachgewiesen werden.

Am 16. II. abends hatte der hiesige Augenarzt Herr Dr. Stasiński die Liebenswürdigkeit, den Augenhintergrund zu untersuchen; das Ergebnis war folgendes: rechts und links venöse Hyperämie, rechts leichtes Verwaschensein der Papillengrenzen, jedoch kann man nicht von Neuritis oder Stauungspapille sprechen.

17. II. Temperatur morgens 37,6° (68), mittags 38° (66), abends 38° (66).

Am 18., 19. und 20. II. Temperatur normal, zwischen 36,6 und 36,8°, am 19. abends 37,1°, Pulsfrequenz 62—65. Am 21. vormittags Verbandwechsel, die aufgedeckte Sinuswand mit Granulationen bedeckt, pulsierend, in der Verbandgaze viel Eiter, das Aussehen der Granulationen überall gesund.

21. II. Temperatur 36,5° (62), 38,2° (70), 38,1° (72), abends zwischen 9 und 10 Uhr betrug die Temperatur 38,6°.

22. II. Temperatur 37,3° (69), 36,6° (62), 37,4° (65), 37,4°.

23. II. Temperatur 37,6° (55), 37° (57), 37,7° (70), 37,3° (65).

24. II. Temperatur 37° (55), 36,6° (55), 38,7° (64), 38,5° (70).

Seitdem fieberfreier Verlauf, d. h. die Temperaturen, in der Achselhöhle gemessen, betrugen meist weniger wie 37°, manchmal 37° und nur ganz vereinzelt 1—2 Teilstriche über 37°. Der Stuhl war noch über eine Woche nach der zweiten Operation angehalten, dagegen Einlauf und Sagrada. Allmählich normaler Stuhlgang.

Am 28. II. wurde der Augenhintergrund wiederum durch Herrn Dr. Stasiński untersucht, es wurden beiderseits normale Verhältnisse konstatiert, speziell die Papillengrenzen beiderseits deutlich hervortretend.

Ich meine, es handelte sich in diesem Falle um einen kleinen wandständigen Thrombus im Sinus sigmoideus, welcher an der Stelle sich befand, wo die äußere Sinuswand bei der ersten Operation einen nicht normalen Anblick geboten hat. Es ist nicht ausgeschlossen, daß das Platzen der Sinuswand an dieser Stelle während der zweiten Operation für den Patienten heilbringend war, insofern, als der frische kleine infizierte Thrombus durch den Blutstrom vielleicht nach außen geschleudert wurde. Jedenfalls waren die Temperaturanstiege, welche noch nach der zweiten Operation auftraten, schon bedeutend geringer und es wurde durch die Operation der Knocheneiterung einer weiteren Thrombosierung und Infektion des Thrombus Einhalt getan. Ein weiterer operativer Eingriff erwies sich als unnötig.

Auffallend war hier die verminderte Pulsfrequenz (cf. oben), wie sie sonst nur bei Bulbusthrombose als Drucksymptom beobachtet wurde.

So wurden am 8. II., dem Tage der ersten Operation, bei einer Abendtemperatur von 40° nur 80 Pulsschläge in der Minute gezählt; am 14. II. bei einer Temperatur von 39,1—40° nur 66—80 und am 15. II. bei einer Abendtemperatur von 40,7° nur 67 Pulsschläge gezählt. In den ersten Wochen der Genesungsperiode wurden morgens und mittags sehr häufig Pulsfrequenzen zwischen 55 und 65 gezählt, abends zwischen 62 und 65. Nur allmählich hob sich die Pulsfrequenz zur Norm. Jetzt, wo der Patient schon seit einiger Zeit den ganzen Tag außer Bett zubringt, das Trommelfell schon vernarbt, abgeschwollen und blaß ist, und die Wunde hinter dem Ohre bald geschlossen sein wird, betrug die Pulsfrequenz während der letzten Woche, vom 22. bis zum 27. III., morgens 69—79, mittags 79—83 und abends 80—83.

Dieser Fall zeigt auch wiederum, wie groß die Knochenzerstörung bei frischer Influenzaotitis sein kann, und daß die äußeren Erscheinungen am Warzenfortsatz in keinem Verhältnis zu der Schwere der Knochenerkrankung zu stehen brauchen.

Nachtrag. 13. VI. 1907. Der Patient, bei welchem infolge der Entfernung eines großen Teiles der hinteren knöchernen Gehörgangswand, die retroaurikuläre Fistel nach Ausheilen des Warzenfortsatzes sich nur langsam schloß, mußte Mitte April auf einige Tage bei kalter Witterung über Land verreisen. Er hat sich hierbei stark erkältet und hatte das Unglück, daß von der Fistel aus ein Erysipel

ausbrach, welches nacheinander die Gegend des rechten Ohres, den Kopf und das Gesicht betraf. Eine weitere Folge der Erkältung war ein Wiederauftreten der bereits ausgeheilten rechtsseitigen Mittelohrentzündung, welche bald perforierte, aber noch, meinerseits, eine Parazentese notwendig machte. Erst nach über zwei Wochen ist es zum definitiven Abklingen des schweren Erysipels gekommen, aber die Mittelohreiterung ist erst jetzt im Schwinden begriffen, ebenso besteht noch eine feine Fistelöffnung hinter dem Ohre. Die Fistel ist eine Hautfistel, denn der Knochen des Warzenfortsatzes ist längst verheilt, sie kommuniziert jetzt in einer Tiefe von ca. 2 cm mit dem äußeren Gehörgange. Erfahrungsgemäß erfordern derartige Fisteln recht lange Zeit zur Ausheilung.

Der Sinus hat sich seit seiner Ausheilung trotz des Erysipels und der rezidivierten Mittelohreiterung nicht mehr bemerkbar gemacht, auch brach während des Erysipels die frische große Operationsnarbe hinter dem Ohre nur an einer Stelle ein klein wenig auf.

Das Allgemeinbefinden des Patienten, welcher mich noch ein- bis zweimal wöchentlich von außerhalb besucht, ist sehr gut.

Sicheres und Unsicheres über Ozäna.*)

Von

Prof. Dr. **Hopmann** (Cöln).

Eine dem normalen Geruchssinne so widerlich sich aufdrängende Krankheit wie Ozäna konnte selbst dem ältesten Zeitalter der Medizin nicht unbekannt bleiben. Sie galt diesem als ein geschwüriger Prozeß, aber schon im Altertum hatte man eingesehen, daß derselbe nicht einheitlicher Art sei.

Die Anschauungen über zwei wesentlich voneinander verschiedene Formen von Ozäna haben sich aber erst im letzten Drittel des vergangenen Jahrhunderts geklärt.

Diese Klärung zu verfolgen, unser jetziges Wissen mit dem früheren in Vergleich zu setzen und daraus zu entwickeln, ist keine undankbare Aufgabe.

Ich unterziehe mich ihr heute um so lieber, als sie mir Gelegenheit gibt, einen um den Ausbau der Ozänalehre sehr verdienten, aber nicht entsprechend gewürdigten Arzt, der früher in Cöln tätig war, an seinen richtigen Platz zu stellen.

*) Vortrag, gehalten beim 10jährigen Stiftungsfeste des Vereins Westdeutscher Hals- und Ohrenärzte zu Cöln am 21. April 1907.

Außerdem wird der jetzige Stand der Ozänalehre in seinen sicheren und unsicheren Forschungsergebnissen gestreift werden.

Mit B. Fränkel (1) gehe ich davon aus, daß wir nicht mehr berechtigt sind, jedwede stinkende, mit Borkenbildung einhergehende Naseneiterung Ozäna zu nennen, eine Bezeichnung, die einem ganz bestimmten, wohl charakterisierten Krankheitsbilde entspricht, welches man, zum Unterschiede von allen auf geschwüriger Grundlage beruhenden, ähnlichen Zuständen, wohl auch Ozaena simplex, genuina oder non ulcerosa genannt hat.

Die 1846 in Greifswald erschienene Dissertation von Holtzinger (2) „Historia Ozaenae" führt einen gewissen Constantinus Africanus an, der schon zwei Arten der Krankheit unterschieden habe: „Alteram, quam cum ulceribus complicata est, alteram quae in solu vitiosa secretione nititur." Der von Cloquet (3) eingenommene Standpunkt ist in dieser Hinsicht schon weniger zuversichtlich, wenn er sagt: „Die eigentliche Ozäna des Galenus und Aetius, Parés Stinknasigkeit, ist in neuerer Zeit als ein stinkendes, trockenes Geschwür angesehen worden, welches ohne merkliche Fortschritte zeitlebens fortwähren kann. Oft bloß örtlich, wie infolge eines Schnupfens, verbindet es sich zuweilen mit einem allgemeinen Fehler wie Skrofelkrankheit, Scharbock, Lustseuche etc."

„Zuweilen fängt die Stinknasigkeit schon in der Kindheit an, zuweilen nur in den Jugendjahren; in welchem Alter sie sich aber auch entwickele, gewöhnlich dauert sie das ganze Leben. Ihre Ursachen sind wenig bekannt, sie befällt oft die gesundesten Leute; vorzüglich aber die mit eingedrückter Nase, was ein unglücklicher Erbfehler mancher Familien ist.

„Den eigentlichen Sitz der Stinknasigkeit und die daraus entstehenden organischen Störungen hat man noch nicht durch Leichenbesichtigung ausgemittelt. Sollte nicht in vielen Fällen der durch die Nasenlöcher wirkende Gestank von in den Windungen übelgebildeten Nasenhöhlen länger verhaltenem Schleim herrühren, eher als von einem Geschwür, dessen Vorhandensein sich durch nichts verrät? Es ist eine Art idiosynkrasischen Zustandes der Schleimhaut, ohne merkliche Verletzung."

Wie man sieht, vermutete Cloquet ziemlich genau das Richtige, ohne sich jedoch mit der Bestimmtheit darüber zu äußern, wie Const. Africanus.

Auf Cloquet stützten sich alle späteren französischen und deutschen Autoren, so besonders Friedreich (4), Duchek (5) und Otto Weber (6), aber alle diese hielten die Ozaena non ulcerosa

gegenüber den geschwürigen Formen für weniger häufig, wenn nicht geradezu für selten und betreffs ihrer Diagnose für unsicher und leiteten sie von einer einfachen Rhinitis chronica ab, bei welcher die Schleimhautverschwellung an der Enge der Nasengänge schuld trage. Letztere aber verursache die Zurückhaltung des Nasenschleims und diese seine faulige Zersetzung.

Weil nun der Fötor etwas zufällig Hinzugekommenes sei, so gäbe es keinen wesentlichen Unterschied zwischen gewöhnlichem chronischen und fötiden Schnupfen. So bemerkte Weber Ozäna sei nur ein Symptom und es sei besser, den Ausdruck ganz aufzugeben oder nur für die Fälle zu reservieren, in welchen keine Spur von Ulzerationen vorhanden sei. Letzteren Fällen steht er jedoch einigermaßen skeptisch gegenüber, wie aus folgenden Ausführungen hervorgeht:

„Allerdings gibt es Fälle, in denen man bei sorgfältiger Untersuchung der Nase keine bestimmten Anhaltspunkte für die Anwesenheit eines Geschwürs gewinnt, und die man einstweilen, bis sichere Sektionsresultate vorliegen, noch als sogenannte einfache, nicht geschwürige Ozäna zu bezeichnen liebt; indes ist jedenfalls doch auch bei diesen die Annahme einer bloß anormalen Sekretion der Schneiderschen Membran, welche das stinkende Sekret liefern soll, nicht gerechtfertigt; es dürfte vielmehr hier irgendwo eine Ursache, welche die chronische Entzündung unterhält, oft in Form eines kleinen Sequesters oder eines Geschwürs, in den mit der Nase zusammenhängenden Nebenhöhlen der Stirn, des Keilbeins, des Siebbeins oder des Oberkiefers vorliegen.“

Die meisten Chirurgen standen damals auf dem Standpunkt von Wilhelm Busch (7), der nur eine geschwürige, auf dem Boden eines allgemeinen Leidens, der Skrofulose, des Lupus oder der Syphilis stehende Ozäna kannte: „Untersucht man eine solche Nase von innen, wozu man für die höher gelegenen Teile ein zweiklappiges Spekulum [1]) gebraucht, so findet man entweder knollige oder warzige Hervorragungen auf der Schleimhaut . . . ., die Effloreszenzen der Krankheit, aus welcher am häufigsten die Ozäna hervorgeht, nämlich der Lupus.“

An dieser Auffassung des Zusammenhanges der übergroßen Mehrzahl der Ozänafälle mit Dyskrasien änderte auch zunächst das Emporblühen der Rhinoskopie nichts. Denn noch in dem Jahresberichte der Klinik für Laryngoskopie an der Wiener Universität über das Jahr 1870 von Schrötter (8) sind von

[1]) Man bediente sich damals zu diesem Zwecke des Kramer'schen Ohrtrichters.

den angeführten 21 behandelten Ozänafällen 18 auf Syphilis und 3 auf Skrofulose zurückgeführt und waren „ausgebildete Ulzerationen im oberen Teil des Pharynx, am Septum und an den Nasenmuscheln vorhanden, während bei 5 Kranken nekrotischer Knochen mit der Sonde zu fühlen war." Von Ozaena non ulcerosa ist demnach nicht die Rede.

Aus meiner eigenen Erfahrung kann ich bestätigen, daß in der ersten Hälfte von 1870 an den Wiener Ambulatorien Schrötter's und Störk's nur ulzeröse Formen von Stinknasen diagnostiziert wurden. Wir rhinoskopierten zwar schon fleißig mit dem Rachenspiegel, aber von vorn wurde die Nasenuntersuchung fast ganz vernachlässigt, ja, ich erinnere mich nicht, daß damals Instrumente dafür vorhanden waren.

Bei dieser Lage der Dinge erregte es nicht geringes Aufsehen, gepaart mit abweisendem Befremden, als der Cölner Arzt Carl Michel 1873 auf der 46. Versammlung Deutscher Naturforscher und Aerzte zu Wiesbaden behauptete, daß bei Ozäna nach seiner Erfahrung keine Geschwüre vorkämen und daß die Borken solche vorgetäuscht hätten. Michel (9) kam in seiner einige Jahre später erschienenen Schrift hierauf zurück und fügte hinzu: „Dem einstimmigen Widerspruche, den ich damals erfuhr, kann ich nicht bloß seitdem bedeutend vermehrte Beobachtungen entgegenhalten, sondern auch hinweisen auf eine Mitteilung von Prof. Zaufal (10), der in ca. 20 Fällen auch keine Geschwüre fand und auch meint, solche seien gewiß Täuschung." Zaufal war also der erste Autor, der Michel beistimmte, und bald überzeugten sich die wenigen, damals mit genauer Untersuchung der Nase sich beschäftigenden Spezialisten ebenfalls von der Richtigkeit der auf Grund genauer Besichtigung des Naseninneren von Michel zuerst ausgesprochenen Tatsache.

Wenn wir uns erinnern, daß das Vorkommen auch einer nicht geschwürigen Stinknase zwar immer wieder behauptet worden war, aber bei der vordem so mangelhaften Untersuchungstechnik nicht sicher bewiesen werden konnte, und daß nicht nur Cloquet (3), sondern etwa 50 Jahre später auch noch Weber (6) die Bestätigung ihres Nachweises durch Sektionen vermißten, wenn wir ferner uns erinnern, daß man die meisten Fälle von Stinknase geschwürigen Prozessen skrofulöser, lupöser und besonders syphilitischer Herkunft zuschrieb, einige Autoren sogar keine andere als letztere zu kennen schienen, so ist es unzweifelhaft, daß von Michel ein

die richtige Beurteilung mächtig fördernder Anstoß ausgegangen ist.

Merkwürdigerweise hat man gerade dieses Verdienst Michels fast völlig übersehen und ihn nur da in Verbindung mit Ozäna genannt, wo seine Beobachtungen nur teilweise zutrafen und so, wie sie verallgemeinernd gedeutet wurden, sich als unrichtig erwiesen haben, ich meine, was die von ihm behauptete bezw. vermutete Abhängigkeit der Ozäna von Nebenhöhleneiterung betrifft. Denn wenn etwas heute außer der Tatsache der nichtgeschwürigen Natur der „Ozäna" schlechthin (Ozaena simplex, Ozaena genuina) feststeht, so ist es die weitere, durch zahlreiche Sektionen und noch zahlreichere genaueste Untersuchung von Ozänakranken bewiesene, daß meistens keine Nebenhöhlenempyeme dabei im Spiele sind und daß, wenn sie vorkommen, keine ursächliche Abhängigkeit der Ozäna vom Empyem, sondern eher umgekehrt besteht, so daß letztere als Komplikationen aufzufassen sind, ebenso wie gelegentlich gleichzeitig vorkommende Polypen, polypoide Hyperplasien, Septumdeviationen etc.

Wenn nach der operativen Beseitigung eines Sinusempyems die fötide Borkenbildung in der Nase aufhört, so ist dadurch der Beweis erbracht, daß es sich hier gar nicht um das gehandelt hat, was wir heutzutage Ozäna nennen (oder wenigstens allein so nennen sollten), sondern eben um eine Herdeiterung, vielleicht in Verbindung mit einer gewissen Weite der Nasengänge und mangelhaften Ausbildung der Muscheln, wie wir solche Zustände bei der sogenannten Rhinitis oder Rhinopharyngitis sicca gar nicht selten auch ohne jede fötide Eiter- oder Borkenbildung antreffen.

Indem Michel die Herkunft des Eiters in seinen Fällen aus den Nebenhöhlen, speziell dem Siebbeine und den Kleibeinhöhlen vermutete, war er zum Teil auf falsche Fährte geraten; ich sage zum Teil, da nachträglich auf Grund seiner Mitteilungen sich nachweisen läßt, daß in der Tat manche seiner Fälle nur scheinbar der Ozäna, in Wirklichkeit aber einem Nebenhöhlenempyem angehörten. Michel hatte nämlich unter seinen 85 Patienten („von denen keiner an Syphilis gelitten hatte oder damit behaftet war") nur 44 weiblichen Geschlechts. Es gehört aber heute zu den gesichertsten Ergebnissen der Ozänastatistik, daß wenigstens doppelt so viel Frauen als Männer an Ozäna leiden. Gerber (11) fand sogar unter seinen 410 Ozänakranken 74 Proz. weibliche gegenüber nur 26 Proz. männlichen Fällen. Rückschließend

dürfen wir also behaupten, daß ein Teil der Michelschen Fälle nicht der Ozäna angehörten, sondern, soweit es sich nicht um solche gemischter Natur gehandelt hat, reine Höhlenempyeme bei Rhinitis sicca („atrophica") gewesen sind. Für diese Annahme spricht auch die genaue Beschreibung der Art des Eiteraustrittes und der Fundstellen desselben, die Michel bei einigen seiner Kranken beobachten konnte.

Das von allen Seiten mittlerweile bestätigte Uebergewicht des weiblichen Geschlechts bei Ozäna steht in geradem Gegensatze zu dem überwiegenden Anteil, den das männliche an den Nebenhöhleneiterungen hat, an denen etwa doppelt so viele Männer als Frauen leiden. So fand Oppikofer (12) bei seinen Sektionen der Nebenhöhlen, daß bei den Erkrankten die Männer mit 60 Prozent, die Frauen mit 35 Prozent beteiligt waren.

Michel (13) hat aber nicht bloß das Fehlen der Geschwüre bei Ozäna behauptet, sondern auch zuerst eine genaue Beschreibung des Befundes nach Entfernung der Borken gegeben und selbst bei Kindern schon so auffällige Weite der Gänge und Verkümmerung der Muscheln, besonders der unteren, gefunden, daß er bei einem achtjährigen Knaben von vorn „bequem die Tubenmündungen und die ganze von der betreffenden Choane bestimmte Hälfte des Nasenrachenraumes beleuchten und die Bewegungen des Gaumensegels betrachten konnte (13)". Auch fand er einmal einseitige Ozäna an der rechten Seite, während die linke durch konvex ausgebogene Scheidewand sehr verengt, untere und mittlere Muscheln normal und keine Borkenbildung daselbst vorhanden war.

Endlich spricht sich Michel gegenüber Zaufal dahin aus, daß ihm die Kleinheit der unteren Muschel weniger angeboren, als vielmehr eine Folge der Krankheit zu sein scheint; er denkt sich den Vorgang so, „daß infolge der chronischen, häufig akut exazerbierenden Katarrhs eine Zunahme des submukösen Bindegewebes entstand, dessen nachherige Schrumpfung eine Verödung des Schwellnetzes nach sich zog". Letztere Anschauung von dem Entstehen der Atrophie aus einer anfänglichen Hyperplasie heraus hat bekanntlich auch B. Fränkel (14) in seiner bald nach der Michelschen Schrift erschienenen, aber schon am 1. Januar 1875 abgeschlossenen Darstellung der Krankheiten der Nase von der Entstehung der Ozäna zum Ausdruck gebracht, doch nahm er noch als gewöhnliche Form der Ozäna, wie die früheren Autoren, die Ozaena scrophulosa und syphilitica an. Bei nicht dyskrasischen Personen, meint Fränkel, könne unter schlechter Pflege . . . wohl auch einmal eine akute Rhinitis subakut werden, rezidivieren und schließlich in eine chronische übergehen,

„aber wie gesagt, es ist relativ selten". Fränkel unterscheidet zwei Formen des chronischen Katarrhs, die hyperplastische und die atrophische Form; „sie gehen häufig nebeneinander her, doch scheint die atrophische Form in den meisten Fällen der Ausgang der hyperplastischen zu sein". Dieses vorsichtige „es scheint" wurde in der Folge lange Zeit als bewiesen angesehen, besonders seitdem Zuckerkandl (15) als Anwalt dieser Anschauung auf Grund von Präparaten aufgetreten war, welche gleichzeitig hypertrophische und atrophische Partien der Muscheln zeigten. Erstere sah Zuckerkandl als Ueberbleibsel des sogenannten hypertrophischen Stadiums der atrophierenden Rhinitis an, mußte aber später gestehen, „es sei ihm, trotz eines großen Materials, nicht gelungen, die ersten Stadien der Schleimhautatrophie zu finden" und ferner: „das Anfangs- und Endstadium des Prozesses sind demnach bekannt; dagegen fehlen zur Vervollständigung der Stufenleiter Bilder, die den Uebergang zwischen der zelligen Infiltration und der Entwicklung der Atrophie vermitteln. Solche Bilder zu erhalten wird Aufgabe der weiteren Forschung sein."

Es ist mir nicht bekannt, daß dieses Postulat seitdem erfüllt worden ist. Bei aller Anerkennung der Bedeutung Zuckerkandls für die pathologische Anatomie der Nase muß man seiner Auffassung der Ozänagenese nicht unbedingt beitreten. Es ist kein zwingender, logischer Schluß, daß bei gleichzeitigem Vorkommen von Hyperplasie und Hypoplasie letztere aus ersterer hervorgegangen sein müßte. Die hypertrophischen Stellen an atrophischen Muscheln können ebenso gut als partielle Wucherungen (etwa besonders gereizter Stellen der Schleimhaut) aufgefaßt werden. Auch ist die Deutung zulässig, daß von vornherein Atrophie und Hypertrophie nebeneinander an verschiedenen Stellen zur Ausbildung gelangt sind. Atrophierende Prozesse an anderen Organen (Schrumpfniere, Degeneration der Seitenstränge etc.) entstehen auch von vornherein schleichend und ohne daß ein entzündlich-hyperplastisches Stadium den Ausgangspunkt des Leidens bildet.

Die von den älteren Autoren und auch von B. Fränkel (14) noch als häufigste Ursache der Ozäna hingestellte dyskrasische Entstehungsweise wurde noch lange festgehalten.

So erkannte mit Ziem (16) auch M. Schäffer (17) nur eine solche an und teilte demnach die von ihm beobachteten 123 Fälle folgendermaßen ein:

Ozaena scrophul. hypertroph.	Ozaena scrophul. atroph.	Ozaena syph.	Ozaena mit selbständiger Knochenerkrankung
24 m. 23 w.	14 m. 38 w.	9 m. 11 w.	2 m. 2 w.
47	52	20	4

Von diesen Formen würden wir heutzutage nur die an zweiter Stelle angeführte als Ozäna schlechthin anerkennen können, bei welcher auch das Verhältnis der weiblichen zu den männlichen Ozänakranken stimmt.

Was aber die Skrofulose" betrifft, so sind wir zurzeit nicht mehr geneigt, derselben einen nennenswerten Einfluß auf „Ozäna" zuzuschreiben, sondern machen gemeinhin die Beobachtung, daß Ozänakranke außer ihrem Nasenübel ganz gesund sind oder aber an gewissen nervösen, dyseptischen, anämischen oder chlorotischen Beschwerden leiden, die ungezwungen als Folgen der Ozäna aufgefaßt werden können. Das schließt nicht aus, daß solche Kranke im Laufe der Jahre manchmal tuberkulös werden oder phthisisch zugrunde gehen, worüber Alexander (18) interessante Mitteilungen gemacht hat.

Was heutzutage noch strittig, also unsicher ist, bezieht sich hauptsächlich auf die Aetiologie der Krankheit, auf die Häufigkeit und Bedeutung der Komplikationen und auf die Behandlung.

Michel und Fränkel sahen mit den Schriftstellern ihrer Zeit und deren Vorgängern (z. B. Friedreich, Duchek, Niemeyer) in der nicht ulzerösen Ozäna eine chronische Rhinitis, welche durch zufälliges Hinzutreten von Fäulniserregern fötide Borken bildete. Während aber die früheren Autoren die Fäulnis durch Sekretretention infolge von Enge der Nasenkanäle, wie sie besonders auch die chronisch geschwollene Schleimhaut bewirke, erklärten, hatten Michel und nach ihm Zaufal u. a. erkannt, daß gerade im Gegenteil bei Ozäna die Schleimhaut verdünnt, die Muscheln geschrumpft und die Nasengänge außerordentlich erweitert seien und Zaufal erklärte gerade die Erweiterung nebst der Zähigkeit der Sekrete ganz richtig als Ursache der Retention, weil der Exspirationsluftstrom beim Schneuzen nicht genügende Schleuderkraft in den weiten Nasengängen entwickele, um die eingedickten oder verborkten und fest anhaftenden Sekretmassen herausbefördern zu können.

Zaufal sah die Ursache der Muschelverkümmerung in einem angeborenen Defekte und konnte sich für diese Annahme auf einen Befund Hyrtls (19) stützen (dem später noch Gegenbaur (20) einen weiteren hinzugefügt hat).

Demgegenüber bewegten sich Michel und Fränkel mit ihren Erklärungsversuchen ganz auf dem Boden der damaligen allgemeinpathologischen Anschauungen, zufolge deren die Schrumpfung eines Gewebes oder Organs das Endresultat eines entzündlichen Prozesses war, der mit Hyperämie und Anschwellung begann. Die Atrophie der

Muschelknochen sah man als sekundär von der Schleimhautatrophie abhängig entstanden an. Da diese Anschauung noch immer von einem Teil der Aerzte festgehalten wird, so möchte ich zu erwägen geben, daß die einfache chronische Entzündung einer Schleimhaut weder eine derartig vollständige Verkümmerung ihres Gewebes noch einen so zerstörenden Einfluß auf die von ihr überzogenen Gewebe an anderen Körperstellen zu haben pflegt und daß die von entzündlicher Hyperplasie herrührende Nasenverstopfung so wenig infolge von Schrumpfung der gewucherten Schleimhaut spontan zu schwinden pflegt, daß es zu den häufigsten Obliegenheiten des Nasenarztes gehört, solche Schleimhäute durch operative Eingriffe zur Schrumpfung zu bringen, ohne daß er befürchten müßte, hierdurch der Entstehung von Ozäna Vorschub zu leisten.

Nichts ist häufiger als chronischer Schnupfen mit der so lästigen Nasenverstopfung als Folge der geschwollenen Schleimhäute. Wenn nun letztere naturgemäß von selbst zur Atrophie hinneigten, so würde die relative Seltenheit der Ozäna sehr befremden müssen, da man im Gegenteil diesen Ausgang häufig erwarten müßte.

Endlich wäre das erhebliche Ueberwiegen der weiblichen Ozänafälle über die männlichen nicht zu verstehen, wenn es eine chronische Rhinitis mit der Tendenz zur Schleimhautatrophie gäbe. Denn letztere würde entweder beide Geschlechter gleichmäßig befallen oder aber das männliche in erhöhtem Prozentsatze, wegen der zahlreicheren Berufsschädlichkeiten, denen der Mann der Frau gegenüber ausgesetzt ist. In der Tat steht auch z. B. für den Heuschnupfen fest, daß fast doppelt so viele Männer als Frauen an ihm leiden [2]) und oben erwähnte ich schon das Ueberwiegen männlicher Fälle bei den Nebenhöhlenaffektionen.

Das Ungenügende der Michel-Fränkelschen Erklärung von der Entstehung der Muschelatrophie hat zahlreiche Untersuchungen veranlaßt, welche die Atrophie entweder als Folge eines spezifischen Infektionsprozesses (durch Bakterien oder Toxine veranlaßt) hinstellen oder als Produkt einer besonderen Knochenerkrankung (rarefizierende Ostitis) oder aber als Bildungsanomalie bezw. Bildungsfehler, Bildungshemmung.

Am wenigsten Anklang haben die Erklärungsversuche gefunden, eine Art von Erkrankung der trophischen Nerven zu substituieren (Massei, Zarniko, Bayer u. a.), also eine Trophoneurose, weil

[2]) IX. Bericht des Heufieberbundes, Frühjahr 1907, S. 7.

hierfür nur Analogien als Beweismittel ins Feld geführt werden können.

Die emsigste Forscherarbeit zahlreicher Aerzte von Löwenberg und Rohrer an bis zu Broeckaert (21) hat für die ätiologische Bedeutung von Mikroorganismen und Toxinen keinen durchschlagenden Beweis zu erbringen vermocht, von einem „spezifischen" Ozänabazillus, als welcher eine Zeitlang der Paulsen-Abelsche Bacillus mucosus angesprochen wurde, kann heutzutage keine Rede mehr sein und selbst der Gestank wird, wie Frese (22) nachgewiesen hat, nicht etwa nur von einem der zahlreich im Ozänasekret anzutreffenden Kleinwesen in dem muzinarmen, aber pepton- und leukozytenreichen Ausscheidungsprodukte der kranken Schleimhaut durch rasche Zersetzung hervorgerufen, sondern fast alle sind dazu befähigt.

Auch die bei Ozäna sehr verbreitete Epithelmetaplasie, welche Schuchardt für den Fötor verantwortlich machte und welcher auch noch Siebenmann eine besondere Bedeutung beizumessen geneigt schien, dürfte weder für den Fötor noch sonst für die Entstehung der Krankheitserscheinungen in die Wagschale fallen.

Somit bleiben für die Aetiologie nur noch die Annahme einer primären Knochenerkrankung oder einer angeborenen (bezw. früh erworbenen) Wachstumsstörung der Knochen, ganz besonders der Muscheln und ihres Ueberzuges, übrig.

Erstere haben Cholewa und Cordes (23) als rarefizierende Ostitis nachgewiesen. Sie fanden nebst reichlichen Leukozyten zahlreiche Mastzellen nach außen durchtreten und, im geraden Gegensatze zu einem Knochenschrumpfungsprozesse, die Periostschicht der Schleimhaut zu 3—4 facher Dicke entwickelt; ihre Zapfen dringen lebhaft in den Knochen ein unter Bildung Howshipscher Lakunen.

Sie halten den Prozeß für einen angeborenen, „weil er eine Fortsetzung jener fötalen Grunderscheinungen im Aufbau und der Resorption von Knochengewebe darstellt, die mit dem zweiten oder vierten Lebensjahre enden." Es handelt sich um eine Art Analogie zu den bei Osteomalacie und Rachitis stattfindenden Knochenentwicklungsanomalien; keinenfalls aber sei der Knochenprozeß die Folge der Schleimhautschrumpfung, sondern gehe dieser voran.

Somit nähern sich Cholewa und Cordes mit ihrer Auffassung von der angeborenen Natur des Knochenprozesses der zuerst von Zaufal (10), später auch von Hartmann (24),

mir (25), Kayser (26), Siebenmann (27) und seinen Schülern (28), Gerber (11) u. a. unterstützten Annahme einer kongenitalen Bildungseigentümlichkeit oder auch Anomalie des Gesichtsskeletts, besonders auch des Siebbeins und der Muscheln, die mit einer mangelhaften Ausbildung der Schleimhäute einhergeht.

Hierfür spricht zunächst die Erblichkeit des Leidens. So hat Rosenfeld (29) den Stammbaum einer Familie von 21 Köpfen zusammengestellt, von denen alle nasenleidend waren, die meisten an einfacher Erweiterung mit Muschelverkümmerung und trockenem Katarrh, neun jedoch an Ozäna litten. Er folgert: „Es gibt angeborene, weite, geräumige Nasen mit atrophischer Schleimhaut." Auch Demme (30) und viele andere Autoren haben ähnliche Ergebnisse ihrer bezüglichen Nachforschungen gehabt. Uebrigens ist die erbliche Uebertragung der Ozäna jedem sich mit ihrer Behandlung beschäftigenden Arzte geläufig und unzweifelhaft in der Mehrzahl der Fälle nachgewiesen.

Dazu kommen Wachstumsstörungen der ersten Lebensjahre infolge von Tuberkulose, Syphilis oder anderer Krankheiten des Vaters oder der Mutter, angeborene Schwächezustände, welche sich schon bald nach der Geburt durch mangelhafte Widerstandskraft gegen Erkrankungen der Nasenschleimhäute äußern, oder welche die normale Ausbildung des Grundbeins hemmen, indem sie dem Entstehen rachitischer Störungen vom zweiten bis zum vierten Lebensjahre Vorschub leisten.

Bekanntlich ist die Formgebung der Schädel- und Gesichtsknochen von der des Grundbeines abhängig, welches seinerseits wieder die Synchondrosis spheno occipitalis als hauptsächliches Wachstumszentrum besitzt. Schon im fötalen Leben können hier Wachstumsstörungen auftreten („fötale Rachitis"; Kaufmanns „Chondrodystrophie"); am häufigsten aber treten sie vom zweiten bis zum vierten Lebensjahre als Rachitis auf. Dieselbe läuft nach zwei entgegengesetzten Polen aus; der Knochen kann infolge der Rachitis (osteoporotisch) dünner werden und (osteosklerotisch) verhärten, Zustände, die öfter nebeneinander vorkommen. Durch zu frühe Verknöcherung der Zwischenknorpel können das Keilbein und seine flügelartigen Fortsätze, sowie das Siebbein auf einer kindlichen Stufe der Größenentwicklung verharren, also klein bleiben, die Choanen eng und das Septum (Lamina perpendicularis und Vomer) verkürzt werden, so daß die Nasenbeine tief einsinken. Die eingezogene Nasenwurzel (deren Träger von den Franzosen Camards genannt werden) ist aber von altersher als für Ozäna prädisponierend angesehen worden. Als rachitische

Knochenverdickung kann die zuweilen bei Ozäna vorkommende große, dem Septum anliegende, mittlere Muschel angesehen werden, auf welche Berliner (31) besonders hingewiesen hat. Auch Enge der Choanen, der Nebenhöhlen und ihrer Ausführungsgänge, die man bei Sectionen etc. gefunden hat, sind auf Rachitis zurückzuführen. Die erste Sektion eines typischen Ozänafalles machte Hartmann (24), der also zuerst den von Cloquet und Weber vermißten Nachweis der Ozaena non ulcerosa durch Autopsie erbrachte. Bei dieser fand Hartmann außer der charakteristischen Verkümmerung der Muscheln sehr kleine Keilbeinhöhlen mit verengerten Ostien.

In der Mehrzahl der Fälle bleiben aber bei Ozäna die Knochen (vielleicht infolge der Osteoporose, die auf Rachitis, aber auch auf Syphilis und Tuberkulose der Eltern zurückgeführt werden kann) zart und zerbrechlich, oder kommen gar nicht recht zur Entwicklung, indem sie jahrelang in dem Zustande der rarefizierenden Ostitis verharren, den Cholewa-Cordes hier als angeborenen abnormen Knochenwachstumsprozeß betrachten. Auch findet man bei manchen Ozänakranken weite Choanen und Nebenhöhlen mit verdünnter Wandung. Bergeat (32) fand bei einem jugendlichen Schädel greisenhafte Verdünnung der Knochen und das Siebbein in frontaler und vertikaler Richtung sehr reduziert, die beiden unteren Muscheln ebenfalls sehr atrophisch ohne jede Spur von Entzündung. Fast stets fand derselbe bei anderen Präparaten Kleinheit des Siebbeinkörpers und Kleinheit bezw. Atrophie der Muscheln, besonders der unteren, zusammen.

Bei angeborenem Breitgesicht (und Breitnase) werden Knochenwachstumsstörungen die natürlichen Mängel noch verschärfen. Sogar bei ererbtem Schmalgesicht kann Nasenerweiterung und Muschelkleinheit sich in Gestalt der Platyrhinie entwickeln, hauptsächlich infolge hereditärer Lues, wie Gerber (11) richtig bemerkt.

Der ererbte Gesichtstypus und krankhafte Störungen desselben treten erst während des Wachstums des Gesichtsschädels, welches sich bis zur Pubertät hinzieht, recht zutage. Deshalb entwickelt sich auch die Ozäna vorzugsweise während der Schulzeit der Kinder, da alsdann die Schädelform ihren definitiven Typus erhält, wie auch Treitel (33) ausführt. Das schließt nicht aus, daß Ozäna ausnahmsweise auch schon beim Säugling vorkommt, wie solches Rivière (34) beobachtet hat (bei zwei Mädchen von 8 bezw. 12 Monaten). Die Erblichkeit des Leidens wird durch solche Tatsachen erst recht erhellt.

Die von mir nachgewiesene Tatsache der relativen Septumkürze und entsprechenden Vertiefung des Nasenrachenraumes bei der Mehr-

zahl der Ozänakranken ist geeignet, die Meinung derer zu unterstützen, welche in der Anlage der Gesichtsbildung, möge diese noch innerhalb der physiologischen Grenzen sich verhalten (Chamäprosopie, Platyrhinie) oder durch Wachstumsstörung zu Anomalien geführt haben (eingesunkene Nasenwurzel, Verkümmerung des Siebbeines und der Muscheln), ein prädisponierendes Moment für die Entstehung der Ozäna sehen, eine Disposition, die man als anatomische (morphologische) bezeichnen kann.

Bergeat dürfte Recht haben, wenn er meint, die von mir behauptete Verkürzung des Septums könne durch die kleine Anlage des Keilbeinkörper, der Vomer und der Lamina perpendicularis leicht und ohne Annahme einer Kontraktur des Septums erklärt werden. Auch die Erklärung Siebenmann's, der sie auf den schrägen Verlauf des freien Vomerrandes bei Chamäprosopie (im Gegensatz zu den steilen bei Septoprepen) schiebt, verdient Beachtung, wenn ich auch selbst oft genug die Tatsache der Septumkürze bei steil verlaufenden Septen Ozänakranker festgestellt habe.

Die Annahme einer Septumkontraktur, d. h. der Einwurf, der mir gemacht worden ist, daß die Septumkürze als Teilerscheinung der allgemeinen Atrophie auf die atrophierende Schleimhautentzündung zurückgeführt werden könnte, ist leicht zu widerlegen.

Wohl gibt es Fälle, bei denen der freie Vomerrand derart konkav ausgeschweift ist, daß er nicht mehr in der Choanalebene liegt, sondern mehr oder weniger aus dieser heraus nach vorn verschoben erscheint. Ich besitze u. a. den Abdruck (35) des Nasenrachenraums einer 27jährigen Ozänakranken, der diese Verhältnisse in ausgeprägtester Form zeigt. Es zeigt sich hier eine Rachentiefe von 40 mm, während die absolute Septumtiefe der Kranken nur 60 mm betrug, was, gegenüber der Norm von 20:80 eine sehr erhebliche (pathologische) Abweichung bedeutet. Obschon hier jede Narbenbildung am Septumrande oder anderswo (im Nasenrachenraum oder in der Nase) fehlt, so wäre es immerhin denkbar, daß in der Kindheit ein Teil des ursprünglich normalen Vomers, etwa durch Randnekrose, sich abgestoßen habe und somit der jetzige freie Vomerrand nur ein Rudiment des früheren darstellt. Indessen kann auch hier die mangelhafte Entwicklung des Vomers eine Folge abnormer Kleinheit der Lamina perpendicularis bezw. des Siebbeins sein, also eine Art Hemmungsbildung.

Wenn wir aber Abdrücke vom Nasenrachenraume Ozänakranker mit kürzerem Septum zur Hand nehmen, bei welchem der freie Rand des letzteren ganz normal (und steil) in der

Choanalebene steht, so kann von einem Schwunde, einer Kontraktur des Septums, hier keine Rede sein. Denn die flügelförmigen Fortsätze des Keilbeines und die Tubenknorpel nebst ihren Falten (von denen die Plica salpyngo-palatina dicht am freien Rande der Lamina medialis der Processus pterygoidei herunterzieht und den äußeren Choanalrand bilden hilft), können unmöglich durch Septumschwund mit nach vorn gezogen werden. Die Vorstellung, daß eine „atrophierende" Schleimhautentzündung nicht nur eine Septumkontraktur, sondern, vermittels dieser, auch eine Verschiebung der Processus pterygoidei und der Tubenknorpel bewerkstelligen könnte, ist zu ungereimt, um noch ernsthaft erörtert zu werden. Ich besitze Abdrücke vom Nasenrachenraum Ozänakranker im Alter von 17—32 Jahren, bei denen die absoluten Maße der Tiefe des Rachens und des Septums bei normalem Stande des letzteren inmitten der Choanalebene folgende waren: 28:80; 28:70 (zweimal); 28:71; 31:69; 31:80; 25:70 (alles weibliche Kranke).

Unter den auch mehrfach vorliegenden Abdrücken mit vorgelagertem Septum scheint mir einer besonders bemerkenswert, weil er einer 18jährigen Kranken mit Uranoschisma entnommen wurde, bei der augenscheinlich die Vorlagerung Teilerscheinung der Hemmungsbildung ist.

Die relative Septumkürze (und Rachenvertiefung ist demnach auch bei solchen Ozänakranken vorhanden, bei denen nur eine kongenitale Ursache wirksam gewesen sein kann.

Wenn ich auch das überwiegende Vorkommen der Septumkürze bei Ozäna behauptet habe (worin mir Autoren wie Kayser, Gerber und sein Schüler Rode, Döhli u. a. beigepflichtet haben), so habe ich doch nie behauptet, daß alle Ozänakranke diese eigenartigen Verhältnisse darbieten, oder daß diese nur bei Ozänakranken vorkämen. Ich sehe in dem so häufig erfolgreichen und oft durch seine Erheblichkeit überraschenden Nachweis der Septumkürze nichts anderes, als einen ätiologischen Hinweis in dem Sinne, in dem auch die Platyrhinie und die Vorliebe der Ozäna für das weibliche Geschlecht ätiologische Bedeutung haben.

Sticker (36) nahm zwei Formen der Ozäna an, eine unabhängig von der Xerose vorkommende („Ozaena simplex der Autoren") und eine „klassische Ozäna", welche auf dem Boden der trockenen Atrophie der Weichteile und Knochenteile der Nase (Xerose) gedeihe. Als Xerose bezeichnet er einen zur Atrophie und Austrocknung der Schleimhäute etc. führenden Prozeß, der sich vorzugsweise auf Grund hereditärer oder erworbener Syphilis entwickele und schließlich „Erweiterung der Nasen-

räume, der Rachenhöhle, des Kehlkopfes, der Trachea, der Bronchien und Lungen herbeiführe und dessen Lieblingssitz der Nasenrachenraum sei". Hypothetisch sei „die Xerose des Respirationsapparates und verwandter Zustände am Digestionstraktus im selben Sinne als metasyphilitischer Parenchymschwund zu bezeichnen wie die Tabes". Wenn nun auch die Unterscheidung von zwei Ozänaformen heute nicht mehr aufrecht erhalten werden kann, so ist doch die Annahme, daß Verkümmerungen der Knochen und Schleimhäute auf dem Boden ererbter (zuweilen auch früh erworbener) Syphilis und anderer schwächender Krankheiten entstehen, d. h. der Anlage nach meistens schon mit zur Welt gebracht und deshalb während des Wachstums der Organe sich mehr und mehr zeigen, nicht von der Hand zu weisen. Solche Prozesse, meistens Parasyphilis, Paratuberkulose etc.) oder auch andere Knochenwachstumsstörungen vorwiegend rachitischer Natur müssen notwendigerweise bei Breitnasen, bei welchen die Gänge schon von Natur viel weiter sind als bei Schmalnasen, häufiger als bei letzteren schlimme Folgen haben, wenn nämlich eitriger Schnupfen mitwirkt. Die fötide Borkenbildung kommt dann auf die Art wie Zaufal dieses erklärte, zustande.

Dagegen hat diese Vorstellung vom Zustandekommen der Ozäna mit der älteren von den „Dyskrasien" skrofulöser, tuberkulöser oder syphilitischer Art kaum noch etwas gemeinsam. Die „auf dyskrasischem Boden entstandene" Ozäna stellte man sich als entzündlichen Prozeß vor, mit der Neigung zu Infiltraten und Zerfall derselben (Geschwüren), d. h. also als Tuberkulome, Syphilome oder als entzündliche Katarrhe bezw. Verschwärungen lupöser oder syphilitischer Natur. Wenn wir aber heute genannte Krankheiten noch mit der Ozäna in Verbindung bringen, so denken wir nur an die, nach ihrem Ablauf auch für die Deszendenz noch zurückbleibende Gewebsschwäche, welche in Verkümmerung der Knochen und ihres Ueberzuges sich kundgibt und dadurch einen günstigen Boden für das Entstehen der Ozäna abgeben kann.

Wenn nun auch die bisherige Auseinandersetzung teilweise hypothetischer Art ist, so wohnt ihr doch mehr überzeugende Kraft inne als der Voraussetzung, daß auch bei ganz normaler Veranlagung eine gewöhnliche chronische Rhinitis im Laufe der Zeit zur Atrophie der Schleimhaut und der Knochen führen könnte, wie man sich dieses bei der sog. Rhinitis atrophicans denkt. Die Annahme einer meist schon in der Anlage begründeten (kongenitalen) Verkümmerung des Nasenskeletts und seiner Weichteile (besonders der Muscheln), welche als eine Art von rarefizierender Ostitis auftritt und auf hereditäre pathogene Einflüsse zurückgeführt werden kann, erklärt in ungezwungener Weise sowohl

die Ozäna als verwandte Vorgänge in der Nase und im Rachen, welche man Rhinitis oder Rhinopharyngitis sicca atrophica nennt. Die eitrige Entzündung der Schleimhaut ist akzidentell, wenn sie auch wohl in den meisten Fällen jener Veranlagung, wegen der geringeren Widerstandskraft der zarten, dünnen, relativ drüsenarmen Schleimhäute und wegen der abnormen Weite der Gänge, schon in der Kindheit dazukommt. Daß aber auch Ausnahmen von dieser Regel vorkommen, habe ich selbst mit einem Beispiel belegt (Archiv für Laryngologie, 1893, Bd. I, H. 1, S. 36).

Um nun noch einige Bemerkungen über sichere und unsichere Methoden der Behandlung zu machen, so kann ich mich kurz fassen. Zu den älteren der Ausspülungen, Aetzungen, Auslöffelungen und Tamponaden sind Massage, Elektrolyse, Vaporisation und Paraffininjektion hinzugekommen. Alle diese Methoden haben begeisterte Lobredner gefunden und alle scheinen in der Tat gut zu wirken, wenn man die Zeit der Behandlung und die ihr zunächstliegende ins Auge faßt. Dauernde Heilungen, die noch nach Jahren anhielten, sind bisher nicht berichtet worden oder für solche Fälle, bei denen man Zweifel hegen kann, ob es sich um Ozäna gehandelt hat.

Gewöhnlich ist der Verlauf der, daß die aus der Behandlung entlassenen und sich selbst überlassenen Kranken, wenn sie keine Spülungen und dergleichen mehr vornehmen, wieder die alten Uebelstände zeitigen. Was insbesondere die Paraffinbehandlung betrifft, so ist es bei erheblicher Atrophie, bei der die unteren Muscheln nur noch fibröse, schmale Leisten bilden, nach meiner Erfahrung fast unmöglich, unter dem festen Gewebe Depots anzubringen. Solche lassen sich nur an anderen Stellen, z. B. am Septum erzielen. Wenn nun aber auf die Länge der Zeit die anfänglich befriedigende Wirkung der so gesetzten Nasenverengerung nicht anhält, so hat man sich den Weg versperrt, auf dem mittels der älteren Behandlungsart symptomatischer Art wenigstens Borken und Fötor beseitigt werden können.

Die symptomatische Therapie ist wohl imstande, im Laufe der Jahre relative Heilung herbeizuführen, d. h. eine derartige Verminderung der Krustenbildung und des Gestankes, daß beide wenig mehr lästig fallen. Wenn das Epithellager der Schleimhaut vor dem Reiz der Austrocknung und der festklebenden (nur mit Blutungen von Zeit zu Zeit sich lösenden) Borken bewahrt bleibt, so wird die Schleimhaut, soweit sie noch regenerationsfähig ist, durch Fortfall des Reizes dazu

befähigt oder wenigstens vor dem Schicksal noch weiterer Verkümmerung geschützt.

Sicher ist, daß die von Gottstein (37) zuerst empfohlene „Tamponade" mit Verbandwatte, modifiziert und verbessert als lockere „Einlagen" von sterilen Mullstreifen durch die lange Reihe der Jahre hindurch sich bestens, ja verhältnismäßig als das Beste bewährt haben. Irrigationen, Spülungen und Sprays gegenüber hat diese Behandlung den Vorzug, daß nicht erst die schon gebildeten, übelriechenden Produkte, die festklebenden Borken, entfernt zu werden brauchen, sondern daß ihr Zustandekommen verhindert wird. Die Einlagen engen das abnorm weite Naseninnere soweit ein, daß es den physiologischen Verhältnissen einigermaßen wieder entspricht. Hierdurch kommt es zur Aufspeicherung der Feuchtigkeit (die anfangs auch durch den Reiz des Verbandstoffes erheblich vermehrt wird, was aber später, bei eingetretener Gewöhnung, wieder aufhört), welche die Verborkung der ausgetretenen Sekrete um so wirksamer verhindert, als diese von dem hydrophilen Mull aufgesogen werden. Wenn diese Einlagen, an die sich der Kranke schnell gewöhnt, auch jahrelang getragen werden müssen, der Kranke ist froh, mit Hilfe derselben ein sicheres Mittel zu besitzen, um gesellschaftlich frei verkehren zu können. Nur wenn periodisch die krankhaften Ausscheidungen zunehmen, was z. B. bei einer „Erkältung" oder zur Zeit der Menses vorkommt, ist es erforderlich, mehr als zweimal täglich die Einlagen zu wechseln oder noch durch Eingießung von warmem, schwach alkalischem Wasser oder Einspritzen desselben eine vollständigere Entfernung der Secretmassen herbeizuführen.

Der gute Erfolg der Einlagen mit hydrophilem Verbandstoff, deren sorgfältige und zweckentsprechende Handhabung dem Kranken angelernt werden muß, kann in der ersten Zeit der Behandlung nicht unwesentlich durch Bestäuben der Schleimhaut mit Sozojodol-Borsäuremischung (10—20 proz.) unterstützt werden. Auch von Sanoform, Isoform, Vioform, Anaesthesin und zahllosen anderen Pulvern kann man, nach vollständiger Entfernung bezw. Verhinderung des Borkenansatzes, zweckmäßigen Gebrauch machen. Da die Kranken nur noch in den seltensten Fällen soviel Geruchsvermögen besitzen, um sich selbst kontrollieren zu können, so muß man sie in dieser Hinsicht auf ihre Umgebung verweisen. So bestimmt kann man auf den guten Erfolg der richtig angewandten Einlage rechnen, daß, wenn er ausbleibt, entweder ein Fehler in der Anwen-

dungsweise vorliegt, oder eine Komplikation, gewöhnlich eine solche von Nebenhöhlenempyem.

Literatur.

1. Die Entwicklung der Lehre von der Ozäna. Berl. klin. Wochenschrift, 1906, Nr. 52.

2. Zitiert nach Rode, Studien zur Ozänafrage aus dem Ambulatorium von Gerber (Königsberg). Braunschweig 1896.

3. Ophrésiologie etc. Paris 1821; Deutsch: Weimar 1824.

4. Handbuch der speziellen Pathologie, V., 1. Erlangen 1858.

5. Ibidem 1, 2. Erlangen 1864.

6. Chirurgie von Pitha und Billroth, B. III, 1. A., 2. H. Erlangen 1866.

7. Lehrbuch der topographischen Chirurgie, B. 1. Berlin 1860.

8. Wien 1871.

9. Krankheiten der Nasenhöhle. Berlin 1876.

10. Anomalien der Nasenmuschel. Aerztl. Corr .f. Böhmen, B. III, Prag 1874; und: Defekte Muscheln. Ibidem 1875, Nr. 23/24.

11. Chamäprosopie und Platyrhinie in ihrem Verhalten zur hereditären Lues und Ozäna. Archiv für Laryngologie, 1900, B. X, H. 1.

12. Beitrag zur normalen und pathologischen Anatomie der Nase und ihrer Nebenhöhlen. Archiv für Laryngologie, 1906, XIX, 1.

13. Das Verhältnis der Tubenmündung zum Gaumensegel am Lebenden, betr. durch die Nase. Berliner klin. Wochenschrift, 1873, Nr. 34.

14. Ziemssens Handbuch, I, 1. Die Krankheiten der Nase. Leipzig 1876.

15. Normale und pathologische Anatomie der Nasenhöhle. Wien 1882, S. 87, und dasselbe II. Aufl., 1893, 1, S. 236, II, S. 126.

16. Ueber Blennorrhoe der Nase und ihrer Nebenhöhlen (Ozäna). Monatsschrift für Ohrenheilkunde, 1880, Nr. 4.

17. Ozäna. Monatsschrift für Ohrenheilkunde, 1881, Nr. 4.

18. Die Beziehungen der Ozäna zur Lungentuberkulose. Archiv für Laryngologie, 1903, XIV, 1.

19. Angeborener Mangel der unteren Nasenmuscheln. Sitzungsbericht der k. k. Apademie der Wissenschaften. Wien, B. 38.

20. Ein Fall von mangelhafter Ausbildung der Nasenmuscheln. Jahrbuch für Morphologie, 1879, B. V.

21. Sur l'étiologie de l'Ozène. Ann. d. soc. méd. d. Gand., 1906.

22. Untersuchungen über Entstehung und Wesen des Fötors bei Ozäna. Deutsches Archiv für klin. Medicin, 1905, B. 86.

23. Zur Ozänafrage. Archiv für Laryngologie, 1898, VIII, 1.

24. Beitrag zur Lehre von der Ozäna. Deutsche med. Wochenschrift, 1878, Nr. 13.

25. Ueber Messungen des Tiefendurchmessers der Nasenscheidewand. Archiv f. Laryngologie, 1893, I, 1. Anomalien der Choanen und des Nasen-

rachenraumes. Ibidem 1895, III, 1 u. 2. Ozäna. Münch. med. Wochenschrift, 1894, Nr. 3.

26. Ueber das Verhalten der Ozäna zu den adenoiden Vegetationen. Wiener klin. Rundschau, 1897, Nr. 9.

27. Ueber adenoiden Habitus und Leptoprosopie. Münchener med. Wochenschrift, 1897, Nr. 36.

28. Meisser: Chamäprosopie und Ozäna. Archiv für Laryngologie, 1898, VIII, 3; und Minder: 50 Sektionsbefunde. Archiv für Laryngologie, 1902, VII, 3.

29. Verhandlungen des Berliner Intern. Kongresses, 1892, B. IV.

30. Deutsche med. Wochenschrift, 1891, Nr. 46.

31. Ueber Ozäna und ihre Behandlung. Deutsche med. Wochenschrift, 1889, Nr. 51.

32. Befunde an den Nebenhöhlen bei Atrophie der Muscheln. Münch. med. Wochenschrift, 1896, Nr. 34.

33. In welchem Alter zeigt sich zuerst die Ozäna. Archiv für Laryngologie, 1904, XVI, 2.

34. L'ozène chez le nourisson. Lyon méd., 1903.

35. Ueber plastische Abdrücke des Nasenrachenraumes. Deutsche med. Wochenschrift, 1894, Nr. 51.

36. Atrophie und trockene Entzündung der Häute des Respirationsapparates. Archiv für klin. Medicin, 1896, B. 57.

37. Ueber Ozäna und eine einfache Behandlungsweise. Berliner klin. Wochenschrift, 1878, Nr. 37.

Aus der Poliklinik für Hals- und Nasenkranke von Prof. H. Krause und Dr. B. Goldschmidt.

Zur Frage der Nasentamponade.

Von

Dr. **Goldschmidt.**

In Heft VII, 1906, dieser Monatsschrift bespricht Dr. Choronshitzky (Warschau) die Tamponade der Nase mit der altbekannten Eisenchloridwatte. Dieses, seit Jahren von den Rhinologen mit Recht verlassene Tamponierungsmittel, sucht Ch. dadurch brauchbar zu machen, daß er seiner Anwendung eine Behandlung des Naseninnern mit „Hemisine“ und Kokain vorausschickt. Dadurch sollen die beiden Nachteile der Eisenchloridtamponade, Hypersekretion und Schmerzhaftigkeit, vermieden werden. Die Sekretion und Schmerzhaftigkeit sind aber keineswegs die einzigen diesem Verfahren anhaftenden Nachteile. Die Eisenchloridwatte wirkt offenbar durch ihr chemisches Ver-

halten schädigend auf die Schleimhäute. Entfernt man derartige Tampons, was übrigens immer mit Schwierigkeiten verbunden ist, weil die $FeCl_2$-Watte in der Nase zerfällt, so ist die Schleimhaut außerordentlich empfindlich, geschwollen und gerötet, und zwar in höherem Grade, als nach Tamponade mit anderen Mitteln wie Jodoform-, Xeroform-, Isoformgaze und anderen.

Ein Teil der Schädigung ist allerdings auf Rechnung des zur Blutstillung notwendigen Druckes zu setzen, ein Uebelstand, der allen Drucktamponaden anhaftet, weil das zarte Epithel der Nasenschleimhäute nicht standhält. Die Folge dieser Schädigung ist eine zweifellose Verlangsamung des Heilungsprozesses. Darum sehen viele Rhinologen von jeglicher Tamponade nach Nasenoperationen ab; und tatsächlich sieht man, daß in der weitaus größten Zahl der mit Schlinge oder scharfschneidenden Instrumenten vorgenommenen Eingriffe die Blutung nach kurzer Zeit ganz oder größtenteils von selbst steht. Vorbedingung für diese „offene Wundbehandlung", welche die unangenehmen Nachwirkungen der Drucktamponade erspart, ist natürlich, daß der Patient für den Fall einer eintretenden stärkeren Nachblutung jederzeit spezialistische Hilfe erreichen kann. Leider ist diese Forderung nicht immer zu erfüllen; auch neigt zweifellos ein gewisser Prozentsatz Operierter zu stärkeren Nachblutungen. Ich habe deshalb ein Verfahren ausgebildet, das mir eine große Sicherheit zu bieten scheint und doch die Tamponade umgeht.

Seit dem Jahre 1902 wird nach meinen Angaben [1]) ein Pulver hergestellt aus Renoform — bekanntlich dem wirksamen Bestandteile der Nebenniere —, das auf 1000 Gewichtsteile einer Mischung von Borsäure und Milchzucker 1 Gewichtsteil Renoform enthält und unter dem Namen Renoform boric. mixtum in den Handel kommt. Diese Mischung entspricht in seiner Stärke und Wirkung den im Handel befindlichen Adrenalin- bezw. Hemisinelösungen und hat vor diesen und anderen Lösungen der Nebennierenpräparate in Wasser verschiedene Vorzüge voraus. Zunächst kann man es trocken aufbewahren, ohne daß es im geringsten an Wirksamkeit einbüßt. Während die Lösungen der Nebennierenpräparate sämtlich darunter zu leiden haben, daß sie im Glase aufbewahrt, infolge der Alkaleszenz desselben — alkalifreies Glas ist nämlich im Handel fast gar nicht zu haben — durch Sauerstoffaufnahme oxydiert, dadurch gefärbt und allmählich wirkungslos werden und außerdem einen geeigneten Nährboden für

[1]) Dr. Freund u. Dr. Redlich, Fabrik organotherapeutischer Präparate, Berlin NW. 6.

Schimmelpilze bilden, fallen diese Nachteile bei Renoform boric. mixt. fort. Weitere Vorzüge bei der Anwendung des Renoform boric. in Pulverform vor den Lösungen bestehen in seiner antiseptischen Eigenschaft und in der Möglichkeit, durch Aufstäuben sofort eine große Schleimhautoberfläche ohne Unbequemlichkeiten für den Patienten in Angriff nehmen zu können. Eine Einstäubung des Pulvers mittels Pulverbläsers in die Nase bewirkt in kürzester Zeit eine so starke Anämie der betreffenden Teile, daß man sowohl in den meisten Fällen blutleer operieren als auch bestehende Blutungen erfolgreich bekämpfen kann. Die Anwendung des Nebennierenpräparates in Pulverform, die schon dem Arzte, gegenüber dem sonst üblichen Verfahren, eine zweifellose Erleichterung gewährt, ermöglicht es nun, das Präparat dem Patienten zur Nachbehandlung operativer Eingriffe in die Hand zu geben.

In unserer Poliklinik wird jeder operierte Patient, nach dem der Operateur die erste etwa vorhandene Blutung durch Einblasen des Pulvers selbst gestillt hat, mit der Anweisung entlassen, in den nächstfolgenden Stunden ungefähr alle 15—20 Minuten eine kleine Menge Renoformpulvers aufzuschnupfen oder sich einzublasen. Letzteres geschieht entweder mittels eines der gewöhnlichen Pulverbläser oder eines winklig gebogenen Röhrchens, dessen eines Ende der Patient in den Mund nimmt, während er das andere, mit Pulver beschickte Ende in die Nase einführt und dieses dann durch leises Anblasen hineintreibt.

Natürlich kann das Pulver seine Wirksamkeit nur dann entfalten, wenn es in unmittelbare Berührung mit der blutenden Fläche kommt. Solange also die Blutung nicht völlig steht, muß die Nase vor Aufschnupfen des Renoforms durch kräftiges Ausschneuzen von geronnenem Blut gereinigt werden.

Auf diese Weise gelang es mir in einer sehr großen Anzahl operativer Eingriffe (an Muscheln, Cristen, Spinen, bei Siebbein-Ausräumungen, Keilbeineröffnungen etc.) die lästige Tamponade zu umgehen, ohne eine einzige stärkere Nachblutung erlebt zu haben. Die Vorzüge dieser „offenen Wundbehandlung“ liegen auf der Hand. Man vermeidet die Druckschädigung der Schleimhäute und die damit verbundenen reaktiven Schwellungszustände, und erzielt hierdurch eine schnellere Heilung der Wunden. Ferner erspart man dem Patienten die Schmerzen, die mit dem Einlegen, dem Tragen und dem Entfernen des Tampons verbunden sind, ein nicht zu unterschätzender Vorteil, da diese Schmerzen gewöhnlich den schlimmsten, manchmal nahezu unerträglichen Teil der Operation ausmachen. Von ganz besonderer

Wichtigkeit scheint mir diese Methode in allen den Fällen, wo der operative Eingriff die Freilegung des Ausführungsganges einer kranken Nebenhöhle bezweckte, weil gerade hier die Tamponade alle Krankheitssymptome durch den Verschluß der Ausführungsgänge erhöht und so, zunächst wenigstens, den günstigen Einfluß der Operation aufhebt. Die dem Präparate zugesetzte Borsäure übt zu gleicher Zeit eine leicht desinfizierende Wirkung aus.

Selbstverständlich wird man auf vereinzelte Fälle stoßen, wo dieses Verfahren versagt. Von vornherein abraten möchte ich davon da, wo der Operateur beabsichtigte oder unbeabsichtigte Rißwunden in der Nase gesetzt hat. Hier ist die Tamponade vorzuziehen. Um aber auch möglichst jeden übermäßigen Druck zu vermeiden, verwende ich seit einigen Jahren mit Renoformlösung nach meiner Angabe getränkte und nachher getrocknete sterile Watte oder Gaze [2]). Dank dieser Imprägnierung genügt ein leichter Druck des Tampons gegen die blutende Stelle, um eine Blutung zu stillen. Dementsprechend ist auch die Entfernung des Tampons, der sich, mit einer schlüpfrigen Sekretschicht umhüllt, leicht und schmerzlos, die Nachblutung dabei sehr gering und die Schädigung der Schleimhäute kaum nennenswert. In Fällen also, in denen man sich auf die Zuverlässigkeit des Patienten nicht verlassen kann, oder in denen die Wunden gezackte oder unregelmäßige Ränder aufweisen (Rißwunden), in solchen, wo die offene ceteris paribus stets vorzuziehende Wundbehandlung aus dem einen oder anderen Grunde versagt, ist es ratsam, sich der Tamponade mit Renoformverbandstoffen zu bedienen. Zweckmäßigerweise schickt man der Tamponade eine Einstäubung von Xeroform oder Protargol voraus.

Literatur.

1. Goldschmidt: Therap. d. Gegenw. Heft 8, 1902.
2. Goldschmidt: Ibid. Heft 7, 1903.
3. Goldschmidt: Die ärztl. Praxis. Heft 18, 1904.
4. Koch: Medic. Woche. No. 4, 1905.
5. Berent: Therap. d. Gegenw. Heft 6, 1906.
6. Luniatscheck: Deutsche zahnärztliche Wochenschrift. Heft 4, 1905.
7. Knobel: Przeglad Lekarski. No. 22, 1905.
8. Theiner: Deutsche Klinik. No. 7, 1907.
9. Rosenberg und Onodi: Behandlung der Krankheiten der Nase u. s. w. Berlin 1906.

[2]) Paul Hartmann, Verbandstoff-Fabrik, Berlin N.

Ein Fall von anormalem Verlauf der Carotis interna im Rachen.

Von
Dr. **N. Sack,**
Konsultant am Sophienkinderspital in Moskau.

Die Fälle von anormalem Verlauf der großen Gefäße im Rachen und Ohr sind für den Praktiker und speziell für den Oto-Laryngologen von allergrößter Bedeutung. Wenn wir die große Zahl von Patienten in Betracht ziehen, die täglich im Halse und Ohr operiert werden (Tonsillo-adenotomia, Abscessus pharyngis, Paracentesis, Antrotomia mastoidea etc.), so müssen wir doch zugeben, daß gerade hier in diesen Gegenden der Operateur gar nicht so selten die Gefahr laufen kann, ein verborgenes Gefäß von lebenbedrohender Wichtigkeit zufällig mit dem Messer treffen zu können. Die allgemeine chirurgische Regel — in der Nähe von Gefäßen stets vorsichtig praeparando zu operieren — kann in der oto-pharyngologischen Praxis nur ausnahmsweise Anwendung finden. Wir müssen hier gewöhnlich mit dem Messer bezw. mit anderen schneidenden Instrumenten, zwar vorsichtig aber schnell vordringen. Von einem schichtweisen Vorgehen kann hier nur in Ausnahmefällen die Rede sein. Daher ist auch hier die Gefahr einer Gefäßverletzung bei Anomalien derselben viel größer. Und in der Tat weiß schon die spezielle Literatur viele Fälle von bedenklichen, sogar tötlichen Blutungen nach den Operationen im Rachen zu verzeichnen. Zuweilen ist der Operateur ganz außerstande, eine etwa vorliegende Gefäßanomalie vor der Operation zu bestimmen. Manchmal ist aber eine solche Diagnose sehr leicht, und ist der Arzt immer verpflichtet, sich in diesen Fällen zu vergewissern, ob einem scharfen Eingriffe nicht ein Gefäß im Wege steht.

Eine der gefährlichsten Gefäßanomalien im Rachen ist natürlich die ungewöhnliche Lage der Carotis interna. In normalen Verhältnissen kann der palpierende Finger in der seitlichen Pharynxgegend hinter dem Arcus palato-pharyngeus ein in der Tiefe schlagendes Gefäß (Carotis int.) ziemlich gut fühlen. Ist die Carotis näher dem Schlunde gerückt, so erscheint sie in dieser Gegend ganz deutlich, manchmal auch fast in der Mitte der hinteren Pharynxwand als breites, mit Schleimhaut bedecktes und stark pulsierendes Gefäß. Solche Fälle sind schon öfters beobachtet worden [1]), und wenn ich auch

[1]) So hat z. B. Dr. Demme eine ausführliche Arbeit über Gefäßanomalien im Pharynx veröffentlicht. Ref. Wiener med. Wochenschrift, Jahrg. LI, Nr. 48. — M. Schmidt: Die Krankheiten der oberen

meinen Fall veröffentliche, so tue ich es, um den operierenden Fachkollegen noch einmal die genaueste Inspektion bezw. die Belastung des Rachens vor jeder Operation dringend ans Herz zu legen.

Im Februar 1907 kam in das Ambulatorium des Sophien-Kinderspitals die Patientin M. Ros—ff, 10 Jahre alt, mit ihrer Mutter, um wegen beständigen Räusperns, welches seit längerer Zeit, besonders in der Nacht, das Kind quälte, Rat zu finden. Das zart gebaute Mädchen ist sehr anämisch und in ihrer physischen Entwicklung stark zurückgeblieben. Es hat außerdem eine ziemlich ausgeprägte Kyphose der Brustwirbelsäule. Bei der Inspektion des Rachens waren keine katarrhalischen Erscheinungen vorhanden, nur fiel es mir gleich auf, daß an der linken hinteren Rachenwand, in der Gegend, wo man den pathologischen Seitenstrang sieht, ein dickes (5—6 mm), stark pulsierendes Gefäß direkt unter der Schleimhaut von unten nach oben leicht bogenförmig hinzieht. Es war kein Zweifel, daß ich hier die Carotis interna vor mir hatte. Bei der Betastung der Halsgegend von beiden Seiten des Larynx konnte man sich überzeugen, wie die Carotis links im Vergleiche zu der rechten Seite viel undeutlicher pulsierte (Verlagerung der Carotis communis nach innen).

Diese anormale Lage der Carotis an der hinteren seitlichen Pharynxwand verursachte das Gefühl von Kitzeln im Halse, welches die kleine Patientin zum öfteren Räuspern veranlaßte.

Es gelang mir durch vorsichtiges Bestreichen der betreffenden Gegend mit 1 proz. Lugolscher Lösung in einigen Tagen das Gefühl von Kitzeln zu dämpfen.

Oesterreichische otologische Gesellschaft.

Protokoll der Sitzung vom 26. November 1906, erstattet vom Schriftführer.

Vorsitzender: Prof. Urbantschitsch.
Schriftführer: Dozent Frey.

I. Dr. Barany demonstriert einen Fall aus der Klinik des Herrn Hofrates von Wagner, der anscheinend eine Blicklähmung nach rechts und Deviation conjugé nach links zeigt. Durch Reizung des Vestibularapparates kann dieser

Luftwege. 1897, S. 19. — Wood: Anom. Position of the Comm. Carotis visitee in the Pharynx. Americ. Journ. of Med.-Sc., Vol. 124, Nr. 3 (Ref.) u. andere.

Zustand aufgehoben werden. Beim Ausspritzen des rechten Ohres mit kaltem Wasser tritt nämlich eine langsame Bewegung der Augen nach rechts auf und Pat. kann nun die Bulbi bis in seitliche Endstellung führen. Auf die näheren Details des Falles wird B. gelegentlich seines einschlägigen Falles eingehen.

II. V. Urbantschitsch demonstriert 1. eine Patientin mit einer zirkumskripten Blaufärbung im hinteren oberen Quadranten des Trommelfelles.

Der Fall ist differentialdiagnostisch interessant, da solche Vorwölbungen, insbesondere nach operativen Eingriffen für Sinus oder Dura mater gehalten werden können. U. sah einen ähnlichen Fall nach Radikaloperation. Nach Eröffnung der Vorwölbung trat jauchige Sekretion ein, die vorher bestandenen Kopfschmerzen schwanden und es erfolgte lokale Heilung. U. erinnert an die Blaufärbung der unteren Trommelfellabschnitte infolge Durchscheinens des Bulbus jugularis (Gomperz). U. sah Fälle, wo Perforation bestand und sich eine Narbe mit blauer Farbe bildete, einen anderen Fall, wo sich diese Blaufärbung verlor. Im demonstrierten Falle ist besonders bei Tageslicht die Farbennuance sehr deutlich zu sehen.

2. Eine Patientin, die vor 20 Jahren einen Lupus des Lobulus bekam. Er war 15 Jahre stationär, dann wuchs er und drang nach außen. Hofrat v. Neumann hat sie 25 mal mit Röntgenstrahlen und auch mit Radium, aber erfolglos behandelt. Im Juli kam sie zu U., der bereits in einem anderen Falle die Paquelinisierung der lupös erkrankten Ohrmuschel mit Erfolg vorgenommen hatte. Im demonstrierten Falle, dessen Behandlung noch nicht ganz beendet ist, sieht man den Lupus der Ohrmuschel fast geheilt und den kosmetischen Effekt der Therapie.

3. Ein fünfwöchiges Kind, dessen Eltern angaben, daß vor zehn Tagen eine Entzündung der Ohrmuschel aufgetreten sei.

Die Ohrmuschel war perforiert. Für Tuberkulose und Lues bestehen keine Anhaltspunkte, jedoch allgemeine Furunkulose. Wahrscheinlich hat ein Furunkel der Ohrmuschel zur Perforation derselben geführt. Unter Hydrogenumschlägen erfolgte in 24 Stunden Reinigung.

Diskussion.

Dr. Max: Vor einigen Jahren habe ich hier einen Fall von Perforation der Ohrmuschel demonstriert. Ich führte sie auf eine in der Kindheit abgelaufene Gangrän des Knorpels zurück. Der Fall U.'s dürfte das Anfangsstadium solcher Erkrankung darstellen.

Hofrat Politzer: ad 1. Solche Befunde können auf verschiedener anatomischer Grundlage beruhen. In Nr. 20 meiner Trommelfellbilder ist ein Fall spontan entstandener Zyste mit blauer Färbung, die eine viszide Flüssigkeit enthielt, wiedergegeben. Eine zweite Entstehungsart ist die von Gomperz mitgeteilte. Eine dritte Form ist die, wo nach Operationen im Operationsfelde selbst unter der Narbe blaue Vorwölbungen sich bilden, die, wenn sie in der Gegend des Sinus sind, für denselben imponieren. Einen solchen Fall haben wir hier an der Klinik beobachtet. Die Punktion ergab jedoch als Inhalt eine viszide bräunliche Flüssigkeit. Es handelt sich offenbar um bei der Operation nicht gänzlich entfernte, mit Schleimhaut ausgekleidete pneumatische Räume, die von der Narbe überkleidet werden und sich zu zystischen Bildungen entwickeln. Nach Auskratzung erfolgt Heilung.

III. Dr. Neumann demonstriert einen Fall mit interessantem Verlaufe. Patient hatte eine chronische fötide Mittelohreiterung, diffuse Kopfschmerzen und leichtes Fieber. Die Operation zeigte einen kolossalen Extraduralabszeß, der medial über die Pyramidenkante sich erstreckte. Der Sinus war unverändert, die Dura an der Außenwand mit Granulationen besetzt. Dieser Befund erklärte die Symptome vollkommen. Nach fünf Tagen plötzlicher Bewußtseinsverlust, Temperatur 39.4°. Motilitäts- und Sensibilitätsstörungen auf der kontralateralen Seite, Ablenkung der Augen nach der kranken, Lähmung des Abduzens und Okulomotorius auf der kranken Seite. Die zweite Operation ergab einen großen Schläfenlappenabszeß; bakt.: anaerobe Bakterien. Subjektives Wohlbefinden, keine objektive Besserung. Großer Hirnprolaps. Nach drei Wochen normale Temperatur. Nach $1^1/_2$ Monaten wieder Fieber und pulmonale Symptome mit Expektoration derselben Massen, die im Hirnabszeß vorhanden gewesen waren. Eröffnung des Lungenabszesses. Fistelbildung. Nach zwei Monaten wiederum Symptome eines Lungenabszesses. Punktion vom ersten Abszesse aus erfolglos. Heute sehen Sie den Patienten ganz geheilt.

Der Fall zeigt neuerlich, daß die von mir aufgestellte Theorie, daß die von Anaeroben induzierten Hirnabszesse keine Tendenz zur Abkapselung zeigen, richtig ist. Die plötzlich aufgetretenen Symptome (vornehmlich von seiten der Augenmuskeln) sind wohl nur auf eine Druckerhöhung im Abszesse zurückzuführen.

Was die Anaeroben anlangt, so lebt diese Sorte derselben saprophytisch im Nasenrachenraum, betritt durch die Tube das Mittelohr und findet im Cholesteatom günstige Lebensbedingungen. Für Tiere

sind sie nicht pathogen und werden erst unter diesen Lebensbedingungen aktiv.

2. Ein 4 jähriges Mädchen, das im August mit Hirnsymptomen aufgenommen wurde. Taubheit auf dem kranken Ohre, Vestibularapparat unerregbar. Die Diagnose auf tiefen Extraduralabszeß wurde bei der sofort ausgeführten Operation (Abtragung der hinteren Pyramidenwand nach meiner Methode) bestätigt. Danach ging der vorher bestandene Nystagmus zur anderen (kranken) Seite. Ich nahm daher einen Abszeß im Kleinhirn an und konnte tatsächlich einen solchen nachweisen, der zirka 2 Eßlöffel Eiter enthielt. Entsprechend dem Inhalte (Diplokokken) erfolgte rasche Genesung.

Der Fall beweist die Richtigkeit mehrerer von mir aufgestellter Behauptungen bezüglich der Prognose der operativ eröffneten Hirnabszesse und der Wichtigkeit der Drehung des Nystagmus. Der Nystagmus geht bei diffuser Labyrintheiterung zur gesunden Seite, bei zerstörtem oder operativ entferntem Labyrinth persistiert er, da er von der gesunden Seite ausgelöst wird. Tritt trotz Eliminierung des Labyrinthes ein Nystagmus zur kranken Seite auf, so muß er also zerebellar oder meningitisch sein. Ist die Labyrintheröffnung jedoch nicht wirklich radikal, so könnte er immerhin noch von stehen gebliebenen Elementen des kranken Labyrinthes herrühren. Man ist daher nur durch radikale Labyrintheröffnung imstande, postoperativen Nystagmus richtig zu deuten.

3. N. demonstriert einen in Lokalanästhesie radikal operierten Fall von chronischer Mittelohreiterung.

Die Kochlea war funktionsfähig, der Vestibularapparat erregbar, kein Nystagmus. Anamnestisch Schwindel und Erbrechen. Pat. ging nach der Operation selbst ins Zimmer. Am nächsten Tage bekam sie Störungen von seiten des Labyrinths. Sofort Verbandwechsel. Vestibularapparat funktionsfähig. Ich supponierte eine Erkrankung der Labyrinthwand und beschloß, zuzuwarten. Pat. ist genesen.

4. N. demonstriert eine Patientin mit intakten Trommelfellen und Meningitis. Das Punktat enthält Streptococcus mucosus. Er nimmt an, daß hier eine otogene Meningitis in einem Stadium vorliegt, in dem die Otitis bereits geheilt ist. Ueber den Ausgang dieses Falles wird N. berichten.

IV. Dr. Erich Ruttin: Die tadellose Fixierung und vollständige Füllung des häutigen Labyrinthes gehört wohl zu den schwierigsten Aufgaben der histologischen Technik. Um diese zwei Postulate eines gelungenen mikroskopischen Präparates zu erfüllen, kann man oft der Eröffnung der Labyrinthräume nicht entraten.

Zweckmäßig ist dieselbe vor allem bei vermuteten Veränderungen am Cortischen Organ, der Ganglienzellen und Nervenfasern im Modiolus. In Fällen, wo es auf die Erhaltung der natürlichen Lageverhältnisse der einzelnen Teile des häutigen Labyrinthes ankommt, wie dies bei Taubstummen und Labyrintheiterungen der Fall ist, soll man freilich von der Eröffnung absehen.

Die Eröffnung wird von verschiedenen Autoren in verschiedener Weise vorgenommen. Die meisten suchen zwei Oeffnungen anzulegen, die eine, die ins Vestibulum, eine zweite, die in die Schnecke führen soll. Der Zugang zum Vestibulum wird von den Autoren durch Abkneifen der Kuppe des oberen vertikalen Bogenganges freigemacht. Der Zugang zur Schnecke wird meist von der Trommelhöhle aus angestrebt. Bei diesem Vorgehen zerstört man leicht die oberste bekanntermaßen zarteste Schneckenwindung. Dazu kommt noch, daß man in diesem Falle die Wand der Windung nie parallel, sondern immer senkrecht zur Achse einbricht, also unfehlbar mit der Zange in den Modiolus hineingerät. Um diesem Uebelstand abzuhelfen, möchte ich folgenden Eröffnungsmodus, den ich schon jahrelang übe, vorschlagen. Man trägt zunächst die Pyramidenspitze mit der Zange ab, bis man auf die Schneckenkapsel stößt, die sich von dem übrigen spongiösen Knochen ja sehr gut abhebt. Von jetzt an muß man die der Pyramidenspitze zugekehrte Wand der Basalwindung in kleinen Stückchen sehr vorsichtig abtragen oder noch besser mit einem scharfen Meißel abschaben, bis man die Schnecke durchschimmern sieht. Ist man soweit gekommen, dann macht man mit einem sehr vorsichtigen Zangenschlag ein kleines (mehr als stecknadelkopfgroßes) Loch in die Kapsel in der Schnecke. Hierauf wird das freigelegte Endost mit einer spitzen Nadel vorsichtig eingerissen. Die so eröffnete Schnecke gestattet das Eindringen der Fixierungsflüssigkeit und des Zelloidins nach der Alexander-Schaffer schen Methode vorzüglich, selbst bei kurzer Einwirkung des Formols bezw. des dünnen Zelloidins. Die zahlreichen von mir auf diese Weise angefertigten Präparate liefern durchweg Bilder mit vorzüglicher Kernfärbung und ohne Aenderung der natürlichen Lage der Teile des häutigen Labyrinthes.

Es ist notwendig, zu wiederholen, daß man für die Eröffnung des Labyrinthes einen einheitlichen Modus überhaupt nicht aufstellen kann, weil die Art der Eröffnung im gegebenen Falle von dem Ziele der Untersuchung abhängen wird.

V. Dozent Dr. Alt demonstriert einen Hörapparat, der aus einem Lautsprach-Mikrophon (System Deckert), einem Telephon,

einem Trockenelement und den notwendigen Leitungsdrähten besteht und ein Gesamtgewicht von nur 625 g besitzt. Spricht man das Mikrophon mit gewöhnlicher Stimme an, so hört man am Telephon überlaute mit gewöhnlicher Stimme an, so hört man am Telephon überlaute Sprache. Der Schwerhörige hört damit die leiseste Konversationssprache ausgezeichnet. Der leicht transportable Apparat (er kann in einer Rocktasche bequem untergebracht werden) hat seine Brauchbarkeit bei sehr Schwerhörigen gezeigt. Er wird von Deckert & Homolka hergestellt und kostet 25 K.

2. Das Ideal des Schwerhörigen ist aber nicht das Hören im Verkehr mit einer sprechenden Person bezw. aus einer bestimmten Schallrichtung, sondern das Hören aus der Ferne und zwar aus verschiedenen Schallrichtungen.

Hierfür habe ich dieses Mikrotelephon modifiziert, das ich Ihnen im Modell zeige. Es gelang mir, mittels dieses Apparates mit Schwerhörigen, die eine Hörweite von 30 cm Konversationssprache hatten, auf 3—7 m vom Schallfänger entfernt zu konversieren. Ich habe hierzu verschieden geformte Schallbecher konstruieren lassen.

Diskussion.

Dr. Kaufmann: Alt hat uns einen Apparat demonstriert, bei dem durch sinnreiche Kombination eines Mikrotelephons die Schallwellen verstärkt an das Ohr des Patienten gelangen. Die Firma Siemens & Halske hat mir schon vor drei Jahren einen Apparat zur Verfügung gestellt, bei dem das Sprachrohr und das Hörrohr mit einem Akkumulator in Verbindung stehen und durch ein sinnreich konstruiertes Telephon die Schallwellen dem Ohre des Hörenden zugeleitet werden. Der Akkumulator ist so konstruiert, daß vier Sprachrohre zugleich benützt werden können, und dem Patienten auf diese Weise die Teilnahme an einem Gespräche mit vier Personen in einem Raume ermöglicht ist. Aber all diese Apparate, so sinnreich sie konstruiert sein mögen, sind in ihrer Wirkung auf den Patienten unverläßlich, weil es doch in erster Linie darauf ankommt, wie das Ohr des Patienten imstande ist, zugeleiteten Schall wahrzunehmen.

Dr. Frey: Die Verwendung des Prinzips des Mikrophons zur Herstellung von Hörapparaten ist schon eine ziemlich alte und häufig durchgeführte Idee. Der Apparat leistet aber im wesentlichen doch nicht mehr als unsere gewöhnlichen Hörrohre, höchstens, daß er die Distanz zwischen dem Schwerhörigen und dem Sprechenden etwas zu vergrößern gestattet. Die von keinem Apparat besiegte Hauptschwierigkeit liegt darin, daß der Sprechende sich in unmittelbarer Nähe des Apparates befinden muß. Wirkliche Dienste könnte nur ein

solcher Apparat leisten, der es erlauben würde, auch aus größerer Distanz und aus verschiedenen Richtungen kommende Schallwellen noch zu sammeln und zu verarbeiten.

Dr. Alt: Ich habe heute bloß deshalb die Apparate demonstriert, weil mitgeteilt wurde, daß aus Amerika wieder eine Ankündigung in Sachen von Hörapparaten gekommen ist, damit es nicht hinterher heißt, daß ich das nachgemacht habe. Den einen Apparat wollte ich als vollkommen zeigen, den anderen im Modell. Es werden diesbezüglich Versuche für verschiedene Möglichkeiten angestellt.

VI. Hofrat Politzer: Ein Fall von labyrinthogener Meningitis mit histologischem Befunde.

F. P., 54 Jahre, Gastwirt. Seit 20 Jahren beiderseits Ohrenfluß. Wiederholt wurden Polypen extrahiert. Oefter Kopfschmerzen und Schwindel.

Aufnahme 30. Januar 1904. Schwindel, Kopfschmerz, Erbrechen. Fazialparalyse, die nach den Angaben des Patienten schon seit acht Tagen besteht.

Linkes Ohr: Totaldestruktion. Polypen. Geringe fötide Eiterung. Konversationssprache $^3/_4$ m, Flüstersprache = ad conch., Uhr 0. Weber auf dem besser hörenden Ohr. Schwabach verlängert. Kopfknochenleitung beiderseits verlängert, rechts größer als links. Rinne negativ.

3. Februar. Radikaloperation. Cholesteatom. Eröffnung der mittleren Schädelgrube. Inzision der Dura. Entleerung einer geringen Menge Flüssigkeit.

In den folgenden Tagen: Schwindel, Erbrechen, Delirien.

9. Februar. Operative Freilegung der mittleren und hinteren Schädelgrube und des Sinus. Inzision des Sinus und Ausräumung nicht fötider Thromben.

1. Februar: Aphasie.

23. Februar: Koma. Exitus.

Obduktionsbefund: Aeltere und rezente eitrige Meningitis an der Basis und der Konvexität des Gehirns. Thrombose des Sinns transversus sin. Akuter Milztumor. Bakteriologischer Befund der Meningitis: Streptokokken.

Histologisches: Durchschnitt durch den Vorhof in der Gegend der Fenestra ovalis. Die ganze Trommelhöhlenschleimhaut in ein dickes Granulationspolster umgewandelt. Das Ringband zerstört. Die Stapesplatte nach innen luxiert und mit einem fibrinös-eitrigen Exsudat belegt. Das Promontorium ist der Quere nach in zwei Stücke gespalten, das obere Stück in der normalen Lage erhalten, das untere ist nach unten geschoben, im Granulationsgewebe eingebettet und an verschiedenen Stellen von Osteoklasten angenagt. Die Membran des runden Fensters

durchbrochen. Granulationsgewebe und Eiter dringen auch von hier aus in den Anfangsteil der Schnecke ein.

Schnecke: Die Basalwindung durch einen von der Trommelhöhle aus einwuchernden Granulationspfropf eröffnet und vollständig mit Granulationsgewebe ausgefüllt. Die Ränder des Knochendefekts sind lakunär arrodiert und mit Osteoklasten besetzt.

Im oberen Teil der Basalwindung sind beide Skalen mit Eiter erfüllt, welcher sich zwischen die Blätter der Lamin. spiral., in den Rosenthalschen Kanal und in den inneren Gehörgang zwischen die Nervenbündel fortsetzt.

Der innere Gehörgang ist stellenweise durch lakunäre Arrosion mit Hilfe von Osteoklasten buchtig erweitert.

Auch die übrigen Windungen der Schnecke sind mit Eiter erfüllt, die Lamina spiralis zum Teile erhalten, die Gebilde des Ductus cochlearis zerstört.

Nach diesem Befunde hat wahrscheinlich keine Funktion der Schnecke mehr bestanden. Die Hörprüfung (Konversationssprache $^{3}/_{4}$m, Flüstersprache ad conch.) läßt auch auf totale Taubheit schließen. In unserem Falle geht allerdings der Weber auf das andere Ohr, jedoch war der Rinne negativ und der Schwabach verlängert. Da wir auch in anderen Fällen mit histologisch nachgewiesener vollständiger Vereiterung der Schnecke, die Zuverlässigkeit der Funktionsprüfung vorausgesetzt, den Weber nach derselben Seite oder den Rinne negativ oder den Schwabach verlängert fanden, so dürfen wir diesen Versuchen nicht einen besonderen Wert für die Diagnose einer Labyrintheiterung beimessen, ausgenommen, daß alle drei Versuche im Sinne derselben ausfallen und noch andere Symptome dafür sprechen.

VII. Alexander demonstriert zwei Fälle von otitischer Sinusthrombose, bei welchen die von ihm angegebene Einnähung des offenen peripheren Jugularisstückes in die Haut (Jugularishautfistel) vorgenommen worden ist. In beiden Fällen wurde durch die Jugularisfistel der Bulbus venae jugularis drainiert und Heilung erzielt.

Verhandlungen des dänischen oto-laryngologischen Vereins.

42. Sitzung vom 24. Oktober 1906.

Vorsitzender: Dr. Grönbech.

Schriftführer: Dr. Soph. Bentzen.

I. E. Schmiegelow zeigte einen Rhinolithen vor, den er aus der Nase eines 74jährigen Mannes entfernt hatte. Er bildete

einen völligen Ausguß der hinteren Hälfte der linken Nasenhöhle, war 3 cm lang, 2¼ cm hoch, mit unebener, stalaktytenähnlicher Oberfläche, Gewicht 5,54 g. Patient trug seit 10—20 Jahren eine stinkende Naseneiterung, die seine Angehörigen in hohem Grade belästigte. Das Konkrement war so fest eingekeilt, daß es nur in der Narkose entfernt werden konnte.

II. E. Schmiegelow zeigte einige mittels der direkten Laryngoskopie entfernte Papillome vor.

Patientin war ein 10 jähriges Mädchen, bei dem man eine tuberkulöse Laryngitis angenommen hatte. Mittels der Killianschen Rohrspatel gelang es, einen vorzüglichen Ueberblick über das Innere des Kehlkopfes zu gewinnen und alsdann die Papillome mit der Pinzette zu entfernen.

III. P. Tetens Hald: Vergrößerung des spezifischen Gewichts des Eiters bei der akuten Mittelohreiterung als Indikation zur Aufmeißelung des Warzenfortsatzes.

H. bespricht die Fehlerquellen, welche der von Forselles angegebenen Methode anhaften, und erwähnt verschiedene Gründe, weshalb es nicht zu erwarten sei, daß die Methode für die Indikationsstellung von Bedeutung sei. (Der Vortrag wird anderswo in extenso veröffentlicht.)

Schmiegelow hat auch gegen die besprochene Methode ein gewisses Mißtrauen gehegt und spricht seine Freude aus, daß Dr. Hald die Fehlerquellen so genau angezeigt hat. Er hat selbst einen Fall gesehen, wo das spezifische Gewicht niemals höher als 1030 war, wo aber bei der Operation der Warzenfortsatz in hohem Grade destruiert gefunden wurde und mit Eiter und Granulationen gefüllt war. Uebrigens erscheinen ihm die gewöhnlichen Anhaltspunkte für die Indikationsstellung ausreichend.

Blegvad macht einige die physischen Verhältnisse betreffende Bemerkungen.

Grönbech hat die Methode nicht versucht, indem er meinte, man gewänne erst bei der Operation das rechte Material zur Bestimmung des spezifischen Gewichts des Eiters.

43. Sitzung vom 28. November 1906.

Vorsitzender: Dr. Grönbech.

Schriftführer: Dr. Soph. Bentzen.

I. Buhl: Fall von primärem Lupus der Schlundschleimhaut.

Eine 47 jährige Frau, deren Mutter an Lungenphthise gelitten hatte, kam vor sechs Wochen wegen einer Schwerhörigkeit zur Behand-

lung; von seiten des Schlundes niemals krankhafte Symptome. An der rechten Seite des Gaumensegels fand man ein etwa 2 cm großes, oberflächliches Geschwür von körnigem Aussehen; in der Umgegend vereinzelte Knötchen. Das Geschwür war leicht blutend, die umgebende Schleimhaut blaß. An der Gesichtshaut sowie in der Nasenhöhle nichts Krankhaftes. Mikroskopische Untersuchung noch nicht vorgenommen.

II. Mahler (in Abwesenheit Prof. Schmiegelows): Cancer pharyngis perilaryngealis. Exstirpatio laryngis totalis et pharyngis partialis.

Ein 23 jähriges Mädchen wurde am 31. VII. 1906 im St. Josephs-Spital aufgenommen; sie hatte während der letzten anderthalb Jahre Schluckschmerzen, hatte aber doch im wesentlichen gewöhnliches Essen genießen können. Die Stimme etwas heiser, kein Husten, keine Abmagerung. Aussehen gesund, Stethoskopie natürlich. Aeußerlich fühlt man an der linken Seite des Kehlkopfes tiefe Infiltration. Keine Drüsenschwellungen zu fühlen. Laryngoskopie: Der linke Sinus pyriformis von einem schmutzig-grauen Tumor gefüllt, dessen untere Grenze nicht zu sehen ist; die linke Arygegend ödematös geschwollen, die Bewegungen des linken Stimmbandes ziemlich beschränkt. 2. VIII. wird nach vorausgehender Tracheotomia superior und Einlegen einer Hahnschen Kanüle Pharyngotomia subhyoidea vorgenommen. Die Geschwulst geht von der hinteren und der linken Seitenwand des Schlundes aus, erreicht nach unten den Introitus oesophagi und geht ferner auf den Kehlkopf hinüber; sie scheint im wesentlichen in der Schleimhaut zu sitzen. Nach Exstirpation des Kehlkopfes gelingt es leicht, den Tumor in gesundem Gewebe zu exstirpieren. Das obere Ende der Trachea wird vorgelegt, das obere Ende der Speiseröhre teils der Prävertebralfaszie, teils den Seitenpartien angenäht, wonach eine Schlundsonde durch die Nase eingelegt wird. Schließlich Jodoformgazetamponade. Mikroskopie: Typisches Pflasterepithel-Karzinom. — Am 20. IX. wird die jetzt nur mehr 2 cm hohe und $1^1/_2$ cm breite Fistel durch Plastik geschlossen. Am 31. X. wird die Schlundsonde schließlich entfernt, nachdem sie schon mehrmals während 24 Stunden entfernt worden war. Patientin schlingt Flüssiges ohne Beschwerden. Der Kanal im Pharynx muß aber noch immer durch Bougies erweitert werden. Am 22. XI. verursachte das Einführen der Bougies Schwierigkeiten, nachdem man es 3 Tage unterlassen hatte. Nachmittags bekam Patientin Schüttelfrost, Temperatur 40,3°, Schmerzen hinter dem Sternum. Es entwickelte sich eine akute Mediastinitis mit Durchbruch zur Lunge und am 26. XI. trat Exitus ein. Es war kein Rezidiv vorhanden; Oesophagus stenosiert, der

Fistel entsprechend war es nur mit einer Sonde möglich hindurchzukommen.

Kiaer frägt, welches die Todesursache war, und macht darauf aufmerksam, daß es sich vielleicht um einen periösophageralen Abszeß habe handeln können, der durch seine Ruptur eine Mediastinitis verursacht hatte.

Mahler bedauert, die Todesursache nicht genau angeben zu können, indem nur die Autopsie der Halsorgane erlaubt wurde.

III. Gottlieb Kiaer: Primärer Krebs des Epipharynx.

Ein 64 jähriger, sonst gesunder Arbeiter war seit einem Jahre wegen Schwerhörigkeit des rechten Ohres schon anderswo mit der Luftdusche und mit Argentum-Pinselungen des Nasenrachens behandelt worden. In der letzten Zeit auch links schwerhörig, ferner rechts starkes pulsierendes Klopfen, bisweilen lanzinierende Schmerzen. Die Schlundwand etwas gerötet, Nasenhöhle normal, beträchtliche Drüsenschwellungen am Hals. Bei der Rhinoscopia posterior sieht man am Rachendache ein flach erhabenes, unreines Geschwür mit höckerigem Rande. Mittels der Zange wird ein Stückchen zur Mikroskopie entfernt; dieselbe ergab: in den Spalträumen reichlicher Auswuchs großer, polygonaler, ungleichmäßiger Zellen, die die normalen Rundzellenhäufchen auseinandergesprengt haben; hier und da geht das Epithel zapfenförmig in die Tiefe. Sicherheitshalber wird antiluetische Behandlung versucht, gleichzeitig aber Röntgenbestrahlungen instituiert; das Geschwür hat sich jetzt (nach drei Wochen) ein bißchen gereinigt, der Zustand übrigens unverändert.

IV. Gottlieb Kiaer: Diaphragma congenitum laryngis.

Patientin ist eine 26 jährige Frau, die seit ihrer Geburt heiser ist, die Stimme ist klanglos und läßt sich durch energische Ansprache nicht verstärken. Bei schnellem Treppensteigen ein bißchen kurzatmig; übrigens verträgt sie ziemlich schwere Anstrengungen. Der Kehlkopf äußerlich völlig normal; die Laryngoskopie ergibt normale Schleimhaut; zwischen den Stimmbändern sieht man eine dünne, grauweiße, leicht glänzende Membran, die die vorderen drei Viertel der Rima glottidis einnimmt und nach hinten zu von konkavem Rande begrenzt wird. Bei dem Phonieren verschwindet die Membran, indem die Stimmbänder sich nahe aneinander legen, nur nach hinten ein klaffender Spalt. Mittels des Galvanokauters wird das Diaphragma in sagittaler Richtung durchtrennt, was nach vorn doch nur mit einiger Schwierigkeit gelingt. Trotz eines Auftrags, sich fortwährend unter

ärztlicher Kontrolle zu halten, erscheint sie erst nach einem Jahre wieder; es hat sich alsdann eine das vordere Drittel der Rima glottidis einnehmende Membran wieder gebildet; die Stimme unverändert heiser. — Es handelt sich aller Wahrscheinlichkeit nach hier tatsächlich um ein angeborenes Diaphragma, indem nichts auf ein früher vorhandenes entzündliches Leiden des Kehlkopfes schließen ließ. Während des Phonierens wurde das Diaphragma unsichtbar, die beiden Stimmbänder schoben sich kulissenartig oberhalb desselben hervor, was durch die keilförmige Gestalt des Diaphragmas seine Erklärung findet; es war gegen den hinteren freien Rand zu ganz dünn, membranös, nach vorne aber bedeutend fester, ziemlich dick, die obere Fläche war plan, die untere konkav, weshalb auch der exspiratorische Luftstrom, ohne das Diaphragma emporzupressen, nach hinten gleitet.

V. Gottlieb Kiaer: Rhinoplastik.

Vorstellung eines 25 jährigen Mädchens, an dem im 19. Jahre Rhinoplastik durch Herabdrehen eines Stirnlappens vorgenommen war; das kosmetische Resultat war kein gutes; an der Stelle der äußeren Nase saß ein weicher, abgeplatteter Hautlappen, der mit den Umgebungen fast völlig verwachsen ist, nur rechts besteht eine ganz kleine Oeffnung, durch die das Wasser beim Ausspülen des Nasenrachens hervorsickert. Uebrigens ist auch die Oberlippe wegen der Narbenbildung etwas evertiert. Eine Prothese würde sicher ein weit besseres Resultat gegeben haben. Jörgen Möller.

Kritiken.

Klinik der Bronchoskopie. Von Hermann v. Schrötter, Dr. phil. et med in Wien. Mit 4 Tafeln und 72 Abbildungen im Texte. Jena 1906. Verlag von G. Fischer in Jena.

Das umfangreiche, 688 Seiten umfassende Werk zerfällt in zwei Teile: nämlich in die Einleitung und allgemeine Betrachtungen über die Bronchoskopie und in den speziellen Teil, in welchem die klinischen Erfahrungen zusammengestellt sind.

Im ersten Teil wird zuerst die historische Entwicklung der Bronchoskopie auseinandergesetzt und dann die Technik der oberen und unteren bronchoskopischen Methode ausführlich geschildert. Bezüglich der ersteren ist hervorzuheben, daß der Verfasser metallene Röhren verwendet, die im wesentlichen so wie die bei der Oesophagoskopie gebräuchlichen gebaut sind, aber am distalen Ende ovale Fenster tragen, und daß er von den Beleuchtungsapparaten der Clarschen vor der Kirsteinschen Lampe den Vorzug gibt. In Fällen von Fremdkörpern soll das von L. v. Schrötter konstruierte, aus einem Glasrohr bestehende Instrument sehr zweckmäßig sein, denn es soll ein dauernd intensives Licht liefern. Die Frage, ob die direkte Bronchoskopie in liegender oder sitzender Stellung vorzunehmen sei, wird dahin beantwortet, daß man besser die bequemere sitzende Stellung wählt, weil auch die Untersuchung leichter vertragen wird, und daß man nur unter gewissen Umständen den Patienten liegen läßt. Behufs lokaler Anästhesierung wird im Rachen und Kehlkopf 20 prozentige und in der Trachea und in den Bronchien 10—5 prozentige Kokainlösung mit Hilfe von Watte- oder Haarpinseln auf die Schleimhäute appliziert. Allgemeine Narkose ist oft namentlich bei Kindern von großem Vorteil, da sie die Einführung der Röhren und etwaige Eingriffe bedeutend erleichtert. Bei der Beschreibung der verschiedenen Instrumente, die zu therapeutischen Manipulationen erforderlich sind, bemerkt der Verf., daß er zur Extraktion von Fremdkörpern lieber Pinzetten als Häkchen benutzt. Was das Erlernen der Bronchoskopie anlangt, so wird auf die Vorübungen am Phantom kein großes Gewicht gelegt, vielmehr geraten, die ersten Versuche gleich am Menschen zu machen. Schließlich werden noch die Indikationen und Kontraindikationen der Bronchoskopie in Betracht gezogen und wird hinsichtlich der letzteren betont, daß bei Aneurysmen, unkompensierten Herzfehlern und schlechtem Allgemeinzustand immer Vorsicht am Platz ist.

Der zweite, bei weitem größere Teil des Werkes enthält die klinischen Wahrnehmungen. Der Verf. beginnt hier seine Ausführungen mit der Erklärung des endoskopischen Bildes der Trachea und der Bronchien und geht dabei in erschöpfender Weise auf alle Einzelheiten näher ein. In den weiteren Kapiteln folgen die bronchoskopischen Befunde bei Bronchitis, Bronchiektasie, Lungenabszeß, Asthma bronchiale, Tuberkulose, Syphilis, Sklerom, Lepra, Aktinomykose, Ekchinokokkus, Tumoren der Trachea, Bronchien und der Nachbarorgane, Aneurysmen und Fremdkörpern. Diese Befunde sind mit der größten Genauigkeit angegeben, durch zahlreiche Krankengeschichten illustriert und mit stellenweise langen epikritischen Notizen versehen. Es ist unmöglich, in einem kurzen Referate über die Fülle von höchst wertvollem pathologischen Material, welches hier niedergelegt ist, zu berichten. Es sei nur namentlich auf die interessanten Beobachtungen und Darlegungen über die endoskopischen Verhältnisse der Neubildungen und der Aneurysmen hingewiesen. Mit seltenem Fleiß und wissenschaftlichem Ernste widmet der Verf. überall nicht nur den wichtigen, sondern auch den nebensächlichen klinischen Momenten seine volle Aufmerksamkeit, eröffnet dabei neue Gesichtspunkte und weckt Anregungen nach verschiedenen Richtungen hin. Nur den einen Vorwurf kann man dem Verfasser nicht ersparen, daß er manche Wiederholungen hätte vermeiden und sich in einzelnen Abschnitten, ohne sie inhaltlich zu schädigen, hätte viel kürzer fassen können. Aber diese Schattenseite tritt gegenüber den Vorzügen in den Hintergrund. Das Werk ist als eine wichtige Bereicherung unserer Literatur zu betrachten und kann jedem, der sich über die modernen Untersuchungsmethoden der Atmungswege und deren klinischen Wert orientieren will, warm zum Studium empfohlen werden. Die Ausstattung ist eine einwandfreie.

A. Jurasz.

Geschichte der Ohrenheilkunde. Von A. Politzer. I. Band. Von den ersten Anfängen bis zur Mitte des 19. Jahrhunderts. Mit 31 Bildnissen und 19 Textfiguren. Stuttgart, 1907, Enke.

Wir wissen von vielen hervorragenden Staatsmännern, daß sie in ihren Mußestunden eifrig historischen Studien obgelegen sind, und es erscheint uns natürlich, daß diejenigen, die selbst „Geschichte" gemacht haben, auch den Ereignissen der früheren Zeit mit Interesse nachgehen. So kann es uns auch nicht überraschen, daß Politzer, der selbst ein so großes Stück Geschichte der Ohrenheilkunde in seiner Person verkörpert, und an ihren großen Fortschritten nahezu ein halbes Jahrhundert lang den tätigsten Anteil genommen hat und noch nimmt, uns nun ein Bild aufrollt davon, was unsere längst dahingegangenen Fachgenossen erstrebt und erarbeitet haben. Daß ein Buch wie das vorliegende, nicht das Werk kurzer Zeit sein kann, ist klar; überall sieht man die Spuren weit zurückreichender, emsiger Arbeit; die alte, ältere bis hinauf zur neueren Literatur ist hier nicht, wie es sonst wohl geschehen mag, bloß aufgeführt, sondern wirklich verarbeitet, und das in einer Darstellungsform, die das Beiwort pragmatisch vollauf verdient. Zwei Aufgaben erwachsen ja vor allem dem medizinischen Historiker: Die Entwicklung der Wissenschaft, ihren

Aufbau, das Werden unserer Kenntnisse zu zeigen, und uns die Persönlichkeiten derjenigen vorzuführen, die mit ihrer Arbeit daran beteiligt waren. Politzer hat beide Aufgaben glänzend gelöst. Wir erfahren, wie sich langsam und in großen Zeiträumen anatomische Kenntnisse an Stelle vorurteilsloser Unkenntnis setzen, wir verfolgen die Entwicklung, die die Lehre vom Bau des Gehörorgans genommen hat, wir sehen, wie die Pathologie aus zahlreichen Einzelbeobachtungen nach und nach entsteht, wie ungenaue und unvollkommene Klassifizierung mehr und mehr den natürlichen Verhältnissen gemäß sich ordnet, und wir beobachten, wie die empirischen Anfänge der Heilkunde mit ihren zahllosen, jahrtausendlang vererbten Mißverständnissen erst spät einer rationelleren Therapie weichen, bis endlich in das abergläubische Dunkel der Heilmethoden das helle Licht der pathologischen Anatomie und der Chirurgie strahlt, erst schüchtern und dann immer mehr sich ausbreitend.

Mehr als auf anderen Gebieten hängt in der Medizin der Fortschritt an der einzelnen Persönlichkeit; und wir lernen alle in ihren Werken, und zum Teil auch in ihren Bildnissen kennen, die zur Förderung der otiatrischen Kenntnisse beigetragen haben.

Dabei wird überall die eingehendste und reichlichste Kritik ausgeübt. Kein einziges Werturteil wird vom Autor ungeprüft übernommen; und da er als erster es unternimmt, die Geschichte der Ohrenheilkunde im großen Zusammenhang zu betrachten, ist er auch als erster imstande, mit absoluter Gerechtigkeit jedem den Platz zuzuteilen, den er verdient. Mancher alte Irrtum wird dabei berichtigt, manche historische Ungerechtigkeit gutgemacht.

Wer immer das Buch durchgeht — und es wird wohl binnen kurzem in der Hand jedes Ohrenarztes sein — wird überrascht werden von der Fülle des verarbeiteten Materials, von der Genauigkeit der Darstellung, der Zweckmäßigkeit in der Anordnung des Stoffes und der wahrhaft künstlerischen Durchführung der ganzen Aufgabe, die es auch, ganz abgesehen vom sachlichen Wert, zu einer literarischen Leistung ersten Ranges erhebt.

Es ist kein Zweifel, daß das Buch Politzers bald zu den meistzitierten unserer Literatur gehören wird, und der Ruf: „Mehr Geschichte", den man angesichts so mancher otiatrischen Arbeit zu äußern geneigt ist, wird von jetzt an, und für lange Zeiten, stets mit einem Hinweis auf die „Geschichte der Ohrenheilkunde" verbunden werden müssen.

H. Frey.

Referate.

a) Otologische.

Ueber musikalisches Falschhören (Diplakusis). Von A. Barth in Leipzig. Deutsche Medizinische Wochenschrift 1907, Nr. 10.

Verf. beschreibt 2 Fälle von Diplakusis bei Erkrankung des Nervenapparates. In dem einen Falle (Höherhören auf der kranken Seite) wurden die Stimmgabeltöne stets richtig nachgesungen, wenn

bloß ein Ohr (mit Ausschluß des anderen) untersucht wurde; wurden beide Ohren nacheinander geprüft, so ergaben sich Differenzen von ½—1 Ton, wobei jedoch stets das erstuntersuchte Ohr den richtigen Eindruck erhielt. Im anderen Falle konnte B. durch Nachsingenlassen der zugeführten Töne feststellen, daß d bis a auf der erkrankten Seite „zu hoch empfunden" wurden. Pat. hatte bloß geklagt, daß auf der erkrankten Seite alles anders, schnarrend, klänge. — B. vertritt die Ansicht, daß „bei weitem in der Mehrzahl der Fälle das Falschhören darin besteht, daß das erkrankte Ohr nur mit veränderter Klangfarbe hört, was aber vom Kranken als Veränderung des Tones in der Tonleiter aufgefaßt zu werden pflegt. Die erwähnte Täuschung läßt sich leicht erklären durch Zurücktreten von tiefen und dadurch relatives Hervortreten höherer Klangbeimischungen oder umgekehrt", eine Ansicht, die B. bereits 1903 (Ueber Täuschungen des Gehörs in Bezug auf Tonhöhe und Klangfarbe, Arch. f. Ohrenh., Bd. 57) ausgesprochen hat. Ref. möchte darauf hinweisen, daß dieselbe Ansicht bereits 1901 von Urbantschitsch (Lehrbuch, 4. Aufl., pag. 48) ausgesprochen wurde. Es heißt daselbst bei der Besprechung der Diplakusis: „Auch eine Schwächung des Grundtones, oder ein stärkeres Hervortreten der Obertöne kann derartige Täuschungen veranlassen. In allen solchen Fällen ergeben auch vergleichsweise Untersuchungen mit der Luft- und Knochenleitung, daß der für die Luftleitung vorhandene subjektive Tonunterschied für die Knochenleitung nicht besteht." Bondy.

Transaktionen der „Otologischen Gesellschaft der Vereinigten Königreiche", 1906, Bd. VII

A. H. Ceatle: Ueber Verhütung von Ohrenaffektionen infolge von lauten Geräuschen und Explosionen.

In erster Linie werden Kesselarbeiter befallen, dann Sportsleute, Soldaten und besonders Seesoldaten und Matrosen. Bei Jägern besteht die Ohraffektion (Nervtaubheit) meist auf dem linken Ohr, weil der Kopf nach rechts auf die Schulter geneigt ist. Die Matrosen sind meist beiderseitig schwerhörig, besonders jene, die bei den Geschützen moderner Größe postiert sind. Rupturen des Trommelfelles infolge des Schalles sind relativ selten. Das Verstopfen des Ohres mit einem festgedrehten Wattepfropf, oder mit Gummistöpseln, oder mit Säckchen, die mit Sand gefüllt sind, ist recht empfehlenswert. Auch ein neues Material aus Ton und Asbest ist gut brauchbar zu dem Zweck; ferner sollen Jäger und Soldaten einen Zahnstocher, eine Pfeife oder sonst einen Gegenstand stets im Munde halten und auf diese Weise einen Ausgleich der Luftdruckdifferenz auf beiden Seiten des Trommelfelles bewirken. Medikamente sind bei bestehender Erkrankung nutzlos, Entfernung der Schädlichkeit notwendig.

Adolph Bronner: Schwerer Schwindel, durch Aspergillus des äußeren Gehörganges verursacht.

Vortragender berichtet über einen 55 jährigen Mann, der seit drei Monaten an Ohrensausen, Gehörsabnahme und heftigen Schwindelanfällen litt. Im äußeren Gehörgange fand man eine Wucherung von

Aspergillus niger, der auf dem Trommelfell fest aufsaß. Nach entsprechender Behandlung verschwand der Aspergillus und damit auch alle Symptome.

Furniss Potter: Behinderung der Nasenatmung durch Vergrößerung der Mündung der Tuba Eustachii in den Nasopharynx.

Die Kranke kam in Behandlung wegen verstopfter Nase. Bei retronasaler Untersuchung sah man zwei große rote Schwellungen beiderseits von den Choanen, die zum Teil die Choanen selbst verdeckten. Durch genaue Inspektion und Palpation ließen sich die Schwellungen als die stark vergrößerten, vorspringenden Enden der Knorpel der Eustachischen Tube erkennen. Die pathologische Anatomie kennt nur wenige solcher Fälle. Oft, aber nicht immer, war eine eitrige Mittelohrentzündung vorhanden; dann aber konnte man aus der Färbung der Schwellung erkennen, daß es sich um Infiltrationsvorgänge handelte. In dem vorgezeigten Falle konnte jedoch Infiltration schon durch das Palpieren ausgeschlossen werden.

J. J. Barr: Otitischer Extraduralabszeß kombiniert mit beiderseitiger optischer Neuritis und Lähmung des Abduzens.

Ein 17 jähriger Bursche klagte über Otorrhoe rechts, Kopfschmerz, Schüttelfrost, Brechreiz und Doppelbilder, sowie Schielen seit 5 Tagen. Schwindel nur nach Ausspritzen des Ohres. Die ophthalmoskopische Untersuchung ergab eine beiderseitige frische Neuritis optica mit Stauungspapille und eine Lähmung des rechten Abduzens. Die Radikaloperation ermöglichte das Entleeren eines Extraduralabszesses, zwischen Sinus und Knochen gelegen; keine Thrombose des Sinus. Vier Monate nach der Operation normaler Fundus oculi, Abduzenslähmung verschwunden. Lähmungen des VI. Nerven sind sehr selten bei intrakranieller Komplikation von Ohreneiterung, wenn nicht Leptomeningitis vorhanden ist. Die Erklärung in solchen Fällen ist entweder eine Infektion entlang den Gefäßen der Pia, oder durch Stauung und Thrombose des kavernösen Sinus und konsekutiven Druck auf den Nerven. Im allgemeinen sind die Lähmungen des Abduzens prognostisch nicht ungünstig.

Hugh Jones: Angiom der Aurikula.

Die Größe der Geschwulst und der Gefäße, die man unter der veränderten Haut sah, machte zur Operation (Amputation der Aurikula) die Unterbindung der Carotis externa notwendig. — In der Diskussion, die sich anschloß, wurde mitgeteilt, daß auch die bloße Unterbindung der Karotis ohne Abtragung der Ohrmuschel in einem Fall von Angiom genügt hatte, fast ganz normale Verhältnisse zu bewirken.

Diskussion über Fixation des Stapes.

An der Diskussion beteiligten sich Pritchard, Barr, Lake, Gray. Das Hauptgewicht wurde von allen auf die Differentialdiagnose zwischen Nervtaubheit und diesem Zustande gelegt. Die Bedeutung der Erhöhung der unteren Tongrenzen bei erhaltener oberer Tongrenze liegt darin, daß dieses Symptom in Verbindung mit der Bezoldschen Trias die Diagnose Stapesfixation zu einer sicheren macht. Wenn beide Grenzen (die obere und die untere) eingeschränkt

sind, so ist man berechtigt, sowohl Stapesfixation als auch Labyrinthaffektion anzunehmen. Paracusis Willisii bestärkt die Diagnose Fixation, ebenso Erblichkeit und langsame Zunahme der Taubheit, während plötzliches Auftreten des schlechten Hörens, oder Syphilis, oder Influenza, starke Schalleindrücke mehr auf das Labyrinth hinweisen. Sehr häufig ist die Sklerose der Schleimhaut des Ohres nur eine Teilerscheinung der Sklerose der Schleimhäute der Luftwege, besonders charakterisiert durch eine meist trockene atrophische Rhinitis, meist jedoch das Resultat von häufigen katarrhalischen Entzündungen. Die bindegewebige Fixation der Stapesplatte an das Labyrinth wird durch Ossifikation unnachgiebig und gänzlich knöchern. Nur wenn die Fixation der Stapes eine sekundäre ist, bewirkt durch Unbeweglichkeit des Hammers, ist die Prognose gut, sonst jedoch schlecht. Eine ganz selbständige Theorie der Pathogenese der knöchernen Fixation wurde von Albert Gray vorgebracht. Er betrachtet die unter dem Mikroskop erkennbaren Veränderungen: eine scharfe Demarkationslinie mit Absorption des Gewebes innerhalb dieser Linie und Neubildung von ähnlichem Gewebe als das Charakteristikum eines Gewebetodes, eines Absterbens von Gewebe, vielleicht durch Verschluß von kleinsten Blutgefäßen. Da keine Infektion hinzutritt, stirbt der Knochen ab ohne Entzündung, was ja das Merkmal dieser schleichenden Fixation ist, und wird, so wie anderswo im Körper, innerhalb einer Demarkationslinie absorbiert und ersetzt, wie eben bei Gangrän oder bei einem Infarkt. Wenn der Knochen tot ist, so kann auch der Knorpel des Gelenkes nicht ernährt werden, da er von dem Knochen seine Nahrung bezieht. Toter Knorpel wird nicht als solcher ersetzt, sondern durch Knochen substituiert. Der Knochen stirbt deshalb leicht ab, weil seine Gefäße nicht kollabieren können, wie bei weichem Gewebe, und weil bei Erlahmung der Triebkraft des Herzens sehr leicht Stagnation in ihm eintritt mit Thrombose und deren Folgen. Daher kann man bei Anämie, Toxämien, Gicht, Diabetes am ehesten die Vorbedingungen für das Absterben der Knochenteile, die hier in Betracht kommen, finden. Auch Erkrankungen der Paukenschleimhaut können leicht ihren Einfluß auf die Blutversorgung des Knochens ausüben. Die bisherige Behandlung inklusive der Versuche, eine künstliche Oeffnung im Promontorium anzulegen, hatte keine brauchbaren Resultate ergeben. Parakusis konnte manchmal durch Injektion per tubam von fetthaltigen Substanzen (rotes Quecksilberjodid in Parotein) gemildert werden.

A. L. Whitehead: Studie über die Diagnose von Komplikationen von Schläfenbeinerkrankungen in 135 Fällen.

Die Untersuchungen Whiteheads ergeben, daß man an Säuglingen wegen tuberkulöser Meningitis die Operation zweizeitig machen soll, wenn man nicht letale Fälle riskieren will; ferner stellt es sich heraus, daß Meningitis sehr selten Pupillendifferenzen produziert, während Stauungspapille, Kopfweh und Brechreiz die Diagnose bekräftigen. Patellarreflexe waren nur in vier Fällen abwesend. Bei 21 Fällen von Kleinhirnabszessen hatte die Mehrzahl Kopfschmerz, Schwindel und Benommenheit, 3 mal wurde Pulsverlangsamung bemerkt. 20 mal

wurde Sinusthrombose beobachtet, dabei bestanden 14 mal Schüttelfröste und hohes, häufig remittierendes Fieber. Von 33 Fällen von Meningitis war chronische Otorrhoe 21 mal vorhanden, unter 20 Sinusthrombosen 17 mal, 20 mal unter 21 Fällen von Kleinhirnabszeß und 13 mal von 15 Gehirnabszessen. Ferner wurde die Beobachtung gemacht, daß bei keinem einzigen Falle von temporo-sphenoidalem Abszeß äußere Komplikationen am Processus Mastoideus vor sich gehen, sondern nur bei Meningitis oder Kleinhirnabszeß.

A. W. Mulligan: Ueber den Einfluß der Schwangerschaft und des Gebäraktes auf gewisse Formen von progressiver Schwerhörigkeit.

Die Zunahme von Schwerhörigkeit bei Schwangeren oder im Wochenbett wird oft beobachtet und läßt sich auf eine Toxämie zurückführen. Besonders chronische Mittelohrkatarrhe und Otosklerosen werden ungünstig beeinflußt, und mit jeder neuen Schwangerschaft bemerkt man eine Zunahme der Taubheit. Der Grund liegt wahrscheinlich in einer zentralen degenerativen Veränderung, nicht in einer gröberen peripheren Läsion. Daher ist die Behandlung nutzlos, sie kann nur prophylaktisch den Eintritt der Schädlichkeit — Gravidität — verhüten und so ein Weitergreifen der Degeneration hintanhalten. Bezüglich der Frage der Heiratsfähigkeit von otosklerotischen Mädchen und der Einleitung der Frühgeburt bei einer rasch progredienten Schwerhörigkeit ist bisher keine Uebereinstimmung der Autoren vorhanden.

b) Rhinologische.

Paraffininjektionen und -Implantationen bei Nasen- und Gesichtsplastiken. Von H. Eckstein. (Berliner klin. Wochenschr., 43. Jahrg., Nr. 31 u. 32.)

Verfasser, der über einige Hundert ohne Zwischenfall behandelte Fälle von Paraffinplastiken verfügt, ist sich zwar der Gefahren und Mißerfolge bewußt, welche mit denselben verbunden sind und beobachtet wurden und welche er im einzelnen eingehend bespricht, dennoch sind dieselben nicht imstande, seine Ansicht zu erschüttern, daß Paraffin von hohem Schmelzpunkte nicht resorbiert wird. Um die Möglichkeit einer Embolie oder Amaurose völlig ausschließen zu können, implantiert er das Paraffin, besonders in solchen Fällen, in denen die Hautspannung auch nach Ablösung zu groß sein würde, um eine völlige Ausgleichung des Defektes zu gestatten. Hierdurch erzielt er zugleich bessere Resultate. Die genaue Beschreibung seiner Implantationsmethode ist im Originale nachzulesen. Durch diese und durch Kombination derselben mit der Injektionsmethode erzielte er die schönsten Resultate auf dem Gebiete der Nasen- und Gesichtsplastiken. Eine Reihe von Abbildungen legt Zeugnis davon ab, wie sich auf diese Weise Deformitäten der Nase, der Stirne, der Wangen, der Kiefer, des Auges und Ohres beseitigen lassen. Dem Schlußsatz E.'s, daß bei richtiger Technik die Paraffinprothese in sicherer, schneller und dauernder Weise auf großen Gebieten der Medizin Resultate geliefert hat, die noch vor wenigen

Jahren als utopisch erschienen waren, und daß Arzt und Patient Freude und Genugtuung in reichstem Maße dabei erleben, kann man deshalb nur zustimmen. Reinhard (Cöln).

Ueber Alypin in der rhino-laryngologischen Praxis. Von Dr. Georg Finder, Assistenten an der Königl Universitäts-Poliklinik für Hals- und Nasenkranke. (Berliner med. Wochenschr, 43. Jahrg, Nr. 5.)

Verf. berichtet über die günstigen Erfahrungen, welche bei endonasalen und endolaryngealen Eingriffen an der Universitätspoliklinik für Hals- und Nasenkranke mit dem Alypin, einem Glyzerinabkömmling, gemacht wurden. Dasselbe, ein weißes, kristallinisches Pulver, das in Wasser leicht löslich ist, hat den Vorzug, 2—3 mal weniger giftig zu sein, als das Kokain, ferner lassen sich im Gegensatze zu diesem die Lösungen sterilisieren, ohne an Wirksamkeit zu verlieren. Ein weiterer Unterschied zwischen beiden besteht in dem verschiedenen Verhalten den Gefäßen gegenüber; während das Kokain eine vasokonstriktorische Wirkung zeigt, hat das Alypin eine Gefäßerweiterung zur Folge; es eignet sich daher für solche operative Fälle, in denen wir ein Abschwellen der zu entfernenden Gebilde vermeiden wollen, so z. B., wenn wir die Hyperplasien der hinteren Muschelenden mit der Schlinge abtragen wollen; außerdem zu diagnostischen Zwecken dann, wenn man feststellen will, ob es sich angesichts einer kleinen unteren Muschel um eine wirkliche Atrophie oder um eine momentane physiologische Abschwellung handelt, wie sie gerade unter dem psychischen Effekte der Untersuchung so oft eintritt. In letzterem Falle stellt sich nach Alypinpinselung die Muschel wieder in ihrer ursprünglichen Größe wieder her, während sie im Fall einer wirklichen Atrophie dadurch unverändert bleibt. Will man die vasodilatatorische Wirkung ausschalten, so setzt man Adrenalin zu. Verwandt wurde eine 20 proz. Lösung, mit der die Schleimhaut einmal bepinselt wurde, oder submukös eine 1 proz. Lösung mit Adrenalin kombiniert.

Reinhard (Cöln).

c) Pharyngo-laryngologische.

Die Leukoplakie der Mundhöhle. Von Dr. Max Joseph in Berlin. (Deutsche med. Wochenschr., 32. Jahrg., Nr. 34.)

Verf. entwirft uns ein klinisches Bild der Leukoplakie der Mundhöhle, deren Anfangsstadium, bläulich-weiße Flecken, allmählich in eine Leukokeratose, eine starke Epithelverhornung übergeht, auf Grund welcher sich schließlich ein Karzinom entwickeln kann. Mit dem Zunehmen des Krankheitsprozesses geht auch eine Steigerung der subjektiven Beschwerden einher. Er hält die Leukoplakie für einen primären Krankheitsprozeß und nicht für einen Folgezustand der Lues, wofür er statistische Angaben anführt. Dagegen hält er das Rauchen für ein wichtiges ätiologisches Moment; doch gehört noch besondere Disposition dazu, z. B. die Syphilis, die Ichthyosis und vor allem die Psoriasis vulgaris. Prognostisch wichtig ist die Tatsache, daß in mehr als 22 Proz. ein Uebergang in Karzinom stattfindet. Bezüglich der

Therapie steht das lebenslängliche Rauchverbot obenan. Daneben läßt Verf. mehrmals täglich mit irgend einem Gurgelwasser gurgeln und zweimal die Zähne putzen. Ein Gegner stärkerer Aetzmittel, empfiehlt er als solches nur die Milchsäure, mit einer 5 proz. Lösung beginnend, alle 2—3 Tage, bis zu 50 Proz. steigend. In der Zwischenzeit zwischen den Aetzungen läßt er den Patienten Wasserstoffsuperoxyd gebrauchen, entweder 1 Teelöffel auf ein Glas Wasser zum Gurgeln oder unverdünnt zum Pinseln. Reinhard (Cöln).

Erstickungstod durch eine sequestrierte Bronchialdrüse Von Dr. O. Reunert in Hamburg. (Deutsche med. Wochenschr., 32. Jahrg., Nr. 35.)

Der Fall betraf ein 2½ jähriges, anscheinend in völliger Gesundheit plötzlich verstorbenes Kind, bei welchem sich bei der Sektion in der Trachea dicht unterhalb des Ringknorpels eine das Lumen derselben völlig ausfüllende, weiße, käsige Masse fand. Im rechten Hauptbronchus bestand nahe der Bifurkation eine Perforationsöffnung, durch die man in eine mit verkästen Massen angefüllte Höhle gelangte. Die rechte Lunge war tuberkulös und offenbar sekundär von den Bronchialdrüsen aus durch die jedenfalls schon länger bestehende Perforation des Bronchus erkrankt. Reinhard (Cöln).

Ein Fall von Morbus Basedowii ohne Exophthalmus, behandelt mit Antithyreoidin Möbius. Von Dr. Aronheim in Gevelsberg i. W. (Münchener med. Wochenschr., 53. Jahrg., No. 32.)

Bei der 30 jährigen Patientin bestanden Fieber, Struma, Vergrößerung des rechten und linken Ventrikels, beschleunigte Herzaktion und Katarrh über beiden Lungen. Verf. dachte zuerst an Tuberkulose, dann aber trotz des Fehlens des Exophthalmus an Morbus Basedowii und hatte hiermit wohl Recht, was der Erfolg der Serumtherapie bewies. Schon nach zweimaligem Einnehmen des Antithyreoidin Möbius besserte sich das subjektive Befinden, die Herzaktion wurde regelmäßiger, der Husten wurde geringer. Der Fall gehört zu den sogen. „Formes frustes" und beweist die thyreogene Entstehung des Morbus Basedowii von neuem. Reinhard (Cöln).

Die Meningokokkenpharyngitis als Grundlage der epidemischen Genickstarre. Aus dem hygienischen Institute der Universität Breslau (Direktor: Geh. Med. Rat Prof. Dr. Flügge). Von Dr. A. Ostermann Assistenten des Institutes. (Deutsche med. Wochenschr., 32. Jahrg., Nr. 11.)

Flügge sprach anläßlich der Genickstarre-Epidemie 1905 in Oberschlesien die Ansicht aus, daß den Erkrankungen an Genickstarre eine Meningokokken-Angina resp. -Pharyngitis zugrunde liege und zwar so leichter Art, daß sie dem Träger kaum zum Bewußtsein gelange, und daher in ihrer wahren Bedeutung gar nicht gewürdigt werden könne. Die Kokken seien bei diesen Menschen sehr reichlich und lange Zeit vorhanden und würden von diesen aus durch Kontakt oder verspritzte Tröpfchen auf andere Gesunde verbreitet. Diese Behauptungen konnte Verf. durch vorgenommene Untersuchungen in der Tat bestätigen, und zwar nahm er solche in sechs

Familien vor, in denen Kinder an Genickstarre erkrankt waren. Das Resultat war, daß in jeder der sechs Familien Kokkenträger gefunden wurden und zwar unter 24 Familienmitgliedern 17. Verf. schließt hieraus, daß in diesen Kokkenträgern die eigentliche Quelle der Ausbreitung der epidemischen Genickstarre zu suchen ist, und zwar wurde festgestellt, daß der obere Nasenrachenraum der Hauptsitz der Meningokokken ist; das Herunterziehen des Schleimes und das nachherige Ausspucken ist daher besonders gefährlich, ebenso das Anhusten anderer Personen. Die therapeutischen Versuche ergaben kein befriedigendes Resultat. Borsäurespülungen und Spray mit H_2O_2-Lösungen verminderten die Kokken nur unwesentlich. So lange es aber kein Mittel gibt, um die Meningokokken aus dem Rachen zu beseitigen, müssen diese Personen nach Möglichkeit zurückgehalten werden vom Verkehr mit andern. Als diesbezügliche Maßregeln empfiehlt Verfasser das Fernehalten schulpflichtiger Kinder aus einem Genickstarrehause vom Schulbesuch und Spielplatz, daneben Belehrung der Bevölkerung und Anleitung zu einem entsprechenden Verhalten. Er stellt kurz folgende Vorsichtsmaßregeln auf: 1. Vermeidung jeden unnützen Verkehres; 2. Aufnahme von Auswurf und Nasenschleim in Leinen- oder Mullläppchen oder in Papiertaschentüchern, die sofort zu verbrennen sind; 3. während des Sprechens und Hustens halte man sich stets etwa auf Armlänge von andern Menschen fern. Diese Vorsichtsmaßregeln empfiehlt Verf. in Form eines Merkblattes an die Bevölkerung zu verteilen. Reinhard (Cöln).

Ein Fall von Tracheostenose und plötzlichem Tode durch Thymusschwellung. Von Dr. Hermann Cohn in Berlin. (Deutsche med. Wochenschr., 32. Jahrg., Nr. 35.)

Es handelte sich um ein 8 monatiges Kind mit Atmungsstörung, welche Verf. auf eine Thymusschwellung bezog und welcher das Kind erlag. Bei der Sektion fand sich in der Tat ein Abszeß der Thymus, aus dem sich etwa 20 g Eiter entleerte. Eine nähere Untersuchung der Trachea, der großen Gefäße und des Cor konnte leider nicht vorgenommen werden. Verf. nimmt indes an, daß der Tod eher die Folge des Druckes auf die Gefäße, als des Druckes auf die Trachea war.

Reinhard (Cöln).

Der anatomische Bau des Nervus recurrens beim Kaninchen. Von Arthur Haeberlin in Berg, Thurgau. (Arch. f. Laryngol., Bd. XVIII, H. 1.)

Verf. hat an Serienschnitten durch den normalen Rekurrens und Vagus des Kaninchens die Verteilung der Faserarten in denselben, ihren Verlauf und ihr Verhalten zu einander untersucht und gefunden, daß der N. recurrens etwa zwei Drittel großer markhaltiger Fasern aus dem N. vagus central, etwa ein Drittel kleiner markhaltiger Fasern peripher vom Rekurrensabgang erhält. In einer weiteren Untersuchungsreihe hat er auf das Vorkommen degenerierter Fasern nach vorheriger Durchschneidung der Nerven an verschiedenen Stellen geachtet. Die Frage, ob und welche Fasern im Rekurrens sensibel sind, ließ sich nicht entscheiden. R. Hoffmann (Dresden).

Klinische Beobachtungen im Jahre 1904. (Aus der Klinik für Hals-Nasen- und Ohrenkrankheiten von Prof. Gerber in Königsberg i. Pr., Von Dr. Georg Cohn, I. Assistent. (Arch. f. Laryngol., Bd. XVIII, H. 1.)

58 Fälle von Paresen der Stimmlippen werden hinsichtlich der befallenen Muskeln und der Aetiologie geschildert. 8 Stimmlippenknötchen kamen zur Beobachtung. Es folgen die Krankengeschichten von 8 Fällen bösartiger Neubildung im Naseninnern; 7 mal handelte es sich um Sarkom, einmal wurde die spezielle Diagnose nicht gestellt. Die adenoiden Vegetationen wurden gewöhnlich, 425 mal, in Narkose entfernt; als Narkotikum diente Chloroform oder Billroth'sche Mischung, welche Mittel bis zum Ende des Exzitationsstadiums gegeben wurden. 9 zur Operation gelangende Kieferhöhlenempyme wurden teils nach Gerber mit primärer Schleimhautnaht der oralen Wunde, teils nach den von Partsch für Kiefercysten angegebenen Methode operiert. Bei Stirnhöhlenoperationen fand 1 mal die Kuhnt'sche, 7 mal die Killian'sche Operation Anwendung. Von 6 Kiefercysten kamen 5 zur Operation, die in Exzision eines Teils der Wand bestand, sei es von der Nase, sei es vom Proc. alveolaris aus.

R. Hoffmann (Dresden).

Notizen.

Zu Ehren des Prof. H. Schwartze in Halle wird eine Kundgebung geplant. Der Gelehrte wird am 7. September 1907 sein siebzigstes Lebensjahr vollenden. Zur Nachfeier dieses Geburtstages ist von den Schülern, Freunden und Kollegen eine Begrüßung am 9. November in Halle a. S. beabsichtigt. Es ist in Aussicht genommen, dem Jubilar eine künstlerisch ausgestattete Adresse und eine Festschrift zu überreichen. Zu näherer Auskunft ist der Schriftführer des Festausschusses, Dr. E. Dallmann, Halle a. S., Magdeburger Straße 22, bereit.

XVI. Internationaler Medizinischer Kongreß 1909 in Budapest. Der XV. Internationale Medizinische Kongreß in Lissabon hat Budapest zum Orte der nächsten Zusammenkunft gewählt. Die Komités für Organisation, Exekution, Finanzierung und Empfang, sowie die Sektionen haben sich bereits konstituiert und die Statuten bestimmt. Die Zahl der Sektionen ist 21, da jedes Spezialfach eine eigene Sektion erhalten hat. Der Tag der Eröffnung ist auf den 29. August 1909 festgesetzt und die Sitzungen werden bis 4. September dauern. Das erste Zirkular, das alles Wissenswerte sowie die Statuten des Kongresses enthält, wird bereits im Laufe des Jahres 1907 versendet. Bis dahin gibt der Generalsekretär des Kongresses: XVI. Internationaler Medizinischer Kongreß, Budapest (Ungarn), VIII, Esterházygasse 7, den Interessenten bereitwilligst Auskunft.

Alle für die Monatsschrift bestimmten Beiträge und Referate sowie alle Druckschriften, Archive und Tausch-Exemplare anderer Zeitschriften beliebe man an Herrn Hofrath Prof. Dr. L. v. Schrötter in Wien IX, Mariannengasse 3, zu senden. Die Autoren, welche Kritiken oder Referate über ihre Werke wünschen, werden ersucht, 2 Exemplare davon zu senden. Beiträge werden mit 40 Mark pro Druckbogen honorirt und 30 Separat-Abzüge beigegeben.

Verantwortlicher Redakteur: Prof. Dr. A. Jurasz in Heidelberg.
Verlag von Oscar Coblentz, Berlin W. 30, Maaßenstr. 13.
Druck von Carl Marschner, Berlin SW., Alexandrinenstr. 110.

Tertiäre Syphilis oder Pneumokokkeninvasion des Gaumens?

Von
Sir Felix Semon (London).

Ein etwa 50 jähriger, verheirateter, kinderloser Herr ohne jede syphilitische Vorgeschichte erkrankt an Influenza. Während des Anfalls treten heftige Schmerzen im Halse, im rechten Ohr und in der Scheitelgegend auf. Ein hinzugezogener Ohrenarzt konstatiert Rötung des rechten Trommelfelles ohne Zeichen schwererer Erkrankung.

Etwa 14 Tage nach Ablauf des akuten Stadiums werde ich konsultiert, da die lokalen Beschwerden andauern. Ich finde Fortbestehen der Kongestion des Trommelfelles bei normalem Gehör, doppelseitige beträchtliche follikuläre Tonsillitis, allgemeinen Rachenkatarrh. Die Temperatur ist normal, der Puls klein und geschwind (86). Behandlung: Aspirin innerlich, Guajak-Pastillen, Menthol-Spray, Kalomel.

Zehn Tage später erneute Konsultation mit dem Hausarzt, weil die Halsbeschwerden fortbestehen, während die Ohrenschmerzen sich gebessert haben. Die ganze Rachenschleimhaut ist noch stark geschwollen, die Schwellung erstreckt sich in den Nasenrachenraum, die Mandeln etwas kleiner als bei Gelegenheit der ersten Konsultation, das rechte Trommelfell weit weniger gerötet, Lichtreflex deutlich sichtbar. Patient klagt über Schmerzen im Halse und Absonderung beträchtlicher Mengen zähen, glasigen Schleimes. Stimme leicht näselnd. Behandlung: Bor-Kokain-Adrenalin-Spray, lokale Applikation von schwacher Chlorzinklösung, Arsenik und Strychnin innerlich.

Fünf Wochen später werde ich wiederum konsultiert, weil noch immer keine wirkliche Besserung eingetreten ist. Nach dem Bericht des Hausarztes haben inzwischen sowohl die Beschwerden des Patienten, wie der objektive Befund merkwürdige Wandlungen durch-

gemacht. Bisweilen ist das Aussehen des weichen Gaumens ganz normal gewesen, innerhalb 24 Stunden stellt sich dann eine Infiltration, speziell der rechten Hälfte ein, auf der bisweilen oberflächliche Ulzerationen sichtbar sind, die Stimme wird wieder näselnd und der Patient klagt über heftige Schmerzen im rechten Ohr. Diese Erscheinungen gehen dann allmählich zeitweise vollständig zurück, um sich nach wenigen Tagen wieder einzustellen. Dabei nie Temperatursteigerung, aber erhebliche Verschlechterung des Allgemeinbefindens und starke gemütliche Drepression.

Am Tage der Konsultation ist die ganze rechte Hälfte des Gaumens und Rachens stark geschwollen und gerötet, die Uvula etwas ödematös. Während die Infiltration der rechten Gaumenhälfte am stärksten ausgeprägt ist, erscheint auch die ganze rechte Seitenwand des Rachens vom Niveau der Tubenöffnung herab bis zu dem des Kehlkopfes stark gerötet und geschwollen. Heute keine Ulzeration sichtbar, aber die rechte Mandel mit einem weißlichen Exsudat bedeckt. Die Cervikaldrüsen nicht geschwollen. Das rechte Trommelfell vollständig normal. Da es sich um einen obskuren infektiösen Prozeß im Zusammenhang mit der ursprünglichen Influenza zu handeln scheint, rate ich, Abstrichpräparate von den geschwollenen Gaumenpartien und von dem Mandelsekret einem Bakteriologen ersten Ranges zu unterbreiten, inzwischen den Pat. Donovans Lösung (Arsenik, Merkur, Jod) nehmen zu lassen, und ihn mit Applikation von Kälte mittels einer Leiterschen Röhre und Eispillen zu behandeln.

Der Bakteriologe findet zunächst den B. catarrhalis, spricht sich aber nach Untersuchung weiterer Präparate mit Bestimmtheit dahin aus, daß es sich um eine Pneumokokkeninvasion handelt, da er letzteren Organismus wiederholt fast in Reinkultur findet. Auf seinen Vorschlag wird eine subkutane Injektionskur mit einem von ihm hergestellten Pneumokokkenserum unter Kontrolle des opsonischen Index eingeleitet, deren Ausführung er selbst übernimmt.

Als ich den Patienten acht Tage später wiedersehe, finde ich noch immer sehr beträchtliche dunkelrote Infiltration der rechten Gaumenhälfte und rechten Seitenwand. Die Uvula ist weniger infiltriert als bei Gelegenheit meines letzten Besuches, und die linke Gaumenhälfte, die inzwischen, dem Bericht des Hausarztes zufolge, auch geschwollen gewesen ist, sieht ganz normal aus. In der rechten Mandelbucht ein oberflächliches Geschwür, bedeckt von weißlichem Sekret. Die Stimme, die inzwischen sehr stark näselnd gewesen ist, ist besser, Patient kann auch leichter schlucken, obwohl noch immer beim Schluckakt heftiger, in das rechte Ohr ausstrahlender Schmerz im Halse auftritt. Ob die

leichte geschilderte lokale Verbesserung auf die Seruminjektionen zurückzuführen ist, die inzwischen, kontrolliert durch Blutproben, regelmäßig in Anwendung gezogen worden sind, oder ob sie sich unabhängig von den Injektionen vollzogen hat, bleibt zweifelhaft, da Schwankungen in dem Befunde und in den Symptomen schon vor der Aufnahme der Injektionen vorhanden gewesen sind. Das Allgemeinbefinden ist inzwischen zweifellos abwärts gegangen; der Patient ist abgemagert, sein Gemütszustand schwankt zwischen Hoffnung und Niedergeschlagenheit. Keine Schwellung der Cervikaldrüsen. Keine Temperatursteigerung. Kein Albumen im Urin. — Ich kratze das Geschwür aus und händige das entfernte Material dem Bakteriologen zur Untersuchung ein, die aber nichts von Bedeutung zutage fördert.

Während der nächsten Tage dauern, wie ich mich durch nunmehr häufigere persönliche Untersuchung überzeuge, die Schwankungen an. An einem Tage sind der Gaumen und die Uvula mehr geschwollen, am nächsten weniger. Gelegentlich tritt oberflächliche Ulzeration in den tieferen Abschnitten der Infiltration der Seitenwand auf, die aber stets schnell verschwindet. Die subjektiven Beschwerden: nasales Timbre der Stimme, Schluckbeschwerden, Ohrenschmerzen — entsprechen den objektiven Veränderungen. Lokale Verordnungen behufs Milderung der Symptome, wie Menthol-Spray, Wasserstoffsuperoxyd-Spray, Einblasungen von Anästhesien, Pinselungen mit Zinkchloridlösungen sind wirkungslos. Im ganzen ist vielleicht eine ganz geringe lokale Verbesserung bemerkbar. Der opsonische Index variiert zwischen 0,7 und 1,5. Sobald er fällt, wird eine neue Injektion von Pneumokokkenserum gemacht.

Inmitten dieses Verlaufes, dessen Ende unabsehbar scheint, während dessen der Bakteriologe jedoch fest an die schließliche Wirksamkeit seiner Injektionen glaubt, tritt ganz plötzlich und ohne jede Vorboten ein sehr unliebsamer Zwischenfall ein. Als ich den Pat. drei Tage nach meinem letzten Besuche und volle vierzehn Tage nach dem Beginne der Serumbehandlung wiedersehe, finde ich in der rechten Gaumenhälfte, nahe der Seitenwand des Pharynx, d. h. in einer Region, wo bis dahin nie eines der geschilderten oberflächlichen Geschwüre aufgetreten war, eine ovale Perforation von Bleistiftdicke, mit so scharfen, glattwandigen Rändern, als ob sie mit dem Locheisen ausgeschlagen worden sei. Der Patient hat sich in der Zwischenzeit nicht wohl gefühlt, und besonders über heftige Schmerzen beim Schlingen geklagt. Eine Eiterentleerung mit plötzlichem Nachlaß des Schmerzes, wie beim Bersten eines Abszesses, ist bestimmt nicht erfolgt. Die Schmerzen halten auch jetzt noch an. Offenbar hat eine plötzliche

Einschmelzung der Gewebe stattgefunden. Die Perforation sieht so charakteristisch für die bei Zerfall einer gummösen Infiltration des weichen Gaumens entstehenden Durchlöcherungen aus, daß, wenn sie nur mehr in der Mittellinie befindlich wäre, wo diese Perforationen bekanntlich gewöhnlich ihren Sitz haben, jeder erfahrene Beobachter unzweifelhaft auf den ersten Blick Syphilis diagnostizieren würde. Abgesehen aber von dem gänzlichen Mangel syphilitischer Antezedentien macht der geschilderte Verlauf des Falles eine solche Erklärung zum mindesten zweifelhaft. Ich beantrage daher eine Konsultation mit einem anderen erfahrenen Laryngologen, die am nächsten Tage statthat.

Der konsultierte Kollege findet es ebenso unmöglich wie ich, zu einem bestimmten Schlusse hinsichtlich der wahren Natur des vorliegenden Leidens zu kommen, teilt aber vollständig meine Ansicht, daß es zunächst indiziert sei, Jodkalium — das ich sofort nach Entdeckung der Perforation verschrieben hatte —, in steigender Dosis zu geben, und inzwischen die Seruminjektionen auszusetzen, um die Jodwirkung ungetrübt zu beobachten. Die Perforation heute anscheinend etwas größer als gestern, sonst lokaler Befund unverändert. Patient fühlt sich etwas besser.

Im Laufe der nächsten vierzehn Tage nimmt unter fortwährendem Jodkaliumgebrauch die Schwellung der rechten Gaumenhälfte und der rechten Seitenwand allmählich ab, während die Perforation zunächst unverändert bleibt. Der Patient fühlt sich besser, die Schlingbeschwerden vermindern sich, die Stimme verliert ihr nasales Timbre.

Nach weiteren vierzehn Tagen, während deren der Patient an der See gewesen ist, dabei aber das Jodkalium in verstärkter Dosis regelmäßig weiter gebraucht hat, ist fortschreitende erhebliche allgemeine und lokale Besserung zu konstatieren. Der Patient sieht gesunder aus und fühlt sich wohler als seit dem Beginn seiner fast viermonatlichen Krankheit. Die Infiltration des Gaumens und Rachens ist bedeutend weiter heruntergegangen, die Perforation kleiner als zur Zeit ihres Entstehens.

Wiederum vier Wochen später, während deren der Patient unausgesetzt Jodkalium genommen hat, vollständige Genesung. Die Infiltration ist ganz zurückgegangen, die Stelle der Perforation durch eine seichte Einziehung der Schleimhaut der betreffenden Gaumenpartie mit Adhäsion an die Seitenwand ersetzt, die Schlingbeschwerden und Ohrenschmerzen ganz verschwunden. Die Stimme ist völlig klar und ohne jeden nasalen Beiklang. Obwohl die Unsicherheit der

Diagnose dem sehr intelligenten Patienten niemals vorenthalten und auch zum Schluß noch nachdrücklich betont war, unterzieht er sich freiwillig einer prophylaktischen Schmierkur.

* * *

Um was hat es sich in diesem Falle gehandelt?

Daß ein infektiöser Prozeß vorgelegen hat, der sich entweder an eine Influenza anschloß, oder ursprünglich unter dem Bilde einer solchen auftrat, dürfte wohl allseitig zugestanden werden. Schwierig aber ist es zu unterscheiden, welcher Natur dieser infektiöse Prozeß war. Peritonsillärer Abszeß, Diphtherie, Vincentsche Angina — an welch letztere ich anfänglich wiederholt dachte — können mit Bestimmtheit ausgeschlossen werden, ersterer wegen der gänzlichen Verschiedenheit des klinischen Verlaufes, letztere beiden wegen der Abwesenheit der sie charakterisierenden pathogenen Mikroorganismen. Es bleiben nur noch Syphilis und Pneumokokkeninvasion, zwischen denen die Diagnose schwankt.

Für Syphilis sprechen a) das ungemein charakteristische Aussehen der Perforation und b) das sofortige Zurückgehen und allmähliche Erlöschen der vorher so rebellischen Affektion unter Jodkaliumgebrauch.

Gegen sie: a) der gänzliche Mangel syphilitischer Antezedentien, b)der stetig wechselnde Lokalbefund, c) die Länge der Zeit bis zum Auftreten der Perforation, d) die heftigen Schmerzen, e) das Auftreten oberflächlicher, spontan verheilender Geschwüre auf der Infiltration selbst, f) der ungewöhnliche Sitz der Perforation. — Selbstverständlich schließt keine der letztgenannten Tatsachen Syphilis mit Bestimmtheit aus — ist doch die proteusartige Natur des Leidens zur Genüge bekannt —, aber die Vereinigung aller dieser ungewöhnlichen Momente zu dem geschilderten Bilde mahnt jedenfalls zur Vorsicht bei der Diagnose Syphilis. Der Mangel jeder Lymphdrüsenschwellung kann für die Differentialdiagnose nicht verwertet werden.

Gegen den Zweifel werden natürlich das charakteristische Aussehen der Perforation und die Wirkung des Jodkaliums geltend gemachte werden.

Beide Umstände fallen unzweifelhaft schwer in die Wagschale zugunsten der syphilitischen Natur des Leidens. Aber es könnte gegen sie wohl eingewendet werden: 1. daß es zum mindesten denkbar sei, daß bei dem Zerfall einer durch Pneumokokkeninvasion verursachten Infiltration einer Perforation zustande käme, welche einer syphili-

tischen Perforation täuschend ähnlich sähe; 2. daß das Auftreten der Perforation den Höhepunkt des Prozesses dargestellt haben möge und daß sich die nunmehr folgende Besserung auch ohne die Darreichung des Jodkaliums vollzogen haben würde; 3. daß Jodkalium nicht nur auf syphilitische, sondern auf viele andere Entzündungsprozesse einen resorbierenden Einfluß ausübe, und daß daher aus seiner Wirkung in diesem Falle nicht ohne weiteres ein ausschlaggebender Schluß auf die Natur des Leidens gezogen werden könne.

Das Gewicht dieser Gründe darf nicht unterschätzt werden, und als Gesamtergebnis der vorstehenden Untersuchungen bleibt die Diagnose Syphilis, da eine Untersuchung auf die Gegenwart von Spirochaete pallida leider nicht stattgefunden hat, m. E. zweifelhaft.

Ebenso steht es mit der Diagnose Pneumokokkeninvasion. Zunächst ist meines Wissens niemals ein Fall beschrieben worden, in welchem eine Pneumokokkeninvasion des Halses eine wohl charakterisierte Krankheit dieses Teiles ausgelöst hätte. Jedenfalls ist, soweit ich weiß, das klinische Krankheitsbild eines solchen Ereignisses vollständig unbekannt. Ferner dürfte die Erfolglosigkeit der vierzehn Tage lang konsequent durchgeführten Serumbehandlung der Affektion und der schließliche teilweise Zerfall der Infiltration nicht mit Unrecht Zweifel daran erwecken, daß die bloße Gegenwart des Pneumokokkus als gleichbedeutend mit der Entdeckung der Ursache der vorliegenden Krankheit zu setzen sei. — Endlich lassen der schleppende Verlauf des Falles und die Abwesenheit von Temperaturerhöhung nach den ersten paar Tagen mir die Urheberschaft eines pyogenen Mikroorganismus, wie des Pneumokokkus, an dem geschilderten Krankheitsbilde nach meinen sonstigen Erfahrungen von septischen Halsentzündungen als nicht eben wahrscheinlich erscheinen.

Indessen ist, wie eben erwähnt, das klinische Bild einer Pneumokokkeninvasion im Halse so vollständig unbekannt, daß die Möglichkeit nicht bestritten werden soll, daß es sich um eine solche gehandelt habe.

Der dunkle Fall wird in der Hoffnung veröffentlicht, daß die Erfahrungen des einen oder anderen Lesers dieser Monatsschrift weiteres Licht auf ihn werfen mögen.

Operative Heilung eines Asthmas.

Von
Dr. **Eduard Richter**, Spezialarzt (H., N., O.), Plauen i. V.,
früher Privatdozent für Physiologie zu Greifswald.

Der Patient, über dessen Behandlung ich hier berichten will, kam im Februar 1904 in meine Behandlung. Ich habe mit der Veröffentlichung dieser Zeilen eigens gewartet, um den definitiven Erfolg der eingeschlagenen Behandlung feststellen zu können. Den Patienten und den eliminierten Knochen habe ich jetzt erst im hiesigen Aerzteverein vorgestellt. Der Patient, von Stande aus Apotheker, jetzt 30 Jahre, hatte bereits allen Grund, mißtrauisch gegenüber der ärztlichen Behandlung zu werden, als ihn sein überaus qualvolles Leiden in meine Behandlung brachte. Er litt an Asthma, welches man seiner Form nach als Asthma nervosum ansprechen konnte. Starke Anfälle von Dyspnoe mit wenig bronchitischem Husten und sehr häufige Wiederholung dieser Anfälle waren seine Erscheinungen. Ich ziehe es vor, die brieflichen interessanten Aufzeichnungen des Patienten hier wiederzugeben, da ich den Patienten anläßlich seiner am 15. November 1906 erfolgten Vorstellung im hiesigen Aerzteverein um seine Krankengeschichte gebeten hatte, sandte er mir hierzu folgende Aufzeichnungen über seine „Leidenszeit".

„Mein Asthma hatte ich vom 11. bis zum 27. Lebensjahre — also 16 Jahre.

Im elften Lebensjahre machten sich die ersten Asthmaanfänge bemerkbar. Der zur Behandlung zugezogene Dr. G. in K. erklärte den Zustand als einen äußerst schweren Lungenkatarrh. Trotz drückender Augustwärme mußte ich vier Wochen lang im stark geheizten Zimmer liegen, jedoch ohne jeglichen Erfolg. So gewöhnte ich mich allmählich an die Krankheit. — Infolge des immer heftiger werdenden Asthmas fuhr ich später zu Dr. S. in B., der sofort Nasenwucherungen feststellte und diese als Krankheitsursache bezeichnete. Die von genanntem Herrn vorgenommenen Ausbrennungen erfuhren durch seinen plötzlichen Tod eine zweijährige Unterbrechung. Immer heftiger traten die Erstickungsanfälle auf, so daß ich mich zur weiteren Behandlung an Dr. H. in B. (Spezialist) wandte. Dieser kratzte zunächst den völlig verwucherten Nasenrachenraum aus und operierte im weiteren Verlaufe nur noch mit dem Galvanokauter. Nach zirka 1/2 jähriger Behandlung wurde ich als „geheilt" entlassen, — jedoch das Asthma bestand, wenn auch etwas vermindert, weiter fort! Schon im Laufe eines weiteren Jahres sah ich mich genötigt, Hilfe in Anspruch zu nehmen. Ich glaubte diese in G. bei dem Spezialarzt Dr. S. gefunden zu haben. Nach 1/2 jähriger Behandlung wurde ich auch hier wieder entlassen — jedoch mit negativem Erfolge. Einige Zeit später

war ich in J., wo ich mich in der dortigen Landesklinik untersuchen ließ. Dort führte man das Asthma teilweise auf das Herz, teilweise auf die Nase zurück! Bei der Nasenuntersuchung erklärte man, daß ich eine derartig verarbeitete Nase hätte, daß ich am besten täte, überhaupt nichts mehr daran machen zu lassen!

Mit Asthma zog ich von J. nach H. Der am dortigen Krankenhause tätige Arzt Dr. M. fand nach kurzer Untersuchung in der Nase eine Knochenbrücke, die durch frühere Eingriffe entstanden sei, und machte sich erbötig, diese galvanokaustisch zu entfernen. Zeitmangel hinderte mich an der Ausführung dieses Planes. Indes hatte ich in B. Stellung angetreten. Gelegentlich eines Ausfluges nach B. wurde ich infolge des Temperaturwechsels auf der Rückreise derart von Asthma überrascht, daß ich in P. aussteigen mußte und nunmehr sechs Wochen lang festlag.

Infolge der vergeblichen Bemühungen, den Zustand durch Medikamente zu erleichtern, entschloß ich mich, als letztes Mittel, mich dem Naturheilarzte in Behandlung zu geben.

Nach erfolgter Untersuchung wurde mir zunächst Herz- und Lungenschlag in Aussicht gestellt — sowie die Behandlung mit Dampfbädern empfohlen. Diese machten aber den Zustand derart unerträglich, daß ich zehn Tage lang nicht mehr ins Bett kam. Die Ermattung nach einem 36 stündigem Asthma war derart, daß ich nun zu Betäubungsmitteln griff! Opium und Morphium verabscheute ich — ließ mir aber dafür binnen zwei Stunden v i e r Zehntel Liter starken Rum gut schmecken. Die Wirkung war großartig! 12 Stunden tiefer Schlaf und auf 14 Tage asthmafrei.

Von B. siedelte ich nach P. über, wo der Zustand von Monat zu Monat schlimmer wurde. Keine Nacht war ich imstande zu schlafen und auch am Tage stellten sich Anfälle häufiger und häufiger ein!

Sie rieten mir nach erfolgter Untersuchung zur Entfernung der Knochenbrücke aus der Nase, eine Operation, die Sie auch am 5. März 1904 vornahmen.

Ich werde nie vergessen, mit welchem Zagen ich mich am Abend des 5. März zur Ruhe niederlegte! Indes, von diesem Tage an ist mein Asthma weggeblieben. Ich kann Treppen steigen, scharf laufen, Berge steigen, Temperaturwechsel vertragen, kurz gesagt, ich kann alles machen, was ich will und bleibe dabei asthmafrei! — Mein Körpergewicht hat um 37 Pfund zugenommen.

Es dürfte Ihnen hierbei interessant sein zu wissen, welche medikamentösen Kuren ich früher gebrauchte!

Bei kleineren Fällen nahm ich Jodkali, das aber wenig fruchtete. Bei einem sehr schweren Anfalle gebrauchte ich Kal. jod. 5, Tc. Opii benz. 1,0, Liq. Amm. anis 0,5:30 auf e i n m a l! Ohne jede Wirkung! 6, ja auch 8 g auf einmal versuchweise genommen, blieben erfolglos. — Um die Luftröhre von Schleim zu befreien, gebrauchte ich fast sämtliche Inhalations- und Räuchermittel, von denen Schiffmanns Asthmapulver sich als zuverlässigstes erwies, indes glaube ich eine s. Zt. zugekommene Lungenerweiterung durch letzteres Mittel speziell veranlaßt zu haben.

Morphiuminjektionen, die mir stets geraten wurden, habe ich nie anwenden lassen.

Erwähnen möchte ich noch, daß es mir früher nie gelang, die Gedanken fest auf einen Punkt zu konzentrieren —, eine Eigenschaft, die mir als Schüler viel Aerger einbrachte. Seitdem die Nase frei ist, erscheint mir das Gedächtnisvermögen wesentlich erhöht und verstärkt."

Soweit die mir von auswärts zugegangenen brieflichen Aufzeichnungen des Patienten.

Wie aus diesen Aufzeichnungen hervorgeht, befand sich in der Nase eine Knochenbrücke. Diese spannte sich von der unteren Muschel der rechten Seite hinüber zum Septum, war 6—7 cm lang, oben und unten selbstverständlich mit Schleimhaut überkleidet und reichte bis zur Choane.

Diese Knochenbrücke wurde durch Operation getrennt. Nach Kokainisierung und Adrenalisierung wurde die Knochenbrücke am Septum durchsägt, ebenso an der unteren Muschel abgesägt, exzidiert und herausluxiert. Das herausgenommene Hauptknochenstück war 5 cm lang, ca. $^3/_4$ cm bis 1 cm dick und von fester knöcherner Struktur; ca. 1—1 $^1/_2$ cm bröckelte im Conchotom ab. Tamponade etc.

Wie der Patient selbst erzählt, ist seit der Knochenauslösung sein qualvolles Asthmaleiden behoben, er ist seiner Familie und seinem Beruf gesund wiedergegeben, und seit drei Jahren ist er frei von jeglichem Anfalle.

Es ist nun nicht so leicht, sich über die Art und Weise der Asthmaauslösung durch die Knochenbrücke klar zu werden; das Kapitel der reflektorischen Auslösungen wie Fernwirkungen ist nicht so leicht durchsichtig.

Wir wissen, daß sowohl Asthmaanfälle als auch epileptiforme Anfälle von Ohr und Nase etc. etc. ausgelöst werden können.

Dagegen sind die Fälle, wo Asthma durch nasale Eingriffe behandelt bezw. gänzlich geheilt wurden, sporadisch. Ob 3—5 Fälle zusammenkommen?

Die Entstehung des Asthmas kann man sich dadurch hervorgerufen denken, daß die Zerebrospinalflüssigkeit nach den Lymphbahnen der Nase zu behinderten Abfluß hat. Ist dieser Abfluß durch weitere vorübergehende Schleimhautschwellungen gehemmt, so könnte ein Ueberdruck auf die Medulla oblongata das Asthma auslösen.

Oder die Atembehinderung durch die nasalen Wege führt zu Saugbewegungen vom Rachen aus, die vergeblich sich mühen, die nasale Respiration freizumachen. Durch Summation dieser Reize auf die nasale und pulmonale Nervensphäre entsteht nun die Asthma-

auslösung. Oder es besteht infolge behinderter Atmung bei Tag und Nacht eine Minderwertigkeit des Blutes beziehentlich seines Sauerstoffgehaltes, die nur durch forcierte Atmungsauslösung egalisiert werden kann. Es lassen sich noch mehr Theorien hier anknüpfen. So z. B. kann auch dabei der Reiz der Asthmaauslösung von dritter Seite kommen etc. Mir ist es jedenfalls nicht sympathisch, jeden Asthmatiker von vornherein für einen Neurastheniker zu erklären, zumal bei meinem Falle der Patient nach der Heilung keine bezüglichen Zeichen bot.

Daß die nervöse Sphäre unleugbar ein Machtfaktor bei der Asthmaauslösung ist, sieht man daran, daß Narkotika und die mit ihrer Wirkung auftretende Ausschaltung des Willens- und Vorstellungsvermögens helfen.

Wie aber gerade eine einseitige nasale Erkrankung Asthma hervorruft, bezw. eine einseitige nasale Operation Heilung hervorruft, ist doch nicht so leicht erklärbar, wenngleich natürlich die Lunge nur doppelseitig zugleich arbeitsfähig bezw. reizbar ist.

Aus folgenden Zeilen geht hervor, daß einseitige Nasenerkrankung Asthma hervorrufen kann und durch Beseitigung des nasalen Leidens geheilt werden kann.

Was bei meinem Patienten die adhäsive Knochenbrücke veranlaßt hat, ob ein früherer ulzeröser Prozeß oder vielmehr der Kauter, wage ich nicht zu entscheiden.

Den Patienten und das exzidierte Knochenstück habe ich $2^3/_4$ Jahre nach erfolgter Operation im hiesigen Aerzteverein vorgestellt.

Ueber die Bedeutung von Nasenkrankheiten bei Behandlung sog. skrofulöser Erkrankungen der Augen.

Von
C. Ziem.*)

Viele als skrofulös früher bezeichnete Krankheiten werden jetzt der Tuberkulose zugerechnet, besonders auch durch eine vermeintlich essentielle Hartnäckigkeit, jahrelange Hartnäckigkeit ausgezeichnete Erkrankungen der Augen bei Kindern, wie der Lidränder, der Bindehaut, Hornhaut und Sklera, nach Meinung mancher sogar der Iris.

*) Mit teilweiser Benützung eines von mir über Aufforderung verfaßten Aufsatzes für die B. Fränkel-Festschrift der Annals of Otologie, Rhinologie and Laryngologie.

Doch ist der durch die Umtaufe erzielte Fortschritt bezüglich der Augenkrankheiten nicht gerade groß, da gerade hier eine Lokalisierung eines richtigen tuberkulösen Virus oder von Tuberkelbazillen auf das Auge nur selten stattfindet, die Kranken sonst aber, wenn durch richtige örtliche Behandlung und gleichzeitige Allgemeinbehandlung, die eine spezifisch antituberkulöse durchaus nicht oder nicht immer zu sein braucht, glücklich geheilt, von jedweder frischen skrofulösen oder tuberkulösen, pseudotuberkulösen Erkrankung der Augen jahre- und jahrzehntelang gänzlich frei bleiben können. Ein sehr großer Teil dieser skrofulösen Krankheitsformen muß vielmehr zugerechnet werden:

1. der Malaria, wofür ein der Mitte des 14. Jahrhunderts entstammendes, sehr charakteristisches Beispiel aus dem Dekameron des Boccaccio, eines in medizinischen Dingen in seltenem Maße kenntnisreichen Schriftstellers, erwähnt sein möge: — es heißt da bei der Schilderung der Fante Ciuta (VIII, 4): „ella aveva il naso schiacciato forte e la bocca torta e le labbra grosse e i denti mal composti e grandi, e sentiva del guerico, ne mai era senza mal d'occhi, con un color verde e giallo, che pareva che non a Fiesole ma a Sinigaglia avesse fatta la state: e oltro a tutto questo era sciancata et un poce monca del lato destro . . .", wozu der Herausgeber Fanfani die Notiz hinzufügt, daß Fiesole auf einem Berge mit sehr reiner Luft, Sinigaglia aber in una regione di aria malsana gelegen sei [1]);

2. der malariaähnlichen, mit Anschwellung der Milz verbundenen Krankheit (Herm. Weber, Gerhardt, Friedreich, Oppenheimer u. a.), die durch Einwirkung dumpfer Kellerwohnungen, der Dünste von schwammigen Dielen der Zimmer, modernder Zwischenfüllungen und dergl. zustande kommt und in auf Sumpfboden, wie gerade bei uns in Danzig, erbauten Häusern sehr oft zu beobachten ist;

3. der Influenza, den Masern, dem Scharlach, den Windpocken und anderen Infektionskrankheiten, die zuerst auf die Schleimhaut der Nase sich lokalisieren und mit Eiterbildung und Fieber verbunden sind.

Diese Krankheiten pflanzen sich dann von der Nase fort:

a) nach oben entweder der Kontinuität nach, längs der Schleimhaut, auf den Tränen-Nasenkanal und die Bindehaut, oder vermittels der Blut- und Lymphbahnen auf das Auge;

b) nach unten zu auf den Kehlkopf und die Lungen, zu chronisch destruierenden Krankheiten resp. zur Lokalisierung von Bazillen daselbst (Piorry u. A., Alexander) Veranlassung gebend, oder

[1]) Firenze, 1897, Bd. 2, S. 213.

c) in anderer, entsprechender Richtung zu Eiterung des Mittelohrs, Verdickung der Lippen, Ekzem der Wange, pseudoskrofulöser Anschwellung der submaxillaren Lymphdrüsen [Velpeau, Griesinger, v. Tröltsch[2])] führend, während solche Anschwellungen in anderen Fällen, nach Starck, Partsch, Hans Körner u. a., durch Krankheiten der Zähne bedingt sind.

Dieser Zusammenhang der Dinge, die primäre Erkrankung der Nase, die sekundäre des Auges oder, mit Schmiegelows[3]) Ausdruck, die rhinogene Natur vieler, besonders der „skrofulösen" Augenkrankheiten, ist bereits von älteren, in engem Spezialistentum nicht gebannten Autoren, wie G. A. Richter, J. v. Hasner, Vésigné, Gensoul, W. Roser, Zehender, Horner, Ed. Meyer, Adolf Weber u. A. in mehr oder weniger großem Umfange richtig erkannt worden. Insbesondere ist auch die bei einigen Neueren zu findende Anschauung, das „skrofulöse" Ekzem der Wange könne durch Uebertragung von eitrigem Sekret vermittels der Finger die Augenkrankheit hervorrufen, nicht durchzuführen, abgesehen von Anderem schon darum nicht, weil in gleicher Weise, an fieberhaftem Ekzem der Wange und Kopfhaut, eitrigem Augen- und Nasenkatarrh erkrankte Erwachsene das Augenleiden nachweislich nicht in dieser Weise erwerben, auch durch entsprechende Behandlung von Auge und Nase und richtige Allgemeinbehandlung in kurzer Zeit hergestellt werden können, ohne jede örtliche Behandlung der Wange selbst.

Die Ophthalmologie der Gegenwart fehlt bei den in Rede stehenden Krankheiten:

A. durch zu geschäftige Lokalbehandlung des Auges,

B. durch Vernachlässigung einer systematischen Behandlung der Nase, des Nasenrachenraumes und Rachens,

C. durch Vernachlässigung eines oft vorhandenen Fiebers.

A. Das Erste was bei skrofulösen Augenkrankheiten m. Er. zu geschehen hat, um möglichst günstige Bedingungen für das Zustandekommen der Heilung zu schaffen, ist regelmäßiges Reinhalten der Augen mittels einer nicht reizenden Flüssigkeit, d. h. physiologischer Kochsalzlösung in reichlicher Menge, also Ausspülungen des Bindehaut-

---

[2]) cf. Ziem, Allgem. med. Zentralzeitung, 1886, Nr. 68/69, 1887, Nr. 30/31.

[3]) Beziehungen zwischen den Krankheiten der Nase und denen des Auges, Archiv f. Laryngologie, 15. Bd.

sackes mittels eines Puissant irrigateur nach de Wecker oder besser, samer und schneller als wenn man aus einem Irrigator so oder so viele samer und schneller, als wenn man aus einem Irrigator so oder so viele Tropfen im Trauermarsch herausträpfeln läßt, bei Geschwüren der Hornhaut und dergl. im Drucke auch leichter zu regulieren, mittels einer einen kontinuierlichen Strahl ergebenden, luftdichten Druckpumpe: denn ein stoßweise wirkender, unterbrochener Strahl ist gerade für das Auge sehr unangenehm und kann sogar, wie in einem kürzlich von mir begutachteten Falle, durch Prellung eine Störung der Funktion der Netzhaut herbeiführen. Schon 5 jährige Kinder lassen sich, besonders nach Demonstration an anderen Kindern, gutwillig so behandeln, noch jüngere läßt man auf dem Schoße der Mutter etc. oder einem Operationstische gelagert, festhalten, den Kopf etwas je nach rechts oder links gedreht. Diese Ausspülungen sind übrigens auch sehr wichtig bei der oft verkannten Staub-Konjunktivitis und -Keratitis durch feinen Staub, Glasstaub, Holzstaub und besonders Sandstaub in waldarmen oder entwaldeten, an Staubstürmen reichen Gegenden, wie in Ostpreußen, der Umgebung von Marseille, auf den Hochebenen von Spanien, in Süd-Rußland, Ungarn, Aegypten, Süd-Afrika u. s. w.; verbleiben da feine Staubkörnchen im Bindehautsacke, so können bedeutende Trachom-ähnliche, öfter für „skrofulös" gehaltene Schwellungen der Konjunktiva, zuweilen nur eines Oberlides, vaskuläre und selbst eitrige Keratitis zustande kommen, wofür ich schon vor sieben Jahren auffällige Beispiele mitgeteilt habe.[5]) Kalte Umschläge auf kranke Augen oft schädlich, auch Nasenkatarrh, wenn noch nicht vorhanden, manchmal hervorrufend, laue bei Konjunktivitis besser, warme bei einfacher oder eitriger Keratitis und Iritis. Atropin, das Adolf Weber bei Geschwüren der Hornhaut schon im Jahre 1877 verworfen, nur und allein bei Iritis indiziert, aber selbst dann, besonders bei gleichzeitigem Fieber infolge von Influenza, öfters schädlich, vermutlich durch Behinderung der gerade hier so wichtigen Schweißsekretion[6]), und unter der tatsächlich nicht großen Zahl von Kranken, deren Augen eine Verschlimmerung in meiner Behandlung erlitten, werde ich immer mit dem größten Bedauern an zwei Personen

---

[4]) Klinische Monatsblätter f. Augenheilkunde, Juli, 1895; Journal of Laryngol., 1895, Nr. 10/12, und Transact. of the British Laryngol. Associat., 1895, Appendix, p. 15.

[5]) Wiener klin. Wochenschrift, 1900, Nr. 41/42.

[6]) Ziem, Arch. International de Laryng., 1903, p. 1173.

denken müssen, welche an Influenza und Hypopyon-Keratitis erkrankt, nach mehrmaligem Eintropfen von Atropin rapide verschlimmert, das eine bezw. gar beide Augen verloren haben; — auch ist trotz Horners und anderer angesehener Autoren gegenteiliger Ansicht Atropin, worin ich Herrn Prof. Hess in Würzburg[7]) durchaus beipflichte, nicht indiziert bei Lichtscheu infolge von „skrofulöser" Keratitis und wird wegen resultierender dicker Dauernarben von Veterinär-Ophthalmologen bei Geschwüren der Hornhaut schon längst verworfen,[8]) und es wäre wirklich an der Zeit, den Gebrauch dieses nur bei richtiger Indikation wertvollen, aber zu dauernder Sehstörung so oft Veranlassung gebenden Mittels endlich gebührend einzuschränken. Die so vielfach, selbst, wie ich noch kürzlich gesehen, bei Staub-Konjunktivitis von Anderen verwendete und, wie es scheint, fast für eine Art Universalheilmittel gehaltene gelbe Salbe, bezüglich deren Heilwirkung auch Prof. Hess einige Zweifel zu hegen scheint, wird in meiner eigenen Praxis seit mehr als 20 Jahren nicht mehr angewendet. — Uebermäßiges Spalten und Sondieren der Tränenwege schon vor 14 Jahren von Terson in Toulouse, dann von verschiedenen italienischen Autoren, besonders von Guaita, Cirincione und Fumagalli[9]) gerügt, ist bei richtiger Behandlung der Nase tatsächlich nur sehr selten erforderlich, wie besonders, wofür J. Hirschberg mehrere, anderwärts ohne Erfolg bis dahin behandelte Fälle erst kürzlich mitgeteilt hat, bei Bildung von Konkrementen in den Canaliculi oder auch bei Atresie des Ostium nasale, sofern da Sondierung oder Perforation von der Nase aus nicht vorzuziehen sein sollte: z. B. W., Tränenträufeln beiderseits, Spaltung der Canaliculi durch Dr. N., Sonden, kein Erfolg; Wiederzusammennähen derselben durch Dr. N. N., Einträufelungen in den Bindehautsack, kein Erfolg; Ausspülungen des Auges und der katarrhalisch erkrankten Nase mit Salzwasser bei mir, Drouots in der Regio retroauricularis (retrolobularis cf. später), voller Erfolg seit Herbst 1904. Selbst Einspritzungen von einfachem Wasser durch die ungespaltenen Tränenpunkte, wodurch nach Zehender $^{19}/_{20}$ aller frischen Fälle von Tränenträufeln zu heilen sind[10]), werden für die weitaus größte Mehrzahl aller Fälle bei entsprechender Behandlung der Nase, oft

---

[7]) Ebstein und Schwalbe, Handbuch der praktischen Medizin, 1906, Ergänzungsband.

[8]) Möller, Handbuch der Augenheilkunde f. Tierärzte, 1892, p. 34.

[9]) Atti della Soc. Italiana di Laryng., 1905, p. 208.

[10]) Handbuch der Augenheilkunde, 1876, 2. Bd, p. 487.

schon bei Einspritzung von Salzwasser in dieselbe, abkömmlich sein. Auch litt ich selbst vor Eröffnung meiner rechten, eitrig erkrankten Kieferhöhle im Jahre 1883 an Tränen des rechten Auges, Spontanheilung seitdem. Das Gleiche fand in einem schon im Jahre 1886 von mir beschriebenen Falle statt.[11]) Natürlich aber wird nicht in jedem Falle von Eiterung des Tränensackes auch eine Eiterung der entsprechenden Kieferhöhle vorhanden sein, obwohl Kuhnt ein derartiges Zusammentreffen so häufig gesehen hat, daß er, und mit allem Recht, in jedem derartigen Falle auf ein Empyema maxill. auf das Genaueste zu fahnden rät.[12]) Aber ich habe schon im Jahre 1895 einen Fall mitgeteilt, wo bei bedeutender Ektasie des Tränensackes, Eiterung der Nase, Mangel des entsprechenden I. oberen Molaris, vollkommenem Dunkelbleiben der Kiefergegend bei der Durchleuchtung und Abwesenheit jeder subjektiven Lichtempfindung dennoch, wie sich nach Perforation der Kieferhöhle vom Alveolarfortsatz aus und nachfolgender Durchspülung zeigte, eine Eiterung des Sinus nicht vorhanden war.[13]) Bei der nahen Nachbarschaft der Kieferhöhle zu dem Tränen-Nasenkanal, die an den schönen Abbildungen von Frontal-, Horizontal- und Sagittalschnitten des Kopfes von Sömmering[14]), Henle[15]), Merkel[16]), B. Fränkel[17]), Zuckerkandl[18]) Spalteholz[19]), Toldt[20]), H. W. Loeb[20a]), gut zu erkennen, ist der Uebergang einer Eiterung des Sinus auf den Ductus lacrymalis natürlich leicht möglich, auch ohne Vorhandensein einer richtigen Fistelbildung, einer Fistula duct. lacrym. intern., die J. v. Hasner schon im Jahre 1850 bei einem Medullarsarkom des

---

[11]) Monatsschrift f. Ohrenheilkunde, 1886, Nr. 2, Fall 24.

[12]) Die entzündlichen Erkrankungen der Stirnhöhle, 1895, S. 110.

[13]) Zehenders Monatsblätter, Juli, 1895; Transact. of the British Laryngolfl Associat., 1895, Appendix, p. 11, und Journal of Laryng., 1895, Nr. 10 sqq. ibidem, 1903, p. 284 sqq.

[14]) Abbildungen der Organe des Geruchs, 1809, Tafel IV, Fig. 16/17.

[15]) Anotomischer Handatlas, 1877, 6. T., Tafel 266, Fig. 4, Tafel 267, Fig. 1 und 2.

[16]) Handbuch der topographischen Anotomie, 1885/90, S. 227.

[17]) Gefrierdurchschnitt zur Anatomie der Nasenhöhle, 1890/91, Tafel III, IV, X, XI.

[18]) Atlas der topographischen Anatomie, 1900, I. Bd., S. 121.

[19]) Handatlas der Anatomie, 1903, 3. Bd., S. 798.

[20]) Anatomischer Atlas, 1906, 6. Bd., S. 912 und 947.

[20a]) Ann. of Otology, Dec. 1906, Access. cav. of the nose, Plate IV.

Sinus an der Leiche beobachtet hat[21]), und welche auch in einem im Jahre 1885 von J. v. Michel mitgeteilten Fall von Empyem der Kieferhöhle, wo beim Schneuzen der ganze Bindehautsack mit Eiter überschwemmt wurde, vorhanden gewesen zu sein scheint[22]); freilich wäre es da wohl zweckmäßig gewesen, zur Sicherung der Diagnose in den Sinus noch eine gefärbte Flüssigkeit einzuspritzen, da in einem von mir beobachteten Fall von Abszeß der Orbita und Tränensackfistel bei Eiterung der Kieferhöhle bei der beim Pressen eintretenden venösen Stauung Eiter nicht aus der Kieferhöhle, sondern aus der Orbita herausbefördert wurde.[23]) Mitergriffensein des Ductus und Saccus lacrymalis bei Eiterung der Stirnhöhle hat Kuhnt bis zum Jahre 1895 nur einmal gesehen, doch soll ein derartiger Fall, eine Ozena a tipo fronto-etmoidale anteriore, una vera miniera di insegnamenti etiologici patologici e terapeutici aus der Klinik von Toti noch genauer mitgeteilt werden.[24]) Bei akuter Dakryozystitis übrigens, außer entsprechender Behandlung der Nase, örtlich Wärme, oder, wie an anderen Stellen des Körpers bei Abszessen und Knochenleiden seit Jahren in meiner Praxis oft, bei einem periostealen Abszesse meines eigenen Femur schon im Jahre 1893 und jetzt wieder mit bestem Erfolge gebraucht, auch von anderer Seite[25]) neuerdings mit Recht wieder empfohlen —, Zugpflaster, z. B. Emplast. camphor. fusc. extens., worauf die Schwellung manchmal von selbst zurückgeht, andernfalls Inzision, Ausschwemmen des Abscesses und Applikation eines zur Beförderung des Abflusses jetzt an mehreren Stellen perforierten, oft erneuerten Zugpflasters: warum aber die in der Praxis Mancher in die Hunderte laufende und fast zu einer Art Sport gewordene Exstirpation des Tränensackes bei Rezidiven, die in der meistens gar nicht untersuchten Nase wahrscheinlich immer gelegen sind? wie z. B. in einem schon vor zehn Jahren von mir gesehenen Fall von starker Eiterung der Nase, die Exstirpation des Tränensackes anderwärts gemacht worden war, ohne daß jedoch das Tränenträufeln aufgehört hätte, während in dem Falle des Rohrflechters Behrend, hier, nachdem der Vorschlag der Exstirpation des Tränensackes anderwärts gemacht worden, durch regelmäßiges,

---

[21]) Physiologie und Pathologie des Tränenableitungsapparates, 1850, S. 56 und Fig. 6.
[22]) Lehrbuch der Augenheilkunde, 1885, S. 209.
[23]) Allgem. med. Zentralzeitung, 1887, Nr. 37/38.
[24]) Atti della Soc. Ital. di Laryng., 1906, S. 111.
[25]) Sammlung klinischer Vorträge, 1904, Nr. 216.

mehrere Wochen lang fortgesetztes Ausspülen des Bindehautsackes und der Nase und Applikation von Drouots in der Regio retrolobularis die eitrige Dakryozystitis, die halbstündliches Auswischen des Auges erfordert hatte, derart gebessert wurde, daß nur noch einmal täglich ausgewischt werden mußte, und in dem Falle des Werftarbeiters Budatsch, der früher gar alle fünf Minuten seinen eitrigen Tränensack hatte entleeren müssen, durch die gleiche Behandlungsmethode jetzt schon seit drei Jahren volle Heilung eingetreten ist. Aehnliche Erfolge werden gewiß in vielen Fällen zu erreichen sein, oft auch ohne Exstirpation des Tränensackes, ohne die von Gatteschi[26]) empfohlene Entfernung der mittleren Nasenmuschel mit Auslöffelung des Siebbeins, ohne das schon früher vielfach, auch von Wolhouse versuchte, ja bis auf Galen zurückreichende[27]), in allerdings verbesserter Form von Toti[28]) jetzt wieder empfohlene Anlegen einer Tränensacknasenfistel (Dakryocystostomie), oder nach Laugier einer Tränensack-Kieferhöhlenfistel —, Verfahren, gegen welche schon Hyrtl bemerkt hat, daß es ihm nicht klar sei, wie die Knochenlücke auf die Dauer offen erhalten werden solle.[29]) Nun ist allerdings bei den nach Toti bisher operierten 25 Personen, bei denen außer dem Tränenbein auch noch die mediale Hälfte des Tränensackes entfernt worden, eine teilweise Verwachsung der Fistel bisher erst in einem einzigen, den ein fünfjähriges Kind betreffenden Fall 7 eingetreten; vielleicht aber wird dies bei längerer Beobachtung auch noch in anderen Fällen stattfinden, denn von den 25 Kranken waren 4 noch nicht über 6 Jahre alt, 9 nicht über 10 Jahre, 13 nicht über 15 Jahre und 16 nicht über 18 Jahre alt, während doch die Reproduktionsfähigkeit bezw. Kallusbildung in einem so jugendlichen Alter natürlich sehr groß ist. Sonst soll durchaus nicht in Abrede gestellt werden, daß die Erfolge Totis sehr schnelle gewesen sind, doch hätte es bei sorgfältiger Behandlung der Nase in der oben dargelegten Weise, eventuell auch noch verbunden mit ein paar tüchtigen Blutentziehungen an der unteren Nasenmuschel, in einer Reihe dieser Fälle wohl auch ohne größere operative Eingriffe abgehen können; wurden doch auch in mehreren Fällen, besonders im 1. und 2., nach der Operation noch abbondanti lavaggi nasali per la forma ozenatosa der Krankheit von

[26]) Atti, 1905, S. 212.

[27]) Zehender, Handbuch, 2. Bd., S. 500.

[28]) Clinica moderna Firenze, 1904, Nr. 33; Atti, 1905, S. 207; 1906, S. 103.

[29]) Handbuch der topographischen Anatomie, 1882, I. Bd., S. 217.

Toti selbst verordnet. Unbedingt jedoch ist es ein Verdienst dieses Autors, gegen das übermäßige Exstirpieren des Tränensackes von außen her sich gewendet und für schwere Fälle ein zeitweilig jedenfalls wirksames rhino-chirurgisches Verfahren ausgebildet zu haben.

Fort mit dem, von Möller übrigens auch bei Tieren (Hunden) verworfenen [30]) scharfen Löffel und dem Galvanokauter bei Geschwüren der Hornhaut, auch dem Ulcus serpens derselben ohne oder mit gleichzeitigem Hypopyon, das mit „skrofulöser" Naseneiterung so oft verbunden ist und einen fieberhaften, dann entsprechend zu behandelnden Ursprung wahrscheinlich immer hat; Beispiel: P., Ulcus serpens, eitriger Nasenkatarrh, Influenza, am 22. XI. 1904 Sehkraft = $^4/_{24}$, Ausspülen des Auges und der Nase, Wärme, Verband, Fieberbehandlung (cf. später), ambulante Behandlung, am 17. II. 05 S = $^4/_6$. Das Pneumokokkenserum von Römer habe ich trotz der warmen Empfehlung von Hess [31]) bisher nicht angewendet, werde es wohl auch kaum anwenden und stehe der, auf vielen Gebieten der Medizin über die Maßen sich breit machenden Serumtherapie ebenso fremd, um nicht zu sagen feindlich, gegenüber, wie etwa dem absurden und unwissenschaftlichen Bestreben, eine künstliche Weltsprache, ein Volapük, ein Esperanto und dergl. auf dem Dreifuße zurechtzuphantasieren. Fort mit der bei zentralen Narben der Hornhaut aus anderer Praxis so oft von mir gesehenen, gänzlich nutzlosen oder selbst schädlichen Iridektomie, da die Sehkraft in solchen Fällen oft in viel einfacherer Weise gehoben werden kann, wie z. B. auch in folgendem Falle: B., 40 jährig, vor mehr als 20 Jahren an „skrofulöser" Keratitis behandelt, hat bei zentralen Narben der Hornhaut am 9. X. 1904 nur $^4/_{24}$ Sehkraft, aber nach zweimaliger Ausspülung der Nase und Applikation von zwei Drouots in der Hinterohrgegend am 30. X. S = $^4/_{12}$, natürlich nicht etwa durch Aufhellung der alten Narben, als vielmehr durch Beseitigung einer jedenfalls vorhandenen, wohl schon lange bestandenen, von der Nase nach aufwärts fortgepflanzten, sekundären Hyperämie der Chorioidea pp. — Bei orbitalen oder paraorbitalen Abszessen wird Berücksichtigung der Nase bezw. Zähne wunderbarerweise noch oft versäumt, wie ich z. B. bei einem nach Influenza fiebernden, auch an Naseneiterung leidenden, nur durch tägliches Ausdrücken des Abszesses seitens eines Fachkollegen bis dahin behandelten, dann schnell von mir hergestellten fünfjährigen Mädchen, Paula Möller, hier, noch unlängst gesehen habe. Auch die sehr oft jeden-

[30]) Möller, l. c., p. 34.
[31]) Ebstein-Schwalbe, l. c., p. 192.

falls vorhandene, rhinogene Natur der Ostitis orbitalis wird trotz der Angaben und Arbeiten von Ziem[32]), Panas (1894) u. A. von Prof. Schmidt-Rimpler[33]) noch im vorletzten Jahre nicht erwähnt und doch würde in solchen Fällen und besonders bei tiefem Sitze der Ostitis, von örtlichen Zugpflastern, vielem Aufenthalte im Garten oder Wald und Behandlung der Nase wohl mehr zu erwarten sein als von zu frühen Inzisionen und einer „entlastenden" Blutung. Fort auch mit den vor zehn Jahren auch in Danzig noch viel gebräuchlichen, selbst in ambulanter Behandlung höchstens bei starkem Froste notwendigen, das Auge erhitzenden Flanellbinden anstatt eines leichten Gazeverbandes, der bei weitaus den meisten Augenkrankheiten, auch nach vielen Verletzungen, nachts abgenommen wird.

B. Zur Behandlung der Nase. Trotz der gegenteiligen Ansicht Mancher ist das Ausspülen der Nase mit physiologischer Kochsalzlösung und luftdichter Pumpe von großer Bedeutung bei vielen Krankheiten. Das noch immer gefürchtete Eindringen von Wasser bezw. schleim- oder eiterhaltigem Wasser in das Mittelohr tritt, nochmals und abermals gesagt, hierbei nur ein, wenn a) durch undichte, einen kontinuierlichen Strahl nicht ergebende Pumpen oder Spritzen Wasser in das Ohr hineingeschleudert wird; b) wenn eine Gegenöffnung, d. h. eine Perforation des Trommelfelles, vorhanden ist, durch welche die Luft der Trommelhöhle entweichen kann. Wenn Lichtwitz[34]) erwähnt, daß O. Brieger mit eigenen Augen gesehen, wie in die Nase eingespritztes Wasser aus einer ancienne et large perforation du tympan herausgekommen sei, so ist Gleiches in meiner eigenen Praxis oft beobachtet worden, aber niemals habe ich daraus gefolgert, daß bei ganz anderen hydrostatischen Verhältnissen, d. h. auch bei intaktem Trommelfell Flüssigkeit in das Ohr mittels einer luftdichten Pumpe eingetrieben werden könne. Vielmehr tritt außer unter den beiden genannten Bedingungen Wasser während des Ausspritzens der Nase in das Ohr nicht ein und kann auch nicht eintreten. Denn 1. die Tuba Eustachii ist nicht ein weiter Kanal, wie nach Abbildungen von anatomischen Stückpräparaten, selbst so kunstvollen, aber doch aus dem Zusammenhang gelösten Stückpräparaten, wie z. B. in Figur 996 und 997 des anatomischen Atlas von Heitzmann-Zucker-

[32]) Allgem. med. Zentralzeitung, 1887, Nr. 37, Nr. 48/49 und Monatsschrift f. Ohrenheilkunde, 1893, Nr. 8/9.

[33]) Die Erkrankungen des Auges im Zusammenhang mit anderen Krankheiten, Wien, 1905, S. 432.

[34]) La Semaine méd., 1897, Nr. 51.

kandl[35]), Viele noch immer annehmen, sondern an gefrorenen Leichen und im Ganzen durchgesägten Köpfen, wie die klassischen, in jedes Handbuch der Rhinologie oder Otologie hineingehörenden Abbildungen von W. Braune[36]), zum Teil auch von B. Fränkel[37]), Zuckerkandl[38]) und Toldt[39]) zeigen, ein feiner Spalt, in welchen beim Ausspritzen der Nase Wasser natürlich nur eindringt nach Entweichen der Luft aus der Trommelhöhle —, ein ähnliches Verhalten also wie das von Menzel[40]) für die Stirnhöhle kürzlich gefundene, in welche beim Ausspritzen der Kieferhöhle Wasser auch nur eindringt bei Vorhandensein einer Gegenöffnung außen an der Stirn;

2. selbst nach Einführen des Katheters in die Tuba des lebenden Menschen kann mittels luftdichter Pumpe Wasser in eine gesunde Trommelhöhle nicht eingetrieben werden [Ziem[41])];

3. auch bei Schlingbewegungen tritt ein im Ostium tubae befindlicher Tropfen Flüssigkeit in ein gesundes, ein Loch im Trommelfell nicht besitzendes Ohr nicht ein [A. Lucae[42]), J. Gruber[43]) und Nicoladoni];

4. ebensowenig bei Schlingbewegungen während des Ausspülens der Nase, wie ich schon früher hervorgehoben und jetzt, in diesen Tagen, durch weitere Versuche an einer Reihe von Personen noch weiter bestätigt habe;

5. auch bei Ausspülungen des Nasenrachenraumes mit gebogenen Röhren und luftdichter Druckpumpe tritt Wasser in das Mittelohr bei intaktem Trommelfell nicht ein, was schon Schwartze und Lennox Browne[44]) betont haben; auch nicht, wie ich hinzufüge, bei Schluckbewegungen während dieser Prozedur, die manchen Personen möglich sind.

Wohl aber könnte, theoretisch genommen, was ich aber experimentell nicht geprüft habe, während des Ausspülens der Nase von vorn oder von hinten her Wasser in das Ohr eindringen bei Fehlschlucken

[35]) 9. Aufl., 1905, 2. Bd., S. 876 877.
[36]) Topographisch-anatomischer Atlas, Tafel IV.
[37]) l. c., Tafel III und IV.
[38]) Topographischer Atlas, 1900, Fig. 29 u. Fig. 167, cf. Heitzmann-Zuckerkandl, II. Bd., Fig. 659.
[39]) Anatomischer Atlas, 6. Bd., S. 919 u. 946.
[40]) Archiv f. Laryngologie, Bd. 17.
[41]) Annal. des maladies de l'or., 1895, S. 236.
[42]) Virchows Archiv, Bd. 64.
[43]) Lehrbuch der Ohrenheilkunde, 2. Aufl., 1888.
[44]) Zitiert von A. Courtade, Archiv. Intern. de Laryngol., 1904, t. 17, p. 779.

mit nachfolgendem Husten und mangelndem Abschlusse des Nasenrachenraumes durch ein langsam fungierendes oder paretisches Velum, oder wenn man die äußeren Nasenöffnungen hierbei zuhalten würde, wobei das Gaumensegel herabsinkt. Auf Vermeiden von Fehlschlucken und Husten muß daher bei solchen Ausspülungen sorgfältigst geachtet werden. Obschon man aber durch forciertes, rücksichtsloses Einpumpen von Flüssigkeit in die Nase einen mit Gewalt festgehaltenen Menschen zweifellos selbst würde ertränken können, so dürfte doch niemand das Auspumpen der Nase zu therapeutischen Zwecken aus diesem Grunde im Ernst verwerfen wollen.

Daß nach dem Ausspülen der Nase durch Ausschnauben Flüssigkeit in das Ohr gepreßt werden kann und nahezu fast alle Fälle von Eintreten von Flüssigkeit dorthin so zu erklären sind, hat schon Guye klar genug dargelegt.[45]) Ebenso selbstverständlich ist das Vermeiden kalter Injectionsflüssigkeit sowie des Hinausgehens in die frische Luft oder des Stehens am offenen Fenster unmittelbar oder vor Ablauf von 10—15 Minuten oder bei starkem Frost, vor Ablauf einer halben Stunde nach dem Ausspritzen, da sonst leicht Schnupfen oder Kopfschmerzen auftreten.

Nach allem Gesagtem verbleibe ich daher, trotz der sogar zu persönlichen Ausfällen sich versteigenden Dauerremonstrationen von M. Bresgen[46]), bei dem Ausspülen der Nase mit lauer physiologischer Kochsalzlösung und luftdichter Druckpumpe als einem sehr wirksamen Heilmittel, besonders auch bei „skrofulösen" Augen- und Nasenkrankheiten. Fast immer, besonders auch durch das Vorbild Anderer, kann man Kinder dazu bringen, bei nach vorn gebeugtem Kopfe und geöffnetem Munde das Verfahren an sich vornehmen zu lassen; ganz kleine Kinder läßt man horizontal über einen Eimer oder dergleichen halten und absatzweise pumpen, damit sie sich nicht verschlucken und das Wasser hierbei in das Ohr, den Kehlkopf oder die Luftröhre gerate; schreien sie tüchtig, um so besser, denn der Verschluß des Nasenrachenraumes wird dabei um so fester.

Seitlich durchbohrte, gerade, feinere oder stärkere Röhren zum Einschieben tief in die Nase und Bespülen der oberen Partien derselben, Nasenrachenröhren, auf welche ich im Gegensatz zu Courtade[47]) für viele Fälle nicht verzichten möchte, da nach Ausspülen

---

[45]) Berliner klin. Wochenschrift, 1891, S. 283.
[46]) Bresgen und Abeles, die Nasenspülungen, 1902, bes. S. 31.
[47]) Courtade, l. c., S. 780.

der Nase von vorn her, bei nun folgender Ausspülung des Nasenrachenraumes sehr oft noch bedeutende Eitermengen entleert werden, ich insbesondere auch ein 10 Monate altes, schon 4 Wochen anderwärts behandeltes, im Ersticken begriffenes Kind durch derartige Ausspülungen erst kürzlich gerettet habe. Daß Anwendung von simplem Wasser Kopfschmerzen hervorruft, war längst vor Bresgen bekannt. Auch die Tavelsche Salz-Soda-Lösung ist nicht angenehm, ebensowenig Einspritzungen mit Milch oder Kamillentee, während bei Anwendung von Karbolsäure, Alaun oder Zink Störungen des Riechvermögens selbst auf die Dauer beobachtet worden sind (cf. auch Lichtwitz l. c.). Borax und Borsäure greifen auf die Dauer das Herz an. Seesalz, Kreuznacher Salz; verdächtiges Wasser natürlich erst kochen.

Diese Ausspritzungen mit Salzwasser wirken, entgegen der Meinung Einiger, nicht nur reinigend, sondern, wie an und für sich schon aus dem Salzgehalt des Meeres zu schließen, auch eiter- und fäulniswidrig und befördern die lymphatische und venöse Zirkulation in den Nachbarorganen der Nase offenbar in hohem Grade, wie aus der oft fast sofort danach eintretenden Erleichterung im Vorderkopfe, aus der oft spontan angegebenen, objectiv zwar nicht sofort nachweisbaren Verbesserung des Sehens, aus der Erleichterung der Nasenatmung und, wie so oft von mir gesehen, bei vorhandener Angina, auch des Schluckens, aus der bald hiernach eintretenden, ihrer Genese nach jetzt nicht näher zu besprechenden Vermehrung der Speichelsekretion und so fort zu folgern ist. Auch öffnen manche Kinder krampfhaft bis dahin geschlossene Lider nach dem Ausspülen der Nase oft sofort, ohne daß meines Erachtens brüske, auch sonst nicht gleichgültige, an demselben Kinde gewiß schwer zu wiederholende, plötzliche Eintauchen ihres Kopfes in einen Eimer kalten Wassers nach Jüngken, A. v. Gräfe und Schmidt-Rimpler. Bei vielen Kranken, die ursprünglich wegen Nasen- oder Ohrenleiden, nicht wegen Augenleiden mich konsultierten, habe ich auffälliges und dauerndes Abblassen einer zuvor habituell geröteten Konjunktiva nach einfachem Ausspülen der Nase, ohne jede örtliche Behandlung des Auges selbst, oft gesehen, einzelne mit akutem Augenkatarrh behaftete Kranke experimenti causa auch nur durch Ausspülungen der Nase mit Salzwasser behandelt, manchmal unter schnellem Schwinden auch des Augenkatarrhs. Sonst sind zahlreiche, anderwärts bis dahin nur örtlich an den Augen behandelte Kranke durch kombinierte Behandlung des Auges und der Nase von mir geheilt worden, z. B. im Jahre 1902 ein 6 jähriges

Mädchen, G. P., hier, das sechs Monate anderwärts ohne den geringsten Erfolg behandelt, in wenigen Tagen von mir hergestellt, bis jetzt augengesund geblieben ist; so im Januar 1903 der Arbeiter S., hier, der an Verklebung der Augen, morgens, seit fünf Jahren gelitten, nachdem er zusammen mit 20 bis 30 seiner Schulkameraden wegen eines angeblich ansteckenden Augenkatarrhs fünf Wochen lang auf Kosten der Stadt Danzig „klinisch" behandelt, aber ebenso wenig wie der größte Teil seiner Kameraden hergestellt worden; so im Jahre 1893 ein an „skrofulöser" rezidivierender Keratitis 3 Jahre lang klinisch behandeltes, wegen Trübungen der Hornhaut auch iridektomiertes, doch ungeheilt entlassenes 17 jähriges Mädchen M. W., das dann längere Zeit meine Assistentin gewesen und, später verheiratet, bis heute gesund geblieben ist; so im Oktober vorigen Jahres ein zirka 14 jähriges Mädchen, M. J., hier, die ihrer Erzählung nach von einem hiesigen Spezialisten an angeblich ansteckendem Augenkatarrh sieben lange, bange Jahre behandelt worden und nach ihrer Meinung noch sieben lange, bange Jahre dorthin hätte gegangen sein können, aber durch viermaliges Ausspülen des Bindehautsackes der einen eitrigen Katarrh mäßigen Grades zeigenden Nase von allen ihren Augenbeschwerden befreit worden ist; so die zirka 12 jährige G. M. von der hiesigen kaiserlichen Werft, die, nachdem sie 14 Tage lang in eine hiesige „Klinik" wegen rezidivierender Konjunktivitis und Keratitis aufgenommen und mit Augentropfen betropft, aber ungebessert von dort weg und zu mir übergegangen, in 4 Konsultationen, am 31. I. d. J. hergestellt war; — so die am 11. III. d. J. wegen doppelseitiger zentraler, rezidivierender Keratitis mit $S = {}^{4}/_{18}$ in meine Behandlung getretene A. O., hier, die drei lange, bange Jahre anderwärts, zum Teil „klinisch" behandelt, schon seit einem Jahre nicht mehr schulfähig war, aber schon 12 Tage später ${}^{4}/_{9}$ Sehkraft auf dem einen, am 12. IV. auf beiden Augen hatte, und am 19. IV. wieder schulfähig war, u. s. f.

Die Erfolge, die ich durch die geschilderte Behandlung der Nase bei Augenkranken erzielt, scheinen durch andersartige Behandlung der Nase nicht oder jedenfalls nicht immer erlangt zu werden, insbesondere auch kann durch das neuerdings von einem bekannten Rhinologen empfohlene seltsame Durchwischen der Nase mittels eines Sublimathaltigen Wattepfropfes oder Pinsels, nicht durch das die Nase sofort oder, wie bei Anwendung von Menthol und dergleichen, hinterher erst recht verstopfende Einblasen von Pulvern. Die kann überdies nach den

anatomischen Befunden von Marc André in Paris[48]) über die lymphatischen Kommunikationen zwischen Hirnhäuten und Nasenschleimhaut, zu einer Verkleisterung der letzteren führen und hat besonders in dem folgenden Falle außerordentlich nachteilig eingewirkt: Volksschüler Z., wurde trotz Mangels jeder subjektiven Beschwerden seitens seiner Augen an angeblich ansteckendem Augenkatarrh durch den in städtischem Dienst wirkenden Okulisten N. mit Aetzungen behandelt, dann wegen stetiger Verschlimmerung mit Pulvereinblasungen in die Nase durch den Nasenarzt N. noch größere Verschlimmerung und endlich Operation an einem Auge (Iridektomie) durch den Okulisten, mit Schrumpfung des Auges; einige Jahre später den Kranken gelegentlich sehend, machte ich ihm ein paar Ausspülungen seiner katarrhalisch erkrankten Nase, worauf ihm seiner Angabe nach Kopf und Augenstumpf viel leichter waren als seit vielen Jahren; — nicht durch Tamponieren der Kieferhöhle mit Jodoformgaze [Fehr-Hirschberg und Adler[49])] und dergl., was ich meinerseits nie gemacht oder empfohlen habe und wonach Erweiterung eines eingeschränkten Gesichtsfeldes schon an und für sich nicht, eher, durch Intoxikation, eine noch größere Einschränkung zu erwarten wäre; — nicht durch das sonderbare, zur Behandlung von Katarrhen, ohne vorheriges Ausspritzen, neuestens empfohlene, auch für das Ohr wohl nicht unbedenkliche Einblasen von Luft in die Nase mittels eines Gummiballons [Courtade[50]), Vohsen[51])]; — nicht durch die seit etwa 16 Jahren von mir überhaupt nicht mehr angewandte Galvanokaustik der geschwollenen Schleimhaut der Nase, die bei vielen Augenkrankheiten viel leichter schädlich als nützlich einwirkt[52]): — was ich alles hiermit ausdrücklich feststelle und bei Nachprüfung meiner Angaben zu berücksichtigen bitte.

Im Hinblick auf die Mitteilung des die Bedeutung der Nasenkrankheiten für die Augenheilkunde nach meiner Meinung unterschätzenden Prof. Schmidt-Rimpler in Halle, daß unter 225 Trachomkranken seiner Klinik 128 mal ein pathologischer Befund in der Nase durch den inzwischen verstorbenen Prof. Grunert nicht erhoben werden konnte[53]), sei auch noch betont: 1. daß aus dieser Notiz

---

[48]) cf. Archiv. Internation. de Laryngol., 1905, t. 19, p. 632, t. 20, p. 298.
[49]) Zentralblatt f. Augenheilkunde, 1903.
[50]) l. c.
[51]) Berliner klin. Wochenschrift, 1905, Nr. 40.
[52]) Ziem, Zentralbl. f. Augenheilk., 1887, S. 131; Monatsschrift f. Ohrenheilkunde, 1885, Nr. 9.
[53]) l. c., S. 461.

nicht hervorgeht, ob die für den Nachweis einer Eiterung so oft als unerläßlich von mir bezeichnete Probedurchspülung wenigstens der Nasenhöhle selbst gemacht worden ist; 2. daß die meine eigenen Angaben über das häufige Zusammentreffen von Trachom mit Nasenkrankheiten bestätigenden Angaben von Prof. Fuchs in Wien, Prof. Kuhnt in Königsberg, Prof. Galezowski in Paris, sowie von Schmidt-Rimplers eigenem Schüler Prof. Hoppe in Elberfeld, der „jauchige Ozäna" bei Trachom in Ostpreußen „überraschend oft" gefunden [54]), Herrn Prof. Schmidt-Rimpler leider entgangen zu sein scheinen, daß aber die weitere Feststellung dieser Beziehungen gerade auch für die Lehre von den „skrofulösen" Ophthalmien von der größten praktischen Bedeutung ist.

Hierher gehört weiter sorgfältige Rücksicht auf primäre Krankheiten der Zähne als sehr häufige, aber, wie bei einer zwei Jahre lang auswärts, in Warschau, behandelten, kürzlich von mir gesehenen Dame, noch immer häufig verkannte Ursache von Nasenleiden, Karies der Zähne, Periostitis, Wurzelabszesse, Plomben von Zähnen oder gar von Zahnresten; — die Probeausspülung der Kieferhöhle vom Alveolarfortsatze aus, der Stirnhöhle von außen und passende Behandlung der Nebenhöhlen, möglichst ohne die von manchen überflüssigerweise gleich von vornherein gemachten, umfänglichen Resektionen der Wandungen der Sinus, die bei baufälliger Beschaffenheit der betreffenden Wohnungen, besonders auch im Gebirge, wie z. B. im Erzgebirge, in der Umgebung von Zittau[55]) u. s. w., durch Resektion der Wandungen oder des Bodens — der Wohnungen wohl ersetzt werden sollten; die, übrigens oft unnötigerweise gemachte, Abtragung von Verbiegungen des Septum, die Entfernung von Nasenpolypen sowie der adenoiden Vegetationen, sofern Fieber zurzeit nicht besteht und sofern Ausspülungen der hierbei sehr oft, wenn nicht immer, von Eiterung ergriffenen Nase [56]) in Verbindung mit innerer Anwendung schwacher Jodpräparate (Empfehlung französischer Autoren) unwirksam sind; die allerdings nicht immer nötige Abtragung umfänglicher Gaumentonsillen, wonach ich in verschiedenen, schon im Jahre 1886 beschriebenen [57]) Krankheitsfällen auffallend schnelle Besserung bezw. dauernde Heilung, so in einem Falle von gar 7 Jahre lang rezidivierender und bis dahin erfolglos behandelter, skrofulöser Augenleiden gesehen habe: — die Beseitigung

---

[54]) Hoppe, Trachom-Epidemie in Gumbinnen, 1898.
[55]) cf. Noebel in Bresgens Sammlung, 1903.
[56]) cf. hierüber auch Courtade, l. c., t. 18, p. 98.
[57]) Allgem. med. Zentralzeitung, 1886, Nr. 20.

ein Nasenleiden unterhaltender Gaumenspalten [Alt[58])] und dergl.; ferner die trotz der gegenteiligen Meinung Einiger eine „unnötige" Quälerei durchaus nicht darstellende Anwendung vom Auge ableitender, guter (englischer!) Drouots dicht hinter dem Ohre, in der Regio retrolobularis, da nur von hier aus medialwärts auf die Lymphgefäße der Hinternase und weiterhin der Augenhöhle und des Augeninnern selbst eingewirkt werden kann [Ziem[59])]; das sorgfältige Vermeiden des Abschneidens und Waschens der Kopfhaare während des Bestehens einer Augenkrankheit oder kurz darauf, da durch einen dann verstärkten Nasenkatarrh eine Verschlimmerung oder ein Wiederaufflackern einer schon fast geheilten Augenkrankheit öfters auftritt, ebenso und aus demselben Grunde das Besuchen ungeheizter Kirchen pp: — die Anwendung flüchtiger kalter Fußbäder bei habituell kalten Füßen, endlich, trotz der gegenteiligen Empfehlung von John Locke[60]), das Vermeiden nasser Schuhe und dergleichen, besonders bei langem Sitzen in der Schule, das Tragen von Gummischuhen und so fort.

C. „Skrofulöse" Erkrankungen der Augen und der Kopforgane sind häufig von Fiebererscheinungen begleitet, ein fundamentaler Umstand, der bisher fast überall, auch von mir selbst in früheren Jahren übersehen worden ist. Temperaturbestimmungen habe ich bei fast ausschließlich ambulanter Praxis bisher allerdings nicht vorgenommen, doch erfährt man auf Befragen sehr oft oder findet auch objektiv, daß gegen Abend Frösteln, kaltes Ueberlaufen, fliegende Hitze oder Schweiß eintritt, die Kinder unruhig oder „quarrig" werden, daß Kopfschmerzen, Schwindelgefühl, wirre Träume und unruhiger Schlaf, Appetitlosigkeit, belegte Zunge und übler Geschmack, Hautausschläge, übelriechender Stuhl und Durst, oft viel Durst, vorhanden sind. Die Behandlung des Fiebers ist da von größter Bedeutung, und zwar mit möglichst milden Mitteln: Ricinus oder wenn angängig, Tamarinden, frisches oder gekochtes Obst; Flores sambuci oder tiliae, warme Milch oder auch warmes, saures Zitronenwasser zum Schwitzen; Zitronen-, Himbeer-, Kirschen-, Stachelbeer-, Aepfel-, Pflaumen-, Apfelsinensaft und dergleichen mit etwas Zucker und nicht ganz kaltem Wasser zu reichlichem, ich sage reichlichem, Trinken tagsüber, ein bei vielen Krankheiten noch sehr oft vernachlässigtes, wichtiges therapeutisches Agens, dessen Bedeutung für typhöse und andere Infections-

---

[58]) Archiv f. Augen- und Ohrenheilkunde, 7. Bd., S. 211.
[59]) Monatsschrift f. Ohrenheilkunde, 1892, Nr. 6.
[60]) On Education, § 7.

krankheiten schon Brandt, Sahli[61]) u. A., ja, vor bald 200 Jahren schon Lesage im Gil Blas erkannt haben, freilich ohne daß der in letzterem (II, 3) geschilderte famose Dr. Sangrado, der das abgezapfte Blut durch eingeführtes Wasser, ähnlich wie bei Salzfröschen, ersetzen wollte, mit seiner Empfehlung, Salbei, Veronica, Nelkenblüten, Rosmarin oder Klatschmohn dem Trinkwasser zuzusetzen, das einen gout délectable oder des plus délicieux dadurch erhalte, oder Sahli mit seiner Empfehlung der verschiedenen, althergebrachten, aber meistens erregende Nebenwirkungen ausübenden Teearten, oder Cadet de Vaux mit dem Trinken von warmem Wasser bei gichtischen Zuständen hätten durchdringen können. Einer der auffälligsten Erfolge, die ich je gesehen, betraf den zirka 16 jährigen A. aus Brentau bei Danzig, der schon mehrere Wochen lang ohne den geringsten Nutzen anderwärts rein okulistisch behandelt, vor 2 Jahren in meine Behandlung trat mit doppelseitiger Keratitis vasculosa (Pannus scrophulos.), dick aufgetriebener, verquollener Nase, fieberhaftem Allgemeinleiden und auf quantitative Lichtempfindung herabgesetzter Sehkraft, so daß er geführt werden mußte, und welcher dann bei Ausspülungen der Nase und des Bindehautsackes mit lauem Salzwasser und reichlichem Trinken von mit Himbeersaft versetztem Wasser schon nach wenigen Tagen horizontale von vertikalen Bewegungen der Hand unterscheiden konnte und dann bald so weit gekommen ist, daß er das Fuhrwerk einer Ziegelei wieder selbständig und sicher dirigieren konnte und seinen Posten noch heute versieht. Oft erhalte ich von anderwärts behandelten Kranken auf meine Frage, was ihnen denn zum Trinken verordnet worden sei, die Antwort: nur Kaffee —, eine fast immer falsche Verordnung, von deren Schädlichkeit ich oft mit Bestimmtheit mich überzeugt habe, so noch vor zwei Jahren bei einem an Geschwür der Hornhaut ambulant von mir behandelten, trotz meines ausdrücklichen und wiederholten Verbots Kaffee heimlich trinkenden 17 jähr. Mädchen, bei welchem denn auch infolge des nur und allein durch den Kaffee unterhaltenen Fiebers Perforation der Hornhaut mit Vorfall der Iris eingetreten ist, ein trotz der gegenteiligen Ansicht von Prof. Schmidt-Rimpler (l. c., S. 432) nach meiner Erfahrung sonst nicht häufiges Ereignis, was vielleicht auch bei Augenkrankheiten in Aegypten auf den dort so häufigen Genuß von Kaffee öfters zurückzuführen ist: ein der weiteren Forschung wohl sehr werter Gegenstand. Ferner gehört hierher das Vermeiden von Tabak und Tabaksdunst im Zimmer, von jedwedem Alkohol und dergleichen, obwohl

[61]) Sammlung klinischer Vorträge, Nr. 11, 1890.

in manchen sogenannten Privatkliniken und selbst in öffentlichen Krankenhäusern, wo man das besser wissen und machen sollte, wie anderen fiebernden Kranken, so auch Augenkranken Bier und selbst Schnaps noch immer gegeben bezw. erlaubt wird. Durch diese einfachen, zum Teil selbst in der Krankenkassen- und Armenpraxis anwendbaren Mittel (cf. Succ. citri und Syr. rub. Idaei der Pharmacop. oeconom. Berol.) in Verbindung mit den oben besprochenen Behandlungsmethoden oft schnelle Besserung oder Heilung auch der krustösen, „skrofulösen" Ekzeme des Gesichtes und Kopfes, auch ohne jede örtliche Behandlung, da sie bei Beseitigung des Fiebers und bei Freiwerden der Nase oft von selbst verschwinden und so, wenn das noch nötig wäre, einen neuen Beweis liefern für die Berechtigung des Wortes einer kenntnisreichen Aerztin, Miss Alice Bryant in Boston, dahin lautend: „Let us give a little credit to Nature who often cures many diseases." [62])

Die Hartnäckigkeit skrofulöser Augenkrankheiten dürfte übrigens öfter auch durch Trinken von ungesundem, fiebererzeugendem Wasser bedingt sein, besonders auch des Nilwassers in Unter-Aegypten (Alexandrien), das bei Zusatz von Kal. hypermang. einen reichlichen Niederschlag von organischen Stoffen in den Jahren 1880/1882 mir stets ergeben hat und zum Bereiten von Kaffee, des auf der Straße feilgebotenen Soda- und Zitronenwassers, sowie des Fruchteises dort stets unabgekocht benutzt wurde. Doch sind bei den, natürliche auch Kinder befallenden Augenkrankheiten in Aegypten wohl auch die schon von Lane [63]) übel vermerkten Ausdünstungen der durch den Nil überschwemmten Ländereien bedeutungsvoll, besonders da nach meinen Beobachtungen die Augenkrankheiten auch dort mit eitrigen Katarrhen der Nase oft verbunden sind; endlich kommt da auch als direkt auf das Auge einwirkende Schädlichkeit noch der Staub ungepflasterter Straßen sowie der in den Straßen aufgestapelten, zum Beheizen der Bäder benutzten Müllhaufen in Betracht, während es die hohe Temperatur und Helligkeit der Luft natürlich nicht ist, die die Augenkrankheiten hervorruft, schon deshalb nicht, weil andere in annähernd gleicher Breite gelegene Länder des Südens, wie Mesopotamien, die Wiege der Astronomie, Babylonien, Lybien u. s. f. in früheren Zeiten niemals reich waren an Augenkrankheiten, es auch, im Gegensatze zu dem schon zu Herodots Zeit von Aerzten und Augenärzten überfüllten Aegypten, in Babylonien, das durch die großartigen Bauten der Nitokris vor

[62]) The Medical Record, 15. September 1906.
[63]) Zitiert nach J. Hirschberg, Aegypten, 1890.

Ueberschwemmungen geschützt war, zurzeit des Cyrus keine Augenärzte, ja überhaupt keine Berufsärzte gab, die nomadisierenden Lybier die gesundesten Menschen waren, die Herodot je gesehen (I, 185, 197; II, 84; IV, 187) und nach einer von John Locke zitierten Reisebeschreibung die Kinder der Malteser bis zum 10. Lebensjahre ganz nackt gehen oder gingen: „without shirt, drawers or any thing on their head sheltering them from the scorching rays of the sun."

Allerdings heißt es in den inhaltreichen und sehr interessanten Turkish Letters der Lady Montagu the heat was at Tunis so excessive, and the light so bad for the sight, that I was half blind by writing one letter (28. Aug. 1718), doch muß dabei berücksichtigt werden, 1. daß übereifriges Zeichnen in der Jugend eine dauernde Schwäche der Augen der Verfasserin zustande gebracht hatte (28. Jan. 1753); 2. daß, wie der Archäologe J. J. Winckelmann schon vor ca. 150 Jahren bemerkt hat, die hellere und dunklere Pigmentirung sowie die Gestaltung der Augen z. T. jedenfalls von klimatischen Bedingungen abhängen, derart, daß sowohl die Mandelaugen der Aegypter, wie die halbgeschlossenen Augen der Eskimos auf die Gewohnheit des Zusammenkneifens derselben zur Abwehr einer Blendung bezw. starker Kälte zu beziehen seien, Schutzeinrichtungen also, welche bei zugereisten, landfremden Personen wohl meistens fehlen werden.

Schlafen bei offenem Fenster, was bei chronischen Nasen- und Halskrankheiten oft so gute Erfolge ergibt, habe ich bei skrofulösen Augenkrankheiten, einem populären Vorurteil wohl zu viel nachgebend, erst in einzelnen Fällen versuchen lassen, so noch jüngstens und zwar mit auffälligem Erfolge bei einem an eitriger Konjunktivitis, Rhinitis und Blepharadenitis von mir selbst zuvor schon mehrere Wochen ohne sonderliche Wirkung behandelten 17 jährigen Mädchen; doch habe ich auch durch stundenlangen Aufenthalt im Walde, besonders Nadelwald, oder bei nicht feiern wollenden Arbeitern, durch regelmäßiges Spazierengehen Abends und Sonntags, Heilung hartnäckigster, ohne Erfolg zuvor behandelter Katarrhe erzielt, wie z. B. auch bei einem tagsüber in einer dumpfen, staubigen Druckerei arbeitenden Lehrling, der seine Wohnung, ein mittelgroßes Zimmer, mit zehn anderen Personen teilte, darunter seine an einer eiternden, übelriechenden, ohne Erfolg mehrfach operierten Brustfistel leidende Schwester. Daß in ungesunden Wohnungen oft nur ein Kind augenkrank ist, erklärt sich wohl einfach, wenn nicht überhaupt aus einer individuell verschiedenen Widerstandsfähigkeit der einzelnen Kinder, dann vielleicht geradezu aus einer in solchen Fällen öfter von mir festgestellten, prädisponierenden Erkrankung der Nase. Auf Umquartie-

rung wird man allerdings bestehen müssen, wenn der Wohnraum an einen, nur durch eine dünne durchlässige Bretterwand geschiedenen — — Stall (Schweinestall) dicht angrenzt, was ich noch im Jahre 1897 hier in Danzig gesehen habe: Schmiedegeselle H., I. VII. 1897 Hypopyonkeratitis, eitrige Rhinitis, Sehkraft = $^1/_{60}$, sofort ausquartiert, ambulante Behandlung mit Ausspülungen etc., arbeitsfähig am 16. VII. mit $^5/_{12}$; S., Nachfolger desselben, am 12. VII. 1897 akute, doppelseitige eitrige Rhinitis und Konjunktivitis, sofort ausquartiert, Ausspülungen, in wenigen Tagen geheilt. Aehnliches wird berichtet aus Ostpreußen durch J. Jacobson[64]) und Hoppe, aus Irland durch Maria Edgeworth[65]), aus verschiedenen Teilen von Frankreich durch Aimé Martin[66]), aus Ungarn durch Feuer[67]), aus Polen, wo der ungedielte Boden der Lehmhütten der Dörfer noch heute öfters aufgefrischt wird mit einem kuhdunghaltigen Lehmbrei, sowie in den klassischen Schilderungen von Nowikow aus Rußland.[68])

Auf die für die Lehre von der Tuberkulose (Skrofulose) im Ganzen sonst so äußerst wichtige Wohnungsfrage kann jetzt natürlich nicht näher eingegangen werden, z. B. bezüglich der Tausende von Augenkranken jährlich liefernden, auf Schlammboden erbauten und durch Sturmfluten der Ostsee noch dazu öfter überschwemmten Häuser von St. Petersburg, bezüglich der mit Unrat, räudigen Hunden und eklem Duft gefüllten Gassen des heutigen Jerusalem, in denen „ein müdes Leben schleppend seinen Gang geht", und wo jeder dritte Mensch auf einem oder beiden Augen blind ist,[69]) bezüglich mancher nicht auf Plattformen wie in Loschwitz bei Dresden, sondern unmittelbar auf dem Abhang belegenen, trotz „Sonnenbau" z. Zt. der Schneeschmelze und bei starken Regengüssen in ihren hinteren Räumen dann feuchten Sanatorien, bezüglich der immer bodenfeuchten, im Winter im Schnee geradezu vergrabenen Hütten des Riesengebirges, bezüglich der abhängig gelegenen Häuser an Nasenleiden und Trachom so reicher Städte wie Triest, bezüglich der, im Gegensatz zu den umfänglichen, mit breitem, zentralen Lichthof versehenen Okellen von Alexandrien oder Squares von London, schmalfrontigen, kaum zu durchlüftenden

---

[64]) Beiträge zur Pathologie des Auges, 1888.
[65]) Popular Tales, Rosanna.
[66]) Education des mères de famille, II. Bd., 22.
[67]) Trachom in Ungarn, 1897.
[68]) Aufzeichnungen eines Landhauptmanns, Petersburg 1879, zitiert nach v. d. Brüggen, das heutige Rußland, 1902, p. 125.
[69]) v. Soden, Palästina, 1899, S. 73.

Häuser von Danzig. Hoffentlich aber ist die Zeit nicht mehr fern, wo das Einsperren Augenkranker in geschlossene Räume oder überfüllte, verdunkelte und möglichst wenig gelüftete „Kliniken", oder „Privatkliniken" als erstes Erfordernis der Heilung nicht mehr gilt, in Kliniken ohne Kliniker, wo Alles oder das Meiste von dem Aeußeren vielleicht vorhanden sein mag, aber bei langem, Wochen-, Monate-, Jahrelangem heißem Bemühen von dem auf das Ganze gerichteten, das Wesentliche sofort erfassenden klinischen Geist ein Hauch so oft nicht zu verspüren ist, wo vielmehr, wie nicht nur in meinem eigenen, kleinen Beobachtungsmaterial, sondern auch in einer offenbar zweckmäßig geleiteten, großen, 12 000 Kranke jährlich behandelnden Privatklinik in Berlin, 97 oder 98 Proz. der Kranken ambulant behandelt werden in frischer Luft, einem Meer von frischer Luft —, analog den ausgezeichneten, von dem großen Chirurgen N. Pirogoff[70]) auch in den besten Hospitälern nie wieder wie bei ambulanter Behandlung und dem Zerstreuungssystem der Kranken auf dem Lande, nahe seinem Gute in Podolien, erzielten Erfolge —, die Zeit, wo im Sinne des Pfarrers Matthäus, der das einst unbedeutende Oertchen Onstmettingen in Württemberg zu einem Mittelpunkt der Präzisionsmechanik gemacht —, im Sinne von Brémontier, der die Landes der Gascogne immer mehr verwüstende Wanderdünen durch Anpflanzen von Ginster und jungen Kiefern zum Stehen gebracht, und so einen jetzt auf 1000 Millionen Francs geschätzten Forst mit Schneidemühlen und Terpentinwerken allmählich entstehen ließ —, im Sinne von Girardot, Olivier de Serres[66]), des von Cuvier gefeierten Pfarrer Oberlin u. A., welche öde, verwahrloste Dörfer von Frankreich durch Anpflanzung von Pfirsich- oder Maulbeerbäumen etc. zu ansehnlichen, wohlhabenden Orten gestaltet —, im Sinne Derer, welche die einst so ungesunden Fens von Cambridgeshire zu bestem Weizenboden gewandelt[71]), Derer, welche mit Herder's Worten jenen seucheschwangeren Pfuhl umdämmt, dieses Moor zu einem Garten umgeschaffen, daß in ihm Italien und Hellas, Asien und Afrika jetzt blühet: — hoffentlich ist die Zeit nicht mehr fern, wo die Kultur und die Beschränkung der Armut ihre ganze, große Kraft zur Heilung und Beseitigung auch der „skrofulösen" Augenkrankheiten entfalten werden.

---

[70]) Grundzüge der Kriegschirurgie, 1864, I. Bd., S. 8 ff.

[71]) W. T. Stead, Stories from English History.

Oesterreichische otologische Gesellschaft.

Offizielles Protokoll der Sitzung vom 18. Dezember 1906.

Erstattet vom Schriftführer.

Vorsitzender: Hofrat Politzer.
Schriftführer: Dozent Frey.

Administrative Sitzung.

Hofrat Politzer: M. H.! Heute beschließt unsere Gesellschaft ihr Jahr. Wir können mit Befriedigung die wissenschaftlichen Fortschritte, das Wachsen und Gedeihen der Gesellschaft konstatieren. Die Vorträge, Demonstrationen und vorgeführten Fälle haben nicht nur uns gegenseitige Belehrung und Anregung gebracht, sondern wurden auch, wie wir mit Befriedigung sagen können, von der wissenschaftlichen Literatur des Auslandes gewürdigt. Allerdings hat die Gesellschaft nicht den Umfang der Schwestergesellschaft in Deutschland erreicht, das hat aber seinen Grund darin, daß das Deutsche Reich viel größer ist, mehr Universitäten besitzt und die Vertreter unseres Faches sich dort eng aneinander schließen, was bei uns leider noch immer nicht der Fall ist. Unsere Kollegen in Graz, Prag u. s. f. halten sich von uns fern, wir hoffen aber, daß sich das in Zukunft ändern wird. Ein einträchtiges und gemeinsames Vorwärtsschreiten wird uns gewiß auch in der Zukunft noch zu manchem schönen Erfolg verhelfen. Zwei wichtige Ereignisse haben sich während des Bestandes unserer Gesellschaft abgespielt. Das eine war der Tod Josef Grubers, eines Mitbegründers unserer Gesellschaft. Seine wissenschaftliche Bedeutung brauche ich hier nicht näher zu erörtern. Sein lebhaftes und tätiges Interesse für unsere Gesellschaft ist uns allen wohlbekannt.

Das zweite wichtige Ereignis war die Abhaltung der XV. Versammlung der deutschen otologischen Gesellschaft in Wien. Ich brauche nicht viel Worte darüber zu verlieren, mit welcher Genugtuung wir seinerzeit die Wahl von Wien als Versammlungsort aufgenommen haben, und kann mit Freude konstatieren, daß unsere Kollegen aus dem Reiche nicht nur über den ihnen zuteil gewordenen Empfang sehr erfreut und befriedigt waren, sondern auch die wissenschaftlichen Institute und die klinische Station mit anerkennendsten Worten gelobt haben.

Ich hoffe, m. H., daß Sie auch fernerhin den Interessen unserer Gesellschaft sich widmen werden.

Dozent Dr. F. Alt erstattet den Bericht über das abgelaufene Vereinsjahr.

Die Zahl der Mitglieder beträgt 52 (1 Neuaufnahme, 2 Austritte).

In 7 Sitzungen wurden 4 Vorträge und 9 Demonstrationen abgehalten, sowie 1 vorläufige Mitteilung erstattet.

Vorträge hielten die Herren Hofrat Politzer, Dr. Fleischmann, Dr. Bárany und Dr. Ernst Urbantschitsch.

An den Demonstrationen beteiligten sich die Herren Dr. Neumann (6), Hofrat Politzer, Dr. Ernst Urbantschitsch je 4), Dr. Alt, Dr. Bárany und Dr. Ruttin (je 3), Prof. Urbantschitsch und Dr. Alexander (je 2), Dr. Hammerschlag und Dr. Gomperz (je 1).

Die vorläufige Mitteilung erstattete Herr Dr. Ernst Urbantschitsch.

An den Diskussionen beteiligten sich die Herren Alexander, Alt, Biehl, Bing, Frey, Gomperz, Hammerschlag, Kaufmann, Max, Neumann, Politzer, Pollak, Reiss, E. Urbantschitsch und V. Urbantschitsch.

Dr. Kaufmann erstattet den Kassabericht; derselbe wird genehmigt.

Die Wahlen für das Bureau (für 1907) ergeben folgendes Resultat:

Vorsitzender: Professor Urbantschitsch,
Vorsitzender-Stellvertreter: Professor Bing,
Sekretär: Dozent Alexander,
Schatzmeister: Dr. Kaufmann,
Schriftführer: Dozent Frey.

Zur Aufnahme als Mitglieder haben sich Dr. Ignaz Hofer (Wien), k. u. k. Regimentsarzt, und Dr. Zoltan Laurovics (Budapest) gemeldet. Dieselben werden einstimmig zu Mitgliedern gewählt.

Prof. Urbantschitsch gedenkt insbesonders der großen Verdienste Politzers im abgelaufenen Gesellschaftsjahre.

Prof. Pollak beantragt, den abtretenden Mitgliedern des Bureaus den Dank für ihre ausgezeichnete Tätigkeit auszusprechen, und hofft, daß Hofrat Politzer der Gesellschaft noch viele Jahre erhalten bleiben werde.

Prof. Urbantschitsch beantragt, die schon einmal projektierte, aber nicht durchgeführte Abhaltung von zusammenfassenden Referaten über Einzelfragen in diesem Jahre zu beginnen.

Politzer: Dieser Vorschlag wurde bereits einmal gemacht. Ein Teil der Sitzung könnte dazu verwendet werden, damit ein Mitglied ein Sammelreferat über ein spezielles Kapitel erstatte. Ich bitte um die Aeußerung darüber.

Pollak findet diese Anregung sehr dankenswert, fürchtet aber dadurch eine Einbuße in bezug auf die Demonstrationen und dann schwächeren Besuch der Sitzungen.

Politzer: Die Demonstrationen werden dadurch nicht tangiert werden.

Pollak: Dann beantrage ich, daß einzelne Mitglieder sich zur Erstattung solcher Referate verpflichten.

Der Antrag wird angenommen.

Dr. Bárany hält seinen angekündigten Vortrag über die Untersuchung der reflektorischen vestibulären und optischen Augenbewegungen und ihre Bedeutung für die topische Diagnostik der Augenmuskellähmungen.

Nachdem Vortr. an der Hand der Literatur darauf hingewiesen hat, daß bisher die Untersuchung der reflektorischen Augenbewegungen nur ganz vereinzelt vorgenommen wurde (Oppenheim, Bielschowsky) und daß speziell der reflektorische Nystagmus von niemandem bisher zur Diagnose der Augenmuskellähmungen herangezogen wurde, schildert Vortr. seine Methoden der Untersuchung des vestibulären und optischen Nystagmus.

Der vestibuläre Nystagmus wird einerseits durch zehnmaliges Drehen auf dem Drehstuhl, andererseits, insbesondere bei bettlägerigen, gelähmten oder benommenen Patienten durch Ausspritzen des Ohres mit kaltem Wasser vorgenommen. Letzteres ruft bei jedem Menschen mit normalem Vestibularapparat (auch bei intaktem Trommelfell) rotatorischen + horizontalen Nystagmus nach der nicht ausgespritzten Seite hervor.

(Näheres bezgl. dieser Untersuchungsmethode siehe Bárany, Untersuchungen über den vom Vestibularapparat des Ohres ausgelösten rhythmischen Nystagmus und seine Begleiterscheinungen. Monatsschr. für Ohrenheilk., 1906, XL, und O. Coblentz, Berlin 1906.)

Vortr. gibt sodann die Krankengeschichte eines Falles, bei welchem neben sonstigen Symptomen einer pontinen Affektion eine vollständige Lähmung der willkürlichen Seitenwendung sowohl nach rechts wie nach links vorhanden war, bei starken verstibularen Reizen jedoch eine ca. $^1/_2{}'$ dauernde Ablenkung der Augen nach den Seiten hervorgerufen werden konnte. Vestibulärer Nystagmus fehlte; an seiner Stelle war

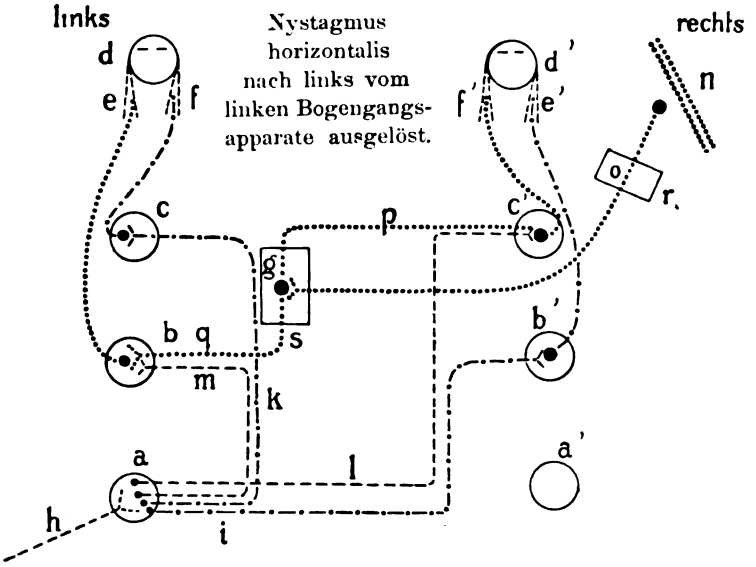

a a′ Nucleus Deiters sin. et dext.
b b′ Nucleus n. abduc. sin. et dext.
c c′ Nucleus n. oculomot. sin. et dext.
d d′ Nucleus oculus sin et dext.
f f′ Muscul. rect. internus sin. et dext.
e e′ Muscul. rect. externus sin. et dext.
g Schaltzelle (Monakow) = Blickzentrum für Blick nach links.
h Nervus vestib. sin.
i Vestibulare Bahn, kreuzend zum kontralateralen Abduzenskern. } r_{ot}
k Vestibulare Bahn zum homolateralen Okulomotoriuskern. } r_{ot}
l Vestibulare Hemmungsbahn zum kontralateralen Okulomotoriuskern. } g
m Vestibulare Hemmungsbahn zum homelateralen Abduzenskern. } g
n Gyrus angularis dext. (Corten) = Zentrum der willkürlichen Augenbewegungen nach links.
o Rindenbahn zum Blickzentrum für die willkürlichen Augenbewegungen nach links.
p Supranukleäre Bahn vom linken Blickzentrum zum kontralateralen Okulomotoriuskern. blau
q Supranukleäre Bahn vom linken Blickzentrum zum homolateralen Abduzenskern.
r Doppelseitige Herde bei r heben die willkürlichen Augenbewegungen auf, lassen den vestibularen Nystagmus ungestört (Pseudo-ophthalmoplegie Wernickes).
s Doppelseitige Herde bei s heben die willkürlichen Augenbewegungen und die rasche Bewegung des vestibularen Nystagmus auf, lassen die langsame vestibulare Bewegung ungestört. (Beobachtung Dr. Báranys).

nur die langsame Bewegung der Augen auf vestibularen Reiz vorhanden. Aus dem Fehlen der willkürlichen Augenbewegungen bei erhaltener reflektorischer Beweglichkeit der Augen ergibt sich mit Notwendigkeit die Diagnose einer supranuckleären Lähmung. Es handelte sich nur um die nähere Lokalisation derselben. Bei der Pseudoophthalmoplegie Wernickes handelt es sich um doppelseitige kortikale Herde, welche die Willkürbahn für die Seitenwendung der Augen, die vom Gyrus angularis zum kontralateralen Blickzentrum am Boden des Aquaeductus Sylvii (Monakow) zieht, unterbricht. Bei diesen Fällen war spontaner Nystagmus vorhanden und die Augen konnten zwar willkürlich nicht bewegt werden, folgten aber einem langsam bewegten Gegenstand bis in Seitenstellung. Bei dem von Dr. Bárany beobachteten Falle bestand niemals spontaner Nystagmus, die Augen folgten auch dem bewegten Finger nicht; es fehlte auch der optische Nystagmus bei Betrachtung bewegter Gegenstände (Blick auf eine mit schwarzen Streifen beklebte, sich drehende Rolle). Dr. Bárany schloß aus diesem Verhalten die Pseudoophthalmoplegie Wernickes aus und nahm eine Unterbrechung des im Pons resp. den Vierhügeln gelegenen Blickzentrums selbst an. Tatsächlich hat die Sektion ein Gliom ergeben, das aus den Vierhügeln in den Pons hinabwucherte. Auf Grund einer Reihe von Ueberlegungen, die hier anzuführen zu weitläufig wäre, stellt Dr. Bárany das beigefügte Schema für das Zustandekommen des vestibularen Nystagmus auf, aus welchem sich auch die Erscheinungen bei Lähmungen in diesem Bereiche leicht ableiten lassen.

Aus der bereits angeführten Krankenbeobachtung sowie aus einer Reihe weiterer, von Vortr. beobachteter Fälle lassen sich mit Benutzung der beigegebenen Schemas folgende Sätze aufstellen.

1. Die langsame Bewegung des vestibulären Nystagmus wird in den primären Augenmuskelkernen durch den vestibularen Reiz ausgelöst.

2. Die Assoziation der langsamen vestibularen Augenbewegungen geschieht durch entsprechende Verteilung der vom Deitersschen Kern aufsteigenden vestibularen Bahnen.

3. Die rasche Bewegung des vestibularen Nystagmus ist in den bezüglich ihrer Lage noch hypothetischen Blickzentren ausgelöst.

4. Eine Zerstörung der primären Kernregion resp. der peripheren Nerven hebt jede Art der Augenbewegung im Bereiche der getroffenen Muskeln auf, läßt aber willkürliche reflektorische, optische und vestibulare Augenbewegungen außerhalb der getroffenen Teile vollkommen ungestört.

5. Eine doppelseitige Unterbrechung der Vestibularisfasern vor ihrer Endigung in den primären Kernen hebt die vestibulären Augenbewegungen vollständig auf, läßt jedoch die optischen reflektorischen, sowie die willkürlichen Augenbewegungen intakt. (Z. B. Taubstummheit durch Meningitis.)

6. Eine doppelseitige Unterbrechung der Bahn zwischen Blickzentrum und primären Augenmuskelkernen, resp. eine Zerstörung des Blickzentrums selbst, läßt die langsame vestibulare Augenbewegung ungestört, ebenso die Dauerinnervation der Augenmuskeln durch starke vestibulare Reize, hebt jedoch die optischen reflektorischen, sowie die willkürlichen Augenbewegungen auf. Dementsprechend tritt bei geeigneten vestibulären Reizen eine unwillkürliche Drehung der Augen bis zur maximalen Seitenwendung ein.

7. Eine doppelseitige Unterbrechung der Willkürbahn für die Augenbewegungen oberhalb des Blickzentrums hebt die willkürlichen Augenbewegungen auf, läßt jedoch vestibulären Nystagmus und bei erhaltenem Bewußtsein und erhaltener Konzentrationsfähigkeit der Aufmerksamkeit vermutlich auch den optischen Nystagmus nicht.

8. Einseitige Unterbrechung der Bahn zwischen Blickzentrum und primärem Augenmuskelkerne bewirkt Blicklähmung für willkürliche Bewegungen nach der kranken Seite eventuell mit Deviation der Augen zur gesunden Seite. Läßt man einen vestibularen Reiz wirken, der normaliter Nystagmus zur kranken Seite machen sollte, so zeigt sich eine Deviation der Augen zur gesunden Seite und es tritt entweder nur sehr schwacher oder kein Nystagmus zur kranken Seite auf. Läßt man einen vestibularen Reiz wirken, der Nystagmus zur gesunden Seite macht, so können während der Dauer des Reizes die Augen willkürlich nach der kranken Seite bis zur extremen Seitenwendung gewendet werden, resp. sie werden bei Ausschluß der Willkürbewegungen unwillkürlich nach der kranken Seite gedreht.

Offizielles Protokoll der Sitzung vom 28. Januar 1907.

Erstattet vom Schriftführer.

Vorsitzender: Prof. Urbantschitsch.
Schriftführer: Dozent Frey.

Dr. Alexander stellt folgenden Antrag:

Auf der letzten Tagung der deutschen otologischen Gesellschaft wurden, wie Ihnen gewiß in Erinnerung ist, eingehend auch Standesfragen behandelt. Unter Bericht der deutschen Kommission:

„Ueber die Regelung des Spezialistenwesens und die Frage der Einrichtung von Spezialabteilungen an allgemeinen Krankenhäusern“ gab Anlaß zu einer lebhaften und zweifellos fruchtbaren Diskussion. Es wurde damals auch der prinzipielle Beschluß gefaßt, daß die deutsche otologische Gesellschaft bei ihren Vorschlägen das ganze deutsche Sprachgebiet, somit außer Deutschland auch Oesterreich und die Schweiz berücksichtige, und daß aus diesem Grunde auch ein österreichisches Mitglied der deutschen Kommission beigezogen werden soll.

So sehr dies zu begrüßen ist, so ist damit für unsere Verhältnisse und Notwendigkeiten nicht genug getan und die steigende Aktualität sozialärztlicher und Standesfragen gebietet es, daß wir uns auch selbst mit unseren wirtschaftlichen Fragen mehr als bisher beschäftigen und es entspricht durchaus den Statuten unserer Gesellschaft, daß dies in offizieller Form geschehe.

Ich beantrage daher die Wahl eines wirtschaftlichen Komitees aus dem Schoße unserer Gesellschaft. Das Plenum der österreichischen otologischen Gesellschaft teilt dem wirtschaftlichen Komitee seine Aufgaben zu. Das Komitee hat dem Plenum von dem Resultat seiner Arbeiten zu berichten und ist verpflichtet, vor jeder Aktion die Genehmigung des Plenums einzuholen. Das Komitee hat unverzüglich mit Vertretern anderer Spezialfächer Fühlung zu nehmen und darauf hinzuwirken, daß auch von seiten anderer ärztlicher Gesellschaften wirtschaftliche Komitees errichtet werden.

Diskussion.

Hofrat Politzer fragt, welche Gegenstände im besonderen dieser Ausschuß zu erörtern hätte.

Dozent Hammerschlag: Das Programm der wissenschaftlichen Sektion der österreichischen otologischen Gesellschaft würde sich in einige Hauptpunkte gliedern. Einer der wichtigsten wäre z. B. das Spezialistenwesen, dann die Stellung der Spezialärzte zu den Krankenkassen, insbesondere die Frage der freien Arztwahl in den Spezialfächern, die ohne oder über uns gewiß schlecht gelöst würde, ferner das Verhältnis der Spezialisten zu den Krankenanstalten, weiterhin das Verhältnis der Professoren, Dozenten und Spezialisten zu den praktischen Aerzten, die Schularztfrage u. s. w. Redner unterstützt daher den Antrag Alexanders.

Dozent Alt: Auch ich möchte diesen Antrag auf das freudigste begrüßen, weil ich die einzige Möglichkeit einer Regelung der ohrenärztlichen Frage in den Krankenanstalten darin sehe, wenn von der österreichischen otologischen Gesellschaft Informationen erteilt werden oder Anregungen erfolgen. Man soll sich da nicht in Details verlieren.

Dozent Frey unterstützt ebenfalls den Antrag.

Der Antrag wird einstimmig angenommen.

In das wirtschaftliche Komitee werden gewählt die Herren: Alexander, Hammerschlag, Max, Frey und Ernst Urbantschitsch.

B. Wissenschaftliche Sitzung.

Hofrat Politzer: Bericht über zwei Fälle von operierter Exostose des äußeren Gehörganges.

Fall 1 betrifft ein 19 jähriges Mädchen, das nur über Schwerhörigkeit klagte und von Herrn Kollegen Hrubesch behufs Behandlung an die Klinik gesandt wurde. Die Untersuchung des rechten Ohres ergab eine den knöchernen Gehörgang vollständig ausfüllende Exostose. Ein Drittel der ganzen Oberfläche desselben bildete ihre Basis. Für die Sonde ergab sich an einer Stelle noch Passage. Hörweite 1 m für laute Sprache. In lokaler Anästhesie wurde die Exostose mittels eines rechtwinklig geknickten Meißels stückweise durchmeißelt. Ich halte es für zweckmäßig, wenn der Operateur den Meißel fixiert und genau zusieht, während die Hammerführung einem Assistenten überlassen wird. Das Meißeln muß sehr vorsichtig geschehen. Die Basis der Exostose reichte sehr tief. Nach Konstatierung einer gewissen Beweglichkeit ging ich mit einer Kornzange ein und entfernte die Exostose. Die Hautbedeckung am inneren Ende der oberen Gehörgangswand war nach dem Eingriff abgelöst und ging nach abwärts. Jodoformgazetamponade.

An den folgenden Tagen trat eine Eiterung in der Tasche zwischen der abgelösten Kutis auf, die bald sistierte, so daß Patientin nach zwei Wochen geheilt entlassen werden konnte. Die Hörweite ist derzeit normal. Eine Ursache lokaler oder allgemeiner Art für das Auftreten der Exostose konnte nicht gefunden werden.

Fall 2. Bei einem sonst gesunden Manne habe ich vor acht Tagen eine Exostose operiert, die bis auf eine kleine Stelle an der ganzen Peripherie des Gehörganges festsaß. Da die Hörweite 4 m betrug, nahm ich an, daß hinter ihr alles in Ordnung sei. Die Operation bot bedeutende technische Schwierigkeiten, da die Gefahr einer Trommelfellverletzung bestand. In Neumannscher Lokalanästhesie wurde die Exostose stückweise entfernt, bis das Lumen des Gehörganges sichtbar wurde. Die Heilung dürfte in der nächsten Zeit komplett sein. Patient hört jetzt auf 6—7 m Flüstersprache.

Dozent Alexander: I. Otitis media suppurutiva chronica sinistra tuberculosa. Paralysis nervi facialis sinistri. Laryngitis tuberculosa. Api-

citis dextra. Cholesteatom. Multiple Labyfisteln. Radikaloperation. Eröffnung und Entfernung des Labyrinthes und des Felsenbeines. Freilegung der Carotis interna.

Franz K., Schlossergehilfe, 29 Jahre alt, aus Altenmarkt in Mähren, aufgenommen auf die Universitäts-Ohrenklinik in Wien am 29. Dezember 1906.

Patient kann sich an Kinderkrankheiten nicht erinnern. Das Ohrenleiden besteht angeblich seit zehn Monaten und ist durch Zug entstanden. Seit dieser Zeit bemerkt Patient schwerhörig zu sein; der Ohrenfluß soll erst seit fünf Monaten bestehen und erst in allerletzter Zeit übelriechend geworden sein. Patient wurde einige Wochen konservativ mit Tropfen behandelt, auch wurden ihm Polypen aus dem Ohr entfernt. Vor drei Monaten Schwindelanfälle, die aber in der letzten Zeit wieder aufhörten. Vor 1 ½ Jahren war Patient infolge starker Erkältung durch drei Monate arbeitsunfähig und hat an „Lungenkatarrh" gelitten; seit dieser Zeit hustet er, zeitweilig Nachtschweiße. Seit fünf Monaten Heiserkeit. Dem Patienten wurde, als er die Ambulanz zum ersten Mal aufsuchte, sofort eine Operation empfohlen, doch konnte er sich dazu nicht entschließen.

Status praesens: Mittelkräftiges Individuum in schlechtem Ernährungszustande. An der rechten Lungenspitze Einziehung, Dämpfung, verschärftes Exspirium, vereinzelte Rasselgeräusche. Finger beider Hände verdickt, knollig aufgetrieben (Trommelschlägelfinger). Die Laryngoskopie ergibt an der Hinterwand des Larynx eine etwa kirschengroße Infiltration, Stimmbänder leicht gerötet, Aryknorpel gut beweglich, infolge des interarytenoidalen Tumors ist der Glottisschluß nicht vollkommen.

Ohrenbefund: Rechts: Trommelfell am Hammergriff gerötet, retrahiert, im vorderen, unteren Quadranten eine atrophische Stelle.

Links: Destruktion, fötide Eitersekretion, reichliche Cholestearinkristalle.

Hörweite: Konversationssprache: rechts 5 m, Flüstersprache und Akumeter 4 m; links ¼ m, mit Hörschlauch 0; Weber nach rechts, Schwabach verkürzt.

Perzeption der Stimmgabel für die Luftleitung links vollständig aufgehoben. Erregbarkeit des linken Vestibularapparates kalorisch und für die Drehung stark vermindert, kein spontaner Nystagmus, keine Gleichgewichtsstörung. Rechtes Labyrinth normal.

Operation in Billrothscher Mischungsnarkose (Dr. Alexander). Typischer Hautschnitt, Freilegung und Eröffnung des Warzen-

fortsatzes, Entfernung eines mit Antrum und Paukenhöhle kommunizierenden, vereiterten, über kirschengroßen Cholesteatoms, das ringsum von Granulationen umgeben ist. Durchführung der typischen Radikaloperation mit Plastik nach Panse. Es ergiebt sich eine hanfkorngroße Fistel am Promontorium. Knochen der Umgebung erweicht, mißfarbig. Nach der Entfernung der erkrankten Teile zeigt sich die Schnecke bis in den inneren Gehörgang vollständig zerstört. Die erweichte Pyramidenspitze wird abgetragen. Den Grund der Höhle bildet die in über Erbsengröße freiliegende Carotis interna. Die Dura der mittleren und hinteren Schädelgrube und des Sinus auf Zehnhellerstückgröße freiliegend.

Hanfkorngroße Fistel am lateralen Bogengang, eine ähnliche Fistel am hinteren Bogengang. Abtragung der Bogengänge bis an den Vorhof, worauf sich wie aus der excochleierten Schnecke klarer Liquor unter gewöhnlichem Drucke entleert. In den Bogengängen auch eine mißfarbige, krümelige Masse, Wundversorgung, Verband.

Mikroskopischer Befund: Spärliche, grampositive Doppelkokken, kulturell steril.

Verlauf: Reaktionsloser Wundverlauf.

25. I. 1907. Patient verläßt das Bett.

30. I. 1907. Patient wird in ambulante Nachbehnadlung entlassen.

Patient fühlt sich derzeit, was sein Ohr anlangt, vollständig wohl, leider ist der Zustand seiner Larynxphthise unverändert.

Der Fall gehört in die Gruppe der komplizierten tuberkulösen Karies des Schläfenbeines, im vorliegenden Falle kompliziert durch Lungen- und Kehlkopftuberkulose.

Prognostisch stellt sich der Fall infolge der Lungen- und Larynxtuberkulose ungünstig. Ich hatte Gelegenheit, in den letzten zwei Jahren außer dem vorgeführten, noch fünf andere Fälle von Schläfen-, besonders Felsenbeinkaries, zu operieren. In allen Fällen brachte die Operation zunächst den gewünschten Erfolg. Patient wurde vollkommen beschwerdefrei, sein Körpergewicht nahm zu. Von diesen Fällen ist einer vollständig ausgeheilt. Die Radikaloperationshöhle ist vollkommen epithelisiert. Der Patient befindet sic hwohl; durch einen Aufenthalt im Süden wurde auch die in den Anfangsstadien befindliche Lungentuberkulose außerordentlich günstig beeinflußt. Die übrigen vier Fälle sind 3—6 Monate nach der Operation an tuberkulöser Meningitis zugrunde gegangen. Es handelte sich in diesen Fällen durchaus um Leute, die nach mehr oder weniger kurzer Zeit

nach der Ohroperation wieder in ihren Beruf zurückkehren und eine ihre Kräfte meist übersteigende Arbeit verrichten mußten. Die Fälle zeigen uns auch, daß die postoperative Prognose vorgeschrittener tuberkulöser Karies des Felsenbeines in erster Linie von den Lebensbedingungen des Patienten abhängig ist.

Durch den operativen Befund der freiliegenden Karotis ist immerhin auch der vorliegende Fall von Bedeutung. Ich bin derzeit damit beschäftigt, eine Methode auszuarbeiten, welche die chirurgische Entfernung der Felsenbeinspitze und die Bloßlegung der Karotis vom Ohr aus gestattet. Diese Methode wird sich besonders für die Fälle von tuberkulöser Karies des Felsenbeines empfehlen, bei welchen es auf die vollständige Entfernung des Felsenbeines ankommt.[1])

II. Otitis media suppurativa acuta. Pyämische Sinusthrombose. Jugularisausschaltung. Antrotomie, Freilegung und Entleerung des Sinus. Heilung.

Johann S., 13 Jahre alt. Im Alter von 11 Jahren durch einige Tage Ohrenschmerzen, kein Ohrenfluß, linksseitige akute Mittelohrentzündung; seit 14 Tagen Fieber, ein Schüttelfrost.

Status praesens: Pat. liegt in linker Seitenlage, den Kopf nach der linken Schulter geneigt. Beine eingezogen, Haut heiß, trocken, Pupillen gleich weit, prompt reagierend, motorische Hirnnerven unverändert, Bewegung des Kopfes und der Halswirbelsäule nach allen Richtungen eingeengt und schmerzhaft.

Ohrbefund: Gehörgang weit, Trommelfell rechts unverändert, links gerötet, verdickt, stark vorgewölbt. Hörweite links $^3/_4$ m Konversationssprache, Flüstersprache 0. Weber nach links, Schwabach verlängert, Rinne negativ. Perzeption hoher und tiefer Töne stark herabgesetzt, spontaner Nystagmus nach beiden Seiten. Rechtes Trommelfell retrahiert, linke Warzenfortsatzregion geschwollen, druckschmerz-

[1]) Nachtrag: Patient hat sich bis Ende Januar 1907 wohl befunden, sodann trat akuter Verfall ein. Anfangs Fieber. Exitus letalis unter dem Bild weit fortgeschrittener Lungen- und Larynxtuberkulose. In den letzten Tagen Temperaturen von 37,8—38,2°.

Sektionsbefund: Chronische Tuberkulose der Lungen mit schwieliger Induration der Lungenspitzen und kavernösem Zerfall. Tuberkulöse Geschwüre an der Hinterwand des Larynx, übergreifend auf die hinteren Zipfel der Stimmbänder. Knötchentuberkulose und zwei zirka hellergroße, frische, tuberkulöse Geschwüre in der Trachea oberhalb ihrer Bifurkation. Tuberkulöse Geschwüre des Darmes. Caries tuberculosa der Brustwirbelsäule in der Höhe des achten Lendenwirbels. Tuberkulöse Basalmeningitis. Hyperämie des Gehirns. Chronischer Hydrocephalus externus und internus.

haft. Weichteildecken verdickt, Vorderhals druckempfindlich. In der Tiefe eine strangartige Resistenz tastbar.

Patient ist subikterisch gefärbt, sieht verfallen aus und macht den Eindruck eines Schwerkranken. Temperatur 39,6 °.

19. I. 1907 Operation in Billrothscher Mischungsnarkose. Freilegung und doppelte Unterbindung der linken Vena jugularis interna im mittleren Halsdrittel. Vene wenig gefüllt, enthält strömendes Blut. Freilegung und Eröffnung des Warzenfortsatzes durch einen u-förmig nach hinten verlaufenden Hautschnitt. Inneres fast durchaus vereitert und von fötidem Eiter erfüllt, der unter bedeutendem Druck und Pulsation hervorquillt. Die Abszeßwand wird zum Teil von der Dura der mittleren Schädelgrube und in fast Kronenstückgröße von der Dura der hinteren Schädelgrube und dem Sinus gebildet. Der Sinus ist in Erbsengröße in die Abszeßhöhle perforiert und von jauchigem Eiter und Thrombenteilen erfüllt. Folgt Freilegung des Sinus transversus bis in die Schädelmitte und des Sinus occipitalis, sodann Abtragung der Warzenfortsatzspitze und Freilegung des Sinus bis in den Bulbus. Die laterale Sinuswand wird in ganzer Ausdehnung gespalten. Der Sinus zeigt sich von gelbweißen, nicht fötiden, fibrinösen Thrombenmassen erfüllt, die mit dem scharfen Löffel entfernt werden. Die Thromben reichen zentralwärts bis in den Sinus occpitalis, peripherwärts bis in den Bulbus. Nach Ausräumung der Thromben stellt sich von beiden Enden her Blutabfluß ein. Wundversorgung, Verband.

Verlauf: Lytische Entfieberung. Reaktionsloser Wundverlauf.

25. I. 1907. Erster Verbandwechsel.

29. I. 1907. Patient verläßt das Bett.

1. II. 1907. Sekundärnaht.

15. II. 1907. Patient wird entlassen und ambulatorischer Nachbehandlung zugewiesen. Die retroaurikuläre Wunde bis auf Mandelgröße verkleinert. Trommelfell intakt, gute Hörweite.

Epikrise. Der Fall erscheint bemerkenswert durch die Kombination einer akuten Mittelohreiterung ohne Perforation des Trommelfelles mit Sinusthrombose. Die Diagnose „Thrombophlebitis“ war in diesem Falle nach den klinischen Symptomen und den Daten der Anamnese mit vollkommener Sicherheit zu stellen (Schüttelfröste, intermittierendes Fieber, lokale Ohrsymptome, Zeichen einer schweren Allgemeinerkrankung.) Selbstverständlich wäre eine Parazenthese vollkommen überflüssig gewesen. Ganz auffallend ist aber der Operationsbefund. Trotz 14 tägiger Dauer der ganzen Ohrerkrankung war der Sinus bereits verjaucht und in den Warzenfortsatz perforiert. Der

Fall illustriert die gute Prognose der Sinusthrombosen, wenn zu rechter Zeit der operative Eingriff in dem vollkommen nötigen Ausmaß vorgenommen wird. Ich hatte schon wiederholt Gelegenheit, darauf hinzuweisen, daß nach den günstigen Resultaten der letzten Jahre in Fällen von Sinusthrombose ganz besonders die Forderung aufgestellt werden muß, daß bei dem operativen Eingriff der Erkrankungsherd sofort vollständig freigelegt, soweit als möglich ausgeschaltet, im übrigen drainiert wird.

III. Zur Kenntnis der Labyrinthfistel. Subakute, rechtsseitige Mittelohrentzündung. Eitrige Mastoiditis. Labyrinthfistel. Antrotomie. Heilung.

Während der Befund von Fisteln an der lateralen Labyrinthwand bei chronischen Mittelohreiterungen, besonders bei Cholesteatom, nichts seltenes darstellt, liegen nur spärliche Beobachtungen bei akuten oder subakuten Mittelohrentzündungen vor. Kein einziger Fall ist vor der Operation klinisch diagnostiziert und funktionell genau geprüft worden. Infolgedessen scheint die Mitteilung des folgenden Falles, bei welchem die klinische Diagnose auf Labyrinthfistel gestellt und das Gehörorgan und der Vestibularapparat genau untersucht worden sind, nicht überflüssig.

Josef M., Agent, 22 Jahre alt, aus Böhmen, aufgenommen auf die Universitäts-Ohrenklinik in Wien am 5. Januar 1907.

Anamnese: Seit April 1896 Ohrenfluß rechterseits, nach einigen Wochen fötide Sekretion. Im Sommer bekam Patient Kopfschmerzen; es trat ein Schwindelanfall auf, der 2—3 Tage andauerte, doch nicht so heftig war, daß Patient bettlägerig wurde. Beim Husten, desgleichen beim Waschen besteht Schwindel mit Scheindrehung der Umgebung. Am 30. Dezember v. J. bekam Patient heftige Kopfschmerzen und Schwindel; Patient taumelte auf der Straße, hatte Brechreiz, ohne zu erbrechen, kein Fieber. Das Ohr ist bisher nicht behandelt worden. Patient gibt an, seit mehreren Wochen zu husten. Keine Nachtschweiße.

Status praesens: Ohrbefund: Linkes Ohr normal. Rechtes Ohr: Trommelfell nicht sichtbar, Gehörgang trichterförmig verengt. Bei starker Senkung der hinteren oben Gehörgangswand reichlicher fötider Eiter, Weichteildecken des Warzenfortsatzes gering verdickt.

Hörweite: Konversationssprache rechts 5 m, links normal; Flüstersprache rechts am Ohr, links normal. Weber nach rechts, Schwabach verlängert, Rinne negativ.

Geringe Einengung der unteren, normale obere Tongrenze.

Zeitweilig spontaner rotatorischer Nystagmus nach links (nach der gesunden Seite). Auf Kompression der Luft im äußeren Gehörgang mit dem Sieglescheu Trichter tritt heftiger Nystagmus nach der kranken Seite, bei Aspiration der Luft Nystagmus nach der gesunden Seite ein.

Operation in Lokalanästhesie (Alexander). Es wird der Warzenfortsatz freigelegt und eröffnet (pneumatisch). Knochen erweicht. Aus dem Antrum entleert sich unter bedeutendem Druck stehender, schleimiger, nicht fötider Eiter. Der Knochen der Umgebung ist erweicht. Das Antrum wird breit eröffnet, so daß die Vorwölbung des lateralen Bogenganges gut überblickt werden kann. Auf seiner Konvexität findet sich eine äußerst feine Fistel. Berührt man dieselbe mit steriler Gaze, so tritt heftiger Schwindel, Nystagmus und Brechreiz auf. Der wahrscheinliche Inhalt der Fistel ist schleimiger Eiter. Kein nachweisbarer Liquorabfluß.

Bakteriologischer Befund des Warzenfortsatzes: Ein Gemenge gramnegativer und grampositiver Bazillen.

Verlauf: Unmittelbar nach der Operation geringer Nystagmus nach der gesunden Seite. Patient wird ins Bett gebracht. Eine Stunde post operationem kein Schwindel, kein Nystagmus. Weiterhin vollständiges Wohlbefinden. Patient verläßt drei Tage nach der Operation das Bett. Er hat zeitweiligen Nystagmus nach der kranken Seite, jedoch keinen Schwindel, keine Gleichgewichtsstörung. Während der ganzen Zeit normale Temperatur.

Am 30. Januar ergibt die Untersuchung: Hörvermögen wie vor der Operation, kein spontaner Nystagmus, zunehmende Verkleinerung der Operationshöhle, Wohlbefinden. Patient wird entlassen und ambulatorischer Behandlung zugewiesen.

Die Diagnose der Labyrinthfistel wurde in diesem Falle daraus gestellt, daß der Vestibularapparat des Patienten auf Luftverdichtung im äußeren Gehörgang mit sehr starker Reaktion (heftiger Schwindel, heftiger Nystagmus) antwortete. Wenn auch zuzugeben ist, daß schon unter normalen Umständen besonders eine Luftverdichtung im äußeren Gehörgang von Schwindel und Nausea gefolgt sein kann (solche Zufälle ereignen sich mitunter beim Gellé schen Versuch), so ist doch das Einsetzen akuten heftigen Schwindels bei Luftverdichtung stets ein pathologisches Symptom. Dasselbe zeigt an, daß die Scheidewand zwischen Mittelohr und Labyrinth, die bis auf die Stelle der beiden Labyrinthfenster starr ist, an irgend einer Stelle einen Durchbruch

erfahren hat, so daß jetzt sich eine Druckerhöhung vom äußeren Gehörgang und der Paukenhöhle unvermittelt auf das innere Ohr fortpflanzen kann. Hierbei ist es möglich, daß nur die Knochenwand zerstört, die endostale Auskleidung der Labyrinthhohlräume aber noch intakt ist. Ist das Endost bereits durchbrochen, so sind die perilymphatischen Räume gegen das Mittelohr geöffnet und wird bei sonst intaktem Labyrinth und permeabler Fistelöffnung Perilymphe abfließen. Ist auch schon das häutige Labyrinth eröffnet, so wird es auch zum Abfluß der Endolymphe kommen, sofern nicht durch eine Labyrintheiterung oder ein Labyrintholesteatom der Abfluß unmöglich gemacht wird.

Der positive Ausfall der Verdichtungsprobe zeigt die Labyrinthfistel an, läßt aber eine Differenzierung in dem oben angedeuteten Sinne nicht zu. In dieser Richtung ist das Hörvermögen nicht ohne Interesse. Namentlich die Fälle von chronischer Eiterung mit Labyrinthfistel zeigen fast durchaus Taubheit auf dem erkrankten Ohr, keine Erregbarkeit des Vestibularapparates und Nystagmus nach der gesunden Seite. Sind dagegen die klinischen Zeichen der Labyrinthfistel verbunden mit erhaltener Erregbarkeit des Vestibularapparates und positivem Hörvermögen, so weist dies auf eine leichtere Form der Labyrintherkrankung oder eine zirkumskripte Labyrintherkrankung hin. Eine Unterscheidung zwischen diesen beiden Formen wäre nur anatomisch möglich. Fragen wir uns nun, aus welchem Grunde in dem einen Fall die Labyrinthfistel mit schweren Störungen und aufgehobener Funktion des Labyrinthes, im anderen nur mit geringen Erkrankungserscheinungen einhergeht, so ist darauf zu rekurrieren, daß eine Labyrinthfistel ebenso gut den Beginn als den Abschluß einer Erkrankung des inneren Ohres anzeigen kann. Meistens ist das letztere der Fall und die Labyrinthfistel ist das Zeichen der abgelaufenen Labyrintheiterung, sei es, daß die vom Mittelohr her entstandene Fistel zur Labyrintheiterung geführt hat oder die auf anderen Wegen induzierte Labyrintheiterung schließlich fistulös gegen das Mittelohr durchgebrochen ist. In dem viel selteneren ersten Falle kann es sich wie in unserem vorliegenden nur um eine Mittelohreiterung handeln, die auf die angrenzenden Knochenwände und damit auch auf die Labyrinthwand der Paukenhöhle übergegriffen und zu einer zirkumskripten Zerstörung der Labyrinthkapsel an irgend einer Stelle geführt hat. Die Labyrinthholräume sind aber zu dieser Zeit noch unverändert. Der Patient hat auch nur bei besonderen Gelegenheiten Beschwerden (so hatte unser Patient Schwindel beim Husten und beim Waschen, somit bei Aktionen, die mit einer stärkeren Bewegung oder

Erschütterung des Kopfes einhergehen) und bei Luftdruckveränderungen im Mittelohr. Was den Zeitpunkt des Eintrittes der Fistel anlangt, so dürften wir nicht fehlgehen, wenn wir ihre Entstehung zeitlich mit dem im Sommer 1906 erfolgten, mehrere Tage dauernden Schwindelanfall in Zusammenhang bringen.

Was die Behandlung betrifft, hegten wir die Hoffnung, durch Ausschaltung des Eiterherdes im Mittelohr ein Fortschreiten der Erkrankung hintanhalten und die Fistel zur Heilung bringen zu können. Wir haben uns in dieser Erwartung nicht getäuscht. Der Patient befand sich nach der Operation vollständig wohl. Schon zwei Wochen nach der Operation fiel der Luftdruckversuch negativ aus, ein Zeichen, daß die Labyrinthräume vom Mittelohrdruck nicht mehr abnorm beeinflußbar sind. Die Ausheilung ist mit erhaltener Funktion des inneren Ohres erfolgt. Der Vestibularapparat zeigt normale galvanische Erregbarkeit (kalorisch wird der Patient erst nach Schluß seiner Trommelfelllücke untersucht werden können), das Hörvermögen ist wie vor der Operation.

Der Fall zeigt uns, daß eine Labyrinthfistel eben so sehr den Ausgang als den Beginn einer Labyrintherkrankung andeuten kann. Er lehrt uns auch die Unmöglichkeit, aus dem Befund der Labyrinthfistel allein eine Indikation zu einem chirurgischen Eingriff am Labyrinth abzuleiten. Die Indikationsstellung wird stets nur aus der Funktionsprüfung folgen können.

IV. Otitis media suppurativa chronica. Radikaloperation. Postoperative Labyrinthitis (Labyrinthitis serosa). Heilung.

Franz W., 12 Jahre alt, aus Wien, aufgenommen in die Universitäts-Ohrenklinik am 9. Januar 1907.

Anamnese: Ohrenrinnen rechts seit vielen Jahren ohne näher bekannte Ursache. Vor zwei Jahren wurde dem Patienten ein Polyp aus dem Ohre entfernt. In der letzten Zeit Schmerzen am Warzenfortsatz, starker Ohrenfluß. Patient ist infolge der Schmerzen schlaflos; vor einigen Tagen ein Schwindelanfall mit Scheindrehung der Umgebung nach links. Patient hat wiederholt erbrochen, angeblich kein Fieber.

Ohrenbefund: Linkes Ohr: Trommelfell intakt. Rechts: Trommelfell destruiert, fötider, von weißen Krümeln durchsetzter Eiter, in den Krümeln mikroskopisch, Cholestearinkristalle.

Funktioneller Befund: Linkerseits annähernd normales Hörvermögen, rechtes Ohr taub. Vestibularapparat kalorisch und gal-

vanisch erregbar, spontaner rotatorischer Nystagmus nach der kranken Seite.

Operation in Billrothscher Mischungsnarkose (Alexander). Typischer Hautschnitt. Freilegung und Eröffnung des Warzenfortsatzes. Kleinwallnußgroßes, bis in das Niveau der Kortikalis reichendes, den ganzen Warzenfortsatz ausfüllendes Cholesteatom. Durchführung der typischen Radikaloperation. Knochen der medialen Paukenwand unverändert. Auskratzung der Tube, Plastik nach Panse. Wundversorgung, Verband.

Bei der Entfernung der Cholesteatoms und des Knochens der nächsten Umgebung wird der Sinus auf Erbsengröße freigelegt, seine laterale Wand ist unverändert.

Verlauf: 13. I. 1907. Starker spontaner rotatorischer Nystagmus nach beiden Seiten.

14. I. 1907. Patient hat wiederholt erbrochen, liegt auf der linken Seite, hat intensiven Nystagmus nach der gesunden Seite. Verbandwechsel. Kürzung der Streifen.

15. I. 1907. Erbrechen und Nystagmus unverändert. Bewegungen des Kopfes und des Halses frei. Kernig nicht stark, dagegen bedeutend kutane Hyperästhesie.

16. I. und 18. I. 1907. Temperatursteigerungen bis 38,8°.

17. I. 1907. Patient liegt wieder am Rücken, großschlägiger, rein horizontaler, langsamer Nystagmus beim Blick nach der kranken Seite, kleinschlägiger, sehr frequenter, horizontaler Nystagmus mit geringem rotatorischen Charakter beim Blick nach der gesunden Seite. Leichte Parese am Augenast des rechten Fazialis (Fazialis faradisch prompt erregbar).

20. I. 1907. Wohlbefinden, kein Schwindel. Nystagmus wie am 18. I. 1907, doch geringer.

26. I. 1907. Geringer spontaner Nystagmus nach der kranken Seite, Wohlbefinden, kein Schwindel. Patient geht umher.

28. I. 1907. Fazialisparese leichtesten Grades (Mund und Lid).

1. II. 1907. Patient befindet sich wohl, wird in ambulatorische Behandlung entlassen.

Seit 15. II. 1907 kein spontaner Nystagmus mehr. Fazialislähmung vollständig behoben.

Ich demonstriere den Fall unter Hinweis auf die während des Wundverlaufes aufgetretenen, zyklisch abgelaufenen Erscheinungen von seiten des Vestibularapparates. Der Fall ist hierin einem von mir an

dieser Stelle vor kurzem demonstrierten Falle vollständig ähnlich. Ich habe damals auch über die charakteristischen Erscheinungen dieser Erkrankungsform ausführlich berichtet und auch für den vorliegenden Fall kann auf die Diagnose Labyrinthitis serosa rekurriert werden.

V. Dr. Neumann: Fall I. Otitis media suppurativa chronica, Labyrinthitis, Meninginitis incipiens. Radikaloperation, Labyrinthoperation. Heilung.

Die 23 jährige Patientin wurde wegen Otitis med. supp. chron. sin. von mir operiert. Die vor der Operation vorgenommene Funktionsprüfung ergab Konversationston 10 cm, Flüsterton 0. Selbst mit dem Hörschlauch wird Flüsterton nicht gehört, nur einzelne laute Töne. Die A-Stimmgabel mit und ohne Belastung wird auch bei stärkstem Anschlag nicht gehört. Lucae, Dennert, sowie die Untersuchung mit der kontinuierlichen Stimmgabel ließen eine komplette Taubheit vermuten, umso eher, als auch die obere Tongrenze hochgradig eingeengt war. Der Vestibularapparat trotz spontanen Nystagmus mit rotatorischer Komponente nach beiden Seiten — stärker zur kranken — zeigt normale Erregbarkeit. Der otoskopische Befund ließ die Ursache der Taubheit in einer kariösen Erkrankung der inneren Trommelhöhlenwand vermuten.

Durchführung der typischen Radikaloperation, Auskratzung der Trommelhöhle, wobei eine am Promontorium festsitzende derbe Granulation unberührt gelassen wird, sorgfältige Entfernung des krankhaft veränderten Knochens bis hart an die Dura sowohl nach oben als nach hinten. Plastik nach Neumann.

Aus dem Verlaufe ist bloß hervorzuheben, daß Pat. gar keine Labyrinthsymptome aufwies bis auf eine Temperatursteigerung von 38,1° am 4. Tage und geringen Kopfschmerz, die jedoch nach dem Verbandwechsel sofort nachließen, aber nach 3 Tagen neuerlich, wenn auch in geringerem Maße, wieder auftraten. Pat. wird nach weiteren 10 Tagen normalen Verlaufes zur ambulatorischen Behandlung entlassen.

3 Tage später wird Pat. wegen heftigen Schwindels, Kopfschmerzen, Erbrechen, Bewußtseinsstörung, Nackensteifigkeit und hoher Temperatur wieder aufgenommen. Es zeigt sich Unerregbarkeit des Vestibularapparates und ein spontaner grobschlägiger Nystagmus zur gesunden Seite. Diagnose: Labyrinthitis.

Die nach meinem Verfahren vorgenommene Labyrinthoperation zeigt Spuren von fötidem Eiter in den Labyrinthhöhlen. Die knöcherne Labyrinthkapsel ist von Granulationen durchsetzt, in der Nähe der

Bogengänge ein kleiner Sequester. Nach Entfernung desselben sieht man im Kern der Pyramide eine Fistel mit verfärbten Rändern, die etwa über dem hinteren Bogengange endet. Die ganze hintere Wand des Vestibulum wird als Sequester entfernt, und man gelangt dadurch zur lateralen Umrandung des inneren Bogenganges. Nach Abtragung dieser Knochenbrücke erscheint die Durascheide des Nervenpakets. Die durch die Labyrinthoperation freigelegte Dura der hinteren Schädelgrube wird inzidiert, es fließt trüber Liquor ab. Lumbalpunktion. Das Lumbalpunktat ist trüb, mit reichlichem Sediment. Die nachträgliche mikroskopische und bakteriologische Untersuchung ergab das Fehlen von Mikroorganismen.

Der Nystagmus zur gesunden Seite und die Kopfschmerzen dauern an, Schwindel und Erbrechen hören nach der Operation auf.

Befund nach einigen Tagen: Komplette Taubheit links, Unerregbarkeit des Vestibularapparates für Dehnung und kalorische Reize, jedoch normale Erregbarkeit für galvanische Reize, und zwar bei Applikation der Anode an den Akustikusstümpfen einen zur gesunden Seite und bei Applikation der Kathode einen zur kranken Seite gerichteten typischen Nystagmus.

Heute (6 Wochen nach der Operation) zeigt Pat. dasselbe galvanische Verhalten.

Dieser Fall ist in mehrfacher Hinsicht bemerkenswert.

Zunächst beweist er wieder die Richtigkeit meiner Behauptung, daß kariöse Erkrankungen der inneren Trommelhöhlenwand mit hochgradiger, ja kompletter Taubheit einherzugehen pflegen, daß weiter anschließend an die Radikaloperation oder an intratympanale Eingriffe aus latenten, zirkumskripten Labyrintherkrankungen sich diffuse Labyrintherkrankungen ausbilden können, was im demonstrierten Falle aus dem Hinzutreten der Unerregbarkeit des Vestibularapparates zur bestehenden kompletten Taubheit zur Genüge gekennzeichnet war, und daß rapide Entwicklung von kraniellen Komplikationen an das Diffuswerden dieser Labyrintheiterungen sich anschließen kann. Nur dem energischen Eingreifen ist es zu verdanken, daß wir die sicherlich schon beginnende Meningitis zum Stillstande brachten.

Aber auch von physiologischer Seite zeigt dieser Fall die Richtigkeit einer meiner früheren Behauptungen, nämlich daß der kalorische und der Drehnystagmus vom Endorgan, der galvanische retrolabyrinthär, vom Nerven oder Zentrum, ausgelöst wird. Die Kenntnis dieser Tatsache halte ich für sehr wichtig für die Möglichkeit einer Differentialdiagnose bei der Begutachtung, ob eine Erkrankung labyrinthär oder retrolabyrinthär sei.

Fall II. Otitis media supp. chron. dextra, Cholesteatom, Labyrinthitis circumscripta, Meningitis incipiens. Radikaloperation, Labyrinthoperation. Heilung.

Die 40 jährige Frau erkrankte in ihrem 4. Lebensjahre anschließend an Scharlach oder Diphtherie an rechtsseitigem Ohrenfluß, der bis vor 4 Wochen ohne Beschwerden für die Pat. andauerte. Vor 4 Wochen bemerkte sie, daß sie auf dem rechten Ohre nichts höre. Gleichzeitig trat Schwindel und Kopfschmerz auf. Seit 5 Tagen besteht starkes Erbrechen, kontinuierlicher Schwindel, Kopfschmerz, leichte Nackensteifigkeit und Temperatursteigerung bis 38,8° nach einem initialen Schüttelfrost.

Der rechte Gehörgang ist durch Schwellung verengt, die Trommelhöhle mit Polypen erfüllt, Druck auf die Polypen ruft Schwindel hervor. Komplette Taubheit auf dem rechte Ohre. Typischer Nystagmus zur kranken Seite. Die Erregbarkeit des Vestibularapparates ist normal, vielleicht sogar gesteigert auf kalorischen und Drehungsreiz. Beim Gehen mit geschlossenen Augen fällt Pat. nach links. Romberg positiv.

Mit Rücksicht auf die komplette Taubheit, die Vestibularsymptome (Schwindel, Erbrechen, Gleichgewichtsstörung) bei bestehender Erregbarkeit des Vestibularapparates und in weiterer Berücksichtigung des Umstandes, daß Luftverdünnung- und Verdichtung im äußeren Gehörgang, sowie Druck auf die Polypen mit Schwindel und einem entsprechenden Nystagmus einhergehen, wird die Diagnose auf zirkumskripte Labyrintheiterung mit Fistel im Bereiche der inneren Trommelhöhlenwand und beginnende Meningitis gestellt.

Die sofort von mir vorgenommene Operation ergab ein haselnußgroßes Cholesteatom im Antrum. Nach Abhebung der Matrik desselben sieht man einen längsovalen, mißfarbigen Defekt der Prominenz des horizontalen Bogenganges. Der Knochen, entsprechend der Dura der mittleren Schädelgrube ist erweicht und wird auf Kronenstückgröße abgetragen. Die Dura selbst ist unverändert. Der freigelegte Sinus und seine Umgebung erscheinen normal.

Mit Rücksicht auf die komplette Taubheit und die untrüglichen Zeichen einer teilweisen Miterkrankung des Vestibularapparates, sowie die Symptome einer beginnenden Meningitis wird die Labyrinthoperation nach meinem Verfahren angeschlossen.

Der Wundverlauf war normal. Der Schwindel und die Gleichgewichtsstörungen dauerten noch 2 Tage in geringerer Intensität an. Nystagmus zur gesunden Seite; Doppeltsehen bei Blick nach rechts,

das allmälich verschwindet, indem die Distanz zwischen den Bildern immer mehr und mehr sich verringert, bis schließlich Doppelbilder nur in nächster Nähe auftreten. Nach 2 Monaten wurde Pat. geheilt entlassen.

Das besondere Interesse dieses Falles liegt wohl in dem Umstande, daß er wie der erste Fall beweist, daß bei labyrinthogenen kraniellen Komplikationen nur eine radikale Operation in Zusammenhang mit radikalen Indikationen imstande ist, einem Fortschreiten der Erkrankung Halt zu gebieten. Der Fall beweist aber auch, daß eine zirkumskripte Labyrintheiterung nicht diffus werden muß, um eine kranielle Komplikation zu erzeugen, sondern selbst schon als zirkumskripte eine solche auszulösen imstande ist.

Diskussion.

Hammerschlag fragt nach der Art der Labyrinthprüfung.

Alexander: Alle Methoden (Drehung, galvanische und kalorische Reize) wurden benützt.

Politzer: Herr Dr. Bárany macht stets diese Untersuchungen.

Neumann (ad Fall II): Trotz abgetragenen Labyrinthes hat Pat. noch den typischen galvanischen Nystagmus, sonst keinen gehabt, und zwar bei Applikation der Kathode zur Kathode, im anderen Fall zur Anode gerichtet. Ich glaube, daß dieser Fall wie die anderen mit gleichem Verhalten beweisen, daß der Dreh- und kalorische Nystagmus vom Endorgan allein, der galvanische retrolabyrinthär von Nerven- oder anderen Zentren ausgelöst wird. Sonst wäre dieser Fall nicht zu erklären. Sollte meine Ansicht richtig sein (abgesehen vom Einwande der Stromschleifen), so könnte sie unter Umständen für die Diagnose, ob die Erkrankung labyrinthär oder retrolabyrinthär sei, verwertbar sein.

Hammerschlag: Interessant ist die beim ersten Falle, wenn auch sehr hypothetisch, ausgesprochene Ansicht, daß bei vollständiger Ausschaltung des knöchernen Labyrinthes der Nystagmus auf die andere Seite gerichtet sei. Das wäre ein Prävalieren eines einseitigen Reizes. Ich glaube, daß sich diesbezüglich Breuer bei Besprechung der Königschen Kokainversuche geäußert hat. Das wäre eine Stütze für ihn.

Auffallend ist insbesondere, daß nach Zerstörung des Vestibularapparates noch vom N. vestibularis aus solche Reizungen möglich sein sollen. Analoges ist ja auch vom Kochlearis behauptet worden, und erst Bezold ist es gelungen, die bezüglichen Irrtümer aufzuklären.

Bárany: Versuche im Berliner physiologischen Institut haben ergeben, daß man nach Zerstörung beider Labyrinthe noch Nystagmus von den Nerven bezw. den Kernen der Medulla oblongata bekommen kann. In der Beobachtung von Neumann liegt nur eine Bestätigung dieser Tierversuche. Wahrscheinlich wird der Deiters sche Kern durch Stromschleifen gereizt und von dort aus der Nystagmus ausgelöst, nachdem ja bei der Versuchsanordnung Neumanns die Kathode direkt in den Gehörgang gelegt wird.

Es wäre dies der erste Fall, wo am Menschen nachgewiesen ist, daß man solche Stromschleifen direkt in die Medulla schicken kann.

Die Erklärung für das Auftreten des zur gesunden Seite gerichteten Nystagmus nach Zerstörung eines funktionierenden Labyrinthes liegt, wie ich glaube, in folgendem:

Einen Reizzustand des anderen Labyrinthes anzunehmen, liegt kein Grund vor. Es handelt sich meiner Meinung nach um eine abnorme Funktion der Zentren. Im übrigen möchte ich, da ich im Rahmen der Diskussion nicht so weit ausholen kann, auf die diesbezüglichen Arbeiten von Jensen und Abels hinweisen.

Hofrat Politzer: Neumann hat auf einen praktisch sehr wichtigen Umstand hinzuweisen vergessen, nämlich auf die operative Technik. Die Abtragung der hinteren Pyramidenwand mit Umgehung des Fazialis ist besonders zweckmäßig. In beiden Fällen ist der Fazialis erhalten worden, während früher die Verletzung nicht zu umgehen war. Man sieht auch die Wichtigkeit des Vordringens bis zum inneren Gehörgang.

Im zweiten Falle war das periphere Ende des Akustikus gewiß schon infiltriert. Allerdings können diese Infiltrate eine Zeitlang bestehen, ohne daß es zur Meningitis kommt — durch Bildung einer Art Demarkation. Bei längerem Bestehen aber kommt es zur Meningitis. Ich glaube, daß dieselbe im zweiten Falle nur durch das Bloßlegen des peripheren Teiles verhütet wurde.

Frey: Die Analogie mit dem kochlearen Anteil des Nerven kann hier nicht herangezogen werden. Seinerzeit wurde behauptet, daß auch nach vollständiger Zerstörung des Endorganes (der Schnecke) der Akustikus durch Schallwellen — den spezifischen Reiz — gereizt werden könne. Hier liegt aber die Sache anders. Es handelt sich hier darum, daß der elektrische Reiz des Nerven noch im Zentralorgan denselben Effekt erzielen könne, den sonst der vom peripheren Sinnesorgan ausgehende Nervenreiz herbeiführe. Dafür aber gebe es in der Physiologie und Pathologie zahlreiche Analogien.

Alexander und Hammerschlag: Tanzmäuse haben normale galvanische Reaktion aber keine funktionstüchtigen Endorgane. Kreide und ich haben darüber unsere Untersuchungen veröffentlicht.

Hammerschlag: Die Annahme Freys, daß ein seines Endorganes beraubter Sinnesnerv auf Reize noch antworte, scheint mir nicht akzeptabel. Die Mitteilung Alexanders scheint mir in ihren Beziehungen noch nicht klargestellt.

Neumann: Ich danke Herrn Hofrat Politzer für die Anerkennung meiner Operation. Bezüglich der Bemerkung Báranys, daß der Nystagmus im allgemeinen zentralen Ursprunges sei, will ich mich bis zur Beendigung meiner Tierexperimente einer Aeußerung enthalten, um so mehr, als es für diesen Fall irrelevant ist. Sicher ist er in meinem Falle retrolabyrinthär; ob er vom Nerven oder von den Zentren ausgeht, läßt sich vorderhand nicht entscheiden.

Die Opposition Hammerschlags mag vielleicht auf den Umstand zurückzuführen sein, daß er den letzthin von mir vorgestellten Fall von plötzlicher Ertaubung und Verlust der Funktion beider Vestibularapparate auf Grundlage einer rheumatischen Erkrankung nicht sah. Hier war weder kalorischer, noch Dreh-, noch galvanischer Nystagmus vorhanden. Trotz sehr starker Ströme konnte ich keinen Nystagmus erzielen. Das würde eher dafür sprechen, daß der Nystagmus doch vom Nerven ausgeht. Allerdings konnte die Elektrode nicht so günstig appliziert werden wie in dem operierten Falle, wo die Dura der hinteren Schädelgrube und die Stümpfe des Vestibularis und Kochlearis frei in der Operationshöhle lagen.

Gesellschaft sächsisch-thüringischer Kehlkopf- und Ohrenärzte zu Leipzig.

Sitzung am 4. Mai 1907.

1. Dr. Trautmann demonstriert einen Fall von Lähmung des linken Musc. posticus laryngis, des weichen Gaumens und der Rachenwand auf der gleichen Seite, ohne bekannte Ursache plötzlich entstanden und ohne Behandlung in drei Wochen wieder geheilt. Es bestand gleichzeitig eine subakute linksseitige Mittelohreiterung ohne Komplikation. Sensibilität des Rachens und Kehlkopfes herabgesetzt, geringe Schmerzen an der linken Halsseite. Nervenstatus und Augenhintergrund ohne Besonderheiten; Puls und Atmung normal. T. hält die Erkrankung

für eine Neuritis n. vagi, das Zusammentreffen mit der Mittelohreiterung für zufällig.

2. Dr. Lauffs zeigt zwei Fälle von stürmisch einsetzender Stirnhöhleneiterung, welche der Klinik zur Operation zugewiesen waren, bei welchen aber die endonasale Behandlung genügte. In dem einen Falle bestand Fieber bis 38,4°, sehr starke Schmerzen, Periostitis der fazialen und orbitalen Stirnbeinwand, hochgradiges Oedem des oberen Augenlides und Exophthalmus. Heilung nach drei Wochen unter täglichen Ausspülungen. Außerdem Vorstellung eines Mannes mit anfallsweise auftretendem hysterischen Spasmus laryngis, bei gleichzeitiger chronischer Laryngitis, bei welchem anderwärts schon die Ausführung der Tracheotomie beabsichtigt war.

3. Die Behandlung der unkomplizierten chronischen Mittelohreiterung. (Diskussionsthema.)

Geheimrat Schwartze wünscht nicht, daß der Vorsitzende zuerst das Wort nimmt, damit die Anwesenden sich möglichst unbeeinflußt äußern sollen. Da jedoch niemand sich zum Wort meldet, führt Prof. Barth aus, daß die Art der Behandlung eine so verschiedene, zum Teil widersprechende sei, daß eine Verständigung durch gegenseitige Aussprache versucht werden sollte. Auf Schwartzes Vorschlag folgt zunächst die Besprechung der allgemeinen Behandlung.

An der Diskussion beteiligen sich noch die Herren Mejer, Thiesl, Schmiedt, Robitzsch, Stimmel. Alle sind sich über die Wichtigkeit auch der Allgemeinbehandlung, besonders bei Kindern, einig. Vor allem ist hervorzuheben, daß Schwartze auch Aufenthalt nicht nur in Luftkurorten, sondern selbst an der See (Ostsee und Mittelmeer, nicht Nordsee) empfiehlt und dortselbst auch Wannenbäder nehmen läßt. Barth ist bei genügendem Schutz des Ohres selbst nicht gegen Seebäder. Nur Patienten mit progressiver Schwerhörigkeit (Mittelohrsklerose) ist der Aufenthalt an der See zu verbieten. Schwartze stimmt dem zu. Robitzsch empfiehlt auch Licht-Luftbäder. Stimmel hat gute Erfolge von der Ansaugungstherapie gesehen. (Fortsetzung folgt.) Barth.

Kritiken.

Das Gehörorgan und die Sprachwerkzeuge der Papageien. Von A. Denker. Wiesbaden 1907, J. F. Bergmann.

Autor ist durch seine gründlichen Spezialarbeiten auf anatomischem Gebiete hinreichend bekannt. Auch durch vorliegende Monographie bereichert er wieder das Studium der vergleichenden Anatomie der Sinneswerkzeuge, zu welchem er bereits wertvolle Beiträge geliefert hat. Der Gegenstand dieser Studie ist naturgemäß nur für einen beschränkten Kreis von Interesse. Worin aber noch ein allgemeiner Wert der Arbeit liegt, ist nicht zum geringen Teile das didaktische Moment, ich meine, die Gewissenhaftigkeit, mit welcher die Untersuchungen durchgeführt und dargestellt sind. In dieser Richtung kann die Arbeit als ein Muster wissenschaftlicher Forschung angesehen werden. — Das Gehörorgan der Papageien zeichnet sich in anatomischer Richtung durch keine höhere Entwicklung des schallleitenden oder schallperzipierenden Apparates aus. Auch die Gestaltung des unteren Larynx weicht nicht wesentlich vom Kehlkopfe anderer Vögel ab, dagegen findet die Sprachfähigkeit der Papageien durch die besondere Gestaltung der Mund- und Rachenhöhle, sowie durch jene der Zungenmuskulatur eine Erklärung. H. v. Schrötter.

Die laryngealen Erscheinungen bei multipler Sklerose des Gehirnes und Rückenmarkes. Von L. Réthi. Wien, I, 1907, Sâfár. 147 S.

Das vorliegende Buch bringt eine monographische Darstellung der bei der genannten Nervenerkrankung beobachteten laryngealen Symptome auf Grund der vorhandenen Literatur, sowie eigener Beobachtung. Von diesen sind 10 Fälle in extenso mitgeteilt, wobei den Bewegungsstörungen der Stimmbänder eine genaue Beschreibung zuteil wird. Einen breiteren Rahmen nimmt die Besprechung der Symptomatologie ein. Eingehende Ausführungen sind dem Tremor und dessen Erklärung gewidmet. Autor zieht in dieser Richtung die Erscheinungen bei Ermüdung der Muskulatur heran und begründet des Näheren wie es der Zuleitung besonders kräftiger und wiederholter „Reizimpulse" bedarf, damit im Gegensatze zur Funktion unter normalen

Verhältnissen die gewollte Bewegung bei multipler Sklerose zustande kommt. Bezüglich der näheren Ausführungen muß auf die sorgfältige Studie selbst verwiesen werden. Am Schlusse wird noch in Kürze das motorische Verhalten des weichen Gaumens besprochen, bezüglich dessen sich Röthi auf eigene experimentelle Untersuchungen berufen kann. H. v. Schrötter.

Die Tuberkulose. Von G. Cornet. 2. Auflage. Wien 1907, A. Hölder.

Das Werk dieses verdienstvollen Forschers auf dem Gebiete der Tuberkulose ist so bekannt, daß es keiner besonderen Empfehlung bedarf. Nichtsdestoweniger möchten wir nicht unterlassen auch in dieser Zeitschrift auf das Erscheinen der zweiten umgearbeiteten und wesentlich vermehrten Auflage hinzuweisen. Auch in unserer Spezialdisziplin gibt es ja viele Fragen, die eng mit der Tuberkuloseforschung verknüpft sind. Stets wird man sich darüber im Laufenden zu erhalten und Rat zu holen haben. In diesem Sinne bietet das Cornetsche Werk ein wertvolles Nachschlagebuch und eine Fundstelle wichtiger Literaturangaben. H. v. Schrötter.

Referate.

a) Otologische.

Die Behandlung der Mastoiditis mit Stauungshyperämie nach Bier Von Priv. Doz.-Dr. Eschweiler in Bonn. (Arch. f. Ohrenheilk., Bd. 71 Heft 1 u. 2.)

Eschweiler hat 14 Fälle von akuter Mastoiditis mit Bierscher Hyperämie behandelt. Die Resultate waren folgende:

1. Akute Mastoiditis mit Abszeß über dem Warzenfortsatz. Inzision. Stauung. Heilung in sieben Tagen.

2. Otitis med. purul. acut. sin. mit Zitzenperforation im hinteren oberen Quadranten. Geringe Schwellung der retroaurikularen Weichteile. Druckschmerz der Warzenfortsatzspitze. Kein Eingriff an der Zitze. Stauung. Geheilt in 40 Tagen.

3. Otitis media purul. acut. mit heftigen Schmerzen trotz bestehender Perforation und sehr starkem Druckschmerz des Warzenfortsatzes. Stauung. Heilung in 11 Tagen.

4. Otitis media purul. acut. mit profuser Sekretion, heftigen Schmerzen, lebhaftem Druckschmerz des Warzenfortsatzes und außerordentlich gestörtem Allgemeinbefinden. Stauung. Heilungsdauer 26 Tage.

5. Unverwendbarer Fall.

6. Mastoiditis acuta mit eitriger Periostitis über dem Warzenfortsatz. Stichinzision. Stauung. Heilungsdauer 13 Tage.

7. Ohreiterung nach Masern. Rötung und Schwellung der Weichteile über dem Warzenfortsatz und Verengerung des Gehörganges.

Keine Fluktuation. Stauung. Keine Inzision. Mit trockener, nierenförmiger Perforation entlassen. Heilungsdauer 46 Tage.

8. Akute Scharlachotitis. Mastoiditis mit eitriger Periostitis. Stichinzision. Stauung. Heilungsdauer 18 Tage.

9. Kuppelraumentzündung rechts ohne Eiterung (zweimal Parazentese). Ambulatorische Behandlung vom 12. Juni bis 2. Juli mit unverändertem Befunde. Stauung bis 6. Juli. Operation nach Schwartze am 6. Juli. Abgegrenzter Abszeß im Warzenfortsatz. Meningitische Symptome am 27. Juli. Radikaloperation mit Exploration beider Schädelgruben. Exitus an eitriger Meningitis am 28. Juli.

10. Ohreiterung beiderseits mit septischen Erscheinungen, ohne Anzeichen einer Mastoiditis. Parazentese rechts. Stauung wird schlecht vertragen, durch vier Tage mit Unterbrechungen ausgeführt. Tod an Sinusphlebitis und Meningitis.

11. Otitis media purulenta acuta, Mastoiditis acuta, Periostitis pur., Stichinzision. Stauung. Heilungsdauer 17 Tage.

12. Akute Mastoiditis mit starkem Oedem. Trotz zweimaliger Inzision kein Eiter. Drohende Sepsis. Spontandurchbruch des Abszesses. Heilung in 25 Tagen.

13. Akute Otitis bei einer Diabetikerin mit großen Schmerzen, Stauung mit zeitweiligen Schmerzen, Schwartze-Operation ohne Eiterentleerung. Heilung.

14. Mastoiditis acuta mit Periostitis am Warzenfortsatz. Keine Fluktuation, keine Inzision, Stauung, geheilt in 18 Tagen.

Die Beobachtungen Eschweilers ermuntern durchaus nicht zur Stauungstherapie bei akuten Mastoiditiden. Es ist doch immer ein Tappen im Dunkeln, während der eventuell erforderliche operative Eingriff nahezu sicher Heilung bringt. Alt.

Adenoide Vegetationen und Schwerhörigkeit. (Aus der Univers.-Poliklinik für Hals- und Nasenkranke zu Königsberg. Von Dr. G. Cohn. (Zeitschr. f. Ohrenheilk., LII, 3.)

Unter 1573 Schülern fanden sich 18 Proz. mehr oder minder schwerhörig; bei 52,4 Proz. der letzteren war die Gehörverschlechterung Folge von adenoiden Vegetationen. Die schon oft gemachte Beobachtung, daß die Hörabnahme bei vielen weder von den Lehrern, noch Schülern bemerkt worden war, wurde auch hier wieder bestätigt. Regelmäßige Gehörprüfung aller Kinder zu Beginn des Schuljahres ist dringend zu verlangen, wobei als Mindestmaß eine beiderseitige Hörweite von 2 m für Flüstersprache zu verlangen ist. Keller.

Ueber Tubenabschluss nach der Totalaufmeisselung. Von Prof. Dr. Gerber in Königsberg in Pr. (Arch. f. Ohrenheilk., Bd. 70, 3. u. 4. Heft.)

Ein Tubenabschluß durch Paraffininjektion ist Gerber nicht gelungen. Die primäre Transplantation eines Epidermisläppchens über den tympanalen Tubeneingang scheint am verheißungsvollsten zu sein. Alt.

Ueber Lymphangiectoma auriculi (Othaematoma spurium). Aus der medizinischen Poliklinik zu Leipzig (Geheimrat Prof. Dr. Hoffmann). Von Dr. Hans Vorner, Assistent an der Abteilung der Hautkrankheiten. (Münchener med. Wochenschr., 53. Jahrg., Nr. 9.)

Beschreibung eines Falles von Othaematoma spurium. Verfasser konnte nachweisen, daß der Inhalt der Geschwulst Lymphe war; dafür sprach der Eiweißgehalt derselben, die alleinige Anwesenheit von verschiedenen Lymphkörperchen und Endothelzellen; es handelte sich nach seiner Ansicht um eine Umwandlung feinerer Lymphwege zu einer beträchtlichen Erweiterung, die ihn zur Diagnose Lymphangiectoma auriculi berechtigte; denn das histologische Präparat zeigte, daß der Hohlraum zum Teil mit Endothelzellen austapeziert war.

Reinhard (Cöln).

b) Rhinologische.

Narbenlose Operationen zur Verbesserung missgestalteter Nasen. Von Dr. Fritz Koch in Berlin.

Verfasser zeigt an den Bildern von sechs Patienten den kosmetischen Erfolg der endonasalen Operation und bespricht hierauf ganz kurz die Methoden der Operationen, ohne aber auf die Ausführung derselben näher einzugehen. Ernst Urbantschitsch.

Ueber die „sogenannten" blutenden Polypen der Nasenschleimhaut. Von Dr. Hermann Torhorst in Straßburg i. E. (Arch. f. Laryngol. Bd. 18. Heft 2.)

Mitteilung des mikroskopischen Befundes in 13 Fällen; die Tumoren betrafen 12 mal das Septum, einmal die mittlere Muschel. Sie zeigten im allgemeinen einen vollständig gleichartigen Charakter; ihre Hauptbestandteile sind Blutgefäße verschiedenster Größe und Bindegewebe in allen möglichen Formen.

R. Hoffmann (Dresden).

Eine neue Spritze zum Gebrauch für starres Paraffin. Von Prof. Dr. Onodi in Budapest. (Arch. f. Laryngol., Bd. 18, Heft 1.)

Kurze Beschreibung des bei H. Pfau (Berlin) erhältlichen Instrumentes. R. Hoffmann (Dresden).

Beiderseitige Stirnhöhlenerkrankung. Von Juan Cisneros. (Boletin de Laringologia, otologia y rinologia, Nr. 36, November-Dezember 1906.)

Der Fall bietet einiges Interesse dar, insofern die Größe beider Höhlen eine erstaunliche war und die Dimensionen der linken Höhle ungefähr das Doppelte derjenigen der rechten erreichten, was man der Rechtswärtsbiegung der Scheidewand zuschreiben muß. Außerdem fand man in der rechten Höhle eine Dehiszenz, die allem Anschein nach in die Schädelgrube führen sollte; die Untersuchung bewies aber, daß dieselbe im Augenhöhlendache bis zu einer Tiefe von 3 cm vordrang.

Menier.

c) Pharyngo-laryngologische.

Ueber die Beziehungen der Grössenvariationen der Highmorshöhlen zum individuellen Schädelbau und deren praktische Bedeutung für die Therapie der Kieferhöhleneiterungen. Von Dr. Schürch in Lagnau (Bern). (Arch. f. Laryngol., Bd. 18, Heft 2.)

Verf. hat Messungen an 118 Schädeln vorgenommen. Die Größe der Kieferhöhle steht nach ihm in keiner Beziehung weder mit der Konfiguration des ganzen Schädels, noch mit der des Gesichtsschädels, noch mit der absoluten Größe des Oberkiefers.

Hingegen besteht ein Zusammenhang zwischen Kieferhöhlengröße und Gaumenform, insofern die erstere hauptsächlich von der Ausbildung der Alveolar- und der Gaumenbuchten abhängig sei. Diese wiederum finden sich nach Verf. in exzessiver Ausbildung bei flachem Gaumen, während bei hochgewölbtem Gaumen die Kieferhöhlen klein und ihr Boden zugleich relativ dick ist und oberhalb des Niveaus des Nasenhöhlenbodens steht. Es ergeben sich hieraus die praktisch wichtigen Schlußfolgerungen, daß

1. bei schmalem, hohem Gaumen die Anbohrung der Kieferhöhle vom Alveolarfortsatz aus auf ungleich größere Schwierigkeiten stoßen muß als bei plattem Gaumen,

2. daß bei schmalem, hohem Gaumen die Anbohrung bezw. die Punktion der Oberkieferhöhle vom unteren Nasengang aus wegen des zu erwartenden Hochstandes des Kieferhöhlenbodens ebenfalls auf größere Schwierigkeiten stoßen muß als bei plattem Gaumen.

R. Hoffmann (Dresden).

Die Statistik der adenoiden Vegetationen. Von Prof. H. Burger in Amsterdam. (Arch. f. Laryngol., Bd. 18, Heft 2.)

Eine unter Mitwirkung der Lehrer an den niederländischen Elementarschulen aufgenommene Statistik ergab unter ungefähr 800 000 Schulkindern ungefähr 6 Proz. Adenoidverdächtige. Verfasser weist darauf hin, daß die Resultate aller nur auf äußerlichen Symptomen beruhenden Statistiken unzulänglich sind, und daß vielmehr nur die Anwendung einer der direkten Untersuchungsmethoden ein sicheres Ergebnis liefern kann. Der Vorteil der Schulenqueten bestehe in dem Interesse, daß sie bei der Lehrerwelt und dem großen Publikum für die adenoiden Vegetationen erweckten.

R. Hoffmann (Dresden).

Ueber Aktinomykose des Kehlkopfes und des Kopfnickers. Aus der kgl. laryngologischen Poliklinik in München (Prof. Dr. Neumayer). Von Dr. Rudolf Hoffmann, Assistent. (Münchener med. Wochenschr., 53. Jahrg., Nr. 10.)

Verf. fügt den bisher veröffentlichten Fällen von Aktinomykose im Musculus sternocleido-mastoideus einen weiteren hinzu, bei dem außerdem noch der Kehlkopf befallen war. Derselbe betraf einen auf dem Lande lebenden Mann, der mit Vorliebe Aehren kaute. Die

Krankheit begann mit Schmerzen im Schlunde und einer Anschwellung an der linken Halsseite, welche rasch zu Wallnußgröße heranwuchs. Später öffnete sich eine Fistel in der Nähe des Schildknorpels, aus der sich gelber Eiter entleerte, und es traten Schling- und Atembeschwerden hinzu, welche den Pat. zur laryngoskopischen Poliklinik führten. Der Kehlkopf war in toto nach rechts verdrängt, die laryngoskopische Untersuchung zeigte folgendes: Der linke Aryknorpel, das linke Ligamentum aryepiglotticum, besonders aber die linke Taschenlippe, waren prall ödematös geschwellt, von der linken Stimmlippe war nur ein kleinerer hinterer Abschnitt sichtbar. Die linke Rachenseite wölbt sich derb gegen den Sinus pyriformis vor. Die Diagnose wurde durch die mikroskopische Untersuchung der gelben im Eiter suspendierten Körnchen bestätigt: Aktinomykose der linken Halsseite, speziell des linken Kopfnickers mit kollateralem Oedem der linken Kehlkopfhälfte. In dem weiteren Verlauf der Krankheit, die sich zeitweise nach Gebrauch von Jodipin besserte, entstand neben anderen Abszessen der Halsseite eine prävertebrale Eiterhöhle, die nach dem Innern der Trachea durchbrach. Es kam zur Aspiration des Eiters und die daraus resultierenden pneumonischen Komplikationen führten den Tod des Patienten herbei. Die Sektion ergab bezüglich des Kehlkopfes folgendes: Zwischen Kehlkopf und Wirbelsäule findet sich die Wandung eines Abszesses; die hintere Rachenwand ist ödematös. Bei Eröffnung des Larynx findet sich die Schleimhaut blaß, mit schleimigen Massen bedeckt. Die linken Teile am Kehlkopf fühlen sich derb an, sind verdickt und entleeren beim Einschneiden eitrige Massen. Verf. ist der Ansicht, daß die Infektion von der Oberfläche aus erfolgte, und zwar von der linken Rachenseite, wo sich zuerst ein Abszeß bildete; dorthin gelangte der Pilz offenbar mit einer Getreidegranne, die sich in die Mukosa eingespießt hatte. Den übrigen Teil der Arbeit nehmen Ausführungen über die Diagnose und Prognose der Krankheit ein, sowie über die Therapie, bei der man sich nicht auf Jodgaben beschränken soll, sondern am besten chirurgisch vorgeht.

Reinhard (Cöln).

Ueber einen eigenartigen sensiblen Reizzustand des oberen und unteren Kehlkopfnerven. Von Dr. Georg Boenninghaus in Breslau (Arch. f. Laryngol., Bd. 18, Heft 2.)

Verfasser gibt eine eingehende Beschreibung eines Symptomenkomplexes, den er bereits 1904 in der „Deutschen med. Wochenschrift" kurz skizziert hat. Im Vordergrunde desselben steht ein auf bestimmte Stellen am Halse lokalisierter Schmerz von verschiedener Intensität und Qualität, sei es, daß die Patienten von selber auf dieselben als Sitz ihrer Beschwerden hindeuten, sei es, daß diese Stellen erst durch Druck an umschriebener Stelle als Schmerzpunkte aufgesucht werden müssen. Diese Punkte liegen zwischen großem Zungenbeinhorn und oberem Schildknorpelrand, im lateralsten Teil der Membrana thyreohyoidea — oberer Druckpunkt — oder dicht an der Seite der Halsluftröhre — unterer Druckpunkt —. Sie entsprechen dem Verlauf des oberen und unteren Kehlkopfnerven; Verf. bringt sie deshalb mit einer — bis jetzt noch nicht sicher definierbaren — Er-

krankung dieser Nerven in Zusammenhang. Wie aus den mitgeteilten 82 Krankengeschichten hervorgeht, tritt der fragliche Halsschmerz in der überwiegenden Zahl der Fälle im Verlauf einer chronischen Laryngitis mit oder ohne Tracheitis auf. Von ihm wohl zu unterscheiden sind die Halsschmerzen als Begleiterscheinung anderer Erkrankungen, wie der Mandelpfropfretention, der Entzündung der Seitenstränge und Granula, des akuten Katarrhes, der Hysterie etc. Gegen den Schmerz sehr wirksam hat sich dem Verfasser die äußere Halsmassage der Druckpunkte erwiesen, während die gegen den chronischen Katarrh gerichteten Maßnahmen ohne Einfluß auf die Beschwerden sind. Die Technik der zweckdienlichen Massage sowie der Auffindung der Druckpunkte wird ausführlich geschildert.

R. Hoffmann (Dresden).

Ein Beitrag zur Behandlung des Morbus Basedowii mit Antithyreoidinserum von Möbius. Von Dr. med. J. M. A. Gevers Leuven in Ede (Holland). (Münchener med. Wochenschr., 53. Jahrg., Nr. 32.)

Der Fall bot die bekannten Basedow-Symptome und wurde der Serumtherapie unterzogen. Die Struma wurde danach weicher, der Umfang blieb derselbe; das Körpergewicht stieg, der Exophthalmus wurde etwas geringer, Pulsfrequenz 100. Also kein glänzender Erfolg. Jedenfalls beweist die Beobachtung, daß schädliche oder auch nur störende Nebenwirkungen von dem Gebrauch des Serums nicht zu befürchten sind.

Reinhard (Cöln).

Sauerstoff-Gasglühlicht. Von Dr. A. Schoenemann in Bern. (Arch. f. Laryngol., Bd. 18, Heft 1.)

Ein Verfahren, um durch Zuführung von Sauerstoff zum Auer-Gasglühlicht die Leuchtkraft des letzteren zu erhöhen. Eine solche Lichtquelle stellt sich zwar für den gewöhnlichen Gebrauch zu teuer, erscheint dem Verf. indes für besondere Fälle (Autoskopie, Oesophagoskopie etc.) geeignet.

R. Hoffmann (Dresden).

Notizen.

Herr **Hofrat Professor Politzer,** der mit Schluß dieses Semesters aus dem Lehramte scheidet, hat die geplante solenne Abschiedsfeier abgelehnt. Das aus hervorragenden Fachgenossen gebildete internationale Komitee beschloß eine Plakette prägen zu lassen, die das Bild Politzers trägt; außerdem wird eine Adresse überreicht werden. Die Anmeldungen zum Bezuge der Plakette (24 Kr. = 20 Mk. für die silberne, 12 Kr. = 10 Mk. für die bronzene) sind an Herrn Dr. Kaufmann in Wien, VI. B., Mariahilferstr. 37, zu richten.

Dr. **Uffenrode** hat sich als Privatdozent für Hals-, Nasen- und Ohrenkrankheiten in Göttingen habilitiert.

Alle für die **Monatsschrift** bestimmten **Beiträge und Referate** sowie alle **Druckschriften, Archive** und **Tausch-Exemplare** anderer Zeitschriften beliebe man an Herrn Hofrath Prof. Dr. **L. v. Schrötter** in Wien IX, Mariannengasse 3, zu senden. Die Autoren, welche Kritiken oder Referate über ihre Werke wünschen, werden ersucht, 2 Exemplare davon zu senden. Beiträge werden mit 40 Mark pro Druckbogen honorirt und 30 Separat-Abzüge beigegeben.

Verantwortlicher Redakteur: Prof. Dr. A. Jurasz in Heidelberg.
Verlag von Oscar Coblentz, Berlin W. 30, Maaßenstr. 13.
Druck von Carl Marschner, Berlin SW., Alexandrinenstr. 110.

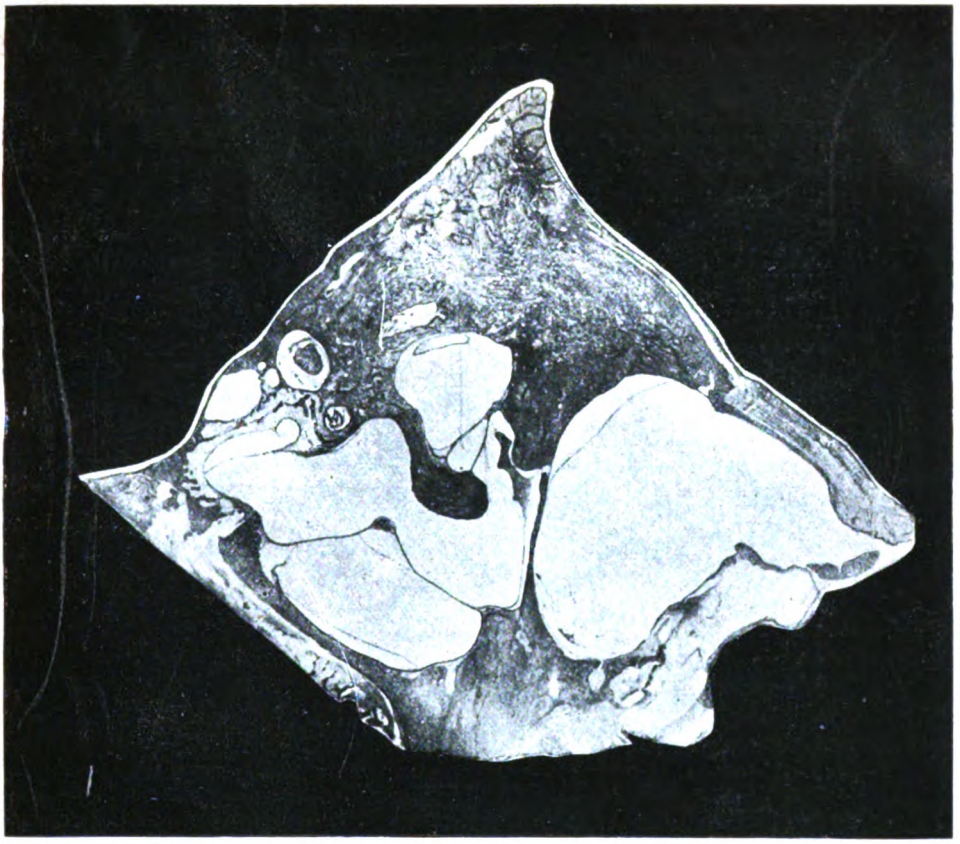

Figur 1.

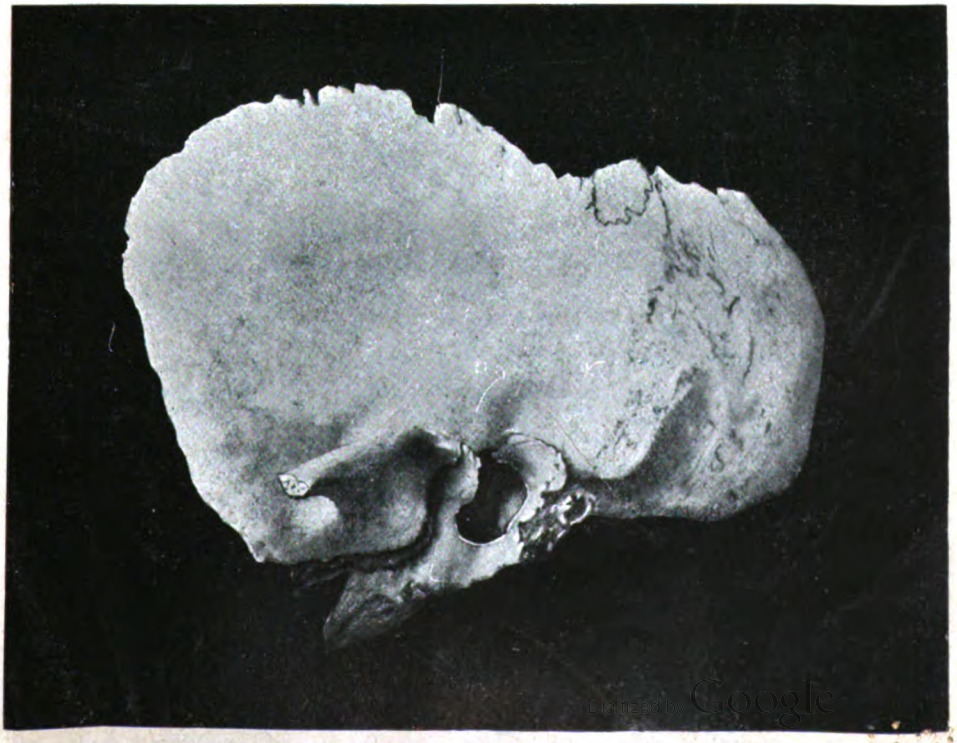

Ueber die von den sensiblen Nerven des Mittelohres ausgelösten Sprach- und Schriftstörungen sowie Paresen der oberen und unteren Extremitäten.[1])

Von
Victor Urbantschitsch in Wien.

M. H.! Wie ich bereits a. a. O.[2]) mitteilte, können von den sensiblen Nerven des Ohres und der Nase Schrift- und Sprachstörungen sowie Lähmungen der oberen und unteren Extremitäten ausgelöst werden. Ich habe in der letzten Zeit mehrere solcher Fälle beobachtet, über die ich kurz berichten möchte und von denen ich hiermit zwei Fälle vorführe. Der eine dieser Fälle betrifft die Frau E. P., 27 Jahre alt, die vor 10 Jahren am linken Ohre wegen Cholesteatom operiert wurde. Vor 11 Monaten traten an der linken Schulter heftige Schmerzen auf, die linke Hand konnte wegen Schmerzen nicht stark bewegt werden; Patientin verbrachte 3 Tage im Bett. Seit dieser Zeit stellten sich an Schulter und Hand öfters spontan Schmerzen ein, bis vor 2 Monaten, wo nach Entfernung eingedickter Sekretmassen aus dem linken Mittelohr plötzlich diese Erscheinungen aufhörten. Nach einem Einträufeln von Spiritus ins linke Ohr erfolgten an der linken Seite an dem betreffenden Nachmittage heftige Schulterschmerzen, die die ganze darauffolgende Nacht anhielten und dann verschwanden. Vor 3 Monaten erschien Pat. mit der Klage, daß die linke Schulter schmerze, der linke Arm sehr schwach sei, so auch der linke Fuß, mit dem sie nur mit Mühe gehen könne. Es zeigte sich ferner leichtes Stottern, das die Patientin beim Eintritt der Schulterschmerzen und der paretischen Er-

[1]) Mitgeteilt in der Sitzung der k. k. Gesellschaft der Aerzte in Wien am 10. Mai 1907.

[2]) Deutsche Zeitschr. f. Nervenheilk. 1904, Bd. 26, S. 199.

scheinungen an den Extremitäten in letzter Zeit oft bemerkte. Dieses trat beim Vorlesen rasch zurück. Bei der Untersuchung des linken Ohres fanden sich in diesem an der Labyrinthwand kleine Krusten vor und ferner zeigte sich flüssiger, zersetzter Eiter im Mittelohr. Unmittelbar nach Reinigung des Ohres verschwanden das Stottern sowie die Schmerzen in der Schulter und die Schwäche der linken Extremitäten. Einige Tage später (am 30. April 1907) erschien Patientin im Ambulatorium mit der Klage, daß sie in der verflossenen Nacht wegen Schulterschmerzen nicht schlafen konnte und auch zur Zeit ihrer Vorstellung im Ambulatorium heftige Schmerzen in der Schulter verspüre; Arm, Fuß und Sprache ergaben keine Störungen. Bei der Untersuchung zeigte sich am Promontorium und am Tubeneingang der Paukenhöhle eine eiternde Stelle. Im Moment der Entfernung der Sekretmasse und schwachen Aetzung der eiternden Stellen waren die Schulterschmerzen verschwunden.

Ich habe in letzter Zeit zwei weitere Fälle von Reflexparesen der Extremitäten beobachtet, von denen der eine einen Erwachsenen, der andere einen 6 jährigen Knaben betraf. In dem ersten Falle war im August 1906 eine eitrige Mittelohrentzündung der rechten Seite aufgetreten. Ende September, während am rechten Ohre nunmehr eine mäßige Röte des Trommelfelles mit geringer Schwerhörigkeit bestand, machte sich eines Tages beim Gehen eine rasch zunehmende Ermüdung bemerkbar, so daß sich Patient genötigt sah, nach Hause zu fahren. Am nächsten Tage mußte er sich eines Stockes bedienen, da er eine große Unsicherheit beim Gehen verspürte, wobei der linke Fuß stets nur mit der Spitze auftrat; gleichzeitig konnte der linke Arm nur mühsam gehoben werden und erwies sich in seiner Muskelkraft auffällig geschwächt. Eine von Herrn Professor Ortner anfangs Oktober vorgenommene eingehende Untersuchung ergab im übrigen einen vollständig negativen Befund, so auch eine von Herrn Dozenten Dr. Müller angestellte Augenuntersuchung. Bemerkenswerterweise vermochte ein Katheterismus des rechten Mittelohres eine vorübergehende auffällige Besserung der linksseitigen Parese herbeizuführen, die sich sowohl in einer gesteigerten Muskelkraft des linken Armes, als auch in einem gebesserten Gehvermögen des linken Fußes äußerte. Die paretischen Erscheinungen hielten in abnehmenden Grade bis Mitte Oktober an und gingen dann bleibend zurück.

Der andere Fall bezieht sich auf das 6 jährige Kind eines Kollegen, das am 1. Februar 1907 am rechten, einige Tage später am linken Ohr an einer eitrigen Influenza-Otitis mit Durchbruch des Trommelfelles erkrankte; der eitrige Ausfluß hörte rechts am 10., links am

15. Tage der Erkrankung auf, doch verblieb das Kind bis am 21. Februar im Bett. Der Knabe befand sich die nächsten Tage ganz wohl, die Ohrenentzündung war abgelaufen, das Gehör besserte sich rasch. Am 24. Februar zeigte der Knabe einen unsicheren Gang; außerdem klagte das Kind über „Brennen in den Fersen". Die Temperatur erwies sich dabei als normal, die Sensibilitätsprüfung ergab keine Störung, das Wohlbefinden war im übrigen unverändert. Diese zuweilen stark hervortretende Ataxie beider unteren Extremitäten (bei intakten oberen Extremitäten) war besonders des Morgens, ferner nach längerem Sitzen auffällig, wogegen abends regelmäßig eine Besserung erfolgte. Der Zustand hielt vom 24. Februar bis 2. März in ziemlich gleicher Weise an; vom 2. März an erfolgte eine Abnahme der Ataxie, die vom 7. an bleibend verschwand. Wenngleich in diesem zuletzt angeführten Falle kein experimenteller Nachweis erbracht wurde, daß die ataktischen Erscheinungen vom Ohre ausgelöst wurden, sprechen doch die ähnlichen Beobachtungen an den früher erwähnten Fällen auch bei diesem Knaben für die Abhängigkeit der Paresen vom Mittelohr.

In den hier mitgeteilten 3 Fällen hatte also in 2 Fällen eine Parese der linken oberen und unteren Extremitäten stattgefunden, die in dem einen Falle durch eine linksseitige, in dem anderen Falle durch eine rechtsseitige Mittelohrentzündung hervorgerufen wurde, im dritten Falle von beiderseitiger Mittelohrentzündung war eine Parese beider unteren Extremitäten erfolgt. Wie ich bereits a. a. O.[3]) erwähnte, entstand in einem meiner Fälle beim Einführen eines Katheters in die Rachenmündung der Ohrtrompete, gleichgültig der rechten oder linken Seite, jedesmal eine Paralyse beider unteren Extremitäten durch einige Sekunden bis eine Minute; in einem anderen Falle trat beim Tamponieren der Mittelohrräume des einen Ohres eine hochgradige Parese beider oberen und unteren Extremitäten ein, die durch 10 bis 15 Minuten anhielt.

In dem ersterwähnten Falle waren vom Mittelohr außer den Paresen an den Extremitäten noch ein Stottern und Schmerzen an der linken Schulter ausgelöst worden und bei dem 6 jährigen Knaben ein „Brennen an den Fersen". Was die Sprachstörung betrifft, habe ich in meiner erwähnten Abhandlung[4]) angeführt, daß unter 50 Fällen von eitriger Mittelohrentzündung durch eine Drucktamponade der Paukenhöhle in 13 Fällen ein erschwertes Sprechen, vorzugsweise für die S-Laute, erfolgte, zuweilen auch die Unmöglichkeit, durch längere Zeit vorzulesen, während nach Entfall der Druckeinwirkung auf die

[3]) S. 202 u. 203.

[4]) S. 213.

Wände der Paukenhöhle das Sprechen und Vorlesen keine Störungen aufwiesen. Auch bei der vorgestellten Patientin zeigte sich das Stottern abhängig von dem Ohrenzustand und zwar verschwand dieses wiederholt unmittelbar nach Entfernung des im Mittelohr angesammelten Sekretes und trat nach Spiritus-Einträufelungen ins Ohr auffällig hervor, während es wieder durch Kokain-Anästhesierung des Mittelohres zum Schwinden gebracht werden konnte.

Was die früher erwähnten, vom Mittelohr ausgelösten Sensibilitätserscheinungen anbelangt, ist es bekannt, daß von den verschiedenen Stellen des Ohres irradierte Schmerzempfindungen besonders des Kopfes ausgehen können[5]). Im ersten der vorgeführten Fälle war die Abhängigkeit des Schmerzes (der linken Schulter) von dem Zustande des Mittelohres experimentell nachweisbar.

* * *

Der zweite Fall, den ich Ihnen, m. H., hiermit vorstelle, bot ganz andersartige, eigentümliche Irradiationserscheinungen dar: Frau A. M., 51 Jahre alt, wurde im Frühjahre 1905 von einer akuten eitrigen Entzündung zuerst des rechten, 3 Tage später auch des linken Mittelohres befallen. Am Tage der Erkrankung des linken Ohres stellten sich vormittags aphasische Erscheinungen auf, indem Patientin für verschiedene Gegenstände nicht den richtigen Ausdruck fand und so auch ihre Wünsche nicht verständlich auszudrücken vermochte. Der Anfall ging nach 15 Minuten vorüber, kehrte aber nachmittags abermals auf 15 Minuten zurück. Die nächsten 2 Tage waren keine Sprachstörungen bemerkbar, am 3. Tage stellten sich jedoch Fieber mit heftigen linksseitigen Kopfschmerzen ein, ferner eine andauernde sensorische Aphasie. Patientin verstand das Gesprochene, fand aber nicht den richtigen Sprachausdruck; als sie z. B. saure Milch begehrte, rief sie stets „lei, leiden, leichen, leichen", welche Silben sie später auch für andere Gegenstände anwendete, wobei sie aber stets meinte, sich verständlich ausgedrückt zu haben. Das Nachsprechen war erhalten, so war Patientin auch imstande zu lesen. Als sie versuchte, das Gewünschte schriftlich zu verlangen, ergab es sich, daß sie unverständliche Silben schrieb, wobei sie jedoch glaubte, daß sie die gewünschten Worte richtig geschrieben habe; dagegen vermochte sie Diktiertes oder Gelesenes richtig nachzuschreiben. Dieser Zustand der sensorischen Aphasie und Agraphie hielt durch 14 Tage an, nach welcher Zeit Pat. ins Spital der Allgem. Poliklinik kam. Die Untersuchung zeigte an beiden Ohren eine im Ablaufen befindliche eitrige Mittelohrentzündung,

[5]) S. darüber mein Lehrbuch der Ohrenheilkunde, 1901, S. 104.

ferner am Stamm und den Extremitäten keinerlei sensible oder motorische Störungen; Temperatur und Puls erwiesen sich normal. Dagegen entleerte sich aus der rechten Nasenhöhle, infolge einer heftigen Kieferhöhleneiterung, ein reichliches, übelriechendes Sekret, an dem Pat. ihrer Angabe nach bereits durch viele Jahre leidet. Die nähere Beobachtung der noch vorhandenen Aphasie ergab, daß sich diese zu verschiedenen Zeiten des Tages sehr verschieden verhielt, so daß Patientin an manchen Stunden nur Spuren von Aphasie zeigte, ein andermal wieder stärker aphasische Störungen aufwies. Diese bedeutenden Schwankungen in den aphasischen Erscheinungen im Verein mit dem Fehlen anderweitiger Herderscheinungen veranlaßten mich, den anderseitig als nötig erachteten Eingriff in den linken Schläfenlappen vorläufig nicht vorzunehmen, sondern den Fall expektativ zu behandeln, bis auf die Kieferhöhle der rechten Seite, deren übelriechende profuse Eiterung dringend eine Abhilfe erforderte. Es wurde vorerst nur ein Einstich vom unteren Nasengang in die Kieferhöhle, behufs deren Ausspritzung vorgenommen, wobei sich eine große Menge käsiger Eitermassen entleerte. Unmittelbar danach schwand das früher vorhanden gewesene Druckgefühl im Kopfe, besonders der Stirngegend. Am nächsten Tage trat eine bedeutende Besserung der aphasischen Erscheinungen auf, so daß Patientin viele Worte nunmehr richtig gebrauchte. Mit der wieder zunehmenden Sekretansammlung in der Kieferhöhle verschlimmerte sich die Aphasie, womit gleichzeitig ein sich steigernder Kopfdruck empfunden wurde; diese Symptome erschienen nach einer erneuerten Ausspülung der Kieferhöhle abermals auffällig gebessert. Ich nahm deshalb nach Abtragung des vorderen Endes der unteren Nasenmuschel vom unteren Nasengange aus die breite Eröffnung der Kieferhöhle vor [6]), wodurch ein freier Sekretausfluß aus dieser gegeben war. Mit der zunehmenden Besserung der Kieferhöhlenaffektion gingen die aphasischen Erscheinungen stetig zurück und waren nach einigen Wochen bleibend geschwunden, wenigstens sind sie nunmehr seit 2 Jahren nicht mehr aufgetreten.

Von den sensiblen Aesten der Nase ausgelöste Erscheinungen von Aphasie und Agraphie finde ich in der Literatur bisher nicht erwähnt,

---

[6]) Die breite Eröffnung der Kieferhöhle vom unteren Nasengange aus wurde meines Wissens zuerst von Prof. Nicoladoni in Innsbruck vorgenommen, und zwar teilte mir Nicoladoni im Sommer 1894 mit, daß er damit an der Innsbrucker Klinik gute Resultate erzielt habe. Eine Veröffentlichung dieser Methode hat von seiten Nicoladonis nicht stattgefunden, weshalb auch diese Mitteilung keinerlei Prioritätsansprüche für Nicoladoni bezweckt.

dagegen habe ich mehrere Fälle beobachtet, wo von den sensiblen Nerven des Ohres aphasische Störungen hervorgerufen wurden [7]), darunter Fälle, in denen die Abhängigkeit der Aphasie von dem Zustande des Ohres experimentell nachgewiesen werden konnte.

Gegenwärtig befindet sich in der poliklinischen Behandlung ein sehr intelligenter Patient (Juris-Doktor), an dem wegen Karies des rechten Mittelohres eine operative Eröffnung der Mittelohrräume vorgenommen worden war. Zeitweise traten an der inneren Wand der Paukenhöhle kleine zystenartige Bildungen auf, die mit einer serösen Flüssigkeit erfüllt waren und eine Eröffnung des Zystensackes mit nachfolgender Abtragung der Zystenwandungen und Aetzung des zurückgebliebenen Teiles erforderten. Durch die Retention dieser Flüssigkeit wurden regelmäßig eine Reihe von Erscheinungen ausgelöst, die Patient in folgender Weise schildert: „1. Schreiben und Lesen: Wenn ich eine längere Satzperiode schreibe, weiß ich am Schlusse des Satzes den Anfang nicht mehr; ebenso kann ich beim Lesen eine verwickelte Satzperiode nicht auf einmal verstehen, sondern muß nochmals lesen. 2. Sprache: Ich verspreche mich leicht, sage z. B. „vorwärs" anstatt „vorwärts"; oft fehlt mir überhaupt das Wort. Es ist mir, als ob auf einige Sekunden die Gehirnarbeit ausließe. 3. Seelischer Einfluß: Es befällt mich seelischer Schmerz, Schwermut ohne jeden äußeren Grund. Es ist keine Furcht vor den Folgen der Krankheit, kein Kummer über ein bestimmtes Leid, sondern eine allgemeine Verzagtheit, Mutlosigkeit und Trostlosigkeit, ohne jeden bestimmten Grund. Ich gehe den ganzen Tag herum, wie mit einem Alp auf der Brust und mit verhaltenen Tränen. Der geringste Grund bewirkt, daß ich schluchzen muß wie ein Kind, obwohl ich mich mit aller Kraft zu beherrschen suche. Nach der Ohrbehandlung schwinden alle die beschriebenen Erscheinungen sofort. Die erwähnten Symptome zeigen sich, nur bedeutend geringer, bei stärkerem Tamponieren des Ohres und weichen beinahe augenblicklich nach Herausnahme des Tampons."

Ein anderer, ebenfalls in poliklinischer Behandlung stehender 45 jähriger Mann war vor sechs Monaten am rechten Ohre einer operativen Eröffnung der kariös erkrankten Mittelohrräume unterzogen worden. Diese erschienen drei Monate nach der Operation vollständig trocken und blieben so durch weitere drei Monate. Nach dieser Zeit stellte sich in der Paukenhöhle ein schleimig-eitriges Sekret ein; gleichzeitig damit bemerkte Patient, daß ihm beim Stehen nach einigen Minuten beide Füße regelmäßig einknickten; es zeigte sich außerdem an

[7]) L. c. S. 216 u. 217.

beiden Händen ein Schwächegefühl; die rechte Hand vermochte nur mühsam zu schreiben, wobei die Schriftzüge unregelmäßig erschienen, besonders wenn Patient durch längere Zeit schrieb. Im Vorlesen traten keine Störungen hervor. Außerdem beobachtete Patient eine bedeutende Unterempfindlichkeit der Gesäß- und Genitalgegend, die sich auch bei den Stuhl- und Harnentleerungen zu erkennen gab, so daß er beim Harnen die Kontrolle mittels der Augen benötigte, um zu erfahren, ob das Harnen beendigt sei oder nicht. Beim längeren Sitzen trat in der Natesgegend die Empfindung von Kriebeln auf. Alle diese angeführten Erscheinungen gingen nach drei Wochen mit der abnehmenden Eiterung aus der Paukenhöhle zurück.

Ich lege Ihnen, m. H., schließlich noch die Schriftproben eines Falles vor, wo das Tamponieren der rechten Paukenhöhle eine geringe,



Josef Růžička 0 1 2 3 4 5 6 7 8 9	Ohne Tampon.
Josef Růžička 0 1 2 3 4 5 6 7 8 9	Rechte Paukenhöhle tamponiert.
Josef Růžička 0 1 2 3 4 5 6 7 8 9	Ohne Tampon.
Josef Růžička 0 7 2 3 4	Rechte Nasenhöhle tamponiert.
Josef Růžička 0 1 2 3 4 5 6 7 8 9	Ohne Tampon.
Josef Růžička 0 1 2 3 4 5 6 7 8 9	Linke Nasenhöhle tamponiert.
Josef Růžička 0 1 2 3 4 5 6 7 8 9	Ohne Tampon.
Josef Růžička 0 1 2 3 4 5 6 7 8 9	Rechte Paukenhöhle tamponiert.
Josef Růžička 0 1 2 3 4 5 6 7 8 9	Rechte Nasenhöhle tamponiert.

das der rechten Nasenhöhle dagegen eine hochgradige Schriftstörung bewirkte. Wie die mitgeteilten Proben zeigen, trat bei dem betreffen-

den (30 jährigen) Manne nach Tamponade der (gesunden) rechten Nasenseite ein bedeutendes Zittern der schreibenden Hand und zuweilen überhaupt die Unmöglichkeit weiterzuschreiben auf, während unmittelbar nach Entfernung des Tampons aus der rechten Nasenseite die Schriftzüge keine Störung ergaben. Von der linken Nasenseite ließ sich kein solcher Einfluß auf die Schrift auslösen. Eine geringe Schriftveränderung ergab in diesem Falle auch eine Tamponade der rechten Paukenhöhle, und zwar pflegte dabei die Versuchsperson die Buchstaben und Ziffern auffällig dicker zu schreiben.

Ueber die von den sensitiven Aesten des Ohres und der Nase reflektorisch ausgelösten Schriftstörungen habe ich bereits a. a. O.[8]) meine Beobachtungen angeführt und dabei bezüglich des Ohres hervorgehoben, daß sich geringere oder bedeutendere Schriftstörungen bei Mittelohrerkrankungen nicht selten vorfinden. Minder häufig und minder auffällig habe ich bisher einen Einfluß der sensitiven Aeste der Nase auf die Schrift angetroffen und in dieser Beziehung dürfte der vorgeführte Fall als besonders bemerkenswert zu bezeichnen sein.

In Ergänzung zu den besprochenen Erscheinungen möchte ich noch aufmerksam machen, daß die hier geschilderten Schrift- und Sprachstörungen sowie die Paresen der Extremitäten zuweilen apoplektiform[9]) auftreten können und dann leicht unrichtig gedeutet werden. Jedenfalls mahnen alle die erwähnten Beobachtungen, die Möglichkeit solcher reflektorischen Einflüsse zu beachten und wahrscheinlich werden sich dann die einzelnen der geschilderten Reflexparesen, vielleicht auch das gemeinschaftliche Auftreten der verschiedenen Reflexstörungen als keineswegs so selten erweisen.

Bericht über die Tätigkeit meines oto-rhino-laryngologischen Privatambulatoriums vom 1. Oktober 1905 bis 1. April 1907 mit anschliessenden klinisch-kasuistischen Betrachtungen.

Von
Privatdozent Dr. **A. Schönemann** in Bern.

(Hierzu 2 Figuren auf Tafel.)

Ohr.

Auris externa: Ekzem m.[1]) 20, w. 9. Congelatio m. 1. Verletzung m. 1.

Meatus auditivus externus. Cerumen obturans m. 16,

---

[8]) L. c. S. 203 u. 224.

[9]) L. c. S. 218.

[1]) M. = männlich, w. = weiblich.

w. 13. Otitis externa m. 11, w. 4. Furunkel m. 3, w. 1. Otomykosis m. 1. Fremdkörper m. 3.

Membrana tympani. Trommelfellperforation m. 1 (durch eingetriebenen Federhalter mit Verletzung der Pauke und des Labyrinthes. — Heilung). Myringitis haemorrhagica (Influenza) m. 3, w. 1. Ruptur durch Ohrfeige m. 2.

Cavum tympani. Otitis media catarrh. acuta m. 15, w. 12. Otitis media catarrh. chronica m. 19, w. 20; mit ausgesprochenen Adhäsionen (pneum. Trichter!) m. 4, w. 6. Otitis media purulenta acuta m. 17, w. 15; mit Mastoiditis m. 3, w. 2. Otitis media purulenta chron. m. 26, w. 19; idem mit Polypenbildung m. 4, w. 2; idem mit Karies m. 5, w. 5; idem mit Cholesteatombildung m. 3, w. 2; idem mit Beteiligung des Sinus transversus m. —, w. 1 (siehe unten sub V). Otitis media purulenta chronica tuberculosa m. 4, w. 1. Residuen (meist von abgelaufenen Mittelohreiterungen) m. 13, w. 17. Otosklerose m. —, w. 3.

Auris interna. Akute Labyrinthtaubheit durch Detonation m. 2, w. 1; idem durch apoplektischen Insult w. 1. Chronisch nervöse Schwerhörigkeit m. 17, w. 21 (inbegriffen Presbyakusis!). Taubheit nach Meningitis m. 2. Kongenitale Taubheit m. 2, w. 1. Taubheit auf tertiärluetischer Grundlage m. 1. Menière scher Symptomenkomplex m. 1, w. 1.

Varia. Otalgia ex carie dent. w. 4. Otalgia ex causa ignota m. 1, w. 2. Nervöse Ohrgeräusche (bei völlig normaler H.) m. 2, w. 4. Begutachtung wegen früher operierter Mastoiditis m. 1; idem wegen angeblicher — H. nach Fall auf den Kopf m. 2; idem wegen Schädel- bezw. Schläfenbein- und Labyrinthkapseltrauma m. 3.

Summa: m. 209, w. 168.

Nase.

Ekzema vestibuli nasi m. 6, w. 15. Akne und Furunculosis vestibuli nasi m. 3, w. 2. Ulcus septi rotundum w. 2. Deviatio septi, crista und spina septi (nur hochgradige Fälle) m. 12, w. 5. Septale Epistaxis m. 3, w. 11. Epistaxis bei Nephritis w. 1. Angioma cavernosum nasi w. 2. Catarrhus aestivus w. 2. Fractura ossis nasalis m. 1. Rhinitis acuta (gonorrhoica?) w. 1. Rhinitis hypertrophica m. 63, w. 101; idem mit asthmatischen Beschwerden m. 7, w. 8. Polyposis m. 9, w. 7. Behinderung der Nasenatmung durch Vertebra prominens w. 1. Ulcera tuberculosa concharum et septi w. 1. Ulcus syph. septi m. 2. Anosmie w. 2. Catarrhus retronasalis m. 4, w. 10. Coryza neonatorum m. 2, w. 2. Syphilitische Sattelnase w. 2. Haematoma septi traumat. m. 1, w. 2. Karzinom der mittleren Muschel w. 1 [2]). Septumpolyp w. 2.

Perforatio septi non syphilitica m. 2, w. 1. Corpus alienum in der Nase m. 2, w. 1. Ozäna m. 5, w. 15. Sinuitis maxillaris acuta m. 9, w. 13. Sinuitis maxillaris chronica m. 6, w. 9. Sinuitis frontalis acuta m. 1, w. 1. Sinuitis frontalis chronica w. 3. Sinuitis ethmoidalis acuta m. 3. Sinuitis ethmoidalis chronica m. 4, w. 4. Sinuitis sphenoidalis chronica m. 1. Kombinierte chronische Sinuitiden m. 5, w. 2. Nervöse Anosmie w. 2.

Summa: m. 150, w. 230.

Pharynx und Larynx.

Epipharyngitis chronica m. 4, w. 12. Mesopharyngitis (inklusive Pharyngitis sicca, Pharyngitis granulosa, Pharyngitis chronica lateralis) m. 210, w. 186. Herpes pharyngis m. 1. Lupus pharyngis mit Verwachsungen?) m. 1. Paraesthesia pharyngis m. 10, w. 7. Musculoneurose des Pharynx und der Zunge (Neuritis nervi glossopharyngei?) w. 1. Adenoide Rachenmandelhyperplasie m. 76, w. 53. Gaumenmandelhyperplasie m. 40, w. 34. Sarkom der Tonsille?) m. 1. Hyperplasie der Zungentonsille w. 1. Angina der Rachentonsille w. 1. Angina lacunaris m. 11, w. 19. Angina phlegmonosa m. 6, w. 4. Retropharyngealabszeß m. 1. Ulcus syphiliticum des Epipharynx w. 1. Postdiphtheritische Gaumenlähmung w. 9. Traumatische Perforation des weichen Gaumens w. 1. Angioma simplex des weichen Gaumens w. 1. Syphilitisches Ulkus des weichen Gaumens w. 2. Syphilitische Residuen in Pharynx und Larynx w. 2. Hämatom der Uvula m. 2. Hyperplasie der Uvula m. 2. Uvula bifida m. 3.

Laryngitis acuta m. 25, w. 19. Laryngitis chronica (und subacuta) m. 25, w. 19. Laryngitis ulcerosa luet. m. 2. Laryngitis tuberculosa m. 10, w. 5. Laryngotracheitis (meist durch Influenza verursacht und mit Bronchitis kombiniert) m. 31, w. 43. Laryngophthiseophobie m. 2. Trachealstenose durch Struma m. 6, w. 9. Rekurrensparese durch Struma maligna w. 1; idem durch Tumor mediastinalis m. 1; idem unbekannter Ursache w. 1. Postikuslähmung nach Ueberanstrengung der Stimme auf einem Maskenball m. 1. Internusparese m. 7, w. 1. Fibrome und Angiofibrom der Stimmlippen m. 2, w. 2. Papillome des Larynx w. 1. Infantile Stimme infolge Hypoplasie der Glandula thyreoidea (durch lange Darreichung von Thyraden geheilt) m. 1. Falscher Stimmansatz w. 2. Carcinoma oesophagi m. 3, w. 1.

Summa: m. 482, w. 428.

Operationen.

Auris. Polypenextraktion m. 4, w. 1. Furunkelinzision w. 2. Parazentese des Trommelfelles m. 13, w. 8. Eröffnung des Antrum

tymp. bei Mastoiditis acuta m. 4, w. 2; mit Eröffnung eines perisinuösen Abszesses w. 1. Totale Aufmeißelung der Mittelohrräume (Radikaloperation) m. 3, w. 7; mit Eröffnung des Labyrinthes m. 1 (siehe unten sub III).

Nase und Nasenrachen. Adenotomie m. 22, w. 25. Tonsillotomie m. 6, w. 5. Adenotomie und Tonsillotomie (in einer Sitzung) m. 12, w. 14. Inzision bei Peritonsillarabszeß m. 7, w. 2. Probeexzision bei Sarkom der Tonsille [2]) m. 1. Inzision bei Retropharyngealabszeß m. 1. Conchotomia (inferior oder media oder beide zusammen) m. 35, w. 49 (einmal bei einem Knaben wegen eingekeilten Fremdkörpers). Submuköse Septumresektion m. 6, w. 2. Galvanokaustische Verkleinerung der unteren Muschel m. 3, w. 7. Intranasale galvanokaustische Zerstörung von lupösen Wucherungen w. 4. Galvanokaustik eines Angioma nasi m. 2. Operative Entfernung eines narbigen Diaphragma zwischen Meso- und Epipharynx [2]) m. 1. Inzision eines traumatischen Haematoma septi w. 1. Eröffnung der Kieferhöhle vom Alveolarfortsatz aus w. 2; von der Fossa canina aus m. 4, w. 8; von der Nasenhöhle aus (nach partieller Abtragung der unteren Muschel) m. 1. Intranasale Ausräumung des Siebbeinlabyrinthes m. 2. Intranasale Drainage der Keilbeinhöhle m. 1. Intranasale submucöse Paraffininjektion w. 5. Subkutane Paraffininjektion (zur Korrektur der Sattelnase) w. 2. Polypenextraktion m. 8, w. 6. Ausräumung einer Periostitis maxillaris mit Fistel w. 1.

(Os), Pharynx und Larynx. Galvanokaustische Zerstörung von Granulationen und Lateralwülsten m. 3, w. 1. Inzision eines Haematoma uvulae m. 1. Abtragung eines Angiofibrom der linken Stimmlippe (mit schneidender Zange, Hedderich) w. 1; idem von Sängerknötchen w. 2. Abtragung eines Angioma simplex des weichen Gaumens [2]) w. 1. Durchschneidung von Zungenbändchen m. 2, w. 1.

Varia. Direkte Oesophagoskopie m. 2. Eröffnung von Drüsenabszessen am Halse w. 2.

Narkosen: Bromäthyl 32. Chloroform 7. Aether 11.

Summa der Operationen: m. 144, w. 152. Total: 196.

Summa der Narkosen: 50.

Klinisch-kasuistische Betrachtungen [2]).

I. Mastoiditis nach Otitis media purulenta acuta, kompliziert durch ausgedehnten periaurikulä-

[2]) Vergl. auch Schönemann: 1. Kasuistische Mitteilungen aus der Privatklinik von Dr. Schönemann. Arch. f. Laryng. 1906. 2. Zur Erhaltung des schalleitenden Apparates bei der Radikaloperation. Verh. d. deutsch.

ren Abszeß. Besondere Verhältnisse der Hörprüfung. Ein Beitrag zur Lehre von der Schädel-Schalleitung.

Bekanntlich bildet für die diagnostische Wertung des Rinneschen Versuches die Frage eine entscheidende Rolle, ob bei der Vornahme dieses Experimentes die auf den Warzenfortsatz aufgesetzte tönende Stimmgabel via Schalleitungsapparat (kraniotympanale Perzeption) oder ob dieselbe direkt durch Uebertragung der Schallwellen auf die Labyrinthkapsel (in welchem Falle man vielleicht zweckmäßigerweise von „kraniolabyrinthärer" Schalleitung sprechen könnte) gehört wird.

Auch von neueren Autoren (siehe Iwanoff: Ueber die Kopfknochenleitung, Archiv für Ohrenheilkunde, Bd. 56) wird angenommen, daß die Schallwellen einer auf den Warzenfortsatz aufgesetzten Stimmgabel direkt das Labyrinth treffen. „Für dieselben sei kein Grund das Labyrinth zu vermeiden und auf die Luft im äußeren Gehörgang und das Trommelfell überzugehen." Als Argument gegen die kraniotympanale Leitungshypothese führte dieser Autor auch die klinische Erfahrung an, daß die Knochenleitung selbst bei völligem Defekt des Trommelfelles durchaus nicht gestört werde.

Im Gegensatz zu diesen Aeußerungen gelangen nach Bezold (Versammlung süddeutscher und schweizerischer Ohrenärzte 1885) u. a. „auch bei Zuleitung des Schalles durch den Knochen nur diejenigen Schallwellen zur Perzeption, die auf ihrem Weg zum Labyrinth den Schalleitungsapparat durchlaufen haben, während die dem Labyrinth durch direkte Knochenleitung zugeführten Schallwellen für uns unhörbar bleiben."

Dabei wies Bezold experimentell nach, daß die Knochenleitung allein schon durch eine „vermehrte Spannung des Leitungsapparates" die Luftleitung überwiegen kann (negativer Rinne), während die Theorie von dem „verhinderten Schallabfluß" durch Politzer, Mach u. a. vertreten wird.

otolog. Gesellsch. Wien 1906. 3. Ueber den Einfluß der Radikaloperation (am Gehörorgan) auf das Hörvermögen. Korresp.-Bl. f. Schweizer Aerzte 1906. 4. Klinische Mitteilungen über die Konchotomie, Labyrinthchirurgie und die rhinologischen submukösen und subkutanen Paraffininjektionen. Korresp.-Bl. f. Schweizer Aerzte 1907. — Die in diesen Publikationen mitgeteilten Fälle beziehen sich ebenfalls auf den oben angeführten Zeitraum der Berichterstattung.

Diesen einleitenden Bemerkungen sei noch ergänzend hinzugefügt, daß nach den Untersuchungen von Wagner (Zeitschrift f. Ohrenheilkunde, 1898) für die Knochenleitung der Schalleitungsapparat in toto nicht notwendig sei. Mader (Sitzungsbericht der Wiener Akad., 1900, Bd. 109) geht sogar so weit, die Ansicht zu vertreten, daß: „Wenn wir von osteotympanaler Leitung sprechen, hierbei fast nur der Stapes in Betracht komme."

Endlich macht Politzer (Untersuchungen über die Schallfortpflanzung und Schalleitung etc., Archiv f. Ohrenhlkde, 1865) ausdrücklich darauf aufmerksam, daß die Berührungsstellen der Gehörknöchelchen mit den Wandungen der Trommelhöhle (z. B. der in die Glasersche Spalte eingeführte lange Hammerfortsatz, ferner der der Antrumschwelle anliegende kurze Amboßfortsatz etc.) für die osteotympanale Schalleitung sicher auch von Wichtigkeit sei.

Nach dieser vorausgeschickten kurzen Orientierung möchte ich die Krankengeschichte eines Falles anführen, von dem ich glaube, daß er einen nicht ganz uninteressanten Beitrag zu diesen in Frage stehenden Verhältnissen zu leisten imstande ist.

Es handelt sich um einen ca. 42 jährigen Tagelöhner E. S., welcher vor ca. 2½ Monaten — Patient trat in meine poliklinische Behandlung im März 1906 — zum ersten Male nach einem Schnupfen Ohrenfluß aus dem rechten Ohre bemerkte. Nach acht Tagen schon sistierte der Fluß und von da an traten in diesem Ohre intermittierende Schmerzen auf, welche aber den Patienten nicht hinderten, seiner schweren Arbeit als Handlanger nachzugehen. Vor einem Monat bemerkte Patient, daß die Gegend hinter dem rechten Ohre anschwoll und ihm auf Druck Schmerzen verursachte.

Status: 20. März 1906 (Patient kommt direkt von der Arbeit). Rechte Ohrmuschel auffällig vom Kopf abstehend (S. 379). Konturen des Warzenfortsatzes auch für die Palpation völlig verstrichen. Die ganze rechte Ohrgegend wird eingenommen von einer deutlich fluktuierenden Geschwulst, mit intensiv geröteter (hauptsächlich hinter dem Ohre) Oberfläche. Die Fluktuation geht nach vorn reichlich 1½ cm über den Ansatz der Ohrlinie hinaus, also bis über den Bereich des rechten Kiefergelenkes, und man fühlt deutlich den Puls der Art. temporalis von der Fluktuation umgeben. Nach oben erstreckt sich die Fluktuation reichlich bis drei Fingerbreit über den Muschelansatz hinaus, nach hinten beinahe bis in die Spinallinie. Nach unten dehnt sich die Fluktuation nicht ganz bis zur Spitze des Processus mastoideus aus. Dieselbe ist bei energischem Palpieren, wobei das entzünd-

liche Oedem verdrängt wird, fühlbar. Unmittelbar über der Spitze des Processus mastoideus beginnt die oben erwähnte Fluktuation.

Bei der Otoskopie erweist sich die hintere obere Gehörgangswand derart gesenkt, daß sie das Lumen des äußeren Gehörganges fast völlig verlegt. Auch an ihr läßt sich mit der Sonde deutlich Fluktuation nachweisen.

Die Ausdehnung dieser fluktuierenden Geschwulst über dem ganzen rechtsseitigen Os temporale war also derartig, daß sie alle Weichteile über demselben mit Ausnahme der Warzenfortsatzspitze und des knorpeligen Gehörgangs, auf weite Ausdehnung hin (wie die spätere Operation zeigte, subperiostal) von ihrer knöchernen Unterlage abhob.

Die Hörprüfung ergab folgendes Resultat[3]):

$$v \frac{0,5}{<2\,m};\ C \frac{-}{+}\ r \frac{55}{35};\ c \frac{-}{+}\ r \frac{30}{15};\ \text{Galton}\ (1,5)\ \frac{2,1}{2,0};\ \text{U. T. G.}\ \frac{A-1}{F-2};$$

Besondere Beachtung verdiente nun einmal das Verhalten der Hördauer per Luft und per Knochen (Rinnescher Versuch) und sodann der Vergleich der Hördauer, je nachdem der Stimmgabelstiel auf die fluktuierende Geschwulst, auf die Warzenfortsatzspitze und endlich auf den Knorpel der Ohrmuschel gesetzt wurde. Als Resultat dieser verschiedenen Versuchsanordnungen ergab sich folgendes: Das rechte Gehörorgan perzipierte die

	C_{128} Gabel	$a'_{(435)}$ Gabel
Per Luft*)	15 Sek.	17 Sek.
Beim Aufsetzen des Stieles*) auf die flukt. Geschw.	20 „	15 „
Beim Aufsetzen des Stieles*) auf die Spitze des Process. mast.	40 „	15 „
Beim Anlegen des Stieles*) an die knorpelige Koncha	60 „	20 „

*) Nach maximalem Anschlag.

Aus dieser Zusammenstellung ergiebt sich, daß die Gabel beim Anlegen des Stieles an den Konchaknorpel nicht nur viel länger als die direkte Luftleitung, sondern, was mir wichtiger zu sein scheint, auch wesentlich länger perzipiert wurde, als bei Anlegung des Stieles an die Spitze des Warzenfortsatzes. (Nach der Operation kehrte sich dieses Verhältnis um.)

Am 21. III. 1906 wurde sodann von mir in Aethernarkose die Eröffnung des Abszesses und im Anschluß daran die Antrotomie vor-

[3]) Bezüglich der Aufzeichnungsweise der Hörprüfungsresultate s. Bloch: Ueber einheitliche Bezeichnungen der otologischen Funktionsprüfungsmethoden und ihre Resultate. Zeitschr. f. Ohrenheilk. 1893.

genommen. Dabei zeigte es sich, daß in der ganzen Ausdehnung der fluktuierenden Geschwulst die glattwandige Eiterhöhle sich zwischen dem abgehobenen Periost und den überliegenden Weichteilen ausgebreitet hatte. Nirgends war eine Fistel zu bemerken, welche nach der Tiefe führte. Der Knochen erwies sich bei der nun folgenden Antrumeröffnung als sehr hart. Weder in diesem selbst noch in den breit eröffneten Mastoidzellen war flüssiger Eiter zu bemerken. Verband.

Vier Wochen nachher, nachdem sich die retroaurikuläre Wunde ziemlich geschlossen hatte, konnte folgender Status aufgenommen werden:

Trommelfell noch etwas verdickt, glanzlos. An der vorderen Gehörgangswand eine flache Exostose.

Hörprüfung:

$$v\ \frac{5{,}0-5{,}0}{8{,}0-8{,}0};\ h\ (2\ m)\ \frac{1{,}0\ Kl.\ 0}{2{,}0\ Kl.}\ vert.0;\ C.\frac{+}{+}\ r\ \frac{45}{35};\ c.\frac{+}{+}\ r\ \frac{70}{35};\ c'\ \frac{30}{15};$$

Das rechte Gehörorgan perzipiert nunmehr die

	$C_{(128)}$ Gabel	$a'_{(435)}$ Gabel
Per Luft*)	55 Sek.	30 Sek.
Beim Aufsetzen des Stieles*) auf den Processus mast.	30 „	25 „
Beim Aufsetzen des Stieles*) an die knorpelige Koncha	20 „	15 „

*) Nach maximalem Anschlag.

Es hat sich demnach das Hörresultat, abgesehen von der allgemeinen quantitativen Verbesserung gegenüber demjenigen vor der Operation insofern verändert ,als die „perkonchale" Schalleitung gegenüber der „permastoidalen" wieder deutlich zurückgetreten ist.

Epikrise. Obschon ich mir wohl bewußt bin, daß namentlich mit Rücksicht auf die vielen und komplizierten Möglichkeiten, welche bei der Beurteilung besonderer Hörprüfungsresultate in Betracht kommen, ein einzelner Befund nicht allzu viel beweist, glaube ich dennoch, daß gerade dieser Fall einige Beachtung verdient; denn ein solches Zusammentreffen besonderer Umstände: Kurz dauernde Otitis media pur. acuta, welche dank der geradezu extremen Toleranz des Patienten einen subperiostalen Abszeß des Os temporale von solcher Ausdehnung im Gefolge haben konnte, und zwar ohne daß dabei funktionswichtige Teile des Gehörorganes intensiv und dauernd geschädigt wurden, ist doch wohl selten. Hier war also, und das scheint mir das Wichtigste zu sein, das ganze Os temporale nach außen hin von einer ziemlich voluminösen Flüssigkeitsschicht umgeben, mit Ausnahme einer einzigen Stelle, der Warzenfortsatzspitze. Man durfte demzufolge mit einiger Wahrscheinlichkeit wenigstens annehmen, daß Schallwellen, welche die dort aufgesetzte Stimmgabel der Unterlage mitteilte, ziemlich umgrenzt auf diese Eintrittspforte in den Knochen beschränkt bleiben mußten. Ueberdies konnten, auch wieder bedingt durch diese besonderen pathologischen Verhältnisse, gerade hier komplizierende Resonnanzverhältnisse sowohl im Knochen als auch in den Hohlräumen desselben viel eher ausgeschlossen werden, als dies für die gewöhnliche Vornahme des Rinneschen Versuches zutrifft, wobei bekanntlich der Stimmgabelstiel über dem Planum mastoideum und damit ziemlich nahe über dem Hohlraum des Antrum tympanicum aufgesetzt wird. Mit anderen Worten: Für eine „kraniolabyrinthäre" Schallleitung von der Warzenfortsatzspitze aus (in dem oben angedeuteten Sinne) waren anscheinend die Verhältnisse hier besonders günstig.

Diesem Schalleitungsweg wurde, wie aus der oben angeführten Tabelle hervorgeht, der „perkonchale" Schalleitungsweg gegenüber-

gestellt. Dabei ist allerdings zuzugeben, daß auch in unserem Falle dieser Weg keine absolut isolierte Bahn darstellt. Allein die Eitermassen umspülten den knorpeligen Ansatz der Koncha und des äußeren Gehörganges an das Os tympanicum derart, daß nur am inneren unteren Abschnitt dieses letzteren, da also, wo sich der knorpelige Gehörgang rinnenförmig an den gleichgeformten knöchernen Gehörgang anheftet, eine Kontinuitätsunterbrechung nicht erkenntlich war. Mit anderen Worten: Für „perkonchal" eingeleitete Schallwellen war der direkte Knochenweg nach dem knöchernen Labyrinth hin kein so direkter, wie dies für die oben angeführten „permastoidal" eingeleiteten Schallwellen zutrifft. Es lag für die ersteren a priori viel näher, ihren Weg durch die Gehörknöchelchenkette einzuschlagen.

Beurteilen wir von diesen Gesichtspunkten aus die Hördauer der „perkonchalen" und diejenige der „permastoidalen" Schallperzeption, und berücksichtigen wir, daß vor der Operation die erstere prävalierte, so liegt wohl der Gedanke nicht allzu ferne, daß gerade die der Koncha nähergelegene Einschaltung der Gehörknöchelchenkette hier den Ausschlag zugunsten der „perkonchalen" Schalleitung gab.

Immer mit dem ausdrücklichen Hinweise darauf, daß ich diesen Erörterungen keine weitere Bedeutung beimesse als diejenige einer kasuistischen Mitteilung, dürften wir also aus dem Verhalten der oben angeführten Schallperzeptionszeiten den Schluß ziehen, daß für die völlige Ausnützung der sogenannten „kraniotympanalen" Schalleitung die Wegbenutzung des Schalleitungsapparates (i. e. der intakten oder defekten Gehörknöchelchenkette) wesentlich in die Wagschale fällt. Damit ist zwar die Existenz einer wirklichen „kraniolabyrinthären" Schalleitung nicht einwandsfrei widerlegt, aber doch bis zu einem gewissen Grade unwahrscheinlich gemacht.

II. Meningitis cerebrospinalis purulenta nach Adenotomie. Exitus letalis.

Der 11 jährige Knabe B. F. litt schon seit ca. einem Jahre an heftigem Stirnkopfschmerz, welcher ihn zeitweise so sehr plagte, daß er sich nach der Schule öfter niederlegen mußte. Auch psychisch schien der sonst nicht unintelligente Schüler gegenüber früher verändert. Namentlich traten nachts hie und da eigentliche Anfälle von Seelenangst auf.

Als ich am 5. X. 1906 den kleinen Patienten sah, machte mich die Mutter darauf aufmerksam, daß trotz konservativer Behandlung der schon lange bestehende schleimig-eitrige Ausfluß aus der Nase, verbunden mit hochgradiger Behinderung der Nasenatmung (nachts

schnarchte der Knabe) nicht besser geworden sei. Die objektive Untersuchung ließ beiderseits eine eitrig-schleimige Rhinitis konstatieren, ohne daß die regionäre Verteilung des Sekrets den Verdacht einer Höhlenerkrankung erweckte. Dagegen konnte durch digitale Untersuchung eine erhebliche adenoide Rachenmandelhyperplasie nachgewiesen werden. Ferner war die Hörschärfe des rechten Ohres bis auf $^1/_2$ m für Flüstersprache herabgesetzt. Der objektive Trommelfellbefund deckte rechts eine diffuse Trübung des reflexlosen etwas injizierten Trommelfelles auf. Der Hammergriff steht beinahe horizontal. Hintere Falte. Links mäßige Einziehung. Einige kleine, ca. haselnußgroße Drüsen im rechten vorderen Halsdreieck. Der Knabe entleerte seit langer Zeit auffällig stinkenden, nicht eigentlich diarrhoischen Stuhl.

In der Hoffnung, zunächst durch Entfernung der Rachenmandelhyperplasie günstig auf die Kopfschmerzen einwirken zu können, wurde von mir am 7. X. 1906 in Bromäthylnarkose und mit der wohl sterilisierten Denkerschen Schere die Adenotomie vorgenommen. Dieselbe förderte ein großes zusammenhängendes Stück hyperplastischer Rachenmandel zutage. Keine digitale Nachuntersuchung. Nach sechs Tagen Bett- bezw. Zimmeraufenthalt, während welcher Zeit in keiner Weise irgend ein beunruhigendes Symptom auftrat, besuchte der Knabe die Schule wieder. Die Nasenatmung war frei geworden. Die Kopfschmerzen hingegen hatten sich leider nicht wesentlich gebessert.

Am 17. X., also 11 Tage nach der Adenotomie besuchte mich der Patient zur Kontrolle in meiner Sprechstunde. Er klagte auch jetzt außer über seine Kopfschmerzen über nichts Besonderes! Auffällig erschien mir jedoch, daß er bei Einführung des Zungenspatels sofort ziemlich reichlich erbrach. Keine Temperaturerhöhung, keine Schluckbeschwerden, keine Druckempfindlichkeit des Stirnhöhlenbodens. Ebensowenig ließ sich in den Ohren etwas Verdächtiges entdecken.

21. X. 1906. Ich werde zu dem heftig fiebernden Patienten gerufen. Temperatur 39,5°. Puls 70. Patient erbricht, klagt über denselben Stirnkopfschmerz, den er schon früher, allerdings nicht so intensiv, empfunden hatte. Geringe Schmerzen im rechten Ohr, woselbst sich das Trommelfell mäßig diffus gerötet zeigt. Processus mastoideus nicht druckempfindlich. Zunge dick belegt. Nasenatmung frei, kein Ausfluß. Eisblase. Antipyrese.

22. X. Status idem. Patient hat keine Halsschmerzen, kein Fötor, ist bei vollem Bewußtsein. Von seiten des Nasenrachenraumes durchaus keine Erscheinungen. Weder Fluor, noch Schmerzen, noch Belag etc.

Die Ohrenschmerzen sind ziemlich völlig verschwunden. Rechtes Trommelfell noch etwas gerötet.

23. X. Alle Erscheinungen sind zurückgegangen. Temperatur 37,2° (mittags). Puls 50. Stirnkopfschmerz, wenn auch geringer, so doch noch vorhanden.

24. X. Akute Verschlimmerung. Temperatur 39,2°. Puls 50, unregelmäßig. Beginnende Nackenstarre. Keinerlei Herdsymptome.

26. X. Konsultation mit Prof. Sahli. Wahrscheinlichkeitsdiagnose: Meningitis cerebrospinalis, möglicherweise epidemica.

27. X. und 28. X. Status idem. Mo.-Injektionen. Das Mißverhältnis zwischen Temperatur (39,5° und mehr) und Puls besteht immer noch. Leichte Fazialisparese links und leichter Opistotonus. Patient fängt an benommen zu werden.

1. XI. Patient ist völlig benommen. Lumbalpunktion: (Prof. Sahli). Druck 500 mm. Nach Ablassung von 40 ccm einer trüben Flüssigkeit fällt derselbe auf 15 mm. Temperatur 38,6°. Puls 105. In der Punktionsflüssigkeit fanden sich reichlich Streptokokken. Keine Tuberkelbazillen und keine Meningokokken.

2. XI. Exitus. — Autopsie nicht gestattet.

Epikrise. 14 Tage nach einer Adenotomie (mit sterilisierter Denkerscher Schere ohne digitale Nachuntersuchung), welche völlig ohne Komplikationen verläuft bezw. abheilt (kein Nasenfluß etc. kein Foetor ex naribus, keine regionären Schmerzen der Operationsstelle), tritt nach 14 Tagen eine Streptokokken-Meningitis auf. Zirka ein Jahr lang vor der Operation klagte der Patient über auffällige Kopfschmerzen, die er in die Stirn lokalisierte. Die Adenotomie wurde nach vorheriger konservativer Behandlung der hypertrophischen Rachenmandel gerade mit Rücksicht auf diese Schmerzen, sowie deswegen vorgenommen, weil Patient über eine verstopfte Nase klagte. Auch die früheren nächtlichen Angstzufälle wurden von mir auf die adenoide Rachenmandelhyperplasie zurückgeführt. In den Ohren schien kein florider Entzündungsprozeß vorhanden. Man fand links geringe Einziehung der Membrana tympani, rechts — II. mit mäßiger Einziehung. Von objektiven zerebralen Erscheinungen war nichts zu bemerken. Am siebenten Tage nach der Adenotomie und acht Tage vor dem floriden Auftreten der Meningitis geht Patient zur Schule, hat Appetit und klagt über weiter nichts als sein gewöhnliches Kopfweh in der Stirn; dies ist durch die Adenotomie nicht aufgehoben, nicht einmal gebessert worden. Dagegen wurde die Luftdurchgängigkeit der Nase erreicht (Patient hatte übrigens der Kopfschmerzen wegen auch schon den Augenarzt konsultiert). Am 14. Tage

post adenotomiam Beginn der Katastrophe, welche nach 12 Tagen zu dem letalen Ende führte. — Wahrlich ein Verlauf, wie er glücklicherweise in solcher niederdrückenden Tragik, soviel ich aus der Literatur ersehe, zu den größten Seltenheiten gehört.

Leider fehlt uns zur völligen Klärung dieses Falles die Autopsie; allein auch ohne sie dürfte es sich doch lohnen, wenigstens den Versuch zu machen, den Kausalnexus dessen, was hier vorgefallen ist, zu entwirren.

Die nächstliegende Antwort auf die Frage, woher die Meningen durch ein so virulentes Streptokokkenmaterial überschwemmt wurden, rekurriert selbstverständlich an die Adenotomiewunde als Eintrittspforte für die Infektionserreger; es ist durchaus nicht von der Hand zu weisen, daß eine solche Annahme einer gewissen Berechtigung nicht entbehrt. Allein die tausendfach festgestellte Erfahrung, daß nach diesem Eingriff keine Meningitis entsteht, macht sie selbst doch sehr unwahrscheinlich. Glücklicherweise sind die anatomischen Verhältnisse im Epipharynx für eine Weiterleitung dort sich abspielender eitriger und selbst putrider Prozesse nach dem Cavum cranii hin doch sehr ungünstig; denn zweifellos bildet die Fibrocartilago basilaris nach dem Epipharynx hin eine äußerst solide Schutzwehr. Der Adenotomie kommt sie jedenfalls sehr zu gute; denn es ist trotz aller antiseptischen Kautelen gar nicht daran zu denken, daß Operationen an den Rachenmandeln, in deren Buchten sich stets autochthones infektiöses Material findet, auch nur annähernd aseptisch vollführt werden könnten! . Für unseren speziellen Fall kommt noch die Länge der Zeit (14 Tage), welche zwischen der Adenotomie und dem Auftreten der Meningitis findet, auch nur annähernd aseptisch vollführt und nachbehandelt werden könnten! Für unseren speziellen Fall kommt noch die Länge der Zeit (14 Tage), welche zwischen der Adenotomie und dem Auftreten der Meningitis verfloß, in Betracht, und es muß auch besonders darauf hingewiesen werden, daß während dieser ganzen Zeit weder subjektive noch objektive regionäre Anzeichen auftraten, die auf einen im Epipharynx sich abspielenden putriden Prozeß hindeuteten. Ich kann deshalb nicht glauben, daß die Operation an der Rachenmandel für das Einsetzen der Meningitis verantwortlich gemacht werden darf.

Die geringgradige Mittelohrreizung des rechten Ohres für die meningeale Infektion verantwortlich machen zu wollen, geht wohl nicht an. Der Processus mastoideus und seine Umgebung war während der ganzen Krankheitsdauer nicht empfindlich.

Am meisten Wahrscheinlichkeit hat meines Erachtens die Annahme einer bis dahin latent gewesenen Stirnhöhlenaffektion für sich,

welche auf irgend eine Weise, in ganz zufälligem Anschluß an die Adenotomie, florid geworden, Gelegenheit gefunden hat, putrides Material in das Cavum cranii hineinzuwerfen.

Daß nicht gleich anfangs der Gedanke an ein solches Leiden in den Vordergrund trat, — eine bis dahin latent gewesene Stirnhirnaffektion (Hirnabszeß?) ist meines Erachtens ebenfalls nicht mit absoluter Sicherheit auszuschließen, — lag in den oben erwähnten Umständen begründet. Selbstverständlich erwachte sofort ein solcher Verdacht bei mir, nachdem die völlig gelungene Adenotomie trotz Herstellung des Nasenluftweges keine Besserung der Kopfschmerzen herbeigeführt hatte.

III. Otitis media purulenta chronica mit konsekutiver Labyrinthitis. Menièrescher Symptomenkomplex. Operation. Heilung[4]).

Krankengeschichte. 19. XI. 1906. Vor 10 Jahren akquirierte der jetzt 32 jährige Patient, von Beruf Postbeamter, angeblich im Anschluß an eine Erkältung im Militärdienst eine rechtsseitige Ohreiterung, welche bis auf den heutigen Tag niemals längere Zeit aufgehört hatte. Schon vor 5 Jahren behandelte ich den Patienten wegen dieser fötiden Otorrhoe. Einige damals aufgetretene polypoide Granulationen wurden von mir jeweils mit der Schlinge entfernt. Dabei zeigte es sich, daß die ganze Membrana tympani eingeschmolzen war. Die abgebogene Sonde ließ sich sehr leicht um den Rand des Processus descendens der Schuppe herum in den Kuppelraum einführen. Aus letzterem konnten scheußlich stinkende Eiterbröckel und kleinere Granulationspartikel entfernt werden. Es war zweifellos, daß die oben erwähnten Polypen aus dem Epitympanum und dem Antrum hervorsprossen. Reste der Gehörknöchelchen waren nirgends zu entdecken. Die Paukenschleimhaut, besonders diejenige des Promontorialüberzuges, war stark gerötet und geschwollen, in letzter Zeit schien mir dies namentlich für die Pelvis fenestrae cochleae zuzutreffen. Beim Ausspritzen des Epitympanum mit dem Paukenröhrchen und namentlich beim Austupfen dieser oberen Paukenräume empfand Patient regelmäßig Schwindel.

Eine im Anfang des Jahres 1906 vorgenommene Hörprüfung ergab folgende Verhältnisse:

$$v \frac{ac.}{<2}; \; C \frac{-}{+} \; r \frac{40}{35} \; a' \frac{-}{+} \; r \frac{15}{10} \; U.\,T\;G. \; \frac{c.}{G-2} \; O.\,T. \; (Galt.\,0{,}2) \; \frac{0{,}4}{0{,}2}$$

[4]) Nach seiner Heilung wurde dieser Fall von mir am 14. Mai 1907 im medizinischen Bezirksverein Bern vorgestellt.

Trotzdem ich den Patienten im Hinblick auf seinen gefahrvollen Zustand wiederholt dazu zu bewegen suchte die Radikaloperation vornehmen zu lassen, konnte er sich zu keinem größeren Eingriff entschließen, bis ihm am 19. XI. 1906 plötzlich eintretende Labyrinthsymptome den Ernst der Situation klarwerden ließen.

Ich wurde zum Patienten gerufen, welcher seit einigen Stunden zu Bett liegen mußte. Er klagte über heftige Kopfschmerzen, welche vom rechten Ohr gegen die Mitte des Kopfes ausstrahlten, ferner Schwindel, Ohrensausen rechts und Brechreiz. Dabei beschwerte sich Patient ganz besonders über eine äußerst unangenehme Empfindung, wie wenn sein Kopf an Dimension gewaltig zunehmend ins Unendliche wachsen würde. Jede Bewegung und namentlich jede Drehung des Körpers oder des Kopfes verschlimmerte den Zustand. Beim Blick nach links ließen sich deutliche nystagmusartige Zuckungen der Bulbi auslösen. Die objektive Untersuchung am Gehörorgan selbst, welche naturgemäß mit der größten Schonung vorgenommen werden mußte, ergab nicht viel neues, nur fiel mir heute das obenerwähnte Granulationspolster in der Umgebung des Schneckenfensters noch viel deutlicher auf als früher. Eine Sondierung der Labyrinthhöhle wurde unterlassen, besonders auch mit Rücksicht darauf, daß Patient mit der sofortigen Totaleröffnung der Mittelohrräume und einer eventuell sich anschließenden Eröffnung des Labyrinthes einverstanden war.

Am 21. XI. 1906 wurde von mir die Radikaloperation in Aethernarkose vorgenommen. Derber sklerotischer Knochen. Antrum sehr klein, mit Granulationsmassen angefüllt. Heftige venöse Blutung aus einem venösen Emissarium wird vermittelst Applikation eines Wachstampons gestillt. Ausgiebige Abtragung der lateralen Epitympanumwand. Die beiden Fenestrae lassen sich nicht sondieren und sind anscheinend solide verschlossen. Das Granulationspolster über dem Promontorium und der Fossula fenestrae rotundae wird mit der Pinzette sorgfältig abgetragen, unter demselben ist kein fistulöser Gang erkenntlich. Dagegen zeigt die Antrumschwelle eine deutliche mißfarbene Veränderung. An einer Stelle, welche dem Gipfel des äußeren Bogens entsprechen mochte, schien der Knochen auf eine Ausdehnung von ca. $1^1/_2$ mm eingeschmolzen. Eine Sonde drang anscheinend in das Lumen des knöchernen Bogens ein.

Die Antrumschwelle wurde nun unter tunlichster Schonung des Nervus facialis breit abgetragen und dabei der vordere und hintere Schenkel des äußeren Bogens eröffnet. Durch den ampullären (vorderen) Schenkel drang die Sonde in die Tiefe ohne auf Widerstand zu stoßen, offenbar in das eröffnete Cavum vestibuli; da sich nirgends,

weder in der periotischen Kapsel, noch im Labyrinth selbst, ein greifbarer, für ein weiteres Ergriffensein des Labyrinthes zu verwertender Befund erheben ließ, begnügte ich mich mit dieser Eröffnung der Labyrinthhöhle und schloß die Operation mit der Körnerschen Plastik der hinteren Gehörgangswand. Die retroaurikuläre Operationswunde wurde durch einige Nähte nur verkleinert, nicht geschlossen, ein Verfahren, welches ich nach dem Vorschlage vieler Fachgenossen bei komplizierteren Operationsverhältnissen (Bloßlegung des Sinus, Freilegung der Dura etc.) stets anzuwenden pflege. Die Nachbehandlung geschah hauptsächlich von dieser retroaurikulären Oeffnung aus, welche, drei Wochen post operationem sich selbst überlassen, spontan zuheilte.

Der weitere Verlauf war afebril. Dagegen wurde Patient ganz besonders in den ersten Tagen nach der Operation durch einen fast nicht zu ertragenden Brechreiz und Schwindel gequält, der erst am sechsten Tage nachließ. Auch jetzt ließen sich, jedoch nur die ersten zwei Tage post operationem, nystagmusartige Zuckungen beim Blick nach der ohrgesunden Seite hin auslösen.

Im ferneren trat 10 Stunden nach der Operation eine an Intensität stets zunehmende rechtsseitige Fazialisparese auf; offenbar eine sog. „postoperative", wahrscheinlich auf Oedem der Nervenhüllen beruhende nicht traumatische Gesichtsnervlähmung. Dieselbe war am folgenden Tage vollständig, so daß Patient das rechte Auge nicht einmal teilweise schließen konnte. Drei Monate post operationem war die Funktion des Fazialis wieder völlig hergestellt.

Die Epidermisierung der Wundhöhle dauerte 10 Wochen. Während der Rekonvaleszenz hatte Patient arge Schwierigkeiten, beim Gehen sein Gleichgewicht zu bewahren, hauptsächlich zeigten sich diese Beschwerden beim Stehen und Gehen im Dunkeln.

Auch diese Beschwerden sind nunmehr annähernd völlig verschwunden. Patient ist auf dem rechten Ohre taub.

Epikrise. Wenn auch gar keinem Zweifel unterliegen kann, daß es sich bei unserem Patienten um eine akute rechtsseitige Labyrinthaffektion handelte, welch letztere an eine chronische fötide Otitis media sich anschloß, so ist doch auch hier, wie dies übrigens vielfach bei der Deutung ähnlicher Befunde anderer Autoren zutage tritt, der Kausalnexus der Geschehnisse nicht ohne weiteres klar. Am nächsten liegt wohl die Annahme einer Arrosion der Antrumschwelle bezw. des unter ihr liegenden lateralen Bogenganges durch die putriden Vorgänge im Epitympanum. Damit wäre auch in Uebereinstimmung zu bringen der objektive Befund bei der Operation: Eine plötzliche

Propagation der Entzündung in die Labyrinthhöhle zunächst ohne Bildung eines eiterigen Exudates würde sehr wohl das Auftreten des Menière schen Symptomenkomplexes erklären. Immerhin ist die Vermutung, daß es sich auch hier um eine chronische Ostitis der periotischen Kapsel, welche, ausgegangen von der Umwandung der Fenestra cochleae, den Weg nach der Antrumschwelle hin gefunden hat, nicht völlig von der Hand zu weisen. Allerdings müßte man dabei voraussetzen, daß Hand in Hand mit dieser Ostitis eine chronische Affektion des Labyrinthes hätte einhergehen müssen; eine Annahme, die in einigem Widerspruch steht zu dem nicht lange vor der Operation aufgenommenen Hörbefund. (Keine wesentliche Einengung der oberen Hörgrenze. Weber lateralisiert ins kranke Ohr.)

IV. Otitis media tuberculosa chronica bilateralis mit ausgedehnter Karies der Gehörknöchelchen, geheilt durch Jodoform-Applikation.

Der nunmehr 45 jährige Herr N. steht seit zwei Jahren in meiner Behandlung bezw. Beobachtung. Seine Krankengeschichte, welche ein Beleg dafür sein soll, daß auch ausgedehnte tuberkulöse Prozesse der Trommelhöhle bei entsprechender konservativer Behandlung zur Ausheilung kommen können, ist folgende: Patient konsultierte mich zum erstenmal im September 1905. Im Anschluß an eine Pleuritis, die er vor ca. einem Jahre durchgemacht hatte, zeigten sich bei ihm Zeichen von Tuberkuloseinfiltration beider Lungenspitzen. Er ist seit dieser Zeit von seiner Tätigkeit dispensiert (Patient ist Bankbeamter). Temperatur zurzeit ziemlich normal, Puls immer etwas beschleunigt.

Seit zirka einem halben Jahre hat sich bei dem Patienten ohne erhebliche Schmerzen beiderseits Ohrenfluß eingestellt, welcher in ziemlicher Intensität bis heute angehalten hat. Dazu gesellte sich relativ rasch eine Beeinträchtigung des Hörvermögens. Während der ganzen Dauer der Ohrkrankheit hatte Patient nie über einigermaßen heftige Ohrschmerzen sich zu beklagen gehabt.

Bei der Otoskopie konnte beiderseits in den Gehörgängen ziemlich reichlich Schleimeiter nachgewiesen werden, in welchem sich, nach Ziehlscher Färbung, neben Staphylokokken, allerdings nur spärlich und bei wiederholten Proben, Tuberkelbazillen nachweisen ließen.

Die Pars tensa der Membrana tympani zeigte beiderseits einen großen zusammenhängenden, nierenförmigen Defekt, in welchem ein kleines übriggebliebenes Stück des stark reduzierten Hammergriffes von oben hineinragte. Die abgebogene Sonde dringt mit Leichtigkeit in das Epitympanum. Das Vorhandensein des Ambosses läßt sich weder

rechts noch links mit Sicherheit nachweisen. Die Schleimhaut der Paukenhöhle erscheint stark aufgelockert. Die Hörprüfung ergab folgendes:

$v \frac{0,1-02}{ac-02}$; h (2,0) $\frac{ac.\,Kl.}{ac.\,Kl.}$ v. m; C $\frac{-\infty}{-}$ m $\frac{100}{35}$; c $\frac{-}{-}$ m $\frac{150}{35}$; c' $\frac{-}{-}$ m $\frac{45}{15}$; c^2 $\frac{+}{+}$ m $\frac{35}{6}$; U. T. Grenze $\frac{A-1}{D}$ Ob. T. Grenze (Galton 0,2) $\frac{0,2}{0,2}$.

Hördauer:

	R.	L.	Normal.
C	0	0 (?)	140′
c	5	5′	190′
c^1	50′	25′	140′
c^2	50′	70′	160′
c^3	40′	40′	50′

NB. Die Ausführung des Rinneschen Versuches nach den Bezoldschen Vorschriften ergab folgendes Resultat:

		R. Ohr	L. Ohr
C_{128}	Luftleitung	30 Sek.	20 Sek.
	Knochenleitung	70 „	60 „
a'_{435}	Luftleitung	13 „	25 „
	Knochenleitung	22 „	15 „

Patient wurde von mir während eines Jahres in verschiedenen Intervallen mit Katheterismus, Austrocknen der Pauke und reichlicher, auch das Epitympanum berücksichtigender Jodoformpulver-Insufflation behandelt. Sein Lungenleiden blieb ziemlich stationär, trotzdem Herr N. nur wenig Gelegenheit zu klimatischen Aufenthalten hatte. Am 30. I. 1907 ergab die Untersuchung der Gehörorgane folgendes:

Beiderseits totaler Trommelfelldefekt, nur links steht von der Shrapnellschen Membran ein Rest. Trommelhöhle beiderseits trocken. Die Promontorialwand ohne besondere Verdickungen oder Auflagerungen feucht glänzend. Beide Fensternischen sind deutlich zu sehen. Das tympanale Ende der Tuben ist von der Pauke aus beiderseits leicht zu sondieren. Katheterismus beiderseits sehr leicht zu vollziehen.

Hörprüfung:

$v \frac{0,1-0,2}{0,1-0,2}$; h (2 m) $\frac{0.\,Kl.}{0.\,Kl.}$ m; C_{128} $\frac{-\infty}{-\infty}$ m $\frac{90}{35}$; c $\frac{-}{-}$ m $\frac{100}{35}$; c $\frac{-}{-}$ m $\frac{20}{15}$; c^2 $\frac{-}{-}$ m c^3 $\frac{\mp}{+}$ m. Galton: $\frac{0,2}{0,5}$ U. T. $\frac{C_{128}}{C_{128}}$

Hördauer:

	R.	L.	Normal.
C	0	0	140
c	30	40	180
c^1	30	30	140
c^2	45	60	160
c^3	30	35	50

Die Hörprüfung ergab also auch jetzt wieder wie vor $1^1/_2$ Jahren das Bild einer reinen Mittelohrschwerhörigkeit. Seit Monaten sind beide Ohren trocken geblieben, man darf wohl annehmen, daß der tuberkulöse Prozeß zum Stillstand gekommen ist. Wenn auch der objektive Hörbefund sich nicht gebessert hat — ein Versuch, mit einem künstlichen Trommelfell denselben zu bessern, hat zu keinem positiven Resultat geführt —, so fühlt sich Patient doch mit seinem Status durchaus zufrieden.

Die tuberkulöse Infiltration hauptsächlich der linken Lunge hat nicht unerhebliche Fortschritte ad pejus gemacht.

V. Septische Bronchopneumonie im Verlaufe einer Otitis media suppurativa chronica. Heilung.

Der kleine zweijährige Knabe L. H. wurde Ende des Jahres 1905 von mir längere Zeit wegen Otitis media purulenta chronica, die im Anschluß an Masern aufgetreten war, behandelt. Erst im April 1906 sah ich den Knaben wieder, als er mir von einem Kollegen zur Weiterbehandlung mit folgender Anamnese übergeben wurde:

Der Patient erkrankte vor fünf Wochen an einer genuinen Pneumonie. Einige Zeit vor derselben hatten beide Ohren wieder zu fließen angefangen. Der Ausfluß roch zeitweilig intensiv fötid.

Nachdem zirka 14 Tage nach Beginn der Pneumonie dieselbe anstatt typisch abzuheilen einen protrahierten Verlauf annahm in dem Sinne, daß nach einem jeweiligen zirka drei Tage dauernden heftigen Temperturanstieg eine kurze eintägige Fieberpause folgte, wurde eine Pleuritis resp. ein metapneumonisches Exsudat vermutet.

Ich sah den Patienten am 26. IV. 1906, nachdem sich die obenerwähnten Remissionen und Fieberanstiege bereits fünfmal wiederholt hatten. Objektiv ließen sich keine Pleuraherde nachweisen. Dagegen fanden sich auf den Lungen mehrere größere bronchopneumonische Infiltrationsherde.

Der Umstand, daß bei beiden Ohren ein reichlicher fötider Ausfluß zu konstatieren war — beide Trommelfelle zeigten im hinteren

Quadranten eine relativ kleine Perforation —, veranlaßten mich, dieser chronischen Otitis media purulenta besondere Aufmerksamkeit zu schenken, in der Ueberlegung, es möchte sich, obschon (abgesehen natürlich von der erwähnten Paukeneiterung) weder am Gehörorgan noch in dessen unmittelbarer Umgebung (Processus mastoideus, Vena jugularis etc.) irgend ein weiterer Befund zu erheben war, trotzdem um eine otogene pyämische Bronchopneumonie handeln.

Beiderseits wurden deshalb unter Lokalanästhesie die bestehenden Perforationen in der Membrana tympani ergiebig erweitert und sodann zweimal täglich Spülungen der Pauke mit schwacher Formalinlösung vorgenommen.

Von da an traten keine Fieberattacken mehr auf. Nach 14 Tagen war der Knabe, was seine Lungenaffektion anbetraf, genesen; die Heilung der nun nicht mehr fötiden Otorrhoe verlangte vier weitere Wochen.

Epikritisches. Nach den vielen Beobachtungen und klinisch-pathologischen Befunden über die otogene Pyämie kann es wohl keinem Zweifel unterliegen, daß auch unser Fall unter dem Gesichtspunkt einer vom Ohr ausgehenden allgemeinen Infektion zu betrachten ist. Allerdings muß dabei zugegeben werden, daß hier auffälligerweise eine gewöhnliche Otitis media chronica foetida als Ursprungsherd für das der Blutbahn zugeführte infektiöse Material beschuldigt werden muß, während man doch sonst eher gewohnt ist, solche Komplikationen erst dann an die Ohreiterung sich anschließen zu sehen, wenn diese letztere ihre eigentliche Domäne „die Pauke" überschritten und weiterhin zu einem perisinuösen Abszeß oder einer putriden Thrombose der dem Felsenbein benachbarten venösen Blutleiter geführt hat. Eine Erklärung für ein solches abweichendes Verhalten wäre allerdings leicht durch die so beliebte Annahme einer besonderen Virulenz der in Frage kommenden Infektionserreger gegeben. Indessen viel näher scheint es mir an eine anatomische Besonderheit im Bau des ganzen Felsenbeines zu rekurrieren, welche wohl imstande sein dürfte, das leichte Eindringen von putridem Material von der im übrigen intakten Pauke in die venöse Blutbahn zu erklären: die Vorwölbung des Bulbus jugularis in die Pauke.

Zur Veranschaulichung solcher Verhältnisse habe ich Ihnen, meine Herren, einen mikroskopischen Schnitt durch die Vorhofgegend eines erwachsenen Menschen mitgebracht, der Ihnen zeigt, bis zu welchem Grade der Bulbus jugularis sich dem Lumen der Pauke nähern kann (Tafel — Fig. 1). Aehnliche Verhältnisse liegen vor beim Mazerationspräparat der Fig. 2 — Tafel. Es ist leicht ersichtlich, daß hier

die Scheidewand zwischen Cavum tympani und dem großen venösen Blutleiter sehr dünn, an einzelnen Stellen vielleicht sogar nur zu einem häutigen Diaphragma geworden ist. Wenn sich nun bei einem von Natur aus so beschaffenen Individuum eine eitrige Otitis media entwickelt, so bedeutet dies, wie leicht einzusehen ist, effektiv nichts anderes als einen perisinuitischen resp. einen Extraduralabszeß.

Von diesem Gesichtspunkte aus betrachtet erhält dann natürlich die Vorwölbung des Bulbus jugularis nach der Pauke hin eine ganz andere Wertung als nur diejenige einer anatomischen Varietät. Jede Paukeneiterung bildet für diesen Fall eine perivenöse Infektionsquelle von unberechenbarer Tragweite (Pyämie, Septikämie etc.).

Für die klinische Beurteilung dieser in Frage stehenden pathologischen Zustände, wäre es nun vor allem von Wichtigkeit, über das tatsächliche Vorkommen solcher anatomischer Besonderheiten im Bau des Felsenbeines in vivo orientiert zu sein. Einen bezüglichen otoskopischen Befund erheben zu wollen, ist wohl ziemlich aussichtslos, denn schon beim normalen Trommelfell erscheint es äußerst unwahrscheinlich, daß trotz dessen großer Transparenz ein in das Lumen der Pauke auch nur einigermaßen hervorragender Bulbus durch eine andere, vielleicht bläuliche oder rötliche Verfärbung des unteren hinteren Quadranten sich verraten würde. Viel weniger noch dürfen wir solches erwarten bei pathologisch veränderten (diffus oder regionär getrübten, verdickten und injizierten etc.) Trommelfellen. Wird deshalb die Frage, ob eine solche Abweichung im Bau der jugularen Paukenwand vorliegt aktuell, so bleibt wohl nichts übrig als die Probepunktion. Bezüglich der Häufigkeit des Vorkommens einer solchen bulbären Vorwölbung bei der Puke habe ich an 150 mazerierten Schädeln reichlich neunmal eine solche in erheblichem Maße sich findende Besonderheit konstatieren können.

Was nun den Weiterverlauf unseres oben geschilderten Falles anlangt, ist derselbe seither völlig geheilt geblieben; aus den angeführten Gründen war es mir jedoch nicht möglich, mit Sicherheit eine deutliche Vorwölbung des Bulbus jugularis in die Paukenhöhle nachzuweisen.

VI. Septische Nephritis bei extraduralem (perisinuitischen) otogenen Abszeß. Heilung.

Im Anschluß an den sub V beschriebenen Fall von septischer Pneumonie mag es mir gestattet sein, in Kürze auch noch einen von mir beobachteten Fall von typischer otogener septischer Nephritis zu

erwähnen. Es handelt sich um ein zirka sechs Jahre altes Mädchen, welches schon einige Zeit wegen Otitis media suppurativa binauralis acuta (mit Spontanperforation) von einem Kollegen behandelt worden war. Die gewöhnliche konservative Behandlung wurde auch hier, wie es schien, mit Erfolg eingeleitet, doch die eintretende allgemeine und lokale Besserung war nur von kurzer Dauer. Schon nach einigen Tagen erkrankte die kleine Patientin von neuem. Diesmal mit einem heftigen Schüttelfrost, an welchen sich eine mit nur geringen Intermissionen und mehrmaliger Wiederholung des Schüttelfrostes unterbrochene Febris continua anschloß. Von da an gesellte sich auch zum Fieber eine ziemlich hochgradige Albuminurie. Hier und da zeigten sich auch Spuren von Blut im Urin.

Sechs Tage, nachdem der erste Schüttelfrost eingesetzt hatte (die Schüttelfröste hatten sich unterdessen dreimal in zirka zweitägigen, regelmäßigen Pausen wiederholt), sah ich konsultativ die kleine, stark heruntergekommene Patientin zum ersten Male.

Das rechte Ohr zeigte die Verhältnisse einer in Abheilung begriffenen Otitis media suppurativa acuta. Im linken Gehörgang befand sich reichlicher, nicht fötider Eiter. Hintere obere Gehörgangswand mäßig gesenkt, Trommelfell diffus geschwellt, hochgradig injiziert. Perforationsöffnung nicht deutlich zu sehen. Processus mastoideus und seine Umgebung mäßig geschwellt, auf Druck schmerzhaft. Im linken wie übrigens auch im rechten vorderen Halsdreieck auf Druck empfindliche Lymphdrüsenschwellungen. Keine Zeichen einer Venenthrombose an der Vena jugularis, ebensowenig Anzeichen einer ausgesprochenen oder beginnenden endokraniellen Komplikation. Temperatur dauernd hoch. Puls stark beschleunigt.

Im Anschluß an diesen Befund wurde von mir in Aethernarkose die Antrotomie vorgenommen. Dabei zeigte es sich bald, daß wir es hier mit einer Verlagerung des Sinus zu tun hatten: die Entfernung desselben von der hinteren Gehörgangswand betrug kaum 0,5 cm. Infolgedessen wunderte ich mich durchaus nicht, daß schon nach ein paar Meißelschlägen, welche übrigens eine ausgedehnte eitrige Mastoiditis aufdeckten, die Dura der mittleren Schädelgrube zutage trat, wohl aber über den Umstand, daß sich bei diesem Ereignis ein allerdings nicht sehr ausgedehnter subduraler Abszeß entleerte. Beim Sondieren des Duralsackes, sank die Sonde durch etwas weniger resistentes Gewebe in die Tiefe ein und eine nachfolgende profuse Blutung bewies, daß der Sinus eröffnet worden war.

Zu einem weiteren Vorgehen war kein Grund vorhanden. Es

folgte deshalb nach der Tamponade, welche die Blutung stillte, der gewöhnliche Verband.

Schon an dem der Operation folgenden Tage nahm die Albuminurie und das Fieber merklich ab und in der sich anschließenden Rekonvaleszenz besserte sich das Befinden so, daß nach 14 Tagen der Patient fieberfrei und der Harn eiweißfrei waren. Das Gehörorgan restituierte sich ebenfalls in Kürze ad integrum.

Ich habe mir gestattet, diese kasuistische Mitteilung hier auch noch beizufügen, weil ich damit die schon bei der vorhin beschriebenen otogenen septischen Pneumonie geäußerte Vermutung, es möchte die individuell verschiedene „Ohrnähe" der großen venösen Blutleiter der Schädelbasis bei dem Auftreten solcher pyämischer Zustände eine ausschlaggebende Rolle spielen, illustrieren wollte. Eine solche Vermutung wird hier wesentlich durch den Operationsbefund, Verlagerung des Sinus, gestärkt.

Tafel-Erklärung:

Figur I. Mikroskopischer Schnitt durch die linke Felsenbeinpyramide eines Erwachsenen. Die Schnittrichtung verläuft annähernd senkrecht zur Pyramidenlängslinie. Mikrophotogramm. Vergrößerung 4:1 linear. Schnittdicke 30 μ Zelloidineinbettung. Hämatoxilin-Eosinfärbung.

Der medialste Abschnitt des Vestibulum, dessen Durchschnitt nach unten und etwas links (im Bilde!) von der quer getroffenen Crista petrosa superior sich findet, enthält in seinem oberen Bezirk einen kleinen Abschnitt des Sacculus. Als untere Begrenzung des Vestibulum treffen wir die Lamina spiralis ossea und die Membrana Reissneri; noch weiter nach unten sodann das tympanale Ende der Scala tympani und die Membrana tympani secundaria. Die Fossula fenestrae cochlea wird zum Teil eingenommen von einem strukturlosen Gerinnsel. Es sei mir bei dieser Gelegenheit gestattet darauf aufmerksam zu machen, daß auch an diesem Präparat von einer sogenannten Lamina spiralis ossea secundaria der Autoren nichts zu sehen ist[5]).

Diese soeben beschriebenen Gebilde werden nach unten hin begrenzt durch das Promontorium, welches nach links (im Bilde) übergeht in die knöcherne Umhüllung des Musculus tensor tympani und des Nervus facialis (links oben von letzterem.)

Die drei noch nicht beschriebenen größeren Hohlräume gehören der Paukenhöhle (nach unten begrenzt vom Trommelfelldurch-

---

[5]) Vergl. Schönemann: Die Topographie des menschlichen Gehörorganes. Wiesbaden 1904.

Idem Atlas des menschlichen Gehörorganes mit besonderer Berücksichtigung der topographischen und chirurgischen Anatomie des Schläfenbeines. Jena 1907.

schnitt), dem äußeren Gehörgange und (nach rechts von diesen beiden), dem Bulbus venae jugularis an. Man wolle ganz besonders beachten, daß dieser letztere von dem Cavum tympani nur durch eine ganz dünne Lamelle getrennt wird.

Figur II. Linkes Schläfenbein eines jugendlichen Individuums. Durch teilweise Wegmeißelung des Os tympanicum ist ein freier Einblick in die Paukenhöhle gewonnen. Besonders beachtenswert ist hier, daß die jugulare Wand dieser letzteren, durch Vorwölbung der entsprechenden Wandung des Bulbus jugularis so stark blasenartig in das Lumen des Cavum tympani vorgetrieben ist, daß der Eingang in die Fossula fenestrae cochleae beinahe vollständig verlegt erscheint. Die Scheidewand zwischen Trommelhöhle und Bulbus jugularis erwies sich denn auch hier als außerordentlich verdünnt und zeigte zahlreiche kleine Dehiszenzen. (Ansicht von außen und etwas unten.)

Keratosis obturans.

Von
Dozent Dr. **Alexander Baurowicz** (Krakau).

Die Ansammlung der Epidermisschichten, welche als Pfröpfe den äußeren Gehörgang verschließen, wird nicht sehr häufig beoachtet und auch die Aetiologie und Pathologie dieser Krankheitsform läßt noch viel zu wünschen übrig. Die chronische Entzündung als Ursache des desquamativen Prozesses anzunehmen, trifft nicht immer zu, nachdem meistens die Angaben der Kranken im Widerspruch stehen, und es ist kaum denkbar, daß eine chronische Entzündung der den äußeren Gehörgang auskleidenden Haut ohne irgend welches Empfinden von seiten der Kranken verlaufen kann. Es müßten doch die Kranken früher wenn schon keinen Schmerz, Jucken oder Nässen, so doch eine Abschuppung der Haut bemerken, das erste Symptom dagegen war stets, wenigstens bei meinen Fällen, die Störung im Gehörvermögen und manchem fiel das Fehlen der Absonderung des Ohrenschmalzes auf. Die Störung des Gehörs kam auch nie plötzlich, wie es meistens bei Cerumenansammlung geschieht, nur langsam merkten sie, daß sie schwächer zu hören beginnen. Neben dem Verlegtsein klagten meine Kranken mitunter über unangenehme Geräusche im Ohre, nie aber über Schmerzen im Ohre oder im Kopfe, auch nie über Schwindelgefühl, wie das in anderen Fällen beobachtet wurde. Das Fehlen etwaiger Schmerzen im Ohre fiel mir gerade dort auf, wo ich an der Wand des Gehörganges ein Geschwür mit wuchernden Granulationen fand und besonders in

dem beiderseitigen Falle, wo im Gehörgange neben zahlreichen Granulationen auch große Destruktion der Knochen gefunden wurde.

Wenn schon die zwiebelartige Angliederung der Epidermisschichten, welche das Ganze so eines Pfropfes darstellen, charakteristisch für sich ist, so merkwürdig sind doch in pathologischer Hinsicht die destruktiven Erscheinungen von seiten der Haut und noch mehr des Knochens, welche allgemein mit dem Drucke des Pfropfes erklärt werden. In drei meiner Fälle kam es zur Granulationsbildung, zweimal an der Grenze zwischen dem Pfropfe und dem übrigen äußeren Teile des Gehörganges, so daß einmal, nachdem die Granulationen sehr ekzessiv waren und ich allererst nur diese zu Gesicht bekam, ich mich anfangs in der Diagnose irrte und dachte, eine chronische Mittelohreiterung mit Bildung von Polypen im äußeren Gehörgange vor mir zu haben. Es bleibt rätselhaft, warum trotz des Druckes der schon angesammelten Massen doch die Haut in ihrem Lieferungsprozesse keinen Einhalt hat, wo doch die Bedingungen zur Proliferation der Epidermis so ungünstig wurden. Die immer weitere Abschuppung verursacht eine Steigerung des Druckes und dadurch eine Atrophie des Periostes und demzufolge des Knochens, so daß es stellenweise im Knochen zu Vertiefungen, ja sogar zur Bildung von Höhlen kommt, welche mit angeschichteter Epidermis ausgefüllt sind. Am Trommelfelle kommt es auch zur Bildung von Granulationen oder auch zur Perforation des Trommelfells, wenn diese nicht schon früher vorhanden war, was man ausschließen müssen wird, bevor man eine Perforation als Ausdruck eines atrophischen Prozesses infolge des immer mehr wachsenden Druckes annimmt. Wenn nun die Atrophie des Knochens mit der Atrophie des Sternums und der Rippen oder der Wirbelkörper infolge von Aortenaneurysma verglichen werden kann, so bleibt die immer steigende Lieferung der Epidermisschichten trotz der zu ihrem Wachstum ungünstigen, sogar schädlichen Einflüsse unerklärlich. Es wäre denkbar, daß gerade in dem Momente, wo die Massen sich so angehäuft haben, daß sie genau den Gehörgang ausfüllen, die Lieferung neuer Schichten aufhören müßte.

Eine Aufklärung ließe sich hier nur auf Grund einer anatomisch-pathologischen Untersuchung geben, wobei das Material einem bei einer Sektion gewonnenen Präparate entnommen werden müßte, nämlich solchem, wo es zum destruktiven Prozesse im Knochen gekommen ist; eventuell zum Studium der Proliferation der Epidermisschichten möchte sich auch so ein Fall eignen, wo der Pfropf den Gehörgang genau ausfüllt und noch keine, wenigstens mit bloßem Auge wahrgenommene Veränderungen der Haut zu sehen sind, was auch am

häufigsten klinisch beobachtet wird. Die histologische Untersuchung des durch Extraktion gewonnenen Pfropfes wurde schon vielmals vorgenommen, wobei aber der so rege Proliferationsprozeß der Epidermis nicht geklärt werden konnte. Anders wird die Untersuchung eines Präparates mit der umgebenden Haut ausfallen, besonders im Falle mit einer Höhlenbildung im Knochen, welche Höhle auch mit Massen der abgeschuppten geschichteten Epidermis ausgefüllt ist.

Klinisch fand ich nirgends einen entblößten Knochen; die Höhle war im Gegenteil mit einer glatten, rosagefärbten dünnen Haut überzogen und in demselben Falle wurde außerdem eine Exostose an der hinteren Wand des Gehörganges gefunden und ich glaube kaum, daß diese schon früher, bevor es zur Keratose gekommen ist, vorhanden war.

Durch Erhebung des anatomisch-pathologischen Befundes wäre wahrscheinlich auch eine Klärung der Aetiologie des Leidens möglich und eine allgemeine Annahme einer chronischen Entzündung der Haut als Ursache der geschichteten Abschuppung zu rechtfertigen.

Was die Proliferation der Epidermisschichten, Bildung fester Massen und Schwund des Knochens anbelangt, finden wir einen ähnlichen Vorgang wie bei der Keratosis obturans auch bei der Keratosis otica media, indem man die erste auch als Keratosis otica externa benennen könnte. Der Wahl des Namens für den Vorgang im äußeren Gehörgange, analog zum Vorgange im mittleren Ohre, nämlich am häufigsten im Antrum oder in Warzenfortsatzzellen, als Cholesteatom des äußeren Gehörganges trete ich nicht bei, nachdem dieser Name auch für den Vorgang im mittleren Ohre gänzlich ungeeignet ist. Abgesehen davon, daß nach der pathologischen Anatomie eine Benennung nach einem Produkte von Zelldegeneration, wie es das Cholestearin ist, nicht statthaft ist, auch die Endung auf oma, welche nur den Geschwülsten eigen ist, für die keratotische Masse nicht paßt, weil dadurch diese als Geschwulst aufzufassen wäre, obwohl man sie als solche nicht anerkennt. Es wird überhaupt mit dem Namen Cholesteatom des mittleren Ohres ein Mißbrauch getrieben, indem man jede Ansammlung von eingedicktem Eiter und Detritus, welche man im Antrum oder an anderer Stelle findet, gleich als Cholesteatom bezeichnet. Diese Detritusmassen haben mit der eigentlichen Keratosis otica, welche aus konzentrisch geschichteten Lamellen der Epidermiszellen besteht, nur das gemein, daß es infolge der ersten wie der zweiten, als Ausdruck des Druckes, zum Knochenschwunde kommen kann, beide also die Ursache einer ausgedehnten Destruktion sein

können. Darüber ist man sich einig, daß es bei einer chronischen eitrigen Mittelohrentzündung nur dann zu einer Keratosis otica kommen kann, wenn eine große Perforation des Trommelfelles oder Zerstörung der Shrapnellschen Membran vorhanden ist, denn nur auf diesem Wege kann es zur Wucherung der Epidermiszellen des äußeren Gehörganges, auf die durch Entzündung geänderte Schleimhaut der Mittelohrräume kommen.

Die Fälle der Keratosis otica media gehören auch zu seltenen Befunden und es wurden auch hier genaue anatomisch-pathologische Untersuchungen vorgenommen, obwohl sie sich stark widersprechen. So meinte Kirchner[1]), daß die Epidermiszellen in die Knochensubstanz eindringen und so die Zerstörung der Knochen bewirken; dieser Anschauung verschließt sich auch Ephraim[2]) nicht; der durch Katz[3]) erhobene Befund dagegen verneinte die histologische Anschauung Kirchners, indem Katz die in Markräumen gefundenen Zellen nicht als Epidermiszellen, sondern nur als Fettzellen erkannte. Von seiner Meinung ist auch Kirchner[4]) selbst gänzlich abgekommen, indem er den Knochenschwund bei Keratosis otica als Folge eines Druckes der Massen erklärt. Eine mitunter trotz der ausgeführten Operation steigende Destruktion konnte ich nur durch eine Störung erklären, welche wir nicht aufhalten können, bis das, was in dem atrophischen Prozesse begriffen ist, sich nicht selbst begrenzt, wenn gerade die Grenze durch den Eingriff schon nicht geschaffen wurde.

Was das sogenannte Rezidiv der Keratosis anbelangt, so erklären wir uns diese nur durch die weitere Wucherung der Epidermiszellen, wenn beim operativen Eingriffe nicht alles entfernt wurde.

Ob es zu einer Keratosis otica media bei nicht erkranktem Mittelohre, zur Wucherung des Endothels kommen kann, wird stark angezweifelt, sollte aber so ein Fall einwandsfrei erscheinen, dann müßte man nur einen embryonalen Ursprung der Wucherung annehmen.

---

[1]) Kirchner: Verhandlungen der Sektion für Ohrenheilkunde auf dem X. internationalen medizinischen Kongreß in Berlin 1890. Schwartzes Archiv, Bd. XXXI, S. 235.

[2]) Ephraim: Zum Mechanismus des Wachstums der Cholesteatome. Schwartzes Archiv, Bd. LIV, S. 244.

[3]) Katz: Verhandlungen der Sektion für Ohrenheilkunde auf der deutschen Wanderversammlung in Karlsbad 1903. Zentralblatt für Ohrenheilkunde, Bd. I, S. 96.

[4]) Kirchner: Handbuch der Ohrenheilkunde, 1899, S. 179.

Wenn ich nun zu meinem eigentlichen Thema über Keratosis obturans zurückkomme, so habe ich schon eingangs erwähnt, daß dieses Leiden gar nicht zu den häufigen Vorkommnissen gehört, so daß ich nur sieben solche Fälle notieren konnte; dabei kam es in einem Falle nach drei Jahren zur Wiederkehr des Leidens. In sechs Fällen war das Leiden einseitig, und nur in einem Falle waren beide Gehörgänge, wenn auch nicht in demselben Grade, ergriffen. In einem Falle handelte es sich um eine Kranke, welche früher an einer chronischen Eiterung des Mittelohres mit Zerstörung des Trommelfelles und der Gehörknöchelchen gelitten hat, nachdem zuvor die Eiterung sistierte und eine feste Narbe den Gehörgang vom mittleren Ohre oder eigentlich vom Cavum tympani abgeschlossen hat. Nach Jahren erschien die Kranke bei mir mit der Angabe, daß ihr ohnehin schlechtes Gehör sich noch mehr verschlechtert hatte. Ich fand einen dichten Verschluß des äußeren Gehörganges mit angeschichteten Epidermisschuppen; den Pfropf nahm ich mit Hilfe der Pinzette im ganzen heraus und habe so einen Abguß des Gehörganges bis an den narbigen Verschluß, welcher unverändert blieb, bekommen.

Die übrigen sechs Fälle betrafen Kranke, welche früher nie ein Ohrenleiden hatten; einmal fand ich zwar eine Narbe am Trommelfelle, die Kranke konnte sich aber nicht erinnern, je an dem Ohr krank gewesen zu sein. Ueberhaupt alle Kranken klagten über nichts anderes als Verlegtsein des Ohres und mitunter über unangenehme Geräusche im Ohre. Dreimal gelang es, den Pfropf mit Ausspritzen herauszubefördern, sonst mußte derselbe mit der Sonde ausgehebelt und dann mit Pinzette extrahiert werden und im letzten Falle konnten die ungeheuer angesammelten Massen nur mit dem scharfen Löffel herausgenommen werden.

Klinisch erkennt man den Epidermispfropf sofort und wenn man diesen nicht ausspritzen zu können glaubt, wird man am besten die Extraktion des Pfropfes vornehmen, nachdem eine medikamentöse Erweichung desselben meistens mißlingt. Man könnte vorher eine schwache Essigsäurelösung, welche keratolytisch wirkt, einträufeln; dieser Weg ist aber zu lang und wir nehmen am besten gleich die mechanische Entfernung des Pfropfes vor.

Die Pfröpfe, wenn die Extraktion derselben im Ganzen gelingt, stellen uns den Abguß des äußeren Gehörganges dar, die Oberfläche des Pfropfes ist perlmutterweiß, glänzend, entweder glatt oder hier und da mit höckeriger Erhebung. Die Pfröpfe fühlen sich nicht besonders hart an, sind vollständig geruchlos und am Durchschnitte lassen sie schon mit bloßem Auge eine schichtweise Anordnung der Epidermis-

lamellen erkennen und die Epidermiszellen bilden auch den einzigen Inhalt des Pfropfes.

Nach Entfernung des Pfropfes stellt sich meistens die Haut des Gehörganges normal dar, das Trommelfell trüb, etwas eingezogen oder eigentlich eingedrückt. In schwereren Fällen dagegen kann man an der Haut wuchernde Granulationen finden, sogar am Trommelfelle, den Gehörgang erweitert, mitunter mit Ausbuchtungen, welche dann von Epidermisschollen ausgefüllt sind. Ebenso wird es auch zur Perforation des Trommelfelles kommen, wie das in einem meiner Fälle geschah, und der Epidermispfropf konnte dann Ausläufer in die Paukenhöhle und noch weiter schicken. Eine Wiederkehr des Leidens gehört, glaube ich, zur Ausnahme und auch in schwersten Fällen, wo es zur Erweiterung des Gehörganges und zu Ausbuchtungen gekommen ist, kommt es den Verhältnissen entsprechend zur Heilung.

In zwei meiner Fälle fand sich eine kleine Granulation an der Gehörgangswand, einmal an der Grenze des Pfropfes, so daß diese schon vor der Extraktion des Pfropfes gesehen wurde, das zweite Mal wurde diese erst nach dem Ausspritzen des Pfropfes entdeckt; beide Male nahm ich die Granulation mit einem scharfen Löffel fort.

Der letzte Fall, welcher auch die Anregung zu meinen Bemerkungen gab, zeigte so ekzessive Ansammlung der Epidermismassen und demzufolge solche Destruktionen und Veränderungen im äußeren Gehörgange, daß es wochenlanger Behandlung bedurfte, bis eine Heilung erzielt werden konnte.

Der Fall betraf ein Mädchen von 19 Jahren, dessen Eltern schon seit mehr als fünf Jahren merkten, daß ihre Tochter schwächer hörte, das junge Mädchen sowie ihre Umgebung paßten sich diesen Verhältnissen an und das Gebrechen wurde, weil es ein Mädchen betraf, geheim gehalten, bis es sich schließlich doch nötig machte, ärztlichen Rat zu holen. Bei der Kranken bestanden nämlich bis jetzt außer Verstopftsein des Ohres oder eigentlich einer nicht sehr auffallenden Schwerhörigkeit keine anderen Beschwerden von seiten der Ohren, es waren nämlich beide Ohren erkrankt. Seit drei Monaten verspürte die Kranke unangenehme Geräusche in den Ohren, gegen welche sie sich entschlossen hatte, Hilfe zu suchen. Der Arzt in der Provinz, im Wohnorte der Kranken, entdeckte Polypen im äußeren Gehörgange, versuchte diese zu operieren, bis schließlich nach dreimonatiger Behandlung sich die Kranke entschloß, in meine Behandlung zu treten.

Ich fand in beiden äußeren Gehörgängen, besonders im rechten, gleich am Anfange des Gehörganges, zahlreiche polypöse Wucherungen, umspült von eitrigem Sekrete, so daß ich zuerst dachte, einen

Fall einer chronischen Eiterung aus dem Mittelohre mit Polypen vor mir zu haben. Dabei erfuhr ich aber von der Kranken, daß sie nie einen Ausfluß aus dem Ohre hatte, sich bis auf das Verlegtsein der Ohren ganz wohl fühlte und erst die erwähnten unangenehmen Geräusche in den Ohren und überhaupt im Kopfe sie endlich zwangen, ärztliche Hilfe aufzusuchen. Die Kranke war nicht wenig erstaunt, als sie von ihrem Arzte erfuhr, in den Ohren Polypen zu haben, sie ließ sich diese entfernen und seit der Zeit begannen erst die Ohren zu nässen; die Entfernung der Polypen gelang trotz wiederholter Versuche nur teilweise, so daß nach dreimonatiger vergeblicher Behandlung die Kranke nach Krakau kam.

Auf Grund dieser Angaben nahm ich die Untersuchung mit Hilfe der Sonde vor und zwischen den Polypen stieß ich auf angesammelte Epidermismassen, so daß ich bald auf die richtige Diagnose, nämlich die der Keratosis obturans, kam. Ich nahm nun einen scharfen Löffel und begann zunächst aus dem rechten Gehörgang die im Wege stehenden Polypen und dann die Massen selbst auszuräumen. Trotz anderthalbstündiger Arbeit konnte ich den ganzen Gehörgang, welchen ich im ganzen erweitert und an dessen unteren Wand ich eine förmliche Höhle fand, nicht räumen, führte zum Schlusse Jodoformgaze ein, um am nächsten Tage weiterzugehen. Erst in der zweiten Sitzung bekam ich einen Teil des Trommelfelles, nämlich den unteren und hinteren Teil frei; am Trommelfelle waren zahlreiche kleine Granulationen und vorne oben fand ich eine teils mit scharfen, teils mit granulierenden Rändern versehene Perforation des Trommelfelles. Alle Granulationen wurden entfernt, wobei an der Grenze zwischen der hinteren und unteren Wand, ganz nahe am Trommelfell, eine spitzige Exostose gefunden wurde. Ganz zum Schlusse noch entdeckte ich Massen an der oberen Wand nahe dem Anfange des Gehörganges und holte von dort Massen in einem Stück, in Größe einer Nuß, an deren Stelle wieder eine entsprechende Höhle konstatiert wurde. Die beiden Höhlen, wie die Ausbuchtungen des im ganzen enorm erweiterten Gehörganges waren, wo sie keine Granulationen zeigten, sonst glattwandig und stark rosa gefärbt, nirgends fand ich entblößten Knochen.

Nach dieser mühevollen Arbeit besserte sich gleich das Hörvermögen der Kranken, so daß diese jetzt auf 20 cm die Taschenuhr wahrnahm, das Hören aber selbst war ihr äußerst unangenehm. Ich legte in das Ohr Jodoformgaze und ging zum linken Ohre über, nur war ich hier in viel kürzerer Zeit fertig; auch hier fanden sich neben charakteristischen Massen auch Granulationen, so an den Wänden wie

auf dem Trommelfelle. Die Nachbehandlung beruhte auf täglichem Einlegen von Jodoformgaze und in der zweiten Woche begann ich die Ränder der Perforation am rechten Trommelfelle mit 50 prozentiger dreichloridessigsaurer Lösung zu ätzen, um die Perforation zum Verschlusse zu bringen. Die Wände der Gehörgange begannen sich langsam zu erholen, es dauerte aber noch lange, bis ich eine vollständige Heilung erzielte. Im linken Ohre trat die Heilung früher ein. Die Perforation am rechten Trommelfelle hat sich erst nach 4 ½ Wochen geschlossen. Die Reste der Granulationen an den Wänden und am Trommelfelle verschwanden teils durch nachträgliche Entfernung, teils wurden sie durch reines Alaun zum Schrumpfen gebracht, auch die Höhlen im rechten Gehörgange wurden weniger tief, wie überhaupt der ganze Gehörgang sich allgemein einengte. Die Haut der Gehörgänge erholte sich gänzlich und die Absonderung des Cerumens stellte sich wieder ein. Das Hörvermögen kehrte auch beinahe zur Norm zurück, es brauchte aber längerer Zeit, bis die Kranke sich an das Hören gewöhnte und das Hören ohne Watte vertrug, es waren ihr nämlich anfangs alle Schallwellen so unangenehm, daß sie diese durch Watte zu dämpfen genötigt war. Diese Empfindlichkeit blieb dann aber langsam aus; die Geräusche, welche die Kranke vor der Entfernung der Pfröpfe hatte, verschwanden sofort, nachdem die Gehörgänge frei wurden.

Die Saugbehandlung bei Otorrhöen.

Von
Dr. med. **S. S. Preobrashensky**,
Privatdozent an der k. Moskauer Universität.

Bereits einige Jahre wende ich die Saugbehandlung bei Otorrhöen an. 1901 schrieb ich in der zweiten Auflage meines Lehrbuches „Ohrenheilkunde“ auf S. 125: „Nach der Parazentese kann man noch eine kleine Quantität des Exsudates mit Hilfe des Rarefaktors herausbefördern, um die Spannung in der Paukenhöhle möglichst herabzusetzen.“ Anfangs beschränkte ich mich bloß auf die Fälle, in denen die Parazentese in Anwendung kam, doch bald griff ich zu dieser Methode bei jeglichen Formen von Otorrhoe, sowohl akuten, wie chronischen. Als Saugapparat diente mir anfangs der im erwähnten Lehrbuche abgebildete Rarefaktor, der aus einem kleinen, aber festen Ballon und einem mit einer Olive versehenen Gummischlauch besteht. Die Olive läßt sich fest in den Gehörgang einstellen. Von der Zweck-

mäßigkeit der Saugtherapie kann man sich leicht überzeugen, wenn man sie nach der üblichen Reinigung der Höhle durch Ausspritzen und Austupfen oder Durchblasen anwendet: es ist manchmal überraschend, welche Mengen von Eiter sich aus dem „gereinigten" Ohr entleeren, wo gewöhnlich angenommen wird, daß die Höhle kein Sekret mehr enthalte. Es läßt sich daher der Schluß ziehen, daß nur die Aussaugung imstande ist, die Paukenhöhle vollkommen zu reinigen.

Ein weiterer Vorzug der Saugtherapie ist ihre Bedeutung bei unbedeutender oder hochliegender Perforationsöffnung. Eine solche Oeffnung hindert den freien Abfluß des Sekretes, befördert seine Zersetzung und erfordert häufig die Anlegung einer zweiten Oeffnung oder die Verlängerung der vorhandenen. Die Aussaugung beseitigt, indem sie die Höhle vom Eiter befreit, die Anhäufung und Zersetzung desselben und macht die weitere Parazentese überflüssig. Dasselbe müssen wir bei Eiterungen im kuppelförmigen Raum im Auge behalten.

Bei der weiteren Anwendung dieser Methode stieß ich auf Fälle, wo die Indikation zur Trepanation des Warzenfortsatzes sowohl in akuten, als auch in chronischen Fällen bei Erwachsenen und Kindern vorlag, nämlich bei Otorrhoe, die keiner Therapie weichen wollte, häufig mit fötidem Ausfluß, verbunden mit Schmerzhaftigkeit des Warzenfortsatzes und schwankender Temperatur. Es gab Fälle, wo der operative Eingriff bereits beschlossen war und die Saugtherapie denselben überflüssig machte.

Die Krankheit verläuft bei dieser Methode nicht immer ohne Zwischenfälle und nimmt bisweilen eine sowohl den Arzt als den Patienten beunruhigende Wendung. So schreitet man bisweilen zur Saugbehandlung bei unbedeutendem Ausfluß und geringem Fötor; ich habe hierbei chronische Fälle im Auge. Die erste Zeit tritt sogar eine Besserung beider Symptome ein. Plötzlich beginnen sich nach ein- bis zweiwöchentlicher Behandlung, anscheinend ohne jeglichen Grund, wieder bedeutende Massen übelriechenden Eiters zu entleeren, und dieses sowohl beim Aussaugen als auch dazwischen. So geht es Wochen und sogar Monate hindurch und erst nach einiger Zeit weicht der üble Geruch und die Quantität des Eiters vermindert sich, bis derselbe allmählich schwindet. Ich erkläre mir einen derartigen Verlauf folgendermaßen: Das regelmäßige Aussaugen fördert schließlich tiefliegende, in Zersetzung übergegangene Massen zutage und befreit endlich die Höhlen von denselben.

In anderen Fällen kommt durch das Aussaugen unerwarteterweise plötzlich wieder ein großes Konglomerat von Eitermassen, nachdem dieselben eine Zeitlang gänzlich ausgeblieben waren, zum Vorschein:

augenscheinlich lagen dieselben als Pfropf in der Nähe der Ausgangsöffnung oder an einem anderen Orte. Bisweilen stellt sich hierbei plötzlich wieder das Gehör ein.

Der Rand des Trommelfelles sowie das Trommelfell selbst wölben sich beim Aussaugen nach außen vor, was bei Otorrhöen von großer Wichtigkeit ist, da dieser Umstand die Einziehung des Trommelfelles und seine Verwachsung mit dem Promontorium hindert, während die Gehörknöchelchen ihre normale Lage beibehalten, nicht hineingedrückt werden und daher ihnen die Fähigkeit, besser zu funktionieren, erhalten bleibt, um so mehr, als das Aussaugen sie vom Sekret befreit.

Dank der durch das Aussaugen hervorgerufenen Hyperämie werden die Ränder der Perforationsöffnung angefrischt, welcher Umstand die Schließung der Oeffnung befördert.

Während meines Aufenthalts in Deutschland im verflossenen (1906) Sommer hatte ich Gelegenheit, die Methode Bier's kennen zu lernen, der nebst Klapp u. a. die vorliegende Frage von neuen Gesichtspunkten aus beleuchtet hat. So nahm er an, daß ein Saugapparat Hyperämie hervorruft und, so lange er angelegt bleibt und seine Wirkung ausübt, diesen Blutandrang an der beeinflußten Stelle unterhält; daraus zieht er den Schluß, daß unter solchen Umständen für den Organismus toxische Substanzen nicht in den allgemeinen Kreislauf gelangen, sondern zum Teil im Wirkungskreise des Apparates zurückgehalten, zum Teil aus dem Organismus entfernt werden. Doch hiermit ist der Einfluß des Apparates noch nicht erschöpft. Die flüssigen, durch das Aussaugen entfernten Teile des Blutes werden durch aus der Umgebung neu zuströmende ersetzt, die wiederum ausgesaugt werden, neue Massen von Krankheitsstoffen gleichsam nach sich ziehend, so daß nicht nur das unmittelbar anliegende Gewebe, sondern auch die Umgebung von toxischen Stoffen befreit wird. Es geht, wie Klapp es nennt, eine Auswaschung resp. Ausspülung des Gewebes vor sich.

Aber nicht allein die Entfernung von Sekret- und Bakterienmassen ist es, die durch das Aussaugen angestrebt wird, sondern auch eine Verstärkung der Hyperämie.

Es dürfte jetzt wohl allgemein bekannt sein, daß die Biersche Behandlungsmethode durch Hyperämie auf der Annahme beruht, daß die Entzündung als Reaktion des Organismus auf das Eindringen von schädlichen Stoffen aufzufassen ist (Metschnikoff, Leber, Podwyssozky u. a.) und dieselbe daher nicht zu unterdrücken, sondern zu fördern ist. Diesem Zwecke genügt das Aussaugen dadurch, daß es zu einer Aussaugung des Blutes und verlangsamtem Abfluß desselben führt und auf diese Weise eine passive Hyperämie hervorruft.

Bier und Klapp empfehlen, die Aussaugung 45 Minuten lang fortzusetzen (ich bemerke hierbei, daß die Untersuchungen genannter Autoren sich nicht auf Otorrhöen beziehen) und alle 5 Minuten eine Pause von 3 Minuten zu machen, um keine zu starke Stauung hervorzurufen, sondern den Blutstrom bloß zu verlangsamen.

Ich habe mich bisher bei Otorrhöen nicht an diesen Zeitraum gehalten, auch nicht einmal annähernd, da ich nicht die Förderung der Entzündung, sondern stets die Reinigung und Belebung des Ohres im Auge hatte, und mit dem Resultat meiner Behandlungsmethode zufrieden war. Außerdem ist nicht zu übersehen, daß die langdauernde Applikation des Saugapparates den Patienten lästig ist und bisweilen Schwindel hervorruft; auch ist sie für den Arzt während der Ambulanz schwer durchführbar. Gewöhnlich stelle ich die Aussaugung ein, sobald sich kein Eiter mehr zeigt, mache eine Pause von 1—3 Minuten, sauge wieder aus und höre damit ganz auf, sobald kein Eiter oder bloß Serum zum Vorschein kommt. In einigen Fällen ist dieses nach 2—3 Minuten bereits der Fall, in anderen, besonders in chronischen Fällen, erst nach mehrmaligem Anlegen des Saugapparates im Verlauf von 15—20 Minuten, während welcher der Eiter in geringerer oder größerer Menge ausfließt. Mehr Zeit muß man bei Erscheinungen von seiten des Warzenfortsatzes verwenden, so daß sich unwillkürlich der Gedanke aufdrängt, ob nicht auch aus dem Antrum und der Tuba Eustachii Flüssigkeit aspiriert wird. Selbstverständlicherweise kann ich dieses nicht von allen Fällen behaupten, doch muß ich wiederholen, daß in einigen Fällen die Erscheinungen von seiten des Warzenfortsatzes bei der besagten Behandlungsmethode bald schneller, bald langsamer zurückgingen und es zur Genesung kam, wo man bereits zur Operation schreiten wollte. Es gab Fälle von Otorrhoe, wo die Krankheit nach einmaligem Aussaugen in Genesung überging mit unmittelbarer Heilung des Trommelfelles.

Ich nehme die Aussaugung gewöhnlich jeden zweiten Tag, nur in schweren Fällen täglich vor, bisweilen lasse ich die Patienten selbst die Aussaugung zu Hause ausführen, und bin der Ansicht, daß die Anwendung der beschriebenen Methode sowohl für nicht speziell vorgebildete Aerzte, als auch für die Selbstbehandlung leicht anwendbar ist.

Die Aussaugung darf, besonders zum Beginn der Manipulation, keine intensive sein, um ein zweckloses Hervorrufen von Schmerz und eventueller Blutung zu vermeiden, was besonders bei akut verlaufender Entzündung im Auge zu behalten ist, wo das Ohr sehr empfindlich ist; und es leicht zu einer Blutung kommen kann.

Für die Anhänger der „Trockenbehandlung“ scheint mir diese Methode doppelt nützlich, da die ideale Durchführung der Trockenbehandlung nur in Verbindung mit der Aussaugung des Eiters zu erreichen ist.

Was den Apparat anbetrifft, so scheint mir die zylindrische Pumpe mit Feder nach dem Modell der Bonner Klinik vollkommen zweckentsprechend, wenn man sie für das Ohr verwendbar macht, indem man den mittleren, gabelförmigen Teil des Apparates entfernt; auch eignet sich dazu die komplizierte Vorrichtung für den Elektromotor. Besitzt man diesen nicht, so läßt sich auch ein gewöhnlicher, dickwandiger Ohrenballon, eine Rarefaktor oder eine zylindrische Spritze verwenden, wenn man mit derselben einen Gummischlauch mit Glasolive oder besser einen birnenförmigen Glasansatz verbindet.

Meine Schlußfolgerungen bestehen in folgendem:

1. Die Aussaugung reinigt das Mittelohr, indem sie die Anhäufung und Zersetzung des Sekrets beseitigt.

2. Die Aussaugung hindert das Einsinken und Verwachsen (der Reste) des Trommelfelles mit dem Promontorium.

3. Die Aussaugung befördert die Schließung der Perforationsöffnung.

4. Die Aussaugung kann die Parazentese bei kleiner und hochgelegener Perforationsöffnung ersetzen.

5. Die Aussaugung kann in einigen Fällen der Eröffnung des Warzenfortsatzes vorbeugen.

6. Die ideale „Trockenbehandlung“ ist nur in Verbindung mit der Aussaugung durchführbar.

Ueber Tuberkulose des Zahnfleisches.

Von

Dr. **Maurycy Hertz** (Warschau).

Die Mundhöhle, welche gewissermaßen eine Passage darstellt, durch welche die Tuberkelbazillen von außen mit der eingeatmeten Luft, den durch Tuberkulose infizierten Speisen und anderswie und von innen mit dem Auswurfe bei Lungen- und Kehlkopftuberkulose durchgehen, sollte, allem Anschein nach, oft der tuberkulösen Infektion unterliegen. Die Tatsachen bezeugen aber, daß die Mundhöhle ziemlich selten von Tuberkulose befallen wird, jedenfalls von allen Teilen des oberen Abschnittes der Luftwege und der Speiseröhre kommt die Tuberkulose der Mundhöhle am seltensten vor. In der Mundhöhle selbst sind nicht alle Teile gleich widerstandsfähig gegen die Invasion

von Tuberkelbazillen; am häufigsten wird von Tuberkulose die Zunge befallen, und die ersten Beobachtungen über die Mundhöhlentuberkulose beziehen sich gerade auf die Zunge, wie schon Morgagni erwähnt; weiter finden wir tuberkulöse Veränderungen an den Gaumenbögen, dem Gaumen, der hinteren Rachenwand, Tonsillen und am seltensten am Zahnfleische. Die in der Literatur veröffentlichten Fälle von Zahnfleischtuberkulose sind sehr spärlich.

Manche Autoren beziehen die Widerstandsfähigkeit des Zahnfleisches der tuberkulösen Infektion gegenüber auf die glatte Oberfläche und harte Konsistenz der Schleimhaut, welche dem Perioste eng anliegt, nach anderen soll die Ursache dieser Widerstandsfähigkeit darin gelegen sein, daß das Zahnfleisch sehr selten Traumen unterliegt, welche die Invasionspforte für Tuberkelbazillen darstellen; darin findet ihrer Meinung nach die Häufigkeit der Tuberkulose der Zunge ihre Erklärung, denn diese ist oft oberflächlichen Traumen durch Speisen ausgesetzt. Jedenfalls ist die Seltenheit der Tuberkulose des Zahnfleisches eine unbestrittene Tatsache, ganz abgesehen davon, worauf die Ursache dieser Widerstandsfähigkeit beruht.

Bis zum Jahre 1870 war die Zahnfleischtuberkulose gar nicht bekannt, wenigstens finden wir in der Literatur keine einzige Beobachtung dieser Form der Tuberkulose; die in den folgenden Jahren beschriebenen Fälle waren als Unica angegeben. Mit der Vervollkommnung der Untersuchungsmethoden und speziell der Diagnostik der Tuberkulose, als einer durch Tuberkelbazillen hervorgerufenen infektiösen Krankheit, nahm die Zahl der beobachteten Fälle von Zahnfleischtuberkulose selbstverständlich zu. Alle Autoren geben aber die Seltenheit dieses Leidens an.

Schliferowitsch hat unter 88 aus der Literatur bis zum Jahre 1885 zusammengestellten Fällen von Mundhöhlentuberkulose nur 8 Fälle der Tuberkulose des Zahnfleisches gefunden.

Zandy hat die Kasuistik der zweifellosen Fälle von Zahnfleischtuberkulose für die letzten 25 Jahre — bis 1896 — zusammengestellt und nur 37 Fälle dieser Erkrankung — seinen Fall mitgerechnet — vorgefunden.

Von den späteren Autoren haben noch Greve[1]), Brindel[2]) und Jaruntowski[3]) im Jahre 1894 Fälle von Zahnfleischtuberkulose veröffentlicht.

---

[1]) Greve: Ref. Revue hebd. de laryngol. 1897.

[2]) Brindel: Ref. Zentralbl. f. Laryngol. 1896.

[3]) Jaruntowski: Nowing Lekarskie (polnisch) 1894.

Der von mir im Ambulatorium des evangelischen Krankenhauses zu Warschau beobachtete Fall betrifft einen 16 jährigen F. G. aus Petrokau, welcher sich im Krankenhause wegen Schmerzen des Zahnfleisches, die ihm die Aufnahme von Speisen, insbesondere festen, unmöglich machten, Schmerzen im Halse und der Nase vorgestellt hat.

Der Junge stammt aus einer gesunden Familie ohne hereditäre Prädisposition für Tuberkulose. Als Kind hat er Masern durchgemacht, vor drei Jahren eine Lungenentzündung, als deren Folge sich ein rechtsseitiges Pleuraempyem, welches vier Wochen nach der Lungenentzündung operiert wurde, ausgebildet hat, außerdem war er nie krank, hustete nie, hatte niemals Hämoptoe, war im allgemeinen immer ein gesundes, obwohl nach der Aussage seiner Mutter, physisch schwach entwickeltes Kind.

In der letzten Zeit ist er etwas magerer geworden, denn er ernährt sich wegen der Schmerzen des Zahnfleisches schlecht. Schon vor einem Jahre war er wegen Ulzeration am harten Gaumen in Behandlung. Die Ulzeration heilte rasch aus, rezidivierte aber in den letzten Wochen.

Die Erkrankung des Zahnfleisches begann vor drei Monaten; zunächst stellte sich ein Schmerz im Oberkiefer im Bereiche der rechten Molare ein. Das Zahnfleisch schmerzte anfänglich nur bei der Aufnahme von festen Speisen; später breiteten sich die Schmerzen und die Anschwellung des Zahnfleisches auf den ganzen Oberkiefer und den Unterkiefer rechts, hier aber nur im Bereiche des letzten Molars, aus. Die Beschwerden waren aber nicht sehr heftig, der Kranke achtete nicht sehr darauf und wandte nur Spülungen mit Borsäure an. In den letzten Wochen fing das Zahnfleisch an zu bluten, zunächst unbedeutend, später reichlicher; die Schmerzen wurden immer heftiger, aber hauptsächlich während des Essens. In den letzten drei Wochen stellten sich Schmerzen im Gaumen ein, wo sich aufs neue ein Geschwür bildete, und es gesellten sich Schmerzen in der Nase zu. Die Schmerzen des Zahnfleisches wurden immer unerträglicher, so daß sogar Flüssigkeiten ihn reizten, und die Aufnahme von festen Speisen wurde ganz unmöglich. Der Kranke ist in der jüngsten Zeit schwach und abgemagert geworden, denn er kann sich nicht ernähren. Der Kranke ist von mittelstarkem Bau, mäßig ernährt, Panniculus adiposus mäßig entwickelt; Brustkorb schmal, Abmagerung nicht sichtbar. Es sind am Körper keine Zeichen von Skrofulose vorhanden; die Unterkieferdrüsen sind etwas vergrößert, wenig schmerzhaft. Am Brustkorbe ist hinten rechts im Bereiche der 8.—9. Rippe eine Narbe nach Rippenresektion sichtbar.

Die Untersuchung der Mundhöhle ergiebt folgende Veränderungen: Das Zahnfleisch des Oberkiefers ist vorne aufgelockert, geschwollen, bei der Berührung mit einer Sonde blutet es leicht. Die Zähne sind mit einem schmutzig-grauen, stellenweise grünen Belage bedeckt und von einem roten Saum umgeben; zwischen den Zähnen ragt die geschwollene Schleimhaut als roter Wall empor. An der hinteren Oberfläche des Zahnfleisches des Oberkiefers ist eine ausgedehnte Ulzeration — von dem letzten Molar rechts an bis zum ersten kleinen Molar links — vorhanden; stellenweise kommen zwischen den Ulzerationen Inselchen gesunder Schleimhaut vor. Die Ulzeration hat erhabene unebene Ränder mit blauroten, nicht blutenden Granulationen; die Ulzeration ist mit graugelbem, stellenweise grünem Sekret, welches schwer zu entfernen ist, wobei reichliche Blutung entsteht, bedeckt. Am Unterkiefer: eine oberflächliche Ulzeration rings um den letzten Molar, die Wurzel des zweiten Molars entblößt, eine kleine Ulzeration hinter den rechten Schneidezähnen. Alle Zähne des Oberkiefers wackeln, eigentlich gewinnt man den Eindruck, als ob der ganze Processus alveolaris beweglich sei und eine Tendenz sich vollständig zu eliminieren habe — Sequester sind nirgends zu fühlen. Die Zähne des Unterkiefers sitzen gut. Im Oberkiefer fehlt ein Schneidezahn rechts und ein Eckzahn links. Diese Zähne sind vor drei Jahren ausgefallen. Am harten Gaumen, beinahe in der Mittellinie, bemerkt man eine Ulzeration von der Größe eines Zweimarkstückes, flach, atonisch, mit grauem Belage bedeckt; hinter dieser Ulzeration eine zweite kleine. Die Nase ist geschwollen, bei Berührung schmerzhaft, am Nasenflügel rechts an der inneren Seite eine kleine Ulzeration mit unebenen Rändern. Die Schleimhaut des harten und weichen Gaumens auffallend blaß, Kehlkopf ohne Veränderungen. An der Haut des Gesichts und der Nase sind keinerlei Effloreszenzen oder Ulzerationen vorhanden.

Bei der Auskultation findet man in den Lungen keine Veränderungen — nur eine geringfügige Verschärfung des Atmungsgeräusches in der rechten Lungenspitze; Rasseln nirgends vorhanden; unten rechts, im Bereiche der Narbe, unbedeutende Dämpfung. Deutliche Anhaltspunkte für ein Lungenleiden sind nicht vorhanden. Herz normal. Status afebrilis.

Die Diagnose schwankte zwischen Tuberkulose und Lues; Lupus konnte bestimmt ausgeschlossen werden, denn es fehlten irgend welche Veränderungen der Haut, und die Ulzerationen erinnerten gar nicht an diejenigen bei Lupus. Die Anamnese der Eltern ergiebt keine Lues, beim Kranken sind ebenfalls keine Zeichen dieses Leidens vorhanden;

die Ulzerationen sind atonisch, sezernieren wenig Eiter, so daß eigentlich nichts für Lues spricht. Zu diagnostischen Zwecken haben wir etwas Sekret von den Ulzerationen abgeschabt und bei der Untersuchung ziemlich viele Tuberkelbazillen gefunden; der Auswurf fehlte gänzlich, denn der Kranke hustete gar nicht. Selbstverständlich hat uns die Auffindung von Tuberkelbazillen mit einem Schlage aufgeklärt, womit wir es zu tun haben.

Die Therapie bestand in Ausschabung der Ulzerationen mit scharfer Kürette und Einreibung von Trichloressigsäure, welche mir bei der Behandlung tuberkulöser Geschwülste gute Dienste geleistet hat. Die Ulzeration am Gaumen heilte rasch aus, der Prozeß am Zahnfleische hat sich aber nicht wesentlich gebessert. Wir haben dem Kranken vorgeschlagen, die Ulzerationen tief auszuschaben mit nachfolgender Aetzung mit Paquelin in Chloroformnarkose. Der Kranke ging aber darauf nicht ein und verreiste. Was mit ihm weiter vorgekommen ist, ist uns nicht bekannt; der allgemeine Zustand des Kranken hat sich während der mehrwöchentlichen Beobachtung gebessert, denn die Schmerzen im Zahnfleische haben nachgelassen, und der Kranke konnte sich leidlich gut ernähren. Die Blutungen aus dem Zahnfleische haben nicht aufgehört.

Unser Fall ist insofern bemerkenswert, als hier ausgedehnte Veränderungen des Zahnfleisches sich bei einem gesunden Individuum wenigstens ohne deutliche Veränderungen der Lungen oder des Kehlkopfes entwickelt haben, während wir solch ausgebreitete Veränderungen des Zahnfleisches in der Regel bei Phthisikern in den letzten Lebenstagen beobachten. Bei der Geringfügigkeit der Lungenveränderungen könnte man diesen Fall zur primären Zahnfleischtuberkulose, welche in der Literatur schon beschrieben war, rechnen. In unserem Falle ist zwar die durchgemachte eitrige Pleuraerkrankung, welche tuberkulöser Natur sein konnte, verdächtig; jedenfalls ist unser Fall mit Rücksicht auf so ausgedehnte tuberkulöse Zahnfleischveränderungen bei einem kräftigen Individuum, bei gutem allgemeinem Zustande, wo nichts auf die Lungentuberkulose hindeutete, auffallend.

Die Tuberkulose des Zahnfleisches ist in der Regel ein sekundärer Prozeß bei vorhandener Lungen- oder Kehlkopftuberkulose, obwohl die Möglichkeit einer primären Zahnfleischtuberkulose nicht ausgeschlossen werden kann. Fälle von primärer Tuberkulose des Zahnfleisches haben Morelli und Odenthal beschrieben.

Im Falle Morellis war bei einem 45 jährigen Manne neben einem kariösen Weisheitszahn ein Geschwür entstanden, welches sich bei eingehender Untersuchung als tuberkulös erwies; erst später sind

Symptome der Tuberkulose von seiten der Lungen und des Kehlkopfes hervorgetreten.

Im Falle Odenthals, welcher einen 5 jährigen Knaben betraf, hat sich erst eine gewisse Zeit nach dem Auftreten tuberkulöser Ulzerationen des Zahnfleisches und völliger Ausheilung derselben nach vorausgegangener gründlicher Ausschabung eine Schwellung der Unterkieferdrüsen eingestellt. Diese Drüsen wurden entfernt und die pathologisch-anatomische Untersuchung hat in denselben verkäste Herde und in manchen Präparaten Tuberkelbazillen ergeben. Solche Fälle primärer Zahnfleischtuberkulose sind aber äußerst selten und außerdem kann man im allgemeinen nicht bestimmt behaupten, daß nicht irgendwo im Organismus ein primärer tuberkulöser Herd, welcher in vivo nicht aufzufinden ist, steckt.

Gewöhnlich tritt aber die Zahnfleischtuberkulose sekundär in weit vorgeschrittenen Fällen von Tuberkulose der Lungen oder des oberen Abschnittes der Respirationswege auf.

Zur Zahnfleischtuberkulose prädisponieren: mangelhafte Zahnpflege, Steinbildung an den Zähnen, welche das Zahnfleisch reizt, und vor allem Zahnkaries. Die Höhlen der kariösen Zähne können zu Aufenthaltsstellen für Tuberkelbazillen werden, welche von hier in die Pulpa und weiter in den Knochen des Processus alveolaris eindringen. Daß die Zahnhöhlen Bakterien enthalten können, wurde von Müller nachgewiesen, welcher im Inhalte solcher Höhlen mehrere (25) Gattungen von Mikroorganismen gefunden hat. Morelli hat in der Höhle eines kariösen Zahnes Tuberkelbazillen gefunden. Jaruntowski hat nach der Entfernung des Weisheitszahnes an seiner hinteren Seite unmittelbar unterhalb der Krone eine beträchtliche kariöse Höhle, welche enorme Mengen von Tuberkelbazillen enthalten hat, gefunden. Die enorme Menge der Bazillen, wie man sie nur in Kulturen oder frischen Herden zu sehen bekommt, schließt den Gedanken aus, daß die Bazillen mit Auswurf aus der Lunge in den Zahn eingedrungen wären; die Tuberkelbazillen sind in diesem Falle von außen in die Zahnhöhle eingedrungen, haben hier einen günstigen Nährboden gefunden, fingen an, sich hier zu entwickeln und bildeten einen tuberkulösen Herd, welcher zum Ausgangspunkt für die Infektion des Zahnfleisches wurde.

Die Zahnkaries begünstigt noch deshalb die tuberkulöse Infektion, weil sie einen entzündlichen Zustand des Zahnfleisches hervorruft und unter diesen Umständen kann die Infektion leichter zustande kommen.

Wir sehen also, was für eine wichtige Rolle die Hygiene der Mundhöhle spielt: Man soll der Steinbildung durch Zahnputzen vor-

beugen, die kariösen Zähne möglichst rasch plombieren. Natürlich müssen die Zähne bei tuberkulösen Individuen besonders gepflegt werden, denn diese sind einer Infektion durch den ausgeschiedenen Auswurf speziell ausgesetzt. Man gibt oft die Höhle nach der Entfernung eines Zahnes als Infektionsquelle an, obwohl in diesen Fällen der Zahnschmerz möglicherweise ein Symptom einer sich entwickelnden Zahnfleischtuberkulose war und die Ulzeration erst nach der Entfernung des Zahnes bemerkt wurde.

Fälle tuberkulöser Infektion des Zahnfleisches durch unreine Finger beim Zahnziehen sind in der Literatur bekannt; einen solchen Fall hat Brown beschrieben. Diese Fälle beweisen, wie streng die Aseptik bei Handgriffen in der Mundhöhle beobachtet werden muß; die Zahnärzte sollten beim Zahnziehen dessen eingedenk sein.

Männer werden häufiger von Zahnfleischtuberkulose befallen als Frauen. Schliferowitsch hat unter 37 Fällen das Verhältnis der Männer zu Frauen wie 5:1 gefunden.

Die Zahnfleischtuberkulose hat keine spezielle Lokalisation; sie tritt sowohl am Ober- wie am Unterkiefer, manchmal an symmetrischen Stellen beider Kiefer durch unmittelbare Infektion auf. Der Prozeß beginnt in der Regel mit einer Schwellung des Zahnfleisches, seltener als abgegrenzte tuberkulöse Geschwulst. Das Zahnfleisch erscheint gelockert und geschwollen und blutet, manchmal kommen kleine Tuberkel vor, das gehört aber zu den Seltenheiten. Später beginnt an manchen Stellen ein oberflächlicher Zerfall, welcher Ulzerationen — am häufigsten um kariöse Zähne herum — hervorruft. Die tuberkulösen Ulzerationen des Zahnfleisches sind blaß, atonisch, haben unebene, stellenweise erhabene Ränder, sind mit gelb- oder schmutziggrauem, dem Boden festanliegenden Belage bedeckt; bei der Reinigung mittels eines Tampons bluten die Ulzerationen. Unter dem Belage finden wir eine warzige Oberfläche mit blaßroten Granulationen. In der Nähe der Ulzerationen sieht man manchmal grauweiße Tuberkel, welche zusammenfließen und bei nachfolgendem Zerfalle umfangreiche Ulzerationen bilden. Die durch die Ulzeration unterminierten Zähne fangen an zu wackeln, bedecken sich mit schmutzigem, grünem Belage; nach der Entfernung des Belages sieht man um die Kronen rote Säume wegen entzündlichen Zustandes des Zahnfleisches. Je tiefer die Ulzerationen eindringen, desto mehr werden die Zahnwurzeln entblößt; die letzteren fallen leicht aus oder können mit bloßen Fingern entfernt werden.

Der tuberkulöse Prozeß greift zuweilen von dem Zahnfleische auf den Knochen über, dann kann man Sequester finden. Die Eiterung ist

in diesen Fällen reichlich, während sie bei der Zahnfleischtuberkulose in der Regel unbedeutend ist. Die Unterkieferdrüsen sind, zwar nicht immer, vergrößert, wenig schmerzhaft. Die tuberkulösen Geschwüre gehen vom Zahnfleische auf die Lippen-, Wangenschleimhaut, den harten Gaumen per contiguitatem über und zuweilen sind die Ulzerationen am harten Gaumen oder anderen Stellen, wie in unserem Falle, durch gesunde Gewebe getrennt.

Die subjektiven Symptome sind zunächst unbedeutend. In der ersten Periode klagen die Kranken über leichten Schmerz und Brennen nur bei der Aufnahme fester und gewürzter Speisen. In vorgerückten Stadien nehmen die Schmerzen natürlich zu und machen die Aufnahme fester Speisen ganz unmöglich; wenn der Zerfall beginnt, bilden sich Geschwüre und sogar Flüssigkeiten rufen Schmerzen hervor. Das Zahnfleisch fängt an zu bluten, es stellt sich reichlicher Speichelfluß ein, was deprimierend auf das Befinden des Kranken wirkt.

Man muß tuberkulöse Geschwüre des Zahnfleisches von lupösen unterscheiden, welche häufiger vorkommen. Der Lupus geht gewöhnlich von der Haut auf die Lippen, Zahnfleisch und Rachen über, die Tuberkulose geht umgekehrt von der Schleimhaut auf die Haut über. Der Lupus dringt tiefer in die Gewebe ein und führt zu umfangreichen Zerstörungen im Rachen, z. B. zur Elimination der Uvula, des Gaumens. Lupus wird in der Regel bei gesunden, kräftigen Individuen beobachtet, Tuberkulose bei kachektischen Phthisikern (obwohl in unserem Falle der allgemeine Zustand gar nicht schlecht war und der Kranke nicht den Eindruck eines tuberkulösen Individuums machte). Tuberkulose entwickelt sich schnell, indem sie rapid zum Tode durch Kachexie führt; Lupus entwickelt sich langsam, in den lupösen Granulationen finden wir sehr wenig oder gar keine Tuberkelbazillen, in den tuberkulösen sind sehr viel vorhanden.

Der Mangel an charakteristischen Narben im Rachen, an irgend welchen Spuren einer durchgemachten Lues auf der Haut läßt uns die tuberkulösen Geschwüre des Zahnfleisches von den luetischen unterscheiden. Die luetischen Geschwüre eitern profus, die tuberkulösen sehr wenig, außer wenn der kariöse Prozeß auf den Knochen übergegangen ist. Bei Lues eliminieren sich große Sequester, was bei Tuberkulose nicht der Fall ist. Entscheidend ist natürlich das Auffinden der Tuberkelbazillen; endlich geben wir zur Diagnose ex juvantibus Kali jodatum, eine Schmierkur.

Die krebsigen Geschwülste sind kraterförmig, der Prozeß beginnt immer in Gestalt eines Tumors, was wir sehr selten bei Tuberkulose

begegnen; dann haben die Kranken sehr heftige spontane Schmerzen, nicht nur beim Essen, was bei Tuberkulose nicht der Fall ist.

Die Prognose hängt davon ab, ob die Zahnfleischtuberkulose ein primäres Leiden oder ein sekundäres ist. Die Fälle von primärer Zahnfleischtuberkulose sind prognostisch nicht sehr ungünstig; es existieren sogar Fälle einer gänzlichen und dauerhaften Genesung (Fall Odenthals). In unserem Falle war der allgemeine Zustand ziemlich gut; trotzdem der Prozeß ein paar Monate dauerte, ist unser Kranke nicht abgemagert und hat sich sogar während der Kur erholt.

Die Fälle der sekundären Zahnfleischtuberkulose sind jammervoll: sie treten am häufigsten bei kachektischen, schwachen Phthisikern, die, indem sie sich wegen der Schmerzen am Zahnfleische nicht ernähren können, sehr rapide abmagern, was den tötlichen Ausgang noch beschleunigt.

Die Behandlung besteht in Ausschabung der Geschwüre mit scharfer Kürette, Aetzung mit Milchsäure oder Trichloressigsäure, am besten nach vorausgegangener Kokainanästhesie.

Ich habe in unserem Falle eine 20 proz. alkoholische Kokainlösung angewendet, welche ausgezeichnet anästhesierte; der Kranke spürte gar keinen Schmerz bei der Ausschabung. Man kann auch in Narkose die Granulationen tiefer ausschaben und mit Paquelin ätzen.

Im letzten Stadium bei erschöpften Phthisikern symptomatische Behandlung: Mundspülungen mit Tinct. Myrrhae, Tinct. Opii, Einpinseln mit Karbolglyzerin, Menthol.

Literatur.

1. Mikulicz u. Kümmel: Die Krankheiten des Mundes.
2. Schliferowitsch: Ueber Tuberkulose der Mundhöhle
3. Zandy: Ueber Tuberkulose der Alveolarfortsätze.
4. F. Kraus: Die Erkrankungen der Mundhöhle und der Speiseröhre.
5. Schech: Krankheiten der Mundhöhle.
6. Bresgen: Krankheits- und Behandlungslehre der Nasen-, Mund- und Rachenhöhle.

Zum ferneren Ausbau meiner Theorie des oberen Schutzvorrichtungssystems.[1])

Von

Dr. med. **W. Lamann** (St. Petersburg),

Konsultant an der Maximilianeanstalt des Roten Kreuzes.

V.

Das Binnenmuskelsystem der sogenannten „Wege".

Die Resultate, welche ich bis jetzt in der Frage des Schutzsystems zur Kenntnis gebracht habe, sind — wie sich deutlich nachweisen läßt

[1]) Den letzten Aufsatz s. diese Monatsschrift 1905, Nr. 10.

— in drei Etappen gewonnen worden. Erste Etappe — Nachweis des Vorhandenseins eines Schutzsystems überhaupt (sein mechanisches, anatomisches und physiologisches Prinzip) und die Einverleibung in dieses System des Gebietes „von den Lippen bis zum Pylorus und bis zu den Bronchien“ (eine etwas unbestimmte Abgrenzung); zweite Etappe — Einverleibung des ganzen Respirationstraktus, d. h. von der Nasenöffnung bis zu den Lungenalveolen; dritte Etappe — Einverleibung des Darmkanals. Es gehörten — mit anderen Worten — bis zuletzt meinem System an: 1. der Respirationstraktus, 2. der obere Digestionstraktus — vom Pylorus bis zu den Lippen, und 3. der untere Digestionstraktus — vom Pylorus bis zum Sphincter ani.

Damit war jedoch meine Theorie noch nicht abgeschlossen.

Es erweist sich, daß noch andere entferntere Gebiete in mein „Schutzsystem“ hineingehören, und zwar die Gallen-, Harn-, Geschlechts- und andere „Wege“.

Im folgenden wende ich mich natürlich nur an jenes kleine Häuflein von Kollegen, welches sich durch die Schwierigkeiten meiner Theorie vom Studium derselben nicht zurückschrecken ließ. Nur diese Kollegen sind natürlich imstande meinem Gedankengange zu folgen. Ich hoffe, daß wir uns ganz leicht verständigen werden, weshalb es denn auch keiner weitschweifigen Erörterungen bedarf.

Jene Brücke, welche von der dritten Etappe — dem Darmkanal — zur vierten führt, ist — die Peristaltik. Die Tatsache, daß wir bis zuletzt gar nicht gewußt haben, was die Peristaltik (im Darm) eigentlich ist, wird sicher viele überrascht haben. Wenn man uns früher erklärte, die peristaltische Bewegung sei „wurmartig“ oder „wellenartig“, so entspricht erstens das eine durchaus nicht dem anderen, dann hat man uns damit immer nur ein „Bild“ vorgeführt; man hat zum Vergleich gegriffen, um die Erscheinung mehr faßbar zu machen; der Zweckmäßigkeitsbegriff dieser Erscheinung brachte uns um keines Haares Breite weiter. Von „Wissen“, „Erkennen“ ist bei dieser „Malerei“ doch keine Spur! Ein physiologisches Phänomen ist uns nur dann erklärlich, wenn wir in der Lage sind, dasselbe auf das nächste uns bekannte physiologische Gesetz zurückzuführen. Und wie lautete jenes Gesetz, welches uns bis jetzt die Peristaltik erklären sollte? Wir hatten einfach keins!

Gegenwärtig ist es sonnenklar, daß die Peristaltik eine physiologische Erscheinung ist, welche auf meine beiden Gesetze — in erster Linie natürlich auf das Sequenzgesetz — zurückgeführt werden muß. Erst auf diese Weise ist die Peristaltik wissenschaftlich erklärt.

Nun hatten wir also schon lange eine Ahnung, daß diese Erscheinung nicht nur dem Darmkanal allein, Oesophagus und Magen inbegriffen, eigen ist; wenn wir von den Bewegungen in den Gallen-, Harn- und Geschlechtswegen sprachen, so bezeichneten wir dieselben auch als „eine Art Peristaltik", als „peristaltischer Natur" und — wie wir es jetzt sehen — nicht mit Unrecht.

Ich stelle jetzt die Behauptung auf, daß in diesen und anderen genannten „Wegen" die Bewegungen rein peristaltischer Natur sind, d. h. im Sinne meiner Schutztheorie vor sich gehen.

Von allen Spezialfächern, welche diese Theorie tangiert, werden es wohl die Geburtshelfer sein, die davon am meisten überrascht sein dürften. Ich will daher meine These noch deutlicher erläutern.

Von einem gewissen Augenblick an, welcher bis jetzt weder von den Physiologen, noch den Gynäkologen mit Sicherheit festgestellt ist, wird die reife Frucht zum Fremdkörper und als solcher nach den Gesetzen des Schutzsystems ausgetrieben. Der ganze Geburtsakt beruht auf dem Schutzprinzip.

Ob nun die Herren Gynäkologen diese These mit Enthusiasmus aufnehmen oder mit homerischem Lachen beantworten, geht mich im Grunde wenig an. Ich schreibe meinen Satz mit derselben Ruhe nieder, wie er mir von meiner Logik in die Feder diktiert wird.

Das volle Resultat meiner achtjährigen Forschung läßt sich heute in folgende wenige Worte kleiden: die Binnenmuskulatur aller sogenannten „Wege" bildet ein System, welches dem Schutzprinzip unterstellt ist.

Somit sind wieder neue Fäden aufgedeckt, welche unser Spezialgebiet mit dem Gesamtorganismus verbinden.

Berliner otologische Gesellschaft.

Sitzung vom 12. März 1907.

Vorsitzender: Herr Lucae.

Schriftführer: Herr Katz.

Herr Wagner stellt einen Soldaten mit einer seit einem Jahre bestehenden rechtsseitigen Mittelohreiterung vor, der seit 10 Tagen an anfallsweise auftretenden Muskelkrämpfen der rechten Gesichtshälfte leidet. Die Absonderung des Ohres ist schleimig, der Weber wird im kranken Ohr lokalisiert. Die Krampfanfälle, von denen einer auch während der Demonstration beob-

achtet werden kann, sind nicht reine Fazialiskrämpfe, da Augen- und Nasenmuskulatur nicht beteiligt sind. Sie treten regelmäßig zirka alle 10 Minuten auf und bestehen hauptsächlich aus klonischen Zuckungen im Gebiet der Mundäste des Fazialis und der gesamten Kaumuskulatur. Geheimrat Ziehen, der den Nervenstatus aufnahm, und außer einem linksseitigen Fußklonus nichts Besonderes feststellen konnte, hält nicht Hysterie, sondern „lokalisierte Muskelkrämpfe" für vorliegend.

Diskussion.

Herr Lucae hält den Weberschen Versuch nicht für beweiskräftig. Er stützt sich dabei auf einen Fall, der von seinem damaligen Assistenten Jacobson genau untersucht worden ist, und bei dem Weber immer auf dem kranken Ohr lateralisiert wurde. Bei der Sektion fand sich aber eine fast vollkommene kariöse Zerstörung des Ohres mit Ausnahme des Hörnervenstammes und der Schneckenkapsel.

Herr Wagner hebt hervor, daß kein stinkender, sondern schleimiger Ausfluß besteht, und daß er, da Schwindel, Nystagmus und andere Labyrintherscheinungen fehlen, zusammen mit dem Ausfall des Weberschen Versuches das innere Ohr für intakt halte.

Herr Passow stellt zwei Fälle von Fraktur des äußeren Gehörganges vor. Bei beiden Patienten sind in der oberen Gehörgangswand noch deutlich zwei Fissuren zu sehen, obgleich die Verletzungen schon jahrelang zurückliegen.

Herr Lucae sah einmal einen Fall von Fraktur des äußeren Gehörganges, wo der Gehörgang verengt und mit Wucherungen angefüllt war. Unter Abwarten bildeten sich die Granulationen zurück und es trat die Frakturstelle zutage.

Diskussion über den Vortrag des Herrn Levy: „Die Mortalität der Ohrerkrankungen und ihre Bedeutung für die Lebensversicherung."

Herr Brühl hält die von Levy gefundenen Zahlen für viel zu klein. Er erinnert an die Statistik von Gruber, der bei einem Material von 40 000 Sektionen 0,58 Proz. Mortalität an Ohreiterungen fand, aber selbst die Zahl für zu wenig hält. Die Zahl 0,6 Proz. ist als Minimalzahl aufzufassen. Eine exakte Maximalzahl kann man gar nicht feststellen. Auch die Zahl von 2,6 Proz. der Ohrkranken, die an ihrem Ohrleiden zugrunde gehen, ist nur als Minimalzahl aufzufassen. Genaue Zahlen wird man niemals feststellen können, da es unmöglich ist, alle uns begegnenden Ohrkranken bis zu ihrem Lebensende zu beobachten. Nach unseren Erfahrungen sind wir aber berechtigt, die Ohreiterungen in gefährliche und ungefähr-

liche einzuteilen, und würden wir, wenn wir annehmen, daß alle mit gefährlicher Eiterung an ihrem Leiden sterben, so eine ideale Maximalzahl erhalten, die gewiß demnach nicht zu niedrig geschätzt wäre. Ob Radikaloperierte nach zwei Jahren nach der Operation in eine Lebensversicherung aufgenommen werden können, ist auch noch fraglich, da nach jahrelangem guten Befinden wieder Rezidive in der Operationshöhle auftreten können, jedenfalls muß man vorläufig der Aufnahme Operierter skeptisch gegenüberstehen. Im Anschluß daran läßt Redner ein Präparat herumgehen, welches von einem Patienten stammt, an dem von einem der bekanntesten Operateure die Totalaufmeißelung vorgenommen war, und bei dem sich nach Jahren ein Cholesteatom gebildet hat, das, wie man sehen kann, die Dura mater breit freigelegt hatte.

Herr Sonntag: Den Lebensversicherungsgesellschaften kommt es darauf an, die Maximalzahl für die Mortalität der chronischen Ohreiterungen herauszufinden, nicht aber, eine Minimalzahl festzustellen, wie sie sich aus den Befunden am Sektionstisch ergiebt. Von 7794 Fällen, die in den letzten beiden Jahren die Poliklinik von Kollegen Brühl und mir aufsuchten, waren 632 chronische Mittelohreiterungen. Unter diesen befanden sich 387 = 61,2 Proz. sog. gefährliche Eiterungen. 100 von diesen kamen zur Radikaloperation, und unter diesen 100 zeigten 23 eine Komplikation, 13 von seiten der Dura oder des Sinus, 10 von seiten des Labyrinths. Diese 23 Kranke hätten, im Falle nicht operiert wurde, die Wahrscheinlichkeit eines letalen Ausganges in hohem Maße geboten, und ergeben schon eine eventuelle Mortalitätsziffer von 3,7 Proz. Wenn wir alle Radikaloperierten zu den Kranken rechnen, welche, im Falle sie nicht operiert wurden, an den Folgen ihrer Ohreiterung zugrunde gegangen wären, so kommen wir zu einer Mortalitätsziffer von 15,8 Proz., welche Zahl im Sinne der Lebensversicherungsgesellschaften vielleicht noch zu niedrig ist, da sie bei den anderen 287 nicht zur Operation gelangten ohne weiteres einen glücklichen Ausgang annimmt. Andererseits muß an dem Standpunkt festgehalten werden, daß Aufnahme bei erhöhter Prämie bei nicht wandständiger Perforation der unteren Hälfte und trockener Perforation erfolgen kann, da wir niemals einen Todesfall oder eine Komplikation bei derartigem Befunde gesehen oder einen operativen Eingriff zur Heilung notwendig gehabt haben.

Herr Passow ist mit den Schlußsätzen des Kollegen Levy einverstanden und glaubt auch, daß die Zahl der Todesfälle infolge Ohrerkrankungen, soweit sie für Lebensversicherungsgesellschaften in Betracht kommen, nicht so groß ist. Die Statistik ist aber insofern

schon anfechtbar, als allein in der Ohrenklinik der Charité mehr Todesfälle vorgekommen sind, als in der Statistik für die ganze Charité registriert sind. Einzelne Tabellen der Statistik sind ebenfalls anfechtbar, so sind die Extraduralabszesse doch wohl zu den schweren Erkrankungen zu rechnen, ebenso muß die Mastoiditis zu den bedrohlichen Erkrankungen gerechnet werden, da sie ohne Operation oft zum Tode führen würde.

Herr Brühl hatte gehofft, daß gerade die älteren Ohrenärzte, die Tausende von Ohreneiterungen gesehen und in Beobachtung behalten haben, ihre Erfahrungen mitteilen würden, ebenso, was aus den Radikaloperierten geworden ist. Feste Zahlen werden sich auch da nicht ergeben, wohl aber kann man nach langen Erfahrungen sagen, welche Ohreiterungen man in die Lebensversicherungen aufnehmen könne, welche nicht.

Herr Lucae will dem Wunsche des Kollegen Brühl nachkommen. Was die Frage der Heilungsdauer nach Radikaloperationen betrifft, hatte L. jüngst ein Beispiel an einer jungen Dame, die wegen eines Cholesteatomrezidivs nach einer Totalaufmeißelung noch weitere zwei Male nach Jahren operiert werden mußte. Nach seinen Erfahrungen ist auf die fötide oder nicht fötide Beschaffenheit des Ohrsekrets mehr Gewicht zu legen, als auf wandständige oder nicht wandständige Perforation.

Herr Levy (Schlußwort) ist mit der Empfindung an die Arbeit herangegangen, daß die herrschende Auffassung von der Malignität der chronischen Ohreiterungen zu weitgehend war. Wenn aber die Statistik die klinische Erfahrung unterstützt, müssen wir ihr eine gewisse Bedeutung beimessen. Der Faktor der Behandlung muß in der Beurteilung der Mortalität sicher eingezogen werden, denn die Mortalität der Ohreiterungen ist seit der Entstehung der chirurgischen Methoden bedeutend geringer geworden. Es genügt vollständig, wenn man zu der Ansicht kommt, daß die Mortalität nicht so groß ist als man dachte, und wenn man berücksichtigt, daß durch genaue Untersuchung die gefährlichen Ohreiterungen zum großen Teil ausgeschlossen werden können, so können diejenigen Fälle, die zurückbleiben, wohl aufgenommen werden, wenn auch mit erhöhter Prämie.

Sitzung vom 7. Mai 1907.

Vorsitzender: Herr Passow.
Schriftführer: Herr Schwabach.

Vor der Tagesordnung

zeigt Herr Herzfeld eine Moulage der Ohrmuschel mit einem gemischtzelligen Rundzellensarkom am Lobulus von einer

46 jährigen Frau. Der Tumor, der seit vier Jahren besteht, ist erst im letzten Jahre besonders stark gewachsen, und zeigt jetzt bei über 3 cm Länge $1^1/_2$ cm Breite. Er wurde in lokaler Anästhesie ohne starke Blutung entfernt.

Tagesordnung.

Herr Oskar Levy: Krankenvorstellung (Gehörgangsfissur).

Der Patient erlitt vor einem halben Jahre eine Schädelbasisfraktur, auch jetzt ist links noch eine leichte Fazialisparese zu sehen. Im rechten Ohre sieht man an der oberen Gehörgangswand im medialsten Teile eine etwa 2 mm breite Furche, welche in ihrem Verlaufe die Shrapnelsche Membran aufgenommen hat. Die Furche hat scharfe Ränder und einen häutigen Abschluß, der sich bei der Untersuchung mit dem Sieglesschen Trichter bewegt. Die Hörfähigkeit ist gut, für Flüstersprache über 6 m. Im Anschluß daran zeigt Vortragender ein Präparat einer Schädelbasisfraktur aus der Brühlschen Sammlung.

Herr Sonntag: Krankenvorstellung (geheilte Pyämien).

Vortragender stellt 4 Fälle geheilter otitischer Pyämie vor, welche im letzten Jahre in der von Dr. Brühl und dem Vortragenden geleiteten Poliklinik zur Behandlung kamen, und schließt an dieselbe einige epikritische Bemerkungen. Im allgemeinen ist es berechtigt, in Fällen, bei denen die freigelegte Sinuswand nicht hochgradig verändert ist und kein sonstiger sicherer Anhaltspunkt der Erkrankung des Sinusinneren vorliegt, den Erfolg der Eliminierung des primären Krankheitsherdes erst abzuwarten. Das unterschiedslose Punktieren des Sinus in pyämieverdächtigen Fällen, wie Voss in Riga es vorschlägt, ist nicht ungefährlich, da durch die Punktion Thrombenteilchen losgelöst werden können. Außerdem kann, wie aus einem herumgereichten, vor einigen Jahren nach einer Operation erhaltenen Präparat ersichtlich, die Punktionsöffnung bei kranker Sinuswand in ein immer größer werdendes Loch zerfallen, aus dem bei jedem Verbandwechsel abundante Blutungen erfolgen. Noch gefährlicher ist aus denselben Gründen die Inzision. In zwei Fällen lag der Sinus strangartig in der verfärbten Dura, sprang nicht hervor und machte einen kollabierten Eindruck, so daß hier die Thrombose sichergestellt war. Nur zur Bestätigung dieser Sachlage wurde hier die Punktion gemacht. Bei beiden Fällen zeigte sich der Sinus auf mehrere Zentimeter Entfernung leer, da der verflüssigte Teil des Thrombus durch kleine fistulöse Oeffnungen in den perisinuösen Eiterherd abgeflossen war. Die

Jugularis wurde in keinem der vier Fälle unterbunden, da in allen der Thrombus sich bulbuswärts als solide erwies. Die laterale Sinuswand wurde nach dem Aufschlitzen reseziert. Einmal nahm die bestehende Neuritis optica mehrere Tage nach gelungener Operation trotz eingetretener Heilung, Fieberlosigkeit und Wohlbefinden des Patienten noch erheblich zu. Derartige Fälle beobachtete auch Herzfeld und Kümmel.

Ein Patient, bei dem der Sinus bis zum Torcular Herophili freigelegt werden mußte, und bei dem Eiter aus einer Fistel der Sinuswand herausquoll, ist jetzt zur Artillerie ausgehoben, ein Beweis seines guten Befindens. Eine Einstellung in das Heer erscheint jedoch unzweckmäßig bei den veränderten Zirkulationsverhältnissen im Schädel und der Gelegenheit zu Traumen, welche eine direkte Schädigung der vom Knochen entblößten Durateile herbeiführen können. Bei dem letzten Falle, einem 5 jährigen Kinde, war die Thrombophlebitis mit einem Kleinhirnabszeß kompliziert. Das Primäre war hier jedenfalls der Kleinhirnabszeß, der, auf irgend einem präformierten Wege otogen entstanden, der medialen Sinuswand anlag, eine Erkrankung derselben, und so eine Thrombophlebitis des Sinusinnern herbeiführte. Diese wurde zuerst gefunden, da auf sie das pyämische Fieber leitete. Eigentümliche Gleichgewichtsstörungen, die das Kind hatte, ließen zwar nach einem Kleinhirnabszeß suchen, jedoch wurde er durch Punktionen, die hinter dem Sinus ausgeführt wurden, nicht entdeckt, da er der medialen Sinuswand in Haselnußgröße dicht anlag. Erst in den nächsten Tagen brach er durch die mediale Sinuswand durch. Der Nystagmus, der bei diesem Kinde gleichmäßig nach beiden Seiten bestand, war sicher vom Kleinhirn ausgelöst, da er mit zunehmender Erkrankung mehr an Intensität zunahm, während vom Labyrinth ausgelöster Nystagmus mit fortschreitender Erkrankung schwächer wird. Man kann die Worte Kümmels nur bestätigen, nach denen man sich vor dem Schematisieren hüten muß, da bei wenigen Erkrankungen das sorgsamste Individualisieren nötiger, aber auch schwieriger ist, als bei den uns hier interessierenden.

Die Diskussion wird bis zur nächsten Sitzung vertagt.

Herr Brühl: Ueber die peripherische Endigungsweise des Hörnerven.

Vortragender untersuchte Schläfenbeine von Meerschweinchen nach den neuerdings bekannt gewordenen Methoden von Bielschowski und Ramon y Cayal, da die bisher zur Darstellung der marklosen Endstrecken des Hörnerven benutzten Methoden von Golgi und Ramon y Cayal keine befriedigenden Resultate lie-

ferten. Die ersten Versuche gelangen nicht, da die Schnitte mit dem Gefriermikrotom nicht vollständig und genügend dünn ausfielen. Zupfpräparate sollten vermieden werden, da auch topographische Uebersichtsbilder gewonnen werden sollten. Ebenso schienen die von Kolmer in Wien nach der neuesten Methode hergestellten Präparate auch noch verbesserungsfähig zu sein. Es wurden deshalb 20 Schläfenbeine von Meerschweinchen mit verbesserter Methode und neuestem Kohlensäuregefriermikrotom bearbeitet. Die Schläfenbeine wurden ganz frisch in 20 proz. Formalin gehärtet und entkalkt; die 5 bis 10 μ dicken Schnitte kamen in eine 4 proz. Lösung von Arg. nitric., dann in ein Gemisch von ammoniakalischen Silberlösungen, darauf in 20 proz. Formollösung, zum Schluß in ein Goldbad und 5 proz. Lösung von Natriumthiosulfat. Die Achsenzylinder und Fibrillen zeigen sich bei dieser Methode bis in ihre allerfeinsten Verzweigungen schwarz bis dunkelbraun gefärbt, während das übrige Gewebe eine rötliche Färbung annimmt. Mit den bisherigen Methoden konnte man den Hörnerven gut bis zum Anfang der Basilarmembran verfolgen. Von da an, wo der Nerv marklos wird, begann die Unklarheit der Bilder. Bei den nach der Methode von Bielschowsky gefärbten Schnitten erkennt man die fibrilläre Struktur des Spiralganglions aufs deutlichste. Im Zelleib befindet sich ein schaumartiges Gerüst feinster Fibrillen, an welches sich an entgegengesetzten Polen der periphere und zentrale Fortsatz kontinuierlich anschließen. Die bipolaren Zellen des Vestibularganglions zeigen auch ein fibrilläres Gerüst, das jedoch plumper erscheint. Die marklos gewordenen Nervenfäserchen sieht man deutlich zunächst als scharfbegrenzte Faserbündel zu einer unterhalb der Haarzellen gelegenen Zone ziehen, welche der Waldeyerschen Körnerschicht entspricht. Hier lagern sich die radiär eintretenden Fasern in eine spiralige Richtung. Im Schrägschnitt erkennt man, daß die radiären Fasern in Bündeln durch die Foramina nervina durchtreten und dann nach zahlreichen Gabelungen rechtwinklig in spiraliger Richtung umbiegen. Die Basis der inneren Haarzellen zeigt sich grob vakuolisiert und in eine eigentümliche retikuläre Protoplasmasubstanz aufgelöst. An einzelnen Stellen sieht man von hier aus Nervenfäden heraufziehen und die untere Hälfte der inneren Haarzellen netzartig umschließen. An den äußeren Haarzellen dagegen ziehen die Nervenfasern quer und in radiärer Richtung am Boden des Tunnels hindurch, um an der Innenseite der Deiterschen Zellen nervöse Randstreifen zu bilden. Der obere Teil dieser Randstreifen geht in den Boden der Haarzellen über.

Die marklosen Nervenfasern der Radix vestibularis sehen wir an

der gesamten Oberfläche der Haarzellen ausgedehnte Netzstrukturen bilden und mit denselben völlig verschmelzen. Charakteristisch erscheinen unterhalb des Kernes in der Zelle gelegene Ringe. Diese intrazellularen Endigungen der Nervenfasern lassen die Auffassung zu, daß man es hier mit primären Sinneszellen zu tun hat, dagegen sprechen jedoch Bilder der Anlage des Hörnerven, die von einem 1- und 2 monatlichen Fötus stammen. Bei diesen sieht man von dem früh angelegten Ganglion Nervenfäden zum Hörbläschen hinwachsen und schrittweise zum Wandteil derselben vordringen, welcher zum Sinnesepithel bestimmt ist. Bei stärkerer Vergrößerung erkennt man, daß eine Umwandlung der indifferenten Epithelien zu Sinneszellen erst dann erfolgt, wenn der Nervenfaden die Zellen erreicht hat.

Neben einer großen Zahl wunderbar gelungener mikroskopischer Präparate demonstriert Vortragender Zeichnungen derselben durch den Projektionsapparat.

Herr Bielschowsky hat einige nach seiner Methode angefertigte Präparate aus verschiedenen Kernen der zentralen Kochlearisbahnen eingestellt, bei denen man die merkwürdigen Endformationen besonders gut erkennt. Im zentralen Akustikuskern treten Achsenzylinder an die Oberfläche der rundlichen Ganglionzellen heran, wo sie sich zu Korbgeflechten aufsplittern. Auch kapselartige Formationen mit baumartigen Verästelungen kommen vor Andere Präparate zeigen Zellen der oberen Olive, den Trapezkern einer neugeborenen Katze, bei dem die bekannten Heldschen Becher prachtvoll klar zu sehen sind.

Herr Katz: Wenn auch die Methode Bielschowskys sehr wertvoll ist und schöne Präparate liefert, glaubt K. nicht, daß man durch dieselbe am Endapparat des Akustikus weitergekommen ist. Zum Beispiel ist die Nervenfibrillenausbreitung unterhalb der inneren Hörzelle, in der Waldeyerschen Körnerschicht, noch unklar. Bei weiterem Ausbau der Methode aber wird man auch hier weitere Fortschritte machen.

Herr Jacobsohn (als Gast) drückt Bielschowsky seine Bewunderung über die ausgezeichneten Präparate aus, die er bisher in einer solchen Klarheit nicht gesehen hat. Er will nicht auf die Verhältnisse des Gehörganges eingehen, sondern nur die Nervenzellen des Zentralorgans besprechen, die er anders als Bielschowsky deutet. J. kann sich nicht davon überzeugen, daß die Fasern der an die Zelle sich anlegenden Endkolben in die epizellulären Fasern hineingehen, vielmehr scheinen ihm die Endköpfe eine kleine Schlinge zu bilden, und sich an die Zelle anzulegen. Die Neurontheorie, die in der letzten Zeit

erschüttert zu sein schien, wird eher durch diese Präparate wieder bestätigt.

Herr Bielschowsky: Die innere Körnerschicht zeigt sich in unseren Präparaten als ein Retikulum zahlreicher zarter Protoplasmabälkchen mit eingestreuten Kernen und scharf hervortretenden Nervenfasern. An der Bildung dieses Retikulums sind außer den Grenzzellen und inneren Phalangenzellen auch die Basalteile der inneren Haarzellen beteiligt. Ganglionzellen, welche mit den Nervenfasern in Verbindung stehen, enthält die Körnerschicht nicht. Der Fortschritt liegt darin, daß wir bei den Präparaten zum ersten Male quantitativ vollständige Bilder der gesamten marklosen Nervenbahn in den Endorganen des Labyrinths bei erwachsenen Tierexemplaren sehen. Gewisse Einzelheiten, wie die letzte Endigungsweise der Nervenfasern an den inneren Haarzellen, bedürfen noch der Klarstellung.

Herrn Jacobsohn erwidert B., daß er sich nicht gegen die Neuronlehre habe richten wollen, dann hätte er andere Präparate aufgestellt, es lag ihm nur daran, typische Endformationen der Achsenzylinder in den Kernen zu zeigen, und dazu sind die Präparate am geeignetsten, welche die intrazellulären Fibrillen der Ganglionzellen nicht enthalten.

Herr Brühl verweist inbezug auf die Aeußerungen von Katz auf Bielschowskys Erwiderung und auf die demnächst erscheinende Publikation, welche zeigen wird, daß tatsächlich ein Fortschritt erreicht worden ist. A. Sonntag.

Die oto-, rhino-, laryngologische (etc.) Universitätsschriften-Literatur, die im Universitätsjahr 1905/06 an den schweizerischen Universitäten erschienen ist.[1])

Zusammengestellt von
Dr. **Fritz Loeb**, Müuchen.

Ohr.

Therapeutischer Wert der pneumatischen Trommelfellmassage. Von M. Ginsburg. Bern. 22 S.

Ueber eine Ohrmuschelgeschwulst von ungewöhnlichem Bau (Karzinom, Sarkom oder Endothelium?). Von Walter Heppe. Zürich. 26 S.

La paracousie lointaine et son application dans la pratique courante de l'examen fonctionnel de l'ouïe. Von Marie Oknoff. (Aus der

[1]) Siehe Nr. 10, 1906. — Nr. 1, 1907. — Nr. 4, 1907.

oto-, rhino-, laryngolog. Abtlg. des med. Spitals in Lausanne.) Lausanne. 28 S.

Nase.

Difformitäten der Nasenscheidewand. Von G. G. Glaser. Bern. 24 S.

Beitrag zur Kenntnis der epithelialen Auskleidung des Vestibulum nasi des Menschen und der Säugetiere. Von F. Chariton. (Aus dem Privatlaboratorium von Dr. Schönemann, Bern.) 5 Tafeln, 22 S. (Aus der Zeitschr. f. Ohrenheilkunde, Bd. 44, Heft 2.)

Mundhöhle.

Transplantationsversuche an Hartgebilden des Integuments und der Mundschleimhaut bei Teleostiern und Amphibien. Von Otto Gross. Basel. 88 S.

Ueber die Zotten der Mundlippen und der Wangenschleimhaut bei Neugeborenen. Von M. Ramm. (Aus dem anatomischen Institut der Universität Bern.) Bern. 42 S. 4 Fig., 1 Tafel.

Respiration.

Recherches sur la prétendue efficacité des tractions rythmées de la langue dans l'asphyxie. Von Z. A. Brailowsky. (Aus dem Labor. f. exp. Physiologie der Universität Genf.) Genf. 50 S.

Cytodiagnostic des épanchements pleuraux. Von Nicolas P. Doleff. (Aus der med. Klinik zu Genf.) Genf. IV. 180 S.

L'adénopathie trachéo-bronchique, tuberculeuse chez les enfants. Sa fréquence. Son expression clinique. Son origine. Son influence sur le poumon. Von Henry Duprat. Genf. 72 S.

Sur le sarcome primitif des poumons. Von Elisabeth Louguilevitch. (Aus dem pathol. Inst. in Genf.) Genf. 40 S.

Zur Entwicklung des menschlichen Brustkorbes. Von Charlotte Müller. (Aus dem anatomischen Inst. der Univ. Zürich. Sep.-Abdr. aus „Morpholog. Jahrbuch". Band 35, Heft 4.) Zürich 108 S. 21 Fig.

Untersuchungen der durch Einatmung von giftigen oder irrespirablen Gasen in der Schweiz von 1897—1901 vorgekommenen Todesfälle. (Selbstmord ausgenommen.) Von Henri Müllhaupt. Genf. 80 S.

De l'évolution de la formule cytologique dans les pleurésies. Von K. Sandomirski. (Aus der med. Klinik in Genf.) Genf. 76 S.

Beobachtungen über Keuchhusten. Von Sophie Stern. (Aus dem Kinderspital in Zürich.) Zürich. 24 S.

Varia.

Die Hedonal-Aether-Narkose. Von Fritz Bovet. Bern. VI. 30 S.

Ueber die Oeffnungsbewegung des Unterkiefers und die Beteiligung der äusseren Pterygoidmuskeln bei derselben. Von Ch. Chissin. (Aus Archiv f. Anat. und Physiol. 1906.) Bern. 30 S.

Ueber regionäre Anästhesierung des Kehlkopfes. Von Georg Frey. (Aus der Poliklinik von Prof. Valentin, Bern.) Bern. 20 S. (Aus Archiv f. Laryngologie, Band 18, Heft 2.)

Ueber die Diphtherietodesfälle seit Einführung des Diphtherieheilserums im Kinderspital Zürich. Von S. Ginsburg. (Aus dem Kinderspital Zürich.) Zürich. 28 S.

Der anatomische Bau des Nervus recurrens beim Kaninchen Von Arthur Haeberlin. Bern. 22 S. 15 Fig. (Sep.-Abdr. aus Archiv für Laryngologie, Band 18, Heft 1.)

Die Kiefermuskeln der Schlangen und ihre Beziehungen zu den Speicheldrüsen. Eine vergleichend anatomisch-physiologische Arbeit. Von Carl Hager. (Aus dem zoolog. Inst. der Universität Freiburg i. d. Schweiz. Sep.-Abdr. aus den Zoolog. Jahrbüchern, Bd. 22.)

Ueber die Beziehungen zwischen Fehlreaktionen und Klangassoziationen. Von Rudolf Hahn. (Sep.-Abdr. aus „Kräpelin, Psycholog. Arbeiten", Band 5, Heft 2.) Zürich. 48 S.

Ein Fall von angeborener schräger Gesichtsspalte. Von M. Kaplansky. (Aus dem Kinderspital Zürich.) 32 S. 1 Tafel.

Ueber peripherische Fazialis-Lähmungen. Von Otto Kollbrunner (Aus der med. Klinik Zürich.) Zürich. 84 S.

Beiträge zur Kenntnis und Diagnose innerer Lymphdrüsentuberkulose. Von Sophie Medwedewa. Zürich. 34 S.

Diverticule inferieur de l'oesophage et diverticule du rectum. Von Z. Nekrassoff-Motoviloff. Lausanne. 54 S. 3 Tafeln.

Ein Fall von Struma congenita. Von Valentine Nicolsky. Lausanne. 30 S. 2 Tafeln.

Contribution à l'étude du traitement de la diphterie. Von Henry Reymond. (Aus der Klinik von Prof. Bourget, Lausanne.) Lausanne. 64 S.

Contribution à l'étude du serum antituberculeux de Marmorek. (Avec 20 Tableaux et 4 planches.) Von Jules Veillard. Genf. 116 S

Kritiken.

Chirurgie des praktischen Arztes. Von W. Ebstein und I. Schwalbe 1. Hälfte. Stuttgart 1907, F. Enke.

Das Handbuch der praktischen Medizin, deren Ergänzung das vorliegende Werk darstellt, hat sich einen bekannten Platz in der medizinischen Literatur erworben. Es bedarf daher keiner besonderen Empfehlung. Hier möge nur auf die Bearbeitung der Ohrenkrankheiten durch W. Kümmel, der Mundhöhle durch E. Lesser, des Kehlkopfes durch K. Garrè aufmerksam gemacht werden, Aufsätze, die man mit Nutzen zu Rate ziehen wird, wenn die betreffenden Abschnitte naturgemäß auch nur übersichtliche Darstellungen bieten.

H. v. Schrötter.

Referate.

a) Rhinologische.

Ueber die Verwendung der X-Strahlen für die Bestimmung der nasalen Nebenhöhlen und ihrer Erkrankungen. Von E. Goldmann und G. Killian. (Sep.-Abdr. aus „Beiträge zur klinischen Chirurgie" 1907, Bd. 54, H. 1.)

In neuerer Zeit wird das Röntgenverfahren als Unterstützungsmittel für die Sondenuntersuchung der Nase und ihrer Nebenhöhlen herangezogen. Bekannt ist auch, daß letztere mehr oder minder deutlich bei Schädelaufnahmen zum Ausdrucke kommen. Die Autoren wenden letzterem Gegenstande eine besondere Studie zu, um Form und Größe, im besonderen der Stirnhöhle, mit Hilfe der Radioskopie genau festzustellen, um dieser Art die betreffenden Operationsgebiete topographisch genauer determinieren zu können. Die der Arbeit beigegebenen Radiogramme sind vorzüglich gelungen und geben klare Bilder über die räumliche Ausdehnung, namentlich der Stirnhöhlen. Die Autoren betonen besonders die Durchleuchtung im sagittalen Durchmesser des Schädels als wertvolle diagnostische Methode, die als Vervollständigung der übrigen Untersuchungsverfahren mit Vorteil herangezogen werden kann.

H. v. Schrötter.

Ein neuer Nasensauger. Aus der Universitätspoliklinik für Ohren- Hals- Nasenkranke in Bonn. (Direktor: Geh. Med. Rat Professor Dr. Walb.) Von Dr. Carl Leuwer, Assistenzarzt. (Deutsche med. Wochenschr., 32. Jahrgang, Nr. 10.)

Verf. beschreibt einen Nasensauger, der aus einem kräftigen Gummiballon mit Ventilvorrichtung besteht und der durch einen Schlauch mit einem gegabelten Metallrohr verbunden ist. Mit diesem

wiederum sind durch zwei kurze Schläuche zwei Glasoliven zusammengefügt. Um das Sekret aufzusaugen, ließ er Oliven anfertigen, welche hinter ihrem Nasenansatz eine Erweiterung zeigen; außerdem benutzt er anstatt des Gummiballons und Schlauches zur Erzeugung eines luftverdünnten Raumes eine Saugpumpe, die er direkt an das Gabelrohr ansetzt. Dieser Apparat vermeidet die Mängel des Sondermannschen Apparates, die Verfasser aufzählt.

Reinhard (Cöln).

b) Pharyngo-laryngologische.

Blutegel im Kehlkopf. Von Avelino Martin. (Revista barcelonesa de enfermedades de oido, Oktober-November-Dezember 1906, S. 538.)

Der Blutegel saß am unteren Teile des linken Stimmbandes fest; er wurde mit Hilfe der Gottsteinschen Zange leicht entfernt.

Menier.

Eine neue Inhalationsvorrichtung. D. R. G.-M.-Sch. Nr. 254312. Aus dem allgemeinen Krankenhaus zu Mannheim. Von Dr. Gernsheimer. (Münchener med. Wochenschr., 53. Jahrg., Nr. 9.)

Die Einrichtung zum Inhalieren besteht in folgendem: An die Hauptdampfleitung des Hauses ist eine Rohrleitung angeschlossen, die in ca. 2 1/2 Meter Höhe der Wand entlang an sämtlichen Becken vorbeizieht. Von dieser Leitung geht für je ein oder zwei Betten eine Abzweigung ab, von der aus der Dampf durch ein eingeschaltetes Ventil in einen biegsamen Metallschlauch und von da in den eigentlichen Sprayapparat geleitet wird. Der Sprayapparat ist vernickelt und mit dem Gefäß für Medikamente auf einen verstellbaren Tisch gebracht. Auf diese Weise können sämtliche Patienten einer Station auf einmal und beliebig lange inhalieren; außerdem ist die Anschaffung der Einrichtung mit wenig Kosten verknüpft in jedem Krankenhaus, in dem sich eine Dampfleitung befindet. Reinhard (Cöln).

Notiz.

Internationaler Laryngo-Rhinologen-Kongreß (Türck-Czermakfeier) in Wien, 21. bis 25. April 1908. Erzherzog Franz Ferdinand hat geruht, das Protektorat des Internationalen Laryngo-Rhinologen-Kongresses zu übernehmen.

Alle für die **Monatsschrift** bestimmten **Beiträge und Referate** sowie alle **Druckschriften, Archive** und **Tausch-Exemplare** anderer Zeitschriften beliebe man an Herrn Hofrat Prof. Dr. **L. v. Schrötter** in Wien IX. Mariannengasse 3, zu senden. Die Autoren, welche Kritiken oder Referate über ihre Werke wünschen, werden ersucht, 2 Exemplare davon zu senden. Beiträge werden mit 40 Mark pro Druckbogen honorirt und 30 Separat-Abzüge beigegeben.

Verantwortlicher Redakteur: Prof. Dr. A. Jurasz in Heidelberg.
Verlag von Oscar Coblentz, Berlin W. 30, Maaßenstr. 13.
Druck von Carl Marschner, Berlin SW., Alexandrinenstr. 110.

Jürgens: Sinus sigmoideus der Ein- und Zweijährigen.

rechts links

Fig. 1

Fig. 2

Fig. 3

Fig. 4

Fig. 5

rechts links

Fig. 6

Fig. 7

Fig. 8

Fig. 9

Fig. 10

Verlag von Oscar Coblentz, Berlin W 30.

Aus der Klinik und Poliklinik des Privatdozenten Dr. G. Brühl in Berlin.

Zur Histologie der gutartigen Nasentumoren.[1])

Von

Dr. **Herman Ivo Wolff.**

(Mit 3 Abbildungen.)

1. Hartes Fibrom am Naseneingang.

Der Tumor kam bei einem 8 jährigen Knaben zur Beobachtung und soll im Laufe eines Jahres langsam wachsend entstanden sein. Die vordere Hälfte der rechten Naseneingangsöffnung war durch den Tumor verlegt, der sich hart anfühlte, glatt von Haut überzogen war und dem Nasenflügelknorpel breitbasig aufsaß. Die Ausschälung desselben bot keine Schwierigkeit, bei einer Kontrolluntersuchung nach $1^1/_2$ Jahren war die Schnittnarbe nicht mehr zu sehen und keine Anomalie an der Naseneingangsöffnung zu bemerken. Makroskopisch sah der weiße, bohnengroße Tumor wie Knorpel aus.

Aus umstehender Abbildung Nr. 1 ist ersichtlich, daß der von mehrschichtigem Plattenepithele glatt überzogene Tumor in der Peripherie aus sehr zellreichem, feinfaserigem Bindegewebe besteht, das sich nach der Mitte zu verdichtet und dort ein grobmaschiges Flechtwerk derber, zellarmer Bündel bildet, zwischen denen stellenweise Lymphozytenhaufen liegen. Wir müssen den Tumor demnach als hartes Fibrom bezeichnen.

Nach den spärlichen Angaben in der Literatur zu urteilen, scheint diese Geschwulstart in und an der Nase sehr selten zu sein.

2. Zwei Angiofibrome.

Beide Tumoren boten klinisch und histologisch das gleiche Bild. Die Patienten klagten über häufiges Nasenbluten. Bei dem einen fand

[1]) Nach einer Demonstration in der Berliner laryngologischen Gesellschaft, Mai 1907.

sich ganz vorn am Nasenboden, bei dem anderen am vorderen Ende der unteren Muschel ein kugeliger, kirschkerngroßer, harter, glatter Tumor, der mit der Unterlage durch einen ganz kurzen, sehr dünnen Stiel verbunden war. Nach dem Abtragen derselben blutete es stark aus der Ansatzstelle.

Fig. 1.

Die histologische Untersuchung ergab bei beiden Tumoren ein sehr zellreiches, lockeres, reichlich von Lymphozyten durchsetztes Bindegewebe mit sehr vielen, teils beträchtlich erweiterten Gefäßen. Die Oberfläche ist von mehrschichtigem Plattenepithel überzogen.

3. Papillom am Septum.

Bei einem 40 jährigen Manne, der an einer kombinierten Nebenhöhleneiterung litt und die Angewohnheit hatte, das Nasenlumen sehr energisch mit dem Taschentuche auszuwischen, fand sich in der Schleimhaut des knorpeligen Septums ein breitbasig aufsitzender, erbsengroßer, blumenkohlartiger Tumor, der nach der Entfernung trotz Auskratzung und tiefer Kauterisation der Ansatzstelle dreimal rezidivierte. In den letzten zwei Jahren bildete sich die Geschwulst nicht wieder, dagegen fand sich bei der letzten Untersuchung eine ähnliche Geschwulst an der unteren Muschel.

Das histologische Bild des Tumors zeigt zahlreiche Papillen, die von vielschichtigem, an der Oberfläche stellenweise verhorntem Plattenepithele bedeckt sind. In die Papillen erstreckt sich ein spärliches, aus feinfaserigem Bindegewebe bestehendes Stroma mit Gefäßen, das überall deutlich gegen das Epithel abgesetzt ist. Diese epitheliale Geschwulst ist trotz des mehrfachen Rezidivierens nach dem histologischen Befunde als ein gutartiges Papillom zu bezeichnen. Als Entstehungsursache darf das fortgesetzte Trauma durch energisches Auswischen der Nase vermutet werden.

Papillome in der Nase sind sehr selten. Poli[2]) gelang es nur ca. 29 Fälle in der Literatur aufzufinden. Die Bedeutung derselben liegt darin, daß aus ihnen nachweislich Karzinome entstehen können.

4. Choanalrandpolyp mit Knocheneinschluß.

Die gestielte Geschwulst fand sich am oberen Rande der rechten Choane bei einem 75 jährigen Manne und konnte mit der Schlinge abgeschnürt werden. Der wallnußgroße harte Tumor hatte eine höckerige

Fig. 2.

Oberfläche und knirschte beim Durchschneiden. In der Mitte der Schnittfläche (Abbildung Nr. 2) lag ein knöchernes Maschenwerk.

[2]) Arch. internat de laryngol. etc., T. XXIII, Nr. 3.

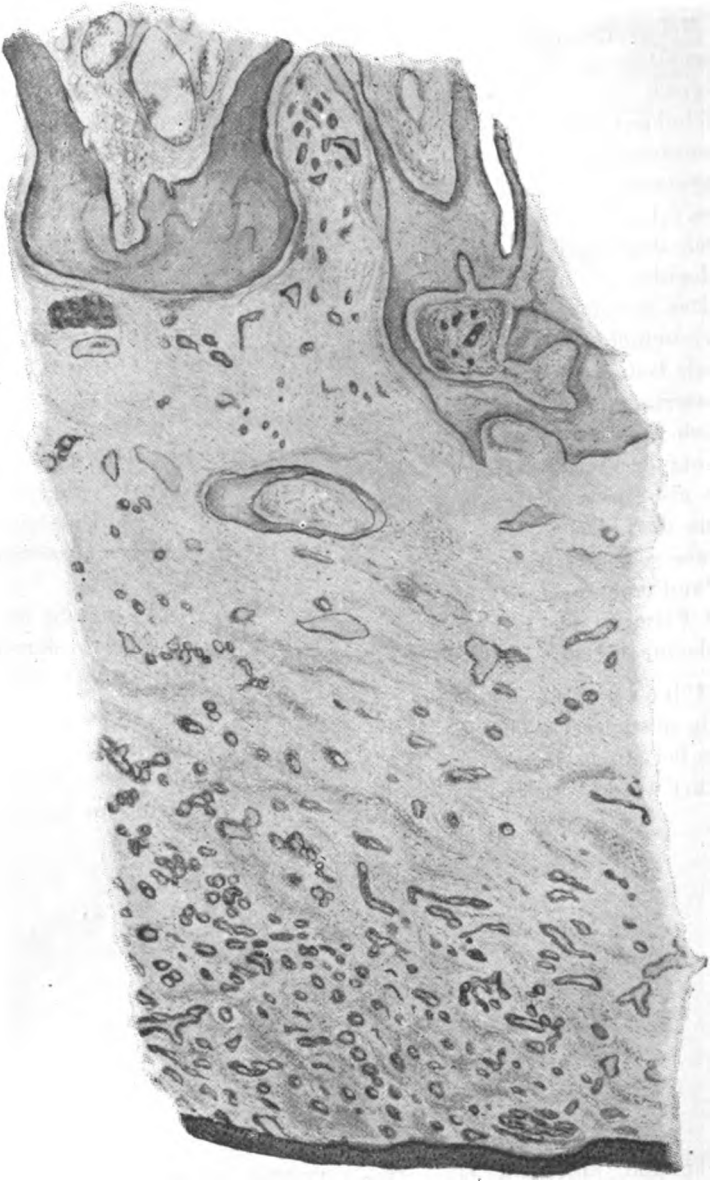

Fig. 3.

Wie aus Abbildung Nr. 3 ersichtlich, ist der Tumor von mehrschichtigem Zylinderepithel überzogen. Die oberflächlichen Schichten der Grundsubstanz sind sehr drüsenreich, die Drüsen teilweise zystisch erweitert. Die Mitte ist fast drüsenfrei und zeigt ein Maschenwerk von lamellärgebauten Knochenbalken, denen stellenweise Osteoplasten und Osteoklasten anliegen. Zwischen den Knochenbalken, die an einer Stelle bis an die Oberfläche reichen, liegt fetthaltiges, feinfaseriges Bindegewebe, das wie Knochenmark aussieht.

Zwei ähnliche Befunde von Knochen in Choanalrandpolypen sind von Glas[3]) und Zarnikow[4]) veröffentlicht worden. In Schleimpolypen scheint das Vorkommen von Knochen nach den Untersuchungen von Zarnikow nicht sehr selten zu sein, da derselbe unter 48 gutartigen Polypen der mittleren Muschel 7mal Knochen fand. Ebenso hat Manasse[5]) das Vorkommen von Knochen in Nasenpolypen prozentualiter häufig beobachtet. Wir haben den gleichen Befund nur sehr selten erheben können. Die Knochenneubildung in diesen Polypen dürfte von der Ansatzstelle ausgehen. Eine Ansicht, die durch die Untersuchungen Hajeks[6]) gestützt wird, der an der Knochenansatzstelle von Nasenpolypen in der Hälfte seiner Fälle eine rarefizierende oder hyperplastische Ostitis fand. Erst in zweiter Linie dürfte die osteoide Umwandlung von Bindegewebe zur Erklärung dieser Knochenbefunde in Betracht zu ziehen sein.

Zur Kasuistik der käsigen Ansammlungen in der Kieferhöhle.

Von
Sanitätsrat Dr. **E. Weil** in Stuttgart.

Die bisher veröffentlichten Fälle von käsiger Ansammlung in den Kieferhöhlen sind noch nicht zahlreich; ich möchte deshalb nicht unterlassen, die Fälle, die ich gesehen habe, kurz mitzuteilen.

Fall 1. M. D., Lehrschwester von 40 Jahren, soll seit Jahren an Nasenpolypen und üblem Geruch leiden. Ursache unbekannt.

Befund: Links leichte Verdickung der Seitenwand und mittleren Muschel, geringer Fötor, etwas Eiter. Eröffnung der Kieferhöhle

[3]) Wiener med. Wochenschr. 1902, 46 u. 47.
[4]) Virchows Archiv, 128.
[5]) Virchows Archiv. 133.
[6]) Arch. f. Laryngol. 1896, 4.

von einer Alveole aus. Beim Durchspritzen entleeren sich auffallend große käsige Massen. Der Fötor verliert sich bald, dagegen zeigen sich noch lange Zeit Spuren von Eiter.

Fall 2. Diakonissin. Links seit Monaten stinkender Ausfluß. Die Nasenschleimhaut ist stark verdickt. Im mittleren Nasengang stinkende käsige Massen. Eröffnung der Kieferhöhle mit dem Nageltroikart von Kirstein von der Fossa canina aus. Beim Durchspritzen entleeren sich große Mengen von käsigen Massen.

Am nächsten Tage kein Fötor und kein Eiter. Die Schwellung der Nasenschleimhaut ist zum großen Teil verschwunden und verlor sich in den nächsten Tagen vollständig. Eiter und Geruch zeigten sich nicht mehr.

Fall 3. Frl. V. Monatelang links stinkender Ausfluß. Eröffnung der Kieferhöhle von der Fossa canina mit dem Nageltroikart. Beim Durchspritzen kommen stinkende Stücke. Nach mehrtägigem Ausspritzen kein Eiter und Geruch mehr.

Fall 4. Hoher Beamter kommt mit der Klage, er hätte seit einiger Zeit in der rechten Nase und im Hals etwas Geruch. Die rechte mittlere Muschel und die Seitenwand sind verdickt. Im mittleren Nasengang ist Eiter. Der Eiter riecht wenig. Nachdem die Nasenschleimhaut durch Kokainisieren abgeschwollen ist, zeigt sich mehr Sekret und stärkerer Geruch. Eröffnung der Kieferhöhle von der Fossa canina aus. Beim Durchspritzen entleeren sich stinkende Brocken in ziemlicher Menge. Da der zweite rechte Bikuspis etwas empfindlich war, wurde er entfernt. An seiner Wurzel fanden sich Granulationen. Die nächsten Tage wurde von der Alveole aus durchgespritzt. Nach einigen Tagen kein Eiter und Fötor mehr. Die Nasenschleimhaut wird normal.

Fall 5. Frau F r. hat seit Jahren rechtsseitigen stinkenden Nasenausfluß. Der Naseneingang ist stark entzündet. Die mittlere Muschel und die Seitenwand sind sehr verdickt. Beim Ausspritzen von einer Alveole aus kommen stinkende Stücke in großer Menge. Das Ausspritzen mußte einige Wochen lang fortgesetzt werden, da immer wieder käsige Massen zutage kamen. Es war eine ganz bedeutende Quantität, die nach und nach entleert wurde. Allmählich hörte der Geruch und Ausfluß auf und die Nasenschleimhaut war wieder normal geworden. Nachdem 14 Tage lang alles in bester Ordnung war, zeigte sich plötzlich wieder etwas Fötor und Sekret. Beim Ausspritzen kam ein kleiner stinkender Brocken. Von da ab hatt die Patientin vollständig Ruhe und ist gesund.

Die entfernten letzten Stücke wurden näher untersucht (Dr. L Weil). Das Ergebnis war: eine käsige Masse von überall homogenem Aussehen, die vorwiegend aus Eiweißkörnern bestand. In den Körnern sind ganz zerstreut einige verhornte Plattenepithelien, sowie ganz wenige feinste Fettpfröpfchen und Phosphatkristalle eingelagert. Cholestearinkristalle und Bakterien fehlen.

Vergleicht man diesen Befund mit dem anderer Beobachter, so findet man, daß unter dem Namen „käsige Massen" in der Kieferhöhle verschieden zusammengesetzte oder in verschiedenen Stadien des Zerfalls befindliche Massen aufgefaßt werden.

Unter meinen fünf Fällen waren vier, die sich bei Frauen bezw. Mädchen fanden. Auch bei meinen Fällen war wenigstens bei vier die rasche bezw. die relativ rasche Heilung zu beobachten.

Ueber die Aetiologie des Prozesses herrscht noch vollständige Unklarheit. Auffallend war mir, daß beim Ausspritzen manchmal auffallend große Stücke entleert wurden. Es ist das ein Beweis, daß die knöchernen Ostien recht groß sein mußten und daß die Verlegung durch die Weichteile auch nicht sehr starr sein konnte. Uebrigens sind die Weichteilschwellungen in allen fünf Fällen sehr rasch nach der Behandlung bezw. nach dem Ausspritzen von selbst zur Norm zurückgekehrt, ein Zeichen, daß sie bloß Folge des Reizes waren, den das ausfließende Sekret verursacht hat.

Literatur.

Escat: Archives médicales de Toulon, 1896; s. Referat im Zentralblatt für Laryngologie, 1897, S. 334.

Hajek: Erkrankungen der Nebenhöhlen, 1899, S. 8.

Avellis: Verkäsung der akuten Kieferhöhlenempyeme. Archiv für Laryngologie, 1900, Bd. X.

Killian: Die Erkrankungen der Nebenhöhlen in Heymanns Handbuch der Laryngologie etc.

Fischenich: Zur Frage der Verkäsung der Kieferhöhlenempyeme. 9. Versammlung süddeutscher Laryngologen, 1902.

Stieda: Verkäste Nebenhöhlenempyeme der Nase. Zeitschrift für Ohrenheilkunde, 1903, Bd. 42, S. 126.

Röpke: Beitrag zur Pathologie etc. Zentralblatt für Laryngologie, 1905, S. 107.

Luc (Paris): Mitteilungen der französischen Gesellschaft für Laryngologie etc. Paris 1906.

Texier (Nantes): Jahresversammlung der belgischen oto-rhinologischen Gesellschaft 1906. Zentralblatt für Laryngologie, 1906, S. 405.

Heimerdinger: Beiträge etc. Archiv für Laryngologie, 1907.

Ein Fall von Gonokokkenotitis.

Von
Dr. **Paul Reinhard** (Cöln).

In dem für die diesjährige in Bremen tagende Sitzung der Deutschen otologischen Gesellschaft bestimmten und von Kümmel erstatteten Referat über die Bakteriologie der akuten Mittelohrentzündung, welches schon jetzt im Druck vorliegt, schreibt Verfasser, daß neben Blennorrhoea neonatorum gelegentlich Otitis beobachtet wurde; auch sei wiederholt der Nachweis der Gonokokken mikroskopisch gelungen. Durch Kulturen völlig einwandsfrei festgestellt seien aber wohl bis heute nur die beiden Fälle von König und Deutschmann.

Einen dritten Fall hatte ich im vorigen Jahre Gelegenheit zu beobachten, derselbe sei angesichts der Seltenheit derselben hier kurz mitgeteilt.

C. Th., 14 Tage alt, wurde mir im Juli vorigen Jahres vom Augenarzt Dr. Urbahn, welcher das Kind an Blennorrhoe behandelte, wegen rechtsseitigen Ohrlaufens zugeschickt, mit der Angabe, daß er in dem Ohreiter Gonokokken mikroskopisch festgestellt habe. Es fand sich eine profuse Sekretion aus dem rechten Ohre von rahmiger, weißlicher Beschaffenheit; dieselbe war so stark, daß nach dem Austupfen des Gehörganges sofort wieder neues Sekret denselben ausfüllte, so daß eine Besichtigung des Trommelfelles nicht gelang. Drüsenschwellungen fehlten, Nase und Halsorgane waren frei von irgend welchem Katarrh. In der dem bakteriologischen Laboratorium der Stadt Cöln eingesandten Probe des Ohreiters wurden im Ausstrichpräparat grampositive Kokken gefunden. Dagegen wuchsen auf Aszitesagarplatte 1 gramnegative Diplokokken (Gonokokken), die Weiterzüchtung gelang leider nicht.

Die Behandlung bestand in den ersten Tagen in der üblichen Trockenbehandlung ohne jeden Erfolg. Danach ging ich dazu über, das Ohr zweimal täglich mit einer Lösung von Kal. permang. 1 : 5000 auszuspülen, zu reinigen und hinterher eine 1 proz. Protargollösung einzuträufeln, die Mittelohreiterung also wie eine Gonorrhoe zu behandeln; die Wirkung war frappant. Bereits nach drei Tagen war das Ohr trocken, die Perforation geschlossen und nach weiteren drei Tagen das Trommelfellbild fast bis zur Norm zurückgekehrt.

Es fragt sich, wie der Zusammenhang mit der Blennorrhoe zu erklären ist. Das Naheliegende ist, anzunehmen, daß die Gonokokken vom Auge durch den Tränen-Nasenkanal in die Nase, von dort in den

Pharynx und von hier weiter durch die Tube in das Mittelohr gelangt sind, wenn eine Verschleppung auf dem Wege der Lymphbahnen auch nicht ganz von der Hand zu weisen ist. Das Freisein von Nase und Hals spricht nicht gegen die erste Annahme, da Gonokokken auf der Nasen- und Halsschleimhaut schlecht haften und hier selten oder nie eine Eiterung hervorrufen. Auch an eine Uebertragung von außen her (Hände, Tücher) wäre zu denken.

Sinus sigmoideus der Ein- und Zweijährigen.

Von
Dr. med. **Erwin Jürgens.**

I. Einjährige.

Untersucht wurden drei Schädel.

Längenbreitenindizes der untersuchten Schädel.

Von den untersuchten Schädeln waren:

Brachyzephale No. 3 mit einem Index 84,0
Brachyzephale No. 1 mit einem Index 85,7
Hyperbrachyzephale No. 2 mit einem Index 88,46.

Untersucht wurden drei Paar Sinus sigmoidei.

1. (87).[1]) Sinus sigmoideus eines Kindes von 1 Jahr 3 Monaten. Die Länge des Abstandes vom Asterion bis zum nächstliegenden Rande der Grube des Bulbus v. jugularis beträgt l. 3,6 mm, r. 3,5 mm; Achsenlänge r. 4,5 mm, l. 4,8 mm. Der linke Sinus weist also eine etwas stärkere Krümmung auf als der rechte bei auch etwas größerer Achsenlänge und größerem Abstand zwischen Jugularis und Asterion.

Eine Abgrenzung der Sinusfurche ist beiderseits schon in der ganzen Länge deutlich erkennbar. Die Abgrenzung im vorderen Drittel ist sehr ausgeprägt, die Wände der Sinusfurche stehen hier vorne sehr steil, in den hinteren zwei Dritteln ist die Abgrenzung auf der der Hinterhauptschuppe zugewandten Seite viel ausgeprägter als auf der Pyramidenseite, doch ist die Sinusfurche hier im großen und ganzen doch noch sehr seicht und beteiligen sich an ihr die ganzen zwei Drittel der hinteren Pyramidenfläche. Der Uebergang des Sinus sigmoideus in den Bulbus v. jugularis vollzieht sich ohne wesentliche Einschnürung. Die Kanalbreite des Foramen jugularis in der frontalen beträgt hier rechts und links 6,5 mm, in der sagittalen 5 mm. Die Fovea jugularis ist schon sehr deutlich ausgeprägt. Die Sinusabknickung zum Bulbus v. jugu-

---

[1]) Die Nummer in Klammern bedeutet die Präparatennummer meiner Sammlung.

laris beträgt einen fast rechten Winkel, ca. 98 °, beiderseits gleich. Die Sinusachse beschreibt einen deutliche S-förmige Krümmung, beiderseits fast symmetrisch. Gegenüber dem Sinusknie, also im zweiten Drittel, geht beiderseits eine Vena emissaria ab, beiderseits mit einem Breitendurchmesser von 4 mm. Beiderseits wird durch diese Vena emissaria das Sinusbett in einer Länge von 7 mm quergefurcht; die Querfurche liegt einwendig schräg nach hinten und durchbohrt den Knochen am okzipitalen Sinusrande, um nach außen zu gelangen. Da hier schon eine deutliche Sinusbegrenzung zutage tritt, so ist es möglich Breiten- und Tiefenmaße des Sinus zu finden. Die größte Sinusbreite trifft auf die Abgangsstelle der Vena emissaria und beträgt hier rechts und links 12 mm. Es ist dies auch zugleich die tiefste Stelle der Sinusgrube und beträgt 7 mm (Schema I, 1).

2. (17). Sinus sigmoideus eines Kindes von 1 Jahr 6 Monaten. Länge des Abstandes vom Asterion bis zum nächstliegenden Rande der Grube des Bulbus v. jugularis beträgt r. 3,3 mm, l. 3,2 mm. Die Achsenlänge des Sinus sigmoideus beträgt r. 3,8 mm und l. 3,6 mm. Auch hier ist eine Abgrenzung der Sinusfurche schon auf der ganzen Strecke wohl zu erkennen, wenngleich ein tiefer Einschnitt in den Knochen doch eigentlich nur im vorderen Drittel vorhanden ist; die Wände der Sinusfurche stehen hier viel steiler als im hinteren Teile. Die Breite des Sinus ist aber eine verhältnismäßig sehr beträchtliche in den hinteren zwei Dritteln desselben, weil zwei Drittel der hinteren Pyramidenfläche in toto in eine seichte Sinusgrube verwandelt werden. Der Uebergang des Sinus sigmoideus in den Bulbus v. jugularis vollzieht sich ohne Einengung der Sinusfurche. Der Frontaldurchmesser der Jugularisöffnung beträgt rechts und links 6,7 mm, der Sagittaldurchmesser rechts und links 6 mm. Die Sinusabknickung zum Bulbus v. jugularis beträgt einen stumpfen Winkel von etwa 98 °. Die Bulbusanschwellung höhlt den Knochen hier schon zu einer ausgeprägten Grube von 8 mm Frontal- und 7 mm Sagittaldurchmesser aus. Die Sinusachse ist fast gleichmäßig beiderseits S förmig gekrümmt, links um ein Geringes stärker; beiderseits geht gegenüber dem zweiten Knie eine 3 mm weite Vena emissaria ab, welche die Sinusfurche beiderseits in einer Länge von 10 mm furcht, bevor sie den Knochen am okzipitalen Sinusrande durchbricht. Die Breite der Furche beträgt 3 mm, sie ist schräg zum okzipitalen Sinusrande und nach hinten gerichtet. Die größte Sinusbreite trifft auch hier auf die Abgangsstelle der Vena emissaria und beträgt rechts und links 14 mm, die größte Sinustiefe liegt auch hierselbst und beträgt rechts und links 4 mm.

3. Sinus sigmoideus eines Kindes von 1 Jahr 6 Monaten. Entfernung vom Asterion bis zum nächsten Jugularisrande r. 3,75 mm,

l. 3,7 mm; Achsenlänge r. 5,2 mm, l. 4,6 mm. Auffallend stärker ist die Krümmung des rechten Sinus als die des linken in der vertikalen Ebene. Was die Sinusbegrenzung betrifft, so ist auch hier eine Abweichung von den beiden oben genannten Fällen nicht zu konstatieren; das vordere Sinusdrittel ist bedeutend schärfer begrenzt als die zwei hinteren Drittel, deren Grenzlinie jedoch deutlich sichtbar ist. Auch hier wird die Innenfläche der Pyramide in mehr als der halben Ausdehnung vom Jugularisrande ab im ganzen weiteren Verlauf bis zur hintersten Begrenzung zu einer seichten Grube ausgehöhlt; die Begrenzung ist hier wie auch in den beiden vorhergehenden Fällen am zum Hinterhaupte gelegenen Sinusrande deutlicher ausgeprägt als zum Pyramidenende hin. Der Durchmesser des Foramen jugulare ist frontal rechts 8 mm, sagittal 6 mm, links frontal und sagittal 5 mm. Die Sinusgrube weist rechts und links eine Furche für eine Vena emissaria auf, rechts fließt sie aus einer gabelförmigen Furchung des Sinusbodens zusammen 

ist ziemlich quergestellt, etwa gegenüber dem hinteren Sinusknie, und mündet in eine ca. 3 mm breite Oeffnung an der okzipitalen Sinusbegrenzung nach außen. Die Länge der Kanäle ac und bc ist 7 mm, die Breite 3 mm. Links findet sich an derselben Stelle wie rechts eine Venenfurchung von 6 mm Länge und 3 mm Breite, die auch am okzipitalen Sinusrande nach außen mündet. Die Sinuskrümmung ist rechts eine stärkere als links, beiderseits S-förmig; die rechte Fovea jugularis ist bedeutend weiter als die linke, eine Verengerung des Sinus sigmoideus tritt an der Jugularisgrenze nicht ein.

Die größte Sinusbreite beträgt rechts 14 mm und liegt an der Stelle des zweiten Sinusknies an der Abgangsstelle der Vena emissaria; die größte Tiefe des Sinus ist hierselbst 6 mm. Links liegen das größte Breiten- und Tiefenmaß an derselben Stelle und betragen 11 mm größte Breite und 6 mm größte Tiefe. Die Aknickung des Sinus sigmoideus zum Bulbus v. jugularis vollzieht sich unter rechtem Winkel (Schema I, 3).

Weitere Schädelmaße unserer drei Fälle, die auf den Sinus Bezug haben:

Warzenfortsatzspitze bis Asterion.	Anlagestelle der Spin. resp. Fovea bis Asterion.
Schädel Nr. 1: 3,4 cm	Schädel Nr. 1: nicht gemessen
„ „ 2: { r. 3,0 cm / l. 2,6 „	„ „ 2 „ „
„ „ 3: 4,0 cm	„ „ 3: 3,8 cm
Durchschnitt 3,33 „	Einziges Maß 3,8 cm
Maximales Maß 4,0 „	
Minimales „ 2,6 „	

Horizontalabstand der Asterien von einander.	Abstand der Foram. jugularia.
Schädel Nr. 1: 8,3 cm	Schädel Nr. 1: 3,2 cm
„ „ 2: 8,4 „	„ „ 2: 3,5 „
„ „ 3: 9,5 „	„ „ 3: 3,2 „

Die kürzesten Entfernungen des lateralen Sinusrandes von dem vertikalen Bogengange betrugen in unseren Fällen:

Schädel Nr. 1: 1,0 cm
„ „ 2: 1,1 „
„ „ 3: 1,5 „

Entfernung des Sinusgrundes bis zur Anlagestelle des Spin. resp. For. supr. meat.:

Schädel Nr. 1: nicht gemessen
„ „ 2: „ „
„ „ 3: { r. 1,6 cm / l. 1,8 „

Diese nächste Entfernung betraf den lateralen Sinusrand in seinem vorderen Drittel zwichen dem Rande des Foramen jugulare und dem ersten Sinusknie, mehr zum Jugularisrande hin.

Sinusformen.
1 ann.



Schema 1.

Resümieren wir nun die Untersuchungen an den sechs Sinus sigmoidei der Einjährigen, so läßt sich Nachstehendes sagen:

Die Sinusfurche ist schon in ihrer ganzen Ausdehnung vom Asterion bis zum Foramen jugularis mehr oder weniger deutlich begrenzt, am ausgeprägtesten ist diese Begrenzung im vorderen Drittel, etwa vom vorderen Sinusknie bis zum Foramen jugularis. Die okzipitale Sinusseite ist, wie es auch in den ersten 11 Lebensmonaten betont wurde, ein wenig schwächer begrenzt als die zur Pyramide gewandte. Vom Erwachsenen unterscheidet sich die Sinusbuchtung der hinteren Pyramidenwand durch ihre Ausdehnung; es nehmen immer noch zwei Drittel der Pyramidenwand teil an der Aushöhlung der Pyramide. In allen Fällen ist die Sinusform eine S-förmige, aber in keinem Falle sind beide Sinusseiten völlig symmetrisch, auch die Sinuslängenmaße sind in allen drei Fällen rechts und links stets, wenn auch nur um ein Geringes, verschieden.

Im Falle 2 und 3 ist der rechte Sinus länger und auch stärker gekrümmt, im Falle 1 hat ein unwesentliches Uebergewicht, was die Krümmung und Länge anlangt, die linke Seite. Da schon bei den Einjährigen beide Seiten des Sinus begrenzt sind, war es auch möglich, die größte Breite und Tiefe desselben zu messen; dieselbe fällt immer auf das hinterste Drittel des Sinus sigmoideus, entspringt am zweiten Sinusknie oder noch etwas hinter demselben. Von hier ab verjüngt sich der Sinus nach vorne zur Jugularisöffnung hin ganz allmählich. Größte Sinusbreite, Abgang der Vena emissaria gerade an dieser Stelle und beginnende Einengung des Sinus sigmoideus gerade von dieser Stelle ab, sind drei zusammenhängende Erscheinungen an unseren untersuchten Sinus sigmoidei.

Alle sechs Sinuskanäle werden durch die von den Sinus sigmoidei abgehende Vena emissaria an ihrem Boden noch gefurcht, in einem unserer Fälle 10 mm weit, ehe die Vena emissaria am lateralen Sinusrande den Schädelknochen durchbohrt. Bei Bloßlegung der Sinusoberfläche kann nun leicht die vorliegende, in den den Sinus bedeckenden Knochen eingebettete Vena emissaria abgerissen oder durchschnitten werden und kann dann eine Sinusblutung vortäuschen. Die Venae emissariae furchen das Sinusbett quer oder unter spitzem Winkel nach rückwärts zurückgebogen. Als recht originell soll die Vena emissaria des rechten Sinus sigmoideus im Fall Nr. 3 auch hier noch herangezogen werden, da sie aus zwei sich gabelförmig vereinigenden Aesten ihr Blut aus dem Sinus sigmoideus entnimmt.

In allen sechs Fällen ist eine Fovea jugularis schon deutlich ausgeprägt, wobei im Falle eines Größenunterschiedes rechts und links, wie wir ihn im Falle Nr. 3 haben, das dem längeren und stärker gekrümmten Sinussigmoideus angehörende Foramen jugulare und die Fovea jugulare auch entsprechend stärker ausgeprägt sind als links.

Die Abbiegung des Sinus sigmoideus zum Bulbus v. jugularis hin geschieht rechts und links unter einem etwas mehr als rechten Winkel, die weiter nach unten den Bulbus fortsetzende Vena jugularis aber scheint ihre Richtung noch durch eine Neigung nach vorne hin zu verändern.

Asymmetrien sind an den 3 zu den 6 Sinus gehörigen Schädeln nicht vorhanden, auch keine Einbiegung des Hinterhauptes oder Verbiegung des Nasenseptums. Eine Spina supra meat. fehlt in allen untersuchten Fällen, die Fovea supr. meat. ist überall angedeutet.

Die Sinuslinie ist hier schon von der hinteren Gehörgangswand weiter um einige Millimeter nach hinten gerückt und würde durch eine Gerade vom Asterion nach dem Foramen styloideum resp. Asterion bis einen Punkt etwa 2 mm hinter der hinteren Gehörgangswand

charakterisiert sein; diese Linie fällt ein wenig hinter die hier noch sehr geringfügige Warzenfortsatzanlage, welche den vorderen Sinusrand berührt, etwa an der Mitte des Sinus sigmoideus. Da der Sinus sigmoideus auch in diesem Alter noch hinter die Warzenfortsatzanlage fällt, so ist er am leichtesten hart am hinteren Rande derselben zu erreichen, wo er von der nur etwa 1—3 mm dicken Schädelwand nach außen hin abgeschlossen wird.

Die Entfernung der Warzenfortsatzanlage bis zum nächsten Punkte am Sinusgrunde beträgt in unseren drei Fällen:

Schädel Nr. 1: 4,0 mm
„ „ 2: 2,0 „
„ „ 3: { r. 2,0 mm / l. 4,0 „ }

Im Durchmesser also 3,3 mm

Die Radien, deren Kreisbogenschnittlinie hier zum Auffinden des Asterion dienen würden, wären wiederum wie im 1. Lebensjahre die Entfernungen Spina supra meat. bis Asterion und Warzenspitze bis Asterion; die Länge dieser Radien wäre für unsere Fälle im Durchschnitte: Spina—Asterion 3,8 cm und Warzenspitze—Asterion 3,33 cm.

II. Sinus sigmoideus der Zweijährigen.

Es wurden im ganzen 14 Sinus sigmoidei von 7 Schädeln untersucht.

Längenbreitenindizes der untersuchten Schädel.

Von den untersuchten Schädeln waren:

Brachyzephale . .	Nr.	6	mit einem	Index	80,0
Hyperbrachyzephale	„	3	„ „	„	86,014
„	„	7	„ „	„	86,21
„	„	5	„ „	„	88,31
„	„	1	„ „	„	88,57
„	„	2	„ „	„	91,55
„	„	4	„ „	„	95,59

1. (15). Sinus sigmoideus eines Kindes, 2 Jahre alt.

Die Entfernung vom Asterion bis zum Rande des Jugulariskanales beträgt r. 3,45 cm, links 3,2 cm; die Achsenlänge r. 4,25 cm, l. 4,1 cm.

Eine Abgrenzung des Sinus nach den Seiten hinten ist deutlich, im vorderen Drittel nicht minder scharf ausgesprochen als beim Erwachsenen, während in den hinteren Partien der Uebergang in die Seitenteile des Schläfenbeines ein seichter ist. Die allgemeine Ausbuchtung des inneren Pyramidenrandes wird immer mehr nach dem

hintersten Abschnitte derselben verschoben. Im gegebenen Falle tritt die Sinusfurche schon um etwa 8 mm hinter den Rand des Foramen jugulare zurück. Von der zur Hinterhauptsgrube gekehrten Hälfte des Sinus geht hier, vis à vis dem zweiten Sinusknie vom rechten Sinus sigmoideus eine Vena emissaria ab, die das Sinusbett quer unter einem Winkel von ca. 60° nach hinten gerichtet furcht. Die Breite der Emissariafurche beträgt bei ihrem Beginne 4 mm, verschmälert sich bis zu ihrer Durchbruchstelle, die außen am okzipitalen Sinusrande gelegen ist, bis auf 2 mm, dem Durchmesser der Perforationsöffnung. Die Länge dieser Furche beträgt 6 mm. Links ist eine Furchung des Sinusbettes resp. eine Oeffnung für eine Vena emissaria nicht vorhanden. Eine starke Einengung erfährt der Sinus beiderseits an der Uebergangsstelle zum Bulbus v. jugularis, der frontale Durchmesser des Foramen jugulare beträgt rechts 4,75 mm, der sagittale 3 mm, während die zunächst liegende Sinusbreite noch 6 mm ausmacht. Links ist das frontale und sagittale Maß des Foramen jugulare 5 mm, die angrenzende Sinusbreite beträgt 7 mm. Die Fovea bulbi v. jugular. ist beiderseits sehr verengt, rechts noch viel mehr als links. Zur Ausbildung eines Bulbus resp. Fovea jugularis kommt es rechts überhaupt nicht, links nur in ganz bescheidenem Maße. Die größte Sinusbreite und -tiefe liegt rechts wie links in der Gegend des zweiten (hinteren) Sinusknies, sie beträgt links und rechts 14 mm Breite und 7 mm Tiefe. Der Abgang der Vena emissaria vom rechten Sinus hat auf seine Breite und Tiefe keinen Einfluß. Die Krümmung der Sinusachse ist beiderseits fast gleich, deutlich S-förmig; die Abknickung der Sinusachse zur Achse des Bulbus v. jugularis beträgt rechts und links einen rechten Winkel (Schema II, 1.)

2. (11). Mädchen von 2 Jahren. Asterion bis Jugularisrand r. 37 mm, l. 34 mm, Achsenlänge r. 51 mm, l. 48 mm.

Von der Begrenzung der Sinusfurche ist hier dasselbe zu sagen wie im vorigen Falle, sie ist überall ausgeprägt. Rechts und links ist die Sinusgrube von einer Furche für eine V. emissaria durchsetzt. Diese Furche beginnt rechts an der okzipitalen Sinushälfte, etwas vor dem hinteren Sinusknie, ist 4 mm breit und bis zu ihrer nach der Außenseite des Schädels mündenden Oeffnung 11 mm lang. Sie ist unter spitzem Winkel zur Sinusachse nach hinten gerichtet. Links ist die Furche für die Vena emissaria im Bette des Sinus sigmoideus hakenförmig erst quer, dann nach vorne zurückgebogen, an ihrem Ursprunge 4 mm breit, verschmälert sich weiterhin bis auf 2 mm; die Abgangsstelle ist beim Beginn des hinteren Drittels. Eine Abschnürung des Sinus sigmoideus zum Bulbus hin tritt nicht ein, das Foramen

jugulare hat rechts im frontalen Durchmesser 6 mm, im sagittalen 3 mm, das linke im frontalen 7 mm, im sagittalen 4 mm. Die Fovea jugularis für den Bulbus ist rechts und links sehr stark ausgeprägt, die rechte Fovea ist halbkugelförmig und hat 9 mm in ihren Durchmessern, die linke ist von vorne nach hinten zusammengedrückt, hat im frontalen Durchmesser 10 mm, im sagittalen 6 mm.

Die Gestalt der Sinusfurche ist rechts und links verschieden; rechts ist sie gestreckt S-förmig, links bildet sie ein Kreissegment. Die größte Sinusbreite rechts beträgt 16 mm, die größte Sinustiefe 5 mm; beide Größenmaße sind an der Abgangsstelle der Vena emissaria zu messen. Links sind diese Maße an derselben Stelle 15 resp. 5 mm. Die Bulbusachse steht auf der des Sinus sigmoideus senkrecht. (Schema II, 2.)

3. (2). Mädchen von 2 Jahren. Asterion bis Jugularisrand rechts 41 mm, l. 40 mm, Achsenlänge r. 38 mm, l. 32 mm.

Die Gestalt der Sinusgrube ist rechts und links eine ganz verschiedene; rechts eine deutlich begrenzte tiefe Furche, links eine seichte Grube bis an das Foramen jugulare hin, so daß sogar statt des gewöhnlich tief gefurchten vorderen Drittels, dieses Mal nur eine schmale seichte Rinne vorliegt; ja es tritt sogar im vorderen Drittel hier auch noch eine geradezu auffallende Verflachung zutage. Während der rechte Sinus sigmoideus zum Foramen jugulare hin keine Einengung erfährt, ist der linke hier stark eingeschränkt. In beiden Fällen ist die Sinuskrümmung nicht S förmig, sondern hat die Form eines Kreisabschnittes, links etwas weniger gleichmäßig abgerundet als rechts. Ganz auffallend ist die fabelhafte Einengung des Foramen jugulare links, es hat nur 3 mm im frontalen und 4 mm im sagittalen Durchmesser; ebenso verengt ist auch die Anlage der Fovea jugulare, die eigentlich nur ein Rudiment, ein enges Rohr von Strohhalmdicke, nicht mehr als 3 und 4 mm in seinen Durchmessern darstellt. Im krassesten Gegensatze hierzu steht der rechte Bulbus v. jugularis; er muß, seiner Fovea nach zu urteilen, die Gestalt einer Knolle von fast Haselnußgröße haben. Schon das Foramen v. jugularis hat 7 mm im frontalen und 5 mm im sagittalen Durchmesser, der Bulbus verdickt sich auf 11 mm im frontalen und 7 mm im sagittalen Durchmesser. Wenn man hier die beiden Sinus sigmoidei mit zwei Flußbetten vergleichen will, so gehört der rechte einem tiefen reißenden Strome an, während der linke einem seichten Bächlein gleicht. Knochenfurchungen resp. Emissarien für Venae emissariae finden sich an diesen beiden Sinus nicht. Die größte Breite des rechten Sinus beträgt 12 mm, die größte Höhe 3 mm. Die Maße bleiben sich im ganzen Verlaufe des Sinus vom ersten Knie nach hinten zu gleich. Dieselben Maße am

linken Sinus sind 6 mm Breite und 2 mm Höhe in den hinteren zwei Dritteln. Die Bulbusachse steht auf der des Sinus sigmoideus senkrecht. (Schema II, 3.)

4. (10). Junge von 2 Jahren. Asterion bis Foramen jugulare r. 37 mm, l. 40 mm; Achsenlänge r. 52 mm, l. 50 mm.

Hier ist der Sinus beiderseits schön S-förmig gekrümmt und in ganzer Ausdehnung wohlbegrenzt. Es sind jedoch mancherlei Unterschiede zwischen dem rechten und linken zu bemerken. Der linke Sinus ist etwas gestreckter als der rechte; von der Mitte des rechten Sinus sigmoideus zwischen dem vorderen und hinteren Knie, auf dessen okzipitaler Seite, findet sich eine horizontal zur Sinusachse gestellte Furche im Sinusbette von 4 mm Breite und 9 mm Länge für eine Vena emissaria; linkerseits findet sich eine solche nicht vor. Die größte Sinusbreite trifft rechts die Abgangsstelle der Vena emissaria und beträgt 17 mm, die größte Höhe 8 mm, und liegt auch an dieser Stelle. Eine Verschmälerung des Sinus sigmoideus nach Abgabe der Vena emissaria ist nicht zu bemerken, wohl aber eine Verflachung desselben. Auch am linken Sinus sigmoideus trifft die größte Breite und Tiefe die Mitte desselben; das Breitenmaß ist hier auch 17 mm, das Höhenmaß 8 mm. Während sich der Sinus sigmoideus zum Foramen jugulare hin rechts etwas verbreitert — das Frontal- und Sagittalmaß betragen hier 8 und 5 mm — so verengert sich der Sinus links zum Foramen jugulare hin auf 6 mm frontalen und 4 mm sagittalen Durchmesser; die Sinusfurche hier hat aber 5 mm Tiefe im Verhältnis zu 3 mm rechts. Die Bulbusachse steht auf der des Sinus sigmoideus senkrecht.

Die rechte Fovea jugularis ist gut ausgeprägt und beträgt 8 mm im frontalen und 6 mm im sagittalen Durchmesser; die linke, auch immerhin gut, wenn auch weniger als die rechte, ausgebildete Fovea jugularis beträgt im frontalen Durchmesser 8 mm, im sagittalen 5 mm. Die Verbreiterung des rechten Sinus zum Foramen jugularis hin vollzieht sich augenscheinlich auf Kosten seiner Verflachung, und umgekehrt die Verengerung des linken zugunsten seiner Vertiefung. (Schema II, 4.)

5. (13). Mädchen von 2 Jahren 3 Monaten. Entfernung des Asterion bis zum Rande des Foramen jugulare beträgt r. 38,5 mm, l. 37 mm; Achsenlänge r. 55 mm, l. 49 mm.

Die Sinusfurche ist hier beiderseits sehr gut und deutlich ausgeprägt und begrenzt; Venae emissariae fanden sich nicht. Im vorderen Drittel erscheint das Sinusbett in seinem Verlaufe nach dem Bulbus v. jugularis hin in seiner Längsachse sogar noch besonders gefurcht, links auffallender als rechts. Der Sinus ist beiderseits S-förmig ge-

krümmt, rechts ein wenig ausgeprägter. Die größte Sinusbreite liegt beim zweiten Sinusknie und beträgt rechts 10 mm, links 12 mm; die tiefste Sinusgrubenstelle liegt auch dort und beträgt rechts und links 6 mm. Die Breite des Foramen jugulare beträgt rechts und links 7 mm, der sagittale Durchmesser rechts und links 6 mm. Die Fovea jugulare ist rechts und links gut ausgebildet, hat rechts und links eine Tiefe von 8 mm, frontalen Durchmesser von 8 mm und sagittalen von 6 mm. Beiderseits steht die Bulbusachse senkrecht auf der Sinusachse. Diese ist beiderseits ziemlich gleichartig S-förmig gekrümmt. (Schema II, 5.)

6. (30). Junge von 2 Jahren 5 Monaten. Die Entfernung des Asterion vom Rande des Bulbus v. jugularis beträgt r. 26 mm, l. 31 mm; Achsenlänge r. 39 mm, l. 42 mm.

Die größte Sinusbreite liegt rechts und links beim hinteren Sinusknie und beträgt beiderseits 13 mm; hier liegt auch die größte Tiefe von 8 mm. Von der okzipitalen Hälfte des linken Sinus sigmoideus, am zweiten Sinusknie, geht eine Vena emissaria in einer Breite von ca. 4 mm ab; sie furcht, unter einem spitzen Wirkel zur Sinusachse nach hinten zurückgebogen, das Sinusbett in einer Länge von zirka 6 mm, die Furche ist kaum 1,5 mm tief; rechts fehlt eine Vena emissaria.

Während aber die rechte Sinusfurche ihre Tiefe fast auf der ganzen Länge beibehält, sich aber im vorderen Drittel wohl verengt, wird der linke nach vorne hin bedeutend flacher und enger, und wird von der Jugularisöffnung außerdem auch noch durch eine quere Knochenleiste eingeengt. Vielleicht ist auch eine Folge dieser durch die Querleiste spaltförmig gewordenen Oeffnung des Foramen jugularis die rudimentäre Entwicklung der linken Fovea jugulare, die im frontalen Durchmesser 8 mm, im sagittalen 4 mm und eine Tiefe von 5 mm hat. Das spaltförmige Foramen jugularis hat einen frontalen Durchmesser von 7 mm, einen sagittalen von 1,5 mm. Das rechte Foramen jugulare hat im frontalen Durchmesser 8 mm, im sagittalen 5 mm, die Fovea jugularis ist prächtig entwickelt, hat einen sagittalen Durchmesser von 7 mm, einen frontalen von 11 mm und eine Tiefe von 11 mm. Beiderseits steht die Achse des Bulbus v. jugularis senkrecht zur Achse des Sinus sigmoideus. Die rechte Sinusachse ist halbkreisförmig, die linke hat eine schwache Anlage für ein zweites Knie, die vorherrschende Gestalt ist aber doch auch der Halbkreis. (Schema II, 6.)

7. (33). Mädchen von 2½ Jahren. Asterion bis Foramen jugularis l. 46 mm, r. 50 mm; Achsenlänge r. 55 mm, l. 54 mm.

Die größte Sinusbreite beträgt links 12 mm, etwa beim zweiten Sinusknie; rechts an derselben Stelle 13 mm. Venae emissariae fanden

sich nicht. Die tiefste Stelle des Sinus liegt vor dem zweiten Knie und beträgt links 5 mm, rechts 7 mm. Die Sinus sigmoideus-Furche ist beiderseits in ihrem ganzen Verlaufe sehr gut begrenzt. Der frontale Durchmesser des rechten Foramen jugulare betägt 9 mm, der sagittale 6 mm. Die Fovea jugularis besteht aus zwei Etagen, die sich treppenförmig aufbauen, und zwar liegt ihre Achse fast senkrecht zur Sinusachse. Die Tiefe dieser treppenförmig aufgebauten Fovea jugularis beträgt 9 mm, der sagittale Durchmesser 7 mm, der frontale 12 mm. Das linke Foramen jugulare ist viel enger, hat im frontalen Durchmesser 6 mm, im sagittalen 4 mm. Der linke Bulbus ist bedeutend geringer entwickelt als der rechte, hat eine Tiefe von 9 mm, einen frontalen Durchmesser von 9 mm und einen sagittalen von 6 mm, und steht auch auf der Sinusachse senkrecht. Die Begrenzung der Sinusfurche ist auch hier beiderseits deutlich ausgeprägt, links jedoch besser als rechts. Beide Sinus sigmoidei sind ziemlich gleichartig S-förmig gekrümmt, der rechte aber in allen seinen Maßen größer als der linke. (Schema II, 7.)

Weitere Maße der Schädel, die auf den Sinus Bezug haben:

Warzenhöckerspitze bis Asterion.	Anlagestelle der Spin. resp. Fovea bis Asterion.
Schädel Nr. 1: r. u. l. 3,2 cm	Schädel Nr. 1: r. u. l. 3,0 cm
„ „ 2: r. 3,0 cm	„ „ 2: r. u. l. 3,4 „
„ „ 3: nicht gemessen	„ „ 3: nicht gemessen
„ „ 4: r. u. l. 3,9 cm	„ „ 4: r. u. l. 3,2 cm
„ „ 5: nicht gemessen	„ „ 5: r. 4,0 cm, l. 4,3 cm
„ „ 6: r. 3,2 cm, l. 2,8 cm	„ „ 6: r. 2,6 „ l. 3,4 „
„ „ 7: r. u l. 3,6 cm	„ „ 7: r. u. l. 3,9 cm
Durchschnitt: r. 3,5 cm, l. 3,4 cm	Durchschnitt: r. u. l. 3,5 cm
Maximales Maß: r. u. l. 3,9 cm	Maximales Maß: l. 4,3 cm
Minimales „ l. 2,8 cm	Minimales „ r 2,6 „

Diese Maße bedeuten auch die Radien, deren entsprechender Bogenschnittpunkt die Stelle des Asterion berechnen läßt.

Horizontalabstand der Asterien von einander.	Abstand der Foram. jugularia.
Schädel Nr. 1—5: nicht gemessen	Schädel Nr. 1—5: nicht gemessen
„ „ 6: 9,6 cm	„ „ 6: 4,4 cm
„ „ 7: 10,5 cm	„ „ 7: 4,2 „

Die kürzesten Entfernungen des lateralen Sinusrandes von dem vertikalen Bogengange betragen in diesen 7 Fällen:

Schädel Nr. 1: r. u. l. 14 mm
„ „ 2: r. u. l. 18 „
„ „ 3: nicht gemessen
„ „ 4: r. 18 mm, l. 20 mm
Schädel Nr. 5: r. u. l. 18 mm
„ „ 6: r. u. l. 14 „
„ „ 7: r. 19 mm, l. 17 mm

Es ist zu bemerken, daß dieser nächste Sinusrand das vordere Drittel des Sinus sigmoideus, nahe am Jugularisrande betrifft.

Sinusgrund bis zur Spitze der Warzenfortsatzanlage:

Schädel Nr. 1: r. u. l. 4 mm
„ „ 2: r. u. l. 4 „
„ „ 3: r. 8 mm, l. 10 mm
„ „ 4: r. 2 „ l. 3 „
Schädel Nr. 5: r. u. l. 1 mm
„ „ 6: r. u. l. 8 „
„ „ 7: r. u. l. 4 „

Die Sinusfurchen-Begrenzung wird von Jahr zu Jahr deutlicher; in diesem Lebensalter ist der zum Foramen jugulare gelegene Teil, das vorderste Drittel des Sinus, nicht weniger scharf begrenzt als wie beim Erwachsenen; in den hinteren Sinusabschnitten ist die Begrenzung jedoch immerhin noch die bedeutend seichtere. Die allgemeine Ausbuchtung der inneren Pyramidenwand tritt immer mehr zurück, mit einzelnen Ausnahmen jedoch, wie z. B. im Falle 2, wo der linke Sinus sigmoideus bis zum Foramen jugulare hin eine seichte Grube bildet, im krassen Gegensatze zu der tief gefurchten rechten Seite. Die Form des Sinus sigmoideus ist in diesem Alter, bei den von uns untersuchten 14 Sinus, nur 9 mal mehr oder weniger S-förmig gewesen (Nr. 1, 4, 5, 7 rechts und links, Nr. 2 nur rechts). 5 Sinus sigmoidei bildeten nicht immer ganz gleichmäßig gebogene Kreissegmente (Nr. 3 und 6 beiderseits, Nr. 2 nur links. Siehe die Schemata). Mehr oder weniger symmetrisch sind beide Seiten des Sinus sigmoideus in 5 Fällen, Nr 1. 3, 4, 5, 7, aber es ist weder eine absolute Symmetrie noch auch Sinuslänge an einem der 7 Schädel zu konstatieren. In den Fällen Nr. 1, 2, 3, 4, 5 ist der rechte Sinus sigmoideus länger als der linke, eine stärkere Krümmung desselben ist bei Nr. 2 zu bemerken, wo der rechte Sinus S-förmig, also 2 mal, der linke nur bogenförmig gekrümmt ist; auch im Falle Nr. 4 ist die rechte S-förmige Krümmung die ausgeprägtere; in den Fällen 1, 3, 5 ist die beiderseitige Sinuskrümmung ziemlich gleich. Im Falle Nr. 7 sind der rechte und der linke Sinus fast gleich lang und auch von fast gleicher Krümmung, der Unterschied zugunsten des rechten beträgt bloß 1 mm. Bei Nr. 6 ist der linke Sinus länger und auch mehr gekrümmt. Die größte Sinusbreite und -tiefe liegt auch hier fast immer im Bereiche des zweitenSinusknies resp. im Beginn des dritten hinteren Sinusdrittels. Von hier geht auch die Vena emissaria ab, und von hier aus verjüngt sich der Sinus sigmoideus in der Regel gleichmäßig nach vorne, zum Foramen jugulare hin.

Einige geringe Abweichungen bieten folgende Fälle: Nr. 4, bei welchem rechts die Vena emissaria in der Mitte zwischen dem ersten und zweiten Sinusknie abgeht; das mag damit zusammenhängen, daß der Sinus rechts wie links (links wurde keine Vena emissaria gefunden) nicht wie gewöhnlich sich nach vorne zu verjüngt, sondern auf der ganzen Entfernung vom vorderen bis hinteren Sinusknie in seinen Breitenmaßen gleichbleibt. Dasselbe Bild findet sich beim rechten Sinus sigmoideus im Falle Nr. 6, es wurde hier aber keine Vena emissaria gefunden. Im Falle Nr. 7 nun endlich lag die größte Sinusbreite rechts und links am zweiten Sinusknie, die größte Tiefe aber ein wenig vor demselben. Im großen und ganzen also bleiben auch die drei Erscheinungen, größte Sinusbreite, Abgang der Vena emissaria an dieser Stelle und beginnende Einengung des Sinus sigmoideus von dieser Stelle ab nach vorne in unseren Fällen des dritten Lebensjahres bestehen.

Die Vena emissaria furcht, wo sie vorhanden, auch in diesem Lebensalter fast immer den Sinusboden, ehe sie an dem zum Hinterhaupte hin liegenden Rande des Sinusbettes den Schädelknochen durchbohrt. Im größeren Teile unserer Fälle fehlt eine Furche resp. Fovea für eine Vena emissaria gänzlich; das ist bei Nr. 1 links, 3 rechts und links, 4 links, 5 rechts und links, 6 rechts und 7 rechts und links.

Die Vena emissaria furcht das Sinusbett in der Regel quer oder unter spitzem Winkel nach rückwärts gebogen, nur im Falle Nr. 2 links macht die Vena emissaria eine hakenförmige Krümmung nach vorne. In allen Fällen war die Vena emissaria bei ihrem Beginne 4 mm breit, verschmälerte sich bis zur Austrittsstelle meist bis auf 2 mm und hatte bis zu ihrem Austritt eine Länge von maximal 11 mm, im Falle 2 rechts, und eine minimale Länge von 6 mm. Daß das Fehlen der Vena emissaria einen wesentlichen Einfluß auf Gestalt und Größe des Sinus sigmoideus ausübt, glaube ich nicht, notiere aber auch hier wieder die Erscheinung, daß die Stelle des Beginnes der Vena emissaria auch immer der breitesten Stelle des Sinus sigmoideus entspricht, und in der Regel sich von hier ab der Sinus sigmoideus nach vorne hin verjüngt.

Betrachten wir nun die Verhältnisse des Foramen jugulare und der Fovea jugularis: Im allgemeinen verengt sich die Vena jugularis gleichmäßig zum Foramen jugulare hin und tritt ohne besondere Einengung oder Verbreitung in dasselbe ein. Nr. 1 unserer Schädelreihe macht insofern eine Ausnahme, als rechts und links das Foramen jugulare sehr verengt ist, und zwar so, daß der frontale Durchmesser des Foramen jugularis rechts 4,75 mm beträgt, das angrenzende Sinus-

Nr.	Größte Sinusbreite	Größte Sinustiefe	Sinuslänge	Sinuskrümmung
1	r. l. 14 mm	r. l. 7 mm	r. 42,5 mm l. 41,0 mm	r. l. gleich
2	r. 16 mm l. 15 mm	r. l. 5 mm	r. 50 mm l. 48 mm	r. stärker als l.
3	r. 12 mm l. 6 mm	r. 3 mm l. 2 mm	r. 41 mm l. 40 mm	r. l. gleich
4	r. l. 17 mm	r. l. 8 mm	r. 52 mm l. 50 mm	r. stärker als l.
5	r. 10 mm l. 12 mm	r. l. 6 mm	r. 55 mm l. 49 mm	r. l. gleich
6	r. l. 13 mm ab l. u. r., 30 v. 1—2 Knie, l. vom 2 Knie gleich nach vorne hin	r. l. 8 mm	r. 39 mm l. 42 mm	l. stärker als r.
7	r. 13 mm l. 12 mm	r. 7 mm l. 5 mm	r. 55 mm l. 54 mm	r. l. gleich

Nr.	Durchmesser			
	Foramen jugulare		Fovea jugulare	
	frontales	sagittales	frontales	sagittales
1	r. 4,75 mm l. 5,0 mm	r. 3 mm l. 5 mm	r. nicht ausgebildet, l. allgemein verengt	r. nicht ausgebildet, l. allgemein verengt
2	r. 6 mm l. 7 mm	r. 3 mm l. 4 mm	r. 9 mm l. 11 mm	r. 9 mm l. 6 mm
3	r. 7 mm l. 3 mm	r. 5 mm l. 4 mm	r. 11 mm l. 3 mm	r. 7 mm l. 4 mm
4	r. 8 mm l. 6 mm	r. 5 mm l. 4 mm	r. l. 8 mm	r. 6 mm l. 5 mm
5	r. l. 7 mm	r. l. 6 mm	r. l. 8 mm	r. l. 6 mm
6	r. 8 mm l. 7 mm	r. 5 mm l. 1,5 mm	r. 11 mm l. 8 mm	r. 7 mm l. 4 mm
7	r. 9 mm l. 6 mm	r. 6 mm l. 4 mm	r. 12 mm l. 9 mm	r. 7 mm l. 6 mm

stück aber 6 mm breit ist, der linke Durchmesser beträgt 5 mm, das dort angrenzende Sinusstück hat 7 mm Breite. Eine Einengung in sagittaler Richtung findet sich in Nr. 6 links, wo die Jugularisöffnung nur 1,5 mm mißt, also einen engen Spalt bildet. Das umgekehrte Verhältnis findet sich bei Nr. 4, wo der Sinus sigmoideus sich vor dem Foramen jugulare auffallend verbreitert, und so die Einengung im Foramen jugulare zustande kommt, ohne direktes Zutun des letzteren. Den Größenverhältnissen des Foramen jugularis entspricht im großen und ganzen die Ausbildung des Bulbus v. jugular. So ist im Falle 1, entsprechend der Einengung des Foramen jugulare, eine Fovea jugularis rechts überhaupt nicht vorhanden, links aber allgemein verengt. Auch im Falle 6 ist, entsprechend der spaltförmigen Verengerung des Foramen jugularis links, der entsprechende Bulbus viel enger als der der rechten Seite, deren Foramen jugulare nicht verengt war. Die Achse des Bulbus v. jugularis steht auf der Sinusachse fast immer senkrecht; die Fortsetzung der Vena jugularis interna ist etwas nach vorne geneigt.

2 ann.

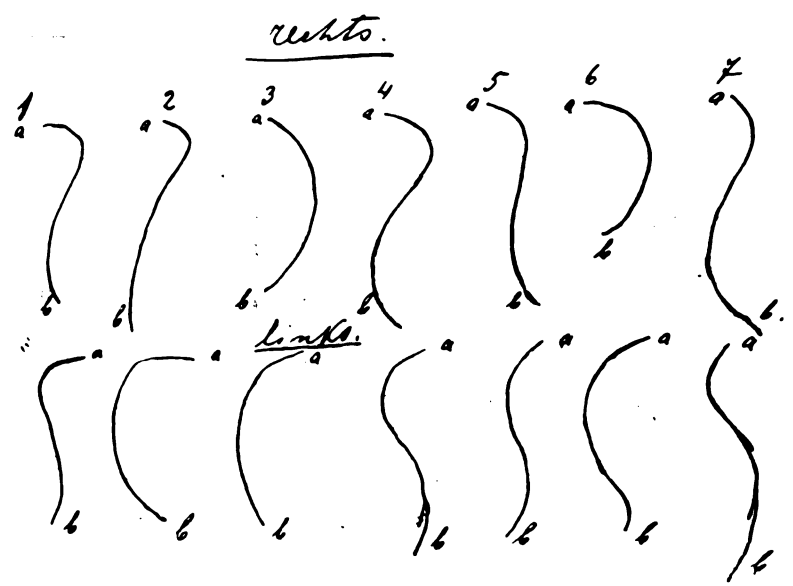

a bedeutet das Jugularisende, *b* das Okzipitalende des Sinus sigmoideus.
Schema II.

Die Sinuslinie im 3. Lebensjahre müßte, nach unseren 14 Fällen zu beurteilen, etwa vom Asterion bis Foram. Styloid. gezogen gedacht werden (siehe Schema II).

Die Warzenfortsatzanlage berührt den vorderen Sinusrand zwischen 1. und 2. Sinusknie, etwa in der Mitte zwischen beiden. Die Knochendecke über dem Sinus sigmoideus dicht hinter dem Rande der Warzenfortsatzanlage ist papierdünn.

Ich habe nun weiter versucht, Schlüsse von der Sinusgröße und Krümmung auf die Größe des Foramen jugularis und der Fovea jugularis zu ziehen. Es fand sich, daß die Größe des Foramen jugularis und der Fovea in Abhängigkeit ist von der Sinusgröße (größere Länge, größere Breitenverhältnisse) und stärkeren Krümmung, und zwar so, daß dem mehr gekrümmten und umfangreicheren Sinus auch ein größeres Foramen und Fovea jugularis entsprechen (natürlich ist nur von den beiden Sinus eines und desselben Schädels die Rede). Ein einziges dieser Symptome genügt nicht immer, häufig ist eine Kombination beider nötig (vide die vorstehende Tabelle).

Asymmetrien an den Schädeln beobachtete ich nicht, auch keine Verbiegungen des Nasenseptum oder Hinterhauptes.

Vorhandensein von Spina und Fovea.

Nr.	Spina	Fovea
1	rechts: } von Sandkorngröße links: } von Sandkorngröße	rechts: } vorhanden links: } vorhanden
2	rechts: } vorhanden links: } vorhanden	rechts: } vorhanden links: } vorhanden
3	rechts: } nicht vorhanden links: } nicht vorhanden	rechts: } nicht vorhanden links: } nicht vorhanden
4	rechts: besser angedeutet links: kaum angedeutet	rechts: } gut ausgeprägt links: } gut ausgeprägt
5	rechts: gut ausgeprägt links: geringer	rechts: gut ausgeprägt links: geringer
6	rechts: } stumpfes Höckerchen links: } stumpfes Höckerchen	rechts: } angedeutet links: } angedeutet
7	rechts: sehr gering links: nicht vorhanden	rechts: angedeutet links: nicht vorhanden

Anm.: Vorhanden bedeutet, daß Spina und Fovea gerade noch zu bemerken sind, aber noch nicht durch Größenmaße recht fixierbar erscheinen.

Vierzehnte Versammlung des Vereins süddeutscher Laryngologen

zu Heidelberg, Pfingsten, 20. Mai 1907.[1])

Bericht des Schriftführers Dr. Felix Blumenfeld (Wiesbaden).

Den Vorsitz der von 88 Mitgliedern besuchten Versammlung führte Herr Prof. Lindt (Bern).

1. Herr Siebenmann (Basel): Ein Fall von Mitbeteiligung der Schleimhaut der oberen Luftwege bei universeller ichthyosiformer Erkrankung der Körperoberfläche.

19 jähriges Mädchen, dessen Mutter an ähnlichen Hautveränderungen gelitten hat, bietet an der Haut des Körpers das Bild einer Ichthyosis, jedoch handelt es sich jedenfalls um keine ganz reine, typische Form dieser Krankheit. Während die übrigen Schleimhäute sich normal verhalten, finden sich graue und opake Flecken in Mund, Rachen und Kehlkopf. Die Schleimhaut der Ober- und Unterlippe ist bis an die Umschlagfalte zum Alveolarfortsatz hin undurchscheinend, grau, verdickt, ohne Rhagadenbildung. Zahnfleischsaum etwas geschwellt und getrübt, Wangenschleimhaut normal. Unterfläche der Zunge plattenartig verdickt mit narbig eingesenkten Stellen, die Zungentonsille ist graugelb gefleckt. Aehnliche Veränderungen an Gaumen, Gaumenbögen und Tonsillen. Endlich pachydermische Stellen auf der Spitze der Epiglottis, hinteren Larynxwand und beiden Stimmbändern.

Die histologische Untersuchung von genannten Orten entnommenen Teilen entspricht betreffs der Schleimhaut von Rachen, Kehlkopf und Zunge dem Bilde einer mäßig entwickelten Pachydermie, die Lippenschleimhaut zeigt ein ganz anderes Bild in bezug auf den Papillarkörper. Der größte Teil der elastischen Fasern ist gequollen, färbt sich mit van Gieson gelb, nur die ebenfalls gequollenen kollogenen Fasern färben sich rot, Gefäßwände und Membr. propriae der Schleimdrüsen verdickt und hyalin degeneriert, letztere selbst atrophiert; Papillen reichlicher, weniger regelmäßig angeordnet, die obersten Schichten der Schleimhaut sind verhornt.

Diskussion.

Herr Seifert: Es scheint sich um einen Mischprozeß zwischen Hyperkeratose und Sklerodermie zu handeln.

---

[1]) Die Verhandlungen erscheinen ausführlich bei A. Stuber (Würzburg).

Herr Jessen fragt an, ob therapeutisch Salizyl verwandt sei.

Herr Siebenmann (Schlußwort).

2. Herr Seifert (Würzburg): Beitrag zur Kenntnis von toxischen Kehlkopflähmungen.

Diese Lähmungen finden sich recht selten in der neueren wie älteren Literatur beschrieben. Es handelt sich um folgenden Fall: 48 jähriger, kräftiger Bauersmann erkrankt, nachdem er tagsüber bei Wind, der ihm den Staub ins Gesicht trieb, mit Kupfervitriol behandeltes Getreide gesät hatte, abends an den Erscheinungen einer akuten Gastroenteritis. Nach 14 Tagen erholte sich der Kranke, wurde aber von einer schweren Stimmstörung befallen. Nach etwa vier Wochen (1. XI. 1905) folgender Status: Stimme unrein, heiser, überschlagend. Rechtes Stimmband funktioniert normal, das linke steht in Kadaverstellung. Im übrigen an Brustorganen etc. nichts Abnormes; auch die tracheoskopische Untersuchung und die Sondierung der Speiseröhre ergiebt nichts Abnormes. Therapie: Massage, Elektrizität, später kleine Dosen von Jodkali. Die Prognose wurde von Beginn an günstig gestellt; tatsächlich war auch am 8. II. 1906 die Stimme wieder vollkommen klar, Singen wieder möglich, nur noch eine leichte Ermüdbarkeit vorhanden; die Bewegungen des linken Stimmbandes waren wie die des gesund gebliebenen rechten. Diese Lähmung beruht fraglos auf einer Giftwirkung des verschluckten Kupferstaubes. Eine weitere Gruppe von toxischen Kehlkopflähmungen entsteht nach Infektionskrankheiten, bei Diphtherie etc.; sie dürften als Neuritiden angesehen werden. Die Krankengeschichte eines 50 jährigen, sonst gesunden Arztes, der nach einer Influenza eine Rekurrenslähmung bekam, illustriert diese Klasse von toxischen Kehlkopflähmungen. Auch hier ergab sich die von Beginn an gut gestellte Prognose als richtig.

Zur Diskussion, die wesentlich die Frage erörtert, nach welcher Zeit eine Rekurrenslähmung sich noch zurückbilden kann, sprachen die Herren Avellis, Werner, Lindt, Schäfer, Jurasz, Sacki und der Vortragende.

3a. Herr Avellis (Frankfurt a. M.): Laryngotomie ohne Kanüle und ohne Chloroform in Skopolamin-morphium-Narkose.

Fall von typischem Karzinom des linken Ventrikels bei einem 70 jährigen Mann, Skopolamin 0,003, Morphin 0,01 bei verstopften Ohren in Dunkelzimmer injiziert, dann typische Operation mit Spaltung der oberen Trachealringe, Entfernung des Tumors und Zerstörung der Umgebung mit dem Kauter. Der Knorpel wird vereinigt,

alles andere bleibt offen, keine Tamponade, keine Kanüle. In einem zweiten Falle trat bei gleichem Vorgehen Nachblutung auf, deshalb nachträgliches Einführen einer Kanüle mit unterer Tamponade. Nach der Operation Bauchlage, um den Abfluß der Sekrete zu sichern. Der Kranke kann sofort wieder schlucken, was ein wesentlicher Vorteil des Vorgehens ist, er steht nach 1—2 Tagen auf. Auf frühzeitige Diagnose des Kehlkopfkarzinoms ist das größte Gewicht zu legen. Die endolaryngeale Operation ist nicht zu empfehlen. Im zweiten Falle ergab sich bei der Laryngofissur ein zweites Karzinom auf der im laryngoskopischen Bilde gesunden Seite.

3b. Herr Avellis: Ueber Kehlkopfluftsäcke beim Menschen (Laryngocele).

Vierjähriges Kind, das wegen Heiserkeit dem Arzte zugeführt wurde. In letzter Zeit bildete sich bei kräftigem und anhaltendem Schreien eine Anschwellung außen am Halse; dieselbe wölbt sich zu beiden Seiten des Schildknorpels einerseits bis zum Kieferrand, andererseits bis fast zum Schlüsselbein; sie ist weich und tympanitisch, beim Nachlassen des Schreiens geht die Schwellung langsam zurück, auch bei starkem Husten erscheint sie; keine Atemnot, Operation vorläufig nicht indiziert. Sonstige Mißbildungen fehlen.

A. schließt hieran weitere Ausführungen über die entwicklungsgeschichtliche Genese der Luftsäcke.

Diskussion.

Die Herren Veiss und Schilling berichten ebenfalls über Fälle von Laryngozelen. Herr Schilling hält die Bauchlage nach der Skopolaminmorphium-Narkose nicht für unbedingt erforderlich.

Herr Avellis (Schlußwort) hält an der Empfehlung der Bauchlage fest. Betreffs der Laryngozelen ist er nicht der Ansicht, daß eine Operation nötig sei.

4. Herr Vohsen (Frankfurt a. M.): Wert der Durchleuchtung bei Erkrankungen der Stirnhöhle.

Die Methode, vor 17 Jahren von V. bekanntgegeben, hat sich noch nicht den Platz erobert, der ihr bei der Diagnose der Stirnhöhlenerkrankung gebührt. Alle bekannten diagnostischen Behelfe und Symptome sind unsicher, eventuell nicht in allen Fällen anwendbar, wie z. B. die Sondierung, Ausspülung. Der Grundgedanke, der V. bei der Durchleuchtung leitete, war, von der Basis aus die horizontale und vertikale Ausdehnung der Stirnhöhle dadurch sichtbar zu machen, daß wir gut abgeblendetes Licht in die Höhle senden; hierzu ist allerdings ein gutes Instrumentarium, das es gestattet, vollkommen abgeblendetes

Licht in die Stirnhöhle zu werfen, unbedingt erforderlich. Die Durchleuchtung der Stirnhöhle von der vorderen Wand aus leistet nicht dasselbe wie die von der Basis aus, doch ist sie als Ergänzung der Vohsenschen Methode unter Umständen von Wert, da sie z. B. Auskunft geben kann über die sagittale Ausdehnung der Stirnhöhle.

V. hat seine neue Durchleuchtungslampe bei O. Ebert (Frankfurt a. M.) konstruiert, deren wichtigster Teil für diese Zwecke die Kappe zum Abblenden ist; sie muß exakt schließen, sie muß gestatten, daß der Leuchtkörper dicht unter die obere Oeffnung tritt, ihr gut abgerundeter Rand muß so gearbeitet sein, daß er auch bei starkem Druck beim Aufsetzen — und ein solcher ist nötig — keine Schmerzempfindung veranlaßt. Eine den Verhältnissen des betreffenden Teiles des Orbitaldaches sich richtig anpassende Lampe ist ebenso unerläßlich zum Gelingen der Durchleuchtung, wie absolute Verdunkelung des Untersuchungsraumes. Die Untersuchungsmethode erfordert eine genaue Beachtung gewisser technischer Feinheiten (Einschalten des Lichtes etc.) wie auch eine Gewöhnung des Auges an die Abstufungen der Helligkeit, die erworben sein will. Die Methode Gerbers, der zwei Vohsensche Durchleuchtungsapparate zugleich anwendet, um Vergleiche der Helligkeit anstellen zu können, ist nicht durchführbar. Es kommt auch auf die Helligkeitsunterschiede allein nicht an, vielmehr ist Vohsens Durchleuchtung auch noch in anderer Weise zur Diagnose zu verwerten, nämlich in bezug auf die Stellung des Septums. Ueberschreitet der gleichmäßig durchleuchtete Bezirk stark die Mittellinie, so ist mit Fehlen des Septums zu rechnen, wenn die andere Seite bei der Durchleuchtung dunkel bleibt; auch auf die Stellung des Septums und auf Verschiedenheiten der Größe bei der Stirnhöhle läßt sich aus der Durchleuchtung schließen.

Der Durchleuchtung steht die Röntgendurchstrahlung im sagittalen Durchmesser nicht überlegen gegenüber; auch hier fällt, wie das auch für die Durchleuchtung der Fall ist, die Dicke der Knochenwandungen ins Gewicht, sowohl die der hinteren wie der vorderen, während bei der Durchleuchtung nur die Dicke der vorderen Wand von Bedeutung ist. V. ist der Ansicht, daß das kostspieligere und umständlichere Röntgenverfahren für die Diagnose der Stirnhöhlenerkrankungen keinerlei Vorzüge hat; das gleiche gilt von der Sondenkontrolle durch Röntgenstrahlen nach Scheyer. V. resumiert: „Die Durchleuchtung nach meiner Methode ist bei latenten Erkrankungen der Stirnhöhlen eines der wichtigsten diagnostischen Hilfsmittel. Sie kann von der Meyerschen Modifikation unterstützt, von der Röntgendurchstrahlung in sagittaler Richtung ersetzt werden. Letztere

aber zeigt bis jetzt keine Ueberlegenheit gegenüber meiner Methode; wohl fixiert sie im Radiogramm dauernd den Eindruck, dagegen entfallen bei ihr die wichtigen Symptome der Septumdurchleuchtung."

5. Herr Oppikofer (Basel): Mikroskopische Befunde von Nebenhöhlenschleimhäuten bei chronischem Empyem.

Bis jetzt wurde auf Veranlassung von Herrn Prof. Siebenmann die Schleimhaut von 100 chronisch eiternden Nebenhöhlen untersucht, einige Präparate werden vorgelegt. Plattenepithel wurde unter diesen Fällen überraschend häufig gefunden, unter 100 Fällen 35 mal, und zwar in

66	Kieferhöhlen	27 mal
22	Stirnhöhlen	7 mal
10	Siebbeinzellen . . .	1 mal.

Bei den einzigen zwei Keilbeinhöhleneiterungen, die O. untersuchte, fand sich nur Zylinderepithel. Das Plattenepithel ist vorwiegend nur auf einige Teile der Schleimhaut beschränkt, nur selten war die Metaplasie ausgedehnt. Wichtig war das Resultat einer Untersuchung der Stirnhöhlenschleimhaut, die man makroskopisch für akut entzündet hätte halten können, doch zeigte das Präparat dickes Plattenepithel mit Verhornung. Die Metaplasie kommt also, wie O. sich an 65 Fällen akuter Nebenhöhleneiterung überzeugen konnte, bei der akuten Form nicht vor. Plattenepithel in einem gewonnenen Schleimhautstück einer Nasenhöhle läßt also einen Schluß auf den Charakter der Eiterung insofern zu, als das Vorhandensein von Plattenepithel auf chronische Eiterung deutet, das Fehlen desselben schließt aber solche nicht aus. Bemerkenswert ist, daß das Plattenepithel sich ebenso wie in der Nase namentlich auf der Höhe einer Schleimhautfalte findet. Ein Präparat (durch Operation nach Luc gewonnen) zeigte beginnendes Karzinom, das auf die Schleimhaut beschränkt war; die sorgfältige Auskratzung der Schleimhaut — die Diagnose Karzinom wurde erst später gestellt — hat ein Rezidiv verhütet. Außerdem fand sich hier ein Kalkkonkrement.

Eine strenge Einteilung der Nebenhöhleneiterungen in solche von ödematösem und solche von fibromatösem Typus erwies sich als nicht durchführbar.

6. Herr Denker (Erlangen): Weitere Erfahrungen über die Radikaloperation des chronischen Kieferhöhlenempyems.

Vor zwei Jahren publizierte Denker drei Fälle von hartnäckigem, langwierigem Empyem der Kieferhöhle, die nach seinem Ver-

fahren operiert und geheilt sind; diesen schließen sich 15 weitere an, die zur Operation kamen, ohne daß etwa eine Erweiterung der Indikation auch auf leichtere Fälle stattgefunden hätte, vielmehr handelte es sich auch hier um Fälle, die sich einer konservativeren Behandlungsweise als unzugänglich erwiesen hatten. In einem Falle wurde (als kürzeste) Dauer des Bestehens drei Vierteljahre angegeben, in den übrigen Fällen hatte sie mehrere (bis zu 16 Jahre) gedauert. Das Verfahren, welches D. einschlägt, ist eine Kombination der Operation von Luc-Bönninghaus mit den Vorschlägen von Friedrich und Kretschmann, bei welchem nach primärem Verschluß der oralen Wunde die Nachbehandlung durch die Nase vor sich geht. Die Tampons liegen bis zum 3. bis 4. Tage, vom 10. Tage an Ausspülungen von der Nase aus mit Hilfe eines weiten, gebogenen Glasrohres und Borsäureinsufflationen.

In den meisten Fällen konnte die erkrankte Schleimhaut der Kieferhöhle erhalten werden, so daß am Schluß der Operation fast die ganze Mundhöhle, mit Ausnahme der fazialen Wand mit Epithel bedeckt war; D. glaubt, daß durch dieses Vorgehen die Heilungsdauer wesentlich abgekürzt werden kann. Nur in den Fällen, wo die degenerierte Schleimhaut das Lumen der Höhle fast gänzlich ausfüllte, wurde sie gründlich entfernt und die Heilung durch Granulationsbildung angestrebt. Durchschnittlich wurden die Patienten 16½ Tage nach dem Eingriff entlassen, die längste Dauer der Nachbehandlung betrug 30 Tage, die kürzeste 6 Tage, wobei zu bemerken ist, daß die Kranken besonders in der ersten Zeit länger als eigentlich erforderlich zur Beobachtung in der Klinik behalten wurden.

Der Heilungsverlauf war immer glatt, Störungen von seiten des Tränenapparates wurden nicht beobachtet, auch kein Ausfallen von Zähnen.

In allen Fällen wurde Heilung erzielt, der Geruch verlor sich, die Eiterung sistierte und bei der Kontrolle ergab sich, daß kein Rezidiv aufgetreten ist. In Uebereinstimmung hiermit stehen anderweitige mit Denkers Verfahren gemachte Erfahrungen. Wenn Cordes vorschlägt, die partielle Resektion der mittleren Muschel zu unterlassen, da er Borkenbildung fürchtet, und deshalb die orale Wunde teilweise offenlassen will, um von da aus den Tampon zu entfernen, so ist dem zu entgegnen, daß diese Befürchtung sich nach eingehenden Nachforschungen Denkers als unbegründet erwiesen, ebenso wie die weitere Befürchtung, daß Neigung zu Katarrhen auftrete. Bei den letzten Operationen wurde nur etwa das vordere Drittel der unteren

Muschel entfernt, hierauf ist im Interesse des vollkommenen Verschlusses der oralen Wunde nicht zu verzichten.

Diskussion zu Vortrag 4, 5 und 6.

Herr von Eicken tritt dafür ein, die orale Wunde nicht primär zu verschließen.

Herr Brünings hebt die Vorzüge des Röntgenverfahrens für die Diagnose der Stirnhöhle hervor.

Herr Denker und Herr Vohsen (Schlußwort).

7. Herr Katz (Kaiserslautern): Demonstration eines neuen elektromedizinischen Universalapparates für das ärztliche Sprech- und Untersuchungszimmer.

Auf Veranlassung der Vereinigten elektrotechnischen Institute Frankfurt-Aschaffenburg konstruierte K. einen höchst kompendiösen Apparat, der allen Anforderungen des Laryngo-Otologen entspricht. Durch Verlegung aller staubfangenden Teile in das Innere des Tisches ist es gelungen, das Aeußere nur aus Glas und Metall zu konstruieren, so daß den äußersten Forderungen der Asepsis entsprochen wird.

8. Herr Starck (Karlsruhe): Oesophagoskopische Diagnostik von Erkrankungen im oberen Speiseröhrenabschnitt.

Die Oesophagoskopie, welche bei jedem normal gebauten Kinde und Erwachsenen ausführbar ist, erfordert ein gutes Instrumentarium, insbesondere ist darauf zu achten, daß der Mandrin gut in das Rohr passe, damit nicht Schleimhautfalten sich zwischen Mandrin und Tubus fangen. Besondere Vorsicht ist bei Untersuchungen der Speiseröhre in Kehlkopfhöhe geboten. Bei Verdacht auf Karzinom dieser Gegend ist eine intraöphasogale Probeexzision vorzunehmen. Das Zenkersche Pulsionsdivertikel kann unter Umständen sondiert werden, in anderen Fällen ist seine Oeffnung nicht aufzufinden. St. weist besonders auf eine bisher nicht beschriebene Erkrankung des obersten Oesophagusabschnittes hin, deren Diagnose nur mittels des Oesophagoskops gestellt werden kann. Die Klagen der Kranken, jugendliche Individuen, meist weiblichen Geschlechts, bestehen in Unbehagen, Reizgefühl im Halse, oder leichtem Schmerz und etwas Stechen, besonders beim Schlucken großer, heißer Bissen etc. Die bisherige Therapie war häufig die beim Rachenkatarrh übliche; diese versagt ganz. Wenn alsdann die empfindliche Stelle von dem Patienten in die Speiseröhre verlegt wird, was meist erst später geschieht, gibt das Oesophagoskop Auskunft, während die Sondierung keinerlei Aufschluß gibt. Beim Absuchen des obersten Abschnittes der Speiseröhre konstatierte

S t. zweierlei Veränderungen. Einmal ganz umschriebene Wundveränderungen, die wie Infiltrate der Wandungen imponierten und zweitens kleine umschriebene Ausbuchtungen der Wand mit entzündlichen Veränderungen der Schleimhaut. Die ersteren waren linsen- bis pfennigstückgroß, die deckende Schleimhaut nicht glatt, sondern leicht höckerig und teils blasser als die Umgebung, teils intensiv gerötet; bei genauer zentraler Lage des Tubus ergab sich eine entsprechende Unregelmäßigkeit des Schleimhauttrichters und beim Sondieren mit der geknöpften oder Divertikelsonde wurde die Stelle als der Schmerzpunkt geäußert.

In anderen Fällen konnte man jedoch eine ganz deutliche, kleine unregelmäßige Ausbuchtung des im übrigen normalen Lumens feststellen; eine flache Grube, in der etwa zwei Linsen aufgenommen werden konnten. Eine divertikelartige Gestalt hatten sie nicht, insbesondere war keine Andeutung einer Schwelle zu sehen. Der Grund dieser Grübchen war stets entzündet, hochrot, bis hoch blaurot und diese Entzündung erstreckte sich auch nach oben. Speisen fand S t. nie in den Gruben, vermutet aber, daß trotzdem etwa unter dem Druck eines Bissens Speisereste darin hängen bleiben konnten.

9a. Herr von Eicken (Freiburg i. Br.): Weitere Mitteilungen über Hypopharyngoskopie.

Der Hypopharynx kann außer mit dem von Killian verwandten, von Vortragendem beschriebenen Röhrenspatel, im Spiegelbild untersucht werden; der ersteren Methode vermittels Röhrenspatel haften zweifellos gewisse Nachteile an (bei Karzinomen Gefahr der Blutung etc.). Für die Untersuchung im Spiegelbild gibt es drei Möglichkeiten:

1. Vorziehen des Kehlkopfes mit der Hand von außen.

2. Man kann den Kehlkopf mit einem gebogenen Instrument von hinten angreifen und nach vorne ziehen (Verfahren von Blumenfeld, Dreyfuss, Gerber).

3. Es besteht die Möglichkeit, den Angriffspunkt in das Kehlkopfinnere zu verlegen, wobei selbstredend eine vorherige Kokainisierung des Larynx erforderlich ist. Man kann nun entweder mit einem U-förmig gebogenen Haken oder mit einem den Kehlkopfsonden nachgebildeten Instrument, das v. E. als Larynxhebel bezeichnet, den Kehlkopf von der Wirbelsäule abheben und auf diese Weise mit dem Kehlkopfspiegel einen Einblick in den Hypopharynx gewinnen. Diese Methode hat den großen Vorzug, daß wir in schonendster Weise den Hypopharynx aufdecken können, ohne ein Instrument in ihn einführen zu müssen.

9b. Herr von Eicken: Bronchoskopische Mitteilungen. Die in extenso mitgeteilten Fälle können hier nur kurz aufgezählt werden.

Fall 1. 3½ jähriger Knabe, durch obere Bronchoskopie stückweise eine gequollene Bohne aus dem linken Hauptbronchus, den sie fast ganz verlegte, entfernt, dann Dyspnoe. Tags darauf untere Bronchoskopie, in beiden Bronchialbäumen nichts gefunden. Bronchitis, dann Wohlbefinden. Nach einigen Tagen Dyspnoe. Wiedereröffnung der Trachealwunde, Expektoration eines Stückchens Bohnenhaut. Heilung.

Fall 2. Kieselstein im rechten Hauptbronchus eines 5 jährigen Mädchens, entschlüpft bei Extraktion. v. E. findet ihn im linken Bronchus Extraktion. Heilung.

Fall 3. 9 jähriges Kind, das nach Genuß von Wellfleisch heftige Atemnot bekommt. Der Fremdkörper zuerst subglottisch, gerät bei ernstem Extraktionsversuch in die Tiefe. Tracheotomie. Das Fleischstück wird dabei ausgehustet, später erbrochen.

Fall 4. 14 monatliches Kind, unter Zeichen schwerer Dyspnoe in die Klinik gebracht, physikalischer Befund gibt keinerlei Anhaltspunkte für Lokalisation im rechten oder linken Bronchialbaum, der linke Hauptbronchus konnte nur in seinem Anfangsteil übersehen werden, dort ebenso wie rechts negativer Befund, Hautemphysem, Tracheotomie, Exitus. Sektionsbefund: Keinerlei Verletzung im Rachen, Trachea etc. Interstitielles Emphysem beider Lungen; ein Stückchen Nußkern im linken Bronchus, ein weiteres tiefer, dort die Ursache des Emphysems. Ob eine vermittels unterer Bronchoskopie vorgenommene Extraktion unter diesen Umständen noch Heilung gebracht hätte, ist zweifelhaft.

Fall 5—8. Weitere Fremdkörperfälle mit Ausgang in Heilung.

Fall 9. Membranöse Tracheitis mit Diphtheriebazillen, Serumbehandlung, Tracheotomie. Wegen eintretender Atemnot wurden durch ein kurzes, in die Trachealwunde eingeführtes Röhrchen und vermittels stumpfer Zangen die die Aetzung verhindernden Krusten und Membranen entfernt, wodurch verschiedentlich die Dyspnoe gehoben werden konnte. Die Entfernung von Krusten aus der Trachea empfiehlt sich, wie auch Pieniczek zeigte, in ähnlich liegenden Fällen von Verlegung der Kanüle und der Trachea durch Krusten und Membranen.

Fall 10. 41 jährige Pflegeschwester mit periodischem Auswurf, Atemnot, Verdichtungserscheinungen im linken Unterlappen, keine Tuberkelbazillen, früher wurde einmal ein abgebrochener Schneidezahn verschluckt, auch besteht eine Struma mit leichter Deformität der

Trachea. Obere Bronchoskopie; aus dem linken Hauptbronchus kommt blutig tingierter Eiter. 4—5 cm von der Bifurkation entfernt, eine festweiche Masse, die der hinteren Zirkumferenz des Bronchus breit aufsaß, von einem Fremdkörper fand sich nichts. Exzision des Tumors unter sehr geringer Blutung. Nach der Entfernung fühlte sich Patientin sofort erleichtert.

Die makroskopische Betrachtung der exzidierten Masse ergiebt, daß es sich um ein 1,3 cm langes, 6 mm dickes polypöses Gebilde handelt, das der Unterfläche ziemlich breitbasig aufsaß. Wo der Polyp abgetragen ist, findet sich eine unregelmäßige, höckerige, 3 mm im Durchmesser große, gelbliche Masse, die die Konsistenz von Knorpel hat. Am Stiel des Polypen und an einer Stelle seiner Kuppe ist die Schleimhaut defekt und auch hier finden sich kleinere Knorpelperlen. Es handelt sich, wie die histologische Untersuchung bestätigt, um Ekchondrom des des Bronchus. Später noch Exzision eines keinen Restes der Geschwulst. Seitdem Wohlbefinden, kein Rezidiv.

10. Herr W. Brünings (Freiburg i. Br.): Zur Technik der Bronchoskopie.

An dem gebräuchlichen Instrumentarium für Tracheo- und Bronchoskopie und Oesophagoskopie hat B. Verbesserungen angebracht, die die Handhabung dieser Methoden erleichtern und das Instrumentarium einfacher und wohlfeiler gestalten. Sie betreffen drei Punkte:

1. Die Konstruktion und Handhabung der Beobachtungsrohre. Um die Passage des Kehlkopfes, der schwierigsten Stelle bei Einführung des bronchoskopischen Rohres, zu erleichtern, ist es wünschenswert, dieses zu verkürzen, so daß mit kurzem Hebelarm gewirkt wird, endlich ist die Einführung des Rohres über die Epiglottis hinweg, die, wie überall, unter Kontrolle des Auges geschehen soll, wesentlich erleichtert, wenn das untere Rohrende wie beim Killianschen Röhrenspatel schräg abgeschnitten ist. Diesen Erfordernissen genügt Br. dadurch, daß er den Handgriff senkrecht zum Rohre stellt und weiter, daß er in das in gedachter Weise abgeschrägte Rohr unter extremer Raumersparnis ein engeres einfügt, das nach Passieren der Kehlkopfenge nach Bedarf weiter in Trachea bezw. Bronchus vorzuschieben und auf jede Länge einzustellen ist. Die technischen Einzelheiten sind ohne Abbildung in Kürze nicht zu schildern. Es ist ein weiterer Vorteil dieser Konstruktion, daß stets nur soviel Rohrlänge entwickelt wird, als der betreffende Fall erfordert, was das Operieren in der Tiefe erleichtert und eine bessere Ausnützung des Lichtes gestattet; endlich ist die Zahl der Rohre, die für die verschiedenen Lebensalter etc. nötig sind, beschränkt.

2. Die Veränderungen an den Operationsinstrumenten beruhen auf dem gleichen Prinzip der Verschieblichkeit in der Längsrichtung und gewähren analoge Vorteile der besseren Anpassung an die im einzelnen Fall benötigte Länge und des geringeren Preises der Instrumente. Sie sind mit festem Griff (Killian) so konstruiert, daß das untere Ende abzuschrauben ist, so daß auf denselben Führungsstab verschiedene Zangen, Häkchen etc. aufgeschraubt werden können. Auch diese Neuerung bedeutet eine Vereinfachung in bezug auf die Ausrüstung. Die auszuwechselnden Endorgane sind ebenfalls abgeändert; so hat B. eine Krallenzange mit nach Art der Schlangenzähne rückwärts gerichteten nähnadelscharfen Häkchen konstruiert, die Killiansche „Bohnenzange" wird durch kleine, scharfe Häkchen, die am Rahmen dieser Fensterzange sitzen, zum Fassen von dicken Gegenständen geeigneter gemacht etc.

3. Die dritte Modifikation betrifft die Beleuchtung. B. verwendet an Stelle der Stirnlampe eine mit dem Bronchoskop verbundene Lampe, hält jedoch an dem der Kirsteinschen Lampe zugrunde liegenden Prinzip im ganzen fest; seine Lampe enthält drei sich in einem Punkte kreuzende Kohlenfäden und ein optisch richtig konstruierter Kondensator richtet einen hohen Prozentsatz der vom Kreuzungspunkt ausgehenden Lichtstrahlen parallel in das Untersuchungsrohr; eine Verschieblichkeit des optischen Systems dieser Lampe ermöglicht es, die größte Helligkeit je nach Lage des Falles, d. h. nach der benötigten Rohrlänge optimal einzustellen, so daß eine von keinem anderen Beleuchtungssystem erreichte Helligkeit am Rohrende erzeugt wird. Um Verschieberohre etc. in das eingeführte Rohr einführen zu können und behufs Säuberung, wenn der Spiegel angehustet ist, kann der ganze Beleuchtungsapparat zurückgeklappt werden. Um den Gebrauch von Instrumenten zu ermöglichen, ist der Beleuchtungskörper 10 cm vom Rohrende zu entfernen, ohne daß ein nennenswerter Helligkeitsverlust entstände. Bei Anwendung der in der Längsrichtung verschieblichen Instrumente (s. oben ad 2) genügt deren Raum zu ihrer Handhabung.

Diskussion.

Herr Vohsen. Schlußwort.

11. Herr Fr. Nager (Basel): Bronchoskopische Mitteilungen.

Zunächst sieben Fälle von Fremdkörpern, die bis auf einen durch obere Tracheo-Bronchoskopie entfernt werden konnten, doch neigt N. der Ansicht zu, bei Kindern in den ersten Lebensjahren eher zu tracheotomieren. Diagnostisch bewährte sich die Tracheo-Bronchoskopie besonders bei Strumen; es konnte der Sitz des komprimierenden Tumors

festgestellt werden, ferner bei Diphtherie. Bei postdiphtherischen Trachealstenosen wurde durch sorgfältiges Einführen und Liegenlassen der Tuben Besserung erzielt. Bemerkenswert ist ein Fall von Kompression der Trachea und der Bronchien infolge von spondylitischem Senkungsabszeß. Derselbe hatte eine Kompression der Bifurkationsgegend bewirkt. Auffallend war die bedeutende Besserung der Atmung bei liegender Röhre. In der Annahme, die Verengerung der Luftwege könnte doch in Zusammenhang stehen mit einer Vergrößerung der Thymus, wurde sie durch Prof. Enderlen exstirpiert; sie erwies sich mäßig vergrößert. Das Kind verstarb einige Zeit darauf.

Die Obduktion ergab den interessanten Befund eines Senkungsabszesses bei tbc. caries des 4. Brustwirbels; die Kuppe des Abszesses entsprach genau der Bifurkationsstelle. Nun waren die Symptome und das tracheoskopische Bild erklärt. Bronchialtumoren können auf bronchoskopischem Wege frühzeitig diagnostiziert werden, wie ein Fall von Karzinom im rechten Hauptbronchus zeigte.

Endlich erwähnt N. neun Fälle von Fremdkörpern der Speiseröhre, die auf ösophagoskopischem Wege erfolgreich behandelt wurden.

Auch hier handelt es sich mit Ausnahme von Fall VIII um lauter akute Fremdkörperfälle, von denen sechs bei Stenose der Speiseröhre vorlagen. Angesichts der guten Resultate mit obiger direkten Methode glaubt N. derselben vor jedem anderen Verfahren den Vorzug geben zu müssen. Das gewaltsame Hinabstoßen der Fremdkörper ist, wenn Natur und Gestalt der Stenose und des Fremdkörpers nicht genau bekannt sind, zum mindesten als eine gefährliche Methode zu bezeichnen.

Diskussion.

Herr Siebenmann: Der von Dr. Nager geschilderte Fall zeigt, wie wenig die Hoffnung der Chirurgen auf eine wirksame, gefahrlose Entfernung des Lungenkarzinoms selbst für die ersten Stadien desselben gerechtfertigt ist.

12. Herr Kander (Karlsruhe): Meningitis beim Keilbeinhöhlenempyem mit Ausgang in Heilung.

Im Anschluß an einen früher beschriebenen Fall von Keilbeinhöhlenempyem, der durch Vermittelung einer eitrigen Meningitis zum Exitus kam (Beiträge zur klin. Chirurgie, Bd. 35), berichtet K. von einem solchen, der durch Behandlung des Empyems geheilt wurde.

Es handelt sich hier um einen Fall, in dem, ausgehend von einem Empyem der linken Keilbeinhöhle, eine Infektion der Meningen, eine eitrige Meningitis entstanden ist. Sie ist direkt nachgewiesen durch das positive Ergebnis der Lumbalpunktion (Eiter und Kokken im Liquor cerebrospinalis). Als Ausdruck der Meningitis fand sich ausge-

sprochene Nackenstarre, rasender Kopfschmerz, Muskelhyperästhesie, Bewußtseinsstörungen, Lähmungszustände bald des rechten, bald des linken Fazialis, Erbrechen, Pupillendifferenz, ophthalmoskopisch Neuritis optica und schließlich Fieber mit unregelmäßigem Verlauf.

Mit der Beseitigung des Empyems der Keilbeinhöhle verschwanden diese sämtlichen Erscheinungen. Es war also die Keilbeinhöhle die einzige Stelle, von der aus die Infektion der Meningen statthatte.

13. Herr Georg Avellis (Frankfurt a. M.): Oertliche seröse Meningitis bei akuter Keilbeineiterung mit Spontanheilung.

Die 25 Jahre alte Kranke bietet nach Influenza mit hohem Fieber und starken Kopfschmerzen die Erscheinungen eines akuten Keilbeinempyems links, übrige Höhlen frei. Augenerscheinungen: Temporale Seiten beider Papillen verwaschen, die Papillen hochrot, die Venen hyperämisch, weiterhin Abduzensschwäche links, Okulomotorius, Pupillenreaktion intakt. Heilung mit sehr langer Rekonvaleszenz. Die Diagnose: seröse Meningitis begründet A.: Zu der sicher festgestellten Keilbeinhöhleneiterung links kommen folgende Begleitsymptome: Oedem der linken Augenlider, Hyperämie der temporalen Papillenhälfte beiderseits, Anschwellung der Venen des Augenhintergrundes, Abduzensparese bei Ausfall eines Fixierpunktes. Der Okulomotorius wird frei geblieben sein, da die Pupillenreaktion nicht gestört war. Die spätere Unmöglichkeit zu lesen und zu schreiben kann auf die Entkräftung zurückgeführt werden. Alle diese Erscheinungen können nur durch die Annahme einer zirkumskripten Meningitis in der Gegend des Sinus cavernosus erklärt werden.

14. Herr Theophil Hug (Luzern): Ueber einen Fall von akuter Leukämie mit Exitus nach Adenotomie.

Das dreijährige, schwächlich aussehende Kind hatte erheblich vergrößerte Rachen- und Gaumenmandeln, deren Aussehen nichts Besonderes bot, Entfernung der Adenoiden ohne Narkose, keine Nachblutung, etwa acht Tage später große Schwäche, Vergrößerung von Leber und Milz, hier und da kleine Petechien. Nach weiteren acht Tagen Exitus. Eine 16 Stunden vorher gemachte Blutuntersuchung ergab einen für akute Leukämie typischen Befund, der auch durch die Sektion bestätigt wurde. Es ist wahrscheinlich, daß eine latente Leukämie schon vorher bestand. Auffällig ist, daß eine stärkere Blutung nach der Adenotomie fehlte.

15 b. Herr Dünges (Schömberg): Zur laryngologischen Kasuistik.

Eine 37 Jahre alte Ehefrau mit gleichzeitigem Katarrh beider Lungenspitzen zeigte an beiden Stimmbändern an der Grenze zwischen

vorderem und mittlerem Drittel ein stecknadelkopfgroßes Blutbläschen, das als doppelseitiges symmetrisches Angiom angesprochen wird.

Der zweite Larynxfall betrifft eine hereditär belastete 37 jährige Ehefrau, die sowohl von der Vorderwand unter den Stimmbändern her, wie auch an der Hinterwand des Kehlkopfes tuberkulöse Wucherungen zeigte. Die Therapie bestand lediglich in der physikalisch-diätetischen Allgemeinbehandlung mit nicht ganz streng innegehaltenem Schweigegebot. Die Wucherungen gingen ohne alle lokale Therapie bis auf leichte Erhabenheiten zurück. Es können also tuberkulöse Kehlkopfaffektionen auch ohne lokale Therapie heilen.

15 b. Herr Dünges: Zur Theorie des Asthmas.

Zu kurzem Referat nicht geeignet.

Referate.

a) Otologische.

Beiträge zur pathologischen Anatomie des Gehörorgans. Von Dr. Brühl in Berlin. (Zeitschr. f. Ohrenheilk., LII., 3.)

Verfasser hält es mit Recht noch für verfrüht, aus dem bis jetzt vorliegenden Sektionsmaterial Schlüsse für eine lokale Diagnose im nervösen Hörapparate zu ziehen, erachtet es vielmehr für unerläßlich, noch ein großes, einwandfreies Material zu schaffen, das von genau funktionell geprüften Schwerhörigen herrührt. Früher bereits von ihm bereits mitgeteilten Fällen reiht er vier neue an: 1. Nervöse, totale Taubheit bei 44 jährigem Tabetiker; Dauer $3^1/_2$ Jahre. Mittelohr, speziell die Fensternischen normal, desgleichen die Endigungen des r. cochlearis und vestibularis, Maculae acust. und Cortisches Organ in allen Windungen; dagegen hochgradiger Schwund der Zellen im Gangl. spirale, sowie der Nervenfasern im Nervenstamm des Modiolus; der r. vestibularis enthält noch weit mehr markhaltige Fasern, als der r. cochlearis; auch im Akustikusstamm zeigt sich deutlicher Faserausfall. Verfasser neigt der Ansicht zu, daß der degenerative Prozeß im Gangl. spirale begonnen und sich aufwärts bis in die Medulla fortgesetzt hat. 2. Ein Fall abgelaufener Ohreiterung mit Hammerambaßankylose und zirkumskripten Adhäsivprozessen, besonders in der Schneckenfensternische, welche durch abnormen Hochstand der Fossa jugularis fast völlig verdeckt und eingeengt war; Stapes frei beweglich, die funktionelle Prüfung hatte auf Stapesfixation hingewiesen. 3. Nervöse Schwerhörigkeit bei 65 jähriger Frau; Mittelohr intakt, Cortisches Organ desgleichen; dagegen ist das Spiralganglion in der unteren Hälfte sehr arm an Zellen; der im Modiolus verlaufende Teil des r. cochlearis ist faserarm und verdünnt, die Markscheiden zum Teil zerfallen, varikös. Im Akustikusstamme keine besonderen Veränderungen, was jedoch nicht ausschließt, wie Verf. des weiteren ausführt, daß derselbe gleichwohl von Atrophie befallen sein kann. 4. In diesem Falle handelt es sich um einen Degenerationsprozeß in den Nervenfasern, dem Spiralganglion und Cortischen Organe, und zwar blieb derselbe auf die erste Windung beschränkt, während die übrige Schnecke intakt erschien. Die funktionelle Prüfung hatte eine bedeutende Herabsetzung der oberen Tongrenze ergeben. Keller.

Karies des horizontalen Bogenganges in Verbindung mit ungewohnten klinischen Erscheinungen. Von Dr. B. von Török in Budapest. (Arch. f. Ohrenheilk., Bd. 70, 3. u. 4. Heft.)

Mit geschlossenen Augen konnte der Kranke nicht stehen. Er sank nach hinten und gegen die gesunde Seite zu. Es bestand Nystagmus, der sich beim Blick nach der gesunden Seite verstärkte. Wenn der Kranke den vorgehaltenen Finger fixierte, zeigten beide Augen plötzlich und schnell eine stark konvergierende Bewegung, in dieser Stellung verblieben sie einige Sekunden und nahmen dann unter oszillierenden Bewegungen ihre alte Stellung wieder ein. Dieses Symptom trat bei jeder stärkeren Innervation der M. interni auf. Alt.

Tamponlose Nachbehandlung und Tubenabschluss. Von Prof Dr. Gerber, Königsberg i. Pr. (Arch. f. Ohrenheilk., Bd. 70, 3. u 4. Heft.)

Gerber hat nach der einfachen Aufmeißelung mit primärer Naht und tamponloser Nachbehandlung sehr gute Erfolge erzielt. Nach der Totalaufmeißelung hat er bei drei Fällen nach dem ersten Verbandwechsel die Tamponade ausgeschaltet und in fünf Wochen Heilung erzielt. Voss hat Recht zu behaupten, daß man angesichts solch ungewohnter neuer Bilder im Verlauf der Nachbehandlung erst einmal den Mut haben müsse, längere Zeit hindurch gar nichts zu machen. In 4 Fällen hat Gerber gleich bei der Totalaufmeißelung Thierschsche Läppchen vom Ober- oder Unterarm auf die Tubenöffnung transplantiert und eine tamponlose Nachbehandlung eingeleitet. Die Erfolge waren sehr zufriedenstellende. Alt.

Die Nachbehandlung der Totalaufmeisselung ohne Tamponade. Von Dr. Stein, Königsberg i. Pr. (Arch. f. Ohrenheilk., Bd. 70, 3. u. 4. Heft.)

Stein hat 30 Fälle der tamponlosen Nachbehandlung zugeführt. Die Gehörgangslappen wurden stets nach einfacher Spaltung nur antamponiert, nicht angenäht und gleich vom ersten Verbandwechsel an jede Tamponade weggelassen. Nur in wenigen Fällen, wenn die Lappen noch nicht fest anlagen, wurde noch einige Male ein kleiner Gazetampon zwischen ihre Ränder geschoben. Eine Ausfüllung der Höhle mit Borsäure nach Zarniko ist mitunter nützlich, aber nicht notwendig.

Die Nachbehandlung besteht lediglich in regelmäßigem Austupfen der Wundhöhle unter aseptischen Kautelen. Alt.

Die Nachbehandlung der Totalaufmeisselung ohne Tamponade. Von Dr. med. von zur Mühlen in Riga. (Arch f. Ohrenheilk., Bd. 71)

von zur Mühlen hat die tamponlose Nachbehandlung schon im Jahre 1906 geübt und nimmt die Priorität für sich in Anspruch. Alt.

Primäre Ohrendiphtherie. Von Oberstabsarzt Dr. Hans Daase, Christiania. (Zeitschr f. Ohrenheilk., LII., 3)

Bei 11 jähr. Knaben rechtsseitige Mittelohrentzündung mit heftigen Schmerzen und Temperatursteigerung bis 40°. Parazentese ohne Schmerznachlaß, dünn seröser Ausfluß mit grauweißen Fäden.

Bakteriologische Untersuchung ergab Kokken; trotz Fehlens der Diphtheriebazillen Seruminjektion mit Nachlaß der Schmerzen, doch ohne Temperaturabfall; erst drei Tage später fanden sich Diphtheriebazillen in den Membranen; auch angelegte Kulturen von Nase und Nasenrachenraum hatten bis dahin nur Kokken ergeben. Am 8. Tage zeigte sich ein kleiner Belag auf beiden Mandeln mit Streptokokkenbefund. Zunehmende Schwellung und Schmerz auf dem Warzenfortsatz; Aufmeißelung; in den Zellen Eiter und Membranen; Sinus anscheinend gesund; nach zwei Tagen linksseitige embolische Pneumonie und geschwächte Sehschärfe rechts. Heilung. Keller.

Ein weiterer Beitrag zu den Erfahrungen bei der klinischen Behandlung von Mittelohreiterungen mit Stauungshyperämie nach Bier. (Aus der königl. Univ.-Ohrenklinik zu Halle a. S. Direktor Geh. Med.-Rat Prof. Dr. H. Schwartze). Von Dr. A. Fröse, Marine-Stabsarzt a. D., Assist. der Klinik. (Arch. für Ohrenheilk., Bd. 71, 1. u. 2. Heft.)

Die erfolgreiche Anwendung der Stauungshyperämie nach Bier bei Mastoiditiden bietet wegen der anatomischen Struktur des Warzenfortsatzes und wegen der in Knochenkanälen verlaufenden, zur Stauungsbehandlung nicht dilatationsfähigen, abführenden Gefäße Schwierigkeiten. Die eigentliche Domäne der Stauungstherapie dürften leichte akute unkomplizierte Otitiden und solche mit Mastoiditis einhergehende subakute und nicht zu frische akute Fälle sein, in denen mit oder ohne Kortikalisdurchbruch bereits ein periostitischer Abszeß über dem Warzenfortsatze besteht. Bei letzteren ist die gleichzeitige Anwendung des Saugnapfes indiziert.

Chronische Eiterungen ohne Karies und Cholesteatom werden durch die Stauung günstig beeinflußt, bedürfen aber noch anderer therapeutischer Maßnahmen.

Tuberkulöse Erkrankungen des Warzenfortsatzes werden nicht geheilt; Staphylokokkeninfektionen scheinen am günstigsten beeinflußt zu werden. Alt.

Ueber das therapeutische Verhalten der akuten Mittelohrentzündungen mit Berücksichtigung ihrer verschiedenen Aetiologie. Von Dr. Scheibe, Privatdozent in München. (Münchener med. Wochenschr., 53. Jahrg., Nr. 21.)

An der Hand einer sorgfältigen Statistik, welche nur solche Fälle von Otitiden umfaßt, die innerhalb der ersten drei Erkrankungstage in Behandlung traten und bis zu Ende beobachtet werden konnten, zeigt Verf., welchen Verlauf die akute Mittelohrentzündungen unter der von ihm geübten Behandlungsmethode, die er eingehend schildert, nehmen, und untersucht, welchen Einfluß die verschiedene Aetiologie der akuten Otitiden auf ihre Prognose ausübt, d. h. den Einfluß der verschiedenen Allgemeinerkrankungen, nicht Mikroorganismen. Hierbei zeigt sich, daß die genuine Otitis media sich bei der geschilderten Behandlungsmethode als eine prognostisch verhältnismäßig sehr günstige Krankheit dokumentiert. Von 175 Fällen heilten alle ausnahmslos und mit normaler Hörfunktion; kein Fall wurde chronisch, kein Fall endete letal. Nur 3 Proz. zeigten Komplikationen, ½ Proz. mußte

aufgemeißelt werden. Viel weniger günstig war der Verlauf der sekundären Otitiden, von diesen heilten nur 94 Proz., 2 Proz. endeten letal. Verf. rechnet zu diesen Otitiden diejenigen nach akuten Infektionskrankheiten, der Schwere nach geordnet: Scharlach, Masern, Typhus, Diphtherie und Influenza, und nach chronischen Infektionskrankheiten, nach Tuberkulose, während die Syphilis gewöhnlich nicht in Betracht kommt. Von den Konstitutionsanomalien ist nach Verf. noch der Diabetes zu berücksichtigen, dagegen läßt die Gicht keinen wesentlichen Einfluß erkennen, ebensowenig wie Chlorose und Arteriosklerose. Die tuberkulöse Mittelohreiterung bezeichnet er geradezu als den Typus der dyskrasischen Form. Des weiteren untersucht er, welchen Einfluß das Alter des Patienten auf die Dauer der akuten Mittelohrentzündungen und auf die Häufigkeit der Komplikationen hat. Es zeigt sich, daß die Ausflußdauer bei den Kindern nicht viel kürzer ist, als bei Erwachsenen, während die Dauer bis zur Rückkehr des normalen Gehörs bei Erwachsenen länger ist, als bei Kindern, und daß bei der Entstehung von Komplikationen sich ebenfalls ein Unterschied zu ungunsten der Erwachsenen herausstellt. Die Otitis media der Säuglinge und der Einfluß der adenoiden Vegetationen erfahren in der interessanten Arbeit eine besondere Besprechung.

Reinhard (Cöln).

Beitrag zur Kenntnis der Beteiligung des inneren Ohres nach Kopferschütterungen. Von Oberstabsarzt Dr. Rhese in Paderborn. (Deutsche med. Wochenschr., 32. Jahrg., Nr. 16.)

Verfasser betont zunächst die Wichtigkeit frühzeitiger Ohruntersuchungen nach Kopferschütterungen auch leichterer Art, da der Verletzte häufig diese oder jene Folgezustände an seinen Ohren nachträglich auf das weit zurückliegende Trauma zurückführt. Er beantwortet sodann an der Hand eines größeren einwandfreien Materials folgende Fragen: Mit welcher Häufigkeit beteiligt sich das Ohr auch an leichteren bezw. mittelschweren Kopferschütterungen, bei denen die Hörweite für die Sprache gar nicht oder nur unerheblich gelitten hat? Wie ist der Verlauf der gesetzten Erscheinungen in der Folgezeit? Welche Folgezustände gesellen sich hinzu? Kann man in den genannten Fällen auch längere Zeit nach der Kopferschütterung noch Ohrensymptome nachweisen, die mit mehr oder weniger großer Wahrscheinlichkeit den Rückschluß gestatten, daß tatsächlich eine Kopfverletzung stattfand, und wie lange? Die Ergebnisse seiner Untersuchungen, welche bei gesunden jungen Leuten angestellt wurden, die vor der Kopferschütterung keine wesentlichen Ohrenleiden überstanden hatten, und welche im Anschluß an Hufschlag, Fall auf den Kopf aus beträchtlicher Höhe, Steinwurf gegen den Kopf, heftiges Anstoßen mit dem Kopf an Balken oder sonstige harte Gegenstände, Fall vom Pferde oder Rad, Schlag an den Kopf durch Maschinenteile und Transmissionsriemen, Beilhieben auf den Kopf etc. stattfanden, sind kurz folgende: Bei allen Untersuchten unmittelbar nach der Verletzung heftige subjective Beschwerden über Kopfschmerzen, Schwindelgefühl, Brechneigung, Ohrensausen. Ferner objectiv nachweisbar: 1. Nystagmus beim Blick nach der verletzten Seite, 2. Verkürzung der Knochen-

leitung, 3. Verkürzung der Perzeptionsdauer in Luftleitung für den ganzen Tonbereich, 4. eigenartige Beschaffenheit des Hörreliefs, d. h. tiefster Stand im unteren Tonbereich, langsamer Aufstieg nach c^3, von da wieder Abstieg nach c^4, 5. gleichzeitiges Befallensein beider Ohren, wenn auch nicht in gleichem Grade, 6. hochgradige Herabsetzung der Hörweite für die Taschenuhr, im Gegensatz zur Hörweite für die Sprache, 7. eine durch ihre Häufigkeit auffallende Ermüdbarkeit Stimmgabeltönen gegenüber, 8. positiver Ausfall des Rinneschen Versuches, 9. starke Gefäßerweiterung an der oberen Gehörgangswand in einer charakteristischen, immer wiederkehrenden Form.

Reinhard (Cöln).

Ein interessanter Fall von Cholesteatom des Ohres. Von Luis Suné y Medán. (Revista barcelonesa de enfermedades de oido, Oktober November-Dezember, 1906, S. 489—503.)

Es handelte sich um eine Cholesteatommasse, die nach Eröffnung eines Abszesses des Warzenfortsatzes durch die Operationswunde zu Tage gefördert wurde. Man fand eine breite Verbindung zwischen den antromastoidealen Höhlen und der Paukenhöhle; die hintere obere Wand des knöchernen Gehörganges waren zum großen Teile zerstört. Trotz alledem konnte die Heilung ohne Osteotomie erfolgen. Die Fazialislähmung, die sich gezeigt hatte, wurde durch die Faradisation vollständig geheilt.

Das Interessante des Falles liegt in der Thatsache, daß die Operation überflüssig wurde, da sie einigermaßen von der Natur selbst vollzogen wurde, obgleich beim Cholesteatom, das so hartnäckig zu Rezidiven neigt, die Operation fast immer dringend indiziert ist.

Menier.

Zur Therapie der Otitis externa circumscripta und verwandter Affektionen. Von Dr. Stefan Schöngut, Ohrenarzt in Krakau. (Deutsche med. Wochenschr., 32. Jahrg., Nr. 43.)

Verfasser bedient sich seit 10 Jahren zur Behandlung der umschriebenen Entzündung des äußeren Gehörganges des Druckes durch Tampons, die er in essigsaurer Tonerde getränkt hat. Vorerst führt er eine Ohrmandel aus Gelatine und Laudanum möglichst tief hinein. Zum Schluß wird vor den Tampon noch etwas Baumwolle gelegt. Bei erheblicher Schwellung des äußeren Gehörganges ist die Prozedur ziemlich schmerzhaft. Nach 5—10 Minuten läßt der Schmerz aber nach und das subjective Befinden ist besser, als vor dem Eingriff. Nach 24 Stunden entfernt er den Tampon, der häufig mit Blut und Eiter durchtränkt ist. Der Gehörgang ist dann stets erweitert und weniger entzündet. Unter täglichem Tamponwechsel pflegt in mittelschweren Fällen nach 5—7 Tagen die Entzündung zu sistieren, und es bilden sich keine frischen Furunkel mehr. Ausspülungen des Ohres hält er für kontraindiziert. Bei Entzündungsprozessen im knöchernen Gehörgangsabschnitt sowie bei der sogenannten Otitis ex infectione sah er von der Drucktamponbehandlung keine befriedigenden Resultate. Bei diesen wie auch bei der Otitis externa circumscripta, also bei reiner Furunkulose des äußeren Gehörganges, erkannte er die Stauungstheraphie als ein

sehr wirksames Heilverfahren, wobei er nach dem Vorschlag von Bier die Binde durchschnittlich 18 Stunden täglich um den Hals legt und, nachdem die ersten Entzündungserscheinungen nachgelassen hatten, noch einige Tage lang für 8—10 Stunden täglich. Nach 5—7 Tagen erfolgte unter dieser Therapie meistens Heilung.

Reinhard (Cöln).

Hysterische Taubheit. Von Luis Torrents. (Revista barcelonesa de enfermedades de oido, Oktober-November-Dezember 1906, S. 502—507.)

Krankengeschichte eines Falles, der folgendermaßen geheilt wurde: der Assistent des Verfassers schrie laut in einen Phonographtrichter und gebrauchte nach und nach eine schwächere Tonlage, bis die Patientin, zum Erstaunen der Aerzte, die in Flüstersprache gemachten Fragen verstand. Verfasser glaubt, daß die gewaltigen Vibrationen durch den Trichter verstärkt und an das Trommelfell und an das innere Ohr anprallend die eingeschlafene Funktion des Ohres erweckten.

Menier.

Ueber den Wert des Adrenalins in einigen Formen von Ohreiterungen. Von Suñé y Molist. (Rev. barcelonesa de enfermed. de oido, Mai-Juni 1906, Nr. 4, S. 302—308.)

Der Verfasser glaubt, daß das Nebennierenextrakt in folgenden Fällen indiziert ist; ihm wenigstens hat es sehr gute Dienste geleistet:

Fungositäten des Gehörganges, die von einer ulzerösen Perichondritis und Chondritis verursacht werden. Fungositäten, die ihre Ursache in der Karies des Hammergriffes haben. Granulationen der Membrana Shrapnelli.

Fungöse Granulationen der Paukenhöhle mit breitem Substanzverlust. Ohrenfluß durch passive (skrofulöse) Kongestion des Promontoriums veranlaßt.

Nach gründlicher Reinigung des Gehörganges träufelt er 8 Tropfen von einer 1 prom. Lösung ein; diese Maßnahme wird am ersten Tage jede Stunde erneuert. Nach und nach wird sie seltener in Anwendung gebracht. Wenn nach einer 15 tägigen Gebrauchsfrist keine Besserung (resp. Heilung) eintritt, muß man zu anderen Mitteln (Operation etc.) seine Zuflucht nehmen.

Menier.

b) Rhinologische.

Ueber die Behandlungen der Verkrümmungen der Nasenscheidewand durch die Killiansche Methode. Von Ernesto Botella. (Boletin de Laringologia, otologia y rinologia, Nr. 37, Januar-Februar 1907.)

Der Verfasser kommt zu folgenden Schlußfolgerungen: Die submuköse Resektion ist das ideale Verfahren zur Heilung aller Art Verkrümmungen des Septums. Das Verfahren muß der Verkrümmung angepaßt werden und nicht diese jenem. Da nur die Form des Schnittes bei den verschiedenen Methoden wechselt, soll man diejenige wählen, die am leichtesten ausführbar ist.

In der Mehrzahl der Fälle ist die Abtragung der Muschel der der Verkrümmung entgegengesetzten Seite eine Notwendigkeit. Man kann die Mukosanaht entbehren. Endlich kommt es viel darauf an, langsam und gut zu operieren. Menier.

Ein Fall von Fibrosarkom des Nasenrachenraumes und der Keilbeinhöhle. Von R. Botey. (Archivos de rinologia, laringologia, otologia, Juli-August 1906.)

Der Patient, ein 32 jähriger Mann, wurde der Operation unterworfen; sie bestand in einem sorgfältigen und ausgedehnten Auskratzen des Cavums; es wurden Massen so groß wie Taubeneier zu Tage gefördert. Der Verfasser bespricht die Differentialdiagnose zwischen dem Fibrom und Fibrosarkom. Nach ähnlichen Fällen urteilend glaubt er, daß die Radikaloperation die Heilung zur Folge haben wird, und daß eventuelle Rezidive einen weniger bösartigen Charakter haben werden. Menier.

Eine Cyste der unteren Nasenmuschel. Von Dr. A. Baurowicz in Krakau. (Arch. f. Laryng., Bd. XVIII, Heft 2.)

Eine die untere Muschel einnehmende Zyste, welche durch zwei spontane Oeffnungen am hinteren und am vorderen Ende der Muschel schleimig-eitriges Sekret absonderte. R. Hoffmann (Dresden).

Ein Fall von Epitheliom des Siebbeins mit Beteiligung der rechten Kieferhöhle und des Pharynx. Von R. Castañeda. (Boletin de Laringologia, otologia, y rinologia, Nr. 37, Januar Februar 1907.

Es handelt sich um einen 54 jährigen Patienten, der 14 Monate nach Abtragung einiger Nasenpolypen, eine rötliche, leicht blutende Masse im Naseninnern zeigte. Der Tumor hatte ein ansehnliche Größe erreicht und verlegte die rechte Choane. Die mikroskopische Untersuchung ließ ein Epitheliom erkennen; keine Drüsenschwellung war vorhanden, bis der Tumor die Größe eines Eies erreicht hatte.

Der Verfasser machte die Mourresche Operation (äußere Rhinotomie) mit Resektion des aufsteigenden Fortsatzes des Kieferbeins. Der Tumor hatte das Tränenbein ein wenig usuriert; die Orbita war aber unversehrt; Ausräumung der Kieferhöhle.

Verfasser hebt die Vorteile der naso-orbitalen (paranasalen oder Mourreschen) Methode, die in solchen Fällen einen breiten Zugang zu hochsituierten Tumoren gewährt, hervor; dagegen sind die Rougesche und die orbitale Methode ungeeignet. Menier.

Choanenabgüsse zum Zweck der hinteren Nasentamponade. Von R. Botey. (Archivos de rinologia, laringologia, otologia, Juli-August 1906.)

Um die Watte- oder Mullpfropfen den genauen Dimensionen der Choanen anzupassen, macht Verfasser Wachsabgüsse mittels eines besonderen Wachsträgers, der aus einem langen Stiel und einer an dessem Ende befestigten Platte besteht. Nach den Dimensionen des Abgusses verfertigt man die Wattepfropfen oder man kann fertige gebrauchen, die man entsprechend formt. Menier.

c) Pharyngo-laryngologische.

Zur klinischen Pathologie der adenoiden Rachenmandelhyperplasie. Von Dr. A. Schönemann, Priv.-Doz., Bern. (Zeitschr. f. Ohrenheilk., LII. 3.)

Verfasser sieht auf Grund seiner Untersuchungen die Rachenmandel als den am weitesten vorgeschobenen Posten des gesamten Halsdrüsenkomplexes an und vindiziert ihr die Bestimmung der andern peripheren Lymphdrüsen; demnach ist auch das Entstehen und Vergehen der Vegetationen in Parallele mit den Lymphdrüsenschwellungen zu setzen; gerade, wie für letztere, fällt auch der Höhepunkt der Entwicklung der Rachenmandel in die jüngere Lebensperiode, in welcher der Organismus am meisten einer Schutzvorrichtung gegenüber bakterieller Infektionen bedarf. Der Ansicht anderer Autoren (Brieger, Stöhr), daß die Rachenmandel die Funktion besitze, Lymphozyten in größerer Menge an der Epitheloberfläche frei auszuscheiden, kann Verf. nicht beistimmen; einer solchen gesteigerten Lymphozytenproduktion gegenüber fehlt es an einer vermehrten Abfuhrgelegenheit, insofern die vorhandenen Abzugskanäle, die Spalten, Lakunen, Drüsenausführungsgänge zum großen Teil nicht nur nicht benutzt werden, sondern geradezu obliterieren. Die Begründung seiner Ansichten legt Verf. in ausführlichen histologischen Untersuchungen dar. Keller.

Ueber die Behandlung der Mundatmung und des chronischen Tubenverschlusses mit der Gaumendehnung nach Schröder in Kassel. Von Dr. Löhnberg in Hamm i. W. (Deutsche med. Wochenschr., 32. Jahrg., Nr. 18.)

Verfasser berichtet über die günstigen Erfolge der von dem Zahnarzt Schröder in Kassel angegebenen Methode zur Behandlung der Mundatmung und des chronischen Tuberverschlusses bei einem Falle, den er jahrelang auf jede mögliche andere Weise zu heilen versucht hatte. Anwendung findet die Schröder'sche Behandlungsweise in solchen Fällen, wo sich schmalgesichtige, leptoprosope Obergesichtsform findet, d. i. mit enger insuffizienter Nase, Leptorhinie, hohem Gaumen und unregelmäßiger Zahnbogenbildung. Hier handelt es sich um Mundatmung aus Nasenenge (absolute Mundatmung) im Gegensatz zur Mundatmung aus Adenoiden, Septumdeviation, Muschelhypertrophien (relative Mundatmung). Den Einfluß der Leptoprosopie auf die Tubenwegsamkeit erklärt L. als habituell, mechanisch bedingt, d. h. es kommt bei dieser Klasse von Mundatmern zu einer Insuffizienz des Tubenöffners dadurch, daß der schmale Nasenrachenraum einen mehr senkrechten Verlauf des Levator veli et compressor tubae zwischen Gaumensegel und Tubenboden, also auch eine energischere Adduktionswirkung auf das Ostium pharyngeum zur Folge hat. Schröder gab nun, angeregt durch den Kasseler Arzt Eysell, einen Extensionsapparat an, welcher in der Hauptsache darin besteht, daß die beiden Alveolarfortsätze des Oberkiefers mit fest auf die Zähne zementierten Goldhülsen überkappt werden, welche durch einen Querbügel, die sog.

Dehnungsschraube nach Schröder verbunden sind. Durch Umdrehung dieser Dehnungsschraube wird ein genau regulierbarer Druck auf die lateralen Gaumenpartien ausgeübt, der am wachsenden Schädel eine Abflachung des Gaumengewölbes zur Folge haben muß. Dieser ganze Apparat kann während der ganzen Behandlungsdauer (1/2 bis 1 Jahr) im Munde verbleiben. Auf diese Weise gelang es, eine Patientin L.'s, die Verfasser vier Jahre vergeblich zu heilen versucht hatte, zum Nasenatmer zu machen; das Kind atmet im ruhigen tiefen Schlaf so gut wie bei Tage mit fest aufeinander ruhendem Ober- und Unterkiefer. Das Gehör ist seitdem immer normal, der Tubenverschluß ist aufgehoben, die Nasenhöhlen sind von gehöriger Weite.

Reinhard (Cöln).

Ueber den angeblichen motorischen Effekt der elektrischen Reizung des Symphatikus auf die Kehlkopfmuskeln. Von Prof. Dr. Michae Großmann in Wien. (Arch. f. Laryng, Bd. XVIII, Heft 2.)

G. bringt zur Kenntnis, daß er bereits im Jahre 1898, also mehrere Jahre vor Paul Schultz, nachgewiesen habe, daß der fragliche Effekt durch Stromschleifen zustande komme. (Sitzungsbericht der Wiener laryngologischen Gesellschaft, 1898.)

R. Hoffmann (Dresden).

Chronisch-ödematöse Veränderungen der Kehlkopfschleimhaut als Folge von Kompression durch Struma. Von Dr. K. M. Menzel in Wien. (Arch. f. Laryngol., Bd. XVIII, H. 1.)

Die fraglichen Veränderungen betrafen hauptsächlich Teile der hinteren Kehlkopfwand und bildeten ein beträchtliches mechanisches Atmungshindernis. Nach Strumektomie schwanden die Schwellungszustände, und es blieben nur Verdickungen der Schleimhaut zurück, die durch Verhornung des Epithels und Vermehrung des Stromas bedingt sind. Das Symptomenbild wird eingehend an 10 Fällen erläutert.

R. Hoffmann (Dresden).

Ein neuer Radiumträger für den Kehlkopf. Von Ricardo Botey. (Archivos de Rinologia, laringologia y otologia, Nr. 142.)

Der Verfasser gebraucht das Bromradium (von 2 000 000 Energieeinheiten); das Salz wird auf einer kleinen Metallkugel befestigt, die ihrerseits von einer dünnen Silberstange getragen wird; diese Teile sind mittels eines Universalgelenkes an einem langen Holzgriffe befestigt.

In 13 Sitzungen (jede von 8 Minuten) konnte der Verfasser, dank dem Radium, das allmähliche und beinahe völlige Verschwinden einer epitheliomatösen Verdickung des rechten Stimmbandes bei einem 53 jährigen Patienten beobachten. Es blieb keine Spur des Uebels zurück und die Stimme erlangte ihre ehemalige Klarheit und ihren Klang wieder.

Menier.

Gestielte maligne Geschwulst der Tonsille (Endotheliom). Von Dr. Levinger in München. (Arch. f. Laryngol., Bd. XVIII, H. 1.)

Die beschriebene Geschwulst fand sich bei einem 32 jährigen Mann, der später auch an einem Tumor des Coecums, an Drüsentumoren beider-

Inguinalgruben, der linken Beckenschaufel, der rechten Axilla und der rechten Halsseite erkrankte und an Darmstenose zu Grunde ging. Welche der beobachteten Geschwulstbildung die primäre war, konnte mangels eines Sektionsbefundes nicht festgestellt werden.

R. Hoffmann (Dresden).

Eine Tonsillenklemme. Von Dr. Proebsting in Wiesbaden. (Arch. f. Laryng., Bd. XVIII, Heft 2.)

Ein nach Art der Péanschen Arterienklemme gebautes, doch mit breiteren Branchen versehenes Instrument zur Stillung von Blutungen im Rachen, besonders nach Tonsillotomien.

R. Hoffmann (Dresden).

Ueber Quecksilberbehandlung einiger nicht syphilitischer Affektionen. Von Avelino Martin. (Revista barcelonesa de enfermedades de oido, Oktober-November-Dezember 1906, S. 523—532.)

Der Verfasser veröffentlicht einige Fälle (pseudolupöse Ulzerationen der Nasenflügel, pseudotuberkulöse Ulzeration des Kehldeckels, Ulzerationen des Zäpfchens und Infiltration des weichen Gaumens; Ulzerationen des Pharynx), in welchen die Quecksilberbehandlung dauernden Erfolg sicherte. Die Lues konnte in jedem Falle ausgeschlossen werden. Verfasser meint, daß man in solchen Fällen das Quecksilber anwenden darf, selbstverständlich, indem man seine Wirkungen sorgfältig überwacht.

Menier.

Ueber Alypin. Von José Jurnet. (Archivos de rinologia, laringologia, otologia, Juli-August 1906.)

Das Alypin hat dem Verfasser die besten Resultate gegeben: in seiner Wirkung steht es dem Kokain nicht nach und ist weniger reizend als Stovain. Der Gebrauch des Alypins scheint in den Fällen geboten zu sein, wo man keine gefäßzusammenziehende Wirkung erzielen will. Es ist das beste Ersatzmittel des Kokains, obgleich man bis jetzt nicht weiß, ob die 20 proz. und 30 proz. Lösungen vom Kehlkopfe aus so gut vertragen werden wie die entsprechenden Lösungen von Kokain. Immerhin ist die geringere Giftigkeit des Alypins ein nicht zu verachtender Vorzug.

Menier.

Ein Taschenbesteck für Hals-, Nasen- und Ohrenärzte. Von Dr. Sprenger in Stettin. (Arch. f. Laryngol., Bd. XVIII, Heft 2.)

Beschreibung des zum Preise von 60 M. bei Walb Nachf. (Heidelberg) und Pfau (Berlin) käuflichen Bestecks.

R. Hoffmann (Dresden).

Alle für die **Monatsschrift** bestimmten **Beiträge und Referate** sowie alle **Druckschriften, Archive** und **Tausch-Exemplare** anderer Zeitschriften beliebe man an Herrn Hofrat Prof. Dr. **L. v. Schrötter** in Wien IX, Mariannengasse 3, zu senden. Die Autoren, welche Kritiken oder Referate über ihre Werke wünschen, werden ersucht, 2 Exemplare davon zu senden. Beiträge werden mit 40 Mark pro Druckbogen honorirt und 30 Separat-Abzüge beigegeben.

Verantwortlicher Redakteur: Prof. Dr. A. Jurasz in Heidelberg.
Verlag von Oscar Coblentz, Berlin W. 30, Maaßenstr. 13.
Druck von Carl Marschner, Berlin SW., Alexandrinenstr. 110.

Weitere Untersuchungen über den vom Vestibularapparat des Ohres reflektorisch ausgelösten rhythmischen Nystagmus und seine Begleiterscheinungen.

Von
Dr. **Robert Bárány**,
Assistenten der Universitäts-Ohrenklinik in Wien.

Inhaltsübersicht.

Die folgenden Untersuchungen wurden noch in der Zeit der Amtstätigkeit meines gewesenen Chefs, Herrn Hofrat Prof. Politzers im Laufe der Jahre 1906 und 1907 ausgeführt. Herrn Hofrat Politzer sei an dieser Stelle für die Ueberlassung des Materials und die Förderung meiner Arbeit mein wärmster Dank gesagt.

1. Literatur und Plan der Untersuchung.

Ueber den Nystagmus während des Drehens und beim Anhalten nach Drehung liegen in der Literatur eine Reihe von Angaben vor. Ich erwähne die Arbeiten von Bach, Bárány, Breuer, Döhne, Erben, Eschweiler, Hammerschlag und Frey, Kreidl, Krotoschiner, Kümmel, Panse, Passow, Piolti (bei Gradeningo), Ruppert, Stein und Wanner. Meist wurde nur der horizontale Nystagmus durch Drehung bei aufrecht gehaltenem Kopfe untersucht. Breuer und Kreidl untersuchten den Nystagmus während der Drehung durch Auflegen der Finger auf die geschlossenen Augenlider, Bach, Bárány, Döhne, Erben, Hammerschlag und Frey, Kümmel, Passow, Piolti, Ruppert und Wanner den Nachnystagmus beim Anhalten nach Drehung. Genauere Angaben über die Stärke und Dauer des Nystagmus liegen nicht vor. Wohl hat Ruppert versucht, Messungen mit der Uhr vorzunehmen, aber er fand stets nur eine Dauer von 6—10 Sekunden, und zu geringe Unterschiede, um sie mit der Uhr messen zu können. Er hat sich daher mit einem groben Abschätzen der Stärke begnügt und mit der Konstatierung, nach wievielen Drehungen bereits Nystagmus auftritt.

Als ich daran ging, Untersuchungen über den Nachnystagmus nach Drehung auszuführen, war ich von dem Gedanken geleitet, ob es nicht möglich sein sollte, mit Hilfe dieser Methode feinere Unterschiede in der Funktion des Bogengangsapparates aufzudecken, als es mit den anderen Methoden bisher möglich war. Insbesondere reizte mich die Frage, ob man eine einseitig herabgesetzte Erregbarkeit, eine einseitig vermehrte Erregbarkeit des Vestibularapparates nicht auf diese Weise objektiv nachweisen könnte. Die anderen Untersuchungsmethoden des Vestibularapparates sind für diese Zwecke nur mit großen Einschränkungen anwendbar.

Wählt man die galvanische Reizung, so ist man bei der nacheinander vorzunehmenden Prüfung der beiden Seiten von dem Hautwiderstande und von der ganz gleichen Durchfeuchtung der Elektroden abhängig. Da Neumann und ich außerdem auch bei Labyrinthoperierten galvanischen Nystagmus von dem operierten Ohre aus erzielen

konnten (durch Reizung des Nervenstammes oder der Zentren direkt), so habe ich auch überhaupt von dieser Prüfungsart nichts erwartet.

Bei der kalorischen Prüfung kann man unter besonderen Umständen wohl die Herabsetzung oder Steigerung der Erregbarkeit einer Seite mit Sicherheit nachweisen. Ist auf beiden Seiten ein normales Trommelfell vorhanden, so sind die Wärmezuleitungsverhältnisse auf beiden Seiten gleichzusetzen. Nimmt man nun zur Untersuchung auf beiden Seiten gleichtemperiertes Wasser, und für beide Seiten die gleiche Quantität Flüssigkeit, läßt man das Wasser mit derselben Geschwindigkeit in den Gehörgang einfließen, so hat man beiderseits gleiche Reize und kann den Effekt vergleichen. Erhält man demnach von der einen Seite aus einen stärker und länger dauernden Nystagmus, so kann man, je nachdem, welche Seite als die kranke anzusehen ist, von einer vermehrten oder verminderten Erregbarkeit sprechen. Auch dort, wo z. B. rechts eine chronische Eiterung mit Perforation des Trommelfelles und ohne beträchtliche Ansammlung von Cholesteatommassen oder Polypen besteht, auf der anderen Seite ein normales Trommelfell sich findet, kann man von einer Herabsetzung der Erregbarkeit sprechen, wenn auf der kranken Seite das Ausspritzen geringeren Effekt hat, als auf der gesunden Seite. Wo aber auf der kranken Seite ein stärkerer Effekt sich zeigt, weiß man nicht, ob man diesen auf die Steigerung der Erregbarkeit oder auf die bessere Zuleitung der Kälte zum Labyrinthe beziehen soll.

Die Untersuchung des Drehnystagmus an einseitigen Labyrinthlosen hat mir ergeben, daß ganz konstante Veränderungen des Nachnystagmus sich bei diesen Kranken zeigen, daß bei herabgesetzter oder aufgehobener Erregbarkeit eines Labyrinthes der Nachnystagmus zur kranken Seite stets kürzer dauert und schwächer ist, als zur gesunden Seite. Ich dachte mir nun, daß vielleicht auch bei Uebererregbarkeit einer Seite sich ein typisches Verhalten ergeben werde. Das Drehen hat zwar den Nachteil, daß man stets beide Vestibularapparate zu gleicher Zeit reizt, anderseits aber den Vorteil, daß man stets gleichbleibende Reize setzen kann.

2. Untersuchungsmethode.

Es handelte sich mir jetzt darum, da ich ja feine Unterschiede untersuchen wollte, auch eine Methode ausfindig zu machen, mit deren Hilfe ich diese Unterschiede meßbar machen könnte. Ich habe zunächst einige Versuche in der Weise angestellt, wie sie der letzte Untersucher Ruppert beschrieben hat. Ich drehte den Patienten 10 mal und ließ ihn dann geradeaus in die Ferne schauen. Man kann dann wohl Nystagmus beobachten, der aber ziem-

lich rasch verschwindet. Läßt man jetzt den Patienten in die Richtung der raschen Bewegung blicken, so kommt, wie auch Ruppert (nach Wanner) nochmals entdeckt hat, der Nystagmus wieder zum Vorschein. Das beweist also, daß man nicht das Ende der Wirkung des Vestibularreizes bei geradeaus gerichtetem Blick beobachten kann. Die Ursache des Aufhörens des Nystagmus schien mir die Fixation des Blickes zu sein, die ja auch bei Blick in die Ferne auftritt. Es fällt hierbei nur die Konvergenz weg, aber der Blick wird ebenfalls fixiert. Ich hätte nun einfach die Dauer des Nachnystagmus bei Blick in die Richtung der raschen Bewegung beobachten können. Dagegen spricht aber wieder ein anderer Umstand. Bei seitlichem Blick zeigen bereits über 50 Proz. der Normalen geringen physiologischen Nystagmus (Schultze, Offergeld), und es fällt sehr schwer, das Ende eines experimentell hervorgerufenen Nystagmus festzustellen, wo derartiger spontaner Nystagmus besteht. Außerdem muß man aber bei seitlicher Blickrichtung den Patienten etwas fixieren lassen und es war mir bekannt, daß Fixation und Konvergenz imstande sind, den horizontalen Nystagmus zu hemmen. Ich brauchte eine Versuchsanordnung, bei der der Blick geradeaus gerichtet war und doch die Fixation und Konvergenz ausgeschaltet wurde. In einem Gespräch mit Dr. Abels empfahl mir dieser, dem zu Untersuchenden eine undurchsichtige Brille aufzusetzen, in welche er hineinzusehen hätte. Dadurch wäre die Blickrichtung geradeaus gerichtet und die Aufhebung der Fixation und Konvergenz gegeben. Ich bin dieser Anregung gefolgt und habe dadurch tatsächlich eine Versuchsanordnung gewonnen, mit der der horizontale Nystagmus in ausgezeichneter Weise meßbar wurde.

Abgesehen von dem horizontalen Nystagmus wollte ich jedoch auch den rotatorischen Nachnystagmus in den Bereich meiner Untersuchung ziehen. Der Hauptgrund hierfür war die Beobachtung, daß bei den spontanen Schwindelanfällen, die ich zu beobachten Gelegenheit hatte, stets rotatorischer Nystagmus vorhanden war, daß beim spontanen Schwindel niemals horizontaler Nystagmus allein auftritt. Einige Vorversuche, die ich anstellte, um nachzusehen, ob auch hier die undurchsichtige Brille sich bewähren würde, hatten ein negatives Ergebnis. Der rotatorische Nystagmus ist stets bei Blick geradeaus schwächer, als bei seitlichem Blick, auch hinter der undurchsichtigen Brille. Dagegen fand ich bei seitlicher Blickrichtung keinen ersichtlichen Einfluß der Konvergenz und der Fixation des Blickes. Deshalb habe ich den rotatorischen Nystagmus bei seitlichem Blick untersucht. Wohl spielt auch hier der spontane Nystagmus, der ja stets eine horizontale und rotatorische Komponente hat, eine störende Rolle. Allein, der

rotatorische Nachnystagmus hört viel plötzlicher auf, als der horizontale, so daß man hier doch das Ende viel leichter abschätzen kann; geringe Fehler von wenigen Sekunden werden sich aber bei der Messung gewiß eingestellt haben. Erst gegen Ende meiner Untersuchungen bin ich auf die Konstruktion eines kleinen Hilfsapparates verfallen, mit dem man auch den rotatorischen Nystagmus sehr genau messen kann. Es handelt sich hauptsächlich darum, daß man vor der Drehung und nach Hervorrufung des rotorischen Nystagmus den Blick genau in dieselbe Richtung einstellt, um so einer Täuschung durch den spontanen Nystagmus auszuweichen. Zu diesem Zwecke setze ich jetzt dem zu Untersuchenden eine Stirnbinde auf, in welcher in der horizontalen Ebene drehbar ein Stäbchen mit einer Fixationsmarke angebracht ist. Ich gebe vor der Drehung dem Stäbchen eine solche seitliche Stellung, daß gerade kein rotatorischer Nystagmus oder nur ein ganz genau beobachtbares, genau zu merkendes Minimum von rotatorischem Nystagmus besteht. Sodann nehme ich die Drehung vor und lasse den Patienten beim Anhalten jetzt wieder auf die Fixationsmarke sehen. [1])

Ich habe zu meinen Untersuchungen stets passive Drehung auf einem Drehstule[2]) benützt. Nur diese gewährleistet Gleichheit des Reizes bei wiederholter Untersuchung. Ich habe zur Vergleichung verschiedener Personen stets zehn Umdrehungen vorgenommen. Die Umdrehung hat mit möglichst gleichmäßiger Geschwindigkeit zu erfolgen. Dies ließ sich ganz leicht erzielen, da ich während der Drehung die Handhabe des Drehstuhles nicht loslassen mußte, und nach kurzer Zeit die Uebung stets mit annähernd gleicher Geschwindigkeit zu drehen vermochte. Zur Messung der Geschwindigkeit der Drehung sowohl, als auch der Zeit und Dauer des Nachnystagmus, bediente ich mich einer Stoppuhr. Diese ist, wo es auf genaue Messungen ankommt, unbedingt erforderlich. Die Stoppuhr ist derart eingerichtet, daß sie durch einen Druck auf die Krone in Gang versetzt wird, und durch einen zweiten Druck zum Stillstand gebracht werden kann, hierbei zeigt sie die Zeit zwischen dem ersten und dem zweiten Druck in Minuten und Sekunden an. Ein dritter Druck bringt die Zeiger wieder in die Ausgangsstellung zurück. Wiederholte Messungen der Drehungsgeschwindigkeit haben mir ergeben, daß ich zu 10 Umdrehungen zwischen 19 und 21 Sekunden brauchte. Ruppert hat zu 10 Drehungen 30 Sekunden benötigt.

[1]) Siehe mein Buch „Physiologie und Pathologie (Funktionsprüfung) des Bogengangapparates beim Menschen. Leipzig und Wien, F. Deuticke, 1907, Fig. 8.

[2]) Ibidem, Fig. 7.

Hierbei ist, wie wir noch sehen werden, der Nachnystagmus in der Regel kürzer und schwächer als nach der von mir angewendeten rascheren Drehung. (S. 496.)

3. Zahl und Einteilung der untersuchten Fälle: Art der Verarbeitung.

Die Gesamtzahl der von mir bisher untersuchten Personen beträgt 177. Viele dieser Personen wurden sowohl an einem Tage, wie an mehreren Tagen mehrfach untersucht. Schwierigkeiten von Seite der Patienten wurden hierbei nur in den seltensten Fällen gemacht. Hier wurde, wo die Untersuchung nicht durch den Krankheitszustand direkt indiziert war, von einer Wiederholung abgesehen.

Die Verarbeitung sämtlicher Fälle geschah in Form von Tabellen. Es würde einen ungebührlichen Platz beanspruchen, wenn ich alle diese Tabellen oder nur einen Teil davon veröffentlichen wollte. Es sind 34 eng beschriebene Tabellen, Kanzleiformat. Ich werde mir daher nur erlauben, die verschiedenen Rubriken einer derartigen Tabelle anzuführen, damit man einen Einblick in die Art der Verarbeitung gewinnen kann, sonst aber werde ich nur die genauen Zahlen, was die Zahl der beobachteten Fälle, sowie die gewonnenen Resultate betrifft, anführen. Gerade die genaue Mitteilung der Zahl der beobachteten Fälle halte ich für sehr wichtig. Es ist selbstverständlich, daß bei der Beobachtung einer noch größeren Zahl von Fällen man möglicherweise zu anderen Resultaten gelangen wird. Jedenfalls aber wird nur so ein Vergleich meiner Resultate mit denen späterer Untersucher ermöglicht.

Die 177 von mir untersuchten Personen zerfallen in 7 Gruppen:

a) Normale, d. h. solche Personen, die entweder kein Ohrenleiden und kein Nervenleiden besitzen oder zwar an einer Ohrenkrankheit leiden, aber niemals Schwindel gehabt haben und nicht neurotisch sind. (51 Fälle.)

b) Neurastheniker ohne Schwindel. (8 Fälle).

c) Personen, die an Schwindel leiden, jedoch nicht neurotisch sind. (35 Fälle.)

d) Personen, die an Schwindel leiden und neurotisch sind. (35 Fälle.)

e) Personen, die ein Schädeltrauma erlitten haben, an Schwindel leiden, aber nicht neurotisch sind. (6 Fälle.)

f) Personen, die ein Schädeltrauma erlitten haben und an Schwindel und traumatischer Neurose leiden. (18 Fälle.)

g) Personen mit einseitiger Zerstörung des Vestibular-Apparates. (24 Fälle.)

Die Tabellen, in welchen die bei der Untersuchung gewonnenen Daten verarbeitet wurden, haben folgende Rubriken:

1) Name, Datum der Untersuchung.
2) Geschlecht des Untersuchten.
3) Alter des Untersuchten.
4) Ohrenkrankheit.
5) Gehör.
6) Sausen.
7) Besteht spontaner Schwindel?
   a) ohne äußere Ursache?
   b) bei äußerer Veranlassung?
8) Spontaner Nystagmus in seitlicher Endstellung der Augen und hinter der undurchsichtigen Brille bei Blick geradeaus.
9) Erregbarkeit des Vestibularapparates für kaltes Wasser.
10) Einfluß von Kopfbewegungen (Kopfneigung nach rückwärts, nach rechts, nach links, Bücken).
11) Einmalige Drehung nach rechts und links.
12) Ruft Luftverdichtung und -Verdünnung im äußeren Gehörgang Augenbewegungen und Schwindel hervor?
13) Alkohol.
14) Nikotin.
15) Nervenbefund, Schädeltrauma, sonstige Erkrankung.
16) Ist der Untersuchte Tänzer? Tanzt er ausschließlich nach rechts? nach rechts und links? Ist er kein Tänzer?
17) Dauer des horizontalen Nachnystagmus nach rechts nach zehnmaliger Linksdrehung bei aufrechtem Kopf mit Benutzung der undurchsichtigen Brille (in Sekunden) = 10 × l Kgr.[3])
18) Dauer des horizontalen Nachnystagmus nach links nach zehnmaliger Rechtsdrehung bei aufrechtem Kopf mit Benutzung der undurchsichtigen Brille (in Sekunden) = 10 × r Kgr.
19) Dauer des rotatorischen Nachnystagmus nach rechts nach zehnmaliger Linksdrehung bei 90° vorgeneigtem Kopf (in Sekunden) = 10 × l Kv.
20) Dauer des rotatorischen Nachnystagmus nach links nach zehnmaliger Rechtsdrehung bei 90° vorgeneigtem Kopf (in Sekunden) = 10 × r Kv.[4])
21) 3 malige, 5 malige, 20, 30, 40, 50, 60 malige Drehung.
22) 10 malige Drehung ohne Brille.
23) Langsame Drehung.
24) Rasche Drehung.
25) Identifikation des spontanen mit dem experimentellen Schwindel.

---

[3]) Kgr. = aufrechte Kopfhaltung.
[4]) Kv. = vorgeneigte Kopfhaltung.

26) Kopfschmerz beim Schwindel, Uebelkeiten, Besonderheiten beim Schwindel.
27) Stimmt subjektiv die Stärke des empfundenen Schwindels mit Stärke und Dauer des beobachteten Nystagmus überein?
28) Wird subjektiv kein Schwindel empfunden?

4. Dauer des horizontalen Nachnystagmus.

a) Normale

α) Physiologische Differenzen.

Die Untersuchung der Normalen ohne Berücksichtigung des Alters ergiebt folgende Zahlen:

	10mal l. K. gr	Zahl der Fälle	10mal r. K. gr.	Zahl der Fälle	10mal l. K. v.	Zahl der Fälle	10mal r. K. v.	Zahl der Fälle
Durchschn.	42″		39″		25″		21″	
Minimum .	0″	51	0″	50	0″	24	0″	23
Maximum .	80″		86″		42″		40″	

Wie man sieht, bestehen sehr große physiologische Differenzen in der Dauer des horizontalen Nachnystagmus bei den einzelnen Personen; (von dem rotatorischen Nachnystagmus s. S. 489) das Minimum bot ein junger Mann von 16 Jahren, der beim Anhalten nahezu keinen Nystagmus zeigte. Den Gegensatz dazu bilden mehrere Fälle, bei denen Nystagmus bis $1^1/_2$ Minuten beobachtet wurde. Aber auch von diesen Extremen abgesehen, findet man einerseits häufig Zahlen von 20, 25 Sekunden, andererseits von 50 und 60 Sekunden. Auch in der Größe der Exkursionen und in der Raschheit der aufeinanderfolgenden Schläge finden sich außerordentlich große Differenzen. Ein besonderes Interesse verdienen diejenigen Personen, bei welchen Nystagmus bis zu $1^1/_2$ Minuten Dauer besteht. Bei diesen beobachtet man, nachdem ungefähr 50 Sekunden beträchtliche Exkursionen und rasch aufeinanderfolgende Schläge bestanden hatten, einen ganz kleinschlägigen und ziemlich langsam sich fortsetzenden Nystagmus. Man hat hier direkt den Eindruck, daß es sich um ein zentrales Fortspinnen des einmal gesetzten Reizes handelt. Ich habe stets auch diesen geringen Nystagmus noch mitgezählt und erst dann die Stoppuhr zur Ruhe gesetzt, wenn die Augen hinter der Brille ruhig verharrten.

β) Die verschiedenen Lebensalter.

Betrachtet man die verschiedenen Lebensalter von 10 zu 10 Jahren gesondert, so findet man bis zu 79 Jahren Personen, welche eine Dauer des horizontalen Nystagmus über dem Durchschnitt (von 42″) und andere, die eine solche unter dem Durchschnitt aufweisen. Man kann also gewiß nicht behaupten, daß das höhere Alter ganz allgemein eine Herabsetzung der Dauer des horizontalen Nystagmus unter den Durchschnitt jüngerer Leute bewirke. Man findet auch durch eine zufällige

Aufeinanderfolge gelegentlich eine ganze Reihe von jugendlichen Personen, deren Nystagmusdauer unter dem Durchschnitt gelegen ist. Wenn man also nicht ein sehr großes Material zur Verfügung hat, so kann man über die durchschnittliche Dauer des horizontalen Nystagmus in verschiedenen Lebensaltern nichts bestimmtes aussagen. Ich verfüge nicht über eine genügend große Zahl normaler Leute über dem 50. Lebensjahre und muß also diese Frage offen lassen, soweit sie Personen über dem 50. Lebensjahre betrifft.

Bis zum 50. Lebensjahre ergeben sich keine Differenzen bei zunehmendem Alter. Ebenso fanden sich keine Unterschiede zwischen männlichem und weiblichem Geschlecht. Ich vermag demnach die Angaben von Dr. Piolti nicht zu bestätigen.

γ) Tänzer.

Einen interessanten Befund bietet das Verhalten der Tänzer:

	10 mal l. K. gr.	Zahl der Fälle	10 mal r. K. gr.	Zahl der Fälle	10 mal l. K. v.	Zahl der Fälle	10 mal r. K. v.	Zahl der Fälle
			Rechtstänzer.					
Durchschn.	49″		30″		23″		20″	
Maximum .	90″	12	50″	12	35″	7	30″	7
Minimum .	25″		13″		15″		17″	
			Rechts- und Linkstänzer.					
Durchschn.	44″		46″		23″		20″	
Maximum .	80″	12	120″	12	35″	7	25″	8
Minimum .	18″		17″		14″		14″	
			Kein Tänzer.					
Durchschn.	41″		41″		25″		26″	
Maximum .	86″	35	120″	35	42″	17	75″	14
Minimum .	0″		0″		0″		0″	

Man findet demnach bei den Rechtstänzern, daß die Linksdrehung beträchtlich höhere Zahlen ergibt, als die Rechtsdrehung. Als Ursache dieses Verhaltens wird man sicherlich geneigt sein, die Gewöhnung heranzuziehen. Es ist ja klar, daß es für den Tänzer ein Vorteil ist, wenn er beim Stehenbleiben nur geringen Schwindel empfindet, und Leute, die Tanzen gelernt haben, werden es bestätigen können, daß sie im Anfange stärkeren Schwindel empfanden, als später. Dennoch kann diese Frage mit Rücksicht auf den Befund bei den Rechts- und Linkstänzern noch nicht als entschieden betrachtet werden. Auch die Leute, welche nach rechts und links tanzen, haben anfänglich beim Anhalten stärkeren Schwindel verspürt, als zur Zeit, wo sie bereits des Tanzens vollkommen kundig waren, und geübte Tänzer gaben mir wiederholt an, keinerlei Schwindel zu verspüren, obwohl

sie ganz kräftigen und langandauernden Nachnystagmus zeigten. Es kann die Gewöhnung auch derart erfolgen, daß nur die subjektiven Begleiterscheinungen des Nystagmus unmerkbar werden, während der Nystagmus selbst eine wesentliche Abschwächung nicht erfährt. Es wäre also denkbar, den Befund an den Rechtstänzern anders zu erklären. Man kann sich vorstellen, daß Rechtstänzer von Anfang an eine Differenz in der Dauer des Nachnystagmus zwischen rechts und links zeigten, derart, daß nach Rechtsdrehung geringerer Nachnystagmus und Schwindel auftrat, als nach Linksdrehung (wie ja überhaupt die Linksdrehung stärkeren Nachnystagmus zu erzeugen pflegt s. S. 491). Infolgedessen wurde diesen Personen das Erlernen des Rechtstanzens vom Anfange an erleichtert, so daß sie sich keine Mühe gaben, das Linkstanzen, das unangenehme Sensationen auslöste, zu erlernen. Dem gegenüber sind diejenigen Personen, bei denen eine vom Anfang an geringere Dauer des Nachnystagmus und Schwindels nach Linksdrehung sich zeigte, im Nachteile, denn Rechtstanzen muß jeder können. Sie müssen also die unangenehmen Sensationen nach Rechtsdrehung überwinden lernen. Diejenigen Personen, bei denen sich kein Unterschied zwischen Rechts- und Linksdrehung zeigt, werden Rechts- und Linkstanzen in gleicher Weise erlernen können. Dr. Abels hat an Tauben Versuche unternommen, um den Einfluß der Gewöhnung an Drehung zu studieren. Er fand hierbei, daß die Tauben bei wiederholten Drehungen nach einer Seite allmählig sowohl während der Drehung als beim Anhalten geringeren Kopfnystagmus zeigten. Hier war also sicherlich ein Einfluß der Gewöhnung nachweisbar. Wir dürfen jedoch nicht vergessen, daß bei Menschen ein Kopfnystagmus nicht besteht, und daß also die Resultate dieser Untersuchungen auf den Menschen nicht übertragbar sind. Es wäre demnach Sache der Untersuchung, den Einfluß der Gewöhnung am Menschen zu studieren. Ich selbst habe an einem Patienten diesen Versuch gemacht und ihn im Laufe von 14 Tagen fast täglich 50 bis 60 mal auf dem Drehstuhl gedreht. Ein Einfluß auf die Dauer des Nachnystagmus war nicht zu beobachten.

b. Neurastheniker ohne Schwindel.

Wir vergleichen mit den Zahlen an Normalen zunächst die Zahlen von 8 Patienten, die an Neurasthenie litten, niemals aber Schwindel gehabt hatten.

	10 mal l. K. gr.	Zahl der Fälle	10 mal r. K. gr.	Zahl der Fälle	10 mal l. K. v.	Zahl der Fälle	10 mal r. K. v.	Zahl der Fälle
Durchschn.	61″		62″		19″		20″	
Minimum .	32″	7	32″	8	18″	2	—	1
Maximum .	88″		120″		20″		—	

Wiewohl die Zahl der untersuchten Fälle keine große ist, und unter den Untersuchten auch Leute mit einer Dauer unter dem Durchschnitt sich befinden, so scheint doch im allgemeinen die Neurasthenie die Dauer des horizontalen Nystagmus zu verlängern. (Bezüglich des rotatorischen Nachnystagmus s. S. 490). Mit Bestimmtheit wird man freilich nur dann urteilen können, wenn man ebensoviele Patienten mit Neurasthenie ohne Schwindel untersucht hat, als Normale. Immerhin aber ergibt sich hier eine Uebereinstimmung mit den Beobachtungen von Bach, Doehne, Erben, Ruppert, die bei nervösen Personen Nystagmus von größerer Intensität und nach einer geringeren Zahl von Umdrehungen auftreten sahen, als bei Normalen.

c) Fälle mit Schwindel ohne Neurose.

35 Patienten, welche an Schwindel litten, ohne nervöse Erscheinungen darzubieten, ergaben die folgenden Zahlen:

	10mal l. K. gr.	Zahl der Fälle	10mal r. K. gr.	Zahl der Fälle	10mal l. K. v.	Zahl der Fälle	10mal r. K. v.	Zahl der Fälle
Durchschn.	34″		33″		23″		22″	
Minimum .	15″	35	17″	35	7″	20	9″	22
Maximum .	55″		60″		40″		33″	

Man sieht, daß bei diesen Patienten die durchschnittliche Dauer des horizontalen Nachnystagmus ebensowohl wie das Maximum der Dauer sich unter den Zahlen der Normalen befindet. Man muß also annehmen, daß der wiederholte spontane Schwindel zu einer Herabsetzung der Dauer des horizontalen Nystagmus führt. Die Erklärung kann man sich in zweierlei Weise vorstellen. Man kann annehmen, daß durch die Krankheit eine wenn auch geringe Schädigung des Vestibular-Apparates respektive des Vestibularnerven gesetzt wurde, so daß bei gleichem Reize schwächere Impulse zum Zentrum gesendet werden. Mehr Wahrscheinlichkeit noch hat die zweite Erklärungsmöglichkeit, die Herabsetzung auf eine Adaptation der Zentren zu beziehen, so daß bei gleichen Reizen die Zentren mit geringeren Impulsen antworten. Eine Adaptation der Zentren ist uns nach Labyrinthzerstörung geläufig, wie wir noch hören werden, und es würde als zweckmäßig erscheinen, wenn auch bei Schwindelleidenden eine Adaption der Zentren vorkäme. Aus den Angaben derartiger Patienten geht hervor, daß nicht selten wenigstens eine subjektive Akkomodation stattfindet. Während die Patienten im Beginne der Schwindelanfälle heftige subjektive Begleiterscheinungen, starke Scheindrehung der Gegenstände, schwere Uebelkeiten empfinden, zeigen sich diese bei wiederholtem Auftreten des Schwindels späterhin immer mehr abgeschwächt. Es kommt nur zu einer

Völle im Kopfe, die Uebelkeiten bleiben nicht selten ganz aus oder sind nur gering. (Vergl. Urbantschitsch.)

d) Fälle mit Schwindel und Neurose.

Den 35 Fällen mit Schwindel ohne Neurasthenie kann ich 35 mit Schwindel und Neurasthenie gegenüberstellen. Die Zahlen sind:

	10 mal l. K. gr.	Zahl der Fälle	10 mal r. K. gr.	Zahl der Fälle	10 mal l. K. v.	Zahl der Fälle	10 mal r. K. v.	Zahl der Fälle
Durchschn.	39″		39″		21″		25″	
Minimum .	10″	35	10″	34	0″	13	0″	12
Maximum .	90″		95″		40″		75″	

Es ergibt sich aus diesen Zahlen, daß nahezu kein Unterschied gegenüber den Normalen vorhanden ist, daß sie beträchtlich höhere Werte für den horizontalen Nystagmus als die Patienten aufweisen, welche nur an Schwindel, nicht an Neurasthenie leiden. Es mag sein, daß die Neurasthenie der Adaptation der Zentren entgegenwirkt, wie ich dies auch für die subjektiven Begleiterscheinungen des Schwindels wiederholt konstatieren konnte.

Diese Kranken akkomodieren sich nicht an den Schwindel, im Gegenteil, je länger ihre Krankheit dauert, desto unangenehmer empfinden sie den Schwindel, desto nervöser werden sie.

e) und f) Fälle mit Schwindel nach Schädeltrauma ohne Neurose und Fälle mit Schwindel nach Schädeltrauma und traumatischer Neurose.

In den Zahlen für den horizontalen Nystagmus ergiebt sich kein Unterschied. Die Zahlen gleichen denen der Normalen. Also auch hier das Fehlen der Akkomodation.

	10 mal l. K. gr.	Zahl der Fälle	10 mal r. K. gr.	Zahl der Fälle	10 mal l. K. v.	Zahl der Fälle	10 mal r. K. v.	Zahl der Fälle
Traumatische Fälle mit Schwindel ohne Neurose.								
Durchschn.	44″		40″		23″		20″	
Minimum .	25″	6	25″	6	20″	4	17″	3
Maximum .	60″		51″		28″		23″	
Traumatische Fälle mit Schwindel und traumatischer Neurose.								
Durchschn.	41″		41″		23″		20″	
Minimum .	17″	18	15″	18	14″	7	11″	5
Maximum .	85″		90″		40″		30″	

5. Der rotatorische Nach-Nystagmus nach Drehung bei vorgeneigtem Kopfe.

Betrachten wir auf den verschiedenen Tabellen 4 a bis f die durchschnittliche Dauer des rotatorischen Nystagmus, so finden wir überall nahezu dieselben Zahlen. Irgend eine besondere Regelmäßigkeit ist

nicht zu konstatieren. Wir können daher die Zahlen sämtlicher Fälle zusammenziehen und finden dann:

	10mal l. K. v.	Zahl der Fälle	10mal r. K. v.	Zahl der Fälle
Durchschnitt . . .	23″		22″	
Minimum	0″	70	0″	66
Maximum	42″		75″	

Durchschnittlich beträgt also die Dauer des rotatorischen Nystagmus etwas mehr als die Hälfte der Dauer des horizontalen Nystagmus; bei den verschiedenen Krankheiten und verschiedenen Lebensaltern, bei Tänzern und Nichttänzern ergeben sich keine wesentlichen Unterschiede, von einzelnen pathologischen noch zu besprechenden Fällen abgesehen.

6 a. Vergleich der Dauer des horizontalen Links-Nystagmus nach Rechtsdrehung mit der Dauer des horizontalen Rechts-Nystagmus nach Linksdrehung.

Auf sämtlichen 7 Tabellen, naturgemäß auch bei Zusammenrechnung dieser, finden sich bei 75 Fällen mit einer Dauer des horizontalen Nystagmus über Durchschnitt [5]) nur eine geringe Zahl, bei denen die Dauer des Rechtsnystagmus gleich der des Linksnystagmus ist (13 Fälle $10 \times r = 10 \times l$ Kgr.), im Gegensatze zu den 77 Fällen unter und am Durchschnitt (42 Fälle $10 \times r = 10 \times l$ Kgr.); dagegen überwiegt weit häufiger bei den Fällen „über Durchschnitt" entweder die Dauer des Rechtsnystagmus (38 Fälle $10 \times l > 10 \times r$ Kgr) oder die Dauer des Linksnystagmus (24 Fälle $10 \times r > 10 \times l$ Kgr), im Gegensatz zu den Fällen „unter Durchschnitt" (21 Fälle $10 \times l > 10 \times r$ Kgr und 14 Fälle $10 \times r > 10 \times l$ Kgr).

Die Durchschnittszahlen der Differenz in der Dauer des horizontalen Nystagmus nach Rechtsdrehung einerseits, Linksdrehung andererseits sind bei den Fällen „über Durchschnitt" überall bedeutend höher als bei den Fällen „unter Durchschnitt". Die Differenz beträgt bei den Fällen „über Durchschnitt" im Mittel 18″, im Maximum 70″, im Mini-

[5]) Anm.: Im Folgenden werden Fälle, bei welchen die Dauer des horizontalen oder rotatorischen Nachnystagmus größer ist, als die in der betreffenden Gruppe ermittelte Durchschnittsdauer als Fälle „über Durchschnitt", solche Fälle, bei welchen die Dauer des horizontalen oder rotatorischen Nystagmus kleiner ist, als die in der betreffenden Gruppe ermittelte Durchschnittsdauer, als Fälle „unter Durchschnitt" bezeichnet. Stimmt die Dauer des Nachnystagmus mit der in der betreffenden Gruppe ermittelten Durchschnittsdauer überein, so heißt der Fall „am Durchschnitt". Letztere wurden überall zu den Fällen „unter Durchschnitt" hinzugezogen.

mum 5″ (von den Fällen ohne Differenz abgesehen), bei den Fällen „unter Durchschnitt“ im Mittel 8″, im Maximum 21″, im Minimum 5″.

6 b. Vergleich der Dauer des rotatorischen Linksnystagmus nach Rechtsdrehung mit der Dauer des rotatorischen Rechtsnystagmus nach Linksdrehung.

Bezüglich des rotatorischen Nystagmus bei vorgeneigter Kopfhaltung gilt ungefähr dasselbe wie für den horizontalen Nystagmus. Von 35 Fällen über Durchschnitt mit Drehung bei vorgeneigter Kopfhaltung ergeben 2 Fälle $10 \times r = 10 \times l$, von 25 Fällen „unter Durchschnitt“ 9 Fälle $10 \times r = 10 \times l$. Die Dauer des rotatorischen Nystagmus nach Linksdrehung ist in 23 Fällen „über Durchschnitt“ größer als nach Rechtsdrehung, in 10 Fällen ist das Umgekehrte der Fall. Die Differenz beträgt im Durchschnitt 8″, im Maximum 35″, im Minimum 2″. In 10 Fällen „unter Durchschnitt“ ist $10 \times l > 10 \times r$, in 6 Fällen ist $10 \times r > 10 \times l$. Die Differenz beträgt im Mittel 3″, im Maximum 10″, im Minimum 1″.

6 c. Physiologisches Ueberwiegen des Rechtsnystagmus nach Linksdrehung.

Auffallend ist, daß sowohl bei aufrechter als bei vorgeneigter Kopfhaltung 10 malige Linksdrehung weit häufiger größere Werte ergiebt, als 10 malige Rechtsdrehung. In sämtlichen Tabellen bei den Fällen „über“, „unter“ und „am Durchschnitt“ finden sich für den horizontalen Nystagmus: 59 Fälle $10 \times l > 10 \times r$, 38 Fälle $10 \times r > 10 \times l$. Für den rotatorischen Nystagmus betragen diese Zahlen: 33 Fälle $10 \times l > 10 \times r$, 16 Fälle $10 \times r > 10 \times l$.

Rechnen wir die 12 Rechtstänzer ab, so wird dadurch die Differenz zugunsten der Linksdrehung für aufrechte Kopfhaltung beträchtlich verringert. Es stellt sich das Verhältnis dann wie 47 Fälle : 38 Fällen.

Für vorgeneigte Kopfhaltung ergibt sich keine Beeinflussung. Das Ueberwiegen der Dauer des rotatorischen Nachnystagmus nach Linksdrehung bei vorgeneigter Kopfhaltung ist bis auf die Fälle mit Schwindel und Neurose überall vorhanden. Dort bewirkt ein einziger pathologischer Fall die Umkehrung. Man wird also wohl das Ueberwiegen der Dauer des Nachnystagmus nach Linksdrehung bei aufrechter und vorgeneigter Kopfhaltung als etwas physiologisches betrachten dürfen, was auch auf das S. 487 besprochene Verhalten der Rechtstänzer ein Licht zu werfen geeignet ist.

7. Wiederholte Untersuchung am selben und an verschiedenen Tagen.

62 Personen wurden teils an verschiedenen Tagen, teils am selben Tage wiederholt untersucht, d. h. es wurde zwei oder mehrmals hinter-

einander die Zeitdauer des Nachnystagmus für dieselbe Art und Zahl der Umdrehungen bestimmt.

Eine Ermüdung des Nystagmus nach wiederholtem Drehen und Anhalten wurde niemals beobachtet, auch wenn die verschiedenen Drehungen unmittelbar aufeinander folgten.

Die größten Differenzen bei wiederholter Untersuchung bieten die Fälle mit zentralem Fortspinnen, die S. 485 erwähnt sind. Rechne ich hier den Linksnystagmus und Rechtsnystagmus als je einen Fall und ziehe ich alle Fälle, sei es, daß sie an verschiedenen, sei es, daß sie bloß an einem Tage mehrfach gedreht wurden, zusammen, so resultieren 8 Fälle. Diese ergeben einen Wechsel in der Dauer des horizontalen Nystagmus von im Durchschnitt 42″, im Maximum 80″ im Minimum 25″ sowohl für den Rechts- wie für den Linksnystagmus.

Die übrigen Fälle teilen sich in 2 Gruppen, je nachdem die Dauer des horizontalen Nystagmus über oder unter der Durchschnittszahl gelegen ist. Bei Fällen „über Durchschnitt“ wurden die Fälle mit zentralem Fortspinnen abgezogen.

Zwischen Normalen und Kranken finden sich keine verwertbaren Differenzen, so daß alle Fälle vereinigt werden können.

Bei der Untersuchung an verschiedenen Tagen war der Wechsel in der Dauer des Nystagmus durchschnittlich ein wenig größer als bei der Untersuchung am selben Tage, wiewohl auch vereinzelt das Gegenteil vorkam. Bei 24 Fällen „über Durchschnitt“, die an verschiedenen Tagen untersucht wurden, beträgt der Wechsel im Durchschnitt 12″, im Maximum 38″; kein Wechsel fand sich 3 mal.

Bei 19 Fällen „über Durchschnitt“, die am selben Tage untersucht wurden, beträgt der Wechsel im Durchschnitt 9″, im Maximum 20″; 6 mal fand sich kein Wechsel.

Wesentlich kleinere Zahlen liefern die Fälle „unter Durchschnitt“. Auch findet sich hier häufig bei wiederholter Untersuchung kein Unterschied. 37 an verschiedenen Tagen untersuchte Fälle zeigen einen Wechsel von im Durchschnitt 5″, im Maximum 23″; 19 mal fand sich kein Wechsel.

38 am selben Tage Untersuchte zeigen einen Wechsel von im Durchschnitt 3″, im Maximum 20″; 23 mal tritt kein Wechsel auf.

Zieht man mit Rücksicht auf die geringe Differenz der Resultate der Untersuchung an verschiedenen und am selben Tage die Fälle derart zusammen, daß man die an verschiedenen Tagen und die bloß am selben Tage Untersuchten zusammenrechnet, so ergibt sich:

„Ueber Durchschnitt“ sind 37 Fälle, mit einem Wechsel der Dauer des horizontalen Nystagmus von im Durchschnitt 10″, im Maximum 38″; 8 mal fand sich kein Wechsel.

„Unter Durchschnitt“ sind 64 Fälle mit einem Wechsel der Dauer des horizontalen Nystagmus von im Durchschnitt 4″, im Maximum 23″; 34 mal fand kein Wechsel statt.

Bei den Fällen „über Durchschnitt“ muß man daher sowohl für den Links- ols für den Rechtsnystagmus mit einem durchschnittlichen Wechsel von 10″, bei den Fällen „unter Durchschnitt“ von 4″ rechnen. Bei den Fällen „über Durchschnitt“ wird man nur in $^1/_5$ bei wiederholten Untersuchungen dieselben Zahlen finden, bei den Fällen „unter Durchschnitt“ in der Hälfte aller Fälle.

Der Wechsel in der Dauer des Links- und Rechtsnystagmus kann auf verschiedene Weise erfolgen. a) Trotz des Wechsels überwiegt stets die eine Seite, z. B.

3. II. 10 × l. 35″, 10 × r. 70″
5. II 10 × l. 45″, 10 × r. 80″

oder b) es überwiegt das eine mal der Rechtsnystagmus über den Linksnystagmus, das andere Mal ist das Umgekehrte der Fall, z. B.

8. III. 10 × l. 53″, 10 × r. 44″
10. III. 10 × l. 45″, 10 × r. 50″

oder c) einmal findet sich zwischen Rechts- und Linksnystagmus keine Differenz, einmal überwiegt die eine Seite, z. B.

25. I. 10 × l. 18″, 10 × r. 18″
13. II. 10 × l. 25″, 10 × r. 16″.

Das Verhalten a) fand sich bei den Fällen „über Durchschnitt“ 18 mal, das Verhalten b) 10 mal, das Verhalten c) 3 mal. Bei den Fällen „unter Durchschnitt“ ist 13 mal das Verhalten a), 6 mal das Verhalten b), 6 mal das Verhalten c) zu finden. Bei 5 Fällen mit zentralem Fortspinnen ergiebt sich 2 mal das Verhalten a), 3 mal das Verhalten b).

Bei vorgeneigter Kopfhaltung wurden nur selten wiederholte Untersuchungen vorgenommen, da sehr häufig dabei unangenehme Sensationen auftreten. Bei acht Personen fand sich ein Wechsel von im Durchschnitt 5″, im Maximum 9″; kein Wechsel war nur einmal vorhanden.

8. Vergleich der Dauer des horizontalen mit der Dauer des rotatorischen Nachnystagmus bei Normalen und Fällen mit Schwindel.

Die Dauer des rotatorischen Nystagmus nach Drehung bei vorgeneigter Kopfhaltung ist bei Normalen „über Durchschnitt“ stets bedeutend kleiner als diejenige des horizontalen nach Drehung bei aufrechter Kopfhaltung. Die Dauer des horizontalen Nystagmus nach 10 maliger Linksdrehung beträgt in 13 Fällen im Durchschnitt, das $2^1/_2$ fache, im Maximum das 4 fache, im Minimum das $1^1/_2$ fache des

rotatorischen Nystagmus nach 10 maliger Linksdrehung; die Dauer des horizontalen Nystagmus nach 10 maliger Rechtsdrehung beträgt in 7 Fällen im Durchschnitt das $2^1/_2$ fache, im Maximum das 3 fache, im Minimum das 2 fache des rotatorischen Nystagmus nach 10 maliger Rechtsdrehung.

Bei den Fällen „unter Durchschnitt" und „am Durchschnitt" ist bereits bei Normalen der rotatorische Nystagmus nach Drehung bei vorgeneigter Kopfhaltung an Dauer sehr häufig gleich dem horizontalen nach Drehung bei aufrechter Kopfhaltung (unter 25 Fällen 13 mal). Es beträgt die Dauer des horizontalen Nystagmus für 10 malige Linksdrehung in 11 Fällen im Durchschnitt das 1 fache, im Maximum das 2 fache, im Minimum das 1 fache der Dauer des rotatorischen Nystagmus nach Linksdrehung. Die Dauer des horizontalen Nystagmus nach 10 maliger Rechtsdrehung beträgt in 14 Fällen im Durchschnitt das $1^1/_2$ fache, im Maximum das 2 fache, im Minimum das 1 fache der Dauer des rotatorischen Nystagmus nach 10 maliger Rechtsdrehung.

Bei 28 Fällen mit Schwindel „über Durchschnitt" findet sich zweimal der rotatorische Nystagmus nach Drehung bei vorgeneigter Kopfhaltung an Dauer gleich dem horizontalen nach Drehung bei aufrechter Kopfhaltung. Ein derartiges Verhalten ist unbedingt als pathologisch zu betrachten.

Bei 40 Fällen mit Schwindel „unter" und „am Durchschnitt" beträgt 4 mal die Dauer des rotatorischen Nystagmus das Doppelte der Dauer des horizontalen Nystagmus; auch dieses Verhalten ist sicher pathologisch. Einmal zeigt bei den Fällen mit Schwindel „unter Durchschnitt" der rotatorische Nystagmus eine auffallend kurze Dauer gegenüber dem horizontalen (10 × l. Kgr. 10″, 10 × r. Kgr. 10″, 10 × l. K. v. 3″, 10 × r. K. v. 3″).

Es beträgt in 34 Fällen „unter Durchschnitt" die Dauer des horizontalen Nystagmus nach 10 maliger Linksdrehung im Durchschnitt das 1 fache, im Maximum das 3 fache, im Minimum das $^1/_2$ fache der Dauer des rotatorischen Nystagmus nach 10 maliger Linksdrehung. In 37 Fällen beträgt die Dauer des horizontalen Nystagmus nach 10 maliger Rechtsdrehung im Durchschnitt das $1^1/_2$ fache, im Maximum das 3 fache, im Minimum das $^1/_2$ fache der Dauer des rotatorischen Nystagmus nach 10 maliger Rechtsdrehung.

9. Vergleich der Dauer des horizontalen und rotatorischen Nystagmus zur gesunden Seite einerseits, zur kranken Seite andererseits bei Fällen mit Schwindel.

Die Erkrankung findet sich 23 mal rechts, 14 mal links. Unter diesen 37 Fällen ist für den horizontalen Nystagmus 13 mal 10 × r.

= 10 × 1 Kgr. 12 mal ist die Dauer des Nystagmus zur gesunden Seite größer als die zur kranken Seite, 12 mal findet sich das umgekehrte Verhalten. Da die Zahl der Fälle mit einer größeren Dauer des horizontalen Nystagmus nach Linksdrehung nur wenig über die Zahl der Fälle mit einer größeren Dauer des horizontalen Nystagmus nach Rechtsdrehung überwiegt, so beweist dieses Resultat, daß der Erkrankung selbst kein Einfluß auf die Bevorzugung einer Seite zukommt. Auch die Differenz in der Dauer des horizontalen Nystagmus zwischen kranker und gesunder Seite ist im Durchschnitt dieselbe wie zwischen Linksdrehung und Rechtsdrehung überhaupt.

Was den rotatorischen Nystagmus betrifft, so finden sich 9 Fälle, bei denen die Dauer des Nystagmus zur kranken Seite größer ist als zur gesunden Seite, 3 Fälle mit umgekehrtem Verhalten. Von diesen neun Fällen sind jedoch 6, bei denen 10 × l. größer als 10 × r. ist und wir wissen, daß bei vorgeneigtem Kopf die Linksdrehung doppelt so häufig über die Rechtsdrehung überwiegt, als umgekehrt. Denken wir uns diese 6 Fälle gleichmäßig verteilt, so schwindet sofort jeder Unterschied zwischen kranker und gesunder Seite; wir sind daher nicht berechtigt, diese Erscheinung auf die Krankheit zu beziehen und müssen sagen, daß bei Kranken, welche an Schwindel leiden, die Dauer des Nachnystagmus weder zur gesunden noch zur kranken Seite überwiegt.

1C. Nystagmus horizontalis mit und ohne Brille.

Bei 18 Personen wurde der Nystagmus horizontalis mit und ohne Brille für Rechts- und Linksdrehung gemessen. Es hatte dies den Zweck, auch an einem größeren Materiale den Einfluß der undurchsichtigen Brille zu studieren. In der Tat habe ich zwei Fälle gefunden, bei welchen mit und ohne Brille der Nystagmus horizontalis gleich lange dauerte. Die Zahlen in diesen beiden Fällen sind:

	Mit Brille		Ohne Brille	
	10 mal l. K. gr.	10 mal r. K. gr.	10 mal l. K. gr.	10 mal r. K. gr.
Fall I	43″	28″	40″	25″
Fall II	28″	—	25″	—

In den übrigen Fällen ergeben sich folgende Zahlen:

	Mit Brille			Ohne Brille		
	10 mal l. K. gr.	10 mal r. K. gr.	Zahl d. Fälle	10 mal l. K. gr.	10 mal r. K. gr.	Zahl d. Fälle
Durchschn.	52″	48″		20″	18″	
Maximum .	88″	111″	18	40″	26″	18
Minimum .	31″	28″		10″	8″	

Es zeigt sich hier die Ueberlegenheit der Untersuchung mit der Brille, denn in nahezu sämtlichen Fällen betrug die Dauer des Nystagmus mit Brille beträchtlich mehr als ohne Brille, im Durchschnitt das $2^1/_2$—3 fache. Bei denjenigen Fällen, die eine Dauer des horizontalen

Nystagmus „über Durchschnitt“ hatten, das 3 fache, bei denjenigen „unter Durchschnitt“ das Doppelte.

11. Langsame und rasche Drehung mit und ohne Brille.

Unter langsamer Drehung ist eine Drehung verstanden, bei welcher zu 10 Umdrehungen ca. 30 Sekunden benötigt wurden. Bei der raschen Umdrehung dauerten 10 Drehungen 16 bis 18 Sekunden. Bei den mit der undurchsichtigen Brille Untersuchten zeigt sich ein Unterschied, je nachdem die Dauer des horizontalen Nystagmus „über“ oder „unter dem Durchschnitt“ beträgt. Bei 6 Fällen „über Durchschnitt“ ergab sich 2 mal bei langsamer und rascher Drehung keine Differenz in der Dauer des Nystagmus, nur waren die einzelnen Zuckungen nach rascherer Drehung größer und rascher. 4 Fälle zeigen eine längere Dauer des Nachnystagmus; die Differenz betrug im Durchschnitt 14″, im Maximum 18″, im Minimum 11″.

Von 12 Fällen „unter Durchschnitt“ sind 6 Fälle ohne Differenz in der Dauer des Nystagmus, ebenfalls nur mit Steigerung der Intensität des Nystagmus, 6 Fälle mit einer Differenz zugunsten der rascheren Drehung von im Durchschnitt 9″, im Maximum 18″, im Minimum 5″.

Bei 9 Fällen wurde ohne Brille rascher und langsamer gedreht. 6 Fälle zeigten eine vermehrte Dauer neben der Verstärkung des Nystagmus, 3 Fälle nur eine Verstärkung desselben ohne eine vermehrte Dauer. Auffällig war, daß bei 3 Fällen nach langsamer Drehung ohne Brille bei Blick geradeaus überhaupt kein Nystagmus sichtbar war. Hier hat also die Fixation des Blickes den Nystagmus vollständig unterdrückt.

Bezüglich des rotatorischen Nystagmus sind 4 Fälle untersucht; 3 mal ergab sich eine Vermehrung, 1 mal ein Gleichbleiben der Dauer. Im allgemeinen kann man wohl sagen, daß die raschere Drehung die Dauer des Nachnystagmus vergrößert und seine Intensität vermehrt.

12. 3 malige, 5-, 10-, 20-, 30-, 40-, 50-, 60 malige Drehung.

Während sämtliche Personen sowohl bei aufrechter Kopfstellung als bei vorgeneigter Kopfstellung 10 mal gedreht wurden, wurde in einer beträchtlichen Zahl von Fällen auch die Dauer des Nystagmus nach 2-, 3- und 5 maliger Drehung einerseits, 20-, 30-, 40-, 50- und 60 maliger Drehung andrerseits gemessen und mit den Werten für 10malige Drehung verglichen. Zwischen Normalen und Kranken mit Schwindel findet sich hier kein Unterschied, weshalb sämtliche Tabellen zu einer einzigen zusammengezogen werden konnten.

Die bezüglichen Zahlen sind folgende:

	2 mal l.	2 mal r.	3 mal l.	3 mal r.	5 mal l.	5 mal r.	10 mal l.	10 mal r.	20 mal l.	20 mal r.	30 mal l.	30 mal r.	40 mal l.	40 mal r.	50 mal l.	50 mal r.	60 mal l.
Zahl d. Fälle	1	1	25	24	18	17	51	50	11	9	10	6	2	2	3	1	1
Durchschn.	14″	20″	20″	22″	33″	37″	44″	41″	37″	30″	40″	38″	34″	35″	37″	32″	33″
Maximum .	—	—	74″	46″	60″	105″	88″	120″	61″	54″	50″	60″	37″	40″	40″	—″	—
Minimum .	—	—	7″	7″	13″	7″	10″	10″	13″	15″	25″	25″	31″	29″	33″	—″	—

Man ersieht aus diesen Zahlen, daß das Maximum der Dauer des horizontalen Nystagmus bei 10 maliger Drehung gelegen ist, und daß nach beiden Seiten die Dauer des Nystagmus abnimmt, d. h. 3 malige und 5 malige Drehung einerseits, 20, 30, 40, 50 und 60 malige Drehung andrerseits geben niedrigere Werte als 10 malige Drehung. Betrachtet man die einzelnen Fälle, so findet man, daß der Nystagmus nach 10 maliger Drehung in 47 Fällen länger dauert als der Nystagmus nach 3 maliger Drehung ($10 \times > 3 \times$). 1 mal dauert der Nystagmus nach 10 maliger Drehung gleich lange mit dem Nystagmus nach 3 maliger Drehung ($10 \times = 3 \times$). Dieses Verhalten findet sich bei 1 Fall „unter Durchschnitt". 1 mal dauert der Nystagmus nach 10 maliger Drehung kürzer als nach 3 maliger Drehung ($10 \times < 3 \times$) in einem Falle „über Durchschnitt".

Was die 5 malige Drehung betrifft, so ergiebt in 29 Fällen 10 malige Drehung größere Werte als 5 malige Drehung, in 6 Fällen sind die Werte für 10- und 5 malige Drehung gleich, und zwar 4 mal in Fällen „über Durchschnitt", 2 mal „unter Durchschnitt".

Bei 20 maliger Drehung ist das Verhalten verschieden, je nachdem 10 malige Drehung eine Dauer des Nystagmus „über" oder „unter Durchschnitt" ergiebt. Ist 10 malige Drehung „über Durchschnitt", so ist in der Regel die Dauer nach 20 maliger Drehung geringer. Ist 10 malige Drehung „unter Durchschnitt", so ist in der Regel die Dauer nach 20 maliger Drehung gleich der nach 10 maliger Drehung oder größer. Die bezüglichen Zahlen stellen sich wie folgt:

10 malige Drehung größer als 20 malige Drehung in 5 Fällen (4 mal „über Durchschnitt", 1 mal „unter Durchschnitt"). 10 malige Drehung gleich 20 maliger Drehung in 8 Fällen (2 mal „über Durchschnitt", 6 mal „unter Durchschnitt"). 10 malige Drehung kleiner als 20 malige Drehung in 7 Fällen (sämtlich „unter Durchschnitt").

Dasselbe Verhältnis wie zwischen 10 maliger Drehung und 20 maliger Drehung, besteht zwischen 10 maliger Drehung und 30, 40, 50 und 60 maliger Drehung. Dort, wo 10 malige Drehung eine Dauer des Nystagmus „über Durchschnitt" aufweist, ergiebt 10 malige Drehung größere Werte als 30-, 40-, 50- und 60 malige Drehung. Dort,

wo 10 malige Drehung eine Dauer „unter Durchschnitt" zeigt, ist sie gleich oder kleiner als 30-, 40-, 50- und 60 malige Drehung. Die bezüglichen Zahlen lauten:

10 malige Drehung größer als 30 malige Drehung in 9 Fällen (7 „über Durchschnitt", 2 „unter Durchschnitt"). 10 malige Drehung gleich 30 maliger Drehung in 3 Fällen „unter Durchschnitt". 10 malige Drehung kleiner als 30 malige Drehung in 4 Fällen (alle „unter Durchschnitt"). 10 malige Drehung gleich 40 maliger Drehung in 2 Fällen „unter Durchschnitt". 10 malige Drehung kleiner als 40 malige Drehung in 2 Fällen „unter Durchschnitt". 10 malige Drehung größer als 50 malige Drehung in 2 Fällen „über Durchschnitt". 10 malige Drehung gleich 50 maliger Drehung in 1 Fall „unter Durchschnitt". 10-malige Drehung gleich 60 maliger Drehung in 1 Fall „unter Durchschnitt".

Betrachtet man weiter das Verhalten der Dauer nach 20 maliger Drehung im Vergleiche mit dem Verhalten nach 30, 40, 50 und 60 maliger Drehung, so ergibt sich wiederum dieselbe Regel. Dort wo 10 malige Drehung „über Durchschnitt" liegt, ist auch 20 malige Drehung größer als 30-, 40-, 50- und 60 malige Drehung. Dort, wo 10-malige Drehung „unter Durchschnitt" liegt, ist 20 malige Drehung gleich oder kleiner als 30-, 40-, 50- und 60 malige Drehung. Die bezüglichen Zahlen sind:

20 malige Drehung größer als 30 malige in 3 Fällen (2 „über Durchschnitt", 1 „unter Durchschnitt"). 20 malige Drehung gleich der 30 maligen Drehung in 3 Fällen (1 „über", 2 „unter Durchschnitt"). 20 malige Drehung kleiner als 30 malige Drehung in 2 Fällen (1 „über Durchschnitt", 1 „unter Durchschnitt"). 20 malige Drehung gleich der 40 maligen Drehung in 2 Fällen (1 „über Durchschnitt", 1 „unter Durchschnitt"). 30 malige Drehung größer als 40 malige Drehung (1 Fall „über Durchschnitt"). 30 malige Drehung größer als 50 malige Drehung (1 Fall „über Durchschnitt"). 30 malige Drehung gleich der 40 maligen Drehung (1 Fall „unter Durchschnitt"). 40 malige Drehung gleich der 60 maligen Drehung (1 Fall „unter Durchschnitt").

Dadurch, daß der Höhepunkt der Dauer des Nystagmus bei 10 maliger Drehung gelegen ist, und wie unsere Tabelle zeigt, nach beiden Seiten die Dauer des Nystagmus abnimmt, muß es dazu kommen, daß 3 malige Drehung und 5 malige Drehung teilweise gleiche Werte ergeben wie 20, 30, 40, 50, 60 malige Drehung. Die bezüglichen Zahlen sind:

3 malige Drehung größer als 50 malige Drehung (1 Fall „über Durchschnitt"). 3 malige Drehung gleich 30 maliger Drehung (1 Fall

„über Durchschnitt“). 3 malige Drehung kleiner als 20-, 30-, 40-, 50-, 60 malige Drehung 20 Fälle (5 „über Durchschnitt“, 15 „unter Durchschnitt“). 5 malige Drehung größer als 20 malige Drehung (1 Fall „über Durchschnitt“). 5 malige Drehung größer als 30 malige Drehung (2 Fälle „über Durchschnitt“). 5 malige Drehung größer als 50 malige Drehung (1 Fall „über Durchschnitt“). 5 malige Drehung gleich 20 maliger Drehung (2 Fälle, 1 „über Durchschnitt“, 1 „unter Durchschnitt“). 5 malige Drehung kleiner als 20-, 30-, 40-, 50-, 60-malige Drehung (6 Fälle „unter Durchschnitt“).

Die Regel, die man aus diesem Verhalten ziehen kann, lautet:

3 malige Drehung und insbesondere 5 malige Drehung liefert nur dort größere Werte als 20-, 30-, 40- ,50-, 60 malige Drehung, wo 10-malige Drehung „über Durchschnitt“ liegt. Bei den Fällen „unter Durchschnitt“ liefert 3 malige und 5 malige Drehung stets kleinere Werte als 20-, 30-, 40-, 50-, 60 malige Drehung.

Bei den bisherigen Betrachtungen haben wir nur die Dauer des Nystagmus berücksichtigt.

Wie wir noch sehen werden, unterscheidet sich der Nystagmus nach 3- und 5 maliger Drehung stets durch geringere Intensität und durch kleinere Zahl der Zuckungen in der Zeiteinheit von dem Nystagmus nach 20- und 30 maliger Drehung auch bei gleicher Zeitdauer (s. S. 501).

Bei vorgeneigtem Kopfe wurden nur eine geringe Zahl von Fällen mehr als 10 mal gedreht, da die meisten Patienten für diese Art der Drehung zu empfindlich sind. Im ganzen sind es 6 Fälle. Bei 5 von diesen ergiebt 30 malige Drehung größere Zahlen als 10 malige Drehung (zwei „über Durchschnitt“, 3 „unter Durchschnitt“). Die Differenz beträgt im Durchschnitt 5″, im Maximum 10″, im Minimum 1″. In einem Falle ergiebt 10 malige Drehung einen höheren Wert als 30 malige Drehung, jedoch beträgt die Differenz nur 1″. Die bezüglichen Zahlen für 5-, 10-, 20- und 30 malige Drehung lauten:

	5 mal l. K. v.	5 mal r. K. v.	10 mal l. K. v.	10 mal r. K. v.	30 mal l. K. v.	30 mal
Fälle	5	5	12	13	4	3
Durchschn.	20″	19″	25″	19″	26″	29″
Maximum .	25″	21″	40″	30″	28″	33″
Minimum .	17″	15″	0″	0″	25″	22″

13. Der Nachnachnystagmus.

Hat nach 10 maliger Drehung bei aufrechtem Kopfe der beim Anhalten ausgelöste Nachnystagmus sein Ende erreicht, so verharren die Augen hinter der undurchsichtigen Brille dauernd vollkommen in Ruhe. Nach 20 maliger und öfterer Drehung zeigen viele Fälle — ins-

besondere solche mit einer Dauer des Nachnystagmus „über Durchschnitt" — ein anderes Verhalten. Nachdem der Nachnystagmus meist ziemlich plötzlich aufgehört hat, bleiben die Augen nur wenige Sekunden ruhig und beginnen sodann einen sehr kleinschlägigen, unregelmäßigen, nicht sehr raschen Nystagmus in der ursprünglichen Drehungsrichtung. Ich habe diesen Nystagmus als „Nachnachnystagmus" bezeichnet. Er dauert oft über 1 Minute. Ruft man rotatorischen oder vertikalen Nachnystagmus durch 20 malige oder öftere Drehung hervor, so tritt auch hier in vielen Fällen „Nachnachnystagmus" in der ursprünglichen Drehungsrichtung auf. Dieser beschränkt sich jedoch auf wenige Zuckungen und man muß scharf zusehen, um ihn nicht zu übersehen. Der „Nachnachnystagmus" weist Analogien mit dem Verhalten optischer Nachbilder auf. Sicherlich ist er nur zentral zu erklären. Manchmal scheint er vollkommen zu fehlen. Eine praktische Bedeutung kommt diesem Phänomen nicht zu.

14. Nystagmus nach 1 und $^1/_2$ Umdrehung.

Bei einer Anzahl von Fällen wurde die Grenze aufgesucht, bei welcher Raschheit und Zahl der Umdrehungen überhaupt bereits Nystagmus auftritt. Einmalige Umdrehung um 360° in $1^1/_2$—2 Sekunden rief in den meisten Fällen bei Benutzung der undurchsichtigen Brille einen deutlichen Nachnystagmus hervor. Ohre Brille ist dieser Nachnystagmus bei Blick geradeaus kaum zu sehen; er wird durch die Fixation und Konvergenz unterdrückt. Bei seitlichem Blick aber ist in vielen Fällen, besonders dann, wenn kein spontaner Nystagmus in den seitlichen Endstellungen besteht, die Wirkung einmaliger Drehung deutlich beobachtbar. Freilich ist stets dieser Nystagmus sehr gering an Größe und kurz an Dauer. Auch bei rascher Drehung um 180°, etwa in einer Sekunde, habe ich bei einigen Versuchspersonen hinter der Brille ganz deutlichen Nachnystagmus gesehen. Bei anderen war nur eine langsame Bewegung der Augen in der ursprünglichen Drehungsrichtung zu bemerken, wieder andere zeigten das Phänomen nicht. Wir werden noch von der theoretischen Bedeutung dieser Versuche zu sprechen haben (s. S. 515).

15. Zahl der Nystagmuszuckungen nach 3-, 5-, 10-, 20-, 30-, 40-, 60 maliger Drehung.

Bei einer großen Zahl von Fällen wurde nicht nur die Dauer des Nystagmus bestimmt, sondern auch die Zahl der einzelnen Zuckungen gezählt.

Hierbei ergab sich zunächst die Regel, daß überall in den ersten Sekunden nach dem Anhalten der Nystagmus am stärksten und rasche-

sten ist, so daß in der Hälfte der Gesamtdauer stets mehr als die Hälfte der gesamten Zuckungen erfolgen. Später wird dann der Nystagmus schwächer und gegen Ende seiner Dauer folgen die einzelnen Zuckungen ganz langsam aufeinander, so daß man anfänglich leicht den Nystagmus vorzeitig für beendet hält, weil man die langsame Bewegung desselben übersehen hatte. Ich habe mich stets bemüht, solange mit der Zählung fortzufahren, bis tatsächlich die Augen vollkommen in Ruhe hinter der Brille verharrten. Freilich können dabei auch Fehler, und zwar im umgekehrten Sinne vorkommen, daß man eine zu lange Dauer bestimmt, aber im allgemeinen macht das nur wenig aus.

Bei der Zählung der Zuckungen des rotatorischen Nystagmus besteht eine geringere Gefahr, zu lange zu zählen, da hier die Zuckungen viel plötzlicher aufhören. Nur muß man sich vor dem vor der Drehung bestandenen spontanen Nystagmus in Acht nehmen.

Die Zahl der Zuckungen wurde sowohl nach 3 maliger Drehung als nach 5-, 10-, 20-, 30-, 40-, 60 maliger Drehung gezählt, und zwar:

nach	3	maliger	Drehung	in	42	Fällen[6]),
„	5	„	„	„	25	„
„	10	„	„	„	157	„
„	20	„	„	„	15	„
„	30	„	„	„	12	„
„	40	„	„	„	2	„
„	60	„	„	„	2	„

In 28 Fällen wurden die Zuckungen des rotatorischen Nystagmus nach Drehung bei vorgeneigter Kopfhaltung gezählt.

Im allgemeinen kann man sagen, daß nach 3- und 5maliger Drehung der Nystagmus langsamer erfolgt als nach 10 maliger Drehung, daß ferner nach 20-, 30 maliger Drehung der Nystagmus rascher erfolgt als nach 10 maliger Drehung.

Nach 10 maliger Drehung kommt durchschnittlich 1 Zuckung auf 1 Sekunde, im Maximum erfolgen 2 Zuckungen in einer Sekunde und im Minimum 1 Zuckung in 2 Sekunden.

Nach 3- und 5 maliger Drehung kommen im Durchschnitt drei Zuckungen auf 4 Sekunden, im Maximum 5 Zuckungen auf 4 Sekunden, im Minimum 1 Zuckung auf 5 Sekunden.

Nach 20-, 30-, 40-, 60 maliger Drehung finden durchschnittlich in 2 Sekunden 3 Zuckungen statt, im Maximum in 4 Sekunden 9 Zuckungen, im Minimum in 4 Sekunden 3 Zuckungen. Zwischen Normalen und Kranken mit Schwindel und Neurose zeigen sich keine-

[6]) Links- und Rechtsdrehung als je ein Fall gezählt.

Unterschiede, ebensowenig zwischen Fällen „über" und „unter Durchschnitt".

16. Wechsel der Zahl der Zuckungen.

Ein nicht unbeträchtlicher Wechsel der Zahl der Zuckungen in derselben Zeit ist nicht selten, so daß man im allgemeinen der Zahl der Zuckungen keine besondere Bedeutung beizulegen hat. In der Regel erfolgen bei größerer Zeitdauer auch mehr Zuckungen. Vereinzelt kommt jedoch auch das Gegenteil vor. Interessant waren mir Versuche, die ich an mir selbst anstellte, indem ich mich bemühte, willkürlich die Zahl der Zuckungen einerseits zu vergrößern, andererseits zu verkleinern. Dieser Versuch hatte einen vollkommenen Erfolg. Ich konnte die Zahl der Zuckungen nach 10 Umdrehungen auf 10 in 40 Sekunden herabdrücken, andererseits auf 68 in 40 Sekunden steigern. Es gelingt dies dadurch, daß man einmal sich gegen die langsame Bewegung des Nystagmus nicht wehrt, sondern sein Auge möglichst lange dieser Bewegung hingibt, das andere Mal sich möglichst bemüht, dieselbe Blickrichtung beizubehalten. Unbewußt spielen derartige Einflüsse auch bei der Untersuchung vieler Kranken eine Rolle, denn man bemerkt bei manchen Patienten auffallend langsame Bewegungen mit großer Deviation der Augen im Sinne der langsamen Bewegung, bei anderen wieder außerordentlich rasche und sehr kleine Zuckungen bei gut eingehaltener Blickrichtung.

17. Drehung bei rechtsgeneigter Kopfhaltung; vertikaler Nystagmus nach aufwärts und abwärts. Vergleich der Dauer desselben mit der Dauer des horizontalen und rotatorischen Nystagmus. 30- u. 40 malige Drehung. Einfluß der undurchsichtigen Brille.

Es ist hier der Platz, auf einige Versuche einzugehen, die ich über Drehung bei rechtsgeneigter Kopfstellung ausgeführt habe. Hierbei tritt bekanntlich, wenn man nach rechts dreht, beim Anhalten ein Nystagmus senkrecht nach aufwärts auf, wenn man nach links dreht, beim Anhalten ein Nystagmus senkrecht nach abwärts. Auch diese Art von Drehung kann man nur an wenigen Patienten ausführen, ohne Uebelkeiten und heftigen Schwindel zu erregen. Es ist zunächst von Interesse, wie sich die Dauer dieses Nystagmus gegenüber der Dauer des Nystagmus nach Drehung bei aufrechtem Kopfe einerseits und bei vorgeneigtem Kopfe andererseits verhält. Bei 10 Fällen liegen die Vergleichszahlen zwischen rechtsgeneigter und aufrechter Kopfhaltung vor. Es ergeben sich:

Dauer des Nystagmus nach 10 maliger Drehung bei rechtsgeneigter Kopfhaltung kleiner als nach 10 maliger Drehung bei aufrechter Kopfhaltung 7 Fälle (4 „über Durchschnitt", 3 „unter Durchschnitt").

Dauer des Nystagmus nach 10 maliger Drehung bei rechtsgeneigter Kopfhaltung gleich der Dauer nach 10 maliger Drehung bei aufrechter Kopfhaltung 2 Fälle („unter Durchschnitt").

Dauer des Nystagmus nach 10 maliger Drehung bei rechtsgeneigter Kopfhaltung größer als nach 10 maliger Drehung bei aufrechter Kopfhaltung 1 Fall („unter Durchschnitt").

Zum Vergleiche der Dauer des Nystagmus nach Drehung bei vorgeneigter Kopfhaltung mit der Dauer nach Drehung bei rechtsgeneigter Kopfhaltung liegen Zahlen von 9 Fällen vor:

Dauer des Nystagmus nach 10 maliger Drehung bei rechtsgeneigter Kopfhaltung gleich der nach 10 maliger Drehung bei vorgeneigter Kopfhaltung 6 Fälle (5 „über Durchschnitt", 1 „unter Durchschnitt").

Dauer des Nystagmus nach 10 maliger Drehung bei rechtsgeneigter Kopfhaltung größer als nach 10 maliger Drehung bei vorgeneigter Kopfhaltung 3 Fälle (2 „über Durchschnitt", 1 „unter Durchschnitt").

Die diesbezüglichen Zahlen für rechtsgeneigte Kopfhaltung (K. rgn.) ergeben:

	10 mal l. K. rgn.	10 mal r. K. rgn.	30 mal r. K. rgn.	ohne Brille 40 mal r. K. rgn.
Zahl der Fälle	4	3	1	1
Durchschnitt .	21″	26″	33″	22″
Maximum . .	31″	38″	—	—
Minimum . .	15″	20″	—	—

An zwei Personen wurde 30 und 40 malige Drehung ausgeführt. Es ergab sich:

Dauer des Nystagmus nach 10 maliger Drehung bei rechtsgeneigter Kopfhaltung größer als nach 30 maliger Drehung bei rechtsgeneigter Kopfhaltung 1 Fall („über Durchschnitt").

Dauer des Nystagmus nach 10 maliger Drehung bei rechtsgeneigter Kopfhaltung gleich der nach 40 maliger Drehung bei rechtsgeneigter Kopfhaltung 1 Fall („unter Durchschnitt").

In 6 Fällen wurde der Einfluß der undurchsichtigen Brille geprüft. Nach 10 maliger Drehung ergab sich eine längere Dauer des Nystagmus hinter der Brille als ohne Brille, und zwar betrug der Nystagmus hinter der Brille im Durchschnitt das $1^1/_2$ fache, im Maximum das 2 fache, im Minimum das einfache der Dauer des Nystagmus ohne Brille. Einmal ergab sich ohne Brille eine um 5 Sekunden längere Dauer als mit Brille. Demnach scheint die Brille bei dem senkrecht gerichteten Nystagmus in ähnlicher Weise zu wirken wie beim horizontalen.

18. Nystagmus während der Drehung.

Untersuchungen über den Nystagmus während der Drehung konnte ich leider an der Klinik nicht vornehmen, da mir eine Drehscheibe

nicht zur Verfügung stand. 8 Personen konnte ich auf einem Karussell untersuchen. Von diesen ist 1 Person auch auf dem Drehstuhl untersucht, während die anderen äußerer Umstände halber nicht auf dem Drehstuhle untersucht sind. Die Umdrehung auf dem Karussell geschah bedeutend langsamer als auf dem Drehstuhl. Eine Umdrehung erforderte 4—5 Sekunden; trotzdem erscheint die Schnelligkeit der Drehung bereits außerordentlich groß, da ja auf der Drehscheibe zur rotatorischen Bewegung die translatorische Bewegung hinzukommt. Das Anhalten auf dem Carussell konnte leider nicht so rasch bewerkstelligt werden, als dies für eine exakte Beobachtung des Nachnystagmus notwendig ist. Bei der Drehung nach rechts geschah das Anhalten noch langsamer, als nach Linksdrehung. Trotz aller dieser Mängel möchte ich doch diese Versuche mitteilen, da sie in mancher Beziehung anregend sind. Was zunächst den einen Fall betrifft, der sowohl am Drehstuhle als auf der Drehscheibe untersucht werden konnte, so ergaben sich für den horizontalen Nystagmus auf dem Drehstuhle nach 10 maliger Linksdrehung 35 Sekunden, nach 10 maliger Rechtsdrehung 60 Sekunden. Auf der Drehscheibe wurde dieser Fall nur nach links gedreht, und zwar einmal am äußeren Rande der Scheibe, einmal nahe der Achse. Ließ ich die Versuchsperson geradeaus blicken, so zeigte sie starken Nystagmus in der Drehungsrichtung, der hauptsächlich optisch bedingt war; sobald ich nämlich die undurchsichtige Brille aufsetzte und die Versuchsperson in diese Brille hineinsah, war nur ein minimaler Nystagmus nach links zu bemerken. Die Dauer dieses Nystagmus hinter der Brille betrug am Rande der Drehscheibe 60 Sekunden. Hier war der Nystagmus außerordentlich kleinschlägig. Bei Plazierung der Versuchsperson in der Nähe der Achse, konnte die Drehung etwas rascher vorgenommen werden. 10 Umdrehungen nahmen 50 Sekunden in Anspruch. Während dieser ganzen Zeit wurde hinter der Brille Nystagmus beobachtet, der etwas rascher und größer war als am Rande der Scheibe. Beim Anhalten trat typischer Nachnystagmus auf, der 25 Sekunden dauerte. Vergleichen wir diese Zahlen mit den am Drehstuhl gewonnenen, so fällt es auf, daß die Zahlen für den Nystagmus nach links sowohl während der Drehung nach links als nach Anhalten nach Rechtsdrehung übereinstimmen. Es ist dies, wie wir noch hören werden, ein theoretisches Erfordernis. Freilich ist hier ein Fall nicht beweisend. Es wäre sehr interessant, bei einer größeren Reihe von Fällen nachzusehen, wie sich die Dauer des gleichgerichteten Nystagmus während der Drehung und beim Anhalten verhalten.

Ein 22 jähriger Mann, der niemals getanzt, niemals Karussell gefahren war, zeigte während der Drehung nach links nur sehr geringen und unregelmäßigen Nystagmus hinter der Brille von ca. 45 Sekunden

Dauer, beim Anhalten einen ebenfalls sehr geringen Nystagmus nach rechts von 20 Sekunden Dauer.

Ein 13 jähriger Knabe, der schon öfters Karussell gefahren war, zeigte während des Drehens hinter der Brille fast keinen Nystagmus. Beim Anhalten trat ca. 15 Sekunden dauernder Nystagmus auf.

Ein 20 jähriger Mann, der am Karussell bedienstet ist, stets nach links herumfährt, zeigte während der Drehung nach links nahezu keinen Nystagmus, beim Anhalten 25 Sekunden lang geringen Nystagmus. Während der Drehung nach rechts war deutlicher Nystagmus nach rechts hinter der Brille vorhanden. Ueber den Nystagmus beim Anhalten kann ich nichts aussagen, da das Anhalten nur ganz allmählich geschah.

Ein zweiter Bediensteter, der niemals fährt, hatte auch während der Drehung nach links fast keinen Nystagmus, beim Anhalten zirka 25 Sekunden Nystagmus.

Ich habe ferner den rotatorischen Nystagmus bei 90° rückwärtsgeneigtem Kopfe untersucht. Während der Drehung trat hierbei, wenn man der Versuchsperson die Brille nicht aufsetzte, ein starker optischer rotatorischer Nystagmus auf, der nahezu die ganze Zeit der Drehung andauerte. Setzte man die Brille auf, so schwand dieser optische Nystagmus. Die Dauer des vestibularen rotatorischen Nystagmus während der Drehung betrug bei den untersuchten 6 Personen im Durchschnitt 12″, im Maximum 15″, im Minimum 5″; beim Anhalten im Durchschnitt 11″, im Maximum 15″, im Minimum 0″. Diese Art von Drehung ist natürlich auch den am Karussell bediensteten Personen fremd.

Nicht ohne Interesse ist das Verhalten des optischen Nystagmus bei den am Karussell bediensteten Personen; während des Fahrens nicht gewohnte Personen nach einer gewissen Zahl von Umdrehungen keinen optischen Nystagmus mehr zeigen so daß sie dann die Umgebung nicht mehr fixiren können und sich alles um sie herum zu drehen scheint, können die an das Drehen gewöhnten Personen den optischen Nystagmus unbeschränkt lange fortsetzen, so daß niemals die Umgebung in Scheindrehung gerät. Der optische Nystagmus zeigt außerordentlich große Exkursionen. Vergleicht man hiermit die außerordentlich geringen und unregelmäßigen Zuckungen des vestibularen Nystagmus hinter der Brille, so wird man die Bedeutungslosigkeit dieses Nystagmus gegenüber dem optischen einsehen. Diese Thatsache ist von großer theoretischer Bedeutung.

19. Empfindung der Gegendrehung beim Anhalten nach Drehung.

Der Empfindung der Gegendrehung beim Anhalten habe ich nur wenig Aufmerksamkeit geschenkt. Die Gegendrehung wird am besten

bei geschlossenen Augen wahrgenommen und nur wenige Individuen empfinden sie auch bei offenen Augen. Da es sich mir stets darum handelte, die Dauer des Nystagmus zu bestimmen, so habe ich Untersuchungen bei geschlossenen Augen nur höchst selten vorgenommen. Außerdem halte ich es für unzweckmäßig, eine subjektive Untersuchungsmethode anzuwenden, wo eine objektive zur Verfügung steht. Immerhin habe ich einige Erfahrung über die Empfindung der Gegendrehung gesammelt. Die Empfindung dauert nie so lange als der Nystagmus anhält. Es gibt auch normale Individuen, welche keine oder ganz kurz dauernde Gegendrehungsempfindungen haben, ohne daß deshalb der Nystagmus abnorm kurz dauert. Bei Patienten, welche andauernden Schwindel gehabt haben, also insbesondere solchen mit einseitiger Labyrinthzerstörung, wurde in einigen Fällen das vollständige Fehlen der Empfindung der Gegendrehung angegeben. Zu diagnostischen Zwecken möchte ich entschieden diese Untersuchung nicht heranziehen, wie dies Stein vorschlägt.

20. Einseitig Labyrinthlose. Dauer des Nachnystagmus zur gesunden und kranken Seite.

Ueber das Verhalten des Drehungsnystagmus bei einseitig Labyrinthlosen liegen in der Litteratur Angaben von Wanner, Eschweiler, Passow, Kümmel, Stein, Krotoschiner vor. Dieselben widersprechen sich teilweise. Genaue Messungen über Dauer und Stärke des Nystagmus wurden nicht angestellt.

Mir stehen 24 einseitig Labyrinthlose zur Verfügung. Die Labyrinthlosigkeit beruhte in 14 Fällen auf operativer Entfernung, in den übrigen Fällen war die Unerregbarkeit des Vestibularapparates durch das Versagen des kalorischen Nystagmus nachgewiesen. Außerdem bestand Taubheit des betreffenden Ohres.

22 Fälle zeigen vollständig übereinstimmendes Verhalten. Ueberall ist hier die Dauer des zur gesunden Seite gerichteten Nystagmus größer als die zur kranken Seite. Im Durchschnitt findet sich eine Differenz zwischen kranker und gesunder Seite von 14″, im Maximum von 30″, im Minimum von 0″ und für vorgeneigte Kopfhaltung im Durchschnitt von 9″, im Maximum von 20″, im Minimum von 1″ (16 Fälle). Es beträgt die Dauer des Nystagmus zur gesunden Seite in der Mehrzahl der Fälle fast genau das Doppelte der Dauer des Nystagmus zur kranken Seite, in einzelnen Fällen freilich weniger, in anderen mehr als das Doppelte. Die Zahlen für die Dauer des Nystagmus sind:

	K. gr.		K. v.	
	Kranke Seite	Gesunde Seite	Kranke Seite	Gesunde Seite
Durchschnitt .	14″	25″	9″	18″
Maximum . .	20″	45″	16″	22″
Minimum . .	8″	14″	0″	12″

Einmal wurde bei aufrechter Kopfhaltung links gleich rechts gefunden („unter Durchschnitt"). Man kann das auf die Herabsetzung der Erregbarkeit auch auf der gesunden Seite beziehen, die von mir in einzelnen Fällen auch mit Hilfe der kalorischen Reaktion nachgewiesen wurde [7]).

Bei 20 Fällen wurde neben der Dauer des Nystagmus auch die Zahl der Zuckungen gezählt. Es ergab sich in allen Fällen eine größere Zahl von Zuckungen nach der gesunden Seite, wie ja auch die Zeitdauer des Nystagmus zur gesunden Seite stets überwiegt. Aber auch abgesehen von der größeren Zahl der Zuckungen zur gesunden Seite, erfolgt auch der Nystagmus zur gesunden Seite rascher als zur kranken Seite.

Es ergab sich für den horizontalen Nystagmus zur kranken Seite, im Durchschnitt 1 Zuckung in 2 Sekunden, im Maximum 3 Zuckungen in 2 Sekunden, im Minimum 1 Zuckung in 4 Sekunden.

Zur gesunden Seite erfolgten im Durchschnitt in 1 Sekunde 1 Zuckung, im Maximum in 1 Sekunde 2 Zuckungen, im Minimum in 4 Sekunden 1 Zuckung. Man bemerkt, daß der Durchschnitt hier mit dem Durchschnitt der Normalen übereinstimmt.

Bei vorgeneigter Kopfhaltung wurden 9 Fälle untersucht. Es fanden sich zur kranken Seite im Durchschnitt 1 Zuckung in 1″, im Maximum 2 Zuckungen in 1″, im Minimum 3 Zuckungen in 4″, zur gesunden Seite im Durchschnitt 5 Zuckungen in 4″, im Maximum 9 Zuckungen in 4″, im Minimum 1 Zuckung in 1″. Also auch hier ein, wenn auch geringes Ueberwiegen der gesunden Seite.

In 4 Fällen wurde bei 20- resp. 30 maliger Drehung die Zahl der Zuckungen des horizontalen Nachnystagmus gezählt. Es ergaben sich zur kranken Seite im Durchschnitt 3 Zuckungen in 4″, im Maximum 1 Zuckung in 1″, im Minimum 1 Zuckung in 2″; zur gesunden Seite im Durchschnitt 1 Zuckung in 1″, im Maximum 3 Zuckungen in 2″, im Minimum 1 Zuckung in 2″.

21. Praktische Bedeutung der Untersuchung des Drehnystagmus bei der Diagnose einseitiger Labyrinthzerstörung.

Fragen wir uns, ob demnach die Untersuchung des Drehnystagmus für die Diagnose der Labyrinthzerstörung von praktischer Bedeutung ist, so können wir darauf nur mit einem bedingten „ja" antworten. Allein für sich genügt die Untersuchung des Drehnystagmus in den seltensten Fällen. Sie kann aber im Zusammenhang mit der Untersuchung des spontanen Nystagmus bereits eine nahezu sichere Diagnose ermöglichen. Besteht zum Beispiel geringer Nystagmus nach der ge-

[7]) Anm. bei der Correctur: Neuerdings von Herzog in seinem Buche „Labyrintheiterung und Gehör", München 1907, Lehmann, bestätigt.

sunden Seite, der bei Blick geradeaus gar nicht wahrnehmbar ist, so gelingt es durch Aufsetzen der undurchsichtigen Brille in vielen Fällen, diesen Nystagmus auch bei Blick geradeaus deutlich sichtbar zu machen. Diese Erscheinung weist schon mit großer Wahrscheinlichkeit auf eine vor längerer Zeit erfolgte Labyrinthzerstörung hin. Findet man in einem solchen Falle bei Untersuchung des Drehnystagmus das von mir angegebene Zahlenverhältnis resp. überhaupt einen stärkeren und länger dauernden Nystagmus zur gesunden Seite, so ist damit die Diagnose beinahe sicher. Man wird freilich nirgends die kalorische Prüfung unterlassen dürfen, aber es gibt Fälle, in welchen auch sie kein sicheres Resultat ergibt. Liegt eine hochgradige Verengerung des äußeren Gehörganges vor, ist die Trommelhöhle mit Cholesteatommassen oder Granulationen erfüllt, besteht eine intensive akute Entzündung im Gebiete der Trommelhöhle, dann kommt es vor, daß die kalorische Reaktion ein negatives Resultat ergiebt, ohne daß eine Labyrinthzerstörung vorhanden ist. Hier wird die Untersuchung des Drehnystagmus (neben der Prüfung des spontanen Nystagmus) die Entscheidung bringen. Ergiebt sich für den Nystagmus zur kranken Seite nach 10 maliger Drehung eine Zahl, die größer ist als diejenige für den Nystagmus zur gesunden Seite, beträgt sie überhaupt für aufrechte Kopfhaltung mehr als 20 Sekunden, für vorgeneigte Kopfhaltung mehr als 16 Sekunden, so ist auch, wenn die gesunde Seite größere Zahlen aufweist (nach meinen bisherigen Erfahrungen), die Labyrinthzerstörung auszuschließen. Beträgt die Dauer des Nystagmus zur kranken Seite für aufrechte Kopfhaltung weniger als 14 Sekunden, für vorgeneigte Kopfhaltung weniger als 9 Sekunden, die Dauer des Nystagmus zur gesunden Seite das doppelte dieser Werte oder mehr, ist dabei auch in der Zahl der Zuckungen und ihrer Größe ein deutlicher Unterschied zugunsten der gesunden Seite, so ist die Labyrinthzerstörung nahezu sicher.

22. Wiederholte Untersuchung einseitig Labyrinthloser am selben und an verschiedenen Tagen.

21 Fälle mit Labyrinthzerstörung wurden am selben Tage oder an verschiedenen Tagen zu wiederholten Malen untersucht; in der Hälfte der Fälle (11 Fälle) fand sich vollkommene Konstanz der Zahlen, in der anderen Hälfte der Fälle wechselten die erhaltenen Zahlen, ohne daß aber eine Umkehrung in dem Verhältnis zwischen rechts und links vorkam, wie dies so häufig bei den Normalen der Fall ist. Der Wechsel beträgt für aufrechte Kopfhaltung im Durchschnitt 8″, im Maximum 11″, im Minimum 5″ (7 Fälle), für vorgeneigte Kopfhaltung im Durchschnitt 9″, im Maximum 15″, im Minimum 6″ (3 Fälle).

23. 3 malige 10-, 20- und 30 malige Drehung bei einseitig Labyrinthlosen.

Bei einer größeren Zahl von Fällen wurden 3 malige Drehung einerseits, 20 und 30 malige Drehung andererseits geprüft. Die bezüglichen Zahlen sind:

3 malige Drehung kleiner als 10 malige Drehung (gesunde Seite) 3 Fälle (1 „über Durchschnitt", 1 „unter Durchschnitt", 1 „am Durchschnitt").

3 malige Drehung kleiner als 30 malige Drehung (gesunde Seite) 1 Fall („am Durchschnitt").

3 malige Drehung gleich 30 maliger Drehung (gesunde Seite) 1 Fall („unter Durchschnitt").

3 malige Drehung kleiner als 10 malige Drehung (kranke Seite) 1 Fall („über Durchschnitt").

3 malige Drehung gleich 10 maliger Drehung (kranke Seite) 2 Fälle (1 „unter Durchschnitt", 1 „am Durchschnitt").

3 malige Drehung gleich 20 maliger Drehung (kranke Seite) 1 Fall („über Durchschnitt").

10 malige Drehung größer als 20 malige Drehung (gesunde Seite) 1 Fall („unter Durchschnitt").

10 malige Drehung größer als 30 malige Drehung (gesunde Seite) 3 Fälle (1 „unter Durchschnitt", 1 „über Durchschnitt", 1 „am Durchschnitt").

10 malige Drehung größer als 20 malige Drehung (kranke Seite) 1 Fall („über Durchschnitt").

10 malige Drehung gleich 20 maliger Drehung (kranke Seite) 3 Fälle (2 „unter Durchschnitt", 1 „am Durchschnitt").

10 malige Drehung gleich 30 maliger Drehung (kranke Seite) 1 Fall („am Durchschnitt").

Hierzu ist zu bemerken, daß 10 malige Drehung kein einziges Mal kleinere Werte ergiebt als 20 malige oder 30 malige Drehung, daß der Nystagmus zur gesunden Seite nach 10 maliger Drehung stets größere Werte ergiebt als nach 20 und 30 maliger Drehung, der Nystagmus zur kranken Seite fast stets gleiche Werte für 10 wie für 20 und 30 malige Drehung. 3 malige Drehung ergiebt zur gesunden Seite in 4 Fällen kleinere und in 1 Fall gleiche Werte wie 10 malige, resp. 20 und 30 malige Drehung, zur kranken Seite 3 mal gleiche, 1 mal kleinere Werte.

24. Nystagmusanfälle nach Kopfbewegungen bei Fällen mit Schwindel ohne Zerstörung des Vestibularapparates.

Ueber Schwindelanfälle nach Kopfbewegungen liegen in der Literatur Angaben von Oppenheim, Bruns, Hitzig, Stern, Rhese, Erben, Schmidt u. a. vor. Von einzelnen wird auch das gleichzeitige Auftreten von Nystagmus erwähnt.

Bei vielen Fällen, die an Schwindel leiden, fand ich die Erscheinung, daß bei Neigung des Kopfes nach rückwärts Schwindel und Nystagmus auftrat. In der Regel zeigt sich bei diesen auch bei Neigung zur kranken Seite Schwindel und Nystagmus, seltener bei Neigung zur gesunden Seite. Bücken, rasche Drehung des Kopfes, besonders zur kranken Seite, ruft ebenfalls hier häufig Nystagmus und Schwindel hervor. Die Erscheinung zeigt sich nicht jedesmal, wenn man diese Kopfbewegung ausführt; manchmal ist sie vorhanden, manchmal fehlt sie. In einigen Fällen konnte sie nahezu jedesmal bei der Untersuchung hervorgerufen werden und ließ sich auch mehreremale hintereinander demonstrieren. Dies ist jedoch eine Ausnahme. Die Regel bildet es, daß die Erscheinung nur ein einziges Mal hervorgerufen werden kann und daß man dann längere Zeit warten muß, bis sie wieder auftritt. In den Fällen, in welchen sie wiederholt hintereinander und nahezu jedesmal bei der Untersuchung gefunden wurde, handelte es sich um einen sehr kräftigen rotatorischen Nystagmus von ca. 20 Sekunden Dauer. In den anderen Fällen, wo die Erscheinung seltener auftrat, ist auch die Dauer und Intensität des Nystagmus eine wesentlich geringere, so daß man schon recht genau zusehen muß, um ihn nicht zu übersehen. Unter den Patienten, deren Nystagmusdauer nach Drehung auf dem Drehstuhl bestimmt wurde, sind 18 Fälle, welche bei der Untersuchung das beschriebene Phänomen zeigten. Außer diesen habe ich noch in 24 Fällen, bei welchen die Dauer des Nystagmus nicht bestimmt wurde, dieses Phänomen gesehen. Die Krankheiten, bei denen es gefunden wird, sind einerseits sichere Labyrintherkrankungen, wie z. B. Labyrinthusur (Fistel), andererseits findet es sich auch bei normalem Gehör, insbesondere bei Kopftraumen, und hier ist es fraglich, ob wir die Erscheinung auf den peripheren Vestibularapparat oder auf das Zentrum zu beziehen haben. Ich habe es auch wiederholt bei Hirntumoren der hinteren Schädelgrube, bei Kleinhirnabszessen und Meningitis der hinteren Schädelgrube, sowie bei multipler Sklerose gesehen und halte es für ein Symptom abnormer Erregbarkeit des Vestibularapparates, sei es des peripheren Endorganes, sei es des Zentrums. Man hat den Eindruck, daß es sich bei diesem Phänomen um Auslösung von Spannkräften handelt, die in einem Zentrum aufgestapelt liegen; darauf weist insbesondere der Umstand hin, daß es in der Regel

nur einmal hervorgerufen werden kann, sodann längere Zeit benötigt, um wieder aufzutreten.

Ueberall, wo deutlich eine Seite als die kranke zu bezeichnen war, ist bei Neigung des Kopfes nach rückwärts der rotatorische Nystagmus zur kranken Seite gerichtet (26 Fälle). Man wird daher, wenn man die Untersuchung vornimmt, den Patienten nach der kranken Seite blicken lassen, da der rotatorische Nystagmus zur kranken Seite bei dieser Blickrichtung seine größte Intensität zeigt. Ich nehme die Untersuchung so vor, daß ich den Patienten auf einem Stuhl vor mir sitzen lasse und, nachdem ich den spontanen Nystagmus genau geprüft habe, mit einem plötzlichen Ruck den Kopf nach rückwärts abbiege, wobei ich den Patienten zur kranken Seite schauen lasse und seine Augen aus nächster Nähe beobachte.

In einer größeren Zahl von Fällen ergibt die Untersuchung des Gehöres und der otoskopische Befund keinen Anhaltspunkt dafür, welche Seite als die kranke zu betrachten ist, respektive beide Seiten erscheinen gleich krank. Mit Rücksicht auf den Befund bei den einseitig Erkrankten wird man wohl diejenige Seite als die kranke betrachten dürfen, nach welcher der Nystagmus bei Neigung des Kopfes nach rückwärts gerichtet ist. Derartige Fälle finden sich 10, die sechsmal Nystagmus nach rechts und viermal nach links ergeben.

In 4 Fällen, bei denen die Seite der Erkrankung nicht festzustellen war, respektive beide Seiten in gleicher Weise erkrankt waren, fand sich bei Neigung des Kopfes nach rückwärts kein Nystagmus, dagegen trat sowohl bei Rechts- wie bei Linksneigung Nystagmus nach rechts, respektive links auf. Hier kann man auch aus diesem Symptom die Seite der Erkrankung nicht bestimmen.

Der Nystagmus beim Bücken wurde nur verhältnismäßig selten untersucht. Ich nehme diese Untersuchung so vor, daß ich den Patienten einen Wandspiegel mit der spiegelnden Seite nach aufwärts halten lasse, während er den Kopf um 90° nach vorne neigt. Ich kann dann mit Muße einen eventuell auftretenden Nystagmus im Spiegel beobachten. In 3 Fällen habe ich beim Bücken einen Nystagmus zur gesunden Seite auftreten sehen, während bei Neigung des Kopfes nach rückwärts Nystagmus zur kranken Seite auftrat. Ob überall der Nystagmus beim Bücken in umgekehrter Richtung schlägt, wie bei Neigung nach rückwärts, müßte eine größere Zahl von Beobachtungen lehren.

a) Beziehungen zwischen dem Auftreten der Nystagmusanfälle nach Kopfbewegungen und dem experimentellen Nystagmus nach Drehung.

Was den horizontalen Nystagmus anbetrifft, so scheint keinerlei Beziehung zu dem erwähnten Symptom zu bestehen. Es darf dies

auch nicht Wunder nehmen, da ja der Nystagmus bei Neigung nach rückwärts, beim Bücken und bei Rechts- und Linksneigung des Kopfes, stets ein rein rotatorischer ist. Betrachten wir das Verhalten des rotatorischen Nystagmus in diesen Fällen, so finden wir einigemale ein deutliches Abweichen von der Norm, allein eine regelmäßige Beziehung läßt sich nicht feststellen. In 5 Fällen ist der Nystagmus zur kranken Seite beträchtlich länger dauernd, als zur gesunden Seite, aber nur einmal findet sich eine abnorm lange Dauer des Nystagmus zur kranken Seite, in den anderen Fällen kommt der Unterschied dadurch zustande, daß der Nystagmus zur gesunden Seite abnorm kurz dauernd ist. In 3 Fällen dauerte der Nystagmus zur gesunden Seite länger als zur kranken Seite. Einmal findet sich hier ein ganz eklatant pathologisches Verhalten des Nystagmus zur gesunden Seite, er dauert 75 Sekunden (die längste Dauer des rotatorischen Nystagmus, die ich beobachtet habe), und übertrifft den Nystagmus zur kranken Seite um 35 Sekunden. Auch dauert er länger als der horizontale Nystagmus. In den übrigen Fällen sind nur geringe Differenzen in der Dauer und Intensität zwischen kranker und gesunder Seite. Demnach wird man diesen Verhältnissen eine besondere Bedeutung nicht zuerkennen dürfen.

b) Identifikation des spontanen mit dem experimentellen Schwindel.

Die beschriebenen Nystagmusanfälle bei raschen Kopfwendungen sind der objektive Ausdruck der Schwindelanfälle, welche bei vielen Patienten nach raschen Kopfbewegungen auftreten. Subjektiv braucht der Schwindel keineswegs immer vestibularen Charakter deutlich zu zeigen. Es gibt zahlreiche Fälle, welche keine Scheinbewegungen empfinden, auch keine deutliche Drehbewegung des eigenen Körpers, sondern im Moment des Schwindels nur ein Gefühl der Unsicherheit, des Zurückweichens des Bodens, eine Völle im Kopfe, einen Nebel vor den Augen haben. Dort, wo man bei der Untersuchung einen Schwindelanfall mit Nystagmus beobachten kann, während der Patient subjektiv nur über die erwähnten Beschwerden klagt, wird man die vestibulare Natur des Schwindels ohne weiteres erkennen. Es gibt jedoch Fälle genug, in denen während der Untersuchung kein derartiger Anfall auftritt. Hier steht uns ein anderes Mittel zur Verfügung, um die vestibulare Natur dieses Schwindels nachzuweisen. Wir rufen experimentell durch Drehung Nystagmus hervor und sehen zu, ob der Patient diesen experimentellen Schwindel mit dem spontanen identifiziert. Da es sich bei dem spontanen Schwindel stets um einen rotatorischen Nystagmus handelt, so werden wir bei Hervorrufung von horizontalem Nystagmus eine Identifikation nicht erwarten dürfen. In der Tat er-

klären übereinstimmend nahezu sämtliche Patienten, daß die Empfindungen während des horizontalen Nystagmus andere seien, als beim spontanen Schwindel. Rufen wir dann durch Drehung bei vorgeneigter Kopfhaltung rotatorischen Nystagmus hervor, so erfolgt die Identifikation jetzt mit einer Deutlichkeit, die überzeugend auf den Untersucher wirkt. 10 malige Drehung ergibt hier allerdings häufig einen zu starken Schwindel und man tut in derartigen Fällen gut, mit einer einmaligen Drehung zu beginnen und wenn die Identifikation nicht erfolgt, eine 3 malige Umdrehung folgen zu lassen. In der Regel wird hier Identifikation angegeben, nur selten wird der Schwindel nach 3 maliger Umdrehung als schwächer bezeichnet und es erfolgt die Identifikation mit dem Schwindel nach 10 maliger Umdrehung. Noch seltener ist es, daß der Schwindel nach 10 maliger Umdrehung schwächer erscheint als der spontane.

c) Vorkommen und praktische Bedeutung der Nystagmusanfälle nach Kopfbewegungen bei Normalen (Rauchern), Neurasthenikern und Unfallskranken.

Die beschriebenen Schwindelanfälle sind nach meinen Erfahrungen nicht ein ausschließliches Privilegium der Ohrenkranken, respektive solcher Kranker, die eine schwere intrakranielle Erkrankung zeigen. Auch viele Neurastheniker und selbst Leute, welche nicht neurasthenisch sind und auch sonst keine Erkrankung zeigen, insbesondere aber zahlreiche Raucher, kennen den Schwindel beim Bücken und vereinzelt bei Rückwärtsneigung des Kopfes. Ich selbst habe bei 3 Normalen einen derartigen Schwindel mit Nystagmus beobachtet. Der Anfall dauerte jedoch hier nur 2 bis 3 Sekunden, der Nystagmus war sehr gering. Uebelkeiten traten bei diesen Personen nicht auf, wie überhaupt von Seite dieser Patienten dem Schwindel keinerlei Bedeutung beigemessen wurde. Anders als diese Normalen verhalten sich die Neurastheniker. Hier ist ja die Klage über Schwindel eine außerordentlich häufige und führt den Patienten zum Arzt. Nicht selten sind mit dem Schwindel Angstgefühl, Herzklopfen, Zittern, auch geringe Uebelkeiten, Verdunkelung des Gesichtsfeldes verbunden und bereiten dem Patienten beträchtliche Unannehmlichkeiten, ja können seine Arbeitsfähigkeit in Frage stellen. Ein ganz ähnliches Verhalten wie die Neurastheniker zeigen die Unfallskranken, nur sind hier die Klagen meist noch größer und dauernde Arbeitsunfähigkeit als Folge des Schwindels eine sehr häufige Erscheinung. Bei diesen Patienten scheint mir die Hauptsache nicht das Auftreten des Schwindels als solches zu sein, sondern die Begleiterscheinungen des Schwindels sind es, welche den Patienten als schwerkrank erscheinen lassen. Sicherlich

ist aber gerade bei diesen Unfallskranken der objektive Nachweis des Schwindels, wie ich ja schon wiederholt anderwärts hervorgehoben habe, sehr wesentlich für die Begutachtung dieser Kranken.

25. Begleiterscheinungen des Schwindels bei Normalen und Neurotischen.

Die Begleiterscheinungen des Schwindels sind, wie auch von Erben, Rhese u. a. bemerkt wurde, verschieden, je nachdem, ob es sich um Leute mit normalem Nervensystem oder mit Neurasthenie handelt. Wohl kommt es auch ab und zu vor, daß ein Normaler das Drehen nicht verträgt, heftige Uebelkeiten, ja sogar leichte Bewußtseinstrübung empfindet, daß er erblaßt und kalter Schweiß auf seine Stirn tritt, allein dies ist eine seltene Ausnahme. In der Regel sind auch bei 10 maliger Drehung mit vorgeneigter Kopfhaltung die Uebelkeiten nur gering, häufig fehlen sie vollkommen. Ich habe eine Zusammenstellung aller derjenigen Fälle gemacht, bei welchen in meinen Aufzeichnungen etwas über die Begleiterscheinungen des Schwindels ausgesagt war. Gerade bei den Normalen habe ich es jedoch häufig unterlassen, ausdrücklich zu notieren, daß keine Uebelkeiten und keine besonderen Begleiterscheinungen mit dem Schwindel verbunden waren, so daß also die erhaltenen Zahlen gerade bezüglich der Normalen prozentuell mehr Leute mit Uebelkeiten aufweisen, als dies tatsächlich der Fall war. Trotzdem ergibt sich gegenüber den Neurotischen eine deutliche Differenz. Ich zähle 36 Personen ohne Neurose, bei denen bezüglich der Uebelkeiten nach Drehung bei vorgeneigter Kopfhaltung Angaben sich finden. 23 von diesen zeigen keine Uebelkeiten, 13 zeigen Uebelkeiten, nur 2 jedoch in stärkerem Grade. Bei 37 Fällen mit Neurose finden sich 27 mit Uebelkeiten und nur 10 ohne solche. Auch die anderen Begleitsymptome des Schwindels sind bei den Neurotischen viel häufiger und stärker ausgesprochen. Bei den Fällen mit Neurose tritt in 9 Fällen Zittern, in 9 Fällen Angst, in 9 Fällen Schweiß, in 5 Fällen Blässe, in 3 Fällen Herzklopfen, in 4 Fällen Kopfschmerz, in 2 Fällen abnorme Rötung des Gesichtes, in 6 Fällen Bewußtseinstrübung bis Bewußtlosigkeit auf. Bei den Fällen ohne Neurose finden sich nur in 1 Fall Angst, in 2 Fällen Schweiß; Zittern, Herzklopfen, Blässe, Kopfschmerzen, Bewußtlosigkeit wurde hier nicht beobachtet.

26. a) Theoretisches. Breuer-Mach'sche Theorie und Einwände gegen dieselbe.

Am Schlusse der Besprechung der experimentell gefundenen Tatsachen haben wir noch die Bedeutung dieser Versuche für die Theorie des Vestibular-Apparates zu betrachten. Zur Erklärung des Dreh-

nystagmus liegt nur eine einzige, weiter ausgebaute Theorie vor. Es ist die Theorie von Breuer-Mach.

Betrachten wir die Drehung um die vertikale Achse nach rechts bei aufrecht gehaltenem Kopfe und den dabei auftretenden horizontalen Nystagmus nach rechts. Breuer nimmt an, daß durch den im Beginne der Drehung erfolgenden Endolymphstoß die Kupula im rechten horizontalen Bogengange gegen die Ampulle zu verschoben wird. Dauert die Drehung nur kurze Zeit, so wird durch den sogleich anschließenden Endolymphstoß beim Anhalten die Kupula wieder in ihre ursprüngliche Lage zurückgebracht und es tritt kein Nachnystagmus auf. Halten wir hier einen Moment inne; wir haben vorhin gehört, daß bereits nach einer 2, ja 1 Sekunde dauernden Drehung hinter der undurchsichtigen Brille Nachnystagmus beobachtet wird. Es bedarf also in diesem Punkte bereits die Breuersche Lehre einer Korrektur. — Bei länger dauernder Drehung wird die Wirkung des ersten Endolymphstoßes nicht gleich aufgehoben. Die Kupula würde also verlagert bleiben, wenn nicht elastische Kräfte sie allmählich wieder in ihre Ruhelage zurückzögen. Breuer sieht diese Kräfte in den elastischen Haaren der Haarzellen und in Schleimtropfen, welche er bei mikroskopischer Untersuchung gefunden hat. Breuer nimmt an, daß die Empfindung der Drehung und der Nystagmus während der Drehung so lange anhalten, bis die Kupula wieder in ihrer Ruhestellung sich befinde. Sei dies erreicht, so höre die Empfindung der Drehung und der Nystagmus auf. Im Moment des Anhaltens nach längerer Drehung werde die Kupula durch den Endolympstoß in der der Verlagerung im Beginne der Drehung entgegengesetzten Richtung verschoben und löse auf diese Weise die Empfindung der Gegendrehung und den Nachnystagmus aus; beide sollten so lange dauern, bis durch die erwähnten elastischen Kräfte die Kupula wieder in die Ruhelage zurückgezogen wäre. Aus dieser theoretischen Auseinandersetzung ergibt sich unabweislich der Schluß, daß der Nystagmus beim Anhalten niemals länger dauern sollte, als die Drehung selbst gedauert hatte. Nehmen wir beispielsweise an, die Retraktion der Kupula benötige 15 Sekunden, die Drehung dauere aber nur 6 Sekunden, wie dies z. B. bei 3 Umdrehungen der Fall ist, so war ja im Moment des Anhaltens die Kupula kaum die Hälfte ihres Weges zurückgezogen wrden. Durch den Endolymphstoß beim Anhalten kann sie auch nur ebensoweit nach der Gegenseite verschoben werden. Der Nachnystagmus dürfte somit nicht länger als 6 Sekunden dauern. Tatsächlich aber finden wir im Durchschnitt 20, im Maximum 74, im Minimum 7 Sekunden. Das gilt nicht nur für den horizontalen Nystagmus, auch beim rotatorischen ist dasselbe

Verhalten anzutreffen. 5 malige Drehung nahm ungefähr 10 Sekunden in Anspruch. Die gefundenen Zahlen sind jedoch im Durchschnitt 20, im Maximum 25, im Minimum 17 Sekunden, also auch hier das Doppelte der Zeit, als nach der Theorie erwartet werden sollte. Es geht aus dieser Betrachtung bereits hervor, daß die Breuer-Machsche Theorie in ihrer jetzigen Fassung die gefundenen Tatsachen nicht zu erklären vermag. Dies sind jedoch nicht die einzigen Tatsachen, welche der Theorie Breuers widersprechen. Wir haben bei der Besprechung der Normalen enorme physiologische Differenzen in der Dauer des horizontalen Nystagmus, aber auch in der Dauer des rotatorischen Nystagmus kennen gelernt. Ich halte es für unmöglich, derartige Differenzen aus dem Zustande des peripheren Endorganes zu erklären. Ueberhaupt ist es undenkbar, sich vorzustellen, daß die Retraktion der Kupula $^3/_4$ Minuten in Anspruch nehmen soll, wenn man bedenkt, daß es sich hier ja nur um mikroskopische Verschiebungen handeln kann. Unmöglich läßt es sich ferner erklären, daß der rotatorische Nystagmus fast stets nur einen Bruchteil der Zeit des horizontalen dauert; man kann ja nicht annehmen, daß die elastischen Kräfte in den horizontalen Bogengängen von denen in den vertikalen derartig verschieden sein sollen.

Die Breuersche Theorie nimmt überhaupt nur auf die Dauer des Nystagmus Rücksicht. Irgend eine Beziehung zur Größe der Exkursionen und zur Raschheit des Nystagmus ergibt sich aus dieser Theorie nicht; dennoch haben wir eine Reihe von ganz gesetzmäßig erfolgenden Beobachtungen mitgeteilt; so ist z. B. nach rascherer Drehung häufig die Dauer des Nystagmus übereinstimmend mit der Dauer nach langsamerer Drehung, und nur die Größe und Raschheit der Exkursionen haben zugenommen. So unterscheiden sich ferner 5 und 20 malige Drehung voneinander, die durchschnittlich ja dieselbe Dauer aufweisen. Die Abnahme der Nystagmusdauer nach mehr als 10 maliger Drehung ist ebenfalls eine Tatsache, die der Breuer-Machschen Theorie vollkommen widerspricht. Nas Auftreten des „Nachnachnystagmus" ist ganz unmöglich aus der Breuerschen Theorie zu erklären. Wir sehen also eine ganze Reihe von Tatsachen, welche sich nicht in die bisherige Theorie einordnen lassen.

b) Bach-Rupperts Hypothesen und Widerlegung derselben.

Ruppert möchte die Breuer-Machsche Theorie für die Erklärung des Nystagmus während der Drehung gelten lassen, verwirft sie aber für die Erklärung des Nachnystagmus. Er nimmt in Anlehnung an eine von Bach ausgesprochene Hypothese an, daß die Mus-

kelgruppen, welche die der Drehbewegung gleichgerichtete Augenbewegung vermitteln, durch die Drehung in einen Ermüdungszustand versetzt werden, der sich nach Aufhören der Drehbewegung in einer Erschlaffung dieser Muskelgruppen äußert. Infolgedessen erlangen die Antagonisten das Uebergewicht und reißen jetzt den Bulbus nach der der vorangegangenen Drehrichtung entgegengesetzten Seite, während das Auge immer wieder bestrebt ist, seine Mittellage einzunehmen. Dieser Erklärungsversuch muß als unhaltbar zurückgewiesen werden. Würde es sich um Ermüdung handeln, so müßte auch nach optischem Nystagmus ohne Drehung, wie er z. B. beim Verfolgen bewegter Gegenstände in der Eisenbahn oder bei der Betrachtung einer mit schwarzen Streifen bespannten, sich drehenden Rolle auftritt, Nachnystagmus sich zeigen. Eine Ermüdung kann man ja bei diesen Versuchen ganz leicht hervorbringen. Niemals aber habe ich bei wiederholten Prüfungen auch nur die Spur eines entgegengesetzten Nachnystagmus dabei beobachtet. Auch sonst gibt es verschiedene Gründe, aus welchen wir die Ruppertsche Deutung zurückweisen müssen. Wenn wir z. B. 60 mal drehen, so verharren die Augen ungefähr eine Minute bereits in Ruhe, bevor der Nachnystagmus auftritt. Würde es sich also um Ermüdung handeln, so hätte wohl in dieser Zeit schon eine Reparation erfolgen können. Keinesfalls aber dürfte der Nystagmus beim Anhalten stärker und rascher sein, als nach 10 maliger Drehung. Ich halte es für zwecklos, noch weitere Argumente gegen die Ruppertsche Deutung beizubringen, die sich unschwer finden ließen.

c) Hypothese Dr. Abels'.

In jüngster Zeit hat Dr. Abels die Breuersche Lehre angegriffen. Er geht von der Tatsache aus, daß die Dauer der Drehempfindung, die nach Breuer ja von der Dauer der Verschiebung der Kupula abhängt, durch Gewöhnung an Drehung außerordentlich herabgesetzt werden kann. Abels nimmt für diese Veränderung mit Recht Veränderungen im Zentrum an. Er kann es sich weiters nicht vorstellen, daß in einem so fein gebauten Sinnesorgan elastische Kräfte von so wenig bestimmter Art, wie es die Retraktion von Schleimtropfen wäre, eine Rolle spielen könnten. Er bringt auch sonst eine Reihe von Argumenten gegen die Breuersche Theorie, denen ich allerdings eine besondere Beweiskraft nicht zuerkennen kann. Es bleibt jedoch das Verdienst von Abels, zuerst darauf hingewiesen zu haben, daß man die ganzen Erscheinungen des Drehschwindels sich auch mittels einer Theorie erklären könne, welche hauptsächlich die Tätigkeit der Zentren im Mittelhirn berücksichtigt. Abels nimmt auch den Endolymphstoß als aus-

lösende Ursache an. Dieser soll jedoch nur als Momentanreiz wirken, alles übrige sei zentral zu erklären.

d) Veränderung oder Aufgabe der Breuer-Machschen Theorie?

Es fragt sich nun, ob wir berechtigt sind, die Breuer-Machsche Theorie, die durch eine fast 25 jährige Herrschaft eine Art Erbgesessenheit erlangt hat, als falsch fallen zu lassen oder ob wir nur Korrekturen an dieser Theorie anzubringen haben, um sie den neu gefundenen Tatsachen zu adaptieren. Die Erklärung, daß durch den Endolymphstoß die Kupula verlagert werde und daß die Dauer der Retraktion die Dauer des Nystagmus bedinge, ist zwar sehr anschaulich, allein die gegen diese Hypothese angeführten Gründe lassen sie als in dieser Form unhaltbar erscheinen. Eines erscheint wohl zweifellos: Stärkere Endolymphstöße müssen der Kupula eine stärkere Verschiebung erteilen, müssen eine stärkere Zerrung an den Haarzellen herbeiführen als schwache. Bezüglich der Dauer des Nystagmus könnte man annehmen, daß dieselbe bis zu einem gewissen Grade durch die Dauer bestimmt werde, welche die verschobene Kupula benötigt, um wieder in ihre Ruhelage zurückzukehren. Außerdem aber muß man unbedingt die Annahme machen, daß hier zentrale Vorgänge mit eine Rolle spielen. Von dieser Annahme bis zur folgenden, daß nämlich die Dauer des Nachnystagmus nur zentral bedingt sei, ist nur ein kleiner weiterer Schritt, und es scheint mir, daß diese Annahme die logischere und einfachere ist, als die beinahe gewaltsame Aufrechterhaltung der Breuer-Machschen Theorie mit Zuhilfenahme der erstgemachten Annahme. Wenn wir den Stand der Sache mit kurzen Worten kennzeichnen, so können wir sagen, wir bedürfen ohne die Breuer-Machsche Theorie nur einer Annahme, nämlich der zentralen Auslösung aller dieser Vorgänge durch einen momentanen Reiz. Wenn wir aber die Breuer-Machsche Theorie aufrechterhalten, dann bedürfen wir zweier Annahmen, der Annahme Breuer-Machs und der Annahme von der zentralen Auslösung. Ich möchte daher wohl diese eine Annahme an Stelle der beiden setzen.

e) Theorie des Verfassers.

Ueberlegungen, auf die hier einzugehen zu weit führen würde, haben mir ergeben, daß noch eine Reihe von Untersuchungen des Drehnystagmus auf der Drehscheibe zur Vervollständigung der theoretisch zu verwertenden Tatsachen unumgänglich notwendig sind. Eine Drehscheibe steht mir vorderhand nicht zur Verfügung. Meine Ausführungen sind daher nur als vorläufige Annahmen aufzufassen.

Meine Annahme lautet, daß sich im Mittelhirn zwei Zentren befinden, welche einen beständigen Tonus der Augenmuskeln unterhalten. Für sich allein würde jedes dieser Zentren Nystagmus nach seiner Seite, respektive eine langsame Bewegung nach der Gegenseite machen. Dadurch, daß sie beide gleichmäßig tonisiert sind, halten sie sich das Gleichgewicht und die Augen befinden sich in Ruhe. Der Tonus in diesen Zentren entsteht teils an Ort und Stelle, teils wird er vom Ganglion vestibulare her unterhalten. Ob der Tonus im Ganglion vestibulare wenigstens zum Teil wiederum auf einen Tonus der Nervenendzellen zurückzuführen und letzterer auf ein kontinuierliches, leisestes Strömen der Endolymphe, wie Breuer annimmt, muß man wohl unentschieden lassen.

Fällt, wie bei Labyrinthzerstörung, das Endorgan weg, so sinkt der Tonus im Deiters'schen Kern der betreffenden Seite; die Gegenseite überwiegt und macht den Nystagmus zur gesunden Seite.

Erfolgt eine kurz dauernde Drehung, so wird durch den ersten Endolymphstoß Nystagmus in der Drehungsrichtung ausgelöst. Dieser ist individuell in Bezug auf Dauer und Intensität verschieden. Die Intensität des Nystagmus ist wenigstens teilweise peripher bedingt. Erfolgt der Beginn der Drehung rascher, so ist auch der Endolymphstoß rascher und stärker und damit auch die Intensität des Nystagmus eine größere. Die Dauer des Nystagmus ist rein zentral verursacht. Es kann entweder die Energie des Momentanreizes im Beginne der Drehung im Zentrum aufgestapelt und nur allmählich abgegeben werden, oder es werden durch den Momentanreiz stets vorhandene Spannkräfte ausgelöst. Wird nach kurzer Zeit die Drehung unterbrochen, so war die Energie des ersten Momentanreizes noch nicht aufgebraucht, als schon der zweite entgegengesetzte Reiz eintrat. Dieser zweite entgegengesetzte Reiz bewirkt daher zunächst eine Hemmung der Energie des zuerst gesetzten Reizes; der Rest der Energie des zweiten Reizes wird verwendet, um den entgegengesetzten Nachnystagmus zu produzieren. Dauert die Drehung so lange, daß die Energie des ersten Reizes vollkommen erschöpft wird, dann kann beim Anhalten die ganze Energie des zweiten entgegengesetzten Reizes auf die Produktion von Nachnystagmus verwendet werden und dieser wird daher länger dauern und stärker sein als nach kurz dauernder Drehung.

Den Unterschied im Nachnystagmus nach 10 und 30 maliger Drehung vermag ich vorläufig nicht befriedigend zu erklären, ebensowenig den Nachnachnystagmus. Hier fehlen die Untersuchungen auf der Drehscheibe. Die Breuer bekannten Tatsachen aber scheinen mir mit Hilfe dieser „zentralen Theorie“ ganz gut erklärbar.

27. Zusammenfassung der Resultate.

1. Bis zum 50. Lebensjahre hat bei Normalen das höhere Lebensalter keinen Einfluß auf die Dauer des horizontalen Nachnystagmus nach zehnmaliger Drehung.

2. Die durchschnittliche Dauer des horizontalen Nachnystagmus bei Normalen beträgt 40″. Es kommen große physiologische Differenzen vor: Minimum fast 0, Maximum 1½ Minuten.

3. Bei Tänzern, welche nur nach rechts tanzen, ist die Zeitdauer des Nachnystagmus nach zehnmaliger Rechtsdrehung bedeutend geringer als die nach zehnmaliger Linksdrehung (30″ : 49″). (Gewöhnung? Anlage?) Zwischen Tänzern, welche nach rechts und links tanzen, und Nichttänzern besteht kein wesentlicher Unterschied.

4. Die Neurasthenie scheint die Zeitdauer des horizontalen Nachnystagmus zu verlängern. (61″).

5. Patienten, die an Schwindel ohne Neurose leiden, zeigen eine Verringerung der Zeitdauer des horizontalen Nachnystagmus gegenüber der Norm (34″). (Herabsetzung der Erregbarkeit durch Adaptation der Zentren?)

6. Patienten mit Schwindel und Neurose zeigen keinen Unterschied in der Dauer des horizontalen Nachnystagmus gegenüber der Norm, ebenso die Patienten, welche ein Schädeltrauma erlitten haben. (Adaptation der Zentren durch die Neurose aufgehoben?)

7. Der rotatorische Nachnystagmus nach zehnmaliger Drehung bei 90° vorgeneigtem Kopf zeigt bei Normalen und Kranken durchschnittlich keinen wesentlichen Unterschied der Dauer (20—25″). Die physiologischen Differenzen bei Normalen gehen von fast 0 bis 40 Sekunden.

8. Bei den Fällen mit einer Dauer des horizontalen Nachnystagmus „über Durchschnitt“ ist nur in ⅙ der Fälle die Zeitdauer für den Rechts- und Linksnystagmus gleich groß, im Gegensatz zu den Fällen „unter Durchschnitt“, bei welchen mehr als die Hälfte übereinstimmende Zahlen für den Rechts- und Linksnystagmus aufweisen. In ⅚ der Fälle „über Durchschnitt“ findet sich ein beträchtlicher Unterschied in der Zeitdauer des Rechts- und Linksnystagmus, durchschnittlich ca. 20″. Bei den Fällen „unter Durchschnitt“ beträgt diese Differenz ca. 10″. Was den rotatorischen Nystagmus betrifft, so beträgt hier die Differenz zwischen Rechts- und Linksnystagmus bei den Fällen „über Durchschnitt“ 8″, bei den Fällen „unter Durchschnitt“ 4″.

9. Die Dauer des horizontalen und rotatorischen Nachnystagmus nach Linksdrehung überwiegt sowohl bei den Normalen als bei den Kranken über die Dauer des Nystagmus nach Rechtsdrehung.

10. Bei wiederholter Untersuchung mit unmittelbar aufeinanderfolgenden Drehungen zeigt sich keine Ermüdung.

11. Bei wiederholter Untersuchung an verschiedenen, resp. am selben Tage findet sich in einem Fünftel der Fälle „über Durchschnitt" und in der Hälfte der Fälle „unter Durchschnitt" keine Differenz in der Zeitdauer des horizontalen Nachnystagmus. Die durchschnittliche Differenz beträgt bei den Fällen „über Durchschnitt" 10″, wenn man von den Fällen mit „zentralem Fortspinnen" absieht, bei den Fällen „unter Durchschnitt" 4″.

12. Der Wechsel in der Zeitdauer findet in mehr als der Hälfte der Fälle derart statt, daß die eine Seite die größere bleibt, in ca. $^1/_3$ der Fälle überwiegt bei der einen Untersuchung der Rechtsnystagmus, bei der anderen der Linksnystagmus, in ca. $^1/_6$ der Fälle ist bei der einen Untersuchung die Zeitdauer für Rechts- und Linksnystagmus gleich, bei der anderen Untersuchung überwiegt eine Seite.

13. Die Dauer des horizontalen Nystagmus ist bei Normalen „über Durchschnitt" stets bedeutend größer, als die Dauer des rotatorischen Nystagmus. Bei Normalen „unter Durchschnitt" ist häufig die Zeitdauer des horizontalen und rotatorischen Nystagmus gleich.

14. Bei Fällen mit Schwindel „über Durchschnitt" findet sich selten die Zeitdauer des rotatorischen Nystagmus gleich der des horizontalen. Dies ist ein pathologisches Verhalten. Bei Fällen mit Schwindel „unter Durchschnitt" ist selten die Zeitdauer des rotatorischen Nystagmus größer als die des horizontalen. Auch dies ist als pathologisch anzusehen.

15. Bei Fällen, welche an Schwindel leiden, ist ein Einfluß der Seite der Erkrankung auf die Dauer des horizontalen oder rotatorischen Nachnystagmus nicht nachweisbar.

16. Die Dauer des horizontalen Nystagmus ohne Benutzung der undurchsichtigen Brille beträgt einen Bruchteil von der Dauer desselben hinter der undurchsichtigen Brille (die Hälfte bis ein Drittel).

17. Raschere Drehung verlängert entweder die Zeitdauer des horizontalen Nachnystagmus oder bewirkt eine Vergrößerung der Exkursionen und eine Zunahme der Zahl der Zuckungen.

18. Bestimmt man die Zeitdauer des horizontalen Nachnystagmus nach 3, 5, 10, 20, 30, 40, 50, 60 maliger Drehung, so ergibt sich, daß der Nachnystagmus nach 10 maliger Drehung das Maximum bildet. Nach beiden Seiten fällt die Zeitdauer ab. 3 und 5 malige Drehung ergeben nahezu überall eine geringere Zeitdauer als 10 malige Drehung. 20 malige Drehung ergibt dort, wo die Zeitdauer der 10 maligen Drehung über dem Durchschnitt liegt, meistens geringere Werte als zehn-

malige Drehung; wo die Zeitdauer der 10 maligen Drehung unter dem Durchschnitt gelegen ist, ist die Zeitdauer nach 20 maliger Drehung gleich oder größer als die nach 10 maliger Drehung. Dasselbe Verhältnis wie zwischen 10 und 20 maliger Drehung besteht auch zwischen 10 und 30, 40, 50, 60 maliger Drehung. Bei den Fällen „über Durchschnitt" kommt es vor, daß 3 malige Drehung eine längere Zeitdauer des Nachnystagmus ergibt als 20 malige. Der Nystagmus nach 20 maliger Drehung ist aber stets rascher und stärker.

19. Nach 20 maliger und öfterer Drehung tritt insbesondere bei Fälllen „über Durchschnitt" nach Beendigung des Nachnystagmus ein in der ursprünglichen Drehungsrichtung schlagender, sogenannter „Nachnachnystagmus" auf, der nur zentral bedingt sein kann.

20. Nach $^1/_2$ und 1 Umdrehung finden sich bei vielen Personen Spuren von Nachnystagmus, wenn man die undurchsichtige Brille bei der Untersuchung benutzt.

21. Die Zahl der Zuckungen in der Zeiteinheit ist unmittelbar nach dem Anhalten der Drehung am größten, gegen Ende des Nachnystagmus am kleinsten. Der Nachnystagmus nach 3 und 5 maliger Umdrehung erfolgt langsamer als nach 10 maliger Drehung. Nach 10 maliger Drehung kommt auf 1″ durchschnittlich eine Zuckung. Nach 20 und 30, 40, 50, 60 maliger Umdrehung ist der Nystagmus meist rascher als nach 10 maliger Umdrehung.

22. Die Zahl der Zuckungen kann bei wiederholten Untersuchungen wechseln. Man kann sie auch willkürlich ändern.

23. Bei der Untersuchung des horizontalen Nystagmus während der Drehung auf der Drehscheibe bedient man sich mit Vorteil der undurchsichtigen Brille, um so den optischen Nystagmus auszuschließen.

24. Dem Auftreten oder Fehlen der Empfindung der Gegendrehung beim Anhalten nach Drehung ist kein diagnostischer Wert beizumessen.

25. Untersuchungen an einseitig Labyrinthlosen ergeben stets eine größere Zeitdauer des Nachnystagmus zur gesunden Seite als zur kranken; 28″ : 14″ für den horizontalen, 18″ : 9″ für den rotatorischen Nystagmus. Auch erfolgen die Zuckungen zur gesunden Seite rascher und sind größer, als die zur kranken.

26. Für sich allein genügt die Untersuchung des Drehnystagmus nicht zur Stellung der Diagnose auf einseitige Zerstörung des Vestibularapparates. Sie bildet aber eine wertvolle Ergänzung der Untersuchung in Fällen, in welchen die kalorische Reaktion ein zweifelhaftes Resultat ergiebt.

27. Bei vielen Kranken mit Schwindel ohne Zerstörung des Vestibularapparates tritt bei raschen Kopfbewegungen ein Anfall von rotatorischem Nystagmus mit Schwindel auf. Bei Neigung des Kopfes nach rückwärts ist dieser rotatorische Nystagmus stets zur kranken Seite gerichtet; bei Neigung des Kopfes gegen die Schulter der kranken Seite tritt Nystagmus rotatorius zur kranken Seite, bei Neigung zur gesunden Seite seltener Nystagmus rotatorius zur gesunden Seite auf. Man findet diese Anfälle nicht bei jeder Kopfbewegung der angegebenen Art, sondern nur zeitweise.

28. In Fällen, in welchen während der Untersuchung kein Anfall auszulösen ist, wird durch Drehung Nystagmus erzeugt und man erhält von derartigen Patienten die Identifikation des spontanen Schwindels mit dem Schwindel nach Drehung bei 90° vorgeneigtem Kopfe.

29. Die Nystagmusfälle kommen in ganz geringem Grade und ohne subjektiv lästige Begleiterscheinungen bereits bei Normalen und insbesondere bei Rauchern vor. Bei Neurasthenikern und bei Unfallskranken spielen sie eine große Rolle, insbesondere infolge der unangenehmen, subjektiven Begleiterscheinungen des Schwindels; hier bedingen sie häufig Arbeitsunfähigkeit des Betroffenen.

30. Die Begleiterscheinungen des Schwindels bei Normalen sind nur selten sehr unangenehm. Die Drehung bei aufrechtem Kopf wird fast überall anstandslos vertragen. Nach Drehung bei vorgeneigtem Kopf treten häufig leichte Uebelkeiten auf. Bei Neurotischen sind die Begleiterscheinungen des Schwindels meist sehr unangenehm. Schwere Uebelkeiten bis Erbrechen, Erblassen, Schweißausbruch, Angst, Zittern, Herzklopfen, Bewußtseinsverlust sind nichts seltenes, insbesondere beim rotatorischen Nystagmus.

31. Die Breuer-Machsche Theorie sowohl, wie die Hypothese von Ruppert genügt nicht zur Erklärung aller hier beobachteten Erscheinungen. Es erscheint angezeigt, die Breuer-Machsche Theorie nicht zu modifizieren, sondern durch eine neue Theorie zu ersetzen.

32. Die Theorie des Verfassers in teilweiser Uebereinstimmung mit Dr. Abels besteht der Hauptsache nach darin, daß als reizauslösender Vorgang die Endolymphbewegung in der Ampulle angenommen wird. Dieser Momentanreiz löst zentral Spannkräfte aus, und bewirkt so das Andauern des Nystagmus (und der Empfindung). Zum vollständigen Ausbau der Theorie fehlen noch einige experimentelle Tatsachen, die Verfasser aus äußeren Gründen bisher nicht erheben konnte.

* * *

Literatur.

1. Abels, H.: Ueber Nachempfindungen im Gebiete des kinaesthetischen und statischen Sinnes. Zeitschr. f. Psychol., Bd. 43, S. 268 u. 374.
2. Bach, L.: Ueber künstlich erzeugten Nystagmus bei normalen Individuen und bei Taubstummen. A. f. Augenheilk., 1895, Bd. 30, pag. 10.
3. Bach, L.: Ueber künstlich erzeugten Nystagmus horizontalis einhergehend mit konjugierter Deviation. Zentralbl. f. Nervenheilk. u. Psych., 1892, pag. 486.
4. Bárány, R.: Untersuchungen über den vom Vestibularapparat des Ohres reflektorisch ausgelösten rhythmischen Nystagmus und seine Begleiterscheinungen. Monatsschr. f. Ohrenheilk., 1906, und O. Coblentz, Berlin 1906.
5. Bárány, R.: Die Untersuchung der reflektorischen vestibulären und optischen Augenbewegungen und ihre Bedeutung für die topische Diagnostik der Augenmuskellähmungen. Münch. med. Wochenschr., 1907, No. 22 and 23.
6. Bárány, R.: Untersuchungen über das Verhalten des Vestibularapparates bei Kopftraumen und ihre praktische Bedeutung. Verhandlungen der Deutschen otologischen Gesellschaft, Bremen 1907.
7. Bárány, R.: Physiologie und Pathologie (Funktionsprüfung) des Bogengangapparates beim Menschen. (Klinische Studien.) Wien 1907. F. Deuticke.
8. Breuer, J.: Ueber die Bogengänge des Labyrinths. Allg. Wien. med. Zeitung, 1873, Bd. 18, No. 48, pag. 598.
9. Breuer, J.: Beiträge zur Lehre vom statischen Sinne etc. Wien. med. Jahrbücher, 1875, pag. 87.
10. Breuer, J.: Studien über den Vestibularapparat. Sitzungsbericht der Kgl. Akademie der Wissenschaften in Wien, math.-naturw. Klasse, Bd. CXII, Abt. III, Nov. 1903.
11. Bruns: Freier Cysticercus im IV. Ventrikel. 37. Versammlung des Vereins der Irrenärzte Niedersachsens, 1902, ref. Neur. Zentralblatt, 1902, S. 565.
12. Doehne, F.: Ueber künstlich erzeugten Nystagmus horizontalis und rotatorius bei Normalen und Taubstummen. Diss., Würzburg 1895.
13. Erben, S.: Ueber die geläufigste Form der traumatischen Neurose. Wien. med. Wochenschr., 1904, No. 5.

14. Erben, S.: Prüfungen nervöser Störungen auf Simulation und Uebertreibung. Wien. med. Wochenschr., 1906, No. 13. u. ff.
15. Eschweiler: Ein Fall von einseitiger Labyrinthlosigkeit. Arch. f. Ohrenheilk., Bd. 56, S. 107.
16. Frey u. Hammerschlag: Untersuchungen über den Drehschwindel der Taubstummen. Zeitschr. f. Ohrenheilk., 1904, XLVIII. Bd., Heft 4, S. 330.
17. Hitzig, E.: Der Schwindel. Spec. Pathol. und Therapie. Herausgegeben von Nothnagel, XII. Bd., Wien 1898, Hölder.
18. Kreidl, A.: Beiträge zur Physiologie des Ohrlabyrinths auf Grund von Versuchen an Taubstummen. Pfl. A., LI, pag. 119.
19. Krotoschiner: Ueber den Nachweis von Gleichgewichtsstörungen bei einseitigen Labyrintherkrankungen. Zeitschr. für Ohrenheilkunde, LI. Bd., 4. Heft.
20. Kümmel: Ueber infektiöse Labyrintherkrankungen. Zeitschr. für klin. Medizin, 1904, Bd. 55.
21. Oppenheim: Lehrbuch der Nervenkrankheiten, IV. Aufl.
22. Panse: Verhandlungen der deutschen otologischen Gesellschaft, Wien 1906.
23. Passow: Ein Beitrag zur Lehre von den Funktionen des Ohrlabyrinths. Klin. Wochenschr., Berlin 1905.
24. Piolti bei Gradenigo, G., Prof.: Sur les suppurations du Labyrinthe etc. Paris 1906, Baillière et fils, pag. 78.
25. Rhese: Ueber die Beteiligung des inneren Ohres nach Kopferschütterungen mit vorzugsweiser Berücksichtigung derjenigen Fälle, bei denen die Hörfähigkeit für die Sprache gar nicht oder nur in einem praktisch nicht in Betracht kommenden Grade gelitten hat. Zeitschr. f. Ohrenheilk., LII. Bd., Heft 4, S. 320.
26. Ruppert, J.: Untersuchungen über den Drehnystagmus. Zentralblatt f. inn. Med., 12. Mai 1906.
27. Ruppert, J.: Welche Bedeutung hat der nach dem Drehen um die Körperlängsachse auftretende Nystagmus für die Beurteilung des Zustandes des Nervensystems. Inaug.-Diss., Leipzig 1906.
28. Schmidt, R.: Differentialdiagnose der Kleintumoren etc. Wien. klin. Wochenschr., 1898.
29. v. Stein, St.: Die Centrifuge bei Ohrenleiden. Arbeiten aus derI. Bazanovaschen Universitätsklinik, 1. Bd., 1. Heft, Moskau 1897.
30. v. Stein, St.: Ueber einen neuen, selbständigen, die Augenbewegungen automatisch regulierenden Apparat. Zentralbl. f. Phys. 1900.

31. v. Stein, St.: Sensation de mouvement ou Rotation illusoire inverse. Arch. internat. de Laryng. Juillet-Aout 1900.
32. Stern, A.: Ueber Cysticerken im IV. Ventrikel. Zeitschr. f. klin.
33. Urbantschitsch, V.: Lehrbuch der Ohrenheilk., IV. Aufl., 1901, S. 536.
34. Wanner, F.: Ueber die Erscheinungen von Nystagmus bei Normalhörenden, Labyrinthlosen und Taubstummen. München 1901. Mühlthaler.

(Aus der Universitäts-Ohrenklinik Heidelberg.)

Karzinom der Oberkieferhöhle auf permaxillarem Wege entfernt.

Von
Dr. **Schoetz**, Assistent der Klinik.

Als Denker im vergangenen Jahre seine Methode zur operativen Entfernung maligner Nasentumoren veröffentlichte, konnte er zur Empfehlung seines Verfahrens nur 3 Fälle anführen. Im ersten handelte es sich um ein Sarkom, das in 2 Monaten trotz scheinbar gründlichster Entfernung rezidivierte, beim zweiten um ein Nasenrachenfibrom, dessen völlige Ausrottung mißlang; der dritte betraf ein Epithelkarzinom. Nach 1½ Monaten war nichts Rezidivverdächtiges festzustellen.

Seither beschrieb Althoff aus der Straßburger Universitätsklinik für Ohrenkrankheiten 2 Endotheliome der inneren Nase und der Nebenhöhlen, bei welchen, entsprechend Denkers Vorschlag, die Luc-Caldwellsche Operation auf die Siebbeinzellen und Keilbeinhöhle ausgedehnt wurde. Beide Patienten kamen zum Exitus, der eine infolge sofort einsetzender Meningitis und Thrombose des Sinus cavernosus, der andere im Anschluß an die einen Monat später notwendig gewordene Nachoperation, ebenfalls durch Meningitis.

Im XIX. Bande des Arch. f. Laryngologie berichtet Denker selbst über zwei weitere, in der gleiche Weise entfernte, Nasentumoren, ein Endotheliom, das nach 7 Monaten nicht rezidiviert war, und ein Karzinom, nach dessen Ausräumung sich eine rasch letal verlaufende, von einem Duraeinriß am Nasendach ausgehende Meningitis entwickelte.

Somit stehen in der Literatur 2 günstige Resultate 5 mehr oder weniger ausgesprochenen Mißerfolgen gegenüber, Mißerfolgen, die

freilich, durch besondere Ungunst der Verhältnisse bedingt, bei anderem operativen Vorgehen mit derselben Wahrscheinlichkeit eingetreten wären. Bei diesem Stand der Dinge dürfte es nicht ganz überflüssig sein, im folgenden einen Fall bekannt zu geben, in dem sich die „permaxillare" Operationsmethode, wie ich sie nennen möchte, uns bestens bewährte, zumal, da derselbe auch eines gewissen pathologisch-anatomischen Interesses nicht entbehrt.

Am 11. X. 1906 suchte die 52 jähr. Frau B. unsere Ambulanz auf. Sie gab an, aus gesunder Familie zu stammen und bisher nie krank gewesen zu sein. Seit zirka 4 Wochen wäre ihre linke Nasenseite verstopft. Ihr Arzt hätte eine Geschwulst als Ursache festgestellt und auch mehrmals ohne dauernden Erfolg Stücke derselben entfernt. Im übrigen fühlte sich Patientin frei von Beschwerden.

Befund: Die inneren Organe der schmächtigen, aber gesund aussehenden Frau ließen krankhafte Veränderungen nicht nachweisen. — Die Gegend oberhalb des linken, normalen, Nasenflügels war deutlich aufgetrieben, die linke Nasenhöhle völlig ausgefüllt von einem ziemlich harten Tumor, der grau gefärbt war und stellenweise oberflächlich ulzeriert erschien. Er entsprang offenbar von der lateralen Nasenwand. Das reichliche Sekret war äußerst übelriechend.

Die Choane wurde, wie die Postrhinoskopie zeigte, gänzlich von rosa transparenten Geschwulstmassen verschlossen.

Bei der Durchleuchtung blieb die linke Kiefer- und Stirnhöhle vollständig dunkel, ebenso die linke Pupille.

Im linken Oberkiefer fehlten sämtliche Zähne. Beiderseits fand sich eine geschwollene submaxillare Lymphdrüse.

Die Operation wurde am 12. X. von Herrn Prof. Dr. Kümmel in Chloroformnarkose ausgeführt. Nach Durchtrennung der Schleimhaut und des Periostes in der Uebergangsfalte am linken Proc. alveol. von der Mittellinie bis in die Gegend des letzten Molaren wurde die mürbe faziale Wand der Kieferhöhle eröffnet und abgetragen.

Dabei entleerten sich Eiter und stinkende, bröcklige Massen. Der größte Teil des Antrums wurde, wie man jetzt sah, vom Tumor eingenommen.

Es folgte die Ablösung der Schleimhaut vorn an der lateralen Wand der Nase von der Aperturapyriformis aus, die Durchschneidung der druckatrophischen unteren Muschel an ihrer Basis und die Abtragung der nasalen Kieferhöhlenwand.

Nunmehr war es ein leichtes, den Tumor von der Nase in toto in die Kieferhöhle zu luxieren und mit dem scharfen Löffel herauszuhebeln.

Kleine Reste wurden mit Conchotom und Schere entfernt, ebenso die Mukosa der lateralen Nasenwand mit dem größten Teil der unteren Muschel. Nach Beseitigung der Geschwulst wurde die bis dahin mäßige Blutung etwas stärker, ließ sich aber durch kurzdauernde Kompression in Schranken halten. — Man hatte sich so den Einblick in eine Anzahl teilweise eröffneter Siebbeinzellen verschafft, an welche sich nach hinten die deutlich zu unterscheidende und gut erreichbare Keilbeinhöhle anschloß. Die Schleimhaut der letzteren war verdickt und wurde wie die der eitergefüllten Siebbeinzellen ausgeschabt. Epipharynx,

Septum und oberer Nasengang waren nicht sichtbar erkrankt; von der mittleren Muschel fanden sich nur geringe, polypös entartete Reste.

Nach kurzer Tamponade stand die Blutung. Die Wundhöhle wurde mit Jodoformbrei ausgerieben, von der Nase aus ein beutelförmiges Gazestück eingeführt und dieses mit Gazestreifen ausgestopft. Die orale Schleimhaut wurde mit Katgut genäht.

Die Heilung ging ohne Störung von statten, so daß Patientin bereits am 22. X. in ambulante Behandlung entlassen werden konnte. Eine noch bestehende, durchaus unverdächtige, Eiterung der bequem zugänglichen linken Stirnhöhle machte ihr keinerlei Beschwerden.

Am 5. VI. 1907 konnte ich die Patientin nachuntersuchen. Sie fühlte sich wohl und war entschieden korpulenter geworden. Aeußerlich war nicht die geringste Spur der Operation bemerkbar, im Munde nur die lineare Schnittnarbe. Glatte feuchte Schleimhaut kleidete die linke Nasenhöhle aus, in der hinten oben die enge Mündung der Keilbeinhöhle, lateral das hinterste Ende der unteren Muschel und ein Stück des Processus uncinatus sichtbar waren. Hinter letzterem gelangte die Sonde leicht in die gelben, geruchlosen Eiter absondernde Stirnhöhle. Die Keilbeinhöhle war frei von Sekret.

Der bei der Operation gewonnene, mehr als hühnereigroße Tumor war an der Oberfläche teils flachhöckerig, teils mit papillären Auswüchsen bedeckt, von derber Konsistenz. Auf dem Durchschnitt erschien er solide, gefäßarm, von weißer, am Rande leicht gelblicher Farbe.

Zur mikroskopischen Untersuchung wurde eine größere Anzahl von Stücken entnommen, in Paraffin oder Celloidin eingebettet, die Schnitte mit Hämalaun-Eosin oder van Gieson gefärbt.

Ihr Ergebnis war folgendes: Die papillären Wucherungen überkleidete ein vielschichtiges Zylinder- und Uebergangsepithel, dessen tiefste Lagen aus parallel gestellten, zylindrischen oder spindligen Zellen mit längsovalem Kern bestanden.

Peripher nahmen Zelle und Kern erst rundliche, zu äußerst mehr oder weniger abgeplattete Form an.

Dieses Epithel unterbrachen, häufig in seiner ganzen Dicke, größere, polygonale Zellen, unter denen sich einzelne gequollene, vakuolenhaltige, einzelne verhornende, dagegen keine stacheltragenden fanden.

Lockeres, endothelreiche Kapillaren führendes Bindegewebe bildete hier den Grundstock. Seine großen, spindeligen Zellen schienen vielfach bis in die untersten Epithellagen hineinzureichen. Eine scharf begrenzte Tunica propria war nur an kurzen Strecken vorhanden.

Die mächtige, eben geschilderte, epitheliale Decke verschmälerte sich über den flachen Knollen, welche die Hauptmasse des Tumors darstellten, zu gewöhnlichen Uebergangs- und Plattenepithel, welches an einzelnen Stellen sich karzinomatös entartet erwies. Seine unregelmäßig gebauten, umfangreichen, großkernigen Zellen bargen zwischen

sich homogene und konzentrisch geschichtete Hornkugeln und drangen, zu länglichen, schmalen Zapfen gefügt, in das unterliegende Bindegewebe hinein, das in weiter Ausdehnung diffus mit epitheloiden Zellen infiltriert war.

Die Zellen der bindegewebigen Grundsubstanz selbst waren außerordentlich protoplasmareich, die Endothelien ihrer Kapillargefäße häufig vergrößert und vermehrt. Breite gefäßähnliche Zellstränge und dickwandige Zellschläuche, die in ihrer Mitte hyaline Massen, Blut und Zerfallsprodukte des letzteren enthielten, verzweigten sich in ihr und mündeten bisweilen in Lumina mit teilweiser normaler Endothelauskleidung. Sie setzten sich zusammen aus dichtgedrängten, häufig in Teilung begriffenen, großen, ovalen Kernen, die in einem schmalen, nicht deutlich umrissenen Zelleib lagen. Oft scheinbar regellos durcheinandergeworfen, fanden sich diese Zellen andernorts zu einer Art lockeren Zylinderepithels gefügt, das, einem spärlichen Stroma aufsitzend, an Adenome und gewisse Formen von Endotheliomen erinnerte.

Mitten in diese, nach außen meist scharf vom Nachbargewebe geschiedenen Zellmassen waren einzelne Gruppen von großen Epithelien eingesprengt, welche entweder Hornkugeln und platte verhornende Zellen umschlossen, oder, wo sie das Lumen eines Zellschlauches berührten, die aus ihnen hervorgegangenen Hornschuppen dessen Inhalt beimengten. Nicht allzuselten waren Uebergänge zwischen den hornbildenden Epithelien und jenen anderen zelligen Bestandteilen der gefäßähnlichen Gebilde anzutreffen.

Die histologisch-pathologische Diagnose „Karzinom" wurde durch diesen Befund auch für jene Gebiete, die eher einem Endotheliom anzugehören schienen, unzweifelhaft. Die gefäßähnlichen Stränge und Schläuche, deren Zellen in Gestalt und Färbbarkeit mit dem äußeren Epithel durchaus nicht übereinstimmten, und deren Wandung an einzelnen Orten in normales Endothel sich fortsetzte, daneben das Bindegewebe, welches mit seinen protoplasmareichen Spindel- und großen epitheloiden Zellen an und für sich einem großzelligen Sarkom angehören konnte, legten den Gedanken nahe, daß es sich vielleicht um einen Mischtumor aus endothelialen und epithelialen Elementen handelte. Die Tatsache aber, daß sich zwischen den epitheloiden und den verhornenden, wohl sicher epithelialen Zellen allmähliche Uebergänge fanden, macht diese Möglichkeit im höchsten Grade unwahrscheinlich. Wir müssen also annehmen, daß das Plattenepithelkarzinom in der Tiefe und besonders im Lumen größerer Gefäßräume stark meta- oder, um mit v. Hansemann zu reden, anaplasiert ist.

Die Neigung dazu ist durch die Beschaffenheit des Mutterbodens hinreichend erklärt. Wir sehen in unserem Fall eine neue Bekräftigung der von Kümmel, Trautmann, Oppikofer u. a. ausgesprochenen Ansicht, daß die Plattenepithelkarzinome der Nase auf dem Boden eines ganz oder teilweise durch chronische Entzündung metaplasierten Epithels entstehen. Da wir in Stirnhöhle und Siebbeinzellen ein Empyem vorfanden, das keine Beschwerden verursacht hatte, können wir ungezwungen ein solches auch als primäre Erkrankung der Oberkieferhöhle voraussetzen. Der Vorgang der Metaplasie war an der Oberfläche des Tumors und der angrenzenden Schleimhaut noch deutlich zu verfolgen und die einmal vorhandene Umwandlungsfähigkeit trat in noch gesteigertem Maße an den malignen Abkömmlingen dieses Epithels zutage.

Schließlich sei gestattet, noch einige kurze Bemerkungen über die Indikationsstellung zur permaxillaren Operation der malignen Nasentumoren anzufügen, wenn auch geringe praktische Erfahrung uns wesentlich auf theoretische Erwägungen verweist.

Daß die Resektion der facialen und nasalen Kieferhöhlenwand einen Weg zum Naseninnern, zur Keilbeinhöhle und den Siebbeinzellen schafft, der fast allen Anforderungen entspricht, davon kann sich jeder, dem die bisherigen Veröffentlichungen nicht genügen, leicht am Präparate überzeugen.

Auf die Schonung der lateralen Nasenschleimhaut zur Verminderung der Blutaspirationsgefahr glauben wir nicht allzuviel Wert legen zu dürfen, denn bei der eigentlichen Domäne der Operation, den Tumoren der lateralen Nasenwand, wird diese Schleimhaut in der Regel keinen Abschluß der Wunde gegen Nase und Pharynx mehr bilden, dafür aber wird die Choane meist, wie in unserem Fall, von Geschwulstmassen verlegt sein. Später nach Ausräumung des Tumors wird sich die Blutung in der breit zugänglichen Wundhöhle wohl stets ohne Schwierigkeit beherrschen lassen.

Daß für viele Fälle der Weg vom Munde aus, und speziell der von Denker empfohlene, von Vorteil ist, kann nicht bezweifelt werden; aber in einem dürfte eine Kommunikation zwischen Wunde und Mundhöhle zu vermeiden sein, sobald nämlich der geringste Verdacht eines Uebergreifens des Tumors auf den Schädelinhalt besteht. Eine Infektion des Wundgebietes mit Bakterien des Mundes ist sonst unmöglich zu verhindern und wird die Aussichten bei zufälligen Verletzungen der Dura oder Entfernung intrakranialer oder intrameningealer Geschwulstmassen noch beträchtlich verschlechtern. Selbst wenn eine solche Ausdehnung des Tumors nur zu vermuten ist, wird die alte

v. Langenbecksche osteoplastische Oberkieferresektion oder ein ähnliches Verfahren ohne Eröffnung der Mundhöhle vorzuziehen sein.

Ferner wird die Schonung der Gesichtshaut und des Fazialisgebietes nicht in Betracht kommen, wo maligne Geschwülste bereits die Weichteile der Wange ergriffen haben.

Befallensein der Orbita oder der Fossa pterygopalatina wird häufig zu radikaleren Methoden nötigen, doch dürfte hierbei, wenn über die Miterkrankung der beiden genannten Gegenden keine Sicherheit zu gewinnen ist, ein Versuch, auf dem Wege Denkers zum Ziel zu gelangen, kaum einen Schaden für den Patienten bedeuten.

Bei anscheinend intakter Oberkieferhöhle wird meist eine der vielen anderen speziell für Sinusitiden und Tumoren dieser Region empfohlenen Operationsmethoden einen zweckentsprechenderen Zugang schaffen. In allen Fällen von malignen Nasentumoren die Kieferhöhle zu eröffnen, wie es Denker empfiehlt, ist doch wohl nicht unbedingt erforderlich.

Der gute kosmetische Effekt und die rasche Heilung werden das Verfahren in Zukunft für eine stattliche Reihe von Fällen sicher zur typischen Operation machen, zumal es infolge der örtlichen Verhältnisse auch radikaleren Methoden selten gelingt, maligne Tumoren der Nase und ihrer Nebenhöhlen völlig zu eliminieren, und wir einen Eingriff, der sich eventuell sogar in Lokalanästhesie ausführen läßt, vielen Patienten anraten können, bei denen Alter oder Konstitution ein anderes Vorgehen ausschließen.

Oesterreichische otologische Gesellschaft.

Offizielles Protokoll der Sitzung vom 25. Februar 1907.

Vorsitzender: Urbantschitsch. Schriftführer: Frey.

A. Administrativer Teil.

Hofrat Politzer stellt den Antrag, daß die Oesterreichische otologische Gesellschaft sich mit den anderen otologischen Gesellschaften des Auslandes in Verbindung setzen möge, um Schritte gegen die schwindelhaften und betrügerischen Anpreisungen angeblicher Hörapparate und Behandlungsmethoden in den Tagesblättern zu unternehmen, da dieselben zum Teil schädlicher Natur seien, zum Teile aber die Notlage und Unkenntnis gerade der armen Kreise in unverantwortlicher Weise ausnützen. (Angenommen.)

B. Wissenschaftlicher Teil.

Politzer: I. Demonstration eines operativ geheilten Falles von wandständiger Sinusthrombose.

P. demonstriert einen 17 jährigen Pat., der als Kind Masern und Scharlach überstanden hatte. Anschließend Ohreiterung links. Seit 10 Jahren ist der Zustand stationär. Kurz vor der Aufnahme traten Schmerzen, Fieber und Schüttelfröste auf. Es zeigte sich Totaldefekt des Trommelfells, Cholesteatom in der Trommelhöhle (unter dem Mikroskope Kristalle, worauf Alexander großes Gewicht legt). Radikaloperation. Es zeigt sich ein Teil des Sinus bloßgelegt und mit Granulationen bedeckt, mißfarbig, so daß Veränderungen in ihm angenommen werden mußten. Tamponade nach oben und unten. Nach Schlitzung des Sinus tritt sehr reichliche Blutung auf, die durch Tamponade gestillt wird. Unterbindung der Jugularis; dieselbe zeigt sich als nicht affiziert. Nachher wird die Sinustamponade entfernt; es erfolgt keine Blutung. Seither geht es dem Patienten sehr gut. Er ist dauernd afebril.

Aus diesem Falle geht neuerdings hervor, daß der Jugularisunterbindung auch bei bloß wandständiger Thrombose ein bedeutender Wert zukommt.

II. Demonstration eines Falles von Antrumeiterung mit spontaner Eröffnung des Attik nach außen.

Der vorgestellte junge Mann leidet seit Kindheit an einer nach Masern aufgetretenen Otorrhoe. Bei der Aufnahme zeigte er eine sehr profuse Eiterung. Das Trommelfell war intakt, aber es bestand ein großer Defekt der äußeren Attikwand. Der Rest des Hammerkopfes ist hier sichtbar. 16 tägige Ausspülungen brachten zwar Verminderung der Sekretion, aber es zeigten sich immer wieder Cholesteatomschüppchen, weshalb die Totalaufmeißelung vorgenommen wurde, die einen weit hinten sitzenden Erkrankungsherd aufdeckte. Nun erfolgte glatte Heilung.

Es zeigt sich also, daß in vielen Fällen von Attikeiterung mit Perforation der Membrana Shrapnelli die lokale Behandlung bezw. die Entfernung der äußeren Attikwand zur Heilung genügt, wofern isolierte Erkrankung des Kuppelraumes besteht. Finden sich aber noch weit hinten im Antrum Veränderungen, so tritt die Totalaufmeißelung in ihre Rechte.

Dozent Dr. Ferdinand Alt demonstriert die Lungenpräparate eines Falles von otogener Pyämie, welche multiple, vollständig ausgeheilte Abszesse aufweisen.

Der 22 jährige Schuhmachergehilfe A. B. wurde am 8. XI. 1906 auf die III. med. Abteilung des k. k. Krankenhauses Rudolfsstiftung aufgenommen. Ich sah denselben drei Tage später. Der Patient hatte pyämisches Fieber. Schüttelfröste sollen schon vor acht Wochen aufgetreten sein.

Status praesens: Oedem der rechten Gesichtshälfte, Schmerzen im rechten Arm, der ganze rechte Arm, namentlich der Oberarm, die Hautpartien an der oberen Brusthälfte, die Halsgegend waren beträchtlich geschwellt, die Haut deutlich gewulstet. Die Venen überall geschwellt, stark gespannt — von der Jugularis bis zu den Handrückenvenen. Ueber dem oberen Sternum Dämpfung bis über die Höhe der 2. Rippe. Hinten links Dämpfung bis zum Angulus scapulae, hinten rechts noch etwas höher reichend. Ueber der Dämpfung rechts das Atmen aufgehoben, links abgeschwächt mit Ronchis. Milz vergrößert. Im Blute Streptokokken, 14 300 Leukozyten. Peptonurie.

Die Untersuchung des Gehörorgans ergab: Rechts: Otorrhoe. Nach Ausspülung zeigt sich das Mittelohr von fest anhaftenden Cholesteatomschuppen erfüllt. Gegend über dem Processus mastoideus äußerlich unverändert, nicht druckschmerzhaft. Die Jugularis nicht druckempfindlich.

Mit Rücksicht auf den objektiven Befund wurde eine Thrombose der Vena anonyma supponiert, die wahrscheinlich vom Ohre ausgegangen ist und, da keine manifesten Zeichen einer Sinus- und Jugularisthrombose vorlagen, auf eine wandständige Thrombose bezogen. Ein operativer Eingriff erschien aussichtslos.

Dekursus: Dem Patienten wurden in den nächsten zwei Tagen je 100 g Antistreptokokkenserum injiziert. Im weiteren Verlaufe trat unter Schüttelfrost eine rechtsseitige Pleuropneumonie auf. Patient wurde auf die chirurgische Abteilung des Primarius, Dozenten Dr. Föderl, transferiert.

Das Empyem wurde am 28. XI. entleert. Am 7. XII. wurde ein bohnengroßer Lungensequester aus der Wundhöhle ausgestoßen, am 12. XII. wurde ein kleinwallnußgroßer Lungensequester ausgehustet. Inzwischen war hinten links unten vom Angulus abwärts Dämpfung, Bronchialatmen, Verstärkung des Stimmfremitus aufgetreten. Im weiteren Verlaufe kam es zu metastatischen Abszessen in der rechten und linken Nackengegend. Das linke Auge zeigte Veränderungen,

die einer Thrombose des Sinus cavernosus entsprachen. Am 14. II. 1907 trat Exitus letalis ein.

Aus dem Obduktionsbefunde möchte ich folgende Daten hervorheben:

Die rechte Lunge umschließt entsprechend der Thorakotomiewunde eine etwa kleinfaustgroße, glattwandige Höhle, in welche man von außen durch die Thorakotomiewunde gelangen kann. Sie findet sich an der Außenfläche des rechten Unterlappens und zeigt in diesem zwei glattwandige Rezessus, von denen der obere etwa hühnereigroß, der untere etwas kleiner ist. Im Grunde beider Kavitäten sind in Form von Trabekeln Reste verdichteten Lungengewebes erhalten. In der Mitte des Oberlappens dieser Seite findet sich, an die Pleura heranreichend, eine gut hühnereigroße Höhle, aus der sich beim Einschneiden jauchig riechender, mißfärbiger Eiter entleert, während gleichzeitig aus derselben ein überwallnußgroßes, vollständig loses Stück nekrotischen Lungengewebes entfernt werden kann. Die Wände dieser Höhle sind zum Teile mit fibrinösen Auflagerungen, zum Teile mit Granulationen bedeckt. Im Oberlappen der linken Lunge finden sich drei dicht nebeneinander stehende, zum Teile miteinander kommunizierende, vollkommen glattwandige Höhlen, welche mit weiten Bronchien in offener Kommunikation stehen. Eine ebenso beschaffene Kavität befindet sich am vorderen Rande der Basis des Oberlappens. Die Höhlen enthalten nur spärlichen Schleim und sind von einer glatten, grauen, sehr zarten Membran ausgekleidet. Sie läßt vereinzelte leistenartige Vorsprünge erkennen.

Die Vena jugularis dextra von der Einmündungsstelle der Vena facialis angefangen bis an der Angulus venosus dexter ist vollkommen durch einen zum Teile organisierten Thrombus verlegt.

Eine bakteriologische Untersuchung wurde zuerst von Herrn Prosektadjunktus Dr. Maresch ausgeführt, als der Patient auf die chirurgische Abteilung transferiert wurde. Der durch Punktion aus der Pleurahöhle gewonnene Eiter zeigte keinerlei Mikroorganismen. Auch auf Tuberkelbazillen wurde vergeblich gesucht. Agarplatten und Zuckeragarstiche blieben steril. Von dem Sekret aus der Pleurahöhle nach erfolgter Thorakotomie gingen Streptokokken auf.

In ähnlicher Weise verlief die Untersuchung des kurz vor dem Tode inzidierten Abszesses in der rechten Hinterhauptsgegend. Erst bei wiederholten Untersuchungen von Deckglaspräparaten fanden sich besonders deutlich in mit Methylgrün gefärbten Ausstrichen äußerst zarte, vielfach gewundene, lange Fäden, die aus einzelnen stäbchenartigen Segmenten sich zusammensetzten und nach der Gram-Methode

sich nicht entfärbten. Der bei der Obduktion gewonnene Eiter aus dem periostalen Abszeß und aus sämtlichen Duralsinus, sowie aus der Thrombophlebitis der Vena ophthalmica sinistra enthielt mikroskopisch keine anderen Bakterien, nur die erwähnten Fäden. Die aus dem Mittelohr angefertigten Präparate enthielten nur denselben Mikroorganismus neben verschiedenartigen Stäbchen und Kokken.

Der Eiter im nicht eröffneten Lungenabszeß des rechten Oberlappens zeigte vornehmlich neben grambeständigen dicken Bläschen gleichfalls diese nach Gram nicht färbbaren Fäden. In Serumagar-Strichen gelang es aus dem Eiter des Duralsinus die Fäden zum Wachstum zu bringen in Form zarter, krümliger Kolonien, die langsam vom Impfstich aus in die Umgebung vordringen. Das Wachstum beschränkt sich im nicht überschichteten Agarstiche auf die untere Hälfte des Stiches.

Epikrise: Dieser Fall, der sich bei der ersten Beobachtung infolge der manifesten Symptome einer Thrombose der Vena anonyma als inoperabel erwies, verdient deshalb besonderes Interesse, weil sich bei der Obduktion im linken Oberlappen drei dicht nebeneinanderstehende, zum Teil miteinander kommunizierende, vollkommen glattwandige Höhlen, die mit weiten Bronchien in offener Kommunikation standen und zweifellos ausgeheilte Abszesse waren, vorfanden. Eine ebenso beschaffene Kavität fand sich am vorderen Rande der Basis des linken Oberlappens. Die Höhlen enthielten nur spärlichen Schleim und waren von einer glatten grauen, sehr zarten Membran ausgekleidet, welche vereinzelte leistenartige Vorsprünge erkennen ließ. Diese Form der Ausheilung von Lungenabszessen, welche zu den größten Seltenheiten gehört, ist auf den eigenartigen Infektionserreger zurückzuführen, dessen Eigenschaften ich ausführlich geschildert habe und der unter dem Namen Streptotrix von Herrn Prosektor Dr. Maresch beschrieben werden wird.

Diskussion:

Alexander: Es nimmt mich wunder, daß der Fall vom pathologischen Standpunkte für so rätselhaft erklärt wird. Hier bestand eine chronische Pyämie, und der negative oder fast negative Ausfall der bakteriologischen Untersuchung ist doch so häufig bei Hirnabszessen. Man muß sich vor Augen halten, daß alle Mikroorganismen in ihren eigenen Stoffwechselprodukten zugrunde gehen, daher ist ihre Färbbarkeit vermindert, aufgehoben, und endlich die Kultur auch nicht nachzuweisen. Das wurde früher mißverstanden und so sind sterile Hirnabszesse in die Literatur gekommen; das sind eben chronische Abszesse, in denen die Eitererreger bereits zugrunde gegangen waren.

Das Auftreten von leptothrixartigen Gebilden könnte man so erklären, daß es sich um vor dem Zugrundegehen morphologisch veränderte Bakterien handelt. Alts Standpunkt bezüglich des Nichtoperierens teile ich nicht. Wenn man die Thorakotomie machen konnte, müßte man sich vorstellen, daß auch die Ohroperation möglich war; die Berechtigung dazu würde ich daraus ableiten, daß der Patient an Meningitis starb. Trotz der Thrombose konnte man etwas von der Ohroperation erwarten. Auf der Klinik Politzer wurden solche Fälle mit Hirnabszessen, Gelenksabszessen und ausgedehnten schweren Veränderungen der Dura (mit schwarzer Verfärbung) zur Heilung gebracht. Ich bitte, mich nicht mißzuverstehen, und keinesfalls will ich behaupten, daß der Fall durch Operation geheilt worden wäre. Eine Kontraindikation gegen die Operation bei der Pyämie kann ich nur bei nachgewiesener eitriger Meningitis finden, und selbst hier könnte uns die Erfahrung nicht von der Operation abhalten. Das Bild der Pyämie ist so variierend, daß ich bei keinem Grade derselben eine absolute Kontraindikation aussprechen würde. Die otitische Pyämie ist doch die einzige Ohrkomplikation, wo man auch noch die schwersten Fälle durchbringen könnte.

Hammerschlag: Zur Ergänzung möchte ich an folgenden Fall von ausgeheilten multiplen Lungenabszessen aus dem Jahre 1898 erinnern. Ein 7 jähriges Mädchen wurde von Hofrat Politzer wegen chronischer Eiterung und Cholesteatom operiert. Pyämische Symptome schon vor der Operation erforderten die Sinueröffnung. Eine weitere Operation wurde von den Eltern nicht bewilligt. Die Eltern nahmen das Kind von der Klinik weg, „damit es zu Hause sterbe". Ich wurde zur weiteren Behandlung am vierten Tage geholt. Es bestand eine furchtbare fötide Sekretion. Einige Tage trat Jugularisthrombose bis unter die Klavikula auf, dann auch Periphlebitis am Halse mit Eitersackbildung. Auch jetzt durfte ich nicht operieren. Nach spontanem Durchbruch des stinkenden Abszesses und Auftreten multipler Lungenabszesse, die von zweiwöchentlicher Expektoration von Eiter gefolgt waren, erholte sich das Kind dauernd.

Politzer: Diese Lungenabszesse bei Pyämien sind nach meiner Ansicht in zwei Formen zu teilen. Eine Form, bei der Thrombuspartikel aus dem Sinus direkt in die Lunge geschwemmt werden, und eine Form, wo die Abszesse nur durch Metastasen entstehen. Es scheint mir, daß die eine Form mehr Tendenz zur Heilung hat als die andere.

Neumann erinnert an ähnliche Fälle, die er hier vorgestellt hat, bei denen es sich um anaërobe Bakterien handelte.

Frey: Wenn wir aus dem Falle eine Belehrung ziehen wollten, so könnte es nur die sein, daß wir gerade in diesen zum Teil schon ausgeheilten Abszessen die Aufforderung zur Operation erblicken können, selbst wenn Lungenmetastasen bereits bestehen.

Alt (Schlußwort): Was die Operation solcher Fälle anlangt, so werden die Herren zugeben, daß ich diesbezüglich sehr radikal vorgehe: ich habe als Erster in Wien otogene metastatische Lungenabszesse operiert. Vorgestellt habe ich wegen des interessanten Befundes der ausgeheilten Abszesse. Bezüglich der Diagnose der Mikroorganismen möchte ich doch glauben, daß wir uns der Autorität Paltaufs getrost unterwerfen können. Es wird von dieser Seite der Fall als außerordentlich interessant betrachtet und noch weiter verwertet werden. Würde es sich, wie Alexander glaubt, um Zerfalls- oder Degenerationsprodukte von Mikroorganismen handeln, dann könnten ja doch keine Kulturen mehr aufgehen!

Was die Operabilität betrifft, so hatte der Mann ausgesprochene schwere Pyämie mit der Diagnose „Thrombose der Anonyma". Daß dann der Mann so lange lebte und diese Abszesse sich reinigten, sind Dinge, die uns neue Erfahrung für die Zukunft bieten.

Angesichts des ganzen Symptomenkomplexes war die Ablehnung der Ohroperation wohl berechtigt. Vom rein theoretischen Standpunkte aus aber dürfte es sich doch empfehlen, mit der Kritik der Indikationsstellungen zurückhaltender zu sein bei Fällen, die man nicht gesehen hat.

Dr. Neumann: I. Demonstration eines Falles von operierter erworbener Atresie.

Patient hatte in der Kindheit beiderseitige fötide Mittelohreiterung nach Typhus. Das rechte Ohr wurde gut behandelt, dennoch aber von zu radikaler Seite eine Operation vorgeschlagen. Da im linken Ohre eine Atresie bestand, das kranke rechte Ohr das allein hörende war, riet ich von einer Operation am rechten Ohre ab und nahm auf dem linken Ohr in Lokalanästhesie die Operation der Atresie vor, da hierdurch eine Verbesserung der Hörweite möglich schien. Auf dem atretischen Ohre wurde mit dem Hörschlauche gehört (Bing). Die Operation zeigte hinter der knöchernen, vollkommen ausgeheilten Atresie Eiter und Granulationen. Die Hörweite beträgt jetzt 7—8 m.

II. Demonstration einer kongenitalen Atresie.

Das Präparat entstammt einer Leiche, bei der ich es gelegentlich eines Kurses fand. Mittelohr und Gehörknöchelchen sind normal

entwickelt, die Gehörgangswände fehlen, der knorpelige wird durch einen Bindegewebsstrang ersetzt, an Stelle des Trommelfells sieht man ein Knochenplättchen.

III. Dieses Präparat aus der Sammlung Hofrat Politzers repräsentiert eine andere Art der kongenitalen Atresien, wo es nicht einmal zur Bildung einer Trommelhöhle, sondern bloß zur Labyrinthbildung kommt.

IV. Demonstration eines Falles von traumatischem Vestibularschwindel.

Der Patient wurde von der Lokomotive erfaßt, in die Mitte des Gleises geschleudert, blieb mit dem Rücken nach oben liegen und erlitt vom fahrenden Zuge bloß Hautabschürfungen am Hinterhaupte und an den Nates. Anschließend an das Trauma klagt der Patient (der keine Ansprüche erhebt), über folgende Beschwerden: Im Bette bekommt er beim Liegen auf der rechten Seite oder bei starker Neigung des Kopfes zur rechten Schulter Schwindel, der nach seinen Angaben den Charakter des vestibularen trägt. Die Funktionsprüfung ergiebt mäßige Herabsetzung des Hörvermögens, die aber vielleicht schon früher bestanden haben mag. Der Vestibularapparat zeigt normale Erregbarkeit. Auch bei Kompression der rechten Jugularis bekommt (aber erst nach 1 ½—2 Minuten) er den von ihm geschilderten Schwindel mit einem rotatorischen zur kranken Seite gerichteten Nystagmus.

Der Fall ist von eminenter Bedeutung, weil er beweist, daß bei traumatischen Verletzungen, die Schwindel hinterlassen, man genau auf Nystagmus zu achten hat, und ihn womöglichst experimentell hervorzurufen bestrebt sein soll, um für die subjektiven Angaben des Patienten auch eventuell objektive Anhaltspunkte zu finden. Es ist in diesem Falle für mich erwiesen, daß die Angaben des Patienten auf Wahrheit beruhen. Ich möchte im übrigen hier der Verdienste Báránys gedenken, dem wir bezüglich der Untersuchungen in dieser Sache sehr viel verdanken.

Diskussion.

Frey stimmt dem Vortragenden bei, daß es sich keinesfalls um Simulation handelt. Es könnte aber einmal die Frage auftauchen, ob der Nystagmus stets beweise, daß eine materielle Läsion der Partien, von denen er ausgelöst werden kann, erfolgt ist oder ob er nicht auch als funktionelles Symptom auftreten kann wie andere Symptome motorischer Natur, die man ja bei traumatischer Neurose häufig findet.

Bárány: Anatomische Untersuchungen liegen diesbezüglich nicht vor. Einmal habe ich einen Nystagmus gesehen, wo eine anatomische Erkrankung nicht vorlag. Patient erblaßte bei der Urethraluntersuchung und bekam einen sehr starken Nystagmus. Es bestand nie eine Ohrenerkrankung oder Schwindel, Ohrensausen etc. Ich glaube, daß plötzliche Zirkulationsstörungen vielleicht bei einer geringen Arteriosklerose des Gehirnes zu Schwindel führen. Der Nystagmus kann nicht simuliert werden, und so lange er vorhanden ist, ist man arbeitsunfähig.

Neumann: Patient bekommt den Nystagmus nur bei Kopfneigung nach rechts oder Kompression der rechten Jugularis. Die subjektiven Erscheinungen sind erst nach dem Unfall aufgetreten und da auch Störungen des rechten Kochlearapparates bestehen und der Nystagmus wie bei einseitiger Ohrerkrankung ist, so ist anzunehmen, daß er mit dem Unfalle zusammenhängt.

Ich zweifle nicht die Diagnose oder Anschauung Neumanns in diesem Falle an, aber es interessiert mich, zu wissen, ob ich in einem einzelnen, zur Beurteilung gelangenden Falle bei Bestehen von Nystagmus unbedingt auf eine anatomische Erkrankung des inneren Ohres schließen kann oder dann noch die Möglichkeit einer traumatischen Neurose zugelassen werden muß.

Hammerschlag: Im Bilde der hysterischen Affektionen des Akustikus treten niemals Reiz-, sondern nur Lähmungssymptome auf, weshalb ich der Vermutung Ausdruck gegeben habe, daß dort, wo Schwindel auftritt, immer auf eine wenn auch geringe organische Läsion geschlossen werden darf. Ich habe Patienten mit unbedeutender Schleimhauterkrankung gesehen, die zeitweise sehr schwere Schwindelanfälle gezeigt haben. Ich bin daher geneigt, etwas ähnliches für den Hysterotraumatismus anzunehmen und bei Auftreten von Nystagmus im Gutachten den Nystagmus dazu zu benutzen, um zu sagen, daß es sich wahrscheinlich nicht um Traumatismus, sonder um eine organische Läsion handelt.

Bárány verweist auf seine später noch zu erstattende ausführliche Mitteilung.

Dr. Erich Ruttin demonstriert drei Fälle von doppelseitiger Radikaloperation und bespricht die Indikationsstellung.

M. H.! Ich erlaube mir Ihnen drei Fälle von beiderseitig vorgenommener Radikaloperation vorzustellen, da die doppelseitige Radikaloperation, besonders was die Indikationsstellung anlangt, von praktischem Interesse ist.

Der erste Fall betrifft ein 11 jähriges Mädchen, das seit zwei Jahren an fötidem Ohrenfluß litt. Rechts fluktuierende Geschwulst hinter dem Ohre, links Fistel am Processus mastoideus. Hörweite rechts $^1/_4$ m, ac., links $^1/_2$ m für Konversationssprache, ad concham Flüstersprache.

Beiderseits typisches Schalleitungshindernis. Vestibularapparat erregbar. Radikaloperation beiderseits, Cholesteatom beiderseits. Der Knochen bis zum Sinus und die Dura der mittleren Schädelgrube erweicht.

In diesem Fall war die Indikation zur Radikaloperation beiderseits eine absolute und die Operation wurde auch von Dr. Neumann beiderseits in einer Sitzung ausgeführt.

Der zweite Fall: Ein 17 jähriges Mädchen. Seit Kindheit Ohrenfluß beiderseits. Seit 14 Tagen im Anschluß an Angina akute Exazerbation des Flusses links. Spontan Schmerzen im Ohre, Kopfschmerz, Erbrechen, Frösteln. Warzenfortsatz hochgradig druckempfindlich. Hörweite rechts 2 m Konversationssprache, $^1/_2$ m Flüstersprache; links 5 m Konversationssprache, 3 m Flüstersprache. Radikaloperation links: Warzenfortsatz relativ gesund, in der Nähe des Sinus einige Zellen mit Granulationen und Eiter erfüllt.

Zwei Monate später. Akute Exazerbation rechts. Schmerzhaftigkeit am Warzenfortsatz. Reichliche Eiterung. Kopfschmerz Radikaloperation rechts: Warzenforsatz erweicht.

Dritter Fall. 14 jähriges Mädchen. Vor sieben Jahren Masern; im Anschlusse daran beiderseits Ohrenfluß. Drei Jahre erfolglos konservativ behandelt.

Beiderseits Trommelhöhle vollständig mit Granulationen erfüllt, die bis in den Gehörgang reichen. Hörweite: rechts 1 m Konversationssprache, 10 cm Flüstersprache, links $1^1/_2$ m Konversationssprache, $^1/_2$ m Flüstersprache.

Radikaloperation: rechts Cholesteatom im Antrum. Zwei Monate später Radikaloperation links: Warzenfortsatz wenig verändert, nur in der Nähe des Sinus einige schwarzverfärbte, mit Eiter gefüllte Zellräume.

Im ersten Fall bestand absolute Indikation beiderseits zu gleicher Zeit, im zweiten Falle beiderseits, jedoch zu verschiedenen Zeiten, im dritten Falle nur eine relative Indikation.

Ich glaube nun, daß man in solchen Fällen, wenn beiderseits Hörweite unter $1^1/_2$ m vorhanden ist oder die manifesten Symptome von seiten des besser hörenden Ohres bestehen, entweder direkt einzeitig operieren oder doch mindestens nicht wie bisher bis zur voll-

ständigen Epidermisierung warten soll. Es genügt, wenn die Wundfläche gut granuliert, um sich durch die Hörprüfung ein Bild von der resultierenden Hörweite zu machen. Man erspart so den Patienten 1—2 Monate Berufsstörung. Außerdem riskiert man nicht, daß Pat. durch die lange Heilungsdauer ungeduldig die zweite Operation verweigern. Dies kann unter Umständen verhängnisvoll werden, wenn es sich wie im zweiten und dritten Falle um isolierte Knochenerkrankung in der Nähe des Sinus handelt, eine Erkrankung, die wohl mit Sicherheit zur intrakraniellen Komplikation führt.

Ernst Urbantschitsch hält den angekündigten Vortrag: Ueber die therapeutische Verwendbarkeit des Fibrolysins bei Ohrenerkrankungen. (Erschien ausführlich in dieser Monatsschrift, 1907, No. 2.)

Kritiken.

racheo-Bronchoscopy-Esophagoscopy and Gastroscopy. Von Chevalier Jackson, M. D. St. Louis, Mo. The Laryngoscope Comp. 1907

Unter diesem Titel hat der bereits durch mehrere bezügliche Aufsätze auf diesem Gebiete bekannte Autor ein größeres Buch über die Endoskopie der Bronchien, des Oesophagus und des Magens erscheinen lassen, welches Beachtung verdient.

Der Text gliedert sich dem Titel entsprechend in drei Teile, von denen jeder zunächst eine Darstellung der Technik und des Instrumentariums, sowie eine kurze Schilderung der mit Hilfe der direkten Methode erhobenen Befunde bei verschiedenen Krankheitsprozessen bringt. In erster Richtung sind die in den Publikationen der verschiedenen Autoren sowie die in Katalogen der Instrumentenmacher vorhandenen Abbildungen zusammengetragen, so daß man das technische Rüstzeug nahezu vollständig dargestellt findet. Ob die Abbildungen, welche die Einführung der Rohre am sitzenden und liegenden Patienten illustrieren sollen, diesen Zweck wirklich erreichen, erscheint Ref. fraglich, viel deutlicher als die wichtigen Details treten hier die weißen Mäntel und Hauben der zahlreichen Gehilfen in Erscheinung. Recht lesenswert ist die Schilderung der Einführung der Instrumente, der anatomischen Verhältnisse und desjenigen, was er an eigenen Beobachtungen mitteilt. Es sei der Fall von Kompression der Luftröhre durch vergrößerte Thymus, jener eines Fremdkörpers in der Speiseröhre mit Druckgeschwür der Trachea erwähnt.

Auf Seite 82, „Gefahren der Tracheo-Bronchoskopie", muß Ref. einen Irrtum berichtigen. Dort heißt es: „Schrötter berichtet über einen Fall von schwerem Larynxödem, das nach der Bronchoskopie eintrat und den Luftröhrenschnitt erforderte." Ein solcher Fall ist uns nicht vorgekommen. Ebenso wäre mit Bezug auf den historischen Teil festzustellen, daß H. v. Schrötter seine Entfernung eines Fremdkörpers aus dem Verzweigungsgebiete des rechten Bronchus nicht im Jahre 1901, sondern Dezember 1899 ausgeführt hat.

Im Kapitel Oesophagoskopie nehmen den breitesten Raum wieder die Fremdkörper ein, von denen Autor mehrere interessante Fälle mit Erfolg operiert hat. Am wertvollsten erscheint in dem Buche die

Darstellung der Gastroskopie, mit welcher sich Ch. J. offenbar besonders beschäftigt. Dieser Abschnitt des Buches wird entschieden dazu beitragen, diese relativ neue Untersuchungsmethode zu fördern.

Dem Werke sind farbige Tafeln beigegeben, welche die Befunde des Autors veranschaulichen sollen. Wenn es nun auch schwierig ist, endoskopische Befunde möglichst getreu zu reproduzieren, so erscheint die Technik, welche im vorliegenden Falle zur Darstellung der Bilder verwendet wurde, doch etwas zu mangelhaft, um in denselben mehr als etwa Skizzen erblicken zu können.

Ueberblickt man das ganze Werk, so bildet es trotz einzelner Mängel, die sich Referent anzudeuten erlaubt hat, eine weitere Bereicherung der Literatur der direkten Untersuchungsmethoden. Ein sehr vollständiges Literaturverzeichnis beschließt das Buch.

H. v. Schrötter.

Referate.

a) Otologische.

Ein geheilter, mit Stauungshyperämie (durch Saugwirkung vom Gehörgang aus) behandelter Fall von beiderseitiger Mittelohrtuberkulose. Von Dr. O. Muck in Essen. (Zeitschr. f. Ohrenheilk., LIII, 2—3.)

Bei einem 38 jährigen, lungentuberkulösen Manne bestand seit einem halben Jahre doppelseitige Mittelohreiterung, deren tuberkulöser Charakter durch den mikroskopischen Nachweis von tuberkulösem Granulom bestätigt worden war. Da die bisherige Behandlung erfolglos geblieben, wandte M. die Biersche Stauung an, und zwar mit Schröpfkopf mittels seines in der „Münch. med. Wochenschrift", 1906, Nr. 32, mitgeteilten Apparates, anfänglich jeden zweiten Tag eine halbstündige Sitzung mit fünf Minuten langem Saugen, welchem eine Pause von drei Minuten folgte. „Der Heilungsverlauf gestaltete sich so, daß die reichliche, rahmige, nie fötide Eiterung, wenn auch nur langsam, nachließ, daß sich rechts ein Hammerrest, links ein ca. 5 mm langer, 3 mm breiter, nicht differenzierbarer Sequester abstieß, daß die anfänglich schlaffen, leicht blutenden Granulationen später weniger bluteten, eine derbere Konsistenz annahmen, bis sie zu vernarben und sich mit Epidermis zu überkleiden begannen." Die Heilung erforderte eine halbes Jahr. Schmerz trat nur anfangs beim Saugen auf, auch stellten sich subepidermoidale Blutextravasate in der Mitte der vorderen Gehörgangswand ein, die aber bald wieder schwanden. M. empfiehlt, die Saugkraft erst allmählich zu steigern und stets der Möglichkeit eingedenk zu bleiben, durch zu starkes Saugen die runde Fenstermembran schädigen zu können. Der Autor schließt seine interessanten Mitteilungen: „Die Gefährlichkeit der Anwendung dieses Verfahrens bei einer florid verlaufenden Mittelohrtuberkulose und die

Aussichtslosigkeit desselben bei einer Mittelohrtuberkulose im Endstadium einer Lungenphthise ergiebt sich von selbst. In welchen Fällen von Mittelohreiterung das Verfahren überhaupt anwendbar ist, lasse ich dahingestellt. Ich habe die Ueberzeugung, daß in dem beschriebenen Falle die Heilung des tuberkulösen Prozesses der Stauungshyperämie zuzuschreiben ist, und möchte mit der Veröffentlichung eine Anregung geben, das Verfahren zu prüfen, nach vorausgegangener Prüfung der eigenen und des Patienten Geduld." Keller.

Die Schwerhörigkeit der Neugeborenen als reine Störung im schallzuleitenden Teile des Ohres. Aus der Rostocker Univers.-Ohrenklinik. Von Dr. W. Koellreutter. (Zeitschr. f. Ohrenheilk., LIII, 2—3.)

K. stellte bei 20 Neugeborenen Untersuchungen über den Zustand des Gehörs an und kam dabei zu der Ueberzeugung, daß sämtliche Kinder schon wenige Stunden nach der Geburt eine deutliche Reaktion auf sehr hohe und laute Töne (Crieri und C^6 der Galtonpfeife) zeigten, während tiefe und mittlere Töne (subcontra C, c^2, c^3) in den ersten Tagen anscheinend nicht gehört wurden. Die Reizbarkeit des Akustikus wäre demnach erwiesen, und würde die Taubheit für tiefere Töne auf Störungen in der Schalleitung zurückzuführen sein, wie solche sich nach den Untersuchungen von Preysing durch die Persistenz des fötalen Myxomgewebes in der Paukenhöhle (in einem Falle noch sieben Monate nach der Geburt) ungezwungen erklären läßt.

Keller.

Das Ohr der Tabetiker. Von Pagès. (Rev. barcelonesa. de enfermedades de oido, garganta y nariz, Oktober-November-Dezember 1906, Nr. 6, S. 485—488.)

Die Gehörstörungen der Tabetiker finden ihren Ausdruck in einer Verminderung der Hörschärfe, die bis zur völligen Taubheit gehen kann, beide Seiten affiziert und häufig sehr schnell fortschreitet und in subjektiven Geräuschen (Pfeifen, Summen, Wasserfallgeräusch) sich äußert. Oft besteht Schwindelempfindung, die dem Menièreschen Symptomenkomplex ähnlich ist. Erwähnen wollen wir, daß Prof. Grasset das Rombergsche Symptom als eine tabetische Schwindelempfindung auffaßt. Die subjektiven Geräusche können Delirien, Halluzinationen und sogar Verfolgungswahnsinn verursachen. Die Stimmgabel, sowie die Spekulumuntersuchung fällt fast immer negativ aus.

Nach den Obduktionsbefunden handelt es sich um eine Atrophie des Hörnervs, welcher der Neuritis verfällt; in einigen Fällen dagegen war der Nerv unversehrt, aber Mittelohrläsionen wurden beobachtet.

Wie kann man die Pathogenese der Hörstörungen der Tabiker auslegen?

Nach Verfasser sind diese Störungen immer von neuritischen Affektionen abhängig; diese aber können entweder den Akustikus (sensorieller Nerv des Ohres) oder den Trigeminus (trophischer Nerv) treffen.

Immerhin ist diese interessante Frage noch nicht genug beleuchtet; es würde der Mühe wert sein, sie mit Hilfe eines zahlreichen Materials

Ein neuer Wundsperrer für Mastoidoperationen. Von Privatdozent Dr. Wittmaack in Greifswald. (Zeitschr. f. Ohrenheilk., LIII, 2—3.)

Die Vorzüge des Sperrers sind: bessere Spreizung der Wundränder und dadurch bedingte bessere Uebersicht des Operationsgebietes, sowie Nichtabgleiten während der Operation. Mit dem Sperrer kann ein elektrisches Lämpchen zur Beleuchtung der tiefsten Teile der Wundhöhle verbunden werden. Das Nähere ist aus dem mit Abbildungen des Apparates versehenen Aufsatze zu entnehmen.

Keller.

Englisches Heftpflaster als Trommelfellersatz. Von M. Litschkus. (Russ. Monatsschrift f. Ohr-, Hals- und Nasenkrankheiten, Bd. 1, Nr. 9.)

In der fünften Sitzung der St. Petersburger Oto-laryngologischen Gesellschaft vom 6. Oktober 1906 demonstrierte L. eine Patientin, bei der er eine trockene Trommelfellperforation mit gewöhnlichem englischen Heftpflaster verklebte, wodurch eine bedeutende Hörverbesserung (6 m für Flüsterstimme) erzielt wurde. In der nachfolgenden Discussion erklärte Dr. Sirmunsky das Entstehen der Hörverbesserung dadurch, daß bei verklebter Perforation der Luftdruck auf das Trommelfell in toto, bei offenem hingegen nur auf die Perforationsränder ausgeübt wird.

L. Mekler (Oufa).

---

b) Rhinologische.

Ein neuer Weg für die Operation der malignen Nasentumoren Von Prof. Dr. Alfred Denker. (Münchener med. Wochenschr., 53. Jahrgang, Nr. 20.)

Verf. beschreibt ein Operationsverfahren zur Entfernung maligner Nasentumoren, das im Gegensatz zu den bisher üblichen Methoden, die er der Reihe nach anführt, die Durchtrennung der Gesichtshaut vermeidet, nicht die geringste Entstellung gibt und dennoch eine breite Freilegung des Operationsgebietes gestattet. Er nimmt die malignen Tumoren von der Kieferhöhle aus in Angriff, und so gleicht sein Vorgehen, dessen genaue Schilderung im Original nachzulesen ist, in seiner ersten Hälfte vollständig dem bei den chronischen Kieferhöhlenempyemen geübten Verfahren. Verf. teilt uns drei in dieser Weise operierte Fälle mit, dem ersten ist eine zwei Monate nach der Operation aufgenommene Photographie beigefügt, die zeigt, daß keine Entstellung des Gesichtes eingetreten ist. Ein weiterer Grund, weshalb er seine Operationsmethode für die malignen Nasentumoren zur weiteren Nachprüfung empfehlen zu dürfen glaubt, ist der, daß das Herunterfließen größerer Blutmengen durch die Choanen und damit die Gefahr der Aspirationspneumonie sich bei seinem Verfahren leichter als bei den bisher üblichen Operationsmethoden vermeiden läßt.

Reinhard (Cöln).

---

c) Pharyngo-laryngologische.

Zur Frage der Behandlung der Kehlkopfschwindsucht im Wege der Tracheotomie. Von Blumenthal in Pinsk. (Medycyna 1905, Nr. 48—49.)

Mit Bezug auf die zwei vorausgegangenen und hier referierten Arbeiten über dieselbe Frage teilt der Verfasser seine Erfahrungen und Eindrücke über diesen Gegenstand mit. In vier ausführlich mitgeteilten, interessanten Fällen (2 mit Tuberkulose, 1 mit Papillom, 1 mit Lues laryngis) hat die Tracheotomie, die als lebensrettender Eingriff ausgeführt worden war, nicht nur zur Besserung des Allgemeinbefindens, sondern auch zur Heilung des zugrunde liegenden pathologischen Prozesses vorzüglich beigetragen. Die Promptheit, mit welcher die Besserung einsetzte, weist darauf hin, daß die kurative Wirkung dieses chirurgischen Eingriffes mit dem Momente ihrer Ausführung beginnt und in bezug auf Intensität und Sicherheit des Effektes sich mit keiner anderen Heilmethode vergleichen läßt. — Was die Art der Wirkung dieser Operation betrifft, spricht Verfasser die Vermutung aus, ob nicht etwa die passive Hyperämie (? Ref.), welche infolge der Ausschaltung der Funktion des Kehlkopfes und seiner Immobilisierung daselbst entsteht, dasjenige wirksame Agens wäre, welches die Resorption der Infiltrate etc. begünstigt. Spira.

Die Tracheotomie bei Kehlkopfschwindsucht. Von Sokolowski in Warschau. (Medycyna 1905, Nr. 38).

Im Hinblick auf die denselben Gegenstand behandelnde und oben referierte Arbeit von Herz teilt S. zwei Fälle mit, die Szeparowicz noch im Jahre 1872 im „Przeglad Lekarski" veröffentlicht hat und in denen nach Ausführung der Tracheotomie eine bedeutende Besserung des tuberkulösen Prozesses im Kehlkopfe und in den Lungen beobachtet worden ist. Auf Grund dieser Beobachtung hat aber Dr. Szeparowicz schon viele Jahre vor Schmidt in Deutschland und Repley in England die Frage der Heilbarkeit der Larynxtuberkulose angeregt und auf die günstige Beeinflussung dieser Krankheit durch rechtzeitig ausgeführte Tracheotomie die Aufmerksamkeit gelenkt. Weiter teilt S. drei von ihm bereits im Jahre 1883 in der „Medycyna" veröffentlichte eigene Fälle mit, von denen in zweien dieser Eingriff auffallend günstig den tuberkulösen Prozeß in den Lungen und im Kehlkopfe beeinflußte, während im dritten Falle der bereits zu weit vorgeschrittene Prozeß in den Lungen und der hinfällige allgemeine Zustand einen raschen Exitus herbeigeführt haben.

Mit Bezug auf die widersprechenden Beobachtungen und Ansichten richtet S. einen Appell an die konnationalen Aerzte, um durch Sammlung und Publizierung der eigenen Erfahrungen auf diesem Gebiete zur Entscheidung dieser strittigen Frage beizutragen. Spira.

Ueber neue Inhalationsmethoden und neue Inhalationsapparate. Von Dr. T. Heryng in Warschau. (Berliner klin. Wochenschr., 43. Jahrg., Nr. 11 u. 12.)

Verfasser, dem wir auf dem Gebiete der Inhalationstherapie bereits so manches verdanken, hat auf Grund eingehender Versuche an Mensch und Tier eine Reihe von neuen Inhalationsapparaten kon-

struiert, die aus vier Typen bestehen: 1. Vorrichtung zur Regulierung des kalten Sprays in Grenzen von 15—30° C. mittels eines tulpenförmigen Thermoregulators; 2. Thermoregulatoren für Dampfinhalationsapparate, ohne Thermometer, mit einer einstellbaren Skala von 35—65° C.; 3. Thermoakkumulator zur Vergasung schwerflüchtiger, heilkräftiger Stoffe (Lyrarohr); 4. Inhalationsapparat für allgemeine Säle mit Thermoregulator resp. Thermoakkumulator. Er gibt uns genaue Beschreibungen dieser vier Apparate, denen entsprechende Figuren beigefügt sind, und bemerkt im einzelnen über die Erfolge mit denselben, daß durch den Thermoregulator für den kalten Spray recht günstige Resultate erzielt wurden bei nasalen Reflexneurosen, gewissen Ohrenerkrankungen, besonders bei katarrhalischen Schwellungen der Tuba, ferner bei hysterischem Larynxkrampf, Asthma etc. Der Thermoregulator für Dampfapparate eignet sich besonders für die sogn. Dauerinhalation bei Lungenphthise. Für Aerzte und Privatkliniken konstruierte Verf. einen Doppelapparat, der es gestattet, Dampfinhalationen und vergaste medikamentöse Stoffe zu gleicher Zeit inhalieren zu lassen. Durch die am Schluß der Sitzung stattfindende Abkühlung des Sprays bis auf 15° C. ist eine Erkältung infolge der Inhalation so gut wie ausgeschlossen, zugleich wird einer Verweichlichung der Schleimhäute der oberen Luftwege entgegengewirkt, es findet vielmehr eine Abhärtung derselben statt. Mit Hilfe eines gläsernen, tulpenförmigen Regulators, wie ihn Heryng auch bei dem Thermoregulator für den kalten Spray verwendet, erzielt er einen Spray, dem er eine Temperatur von 15—30° C. verleihen kann. Da der für Dampfinhalationsapparate bestimmte Thermoregulator Wärmegrade zwischen 35—65° C. ermöglicht, so verfügt man also über eine weite, zwischen 15—65° C. reichende Temperaturskala. Der dritte Apparat, der Thermoakkumulator verfolgt den Zweck, eine Reihe antiseptischer, balsamischer oder anästhesierender Medikamente, wie Menthol, Thymol, Ol. pini silvestris, Ol. Therebinth puriss., Koniferengeist etc., bei einer Temperatur von ca. 55° C. in ein gasartiges Gemisch überzuführen, während diese Medikamente erst bei einer Temperatur von 100—230° C. vergasen; denn nur gasartige Körper vermögen in alle Teile der Lunge vorzudringen, und um diese gasartigen Gemische respirabel zu machen, müssen dieselben entsprechend erwärmt, mit Luft und Wasserdampf gemischt und in nicht zu hoher Konzentration angewandt werden. Die Vergasung wird dadurch erzielt, daß die flüchtigen, fein zerstäubten Stoffe dem sogenannten Lyrarohr zugeführt werden, welches jedoch dem Thermoregulator dicht anliegen muß. Nach Versuchen, welche Prof. Pieniazek (Krakau) mit dem Thermoregulator und dem Thermoakkumulator angestellt hat, kann man mit ihnen eine Steigerung der Temperatur des Sprays bis auf 75° C. erreichen, und verfügt ferner über gasartige, regulierbare, mit Wasserdampf gesättigte Gemenge, die eine lokale Therapie des Lungenparenchyms ermöglichen. Durch Anwendung der Thermotherapie (Temperatur 60—75° C.), werden akute entzündliche Prozesse des Rachens und der Tonsillen mit Exsudatbildung, ebenso wie die chronischen Pharynxkatarrhe, besonders die trockene mit Borkenbildung einhergehende Form günstig beeinflußt. Daß die Lunge von Tieren

und Menschen z. B. größere Mengen von Eisenpräparaten resorbiert und direkt in die Blutbahn bringt, bewies Reitz durch Versuche. Verfassers Inhalationsapparat für allgemeine Säle mit Thermoregulator resp. Thermoakkumulator beruht auf der Anwendung von vier Thermoregulatoren und bietet folgende Vorteile:

1. Er dient für kühle und lauwarme Inhalationen.
2. Er ermöglicht die Ueberführung entsprechender Medikamente in ein gasförmiges Gemisch.
3. Er kann sowohl für Einzelinhalationen (für 4 Personen) wie für allgemeine Säle benutzt werden.
4. Er wird nach Bedarf entweder durch komprimierte Luft oder durch Dampf betrieben.

Ueber den Wert der Inhalationstherapie bei Tuberkulose der Lungen, welche Verf. am Schlusse seiner Ausführungen bespricht, ist bisher keine Verständigung erzielt. Festgestellt ist aber, daß wir durch Einführung feinzerstäubter, gasförmiger Medikamente auf die noch nicht affizierten Lungenpartien und durch Resorption dieser Heilmittel der Entwicklung von infektiösen Mikroorganismen vorbeugen können, wenn diese Behandlung auch nicht für alle Fälle paßt.

Reinhard (Cöln).

Notizen.

Professor Zaufal vollendete am 12. Juli d. J. sein 70. Lebensjahr. Die Redaktion der „M. f. O." bringt den für die Ohrenheilkunde so hochverdienten und von allen so hochverehrten Forscher die herzlichsten Glückwünsche dar.

Hofrat Professor Politzer trat am 30. September d. J. von der Leitung der Universitäts-Ohrenklinik in Wien zurück. Die am 1. Oktober abgehaltene Abschieds-Feier gestaltete sich zu einer solennen Ehren-Kundgebung für den Scheidenden.

An die Stelle Politzers wurde Prof. Dr. V. Urbantschitsch berufen.

Der Privatdocent und Titularprofessor Stabsarzt Dr. Voss in Königsberg i. Pr. übernahm die Leitung der Ohrenabteilung des städtischen Krankenhauses in Frankfurt a. M.

Der Privatdozent Dr. Eschweiler in Bonn erhielt den Titel Professor.

Dr. Neumann in Wien wurde zum Privatdozenten für Ohrenheilkunde ernannt.

Alle für die **Monatsschrift** bestimmten **Beiträge und Referate** sowie alle **Druckschriften, Archive** und **Tausch-Exemplare** anderer Zeitschriften beliebe man an Herrn Hofrat Prof. Dr. **L. v. Schrötter** in Wien IX, Mariannengasse 3, zu senden. Die Autoren, welche Kritiken oder Referate über ihre Werke wünschen, werden ersucht, 2 Exemplare davon zu senden. Beiträge werden mit 40 Mark pro Druckbogen honorirt und 30 Separat-Abzüge beigegeben.

Verantwortlicher Redakteur: Prof. Dr. A. Jurasz in Heidelberg.
Verlag von Oscar Coblentz, Berlin W. 30, Maaßenstr. 13.
Druck von Carl Marschner, Berlin SW., Alexandrinenstr. 110.

Aus der kgl. Universitätsklinik für Ohren-, Nasen- und Kehlkopfkrankheiten in Erlangen. (Direktor: Prof. Dr. A. Denker).

Intraorbitale und endokranielle Komplikationen in einem Falle von doppelseitiger Nasennebenhöhleneiterung bei Ozäna

(unter Mitteilung des Sektionsbefundes).

Von

Dr. **Ernst Huber**, 1. Assistent der Klinik.

Die Erkrankungen der Nase und ihrer Nebenhöhlen haben in den letzten Dezennien nicht nur bei den Rhinologen sondern auch bei dem praktischen Arzte ein stetig wachsendes Interesse gezeitigt.

Zeugnis davon geben die fortgesetzten Bemühungen um Verbesserung der Behandlungsmethoden und die zahlreichen wissenschaftlichen Arbeiten, welche sich mit der Pathologie und Therapie dieses Gebietes befassen.

Besonderes Interesse haben in der letzten Zeit die Komplikationen erregt, welche als Folgeerkrankungen solcher Nasen- und Nebenhöhlenaffektionen auftreten können: die intraorbitalen und endokraniellen, weshalb nicht nur in der rhinologischen sondern auch in der ophthalmologischen Fachliteratur dieser Gegenstand eingehendste Erörterung gefunden hat.

Diese Komplikationen werden bedingt durch die anatomischen Beziehungen zwischen der Nase bezw. deren Nebenhöhlen und den angrenzenden Nachbargebieten, den Orbitae einerseits und dem Endokranium andrerseits, und gehören Erkrankungen dieser Bezirke zu den gefährlichsten Begleiterscheinungen der Nasennebenhöhlenaffektionen.

Vor Beginn der Schilderung unseres Falles, bei welchem es sich auch um Komplikationen dieser beiden Kategorieen handelte, sei über

die Pathogenese der rhinogenen Folgeerkrankungen in Folgendem ein kurzer Ueberblick gestattet:

Die Kommunikation der Nasennebenhöhlen mit dem Schädelinnern und den Augenhöhlen durch die zahlreichen Kanäle und Kanälchen, welche die knöchernen Scheidewände besonders in ihren Nahtverbindungen aufweisen und durch welche die Blut- und Lymphgefäße sowie die Nerven mit allen ihren feinen Verzweigungen hindurchtreten, bedingt es, daß eine Propagation pathologischer Prozesse nach diesen Bezirken leicht stattfinden kann.

„Für die Wechselbeziehungen zwischen den Nasenerkrankungen zu den funktionellen Störungen und Affektionen des Auges und des Orbitalinhaltes beachtenswert ist vor allem die Versorgung dieser beiden in Betracht kommenden Gebiete durch denselben sensiblen Nerv, weit wichtiger jedoch ist die Gefäß- und Schleimhautkommunikation", wie Eversbusch in seiner Monographie: „Die Erkrankungen des Auges in ihren Beziehungen zu Erkrankungen der Nase und deren Nebenhöhlen sowie zu Erkrankungen des Gehörorganes" besonders hervorhebt. Durch den Ursprung der Arteria ethmoidalis und der Arteria ophthalmica, sowie durch den Abfluß eines großen Teiles des venösen Blutes aus der Nase und ihren Nebenhöhlen in die Vena ophthalmica und ferner durch die Einmündung des Tränennasenkanales in den unteren Nasengang ist für die Verbreitung von infektiösen Erkrankungen besonders in aszendierender Richtung die denkbar beste Möglichkeit gegeben. Wie durch die Anastomosenbildung der Blutgefäße zwischen Augen- und Nasenhöhle ein gegenseitiges Abhängigkeitsverhältnis geschaffen ist, so besteht ein solches auch zwischen Dura und den angrenzenden Nebenhöhlen durch die Anastomosen der Schleimhautvenen dieser Höhlen und der Hirnhaut, und es kann auf dem Wege der regionären Metastase die Infektion weiter fortschreiten. Es kann ferner die Infektion des Gehirns und seiner Häute sowohl wie die der Orbita und ihres Inhaltes auf dem Wege der Lymphbahnen der Nasenschleimhaut erfolgen oder durch Vermittlung der perineuralen Scheiden der Olfaktoriuszweige, da dieselben nachgewiesener Weise mit dem subduralen und subarachnoidalen Raume kommunizieren.

Als weiteres disponierendes Moment einer Fortpflanzung des krankhaften Prozesses kommen hinzu mangelhafte Ausbildung des Knochens wie Verdünnung desselben und angeborene Defekte in den angrenzenden Wandungen der Nebenhöhlen, infolgedessen an dieser oder jener Stelle das Periost bezw. die Schleimhaut der betr. Nebenhöhle direkt an das Periost der Augenhöhle oder an das des Schädelinnern angrenzt. Schließlich kommt auch noch die verschiedene Aus-

dehnung und Ausbildung der Nebenhöhlen hierbei in Betracht. Denn je größer diese sind, umso dünner pflegen auch ihre Wandungen zu sein, und umso leichter gerät ihr Träger bei einer etwaigen Eiterung in die Gefahr, daß eine Propagation des Virus auf lebenswichtige benachbarte Organe stattfindet. Für die Entstehung einer Komplikation in der Orbita und im Endokranium ist ferner nicht selten die Behinderung des Sekretabflusses anzuschuldigen. Es handelt sich dabei gewöhnlich um die Verlegung eines Ausführungsganges, obwohl auch schon eine bloße Verengerung desselben Druckerscheinungen auslösen und zum Durchbruch des infektiösen Agens führen kann. Vor allem ist es aber auch der infektiöse eitrige Inhalt der Nebenhöhlen selbst bezw. dessen stärkere oder schwächere Virulenz, durch welche an den Knochenwandungen pathologische Veränderungen erzeugt werden. Es kann besonders bei Lues, Tuberkulose und malignen Tumoren zur Nekrose und Karies des Knochens selbst kommen, wodurch die Verschleppung der entzündlichen Erkrankung nach dem Schädelinnern und den Augenhöhlen begünstigt und gefördert wird.

Zur speziellen Anatomie der einzelnen Nebenhöhlen und über den Modus der Propagation ihrer Erkrankungen auf die angrenzenden Nachbargebiete sei Folgendes bemerkt:

Zwischen Stirn- und Augenhöhle besteht bekanntlich keine direkte Kommunikation. Daß Defekte in den Knochenwandungen der Stirnhöhle vorkommen, ist nicht sehr häufig beobachtet. Sind solche vorhanden, so stellen sie entweder schon präformiert eine Abnormität dar oder sie sind erst durch den chronisch verlaufenden Prozeß der entzündlichen Affektion in der Höhle entstanden. Beim Fehlen der an die Schädelhöhle angrenzenden hinteren Stirnhöhlenwand, wobei also die trennende Scheidewand nur aus Stirnhöhlenschleimhaut und Dura mater besteht, ist es leicht erklärlich, daß dadurch einem Uebergreifen des pathologischen Stirnhöhleninhaltes auf die Meningen und das Cerebrum selbst Tür und Tor geöffnet ist. Es kann dabei zu Lepto- und Pachymeningitis sowie zu extra- und intraduralen Abszessen kommen. Auf dem Wege der Thrombophlebitis des oberen Längsblutleiters kann eine konsekutive Pyämie hervorgerufen werden.

Es ist bereits eine Reihe endokranieller Komplikationen, welche im Anschluß an Empyem des Sinus frontalis aufgetreten sind, veröffentlicht, und es sind die verschiedenen Infektionswege beschrieben worden, auf denen das Virus von der Stirnhöhle zum Hirn und seinen Häuten gelangte. Vor allem interessieren hier im Hinblick auf unsern Fall die Frontallappenabszesse, welche ein relativ großes Kontingent stellen. Von welcher Tragweite und Bedeutung speziell diese rhinogene

Folgeerkrankung sein kann, beweist zur Genüge die große Mortalität der publizierten Fälle. Die Heilung eines Stirnlappenabszesses ist von dem Falle Denkers bekannt, welcher im Jahre 1900 im Archiv für Laryngologie und Rhinologie, Bd. X, Kap. 27, veröffentlicht wurde und als erster von sämtlichen bis dahin publizierten Hirnabszessen einwandsfrei die dauernde Heilung — man darf die Heilung 6 Jahre nach der Erkrankung wohl als eine endgültige ansehen — durch die Operation dartut.

Ebenso verständlich ist es aber auch, wie bei einem Defekt des Orbitaldaches, wobei also die trennende Scheidewand nur aus Stirnhöhlenschleimhaut und Orbitalgewebe besteht, die Entstehung und Entwicklung eines Orbitalabszesses bewirkt wird und dieser selbst wieder zu Meningitis führen kann, sei es durch direkte Fortpflanzung des entzündlichen Prozesses durch das Foramen opticum, sei es auf dem Wege der Thrombophlebitis ophthalmica.

Es sei hier noch einer Erkrankung der Stirnhöhle Erwähnung getan, deren anatomisches Substrat sich als völliges Schwinden ihrer Knochenwand an einer umschriebenen Stelle dokumentiert, wonach sich die Stirnhöhlenauskleidung hernienartig vordrängt. Durch diese als Mukokele der Stirnhöhle bezeichnete Affektion wird eine rein mechanische Raumbeengung des Orbitalraumes mit entsprechender Ver- oder Vordrängung des Bulbus und geringgradiger Beeinträchtigung der Funktion der Augenmuskeln, welche der vorgedrängten Sinuswand zunächst gelegen sind, veranlaßt.

Bemerkenswert ist noch die Tatsache, daß die Scheidewand zwischen beiden Stirnhöhlen entweder teilweise oder vollständig fehlen kann, wodurch es erklärlich wird, wie z. B. Komplikationen von seiten der Orbita der einen Seite auf Erkrankungen der Stirnhöhle der entgegengesetzten Seite zurückzuführen sind.

Bezüglich des Siebbeinlabyrinthes und dessen Erkrankungen ist zu bemerken, daß die Durchwanderung des infektiösen Agens durch die Diplöe des Knochens und die Fortpflanzung des Virus auf dem Blut- und Lymphwege hier ebenso statthat, wie dies auch bei den Stirnhöhlenaffektionen der Fall sein kann.

Von der Augenhöhle ist das Siebbeinlabyrinth durch eine schon mit dem Namen Lamina papyracea als sehr dünn gekennzeichnete Knochenmembran geschieden, und ist es für die Infektionsmöglichkeit von Bedeutung, daß gerade in dieser trennenden knöchernen Scheidewand angeborene Defekte vorkommen. Diese Defekte kommen schon insofern in Betracht, als durch sehr forziertes Schneuzen unter hohem Druck oder sehr heftiges Niesen ein Einreißen der dünnen Scheidewand

entstehen und einen Eintritt von Luft oder einen Uebertritt von infektiösem Sekret aus der betr. Nebenhöhle der Nase in die Orbita mit Verdrängung des Augapfels verursachen kann.

Den Infektionsweg nach dem Schädelinnern stellt die ebenfalls mit dem Namen schon als solche charakterisierte Siebplatte des Siebbeins dar. Sie bildet, wie es auch unser Fall in evidenter Weise veranschaulicht, einen Prädilektionsort für pathologische Perforationen, hauptsächlich solcher, welche auf tuberkulöser oder syphilitischer Basis entstanden sind.

Von besonderem Interesse erscheint der Fall, welchen Hajek beschreibt, bei welchem die Adhäsionen der Dura mater über der Lamina cribrosa auf einen hier abgelaufenen Prozeß hinwiesen, was beweist, daß das ursprüngliche Nasenleiden ausheilen kann, während die durch dasselbe bedingte zerebrale Komplikation weiter um sich greift.

Die Nebenhöhle, durch deren Erkrankung das Gehirn und seine Adnexe sowie auch die Augenhöhle und deren Inhalt am meisten gefährdet sind, ist die Keilbeinhöhle. Dadurch, daß in ihrer nächsten Nachbarschaft lebenswichtige Organe sich befinden, ist der Träger einer Keilbeinhöhlenaffektion der größten Gefahr ausgesetzt. Auf dem vorderen Teil ihres Daches liegt das Chiasma nerv. optic. und weiter nach rückwärts, nach dem Schädelinnern zu, liegt der Sinus cavernosus der oberen Hälfte der lateralen Keilbeinhöhlenwand unmittelbar an. Außer an den Canalis nervi optici grenzt die Keilbeinhöhle aber auch an die Fissura orbitalis superior, durch welche der Nervus oculomotorius und der Nervus trochlearis, ferner der erste Ast des Nervus trigeminus, der Ramus ophthalmicus und der Nervus abducens und schließlich die Vena ophthalmica superior, welche sich in den zu beiden Seiten des Türkensattels gelegenen Sinus cavernosus ergießt, hindurchtreten. Durch letzteren sowohl wie auch durch die Gebilde, welche durch das zwischen Keilbein und Schläfenbein gelegene Foramen lacerum hindurchtreten, die Arteria carotis interna, den Nervus petrosus superficialis maior et minor, ferner die Tuba Eustachii und den Musculus tensor tympani, tritt die Keilbeinhöhle auch in nähere Beziehung zum Schläfenbein, und läßt sich somit auch die direkte Fortpflanzung otogener endokranieller Komplikationen gegen die Augenhöhle hin erklären.

Da der Knochenbau des Keilbeins an und für sich ein zarter ist, so ist es leicht verständlich, daß bei Vorhandensein von kleineren oder größeren Dehiszenzen, in welchen Fällen die Schleimhaut der Keilbeinhöhle unmittelbar der Nervenscheide des Opticus und u. a. auch der Arteria ophthalmica anliegt, die Gefahr einer Uebertragung von

Schädlichkeiten aus der Keilbeinhöhle auf die Orbita und auch auf die in ihr sich verbreitenden lebenswichtigen Teile des Sehorganes keine geringe ist.

Wie bei dem Siebbeinlabyrinth die Lamina cribrosa einen Prädilektionsort für pathologische Perforationen darstellt, so ist die Sella turcica des Keilbeinkörpers als bevorzugte Stelle anzusehen, durch welche sich der krankhafte Prozeß und der pathologische Inhalt der Keilbeinhöhle Bahn bricht, um weiter in das Schädelinnere vorzudringen, wie dies auch bei unserem Falle durch die Obduktion festgestellt wurde.

Wie bei den Stirnhöhlen kann es auch hier vorkommen, daß die Scheidewand zwischen beiden Keilbeinhöhlen teilweise oder gänzlich fehlt und es ist dadurch erklärlich, wie auch hier z. B. Komplikationen vonseiten der Orbita der einen Seite auf Erkrankungen der Keilbeinhöhle der entgegengesetzten Seite zurückzuführen sind.

Die Kieferhöhlenerkrankungen kommen nur in ganz seltenen Fällen und im Verhältnis zu den übrigen Nebenhöhlen der Nase in ganz wenigen Ausnahmen bei der Entstehung von Gehirnaffektionen in Betracht, da die Kieferhöhle ja mit Ausnahme des hintersten obersten Winkels überhaupt nicht an die Schädelhöhle angrenzt. Auch kommt es selten bei Empyem der Highmorshöhle zur Miterkrankung der Orbita. Eine Hauptrolle bei Komplikationen spielt die Variabilität der Ausbuchtung der Kieferhöhle. Es kommt vor, daß durch abnorme Höhlenbildung die Kieferhöhle sich der Keilbeinhöhle so weit nähert, daß nur noch eine ganz dünne knöcherne Scheidewand zwischen dieser beiden Höhlen besteht. Wenn nämlich die Kieferhöhle einen sphenoidalen Rezessus zur Keilbeinhöhle oder, was auch umgekehrt der Fall sein kann, die Keilbeinhöhle einen maxillaren Rezessus zur Kieferhöhle vorschickt, so ist die Infektionsmöglichkeit gegeben und kann es auf diesem Wege zu einer endokraniellen resp. intraorbitalen Komplikation kommen.

In der Arbeit von Wertheim: „Beiträge zur Pathologie und Klinik der Erkrankungen der Nasennebenhöhlen" (Archiv für Laryngologie und Rhinologie, Bd. XI, Kap. 14) wird darauf hingewiesen, daß bei dem ziemlich großen Material, welches zur Obduktion kam, die Beschaffenheit der Ostien der Nebenhöhlen nicht immer parallel ging den in den Höhlen selbst vorhandenen Veränderungen und in einer ganzen Reihe von Fällen speziell in solchen, welche mit Ozäna vergesellschaftet waren, eine fast auffällige Weite der Ostien bezw. des Ausführungsganges konstatiert werden konnte.

Nach den Aufzeichnungen von Wertheim fanden sich folgende interessante Untersuchungsresultate: Am häufigsten waren die Kieferhöhlen Sitz der Eiterung, ihnen zunächst standen die Keilbeinhöhlen, dann folgten die Stirnhöhlen und schließlich die Siebbeinzellen.

Eine der wichtigsten Tatsachen, welche die fortschreitende Entwicklung der Diagnostik feststellte, war die Häufigkeit des Befallenseins mehrerer Nebenhöhlen zu gleicher Zeit, welche auch durch Wertheims Obduktionsbefunde aufs neue bestätigt wurde. „Als kombinierte Empyeme im engeren Sinne, sagt Wertheim, werden usuell nur gleichzeitige Erkrankungen mehrerer Nebenhöhlen derselben Seite bezeichnet, und zwar wurde am häufigsten die Kombination von Kiefer- und Keilbeinhöhlenempyem, dann diejenige von Stirn- und Kieferhöhlenempyem gefunden. Nach den klinischen Erfahrungen hätte man diese letztere Kombination weit häufiger erwarten müssen. Die Kieferhöhle kann Stapelplatz für das von der Stirnhöhle in sie hereinfließende Sekret sein, ohne selbst in gleicher Weise zu erkranken. Schaltet man in solchen Fällen die primäre Stirnhöhleneiterung aus, so verschwindet auch die Sekretion aus der Kieferhöhle von selbst."

In einer großen Anzahl der von Wertheim untersuchten Fälle fanden sich Empyeme in Höhlen beider Seiten zugleich, und zwar nach Häufigkeit fand sich die gleichzeitige Affektion zunächst bei den Siebbeinlabyrinthen und den Kieferhöhlen, dann bei den Keilbeinhöhlen und zuletzt bei den Stirnhöhlen. In der Literatur divergieren jedoch die Angaben über diesen Punkt nicht unerheblich. Bemerkenswert ist vielleicht die Tatsache, daß es sich bei den von Wertheim festgestellten Untersuchungsresultaten bei der Hälfte der zur Beobachtung gekommenen doppelseitigen Empyemfällen um Individuen handelte, welche an Infektionskrankheiten zu Grunde gegangen waren.

Das Entstehen einer Nebenhöhleneiterung überhaupt kann man sich so vorstellen, daß bei Krankheiten, welche die Widerstandsfähigkeit der Gewebe im allgemeinen schwer schädigen, Erreger, die vorher nur unschädliche Epiphyten der Schleimhaut dieses Körpergebietes waren, virulent werden und als Entzündungserreger wirken, und ist gerade in den Nebenhöhlen der Nase die Gelegenheit dazu gegeben, welche gleich der Haupthöhle von Bakterienarten bewohnt werden, die die Fähigkeit pyogener Wirkung besitzen.

Es muß hier noch hinzugefügt werden, daß die Veränderungen, welche durch die pyogenen Mikroben hervorgerufen werden, sich in nichts unterscheiden von denen, welche durch die akuten Infektionserreger gesetzt werden, und zwar spielen letztere eine nicht zu unterschätzende Rolle bei der Entstehung von Nebenhöhlenempyemen.

Ein großes Kontingent von Nebenhöhlenerkrankungen stellt die Tuberkulose, da die Häufigkeit der Nebenhöhleneiterungen bei Tuberkulösen von mehreren Autoren bestätigt wurde. Jedoch ist in dieser Hinsicht Vorsicht geboten betr. des spezifischen Charakters der Nebenhöhlenerkrankung, da, wie Killian meint, der ätiologische Zusammenhang mit der Grundkrankheit durch das Fehlen des Nachweises der spezifischen Erreger, der Kochschen Tuberkelbazillen im Sekret in Frage gestellt wird.

In der Tat handelt es sich auch bei diesen Eiterungen niemals um spezifisch tuberkulöse Prozesse, sondern um Eiterungen, welche durch die gewöhnlichen Eitererreger bedingt sind, und gerade bei einer Krankheit wie die Phthisis ist ja Gelegenheit zu Infektionen mit pyogen wirkenden Erregern außerordentlich reichlich gegeben.

Bezüglich der Lues kann gesagt werden, daß Nebenhöhlenerkrankungen hier fast immer vorkommen, d. h. zwar nur im tertiären Stadium der syphilitischen Affektion, wenn durch gummöse Prozesse die Nebenhöhlen direkt angegriffen und in abnorme Kommunikation — sei es mit der Mundhöhle oder der Nase bezw. dem Nasenrachenraum — gebracht worden sind.

Wertheim führt einen zu dieser Kategorie gehörenden interessanten Fall an, welcher in der Breslauer Klinik zur Beobachtung kam. Er sei hier wegen der Aehnlichkeit mit unserem Falle in Kürze wiedergegeben: „Es handelte sich um einen Kranken, bei dem das Septum in toto fehlte und bei welchem ein vom Dach der Nasenhöhle ausgehender und in den Nasenrachenraum herunterreichender Tumor vorhanden war. Die Exzision des vermeintlichen Tumors ergab, daß es sich um einen Prolaps der stark verdickten Schleimhaut der Keilbeinhöhle der betreffenden Seite handelte. Die einen Tumor vortäuschende Schleimhaut war durch einen fast totalen Defekt der vorderen und hinteren Wand in Nase und Nasenrachenraum vorgefallen. Die in diesem Falle vorhandene Eiterung heilt auf Kombination der spezifischen Allgemeinbehandlung mit entsprechender antiseptischer Lokaltherapie."

In unserem Falle handelte es sich auch um ein tumorartiges Gebilde, welches ungefähr wallnußgroß vom Dach der Nase bezw. von der Gegend der Lamina cribrosa des Siebbeins in die Nasenhöhle hereinragte. Auch hier fehlte die Nasenscheidewand vollständig. Die Exzision des vermeintlichen Tumors ergab, daß es sich um einen Prolaps des Cerebrums selbst handelte und die einige Tage später ausgeführte Autopsie — die Patientin war 5 Tage nach der Operation zum Exitus gekommen — stellte einen fast die ganze Lamina cribrosa

des Siebbeins einnehmenden Defekt fest, durch welchen ein Teil des Vorderhirns prolabiert war.

Es erübrigt noch, einer Erkrankung Erwähnung zu tun, welche zwar nicht allzu oft, aber als komplizierende Begleiterscheinung neben den Nasennebenhöhlenaffektionen auftritt, der Ozäna, da sich letztere auch bei unserem Falle vorfand.

Die Aetiologie der Ozäna und deren Zusammenhang mit den Nasennebenhöhlenempyemen war und ist auch heute noch eine vielumstrittene Frage.

Mit der sog. Herdtheorie, als deren Hauptvertreter Grünwald gilt, können wir uns nicht recht befreunden, vielmehr ist uns die Auffassung der meisten anderen Autoren auf diesem Gebiete viel sympathischer, nämlich, daß die Ozäna ein Krankheitsbild für sich darstellt.

Das öftere Zusammentreffen von Ozäna und Nebenhöhlenerkrankungen ist wohl zum Teil darin begründet, daß es sich um Individuen von abnormer Konstitution handelt oder um solche, deren Organismus durch Siechtum und schwere Allgemeinkrankheiten geschädigt und geschwächt ist, und daß gleichzeitig beide Erkrankungen von diesem Zustande abhängen.

In seiner Obduktionsstatistik erwähnt auch Wertheim das häufige Vorkommen von Empyemen bei Individuen, welche an solchen Krankheiten zu Grunde gegangen waren, und spielen dabei die malignen Tumoren, die Lues und die Tuberkulose die Hauptrolle. Es bestätigt also die Frequenz der Empyeme bei derartigen Allgemeinleiden die Tatsache, daß kachektische Individuen ganz allgemein der Gefahr von Infektionen ihrer Nasennebenhöhlen besonders leicht ausgesetzt sind, wie dies z. B. auch bei Marasmus senilis der Fall ist.

Bezüglich der Lösung der Frage, inwieweit die sog. genuine Ozäna einen idiopathischen Krankheitsprozeß oder nur einen von Herdeiterungen an variablen Stellen abhängigen eigenartigen Symptomenkomplex darstellt, sagt Wertheim auf Grund seiner Untersuchungen an Leichenmaterial, daß der Prozeß in der Nase einen viel älteren vorgeschritteneren Eindruck machte, als die Veränderungen in der Mukosa der Nebenhöhlen. Er vertritt, wie auch Minder, der diesen Gegenstand in seiner diesbezüglichen Arbeit ausführlich geschildert hat (Beitrag zur Frage der Ozäna und der Nebenhöhlenempyeme, Archiv für Laryngologie und Rhinologie, Bd. XII, Kap. 29), die Ansicht, daß die Annahme eines ätiologischen Konnexes zwischen Nasennebenhöhlenempyem und Ozäna nicht zu Recht bestehen kann. „Gesteht man, führt Wertheim an, die Möglichkeit zu, daß die sekundär erkrankten und durch die Einwirkung des Nebenhöhlensekretes geschädigten

Partieen in der Nase erheblichere Alterationen aufweisen könnten, als die das schädlich wirkende Sekret produzierenden Stellen, so muß doch die vollständige Abwesenheit selbst solcher der Atrophie nahestehender Vorgänge in der Nebenhöhlenschleimhaut, wie sie doch sonst gerade in Form des Drüsenschwundes und der Verdichtung des Bindegewebsstratums bei chronischen Nebenhöhleneiterungen vorkommen, auffallen. Es ist schwer, sich vorzustellen, daß eine Nebenhöhleneiterung bei ganz identischem Verhalten der Schleimhaut und gleicher Lokalisation einmal zu direkt entgegengesetzten Vorgängen in der Nase, zur Polypenbildung führen und dann wieder atrophische Zustände auslösen soll."

„Bei Annahme eines Locus minoris resistentiae, meint Minder, scheint der Zusammenhang umgekehrt zu sein, indem interkurrierende Infektionskrankheiten bei Ozäna — die Möglichkeit einer Fortleitung per continuitatem zugegeben — leichter Empyem hervorrufen."

Auch Minder fand auf Grund seiner histologisch-pathologischen Untersuchungen, daß die Veränderungen in der Nebenhöhle gering und jünger, die der Haupthöhle schwer und älter erschienen und kommt hinsichtlich des ätiologischen Zusammenhanges zu demselben negativen Ergebnis und der Schlußfolgerung wie Wertheim, indem er als beweiskräftig die Tatsache anführt, daß die Ozäna durch die Heilung des vermeintlich ursächlichen Empyems in der Regel nicht beeinflußt wird, und weil von den vielen Empyemen nur ein relativ kleiner Prozentsatz mit Ozäna kompliziert ist.

Als differentialdiagnostisch wichtig bei den intraorbitalen und endokraniellen Komplikationen sind erwähnenswert noch die Tumoren, sowohl die gutartigen wie auch die bösartigen Neubildungen der Nase. Es ist jedoch nicht meine Aufgabe, näher darauf einzugehen, da auch eine weitere Verbreitung über diesen Gegenstand den Rahmen der vorliegenden Darstellung überschreiten würde, vielmehr verweise ich auf die diesbezüglichen Abhandlungen von Heymann, Kümmel, Killian, Zarnikou. A. m.

Wir kommen nunmehr zur Besprechung des Symptomenkomplexes, den die Erkrankungen der Nasennebenhöhlen hervorrufen können. Wenn ein sog. „kombiniertes Empyem" vorliegt, d. h. wenn mehrere Nebenhöhlen zugleich erkrankt sind und zudem noch Erscheinungen von seiten der angrenzenden Nachbargebiete sich hinzugesellen, so kann natürlich ein vielgestaltiges Krankheitsbild entstehen, je nachdem das eine oder andere Krankheitssymptom mehr in den Vordergrund tritt.

Die Kopfschmerzen stehen an erster Stelle und bilden die hauptsächlichsten subjektiven Beschwerden. Sie können diffuser Natur sein,

sich über das ganze Kopfgebiet verbreiten, dann aber auch werden sie lokalisiert und zwar an ganz bestimmten Stellen, welche gewöhnlich auf Druck und Beklopfen sehr empfindlich und schmerzhaft sind. So werden bei den entzündlichen Prozessen der Kieferhöhle die Schmerzen in die Gegend der Fossa canina und in die des Austritts des Nervus infraorbitalis, bei solchen der Stirnhöhle und der vorderen Siebbeinzellen in die Gegend der Nasenwurzel, der vorderen Stirnhöhlenwand und des Stirnhöhlenbodens verlegt. Bei Erkrankungen der hinteren Siebbeinzellen und der Keilbeinhöhle klagen die Patienten meist über Schmerzen im Hinterkopf und solche, die auf die Mitte des Kopfes gleichsam in die Tiefe desselben ausstrahlen.

Man hat auch diese eben aufgeführten Druckpunkte und Druckstellen zur Diagnosestellung herangezogen und verwertet, analog den Fällen in der Otiatrie, bei denen die Druckempfindlichkeit zur Erkennung einer Otitis externa und einer Media acuta bezw. Mastoiditis etc. eine nicht minder wichtige Rolle spielt.

Treten Komplikationen von seiten der Orbita und des Cavum cranii hinzu, so können die Beschwerden, vor allem die neuralgischen, sich bis zur Unerträglichkeit steigern. Die Patienten machen dann gewöhnlich auch den Eindruck eines Schwerkranken, sehen blaß aus, sind verstimmt, und die Nahrungsaufnahme und Verdauung liegt gänzlich darnieder. Manchmal stellt sich auch Schwindel, Uebelkeit und Erbrechen ein, und das Sensorium trübt sich allmählich immer mehr und mehr.

Es ist hier vor allem die Thrombophlebitis des oberen Längsblutleiters und die des Plexus ophthalmicus zu erwähnen, welche schwere Störungen des Allgemeinbefindens verursachen können.

Auf die ganze Sinus-Anatomie der Dura mater und ihre Anastomosen will ich hier nicht eingehen, nur einer Verbindung des Sinus longitudinalis superior, der ja hauptsächlich bei der Sinus-Thrombose in Betracht kommt, möchte ich Erwähnung tun, nämlich der, welche durch das Emissarium parietale (S a n t o r i n i) hindurchtritt und mit dem Venennetz der Scheitelgegend der Galea anastomosiert.

Ich erwähne sie deshalb, weil Schmerzen bezw. Druckempfindlichkeit in der Scheitelbeingegend sehr suspekt auf Thrombophlebitis des oberen Längsblutleiters sind und wohl als Symptome des Initialstadiums dieser Affektion aufgefaßt werden dürfen.

Des weiteren kann einerseits infolge der Kommunikation des Sinus longitudinalis superior durch Vermittlung der Diplöevenen mit den Stirnvenen ein äußerer subperiostaler Stirnabszeß, andrerseits infolge der Anastomosenbildung des oberen Längsblutleiters mit den Duravenen und den Venen der Stirnoberfläche ein extraduraler und

intraduraler Abszeß entstehen, welch letzterer Meningitis zur Folge haben kann.

Endlich können im weiteren Verlaufe durch Zerfall des Thrombus und durch Hineingelangen des letzteren in die Blutbahn Schüttelfrost, remittierendes Fieber, Lungenkomplikationen etc. auftreten. Schließlich kommt es zur septischen Pyämie, welche dann gewöhnlich den Exitus letalis herbeiführt.

Die bei den bisher publizierten Fällen gemachte Beobachtung, daß große Abszesse in den Stirnlappen sich entwickeln können, ohne Herdsymptome hervorzurufen, wird auch durch unseren Fall bestätigt.

Als solche sind aufzufassen Störungen im Gebiete des Facialis und Hypoglossus, deren motorische Zentren in das untere Drittel des Gyrus centralis anterior und die hintere Partie des Gyrus frontalis inferior verlegt werden. Im oberen Drittel des Gyrus centralis anterior liegt das motorische Zentrum für die gekreuzte untere Extremität und im mittleren Drittel dasjenige für die gekreuzte obere Extremität. Bei Störungen in der Sprache und in der Beweglichkeit der Extremitäten braucht es sich jedoch nicht immer um eine Erkrankung der entsprechenden Hirnzentren handeln. Wenn ein makroskopisch nachweisbarer Zusammenhang zwischen dem Abszeß und der vorderen Zentralwindung nicht besteht, so dürften diese Störungen als Fernwirkungen aufzufassen sein, welche bei dem Anwachsen des Abszesses bis zu einer bestimmten Größe unter Umständen in die Erscheinung treten können.

Die Thrombophlebitis ophthalmica, vornehmlich die Thrombose des Sinus cavernosus kann ebenfalls schwere Störungen des Allgemeinbefindens hervorrufen. Sie kann zu endokranieller Eiterung, ferner zu Thrombosierung des Plexus pterygoideus oder der fazialen Venen führen, was beides gewöhnlich Pyämie im Gefolge hat. Desgleichen wurde im Anschluß an die Trombophlebitis der Orbitalvenen Panophthalmitis und von Leber und Eversbusch in einem Falle eines kombinierten Empyems der Keilbeinhöhle und des hinteren Siebbeinlabyrinthes Amaurose beobachtet.

Von den Symptomen, welche bei den intraorbitalen Komplikationen besonders in die Erscheinung treten können, seien folgende hervorgehoben: Tränenfluß, Lidschwellungen, Lidabszesse, Chemosis, Ptosis, Exophthalmus, Dislokation und Beweglichkeitsbeschränkung des Bulbus, Verschwommensein der Papillargrenze, venöse Stase in der Retina, Asthenopie, Amblyopie, Amaurose.

Diese Symptome waren fast alle auch bei unserem Falle vorhanden und zwar auf dem rechten Auge bezw. in der rechten Orbita. So fand sich bei der Patientin auch eine Protrusio bulbi und starke Be-

weglichkeitsbeschränkung des Augapfels nach allen Seiten, welche zum Teil durch den Exophtalmus, zum Teil durch den retrobulbären Prozeß bedingt war. Ferner bestand eine starke Chemosis des unteren Teiles der Augapfelbindehaut, leichte Ptosis des oberen Augenlides, Tränenträufeln und Amblyopie. Außerdem zeigte sich eine deutliche Neuritis optica mit starker Venenschlängelung, was ja auch für die retrobulbäre Erkrankung des Orbitalinhaltes sprach. Die Sehschärfe betrug für das rechte Auge $^{6}/_{10}$ mit Korrektion der Hyperopie (+ 1,5 D), links war normale Sehschärfe ($^{6}/_{6}$ mit + 1,5 D).

Bezüglich der Dislokation des Bulbus ist zu bemerken, daß bei bedeutender Vordrängung des Augapfels auch dessen Form leidet und zwar durch Abplattung mit hypermetropischer bezw. astigmatischer Refraktionsveränderung. Desgleichen tritt auch eine Störung in der Funktion des Sehnerven ein durch Zerrung oder Druck in Gestalt von Einengung des Sehfeldes. Beides sind Störungen, welche nach Beseitigung des mechanischen Hindernisses einer völligen Rückbildung fähig sind.

Viele Kranke — auch bei unserer Patientin war dies der Fall — klagen über schlechtes Sehen und leichte Ermüdung der Augen. Sie vermögen schwer oder gar nicht zu akkommodieren und die richtige Einstellung der Achsenkonvergenz für kürzere Distanzen längere Zeit festzuhalten.

Man spricht von einer Asthenopia accommodativa und einer Asthenopia muscularis. Für diese beiden Arten der Asthenopie gibt Schröder in seiner aus der Erlanger oto-laryngologischen Klinik hervorgegangenen Arbeit: „Erscheinungen von seiten des Bulbus und der Orbita bei Erkrankung der Keilbeinhöhlen“ nach meiner Ansicht eine zutreffende Erklärung ab, indem er sagt, daß „bei einem entzündlichen Druck auf den Nervus oculomotorius nicht gleich seine gesamten Fasern zu leiden brauchen, sondern es möglich ist, daß ein Teil der Fasern schon geschwächt oder auch leitungsunfähig wird, während die anderen noch funktionieren, ähnlich, wie wir es bei dem Nervus recurrens vagi oft beobachten. In Fällen, wo Akkommodationserschwerung oder -Behinderung besteht, während die äußeren Augenmuskeln noch voll funktionieren, würden also nur die Fasern des Okulomotorius betroffen sein, die er durch das Ganglion ciliare zum Sphincter pupillae und zum Tensor chorioideae schickt (Asthenopia accomodativa). Beim Fortschreiten des Prozesses wird der ganze Okulomotorius und mit ihm zugleich meist der ihm nahegelegene Abducens und eventuell auch der Trochlearis gelähmt. Lähmung des Abducens allein erzeugt meist Doppelbilder. Die Lähmung der genannten Nerven erzeugt Ptosis und

Unbeweglichkeit des Bulbus" (Asthenopia muscularis). Schröder zieht daraus den folgerichtigen Schluß und sieht in der akkommodativen Asthenopie eines der ersten Zeichen einer vielleicht durch Erkrankung der betr. Nasennebenhöhle — in diesem Falle der Keilbeinhöhle — ursächlich bedingten Affektion des Okulomotorius, andrerseits in der muskulären Asthenopie ein späteres Zeichen einer durch vorgeschrittene Sinuitis sphenoidalis verursachten Okulomotoriuslähmung.

Nach Ziem werden die Erkrankungen des Uvealtraktus häufig durch chronische Nasenleiden „entweder unmittelbar bedingt durch Verschleppung von Eiter oder eitrigem Schleim längs der Venen oder Lymphgefäße, wie bei der erysipelatösen Chorioiditis und Panophthalmitis im Gefolge von putrider Eiterung der Oberkieferhöhle, oder mittelbar begünstigt durch Störung des physiologischen Kreislaufes, so daß die Ausgleichung einer Erkrankung des Uvealtraktus gehemmt wird".

Dementsprechend lokalisiert sich die metastatisch-gonorrhoische, syphilitische und vermutlich auch variolöse Iritis mit Vorliebe auf dem Auge, das neben der erkrankten Nasenseite liegt. Auch rezidivierende Cyklitis und Chorioiditis, ja selbst beginnendes Glaukom können durch Behandlung und Beseitigung obstruierender Naseneiterungen geheilt oder wenigstens der Heilung zugänglich gemacht werden (Eversbusch).

Bezüglich der Prognose der rhinogenen Folgeerkrankungen ist zu sagen, daß diese stets als eine ernste zu betrachten ist, vor allem in Rücksicht auf die in so naher Nachbarschaft der Nebenhöhlen sich befindenden lebenswichtigen Organe.

Was nunmehr die Therapie der Komplikationen des Gehirns und seiner Adnexe sowie derjenigen der Orbita und ihres Inhaltes im Gefolge von Naseneiterungen betrifft, so sind viele Vorschläge gemacht und viele Wege gewiesen worden, welche alle die Beseitigung des chronischen Leidens und der krankhaften Prozesse mit ihren Folgeerscheinungen anstreben.

Wenn für ein auf chirurgischem Wege heilbares Leiden seit Jahren Operationsverfahren bekannt und ausgeübt worden sind, welche gute Resultate ergaben, so ist ein Bedürfnis nach einer anderen Methode nur dann gegeben, wenn in neuer, im wesentlichen schnellerer und in kosmetischer Beziehung denkbar bester Weise dieselben guten Erfolge zu erzielen sind. Und diese drei Vorzüge vor anderen Operationsmethoden vereinigt in sich die von Denker angegebene Operationsart, welche für die radikale Entfernung maligner Nasentumoren auf dem submukösen Wege durch die Oberkieferhöhle angegeben wurde, die

aber gleich gut geeignet ist für eine gründliche Ausräumung sämtlicher Nebenhöhlen, mit Ausnahme der Stirnhöhlen, für deren gründliche operative Behandlung in den meisten Fällen uns die von Killian angegebene und zuerst ausgeführte Radikaloperation die beste Methode zu sein scheint.

Die Denkersche Operationsmethode hat den großen nicht zu unterschätzenden Vorteil, daß sie keine äußere Hautwunde setzt und daß sie für die Nachbehandlung vom Naseneingang aus einen weiten Ueberblick dauernd garantiert. Des weiteren bietet sie den Vorzug gegenüber Operationsverfahren anderer Autoren, daß sie einzeitig und mit geringerer Gefahr der Blutaspiration ausgeführt werden kann.

Ich gehe nun zur Schilderung und Besprechung des in der Erlanger oto-laryngologischen Klinik beobachteten Falles über und gebe im folgenden einen Auszug aus der Krankengeschichte mit nachfolgender Abschrift des Sektionsprotokolles:

Margarethe G., 37 Jahre alt, aufgenommen am 27. November 1906.

Anamnese: In der Jugend fast alle Kinderkrankheiten u. a. Masern und Scharlach durchgemacht. Vom 14. Lebensjahre längere Zeit bleichsüchtig. Schon als Kind hatte Patientin immer mit Drüsen zu tun. Es wurden deswegen öfters kleinere Eingriffe vorgenommen. In den 80er Jahren angeblich Nierenkolik, sonst will Patientin gesund gewesen sein. Geschlechtliche Infektion negiert, sexueller Verkehr zugestanden.

Patientin litt nach ihren eigenen Angaben seit Mitte Juni 1904 an intermittierender Nasen- und Ohreiterung. Am 16. Juni 1904 begab sich Patientin wegen Behinderung der Nasenatmung in Behandlung eines Nasenarztes, der aus der linken Nasenseite Polypen entfernte. Im Anschluß an diese Operation trat angeblich schon nach 2—3 Tagen eitriger Ausfluß aus der Nase auf. Im August 1904 wurde die Eröffnung der linken Kieferhöhle vorgenommen, doch wurde durch diese Operation keine Besserung erzielt, vielmehr brach später der Eiter spontan unterhalb des unteren linken Orbitalrandes nach außen durch. Die tief eingezogene Narbe sieht man auf der Abbildung Fig. 2 unterhalb des äußeren Augenwinkels des linken Auges. Im Juli und August 1905 befand sich Patientin von neuem in ärztlicher Behandlung und hat sich einer abermaligen Operation unterzogen, jedoch ohne den gewünschten Erfolg zu haben. Vom 15. März bis zum 25. April 1906 stand Patientin wiederum in ärztlicher Behandlung und äußerte sich der damals behandelnde Arzt über den Krankheitsverlauf folgendermaßen:

„Frl. M. G. leidet an Vereiterung der linken Kieferhöhle mit Nekrose des Knochens und Einbruch der Kieferhöhle. Die Eiterung besteht seit ca. 2 Jahren und dauert fort, so daß die Patientin seit dieser Zeit dienstunfähig ist."

Das Gutachten eines anderen Kollegen, vom 4. Juli 1906 datiert, lautet folgendermaßen:

„Patientin ist eine schwächliche und blaß aussehende Person von schlechtem Ernährungszustand. Brustkorbform lang, schmal und flach, an beiden Lungenspitzen zweifelhafte Dämpfung. Die Nase ist beiderseits mit Borken ausgefüllt, deren Entfernung von übelriechendem Ausfluß begleitet ist. Narbe am unteren linken Augenlid. Es sollen bereits viele Knochenstückchen aus der Nase abgegangen sein. In den Ohren gegenwärtig kein Eiter."

Seit August 1906 stellte sich bei der Patientin eine Vortreibung des rechten Augapfels ein.

Die Aufnahme der Patientin in hiesige Klinik erfolgte am 27. November 1906. Ihre Beschwerden waren starke Kopfschmerzen und Appetitlosigkeit, Schmerzhaftigkeit im rechten Auge mit Herabsetzung der Sehschärfe und Anosmie.

Aufnahmestatus: Patientin ist ein schlecht genährtes, sehr mageres Individuum, von grazilem Knochenbau, Fettpolster und Muskulatur schlecht entwickelt, die sichtbaren Schleimhäute blaß. Thorax sehr lang und schmal, hebt sich bei der Atmung nur wenig. Epigastrischer Winkel spitz, Supra- und Infraklavikulargruben beiderseits eingesunken, Lungenspitzen stehen auf beiden Seiten ziemlich tief. Die Perkussion sowohl wie auch die Auskultation ergiebt über den ganzen Lungenpartieen beiderseits normale Verhältnisse. Die Herzgrenzen sind nicht verbreitert, Herzspitzenstoß sichtbar und fühlbar im V. J. C. R. innerhalb der Mammillarlinie. Herztöne rein, Herzaktion gering beschleunigt, aber regelmäßig, Pulsschläge ca. 80 in der Minute, Arterienrohr nicht gespannt.

Vonseiten der Abdominalorgane keine pathologischen Erscheinungen nachweisbar, Leber und Milz nicht palpabel. Im Urin geringe Mengen von Eiweiß, kein Zucker. Sensibilität und Motilität erhalten. Rhomberg-Phänomen negativ.

Nasenbefund: Patientin verbreitete bei ihrer Aufnahme einen derartig penetranten Geruch von ihrer Nase aus, daß ihre Unterbringung in ein Einzelzimmer notwendig wurde.

Die rhinoskopische Untersuchung ergab, daß die ganze Nase ausgefüllt war mit stark übelriechenden Borken und Krusten. Das knorpelige Septum fehlte vollständig, ebenso ein Teil der knöchernen Nasen-

scheidewand. Nach Entfernung der Borken und Krusten ergibt sich ein völliges Fehlen der Muscheln beiderseits.

Am 30. November 1906 wurde ein großer Sequester der knöchernen Nasenscheidewand entfernt. Infolge regelmäßiger Behandlung der Ozäna schwindet der Foetor fast vollständig.

Am 5. Dezember 1906 Ausräumung des rechten Siebbeinlabyrinthes und am 11. Dezember 1906 Eröffnung der rechten Keilbeinhöhle, die mit Eiter und Granulationen angefüllt ist.

Augenbefund: Bei der Patientin findet sich rechts außer der äußerlich sichtbaren Vortreibung des Bulbus und der starken Chemosis des unteren Teils der Augapfelbindehaut (siehe Fig. 1) eine starke Beweglichkeitsbeschränkung, nach allen Seiten, welche zum Teil durch den Exophthalmus, zum Teil durch einen in der Tiefe sich abspielenden Prozeß bedingt sein dürfte. Die Pupillen reagieren träge auf Lichteinfall und Akkommodation, speziell die des rechten Auges. Ophthalmoskopisch besteht eine deutliche Neuritis optica mit starker Venenschlängelung, was ebenfalls für einen retrobulbären Prozeß spricht. Das Gesichtsfeld ist für „weiß" frei, für Farben scheint eine geringe Einschränkung zu bestehen. Sehschärfe noch $^{6}/_{10}$ mühsam mit Korrektion ihrer Hyperopie (+ 1,5 D), links S = $^{6}/_{6}$ mit 1,5 D (Patientin erhielt beiderseits Homatropin; spezialistische Untersuchung: Dr. Kümmell).

Am 14. Dezember 1906 Operation in Morphium (0,014 g) — Aether (300 g) — Narkose.

Patientin wurde kurz vor Beginn der Narkose ohnmächtig und erhielt deswegen eine Kampherinjektion.

Operateur: Prof. Dr. Denker.

Dauer der Operation: $1^{1}/_{2}$ Std.

Horizontal verlaufender Schnitt, 1 cm oberhalb des Zahnfleischsaumes des rechten oberen Weisheitszahnes beginnend, nach vorne mit der Durchschneidung des Freulum labii superioris, $1^{1}/_{2}$ cm über die Mittellinie hinausgehend und dann im Bogen an den unteren Rand der Apertura piriformis hinaufverlaufend. Bei der Ablösung und Heraufschiebung der Weichteile nach oben bis an den unteren Orbitalrand erfolgt in der vorderen Partie des unteren Nasenganges ein Einriß in die Schleimhaut, ohne eine wesentliche Blutung hervorzurufen. Nach Abschiebung der Schleimhaut von der lateralen Wand des unteren und mittleren Nasenganges Tamponade zwischen Knochen- und Schleimhaut. Darauf breite Eröffnung der Kieferhöhle von der Fossa canina aus und Resektion der fazialen Wand. Die Schleimhaut der Kieferhöhle ist stark verdickt und ödematös durchtränkt. Die Kieferhöhle

selbst ist ausgefüllt mit Eiter und sehr übelriechenden käsigen Massen. Fortnahme der ganzen Schleimhaut der Kieferhöhle. Alsdann Resektion der knöchernen medialen Kieferhöhlenwand von der Apertura piriformis ausgehend. Nun wird der membranöse Teil der lateralen Nasenwand mit der Schere schnell abgetragen, noch vorhandene der Orbita angelagerte Siebbeinzellen werden entfernt und darauf die rechte Keilbeinhöhle durch Resektion der vorderen unteren Wand breit eröffnet. Die Keilbeinhöhle, welche mit Granulationen vollständig angefüllt ist, weist in ihrer lateralen Wand einen 1 cm im Durchmesser haltenden Defekt auf, der ebenfalls mit Granulationen bedeckt ist. Dieselben werden vorsichtig mit dem scharfen Löffel abgekratzt. Da die linke Keilbeinhöhle mit der rechten kommuniziert und ebenfalls erkrankt erscheint, wird das Septum zwischen beiden bis auf eine kleine in der Tiefe bleibende Leiste völlig entfernt und nun auch die linke Keilbeinhöhle, in welcher sich ebenfalls käsige Massen außer den Granulationen befinden, völlig ausgeräumt. Auch das linke Siebbeinlabyrinth und die linke Kieferhöhle wird, da das Septum zum großen Teil ja fehlt, von rechts her mit ausgekratzt. Sorgfältige Tamponade mit Viofermgaze und primäre Naht der oralen Wunde.

Nach der Operation Kochsalzinfusion (500 g). Kein Erbrechen. Am Abend des Operationstages war die Temperatur 37,9.

15. Dezember 1906. In der Nacht vom 14. auf 15. sehr wenig Schlaf. Im Laufe des Tages steigern sich die Kopfschmerzen derartig, daß Patientin manchmal laut aufschreit, jede Bewegung des Kopfes wird als sehr schmerzhaft angegeben. Patientin klagt auch über Schmerzen auf der Brust, wenig Husten mit etwas Auswurf. Auf den Lungen jedoch nichts nachweisbar, desgleichen Sputumuntersuchung negativ. Abendliche Temperatur 38,9; Puls kräftig, regelmäßig. Nach Antifebrin tritt geringe Besserung ein. Ordination: Eisblase.

16. Dezember. 1906. Entfernung der Tampons und Einlegen von neuen. Allgemeinbefinden etwas besser als am Vortage. Abendliche Temperatursteigerung auf 39,9. Puls beschleunigt, aber regelmäßig. Der rechte Bulbus scheint etwas zurückgesunken und auch besser beweglich.

17. Dezember 1906. Patientin klagt noch immer über heftige Kopfschmerzen. Morgens und abends Temperatur 38,5. Phenacetin.

18. Dezember 1906. Allgemeinbefinden unverändert. Temperatur morgens und abends 37,8.

19. Dezember 1906. Entfernung der Tampons und Einführung neuer Tampons. Entfernung der Nähte; an einigen Nahtstellen Eiter.

21. Dezember 1906. Wegen anhaltender Obstipation Einlauf. Leichte abendliche Temperatursteigerung. Allgemeinbefinden besser. Die spezialärztliche Untersuchung der Augen ergab Zurücksinken des rechten Bulbus und freiere Beweglichkeit desselben. Die Veränderungen am Augenhintergrund ergeben immer noch das Bild einer Neuritis optica.

23. Dezember 1906. Allgemeinbefinden ohne wesentliche Veränderung. Temperatur normal.

26. Dezember 1906. Allgemeinbefinden leidlich gut. Tamponadewechsel. Temperatur normal. Das ophthalmoskopische Bild an der Papille seit der letzten Untersuchung unverändert geblieben.

29. Dezember 1906. Allgemeinbefinden andauernd gut. Stuhlverhaltung, Einlauf. Temperatur andauernd normal.

31. Dezember 1906. Status idem.

4. Januar 1907. Allgemeinzustand zufriedenstellend, Körpergewichtszunahme.

7. Januar 1907. In der Nacht vom 6. auf 7. Januar 1907 plötzlich Schmerzen im linken Ohr. Nach kurzer Zeit trat unter Nachlaß der Schmerzen angeblich Ausfluß auf. Der objektive Befund bei der Otoskopie war folgender: Im linken Gehörgang schmierige Massen (mazerierte Epidermis). Trommelfell im hinteren oberen Quadranten vorgewölbt, Perforation nicht zu sehen. Das rechte Trommelfell weist Einziehungserscheinungen und Residuen auf. Abendliche Temperatursteigerung.

9. Januar 1907. Entfernung der Tampons aus der Nase. Von jetzt ab Behandlung ohne Dauertamponade. Gottsteinsche Tamponadenbehandlung und Nasenspülungen mit lauwarmer $3^1/_2$ proz. Borlösung.

12. Januar 1907. Das linke Ohr läuft aus. Schmerzen nur gering, etwas Druckempfindlichkeit über dem Antrum. Linksseitiger Katheterismus. Patientin klagt auch über Schmerzen in der rechten Gesichtshälfte. Es ist eine deutlich sichtbare druckempfindliche Schwellung über dem rechten Jochbogen vorhanden. Bewegung des rechten Bulbus immer noch nicht ganz frei, der rechte Augapfel immer noch leicht vorgedrängt. Leichtgradige Ptosis. Es besteht starke Lichtscheu für das rechte Auge. Die Temperatur ist gegen Abend gering erhöht.

16. Januar 1907. Auf die feuchten Umschläge gehen die Erscheinungen auf der rechten Gesichtshälfte zurück. Linkes Ohr trocken. Temperatur wieder normal. Allgemeinbefinden befriedigend.

20. Januar 1907. Festhaftende Krustenbildung in der Nase dauert an. Der Untersuchungsbefund der Augen ergibt noch deutliche Neuritis optica rechts. Farbe der Papille rötlich, Konturen verwaschen, geringe Prominenz. Venen stark gefüllt, leicht geschlängelt. Die Parese der äußeren und oberen Augenmuskeln besteht in gleichem Umfange wie zuvor. (Die spezialistischen Augenuntersuchungen wurden in hiesiger Augenklinik ausgeführt, teils von Herrn Hofrat Prof. Dr. Celler selbst, teils von dessen Assistent Dr. Kümmell.)

24. Januar 1907. Allgemeinbefinden andauernd gut. Temperatur andauernd normal. Subjektives Wohlbefinden. Körpergewichtszunahme.

30. Januar 1907. Das subjektive Wohlbefinden hält an. Abermalige Körpergewichtszunahme zu konstatieren. Wegen Foetor ex ore Gurgelungen mit Solutio Kali permanganici.

4. Februar 1907. Status idem.

8. Februar 1907. In der Nacht vom 7. auf 8. Februar 1907 heftige Schmerzen im Hals und Schluckbeschwerden. Erhöhung der Eigenwärme abends auf 38,5. Die objektive Untersuchung der Mundhöhle und des Rachens stellte Angina fest (Infektion von einer anderen Patientin auf dem Krankensaal). Halsprießnitz und Gurgelungen mit chlorsaurem Kali sowie heiße Milch mit Emserwasser heben die Beschwerden und nach 3—4 Tagen kehrt die erhöhte Temperatur wieder zur Norm zurück.

Vom 10. Februar bis zum 10. März 1907 andauernd gutes Allgemeinbefinden. Keinerlei subjektive Beschwerden. Andauernd normale Temperaturen. Bedeutende Körpergewichtszunahme, subjektives Wohlbefinden. Patientin bekam während dieser ganzen Zeit innerlich die Recordsche Lösung. Die Nase wurde täglich mit Gottsteinscher Tamponade behandelt und mit lauwarmer $3^1/_2$ proz. Borlösung ausgespült.

12. März 1907. Die spezialärztliche Untersuchung der Augen ergiebt, daß das ophthalmoskopische Bild der Neuritis optica rechts nur noch angedeutet ist, da die Grenzen noch etwas verwaschen sind. Die Protrusion des rechten Augapfels ist geschwunden und die Funktion desselben leidlich gut. Die Sehschärfe ist beiderseits normal ($S = {}^6/_6$). (Siehe Fig. 2.)

13. März 1907. Patientin klagt über diffuse Kopfschmerzen. Leichte

abendliche Temperaturerhöhung. Wegen der bestehenden Obstipation Einlauf. Gegen die Kopfschmerzen Phenacetin.

15. März 1907. Auf Wunsch der Patientin wird eine Paraffininjektion zur Beseitigung ihrer Sattelnase gemacht und zwar vom Rücken der Nase in der Richtung nach vorne und unten zu, welche zwar nicht zu einer vollständigen Beseitigung, aber wesentlichen Verringerung der Difformität führte.

17. März 1907. Die Kopfschmerzen dauern an, ebenso die abendlichen leichten Temperatursteigerungen. Patientin bekommt wegen Schlaflosigkeit abwechselnd Veronal und Chloral je 1 gr abends vor dem Schlafengehen.

21. März 1907. Subjektives Befinden besser, jedoch immer noch Kopfschmerzen, wenn auch geringeren Grades wie die Tage zuvor.

25. März 1907. Patientin wollte entlassen werden, läßt sich aber wegen der immer noch vorhandenen Kopfschmerzen bewegen, dazubleiben.

30. März 1907. Allgemeines Wohlbefinden. Kopfschmerzen haben nachgelassen. Appetit und Stuhlgang vorhanden. Normale Temperatur.

2. April 1907. Es treten wieder Kopfschmerzen diffuser Natur auf. Patientin klagt auch über Schlaflosigkeit und Abmattungsgefühl. Oben in der Gegend der Siebbeinplatte läßt sich bei der rhinoskopischen Untersuchung ein Knochendefekt erkennen, durch welchen hindurch die verfärbte Dura sichtbar wird.

6. April 1907. Die Kopfschmerzen treten mit größerer Vehemenz auf. Patientin lokalisiert sie mehr in die linke Stirngegend, auch klagt Patientin über Schmerzen in den Augen und im Hinterkopf. Temperaturerhöhung.

8. April 1907. Febris continua. Die spezialärztliche Untersuchung der Augen ergab Neuritis optica beiderseits, besonders rechts. Man sieht in der Gegend der Lamina cribrosa, an welcher der Knochendefekt vorhanden ist, öfters Eiter unter Druck zwischen Dura und Knochen hervortreten.

10. April 1907. Patientin klagt über heftige Schmerzen in der Stirngegend, vor allem der linken Seite und über solche in der Mitte des Kopfes, gewissermaßen in der Tiefe desselben, die nach dem Hinterkopf ausstrahlen. Der Puls ist im Vergleich zur erhöhten Körpertemperatur verlangsamt (64 Pulsschläge in der Minute, Temperatur 39,2). Am Nasendach erkennt man durch die Rhinoskopie beiderseits einen mißfarbenen Tumor von weicher Konsistenz.

Am 12. April 1907 wird Patientin, da die Kopfschmerzen bis zur Unerträglichkeit gestiegen sind, die Temperatur erhöht und der Puls verlangsamt blieb, zum zweiten Male operiert.

Operateur: Prof. Dr. Denker.

Dauer der Operation: 1¼ Std.

Die Operation wird in Morphium (0,014 g) — Aether (250 g) — Narkose ausgeführt.

Weichteilschnitt, beginnend an dem äußeren Ende der linken Augenbraue durch dieselbe hindurch und horizontal über die Nasenwurzel und dann durch die rechte Augenbraue bis zu deren äußerem Ende verlaufend. Zurückschiebung der Weichteile nach oben. Bei dem Versuch, die linke Stirnhöhle zu öffnen, wird unbeabsichtigt die vordere Schädelgrube an einer kleinen Stelle freigelegt (siehe Fig. 3 u. 4). Die Dura sieht normal aus. Es war dies die Folge von der außerordentlichen Kleinheit der linken Stirnhöhle, deren Inhalt nicht viel mehr wie erbsengroß war. Die Schleimhaut der eiterfreien linken Stirnhöhle schien nicht verändert. Die rechte Stirnhöhle, welche auch nicht viel größer als die linke war, enthielt wenig schleimiges Sekret. Beide Stirnhöhlen kommunizierten weit mit der Nasenhöhle. Primäre Naht der Weichteilwunde.

Nunmehr folgt die nochmalige Eröffnung der rechten Kieferhöhle in der Narbe des Weichteilschnittes bei der ersten Operation. Nach Zurückschiebung der Weichteile läßt sich erkennen, daß die Schleimhäute der Nebenhöhlen, der früher breit eröffneten Kiefer-, Siebbein- und Keilbeinhöhlen beiderseits von annähernd normaler Beschaffenheit und nicht von eingetrocknetem Sekret bedeckt sind. Vom Dach der Nase, d. h. von der Gegend der Lamina cribrosa des Siebbeins herunter ragt ein etwa wallnußgroßer Tumor in die Nasenhöhle herein. Derselbe ist von unregelmäßiger Oberfläche und schmieriggrauer Farbe, die zum Teil durch herabfließendes Sekret bedingt ist. Das Sekret ist äußerst fötid. Der palpierende Finger gelangt durch einen großen Defekt am Boden der vorderen Schädelgrube beiderseits in eine im Stirnhirn befindliche Höhle etwa 2 cm weit in die Tiefe hinein. Abtragung des herunterhängenden Tumors mit der galvanokaustischen Schlinge und großem scharfem Löffel und nachfolgende Kauterisierung mit dem Thermokauter. Sofortige Naht der oralen Wunde nach vorausgeschickter Tamponade der Wundhöhle mit Vioformgaze.

Bei der mikroskopischen Untersuchung eines exzidierten Stückes des vermeintlichen Tumors zeigte sich, daß es sich um Hirnmasse han-

delte, die zum Teil nekrotisch, zum Teil eitrig infiltriert war und entlang den Gefäßen ebenfalls zellige Infiltration aufwies. Die bakteriologische Untersuchung, ausgeführt im hiesigen bakteriologischen Institut (Dr. Metzer), wies in dem eitrigen fötiden Sekret den Staphylococcus pyogenes aureus in Reinkultur nach.

Am Abend des Operationstages war die Temperatur auf 38,4 gestiegen und stieg am nächsten Tage weiter bis auf 40,1. Der Puls war jetzt sehr beschleunigt und unregelmäßig.

14. April 1907. Patientin befindet sich in einem somnolenten Zustand, reagiert nur schwach auf Anrufen. Die Temperatur bleibt auf der Höhe zwischen 39,0° und 40,0°. Der Puls ist ebenfalls noch beschleunigt und unregelmäßig. Patientin läßt Urin und Stuhl unter sich.

16. April 1907. Sensorium völlig benommen. Ausgesprochene Nackensteifigkeit. In der Nacht vom 16. auf 17. April 1907 erfolgte der Exitus letalis.

Am 17. April 1907 wurde im hiesigen pathologischen Institut die Obduktion der Leiche vorgenommen (Dr. Funecius), und folgender Befund zu Protokoll gegeben:

„Mittelgroße weibliche Leiche, leidlicher Ernährungszustand, Hautfarbe blaß, weißlich. An der Radialseite des linken Unterarmes eine 3 cm lange alte Narbe, sowie eine Injektionsstelle. An der Stirne oberhalb der Nasenwurzel, ungefähr vom rechten äußeren Augenwinkel, etwa 1 cm vom Orbitalrande entfernt, bis zum linken äußeren Augenwinkel ziehend, eine Operationswunde mit 13 Nähten vereinigt. Die Wundränder erscheinen nicht gereizt. Der Nasenrücken erscheint sattelförmig eingezogen. Totenstarre besteht. Totenflecken am Rücken und an den unteren Extremitäten."

Ich gebe hier im folgenden nur die Abschrift des Sektionsprotokolles der Schädelhöhle, da die Verhältnisse dieser einen Höhle für unsere Darstellung von Interesse sind, während ich von den anderen beiden Körperhöhlen nur die Leichendiagnose beifüge.

Sektion des Kopfes und der Schädelhöhle: „Haupthaar gut entwickelt, Kopfschwarte derb, im Bereich beider Stirnbeine blutig suggiliert. Schädeldach kurz, oval, äußere Fläche ohne Besonderheiten. Inneres: die Gefäßfurchen ziemlich tief, ebenso die Pacchionischen Gruben. Die Längsnaht sowie beide Frontalnähte verknöchert, Occipitalnaht deutlich erhalten. Die Dura sehr stark gespannt, ziemlich stark injiziert. Dura-Innenfläche glatt und spiegelnd,

Die weichen Häute ziemlich blaß, über dem linken Parietallappen, nahe dem Sinus longitudinalis zeigt sich in den weichen Häuten eine fast pfennigstückgroße, mit grünlich-gelbem, rahmigem Eiter infiltrierte Stelle. Nach Herausnahme des Gehirns in toto in Zusammenhang mit der Dura beider vorderen Stirnbeingruben, soweit diese erhalten ist, zeigt sich ein großer, ca. $1^1/_2$ cm breiter, $2^1/_2$ cm langer viereckiger, fast die ganze Lamina cribrosa des Siebbeins einnehmender Defekt mit schmutzig grau-grünem Eiter belegt, die Ränder scharfrandig ausgezackt (siehe Fig. 5). Von diesem Defekt aus gelangt man in die Nasenhöhle, in der das ganze Septum fehlt. Ferner ist ein größerer Defekt in der Sella turcia des Keilbeins vorhanden (siehe Fig. 5). Die Gyri sind hochgradig abgeplattet, die Sulci völlig verstrichen. Die medianen unteren Partieen beider Stirnlappen sind größtenteils zerstört und mit käsigen stinkenden Massen von schmutzig grau-grüner Farbe angefüllt."

Die Leichendiagnose für die Schädelhöhle lautete:

„Nekrose des Septums der Nase, des Siebbeins und eines großen Teils des Keilbeins. Fortgeleiteter Abszeß in beiden Stirnlappen, fortgeleitete eitrige Meningitis."

Die Leichendiagnose für die beiden anderen Körperhöhlen, die Brust- und Bauchhöhle lautete:

„In den Lungen Hyperämie und Oedem der beiden Unterlappen. Alte tuberkulöse Narbe in der linken Lungenspitze. Weiche septische Milz. Parenchymatöse Nephritis."

Das in „Kayserling" gehärtete Gehirn zeigt auf dem Frontalschnitt durch die Stirnlappen den rechten nur geringer und oberflächlicher zerstört, während der linke zum großen Teil in seinem Innern von dem Abszeß ausgehöhlt erscheint (siehe Fig. 6). Die Höhle erstreckt sich hier bis zum Vorderhorn des linken Seitenventrikels, dessen vorderster Abschnitt noch mit ergriffen ist. Ein weiterer Frontalschnitt durch das Corpus striatum zeigt keine Veränderungen, nur die Gehirnrinde ist verschmälert.

* * *

Fig. 1.
Margarethe G. Vor der Operation. Protrusio bulbi, Chemosis des unteren Teiles der Augapfelbindehaut, leichte Ptosis des oberen Augenlides am rechten Auge.

Fig. 2.
Margarethe G. Nach der Operation.

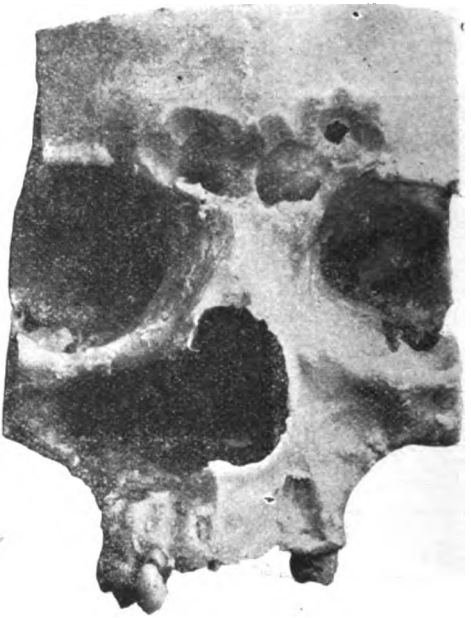

Fig. 3.
Margarethe G. Vorderansicht der nach Denker operierten Nasennebenhöhlen.

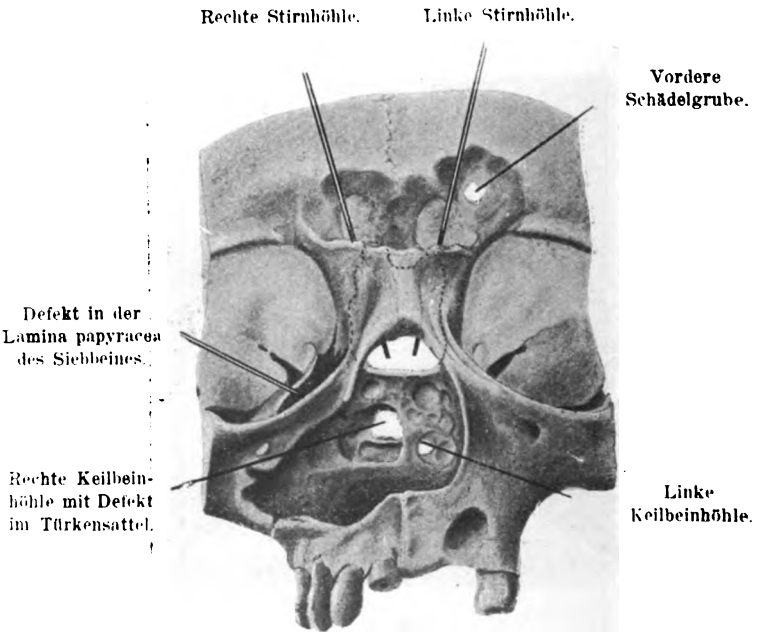

Fig. 4.
Margarethe G. Vorderansicht der nach Denker operierten Nasennebenhöhlen mit Projektion der Tiefenverhältnisse.
(Die punktierte Linie deutet den Defekt in der Lamina cribrosa des Siebbeines an.)

Defekt, fast die ganze Lamina cribrosa des Siebbeines einnehmend.

Großer Defekt im Türkensattel.

Fig. 5.

Margarethe G. Rückansicht der pathologischen Defekte in der Lamin cribrosa des Siebbeines und im Türkensattel des Keilbeines.

Frontalschnitt durch die beiden Stirnlappen des in Kayserling gehärteten Gehirns.



Fig. 6.

Margarethe G. Frontallappenabszeß, die Abszeßhöhle von hinten gesehen.

Epikrise:

Bei unserer Patientin handelte es sich um einen durch ein chronisches Empyem der Nasennebenhöhlen bedingten und fortgeleiteten Abszeß in beiden Stirnlappen und um eine eitrige Meningitis, an welcher die Patientin zu Grunde gegangen ist.

Das chronische Empyem betraf sämtliche Nebenhöhlen beider Nasenhälften mit Ausnahme der linken Stirnhöhle, während sich in der rechten Stirnhöhle wenig schleimiges Sekret befand. Zu gleicher Zeit bestand Ozäna. Infolge des destruierenden Prozesses in der Nase hatten sich im Laufe der Zeit die Komplikationen von seiten der rechten Augenhöhle und des Schädelinnern hinzugesellt.

Bei der Aufnahme der Patientin wurde durch die rhinoskopische Untersuchung festgestellt, daß das knorpelige Septum völlig fehlte und ebenso ein Teil der knöchernen Nasenscheidewand. Einige Tage später wurde sodann ein großer Sequester des knöchernen Septums entfernt, so daß nun ein fast vollständiger Defekt der Nasenscheidewand vorhanden war. Dadurch war die Möglichkeit gegeben, das ganze Krankheitsgebiet besser zu übersehen und durch die später notwendig gewordene Denkersche Radikaloperation der rechten Kieferhöhle wurde erst recht ein weiter und guter Ueberblick über sämtliche Nebenhöhlen auch der anderen Nasenseite geschaffen und diese letzteren wurden ebenfalls mit in den Operationsbereich gezogen und behandelt (s. Fig. 3 u. 4). Die Ozäna wurde für sich in Angriff genommen, und infolge der regelmäßigen Behandlung schwand auch der Foetor fast vollständig.

Was den deletären Prozeß selbst anlangt, so ist ätiologisch wohl Lues anzunehmen, da Patientin zwar Infektion negierte, jedoch sexuellen Verkehr zugestand. Außerdem sind die Narben am linken Unterarm und unterhalb des äußeren Augenwinkels des linken Auges suspekt auf eine früher durchgemachte syphilitische Infektion. Trotz der eine Zeit lang durchgeführten spezifischen Allgemeinbehandlung ließ sich der Krankheitsprozeß in den Nebenhöhlen nicht beeinflussen. Es könnte ja wohl auch an Tuberkulose gedacht werden, da bei der Obduktion in der linken Lungenspitze eine alte tuberkulöse Narbe gefunden wurde. Sonst gab zwar der übrige Sektionsbefund keine weiteren Anhaltspunkte für eine phthisische Erkrankung. Auch ergab die objektive Untersuchung von Kehlkopf und Lungen in vivo ein negatives Resultat und konnte auch anamnestisch nichts diesbezügliches festgestellt werden. Wir neigen daher mehr zu der Ansicht, daß es sich bei der Patientin um eine Spätaffektion der Lues gehandelt hat, da doch Tuber-

kulose allein wohl kaum solche großen Zerstörungen des inneren Nasengerüstes verursacht haben würde. Andererseits läge die Möglichkeit vor, daß es sich um beide Affektionen zugleich gehandelt hätte. Denn es kommt bekanntlich vor, daß beide Krankheiten, die Lues und die Tuberkulose, nebeneinander bestehen und die eine durch die andere begünstigt wird, da beide den Organismus schwer schädigen und die Körperkonstitution schwächen, wodurch gewissermaßen eine Disposition für Infektion und Intoxikation geschaffen wird.

Die mikroskopische Untersuchung des abgetragenen Stückes des prolabierten Vorderhirns förderte gleichfalls nichts zu Tage, was auf Lues oder Tuberkulose hätte hinweisen können, so daß man schließlich die Frage nach dem ursächlichen Zusammenhange des ganzen Krankheitskomplexes offen lassen muß.

Bezüglich der intraorbitalen Komplikation sind bereits oben die in die Erscheinung getretenen Symptome des näheren erörtert und aufgeführt worden.

In der Voraussetzung, daß der vorhandene retrobulbäre Prozeß durch eine Keilbeinhöhlen- oder Siebbeinlabyrinthaffektion ursächlich bedingt sei, wurde das rechte Siebbeinlabyrinth ausgeräumt und die rechte Keilbeinhöhle eröffnet. Diese war denn auch mit käsigem Eiter und Granulationen ausgefüllt und, wie sich herausstellte, kommunizierte sie mit der linken Keilbeinhöhle, welche die gleichen Veränderungen aufwies. Nachdem so der Krankheitsherd aufgedeckt war, und man infolge des vorgeschrittenen Prozesses in der Nase von einer einfachen Eröffnung des Keilbeinsinus keine wesentliche Besserung der rechten Orbita und ihres Inhaltes erwarten durfte, wurde einige Tage später die Radikaloperation ausgeführt, die eine breitere Freilegung der Keilbeinhöhle gestattete und somit auch eine gründliche Beseitigung des Krankheitsherdes garantierte.

Der Erfolg blieb auch nicht aus. Der retrobulbäre Prozeß bildete sich mit der Zeit fast vollkommen zurück, wie die beiden Abbildungen vor und nach der Operation (s. Fig. 1 u. 2) sehr gut veranschaulichen. Die Symptome von seiten des Sehorganes verschwanden allmählich, und die Sehschärfe kehrte wieder zur Norm zurück. Ferner stellte sich bei der Patientin subjektives Wohlbefinden ein, und es konnte auch eine nicht unwesentliche Körpergewichtszunahme festgestellt werden.

Es trat nunmehr eine Latenzperiode ein, welche sich über ca. 6 Wochen erstreckte und während derer sich die Patientin im Rekonvaleszenzstadium zu befinden schien. Sie stand bereits vor ihrer Entlassung, ließ sich aber wegen der von Zeit zu Zeit sich einstellenden Kopfschmerzen bewegen, ihren Aufenthalt in der Klinik zu verlängern.

Die Freude über den stattgehabten sichtlichen Erfolg sollte jedoch leider nicht von langer Dauer sein weder für Arzt noch für Patientin.

Mit erneuter Stärke und mit noch größerer Vehemenz wie zuvor bei Beginn des Leidens setzten die subjektiven Beschwerden ein. Die zuerst im Hinterkopf, alsdann mehr auf der Mitte des Kopfes, gewissermaßen in dessen Tiefe lokalisierten Schmerzen ließen den Gedanken aufkommen, daß es sich vielleicht um einen Prozeß handeln würde, welcher sich im Cavum cranii abspielte. Und diese Vermutung sollte sich leider bestätigen.

Die im späteren Stadium der zweiten Krankheitsperiode von der Patientin vornehmlich in die Stirngegend verlegten Schmerzen, die sich bis zur Unerträglichkeit steigerten, indizierten die Eröffnung beider Stirnhöhlen. Es ließ sich ferner rhinoskopisch in der Gegend der Siebbeinplatte ein Knochendefekt erkennen, durch welchen hindurch die verfärbte Dura sichtbar wurde. Außerdem konnte des öfteren wahrgenommen werden, daß an dieser Stelle Eiter unter Druck zwischen Dura und Knochen hervorsickerte. Im weiteren Verlauf des Krankheitsprozesses sah man am Nasendach beiderseits einen mißfarbenen Tumor von weicher Konsistenz in die Nasenhöhle herunterragen. Das Allgemeinbefinden der Patientin verschlimmerte sich zusehends immer mehr und mehr. Der Puls wurde im Vergleich zur erhöhten Körpertemperatur verlangsamt und unregelmäßig, ein Symptom, das an einen Hirnabszeß denken ließ.

Es wurde sodann zur zweiten Operation bei der Patientin geschritten und zwar zunächst zu der Eröffnung der Stirnhöhlen (s. Fig. 3 und 4). Da jedoch die Freilegung der beiden Sinus frontales wenig Pathologisches zu Tage förderte, und man nach dem sonstigen Befund und der Beschaffenheit der Wandungen der Stirnhöhlen wohl kaum annehmen konnte, daß von hier aus eine Propagation nach dem Hirn und seinen Adnexen erfolgt sei, so wurde abermals die Eröffnung der rechten Kieferhöhle vorgenommen, da man von hier aus am besten an die Schädelbasis gelangen konnte.

Wie bereits weiter oben geschildert wurde, sah man vom Nasendache beiderseits bezw. von der Gegend der Lamina cribrosa des Siebbeins ein tumorartiges Gebilde in die Nasenhöhle hereinragen. Dieses war von unregelmäßiger Oberfläche und mit schmierig grauen Massen bedeckt, die zum Teil durch das herabfließende und äußerst fötide Sekret bedingt waren. In letzterem wurde durch die bakteriologische Untersuchung der Staphylococcus pyogenes aureus in Reinkultur nachgewiesen. Der palpierende Finger gelangte durch einen großen Defekt am Boden der vorderen Schädelgrube beiderseits in eine im Stirnhirn befindliche Höhle etwa 2 cm in die Tiefe hinein. Der sich später durch die

mikroskopische Untersuchung als prolabiertes Stirnhirn erweisende Tumor wurde mit der galvanokaustischen Schlinge abgetragen und die noch freiliegende Partie kauterisiert. Diesen Eingriff sollte die Patientin nicht mehr überstehen und sie kam 5 Tage danach bei völliger Somnolenz und Apathie zum Exitus.

Sowohl durch die zum zweiten Male vorgenommene Operation wie auch durch die später ausgeführte Autopsie wurde festgestellt, daß die Auskleidung der erstmalig operierten Nebenhöhlen keine pathologischen Veränderungen mehr aufwies und fast normales Aussehen zeigte.

Was nunmehr den Erfolg der verschiedenen therapeutischen Eingriffe anbetrifft, so läßt sich zusammenfassend sagen, daß derselbe ein sehr günstiger war in Bezug auf die Heilung der Nebenhöhleneiterung und des schweren intraorbitalen Prozesses. Der Erfolg wäre wahrscheinlich ein dauernder gewesen, wenn nicht, und zwar wie anzunehmen ist, infolge eines spezifisch syphilitischen Prozesses die Lamina cribosa des Siebbeins und die Sella turcia des Keilbeins nekrotisch erkrankt wäre und zu dem ausgedehnten Hirnabszeß geführt hätte. Es liegt die Möglichkeit vor, daß infolge der Abtragung des Hirnprolapses und der dabei zustande gekommenen Eröffnung der Subarachnoidalräume die Leptomeningitis unmittelbar induziert wurde. Bei der Ausdehnung des Hirnabszesses jedoch war wohl sicher an eine Spontanheilung nicht zu denken, und der Tod wäre wohl zweifellos auch ohne den letzten operativen Eingriff früher oder später eingetreten.

Am Schlusse meiner Arbeit erfülle ich die angenehme Pflicht, meinem hochverehrten Chef, Herrn Professor Dr. A. Denker, für die Anregung zur Veröffentlichung dieses Falles an dieser Stelle meinen ergebensten Dank auszusprechen.

Literatur.

1. Denker: Rhinogener Frontallappenabszeß und extraduraler Abszeß in der Stirngegend durch Operation geheilt. Archiv für Laryngologie und Rhinologie, 1900, Bd. X, Kp. 27.
2. Derselbe: Ein neuer Weg für die Operation der malignen Nasentumoren. Münch. med. Wochenschrift, 1906, Nr. 20.
3. Dreyfuss: Die Krankheiten des Gehirns und seiner Adnexe im Gefolge von Naseneiterungen. Jena 1896.
4. Eversbusch: Die Erkrankungen des Auges in ihren Beziehungen zu Erkrankungen der Nase und deren Nebenhöhlen, sowie zu Erkrankungen des Gehörorganes. Graefe-Saemisch, Handbuch der gesamten Augenheilkunde, 1903, Lfg. 61 u. 62.
5. Schröder: Erscheinungen von seiten des Bulbus und der Orbita bei Erkrankungen der Keilbeinhöhlen. Zeitschrift für Ohrenheilkunde, 1906, Bd. 53, Heft 1.

6. Wertheim: Beiträge zur Pathologie und Klinik der Erkrankungen der Nasennebenhöhlen. Archiv für Laryngologie und Rhinologie, 1901, Bd. XI, Kp. 14.
7. Minder: 50 Sektionsbefunde der Nase und deren Nebenhöhlen unter Berücksichtigung der Gesichtsschädelmaße. Beitrag zur Frage der Ozäna und der Nebenhöhlenempyeme. Archiv f. Laryngologie und Rhinologie, 1902, Bd. XII, Kp. 29.)
8. Schmiegelow: Beitrag zur Beleuchtung der Beziehungen zwischen Nasen- und Augenkrankheiten. Archiv für Laryngologie und Rhinologie, 1906, Bd. XVIII, Kp. 60.
9. Onodi: Ueber Sehstörungen und Blindheit, die von Krankheiten in den hinteren Nebenhöhlen, Sinus sphenoidalis und hinteren Siebbeinzellen stammen. Archiv für Laryngologie und Rhinologie. 1905, Bd. XVII, pag. 260 ff.
10. Hajek: Pathologie und Therapie der entzündlichen Erkrankungen der Nebenhöhlen der Nase. 2. Auflage 1903.
11. Derselbe: Beitrag zum Studium des Infectionsweges bei den rhinogenen Gehirnkomplikationen. Archiv für Laryngologie und Rhinologie, 1906, Bd. XVIII, Kp. 21.
12. Halász: 19 Fälle von durch Nasenkrankheiten bedingte Augenleiden. Archiv für Laryngologie und Rhinologie, Bd. XV, pag. 241 ff.
13. Polyak: Ein Fall von latenten multiplen Nebenhöhlensuppurationen mit Knochenblasenbildung, Exophthalmus und Atrophie beider Sehnerven. Archiv für Laryngologie und Rhinologie. Bd. XV, pag. 340 ff.
14. Killian: Radikaloperation chronischer Kiefer- und Stirnhöhleneiterungen. Archiv für Laryngologie und Rhinologie. Bd. XIII, pag. 1 ff., und Vehandlungen des Laryngologen-Kongresses zu Heidelberg 1904.
15. Zarniko: Die Krankheiten der Nase und des Nasenrachens. 2. Auflage 1905.
16. Winkler: Ueber den Zusammenhang von Nasen- und Augenkrankheiten. Bresgens Sammlung, 1898, Bd. III, Heft 1.
17. Derselbe: Zur Chirurgie der oberen Nasennebenhöhlen. Arch. für Laryngologie und Rhinologie, 1898, Bd. VII.
18. Kuhnt: Ueber die entzündlichen Erkrankungen der Stirnhöhlen und ihre Folgezustände. Wiesbaden 1895.
19. Röpke: Radikaloperation bei chronischen Verschleimungen und Eiterungen der oberen Nasennebenhöhlen. Archiv f. Laryngologie und Rhinologie, 1898, Bd. VIII.
20. Uffenorde: Die Erkrankungen des Siebbeins. Jena 1907.
21. Heymann: Die gutartigen Geschwülste der Nase. Heymanns Handbuch III, 2.
22. Kümmel: Die bösartigen Geschwülste der Nase. Heymanns Handbuch, 1900.
23. Grünwald: Der heutige Stand der Ozänafrage. Archiv für Laryngologie und Rhinologie, 1902, Bd. XIII.
24. Schech: Syphilis der Nase. Heymanns Handbuch 1900.
25. Ziem: Beziehungen zwischen Augen- und Nasenkrankheiten. Monatsschrift für Ohrenheilkunde, 1893, Nr. 8 u. 9.

Sinus sigmoideus der Dreijährigen.

Von
Dr. med. **Erwin Jürgens.**

(Fortsetzung.)

Es wurden im ganzen 12 Sinus sigmoideus von 6 Schädeln untersucht.

Längenbreitenindices der untersuchten 6 Schädel.

Von den untersuchten Schädeln waren:

Brachyzephale	Nr.	5	mit einem	Index	85,0
Hyperbrachyzephale	Nr.	4	mit einem	Index	86,3
„	„	6	„ „	„	88,2
„	„	3	„ „	„	93,1
„	„	2	„ „	„	93,3
„	„	1	„ „	„	97,1

Nr. 1 (16).[1]) Sinus sigmoid. eines Mädchens von 3 Jahren.

Die Entfernung vom Jugularisrand bis zum Asterion beträgt rechts und links 37 mm, die Achsenlänge rechts und links 37 mm. Die Abgrenzung des Sin. sigm. ist rechts eine auf der ganzen Strecke deutlich ausgeprägte. Links ist auf der medialen Seite des Sinus, in dessen Mittelteile die Begrenzung der Sinusfurche viel undeutlicher als rechts. Die Aushöhlung der hinteren Pyramidenfläche durch die Sinusfurche beansprucht einen verhältnismäßig nicht größeren Raum als beim Erwachsenen und ist auf dem hintersten Abschnitt derselben beschränkt. Von der occipitalen Hälfte des Sinus sigmoideus, wenige Millimeter vor dem 2. Knie, geht rechts und links eine V. emissaria ab, die nach hinten unter spitzem Winkel zurückgebogen, rechts und links den Sinusboden auf etwa 4—5 mm furcht, bevor sie am medialen Rande die Schädelwand durchbricht. Die Breite des Foramen v. emissaria beträgt rechts und links 2,5 mm. Zum Foramen jugularis hin verjüngt sich der Sinus sigmoideus wohl in gewohnter Weise, wird aber nicht besonders eingeschnürt, wie das in früheren Lebensaltern mitunter vorkam. Der Frontaldurchmesser des Foramen jugularis beträgt 8 mm, der sagittale 5 mm. Die Maße der Fovea jugularis sind im frontalen Durchmesser 10 mm, im sagittalen 6 mm, die Höhe 8 mm. Die Fovea jugularis ist gut ausgeprägt. Die Gestalt der Sinusgrube

[1]) Die Nummer in der Klammer bedeutet die Präparatennummer meiner Sammlung.

ist beiderseits S-förmig und ziemlich symmetrisch, rechts etwas gestreckter als links. Die größte Sinusbreite trifft die Stelle des Abganges der V. emissaria und beträgt 12 mm, die größte Tiefe etwa dieselbe Stelle mit 8 mm. Die Achse des Bulbus v. jugularis steht zur Sinusachse senkrecht.

Nr. 2 (36). Sinus sigmoideus eines Mädchens von 3 Jahren.

Entfernung vom Jugularisrand bis Asterion rechts 46 mm, links 40 mm. Achsenlänge rechts 51 mm, links 48 mm. Eine Abgrenzung des Sin. sigm. ist beiderseits deutlich ausgeprägt. Etwas vor dem hinteren Sinusknie geht zum occipatalen Rande hin von beiden Sin. sigm. je eine V. emissaria ab. Die rechte V. emissaria, deren Foramen emissarium 4 mm sagittalen und 3 mm frontalen Durchmesser hat, durchbohrt den Schädelknochen im Sinusbette nach hinten unter spitzem Winkel zurückgebogen in einer Länge von 5 mm; die Durchtrittsstelle durch die Schädelkapsel am medialen Sinusrande hat eine Breite von 2 mm. Während nun der rechte Sin. sigm. zum Foramen jugularis hin sich nur ganz allmählich verjüngt, ohne eine besondere Einengung zu erfahren, erscheint der linke Sin. sigm. in seinem vorderen Drittel ganz besonders eingeengt. Das rechte Foramen jugularis hat im frontalen Durchmesser 9 mm, im sagittalen 8 mm. Die Fovea jugularis ist 9 mm tief, hat im sagittalen Durchmesser auch 9 mm, im frontalen 8 mm. Die Bulbusachse steht auf der Sinusachse senkrecht.

Das linke Foramen jugulare hat 7 mm im frontalen, 5 mm im sagittalen Durchmesser. Die Fovea jugularis ist spaltförmig, hat 9 mm im frontalen und 7 mm im sagittalen Durchmesser, ihre Tiefe beträgt 4 mm. Auch diese Bulbusachse steht senkrecht auf ihrer Sinusachse.

Die Sinuskrümmung beiderseits ist S-förmig. Die Breiten- und Tiefenmaße der Sinus sigm. sind folgende: rechts die größte Sinusbreite, an der Abgangsstelle der V. emissaria gemessen, beträgt 13 mm, die größte Tiefe daselbst 8 mm. Links liegt die breiteste Stelle beim hinteren Sinusknie, beträgt daselbst 11 mm, die größte Tiefe der Sinusgrube ebendaselbst 10 mm.

Nr. 3 (25). Sinus sigmoideus eines Mädchens von 3 Jahren.

Jugularisrand bis Asterion rechts und links 40 mm, Achsenlänge rechts und links 57 mm.

Die Sinusfurche ist gut begrenzt, gibt rechts und links eine V. emissaria ab. Die rechte furcht die Sinusgrube, unter spitzem Winkel zurückgebogen, in einer Länge von 4 mm vor dem zweiten Sinusknie und durchbohrt den Schädelknochen am occipitalen Sinusrande; die Breite des Foramen V. emissariae beträgt 3 mm. An der entsprechenden Stelle geht auch die linke V. emissaria in derselben

Größe ab. Verschiedenheiten weisen beide Sin. sigm. im vorderen Drittel auf; während der rechte von der Mitte ab sich zur Jugularisöffnung hin nur wenig verjüngt, verengert sich der linke Sinus ganz beträchtlich. Das rechte Foramen jugularis hat einen frontalen Durchmesser von 9 mm und einen sagittalen von 3 mm. Die Fovea jugularis ist 10 mm tief, hat einen frontalen Durchmesser von 10 mm und einen sagittalen von 7 mm.

Der frontale Durchmesser des linken Sinus sigmoideus beträgt 5 mm, der sagittale 4 mm. Die Fovea jugularis ist eine Grube, die im frontalen und sagittalen Durchmesser 5 mm hat, und deren Höhe auch 5 mm beträgt. Die beiden Fovea jugulares weichen also in ihrer Größe beträchtlich voneinander ab. — Die größte Sinusbreite beträgt am rechten Sinus sigmoideus bei der Abgangsstelle der V. emissaria 11 mm, die Höhe daselbst 5 mm. Am linken Sinus ist das größte Breitenmaß bei der Abgangsstelle der V. emissaria und beträgt 12 mm, die größte Höhe daselbst 8 mm. — Während nun zum Foramen jugularis hin der rechte Sinus sigmoideus breit bleibt und flach ist, der linke aber sich an dieser Stelle verjüngt und vertieft, so tritt im hintersten Abschnitte das Umgekehrte ein, der rechte wird dort tief und schmal, der linke breit und flach, so daß es aussieht, als wollten beide Sin. sigm., trotz ihrer äußeren Verschiedenheit, doch ihre Blutmenge möglichst gleichmäßig verteilen.

Nr. 4 (14). Sin. sigm. eines Jungen von 3 Jahren 5 Monaten.

Jugularisrand bis Asterion rechts und links 40 mm, Achsenlänge rechts und links 42 mm.

Die Abgrenzung des Sin. sigm. ist in der ganzen Länge sehr gut ausgeprägt. Vor dem 2. Sinusknie, auf der occipitalen Sinusseite, geht rechts und links eine V. emissaria ab, die das Sinusbett nicht furcht, sondern die Schädelwand nur schräg durchsetzt. Die Breite dieser Oeffnung beträgt 5 mm im frontalen Durchmesser, der sagittale 3 mm. Während der Sinus in der Gegend der V. emissaria breit und tief ist, verjüngt er sich zum Foramen jugularis hin allmählich in sehr beträchtlicher Weise, um dann in einen mächtigen Bulbus überzugehen. Die betreffenden Sinusmaße sind folgende: Größte Sinusbreite, etwas vor Abgang der V. emissaria gemessen, beträgt rechts und links 7,5 mm, die größte Tiefe ebendaselbst 7 mm. Der frontale Durchmesser des Foramen jugularis ist rechts und links 5 mm, der sagittale rechts und links 4 mm. Der Bulbus ist beiderseits sehr stark entwickelt, die Tiefe der Fovea beträgt rechts und links 10 mm, der frontale Durchmesser 9 mm, der sagittale 7 mm beiderseits. Beide Sin. sigm. sind ganz

symmetrisch S-förmig gekrümmt. Die Bulbusachse steht auf der des Sinus sigmoideus senkrecht.

Nr. 5 (18). Sinus sigmoideus eines $3^1/_2$ jährigen Mädchens.

Jugularisrand bis Asterion rechts 35 mm, links 40 mm. Achsenlänge rechts 45 mm, links 60 mm.

Die Sinusbegrenzung ist rechts und links scharf ausgeprägt. Die Verjüngung nach dem Bulbus zu ist eine ganz allmähliche. Der frontale Durchmesser des Foramen jugularis beträgt 7 mm, der sagittale 3 mm. Rechts geht vis-à-vis dem 2. Knie eine V. emissaria ab, die den Schädelknochen etwas schräg durchbohrt, ohne die Sinusgrube zu furchen. Die Ausmündungsöffnung des Kanales beträgt 3 mm im frontalen, und 2 mm im sagittalen Durchmesser. Die größte Sinustiefe beträgt rechts 7 mm und trifft die Abgangsstelle der V. emissaria ein Unbedeutendes vor dem 2. Sinusknie; die größte Sinusbreite beträgt ebendaselbst 13 mm. Am linken Sin. sigm. sind die entsprechenden Maße dieselben, fallen aber ein wenig mehr vor das 2. Sinusknie. Der Bulbus ist beiderseits sehr stark ausgeprägt. Die rechte Fovea hat im frontalen Durchmesser 11 mm, im sagittalen 8 mm, ihre Höhe beträgt 10 mm. Die Maße am linken Sinus sind im frontalen 8 mm, im sagittalen 7 mm, seine Höhe beträgt 11 mm. Beide Sin. sigm. zeigen in ihrem Verlaufe verschiedene Einkerbungen resp. Knochenleisten am Grunde der Sinusgrube, wobei die Knochenleiste rechts den Sinus stark einkerbt, während die linke, mehr schräg nach hinten stehende, weniger tief einschneidet. Vielleicht im Zusammenhang damit steht es, daß der rechte Sinus in seinem vorderen Teile nach der Furchung sich stärker vorwölbt, während der linke in seinem vorderen Drittel nach der Einkerbung viel flacher, dafür aber breiter erscheint. Die Sinuskrümmung ist rechts und links recht ungleich; an der Abbiegungsstelle zum horizontalen Teile, also am 2. Knie, erscheint der linke Sinus viel stärker abgebogen als der rechte. Beide Sinus sigm. sind im allgemeinen S-förmig gekrümmt. Zur Sinusebene steht die des Bulbus sowohl rechts als links senkrecht. (5)

Nr. 6 (43). Sinus sigmoideus eines $3^1/_2$ jährigen Jungen.

Jugularisrand bis Asterion rechts und links 42 mm, Achsenlänge rechts und links 50 mm.

Die Sinusbegrenzung ist beiderseits gut ausgeprägt, links aber fast noch deutlicher als rechts. Der rechte Sinus sigmoideus weist eine V. emmissaria auf, die nach hinten unter spitzem Winkel zurückgebogen, das Sinusbett furcht. Die Länge der Furche beträgt 8 mm, die Ausmündungsöffnung am occipitalen Sinusrande hat 2 mm im frontalen und 1 mm im sagittalen Durchmesser. Der linke Sinus

zeigt keine V. emissaria. Im allgemeinen erscheint der rechte Sinus sigmoideus flacher als der stärker gewölbte linke. Nach dem Foramen jugularis hin verjüngen sich beide Sin. sigm. ganz allmählich; der frontale Durchmesser des Foramen jugularis beträgt rechts und links 6 mm, der sagittale rechts 3 mm, links 4 mm. Die Fovea jugularis ist rechts schwach ausgeprägt, genaue Maße zu nehmen, habe ich leider verabsäumt. Der linke Bulbus, resp. die Fovea jugularis ist gut ausgeprägt, ihre Höhe beträgt 8 mm frontaler und je 5 mm sagittaler Durchmesser. Die größte Sinusbreite beträgt rechts 13 mm und liegt an der Abgangsstelle der V. emissaria; hier liegt auch die größte Sinustiefe von 8 mm. Links sind die Maße, an derselben Stelle gemessen, Tiefe 10 mm, Breite 11 mm. Die Sinusform ist rechts und links S-förmig, die Krümmungen fast gleich. Die Abknickung des Sinus sigmoideus zum Bulbus jugularis vollzieht sich unter rechtem Winkel. (6)

Die Sinuslinie fällt in diesem Lebensalter, wenn sie durch eine Gerade ausgedrückt werden soll, in der Richtung vom Asterion bis zur Warzenfortsatzspitze, (etwa 8 mm in gerader Linie hinter der hinteren Gehörgangswand). Die Warzenfortsatzanlage bedeckt schon mit ihrer lateralen Hälfte den Pyramidenrand des Sinus sigmoideus. Die Basis der Warzenfortsatzanlage trifft etwa die Mitte zwischen vorderem und hinterem Sinusknie. In ihrem oberen Teile verschiebt sich die Anlage des Sinus sigmoideus mitunter etwas vor das Asterion, berührt dasselbe aber stets wenigstens mit seinem hinteren Rande. Die Lagebestimmung des Asterion wäre für dieses Lebensalter durch den Schnittpunkt der Kreisbögen gegeben, deren einer zum Radius die Durchschnittsentfernung der Warzenhöckerspitze bis Asterion, der andere die Entfernung der Anlagestelle der Fovea resp. Spin. super. moat. bis Asterion hat (vide nachstehende Tabelle).

Weitere Maße der Schädel, die auf den Sinus Bezug haben:

Warzenhöckerspitze bis Asterion.		Anlegestelle der Spin. resp. Fovea bis Asterion.	
Schädel Nr. 1: rechts: links:	3,8 cm	Schädel Nr. 1: rechts: links:	3,1 cm
„ „ 2: rechts:	3,5 cm	„ „ 2: rechts:	3,2 cm
links:	4,4 cm	links:	3,8 cm
„ „ 3: rechts:	3,9 cm	„ „ 3: rechts: links:	4,1 cm
links:	4,3 cm		
„ „ 4: rechts: links:	3,6 cm	„ „ 3: rechts: links:	3,5 cm

Warzenhöckerspitze bis Asterion.

Schädel Nr. 5: rechts: } links: } 4,0 cm
„ „ 6: nicht gemessen
Durchschnitt für rechts 3,8 cm
„ „ links 4,0 cm
Maximales Maß 4,4 cm links
Minimales Maß 3,6 cm rechts u. links

Anlegestelle der Spin. resp. Fovea bis Asterion.

Schädel Nr. 5: rechts: } links: } 3,5 cm
„ „ 6: rechts: 3,5 cm
links: 4,3 cm
Durchschnitt für rechts 3,5 cm
„ „ links 3,7 cm
Maximales Maß 4,3 cm links
Minimales Maß 3,1 cm rechts u. links

Horizontalabstand der Asterien voneinander.

Schädel Nr. 1: 10,1 cm
„ „ 2: 9,8 cm
„ „ 3: nicht gemessen
„ „ 4: nicht gemessen
„ „ 5: 10,0 cm
„ „ 6: 11,7 cm

Abstand der Foramen jugularia.

Schädel Nr. 1: 4,0 cm
„ 2: 4,5 cm
3: nicht gemessen
„ „ 4: nicht gemessen
„ „ 5: 4,0 cm
„ „ 6: 4,4 cm.

Vertikaler Bogengang — nächster Sinusrand.

Schädel Nr. 1: rechts: } links: } 17 mm
„ „ 2: rechts: 18 mm
links: 19 mm
„ „ 3: rechts: 12 mm
links: 10 mm

Schädel Nr. 4: rechts: 16 mm
links: 15 mm
„ „ 5: rechts: } links: } 18 mm
„ „ 6: rechts: } links: } 10 mm

Der betreffende nächste Sinusrand liegt in der Gegend des 2. Sinusknies oder etwas weiter nach hinten; nächst dieser Stelle ist der Innenrand des Foramen jugularis oft gar nicht oder nur um ein Geringes weiter gelegen.

Die Abgrenzung des Sinus sigmoideus ist auf seiner ganzen Strecke gut ausgeprägt. Die Aushöhlung der hinteren Pyramidenfläche durch die Sinusfurche ist schon bedeutend geringer geworden, sie ist auf den hintersten Abschnitt derselben beschränkt und nimmt eigentlich verhältnismäßig schon nicht mehr Raum ein, als der Sinus sigmoideus beim Erwachsenen. Die Sinusfurche ist in allen unsern 6 Fällen, also 12 mal, S-förmig, und in den Fällen Nr. 1, 3, 4, 6, rechts und links symmetrisch und gleich lang. Im Falle Nr. 2 und Nr. 5 ist der linke Sinus sigmoideus länger und im Falle Nr. 5 zugleich auch bedeutend stärker gekrümmt. Die größte Sinusbreite und Tiefe liegt in allen 12 Fällen am 2. Sinusknie, manchmal ein wenig vor demselben; hier

ist auch der Ursprung der Vena emissaria, die in diesem Alter nur im Falle Nr. 6 am linken Sinus sigmoideus fehlte. Die V. emissaria furcht außer in den Fällen Nr. 4 und Nr. 5 den Sinusboden, ehe sie den Schädelknochen durchbohrt. Die größte Furchenlänge beträgt 8 mm im Falle Nr. 6 rechts, die kleinste 2 mm im Falle Nr. 2 rechts. Das Foramen emmissarium hatte als größte Maße 5 mm frontalen und 3 mm sagittalen Durchmesser in Nr. 4. Die kleinsten Maße waren im Frontaldurchmesser 2 mm, im sagittalen 1 mm in Nr. 6 rechts.

3 mm.



Von dieser breitesten Sinusstelle, resp. dem Abgange der Vena emissaria verjüngt sich der Sinus im allgemeinen allmählich nach vorne zum Foramen jugularis hin; doch ist diese Verjüngung nach vorne zu nicht in allen Fällen rechts und links gleichmäßig. So ist im Falle Nr. 2 der linke Sinus sigmoideus im vorderen Drittel auffallend eingeengt, während der rechte sich nur ganz allmählich verjüngt. Im Falle Nr. 3 ist der rechte Sinus im vorderen Drittel nicht hervorragend verengt, im hinteren Drittel aber tief und schmal, der linke umgekehrt vorne sehr verengt, aber im hinteren Drittel breit und flach. Im Falle Nr. 5 endlich ist das Sinusbett durch mannigfache Leisten eingeengt und wird dadurch rechts wie links zu einem recht unregelmäßigen gestaltet.

Auf die Größe von Foramen und Fovea jugular. haben Sinusgröße und Krümmung einen gewissen Einfluß, und zwar so, daß ein Zusammenwirken beider die Größe des Foramen jugular. und der Fovea jugular. beeinflußt (vide die Tabelle).

Nr.	Größte Sinusbreite	Größte Sinustiefe	Sinuslänge	Sinuskrümmung
1	r. l. } 12 mm	r. l. } 8 mm	r. l. } 47 mm	r. l. } fast gleich, r. etwas gestreckter
2	r. 13 mm l. 11 mm	r. 8 mm l. 11 mm	r. 48 mm l. 45 mm	r. l. } zieml. symmetrisch, l. etwas gestreckter
3	r. 11 mm l. 12 mm	r. 5 mm l. 8 mm	r. l. } 57 mm	r. l. } symmetrisch, gleiche Krümmung
4	r. l. } 7,5 mm	r. l. } 7 mm	r l. } 52 mm	r. l. } symmetrisch, gleiche Krümmung
5	r. l. } 13 mm	r. l. } 7 mm	r. 45 mm l. 60 mm	l. stärker gekrümmt als r.
6	r. 13 mm l. 11 mm	r. 8 mm l. 10 mm	r. l. } 50 mm	r. l. } gleich

Nr.	Foramen jugulare. Frontaler Durchmesser	Foramen jugulare. Sagittaler Durchmesser	Fovea jugulare. Frontaler Durchmesser	Fovea jugulare. Sagittaler Durchmesser	Fovea jugulare. Höhe
1	r. l. } 8 mm	r. l. } 5 mm	r. l. } 10 mm	r. l. } 8 mm	r. l. } 8 mm
2	r. 9 mm l. 7 mm	r. 8 mm l. 5 mm	r. l. } 9 mm	r. 8 mm l. 7 mm	r. 9 mm l. 4 mm
			linke Fovea spaltförmig		
3	r. 9 mm l. 5 mm	r. 3 mm l. 4 mm	r. 10 mm l. 5 mm	r. 7 mm l. 5 mm	r. 10 mm l. 5 mm
4	r. l. } 5 mm	r. l. } 4 mm	r. l. } 9 mm	r. l. } 7 mm	r. l. } 10 mm
5	r. l. } 7 mm	r. l. } 3 mm	r. 11 mm l. 8 mm	r. 8 mm l. 7 mm	r. 10 mm l. 11 mm
6	r. l. } 6 mm	r. 3 mm l. 4 mm	r. schwach ausgeprägt, Maße nicht entnommen l. 5 mm	l. 5 mm	l. 8 mm

Schädelasymmetrien und Verbiegungen von Septum und Hinterhaupt fanden sich nicht.

Eine Spina supr. meat. war kaum angedeutet in den Fällen Nr. 1, 3, 4, 5, 6, fehlte aber völlig im Falle Nr. 2. Die Fovea supr. meat. war in den Fällen Nr. 1—5 kaum angedeudet, und fehlte gänzlich im Falle Nr. 6.

Schema eines Schläfenbeines im 2. Lebensjahre (mit eingezeichneten Sinuslinien der 3 ersten Lebensjahre).

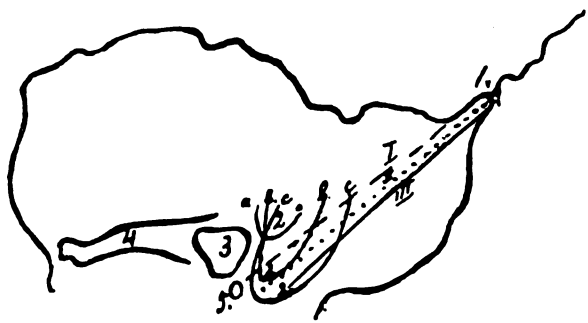

1. Asterion. 2. Warzenfortsatz: a) im 1., b) im 2., c) im 3. Lebensjahre. 3. Aeußerer Gehörgang. 4. Proc. zygmatic. 5. Foram stylomoid..

I. Sinuslinie im 1. Lebensjahre = gestrichen.
II. „ „ 2. „ = punktiert.
III. „ „ 3. „ = gerader Strich.

Sinus sigmoideus der Vierjährigen.

Untersucht wurden 8 Sin. sigm. von im ganzen 4 Kindern.

Längenbreitenindices der untersuchten Schädel.

Von den untersuchten Schädeln waren:

Brachyzephale	**Nr.**	**1**	**mit**	**einem**	**Index**	**von**	**83,22**
„	„	2	„	„	„	„	86,6
Hyperbrachyzephale	„	3	„	„	„	„	87,1
„	„	4	„	„	„	„	90,0

Nr. 1 (47). Sin. sigm. eines 4 jährigen Mädchens.

Die Sinusfurche ist rechts und links in ihrem ganzen Verlaufe gut abgegrenzt. Die Achsenlänge des rechten Sinus beträgt 55 mm, die des linken 58 mm. Die gerade Entfernung vom Jugularisrande bis zum Asterion beträgt rechts 41 mm, links 42 mm. Die größte Breite der Sinusfurche beträgt rechts 13 mm, die größte Tiefe 10 mm, die Stelle trifft den Abgang der Vena emissaria am occipitalen Sinusrande, etwa 9 mm vor dem hinteren Sinusknie.

Links sind die entsprechenden Maße: größte Höhe 5 mm, größte Breite 13 mm; auch hier treffen diese Maße mit der Abgangsstelle der V. emissaria vom medialen Sinusrande zusammen, und liegt auch hier diese Stelle etwa 10 mm vor dem hinteren Sinusknie. Der Kanal für die rechte Vena emissaria durchsetzt den Schädelknochen schräg am occipitalen Sinusrande in einer Länge von 4 mm und einer Breite von 5 mm; links ebenfalls schräg in einer Länge und Breite von 3 mm. Von der Abgangsstelle etwa 9 resp. 10 mm vor dem 2. Sinusknie war bereits oben die Rede. Nach der Jugularisöffnung hin verschmälert sich der Sinus sigmoideus rechts und links ganz allmählich, ebenso, wenn auch nicht in so hohem Grade zum Asterion hin. An der Zeichnung sind alle diese Verhältnisse deutlich ersichtlich. Die Jugularisöffnung hat längs-ovale Gestalt sowohl rechts als auch links, ihre Durchschnittsmaße betragen rechts im frontalen Durchmesser 7 mm, im sagittalen 3,5 mm; links im frontalen 6 mm und im sagittalen 2,5 mm; sie ist links spaltförmig. Die Maße der rechten Fovea jugularis konnte ich nicht nehmen, die der linken betragen im frontalen Durchmesser 8 mm, im sagittalen 5 mm; die Tiefe der Fovea hat 10 mm. Die Gestalt der beiden Sinus sigmoidei ist im allgemeinen gleichartig S-förmig, der rechte jedoch in seinem ganzen Verlaufe tiefer als der linke, welcher noch vor dem Foramen jugularis, etwa 5 mm vor demselben, auffallenderweise eine Einschnürung mit darauffolgender Verbreiterung und Verflachung erlebt (vide die Abbildung). Was also am rechten Sinus sigmoideus durch Tiefe desselben an Blutmenge gewonnen wird, das wird beim linken durch größere Längsausdehnung ersetzt und durch geringe Abgabe an die Vena emissaria gespart.

Nr. 2 (5). Sinus sigmoideus eines 4 jährigen Mädchens.

Auch in diesem Falle ist die Sinusfurche, so ungleich auch die Sinus sigmoidei jeder Seite voneinander sind, beiderseits gut begrenzt. Die Achsenlänge des rechten Sinus sigmoideus beträgt 51 mm, die Entfernung vom Asterion bis Jugularisrande 38 mm. Links sind die entsprechenden Maße 46 mm Achsenlänge und 39 mm Entfernung des Asterions vom Jugularisrande. Die breiteste Stelle des rechten Sinus sigmoideus liegt etwa in der Gegend des 2. Sinusknies und bleibt auch in Breite und Tiefe nach vorne hin, bis zum Abgange einer V. emissaria gleich. Die größte Sinusbreite beträgt 13 mm, die größte Tiefe 8 mm. Die V. emissaria geht vom occipitalen Sinusrande aus und durchbohrt den Schädelknochen in einer Länge von 7 mm. Die Breite dieses schräg den Knochen durchsetzenden und nach hinten unter spitzem Winkel von der Sinusachse sich abzweigenden Kanales beträgt 3 mm. Der

linke Sinus hat seine breiteste Stelle an der Abgangsstelle der Vena emissaria, sie beträgt 8,5 mm, die größte Tiefe der Sinusfurche daselbst 3,5 mm. Die Abgangsstelle der V. emissaria liegt nur 4 mm vor dem 2. Sinusknie. Die V. emissaria geht unter rechtem Winkel zur Sinusachse ab und ist hakenförmig leicht nach vorne gekrümmt, sie hat eine Breite von 4 mm und eine Länge von 7 mm. Beide Sinus sigmoidei sind in Gestalt und Ausdehnung grundverschieden voneinander. Die S-Form ist freilich beiderseits gewahrt, aber während das S links nur eine sanfte Krümmung aufweist, sind die charakteristischen S-Krümmungen rechts geradezu hakenförmig. Der rechte Sinus hat zudem eine viel mächtigere Ausdehnung als der linke. Beginnen wir seine Darstellung vom 2. Sinusknie, so fällt es auf, wie die fast rechtwinklige Abknickung der Sinusfurche nach dem Asterion hin auch gleich kolossal an Volumen abnimmt; der Sinus wird halb so schmal und flach, als er es bis zum Knie hin war. Nach vorne hin, zur Fovea jugularis, bleibt der Sinus dafür in ganzer Ausdehnung auffallend breit, während er sich doch für gewöhnlich nach vorne hin stark einengt; nur flacher wird die Furche nach vorne hin, wie wir es zu sehen gewohnt waren. Der frontale Durchmesser des rechten Foramen jugularis beträgt 11 mm, der sagittale 2,5 mm; die Fovea, die sich unter etwas mehr als einem rechten Winkel von der Sinusachse abknickt, hat rechts im frontalen Durchmesser 11 mm, im sagittalen 7 mm und eine Tiefe von 6 mm. Links sind die Verhältnisse ganz andere. Auf den sanfteren Verlauf der S-Linie wiesen wir schon hin; die Sinusfurche verschmälert und verflacht sich nach vorne und nach hinten zu ganz allmählich. Nach vorne wird sie außerdem noch durch eine, das Sinusbett schräg unter spitzem Winkel zur Achse durchquerende Leiste eingeengt. Das Foramen jugularis hat frontal nur 5,5 mm Weite, sagittal 3 mm. Die sich auch unter etwas mehr als rechtem Winkel abknickende Fovea jugularis hat im frontalen Durchmesser 6 mm, im sagittalen 5 mm, und eine Höhe von 5 mm.

Nr. 3 (6). Sinus sigmoideus eines 4 jährigen Mädchens.

Die Sinusachse hat rechts 52 mm Länge bei einer Jugularis Asterion-Entfernung von 41 mm; links beträgt die Länge der Sinusachse 50 mm, die Entfernung vom Jugularisrand bis Asterion 39 mm. Die Sinusachse ist beiderseits S-förmig gekrümmt, links jedoch ist die Krümmung im hinteren Drittel des Sinus eine ausgeprägtere. Die größte Sinusbreite und Tiefe findet sich rechts etwa gegenüber dem 2. Sinusknie bei der Abgangsstelle der V. emissaria; die Breite beträgt hier 12 mm, die Tiefe der Furche 9 mm. Links trifft die größte Sinusbreite und Tiefe die Stelle in der Mitte zwischen dem hinteren

Sinusknie und der V. emissaria, deren Abgangsstelle sich 8 mm vor dem 2. Sinusknie befindet. Die Breite beträgt 11 m, die Tiefe des Sinus 7 mm. Die Breitenmaße des rechten Sinus sigmoideus bleiben nach vorne hin wie auch nach rückwärts fast bis zum Asterion unverändert, erst 10 mm vor der Jugularisöffnung verschmälert sich der rechte Sinus ein wenig. Das rechte Foramen jugularis hat im frontalen Durchmesser 8 mm, im sagittalen 5 mm, es schnürt sich stark gegen die Fovea hin ab. Letztere steht fast senkrecht auf der Sinusachse, hat in frontaler Richtung 11 mm, in sagittaler 6 mm und eine Tiefe von 8 mm. Die linke Sinusfurche ist bedeutend schlanker gebaut, ihre breiteste und tiefste Stelle fallen 7 mm hinter die Abgangsstelle der V. emissaria in die Gegend des hinteren Sinusknies. — Sowohl rechts als auch links geht die V. emissaria von der occipitalen Seitenwand der Sinusfurche ab; der Emissarienkanal hat rechts eine Breite und Länge von 3,5 mm, links eine Breite von 4 mm und eine Länge von 5 mm. Die linke Sinusgrube engt sich zum Foramen jugularis hin recht beträchtlich ein, der Uebergang vollzieht sich allmählich. Das linke Foramen jugularis hat im frontalen Durchmesser 6 mm, im sagittalen 4 mm; die unter rechtem Winkel abgebogene Fovea hat im frontalen Durchmesser 8 mm, im sagittalen 5 mm und eine Höhe von 7 mm. Die Verflachung des linken Sinus nach dem Bulbus hin ist im Vergleiche mit der rechten Seite eine recht auffallende.

Haben wir nun in diesen 3 besprochenen Fällen des Sinus sigm. von 4 jährigen eine bedeutend geringere Stärke des linken Sinus im Vergleiche zum rechten konstatiert, so tritt im Falle No. 4 ein, wie aus der Abbildung zu ersehen, annähernd gleiches Verhältnis hervor.

Nr. 4 (45). Sinus sigmoideus eines Mädchens von 4 Jahren 9 Monaten.

Beide Sinus sigmoidei sind schwach entwickelt, wenn auch beiderseits deutlich gut begrenzt. Der rechte Sinus sigmoideus hat eine dem Halbkreise sich zuneigende S-Form, der linke bewahrt die S-Form reiner. Von einem Sinusknie läßt sich beim rechten Sinus sigmoideus nicht reden, im hinteren Drittel eine Andeutung; beim linken Sinus finden wir ein deutliches vorderes Knie, und im hinteren Drittel eine Andeutung für ein solches. Am rechten Sinus sigmoideus findet man in der Gegend des angedeuteten 2. Knies einen 2,5 mm breiten und langen Kanal für eine V. emissaria, welcher von der occipitalen Sinuswand ausgehend, den Schädelknochen durchbohrt; links läßt sich eine V. emissaria nicht eruieren. — Der rechte Sinus sigmoideus hat eine Achsenlänge von 49 mm, die Entfernung Jugularis-Asterion beträgt 41 mm. Die linke Sinusfurche hat eine Achsenlänge von 56 mm und

eine Jugularis-Asterion-Entfernung von 40 mm. Die größte Sinusbreite und Tiefe liegt rechts und links bei der angedeuteten Stelle des 2. Sinusknies, sie beträgt rechts größte Breite 11 mm, Tiefe 10 mm und links größte Breite und Tiefe 10 mm. Die Verschmälerung nach dem Foramen jugularis hin geht ganz allmählich vor sich. Das rechte Foramen jugularis hat im frontalen Durchmesser 7 mm, im sagittalen 3 mm; das linke hat dieselben Maße. Die Achse des rechten Bulbus jugularis steht senkrecht auf der des Sinus sigmoideus; links sind die Verhältnisse des Bulbus nicht untersucht worden. Die Maße der rechten Fovea betragen im frontalen und sagittalen Durchmesser 6 mm, die Tiefe beträgt 9 mm. Die Fovea macht also, trotz der verhältnismäßig geringen Sinusfurche, die ja auch nur einen entsprechend geringen Sinus vermuten läßt, einen recht stattlichen Eindruck.

Weitere Maße der Schädel, die auf den Sinus sigmoideus Bezug haben:

Warzenfortsatzspitze bis Asterion.	Anlagestelle der Spina resp. Fovea supr. meat. — Asterion.
Schädel Nr. 1: nicht gemessen	Schädel Nr. 1: r. 36 mm, l. 38 mm
„ „ 2: r. u. l. 38 mm	„ „ 2: r. und l. 37 mm
„ „ 3: r. u. l. 40 mm	„ „ 3: r. „ l. 29 mm
„ „ 4: nicht gemessen	„ „ 4: r. „ l. 40 mm
Durchschnittsmaß 39 mm	Durchschnittsmaß r. 35,5 mm, l. 36 mm
Maximalmaß 40 mm	Maximalmaß 40 mm
Minimalmaß 38 mm	Minimalmaß 29 mm

Die Durchschnittsmaße dieser beiden Zahlengruppen sind zugleich die Maße der Bogenabschnittsradien für die Lagebestimmung des Asterion (vide Abbildung Monatsschrift für Ohrenheilkunde, 1907, Nr. 1, pag. 12).

Horizontalabstand der Asterien voneinander:	Abstand der Foramen jugul. voneinander.
Schädel Nr. 1: 10,5 cm	Schädel Nr. 1: 4,6 cm
„ „ 2: nicht gemessen	„ „ 2: nicht gemessen
„ „ 3: „ „	„ „ 3: „ „
„ „ 4: 9,5 cm	„ „ 4: 5,0 cm

Die kürzeste Entfernung des lateralen Sinusrandes vom vertikalen Bogengange betrug in unseren 4 Fällen:

Schädel Nr. 1: 1,7 cm r. u. l.
„ „ 2: 1,5 „ r. u. l.
„ „ 3: 1,7 „ r. u. l.
„ „ 4: 2,0 „ r. n. l.

dieser nächste Punkt der lateral. Sinuswand, der die kürzeste Entfernung vom vertikal. Bogengange hat, ist hier in der Gegend des 2. Sinuskniees zu suchen: nur wenig weiter war im Falle Nr. 1 der laterale Rand des Foram. jugul. entfernt, nämlich 2,1 cm, in den übrigen Fällen variierten d. Entfernungen um höchstens 1 mm.

Die kürzeste Entfernung des vertikalen Bogenganges von der Spina resp. Fovea supr. meat-Anlage betrug:

Schädel Nr. 1: 2,0 cm rechts und links
„ „ 2: 2,0 „ „ „ „
„ „ 3: 2,0 „ „ „ „
„ „ 4: nicht gemessen.

Die beiden letzteren Maßgruppen können, wie leicht ersichtlich, beim Operieren zur Orientierung dienlich sein.

Spina und Fovea.

Schädel Nr. 1: r. kaum angedeutet, l. etwas deutlicher
„ „ 2: r. nur eine Fovea sichtbar, l. eine kaum merkbare Spina
„ „ 3: r. u. l. Spina von Mohnkorngröße
„ „ 4: r. u. l. kaum angedeutete Spina und Fovea.

Nr.	Größte Sinusbreite mm	Größte Sinustiefe mm	Sinuslänge mm	Sinuskrümmung, gerade Asterionjug. mm	Foram jugulare. Frontal. Sagittal. Durchmesser. mm	mm	Fovea jugulare. Frontal. Sagittal. Durchmesser mm	mm	Höhe mm
1	r. 13	r. 10	r. 55	r. 41	r. 7	r. 3,5	r. —	r. —	r. —
	l. 13	l. 5	l. 58	l. 42	l. 6	l 2,5	l. 8	l. 5	l. 10
2	r. 13	r. 8	r. 51	r. 38	r. 11	r. 2,5	r. 11	r. 7	r. 6
	l. 8,5	l. 3,5	l. 46	l. 39	l. 5,5	l. 3	l. 6	l. 5	l. 5
3	r. 12	r. 9	r. 52	r. 41	r. 8	r. 5	r. 11	r. 6	r. 8
	l. 11	l. 7	l. 50	l. 39	l. 6	l. 4	l. 8	l. 5	l. 7
4	r. 11	r 10	r. 49	r. 41	r. 7	r. 3	r. 6	r. 6	r. 9
	l. 10	l. 10	l. 56	l. 40	l. 7	l. 3	l. —	l. —	l. —

Diese Gruppe der 4 Paar Sinus sigmoidei von 4 jährigen ist zum Vergleiche besonders gut geeignet, weil alle 4 Sinuspaare den Schädeln weiblicher Kinder angehören, welche auch von ein und derselben Nation, nämlich der polnischen, stammen; somit in jeglicher Beziehung gleichartig sind.

Bis zum 5. Lebensjahre scheint die definitive Bildung der Sinusfurche abgeschlossen zu sein. Die Furche ist wie beim Erwachsenen in ihrem aufsteigenden Aste auf den hintersten Teil der Pyramide beschränkt, den allein sie in einer gut begrenzten Furche aushöhlt. Ueberhaupt ist die Sinusfurche in diesem Lebensjahre in ihrem ganzen Verlaufe zu beiden Seiten gut abgegrenzt. Die Sinusform ist in allen Fällen S-förmig, mit Uebergängen zur Bogenform, wie im Falle Nr. 3 und Nr. 4 rechts; aber von einer vollen Symmetrie beider Seiten läßt sich doch nicht reden, am ehesten noch beim 1. Sinuspaare. In allen 4 Fällen ist die rechte Furche des Sinus sigmoideus voluminöser als

die linke, sie ist tiefer und breiter. Im Falle Nr. 1 und 4 wird die Differenz am Volumen auf der linken Seite durch größere Sinuslänge und Abgang einer geringeren, resp. kleineren V. emissaria bis zu einem gewissen Grade aufgehoben. Eine bedeutend stärkere Krümmung als links hat der rechte Sinus im Falle Nr. 2, der linke aber eine stärkere als der rechte im Falle Nr. 4. Die Krümmung allein hat augenscheinlich hier also keinen Einfluß auf tiefere Furchung des Sinus, nur im Falle Nr. 1 ist es scheinbar so, da hier größere Sinusbreite und Tiefe mit stärkerer Sinuskrümmung zusammenfallen. Foramen und Fovea jugularis entsprechen ihren Größenverhältnissen nach den entsprechenden, mehr oder weniger voluminösen Sinus sigmoidei. Sie sind, so weit gemessen, rechts überall größer, weil eben auch die Sinus sigmoidei rechts überall voluminöser sind. Die Fovea jugularis steht überall unter mindestens rechtem, eher etwas größerem Winkel zur Sinusachse. Die V. emissaria geht überall vor dem 2. Sinusknie ab; sie furcht nirgends mehr den Boden der Sinusfurche wie in früheren Lebensaltern, sondern geht überall vom occipitalen Sinusrande unter rechtem oder häufiger spitz nach hinten zurückgebogenem Winkel von Sinus sigmoideus ab, und durchbohrt meist schräg den Schädelknochen. Obgleich die rechten Sinus sigmoidei in unseren 4 Fällen tiefere Furchen haben als die linken, so kann man sie doch eigentlich nicht im Verhältnis zu diesen als vorliegende Sinus bezeichnen, denn die sie bedeckende Knochenmasse ist beiderseits gleich dick.

Entfernung des Sinusgrundes bis zum nächstliegenden Oberflächenpunkte des Warzenfortsatzes:

Schädel	Nr.	1:	nicht gemessen			
„	„	2:	rechts und links		0,2	mm
„	„	3:	„	„	0,1	„
„	„	4:	„	„	0,4	„

Was die geringere Stärke aller linken Sinus anbelangt, so ist es wahrscheinlich, daß der Grund dafür schon in einer ursprünglich schwächeren Anlage besteht, Krümmungsverhältnisse spielen augenscheinlich keine Rolle; die stärkere Entwicklung der rechten Sinus fällt aber in diesen 4 Fällen mit Brachycephalität, resp. Hyperbrachycephalität zusammen. Schädelasymmetrien resp. Verbiegungen der Nasenscheidewand fand ich nicht, nur im Falle Nr. 2 ist die rechte Schädelhälfte um das geringe Maß von nur 2,5 mm verkürzt (gemessen wurde beiderseits die Entfernung vom Kinn bis zum äußeren Rande des äußeren Gehörganges). Die Sinuslinie führt von der vorderen Begrenzung des Asterions zur Warzenfortsatzspitze, der Sinus wird in seiner vorderen Hälfte vom Warzenfortsatz überlagert.

Denkt man sich diese gerade Sinuslinie gezogen, so fällt sie mit dem Sinus auf ihrer ganzen Warzenfortsatzstrecke zusammen. Der Warzenfortsatz überlagert das in seinen Bereich fallende Sinusstück schon völlig, die Basis des Warzenfortsatzes schneidet das vordere Sinusknie.

Gestalt der Sinusachsen. 4 ann.



Sinus sigmoideus der Fünfjährigen.

Es wurden 12 Sinus sigmoidei von 6 Kindern untersucht.

Längenbreitenindices der untersuchten Schädel der 5 jährigen.

Es waren Brachyzephale:	Schädel	Nr.	1	mit	einem	Index	von 80,4
„	„		6	„	„	„	„ 83,1
„	„		5	„	„	„	„ 83,7
„	„		4	„	„	„	„ 85,0
Hyperbrachyzephale:	„		3	„	„	„	„ 86,25
„	„		2	„	„	„	„ 87,6

Nr. 1 ((38). Sinus sigmoideus eines Mädchens von 5 Jahren.

Der Sinus ist rechts und links S-förmig gekrümmt, weicht aber in seiner Gestalt doch jederseits beträchtlich voneinander ab. Der rechte ist auf den ersten Blick als viel weniger kompakter als der der anderen Seite zu erkennen, seine S-Form neigt sehr zur Bogenform, nur in dem hintersten Teile findet sich eine leichte S-Krümmung. Die Maße des

rechten Sinus betragen: 52 mm Achsenlänge, 8 mm größte Breite und zwar im hintersten Abschnitte zum Asterion hin. Die größte Tiefe fällt auf die Abgangsstelle der V. emissaria, etwa 6 mm vor dem nur angedeuteten 2. Sinuskeil. Die V. emissaria, die vom medialen Sinusrande abgeht, ohne den Sinus zu furchen, hat 4 mm Breite, 5 mm Länge; ihr Kanal durchsetzt schräg die Knochenwand. Im großen und ganzen bleiben die Breitenmaße des rechten Sinus in seiner ganzen Ausdehnung die gleichen, es tritt nur eine bedeutende Verflachung nach vorne und namentlich nach hinten zu ein. Die gerade Entfernung des Asterion bis zum Foramen jugularis beträgt rechts 42 mm. Das Foramen jugularis weist nur eine geringe Verschmälerung der Sinusbreite auf, es ist fast kreisrund, hat 6 mm im frontalen und 5 mm im sagittalen Durchmesser. Die Fovea jugularis ist rechts nicht gemessen worden. Der linke Sinus hat 13 mm größte Breite und 11 mm größte Tiefe, beides in der Gegend des hinteren Sinusknies; auch er behält seine Breite bis zum vordersten Teile hin bei, nur etwa 7 mm seiner Achsenlänge von 57 mm seiner ganzen Länge überhaupt verschmälern sich ein wenig im Verhältnis zum übrigen Sinus. Das Tiefenmaß von 13 mm bleibt sich auch auf einer größeren Strecke, nämlich vom vorderen bis hinteren Sinusknie gleich. Ganz nach vorne zum Foramen jugularis und nach hinten zum Asterion hin tritt eine allmähliche Verflachung ein. Eine V. emissaria ließ sich beim linken Sinus sigmoideus nicht entdecken. Das Foramen jugularis ist ein Längsoval und hat im frontalen Durchmesser 9 mm, im sagittalen 7 mm. Entsprechend dem Volumen der Sinusfurche ist auch die Fovea jugularis eine recht beträchtliche, sie hat im frontalen Durchmesser 10 mm ,im sagittalen 8 mm und eine Höhe von 11 mm. Die durch seine Achse gelegte Ebene steht auf der horizontalen Ebene senkrecht, bildet aber mit der durch die Achse gelegten vertikalen Ebene einen nach hinten offenen spitzen Winkel. Die Fovea ist gleichfalls ein wenig nach rückwärts geneigt, während die, an den Bulbus sich anschließende Vena jugularis ihrerseits eine leichte Neigung nach vorne nimmt. (1).

Nr. 2 (41). Sinus sigmoideus eines Knaben von 5 Jahren.

Auch hier unterscheiden sich die Sinus sigmoidei beider Seiten ganz wesentlich voneinander. Hier ist der rechte Sinus bedeutend stärker entwickelt als der linke. Beide Sinus sigmoidei sind ziemlich gleich S-förmig gekrümmt. Die Maße des rechten Sinus sind: größte Breite 14 mm, größte Tiefe 6 mm an der Abgangsstelle der Vena emissaria gegenüber dem 2. Sinusknie. Die V. emissaria ist 4 mm breit und 7 mm lang, und durchsetzt den Schädelknochen, vom occi-

pitalen Sinusrande ausgehend, ohne den Boden des Sulcus sigmoideus zu furchen. Die Sinuslänge beträgt 57 mm bei einer Jugular-Asterion-Entfernung von 43 mm. Der Sinus sigmoideus verschmälert und verflacht sich allmählich zum Foramen jugularis hin, welch letzteres ein Längsoval mit 9 mm frontalem und 5 mm sagittalem Durchmesser bildet. Die Fovea jugularis ist, entsprechend den großen Sinusmaßen, auch stark entwickelt; sie hat 10 mm im frontalen, 6 mm im sagittalen Durchmesser und 12 mm Höhe; sie erstreckt sich zur Sinusachse unter spitzem Winkel zurückgeneigt nach unten hin. Höchst absonderlich verhält sich der linke Sinus; seine Länge beträgt 46 mm, die Asterion-Jugularis-Entfernung 35 mm; seine größte Breite findet sich beim hinteren Sinusknie, beträgt 10 mm; daselbst auch die größte Sinustiefe von 6 mm. Während sich das Breitenmaß zwischen dem 1. und 2. Sinusknie ziemlich gleich bleibt, verflacht und verschmälert sich der Sinus nach hinten zum Asterion hin; nach vorne ab, vom 1. Knie ab, spaltet sich die Sinusfurche in zwei völlig gesonderte Aeste, von denen der laterale 11mm lang und 4 mm breit, der mediale aber 8 mm lang und 2 mm breit ist; die Tiefe der Furchen beträgt 5 mm und entspricht dem sich nach vorne, zum Foramen jugularis hin verflachenden Sinus. Zeischen beiden Aesten bleibt eine schräggestellte Knocheninsel von 5 mm Länge und 4 mm Breite. Beide Aeste münden gesondert in das Foramen jugularis, das dadurch etwa folgende Gestalt erhält.

5 mm.



Das gemeinsame Foramen jugularis hat im frontalen Durchmesser 7 mm, im sagittalen 4mm. Die ziemlich verkümmerte Fovea hat 8 mm im frontalen, 5 mm im sagittalen Durchmesser und 7 mm Tiefe; sie geht nach unten ziemlich senkrecht in die V. jugularis über. Eine V. emissaria findet sich beim linken Sinus sigmoideus nicht vor.

Nr. 3 (19). Sinus sigmoideus eines Mädchens von 5 Jahren.

Der rechte und linke Sinus sigmoideus sind beide ziemlich gleich S-förmig und gleich stark gekrümmt. In ihren Größendimensionen gleichen sie sich ziemlich aus. Der rechte ist tiefer und schmäler, der linke dafür breiter und flacher. Die genauen Maße sind: Sinuslänge

rechts 58 mm, seine größte Breite 11 mm und größte Tiefe 7 mm; beide letzteren fallen auf die Gegend des hinteren Sinusknies. Der rechte Sinus behält fast die gleichen Breiten- und Tiefenmaße in seinem ganzen Mittelstücke zwischen dem 1. und 2. Sinusknie; nach vorne zum Foramen jugularis und nach hinten zum Asterion hin verflacht er sich ganz allmählich. Vom medialen Rande der Sinusfurche, in der Mitte zwischen dem vorderen und hinteren Sinusknie, geht die Vena emissaria ab; sie hat nur geringe Ausdehnung bei 2 mm Breite und 4 mm Dicke. — Die linke Sinusfurche hat 51 mm Länge und 39 mm Jugularis-Asterion-Entfernung. Ihre größte Breite beträgt 12 mm, die größte Tiefe 6 mm. Die Breite bleibt sich auf der ganzen Strecke zwischen 1. und 2. Sinusknie gleich, die größte Tiefe liegt in der Mitte zwischen beiden; hier geht auch, vom medialen Rande, der Kanal der V. emissaria ab, er hat, wie auch rechts, eine Breite von 2 mm und eine Länge von 3 mm. Im vorderen und hinteren Drittel verschmälert sich der linke Sinus sigmoideus allmählich, verflacht sich aber zum Foramen jugularis hin nicht. Das Foramen jugularis hat rechts 7 mm, links 6 mm im frontalen Durchmesser, und rechts 5 mm, links 4 mm im sagittalen Durchmesser. Die Fovea jugularis konnte rechts nicht gemessen werden, hatte links 9 mm im frontalen, 6 mm im sagittalen Durchmesser und 11 mm Höhe, und hat die gleiche Richtung nach vorne unten wie der vorige.

Nr. 4 (24). Sinus sigmoideus eines Mädchens von 5 Jahren.

Hier variieren die Gestalten des rechten und linken Sinus wieder ganz beträchtlich, wenn auch die S-Form beiderseits gewahrt bleibt. Der rechte Sinus ist kürzer, breiter und tiefer, der linke länger, flacher und schmäler; der rechte viel weniger regelmäßig gebaut als der linke. Der Krümmungsgrad beider Sinus bleibt sich freilich fast gleich. Der rechte Sinus ist 52 mm lang, hat eine Jugularis-Asterionlänge von 37 mm, eine größte Breite von 14 mm und größte Tiefe von 6 mm. Dieses größte Breiten- und Tiefenmaß fällt auf die Abgangsstelle der V. emissaria gegenüber dem 2. Sinusknie; hier zeigt der Sinus eine schlauchartige Anschwellung, die nach vorne und hinten nur sehr allmählich abnimmt. Der Uebergang in das Foramen jugularis vollzieht sich allmählich. Doch wird die Sinusfurche noch in der Gegend des vorderen Sinusknies durch eine schräge Querleiste eingeengt. Die V. emissaria geht schräg, den Schädelknochen durchsetzend, in einer Breite von 4 mm und Länge von 6 mm vom medialen Sinusrande ab. Der frontale Durchmesser des Foramen jugularis beträgt rechts 10 mm, der sagittale 7 mm; die Fovea ist recht groß und knollenförmig, hat im frontalen Durchmesser 11 mm, im sagittalen

10 mm und eine Höhe von 13 mm. — Der linke Sinus sigmoideus hat eine viel schlankere Form als der rechte, er ist 55 mm lang und hat 43 mm Jugular-Asterion-Entfernung. Seine größte Breite beträgt 12 mm, die größte Tiefe 4,5 mm. Diese Maße fallen auf die Abgangsstelle der V. emissaria, in die Mitte zwischen vorderem und hinterem Sinusknie. Von hier aus verflacht und verschmälert sich der Sinus allmählich nach vorne und hinten zu. Die V. emissaria geht schräg den Schädelknochen durchsetzend vom medialen Sinusrande nach hinten unter spitzem Winkel ab; sie hat eine Länge von 8 mm und Breite von 2 mm; auch sie ist also viel schlanker als die der rechten Seite, beide also passen sich dem Typus ihrer Sinus an. — Das linke Foramen jugularis hat im frontalen Durchmesser 5 mm, im sagittalen 4 mm; die entsprechend den Sinusmaßen schlanke Fovea hat im frontalen Durchmesser 7 mm, im sagittalen 6 mm und eine Tiefe von 5 mm; auch sie hat die Neigung nach unten vorne zu ihrer Fortsetzung, der V. jugularis hin.

Nr. 5 (35). Sinus sigmoideus eines Mädchens von 5 Jahren 1 Monat.

Auch bei diesem Sinuspaar tritt eine große Verschiedenheit zutage. Die linke Sinusfurche ist im Vergleich zur rechten nur ein unscheinbares Rinnsal mit ganz absonderlicher Form. Sowohl rechts wie links ist die S-Form nicht so charakteristisch wie gewöhnlich, rechts beschreibt die Sinusachse nach hinten zu eine Wellenlinie, links gleicht sie einem Bogen, bei dem nur das hinterste Ende median abgeknickt ist. — Der rechte Sinus hat eine Länge von 61 mm bei einer Jugular-Asterion-Entfernung von 46 mm. Seine größte Breite beträgt 13 mm, die größte Tiefe 8 mm; diese Maße liegen an der Abgangsstelle der V. emissaria, gegenüber dem hinteren Sinusknie. Die V. emissaria geht 5 mm lang und 4 mm breit vom occipitalen Sinusrande, schräg den Knochen durchsetzend, hakenförmig nach rückwärts gekrümmt, ab. Nach vorne und hinten verschmälert sich der Sinus nur um ein Geringes, wird aber wohl um ein gut Teil flacher. Am Foramen jugularis, in das er ohne Einengung übergeht, sind die Größenmaße im frontalen Durchmesser 11 mm, im sagittalen 8 mm. Die stark ausgebildete Fovea hat im frontalen Durchmesser 11 mm, im sagittalen 9 mm und eine Höhe von 13 mm. — Links beträgt die Sinuslänge 52 mm, die Jugularis-Asterion-Entfernung 38 mm, die größte Breite 10 mm, die größte Tiefe 5 mm. Die beiden letzteren Maße fallen auch mit der Abgangsstelle der V. emissaria und mit dem hinteren Sinusknie zusammen; diese Stelle ist hier aber ganz an das hintere Ende des Sinus sigmoideus gerückt, während alle 3 Punkte

doch sonst meist zu Beginn des hinteren Drittels oder sogar noch vor demselben liegen. Zum Asterion hin wird der Sinus ganz flach und schmal, ebenso nach vorne hin, wo das Foramen jugularis im frontalen Durchmesser nur 5 mm, im sagittalen 3 mm hat; diese Maße sind auch die des ins Foramen mündenden Sinus, da letzterer sich zum Foramen hin weder erweitert noch verengt. Die verkümmerte Fovea hat im frontalen Durchmesser 6 mm, im sagittalen 5 mm und eine Tiefe von 5 mm.

Nr. 6 (37). Sinus sigmoideus eines Jungen von 5 Jahren 2 Monaten.

Beide Sinus sigmoidei sind S-förmig gekrümmt, beide haben auch so ziemlich das gleiche äußere Aussehen. Der rechte hat auf der Strecke zwischen dem 1. und 2. Knie eine leichte wellenförmige Einbiegung. Der rechte Sinus ist 36 mm lang, hat eine Jugularis-Asterion-Länge von 36 mm, größte Sinusbreite von 12 mm und größte Sinustiefe von 10 mm, an der Abgangsstelle der V. emissaria, gegenüber dem 2. Sinusknie gemessen. Die V. emissaria hat einen 6 mm langen und 4 mm breiten Kanal, der vom occipitalen Sinusrande abgehend, den Schädelknochen schräg durchbohrt. Nach hinten und vorne zu verschmälert und verflacht sich der Sinus sigmoideus allmählich. Das Foramen jugularis, in welches der Sinus unverengt eintritt, hat im frontalen Durchmesser 8 mm, im sagittalen 7 mm und ist fast kreisrund; die dazu gehörige, gut entwickelte Fovea jugularis hat im frontalen Durchmesser 10 mm, im sagittalen 7 mm und eine Höhe von 10 mm. Auch sie geht, wie es typisch für die Fovea zu sein scheint, von hinten oben nach vorne unten, und unter fast rechtem Winkel von der Sinusachse abgeneigt zur Vena jugularis hin. — Der linke Sinus sigmoideus ist 62 mm lang, hat eine Jugularis-Asterion-Entfernung von 45 mm, eine größte Breite von 12 mm und größte Tiefe von 7 mm; beide letzteren Maße fallen auf die Gegend 5 mm vor dem 2. Sinusknie, wo auch die V. emissaria vom medialen Rande abgeht. Die Sinusbreite bleibt sich noch bis etwas über das hintere Sinusknie hinaus, etwa auf 15 mm gleich, von da aber verschmälert und verflacht sich der Sinus sowohl nach hinten zum Asterion als auch nach vorne zum Foramen jugularis hin. Das Foramen jugulare hat 7 mm im frontalen und 5 mm im sagittalen Durchmesser; die Fovea einen frontalen Durchmesser von 9 mm, einen sagittalen von 6 mm und eine Höhe von 9 mm.

Weitere Maße der untersuchten Schädel, die auf den Sinus sigmoideus Bezug haben:

Warzenfortsatzspitze bis Asterion.	Spina resp. Fov. supr. meot. bis Asterien.
Schädel Nr. 1: r. u. l. 36 mm	Schädel Nr. 1: r. u. l. 42 mm
„ „ 2: nicht gemessen	„ „ 2: r. u. l. 34 mm
„ „ 3: r. 37 mm, l. 32 mm	„ „ 3: r. 27 mm, l. 31 mm
„ „ 4: r. 45 mm, l. 48 mm	„ „ 4: r. 35 mm, l. 47 mm
„ „ 5: r. u. l. 42 mm	„ „ 5: r. u. l. 38 mm
„ „ 6: nicht gemessen.	„ „ 6: r. u. l. 29 mm
Maximalmaß 48 mm l.	Maximalmaß 47 mm l.
Minimalmaß 32 mm l.	Minimalmaß 27 mm r.
Durchschnittsmaß r. 40, l. 39,5 mm.	Durchschnittsmaß r. 34,5, l. 36,8 mm.

Diese Maße sind zugleich die Radienlängen für Bestimmung der Asterien.

Horizontalabstand der Asterien voneinander.	Abstand der Foramen jugul. voneinander
Schädel Nr. 1: 10,6 cm	Schädel Nr. 1: 4,6 cm
„ „ 2: 10,4 „	„ „ 2: 4,2 „
„ „ 3: 11,0 „	„ „ 3: 4,2 „
„ „ 4: 9,5 „	„ „ 4: 3,9 „
„ „ 5: 10,4 „	„ „ 5: 5,0 „
„ „ 6: 12,0 „	„ „ 6: 4,8 „

Kürzeste Entfernung des lateralen Sinusrandes vom vertikalen Bogengange

bis zum Jugularisrand.	bis zum hinteren Sinusknie.
Schädel Nr. 1: 23 mm r. u. l.	28 mm r. u. l.
„ „ 2: 18 „ r. u. l.	21 „ r. u. l.
„ „ 3: 19 „ r. u. l.	17 „ r. u. l.
„ „ 4: 20 „ r. u. l.	23 „ r. u. l.
„ „ 5: 18 „ r., 23 mm l.	16 „ r. u. l.
„ „ 6: 22 „ r. u. l.	14 „ r. u. l.

Entfernung des vertikalen Bogenganges von der Spina resp. Fovea supr. meat.

Schädel Nr. 1: nicht gemessen	Schädel Nr. 4: r. u. l. 20 mm
„ „ 2: r. 20 mm, l. 18 mm	„ „ 5: r. u. l. 17 mm
„ „ 3: r. u. l. 24 mm	„ „ 6: r. u. l. 22 mm

Die kürzeste Entfernung des Sinusgrundes bis zum nächsten Mastoiditpunkte.	Sinusgrund bis Spina resp. Fovea supr. meat.
Schädel Nr. 1: r. u. l. 6 mm	Schädel Nr. 1: r. u. l. 10 mm
„ „ 2: r. u. l. 2 „	„ „ 2: r. u. l. 6 mm
„ „ 3: r. u. l. 7 „	„ „ 3: nicht gemessen
„ „ 4: r. u. l. 2 „	„ „ 4: r. u l. 4 mm
„ „ 5: r. 4 mm, l. 7 mm	„ „ 5: r. 6 mm, l. 10 mm
„ „ 6: r. u. l. 4 mm	„ „ 6: r. u. l. 8 mm

Der nächste Sinuspunkt lag etwa in der Mitte zwischen vorderem und hinterem Sinusknie.

Spina resp. Fovea supr. meat.

Schädel Nr. 1: r. u. l. Spina kaum angedeutet, Fovea fehlt.
„ „ 2: r. u. l. Spina vorhanden, Fovea l. deutlicher als r.
„ „ 3: r. u. l. Spina kaum angedeutet, Fovea gut erkennbar
„ „ 4: r. u. l. Spina u. Fovea vorhanden, aber wenig deutlich.
„ „ 5: r. u. l. Spina kaum angedeutet, Fovea l. deutlicher.
„ „ 6: r u. l. Spina kaum angedeutet, ebenso Fovea.

Nr.	Größte Sinusbreite.	Größte Sinustiefe.	Sinuslänge.	Sinuskrümmung. Jugular-Asterion Entfernung
1	r. 8 mm, l. 13 mm (Gegend d. 2. Sinusknies)	r. 6 mm l. 11 „	r. 52 mm l. 57 „	r. 42 mm l. 47 „
2	r. 14 mm l. 10 „	r. 6 „ l. 6 „	r. 57 „ l. 46 „	r. 43 „ l. 35 „
3	r. 11 „ l. 12 „	r. 7 „ l. 6 „	r. 58 „ l. 51 „	r. 43 „ l. 39 „
4	r. 14 „ l. 12 „	r. 6 „ l. 4,5 „	r. 52 „ l. 55 „	r. 37 „ l. 43 „
5	r. 13 „ l. 10 „	r. 8 „ l. 5 „	r. 61 „ l. 52 „	r. 46 „ l. 38 „
6	r. 12 „ l. 12 „	r. 10 „ l. 7 „	r. 56 „ l. 62 „	r. 36 „ l. 45 „

Nr.	Foramen jugular. Frontaler Durchmesser.	Foramen jugular. Sagittaler Durchmesser.	Fovea jugularis. Frontalar Durchmesser.	Fovea jugularis. Sagittaler Durchmesser.	Fovea jugularis. Tiefe.
1	r. 6 mm	r. 5 mm	r. — mm	r. — mm	r. — mm
	l. 9 „	l. 7 „	l. 10 „	l. 8 „	l 11 „
2	r. 9 „	r. 5 „	r. 10 „	r. 6 „	r. 12 „
	l. 7 „	l. 4 „	l. 8 „	l. 5 „	l. 7 „
3	r. 7 „	r. 5 „	r — „	r. — „	r. — „
	l. 6 „	l. 4 „	l. 9 „	l. 6 „	l. 11 „
4	r. 10 „	r. 7 „	r. 11 „	r. 10 „	r. 13 „
	l. 5 „	l. — „	l. 7 „	l. 6 „	l. 5 „
5	r. 11 „	r. 8 „	r. 11 „	r. 9 „	r. 13 „
	l. 5 „	l. 3 „	l. 6 „	l. 5 „	l. 5 „
6	r. 8 „	r. 6 „	r. 10 „	r. 7 „	r. 10 „
	l. 7 „	l. 5 „	l. 9 „	l. 6 „	l. 9 „

Krümmungslinien der Sinus sigmoid. der Fünfjährigen.

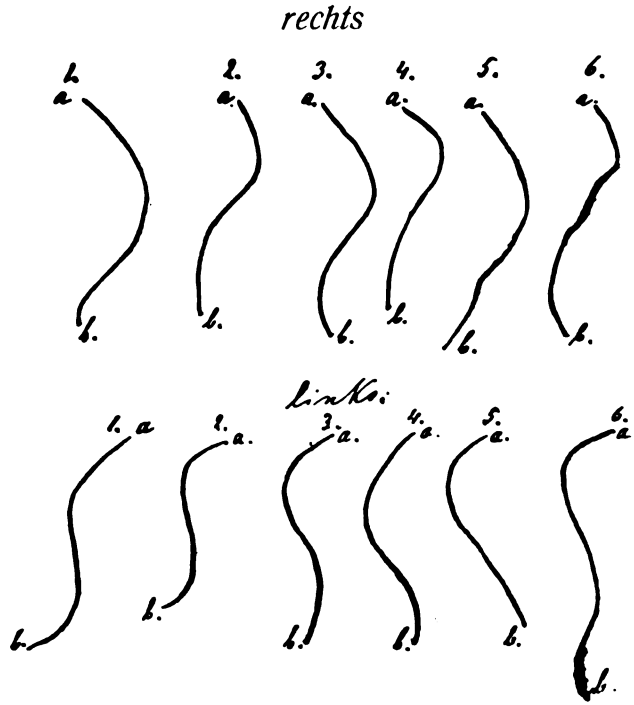

a ist das Jugularisende, *b* das Okzipitalende des Sin. sigm.

Bei den von uns untersuchten 6 Paar Sinus sigm. der 5 jährigen ist über die Frage der Sinusfurchenbegrenzung in jedem einzelnen Falle nicht mehr die Rede gewesen, da wir schon bei den 4 jährigen einen völligen Abschluß in dieser Beziehung, d. h. allseitige deutliche Begrenzung des Sinus fanden. Ein Rückschlag bei den 5 jährigen wäre ja auch gar nicht zu erwarten gewesen, da ja doch im höheren Alter alle Körperformen die Tendenz haben, sich in beständigere und genauere Maße und Abgrenzungen zu fügen. Dasselbe läßt sich von der Beziehung der Sinusfurche zur Pyramidenwand sagen, welch letztere aber auch schon bei den 4 jährigen ihre endgültige Ausdehnung im hintersten Abschnitte, der der hinteren Schädelgrube zugewandten Pyramidenfläche gefunden hat. Bei den 5 jährigen findet auch hierin keine Abweichung statt — der Haupttypus der Sinusform ist fast in allen Fällen auch hier die S-Form. Bei den Sinus Nr. 1 rechts und Nr. 5 links tritt mehr die Bogenform hervor. Endlich zeigt die Achsenlinie des Sinus in den Fällen Nr. 5 und Nr. 6 rechts bei der S-Form eine leichte Wellenform. Eine absolute Symmetrie der Sinuskrümmungen beider Seiten läßt sich in keinem der 6 Fälle konstatieren, wohl aber in den meisten Fällen ein recht starker Unterschied in der Krümmung beider Seiten. Auch in diesem Lebensalter ergiebt sich nicht überall aus einer stärkeren Krümmung der Sinusfurche ein gleichzeitig tieferes Einschneiden derselben; vielleicht sind auch die Krümmungsunterschiede zu gering, um einen unterschiedlichen Einfluß zu haben. Wir schätzen ja den Krümmungsgrad aus dem Verhältnisse von Sinusachsenlänge zur geraden Entfernung des Asterion bis zum Foramen jugularis; wie in allen unsern Fällen aus der Tabelle ersichtlich ist, entspricht einer größeren Achsenlänge auch überall annähernd im selben Verhältnisse eine größere Jugularis-Asterion-Entfernung.

Auch ist trotz sehr unterschiedlicher Größe des rechten und linken Sinus voneinander, von einem Vorliegen der tieferen, resp. größeren Sinusfurche in dem Sinne, daß die darüberliegende Knochendecke des Warzenfortsatzes eine stärkere wäre, in der Regel nichts zu verspüren; nur der Fall Nr. 5 ist eine Ausnahme, wo der rechte Sinus im Verhältnis zum linken einen bedeutenden Tiefenunterschied aufweist — rechts 8 mm zu links 5 mm — und die dementsprechende kürzeste Entfernung des Sinusgrundes bis zum nächstliegenden Punkte des Planum mastoideum rechts 4 mm, links 7 mm, und des Sinusgrundes bis zur Spina, resp. Fovea supr. meat. rechts 6 mm, links 10 mm beträgt. — Was nun die Größenverhältnisse der Sinus zueinander anbelangt, so neigt sich das Uebergewicht in 4 Fällen, Nr. 2, 4, 5, 6 der

rechten Seite zu, in einem Falle , Nr. 1, ist der linke Sinus bedeutend größer, in einem Falle, Nr. 3, wird durch größere Tiefe rechts eine geringere Sinusbreite als links aufgehoben. Ein Unikum ist die Gabelung der Sinusfurche im Falle Nr. 2 links, die darauf hinweist, daß wir beim Operieren stets auf Ueberraschungen gefaßt sein müssen, denn nichts wies hier äußerlich am Schädel auf solch eine Spaltung des Sinus hin. — Eine V. emissaria fand sich in allen Fällen, ausgenommen den Sinus Nr. 1 und Nr. 2 links; im ersteren Falle scheint das Fehlen der V. emissaria ein größeres Volumen des linken Sinus im Verhältnis zum rechten zu unterstützen; im zweiten Falle ist beim unregelmäßigen Bau des linken Sinus ein Fehlen der Vena überhaupt verständlicher. Die Vena emissaria geht überall, wo sie vorkommt, vom okzpitalen Sinusrande ab, in der Regel gegenüber oder dicht vor dem hinteren Sinusknie an der hier meist tiefsten und breitesten Sinusstelle; nur wo der Sinus sigmoideus eine größere Strecke hindurch eine gleichbleibende größte Tiefe und Breite beibehält, hat auch die Vena emissaria einen mehr beliebigen Ausgangspunkt im Verlaufe dieser Strecke, so z. B. im Falle Nr. 3 rechts und links. Die Verschmälerung des Sinus sigmoideus nach vorne zum Foramen jugularis hin und nach hinten zu zum Asterion ist eine, bei allen von uns untersuchten Sinus sigmoide bekannte Erscheinung, nach vorne jedoch ist die Verschmälerung eine größere als nach hinten zu, dabei aber die Verflachung eine allmählichere als hinten nach dem Asterion.

Fovea und Spina supr. meat. sind nicht in jedem Falle vorhanden, immer aber wird die Stelle des äußeren Ueberganges der oberen in die hintere Gehörgangswand wenigstens durch eine von beiden, Spina oder Fovea bezeichnet. Da alle unsere Fälle brachy- resp. hyperbrachycephale Schädel hatten, so läßt sich hieraus für eine stärkere Ausbildung des rechten Sinus nichts Genaueres schließen. Die hyperbrachycephalen Schädel hatten beide freilich einen rechts stärkeren Sinus, der kleinste brachycephale Schädel, Nr. 1, wiederum einen links stärkeren Sinus sigmoideus. Asymmetrien ganzer Schädelhälften — gemessen wurde der Abstand vom Kinn resp. Nasenrücken bis zum vorderen Rande des äußeren Gehörganges — resp. Verbiegungen des Hinterhauptes oder Nasenseptums wurden nicht gefunden; kleinere Verschiebungen in engeren Grenzen sind durch eine Differenz der rechten und linken Maße der Warzenfortsatzspitze bis Asterion und Spina supr. meat. bis Asterion in den Fällen Nr. 3 und 4 gegeben. Im Falle Nr. 3 rechts stimmt eine größere Entfernung hier mit längerem Sinus sigmoideus rechts überein. Im Falle Nr. 4 ist dasselbe in Bezug auf die linke Seite zu konstatieren. Die Sinuslinie führt in unseren Fällen

vom Asterion bis zur Warzenfortsatzspitze und wird in ihrem unteren Teile vom Warzenfortsatze überlagert, dessen Basis das vordere Sinusknie schneidet. Ueber die geringe Dicke der den Sinus deckenden Warzenfortsatzplatte gibt die entsprechende Tabelle Auskunft. Beim Operieren im Bereiche des oberen Warzenfortsatzgebietes trifft man die Gegend des vorderen Sinusknies resp. die Strecke zwischen vorderem und hinterem Sinusknie. Die Entfernung des vertikalen Bogenganges vom Jugularisrande resp. Rande des hinteren Sinusknies weist keinen großen Unterschied auf (vide Tabelle).

Sinus sigmoideus der Sechsjährigen.

Untersucht wurden 10 Sinus sigmoidei von fünf Kindern.

Längenbreitenindices der untersuchten Schädel.

Von den untersuchten Schädeln waren:

Dolichocephale:	Nr. 3	mit	einem	Index	von	72,2 mm
Brachycephale:	Nr. 1	„	„	„	„	81,7 „
„	Nr. 5	„	„	„	„	81,9 „
„	Nr. 4	„	„	„	„	83,4 „
Hyperbrachycephale:	Nr. 2	„	„	„	„	98,3 „

Nr. 1 (42). Sinus sigmoideus eines Mädchens von sechs Jahren. Der Sinus ist beiderseits gleich S-förmig gekrümmt, auch ist der Krümmungsgrad gleich. Die Größenverhältnisse beider Sinus sigmoidei sind aber dennoch die denkbar verschiedensten. Auf den ersten Blick erscheint der linke Sinus kaum halb so groß als der rechte. Die genauen Maße sind: Sinuslänge rechts und links 62 mm, Jugularis-Asterion-Entfernung als Krümmungsindikator rechts und links 42 mm. Der rechte Sinus hat eine größte Breite von 12 mm, die sich vom hinteren Sinusknie an fast in ganzer Ausdehnung nach vorne hin bis zum Foramen jugularis gleichbleibt. Auch die größte Sinustiefe von 12 mm bleibt sich das beträchtliche Stück von 26 mm Achsenlänge, bis zum vorderen Sinusknie hin, gleich. Vom hinteren Sinusknie zum Asterion hin tritt eine bedeutende Verflachung und Verschmälerung des Sinus ein, nach vorne zum Foramen jugularis nur eine mäßige Verflachung und Verschmälerung vom 1. Sinusknie ab. Das Foramen jugularis hat rechts 7 mm im frontalen, und 6 mm im sagittalen Durchmesser. Die ganz gewaltige Fovea hat 15 mm im frontalen, 12 mm im sagittalen Durchmesser und 10 mm Tiefe; sie steht zur Sinusachse senkrecht und leicht nach vorne geneigt. Vom hinteren Sinusknie geht fast am Grunde

des Bodens — eine Erscheinung, wie sie von mir bisher noch in keinem Falle beobachtet wurde — senkrecht nach hinten, gleichsam als geradlinige Fortsetzung der Sinusachse über das zweite Knie hinaus, ein 5 mm breites und ebenso langes Foramen emissarium zur äußeren Schädelfläche ab. Links liegen die Verhältnisse ebenso, nur alles in verkleinertem Maßstabe. Die größte Sinusbreite beträgt 8 mm, sie fällt auf das hintere Sinusknie; die größte Sinustiefe von 5 mm bleibt sich bis zum vorderen Sinusknie, 20 mm der Sinusachse, gleich; nach vorne zum Foramen jugularis verflacht und verschmälert sich der Sinus allmählich, nach hinten zum Asterion treten beide Erscheinungen wie gewöhnlich viel mehr hervor. Das Foramen jugulare ist spaltförmig, hat 5 mm im frontalen und nur 2 mm im sagittalen Durchmesser. Die Maße der Fovea waren augenscheinlich den Größenmaßen des Sinus entsprechend, konnten aber von mir nicht genauer gemessen werden. Dieselbe Erscheinung wie rechts, nur auch im verkleinerten Maßstabe, bietet auch hier die vom hinteren Sinusknie abgehende Vena emissaria von 3 mm Länge und Breite; auch sie geht als scheinbare Fortsetzung der Sinusachse, nach hinten zu, den Schädelknochen durchbohrend, ab.

Nr. 2 (4). Sinus sigmoideus eines Mädchens von sechs Jahren. Hier haben beide Sinus sigmoidei ausgeprägte S-Form, sind aber für dieses Lebensalter, wenn auch ganz symmetrisch gebaut, so doch sehr klein geraten und erinnern in ihrer bauchigen Form ein wenig an die Sinus der ersten Lebensmonate; ja selbst die Begrenzungslinien der Sinusfurche sind ungewöhnlich verwischt. Der rechte Sinus sigmoideus ist 42 mm lang und hat 33 mm Jugular-Asterion-Entfernung. Seine größte Breite beträgt 13 mm auf der ganzen Strecke zwischen 1. und 2. Sinusknie; hier liegt auch die größte Tiefe der Furche von nur 3 mm. Nach vorne zum Foramen jugularis hin wird der Sinus viel schmäler, aber viel besser begrenzt und kaum flacher; das alles sind ja auch Erscheinungen des frühesten Kindesalters. Vom hinteren Sinusknie ab verflacht und verschmälert sich der Sinus nur allmählich zum Asterion hin, das rechte Foramen jugularis ist kreisrund, hat 5 mm in allen Durchmessern. Die Fovea hat im frontalen Durchmesser 7 mm, im sagittalen 5 mm und eine Tiefe von 11 mm; sie wendet sich, leicht von hinten nach vorne geneigt, nach unten zum Uebergange in die Vena jugularis. Noch eine weitere Erscheinung aus früheren Lebensperioden zeigt die Vena emissaria; sie furcht wiederum rechts wie links den Boden der Sinusfurche, von etwa der Mitte desselben ausgehend bis zum occipitalen Sinusrande, beginnt beiderseits aus einem gemeinsamen Stamme von rechts 3,5 mm, links 3,0 mm Breite und 4 mm Länge

und teilt sich dann beiderseits in zwei Aeste von rechts 2 mm, links 1,5 mm Breite und rechts 4 mm, links 3 mm Länge, die so gesondert die Schädelkapsel durchbohren, nachdem aber auch sie noch ein Stückchen gesondert das Sinusbett gefurcht haben. Beide Venae emissariae gehen etwa 7 mm vor dem zweiten Sinusknie ab. Der linke Sinus sigmoideus hat eine größte Breite von 13 mm, eine größte Tiefe von 6 mm, die am hinteren Sinusknie gemessen werden konnte, nach vorne zum Foramen jugularis tritt eine ganz allmähliche Verschmälerung ein. Auch links ist die Begrenzung der Sinusfurche nach vorne hin am deutlichsten. Zum Asterion hin ist die Sinusverflachung und Verschmälerung eine ganz allmähliche. Die Maße des Foramen jugularis sind: 7 mm im frontalen und 3 mm im sagittalen Durchmesser, die der Fovea 10 mm im frontalen, 4 mm im sagittalen Durchmesser und 5 mm Tiefe. Die Neigung der Fovea nach unten hin ist die gleiche wie rechts.

Nr. 3 (7). Sinus sigmoideus eines Mädchens von 6 Jahren 1 Monat. Beide Sinus sigmoidei haben annähernd gleiche S-Form, sind ungewöhnlich lang und schmal, und sehen dadurch wurmförmig aus. Die größte Sinuslänge beträgt rechts 66 mm, links 58 mm, die größte Sinusbreite, zwischen dem ersten und zweiten Sinusknie sich gleichbleibend, beträgt rechts 8,5 mm, links 8,8 mm; daselbst auch die größte Sinustiefe rechts und links 5 mm. Nach vorne und hinten verschmälert und verflacht sich der Sinus sigmoideus ganz allmählich. Das rechte Foramen jugularis hat im frontalen Durchmesser 8 mm, im sagittalen 6 mm; das linke im frontalen 6 mm, im sagittalen 4 mm. Beide Fovea jugulare sind gleich groß, haben 6 mm im frontalen Durchmesser, 7 mm im sagittalen und eine Tiefe von auch 7 mm. Die Blutmenge wird also im etwas kürzeren linken Sinus sigmoideus durch eine etwas größere Breite ergänzt, dementsprechend sind dann auch die Maße der Fovea jugulare gleich. Venae emissariae lassen sich bei diesen beiden Sinus sigmoidei nicht entdecken, sie zeigen auch auf ihrer ganzen Strecke, ihrer Form nach, keinerlei Neigung sich auszubuchten oder zu verzweigen.

Nr. 4 (12). Sinus sigmoideus eines Jungen von sechs Jahren $1^1/_2$ Monat. Auch hier wiederum haben wir eine ganz außerordentlich merkwürdige Sinusform zu verzeichnen. Der rechte Sinus bildet ein nach einer Längsseite hin offenes, längliches Quadrat. Das vorderste Sinusstück vom vorderen Knie ab, wie auch das Endstück vom hinteren Knie, biegen unter leicht abgerundetem rechten Winkel lateralwärts

ab; dabei ist das zwischen beiden Sinusknien liegende Stück außerordentlich gestreckt. Der linke Sinus hat die gewöhnliche S-Form. Die Sinusachse rechts hat 68 mm Länge bei einer Jugularis-Asterion-Entfernung von 43 mm; seine größte Breite und Tiefe finden sich am hinteren Sinusknie, wo die Maße 15 mm Breite und 5 mm Tiefe betragen. Von hier nun verflacht und verschmälert sich der Sinus zum Asterion hin bedeutend, nach vorne aber zum Foramen jugulare ganz auffallend, er wird geradezu wurmförmig, und das unmittelbar nach der breitesten Stelle am Sinusknie; so bleibt denn auch der ganze weitere Sinusverlauf bis zum vorderen Sinusknie, 20 mm lang, kaum 6 mm breit und 3 mm tief, um sich dann vom vorderen Knie ab zum Foramen jugularis hin ein wenig, d. h. bis auf 8 mm zu verbreitern. Auffallend und augenscheinlich von Einfluß auf diese plötzliche Verringerung des Sinusbettes ist die merkwürdige Erscheinung des Abganges zweier sehr beträchtlicher Venae emissariae vom hinteren Sinusknie. Zwar geht die eine Vena emissaria lateral nach vorne ab, parallel zur Sinusachse, wodurch es erscheint, als ob der Sinus sich habe in zwei Arme spalten wollen, was jedoch nicht völlig zur Ausführung kam, weil der schwächere Parallelzweig zu früh das Schädelinnere verließ. Diese Vena emissaria hat 5 mm Länge und 4 mm Breite. Auf der occipitalen Seite geht auch ein 5 mm langer und 4 mm breiter Vena emissaria-Kanal ab, der den Knochen fast im rechten Winkel zur Sinusachse durchbohrt. Diese beiden beträchtlichen Venae emissariae führen nun augenscheinlich soviel Blut ab, daß für den weiteren Verlauf des Sinus sigmoideus nichts mehr übrig bleibt. Das Foramen jugularis erweitert sich ein wenig, es hat im frontalen Durchmesser 8 mm, im sagittalen 6 mm. Die Fovea hat im frontalen Durchmesser 8 mm, im sagittalen 4 mm und einen Tiefendurchmesser von 9 mm. Der linke Sinus sigmoideus ist 65 mm lang bei einer Jugularis-Asterion-Entfernung von 45 mm. Seine größte Breite und Tiefe fallen auch auf das hintere Sinusknie und betragen dort 13 mm an Breite und 6 mm an größter Sinustiefe. Etwa 5 mm vor dieser tiefsten Stelle geht am medialen Sinusrande wie gewöhnlich die Vena emissaria ab mit einer Breite von 4 mm und Länge von 10 mm ihres Knochenkanales. Der linke Sinus gleicht ein wenig einer bauchigen Flasche, denn vom hinteren, sehr weiten Sinusknie ab, verschmälert sich der Sinus recht auffallend und sehr gleichmäßig zum Foramen jugularis hin; auch die Tiefe der Sinusfurche nimmt allmählich nach vorne zu ab. Vom hinteren Sinusknie zum Asterion hin ist die Abnahme des Breiten- und Tiefenmaßes eine gleichmäßige und bietet nichts Ungewöhnliches. Das linke Foramen jugularis hat 8 mm im frontalen und 6 mm im sagittalen Durchmesser, die Fovea jugulare

8 mm im frontalen, 5 mm im sagittalen Durchmesser und 10 mm Tiefe. Die die rechte übertreffende Größe des linken Sinus entspricht der geringeren Blutabgabe durch die Venae emissariae. Die Stellung beider Bulbusachsen zur Sinusachse ist der Ebene nach senkrecht, sonst auch noch ein wenig von hinten nach vorne unten geneigt.

Nr. 5 (23). Sinus sigmoideus eines Jungen von 6 Jahren 2 Monaten. Beide Sinusachsen haben S-förmige Krümmung, doch stimmt die Gestalt derselben nur in ihrem vorderen Drittel rechts und links überein; im hinteren Drittel gibt es rechts und links geringe Abweichungen voneinander. Die rechte Sinusfurche ist 34 mm lang bei einer Jugular-Asterion-Entfernung von 38 mm. Seine größte Breite liegt beim hinteren Sinusknie und beträgt 14 mm, die größte Tiefe 10 mm und liegt etwa 5 mm vor dieser Stelle. Hier geht auch eine Vena emissaria am okzipitalen Sinusrande ab, sie durchbohrt die Schädelkapsel von vorne nach hinten unter spitzem Winkel zurückgebogen in einer Länge von 5 mm und Breite von 3 mm. Zum Asterion hin verflacht und verschmälert sich der Sinus sigmoideus in typischer Weise. Nach vorne zu ist die Verflachung und Verschmälerung des Sinus sigmoideus auch eine nur sehr allmähliche. Das Foramen jugularis hat 7 mm im frontalen und 5 mm im sagittalen Durchmesser, die Fovea 9 mm im frontalen, 5 mm im sagittalen Durchmesser und 10 mm Tiefe. Der linke Sinus sigmoideus ist 60 mm lang, hat eine Jugular-Asterion-Entfernung von 44 mm, eine größte Breite von 13 mm und größte Tiefe von 9 mm; letztere Maße fallen auf das hintere Sinusknie, woselbst auch am okzipitalen Rande die 8 mm lange und 5 mm breite Vena emissaria abgeht. Zum Foramen jugularis und Asterion hin ist die Verschmälerung und Verflachung des Sinus sigmoideus eine sehr allmähliche und regelmäßige. Das linke Foramen jugularis hat einen frontalen Durchmesser von 8 mm, einen sagittalen von 5 mm; die Fovea jugulare ist 13 mm tief, hat im frontalen Durchmesser 11 mm, im sagittalen 7 mm. Sowohl rechts als auch links stehen Ebene und Achse der Fovea jugulare zu der Sinusebene und Achse senkrecht und etwas von hinten oben nach vorne unten geneigt.

Weitere Maße der untersuchten Schädel, die auf den Sinus sigmoideus Bezug haben.

Warzenfortsatzspitze bis Asterion.	Spina resp. Fovea supr. meat. bis Asterion.
Schädel Nr. 1: 44 mm	Schädel Nr. 1: 38 mm
„ „ 2: r. 40 mm, l. 34 mm	„ „ 2: 30 „
„ „ 3: 30 mm	„ „ 3: 23 „

Warzenfortsatzspitze bis Asterion.

Schädel Nr. 4: 38 mm
„ „ 5: 45 „
Maximalmaß 46 mm
Minimalmaß 30 „
Durchschnittsmaß 39,6 mm rechts
„ 38,4 „ links.

Spina resp. Fovea supr. meat. bis Asterion.

Schädel Nr. 4: 37 mm
„ „ 5: 38 „
Maximalmaß 38 mm
Minimalmaß 23 „
Durchschnittsmaß 33,2 mm

Diese Maße sind zugleich die Radienlängen zur Bestimmung der Asterien.

Horizontalabstand der Asterien voneinander.

Schädel Nr. 1: 10,35 cm
„ „ 2: nicht gemessen
„ „ 3: „ „
„ „ 4: „ „
„ „ 5: 13,5 cm

Abstand der Foramen jugular. voneinander.

Schädel Nr. 1: 4,8 cm
„ „ 2: nicht gemessen
„ „ 3: „ „
„ „ 4: „ „
„ „ 5: 4,0 cm

Kürzeste Entfernung des lateralen Sinusrandes vom vertikalen Bogengange.

Schädel Nr. 1: r. 1,9 cm, l. 2,1 cm
„ „ 2: 0,3 cm
„ „ 3: 1,8 „
Schädel Nr. 4: 1,6 cm
„ „ 5: r. 2,9 cm, l. 2,2 cm

Entfernung des vertikalen Bogenganges von der Spina resp. Fovea supr. meat.

Schädel Nr. 1: r. 1,9 cm, l. 2,2 cm
„ „ 2: 1,2 cm
„ „ 3: 2,0 cm
Schädel Nr. 4: 1,8 cm
„ „ 5: nicht gemessen

Kürzeste Entfernung des Sinusgrundes bis zum nächsten Mastoiditpunkte.

Schädel Nr. 1: r. 0,3 cm, l. 0,2 cm
„ „ 2: 0,1 cm
„ „ 3: 0,1 „
„ „ 4: 0,2 „
„ „ 5: 0,2 „

Kürzeste Entfernung des Sinusgrundes bis zur Spina resp. Fovea supr. meat.

Schädel Nr. 1: 1,6 cm
„ „ 2: r. 0,4 cm, l. 0,2 cm
„ „ 3: 0,3 cm
„ „ 4: 0,4 „
„ „ 5: 1,0 „

Spina resp. Fovea supr. meat.

Schädel Nr. 1: Spina r. von Sandkorngröße, l. wenig größer, Fovea nicht vorhanden.
„ „ 2: Spina vorhanden, Fovea nicht vorhanden.
„ „ 3: Spina fehlt, Fovea r. und l. vorhanden.
„ „ 4: Spina sehr gering, aber vorhanden, ebenso Fovea.
„ „ 5: Spina sehr gering, Fovea etwas deutlicher.

Nr.	Größte Sinusbreite.	Größte Sinustiefe.	Sinuslänge.	Sinuskrümmung, ausgedrückt durch Jugular-Aster.-Entfernung.
1	r. 12 mm	r. 6 mm	r. 62 mm	r. 42 mm
	l. 8 „	l. 5 „	l. 62 „	l. 49 „
2	r. 12 „	r. 3 „	r. 42 „	r. 33 „
	l. 13 „	l. 6 „	l. 45 „	l. 35 „
3	r. 8,5 „	r. 5 „	r. 66 „	r. 50 „
	l. 8,8 „	l. 5 „	l. 58 „	l. 45 „
4	r. 15 „	r. 5 „	r. 68 „	r. 43 „
	l. 13 „	l. 6 „	l. 65 „	l. 45 „
5	r. 14 „	r. 10 „	r. 54 „	r. 38 „
	l. 13 „	l. 9 „	l. 60 „	l. 44 „

Nr.	Foramen jugulare. Frontaler Durchmesser.	Foramen jugulare. Sagittaler Durchmesser.	Fovea jugularis. Frontaler Durchmesser.	Fovea jugularis. Sagittaler Durchmesser.	Fovea jugularis. Tiefe.
1	r. 7 mm	r. 6 mm	r. 15 mm	r. 12 mm	r. 10 mm
	l. 5 „	l. 2 „	l. — „	l. — „	l. — „
2	r. 5 „	r. 5 „	r. 7 „	r. 5 „	r. 11 „
	l. 7 „	l. 3 „	l. 10 „	l. 4 „	l. 5 „
3	r. 6 „	r. 4 „	r. 6 „	r. 7 „	r. 7 „
	l. 6 „	l. 4 „	l. 6 „	l. 7 „	l. 7 „
4	r. 8 „	r. 6 „	r. 8 „	r. 4 „	r. 9 „
	l. 8 „	l. 6 „	l. 8 „	l. 5 „	l. 10 „
5	r. 7 „	r. 5 „	r. 9 „	r. 5 „	r. 10 „
	l. 8 „	l. 5 „	l. 11 „	l. 7 „	l. 13 „

Eine große Mannigfaltigkeit der Sinusformen finden wir unter der hier beschriebenen Gruppe der fünf Paar Sinus sigmoidei der 6 jährigen. Wir finden fast alle bisher beobachteten Sinusformen, vom S an mit seinen Variationen bis zum Bogen und Rechteck wieder. Eine absolute Symmetrie der beiden Sinusseiten fanden wir nicht, wohl aber eine recht große Aehnlichkeit beim Fall Nr. 1, 2 und 3. Ein auf-

fallendes Abweichen voneinander bot das vierte Sinuspaar, ein geringeres das fünfte Paar. Interessant sind die Rückschläge, die sich in der Form der Sinusfurche und Abgang der Vena emissaria bekunden.

Krümmungslinien der Sinus sigmoid. der Sechsjährigen.

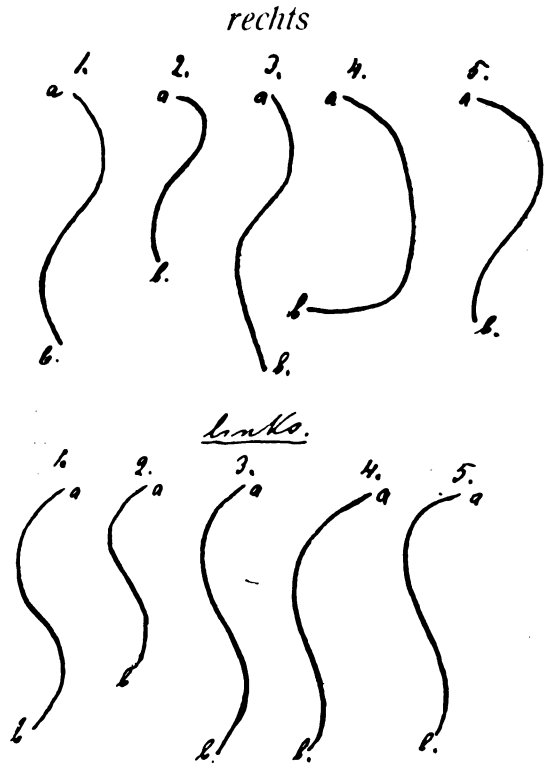

a ist das Jugularisende, *b* das Okzipitalende des Sin. sigm.

So ist dieses bei Nr. 2. einem freilich in allen Körpermaßen im Wachstum sehr zurückgebliebenen Kinde, was ausdrücklich von mir bei der Sektion notiert wurde, nicht nur an den geringeren Maßen zu konstatieren, sondern auch an der bauchigeren Form des Sinus, wie wir sie in früheren Jahren fanden, wie auch an der undeutlicheren Begrenzung der Sinusfurche in deren hinterem Teile, bei gleichzeitig schärferer Begrenzung des vorderen Teiles. Auch die Venae emissariae furchen hier wieder den Sinusboden, wie das in den ersten Lebensjahren ja fast ständig von uns beobachtet wurde; vielleicht ein Zeichen dafür,

daß die noch geringe Knochenproduktion die Halbrinne nicht in einen Kanal umzuwandeln vermochte. Vielfache Rätsel bietet das erste Sinuspaar, wo bei gleicher Krümmung, Länge und Form der Sinus die denkbar größten Gegensätze im Sinusvolumen bestehen; der linke Sinus ist die zwerghafte Kopie des rechten. Es liegen nicht einmal wesentliche Asymmetrien der beiden entsprechenden Schädelhälften vor. Eine äußerst gefährliche Abgangsstelle weisen hier die beiderseitigen Venae emissariae auf, insofern sie vom Boden der Sinusfurche ausgehen, somit beim operativen Freilegen des Sinus sigmoideus nur zu leicht verletzt werden resp. eine Sinusblutung vortäuschen können.

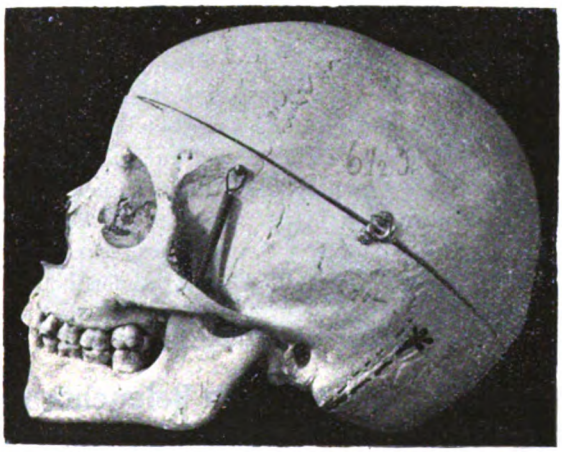

Schädel eines Kindes von 6½ Jahren.
* Asterion.
Punktierte Linie = Sinuslinie im 4. Lebensjahre.
Gestrichene Linie = Sinuslinie im 5. und 6. Jahre.

An weiteren Anomalien der Venae emissariae fällt die Verzweigung derselben im Falle Nr. 2 rechts und links auf. Das Merkwürdigste jedoch bietet der schon an und für sich merkwürdig gestaltete rechte Sinus im Falle Nr. 4, durch Abgang zweier großer Venae emissariae vom hinteren Sinusknie, die seine Blutmenge seitlich abführen. Auch dieser Sinus dürfte bei operativem Eingreifen seiner Eigentümlichkeiten und sonderbaren Gestalt wegen mancherlei Schwierigkeiten darbieten. Das dritte Sinuspaar fällt durch seine sich auf eine ungewöhnlich weite Strecke gleichbleibende Breite und Tiefe, wie auch bedeutende Tiefe, wodurch es Wurmgestalt erhält, auf. Es ist ein im allgemeinen enges Sinuspaar und gehört zum einzigen in dieser

Gruppe vorhandenen dolichocephalen Schädel, so zwischen Sinusenge und Dolichocephalie einen gewissen Zusammenhang darstellend. Dieses Sinuspaar ist übrigens auch das einzige, das keine Venae emissariae abgibt. Ein Ueberwiegen des Sinusvolumens zugunsten der rechten Seite findet nur beim brachycephalen Schädel Nr. 1 statt, bei den übrigen ergänzen Breiten-, Tiefen- und Längenmaße einander annähernd, so ein fast gleiches Volumen beider Seiten darstellend. Die Knochenmasse des Warzenfortsatzes, die den Sinus sigmoideus bedeckt, beträgt stellenweise, wie aus der Tabelle zu ersehen, nur wenige Millimeter. Dieser dünnsten Warzenfortsatzstelle entspricht einerseits etwa die Mitte zwischen vorderem und hinterem Sinusknie resp. andererseits die Basis des Warzenfortsatzes. Eine Ausnahme in allen seinen Lagebeziehungen zu den verschiedenen Schädelpunkten bildet der rechte Sinus sigmoideus in Nr. 4. Geringe Verschiebungen der Sinusentfernung von den verschiedenen von uns gemessenen Schädelpunkten, wie wir sie in der Tabelle finden, erklären sich auch aus den Größenmaßen der beiderseitigen Sinus sigmoidei. Im allgemeinen würde die Sinuslinie auch hier vom Asterion bis zur Warzenfortsatzspitze verlaufen, in ihrem Mittelstück und letzten Drittel vom Warzenfortsatze überdeckt. Die Radien, welche das Asterion bestimmen helfen, finden sich in der Tabelle.

Stirnbinde zur Befestigung von Beleuchtungsspiegeln und elektrischen Lampen. Aenderung an Kirsteinscher Lampe.

Von

Dr. **Keßner**,

Spezialarzt für Ohren-, Nasen- und Halskrankheiten zu Potsdam.

Von den bekannten Stirnbinden hat meines Erachtens nur der Stirnreif von Bergeat den Vorzug, bequem und fest zu sitzen und gleichzeitig ein schnelles Arbeiten zu gestatten; er hat jedoch den Nachteil, daß er nicht für jeden Kopf paßt, und daher nach Maß gearbeitet werden muß, während die verstellbaren Modifikationen weniger gut sitzen und zum Teil recht teuer sind.

Aus diesem Grunde rechtfertigt sich vielleicht die Veröffentlichung einer Stirnbinde, die gut sitzt, bequem zu handhaben ist, für jeden Kopf paßt und auch billig ist. Ich habe diese Stirnbinde vor ungefähr 12 Jahren konstruiert und seit jener Zeit in meiner Praxis verwendet.

Die Stirnbinde besteht aus einer hufeisenförmigen federnden Horizontal-Spange (aus Hartgummi oder Zelluloid), deren hintere offene Seite durch einen Gummischlauch geschlossen ist.

Beim Gebrauch kommt die Mitte der Spange auf der Mitte der Stirn, der Gummischlauch im Nacken zu liegen (Fig. 1).

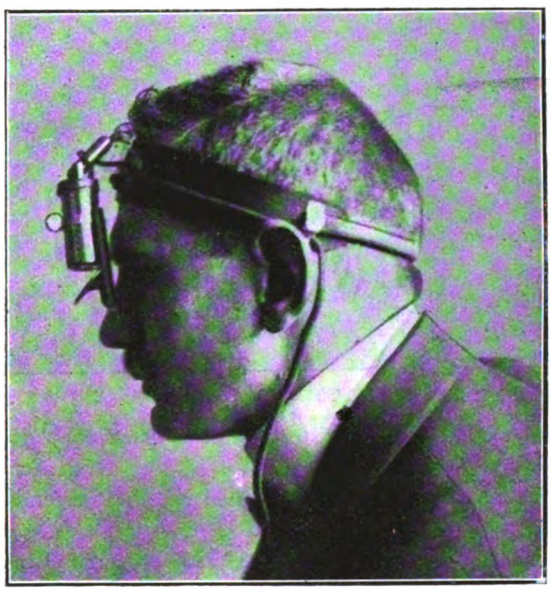

Fig. 1.

Durch die Dehnbarkeit des Schlauches wird die Weite der Stirnbinde je nach dem Umfange des Kopfes von selbst verändert; damit



Fig. 2.
Kirsteinsche Lampe mit abgenommenem Reflektor.

jedoch dieser Spielraum noch vergrößert, und der Binde ein mehr oder weniger straffer Sitz je nach Belieben verliehen werden kann, läuft der Schlauch an jedem Ende der Spange durch eine Oese, in welcher

er länger oder kürzer festgeschraubt werden kann. Diese Einrichtung dient auch der Auswechslung des verbrauchten Gummischlauches.



Fig. 3.
Lampenstiel um das dritte Gelenk *(c)* nach oben gedreht.

Die Kirsteinsche Lampe habe ich in folgender Weise geändert:

Der Reflektor ist mit dem verschiebbaren, die Linse tragenden Lampentubus nicht fest verbunden, sondern gesondert gearbeitet und läßt sich durch ein zusammenschraubbares Metallband an demselben befestigen.



Fig. 4.
Lampentubus horizontal gestellt. Stirnbinde umgekehrt.

Dadurch ist einerseits die Reinigung des Reflektors und der Linse erleichtert, andrerseits die Möglichkeit geboten, die Lampe ohne Reflektor wie eine gewöhnliche Stirnlampe zu verwenden.

Diese Verwendungsart empfiehlt sich besonders bei chirurgischen Operationen, wo man für beide Augen ein freies Gesichtsfeld haben will.

Um die Kirsteinsche Lampe nach Entfernung des Reflektors derartig verwenden zu können, war es allerdings noch nötig, eine kleine Veränderung vorzunehmen, durch welche der Tubus der Lampe tiefer zu stehen kommt, da sonst die Lampe bis zum Auge des Beobachters nicht herabreichen würde, und infolgedessen die von ihr ausgehenden Strahlen zu stark von der Sehrichtung abweichen würden.

Diese Modifikation besteht in einem 3. Gelenk (c, Fig. 3), welches gestattet, daß der Stiel der Lampe um eine frontale Achse in der sagittalen Ebene um beinahe 180°, also von unten nach oben gedreht werden kann.

Wenn man nach dieser Drehung dem Lampentubus eine horizontale Richtung gibt und die Stirnbinde umkehrt, so daß der obere Rand zum unteren wird — diese Bewegungen lassen sich mit einem Griffe ausführen — so ist das erstrebte Ziel erreicht. Die Spange der Stirnbinde sitzt in diesem Falle auf der Mitte der Stirn.[1])

Oesterreichische otologische Gesellschaft.

Offizielles Protokoll
der Sitzung vom 29. April 1907,
erstattet vom Schriftführer.

Vorsitzender: V. Urbantschitsch.
Schriftführer: H. Frey.

I. Hofrat Politzer: Demonstration eines Angioms der Ohrmuschel.

P. demonstriert eine Frau mit einem genau in der Mitte der Koncha dünn gestielt aufsitzenden Angiom von Haselnußgröße, lappiger Oberfläche, blauer Farbe, das schon bei Berührung oder oberflächlicher Verletzung blutet. Im ersten Moment könnte man an ein Epitheliom denken, da der Tumor in drei Wochen seine jetzige Größe erreicht hat. Aber er ist gestielt, scharf umschrieben und zeigt keine Tendenz zum Flächenwachstum. Ich habe vor, den Tumor mit der kalten Schlinge oder galvanokaustisch abzutragen und dann noch die Ansatzstelle energisch zu verätzen. Jedenfalls ist dies ein sehr

[1]) Die Apparate sind zu beziehen von der „Akkumulatoren-Fabrik Sacrow bei Potsdam".

seltener Fall und ein seltener Standort. Ueber die Natur des Tumors wird erst die mikrokospische Untersuchung sicheren Aufschluß geben.

II. Dozent Dr. Alt demonstriert einen geheilten Fall von otitischem Schläfelappenabszeß der rechten Seite, der durch seine ungewöhnliche Größe (Inhalt 60 ccm Eiter, Bacterium coli) bemerkenswert ist.

Diskussion:

Dr. Neumann fragt, warum Alt durch die Dura direkt das Gehirn punktiert hat.

Dr. Alt: Ich halte diese Punktion für belanglos, wenn sie mit aseptischer Nadel geschieht. Hätte ich nichts gefunden, so hätte ich die Exploration weiter fortgesetzt.

Dr. Neumann: Die Punktion durch die Dura ist — ich möchte sagen — unstatthaft und weil man sowohl bei negativem als bei positivem Befunde die Dura inzidieren muß, zwecklos, da sie in keinem Falle die Inzision ersparen läßt. Die Punktion hat viel mehr Gefahr. Die Inzision muß nur sehr ergiebig sein, dann ist die Gefahr bedeutend geringer. Darauf habe ich schon bei der Debatte mit Mac Even hingewiesen. Zweitens ist dabei der Abszeß leichter zu finden, drittens ist sie nie zu umgehen.

Weiter erklärt uns die bakteriologische Untersuchung, warum die Nachbehandlung so lange dauert. Es kommt nicht auf die Größe des Abszesses an, sondern auf die Art seiner Erreger. Bilden die Bakterien gerne eine Kapsel, dann heilen die Abszesse rasch. Die Stäbchen, vornehmlich die Anaëroben bilden keine Membran, sondern es entwickelt sich eine fetzige Masse, die erst nach langer Zeit ausgestoßen wird. Einen analogen Einwand habe ich auch gegen die unlängst von Voss wieder empfohlene Punktion bei vermuteter Sinusthrombose gemacht. Schon vor Jahren habe ich hier einen Fall demonstriert, wo wegen negativen Ausfalls der ausgiebigere Eingriff unterlassen wurde. Der Fall endete letal. Seither wird hier immer punktiert.

Dr. Alt: Dr. Neumann hat den Boden der Diskussion vollständig verschoben. Hier handelt es sich nicht um Punktion oder Inzision, sondern erst Punktion und dann immer Inzision. Es ist daher nicht darüber zu streiten, was besser ist, weil beides geschieht. Operateure pflegen große Bauchzysten, wenn sie sie nicht herauswälzen können, erst zu punktieren, um einen kleineren Tumor zu operieren und die Bauchhöhle weniger leicht zu infizieren. Wenn ich also 22 ccm Eiter vorerst mittels der Spritze entfernte, so scheint mir dies von Vorteil zu sein. Bei sofortigem Kreuzschnitte hätte ich den

Intraduralraum infizieren können. Weiters kann mich die Punktion auch über die Tiefe des Abszesses informieren.

Dr. Neumann: Der Vergleich mit dem Gynäkologen ist nicht richtig: Er punktiert nicht durch die Haut. Einen Abszeß kleiner zu machen, halte ich gar nicht für erwünscht. Wenn ich könnte, würde ich den Abszeß sogar größer machen; je größer er ist, desto mehr kommt er ins Gesichtsfeld. Durch den Abszeß könnte man eventuell hindurchpunktieren. Sowohl beim Hirnabszeß als beim Sinus ist daher die Punktion zu verwerfen.

Dr. Alt: Durch Vorschieben und Zurückziehen der Punktionsnadel konstatiert man oft, ob Eiter vorhanden ist. Ich habe ausgezeichnete Resultate erhalten, ohne gleich anderen Autoren mit vielen radiären Inzisionen nach dem Eiter suchen zu müssen.

Politzer: Der Fall des Herrn Alt schließt sich den bisher veröffentlichten Erfolgen bei otitischen Hirnabszessen an. In bezug auf die Dauererfolge und Prognose möchte ich bemerken, daß man bei frischeren Fällen nicht immer von einem Dauererfolge sprechen kann. Wir haben eine Anzahl solcher mit günstigem Erfolg operiert, aber in einem Falle trat nach zwei Jahren anscheinend voller Heilung Rezidiv mit Exitus letalis ein. Auch erinnere ich mich an einen ähnlichen Fall von Urbantschitsch, wo im dritten Jahre Tod erfolgte.

Dr. Hammerschlag: Mein Fall von 1898 stellt einen Dauererfolg dar, eben so ein Fall von Frey.

Dr. Frey: Anschließend an Hofrat Politzers Bemerkungen möchte ich bemerken, daß wir an der Klinik Heilung im anatomischen Sinne beobachten konnten. Ein von mir operirter Fall von Schläfenlappenabszeß mit beiderseitiger Otitis kam nach zwei Jahren mit Symptomen auf der anderen Seite wieder und wurde vom Kollegen Dr. Neumann operiert. Er hatte einen Hirnabszeß auf der anderen Seite und starb an einer konsekutiven Meningitis. Die Obduktion ergab auf der erstoperierten Seite volle Heilung durch Zystenbildung. Damit will ich natürlich den Bedenken Politzers bezüglich der Prognose nicht entgegentreten.

Dr. Neumann: Der Fall Freys hatte eine Zyste, von der jeden Tag eine akute Exazerbation hätte auftreten können. In einem anderen Falle von Prof. Urbantschitsch ging von einer bindegewebigen Narbe späterhin Meningitis und Enzephalitis aus. Die Sektion konnte nichts aufdecken und die histologische Untersuchung ergab eine Enzephalitis, ausgegangen von einem alten Herde, ob von der Narbe oder deshalb, weil die Haut in direktem Kontakt mit der Abszeßnarbe stand, konnte man nicht mehr feststellen. In Freys Falle war in der

Inzisionsgegend eine Narbe, der andere Teil war durch Gliagewebe mit Zyste verkleinert.

Die Ausheilung hat allemal Nachteile:

Von der Zyste weiß man nicht, ob sie keimfrei ist. Die Narbe aber kann nach der Meinung der Neurologen immer wieder sich ausbreitendes Narbengewebe mit nachfolgender Verblödung ergeben. Es kommt darauf an, wie groß die Narbe ist, um das Ganze mit Narbe ausheilen zu lassen, und da liefert dann die Dura das Material. Welche Methode die richtige ist, wissen wir nicht, weil wir noch nicht so alte Fälle in der Literatur haben.

Dr. Gomperz: Dr. Neumann hat eine Bemerkung gemacht, über die ich Aufklärung erbitten möchte. Er hat sich unter Erwähnung der Arbeit von Voss gegen die Sinuspunktion ausgesprochen. Meiner Empfindung entspricht es nicht so sehr, jedesmal den Sinus zu inzidieren, und ich glaube nicht, daß der Vorschlag von Voss von der Hand zu weisen ist, weil bei der Sinuspunktion gewisse üble Zufälle vermeidbar sind, die sich bei der Inzision einstellen können. (Aus Schwartzes Klinik sind Todesfälle angeführt.)

Durch Ausgießen des Punktates auf eine weiße Schale könnte man erkennen, ob Thrombus oder flüssiges Blut vorhanden ist.

Dr. Frey: Meine Information, daß in dem angezogenen Falle sich eine kleine Zyste gebildet hatte und daher Heilung eingetreten war, stammt aus einer sehr kompetenten Quelle, von Herrn Dr. Neumann selbst. Hätte er nachträglich gesagt, daß im Zysteninhalt noch Eitererreger nachgewiesen wurden, müßte ich ihm beistimmen. Da dies nicht der Fall gewesen zu sein scheint, muß ich bei der Meinung bleiben, daß der Gegensatz seiner Auffassung zu der meinen nicht unwidersprochen bleiben kann.

Dr. Neumann: Wir wissen, daß Bakterien in Zysten sehr lange eingekapselt sein und dann plötzlich reaktiviert werden können. Ob in diesem Falle Bakterien in der Zyste vorhanden waren oder nicht, habe ich nicht untersucht, wahrscheinlich sind sie dagewesen.

Dr. Frey: Es ist doch gar kein Zweifel, daß Eiterungsprozesse lokal ausheilen können, das ist sicher auch im Gehirne möglich. Einen Widerspruch gegen die tatsächlich vollzogene anatomische Heilung kann ich nur dann anerkennen, wenn mir nachgewiesen wird, daß noch virulente Keime in der Zyste vorhanden waren. Das kann aber Dr. Neumann in diesem Falle nicht tun, da er selbst angibt, keine Untersuchung vorgenommen zu haben.

Dr. Neumann: Das kann ich nicht anerkennen. Bei Heilung denke ich nur an Restitutio ad integrum oder an Narbengewebe. Eine

Zyste ist keine Narbe und es können gerade hier nach Entzündungen immer Bakterien zurückbleiben.

Dr. Hammerschlag: Das ist deswegen nicht richtig, weil es Fälle gibt, wo ein Abszeß zur Ruhe kam, der Patient starb, und im Abszeß wurde kulturell nichts nachgewiesen. Es kann also eine Spontanheilung durch Zystenbildung sicher stattfinden.

Dr. Neumann: Herrn Kollegen Gomperz erwidere ich: Es ist falsch, wenn man den Sinus punktiert, und zwar deshalb, weil der braune Ausguß auf der weißen Schale uns nichts sagt. Trifft man bei der Punktion den Thrombus, so hat man Recht gehabt, sonst aber muß man inzidieren. Hat der Patient vor der Operation pyämische Symptome, so wäre es ein Fehler, sich durch den Punktionsbefund täuschen zu lassen. Ich verwerfe den Meyr-Whitingschen Griff, da er keine Aufklärung bringt. Auch der Vorschlag von Voss bezüglich der Behandlung des Thrombus erweckt schwere Bedenken. Nur nach gründlicher Entfernung des Thrombus kann Heilung eintreten.

Hofrat Politzer: Nicht nur bei obliterierenden, sondern auch bei wandständigen Thromben bekommen wir flüssiges Blut, und gerade bei den wandständigen Thromben ist die Entfernung notwendig, weil da beim Vorüberfließen des Blutes septische Keime weitergetragen werden.

Dr. Hammerschlag: Hier schließe ich mich Dr. Neumann an. Nur der positive Befund kann uns etwas sagen. Es ist falsch, eine Explorationsmethode anzuwenden, die uns nicht nach beiden Seiten hin für unser Handeln Direktiven gibt.

III. Dr. **Bárány** demonstriert eine Methode, die namentlich zur Prüfung des horizontalen Nystagmus wertvoll erscheint.

Wenn der Patient einen bestimmten Punkt fixiert, ist der Nystagmus schwächer. Ich habe deshalb eine Brille mit undurchsichtigen Gläsern anfertigen lassen, die es verhindert, daß der Patient fixiert, aber gestattet, seine Bulbi zu beobachten. Mit der Stopuhr messe ich die Zeiten. Bei Fällen mit Zerstörung eines Labyrinthes bekommt man deutliche Unterschiede zwischen rechts und links: 10 bezw. 30 bis 35 Sekunden.

Von Ruppert liegen Angaben über Drehnystagmus bei 100 Untersuchten vor. Er behauptet, daß Nervöse stärkeren Nystagmus zeigen als nicht nervöse Personen. Das kann ich nicht bestätigen, wohl aber haben Nervöse stärkere Begleiterscheinungen des Nystagmus (starke Gleichgewichtsstörungen, Erbrechen, sie empfinden den Schwindel mehr etc.).

IV. Dr. H. Neumann: Zur postoperativen Labyrintheiterung (mit (Krankendemonstration).

J. Schm., 19 jähriger Jurist, leidet seit Kindheit an einer linksseitigen chronischen Mittelohreiterung mit Epidermisbildung, die bisher vergeblich konservativ behandelt wurde. Die Funktionsprüfung ergab eine hochgradige Herabsetzung des Hörvermögens linkerseits, rechts normales Gehör, Weber auf die kranke Seite, Schwabach etwas verlängert, hohe und tiefe Töne bei lautem Anschlag gut gehört. Auf Dreh- und kalorische Reize reagiert der Vestibularapparat normal, Fistelsymptom nicht vorhanden. Die subjektiven Symptome bei der kalorischen Prüfung des Vestibularapparates äußerten sich in starkem Brechreiz, Ueblichkeiten und mäßigem Schwindel. Patient gab anamnestisch an, schon früher zeitweise an Schwindel gelitten zu haben.

Die vom Kollegen Dr. Ruttin vorgenommene Radikaloperation erwies den Knochen des Proc. mast. sehr stark sklerosiert, ein haselnußgroßes Cholesteatom im Attik und Antrum, das Tegmen usuriert und die Dura der mittleren Schädelgrube freiliegend, jedoch ohne pathologische Veränderungen. Nach gründlicher Entfernung der Matrix und Auskratzung der Tube wurde die Operation mit meiner Plastik vollendet.

Nach der Operation fühlte sich Patient wohl, am zweiten Tage aber stieg die Temperatur auf 38,1 ° und trat, besonders beim Aufsetzen, heftiger Nystagmus zur gesunden Seite auf.

Der sofort vorgenommene Verbandswechsel erwies die Wunde normal aussehend, jedoch ergab die Funktionsprüfung eine Unerregbarkeit des Vestibularapparates und eine absolute Taubheit für Stimmgabel und Sprache, selbst mit dem Hörschlauche geprüft; Weber zur gesunden Seite, Kopfknochenleitung stark verkürzt. Die Verwendung der Kopfknochenleitung zur Feststellung der einseitigen Taubheit bestätigte die schon durch die früher erwähnte Untersuchung wahrscheinlich gemachte Taubheit.

Ich nahm auf Grund diese Funktionsbefundes im Zusammenhalte mit der Temperatursteigerung selbst bei Abwesenheit einer Fistel eine Labyrintheiterung an und schloß an den Verbandwechsel die von mir geübte typische Labyrinthoperation an. Das Labyrinth erwies sich mit einer grauroten Masse erfüllt, Eiter sah ich nicht. Nach Eröffnung des Vestibulum von der hinteren Pyramidenwand eröffnete ich das Promontorium. Dasselbe zeigte sich morsch und weich, so daß ohne Hammer schon Druck mit dem Meißel genügte, um es breit zu eröffnen. Auf Grund dieses Operationsbefundes sowie des Funktionsprüfungsresultates war es klargestellt, daß es sich um eine kariöse

Erkrankung des Promontoriums gehandelt hat und durch die Radikaloperation das früher noch intakte Labyrinth in Mitleidenschaft gezogen wurde. Heute (6 Wochen seit der Labyrinthoperation) ist die Wunde vollständig epidermisiert, Patient fühlt sich vollkommen wohl.

Der Fall beweist, daß Erkrankungen der Labyrinthkapsel durch intratympanale Eingriffe oder gar durch die Radikaloperation den Anstoß zu einer Labyrintheiterung geben können, und daß nur das Zusammenhalten des Ergebnisses der Funktionsprüfung vor und nach der Operation es ermöglichen, in einem solchen Falle die richtige Diagnose zu stellen und der sehr wahrscheinlichen Meningitis durch eine rechtzeitige Labyrinthoperation vorzubeugen. Wenn wir die Literatur über die postoperative Meningitis durchsehen, so finden wir zur Genüge Belege für die Richtigkeit dieser Anschauung. Allerdings kann ich nicht verlangen, daß bei jedem radikal Operierten schon am Tage nach der Operation der Verbandwechsel und eine neuerliche Funktionsprüfung vorgenommen werden solle. Hierzu sind natürlich ebenfalls gewisse Indikationen notwendig. In dem vorgestellten Falle waren es die Temperatursteigerung und der zur gesunden Seite gerichtete Nystagmus sowie das Schwindelgefühl, welche dazu aufforderten.

V. Dr. Heinrich Neumann: Erkrankungen des Labyrinthes anschließend an akute Infektionskrankheiten (mit Krankendemonstrationen).

Fall I. Der 44 jähr. Tischler M. H. bekam anschließend an eine Influenza sehr starke Schmerzen im rechten Ohre, die allmählich an Intensität zunahmen; es traten dann auch heftige Schmerzen im Hinterhaupte dazu. Patient erbrach öfters, hatte Schwindel und Scheindrehung der Gegenstände. Zwei Tage nachher traten Blasen im äußeren Gehörgange auf, und gleichzeitig stellte sich ein Ohrenfluß ein. Am nächstfolgenden Tage gesellte sich zu diesen Erscheinungen noch eine rechtsseitige Fazialisparese hinzu. Schwindel und Otorrhoe ließen allmählich nach, die Parese blieb bestehen.

Status praesens: Temp. 38,8°, Puls langsam und gespannt. Proc. mast. nicht druckempfindlich, keine Rötung oder Schwellung über demselben. Die Conchae im oberen Teile gerötet, die Haut geschwollen, und Berührung auf Druck nicht schmerzhaft. Im Gehörgang Borken und Krusten. Die Funktionsprüfung ergab rechterseits mit dem Hörschlauch geprüft für Sprache und Stimmgabel absolute Taubheit, die Untersuchung des Vestibularapparates eine absolute Unerregbarkeit.

Bei der nach drei Wochen erfolgten Entlassung zeigte sich der Vestibularapparat unerregbar, absolute Taubheit und Fortbestand

der Fazialisparese, die übrigen Symptome von seiten des Ohres waren mit der Influenza komplett zurückgegangen.

Wenn wir die Aetiologie und den Verlauf dieses Falles betrachten, so können wir die geschilderten Symptome nur erklären, wenn wir den Fall in die Gruppe der Polyneuritis rheumatica cerebralis (v. Frankl-Hochwart) einreihen, wir könnten sonst das Zusammentreffen von Trigeminus-, Fazialis-, Vestibularis- und Kochlearis-erscheinungen nicht deuten. Ebenso ist das Abklingen des Mittelohrprozesses nur dann zu erklären, wenn wir auf die obere Klassifikation rekurrieren.

Ich hatte in der letzten Zeit Gelegenheit, derartige Labyrinthsymptome nicht nur anschließend an rheumatische Noxen, sondern auch bei Erysipel zu beobachten, wie der nächste Fall zeigen wird.

Fall II. Der 19 jährige Webergehilfe G. B. litt an einer linksseitigen chronischen Mittelohreiterung, die nach Scharlach (in seinem vierten Lebensjahre) aufgetreten war. Da die lange fortgesetzte konservative Behandlung sich als erfolglos erwies, wurde dem Patienten die Radikaloperation vorgeschlagen. Die Funktionsprüfung ergab eine Hörweite von 4½ m Korrespondenzsprache, 1½ m Flüstersprache, 2 m Akum., Weber unbestimmt, Schwabach verlängert, Rinne negativ, tiefe Töne verkürzt, hohe Töne normal. Vestibularapparat normal erregbar.

Die Radikaloperation erwies den Proc. mast. sklerosiert, Paukenhöhle, Attik und Antrum mit Granulationen erfüllt. Die Operation wurde mit meiner Plastik beendet. Vier Tage hindurch befand sich Patient vollkommen wohl. Am 5. Tage plötzlich Temperatur 39,8°, starker Schwindel, Erbrechen und starker Nystagmus zur gesunden Seite. Auffallenderweise keine Gleichgewichtsstörungen beim Stehen und Gehen, leichtes Schwanken bei geschlossenen Augen, das in gar keinem Verhältnis zur Intensität des Nystagmus und Schwindelgefühls stand.

Der sofortige Verbandwechsel zeigte die Wunde eitrig belegt, jedoch weder in der Gegend des Promontoriums noch an einer anderen Stelle der Labyrinthwand Anhaltspunkte für die Annahme einer Läsion der Labyrinthwand. Die Funktionsprüfung ergab für Sprache und Stimmgabel absolute Taubheit, der Vestibularapparat war unerregbar.

Es wäre naheliegend gewesen, den Fall ebenfalls als eine postoperative Labyrinthitis anzusprechen. Jedoch die abnorm hohe Temperatur fügte sich nicht in das klinische Bild der postoperativen eitrigen Labyrinthitis. Für die Annahme einer Sinusthrombose oder gar Meningitis lagen keine Anhaltspunkte vor. Ich ging daher exspek-

tativ vor und, wie der Verlauf zeigte, mit Recht. Schon am zweitnächsten Tage waren nämlich die Symptome des Erysipels vollständig ausgebildet, wodurch sämtliche Erscheinungen erklärt waren. Nach Ablauf des Erysipels erlangte das Labyrinth seine frühere Funktionstüchtigkeit nicht wieder. Der Fall wird ohne Tamponade nachbehandelt, und Sie sehen die ganze Operationshöhle mit schwammigen Granulationen erfüllt. Wie diese sich weiter verhalten werden, darüber werde später gelegentlich Bericht erstatten.

Diskussion:

Hofrat Politzer: Der zweite Fall gehört in die Gruppe der Panotitis, die am häufigsten bei Kindern nach Scharlach und anderen Infektionskrankheiten auftritt, bei Erwachsenen allem Anscheine nach aber sehr selten vorkommt. Der ganze Verlauf spricht dafür, daß es sich um gleichzeitige Entzündung des Mittelohres und des Labyrinthes handelt. Es ist jedenfalls ein exsudativer Prozeß, bei dem die Bakterien, welche die Mittelohrentzündung hervorgerufen haben, auch im Labyrinth eine Entzündung verursacht haben.

VI. Dr. Heinrich Neumann: Ueber die Verwendung der Kopfknochenleitung zur Feststellung der einseitigen Taubheit.

Bekanntlich besitzen wir keine absolut verläßliche Methode zur Feststellung der einseitigen Taubheit bei normalem Gehör der anderen Seite, und die gebräuchlichen Methoden sichern nur im Zusammenhalte miteinander, nicht aber für sich allein die Diagnose. Bei allen Methoden wird die Luftleitung als Hilfsmittel benutzt, kaum aber, soweit mir bekannt, die Kopfknochenleitung. Ich erlaube mir, an diesen drei Patienten, bei denen die einseitige absolute Taubheit mittels der anderen Methode festgestellt wurde, die Anwendung der Kopfknochenleitung zu demonstrieren.

Wenn ich dem Patienten die tönende c-Stimmgabel auf den Warzenfortsatz aufsetze und den gleichnamigen Gehörgang komprimiere, so wird der Ton stärker vernommen und in seiner Klangfarbe verändert. Setze ich aber die tönende c-Stimmgabel auf den Proc. mast. des tauben Ohres und komprimiere den gleichnamigen Gehörgang, so ändert sich weder die Intensität noch die Klangfarbe des erzeugten Tones, die Empfindung des Tones wird jedoch durch die Kompression des Gehörganges der anderen Seite beeinflußt.

Wir können also die Kopfknochenleitung eventuell zur Sicherung der Diagnose der einseitigen Taubheit heranziehen, wenn wir folgende Versuchsanordnung beibehalten.

Die auf den Proc. mast. aufgesetzte tönende Stimmgabel wird durch die Kompression des gleichnamigen Gehörganges nicht, jedoch durch Kompression der gesunden Seite sowohl in der Intensität als auch in Klangfarbe beeinflußt. Ich gebe zu, daß diese Versuchsanordnung bei Fällen von absoluten Schalleitungshindernissen (ich stelle mir hierunter eine Otosklerose vor) dasselbe Resultat geben kann, ohne daß eine einseitige absolute Taubheit bestehen würde, und zwar deshalb, weil so große Schalleitungshindernisse durch die Kompression des Gehörganges nicht mehr gesteigert werden können. Ich glaube aber, daß diese Methode in manchen Fällen im Zusammenhalte mit den anderen Methoden zur Sicherung der Diagnose beitragen wird.

Referate.

a) Otologische.

Zur Diplacusis disharmonica. Von Dr. Ernst Barth, Oberstabsarzt a. D in Berlin. (Deutsche med. Wochenschr., 32. Jahrg., Nr. 46.)

Verf. teilt uns einen Fall von linksseitger Diplacusis disharmonica mit, der 16 Monate lang, weil nicht behandelt, unverändert bestand, und von ihm durch Beseitigung der hypertrophischen Muschelenden und einer Spina septi rasch geheilt wurde. Trotz dieser das Mittelohr günstig beeinflussenden Therapie ist er der Ansicht, daß das Leiden doch labyrinther Natur war, und tritt hierin der Anschauung A. Barths entgegen, welcher Diplakusis stets nur bei Mittelohrkatarrhen beobachtete. Ein solcher bestand auch im vorliegenden Fall, daneben ergab die funktionelle Prüfung: W. nach rechts lateralisiert; R. beiderseits positiv; Knochenleitung auf dem linken Warzenfortsatz verkürzt; Flüsterstimme links 25 cm; die hohen Töne der Galtonpfeife werden 20 cm weit vom linken Ohr nicht mehr gehört, so daß alle Kriterien einer Erkrankung des Perzeptionsapparates vorlagen. Eine nervöse Schwerhörigkeit blieb freilich bestehen.

Reinhard (Cöln).

Die Stauungshyperämie bei der Behandlung von Ohreiterungen. Von Stabsarzt Dr. Hasslauer. (Münchener med. Wochenschr., 53. Jahrgang, Nr. 34.)

Verf. sah bei chronischen Mittelohreiterungen keine günstige Wirkung durch die Stauung, weil der Krankheitsverlauf der gleiche war, wie bei den sonst üblichen Behandlungsmethoden. Im Gegenteil muß der Stauung eine ungünstige Wirkung zugeschrieben werden, deshalb, weil allein in 6 von 14 Fällen zu der chronischen Entzündung eine diffuse Entzündung des äußeren Gehörgangs hinzutrat, die in dieser Häufigkeit auffallend erschien. Er hat die Stauungsbehandlung nach chronischen Ohreiterungen deshalb ganz aufgegeben und seitdem eine Gehörgangsentzündung auch nicht mehr gesehen. Weit bessere Erfolge brachte die Stauungsbehandlung der akuten Ohreiterungen; behandelt wurden 23 Fälle, darunter 16 im ersten Stadium der Entzündung mit noch nicht perforiertem Trommelfell. Von diesen 16

wären 2 auch ohne Behandlung zurückgegangen, die übrigen 14 aber heilten lediglich unter der Stauungsbehandlung vollkommen ab, davon 5 Fälle hämorrhagischer Natur, und zwar ohne Parazentese. In den übrigen 9 Fällen mußte die Parazentese der Stauungsbehandlung vorausgeschickt werden, so gelangten weitere 8 Fälle sehr schnell zur Heilung. Der letzte Fall mit Warzenfortsatzaffektion gelangte nach der Stengerschen Methode mittels Saugstauung zur Heilung, und machte Verf. die Erfahrung, daß man nicht zu früh nach der alten Methode operieren soll, sondern mit der Saugstauung auskommt, die eine wesentliche Abkürzung der Behandlung ohne entstellende Narben bedeutet. Reinhard (Cöln).

Ein Fall einer nicht eitrigen Erkrankung des rechten Labyrinthes. Zerstörung des Endapparates. Folgen. Neue Funktion des Labyrinthes (Lichtlabyrinth). Von St v. Stein. (Russ. Monatsschrift f. Ohr-, Hals- und Nasenkrankheiten, Bd. 1, Nr. 8.)

Verfasser erörtert in seinem talentvoll bearbeiteten Beitrage einen sehr lehrreichen Fall einer nicht eitrigen Labyrintherkrankung, in welchem sowohl die Reizsymptome vor, wie auch die Ausfallserscheinungen nach der operativen Zerstörung des Labyrinthes sorgsam analysiert worden sind. Als Lichtfunktion des Labyrinthes, im Gegensatz zur motorischen Funktion, bezeichnet Verf. die Scheinbewegungen, welche im Stadium der Erkrankung des Labyrinthes hervortraten und nach seiner Zerstörung verschwanden; dieselben werden in äußerliche Gesichtsscheinbewegungen (Pseudokinesis externa) und selbstempfindende Scheinbewegungen (Pseudoautokinesis) geteilt. Das ungemein frequente Atmen (140 pro Minute), welches ohne jegliche meningeale Erscheinungen nach der Labyrinthzerstörung auftrat, soll auf die Möglichkeit des Existierens eines hemmenden peripheren Atmungsapparates im Labyrinth hinweisen. Als Indikation für die operative Zerstörung eines nicht eitrig erkrankten Labyrinthes gilt die vollkommene Aufhebung des Gleichgewichtes. Operationstechnik: Eröffnung des äußeren Canalis semicircularis, Desinfektion mit Hydrogenium hyperoxydatum, Einführen einer dünnen weichen Nadel in alle Abteilungen des Labyrinthes, Drainage mit einem mit Jodoform bestreuten Faden.

Dem Beitrage sind einige Tabellen und zahlreiche photographische Aufnahmen beigelegt. L. Mekler (Oufa).

Ein Fall von labyrinthogener Diplakusis bei Lues. Aus der Breslauer Univers.-Ohrenpoliklinik. Von weiland Dr. R. Freytag. (Zeitschr. f. Ohrenheilk., LIII, 2–3.)

Der Autor teilt einen Fall mit, bei welchem zwei Monate nach einer wegen sekundärer Lues unternommenen Injektionskur von Hydrargyr. salicyl. und Thymol sich Kopfschmerz, Schwindel mit Herabsetzung der Perzeptionsdauer für einzelne Töne, sowie Doppelthören linkerseits einstellte; alle Erscheinungen gingen auf eine Schmierkur zurück. F. nimmt eine Alteration des Labyrinthes als Ursache für die Diplakusis an; eine Mittelohraffektion war auszuschließen.

Keller.

Ein Fall von Tuberkulose des Trommelfells mit perforierender Tuberkulose des Schädels. Von Rueda. (Archivos de Rinologia, laringologia, y otologia, Nr. 143, S. 473.)

Es handelt sich um eine 28 jährige Frau, die nach Bildung einer Fistel perforierende Tuberkulose der Schädelknochen am Vereinigungspunkte des Schläfen-, Scheitel- und Hinterhauptbeines zeigte. Während der Behandlung, die zuerst nur in Auskratzen der Fungösitäten bestand, wurde das Ohr empfindlich, subjektive Geräusche und Gehörverminderung wurden konstatiert. Nach einigen Tagen konnte man am unteren Ende des Hammergriffes eine typische graue tuberkulöse Granulation beobachten, die nach Quellung eine punktförmige Perforation hinterließ, ohne daß man die geringste Eiterbildung wahrnehmen konnte.

Der operative Eingriff auf dem Schädel (Abtragen des fungösen Gewebes, das sich zwischen Lamina vitrea und Dura befand) führte zur Vernarbung; die Trommelfellperforation heilte auch mit einer Depression und Verminderung des Gehörs.

Dieser Fall beweist:

1. daß ein isolierter tuberkulöser und subduraler Herd in der Nähe der Schläfenzone existierte;

2. daß das Erscheinen der grauen Granulation im Trommelfell derselben Seite der Entwicklung des genannten Herdes konsekutiv war;

3. daß das Mittelohr sehr wenig empfindlich für den Tuberkelbazillus war, da der Prozeß nach Granulationsbildung und Quellung zur vollständigen Heilung gelangte;

4. daß das Zusammentreffen beider Affektionen nicht das Werk des reinen Zufalls ist;

5. daß die Ohrläsion in diesem Falle von einer Virulenzzunahme des Bazillus abhängt, der vom Naseninnern ausgewandert war, ohne in demselben spezifische Läsionen verursacht zu haben. Wie man weiß, ist der Bazillus von Koch sehr häufig in der Nase zu treffen.

Menier.

Zur Lokalanästhesie in der Ohrenheilkunde. Aus der Universitätsohrenklinik in Freiburg i. Br. (Direktor Prof. Dr. E. Bloch). Von Dr. Julius Hechinger, 1. Assistenten der Klinik. (Deutsche med. Wochenschr., 32. Jahrg., Nr. 13.)

Verfasser empfiehlt behufs schmerzloser Ausführung von Operationen im äußeren Gehörgang und am Trommelfell folgende Lösung, die der französischen Literatur entstammt:

Rp.	Acid. carbol. liquef. . . .	0,5
	Cocain. mur.	
	Menthol. āā	2,0
	Spirit. vini	10,0.

Handelt es sich um einen zu inzidierenden Furunkel, so legt man auf diesen einen der Größe des Furunkels entsprechenden, mit dieser Lösung getränkten Wattebausch und läßt ihn so lange liegen, bis die Haut weiß wird (10—15 Minuten). Bei der Trommelfellparazentese wird nur die zu parazentesierende Stelle leicht mit einem dünnen, auf

den Watteträger oder eine Knopfsonde aufgedrehten, mit der Lösung getränkten Tupfer berührt, bis Weißfärbung eintritt. Von der Aetzung ist meistens bereits am nächsten Tage nichts mehr wahrzunehmen.

Reinhard (Cöln).

Ueber künstliche Trommelfelle aus Paraffin. Von Privatdozent Dr. B. Gomperz in Wien. (Deutsche med. Wochenschr., 32. Jahrg., Nr. 51.)

Unter Hinweis auf seine schon früher publizierten diesbezüglichen Arbeiten, bezeichnet es Verfasser als einen Rückschritt, wenn Hamm im Februar dieses Jahres an dieser Stelle für die Paraffinprothesen bei Trommelfellperforationen wieder Verbandmull als Konstituens empfiehlt. G. fand in chemisch reinem Blattsilber ein Material zu künstlichen Trommelfellen, welches die Forderung nach größter Reizlosigkeit, Dauerhaftigkeit, Schmiegsamkeit, geringem Gewicht, leichter Sterilisierbarkeit und chemischer Beständigkeit in geradezu idealer Weise erfüllte. Er widerlegt des weiteren die Zweifel Hamms an der Brauchbarkeit der Silbertrommelfelle und antwortet auf dessen Bedenken.

Reinhard (Cöln).

Sinusverschluss durch Phlebitis ohne Thrombose bei Kindern. Aus der Ohrenklinik der kgl. Charité zu Berlin. Von Stabsarzt Dr. Kramm. (Zeitschr. f. Ohrenheilk., LIII, 2–3.)

Der Obliteration des Sinus sigm. muß nicht stets eine entzündliche Thrombose vorausgegangen sein, es kann der Verschluß vielmehr auch durch Kompression und Phlebitis des Sinus infolge eines Extraduralabszesses mit nachfolgender Verklebung der erkrankten Sinuswandungen ohne Thrombenbildung zustande kommen. Kr. führt hierfür zwei Krankheitsfälle zum Beweise an, welche Kinder von 7 und 11 Jahren betreffen; auch einige andere einschlägige Beobachtungen aus der Literatur beziehen sich auf Kinder im ersten Dezennium. Nach Berichten von Macewen und Hessler ist die Sinusthrombose in diesem Lebensabschnitt erheblich seltener als im zweiten und dritten Dezennium, extradurale Abszesse aber sollen nach Körner und Hessler im Kindesalter ebenso häufig wie später vorkommen, die bei Kindern vorwiegend perisinuöse zu sein pflegen. Möglicherweise ließe sich hierdurch erklären, daß es beim Kinde leichter als beim Erwachsenen zum entzündlichen einfachen Sinusverschluß ohne Thrombose käme.

Keller.

b) Rhinologische.

Ein Beitrag zum Studium des Infektionsweges bei der rhinogenen Gehirnkomplikation. Von Dr. M. Hajek in Wien. (Arch. f. Laryng., Bd. XVIII, Heft 2.)

In dem zur Mitteilung gelangenden Fall handelte es sich um eine 18jährige, an chronischem, linksseitigem Siebbeinempyem leidende Patientin. Die beabsichtigte endonasale Eröffnung des Siebbeinlabyrinths gelang nicht vollständig und wurde auf eine spätere Sitzung

verschoben. Bevor es hierzu kam, erkrankte die Patientin am Abend des dritten Tages nach dem vorgenommenen Eingriff mit Fieber, heftigsten Kopfschmerzen, am Morgen darauf mit Erbrechen, Bewußtlosigkeit und geringer Nackensteifigkeit. Die am Abend des vierten Tages vorgenommene, von einem bogenförmigen Schnitt über den linken Supraorbitalrand ausgehende Trepanation der Schädelhöhle deckte eine stärker als normal gespannte, nicht pulsierende Dura und eine eitrig infiltrierte Pia auf. Etwa 24 Stunden später Exitus letalis. Die Sektion ergab das Vorhandensein einer diffusen, fibrinös-eitrigen, akuten Pachymeningitis interna und Leptomeningitis an der Basis und Konvexität des Gehirns mit akutem inneren Hydrocephalus. Durch histologische Untersuchung von frontal durch das linke Siebbeinlabyrinth geführten Schnitten ließ sich Einwanderung von Streptokokken in das entzündete Schleimhautgewebe und in die Blutgefäße des Knochens erkennen, so daß die Infektion der Meningen auf dem Wege der Blutbahn, mit Hilfe der Anastomosen zwischen Siebbeinschleimhaut und Dura zustande gekommen ist, ohne daß der Knochen oder dessen Marksubstanz ergriffen worden wäre.

R. Hoffmann (Dresden).

Eine neue Methode zur Erhaltung der vorderen Stirnhöhlenwand bei Radikaloperationen chronischer Stirnhöhleneiterungen. Von Dr. Gustav Ritter in Berlin. (Deutsche med Wochenschr., 32. Jahrg., Nr. 32.)

Um einer Entstellung durch Einsinken der Stirnweichteile vorzubeugen, die auch bei der Killianschen Methode durch Erhaltung des Supraorbitalrandes als Knochenspange nach Verfassers Ansicht nicht vermieden wird, operiert er bei chronischen Stirnhöhleneiterungen folgendermaßen: Nach Resektion des Proc. frontalis des Oberkiefers, Ausräumung der vorderen Siebbeinzellen und vollständiger Entfernung des Stirnhöhlenbodens (Jansens Methode) sucht Verfasser durch Sondierung den höchsten Punkt der Höhle auf und markiert sich denselben außen. Nachdem die Haut über der ganzen vorderen Stirnhöhlenwand von unter her taschenförmig abpräpariert ist, wird dieselbe durch einen auf den ersten bogenförmigen Hautschnitt gesetzten, dem höchsten Punkt der Stirnhöhlenwand entsprechenden vertikalen Schnitt gespalten und auseinandergeklappt. Etwas oberhalb dieses höchsten Punktes wird das Periost horizontal gespalten und von dieser Stelle aus ein schmaler Kanal durch den Knochen der Stirnbeinschuppe gemeißelt, der den höchsten Punkt der Stirnhöhle trifft. Von hier aus räumt man dann unter Kontrolle im Spiegelbild den oberen Stirnhöhlenabschnitt aus, wozu schmale, kahnförmige, scharfe Löffel zu empfehlen sind, im Winkel von 45 bezw. 90° zum Stiel abgebogen. Bei besonders hohen Stirnhöhlen genügt es, diese Oeffnung innerhalb der vorderen Wand, etwas unterhalb des höchsten Punktes der Höhle anzulegen und von dort aus nach oben und unten die Ausräumung vorzunehmen. Ueber die Nachbehandlung ist im Original nachzulesen. Verfasser verfügt über zwei dieserart operierte Fälle mit vorzüglichem kosmetischem Resultate.

Reinhard (Cöln).

c) Pharyngo-laryngologische.

Zwei Fälle von Glossitis desquamativa. Von Umbert. (Archivos de Rinologia, laringologia y otologia, Nr 143. S. 463.)

Nach der Beschreibung der Fälle konnte man an eine luetische Affektion glauben; die Differentialdiagnose wurde durch folgende Momente erleichtert: Begrenzung der Zungenläsion, Fehlen von luetischen Narben im Munde und negative Anamnese. Was das Wesen und die Natur dieser Krankheit anbetrifft, wissen wir nur, daß sie nicht syphilitischen Ursprungs ist. Die Erklärung von Unna, der sie als eine Trophoneurose auffaßt, und diejenige von Besnier, der sie mit dem durch Flanell verursachten Brustekzem vergleicht, sind nicht befriedigend. Menier.

Beitrag zur örtlichen Anästhesierung der oberen Atmungsorgane und des Ohres. Von Dr. Leo Katz, Spezialarzt in Kaiserslautern. (Deutsche med. Wochenschr., 32. Jahrg., Nr. 36.)

Verf. wendet zur örtlichen Anästhesierung der oberen Luftwege und des Ohres statt des Kokains das Alypin und Novokain mit und ohne Zusatz von Adrenalin oder Suprarenin an und zwar in der gleichen Konzentration wie Kokain. Er hat seitdem keine Vergiftungserscheinungen mehr beobachtet. Beide Mittel sind leicht löslich, reizlos, leicht sterilisierbar, ohne daß ihre anästhesierende Kraft Einbuße erleidet. Dagegen beeinflußt das Alypin allein in den für uns in Betracht kommenden Dosen den Blutdruck nicht, nur bei Zusatz von Adrenalin, dann aber doch bedeutend geringer im Vergleich zu der von Kokain-Adrenalin oder Novokain-Suprarenin hervorgerufenen Ischämie. Man läßt sich daher bei der Auswahl der Anästhesierungsmittel am besten von bestimmten Indikationen leiten. Geradezu ideale Dienste leistet das Alypin im Ohr (äußerer Gehörgang und Trommelfell). Sowohl die Spaltung der Ohrfurunkel nach Alypinanästhesie ist absolut schmerzlos, als auch die Salbentamponbehandlung den Zustand sehr erträglich macht; ebenso ist die Paracentese völlig schmerzfrei auszuführen. Auch für intralaryngeale Eingriffe ist das Alypin ein vollwertiger Ersatz für das Kokain. Dazu kommt, daß die anästhesierende Wirkung des Alypins nicht nur eine intensive, sondern auch eine länger andauernde ist dem Novokain gegenüber. Hat man dagegen zur Sicherstellung der Diagnose und auch bei therapeutischen Eingriffen die Wirkung des Adrenalins nötig, so tritt das Novokain an seinen Platz, so z. B. auch als 1 proz. Lösung zur Instillation bei Schwellungszuständen der Tube, wodurch deren Wegsamkeit wiederhergestellt wird. Reinhard (Cöln).

Alle für die **Monatsschrift** bestimmten **Beiträge und Referate** sowie alle **Druckschriften, Archive** und **Tausch-Exemplare** anderer Zeitschriften beliebe man an Herrn Hofrat Prof. Dr. **L. v. Schrötter** in Wien IX, Mariannengasse 3, zu senden. Die Autoren, welche Kritiken oder Referate über ihre Werke wünschen, werden ersucht, 2 Exemplare davon zu senden. **Beiträge werden mit 40 Mark pro Druckbogen honorirt und 30 Separat-Abzüge beigegeben.**

Verantwortlicher Redakteur: Prof. Dr. A. Jurasz in Heidelberg.
Verlag von Oscar Coblentz, Berlin W. 30, Maaßenstr. 13.
Druck von Carl Marschner, Berlin SW., Alexandrinenstr. 110.

Jürgens: Sinus sigmoideus der Dreijährigen.

links rechts

Fig. 1

Fig. 2

Fig. 3

Fig. 4

Fig. 5

Fig. 6

Verlag von Oscar Coblentz, Berlin W. 30

Jürgens: Sinus sigmoideus der Vierjährigen.

links rechts

Fig. 1

Fig. 2

Fig. 3

Fig. 4

ürgens: Sinus sigmoideus der Fünfjährigen.

links rechts

Fig. 1

Fig. 2

Fig. 3

Fig. 4

Fig. 5

Fig. 6

Verlag von Oscar Coblentz, Berlin W. 30.

Jürgens: Sinus sigmoideus der Sechsjährigen.

rechts links

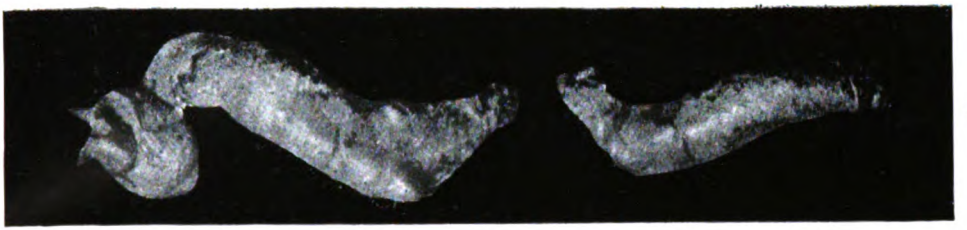

Fig. 1

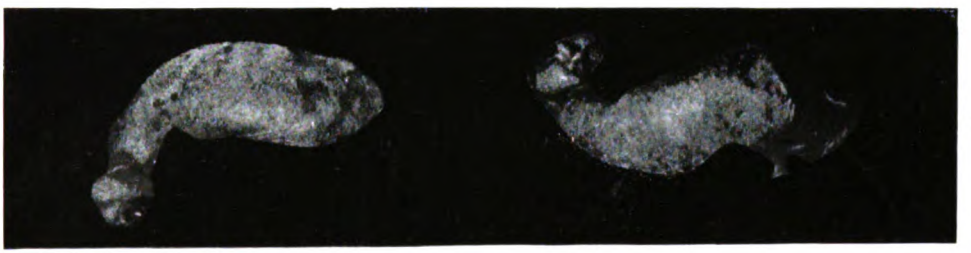

Fig. 2

Fig. 3

Fig. 4

Fig. 5

Beitrag zu den tertiären Erscheinungen der Syphilis am Gaumen.

Von
Dr. med. **M. Ruprecht**, Bremen.

Im Heft 6 dieses Jahrganges der vorliegenden Zeitschrift teilt Semon einen Fall von Gaumensegelperforation mit, bei welchem er die Frage der Aetiologie — Lues oder Pneumokokkeninvasion — offen läßt, obwohl der therapeutische Effekt für Lues spricht. Semon führt die Gründe an, welche für und gegen Lues sprechen. Letztere sind: „a) der gänzliche Mangel syphilitischer Antezedentien, b) der stetig wechselnde Lokalbefund, c) die Länge der Zeit bis zum Auftreten der Perforation, d) die heftigen Schmerzen, e) das Auftreten oberflächlicher, spontan verheilender Geschwüre auf der Infiltration selbst, f) der ungewöhnliche Sitz der Perforation."

Da ich in der Lage bin, über einen Fall zu berichten, der bei in einiger Hinsicht ähnlichem Verlauf einen wesentlichen Teil gerade der Momente aufweist, welche Semon an der Diagnose Lues zweifelhaft gemacht haben und da die Aetiologie meines Falles einem Zweifel nicht unterliegen kann, versuche ich gerne, dem von Semon ausgesprochenen Wunsche zu entsprechen, zur Aufklärung seines Falles bezw. einiger dabei aufgetretener außergewöhnlicher Symptome beizutragen. Ich zitiere den Fall in allen wesentlichen Punkten nach den wegen des außergewöhnlichen Sitzes des Primäraffektes und mit Rücksicht auf event. Publikation besonders genau vorgenommenen Aufzeichnungen meiner Journale.

Am 27. Mai kommt ein 25 jähriger, ungewöhnlich kräftig und ebenmäßig gebauter, frisch aussehender junger Mann in meine Sprechstunde und gibt folgendes an: Vor 5 Wochen habe er einen erbsengroßen, härtlichen, grauen, mäßig schmerzhaften Fleck an der Zungenspitze bemerkt, der sich vergrößert und allmählich die ganze Zungenspitze weggefressen habe. Ein Arzt in Z., seiner Heimat, hatte ein

Mundwasser verordnet, ein anderer in der nächsten Stadt mit Höllenstein geätzt. — Die Zungenspitze fehlt vollständig; statt dessen erscheint die Zunge wie mit dem Messer glatt abgeschnitten. Die ellipsoide scheinbare Schnittfläche hat einen großen Durchmesser von ca. 25 cm, einen kleinen Durchmesser von ca. 1,5 cm und ist mit einem gleichmäßig grauen Belage bedeckt. Die Ränder erscheinen ein wenig gewulstet und rot, Ränder sowie Geschwürsfläche sind ziemlich derb. Die Submentaldrüsen beiderseits stark geschwollen, zum Teil haselnuß- und kirschgroß. Keine Hauterscheinungen. Infektionsmöglichkeit wird zugegeben. Diese sei nur Anfang Januar gegeben gewesen. Therapie: Injektionskur mit Hg. salicyl. — Bereits zwei Tage darauf, als die erste Injektion gemacht wird, hat sich ein ausgesprochenes kleinfleckiges Hautsyphilid eingestellt. Unterm 12. Juli findet sich der Vermerk: „Nicht gespritzt, da Zungenulcus an der Seite und starke Infiltration der Gaumenbögen. Jodkali 15 : 200. Zahlreiche Hautulcera mit harten Rändern an den Unterschenkeln." Dann „17. VII. Ausgesprochene Plaques an den Gaumenbögen mit Schluckbeschwerden. Hautulcera vergrößern sich rasch. Rupia syphilitica. Starkes Kopfweh. Lues maligna. Jodkali 20 : 200." Patient machte dann zunächst eine Jodkalikur mit rasch steigenden Dosen durch, während deren die ulcerativen Prozesse sich langsam besserten, das Allgemeinbefinden sich aber stark verschlechterte. Der blühende Mensch kam vollständig herunter. Unter gleichzeitigen Jodgaben wurde dann eine Schmierkur durchgeführt. Patient wurde danach im Dezember 1905 als vorläufig geheilt entlassen. Aeußere Erscheinungen von Lues waren nicht mehr bemerkbar, abgesehen von den Drüsenschwellungen, die aber auch erheblich geringer geworden waren. Die Zunge war gut geheilt und hatte auch wieder eine etwas abgeplattete Spitze bekommen. Sprache völlig unbehindert. Obwohl der Patient spätestens nach einem Vierteljahr zur Kontrolle bestellt war, erschien er doch erst nach 8 Monaten wieder bei mir am 14. August 1906, abgemagert und deprimiert. Es war ihm zu Hause anfangs gut, dann wechselnd, dann schlecht ergangen. Seit dem Frühjahr hatte er oft an Schluckbeschwerden und Schmerzen beim Sprechen gelitten. Als diese im Juli stärker wurden, hatte er auf eigene Faust mit gütiger Unterstützung des Apothekers geschmiert und dann mal wieder zur Abwechselung Jodkali in schwacher Lösung genommen, alles ohne Regel und Sinn. Die Sprache war oft, wie er sagte, klosig gewesen, anscheinend anginös (vermutlich Gaumensegelparese infolge Infiltration und Schmerzhaftigkeit). Beim Sprechen und Schlucken hatte er zuletzt oft sehr arge Schmerzen gehabt. Flüssigkeit sei mitunter in die Nase geraten beim Schlucken.

Er sah sehr blaß aus und war stark abgemagert und erschöpft. Was mir aber bei seinem ersten Wort auffiel, war eine ausgesprochene Rhinolalia aperta.

Der Befund war: Bleistiftdicke, scharfrandige Perforation in der linken Hälfte des weichen Gaumens. Starke Infiltration der Seitenstränge, ödematöse Schwellung der Gaumenbögen. Ueber sonstige ulcerative Prozesse habe ich keinen Vermerk gemacht, doch entsinne ich mich, daß die sehr dicken Seitenstränge fleckenweise hoch rot wie von Epithel entblößt erschienen. Die Perforation hatte Patient erst vor wenigen Tagen bemerkt, und dies hatte ihn dann hergetrieben, sobald er abkömmlich war. Da es mir nötig schien, den Patienten zur Vornahme einer gründlichen Kur seinen häuslichen Verhältnissen — er ist Gastwirt — zu entziehen, schickte ich ihn mit der sofortigen Verordnung von 3 g Jodkali pro die und einem Bericht an Herrn Sanitätsrat Winckler nach Bad Nenndorf. Dort machte er eine Schwefelwassertrink- und Badekur und eine abermalige Inunktionskur (108 g Salbe) durch mit ausgezeichnetem Erfolg und stellte sich mir im November 1906 in blühendstem Wohlsein vor. Im Mai und Juni dieses Jahres hat er dann abermals eine Schmierkur durchgemacht, obwohl sich keinerlei weitere Erscheinungen gezeigt haben. Die Gaumensegelperforation ist völlig verheilt, zum Teil durch Verwachsung mit der Pharynxwand. Die Zunge hat fast normale Form. Die Sprache ist völlig normal. Im Rachen nur das Bild einer geringfügigen und beschwerdelosen chronischen Pharyngitis granulosa et lateralis.

Ohne in eine allgemeine Epikrise des ja durch den Sitz des Primäraffektes und die Heftigkeit des Verlaufes an sich interessanten Falles einzugehen, möchte ich hier nur auf das Verhältnis des Falles zu den von Semon gegen Lues geltend gemachten Gründen eingehen: „Der stetig wechselnde Lokalbefund“ dürfte auch hier vorhanden gewesen sein, denn die Schmerzen wurden als sehr wechselnd in Dauer und Intensität geschildert, und die erwähnten hochgradigen Schluck- und Sprechbeschwerden sind doch wohl zweifellos von den obenerwähnten örtlichen Veränderungen abhängig gewesen; wie ich mich auch erinnere, bei einem anderen Patienten mit Ulcerationen an der Dorsalfläche des Gaumensegels wochenlang wechselnde Bilder von Infiltrationen im Mesopharynx gesehen zu haben. Es handelte sich auch bei diesem anderen Falle um eine ausgesprochene Lues maligna, jedoch mit Primäraffekt an der gewöhnlichen Stelle. „Die Länge der Zeit bis zum Auftreten der Perforation“ war in meinem Falle anscheinend noch ausgedehnter, da bereits seit Monaten Schluck- und Sprechbeschwerden mit erheblicher Schmerzhaftigkeit bestanden, die in den letzten 4 Wochen

recht quälend gewesen waren. „Die heftigen Schmerzen“ sind bereits erwähnt, waren also auch hier recht quälend vorhanden, ebenso wie „der ungewöhnliche Sitz der Perforation“ in diesem Falle an dergleichen Stelle sich befand, wie in dem von Semon. Bezüglich des ferner gegen Lues sprechenden Grundes: „Das Auftreten oberflächlicher, spontan verheilender Geschwüre auf der Infiltration“ fehlt es leider in meinem Falle an genügender Beobachtung während der kritischen Zeit. Früher, im sekundären (?) Stadium waren Plaques muqueuses und ein seitliches Ulcus an der Zunge neben schweren Hautulcerationen beobachtet. Aber gerade die „galloppierenden“ malignen Fälle zeigen ja mitunter ulcerative Prozesse, von denen man schwer sagen kann, ob sie noch dem II. oder schon dem III. Stadium angehören. Ob das für den Semonschen Fall eine Anwendung finden kann, erscheint freilich vorläufig mehr als zweifelhaft, wenn es auch bei der Proteusnatur der Lues nicht ganz ausgeschlossen ist, daß auch dieser Fall sich noch später als ein solcher maligner Art erweisen könnte.

Somit bleibt außer diesem, jedenfalls nicht unbedingt gegen Lues sprechenden Grunde nur noch „der gänzliche Mangel syphilitischer Antezedentien“, ein Punkt, der, für sich allein genommen, wohl nur besagt, daß man voraussetzungslos die vorhandenen Tatsachen zu deuten suchen muß, wobei in Rücksicht zu ziehen ist, daß viele Träger einer heftigen tertiären Lues von den beiden ersten Stadien nichts bemerkt zu haben angeben, und auch nicht unbedingt in allen Fällen etwas bemerkt haben müssen.

Ich glaube, daß der Vergleich dieses unzweifelhaft luetischen und des Semonschen zweifelhaften Falles stark zugunsten der Diagnose Lues für den letzteren ausfallen muß.

Von besonderem Interesse war mir, daß ein Autor, der so viel Erfahrung hat, den Sitz der Perforation im seitlichen Teil des weichen Gaumens für so ungewöhnlich bei Lues erklärt, daß er, wenn die Perforation nur mehr in der Mittellinie gewesen wäre, „unzweifelhaft auf den ersten Blick Syphilis“ diagnostiziert haben würde. Ich entsinne mich freilich, außer der hier beschriebenen Gaumensegelperforation auch nur median oder doch wenigstens näher der Mittellinie als der Pharynxwand gelegene Perforationen gesehen zu haben, abgesehen von Perforationen in den Gaumenbögen. Es scheint aber doch, daß man aus der pathognomonischen Bedeutung des Perforationssitzes in der Mittellinie nicht den Schluß ziehen kann, daß seitlicher Sitz gegen Lues spricht. Es dürfte doch möglicherweise, ja wahrscheinlich, bei Perforationen an dieser Stelle der Syphilis immer noch eine größere Rolle zukommen, als allen anderen denkbaren Affektionen zusammen-

genommen. Die Bekanntgabe von Erfahrungen gerade über diesen Punkt wäre sehr dankenswert. Nicht auszuschließen wäre die Mitwirkung folgenden Grundes für die Seltenheit der Beobachtung von Perforationen im seitlichen Gaumen. Die seitlichen Perforationen scheinen, nach den beiden vorliegenden Fällen zu urteilen, durch Vernarbung mit der seitlichen Pharynxwand günstigeren Heilungsbedingungen zu unterliegen als die medianen Perforationen, welche bei nicht rechtzeitiger energischer Behandlung nur zu leicht ein Andenken für das ganze Leben hinterlassen. Schon deswegen werden diese weit häufiger zur Beobachtung kommen.

Was nun die Frage der Pneumokokkeninvasion angeht, auf deren Möglichkeit in Semons Falle geschlossen wurde, weil überwiegend Pneumokokken neben dem zuerst gefundenen Bac. catarrhalis in den durch Rachenabwischen gewonnenen Kulturen gezüchtet wurden, so erlaube ich mir daran zu erinnern, daß der Diplococcus pneumoniae sive lanceolatus auch bei Abwischkulturen vom gesunden Menschen mehr als alle anderen Bakterien zu wuchern pflegt und ein fast in jedem Rachen vorhandener Stammgast ist. Ich kann bezüglich dieser Tatsache auf pag. 344 des Jahrganges 1905 dieser Zeitschrift verweisen [1]), wo ich nachgewiesen habe, daß das regelmäßige Vorkommen von Diplococcus pneumoniae sive lanceolatus und das fast ebenso häufige von Staphylokokken und Streptokokken im normalen Rachen zu großer Vorsicht bei der diagnostischen Verwertung von bakteriologischen Befunden zwingt. Indes möchte ich nicht unterlassen, den Vorbehalt zu machen, daß Semon unter Pneumokokken den Diplococcus pneumoniae sive lanceolatus (Fränkel-Weichselbaum) verstanden wissen will. Leider besitzt dieser Spaltpilz mehr Namen, als für die Verständigung der Autoren, die sich mit ihm befassen, gut ist. Es könnte unter „Pneumococcus" bei der zwar historisch begründeten, aber nichtsdestoweniger beklagenswerten Unklarheit der Nomenklatur möglicherweise auch der Bacillus pneumoniae (Friedländer) gemeint sein. Auch dieser kommt ja bei gewöhnlichem Schnupfen mitunter im Nasensekret vor, dürfte aber nicht als ein häufiger Rachenbewohner anzusehen sein. Daß beide „Pneumokokken" zu schweren Infektionen Veranlassung geben können, scheint durch die Befunde bei Mittelohreiterungen erwiesen. — Ich glaube, daß, zumal wenn, wie im Semonschen Falle, zunächst ein anderer Bazillus vorwiegt, dem späteren, mehrfachen Nachweis von Diplococcus lanceolatus (Fränkel) fast in Reinzüchtung

[1]) Ruprecht: Zur Kenntnis der Laryngitis submucosa acuta.

in den Rachenabwischkulturen keine maßgebende Bedeutung beizulegen sein dürfte.

Von einer eingehenderen Begründung dieser Meinung darf ich wohl an dieser Stelle absehen, da alles, was ich über die für eine eingehende Erörterung zu kurzen bakteriologischen Notizen Semons sagen könnte, in der erwähnten Arbeit (l. c.) bereits dargelegt und es außerdem noch fraglich ist, ob für die Eventualdiagnose Pneumokokkeninvasion der Diplococcus lanceolatus oder der Bacillus pneumoniae verantwortlich gemacht werden soll.

Indessen kann ich trotz der Unentschiedenheit dieser Frage nach Semons Darstellung kaum an der luetischen Natur des fraglichen Falles zweifeln.

Ein Fall von rezidivierendem Herpes zoster haemorrhagicus im Verlaufe der akuten eiterigen Mittelohrentzündung.

Von
Dr. **Rudolf Reißmann** in Brünn.

Ich halte mich für verpflichtet, diesen Fall wegen seiner Seltenheit und Eigenart zu veröffentlichen. Der genau beobachtete Decursus morbi wirft ein scharfes Licht auf die Pathologie der morphologisch präzis bekannten, zyklisch verlaufenden Herpesaffektion des Trommelfelles und des äußeren Gehörganges, welche im vorliegenden Falle als ernste, schwere Komplikation aufgefaßt werden mußte.

Im folgenden die Krankheitsgeschichte:

Dr. F. W., Advokat, 68 Jahre alt, gut genährt, bisher angeblich ohrengesund. Das Hörvermögen dem Alter entsprechend herabgesetzt.

Die erste Erkrankung begann am 7. II. 1904. Ich wurde um 10 Uhr abends zu Dr. W. gerufen, welcher über Schmerzen im rechten Ohr klagte, ferner über Eingenommenheit des Kopfes und Stockschnupfen. Er gab an, sich bei einem Begräbnis erkältet zu haben, als er ohne Kopfbedeckung in der Kirche stehen mußte. — Die otoskopische Untersuchung ergab das Bild eines exsudativen Mittelohrkatarrhs mit reichlicher radiärer Injektion des Trommelfells. Temperatur etwas erhöht (37,8). Ich verordnete 0,5 Aspirin und Patient hatte eine ziemlich gute Nacht.

In den folgenden Tagen erneuerten sich die Schmerzen, die Temperatur stieg abends über 38°. Otoskopisch fand ich zunehmende Ent-

zündungserscheinungen. Verschwinden der Trommelfell-Details. Das Hörvermögen nahm deutlich ab, die Uhr wurde bloß in contigue auriculae gehört.

10. II. Im Gehörgang ist eine diffuse Schwellung eingetreten, die gesamte Kutis daselbst lebhaft gerötet, auf Berührung mit dem Trichter sehr empfindlich. Gehörgangslumen auffallend verengt. Therapie: Gazestreifen mit 3 fach verdünntem Liqu. Burowi.

11. II. Gehörgangkutis abgeschwollen. Am Trommelfell sieht man eine fast die ganze Membrana tympani einnehmende, schwarzblaue (hämorrhagische) Blase. Patient hatte einige Stunden vorher heftige, gegen den Unterkiefer ausstrahlende Schmerzen. Diese Blase, welche sich mit der Sonde derb anfühlte, platzte nach mehr als 24 Stunden, worauf Blut abtropfte.

13. II. Im Gehörgang liegt Eiter. Nach Ausspritzung sieht man eine kleine Perforation im hinteren, unteren Trommelfell-Quadranten.

Der weitere Verlauf war der einer normalen Otitis med. suppurativa. Trotzdem hatte Patient fortgesetzt heftige Schmerzanfälle. In Intervallen von 2 bis 3 Tagen traten 3 weitere, erbsengroße haemorrhagische Blasen an der unteren Gehörgangswand auf, deren Bildung mit einhalb- bis einstündigen Schmerzattacken verbunden war. Diese Bläschen bildeten eine vom Trommelfell bis fast zum Tragus vorlaufende Kette. — Als ich die erste haemorrhagische Blase am Trommelfell sah, dachte ich an Myringitis bullosa haemorrhagica. Aber die Derbheit der Blasendecke, die Persistenz durch über 24 Stunden und das gruppierte Auftreten analoger Blasen im äußeren Gehörgang belehrten mich eines anderen. Das Aussehen dieser Blasen, der Sitz derselben entsprechend den Ausbreitungen des Nerv. temporalis superficialis rami tertii nervi trigemini, endlich eine gleichzeitig bestehende retro-aurikuläre Drüse machten die Diagnose Herpes zoster haemorrhagicus zweifellos. Erst nach etwa 14 Tagen war die Epidermisierung der Blasenbasis beendet.

Im März 1907 erkrankte Patient an Herpes zoster der linken Regio cubitalis, welche Affektion über 2 Wochen dauerte. Als Residuen dieser Erkrankung sieht man 15 bis 20 kreisrunde bis linsengroße braunpigmentierte Narben.

Am 25. VII. 1907 trat nach einer Erkältung Schnupfen und rechtsseitige Otalgie auf. Die Untersuchung ergab abermals das Vorhandensein einer großen Bulla haemorrhagica des Trommelfells. Ich wendete 5 proz. Kokaintropfen, ferner Aspirin an. Die Schmerzen ließen nach, kamen aber tags darauf mit erneuter Heftigkeit wieder.

Die Untersuchung ergab bei noch bestehender Blase eine beträchtliche Menge blutig gefärbter (fleischwasserähnlicher) Flüssigkeit. Fieber bestand nicht. Hörvermögen wenig alteriert. Unter charakteristischen Schmerzanfällen, wobei das Gesicht kongestiv gerötet war und die Zähne krampfhaft zusammengepreßt wurden, traten in den folgenden 3 Tagen 3 dunkelblaue, prallgespannte Blasen an der unteren Gehörgangswand auf. Gleichzeitig entwickelte sich eine Adenitis retroauricularis, die Drüse wurde beinahe kirschengroß. — Therapeutisch bewährte sich gegen die Schmerzen Pyramidoni 0,3 zweimal täglich, bei gestörtem Schlaf 1,5 Trional in Milch. Cocaintropfen und die von Gruber empfohlene Salbe mit Ext. opii hatten wenig Einfluß auf die Schmerzanfälle. Incision und Abtragung der Blasendecke steigerte die Empfindlichkeit und, wie es scheint, auch die Schmerzanfälle. Am besten bewährte sich trockenes Abtupfen und Bestreuen mit Dermatolpulver. Nach Kollabieren der Blasen traten etwa am 12. Krankheitstage die Symptome der eiterigen Mittelohrentzündung deutlich zutage. Dieselbe hatte offenbar mit dem oben erwähnten fleischwasserartigen Ausfluß begonnen. — Von pathologisch-anatomischem und klinischem Interesse wäre die Beantwortung der Frage, ob die eitrige Mittelohrentzündung innerhalb dieses letzten Krankheitsbildes auf dem Wege der Tube oder durch Infektion von außen, nämlich durch Platzen einer Zosterblase entstand. Für die Infektion von außen spricht das anfangs normale Gehör und das Fehlen des Fiebers. Da Blasenrupturen ins Cavum tympani vorkommen, soll man den Patienten stets in derartigen Fällen auf Coinzidenz mit Otitis media gefaßt machen. Ich habe es auch in diesem Falle getan, trotzdem war Patient von der auftretenden Eiterung in unliebsamer Weise überrascht.

Es würde zu weit führen, über die Pathogenese und Anatomie des Herpes zoster zu sprechen. Unter den herrschenden Ansichten scheint mir die einer Neuritis am plausibelsten (Kurschmann, Eisenlohr, Dublin). — Hartmann erwähnt Zosterblasen am Trommelfell. Urbantschitsch zählt als Ursache: Hämorrhagien im äußeren Gehörgang, Entzündungsvorgänge, Gefäßneubildungen, Aufenthalt in luftverdünnten Räumen, vikariierende Ohrblutungen zur Zeit der Menses auf. Im vorliegenden Falle bestand außer Blutung auch Nekrose, weshalb die Epidermisierung recht langsam erfolgte.

Gruber gibt in seinem Lehrbuch eine genaue Beschreibung der Bläschenflechte des äußeren Ohrteiles, auch er sah Herpesblasen am Trommelfelle, welches nach Platzen derselben exkoriiert erschien. Hämorrhagische Blasen erwähnt er nicht.

Aetiologie der Rekurrenslähmungen.

Von

Dr. **J. Sendziak**, Warschau.

(Vortrag, gehalten in der oto-laryngologischen Sektion des X. Kongresses polnischer Naturalisten und Aerzte in Lemberg am 22. Juli 1907.)

Meine Herren! Die Aetiologie der Rekurrenslähmungen auf Grund statistischer Angaben war bis jetzt nicht Objekt der speziellen Studien. Nur teilweise, nämlich beiderseitige Postikus- und Rekurrenslähmungen, wurden speziell bearbeitet; die ersteren in England noch vor 20 Jahren von Gordon Holmes[1]) sowie Semon[2]); die letzteren im Jahre 1902 von Holger Mygind[3]) aus Kopenhagen, sowie Deygas[4]) aus Lyon. Das Material jedoch, welches die oben erwähnten Verfasser zur Verfügung hatten, war nicht bedeutend, es betraf nämlich 97 Fälle beiderseitiger Postikuslähmungen und 46 solcher, i. e. beiderseitiger Rekurrenslähmungen.

Deshalb beschloß ich, mich mit dieser Frage zu beschäftigen, um so mehr, da es mir gelungen ist, von der mir zugänglichen Literatur 1017 Fälle von Rekurrenslähmungen im allgemeinen, von denen meiner eigenen 201 zu sammeln, was auf die allgemeine Zahl von mehr als 26 000 Fällen aus meiner privaten und poliklinischen Praxis ungefähr 1 Proz. macht; man sieht also, daß dieses Leiden zu den häufigen, wenigstens in unserem Klima, gehört.

Besprechen wir kritisch die Angaben, welche in meiner obigen Statistik enthalten sind, vor allem was Alter und Geschlecht der Kranken mit Rekurrenslähmungen anbelangt, sind diese Angaben leider sehr ungenaue, da sie nicht in allen Fällen von den Verfassern angegeben wurden (mit Ausnahme meiner Fälle).

Was das Alter der Kranken betrifft, so erhalten wir folgende Angaben:

zwischen	0	und	5	Jahren	waren	16	Fälle,	davon	eigene	0
„	5	„	10	„	„	4	„	„	„	0
„	10	„	20	„	„	37	„	„	„	12
„	20	„	30	„	„	73	„	„	„	41
				Transport		130				53

[1]) Paralysis of the abductors of the vocal bands. Lancet 1887 22—29. Oct.

[2]) Paralysis of the vocal bands. Lancet 1888, 5. Nov.

[3]) Die doppelseitige totale Rekurrensparalyse. Arch. f. Laryngol. 1902, Bd. XII, Nr. 3.

[4]) Les paralysies bilatérales complètes du nerf récurrent laryngé d'origine périphérique. Thèse de Lyon 1902.

				Transport		130					53
zwischen	30	und	40	Jahren	waren	84	Fälle,	davon	eigene		43
„	40	„	50	„	„	99	„	„	„		51
„	50	„	60	„	„	70	„	„	„		32
„	60	„	70	„	„	29	„	„	„		17
„	70	„	80	„	„	5	„	„	„		4
„	80	„	90	„	„	1	„	„	„		1
				zusammen		418					201

Aus der obigen Zusammenstellungen sehen wir, daß Rekurrenslähmung hauptsächlich im späteren Alter vorkommt, besonders zwischen 20 und 60 Jahren (326 Fälle auf 418 und bei mir 167 auf 201). Jedoch ist das junge Alter von diesem Leiden nicht befreit (bis zum 5. Jahre waren 16 Fälle); das jüngste Individuum (6 monatliches Kind mit beiderseitiger Postikuslähmung) beobachtete Cheatam, welcher den angeborenen Charakter dieses Leidens vermutet.

Ebenfalls kommt dieses Leiden nicht selten im vorgerückten Alter (nach 70 Jahren 6 mal) vor; das älteste Individuum (87 jähriger Mann) mit rechtsseitiger Postikuslähmung als Resultat der Apoplexie in der linken Hemisphäre des Gehirns war in meiner Beobachtung. Dieses Faktum findet seine Aufklärung in dem Umstand, daß in späterem Alter vor allem diese pathologischen Veränderungen vorkommen, welche, wie wir noch sehen werden, die meiste Ursache der Rekurrenslähmungen sind, wie z. B. maligne Neubildungen, sowie Aortenaneurysmen von den peripheren und Tabes dorsalis von den zentralen Ursachen.

Ich denke jedoch, daß auch bei Kindern verhältnismäßig oft, im allgemeinen viel öfter wie man es vermutet, diese Art Kehlkopflähmungen vorkommen, besonders als Resultat der Kompression von der Seite der vergrößerten lymphatischen Drüsen, sowie der Glandula thymus auf die Rekurrensnerven also peripherischen Ursprungs; nicht immer, leider aus technischen Rücksichten, läßt sich die Untersuchung des Kehlkopfes bei Kindern mittels Laryngoskops ausführen.

Im allgemeinen unterliegen Männer viel öfter der Rekurrenslähmung als Frauen, nämlich im Verhältnis 306 auf 158, d. h. ungefähr zweimal so oft (in meiner Observation war dieses Verhältnis 130 auf 71, also mehr oder weniger dasselbe).

Dieses Faktum ist auch verständlich angesichts verschiedener Abusus und schädlicher Einflüsse, welchen vor allem Männer ausgesetzt sind, und welche die pathologischen Prozesse als Ursache dieser Lähmungen bedingen.

Ich komme jetzt zu der wichtigsten Frage, d. h. zur Analyse der Ursachen der Rekurrenslähmungen. Diese Ursachen können sich vor

allem auf zwei Hauptgruppen verteilen, nämlich zentrale und peripherische; diese letzteren sind in meiner Statistik viel öfter, nämlich im Verhältnis von 145 auf 56.

A. Rekurrenslähmungen zentralen Ursprunges:

331 Fälle, davon waren eigene 56, was weniger als ein Drittel aller Fälle beträgt. Diese Fälle stellen sich nach den Ursachen folgendermaßen zusammen:

Tabes dorsalis	113	Fälle,	davon	eigene	11
Hemiplegia (post haemorrhagiam etc.)	27	„	„	„	8
Paralysis bulbaris progressiva . .	24	„	„	„	7
Lues (cerebri, baseos cranii etc.) . .	20	„	„	„	5
Hysteriasis	18	„	„	„	2
Syringomyelia	15	„	„	„	2
Neoplasmata (cerebri, baseos cranii etc.)	12	„	„	„	3
Sclerosis disseminata	11	„	„	„	3
Myelitis (transversa etc.)	9	„	„	„	6
Trauma (baseos cranii med. spin. etc.)	7	„	„	„	0
Poliomyelitis (polieancephalitis) . .	5	„	„	„	0
Sclerosis lateralis amyotrophica . .	4	„	„	„	1
Atrophia s. dystrophia musculorum progressiva	4	„	„	„	0
Neuritis multiplex (Polyneuritis) . .	3	„	„	„	2
Pachymeningitis (syphilitica etc.) . .	3	„	„	„	0
Leptomeningitis spinalis	2	„	„	„	0
Morbus Potti	2	„	„	„	0
Commotio cerebri	2	„	„	„	1
Neurasthenia	2	„	„	„	2
Paralysis agitans	2	„	„	„	1
Hysterotrauma	2	„	„	„	1
Neuritis traumatica	1	„	„	„	0
Causa ignota centralis	42	„	„	„	0
Zusammen	331	Fälle,	davon	eigene	56

Aus der obigen Zusammenstellung ersieht man, daß das häufigste Leiden des Zentralnervensystems, bei welchem Rekurrenslähmung vorkommt, die Tabes dorsalis ist (113 Fälle, davon eigene 11, was etwas weniger als ein Drittel, bei mir ein Fünftel aller Fälle dieser Art ausmacht), wobei wir hauptsächlich mit inkompletter Rekurrenslähmung, d. h. Postikuslähmung (Paralysis postici) zu tun haben. Ich werde diese Frage nicht näher erwägen, da ich über dieses Thema schon im

Jahre 1899 eine Monographie veröffentlicht habe[5]). Hinzufügen will ich nur, daß dieses tabetische Symptom „par excellence" (nach Burger) manchmal sehr früh bei Tabes dorsalis vorkommt, so z. B. in Grabowers Falle, wo zwei Jahre vor dem Vorkommen für dieses Leiden typischer Symptome (Aufhebung der Kniereflexe, ataktischer Gang etc.) die Rekurrenslähmung vorhanden war.

Das folgende Leiden in Bezug auf die Frequenz ist die Apoplexie eventuell Ramolitio cerebralis, welche Hemiplegie verursacht, nämlich 27 Fälle, von denen 8 eigene waren. Ich muß jedoch hier bemerken, daß wir bezüglich der Rekurrenslähmungen bei diesem Leiden keine absolut sicheren Angaben besitzen, da sie nur ausnahmsweise durch Autopsie bestätigt wurden (hierher gehören Fälle von Delavan, Wallenberg, Déjérine, Garel et D'or etc.), oder es waren Sektionsfälle ohne laryngoskopische Untersuchung. Vor allem sind Fälle einseitiger Rekurrenslähmung verdächtig, als sich dem Faktum widersetzend, welches aus den Thesen bestätigt wurde, daß die Zerstörung des kortikalen Zentrums in einer Hemisphäre immer beiderseitige Lähmung der Stimmbänder verursacht, mit welcher Frage ich mich übrigens ausführlich in meiner speziellen Arbeit[6]) beschäftigt habe und deshalb hier nicht näher darauf eingehen werde.

Das dritte Leiden in der Reihe, welches in seinem Verlaufe relativ sehr oft Rekurrenslähmung (gewöhnlich beiderseitige) aufweist, ist Paralysis bulbaris (resp. pseudobulbaris) progressiva (24 Fälle, davon 7 eigene) sowie Syphilis des Gehirns, basceos cranii, medullae spinalis etc. (20 Fälle, davon 5 eigene).

Bei den anderen organischen Krankheiten des Zentralnervensystems kommen diese Lähmungen verhältnismäßig oft vor, während sie bei Syringomyelie (15 Fälle, davon 2 eigene), bösartigen sowie benignen Neubildungen des Gehirns, Cerebellum, basceos cranii etc. (12 Fälle, davon 3 eigene), endlich Sclerosis disseminata (11 Fälle, davon 3 eigene) seltener sind.

Von den funktionellen Leiden nimmt die erste Stelle nach der Frequenz die Hysterie ein (20 Fälle, davon 2 eigene). Ich muß hier jedoch sofort bemerken, daß man die Beobachtungen dieser Art, d. h. solche, bei welchen Rekurrenslähmung, vor allem einseitige, während der funktionellen Krankheiten des Zentralnervensystems vorkommt, mit dem Vorbehalt annehmen soll, als sich Semons Grundgesetze widersprechen, daß Abduktorlähmungen nur im Verlaufe der organischen Krankheiten des Zentralnervensystems vorkommen, bei den funktionellen Leiden jedoch nur Abduktorlähmungen stattfinden. Deshalb,

[5]) Kronika Lekarska und Haugs klinische Vorträge etc.

[6]) Gazeta Lekarska und Haugs klinische Vorträge etc. 1889 (l. c.).

wenn man schon unbedingt solche Fälle annehmen soll, bei welchen, z. B. bei Hysterie, Neurasthenie, Paralysis agitans und anderen funktionellen Krankheiten, Rekurrenslähmungen beobachtet wurden, sind sie vor allem, wie z. B. in meinen Fällen, beiderseitig, weiter inkomplette (Paresen) in der Form Postikuslähmung, endlich intermittent.

In den bleibenden 42 Fällen wurde die eigentliche Ursache nicht näher angegeben, indem man sich mit der allgemeinen Notiz „Causa centralis" begnügte.

B. Rekurrenslähmungen peripherischen Ursprunges:

686 Fälle, davon 145 eigene. Diese Fälle setzten sich nach den angegebenen Ursachen folgendermaßen zusammen:

Struma	67	Fälle,	davon	eigene	28
Aneurysma aortae	61	„	„	„	15
Carcinoma oesophagi	57	„	„	„	14
Trauma	49	„	„	„	7
Lues glandularum	33	„	„	„	9
Neoplasmata gland. et mediast. . .	32	„	„	„	4
Tuberculosis glandularum	31	„	„	„	23
Tuberculosis pulmonum (apicis) . .	30	„	„	„	6
Typhus abdominalis (et exanth.) . .	30	„	„	„	1
Vitium cordis	24	„	„	„	3
Rheumatismus	23	„	„	„	4
Intoxicationes (saturnina etc. . . .	22	„	„	„	0
Influenza	15	„	„	„	0
Diphtheritis	13	„	„	„	0
Neoplasmata colli	12	„	„	„	1
Scrophulosis (glandulae)	9	„	„	„	0
Pericarditis	8	„	„	„	0
Causa myopathica	5	„	„	„	0
Neuritis peripherica	5	„	„	„	0
Pneumonia	4	„	„	„	0
Pneumothorax	3	„	„	„	0
Pleuritis	2	„	„	„	0
Scarlatina	2	„	„	„	0
Variola	1	„	„	„	0
Pertussis	1	„	„	„	0
Morbilli	1	„	„	„	0
Puerperium	1	„	„	„	0
Erysipelas	1	„	„	„	0
Gonorrhoea	1	„	„	„	0
Causa ignota (peripherica)	133	„	„	„	30
Zusammen	686	Fälle,	davon	eigene	145

Aus der obigen Zusammenstellung sieht man, daß die häufigste Ursache der Rekurrenslähmungen peripherischen Ursprunges der Druck auf diese Nerven (369 Fälle), weiter toxische Prozesse (125 Fälle), endlich Trauma (49 Fälle) sind.

Was die erste Ursache betrifft, so gibt die größte Zahl der Krankheiten dieser Art, d. h. Rekurrenslähmungen, nämlich einseitige, Struma (67 Fälle, davon 28 eigene).

Das zweite Leiden in dieser Reihe, welches vermittels des Druckes besonders auf den linken Rekurrensnerv wirkt, ist Aortenaneurysma (61 Fälle, davon 15 eigene).

Wie ich schon in meiner speziellen Arbeit im Jahre 1898 [7]) ausführlich schrieb, findet dieses für Aortenaneurysma charakteristische Symptom seine Aufklärung in den anatomischen Verhältnissen zwischen linkem Rekurrensnerv einerseits und dem Aortenbogen, dem häufigsten Sitz des Aneurysmas andererseits.

Schon seltener sind Herzvalvularfehler, vor allem Insufficientia mitralis, Ursache der Rekurrenslähmungen; es gelang mir 24 solcher Fälle, davon 3 eigene, aus der Literatur zu sammeln.

Der Krebs der Speiseröhre ist ebenfalls sehr oft die Ursache der Rekurrenslähmungen (57 Fälle, davon 14 eigene); besonders oft kommt bei diesem Leiden beiderseitige Rekurrenslähmung vor, nämlich 19 mal, d. h. ein Drittel aller Fälle. Diese Lähmungen können im Verlaufe des Oesophaguskarzinoms auf zwei Arten entstehen: indirekt durch Uebergehen des im oberen Drittel der Speiseröhre lokalisierten neoplasmatischen Prozesses auf benachbarte Organe (Kehlkopf, Luftröhre), wobei, wie das namentlich in Saudbys Sektionsfall war, beide Rekurrensnerven durch krebsige Massen zusammengefaßt sind, wodurch deren totale Lähmung verursacht wird. Oder die Rekurrenslähmung kann direkt sein, indem die krebsig degenerierten Drüsen auf diese Nerven drücken.

Außerordentlich interessant ist Saudbys Fall, welcher einen 50 jährigen Mann betraf, bei welchem als Resultat des Oesophaguskarzinoms zuerst Adduktor- und später nur Abduktor- und endlich Rekurrenslähmung eintrat. Dieser Fall verdient noch dadurch Aufmerksamkeit, daß er ein „Unikum" ist, welches gegen Semons Gesetz spricht, d .h. die größere Vulnerabilität der dilatierenden Glottisfibren.

Eine große Zahl von Kranken dieser Art liefern die tuberkulösen resp. skrofulösen und syphilitischen Prozesse, am meisten auf dem Wege des Druckes seitens der pathologisch veränderten (vergrößerten)

---

[7]) Gazeta Lekarska und Fränkels Archiv f. Laryngol.

tracheo-bronchialen Drüsen (73 Fälle, davon 32 eigene), seltener jedoch, wie z. B. bei der Tuberkulose, indirekt durch den Druck der verhärteten Lungenspitze, vor allem in Fällen der sogenannten Pneumoconiosis (30 Fälle, davon 6 eigene). Neoplasmata mediastini et colli bedingen verhältnismäßig oft auf diesem Wege, d. h. Druck auf den Rekurrensnerv, die Lähmung des letzteren (44 Fälle, davon 5 eigene).

Endlich können entzündliche Exsudate der Pleura oder des Perikards, sowie Pneumothorax Rekurrenslähmungen verursachen (13 Fälle).

Ich gehe jetzt zu der zweiten Gruppe der Rekurrenslähmungen über, nämlich den toxischen, wobei ich mich bloß auf ein paar Bemerkungen beschränken werde, welche die wichtigsten Fragen betreffen, da ich ausführlich diese Frage in diesem Jahre (1907) berührte [8]), ähnlich wie in der folgenden Frage, d. h. Rekurrenslähmungen traumatischen Ursprunges [9]).

Von der ersten Gruppe habe ich 125 Fälle, davon 5 eigene, notiert.

Am meisten (93 mal) waren die Ursache dieser Lähmungen akute infektiöse Prozesse, die sogenannte „Nevrites recurrentielles infectieuses Lermoyez), vor allem Typhus abdominalis (27 Fälle), viel seltener exanthematicus (3 Fälle), wie dies bei uns Polen Przedborski aus Lodz auf Grund seines reichen Materials nachgewiesen hat.

Das zweite Leiden in der Reihe infektiöser Prozesse, in dessen Verlauf Rekurrenslähmung relativ oft vorkommt (23 Fälle, davon 4 eigene), ist Rheumatismus, wobei man jedoch sekundäre, artikuläre, die sogenannten mechanischen, Lähmungen (Grünwald) der Stimmbänder ausschließen muß, welche von der Affizierung eines oder beider kriko-arytenoidalen Gelenke bedingt sind.

Von den anderen akuten infektiösen Krankheiten kommen nach der Frequenz dieser Störungen: Influenza (15 Fälle), Diphtheritis (13 Fälle), Pneumonia acuta (4 Fälle), endlich Scarlatina (2 Fälle), sowie Morbilli, Variola, Erysipelas (je 1 Fall) etc.

Anorganische Gifte sind viel seltener Ursache der Rekurrenslähmungen. Fälle dieser Art stellte ich in meiner Statistik 22 zusammen, dabei am meisten Intoxicatio saturnina; seltener notiert wurde Arsenicosa, Fosforica, Alcoholica, endlich durch Jodpräparate.

Was die Rekurrenslähmungen traumatischen Ursprunges betrifft, so habe ich 49 solche Fälle in meiner Statistik notiert, von denen 7 eigene sind. In diesen Fällen kann das Trauma entweder auf nervöse

[8]) Tygodnik Lekarski.

[9]) Nowiny Lekarskie.

Zentren (14 Fälle), oder viel öfter auf den Rekurrensnerv selbst (peripherischer Ursprung, 35 Fälle) wirken.

Was die letzteren betrifft, so liefert die größte Zahl (8 Fälle, davon 3 eigene) Strumectomia, während welcher nicht selten der Rekurrensnerv dem Trauma unterliegt, besonders muß man vorsichtig sein während der Ligatur der Arteria thyreoidea inf. an der linken Seite, hinter welcher meist der linke Rekurrens liegt, wie dies die entsprechenden Untersuchungen an Leichen von Jaboulay und Villard sowie Wright zeigten. Außer der Schnitt- und Schußwunde, welche zum Zwecke des Suicidiums oder seltener des Mordes vorkommen, sind ebenfalls Ursache dieser Lähmungen Fremdkörper im Kehlkopf und in der Luftröhre, sowie unglückliche Versuche zu deren Extraktion (5 Fälle, davon 2 eigene). Endlich, wie ich schon erwähnt habe, ist es in einer sehr großen Zahl der Fälle (143, davon 30 eigene) nicht gelungen, die Ursache der peripherischen Rekurrenslähmungen genau zu präzisieren, da meiner Ansicht nach in vielen dieser rätselhaften Fälle die Untersuchung mit Röntgenstrahlen wahrscheinlich die eigentliche Ursache dieser Lähmungen entdecken ließ, entweder in der Form latent verlaufender Aortenaneurysmen oder vergrößerter Tracheo-bronchialdrüsen, wovon ich Gelegenheit hatte, mich in meinen Fällen zu überzeugen.

Was endlich die Form der Rekurrenslähmungen betrifft, so habe ich auf die allgemeine Zahl 1017 notiert:

1. Postikuslähmung (Paralysis postici)		526	Fälle,	davon	eigene	152
2. Rekurrenslähmungen (Paral. recurr.)		491	„	„	„	49
	Zusammen	1017	Fälle,	davon	eigene	201
weiter: a) einseitige Postikuslähmung		283	„	„	„	134
b) beiderseitige „		243	„	„	„	18
endlich: a) einseit. Rekurrenslähmung		397	„	„	„	44
b) beiderseit. „		94	„	„	„	5
	Zusammen	1017	Fälle,	davon	eigene	201

Aus der Poliklinik von Priv.-Doz. Dr. Brühl und Dr. Sonntag in Berlin

Zur Kasuistik der otogenen Pyämie.[1])

Von

Dr. **A. Sonntag.**

Aus der Zahl der im letzten Jahre in unserer Klinik zur Operation gelangten Erkrankungen an otitischer Pyämie möchte ich über 4 Fälle berichten, von denen jeder einzelne lehrreiche Erscheinungen darbot,

[1]) Nach einem in der Berliner otolog. Gesellschaft gehaltenen Vortrage.

und welche uns Gelegenheit geben, unseren Standpunkt in der Frage der Behandlung dieser Erkrankung darzulegen.

Der 36 jährige Hermann M. kommt in die Poliklinik mit der Angabe, seit 14 Tagen Ohrschmerzen und Ohrlaufen auf dem rechten Ohre zu haben, außerdem klagte er über schlechtes Allgemeinbefinden, Hitze, Ohrsausen und Uebelkeit. In den letzten 24 Stunden soll dreimal ein heftiger Schüttelfrost von einigen Minuten Dauer aufgetreten sein. Der Patient macht den Eindruck eines schwerkranken Menschen; er sieht verfallen aus und hält sich nur mit Mühe aufrecht. Seine Hautfarbe ist stark ikterisch.

Die Untersuchung des Ohres ergiebt links eine trockene Perforation hinten unten. Der rechte Gehörgang ist angefüllt mit äußerst fötidem Sekret, nach dessen Entfernung in der Tiefe des Mittelohres Granulationen sichtbar werden. In der hinteren knöchernen Gehörgangswand befindet sich eine Fistel, durch die man mit der Sonde in eine große Höhle hineingerät. Flüstersprache wird rechts gar nicht, Konversationssprache auf 1 m gehört. Der Stimmgabelbefund ist charakteristisch für ein Schalleitungshindernis. Der Warzenfortsatz ist stark druckempfindlich, die Haut des Kopfes und Halses unverändert. Der Augenhintergrund ist ohne Besonderheiten. Der Patient wird sofort in die Klinik aufgenommen.

Während die Temperatur bei der Aufnahme normal ist, steigt sie am Abend desselben Tages auf 41° nach einem heftigen Schüttelfrost, am nächsten Tage früh, dem Operationstage, betrug sie wieder 37,7°.

Der ganze Warzenfortsatz zeigt sich bei der Operation von einem wallnußgroßen stinkenden Cholesteatom ausgefüllt, welches die hintere Gehörgangswand fistulös durchbrochen und den Sinus in einer Ausdehnung von 1 qcm freigelegt hat. Der Sinus wird nach oben und unten breit freigelegt, und zeigt bis auf eine rötlich samtartige Verdickung an der Stelle, wo das Cholesteatom die Wand freigelegt hatte, normales Aussehen. Er scheint bei der Palpation bluthaltig und nicht thrombosiert zu sein, springt stark vor und pulsiert deutlich. Es erscheint uns die Veränderung am Sinus relativ gering gegen die enorme Zerstörung im Knochen des Warzenfortsatzes. Infolgedessen nahmen wir an, daß, wenn die Erkrankung überhaupt die Innenwand des Sinus ergriffen und zu einer wandständigen Thrombose geführt hatte, dieselbe nach Eliminierung des Cholesteatoms von selbst ausheilen würde. Der weitere Verlauf bestätigte dies. Das subjektive Befinden war sofort nach der Operation ein bedeutend besseres, und nachdem am Abend des Operationstages noch einmal eine Temperatursteigerung

bis 39,4° verzeichnet wurde, war der Patient vom nächsten Tage ab gänzlich und andauernd fieberfrei, und die Kräfte hoben sich zusehends. Nach 3 Wochen, als die Höhle mit gesund aussehenden Granulationen bedeckt war, wurde sekundär die Brühlsche Plastik gemacht; die endgültige Heilung trat nach 6 Wochen ein. Die Operationshöhle ist jetzt bis auf die Pauke, die mit Schleimhaut ausgekleidet ist, vollständig epidermisiert. Wenn auch dieser Fall keine so großen Besonderheiten enthält, welche ihn an und für sich zur Veröffentlichung geeignet machten, habe ich mir doch erlaubt, über ihn kurz zu berichten, weil er ein gutes Vergleichsobjekt für die folgenden Fälle bietet, und mir Gelegenheit gibt, unsere Stellungnahme zur Punktion des Sinus zu erörtern.

Es ist möglich, daß es sich in diesem Falle um gar keine wandständige Thrombose, sondern um eine beginnende Osteophlebitis-Pyämie im Sinne Körners gehandelt hat. Es ist uns jedoch wahrscheinlicher, daß es sich um einen wandständigen Thrombus handelte, welcher durch das Cholesteatom an der Stelle verursacht worden ist, wo dasselbe den Sinus erreicht hat. Wenn auch im allgemeinen das Aussehen und die Palpation der Sinuswand keinen bindenden Rückschluß auf den Inhalt des Sinus erlaubt, so glauben wir doch, daß man in solchen Fällen, wie dem eben geschilderten, gefahrlos für den Patienten zunächst den Erfolg der Elimination des primären Erkrankungsherdes abwarten kann. Allerdings fordert neuerdings Voß in Riga[2]) entgegen unserer und vieler anderer Otologen Ansicht, daß eine Punktion mit der Spritze in jedem Falle von Verdacht auf Pyämie der Freilegung des Sinus angeschlossen wird, um über den Inhalt derselben Klarheit zu bekommen. Voß setzt sich mit dieser Forderung in Widerspruch zu dem Titel seiner eigenen Arbeit: „Laßt den Thrombus in Ruh!“ Wenn er jede unnütze Berührung des Sinus, jedes Palpieren desselben für schädlich hält, dann ist es auch die Punktion mit der Spritze, die sogar einen noch größeren Reiz bedeutet. Ebenso wie beim Palpieren des Sinus kann es bei der Probepunktion passieren, daß kleine Teilchen eines wandständigen Thrombus losgelöst werden und in den Kreislauf gelangen.

Abgesehen davon sind wir aber auch durch eine sehr unangenehme Erfahrung bei einer Sinusoperation gewarnt, die wir vor einigen Jahren machten. Bei einem an otitischer Pyämie erkrankten Manne machten wir die Probepunktion mit der Spritze; dieselbe ergab flüssiges Blut, so daß wir zunächst von weiterem Eingehen Abstand nahmen. Beim Verbandwechsel nach zwei Tagen zeigte sich die Punk-

[2]) Zeitschr. f. Ohrenheilk., Bd. 53.

tionsstelle in ein klaffendes Loch zerfallen, aus dem es enorm blutete. Durch die profusen Blutungen, die trotz größter Vorsicht bei jedem Verbandwechsel aus dem immer mehr zerfallenden Loch aus der Sinuswand eintraten — der Fall ist bereits publiziert [3]) — wurde jeder weitere Eingriff an der Operationshöhle unmöglich gemacht. Wegen des fortdauernden pyämischen Fiebers und der Unmöglichkeit, den Sinus selbst im Operationsgebiet zugänglich zu erhalten und den unterhalb der Punktionsstelle im Sinus von uns angenommenen Thrombus aufzusuchen, unterbanden und exzidierten wir das obere Jugularisende, hatten aber den Eindruck, als ob dadurch der letale Ausgang noch beschleunigt wurde. Wir entnahmen daraus die Lehre, daß die Punktion des Sinus bei wandständiger Thrombose nicht absolut gefahrlos ist. Dasselbe gilt in erhöhtem Maße nach unserer Ansicht von der empfohlenen Inzision, denn der bei der Pyämie nötige, häufige Verbandwechsel gefährdet unter Umständen den Kranken durch enorme Blutverluste, die außerdem die Uebersicht in der Höhle unmöglich machen.

Der zweite Fall betrifft einen 24 jährigen Mann, Julius H., der in die Klinik eingeliefert wurde. Das linke Ohr soll seit Jahren eitern. Seit 14 Tagen soll außerordentlich starkes Ohrlaufen bestehen, zugleich fühlte sich Patient sehr krank. Seit 3 Tagen sind heftige Kopfschmerzen auf der ganzen linken Seite aufgetreten, so daß er mehrere Nächte nicht schlafen konnte. Seit vorgestern sollen mehrfache Schüttelfröste aufgetreten sein.

Der sehr schlecht aussehende Patient ist benommen, kann allein nicht gehen, die Gesichtsfarbe ist ikterisch. Der Einblick in den linken Gehörgang ist unmöglich, da die Gehörgangswände sehr stark geschwollen sind, zwischen ihnen dringt reichlich fötider Eiter hervor. Die Flüstersprache wird am Ohr gehört, der Rinnesche Versuch ist für c negativ, Weber auf dem kranken Ohre. Der Warzenfortsatz ist an der Spitze stark druckempfindlich, die Weichteile nicht verändert. Die Pupillen reagieren träge, es besteht kein Nystagmus, ein Befund, der deshalb bemerkenswert ist, da bei der Operation eine Fistel im horizontalen Bogengange gefunden wurde.

Da am nächsten Tage wieder Schüttelfrost und hohes Fieber auftritt, wird sofort zur Totalaufmeißelung geschritten. Bei den ersten Meißelschlägen entleert sich eine Menge äußerst fötiden, anscheinend unter starkem Druck stehenden Eiters. Der Warzenfortsatz ist vollständig eingenommen von einem über taubeneigroßen Cholesteatom, welches die hintere knöcherne Gehörgangswand zerstört hatte und die Dura mater cerebri in fünfpfennigstückgroßer, die Dura

[3]) Brühl, Monatsschr. f. Ohrenh. 1905, Heft III (zugleich mit einem Falle von Spontanblutung des Sinus).

mater cerebelli und Sinus in dreimarkstückgroßer Ausdehnung, freigelegt hatte. Im horizontalen Bogengang ist eine schwärzliche Fistel sichtbar. Der Sinus wird nach oben in großer Ausdehnung, nach unten bis in die Nähe des Bulbus freigelegt, an welch letzterer Stelle er gesund aussieht. Die übrige Sinuswand und die angrenzenden Duraabschnitte sind in großer Ausdehnung schmierig grün verfärbt und mit Granulationen und Eiterpunkten bedeckt; die Kleinhirndura ist nach hinten weit vom Knochen abgedrängt, so daß man tief in einen Spalt zwischen Dura und Knochen hineinsehen kann. Die Sinuswand springt nicht, wie sonst, hervor, sondern befindet sich in einer Ebene mit den angrenzenden Duraabschnitten, so daß der Sinus einen völlig collabierten Eindruck macht. Hier war es also schon dem Aussehen nach klar, daß es sich um keinen bluthaltigen Sinus handeln konnte, und nur zur Bestätigung dieser Sachlage führten wir die Punktion aus, bei der die Spritze leer blieb. Nun wurde die laterale Sinuswand aufgeschlitzt und reseziert, dabei zeigte sich das Sinuslumen im absteigenden Teil bis auf vereinzelte kleine Gerinnsel völlig leer. Nach oben und unten hin bildeten dagegen solide Thrombusmassen einen Abschluß. Der mittlere Teil des Sinus war wohl deshalb leer, weil der verflüssigte Teil des Thrombus durch kleine fistulöse Oeffnungen, die makroskopisch als Eiterpunkte zwischen den dem Sinus aufliegenden Granulationen erschienen, durch die Sinuswand in den umgebenden perisinuösen Eiterherd abgeflossen war.

Sofort nach der Operation fühlte sich der Patient wohler, es traten keine Schüttelfröste mehr auf und die Temperatur blieb dauernd normal. Die in über Talergröße weit vom Knochen abgedrängte Dura reinigte sich sehr langsam und legte sich allmählich dem Knochen wieder an. Nach vier Wochen konnte die Plastik vorgenommen werden, nach 12 Wochen war der Patient fast geheilt, nur in der Pauke sezernierte noch eine kleine Stelle der Promontorialwand.

Wie auch in den anderen Fällen, über die ich hier berichte, haben wir uns auch bei diesem nicht zur Unterbindung der Vena jugularis genötigt gesehen, weil der Thrombus bulbuswärts solide war und einen guten Abschluß bildete. Ein Stück der exzidierten Sinuswand wurde mikroskopisch untersucht. Die Wand ist stark verdickt und von kleinen Eiterherden durchsetzt, in denen sich nach Gram Kokken (der Lagerung nach wahrscheinlich Streptokokken) zeigen. Außerdem finden sich in derselben nekrotische Herde und ausgedehnte Haemorrhagien.

Von zwei Fällen seröser Meningitis, welche Hammerschlag[4]) aus der Politzerschen Klinik beschreibt, wird in einem Falle der

[4]) Wiener med. Wochenschr. 1900, No. 35.

Sinus leer und kollabiert gefunden, in dem anderen differenziert sich die verfärbte Sinuswand überhaupt nicht von der umgebenden schmierig-verfärbten Dura, so daß auch hier das Lumen als aufgehoben angesehen wird. Für die Ursache der Kompression hält Hammerschlag in diesen zwei Fällen den bei der serösen Meningitis gesteigerten Hirndruck. Beweiskräftig sind indes meines Erachtens diese Fälle nicht, da schon bei dem letzteren Falle, bei dem es sich zugleich um einen großen Extraduralabszeß handelte, man wohl annehmen kann, daß, wie in unserem Falle, Eiter durch eine makroskropisch nicht sichtbare Oeffnung der Sinuswand abgeflossen sein kann. In den von Körner zusammengestellten Fällen von Meningitis serosa wird in einem Teil derselben der Sinus leer gefunden, in manchen dagegen nicht, zumal ist in einem Falle von Beck, in dem eine außerordentlich große Menge Liquor, im ganzen 106 g, abgelassen wurde, dirkt angegeben, daß die Punktion aus dem freigelegten Sinus flüssiges Blut ergab.

Der 3. Patient ist der 19 jährige Julius S., der seit 14 Tagen auf dem linken Ohre Schmerzen, seit 10 Tagen Eiterung aus dem Ohre hatte. Seit 8 Tagen hatte er sich wegen heftiger linksseitiger Kopfschmerzen und großer Schwäche unfähig zum Arbeiten gefühlt, außerdem hatte er Fieber und mehrfache Schüttelfröste gehabt.

Der Patient sah sehr elend aus und machte einen schwerkranken Eindruck. Die Untersuchung des linken Ohres ergab eine kleine Perforation im hinteren unteren Quadranten des geröteten Trommelfelles, in der nicht fötider Eiter lebhaft pulsierte, der Warzenfortsatz war an der Spitze nur wenig druckempfindlich, das Gehör für Flüstersprache stark herabgesetzt auf 10 cm. Spontaner Nystagmus war nicht vorhanden. Veränderungen in den Weichteilen des Kopfes oder des Halses waren weder zu sehen noch zu fühlen.

Der stark fiebernde Patient wurde sofort in unsere Klinik aufgenommen. Die Körperuntersuchung ergiebt nichts besonderes, dagegen finden sich im Augenhintergrunde folgende Veränderungen, die Herr Prof. Silex freundlichst feststellte: „Beginnende Neuritis optica links, also auf der kranken Ohrseite, Papille in toto mäßig gerötet, Grenzen nach innen und innen oben verwaschen, ziemlich starke Hyperämie der Venen. Patient macht in der Klinik einen benommenen Eindruck, er bekommt während der Untersuchung einen Schüttelfrost.

Es wird sofort zur Aufmeißelung nach Schwartze in Chloroformnarkose geschritten. Der Knochen des Warzenfortsatzes ist morsch und von Granulationen durchsetzt, gleich bei den ersten Meißelschlägen entleert sich reichlich nicht fötider, rahmiger Eiter, der unter starkem Druck zu stehen scheint. Der kranke

Knochen führt bis an die Sinuswand, welche im ganzen absteigenden Teil freigelegt wird. Im unteren Abschnitt sieht dieselbe graugrünlich verfärbt aus. Bei dem sehr positiven Befunde im Knochen wird auch hier wieder beschlossen, zunächst den Erfolg der Ausschaltung der primären Infektionsquelle abzuwarten. In der Tat scheint sich der Zustand nach der Operation zunächst zu bessern. Da aber nach 3 Tagen die Temperatur bis 39° steigt und auf dem rechten Auge sich ebenfalls eine leichte Neuritis optica zu bilden anfängt, wird in einer zweiten Operation der Sinus, der sich jetzt in dem bei der ersten Operation freigelegten Teil völlig verfärbt zeigt und hart anfühlt, so weit freigelegt, bis die Wand wieder normal erscheint, und zwar reicht das freigelegte Stück von der Gegend dicht am Bulbus bis weit in den horizontalen Teil, beinahe bis zum Torcular Herophili. Jetzt finden wir an der Stelle, wo der horizontale Teil des Sinus in den absteigenden übergeht, also verhältnismäßig hoch oben, eine Fistelöffnung in der Sinuswand, aus der ein Eitertropfen heraus pulsiert. Die Fistel wird erweitert, wonach reichlich dünnflüssiger Eiter aus dem Sinus herausläuft. Die laterale Sinuswand wird, soweit sie verfärbt erscheint, exzidiert, der in dem Sinus liegende speckig eitrige Thrombus entfernt, bis nach oben und unten solide, nicht eitrig aussehende Thrombusmassen erscheinen. Sofort nach diesem Eingriff fällt die Temperatur, Schüttelfröste treten nicht mehr auf, der Patient erholt sich zusehends. Die Erscheinungen am Augenhintergrund erfahren in den nächsten Tagen trotzdem noch bedeutende Steigerung. 3 Tage nach der Operation war der Augenbefund folgender: Links erhebliche Zunahme des Prozesses, Grenzen allseitig völlig verschwommen, leichte Schwellung der Papille (Niveau Differenz 2 D). Streifige Färbung der zirkumskripten Netzhautpartien, starke Schlängelung und Stauung der Venen, vereinzelte feine Blutaustritte auf der Papille. Rechts derselbe Befund wie vor 3 Tagen. Noch nach weiteren 9 Tagen sind die Papillengrenzen verwaschen und die Venen erweitert. Herzfeld hat kürzlich in der Berliner otologischen Gesellschaft über einen ähnlichen Fall berichtet.

Auch Kümmel[5]) beobachtete einen kürzlich von ihm veröffentlichten Fall von Sinusphlebitis, bei dem sich trotz glatter Heilung nach der Operation noch eine deutliche Neuritis optica entwickelte. Er hält in diesem Falle für die eventuelle Ursache einen Tampon, der auf dem freigelegten Sinusabschnitte liegen geblieben war, und erst nach 4 Wochen entdeckt wurde. Es konnte aber auch nach Entfernung des Tampons nicht festgestellt werden, daß die Sehnervenscheibe normal wurde, so daß man wohl bei seinem Fall ähnliche Gründe

[5]) Mitteilungen aus den Grenzgebieten d. Med. u. Chir. 1907, S. 169.

annehmen muß, wie bei dem unsrigen, nämlich die erst allmähliche Anpassung an die veränderten Zirkulationsverhältnisse. Aus dem Falle Kümmels kann man jedenfalls die Lehre ziehen, in der Tiefe der Operationshöhle nicht zu kleine Tampons, die eventuell beim Verbandwechsel übersehen werden können, zu verwenden.

Ein Zeichen für das normale Befinden des Ohres und den allgemeinen Gesundheitszustand des Patienten ist es, daß er jetzt bei der Musterung zur Feldartillerie angesetzt wurde. Da er von der Schwere seiner damaligen Erkrankung wohl selbst nicht die richtige Vorstellung hat, machte er bei der ärztlichen Untersuchung keine ausführlichen Angaben darüber. Jedoch halten wir die Einstellung des Patienten in das Heer für unzweckmäßig. Die nach Ausschaltung eines derartig großen Sinusabschnittes, wie bei diesem Patienten, eingetretenen Zirkulationsänderungen im Schädel machen den Patienten sicherlich nicht zum Dienst geeignet. Außerdem könnten Traumen, die das Ohr treffen, eine direkte Läsion der vom Knochen entblößten Durateile herbeiführen. Wir hielten uns, um den Patienten vor unabsehbaren Schäden im Militärdienst zu schützen, für verpflichtet, ihm eine Bescheingung über die damals an ihm vorgenommene große Operation zu geben, da man ja der Narbe nicht mehr ansieht, was dem Patienten gefehlt hat.

Der letzte Fall betrifft das 5 Jahre alte Mädchen Ella G., welche zu uns in die Poliklinik gebracht wurde. Bei dieser Gelegenheit möchte ich nachtragen, daß von unseren 4 Patienten 3 mit ihrer schweren pyämischen Erkrankung, hohem Fieber und Schüttelfrösten, zu Fuß die Poliklinik aufsuchten, um in ambulanter Behandlung Hilfe zu suchen. Das Kind soll seit einigen Wochen Ohrlaufen links haben. Seit den letzten 5 Tagen sollen Kopfschmerzen und Schwindelerscheinungen aufgetreten sein, ebenso Appetitmangel und Schlaflosigkeit. Seit zwei Tagen fühlt es sich so matt, daß es nicht gehen kann.

Das nach Angaben der Mutter früher sehr lebhafte Kind spricht fast gar nicht. Das Gesicht hatte eine gedunsenes Aussehen, ohne fremde Hilfe konnte das Kind überhaupt nicht stehen, bei diesbezüglichen Versuchen fiel es nach hinten und rechts um. Bei jedesmaligem Austupfen des Ohres machte das Kind eigentümliche Fallbewegungen nach der rechten Seite. Dabei äußerte es keine Schmerzhaftigkeit.

Die Untersuchung des linken Ohres ergab nach Entfernung des stark fötiden Sekrets einen Totaldefekt des Trommelfelles und Granulationen, die aus dem Kuppelraum herabragten. Flüstersprache wurde nur am Ohr verstanden. Der Warzenfortsatz war stark druckempfindlich, die Weichteile nicht verändert, es bestand geringe Nackensteifigkeit. Die Pupillen reagierten träge,

Nystagmus war bei dem sehr schwer reagierenden Kinde leider nicht zu prüfen. Der Augenhintergrund bot keine Besonderheiten, die Temperatur betrug 39°.

Das Kind wurde an demselben Tage in die Klinik aufgenommen, am nächsten Tage wurde die Totalaufmeißelung vorgenommen. Der Knochen war morsch und mit Eiter und Granulationen durchsetzt, im Antrum lag ein haselnußgroßes, fötides Cholesteatom, welches den Sinus in erbsengroßer Ausdehnung freigelegt hatte. Oberhalb des horizontalen Bogenganges war eine kariöse Vertiefung, nach deren Auskratzung horizontaler und oberer Bogengang deutlich erscheinen. Da die Sinuswand stark verändert aussieht, wird sie auf etwa 2 cm freigelegt und zeigt sich in dieser ganzen Ausdehnung von speckig verfärbten Granulationen bedeckt, zwischen denen zahlreiche Eiterpunkte sichtbar sind; die ganze, strangartig in die Dura eingebettete Sinuswand pulsierte lebhaft. In der Annahme, hier sicher eine Veränderung im Sinusinnern zu finden, punktierten wir mit der Spritze, bekamen aber nur flüssiges Blut. Da wir von vornherein bei den eigentümlichen Gleichgewichtsstörungen Verdacht auf einen Kleinhirnabsceß hatten, eine Annahme, die uns das Punktionsresultat des Sinus zu bestätigen schien, wurde die Dura mater cerebelli noch breit freigelegt. Dieselbe ist mit sammetartig rötlichen Granulationen bedeckt. Eine dicht hinter dem Sinus ausgeführte Punktion hatte jedoch kein Resultat. Die Temperatur ist in den nächsten beiden Tagen stark intermittierend in den Grenzen von 35,4° bis 40,1°, der Puls fliegend, das Kind nimmt nichts zu sich und ist zeitweise somnolent. Es tritt bei freieren Stadien und immer wieder versuchter Prüfung deutlicher Nystagmus beim Blick nach beiden Seiten auf, stärker anfänglich nach der ohrgesunden Seite, nach 2 Tagen gleichmäßig nach beiden Seiten. Nach Neumann[6]) ist Nystagmus, der anfänglich nach der gesunden Seite bestand, aber dann plötzlich in einen Nystagmus nach der kranken Seite umschlägt, ein diagnostisch sicheres Zeichen für Kleinhirnabszeß. Wir konnten dies in unserem Falle nicht konstatieren, immerhin war der Nystagmus hier sicher vom Kleinhirn ausgelöst, weil er immer mehr an Intensität zunahm, während der vom Labyrinth ausgelöste Nystagmus mit fortschreitender Zerstörung des Labyrinths schwächer wird. Da das Kind einen moribunden Eindruck macht, wird noch zu einer zweiten Operation geschritten. Die schmierig verfärbte Sinuswand zeigt jetzt in der Gegend der ersten Punktionsstelle ein scharfrandiges kleines Loch, aus dem eine Spur Eiter herausdringt. Von dieser Stelle aus wird die Sinuswand, nachdem sie bis zum Bulbus und weit nach hinten in großer Ausdehnung

[6]) Neumann: Der otitische Kleinhirnabsceß. Verlag von Deuticke. Wien. 1907.

freigelegt ist, aufgeschlitzt und exzidiert. Die mediale Sinuswand zeigt sich nun in etwa 2 cm Ausdehnung weißlich verfärbt. Auch in diesem Falle zeigt sich das Sinuslumen auf etwa 2 cm Entfernung leer, während nach oben und hinten hin schwärzliche Thrombusmassen dasselbe ausfüllen. Bei der Entfernung derselben blutet es vom oberen und unteren Ende. In den nächsten Tagen bleibt das stark intermittierende Fieber pyämischen Charakters von 35,7° bis 39,8°. Der Puls ist klein und frequent bis 140, das Allgemeinbefinden wechselnd, meist herrscht große Mattigkeit und Somnolenz vor. Die mediale Sinuswand, die in den ersten Tagen speckig belegt aussieht, reinigt sich jedoch nur langsam bis auf eine kleine Stelle, an welcher die Verfärbung noch schmutziger und grünlicher wird. Beim Sondieren dieser Stelle reißt die Dura ein und es entleert sich etwa ½ Teelöffel dünnflüssigen fötiden Eiters aus der Vorderfläche des äußeren Kleinhirnteiles. Die Sonde dringt in eine Abszeßhöhle von Haselnußgröße ein. Nach Vergrößerung der Eingangsöffnung wird diese locker mit Jodoformgaze tampeniert. Von diesem Moment an ist der Verlauf völlig fieberfrei, das Kind erholt sich überraschend schnell, der Gesichtsausdruck wird lebhaft, es spricht, spielt und blüht auf. Die Eitersekretion aus dem Kleinhirnabszeß sistiert nach 5 Tagen. Nach 14 Tagen ist die Dura cerebelli von gesunden Granulationen bedeckt, die Gehirnfistel völlig verheilt, so daß die Plastik vorgenommen werden kann. Die vollständige Epidermisierung der infolge der starken Granulationswucherung und des großen Knochendefektes stark verengten Höhle trat nach 8 Wochen ein. Das Kind fühlt sich jetzt völlig wohl, eine Untersuchung des Nervenstatus, die Herr Bielschowsky freundlichst ausführte, ergab völlig normale Verhältnisse. Mikroskopisch zeigte sich die Intima der entfernten Sinuswand durchweg eitrig infiltriert, außerdem bestanden größere und kleinere Abszesse in der stark verdickten Wand. Der anliegende Thrombus bestand aus roten Blutkörperchen, Fibrinmassen und massenhaften Eiterkörperchen. Kokken konnten wir in dem Schnitt in diesem Falle nicht nachweisen.

Bemerkenswert ist das nach der Statistik selten vorkommende Zusammentreffen von Sinusphlebitis mit Kleinhirnabszeß. Jansen[7]) betont, daß sich in keinem der von ihm beobachteten Fälle ein Anhaltspunkt dafür ergeben habe, daß der Abszeß durch die Sinusphlebitis induziert worden sei. Auch Macewen[8]) glaubt eher, daß eine Sinusphlebitis auf dem Umwege durch den Körperkreislauf metastatische Hirnabszesse herbeiführen könne, als durch direkte Infektion.

---

[7]) Arch. f. Ohrenheilk., 35, S. 272.

[8]) Macewen: Pyogenic infective diseases etc.

In gewissem Widerspruch dazu steht Körners[9]) Angabe, nach der pyämisch-metastatische Hirnabszesse sehr selten sind.

Auch in unserem Falle wird die Infektion nicht von der Sinusphlebitis auf das Kleinhirn übergegangen sein, vielmehr glauben wir, daß hier der Zerebellarabszeß das primäre, und die Sinusphlebitis das sekundäre Leiden war. Das Kind kam zu uns mit Erscheinungen, auf Grund welcher wir einen Zerebellarabszeß annehmen zu können glaubten. Die Komplikation mit der Sinusphlebitis, die damals schon sicher begann, trübte das Bild. Als wir bei der ersten Operation die hochgradig veränderte Sinuswand mit den Eiterpunkten erblickten, glaubten wir eine Thrombophlebitis vor uns zu haben, wozu auch das stark intermittirende, pyämische Fieber paßte. Wir erhielten aber bei der Punktion flüssiges Blut. Eine eventuelle Verletzung der medialen Wand durch die Punktionsnadel ist ausgeschlossen, da die Nadel stets von uns ganz schräg, beinahe parallel der äußeren Wand eingeführt wird. Es hat damals wohl schon eine wandständige Thrombose bestanden, es saß aber der Thrombus nicht an der äußeren, sondern an der medialen, inneren Sinuswand. Die Knochenerkrankung hatte auf einem der präformierten Wege die Infektion des Kleinhirns bewirkt, und es war zu einem Kleinhirnabszeß gekommen, welcher der medialen Sinuswand dicht anlag. Schließlich wurde die Sinuswand von dem Abszeß infiziert, die Intima erkrankte, und es bildete sich an der medialen Sinuswand ein Thrombus, der dann allmählig den Sinus ganz ausfüllte.

Die Veränderung der äußeren Sinuswand, die schon bei der ersten Operation zu sehen war, hing damit nicht zusammen, sondern war verursacht durch den perisinuösen Abszeß, der durch die Knochenerkrankung direkt entstanden war. Daß der Sinus auf eine kurze Entfernung beim Aufschlitzen leer gefunden wurde, ist in diesem Falle wohl durch den Druck des Kleinhirnabszesses zu erklären, welcher der medialen Sinuswand dicht anlag.

Diese Lage des Abszesses war auch der Grund, weshalb bei der ersten Operation der Abszeß nicht gefunden wurde, als wir mit der Punktionsnadel hinter dem Sinus nach ihm suchten.

Auch aus dieser kurzen Kasuistik geht hervor, wie wenig man bei diesen Erkrankungen schematisieren darf, und wir können uns ganz den Worten Kümmels anschließen, daß bei wenig Erkrankungen das sorgsamste Individualisieren nötiger, aber auch schwieriger ist, als bei den uns hier interessierenden.

[9]) Körner: Otitische Erkrankungen etc., S. 94.

Aus der königl. Poliklinik für Ohren- und Nasenkranke in Göttingen,
Direktor: Prof. Dr. Bürkner.)

Ein Fall von otogener eiteriger Thrombophlebitis mit symptomlosem Verlaufe.

Von
Privatdozent Dr. **W. Uffenorde.**

Den beiden von Alexander (Arch. f. Ohrenheilk., Bd. 64) und von Schroeder (Zeitschr. f. Ohrenheilk., Bd. LII, Heft 4, S. 357) mitgeteilten Fällen von fieberlos verlaufener, eitriger Sinusthrombose möchte ich einen dritten Fall hinzufügen, den wir zu behandeln Gelegenheit hatten. Andere derartige Fälle habe ich in der Literatur nicht auffinden können.

Dieser Fall zeichnet sich vor den beiden beschriebenen dadurch aus, daß neben der gänzlichen Fieberlosigkeit, die von uns mit Sicherheit während des ganzen Verlaufes der Mittelohreiterung nachgewiesen wurde, jedes Symptom fehlte, welches auf eine Komplikation der bestehenden Mittelohreiterung hindeuten konnte. Ich möchte deshalb diesen Fall hier mitteilen.

Kempf, Heinrich, 41 Jahre, Glasbläser (Journal LIV, 98), aus Neubauer (Solling), kam am 12. Mai d. J. in die Poliklinik mit der Klage, seit Weihnachten 1906 schwerhörig zu sein und allgemeine Mattigkeit verspürt zu haben. Um Ostern habe er geringe Schwindelanfälle gehabt. Die Beschwerden sind im Winter nach einem starken Schnupfen aufgetreten. Ohreiterung hat nicht bestanden, nur Schwerhörigkeit und Sausen.

Befund.

Rechtes Ohr: Umgebung des Ohres und äußeres Ohr ohne Besonderheit. Zerumenansammlung.

Trommelfell matt, eingezogen. Leichte diffuse Trübung.

Funktionsprüfung: Knochenleitung fehlt. Weber positiv. Rinne negativ. Perzeptionsdauer 6 Sek. a. Uhr ad concham gehört. Geringer Ausfall an der oberen Tongrenze. Durch Katheterismus keine Gehörverbesserung erzielt.

Linkes Ohr: Umgebung des Ohres zeigt keinerlei Besonderheit, vor allem keine Schwellung und Druckempfindlichkeit. Im Gehörgang liegen wenig Schollen. Das Trommelfell zeigt geringe Rötung und Schwellung, es ist plan und glanzlos.

Funktionsprüfung: Knochenleitung fehlt. Weber kontralateralisiert. Rinne negativ. Perzeptionsdauer 8—9 Sek. Uhr ad

concham gehört. Geringer Ausfall an der oberen Tongrenze. Es besteht kein Nystagmus. v. Steinsche Versuche ergeben nichts besonderes.

Diagnose: Otit. med. spl. chronica bil. et exsudativa acuta sin. Nervöse Schwerhörigkeit bds. Acne rosacea nasi. Arteriosklerosis.

Aufnahme des Patienten.

Statuspraesens: Großer, magerer, etwas anämischer Mann. Sensorium frei. Patellar-, Pupillar-, Kremaster- und Bauchdeckenreflexe erhalten. Rhomberg negativ. Hirnnerven frei. Augenhintergrund normal. Urin ohne krankhafte Beimengungen. Das Herz zeigt unreinen I. Ton an der Spitze. Keine Verbreiterung. Auf Pulmones rechts oben hinten und vorn Schallverkürzung, kein Katarrh. Abdomen ohne nachweisbare Veränderung. Gefäßrohre rigid.

In der Folgezeit traten Schmerzen im linken Ohre auf, das Trommelfell wurde konvex. Nach der Parazentese schwanden die Beschwerden. Es kam zu einer rein eitrigen mäßigen Sekretion. Da die Perforation immer wieder enger wurde, waren öfter neue Parazentesen erforderlich, schließlich wurde eine Dauerparacentese mit dem galvanokaustischen Spitzbrenner angelegt. Der starken Schwellung der Paukenschleimhaut wurde durch wiederholtes Abtragen der Schleimhautprolapse mit der kalten Schlinge entgegengearbeitet. Erhöhte Temperatur hat, wie die Temperaturkurve zeigt, nie bestanden.

13. V. 1907. Die rein eitrige Sekretion ist stärker geworden. Die hintere obere mediale Gehörgangswand ist etwas abgeknickt. Pat. fühlt Druck in der linken Schläfe und ist matt. Temperatur 36,7°. Retroaurikulär besteht keine Druckempfindlichkeit und keine Schwellung.

14. V. 1907. Typische Aufmeißelung in Chloroformnarkose. Weichteile ohne Besonderheit. Cortikalis weist bläuliche Verfärbungen auf, besonders nach der Spitze zu. Die oberflächlichen Zellen zeigen geringe Schwellung der Schleimhaut, keinen freien Eiter. Bei der Eröffnung des Antrum mastoideum wird Schwellung der Schleimhaut und etwas freier Eiter nachgewiesen. Bei der Resektion der Spitze des Proc. mastoideus plötzlich Hervordringen von Eiter, es handelte sich um große Terminalzellen, die mit rahmigen Eiter gefüllt sind. Die Spongiosa in der Tiefe ist sehr morsch, die Wand des zentralen Sinusteiles liegt in größerer Ausdehnung frei, perisinuös, besonders nach dem Bulbus, der Vena jugularis zu, besteht Eiteransammlung. Der Sinus wird bis nahe an den Bulbus freigelegt. Die Konsistenz des Blutleiters ist hier derb, es sind schmutzig rote Auflagerungen darauf zu sehen. Beim Verfolgen des lateralen Sinus

peripherwärts erweist sich dieser bald als gelb verfärbt, und unmittelbar unterhalb der Gegend der Petrosusmündung ist eine Fistel in der Sinuswand sichtbar, aus der rahmiger Eiter hervorkommt. Nachdem ein Schnitt durch die äußeren Weichteile auf die erste Inzision nach rückwärts gesetzt ist, wird der Sinus bis zur Hälfte des Transversus freigelegt, wo die Wand wieder die normale Färbung zeigt. Schlitzung des Sinus lateralis von der Fistel aus und Exzision eines Teiles der lateralen Wand, nachdem mit der Knopfsonde die Ausdehnung des erweichten Thrombus exploriert war. Das zentrale Ende des Thrombus erweist sich als derb organisiert und wird unberührt gelassen.

Das periphere Ende des Thrombus wird mit dem scharfen Löffel entfernt, es stürzt ein starker Blutschwall hervor. Tamponade mit Jodoformgaze. 3 äußere Befestigungsnähte. Verband.

16. V. 1907. Euphorie. Puls gut. Temperatur 37,8°. Keine Kopfschmerzen. Keine Schwäche.

5. VI. 1907. Mittelohr trocken, Perforation geschlossen. Retroaurikuläre Wunde geheilt, vernarbt. Es besteht noch geringes Sausen links. Wohlbefinden. Appetit. Patient wird geheilt entlassen.

Epikrise: Bei diesem Falle von Mittelohreiterung, deren Verlauf wir von Anfang an verfolgen konnten, wird man unser Erstaunen begreifen, als wir bei der Operation derartige Veränderungen fanden: perisinuöser Abszeß bis nahe an den Bulbus venae jugularis, ausgedehnte Thrombose des Sinus lateralis, zum Teil eitrig erweicht, Sinuswand durchbrochen. Fieber hat nie bestanden, abgesehen natürlich von geringen subfebrilen bis leicht febrilen Temperaturen an den zwei auf die Operation folgenden Tagen. Aber noch mehr, es hat auch kein Symptom an den Bedeckungen des Processus mastoideus den gefährlichen Vorgang in der Tiefe signalisierte, trotzdem keine Osteosklerose bestand.

Die Indikation zur Aufmeißelung nach Schwartze haben wir wegen der Persistenz der rein eitrigen Sekretion über vier Wochen hinaus, die zuletzt stärker wurde, wegen Senkung der hinteren oberen medialen Gehörgangswand und wegen des beginnenden Kopfdruckes in der entsprechenden Schläfengegend gestellt.

Nachdem bereits ein genügend weiter Wundtrichter für das Antrum mastoideum angelegt war, fanden wir noch keinen Anhalt für die tiefer sitzende Zerstörung, erst als wir die Spitze resezierten, besser eröffneten, was wir bei den typischen Operationen prinzipiell tun, deckten wir die schweren Veränderungen auf. Auch dieser Fall vermag wieder den Wert der Eröffnung der Spitze zu beleuchten, ohne sie hätte man den ganzen Prozeß in der Tiefe leicht übersehen können.

Der bakteriologische Befund aus dem Sinuseiter ist in unserem Falle negativ, es sind weder im Ausstrich noch in Kulturen Bakterien nachweisbar gewesen.

Zweifellos hat es sich wohl von vornherein um einen wenig virulenten Infektionserreger gehandelt. Die Propagation des Prozesses wurde aber einmal durch die bestehende Arteriosklerose und zweitens durch die relative Sekretverhaltung, die wir trotz aller zweckentsprechenden Encheiresen nicht hintenan halten konnten, begünstigt, und so konnten auch bei geringer Virulenz der Infektionserreger die schweren Zerstörungen einsetzen. Wenn der Nachweis der Bakterien aus dem Sinuseiter nicht gelang, so ist das wohl dadurch zu erklären, daß der Prozeß bereits längere Zeit — mehrere Wochen— bestanden hat, was besonders auch die Derbheit des zentralen Thrombenteiles beweist, die ihrerseits den Prozeß zentralwärts abschnitt und die Allgemeininfektion verhütete. Für Tuberkulose bestand keinerlei Anhaltspunkt; dagegen spricht auch die rasche Heilung post operationem.

Auf jeden Fall bleibt es nicht ganz erklärt und sehr auffällig, daß ein derartig ausgedehnter Prozeß am Blutleiter ganz fieberlos verlaufen kann. Für die der Mittelohreiterung voraufgehenden Allgemeinerscheinungen, Schwindel und allgemeine Mattigkeit, und für die Labyrintherkrankung ist wohl die Arteriosklerose anzuschuldigen.

Der Wundverlauf war ein sehr guter, in drei Wochen war die große Wunde geheilt; der Mittelohrprozeß lief gleich nach der Operation ab.

Aus dem rhino-otiatrischen Ambulatorium des israelitischen Spitales in Krakau.

Seltener Fall einer kombinierten angeborenen Missbildung des äusseren Gehörganges.

Von

Dr. **R. Spira**,

Leiter des Ambulatoriums.

Die angeborenen Bildungsanomalien des Gehörorganes unterscheidet man, wie die Entwicklungsstörungen überhaupt, in solche, die durch Hemmung in der Entwicklung entstanden sind, Hemmungsbildungen, Bildungsdefekte, und in solche, die einem Uebermaß der Bildung ihren Ursprung verdanken, Bildungsexzesse. Die ersteren sind häufiger, die letzteren seltener. Viel seltener sind

Komplikationen beider Kategorien von Bildungsfehlern im Bereiche eines und desselben Organs. Außerdem findet man viel häufiger angeborene geringere Abweichungen und Formanomalien, die weder der einen noch der anderen Kategorie angereiht werden können.

Was speziell den äußeren Gehörgang betrifft, so wurden hier nicht selten Bildungsdefekte beschrieben, in Form von angeborenen Verengerungen oder Verschlüssen des Meatus auditor. ext. Viel seltener sind Fälle von angeborener Exzeßbildung beobachtet und mitgeteilt worden in Form von Verdoppelung des äußeren Gehörganges.

Angeborene Mißbildungen des Gehörganges sind meistenteils kompliziert mit solchen an der Ohrmuschel, dem Trommelfell und dem Mittelohre. Dies erklärt sich aus dem innigen Zusammenhang, welcher bezüglich der embryonalen Anlage und weiteren Entwicklung zwischen Gehörgang und Ohrmuschel einerseits und Trommelfell andererseits besteht. Viel seltener findet sich das Labyrinth an solchen Entwicklungsstörungen mitbeteiligt. Die Tatsache, daß dabei das Mittelohr so häufig mitaffiziert, das Labyrinth hingegen intakt gefunden wird, findet ihre Erklärung in dem Umstande, daß das äußere und mittlere Ohr bekanntlich aus dem ersten Kiemenbogen hervorgehen, während das Labyrinth ganz unabhängig von demselben dem äußeren Keimblatte seine Entstehung verdankt. Andererseits nimmt das Labyrinth schon in frühzeitiger Entwicklungsperiode als sogenannte Labyrinthblase eine versteckte Lage in der Tiefe des Schädels ein, wo es gegen äußere Schädlichkeiten besser geschützt ist als das mehr exponierte äußere und mittlere Ohr.

Nur wenige Fälle sind bekannt, in denen neben angeborenem Verschluß des äußeren Gehörganges eine wohlgebildete Ohrmuschel angetroffen wurde (Oberteuffer, Jacobson, Blau[1]) und Török[2]). Hingegen ist noch niemals das Vorhandensein eines Trommelfells bei vollkommener Gehörgangsatresie konstatiert worden.

Der Verschluß des äußeren Gehörganges kann vollkommen oder unvollkommen, knöchern, knorpelig oder membranös sein. In Fällen einer vollkommenen Atresia auris congenita kann eine Spur eines äußeren Orificiums, eine kleine flache Vertiefung oder ein kurzer, blindendigender, schmaler Gang an seiner Stelle vorhanden sein, während die Stelle des Gehörgangkanales von einer festen knöchernen oder fibrösen Masse eingenommen wird. Häutige Verschlüsse des äußeren Gehörganges sind selten. Zuweilen findet man den knorpeligen Gehörgang normal erhalten aber blind endigend vor einem membranösen oder knöchernen Verschluß des knöchernen Gehörganges.

Eine solche teilweise Entwicklungsstörung des äußeren Gehörganges ist leicht zu erklären, wenn man bedenkt, daß der knorpelige und der knöcherne Gehörgang sich zu verschiedenen Zeiten und in gewissem Grade unabhängig voneinander entwickeln. Bei dem Neugeborenen ist der knorpelige Teil des Gehörganges bereits ausgebildet und seine Wände liegen so nahe aneinander, daß sie sich fast berühren und von einem Lumen zwischen ihnen keine Rede sein kann, während der knöcherne, aus dem Annulus tympanicus herauswachsende Gehörgang erst später, in den ersten Monaten des extrauterinen Lebens zur Entwicklung gelangt. Nach den neueren Untersuchungen entwickelt sich der äußere Gehörgang nicht aus der ersten Kiemenspalte, sondern aus einer Bildungsmasse, welche sich um das im Niveau der übrigen Haut befindliche Trommelfell wallförmig erhebt. In dieser Masse tritt nach außen Knorpelgewebe auf, aus dem die Ohrmuschel und der knorpelige Gehörgang gebildet werden, während der mediane Teil derselben mit dem Annulus tympanicus in Verbindung bleibt, aus dessen äußeren Rändern später Knochenfortsätze nach außen vorrücken und nach der Geburt zum knöchernen Gehörgang auswachsen [3]).

Aus diesen Entwicklungsverhältnissen der beiden Abschnitte des äußeren Gehörganges erklärt sich die Tatsache, daß in jedem derselben besondere und verschiedene Entwicklungsfehler zustande kommen können. Einmal ist der knorpelige Abschnitt erhalten und normal entwickelt, während der knöcherne verwachsen ist, ein anderes Mal ist das Umgekehrte der Fall, der knöcherne Gehörgang normal und der knorpelige atresiert.

In der großen Mehrzahl der Fälle finden sich neben der angeborenen Atresie des äußeren Gehörganges mehr oder weniger tiefe Anomalien des Mittelohres. Joël [4]) hat 12 Fälle von Autopsie bei diesem Entwicklungsfehler zusammengestellt. Dabei fand sich der knorpelige Gehörgang entweder fehlend oder blind endigend, der knöcherne von einer festen oder spongiösen Masse ausgefüllt, seltener bestand ein schmaler Spalt, der in das durch Knochenmasse ganz ausgefüllte oder stark eingeengte Cavum tympani führte. Trommelfell und Annulus tympanicus fehlten immer. Die Gehörknöchelchen fehlten entweder gänzlich oder sie waren rudimentär oder knöchern miteinander verwachsen. Die Tuben fanden sich in manchen Fällen normal, in anderen fehlte das Ostium tympanicum.

Eine ähnliche Mißbildung beschreibt Wagenhäuser [5]). In seinem Falle war neben einer Muschelwulst Mangel des knorpeligen Gehörganges und des Paukenringes vorhanden, während die untere Hälfte der Paukenhöhle durch kompakte Knochenmasse ausgefüllt war.

Die Gehörknöchelchen fanden sich nur rudimentär entwickelt. Die knorpelige Tube war durchgängig, die knöcherne endete blind. Die Binnenmuskeln, die Labyrinthfenster und die Paukenmündung der Tuba fehlten, während am knöchernen Labyrinth makroskopisch keine Abnormität nachgewiesen werden konnte.

In einer von Steinbrügge[6]) zusammengetragenen Statistik von 24 anatomisch untersuchten Fällen beschränkte sich die Entwicklungsstörung in 21 Fällen ausschließlich auf das äußere und das mittlere Ohr, während das Labyrinth nur in drei Fällen wesentlich an der Abnormität mitbeteiligt war. Aehnliche Verhältnisse finden sich auch in den von Ruedi[7]) und Blau[8]) mitgeteilten Sektionsbefunden.

Unter 17 von Bezold[9]) gesammelten Fällen erwies sich die Paukenhöhle 10 mal als normal; in den übrigen Fällen waren verschiedene Entwicklungsstörungen vorhanden, das Labyrinth fehlte nur in einem Falle.

Tod[10]) kommt auf Grund einer von ihm zusammengestellten Statistik von 57 in der Literatur veröffentlichten und 3 von ihm selbst beobachteten Fällen zu folgenden Konklusionen: 1. Die Deformität ist nicht erblich. Die Ursache derselben ist unbekannt. 2. Dieselbe findet sich viel häufiger bei weiblichen Individuen und ist öfter einseitig als doppelseitig. 3. Man findet dabei Deformitäten, welche besonders auf Entwicklungsfehler der mit dem ersten und zweiten Kiemenbogen in Verbindung stehenden Partien zurückzuführen sind. 4. Das Labyrinth ist selten beteiligt. 5. Embryologische, pathologische und klinische Beobachtungen zeigen, daß eine operative Behandlung nutzlos sei.

Török[11]) beschreibt einen Fall von angeborener doppelseitiger Gehörgangsatresie, wobei der knöcherne Gehörgang zwar normal entwickelt, aber durch die konzentrische Verengung des nach innen zu mit gleichmäßig fortschreitender Verdickung seiner Wände blind endigenden häutigen Gehörganges abgeschlossen war. Bei der Operation zeigte sich das Trommelfell ganz von einer knöchernen Wand ersetzt. Ohrmuscheln, Tuben und Warzenfortsatz waren beiderseits normal entwickelt. Die Paukenhöhle war größtenteils von einer mit der inneren Wand verschmolzenen knöchernen Masse ausgefüllt. T. vermutet, daß der Ausgangspunkt der Anomalie in der primären Verschmelzung der Gehörknöchelchen zu einer formlosen, die Paukenhöhle ausfüllenden und mit der Labyrinthwand verwachsenen knöchernen Masse zu suchen sei, während der Verschluß des Gehörganges als resultierende, sekundäre Entwicklungshemmung aufzufassen wäre. Dafür soll die normale Entwicklung der Muscheln sprechen wie auch die in seiner ganzen Länge, sowohl den häutigen, als auch den knöchernen Teil betreffende.

eigentlich vollkommene Entwicklung des Gehörganges, der nur an seinem Ende durch Weichteile verschlossen und an die in der Paukenhöhle befindliche und aus derselben sich vorwölbende knöcherne Masse befestigt war.

Aus den angeführten Beobachtungen und Untersuchungen geht klar hervor, daß, obgleich das Labyrinth dabei größtenteils intakt bleibt, eine operative Behandlung dieser Abnormität keine Aussicht auf Erfolg besitzt. Vor allem ist es schwer, im Vorhinein sich darüber zu orientieren, wo das eventuell normale Labyrinth aufzusuchen ist. Dann aber, wenn es schon gelingen sollte, eine Passage bis zum Labyrinth wegsam zu machen, so ist doch nicht zu erwarten, daß die mißgestalteten und rudimentären schallschwingenden Mittelohrgebilde imstande wären, die Schallwellen bis zu den schallempfindenden Organen zu leiten. Mit Recht betrachtet daher Joël[12]) diesen Zustand als ein „Noli me tangere" für den Chirurgen. Dieser Ansicht schließt sich vollinhaltlich Stetter[13]) auf Grund seiner Erfahrungen bei drei Fällen von Atresia aris congenita an, bei denen er die Wiederherstellung eines äußeren Gehörganges auf operativem Wege erfolglos versucht hatte. Endlich wäre es auch eine sehr schwere Aufgabe, einen solchen künstlichen Gehörgang stabil offen und permeabel zu erhalten. Nur dort, wo es sich um einen oberflächlichen häutigen Verschluß des äußeren Orificiums handelt, kann der Versuch, eine künstliche äußere Oeffnung herzustellen und mit Hilfe einer plastischen Operation zu stabilisieren, gerechtfertigt und von Erfolg begleitet sein.

Der angeborene Verschluß des äußeren Gehörganges kann auch mit Hemiatrophie, Assymmetrie und sonstigen Entwicklungsfehlern der betreffenden Gesichtshälfte kombiniert sein. Da die Ausbildung des äußeren und mittleren Ohres mit den Entwicklungsvorgängen in der Nähe des ersten Kiemenbogens eng zusammenhängt, so ist es natürlich, daß Entwicklungsstörungen tiefer Partien des Gehörorganes oft von solchen der Nachbarorgane, die sich gleichfalls aus dem ersten und zweiten Kiemenbogen entwickeln, begleitet sind, worauf schon Virchow aufmerksam gemacht hat und was auch Moldenhauer[14]) betont. Bekannt sind Hasenscharten, Gaumenspalten, Wolfsrachen, Ohr- und Halskiemenfisteln, Atrophie der betreffenden Gesichtshälfte, besonders des Unterkiefers. So hat Sugar[15]) einen Fall von Atresie des Gehörganges beschrieben, der eben mit einer rudimentär entwickelten Ohrmuschel mit halbseitiger Gesichtslähmung, Hemiatrophie und Assymmetrie der Gesichtshälfte, Fistula auris congenita und Atresie der Ohrtrompete kombiniert war. S. möchte annehmen, daß in seinem Falle der N. facialis schon seit der Geburt des

Patienten, vielleicht gar intrauterin, durch Knochenbalken, entweder im Fallopischen Kanale oder in der Gegend des Foramen stylomastoideum gedrückt wurde und atrophierte.

Politzer[15]) macht darauf aufmerksam, daß bei einseitiger, kongenitaler Gehörgangsatresie stets die Bewegungen des Gaumensegels während der Phonation zu prüfen sind. Findet man eine gleichmäßige Beweglichkeit der Gaumenplatte, so kann mit Wahrscheinlichkeit auf eine normale Entwicklung der Ohrtrompete und des Mittelohres geschlossen werden. Zeigt hingegen die Gaumenhälfte der mißbildeten Seite eine geringere Beweglichkeit, so ist die Annahme einer Defektbildung der Trommelhöhle und der Ohrtrompete gerechtfertigt, weil die mangelhafte Entwicklung des Mittelohres mit einer solchen der Gaumentubenmuskulatur kombiniert ist.

Was die Ursachen dieses Entwicklungsfehlers betrifft, so sind dieselben unbekannt. Von verschiedenen Autoren werden verschiedene ätiologische Momente angeführt, wie Heredität und äußere mechanische Ursachen, amniotische Verwachsungen (Alexander und Moskowicz[16]), Umschlingung der Nabelschnur (Moldenhauer l. c.) u. s. w.

Im Bereiche der Vererbung spielen die durch die Eltern übertragbaren konstitutionellen Krankheiten (Lues, Tuberkulose), Alkoholismus, sowie Blutsverwandtschaft der Eltern eine Rolle. Der Einfluß der Vererbung unterliegt keinem Zweifel, da derselbe durch zahlreiche Beobachtungen (Rohrer u. a.) festgestellt worden ist. Mechanische Störungen können hier um so leichter ihren Einfluß zur Geltung kommen lassen, als bekanntlich das Gehörorgan in der Anlage durchaus nicht als ein einheitliches Gebilde erscheint, sondern aus der Verschmelzung mehrerer zum Teil weit voneinander gelegenen Bildungsmassen entsteht und die Entwicklung der äußeren Abschnitte desselben verhältnismäßig spät, teilweise sogar erst nach der Geburt abgeschlossen wird. Aus diesen Bemerkungen läßt sich weiter folgern, daß die angeborenen Mißbildungen des Ohres sowohl in der frühesten Zeit der fötalen Entwicklung als auch in einer viel späteren Periode zu stande kommen können, je nach dem von der Mißbildung betroffenen Abschnitte.

Die in Rede stehende Abnormität ist ziemlich selten. Bezold[17]) hat unter 20 468 Ohrenkranken nur 11 mal angeborene Atresie des äußeren Gehörganges mit mißbildeter Ohrmuschel gefunden.

Bemerkenswert erscheint, daß fast sämtliche Autoren das häufige Vorkommen von Mißbildungen des Gehörorgans auf der rechten Seite betonen. So hat Steinbrügge (l. c.) unter 77 Fällen die Miß-

bildung nur 16 mal links, dagegen 39 mal rechts und 22 mal doppelseitig angetroffen.

Die angeborene Verdoppelung des äußeren Gehörganges wurde noch viel seltener beobachtet als die bis jetzt besprochene Abnormität. Einschlägige Fälle wurden mitgeteilt von Köhler (ein Präparat mit einem doppelten Gehörgang), Bernard (auf beiden Seiten ein zweiter Gehörgang vor dem Warzenfortsatze bei einem Kinde), Macaulu (39 jähriger Patient mit einem zweiten Gehörgange vor der Ohrmuschel). Urbantschitsch[18]) zitiert einen Fall, in dem ein $1^1/_2$ mm breiter, mit Haaren besetzter Kanal, der bis zum Trommelfell reichte, eine Mündung hinter der Ohrmuschel aufwies. Diese der älteren Literatur angehörenden Fälle sind jedoch nicht sicher als kongenital erwiesen, und als solche mit Vorsicht aufzunehmen, wie Moldenhauer richtig bemerkt. Man kann sich in der Tat leicht vorstellen, daß mannigfaltige in der Gegend des äußeren Gehörganges und des Warzenfortsatzes ablaufende Prozesse (Usur durch Zerumen, Cholesteatom, Caries etc.) zur Ausbildung von Vertiefungen und Hohlgängen (Fistelgänge, Längsteilungen durch Bindegewebsneubildungen) führen können, die mit glatter Haut ausgekleidet einem natürlichen äußeren Gehörgange sehr ähnlich sehen und einen solchen vortäuschen. Ich selbst habe einen ähnlichen Fall beobachtet und beschrieben[19]), in welchem es nach Zerstörung des oberen Teiles der hinteren Gehörgangswand, der äußeren Attikwand, des Trommelfelles und der Gehörknöchelchen infolge einer langjährigen Eiterung und Cholesteatom im Mittelohr, zur Ausbildung einer Höhle gekommen ist, welche den äußeren Gehörgang, den vorderen Teil des Warzenfortsatzes, Cavum tympani und Antrum umfaßte. Nur an der unteren Wand der trockenen, mit Epidermis ausgekleideten Höhle, etwas mehr nach hinten, fand sich eine längliche, von außen nach innen durch die ganze Länge des Gehörganges ziehende, horizontale, stark vorspringende Leiste, welche eigentlich den unteren Teil der hinteren knöchernen Gehörgangswand darstellte und den ganzen lateralen Teil der Höhle in zwei horizontal nebeneinanderliegende Abteilungen teilte. Das Ganze hatte eine Aehnlichkeit mit einem doppelten, durch die erwähnte Leiste getrennten äußeren Gehörgange, womit es bei oberflächlicher Betrachtung leicht verwechselt werden könnte.

Abgesehen von den älteren unverläßlichen Berichten liegen jüngere und sichere Beobachtungen vor von Brieger, Guranowski und Habermann.

In dem Falle von Brieger[20]) fand sich bei einem sechs Wochen alten Kinde ein durch eine von der vorderen zur hinteren Wand zie-

hende membranöse Scheidewand in zwei übereinander liegende Abschnitte geteilter äußerer Gehörgang, von denen der untere drei Viertel der Zirkumferenz einnahm, während der obere in einer Tiefe von 12 mm blind endigte. Daneben fanden sich mehrere Aurikularanhänge.

Guranowski[21]) beschreibt einen Fall, betreffend einen 29 jährigen Mann, der sich wegen plötzlicher Ertaubung vorstellte und bei dem sich der äußere Gehörgang durch eine schräg von hinten oben nach vorne unten gerichtete, aus Haut und einer dünnen Knorpellamelle bestehende Scheidewand in zwei Kanäle geteilt fand. Der vordere, etwa 7—8 mm lange, endigte blind, der hintere stellt den eigentlichen Gehörgang dar, in dessen Tiefe ein harter Zeruminalpfropf sich befindet. Nach Entfernung des letzteren zeigt sich das Trommelfell unverändert und das Gehör wieder normal. Die Ohrmuschel zeigt keine Entwicklungsanomalie.

Nach kritischer Besprechung ähnlicher Fälle aus der älteren Literatur kommt G. zu dem Resultat, daß seine Beobachtung den ersten unzweifelhaften Fall einer angeborenen Duplizität des äußeren Gehörganges bildet. Diese Ansicht muß als unrichtig bezeichnet werden. G. hat offenbar den zwei Jahre zuvor veröffentlichten Fall Briegers übersehen, der bis jetzt als der erste dieser Art in der otiatrischen Literatur angesehen werden muß.

Kurze Zeit darauf veröffentlichte Habermann[22]) seine Beobachtung betreffend eine partielle Verdoppelung des Meatus externus. Ein 10 jähriger Knabe aus Graz, der sonst normal entwickelt war und mit Ausnahme seines rechten äußeren Ohres keine Zeichen einer Entwicklungsstörung aufwies, besaß eine eigentümliche Bildung in seiner rechten Koncha. In derselben fanden sich nämlich zwei Oeffnungen, von denen die obere, rundliche in den eigentlichen Gehörgang, der mit dem Trommelfell abschließt, führte, während die untere, tiefer liegende, in einen etwa 7 mm langen Kanal führte, der allmählich enger werdend, unterhalb der oberen Oeffnung blind endigte. Die untere Wand dieses abnormen Kanals wurde durch die Koncha, die obere durch eine Hautduplikatur von sonst ganz normalem Aussehen gebildet. Im Kanal selbst befand sich ein kleines Klümpchen Ohrenschmalz, in welches feine Härchen eingebettet waren. Der eigentliche Gehörgang war in seiner Mündung sowohl wie auch im knorpeligen Teil relativ eng und auch enger als der der anderen gesunden Seite. An der vorderen Fläche des Tragus fanden sich außerdem unter der Haut kleine Aurikularanhänge in der Gestalt von drei kleinen Höckerchen, die mit dem Knorpel in Zusammenhang standen. Der knöcherne Gehörgang und das Trommelfell zeigten keine Abweichung.

Autoskopische Untersuchungen von Fällen mit Duplizität des äußeren Gehörganges liegen bis jetzt nicht vor, doch darf man wohl annehmen, daß bei dieser Abnormität die anderen, besonders die tieferen Abschnitte des Gehörorganes intakt bleiben, wie dies überhaupt in Fällen von Exzeßbildungen der Fall zu sein pflegt.

Ganz verschieden von den bis jetzt beschriebenen Fällen, eigenartig und in mancher Beziehung interessanter, stellte sich der von mir beobachtete Fall vor, dessen Beschreibung ich hier anschließe.

Der 30 jährige, kräftig gebaute Patient von mittlerer Größe gibt an, daß er zuvor immer gesund gewesen war, und außer der Schwerhörigkeit auf dem rechten Ohre über keine Beschwerden zu klagen hätte. Vor einigen Wochen sei er unter sehr heftigen Kopf- und Ohrenschmerzen und hohen Temperaturen erkrankt und in der Folge anderwärts am Warzenfortsatz operiert worden. Die Untersuchung ergiebt neben einer noch offenen Wunde am Processus mastoideus, wegen der er auf der chirurgischen Abteilung in Behandlung stand, in der Gegend des Introitus ad meatum externum rechts zwei rundliche, ungefähr 6 mm im Durchmesser haltende Oeffnungen, welche in zwei ebenso gleichweite Gänge führten, die in einer Tiefe von etwa 12 mm blind endigten. Diese zwei übereinander liegende Kanäle sind durch eine membranöse, horizontal von außen nach innen ziehende und von vorne dem Tragus, nach hinten, der Koncha, gerichtete Scheidewand getrennt, deren äußerer Rand etwas über das Niveau der Koncha hervorsteht, etwas dicker ist und eine knorpelige Resistenz besitzt. Ebenso scheint das ganze horizontale Diaphragma zwischen seinen häutigen Lamellen eine dünne Knorpeleinlage zu besitzen. Eine ähnliche häutig-knorpelige Resistenz bietet der blindsackförmige Abschluß beider Gänge dar. Die häutige Auskleidung beider Kanäle hat ein normales Aussehen, ist trocken, glatt, ohne eine Spur von Haaren oder einer Drüsensekretion aufzuweisen. Ebenso findet sich keine Spur einer Narbe oder überhaupt eines in dieser Gegend abgelaufenen krankhaften Prozesses. Beide Gänge sind einander so gleich, daß man nicht sagen kann, welcher von ihnen mehr einem normalen Meatus rxternus ähnlich sieht und entspricht.

Außerdem findet sich vor dem Tragus ein diesem paralell senkrecht von oben nach unten ziehendes, dünnes, etwa 1 cm langes Hautfältchen, welches nach unten mit einer warzenförmigen, hanfkorngroßen Verdickung endigt, in dessen Tiefe eine knorpelige Resistenz durchzufühlen ist.

Im übrigen ist die Ohrmuschel normal gebaut, weder an dem anderen Ohr, noch an einer sonstigen Stelle des Gesichtes oder des Kör-

pers ist die geringste Abnormität nachzuweisen. Das Gesicht war vollkommen symmetrisch, der Gesichtsnerv funktioniert normal.

Das Gehör war auf der affizierten Seite stark beeinträchtigt. Uhr und Flüsterstimme wurden gar nicht gehört, akzentuiertes Flüstern wird zwar ad concham perzipiert, doch ergiebt die Kontrollprüfung, daß diese Perzeption dem entgegengesetzten Ohre zuzuschreiben ist, das sich bei dieser Hörprüfung nicht ausschließen ließ, Weber wird nach rechts oder gar nicht lateralisiert. Rinne fällt negativ, Schwabach verlängert aus.

Es möge hier darauf hingewiesen werden, daß man mit Rücksicht auf die kurz zuvor überstandene Mittelohrentzündung wohl kaum bestimmen könnte, wie viel von der gefundenen Gehörsabnahme dem bestehenden Entwicklungsfehler, wie viel davon der überstandenen Mittelohrkrankheit zur Last zu stellen war.

Jedenfalls ist auf Grund der Resultate der Hörprüfung die Annahme berechtigt, daß das Labyrinth an dem Bildungsfehler nicht partizipiert.

Patient gibt an, daß er nie zuvor an einer Ohrenkrankheit gelitten hatte und daß er die oben beschriebene Abnormität seit der Geburt besaß, Angaben, die von seiner nächsten Umgebung bestätigt wurden.

Mit Rücksicht auf das, was wir darüber auseinandergesetzt haben, kann es wohl keinem Zweifel unterliegen, daß wir es hier mit einer kongenitalen Mißbildung zu tun hatten. Dafür sprechen außer den Angaben des Patienten und seiner Verwandten, die Gegenwart von Aurikularanhängen und der vollständige Mangel irgend welcher auf eine in dieser Gegend überstandene Krankheit hinweisenden Veränderungen, Narbenbildungen und dergleichen .

Was die Zeit betrifft, in welcher die Entstehung dieser Mißbildung zustande gekommen sein kann, so müssen wir dieselbe mit Rücksicht darauf, was oben über die Entwicklung des äußeren Ohres dargestellt wurde, in die ersten Monate des embryonalen Lebens zurückführen.

In der Familie des Patienten konnte weder eine ähnliche noch eine sonstige Mißbildung nachgewiesen werden.

Der soeben mitgeteilte Fall unterscheidet sich in mancher Beziehung wesentlich von allen anderen bis jetzt beschriebenen Fällen. Vor allem war in allen anderen oben angeführten, in jüngerer Zeit veröffentlichten Fällen von Duplizität des Gehörganges ein Gang vorhanden, welcher den wahren Gehörgang repräsentierte und zum Trommelfell führte, während in unserem Falle beide Kanäle blind endigten. Außerdem hatten wir es hier mit einer doppelten Bildungsanomalie zu tun, einer Kombination eines Bildungsexzesses in Form einer

teilweisen Verdoppelung des knorpeligen Gehörganges und von Aurikularanhängen mit einem Bildungsdefekte in Form einer Gehörgangsatresie neben einer fast normalen Aurikula. Einen ähnlichen Fall konnte ich bis jetzt in der Literatur nicht auffinden und ich glaube daher zu der Annahme berechtigt zu sein, daß der von mir beobachtete als erster und einziger in seiner Art zu betrachten ist.

Mit Rücksicht auf den vollständigen Mangel der für den äußeren Gehörgang charakteristischen Eigenschaften (Haare, Sekret) in diesem Falle könnten die beiden Gänge vielleicht auch einfach als stärkere Vertiefungen in der die Mündung des äußeren Gehörganges abschließenden häutigen Wand aufgefaßt werden.

In der älteren Literatur bietet der Fall Bernardts insofern eine gewisse Aehnlichkeit zu dem unsrigen, als auch dort keine der Kanäle zum Trommelfell führte und auch dort, soweit aus dem ungenauen Referate geschlossen werden kann, beide miteinander kommunizierenden Gänge in der Tiefe atresiert waren.

Es ist klar, daß, wenn in einem Fall mit Atresie des Meatus eine Mittelohrentzündung auftritt, diese Krankheit dann ein besonderes Interesse beansprucht. Die Unmöglichkeit einer otoskopischen Diagnose wird jedenfalls die rechtzeitige Erkennung der Krankheit erschweren, die sich dann nur auf subjektive Angaben stützen könnte. Die Unzulänglichkeit des wenn überhaupt vorhandenen Trommelfelles für jeden therapeutischen Eingriff, die Erschwerung einer Elimination des Exsudates aus der Paukenhöhle nach spontanem oder operativem Durchbruch des Trommelfelles, wie dies in normalen Fällen zu geschehen pflegt, kann den Verlauf der Krankheit verhängnisvoll gestalten. Zum Glück gehört eine solche Komplikation zu den Seltenheiten und kommt hier eine solche um so weniger leicht zustande, als neben einer Atresie des Gehörganges gewöhnlich gleichzeitig ein Verschluß der Trompete vorhanden ist und infolgedessen das Eindringen pathogener Keime aus dem Nasenrachenraum ins Mittelohr und die Hervorrufung einer Entzündung daselbst auf diesem Wege erschwert ist. Um so interessanter muß unser Fall sich darstellen, bei dem eben in letzter Zeit eine akute Mittelohrentzündung auf dem mißbildeten Ohr abgelaufen zu sein scheint, welche die Notwendigkeit einer Aufmeißelung des Warzenfortsatzes nach sich zog. Leider war mir die Beobachtung des Patienten während dieser Krankheit versagt und konnte ich auf dieselbe nur aus anamnestischen Angaben schließen.

Zum Schlusse noch einige Worte zur Behandlung der besprochenen Abnormitäten. Daß eine Verdoppelung des äußeren Gehörganges keine Indikation zu einem chirurgischen Eingriff involviert, ist selbst-

verständlich. Insofern als auch nur einer der Gänge zum Trommelfell führt und sonst keine Abnormität vorhanden ist, wird die Hörschärfe ganz normal oder nur wenig eingeschränkt sein. In der Tat ist in den bis jetzt publizierten Fällen die Frage einer Behandlung nicht einmal berührt worden. Was jedoch den Verschluß des Gehörganges betrifft, so ist, wie bereits oben hervorgehoben wurde, mit Rücksicht auf die zumeist gleichzeitig vorhandenen tieferen Defekte und Deformitäten, jeder Versuch, durch Freilegung oder Neuanlage eines Ohrkanals das Gehör zu verbessern, aussichtslos und irrationell. Zumal in Fällen, in denen eine Funktionsfähigkeit des schallempfindenden Apparates nicht nachgewiesen werden kann, bei kleineren Kindern, bei denen eine genaue Hörprüfung überhaupt nicht durchführbar ist, ferner dort, wo man es mit langgestreckten oder knöchernen Atresien zu tun hat, wo auch jede Wahrscheinlichkeit eines Erfolges fehlt, ist jeder operative Eingriff kontraindiziert und zu unterlassen. Hingegen kann ein solcher Eingriff in Betracht kommen bei doppelseitiger angeborener Obliteration des Gehörganges, oder wenn der Patient wegen hochgradiger und unheilbarer Schwerhörigkeit auf der anderen Seite nicht imstande ist, seinen Berufspflichten nachzugehen und seinen Lebensunterhalt zu erwerben. In solchen Fällen muß man sich jedoch auch früher überzeugen, ob das gehörgangslose Ohr überhaupt funktioniert, ob der schallperzipierende Apparat vorhanden und aktiv ist. Eine operative Behandlung ist auch gestattet, wo man sich bei nachgewiesenem funktionsfähigem Labyrinth durch eine genaue Untersuchung die Gewißheit darüber verschafft hat, daß man es nur mit einem angeborenen dünnwandigen Septum am Ohreingange zu tun hat. Unbedingt, unter allen Umständen dringend indiziert kann ein chirurgisches Einschreiten werden, wo neben einer solchen Atresie Symptome einer akuten Mittelohrentzündung und einer Eiterretention in Erscheinung treten. In solchem Falle scheint es uns jedenfalls sicherer und zweckentsprechender, sich den Weg zum Mittelohr durch den Warzenfortsatz und das Antrum als durch den Meatus ext. zu bahnen.

Eine doppelseitige angeborene Atresie und hochgradige Einschränkung der Hörschärfe auf beiden Seiten stellten eben in dem oben mitgeteilten Falle Töröks die Indikation zum operativen Eingriff dar. Es wurde auf einer Seite die Totalaufmeißelung und Durchbrechung der die Stelle des Trommelfelles einnehmenden Wand vorgenommen und beiderseits ein Gehörgangslumen mit Hilfe der Körnerschen Plastik wiederhergestellt, und obgleich die Hörprüfung ein intaktes Labyrinth ergeben hatte und bei der Operation die Paukenhöhle teilweise erhalten gefunden worden ist, ist die durch diesen Ein-

griff erreichte Gehörsverbesserung durchaus nicht als bedeutend zu bezeichnen.

Literatur.

1. Zit. von Moldenhauer im Handbuch f. Ohrenkr. von Schwartze.
2. Török: Archiv f. Ohrenkr., Bd. 70, S. 213.
3. Urbantschitsch: Lehrbuch, 4. Aufl., S. 244.
4. Joël: Zeitschrift f. Ohrenkr., Bd. 18.
5. Wagenhäuser: Archiv f. Ohrenkr., Bd. 26.
6. Steinbrügge: Die pathologische Anatomie des Gehörorganes, Berlin 1891, S. 1, und Monatsschrift für Ohrenkr., 1899.
7. Ruedi: Zeitschrift f. Ohrenkr., Bd. 34, S. 334.
8. Blau: Schmidts Jahrbücher, Bd. 275.
9. Bezold: Zit. bei Urbantschitsch, Lehrbuch, 4. Aufl., S. 248.
10. Tod: Journal of Laryngology, Rhinology and Otology, 1901.
11. Török: Wie bei 2.
12. Joël: Wie bei 4.
13. Stetter: Klinische Vorträge aus dem Gebiete der Otologie etc., herausgegeben von Haug, Bd. 2, H. 9.
14. Sugar: Archiv f. Ohrenkr., Bd. 58, S. 216.
15. Politzer: Lehrbuch, 4. Aufl., S. 669.
16. Alexander u. Moszkowicz: Archiv f. Ohrenkr., Bd. 50, S. 97.
17. Bezold: Ueberschau über den gegenwärtigen Stand der Ohrenheilkunde nach dem Ergebnisse einer 25 jährigen Beobachtung, 1895.
18. Urbantschitsch: Lehrbuch, 4. Aufl., S. 248.
19. Spira: Monatsschr. f. Ohrenh., 1906.
20. Brieger: Klinische Beiträge zur Ohrenheilkunde, 1896, S. 12.
21. Guranowski: Przeglad chirurgiczny, 1898, Bd. 4, S. 217, und Zeitschr. f. Ohrenh., Bd. 34, S. 246.
22. Habermann: Archiv f. Ohrenkr., Bd. 50, S. 102.

Oesterreichische otologische Gesellschaft.

Offizielles Protokoll
der Sitzung vom 27. Mai 1907,
erstattet vom Schriftführer.

Vorsitzender: V. Urbantschitsch.
Schriftführer: H. Frey.

I. Dozent Alexander demonstriert ein angeblich nach Trauma entstandenes Keloid.

Patient kam nach zwei erfolglosen Eingriffen in der Heimat auf die Klinik und es wurde hier am 21. Mai a. c. der Tumor entfernt. Es handelte sich darum, den großen Defekt möglichst zu schließen, was

durch eine Plastik mittels Y-förmigen Hautschnittes gelang. Die Wunde heilte per primam. Die Klinik besitzt die Moulage eines fast identischen, vor 5 Jahren von Hofrat Politzer operierten Falles.

Dr. Frey: Der von Dr. Alexander erwähnte Fall wurde seinerzeit von mir an der Klinik beobachtet und von Hofrat Politzer operiert. Es handelte sich um ein mehrfach rezidiviertes, kleinapfelgroßes Keloid, das den größten Teil der Ohrmuschel einnahm. Es wurde die Abtragung im gesunden Gewebe der Ohrmuschel vorgenommen, die Weichteilränder über dem Knorpel primär genäht. Die histologische Untersuchung ergab das typische Bild eines Keloids mit eigentümlich angeordneten elastischen Fasern. Leider ist uns über den späteren Zustand des Patienten nichts bekannt geworden.

Hofrat Politzer: Diese Keloide rezidivieren sehr leicht, namentlich bei Negerinnen kommen sie sehr häufig vor, wahrscheinlich infolge des Tragens schwerer Ohrringe. Es ist immerhin nicht zu bestimmen, ob hier vollständige Abtragung erfolgte oder nicht, und man muß noch abwarten, ob dauernde Heilung eintreten wird.

Dozent Alexander erstattet das Referat über die im Laufe des Jahres 1906 erschienenen anatomischen Arbeiten.

Offizielles Protokoll
der Sitzung vom 24. Juni 1907,
erstattet vom Schriftführer.

Vorsitzender: V. Urbantschitsch.
Schriftführer: H. Frey.

Dr. Ernst Urbantschitsch: Der Patient, den ich mir vorzustellen erlaube, war bis zu seinem 10. Lebensjahre ohrgesund. Von seinem 10. bis 15. Jahre traten angeblich periodisch häufig äußerst intensive Ohrenschmerzen mit ödematöser Schwellung der Weichteile und Ohrenfluß auf. Das Gehör wurde im Laufe der Zeit allmählich schlechter. Von seinem 15. Jahre an bestand nunmehr chronische, fötid-eitrige Otorrhoe, derenthalben Patient von seinem Posten als Stationschef suspendiert wurde. Seit Beginn des Ohrenleidens stand Patient in ärztlicher Behandlung, die aus Ausspritzen, Ohrentropfen und Pulvereinblasungen bestanden hatte.

Wegen Behebung seines Ohrenleidens stellte sich mir Patient am 20. April 1907 vor. Ich fand den Gehörgang mit Eiter erfüllt, nach dessen Entfernung sich ein Defect des hinteren-oberen Trommelfellquadranten zeigte. Das Antrum erwies sich kariös, die Gehörknöchelchen und der vordere Anteil des Trommelfelles schienen von der Entzündung nicht mitergriffen zu sein. Dem Befunde entsprechend und

mit Rücksicht auf den mißlungenen Versuch einer konservativen Behandlung, schlug ich dem Patienten die Totalaufmeißelung der Mittelohrräume vor, die dieser auch annahm. Es war jedoch dem Patienten seitens des Bahnarztes mitgeteilt worden, daß eine Zurückversetzung des Patienten zum Verkehrsdienst ausgeschlossen sei, wenn er auch nur die geringste Hörverminderung erleide, da er ohnedies das gesetzliche Hörmindestmaß für den Verkehrsdienst besitze. Nun war aber für den Patienten die Einreihung zum Verkehrsdienste von höchster Bedeutung, da er erst fünf Jahre diesen versah, das Vorrücken in den Rang eines „höheren Beamten" aber einen siebenjährigen Verkehrsdienst zur Bedingung hatte.

Aus diesem Grunde entschloß ich mich, die Radikaloperation nicht in typischer Weise auszuführen, sondern mit Schonung des noch erhaltenen Trommelfelles und der Gehörknöchelchen. Nach sorgfältiger Ablösung der Gehörgangsweichteile, meißelte ich die knöcherne hintere Gehörgangswand ab, eröffnete das Antrum und operierte in der sonst üblichen Weise, nur berührte ich die Paukenhöhle nicht. Die Plastik vollführte ich derart, daß ich einen Längsschnitt durch die abgelöste Gehörgangswand nach innen bis ca. 7 mm vor die Trommelfellebene und am äußeren Ende des Längsschnittes nach oben und unten vertikale Schnitte machte. Ich erhielt auf diese Weise gleichsam zwei äußere Gehörgänge, einen gegen das Trommelfell und einen in das aufgemeißelte Antrum führenden. Bei der Nachbehandlung zeigte sich der untere Gehörgang von dem oberen in der ersten Woche stark komprimiert, so daß es einiger Mühe und starker Tamponade bedurfte, um das Lumen des unteren freizuhalten; aber schon von der zweiten Woche ab war der gewünschte Erfolg erreicht: beide Gehörgänge waren breit offen. Sekretion erfolgte nur mehr aus dem oberen und da bloß spärlich. Das Trommelfell schien sich mit dem innersten Gehörgangsabschnitt zu verbinden, so daß keine Perforation mehr zu sehen ist. Nach Ablauf von ca. sechs Wochen konnte ich den Patienten geheilt entlassen. Das Gehör war nicht nur nicht schlechter geworden, sondern sogar etwas besser: vor der Operation wurde die Uhr ad concham. nach derselben 25 cm weit gehört. Dementsprechend wurde der Patient bereits am 10. Juli 1907 wieder dem Verkehrsdienste zugeteilt.

Dr. Alt: Ueber „tamponlose Nachbehandlung" (mit Krankendemonstration).

Vor einigen Monaten wurde in der österreichischen otologischen Gesellschaft eine Diskussion über die tamponlose Nachbehandlung nach Trepanation bezw. über die primäre Naht bei derselben herbeigeführt.

und ich wollte, nachdem vor kurzem mehrere Arbeiten über tamponlose Nachbehandlung nach Radikaloperation erschienen sind, eine Diskussion über dieses Thema anregen und über einige einschlägige Fälle referieren.

Bei der ersten vor sechs Wochen wegen einer Attik-Antrumeiterung operierten Patientin habe ich immer nur einen Gazestreifen eingeführt, die Kranke ist geheilt.

Im zweiten Falle, bei dem eine in den peripheren Teilen knöcherne, in den zentralen Partien aus Granulationen gebildete Atresie bestand, ist heute bereits vollständige Epidermisierung eingetreten.

Im dritten Falle wurde vor 17 Tagen ein rezidiviertes, vor 12 Jahren an der Klinik Gruber operiertes Cholesteatom entfernt. Es reichte sehr weit nach hinten, das Antrum war ausgeweitet. Plastik nach Panse. Wegen der besonderen Größe der Wundhöhle keine primäre Naht. Hier ist schon eine außerordentliche Verkleinerung der Wunde erfolgt und dort, wo das Cholesteatom saß, schießen gesunde Granulationen auf. Vor 13 Tagen operierte ich einen Fall, in dem Granulationen den Gehörgang verlegten und Cholesteatom das Antrum erfüllte. Plastik nach Körner und Naht. Sehr guter Verlauf.

Ich behandle noch weitere sechs Fälle von Totalaufmeißelung derzeit mit der tamponlosen Nachbehandlung.

Die bisherigen Erfahrungen genügen wohl nicht für ein abschließendes Urteil, berechtigen aber zur Hervorhebung folgender Momente:

Im allgemeinen sind wir mit unserer Nachbehandlung zufrieden und haben keinen Grund, diese Methode zu verlassen, wenn der Patient unter der ständigen Kontrolle eines Otiaters bleibt. Eine Ausnahme würden jene Fälle bilden, die sich nach kurzer Zeit der spezialistischen Behandlung entziehen müssen. Für diese wäre die tamponlose Nachbehandlung mit lockerer Einführung eines Gazestreifens von großem Vorteil. Das funktionelle Resultat ist durchaus zufriedenstellend.

Diskussion.

Dr. Alexander: Wir haben an der Klinik von jeher diese Form der Behandlung durchgeführt. Nur möchte ich den Namen „tamponlose Behandlung“ nicht annehmen, weil er nicht das Richtige trifft. Das Wichtigste ist daran die Nachbehandlung mit exakter Drainage. Die Hauptsache ist, daß sehr häufig nach 24 stündigem Liegen des Streifens Mazeration unter dem Verbande eintritt und die junge Epidermis verloren geht. Der Patient wird bei uns mit Tropfen (Perhydrol und dann Boralkohol) und Streifen versehen. Die Streifen sind bei starker Sekretion eventuell ½ stündlich zu wechseln. Nachdem ja die primäre

Epidermisierung nur in Ausnahmefällen vorkommt, ist die Granulationsbildung zu unterstützen. Wir suchen die Granulationen möglichst in Ruhe zu lassen. Es wäre denkbar, daß die „schlechte" Granulation einen erkrankten Knochen deckt; auch hier wirkt die Auskratzung oder Aetzung wenig befriedigend. Da liefert gute Erfolge die Belichtung (Auer, Sonne) und vorzüglich der Aufenthalt im Süden; speziell bei Kindern, bei denen man oft starke Sekretion sieht, so daß man geneigt wäre, auszukratzen und so zu schaden, bringt der Aufenthalt im Süden oft deutliche Genesung.

Dr. Ruttin: Den erst vorgestellten Fall möchte ich als nicht ganz einwandfrei betrachten, weil man mit der Sonde fühlen kann, daß die Epidermis der Knochenwand nicht anliegt, sondern hohl über einer Knochenbucht liegt. Es ist daher nicht sicher, ob in diesem Falle die Trommelhöhle wirklich ausgeheilt ist. Wir haben oft gesehen, daß nachträglich Membranen durchgebrochen sind und Eiterung eintrat.

Dr. Frey: Ich stimme mit Dr. Alt völlig überein. Wir haben ja freilich hier niemals so fest tamponiert, wie dies an anderen Orten geschehen ist. Ich habe selbst drei Fälle heuer so behandelt und war mit dem Erfolge sehr zufrieden. Ich habe prinzipiell gar nichts berührt, nichts ins Antrum eingeführt, sondern bloß Gazestreifen zur Drainage am Boden des Gehörganges eingelegt, deren Wechsel ich allerdings dem Patienten nicht überließ, weil ich es nicht für rätlich halte. Im Verlaufe der Behandlung sieht es wohl, wie Voss richtig bemerkt, manchmal unheimlich aus, indem die Höhle scheinbar ganz mit Granulationen erfüllt ist. Diese verschwinden aber wieder, und ich habe den Eindruck gewonnen, daß diese Behandlung eine wesentliche Abkürzung bedeutet.

Dr. Neumann: Seit jeher vertrete ich den Standpunkt, daß Medikamente oder Verbandstoffe keinen Einfluß auf die Epidermisation ausüben. Hauptsache ist, ob alles Krankhafte entfernt ist oder nicht. Vor zwei Jahren habe ich hier ein Mädchen vorgestellt, die sechsmal radikal operiert worden war; dennoch erfolgte keine Heilung. Zu dieser Zeit kam ich auf meine Labyrinthoperation und habe sie in diesem Falle ausgeführt, da ich vermutete, daß ein Herd in der Tiefe sei, in welcher Meinung mich auch der Ausfall der Funktionsprüfung unterstützte. Nachher trat innerhalb sechs Wochen dauernde Heilung ein.

Ebenso entschieden bin ich gegen die postoperativen Exkochleationen der Trommelhöhle und gegen die Aetzungen der üppig aufschießenden Granulationen. Ist jedoch die Granulationsbildung zirkumskript — eine Lieblingsstelle ist die tympanale Fläche des Fazialis-

sporns — so kann eine Abtragung der Granulationen die Epidermisation beschleunigen, nicht aber bei diffuser Granulationsbildung. Bei solcher muß immer ein tiefer Krankheitsherd vermutet werden. Der Tampon soll nur als Drain wirken. Brücken oder Nischen der Granulationen müssen eventuell energisch tamponiert oder entfernt werden. Giebt man nicht acht, so bildet sich eine trichterförmige Verengerung im Gehörgange, die nach einiger Zeit wiederum zur Eiterung führt.

Dr. Frey: Ich glaube, daß Kollege Neumann diese Frage etwas mißverstanden hat. Wenn wir über Nachbehandlungsmethoden sprechen, so müssen wir doch bei diesen bleiben und nicht über die Operation diskutieren. Es ist ja ganz selbstverständlich, daß alles Kranke bei der Operation entfernt wird. Ist aber der Fall unkompliziert, dann kommt das Thema in Diskussion, das Alt angeregt hat. Was das Aufschießen von Granulationen und Brückenbildung anlangt, so ist ein wesentlicher Punkt der tamponlosen Behandlung, gar nichts zu machen, sie in Ruhe zu lassen; zum Schlusse heilt es endlich aus. Ich sehe kein Malheur darin, wenn wir dann eine trichterförmige Verengerung bekommen.

Dr. Ruttin: Ich kann mich Dr. Frey nicht ganz anschließen, denn diese Brückenbildung ist ein sehr großer Nachteil, besonders bei Fällen wo ein Teil der vorderen Wand entfernt wird und die Brücke vor Ausheilung der Trommelhöhle sich bildet. Oft heilt diese nicht und wir glauben, einen geheilten Fall zu sehen, während in der Tiefe Eiter sitzt.

Prof. Urbantschitsch: Mein Assistent Dr. Bondy hat in vier einschlägigen Fällen sehr hübsche Resultate erzielt. Daß es freilich nicht immer gut geht, sah ich in einem Falle, wo nach der Radikaloperation ein Streifen eingeführt wurde und sehr starke Granulationsbildung erfolgte. Verwachsungen nach allen Richtungen traten ein, und um nicht zu völlig abgeschlossenen Räumen zu kommen, deren Folgen nicht abzusehen sind, habe ich einmal ausgekratzt. Der weitere Verlauf war günstig. Immer wird es gut sein, daß ein fachmännisch gebildeter Arzt solche Patienten kontrolliert.

Dr. Alt (Schlußwort): Ich wollte eine Diskussion über die tamponlose Nachbehandlung herbeiführen. Die Herren der Klinik Politzer sind nicht auf das eingegangen, was ich beabsichtigt hatte. Unter dieser Behandlung verstehen wir die einfache Drainage mit einem einzigen Gazestreifen in den Gehörgang, eventuell gar keine Drainage desselben, und bloße Reinigung der Wundhöhle und Verband von außen. Die Herren haben hervorgehoben, daß sie seit Jahren die Wundhöhle nicht fest tamponieren. Die Herren werden diese „tam-

ponlose" Methode erst versuchen müssen. Sie stammt aus dem Jahre 1898 und ist jetzt wieder auf die Tagesordnung gekommen. Als ich hier noch Assistent war, wurde sie noch nicht geübt. Man muß, wie Voss sagt, den Mut haben, einige Zeit nichts zu tun, während wir sonst alles Erdenkliche bei den aufschießenden Granulationen versuchten. Wir werden bei dieser Methode auf manches Gewohnte verzichten müssen, nicht immer das typische Bild sehen, wie früher, sondern andere Konfigurationen. Ein solches anderes Bild stellt mein erstgezeigter Fall dar. Das ist keine Membran, sondern hinter dieser Epidermisation liegen gesunde, organisierte Granulationen. Die Frau, die an immensen Kopfschmerzen litt, ist jetzt bei gutem Befinden und hat nicht mehr kranke Gebilde im Ohre.

Ich spreche nicht als Apostel dieser Methode, ich habe sie nur streng nach der Vorschrift geübt, zur Diskussion gestellt und gezeigt, was ich gesehen habe. Nach einigen Jahren werden wir bei reicherer Erfahrung über diese Methode erst in der Lage sein, ein abschließendes Urteil zu fällen.

Dr. Neumann: Zur Labyrinthoperation.

Der 60 jährige Tagelöhner L. R. leidet seit Kindheit an einem linksseitigen Ohrenfluß, seit drei Wochen an einer acuten Exazerbation mit sehr profuser Sekretion, diffusem Kopfschmerz; in den ersten Tagen der Exazerbation starkem Schwindel und starker Scheindrehung der Gegenstände besonders bei Seitenblick. Keine Schüttelfröste. Temperatur 39,4. Vollständige Fazialisparese linkerseits.

Der Gehörgang war mit Granulationen und stinkenden Cholesteatommassen erfüllt. Die Funktionsprüfung ergab eine komplette Taubheit für Konversations- und Flüstersprache, selbst mit dem Hörschlauche geprüft, Koptknochenleitung verkürzt, Weber auf die andere Seite, hohe und tiefe Töne 0, einen spontanen Nystagmus mit rotatorischem Charakter zur gesunden Seite. Der Vestibularapparat erwies sich sowohl kalorisch als auch mit Drehung geprüft als unerregbar. Diagnose: Labyrintheiterung, Mitergriffensein des Fazialis, eventuell Sinusthrombose.

Die noch am selben Tage vorgenommene Operation begann mit der Unterbindung der Vena jugularis. Dieselbe war mit Blut gefüllt. Nach Durchführung der typischen Radikaloperation wurde der Sinus freigelegt, vom oberen Knie bis nahe an den Bulbus. Seine Außenwand erwies sich als unverändert. Die Inzision des Sinus ergab flüssiges Blut. Eine Thrombose konnte ich nicht finden und glaubte schon, eine überflüssige Sinusoperation gemacht zu haben. Da aber die Temperatur am nächsten Tage von 40,1 auf 37,7 °, am zweiten Tage zur Norm

sank und weiter normal blieb, erschien der Eingriff gerechtfertigt. Anschließend an die Sinusoperation beabsichtigte ich wohl, auch das Labyrinth zu entfernen, die Rücksicht auf die während der Operation eingetretene Asphyxie gestattet mir aber nur die tympanale Eröffnung des Labyrinthes, nicht aber die von mir sonst geübte typische Eröffnung durch Abtragung der hinteren Pyramidenwand. Mit welchen Nachteilen die Unterlassung dieser Operation für den Patienten verbunden war, wird der nächstfolgende Fall illustrieren.

Fall II. Die dreijährige Tina S. bekam anschließend an Masern (in ihrem ersten Lebensjahr) eine beiderseitige Mittelohreiterung, vor neun Monaten eine acute Exazerbation im linken Ohre. Sie wurde von mehreren Kollegen behandelt und anschließend an die letzte Behandlung (vor vier Wochen) trat eine komplete Fazialisparese auf. Der Gehörgang zeigte sich mit fötiden Eiter- und Epidermismassen sowie Polypen erfüllt. Die nun vorgenommene Radikaloperation deckte eine hanfkorngroße, mit Granulationen erfüllte Fistel an der Prominenz des horizontalen Bogenganges auf. Beim Austupfen der Trommelhöhle entleerte sich aus der Fistel dünnflüssiger Eiter. Ich schloß an die typische Radikaloperation die Eröffnung des Labyrinthes durch Abtragung der hinteren Pyramidenwand an, wobei sich das ganze Labyrinth mit Granulationen und Eiter erfüllt, das Promontorium sequestriert in Granulationen eingebettet erwies.

Schon am zweiten Tage nach dieser Operation war die Fazialparese geringer geworden und ist heute (14 Tage post operationem) vollständig verschwunden.

Dieser Fall beweist zur Genüge, daß das in der Literatur so häufig beschriebene Koinzidieren von Labyrinthsequestern mit Fazialparese (ungefähr vier Fünftel aller Fälle von Labyrinthnekrose zeigen Fazialparese) nicht immer auf eine entzündliche Miterkrankung des Fazialis zurückzuführen ist, sondern vielmehr durch Umwucherung mit Granulationen oder Druck der sequestrierten Partien auf den Nervenstamm hervorgerufen wird. Wird in einem solchen Falle noch rechtzeitig die Labyrinthoperation ausgeführt, so ist es leicht möglich, daß in einer größeren Zahl von Fällen es uns doch gelingen wird, die Fazialparese rückgängig zu machen.

Ich glaube daher, mit Rücksicht auf diesen Umstand, gegen die allgemein akzeptierte Methode, bei Labyrinthsequestern so lange zuzuwarten, bis alle Sequester mobil geworden oder gar spontan abgestoßen sind, Einwendungen erheben zu müssen, deren Berechtigung aus der Krankengeschichte dieses Falles deutlich hervorgeht. Es ist auch

nicht auszuschließen, daß auch in dem erstdemonstrierten Falle mit Rücksicht auf die kurze Dauer der Fazialparese durch eine ausgiebige Labyrinthoperation der Fazialis wieder funktionstüchtig geworden wäre, was auch der postoperative Verlauf des Falles vermuten läßt, indem noch jetzt während der Nachbehandlung allmählich kleine Sequester sich loslösen. Ein neuerlicher Eingriff bei dem an hochgradiger Arteriosklerose leidenden Patienten ist schon mit Rücksicht auf die alarmierenden Symptome während der ersten Narkose nicht leicht anzuraten.

Dr. H. Neumann: Die zwei Fälle, die ich mir vorzustellen erlaube, zeigen beide Labyrinthsymptome, und zwar von zirkumskripter Erkrankung des Labyrinthes. Beide zeigen das uns für Fistel an der inneren Trommelhöhlenwand charakteristisch erscheinende Verhalten, indem bei Druck auf den Tragus oder durch Luft-Verdichtung und Verdünnung im äußeren Gehörgange ein Nystagmus oder eine langsame Augenbewegung sich einstellt, die gleichzeitig mit Scheinbewegung der äußeren Objekte und Schwindelgefühl des Patienten einhergeht. Bei allen Fällen mit diesem Verhalten fanden wir auch einen Defekt im Bereiche der Labyrinthkapsel. In den Fällen, wo wir während der Operation eine solche Fistel im horizontalen Bogengang nicht nachweisen konnten, ließen die anderen Symptome einen Defekt im Bereiche des Stapediovestibulargelenkes oder der Stapesplatte oder gar des Promontoriums erschließen.

Da dieser Nystagmus bezw. diese Augenbewegungen nicht immer den gleichen Charakter zeigten, vielmehr einmal zur kranken, das andere Mal zur gesunden Seite gerichtet waren, so war es sehr naheliegend, mit Rücksicht auf die Physiologie des Vestibularapparates wegen der Verschiedenartigkeit dieser Augenbewegungen auch einen entsprechenden Sitz der Fistel zu vermuten.

Der eine Fall, den Sie hier sehen, zeigt bei Luftverdichtung im äußeren Gehörgange die langsame Augenbewegung zur gesunden Seite, bei Verdünnung eine viel ausgiebigere Augenbewegung zur kranken Seite. Der andere Fall zeigt bei Luftverdichtung im äußeren Gehörgang eine ausgiebige langsame Augenbewegung zur kranken Seite, hingegen bei Luftverdünnung eine viel schwächere zur gesunden Seite.

Die Verschiedenartigkeit der Augenbewegungen in der Richtung und Intensität bei Luftverdichtung und Verdünnung gestatten mit Rücksicht auf die physiologischen Verhältnisse des normalen Labyrinthes den Schluß, daß in dem einen (ersten) Falle die Fistel im Bereiche des Promontorium, Stapediovestibulargelenkes oder Stapes sitzt, während sie im zweiten Falle im horizontalen Bogengang sitzt.

Ich habe mir erlaubt, die zwei Fälle hier vorzustellen, um nach Durchführung der Operation über den Einfluß derselben auf diese Verhältnisse berichten zu können. Zur Erläuterung des oben Gesagten sei mir gestattet, an einem einfachen Schema diese Dinge zu demonstrieren.

I. Wenn ich einen Defekt an der inneren Trommelhöhlenwand im Bereiche des Stapes oder des Stapediovestibulargelenkes annehme, so wird bei Luftverdichtung im äußeren Gehörgange eine Endolymphbewegung vom Utriculus zur Ampulle erzeugt, die nach den physiologischen Untersuchungen von Högyes und Ewald mit einer Augenbewegung zur gesunden Seite verbunden ist, bei Luftverdünnung wird die gegenteilige, aber ausgiebigere Bewegung hervorgerufen.

II. Wenn ich nun an diesem Schema einen Defekt im horizontalen Bogengange annehme, so wird durch fortgeleiteten Luftdruck auf den Defekt eine Endolymphbewegung von der Ampulle zum Utrikulus erzeugt, also genau wie bei Defekt am Stapes etc. durch Aspiration, und dementsprechend wird auch eine stärkere Bewegung erfolgen. Bei Luftverdünnung wird in diesem Falle dasselbe erzeugt, was bei Luftverdichtung eintritt, wenn der Defekt im Stapes etc. sitzt.

Defekte an der Labyrinthkapsel, mögen sie am Bogengang oder Stapes etc. sitzen, ergeben nur dann dieses Phänomen, wenn der Vestibularapparat noch erregbar ist.

Die Richtigkeit dieser Behauptungen sowie der obigen Ausführungen wurde durch den intra operationem bei anderen Fällen erhobenen Befund sowie durch das Experiment in vivo bestätigt, zu welch letzterem die traumatischen Verletzungen des Bogenganges in vivo genügende Gelegenheit geben.

Dr. Bárány: Mitteilung von zwei neuen Nystagmussymptomen.

Dreht man eine Versuchsperson bei aufrechter Kopfstellung 10 mal nach links, so entsteht beim Anhalten horizontaler Nystagmus nach rechts von 30—45″ Dauer. Nach 20—30 maliger Drehung dauert der Nystagmus nach rechts kürzer an als nach 10 maliger Drehung und nach Beendigung desselben tritt ein sehr kleinschlägiger, oft eine Minute dauernder Nystagmus nach links auf. Diese Beobachtungen wurden mittels Báránys undurchsichtiger Brille gewonnen.

Ein analoger, nur aus 2—3 Schlägen bestehender Nach-Nachnystagmus tritt auch nach 20—30 maligem Drehen beim rotatorischen und vertikalen Nystagmus auf.

Bárány hält diesen 2. Nach-Nachnystagmus für ein Nachbild im Sinne Abels, jedenfalls aber für zentral ausgelöst.

In zwei Fällen mit zirkumskripter Erkrankung des Labyrinthes beobachtete Bárány beim Aufsetzen einer stark angeschlagenen Stimmgabel auf den Processus mastoideus das Auftreten von rotatorischem Nystagmus. Dieser trat auch auf, wenn die (sehr tiefe) Stimmgabel nicht gehört wurde, und beruht wahrscheinlich auf einer mechanischen Erschütterung der Nervenendstellen.

Dr. Hugo Frey: Demonstration der Gehörorgane eines Anencephalus.

Bisher sind solche Gehörorgane nur in ganz geringer Anzahl untersucht worden, wobei es sich scheinbar ergab, daß schwerere Mißbildungen des inneren und mittleren Ohres in der Regel vorkommen. Die Untersuchungen Freys zeigen, daß die Mißbildung sich nur auf die äußere Gestalt des Schläfebeins erstreckt, daß mittleres und inneres Ohr normal sind bis auf eine starke Hypervaskularisation des Akustikusstammes und eine Verminderung in der Zahl der Ganglienzellen im Ganglion vestibulare und spirale. Die sonst bei derartigen Fällen beschriebenen Veränderungen stellen sich also als zufällige Befunde dar.

Dr. Erich Ruttin: Zur Kenntnis der akuten Labyrinthitis (mit Krankendemonstration).

Ruttin stellt einen Fall von vier Wochen alter akuter eitriger Otitis mit Mastoiditis vor, bei dem trotz Fehlens irgend eines auf eine labyrinthäre Komplikation hinweisenden Symptoms die Fistelprobe positiv ausfiel, d. h. es trat bei Kompression mit dem Sieglschen Trichter ein Nystagmus auf, dessen langsame Komponente zur gesunden Seite gerichtet war. Der funktionelle Befund war folgender: Hörweite für Konversationssprache 1 m. Flüstersprache wird noch knapp am Ohre gehört; mit Hörschlauch wird Flüstersprache fehlerlos nachgesprochen. Weber auf das kranke Ohr, Rinne —, Schwabach etwas verkürzt, C_1 nicht gehört, C_4 verkürzt, etwas spontaner Nystagmus nach der kranken Seite, kalorische Erregbarkeit typisch.

Da mußte ich also einen durchgehenden Defekt der Labyrinthkapsel ohne nennenswerte Erkrankung des Labyrinthes selbst diagnostizieren.

Da nun die Erscheinungen der akuten Otitis sich verminderten, trotzdem ich noch eine Woche unter sorgfältiger konservativer Behandlung zuwartete, schritt ich zur Aufmeißelung des Warzenfortsatzes mit dem Vorsatze, in einer zweiten Sitzung Radikal- und Labyrinthoperation vorzunehmen, wenn nach der Aufmeißelung die Erscheinungen einer Propagation der Eiterung auf das Labyrinth auf-

treten sollten. Bei der Aufmeißelung fand ich nun die hintere Gehörgangswand so hochgradig zerstört, daß nur eine dünne Brücke am medialen Anteil stehen blieb, nach deren Wegnahme die Radikaloperation fast vollendet war. Am horizontalen Bogengange war in der Nähe des ampullären Endes eine schwarzverfärbte Fistel deutlich zu sehen. Beim Erwachen aus der Narkose traten nun folgende Symptome auf: Brechreiz und Schwindelgefühl mit Scheindrehung der Gegenstände nach der gesunden Seite, besonders beim Aufsitzen, Liegen auf der gesunden Seite großer rotatorischer Nystagmus nach der gesunden Seite. Kalorische Reaktion erhalten. Die Funktionsprüfung fällt im Sinne eines Schalleitungshindernisses aus (Luft- und Knochenleitung für mittlere Gabeln verkürzt, Weber auf das kranke Ohr, Rinne —, Konversationssprache 2 m, Flüstersprache $^1/_2$ m, Flüstersprache mit Hörschlauch tadellos gehört), kein Fieber, kein Kopfschmerz.

Diese Symptome ließen auf eine akute diffuse, jedoch nicht eitrige Erkrankung des Labyrinthes schließen.

Ich machte eine eventuelle Labyrinthoperation abhängig von dem Verluste des Hörvermögens und der Reaktion und vom Auftreten von Kopfschmerzen und Fieber nach der Operation. Diese Erscheinungen traten jedoch nicht auf, sondern alle Symptome gingen im Verlaufe von sieben Tagen zurück.

Der Fall wird besonders interessant, wenn Sie ihn mit dem von mir operierten, von Neumann in der letzten Sitzung vorgestellten Falle vergleichen, bei dem der Verlust des Hörvermögens und der Vestibularreaktion sowie das Auftreten von Kopfschmerzen und subfebrilen Temperaturen nach der Radikaloperation die Indikation zur Labyrinthoperation abgab.

Ich habe Ihnen den Fall vorgestellt, weil er den von uns vertretenen, von Neumann angebahnten Standpunkt der Diagnose der Labyrintheiterung und Indikation zur Operation veranschaulicht.

Zum Gedächtnis an Johannes Kessel.

Am 22. September starb in Jena der Direktor der dortigen Ohrenklinik Hofrat Professor Johannes Kessel.

Die Ohrenheilkunde verliert in ihm einen ihrer berufensten Vertreter, einen Mann, der mit den Grund gelegt hat zu dem Gebäude der modernen Otiatrie.

Johannes Kessel wurde am 14. Februar 1839 in Selzen in Rhein-Hessen geboren, studierte in den Jahren 1857 bis 1865 in Gießen und Würzburg. Im Jahre 1866 promovierte er in Gießen mit der Dissertation: Fälle von Otitis media mit Vereiterung der Zellen des Warzenfortsatzes und Sinusthrombose, Perforation des Warzenfortsatzes — und wurde daselbst im gleichen Jahre approbiert. Kessel arbeitete sodann in Würzburg unter Prof. von Tröltsch, in Wien und in Prag (zusammen mit E. Mach). Im Jahre 1876 habilitierte er sich in Graz und wurde im Jahre 1886 an Stelle von Weber-Liel als außerordentlicher Professor für Ohrenheilkunde nach Jena berufen. Um die Förderung seines Faches an dieser Universität hat sich Kessel in hervorragendem Maße verdient gemacht. Seine erste Vorlesung hielt derselbe hier am 2. Mai 1886 in einem evakuierten Zimmer der Chirurgie mit Demonstration von drei, wie er oft erzählte, ausgeliehenen Patienten, von denen je einer der chirurgischen, der medicinischen und der ophthalmologischen Abteilung angehörte. Für die Unterbringung von Kranken standen Kessel vier Betten zur Verfügung. Noch im selben Jahre wurde eine Poliklinik errichtet und im Jahre 1890 kam dazu eine selbständige stationäre Klinik mit 17 Betten. 10 Jahre später wurde die bisher außerhalb des eigentlichen Landeskrankenhauses befindliche Klinik und Poliklinik in ein eigenes Gebäude im Landeskrankenhaus verlegt mit 40 Betten für Kranke. Seinem Nachfolger hinterläßt Kessel eine wohleingerichtete Klinik, ausgestattet mit schönem großen Hörsaal, mit großem poliklinischen Raum, Laboratorien u. s. w., mit für akademischen Unterricht und wissenschaftliche Forschung reichlich vorhandenen Apparaten und Instrumentarium. Sein sehnlichster Wunsch, das Extraordinariat in ein Ordinariat umgewandelt zu sehen, ging leider nicht in Erfüllung.

Im Jahre 1892 gründete Kessel zusammen mit Bürkner, Kuhn, Lucae, Moos, Walb, die Deutsche otologische Gesellschaft, derem Vorstand er bis zum Jahre 1900 angehörte. In den Jahren 1894, 1899 und 1900 war derselbe erster Vorsitzender der Gesellschaft.

Unter seinen zahlreichen Arbeiten aus den Jahren 1866 bis 1894 stehen obenan: Die Histologie des äußeren und mittleren Ohres. Durch die mustergültige Bearbeitung dieser hat sich Kessel ein bleibendes Denkmal gesetzt. Nicht minder groß und unauslöschlich sind Kessels Verdienste auf dem Gebiete der intratympanalen Operationen. Für diese hat er die Grundlage geschaffen, Technik und Indikationsstellung präzisiert. Im Jahre 1877 extrahierte er den ersten Steigbügel beim Menschen und im selben Jahre wurde von ihm zuerst Trommelfell, Hammer und Amboß exzidiert. Auch die Freilegung des Kuppelraumes vom Gehörgang aus, ist von ihm. Einen besonderen Fürsprecher fand in Kessel die Tetonomie des Tensors tympani. 1894 hielt er das Referat über vordere Tenotomie, Mobilisierung und Extraktion des Steigbügels in Bonn. Seit 1894 hat Kessel nichts Wesentliches mehr veröffentlicht. Ein groß angelegtes Werk „über das Hören" beschäftigte ihn, das leider unvollendet blieb. Seit dem letzten Winter hatte es Kessel mit einem äußerst heftigen Katarrh zu tun. Zu demselben gesellte sich Anfang Juli quälender Husten, Schwäche, Abmagerung, Heiserkeit. Als der Unterzeichnete seinen verehrten Lehrer Mitte August sah, fand sich als Ursache der Heiserkeit eine linksseitige Rekurrenslähmung, die zweifellos in dem diagnostizierten Mediastinaltumor ihren Grund hatte. Zu der Schwäche und Abmagerung kamen in steigendem Maße Appetitlosigkeit und Widerwillen gegen jegliche Nahrungsaufnahme und unter diesen Erscheinungen stellte sich allmählich das Ende ein. Bis Schluß des Semesters hat Kessel Vorlesung gehalten und noch bis Mitte August die Klinik selbst geleitet.

An seiner Bahre stehen eine tieftrauernde Witwe, eine Tochter, die er sehr liebte, die ihm durch ihre künstlerische Begabung manche frohe Stunde nach ernster Arbeit bereitet hat, und drei Söhne, von denen zwei Aerzte und einer Kaufmann sind. Um den Heimgegangenen trauert eine Reihe von Schülern, denen er ein hervorragender Lehrer, stets ein warmherziger Freund und Berater gewesen ist.

Kessel kennzeichnete trotz reichen Wissens eine außerordentliche Bescheidenheit, damit verband sich große persönliche Liebenswürdigkeit und Rücksicht gegen andere. Diese schönen Eigenschaften sichern auch dem Menschen Kessel ein gutes Andenken.

So ruhe denn sanft, verehrter, lieber Meister, denen, die Dich kannten, wirst Du stets unvergeßlich bleiben.

R. Hoffmann (Dresden).

Kritiken.

Der Sehnerv und die Nebenhöhlen der Nase. Beiträge zur Lehre von der kanalikulären Neuritis und Atrophie des Sehnerven nasalen Ursprunges. Von Prof. Onodi. Mit 33 Abbildungen. Verlag Hölder, 1907.

Es ist nicht lange her, daß die Beziehungen der Erkrankungen des Sehnerven zu denen der Nebenhöhlen festgestellt wurden. Mit dem Ausbau der Lehre von den Nebenhöhlen wurde auch das Verhältnis derselben zur Nachbarschaft klargelegt und es hat die moderne Rhinologie manche Beiträge zur Aetiologie der Augenkrankheiten geliefert, deren Ursprung vor Dezennien den Ophthalmologen ganz unklar war. Allerdings sind noch viele Gesichtspunkte in dem Grenzgebiete der Rhinologie und Ophthalmologie nicht ganz eindeutig entschieden, wenn auch ziemlich viele Arbeiten die anatomische Nachbarschaft des Sehnerven zu den Nebenhöhlen beleuchten; es ist daher dem Prof. Onodi nicht hoch genug anzurechnen, daß er sich der Mühe unterzogen hat, gerade dieses Gebiet vom anatomischen Standpunkte zu studieren und daß er die Resultate seiner eifrigen Arbeit in dem zu besprechenden Buche zur allgemeinen Kenntnis gebracht hat.

Die Untersuchung der Knochenpräparate, welche die topographischen Verhältnisse des Sehnerven, des Canalis opticus, und des Sulcus opticus und deren innige Beziehungen zu der hinteren Siebbeinzelle, zur Keilbeinhöhle und zur Muschelzelle der oberen Nasenmuscheln illustrieren, hat 38 verschiedene Formverhältnisse ergeben, die Verfasser in zwölf Hauptgruppen einteilt. Prachtvoll reproduzierte Photographien führen dem Leser des Buches plastisch das vom Verfasser gründlich bearbeitete Material vor und der kurze, aber sehr präzis gehaltene textliche Inhalt ergänzt die Bilder zu einem einheitlichen Ganzen. Die dem anatomischen Teile folgenden klinischen Betrachtungen entrollen die ganze Literatur dieser Frage, die allerdings, ebenso wie die eigenen Beobachtungen des Verfassers, noch spärlich erscheinen, weil die bisher vorliegenden Sektionsbefunde selten und zumeist mangelhaft sind. Es fehlen nämlich in diesen meistens der Nachweis des Infektionsweges, des kausalen Zusammenhanges, die mikroskopische und bakteriologische Untersuchung sowohl der erkrankten Nebenhöhlen als des Sehnerven; es fehlen die

ferneren Angaben über das Verhältnis des Sehnerven zu den erkrankten oder gesunden Nebenhöhlen, schließlich die Untersuchungen der Venae ethmoidales, Vena centralis retinae, der Venenstämme der Nebenhöhlen. Wenn auch die exakte pathologisch-anatomische Grundlage des behandelten Kapitels fehlt, so steht trotzdem für den Verfasser auf Grund seiner anatomischen Studien fest, daß ein kausaler Zusammenhang einer einseitigen, einer doppelseitigen oder einer kontralateralen Sehstörung und Erblindung bei Erkrankung der Nebenhöhlen, besonders der hintersten Siebbeinzellen und der Keilbeinhöhlen öfters vorkommt Der Verfasser ist jedoch so vorsichtig, zu Beginn seiner klinischen Betrachtungen vorauszuschicken, daß auch ganz unabhängig voneinander zu Sehstörungen sich Empyeme der Nebenhöhlen hinzugesellen können.

Das Buch Onodis, das fast in erschöpfender Weise die verschiedenen Variationen der Formverhältnisse des Naseninnern in der Nähe der Orbita darstellt, bedeutet eine wertvolle Bereicherung der sich stetig vermehrenden rhinologischen Literatur und kann den Aerzten, die sich für beide Fächer interessieren, wärmstens empfohlen werden.

Landesberg.

Referate.

a) Otologische.

Ein Fall von otogenem Hirnabscess. Von J. Portela. (Boletin de laringologia, otologia y rinologia, März-Juni 1907.)

Ein Patient, der eine alte linksseitige Ohreiterung hatte, bekam eine rechtsseitige Hemiplegie mit Aphasie. Nach der Operation, die durch den mastoidealen Weg gemacht wurde, verschwanden alle Symptome; es blieb nur eine unbedeutende Paraphasie. Dieser Fall beweist, daß die Herdsymptome der Hirnabszesse kein sicheres Zeichen für die Lokalisation der Hauptläsion sind; in dem betreffenden Falle ließen die Symptome (Hemiplegie, motorische Aphasie) nicht den Abszeß im temporo-sphenoidalen Lappen vermuten, wo er in Wirklichkeit gelegen war. Hätte man eine extra-aurikuläre Trepanation gemacht, so war der Mißerfolg von vornherein sicher. Der mastoidale Weg gibt auch die Möglichkeit, alles Krankhafte zu entfernen und den Eiterherd auf erstem Schlag zu treffen, da er in der Nähe des aurikulären Entstehungspunktes sitzen muß. Dieser Weg bietet auch die besten und günstigsten Bedingungen für eine gute Drainage, die, nach dem Verfasser, mit Glasröhren gemacht sein muß. Menier.

---

b) Rhinologische.

Pyozele des Stirn-Siebbeinlabyrinths. Von Dr. Th E. ter Kuill in Enschede (Holland) (Arch. f. Laryng., Bd. XVIII, Heft 2.)

Zwei kasuistische Mitteilungen. Heilung in einem Falle durch intranasale, im anderen durch extranasale Eröffnung.

R. Hoffmann (Dresden).

Rhinitis chronica atrophica resp. Ozäna. Von J. Sendziak in Warschau. (Kronika Lekarska 1906, Nr. 3—18.)

Einleitend gibt Verfasser eine historische Uebersicht über diese Krankheit von den ältesten Zeiten an und erwähnt auch die wichtigsten Autoren der Neuzeit. Unter 20 000 Kranken seiner Praxis hat S. diese Krankheit 1142 mal, d. i. in mehr als 5½ Proz., beobachtet. Davon entfallen 782 auf Rhinitis atrophica simplex und 360 auf Ozäna. In den öffentlichen Heilanstalten wird diese Krankheit häufiger als in der Privatpraxis angetroffen. Auf 1616 Fälle mit Rhinitis chronica kommen 1142 atrophische, 1048 hypertrophische Rhinitiden. Dem Geschlechte nach beobachtete S. die atrophische Form 574 mal bei Frauen, 568 mal bei Männern. Von den ersteren waren 330 verheiratet, 204 ledig und 40 Witwen. Auffallend häufig fand sich diese Krankheit, besonders die Ozäna bei Juden (232mal). Dem Alter nach sah er sie am häufigsten zwischen dem 20. und 30. Jahre (314) und zwischen 10 bis 20 Jahren (272). Der jüngste Patient war 9 Monate alt, was für Heredität der Krankheit sprechen würde. Aber kein Alter war davon verschont. Am öftesten erkranken Kaufleute, Schüler, dann Landleute, Beamte, seltener Geistliche, Studenten, Offiziere, Aerzte, Lehrer. Das häufige Vorkommen bei der studierenden Jugend erklärt sich durch die in diesem Alter häufigen allgemeinen Störungen (Chlorose, Skrofulose u. s. w.) und sexuellen Mißbräuche; bei Kaufleuten und Beamten aus den Einatmungen unreiner Luft. Ursache unbekannt. Von den disponierenden Momenten beobachtete S. 1. Traumen 8 mal (1 mal nach galvanokaustischer Operation der unteren Muschel). Nach Ansicht des Verfassers kann auch Mißbrauch der lokalen Behandlung von Nasenkrankheiten schädlich einwirken und Ozäna hervorrufen. 2. Infektionskrankheiten (16 mal Influenza, Krupp und Diphtherie4, Typhus 4, Variola 2 mal). 3. Allgemeine Krankheiten (Anämie 56, Skrofulose 112, Tuberkulose 84 mal). Nach S. besteht ein gegenseitiger Kausalnexus zwischen Ozäna und Tuberkulose, ferner Syphilis 114 = 10 Proz., Obesitas 24, Diathesis urica 30, Neurasthenie 48, Hysterie 36 mal. 4. Abusus in tabaco 120 mal. 5. Abusus in Baccho 40 mal. 6. Sehr wichtige disponierende Momente bilden die physiologischen und pathologischen Zustände der Geschlechtsorgane; in den Fällen des Verfassers Amenorrhoe, Dysmenorrhoe und Haemorrhagia 8, Klimakterium 8, Laktation 13, Metritis 4, Masturbation 8 mal. 7. Von sonstigen Krankheiten notierte S. Morbus Brightii 8, Vitium cordis 4, Angina pectoris 4, Paralysis agitans 2, Pleuritis 2, Zystitis 2, Aktinomykosis 1, Idiotismus 2 mal. Die Heredität besitzt nach S. eine hervorragende kausale Bedeutung. In 32 Fällen beobachtete er diese Krankheiten bei mehreren Mitgliedern einer und derselben Familie.

Als zur Erklärung des Wesens der Krankheit dienende Theorien bespricht Verfasser unter gründlicher Berücksichtigung der Literatur die konstitutionelle, hereditäre, mechanische Theorie. In einigen Fällen des Verfassers war auf einer Seite Anliegen der mittleren Nasenmuschel an das Septum, an der anderen Atrophie und Erweiterung der Nasenhöhle vorhanden. Bezüglich der Herdtheorie kann S. auf Grund seiner Erfahrungen die Nebenhöhlenaffektionen nicht als Ursache der atrophischen Nasenprozesse anerkennen. Dann kommt

die chemische, trophoneurotische und die parasitäre Theorie, zu welcher letzteren sich auch Verfasser bekennt. Nach Darstellung der pathologischen Anatomie wird die Symptomatologie besprochen. S. beobachtete 440 mal Hyposomia und Anosuma, 1 mal Hyperosmia, 10 mal Cacosmia subjectiva und 20 mal sonstige Geschmacksalterationen; 64 mal Epistaxis, 220 mal Kopfschmerzen, Vertigo 10 mal, Aprosexie 70 (davon 60 mal mit adenoiden Vegetationen), Asthma 28 mal (darunter 18 mit Muschelhypertrophie). Von seltenneren Symptomen sah er Rhinolalia 20 (dabei 15 mal Vegetationes adenoidales), Enuresis nocturna 4 mal (alle mit adenoiden Vegetationen), Paraesthesia pharyngis 20, Neuralgia linguae 4, Neuralgia trigemini 4, Neurasthenie (als Cranio-syphilo et phthisiophobie) 48 mal. Als häufigste Komplikationen sah S. Vegetationes adenoidales 64, Nasenmuschelhypertrophie 60, Hypertrophie der Gaumentonsillen 60, der Zungentonsillen 42, Septumanomalien 48, dann Tonsillitis caseosa 16, Nasenpolypen 10, Sattelnase 32 (dabei 10 mal Syphilis in der Anamnese), Perforatio septi 20 (dabei 16 mal Syphilis), Ulcus perforans septi nasi 4, Bulla ossea der mittleren Muschel 2, Acne rosacea 2, Eczema introitus nasi 56, Corpus alienum in naso 2, Fibroma resp. Angioma linguae 2, Lingua nigra 2, Myocosis pharyngis leptothrica 2, Pharyngitis granulosa et lateralis 14, Rhinitis posterior et pharyngitis chronica bestand fast bei allen Kranken, Laryngitis sicca 44 (4 mal gleichzeitig Tracheitis sicca), primäre Laryngotracheitis sicca 4 (darunter 1 mal Ozäna laryngotrachealis), Laryngitis chronica simplex 59, akute Entzündung der Stimmbänder 4, Bronchitis chronica 87, Paresis adductorum laryngis 24, Hämoptoe 2. Recht oft waren Verdauungsstörungen, besonders Singultus, ungewöhnlich häufig Komplikationen seitens des Gehörorganes (akute eitrige 80, akute katarrhalische Prozesse 6, Salpingitis 20, Cholesteatom 3, Caries processus mastoideus 6, Lues 5, Tuberkulose 4, Zerumen 20, Taubheit 2). Störungen seitens der Augen 80 (Dakryozystitis 30, Blennorrhoea sacci lacrymalis 20, Blepharoconjunctivitis 10, Conjunctivitis 8, Keratoconjunctivitis scrophulosa 2 mal u. a.); seitens der Nasenebenhöhlen 86 mal. Dennoch schließt Verf. einen kausalen Zusammenhang zwischen diesen Krankheiten und Ozäna aus. Es folgt die Besprechung des klinischen Bildes. Nur einseitig war die Krankheit 20 mal (12 links, 8 rechts). Atrophie beider unteren Muscheln war 380, beider mittleren Muscheln 24, aller gleichzeitig 15 mal. Muschelhypertrophien 60, Atrophien und Hypertrophien gleichzeitig 35 mal. In einem Falle hörte die schwere hartnäckige Krankheit bei einer jungen Patientin in dem Momente auf, als sie sich verheiratete. S. hält eine relative Heilung, das Aufhören der wichtigsten Beschwerden für möglich, nicht aber eine Regeneration der atrophischen Schleimhaut.

Die Behandlung soll eine allgemeine kausale und eine locale sein. Zur ersteren gehören: Tran, Jodpräparate, Schwefelbäder, Arsen, Eisen, Jodphosphor, Beseitigung der Hypertrophien und adenoiden Vegetationen; zur letzteren: Spülungen, Zerstäubungen, Bepinselungen, Inhalationen Tamponierung und Vibrationsmassage, die S. als eine der besten Methoden zur Behandlung dieser Krankheit hält, von der er die besten Wirkungen gesehen hat. Einstäubungen mit Pulvern hält S.

für schädlich. Nun werden die verwendeten Medikamente besprochen: Resolventia (4 Mittel), Antiseptika (43 Mittel), Kaustika (4 Mittel), ferner die intramuskuläre Injektion von Jod die interstitielle Injektion von Vaselin und Paraffin, die subkutane von antidiphtherischem Serum (Verfasser hat davon keine Wirkung gesehen), Galvanokaustik, Elektrolyse, (von S. empfohlen), die chirurgische Behandlung (Auskratzung, Exzisionen u. s. w.), die mechanische Behandlung (Obturatoren) und zum Schlusse werden die beobachteten günstigen Wirkungen von Erysipel und Tripperinfektion angeführt. Ueberall ist die einschlägige Literatur erschöpfend angeführt und am Ende ein Literaturverzeichnis gegeben, welches 450 Nummern enthält.

Spira (Krakau).

Mitteilungen über Erfahrungen mit Merkscher Styptieinwatte in der Praxis. Von Dr. W. Uffenorde in Göttingen. (Arch. f. Laryng. Bd. XVIII, Heft 2.)

Günstige Erfahrungen bei Verwendung des genannten Materials zur Tamponade der Nase nach blutigen Operationen.

R. Hoffmann (Dresden).

Salzsäuremangel bei Nebenhöhleneiterung. (Vortrag, gehalten von Dr. Scherer in Bromberg auf der 79. Versammlung deutscher Naturforscher und Aerzte zu Dresden am 18. September 1907.)

Der Vortragende ist der Ansicht, daß als Folge von chronischen Nebenhöhleneiterungen nicht selten organische Magenkrankheiten auftreten, nicht nur, wie in der Literatur mehrfach angegeben, leichtere, vorübergehende, mehr als reflektorische Störungen aufzufassende Magenbeschwerden. Er glaubt, daß durch das verschluckte Nebenhöhlensekret Gärungsprozesse im Magen hervorgerufen werden, die schließlich zu einer pathologischen Veränderung der Magenschleimhaut und speziell der Drüsen des Magens führen müssen. Er stützt diese Ansicht durch zwei Beobachtungen:

In einem Falle bestand vollständiger Salzsäurenmangel, dagegen reichlich Milch- und Buttersäure im Magensaft neben verschiedenen anderen Gärungsprodukten. Nach gründlicher Behandlung einer chronischen Kieferhöhleneiterung traten im Magen normale Verhältnisse auf. In einem zweiten Falle bestand ebenfalls völliges Fehlen freier Salzsäure, dagegen reichlich Milchsäure. Eine gleichzeitig bestehende schwere Rhinitis atrophicans foetida, die nach des Vortr. Ansicht die Ursache dieser Magenerkrankung war, konnte wegen Widerstrebens der betreffenden Kranken nicht sachgemäß behandelt werden. Regelmäßige Magenspülungen und entsprechende Diät vermochten weder objektiv noch subjektiv eine Besserung des Magenleidens herbeizuführen. Der Vortragende empfiehlt, bei Nebenhöhlenerkrankungen auch auf etwaige Magenstörungen, namentlich aber umgekehrt bei chronischen Magenleiden, die jeder Therapie Trotz bieten, allenfalls versteckte Nebenhöhleneiterungen, die ja gar nicht so selten vorkommen, zu fahnden. (Autoreferat.)

---

c) Pharyngo-laryngologische.

Ein Fall eines reflektorischen, willkürlich hervorzurufenden Adduktorenspasmus des Larynx. Von S. v. Stein. (Russ. Monatsschr. f. Ohren-, Hals- und Nasenkrankheiten, Bd. 1, Nr. 5.)

Patientin, 37 Jahre alt, wurde im Juli 1904 wegen eines taubeneigroßen Tumors, der in der Mitte der linken Halsseite am vorderen Rande des M. sternocleido-mastoideus in der Tiefe lag und sich mikroskopisch als Melanosarkom erwies, operiert. Die Operationswunde heilte per primam; es blieb eine Narbe, 10 cm lang. Unmittelbar nach der Operation entstand eine vollkommene Aphonie, welche einen ganzen Monat dauerte und nachher langsam zu schwinden begann. Im November 1904 wurde von zwei Spezialisten die Paralyse der linken Larynxseite konstatiert und mit dem faradischen Strom in der Dauer von vier Monaten behandelt. Die Stimme besserte sich; es entstand aber ein neues lästiges, recht hartnäckiges Symptom: jeder leichte Druck mit dem Finger, Kissen, Decke u. s. w. auf die linke Parotisgegend wurde von einem Kehlkopfkrampf mit Husten und inspiratorischer Atemnot begleitet; die Exspiration blieb frei. Im März 1905 ergab die laryngoskopische Untersuchung bei normaler Schleimhaut eine unbewegliche Stellung der rechten Larynxhälfte in der Medianlinie; die linke Larynxhälfte ist beweglich und schließt die Glottis während der Phonation. Ein Druck auf die linke Parotisgegend während des Laryngoskopierens ruft ein momentanes krampfhaftes Anpressen des linken Stimmbandes an das rechte hervor; es entsteht dabei ein heiserer Hustenstoß mit verstärkter Exspiration, welcher eine langsame, pfeifende Inspiration folgt. Der Druckreiz wird wahrscheinlich in die Tiefe auf den Austrittspunkt der N. vagus und des N. accessorius aus dem Foramen jugulare geleitet. Es bleibt aber unerklärlich, warum ein Druck in der Gegend längs des Verlaufes des Rekurrensstammes selbst nicht von Kehlkopfkrampf begleitet wird. Es bleibt auch die Unbeweglichkeit der rechten Larynxhälfte unerklärlich. (Vielleicht wäre dieselbe als ein Symptom hysterischer Natur anzusehen. Ref.) L. Mekler (Oufa, Rußland).

Noch einmal zur Einspritzungsbehandlung der Neuralgien. Von Dr. F. Ostwalt in Paris. (Berliner klin. Wochenschr., 43. Jahrg., Nr. 7.)

Rechtfertigung Ostwalts gegenüber Schlössers Bemerkungen in Nr. 3 dieses Jahrganges. Er bestreitet, daß S. vor ihm jemals vom Munde und noch dazu von derselben Einstichstelle aus nacheinander den 3., 2. und eventuell auch noch den 1. Trigeminusast an ihre Austrittsstelle aus den Schädelbasislöchern injiziert habe. Ferner hält er es nicht für richtig, wenn man ein Mittel, das imstande ist, ein so entsetzliches Leiden, wie den Gesichtsschmerz zu beseitigen, nun schon bald drei Jahre lang fast wie ein Geheimmittel weiteren Aerztekreisen vorenthält. Auf eine weitere Polemik will sich weder der Verfasser noch die Redaktion einlassen. Reinhard (Cöln).

Ein ausserordentlicher Fall von Regneration der Stimmbänder. Von R. Botey. (Archivos de rinologia, laringologia, otologia, Juli-August 1906, Seite 333.)

Es handelt sich um eine Patientin, welcher wegen hypertrophischer und stenosierender Laryngitis lupöser Natur die Stimmbänder (nach vorangehender Tracheo-Thyreotomie) energisch kauterisiert wurden, so daß sie beinahe zerstört wurden; dasselbe Schicksal hatten die Taschenbänder erfahren.

Nach fünf Monaten kehrte die Stimme zurück und Verfasser konstatierte, daß die Stimmbänder regeneriert waren und daß die Funktion der Stimm- und Taschenbänder vollständig normal war. Diesen unerwarteten Erfolg glaubt er den äußeren und oberen Faserbündeln der thyreo-arytaenoiden Muskeln, sowie den seitlichen crico-arytaenoiden Muskeln zuschreiben zu können, die beim Eingriff nicht verletzt wurden und die durch ihre Zusammenziehung die endolaryngealen Falten entstehen ließen, welche die Taschen- und Stimmbänder ersetzt haben.

Menier.

Ueber die Intubationsstenose des Kehlkopfes nach sekundärer Tracheotomie. Aus der Diakonissenanstalt in Flensburg Von Dr. O. Frank, Assistenzarzt. (Deutsche med Wochenschr., 32. Jahrg., Nr. 51.)

Gegenüber der Anschauung derjenigen, welche als Grund für die Larynxstenose nach Kehlkopftubage den Dekubitus desselben mit seinen lebensbedrohenden Begleiterscheinungen als Folge einer Dauertubage annehmen und deshalb die Sekundärtracheotomie empfehlen, wenn die Stenose bis zum fünften Tage trotz Tubage nicht zurückgeht, blieb die amerikanische Schule O'Dwyers gegenüber dieser Sekundärtracheotomie auf ihren von Anfang an innegehabten ablehnenden Standpunkt stehen, indem sie derselben die Dauertubage eventuell bis zum Exitus selbst bei schwerstem Dekubitus vorzog. Es zeigte sich nämlich, daß der durch längere Tubage usurierte und durch Dekubitus geschädigte Larynx nach seiner Ausschaltung durch das Kanülement oft in überraschend kurzer Zeit stenosierte oder gar obliterierte, wobei sein hartes Narbengewebe allen Dilatationsmaßnahmen trotzte, so daß für verzweifelte Fälle, wie es König empfahl, schließlich nur die Resektion des Kehlkopfes in Frage kommt. Angesichts dieser Tatsachen hielt es Verfasser für wichtig, daß die Dilatation des geschädigten Larynx nach seiner Ausschaltung durch das sekundäre Kanülement auch nicht für einen einzigen Tag ausgesetzt werde, und ging dazu über, bei sekundärer Tracheotomie weiter zu intubieren, jedoch mit der Einschränkung, daß die Tube nicht länger als zwei Stunden liegen blieb. Die Erfahrungen mit dieser Methode waren günstige.

Reinhard (Cöln).

Alle für die **Monatsschrift** bestimmten **Beiträge und Referate** sowie alle Druckschriften, Archive und Tausch-Exemplare anderer Zeitschriften beliebe man an Herrn Hofrat Prof. Dr. **L. v. Schrötter** in Wien IX, Mariannengasse 3, zu senden. Die Autoren, welche Kritiken oder Referate über ihre Werke wünschen, werden ersucht, 2 Exemplare davon zu senden. Beiträge werden mit 40 Mark pro Druckbogen honorirt und 30 Separat-Abzüge beigegeben.

Verantwortlicher Redakteur: Prof. Dr. A. Jurasz in Heidelberg.
Verlag von Oscar Coblentz, Berlin W. 30, Maaßenstr. 13.
Druck von Carl Marschner, Berlin SW., Alexandrinenstr. 110.

Aus der laryngologischen Klinik des Prof. Pieniążek in Krakau.

Bronchoskopie und bronchoskopische Behandlung von Bronchialasthma.

Von

Dr. Franz Nowotny, Privatdozent und Assistent der Klinik.

Das Wesen der Krankheit, die üblicherweise Bronchialasthma benannt wird, blieb für uns zurzeit dunkel und unaufgeklärt. Da es an und für sich nie zum Tode führt, so kommt uns das Bild des Sektionsbefundes, das uns am besten aufklären könnte, abhanden. Die drei Fälle, welche Individuen betrafen, die, sei es kurz nach dem Anfalle, sei es im Anfalle selbst, gestorben sind und zur Sektion gelangten, sind nicht imstande, mehr Licht in die Sache zu bringen. Anfangs mußten wir nur auf den Befund der physikalischen Untersuchung in Form von Auskultation und Perkussion angewiesen bleiben. Als Fortschritt dürfte schon die Röntgenuntersuchung gelten, wenn sie uns auch blos über das Verhalten der Zwerchfellkontraktionen im Verlaufe des Krankheitsanfalles unterrichten konnte. Direkte Untersuchung der unteren Respirationswege vermittels der oberen Tracheo- und Bronchoskopie fällt endlich der neuesten Zeit zu.

Prof. Pieniążek hatte Gelegenheit gehabt, als erster jene direkte bronchoskopische Untersuchung im asthmatischen Anfalle vorzunehmen. Der Fall betraf ein zweieinhalbjähriges Kind, bei dem plötzlich Beschwerden von seiten des Respirationsapparates auftraten und durch ihren hauptsächlich exspiratorischen Charakter auf Hineingelangen eines Fremdkörpers in die Luftröhre Verdacht erweckten. In der Chloroformnarkose war Prof. Pieniążek imstande, den unteren Teil der Luftröhre, den Bifurkationskeil sowie beide Bronchien zu besichtigen. Ihre Schleimhaut war intensiv gerötet und geschwollen. Im Lumen befand sich eine mäßige Menge zähen Schleimes, der zur Besichtigung tiefer gelegener Partien leicht zu entfernen war; ein Fremdkörper war über-

haupt nicht vorhanden. Die Schwellung war so mächtig, daß schon die Anfangspartien der Bronchien stenosiert erschienen. Tags darauf trat bei dem Kinde eine sichtbare Erleichterung der Respiration auf und schwanden alle katarrhalischen Symptome. Auf Grund dieses Befundes und Verlaufes erkannte Prof. Pieniążek in Uebereinstimmung mit Prof. Jakubowski, auf dessen Klinik das Kind behandelt wurde, in jenem Anfall dyspnoeischer Beschwerden einen typischen Anfall von Bronchialasthma.

Als zweiter bediente sich dieser Untersuchungsmethode Hermann von Schrötter im Falle von Bronchialasthma bei einer 23jährigen Patientin, die seit einem Jahre daran litt. Da aber bei ihr die Anfälle fast ausschließlich nachts zum Ausbruch kamen, so konnte die Untersuchung nur in anfallsfreien Intervallen erfolgen. Die Endoskopie stellte dabei fest, daß die Luftröhre, der Bifurkationskeil, sowie der rechte Bronchus bis zu seinen sekundären Verzweigungen (der linke Bronchus wurde nicht inspiziert) keine Veränderungen, sei es in Form von Schwellung, sei es in der einer Hyperämie, zeigten; es fehlte auch eine gesteigerte Reizbarkeit der Luftröhre und der unteren Respirationswege. Das schleimig-eitrige Sekret wurde nur gleich nach dem Einführen des Bronchoskops in reichlicher Menge vorgefunden; nachdem es aber entfernt worden, sammelte sich im Verlaufe der Untersuchung kein neues mehr an.

In der letzten Zeit hatte ich endlich Gelegenheit gehabt, in zwei Fällen von chronischem Bronchialasthma die obere, im dritten Falle die untere Tracheo- und Bronchoskopie anzuwenden. Im letzteren dürfte es sich um chronischen Bronchialkatarrh gehandelt haben, der seit der Kindheit bestand und gleich den beiden ersteren Fällen mit beständigen Atembeschwerden einherging, zu denen auch öfters anfallsweise eine Verschlimmerung hinzu trat.

Der erste Fall gilt als der interessanteste hinsichtlich der Untersuchungs- sowie auch der therapeutischen Erfolge. Er hatte folgenden Verlauf: Gegen Ende März 1907 kam ins hiesige allgemeine Krankenhaus ein 15jähriger Knabe mit Atembeschwerden und wurde der internen Abteilung zugewiesen. Es bestand bei ihm hochgradige Dyspnoe neben ausgesprochener Cyanose. Der behandelnde Arzt ließ ihn, bei Verdacht auf eine Trachealstenose, auf unsere Klinik überführen. Die von mir gleich nach der Aufnahme vorgenommene Untersuchung ergab folgendes: Hochgradige Dyspnoe, überwiegend das Exspirium betreffend; Cyanose der Lippenschleimhaut, Atembewegungen verlangsamt, Brustkorb exspiratorisch aufgebläht, über den Lungen überall Pfeifen, Giemen und Schnurren hörbar, Kehlkopf und Luftröhre

normal. Lungengrenzen im Tiefstand. In Hinsicht auf jene charakteristischen Atembeschwerden und auf Grund des auskultatorisch festgestellten Lungenbefundes diagnostizierte ich in diesem Fall Bronchialasthma. Die vom intelligenten Knaben angegebenen anamnestischen Daten lauteten: Die Beschwerden datieren seit frühester Kindheit, so daß er sich jenes Zustandes, wann er frei atmen konnte, überhaupt nicht erinnert. (Mit den Eltern habe ich mich nicht verständigen können.) Er mußte überwiegend in sitzender Haltung verbleiben; konnte an den Spielen seiner Kameraden niemals teilnehmen, da die beständig dauernden Atembeschwerden bei geringster Bewegung ins äusserste rückten. Außerdem sollten auch von Zeit zu Zeit ohne besondere Veranlassung Anfälle von größerer Schweratmigkeit hinzutreten, welche bald einige, bald sogar 24 Stunden dauerten. — Zur Zeit der Aufnahme wurde der Kranke noch keiner Therapie unterzogen. Am nächsten Tage nach der Aufnahme schritt ich in Anwesenheit des Kollegen Godlewski, der jenen Patienten auf unsere Klinik schickte, zur oberen Tracheo- und Bronchoskopie. Die dyspnoischen Beschwerden waren am Tage der Untersuchung schon ein wenig geringer. Nach entsprechender Kokainisierung der Kehlkopfschleimhaut führte ich das Tracheoskop von Pieniążek ein. Schon die Untersuchung im Tracheoskop bei Beleuchtung mit der Kirsteinschen Lampe zeigte eine Schwellung und Rötung der Schleimhaut in den unteren Luftröhrenpartien, am Bifurkationskeile und in den Bronchialeingängen. Durch das Tracheoskop von Pieniążek führte ich das Killiansche Bronchoskop bis in die Bronchien zweiter Ordnung ein. Die Endoskopie ergab deutliche Schwellung und Rötung der Bronchien erster und zweiter Ordnung. Um die Reizbarkeit der Luftröhren- und Bronchialschleimhaut aufzuheben und dabei auch die Hyperämie zu verringern, ließ ich 25 % Kokainlösung in einer Kombination mit 1 prom. Adrenalinlösung zur Wirkung kommen. Sowohl im Momente der Anästhesierung des Kehlkopfes, als auch während des Einführens des Tracheoskopes nahmen die Atembeschwerden zu; der Kranke wurde sichtlich immer unruhiger. Erst nach erfolgter Tracheoskopie und gewissenhafter Anästhesierung fing der Kranke an, freier zu atmen, was ich der dabei zu stande gekommenen starken Expektoration des Schleimsekretes aus den Bronchien zuschreiben muß. Der Sekretionsauswurf geschah massenhaft, und zwar während des ganzen Untersuchungsaktes. Schon bald nach dem Einführen vom Tracheoskop und nach der energischen Kokainisierung der Schleimhaut wurde der Kranke ruhiger infolge der auf einmal erfolgten Erleichterung der Atmung. Die auf die Bronchoskopie folgende Auskultation erwies

e

deutliche Abnahme der pfeifenden und zischenden Geräusche. Der Kranke fühlte sich seit dieser Zeit wohl, atmete frei und leicht und war sogar imstande ohne besondere Anstrengung umherzulaufen, wenn auch objektiv noch das Bild einer trockenen Bronchitis geringen Grades nachzuweisen war. Nach anderthalb Monaten wiederholte ich zum zweiten Male die Tracheo- und Bronchoskopie, worauf der Kranke gern einging. Diese zweite Untersuchung erwies schon keine sichtbare Schwellung und Rötung der Schleimhaut; während des ganzen Untersuchungsaktes kam aber ein reichliches Schleimsekret aus den Bronchien heraus. Jenen Ausfluß untersuchte Kollege Godlewski hinsichtlich der Anwesenheit der Charcotschen Kristalle und Curschmannschen Spiralen, jedoch mit negativem Erfolg. Negativ fiel auch die Blutuntersuchung in Bezug auf die eosinophilen Zellen aus. Der Zustand des Kranken hat sich nach der zweiten Endoskopie sowohl im objektiven als auch im subjektiven Sinne noch bedeutend verbessert. Infolge bestehender Symptome eines trockenen Bronchialkatarrhs nahm der Kranke seit der zweiten Bronchoskopie durch sechs Wochen Jod in einer täglichen Dosis von $1^1/_2$ g ein, ohne wahrnehmbare Wirkung auf den bestehenden trockenen Katarrh. Am 4. IX. 07 wurde endlich der Kranke der dritten Bronchoskopie unterzogen und zwar wegen der Verschlimmerung seines Zustandes. Es traten nämlich bei ihm in letzter Zeit asthmatische Anfälle und zwar nächtlich wieder ein, während sein Gesundheitszustand am Tage zufriedenstellend war.

Die Untersuchung der Lungen erwies Symptome einer trockenen Bronchitis, bei der nur ein zähes, den Wänden anhaftendes Sekret anzunehmen war; dies verursachte relative Unwegsamkeit mancher Lungenpartien hinten und unten. Es ließ sich feststellen, daß die Luft zu manchen voneinander abgegrenzten Lungenpartien, sei es überhaupt nicht, sei es nur mit Mühe, hineingelangen konnte. Demgemäß waren über entsprechenden Stellen entweder gar keine Atmungsgeräusche oder aber nur Pfeifen, Giemen und Schnurren hörbar. Die Endoskopie erwies keine Schwellung der Bronchialschleimhaut, der Kranke hustete nur während des ganzen Untersuchungsaktes eine große Menge zähen und klebrigen Schleimes aus. Bald trat bei ihm eine Erleichterung der Atmung ein, wenn auch die Symptome des Bronchialkatarrhs nie gänzlich verschwunden sind. Der Zustand dauert bis jetzt an (15. I. 08).

Fall II: 45jähriges Weib, ledig, seit 14 Jahren krank. Während dieser Zeitperiode hat einmal vor drei Jahren eine ausgesprochene Verbesserung ihres Zustandes stattgefunden. Seit fünf Jahren leidet sie an Nasenpolypen, die schon viermal operiert wurden. Die asth-

matischen Anfälle dauerten bei ihr üblicherweise einige Tage, manchmal jedoch auch einige Wochen an. Sie arteten endlich in jenes von Goldschmidt als Asthma epilepticum benannte Leiden aus, so daß die Anfälle auch dann erfolgten, wenn es der Kranken schien, es sei das Fenster offen. In letzter Zeit sind die Atembeschwerden geringer, aber dauernd geworden, so daß die Kranke im letzten Halbjahre das Zimmer zu hüten gezwungen war. April und Mai brachte sie in Riva zu, wonach eine Besserung des Zustandes eintrat. Anfangs Juli traf sie bei mir ein. Starke Dyspnoe; in der Nase alte Polypen; diese wurden entfernt. Gleichzeitig schlug ich der Kranken vor, sich der Tracheo- und Bronchoskopie unterziehen zu lassen, worauf sie ohne Zögern einging. Die Bronchoskopie machte ich am 11. VI. gemeinschaftlich mit Prof. Pieniążek. Die Endoskopie, die auch mit Anwendung der Kokain-Adrenalinlösung verbunden war, erwies eine geringe Rötung und Schwellung des Einganges und der tieferen Partien der Bronchien ohne jedwede Schwellung. In allen Bronchialverzweigungen befand sich aber eine enorme Menge schleimigen Sekretes. Schon gleich nach der Endoskopie fühlte die Kranke große Erleichterung. Am 25. VI. 07, etwa zwei Wochen nach der Endoskopie, ließ sich die Kranke zum letzten Mal untersuchen. Sie gestand, daß sie mit dem Eingriffe zufrieden sei, wenn auch dieser im betreffenden Falle wegen Behinderung einer entsprechenden Nackenstreckung äußerst schwer und ermüdend war und erst nach paarmaligen Probeversuchen gelang; denn sie fühlte eine sichtliche Erleichterung der Atmung; sie vermochte freier umherzugehen, sogar die Treppen zu besteigen. Einige spätere Anfälle waren schon von geringerer Intensität und kürzerer Dauer.

Fall III. Stephanie X., 13 Jahre alt, wohnhaft in Krakau, wurde am 4. VIII. 07 ins Spital aufgenommen. Vor acht Jahren war sie an Scharlach erkrankt und hat denselben glücklich überstanden. Seit dieser Zeit datieren aber Atembeschwerden, welche ununterbrochen standhielten und von Zeit zu Zeit durch verschieden lange Perioden von plötzlicher Verschlimmerung ins äußerste gesteigert wurden. In der letzten Zeit trat bedeutende Verschlimmerung ein. Die Untersuchung ergab folgende Verhältnisse: Pulsus celer, 120 Schläge in einer Minute, schwach gespannt. Herztöne rein. Hochgradige Dyspnoe. Beim Inspirium starkes Einziehen der Intercostalräume und der Herzgrube. Cyanose der Lippen; Brustkorb plump, rhachitisch; Percussionsschall über den Lungen überall hell. Lungengrenzen in der Mammillarlinie: rechts am unteren Rande der 6. Rippe, links am unteren Rande der 4.; in der mittleren Axillarlinie beiderseits an

der 8., in der Scapularlinie an der 10. Rippe. Auscultatorisch läßt sich feststellen, daß die linke Lunge fast absolut für die Luftpassage unwegsam ist. Weder das In- noch das Exspirium ist links hörbar; nur hie und da Pfeifen und Giemen. Rechts oben vorne und hinten ziemlich normale Verhältnisse, das Inspirium vesiculär, nicht verschärft, das Exspirium hörbar. Hinten und unten vesiculäres Atmen unhörbar, nur hie und da Pfeifen, Schnurren, Giemen. Die Zahl der Geräusche vergrößert. — Der Brustkorb macht links kleinere Excursionen beim Atmen gegenüber der rechten Seite. Im Rachen am linken hinteren Bogen sieht man ein bohnengroßes Knötchen von intensiv roter Farbe und unebener Oberfläche. Mikroskopische Untersuchung läßt die Struktur eines Papilloms erkennen. In Rücksicht auf äußerst große Schweratmigkeit und Verdacht auf die Verengung des linken Bronchus, ließ ich der Bronchoskopie die Tracheotomie vorangehen, worauf ich die untere Tracheo- und Bronchoskopie vornahm. Die Endoskopie ergab: Trachea, Bifurkationskeil und Bronchien erster und zweiter Ordnung zeigten normale Beschaffenheit, d. h. ihre Schleimhaut war weder geschwollen noch hyperämisch. Die Sekretion war äußerst spärlich, jedoch ziemlich zähe und den Wänden anklebend. Dabei war die Reizbarkeit der Bronchialschleimhaut bedeutend herabgesetzt. Zur Anästhesierung der Schleimhaut bediente ich mich der Kokain-Adrenalinlösung. Die nach der Bronchoskopie erfolgte Untersuchung ergab: Die ganze linke Lunge ist für die Luftpassage wegsam; unten, sowohl vorne als auch hinten, Atmungsgeräusche etwas schwächer hörbar. Rechts vollkommen normale Verhältnisse. Die Kranke atmet ganz frei.

12. VIII. Atmungsmechanismus der Kranken normal. Atmungsgeräusche rechts über der ganzen Lunge normal; links etwas schwächer in den Lungenpartien unterhalb des Skapularwinkels.

21. VIII. Zweite untere Tracheo- und Bronchoskopie. Trachea und Bronchien ohne krankhafte Veränderungen.

4. IX. Freie Atmung; die Kranke hat absolut keine Beschwerden. Der Luftzutritt zu beiden Lungen doch etwas verringert, diesmal gelangt die Luft zu den Lungen, sogar besser auf der linken Seite, als auf der rechten. Es folgte die dritte Tracheo- und Bronchoskopie (4. IX.): Nichts pathologisches. Spärliche Sekretion. Seit dieser Zeit wieder freie, ungestörte Atmung ohne die geringsten Beschwerden. Auskultatorisch läßt sich überall vesikuläres Inspirium und schwach hörbares Exspirium feststellen. Nachdem dieser Zustand bis zum 26. X. 07 gedauert hat, wurde die Kranke an demselben Tage dekanüliert. Die Atmung bleibt leicht bis jetzt (15. I. 08).

Wenn wir jetzt diese unzweideutigen therapeutischen Erfolge in der Behandlung des chronischen Brochialasthmas ins Auge fassen, um einen Schluß daraus zu ziehen, so ließen dieselben keinen Zweifel zu, hinsichtlich des Umstandes, daß ihr günstiger Verlauf und Erfolg der Tracheo- und Bronchoskopie zu verdanken sei. Es handelte sich doch um Fälle von hochgradiger und langdauernder Dyspnoe, welche schon zur Cyanose führte und welche doch gleich nach dem Eingriffe eingestellt worden ist. Wenn es überhaupt sehr schwer ist, den asthmatischen Anfall zu coupieren, so war bis daher auch schwerlich ein Mittel vorhanden, das eine langjährige, auf Grund der Stenose der kleinsten Bronchialverzweigungen entstandene Schweratmigkeit auf einmal, und zwar auf längere Zeitdauer zu beseitigen imstande wäre. Im zweiten Falle ist der Erfolg zwar nicht so auffallend, indem die Dyspnoe nicht so hochgradig war, doch muß er als positiv gelten, um so mehr, da die Kranke selbst bekennt, daß ihr Zustand sich bedeutend verbessert hat und erklärt, daß sie im Falle erneuter schwerer Anfälle des Leidens sich gern zum zweiten Male dem Eingriffe der Bronchoskopie unterziehen will, wiewohl der Eingriff an und für sich nicht sehr angenehm ist und hier nicht gleich gelang und deswegen mit größeren Unannehmlichkeiten für die Kranke als sonst verbunden war. Im dritten Falle mußte die Kranke den therapeutischen Erfolg mit der Tracheotomie bezahlen. Hochgradige Dyspnoe aber, die mit Cyanose einherging und Verdacht auf die Unwegsamkeit des linken Hauptbronchus und des unteren Zweiges des rechten erwecken mußte, erforderten jenen Eingriff ohne Säumen. Die Frage, welchem Umstand wir eigentlich jene therapeutischen Erfolge zuschreiben müssen, die doch als Hauptproblem unseres Aufsatzes angesehen werden muß, bringt uns an den Kettengliedern unserer Auseinandersetzungen entlang, dem Verständnis des bis daher unerforschten Wesens des Bronchialasthmas nahe. Meiner Ansicht nach tragen zum therapeutischen Erfolge jenes Eingriffes zwei Faktoren bei; erstens: die Wirkung der Kokain-Adrenalinlösung, welche die Schwellung und die Hyperämie der Bronchialschleimhaut local wirkend selbst in den kleinsten Verzweigungen der Bronchien beseitigen; zweitens: die expectorative Wirkung der Bronchoskopie selbst, welche eine außerordentlich starke Expectoration des den kleinsten Bronchiolen anhaftenden Sekretes hervorgerufen hat. Es muß die Bronchoskopie meiner Erfahrung nach wohl als das stärkste Expectorans gelten. Jene Menge der Sekretion, die bei der Endoskopie, und zwar in so kurzer Zeit, zum Aushusten gelangt, würde wohl kein anderes Mittel herauszubefördern imstande sein.

Im dritten Falle wies die Endoskopie keine Veränderungen in den Bronchien zweiter Ordnung nach. Da aber laut der Auskultation die Luftpassage zur ganzen linken Lunge sowie zum unteren Lappen der rechten absolut aufgehoben war, so müssen wir hier eine Unwegsamkeit kleinerer Bronchien annehmen, die, sei es infolge einer Schwellung ihrer Schleimhaut, sei es infolge relativ dicker Schichten anklebenden Sekretes, das trotz der Endoskopie von den Wänden nicht losgerissen wurde, entstand. Hier müssen wir die therapeutischen Erfolge auf die Wirkung der Kokain-Adrenalinlösung zurückführen, welche, in die kleineren Bronchiolen herabfließend, die Schwellung und die Hyperämie ihrer Schleimhaut verkleinerte, wodurch das spärliche, den Wänden anhaftende Sekret schon nicht mehr in solchem Grade ihr Lumen verlegen konnte.

Beide diese wirkenden Faktoren erstrecken aber ihre Tätigkeit keineswegs auf die Dauer; wenn nämlich die Ursache zum Hervorrufen asthmatischer Anfälle mit Schwellung und Rötung der Schleimhaut und Bildung reichlichen Sekretes weiter fortbesteht, so müssen natürlich auch die Symptome der Schweratmigkeit nach gewisser Zeit zurückkommen. Hier wirft nun die therapeutische Wirkungsweise unseres Eingriffes gewisses Licht auf das Wesen der Krankheit, sie gewissermaßen „ex juvantibus“ aufklärend. Bevor wir auf dieses Problem näher eingehen, müssen wir diese wichtige, von selbst sich aufdrängende Frage zu lösen suchen, ob überhaupt und wann (im Falle der bejahenden Antwort) die Endoskopie als therapeutisches Mittel im Verlaufe von Bronchialasthma zur Geltung kommen dürfe? Unsere oben angeführten Fälle, so sehr sie auch erfolgreich behandelt wurden, berechtigen uns noch keineswegs, denselben Eingriff in allen Fällen von Bronchialasthma zu empfehlen und besonders nicht in jener typischen Anfallsform, wenn wir auch hier mit großer Wahrscheinlichkeit von Seiten der Bronchoskopie und der sie begleitenden Kokain-Adrenalinwirkung viel zu erwarten haben. Ich glaube jedoch, daß wir in solchen Fällen, welche unserem ersten und dritten gleichen, wenn nämlich infolge des Leidens das Leben einem zur Last wird keineswegs vor diesem Mittel zurückschrecken sollen, um so mehr, wenn alle anderen Mittel schon erschöpft wurden und als nichts nützend sich erwiesen haben. In normalen Verhältnissen droht der Eingriff mit keiner Gefahr und ist doch nicht so äußerst ermüdend. Eine Kontraindikation dürfte nur in Fällen von Herz- und Gefäßkrankheiten sowie von Mißbildungen der Wirbelsäule bestehen.

Es wäre nun zu erörtern, inwiefern diese Untersuchungsart uns über das Wesen von Bronchialasthma eine Aufklärung verschafft.

Bis unlängst existierten zwei extreme Theorien über das Wesen von Bronchialasthma. Die einen suchten das Krankheitsbild durch Annahme eines tonischen Krampfes der Bronchialmuskulatur aufzuklären; die anderen behaupteten, es komme der asthmatische Anfall infolge einer schnell entstehenden Verengerung des Bronchiallumens zustande, welche, sei es durch die Schwellung der Schleimhaut allein, sei es zugleich mit der Anhäufung eines hyalinen klebrigen Sekrets an ihrer Oberfläche bedingt wird. Manche behaupteten, es spiele dabei auch der Zwerchfellskrampf eine bedeutende Rolle. In letzter Zeit rückten diese beiden Anschauungsarten näher aneinander; die schroffen Differenzen zwischen ihnen kamen gewissermaßen zum Ausgleich. So geben sogar die Biermerschen Anhänger zu, es könne durch den angeblichen tonischen Krampf der zirkulären Bronchialmuskulatur allein schwerlich das Wesen von Bronchialasthma erklärt werden; es müßte dabei auch die Schwellung und Rötung der Schleimhaut sowie die Bildung eines zähen Sekretes berücksichtigt werden. Vor längerer Zeit stellte Traube als Ursache der asthmatischen Anfälle einen akuten Katarrh der Bronchiolen auf (Catarrhus acutissimus), in anbetracht dessen, daß die Fälle sehr oft mit Niesen einhergehen. Störk behauptet, die Ursache des Leidens sei im akuten Katarrh der Bronchiolen zu suchen, der vom Zwerchfellkrampf begleitet wird, was aber nicht absolut notwendig ist. Seine Behauptung basiert auf dem laryngoskopischen Befunde, den er im asthmatischen Anfalle konstatiert hat und der eine ausgesprochene Rötung der Schleimhaut der Luftröhre und der Trachea bis zum rechten Bronchus aufweisen ließ. Andere suchten die Ursache der Anfälle in der Anwesenheit von Charcotschen Krystallen, die von Leyden im Sputum der Asthmatischen während des Anfalles zuerst entdeckt wurden; manche in der Anwesenheit der Curschmannschen Spiralen. Nach Goldschmidt ist das Bronchialasthma vor allem ein nervöses Leiden, das hauptsächlich als Muskelkrampf der Bronchiolen hervortritt. Zugleich nimmt er eine Parese der Ausatmungsmuskeln an, über welche die Einatmungsmuskeln gleich das Obergewicht erlangen. Die relative Schwäche der Exspiratoren soll so bedeutend sein, daß eine minimale Ueberlastung derselben, wie es beim Husten, Niesen, Lachen üblich ist, ja sogar ein paar Schritte, auf ebenem Boden gemacht, schon imstande ist, das Gleichgewicht des Atmungsmechanismus zu Ungunsten des Exspiriums zu stören.

Um die akute Lungenblähung neben der krampfartigen Stenose der Bronchien zum Verständnis zu bringen, vermutet er, daß der Krampf nicht alle Bronchiolen auf einmal mitergreift, sondern, während die einen, krampfhaft kontrahierten die Luftpassage zu

den betreffenden Lungenpartien unmöglich machen, führen andere, nicht stenosierte, zur kompensatorischen Lungenblähung. Pieniążek verwirft wieder gänzlich die Krampftheorie und erklärt, das Wesen des Bronchialasthmas liege in den Veränderungen der Bronchialschleimhaut, die den katarrhalischen Prozessen sehr ähneln. Der Unterschied besteht jedoch darin, daß im Bronchialasthma die Schleimhaut viel stärker anschwillt, als in den Bronchitiden und daß es im Asthma nie zu einer so reichlichen Sekretion komme wie beim Katarrh. Die Schwellung im Asthma entsteht auch viel schneller und umfaßt gleichzeitig viel größere und voneinander weit entlegene Partien der Schleimhaut, ohne allmählich reihenweise (per continuitatem) immer weiter aneinander grenzende Schleimhautpartien anzugreifen, wie dies bei Bronchitiden üblich ist. Es soll nun ein Prozeß sein, der inmitten zwischen einer reinen Schwellung und einem Katarrhe steht, sich bald dem einen Proceß, bald dem anderen mehr nähernd. Daß das Bronchialasthma nichts absolut Verschiedenes vom Bronchialkatarrh ist, beweisen dieselben anatomo-pathologischen Veränderungen beider Krankheitsformen, welche in derselben Reihenfolge auftreten und nur hinsichtlich ihres Intensitätsgrades voneinander abweichen. Die Ursache der Entstehung des asthmatischen Anfalles sieht Prof. Pieniążek in der Wirkung der vasomotorischen Nerven, ähnlich wie es sich in der Krankheit, die unter dem Namen „Oedema angioneuroticum Strübing“ oder in der Urticaria verhält. Es seien vielleicht auch die sekretorischen Nerven im Spiel, die doch auch den Vasomotoren angehören. Diese Nerven sind imstande, selbst infolge sehr schwacher Reize (z. B. gewisser Gerüche) Schleimhautschwellung in weit kürzerer Zeit und in weit höherem Grade als gewöhnliche entzündliche Reize herbeizuführen. Für diese nervöse Entstehungsart von Asthma bronchiale spricht wohl, wenn wir auch die Anschwellung der kavernösen Körper der unteren Nasenmuscheln unbeachtet lassen, die seröse Schwellung der vorderen Partien der mittleren Muscheln, welche Prof. Pieniążek während des Anfalles öfters beobachtet hatte, die aber außerhalb derselben nie vorkam. Diese Bronchialschleimhautschwellung kann aber nicht nur auf einer gesunden Schleimhaut infolge der Einwirkung der Vasomotoren zum Vorschein kommen, sie kann auch eine jede katarrhalische Veränderung der Bronchialschleimhaut begleiten. Demzufolge kann ein jeder zufälliger leichter Katarrh bei gewissen Individuen mit unverhältnismäßig großer Schweratmigkeit einhergehen. Andererseits kann auch zu dem Bronchialasthma ein chronischer Bronchialkatarrh hinzutreten, der unter der Wirkung der Vasomotoren eine unverhältnismäßig große Schwellung, wohl aber eine geringe Se-

kretion mit sich führen wird, oder aber es werden infolge öfters anwachsender Schwellung von Zeit zu Zeit Anfälle von typischem Bronchialasthma gleich bei chronischer Bronchitis ausgelöst. Durch dieses Ineinandergreifen von vasomotorischen Nerveneinflüssen in die katarrhalischen Veränderungen der Schleimhaut lassen sich jene zahlreichen Abarten von Bronchialasthma und ihre verhältnismäßig lange Dauer aufklären. Gleichfalls sei die Ursache jener bedeutenden und manchmal auch sehr lange dauernden Schleimhautschwellung während der akuten Katarrhe, die mit großer Schweratmigkeit, und zwar bei Individuen, die nie an Asthma gelitten haben, einherschreiten, nicht nur in den katarrhalischen Veränderungen allein zu suchen, wohl aber auch in den sie begleitenden Störungen in der Innervation der Vasomotoren. Welcher Art jene Störungen auch seien, muß zur Zeit dahingestellt bleiben. Pieniążek ist geneigt, die Anschauung anzunehmen, daß sie infolge von Paralyse der vasomotorischen Nerven der kleinsten Verzweigungen der Bronchialvenen entstehen, demzufolge ihre dauernde Erweiterung, Blutstauung, Transsudation in die Bronchialschleimhaut und Schwellung derselben platzgreift. Er nimmt auch an, daß die Bronchialschleimhaut in vielen, ja vielleicht in allen Fällen von Bronchialasthma, sei es von der Natur aus, sei es infolge überstandener hartnäckiger, dem Leiden vorausgegangener Katarrhe, schon dicker, aufgequollen und gewissermaßen dauernd geschwollen sei, so daß schon eine geringere Ursache diese Schwellung vergrößern und dadurch das Lumen der Bronchiolen, das schon viel enger denn normalerweise sich gestaltet, in höchstem Grade verengen kann. Ich glaube, daß wir auf Grund der vier zitierten Fälle, von denen der erste der Beobachtung des Prof. Pieniążek entstammt, die dre anderen von mir behandelt und in vorliegender Arbeit publiziert, aber gemeinsam mit Prof. Pieniążek beobachtet worden sind, berechtig sind, auf das Beobachtungsmaterial gestützt, allgemeine Schlüsse über das Wesen von Bronchialasthma und über ihre Beziehung zu den chronischen Katarrhen der Respirationswege zu ziehen. Im Falle von Hermann v. Schrötter bot die Endoskopie, da sie im anfallsfreien 'Intervalle unternommen worden ist, keine positiven Resultate.

Im Falle von Pieniążek, sowie in dem ersten meiner Beobachtung wies die Endoskopie deutliche Schwellung und Rötung der Trachea und der Hauptbronchien, in meinem ersten Falle sogar der Bronchien zweiter Ordnung nach. Die Veränderungen in den Bronchiolen lassen sich natürlich auf diese Weise nicht feststellen: es ist wohl aber zulässig, dieselben denjenigen in den größeren Bronchien begegneten, analog auch auf Schleimhautanschwellung zurückzuführen. Der Befund

dieser Untersuchung ist aber keineswegs für die Erklärung des Wesens von Bronchialasthma maßgebend, es wurden doch jene Veränderungen schon früher im Laryngoskop nachgewiesen (Störk). Es wurde aber im Falle von Pieniążek außer der Schwellung der Schleimhaut auch die Anwesenheit des den Eingang in die Bronchien versperrenden Sekretes festgestellt; auch in meinem ersten Falle wurde eine enorme Menge des Sekretes zu Tage gebracht. Die Hauptmasse desselben wurde inmitten des Eingriffes expectoriert. Demgemäß erscheint das Zuhilfenehmen eines dritten Faktors im Entstehungsmechanismus von Bronchialasthma in der Gestalt des Bronchialmuskelkrampfes als überflüssig, da doch die Dyspnoe durch die Schwellung der Schleimhaut und die Verengung der Bronchiallumina infolge von Anhäufung des zähen, den Wänden der Bronchien anhaftenden Sekretes genügend aufgeklärt zu sein scheint. Noch weniger rationell erscheint mir die von Goldschmidt vertretene Anschauung hinsichtlich der Annahme eines partiellen Bronchialmuskelkrampfes.

Die Hypothese von der Schwächung der Exspiratoren muß ich auch schon aus dem Grunde verwerfen, daß ich die Tracheo- und Bronchoskopie von starken Hustenstößen begleitet sah, wobei eine enorme Menge des Schleimhautsekretes ins Lumen des Bronchoskops gelangte. Das Auftreten jenes Hustenaktes läßt schon die Möglichkeit des Schwächezustandes der Exspiratoren ausschließen. Das Zurücktreten der dyspnoischen Symptome soll nun nicht als Folge vom Nachlaß des Muskelkrampfes gelten, wohl aber als Folge der Befreiung der Bronchien vom angesammelten Schleimsekret und der Verringerung der Schleimhautschwellung unter der unmittelbaren Wirkung von Kokain-Adrenalinlösung. Beweisgebend dafür ist der Umstand, daß im ersten Falle die Schweratmigkeit anfangs anwuchs und erst allmählich und stufenweise der Entfernung des angehäuften Sekretes und der Abnahme der Schleimhautschwellung parallel abzunehmen anfing und noch vor der Entfernung des Tracheoskops sich deutlich vermindert hat. Wenn es sich dabei um Nachlassen eines Muskelkrampfes handeln würde, so müßte jener Akt eher plötzlich und über allen Lungenpartien zugleich sich abgespielt haben, ungeachtet dessen, daß man nach einer Tracheoskopie eher ein Anwachsen, als ein Nachlassen des Muskelkrampfes zu erwarten habe.

Der dritte Fall war mir im ersten Momente unverständlich. Die Lungenuntersuchung ließ die Unwegsamkeit entweder des Hauptbronchus oder aller Bronchien zweiter Ordnung links und des unteren Bronchialzweiges rechts erwarten. Die Tracheo- und Bronchoskopie wies dagegen weder im Hauptbronchus noch in den Bronchien zweiter

Ordnung krankhafte Veränderungen nach. Die Ursache der Stenose wäre nun in den kleineren, im Bronchoskop nicht zur Schau tretenden Bronchialverzweigungen zu suchen, deren Verengung hauptsächlich in starker Schwellung ihrer Schleimhaut beruhen müßte, zumal eine reichlichere Sekretion gar nicht vorhanden war. Zur Anästhesie bediente ich mich auch diesmal der Kokain-Adrenalinlösung. Um nun das Zurücktreten der Verengung der kleinsten Bronchiolen rationell zu erklären, muß ich wieder die adstringierende Wirkung von Kokain-Adrenalinlösung zu Hilfe nehmen. Dabei dürfte wohl die angestrengte infolge von Bronchoskopie ausgelöste Exspiration auch ausreichen, um das Schleimsekret aus den kleinsten Bronchiolen zu den wenigstens etwas größeren an ihren Wänden zu verschieben und dadurch ihre Wegsamkeit wieder herzustellen. Auch in diesem Falle muß die strenge Kritik gegen die Annahme des Muskelkrampfes standhalten. Der Krampf müßte doch gleichzeitig in den ganzen Lungen aufhören. Die nach der ersten Endoskopie erfolgte Untersuchung wie auch die nachfolgenden ergaben, daß die Wegsamkeit der Bronchien verschiedenartige Veränderungen erlitt: die Luftpassage war bald zur einen, bald zur anderen Lungenpartie freier. Die Atembeschwerden schreibe ich nun in diesem Falle der Schwellung der Schleimhaut zu, die mit wenigem Sekrete, welches den Wänden anklebte und in den engen Bronchiolen das Lumen sogar gänzlich verlegen konnte, einherging. Der plötzliche Durchbruch der Luft durch die den Bronchiolus verlegende Sekretionssäule vermochte die Wegsamkeit der Bronchien wieder herzustellen. Mehrmalige Untersuchung nach der Bronchoskopie wies nach, daß manche Lungenabschnitte für die Luftpassage abgesperrt waren. Sie blieben aber nicht an einem und demselben Ort, sondern wanderten von Ort zu Ort, so daß man z. B. nach einer Bronchoskopie feststellen konnte, daß die Luft einen besseren Zutritt zur linken Lunge denn zur rechten hatte. Die Ursache der Dyspnoe war nun in der Schwellung der Schleimhaut, die noch dazu ein zähes Schleimsekret secernierte, zu suchen. Diese Schwellung war im Momente der in Begriff stehenden Tracheotomie so groß, daß sie fast totalen Abschluß der Luftpassage bis auf den oberen Teil der rechten Lunge zur Folge hatte. Die anatomo-pathologischen Veränderungen der Schleimhaut kommen in jedem Falle von länger dauerndem Bronchialastma, speziell deutlich im Verlaufe von sogenanntem Asthma chronicum seu permanens vor.

Gewöhnlichen Bronchitiden dürften doch unsere Fälle nicht zugezählt werden: Ein jeder katarrhalischer Prozeß hat, zumeist wenn er noch länger dauert (unsere Fälle hatten doch einen jahrelangen

Verlauf), gewisse anatomische Veränderungen zur Folge, die sich keineswegs auf einmal so augenblicklich zurückbilden und verschwinden können. Wenn wir wieder in unseren Fällen eine Kombination von Bronchialasthma mit einem Katarrh annehmen, so werden auch unsere therapeutischen Erfolge leichter verständlich: natürlich angenommen, daß wir die Muskelkrampftheorie von Asthma verwerfen und jener der Schwellung beistimmen werden. Das Asthma trägt zur Entwickelung des Katarrhs bei, dieser erleichtert wieder die Entstehung der asthmatischen Anfälle. Sobald jener Verband aufgelöst ist, hört auch gleich das Zusammenwirken beider Krankheitsspezies auf. Den Verlauf des chronischen Asthmas (wenn uns diese Benennung gestattet ist) beim ersten Patienten glaube ich auf diese Weise aufgeklärt zu haben, wenn ich annehme, daß bei ihm schon in frühester Kindheit Bronchialkatarrh entstanden sein mußte; die pathologisch veränderte Schleimhaut bildete gewissermaßen den „Locus minoris resistentiae" so, daß schon viel leichter ein von außen kommender Reiz die Asthmaanfälle hervorrufen konnte, falls die Schwellung auf einmal sich vergrößert hatte. Jetzt trat schon die Wechselwirkung beider pathologischen Faktoren mit im Spiel: einerseits beeinflußte das Bronchialasthma die pathologische Veränderung der Schleimhaut ungünstig, indem es zu deren Fortschreiten beitrug, andererseits erleichterte der Katarrh das Auftreten der Anfälle. Die Tracheo- und Bronchoskopie selbst bewirkte die Befreiung der Luftwege von der Unmasse des sie verlegenden Schleimes. Der Wirkung der Kokain-Adrenalinlösung fiel wieder die Verringerung der Schwellung der Schleimhaut zu. Auf diese Weise würde der Verband zwischen beiden Krankheitsarten, d. i. Asthma und Katarrh, zerstört. Die katarrhalischen Störungen blieben noch zurück, wenn auch in weit geringerem Grade: die Dyspnoe aber verschwand gänzlich. Schon die zweite Bronchoskopie bei demselben Kranken wies nach, daß die Schwellung in den unserem Auge zugänglichen Bronchien zurückgetreten sei, die doch während der ersten Bronchoskopie deutlich sichtbar war. Demgemäß sind wir auch berechtigt anzunehmen, daß auch die Schwellung der weiteren, unserem Blicke entzogenen Bronchialschleimhaut abgenommen haben muß.

Laut diesen Tatsachen dürfte die Krankheitsspecies, die unter dem Namen Bronchialasthma bekannt ist, nicht für wesentlich verschieden vom nervösen Katarrh, wie z. B. beim Heufieber, gehalten werden. Der Unterschied dürfte nur darin liegen, daß bei letzterem unter dem Einflusse verschiedener äußerer Reize bald diese, bald jene Schleimhautpartien angegriffen werden und zwar nicht allein in den Luftwegen. Als jenem Leiden verwandt stelle ich folgende vor: Rhinitis

vasomotoria nervosa, Hydrorrhoea nasalis, Reiterkatarrh, Katarrh nach der Einnahme gewisser Medikamente, wie z. B. Ipecacuanha etc. etc., die sich untereinander nur hinsichtlich der Größe und der Lokalisation der angegriffenen Schleimhautpartien unterscheiden.

Das ganze Raisonnement resumierend, würde ich die Definition von Bronchialasthma auf folgende Weise konstruieren: Das Bronchialasthma ist ein nervöses, reflektorisches Leiden, dessen Auftreten an eine krankhafte Reizbarkeit der zentralen Organe im Sinne der Prädisposition gebunden sei, das unter dem Einflusse verschiedenartiger Reize, die auf verschiedene periphere Stellen einwirken, aber infolge reflektorischer Wirkungsweise auf die vasomotorischen Nervenzentren eine plötzliche Schwellung, Hyperämie und Exsudation an die Oberfläche der Schleimhaut hervorrufen, wachgerufen wird. Das chronische Asthma ist durch einen chronischen Katarrh der Atmungswege unterhalten, der wohl manchmal als primäres Leiden betrachtet werden soll.

Auf Grund dieser Anschauung auf das Wesen von Bronchialasthma und der Erfahrung, die ich aus der Behandlungsweise obiger Fälle gewonnen habe, behaupte ich, daß man in Fällen von chronischem Asthma oder besser in Fällen von chronischem Katarrh, der mit beständiger Dyspnoe und den von Zeit zu Zeit auftretenden stärkeren Anfällen einherschreitet, falls alle anderen Mittel versagt hatten, zur Bronchoskopie und der damit verbundenen Applikation von Kokain-Adrenalinlösung schreiten soll. Ob wir in Fällen von reinem Bronchialasthma auch auf diesem Wege Erfolge erzielen könnten, soll zur Zeit noch dahingestellt werden. Es hat aber alle Wahrscheinlichkeitsgründe für sich.

Aus der I. anatomischen Lehrkanzel in Wien.

Zur operativen Freilegung des Bulbus venae jugularis.

Von

Julius Tandler in Wien.

(Mit 2 Figuren.)

In den Vorlesungen über die Topographie des Gehörorganes, welche ich für Otologen halte, pflege ich seit einer Reihe von Jahren das topographische Verhältnis des Bulbus venae jugularis zum N. facialis und accessorius einerseits, zur Paukenhöhle und zum Processus mastoideus andrerseits in der Weise zu demonstrieren, daß ich den Bulbus venae jugularis von außen her freilege. Gelegentlich einer solchen Vorlesung

wurde ich darauf aufmerksam gemacht, daß sich der dabei geübte Vorgang von der von Grunert vorgeschlagenen Methode der operativen Freilegung des Bulbus venae jugularis, wie ihn die Otologen gewöhnlich üben, in nicht unwesentlichen Punkten unterscheidet. Da ich mich nun bei der Einsichtnahme in die einschlägige Literatur, vor allem beim Studium des klassischen Buches von Grunert „über die operative Ausräumung des Bulbus venae jugularis", von der Richtigkeit dieser Angabe überzeugt habe, soll im folgenden unter genauer Berücksichtigung des für die operative Freilegung des Bulbus so wichtigen Verhaltens des N. accessorius das oben erwähnte Verfahren der Aufsuchung des Bulbus venae jugularis, angepaßt an die operativen Erfordernisse, dargelegt werden.

Selbstverständlicherweise kann auf die Indikationsstellung der Operation sowie auf die Frage, ob man dieselbe, wie Grunert sagt, als primäre Eröffnung oder als sekundäre vornehmen soll, nicht eingegangen werden.

Wir wollen deshalb von der Annahme ausgehen, daß an dem betreffenden Objekte die totale Freilegung der Mittelohrräume (Radikaloperation) und die Freilegung des obersten Stückes des Sinus sigmoideus bereits durchgeführt sei und nun die Ligatur der Venae jugularis vorzunehmen sei.

Die Aufsuchung der Vena jugularis erfolgt mittels des typischen Schnittes für die Karotisunterbindung am vorderen Rand des M. sternocleidomastoideus. Die in der Fascia colli superficialis gelegene, individuell verschieden stark entwickelte Vena jugularis posterior wird doppelt unterbunden und durchtrennt. Auf den ebenfalls hier vorhandenen N. auricularis magnus wird entweder keine Rücksicht genommen oder er wird nach hinten abgeschoben und geschont. Hierauf wird die Fascie des M. sternocleidomastoideus entsprechend dem vorderen Rand dieses Muskels durchsetzt, der Muskel aus seinem Lager gehoben und nach hinten und außen umgelegt. Nun erscheint sofort im Operationsfeld, durch die Gefäßscheide hindurchschimmernd, an ihrer lateralen und dorsalen Seite von einzelnen Lymphdrüsen flankiert, die Vena jugularis interna. Ist der Operateur zur Aufsuchung der Vene etwas höher oben eingegangen, so wird beim Umlegen des Sternocleidomastoideus nach hinten und außen die Eintrittstelle des N. accessorius in den Muskel sichtbar. Dieses Verhalten des N. accessorius zur Gefäßscheide und seine leichte Auffindbarkeit daselbst hat Zuckerkandl in Fig. 191 seines Atlasses der topographischen Anatomie dargestellt.

Die Vena jugularis selbst wird von hinten her frei präpariert und an ihr die Einmündungstelle der V. facialis communis festgestellt, um

die notwendige Orientierung über die Ligaturstelle der Jugularvene zu gewinnen. Ist dies geschehen, so wird die Vene je nach der Indikation des Falles oberhalb oder unterhalb der Mündungsstelle der Vena facialis communis ligiert.

Soll nun an die Freilegung des Bulbus venae jugularis geschritten werden, so wird zunächst der retroauriculäre Hautschnitt mit dem der Jugularisunterbindung verbunden, der vordere Rand des Sternocleidomastoideus von seinem Ursprung bis zum unteren Wundwinkel freigelegt und der Muskel hierauf nach hinten umgelegt. Sollte der Accessorius nicht schon, wie oben erwähnt, gelegentlich der Aufsuchung der Jugularis gefunden worden sein, ein Vorgang, welcher bei den hohen Unterbindungen gewiss zweckmäßig ist, so wird jetzt die Innenseite des umgestülpten Sternocleidomastoideus abgesucht, bis der das Operationsfeld von vorne oben nach hinten unten durchquerende Nervus accessorius aufgefunden und freigelegt ist, was um so leichter durchführbar ist, da der Nerv durch die Umstülpung des Kopfnickers gespannt wird. Nun ist es Aufgabe des Operateurs, sich darüber zu orientieren, ob der Nervus accessorius dorsal, also hinter der Vene, verschwindet oder ob er dieselbe an ihrer ventralen Seite kreuzt. Auf die Wichtigkeit dieses Verhaltens sowie auf die genaueren topographischen Daten wird noch später eingegangen werden. Der Accessorius kann lose in einen Faden geschlungen und so versorgt werden, daß er in jedem Moment der Operation gut sichtbar gemacht werden kann. Der vordere Wundrand mit der Parotis wird nach Ablösung dieser Drüse vom Sternocleidomastoideus nach vorne abgezogen. Geht man nun mit dem Finger längs des vorderen Randes des Sternocleidomastoideus an die Schädelbasis, so gelangt man mit der Fingerkuppe in das Spatium zwischen Processus mastoideus und Processus styloideus. Hier wird die Austrittstelle des N. facialis am Foramen stylomastoideum freigelegt, so daß sie während der ganzen Operation gut sichtbar ist. Nun wird das bei der Radikaloperation eventuell übrig gebliebene untere Ende des Processus mastoideus mit ein paar Meisselschlägen abgetrennt und zusammen mit dem daran haftenden Sternocleidomastoideus nach hinten dislociert. Im Fond der Wunde erscheint nun der hintere Bauch des Biventer vollkommen freiliegend, vor ihm der Fazialis, an seinem unteren Rande der N. accessorius. Der M. biventer wird am Sulcus biventericus vom Knochen abgelöst und nach vorne unten umgeschlagen. Das nun vollkommen sichtbar werdende Foramen stylomastoideum mit dem Austritt des N. facialis kennzeichnet die vordere Grenze, bis zu welcher man in der Folge den Knochen abmeisseln kann. Bevor an die Abmeisselung geschritten wird, ist es notwendig, die nach Entfernung

des hinteren Biventerbauches zum Vorschein kommende Arteria occipitalis zu versorgen. Sie wird doppelt ligiert und durchschnitten. In diesem Stadium der Operation läßt sich nun die Vena jugularis von ihrer primären Unterbindungsstelle an bis fast an den Rand des Foramen jugulare frei präparieren. Der Rand des Foramen selbst ist dem

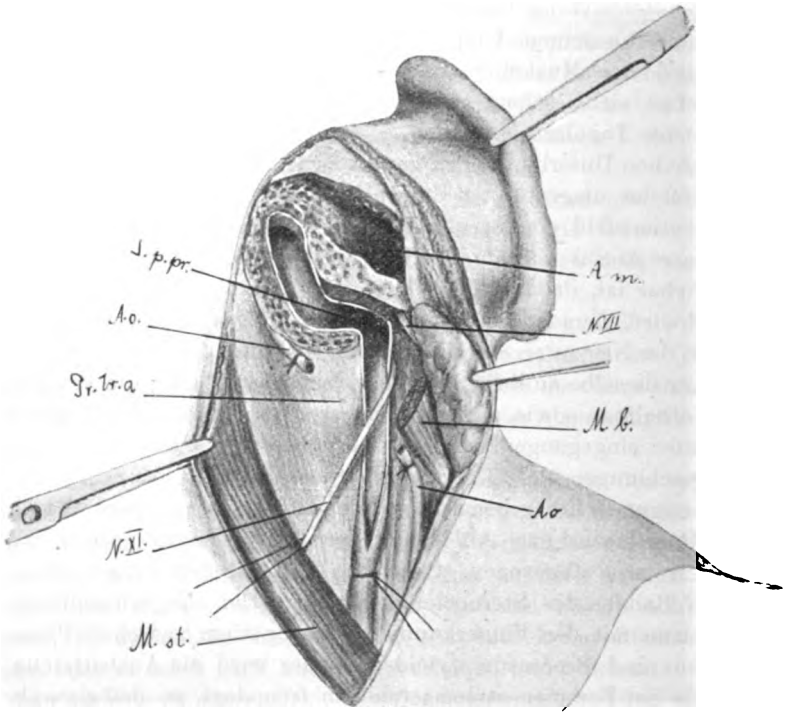

Fig. 1.

tastenden Finger zugänglich. Löst man nun den noch den obersten Teil der Vene von hinten her ein wenig deckenden kurzen Kopfmuskel, M. rectus capitis lateralis, mit dem Periost der Schädelbasis ab, so erscheint der laterale Rand des Foramen jugulare. Nun wird, von der ursprünglichen Freilegungsstelle des Sinus sigmoideus ausgehend, der Knochen längs des ganzen Sinus aufgemeißelt, bis schließlich auch der spangenförmige knöcherne Rand des Foramen jugulare fällt. Damit ist das Venenrohr in der geforderten Länge freigelegt

und kann nun an seiner lateralen Seite der ganzen Ausdehnung nach gespalten werden. Abgesehen davon, daß bei diesem Verfahren der kürzeste Weg von der Oberfläche bis zum Foramen jugulare eingeschlagen wird, wurde bei dem hier angegebenen Operationsverfahren

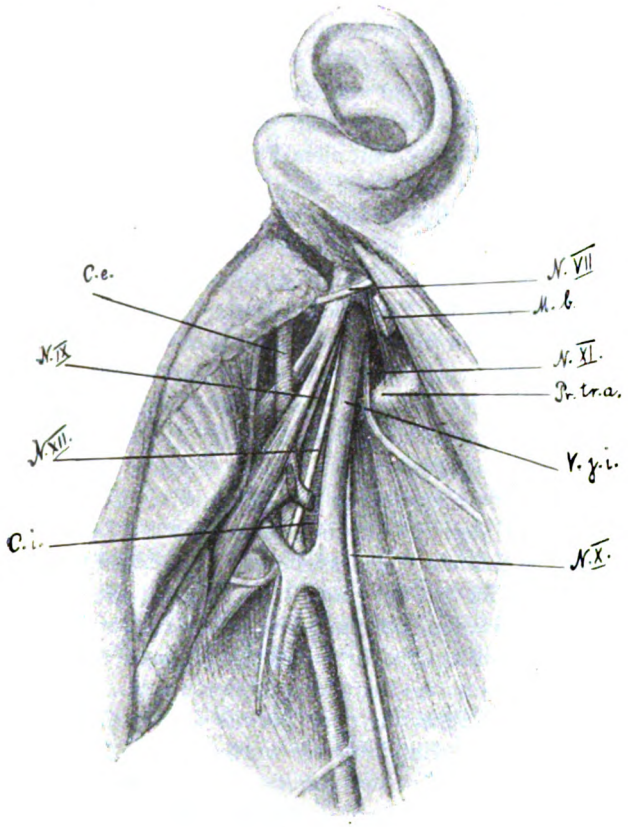

Fig. 2.

das Hauptgewicht auf die Versorgung des N. facialis und des N. accessorius gelegt. Ich erblicke gerade darin einen besonderen Vorteil des Verfahrens.

Die präventive Freilegung des unmittelbar an das Foramen stylomastoideum anschließenden extrakraniellen Stückes des N. facialis und der Umstand, daß dieses Stück des Nerven während der ganzen Operation sichtbar bleibt, schützt ihn, ein korrektes Vorgehen vorausgesetzt, vollkommen vor Verletzungen. Selbstverständlich darf der vordere

Wundrand mit der Parotis nicht zu stark verzogen werden, da sonst der Fazialis gezerrt werden könnte. Die Freilegung des Foramen stylomastoideum aber gibt dem Operateur einen nicht unwesentlichen Orientierungspunkt. Da die Aufsuchung des Nerven sehr einfach, sein topisches Verhalten ein konstantes ist, so ist von seiten dieses Nerven keinerlei weitere Komplikation zu befürchten.

Ich muß auf diese Freilegung des Fazialis um so mehr Gewicht legen, als ich zum Unterschied von Grunert nicht von rückwärts her, sondern von der Seite an das Foramen jugulare gelange und daher bei diesem Verfahren die Gefahr, mit dem Fazialis in Kollision zu kommen, zweifellos eine größere ist. Geht man nämlich so wie Grunert vor und umgeht dabei gleichsam den Fazialis von hinten her, so ist dieser wohl weniger gefährdet, aber gewiß vor einer Verletzung nicht so sicher, wie dies Grunert annimmt. Doch möchte ich betonen, daß keinesfalls der Fazialis im Bereiche jenes Abschnittes, in welchem er im Knochen verläuft, freigelegt wird, sondern daß diese Freilegung sogar zu vermeiden ist. Grunert selbst hält den Vorschlag Panses, den Nerven aus dem Canalis facialis herauszuheben, für überflüssig. Von einer „unvermeidlichen" Fazialisverletzung oder gar von einer „absichtlichen" Opferung des Fazialis kann, wie schon Grunert betont, überhaupt nicht die Rede sein. Die von Grunert angeführte Zerrung des N. facialis, herbeigeführt durch das starke Verziehen der Weichteile am vorderen Wundrand, kann meiner Meinung nach am leichtesten durch die besprochene Freilegung des Fazialis vermieden werden, da man, wenn das in Betracht kommende Stück des Nerven freiliegt, sich in jedem Moment über dessen Verlaufsrichtung und Spannungszustand orientieren kann.

Anders verhält es sich mit dem Nervus accessorius. Die in den anatomischen Lehr- und Handbüchern vorhandenen Angaben über die Topographie des N. XI resp. den Ramus externus accessorii zur Vena jugularis sind mangelhaft und spärlich. So sagt beispielsweise Hyrtl, daß der N. accessorius hinter der Vena jugularis interna nach außen verläuft, während Luschka sich über den Verlauf des in Betracht kommenden Nerven folgendermaßen äußert: „Der beim Menschen fast noch einmal so dicke Ramus externus (N. accessorii) zieht vor dem Querfortsatz an der Innenseite der V. jugularis interna vorbei". An einer anderen Stelle beschreibt derselbe Autor das Verhalten des N. accessorius wie folgt: „Der Ramus externus schlägt sich bald um den vorderen äußeren Umfang der Vena jugularis interna herum und wird während dieses Verlaufes vom hinteren Bauch des Digastricus gedeckt, bald zieht er vor dem Querfortsatz des

Atlas an der Innenseite jener Ader vorbei.“ — In ähnlichem Sinne äußert sich Schwalbe; Bardeleben und Haeckel bilden in ihrem topographischen Atlas Fig 28, 53 und 61 beide Varianten des Verlaufes ab; ohne irgendwie auf die sich ergebenden Differenzen aufmerksam zu machen, während Poirier den Nerven einfach über die dorsale Seite der Vene ziehen läßt.

Grunert äußert sich über den N. accessorius folgendermaßen: „Besondere Aufmerksamkeit ist dem N. accessorius und dem N. hypoglossus zuzuwenden, welche deshalb leicht verletzt werden können, weil sie dem oberen Venenabschnitt gewöhnlich anzugrenzen pflegen, und zwar der Accessorius von hinten und der Hypoglossus, und zwar mit dem vertikalen Schenkel der Ansa hypoglossi, von vorn. In der Nähe des Bulbus ist eine Verletzung dieser Nerven nicht mehr zu befürchten, weil sie hier in die Tiefe gehen.“ — Es ist wohl zweifellos, daß Grunert auf das topographische Verhalten des N. accessorius viel zu wenig Gewicht gelegt hat. Bei der Beschreibung des Durchtrittes des N. accessorius ist Grunert ein Fehler unterlaufen, den ich hier richtig stellen möchte. Grunert sagt (pg. 84): „Die Anordnung dieser Nerven im Foramen jugulare ist eine derartige, daß der Vagus am weitesten nach hinten und innen — dem venösen Hauptrohr am nächsten — verläuft; etwas nach vorn und außen schließt sich ihm der Glossopharyngeus an, und von dem letzteren wieder etwas nach vorn und innen gelegen, der Accessorius.“ Bemerkt sei, daß wie ja bekannt, der am meisten oralwärts durchtretende Nerv der Glossopharyngeus ist. An ihn schließt sich nach hinten die Durchtrittsstelle des N. vagus und an diese erst, also am meisten occipitalwärts, die des N. XI. an.

Eine genaue statistische Untersuchung, ausgeführt an 150 Fällen, ergab, daß in 100 Fällen der Nerv, aus dem Foramen jugulare kommend, ventral von der Vene zum M. sternocleidomastoideus zieht, während er in 50 Fällen seinen Weg an der dorsalen Seite der Vene nimmt. Perzentuell umgerechnet ergibt sich, daß in $66^2/_3$ Proz. der Nerv die Vene ventral-, in $33^1/_3$ Proz. dorsalwärts kreuzt. Nur das letztere Verhalten scheint Grunert bekannt gewesen zu sein.

Entsprechend der wechselnden Lage des Nervus accessorius zur Vena jugularis interna wird natürlich die Gefährdung dieses Nerven bei der Operation eine verschiedene sein. Nehmen wir zunächst die Lage des Nerven an der dorsalen Seite an, so wird der Nerv dort, wo er unter der Vene hervorkommt, eventuell gefährdet sein, während das Stück des Nerven, welches von der Vene gedeckt ist, in so lange nicht die dorsale Venenwand verletzt wird, vollkommen geschützt

bleibt. Ganz anders ist die Gefährdung des Nerven, wenn er, wie dies in $66^2/_3$ Proz. der Fall ist, über die ventrale Seite lateralwärts zieht. In diesen Fällen wird der Nerv, wenn auf sein Verhalten nicht besonders geachtet wird, entweder schon beim Freipräparieren der Vene durchschnitten oder aber unvermeidlich bei der Schlitzung des Gefäßrohres. Nur wenn man den Nerven in Kenntnis seines Verhaltens vorher freipräpariert hat, kann man ihn mit Sicherheit vor einer Verletzung schützen.

Wenn auch die Eintrittstelle des N. accessorius in den M. sternocleidomastoideus insofern variiert, als sie manchmal etwas näher gegen den Warzenfortsatz, manchmal etwas ferner gelegen ist, so verläuft doch der Nerv nach meiner Erfahrung niemals so, daß man ihn bis in den unteren Wundwinkel verlagern könnte oder daß er bei der Aufsuchung der Vena jugularis interna nicht in das Operationsfeld käme, wenn man sie etwas höher oben aufsucht. Aber auch wenn man sie in der Höhe des Zungenbeins aufsucht, kommt der Nerv eventuell im oberen Winkel der Wunde zum Vorschein.

Da nun die Wahrscheinlichkeit, daß der Nerv an der ventralen Seite der Vene liegt und bei den bisher angegebenen Operationsverfahren durchschnitten wird, sich zu dem Verlauf dorsal von der Arterie wie 2 : 1 verhält, so bin ich der Meinung, daß es sich wohl verlohnt, den N. XI, prinzipiell in allen Fällen, in denen man in seiner Nachbarschaft operiert, vor allem bei jeder Bulbusfreilegung, genau freizulegen.

In der Literatur liegen bisher allerdings nur wenige Angaben über das Verhalten der vom Nervus accessorius versorgten Muskulatur an Personen vor, an welchen die Bulbusoperation ausgeführt wurde. Doch glaube ich, daß auch sie bereits lehren, daß die Durchschneidung des N. XI eine häufige Nebenverletzung der Operation darstellt. Unter den 4 Fällen, über welche Laval berichtet, sind 2, in denen sich die unzweifelhaften Folgen der Accessoriusdurchschneidung nachweisen lassen. Ein Fall ist mit dem Tode abgegangen, bevor sich die Folgen der Accessoriusdurchschneidung hätten zeigen können, und über einen Fall ist nichts näheres berichtet.

Bei Fall 1 der Laval'schen Arbeit heißt es: „15. Juli 1904. Wunde seit mehreren Tagen vernarbt. Die linke Halsseite erscheint durch partielle Atrophie der Muskulatur abgeflacht. Der Querfortsatz des Atlas springt etwas vor. Mai 1905 . . . ist eine Atrophie des M. sternocleidomastoideus und eine Volumsabnahme der seitlichen Halsmuskeln zu konstatieren. Sie ist auf die operative Freilegung der Senkungsabscesse zurückzuführen. Eine weitere Folge besteht darin,

daß durch das Ueberwiegen der rechtsseitigen Nackenmuskulatur eine Drehung des Kopfes gegen die Halswirbelsäule nach rechts und dadurch eine leichte Prominenz des linken Processus transversarius atlantis nach seitlich hinten bedingt ist. Der Kopf ist in seinen Bewegungen unerheblich eingeschränkt, Arme und Schultern völlig frei."

Ich bin der Meinung, daß die hier vorhandene Atrophie des Sternocleidomastoideus nicht auf die operative Freilegung der Senkungsabszesse, sondern auf die Durchschneidung des N. accessorius zurückzuführen ist. Die Drehung des Kopfes ist das Resultat der Kontraktur der Muskulatur der kontralateralen Seite. Warum in diesem Falle trotz der Durchschneidung des Accessorius Arm und Schulter frei sein können, wird noch später begründet.

Bei Fall II (Laval) heißt es: „Mai 1905. Patient behauptet nur ganz leichte Arbeit tun zu können. Die Bewegungen seines linken Armes sind nur unerheblich beim Heben desselben eingeschränkt. Der Sternocleidomastoideus ist mäßig atrophiert, ebenso in noch geringerem Maße die vorderen Partien des Cucullaris."

Die hier gegebene Beschreibung ist für die erfolgte Accessoriusdurchschneidung hinlänglich charakteristisch. Es erübrigt nun noch vor allem zur Erklärung des Falles I und ähnlicher eventuell vorkommender Fälle folgendes zu bemerken: Der Ramus externus des N. XI hat zwei Arten der Anastomosen mit den Zervikalnerven, durch welche sein peripheres Innervationsgebiet auch bei Schädigung des Hauptstammes allerdings in beschränkterem Maße versorgt werden kann. Die erste dieser Anastomosen liegt im M. sternocleidomastoideus, dort wo der Nerv durch diesen Muskel zieht; hier verbindet sich ein Ast der Pars ventralis des dritten N. cervikalis mit dem Accessorius. Diese Anastomose ist aber nicht konstant. Die zweite Anastomose liegt im Bereiche des M. trapezius. Sie verbindet den vierten und fünften N. cervikalis mit dem Accessorius. Auch sie ist inkonstant. Ueber die Häufigkeit und die Stärke dieser Anastomose sollen noch anzustellende Untersuchungen Aufschluß geben.

Aus dem eben Gesagten geht klar hervor, daß einer vollständigen Durchschneidung des N. XI. nicht immer eine vollständige Lähmung der zugehörigen Muskeln folgen muß und daß der Grad dieser Lähmung von der jeweiligen Anastomosenbildung abhängen wird. Das Vorhandensein dieser Anastomosen läßt sich aber a priori nicht erschließen.

Grunert gibt bei der Beschreibung seines Operationsverfahrens an, daß manchmal der besonders stark entwickelte Processus transversus atlantis das Operationsfeld so stark einengt, daß sich die Not-

wendigkeit ergibt, diesen Knochenfortsatz zu resecieren. Bei einer solchen Resection erhielt er aber eine Blutung aus der Arteria vertebralis. Ich muß bemerken, daß wenn man genau transversal in die Tiefe geht, der Querfortsatz des Atlas vor allem bei geeigneter Lagerung des Kopfes allem Anschein nach weniger hindernd in den Weg tritt. Wenigstens bin ich immer ohne Resection des Processus transversus atlantis ausgekommen, auch in Fällen, in welchen dieser Fortsatz ganz besonders stark entwickelt war.

Es gibt Individuen, bei welchen die starke Entwicklung des Processus transversus atlantis gleichzeitig mit einer mächtigen Ausbildung des Processus styloideus vergesellschaftet ist. In einem solchen Falle wäre immer, wie ich es auch einmal getan habe, der Processus styloideus an seiner Basis abzutragen, wodurch der Zugang in die Tiefe sofort hinlänglich erweitert erscheint.

Erklärung der Figuren.

Fig. 1. Darstellung des Operationsfeldes am Ende der Operation. Der Bulbus ist wohl freigelegt aber nicht breit genug eröffnet. Das oberhalb gelegene Knochenstück, welches aus Gründen der topographischen Darstellung erhalten wurde, müßte noch fallen. In diesem Falle zog der Nervus accessorius über die ventrale Seite zum M. sternocleidomastoideus. Die Mündung der Sinus petrosus profundus liegt verhältnismäßig tief und ist gut sichtbar. Hinter ihr sieht man durch die mediale Bulbuswand den N. accessorius hindurchschimmern.

A. m. = Antrum mastoideum. A. o. = Arteria occipitalis. M. b. = M. biventer. M. st. = M. sternocleidomastoideus. Pr. tr. a. = Processus transversus atlantis. S. p. pr. = Sinus petrosus profundus. N. VII. = N. facialis. N. XI. = N. accessorius.

Fig. 2. Topographie der Vena jugularis interna und des N. accessorius unmittelbar unterhalb des Foramen jugulare. Der N. accessorius verläuft dorsal von der Vene.

C. e. = Arteria carotis externa. C. i. = A. carotis interna. M. b. = M. biventer. Pr. tr. a. = Processus transversus atlantis. V. j. i. = Vena jugularis interna. N. VII. = N. facialis. N. IX. = N. glossopharyngeus. N. X. = N. vagus. N. XI. = N. accessorius. N XII. = N. hypoglossus.

Aus der inneren Abteilung des Kindlein-Jesu-Spitales in Warschau
(Vorstand: Priv.-Dozent Dr. med. W. Janowski).

Ein Fall von spontaner luetischer Trachealfistel.

Von
Dr. **Mieczyslaw Gantz.**

Der Fall, den ich unten näher anführe, gehört zu den seltensten in der Kasuistik, weswegen ich ihn auch beschreibe, trotzdem infolge des negativen Resultats einiger sehr wichtiger Hilfsuntersuchungen manche Einzelheiten in der Krankheitsgeschichte näher leider nich erklärt werden konnten.

Der Patient A. O. — 27 Jahre, Landwirt — konsultierte mich wegen beträchtlicher Beklemmung und Hustens, die ihn weder arbeiten noch schlafen ließen. Die Beklemmung ist teilweise, wie man dies aus der Erzählung des Patienten schließen kann, durch den Husten verursacht. Vor 10 Jahren akquirierte der Kranke (damals 17jähriger Junge) Ulcus durum am Penis. Die Behandlung war sehr oberflächlich: der Kranke bekam im ganzen kaum etwas mehr als 10 Injectionen Nach vier Jahren kamen Plaques in der Gegend des Anus zum Vorschein, worauf von einem Arzte eine Schmierkur verordnet wurde. Vor einem Jahre entstand allmählich in der Gegend der Incisura sterni eine Verdickung, an der die Haut gerötet war. Diese Verdickung war gar nicht schmerzhaft und störte den Kranken nur sehr wenig. Nach gewisser Zeit, während der der Patient, wie gewöhnlich, arbeitete, „öffnete sich“ die Verdickung von selbst und ohne jeden Schmerz, wobei sich aus der Oeffnung eitriges Sekret zu entleeren anfing welches besonders stark beim Husten herausspritzte. Ungefähr zwei Monate sollte die Sache ohne Veränderung bleiben, später schloß sich die Oeffnung und der Kranke, den das fortwährende Entleeren von Sekret und ziemlich starker Husten (seit der Eröffnung der Verdickung) genügend belästigten, fühlte sich wieder ganz wohl. Irgend welche Behandlung wurde damals nicht vorgenommen. Seit mehreren Wochen bemerkt aber der Patient wieder eine Verschlimmerung seines Zustandes: die frühere Verdickung ist aufs neue in derselben Gegend entstanden, dazu gesellte sich ein sehr heftiger Husten mit ziemlich reichlichem Auswurf. Im Auswurfe von Zeit zu Zeit etwas Blut. Das Liegen ist wegen beständigen Hustens und Beklemmung fast vollkommen unmöglich. Von der Arbeit kann selbstverständlich keine Rede sein. Diese eben peinliche Lage ließ ihn diesmal ärztliche Hilfe suchen.

Status praesens. Gut gebaut und ernährt, mittlere Größe. An der Haut des Rumpfes nichts Besonderes. Die Inguinaldrüsen vergrößert, nicht schmerzhaft; die Cubital- und Axillardrüsen sichtbar nicht verändert. Am Penis sieht man eine Narbe, keine Verdickung. In der Lunge bei normalem Percussionsschall überall diffuse Rasselgeräusche, die von der Trachea übertragen sind. Die Grenzen des Herzens normal, die Töne rein. Infolge von beständigem, sehr schwerem Husten schwitzt der Kranke stark. Puls 110. Die Temperatur 37,5°. — In der Gegend des oberen Teils des Sternums und oberhalb desselben sieht man ein bläulich-rotes Infiltrat von harter Konsistenz, welches nach unten die Crista sterni, seitwärts die Ränder des Sternums bis auf die Rippenenden, nach oben schließlich die Schlüsselbeine überschreitet. An der Interclavicularlinie in der Nähe des linken Schlüsselbeins eine eingezogene Narbe. Beim Husten wölbt sich die vordere Trachealwand oberhalb des rechten Teils der Narbe deutlich hervor. Nach dem Husten fühlt man an der Stelle der Narbe und etwas oberhalb derselben Knistern. Die Narbe selbst wölbt sich ebenfalls beim Husten etwas hervor. Der Husten ist sehr laut, bellend.

Die Untersuchung des Kehlkopfes ist wegen des beständigen Hustens sehr erschwert. Die Stimmbänder, sowie überhaupt die Schleimhaut des Kehlkopfes, sind deutlich gerötet. Die Luftröhre ist wenig sichtbar. Die Schleimhaut derselben ebenfalls stark injiciert. Die Untersuchung nach Killian gibt nichts neues in bezug auf die Luftröhre.

Der Patient wurde von mir nach der inneren Abteilung von Priv.-Doz. Dr. W. Janowski geschickt, wo ich ihn auch weiter beobachtete. — Ich verordnete ihm Natr. jodat. (10,0 : 200,0) dreimal tägl. einen Eßl. und Codein à $^1/_4$ g.

19. XIII. 06. Der Patient quält sich die ganze Nacht hindurch, da er nicht imstande ist wegen Hustens liegend zu schlafen. In der Mitte der Narbe ist heute eine kleine Oeffnung zu sehen, aus der sich eiteriges Sekret entleert. Beim Husten wird durch die Oeffnung plötzlich ein starker Luftstrom herausgestoßen. Die Kraft desselben ist so groß, daß er ein vor die Oeffnung gestelltes brennendes Licht löscht. — Die Temperatur war gestern am Abend 37,0, heute ist sie 36,7, Puls 90. Die Untersuchung des Kehlkopfes und der Luftröhre stellt denselben Befund fest. Die fleischige Zunge und der fortwährende Husten macht eine nähere Besichtigung der Luftröhre nach Killian vollkommen unmöglich. Der Kranke ist während der Untersuchung sehr unruhig; außerdem spritzt während derselben beim

Husten aus der Luftröhre eine beträchtliche Menge von eiterigem Sekret heftig heraus, welches das Besichtigungsfeld und den Spiegel vollkommen verdeckt. Ebenso heftig kommt beim Husten das Sekret durch die Fistel heraus.

21. Der allgemeine Zustand und die Fistel ohne Veränderung.

22. Nach genauer Kokainisierung des Pharynx und Kehlkopfes wurde die unmittelbare Besichtigung der Luftröhre mit Hilfe des Tracheoskops vorgenommen. Mehrmalige Versuche, dasselbe einzuführen, blieben jedoch ohne Erfolg.[1]) Schließlich weigerte sich der Kranke, den Eingriff noch einmal oder überhaupt später bei ihm wiederholen zu lassen. Die Besichtigung der Trachea nach der Methode von Killian trotz Kokainisierung — ohne Effekt. Die Erscheinungen ohne Veränderung. Temp. 36,4 und 36,3.

23. Die Fistelöffnung ist etwas durch das Sekret verklebt. Bei starkem Husten treten jedoch die Zeichen der Fistel, also der Luftstrom und das Sekret zum Vorschein. Unter dem Mikroskop besteht das Sekret lediglich aus Eiterkörperchen. Temp. normal.

24. Der objektive Zustand, wie früher. Die Beklemmung und der Husten sind dagegen geringer.

25. Derselbe Zustand.

26. Die Fistelöffnung ist zu. Beim Husten kommt schon keine Luft heraus.

27. Das Allgemeinbefinden — viel besser. Husten gering. Schläft gut. Das Atmen ist leichter. Keine Zeichen der Fistel.

28. VIII. bis 5. IX. Die Besserung schreitet immer fort.

5. IX. Das Befinden ist sehr gut. Beinahe kein Husten. Atmet leicht. Im Kehlkopfe leichte Rötung der Stimmbänder. Die Luftröhre ist auch jetzt der Untersuchung wenig zugänglich.

6. IX. Auf Verlangen entlassen.

In diesem Fall hatten wir es also zweifellos mit einer Trachealfistel zu tun, wofür der heftige Luftstrom, der durch die Oeffnung aus den Luftwegen herausbefördert wurde, spricht. Als Ursache der Fistelentstehung ist am ehesten das Vereitern des infiltrierten Unterhautbindegewebes in der Nähe der Luftröhre anzunehmen. Solches Infiltrat bestand schon vor einem Jahre und ebenso vereiterte es mit dem Durchbruch nach außen. Ob aber auch damals eine Fistel entstanden ist, konnte leider nach den Angaben des Patienten bisher sicher nicht festgestellt werden.

In der Krankheitsgeschichte ist besonders das Knistern hervorzuheben, welches beim Husten auftrat, ehe sich noch das Infiltrat nach

[1]) Kollegen Oppenheim danke ich dafür nochmals an dieser Stelle.

auf'en öffnete. Dieser Umstand liefert den Beweis dafür, daß allem Anscheine nach vor dem Durchbruch nach außen eine Perforation der Luftröhre entstanden ist, aus der die Luft beim Husten unter die Haut heraustrat, um hier die Zeichen des Emphysema subcutaneum zu geben.

Es ist ferner die Natur des beschriebenen Infiltrats und, was darauf folgt, auch die Ursache der Entstehung der Fistel zu erklären. Da wir mit einer chronischen und, allem Anscheine nach, nicht mit einer malignen Erkrankung zu tun hatten, so könnten wir unsere Diagnose nur zwischen Tuberkulose und Syphilis diagnostizieren. Vollkommener Mangel irgend welcher Symptome der Tuberkulose, sowohl in der Lunge als auch in anderen Organen, ferner die besondere Neigung der Syphilis, ihre Tertiärerscheinungen in der oben besprochenen Gegend zu lokalisieren, die Abwesenheit von Tuberkelbazillen im Sekret, schließlich die deutliche Anamnese, alle diese Daten ließen uns die Erkrankung für tertiäre Syphilis halten und dem Kranken die spezifische Kur verordnen. Das Resultat der Jodbehandlung bestätigte schnell unsere Diagnose: Die Oeffnung in der Haut hat sich schnell geschlossen, die subjektiven Erscheinungen sind gänzlich verschwunden und der Kranke, der sich für vollkommen gesund hielt, verlangte dringend, man solle ihn entlassen. (Trotz wiederholter Bitte stellte er sich bis jetzt nicht mehr vor; man darf annehmen, daß er seitdem gesund ist.) Inwiefern sich auch die Trachealöffnung geschlossen hat, ist schwer zu behaupten, besonders da infolge der außerordentlich schwierigen Untersuchung der Luftröhre weder früher noch später etwas besonderes festgestellt werden konnte. Es ist hervorzuheben, daß es mir nach der Vernarbung der Oeffnung trotz besonderer Aufmerksamkeit, nicht mehr gelang, Knistern, — eine Erscheinung, welche in dieser Gegend vor der Fistelentwicklung so deutlich auftrat, — festzustellen. Daß sich die Trachealöffnung ebenso geschlossen hat, dafür spricht ferner das Verschwinden jeglicher subjektiven Beschwerden, insbesondere aber des Hustens, der anfänglich den Kranken außerordentlich quälte und der wahrscheinlich durch die Veränderungen in der Luftröhre und das Herabfließen des Sekrets von außen in die Trachea verursacht wurde. Es wäre übrigens auch die kurze Zeit bemerkenswert, während der sich diese spontane Trachealfistel geschlossen hat.

Dunkel bleibt dagegen die Frage, wo der Ausgangspunkt des Infiltrats war: in der Trachea, im Sternum oder in den Drüsen dieser Gegend, eventuell in dem Unterhautbindegewebe. Alle diese Gebilde können als Ausgangspunkt eines Gumma dienen. Falls früher, als sich das Infiltrat ebenfalls nach außen öffnete, keine Symptome der

Trachealfistel vorhanden waren, was, wie schon gesagt, mit Sicherheit nicht behauptet werden kann, so wäre vielleicht die Sache auf folgende Weise zu erklären: das Gumma, welches, vor der Luftröhre entstanden, sich früher nach der Vereiterung nach außen öffnete, hat später zur Entstehung eines Narbengewebes geführt, welches wieder die Luftröhre nach vorn gezogen und damit dem Ausgangspunkte des Processes näher gebracht hat. Jetzt ist vielleicht das Gumma wieder an derselben Stelle entstanden und hat, indem sich in seiner unmittelbaren Nähe die vordere Wand der Luftröhre befand, die Perforation derselben verursacht. Daß die Luftröhre in der Tat nach vorn angezogen war; kann man erstens aus der oberflächlichen Lage derselben in unserem Falle, zweitens daraus schließen, daß sich die vordere Trachealwand oberhalb der mit der Narbe verwachsenen Stelle beim Husten vorwölbte und dabei einen kleinen Sack bildete.

Das Sternum war in diesem Falle, allem Anscheine nach, kein Ausgangspunkt des Gumma, weil dann, bei schon notierter Neigung zur Eiterung, fast sicher Perforation des Sternums enstanden wäre — was übrigens, wie bekannt, nicht zu den besonderen Seltenheiten gehört — während wir kaum ein Infiltrat unter der Haut am oberen Teil des Sternums feststellen konnten.

Schließlich kann auch die Luftröhre als Ausgangspunkt dienen. „Das Gumma mit seinen weiteren Folgen“ ist ja „die häufigste Form von Lues in der Trachea“ (Schrötter). In der Submukosa enstanden, wird das Gumma mit der Zeit resorbiert oder es zerfällt und öffnet sich nach innen oder nach außen — ins Mediastinum, in den Oesophagus oder in die Gefässe. Eine Trachealfistel wurde in solchen Fällen bis jetzt weder von Schrötter noch von anderen Verfassern — soweit ich dies aus der mir zugänglichen Literatur schliessen kann — beobachtet. Irsai (6) hat zwar im Jahre 1902 in der Sitzung der ungarischen laryngologischen Gesellschaft einen Fall von luetischer Trachealfistel vorgestellt, diese war aber damals nach Tracheotomie, ungefähr 2 Monate nach der Vernarbung der Operationswunde, also nicht so wie in unserem Falle spontan, entstanden.

Literatur.

(1) L. v. Schrötter: Vorlesungen über die Krankheiten der Luftröhre. 1896.

(2) M. Schmidt: Die Krankheiten der oberen Luftwege. 1897.

(3) Pieniążek: Die Verengerungen der Luftwege. 1901.

(4) Internat. Zentralbl. f. Laryngologie etc — alle Jahrgänge.

(5) Monatsschrift für Ohrenheilkunde — alle Jahrgänge.

(6) Internat. Zentralbl. f. Laryngologie. 1903. Nr. 4, S. 203.

Aus der Ohren-, Nasen- und Halsabteilung der städtischen Poliklinik in Malmö.

Zur Kasuistik der Abszesse des Naseneinganges.

Von
E. Bergh.

Während Acne und Furunkel des Naseneinganges relativ oft vorkommen, sind Abscesse an dieser Lokalität sehr selten, und sind auch selten beschrieben worden.

Grünwald erwähnt vier Fälle, von denen der eine einen halbwüchsigen Knaben betraf. Die übrigen betrafen erwachsene Personen. In einem Falle lag „eine starke erysipeloïde Rötung von der Nasenspitze bis hinauf zur Nasenwurzel" vor. Ueber die hier tätigen Eitererreger liegen keine Mitteilungen vor.

Joncherray hat zwei Fälle, erwachsene Personen betreffend, veröffentlicht. In beiden Fällen Rötung und Schwellung der Haut der äußeren Nase. In dem zweiten Falle wurde bei der bakteriologischen Untersuchung des Abszeßeiters Staphylococcus pyogenes aureus nachgewiesen.

In der „Société française d'otologie, de laryngologie et de rhinologie" Sitzung am 11. Mai 1905 hat Trétrôp über sechs Fälle Mitteilung gemacht. Entzündliche Erscheinungen der Haut der äußeren Nase waren auch in diesen vorhanden. In sämtlichen Fällen wurden Staphylokokken nachgewiesen. Die Infektion war durch Bohren in der Nase oder durch bei dem Bohren entstandene kleinere Läsionen zu Stande gekommen. Der Abszeß hat sechs bis acht Tage für seine Entwickelung gebraucht. Die meisten von Trétrôps Fällen betrafen Kinder.

Dreyfuß und Lacoarret haben je einen Fall von Abszessbildung des vordersten Teils des Nasenbodens beschrieben; zwei Arbeiten, die mir aber leider nicht zur Verfügung standen.

Wegen der spärlichen Mitteilungen über Abszesse des Naseneinganges in der Literatur finde ich mich berechtigt, den Fall zu veröffentlichen, den ich vor einiger Zeit zu beobachten Gelegenheit hatte.

Anamnese. H. R., Schulmädchen, 7 Jahre alt, besuchte die Poliklinik den 11. Januar 1907. Vor einiger kürzerer Zeit hat sie eine Nagelkrankheit in dem Nagel des rechten Zeigefingers gehabt, welche sie sich durch Kauen an den Nägeln zugezogen haben soll. Mit dem kranken Finger hat sie in der Nase gebohrt und jetzt ist, wie die Mutter sich ausdrückte, die Nagelkrankheit in die Nase übergegangen,

die gerötet, geschwollen, schmerzhaft und außerdem rechterseits verstopft geworden ist. Vor etwa acht Tagen erkrankte das Mädchen an Gesichtsrose.

Status am 11. Januar. Das Mädchen ist von normaler Entwickelung und Körperbau. Der Nagel des rechten Zeigefingers ist radialwärts abgelöst, die Haut in der Umgebung des Nagels gerötet, geschwollen und bei Druck empfindlich. Die rechte Seite der äußeren Nase, sowie die angrenzende Partie der Gesichtshaut gerötet, bedeutend geschwollen und schmerzhaft. Das rechte Nasenloch wird fast vollständig von einer lebhaft roten Bildung ausgefüllt, die beim ersten Blick eine gewisse Aehnlichkeit mit einem gewöhnlichen Nasenpolyp darbietet. Bei Berührung mit der Nasensonde findet man, daß diese Bildung sehr schmerzhaft ist und Fluktuation zeigt. Die Sonde läßt sich längs der Nasenscheidewand einführen, nicht aber längs des rechten Nasenflügels, von dessen Innenseite die rote Bildung ihren Ausgang nimmt. Die Schwellung fängt unmittelbar oberhalb des freien Randes des Nasenflügels an. Die rechte Nasenhöhle ist fast vollkommen undurchgängig für Luft. Etwas klarer Schleim sickert hinten hervor In der linken Nasenhöhle keine krankhafte Veränderungen, die linke Seite der Nasenscheidewand vollkommen normal.

Nach Aufpinselung von 10prozentiger Kokainlösung wurde eine Inzision in der Schwellung gemacht, nach welcher eine reichliche Menge gelber Eiter sich ausleerte. Umschläge mit Sol. subac. alumin.

14. Januar 1907. Bedeutende Besserung. Patient kann durch die rechte Nasenhöhle atmen. Rötung, Schwellung und Schmerz der äußeren Nase nicht mehr vorhanden. Die Schwellung an der Innenseite des rechten Nasenflügels ist, obgleich bedeutend vermindert, noch vorhanden. Die Inzisionswunde zusammengeklebt, wird schon durch leisen Druck mit dem Sondenknopfe geöffnet, worauf eine kleine Menge seröse Flüssigkeit ausgeleert wird. Die Sonde läßt sich durch die Wunde zirka zwei Zentimeter nach oben einführen, stößt nicht auf bloßgelegten Knochen oder Knorpel. Beide Seiten der Nasenscheidewand vollkommen normal.

27. März 1907. Auf der Innenseite des rechten Nasenflügels in der Nähe von dem Winkel zwischen Septum und Ala nasi ist eine kleine fest anzufühlende Verdickung vorhanden, die einige Millimeter nach oben reicht. Die Nasenschleimhaut zeigt keine krankhafte Veränderungen. Nasenatmung vollkommen unbehindert.

Aus dem Abszeßeiter waren keine andere Mikroorganismen als Staphylococcus pyogenes aureus und albus zu züchten.

Der Fall betrifft also ein siebenjähriges Mädchen, bei dem sich ein durch Staphylokokken verursachter größerer Abscess der Innenseite des rechten Nasenflügels vorfand. Außerdem waren erysipelasähnliche Symptome — Rötung, Schwellung und Schmerz — der rechten Seite der äußeren Nase und der angrenzenden Gesichtshaut vorhanden. Kurze Zeit vor dem Auftreten des Abszesses hat das Mädchen an zwei Krankheiten, einer Nagelkrankheit und Gesichtsrose gelitten, von denen man anzunehmen berechtigt sein kann, daß sie ätiologische Beziehungen zu dem Abszeß haben. Die Nagelkrankheit, aller Wahrscheinlichkeit nach eine eitrige Paronychie, war zu der radialen Seite des rechten Zeigefingers begrenzt, also zu der Seite, die sich beim Nasenbohren gegen die Innenseite des rechten Nasenflügels bewegt. Während des Bohrens hat eine Infektion mit den Eitererregern stattgefunden, entweder durch eine vorhandene Läsion, oder auch durch die unverletzte Haut. Staphylokokken können nämlich, wie wir durch Garré's Selbstversuch wissen, auch die unverletzte Haut durchdringen und eitrige Hautentzündungen hervorrufen.

An der Gesichtsrose soll das Mädchen zirka acht Tage vor dem Besuch auf der Poliklinik erkrankt sein und waren auch damals erysipelasähnliche Symptome vorhanden. Ob eine genuine Erysipelas, also eine durch Fehleisens Streptococcus erysipelatis verursachte Affektion vorgelegen hat, finde ich aber sehr fraglich. Streptokokken waren durch die bakteriologische Untersuchung nicht nachzuweisen. Die erysipelasähnlichen Symptome, Rötung, Schwellung und Schmerz, sind meiner Meinung nach nur als Entzündungserscheinungen aufzufassen, die der Abszeßbildung vorangehen und sie begleiten. Entzündliche Erscheinungen der Haut der äußeren Nase waren auch in dem einen Falle von Grünwald und in den Fällen von Joncherray und Trétrôp vorhanden und scheinen also zu dem klinischen Bilde des Abszesses des Naseneinganges zu gehören.

Zwischen dem Auftreten der Gesichtsrose und der Entwickelung der Nasenkrankheit, oder richtiger, zwischen dem Auftreten der entzündlichen Erscheinungen der Haut, der Nase und der Entwickelung des Abszesses lag in meinem Falle ein Zeitraum von etwa acht Tagen vor. Dieser Zeitraum stimmt mit den Beobachtungen von Trétrôp überein, nach welchen der Abszeß sechs bis acht Tage für seine Entwickelung braucht.

Was den bakteriologischen Befund betrifft, stimmt mein Fall mit den Fällen von Trétrôp und dem einen Falle von Joncherray insofern überein, als die Eitermikroorganismen derselben Bakteriengattung angehören. In sämtlichen Fällen von Abszeßbildung des Nasen-

einganges, in denen Mitteilungen über bakteriologische Untersuchungen von dem Abszeßeiter vorliegen, sind also stets Staphylokokken nachgewiesen worden.

Literatur.

Grünwald: Die Lehre von den Naseneiterungen. 2. Auflage. München 1896.

Günther: Einführung in das Studium der Bakteriologie. 6. Auflage. Leipzig 1906.

Heymann: Handbuch der Laryngologie und Rhinologie. 3. Band. Wien 1900.

Joncherray: Deux cas d'abcès du nez. Revue hebdomadaire de laryngologie, d'otologie et de rhinologie 1904.

Moritz Schmidt: Die Krankheiten der oberen Luftwege. 3. Auflage. Berlin 1903.

Schech: Die Krankheiten der Mundhöhle, des Rachens und der Nase. 6 Auflage. Leipzig und Wien 1902.

Tillmans: Lehrbuch der allgemeinen und der speziellen Chirurgie 6. Auflage. Leipzig 1899.

Trétrôp: Six cas d'abcès enkystés du lobule du nez. Compte rendu de la société française d'otologie et de laryngologie. Revue hebdomadaire de laryngologie etc. 1905.

Zarniko: Die Krankheiten der Nase und des Nasenrachens. 2 Auflage Berlin 1905.

Der Wert des negativen Druckes (Saugens) in der Oto-Rhinologie.

Von

Dr. **Heinrich Halász**, Spezialarzt in Miskolcz.

Biers Mitteilung von großer Tragweite (Hyperämie als Heilmittel, Leipzig 1903) bildet einen Wendepunkt in der Therapie der verschiedenen, doch hauptsächlich chirurgischen Erkrankungen. Es ist kaum mehr fraglich, daß die Erzeugung der Hyperämie ein nützlicher Heilfaktor ist; seit der genannten Publizierung Biers hat sie in der ärztlichen Praxis überall ihre wohltätige Wirkung in unzählbaren Fällen bewiesen. In der Otologie hat sich zwar das von Bier und seiner Umgebung empfohlene Stauungssystem (Halsbandage) laut neueren Untersuchungen in dieser Richtung (Fleischmann[1]], Röse[2]], Isemer[3]])

[1]) Fleischmann: Monatsschrift f. Ohrenheilk., 40. Jahrg., 1906, Heft 5.

[2]) Röse: Archiv f. Ohrenheilk., Bd. 71, Heft 1—2.

[3]) Isemer: Archiv f. Ohrenheilk., Bd. 69, S. 131.

kaum bewährt und ein positiver Erfolg war nur in einer sehr geringen Anzahl von Fällen zu beobachten, doch andere, auf die Grundidee Biers aufgebauten neuen Verfahren, über welche ich nachstehend referieren will — können auch auf dem Gebiete der Otologie und Rhinologie nennenswerte Erfolge aufweisen.

Auch Sondermann[4]) wurde von Biers Idee dazu bewogen, mit seinem Saugapparate Heilversuche anzustellen. Das Verfahren und Instrument von Sondermann sind nicht völlig neu; vor ihm haben sich schon Seifert[5]) und Réthi[6]) mit Heilversuchen bei Erkrankungen der Nase und ihrer Nebenhöhlen mittelst negativen Druckes (negatives Politzersches Verfahren) befaßt, und sahen von dem Verfahren sowohl in diagnostischer als in therapeutischer Hinsicht guten Nutzen. Der Apparat von Sondermann weicht von dem Verfahren obiger Autoren blos in der zweckmäßigeren Verwendbarkeit des negativen Druckes ab.

Der Zweck von Sondermann war, mit seinem Saugapparate in Fällen von acuten und chronischen Paukenhöhlen- und Antrumeiterungen das angesammelte Sekret durch den spontan entstandenen oder artefiziell verursachten Defekt des Trommelfells zu entfernen, ebenso bei acuten oder chronischen Erkrankungen der Nase oder deren Nebenhöhlen das entstandene Sekret fortzuschaffen, um auf diese Weise durch Entfernung des Sekrets der einen Grundbedingung der Heilung zu entsprechen, andererseits wünschte er die durch das Saugen verursachte, als bewährten Heilfaktor anerkannte aktive Hyperämie zu benutzen.

Der Apparat von Sondermann besteht aus drei Teilen, einer Maske, einem Saugballon und aus der diese verbindenden abschraubbaren Gummiröhre. Die Maske ist sowohl dem Ohr als der Nasenform angepaßt, letztere ist in ihrer von Sondermann letzthin verbesserten Form kleiner und besteht aus einem nur die Nasenspitze aufnehmenden, an seinen Rändern zum luftdichten Abschluß mit Luft anfüllbarer Gummiröhre umgebenen Apparat. Das Innere der Maske kann mit Watte ausgekleidet werden zur Aufnahme des aus der Nase

---

[4]) Sondermann: Ueber Saugtherapie bei Ohrerkrankungen. Archiv für Ohrenheilk., Bd. 64.

[5]) Seifert: Zur Diagnose und Therapie der Erkrankungen der Nebenhöhlen der Nase. Sitzungsbericht d. physikal.-med. Gesellsch. in Würzburg, April 1899.

[6]) Réthi: Die negative Luftdusche als diagnostisches Hilfsmittel bei Erkrankungen der Nebenhöhlen der Nase. Wiener klin. Rundschau 1899, No. 43.

ausgepumpten Sekretes. Der Saugballon besitzt ein Ventil, welches sich beim Zusammendrücken des Ballons öffnet, beim Aufschnellen desselben jedoch sofort schließt, und die auf diese Weise entstandene Saugwirkung setzt sich durch Vermittelung des verbindenden Gummischlauches auf die Maske und auf die Nasen-, beziehungsweise Ohrenhöhle fort. Die verbindende Gummiröhre ist ebenfals mit einem Ventile versehen, dessen Wirkung ist jedoch dem des Ballons gerade entgegengesetzt, es schließt sich nämlich auf Zusammendrücken des Ballons und öffnet sich zu Beginn des Saugaktes, wenn sich der Ballon wieder anfüllt. Dadurch wird es möglich, mit dem Ballon mehrere Kompressionen nacheinander auszuführen und dadurch die Saugwirkung zu verstärken, ohne daß es notwendig wäre, zu diesem Zwecke die Maske von der Nase oder dem Ohre wieder zu entfernen.

Ich wende den Sondermann'schen Saugapparat seit drei Jahren in meiner Praxis an und habe dessen großen Nutzen und Vorteil besonders bei akuten eitrigen Mittelohrentzündungen in jeden Zweifel ausschließender Weise beobachten können. Der Apparat besitzt nicht nur jenen großen Vorteil, daß bei seiner rechtzeitigen Verwendung bei schweren akuten Fällen die Eröffnung der Mastoidalzellen und des Antrum mastoideum vermieden werden kann, daß der Verlauf des Krankheitsprocesses bedeutend abgekürzt wird, daß wir den vorzeitigen Verschluß des durch Paracentese entstandenen Defekts des Trommelfells verhüten können, außer all diesem ist der Apparat und das Verfahren schon deshalb wertvoll, weil auch der Nichtfachmann, der Kranke selbst in die Lage versetzt wird, seine Heilung und Genesung zu erreichen.

Obzwar wir heutzutage die Aufmeißelung des Antrums und der Mastoidalzellen bei akuten Fällen von Mittelohrentzündung nicht mehr als lebensgefährlichen Eingriff betrachten können, so empfangen wir doch jene Heilverfahren, welche die Vermeidung derselben bezwecken und ermöglichen, mit großer Genugtuung und Beruhigung; als solches ist der Sondermannsche Apparat und dessen Anwendung ein Heilfaktor ersten Ranges. In solchen akuten Fällen, wo teils wegen des hohen Fiebers, der großen Schmerzhaftigkeit, der Kopfschmerzen, teils wegen der außerordentlichen und andauernden Empfindlichkeit des Mastfortsatzes die operative Freilegung des Antrums und der Mastoidalhöhlen indiziert war, kam es bei genügender Anwendung des Sondermannschen Apparates in keinem einzigen Falle zur Operation, und die Oeffnung der einmal vollzogenen Parazentese schloß sich in keinem Falle vor der Zeit, wie dies früher in vielen Fällen — zu unserem nicht geringen Aergernis — zu geschehen pflegte.

Den Sondermannschen Apparat pflege ich bei akuten Fällen von Mittelohrentzündungen nach spontan erfolgter Perforation oder nach Parazentese, Sondermanns Rat befolgend, derart anzuwenden, daß ich bei Tag 3—4stündlich höchstens 2 Minuten lang die Saugwirkung am Ohre ausübe, wonach sich im Gehörgange je nach Schwere des Falles mehr oder weniger Eiter aus der Paukenhöhle oder dem Antrum ansammelt. Daß sich durch das Saugen nicht nur aus der Paukenhöhle, sondern auch aus dem Antrum Eiter entleert, können wir durch die große Menge des Eiters mit Recht voraussetzen. Wenn nach dem ersten Ansaugen viel Eiter erschien, wende ich den Apparat nach Auswischung des Eiters nochmals 1—2 Minuten lang an, um aus den Höhlen womöglich jedes Sekret zu entfernen. Der Kranke, der vor dem Akte den Kopf gewöhnlich benommen hatte, empfindet seinen Zustand nach jedem Saugakte bedeutend erleichtert, die Empfindlichkeit der Mastoidealgegend wird allmählich geringer und am 8.—12. Tage vom Beginne der Erkrankung gerechnet hört das Ohr zu eitern auf, wonach sich die Restitutio ad integrum alsbald einstellt.

In dem Falle, wo auch der Warzenfortsatz schmerzhaft ist, lasse ich den Eibeutel nebst dem Saugapparate verwenden. Die Benutzung des Apparates verkürzt den Verlauf der akuten eitrigen Mittelohrentzündung bedeutend, indem akute Otitiden bei anderer Behandlung auch noch nach 3—6 Wochen Eiter produzieren, wobei wir die mehrere Wochen dauernde Heilung der eventuellen Antrumeröffnung gar nicht in Berechnung ziehen.

Ich benutzte den Sondermannschen Appparat bei 20 akuten Fällen von Mittelohrentzündung binnen drei Jahren, und obzwar unter den beobachteten Fällen auch solche mit schwerer Komplikation des Warzenteils waren, mußte ich, wie ich bereits erwähnte, in keinem einzigen Falle die Eröffnung des Antrums vornehmen, oder neuerlich Parazentese anstellen, weil der Defekt des Trommelfelles durch die Saugwirkung des Apparates stets offen erhalten werden konnte. Ich will betonen, daß die erwähnten 20 Fälle sich auf solche Beobachtungen (in der Privatpraxis) beziehen, wo der Sondermannsche Apparat entweder von mir selbst, oder abwechselnd mit dem mich konsultierenden Hausarzte oder von einem intelligenteren Mitgliede aus der Umgebung des Kranken täglich 3—4mal, in Pausen von 3 bis 4 Stunden, angewendet wurde. Dort, wo die Verhältnisse des Kranken oder andere Umstände die Anschaffung des Apparates oder dessen täglich öfter zu erfolgende Anwendung nicht gestatteten, war die Operation des Processus mastoideus in einigen Fällen nicht zu umgehen.

Bei chronischen Fällen von eitriger Mittelohrentzündung und

Attikuseiterungen hat sich die Anwendung des Saugapparates ebenfalls als außerordentlich wirksam erwiesen; durch systematisches Aussaugen des Eiters aus dem Attikus und Antrum, sowie durch die infolge des Saugverfahrens örtlich entstehende Blutfülle konnte ich bei vielen Fällen auch dann Heilung erreichen, wenn epitympanale Ausspülungen nicht zum Ziele führten und ich die Extraktion der Gehörknöchelchen zu vollführen beabsichtigte. Das wiederholte Saugverfahren machte daher auch diese Operation überflüssig. Bei chronisch eiternden Mittelohrentzündungen wendete ich den Sondermannschen Apparat bei 17 Fällen an, unter welchen in 9 Fällen die Kranken selbst das Saugen mit dem für sie bestellten Apparate zweimal täglich besorgten, und bei 7 Fällen unter diesen hörte die Eiterung vollkommen auf, trotzdem sie vorher schon Jahre hindurch bestanden hat. Die Dauer der Behandlung schwankte zwischen einigen Wochen — und 4 Monaten. In den anderen 2 Fällen, sowie in jenen, wo ich den Saugapparat nur einmal täglich in Anwendung bringen konnte, sah ich eine Besserung insofern, als die Sekretbildung zum Minimum herabsank und nur an dem epitympanalen Rande bei vollkommen destruiertem Trommelfelle wenig eingetrockneter Eiter sichtbar war.

In all diesen früher erwähnten chronischen Fällen habe ich nebst dem Sondermannschen Saugapparate nicht versäumt, das von Urbantschitsch junior empfohlene und in vielen Fällen wirklich vorzüglich wirkende Gemisch von Thygenol-Perhydrol und Alkohol in das Ohr zu schütten.

Wieviel in den beobachteten und geheilten chronischen Fällen von dem Resultate zu Gunsten des Saugapparates geschrieben werden soll und wieviel zu Gunsten der medikamentösen Behandlung, war aus meinen nicht genug zahlreichen Fällen nicht eruierbar. Doch ist es Tatsache, daß die mit medikamentöser Behandlung kombinierte Anwendung des Sondermannschen Apparates überraschende Heilerfolge hervorrief.

Meine bisherigen Erfahrungen mit dem Sondermannschen Saugapparate erweckten in mir die Meinung, daß bei akuten eitrigen Fällen von Mittelohrentzündung, entsprechend angewendet, einerseits die Dauer des Krankheitsprozesses bedeutend abgekürzt wird, der Kranke von den als Folgen der Eiterretention sich einstellenden Benommenheit, Kopfschmerzen, Schwindel rasch befreit wird, andererseits im Falle Warzenfortsatzkomplikation die Eventualität der Aufmeisselung des Antrums und der Mastoidalzellen auf ein Minimum reduziert wird und auf diese Weise in die Hand des praktizierenden Arztes ein wertvolles, gefahrlos verwendbares Instrument gelegt werden kann, welches

ihm oft, selbst in schweren Fällen, sehr zu Hilfe gereichen wird. Preobrashansky[7]) beschrieb unter dem Titel Saugbehandlung bei Otorrhoen vor kurzem seine ebenfalls sehr günstigen und den meinigen ähnlich guten Resultate von der Anwendung des negativen Druckes bei eitrigen Mittelohrentzündungen.

Bei Erkrankungen der Nase und deren Nebenhöhlen hat sich der Sondermannsche Apparat sowohl in diagnostischer als therapeutischer Rücksicht ebenfalls als sehr nützliches, sogar in mancher Beziehung lückenfüllendes und unentbehrliches Instrument herausgestellt.

Honneth[8]) hat an der Bonner Poliklinik von Eschweiler zahlreiche und gründliche Versuche angestellt, und empfiehlt den Sondermann'schen Apparat auf das Wärmste zwecks Diagnose und Therapie der Erkrankungen der Nase und deren Nebenhöhlen. Wenn in den Nebenhöhlen Eiter vorhanden war, sagt Honneth, so konnten wir denselben auch immer aussaugen; wo aber der Apparat keinen Eiter zum Vorschein brachte, hat sich auch im Laufe der Krankheit erwiesen, daß auch kein Empyem zugegen war. In seinen genau beobachteten Fällen konnte er einmal die Entzweiteilung der Kieferhöhle feststellen, sowie daß Empyem nur in der einen Seite bestand; auch sah er chronische Kieferhöhlenempyeme bei Anwendung des Apparates ausheilen. Honneth schließt damit ab, daß der Sondermann'sche Apparat weiterhin in der rhinologischen Praxis nicht entbehrt werden kann.

Uffenorde[9]), der aus seinem Versuchsmateriale blos zwei erfolglos behandelte Fälle erwähnt, in welchen er (bei Kieferhöhlenempyemen) mit der nach dem Saugen vollführten Punktion und Durchspülung noch viel Eiter entfernen konnte, will trotz der Empfehlung von Sondermann und Honneth die dem Apparate zugeschriebenen Vorteile nicht anerkennen, obzwar er bei trockenen Katarrhen der Nase auch selbst von der Anwendung günstige Wirkung erwartet.

Heermann[10]), der bei Erkrankungen der Nebenhöhlen der Nase zu deren erfolgreicher Behandlung ebenfalls den negativen Druck anwendet, spült die eröffneten Nebenhöhlen erst mit Perhydrollösung

[7]) Preobrashansky: Monatsschr. f. Ohrenheilk., XLI. Jahrg., 7. Heft.

[8]) Honneth: Ueber den Wert des Sondermannschen Saugapparates zur Diagnose und Therapie der Nasenerkrankungen. Münchener med. Wochenschr. 1905. Nr. 49.

[9]) Uffenorde: Kritische Bemerkungen über die Sondermannsche Saugmethode bei Erkrankungen der Nasennebenhöhlen. Münchener med. Wochenschr. 1906, Nr. 24.

[10]) Heermann: Münchener med. Wochenschr. 1906, Nr. 24.

aus und wendet das Saugverfahren erst dann an. Seine Erfolge sind sehr viel versprechend.

Réthi[11]) erwähnt rühmend den praktischen Wert und großen Nutzen des Sondermann'schen Apparates.

Muck[12]), der den negativen Druck erzeugenden Apparat ebenfalls für einen sehr wichtigen diagnostischen und Heilfaktor ansieht, hat den Sondermann'schen Apparat derart modifiziert, daß er statt der Gesichtsmaske einen in der Mitte mit nußgroßer Auswölbung versehenen und an beiden Enden mit ausgezogenen stumpfen Röhren endenden Glassturz verfertigte, mit dem er jedoch auf einmal nur in der einen Nasenhälfte negativen Druck zu erzeugen im stande ist, doch ein Vorteil des Apparates ist, daß er sterilisierbar ist.

Polyák[13]) ist ebenfalls bestrebt, negativen Druck bei atrophisierenden Prozessen des Rachens und Nasenrachens mit Hilfe seiner Glassauger auszuüben, um das angetrocknete Sekret zu lockern und die atrophische Schleimhaut durch die Blutfülle, welche das Saugen verursacht, anzufeuchten.

Vohsen[14]) hält die Anwendung des Sondermann'schen Apparates für ganz überflüssig, da er bei den Versuchen mit demselben ein neues Verfahren entdeckte, bei dessen Anwendung der Apparat von Sondermann entbehrlich wird. Seiner Angabe gemäß kann man bei Verschluß des Mundes und der Nasenlöcher mit dem Brustkorbe, oder bei geschlossener Stimmritze durch Ansaugen mit dem Munde aus allen Seitenhöhlen des Gesichts durch den entstandenen negativen Druck sowohl Sekret aussaugen als auch auf den Schleimhäuten active Blutfülle erzeugen.

Spieß[15]) hat beinahe zur gleichen Zeit wie Sondermann[16]) seinen mit elektrischem Betrieb arbeitenden Saugapparat gegen die

---

[11]) Réthi: Bemerkungen zu Herrn Sondermanns Publikation. Münch. med. Wochenschr. 1906, Nr. 4.

[12]) Muck: Ueber eine Vorrichtung zum Aussaugen von Sekreten aus den Nebenhöhlen der Nase. Münchener med. Wochenschr. 1905, Nr. 42.

[13]) Polyák: Archiv f. Laryng. 1906, S. 331.

[14]) Vohsen: Beitrag zur Stau- und Saugtherapie in Ohr und oberen Luftwegen. Münchener med. Wochenschr. 1907, Nr. 7.

[15]) Spieß: Die therapeutische Verwendung des negativen Drucks etc. Archiv f. Laryng., Bd. XVII.

[16]) Sondermann: Eine neue Methode zur Diagnose und Therapie der Nasenerkrankungen. Münchener med. Wochenschr. 1905; — des weiteren: Ueber Saugtherapie bei Höhlenerkrankungen etc. Vortrag auf der Naturforscherversammlung, Breslau 1904.

atrophischen Erkrankungen der Nasen- und Rachenschleimhaut empfohlen. Die Anwendung seines Apparates auf der hinteren Rachenwend ist jedoch wegen des Brechreizes des Kranken sehr beschwerlich, und die zur Bekämpfung des Brechreizes empfohlene Eukainlösung dürfte längere Zeit hindurch angewendet für den Organismus nicht belanglos sein, andererseits besitzen die statt der Sondermann'schen Maske verwendeten, in die Nase eingeführten Oliven außer der leichten Sterilisierbarkeit gar keinen Vorteil über der Maske, haben jedoch den Nachteil, daß man mit der Olive nur in der einen Nasenhälfte negativen Druck erzeugen kann, währenddem mit der Maske in beiden Nasenhälften gleichzeitig gesaugt werden kann, außerdem muß man, um nach Spieß die Nasenrachenhöhle beim Saugen zu verschließen, auch den weichen Gaumen instrumentell gegen den Nasenrachen zu vorschieben, währenddem dieser äußerst unangenehme Eingriff bei Sondermanns Maske nicht benötigt wird.

Spieß, der die Sondermann'sche Maske zwar für genial erdacht hält, erklärt als deren Hauptfehler, daß sie nicht sterilisierbar ist. Es ist wahr, daß die Maske von Sondermann, da sie aus Gummi ist, nicht auskochbar ist, doch kann man sie mit Sublimatlösung gut auswaschen und abwaschen, wonach sie keine Infektion vermitteln kann, ansonsten halten wir für lupöse und luetische Kranke ohnedies eigene Masken.

Mit der Sondermannschen Maske üben wir den negativen Druck in der Nasenhöhle derart aus, daß wir nach Anlegung der Maske auf die Nase und nach Aufdrücken der luftgepolsterten Ränder auf die umgebenden Weichteile den Kranken auffordern, das Wort: „Hukk" auszusprechen, und in demselben Momente drücken wir den Ballon zusammen, wodurch ein starker negativer Druck für einige Augenblicke entsteht; wenn der negative Druck im Begriffe ist aufzuhören, was der Kranke durch Nachlaß der Anspannung in der Nasenhöhle leicht bemerkt und wir darauf aufmerksam gemacht, ihn neuerdings „Hukk" sagen lassen und den Ballon zusammendrücken, so entsteht neuerdings der negative Druck. Dieser erstreckt sich nicht blos auf die Schleimhaut der Nase und Nasenrachenhöhle, wo er Blutfülle erzeugt, sondern auch auf die Tube und die Nebenhöhlen der Nase, von wo er, falls dort seröses oder eitriges Sekret angehäuft ist, dasselbe nach außen schafft. Der Apparat ist gerade zur Diagnose des Empyems der Nasennebenhöhlen, der Frontal-, Sphenoidal- und Siebbeinhöhlen sehr wertvoll, indem der Eiter nach dem Ansaugen hervorbricht und je nachdem, wo er erscheint, folgern wir auf den Ort der Eiterung — zwischen der mittleren Muschel und dem Septum auf Empyem der

Sphenoidalhöhle und der rückwärtigen Siebbeinzellen, in dem mittleren Nasengange, beziehungsweise im Hiatus semilunaris auf Eiterung der vorderen Siebbeinhöhlen und der Frontalhöhle. Der Sinus maxillaris ist wegen der höheren Lage seiner Mündungsstelle zur Entleerung seines eitrigen Inhaltes nur dann ermöglicht, wenn wir durch seitliche Lagerung des Kopfes die Mündung tiefer liegen zu kommen lassen.

Man rechnete es dem Sondermannschen Apparate zum Fehler an, daß bei zu starkem Ansaugen die Hautgefäße des Nasenrückens bersten können, wonach unter der Haut Blutergüsse entstehen. Es ist Tatsache, daß bei Frauen mit sehr empfindlicher, dünner Haut hie und da, bei Anwendung des früher gebrauchten zu starken Ballons und zu großer Maske, unbedeutender Blutaustritt aus den unter der Haut liegenden Gefäßen vorkam, welcher zwar bald wieder verschwand; doch die blos zur Aufnahme der Nasenspitze und der Nasenöffnungen neulich konstruierten und in Verkehr gebrachten kleinen Masken haben auch diesen Nachteil des Apparates behoben.

Währenddem bisher bei eitrigen Erkrankungen der Nasennebenhöhlen der Ort der Eiterung mit mancherlei Kunstgriffen, verschiedener Lagerung des Kopfes, Tamponierung, Durchleuchtung, drei-, viermal des Tags wiederholter Untersuchung der Nase, und auch dann nicht in jedem Falle festgestellt werden konnte, können wir nunmehr durch Verwendung des Sondermannschen Apparates — nach vorheriger örtlicher Anwendung von Kokain-Adrenalin in der Nase — binnen einigen Minuten über die wahrscheinliche Lage des Eiterherdes in klarem sein. Ich benutze deshalb den Ausduck wahrscheinlich, weil von dem Eiter, welcher in der Fissura olfactoria (Spalte zwischen dem Septum und der mittleren Nasenmuschel) zum Vorschein kommt, nicht mit Bestimmtheit festgestellt werden kann, ob der Eiter aus dem Sinus sphenoidalis oder einer hinteren Siebbeinzelle entstammt, ebenso wenig wissen wir über den aus dem Hiatus semilunaris erscheinenden Eiter bestimmt zu sagen, ob er aus den vorderen Siebbeinzellen oder aus dem Sinus frontalis entstamme. Auch das bildet einen wichtigen Stützpunkt für den Spezialisten, wenn er durch Kenntnis der Erscheinungsarten des Eiters weiß, welche Gruppe der Nebenhöhlen des Gesichtes erkrankt ist. Die Durchleuchtung, als unverläßliches Verfahren, besitzt nur dann Beweiskraft, wenn andere wertvolle Symptome für Empyem sprechen.

Außer der hervorragenden Benutzbarkeit des Sondermannschen Apparates für diagnostische Zwecke kommt ihm noch in der Heilung akuter seröser oder eitriger Sinuitiden der Stirn- oder Maxillarhöhle eine wichtige Rolle zu. Wir wissen, daß eine Hauptbedingung der

Heilung der genannten Erkrankungen die ungehinderte Entfernung des Höhleninhaltes ist, was wir bisher dadurch zu erreichen trachteten, daß wir die, die Ableitung des Höhleninhaltes hindernden, durch entzündliche Infiltration akut angeschwollenen Weichteile durch Einführung von Adrenalintampons in die Nase zur Abschwellung brachten. Dies gelang auch in vielen Fällen. Um wie viel mehr entsprechen wir aber der therapeutischen Indikation des Krankheitsprozesses, wenn wir aus den mit Adrenalin erweiterten Höhlenöffnungen mit dem Sondermannschen Apparate den Inhalt der Höhle, — das Sekret noch direkt von dort herauspumpen. Neben den Beobachtungen, die ich an meinen Kranken anstellte, hatte ich jüngst auch an mir selbst Gelegenheit, den Nutzen des Verfahrens zu erproben. Es trat bei mir eine akute eitrige beiderseitige maxillare Sinuitis auf mit allen ihren Symptomen: Spannung der Gesichtshaut, bei Berührung des Oberkiefers in der Gegend des Sinus Empfindlichkeit, Entleerung von dünnem, grüngelbem Eiter aus der Nase etc.

Bei häufigem Ausblasen der Nase, abwechselnder horizontaler Lagerung des Kopfes nach rechts und links, auch nach vorangegangener Adrenalinbetupfung — entleerte sich aus dem Sinus nur sehr wenig Sekret. Nach einige Mal wiederholter Saugung mit dem Sondermannschen Apparate trat aus jeder Nasenhälfte mehr als je ein Kaffeelöffel voll grün-eitriges Sekret hervor, und nach täglich 4—5mal wiederholter Aspiration hörte diese Sekretabsonderung mit allen Symptomen der Sinusentzündung am sechsten Tage auf. Ein ähnlich gutes Resultat konnte ich mit dem Apparate auch bei einigen Stirnhöhleneiterungen erreichen, wo das Sekret nach Einlegung von Adrenalintampons in die Nase in die Höhle der Maske einströmte.

Daß die von Polyák[17]) öfter ausprobierte Biersche Stauung (Halsbandage) bei akuten Sinuitiden ebenfalls zu guten Resultaten führen kann, ziehe ich gar nicht in Zweifel, doch habe ich diesbezüglich keine eigenen Erfahrungen.

Eine nicht weniger zu schätzende gute Wirkung des Apparates sah ich bei solchen chronischen Nebenhöhlenempyemen, wo trotz Eröffnung und möglicher Kurettage der Siebbein- und Sphenoidalhöhlen, Aetzung mit 3—5proz. Lapislösung und täglich wiederholter Ausspülung weiterhin reichliche Eiterabsonderung aufrecht bestand. Ich sah den Nutzen des Apparates darin, daß ich denselben dem Kranken selbst anvertrauen konnte, damit er zuhause täglich öfter (3—5mal) das aus den eröffneten Höhlen auch ohne Adrenalin leicht austretende Sekret

[17]) Polyák: L. c.

bequem auspumpen möge, und währenddem ich mit diesem Vorgehen einerseits der therapeutischen Indikation möglichst gut entsprach, indem wir den sich bildenden Eiter ständig entfernten; andererseits gereichte es dem Kranken zur großen Erleichterung, daß er sich nicht täglich wegen Ausspülung der Nebenhöhlen zum Arzte bemühen mußte.

Ob man die chronischen Nebenhöhleneiterungen durch die andauernde Anwendung des Saugapparates endgiltig zu heilen imstande ist — wie dies in einem Falle Sondermann beobachtete —, dies zu bestätigen, ist Sache der Zukunft. Zur Zeit habe ich drei an chronischer Nebenhöhleneiterung leidende Kranke, bei denen ich die Nebenhöhlen freilegte, und seitdem benutzen sie den Apparat an sich selbst; bei ihnen hat sich das Sekret wesentlich vermindert, doch kann von einer Heilung noch nicht gesprochen werden. Kollegen, die über größeres Privatkrankenmaterial verfügen, können wohl über reichere, wertvollere Ergebnisse ihrer Versuche Bericht erstatten.

Noch bei zwei Krankheitsprozessen konnte ich den Apparat mit Erfolg benutzen, nämlich bei Fällen von Ozäna und Rhinitis atrophica. Bei Ozäna gelang es, wie wir wissen — mit großer Mühe, mit Tamponierung der Nasenhöhle, lange angewandten reichlichen Spülungen die Ablösung der Borken irgendwie zu ermöglichen. Der Saugapparat hebt die Borken binnen einiger Sekunden ab, teilweise lockert er ihr Anhaften an dem Grunde, so daß sie durch einfaches Schneuzen entleert werden, und währenddem wir einerseits — das Saugverfahren täglich öfter wiederholend — erreichen können, daß der ständige Druck der Borken die Nasenschleimhaut nicht atrophisch macht, wie Sondermann[18]) richtig bemerkt, andererseits wird die atrophische Schleimhaut infolge der Saugwirkung immer mehr blutreich, und das Nasensekret verliert seine Neigung zur Eindickung. Obzwar wie bei Fällen von genuiner Ozäna mit Injektion von kaltem Paraffin sehr schöne Heilerfolge zu erzielen imstande sind, wo aber der erwünschte Erfolg sich auch nach Paraffininjektion nicht einstellt, oder bei Fällen von Ozäna, die sich an Nebenhöhleneiterungen anschließen, wird sich der Sondermannsche Apparat als unentbehrliches Heilmittel bewähren.

Besonders interessant war es, was ich bei mehreren Fällen beobachtete, wie die auf verschiedene irritierenden Pinselungen nur auf kurze Zeit reagierende Rhinitis atrophica unter der Wirkung des negativen Druckes sich auffallend besserte; wie sich die glänzende Oberfläche der mit Borken belegten Schleimhaut zur mit flüssigem Schleime

---

[18]) Sondermann: Weitere Erfahrungen mit meinem Nasensauger. Archiv f. Laryng., Bd. XVII.

bedeckten Schleimhaut umändert. Obzwar wir wissen, daß bei atrophischen Prozessen der Nasenschleimheit die Zerstörung der schleimproduzierenden Drüsen im Gange ist, sollen wir es nach solchen Beobachtungen für möglich halten, daß die Blutfülle die in Zerstörung begriffenen Schleimdrüsen regeneriert? — Diese Frage müssen wir mangels entsprechender Untersuchungen als ungelöst betrachten. Eingehende Untersuchungen müßten auch jene Frage lösen, ob das nach dem Saugen auf der Oberfläche der Schleimhaut sich zeigende Sekret das Produkt der eventuell noch nicht völlig destruierten, in gewissem Maße noch funktionsfähig verbliebenen Schleimdrüsen ist oder aus dem Blute direkt transfundiertes Serum ist? Soviel ist aber Tatsache, daß die atrophische Schleimhaut nach systematischer, täglich mindestens zweimal wiederholter Behandlung für Monate geheilt erscheint. Zur Beurteilung des endgültigen Resultates ist selbstverständlich eine längere Zeitdauer und ein größeres Krankenmaterial erforderlich.

Es ist meine entschiedene Ueberzeugung, daß wir bei Rhinitis atrophica ständige Besserung, eventuell Heilung, mit Ausschluß jeder anderen Methode ausschließlich durch systematische Blutstauung in der atrophisahen Schleimhaut erreichen können, und zur Erreichung dieses Zweckes scheint die Anwendung des negativen Druckes besonders brauchbar zu sein.

Für solche Fälle, wo die Benutzung des Sondermannschen Apparates nur in der einen Nasenhälfte indiziert ist, ließ Sondermann sterilisierbare und zerlegbare Glas-Oliven anfertigen, bei deren Anwendung die Nasenöffnung der nicht zu behandelnden Seite durch Andrücken der Nasenflügel an die Nasenscheidewand verschlossen wird.

Ich habe das von Vohsen angegebene, weiter oben geschilderte Verfahren bei eigenen Kranken noch nicht erprobt, als ich aber in der von ihm empfohlenen Art an mir selbst Versuche anstellte, beobachtete ich eine hauptsächlich auf die Tuben ausgeübte, überaus starke saugende Wirkung, währenddem der negative Druck in dem Nasenrachen und in anderen Teilen der Nase kaum bemerkbar ist, und obzwar nach der Angabe von Vohsen mit seiner Methode ein bedeutend größerer negativer Druck erreicht werden kann als mit dem Apparate von Sondermann, konnte ich mich davon bei meinen Versuchen nicht überzeugen. Ich erhoffe mit dem Verfahren von Vohsen bei katarrhalischen Erkrankungen der Tuba und der Paukenhöhle Erfolge zu erreichen, doch kann ich nicht glauben, daß es den Sondermannschen Saugapparat bei eitrigen Erkrankungen der Paukenhöhle, des Antrums, der Nase und deren Nebenhöhlen zu ersetzen imstande sein wird.

Mit der Einführung des Sondermannschen Saugapparates in die Oto-Rhinologie gelangten wir zu einem Heilfaktor, der zu einer schönen Zukunft berechtigt ist und Wertschätzung verdient, dessen Verwendung ich den geehrten Kollegen in entsprechenden Fällen auf das wärmste empfehle.

Laryngo-otologische Gesellschaft München.

38. Sitzung am 17. Dezember 1906.

Vorsitzender: Prof. Neumayer.

Schriftführer: Dr. Böhm.

1. Vortrag von Dr. Mader: Beiträge zur Killianschen Radikaloperation der chronischen Stirnhöhleneiterungen. (Auszug; in extenso erschienen im Archiv für Laryngologie.)

I. Da die Urteile über die Erfolge mit der Killianschen Radikaloperation noch sehr auseinandergehen, scheint eine weitere Klärung erwünscht, insbesondere darüber, wie die Dauerresultate sind. Es kommen dabei folgende Gesichtspunkte in betracht:

1. Kopfschmerz. Derselbe verschwand in fast allen Fällen. Nur eine gewisse Schwäche der Kopfnerven machte sich längere Zeit bemerkbar.

2. Sekretion. Hier sind die Resultate nicht so befriedigend, da die Hoffnung, daß sich die Höhle mit Narbengewebe auskleidet, sich nicht erfüllt hat.

3. Das kosmetische Resultat. Dies ist der Glanzpunkt der Methode. Besonders bei nicht zu hohen und nicht zu tiefen Stirnhöhlen war die Entstellung minimal.

4. Folgezustände und Komplikationen. Der Kräftezustand wurde gebessert, ebenso die nervösen Erscheinungen. Von Seiten des Auges trat nur einmal eine Komplikation auf durch eine in die Augenhöhle durchgebrochene Fistel. Die Halssymptome wurden ohne spezielle Behandlung gebessert. Von Empyemen wurden Siebbeinempyeme ganz beseitigt, Kieferhöhlenempyeme gebessert.

5. Schädigungen durch die Operation wurden nicht beobachtet. Nur einmal entstand länger dauerndes Doppelsehen infolge Narbenkontraktion.

6. Arbeitsfähigkeit. Alle operierten Patienten gehen wieder ihrer früheren Tätigkeit nach mit einer einzigen Ausnahme, wobei jedoch Simulation vorzuliegen scheint.

Die Leistungen der Methode sind also, ohne ideal zu sein, sehr gute zu nennen, und ist dieselbe als die brauchbarste und empfehlenswerteste der bekannten Methoden zu bezeichnen.

Die verschiedene Beurteilung, die dieselbe erfahren hat, dürfte teilweise in mangelhafter Ausführung der Methode ihren Grund haben. Es genügt z. B. nicht, nach Killianscher Art zu operieren, sondern man muß sich strikte an die Vorschriften halten.

Um Schmerzrezidive zu vermeiden, pflegt Vortr. außerdem die Neurektomie des Nervus supraorbitalis vorzunehmen. Ferner reseziert er das Siebbein stets in größtmöglicher Ausdehnung, vor allem, um der Neigung zur Verengerung des künstlich erweiterten Ausführungsganges entgegenzuarbeiten. Auch legt er die ersten 14 Tage ein Glasdrain ein, um Verwachsungen zu verhindern.

II. Bezüglich der Technik der Operation empfiehlt Vortr. weiterhin, stets eine Röntgendurchleuchtung der Stirnhöhle vor der Operation vorzunehmen, um über die Größe der Höhle orientiert zu sein. Um die Operation abzukürzen, wird Resektion der mittleren Muschel und der erreichbaren Siebbeinzellen vor der Operation und Wegnahme der vorderen Stirnhöhlenwand mittels elektrisch betriebener Fraise empfohlen.

III. Erfahrungen über Nachbehandlung und Heilungsverlauf. Nach Killian wird ein Borsäureverband nach der Operation angelegt, doch in Rücksicht auf das Auge möglichst bald wieder weggelassen. Beachtung verdienen Schwellungszustände nach der Operation, die meist in Sekretstauungen ihren Grund haben und dann am besten durch vorsichtige Spülungen beseitigt werden. Da die Heilung der äußeren Wunde meist rasch erfolgt, die innere Ausheilung aber nur sehr langsame Fortschritte macht, pflegen auch die Beschwerden der Patienten nicht gleich nach der Operation zu verschwinden, und empfiehlt es sich daher, die Patienten gleich darauf aufmerksam zu machen, damit sie nicht mutlos werden.

Diskussion.

Dr. Hecht: Die von Herrn Mader berichteten Resultate der Killianschen Methode, sowohl bezüglich des Heilungsresultates, wie auch betr. des kosmetischen Enderfolges, lassen die Frage berechtigt erscheinen, ob die Vorzüge der Killianschen Methode gegenüber den bisherigen Methoden im Vergleich zu der Größe des Eingriffes und der größeren Komplikationsmöglichkeit im Verhältnis stehen. Ich selbst habe am Lebenden noch keinen Killian ausgeführt, da ich bisher mit meiner Methode (vorooerative, gründlichste, intranasale Ausräumung des in Betracht kommenden Gebietes, breite Eröffnung der Höhle, Sekundärnaht nach 14 Tagen bis 3 Wochen) recht befriedigende Re-

sultate erzielte. Wäre es nicht richtiger, die Killiansche Operationsmethode sich als ultimum refugium zu ersparen?

Dr. Wassermann: Ich kann dem Herrn Vortragenden nur beipflichten, daß die Killiansche Methode sowohl kosmetisch wie funktionell die besten Resultate liefert und erlaube mir zur Demonstration einen eben aus dem Spital entlassenen, frisch operierten Fall vorzustellen.

Was die Technik betrifft, lege ich großen Wert auf die möglichst ausgiebige Resektion des Stirnhöhlenbodens, um dem orbitalen Fett das Hineinwuchern in die Höhlen zu gestatten.

Gerade dieses Hineinziehen des Fettes zur Verödung der Höhlen benutze ich auch mit gutem Erfolge bei der Radikaloperation der Kieferhöhlenempyeme, insofern ich bei der Lucschen Operation auch die laterale Kieferhöhlenwand so weit wie möglich entferne und das Backenfett zur Verkleinerung des Antrums dann in dasselbe hineinziehe.

Meine bisherigen Resultate mit dieser Methode sind sehr ermutigend. Hinsichtlich der Naht der Stirnhöhlenwunde in dem oft in der Tiefe nicht aseptischen Gewebe möchte ich die ausschließliche Anwendung der Michelschen Klammern empfehleu. Den trockenen Okklusionsverband lasse ich aus chirurgischen Prinzipien, wenn nichts besonderes vorliegt, 8 Tage liegen.

Prof. Neumayer verfügt über eine größere Zahl von Fällen, bei denen die Killiansche Radikaloperation ausgeführt wurde, und bei denen günstige Resultate zu verzeichnen waren. Bei Besprechung der Operationsmethode empfiehlt er die Morphiumäthernarkose und die Anwendung von Knochenzangen zur Abtragung der Knochenwände. Eine längere Zeit nach der Operation noch bestehende Sekretion führt er auf Abschnitte der Stirnhöhle zurück, welche nicht zur Obliteration kamen, und die durch das Vordringen der Nasenhöhlenschleimhaut eine sezernierende Schleimhautauskleidung erhielten. Schmerzen, welche noch nach der Operation vorhanden sind, können dadurch verursacht sein, daß der N. supraorbitalis oder Aeste desselben in Narbengewebe zu liegen kommen und Zerrungen und Druck erleiden.

Dr. Neumayer: Demonstration einer Patientin, bei welcher vor einigen Wochen ein Sarkom der linken Nasenhöhle, welches vom Siebbein ausging, operiert worden war. Die Operation war in der Weise ausgeführt worden, daß nach den Angaben von Denker die Kieferhöhle von der Fossa canina eröffnet und dann durch diese Oeffnung die laterale Nasenwand in größerem Umfange entfernt wurde. Der Tumor wurde sodann von der Nasenhöhle in die Kieferhöhle dislozierl und von seiner Ursprungsstelle am Siebbein zusammen mit der mittleren Muschel und weiteren Teilen des Siebbeines abgetragen. Die Heilung erfolgte ohne Störung.

39. Sitzung vom 14. Januar 1907.

Vorsitzender: Prof. Neumayer.

Schriftführer: Dr. Böhm.

Vortrag von Dr. Herzog: Ueber Fibrinoidbildung bei Mittelohrtuberkulose[1]). (Mit Krankenvorstellung.)

M. H.! Das klinische Bild der Mittelohrtuberkulose gilt im allgemeinen als charakteristisch: schmerzloser Eintritt der Eiterung, rascher, unaufhaltsamer Zerfall aller Mittelohrgebilde, hochgradig herabgesetztes Hörvermögen. (Für die Prüfung mittels der Sprache hat sich beispielsweise aus unseren Untersuchungen ergeben, daß in nahezu der Hälfte der Fälle (= 42,5 Proz.) die Perzeption für Flüstersprache aufgehoben ist und in der anderen Hälfte sich die Hörfähigkeit innerhalb sehr enger Grenzen bewegt; eine Hörweite von über 40 cm besitzt nur ein sehr geringer Prozentsatz (= 5,6 Proz.).

Neben diesen charakteristischen phthisischen Prozessen entsteht eine beträchtliche Anzahl von Erkrankungen des Gehörorgans auf tuberkulöser Basis mit Symptomen, die mehr oder weniger von diesem Typus abweichen; darüber haben uns exakte pathologisch-anatomische Untersuchungen, speziell der allerletzten Zeit zur Genüge belehrt. Disposition, konstitutionelle Beschaffenheit, Virulenz des Erregers, äußere Verhältnisse, bringen in gegenseitiger Konkurrenz die mannigfaltigsten und wechselvollsten Bilder hervor, die Schwere des Grundleidens oft jahrelang verschleiernd. Wir stimmen mit Brieger vollkommen überein, daß es kaum eine Form entzündlicher Mittelohrprozesse gibt, die an sich nicht durch Tuberkulose bedingt sein könnte.

Nicht selten tritt die Tuberkulose des Mittelohres unter den Erscheinungen der akuten Otitis mit heftigen Schmerzen und Temperatursteigerung zutage; solche Fälle können mit oder ohne Trommelfellverschluß zum Stillstand kommen. Erfordern begleitende Empyeme die Eröffnung der Mittelohrräume, so kann trotz ausgedehntester Zerstörungen Heilung eintreten, sowohl durch narbigen Verschluß der Operationswunde, wie durch Epidermisierung der bloßgelegten Höhlen.

In anderen Fällen ist der Verlauf ein außerordentlich protrahierter; akute Attacken mit reichlicher Sekretion und Beteiligung der Nebenräume wechseln mit oft langen Remissionen — Sistieren der Eiterung, Verschluß der Perforation.

---

[1]) Die dem Vortrage zugrunde liegenden Beobachtungen sind ausführlich mitgeteilt in dem inzwischen erschienenen Aufsatze: Klinische Beiträge zur Tuberkulose des mittleren und inneren Ohres. Klinik der Tuberkulose, Bd. VII, H. 4.

Die Diagnose kann in derartigen Fällen, bei denen die Tendenz zum Zerfall zugunsten der Proliferation tuberkulösen Gewebes mehr oder weniger vollständig in den Hintergrund tritt, sehr schwierig werden. Der otoskopische Befund bietet nichts Charakteristisches; der Nachweis der spezifischen Erreger gelingt nicht; das Vorhandensein von anderweitigen tuberkulösen Veränderungen im Körper kann wohl unseren Verdacht wecken, hat aber nichts Beweisendes. Eine wesentliche Ergänzung unserer klinischen Befunde bildet hier die mikroskopische Untersuchung von Partien des erkrankten Gewebes sowie der Tierversuch (Probeexzisionen).

Ein allerdings seltenes, aber außerordentlich charakteristisches Symptom dieser „latenten Formen" von Mittelohrtuberkulose bildet das Auftreten von Fibrinoid.

Bei chronisch verlaufenden Eiterungen mit ausgedehnter Zerstörung der Mittelohrgebilde, und spärlicher, aber hartnäckiger Sekretion, trat plötzlich auf der Promontorialwand ein weißgrauer oder gelblicher, erhabener Belag auf. Dieser fühlt sich bei Sondenberührung ziemlich derb, fast knorpelartig an; er läßt sich nur mit Gewalt (scharfer Löffel, Kürette) von der Unterlage entfernen. Sich selbst überlassen ändert der Belag weder Farbe noch Konsistenz und Größe, um etwa nach 4—6 Wochen zu verschwinden und einer meist mäßigen Granulationsbildung Platz zu machen.

Das Allgemeinbefinden der Patienten ist in keiner Weise gestört; Temperatur und Körpergewicht bleiben unbeeinflußt.

In dem zu dieser Zeit vermehrten Sekret sind ausnahmslos Tuberkelbazillen nachzuweisen; in der Regel hält sich deren Zahl in bescheidenen Grenzen; vereinzelt fanden sich aber sowohl im Ausstrichpräparat wie im Schnitte exzidierter Belagstückchen enorme Massen von Mikroben (mit Gewebsstückchen geimpfte Meerschweinchen gingen an Tuberkulose zugrunde).

Mikroskopisch zeigt ein Teil der Präparate ein typisch tuberkulöses, schlaffes Granulationsgewebe, charakterisiert durch Anwesenheit von zahlreichen lymphoiden Elementen, epitheloiden Zellen und Riesenzellen. Andere Stellen des entnommenen Gewebes erwiesen sich sehr schwer geschädigt: Das Grundgewebe ist hier von homogener Beschaffenheit oder besitzt eine feinkörnige bezw. feinfädige Anordnung. Dazwischen liegen wieder breitere Bänder und schollenartige Gebilde von verschiedener Form. Die Zellen sind in diesen Bezirken fast vollständig zugrunde gegangen.

In diesen letzteren Partien handelt es sich offenbar um Processe älterer Natur; diese Gewebsveränderungen scheinen identisch zu sein

mit jenen, welche Schnaus und Albrecht als Vorstufe der Verkäsung beschrieben und als Fibrinoidbildung bezeichnet haben.

Nach Verschwinden des Belages setzt sehr bald die epidermoidale Umwandlung der befallenen Schleimhautbezirke ein; dabei verändert sich meist das otoskopische Bild in sonderbarster Weise: Früher eindeutig und klar, fehlt nunmehr jede Sicherheit in der Beurteilung der einzelnen Gebilde; die epidermisierte Fläche scheint kontinuierlich nach allen Seiten in die Gehörgangswände überzugehen, offenbar unter Verwachsung der etwa noch vorhandenen Trommelfellreste mit der Paukeninnenwand. Die Sekretion sinkt auf ein Minimum, scheint aber nur selten ganz zu versiegen.

Dieser Ausgang tritt mit einer absoluten Regelmäßigkeit ein und ist um so merkwürdiger, als die relative Heilung eingeleitet wird durch eine regressive Metamorphose der Schleimhaut und bedingt zu sein scheint durch die Ausstoßung reichlicher Mengen von Tuberkelbazillen.

Daß die Keime auf einem der drei in Betracht kommenden Wege hämatogene Infektion, Invasion von der Tuba oder von außen durch die bestehende Perforation — in das Mittelohr gelangt sind, hat wenig Wahrscheinlichkeit für sich; mit keiner dieser Annahmen läßt sich das Symptomenbild befriedigend erklären, dagegen scheint mir folgende Deutung plausibel:

Die primär auf tuberkulöser Basis entstandene Eiterung hat zu ausgedehnter Zerstörung der Mittelohrgebilde geführt; zu irgend einer Zeit kommt die Erkrankung der Schleimhaut zum Stillstand, während der spezifische Prozeß in einer der reichlich in der Pauke vorhandenen Zellen oder in einer durch Erkrankung des Knochens selbst entstandenen Fistel, vielleicht auch durch Uebergreifen auf die Markräume, hier fortbesteht, zur Vermehrung der Bakterien die günstigsten Bedingungen findet und die Sekretion fortwährend unterhält. Durch eine Gelegenheitsursache — ausgedehntere Einschmelzung der Fistelwände, akutes Rezidiv der Mittelohreiterung durch katarrhalische Erkrankung des Rachens, des Nasenrachenraumes u. s. w., — wird die erkrankte Höhle eröffnet, der bazillenhaltige Brei ergießt sich über die entzündlich alterierte Schleimhaut; auf den heftigen Reiz der Bakterien und ihrer Toxine antwortet diese mit vermehrter Sekretion und Exsudatbildung. Die Entzündung klingt ab, der eigentliche Krankheitsherd ist beseitigt, es ist Spontanheilung eingetreten.

Mit dieser Auffassung läßt sich der scheinbar verwirrende Symptomenkomplex verstehen: der meist ausgedehnte Trommelfelldefekt, die hartnäckige, jeder Behandlung trotzende, spärliche Sekretion, das Erscheinen des fibrinoiden Belages, der ausnahmslos positive Bazillen-

befund, die mitunter nachweisbare enorme Masse von Mikroben, wenn zufälligerweise ein direkt aus dem Krankheitsherd stammendes Partikelchen zur Untersuchung kommt, die vollständige Reaktionslosigkeit des Gesamtorganismus, der schließliche Ausgang in Heilung.

Die Tatsache, daß die Fibrinoidbildung in allen Fällen auf der Promontorialwand stattgefunden hat, mag eigentümlich erscheinen.

Fürs erste aber ist dieser Bezirk der medialen Paukenhöhlenwand direkt vor unseren Augen; pathologische Vorgänge irgend welcher Art, die sich hier abwickeln, werden wohl kaum der Untersuchung entgehen; die übrigen Wände sind zum Teil schwer zu übersehen, zum Teil der Spiegeluntersuchung überhaupt nicht zugänglich. Das Auftreten eines tuberkulösen Exsudates in den oberen Mittelohrräumen, im Antrum u. s. w., werden wir also niemals durch die gewöhnliche Untersuchung festzustellen vermögen. Daß dieselben Verhältnisse auch an allen anderen Orten des ausgedehnten Höhlensystems eintreten können, ist theoretisch ohne Bedenken zuzugeben, praktisch von Hegetschweiler gelegentlich einer einfachen Aufmeißelung für die Spitze des Warzenfortsatzes nachgewiesen.

Ferner haben uns Beobachtungen an Kranken und an der Leiche gelehrt, daß eben die Promontorialfläche am häufigsten und ausgedehntesten von der tuberkulösen Erkrankung betroffen wird, daß Knochenerkrankungen gerade dieser Gegend die Regel bilden. Vielleicht spielen hier auch die pneumatischen Räume in der Gegend des Sinus tympani und der lateralen Wand der Fossula fenestrae vestibuli eine gewisse Rolle. Außerdem wird eine tuberkulöse Knochenfistel auch oberhalb des Promontoriums, wenn sie sich überhaupt gegen die Haupträume zu entleert, ihren Inhalt nach abwärts ergießen, die Schleimhaut der Innenwand mehr oder weniger vollkommen bestreichend, und damit im Effekte absolut gleich sein.

40. Sitzung am 25. Februar 1907.

Vorsitzender: Prof. Haug.
Schriftführer: Dr. Mader.

Dr. Tritschler: Demonstration eines Falles von Keratosis et mycosis epiglottidis.

Die 47jährige Patientin suchte am 17. Februar die Poliklink auf. Sie klagte über Trockenheit im Halse, Kitzelgefühl, Hustenreiz und leichte Schluckbeschwerden. Bei der laryngoskopischen Untersuchung fand sich auf der laryngealen Seite des Kehldeckels, im mittleren Drittel, etwas rechts von der Medianlinie ein erbsengroßer, zirkumskripter, stark prominenter, weißer Körper von unregelmäßiger kantiger

Form und wie die Sondenberührung zeigte, harter Konsistenz. Das umgebende Gewebe ist von gänzlich normaler Beschaffenheit und reizlos. Ein Versuch, den scheinbaren Fremdkörper mit einer armierten Sonde abzufegen, mißlang. Bei der nunmehr vorgenommenen Probeexzision der Exkreszenz zeigte sich dieselbe vielmehr sehr fest mit ihrer Unterlage verwachsen. Zwei ähnliche, doch bedeutend kleinere Körperchen fanden sich tiefer, ebenfalls auf der Larynxseite der Epiglottis.

Aus dem königlichen pathologischen Institut, dem das exzidierte Stückchen zur gefälligen Untersuchung eingesandt worden war, lief unter dem 4. April folgendes Antwortschreiben ein: „Das eine übersandte, mit M. 400 bezeichnete Präparat stellt eine außerordentlich hochgradige Hyperkeratosis dar. Zwischen den sehr zahlreichen mächtigen Hornschichten haben sich massenhafte Bakterien, auch Fadenpilze angesammelt, so daß man also in diesem Sinne auch, wie vermutet, von einer Mykosis reden kann. Von darunter liegendem Gewebe ist nur ganz wenig Plattenepithel, dem Rete Malpighii angehörig, noch zu sehen; Stratum proprium war nicht mit entfernt. gez. Hermann Dunk."

B. Fraenkel hat im Jahre 1873 den ersten hierher gehörenden Fall unter dem Namen Pharyngomycosis leptothrica benigna veröffentlicht und auch spätere Forscher haben sich des gleichen Namens bedient. Damit sollte gesagt sein, daß die Erkrankung den Pharynx befällt und zwar die Gaumenbögen, die Tonsillen, Seitenstränge, die hintere Rachenwand und die Zungenwurzel. Dies stimmt für die überwiegende Mehrzahl der Fälle. Einige Male ist die Erkrankung aber auch an anderen Stellen: im Kehlkopfinnern, zweimal an der laryngealen Wand der Epiglottis, einmal von M. Schmidt auch am Ostium externum der Tuba Eustachii beobachtet worden.

Und zweitens sollte der Namen ausdrücken, daß ätiologisch und morphologisch der Leptothrix buccalis an der Bildung dieser Wucherung schuld sei.

Auch diese Anschauung wird im letzten Jahrzehnt lebhaft bekämpft. Nachdem schon Hering auf das reichliche Vorkommen von Epithelzellen bei Pharyngomykosis hingewiesen hatte, sprach Siebenmann die Ansicht aus, der Leptothrix stelle nur etwas Sekundäres, einen zufälligen Befund dar, das wesentliche und wichtige sei vielmehr eine Vermehrung, Wucherung und Verhornung der Epithelien, es handle sich um eine Keratose und der Prozeß sei in Parallele zu setzen mit anderen ähnlichen: der Rhinitis atrophicans, der Haarzunge, der Leucoplakia oris, dem Cholesteatom und der Pachydermie.

Onodi schließt sich auf Grund mehrfacher mikroskopischer Untersuchungen aus dem Jahre 1904 dieser Ansicht an.

Zu erwähnen wäre noch, daß trotz mehrfacher mikroskopischer Untersuchungen beim vorliegenden Fall an irgend einer anderen Stelle des Rachens Fadenpilze nicht nachgewiesen werden konnten.

Discussion.

Dr. Mader: Zur Therapie möchte ich bemerken, daß dieselbe meist recht wenig befriedigt. Ich habe wiederholt das ganze Register (Aetzungen mit Lapis, starken Lösungen von Sublimat, Nikotin, Salizyl, Abkratzung mit dem scharfen Löffel etc.), das wir kennen, umsonst gezogen. Am meisten Vertrauen verdient nach meiner Meinung die Galvanokaustik. Erst vor kurzem konnte ich bei einem Fall von Leptothrix des Zungengrundes und der Mandeln durch mühsames Ausbrennen jedes einzelnen Punktes in mehreren Sitzungen die Mykose — vorläufig wenigstens — zum Verschwinden bringen. Vielleicht darf ich den Herrn Kollegen bitten, uns seine Erfahrungen bez. der Therapie mitzuteilen.

Prof. Haug möchte blos bemerken, daß er selbst vor ca. 10 Jahren an einer Pharyngomycosis benigna litt. Er sah ganz zufällig, ohne von besonderen Beschwerden, außer leichtem Kitzeln, belästigt zu sein, auf der rechten Tonsille — die Tonsillen sind überhaupt bei Haug ganz minimal entwickelt — 2—3 weiße, härtliche, scharf umschriebene, etwa hanfkorngroße kleine Erhabenheiten. Es wurden Probestückchen herausgerissen und ergab die mikroskopische Untersuchung deutlich verhornte Epithelien von ausgesprochenen Leptothrixfäden. Die kleinen Höckerchen wurden einfach mit dem Listerzängchen herausgerissen und sie rezidivierten nicht mehr wieder. Geraucht wurde sehr, fast wie früher. Ich kann daher nicht unterscheiden, wie viel auf Spontaninvolution oder auf die Einwirkung des Rauchens zu setzen ist.

Dr. Sternfeld: Schon in einer früheren Sitzung hatte ich gelegentlich der Discussion über diese Frage einen Fall erwähnt, wo ich nach fruchtlosen Versuchen mit allen möglichen Pinselungen zum scharfen Löffel und als auch das nichts nutzte, zum elektrischen Brennen gegriffen habe, um eine definitive Heilung zu erzielen. An und für sich ist ja eine Behandlung, wenn keine subjektiven Beschwerden bestehen, oft unnötig; aber im vorliegenden Falle handelte es sich um einen schwer neurasthenischen, man kann sogar direkt sagen psychopathischen Kranken, der dadurch in große Unruhe und Aufregung versetzt wurde und da muß man denn eine Heilung auf diesem Wege herbeiführen. Es handelte sich um einen ca. 20jährigen Mann, der Nichtraucher war.

Demonstration von Dr. Mader: Mentholdampfapparat zur Behandlung des Katarrhs der Tuba Eustachii. M. H.! Ich zeige Ihnen hier einen nach meinen Angaben hergestellten Mentholdampfapparat speziell zur Behandlung des Katarrhs der Tuba Eustachii. Ein solcher existiert meines Wissens bis jetzt nicht. Derselbe hat sich mir seit mehr als $^3/_4$ Jahren so gut bewährt, daß ich glaube, Ihnen denselben und das in ihm vertretene Prinzip (das zwar nicht neu ist, aber sich wahrscheinlich mangels geeigneter Applikationsweise nicht eingebürgert hat) empfehlen zu dürfen.

Die Konstruktion des Apparates ist sehr einfach: Ein Glaskolben, welcher etwa 50 g einer mentholhaltigen Flüssigkeit enthält, ist (leicht abnehmbar) auf einem mit einer Handhabe versehenen Gestell befestigt. Unter dem Glaskolben befindet sich eine Spirituslampe; beide sind, um das Zerspringen des Glaskolbens zu verhüten, durch eine Asbestplatte getrennt. Der Kolben ist mit einem Gummistöpsel luftdicht verschlossen. Durch diesen hindurch führen zwei dünne, außen rechtwinklig gebogene Glasröhrchen ins Innere. An dem einen dieser Röhrchen ist ein kurzer Gummischlauch angesteckt, der an seinem freien Ende ein kleines, konisches, hohles Hartgummistück, passend in die Mündung eines Ohrkatheters, besitzt, an dem andern ein Ventilgebläse, versehen mit einem Quetschhahn.

Soll nun der Apparat benutzt werden, so wird die Spirituslampe angezündet und der Glaskolben leicht erwärmt. Sobald derselbe anfängt, sich warm anzufühlen, findet eine lebhafte Entwicklung von Mentholdämpfen in seinem Innern statt; dann muß, um die Dämpfe nicht zu heiß werden zu lassen, die Flamme ausgelöscht werden. Man führt jetzt den Ohrkatheter ein, verbindet denselben mit Hilfe des einen, zu diesem Zwecke mit dem erwähnten Hartgummiansatz versehenen Gummischlauches mit dem Kolben und läßt nun durch einen Gehilfen, welcher den Apparat hält und mittlerweile das Gebläse aufgeblasen hat, den Quetschhahn öffnen. Sofort strömt der Mentholdampf in den Katheter und die Tuba resp. das Mittelohr ein.

Diese Prozedur muß einigemale wiederholt werden und zwar hat es sich mir als besonders günstig erwiesen, zwischen den einzelnen Einblasungen kleine Pausen von ein paar Minuten zu machen, so daß ich bitten möchte, diesen Punkt wohl zu beachten. Auch ist es von Vorteil, während des Einströmens des Dampfes in den Katheter schlucken zu lassen.

Der Effekt ist fast immer ein guter, manchmal sogar ein überraschender. Gegenüber der gewöhnlichen Luftdusche ist ein wesentlicher Unterschied vorhanden, wie ich von Patienten, denen auf dem

einen Ohr Luft, auf dem andern Mentholdämpfe eingeblasen wurden, oft habe hören können. Manchmal sind die Mentholdämpfe noch wirksam, wo Einspritzungen oder Bougierung nicht mehr oder unvollständig gelingen. Das ist ja leicht erklärlich. Dazu kommt, daß die Behandlung mit Mentholdämpfen viel angenehmer ist als z. B. die Bougierung.

Zum Schlusse möchte ich noch bemerken, daß mir der Apparat nicht bloß beim akuten und chronischen Tubenkatarrh und seinen Folgen gute Dienste geleistet hat, sondern auch in der Regel bei akuten schmerzhaften Otitiden. Häufig ist es gelungen, nach einigen Einblasungen Erleichterung und Besserung zu erzielen, nur habe ich in diesem Falle gewöhnlich nicht katheterisiert, sondern, besonders bei Kindern, den Mentholdampf in einen Gummiballon eingesaugt und mittels des Politzerschen Verfahrens in das Mittelohr gebracht.

Es erübrigt noch, das Rezept für die mentholhaltige Flüssigkeit mitzuteilen. Herr Dr. König (Ludwigsapotheke) hatte die Freundlichkeit, auf mein Ersuchen verschiedene diesbezügliche Versuche anzustellen. Am besten hat sich bewährt:

Rp.: Menthol., Ol. pini pumilionis āā 25,0.

Diskussion.

Prof. Haug bemerkt, daß auch er schon seit geraumer Zeit in ähnlicher Weise Einblasungen von Menthol-Eucalyptol-Oleum pini pumilionis in Dämpfen vorgenommen hat, teilweise erwärmt, teilweise auch kalt. Es wurden da einfach die Dämpfe aus dem Glas, eventuell aus dem erwärmten aufgesaugt und durch den Katheter appliziert. Die Patienten empfanden die Applikation sehr angenehm und auch die Wirkung auf die Gehöraffektionen; subakute und chronische Tuben- und Tubentrommelhöhlenkatarrhe wurden zweifellos sehr günstig beeinflußt.

Vortrag von Dr. Rud. Hoffmann: Basedowsche Krankheit und Antithyreoidin Moebius.

Es wird über einige Fälle berichtet, in denen das Moebius-Serum gute Erfolge zeitigte. Günstig wirkten auch Ergotin und Hydrast. Das Verhältnis der Thyreoidea zu den anderen Drüsen mit interner Sekretion wird eingehend besprochen und die Hypothese aufgestellt, daß die Erscheinungen des Morbus Basedowii außer durch den Hyperthyreoidismus durch die relative Insuffizienz der anderen Drüsen mit antagonistischer Wirkung, z. B. der Nebenniere, bedingt sind. Gegen Osteomalacie wird ein Serum ovariotomierter Schafe empfohlen, das ähnlich dem Antithyreoidin wirken dürfte, welches das Serum thyreoidektomierter Hammel darstellt, in dem die internen Sekrete der anta-

gonistischen Drüsen, im Gegensatz zum Basedow-Blut, prävalieren dürften.

Der Vortrag wird in erweiterter Form später publiziert.

Diskussion.

Dr. Gehles: Ein besonders auffälliges Symptom, welches für sich allein schon bei aufmerksamer Untersuchung ein sehr wertvolles diagnostisches Zeichen abgibt, ist das Zittern, welches sich nicht nur auf die Arme, Hände und Beine erstreckt, sondern den ganzen Körper in Mitleidenschaft zieht. Hat sich der Patient entkleidet, so kann man oft die Muskeln des Rumpfes von den rhythmischen Erschütterungen durchzuckt sehen, ja selbst infolge Zitterns der Atemmuskeln schon auf Distanz stoßweise Larynxgeräusche vernehmen. Das typische Zittern bei Basedow besteht in 8—9 regelmäßigen und ununterbrochenen Schwingungen in der Sekunde zum Unterschied vom merkuriellen Zittern mit 5—7 und vom Zittern bei Schüttellähmung mit 3 bis 5 Schwingungen in der Sekunde.

Vom alkoholischen und paralytischen Zittern unterscheidet sich das Basedowsche insofern, als bei Basedow die Finger an und für sich nicht zittern, was dagegen bei den zwei anderen Formen der Fall ist. Diese feinen klinischen Merkmale hat Dr. Marie erschöpfend erläutert.

Ein weiteres Symptom, allerdings zweiter Ordnung, sind die Basedowschen Diarrhöen. Dieselben bestehen in anfallsweise auftretenden häufigen schmerzlosen flüssigen Entleerungen, die jeder sonst dabei wirksamen Medikation trotzen und die Patienten sehr herunterbringen, welche trotzdem vortrefflichen Appetit, ja sogar meist Heißhunger haben. Man muß so etwas wissen, um vor Ueberraschungen bewahrt zu bleiben.

Auch hohes Fieber, Husten und Abmagerung ohne objektiven Lungenbefund treten bisweilen in die Erscheinung: ebenso ein schmerzloses plötzliches Einsinken der Knie und Versagen der Beine wie bei Tabes und doppeltseitige Parese. So ein Symptom zweiter Ordnung im Bunde mit Tachykardie und Tremor dürften wohl oft die Diagnose „Morb. Basedowii“ sichern, auch wenn Struma und Exophthalmus fehlen.

Kritiken.

Zur Chirurgie der Nase. Von Ludwig Löwe. Zweites Heft. Mit neun Tafeln und zwei Abbildungen im Text. Berlin 1907, Oscar Coblentz.

Verfasser bespricht in diesem zweiten (Schluß-) Heft — das erste Heft ist 1905 erschienen — zuvörderst die Eigenschaften, welche operative Eingriffe besitzen müssen, wenn sie befähigt sein sollen, Erkrankungen starrwandiger Höhlen, wie es die Nebenhöhlen der Nase sind, zur Ausheilung zu bringen. Rücksichtsloseste Wegnahme der deckenden Schichten sei das erste und wichtigste Postulat. Eine solche Totalaufdeckung habe aber, soweit die Nase in Frage kommt, bisher stets Schnitte durch die Haut des Antlitzes notwendig gemacht. Nur bei der Kieferhöhle sei man schon seit langer Zeit ohne solche ausgekommen. Das sei natürlich unangenehm empfunden worden. Neuerdings habe sich indessen gezeigt, daß auch das Siebbeinlabyrinth und die Keilbeinhöhle ohne Anwendung von Gesichtsschnitten, nur vom Munde aus, auf das breiteste großchirurgisch aufgedeckt werden können. Ebenso sei es möglich, die Choanalgegend und den Nasenrachenraum, ohne daß das Antlitz verletzt wird — und zwar vom Halse aus — durch die Pharyngotomie vollständig zu erschließen. Gesichtsschnitte seien mithin bei Nasenoperationen großchirurgischer Art nur noch erforderlich, wenn es sich um die Freilegung der Stirnhöhle und des nasalen Teiles der Gehirnunterfläche handelt.

Die zweite Aufgabe bei der Behandlung starrwandiger Höhlen (— in diesem Falle also der nasalen Sinus —) bestehe darin, jedesmal alles das zu entfernen, was in der eröffneten Höhle so stark erkrankt befunden wird, daß es der Restitutio in integrum unfähig erscheint. Hierzu sei es nötig, alle etwa vorhandenen Scheidewandbildungen abzutragen. Der Nebenhöhlenraum solle schließlich nur ein einziges unseptiertes, von jedem ernsteren Krankheitsherde befreites Cavum darstellen. Dieses müsse dann beim Riechorgane drittens durch breites Wegschlagen der Zwischenwände in die Haupthöhle der Nase, die natürlich auch ihrerseits von jedem etwa vorhandenen Abflußhindernisse zu befreien sei, einbezogen werden.

Verfasser wendet sich darauf der Besprechung der Indikationen für die großoperativen Naseneingriffe zu. Infolge des anatomischen Baues sei der Sekretabfluß bei allen großchirurgischen Naseneingriffen von vornherein gesichert. Aus demselben Grunde sei eine Resorption der Wundtoxine dabei unmöglich. Deshalb beeinträchtigen großchirurgische Nasenoperationen trotz ihrer Ausgedehntheit das Allgemeinbefinden nur in außerordentlich geringem Grade. Hierzu käme noch der

Umstand, daß die spezifische (Riech-) Funktion der Nase beim Menschen keine vitale Bedeutung besitze. Wegen dieser Trias chirurgischer Vorzüge seien großoperative Aufdeckungen des Naseninnern nicht bloß am Platze, wenn bösartige Prozesse vorlägen, sondern könnten mit Fug und Recht auch bei gewissen pathologischen Zuständen mittleren Grades gewagt werden. Verfasser charakterisiert als solche mittleren Krankheitszustände gewisse schwere Formen von Nasenpolypose und die chronischen Nebenhöhlenempyeme. Zwar seien letztere hin und wieder auch auf endonasalem Wege behebbar. Eine Gegenüberstellung der pathologisch-anatomischen Veränderungen bei chronischen Nebenhöhlenempyemen einer- und der Wirkungsmöglichkeiten der endonasalen Kleinchirurgie andererseits beweise indessen, daß dies nicht allzu häufig der Fall sein könne.

Verfasser hatte im ersten Heft für alle großoperativen oralen Naseneingriffe die offene Wundbehandlung empfohlen. Davon ist er jetzt zurückgekommen. Er wendet heute auch bei oralen Encheiresen, die keine äußere Verwundung setzen, durchweg den Oberlippendeckverband und das lockere Einlegen eines Jodoformmulltampons in das Naseninnere an. Dadurch sei die Verheilungsdauer um ca. $^1/_3$ abgekürzt.

In dem dann folgenden speziellen Teil beweist Verfasser, daß die Freilegung des Septums durch Dekortikation bei den Vertikalbrüchen der Scheidewand indiziert ist, sobald diese mit einer Umklappung des vorderen Fragments nach hinten einhergehen. Ueberhaupt sei die Dekortikation ein vorzügliches Mittel, um Formfehler der Nase, die ja stets auf Anomalie des Knochen-Knorpelgerüstes beruhen, zu korrigieren. Denn die temporäre Abhebung der Gesichtsmaske gestatte, das Nasenskelett, das der alleinige Träger der Deformation sei, vollkommen isoliert und mit einem sonst nicht erreichbaren Grade von Bequemlichkeit unter Behandlung zu nehmen.

Verfasser hat schon im ersten Heft (1905) einen Patienten abgebildet, bei dem das Siebbeinlabyrinth vom Munde aus — durch Abtragung der fazialen und nasalen Kieferhöhlenwand, der unteren Muschel und der Seitenleiste der Apertur — zugängig gemacht war. Diese Methode, die inzwischen auch von Denker, allerdings in technisch etwas anderer Ausführung gefunden worden ist, leidet indessen an dem Uebelstand, daß sie die vordersten Partien des Nasendaches nicht genügend zur Anschauung bringt. Verfasser hilft diesem Manko jetzt dadurch ab, daß er außer den schon erwähnten Knochenstücken noch soviel vom Nasenbein und aufsteigenden Oberkieferfortsatz reseziert, als zur völligen Freilegung des Nasendaches erforderlich ist. Bei diesem Verfahren bleibt von der ganzen knöchernen Nasenbedeckung nur ein kleines Stückchen in der Höhe der Tränensackgrube stehen. Das genügt aber, zusammen mit dem Reste des Nasenbeins, vollkommen, um die Kosmetik zu wahren, wie dies die Photographien zweier auf diese Weise Operierter beweisen. Bei dieser Encheirese muß übrigens dekortiziert werden, die einseitige Abhebung der Gesichtsweichteile nur auf der erkrankten Seite genügt hierbei nicht.

Für die Stirnhöhlenoperation stellt Verfasser zwei verschiedene Typen auf, je nachdem es sich um kleine, der Rezesse und der akzessorischen Kavitäten ermangelnde oder um sehr große Schuppen-

buchten mit vielen und weiten Stirnzellen und ethmoidalen Supraorbitalrezessen handelt. Im ersten Falle sei die Tendenz der Operation auf die völlige Eliminierung des Sinus frontalis gerichtet, wie dies die bekannten Methoden von Killian, Jansen etc. tun. Umgekehrt müsse bei sehr ausgedehnter Pneumatisation des Orbitaldaches und der Schuppe die ganze Encheirese auf die Konservierung der Stirnhöhle hinzielen, da eine völlige Beseitigung derselben ihrer Größe wegen untunlich sei und eine partielle Verödung die Gefahr der Sekretstase in sich berge. Natürlich müsse die erkrankte Riesen-Stirnhöhle bei dieser konservierenden Methode in einen Zustand versetzt werden, in dem Eiterretention ausgeschlossen ist. Kosmetischen Anforderungen entspricht die schon im ersten Heft beschriebene „Türflügeleröffnung der Nasenhöhle". Verfasser bildet einen durch „Türflügeleröffnung" mit gutem kosmetischen Erfolge operierten Stirnhöhlenpatienten ab.

Die Türflügeleröffnung bietet ferner, wie ebenfalls schon im ersten Heft dargetan wurde, wenn sie beiderseitig gemacht wird, das Mittel, die Nasenhöhle von vornher total auszuräumen und so das Nasendach resp. die Basis cranii et cerebri über der Nase freizulegen. Verfasser selbst hat auch in den inzwischen verflossenen zwei Jahren nicht Gelegenheit gehabt, eine Freilegung der nasalen Hirnunterfläche in vivo auszuführen. Sie ist aber von anderer Seite allerdings mit einer kleinen und unwesentlichen Modifikation des Eröffnungsschnittes zweimal gemacht worden (Schloffer, Innsbruck, und von Eiselsberg, Wien), um Geschwülste der Hypophysis abzutragen, was sich als auf diese Weise leicht ausführbar erwiesen hat. Da voraussichtlich derartige Eingriffe von jetzt an häufiger werden gemacht werden, gibt Verfasser an der Hand von Abbildungen einen topographisch-anatomischen Abriß der hier in Frage kommenden Region.

Autoreferat.

Referate.

a) Otologische.

Zur konservativen Behandlung der chronischen Mittelohreiterung mit Hilfe von Formalinpräparaten. Von Dr. R. Spira in Krakau. (Lwowski Tygodnik Lekarski 1906, Nr. 22.)

Verfasser wendet sich gegen die oft ohne strenge Indikation ausgeführten Operationen bei Ohrenkrankheiten und plädiert für den Versuch, durch energische, ausdauernde und geduldige konservative Behandlung der chronischen, durch keine Komplikationen bedrohten Ohreiterung Herr zu werden. Dies gelang dem Verfasser oft durch die von ihm empfohlene Behandlung mit Formalinpräparaten, besonders mit Hilfe von Formalinausspritzungen nach Lucae und womöglich Austamponierung der Paukenhöhle, insbesondere des oberen Paukenhöhlenraumes mit einer nach seiner Angabe verfertigten 2 proz. Formalingaze, wovon er in Fällen von Cholesteatom in den Paukennebenhöhlen sehr gute Wirkungen gesehen hat. Spira (Krakau).

Ueber Schädigung des Gehörs durch Schalleinwirkung. Eine experimentelle Studie. Von Privatdozent Dr. Wittmaack in Greifswald. (Zeitschr. f. Ohrenheilk., LIV, 1.)

Verfasser hat Versuche an Meerschweinchen zur Lösung der Frage angestellt, welche Veränderungen am Gehörorgane durch intensive Schalleinwirkung hervorgerufen werden, sei es nun durch lange fortgesetzte kontinuierliche Einwirkung, sei es durch einmalige oder öfter wiederholte momentane heftige Schallerregung. Entgegen der allgemeinen Annahme, daß es sich hierbei um Blutungen und Zerreißungen im Labyrinth handeln werde, fand Verf. statt dessen stets Alterationen der Nervenfasern, der Nervenzellen und der Sinneszellen, gefolgt von sekundären Rückbildungsprozessen im Stützapparat der Sinneszellen im Cortischen Organ, und zwar blieben diese Veränderungen stets auf den N. cochlearis beschränkt, der N. vestibularis mit seinem Ganglion, sowie die Maculae und Cristae acusticae blieben durchgehends völlig intakt. Was die Art der Veränderungen betrifft, so decken sich die Befunde im allgemeinen mit denjenigen, wie sie Verfasser bei der experimentell durch andere Ursachen (Tuberkulose, Infektion) hervorgerufenen „degenerativen Neuritis" nachgewiesen hat (Zeitschr. f. Ohrenheilk., 51. Bd.; Referat in dieser Monatsschrift, 1906, pag. 372). Alles Nähere hierüber, sowie über die Versuchsanordnung ist im Original nachzusehen, hier sei nur noch auf die klinischen Rückschlüsse kurz hingewiesen, welche der Autor an seine Untersuchungen anschließt. Zunächst weist Verfasser darauf hin, daß auch für die Professionsschwerhörigkeit der Schmiede etc. eine Erkrankung des N. cochlearis anzunehmen sei, wobei der Zuführung des Schalles durch die Knochenleitung eine besondere Bedeutung beizulegen wäre; desgleichen wird auch für die kurzdauernden, aber sehr intensiven Schalleinwirkungen auf eine Kochleariserkrankung zu rekurrieren sein, ohne die Annahme einer Blutung etc. im Labyrinthe. Ferner findet Verfasser in dem obigen pathologischen Befunde eine weitere Stütze für seine durch andere Arbeiten begründete Annahme, daß eine große Gruppe von Fällen „nervöser Schwerhörigkeit", die ohne Symptome von seiten des Vestibularapparates verlaufen, ebenfalls pathologisch-anatomisch hierhin gehören; es sind dies die Fälle, die meist durch eine Allgemeinerkrankung (Infektionskrankheit, Intoxikation, Konstitutionsanomalien, Erkrankungen des Zirkulationsapparates etc.) bezw. durch eine Nervenerkrankung selbst bedingt sind. Keller.

Zur Kenntnis der hereditär-degenerativen Taubstummheit. V. Ueber pathologische Augenbefunde bei Taubstummen und ihre differential-diagnostische Bedeutung. Von Dozent Dr. Hammerschlag in Wien. (Zeitschr. f. Ohrenheilk., LIV, 1.)

Verfasser führt des Näheren aus, daß es eine Anzahl typischer Veränderungen am Auge der Taubstummen gibt, und bespricht deren Verwertbarkeit für die differentielle Diagnose der hereditär-degenerativen Taubheit. Keller.

b) Rhinologische.

Alpine Heufieberstationen. Von Dr. Richard Bärwald in Berlin. (Deutsche med. Wochenschr., 33. Jahrg., Nr. 17.)

Verfasser geht bei der Beurteilung der Heufieberkranken und der Wahl geeigneter Kurorte von der Tatsache aus, daß die einzelnen Kranken eine ganz verschiedene Pollenempfindlichkeit aufweisen; er unterscheidet zwischen schwach und stark Empfindlichen, doch entspricht dem nicht auch leichtes und schweres Heufieber. Des weiteren kommt für ihn die Eigentümlichkeit derjenigen Heufieberkranken in Betracht, die er als Vorläufer bezeichnet, womit er diejenigen Heuleidenden meint, die schon vor der beginnenden Roggenblüte, in Berlin z. B. im April erkranken. Unter Berücksichtigung dieser Tatsachen bespricht er sodann die Bedeutung, welche die Hochalpen für den Heukranken haben können auf Grund eigener an sich gemachter Erfahrungen. Die Lektüre dieser, auch dem Laien verständlichen Vorschriften und Ratschläge ist jedem Heufieberkranken oder deren Arzt dringend zu empfehlen. Reinhard (Cöln).

Externe oder interne Operation der Nebenhöhleneiterungen. Von Dr. M. Halle. (Berliner klin. Wochenschr., 43. Jahrg., Nr. 42.)

Verfasser erblickt in der Wirkung der Respirationsluft einen wichtigen therapeutischen Faktor, indem er annimmt, daß dieselbe auf die Nebenhöhlen der Nase fortwährend aspirierend wirkt, also einen negativen Druck ausübt. Hierdurch wird einerseits das Sekret bei Nebenhöhlenerkrankungen permanent angesogen, andererseits die Luft in denselben ausgetrocknet, so daß die bekannte, außerordentlich desinfizierende Kraft der trockenen Luft in Erscheinung tritt, und gleichzeitig die Schleimhäute derselben zum Abschwellen gebracht werden. Von dieser Betrachtung ausgehend, sucht er bei der Therapie der chronischen Empyeme der Nasennebenhöhlen die Heilbestrebungen der Natur zu unterstützen. Er befürwortet daher die interne Operation und zieht dieselbe der externen überall vor. Bei dem Empyem des Antrum Highmori legt er im unteren Nasengang eine persistente Oeffnung mittels Fraise an und behandelt die Eiterung fast gänzlich trocken nur mit Lufteinblasungen; Vorbedingung ist hier, wie bei den anderen Nebenhöhlenerkrankungen, die er in ähnlicher Weise von der Nase aus in Angriff nimmt, daß sämtliche Spinen und Deviationen etc., die eine Verengerung des Naseninneren verursachen, entfernt sind. Auch die Stirnhöhle eröffnet er mit eigens dazu konstruierten Schützern und Fraisen von innen her und erzielte auch in diesen Fällen durchaus befriedigende Resultate. Den Inhalt seines ausführlichen Vortrages faßt er zum Schluß wie folgt zusammen:

1. In jedem Falle von rhinogenem Empyem ist in erster Linie die physiologische Atmung herzustellen.

2. Es muß in jedem Falle versucht werden, durch eine breite Abflußöffnung nach der Nase zu eine Heilung herbeizuführen.

3. Auch die Stirnhöhle läßt sich in einer großen Anzahl der Fälle, vielleicht in der Mehrzahl, nach der vorgeschlagenen Methode bequem und gefahrlos von innen her eröffnen.

4. Bei gleich profus bleibender bezw. lange Zeit persistierender Eiterung, ebenso bei vitaler Indikation ist eine Operation von außen auszuführen. Die Weiterbehandlung wird auch in dem Falle zweckmäßig von innen geleitet, wenn nicht eine völlige Verödung der Höhle durch Zugranulierung erzielt werden soll.

Abbildungen der in Anwendung kommenden Instrumente sind dem Text beigefügt. Reinhard (Cöln).

c) Pharyngo-laryngologische.

Weitere Ergebnisse meiner ösophagoskopischen Arbeiten. Von Dr. Georg Glücksmann, Arzt in Berlin. (Berliner klin. Wochenschr., 43. Jahrg., Nr. 8.)

Demonstration von Lichtbildern aus dem Gebiet der Speiseröhrenerkrankungen, welche Verf. mittels des von ihm angegebenen Instrumentes gewonnen hat. Dieselben sind direkt nach dem Leben gezeichnet und zeigen außer der normalen Speiseröhre Fälle von Aetzstrikturen und mechanisch-traumatischen Erkrankungen, sowie einen Fall diphtherischer Erkrankung der Speiseröhre und Herpes derselben. Den größten Teil der Arbeit widmet er dem traurigsten Kapitel der Speiseröhrenerkrankungen, dem Karzinom, über das Verf. reiche Erfahrungen gesammelt hat, die er uns in Wort und Bild mitteilt. Den Schluß bildet die Wiedergabe zweier ösophagophotographischer Aufnahmen, die er durch Kombination seines Instrumentes mit einer photographischen Kamera gewann. Reinhard (Cöln).

Therapeutische Versuche zur Heilung von Krebsgeschwülsten durch die Methode der Anästhesierung. Von Prof. Dr. med. Gustav Spiess in Frankfurt a. M. (Münchener med. Wochenschr., 53. Jahrg., Nr. 40.)

Nachdem Verf. die Bedeutung der Anästhesien der gesamten Entzündungstherapie erkannt hatte, erforschte er ihre Wirkung auch auf die Geschwülste und stellte zu diesem Zwecke sowohl experimentelle Untersuchungen an Mäusekarzinomen, wie auch Versuche an menschlichen Tumoren an. Die ersteren lehrten, daß Karzinome, die Mäusen eingeimpft wurden, durch Injektionen anästhesierender Mittel günstig zu beeinflussen sind, unter besonderen Bedingungen — langsames Wachstum und frühzeitiges Einsetzen der Behandlung — sogar geheilt werden können, wie er in einer Tabelle zeigt. Die elf Fälle, welche Menschen betrafen, sind in erster Linie inoperable Fälle, dann Fälle, die ihres hohen Alters wegen eine ungünstige Prognose boten ,und Fälle, welche eine Operation in vollem Bewußtsein der Tragweite ablehnten. In drei Fällen machte er eine Ausnahme: ein kleines Karzinom der Nasenspitze, ein Karzinom der Oberlippe und ein Karzinom der Stimmlippe. Er führt nur die Krankengeschichten im Auszug an und enthält sich jeder kritischen Bemerkung. Aus den ersteren ist nun in der Tat ersichtlich, daß wiederholte Injektionen einer 2 proz. Nirvaninlösung bei den vorgeschrittenen Fällen insofern von günstigem Einflusse waren, als die Geschwulst kleiner wurde und da-

mit zugleich die subjektiven Beschwerden wesentlich abnahmen; es kam zu einer Art von Einschmelzung der Tumorenmassen, die durch Inzision entleert wurden. Der Fall von Karzinom der Nase ließ sich nicht durch die Injektionen beeinflussen, da die Injektionsflüssigkeit stets wieder abfloß, und wurde daher operativ geheilt. Das Stimmbandkarzinom verschwand bis auf eine Verfärbung an der betreffenden Stelle vollkommen, und das Oberlippenkarzinom flachte sich stark ab. Verf. bemerkt, daß die ganzen Verhältnisse beim Menschen wesentlich ungünstiger liegen wie bei den Versuchstieren, bei denen die Geschwulst palpatorisch genau abzugrenzen ist und mit Sicherheit ganz mit der Injektionsflüssigkeit in Berührung gebracht werden kann. Angesichts dieser Tatsachen geben die erzielten Erfolge doch zu denken und regen zur Nachprüfung an, was von Czerny im Heidelberger Institut für Krebsforschung auch bereits geschehen ist.

Reinhard (Cöln).

Die Bedeutung der Anästhesie in der Entzündungstherapie. Von Prof. Dr. med Gustav Spiess in Frankfurt a. M. (Münchener med. Wochenschr., 53. Jahrgang, Nr. 8.)

Seit 7 Jahren macht Verf. die Beobachtung, daß Entzündungen günstig beeinflußt werden, wenn die dabei aufgetretene Schmerzhaftigkeit durch künstliche Anästhesie beseitigt wurde, und daß eine Entzündung zu verhüten ist, wenn es gelingt, das Auftreten jeglicher Schmerzen zu verhindern. Diese Beobachtung machte er zunächst bei dem Orthoform, sodann dem Nirvanin, Anästhesin, Subkutin und last not least dem Novokain. Es kam vor allem darauf an, die anästhesierenden Mittel so häufig und in so innigen Kontakt mit der Wunde zu bringen, daß die subjektiven schmerzhaften Empfindungen überhaupt hintangehalten wurden oder auf ein Minimum beschränkt blieben. So dauerte nach Abtragung von Teilen der Zungenmandel die Schmerzhaftigkeit gegen früher nur 1—2 Tage an, wenn reichlich Orthoform auf die Wunde aufgepulvert wurde; ebenso zeigten die nach Entfernung der Gaumenmandeln gesetzten Wundflächen bei dieser Art der Nachbehandlung ein gänzlich anderes Verhalten, sowohl was subjektive Schmerzhaftigkeit betraf, als auch, was das subjektive Aussehen anlangte. Heftige Schluckschmerzen fehlten, und der Mandelstumpf blieb frei von stärkerer Reaktion und zeigte keine Schwellung. In gleicher Weise und mit gleichem Erfolge nahm Verf. chirurgische Eingriffe an der Zunge, an der Wangen-, Lippenschleimhaut vor; genügte die Oberflächenanästhesie nicht, dann wurden submuköse Injektionen angewandt. Diese leisteten besonders gute Dienste bei Operationen am Kehldeckel und im Kehlkopf, und hatte Verf. gerade bei Tuberkulösen ausnahmslos Erfolge; erst wurde der Schmerz beseitigt, alsdann erfolgte ein Zurückgehen aller anderen objektiv wahrnehmbaren Symptome, vor allem der Schwellungen. Dies einige Beispiele von vielen. Verf. geht dann zur Beantwortung der Frage über, wie diese Wirkung zu erklären ist, und gelangt nach geistreichen Deduktionen zu der Ansicht, daß, wie die Erregung sensibler Nerven auf dem Wege des Reflexes eine Hyperämie erzeugt, die Unterdrückung (durch Anästhesie) dieser Erregung sensibler Nerven

das Auftreten einer Hyperämie verhindert oder dieselbe zum Verschwinden bringt. Er faßt zum Schluß seine interessanten Ausführungen, auf die besonders hingewiesen sei, wie folgt zusammen: „Eine Entzündung wird nicht zum Ausbruch kommen, wenn es gelingt, durch Anästhesierung die vom Entzündungsherd ausgehenden, in den zentripetalen sensiblen Nerven verlaufenden Reflexe auszuschalten. Eine schon bestehende Entzündung wird durch Anästhesierung des Entzündungsherdes rasch der Heilung entgegengeführt. Die Anästhesierung hat allein die sensiblen Nerven zu beeinflussen und darf das normale Spiel der sympathischen Nerven (Vasomotoren) nicht stören.“ Gelingt es von den bekannten vier Kardinalsymptomen der Entzündung den Dolor zu vermeiden oder auszuschalten, so fehlen auch die drei übrigen, Rubor, Kalor, Tumor. Reinhard (Cöln).

Ein bronchoskopischer Fremdkörperfall. Von Dr. Henrici in Aachen. (Arch. f. Laryng, Bd. XVIII, Heft 2.)

Die Extraktion gelang bei dem vierten bronchoskopischen Versuch, nachdem die vorangehenden infolge starken Hustenreizes oder zu geringer Länge des bronchoskopischen Rohres resultatlos verlaufen waren. Der Fremdkörper, ein Knochenstück von 1,4 cm Länge und 0,4 cm Breite, hatte im linken Hauptbronchus vier Monate verweilt und außer Atemnot bei Anstrengungen und quälenden Hustenanfällen keine schweren Erscheinungen hervorgerufen; objektiv bestand über der ganzen linken Lunge, am ausgeprägtesten über dem linken Oberlappen, abgeschwächtes Atemgeräusch mit brummenden Rhonchis. Die Passage der Glottis, die bei den drei ersten Versuchen Schwierigkeiten gemacht hatte, gelang leicht, als beim vierten Male ein keilförmig abgeschrägtes Bronchoskop benutzt wurde, das ohne Leitrohr eingeführt wurde. R. Hoffmann (Dresden).

Untersuchungen über die sekretorischen Vorgänge am weichen Gaumen. Von Dozent Dr. L. Réthi. (Wiener klin. Wochenschr. 1905, Nr. 42.)

In diesem in Meran gehaltenen Vortrage resümiert Réthi seine bereits referierten Arbeiten über diesen Gegenstand.

Baumgarten.

Ein Fall von von eitriger Peritonsillitis. Von Ramón Torrebadella. (Revista barcelonesa de enfermedades de oido, Oktober-November-Dezember 1906, S. 515—523.)

Das ist die eigene Krankengeschichte des Verfassers. Sie bietet nur die anormale Tatsache dar, daß die Unterkieferkontraktur das erste und (wenigstens am Anfang) das hervorragendste Symptom war, im Gegensatze zu den gewöhnlichen Fällen, wo sie immer sekundär auftritt. Menier.

Laryngocele Virchowi. Von Dr J. Löwi. (Gyógyászat 1905, Nr. 12.)

Bei einem 19 jährigen Manne war eine Laryngocele vorhanden, die eigentlich im Sinus pyriformis ihren Sitz hatte, wie im Wheeler-schen Falle. Baumgarten.

Ueber regionäre Anästhesierung des Kehlkopfes. Von Dr. G. Frey in Bern. (Arch. f. Laryng., Bd. XVIII, Heft 2.)

Beschreibung des Injektionsmodus behufs Herstellung einer Leitungsanästhesie im N. laryngeus sup. Durch Palpation haben wir zunächst die Lage des großen Zungenbeinhornes und des oberen Hornes des Schildknorpels festgestellt; in der Mitte zwischen diesen Punkten wurde dann bei mittlerer Halsgröße ca. 3 cm von der Mittellinie, d. h. lateral vom M. thyreohyoideus eingestochen, die Nadel ca. 1 cm tief durch Haut und Platysma geführt. Wir halten es für zweckmäßig, nach der Durchstechung des Platysma die Nadel etwas rückwärts zu richten, also etwa in die Verlaufsrichtung des Nerven. Etwa ½ ccm wird so injiziert, und die Spritze langsam entleert, indem man die Nadel allmählich wieder medialwärts richtet. Zur Injektion gelangte meistenteils auf jeder Seite eine Lösung von 0,01 g Kokain, 0,0001 g Adrenalin auf 1 ccm physiologischer Kochsalzlösung. Die Anästhesie erreicht im Durchschnitt 10—15 Minuten nach der Injektion ihren Höhepunkt und bleibt dann während 10—15 Minuten gleich. Unter ca. 30 Fällen wurde zweimal keine Anästhesie erreicht, in den übrigen Fällen konnten endolaryngeale Operationen im Bereiche vom oberen Rande des Kehldeckels bis zur Stimmritze schmerzlos ausgeführt werden. Die Gegend des Gaumensegels und der Rachenwand wurde durch Bepinselung mit 5 proz. Kokainlösung anästhesiert. Die Gefahr einer Verletzung der Arteria laryngea sup. ist nach den Erfahrungen des Verfassers nicht groß. Oft wurde eine leichte Erhöhung der Pulsfrequenz und Blässe des Gesichtes beobachtet, in zwei oder drei Fällen ein leichtes Zittern der Hände. Gefahrdrohende Erscheinungen zeigten sich nie.

R. Hoffmann (Dresden).

Ueber die Behandlung der Kehlkopftuberkulose mit Sonnenlicht, nebst einem Vorschlage zur Behandlung derselben mit künstlichem Licht. Von Dozent Dr. Josef Sorgo in Alland. (Wiener klin. Wochenschr. 1905, Nr. 4.)

Die erste diesbezügliche Arbeit wurde im Vorjahre referiert; die ersten Fälle zeigen noch jetzt Heilungen. In 14 Fällen konnte man nach 26 Besonnungsstunden bei Infiltraten und Geschwüren heilende Wirkung beobachten, besonders bei den Tuberkulomen. Die Besonnung geschieht durch Autolaryngoskopie, was die Patienten schnell erlernen. Auch eine psychische Werkung wirkt oft mit. Bei Oedemen ist das Verfahren nicht geeignet. Um immer Belichtung zum Heilzwecke zu haben, will Sorgo durch eine Modifikation der Finsenschen Gläser abhelfen.

Baumgarten.

Ueber die Radikaloperation des Kehlkopfkrebses mittels Kehlkopfspaltung. Von Prof. Dr. v. Bruns. (Deutsche med. Wochenschr., 32. Jahrg., Nr. 38.)

Verf. preist die Vorzüge der Kehlkopfspaltung (Thyreotomie) als Vorakt der Exzision des Karzinoms, die durch das Verdienst von Butlin und Semon wiedergeübt und von ihnen auf Grund ihrer trefflichen Resultate warm empfohlen wurde. Sie paßt natürlich nur

für die Frühstadien des innerlichen Kehlkopfkrebses, so lange er auf die Weichteile im Innern des Kehlkopfes beschränkt und auch in der Fläche nicht zu weit ausgebreitet ist. Er schildert die Ausführung der Operation, die er selbst in 10 Fällen von Kehlkopfkrebs mit 7 Heilungen von 2—15 jähriger Dauer ohne einen Todesfall ausgeführt hat. Den Versuch, auf laryngoskopischem Wege Karzinom zu entfernen, weist Verf. grundsätzlich zurück. Reinhard (Cöln).

Die Reizerscheinungen des Kehlkopfes und der Speiseröhre bei den Läsionen des Magens. Von Dr. Wilhelm Plönies in Wiesbaden. (Arch. f. Laryng., Bd. XVIII, Heft 2.)

Verfasser bringt eine Fülle interessanter Beobachtungen in 1080 Fällen, bei denen die Halserscheinungen mit Sicherheit auf Erkrankungen des Magens bezogen werden konnten. Ein solcher Zusammenhang wurde nur angenommen, wenn alle lokalen krankhaften Veränderungen an den Halsorganen durch genaue Untersuchung ausgeschlossen waren und die Reizerscheinungen im Halse entweder mit Besserung des Magenleidens schwanden oder gleichzeitig mit anderen Symptomen von Magenläsion, wie Druckgefühl, Magenkrämpfen, Heißhungeranfällen, auftraten. In zwei Fällen lösten die perkutorischen Erschütterungen der Magenläsion bei ihrer Untersuchung direkt Erscheinungen im Halse aus. Die beobachteten Sensationen betrafen die mannigfachsten Qualitäten, wie Brennen, Druck-, Kugelgefühl, Gefühl des Zusammenschnürens, Hustenkitzel, Kribbeln, Kratzen, vom Halse in die Ohren ausstrahlender Schmerz u. s. w.

R. Hoffmann (Dresden).

Beitrag zur Kasuistik der Fremdkörper im Larynx Von Dr. Hödlmoser. (Wiener klin. Wochenschr 1905, Nr. 13.)

Der Fall ist deshalb interessant, weil der flache Knochen sechs Tage im Kehlkopfe des 9 jährigen Knaben sich befand, ohne Dyspnoe zu erzeugen. Der Knochen wurde ohne Kokain mit einer Pinzette entfernt. Baumgarten.

Laryngoscopia subglottica. Von Prof. Dr. Gerber in Königsberg i. Pr. (Arch. f. Laryng., Bd. XVIII, Heft 2.)

Beschreibung eines Spiegels, der, durch die Glottis geführt, eine Besichtigung der Unterflächen der Stimmbänder gestattet.

R. Hoffmann (Dresden).

Hypertrophische Rachenmandeln bei Greisen. Von Dr. P. G. Frank in Straßburg i. E. (Arch. f. Laryngol., Bd. XVIII, Heft 2.)

Drei mikroskopisch sichergestellte Fälle betrafen im Alter von 60—66 Jahren stehende Patienten. Hoffmann (Dresden).

Alle für die **Monatsschrift** bestimmten **Beiträge und Referate** sowie alle **Druckschriften, Archive** und **Tausch-Exemplare** anderer Zeitschriften beliebe man an Herrn Hofrat Prof. Dr. **L. v. Schrötter** in Wien IX, Mariannengasse 3, zu senden. Die Autoren, welche Kritiken oder Referate über ihre Werke wünschen, werden ersucht, 2 Exemplare davon zu senden. Beiträge werden mit 40 Mark pro Druckbogen honorirt und 30 Separat-Abzüge beigegeben.

Verantwortlicher Redakteur: Prof. Dr. A. Jurasz in Heidelberg.
Verlag von Oscar Coblentz, Berlin W. 30, Maaßenstr. 13.
Druck von Carl Marschner, Berlin SW., Alexandrinenstr. 110.

Monatsschrift

für

Ohrenheilkunde

sowie für

Kehlkopf-, Nasen-, Rachenkrankheiten

Organ der Oesterreichischen otologischen Gesellschaft und der Münchener laryngo-otologischen Gesellschaft

Mitbegründet von **GRUBER, RÜDINGER, VOLTOLINI, WEBER-LIEL**

Unter Mitwirkung von

Dozent Dr. E. BAUMGARTEN (Budapest), Prof. Dr. A. BING (Wien), Privatdozent Dr. G. BRÜHL (Berlin), Dozent Dr. GOMPERZ (Wien), Dr. HEINZE (Leipzig), Prof. Dr. HEYMANN (Berlin), Prof. Dr. HOPMANN (Cöln), Dr. KELLER (Cöln), Prof. Dr. KIRCHNER (Würzburg), Dr. LAW (London), Prof. Dr. LICHTENBERG (Budapest), Dr. LUBLINSKI (Berlin), Prof. Dr. ÓNODI (Budapest), Prof. Dr. PAULSEN (Kiel), Dr. A. SCHAPRINGER (New York), Dr. J. SENDZIAK (Warschau), Dr. E. STEPANOW (Moskau), Prof. Dr. STRÜBING (Greifswald), Dr. WEIL (Stuttgart), Dr. ZIEM (Danzig)

sowie von

Dozent Dr. G. ALEXANDER (Wien), Dozent Dr. F. ALT (Wien), Prof. Dr. H. BURGER (Amsterdam), Dr. H. FREY (Wien), Prof. Dr. M. GROSSMANN (Wien), Dozent Dr. V. HAMMERSCHLAG (Wien), Dr. J. KATZENSTEIN (Berlin), Prof. Dr. H. NEUMAYER (München), Prof. Dr. P. PIENIAZEK (Krakau), Dozent Dr. L. RÉTHI (Wien), Prof. Dr. A. ROSENBERG (Berlin), Dozent Dr. A. SCHÖNEMANN (Bern), Dr. A. THOST (Hamburg)

herausgegeben von

Prof. Dr. L. v. SCHRÖTTER
Wien

Prof. Dr. E. ZUCKERKANDL
Wien

Prof. Dr. V. URBANTSCHITSCH
Wien

Prof. Dr. A. JURASZ
Heidelberg

XLI. Jahrgang — 12. Heft

Berlin 1907
VERLAG VON OSCAR COBLENTZ
W. 30, Maaßenstraße 13

Ausgegeben am 6. Februar 1908

Preis des Jahrgangs (12 Hefte) Mk. 15,—

INHALT.

Verantwortlich für den Inseratenteil: Richard Hess, Berlin.