



Über dieses Buch

Dies ist ein digitales Exemplar eines Buches, das seit Generationen in den Regalen der Bibliotheken aufbewahrt wurde, bevor es von Google im Rahmen eines Projekts, mit dem die Bücher dieser Welt online verfügbar gemacht werden sollen, sorgfältig gescannt wurde.

Das Buch hat das Urheberrecht überdauert und kann nun öffentlich zugänglich gemacht werden. Ein öffentlich zugängliches Buch ist ein Buch, das niemals Urheberrechten unterlag oder bei dem die Schutzfrist des Urheberrechts abgelaufen ist. Ob ein Buch öffentlich zugänglich ist, kann von Land zu Land unterschiedlich sein. Öffentlich zugängliche Bücher sind unser Tor zur Vergangenheit und stellen ein geschichtliches, kulturelles und wissenschaftliches Vermögen dar, das häufig nur schwierig zu entdecken ist.

Gebrauchsspuren, Anmerkungen und andere Randbemerkungen, die im Originalband enthalten sind, finden sich auch in dieser Datei – eine Erinnerung an die lange Reise, die das Buch vom Verleger zu einer Bibliothek und weiter zu Ihnen hinter sich gebracht hat.

Nutzungsrichtlinien


Google ist stolz, mit Bibliotheken in partnerschaftlicher Zusammenarbeit öffentlich zugängliches Material zu digitalisieren und einer breiten Masse zugänglich zu machen. Öffentlich zugängliche Bücher gehören der Öffentlichkeit, und wir sind nur ihre Hüter. Nichtsdestotrotz ist diese Arbeit kostspielig. Um diese Ressource weiterhin zur Verfügung stellen zu können, haben wir Schritte unternommen, um den Missbrauch durch kommerzielle Parteien zu verhindern. Dazu gehören technische Einschränkungen für automatisierte Abfragen.

Wir bitten Sie um Einhaltung folgender Richtlinien:

- + *Nutzung der Dateien zu nichtkommerziellen Zwecken* Wir haben Google Buchsuche für Endanwender konzipiert und möchten, dass Sie diese Dateien nur für persönliche, nichtkommerzielle Zwecke verwenden.
- + *Keine automatisierten Abfragen* Senden Sie keine automatisierten Abfragen irgendwelcher Art an das Google-System. Wenn Sie Recherchen über maschinelle Übersetzung, optische Zeichenerkennung oder andere Bereiche durchführen, in denen der Zugang zu Text in großen Mengen nützlich ist, wenden Sie sich bitte an uns. Wir fördern die Nutzung des öffentlich zugänglichen Materials für diese Zwecke und können Ihnen unter Umständen helfen.
- + *Beibehaltung von Google-Markenelementen* Das "Wasserzeichen" von Google, das Sie in jeder Datei finden, ist wichtig zur Information über dieses Projekt und hilft den Anwendern weiteres Material über Google Buchsuche zu finden. Bitte entfernen Sie das Wasserzeichen nicht.
- + *Bewegen Sie sich innerhalb der Legalität* Unabhängig von Ihrem Verwendungszweck müssen Sie sich Ihrer Verantwortung bewusst sein, sicherzustellen, dass Ihre Nutzung legal ist. Gehen Sie nicht davon aus, dass ein Buch, das nach unserem Dafürhalten für Nutzer in den USA öffentlich zugänglich ist, auch für Nutzer in anderen Ländern öffentlich zugänglich ist. Ob ein Buch noch dem Urheberrecht unterliegt, ist von Land zu Land verschieden. Wir können keine Beratung leisten, ob eine bestimmte Nutzung eines bestimmten Buches gesetzlich zulässig ist. Gehen Sie nicht davon aus, dass das Erscheinen eines Buchs in Google Buchsuche bedeutet, dass es in jeder Form und überall auf der Welt verwendet werden kann. Eine Urheberrechtsverletzung kann schwerwiegende Folgen haben.

Über Google Buchsuche

Das Ziel von Google besteht darin, die weltweiten Informationen zu organisieren und allgemein nutzbar und zugänglich zu machen. Google Buchsuche hilft Lesern dabei, die Bücher dieser Welt zu entdecken, und unterstützt Autoren und Verleger dabei, neue Zielgruppen zu erreichen. Den gesamten Buchtext können Sie im Internet unter <http://books.google.com> durchsuchen.



LEO KRANSE & EWEFLIEN
Papier
+Gross-Handlung+
KÖNIGSBERG 17A.
Post-Str. 37.
Reichsbanner Str. 17-18.



PL
1
3

1111

1111

Sach-Register.

A

- Abortivbehandlung** der Tonsillitiden 44.
- Abscess:** des Gehirns 287; des Grosshirns 83; des Kleinhirns 297; der Nasenscheidewand 40; der Rachenmandel 395; des Schläfenlappens 243.
- Acetylen:** in der Laryngologie 244; **Otologie** 244; **Rhinologie** 244.
- Actinomyose** des Kehlkopfs 464.
- Adenoide Cachexie** 245; **Vegetationen:** Behandlung derselben 517, **Entwicklung** des Schädels und der Mundhöhle bei denselben 500. **Instrument** zur Entfernung derselben 421, bei normaler Rachenmandel 422, und Nasenfremdkörper 32, **operative Entfernung** derselben 180.
- Adenoiditis chronica**, kindliche 40.
- Adenotomie**, Blutungen nach 335, 496.
- Adrenalin** bei Nasen- und Halskrankheiten 379.
- Aerzte**, Specialbuchhaltung für 557.
- Amaurose** bei Nebenhöhlenleiden 286.
- Ameisenfresser**, Ohrtrompete desselben 1.
- Amyloidtumor:** des Kehlkopfs 87; der Luftwege 86; der Trachea 87.
- Aneurysma:** der Aorta: **Diagnose** des 511, grosses 370; der Carotis im Mittelohr 117.
- Angina:** und Sinusthrombose 380; **Vincenti:** 423, u. Mandelschanker, **Differentialdiagnose** 560; d. **Zungentonsille** 67.
- Angiom** der Ohrmuschel 509.
- Ankylose** des Hammer-Amboss-Gelenkes 291.
- Anomalie** des Ductus nasolacrimalis 111.
- Anosmie** 400.
- Anschlussapparat**, electriccher 239, **Antrum Highmori**, **Endotheliom** des 48.
- Aortenaneurysma:** **Diagnose** des 511, grosses 370.
- Arteria carotis**, **Verätzung** der 436.
- Arthritis coicoarytaenoidea rheumatica et gonorrhoeica** 560.
- Aryknorpel**, habituelle Subluxation desselben 295.
- Arzneimittel**, **Nebenwirkungen** derselben auf das Gehörorgan 360.
- Asepsis** bei Nasenoperationen 461.
- Aspergillus fumigatus** in beiden Nasenhöhlen 378.
- Aspirin.** **Wirkung** auf das Gehörorgan 456.
- Asthma** und **Palpitatio cordis** 40.
- Athemreizwirkung** auf den Kehlkopf 46.
- Atresie** des äusseren Gehörgangs 57, 229.
- Atticspüler** 358.
- Auffange- und Schutzvorrichtungen** bei der operativen Entfernung der adenoiden Vegetationen 180.
- Augenerkrankungen** und **Nasen-Erkrankungen.** **Beziehungen** zwischen denselben 33.
- Augenhintergrund**, **Veränderungen** am 455.
- Augen- und Nasenkrankheiten**, **Beziehungen** zwischen 129.

B

- Bacteriologie** und **Drüsenfieber** 234.
- Basisfractur**, **Diagnose** derselben 37.
- Beckmann'sches Messer**, **Modification** desselben 440.
- Berliner otologische Gesellschaft** 360, 451, 553.
- Bindegewebsgeschwulst** vor dem Ohre 283.
- Blaulichtbehandlung** 41.

Blutegel in der Trachea 53.
Blutleitererkrankungen, otogene 79.
Blutnachweis durch Wasserstoffsperoxyd Merck 300.
Blutungen: nach Adenotomie und Tonsillotomie 335, 496; des Larynx, traumatische 138.
Bogengänge: Benennung derselben 242; Flüssigkeitsverschiebung in denselben 558; des Labyrinths 242; Richtung derselben 242.
Bronchoscope Killian's 423.
Bronchus, Fremdkörper im 35, 423.
Buchhaltung für Aerzte 557.
Bulbärparalyse, progressive 374.
Bulbusoperation bei otogener Pyämie 288.
Bulling's Inhalationsverfahren 32.

C

Cachexie, adenoide 245.
Carcinom: des Kehlkopfs 29, 45, 247, 514; des Larynx: Casuistik desselben 489, chirurgische Eingriffe bei 520, endolaryngeale Behandlung desselben 520, Operation 512.
Caries: und Ostitis 354; des Wurmfortsatzes 281, 323.
Carotis-Aneurysma im Mittelohr 117.
Chlorom: Casuistik 78; im Ohre 78; im Schläfenbein 78.
Choanalatresie, angeborene 472.
Cholesteatoma ossis temporis 286.
Chromophotographie der Schall-schwingungen und Vocale 497.
Chromsäure, Wirkung der 189.
Cocainexperimente, Ersatz der diagnostischen 420.
Cocainvergiftung 134.
Crista acustica 72.
Cylinderzellencarcinom des Mittelohres 292.
Cysten der Rachenmandel 127.

D

Decubitus, Behandlung des 48.
Diphtherie, maligne 559.
Drehversuche an Taubstummen 447.
Drüsenfieber 234.
Ductus nasolacrymalis, Anomalie des 111.
Durchleuchtungslampe, aseptische 48.

E

Echinococcus der Mandel 43.
Elastische Fasern im Gehörorgan 364.
Empyem: der Nasennebenhöhlen 69; der Nebenhöhlen 128; der Stirnhöhle, Operation desselben 517.
Endoskope der Nase 39.
Endotheliom: des Antrum Highmori 48; der Nasenhöhle 415.
Epipharynx, Tumor des 516.
Epithelialbildungen a Trommelfell 242.
Ethnoidalschleimhaut, Degeneration der 419.
Exophthalmus bei Nebenhöhlenleiden 286.
Extraduralabscess 511, 513.
Extremitäten, Lähmungen der 376.

F

Faciallähmung in Folge Hypoplasie des Nerven 370.
Farbenhören, acustisch-optisches 517.
Fibrolipom der Gaumentonsille, congenitales 335.
Fibromyxom des Rachens 246.
Fieber, Verlauf des pyämischen bei otogener Sinusphlebitis 244.
Fistula colli congenita 32.
Fremdkörper: im Bronchus 66, 85, 423; Entfernung aus der Trommelhöhle 21; im Gehörgang 126, 288; inspirirte 341; des Kehlkopfs 33; im Larynxeingang 47; in der Nase 32, 227; Oesophagoscopie bei 465; in der Speiseröhre: 30, vermeintlicher 373.

G

Galvanische Reaction 38.
Gaumen: Aetiologie des hohen 41; gummöses Infiltrat desselben 67, 134; hoher 192.
Gaumenlähmung 422.
Gaumenplastik aus der Nasenscheidewand 421.
Gaumentonsille, congenitales Fibrolipom der 335.
Geburt und Kehlkopftuberculose 86.
Gehörgang: Atresie desselben 57, 229; Fremdkörper im 126, 288; der Idioten 84; Missbildungen desselben 292; Schusswunde des äusseren 20; Tumor desselben 26.

Gehörgangs - Fracturen, Zustande-
kommen von 454.
Gehörgangswand, Necrose der 281,
323.
Gehörknöchelchen: **Extractionen** der
459; **Gelenksverbindungen** der-
selben 38.
Gehörorgan: und **Aspirinwirkung**
456; **elastische Fasern** im 364; und
Natrium salicylicum 456.
Gehörschärfe: **Bestimmung** derselben
in Mikro-Millimetern 376: **Prüfung**
der 418
Gelenks-Verbindungen der Gehör-
knöchelchen 38.
Geruch, **Rindencentren** desselben 83.
Geruchsstörungen bei **Mittelohreite-
rungen** 456.
Geschmacksstörungen bei **Mittelohr-
eiterungen** 456.
Geschwülste des **Kehlkopfs**, **tuber-
culöse** 46.
Gesichtsentstellung durch **Trauma** 41.
Glasspiegeln für die **intratympan-
ale Otoscopie** 353.
Graphische Methode bei **Sprachorgan-
untersuchung** 247.
Grosshirnabscess 33.
Gummöse Infiltration des **Gaumens**
134.

H

Halsärzte. **wirtschaftliche Stellung**
128.
Halskrankheiten, **Adrenalinbehand-
lung** bei 379.
Hals- und Ohrenärzte, **Vereinigung**
westdeutscher 370.
Halsschleimhäute, **Xerosen** der 423.
Hammer-Amboss-Gelenk, **Ankylose**
desselben 291.
Herpes der **Ohrmuschel** und **Neuritis**
558.
Heufieber 138.
Hippokrates, **Rhinologie** desselben
245.
Hirnabscess, **otitischer** 376.
Hirneiterungen, **Lähmungen** und
Sprachstörungen bei **otogenen** 375.
Hirnerkrankungen, **otogene** 79.
Hirnhäute, **Lähmungen** und **Sprach-
störungen** bei den **otogenen Eite-
rungen** der 375.
Hirnhauterkrankungen, **otogene** 79.
Hirnleiden, **otitische** 376.
Höhlen im **Stirnbein** 243.

Hörempfindungen, **Localisation** der 60.
Hörnerv, **pathologische Anatomie** des-
selben 191.
Hörvermögen, **spontane Wiederkehr**
desselben 80.
Husten, **Lehre** vom 521.
Hypoplasie des **Nerven** als **Ursache**
von **Facialislähmung** 370.
Hysterie und **Ohroperationen** 293.

I

Idioten, **Gehörgang** und **Rachen-
mandel** der 84.
Inhalationsverfahren nach **Dr. Bulling**
32.
Iritis und **Nasenkrankheiten** 293.

K

Kehlkopf: **Amyloidtumor** desselben
87; **Athemreizwirkung** auf den 46;
Chirurgie desselben 89, 141; **Fremd-
körper** desselben 33; **Fremdkörper-
Entfernung** aus dem 380; **Hygiene**
desselben 191; **Krebs** desselben 45.
Kehlkopfcatarrh, **Menthol-Einath-
mungen** bei 319.
Kehlkopfgeschwülste, **tuberculöse** 46.
Kehlkopfpapillome: bei **Kindern**, **Be-
handlung** der 87, 424; und **narbige**
Stenose 424.
Kehlkopfspiegel, **neuer** 32.
Kehlkopfstridor, **angeborener**, bei
Säuglingen 191.
Kehlkopftuberculose während der
Geburt 86; während der **Schwanger-
schaft** 86.
Keilbeinhöhle und **N. opticus** 80.
Keilbeinwand, **Tumor** der **vorderen**
329.
Keratosi **circumscrip**ta **laryngis** 67.
Kieferhöhle und **Zähne**, **Beziehungen**
der **Gefässe** derselben 249.
Killian'sche Radicaloperation 371, 461.
Kindesalter, **Sprachstörungen** im 246.
Kleinhirn, **Abscess** desselben 297.
Knochenblasen in der **Nase** 82.
Knochenersatz 421.
Knochenwundhöhlen, **Paraffin-Aus-
füllung** von 372.
Knorpel in der **Pharynxtonsille** 51.
Knorpelersatz 421.
Kopfknochenerschütterung als **Ur-
sache** von **Trommelfeltriss** 411.

Kopfverletzungen, Diagnose derselben 37.

Krebs der Nase 38; der Stirnhöhle, primärer 294; der Zungenmandel, primärer 265.

L

Labyrinth: **Bogengänge**: Lage derselben im Schädel 558; des menschlichen 242, **Entwicklungsstörungen** des häutigen 35; **Missbildungen** desselben 292; **Necrose** desselben 286; **der Taubstummheit** 35. Labyrinthaffectionen, pathologische Anatomie der 509.

Lähmungen: **der Extremitäten** 376; **des Gaumens** 492.

Laryngofissur bei Carcinom 29.

Laryngologie, Acetylen in derselben 244.

Laryngologische Wiener Gesellschaft 67.

Laryngo-otologische Gesellschaft zu München 29.

Laryngotomie bei Kehlkopfpapillomen im Kindesalter 87.

Larynx: **Actinomycose** 464; **Intubation** des 379; **Keratosi** circumscripta des 67; **Narbenstenosen** des 88; **Parästhesie** des 135; **Syphilis** des 285.

Larynxblutungen, traumatische 138.

Larynxeingang, Fremdkörper im 47.

Larynxcarcinom: 29, 514; **Casuistik** desselben 489; **chirurgische Behandlung** desselben 247, 520; **endolaryngeale Behandlung** des 520; **Operation** 512.

Larynxtuberculose, Therapie der 381.

Leukocytenwerthe: bei **Ohrerkrankungen** 78; bei **Schläfenbeinerkrankungen** 78.

Lipoma tonsillae palatinae 334, 560.

Luftdouche 72.

Luftdurchgängigkeit der Nase 8.

Luftwege, Amyloidtumoren der 86.

Lungentuberculose: mit **retrolabyrinthärer Neuritis** 377; und **Ozäna** 81

Lymphsystem und Drüsenfieber 234.

M

Macroglossie 84.

Mandel, Echinococcus der 43.

Mandelschanker und Angina Vincuti, **Differentialdiagnose** 560.

Marey'sche Methode zur **Einzeichnung** des gesprochenen Wortes 296.

Mastoiditis, acute 363.

Mastoidoperation und **Schädelindexmessung** 418.

Meningitis und eitrige **Mittelohrentzündung**, **Beziehungen** zwischen denselben 333, 406.

Mentholeinathmungen: bei **Kehlkopfcatarrh** 319; und **Nasencatarrh** 319.

Mischinfection im **Rachen** 344.

Mittelohr: **Aneurysma** der Carotis im 117; **Cylinderzellencarcinom** desselben 292; **pathologische Anatomie** desselben 137.

Mittelohrreiterung: **chronische** 286, 288 553; **Geruchsstörungen** bei 456; **Geschmacksstörungen** bei 456; **Intracranielle Complicationen** bei 418; **Todesfälle** nach derselben 241.

Mittelohrentzündungen: **acute** 362; **Behandlung** der acuten 73; **Diagnose** der tuberculösen 241; u **Meningitis**. **Beziehungen** zwischen 406; **Pathologie** der tuberculösen 241; **tuberculöse** 241.

Mittelohrtuberculose, isolirte 417.

Münchener laryngo-otologische Gesellschaft 29.

Mund- und Nasenathmung, **Vergleichung** von 498.

Mundhöhle, **Entwicklung** derselben bei **adenoiden Vegetationen** 500.

Muschel, Sarcom der 135.

Musculus: **crico-arytaenoides posticus**, **Vulnerabilität** desselben 247; **tensor veli**, **clonischer Krampf** des 516.

N

Narbenstenosen des Larynx. **Behandlung** der 88.

Nasales Schmecken 457.

Nase: **electriche Beleuchtung** der 289; **Endoscopie** der 39; **Fremdkörper** in der 227; **Hygiene** der 191; **Knochenblasen** in der 82; **Krebs** der 38; **Luftdurchgängigkeit** der 8; **Nebenhöhlen** der 76; **ausgelöste Reflexe** der 17; **operative Verkleinerung** der 419.

Nasencatarrh, **Mentholeinathmungen** bei 319.

Nasen- und Augenerkrankungen, Beziehungen zwischen denselben 33.
Nasenerkrankungen, psychische Veränderungen bei 294.
Nasenfremdkörper bei adenoiden Vegetationen 32.
Nasenhöhlen: Aspergillus fumigatus in beiden 378; Endotheliome der 415; Microorganismen der normalen 81; Synechien in den 462.
Nasenkrankheiten: Adrenalinbehandlung bei 379; und Augenkrankheiten, Beziehungen zwischen 129; und Iritis 293.
Nasen- und Mundathmung, Vergleichung von 498.
Nasenmuschel, muschelförm Wülste unterhalb der 425.
Nasennebenhöhlen: Empyem der 68; Endoscopie der 39; Erkrankungen der 293, 378; und Ohrenerkrankungen 449.
Nasenoperationen, Asepsis bei 461.
Nasenpolypen, Recidive der 420.
Nasentrachen: cystoscopische Untersuchung des 84; Invasionsstelle für Krankheiten 284.
Nasentrachenerkrankungen, psychisch. Veränderungen bei 294.
Nasenscheidewand: Abscesse der 40; Deviationen der 462; Gaumenplastik aus der 421; operative Behandlung der Verbiegungen der 430.
Nasenschleimhaut: intraepitheliale Drüsen der 82; Regeneration der 81.
Nasenverstopfung 559.
Natrium salicylicum, Wirkung auf das Gehörorgan 456.
Nebenhöhlen: Empyem der 128; der Nase 76.
Nebenhöhlenleiden m. Exophthalmus und Amaurose 286.
Necrose: des Labyrinthes 286; syphilitische des Oberkiefers 245.
Nervenpfropfung 70.
Nervöse Störungen nach Tonsillotomie 549.
Nervus: facialis, Einfluss desselben auf die Warzenfortsatzoperation 242; opticus und Keilbeinhöhle 80.
Neurasthenie intranasalen Ursprungs 378, 420.
Neuritis: acustica, toxische 558; retro labyrinthäre b. Lungentuberculose 377.

Neurose, traumatische 37.
Niederländische Gesellschaft f. Hals-, Nasen- und Ohrenheilkunde 496.

O

Oberkiefer: Prothese 124; Resection desselben 121; syphilitische Necrose desselben 245.
Oberkieferhöhle, Spaltbildung in der 519.
Oesophagoscopie b. Fremdkörpern 465.
Oesophagoscopisches 31.
Oesterreichische otologische Gesellschaft 21, 55, 445.
Ohr: Bindegewebsgeschwulst vor dem 283; Chlorom im 78; electriche Beleuchtung desselben 289; Operationen am 34; Operationen bei Hysterischen 293; pathologische Anatomie desselben 191; des Zahnwales 136.
Ohrform, fötale 419.
Ohrgeräusche: 516; objective 376; wahrnehmbare 451.
Ohrmuschel: Angiom der 509; Herpes der 558; Pyocyanus-Perichondritis derselben 243; rudimentäre 370.
Ohrtrumpete des Ameisenfressers 1.
Ohrenärzte, wirtschaftliche Stellung 128.
Ohrenerkrankungen und Leukocytenwerthe 78
Ohren- und Nasennebenhöhlen-Erkrankungen 449.
Ohrenheilkunde, Handbuch der (Kirchner) 374.
Ohrenkrankheiten: Ptyalin im Speichel bei 194; Rhodanreaction im Speichel bei 194
Ohrenuntersuchungen in der Dorfschule 77.
Olfactometer für die Praxis 83.
Operationen am Ohre 34.
Operationshöhle, Ausfüllung derselben mit Paraffinum solidum 330.
Osteohypertrophie pneumique 84.
Osteom des Sinus frontalis 518.
Ostitis und Caries 351.
Otitis: media: 63. Prophylaxe der acuten 49, suppurativa 22.
Otitische Gehirnleiden 376.
Otochirurgie, diagnostische Irrthümer in derselben 241.
Otogene: Pyämie 36; Senkungs-Abscesse 416.

Otolithiasis, Casuistik der 357
Otologie: Acetylen in derselben 244;
Stimmgabel in der 461.
Otologisch-laryngologische Gesellschaft zu München 29.
Otologische: Berliner Gesellschaft 451, 553; Österreichische Gesellschaft 21, 55, 445.
Otoscope, Glasspiegeln für die intratympanale 353.
Ozäna: Aetiologie der 377; Diagnose der 81; und Lungentuberculose 81; Paraffinbehandlung bei 506.

P

Pachymeningitis, gangränöse 300.
Palpitatio cordis und Asthma 40.
Papillome des Kehlkopfs, Laryngotomie 87.
Paraesthesia laryngis 135
Paraffin als cosmetisches Heilmittel 424.
Paraffinausfüllung von Knochenwundhöhlen 372.
Paraffinbehandlung bei Ozäna 506.
Paraffinjectionen, subcutane 81.
Parageusic 400.
Parosmie 400, 453.
Paukenhöhle, seltene Verletzung der 369.
Paukenhöhlenentzündung, cyclischer Verlauf 376.
Pemphigus der Schleimhaut 68.
Pharyngitis: Behandlung der catarrhalisch-hypertrophischen 246; chronica und Rachentonsillenhypertrophie 85; phlegmonosa und Sinusthrombose 380; Therapie der 225; Tuberculose 463.
Pharynx: Chirurgie des 141; Erkrankungen desselben und Lymphdrüsenanschwellung 516; -Oesophagus, Chirurgie des 89; Polyp desselben beim Säugling 516; pulsirende Gefäße des 42.
Pharynxtonsille, Knorpel in der 51.
Pharynxtuberculose beim Kinde 519.
Phobien intranasalen Ursprungs 420.
Physiologie, Stimmgabel in der 461.
Plattenepithelcarcinom 69.
Plessimeter 129.
Polypen: der Nase, Recidive der 420; des Pharynx beim Säugling 516.
Pseudophobien intranasalen Ursprungs 378.

Ptyalin im Speichel 194.
Pulsirende Gefäße des Pharynx 42.
Pulverbläser 442.
Pyämie: Bulbusoperation bei otogener 288; otitische 36, 79.
Pyocyanus-Perichondritis der Ohrmuschel 243.

R

Rachen: Eingangspforten der Tuberculose im 43; Fibromyxom des 246; Hygiene des 191; Mischinfection im 344.
Rachenmandel: Abscess der 395; Cysten der 127; Entzündung der 395; Hypertrophie der 85; der Idioten 84; Misserfolge bei Behandlung der hyperplastischen 237; normale und adenöide Vegetationen der 422; tuberculöses Ulcus der 61.
Rachenscheere 53.
Radiumbestrahlung, Wirkung der 503.
Reflector, leichter 520.
Reflexe, von der Nase ausgelöste 17.
Reflexneurosen, nasale und die normalen Reflexe 334.
Retrolabyrinthäre Neuritis b. Lungentuberculose 377.
Revolvorschuss 557.
Rhinitis: diphtherische 559; hypertrophica und Rachentonsillenhypertrophie 85.
Rhinologie: Acetylen in der 244; des Hippokrates 245.
Rhino-otiatrisches Ambulatorium des israelitischen Spitals in Krakau 305.
Rhinosclerom: in Ostpreussen 463; Thiosinaminversuche bei 40; post Trauma 41.
Rhodanreaction im Speichel 194.

S

Salpingoscop mit Sondirungsvorrichtung 239.
Salpingoscopie 84.
Sarcom der unteren Muschel 135.
Schädel: Entwicklung desselben bei adenoiden Vegetationen 500; Lage der Labyrinth-Bogengänge im 558; Schalleitung im 26, 77; Tumor desselben 31.
Schädelindexmessung und Mastoidoperation 418.

Schalleitung: im Schädel 26, 77; und Schallempfindung 369; Theorie der 136.
 Schallschwingungen, Chromophotographie der 497.
 Scharlachotitis, Frühformen derselben 243.
 Schläfenbein: Chlorom im 78; Sinus sigmoideus im kindlichen 78.
 Schläfenbeinerkrankungen, Leukocytenwerthe bei 78.
 Schläfenlappen, Abscess desselben 243.
 Schläfenlappenabscess, geheilter 327.
 Schleimhautpemppligus 68.
 Schnupfen, Behandlung des nervösen 39.
 Schriftstörungen 376.
 Schusswunde des Gehörganges 20.
 Schutzvorrichtungssystem, oberes 269.
 Schwangerschaft und Kehlkopftuberculose 86.
 Sclerom, Vorkommen desselben in Deutschland 44.
 Sebnervenscheiben, Veränderungen an den 79.
 Senkungsabscesse, otogene 416.
 Septumpolypen, blutende 69.
 Sinus: frontalis, Osteom des 518; maxillaris, breite Trepanation 377; sigmoideus im kindlichen Schläfenbein 77.
 Sinusitis sphenoidalis 379, 518.
 Sinusphlebitis: tuberculosa 244, 452; Verlauf des pyämischen Fiebers bei der otogenen 244.
 Sinusthrombosen: 458; und Angina 380; otogene 511, 515.
 Sondirungsvorrichtung in Verbindung mit dem Salpingoskop 239.
 Speichel: Ptyalin im 194; und Rhodanreaction in demselben 194.
 Speiseröhre, Chirurgie der 141; Fremdkörper in der 30, 378.
 Speiseröhrenstrictur, Thiosinamin-Behandlung bei 470.
 Sprachgehör 501.
 Sprachorgane, Untersuchung der 247.
 Sprachstörung: 370, 376; im Kindesalter 246.
 Spülapparat in Tischform 240.
 Stimme, absolute Intensität der 500.
 Stimmbildung, Rindencentren der 83.
 Stimmgabel in der Otologie und Physiologie 461.
 Stirnbein, Höhlen in demselben 243.

Stirnhöhle: Killian'sche Radical-Operation 371; primärer Krebs der 294; Zweitheilung der 295.
 Stirnhöhleneiterungen, Killian'sche Radicaloperation bei 461.
 Stirnhöhlenempyem, Operation desselben 517.
 Stottern in den Niederlanden, Frequenz desselben 508.
 Strubell'sche Statistik 184.
 Struma intratrachealis 545.
 Strumen: Intratracheale 62, 388; vasculosa 511.
 Subluxation des Aryknorpels 295.
 Synästhesie 517.
 Synechien in der Nasenhöhle 462.
 Syphilis: gravis 129; laryngis 285; der Trachea 505.

T

Tanzmäuse 510.
 Taubheitsimulation, Entdeckung 374.
 Taubstumme: Drehversuche an demselben 447; der Luzerner Anstalt Hohenrain 293.
 Taubstummheit: 36; Anatomie und Pathogenese der 556; hereditär-degenerative 242, 282, 517.
 Taubstummenlabryrinthe 35.
 Thigenol 58.
 Thiosinamin: bei Oesophagusstrictur 470; bei Rhinosclerom 40.
 Thrombose des Sinus, otitische 515.
 Thyrotomie, Folgen einer medianen 380.
 Tic, Heilung 379.
 Todesfällen nach Mittelohreiterung 241.
 Tonsille: des Pharynx, Knorpel in der 51; der Zunge, Angina 67.
 Tonsilleu-Hypertrophie und Wachstum 519.
 Tonsillarsclerose 67.
 Tonsillitiden, Abortivbehandl. der 44.
 Tonsillotomie: Blutungen nach 496; nervöse Störungen nach 549.
 Tonwahrnehmung, Localisation derselben 220.
 Trachea: Amyloidtumor der 87; Blutegel in der 53; Chirurgie der 89, 141; Struma der 547; Syphilis der 505.
 Trauma: als Ursache von Gesichtsentstellung 41; als Ursache von Rhinosclerom 41.
 Trichloressigsäure, Wirkung der 139.
 Trigeminus, Reflexneurose des 420.

Trommelfell: Epithelialbildungen an demselben 242; vordere Falte am menschlichen 292; Verletzungen desselben 106, 240.
Trommelfellriss durch Kopfknochenerschütterung 411.
Trommelhöhle, Fremdkörper in der 21.
Tuberculose: Eingangspforten derselben im Rachen 43; des Larynx. Therapie der 381; des Mittelohres, isolirte 417; und Pharyngitis 463; des Pharynx beim Kinde 519.
Tuberculöse Mittelohrentzündung 241.
Tumor: des Epipharynx 516; des äusseren Gehörganges 26; am Halse als Ursache von Zungendislocation 422; der Keilbeinwand 329; der Schädelbasis 31.

U

Universalspritze 442.
Untersuchungslampe mit Stativ 239.

V

Vena jugularis: Unterbindung der 37; Verätzung der 436.
Verätzung: der A. carotis 436; der Vena jugularis 436.
Verbiegungen der Nasenscheidewand, Operation 430.
Verdauungscanal, Amyloidtumoren desselben 86.
Vereinigung westdeutscher Hals- und Ohrenärzte 31, 370.
Vergiftung mit Cocain 134.
Verletzungen d. Trommelfells 106, 240.
Vocale, Chromophotographie der 497.
Vincent'sche Angina 423, 464.
Vulnerabilität des M. crico-arytae-noideus posticus 247.

W

Wachsthum und Mandelhypertrophie 519.
Warzenfortsatz: isolirte Caries desselben 281, 323; Einfluss des N. facialis bei Operation am 242.
Warzenthail, operative Eröffnung des 37.
Wasserstoffsuperoxyd zum Blutnachweis 300.
Westdeutsche Hals- und Ohrenärzte, Vereinigung 370.
Wiener laryngologische Gesellschaft 67.
Wort, Einzeichnung d. gesprochenen 296.
Wülste, muschelförmige 425.

X

Xerosen der Halschleimhäute 423.

Y

Yohimbin: anästhesirende Wirkung des 71; Spiegel 83.

Z

Zähne und Kieferhöhle, Beziehungen der Gefässe derselben 249.
Zahnwal, Ohr desselben 136.
Zunge: Hypertrophie der 84; Lipom der 560.
Zungenbein, Dislocation des 422.
Zungenmandel, primärer Krebs der 265.
Zungentonsille, Angina der 67.
Zungentonsillotom 119.
Zweitheilung der Stirnhöhle 295.

Namen-Register.

Alexander 22, 25, 26, 81, 232, 233, 292, 446.	Baummann 557.	Bing 27, 220, 281, 323, 445.
Alt 21, 57, 229, 281, 297, 323, 325, 326, 406.	Baumgarten 560.	Blau 362.
van Anrooy 514.	Baurowicz 411.	Bloch 192.
Baëza 503.	Beek 518.	Blondiau 557.
Barth 85, 463.	Beutzen 41.	Blumenfeld 423.
Bartha 294.	Berclai 42.	Boenninghaus 136.
	Bergh 549.	du Bois Reymond 46.
	Bernhardt 70.	Bókai 48.
	Beyer 453, 457, 555.	Botella 47, 247, 560.

- Botey** 43.
Böhm 106.
Brat 505.
Broeckaert 247, 507.
Bronggeest 515.
Bruder 191.
Brühl 84, 460.
Bruck 75, 361, 364, 365.
Brunzlow 292.
Buhl 284.
Bukofzer 420.
Burger 336, 499, 506, 512.
Buss 32.
- Champeaux** 379.
Chavaune 38.
Chiari 67, 330.
Choconshitzky 20.
v. **Chylarz** 84.
Cisneros 520.
Citelli 81.
Cohn 472.
Compaired 378, 420.
Conrad 464
Cordes 53.
Courtade 245, 559.
Cuvillier 379, 517.
- Deile** 335, 378, 419.
Delangre 41.
Delsaux 505.
Demars 246.
Dennert 369, 452.
Depangher 421.
Dölger 395.
Donogány 38.
Dunbar 138.
- Ehrenfried** 365, 368, 369.
Eitelberg 80
Escat 246.
Eschweiler 517.
Eulenstein 418.
Eversbusch 33.
Ewald 232.
- Fabian** 33.
Fackeldey 31, 373.
Falta 111.
Fein 67.
Felix 81.
Fischer 379.
Föderl 421.
Fränkel 520.
Frankenberger 545.
Frederikse 508.
- Freudenthal** 377.
Frey 26, 28, 29, 77, 280,
282, 291, 322, 324, 327,
328, 447.
Friedmann 376, 451.
Fuchs 40.
- Gellhaus** 319.
Glas 40, 67, 69.
Glatzel 8.
Gluck 70, 71, 89, 141.
Godskesen 86.
Gomperz 26, 58, 281, 282,
323, 324, 326, 327, 328,
417, 449.
Gowseff 374.
Goyanes 518.
Gradenigo 295.
Gramstrap 285.
Grevers 500.
Grimmer 241.
Grünbech 133, 286
Grosskopff 227.
Grossmann 72, 244, 364,
368, 452, 453.
Grunert 137, 289.
- Haike** 71, 361, 362, 456.
Hajek 64, 69, 420, 423.
Halász 40, 354, 470.
Hamm 519.
Hammerschlag 25, 242,
246, 280, 281, 282, 322,
323, 324, 325, 517
Hansen 295.
Hanszel 67.
Harmer 87.
Haug 66, 127, 289.
Hecht 127, 238, 240.
Heerfordt 132.
Heindl 67.
Heine 34, 72, 75, 362,
364, 367, 368, 553.
Henkes 513.
Henrici 464.
Hertz 519.
Herzfeld 71, 225, 364,
365, 460, 555.
Heschelin 36.
Hirschfeld 453.
Hirschmann 39.
Hölscher 241.
Hölzel 36.
Hopmann 370, 373.
Hrach 41.
- Jacobson** 72, 94.
Jaques 419.
Jensen 130.
Johanni 87.
v. **Jordán** 44.
Jürgens 193, 436.
- Kahler** 68, 88.
Kan 496, 511, 515.
Katz 72, 362, 364, 365,
367, 368.
Katzonstein 46, 364, 366.
Kaufmann 328
Kayser 41.
Kiär 134, 287.
Kikuchi 82.
Killian 76.
Kirschner 48, 374.
Klein 132, 285.
Kleyensteuber 48.
König 77.
Körner 78, 376.
Körte 70, 71.
Koschier 69.
Krause 381.
Kretschmann 462.
Kuttner 334.
- v. **Lallich** 84.
Lamann 269.
Lange 292, 459, 460.
Lehr 71, 364
Leimer 37.
Lénart 38.
Lewy 75, 243, 454, 555.
van Leyden 499.
Littau 32, 374.
Litwinowicz 119.
Lucae 72, 75, 367, 460.
Lüders 372.
Lundsgaard 132.
- Maas** 370.
Mader 65, 237, 238.
Maier 456.
Manasse 191.
Mann 422.
Marx 31.
Max 57, 228.
Meisling 131.
Mendoza 380.
Meyer 88, 139.
Mevjes 496, 503, 508, 516.
Moll 503.
Moses 373.

- v. Mosevig 282.
Moszkowicz 81.
Muyderman 506, 508.
- N**ager 293.
Navratil 462.
Navratzki 84.
Nehab 32.
Némai 45.
Neubauer 424.
Neudörfer 419.
Nouenborn 370, 371, 372,
373.
Neufeld 46.
Neumann 26, 230, 281,
446, 451.
Neumayer 30, 31, 191, 389.
Nörregaard 283.
Nowotny 341.
- O**nodi 80, 83, 243, 294,
560.
Oppikofer 35.
- P**anzer 57.
Passow 454, 460, 555.
Paunz 424.
Pell 511.
Pénaire 246.
Peysner 71, 367.
Pierre 40.
Pluder 295.
Politzer 21, 55, 229, 446.
Pollak 60, 280, 322, 327,
521.
Poszvek 57.
Preisich 423.
Prevost 559.
- Q**uix 461, 501, 509.
- R**amon de la Sota y
Castrá 520.
Randall 242.
Rayet 294.
Robbeling 417.
Reinhard 32, 361, 371,
372.
Reintges 371.
- Réthi 17, 39, 67, 68.
Reuter 418.
Ricard 244.
Richter 300.
Rode 138.
Röpke 293, 371, 373, 415.
Rosenbaum 237.
Roth 68.
Rothenaicher 442.
Rothmann 70, 71.
Rudloff 78.
Rudolphy 293.
Ruprecht 440.
- S**ack 344, 368.
Sakehiko Ito 43.
Saltykow 86.
Sarai 243, 517, 558.
Sargon 379.
Sato 242.
Schaffer 233, 239.
Schäfer 29.
Schech 127, 237, 238, 240.
Scheier 369.
Schilling 418.
Schirmuski 357, 430.
Schleifstein 424.
Schmidt 38.
Schmiegelow 129, 284,
286.
Schönstadt 75.
v. Schrötter 465.
Schulte 117.
Schulze 241.
Schwabach 74, 360, 362,
366, 453.
Seitz 237.
Sendziak 265.
Sessous 369.
Siebenmann 377, 556.
Sikkel 500, 504.
Sokolowsky 463.
Sonntag 365.
Spalding 516
Spiess 85.
Spira 305
Stacke 71.
Stella 559.
Stenger 37.
- Stoeckel 71.
Streit 44.
Strubell 83, 184, 249, 378,
489.
Struycken 376, 497, 508,
509, 516
Suckstorff 78.
- T**akabatake 79, 244, 245,
375
Tenzer 455.
Thanisch 358.
Thiele 461.
Tollens 380.
Trautmann 234.
Treitel 245, 369.
Tsakyrogious 53.
Tuixans 519.
- U**chermann 376.
Urbantschitsch, E. 26,
58, 180, 242, 322, 416,
425.
Urbantschitsch, V. 21,
56, 60, 229, 281, 323,
325, 376, 446.
- V**alentin 84, 516.
Valude 131.
Vaquier 377, 422.
Variot 191.
Vascal 379.
Veis 49.
Voss 243, 458, 460, 555.
- W**arnecke, 48, 461.
Walsuji 364.
Weil 68.
Wilhelm 68.
Wittmack 422, 558.
- Z**aalberg 506, 508, 511.
Zarniko 82.
Zaufal 37.
Ziem 293, 400.
Zolk 336.
Zuckerkaudl 1, 51.
Zünd-Burguet 247, 296.
Zwaardemaker 498, 508.

Monatsschrift für Ohrenheilkunde

sowie für

Kehlkopf-, Nasen-, Rachen-Krankheiten.

Organ der Oesterreichischen otologischen Gesellschaft
u. der Münchener laryngo-otologischen Gesellschaft.

(Neue Folge.)

Mitbegründet von weill. Prof. Dr. Jos. Gruber, Prof. Dr. N. Rüdinger,
Prof. Dr. E. Voltolini und weill. Prof. Dr. Fr. E. Weber-Liel

und unter Mitwirkung der Herren

Docent Dr. E. Baumgarten (Budapest), Hofrath Dr. Beschorner (Dresden), Prof. Dr. A. Bing (Wien), Privatdocent Dr. G. Brühl (Berlin), Docent Dr. Gomperz (Wien), Dr. Heinze (Leipzig), Prof. Dr. Heymann (Berlin), Dr. Hopmann (Cöln), Prof. Dr. Jurass (Heidelberg), Dr. Keller (Cöln), Prof. Dr. Kirchner (Würzburg), Dr. Koch (Luxemburg), Dr. Law (London), Prof. Dr. Lichtenberg (Budapest), Dr. Lublinski (Berlin), Dr. Michel (Cöln), Prof. Dr. Onodi (Budapest), Prof. Dr. Paulsen (Kiel), Dr. A. Schapring (New-York), Dr. J. Sendziak (Warschau), Dr. E. Stepanow (Moskau), Prof. Dr. Strübing (Greifswald), Dr. Well (Stuttgart).

Herausgegeben von

Prof. Dr. L. v. SCHRÖTTER Prof. Dr. PH. SCHECH Prof. Dr. E. ZUCKERKANDL
Wien. München. Wien.

Prof. Dr. V. URBANTSCHITSCH
Wien.

Dieses Organ erscheint monatlich. Man abonnirt auf dasselbe bei allen Buchhandlungen und Postanstalten des In- und Auslandes.

Der Preis für die Monatsschrift beträgt 12 R.-M. jährlich; wenn die Monatsschrift zusammen mit der Allgemeinen medicinischen Central-Zeitung bestellt wird, nur 8 R.-M.

Jahrg. XXXVIII.

Berlin, Januar 1904.

No. 1.

I. Originalien.

Ueber die Ohrtrompete des Ameisenfressers.

Von

E. Zuckerkandl.

In der bekannten Monographie J. Hyrtl's über das Gehörorgan¹⁾ macht der geschätzte Autor die Bemerkung, dass bei *Myrmecophaga jubata* die Tuba ossea zu fehlen scheine. Die betreffende Stelle lautet: „Die Tuba Eustachii ossea scheint zu fehlen: ich konnte wenigstens bei drei Exemplaren, die ich untersuchte, nirgends eine Oeffnung der Trommelhöhle finden, die zur Rachenhöhle oder den Choanen führte.“ Diese Angabe muss sehr auffallen, denn die Trommelhöhle ist bei *Myrmecophaga* in typischer Weise ausgebildet und demnach ohne Eustachi'sche Röhre gar nicht denkbar. Eine Nachuntersuchung scheint bis heute nicht angestellt worden zu sein, da noch im Jahre 1900 A. Denker

¹⁾ Vergl. anatom. Untersuchungen über das innere Gehörorgan. Prag 1845.

in einem Referate²⁾ angiebt, dass bei *Myrmecophaga jubata* eine Eustachi'sche Röhre überhaupt zu fehlen scheine und in der That, wie auch schon Hyrtl hervorhebt, keine Verbindung zwischen der Paukenhöhle und dem Nasenrachenraume, welche als Ohrtrompete gedeutet werden könnte, existire. Denker schliesst dem noch die Bemerkung an: „Da es nicht möglich ist, dieses physiologische Räthsel an der Hand eines macerirten Schläfenbeines zu lösen, so wäre es sehr erwünscht, wenn an einem Weichtheilpräparat, das mir leider nicht zur Verfügung steht, die Ventilationsverhältnisse der Paukenhöhle des Ameisenfressers möglichst bald klargestellt würden.“

Den Wunsch, den dieser Autor ausspricht, kann ich erfüllen, da ich im vorigen Jahre Gelegenheit hatte, den Nasenrachenraum von *Myrmecophaga jubata* zu untersuchen. Eine besonders geartete Verbindung zwischen der Trommelhöhle und der Pars nasalis pharyngis besteht bei diesem Thiere nicht, sondern es findet sich eine fast 15 cm lange Eustachi'sche Röhre, welche mit einem etwa 3 mm langen Ostium pharyngeum tubae beginnt und mit dem lateralen Ende an dem Rande einer Oeffnung des Schläfenbeines haftet, die in die Paukenhöhle mündet. Es unterscheidet sich demnach die Anlage der Tuba Eustachii bei *Myrmecophaga* nicht von der der meisten übrigen Säugethiere. Wie es gekommen ist, dass die Autoren das Ostium tympanicum am macerirten Schläfenbein nicht erkannten, wird später erörtert werden, und ich wende mich jetzt der Besprechung der Tuba zu.

Die Tuben wurden zunächst macroscopisch präparirt, ihr Ansatz am Schläfenbein festgestellt und durch Abtragung der Röhren die Tuba ossea bestimmt. Hierauf habe ich sie mit dem Microtom in Serienschnitte zerlegt und nachstehendes Verhalten constatirt:

Die bemerkenswertheste Eigenthümlichkeit der Röhre ist das Fehlen von Knorpel in den Tubenwänden; diese werden ringsherum ausschliesslich von fibrösem Gewebe aufgebaut, eine Organisation, die z. B. auch an den Tuben von *Echidna*, *Bradypus* und vom Delphin festgestellt werden konnte, und die in geringerer Vollkommenheit auch bei der Ratte und dem Murmelthiere auftritt. Bei *Echidna* ist die fibröse Canalwand gegen die Schleimhautschicht nicht scharf begrenzt; ähnlich verhält sich die Tuba des *Bradypus*, während man beim Delphin an dem häutigen Rohre deutlich zwei Schichten unterscheidet, eine innere, die Schleimhaut, und eine äussere adventitielle Hülle derselben.

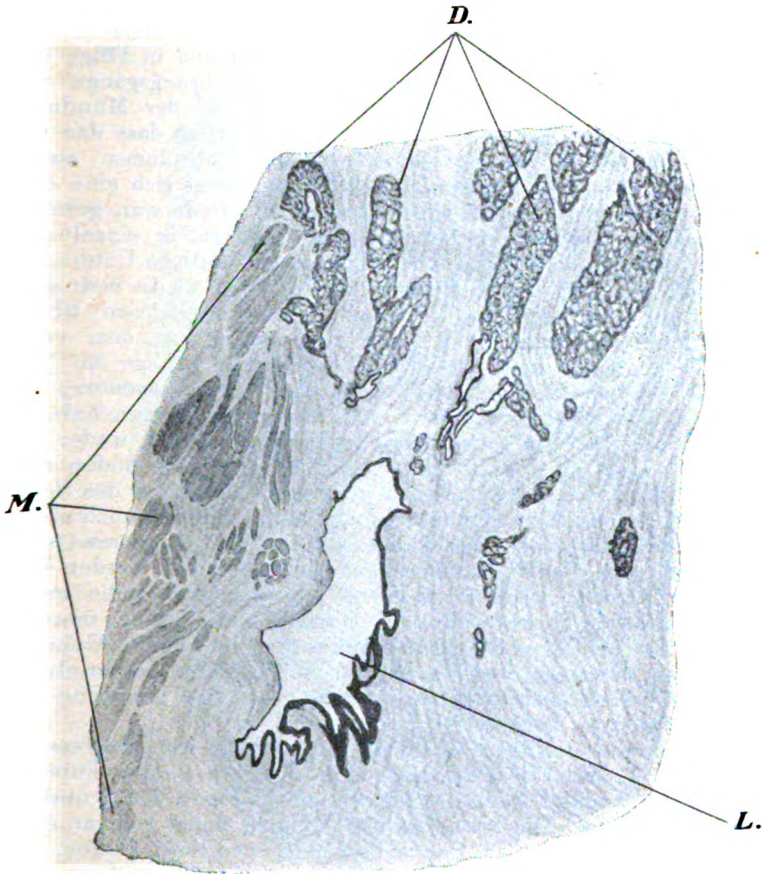
Ueber die Tuba Eustachii der Ratte und des Murmelthieres bemerkt Rüdinger³⁾, dass der Knorpel nicht bis zur Pharynxöffnung hinabzureichen scheine, sondern hier durch ein dichtes Fasergewebe vertreten werde.

Bei *Myrmecophaga jubata* ist eine Abgrenzung der Schleimhaut gegen das fibröse Rohr kaum angedeutet, zumal adenoïdes Gewebe fehlt. Das Tubenlumen nimmt in lateraler Richtung an Höhe ab; die Länge des Spaltes beträgt am Ostium pharyngeum 2,5—3 mm, weiter

²⁾ Zur vergl. Anatomie und Entwicklungsgeschichte des Gehörorganes der Säugethiere. Ergebnisse der Anatomie und Entwicklungsgeschichte, Bd. 9. Wiesbaden 1900.

³⁾ Beitr. zur vergl. Anatomie u. Histol. der Ohrtrompete. München 1870.

aussen 2 mm, in der Nähe des Ostium tympanicum nur 1,5 mm. Dasselbe zeigt in den verschiedenen Zonen des Rohres keine gleiche Form. Nahe dem Ostium pharyngeum ist es einfach gebogen, wie die Figur 1



Figur 1.

Querschnitt durch die Tuba von *Myrmecophaga jubata* nahe dem Ostium pharyngeum. Vergrössert, etwa $\frac{20}{1}$.

D. Drüsen. L. Tubulumen. M. Musculatur.

zeigt, und von der Abtheilung der Lichtung, die Rüdinger als Sicherheitsröhrchen bezeichnet hat, ist nichts zu sehen. Lateral von der pharyngealen Oeffnung scheint das Lumen stellenweise sehr lang zu sein, doch rührt diese Erscheinung von der Einmündung langgestreckter

Drüsengänge her (Fig. 2). Es treten nämlich im Umkreise der Eustachischen Röhre grössere und kleinere Drüsenpakete auf, die in grösserer oder geringerer Entfernung von der Tubenlichtung untergebracht sind, und deren sehr verschieden lange Ausführungsgänge insgesamt gegen das Tubenlumen verlaufen. Solche Drüsen erstrecken sich bis an das laterale Ende der Tuba und die Tubenlichtung bietet an vielen Schnitten ein verzweigtes Aussehen dar, zumal die Tuba und die Drüsengänge ihr Epithel verloren haben und in Folge dessen ziemlich weit klaffen. Einer der grossen Ausführungsgänge ist an einer umschriebenen Stelle, und zwar gerade an der Mündung in die Tuba, zu einem grossen Cystenraum erweitert, so dass das Object den Eindruck macht, als erweiterte sich das Tubenlumen zu einer Blase. Auch an einem Seitenast des Ganges findet sich eine cystöse Dilatation. Die Drüsen, von welchen schon die Rede war, gehören in die Gruppe der alveolaren Drüsen und enthalten in einzelnen der Alveolen Schleimzellen. Doch wird es bei einer künftigen Untersuchung nothwendig sein, ein besser conservirtes Exemplar als das meinige war, vorzunehmen, um über die Drüsenzellen und desgleichen über das Epithel des Tubenlumens in's Klare zu kommen. An dem von mir untersuchten Objecte war nämlich die oberflächliche Lage der Tubenepithelien vollständig abgefallen. Auch die Tubenmusculation, die an meinem Objecte verletzt war, wird man zu berücksichtigen haben.

Tuba ossea. Wie schon Eingang erwähnt, konnte weder Hyrtl noch Denker am macerirten Schädel eine Tubenöffnung finden und an der von W. H. Flower⁴⁾ auf Fig. 69 gegebenen Abbildung des Schädels (basale Ansicht) von *Myrmecophaga jubata* ist die Oeffnung auch nicht bezeichnet. Die Tuba ossea dieses Thieres stellt nun eine so grosse Oeffnung dar, dass sie von den Untersuchern gar nicht übersehen werden konnte. Aus diesem Grunde möchte ich meinen, dass man dieselbe mit dem Foramen caroticum verwechselt habe. Hyrtl⁵⁾ hat allerdings neun Jahre nach dem Erscheinen seiner Monographie über das innere Gehörorgan des Foramen caroticum von *Myrmecophaga Tamandua* beschrieben und richtig abgebildet; aber es ist immerhin möglich, dass ihm seine frühere Angabe nicht mehr gegenwärtig war.

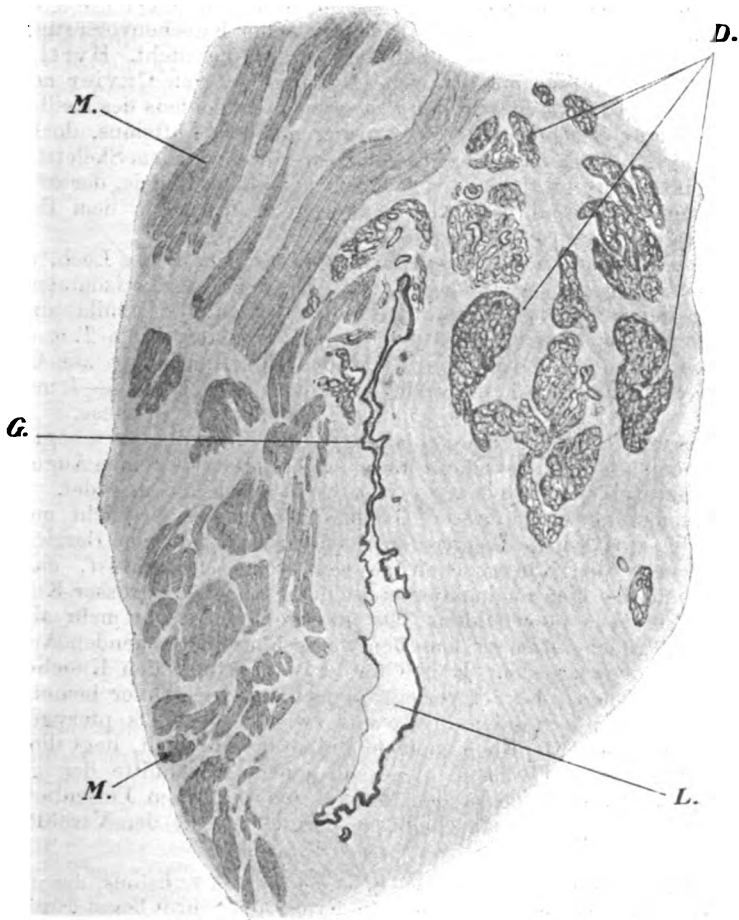
Im Umkreise der *Os tympanicum* liegen beim Ameisenfresser vier Oeffnungen: 1. die *Fissura Glaseri* (Fig. 3 *F. g.*), 2. die *Tuba ossea* (Fig. 3 *T. o.*), 3. das *Foramen stylomastoideum* (Fig. 3 *F. st.*) und 4. das *Foramen caroticum*. Die letztgenannte Oeffnung findet sich an der vorderen Wand der hinter dem Paukenbein gelegenen tiefen Grube, welche auch das *Foramen jugulare* (Fig. 3 *F. j.*) aufnimmt⁶⁾, und zwar unter und vor dieser Oeffnung. Die *Fissura Glaseri* liegt zwischen der *Bulla tympanica* und dem Schuppenteile des Schläfenbeines, das *Foramen*

⁴⁾ Einleitung in die Aetiologie der Säugethiere. Leipzig 1888.

⁵⁾ Beiträge zur vergl. Aetiologie. Denkschrift der Kaiserl. Academie, Bd. 6, Wien 1854.

⁶⁾ Ich gebe die Abbildung eines anderen Schädels von *M. jubata*, da mir das *Cranium* von *M. jubata*, an dem ich die Tuba präparirte, nicht mehr zur Verfügung steht; bemerkt sei jedoch, dass in Bezug auf die Topik der aufgezählten Oeffnungen zwischen beiden vollständige Uebereinstimmung herrscht.

stylomastoideum am hinteren Rande des Paukenbeines in der Verlängerung des oberen Randes der äusseren Gehörgangsöffnung. Die Tuba ossea liegt am caudalen Rande der Bulla. Die eigenthümliche Lage der



Figur 2.

Querschnitt durch die Tuba von *Myrmecophaga jubata* lateral von dem der Figur 1. Vergrössert, etwa $\frac{20}{1}$.

D. Drüsen. *G.* Drüsengang. *L.* Tubenlumen. *M.* Musculatur.

Oeffnung macht es nothwendig, die nachbarlichen Skelettstücke genauer zu betrachten. Wie schon Flower angiebt, ist der Schädel von *Myrmecophaga* durch den ausserordentlich verlängerten Gaumen ausgezeichnet, an dessen Zusammensetzung der Oberkiefer, das Gaumenbein und die

in der Mittelebene gleichfalls zusammenstossenden Flügelbeine in der angegebenen Reihenfolge betheiligte sind. An dem abgebildeten Exemplar ist der Gaumenfortsatz des Oberkiefers (in der Mittellinie gemessen) 171 cm, der des Palatinums 116 cm, der des Flügelbeines 37 cm lang. Zwischen dem Gaumentheile des Pterygoids (*Pt.*) und der Bulla tympanica (*B. t.*) findet sich ein hohler, pneumatischer Knochenvorsprung (*V.*), dessen Höhle mit der Trommelhöhle in Verbindung steht. Hyrtl, nach dessen Angabe dieser pneumatische Raum schon von Cuvier erwähnt wurde, verlegt die Cavität in den Processus pterygoideus des Keilbeins⁷⁾. Auch Flower beschreibt den Vorsprung mit dem Luftsinus, doch kann aus seiner Schilderung nicht entnommen werden, welchem Skeletttheil er den Sinus zuschreibt, denn er spricht nur von einem Raume, der zwischen dem Flügelbeine und dem Alisphenoid gelegen, neben dem Gaumen einen ovalen Vorsprung veranlaßt.

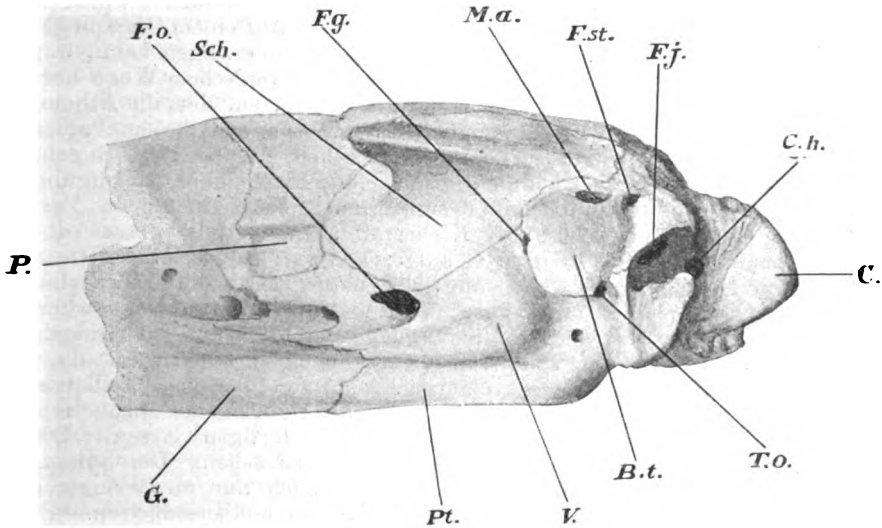
Die Tuba ossea bildet ein dickwandiges, rundliches Loch, dessen Durchmesser gegen 3 mm betragen. Es liegt bei horizontaler Einstellung des Schädels fast an der tiefsten Stelle der Bulla und von demselben führt eine flache Rinne (Fig. 3, von der Linie *T. o.* durchschnitten) gegen den hinteren Rand des Flügelfortsatzes zur Choane hin. Die Tuba ossea mündet medial vom Paukenringe 3—4 mm vor der Fenestra cochleae am Boden der Trommelhöhle in diese.

Was nun die Skelettheile anlangt, welche die Tuba ossea begrenzen, so kann man über die Provenienz ihres vorderen Randes keinen Augenblick im Zweifel sein; derselbe wird vom Os tympanicum gebildet. Ueber die Abstammung des hinteren Grenzrandes ist es mir nicht möglich, eine völlig verlässliche Angabe zu machen, da in diesem Bereiche die Verwachsung der Nähte schon so weit vorgeschritten ist, dass die Grenzlinien der hier aneinander stossenden Knochen (grosser Keilbeinflügel, Processus pterygoideus, Os pterygoideum) nicht mehr sichtbar sind. Das gleiche Moment mag den wenig übereinstimmenden Angaben zu Grunde liegen, welche Hyrtl und Flower über den Knochen des Luftsinus machen. Hyrtl verlegt denselben, wie früher bemerkt, in den Processus pterygoideus, Flower zwischen das Os pterygoideum und das Alisphenoid. Nach meinem Präparat beurtheilt, liegt der Luftsinus hinter dem Foramen ovale, in jenem Abschnitte des grossen Keilbeinflügels, der sich in den Winkel zwischen dem Felsenbein und der Squama temporalis einschiebt.⁸⁾ Verglichen mit den Verhältnissen

7) Hyrtl beschreibt auch noch einen occipitalen Luftsinus, der mit dem Cavum tympani communiciren soll. In der citirten Schrift heisst es nämlich: „Der Körper des Hinterhauptbeines erzeugt zwei flügelartige Fortsätze, die mit dem Processus pterygoideus des Keilbeins und mit dem inneren Rande des Trommelhöhlenknochens verwachsen und eine nicht unbedeutende Höhle einschließen, die nach außen und oben mit der eigentlichen Trommelhöhle in Verbindung steht. Etwas Aehnliches findet sich in keinem Säugethiergeschlecht.“ Ich habe dies nicht finden können; die Paukenhöhle ist nach hinten unten abgeschlossen und steht hier (am macerirten Präparat) nur durch das Foramen caroticum mit der oben erwähnten Grube, in die auch das Foramen jugulare mündet, in Communication.

8) Die Schläfenbeinschuppe ist nur rechterseits mit dem Schläfenbein verwachsen, linkerseits nicht.

am menschlichen Schädel würde es sich demnach um jenen Theil des grossen Keilbeinflügels handeln, den man als Spina angularis bezeichnet. Dieselbe ist bei *Myrmecophaga* ausserordentlich verlängert und mit einem pneumatischen Raume versehen, welcher bis an die cerebrale Fläche der mittleren Schädelgrube reicht. Der vor dem ovalen Loch befindliche Antheil des grossen Keilbeinflügels und desgleichen der Körper des Sphenoids enthalten keine Lufträume. Der verlängerte Abschnitt des grossen Keilbeinflügels scheint nun mit der Bulba tympanica



Figur 3.

Linke Schädelhälfte von *Myrmecophaga*. Basale Ansicht. Natürliche Grösse. *B. t.* Bulba tympanica. *C.* Condylus occipitalis. *C. h.* Canalis hypoglossi. *F. o.* Foramen ovale. *F. j.* Foramen jugulare. *F. g.* Fissura Glaseri. *F. st.* Foramen stylomastoideum. *G.* Gaumenbein. *M. a.* Aeusserer Gehörgang. *P.* Scheitelbein. *P. t.* Os pterygoideum. *Sch.* Schuppe des Schläfenbeines. *T. o.* Tuba ossea. *V.* Lufthaltiger Vorsprung zwischen *B. t.* und *P. t.* Die unbezeichnete Oeffnung zwischen *B. t.* und *V.* führt durch einen langen Canal in die Schädelhöhle zum Sulcus caroticus und dürfte zum Durchtritt eines Emissarium venosum gedient haben. Rechts fehlt dieses Loch.

die Umrandung der Tuba ossea zu formiren. Die Entscheidung hierüber bleibt im Uebrigen der Untersuchung eines Schädels von *Myrmecophaga* vorbehalten, an welchem die Nähte im Umkreise der Tuba ossea und die des Pterygoideines noch zu erkennen sind. Das ist jedoch nur ein Detail; der wesentliche Punkt, nämlich das Vorhandensein des typischen Ventilationsapparates bei *Myrmecophaga jubata*, ist durch diese Schrift festgestellt.

Zur Prüfung der Luftdurchgängigkeit der Nase.

Von

Dr. Glatzel (Liegnitz).

Vor zwei Jahren hatte ich, den Gedanken Zwaardemaker's weiter ausbauend, einen Spiegel zur Prüfung der Nasenathmung herstellen lassen. Bekanntlich liegt der Methode das Princip zu Grunde, den in der Ausathmungsluft enthaltenen Wasserdampf auf einer kühleren Spiegel- oder Metallfläche sich niederschlagen zu lassen. Auf einem Glasspiegel ist der Athembeschlag, wovon sich Jeder leicht überzeugen kann, nur schlecht zu sehen. Es war mir s. Z. ein auf galvanischem Wege hergestelltes Metallpapier in die Hände gekommen, auf dem die Athemflecke sehr viel besser wahrnehmbar waren. Die aus diesem Papier hergestellten Spiegel hatten jedoch den Nachtheil, dass sie sich schlecht desinficiren liessen; zwar konnte die spiegelnde Fläche ohne Schädigung derselben gewaschen und mit desinficirenden Flüssigkeiten in Verbindung gebracht werden; der Klebstoff aber, mittelst dessen das Metallpapier auf festem Pappcarton aufgezogen war, löste sich bei öfterem Waschen zuweilen, ein Uebelstand, der naturgemäss die Gebrauchsfähigkeit des Spiegels nicht unerheblich beeinträchtigte. Denn wenn auch bei normaler, ruhiger Ausathmung eine Beschmutzung des Spiegels mit Nasensecret höchst selten eintreten pflegte, so kam sie doch namentlich bei Prüfung einer grösseren Anzahl von Menschen (Soldaten, Schülern etc.) vor. Ich habe nun, um diesem Uebelstande abzuhelfen, Spiegel aus vernickeltem Zinkblech¹⁾ fertigen lassen. Die Athemflecke sind auf denselben ausgezeichnet zu sehen. Der Spiegel lässt sich, ohne dass die spiegelnde Fläche auch nur im Geringsten leidet, mit heissem Wasser waschen, auskochen und desinficiren. Er entspricht also nunmehr auch allen hygienischen Anforderungen, die man an ein solches Instrument stellen kann.

Ueber die Art der Anwendung des Spiegels habe ich mich s. Z. ausführlich geäussert; ich möchte daher für die Leser dieser Zeitschrift aus meinen früheren Arbeiten nur das Nachfolgende hervorheben. Bei einer grossen Anzahl von Nasenaffectionen, z. B. Muschelhypertrophien, Verbiegungen, Leisten und Dornen der Nasenscheidewand etc. ist es nothwendig, bevor man der Frage einer Operation näher tritt, festzustellen, ob bezw. in welchem Grade die freie Nasenathmung beeinträchtigt ist.²⁾ Eine alleinige Speculirung der Nase würde hier nicht zum Ziele führen, denn jeder Arzt weiss, dass oft trotz vorhandener anatomischer Hindernisse die Nasenathmung eine genügend freie ist. Das Innere beider Nasenhälften symmetrisch zu gestalten, liegt keine Veranlassung vor. Nur die Störung der Function darf bei den angeführten anatomischen Verengerungen die Indication, die Wieder-

¹⁾ Die neuen Spiegel sind, wie die früheren, von Herrn Dr. Oscar Schneider, Berlin W., Bülowstrasse 7, sowie in allen grösseren Instrumentenhandlungen zum Preise von 3 Mark zu beziehen.

²⁾ Mit der Behinderung der Nasenathmung geht bekanntlich auch eine Störung des Geruchssinnes Hand in Hand.

herstellung derselben das Ziel der Operation sein, vorausgesetzt natürlich, dass die in Rede stehenden anatomischen Verengerungen nicht aus anderen Gründen (z. B. nasalen Reflexneurosen, Nebenhöhleiteirungen etc.) ihre operative Entfernung rathsam erscheinen lassen.

Besteht behinderte Nasenathmung, so wird es je nach dem Grade derselben zu vorübergehender oder dauernder Mundathmung mit allen ihren schädlichen Folgen kommen, die hauptsächlich darin ihren Grund haben, dass die eingetretene Luft nicht genügend vorgewärmt, durchfeuchtet und filtrirt wird.

Die rechtzeitige Wiederherstellung der freien Luftdurchgängigkeit der Nase wird Schädigungen schwererer Art verhüten. Um dies zu ermöglichen, ist aber eine frühzeitige Erkennung der Functionsstörung nothwendig.

Der Methoden, welche practisch für die Prüfung der Luftdurchgängigkeit der Nase in Betracht kommen, giebt es nicht viele.

Auf die subjectiven Angaben der Patienten ist sehr oft kein Verlass. Zum Theil liegt dies daran, dass in manchen Fällen von Verbiegung der Nasenscheidewand die entsprechend weitere Seite gewissermaassen vicariirend eine Nasenathmung noch ermöglicht, so dass die Patienten von der Verengung der anderen Seite nicht belästigt werden.³⁾ Zum Theil findet die Unsicherheit der Angaben der Patienten aber darin seine Erklärung, dass in der That das Schwellgewebe der Muscheln und des Tuberculum septi häufigen und raschen Füllungsschwankungen unterworfen ist. Es genügen ja bekanntlich oft Temperaturunterschiede der Inspirationsluft, Lagewechsel des Patienten, die Einführung des Nasenspeculums oder ganz leichte Sondenberührung etc., um Unterschiede in dem Füllungszustande des Schwellgewebes der Muscheln mechanisch oder reflectorisch auszulösen. Es ist ferner zu beachten, dass Menschen deren Beruf eine mehr sitzende und ruhige Lebensweise (Handwerker, Bureaubeamte) bedingt, lange Zeit auch mit weniger luftdurchgängiger Nase nur geringe oder gar keine Beschwerden haben werden. Treten an solche Leute plötzlich erhöhte körperliche Anstrengungen heran, wie sie z. B. der Militärdienst mit sich bringt, so werden sie ihr Luftbedürfniss durch die Nase allein nicht befriedigen können, sondern Mundathmer werden, ohne sich von der eigentlichen Ursache Rechenschaft zu geben, da sie ja bisher von ihrer behinderten Nasenathmung nicht belästigt wurden.

Es stellt sich also das Bedürfniss heraus, durch objective Untersuchungsmethoden zu einer baldigen diesbezüglichen Diagnose zu gelangen. Dass hier eine Speculirung der Nase nicht zum Ziele führt, habe ich schon erwähnt. Sie würde nur die Feststellung von anatomischen Veränderungen, Leisten, Dornen, Verbiegungen der Nasenscheidewand

³⁾ Es wird dies allerdings nur so lange der Fall sein, als keine Zunahme des Muschelgewebes in die Excavation hinein, wie sie so häufig zu beobachten ist, stattgefunden hat.

⁴⁾ Z. B. den von R. Kayser im Archiv für Laryngologie, Bd. 3, S. 101. angegebenen Apparat. Auch ein Instrument von G. Spiess (s. Heymann's Handbuch, Bd. III, Nase, S. 218), das eine rasche Beurtheilung etwa vorhandener Verschiedenheiten in der Durchgängigkeit der beiden Nasenhöhlen gestatten soll, ist noch zu complicirt.

wand etc., aber nicht ohne Weiteres eine exacte functionelle Diagnose ermöglichen.

Wie stellen wir nun objectiv den Grad der Behinderung der Nasenathmung fest? Ich lasse hier alle Methoden, welche eine genaue Messung der absoluten, durchgeströmten Luftmenge anstreben⁴⁾, als zu zeitraubend und umständlich ausser Betracht und möchte nur auf die in der Praxis anwendbaren Methoden eingehen, d. h. also Methoden, die ohne grossen Zeitaufwand zum Ziele führen.

Als Prüfung durch das Gefühl kann die von Schech empfohlene Methode bezeichnet werden. Schech lässt ein Nasenloch zuhalten und durch die vorgehaltene Hand den aus dem anderen Nasenloch während der Ausathmung ausströmenden Luftstrom abschätzen. Durch einen Vergleich zwischen beiden Seiten soll dann die verengte Nasenseite, sowie der Grad der Verengerung festgestellt werden. Es liegt auf der Hand, dass diese Methode nur sehr unsichere und subjective Resultate ergeben kann.

Zuverlässigere Ergebnisse liefert schon die Prüfung durch den Gehörssinn. Der Untersuchende kann sowohl an der Sprache des Patienten, wie an dem sogen. Stenosengeräusch bei der Athmung hören, ob die Nasenathmung frei ist oder nicht. Lässt man einen Patienten mit behinderter Nasenathmung sprechen, so hört der Prüfende an der geschlossenen Nasensprache (Rhinolalia clausa) besonders bei den Consonanten m, n und ng, bei denen die Luft durch die Nase entweichen muss, dass die Nase verstopft ist. Bei einiger Uebung kann man sogar an der Klangfarbe heraushören, ob die Verstopfung in der Nasenhöhle oder im Nasenrachenraume sitzt; in letzterem Falle haben wir es mit der hinteren Rhinolalia clausa, der sogenannten „todten Sprache“ W. Meyers, in ersterem Falle mit der vorderen Rhinolalia clausa zu thun. Hierbei ist es aber nicht ohne Weiteres möglich anzugeben, ob beide Nasenseiten verengt sind oder nur eine und welche; auch ist bei geringer Behinderung der Nasenathmung die geschlossene Nasensprache nicht so deutlich ausgeprägt, dass sie sofort in's Ohr fällt.

Die Prüfungsmethode mittelst des Stenosengeräusches wird in der Weise ausgeführt, dass man jedes Nasenloch gesondert zuhält, sodann ein- und ausathmen lässt und auf das dabei entstehende Athmungsgeräusch achtet. Bei freier Nasenathmung ist dasselbe hauchend, etwa so klingend, wie wenn man ein weiches „f“ oder „w“ ausspricht. Bei stenosirter Nase klingt das Geräusch mehr dem „ch“ ähnlich und kann dabei von Rasselgeräuschen begleitet sein. Auch gegen diese Methode lässt sich Manches einwenden. Bei nicht völlig ruhiger Umgebung — bei Massenuntersuchungen, für welche ich gerade die „Spiegel- oder Hauchprobe“ empfehle, wird eine solche selten zur Verfügung stehen — ist es zuweilen auch für einen Feinhörigen recht schwierig, zu entscheiden, ob Stenosengeräusch vorliegt oder nicht. Die Schwierigkeit wächst, wenn die Stenose an sich nicht sehr erheblich ist. Um die verengte Nasenseite mittelst des Stenosengeräusches festzustellen, müssen wir jede Nasenseite gesondert prüfen. Es ist also einmal gegenüber einer Methode, bei der beide Nasenseiten gleichzeitig geprüft werden können, die doppelte Zeit

nothwendig, ferner wird durch das Andrücken des Nasenflügels an das Septum mobile, wie das Zuhalten meist ausgeübt zu werden pflegt, infolge der durch das Nachlassen des Druckes entstehenden Hyperämie eine wenn auch geringe, so doch jedenfalls subjectiv deutlich merkbare Verengerung am Introitus dieser Seite künstlich hervorgerufen, wodurch auch das Athemgeräusch beeinflusst werden kann. Verschliesst man die zu prüfende Nasenseite dadurch, dass man die Volarfläche des Daumens von unten her gegen die Nasenöffnung anlegt, so vermeidet man zwar den eben erwähnten Uebelstand; es müsste dann aber wohl nach jedesmaliger Prüfung eine Waschung der Hände als hygienische Forderung⁵⁾ hingestellt werden, die sich bei Massenprüfungen nur schwer durchführen liesse. Ich muss ferner erwähnen, dass bei gesonderter Prüfung der beiden Nasenseiten zuweilen der Nasenflügel der offenen Seite besonders bei etwas forcirterer Inspiration und Vorhandensein einer stärkeren Verbiegung vorn an der Nasenscheidewand angesaugt wird, obwohl dies bei natürlicher Athmung durch beide Nasenlöcher nicht geschieht. Es kann also durch die Prüfungsmethode eine inspiratorische Insufficienz vorgetäuscht werden, die in Wirklichkeit nicht besteht. Schliesslich tritt bei dieser Methode auch noch dadurch eine Beeinträchtigung des Prüfungsergebnisses ein, dass die Druckverhältnisse in der Nase durch sie geändert werden. Da der ganze In- bzw. Expirationsstrom durch eine Nasenseite zu gehen gezwungen wird, werden Hindernisse, die sich demselben in den Weg stellen, leichter überwunden; es kann bei solcher Prüfung eine Nasenseite durchgängig erscheinen, die bei natürlicher d. h. gleichzeitiger, doppelseitiger Athmung vielleicht viel weniger durchgängig oder luftundurchgängig ist. Also auch dieser Prüfungsmethode stellen sich mancherlei Schwierigkeiten und Bedenken entgegen.

Um eine zuverlässigere Methode zur Prüfung der Luftdurchgängigkeit der Nase an der Hand zu haben, begann ich die zuerst von Zwaardemaker⁶⁾ angegebene, practisch bisher, wie ich meine, mangels eines geeigneten Instrumentes so gut wie gar nicht geübte Methode anzuwenden. Die Form, die ich dem Spiegel gegeben habe, erscheint mir handlich und zweckmässig. Wie Fig. 1 und 2 zeigt, sollen die Handgriffe ein Berühren der spiegelnden Fläche verhindern; der Ausschnitt ermöglicht ein exactes Anlegen an die Oberlippe, so dass von dem Expirationsstrom nichts verloren geht; die Halbkreise sollen die Beurtheilung der Grösse der Athemflecken und einen Vergleich zwischen rechts und links erleichtern. Die Rückseite des Spiegels gleicht der Vorderseite vollkommen, so dass ohne Verzug die Untersuchung vier Mal hinter- oder vorgenommen werden kann. Inzwischen ist meist der erste Athembeschlag geschwunden und der Spiegel steht zur frischen Benutzung bereit. Das Verschwinden der Athemflecke kann durch Luftzug, etwas Drehen des Spiegels oder dergl. beschleunigt werden; da ein Abwischen des Beschlages nachträgliches Putzen mit einem Lederläppchen

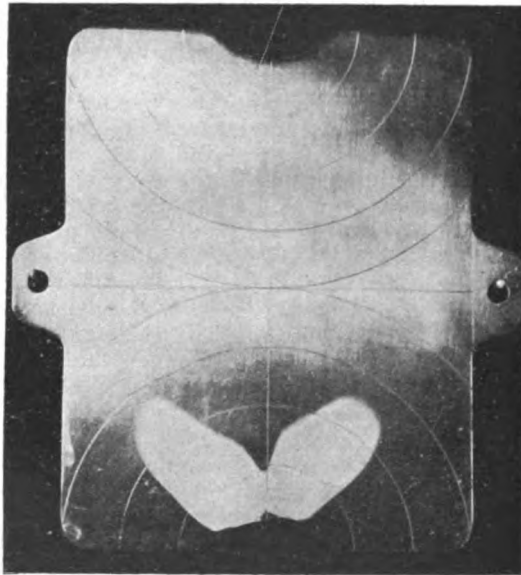
⁵⁾ Oft glauben gerade bei dieser Art der Prüfung die Patienten sich besonders anstrengen zu müssen, so dass nicht selten dabei Secret hinausgeschleudert wird.

⁶⁾ Archiv für Laryngologie, Bd. I. S. 175.

erfordert. so empfiehlt es sich, die Athemflecke spontan verschwinden zu lassen. Die Prüfung wird nun in sehr einfacher Weise folgendermaassen vorgenommen.

Nachdem der zu Untersuchende etwa vorhandenes Nasensecret durch Schneuzen (jedes Nasenloch muss dabei gesondert zugehalten werden) entfernt und einen etwaigen engen Halskragen, der den Abfluss des Blutes aus den Muschelvenenplexus erschwert, geöffnet hat, wird er aufgefordert, bei geschlossenem Munde in natürlicher Weise durch die Nase tief ein- und auszuathmen; nun drückt man ihm während

Ausschnitt für
die Oberlippe.



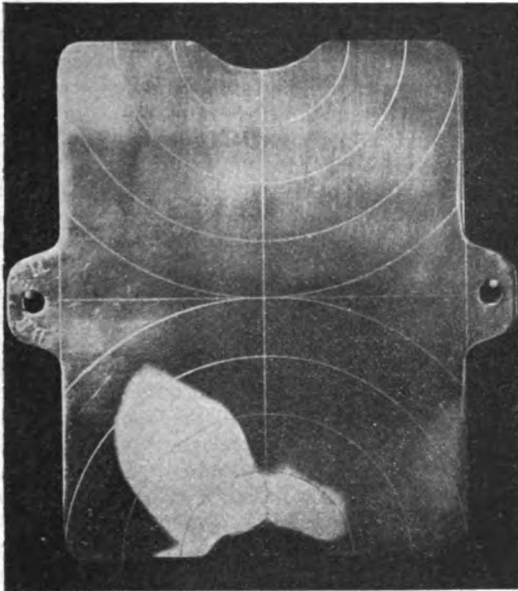
Figur 1.

Normale Athemflecke, ca. 5 Sekunden nach der Ausathmung photographirt; dieselben reichten unmittelbar nach der Ausathmung bis etwa zum 4. Halbkreis. Sog. negativer Ausfall der Spiegelprobe.

der Einathmung den Spiegel mit dem Ausschnitte horizontal an die Oberlippe, etwa in Höhe der Mitte derselben, achtet dabei zunächst auf das im Spiegelbilde gut sichtbare Spiel der Nasenflügel und beobachtet dann die während der ruhigen⁷⁾, aber völligen Ausathmung entstehenden Athemflecke. Bei normaler beiderseitiger freier Nasenathmung entstehen dann zwei symmetrische Athemflecke von

⁷⁾ Ein zu rasches, forcirtes Ausathmen kann das Resultat beeinträchtigen.

schmetterlingsflügel förmiger Gestalt⁸⁾, unmittelbar nach der Ausathmung bis zum 4. Halbkreise und darüber reichend und symmetrisch bleibend, während sie langsam — in etwa 2—3 Minuten — verschwinden. (Figur 1.) An der Peripherie sind die Athemflecke am dünnsten und daher am flüchtigsten. Ist der Athemfleck auf einer Seite entweder sofort nach der Ausathmung deutlich kleiner oder verschwindet er rascher, so handelt es sich mit Sicherheit um eine einseitige functionelle, sagen wir zunächst nur expiratorische Nasenstenose. (Figur 2.) Reichen die Athemflecke beiderseits unmittelbar nach der Ausathmung nur bis etwa zum 1. Halbkreise oder



Figur 2.

Rechtsseitige Nasenstenose, ca. 5 Sekunden nach der Ausathmung photographirt. Positiver Ausfall der Spiegelprobe.

wenig darüber, sind sie dünn und verschwinden sie rascher, so liegt sicher eine doppelseitige functionelle, sagen wir zunächst auch nur expiratorische Naseninsufficienz vor. Man sieht solche Bilder z. B. bei adenoiden Vegetationen, bei quergestelltem Septum mobile nach Traumen etc. Absolute Maasse für die Grösse normaler Athemflecke lassen sich naturgemäss nicht geben. Dieselbe ist abhängig:

⁸⁾ Die im Heymann'schen Handbuche, Bd. III, Nase, S. 217 abgebildeten Athemflecke sind mir in ihrer Form nicht recht verständlich.

1. von der Temperatur des Spiegels; würde man z. B. versehentlich den Spiegel vor der Benutzung längere Zeit am Ofen oder in der Sonne haben liegen lassen, so könnte er die Temperatur der Ausathmungsluft (ca. 36,6° C.) erreichen, ja noch wärmer werden, so dass überhaupt keine Athemflecke entstehen. Bei gewöhnlicher Zimmertemperatur (16° C.) ist aber die Temperaturdifferenz zwischen Expirationsluft und Metallspiegel eine zur Entstehung der Athemflecke stets völlig genügende;

2. von der vitalen Luftcapacität der Lungen; dieselbe hängt einmal ab von dem Alter der Patienten; bei Kindern ist sie kleiner wie bei Erwachsenen; sie wird ausserdem aber auch noch von dem Brustumfang und dem Geschlechte, allerdings nur in geringerem in praxi keine Rolle spielenden Maasse beeinflusst;

3. von der Temperatur und dem Feuchtigkeitsgehalt der Aussenluft; bei heisser, trockener Luft sind die Athemflecke kleiner und verschwinden rascher, da schon während der Expiration Wasserdampf verdunstet.

Das Prüfungsergebniss wird jedoch durch diese Momente bei einseitiger Naseninsufficienz nicht weiter beeinflusst, da es dabei hauptsächlich auf einen Vergleich zwischen der Luftdurchgängigkeit der beiden Nasenseiten ankommt. Zweifel darüber, ob bei beiderseits abnorm kleinen Athemflecken doppelseitige Nasenstenose vorliegt oder ob die Kleinheit der Flecke etwa nur durch ungünstige Temperatur- oder Feuchtigkeitsverhältnisse der Luft oder durch den warm gewordenen Spiegel verursacht ist, lassen sich leicht dadurch beseitigen, dass man durch vorhergehende Prüfung eines freien Nasenathmers, etwa des Untersuchers selbst, die eben erwähnten Punkte ausschaltet.

Auf einige Einwände, die gegen die Spiegelprobe in's Feld geführt wurden, habe ich früher bereits geantwortet.⁹⁾ Ich möchte auch davon hier das Wesentliche nochmals hervorheben. Es ist behauptet worden, dass nur der positive Ausfall der Spiegelprobe, wie er in der Verkleinerung und in dem rascheren Verschwinden eines oder beider Athemflecke zum Ausdruck kommt, verwerthbar ist, und zwar dieser streng genommen nur für die Expiration, dass dagegen aus dem negativen Ausfall der Spiegelprobe (d. h. also aus symmetrischen, grossen Athemflecken) nicht auf eine freie Luftdurchgängigkeit der Nase geschlossen werden könne, da rein inspiratorische Naseninsufficienzen, wie z. B. das Ansaugen der Nasenflügel während der Einathmung oder flottirende Tumoren etc., die sich dem Luftstrom nur bei der Einathmung entgegenstellten, auf dem Spiegel nicht zum Ausdruck kämen.

Ich habe hierzu bemerkt, dass nach den einwandfreien experimentellen Untersuchungen Paulsen's¹⁰⁾ der Inspirationsstrom in ganz ähnlicher Weise die Nasenhöhle durchzieht wie der Expirationsstrom, intranasale Hindernisse sich demgemäss dem ersteren in ganz ähnlicher

⁹⁾ Therapie der Gegenwart, September und November 1901.

¹⁰⁾ Heymann, Handbuch der Laryngol. und Rhinol., Bd. III, 1, S. 165.

Weise entgegenstellen werden wie dem letzteren. Form und Richtung eines Hindernisses spielen im Verhältniss zur Grösse desselben eine untergeordnetere Rolle, vorausgesetzt, dass man, wie ich wiederholt betont habe, nur bei deutlich positiver oder negativer Spiegelprobe diesbezügliche Schlüsse zieht. Ich habe dementsprechend auch ausnahmslos in Fällen, in denen die expiratorische Spiegelprobe positiv ausfiel, d. h. eine ausgesprochene ein- oder doppelseitige Verkleinerung der Athemflecke sich zeigte, durch Zuhilfenahme des inspiratorischen Stenosengeräusches sowie der subjectiven Angaben der Patienten inspiratorische Insufficienz feststellen können, so dass meines Erachtens eine solche Nachprüfung eben unnöthig wird. Uebrigens würde eine expiratorische Naseninsufficienz, die ich durch die positive Spiegelprobe festgestellt habe, gleichgiltig ob auch die Inspiration gehindert ist, genügen, die Mundathmung mit ihren schädlichen Folgen herbeizuführen.

Ich komme nun zu den sogenannten rein inspiratorischen Naseninsufficienzen. Auch hierbei versagt, wie ich glaube, dargethan zu haben, die Spiegelprobe nicht. Es wurde mir vorgehalten, dass man das Ansaugen der Nasenflügel, welche eine rein inspiratorische Insufficienz repräsentire, doch nie durch die Spiegelprobe feststellen könne. Diesen Einwendungen konnte ich die bekannte Thatsache entgegenhalten, dass eine der häufigsten Ursachen¹¹⁾ besonders einseitigen inspiratorischen Ansaugens der Nasenflügel eine Deviation der Nasenscheidewand in ihrem vorderen Profile ist. Hier wird also die positiv ausfallende Spiegelprobe nicht nur nicht versagen, sondern im Gegentheile die wahre Ursache der Naseninsufficienz aufdecken.

Doppelseitiges Ansaugen der Nasenflügel wird beobachtet bei Atrophie (besonders Inactivitätsatrophie) der Nasenflügelknorpel und -Muskeln sowie bei Muskellähmung (Facialislähmung). Zur Inactivitätsatrophie der *Mm. dilatatores et levatores alae nasi* führen bekanntlich alle jene Processe, welche lange Zeit hindurch die Athmung durch die Nase beeinträchtigen. Solche Patienten werden zu habituellen Mundathmern. Wird nun bei der Untersuchung von ihnen verlangt, dass sie bei geschlossenem Munde allein durch die Nase athmen sollen, so wird infolge Ansaugens der Nasenflügel ein inspiratorische Insufficienz eintreten. Dieselbe kann aber keine rein inspiratorische sein, sondern muss sich infolge der die habituelle Mundathmung verursachenden intranasalen Hindernisse auch expiratorisch geltend machen; es würde also auch hier die Spiegelprobe nicht nur nicht versagen, sondern gerade auf die eigentliche Ursache der Insufficienz hinweisen.

Bei der relativ kleinen Zahl von Patienten, bei denen nach lange behinderter Nasenathmung das nasale Hinderniss erst vor kürzerer Zeit beseitigt worden ist, kann, wenn durch Athmungsübungen, Massage, Dilatatores etc. die erwähnte Inactivitätsatrophie noch nicht beseitigt worden ist, eine durch das Ansaugen der Nasenflügel bedingte rein inspiratorische Insufficienz bestehen bleiben. Das ist aber nach meinen Beobachtungen nicht so oft der Fall. Denn Kinder mit adenoiden

¹¹⁾ Heymann, l. c., Bd. III, 1, S. 279.

Vegetationen, die doch fast immer lange Zeit Mundathmer waren, bleiben nach der Operation, vorausgesetzt, dass sie gründlich ausgeführt worden ist, doch recht häufig sofort dauernd und ganz von ihren Beschwerden befreit.

Ist eine Facialislähmung Ursache des Ansaugens der Nasenflügel, so würde der sonst typische Befund wohl ohne Weiteres auch auf die Ursache der rein inspiratorischen Insufficienz hinweisen. Im Uebrigen möchte ich auch hier hervorheben, dass es bei Anwendung der Spiegelprobe, wenn man den Spiegel immer schon während der Inspiration an die Oberlippe anlegt, ein Leichtes ist, auf Veränderungen der Nasenöffnungen, die man im Spiegelbilde ausgezeichnet sieht, zu achten.

Aus Vorstehendem ist also ersichtlich, dass das Ansaugen der Nasenöffnungen nur in der Minderzahl der Fälle eine rein inspiratorische Naseninsufficienz repräsentirt, und dass in der grossen Mehrzahl der Fälle die Spiegelprobe durch den gleichzeitigen Nachweis der expiratorischen Nasenstenose auf die eigentliche Ursache auch des Ansaugens der Nasenflügel hinweisen wird.

Es ist ferner behauptet worden, dass bei flottirenden Tumoren etc. im Naseninnern, die sich ventilartig dem Luftstrom beim Inspirium hindernd in den Weg legen, demselben beim Exspirium aber ausweichen, die Spiegelprobe versagen müsse. Wenn ein Nasentumor flottiren soll, so wird er immer mehr oder weniger lang gestielt sein müssen; es wird sich also meist um Polypen handeln, die wie gewöhnlich aus dem mittleren Nasengange oder vom vorderen Ende der mittleren Muschel in das Nasenlumen hineinhängen. Solche Fälle habe ich mehrfach mit dem Spiegel untersucht. Es bestand inspiratorische Insufficienz, aber keine reine, sondern auch eine expiratorische, denn gleichzeitig war der Athemfleck auf der betreffenden Seite erkennbar kleiner als auf der freien. Dass eine Respirationsphase bei flottirenden Tumoren stärker beeinträchtigt werden kann als die andere, ist durchaus verständlich. Bei einer gewissen Grösse dieser Tumoren wird aber nur ganz ausnahmsweise eine Respirationsphase völlig frei bleiben. Dies bestätigte sich auch in dem entgegengesetzten Falle, in dem ein flottirender Tumor sich dem Expirationsstrom hindernd in den Weg stellte, beim Inspirium aber nicht unerheblich auswich. Es handelte sich um einen etwa kirschgrossen Nasenrachenpolypen. Hier gab die Spiegelprobe ein sehr deutliches Resultat, indem der Athemfleck auf der einen Seite fast gänzlich fehlte; die Inspiration war aber keineswegs völlig frei, sondern gleichfalls merklich beeinträchtigt. Also auch hier wieder ein flottirender Tumor mit wesentlicher Beeinträchtigung einer Respirationsphase und geringerer Beschränkung, aber keineswegs Freibleiben der anderen. Also auch hier versagt die Spiegelprobe nicht; dass es sich um flottirende Tumoren handelte, bewies die direct zu beobachtende Beweglichkeit derselben. Die Probe ergab in der einen Reihe von Fällen ein erkennbares, in der zweiten ein viel deutlicheres Resultat, als das Inspirationsgeräusch es lieferte. Hiernach möchte ich die Spiegelprobe als eine den anderen zur Zeit üblichen Prüfungsmethoden die functionelle Diagnostik der Nase betreffend mindestens ebenbürtige, bei Massenprüfungen diesen über-

legene Methode empfehlen. Ist eine functionelle Insufficienz diagnosticirt, so muss natürlich durch eine genaue Speculirung des Naseninnern die Art des zu beseitigenden Hindernisses festgestellt werden. Es erscheint mir aber bei Klagen eines Patienten über behinderte Nasenathmung richtiger, nicht sofort zur Speculirung der Nase zu schreiten, wie das häufig zu geschehen pflegt, sondern zunächst immer festzustellen, ob und inwieweit diese Klagen durch eine functionelle Untersuchung objective Bestätigung erfahren. Ein solches Verfahren dürfte die noch immer vorhandene Hyperactivität auf dem Gebiete der Nasenchirurgie nicht unwesentlich einschränken.

Die von der Nase ausgelösten Reflexe.

Von

Doc. Dr. L. Réthi in Wien.

In seinem am 16. October 1903 in der k. k. Gesellschaft der Aerzte in Wien gehaltenen Vortrag beschäftigte sich Urbantschitsch u. a. mit den von den sensiblen Nerven ausgelösten Lähmungen der oberen und unteren Extremitäten; er weist da auch auf Schrift- und Sprachstörungen hin infolge von Erkrankungen des Mittelohres, sowie durch Drucktamponade; ähnliche Reflexerscheinungen wie vom Ohr leitet er auch von der Schleimhaut der Mund- und Nasenhöhle ab.

Die folgenden von drei Fällen aus meiner Beobachtung abgeleiteten Bemerkungen beziehen sich auf die von der Nase abhängigen Erscheinungen. In einem Falle handelte es sich um Parese eines Beines und in zwei Fällen um vertigoähnliche Zustände.

Der Fall von Parese betraf einen etwa 25jährigen Mann, der vor vier Jahren an Influenza erkrankt war und danach an starker eitriger Absonderung aus der linken Nasenseite und öfters in den Vormittagsstunden auftretenden linksseitigen Schläfenschmerzen litt.

Die linke mittlere Muschel war in toto polypös hypertrophirt, die untere mässig vergössert; im mittleren Nasengang Eiter. Es ergab sich ein Empyem der vorderen und mittleren Siebbeinzellen. Kiefer- und Stirnhöhle waren eiterfrei. Ich resecirte die vordere Hälfte der linken mittleren Muschel, um dann das Siebbein zu eröffnen und tamponirte diese Nasenseite, wie ich dies seit vielen Jahren principiell nach derartigen Eingriffen thue. Patient begab sich etwa eine Viertelstunde nach der Tamponade nach Hause.

Als der Kranke am nächsten Tage erschien, fiel mir der schleppende, unsichere Gang desselben auf; er erzählte, er habe zwei Stunden nach der Operation bemerkt, dass das rechte Bein z. Th. versage; das Gefühl sei in demselben nicht so sicher wie im anderen Bein. Ich entfernte den Tampon; der Kranke gab an, die Schwere im Bein sei verschwunden und in der That war nun kein Unterschied gegen früher zu bemerken.

Vor einem Jahr entfernte ich bei einem etwa 20jährigen Mädchen eine Hypertrophie der linken unteren Muschel. Die Nase wurde tamponirt und die Kranke nach Hause geschickt. Am nächsten Tag erzählte sie, dass der Gang unsicher geworden sei, dass sie zuweilen Schwindel bekomme und beim Gehen schwanke. Es war jedoch kein schleppender Gang, keine Schwäche der Beine vorhanden, wie im vorigen Falle. Nach Entfernung des Tampons verschwanden sämtliche Erscheinungen.

Einige Monate später sah ich einen ganz ähnlichen Fall; bei einem 30jährigen Mann wurde die stark hypertrophirte mittlere Muschel abgetragen und die Nase tamponirt. Am nächsten Tage erschien er in Begleitung und gestützt und erzählte, dass er Tags vorher, schon nahe seiner etwa 20 Minuten entfernten Wohnung, wohin er sich zu Fuss begab, von immer heftiger werdendem Schwindel befallen wurde und sich geradezu den Häusern entlang weiter bewegen musste. Auch zu Hause beim Stehen, Sitzen und Liegen hat er das Schwindelgefühl nicht los werden können; es habe bis nun unverändert angehalten. Parese einer Extremität war nicht vorhanden. Ich entfernte den Nasentampon und nach 1—2 Minuten war der Kopf frei, das Schwindelgefühl verschwunden und der Gang sicher.

Einen Zusammenhang zwischen Nasenleiden und schwindelähnlichen Zuständen hat man nicht selten Gelegenheit zu beobachten; doch ist er selten so eclatant wie in den eben beschriebenen Fällen und der Vortrag von Urbantschitsch veranlasst mich nun zu einigen Bemerkungen.

Ich habe in diesen drei Fällen s. Z. auch einen Zusammenhang zwischen Operation, d. h. Tamponade und dem unsicheren Gang bzw. der Parese des rechten Beines angenommen, mir aber die Sache derart zurecht gelegt, dass durch die Tamponade Stauungen in den cerebralen Organen verursacht wurden und die geschilderten Erscheinungen lediglich auf diese Circulationsstörungen zurückzuführen seien. Ich stehe von vornherein der Annahme reflectorisch von der Nase ausgelöster Erscheinungen nicht etwa ablehnend gegenüber; habe ich ja s. Z. über eine Reihe von Fällen berichtet, die ich als nasale Reflexe aufgefasst habe. Neuralgien, Asthma, Reflexhusten und -Niesen¹⁾, Quincke'sches Hautödem²⁾, nasale Bronchitis³⁾ etc.; ich habe auch Fälle beschrieben, in denen Neurosen durch nasale Eingriffe entstanden sind⁴⁾, doch giebt es für eine grosse Reihe von Fällen einfachere Erklärungen und näher liegende Ursachen.

Es darf auch nicht ausser Acht gelassen werden, dass manche Erscheinungen von der Nase beeinflusst werden können, die ihren Ursprung gar nicht in der Nase bzw. im Rachen haben. So zeige ich z. B. meinen Hörern gelegentlich einen Fall von früher vorhanden gewesenem Asthma, in dem eine polypöse Hypertrophie der unteren und mittleren Muschel

1) Ueber Reflexneurosen. bedingt durch Erkrankungen der Nase und des Nasenrachenraumes. Wiener med. Presse 1886.

2) Arch. internat. de Rhinol. Laryngol. 1892.

3) Wiener med. Presse 1897.

4) Internat. klin. Rundschau 1889.

vorhanden war und damals durch Cocainisirung und Entfernung einer unteren Muschel das Asthma anscheinend behoben wurde; aber schon nach 14 Tagen stellte es sich wieder ein; Entfernung der unteren Muschel der anderen Seite wirkte wieder anscheinend günstig, aber auch nur für einige Wochen; ich entfernte dann noch die Hypertrophien der mittleren Muscheln, jedes Mal wieder nur mit vorübergehendem Erfolg. Es wurde auch nach Empyem der Nebenhöhlen gefahndet, doch erwiesen sich diese sämtlich als gesund. Seit einem Jahre hat sich lediglich nach Luftveränderung das Asthma nicht wieder eingestellt. Ich habe aber vor vielen Jahren auch gezeigt, dass man Rachenhyper- und -Parästhesien durch leichte Aetzung anscheinend gesunder Rachenpartien in der Gegend der schmerzhaften Stellen heilen könne.⁵⁾ Unzweifelhaft können also nervöse Erscheinungen reflectorisch von der Nase abhängig sein oder von hier aus beeinflusst werden.

Nun wissen wir aber, dass zwischen Nasenschleimhaut und dem Schädelinneren ein ausgesprochener Zusammenhang besteht und dass die nasalen Lymphbahnen direct mit dem Subdural- und Subarachnoidalraum communiciren; die Annahme liegt daher nahe, dass durch die Tamponade Circulationsstörungen und gehinderter Abfluss von Blut und Lymphe aus der Schädelhöhle bedingt werden können, dass also die nervösen Störungen direct als Druckerscheinungen aufzufassen wären. Für eine solche Annahme würde insbesondere das nicht momentane, sondern das der allmählichen Stauungszunahme entsprechende langsame Auftreten der Erscheinungen sprechen.

Die Entscheidung, ob es sich bei dem Auftreten dieser nervösen Erscheinungen überhaupt — von den Ohrenfällen sehe ich ganz ab — thatsächlich um eine Reflexwirkung oder um eine Stauungserscheinung handelt, ist schwer. Urbantschitsch hat das Ohr bezw. die Nase cocainisirt und gefunden, dass die bei Druckeinwirkung auftretenden Schrift- und Sprachstörungen nach der Cocainisirung nicht ausgelöst werden. Allerdings muss man berücksichtigen, dass beim Cocain nicht nur die anästhesirende, sondern auch eine gefässverengernde Wirkung in Betracht kommt, die diesbezüglich vielleicht nicht ohne Bedeutung ist. Immerhin ist aber die Angabe von Urbantschitsch über die Aehnlichkeit in der Wirkung bei Ohren- und Nasenerkrankungen geeignet, die Annahme einer rein mechanischen Entstehung in diesen Fällen zu erschüttern.

⁵⁾ Ueber Sensibilitätsneurosen des Rachens. Internationale klinische Rundschau 1887.

Eine quere Schusswunde des äusseren Gehörganges.

Von

Dr. med. **B. Choronshtzky**, Warschau.

In der chirurgischen Abtheilung des Rothen Kreuzes zu Warschau hatte ich die Gelegenheit, folgenden Fall zu beobachten und für einige Zeit in meine Behandlung zu nehmen. Es handelte sich um einen 18jährigen Postdiener M. U., der von seinem Collegen in einem unschuldigen Spiel eine Schusswunde aus einem grossen sechsläufigen Postrevolver in die rechte Schläfe bekam. Die 8—9 mm weite Eingangsöffnung der Wunde lag $2\frac{1}{2}$ cm vor dem Ohr, in der Höhe der oberen Hälfte des Jochbogens. Letzterer war intact. Aus dem rechten äusseren Gehörgang floss ein wenig Blut. Bei genauer Untersuchung fand ich die Gehörgangswand in der Mitte unten und vorne stark zerfetzt. Die Ausbreitung der Zerstörung derselben genau festzustellen war sehr schwer. Doch so viel war sicher, dass das Trommelfell unberührt geblieben ist. Die Kugel fand sich weit entfernt von der Eingangsöffnung der Schusswunde, nämlich unter der Haut am Nacken, gerade in der Mittellinie, zwischen den Spinen des sechsten und siebenten Halswirbels. Ein seichter Einschnitt in die Haut an dieser Stelle genügte, um die Kugel herauszuholen. Letztere war gegen jegliche Erwartung von bedeutender Grösse: 11 mm dick und 21 mm lang; die Spitze vollständig zerdrückt und abgeflacht, so dass hier die Dicke der Kugel etwa 13—14 mm betrug.

Die Temperatur war normal, die Schmerzen nicht bedeutend, das Allgemeinbefinden gut. Antiseptische Wundbehandlung und Ohrspülungen führten rasche Heilung herbei. Im Gehörgang blieb trotz gründlicher Ausstopfungen desselben unter erhöhtem Druck eine nicht unbedeutende Verengung nach, die das Gehör wenig beeinträchtigte. Der Patient verliess das Krankenhaus sehr befriedigt.

Merkwürdig ist der Weg, den die Kugel in dem beschriebenen Fall zurückgelegt hat. Gleich von vorne herein stiess sie auf ein mächtiges Hinderniss in der Gestalt des starken Jochbogens, den sie nicht im Stande war durchzubrechen. Sie bog deswegen schroff nach unten und hinten um und durchbohrte den äusseren Gehörgang quer in der Mitte, wobei sie hauptsächlich die vordere und untere Wand desselben verletzte. Dann stiess sie auf den compacten Warzenfortsatz, dem sie ebenfalls ausweichen musste, um weiter nach unten und hinten durch die Weichtheile des Halses gegen den Nacken zu wandern, bis sie endlich unter der Haut zwischen den Spinen des sechsten und siebenten Halswirbels liegen blieb.

Oesterreichische otologische Gesellschaft.

Officielles Protocoll der Sitzung vom 26. October 1903.

Erstattet vom Schriftführer.

Vorsitzender: Prof. Dr. Urbantschitsch.

Schriftführer: Dr. Hugo Frey.

I. Docent Dr. F. Alt demonstrirt ein achtjähriges Mädchen, bei welchem ein in der Trommelhöhle eingekeilter Fremdkörper operativ entfernt wurde. Das Kind hatte sich einen Stein in das rechte Ohr gesteckt. Die Angehörigen und der Hausarzt versuchten vergeblich, den Stein zu entfernen. Das Kind wurde in das Wiedenerspital gebracht, da inzwischen heftige Schmerzen aufgetreten waren. Bei der otoscopischen Untersuchung war ein Stein im rechten knöchernen Gehörgange zu sehen, dahinter ein schmales Segment entzündeten Trommelfelles wahrnehmbar. Beim Ausspritzen des Ohres kam Wasser aus der Nase hervor. Die Membran war also perforirt. Das Kind war sehr ungeberdig, so dass an eine instrumentelle Entfernung ohne Narcose nicht zu denken war. Ich versuchte in der Narcose mit den verschiedensten Instrumenten den Stein zu entfernen; er war fest eingekeilt und rührte sich nicht. Zu einer Ablösung der Ohrmuschel wollte der Vater seine Zustimmung nicht geben, so dass zunächst jeder weitere Extractionsversuch aufgegeben werden musste. Erst nach zwei Tagen erhielt ich die Zustimmung des Vaters und führte folgenden Eingriff aus.

Ablösung der Ohrmuschel, Lostrennung des hinteren Antheiles des knorpeligen Gehörganges vom knöchernen, Abmeisselung eines Theiles der hinteren oberen knöchernen Gehörgangswand, bis es endlich gelang, mit einer winkelig abgobogenen Curette den Fremdkörper herauszuhebeln.

Der Stein war vierkantig und lag mit einer breiten Basis im knöchernen Gehörgange, mit der Spitze in der vorderen Trommelhöhlenwand, wahrscheinlich in der Tube eingekeilt.

Discussion.

Prof. Urbantschitsch erwähnt einen ähnlichen Fall, bei welchem der Fremdkörper auch so fest sass, dass er nur nach vorhergegangener partieller Wegmeisselung des Annulus tympanicus entfernt werden konnte.

II. 1. Hofrath Prof. Dr. Politzer demonstrirt an einem Patienten die Ausfüllung der durch eine Trepanation des Warzenfortsatzes erzeugten Wundhöhle mit Paraffin und die folgende primäre Vereinigung der Wundränder.

2. Ich erlaube mir weiter kurz auf einen Versuch hinzuweisen, den ich bei der Eröffnung des Warzenfortsatzes gemacht habe.

Bekanntlich gelangt man bei der Mastoidoperation, wo die Eröffnung des Antrums indicirt ist, ziemlich leicht in dasselbe, namentlich bei pneumatischen Warzenfortsätzen, wo das Antrum ziemlich gross ist und mehr nach hinten und peripheriewärts reicht wie sonst. Schwieriger ist dies bei diploëtischen Warzenfortsätzen, wo das Antrum meist kleiner ist und nicht so weit nach hinten und aussen reicht wie sonst. In

diesen Fällen ist es oft wichtig, den Moment der Eröffnung des Antrums zu constatiren, eine Aufgabe, die nicht immer ganz leicht ist, weil die diploëtische Umgebung desselben es oft nicht ohne Weiteres erkennen lässt.

Bringt man in solchen Fällen zu weit vor, so läuft man Gefahr, den Amboss zu luxiren. Es empfiehlt sich daher, bei der einfachen Eröffnung des Warzenfortsatzes und Antrums in solchen Fällen zur Constatirung des bereits eröffneten Antrums einen pneumatischen Trichter in den äusseren Gehörgang einzuführen und die Luft in demselben abwechselnd zu verdichten und zu verdünnen. Zeigt es nun, dass die Flüssigkeit in der Wundhöhle conform der Compression des Ballons sich bewegt, dann ist man sicher, bereits das Antrum erreicht zu haben.

III. Docent Dr. Alexander demonstrirt folgende Fälle:

1. Otitis media suppurativa chronica lateralis utriusque, Abscessus lobi temporalis sinistri. Operation, Heilung.

Aus der Krankengeschichte. Anamnese: Martha P., 16 Jahre alt, aus Krumau (Böhmen), seit dem 15. Lebensjahre beiderseitig Ohrenfluss nach Scharlach, rechts radical operirt 1898 an der Ohrenklinik in Prag. Seit 14 Tagen vor der Aufnahme hat Pat. mehrere Tage hindurch mehrmals täglich erbrochen, seit längerer Zeit besteht Schwindel, unsicherer Gang, Kopfschmerz, angeblich Fieber. Aufnahme in die Ohrenklinik in Wien am 11. August 1903.

Status praesens: Mittelgrosses, schwächliches, anämisches Individuum. Ohrbefund rechts: Gehörgangsöffnung unter linsengross. Operationshöhle von Eiter und Cholesteatommassen erfüllt, nach deren Ausräumung sich die Wände von Granulationen bekleidet zeigen, erbsengrosse retroauriculäre Fistel nach Radicaloperation in mittlerer Höhe eines im Uebrigen flach vernarbten Hautschnittes. Links: Gehörgang maximal verengt, von dickem, hochgradig fötidem Eiter erfüllt, spontane und Percussionsschmerzhaftigkeit über dem Warzenfortsatze und der Schläfenspitze.

Keine nachweisbaren Erkrankungen in Brust- und Baueingeweiden. Pat. macht den Eindruck einer Schwerkranken, ist apathisch und antwortet nur mit „ja“ und „nein“ auf an sie gerichtete Fragen. Gangstörungen nicht zu controliren, da Pat. nur mit fremder Stütze zu gehen vermag. Bewegungen des Kopfes und der Halswirbelsäule frei. Augenhintergrund (Dr. Lauber) normal, von Seiten der übrigen Hirnnerven keine nachweisbaren Störungen. Temperatur 38,1, Respiration 16, Puls 70.

12. August. Operation (Alexander) in ruhiger Chloroformnarcose. Typischer, 8 cm langer Hautschnitt, Freilegung und Eröffnung des Warzenfortsatzes. Corticalis dünn, weich, Inneres diploëtisch, auffallend blutreich, stellenweise sklerotisch; folgt Freilegung des Antrums, aus welchem mehrere Tropfen dicken, gelben, hochgradig fötiden Eiters hervorquellen, das nahezu in ganzer Ausdehnung erreichte Tegmentum wird abgetragen, wonach sich die geröthete, stark gespannte Dura in die mittlere Schädelgrube einstellt. Durchführung der Radicaloperation, Säuberung der von Polypen erfüllten Paukenhöhle, Ausschabung des Tubenostiums, Plastik nach Panse mit Fixation beider Lappen durch je eine Knopfnah. Folgt Abtragung der weichen Partie nach hinten, wobei der sonst unveränderte Sinus auf Haselnussgrösse freigelegt wird.

Die Lüftung der Dura ergibt einen extraduralen Abscess an der mittleren Schädelgrube, aus welcher ungefähr 10 ccm dicken, gelben, fötiden Eiters unter hohem Drucke nach aussen strömen. Hierauf Incision der auf Guldengrösse freigelegten Dura der mittleren Schädelgrube, worauf sich wie oben beschaffener Eiter aus dem intraduralen Raume entleert. Die Menge desselben beträgt ungefähr 20 ccm. Danach stellt sich der geschwollene, tiefroth gefärbte Schläfenlappen ein, aus welchem sich, nachdem auf 2 cm Tiefe incidirt worden ist, im Strome etwa 150 ccm grüngelben, hochgradig fötiden Eiters entleeren. Mit dem Reste des Eiters gelangen auch gangränöse Gewebsetzen aus der Abscesshöhle heraus. Es stellt sich nun die vorher nicht vorhanden gewesene Pulsation an Dura und Cerebrum ein. Drainage der Abscesshöhle durch einen Jodoformgazestreifen, Wundversorgung, Verband. Bacteriologischer Befund: Bacteriengemisch mit Bacterium coli und Streptococcen.

Decursus: Unmittelbar nach der Operation Puls 110, Respiration 32, Temperatur 37,4. Reactionsloser Wundverlauf. Erster Verbandwechsel einen Tag nach der Operation, seither bis 9. September jeden zweiten Tag, bis 10. October täglich, sodann bis 27. October jeden zweiten Tag Verbandwechsel. Abscesshöhle geschlossen seit 20. August. Pat. erfährt durch eine Milchcur bedeutende Gewichtszunahme und wurde am 27. October mit folgendem Ohrbefund entlassen: Linkes Ohr: Retroauricularwunde durch lineare Narbe geschlossen, Radicaloperationshöhle bis auf die Tubenregion epithelisiert, Hörweite links wie vor der Operation, Conversationssprache ad concham, Flüsterversprache 0, Acumeter 0. Keine nachweisbaren functionellen Störungen, vollkommenes Wohlbefinden. Pat. wird angewiesen, nach Ausheilung der Operationshöhle links das rechte Ohr, das, wie erwähnt, vor fünf Jahren operirt worden ist, nachoperiren zu lassen, und wird für December 1903 zur Aufnahme bestimmt.

2. Otitis media suppurativa chronica sinistra, Pyaemia ex otitide, Thrombophlebitis sinus transversi sinistri. Radicaloperation mit Vereinigung des Sinus und der Vena jugularis interna am Halse und Anlegung einer Jugularis-Hautfistel.

Aus der Krankengeschichte: Adolf W., Landarbeiter aus Bruck a. L., 21 Jahre alt, aufgenommen am 11. October 1903.

Anamnese: Linksseitige chronische Mittelohreiterung seit dem neunten Lebensjahre, wiederholt Schmerzen im Bereiche des linken Ohres, in letzter Zeit Fieber, Schwindel, keine Schüttelfröste, kein Erbrechen.

Status: Mittelmässiges, kräftiges, gut genährtes Individuum. Rechts: Trommelfell getrübt. Links: Gehörgang von einem Polypen verlegt, der fast bis an das äussere Gehörgangsende reicht. Die eingeführte Sonde gelangt durch die hintere Gehörgangswand auf 2 cm Tiefe auf rauhen Knochen. Reichliche, hochgradig fötide Eitersecretion. Linke Warzenfortsatzgegend in Kinderhandtellergrösse flach kugelig geschwollen, Haut darüber gering geröthet. Es besteht Spontan- und Druckschmerzhaftigkeit des linken Warzenfortsatzes, des Hinterhauptes, des linken Vorderhalses. Active und passive Bewegungen des Kopfes und der Halswirbelsäule um ungefähr ein Drittel des normalen Bewegungsumfanges verringert. Keine nachweisbare Erkrankung der übrigen Hirn-

nerven, der Brust- und Baueingeweide. Gang unsicher, schwankend, Augenhintergrund normal. Puls 120, Temperatur 38,5—40,1, Respiration 28.

12. October. Operation (Alexander) in ruhiger Chloroformnarcose. 8 cm langer Hautschnitt über der Convexität der Geschwulst, Freilegung und Eröffnung des Warzenfortsatzes. Corticalis dünn, weich, Inneres von einem wallnussgrossen vereiterten Cholesteatom erfüllt, hintere knöcherne Gehörgangswand zum Theil destruiert. Durchführung der Radicaloperation mit Plastik nach Panse. Freilegung des Sinus, wobei sich unter Pulsation perisinös einige Tropfen Eiter entleeren. Laterale Sinus wand grauroth gefärbt, resistent. Die Spaltung ergibt einen leeren Sinus.

Folgt Freilegung der Vena jugularis interna im mittleren Halsdrittel — sie enthält wenig Blut — mit doppelter Unterbindung der Vene unterhalb der Vena faciei communis, die gleichfalls chirurgisch ligirt wird. Die Ligatur an der Vena jugularis interna wird möglichst weit central angelegt, so dass das periphere Venenende möglichst lang ausfällt. Sodann werden vom ursprünglichen Hautschnitte vom oberen und unteren Ende direct nach hinten 2 je 7 cm lange Schnitte geführt und der resultierende rechtwinklige Lappen nach hinten umgeschlagen und mit einem Haken nach hinten gezogen, der Sinus transversus wird von der freigelegten Region nach aufwärts bis etwa 2 cm in der sagittalen Medianebene des Kopfes freigelegt. Es ergibt sich in einer Entfernung von 1 cm über dem Knie an der Aussenfläche der Dura ein guldengrosser, flacher Entzündungsherd und diesem entsprechend im Sinus selbst ein grügelber, verjauchter Thrombus, der nach Spaltung des Sinus auf die ganze Länge entfernt wird. Danach stellt sich aus dem peripheren Sinusabschnitt eine Blutung ein, die durch aufgelegte Jodoformgaze anstandslos steht. Nun wird auch der Sinus nach abwärts bis an den Bulbus freigelegt, wobei sich gleichfalls in dem oberen Ende ein obturirender, fötider, gelbgrüner Thrombus ergibt, nach dessen Entfernung sich wenige Tropfen Blut aus dem Sinus entleeren.

14. October. Das ligirte periphere Venenende wird in den oberen Hautwinkel vorgezogen, durch drei Knopfnähte daselbst fixirt und sodann wieder eröffnet. Es entleeren sich aus der Vene etwa 15 Tropfen einer serös-hämorrhagischen Flüssigkeit. In die Vene wird nun auf eine Länge von etwa 3 cm ein Gazestreifen vorgeschoben, die Hautwunde drainirt und durch fünf Knopfnähte geschlossen.

Bacteriologischer Befund: Im Eiter aus dem Warzenfortsatze und perisinösem Abscess microscopisch und culturell ein Bacteriengemisch. Thromben microscopisch und culturell steril.

Verlauf: Reactionsloser Wundverlauf. Bis 22. October jeden zweiten Tag Verbandwechsel, wobei stets der in das periphere Venenende eingeführte Streifen eitrig durchtränkt erscheint und nach Vorziehen desselben noch einige Tropfen dicken, gelben, nicht fötiden, manchmal von Luft (Gasblasen) durchsetzten Eiters vorquellen. Die regionäre Wunde am Ohre zeigt sich seit 25. October von Granulationen bedeckt. Am 29. October Secundärnaht des Hautlappens und Drainage durch den unteren Wundwinkel. Peripheres Jugularisende seit 22. October verödet, Halswunde seit 3. November linear vernarbt, vollständiges Wohlbefinden, keine Beschwerden.

Epikrise: Durch den Fall wird die gute Verwendbarkeit der von Alexander angegebenen Methode der Versorgung des peripheren Jugularisendes (Anlegung einer Jugularishautfistel) illustriert. In dem Falle handelt es sich, von der Thrombose im oberen Theile des Sinus lateralis abgesehen, um eine Thrombophlebitis im unteren Theile des Sinus, die sicher bis in die unmittelbare Nähe des Bulbus reichte. Ob sie den Bulbus selbst betraf, kann nicht exact bewiesen werden, da der Bulbus nicht freigelegt worden ist. Immerhin scheint das nach der Entfernung des Thrombus tropfenweise vorquellende Blut eine obturierende Thrombose auszuschliessen. Der Erkrankungsherd im unteren Theile des Sinus und im Bulbus wurde nun durch den sowohl nach oben geschlitzten Sinus als nach abwärts durch das angelegte offene Jugularisende drainirt erhalten und die gute Wirkung dieser letzteren Drainage äusserte sich in dem continuirlichen Abflusse von Eiter durch das periphere Venenende bis acht Tage nach der Operation. Alexander verweist kurz auf seine bisher von ihm derart operirten Fälle, in welchen er stets von der Anlegung der Jugularis-Hautfistel nur Gutes gesehen hat und empfiehlt diese Operationsmethode. Merkwürdig erscheint der bacteriologische Befund, welcher im Warzenfortsatze und perisinösem Eiter microscopisch und culturell ein Bacteriengemisch ergab, während die grüngelben, fötiden Thromben sich steril erwiesen. Alexander bringt diesen Befund in Analogie mit dem nicht seltenen Befunde der Sterilität des Eiters in Empyemen und Hirnabscessen, erinnert an die Thatsache, dass ab und zu frische, tiefroth gefärbte, anscheinend reine Thromben bereits infectiös gefunden werden, und zieht daraus die Lehre, dass sich der Operirende nach dem macroscopischen Befunde des Thrombus nach keiner Richtung hin ein Bild seiner Infectiosität machen kann.

Discussion.

Docent Dr. Hammerschlag bemerkt, dass die von Dr. Alexander beschriebene Methode nicht originell ist. Die Einnähung des distalen Endes der Vena jugularis in die Halswunde wurde bereits von Clutton im Jahre 1892 ausgeführt. Der von Clutton beschriebene Fall ähnelt in einem weiteren Punkte dem von Dr. Alexander eben beschriebenen, und zwar darin, dass Clutton ebenfalls erst die Einnähung des peripheren Stumpfendes der Jugularis vornahm und erst mehrere Tage später, nachdem die Anwesenheit von Eiter im Venenrohre sichergestellt war, das periphere Ende öffnete.

Docent Alexander: Ich bin kein Freund von Prioritätsstreitigkeiten und habe nirgends Urheberrechte bisher in Anspruch genommen. Wenn aber von diesem Verfahren selber die Rede ist und seine Neuheit angezweifelt wird auf Grund der Operation von Clutton, so nehme ich für das von mir beschriebene Operationsverfahren vollkommen die Priorität in Anspruch, weil von früheren Operateuren weder diese Art der Versorgung des peripheren Venenendes (Anlegung einer Jugularis-Hautfistel), noch auch die Operation selbst vor mir angegeben und von mir zuerst als typischer Eingriff hingestellt worden ist. Schliesslich ist ja die Schlitzung des oberen Endes, die Exstirpation der Jugularis und Aehnliches auch ein Verfahren der Drainage. Aber es bedeutet nur

ein vollkommenes Missverstehen meiner Methode, wenn man dieselbe mit diesen beiden anderen identificiren wollte.

IV. Dr. H. Neumann demonstirt histologische Präparate eines Tumors des äusseren Gehörganges, der wegen seiner eigenthümlichen Structur eine sichere Diagnose nicht stellen liess. Dem Ausschen nach hardelte es sich entweder um ein Chondromyxosarcom oder um eine der in der Parotis gelegentlich zu beobachtenden gutartigen Mischgeschwülste (Chondromyxom). Die vor fünf Monaten operirte Patientin hat sich unterdessen schon als geheilt vorgestellt. Der Tumor hatte der Patientin durch nach dem Hinterhaupte ausstrahlende Schmerzen und häufige stärkere Blutungen Beschwerden verürsacht.

Discussion.

Docent Dr. Gomperz erwähnt im Anschlusse daran einen Fall, wo er bei Entfernung eines Polypen eine exorbitante Blutung sah. Ende 1902 kam eine 28jährige Frau zu ihm, die eine Granulationsgeschwulst im äusseren Gehörgange mit stinkender Eiterung aufwies. Beim Ausspritzen fiel ihm eine starke Blutung auf. Die Frau gab an, dass es schon einmal bei dem Versuche, den Polypen herauszunehmen, sehr stark geblutet hätte. G. verwendete Cocain und Adrenalin und extirpirte den Polypen mit der Schlinge. Bei der Operation schoss ein Blutstrahl aus dem Gehörgange, wie bei einer arteriellen Blutung, so dass der erste Gedanke der an eine Carotisblutung war. Mit vieler Mühe brachte G. die Blutung zum Stehen und überwies dann die Frau der Klinik Politzer. Die von Hofrath Weichselbaum vorgenommene Untersuchung des Tumors ergab das Vorhandensein eines epithelialen Carcinoms.

Docent Alexander: Der Patientin wurde ein operativer Eingriff vorgeschlagen; sie lehnte ihn ab und wurde zwei Tage später entlassen. Ein Stückchen des Tumors wurde mit der kalten Schlinge entfernt, dabei trat eine sehr heftige Blutung auf, die mit Jodoformgaze gestillt wurde.

V. Dr. Ernst Urbantschitsch demonstirt ein nach seinen Angaben gefertigtes selbsthaltendes Nasenspeculum aus Aluminium, das sich bei operativen Eingriffen sehr gut bewährt hat. Die Befestigung erfolgt mittelst einer brillenartigen Vorrichtung.

VI. Dr. Hugo Frey hält seinen angekündigten Vortrag: Weitere Untersuchungen über die Schalleitung im Schädel.

Votr. recapitulirt die Ergebnisse seiner früheren einschlägigen Arbeiten, insbesondere bezüglich der Schallfortleitungen einer Pyramide zur anderen und berichtet hierauf über einige neue Ergebnisse.

Mittelst der microphonischen Beobachtungsmethode constatirte er, dass Schallwellen, die durch eine an irgend einem Punkte des Schädels aufgesetzte Stimmgabel auf denselben übertragen werden, in dem Endpunkte des von dem ersten Punkte aus gezogenen grössten Durchmessers am stärksten wieder gehört werden, dass also bezüglich der Schallausbreitung im knöchernen Schädel eine directe Beziehung zwischen je zwei diametral gegenüberliegenden Punkten besteht. Dadurch wird ein schon längere Zeit beim normal Hörenden beobachtetes Phänomen erklärt, nach dem bei einer bestimmten Stellung der Stimmgabel an

einem Scheitelbein ihr Ton nicht in dem zunächst liegenden gleichseitigen, sondern in dem Ohre der anderen, entfernteren Seite gehört wird.

Dass dort, wo die Pyramiden in das Schädelgehäuse eingebettet sind, Beeinflussungen des oben geschilderten Verhaltens durch sie hervorgerufen werden, ist nach den Versuchsergebnissen des Votr. wahrscheinlich, wenn auch die Art dieser Beeinflussung noch nicht genau erkennbar ist.

Weiterhin gelang dem Votr. der Nachweis, dass an ein und demselben Punkte des Schädels nicht nur von der Oberfläche, sondern auch von der Durchschnittsfläche her gleiche Schallintensitäten erhalten werden, und zwar auch in verschiedenen Radien.

Es ergibt sich aus den Versuchen, dass bei der geschilderten Anordnung Schallwellenzüge sich zwischen der Stimmgabel und dem diametral gegenüberliegenden Punkte über die ganze Oberfläche des Schädels vertheilen. Man erhält daher, je näher man einem dieser beiden Gegenpunkte kommt, um so mehr an lebendiger Kraft, also um so grössere Schallintensitäten. An der grössten Circumferenz in der Mitte zwischen beiden Punkten muss demzufolge ein Minimum an lebendiger Kraft wahrgenommen werden. Inwieweit zu diesem einfachen Zusammenlaufen von Schallwellenzügen an den beiden Gegenpunkten noch Interferenzerscheinungen treten können, lässt sich nach den vorliegenden Untersuchungen noch nicht entscheiden.

Discussion.

Prof. Bing: Die sog. gekreuzte Perception, welche Dr. Frey mit seiner Beobachtungsthatsache — dass der Stimmgabelton von einer Stelle am macerirten Schädel aus an der correspondirend gegenüberliegenden Stelle am stärksten gehört wurde — in Verbindung bringen und erklären zu können glaubt, halte ich nicht für gekreuzte Perception, sondern, wie ich dies schon früher dargethan, bloss für gekreuzte Projection. Wir können nämlich den Frontalschnitt des Schädels in der Ebene der Pyramiden gewissermaassen als (halbes) Ellipsoid ansehen, in dessen Brennpunkten eben die Labyrinth gelegen sind. Wenn nun bei einem normal hörenden Individuum eine tönende Stimmgabel in der Mittellinie des Schädels (Oberkiefer, Scheitel) aufgesetzt wird, pflanzen sich die Schwingungen durch die Kopfknochen nach beiden zur Medianlinie doch gleich gelegenen Labyrinth hin gleichmässig fort und es kommen dem Hörnerven jeder Seite die Schallimpulse aus gleicher Entfernung und in gleicher Intensität zu. Der Ton wird dabei eigentlich nicht so sehr in den Ohren, als vielmehr von der Ansatzstelle der Stimmgabel herkommend wahrgenommen resp. dorthin projectirt, also gewissermaassen nach der Spitze eines Dreieckes, dessen Schenkel von der Ansatzstelle zu den Labyrinth verlaufen und dessen Basis die zwischen letzteren gezogene Horizontale darstellt. Denkt man sich über dieser Basis in derselben Ebene, doch in entgegengesetzter Richtung, ein gleiches Dreieck errichtet, so geben beide Dreiecke zusammen ein Parallelogramm, in dessen lange Diagonale die Resultirende fällt, in deren Richtung der wahrgenommene Ton projectirt wird.

Bringt man die tönende Stimmgabel näher der Seite eines Ohres mit den Kopfknochen in Contact, z. B. an dem Warzentheile des rechten Schläfebeines, so wird der Ton nur (eigentlich vorwaltend) im rechten

Ohre gehört; denn die Schwingungen, die sich ja wieder nach beiden Labyrinthhen fortpflanzen, gelangen zum nahen rechten Labyrinth auf kurzem Wege, haben dagegen zum entfernteren linken Labyrinth eine längere Wegstrecke zurückzulegen. Der rechte Hörnerv erhält daher Impulse von grösserer Intensität, während dem linken Labyrinth die Schwingungen in einer dem Wegunterschied entsprechend verminderten Intensität zukommen; die stärkeren Impulse rechterseits übertönen die linksseitig schwächeren — der Ton wird im rechten Ohre gehört, nach welchem auch die Resultirende des entsprechend gedachten Parallelogramms hinzieht.

Analog verhält sich die Tonwahrnehmung auch von anderen Stellen der Schädelhälfte aus, wo die Stimmgabel näher einem Ohre aufgesetzt wird; denn bezüglich der Tonwahrnehmung und deren Localisation kommen hauptsächlich die Intensität der Impulse (Summe der lebendigen Kraft), die Ansatzstelle und die Functionstüchtigkeit des nervösen Hörapparates in ihrer nach physikalischen Gesetzen erfolgenden Ein- und Rückwirkung auf beide Ohren in Betracht.

Wenn nun von manchen Punkten der Schädelhälfte dies- oder jenseits der Mittellinie (Tuber parietale, frontale) der Ton nach der entgegengesetzten Seite klingt, so glaube ich nicht, dass dies vorwaltende Wahrnehmung durch das Ohr der anderen Seite also gekreuzte Perception — sondern nur gekreuzte Projection ist, und dass hier die Resultirende, in welcher diese Projection erfolgt, in die andere Diagonale des Kräfteparallelogramms fällt.

Es ist schwer anzunehmen, dass gerade von diesen Punkten aus die Leitung durch das Gefüge der Knochen zum Ohr der entgegengesetzten Seite eine soweit bessere sei — dass durch dieselbe der Verlust von Intensität (auf dem immerhin weiteren Wege) übercorrigirt würde.

Und horcht man genauer zu — so nimmt man den hinüberklingenden Ton in derselben Weise wahr — wie er von der Oberkiefermitte oder vom Scheitel — als projectirter klingt — und da meist nur für höhere Stimmgabeln und dass bei wiederholten Versuchen der Ton dann doch auf derselben Seite bleibt.

Ich habe mich hier gegen die Annahme einer gekreuzten Perception als solche gewendet und nicht gegen Frey's gewiss richtige Beobachtungsthatsache; ob diese mit der gekreuzten Projection in Beziehung ist — lässt sich zunächst nicht sagen. — Es liegen die Verhältnisse am macerirten Schädel doch anders, als beim Lebenden und dort, wo das auscultirende Ohr des Untersuchers den Ton am stärksten wahrnimmt — befindet sich der Acusticus des Untersuchten eben nicht.

Dr. Frey giebt vorläufig für die erwähnte Beobachtung keine Erklärung. Vielleicht wäre die Vorstellung der ellipsoiden Form des Schädels hierbei nicht so ohne weiteres von der Hand zu weisen; man könnte sich denken, dass die Schwingungen im Hohlraum des Schädels in die Brennpunkte gesammelt werden und von diesen wieder in der Richtung der Leitstrahlen in dem correspondirend entgegengesetzten Punkt der Schädeldecke zusammentreffen.

Immerhin glaube ich hat die Annahme der directen Kopfknochenleitung, welche von mir gegenüber der sog. cranio-tympan-

nenalen Leitung — seit jeher festgehalten und durch klinische Beobachtungsthatsachen gestützt worden ist — in den Ergebnissen der Untersuchung Frey's über Schalleitung im Knochen auch ihre experimentelle Bestätigung erhalten.

Dr. Hugo Frey kann sich mit der von Prof. Bing gegebenen Erklärung nicht befreunden. Er findet den Wert seiner Untersuchungsmethode gerade darin begründet, dass es mit ihr möglich ist, gewisse Schalleitungsphänomene am Schädel objectiv darzustellen und aufzunehmen. Wie Prof. Bing selbst zugiebt, zweifelt er nicht an der Richtigkeit der mitgetheilten Beobachtungen. Findet man aber nun objectiv eine grössere Summe lebendiger Kraft in der Nähe des Gehörorgans der einen Seite, so ist es doch gewiss das einfachste, anzunehmen, dass dort, wo mehr Schall ist, auch mehr gehört wird. Die Projection auf diese Seite erfolgt dann analog wie beim Weber'schen Versuch bei einem Schalleitungshinderniss, wo auch der Stimmgabelton nur in dasjenige Ohr lateralisirt wird, in welchem er stärker klingt, trotzdem auch das andere Ohr eine Hörempfindung hat.

Die Phänomene der Kopfknochenleitung als subjective zu erklären, geht heute wohl doch nicht mehr an; das hat zwar vor circa einem halben Jahrhundert Harlens, seither aber auch Niemand mehr mit Ausnahme weniger Autoren, die ihre Ansichten nicht auf physikalische oder physiologische Beobachtungen, sondern auf rein speculativer Basis aufbauten.

Der Vergleich des Schädels mit einem Ellipsoid, welches Brennpunkte für den Schall hesitze, sei gewiss ein sehr interessanter Gedanke, aber es sei doch nur ein Vergleich, dessen Zulässigkeit erst zu beweisen ist, und die supponirten Brennpunkte müssten doch vor Allem einmal in ihrer Existenz demonstrirt werden. Gerade in dem Umstande, dass die hier erörterten Probleme in das Bereich der objectiv erforschbaren Thatsachen gerückt wurden, sieht Votr. das bescheidene Verdienst seiner Arbeiten. Bezüglich der Frage der cranio-tympanalen oder reinen craniellen Knochenleitung nähert sich der Standpunkt des Votr. dem des Herrn Prof. Bing fast vollständig.

Sitzungsberichte der laryngo-otologischen Gesellschaft, München.

18. Sitzung am 20. April 1903.

Vorsitzender: Prof. Haug.

Schriftführer: Dr. Hecht.

1. Demonstration von Dr. F. Schäfer: Carcinoma laryngis mittels Laryngofissur geheilt.

Pat., 40 Jahre alter Kutscher, der seit $\frac{3}{4}$ Jahren wegen chronischer Heiserkeit verschiedentlich behandelt wurde, zeigt das Bild einer linksseitigen Stimmbandanschwellung mit starker Röthung. Im vorderen

Drittel höckerige Prominenz, die sich herauf gegen das Taschenband erstreckt. Durch Probeexcision und microscopische Untersuchung wird Plattenepithelkrebs festgestellt. Operation unter Localanästhesie mit Tropacocain. Tracheotomie. Laryngofissur (ausgeführt von Professor Dr. Stubenrauch). Am gespaltenen Kehlkopfe lässt sich deutlich erkennen, dass die Geschwulst allein auf das linke Stimmband beschränkt ist. Daher wird von einer halbseitigen Exstirpation des Kehlkopfes Abstand genommen und nur das erkrankte Stimmband von der vorderen Commissur bis zum Processus vocalis unter Mitnahme der umliegenden Schleimhautpartie excidirt. Nach Abschabung des Knorpels und Verschorfung der Wunde wird die Schleimhaut oberhalb wie unterhalb vom Knorpel abpräparirt und über den freistehenden, sich leicht bewegenden Aryknorpel zusammengenäht. Die Canüle wird sofort nach der Operation entfernt und die Halswunde durch Naht geschlossen. Schluckbeschwerden sind nach der Operation nicht vorhanden und ist am zehnten Tage nach der Operation der Pat. wieder vollkommen dienstfähig. Heute, $\frac{3}{4}$ Jahre nach überstandener Operation, ist Pat. frei von jedem Recidiv und die Stimme völlig intact. Der Spiegelbefund ergiebt ein Bild wie bei einem einseitigen Stimmbandcatarrh. An Stelle des excidirten Stimmbandes hat sich eine etwas geröthete, nach dem freien Rande scharf begrenzte, bandartige Narbe gebildet, die sich mit Hilfe des eingenähten Aryknorpels frei wie ein Stimmband bewegt und mitschwingt.

Vortrag von Dr. H. Neumayer: Zur Casuistik der Fremdkörper in der Speiseröhre. (Autoreferat, Vortrag erscheint in der Münchener med. Wochenschrift.)

Der Votr. berichtet über eine grössere Anzahl (13) von Fremdkörpern in der Speiseröhre, welche mit Hilfe des Oesophagoscopes nachgewiesen und zum grössten Theile und meist ohne Schwierigkeit unter Leitung des Oesophagoscopes extrahirt werden konnten.

Die Oesophagoscopie ist nicht nur das sicherste, sondern auch bei Gegenwart von spitzen, die Wandung der Speiseröhre leicht verletzenden Fremdkörpern das schonendste Verfahren, um die Gegenwart eines Fremdkörpers nachzuweisen. Bei einer Reihe von Fällen, die der Votr. zu beobachten Gelegenheit hatte, war von anderer Seite Sondirung, Durchleuchtung mit Röntgenstrahlen vorgenommen worden, ohne dass es gelungen wäre, den Fremdkörper mit Sicherheit festzustellen. Die vorsichtige Untersuchung mit dem Oesophagoscope führte in allen Fällen selbst bei kleinsten Fremdkörpern wie bei einem Knochensplitterchen, das sich in die Wand festgebohrt hatte, zum Ziele.

Was die unter Leitung des Oesophagoscopes vorgenommenen therapeutischen Eingriffe anlangt, so sprechen dieselben gleichfalls für den grossen Wert der Methode.

Von den 13 beobachteten Fällen konnte in 11 Fällen die Extraction des betr. Fremdkörpers ohne Schwierigkeit und ohne Nachtheil für den Pat. ausgeführt werden. In zwei Fällen handelte es sich um sehr grosse, unbeweglich festgekeilte Fremdkörper (in dem einen Fall um ein Knochenstück, in dem anderen um eine Gebissplatte), welche unter Leitung des Oesophagoscopes nicht mobilisirt werden konnten und bei denen die Oesophagotomie ausgeführt werden musste.

19. Sitzung am 15. Juni 1903.

Vorsitzender: Prof. Schech.

Schriftführer: Dr. Hecht.

(Zu dieser Sitzung waren die Specialärzte für Chirurgie sowie für Magen-Darmkrankheiten geladen.)

Vortrag von Dr. H. Neumayer: Oesophagoscopisches mit Demonstration. (Autoreferat; Vortrag erscheint in der Münchener med. Wochenschrift.)

Der Votr. berichtet über seine Erfahrungen, die er im Laufe von sieben Jahren durch Anwendung der Oesophagoscopie gesammelt hat.

An der Hand einer grösseren Reihe von Krankengeschichten bespricht er den grossen diagnostischen Wert des Oesophagoscopes bei gutartigen und malignen Stenosen. Eine Anzahl von Abbildungen illustriren das Aussehen verschiedener Narbenstenosen, die Veränderungen, welche durch Carcinome hervorgerufen werden, den Anblick, den Fremdkörper der verschiedensten Art (Gebisse, Knochensplitter etc.), im Oesophagoscope gesehen, bieten.

Der grosse therapeutische Wert des Oesophagoscopes ist bei der Behandlung der Fremdkörper zu erkennen.

Unter Leitung des Oesophagoscopes gelingt die Extraction der meisten Fremdkörper selbst aus beträchtlicher Tiefe ohne Schaden für den Pat. und es ist in jedem Falle eines Fremdkörpers in der Speiseröhre die ösophagoscopische Extraction vor Allem zu versuchen und einer Oesophagotomie oder dem Versuche, den Fremdkörper mit Sonden in den Magen zu stossen oder mit Zangen oder Münzenfänger nach oben zu bringen, unbedingt vorzuziehen. Votr. demonstrirt zum Schlusse seines Vortrages die Ausführung einer ösophagoscopischen Untersuchung.

Wegen der vorgeschrittenen Zeit wird auf eine Discussion verzichtet.

Vereinigung westdeutscher Hals- und Ohren-Aerzte.

XI. Sitzung vom 26. Juli 1903 in Köln.

I. Fackeldey (Cleve): Unsere Stellungnahme zur ärztlichen Bewegung, zum § 4 der Landesordnung, zur kassenärztlichen Frage.

II. Marx (Witten): Demonstration eines Patienten mit Tumor der Schädelbasis.

Es handelt sich um ein grosses, mit dem Septum fest verwachsenes Sarcom, welches die faciale Wand des rechten Oberkiefers und den harten Gaumen durchbrochen hat. Zwei Versuche, den Tumor auszuschälen (es wurde bei der zweiten Operation die Carotis communis unterbunden) misslangen wegen profuser Blutungen. Auffallender Weise ist der Tumor nach dem zweiten Eingriffe wesentlich geschrumpft, so dass der Patient, ein 26jähriger Bergmann, seine Arbeit wieder auf-

nehmen konnte. M. macht auf die grosse Seltenheit eines gutartigen Verlaufs derartiger Tumoren in diesem Alter besonders aufmerksam.

III. Littaur (Düren): Ein Fall von *Fistula colli congenita*.

Bei dem 22jährigen Patienten lässt sich der Fistelgang von der äusseren Oeffnung als derber Strang, der senkrecht am Kehlkopfe verläuft, bis zum Kieferwinkel verfolgen; bei Druck auf die Fistel sieht man hinter der rechten Tonsille am oberen Rande den Eiter hervorspritzen. Bezüglich der Therapie ist L. der Auffassung, dass zu sicherer Heilung die Totalexstirpation angezeigt sei.

IV. P. Reinhard (Köln): Ueber das Inhalationsverfahren nach Dr. Bulling (Reichenhall).

Es handelt sich bei diesem System um ein Zerstäuben der Flüssigkeit in kleinste Tröpfchen, was durch Hineinleiten eines Stromes comprimierter Luft erreicht wird. Die von Hofrath v. Schrötter (Wien) angestellten Versuche haben ergeben, dass bei dieser Art der Inhalation die Flüssigkeit bis in die feinsten Bronchien dringt. Bei den an der Schrötter'schen Klinik weiter gemachten Versuchen, auf diesem Wege dem Organismus Medicamente zuzuführen, hat sich gezeigt, dass z. B. inhalirte Jodnatriumlösung im Harn ausgeschieden wurde.

Die Errichtung Bulling'scher Inhalatorien dürfte nicht nur in Spitälern, Sanatorien etc., sondern namentlich bei Bergwerken, in Fabriken, grossen Städten angezeigt sein, um so für die Hygiene der Lunge zu sorgen.

R. giebt noch eine Beschreibung des neu errichteten Emser Inhalatoriums nach Dr. Bulling und demonstriert das Verfahren an mehreren Apparaten.

V. Nehab (Ems): Demonstration einer neuen Art von Kehlkopfspiegeln, die nicht beschlagen.

Der auf beiden Seiten mit Glimmerplättchen belegte Spiegel ist durch einen dünnen Platindraht mit einer kleinen electricischen Batterie verbunden und wird auf diese Weise dauernd erwärmt. Die Idee stammt von Zahnarzt Kesler (Berlin).

VI. C. Reinhard (Duisburg): Ueber gleichzeitigen Befund von Fremdkörpern der Nase bei adenoiden Vegetationen.

R. hat sehr häufig bei Kindern, die ihm wegen Fremdkörper der Nase zugeführt wurden, Hyperplasie der Rachenmandel feststellen können, die den Angehörigen bisher nicht aufgefallen war, aber seiner Auffassung nach für die Kinder die directe Veranlassung zum Einführen der Fremdkörper wurde. Das durch die Adenoiden verursachte Jucken in den Naseneingängen sowie die übrigen daraus resultirenden Beschwerden veranlasst nach R.'s Ansicht die Kinder dazu, mit den Fingern in der Nase zu bohren und bei dieser Gelegenheit werden die gerade zum Spielen in den Fingern befindlichen Gegenstände in die Nase gebracht.

Discussion.

Buss (Münster i. W.) berichtet über einen Fall, in welchem nach Operation von Adenoiden die Beschwerden nicht schwanden, dagegen aufhörten, als später durch Niesen ein Fremdkörper (Hollundermark) aus der Nase geschleudert wurde; wahrscheinlich war das Kind auch durch die aus der Hyperplasie der Rachenmandel resultirenden Beschwerden zum Einführen des Fremdkörpers veranlasst worden.

Hopmann (Köln).

Fabian (Mülheim a. d. Ruhr):

a) Ueber einen Fall von Grosshirnabscess.

Im Anschlusse an eine acute Otitis media und externa hatten sich bei der 38jährigen Patientin heftige halbseitige Kopfschmerzen eingestellt, die F. veranlassten (ca. zwei Monate nach Beginn der Otitis), die Mittelohrräume freizulegen.

Im Antrum wenig Eiter, Gehörknöchelchen in Granulationen gefüllt und cariös. Die auf Fünfpfennigstückgrösse freigelegte Dura normal. Drei Tage nach der Operation Temperatur 40,6, Schüttelfrost; Erysipel, das nach zwölf Tagen zurückging; trotzdem blieb mässiges Fieber und Kopfschmerzen. Als sich Somnolenz einstellte, wurde der Schläfenlappen punctirt und, da Eiter gefunden wurde, die deutlich vorgetriebene Dura gespalten und ein grosser Abscess eröffnet. Trotzdem dauerten die Fiebererscheinungen sowie schwere Cerebralsymptome an; das Bewusstsein war häufig getrübt, Somnolenz und Coma wechselten ab; Tage lang lag Pat. im tiefsten Sopor (Harninsufficienz und Lungenödem traten ein), aber alle Erscheinungen besserten sich, nachdem aus dem Abscess weitere Eitermengen entleert waren.

Ungefähr 2 $\frac{1}{2}$ Monate nach Eröffnung des Abscesses waren alle Erscheinungen bis auf mässige Schleimsecretion aus dem Ohre sowie Gedächtnisschwäche für einzelne Worte zurückgegangen.

F. ist der Ansicht, dass vielleicht auch das Wundererysipel als ätiologisches Moment für den Abscess mit in Betracht käme.

Discussion.

Marx (Witten) berichtet über einen von ihm operirten Fall von Hirnabscess, der ohne Herdsymptome verlief, aber nach der Ausheilung bei dem 20jährigen Pat. hysterische Erscheinungen zurückliess.

b) Zur Casuistik der Fremdkörper des Kehlkopfes.

Es handelt sich um eine 3 cm lange, 1 $\frac{1}{2}$ cm breite eiserne Klammer, die von einem siebenjährigen Knaben aspirirt wurde. Die in Chloroformnarcose angestellten Versuche, den Fremdkörper auf endolaryngealem Wege zu entfernen, misslangen; hochgradige Dyspnoe veranlasste F., die Laryngofissur anzuschliessen, und konnte so der im unteren Kehlkopf- raume fest eingekeilte Fremdkörper entfernt werden. Zur Ruhigstellung wurde noch die obere Tracheotomie ausgeführt. Entfernung der Canüle nach sieben Tagen. Die Stimme ist vollkommen intact geblieben.

Moses (Cöln).

II. Kritiken.

Die Erkrankungen des Auges in ihren Beziehungen zu den Erkrankungen der Nase und deren Nebenhöhlen. Von Prof. Dr. Eversbusch in München. Sep.-Abdr. aus Gräfe-Sämisch, Handbuch der gesammten Augenheilkunde, II. Theil, Capitel XVI, A. 1, Leipzig bei W. Engelmann.

Der durch seine ophthalmologischen Arbeiten schon längst rühmlichst bekannte Autor hat in der vorliegenden Arbeit den Beweis geliefert, dass er auch auf dem so schwierigen Grenzgebiete der Nasenkrankheiten vollkommen zu Hause ist. In klarer und anziehender Weise bespricht E.

zuerst an der Hand von 13 sehr instructiven Zeichnungen die anatomischen Verhältnisse der Nebenhöhlen und ihre Beziehungen zu dem Sehorgan und wendet sich dann zu den speciellen Ursachen des Ueberganges entzündlicher Erkrankungen der Nebenhöhlen auf die Orbita und die Schädelhöhle, wobei angeborene Defecte in den angrenzenden Wänden, Verlegung der Ausführungsgänge der Höhlen, Behinderung des Secretabflusses, besondere Virulenz des angesammelten Eiters, sowie Infection durch die Lymphbahnen der Nase die Hauptrolle spielen.

Der allgemeinen Symptomatologie folgt dann eine ebenfalls durch vortreffliche Abbildungen illustrierte detaillirte Beschreibung der einzelnen Nebenhöhlenerkrankungen. Unter anderen interessanten Fällen ist besonders ein Fall von periodisch wiederkehrendem Exophthalmus zu erwähnen, der durch ein Empyem der Siebbeinzellen mit zeitweiligem mehr oder weniger unterbrochenen Secretabflusse verursacht war.

Primäre Erkrankungen der Nase und ihrer Nebenhöhlen können die Augenhöhle und das Sehorgan dadurch in Mitleidenschaft ziehen, dass entweder mechanische Störungen auftreten oder entzündliche Affectionen, veranlasst durch Verschleppung von Infectionsträgern aus der Nase und den erkrankten Nebenhöhlen. Die Ansichten über die Entstehung der functionellen und objectiv wahrnehmbaren Störungen des Auges, wie von Flimmerscotom, Einschränkung des Gesichtsfeldes, vermindelter Leistungsfähigkeit des M. rectus internus und externus, Herabsetzung des Accomodationsvermögens, ferner die von fibrillären Zuckungen im Gebiete des M. orbicularis palpebr. und von Blepharospasmus, sind immer noch sehr getheilt, doch ist an dem wirklichen Vorkommen dieser Störungen nicht im Mindesten zu zweifeln. Auch Eversbusch beobachtete, dass dem Ausbruche einer sympathischen Erkrankung des zweiten Auges ein gelegentlich sehr heftiger Schwellungszustand der Nase vorausging, dass diese zunächst regelmässig beschränkt blieb auf die dem ersterkrankten Auge entsprechende Seite der Nasenhöhle, um erst im weiteren Verlaufe auf die gegenüberliegende Seite überzugehen; ferner beobachtete E., dass die jeweiligen Exacerbationen der Iridocyclitis sympathica verbunden waren mit mehr oder weniger erheblichen catarrhalischen Erscheinungen der Nase, oder wenn sie schon vorhanden waren, mit einer Zunahme derselben, die auch den Kranken selbst auffällig war. Den Schluss der Abhandlung von E. bildet die Behandlung der von der Nase und ihren Nebenhöhlen ausgehenden Augenerkrankungen, wobei der Verfasser seine vollkommene Vertrautheit mit den modernen Radicaloperationen an den Tag legt, weshalb das Werkchen allen Ophthalmo- und Rhinologen bestens empfohlen sei.

Schech.

Operationen am Ohre. Die Operationen bei Mittelohreiterungen und ihren intraocranialen Complicationen. Für Aerzte und Studierende.

Von Dr. B. Heine, 1. Assistent der Kgl. Universitäts-Ohrenklinik und Privatdocent an der Universität Berlin. Mit 29 Abbildungen im Texte und 7 Tafeln. Berlin 1904. Verlag von S. Karger.

In dem vorliegenden Buche hat H. die operative Behandlung der Mittelohreiterungen und ihrer Complicationen geschildert, wie sie an der Lucae'schen Klinik üblich und erprobt ist; das Buch ist geschrieben

„für jeden Arzt, der sich mehr oder weniger speciell mit der Ohrenheilmethode beschäftigt, für den Chirurgen und für den Anfänger in unserem Specialfach; den fertigen Otologen wird es vielleicht interessiren, von seinen abweichende oder mit ihnen übereinstimmende Ansichten zu hören, die auf der Erfahrung an einem grossen, gleichmässig bearbeiteten Material basiren.“ Man darf sagen, dass Heine die sich gestellte Aufgabe glänzend gelöst hat. Das Buch ist mit grosser Klarheit und Frische geschrieben und enthält in knapper, übersichtlicher Darstellung alles über Operationen am Ohr Wissenwerthe; die kritische Verwerthung der Erfahrungen an dem grossen Material der „Berliner Universitäts-Ohrenklinik“ wird nicht nur jeden Arzt interessiren, sondern auch dem otologisch geschulten Leser bei der Darstellungskunst Heine's ein Vergnügen und Gewinn sein.

Gustav Brühl.

III. Referate.

a) Otologische:

Drei Taubstummelabyrinth. Ein Beitrag zu der Lehre von den Entwicklungsstörungen des häutigen Labyrinthes. Von Dr. Ernst Oppikofer, pract. Arzt in Basel.

Der Verf. beschreibt und bespricht in der Zeitschrift für Ohrenheilkunde (Bd. XLIII, Bezold-Festgabe) das Ergebniss der Obduction von zwei Fällen aus der oto-laryngologischen Universitätsklinik von Prof. Siebenmann in Basel, von denen das rechte Gehörorgan des ersten Falles (von Prof. Siebenmann am deutschen Otologencongress zu Heidelberg 1900 demonstrirt) sowie die beiden Gehörorgane des zweiten Falles dem Verf. zur Verfügung standen.

Der Obductionsbefund des ersten Falles ist, kurz zusammengefasst, folgender: macroscopisch keine besonderen Veränderungen. Microscopisch: „Hypoplasie des Ganglion spirale und der aus ihm abgehenden Fasern bei wenig atrophischem Acusticusstamme. Im ferneren mangelhafte Entwicklung und stellenweises Fehlen des Corti'schen Organes, embryonales Stadium der Membrana tectoria in der Spitzenwindung und der Stria vascularis in allen Windungen. Normales Verhalten des übrigen Labyrinthes sowie des Mittelohres.“

Beim zweiten Falle fand der Verf. ebenfalls keine macroscopischen Veränderungen. Knöchernes Labyrinth normal. Microscopisch: Cortisches Organ und Membrana tectoria höchst mangelhaft ausgebildet; Striaepithel streckenweise gefaltet und sehr kernarm. Im Ganglion cochleare wenig Ganglienzellen und Nervenfasern; die laterale Sacculuswand in Falten gelegt; die Macula sacculi sowie der Nervus sacculus atrophisch. Im übrigen Labyrinth normales Verhalten. Musculus tensor tympani und M. stapedius atrophisch. Als einziger Unterschied zwischen rechtem und linkem Labyrinth findet sich rechts abnorme Grösse des häutigen Ductus im letzten Achtel der Basal- und im ersten Viertel der Mittelwindung.

38 trefflich ausgeführte Abbildungen (auf 13 Tafeln) erleichtern das Verständniss dieser wissenschaftlichen Abhandlung. Als Anhang ist ein ausführliches Literaturverzeichnis über diesen Gegenstand beigegeben, für das wir dem Verf. ebenso Dank wissen wie für seine ganze gediegene Arbeit.

Ernst Urbantschitsch.

Histologischer Beitrag zur Taubstummheit. Von Dr. Hölzel in München.
(Zeitschr. f. Ohrenheilk., XLIII.)

Histologischer Befund eines im Anschluss an chronische Mittelohr-eiterung ertaubten Gehörorgans; klinische und anamnestische Daten fehlen. Obliteration der Paukenhöhle mit Verlust sämtlicher Gehörknöchelchen, desgl. Aditus und Antrum obliterirt; tympanales Ende der Tuba blindsackförmig knöchern geschlossen. Hyperostose der Labyrinthwand mit knöchernem Verschluss beider Fenster; in der Schnecke, besonders der ersten Windung, Knochen- und Bindegewebsneubildung. Corti'sche Membran fehlt ganz, von dem ganzen Corti'schen Organ nur in der Mittel- und Spitzenwindung deutliche Reste. Auch in den Bogengängen Bindegewebs- und Knochenneubildung. Ueber das Verhalten der Nerven liess sich nichts eruiren, da das Präparat zu lange in Alcohol gelegen hatte. Verf. legt besonderen Werth auf die Obliteration der Mittelohrräume nach Mittelohreiterung, welche ausserordentlich selten beobachtet zu sein scheint. Für die totale Taubheit war der knöcherne Verschluss beider Fenster genügender Grund. Keller.

Zur Casuistik der otogenen Pyämie. Von Dr. Heschelin in Odessa.
(Chirurgia 1903, IV, russisch.)

H. berichtet über 24 Fälle, welche er in seiner Spital-Abtheilung behandelt resp. operirt hat und kommt zum Schlusse, dass als Causalmoment der otogenen Pyämie am meisten (aber nicht ausschliesslich wie Leutert meint) die Sinusthrombose ist. Insbesondere bestätigen diese Meinung die Pyämiefälle, welche (12 an Zahl) aus Otitis chr. entstanden sind; in 10 von diesen ist die Sinusthrombose bewiesen durch Operation bezw. Section, in 1 hat die Operation und Section den negativen Befund erwiesen und in 1 Falle ist der Befund unbestimmt, da die Patientin (doppelseitige chronische Otorrhoe) nach mehrtägigem, pyämischen Fieber mit Schüttelfrösten sich der weiteren Beobachtung entzog. — Von den 12 acuten Otitiden mit pyämischen Fieber sind bei 5 während der Operation Sinusthromben gefunden; bei 1 letal abgelaufenen (Meningitis) ist weder in operatione noch in sectione ein Thrombus gefunden; die übrigen 6 genasen nach gewöhnlicher Aufmeisselung (ohne Operation auf den Sinus), — also ist der Befund unbestimmt. Die Jugularis wurde unterbunden in 4 acuten Fällen (alle genasen) und in 1 chron. (letal). Von den 12 acuten starben 2 (1 Meningitis und 1 Amyloid der inneren Organe nach mehreren Metastasen); von den 12 chronischen starben 9 (!); als Todesursachen: alle kamen in's Spital in sehr elendem Zustande nach längerem pyämischen Fieber mit schon verjauchten Thromben des Sinus, Bulbi, sogar der Jugularis selbst, dann mit necrotischer, weitgehender Pachy- und Leptomeningitis, mit Cerebral- und Cerebellar-Abscessen und dergl. —

Metastasen waren bei 9 acuten und 2 chronischen; es prävalirten bei den acuten die Metastasen in die peripherischen Organe, bei den chronischen die Hirnhaut- und Hirncomplicationen.

Was die Art und Weise des Operirens betrifft, so verfährt H. folgendermaassen: Nach 3—4 Schüttelfrösten mit entsprechender Temperatur wird die gewöhnliche Aufmeisselung ausgeführt mit Freilegung des Sinus transversus und nachfolgender Punction; ist flüssiges unverändertes Blut constatirt, ist die Operation damit beendet; ist aber der Sinus thrombosirt, dann wird er gespalten, die vordere Wand excidirt, der Thrombus entfernt und dann tamponirt. Hält aber das Fieber auch nach diesem Eingreifen an (Beweis, dass im Bulbus Thromben sind), dann wird die Vena jugularis ligirt, was auch geschehen kann, wenn der Thrombus schon bei der ersten Operation vereitert ist.

Autoreferat.

Operative Eröffnung des Warzenthelles bei Otitis media purulenta acuta mit Ausbreitung des Processus unter dem Warzenfortsatze.

Bericht aus der otiatr. Univ.-Klinik zu München. Von Dr. F. Leimer. (Zeitschr. f. Ohrenheilk., XLIII.)

17 Fälle von Bezold'scher Mastoiditis werden einer eingehenden Schilderung in Bezug auf Pathogenese, Aetiologie und Operationsverfahren unterzogen.

Keller.

Beitrag zur Unterbindung des centralen Endes der V. jugul. int. nach Durchtrennung der Clavicula bei otogener septischer Sinus jugularis-Thrombose. Von Prof. Zaufal in Prag. (Prager med. Wochenschrift, XXVIII, No. 32.)

Beschreibung eines Falles von Sinus jugularis-Thrombose, welcher durch tiefe Unterbindung der V. jugul. nach Durchtrennung der Clavicula in drei Monaten geheilt wurde. Durchtrennung der Clavicula 1 1/2 cm vom Sternoclaviculargelenk nach aussen ist erforderlich, wenn man die Abgrenzung des Abschlussthrombus gegen das gesunde Venenrohr prüfen und gefahrlos die Ligatur um eine ganz gesunde Partie der Vene legen will.

Brühl.

Ueber den Wert der otitischen Symptome zur Diagnose von Kopfverletzungen bezw. Basisfractur. Ein Beitrag zur Lehre über die traumatische Neurose. Aus der Ohrenklinik der Kgl. Charité Berlin, Director weil. Geh. Medicinalrath Prof. Dr. Trautmann. Von Stabsarzt Dr. Stenger, früher 1. Assistent der Klinik. (Berliner klin. Wochenschr., 2 Februar 1903.)

Bei der Beurtheilung der Symptome von Seiten des Ohres in Fällen von Kopfverletzungen unterscheidet Stenger zwischen frischen und älteren Läsionen; bei ersteren kann der Abfluss von Cerebrospinalflüssigkeit als ziemlich sicheres Zeichen einer Basisfractur gelten; wichtig ferner sind die bei auftretender Blutung gleichzeitig beobachteten Fissuren im knöchernen Gehörgang, die meistens weiter nach innen führen. Die Zerreißung des Trommelfelles ist für die Diagnose belanglos. Wirklichen Werth können nur die functionellen Symptome haben. Die bei Kopfverletzungen vorkommenden Läsionen des Gehörorgans äussern

sich in Hörstörungen und Gehörsempfindungen, Schwindel und Nervenlähmungserscheinungen; die ersteren Symptome sind die wichtigsten; sie sind verschieden, je nachdem der N. acusticus in seinem Kern, Verlauf oder Ausbreitungsbezirk betroffen ist. Verfasser bespricht die einzelnen Vorkommnisse, sowie den Werth der Stimmgabeluntersuchung; bei dieser ist sicher zu verwerthen die Abkürzung der Perceptionsdauer vom Knochen aus auf der erkrankten Seite und der Ausfall der hohen Töne. Schwindel weist auf eine Verletzung der Bogengänge hin, wobei auch Nystagmus beobachtet wird. Die Nervenlähmungserscheinungen betreffen fast nur den Facialis und Opticus. Dies sind nach Stenger die Hauptsymptome der sogenannten traumatischen Neurose nach Kopfverletzungen. Die Diagnose derselben ist gesichert, sobald die functionelle Untersuchung des Gehörorgans einen positiven Befund für eine traumatische Verletzung ergibt. P. Reinhard (Köln).

Zur Anatomie und Entwicklung der Gelenkverbindungen der Gehörknöchelchen beim Menschen. Von Dr. Schmidt in Chur. (Zeitschr. f. Ohrenheilk., XLIII.)

Verf. hielt eine Neubearbeitung des Themas, welches seit Rüdinger keiner eingehenderen Untersuchung unterzogen worden war, mit Rücksicht auf die wesentlichen Fortschritte in den technischen Untersuchungsmitteln für angezeigt und ist dabei wiederholt zu Anschauungen gekommen, welche von den bisherigen Angaben oft wesentlich abweichen, besonders bezüglich der Streitfrage, ob Meniscus, Symphyse oder freies Gelenk. Die sehr ausführliche Arbeit, welche auch die Entwicklungsgeschichte und Literatur eingehend berücksichtigt, eignet sich nicht zu einem kürzeren Referate. Keller.

Réaction galvanique de l'auditif, sa valeur au point de vue du diagnostic. Von Dr. F. Chavanne in Lyon. (Revue hebdomadaire de laryngologie, d'otologie et de rhinologie.)

Verf. hat 100 Fälle auf die galvanische Erregbarkeit des Acusticus nach der sog. „äusseren Methode“ untersucht, indem er den positiven Pol auf den Nacken, den negativen auf den Eingang des äusseren Gehörganges setzte. Er kommt zu dem Resultate, dass die galvanische Reaction uns kein sicheres Hilfsmittel für die Diagnose in der Otologie an die Hand giebt. A. Sonntag (Berlin).

b) Rhinologische:

Ueber den primären Krebs der Nase. Von Dr. L. Lénart u. L. Donogány. (Orvosi Hetilap 1903, No. 21.)

Dieser Vortrag wurde in der Gesellschaft der Aerzte gehalten. 7 eigene Fälle und 80 in der Literatur gesammelte Fälle bilden die Grundlage der Arbeit. Ein Fall ist ätiologisch erwähnenswerth; bei diesem waren multiple Polypen vorhanden und das Carcinom entwickelte sich aus den den Polypen bedeckenden Basalzellen. Am häufigsten

geht das Carcinom — in der Hälfte der Fälle — von der mittleren Muschel aus, dann der Reihe nach von der unteren Muschel, Septum, Rachendach, mediale Wand der Highmorshöhle und Sinus sphenoidalis. Metastasen waren nur in einem Falle vorhanden. Vom Sarcom kann das Carcinom klinisch nicht unterschieden werden, nur durch die histologische Untersuchung, daher die Wichtigkeit derselben. Endonasal kann nur im Beginne operirt werden und später können nur sehr radicale Operationen helfen. Die Prognose ist schlecht; bisher wurden nur zwei definitive Heilungen beschrieben. Discussion. Baumgarten.

Ueber Endoscope der Nase und deren Nebenhöhlen. Eine neue Untersuchungsmethode. Von Dr. A. Hirschmann in Berlin. (Arch. für Laryngol. etc. 1903, Bd. XIV, pag. 195.)

Da ein genauer Einblick in die Oberkieferhöhle überhaupt, insbesondere aber für die möglichst frühzeitige Diagnose der malignen Neubildungen von allergrösster Wichtigkeit ist, so war es H.'s Bestreben, die Besichtigung der Oberkieferhöhlenwandung auf möglichst leicht zugänglichem Wege zu erreichen. Zu diesem Zwecke machte er sich die von Nitze erfundene Cystoscopie zu Nutze und construirte ein Instrument, das er kurzweg Endoscop nannte. Dieses Instrument, welches übrigens auch für die Untersuchung der Nasengänge, des Nasenrachens, sowie des Ohres verwendbar ist, hat eine Länge von 15 cm, einen Durchmesser von 4 mm. Es besteht aus einem runden Schafttheil und einer abschraubbaren Kuppe, welche ein länglich-ovales, auf vier Volt eingestelltes Dittel'sches Glühlämpchen trägt. Am unteren Ende des Schaftes befindet sich ein rechtwinkliges Prisma, und das von Nitze angegebene terrestrische Fernrohr, welches das durch das Prisma aufgenommene Bild vergrössert zur Anschauung bringt. Das trichterförmige Ocularende des Schaftes trägt zu Orientierungszwecken einen Knopf, welcher gleichzeitig die Richtung von Prisma und Glühlämpchen anzeigt. Das Instrument wird durch einen Bohrcanal von 6 mm Durchmesser eingeführt, welcher vom Alveolus eines zuvor extrahirten Backzahnes oder von einer alten Zahnücke aus angelegt wird und hat bei den angegebenen Verhältnissen der Dicke des Instrumentes zur Weite des Bohrloches jenes diejenige freie Beweglichkeit, welche erforderlich ist, um auch in räumlich kleinen Höhlen alle Buchten gründlich absuchen zu können. Nachdem H. an einem Materiale von 21 Fällen die Brauchbarkeit seines Instrumentes erprobt hat, giebt er seine Erfahrungen und Resultate, zum Theil in vortrefflichen Abbildungen endoscopischer Bilder, bekannt und fordert zu weiteren Versuchen auf.

Beschorner.

Zur Behandlung des nervösen Schnupfens. Von Doc. Dr. L. Rèthi. (Wiener med. Wochenschr. 1903, No. 23.)

In manchen Fällen von Rhinitis nervosa wird durch die locale Behandlung ein Erfolg verzeichnet; bei der Hydrorrhoea nasalis lassen manchmal alle Mittel im Stich, so auch Orthoform, Anästhesin etc. In einem solchen Falle hat Rèthi mit dem Adrenalin gute Wirkung erzielt. Baumgarten.

Zur Aetiologie und Pathologie der Abscesse der Nasenscheidewand.
Von Dr. Ernst Fuchsig in Wien. (Wiener klin. Wochenschr. 1903, No. 13.)

In einem Falle war die Ursache ein Trauma, im anderen Falle unbekannt. Verf. bespricht die Entstehung der Abscesse und des Hämatoms. Er hat dariu ganz Recht, dass nicht immer nach dem Trauma ein Bruch entstehen muss, sondern dass es genügt, wenn eine Fissur oder Abhebung des Periostes eintritt. Das Hämatom kann rhinogen oder hämatogen inficirt werden. Verf. theilt die Abscesse nach Wroblewsky ein: 1. Traumatische mit oder ohne Hämatombildung, a) rhinogene, b) hämatogene Infection; 2. nichttraumatische, a) rhinogene Infection (Rhinitis, Erysipel, Dentale), b) metastatische nach Infectionskrankheiten. Auch Verf. fand, dass die Abscesse aus den Hämatomen sich langsamer entwickeln und dass erst später die Verstopfung der Nase auftritt, also zu einer Zeit, in welcher schon der Abscess vorhanden ist.

Baumgarten.

Ein Fall von Palpitatio cordis und Asthma, bedingt durch Verstopfung der Nase. Von Dr. Heinrich Halász. (Magy. orvosok lepto 1903, No. 2 u. 3.)

Nach Entfernung der vorhandenen Crista septi und der hypertrophischen Muschelanhänge sind die im Titel erwähnten Erscheinungen bei dem 52jährigen Patienten geschwunden. Einige Daten aus der ersten Periode der Reflexneurosenkrankungen bilden die Einleitung der Arbeit.

Baumgarten.

Behandlung der kindlichen Adenoiditis chronica. (Traitement de l'adénoidite chronique infantile) Von Dr. Pierre in Berck-sur-Mer. (Arch. internat. de laryngol. etc.. Bd. XVI, Mai/Juni 1903.)

In Fällen, wo es sich nicht sowohl um adenoide Vegetationen des Nasenrachenraumes als um inselförmige Schwellungen der Schleimhaut desselben mit massenhafter Absonderung gelben, zähen, geballten Schleimes handelt, cauterisirt P. mit Argent. nitric. in Substanz zwei Mal wöchentlich, im Ganzen 5—6 Mal, den ganzen Nasenrachenraum und erzielt damit nicht nur Besserung des localen Leidens, sondern des davon abhängigen gesammten Allgemeinbefindens, insbesondere was Schlaf, Appetit und Aussehen anlangt.

Beschorner.

Ueber Thiosinaminversuche bei Rhinosclerom. Von Dr. Emil Glas (Klinik Prof. Chiari). (Wiener klin. Wochenschr. 1903, No. 11.)

Das Präparat ist ein Derivat des ätherischen Senföls (Allylsulfonharnstoff) und wurde zur Erweichung von Narbengewebe, besonders bei Oesophagusstricturen empfohlen. In fünf Fällen von Sclerom und in einem Falle von Lues wurde es zur Injection verwendet, doch kann es auch innerlich genommen werden. In dem einen Falle von Sclerom trat nach der neunten Injection so starke Schwellung der subcordalen Wülste auf, dass die Tracheotomie gemacht werden musste, aber bald darauf konnte das Schrötter'sche Rohr No. 7 und No. 9 ganz leicht eingeführt werden. Ohne Dilationsverfahren hat das Mittel keinen Einfluss, aber es empfiehlt sich als Adjuvans zum Dilationsverfahren,

da es die Scleromwülste in der Nase und im Kehlkopfe weicher macht. Dies sieht man auch an dem Präparate, welches nach Injection entfernt und untersucht wurde. Die Gewebe sind gequollen. Bei stärkerer Stenose des Kehlkopfes ist aber von der Anwendung abzusehen.

Baumgarten.

Rhinosclerom post Trauma. Von Dr. Hrach in Przemysl. (Wiener med. Wochenschr. 1903, No. 13.)

Bei einem Soldaten erschien nach einem Trauma am linken Septum eine Geschwulst. Die microscopische Untersuchung ergab Rhinosclerom. Da der Fall einen Polen betraf, kann es nicht gelegnet werden, dass derselbe aus einer Scleromgegend stammt. Das Trauma ist aber unserer Ansicht nach nicht die Ursache des Scleroms, sondern bloß die Ursache seines schnelleren Wachsthumes.

Baumgarten.

Durch Trauma bedingte Entstellung des Gesichtes, behandelt mit Einlagerung von Paraffin; Anwendung von Vulcanitmasken bis zu vollständiger Formwiederherstellung. (Malformations traumatiques de la face, traitées par l'inclusion de la paraffine; application de moules en vulcanite au maintien du modelage jusqu'à restauration complète.) Von Dr. Delangre in Tournai. (Arch. internat. de laryngol. etc., Bd. XVI, Mai/Juni 1903.)

Ein 40jähriger Officier hatte sich durch Sturz vom Pferde arge Verletzungen des Gesichtes, namentlich der Nasenknochen, zugezogen, dergestalt, dass die Deformationen des Gesichtes ausserordentlich auffällige geworden waren. Trotz vielfacher chirurgischer Eingriffe zu cosmetischem Zwecke und trotz sinureicher Prothesen konnte eine Besserung des abschreckenden Aussehens nicht erzielt werden. D. nun injicirte in sechs Sitzungen Paraffin und deponirte geeigneten Ortes 18 ccm davon. Er formte dasselbe durch Aufpressen von Vulcanitmasken, die auf vorher in gewünschter Weise modellirtem Gyps abgegossen waren, und erzielte mit diesem Vorgehen eine namentlich die Nase anlangende, sehr erfreuliche Besserung.

Beschorner.

Methoden und Erfolge der Blaulichtbehandlung. Von Dr. Gustav Kaiser in Wien. (Wiener klin. Rundschau 1903, No. 17.)

Uns interessiren die beiden Fälle von Lupus, da besonders die Nase auch erkrankt war. Die Besserung und Heilung erfolgte nach 42 und 72 Sitzungen. Der Erfolg auf den Bildern ist scheinbar auffallend.

Baumgarten.

c) Pharyngo-laryngologische:

Beitrag zur Aetiologie des hohen Gaumens. Klinisch-craniometrische Untersuchungen. Von Dr. S. Bentzen in Kopenhagen. (Arch. für Laryngol. etc. 1903, Bd. XIV, pag. 203.)

Nach einer flüchtigen Betrachtung der Literatur über den oben genannten Gegenstand und einer kurzen Übersicht über die verschiedenen Ansichten, die Aetiologie des hohen Gaumens betreffend, geht B. zu

den craniometrischen Untersuchungen zunächst anderer Autoren, dann zu seinen eigenen über, die er an 394 Individuen vorgenommen hat, spricht über den Gang dieser Untersuchungen, die Technik der Messungen, Berechnung der Maasse und beschäftigt sich, nachdem er dargethan, wie sich die Gaumenhöhe zu verschiedenen physiologischen Phänomenen verhält und von denselben abhängig ist, mit dem Einflusse einzelner pathologischer Factoren auf jene. Solcher pathologischer Zustände, die für eine abnorme Gaumenhöhe verantwortlich gemacht werden, sind es vornehmlich drei: 1. die adenoiden Vegetationen des Nasenrachenraumes, d. h. der durch dieselben bedingte orale Respiationsmodus, 2. die Deviation des Septums und 3. die Rachitis. Was die adenoiden Vegetationen anlangt, welche, wenn sie in der Menge vorhanden sind, dass sie orale Respiration herbeiführen, von den meisten Forschern als Ursache zu hohem Gaumen erachtet werden, so ist auch B. der Meinung, dass sie den Gaumen stets höher machen, als er ohne sie geworden wäre, während es von der ursprünglichen Höhe abhängt, ob Hypsistaphylie entstehe oder nicht, dass zweitens die *Deviation septi narium* oft die Ursache des hohen Gaumens darstellt, ist gleichfalls nicht zu leugnen, namentlich wenn gleichzeitig adenoide Vegetationen und orale Respiration vorhanden sind, am allerhäufigsten, wenn sich die pathologischen Zustände mit Leptoprosopie (oder Rachitis) zusammenfinden; und was schliesslich die Rachitis betrifft, so kommt B. zu dem Resultate, dass sie die Entwicklung des leptoprosopien Gesichtstypus begünstigen kann. Ist dies der Fall, so muss auch die Rachitis dadurch eine der Ursachen des hohen Gaumens werden. Uebrigens, meint B., sei derselbe keineswegs auf die Wirkung einer einzigen und einzelnen Ursache zurückzuführen und könne vielmehr das Product vieler Factoren sein. So spielt das Alter eine ziemlich bedeutende Rolle: Vor der Pubertät wird die Hypsistaphylie seltener, nach derselben häufiger gefunden werden; ferner das Geschlecht: das weibliche zeigt den hohen Gaumen öfter als das männliche. Ein bestimmtes Verhältnis zwischen hohem Gaumen und Gesichtsform vermochte B. zwar nicht zu constatiren, wohl aber fand er, dass vor dem Zahnwechsel die Hypsistaphylie am häufigsten bei Chamäprosopen, aber nach dem Zahnwechsel am häufigsten bei Leptoprosopen vorkommt. Für den wichtigsten Factor hält B. die geerbte Disposition, da dieser zweifellos immer vorhanden sei.

Beschorner.

Zwei Beobachtungen von grossen pulsirenden Gefässen des Pharynx.

(Deux observations de gros vaisseaux pulsatiles du pharynx.)
Von Dr. J. Boulai in Rennes. (Arch. internat. de laryngol. etc., Bd. XVI, Mai/Juni 1903.)

Beide Fälle betrafen Damen im Alter von 55 und 50 Jahren. Bei der einen zeigte sich rechterseits am hinteren Pharynxwinkel ein fast gänsekiel dickes, isochronisch mit dem Radialpulse pulsirendes Gefäss. Die Pulsation wurde von der Patientin zeitweilig selbst wahrgenommen. Im anderen Falle liess sich, gleichfalls rechterseits, ziemlich im Pharynxwinkel ein kleingänsekiel dickes, stark pulsirendes Gefäss erkennen.

Pat. hat davon niemals etwas wahrgenommen. Es handelte sich einerseits wohl um einen Ast der Carotis, andererseits um eine erweiterte Arter. vertebralis bezw. pharyngea ascendens. Hier hätte eine Operation der adenoiden Vegetationen, an denen die Dame litt, leicht verhängnissvoll werden können.

Beschorner.

Untersuchungen über die im Rachen befindlichen Eingangspforten der Tuberculose. Aus dem patholog.-anatom. Institut des Krankenhauses im Friedrichshain zu Berlin, Prosector Prof Dr. v. Hausemann. Von Dr. Sakehiko Ito aus Fuknoka (Japan).

Der Inhalt der sehr fleissigen Arbeit, bei der die Zahl der Microtomschnitte über 8000 betrug, lässt sich am besten mit den Schlussworten des Verfassers wiedergeben; es heisst dort: „In 104 secirten Fällen habe ich also die Gaumen-, Rachen-, Zungentonsillen, Valleculae epiglotticae und Schleimdrüsen des Zungengrundes genau microscopisch untersucht. Dabei habe ich sichere primäre Tuberculose derselben in keinem einzigen Fall nachweisen können. Dagegen erkrankten nach meiner Meinung secundär an Tuberculose: a. die Gaumentonsillen in fünf Fällen, b. die Rachentonsillen in zwei Fällen, c. Valleculae epiglotticae in einem Falle, d. die Schleimdrüsen des Zungengrundes in einem Falle, wobei zu bemerken ist, dass in einem Fall Gaumentonsillentuberculose, Rachentonsillentuberculose und Valleculatuberculose gleichzeitig bei demselben Individuum vorkamen, während in einem anderen Falle Rachentonsillentuberculose und Schleimdrüsentuberculose vergesellschaftet war, sodass sich die Anzahl der als secundär erkrankt aufzufassenden Fälle auf sechs beläuft.“

Ein Literaturverzeichniss ist beigefügt.

P. Reinhard (Köln).

Echinococcus der rechten Mandel. Von Botey. (Original: Archivos de Ginecopatologia, Obstetricia y Pediatria. Ausführliches Referat von Sarabia: Revista de Medic. y Cirurg. Prácticas, 7. November 1903.)

Bei einer 14jährigen Fabrikarbeiterin bestanden seit ca. drei Wochen rechtsseitige Halsbeschwerden, in den letzten Tagen so stark, dass die Deglutition wesentlich erschwert war. Bei der Untersuchung zeigte sich die rechte Mandel stark geschwollen, ebenso war die Gegend vor und über der Mandel stark angeschwollen und gespannt, jedoch ohne Infiltration und deutliche Entzündungssymptome; es war, als ob vor und über der Mandel etwas sässe und von innen die Gegend vordränge. Die Uvula war verdrängt und durch die Schwellung fast unsichtbar, jedoch ebenso wie der Gaumenbogen ohne Infiltration. Kein Verdacht auf Lues oder Tuberculose. Keine Drüsenschwellungen am Halse.

Mehrfache Punction des oberen Mandelpoles blieb ohne Resultat. Drei Tage nach einem Versuch mit dem Galvanocauter kam aus der dadurch gesetzten Oeffnung ein Membranstückchen, das mit der Pincette vollständig herausgezogen wurde und sich als eine gefaltete Blase entpuppte. Nach der Extraction blieb ein cylindrisches Loch, das nach aussen von der Mandel führte, und in das die Hälfte des Zeigefingers eindringen konnte. Eine Sonde gelangte bis zum Mandibularwinkel.

Die Höhlung war mit dickem, käsigem, stinkendem Eiter in geringer Menge gefüllt.

Die Untersuchung im pathologischen Institute in Barcelona ergab, dass es sich um einen Echinococcus mit Haken und Scolex handelte. Die Blase war 4 cm lang, 2,2 cm breit, die Wand über 1 mm dick.

M. Kaufmann (Mannheim).

Ueber das Vorkommen des Scleroms in Deutschland. Von Dr. H. Streit in Königsberg. (Arch. f. Laryngol. etc. 1903, Bd. XIV, pag. 257.)

Die Arbeit hat zum Zweck, die Ausbreitungsweise des Scleroms innerhalb des Deutschen Reiches zu untersuchen und cartographisch zu illustriren, wie dies von Anderen bereits für einige Länder der österreichischen Monarchie geschehen ist. Zu diesem Zwecke hat St. die bis jetzt veröffentlichten Scleromfälle gesammelt, sämtlich nachgeprüft und registriert, soweit sie ihm völlig einwandfrei erschienen, ausserdem aber nicht veröffentlichte Fälle, soweit sie ihm durch briefliche Mitteilungen einer Anzahl Autoren zugänglich wurden, hinzugefügt. Aus dem hierdurch gewonnenen Materiale geht hervor, dass die Invasion des Scleroms in Deutschland eine sehr grosse ist und dass es sich um zwei Herde handelt (abgesehen von einzelnen sporadischen Fällen) nämlich um Masuren (Ostpreussen): Oletzko, Lyck, Johannisburg und um Schlesien: Neisse, Neustadt, Leobschütz und Ratibor. Dementsprechend und da nach St.'s Meinung die bisherigen Maassregeln, weitere Ausbreitung der Krankheit zu verhüten, nicht genügen können, macht er folgende Vorschläge: Für das Sclerom soll Anzeigepflicht bestehen. Es sind Nachforschungen über gemachte Sclerombeobachtungen bei den practischen Aerzten oben genannter Kreise zu erheben; gegebenen Falles sind dieselben auf die gesammte Aerzteschaft Ostpreussens und Schlesiens auszudehnen und event. staatlicherseits ärztliche Commissionen zur Erforschung der Krankheit an Ort und Stelle abzuordnen. Die scleromverdächtigen Individuen werden auf Staatskosten zwecks genauer Feststellung der Diagnose Specialärzten überwiesen, und wenn diese feststeht, in einem besonderen Scleromheim isolirt. Die nicht völlig einwandfreien publicirten Scleromfälle sind staatlicherseits an geeignete Specialärzte zu überweisen und von diesen nachzuprüfen, über nicht publicirte Fälle aber sollen nach Möglichkeit Recherchen angestellt werden.

Beschorner.

Ueber Abortivbehandlung der Tonsillitiden. Von Franz v. Jordán, Primarius in Budapest. (Orvosi hetilap 1903.)

Schon vor vier Jahren machte Verf. Mittheilung über Wirkung des Chinins auf Tonsillitiden und erhärtet jetzt seine Wahrnehmungen durch die neuere Mittheilung.

In seiner ersten Publication scheint Verf. von B. Fränkel's Erfahrungen über die Behandlung der Angina (Berliner klin. Wochenschrift 1881) keine Kenntniss zu haben und kommt daher ganz unabhängig von Fränkel zu übrigens auch ganz abweichenden und sehr

interessanten Schlüssen über seine Chininbehandlung, die ausführlicher reproducirt zu werden verdienen.

Sein erster Patient war vor sieben Jahren ein Herr mit lacunärer schwerer Tonsillitis und mit Fieber bis nahezu 41°C ., dem er Abends 1 g Chinin, und zwar halbstündlich $\frac{1}{2}\text{g}$, verabreichte. Pat. hatte in der Nacht sehr profusen Schweiß, war am Morgen fieberfrei, subjectives Befinden gut, locale Symptome verschwanden am selben Tage.

Unter den seither behandelten zahlreichen Patienten befindet sich auch der Verf. selbst und solche, bei welchen früher die Erkrankung mehrere Tage lang mit Fieber anhielt.

1. Jordán wünscht ausdrücklich, dass Chinin sulf. in vollen Dosen, und zwar Abends um 7 und um $\frac{1}{2}8$ Uhr je 0,5 g, verabreicht werde (bei Kindern in, dem Alter entsprechenden, verkleinerten Dosen), worauf nach durchschnittlich vier Stunden der kritische profuse Schweiß einzutreten pflegt — der nach Verf. nicht der Chininwirkung, sondern der „Krisis“ zuzuschreiben ist — und am folgenden Abend ist auch die Restit. ad integrum da.

2. Diese volle Abenddosis von Chinin übt die Wirkung auf alle Formen der selbstständigen Tonsillitis aus, also auch bei sogen. interstitiellen Entzündungen, wenn noch kein Gewebszerfall eingetreten ist; versagt aber bei Tonsillenerkrankung von Diphtherie und Scharlach (Sepsis), ist also geradezu ein differential diagnostisches Mittel in den betreffenden Fällen. Bei drei Kindern, denen Verf. Chinin bisulf. per rectum einverleibte, war keine Wirkung eingetreten; zwei von diesen zeigten sich bald als scharlachkrank und eines hatte Diphtherie.

3. Chinin wirkt nicht prophylactisch gegen die Tonsillitiden. Das wird mit einem interessanten Fall illustriert. Beim Pat. mit rechtsseitiger lacunärer Tonsillitis war nämlich der Nachtschweiß und afebrile Zustand Morgens auf das Chinin eingetreten; doch am folgenden Abend setzte wieder hohes Fieber ein, weil jetzt die Entzündung der anderen, linksseitigen Tonsille folgte. Abermals je 0,5 g Chinin um 7 und $\frac{1}{2}8$ Uhr und am nächsten Tage war Pat. geheilt. Diese Zweitheilung der Erkrankung wäre ohne Chininbehandlung gar nicht zu beobachten gewesen.

Die angeführten Beobachtungen können ohne theoretische Erörterungen sich bloß auf die Empirie stützen; Chinin scheint Verf. ein Specificum gegen Tonsillitiden, wie gegen Malaria zu sein.

Ref. möchte nun die Chininbehandlung bei schweren Tonsillitiden mit hohem Fieber, ferner bei solchen Patienten angelegentlich empfehlen, bei denen die Erkrankung lange zu verlaufen und zu Abscedirungen zu führen pflegt. Bei Leuten, die eine Tonsillitis leicht zu überstehen pflegen, dürfte es sich wegen der Chininsymptome kaum verlohnen, ein ganzes Gramm Chinin zu ordiniren.

Némai (Budapest).

Erfahrungen über den Kehlkopfkrebs. Von Doc. Dr. Josef Némai.
(Orvosi Hetilap 1903, No. 15.)

Vortrag, gehalten in der Gesellschaft der Aerzte, ist nicht für Specialisten bestimmt gewesen. Némai erwähnt einige Fälle, bei welchen die Diagnose zwar auf Carcinom gestellt wurde, und wieder andere, bei

welchen Carcinom diagnosticirt wurde und keines vorhanden war. In leichteren Fällen hätte man aber endolaryngeal nichts erreicht. Er concludirt, dass es besser sei, lieber die Thyreotomie in zweifelhaften Fällen zu machen, als den günstigen Zeitpunkt einer Operation zu versäumen. Er ist kein Freund der Totalexstirpation, man muss trachten, so früh als möglich zu operiren. Manche Carcinome entwickeln sich sehr langsam, auch ist deren Malignität eine sehr variable. Baumgarten.

Tuberculöse Kehlkopfgeschwülste. Aus der med. Universitäts-Poliklinik in Berlin, Director Geh.-Rath Senator. Von Dr. Ludwig Neufeld. (Berliner klin. Wochenschr., 2. Februar 1903.)

Nach einem kurzen geschichtlichen Ueberblick über Beobachtungen von Tuberculomen des Larynx, deren erstes nach Autor 1877 von Ariza beschrieben ist, und die nach Gerhardt zu den seltensten Geschwülsten unter den zahlreichen Entartungsformen des Larynx Tuberculöser gehören, geht Verf. auf die Schwierigkeiten der Diagnose ein. Differential-diagnostisch kommen in Betracht: syphilitische Anschwellungen und bösartige Neubildungen. In fast allen Fällen entscheidet erst das Microscop, aber selbst dies kann zu Irrthümern führen. Die beiden Fälle, deren Krankengeschichten folgen, betreffen einmal eine vermuthlich primäre Larynx-tuberculose, das andere Mal einen vom Stimmband ausgehenden Tumor, also zwei sehr seltene Vorkommnisse. Die Diagnose wurde beide Male durch das Microscop gestellt, und die Geschwulst auf endolaryngealem Wege mit gutem Erfolg entfernt. Den Schluss der Arbeit bilden therapeutische und prognostische Bemerkungen. P. Reinhard (Köln).

Ueber die Wirkung der Athemreize auf den Kehlkopf. Von Dr. R. du Bois-Reymond und Dr. J. Katzenstein in Berlin. (Arch. f. Laryngol. etc. 1903, Bd. XIV, pag. 107.)

Die Arbeit zerfällt in zwei Theile. Der erste, von du Bois-Reymond herrührend, beschäftigt sich mit einem neuen Kehlkopf-athemreiz; der zweite, von Katzenstein, behandelt das Thema der „experimentellen Erzeugung dauernder Medianstellung der Stimm lippe“. Was den ersten Theil anlangt, so bringt er die Resultate der Experimente von du Bois-Reymond an Thieren, namentlich Hunden, gewissermaassen als Ergänzung derjenigen von Grossmann und von Kreidl. Diese Letzteren entdeckten bei künstlicher Athmung durch Lufteinblasung einen Reflex, den sie als ein Analogon zu den Hering-Breuer'schen Steuerungsreflexen erklären, und der darin besteht, dass sensible Erregungen auf die Bahn des Vagus zum Kehlkopfcentrum gelangen und reflectorisch perverse Athembewegungen des Kehlkopfes auslösen. Auf Grund der Beobachtungen von du Bois-Reymond muss nun bei künstlicher Athmung durch Druck auf die Brust ein neuer Reflex angenommen werden, der darin besteht, dass sensible Erregungen von der Thoraxwand ausgehend auf einer spinalen Bahn zum Kehlkopfcentrum gelangen und reflectorisch die der Bewegung des Brustkorbes entsprechende Athembewegung des Kehlkopfes auslösen. Der zweite

Theil der Arbeit gipfelt in dem experimentellen Nachweise, dass nach Vagusdurchtrennung bei Hunden die vom Lungenvagus ausgehenden Athemreize fortfallen, die Stimmlippe in der Ausdehnung ihrer Bewegungen beeinträchtigt wird, die Blutathemreize aber, unter deren geringerem Einflusse die verminderten Stimmlippenbewegungen mit zu Stande kamen, fortbestehen. Wird nun der *M. crico-arytaenoideus post.* ausgeschaltet, so ist die Wirkung der Blutathemreize auf die Erregung der Verengerer und der accessorischen Erweiterer beschränkt. Da die Thätigkeit dieser letzteren nur eine ganz geringe sein kann, so erhalten die Verengerer nunmehr ein so grosses Uebergewicht, dass eine dauernde annähernde Medianstellung resultirt, die dem klinisch beobachteten zweiten Stadium der Recurrensparalyse entspricht. Zum Schlusse verbreitet sich K. noch weiter über den Erfolg der Durchschneidung des Lungenvagus und der Verengererfasern und über accessorische Erweiterer des Kehlkopfes, deren Existenz von Einigen als erwiesen angesehen, von Anderen rundweg geleugnet wird, wobei er sich mit Entschiedenheit für die Ansicht der Ersteren ausspricht. Beschorner.

Grosser Fremdkörper im Larynxeingang; Entfernung auf natürlichem Wege. Von E. Botella. (Original: Boletín de Laringología etc. de Madrid. Ausführliches Referat von Sarabia: Revista de Medicina y Cirugía Prácticas, 14. November 1903.)

Junger Mann von 19 Jahren, kommt mit Halsschmerzen, Fremdkörpergefühl und Schluckbeschwerden. Vor zehn Tagen verschluckte er einen Knochen; darauf schwerer Erstickungsanfall. Im Spital vorgenommene Extractionsversuche (ohne Spiegel) ohne Erfolg, so dass man, zumal der Erstickungsanfall vorbeiging, annahm, der Knochen sei schon herausgekommen. Zu Hause dann drei Tage heftige Deglutitionsbeschwerden, allmählich geringer werdend; doch besteht noch, wie erwähnt, geringer Schluckschmerz, Fremdkörpergefühl, beständiges Räuspern, belegte Stimme.

Laryngoscopisch bemerkt man eine dreieckige weisse Stelle, die ca. $\frac{1}{2}$ cm unter der Epiglottis links herausieht; die Untersuchung ist wegen Ueberhängens der Epiglottis und Schwellung der Rachenwand sehr schwierig, ein richtiger Einblick in's Innere des Larynx gar nicht zu erreichen.

Unter Cocainanästhesie des Pharynx Extractionsversuche; der dritte Versuch ist erfolgreich und fördert ein dreieckiges Knochenstück zu Tage, 1,2 cm lang, 0,7 cm hoch. Die weitere Untersuchung zeigte aber hinten über den Aryknorpeln noch ein Knochenstückchen; die Extraction desselben gelang, trotz der grossen dazu nöthigen Kraftentfaltung, ohne besondere Verletzung, durch geschicktes Heraushebeln. Es war rechteckig, 3,3 cm lang, 2 cm dick, 1,2 cm hoch.

Sehr geringe Blutung, sofortige Erleichterung; nach vier Tagen beschwerdefrei.

Der Fall ist interessant sowohl wegen der Grösse des Fremdkörpers, als auch wegen der relativen Beschwerdefreiheit. Die zwei Lamellen, die bei der ersten Extraction auseinander gerissen wurden, hatten recht-

winklig zusammengehangen; die verticale Lamelle hing in den Oesophagus hinein, die horizontale lag über den Aryknorpeln.

M. Kaufmann (Mannheim).

Neuere Mittheilungen über die locale Behandlung des Decubitus.
Von Prof. Dr. Johann Bökai. (Orvosi Hetilap 1903, No. 22.)

Es werden die guten Resultate von 16 neueren Fällen berichtet, bei welchen bei vorhandenem Decubitus die neueren Bronchetuben, die mit Alaungelatine bedeckt werden, angewendet wurden. Es gelingt in den meisten Fällen, die secundäre Tracheotomie zu umgehen und die Verwachsungen zu verhüten.
Baumgarten.

Das Endotheliom (Cylindrom) des Antrum Highmori. Von Dr. J. Kirschner in Berlin. (Arch. f. Laryngol., Bd. 15, H. 1.)

Eingehende histologische Studie über das Endotheliom der Oberkieferhöhle an Hand zweier Fälle von Jansen, welche K. auf Anregung Priv.-Doc. Dr. Oestreich's untersucht hat. Einzelheiten müssen aus er interessanten Arbeit ersehen werden.
Brühl.

Zum Aufsätze von Dr. Warnecke „Eine aseptische Durchleuchtungslampe“. Von Dr. Kleyensteuber in Cassel. (Arch. f. Laryngol. etc. 1902, Bd. XIII, pag. 157.)

Zur Bemerkung von Dr. Kleyensteuber. Von Dr. Warnecke in Hannover. (Ebendasselbst 1902, Bd. XIII, pag. 158.)

K. weist darauf hin, dass Vohsen's Durchleuchtungslampe allen Anforderungen der Asepsis genügt, was von Warnecke (Archiv für Laryngol. etc., Bd. XII, pag. 307) nicht berücksichtigt wurde. W. hingegen hält die Vohsen'sche Glas-Metallschutzhülle im Sinne der Auskochbarkeit für nicht so vollkommen wie seine (Warnecke's) Glas-schutzhülle mit Gummidichtung, da das Bindemittel zwischen Glas und Metall dem Auskochen nicht widersteht.
Beschorner.

Alle für die Monatschrift bestimmten Beiträge und Referate sowie alle Druckschriften, Archive und Tausch-Exemplare anderer Zeitschriften beliebe man an Herrn Hofrath Prof. Dr. L. v. Schrötter in Wien IX, Mariannengasse 3, zu senden. Die Autoren, welche Kritiken oder Referate über ihre Werke wünschen, werden ersucht, 2 Exemplare davon zu senden. Beiträge werden mit 40 Mark pro Druckbogen honorirt und die gewünschte Anzahl Separat-Abzüge beigegeben

Verantwortlicher Redacteur: Prof. Dr. Ph. Schech in München.

Verlag von Oscar Coblentz. Expeditionsbureau: Berlin W. 30, Maassenstrasse 18.

Druck von Carl Marschner, Berlin SW., Ritterstrasse 41.

Monatsschrift für Ohrenheilkunde sowie für Kehlkopf-, Nasen-, Rachen-Krankheiten.

Organ der Oesterreichischen otologischen Gesellschaft
u. der Münchener laryngo-otologischen Gesellschaft.

(Neue Folge.)

Mitbegründet von weil. Prof. Dr. Jos. Gruber, Prof. Dr. N. Rüdinger,
Prof. Dr. R. Voltolini und weil. Prof. Dr. Fr. E. Weber-Liel
und unter Mitwirkung der Herren

Docent Dr. E. Baumgarten (Budapest), Hofrath Dr. Beschorner (Dresden), Prof.
Dr. A. Bing (Wien), Privatdocent Dr. G. Brühl (Berlin), Docent Dr. Gompertz
(Wien), Dr. Heinze (Leipzig), Prof. Dr. Heymann (Berlin), Dr. Hopmann (Cöln)
Prof. Dr. Juras (Heidelberg), Dr. Keller (Cöln), Prof. Dr. Kirchner (Würzburg),
Dr. Koch (Luxemburg), Dr. Law (London), Prof. Dr. Lichtenberg (Budapest),
Dr. Lublinski (Berlin), Dr. Michel (Cöln), Prof. Dr. Onodi (Budapest), Prof.
Dr. Paulsen (Kiel), Dr. A. Schapringer (New-York), Dr. J. Sendzjak (Warschau),
Dr. E. Stepanow (Moskau), Prof. Dr. Strübing (Greifswald), Dr. Weil (Stuttgart).

Herausgegeben von

Prof. Dr. L. v. SCHRÖTTER Prof. Dr. PH. SCHECH Prof. Dr. E. ZUCKERKANDL
Wien. München. Wien.

Prof. Dr. V. URBANTSCHITSCH
Wien.

Dieses Organ erscheint monatlich. Man abonnirt auf dasselbe bei allen Buchhandlungen und
Postanstalten des In- und Auslandes.
Der Preis für die Monatsschrift beträgt 12 R.-M. jährlich; wenn die Monatsschrift zusammen
mit der Allgemeinen medicinischen Central-Zeitung bestellt wird, nur 8 R.-M.

Jahrg. XXXVIII.

Berlin, Februar 1904.

No. 2.

I. Originalien.

Zur Prophylaxe der acuten Otitis media.

Von

Dr. Jul. Veis (Frankfurt a. M.).

Um nicht alte, längst bekannte Dinge zu wiederholen, möchte ich von den Ursachen der Otitis media acuta nur eine herausheben, die mir eine grössere Rolle zu spielen scheint, als ihr gemeinhin zuerkannt wird. Es ist dies das fehlerhafte Schneuzen der Nase!

Die allermeisten Menschen reinigen sich die Nase in der Weise von Schleim, dass sie den Naseneingang fast hermetisch zuhalten, nur einen minimalen Spalt offen lassen und durch diesen gewöhnlich mit grosser Gewalt und lautem Geräusche Luft und Secret herausblasen. Je mehr nun die Nase verstopft und je stärker der Druck ist, der angewendet werden muss, um das Secret durch den schmalen Spalt herauszubefördern, um so leichter wird es vorkommen, dass unbeabsichtigt der „Valsalva'sche Versuch“ gemacht, d. h. Luft und event. infectiöse Massen in die Ohrtrompete und in das Mittelohr hineingeschleudert werden.

Dies mag ja oft ohne schädliche Folgen stattfinden, aber wenn Schnupfen besteht oder der Schleim in der Nase und dem Nasenrachenraume durch Masern, Scharlach, Diphtherie, Keuchhusten etc. besonders infectiös ist, dann genügt oft ein einmaliges heftiges Schneuzen oder auch Niesen bei ganz verstopfter Nase, um eine schwere Otitis media hervorzurufen. Ist das Secret nicht so infectiös, z. B. beim gewöhnlichen Schnupfen, so kann die Folge zu heftigen Schneuzens ein einfacher seröser Mittelohrcatarrh sein, wie er ja immer in Schnupfenperioden in kleinen Epidemien auftritt.

Bei ganz kleinen Kindern, wo die Tuba Eustachii weit und kurz ist und gewöhnlich eine mehr oder weniger grosse Rachenmandel besteht, wird das unmittelbare Uebergreifen der Entzündungsprocesse auf die Tube und das Mittelohr in den meisten Fällen ohne Vermittlung des Schneuzaetes (und des Niesens?) vor sich gehen, anders dagegen bei grösseren Kindern und besonders bei Erwachsenen. Da wird man bei Ohrentzündungen so gut wie immer auf die Frage, ob beim Schneuzen plötzlich ein Knall oder Luftdruck im Ohre entstanden sei, eine bejahende Antwort bekommen. Es lässt sich wie ein bestätigendes Experiment an, wenn man es beobachtet, wie ein Patient entgegen der Vorschrift nach einer Nasenspülung sneuzt, einen Knall im Ohre spürt und prompt eine heftige Otitis media bekommt. Genau so verhält es sich m. E. mit den meisten Ohrentzündungen, die — bei intactem Trommelfelle — durch Baden entstehen: Wasser kommt in die Nase, es wird gesneuzt und gehustet und die Folge ist ein Hineintreiben des keineswegs indifferenten Badewassers in das Ohr.

Nun wird in allen Lehrbüchern empfohlen, um Ohrcomplicationen zu vermeiden, beim Schneuzen die eine Seite der Nase zuzuhalten und die andere dann stark auszuschnauben. Das geht ja sehr schön, so lange beide Nasenseiten gut luftdurchgängig sind und nicht gar zu heftig geblasen wird. Ist aber eine Nasenseite verstopft und versucht man, dieselbe auszublasen, so treibt man unfehlbar die Luft und alles, was sie mitreisst, in's Mittelohr.

Ich möchte deshalb als Normalmethode empfehlen, die Nase beim Schnauben vollständig offen zu lassen und so in das vorgehaltene Taschentuch auszublasen. Sobald man sich daran gewöhnt hat, kann man dabei eine Kraft entfalten, die zur Reinigung vollständig genügt und andererseits das Ohr nicht im Geringsten gefährdet. Sollte wirklich einmal etwas kräftigerer Druck zur Entfernung des Secretes nöthig sein, so kann schliesslich das ältere Verfahren einmal angewendet werden, es sollte aber nur ausnahmsweise geschehen und dann nur mit der grössten Vorsicht! Ganz sicher entbehrlich ist es aber, wenn man durch ein cocainhaltiges Schnupfpulver für freie, luftdurchgängige Nase sorgt, oder durch Nasenspülungen mit Kali permanganat-Lösung, die wirklich in der Coupierung des Schnupfens Gutes zu leisten scheint.

Die Methode des Schneuzens bei Offenlassen der Nase ist also meiner bestimmten Ueberzeugung nach im Stande, den meisten eitrigen und catarrhalischen Mittelohrentzündungen Erwachsener und vielen derartigen Erkrankungen bei Kindern vorzubeugen und deshalb geeignet und berechtigt, die bisher empfohlene Art des Schneuzens zu verdrängen.

Ueber Knorpel in der Pharynxtonsille.

Von

E. Zuckerkandl.

K. Reitmann hat in dieser Monatsschrift 1903, No. 8 über das häufige Vorkommen von Knorpel in dem Bindegewebsgerüst der Gaumenssille eine Arbeit veröffentlicht, in der er die bisher beobachteten Fälle bespricht, neue Fälle beschreibt und die embryologische Grundlage dieser Bildung festzustellen sucht. Nach Reitmann's Beobachtung handelt es sich zumeist um hyalinen Knorpel, der unabhängig von den nachbarlichen Skeletttheilen zur Entwicklung gelangt; eine Beziehung des Knorpels zum zweiten Kiemenbogen ist wohl nicht auszuschliessen, bislang aber keineswegs bewiesen. Bemerk't sei, dass es nur einem wissenschaftlichen Vorurtheile zuzuschreiben ist, überall dort, wo Knorpel angetroffen wird, an Beziehungen zum Skelet zu denken. Knorpel entwickelt sich unabhängig vom Skelet in der bindegewebigen Grundlage von Organen, wenn die mechanischen Verhältnisse ein solches Gewebe fordern. Ich verweise hier blos auf die Eustachische Ohrtrumpete, deren Knorpel auch erst nachträglich entstanden zu sein scheint. In der Wand derselben findet man z. B. bei Echidna, Bradypus, Myrmecophaga und anderen Thieren nur fibröses Gewebe, welches möglicher Weise einen älteren Zustand des Organes darstellt.

Aehnlich wie im Bindegewebsgerüste der Gaumenssille kann es zur Entwicklung von Knorpel in der Pharynxtonsille kommen: ich habe dies in der Leiche eines ausgewachsenen Löwen gefunden und gebe in den folgenden Zeilen die Beschreibung dieses Falles. Behufs des Studiums der Pharynxtonsille habe ich vor mehreren Jahren auch die Tonsilla pharyngæa des Löwen untersucht. Das Object wurde in eine Serie von 147 Schnitten zerlegt und in allen Knorpelstücke gefunden; dieselben bilden Stäbe, Kerne, Scheiben oder besitzen ganz unregelmässige Formen.

Die Tonsille zeigt in gehärtetem Zustande an der dicksten Stelle einen Durchmesser von 4 mm; dieselbe setzt sich aus nachstehenden Schichten zusammen:

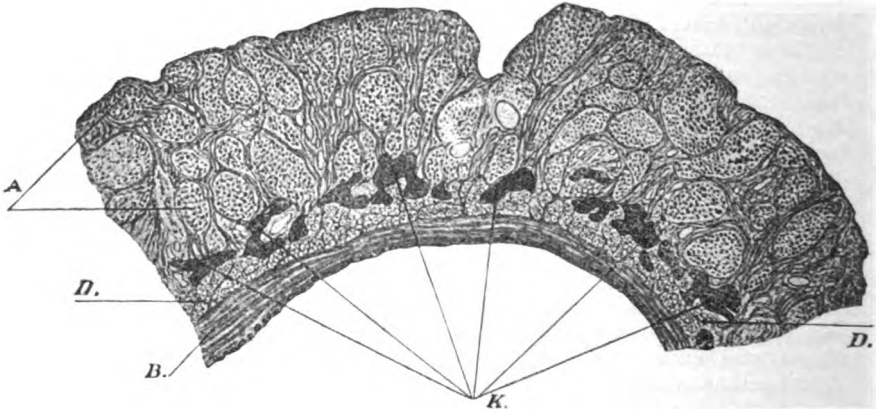
- a) oberflächlich aus adenoidem Gewebe,
- b) nach aussen aus einer bindegewebigen Platte und
- c) aus einer zwischen beiden eingeschobenen Drüsenlage.

Das adenoides Gewebe ist mehr als 3 mm dick, besteht aus einer mehrschichtigen Lage von Knötchen, die in ein gefässhaltiges Bindegewebe eingetragen sind (A). Stellenweise erstrecken sich die Bindegewebssepten bis an die subepitheliale Schicht. Die Gefässe sind in grosser Anzahl vorhanden und mit Blut gefüllt. Das oberflächliche Epithel ist grösstentheils abgefallen, die noch vorhandenen Theile desselben enthalten cylindrische Zellen, die aber so schlecht erhalten sind, dass ihr feineres Verhalten nicht untersucht werden konnte.

Die äussere etwa 0,5 mm dicke Bindegewebslage der Pharynx-

tonsille enthält stellenweise Fettläppchen und bildet die Grundlage für die Septa des Organes (*B*).

Die zwischen der äusseren Bindegewebsplatte und den Knötchen eingeschobene Drüsenschicht (*D*) besitzt eine Dicke von 0,5 mm, ist aber im Bereiche der stärkeren Septa dicker, da sich hier leistenförmige Fortsätze der Drüse stellenweise bis nahe an die Oberfläche der Tonsille erstrecken. Ueber das Epithel der Schläuche kann ich wegen des zu schlechten Zustandes des Objectes nichts aussagen.



Querschnitt durch die Pharynxtonsille eines Löwen. Vergrössert.

A. Adenoides Gewebe. B. Bindegewebsplatte. D. Drüsen. K. Knorpel.

Die Knorpelmassen (*K*) liegen in dem Bindegewebe zwischen den Drüsen und den Knötchen. Dieselben sind hyalin und vom Perichondrium umschlossen. Die Grösse, Form und Zahl der Knorpelstücke ist in den einzelnen Schnitten eine sehr verschiedene; es finden sich kleine neben grossen, und ein Schnitt enthielt 14 Knorpelstücke. Bei der Reconstruction der Knorpelstücke ergiebt sich eine mit Fortsätzen versehene Knorpelplatte, die stellenweise das ganze Organ betrifft und deren Mächtigkeit nach beiden Seiten hin abnimmt.

Das Vorkommen von Knorpel in der Pharynxtonsille des Löwen kann nicht als eine regelmässige Bildung betrachtet werden. Ich hatte Gelegenheit, die Pharynxtonsillen eines älteren Löwenembryos sowie eines neugeborenen Löwen zu untersuchen und habe in keiner auch nur die Spur von Knorpel gefunden. Die Pharynxtonsille beider besteht aus einer basalen Bindegewebsplatte, aus einer oberflächlichen, diffusen, adenoiden und einer zwischen beiden eingeschobenen drüsigen Schicht.

Zwei Fälle von Blutegeln in der Trachea.

Von

Dr. M. Tsakyreglous aus Smyrna.

Sieben Fälle von Blutegeln in den oberen Luftwegen gelangten im Jahre 1903 zu unserer Beobachtung. Sechs derselben kamen in dem hiesigen türkischen Civilspitale und der eine in meiner privaten Praxis vor, und zwar sass der Blutegel bei einem Falle in der Nase, bei zwei im Pharynx, bei weiteren zwei im Kehlkopfe und schliesslich bei zwei — das erste Mal — in der Trachea.

Von diesen zwei letzten Fällen soll hier die Rede sein.

Der erste Fall betraf einen jungen Hirten aus der Umgebung der Stadt, 25 Jahre alt, welcher am 21. Juli 1903 wegen Hämoptoe, Dyspnoe und Schlaflosigkeit in's Spital eintrat, Symptome, die er selbst dem Verschlucken eines Blutegels zuschrieb. Durch die Laryngoscopie bemerkten wir, dass der kleine Blutegel die Glottis passirt und sich unter derselben angesaugt hatte. Wir versuchten ihn wie gewöhnlich mit der Fauvelschen Zange herauszuziehen. Es gelang uns aber nicht, weil der Kehlkopf sehr empfindlich und irritirt war und sich bei der leisesten Berührung schloss, so dass der Parasit nicht zu sehen war. Wir anästhesirten deshalb den Larynx mit Cocain und so gelang es uns, während einer tiefen Inspiration die Glottis zu passiren und den Blutegel herauszubringen.

Der zweite Fall betraf einen 50jährigen Mann, bei dem die Extraction nach Cocainisirung keinen Schwierigkeiten begegnete. Es scheint uns, dass das Cocain ein starkes Gift für Blutegel ist, denn in beiden Fällen kam der Parasit wie betäubt heraus und starb nach wenigen Minuten, während die Thiere bei Extractionen ohne Cocain sich sehr lebhaft bewegen und am Leben bleiben.

Im ersten Falle war der Blutegel sechs Tage, im zweiten neun Tage in der Trachea. Schliesslich muss ich erwähnen, dass es bei der Extraction des Blutegels mit der Zange nöthig war, denselben erst ein paar Secunden lang zu zwicken, bis der Parasit los liess, sonst gleitet er aus der Zange und bleibt sitzen.

Die Seltenheit solcher Fälle liess mir meine Beobachtungen mittheilenswerth erscheinen.

Eine Rachenscheere.

Von

Dr. H. Cordes (Berlin).


Von Halle wurde in der Berliner klin. Wochenschr. 1902, No. 17, zur Beseitigung von Granula und hypertrophischen Seitensträngen des Pharynx statt der Aetzung oder der galvanocaustischen Verbrennung oder der Abtragung mit anderen Instrumenten zuerst die Entfernung

der pathologischen Gebilde mit der Scheere empfohlen. Halle hat zwei dazu geeignete Modelle construiert, von denen das eine längere Zeit von mir benutzt wurde. Die Methode hat sich durchaus bewährt und hat alle Vorzüge, welche von Halle erwähnt worden sind; speciell möchte ich hervorheben die schnelle Heilung, welche in circa acht Tagen vollendet ist, und die geringe Reaction und in Folge dessen die geringe Belästigung der Behandelten. Schliesslich ist noch hervorzuheben die Schnelligkeit, mit der man den Eingriff beendigen kann. Mit zwei Scheerenschnitten ist die doppelseitige Pharyngitis lateralis, so weit sie im oralen Theile des Pharynx sichtbar ist, entfernt.

Leider gelingt nun mit der Halle'schen Scheere der Eingriff nicht immer mit der erwähnten Schnelligkeit. Ungeübten Operateuren passirt es häufig und selbst geübten hin und wieder, dass die Neubildung nicht gänzlich abgetrennt wird, sondern am unteren Theile an der Pharynxwand hängen bleibt, wenn man, wie es am bequemsten ist, von oben nach unten schneidet. Das mehrere Centimeter lange Gebilde hängt dann an einer schmalen Brücke haftend in den Hypopharynx herab und ist dann meist wegen der Würgebewegungen, die durch den als Fremdkörper wirkenden Theil ausgelöst werden, recht mühsam zu entfernen. Auf diese Weise geht dann ein Vortheil der Scheerenoperation, die Schnelligkeit und Annehmlichkeit für den Patienten, verloren.

Dieser geschilderte Uebelstand liess bei anderen Collegen und auch bei mir den Wunsch nach einer Scheere, bei der ein solches Vorkommniss ausgeschlossen, rege werden.

Ein solches Modell habe ich nun construiert und durch die Firma H. Pfau in Berlin anfertigen lassen.



Wie aus der Abbildung ersichtlich, sind die Branchen fast rechtwinklig abgebogen, die Schneiden geschweift und am Ende mit einem Knopfe versehen. Durch die Biegung der Schneiden ist es ermöglicht, dass die Scheere zugleich von unten und von oben abschneidet.

Die Scheere wird geschlossen an die Seitenwand des Rachens eingeführt, dort geöffnet, und indem man durch die Scheerenöffnung hindurchsieht, wird der Seitenstrang in die Oeffnung hineingedrückt. Derselbe sitzt dann beim Schliessen der Scheere stets am inneren Theile derselben. Auch Ungeübten gelingt es mit dieser Scheere, wie ich

mich häufig in Aerztecursen überzeugen konnte, stets, die kleine Operation correct auszuführen, vorausgesetzt, dass sie durch Herunterdrücken der Zungenwurzel sich ein hinreichend grosses Gesichtsfeld schaffen.

Grössere Granula kann man selbstverständlich ebenso entfernen.

Oesterreichische otologische Gesellschaft.

Officielles Protocoll der Sitzung vom 23. November 1903.

Erstattet vom Schriftführer.

Vorsitzender: Prof. Dr. Urbantschitsch.

Schriftführer: Dr. Hugo Frey.

1. Hofrath Prof. Politzer demonstrirt einen Fall, der anfangs dieses Jahres in seine Klinik aufgenommen wurde. Die 20jährige Pat. hat im 12. Lebensjahre Scharlach überstanden. Ob damals ein Ohrenfluss bestand, kann sie nicht angeben. Seit dem 16. Jahre bemerkt sie eine Abnahme des Gehörs und in der letzten Zeit ein Rauschen im Ohre, leichten Schwindel, Druckgefühl im Auge, Stirnkopfschmerz.

Bei der Aufnahme zeigte sich im linken Ohre ein grosser Trommelfelldefect, durch den der grösste Theil der inneren Trommelhöhlenwand freigelegt war; Promontorium und Trommelfellrest von grauer, sehniger Farbe. Im hinteren oberen Quadranten das Stapesköpfchen deutlich sichtbar, der lange Ambosschenkel nicht zu sehen, offenbar durch die langbestandene Eiterung verloren gegangen. Rinne negativ, Luftleitung verkürzt, Kopfknochenleitung verlängert; Conversationssprache links ca. 30 cm. Die Hörweite wird weder durch Luftentreibung noch durch Massage verbessert. Da das Stapesköpfchen deutlich sichtbar und in der Tiefe der Fenestra ovalis Narbengewebe zu erkennen war, schlug der Vortr. der Pat. die Stapesextraction vor und führte sie am 31. Januar aus, und zwar ohne Cocainisirung, da angesichts der vollständigen Epidermisirung dieselbe erfolglos bleiben musste. Es gelang leicht, mit einem kleinen Häkchen den Stapes zu extrahiren.

Unmittelbar danach auffallende Hörverbesserung. Pat. hörte laute Sprache über 6 m. Der weitere Vorgang war folgender: Zunächst wurde das ovale Fenster mit Silk bedeckt, darüber Xeroformgaze gelegt und Pat. im Bette in Seitenlage fixirt. Trotzdem war in Folge der Unruhe der Pat. am nächsten Tage die Xeroformgaze durchfeuchtet. Es wurde zur Verhinderung des Abflusses von Liquor ein in geschmolzenes Paraffin getränktes Wattebäuschchen eingeführt und darüber Xeroformgaze gelegt. Am fünften Tage post operat. konnte Pat. im Zimmer herumgehen, dabei bestand geringer Schwindel. Neun Tage post operat. wird die Watte entfernt, die Fenestra ovalis erscheint mit röthlichem Gewebe verklebt. Hörweite 3 m.

Von da ab bis zur Entlassung (19. März) hat die Hörweite geschwankt. Einmal trat intercurrent eine Otitis externa auf, nach deren Ablauf die Hörweite sich wieder besserte.

Pat. wurde Anfang Juli wieder wegen des Zustandes ihres anderen Ohres aufgenommen und da erwies sich die Hörweite am linken Ohre wieder um 2 m geringer. Die Narbe, welche die Fenestra ovalis verschliesst, grauglänzend, eingesunken. Ausserdem in der Gegend der Fen. rot. eine Membran, durch deren Durchtrennung Votr. noch eine Hörverbesserung zu erzielen dachte. Sie wurde mit einem gekrümmten Messerchen durchschnitten, wonach die Hörweite auf 4 m, dann am 7. Juli auf 6 m stieg und nach einigen Schwankungen stationär blieb. Die heutige Untersuchung ergab Hörweite für Conversationssprache 5 m, also jedenfalls ein gutes Resultat, nachdem sie vor der Operation nur 30 cm betragen hatte.

Der Vortragende bemerkt zu diesem Falle:

Die Stapesextraction wurde schon öfter, insbesondere in Amerika von Jack u. A., bei verschiedenen Ohraffectionen ohne Auswahl ausgeführt. In der Mehrzahl der Fälle jedoch, namentlich wo die Extraction wegen Otosclerose ausgeführt wurde, war das Resultat ungünstig. P. hat sich schon früher gegen diese Indication ausgesprochen, weil dadurch der Verschluss des Foramen ovale durch Knochenneubildung nicht hintangehalten werden kann. Ebenso ist P. gegen die Extraction bei noch bestehender Eiterung. Er erinnert hier an den in seinem Lehrbuche erwähnten Fall eines Kindes, das später an Miliartuberculose zu Grunde ging und bei dem der Stapes früher durch Zufall entfernt wurde. Es zeigte sich, dass das Granulationsgewebe in das Labyrinth, die Schnecke und den Vorhof hineingewuchert war und dieselben theilweise ausfüllte.

Die strenge Indication besteht nur in Fällen von abgelaufener Mittelohreiterung, wobei das Labyrinth durch die Functionsprüfung intact befunden werden muss. Wenn in solchen Fällen Massage, künstliches Trommelfell, Synechotomie etc. keine wesentliche Besserung bewirken und die Hörweite hochgradig herabgesetzt ist, kann die Extraction des Stapes dem Pat. vorgeschlagen werden.

Was die Operation an der Fenestra rotunda anlangt, so hat P. darüber in einer früheren Sitzung bereits kurz referirt und will nur erwähnen, dass er sie an der Klinik wiederholt mit günstigem Erfolge ausgeführt hat. Es ist darin ein Verfahren zu erblicken, das die intratympanalen Operationen in der Nische der Fenestra ovalis (vestibule) in günstiger Weise ergänzt. P. wird Gelegenheit nehmen, darüber ausführlicher zu sprechen, für heute mag der Hinweis auf die Wichtigkeit dieser intratympanalen Operationen genügen.

Discussion.

Prof. Urbantschitsch hat von den Operationen an den Fensterischen nur vorübergehende Effecte gesehen und findet es bemerkenswerth, dass in dem Falle Politzer's ein bleibender Erfolg eintrat. Was die Erscheinungen von Schwindel anbelangt, theilt U. einen Fall von Radicaloperation mit, die einen Pat. betraf, der unter anderem an heftigem Schwindel litt. Bei der Operation entfernte U. durch eine unbeabsichtigte plötzliche Bewegung des Pat. den Steigbügel; am nächsten Tage war der Schwindel bei dem Pat. verschwunden. Pat. wurde erst am achten Tage post operat. regelrecht verbunden und merkwürdiger Weise trat seit der Operation der Schwindel nicht mehr auf.

Vor mehr als 20 Jahren passirte es dem Redner, dass er bei der Untersuchung des runden Fensters dasselbe durch eine nicht vorausgesehene Bewegung des Pat. durchstieß und so mit der Knopfsonde in die Schnecke gelangte, worauf Flüssigkeit austrat. Er verschloss die Oeffnung durch Tamponade unter Anwendung von Druck. Es trat kein Schwindel auf. Pat. fühlte sich am nächsten Tage vollkommen wohl und auch das Gehör blieb weiterhin ungeschädigt.

2. Docent Dr. Alt demonstrirt macro- und microscopische Präparate von *Cylindroma auriculae*.

3. Dr. Poszvek (Oedenburg) demonstrirt einen Fall von Atresie des äusseren Gehörganges. Es handelt sich um einen circa 20jährigen Pat., dem vor zwei Monaten durch einen Säbelhieb die Ohrmuschel fast ganz abgetrennt wurde. Ein Arzt nähte die Ohrmuschel an, die vollständig anheilte. Der Pat. hörte kurze Zeit nach der Heilung der Wunde gar nichts, jetzt fühlt er sich im Allgemeinen besser und hört direct in's Ohr gesprochene Worte. Die otoscopische Untersuchung zeigt ein noch granulirendes Gewebe, das selbst für die feinste Sonde undurchgängig ist. Der Vortragende erlaubt sich nun die Frage, welcher operative Eingriff hier gemacht werden soll, da er der Ueberzeugung ist, dass man die *Restitutio ad integrum*, die er dem Pat. wünsche, hier bringen wird.

Discussion.

Hofrath Politzer glaubt, dass die Atresie möglicher Weise nicht tief hinein reicht, nachdem Pat. aus der Luft die Stimmgabel und auch von gewisser Distanz gesprochene Worte hört, und hält den Fall für die Operation geeignet. Man müsste aber erst die Atresie ausschneiden und dann Thiersch'sche Transplantation vornehmen, um Recidive zu vermeiden. Vielleicht sollte man erst die *Cutis* durchtrennen, nach rechts und links ablösen und dann die beiden Hautlappen nach vorn und hinten tamponiren.

Dr. Panzer hat einen ähnlichen Fall bei einem Kinde gesehen, dem durch ein rollendes Rad der Gehörgang förmlich herausgerissen wurde. Hofrath Weinlechner hat damals alles genäht und versuchte auch, durch Naht den Gehörgang nach hinten zu fixiren, die Atresie war aber absolut nicht zu verhindern.

Dr. Max hat vor circa zehn Jahren einen einschlägigen Fall an der Wiener Poliklinik operirt. Es handelte sich um eine vollständige Verwachsung des *Meatus auditorius externus* bei einem jungen Manne, wahrscheinlich hervorgerufen durch zum Zwecke der Selbstverstümmelung vorgenommene Manipulationen behufs Befreiung vom Militärdienste. Vom Eingange war nichts zu sehen, in der *Concha* markirte bloß eine seichte Grube die frühere Stelle des Einganges. Max machte in diese Vertiefung einen kreuzförmigen Einschnitt, präparirte die Haut von der Unterlage ab und gelangte durch eine ungefähr 2 cm tiefe Bindegewebsschicht in den knöchernen Gehörgang. Um eine grössere Hautpartie zu gewinnen, entfernte Max den *Tragus* nach Lospräparirung seiner Haut und verwendete dieses so erhaltene Stück zur Deckung des *Wundcanales*. Teilweise durch Nähte und theilweise durch Tamponade brachte Max die so freipräparirte Haut mit der des knöchernen Gehörganges in innigen Contact und er konnte schon nach circa einer Woche die

Verwachsung der abpräparirten Haut mit der des intacten knöchernen Gehörganges constatiren. Das Trommelfell fehlte vollkommen und die Schleimhaut der Paukenhöhle zeigte fibröse Structur. Der Gehörgang des anderen Ohres war normal, das Trommelfell zeigte totale Perforation.

Urbantschitsch hat den Fall später gesehen und konnte sich davon überzeugen, dass der Gehörgang frei geblieben war.

Prof. Urbantschitsch glaubt auch, dass man durch einfache Lückenbildung nicht zum Ziele gelangen wird, sondern nur in der von Politzer angegebenen Art. Er hat in seiner Praxis einen einzigen Fall mit völliger beiderseitiger Atresie durch monatelanges Einlegen von Drainröhrchen dauernd geheilt.

Doc. Gomperz behandelte im hiesigen Kinderkrankeninstitute ein vierjähriges Kind, das durch eine chronische Otitis eine nur für eine Haarsonde durchgängige Stenose des äusseren Gehörganges bekommen hatte. Das Gewebe sah ähnlich aus wie im Falle Poszvék. Zwar war das Diaphragma schon epidermisirt, zeigte aber durch seine Röthung, dass es noch jung sei. Durch systematisches Einlegen von Laminaria-stiften und Wattetampons von immer zunehmender Dicke gelang volle Heilung. Es wäre also der Mühe werth, durch Punction im Falle Poszvék die Dicke der Membran zu prüfen und dann event. bei dünner Membran durch systematisches Einlegen von Laminaria und später Wattetampons Heilung anzustreben.

Dr. Ernst Urbantschitsch sah einen Fall von totaler Atresie, die dadurch entstanden war, dass ein Pat. sich Acid. tartar. in den Gehörgang eingeführt hatte. Es trat hierauf eine Mittelohrentzündung und Meningitis auf, nach deren Ablauf sich vollständiger Verschluss des äusseren Gehörganges einstellte. Um die Dicke des obturirenden Gewebes festzustellen, versuchte er es mit der Punctionnadel zu durchstechen; es war aber trotz aller Bemühungen nicht möglich, durchzudringen. Pat. verweigerte jeden grösseren operativen Eingriff; es konnte daher keine Heilung erzielt werden.

4. Dr. Ernst Urbantschitsch bespricht die Erfolge, die er mit Anwendung des „Thigenol“ erzielt hat. In mehreren Fällen von acuter eitrigem Mittelohrentzündung (ohne Perforation) bewährte sich besonders die schmerzstillende Wirkung des Präparates, jedoch gingen auch die entzündlichen Symptome relativ rasch zurück. Ausserdem wurde das Thigenol mit günstigem Erfolge bei Gehörgangsentzündungen und bei Pruritus des Meat. aud. ext. von U. verwendet. Verschieden war die Wirkung des Mittels bei chronischen eitrigem Mittelohrentzündungen. In einigen Fällen bewährte es sich sehr gut, in anderen Fällen blieb der Erfolg aus. Besonders hervorzuheben wäre eine überraschende gute Wirkung in zwei Fällen von Cholesteatom und in einem Falle von Caries cavi tympani. Letzterer Fall wird demonstirt.

5. Prof. Urbantschitsch demonstirt kleine, für die Untersuchung der Mittelohrräume bestimmte Reflexspiegel aus Glas in einem Durchmesser von 3—5 mm, die ein viel deutlicheres Spiegelbild ergeben als die bisher verwendeten Metallspiegelchen.

* * *

Officielles Protocoll der Sitzung vom 14. December 1903.

Erstattet vom Schriftführer.

Vorsitzender: Prof. Dr. Urbantschitsch.

Schriftführer: Dr. Hugo Frey.

A. Administrativer Theil.

1. Secretär Doc. Dr. Josef Pollak erstattet den Bericht über das abgelaufene Vereinsjahr.

M. H.! Das wissenschaftliche Leben in dem abgelaufenen Jahre, dem achten Jahre des Bestehens unserer Gesellschaft, war ein recht lebhaftes. Es fanden 8 Sitzungen statt. In denselben wurden 8 Vorträge gehalten, und zwar von den Herren Prof. Urbantschitsch, Doc. Alexander und Dr. Frey je 2, Doc. Alt und Dr. Neumann je 1, 1 vorläufige Mittheilung erstattete Herr Doc. Hammerschlag. Es fanden 31 Demonstrationen statt, und zwar durch die Herren Doc. Alt 6, Dr. Frey 5, Doc. Alexander 4, Hofrath Politzer 4, Prof. V. Urbantschitsch 3, Dr. E. Urbantschitsch 3, Doc. Hammerschlag 2, Doc. Gomperz, Dr. Neumann, Poszvék und Hanke je 1.

An die Vorträge und Demonstrationen schlossen sich lebhaftes, z. Th. manchmal sehr lebhaftes Discussionen, an denen sich die Herren Politzer, V. Urbantschitsch, Bing, Pollak, Gomperz, Hammerschlag, Alt, Alexander, Frey, Max und Panzer wiederholt beteiligten.

Von der Thätigkeit der Gesellschaft wäre ausserdem noch Folgendes zu erwähnen:

Unserer Eingabe an die hohe k. k. Statthaltereie und das hohe k. k. Ministerium des Innern in Angelegenheit des „Audiphon Bernard“ wurde von der Behörde stattgegeben und wir können es als Erfolg verzeichnen, dass diese schwindelhaften Anpreisungen aus den Blättern verschwunden sind.

Die otologische Gesellschaft hat ferner im abgelaufenen Jahre der Tiefseeforschungsgesellschaft „Adria“ und dem Mediciner-Congresse je eine Subvention gewährt.

Ueber Einladung des „Verein der Aerzte in Steiermark“ traten wir mit demselben im regelmässigen Schriftenaustausch.

Die Zahl der Mitglieder unseres Vereins betrug Ende December 1902 42, neu aufgenommen wurde 1, ausgeschieden sind 2, verbleiben für 1903 41.

M. H.! Ich kann meinen Bericht nicht schliessen, ohne eines Verkommnisses im abgelaufenen Jahre zu gedenken, das wohl Ihre und die Entrüstung jedes anständigen und gebildeten Menschen hervorgerufen hat. Es ist Ihnen allen wohlbekannt, dass unser hochverehrter Meister und Lehrer, Herr Hofrath Prof. Politzer, im niederösterreichischen Landtage und im Gemeinderathe der Stadt Wien Gegenstand der masslosesten und ungerechtesten, einfach unqualificirbaren Angriffe war. Die „Otologische Gesellschaft“ hatte ursprünglich beabsichtigt, diesen unerhörten Angriffen gegenüber in solenner Weise Stellung zu nehmen und Herrn Hofrath Politzer ihrer unbegrenzten Anhänglichkeit, Ver-

ehrung und Hochachtung feierlichst zu versichern. Diese Kundgebung hat Herr Hofrath Politzer in seiner Bescheidenheit abgelehnt.

Nun, m. H., ich kann es mir aber dennoch nicht versagen, in unserer heutigen Jahresschlussitzung darauf zurückzukommen und mit wenigen, aus Herzen kommenden Worten Herrn Hofrath Politzer zu versichern, dass wir uns in der Sache mit ihm vollständig solidarisch fühlen und beantrage, dass diese Kundgebung unserer Treue und Anhänglichkeit und vollsten Hochachtung für unseren hochverehrten Lehrer und Meister dem Protocole einverleibt werde. (Bravo!)

Dieser Antrag wird einstimmig angenommen.

2. Hofrath Politzer dankt in bewegten Worten für die ihm zu Theil gewordene Ehrung.

3. Doc. Pollak ladet die Anwesenden zur Wahl des Bureaus ein und verkündet nach Abgabe der Stimmzettel und erfolgtem Scrutinium:

Zum Präsidenten wurde mit allen gegen 1 (leerer Stimmzettel) Hofrath Prof. Politzer, zum Vicepräsidenten Prof. A. Bing neugewählt.

Die beiden Herren danken für die Wahl und versprechen, die Interessen der Gesellschaft in denkbar bester Weise zu wahren. Hofrath Politzer dankt im Namen der Gesellschaft ausserdem dem vorjährigen Präsidenten Herrn Prof. Urbantschitsch in herzlichster Weise für die umsichtige und zielbewusste Thätigkeit, die er im abgelaufenen Jahre für die Gesellschaft entwickelt hat, sowie dem Cassirer Herrn Doc. Gomperz, dem Secretär Herrn Doc. Pollak und dem Schriftführer Herrn Dr. Frey für die tadellose Durchführung ihrer Agenden im Interesse der Gesellschaft.

Zum Cassirer wird Herr Doc. Gomperz, zum Secretär Herr Doc. Pollak, zum Schriftführer Herr Dr. H. Frey wiedergewählt.

Herr Prof. Urbantschitsch dankt den Mitgliedern der Gesellschaft für das ihm geschenkte Vertrauen und den Mitgliedern des Bureaus für die ihm gewährte Unterstützung und wünscht allen recht fröhliche Feiertage und Neujahr.

B. Wissenschaftlicher Theil.

Den Vorsitz übernimmt Herr Prof. Bing.

Prof. Victor Urbantschitsch hält den angekündigten Vortrag: „Ueber Localisation der Hörempfindungen“.

Votr. bespricht seine neueren Untersuchungen über die Localisation der Hörempfindungen als Ergänzung der von ihm im Jahre 1881 im Archive für Physiologie mitgetheilten Beobachtungen. Bei Einwirkung eines Stimmgabeltones auf das Ohr, besonders deutlich bei der Zuleitung des Tones durch den Hörschlauch, zeigt sich, dass der Ton an einer bestimmten Stelle des Ohres oder dessen nächster Umgebung scheinbar gehört wird. Diese Localisationstelle erscheint bald punkt-, bald streifen- oder scheibenförmig und abhängig von der Tonhöhe, so zwar, dass verschieden hohe Töne häufig verschieden localisirt werden. Bei diotischer Tonzuleitung wird der Ton entweder in beiden Ohren gehört oder aber in die Mitte des Kopfes localisirt, wofür der Votr. die Bezeichnung „subjectives Hörfeld“ vorgeschlagen hat. Auch diese subjectiven Hörfelder zeigen eine von der Tonhöhe abhängige Lage in der Kopfmittle (betreffs der Richtung von vorn nach hinten).

Bei ungleicher Hörfähigkeit beider Ohren, besonders wenn diese beträchtlich ist, tritt das subjective Hörfeld aus der Kopfmittle gegen das besser hörende Ohr, diesem um so näher, je geringer die Hörfunktion des anderen Ohres ist.

Untersuchungen, die der Vortr. bezüglich des Einflusses der Aufmerksamkeit auf die Hörfunktion anstellte, ergaben, dass diese auf die Hörwahrnehmung und auf das Auftreten und die Lage des subjectiven Hörfeldes einen bedeutenden Einfluss zu nehmen vermag. Die darüber von U. angeführten Beobachtungen werden in einer demnächst erscheinenden Mittheilung eine ausführliche Schilderung finden.

U. bespricht schliesslich die durch Schalleinwirkungen ausgelösten sensitiven Empfindungen, die an der Hörgrenze und besonders bei den jenseits der jedesmaligen Hörgrenze, aber dieser ganz nahe, befindlichen Tönen auftreten. In Fällen, wo durch methodische Hörübungen anfänglich nicht gehörte Schalleinwirkungen zur Perception gelangten, zeigten sich vor dem Auftreten der Hörempfindungen sensitive Empfindungen, die im Verhältniss zu den stärker hervortretenden Hörempfindungen immer schwächer erschienen und schliesslich ganz verschwanden.

Sitzungsberichte der laryngo-otologischen Gesellschaft, München.

20. Sitzung am 19. October 1903.

Vorsitzender: Prof. Haug.

Schriftführer: Dr. Hecht.

1. Demonstration von Dr. Hecht: Solitäres, symptomloses, tuberculöses Ulcus der Rachenmandel.

M. H.! Die 23jährige Pat., M. Sch., kam vor einigen Tagen wegen einer chronischen linksseitigen Mittelohreiterung in meine Behandlung. Pat. leidet ausserdem an einer linksseitigen, ziemlich ausgedehnten Lungenphthise und ist erblich belastet.

Als zufälliger Nebenbefund ergab sich bei der Untersuchung auf dem flachen, persistirenden Rachenmandelrest etwa in der Mitte des Nasenrachendaches ein ovaläres, ziemlich tiefes Ulcus mit steil abfallenden Rändern und geringem schleimig-eitrigen Belag. Nase, Nasenrachenraum und Rachen sind sonst vollkommen in Ordnung und zeigen nichts von der Norm Abweichendes. Irgend welche subjectiven oder sonstigen objectiven Symptome dieses Ulcus, von dessen Existenz Pat. keine Ahnung hatte, sind nicht vorhanden.

Per exclusionem und auf Grund der bestehenden Lungenphthise und der wohl auch tuberculösen Ohr affection dürfen wir dieses Ulcus wohl auch als tuberculöses ansprechen.

Der Infectionsweg dürfte wohl in den Lymphbahnen zu suchen sein oder man könnte auch annehmen, dass eine Infection des Rachen-

mandelrestes durch directen Sputumcontact beim Husten zu Stande gekommen ist.

Wenn auch keine Beschwerden durch dieses Ulcus bestehen, so dürfte es sich doch wohl empfehlen, diesen weiteren tuberculösen Herd aus dem Organismus auszuschalten. Die microscopische Untersuchung wird uns dann wohl endgiltigen Aufschluss über die Natur des Ulcus geben.

Die Tuberculose der Rachenmandel ist ja keineswegs selten; doch wurde meines Wissens bisher die Diagnose stets an excidirten Stücken durch das Microscop gestellt.

Der Befund eines isolirten tuberculösen Ulcus der Rachenmandel am Lebenden ohne eine macroscopisch wahrnehmbare Mitbetheiligung der Nachbarorgane ist meines Wissens eine so seltene Erscheinung, dass ich hierin einen Grund zur Demonstration der Pat. erblicken zu dürfen glaubte.

2. Demonstration von Dr. H. Neumayer: Zwei Fälle von Struma intratrachealis.

Votr. berichtet über zwei Fälle, welche er in den letzten zwei Jahren zu beobachten Gelegenheit hatte und bei denen sich in der Trachea in der Höhe der oberen Trachealringe die Luftröhre stark stenosirende Tumoren vorfanden.

Die beiden Fälle betrafen zwei Schwestern in den zwanziger Jahren, die von einer im Verlaufe von mehreren Monaten sich langsam steigernden Athemnoth befallen wurden. Zu gleicher Zeit machte sich eine mässige Volumszunahme der Glandula thyreoidea bemerkbar. Luetische Infection wird in beiden Fällen negirt und kann auch kein Zeichen hierfür nachgewiesen werden. Ein Bruder der Patientinnen starb an einem chronischen Lungenleiden. Bei den beiden Patientinnen konnten keine phthisischen Veränderungen gefunden werden. Die Krankheit verlief ohne Fieber. Die Untersuchung der Luftwege ergab in beiden Fällen einen Tumor, der in der Trachea seinen Sitz hatte und der das Lumen der Luftröhre beträchtlich einengte, so dass selbst in der Ruhe starker in- und expiratorischer Stridor vorhanden war.

Bei der einen Pat. nahm der Tumor die Hinterwand und die beiden Seitenwände der Trachea in der Höhe des 3. Trachealringes ein und liess median nur eine enge sagittal verlaufende Spalte frei. Im zweiten Falle erhob sich der Tumor ausschliesslich von der Hinterwand der Luftröhre gegenüber den oberen 3—4 Trachealringen und ragte wie eine Halbkugel fast das ganze Lumen ausfüllend vor. Zwischen Scheitel des Tumors und Vorderwand der Trachea blieb ein enger sichelförmiger Spalt offen, durch den sich die Athemluft hindurch zwängte.

Die Oberfläche beider Tumoren war, so weit sie übersehen werden konnte, frei von Ulcerationen und liess durch die Schleimhaut hindurch eine Anzahl von Gefässen erkennen.

Im ersten Falle liess der Tumor entsprechend den Ursprungsstellen (Hinter- und Seitenwände der Trachea) drei Lappen erkennen, die sich bei der Sondenuntersuchung ziemlich derb anfühlten; eine Schmerzempfindung wurde dabei nicht ausgelöst.

Im zweiten Falle handelte es sich um einen vollkommen glatten

Tumor, der bei der Sondenuntersuchung sich ähnlich verhielt wie der vom ersten Falle.

Das langsame Wachsthum der beiden Tumoren, welches mit einer gleichzeitigen Vergrößerung der Schilddrüse zusammen ging, erweckte den Verdacht, dass es sich vielleicht um Fälle von Struma intratrachealis handeln könne. Ein Versuch mit Jod innerlich liess eine langsame aber deutliche Abnahme der Geschwulst in beiden Fällen erkennen, und es kann dieser therapeutische Erfolg, da eine luetische Erkrankung wohl ausgeschlossen werden durfte, als wichtige Stütze für die Richtigkeit der Diagnose angeführt werden. Gleichzeitig verkleinerte sich auch die in beiden Fällen etwas vergrößerte Schilddrüse.

Bei den wenigen (7) bisher veröffentlichten Fällen von Struma intratrachealis, mit denen die vorstehend geschilderten Fälle in mehrfacher Hinsicht (Sitz und Form des Tumors, Alter der Patienten, gleichzeitige Vergrößerung der Glandula thyroidea) übereinstimmen, wurde die Diagnose entweder erst post mortem oder nach Exstirpation des Tumors gestellt.

3. Demonstrationen von Prof. Haug: A. Otitis media chron. perf. purul. Sinusthrombose. Senkungsabscess bis fast zur Clavicula. Heilung.

M. H.! Die 19jährige Pat. hatte, als sie vor über Jahresfrist in die Poliklinik gebracht wurde, eine chronische rechtsseitige, eitrige Mittelohrentzündung, die zur Abscedirung auf dem Warzenfortsatze und zu einer complete Facialislähmung geführt hatte. Sie war auf dem Lande in Behandlung des Baders gewesen, der auch direct über der Incisura mastoidea eine saftige Querincision ausgeführt hatte. Als trotz der Behandlung des ländlichen Heilkünstlers die Sache immer schlechter wurde, sich die rasendsten Schmerzen einstellten mit starkem Fieber, Kräfteverfall und Abmagerung verbunden, entschloss man sich endlich, die klinische Hilfe aufzusuchen. Und fast wäre es zu spät geworden. Die Pat. war bei ihrer Vorstellung bis zum Skelett abgemagert, wies eine fahlgelbe, leicht bräunliche Hautfarbe auf und hatte typische pyämische Fieberattacken.

Die objective Untersuchung ergab: complete Facialislähmung, ziemlich tiefgehende tuberculöse Ulceration der Präauriculargegend, starke, stinkende, jauchig-blutige Secretion aus dem Meatus, hintere Gehörgangswand sehr stark herabgetreten, Trommelfell weit zerstört und mit Granulationen überwachsen, am Warzenfortsatze schmerzhaft teigige, z. Th. bläulichroth verfärbte Infiltration, an der Spitze des Processus zwei tiefgehende Fistelgänge, die auf lauter rauhen Knochen führen. Die Kiefergelenksgegend, die Schuppenregion und die Sinuspartie spontan und bei Beklopfen sehr schmerzhaft, ebenso der Anfang der Jugularis. Drüsenschwellungen in der ganzen seitlichen Halsgegend. Caput obstipum. Temperatur 39,9°.

Die sofort vorgenommene Operation ergab eine mächtige cariö-tuberculöse Zerstörung der ganzen Pars mastoidea mit Uebergreifen auf die Decklage der Schädelgrube. Dura mit sulzigen Granulationen bedeckt, verdickt, schwartig. Der Sinus sigmoideus war auf eine Strecke von gut 2 cm mit einem peripher ganz dickschwartigen, central aber puriform erweichten Thrombus verstopft, der sich bis an die Umbiegung

in die Jugularis nach unten und ziemlich weit nach hinten zu im Verlaufe des Sinus fortsetzte. Zudem fand sich noch ein ausgedehnter epiduraler Abscess über und unter dem Sinus, der sich ganz weit nach hinten erstreckte und durch einen feinen Fistelcanal mit dem Sinus in Verbindung stand. Der Sinus wurde an seiner lateralen Partie, so weit der Thrombus solide war, excidirt, weiterhin nach den übrigen Richtungen vorsichtig excochleirt, wobei lediglich aus der jugularen Partie ein wenig Blut nachsickerte. Ausserdem wurde die Paukenhöhle noch ausgeräumt und der sicht- und fühlbare kranke Knochen in so weiter Ausdehnung abgetragen, dass ein ganz riesiger Defect von nahezu Kleinhandtellergrösse geschaffen war, dessen plastische Deckung nur zum Theile gelang.

Der Erfolg des operativen Eingriffes auf das Allgemeinbefinden war ein ausgezeichneter; binnen kurzer Zeit hatte sich das Mädchen wieder völlig erholt, hatte ein kräftiges und gesundes Aussehen erlangt und war ordentlich dick geworden. Die Secretion aus der Wundhöhle hatte bedeutend nachgelassen und nun konnte Pat. leider nicht ganz bis zur Heilung behandelt und beobachtet werden, da sie wieder in ihre Heimath zurückkehren musste. Aber ein Vierteljahr nachher kam sie plötzlich wieder, körperlich zwar nicht wieder weiter herabgekommen, jedoch mit einer ganz unförmlichen colossalen Aufschwellung und Infiltration der ganzen seitlichen Halsregion bis auf die Clavicula herunter: es hatte sich ein ganz riesiger tiefer Senkungsabscess längs des Musc. sternocleidomastoideus und der Gefässcheiden mit drohendem Durchbruche in's Mediastinum gebildet.

Die Operation ergab auch die völlige Richtigkeit dieser Annahme, indem der Eiter in der sehr gefährlichen Region der grossen Gefässe, die Gefässscheide umspülend, sich von oben nach der Clavicula zu gesenkt hatte. Durch zwei je 18 und 15 cm lange, tiefe Incisionen längs des Sternocleidomastoideus wurde bei dem späteren grösstentheils stumpfen Vorgehen im Trigonum caroticum dem ca. 4 Esslöffel Eiter enthaltenden Abscesse genügender Abfluss geschaffen.

Und woher war dieses gekommen? Ein Fistelgang führte längs der hinteren Partie des Kopfnickers nach aufwärts in ein neuerdings cariös gewordenes Stück des Knochens und durch das wieder in einen Extraduralabscess neben dem hinteren Ende des z. Zt. obliterirten Sinus. Durch die Wegnahme dieses weiteren kranken Stückes wurde nun der Defect natürlich neuerdings noch grösser als zuvor, doch konnte zur Noth Deckung geschaffen werden durch einen Hautperiotstappen von hinten und oben her.

Die Sache nahm nun einen verhältnissmässig eigenartigen Verlauf, indem die Abscesshöhle wohl sich schloss, aber die allzu grosse Wundhöhle gelangte vorläufig noch nicht zur Epidermisirung; es schossen immer mächtige Granulationen auf, bis endlich durch einen erneuten Eingriff die Ueberhäutung in richtige Bahnen gelenkt werden konnte. Es wurde der grösste Theil der Wundhöhle mit Epidermisinseln aus der Haut des Oberarmes besetzt, die, zum Glücke fast sämmtlich haften bleibend, eine rasche Ueberhäutung erzielten.

Jetzt ist blos noch der allerdings auch nicht kleine Knochendefect — gut über wallnussgross — in der Regio mastoidea vorhanden als

glatte Knochenhöhle. Dieser Hohlraum wird in einiger Zeit mit Paraffin abgeschlossen werden.

(Vorzeigung der anwesenden Patientin mit ihren colossalen Narben am Halse und dem Defecte hinter dem Ohre.)

B. Ein Fall von totaler Schneckenecrose.

Die Pat., an einer chronischen Mittelohreiterung leidend, wies in der letzten Zeit starke Symptome von Labyrinthreizung auf, weshalb die Stacke'sche Operation ausgeführt wurde, wobei constatirt werden konnte, dass sich der Process lediglich auf den Atticus und den Aditus beschränkte. Die laterale Atticuswand war cariös, Hammer und Amboss, beide cariös, lagen in Granulationen. An der Labyrinthwand neben der Steigbügelregion fand sich eine graue, verfärbte Stelle, die jedoch nicht fistulös durchbrochen war. Der Steigbügel selbst war noch relativ gesund und blieb stehen. Die Wunde war sofort wieder vernäht worden.

Die vor der Operation ausserordentlich stürmischen Erscheinungen liessen nach derselben rach nach, ebenso die stinkende Eiterung; aber ungefähr nach einem Monate traten wieder sehr starke neuerliche Schwindelerscheinungen auf und gleichzeitig zeigten sich Granulationen hinten und oben; sie wiesen bei ihrer Entfernung den cariösen Steigbügel eingelagert auf.

Die Granulationen wuchsen wieder nach, wurden wieder entfernt und trotzdem kam die Sache nicht zu einer definitiven Besserung, bis sich 14 Tage später erst ein Stückchen Labyrinthwand — die frühere graue Stelle — abstiess und eingeleitet durch einen sehr starken Schwindel, etliche Tage darauf die ganze Schnecke mit ihren 2½ Windungen in toto exfolirt hatte; sie war nicht cariös, lediglich necrotisch.

Nach diesem Vorkommniss heilte der ganze Process in überraschend kurzer Zeit völlig aus, so dass nunmehr die ganze frühere eiternde Paukenfläche trocken übernarbt ist. Eine Betheiligung des Facialis fand sich während des ganzen Krankheitsverlaufes niemals; weder Parese, auch leichtester Natur, noch Paralyse konnte jemals constatirt werden. Es ist dieses Factum bemerkenswerth, weil Schneckenecrosen zumeist mit Facialparesen complicirt auftreten.

Die functionelle Prüfung ergab eine absolute Taubheit auf dem geprüften Ohre. Scheinbare Hörreste erwiesen sich als eine Uebertragung auf die andere gute Seite auf dem Wege der Knochenleitung.

(Demonstration des Schneckenpräparates unter der Lupe.)

Discussion.

Mader: Ad I möchte ich erwähnen, dass wir auf der Politzer'schen Klinik einen ähnlichen Fall hatten, in welchem aber die Thrombose die ganze Jugularis bis unter das Schlüsselbein einnahm. Es wurde nach vorausgegangener Unterbindung die ganze Jugularis geöffnet und ausgeräumt. Der Heilungsverlauf ging glatt von statten; erst lange nach der Vernarbung bekam die Pat. ebenfalls einen Abscess ganz nahe dem Schlüsselbeine. Nach Eröffnung desselben folgte definitive Heilung.

Bei Fall II ist hervorzuheben, dass die Hörprüfung eine scheinbare Perception von mittleren und hohen Tönen ergab, in Wirklichkeit war das labyrinthlose Ohr völlig taub. Es ist das der reguläre Befund in solchen Fällen und darf derselbe für gewöhnlich folgendermaassen erklärt werden: Die Leitung erfolgt per Knochen intracraniell. Dass

bei der ersten Untersuchung die tieferen Töne nicht gehört worden, ist begründet durch zwei Dinge: erstens tönen tiefe Stimmgabeln bedeutend schwächer als hohe; zweitens leitet der Knochen sogar bei gleicher Intensität tiefe Töne schlechter als hohe. Ich stütze mich bei solcher Erklärung auf meine Experimentaluntersuchungen (siehe XIII. internationaler Congress, Paris: Mader: Microphonische Studien am schallleitenden Apparate des Menschen). Die Meinung, welche auf dem letzten Otologentage ausgesprochen wurde, dass in solchen Fällen die Perception durch den Paukenapparat der gesunden Seite erfolge, kann man angesichts ihrer Begründung Experimenten gegenüber unmöglich gelten lassen: es soll nämlich die klinische Beobachtung, dass tiefe Töne nicht gehört werden, bei hohen aber der Paukenapparat des gesunden Ohres nicht ausgeschlossen werden kann, der Beweis dafür sein, dass eine Knochenleitung nicht existire. Vielleicht darf ich den Herrn Vortragenden bitten, sich hierzu noch kurz zu äussern.

Haug antwortet auf Mader's Anfrage, dass er vollständig der Anschauung Mader's betr. der Schallperception bei ertaubtem Ohre beipflichte. Das Vernommene wird nicht mehr durch den scheinbaren Hörrest des tauben Ohres percipirt, sondern durch Knochenleitung zum anderen intacten Ohre.

4. Vortrag von Dr. H. Neumayer: Fünf bronchoscopische Fremdkörperfälle.

Der Vortr. bespricht die Erfahrungen, die er mit der Killian'schen Bronchoscopie gemacht hat, an der Hand von fünf Fällen, in denen Fremdkörper in die tieferen Luftwege eingedrungen waren. Es handelte sich durchweg um Kinder, und zwar im Alter von neun Monaten bis zu 13 Jahren. In drei Fällen war der Fremdkörper (Kaffeebohne, Knochen splitter, Bleistift hülse) in den rechten Bronchus, in einem Falle (Nagel) sogar in einen Bronchus zweiter Ordnung der rechten Lunge eingedrungen.

Im fünften Falle, neunmonatliches Kind, lag ein aspirirtes Fleischstückchen quer über die Bifurcation gebreitet nach dem rechten Bronchus zu.

Die Extraction der Fremdkörper konnte in vier Fällen unter Leitung des Bronchoscopes vorgenommen werden, und zwar drei Mal durch die Bronchoscopia directa und einmal durch die Bronchoscopia indirecta, d. h. nach Vornahme der Tracheotomie.

Im fünften Falle konnte der Fremdkörper (Nagel) zwar durch das Bronchoscop sichtbar gemacht werden, er glitt aber bei dem Versuche, denselben mit der Zunge zu fassen, tiefer in den Bronchus hinab, so dass er unseren Blicken entschwand. Dieser Fremdkörper wurde einige Stunden nach Vornahme der Bronchoscopie ausgehustet und eine Bronchoscopia indirecta, wie geplant war, überflüssig gemacht. Der Fremdkörper ist wohl durch die Einführung des Bronchoscopes mobilisirt und somit die Ausstossung erleichtert worden.

In sämtlichen Fällen konnte demnach die Anwesenheit der Fremdkörper mit dem Bronchoscope ohne Schwierigkeit festgestellt und ein erfolgreicher therapeutischer Eingriff unter Leitung des Bronchoscopes in fast allen Fällen und ohne nachtheilige Folgen ausgeführt werden.

Wiener laryngologische Gesellschaft.

Sitzung vom 1. Mai 1903.

1. Fein demonstrirt zwei Fälle von *Keratosis circumscripta laryngis*. Histologisch war die Verdickung in dem einen Falle eine dichte verhornte Epithelschicht.

In der Discussion machten Chiari auf die gleichzeitige *circumscripte* Verdickung auch des von der *Keratosis* nicht befallenen Stimmbandes, Menzel auf das gleichzeitige Bestehen einer typischen *Leucoplakie* der Schleimhaut aufmerksam.

2. Hanszel führt eine Patientin aus der Klinik vor, bei welcher ein gummöses Infiltrat des weichen Gaumens besteht, das ein auffallend blasses, perlucides Aussehen darbietet. Ein gleiches Infiltrat findet sich an der Urethra.

3. A. Heindl demonstrirt ein Rhinosclerom. Die Pat. stammt aus Ungarn.

4. E. Glas stellt zwei Fälle von Tonsillarsclerose vor.

Im ersten Falle handelt es sich um eine 52jährige Private, welche sich durch Aufpäpeln eines syphilitischen Enkelkinde inficirte. Der zweite Fall betrifft einen 32jährigen Pat., Infectionsmodus unbekannt. Differentialdiagnostisch ist bemerkenswerth die häufige Einseitigkeit der Affection, die Induration, die Ulceration, der indolente Bubo, der durch Umfang, Sitz im retromaxillaren Raume, Hartnäckigkeit und Einseitigkeit characterisirt ist.

Erörterung der Infectionsmöglichkeiten und statistische Daten über die Häufigkeit der Primäraffecte der Mundrachenhöhle.

An der Discussion beteiligten sich Heindl, der bemerkt, dass der Primäraffect der Tonsillen nicht so selten sei als bisher angenommen wird, und Réthi, welcher anknüpfend an ein vom Votr. demonstrirtes Präparat von Mandeltuberculose über die Ergebnisse seiner Untersuchungen über latente Rachenmandeltuberculose berichtet.

Sitzung vom 10. Juni 1903.

1. Chiari demonstrirt einen Pat., bei welchem er mittelst galvanocaustischer Schlinge und einer von ihm construirten conchotomähnlichen Kehlkopfzange nach vorher gemachter Tracheotomie einen grossen soliden, weichen Tumor des Larynx entfernte. Histologisch zeigte der Tumor grösstentheils grosse, den Mikulicz'schen Rhinoscleromzellen ähnliche Rundzellen, welche mit zahlreichen hyalinen Kugeln erfüllt waren, ferner spärliches Fasergewebe, dickwandige Gefässe nebst einzelnen adenoiden Haufen. An der Oberfläche geschichtetes Plattenepithel. Eine Einreihung der Geschwulst war bisher nicht möglich.

Réthi erinnert an einen vor ca. zehn Jahren demonstrirten Fall. Es handelte sich um ein grosses ödematöses Fibrom von der Interarytänoidalschleimhaut ausgehend, das mit der galvanocaustischen Schlinge entfernt wurde.

2. Hanszel stellt ein 18jähriges Mädchen mit einer eigenthümlichen fieberhaften Angina der Zungentonsille vor, die in die

Categorie der Angina diphteroidea, membranacea, Vicenti etc. einzureihen wäre. Die bacteriologische Untersuchung ergab nur verschiedene Coccen. Eine Diphtherieheilseruminjection blieb ohne localen Einfluss.

Réthi hält ebenfalls die Erkrankung für eine im Abklingen begriffene Entzündung der Zungentonsille. Das Bild erinnert an die Pharyngitis fibrinosa.

3. Wilhelm a. G. stellt 12 Pat. aus der Klinik Chiari vor, welche ihre verschiedenen Nebenhöhlen wegen chronischer Antritis durch eigens markirte Röhren nach Dr. Weil von den natürlichen Ostien aus selbst ausspülen. In $\frac{3}{4}$ der Fälle war die Durchleuchtung nach Vohsen positiv.

Roth und Réthi, beide Anhänger der conservativen Behandlung von chronischen Kieferhöhleneiterungen, betonen, dass die vorgebrachte Methode der Selbstausspülung gewiss sehr zu begrüßen wäre, doch in vielen Fällen nicht ausführbar sei. In diesen Fällen müsse eine künstliche Oeffnung angelegt werden.

Hanszel und Réthi betonen die Unzuverlässigkeit der Vohsen'schen Durchleuchtungsergebnisse, Heindl will von diesem diagnostischen Hilfsmittel bei länger dauernder Erkrankung immer positiven Aufschluss erhalten haben.

Weil constatirt, dass er 1895 die ersten Selbstausspülungen demonstirte und freut sich über die Ergebnisse der Nachprüfungen dieser conservativsten Behandlungsmethode.

Sitzung vom 4. November 1903.

1. Kahler stellt einen Fall von Schleimhautpemphigus vor, in welchem vorzugsweise die Zunge betroffen ist. Blasenbildung konnte nicht beobachtet werden.

2. Hajek demonstirt eine Pat. mit einem combinirten Empyem der linksseitigen Nebenhöhlen der Nase, in welchem Falle mehrere Radicaloperationen und intranasale Eingriffe vorgenommen wurden. Als besonders bemerkenswerth an diesem Falle betont der Votr. 1. das Bestehen einer circumscribten Erkrankung der Stirnhöhle (Nebenbucht der Stirnhöhle), 2. die nur scheinbar erfolgte Heilung der Stirnhöhle nach der osteoplastischen Methode, 3. die rasche Heilung der Keilbeinhöhlenaffection nach Eröffnung, was beweist, dass die Hauptbedingung zur Heilung der Empyeme in einer Daueröffnung an der tiefsten Stelle der Nebenhöhlen gegeben ist.

Discussion.

Roth fragt an, ob die angeführte Nebenbucht mit dem Ductus nasofrontalis in Verbindung stand oder ob der Eiter die Haupthöhle passiren musste und wenn dies letztere der Fall, warum die Schleimhaut der Haupthöhle gesund blieb? Hierauf antwortet Hajek, dass nur in der Nebenbucht der Eiter stagnirte, während aus der Haupthöhle der Abfluss relativ frei war und betont, dass der Contact der Schleimhaut mit Eiter noch nicht genügt, um Entzündung hervorzurufen. Eine weitere Frage Roth's, warum Hajek mit Rücksicht auf die sub Punkt 3 seiner Ausführungen ausgesprochenen Meinung noch Radicaloperationen der Kieferhöhle vornimmt, wird dahin beantwortet, dass doch zumeist pathologisch veränderte Schleimhautpartien aus der Kieferhöhle entfernt werden

müssen. Weil erkundigt sich nach dem genauen Sitze der Stirnkopfschmerzen, worauf Hajek meint, daß die bei der Nebenhöhlenaffection auftretenden Schmerzen durchaus inconstant sind. Chiari macht auf die guten Resultate der Plombirung der Kieferhöhlen nach v. Mosetig aufmerksam, die er in drei Fällen vorgenommen hat und ersucht um diesbezügliche Versuche.

3. Koschier demonstrirt eine von Depangher construirte conchotomartige Zange für adenoide Vegetationen.

Hierzu sprechen Heindl, Réthi, Läufer und Chiari, die ihre verschiedenen Methoden der Adenotomie skizziren.

4. Glas demonstrirt

a) zwei histologische Präparate von sog. „blutenden Septumpolypen“. Mit Rücksicht auf die Thatsache, dass in einzelnen Fällen anamnestisch keine Blutungen zu ermitteln waren und die Histologie dieser Tumoren mit den Nasenpolypen wenig gemein hat, hält er die Bezeichnung „gutartige Septumtumoren“ für richtiger;

b) eine durch Probepunction einer Kieferhöhle gewonnene seröse blutige Flüssigkeit, welche Cholestearincristalle in grosser Menge enthielt. G. hält dafür, dass es sich hier um eine seröse Antritis mit Cholestearinbildung handele;

c) das histologische Präparat eines Plattenepithelcarcinoms des Nasenrachens, welches in das lymphoide Gewebe der Rachentonsille hineinwächst. Das Carcinom wucherte von rückwärts in die Keilbeinhöhle, dann choanalwärts. Es bestanden basale Symptome. Ausserdem Empyem der rechtsseitigen Nebenhöhlen.

Discussion.

Hajek spricht ad b) und glaubt, dass es sich um eine Schleimhautcyste gehandelt habe, Réthi ad a) hält die blutenden Septumpolypen für polypöse Hypertrophien und meint, dieselben histologisch nicht specificiren zu sollen, Roth ad c) erwähnt das Factum, dass Nebenhöhleneiterungen nicht selten das Vorhandensein maligner Neubildungen markiren können.

Glas betont im Schlussworte nochmals die histologische Verschiedenheit zwischen Nasenpolypen und blutenden Septumpolypen, macht auf die schwierige Differentialdiagnose zwischen Cysten und seröser Antritis aufmerksam und kennt ebenfalls Fälle, in denen Kieferhöhlenempyeme maligne Tumoren markirten. Dr. Hanszel.

Berliner otologische Gesellschaft.

Sitzung vom 10. März 1903.

Vorsitzender: Herr Schwabach.

Schriftführer: Herr Katz.

Vor der Tagesordnung demonstrirt Herr Bruck einen Duralvarix, welcher am Dache der Operationshöhle eines vor drei Jahren wegen Mastoiditis operirten Kindes seinen Sitz hat. Seit etwa einem halben Jahre beobachtete B. einige Male eine Blutblase an dieser Stelle, welche

nach einigen Wochen unter Entleerung einer röthlich-braunen Flüssigkeit platzte.

Hierauf spricht zuerst Herr Körte zu dem von ihm und Herrn Bernhardt angekündigten Vortrage über Nervenpfropfung (N. facialis mit N. hypoglossus). Die Operation wurde bei einer Pat. ausgeführt, welcher wegen eines weit vorgeschrittenen Processes die Unterfläche des Felsenbeines bis an die Gegend des Canalis carotic. reseziert werden musste. Es war dabei nicht zu vermeiden, dass ein grosses Stück des Facialis geopfert wurde. K. versuchte nun zunächst, die beiden Facialisstümpfe aneinander zu nähen, musste aber davon abstehen, da die Nähte sofort durchschnitten. Er entschloss sich in Folge dessen, den peripheren Facialisstumpf mit dem Hypoglossus zu verbinden, dessen Freilegung ihm leichter erschien als die des Accessorius. Die Freilegung geschah in der Weise, dass durch einen Schnitt am linken Unterkiefer entlang der Digastricus und hinter ihm der Hypoglossus aufgesucht und bis zur Schädelbasis verfolgt wurde. Der Facialisstumpf wurde an den Hypoglossus mit zwei Catgutsuturen festgebunden. In der ersten Zeit nach der Operation hatte Pat. Mühe, beim Essen den Bissen aus der linken Seite des Mundes herauszubefördern, doch gelang ihr dies bald gut. Herr Prof. Bernhardt, der jetzt die Behandlung der Pat. übernahm, sah nach einem halben Jahre die ersten Anzeichen einer wiederkehrenden Function des Facialis. Wenn man die Pat. jetzt unbefangen betrachtet, ist von einer Facialislähmung auf den ersten Blick absolut nichts zu sehen. Die Mundwinkel stehen gleich hoch, die Nasolabialfalte ist links ebenso deutlich ausgeprägt wie rechts. Nur sind noch nicht Bewegungen der Muskeln, die von den oberen Aesten versorgt werden, eingetreten. Kennedy und Gluck wählten in ihren Fällen den Accessorius anstatt des Hypoglossus und auch K. will das nächste Mal den Accessorius vorziehen.

Herr Bernhardt behandelte die Pat. mit faradischem und constantem Strome. Während kurze Zeit nach der Operation bei sämtlichen vom Hypoglossus versorgten Muskeln EAR. zu constatiren war und die vom Facialis versorgten natürlich ganz gelähmt waren, traten nach 1/2-jähriger Behandlung die ersten Anzeichen der wiederkehrenden Function der Facialis in der schon von Herrn Körte beschriebenen Weise auf. Auf faradischen Strom reagiren jetzt sämtliche Aeste des Facialis. Bemerkenswerth ist die Erscheinung, dass die Zunge nach links hinüber geht, wenn die Pat. den linken Mundwinkel hochzieht. Von Störungen im Hypoglossusgebiete ist sonst nur zu bemerken, dass die linke Hälfte der Zunge etwas flacher erscheint als die rechte. Experimentell zeigte zuerst Manasse bei Thierversuchen, dass unter dem Microscope deutlich sichtbar die Nervenfasern des einen Nerven in den angelegten durchschnittenen Nerv hineinwachsen.

Herr Gluck erwähnt, dass er schon im Jahre 1896 in einem in der Hufeland'schen Gesellschaft gehaltenen Vortrage die Nervenpfropfung empfohlen habe. In seinem noch nicht veröffentlichten Falle hatte er den Facialisstumpf mit dem Accessorius verbunden.

Herr Rothmann hält ebenfalls die Verbindung mit dem Accessorius geeigneter als mit dem Hypoglossus.

Herr Stoeckel ist gleichfalls für den Accessorius, schon weil derselbe wohl regelmässig stärker sei als der Hypoglossus.

Herr Rothmann empfiehlt, mit der Nervenpfropfung erst längere Zeit abzuwarten, da sich oft, wenn auch erst nach längerer Zeit, die Function ohne eine derartige Operation einstelle.

Herr Peysers erwähnt einen kürzlich aus der Schwartz'schen Klinik von Grunert beschriebenen Fall von completer Facialislähmung, welche drei Jahre bestand. Nach einer dann erfolgenden Radicaloperation verschwand die Lähmung wieder, ohne dass während der Operation irgend etwas am Facialis vorgenommen wurde.

Herr Stacke berichtet über eine Abscessoperation, welche er nach einer Schussverletzung des Ohres ausführte. Das Geschoss wurde an der Schädelbasis gefunden. Der Facialis wurde bei der Operation durchtrennt. St. nähte beide Enden aneinander und sah nach acht Monaten völlige Wiederherstellung der Function. In einem anderen von ihm beobachteten Falle verschwand die Lähmung nach $\frac{5}{4}$ Jahren.

Herr Gluck glaubt, dass in vielen Fällen von Facialislähmung wohl Compressionszustände vorliegen. In seinem Falle habe die Lähmung fünf Jahre lang bestanden, ehe er operirt habe.

Nach Herrn Herzfeld ist die Stelle von grosser Wichtigkeit, wo der Nerv durchtrennt ist. Wenn dies, wie bei Operationen in der Regel, innerhalb des Fallopi'schen Canals geschieht, so kann, weil dann der Nerv gleichsam in einer Schiene liegt, durch welche ihm der Weg vorgezeichnet ist, auch noch nach längerer Zeit eine Heilung eintreten, während dies bei Durchtrennungen an der Schädelbasis nicht möglich ist.

Herr Lehr sah eine während einer Othereiterung entstandene Facialislähmung spontan nach sechs Monaten heilen.

Herr Rothmann glaubt, dass es keines Leitweges, wie ihn der Fallopi'sche Canal bietet, bedarf, um die Nervenenden sich finden zu lassen, auch ohne einen solchen treten Heilungen ein.

Herr Körte betont nochmals im Schlussworte, dass er in weiteren Fällen ebenfalls den Accessorius statt des Hypoglossus wählen werde. Den Facialis habe er auch deshalb nicht zusammengenäht, weil der Nerv dann mitten durch die Höhle gezogen wäre und bei der Tamponade zerstört worden wäre. Sensible Nerven könnten sich auf grosse Strecken finden, von motorischen habe er es noch nicht gesehen.

Herr Haiké spricht hierauf über die anästhesirenden Wirkungen des Yohimbins (Spiegel) in Ohr und Nase. Zu seinen Versuchen wurde er angeregt durch eine Beobachtung des Herrn Prof. Löwy von der thierärztlichen Hochschule. Derselbe stellte nämlich fest, dass Inhalation von Ammoniakdämpfen bei Thieren, deren Nasenschleimhaut mit 1 proc. Yohimbinlösung bestrichen war, keinen Athemstillstand verursachte. H. fand als Resultat seiner Versuche Folgendes: Die 1 proc. Lösung bewirkt Anästhesie der Conjunctiva nach zehn Minuten mit Hyperämie, in Ohr und Nase ist sie wirkungslos. Eine $1\frac{2}{3}$ proc. Lösung wirkte im Ohre anästhesirend, während in der Nase erst eine 2 proc. Lösung wirksam war. Zur Herstellung der $1\frac{2}{3}$ proc. Lösung musste wegen der geringen Löslichkeit des Yohimbins in Wasser $\frac{1}{3}$ Alcoholzusatz genommen werden, während die Herstellung der 2 proc. Lösung für die Nase mit kochendem Wasser gelang. Aetzungen mit Trichloressigsäure

und zum grössten Theile auch Cauterisationen wurden gut vertragen. Ein Vorzug gegenüber dem Cocain ist die völlige Ungiftigkeit; in keinem Falle wurden Intoxicationserscheinungen bemerkt. Gefässzusammenziehend wirkt Yohimbin ebenfalls nicht, was z. B. bei Entfernung von hypertrophischen Muschelenden von Vortheil sein kann. Die Anästhesie tritt nach 3—5 Minuten ein und hält etwa 20 Minuten an. Am besten wirkt die frischbereitete Lösung, welche sich aber auch einige Wochen in dunkler Flasche aufbewahrt hält.

Auf eine Frage des Herrn Ritter bemerkt Herr Haike, dass er Yohimbin bei Entfernung von Cristen am Septum noch nicht angewendet habe.

Herr Katz hat in Gemeinschaft mit Herrn Beyer mit Yohimbin Versuche angestellt und hat ebenfalls mit einer 1 proc. Lösung in der Nase keine Anästhesie erreichen können.

Sitzung vom 12. Mai 1903.

Vorsitzender: Herr Lucae.

Schriftführer: Herr Schwabach.

Demonstrationen vor der Tagesordnung:

Herr Grossmann zeigt einen 69jährigen Mann mit doppelseitiger Pulsation der seitlichen Pharynxpartien, rechts stärker sichtbar als links. Der Pat., der an allgemeiner Arteriosclerose leidet, klagt über keine Beschwerden im Halse. Beim Untersuchen des Augenhintergrundes wurde ebenfalls doppelseitige Pulsation auch hier rechts stärker als links gefunden.

Herr Lucae demonstrirt einen Apparat zur Luftdouche, welcher sich von dem von ihm in der Januarsitzung demonstirten nur dadurch unterscheidet, dass er statt mit flüssiger Kohlensäure mit 1200 Litern comprimierter Luft gefüllt ist. Da Votr. öfter bei der Anwendung der Kohlensäure stärkere Röthung der Paukenhöhlenschleimhaut und einmal eine Ohnmacht bei einem bleichsüchtigen Mädchen sah, hat er diese Modification angegeben und glaubt, dass bei diesem Apparate sich keine Nachteile herausstellen werden. Eine Füllung reicht für 200 Ohren; der Druck bleibt bis zum Ende der gleiche.

Herr Jacobson stellt zur Erwägung, ob nicht gerade Kohlensäure ein geeigneteres Mittel zur Luftdouche sei als atmosphärische Luft, welche Sauerstoff enthalte. Dieser letztere gerade würde nach der jetzt herrschenden Anschauung von den Arterien des Mittelohres resorbirt und bewirke so eine Abnahme der Dichtigkeit der Luft und ein Wiedereinsinken des Trommelfelles. Kohlensäure würde nicht resorbirt werden und in Folge dessen nachhaltiger in der Wirkung sein.

Herr Lucae hat besondere Vortheile von der Anwendung flüssiger Kohlensäure nicht gesehen.

Tagesordnung:

Herr Katz: Histologische Demonstration der Crista acustica.

Die grundlegenden Untersuchungen über die Crista acustica und Cupula terminalis sind bei Fischen gemacht worden. Dem Votr. ist

es gelungen, ausser anderen Präparaten von Kaninchen und Katzen ein besonders instructives Präparat von der *Crista acustica* einer Tanzmaus herzustellen, welches über den Zusammenhang von *Crista acustica* und *Cupula terminalis* einige Klarheit bringt. Auf jeder Hörzelle befindet sich ein Bündel von Hörhaaren. In der Mitte dieses Bündels sind die Hörhaare sehr lang und reichen hoch hinauf, die seitlichen sind viel kürzer und legen sich an die Mitte an. Beim Einlegen der Präparate in Osmiumsäure oder Salpetersäure werden die freien Enden der langen Hörhaare von der Säure angegriffen, sie lockern sich auf und verwandeln sich schliesslich in eine gelatinöse Masse. In dem vorliegenden Präparate der Tanzmaus ist nichts von dieser gelatinösen Masse zu sehen; die Hörhaare sind in relativ grosser Länge frei sichtbar. Es beweist dieses Präparat, dass diese gelatinöse, undurchsichtige Masse, die in früheren Präparaten erschien, nur ein Kunstproduct war.

Herr Heine: Zur Behandlung der acuten Mittelohr-Entzündung.

Vortr. bespricht die jetzt acut gewordene Frage der Indicationsstellung der Paracentese nach ausführlicher Zusammenfassung der seit dem Vorjahre bestehenden Controverse zwischen Zaufal, Piffel, Grunert u. A. Der Zweck des Vortrages ist, auch in dieser Gesellschaft die Discussion über diese Frage zu eröffnen. Der Standpunkt der hiesigen Universitäts-Ohrenklinik ist folgender: Ein pneumonieähnlicher Verlauf der acuten Mittelohrentzündung, wie er nach Zaufal bei dem völligen Sichselbstüberlassen der Krankheit erfolgt, ist hier nie beobachtet worden. Es liegt dies wohl an äusseren Verhältnissen; die Klinik ist in ihrem Raume zu beschränkt, um jede acute Mittelohrentzündung zwecks genauer Beobachtung aufnehmen zu können und bei poliklinischer Behandlung, wie sie hier durchgeführt werden muss, sind die Bedingungen zu einem cyklischen Verlaufe und einer durch keine äusseren Einflüsse gestörten Heilung nicht gegeben. Ausgespritzt wird ausser zu diagnostischen Zwecken niemals, ebenso wird die Luftdouche verworfen. Die Therapie besteht in schwereren Fällen in Bettruhe, warmen bis heissen Umschlägen von essigsaurer Thonerde auf das Ohr und lockere Einführung eines sterilen Gazestreifens in den Gehörgang. In den bei Weitem meisten Fällen verlaufen die auf diese Art behandelten Fälle complicationslos. Die Indication zur Paracentese ist durch die Symptomentrias Vorwölbung, Fieber, starke Schmerzhaftigkeit gegeben; falls nicht alle drei Symptome sicher zu constatiren sind, wird von Fall zu Fall entschieden. Es wird vorläufig unter Ruhe und warmen Umschlägen abgewartet; sollten stärkere Schmerzen auftreten, der Warzenfortsatz druckempfindlich werden und meningeale Reizerscheinungen auftreten, wird sofort paracentesirt. Starke Druckempfindlichkeit und Periostitis bildeten sich nach Ausführung der Paracentese häufig zurück. Eine rechtzeitige Paracentese kann lebensrettend wirken, wie folgender Fall lehrt. Ein Arbeiter, der seit drei Wochen heftige Ohrenschmerzen hatte, suchte endlich die Poliklinik wegen derselben auf. Das Trommelfell erwies sich als mässig geschwollen, die Temperatur war 38,4. Nach der sofort vorgenommenen Paracentese entleerten sich zwei Tropfen dicken Eiters. Es bestand Nackenstarre. Obgleich die Lumbalpunktion eitriche Flüssigkeit ergab, wurde operirt. Nach 13 Tagen

trat der Exitus letalis ein. Die Section ergab eine Basilar meningitis. Das Trommelfell hatte der Eiterung drei Wochen Widerstand geleistet, nicht aber die Fenestermembran.

Die Discussion wird bis zur nächsten Sitzung vertagt.

Sitzung vom 9. Juni 1903.

Vorsitzender: Herr Lucae.

Schriftführer: Herr Schwabach.

Discussion über den in der vorigen Sitzung von Herrn Heine gehaltenen Vortrag: Zur Behandlung der acuten Mittelohrentzündung.

Herr Schwabach stimmt mit Herrn Heine darin vollkommen überein, dass keine allgemein gültige Schablone bei der Behandlung der Mittelohrentzündungen und speciell bei der Indicationsstellung zur Paracentese gelte, sondern dass man von Fall zu Fall entscheiden müsse. Bei streng durchgeführter Bettruhe, Abführmitteln und feuchtwarmen Umschlägen sehe man im Allgemeinen einen günstigen Verlauf. Bei Kindern habe er früher sofort paracentesirt, habe aber in letzter Zeit bei diesen öfter abgewartet und auch ohne Paracentese Heilung eintreten sehen. Im Allgemeinen paracentesire er, wenn bei den sonstigen bekannten Bedingungen nach 24 Stunden kein Nachlass der Schmerzen auftrate. Da die Zahlen aus poliklinischem Materiale aus verschiedenen Gründen zu statistischen Zwecken nicht verwendet werden könnten, habe er 146 Fälle von acuter Mittelohrentzündung, welche er im letzten Jahre in der Privatpraxis behandelt habe, zusammengestellt. Von diesen seien 51 mit schon perforirtem Trommelfelle in Behandlung gekommen. Von den 95 anderen wären 59 ohne Paracentese geheilt, der Rest von 36 wäre paracentesirt worden. Sowohl von den Paracentesirten als auch von den schon mit Perforation in Behandlung gekommenen sei bei je 4 die Aufmeisselung des Warzenfortsatzes erforderlich gewesen.

Herr Jacobson hält es bei der grossen Divergenz der diesbezüglichen Ansichten, die sich namentlich auf der vorjährigen Versammlung der deutschen otologischen Gesellschaft in Trier kundgegeben hat, für zweckmässig, die Discussion nicht auf die Trommelfellparacentese zu beschränken, sondern auch auf die übrigen therapeutischen Maassnahmen auszudehnen, welche bei der Behandlung der acuten Mittelohrentzündung in Betracht kommen. Er empfiehlt demgemäss, gesondert zu debattiren 1. über die Application von Blutegeln, natürlichen und künstlichen, auf Warzenheil oder Tragus, 2. über Application von Eisbeutel, feuchtwarmer, heisser Umschläge bezw. Cataplasmen, 3. über die Trommelfell-Paracentese mit Lanzennadel oder Galvanocauter, mit oder ohne vorhergehende Desinfection des Gehörganges und des Trommelfelles, 4. über die Anwendung von Ohrtropfen und pulverförmigen Medicamenten, 5. über die Ausspülung des Mittelohres vom Gehörgange oder von der Tuba aus, 6. über die Luftdouche vom Gehörgange oder von der Tuba aus und 7. über die innerliche Darreichung von antifebrilen Mitteln (Salicyl und dergl.). Selbst wenn hierdurch ein grösserer Zeitaufwand beansprucht würde, hält er dies bei der Wichtigkeit des Gegenstandes für kein Unglück. Denn gegenüber der deutschen otologischen Gesellschaft, bei welcher eine grosse Anzahl von Vorträgen und Dis-

cussionen in zwei Tagen erledigt werden musste, sei die Berliner otologische Gesellschaft in der glücklichen Lage, mit der Zeit nicht so sehr geizen zu müssen. Werde die Discussion heute nicht beendet, so solle man sie in der nächsten Sitzung fortsetzen. Am zweckmässigsten wäre es wohl, wenn Herr Heine, welcher in seinem Vortrage am ausführlichsten die Paracentese, weit kürzer die Ausspülungen des Ohres und die Luftdouche besprochen hatte, nun auch bezüglich der anderen bei der Behandlung der acuten Mittelohrentzündungen in Betracht kommenden, vorhin aufgezählten therapeutischen Maassnahmen uns seinen resp. den heutigen Standpunkt der Lucae'schen Klinik mittheilen würde und wenn im Anschluss hieran hauptsächlich diejenigen Herren das Wort ergriffen, welche mit den genannten Maassnahmen ungünstige Erfahrungen gemacht haben. Denn dass man mit jeder derselben günstige Erfolge erzielen kann, sowohl mit wie ohne Blutegel, mit heissen wie mit kalten Umschlägen, ist bei einer Krankheit, die so sehr verschieden, in der Mehrzahl der Fälle aber günstig verläuft, wie die acute Mittelohrentzündung nach Jacobson selbstverständlich.

Herr Heine bemerkt Herrn Jacobson, dass er in seinem Vortrage „Zur Therapie der acuten Mittelohrentzündungen“ nicht die gesammte Therapie habe besprechen wollen, sondern dass es seine Absicht gewesen sei, nur die Paracentesefrage in dieser Gesellschaft zur Discussion zu bringen.

Herr Bruck regt an, bei dieser Gelegenheit auch gleich die noch immer herrschende Unklarheit der Nomenclatur zu beseitigen. Die Benennung der einzelnen Krankheitsformen sei keine einheitliche. Die Begriffe acuter Catarrh und acute Entzündung würden häufig für dieselben und für ganz verschiedene Krankheitsformen gebraucht. Als acuter Catarrh z. B. solle nur der ohne Entzündungserscheinungen und Fieber einhergehende acute exudative Process bezeichnet werden.

Herr Heine hat das Eingehen auf diese heikle Frage mit Absicht unterlassen. Im Uebrigen erklärt er sich bereit, bis zur nächsten Sitzung im Sinne des Herrn Jacobson eine Uebersicht über die zur Zeit in der Universitätsklinik üblichen Behandlungsmethoden bei der acuten Mittelohrentzündung zu geben.

Herr Lewy hält bei dem so verschiedenen Verlaufe der acuten Mittelohrentzündungen eine Einigung auf dem gewöhnlichen statistischen Wege nicht für möglich. Eine Masernotitis verlaufe anders wie eine Scharlachotitis. Es müssten daher sämtliche Infectionsotitiden gesondert besprochen werden. Brauchbar für eine gute Statistik seien ausserdem nur die Fälle, bei welchen dauernd auf Bettruhe gehalten wurde. Es sei daher nur möglich, das Material aus grossen Kliniken oder aus der Praxis des practischen Arztes zu bekommen.

Herr Schönstadt demonstrirt eine Paracentesenadel mit halbmondförmiger schneidender Fläche, welche namentlich weniger Geübten, welche häufig mit der Lanzennadel das Trommelfell nur ritzen, gute Dienste leisten soll. Ausserdem möchte er die Beziehungen der Adenotomie zur acuten Mittelohrentzündung in den Bereich der Discussion gezogen wissen.

Herr Lucae äussert gegen das neue Instrument Bedenken, da es immer eine gewisse Gewalt erfordere, mit einer schneidenden Fläche in

eine Membran senkrecht einzudringen. Er hält ein möglichst spitzes Instrument für zweckmässiger. Im Anschlusse an die Discussion über die Paracentese erwähnt er zwei Fälle von acuter Mittelohrentzündung bei Sclerose mit verdicktem Trommelfelle. Im ersten Falle hatte man mit der Paracentese bis zum 14. Tage gewartet. Es resultirte völlige Taubheit. Im zweiten Falle war auf dem einen Ohre paracentesirt worden, das andere Trommelfell perforirte. Während bei diesem letzteren eine starke Hörstörung für hohe Töne zurückblieb, wurde das andere wieder vollkommen normal hörend. Bei Sclerose soll man daher die Paracentese frühzeitig ausführen.

Herr Heine glaubt, dass in dieser Gesellschaft über die Indicationsstellung zur Paracentese wohl Uebereinstimmung herrscht. Er möchte übrigens zur Vorsicht bei der Voraussage der schmerzlindernden Wirkung der Paracentese bei Kindern rathen, der Nachlass der Schmerzen trete nicht immer prompt ein. Die Zahl der Mastoiditiden bei paracentesirten und nichtparacentesirten Patienten der Universitätsklinik hat er noch nicht festgestellt; er hat aber den Eindruck, dass bei acuten Mittelohrentzündungen, welche frühzeitig zur Behandlung kommen, die Aufmeisselung des Warzenfortsatzes selten nöthig werde.

A. Sonntag (Berlin).

II. Kritiken.

Die Nebenhöhlen der Nase in ihren Lagebeziehungen zu den Nachbarorganen auf 15 farbigen Tafeln dargestellt. Von Dr. Gustav Killian, Professor e. o. in Freiburg i. B. Jena 1903, Verlag von Gustav Fischer. Preis 25 M.

Der Atlas verdankt seine Entstehung der zufälligen Beobachtung, dass an mit Formalin injicirten Köpfen sich die Nebenhöhlenschleimhaut sehr leicht vom Knochen ablösen liess, ohne zu zerreißen. K. stellte nun eine Reihe von Präparaten her, an welchen die Nebenhöhlen der Nase auf diese Weise völlig von ihren Knochenhüllen befreit wurden: So gelang es, Bilder zu gewinnen, welche die Topographie der Nebenhöhlen zu den Nachbarorganen (Nase, Mund, Orbita, Gehirn) in glänzender Weise veranschaulichen. Jeder der 15 Tafeln ist eine Beschreibung beigegeben, deren Gesamtheit eine topographische Anatomie der Nasennebenhöhlen an Beispielen darstellt; besonders bei der Bezeichnung der Siebbeinzellen und der Stirnhöhle kamen die rein morphologischen Bezeichnungen auf Grund der neuen entwicklungsgeschichtlichen und vergleichend-anatomischen Forschungsergebnisse zur Anwendung. Die Bilder sind glänzend ausgeführt und geben ganz neue, ungewohnte Eindrücke. Ref., der eine grosse Reihe von Schädeln zum Studium der Nebenhöhlen durchsichtig gemacht und die Höhlen selbst mit Metall ausgegossen hat, fand unter den Killian'schen Bildern manche, die ihn an seine (bildlich nicht gut darstellbaren) eigenen Präparate erinnerten; so ist es verständlich, dass ihm das Studium des Killian'schen Atlas einen ganz besonderen Genuss bot. Es ist nicht zu bezweifeln, dass

Jeder, der sich mit dem Studium der Nasennebenhöhlen befassen will, das Killian'sche Werk studiren muss; selbst der Erfahrenste wird aus dem Atlas noch freudig Belehrung schöpfen können. Die ganze Art der bildlichen wie textlichen Darstellung und die vorzügliche Ausstattung des Werkes ist so sehr geeignet, alte Freunde der Rhinologie zu befestigen und neue zu gewinnen, dass Killian für dieses hervorragend schöne und lehrreiche Werk der ganz besondere Dank der Rhinologen gebührt.

Gustav Brühl.

Ohrenuntersuchungen in der Dorfschule. Ein Beitrag zur Schularztfrage.
Von Dr. König in Konitz i. Westpr.

Der Autor hat bei 787 Schulkindern den Ohrenbefund erhoben und zugleich Nase und Nasenrachenraum genau untersucht. Von den Untersuchungen hatten nur ca. zwei Fünftel beiderseits normale Hörschärfe: die Schwerhörigkeit war in ca. 9 pCt. der Fälle durch Eiterungen, in ca. 17 pCt. durch eine vergrösserte Rachenmandel, in ca. 14 pCt. durch vergrösserte Halsmandeln, in ca. 60 pCt. durch catarrhalische Leiden der Ohrtrompete oder des Mittelohres bedingt. Ca. 15 pCt. der untersuchten Knaben werden wegen Ohrenleiden nicht im stehenden Heere dienen können.

Die Ergebnisse dieser Untersuchungen, vor Allem aber auch der Umstand, dass die sich bei Schulkindern findenden Ohrenkrankheiten durch geeignete Behandlung im Allgemeinen günstig beeinflusst werden, zeigen die Nothwendigkeit schulärztlicher Aufsicht und möglichster Fürsorge.

C. Stein.

Weitere Untersuchungen über die Schalleitung im Schädel. Von Dr. Hugo Frey, Assistent der k. k. Universitätsklinik für Ohrenkranke (Vorstand Hofrath Prof. Dr. Adam Politzer) in Wien.

Nachdem uns der Verf. schon einmal mit den Resultaten seiner Schalleitungsversuche bekannt gemacht hatte (*Zeitschr. f. Psychologie u. Physiologie der Sinnesorgane*, XXVIII), bekräftigt und erweitert er seine damals aufgestellten Thesen durch experimentelle Studien, die er im physiologischen Institute der k. k. Universität Wien anstellte. Die erwähnten Thesen sind kurz zusammengefasst folgende:

1. Fortleitung des Schalles im Knochengewebe, vorzüglich in der compacten Substanz.

2. Von einem Gehörorgane ausgehende Schallwellen verbreiten sich insbesondere nach den symmetrischen Punkten der anderen Schädelhälfte, also zur gegenüberliegenden Pyramide.

3. Bestehen einer Schallübertragung von Ohr zu Ohr per Knochen, und zwar durch den knöchernen Schädel allein vermittelt.

4. Voraussichtlich gleiche Verhältnisse am lebenden Schädel (wie am macerirten).

Die gewiss allseitig mit grossem Interesse aufzunehmenden Experimente des Verf.'s zeigten, dass ein dem Schädelknochen zugeführter Stimmgabelton seine grösste Intensität — ausser an der Ansatzstelle selbst — an dem diametral gelegenen Punkte des Schädels erreicht. Dabei spielt die Pyramide als solche bei der Uebertragung eines Tones

von einem Gehörorgane auf's andere nicht die allein ausschlaggebende Rolle, wenn sie auch nicht ganz bedeutungslos hierfür sein mag.

Da die Untersuchungen mit der grössten Genauigkeit und unter Zuhilfenahme der feinsten Instrumente (wie des Microphons) ausgeführt sind, bieten sie eine Garantie für ihre Richtigkeit — von der sich übrigens Jedermann leicht überzeugen kann — und sind daher vollauf geeignet, neues Licht in die Physiologie der Schallfortpflanzung zu werfen.

Ernst Urbantschitsch.

III. Referate.

a) Otologische:

Die neueste Chloromeasuristik mit Rücksicht auf die Localisation des Chloroms im Schläfenbeine und im Ohre. Von Prof. Körner. (Zeitschrift f. Ohrenheilk., XLV, 2.)

Im Anschlusse an die früheren Mittheilungen (cf. diese Monatschrift 1896, 462) des Verf.'s theilt derselbe die seitdem publicirten vier weiteren Fälle von Chlorom mit; es war nicht bei allen eine Untersuchung der Ohren intra vitam oder post mortem vorgenommen worden; im Allgemeinen ergab sich in der Hälfte sämmtlicher bisher in der Litteratur bekannt gewordenen 24 Fälle eine Bethheiligung der Ohren (Durchbruch der Geschwulstmassen in's Mittelohr und Warzenfortsatz).
Keller.

Die Leucocytenwerthe bei den entzündlichen Erkrankungen des Ohres und Schläfenbeines, sowie bei den intracranialen Complicationen derselben. Von Dr. Suckstorff in Rostock. (Zeitschr. f. Ohrenheilk., XLV, 2.)

Angeregt durch die Mittheilungen Curschmann's über die Wichtigkeit der Leucocytenzahlen in diagnostischer Beziehung bei Eiterungen, stellte S. derartige Untersuchungen bei Ohr affectionen an, um festzustellen, ob die Leucocytenzahl etwa steigt, wenn der eitrige Process schon den Knochen ergriffen hat oder Complicationen, wie Meningitis, Sinusthrombose, Hirnabscess, auftreten. Es ergab sich aber nach den allerdings nicht sehr zahlreichen Untersuchungen, dass hier die Leucocytenzählung keinen Indicator für einen etwaigen chirurgischen Eingriff abzugeben vermochte.
Keller.

Ueber den Verlauf des Sinus sigmoideus am kindlichen Schläfenbeine. Von Dr. Rudloff in Wiesbaden. (Zeitschr. f. Ohrenheilk., XLV, 3.)

R. weist auf Grund seiner Untersuchungen an 14 Kinderschädeln darauf hin, dass die Macewen'sche Linie, d. h. die Verbindungslinie der tiefsten Stelle der Incisura parietalis des Schläfenbeines mit der Warzenfortsatzspitze, welche beim Erwachsenen die mittlere Partie des Blutleiters, zuweilen aber seine hintere, links häufig seine vordere Grenze bezeichnet, beim Kinde eine andere Geltung hat, insofern hier die vordere Grenze des Sinus verschieden weit hinter dieser Linie liegt, und zwar

in der Höhe der Wurzel des Proc. Zygomaticus beim Neugeborenen 6 mm. bei 2—3jährigem Kinde 10 mm, beim 6jährigen 3 mm, beim 10jährigen 7 mm. in der Sutura parieto-mastoidea in noch grösserem Abstände, entsprechend obigen Altersbestimmungen in 7, 17, 6, 16 mm. Es ist also beim Kinde der Sinus bei der Operation an einer anderen Stelle zu suchen als beim Erwachsenen. Die Bedeutung dieses Hinweises wird an einem Falle der eigenen Praxis vom Autor nachgewiesen.

Keller.

Beitrag zur Statistik der otogenen Hirn-, Hirnhaut- und Blutleitererkrankungen. Aus der Ohren- und Kehlkopfkl. in Rostock. Von Dr. Takabatake. (Zeitschr. f. Ohrenheilk., XLV, 2.)

T. hat die von Körner in der Zeitschrift für Ohrenheilkunde veröffentlichten (54) operativen Fälle auf die Häufigkeit der verschiedenen intracraniellen Complicationen von Ohr- und Schläfenbeineiterungen hin geprüft. Auf die Einzelheiten kann hier nicht näher eingegangen werden; es sei nur hervorgehoben, dass in den 54 Fällen die Primärerkrankung, entgegen den gewöhnlichen Anschauungen, weit häufiger einen acuten als chronischen (30:20) Verlauf hatte. Da K. jede Knocheiterung im Schläfenbeine möglichst frühzeitig operirt, wird dadurch dem Auftreten von Hirnabscessen, Septomeningitis und Sinusphlebitis, überhaupt von intracraniellen Complicationen, wie sie im chronischen Stadium beobachtet werden, vorgebeugt.

Keller.

Die Veränderungen an den Sehnervenscheiden bei den otogenen Erkrankungen des Hirns, der Hirnhäute und der Blutleiter. Von Dr. Takabatake in Nagasaki. (Zeitschr. f. Ohrenheilk., XLV, 3.)

Der Aufsatz ist eine Fortsetzung der Mittheilungen Körner's aus den Grenzgebieten der Ohrenheilkunde (Deutsches Archiv für klinische Medizin, 73. Band).

Verf. kommt zu folgenden Schlussätzen:

1. Veränderungen am Sehnerven können bei allen intracraniellen Complicationen der Ohr- und Schläfenbeineiterungen fehlen.

2. Sie kommen viel häufiger bei der Combination mehrerer Arten als beim Vorhandensein einer einzigen der möglichen intracraniellen Entzündungen vor.

3. Die einseitig stärkere Ausprägung der Sehnervenveränderung beweist nicht eine ausschliessliche Erkrankung oder stärkere Verbreitung der ursächlichen Erkrankung in der gleichseitigen Schädelhälfte.

4. Ein maassgebender Einfluss auf die Stellung der Prognose ist den Veränderungen am Sehnerven nicht beizumessen; selbst das Auftreten oder die Zunahme der Neuritis oder der Stauungserscheinungen nach der Entfernung des Eiters aus der Schädelhöhle verschlechtert für sich allein die Prognose noch nicht.

Keller.

Beiträge zur Casuistik der otitischen Pyämie. Von Dr. R. Freytag in Magdeburg. (Zeitschr. f. Ohrenheilk., XLV, 2.)

Der eine unter drei von Fr. veröffentlichten Fällen otitischer Pyämie lässt sich in ausgezeichneter Weise als Osteophlebitispyämie im Sinne Körner's deuten; ein zweiter beweist die Thatsache aufs Neue, dass

die im Allgemeinen als harmlos geltende Freilegung des Sinus gleichwohl von recht üblen Folgen begleitet sein kann; es entwickelte sich eine perisinuöse Eiterung, die zur Thrombose führte. Verf. hält eine mindestens 14tägige Bettruhe für derartige Fälle für erforderlich. Bei dem dritten Falle handelte es sich um doppelseitiges Warzenfortsatzempyem und acute Necrose des einen Warzenfortsatzes, die schon wenige Wochen nach Beginn der Ohreiterung eine vollkommene war.

Keller.

Spontane Wiederkehr des Hörvermögens in einem Falle von totaler Taubheit post scarlatinam. Von Dr. Eitelberg in Wien. (Zeitschr. f. Ohrenheilk., XLV, 2.)

Bei zehnjährigem Kinde stellte sich nach leichtem Scharlach links eine Otorrhoe für die Dauer von zehn Tagen ein, rechts, ebenfalls nur für kurze Zeit, Schmerz im Warzenfortsatz ohne Ohrfluss, jedoch gesellte sich beiderseits totale Taubheit hinzu; Ohrbefund zehn Wochen nach der Erkrankung im Uebrigen normal. Bei indifferenter Behandlung trat nach einigen Monaten eine allmähliche Besserung des Gehörs ein, so dass Orgeltöne und Glockengeläute vernommen wurden, bis nach weiteren zwei Monaten plötzlich auch das Verständniß für die Sprache sich wieder einstellte. Eine Untersuchung konnte aus äusseren Gründen nicht vorgenommen werden.

Keller.

b) Rhinologische:

Das Verhältniss des Nervus opticus zu der Keilbeinhöhle und insbesondere zu der hintersten Siebbeinzelle. Von Prof. Dr. A. Onodi in Budapest. (Arch. f. Laryngol. etc. 1903, Bd. XIV, pag. 360.)

Das Verhältniss des Nervus opticus zu der Keilbeinhöhle und durch die Erkrankungen der Keilbeinhöhle bedingte Sehstörungen bilden in der Rhinologie und Ophthalmologie den Gegenstand der Erörterungen, insbesondere wegen des bekannten anatomischen Verhältnisses des Chiasma, des Nervus opticus und des Canalis opticus zur Keilbeinhöhle. Es wurde auch die Erkrankung der Scheide des Nervus opticus und seines Knochencanals mit den pathologischen Veränderungen des Keilbeinkörpers und seiner Höhle in Zusammenhang gebracht. Da dieser Zusammenhang nur in einigen Fällen auch durch die Section Bestätigung fand und in den anderen Fällen nur die Kenntniss der anatomischen Verhältnisse zur Annahme eines causalen Zusammenhanges führte, hat O. diese Frage und besonders das Verhältniss der hinteren Siebbeinzelle zum Nervus opticus einer Untersuchung unterworfen. Diese Untersuchung nahm er an neun Schädeln und gehärteten Köpfen in Bezug auf das Verhältniss der im kleinen Keilbeinflügel sich befindenden hinteren Siebbeinzelle zum Sehnerven vor und gestattet die kritische Beurtheilung der publicirten Fälle, um nur das Wichtigste zu erwähnen, wohl die Annahme eines causalen Zusammenhanges zwischen Erkrankungen der Keilbeinhöhle und des Nervus opticus in einzelnen Fällen, doch sind die allgemein angenommenen Beziehungen

der Keilbeinhöhle zum Nervus opticus und die daraus gezogenen Schlüsse zur Erklärung der vorhandenen Sehstörungen dahin zu corrigiren, dass dieser causale Zusammenhang ebenso durch die Erkrankung der hintersten Siebbeinzellen begründet werden kann; daher die häufigen negativen Befunde hinsichtlich der Sehstörungen bei Empyemen, Caries und Necrose der Keilbeinhöhle.

Beschorner.

Die Beziehungen der Ozäna zur Lungentuberculose nebst Bemerkungen über die Diagnose der Ozäna. Von Dr. A. Alexander in Berlin. (Arch. f. Laryngol. etc. 1903, Bd. XIV, pag. 2)

A. macht den Begriff „Ozäna“ nicht von dem Vorhandensein des Bacillus mucosus abhängig, sondern von dem Gelingen des Nachweises sich zersetzender, übelriechender Secrete. In diesem Sinne aufgefasst und nach Sichtung von 50 Fällen genau beobachteter und auf den Zustand ihrer Lungen hin untersuchter Ozänakranker glaubt A. behaupten zu dürfen, dass die Ozäna zweifellos eine Disposition zur Erkrankung an Lungenphthise schafft und dass dementsprechend die Ozäna fernerhin nicht mehr als prognostisch durchaus gutartige Erkrankung zu betrachten sein dürfte.

Beschorner.

Die Microorganismen der normalen Nasenhöhle. Von Dr. Eugen Felix in Bukarest. (Wiener med. Presse 1903, No. 14 u. 15.)

Sehr lesenswerthe Arbeit, die fast alles Bekannte über dieses Thema vereinigt. In der Nase sind pro Stunde 1500 Microorganismen gefunden worden, in London 14000. Manche Autoren fanden hoch oben in der Nase keine Microorganismen, andere dagegen ja, und zwar Bacillen weniger als Coccen. In der normalen Nase wurden ja schon Tuberkelbacillen, Diphtheritis- und Pseudodiphtheritisbacillen gefunden, ebenso Ozäna- und Rhinosclerombacillen. Verf. hat bei Wärterinnen lepröser Kranken diesen Bacillus nie nachweisen können, weil er wahrscheinlich nicht lebend den Kranken verlässt.

Die nasale Phagocytose besteht nicht für alle Microorganismen.

Baumgarten.

Ueber subcutane Paraffin-Injectionen. Von Dr. Ludwig Moszkowicz. (Wiener klin. Wochenschr. 1903, No. 2.)

Verf. plaidirt für das zuerst von Gersuny verwendete Vaseline, das härtere Paraffin hat mehr Schattenseiten. Kleine Anfälle ereignen sich auch bei Vaseline, jedoch bei einer guten Spritze, Vorsichtsmaassregeln, entsprechendem Fingerdrucke der anderen Hand sind die Resultate sehr gut. Collaps (Leiser) wurde nicht beobachtet. In 28 Fällen von Sattelnase durchweg gute Erfolge.

Baumgarten.

Zur Frage der Regeneration der Nasenschleimhaut beim Menschen.

Von Dr. S. Citelli in Catania. (Arch. f. Laryngol. etc. 1903, Bd. XIV, pag. 350.)

C. entnahm zu curativen Zwecken jungen, leicht reizbaren Individuen, bei welchen die Nasenathmung behindert und häufig das Gefühl der Verstopfung der Nase vorhanden war, ein Stückchen der Schleimhaut der freien Nasenmuschel. Die an diesem Materiale vorgenommenen

Untersuchungen führten zu dem Resultate, dass nach Entfernung von oberflächlichen Theilen der Nasenschleimhaut, wobei die tiefen Schichten fast unbeschädigt bleiben, in Folge der Proliferationsprocesse, welche nach dem Operationsacte auftreten, die anatomische Beschaffenheit der Schleimhaut nur geringfügige Veränderungen erleidet. Die Drüsen und auch die Schwellkörper, also die für die Function der Schleimhaut wichtigsten Organe, bleiben erhalten; nur an Stelle des laxen Gewebes der oberflächlichen Schicht der Schleimhaut tritt fibröses Bindegewebe. Der Knochen erleidet in Folge des Operationsactes gar keine Veränderung. Durch die Retraction des Narbengewebes bleibt jedoch eine Einsenkung an der Schleimhaut, an der Stelle der Operation zurück, ein Umstand, der von dem wohlthuendsten Effect ist in den Fällen von Stenose der Nasenhöhle bei diffuser Hypertrophie der unteren Nasenmuschel. Mit Recht ist also die totale Turbinectomy jetzt fast vollständig aufgegeben worden, weil dadurch ein sehr wichtiger Theil der Nasenschleimhaut zerstört wurde und weil die Fossae nasales eine zu grosse Ausdehnung gewinnen, so dass auch die Function derselben Einbusse erleidet. In Fällen diffuser Hypertrophie der unteren Nasenmuschel ist deshalb die Entfernung von Stückchen der Schleimhaut, wie es C. beschreibt, das beste therapeutische Mittel. Galvanocaustische Aetzungen sind, weil sie ihre zerstörende Wirkung weit über jenen Punkt, der geätzt werden soll, hin ausdehnen, zu verwerfen. Beschorner.

Ueber intraepitheliale Drüsen der Nasenschleimhaut. Von Dr. Zarniko in Hamburg. (Zeitschr. f. Ohrenheilk., XLV, 3.)

Z. führt an der Hand von Präparaten den Nachweis, dass die bei der histologischen Untersuchung von Neubildungen des Naseninnern zeitweilig im Schleimhautepithel aufgefundenen knospenförmigen Gebilde als intraepitheliale mehrzellige Schleimdrüsen ohne Ausführungsgang zu bezeichnen sind, im Gegensatze zu Cordes, welcher dieselben nicht als selbstständige Schleimdrüsen auffasst, sondern einen Zusammenhang derselben mit intraepithelialen Drüsen findet. Z. reiht hieran noch Angaben über die Häufigkeit des Befundes intraepithelialer Drüsen in der menschlichen Nasenschleimhaut und über ihr Vorkommen an anderen Stellen des menschlichen und thierischen Körpers. Keller.

Der histologische Bau der Knochenblasen in der Nase nebst Bemerkungen über Wachstum und Entstehung derselben. Von Dr. J. Kikuchi-Japan. (Arch. f. Laryngol. etc. 1903. Bd. XIV, pag. 308.)

15 Fälle mit genauer Angabe des anatomischen und histologischen Befundes. K. fasst das Ergebniss seiner Untersuchungen in Folgendem zusammen: 1. Die Knochenblase kann schon in der Knorpelzeit der fötalen Muscheln entstehen (in K.'s Fall 4. Fötusmonat), sie ist als eine aberrirte Siebbeinzelle in der mittleren Muschel aufzufassen, denn 2. die Beschaffenheit der Innenschleimhaut der Knochenblase ist identisch mit derjenigen der Siebbeinzellen. Ihre Schleimdrüsen localisiren sich an der Mündungsgegend der Blase; 3. die Erweiterung resp. Verdünnung der Knochenwand der Blase wird durch Resorptionsprocesse im Anschlusse an eine im Ablaufe begriffene Entzündung allmählich eintreten.

Beschorner.

Die Rindencentren des Geruches und der Stimmbildung. Von Prof. Dr. A. Onodi in Budapest. (Arch. f. Laryngol. etc. 1903, Bd. XIV, pag. 73.)

Unsere Kenntnisse über die Riechnerven und deren Centren, über den Faserverlauf sind bisher von pathologisch-anatomischer Seite nur sehr wenig ergänzt. Man kann nur mit Wahrscheinlichkeit darauf schliessen, dass beim Menschen das Riechcentrum in dem Gyrus hypodampi und im Uncus zu suchen ist. Die klinischen Erfahrungen zeigen, dass Läsionen im Bereiche des erwähnten Faserverlaufes Störungen und Verlust des Geruchssinnes hervorrufen können, dass eine partielle Kreuzung der Riechfasern im Grosshirne besteht und dass eine Association zwischen den Riechcentren und dem corticalen Trigemimusgebiete auch nicht ausgeschlossen ist. Was die Frage des Rindencentrums der Stimmbildung betrifft, so ist auch hier z. Zt. eine strenge Localisation ausgeschlossen. Während bei der Frage der Riechcentren Anatomie und Histologie die Grundlage zu weiteren Forschungen bilden müssen, ist bei der Frage nach den Phonationscentren in der Rinde bisher die Physiologie die einzige Grundlage gewesen, während die Pathologie in dieser Frage zur Zeit noch aus Hypothesen besteht, welche nicht zu verwerthen sind. Es müssen noch mehrere physiologische offene Fragen gelöst werden, um dann mit genauen klinischen Beobachtungen und pathologisch-histologischen Untersuchungen dieses wichtige Capitel der Pathologie aufzubauen. Beschorner.

Ueber Yohimbin (Spiegel) als Anästheticum. Von Dr. Alexander Strubell in Dresden. (Wiener klin. Wochenschr. 1903, No. 24.)

Das Präparat, aus der Rinde des Baumes erzeugt, hat auch eine anästhesirende Wirkung. Bei den Thierversuchen (Loewy, Lewitt, Müller) ergaben sich eine Anzahl von interessanten Experimenten, Herzlähmung, Schwellung der Genitalien etc., weshalb das Mittel auch als Aphrodisiacum verwendet wird. Eine 1proc. bis 2proc. Lösung anästhesirt unter Zeichen der Hyperämie die Conjunctiva; in der Nase ebenfalls; Schlingenoperationen wurden schmerzlos gemacht, galvanocaustische Brennungen nur oberflächlich, in der Tiefe muss mit Cocain nachgeholfen werden. Verf. glaubt durch eine Combination von Yohimbin und Adrenalin das Cocain event. zu ersetzen. Baumgarten.

Ein Olfactometer für die Praxis. Von Prof. Dr. A. Onodi in Budapest. (Arch. f. Laryngol. etc. 1903, Bd. XIV, pag. 185.)

O. wählt als Riechstoffe das angenehm riechende Janon und das unangenehm riechende Aethylbisulfid in zwei verschiedenen starken Concentrationen. Sein Olfactometer besteht aus einem Glaszylinder, dessen eines Ende schmaler und für die Nasenöffnung bestimmt ist. In der Mitte des Cylinders findet sich eine Oeffnung, in welche ein mit einem Haken versehener Glasstöpsel eingeführt wird. An ersteren bringt man ein wenig Watte an, die mit dem betreffenden Riechstoffe getränkt wurde. O. wendet vier solcher Glaszylinder an, welche mit der Stärke der Riecheinheiten bezeichnet sind. Bei detaillirten und genauen olfactometrischen und odorimetrischen Untersuchungen bedient er sich nach wie vor der allerdings wesentlich complicirteren Zwaardemaker'schen Methode. Beschorner.

Nachtrag zu der Mittheilung „Die cystoscopische Untersuchung des Nasenrachens oder Salpingoscope“. (Arch. f. Laryngol. etc., Bd. XIII, Heft 3.) Von Prof. Dr. A. Valentin in Bern. (Arch. f. Laryngol. etc. 1903, Bd. XIV, pag. 194.)

V. bemerkt berichtend, dass sein von Reiniger, Gebbert & Schall ausgeführtes Microcystoscop nicht nach dem Muster desjenigen von Dr. Reichert, sondern nach dem von A. Hirschmann in Berlin construirt wurde. Beschorner.

c) Pharyngo-laryngologische:

Rachenmandel und Gehörorgan der Idioten. Aus der Irren- u. Idiotenanstalt zu Dalldorf. Von Dr. Brühl u. Dr. Nawratzki. (Zeitschr. für Ohrenheilk., XLV, 2.)

Gaumen- und Rachenmandelhyperplasien wurden bei der Untersuchung von 271 Idioten bedeutend häufiger gefunden als bei Schulkindern und Taubstummen, auch Schwerhörigkeit erheblich häufiger als bei Schulkindern. Doch ist dieser Befund in keine Beziehung zur Entstehung der Idiotie zu bringen, gleichwohl wird gewiss die durch jene Erkrankungen bedingte Aprozexia nasalis und auralis die Idiotie verstärken, weshalb eine zweckmässige Behandlung ebenso nöthig erscheint wie bei geistig gesunden Kindern. Es liess sich auch in manchen Fällen nach Entfernung der Rachenmandeln ein Fortschritt in der geistigen Entwicklung feststellen, eine günstige Beeinflussung der Idiotie selbst aber war nicht zu constatiren. Keller.

Ueber einen Fall von Hypertrophie der Zunge bei Osteohypertrophie pneumique. Von Dr. Ernst von Chylarz (Klinik Nothnagel.) (Wiener klin. Rundschau 1903, No. 9.)

Nach dem Auftreten eines Pleuraempyems zeigten sich einerseits Trommelschlägelfinger, andererseits eine Vergrösserung der Zunge. Verf. glaubt nicht, dass Acromegalie die Ursache sei. Könnte nicht in diesem Falle daran gedacht werden, dass durch die Stauung event. die Lymphgefässe der Zunge eine Rolle spielten? Baumgarten.

Ein Fall von Macroglossie. Von Dr. Nicolaus von Lallich in Sebenico. (Wiener med. Presse 1903, No. 7.)

Die Zunge eines 19-jährigen Mädchens hing bis zum Kinn herab, die Nahrung konnte es nur mit Hilfe der Finger in den Mund bringen. Die Zunge wurde zwei Mal operirt, der Erfolg war ein guter, da der Mund geschlossen werden konnte. Der Oberkiefer bildete aber mit dem Unterkiefer einen Winkel, wodurch das Kauen beeinträchtigt wurde. Die microscopische Untersuchung des excidirten Zungentheiles zeigte Bindegewebe, Atrophie der Muskelfasern und ein mit Lymphe gefülltes cavernöses Maschenwerk. Baumgarten.

Die Hypertrophie der Rachentonsille bei Soldaten und ihre Beziehungen zur Rhinitis hypertrophica und Pharyngitis chronica. Von Dr. E. Barth in Sensburg. (Arch. f. Laryngol. etc. 1903, Bd. XIV, pag. 82.)

Nach Mittheilung der Ergebnisse bereits vorliegender Statistiken über die Häufigkeit der hypertrophischen Rachentonsille verbreitet sich B. über die Resultate seiner Untersuchungen bei 561 Soldaten. Er bespricht die Untersuchungsmethode, classificirt die verschiedenen Formen der Rachentonsille, verbreitet sich über die Folgezustände der Rachenmandelhypertrophie bei Soldaten und geht dann zur Hypertrophie der Gaumentonsillen, der Beschaffenheit der Pharynxschleimhaut und den Formveränderungen des Gesichtsskelettes über. Die Resultate seiner Untersuchungen gipfeln der Hauptsache nach in folgenden Schlüssätzen: Es empfiehlt sich hinsichtlich der Classification der verschiedenen Entwicklungsformen der Rachentonsille vier Kategorien aufzustellen: 1. Eine Rachentonsille, welche sich aus dem Niveau der Rachen-schleimhaut heraushebe, ist nicht mehr vorhanden: 32 pCt. seiner Untersuchten. 2. In der Uebergangsfäche des Rachendaches in die hintere Rachenwand ist ein Granulationspolster erkennbar, indem es aus dem Niveau der umgebenden Rachenschleimhaut deutlich hervortritt: 36,8 pCt. 3. Die Concavität zwischen hinterer Rachenwand und Rachendach ist von einer Wucherung ausgefüllt, welche auch das Rachendach bedeckt und bis an den oberen Rand der Choanen heranreicht: 21,4 pCt. 4. Die Wucherung füllt den ganzen oberen Rhinopharynx aus, dergestalt, dass ihre vordere Fläche einen Theil der Choanen bedeckt: 9,8 pCt. Die Hypertrophie der Rachentonsille hat einen unerkennbaren Einfluss auf die Entwicklung der Rhinitis hypertrophica; besonders die Hypertrophie der hinteren Muschelenden findet sich um so öfter, je stärker die Hypertrophie der Rachentonsille. Diese ist unvergleichlich häufiger als die Hypertrophie der Gaumentonsille. Pharyngitis findet sich bei Soldaten sehr häufig (ca. 30—40 pCt.); oft bestand hierbei Deviation der Nasenscheidewand, immer aber irgend ein pathologischer Zustand des obersten Luftweges. Hinsichtlich des Gesichtsskelettes zeigte sich im Allgemeinen eine stärkere Gaumenwölbung bei den stärker entwickelten Rachentonsillen, desgleichen häufiger Difformitäten der Zahnreihen, obgleich die genannten Anomalien auch bei den geringeren Entwicklungsgraden der Rachentonsille anzutreffen sind. Der V-förmige Zahnbogen fand sich bei 1,3 pCt., aber nicht ausschliesslich bei hypertrophischer Rachentonsille.

Beschorner.

Ein Fremdkörper im linken Hauptbronchus. Von Dr. Gustav Spiess. (Deutsche med. Wochenschr. 1903, No. 8.)

Verf. hebt die Wichtigkeit der Bronchoscope hervor, denn nur dieser hat seine Patientin, die bereits 1½ Jahre einen Fremdkörper im Bronchus hatte, der Bronchitis und Dämpfungserscheinungen im linken Unterlappen hervorrief, zu verdanken, dass sie gerettet wurde. Tracheotomie wurde gemacht und nach acht Sitzungen gelang es, den Knochen, der unter der Bifurcation lag, aus dem linken Bronchus herauszuholen.

Baumgarten.

Ueber die sogenannten Amyloidtumoren der Luftwege und des Anfangstheiles des Verdauungscanales. Von S. Saltykow in Basel. (Arch. f. Laryngol. etc. 1903, Bd. XIV, pag. 321.)

Dergleichen Neubildungen sind sehr selten und nur 16 Fälle in der Litteratur verzeichnet. S. fügt diesen noch zwei weitere hinzu nebst genauer macroscopischer und microscopischer Beschreibung. Der erste Fall betrifft einen 56jährigen Maler, der andere einen 80jährigen Mechaniker. Bei der Leiche jenes fand sich, der Spitze des rechten Arytänoidknorpels entsprechend, ein in dem Winkel zwischen der rechten Plica ary-epiglottica und dem rechten Taschenbande gelegener Knoten von Erbsengrösse, welcher von der Schleimhaut überdeckt war, derbe Consistenz und eine fast transparente Beschaffenheit zeigte und mit dem Aryknorpel in Verbindung stand. Bei der microscopischen Untersuchung fand sich im Stroma, in typischer Weise vertheilt, amyloide Substanz. Im anderen Falle sah man bei der Section (gleichfalls als zufälligen Befund) auf der Zungenwurzel links von der Mittellinie einen submucösen, gelbröthlichen, kirschkerngrossen, derben Knoten und ergab die Amyloidreaction im frischen Zustande ein positives Resultat. Ueber die Genese dieser Amyloidtumoren und die eigentliche Ursache des eigenartigen Auftretens des Amyloids an ganz umschriebenen Stellen lässt sich z. Zt. Sicheres noch nicht sagen. Nach den chemischen Untersuchungen von Krawkow ist zur Bildung des Amyloids die Chondroitinschwefelsäure nothwendig, welche vom Knorpel- und vom elastischen Gewebe producirt wird. Ein auffallender Zusammenhang zwischen der localen Amyloidose und dem Knorpel- sowie elastischen Gewebe ist jedenfalls nicht zu leugnen. Beschorner.

Die Kehlkopftuberculose während der Schwangerschaft und Geburt.

Von Dr. N. Godskesen in Kopenhagen. (Arch. f. Laryngol. etc. 1903, Bd. XIV, pag. 286.)

48 Krankengeschichten einschlägiger Fälle, aus denen hervorgeht, dass die Prognose der mit Schwangerschaft complicirten Kehlkopftuberculose im Allgemeinen höchst ungünstig ist, dass es aber immerhin eine wohl kleine Anzahl von Fällen giebt, wo dieses Leiden gutartig verläuft, wo es Neigung zeigt, sich nur langsam zu entwickeln, ja wo es sogar eine gewisse Tendenz zu spontaner Genesung zeigt, und dass die Schwangerschaft in solchen Fällen keinen absolut verhängnissvollen Einfluss zu haben braucht. Von grossem Werthe für günstigen Verlauf der Krankheit ist entschieden die frühzeitig ausgeführte curative Tracheotomie und sind hierbei die Indicationen von M. Schmidt zu befolgen, so dass man in Stenosenfällen während der Schwangerschaft nicht wartet, bis diese gefährlich werden, und dass man ausserdem die Operation vornimmt, wenn in der letzten Hälfte der Schwangerschaft eine schwere oder schnell vorschreitende Kehlkopftuberculose auftritt, selbst wenn keine Stenose sich ausbildet, besonders wenn die Kranke Beschwerden beim Schlucken hat, ein während der Schwangerschaft ganz besonders unangenehmes und gefährliches Symptom. Zu der Frage, ob es in gewissen Fällen von Kehlkopftuberculose als berechtigt und günstig angesehen werden muss, die Unterbrechung der Schwangerschaft

durch künstlich eingeleiteten Abortus anzuempfehlen, giebt G. der Ansicht Raum, dass da, wo die möglichst baldige Unterbrechung der Schwangerschaft die einzigen wirklichen Chancen für dauernde Rettung bietet — und dergleichen Fälle giebt es —, gar kein Zweifel obwalten könne, dies zu thun; die Rücksicht auf das Kind müsse hierbei ganz in den Hintergrund treten. Was die Prophylaxe anlangt, so steht ganz ausser Zweifel, dass nicht nur Frauen mit Kehlkopftuberculose, sondern auch solche, bei denen sie stehen geblieben oder geheilt ist, durch eintretende Schwangerschaft der grössten Gefahr ausgesetzt werden: meist ist auch andererseits die Möglichkeit vorhanden, dass, wie G. an drei Beispielen darthut, wenn das Larynxleiden radical geheilt ist, eine Schwangerschaft ohne Recidiv überstanden werden kann. Richtig aber ist es gewiss in allen solchen Fällen, dringend vor Schwangerschaft zu warnen.

Beschorner.

Ueber die Behandlung der Kehlkopfpapillome im Kindesalter, mit besonderer Berücksichtigung der Laryngotomie. Von Dr. L. Harmer in Wien. (Arch. f. Laryngol. etc. 1903, Bd. XIV, pag. 58.)

H. bestreitet jedwede Berechtigung, die Laryngofissur wegen Papillom bei Kindern zu machen, weil diese Operation keinerlei wesentlichen Nutzen verspricht, sondern nur unangenehme Folgezustände nach sich ziehen kann und geeignet ist, ein langes Siechthum zu erzeugen und die sociale Existenz der Betroffenen schon in frühester Jugend zu untergraben. H. erachtet für die am meisten berechnigte, weil schonendste Operation die Tracheotomie, welche kaum jemals Schaden anstiftet und wenn nothwendig jeder Zeit ein expectatives Verhalten gestattet; wolle man aber durchaus die Papillome chirurgisch durch eine äussere Operation beseitigen, so wäre eher die Pharyngotomia subhyoidea, nicht die Laryngotomie am Platze. H. theilt vier einschlägige Kranken- bzw. Operationsgeschichten von vier Kindern in dem Alter von 5, 5 $\frac{1}{2}$, 9 und 8 Jahren mit.

Beschorner.

Ueber einen Amyloidtumor des Kehlkopfes und der Trachea. Von J. U. Johanni in Basel. (Arch. f. Laryngol. etc. 1903, Bd. XIV, pag. 331.)

Genaue macroscopische und microscopische Beschreibung einer wesentlich im unteren, respiratorischen Theile des Kehlkopfes etablirten, die Gegend des Cricoidknorpels und ferner den obersten Theil der Trachea plateauartig einnehmenden Amyloidgeschwulst, die bei einer 66jährigen Frau intra vitam lebensgefährliche Stenoseerscheinungen gemacht hatte und in gewisser Beziehung auch unter den Todesursachen eine Rolle gespielt haben dürfte. J. ist der Meinung, dass die locale Amyloidose in diesem Falle mit nachweisbaren chronisch-entzündlichen Veränderungen in causalem Zusammenhange gestanden hat und dass die Amyloidsubstanz als Verbindung eines wahrscheinlich in vielen Geweben vorhandenen Eiweisskörpers mit der Chondroitinschwefelsäure anzusehen sei, welche letztere für gewöhnlich hauptsächlich im Knorpel und in solchen Geweben vorhanden ist, welche besonders reich an elastischen Elementen sind. Es handelt sich bei diesem Prozesse nach

J.'s Ansicht um eine feste Verbindung eines Eiweisskörpers mit der genannten Säure, während diese selbst normaler Weise nur lose mit dem Organismus verbunden ist und daher leicht abgeben wird.

Beschorner.

Klinische Beiträge zur Behandlung der Narbenstenosen des Larynx.

Von Dr. Otto Kahler (Klinik Prof. Chiari). (Wiener klin. Wochenschrift 1903, No. 20 u. 21.)

Die Arbeit behandelt die narbigen Stenosen des Larynx mit Ausnahme der Scleromfälle und deren Behandlung. Die betreffenden Patienten waren alle tracheotomirt und die Entfernung der Canüle gelang in den meisten Fällen, wenn auch oft nach zweijähriger Behandlung. Die Stenosen kamen zu Stande nach Typhus 5, Diphtherie 2, Lues 2, Perichondritis idiopathica 2, Tuberculose 1, Verletzung 1, Stenose nach Thyreotomie 11, unbekannter Ursache 2 Mal. Es wurden meist die Schrötter'schen Röhren und Zinnbolzen angewendet, ein Mal blos die Intubation, mit sehr gutem Erfolge. Ferner musste in einigen Fällen die Schornsteincanüle längere Zeit hindurch getragen werden. Es wurden auch die Glasröhren benutzt, ferner mussten öfter zum Beginne die Harpune und Seidenfaden verwendet werden. Merkwürdiger Weise wurde die Laryngofission nur in Ausnahmefällen versucht, die Ausschneidung der Narben, eventuelle Transplantation mit nachfolgender Intubation führt in manchen Fällen schneller zum Ziele. Die Dilatationscanülen werden als nicht gut verwendbar erklärt; Ref. hat auch diese mit Erfolg verwendet, und zwar bei einer traumatischen Stenose (Wiener med. Presse 1900, No. 47), und ist der Meinung, dass durch die Laryngofission die Dauer der Behandlung — die ganz in dem Sinne Verf.'s ausgeführt wird — eine kürzere ist, da man schneller über die ersten Schwierigkeiten hinwegkommt.

Baumgarten.

Ein neuer Apparat zur Demonstration des laryngoscopischen Bildes.

Von Prof. Dr. E. Meyer in Berlin. (Arch. f. Laryngol. etc. 1903, Bd. XIV, pag. 192.)

Der Apparat besteht aus einem im Wesentlichen Kirstein's leuchtendem Auge entsprechenden Beleuchtungsapparate. An jeder Seite desselben ist in einem Winkel von 45° zu der den Kehlkopfspiegel mit dem Reflector verbindenden Linie ein Planspiegel angebracht, in dem je ein rechts und links aufgestellter Beobachter das Kehlkopfbild scharf und deutlich übersehen kann.

Beschorner.

Alle für die Monatschrift bestimmten Beiträge und Referate sowie alle Druckschriften, Archive und Tausch-Exemplare anderer Zeitschriften beliebe man an Herrn Hofrath Prof. Dr. L. v. Schrötter in Wien IX, Mariannengasse 3, zu senden. Die Autoren, welche Kritiken oder Referate über ihre Werke wünschen, werden ersucht, 2 Exemplare davon zu senden. Beiträge werden mit 40 Mark pro Druckbogen honorirt und die gewünschte Anzahl Separat-Abzüge beigegeben.

Verantwortlicher Redacteur: Prof. Dr. Ph. Schech in München.

Verlag von Oscar Coblentz. Expeditionsbureau: Berlin W. 30, Maassenstrasse 13.

Druck von Carl Marschner, Berlin SW., Ritterstrasse 41.

Monatsschrift für Ohrenheilkunde sowie für Kehlkopf-, Nasen-, Rachen-Krankheiten.

Organ der Oesterreichischen otologischen Gesellschaft
u. der Münchener laryngo-otologischen Gesellschaft.

(Neue Folge.)

Mitbegründet von weil. Prof. Dr. Jos. Gruber, Prof. Dr. N. Rüdinger,
Prof. Dr. E. Voltolini und weil. Prof. Dr. Fr. E. Weber-Liel

und unter Mitwirkung der Herren

Docent Dr. E. Baumgarten (Budapest), Hofrath Dr. Beschorner (Dresden), Prof. Dr. A. Bing (Wien), Privatdocent Dr. G. Brühl (Berlin), Docent Dr. Gompers (Wien), Dr. Heinze (Leipzig), Prof. Dr. Heymann (Berlin), Dr. Hopmann (Cöln), Prof. Dr. Jurasz (Heidelberg), Dr. Keller (Cöln), Prof. Dr. Kirchner (Würzburg), Dr. Koch (Luxemburg), Dr. Law (London), Prof. Dr. Lichtenberg (Budapest), Dr. Lublinski (Berlin), Dr. Michel (Cöln), Prof. Dr. Onodi (Budapest), Prof. Dr. Paulsen (Kiel), Dr. A. Schapringer (New-York), Dr. J. Sendziak (Warschau), Dr. E. Stepanow (Moskau), Prof. Dr. Strübing (Greifswald), Dr. Weil (Stuttgart), Dr. Ziem (Danzig).

Herausgegeben von

Prof. Dr. L. v. SCHRÖTTER Prof. Dr. PH. SCHECH Prof. Dr. E. ZUCKERKANDL
Wien. München. Wien.

Prof. Dr. V. URBANTSCHITSCH

Wien.

Dieses Organ erscheint monatlich. Man abonnirt auf dasselbe bei allen Buchhandlungen und Postanstalten des In- und Auslandes.

Der Preis für die Monatsschrift beträgt 12 R.-M. jährlich; wenn die Monatsschrift zusammen mit der Allgemeinen medicinischen Central-Zeitung bestellt wird, nur 8 R.-M.

Jahrg. XXXVIII.

Berlin, März 1904.

No. 3.

I. Originalien.

Der gegenwärtige Stand der Chirurgie des Kehlkopfes, Pharynx-Oesophagus und der Trachea. ¹⁾

Von

Prof. Dr. Th. Gluck (Berlin).

(Mit 5 Tafeln.)

Die Geschichte der Frage von der Resection und Exstirpation lebenswichtiger Organe ist ein lebendiges Beispiel dafür, dass der mit Blut und Eisen gezeichnete Weg der operativen Chirurgie ein Weg ist per aspera ad astra. Eine lange Kette von Vor- und Mitarbeitern concurrirt bei der Lösung auch dieser Probleme; neben beachtenswerthen Fortschritten waren schwere Misserfolge zu beklagen; bei aller Anerkennung des redlichen Strebens fehlte es nie an herbster oder

¹⁾ Nach zwei Vorträgen auf der 10. Versammlung süddeutscher Laryngologen zu Heidelberg, Pfingsten 1903, und auf dem Annual Meeting der British Medical Association zu Swansea, Juli 1903.

abweisender Kritik. Die Geschichte der Wissenschaften ist eben in toto wie in partibus die Chronologie des menschlichen Geistes. Viele Irrthümer und Zweifel müssen widerlegt werden; an Stelle deren sind neue Wahrheiten zu substituiren. Das Alles kann nur allmählich, nach und nach sich ereignen und sich erst per multa rerum discrimina Anerkennung verschaffen. Die Menschen sehen eben nur immer, was wir erreicht, Gott allein, was wir gewollt; auch ist unumwunden einzuräumen, dass das Ideal operativer Behandlung leider nur relativ selten verwirklicht ist.

Das Bild einer Staaroperation kann ein ästhetischer Genuss sein für jeden Mediciner, weil es dem Operateur gelingt, dem Patienten mit einem minimalen Einschnitt, der kaum ein Tröpfchen Blut fließen lässt, das Augenlicht wiederzugeben.

Der Anblick grosser chirurgischer Organoperationen erweckt wohl schwerlich jemals analoge Empfindungen. Wem aber der kühne Wurf gelungen, seinen Kranken ein Helfer zu sein durch neue, eingreifende und bisher unmöglich erscheinende Operationsmethoden, dessen chirurgische Kühnheit würde selbst der Sarcasmus eines Hyrtl mit jus chirurgicorum impune occidenti nicht identificiren wollen.

Die folgenden Ausführungen sollen sich mit der Exstirpation zweier wichtiger Organe beschäftigen.

Neben verschiedenen operativen Bestrebungen an den Luft- und Schlundwegen bezwecken sie in erster Linie, die Totalexstirpation des Pharynx und des Kehlkopfes bei malignen Geschwulstbildungen darzustellen.

Analysiren wir die historische Entwicklung dieser Operationen, so kommen wir mit Sendziak zu folgender chronologischen Gliederung:

1. bis zum Jahre 1870, der Zeit des therapeutischen Nihilismus;
2. 1870—73 beginnt mit Billroth's erster Laryngectomie die Morgenröthe einer rationellen Therapie — und enthusiastische Begeisterung;
3. von 1881—1887/88 die Periode der Meinungsschwankungen und nüchternen Kritik bis zur Erkrankung Kaiser Friedrich's;
4. seit dieser hochdramatischen Epoche bis heute die eifrige Hingabe an die Erforschung der technischen und klinischen Aufgaben bei diesen krankhaften Störungen.

Die Passionszeit Kaiser Friedrich's hatte Laien und Aerzte in höchstem Maasse erregt, und das erfolgreiche Studium dieses modernen Morbus caesareus ist eine Huldigung, welche die ärztliche Kunst den Manen des Kaisers darbringt, so dass selbst sein Märtyrertum zum Segen seiner leidenden Mitmenschen geworden ist.

Die Methoden der Behandlung der Luftröhrenverengungen auf chirurgischem Wege sollen uns jetzt kurz beschäftigen. König sen. et junior, Küster und Enderlen, Schimmelbusch, v. Mangold und Galatti und von Hacker haben die Chirurgie dieser Prozesse besonders gefördert.

Viele Trachealstenosen sind durch extratrachealen Druck bedingt; immerhin giebt es eine beträchtliche Anzahl, bei welchen, wie beim Kehlkopfe, das stenosirende Moment in intratrachealen Narben liegt

von verschiedener Provenienz und bald grösserer, bald geringerer Beeinträchtigung des Lumens.

Wenn die Bronchoscopie, die Intubation und die intratrachealen Methoden erschöpft sind, so muss zunächst die Tracheotomie, womöglich unterhalb der Stricture, zur Ausführung gelangen. Seit meiner Arbeit über prophylactische Resection der Trachea im Jahre 1881 habe ich die Möglichkeit, grosse Abschnitte der Trachea zu excidiren und die Stümpfe zu mobilisiren und einander zu nähern, mit anderen Autoren vertreten.

Dass auch ein Narbencanal unter Umständen einen Ersatz des Trachealrohres zu bilden vermag, beweist folgender Fall einer von mir geheilten Laryngectomie.

Der in ein Hautknopfloch eingenähte Trachealstumpf war während der Nachbehandlung necrotisch geworden und so tief in das Mediastinum herabgesunken, dass nach Exfoliation der Trachealringe eine meiner langen Hummerschwanzcantilen erst in einer Tiefe von 10 cm nach abwärts von dem erwähnten Hautknopfloch das Lumen erreichte. Es hat sich nun um die Cantüle herum ein 10 cm langes, derbfibröses Rohr, ein neuer Luftschlauch, als Ersatz des Trachealabschnittes gebildet, und die Configuration des äusseren Narbe ist derjenigen bei ungestörtem Verlaufe der Nachbehandlung absolut identisch gestaltet.

Bruns, Küster und Andere haben tracheale Resectionen bei verschiedenen pathologischen Zuständen mit dauerndem Erfolge ausgeführt.

Das untere Trachealsegment besitzt eine unerwartete Beweglichkeit, die operative Eingriffe in dieser Richtung relativ bequem und sicher gestattet.

Wir haben in einer Anzahl von Fällen sogar bei jungen Kindern, die wegen Intubationsstenosen secundär tracheotomirt waren, obliterirende Narbendiaphragmen radical mit vollem Erfolge beseitigt in folgender Weise:

Zunächst wurde die tiefe Tracheotomie zwischen Isthmus der Schilddrüse und Arteria anonyma möglichst tief im Jugulum ausgeführt; sodann folgte die transversale Excision der trachealen Hautfistel und quere Resection der Trachea im Bereiche des Narbengebietes unter Blosslegung der vorderen Wand des Oesophagus.

Es werden so viele Trachealringe reseziert, event. auch der Ringknorpel, bis zwei weite und bequem zu adaptirende Lumina am oberen und unteren Stumpfe resultiren.

Nach dieser queren Resection wird die circuläre Naht angelegt, und zwar in den hinteren Abschnitten der Circumferenz von innen, in den vorderen von aussen.

Alle Reflexerscheinungen und bronchitischen Störungen pflegen rasch zu verschwinden; die Patienten, vor der Operation völlig aphonisch, sprechen stets deutlich und laut und klangvoll, wenn die Resection das Gebiet der Cartilago cricoidea nicht zu überschreiten brauchte. Die äussere Wunde wird über der Trachealresectionsnaht oft völlig geschlossen, bisweilen bis auf eine kleine, mit einem feinen Jodoformstreifen zu versehende Drainageöffnung. Nach verschieden langer Zeit, $\frac{1}{4}$, $\frac{1}{2}$ bis 1 Jahr nach dem Eingriffe, je nach dem Alter des Individuums, kann die Cantüle definitiv entfernt werden.

In der Zwischenzeit tragen die Patienten Fenstercanülen, die äussere Canülenöffnung ist mit Korken, Ventil oder Schieberplatte für den Sprechact geschlossen. Ist der Trachealdefect nach der Resection so gross, dass die Mobilisirung des unteren Stumpfes nicht genügt, um die beiden Lumina in für Naht geeignete Berührung zu bringen, dann vermögen wir durch etappenmässige Hautlappenplastik ein artifizielles tracheales Schaltstück zu bilden.

In einem ersten Acte wird die hintere Circumferenz durch einen rechteckigen Hautlappen, z. B. von der rechten Halsseite, gebildet, dessen oberer und unterer Rand an die Trachealstümpfe durch Suturen fixirt werden. Nach solidem Anheilen dieses Lappens wird ein rechteckiger Hautlappen von der linken Halsseite entnommen und mit der Epidermisfläche nach innen umgeklappt, darauf mit Suturen an den angefrischten rechten Lappen fixirt und somit die Trachealrinne zu einem Rohre geschlossen.

Ueber die Wundfläche dieses Lappens muss ein zweiter mit Periost oder Knochen versehener Hautlappen gedeckt werden, um der so gebildeten Vorderwand des trachealen Ersatzrohres die nöthige Resistenz zu geben.

Im unteren Trachealstumpfe muss natürlich während der Dauer der plastischen Eingriffe eine Canüle getragen werden. Die Haut, welche implantirt ist, nimmt im Laufe der Zeit eine schlüpfrige, mucöse Beschaffenheit an ohne anatomisch nachweisbare Metaplasie ihres Gewebes; die Borkenbildung hört auf und es findet eine völlige Adaptation an dem neuen Standorte, an dem sie neuen Zwecken dient, statt.

Ist das neue Trachealrohr nicht widerstandsfähig genug gegen äussere Compression trotz des Periost- oder Knochenlappens, so genügt es, eine Trachealfistel als Sicherheitsventil persistiren zu lassen, um dyspnoischen Zuständen vorzubeugen. Diese lippenförmige Fistel kann bequem für den Sprechact mit dem Finger oder mit einer kleinen entsprechenden, am Krage anzubringenden Pelotte geschlossen werden.

Bei Erörterung der Laryngoplastik werde ich über einen Fall berichten, der nach diesem Verfahren geheilt ist.

Fisteln der Trachea, die in Folge von Substanzverlusten, welche durch exfoliative Knorpelnecrose der vorderen und Seiten-Circumferenz der Trachea und Hautnecrose entstanden sind, schliessen Patienten, indem sie durch einen instinctiven Act den Kopf beugen und auf diese Weise durch temporären Schluss des Defectes laut zu sprechen in der Lage sind.

Ist keine Trachealfistel vorhanden, so kann in Folge von Narbenbildungen verschiedener Provenienz an der vorderen Circumferenz der Trachea, oder in Folge von Knorpelschwund, ähnlich wie er von Rose bei dem Drucke der Strumen auf die Luftröhre geschildert ist, im Bereiche alter Tracheotomienarben ein zu stenotischem Athemtypus führender Zustand eintreten, indem bei der Respiration diese mehr oder weniger membranöse Portion ventilartig in das Tracheallumen aspirirt wird.

Bei derartigen Affectionen, welche abgesehen von der Erstickungsgefahr zu Dilatation des Herzens und Myodegeneration führen können, habe ich wiederholt nach dem Vorgange von Schimmelbusch, König u. A. mit gestielten Periostknochen Weichtheillappen vom Sternum nach Excision der membranösen vorderen Trachealwand oder

nach breiter Anfrischung der Fistel den Defect ersetzt. Auch da blickt die Epidermisfläche des Ersatzlappens in das Tracheallumen nach der Operation. Nach 8—10 Tagen wird die Ernährungsbrücke durchtrennt und der Stiel des Lappens auf die Sternalwunde zurückgeklappt.

Bei Zerstörungen des Schildknorpels, welche eine Verengung bedingen, muss man nach Spaltung des Kehlkopfes ein Stück Knorpel oder Knochen einsetzen; dazu könnte das Zungenbein benutzt werden in Form gestielter Lappen. v. Mangold räth, Knorpel von den Rippen zu entnehmen und in einem ersten Acte unter die Halshaut unter dem Kinn zu implantiren und diesen fest einheilen zu lassen. Nach der Einheilung (4—7 Monate) vermag man dann einen Hautlappen zu bilden, in dem der nunmehr eingeheilte Knorpel sich befindet. Das Stück Knorpel soll conisch, rautenförmig sein, so dass es die beiden Kehlkopfhälften auseinanderdrängt.

Es werden mithin durch die Bronchoplastik eingesunkene Knorpelränder aufgerichtet, das Hinderniss in toto beseitigt und nun eine Knochenplatte vom Manubrium sterni heraufgeklappt. Bei der Kehlkopfknorpelplastik werden die plastischen Zwecken dienenden Theile der Nachbarschaft entnommen.

Wir vermögen also heutzutage mit voller Aussicht auf einen positiven Erfolg auch an der Trachea vom Ligamentum cricotracheale bis herab zum Jugulum die verschiedenen Methoden der Incision und Excision transversalen und verticalen Naht, combinirt mit einfachen oder doppelten gestielten Lappen der Haut, welche nach Bedürfniss mit Periost, Knochen oder Knorpel unterfüttert sind, zu benutzen, um eine ganze Reihe beachtenswerther plastischer Operationen an dem defecten oder obliterirten stenotischen Trachealrohre auszuführen.

Wie aus den Berichten der belgischen laryngologischen Gesellschaft vom 6. Juni 1903 hervorgeht, sind diese Methoden in jüngster Zeit u. A. von Prof. Moure in Bordeaux mit einwandfreien Resultaten benutzt worden.

Die Versuche von v. Hacker, bei narbigen Processen im Tracheallumen aus der Substanz der Luftröhre selbst nach besonders erörterter Technik Lappen zu bilden, die Stümpfe zu adaptiren in complicirten Nahtlinien, dürften wohl doch häufig an Gewebnecrosen scheitern; ebenso scheint mir der Versuch von Foederl, nach Laryngectomie den Trachealstumpf zu mobilisiren und emporzuziehen, um ihn durch Suturen an das Zungenbein zu verankern, gewagt, da hierbei doch die Trachea der Necrose anheimfallen könnte, ganz abgesehen von den besonderen Gefahren der Laryngectomie.

Ich will damit nur andeuten, dass der Mobilisation der Trachea gewisse Grenzen gesetzt sind und stehe im Uebrigen nicht an, auch die Bestrebungen der genannten Autoren in vollstem Maasse anzuerkennen, da gewiss auch in dieser Richtung Fortschritte möglich sind.

So schöne Resultate mit den soeben skizzirten Methoden erzielt werden können, so sind eben die Misserfolge auf diesem Gebiete doppelt beklagenswerth und von schweren Schädigungen für die Patienten gefolgt. Es wird daher noch fernerer Arbeit bedürfen, um die Resultate in noch mehr Fällen als bisher prognostisch sicherer zu gestalten.

Im Jahre 1897 hat mein damaliger Assistent, Herr Dr. Oppenheimer in Stuttgart, eine eingehende Arbeit „Ueber entzündliche Pro-

cesse und tiefgehende Eiterungen am Halse“ veröffentlicht. Es werden daselbst Fälle angeführt, in denen retropharyngeale Eiterungen in das Mediastinum anticum und posticum durchgebrochen sind. Das Mediastinum anticum ist für solche Verhältnisse viel leichter zugänglich, indem der Eiter besonders bei Kindern zwischen den Intercostalräumen durchbrechen kann oder, wie in einem unserer Fälle, das Sternum perforirt. Auch sind Operationen am Mediastinum anticum in stetig wachsender Zahl mit Erfolg ausgeführt worden.

Die Behandlung der Mediastinitis postica wurde in chirurgischen Lehrbüchern nicht erörtert; die unmittelbare Nähe wichtigster Organe und die versteckte Lage rechtfertigten das Zaudern selbst kühner Operateure.

Schon vor Quenu, Hartmann und Bryant sind von mir Leichenversuche in dieser Richtung unternommen (von 1892 ab); auch haben wir damals und später Versuche gemacht, die Bronchien vom Mediastinum posticum aus zu incidiren.

Anselm Schwarz hat 1903 eine Arbeit über die Anatomie chirurgicale des bronches extrapulmonaires verfasst.

Er führt daselbst aus, dass wir unter extrapulmonären Bronchien einen primitiven Abschnitt verstehen vor dem Ursprunge des ersten Collateralastes, welcher mit den entsprechenden venösen und arteriellen Gefässstämmen die Lungenwurzel bildet, während die collateralen Aeste mit den entsprechenden Blutgefässen die primitiven Lungenstiele bilden.

Nur der Stammbronchus vor dem Abgange der ersten Collaterale ist der eigentliche chirurgische Abschnitt der extrapulmonalen Bronchien, und dieselben können mit Aussicht auf Erfolg nur vom Mediastinum posticum aus freigelegt werden.

Eine Thoraxresection, welche die 5., 6., 7. und 8. Rippe betrifft (Thorax-Thürflügelschnitt, U-förmiger Schnitt mit äusserer Basis) gestattet leicht eine Ablösung der Lunge rechts sowohl wie links und entblösst den Bronchus, den man nun zu eröffnen in der Lage ist. Die Tiefe, in der der Bronchus sich befindet, ist etwa 7 cm von der Rippenoberfläche. Diese Bronchotomia postica ist eine hier durchaus berechnete Operation; man kann dabei den Bronchus etwa 1—2 cm von der Bifurcation entfernt eröffnen.

Der transpleurale Weg ist nur ausnahmsweise zu empfehlen. Nach Eröffnung der Pleura (6—10 cm) dringt der Finger in das Cavum, die Lunge collabirt und man fühlt nach innen den völlig freien Bronchus. Bei dem extrapleuralem Verfahren wird die Pleura gelöst, was unschwer in vielen Fällen gelingt, ohne durch Einreissen Pneumothorax zu veranlassen.

In einem auf dem Congress für innere Medicin (1900) gehaltenen Vortrage „Ueber Entwicklung der Lungenchirurgie“ berichtete ich über einen Knaben, der am 28. Mai 1898 aufgenommen wurde mit der Anamnese, dass eine grosse, mit einem Wollfaden umwickelte Nadel aus einem sogen. Pustrohr in die Luftwege aspirirt worden sei. Ausser heftigen Schmerzen und Reflexhustenattacken hatte das Kind dauernd Temperaturen bis 41° C.

Ein Röntgenbild ergab, dass die Nadel quer vor dem siebenten Halswirbelkörper im linken Bronchus steckte. Links hinten entwickelte

sich intensive Dämpfung; dabei bestand Anorexie und starke Abmagerung, krampfhaftige Reflexhustenanfälle, Schüttelfröste mit Temperaturen von 40° und darüber. Unter diesen Umständen am 18. Juni Resection der 3., 4. und 5. Rippe bis zu ihren hinteren Gelenk-Verbindungen. Vom Mediastinum posticum aus Incision der von schmierigem Eiter bedeckten Pleura, Tamponade des Lungenabscesshohlraumes. Ein Pneumothorax entsteht nicht, da bereits Adhäsionen den Lungenherd fixirt haben mussten im Bereiche der Operationswunde.

Bei der Palpation vom Mediastinum posticum aus muss sich die Nadel aus ihrer queren Lage verschoben und gelockert haben, so dass sie nicht sicher gefühlt werden konnte. Die Wunde wird sorgfältig tamponirt.

Am folgenden Tage bei einem heftigen Krampfhustenreflexe wird die Nadel mitsammt dem Wollfaden expectorirt. Letzterer hat wohl als Infectionsträger den eitrigen Process in der Lunge und im Mediastinum posticum inducirt, der die Operation nothwendig machte. Der am 28. August 1898 entlassene Kranke ist heute ein gesunder und kräftiger Jüngling.

Schon damals wies ich auf einen meiner geheilten Fälle hin, in welchem nach einer Lungenresection Patient während der Nachbehandlung und so lange noch die kleinste Lungenfistel bestand, bei geschlossenem Mund und Nase unbehindert in- und expiriren konnte.

Für Geschwülste, welche den mediastinalen Theil der Trachea ergriffen haben oder pathologische Processe, die eine Compression so tief gelegener Luftröhrensegmente bedingen, sind besonders lange, mit inneren Canülen versehene Hummerschwanzcanülen neuester Construction unentbehrlich und in meiner Klinik in verschiedener Länge und Weite vorrätzig; auch habe ich wiederholt von denselben bei mediastinalen Processen mit palliativem Erfolge Gebrauch gemacht.

Helfen auch diese Canülen nicht mehr, dann ist der asphyctische Tod unvermeidlich; an sich gehen derartige Patienten post tracheotomiam in der überragenden Anzahl der Fälle an Blutungen oder septisch-ungemein schnell zu Grunde.

Meine Erfahrungen über Lungenresection lehren nun, wie schon erwähnt, dass die Patienten von Lungenwunden aus und später von Lungenfisteln unbehindert athmen können; dasselbe lehren meine Experimente.

Nach Costopneumopexie und Pneumotomie kann man die Trachea eines Thieres abklemmen; sofort stellt sich eine retrograde Athmung von hinten her, von der Lungenwundfläche aus, ein. Die Lungenwundfläche, welche eine ausreichende Athmung gestattet, ist dabei eine überraschend kleine.

Wem fielen hierbei nicht ein classisches Paradigma aus Dubois Raymond's Vorlesungen ein. Wenn man einer Ente den Oberschenkel amputirt, so athmet das Thier mit abgeklemmter Trachea, da die luftführenden Räume des Os femoris mit den Lungen in Zusammenhang stehen, gewissermaassen antipersistaltisch von dem Canal des Oberschenkelknochens aus.

Es handelt sich hierbei nicht etwa um interessante physiologische Experimente und Registrirung zufälliger klinischer Operationsbefunde.

Ich habe erst kürzlich in einem Falle, bei dem die qualvollsten Compressionserscheinungen vorhanden waren, weil jede andere mechanische Hilfe versagte, die Anlegung einer Lungenfistel vorgeschlagen. Herr Geheimrath B. Fränkel und Senator unterstützten diesen Vorschlag, den v. Schrötter in seinem Werke „Ueber Erkrankungen der Luftröhre“ ebenfalls schon vom theoretischen Standpunkte aus erwägt. Sind doch alle Autoren darüber einig, wie erstaunlich tolerant Lungenwunden sind. Dieselben behalten vielfach lange Zeit das Aussehen frisch durchschnittenen, im Zustande fibröser Degeneration befindlichen Lungengewebes, ohne einen schützenden Granulationswall, und trotzten den verschiedensten äusseren Einflüssen.

Die einmal formirte und functionirende persistirende Lungenfistel bietet nicht mehr Gefahren, wie die Trachealfistel post tracheotomiam.

Die Versuche, den traumatischen Pneumothorax bei mediastinalen und pulmonalen Operationen zu vermeiden oder gefahrloser zu gestalten, werden dem Vorschlage der Anlegung von Lungenfisteln als lebensrettender Operationen nur förderlich sein.

Ausser den Experimenten von Willard-Delorme und Duplay über Costopneumopexie und Decortication pulmonaire sei hier K a r e w s k y erwähnt, der mit Hilfe von Terpentinseidenfäden extrapleurale Suturen mit und ohne Rippenresection anlegt um die Intercostalmuskeln, und damit breite, solide, flächenhafte Adhäsionen der Lunge erzielt, endlich die Versuche aus von Mikulicz's Klinik, um den Pneumothorax traumaticus zu einem relativ gefahrlosen Ereignisse zu gestalten.

Bei der Darstellung der Chirurgie der Luftwege dürfte diese wichtige Frage in Zukunft nicht unerörtert bleiben.

Ich stelle nunmehr die These auf: In Fällen von Tracheo- und Bronchostenosen, bei welchen eine directe mechanische Hilfe versagt und Vitalindication vorliegt, ist dem Patienten das Anlegen einer Lungenfistel vorzuschlagen.

Man genügt durch die soeben geschilderten operativen Maassnahmen einer Vitalindication, und der vorgeschlagene neue chirurgische Weg gehört zu den direct lebensrettenden Eingriffen.

Bei benignen polypösen und papillomatösen Geschwulstbildungen hat die endolaryngeale Methode in den Händen der Laryngologen grosse Triumphe gefeiert; Geheimrath B. Fränkel hat nun, wie Exc. Moritz Schmidt schreibt, das Verdienst, zuerst darauf hingewiesen zu haben, dass diese Operationsmethode bei circumscripiten, frühzeitig diagnosticirten Cancroiden der Stimm lippen mit Erfolg anwendbar ist. Es werden dann einwandfreie Fälle von Schmidt selbst, Geheimrath Fränkel, Jurasz und Edmund Meyer mitgetheilt.

In der überwiegenden Mehrzahl der Fälle wird jedoch auch bei den circumscripiten Tumoren der Sitz, die Ausdehnung und die maligne Tendenz der Geschwulstbildung die Thyreotomie, welche von Butlin und in Sonderheit von Sir Felix Semon mit so ausserordentlichen Resultaten geübt wird, als Normalverfahren zu erachten sein.

In der Decemberrnummer der „Annales des maladies de l'oreille et du larynx“ findet sich eine Mittheilung von Sir Felix Semon „Thyreotomie et laryngectomie dans le cancer du larynx“ und im Januarheft des „Internationalen Centralblattes für Laryngologie und Rhinologie“ er-

örtert derselbe die Frage der Weglassung der Tamponade und der sofortigen Entfernung der Tracheotomiecanüle nach Kehlkopfspaltung wegen maligner Kehlkopfneubildungen.

Ich muss nun anerkennen, dass ich, seitdem unsere endolaryngeale Technik eine subtilere geworden ist, mein Urtheil dieser Frage gegenüber folgendermaassen zu präcisiren vermag:

1. Sorgfältige Untersuchung setzt uns in zahlreichen Fällen in die Lage, auch Frühstadien des Carcinoms, z. B. an den Stimm lippen, zu erkennen.
2. Die Thyreotomie ist für diese Fälle nicht nur eine palliative, sondern eine segensreiche radicale und dabei conservative Methode.
3. Bei circumscribten Carcinomexcisionen ist nach der Thyreotomie ohne Tamponade und Liegenlassen von Trachealcanülen eine tadellose Heilung in überraschend kurzer Zeit möglich.

Ueber den auf Grund geheilter Fälle in jüngster Zeit von Grünwald gemachten Vorschlag, nach Laryngofissuren, ja auch nach Pharyngotomia subhyoidea, ohne Canüle und ohne Tamponade theils am hängenden, theils am gesenkten Kopfe vorzugehen und mit sofortiger, möglichst exacter Etagnennaht den Eingriff zu beenden, vermag ich aus eigener Erfahrung kein maassgebendes Urtheil abzugeben; es hat aber gewiss etwas im höchsten Maasse Beunruhigendes, wenn man den Patienten genau überwachen muss während der Nachbehandlung, um bei Eintritt von Oedema glottidis sofort die Canüle einschieben zu können.

Meine Technik bei diffusen Papillombildungen und bei umschriebenen Carcinombildungen der Stimmlippen bestand in folgendem Vorgehen:

a) Medianer Hautschnitt vom Zungenbeine oder von der Incisura thyreoidea bis zum unteren Rande des Ringknorpels nach tiefer Tracheotomie.

b) Incision der Fascie und Beiseiteziehen der Muskeln bis zur Blosslegung des Larynx. Sorgfältige Blutstillung.

c) Spaltung des Ligamentum conoid. und des Schildknorpels genau in der Medianlinie mit meiner Kehlkopfscheere, nachdem mit feinem Messer, während der Kehlkopf mit einem einzinkigen Haken nach vorn gezogen wird, in der Mitte der Incisura thyreoidea der Kehlkopf eröffnet wurde.

d) Application einer Cocain-Antipyrinlösung (Cocain. Antipyrini $\bar{a}\bar{a}$ 5,0, Aq. dest. 100,0, Acid. carbolic. 1,0) oder Adrenalin 1:1000 unter entsprechendem 5proc. Cocainzusatz. Darauf Exstirpation alles Kranken mit Messer oder Scheere und Pincette und Thermocauter bei genügender Beleuchtung des Larynxinnern. Hierauf genaue secretdichte Jodoformgaze-Tamponade des Larynx, Knorpelnaht. Die Trachealcanüle bleibt liegen. Pat. steht am Operationstage auf, kann stets unbehindert schlucken.

e) Nach 48—72 Stunden wird die Tamponade, nach 4—5 Tagen die Canüle definitiv entfernt; nach 12—20 Tagen ist die äussere Heilung beendet; eine secundäre Hautnaht erschien überflüssig.

Bei Tuberculose des Larynx und der Epiglottis, wo eine Indication zu ausgedehnten chirurgischen Eingriffen vorliegt, haben wir folgende Operation ausgeführt:

Totale Laryngofissur; Exenteration des Larynx, event. mit Resection erkrankter Knorpeltheile; Extirpation der Epiglottis; zum Schluss Anwendung des Thermocauters, secretdicke Jodoformgazetamponade der Wundhöhle, Einlegen einer Cantüle.

Die Patienten schlucken nach diesem Eingriffe ohne jede Störung.

Nach etwa acht Tagen werden von den seitlichen Spalträndern des Schild- und Ringknorpels schmale Streifen resecirt. Totale Laryngoplastik mit gestieltem Lappen, wenn möglich Brückenlappen von der Regio submentalalis; derselbe wird an die Schleimhaut der Sinus pyriformes und an die hintere und seitliche Circumferenz der Trachea mit Nähten exact fixirt. Ebenso werden 1—2 Suturen den Hautlappen in der Tiefe des Kehlkopfhohlraumes fixiren. Handelt es sich um ein bärtiges Individuum, so muss man eine bartlose Gegend zur Hautplastik wählen. Ein Jodoformtampon sichert die Lage des Lappens auf seiner neuen Unterlage. Nach der Heilung besitzt Pat. ein Laryngoschisma artificiale, welches den Sprechact nicht hindert, da die Knorpelplatten der Cartilag. thyreoideae zusammenfedern.

Laryngoscopisch ist ein wenn auch enger Aditus ad laryngem vorhanden, da, wo die oberen Lappenränder mit der Schleimhaut der Sinus pyriformes zusammengewachsen sind. Man ist in der Lage, bei solchen Laryngoplastiken den ganzen früheren Kehlkopfraum mit Haut exact auszutapeziren.

Diese Haut nimmt die oben erwähnte mucöse Beschaffenheit an. Zum ersten Male habe ich vor sieben Jahren mit glänzendem, noch heute andauerndem Erfolge diese Operation bei einem jungen Kaufmann gemacht, dem ich wegen käsiger Orchitis und Epididymitis tuberculosa einen Hoden entfernt hatte und der an bacillärer Lungenphthise litt bei schwerster Kehlkopftuberculose mit Deglutitionsstörungen und Dyspnoe. Hier kann ich mit Fug und Recht behaupten, dass ich einen organischen künstlichen Kehlkopf durch totale Laryngoplastik gebildet habe.

Patient trägt keine Cantüle, athmet durch sein Laryngoschisma, erscheint kerngesund und leistet in seinem Berufe sehr viel.

Er spricht mit lauter modulationsfähiger Stimme laut und anhaltend und ist im Stande, die Tonleiter zu singen. Der cutane Aditus ad laryngem ist ein etwa doppelt linsengrosser elliptischer Spalt; und gerade dem Umstande, dass die Expirationsluft die freien Leisten dieses Spaltes zum Schwingen bringt, verdankt der Patient seine glänzende laute Sprachfähigkeit.

Ein zu weiter Spalt hätte höchstens eine laute Flüstersprache gestattet, da ja jede Muskelwirkung für die vicariirend als Stimmblätter dienenden Hautleisten fehlt.

Es ist also hier die Kehlkopftuberculose wie eine chirurgische Localtuberculose behandelt und hat die Therapie einen dauernden Heilerfolg erzielt. Vor allen Dingen muss ich auf das Resultat meiner Methode der totalen Laryngoplastik als ein geradezu verblüffendes hinweisen.

Wir kämen jetzt zu der Beschreibung der Technik einer Hemilaryngectomie.

Ist keine Tracheotomie vorausgegangen, so verfähre ich bei nicht

vorhandener Dyspnoe folgendermaassen. Ein Medianschnitt wird vom Zungenbein bis zum unteren Rande des Ringknorpels geführt. Die Arteria hyoidea und cricothyreoidea werden unterbunden. Von den Enden dieses Schnittes führe ich rechtwinklig zu dem Medianschnitt auf der Seite der Erkrankung zwei 4 cm breite Querschnitte nach aussen. Der so umschnittene rechteckige Hautlappen wird zurückpräparirt und nach aussen umgeklappt, so dass der innere Rand des Kopfnickers freiliegt.

Die kranke Larynxseite wird nun in situ skelettirt, indem die Muskelansätze (Musculi sterno-hyo- und cricothyreoidei) unter sorgfältiger Blutstillung abgetrennt werden. Die Arteria laryngea superior wird vor dem Eintritte in den Larynx gefasst, das Zungenbeinhorn jenseits der Klemme mit der Kehlkopfscheere durchtrennt und nun die Unterbindung ausgeführt.

Die Schilddrüse wird nach abwärts vom Larynx gezogen und, wenn nöthig, ein hoch hinaufreichender Strumapol zwischen Clamps reseziert und doppelt unterbunden.

Die Lösung der Weichtheile vom Larynx wird mit den Fingern, welche mit sterilen Tupfern umwickelt sind, ausgeführt. Erst nachdem alle vorbereitenden Acte beendet sind, die Blutung sicher steht, und die Larynxhälfte, die entfernt werden soll, auch hinten bis zur Mittellinie isolirt ist, wird zur Resection geschritten.

Jetzt kann man die Tracheotomie machen und eine Hahn'sche Pressschwammtamponcäule einlegen; es ist aber auch möglich, ohne dieselbe am hängenden Kopfe die Hemilaryngectomie gefahrlos auszuführen. Nachdem der Pat. in die Hängelage gebracht und das Kopfende des Operationstisches an das Fenster gerückt ist, wird die totale Laryngofissur als letzter Operationsact ausgeführt und nun die oben erwähnte Cocainadrenalinlösung applicirt. Hierauf wird rasch die Membrana hyo-thyreoidea auf der kranken Seite und die Schleimhaut quer gespalten, darauf das Ligament und die Schleimhaut zwischen Schild und Ringknorpel ebenfalls quer, beides bis zur Medianlinie. Endlich wird unter subtilster Schonung des Oesophagus die sonst völlig isolirte und mobile kranke Kehlkopfhälfte in der hinteren Medianlinie gespalten und der Organtheil entfernt.

Jetzt wird der zur Plastik bestimmte Hautlappen in den durch die Hemilaryngectomia entstandenen Wundtrichter gelagert, an den Wundrand der Schleimhaut des Sinus pyriformis, ebenso unten an die Trachea, und in der Medianlinie an die stehengebliebene Kehlkopfhälfte angenäht, nachdem schon vorher ein etwa im Oesophagus oder Pharynx entstandener Defect auf das Exacteste vernäht ist. Ein zweiter entsprechend zurecht geschnittener, zungenförmiger Hautlappen mit oberer Basis aus der Regio hyoidea vermag von oben in den Larynxraum hineingeschlagen zu werden und mit Hilfe von zweckmässig angelegten Suturen zum völligen cutanen Abschlusse der Wunde nach oben einwandfrei beizutragen. Mit Jodformgaze wird der Larynxraum nun sorgfältig austamponirt. Vorher war schon nach beendeter Exstirpation ein dünner Ernährungsschlauch von einem Nasenloch aus in den Oesophagus eingeführt; dieser Schlauch bleibt dauernd liegen, bis dem Patienten das Schlucken erlaubt werden kann.

Um die Cantülenöffnung werden zum Zwecke der Drainage ebenfalls Jodoformgazestreifen eingeführt.

Selbstverständlich kann man auch ohne die beschriebene Lappenplastik die Hemilaryngectomie ausführen, ich halte aber die Laryngoplastik für ungemein werthvoll, in erster Linie wegen der Rolle, welche sie spielt bei der exacten Naht und Tamponade als ein heroisches Mittel, um die Schluckpneumonie zu verhüten.

Zweitens aber ist die entfernte Larynxhälfte nach beendeter Heilung durch einen mit Haut austapezirten Hohlraum ersetzt, welcher als ein beachtenswerthes Aequivalent des verlorengegangenen Organtheiles betrachtet werden kann, wie ich bereits oben auseinander gesetzt habe.

Das Laryngoschisma ist in keiner Weise störend, kann jedoch auf Wunsch, wenn nothwendig, beseitigt werden, wovon ich jedoch stets abrathe. Ist man in der Lage, nach der Thyreotomie eine atypische Resection zu machen, dann hat die plastische Deckung des Defectes mit ganz dünnen gestielten Hautlappen begreiflicher Weise noch vollkommener Resultate, combinirt mit Hautknorpellappen vom Zungenbeine oder Schildknorpel in mannigfach variirter, den sonstigen Principien der allgemeinen Chirurgie adaptirter Technik.

Bei primären Carcinomen der Epiglottis, welche auf den Zungenrund übergegriffen haben, bin ich von einer Pharyngotomia subhyoidea ausgegangen. Eine Incision entsprechend dem unteren Rande des Os hyoideum legt die Epiglottis frei, die Mucosa am oberen Rande der Cartilag. thyroidea wird durchtrennt und der Kehildeckel an seiner Basis abgeschnitten, eventuell mit dem Thermocauter.

In einem Falle habe ich die Epiglottis, das Zungenbein und den Zungenrund im Zusammenhang exstirpirt. Ueber den ungewöhnlichen Erfolg und Heilerfolg in diesem Falle werde ich weiter unten berichten. Unser sonstiges Verfahren hierbei bietet nichts Originelles, so dass ich mich mit dieser kurzen Erörterung dieses zu den Kehlkopfoperationen gehörenden Eingriffes begnügen darf. Nur auf ein wesentliches Moment möchte ich aufmerksam machen.

Nach Exstirpation des Zungengrundes und der Epiglottis wegen Carcinom bleibt eine Cantüle in der Trachea liegen. Ist der Eingriff ausgedehnt gewesen, so ist die Gefahr einer Schluckpneumonie sehr gross, wogegen selbst die Wundtamponade nicht schützt. Wir glauben nun für solche Fälle a) in der secretdichten Tamponade des Larynx vom Aditus her, b) in dem Ueberrahmen des Tampons zur absolut sicheren Fixation, c) in dem temporären plastischen Verschluss des Aditus ad laryngem ein einwandfreies Mittel gefunden zu haben, um Schluckpneumonie zu bannen.

Zur Erläuterung unserer Technik in bestimmten Fällen lasse ich eine Beschreibung derselben folgen, bemerke aber, dass wir dieselbe in den letzten zwei Jahren, trotzdem sie gute Resultate ermöglichte, wesentlich modificirt haben.

In Fällen nämlich, wo bereits die Tracheotomie ausgeführt war oder wenn bei fehlender Dyspnoe eine einleitende Tracheotomie vermieden werden konnte, ziehen wir jetzt vor, anstatt mit der prophylactischen Trachealresection zu beginnen, erst am Schlusse der Operation, nachdem der skeletirte und allseitig mobile Larynx am hängenden Kopfe

abgetrennt war, unterhalb des Zungenbeines Kehlkopf und Trachea aus der Wunde herauszuziehen, die Luftröhre mit starken Nähten anzuschlingen und vor den Nähten den Kehlkopf unterhalb des Ringknorpels etwa abzuschneiden.

Zum Schlusse wird der Trachealstumpf mit Suturen in das geschilderte Hautknopfloch circular eingenaht.

Bei diesem Vorgehen fliessen nicht ein Tropfen Secret oder Blut in die Luftwege.

Die jetzt zu erörternde Art vorzugehen dürfte aber für gewisse Verhältnisse dennoch gebraucht werden müssen.

Fall I. Totale Exstirpation des Kehlkopfes, des Epiglottis, Resectio des Pharynx, Exstirpation erkrankter Lymphdrüsen.

I. Schnittführung. Zwei Querschnitte werden, der obere dicht über dem Zungenbeine, der untere dicht unterhalb der Cartilago cricoidea, von der Mitte des rechten bis zum Hinterrande des linken Kopfnickers geführt. Längs des Hinterrandes des linken Kopfnickers werden beide durch einen Längsschnitt verbunden, der Hautlappen nach rechts zurück präparirt.

II. Freilegung des Larynx. Der linke Kopfnicker wird in der Höhe der beiden horizontalen Schnitte quer durchtrennt; der Omohyoideus wird da, wo er von hinten unter den Kopfnicker tritt, durchgeschnitten. Dann dringt man von hinten her stumpf unter den Kopfnicker vor und versucht den Muskel sammt dem Packet indurirter Lymphdrüsen, die vor und unter dem Muskel liegen, von den grossen Gefässen abzuschieben. Dies gelingt leicht bei der Carotis, aber mit der V. jugularis sind die Drüsen so fest verwachsen, dass man es vorzieht, das Gefäss ober- und unterhalb des Drüsenpackets zu unterbinden und zu durchschneiden. Darauf werden erst links, dann rechts die Mm. sternothyreoid. und sternohyoide. in der Nähe des Unterrandes der Cart. cric. durchgeschnitten. Es folgt die Unterbindung beider Art. thyreoid. superiores oberhalb des Abganges A. cricothyreoid. Man kann jetzt nach Durchtrennung des derben Fascienblattes, das ihn an die Vorderfläche der Trachea anheftet, den breiten Isthmus der Gland. thyreoid. nach abwärts schieben, bis die oberen vier Trachealringe frei liegen, letztere werden auch in ihrem seitlichen Umfange freigelegt, so dass die ganze Circumferenz der Trachea frei ist, bis auf ihre Hinterfläche, wo sie vorläufig mit dem Oesophagus in Verbindung bleibt. Endlich werden die Mm. sternohyoideus, omohyoideus und thyreohyoideus rechts und links an ihren Insertionen am Zungenbeine abgeschnitten, dabei werden rechts und links die Artt. laryngeae sup. unterbunden und durchgeschnitten.

III. Durchschneidung der Trachea. Das Ligamentum cricotracheale wird aus freier Hand quer durchgeschnitten, durch die vordere Wand der so eröffneten Trachea werden zwei Fadenzügel eingelegt, in den Unterrand der Cart. cricoidea setzt man einen scharfen Haken ein, die Fadenzügel und der Haken werden nach vorn angezogen und so die Querschnitte in der Trachea zum Klaffen gebracht. Nunmehr scheidet man die Trachea von dem Unterrande der Cart. cricoid. ringsherum ab und streift von der Hinterfläche der Trachea den Oesophagus mit dem Finger etwa 2 cm weit los. Nun kann man den Trachealstumpf mit Leichtigkeit in das Niveau der Haut vorziehen. Dann wird zuerst der vordere Umfang mit ein paar Matratzennähten an die Haut angenäht,

darauf der Unterrand des grossen viereckigen Hautlappens wieder in seine natürliche Lage gebracht und an ihn der Hinterrand des Trachealstumpfes angenäht. Somit ist die Trachealöffnung rund herum mit Haut umsäumt und gegen die übrige Wunde abgeschlossen. Zur ferneren Narcose benutzt man eine gewöhnliche Canüle.

IV. Exstirpation des Kehlkopfes. Man dringt über dem Zungenbein ein, durchschneidet den Ansatz des *M. mylohyoideus* und *geniohyoideus* beiderseits sowie die *Ligamenta glossoepiplotica med. lateralia* und gelangt so vor der Epiglottis in den Rachenraum. Sofort wird mit einem langen Gazestreifen von der Wunde her die Mundhöhle fest ausgestopft. Weiterhin durchschneidet man mit der Knochenscheere das Zungenbein beiderseits medialwärts von dem Ansätze des *M. biventer*. Wenn man nun das Zungenbein mit einem scharfen Haken nach abwärts zieht, hat man einen guten Einblick von oben auf die Hinterfläche der Epiglottis, den *Sinus pyriformis* und den Kehlkopfeingang. Man sieht das Carcinom, welches links den ganzen *Sinus pyriformis*, die Basis der Epiglottis und das *Lig. aryepiglotticum* einnimmt. Es wird nun beiderseits die *Membrana thyreochoyoidea* von den Zungenbeinhörnern abgetrennt, wobei die Schleimhaut gleich mit durchschnitten wird, dann folgt beiderseits die Durchtrennung der *Mm. constrictores pharyngis* inf. sammt der bedeckenden Schleimhaut und schliesslich wird die Vorderwand des Oesophagus in der Höhe des Oberrandes des Schildes der *Cartilago cricoidea* quer abgeschnitten. Es erübrigt noch, die Vorderfläche des Oesophagus von der Rückfläche des Larynx abzustreifen, was sich leicht auf stumpfem Wege machen lässt.

V. Schluss der Wunde. Der Abschluss der Oesophagus-Pharynxwunde machte grosse Schwierigkeiten. Namentlich war die Spannung der Nähte, welche die Vorderwand des Oesophagus zum Zungenrunde hinauf gezogen, sehr gross. Immerhin gelang schliesslich die Vereinigung des Defectes in querer Richtung. Eine Naht in der Längsrichtung war ausgeschlossen, weil von der hinteren Rachenwand nur ein etwa 5 cm breiter Streifen stehen geblieben war, aus welchem sich kein hinreichend weites Rohr bilden liess. Vor Schluss der Schleimhautwunde wurde durch die Nase ein weiches Gummirohr in den Oesophagus gelegt. Um die Schleimhautnaht zu stützen, wurden vor derselben die noch vorhandenen Muskelstümpfe und Fascienstreifen nach Möglichkeit zu einer zweiten Schicht durch Nähte vereinigt, dazu wurden auch die ziemlich weit hinaufreichenden oberen Lappen der *Gland. thyreoid.* verwandt. Dann wurde der Hautlappen zurückgeklappt und in seiner früheren Lage vernäht, was bei seinem Unterrande schon bei Versorgung der Trachea geschehen war. Zur Drainage wurden zwei Gazestreifen unter den Hautlappen gelegt und aus den unteren Wundwinkeln herausgeleitet. Leichter Compressivverband.

Fall II. Tumor, der vom linken *Lig. aryepiglott.* ausgegangen sein soll und der sich jetzt auf die linke Rachenwand bis nahe hinauf an die Tonsille erstreckt, den *Sinus pyriformis* ausfüllt und im Oesophagus ringförmig nach abwärts geht, wo man seine untere Grenze vom Munde aus mit dem Zeigefinger noch gerade erreichen kann.

Operation. I. Abschnitt: Freilegung des Kehlkopfes von vorn. Längsschnitt in der Mittellinie, etwas oberhalb des Zungenbeines be-

ginnend und bis in's Jugulum reichend. Haut und Fascien werden bis auf die Membrana hyothyreoidea, den Schildknorpel und Ringknorpel in einem Zuge durchtrennt. Unterbindung der A. cricothyreoidea. Das tiefe Blatt der Halsfascie wird, wo es vor dem Isthmus der Schilddrüse sich an den Ringknorpel anheftet, quer durchschnitten, der Isthmus der Schilddrüse wird stumpf nach abwärts gedrängt, bis die oberen Trachealringe freiliegen.

Querschnitt durch Haut und Platysma bis zum Vorderrande des Kopfnickers beiderseits. Vena jugularis ant. wird unterbunden. Mm. sternohyoideus, omohyoideus und thyreohyoideus werden unterhalb des Zungenbeines abgeschnitten. Mm. sternohyoideus und sternothyreoides werden am Unterrande des Ringknorpels quer durchtrennt. M. sternothyreoides wird vom Schildknorpel abgetrennt. Die Muskelstümpfe bleiben mit den Hautlappen beiderseits in Verbindung und werden auf beiden Seiten mit dem Hautlappenstumpf vom Kehlkopfe abgedrängt und mit stumpfen Haken nach aussen abgezogen. Der obere Pol der Schilddrüse scheint auf beiden Seiten vom Tumor mitergriffen zu sein. Man unterbindet beiderseits die A. thyreoidea sup. doppelt und durchtrennt sie, dann wird beiderseits der obere Pol der Schilddrüse quer abgeschnitten. Die geringe Blutung aus den Schnittflächen wird durch einige Nähte gestillt. Die unteren Hälften der Schilddrüse werden stumpf vom Ringknorpel und der Trachea nach aussen weggedrängt.

Die A. laryngea sup. wird beiderseits vor dem oberen Horn des Schildknorpels, da wo sie in die Membr. hyothyreoidea eintritt, unterbunden.

Damit liegt die ganze Vorderseite des Kehlkopfes frei.

II. Abschnitt: Abtrennung des Kehlkopfes vom Zungenbeine. Quere Durchtrennung des Pharynx am hängenden Kopfe.

Man zieht das Zungenbein mit scharfem Haken nach vorn und oben und scheidet hart an seinem unteren Rande die Membrana thyreohyoidea durch. Dann dringt man mit kleinen Schnitten an der Hinterfläche des Zungenbeines nach oben und hinten vor und eröffnet so die Rachenhöhle zwischen Zungengrund und Vorderfläche der Epiglottis. Der Schnitt wird nach beiden Seiten hart am Unterrande des Zungenbeines erweitert bis dahin, wo das Cornu sup. cart. thyreoideae mit dem Lig. thyreohyoid. laterale an das Cornu majus oss. hyoid. angeheftet ist. Nun kann man den Kehlkopfeingang vorziehen, so dass er (am hängenden Kopfe) nach oben gerichtet ist, die Athemluft frei passieren lässt und gegen das Hineinfließen von Blut gesichert ist. Man sieht jetzt, dass man, wenn der Schnitt in der Höhe des Zungenbeines wagemrecht quer durch die Rachenwand rund herum weitergeführt wird, auf der rechten Seite weit im Gesunden bleibt, dass aber links der obere Rand des Tumors stehen bleiben würde. Gleichwohl entschliesst man sich, in dieser Weise vorzugehen, da es bei der Enge des Raumes sehr schwer sein würde, vor Entfernung des Larynx um den oberen Pol der Geschwulst an der seitlichen Rachenwand herumzukommen. Es werden also beiderseits die Lig. thyreohyoidea durchgeschnitten. Dann arbeitet man sich mit dem Finger medialwärts von der Carotis int. ausserhalb der Mm. constrictores pharyngis in die Tiefe und dringt in den mit lockerem Bindegewebe erfüllten Raum hinter der hinteren

Pharynxwand vor. Der Finger der anderen Hand arbeitet von der anderen Seite entgegen und wenn beide sich begegnen, ist der Pharynx ringsherum losgelöst und kann quer abgeschnitten werden. Die Blutung ist gering und steht leicht auf Tamponade.

III. Abschnitt. Durchtrennung von Oesophagus und Trachea.

Während der Larynx beständig leicht nach vorn und oben angezogen wird, löst man mit dem Finger die hintere Pharynxwand und den Anfangstheil des Oesophagus hinten von der Unterlage los, bis man zur Höhe der oberen Trachealringe nach abwärts gelangt ist. Hier befindet sich, wie man von aussen durch die dünne Oesophaguswand deutlich fühlen kann, die untere Grenze des Tumors.

Nun wird der Larynx kräftig nach vorn angezogen, so dass die unteren Trachealringe im Jugulum in das Niveau der Hautwunde kommen. Eine starke Nadel mit dickem Faden wird seitlich neben dem unteren Wundwinkel durch den Hautrand eingestochen, fasst ein breites Stück der Trachealwand und wird etwa 1 cm von der Einstichsöffnung durch die Haut wieder ausgestochen. Ebenso verfährt man auf der anderen Seite. Dann wird beiderseits unter den Fäden zwischen Haut und Trachea ein Jodoformgazestreifen eingelegt und darüber werden beide Fäden fest geknotet.

Oberhalb der Fäden schneidet man von vorn nach hinten erst die Trachea und dann den Oesophagus quer ab.

IV. Abschnitt. Exstirpation des Tumorrestes aus der seitlichen linken Rachenwand.

Man schneidet mit der Knochenscheere das Zungenbein in der Mitte durch, die linke Hälfte wird nach vorn und aussen angezogen. Nun ist (am hängenden Kopfe) die obere Grenze des Tumors gut zu sehen. Man umschneidet ihn im Gesunden und vollendet die Exstirpation auf stumpfem Wege, indem man von oben her mit dem Finger hinter den Tumor eindringt und ihn herauschält. Die linke Hälfte des Zungenbeines wird mitentfernt.

V. Abschnitt. Versorgung der Wunde.

In die Trachea kommt eine gewöhnliche Canüle, in den Oesophagus ein weiches Gummirohr, das vorn aus der Wunde herausgeleitet wird. Um den Stumpf des Oesophagus wird hinten und seitlich Jodoformgaze fest eingestopft. Der vordere Umfang des Oesophagus wird mit der hinteren Trachealwand durch einige Nähte vereinigt.

Im oberen Theile der Wunde heftet man die Schleimhaut des Zungengrundes und der seitlichen Pharynxwände, so weit dies möglich ist, an die äussere Haut, indem man die Fäden über Jodoformgazestreifen knotet. Den Abschluss gegen die Mundhöhle bildet ein grosser, fester Ballen steriler Gaze, der ebenso wie die Tampons, welche den Rest der Wunde ausfüllen, vor dem Herausfallen dadurch geschützt wird, dass man die Hautränder darüber durch einige Nähte zusammenzieht.

Wenn wir beispielsweise nach Exstirpation des Larynx, der Epiglottis und Zungenwurzel, sowie der vorderen Wand und der Seitenwände des Pharynx bei Carcinomen nach beendeter Operation den Zungenstumpf durch tiefgreifende Nähte an die Haut der Unterkinngegend verankert und Jodoformtampons über der Nahtlinie fixirt haben, so wird zunächst keine Plastik gemacht, sondern verschieden lange Zeit,

4—6 Wochen gewartet und dann erst zum Verschlusse des Defectes geschritten nach der provisorischen Narbenbildung.

Der Defect, der sich inzwischen erheblich verkleinert hat, stellt ein etwa gleichschenkliges Dreieck dar mit oberer Basis und unterer Spitze. Im Grunde des Defectes liegt die hintere Pharynxwand, deren Seitenränder mit der äusseren Haut etwa entsprechend beiden Innenrändern der Musculi sternocleido-mastoidei vernarbt sind. Die Basis des Dreiecks wird gebildet von dem Narbensaume zwischen Zungenstumpf und Unterkinnhaut; die Spitze des Dreiecks entspricht dem Trachealstumpfe, hinter demselben liegt der Eingang zum Oesophagusstumpfe.

War es nun bei der Exstirpation der Geschwulst verabsäumt worden oder nicht möglich gewesen, den Trachealstumpf durch ein Hautknopfloch des Jugulums hindurch zu ziehen und circular einzunähen, so ist die hintere Trachealwand des Luftröhrenstumpfes mit dem Defectrande der vorderen Oesophaguswand verlöthet.

Diese Verlöthungsstelle resp. die Hautmanschette, welche die hintere Trachealwand deckt, muss mit feinem scharfen Messer vorsichtig angefrischt werden, um genügend wunde Nahtflächen zu gewinnen; es wird also mit diesen Schnitten die Spitze des Dreiecks angefrischt.

Nun wird von den Endpunkten des einen Schenkels des Defectdreiecks je ein Querschnitt nach aussen durch die Haut angelegt, etwa 3—4 cm lang, einander parallel, die Endpunkte dieser Schnitte werden miteinander durch einen Längsschnitt verbunden und die somit rechteckig umschnittene Hautfläche in Form eines Lappens mit der Epidermisfläche nach innen gegen die hintere Pharynxwand herumgeklappt. Dieser Lappen sei mit *a* bezeichnet.

An den Endpolen des entsprechenden Defectdreieckschenkels der anderen Seite werden zwei analoge Querschnitte angelegt und entlang des Narbensaumes zwischen Haut und hinterer Pharynxwand der Narbensaum excidirt und die somit umschnittene rechteckige Hautfläche nach aussen zurückpräparirt. Der Lappen sei mit *b* bezeichnet.

Es folgt nun die Anfrischung der Basis des Defectdreiecks, d. h. der Narbenlinie zwischen Zunge und Unterkinnhaut in ihrer ganzen Länge.

Um die Unterkinnhaut genügend zu mobilisiren, wird von der Medianlinie je ein Schnitt schräg gegen den Kieferwinkel aufwärts ausgeführt, so dass in der Mitte ein Hautdreieck in Form eines Spornes entsteht.

Nach Bedürfniss werden nun die gebildeten Hautlappen so weit als zulässig tunnellirt, mobilisirt resp. von ihrer Unterlage lospräparirt, die Schnitte im Narbengewebe vertieft, Narbengewebe da und dort excidirt, die Blutungen durch Ligatur sorgfältig gestillt.

Unter Hebung des Kopfes überzeugt man sich, ob die Lappen sich für Naht bequem adaptiren lassen. Der Lappen *a* wird nun mit der Epidermisfläche nach innen herumgeklappt und exact oben an die Substanz der Zunge, unten an die gelöste vordere Defectwand des Oesophagus genäht, während der freie Rand der Längsseite des Lappenrechtecks an den Wundrand der entgegengesetzten Seite, also an denjenigen der hinteren Pharynxwand, exact angeheftet wird.

Nun wird der Lappen *b* mit seiner Wundfläche auf den somit reconstruirten Pharynxdefect gelagert und in folgender Weise befestigt:

1. Der untere Querrand des Rechtecks wird mit der gelösten Hinterwand des Trachealstumpfes vernäht.

2. Der obere Querrand wird mit den mobilisirten Schrägschnitten und dem dreieckigen Hautsporn vernäht.

3. Die lange Seite des Hautrechtecks wird mit dem Hautrande vernäht, welcher auf der Seite entstanden ist, welcher der Lappen *a* entnommen wurde.

Bei der Naht wird das unterliegende Gewebe nach Möglichkeit mitgefasst, damit keine Blutungen und Buchten im Gewebe entstehen. Damit ist die Plastik beendet.

Von der Nase aus war vor Schluss der Nähte ein Ernährungsschlauch in den Oesophagus geschoben worden.

Es folgt nun Einlegen der Cantile und leichter Compressivverband.

(Schluss und Tafeln folgen.)

Ueber Verletzungen des Trommelfelles durch indirecte Gewalt.

Von

Willy Böhm, München.¹⁾

Eine häufige, auch oft in Criminalfällen zur Begutachtung kommende Verletzung bilden die Rupturen des Trommelfells. Dieselben können sehr verschiedene Ursachen haben.

Häufig sind es directe Verletzungen durch schlanke, stabförmige Gegenstände, Zündhölzchen, Strohhalme, Stricknadeln etc.

Ein zufälliger Stoss gegen den Ellbogen eines Menschen, der sich mit einem Ohrlöffel, Bleistift oder dergl. im Ohre kratzt, treibt den Gegenstand gegen das Trommelfell, gewöhnlich gegen den hinteren obern Quadranten, oder indem er an der schiefen Ebene nach vorn und abwärts gleitet, in die vordere Hälfte der Membran hinein.

Nächstem kommen chemische und thermische Verletzungen in Betracht. Die Liste der bekannt gewordenen Fälle ist lang und erstreckt sich von dem Feuerbecher, der zu den Folterwerkzeugen des Mittelalters gehörte und dazu diente, flüssiges Blei in die Ohren zu giessen, bis auf unsere Zeit, wo zum Zwecke der Militärdienstbefreiung sich die Fälle grässlicher Selbstverstümmelung durch Eingiessen concentrirter Schwefelsäure etc. häufen.

Weit häufiger sind indirecte Verletzungen, die besonders durch plötzliche Luftdruckschwankung hervorgebracht werden, vor allem die sogenannten Ohrfeigenrupturen.

Es wäre falsch, anzunehmen, dass es einer sehr heftigen Ohrfeige bedarf, um eine Perforation des Trommelfells hervorzurufen. Denn es

¹⁾ Vortrag, gehalten in der Sitzung der Laryngo-otologischen Gesellschaft München vom Januar 1904.

genügt schon ein mässig heftiger Schlag mit der flachen Hand gegen die Ohrmuschel, um das Trommelfell zum Platzen zu bringen, wenn nur der Gehörgang für einen Moment luftdicht abgeschlossen ist. Die Vulnerabilität wird begünstigt durch weiten und krümmungsschwachen Gehörgang und mehr senkrechte als schräge Ausspannung der Membran. Dass ein dünnes atrophisches Trommelfell, besonders wenn es noch dazu Verkalkungen enthält, weniger widerstandsfähig ist, als eines, welches seine Elasticität bewahrt hat, ist ohne Weiteres einzusehen; ferner, dass der Sitz der Perforation in der überwiegenden Mehrzahl links ist, da ja die meisten Leute Rechtshänder sind und mit der ausfahrenden Hand natürlich das linke Ohr treffen.

Dass Detonationen in der Nähe des Ohres, die ja sehr heftige Luftdruckschwankung hervorrufen, das Trommelfell perforiren können, ist durch die zahlreichen Verletzungen beim Militair bekannt. Auch doppelseitige Perforationen kommen nicht selten zur Beobachtung, besonders bei Dynamitexplosionen. Es sind solche Fälle von Moos, Keller, Heinert, Colles etc. mitgetheilt.

Auch plötzliche Luftcompression durch Sprung in's Wasser, besonders bei seitlichem Aufschlagen auf die Wasseroberfläche, kann zur Perforation Veranlassung geben. Ein Fall von doppelseitiger Perforation aus gleichem Anlasse ist von Ostmann mitgetheilt.

Auch bei Caissonarbeitern sollen unter besonders ungünstigen Umständen während des ansteigenden Druckes Perforationen vorkommen.

Umgekehrt, durch Luftverdichtung an der Innenseite des Trommelfells können Perforationen entstehen, so bei heftigem Husten, starkem Niesen und Schneuzen, bei zu kräftiger Anwendung des Politzer'schen Verfahrens und des Valsalva'schen Versuches. Littre, Ogsthor, Schwartz, Lannois haben derartige Fälle mitgetheilt. Welsford theilt einen Fall doppelseitiger Ruptur mit, die bei einem mit Bronchitis und Emphysem behafteten 60jährigen Manne in einem heftigen Hustenanfall zu Stande kam.

Dass auch durch Luftverdünnung im äusseren Gehörgang Perforationen entstehen können, beweisen die von Hüttig mitgetheilten Fälle, wobei durch Küsse auf's Ohr Perforationen des Trommelfells veranlasst wurden.

Zu einer vierten Gruppe von Verletzungen, die bisher wenig bekannt ist, möchte ich einige Beiträge liefern. Es ist dies die Entstehung von Rupturen des Trommelfells durch blosser Kopfknochenschütterung. In der Litteratur doppelseitiger Verletzungen habe ich nur einen Fall, der von Stankowsky mitgetheilt wurde, gefunden. Durch einen sehr heftigen Schlag entstand nicht nur auf dem linken Ohr, sondern auch auf dem nicht getroffenen rechten eine Perforation, daneben eine Labyrinth-Erschütterung links, was auf die Heftigkeit des Schlages schliessen lässt.

Fälle einseitiger Trommelfellverletzung durch Schädelerschütterung theilt Corradi mit. Sie betreffen einen Radfahrer, der bei einem heftigen Sturz mit der Schläfe auf den Boden stiess, und einen Offizier, wo ein Schneeballwurf Ursache der Perforation war. Aehnliche Fälle veröffentlicht Urbantschitsch in Schwartz's Handbuch, und Chimani,

der gelegentlich der Untersuchung von 5000 ohrenkranken Soldaten mehrere derartige Fälle beobachte.

Corradi meinte, aus der Art der Perforation Schlüsse auf deren Entstehung ziehen zu können, indem er fand, dass bei Perforationen, die durch Luftdruckschwankung entstanden, die durchlöchernte Partie, entsprechend der dünnsten Partie des Trommelfells und der Stelle der grössten Excursion der Membran, in der Mitte des Trommelfells vor oder hinter dem Umbo sass und eine runde oder ovale Form hatte, während bei den durch Schädelerschütterung entstandenen Verletzungen die Perforation mehr länglich, strichförmig und vor Allem randständig war. Es scheint ihm natürlich, dass, wenn die Moleküle eines aus verschiedenen Theilen zusammengesetzten Körpers so geschüttelt werden, dass eine Continuitätstrennung entsteht, diese vorzugsweise an der Stelle zu Stande kommt, wo der grösste Unterschied an Densität, Consistenz und Elasticität der verschiedenen Gewebe, aus welchen dieser Körper besteht, sich befindet, um so mehr, wenn eben wie bei dem Trommelfelle und dem knöchernen Rahmen, welcher dasselbe enthält, der genannte Unterschied sehr bedeutend ist. Mit dieser physicalischen Ueberlegung stimmen die von ihm beobachteten Fälle überein. Seine daraufhin angestellten Experimente an der Leiche misslangen allerdings, wohl desshalb, weil an der Leiche die zum Einriss notwendige Spannung der Membran fehlt.

Dass diese Schlussfolgerungen nicht zutreffend sind, wird bestätigt durch drei, in der letzten Zeit in der Poliklinik des Herrn Prof. Haug hier neuerdings beobachtete einwandfreie Fälle von Perforationen durch Contrecoup.

Fall 1. Am 16. Juni kam eine 43jährige Händlersfrau in die Poliklinik, welche angab, seit acht Tagen Sausen und Schmerzen auf dem linken Ohre zu haben. Die Untersuchung ergab nur eine geringe Hämorrhagie in der Gegend des Umbo links, während rechts eine längliche, leicht klaffende, trockene Perforation in der Gegend vor dem kurzen Fortsatze zu sehen war. Auf Befragen gestand die Frau, dass sie vor acht Tagen von ihrem Manne, der im angetrunkenen Zustand sich befand, geschlagen worden sei, und zwar, wie sie sich bestimmt erinnerte, auf das linke Ohr. Darauf sei sie kurze Zeit ohnmächtig geworden. Ohrensausen und Schmerzen beständen seit der Zeit fort. Die Schwerhörigkeit ist mässig.

Die Gehörprüfung ergab ein Gehör für Flüstersprache rechts 2 m, links 1 m. Weber wird bestimmt nach rechts lateralisiert, der Rinne'sche Versuch ist beiderseits positiv, jedoch stark verkürzt, besonders für hohe Töne.

Es bestand somit eine beiderseitige Trommelfellruptur, die links bereits wieder verheilt war und ausserdem eine beiderseitige Labyrintherschütterung, die links grösser wie rechts war, entsprechend der directen Gewalteinwirkung auf dieser Seite.

Der zweite, von uns beobachtete Fall betraf einen 23jährigen Arbeiter, der acht Tage vorher infolge einer Streiterei einen Schlag auf das linke Ohr erhalten hatte. Seit dieser Zeit besteht ein geringer Grad von Schwerhörigkeit und Schmerzen links. Die Untersuchung ergab eine kleine, trockene Perforation links unten und vor dem Umbo,

daneben leichte Trübung und Verkalkung des Trommelfells. Das rechte atrophische Trommelfell zeigte in der Gegend des Lichtreflexes und entlang demselben eine röthliche Narbe, die sich hart bis zum Rand fortsetzte und dann nach oben in der Mitte in eine breitere, etwas mehr geröthete Narbe überging.

Die Gehörprüfung ergab eine geringe Abschwächung für Flüstersprache rechts, eine etwas stärkere links, die aber auch, durch den chronischen Catarrh bedingt, schon vorher bestanden haben kann, keine Lateralisation, Rinne positiv, wenig verkürzt.

Es handelt sich also hier um beiderseitige Mittelohr affection mit doppelter Ruptur, ebenfalls durch eine linkseitige Ohrfeige bedingt.

Der dritte, erst in der jüngsten Zeit beobachtete Fall ist der interessanteste, zumal er auch als Unfall zu begutachten stand.

Ein 30jähriger Tagelöhner war vor sechs Wochen dadurch verunglückt, dass ihm beim Verladen ein Baumstamm mit grosser Wucht gegen den Unterkiefer stiess, und zwar auf der linken Seite, wodurch ihm mehrere Zähne ausgeschlagen wurden. Er wurde kurze Zeit ohnmächtig, erholte sich aber bald. Erst allmählich stellten sich Schmerzen am rechten Ohr und Schwerhörigkeit ein, ausserdem eine traumatische Neurose.

Die Untersuchung am 25. November ergab am rechten Ohr eine trockene Perforation im unteren Quadranten, etwa ein Viertel des Trommelfells einnehmend. Der etwas verkalkte Hammergriff ragt in die Perforation hinein, auch hinten und vorn von der Perforation sind Verkalkungen.

Links ist eine mässige Röthung vorhanden, die Hammercontouren sind jedoch deutlich sichtbar, keine Perforation. Von einer Fractur des Unterkiefers oder der Gehörgangswand war nichts mehr zu constatiren. Die Gehörprüfung ergab Flüstersprache rechts $\frac{1}{4}$ m, links 1 m.

Weber wird nicht deutlich lateralisiert. Der Rinne ist links für tiefe Töne negativ, für hohe gleich, jedoch stark verkürzt, während er rechts total negativ ist.

Es war in diesem Falle eine grössere Perforation eines atrophischen Trommelfells entstanden, die ebenfalls durch Contrecoup hervorgerufen war.

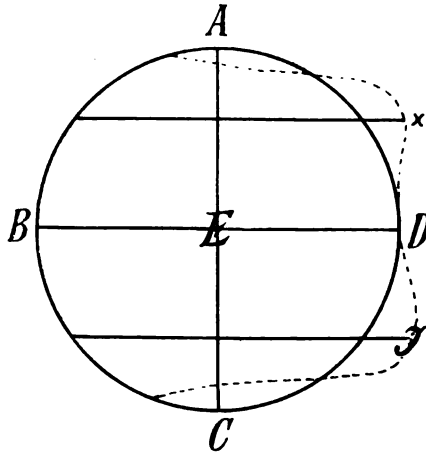
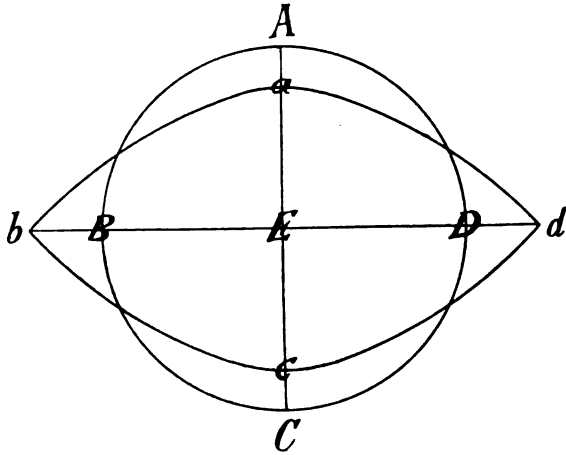
Dass die Perforation nach dem Unfälle entstanden ist, was sich ja so nicht ohne Weiteres sagen liesse, geht daraus hervor, dass Patient erst einige Monate vorher eine Militärübung abgedient hatte und bei der ohrenärztlichen Untersuchung nichts Wesentliches gefunden wurde.

In das etwas überraschende Ergebniss der Gehörprüfung, die geringe Perceptionsfähigkeit links bei fast negativen Befund, kam bald dadurch Licht, dass der Patient bereits einen Tag später mit einer eitrigen Mittelohrentzündung wiederkam, durch die in wenigen Tagen ein grosser Theil des Trommelfells zur Einschmelzung kam.

Dem ganzen Verlaufe nach und dem Aussehen, handelte es sich um eine tuberculöse Entzündung, was auch durch einmaligen positiven Ausfall der Untersuchung auf Tubercelbacillen bewiesen wurde.

In allen diesen Fällen wird also die Theorie Corradi's nicht bestätigt, der annimmt, dass die Ruptur stets an der Grenze der ungleichartigen Medien statthabe. Dies giebt uns zugleich einen Finger-

zeig, wie wir uns die Entstehung derartiger Perforationen zu denken haben. Es handelt sich offenbar nicht um Irradiation der angreifenden Kraft auf das schwächere Medium (Trommelfell), sondern wir haben es mit richtigen Contrecoup-Rupturen zu thun.



Wir haben uns heute gewöhnt, den Schädel als ganze elastische Hohlkugel zu betrachten und nehmen nach den experimentellen Untersuchungen von Bergmann und Messerer an, dass bei Gewalteinwirkungen am Schädel eine Formveränderung des elastischen Schädelgehäuses stattfindet, und dass diese Elasticitätsgrenze ausser an der von der einwirkenden Gewalt zunächst betroffenen Stelle am meisten

an der gegenüberliegenden und den von beiden um 90° entfernt liegenden Punkten überschritten wird.

Zur Erklärung diene obiges, Tillmann's „Handbuch der speciellen Chirurgie“ entnommenes Schema: Bei Compression des Schädels in verticaler Richtung vom Scheitel gegen die Wirbelsäule wird aus der Hohlkugel A B C D die Ellipse a b c d. Compressionsfracturen können hier entstehen bei a und c, während bei b und d, als den am meisten gedehnten Schädelstellen, Berstungsbrüche erfolgen. Wird dagegen der Schädel A B C D nur am Punkt D ohne Gegendruck comprimirt, so kann hier ein Compressionsbruch entstehen, während bei x und y Berstungsfracturen erfolgen können. Ebenso wie bei Schädelverletzungen Basisfracturen als reine Berstungsbrüche parallel der Druckrichtung zu Stande kommen, so ist auch die Ruptur des Trommelfells in diesen Fällen als reine Berstungsruptur aufzufassen, als ob durch Zug an der Peripherie das Trommelfell zerrissen würde. Compressionsrupturen des Trommelfells dürften so gut wie ausgeschlossen sein, da es ja einer zu seiner Ebene senkrecht auftreffenden Gewalt mit Erfolg auszuweichen im Stande ist, wie wir uns ja täglich beim Catheterismus und seinen Ersatzverfahren überzeugen können. Die Excursionen in dieser Richtung dürften immerhin mehrere Millimeter betragen. Dagegen ist in der Ebene des Trommelfells selbst eine Dehnung fast unmöglich, weshalb es in diesem Falle sehr bald zur Ruptur kommen muss. Es ist also keine Compression, wie man früher annahm, und auch keine Irradiation im Sinne der Theorie Corradi's, die die Ruptur des Trommelfells bei Schädelerschütterungen zu veranlassen pflegt, sondern es handelt sich um reine, durch Ueberdehnung verursachte Berstungsbrüche, bedingt durch den durch die Elasticität der Schädelknochen hervorgerufenen Contrecoup.

Eine wichtige Anomalie des Ductus naso-lacrymalis.

Von

Dr. **Marczel Falta**,
Augen- und Ohrenarzt in Szeged.

Angefangen von den Thränenpünktchen bis zur nasalen Mündung der Thränenableitungswege kennen wir Berichte über Anomalien jeder einzelnen bildenden Theile dieser Wege, welche meistens durch von denselben verursachte pathologischen Zustände entdeckt wurden. In den meisten Fällen ist es das Thränenträufeln, dass die Aufmerksamkeit auf den Zustand der Thränenwege lenkt, dann die einseitigen Augen-Erkrankungen, vorzüglich aber die schon weiter vorgeschrittenen Krankheiten dieser Wege: Catarrhe, Verengerungen, Erweiterung des Thränensackes, Blennorrhoe, eitrige Entzündung etc.

Wicherkiewicz¹⁾ beschreibt eine Reihe von Anomalien der Thränenwege, wie doppelte Thränenpunkte und Canälchen; Fehlen der

¹⁾ Angeborene Defecte der Thränenwege. Ref. Suppl.-Heft d. Centrabl. für Augenheilkunde 1894.

Punkte und Canälchen; kleine Spalten statt der Punkte; Cilienwuchs in den Canälchen. Die Abweichungen des Ductus naso-lacrymalis betreffend, finde ich in der mir zugänglichen Litteratur Erwähnung über abnorme Richtung seines Verlaufes, über verschiedene Länge und über Atresie der nasalen Mündung. Sehr ausführlich befasst sich Rochon-Duvigneaud²⁾ mit dem verschiedenen Verlaufe des Thränencanals. Cirincione³⁾ giebt in seiner Abhandlung über die Thränensackentzündung der Neugeborenen vier Fälle an, in welchen er Atresie der Nasenmündung des Thränencanals fand.

Der zu beschreibenden Anomalie des Ductus naso-lacrymalis ähnliche in der Literatur zu finden, ist mir nicht gelungen, und so steht es mir an, diese als eine noch nicht beschriebene, bisher allein dastehende Anomalie zu betrachten. Abgesehen aber von der Interessantheit dieser Anomalie halte ich die Mittheilung besonders wichtig, um bei den verschiedenen therapeutischen Eingriffen an eine Möglichkeit ihres Vorhandenseins zu denken, wodurch man, besonders in der rhinologischen Praxis einen uncorrigirbaren Kunstfehler vermeiden kann. Die Beschreibung des Falles ist folgende:

Frau B., 43 Jahre alt, aus Uj-Verbász, stellte sich bei mir am 25. September 1903 mit der Klage vor, dass sie schon seit zwei Wochen unter dem rechten Auge eine Entzündung habe, das daselbst sehr geschwollen war, und nachdem die Geschwulst aufgebrochen, ist viel Eiter herausgekommen; die Eiterung besteht auch noch jetzt vollauf. Bei der Untersuchung fand ich das gewöhnliche Bild der eitrigen Thränensackentzündung mit Durchbruch auf die Gesichtsoberfläche. Mit der durch die Fistel geführten Sonde konnte ich eine rauhe, von Periost entblösste Stelle an dem Thränenbeine finden. Patientin wurde aus meiner Privatheilanstalt am 17. October 1903 geheilt entlassen; die Fistel war vernarbt, an deren Stelle konnte man noch eine röthliche Einziehung sehen. Der Hausarzt wurde gebeten, noch einige Zeit lang die Sondenbehandlung fortzusetzen.

Der Fall hätte garnichts Besonderes auf sich gehabt, wenn ich bei der ersten Sondenführung nicht bemerkt hätte, dass die Sonde nach dem Passiren der inneren Mündung des Ductus naso-lacrymalis unter einem ungewöhnlich grossen Winkel vom inneren Augenwinkel nach aussen geneigt werden musste, um damit weiter gehen zu können, was in dieser Richtung mit einer Aluminiumsonde, deren Durchmesser dem Bowman No. 4 entsprach, mit der grössten Leichtigkeit ausgeführt werden konnte. Die Vorzüge der Aluminiumsonde will ich hier nicht näher erörtern, ihre Leichtigkeit selbst giebt ihr schon den Vorzug über Sonden aus anderen Materialien. Die ungewöhnliche Lage der Sonde drängte mich mit doppelter Neugierde, zum Nasenspiegel zu greifen, und zu meiner Ueberraschung fand ich die Spitze der Sonde dicht an der Nasenscheidewand (siehe Figur 1), wo doch unter normalen Verhältnissen die Spitze der Sonde im Winkel zwischen der unteren Nasenmuschel und der lateralen Nasenwand zu liegen kommt.

²⁾ Zur Anatomie und Pathologie der Thränenwege. Ophthalm. Klinik 1899, No. 23.

³⁾ Clinica oculistica. Anno II, 1900.

Von einer Blutung ist keine Spur vorhanden. Die Sonde langsam zurückziehend, war es leicht zu sehen, dass die Spitze im Körper der unteren Nasenmuschel verschwindet, und bei weiterem Zurückziehen eine wulstförmige Erhabenheit unter der Schleimhautoberfläche der unteren Nasenmuschel sich zurückbildet, bei wiederholtem Einführen der Sonde aber wieder ersichtlich wird. Als die Sondenspitze am Körper der unteren Nasenmuschel wieder erschien, war es mit Gewissheit festzustellen, dass die wulstförmige Erhabenheit die Sonde in sich barg. Es war nun ausser allem Zweifel, dass sich in diesem Falle ein abnormer Verlauf des Ductus naso-lacrymalis und eine Anomalie der unteren Nasenmuschel vorfindet.

Natürlich dachte ich auch im ersten Augenblick daran, ob nicht ich selbst einen falschen Weg gebahnt und unwillkürlich einen neuen Canal bildete, aber nach gründlicherer Untersuchung konnte diese Möglichkeit ausgeschlossen werden. Schon selbst der Umstand, dass die Einführung der Sonde mit einer Leichtigkeit geschah, besonders aber dass diese nicht mit der geringsten Blutung verbunden war und eine solche sich auch nach dem Entfernen der Sonde nicht zeigte, war ein Beweis dafür, dass hier die Sonde in einem präformirten Canal hervorgeleitet. Es muss auch noch bemerkt werden, dass Pat. bisher wegen ihres Thränensackleidens in keiner fachmännischen Behandlung stand und die Einführung der Sonde andererseits noch nie versucht wurde. Die nächste Frage war nun, ob auch nicht der normal gelegene Thränen canal vorhanden ist und ob man nicht mit einem doppelten Thränen canal zu thun hatte.

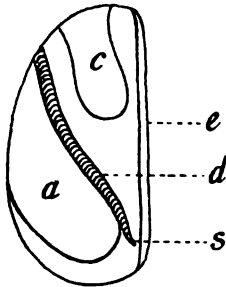
Die Untersuchung musste natürlich von der Nase aus geschehen; bevor ich aber hier eine Sonde einführte, um nicht mit derselben etwa eine Verletzung hervorzurufen, wodurch sich eine Blutung einstellen und das Gesichtsfeld verdeckt werden konnte, ging ich erst mit einem Bernheim'schen Spiegel in die Nasenhöhle ein und untersuchte gründlich die Gegend, wo der Ductus naso-lacrymalis bzw. dessen Mündung unter normalen Verhältnissen aufzufinden ist, fand aber überall glatte Schleimhautoberfläche.

Alsdann nahm ich die Untersuchung mit der Sonde vor, konnte aber keine Spur einer Oeffnung auffinden. Nebenbei muss ich bemerken, dass mehrere Versuche angestellt wurden, die Aluminiumsonde vom Thränensack aus in die gewohnte normale Richtung des Ductus naso-lacrymalis einzuführen, dies scheiterte aber immer an einem knöchernen Widerstande und ist die Sonde während der Manipulationen vorgedrungen, so kam sie immer in den abnorm verlaufenden Thränen canal zu liegen. Es waren nun unbestreitbare Beweise dafür, dass sich hier nur ein Thränen canal vorfand und dass derselbe nicht in die untere Choane, sondern in die mittlere mündete, noch präziser bestimmt in den Raum, der durch die Nasenscheidewand und die mediale Wand der unteren Nasenmuschel gebildet wird.

Unter normalen Verhältnissen verläuft der Ductus naso-lacrymalis nach unten, aussen und etwas nach rückwärts; seine Länge schwankt zwischen 10—15 mm; seine Nasenmündung liegt nach Arlt vom hinteren Rande der äusseren Nasenöffnung 30—35 mm. Die Richtung seines Verlaufes giebt mit annähernder Pünktlichkeit eine Linie, die wir von

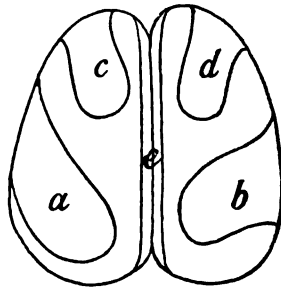
der Mitte des inneren Lidbandes zur durch die Nasenflügel und das Gesicht gebildete Furche gezogen denken.

Die Lage des rechtsseitigen Ductus naso-lacrymalis im vorliegenden Falle wird, wie auch aus Fig. 1 ersichtlich, durch die Oberfläche der unteren Nasenmuschel gegeben; von der lateralen Nasenwand läuft derselbe auf der unteren Nasenmuschel gegen die Nasenscheidewand, ein wenig von hinten nach vorne die Richtung nehmend. Die Länge des Thränencanals von der lateralen Nasenwand bis zur Nasenmündung beträgt 17 mm, die Entfernung der Nasenmündung vom vorderen Ende der unteren Nasenmuschel 18 mm, vom Nasenboden 10 mm und vom hinteren Rande der äusseren Nasenöffnung 25 mm. Ist in den Ductus naso-lacrymalis keine Sonde eingeführt, so ist derselbe gänzlich unbemerkbar, obzwar man nach Sondendurchführung eine beträchtliche Nasenmündung mit der gut ausgebildeten Hasner'schen Klappe sehen kann, wird aber die Sonde zurückgezogen, so schmilzt alles ein in die Schleimhaut der unteren Nasenmuschel. Nachdem ich mir aber die Stelle gemerkt habe, wo die Sondenspitze beim Zurückziehen verschwindet, gelang es mir, unschwer eine entsprechend gekrümmte Sonde von der Nase aus in den Ductus naso-lacrymalis einzuführen. Eine Sonde von 2 mm Durchmesser konnte ohne Schwierigkeit eingeführt werden.



Figur 1.

- a rechte untere Nasenmuschel.
- c rechte mittlere Nasenmuschel.
- e Nasenscheidewand.
- d Ductus naso-lacrymalis.
- s Sondeneinde.



Figur 2.

- a rechte untere Nasenmuschel.
- b linke untere Nasenmuschel.
- c rechte mittlere Nasenmuschel.
- d linke mittlere Nasenmuschel.
- e Nasenscheidewand.

Es lag nun nahe, auch die Verhältnisse der linken Thränenwege zu untersuchen. Mit einer dünnen Sonde konnte ich ohne Schlitzung des oberen Thränenröhrchens durch dasselbe in den linksseitigen Ductus naso-lacrymalis hineingerathen, wodurch es festgestellt werden konnte, dass das linksseitige Thränencanalsystem vom normalen nicht im Gerینگsten abweicht. Die Nasenmündung des Thränencanals befand sich an der gewohnten Stelle in der lateralen Nasenwand, unter dem Dache der unteren Nasenmuschel, vom hinteren Rande der äusseren Nasenöffnung 35 mm, vom vorderen Ende der unteren Muschel 23 mm entfernt.

Die abnormale Lagerung des rechtsseitigen Ductus naso-lacrymalis hat ihren Ursprung höchstwahrscheinlich einer schon bei der Entwicklung entstandenen Abnormität zu verdanken. Nach der Entwicklungslehre fällt die Bildung des Thränencanals schon in eine frühzeitige Periode des fötalen Lebens. Von der Nasenhöhle führt zum Auge eine offene Spalte, die zwischen dem ersten Kiemenbogen und dem Schädel liegt. Das mediale Ende des ersten Kiemenbogens giebt zwei Fortsätze ab: den Oberkieferfortsatz und den Unterkieferfortsatz. Dadurch, dass der Oberkieferfortsatz mit dem von dem Seitentheile des Schädels kommenden äusseren Nasenfortsatz verwächst, wird die Spalte zwischen dem Auge und der Nasenhöhle bis auf den Thränencanal geschlossen.

Im vorliegenden Falle musste bei der Verschliessung dieser Spalte eine Abweichung vor sich gehen, die vielleicht auch durch einen pathologischen Vorgang hervorgerufen werden konnte und wodurch der abnormale Verlauf des Ductus naso-lacrymalis entstanden ist.

Bei der Pat. konnte man weder am Gesichte noch an der äusseren Nase irgend eine Assymetrie wahrnehmen, in der Nasenhöhle aber, wie aus Fig. 2 ersichtlich, war die Wölbung der unteren Nasenmuschel von einander ziemlich abweichend.

Die linke untere Muschel bildet mit der lateralen Nasenwand nahezu einen rechten Winkel, der Einblick in den Raum zwischen Seitenwand und Muschel ist frei, zeigt hingegen an der rechten Seite einen Spitzwinkel; der Raum zwischen Muschel und Seitenwand ist eng und gedrungen. Diese Abweichung in den beiden Nasenhälften ist so auffallend, dass man geradezu herausgefordert wird, sich die Frage zu stellen, ob nicht im gegebenen Falle der abnormale Verlauf mit der abnormalen Lage der unteren Nasenmuschel in irgend einen Zusammenhang steht. Und es ist sehr wahrscheinlich, dass sich die untere Nasenmuschel den veränderten Verhältnissen angepasst hat, indem ihre Lage bedeutend steiler ist als die der gegenseitigen unteren Nasenmuschel, sicherlich um dem Zwecke zu dienen, dass das Abfliessen der Thränen in dem über ihre Oberfläche verlaufenden Ductus naso-lacrymalis möglichst leicht vor sich gehen könne.

In der Aetiologie der Erkrankung der Thränenwege spielen vorwiegend die Nasenkrankheiten eine Rolle. Die verschiedensten Krankheiten der Nasenhöhle können die Nasenmündung des Ductus naso-lacrymalis zum Verschluss bringen durch Anschwellung, durch Druck oder durch Versperrung. Durch Catarrhe und Entzündungen der Nasenschleimhaut kann die Anschwellung der Mündung entstehen; das Zusammengedrücktsein und die Versperrung können neben denselben Erkrankungen durch Neubildungen, Concremente und Fremdkörper der Nase hervorgerufen werden. Selbst jenes Thränenträufeln, dessen Entstehung man auf reflectorischem Wege von der Nase aus annimmt, wird meistens durch wirkliche Erkrankungen der Nasenhöhle oder ihrer Nebenhöhlen verursacht.

Im vorliegenden Falle finden wir die Ursache der Dacryocystitis purulenta auch in der Nasenhöhle. Nach Aussage der Pat. besteht die Thränensackentzündung seit zwei Wochen, aber so weit sie sich erinnern kann, leidet sie schon seit sieben Jahren an Thränenfluss. Und nachdem weder im Auge, noch in der Nase eine Spur pathologischer Veränderungen

wahrzunehmen ist und auch die Thränenwege der anderen gesunden Seite ganz normal sind, kann man mit voller Berechtigung die Entstehung der Thränensackentzündung der abnormalen Lage des Ductus naso-lacrymalis zuschreiben.

Welche Rolle in der Physiologie der Thränenableitung dem Musculus orbicularis bzw. seiner den Thränensack umgebenden Fasern, welche der eingeathmeten Luft zufällt, ist hier nicht der Zweck zu besprechen. Soviel ist aber sicher, dass die Thränenwege auch so beschaffen sind, dass ihre Function, die Leitung der Thränen in die Nasenhöhle, nach den elementaren Gesetzen der Physik vor sich gehen könne. Beweis dessen der beinahe perpendiculare Verlauf des Ductus naso-lacrymalis, dass derselbe auch etwas nach hinten gerichtet ist, kann ausser Acht gelassen werden. Diese senkrechte Lage des Thränencanals ist eine Hauptbedingung zum freien Abfliessen der Thränen, weil eben dadurch ermöglicht wird, dass das Gesetz der Gravitation in vollem Maasse zur Geltung kommen kann und die Thränen schon durch ihr Selbstgewicht abfliessen können.

Im vorliegenden Falle konnte eben das Gravitationsgesetz nicht zur vollen Geltung kommen, weil die Thränen nicht wie unter normalen Verhältnissen senkrecht ablaufen konnten, da der Thränen canal in einer gebrochenen Linie, beiläufig unter einem 120gradigen Winkel in der Nasenhöhle verläuft. Es war nun immer ein Hinderniss vorhanden, welches die Thränen überwältigen mussten, damit das Abfliessen mit der Secretion Schritt halten könne, bis dieses Hinderniss langsam und langsam unüberwindlich wurde, wodurch Thränenträufeln, später Thränenverhaltung, Catarrh und Entzündung entstanden ist. Dass die alleinige Ursache der Thränensackerkrankung in der abnormalen Lage des Ductus naso-lacrymalis gesucht werden kann, dafür spricht auch der Umstand, dass man gleich beim ersten Versuche mit einer verhältnissmässig dicken Sonde durch den Canal konnte und nirgends eine Verengerung gefunden wurde, im Gegentheil war der auf der unteren Nasenmuschel gelegene Theil des Thränencanals ziemlich weit.

In der Aetiologie der Thränenwegerkrankungen muss auch nun neben den Krankheiten der Nase und deren schon bekannten Abnormitäten der durch die Missbildung der unteren Nasenmuschel hervorgebrachte knöcherne Verschluss des Canalis naso-lacrymalis und die dadurch entstandene abweichende Lage des Thränencanals Platz finden.

In der rhinologischen Praxis greift man sehr oft zu Aetzmitteln, zur Galvanocaustik und zu den verschiedensten schneidenden Instrumenten, deren Anwendung bei Manchen zur wahren Leidenschaft wird. Es wird vielleicht nicht nutzlos sein, die Aufmerksamkeit der Rhinologen auf die beschriebene Anomalie zu lenken, um, bevor die eben erwähnten Eingriffe in der Nase vorgenommen werden, auch mit der Eventualität zu rechnen, dass der Ductus naso-lacrymalis unter der Schleimhaut der unteren Nasenmuscheloberfläche liegen könne, denn die Zerstörung des Thränencanals ist ganz und gar nicht gleichgiltig für den, den sie betrifft.

In der Augenpraxis ist die beschriebene Abweichung sozusagen eben nur interessant, da abgesehen davon, dass bei den Erkrankungen der Thränenwege der Augenarzt schon bei der mit einiger Sorgfalt vorgenommenen Untersuchung oder während der Behandlung die Anomalie

entdecken wird, die Auffindung derselben auf die Behandlung gar keinen besonderen Einfluss hat. Hingegen fordert die Anomalie seitens der Rhinologen grössere Beachtung, denn bei der beschriebenen Lage des Ductus naso-lacrymalis kann man schon mit den einfachsten Aetzmitteln einen äusserst grossen Schaden anrichten, indem dadurch Verengerungen oder sogar Verschluss des Thränencanales hervorgerufen werden können.

Nachdem es nun nicht ausgeschlossen ist, dass sich die beschriebene Anomalie vorfinde, muss man an diese Eventualität besonders in dem Falle denken, wenn auch eine Erkrankung der Thränenwege vorhanden ist oder wenn die Kranken von sich selbst oder befragt über Thränenträufeln klagen. Ist der thränenableitende Apparat gesund, so sei der Arzt vorsichtig, wenn die unteren Nasenmuscheln ungewohnt steil von der lateralen Nasenwand abfallen, wenn eine auffallende Assymetrie zwischen den beiden unteren Muscheln vorhanden ist und, wie aus Fig. 2 ersichtlich, die eine untere Muschel steil abwärts, die andere beinahe im rechten Winkel zur seitlichen Nasenwand steht. Die Anomalie ist mit Sicherheit nur mit der Sonde oder mittelst Durchspülung einer farbigen Flüssigkeit durch den Ductus naso-lacrymalis festzustellen.

Aus dem Landkrankenhaus Fulda.

Aneurysma der Carotis im Mittelohre.

Von

Dr. Schulte.

Folgender, meines Wissens in der Literatur einzig dastehender Fall dürfte wohl von allgemeinem Interesse sein.

Am 8. X. 1903 erschien in meiner Sprechstunde eine 26jährige Patientin mit der Klage, das linke Ohr eitere seit einigen Wochen wieder, auf der linken Kopfseite verspüre sie Schmerzen, die Eiterung trete seit sechs Jahren von Zeit zu Zeit auf, vor vier Jahren sei sie einmal an dem Ohr behandelt worden, nach Ausspülungen höre die Eiterung immer bald auf. Nach Reinigung des Gehörganges ergab die Untersuchung: Trommelfell verdickt, Hammergriff leicht retrahirt, vorn unten eine mehr wie erbsengrosse Perforation, aus derselben ragt, sie ganz ausfüllend, ein kugeliges Tumor von glatter Oberfläche und roth-blauer Farbe hervor, der Tumor liegt der unteren und vorderen Gehörgangswand an, seine höchste Prominenz entspricht etwa dem hinteren Ansatz des Trommelfelles. Unter dem Tumor quillt Eiter hervor, Pulsation wird nicht bemerkt. Hörvermögen gleich mittellaute Flüstersprache in nächster Nähe. Ich stellte die Diagnose auf alte Perforation, aus derselben ein Polyp in den Gehörgang ragend, die Kopfschmerzen Folge von ungenügendem Eiterabfluss durch Verstopfung der Perforation durch den Polypen. Da der Polyp sich mit der Schlinge nicht fassen liess, ätzte ich ihn mit Chromsäure, bemerkte aber bei dieser Manipulation, dass der vermeintliche Polyp eine Blase sei, die sich leicht eindrücken liess. Nun nahm ich eine durch Eiterretention vorgestülpte

Narbe mit ungenügend grosser Perforation im unteren Theile an. Ich verhehlte mir nicht, dass die vorgestülpte Partie zu scharf von dem übrigen Trommelfelle abgesetzt sei, dass ferner die vorgestülpte Partie zu stark hervorrage, um die Diagnose einer Narbe sicher erscheinen zu lassen, aber eine andere Erklärung des Bildes konnte ich mir nicht geben. Ich beschloss daher, die vorgestülpte Partie zu incidiren, um dem Eiter Abfluss zu verschaffen. Im Momente der Incision nun schoss ein starker Strom hellrothen Blutes aus dem Gehörgange, das Ohr, die Kopfseite und meine Hände überfluthend. Glücklicher Weise stand die Blutung auf Tamponade, auch floss aus der Tube kein Blut aus. Die Diagnose war mir sofort klar, ich hatte die Carotis interna oder vielmehr einen vorgestülpten Theil ihrer Wandung — ein Aneurysma derselben — incidirt. Auf Befragen gab die Kranke nun auch an, dass sie seit etwa einem Jahre an Säusen im linken Ohre leide, dasselbe nehme bei körperlichen Anstrengungen sehr zu. Die Kranke trat sofort in's hiesige Landkrankenhaus ein; bedenklich war einerseits schon die Eröffnung des Aneurysma an und für sich, andererseits die Complication mit der Eiterung. Anfangs ging alles gut, aber nach drei Tagen, am 11. X., trat eine heftige, durch Tamponade und permanenten manuellen Druck nicht stillbare Blutung aus dem Gehörgange auf, auch durch die Tube floss das Blut durch Mund und Nase aus. Da durch Druck auf die Carotis communis die Blutung erheblich nachliess, ohne dass Beschwerden von Seiten des Gehirns auftraten, unterband Dr. Schneider jun. die linke Carotis communis, worauf die Blutung sofort völlig aufhörte. Am anderen Tage gab die Kranke an, das Säusen im Ohre sei verschwunden, doch Abends trat wieder eine geringe Blutung aus Ohr und Nase auf und so täglich bis zum 15. X. An diesem Tage wurde eine Injection von 40 g 10proc. Merck'scher Gelatine gemacht, am 19. X. eine zweite. Die Blutungen kehrten vom 15. X., dem Tage der ersten Injection, bis zum 26. X. nicht wieder, an diesem Tage jedoch stellte sich wieder Blutabgang aus Ohr und Nase ein und so täglich bis zum 30. X., und zwar trotz fester Tamponade des Gehörganges. Am 29. X. war die dritte Gelatine-Injection gemacht werden und von da an bis zum 11. XII. alle 2—3 Tage eine solche, im Ganzen bekam die Kranke 19 Injectionen. Eine geringe Blutung erfolgte noch am 7. XI. und am 18. XI., dann trat keine mehr auf und die Kranke wurde am 14. XII. aus der klinischen Behandlung entlassen.

Der so ungehofft glücklich verlaufene Fall bedarf noch der Erörterung einiger Fragen. Dass es sich zunächst um ein Aneurysma, und zwar um ein solches der Carotis interna gehandelt haben muss, ist wohl zweifellos. Arterielle Blutungen aus dem Mittelohre können auch noch aus der A. meningea media stammen, die Lage der Blase vorn unten schliesst diese Möglichkeit jedoch aus. Zur Entstehung des Aneurysma ist zunächst nothwendig, dass die dünne Knochenschicht, welche die Carotis an ihrem Bogen vom Cavum tympani trennt, gefehlt hat. Wie bekannt, kommt diese Anomalie ebenso wie ein Hineinragen des Carotisbogens in das Mittelohr an der vorderen unteren Ecke congenital vor. Bei der Behandlung vor vier Jahren ist die Kranke im Ohre geätzt worden, und ich nehme an, dass damals die Wandung der Carotis mitgeätzt worden ist, hierdurch die Wandung verdünnt wurde, und so die

Möglichkeit für dieselbe sich auszustülpen gegeben war. Zweitens interessirt sehr der Verlauf der Eiterung. Es bestand die Gefahr einer Allgemeininfektion durch Vereiterung sich etwa bildender Thromben sowie die der Eiterretention durch die wochenlange Tamponade im Mittelohre und Warzenfortsätze. Doch auch in dieser Beziehung verlief der Fall sehr günstig, die Tampons haben anfangs bis zu 14 Tagen gelegen, ohne dass irgend welche bedenkliche Erscheinungen aufgetreten sind. Gegen Ende der Behandlung hat die Eiterung sogar ganz aufgehört. Bei der Entlassung war die Perforation durch eine rothe Masse ausgefüllt, die sich nicht genauer deuten liess. Was nun die Behandlung angeht, so hatte die Unterbindung der Carotis communis keinerlei cerebrale Störungen zur Folge, das Auftreten einer wenn auch geringen Blutung aus dem Ohre am folgenden Tage bewies ja auch, dass ein Collateralkreislauf sich wieder hergestellt hatte. Die Injectionen der Gelatine machten an der Injectionsstelle etwa einen Tag andauernde mässige Schmerzen, Fieber oder gar Tetanus traten nicht auf. Ich möchte annehmen, dass neben der Unterbindung der Carotis communis auch die Injectionen von Gelatine — deren günstige Wirkung bei Aneurysmen ja vielfach gerühmt wird — sehr zum guten Verlaufe des Falles beigetragen haben.

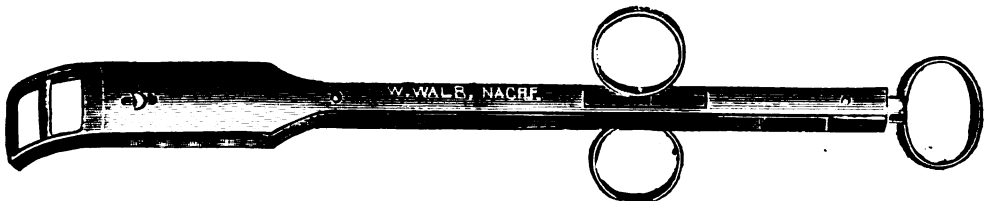
• Ein Zungentonsillotom.

Von

Dr. O. Litwinowicz,

Assistenzarzt a. d. ambulator. Klinik f. Hals- u. Nasenranke in Heidelberg.

Wenn ich zu der Menge neuer Instrumente, die fast täglich beschrieben und empfohlen werden, noch eines hinzufüge, so geschieht es deshalb, weil dieses Instrument bereits seit zwei Jahren in unserem Ambulatorium im Gebrauche ist und sich als sehr nützlich erwiesen hat und weil es ausserdem von verschiedenen Fachcollegen, die es angewandt haben, sehr günstig beurtheilt worden ist.



Das Zungentonsillotom, auf das ich hier aufmerksam machen möchte, ist keine neue Erfindung, sondern nur eine von Prof. Jurasz angegebene Modification, denn es gleicht im Principe vollständig dem Schütz'schen Adenotom. Es besteht wie dieses aus einem viereckigen, etwas oblongen Fenstermesser, dessen oberer querliegender Theil nach innen zu scharf ist. Das Messer bewegt sich in einem festen Rahmen in der Längs-

richtung des Instrumentes. Im Ganzen unterscheidet sich das Zungentonsillotom von dem Schütz'schen Adenotom nur dadurch, dass es dem Zwecke entsprechend eine bedeutend kleinere Biegung zeigt. Die Guillotine, die Schütz zur Entfernung der adenoiden Vegetationen umgebaut hat, ist hier in gleicher Weise der Lage der Zungentonsille angepasst. Die beistehende Abbildung macht jede nähere Beschreibung überflüssig.

Das Instrument¹⁾ ist in allen Theilen leicht zerlegbar und kann gut sterilisirt werden. Beim Zusammenlegen der einzelnen Theile muss man aber genau aufpassen, dass das Messer in den Rahmen richtig eingesetzt wird und sich im Rahmen leicht bewegt. Beim Gebrauche benutzt man zur Controle den Kehlkopfspiegel, lässt den Kranken die Zunge herausziehen und fixiren und legt das Fenstermesser fest auf den Zungengrund so auf, dass die Zungentonsille sich in der Guillotine befindet. Selbstverständlich ist die Anwendung dieses Instrumentes nur dann indicirt, wenn die Hypertrophie der Zungentonsille deutlich abgrenzbar ist, also gelappt oder tumorartig hervorragt. Mehr oder weniger diffuse und breite Verdickungen der Zungenbalgdrüsen werden noch immer am besten mit einer Curette oder mit chemischen oder thermischen Aetzmitteln (Galvanocaustik) beseitigt.

Sitzungsbericht der laryngo-otologischen Gesellschaft, München.

21. Sitzung vom 16. November 1903.

(Ordentliche Generalversammlung.)

Vorsitzender: Prof. Schech.

Schriftführer: Dr. Hecht.

I. Generalversammlungs-Bericht.

1. Die Zahl der wissenschaftlichen Gesellschaften, mit welchen die laryngo-otologische Gesellschaft München im Schriftenaustausch steht, ist die gleiche wie im Jahre 1902 geblieben.

2. Die Versammlung beschliesst einstimmig, dem Fonds für das Pettenkofer-Haus den Betrag von 100 M. zu überweisen.

3. Geschäftsbericht des Schriftführers.

Im abgelaufenen Berichtsjahre fanden statt: 7 wissenschaftliche Sitzungen mit 8 Vorträgen und 7 Demonstrationen.

Der Mitgliederbestand der Gesellschaft beträgt zur Zeit 20 ordentliche Mitglieder und 1 correspondirendes Mitglied.

4. Dem Kassenführer wird auf Grund des Kassenberichtes Entlastung ertheilt.

¹⁾ Das Instrument kann unter der Bezeichnung des Jurasz'schen Zungentonsillotoms von dem instrumentenmacher W. Walb Nachf., Heidelberg, Berghheimer Str. 22, bezogen werden.

5. Der Bibliothekar berichtet über den derzeitigen Stand der Bibliothek.

6. Die Neuwahl des Vorstandes ergibt die Wiederwahl der bisherigen Vorstandschaft:

I. Vorsitzender:	Prof. Schech.
II. „	Prof. Haug.
I. Schriftführer:	Dr. Hecht.
II. „	Dr. Mader.
Kassenführer:	Dr. Hecht.
Bibliothekar:	Prof. Schech.

II. Demonstration von Dr. Fessler (a. G.): Ein Fall von Oberkiefer-Resection links wegen Rundzellensarcom mit Prothese durch Zahnarzt Dr. Henrich.

Dionys Helmer, 40 Jahre alt, Söldner von Bernbeuern b. Schongau, bemerkte vor drei Monaten eine rasch zunehmende Auftreibung des linken Oberkiefers und Gaumens mit Schwellung der Wange bis zum Auge herauf. Dabei magerte er sichtlich ab. Bald stellte sich übelriechender, eitrig, auch blutiger Ausfluss aus dem linken Nasenloche ein. Die Backen-, auch die Mahlzähne des linken Oberkiefers lockerten sich immer mehr, so dass sie leicht von seinem Arzte ausgezogen werden konnten, zum Theil auch selbst ausfielen. An Stelle der Zahnlücken wucherten schnell leicht blutende Granulationen hervor. Besonders an Stelle der 2. und 3. Mahlzähne bildete sich eine stinkende eiternde Höhle, aus welcher der Arzt mehrmals eitrig zerfallene Fleischmassen entfernen konnte. Die letzte Erscheinung namentlich veranlasste den Kranken, in München specialärztliche Hilfe zu suchen.

Ich fand bei dem abgemagerten, sehr blutarmen Manne, dessen Frau und drei Kinder gesund sind, der auch selbst früher nie krank war, eine ödematöse Schwellung der linken Wange bis zum unteren Augenlide. Beim Erheben der Oberlippe erscheint der ganze Alveolarfortsatz linkerseits stark verdickt, die Fossa canina von dem vorgebuchteten Oberkiefer ausgefüllt. Die Vorwölbung ist prall elastisch gespannt, von dunkelrother Schleimhaut bedeckt, fühlt sich an einer kleinen Stelle vorn etwas weich an. Eine Punction an dieser Stelle ergibt einige Tropfen Blut mit zahlreich vermehrten Rundzellen.

Der Alveolarfortsatz erscheint linkerseits in ganzer Ausdehnung verkürzt, theilweise in die Geschwulstmasse einbezogen; diese wuchert namentlich aus den Zahnlücken hellroth heraus. Von den Zahnlücken der hintersten Mahlzähne gelangt die Sonde leicht nach oben in eine verjauchte Höhle. Auch der harte Gaumen ist bis über die Mittellinie nach rechts durch die Neubildung nach abwärts gedrängt, der weiche Gaumen dagegen normal.

Der Befund vom vorderen Naseneingange ergibt eine Verschiebung der Nasenscheidewand nach rechts, Vorwucherung der Geschwulst in den unteren und mittleren Nasengang ist deutlich, doch erscheint die obere Muschel intact.

Halsdrüsen sind nicht zu finden, auch keine Ohrdrüsen. Die inneren Organe sind gesund; Urin ist eiweiss- und zuckerfrei. Lues wird negirt. Die Frau und die drei Kinder sind gesund.

Am 21. X. 1903 wurde in Chloroform-Morphiumnarcose bei sitzender Stellung mit Langenbeck'schem V-förmigen Wangenlappenschnitt der linke Oberkiefer in typischer Weise reseziert.

Bei Loslösung des Wangenlappens nach oben ergab sich, dass die Neubildung bereits in der Regio infraorbitalis den Oberkieferknochen bis in das Unterhautfettgewebe durchbrochen hatte, die Schonung der zu den Wangen- und Nasenmuskeln ziehenden Facialisäste von vornherein werthlos war. Dagegen konnten durch möglichst hoch angelegte Schnittführung nach aussen und oben zum wenigsten die zum Mundwinkel führenden Facialisäste erhalten bleiben. Dabei wurde auch der



Mehr von links.



Etwas von rechts.

Helmer, drei Monate nach der Operation. Ohne Oberkieferprothese beide Male aufgenommen. Schnittnarbe nur in der Nasenwangenfalte sichtbar.

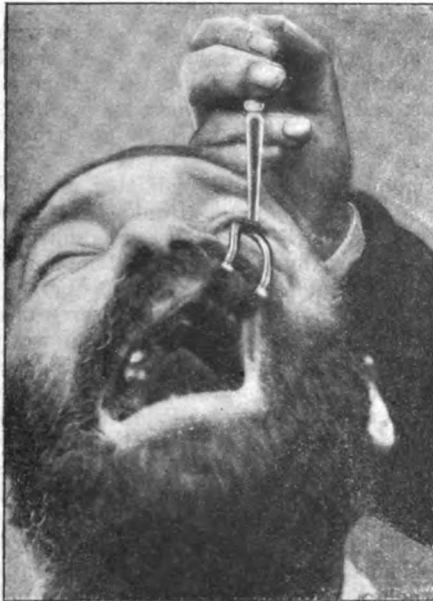Verlauf und die Ausmündung des Ductus stononianus in die Wangenschleimhaut geschont. Das obere Ende des äusseren Schenkels vom V-förmigen Schnitt wurde ausserdem an den Rand des Jochbogens gelegt, so dass die Innervation des *Musc. orbicularis oculi* nicht zerstört wurde.

Durch Zurückschlagen des Wangenlappens nach oben über das Auge wurde vollkommener Raum geschaffen, um den Oberkiefer am Joch- und Nasenbein zu durchtrennen; auch die Infraorbitalfläche desselben musste geopfert werden, da die Geschwulst bis dorthin reichte. Als dann wurde durch rasche Schnitte der intacte weiche Gaumen in der Mundhöhle quer abgetrennt. Als nun zum Schlusse versucht wurde,

von der nasolabialen Falte aus weit rechts im Gesunden den harten Gaumen von vorn nach rückwärts durch einige Meisselschläge schnell zu durchtrennen, ergab sich, dass der linke Oberkiefer in seinem Körper vollkommen durch die weiche Geschwulstmasse zerfallen war und so in drei Theilen aus seinen gelockerten Verbindungen herausgedreht werden musste.

Die Blutung war augenblicklich stark, konnte aber durch Tamponade rasch beherrscht werden.

Es ergab sich weiter, dass die grau-röthlichen Geschwulstmassen längs der Carotis am Ursprung der Art. maxillaris interna hoch hinauf



Helmer, drei Monate nach der Operation. Einsicht in die Mundhöhle, zeigt den Defect des harten Gaumens.

in die Siebbeinzellen bis zum Keilbein reichten, so dass es den Eindruck machte, als wenn gerade dort der primäre Sitz des Neoplasmas zu suchen sei. Mit der Scheere wurde hier bis auf die Basis cranii alles verdächtige Gewebe weggenommen, wobei die Art. maxillar. interna knapp an ihrem Ursprung unterbunden werden musste. Die Siebbein- und Keilbeinzellen wurden alsdann noch gründlich mit dem Thermocauter-Rundbrenner verschorft.

In die faustgrosse Höhle wurde nach Helferich ein vierseitig prismatisch geformtes Gestell aus Kupferdraht eingepasst und mit Jodoformgaze überzogen. Darüber legte sich der Wangenlappen sehr gut zur Fixation durch Knopfnähte an Nase und am Mundwinkel herab.

Der Kranke erholte sich von dem schweren Eingriffe rasch, die Ernährung litt, weil das Velum palati intact geblieben, das mit Jodoformgaze bedeckte Drahtgestell ein Verschlucken durch die Nasenhöhle verhütete, in gar keiner Weise. Die Heilung des Wangenlappens erfolgte ohne Fieber oder Eiterung glatt in acht Tagen. Das Drahtgestell wurde nach fünf Tagen, um ein Schrumpfen der schön granulirenden Wundhöhle zu vermeiden, erneuert.

14 Tage nach der Operation wurde durch Zahnarzt Dr. Henrich dieses Drahtgestell durch eine aus zwei Theilen zusammengefügte Hartgummi-prothese ersetzt, deren oberer rundlicher Theil den Defect des Gesichtsschädels ersetzte. Diese Prothese konnte von dem Pat. leicht von der Mundhöhle aus in die rasch mit Schleimhaut sich immer mehr auskleidende Wundhöhle wie ein Kloss nach oben eingeschoben werden, während an ihrer Unterfläche der zweite untere flache Theil als Gaumenplatte mit einer künstlichen Zahnreihe durch Metallstifte alsdann angefügt wurde. An diese Hartgummiplatte legte sich der wohlerhaltene weiche Gaumen so gut an, dass die vorher nasale Sprache des Operirten vollkommen aufgehoben wurde.

Am 15. December 1903 stellte sich der drei Wochen nach der Operation in die Heimat entlassene Kranke wieder vor mit frischem gesunden Aussehen, sichtlich gehobenem Ernährungszustande. Die Wundhöhle zeigte sich bis auf einige kleine Stellen in ihrem obersten Bereiche schon vollkommen von Schleimhaut überzogen; von Recidiv konnte an der gut übersehbaren Fläche der hinteren und oberen Rachenwand, der oberen Nasenmuschel nichts gesehen werden. Interessant und bezeichnend für den Werth des primären Drahtgestelles sowohl als der secundären, ausserordentlich geglückten Prothese war die Bemerkung des Operirten: Nach Herausnahme der Prothese nur für einige Stunden ziehe sich die Wundhöhle so deutlich und rasch zusammen, dass er Mühe habe, den Kloss wieder in dieselbe hineinzudrücken.

Die äussere Veränderung der operirten Gesichtshälfte ist ausser der Schnittnarbe im Schatten der Nase sehr gering. Pat. kann Augen und Mund vollkommen schliessen. Speichelfluss ist nicht vorhanden. Geringer Thränenfluss hörte acht Tage nach der Operation ganz auf.

Die im königlichen pathologischen Institut München ausgeführte microscopische Untersuchung des Neoplasmas ergab stromaarmes Rundzellensarcom.

3. Demonstration einer Oberkieferprothese, angefertigt für den obigen Fall von Oberkieferresection durch Dr. med. Henrich.

Der Patient Dionys Helmer wurde mir am 7. November von Herrn Privatdocent Dr. Fessler überwiesen behufs Anfertigung eines Ersatzes für den durch Resection wegen Rundzellensarcoms entfernten Oberkiefer. Da der Defect im Gesichtsschädel sehr gross war, und der Patient infolge der Narbencontraction den Mund nicht genügend weit öffnen konnte, war es nicht möglich, einen zusammenhängenden Abdruck der durch die Operation geschaffenen Höhle und des noch vorhandenen Oberkiefers zu erhalten. Man war also gezwungen, sowohl die Abformung des ganzen Gebietes in zwei Abtheilungen vorzunehmen, als auch den anzufertigenden Ersatz aus zwei Stücken zusammenzusetzen.

Zunächst wurde aus Abdruckmasse ein gut in den Defect passender Kloss gefertigt, dessen Basis dem verlorengegangenen Theil des Gaumendaches entsprach. Ein im Bogen von der Medianlinie nach hinten ziehender Wulst aus Abdruckmasse, in den man die Zähne des Unterkiefers einbeissen liess, ersetzte provisorisch den fehlenden Processus alveolaris mit seinen Zähnen und bot zusammen mit den noch im rechten Oberkiefer vorhandenen Zähnen einen sehr guten Anhalt für die richtige Articulation des Gebisses. Ueber diesen Kloss zum Theil weggreifend wurde nun ein weiterer Abdruck vom rechten Oberkiefer genommen, in dem noch der Eckzahn, der erste Prämolare und der dritte Molar standen. Beide wurden dann ausserhalb des Mundes wieder zusammengesetzt.

Der nach den gewonnenen Gypsmodellen in Kautschuk ausgeführte Ersatz setzte sich dann im Wesentlichen aus den gleichen Theilen zusammen, wie sie sich beim Abdrucknehmen ergeben hatten; nur war der künstliche linke Alveolarfortsatz mit seinen Zähnen nicht an dem Obturator angebracht, sondern bildete mit dem Zahnersatz für den rechten Oberkiefer eine zusammenhängende Gaumenplatte mit 11 Zähnen, die rechterseits durch zwei federnde Klammern am ersten Prämolare und am dritten Molare festgehalten wurde. Links wurde die Verbindung mit dem Obturator durch zwei aus der Gaumenplatte nach oben ragende runde Metallstifte hergestellt, die in zwei entsprechende in den Obturator einvulcanisirte Führungshülsen geschoben werden. Pat. führt nun zunächst den Obturator, der aus Hartkautschuk und innen hohl hergestellt ist, in den Defect ein und setzt dann sein künstliches Gebiss darauf, indem er die Stifte in die Hülsen, die behufs leichterer Auffindung nach unten zu trichterförmig erweitert sind, einschiebt, was er nach einiger Übung bald erlernt hat.

Nach ca. vier Wochen stellte sich der Pat. nochmals vor. Es zeigte sich am rechten Rand des Höhleneinganges eine Druckstelle. Bei näherer Prüfung ergab sich, dass diese wunde Stelle nur dann von der Prothese gedrückt wurde, wenn sie nicht richtig (d. h. nicht genügend nach oben geschoben) sass. Es stellte sich auch des Weiteren heraus, dass die Narbe in der linken Wange jetzt dem Einsetzen und Hinaufdrücken des Obturators grösseren Widerstand entgegengesetzte, als gleich beim ersten Einsetzen. Drückte man die Prothese mit Gewalt in ihre richtige Lage, so hörte der Druckschmerz links auf, dagegen klagte Patient über heftige Spannung und Schmerzen in der Narbe; wurde die Prothese dann sich selbst überlassen, so rutschte sie allmählich wieder nach unten und der Schmerz links trat wieder auf. Auf weiteres Befragen gab Pat. an, dass er Nachts mit offenem Munde schlafe und die Zahnreihen nicht geschlossen halten könne; infolgedessen schmerze es ihn auch am heftigsten Morgens, wenn er versuche, die in der Nacht herausgedrückte Prothese wieder an ihren Platz zu bringen.

Um nun dieser sehr unangenehmen Narbencontraction und ihren Folgen vorzubeugen, wurde, nachdem ungefähr zehn Minuten lang die Kiefer fest zusammengepresst gehalten waren und dadurch die vorher nochmals mit Gewalt an ihren Platz gebrachte Prothese die Narbe wieder einigermaassen gedehnt hatte, was aus dem Nachlassen des Spannungsschmerzes und dem Verbleiben des Apparates in der richtigen

Lage zu schliessen war, aus Abdruckmasse ein passender Keil geformt, der links zwischen die leicht geöffneten Zahnreihen eingelegt wurde, und in dem sich die Kauflächen einzelner oberer und unterer Backzähne abformten. Dieser Keil wurde dann in Hartkautschuk ausgeführt und dem Patienten mitgegeben, damit er ihn Nachts zwischen die Zahnreihen klemme, um so den sonst während des Schlafes fehlenden Druck auf die Prothese hervorzubringen und so der Narbencontraction entgegenarbeiten zu können. Es wurde auch als zweckmässig das Tragen einer entsprechenden Kieferbandage während der Nacht empfohlen. Um ein Verschlucken des Keiles zu verhüten, ist derselbe an seinem vorderen Ende durchlocht und kann so mittelst einer Schnur an der linken Ohrmuschel fixirt werden.

Wie Patient brieflich mittheilte, thut ihm dieser kleine Hilfsapparat sehr gute Dienste, und er hat nicht mehr über Druckschmerzen zu klagen.

4. Vor der Tagesordnung theilt des ferneren Dr. Trautmann mit, dass er jetzt nach über 3 $\frac{1}{2}$ Jahren Gelegenheit hatte, den seiner Zeit von ihm operirten Fall von tuberculösem Tumor in der Gegend des rechten Aryknorpels zu untersuchen. Die Lunge ist intact, ebenso ist im Larynx selbst und insbesondere an der früher erkrankten Partie nicht das geringste Abnorme festzustellen. Dieser Erfolg spricht für die jedesmalige operative Entfernung tuberculöser Larynxtumoren bei guter Lungenbeschaffenheit.

5. Haug berichtet über einen durch Ablösung der Ohrmuschel aus dem Gehörgange entfernten Fremdkörper.

Ein achtjähriger Knabe hatte sich — wann ist absolut nicht herauszubringen — vor längerer Zeit beim Spielen etwas in's Ohr gesteckt und soll seit einem halben Jahre auf der einen Seite schlecht hören. Seit ca. 14 Tagen bestehen Schmerzen und auch Ausfluss aus dem Ohre. Entfernungsversuche seien nicht vorgenommen worden.

Die objective Untersuchung ergibt den linken Meatus hochgradig geschwollen und nach Entfernung des eitrig-hämorrhagischen Secrets sieht man eine grosse Masse von Granulationen und ganz in der Tiefe des Sinus des Gehörganges lässt sich mit der Sonde ein sehr harter glatter Körper nachweisen, der mauerfest eingekeilt liegt. Beim Verdrängen mit ganz kleinen Ohrtrichtern kann man einen schwarzbraunen Körper erkennen. Es musste sich also der Wahrscheinlichkeit nach um einen Johannisbrotkern oder eine Kaffeebohne handeln.

Da nun die Extractionsversuche durch den Gehörgang von vorn herein so ziemlich als absolut erfolglos zu betrachten waren und sich ausserdem schon ziemlich stark ausgesprochene Reiz- und Retentionserscheinungen (Fieber u. s. w.) eingestellt hatten, musste hier, als der einfachsten und sichersten Methode, zur Ablösung der Muschel geschritten werden.

Es wurde, wie üblich annähernd bei der Radicaloperation vorgegangen, die Ohrmuschel abgeklappt und der Gehörgang ausgelöst. Nun liess sich in der Tiefe des Sinus des Gehörganges, der völlig mit Granulationen durchwuchert war, der glänzend schwarzbraune Körper deutlich constatiren bei Beleuchtung mit der electricischen Stirnlampe. Seine Entwicklung und Auslösung war nun nicht so ganz einfach, da

er erstens infolge des langen Liegens sehr aufgequollen und macerirt und theilweise mit Granulationen schon durchsetzt war, zweitens felsenfest incarcerirt lag. Indes gelang es doch, ihn gut mittelst eines Löffelchens erst ab- und dann herauszuhebeln.

Es handelte sich um einen ganz enorm aufgequollenen Johannisbrotkern, der die Grösse einer mittelgrossen Kirsche erreicht hatte.

Nun konnten auch die durch den Fremdkörper verursachten tieferen Veränderungen betrachtet werden: Das Trommelfell war abgesehen von der entzündlichen Schwellung usurirt, in die Paukenhöhle hineintapezirt, der Hammergriff ziemlich stark aus der normalen Richtung nach vorne seitwärts verschoben und um die Achse gedreht; es musste also eine allmähliche Subluxation im Hammer-Ambossgelenk stattgefunden haben.

Nach Auslösung und Rücklagerung der Ohrmuschel und des Gehörganges Schluss durch primäre Naht. Tamponade des Meatus.

Der Verlauf war ein völlig zufriedenstellender. Die Secretion war anfangs eine sehr reichliche. An der Durchtrennungspartie des Gehörganges bildeten sich Granulationen, die jedoch durch Aetzung mit Chromsäure und Tamponade so zur Rückbildung gebracht werden konnten, dass das Gehörgangslumen völlig normal für die Dauer blieb. Das Trommelfell hatte sich sehr rasch wieder erholt. Die Hörfähigkeit, anfänglich etwas reducirt, war schon nach etlichen Tagen wieder zur Norm zurückgekehrt, so dass der Fall mit einer in jeder Beziehung normalen functionellen Restitutio ad integrum drei Wochen nach der Operation endigte.

Discussion.

Prof. Schech fragt an, ob die Otologen häufiger gezwungen seien, behufs Entfernung von Fremdkörpern zur temporären Ablösung der Ohrmuschel zu schreiten.

Prof. Haug (auf Schech's Anfrage): Operative Entfernungen von Fremdkörpern aus dem Ohre durch Ablösung der Ohrmuschel sind relativ nicht sehr häufig im Verhältnis zur Anzahl der Fremdkörper im Ohre; die Ablösung muss gewöhnlich gemacht werden, wenn durch anderweitige unrichtige Extractionsversuche der Fremdkörper so tief gerathen ist, dass er von vorne her nicht mehr zu entfernen war, wenn sich noch dazu schwerere Reizerscheinungen (Retentionssymptome, meningeale Reizungen etc.) eingestellt haben. Sonst lassen sich die allermeisten Fremdkörper, sofern sie vorher nicht in ihrer Lage künstlich verändert wurden, durch den Gehörgang entfernen, und zwar zumeist mit der Spritze. Bloss in den Gehörgang eingedrungener Gips (oder Wachs, bei Abgüssen unrichtig abgenommen u. s. w.) erfordert die Ablösung a priori, da eine Entwicklung dieser hart gewordenen Masse aus dem korkzieherartig gewundenen Meatus von vorne her nicht möglich ist.

6. Dr. Hecht demonstrirt drei Präparate mit Rachenmandelcysten.

Bei sämmtlichen drei Fällen wurden die Cysten bei der Operation als Nebenbefund beobachtet:

Der erste Patient, ein 21jähriger Bäcker, kam wegen chronischer Mittelohreiterung in Behandlung.

Die ein Drittel des Vomers verdeckende Rachenmandel schnitt sich bei der Operation (Schütz) ziemlich derb. Dieselbe zeigt auf ihrer Oberfläche verstreut eine Reihe kleiner, kugeligter Cystchen, sowie eine

diffuse, streifig-schnige, grau-blaue Epitheltrübung, letztere wohl ein Residuum früherer Entzündungsprocesse.

Der zweite Fall, ein 16jähriger Schreinerlehrling, hatte neben einer Crista septi und doppelseitiger, chronischer, hyperämischer Rhinitis eine grosse Rachenmandel ($\frac{3}{4}$). Die freie Oberfläche zeigte nichts Abnormes, dagegen zeigte sich auf der Schnittfläche eine ca. $\frac{1}{2}$ gross-bohnengrosse, mit eingedicktem, gelbgrünen Secret angefüllte Cyste. Ein Theil des Secretes war schon bei der Operation durch die Nase zu Tage gefördert worden.

Der dritte Patient, ein 17jähriger Mechaniker, kam wegen linksseitiger, chronischer Mittelohreiterung in Behandlung. Die postrhinoskopische Untersuchung ergab das Vorhandensein eines mässig grossen Rachenmandelrestes mit glatter, nicht zerklüfteter Oberfläche; die Rachen tonsille ragte in schiefer Richtung von rechts oben nach links unten, so dass sie links über den Choanalrand reichte und der linken Tube auflag. Die linke Rosenmüller'sche Grube imponirte als schlitzförmiger Spalt. Bei Excision der Tonsille (Schütz) kommen mehrere erbsen- bis bohnengrosse, käsige, gelbgrüne, geruchlose Brocken zur Nase heraus. Die Tonsille selbst zeigt auf der inneren Fläche eine grosse, durch mehrere Zwischenwände in verschieden grosse Kammern getheilte Cyste, die die ganze Rachenmandel einnimmt. Mehrere Kammern zeigen noch ihren käsigen Inhalt.

Vereinigung westdeutscher Hals- und Ohren-Aerzte.

XII. Sitzung vom 25. October 1903 in Köln.

I. Fackeldey (Cleve): Ueber die wirthschaftliche Stellung der Hals- und Ohrenärzte.

F. befürwortet 1. eine gesetzliche Scheidung der Aerzte in praktische Aerzte und Specialärzte, 2. die Zahlung der specialärztlichen Leistungen nach den von der wirthschaftlichen Commission gemachten Vorschlägen (spec. für Kassenpraxis).

Discussion.

Neuenborn, Kronenberg, Löwenstein (Elberfeld), Hansberg, Busch, Röpke, Hirschmann, Lüders, Moses.

Es wird folgende Resolution für die Kassenpraxis angenommen:

1. Es ist freie Arztwahl anzustreben.
2. Es ist den Patienten zu gestatten, die Specialärzte ohne Ueberweisung durch den Kassenvorstand oder den practischen Arzt zu consultiren.
3. Die Honorirung hat nach Einzelleistung (möglichst ausserhalb des Pauschale) stattzufinden.

II. Hopmann: Vorstellung eines geheilten Falles von chronisch-fötidem Empyem des gesammten Nebenhöhle-systems.

Pat. war lange Zeit wegen Nerven- und Magenleiden behandelt, bis als Ursache seiner Beschwerden eine eitrige Rhinitis constatirt

wurde, die zur operativen Eröffnung beider Highmorshöhlen (von der Fossa canina aus) und (in längeren Zwischenräumen) der Siebbeine, der Keilbeinhöhlen und der Stirnhöhlen Veranlassung gab.

III. Lieven (Aachen).

a) Vorstellung von zwei Fällen von Syphilis gravis.

Im ersten Falle handelt es sich um eine in China acquirirte Lues, die nach zwei Jahren zu tiefen Geschwüren an Nase, Stirn und Unterlippe, sowie zu vollkommener Einschmelzung des ganzen freien Nasenrandes, der Nasenspitze und des häutigen Septums führte. Schmierkur, Sublimatinjectionen, Jodkali, Zittmann-Kur hatten keinen Erfolg; erst die Anwendung von Calomelinjectionen führte zur Vernarbung.

Beim zweiten Patienten liegt ein typischer Fall tertiärer Nasenlues vor, der mit theilweiser Sequestrirung des harten Gaumens, Verlust des knöchernen Septums etc. verlief und durch Hg und Jod günstig beeinflusst wurde.

Dass in beiden Fällen keine stomatitischen Erscheinungen auftraten, erreichte L. durch eine Zahnpasta, bestehend aus Kali chloricum, Salol, Ol. menth. und Sapo medicat. mit starkem Glycerinzusatz, sowie durch ein adstringirendes Mundwasser.

b) Demonstration eines transportablen Apparates zur Galvanisation und Electrolyse mit Trocken-Elementen.¹⁾

c) Demonstration eines neuen Plessimeters.

Dasselbe ist an den Längskanten umgebogen, „so dass beim Auflegen des Instrumentes ein Resonanzraum zwischen der Platte des letzteren und der Haut entsteht“. Dieser Raum verstärkt den durch Anschlagen mit dem Hammer erzeugten Percussionsschall.²⁾ Moses (Köln).

Verhandlungen des dänischen oto-laryngologischen Vereins.

26. Sitzung vom 28. October 1903,
gemeinschaftlich mit der Ophthalmolog. Gesellschaft zu Kopenhagen.

Vorsitzende: Prof. Dr. E. Schmiegelow.

Prof. Dr. Edm. Jensen.

Schriftführer: Dr. Jörgen Möller.

Dr. Erik Brun.

E. Schmiegelow: Ueber das Verhältniss zwischen den Krankheiten der Nase und denen des Auges.

Entzündungszustände der Nase und ihrer Nebenhöhlen geben oft zu Augenkrankheiten Anlass. Während der letzten paar Jahre hat S. im St. Josephs-Spital 63 Patienten mit Nebenhöhlenerkrankungen behandelt; oft war das Leiden doppelseitig, so dass im Ganzen 65 Kieferhöhlenempyeme und 17 Stirnhöhlenempyeme behandelt wurden. Fast

¹⁾ Electrotechniker Schuën (Aachen).

²⁾ Lütgenau & Cie., Düsseldorf.

in allen Fällen von Stirnhöhlenempyem war auch Entzündung der vorderen Siebbeinzellen vorhanden. Ein Mal bestand eine isolirte Mucocele der vorderen Siebbeinzellen. Nur zwei Mal hat S. ein Keilbeinhöhlenempyem nachweisen können und ein Mal eine cancröse Neubildung in dieser Gegend. Ferner wurde ein Patient mit Endotheliom des Oberkiefers behandelt. Bei 17 Patienten wurden Augenleiden gefunden, nämlich: bei 6 Thränenfluss, 1 Blepharconjunctivitis, 2 ciliare Neuralgien, 1 Strabismus convergens, 5 Dislocation des Augapfels, 2 Amaurose. Nicht in allen Fällen wurde Ophthalmoscopie vorgenommen, wo sie aber vorgenommen wurde, fand man keine krankhaften Veränderungen. Dagegen fand man ein Mal Flimmerscotom und accomodative Asthenopie.

S. bespricht dann näher die Krankheiten der Thränenwege und der Hornhaut und die orbitalen Neuralgien in ihrem Verhältnisse zu den Nasenkrankheiten, ferner das palpebrale und orbitale Oedem als Ausdruck einer rhinogenen vasomotorischen Reflexneurose, ferner die phlegmonösen Entzündungen im periorbitalen Gewebe im Anschluss an eine acute oder chronische Nebenhöhleneriterung; bisweilen bildet die orbitale Entzündung das einzige Symptom des Nebenhöhlenleidens. Demnächst bespricht S. die Dislocationen des Bulbus in Folge eines orbitalen, aus den Siebbeinzellen hervorgehenden Emphysems. Dann bespricht er die rhinogenen Paresen des äusseren Muskelapparates, die Mydriasis und die Accomodationsparese, welche oft im Anschlusse an Nasenleiden auftreten und nach deren Beseitigung verschwinden. Auch erwähnt er kurz die von Kuhnt und Ziem bei jüngeren Individuen beobachteten Cataracte der hinteren Corticalis und geht dann zur Frage von der rhinogenen Entstehung der Irido-chorioiditis hinüber; er meint, ein solche Entstehungsweise sei nicht zu verleugnen. Schliesslich erwähnt er die Beobachtungen von Fällen, wo papilläre Veränderungen, Gesichtsfeldeinengungen, Amblyopie und Amaurose durch ein Leiden der Keilbeinhöhle oder der hinteren Siebbeinzellen verursacht zu sein scheint.

In vielen Fällen ist die Diagnose des dem Augenleiden zu Grunde liegenden Nebenhöhlenleidens eine ausserordentlich schwierige, jedenfalls darf es der Augenarzt niemals versäumen, in zweifelhaften Fällen eine rhinologische Untersuchung ausführen zu lassen.

Edm. Jensen wünscht folgende zwei Fragen zur Discussion besonders hervorzuziehen: 1. Welches sind die Augenleiden, welche die Gedanken auf das Anwesen eines Nebenhöhlenleidens hinlenken müssen. 2. Wie wird sich in diesen Fällen der Augenarzt der Therapie gegenüber stellen müssen.

Ein Nebenhöhlenleiden ist sicher vorhanden in den meisten Fällen von acuten inflammatorischen Processen der Wandungen und der Weichtheile der Orbita. Von Wichtigkeit ist es, hier zu erinnern, dass das Nebenhöhlenleiden nicht andere Symptome zu geben braucht. J. referirt ein paar Krankengeschichten: die orbitalen Symptome waren hier wohl deutlich, nicht aber besonders beunruhigend, wahrscheinlich, weil es ein Stirnhöhlenempyem war; sobald die Siebbeinzellen mit einbezogen werden, wird das orbitale Gewebe mit grösserer Heftigkeit reagiren; oft findet man sogar die klassischen Symptome einer orbitalen Phlegmone, ohne dass in der Orbita selbst irgend eine Eiterung besteht; das war der

Fall bei einem von Schmiegelow erwähnten Patienten, nur ein Symptom fehlte: venöse Stauung im Augenrunde, die ophthalmoscopische Untersuchung hat deshalb in solchen Fällen grosse Bedeutung. Auch die chronischen orbitalen Entzündungen, insofern sie nicht von syphilitischer oder tuberculöser Natur sind, stehen am häufigsten zu einem Nebenhöhlenleiden in Beziehung. Ein ziemlich seltenes Leiden hebt J. besonders hervor, eine mehr oder weniger harte Schwellung zwischen dem Bulbus und der inneren Orbitalwand, die sich bei der Operation als eine sich weit nach hinten ziehende Cyste zeigt; dieses Leiden verdankt seinen Ursprung unzweifelhaft einer Mucocoele der Siebbeinzellen.

Andere Augenleiden können mit einiger Wahrscheinlichkeit mit Nebenhöhlenleiden in Verbindung gesetzt werden, erstens die Supra-orbitalneuralgien; die Neuritis retrobulbaris event. auch intraocular wahrnehmbare Neuritis optica könnte vielleicht durch ein Keilbeinhöhlenempyem verursacht werden und ist in einzelnen Fällen wirklich auch so entstanden; vielleicht könnte auch eine doppelseitige Stauungspapille so entstehen. Recidivirende einseitige Augenmuskellähmungen könnten vielleicht aus einer Entzündung in der Gegend der Fissura orbitalis sup. entstehen.

Mehr zweifelhaft ist es, ob Chorioiditis, Iritis, Cataract u. s. w. zu einem Nebenhöhlenleiden in Beziehung stehen können, doch lässt es sich nicht gänzlich leugnen. Eine grössere Skepsis wäre dagegen Fällen von Amblyopie und Gesichtsfeldeinengungen gegenüber angemessen.

Was die Behandlung betrifft, muss man natürlich nach einer radicalen Behandlung des Grundleidens streben. Leichtere Fälle heilen gewöhnlich durch einfache, conservative Behandlung; vielleicht neigen aber die Ophthalmologen dazu, die Grenzen dieser Fälle etwas weiter zu ziehen als die Rhinologen; das Material ist ja in den beiden Specialitäten auch insoweit verschieden, als die Ophthalmologen durchgehends die Fälle mit vorwiegenden Augensymptomen, die Rhinologen diejenigen mit nasalen Symptomen und geringeren Augensymptomen zur Untersuchung bekommen. Die Abschätzung der Bedeutung der Nebenhöhlenleiden wird dann leicht etwas verschieden.

Valude meint, dass diejenigen Leiden der Stirnhöhle, welche sich nach der Orbita zu verbreiten, durchgehends eine bessere Prognose haben und durch kleinere Eingriffe geheilt werden können, was ja insoweit wünschenswerth wäre, weil ja doch die Radicaloperation oftmals schwere Entstellungen herbeiführt, gelegentlich auch Läsion der Trochlea mit Diplopie.

Was die Behandlungsmethode betrifft, ist es wunderlich, dass es gerade ein Augenarzt ist (Kuhnt), der es vorgeschlagen hat, die Siebbeinzellen von der Orbita aus auszuräumen. Man muss unbedingt diejenige Methode vorziehen, welche den Orbitalinhalt am meisten schont, also die endonasale Operation.

Es wäre wünschenswerth, wenn die betreffenden Leiden immer von Rhinologen und Ophthalmologen gemeinsam behandelt würden.

Meisling: Ein Theil der Orbitalleiden zeigen mit den Nebenhöhlenleiden eine deutliche Verbindung. Dagegen wäre es von Interesse, ob man durch die Nebenhöhlenleiden eine Aufklärung der Pathogenese gewisser tieferer Augenleiden bekommen könnte. Im Gegensatz zu

Prof. Jensen meint M., es wäre wohl denkbar, dass z. B. eine Iridocyclitis durch eine Infection den Nn. ciliares entlang entstehen könnte, ebenso wie eine Neuritis optica durch ein Keilbeinhöhlenleiden verursacht werden kann. Gewisse Nasenleiden, Ozäna z. B., findet man sehr häufig bei Patienten mit Augenerkrankungen. Vorübergehende Hemianopsie sowie recidivirende Augenmuskellähmungen könnten wohl durch ein Keilbeinhöhlenleiden ihre Erklärung finden. Schliesslich bittet M. Prof. Schmiegelow, sich über die Behandlung des Nasenleidens bei skrophulösen Augenerkrankungen äussern zu wollen.

Edm. Jensen pointirt, dass wir bisher nichts Sicheres über den Zusammenhang zwischen Chorioiditis und Nebenhöhlenleiden wissen.

Schmiegelow: Die acuten Nebenhöhlenleiden, welche orbitale Symptome geben, schwinden meistens bei einer weniger eingreifenden Behandlung; bei chronischer Eiterung aber ist Radicaloperation nothwendig. Das kosmetische Resultat ist bei der Killian'schen Operation ein sehr gutes. Hirschmann hat thatsächlich einen Fall von Chiasma-leiden bei Keilbeinhöhleneiterung veröffentlicht. Bei scrophulösen Erkrankungen genügt eine Behandlung des Eczems und der Fissur nicht, das eitrig Schleimhautleiden muss in zweckmässiger Weise behandelt werden.

Lundsgaard hat während des letzten Jahres zwei Fälle von Tenonitis bei Nebenhöhlenleiden beobachtet. Ferner bespricht er zwei Fälle, welche wahrscheinlich, nicht aber sicher, durch eine Nebenhöhle-eiterung verursacht waren; in dem einen Falle trat recidivirender Exophthalmus und Irido-cyclitis auf; ein Nebenhöhlenleiden liess sich doch nicht bestimmt nachweisen.

Vald. Klein hatte den letztgenannten Patienten untersucht. Es waren keine Zeichen eines Nebenhöhlenleidens vorhanden; ein Leiden in der Keilbeinhöhle oder in den hinteren Siebbeinzellen könne aber ohne nachweisbare Symptome bestehen.

Gramstrup meinte, es wäre denkbar, dass auch umgekehrter Weise ein Orbitalleiden, ein Trauma z. B., zu einem secundären Nebenhöhlenleiden den Anlass geben könne.

Edm. Jensen kennt keinen Fall — ausser traumatischer Läsion —, wo eine primäre orbitale Eiterung ein Nebenhöhlenleiden veranlasst hatte. Er meint auch, der Fall Lundsgaard's wäre wahrscheinlich durch ein Nebenhöhlenleiden veranlasst, doch könnten die wiederholten Recidive auch in anderer Weise erklärt werden.

Lundsgaard legt in diagnostischer Hinsicht das Hauptgewicht auf den beträchtlichen Exophthalmus, der schwerlich anders als durch ein Nebenhöhlenleiden veranlasst, erklärt werden konnte.

Schmiegelow: Es giebt Beobachtungen über Neurosen der Nasenhöhle, z. B. Niessanfälle, welche dann auftreten, wenn der Patient nicht die richtigen Brillen trägt. Die Diagnose der Nebenhöhlenleiden ist bisweilen ohne Probepunction unmöglich; er meint, es wäre im Falle Lundsgaard's berechtigt gewesen, die Nebenhöhlen der Reihe nach zu eröffnen.

Heerfordt räth dazu, mit der Annahme der rhinogenen Entstehung von bulbären Leiden sehr skeptisch zu sein. Die anatomischen Verhältnisse machen eine solche Entstehungsweise unwahrscheinlich,

namentlich ist die Tunica fibrosa bulbi sehr resistent, so dass man sogar nur sehr selten retrobulbäre Abscesse den Bulbusinhalt angreifen sieht. Es giebt keine besonderen Verbindungsbahnen zwischen dem Bulbus und den Nebenhöhlen; über die Lymphbahnen ist nicht viel bekannt. Ein Uebertragen durch die Blutbahn wäre möglich, aber unwahrscheinlich, da die Infection dann einen beträchtlichen Umweg machen müsste. Nicht alle orbitalen Eiterungen — ausser den vom Bulbus ausgehenden — stammen von den Nebenhöhlen; es kann hier ebensowohl wie anderswo eine Ostitis oder Periostitis entstehen; er erwähnt einen solchen Fall, wo Eiter tief in der Orbita gefunden wurde.

Edm. Jensen: In dem erwähnten Falle ist es nicht aufgeklärt, ob eine Kieferhöhlenentzündung vorhanden war oder nicht, indem die Kieferhöhle nicht eröffnet wurde.

Lundsgaard meint, ein extrabulbares Leiden könne sehr wohl eine Iritis oder Chorioiditis geben, indem Toxine die unverletzte Bulbuswand durchsetzen können. Experimentell lässt sich durch Einträufelung von Streptococcentoxinen in den Conjunctivalsack Iritis erzeugen, ohne dass die Hornhaut ergriffen wird.

Meisling meint auch, Dr. Heerfordt nehme auf die Verpflanzung durch das Bindegewebe zu wenig Rücksicht.

Heerfordt: Eine Bindegewebsentzündung müsste allzu viele feste Gewebe durchsetzen. Eine Verpflanzung die Venen entlang lässt sich auch nicht annehmen, da keine Nerven diesen Weg nehmen.

Schmiegelow: Ebensowohl wie eine Keilbeinhöhlenentzündung auf den N. opticus übergreifen kann, kann sich auch entlang des N. oculomotorius, abducens, trochlearis, der Venen u. s. w. die Orbita erreichen und von da aus in den Bulbus gelangen. Ueber die Lymphgefäße findet man in der Anatomie von Zuckerkandl Aufklärung; es besteht ein sehr intimes Verhältnis zwischen den Lymphbahnen der Nase und denen der Orbita.

Grönbech bespricht einen Fall, wo die Behandlung eines Nasenleidens (adenoide Vegetationen und Conchahypertrophien) scheinbar eine bedeutende Besserung der Sehschärfe herbeiführte. Es ergab sich jedoch später, dass der Patient simulirte.

27. Sitzung vom 25. November 1903.

Vorsitzender: Prof. Dr. E. Schmiegelow.

Schriftführer: Dr. Jörgen Möller.

I. Schmiegelow zeigte einen Patienten vor, welcher „sich die Nase beißen konnte“ (dänisches Sprichwort um etwas Unerreichbares zu bezeichnen). Seine nicht besonders grosse und recht wohl geformte Nase hatte ein sehr weiches Gerüst und die Nasenspitze konnte in Folge dessen mit dem Finger ziemlich weit herabgedrückt werden; ausserdem bestand eine ganz abnorme Beweglichkeit des Unterkiefers, welcher sehr weit nach vorn geschoben werden konnte, so dass er die herabgedrückte Nasenspitze zwischen den Zahnreihen fassen und festhalten konnte. Uebrigens bot Pat. das Bild einer ausgesprochenen Acromegalie dar.

II. Gottlieb Kiär: Drei Fälle von Cocainvergiftung.

1. Behufs galvanocaustischer Behandlung einer hypertrophischen Rhinitis wurde ein schmaler Tampon mit 10proc. Cocainlösung eingelegt. Nach etwa fünf Minuten wurde die Sprache allmählich langsamer, Pat. verlor das Gedächtniss und starrte verständnisslos vor sich hin; schnell wurde der Tampon entfernt und die Galvanocaustik vorgenommen, wonach sie collabirte; die Gesichtsfarbe war cyanotisch, die Haut feucht, nicht kalt, der Puls klein, beschleunigt, Respiration ebenfalls beschleunigt, die Pupillen ein wenig erweitert, der Blick starrend, leer; nachher wurde sie unklar, Hallucinationen und starke Unruhe traten auf; nach zehn Minuten jedoch kehrte das normale Bewusstsein wieder; sie wusste gar nichts von dem, was passirt war. 2. Eine andere Pat. bekam nach Einlegen eines ähnlichen Cocaintampons Erbrechen und Kältegefühl, wurde jedoch nicht unklar; nach zehn Minuten hatte sie sich wieder erholt. 3. Eine dritte Pat. bekam wiederholtes Erbrechen, welches durch sechs Stunden andauerte, ferner Kopfschwere und Kältegefühl. Leichtere Fälle von Cocainvergiftung sind gar nicht so selten, aber auch schwerere Fälle kommen vor; K. kennt aus der Literatur vier Fälle mit letalem Ausgange. Die Toleranz dem Cocain gegenüber ist bei den verschiedenen Menschen ausserordentlich verschieden; Braun hat z. B. einmal in einer Sitzung 4 g Cocain verbraucht, ohne Anästhesie zu erreichen und ohne Vergiftung, während in anderen Fällen ein paar Pinselungen mit 4proc. Cocainlösung die schwersten Erscheinungen hervorrufen. Man kann aber das Cocain schwerlich entbehren; es lässt sich nur theilweise durch andere Präparate, β -Eucaïn, Holocin u. s. w., ersetzen. Roe will die Vergiftung dadurch verhüten, dass er im Voraus dem Pat. eine grosse Dosis Digitalis und Whisky einverleibt. Vergiftungen werden mit horizontaler Lagerung, frischer Luft und Stimulantien behandelt; ein spezifisches Antidot giebt es nicht.

Vald. Klein fragt, ob nicht die gleichzeitige Verwendung von Adrenalin durch die Gefässcontraction die Vergiftung verhüten könnte.

Jörgen Möller fürchtet, dass, wenn man durch die starke Gefässcontraction die Absorption des Cocains verhindert, man auch keine Anästhesie bekomme.

Grönbech verwendet immer ein Theil Cocain muriat. auf zehn Theile Adrenalinlösung und ist damit sehr zufrieden. Uebrigens hat er einmal nach einer leichten Pinselung im Nasenrachen mit 10proc. Cocainlösung einen Patienten collabiren sehen.

Schmiegelow meint, das psychische Moment spiele in dieser Beziehung eine grosse Rolle.

III. Gottlieb Kiär: Ein Fall von gummöser Infiltration des Gaumens.

Eine 46jährige Frau klagte über ein bisschen Schleim im Halse, keine Schluckbeschwerden; die Inspection gab ein mit Rücksicht auf dieser Anamnese erstaunliches Resultat: Das ganze Gaumensegel war stark geschwollen, fest infiltrirt, die orale Fläche bildete eine einzige grosse, unregelmässige Geschwürsfläche mit scharfen, unterminirten Rändern, die Umgebungen stark geröthet und geschwellt; das Zäpfchen war an seiner Basis fast durchgetrennt; das Geschwür erreichte auch die Seitenwände und etwas die Hinterwand des Schlundes, ferner fand

man am harten Gaumen in der geschwollenen, schwammigen Schleimhaut zerstreute Geschwüre. Sie war vor 15 Jahren wegen Syphilis behandelt worden; später kein Ausbruch.

IV. Vald. Klein: Drei Fälle von Paraesthesia laryngis.

1. Ein junger Mann hatte ein trockenes Gefühl in der Kehle und musste fortwährend räuspern, es war, als wenn ihm „eine Brotkrume in der Kehle steckte“. Während des Essens verschwanden die Empfindungen vollständig. Er war übrigens gesund und hatte seinen Militärdienst ohne Beschwerden durchgemacht. In den oberen Luftwegen wurde nichts Besonderes gefunden, nur an der Schlundwand eine kleine Granulation, welche jedoch nicht mit der Parästhesie in Verbindung zu stehen schien; Lungenbefund ebenfalls normal. Das besprochene Gefühl bestand unverändert bis etwa zwei Jahre später, als er heiser wurde; aber erst nach einigen Monaten fand er sich bei K. ein und hatte damals eine anfangende Kehlkopfphthase und eine ausgesprochene Lungenphthase. Die Geschwüre heilten durch Behandlung mit sulphuricinsäurem Phenol-Natrium. 2. Eine 32jährige Lehrerin hatte seit einem halben Jahre „nervöses Husten“ und klagte ausserdem über ein zusammenschnürendes Gefühl in der Kehlkopfgegend. Die Erscheinungen fehlten während des Schlafes und während des Essens. Nichts Besonderes bei der Untersuchung der oberen Luftwege, nur an der Schlundwand ein paar Granulationen, doch wurden die krankhaften Empfindungen nicht durch die Berührung derselben ausgelöst. Bei der Untersuchung des Auswurfes wurden Tuberkelbacillen gefunden. Sie ist jetzt nach einem Jahre Sanatorienbehandlung geheilt; kein Kehlkopfleid. 3. Eine 48jährige Wittve hatte ab und zu ein stechendes Gefühl in der Kehlkopfgegend; während des Essens keine Beschwerden; sie befürchtete eine maligne Neubildung. Die Untersuchung der oberen Luftwege zeigte nichts Abnormes. Durch roborirende Behandlung schwanden die lästigen Gefühle und gleichzeitig ergab es sich, dass sich das Climacterium eingefunden hatte. K. meint, dass solche Parästhesien bisweilen einige Bedeutung haben können, indem sie theils als Vorläufer einer sich entwickelnden Tuberculose auftreten, theils zur Erkennung des beginnenden Climacteriums führen können.

Grönbech hat mehrmals das Zusammentreffen einer Tuberculose mit solchen Parästhesien beobachtet, ohne dass eine causale Verbindung zwischen beiden bestand; er hatte bisweilen Fälle von Kehlkopftuberculose gesehen, in denen die am Kehlkopfe localisirten Empfindungen nach Behandlung eines bestehenden Rachenleidens verschwanden.

Klein betont, dass die Parästhesie durch die Behandlung einiger vorhandenen Granulationen nicht beeinflusst wurde. Er meint, solche Parästhesien können durch eine von einem Lungenleiden ausgehende Reflexwirkung entstehen oder durch die vorhandene Anämie veranlasst werden.

Schmiegelow macht darauf aufmerksam, dass es ausserordentlich schwierig sein kann, die Ursache einer Parästhesie aufzufinden; oft sind es Hyperplasien, welche hinter den Gaumenbögen versteckt sitzen.

V. Schmiegelow: Fall von Sarcom der rechten unteren Muschel.

Dr. Kiär hat in der Sitzung vom 23. November 1901 diesen Fall besprochen. Im Januar 1902 wurde die Geschwulst durch eine partielle

Oberkieferresection radical entfernt und es hat sich später kein Recidiv entwickelt. Die vordere und die innere Wand der Kieferhöhle sammt der unteren Muschel wurden entfernt.

VI. Schmiegelow: Doppelseitige Recurrensparalyse.

Eine 41jährige Frau mit ausgesprochenen Erstickungsanfällen wurde in das St. Joseph-Spital aufgenommen; sie war wegen zunehmender Schluckbeschwerden äusserst entkräftet. Die Stimme war klangvoll, die Respiration aber in hohem Grade behindert; dementsprechend zeigte die Laryngoscopie eine doppelseitige Abductorenlähmung. Die Ursache war ein Cancer oesophagi. In Schleich'scher Anästhesie wurde Tracheotomie vorgenommen. Sie lebt noch nach einem halben Jahre und befindet sich leidlich wohl, trägt immer noch die Canüle.

II. Kritiken.

Das Ohr des Zahnwales, zugleich Beitrag zur Theorie der Schalleitung.

Von Georg Boenninghaus. Zoologische Jahrbücher, Abtheilung für Anatomie und Ontogenie der Thiere, 1903.

B. hat an dem Kükenthal'schen Materiale von *Phocoena communis* die Morphologie und den grob-anatomischen Bau des Gehörorgans untersucht und von den in der Literatur angegebenen Daten ausgehend. Einiges über das Ohr des Zahnwales berichtet sowie die interessanten Verhältnisse des knöchernen Gehörorgans bei diesem Thiere mit Rücksicht auf die bestehenden Theorien der Schalleitung beim Menschen discutirt.

In der rudimentären Entwicklung des äusseren Ohres ähnelt der Wal sehr dem Seehund. Den permanenten Verschluss des äusseren Ohres bringt B. damit in Zusammenhang, dass in der Ruhelage des Thieres der äussere Gehörgang unter das Wasserniveau zu liegen kommt und infolgedessen eine äussere Gehörgangsöffnung überflüssig wird. Beim Zahnwal ist eine Drehung des vorderen Keilbeins und zugleich eine Verlängerung desselben eingetreten. Hauptsächlich hierdurch ist es erreicht, dass die Nasenöffnung auf der Höhe der Stirne zu liegen kommt, infolgedessen kann der Wal bei horizontaler Ruhelage an der Oberfläche ungestört athmen. Der Tubenknorpel ist zu Grunde gegangen. Die Eröffnung des allein nicht klaffenden Tubenostium geschieht durch den *Musculus salpingopharyngeus*, durch den Rest des Gaumentheiles des *Musculus dilatator tubae* und in eigenartiger Weise durch den *Musculus constrictor pharyngis superior*. Die Eröffnung der Tube findet wie stets nur beim Schlingact statt. Schlingt der Wal nun, während er sich mit der Nasenöffnung unter Wasser befindet (dies scheint B. mit Unrecht als Thatsache anzunehmen, Anm. des Ref.), so wird die Luft im Mittelohre verdünnt, eine Schädigung der Schalleitung trete aber nicht ein, da der Schalleitungsapparat fixirt ist.

An der Schädelbasis findet sich eine grössere Anzahl voluminöser Lufträume, die von einer Schleimhaut ausgekleidet werden, deren Mutter-

boden die Schleimhaut der Paukenhöhle ist. Die arterielle Blutversorgung des Gehirns geschieht beim Wale vom Wirbelcanale aus durch die stark vergrößerten Arteriae meningae spinales.

Beim Wale sind die Gehörknöchelchen ankylosirt. B. fasst diese Ankylose als Folge der Bewegungsunfähigkeit der Gehörknöchelchen auf und deutet sie von der Obliteration des äusseren Gehörganges her. Die Schalleitung zum ovalen Fenster wird durch andere Momente unterstützt. 1. Die ankylosirten Gehörknöchelchen sind stark verdickt und verdichtet. 2. An der Aussenfläche der Bulla hat sich eine trichterförmige Einziehung des Knochens gebildet und mit der Trichterspitze ist der verdickte Processus folianus verwachsen. Den Trichter stellt B. als functionellen Ersatz der Ohrmuschel dar. Der moleculare Schalleitungsweg wäre danach: Schalltrichter, Processus folianus, Hammerkopf, Ambosskörper, langer Ambossschenkel, Steigbügel. B. betont die beim Wale vorhandene acustische Isolirung des Labyrinthes, die ihm wegen der Leichtigkeit des Ueberganges der Schallwellen von Wasser auf die Knochen des Labyrinthes erforderlich erscheint. Auch diese Schalleitung kann nur eine moleculare sein.

B. nimmt auch für das Hören der höheren Säugethiere und des Menschen ein moleculares Mitschwingen des Labyrinthwassers an, durch welches die Basilarfasern durch Mitschwingung in Bewegung gesetzt werden sollen. Der Stoss der Steigbügelplatte erzeugt im Labyrinthwasser neben der Molecularbewegung eine Massenbewegung, die jedoch in einem Her- und Hinströmen der Flüssigkeit, nicht in einer Wellenbewegung besteht. Sie hat mit der Reizung des Corti'schen Organs direct nichts zu thun.

Die acustische Isolirung des Labyrinthes, wie sie beim Wale besteht, ist beim Landsäugethiere nicht so nothwendig, denn der Uebergang der Schallwellen aus der Luft auf das Labyrinthwasser ist an und für sich schwer. Acustisch isolirend wirken bei den Landsäugethiern die Lufträume in der Nähe des Labyrinthes und die Dichtigkeit der Labyrinthkapsel. Resonanzvermindernd wirken in der Paukenhöhle unregelmässige Gestaltung der Paukenhöhle, Theilung durch Scheidewände u. s. w.

Der mit grossem Fleisse durchgeführten Untersuchung sind 28 Abbildungen im Texte und 2 lithographische Tafeln beigegeben.

Alexander.

III. Referate.

a) Otologische:

Einige Ergebnisse der pathologisch-anatomischen Forschung des kranken Mittelohres im letzten Jahrzehnt mit Streifblicken auf die Praxis. Von Prof. Dr. K. Grunert in Halle a. S. (Münch. med. Wochenschr. 1904, No. 5.)

Grunert giebt in gedrängter Kürze einen Ueberblick über die Fortschritte, welche auf dem Gebiete der Pathologie des Mittelohres in den letzten zehn Jahren zu verzeichnen sind. In der Arbeit, die

naturgemäss für ein kurzes Referat nicht geeignet ist, werden einzelne Gesichtspunkte erörtert, welche auf Grund dieser Fortschritte für die Praxis von Bedeutung sind.

Rudloff (Wiesbaden).

b) Rhinologische:

Weiterer Beitrag zur Ursache und specifischen Heilung des Heufiebers.

Von Prof. Dr. Dunbar. (Deutsche med. Wochenschr. 1903, No. 9.)

Lediglich die Gramineenpollenkörner, nicht aber die Pollenkörner von Linden, Rosen u. s. w. enthalten die Substanz, die bei den zu Heufieber disponirten Personen durch Impfung einen Heufieberanfall auslöst, und zwar sind es die Stärkestäbchen des Inhaltes der Gräserpollenkörner, durch welche die wirksame Substanz repräsentirt wird. Bei den zu Heufieber Disponirten wird der Anfall durch Einträufelung einer Lösung des Pollentoxins in die Augen, durch Application auf die Nasenschleimhaut oder durch subcutane Injection zu jeder Jahreszeit hervorgerufen, während die Lösung bei Controlpersonen unwirksam bleibt.

Durch Impfung von Thieren mit Pollentoxin wurde ein Serum hergestellt, durch welches das Toxin in vitro vollständig bzw. annähernd vollständig neutralisirt werden konnte. Auf Grund dieser durch das Experiment gesicherten Thatsache hofft der Autor ein Heilserum herstellen zu können, durch welches er den Heufieberkranken, sei es durch die angegebene äusserliche Anwendungsweise, sei es durch subcutane Injection, Linderung resp. Heilung zu bringen im Stande ist.

Rudloff (Wiesbaden).

Neuere Erfahrungen über das Wesen und die Behandlung des Heufiebers. Von Dr. Arthur Thost, Hamburg. (Münchener med. Wochenschrift 1903, No. 23.)

Unter Bezugnahme auf die Arbeit von Dunbar weist Thost darauf hin, dass nach den bisher feststehenden Ergebnissen dieser Arbeiten das von Dunbar hergestellte Pollentoxin eine grosse differentialdiagnostische Bedeutung hat, insofern als es nur bei den zu Heufieber disponirten, nicht aber bei anderen Personen einen Anfall auszulösen vermag. Man wird also durch Einträufelung in's Auge eines zu Heufieber Disponirten eine Reaction erzielen, während sie nicht eintritt bei Leuten, welche ein ähnliches Leiden, z. B. nervösen Schnupfen, haben. Daran schliessen sich einige Bemerkungen über sonstige erprobte therapeutische Maassnahmen. Von den Kurorten verdient Helgoland an erster Stelle genannt zu werden.

Rudloff (Wiesbaden).

c) Pharyngo-laryngologische:

Zur Casuistik der traumatischen Larynxblutungen. Von Dr. Friedrich Rode in Triest (Klinik Prof. Chiari). (Wiener klin. Rundschau 1903, No. 20)

Die Blutungen im Kehlkopfe können durch Fremdkörper oder durch Operationen entstehen. Bei ersteren sind es fast nie die Fremdkörper

als solche, die Blutungen verursachen, sondern die consecutiven Perichondriten, Necrosen etc., wie dies bei Rivington zu lesen ist. Bei roher Extraction kann die Blutung erfolgen, wie in dem von Rehan beschriebenen Falle. Bei Operation im Kehlkopfe beschreibt Grünwald die erste starke Blutung, die bekanntlich einen bösen Verlauf hatte, nach Galvanocaustik Heinze. Bei Operationen von tuberculösen Veränderungen hat Heryng Blutungen beschrieben. Auch in dem mitgetheilten Falle wurde von der Epiglottis wegen Tuberculose blos ein Stück erst entfernt, worauf eine starke Blutung erfolgte, die weder nach Adrenalin noch galvanocaustischer Aetzung sistirte, jedoch vor Unterbindung der Carotis, die schon ausgeführt werden sollte, von selbst sistirte.

Verf. meint, dass diese Operation event. auch nicht zum Ziele geführt hätte, sondern nur eine Tamponade à la Belloque, bei welcher der Faden des Tampons bei der Trachealöffnung herausgeführt werden musste und dort fixirt werden sollte. Wenn eine Laryngofission in einem solchen Falle gemacht werden muss, so würden wir glauben, dass eine totale Abtragung der Epiglottis mit dem Paquelin die Blutung stillen dürfte.

Hervorheben wollen wir die plausible Erklärung dieser Blutungen. Verf. meint, dass nachdem der laryngeale Theil der Epiglottis bedeutend blutreicher ist als der linguale und die Tuberculose sich gerade besonders an dem laryngealen Theile verbreitert, dass deshalb die grösseren Blutungen bei Tuberculose der Epiglottis anlässlich der Operation vorkommen.

Baumgarten.

Histologische Beiträge zur Wirkung der Trichloressigsäure und Chromsäure. Von Dr. Meyer zum Gottesberge in Herford. (Zeitschrift für Ohrenheilkunde, XLIV, 1.)

Die Untersuchungen wurden angestellt an excidirten Stücken der mittleren Muscheln, Ohrpolyphen und Gaumenmandeln, welche in vivo an circumscribten Stellen geätzt worden waren; in der Wirkung der beiden Aetzmittel auf die Gewebe zeigte sich kein wesentlicher histologischer Unterschied. Je nachdem die Aetzung eine oberflächliche oder tiefergehende war, zeigte sich die Epithelschicht entweder nur in eine körnige, zum Theil necrotische Masse verwandelt mit stärkerer Füllung der Gefässe und Blutaustritt in die Umgebung, oder es war die Epithelschicht bei intensiverer Aetzung ganz geschwunden mit oberflächlicher Necrose der angrenzenden Gewebsschicht. In 5—8 Tagen erfolgte Abstossung des Schorfes mit macroscopisch sichtbarem Defecte; es bleibt eine mit Epithel bekleidete Einsenkung zurück, also keine Granulations- und Narbenbildung. Klinische Beobachtung und experimentelles Ergebniss stehen mithin in Einklang und ist der Gebrauch beider Aetzmittel, wenn es sich nicht um Beseitigung bedeutender Hypertrophien handelt, besonders auch der geringen entzündlichen Reaction wegen zu empfehlen.

Keller.

Notizen.

Die **Società italiana di laryngologia, di otologia e di rinologia** theilt in einem vom 11. März 1904 aus Siena datirten Rundschreiben mit, dass anlässlich des VIII. Congresses dieser Gesellschaft eine historische Ausstellung über den Entwicklungsgang und die Fortschritte unserer Specialfächer stattfinden wird. Die Herren Fachcollegen werden eingeladen, sich mit Beiträgen, Instrumenten, Monographien, Tafeln, Photographien u. A. zu betheiligen, um ein möglichst reichhaltiges Material zur Ausstellung zu bringen. Des Näheren wolle man sich an den Secretär Herrn Dr. Ottavio Lunghini in Siena wenden.

Die **XIII. Versammlung der Deutschen otologischen Gesellschaft** wird am 20. und 21. Mai d. J. im Langenbeckhause in Berlin unter dem Vorsitze des Herrn Geh. Med.-Rath Prof. Lucae stattfinden. Herr Prof. Siebenmann (Basel) hat ein Referat über die Anatomie der Taubstummheit übernommen. Mit der Versammlung wird eine Ausstellung von Instrumenten, Präparaten, Apparaten und Lehrmitteln verbunden sein, insbesondere soll alles auf die Taubstummheit Bezügliche zur Ausstellung gelangen: Präparate, Abbildungen, Untersuchungstabellen und Veröffentlichungen. Ausserdem wird um Einsendung von Abbildungen von Ohrenkliniken und Polikliniken gebeten.

Anmeldungen für die Ausstellung nimmt entgegen Herr Privatdocent Dr. Gustav Brühl, Berlin C. Alexanderstr. 50, Anmeldungen von neuen Mitgliedern und von Vorträgen oder Demonstrationen für die Versammlung Prof. Hartmann, Berlin N. W., Roonstr. 8.

Der nächste (achte) **Röntgencurs in Aschaffenburg** (im Electrotechnischen Laboratorium) beginnt zu Pfingsten. Der Curs ist honorarfrei und mit practischen Uebungen verbunden. Die Theilnehmerzahl ist etwa 30. Nähere Auskunft ertheilt Medicinalrath Dr. Roth, kgl. Landgerichts- und Bezirksarzt (Aschaffenburg) oder die Geschäftseitung des Electrotechnischen Laboratoriums.

Alle für die Monatsschrift bestimmten Beiträge und Referate sowie alle Druckschriften, Archive und Tausch-Exemplare anderer Zeitschriften beliebe man an Herrn Hofrath Prof. Dr. L. v. Schrötter in Wien IX, Mariannengasse 3. zu senden. Die Autoren, welche Kritiken oder Referate über ihre Werke wünschen, werden ersucht, 2 Exemplare davon zu senden. Beiträge werden mit 40 Mark pro Druckbogen honorirt und die gewünschte Anzahl Separat-Abzüge beigegeben.

Verantwortlicher Redacteur: Prof. Dr. Ph. Schech in München.
Verlag von Oscar Coblentz. Expeditionsbureau: Berlin W. 30, Maassenstrasse 13.
Druck von Carl Marschner, Berlin SW., Ritterstrasse 41.

Durch dieses zieht man nach der Exstirpation des Larynx den mit Nadeln und Seidenfäden armirten Trachealstumpf hindurch und legt eine exacte Circulärnaht an.

Um den Trachealstumpf nach der Laryngectomie bequem durch den Hautlappen hindurchziehen zu können, muß nach beendeter Tunnelirung entsprechend dem Querschnitte im Jugulum in der Medianlinie die Fascie senkrecht gespalten werden, weil dieselbe sonst dem genügenden, die exacte Naht ermöglichenden Vorziehen einen energischen Widerstand setzt und dadurch in dieser Phase der Operation eine unangenehme Störung eintreten kann.

Das Fixiren der vorderen Oesophaguswand an die hintere Trachealwand ist principiell nach unseren Erfahrungen zu unterlassen, weil gerade an diesem Punkte so leicht Fisteln entstehen können, welche zu den unangenehmsten Störungen führen müssen. Unser Streben geht vielmehr dahin, Trachealstumpf und Oesophagus resp. Pharynx grundsätzlich voneinander zu trennen durch einen organischen Gewebswall, am besten einen gut ernährten Hautlappen, der die in Frage stehenden Abschnitte des Schlundrohres deckt, während die hintere Trachealwand ihrerseits gedeckt ist von der Wundfläche des Hautknopfloches, welches wir schon beschrieben haben.

Bei diesem Verfahren ist eine sichere Vernarbung des Luftcanales und des Schlundrohres zu erwarten; letzteres kann man, wenn es anders nicht ausführbar, auch secundär plastisch reconstruiren, stets jedoch muss die primäre plastische Deckung des Trachealstumpfes in der geschilderten Weise auf das Exacteste bei dem ersten Operationsacte durchgeführt werden.

Die Pharynxwunde wird immer exact genäht und auf ihr der Thürflügelappen mit Nähten fixirt.

Zur totalen Laryngectomie führe ich keine einleitende Tracheotomie aus, nur bei zwingender Dyspnoe wird von dieser Regel abgewichen.

In der Phase der Operation, wo am hängenden Kopfe der Larynx durch einen Querschnitt entlang den oberen Rändern der Schildknorpel abgetrennt werden soll, wird ein starker Seidenfaden in der Medianlinie, dicht unter dem Zungenbein, ein zweiter durch die Incisura thyreoidea gezogen; zwischen diesen beiden stark angezogenen Fäden eröffnet der Querschnitt die Kehlkopfhöhle; der Larynx wird nach vorn angezogen und eine kleine Canüle in denselben eingelegt und mit Suturen fixirt. Die Durchschneidung erfolgt gradatim mit kleinen Scheerenschnitten zwischen Clamps oder Péans.

Sobald der Querschnitt vollendet ist, wird an der hinteren Circumferenz des Kehlkopfes die retrolaryngeale Pharynxschleimhaut senkrecht gegen den Larynx quer durchtrennt und sorgfältig von seinem Hinterrand gelöst bis herab zur Ringknorpelplatte, während Péans jede blutende Stelle fassen und Unterbindungen exact angelegt werden.

In der Medianlinie und zu beiden Seiten werden jetzt mit Nadeln armirte starke Seidenfäden durch die Trachea in der Höhe des zweiten Ringes etwa gezogen; über diesen Fixationsnähten wird der Kehlkopf in der Höhe des Ringknorpels von der Trachea quer abgeschnitten; reicht die Erkrankung weiter nach abwärts, dann muss natürlich auch

nach denselben Principien mehr von der Trachea fortfallen eventuell unter Resection der Struma.

Die Ränder des Schleimhautdefectes im Pharynx werden mit Péans gefasst und nach Einführung eines Schlauches durch ein Nasenloch in den Oesophagus wird letzterer durch eine Sutura an den Schlauch geheftet. Ueber dem Schlauche wird die Pharynxschleimhaut auf das Exacteste genäht; über dieser Schleimhautnaht folgt, wenn genug Gewebe vorhanden ist, eine einfache oder doppelte Etagennaht nach Analogie der Darmnaht. Darauf folgt die Jodoformtamponade des Wundtrichters, nachdem die geringste Blutung durch Umstechungsnahte und Ligaturen gestillt war.

Der Hauthürflügellappen wird nur mit zwei bis drei Matratzennähten auf den genähten Pharynxdefect aufgeheftet und auch im Uebrigen sorgfältig in seine ursprüngliche Lage durch Suturen fixirt. Es folgt ein leichter Compressivverband.

Es wird also der Larynx an der Vorderseite und an beiden Seiten blossgelegt, die Muskelansätze dicht am Larynx abgeschnitten. Die Schilddrüse wird nach der Seite und abwärts vom Larynx abgezogen. Die *A. laryng super.* wird beiderseits vor dem Eintritt in den Larynx unterbunden. Dann lagere ich den Kranken so, dass sein Kopf über die Tischkante herabhängt, und schneide die Ligamente zwischen Schildknorpel und Zungenbein durch, dann bringe ich einen Gazetampon durch die Wunde nach oben in den Pharynx, um das Eindringen des Speichels in die Wunde zu verhindern, ziehe den Eingang des Larynx nach vorn in den vorderen Theil der Wunde und trenne den Oesophagus von der Vorderfläche des Larynx ab, bis der ganze Larynx bis zum unteren Rande des Ringknorpels blossgelegt ist und in den vorderen Theil der Wunde gezogen werden kann. Zuletzt wird ein 4—5 cm langer Querschnitt tief unten im Jugulum gemacht, und von diesem Querschnitt aus wird die Haut nach oben bis zur oberen Wunde abgelöst, so dass eine 4—5 cm breite Hautbrücke geschaffen wird, hierauf ziehe ich zwei starke Fäden unter dem Ringknorpel durch die Trachea, schneide den Larynx dicht über den Fäden gerade ab und ziehe den Trachealstumpf an den Fäden unter der Hautbrücke nach vorn. Die Oeffnung der Trachea wird jetzt in die knopflochartige quere Hautwunde im Jugulum gebracht und hier definitiv fixirt, indem man ihren Rand ringsherum an die Ränder der Hautwunde annäht. Zum Schutz für die Wunde wird die Oeffnung im Pharynx durch eine oder mehrere Reihen von Nähten geschlossen, alle Taschen der Wundhöhle dicht mit Jodoformgazestreifen vollgestopft. Dann wird die Haut über der Gaze zusammengenäht. Zur Ernährung des Patienten führt man eine Kautschuktube durch die Nase in den Oesophagus ein.

Um den Larynx mit dem Pharynx zu extirpiren, legt man, wie ich bei der Laryngectomie soeben beschrieben habe, jedoch von einem Längsschnitte in der Medianlinie aus, zunächst den ganzen Larynx bloss und lagert hierauf den Patienten so, dass der Kopf über die Tischkante nach hinten herabhängt, dann durchschneide ich zwischen Zungenbein und Kehlkopf die Bänder und ziehe den *Aditus laryngis* nach vorn in den vorderen Teil der Wunde. Die Innenfläche des

Pharynx ist jetzt gut zu sehen und man durchschneidet ohne Schwierigkeiten die Seitenwände und den vorderen Rand des Pharynx gerade über dem Tumor, schrittweise zwischen Clamps und Ligaturen. Dann schiebe ich nach vorn die abgelösten Gewebe zwischen Pharynx resp. Oesophagus und Wirbelsäule und löse den Pharynx so weit von der Wirbelsäule, bis ich über dem unteren Pol der Geschwulst herausgekommen bin. Ich schneide hierauf den Oesophagus so weit als möglich unter dem Tumor ab und löse dann auf eine kurze Strecke den Oesophagus von der Vorderwand der Trachea ab. Nun wird der Larynx von der Trachea aus, gerade wie bei der Laryngectomie, abgeschnitten und der Trachealstumpf unter die Hautbrücke und in das Knopfloch im Jugulum hineingezogen und hier genau angenäht. Ich Sorge nun für die Wunde durch ihre Abschlüssung gegen den Mund durch Nähen der Pharynxwände oder, wenn man den Pharynx sehr hoch abgeschnitten hat, mittelst eines Jodoformgazebausches. Eine Kautschuktube wird zur Ernährung des Patienten in den Oesophagus gebracht. Die Wundhöhle wird mit Jodoformgaze ausgestopft und die Haut darüber zusammengenäht.

Das Zusammennähen des Pharynxstumpfes ist ungemein wichtig; führt man nämlich den Jodoformtampon von der Wundhöhle in den offenen Pharynxstumpf ein, dann bekommen viele Patienten unerträgliche Reflexerscheinungen und produciren enorme Mengen eines zähen Schleimes. Die Reflexe und die Schemproduktion fehlen so gut wie vollkommen, wenn eine exacte Pharynxstumpfnäht ausgeführt ist und der Tampon nur den intermediären Wundtrichter ausfüllt unterhalb der Nahtlinie.

Auch wenn nur eine partielle Naht möglich ist, kann man gut und sicher tamponiren und es doch so einrichten, dass der Tampon so extrapharyngeal gelagert und fixirt wird, dass die Reflexe ausbleiben. In manchen Fällen muß man Strumalappen mitentfernen, dann wird begreiflicher Weise Arteria thyreoidea sup. et infer. unterbunden, oder das Strumagewebe zwischen Clamps und Ligaturen resecirt; die Arteria pharyngea ascendens kann ebenfalls vor der Durchschneidung ligirt werden während der Pharyngectomie.

Es ist überraschend, wie sicher, unblutig und elegant sich nach diesen Principien die Operation vornehmen läßt; ja wir haben in einer Anzahl von Fällen ausser dem Pharynx noch den Halstheil des Oesophagus bis tief in das Mediastinum exstirpirt; den Stumpf der Speiseröhre mit eingeführten Péans fixirt, einen Ernährungsschlauch hineingeschoben und denselben mit einer Sutura befestigt, das Mediastinum posticum secretticht austamponirt. In anderen Fällen musste der Zungengrund mit resecirt werden und auch hierbei bewährte sich die Methode vollkommen.

Wenn bei malignen Geschwulstbildungen Larynx und Pharynx geopfert werden müssen, dann ist man in der Lage, nach der referirten von uns angegebenen Methode mit denkbar grösster Sicherheit nicht nur den Oesophagus und den Hypopharynx, sondern auch den Mesopharynx, ja bis gegen die Schädelbasis die Schlundresection auszu dehnen vielfach von einem einzigen Längsschnitte aus, ohne jede Kieferresection.

Für andere Localisationen der Geschwulstbildung bleiben selbstverständlich die üblichen Methoden der Pharyngotomia subhyoidea,

lateralis mediana und des Kocher'schen Normalschnittes in ihrem vollen Umfange zu Recht bestehen.¹⁾

Für ausgedehnte Radicaloperationen, wie sie sich bei der Malignität dieser Tumoren ja häufig genug empfehlen, kann ich unsere neue und an vielen Fällen erprobte Methode auf das Allerdringendste empfehlen.

Handelt es sich überhaupt um ausgedehntere Operationen, welche stets die Gefahr der Schluckpneumonie in sich bergen, so muss man nach vorausgegangener Tracheotomia inferior entweder den Larynxraum dicht tamponiren, oder durch Nähte verschliessen (z. B. die Epiglottis oder einen gestielten Hautlappen über den Aditus ad laryngem nähen). Es muss eben auch hierbei möglichst temporär oder definitiv ein organisches Diaphragma geschaffen werden, welches die Wundsecrete und die Mundflüssigkeiten etc. für die Dauer der Heilung von den Luftwegen sicher fern hält.

Sollen krebsig erkrankte Drüsen mit der Laryngectomie oder Pharyngectomie entfernt werden, so gehe ich in verschiedener Weise vor, je nachdem wie die Drüsen mit dem Organ verwachsen oder beweglich sind. Bewegliche Drüsen entferne ich durch einen besonderen Schnitt, welcher an der vorderen Wand des M. sternocleidomastoid. geführt wird. Von diesem Schnitt aus kann man die Drüsen und nötigenfalls Stücke der V. jugularis und eine Carotis entfernen, ohne dass eine Communication mit der Laryngectomiewunde entsteht.

Die Wunde heilt dann per primam und das ist wichtig, denn wenn die grossen Gefässe oder ihre unterbundenen Stümpfe in einer eiternden Wunde freiliegen, dann können leicht Blutungen plötzlich eintreten. Sind die Drüsen mit dem Larynx verwachsen, dann entferne ich sie im Zusammenhange mit diesem. Hat man es mit grossen Drüsentumoren zu thun und muss man die Muskeln oder die Gefässe mit ihnen entfernen, dann muss man zum Verticalschnitt in der Mittellinie Querschnitte hinzufügen. In diesen Fällen suche ich die Gefässe oder ihre unterbundenen Stümpfe zu schützen, indem ich sie mit Hautlappen bedecke und darüber nähe. Auf solche Weise wird die Gefässgegend von der grossen Wunde getrennt und man ist gegen Blutungen gesichert.

Die Exstirpation des Larynx und Pharynx gestaltet sich also folgendermaassen:

I. Längsschnitt vom Zungenbeine bis zum Lig. crico-tracheale.

II. Etwa 4—5 cm langer Querschnitt einen Querfinger etwa über dem Jugulum, Tunneliren des Brückenhautlappens bis zum Endpunkte der Längsincision.

III. Skelettiren des Larynx mit dem Messer und mit sterilem Mull armirten Fingern stumpf unter sorgfältigstem Fassen blutender Gewebe mit Klemmen.

IV. Ligatur der Arter. laryngea superior vor ihrem Eintritte beiderseits durch Fassen mit Clamps und Durchtrennen der Hörner vor der Abklemmung mit Kehlkopscheere, hierauf sorgfältige Ligatur.

V. Struma vorsichtig gelöst und wenn nöthig obere Pole zwischen Ligaturen nach Abklemmen durchtrennt.

¹⁾ Cf. hierzu auch Pharyngotomie pour l'ablation des tumeurs de la portion buccale du pharynx par le Professeur Orlow (1903).

VI. Am Larynx auf der Seite, wo etwa Drüsen unter Muskeln zu fühlen, die Muskeln geopfert unter denselben Cautelen.

VII. In ähnlicher Weise wird auch der Pharynx gelöst. Eventuell isolirte Ligatur der Art. pharyngea ascendens, falls sie im Verlaufe der Operation verletzt wird. Unter Umständen muss die Thyreoidea superior auf einer oder beiden Seiten unterbunden werden, falls Strumatheile dennoch fallen müssen.

VIII. Nun provisorische Tamponade des Wundraumes; das Kopfe des Operationstisches an das Fenster; weitere Operation am hängenden Kopfe; ein starker Seidenfaden in die Incisura thyreoidea und unter das Zungenbein in der Medianlinie.

IX. Eröffnung des Larynx dicht am Schildknorpelrande; sofortiges Fassen der Schleimhaut mit grossen Klemmzangen zwischen den angezogenen Fixationsfäden. Cocain-Adrenalin-Pinselung, um Reflexe und Blutungen zu vermeiden. Einlegen einer kleinen Canüle in den Larynx und Fixation derselben mit Suturen.

X. In ähnlicher Weise schrittweise zwischen Klemmzangen successives Abbinden und Reseciren des Pharynx circular bis auf die Wirbelsäule.

XI. Exactes Vernähen des oberen Pharynxstumpfes.

XII. Der mit sterilem Tupfer armirte Finger streift den Pharynx resp. Oesophagus so weit von der Wirbelsäule ab, bis normales und gesundes Gewebe vorliegt.

XIII. Quere Trennung des Larynx, nachdem die oben geschilderten Trachealnähte angelegt sind, und Versorgung des Trachealstumpfes wie bei der Laryngectomie. Bei der queren Trennung des Oesophagus vom Hypopharynx oder des Oesophagus selber an einem noch tieferen Punkte seines mediastinalen Abschnittes werden die Speiseröhrenwandungen mit eingeführten Péans provisorisch fixirt; ebenso wird der von der Halswunde aus eingeführte Ernährungsschlauch mit einer sicheren Sutur an den Oesophagus genäht. Es folgt nun Revision; wenn nöthig Umstechungsnähte und Ligaturen, falls die Blutung nicht sicher gestanden hat; secretdichte Wundtamponade mit Jodoformgaze, sichere Naht der äusseren Haut und leichter Compressivverband.

Patient wird nach all' diesen Operationen angewiesen, keine Schluckbewegungen auszuführen und allen Schleim und Speichel auszuspucken. Zähne, Zunge und Mundhöhle werden fleissig gereinigt und mit sterilen Tupfern (0,5 proc. essigsäure Thonerde, wenn nöthig) fleissig ausgewischt.

Die Patienten verlassen am Tage nach der Operation schon stundenweise und länger das Bett, müssen jedenfalls aufsitzen, um Stagniren des Bronchialsecretes und hypostatische Zustände zu vermeiden.

Die Trendelenburg'sche resp. Hahn'sche Canüle benutzen wir so gut wie nicht mehr bei derartigen Operationen, wodurch die Läsion der Schleimhaut und Tracheobronchitis traumatica sicher vermieden wird. Weder bei der Operation noch während der Nachbehandlung fliesst bei gelungener Asepsis ein Tropfen Blut oder Wundsecret in die Luftwege, eine Schluckpneumonie ist mit absoluter Sicherheit ausgeschlossen.

Es ist ein wichtiges Erfordernis für einen günstigen Verlauf der Operation, dass der Magen absolut leer ist.

Operirt man am hängenden Kopfe, so fliesst leicht aus dem Oeso-

phagusstumpfe der Mageninhalt aus und überschwemmt das Operationsgebiet; auf diesen Punkt ist peinlich zu achten, weil die Wunde begreiflicher Weise dann in schwerster Weise inficirt werden kann.

Bei Fällen, wo nur die Tracheotomie gemacht werden konnte oder bei inoperablen Recidiven, welche den Schluckact unmöglich machen, zögern wir nach Helferich's Vorgange nicht mit der rechtzeitigen Gastrostomie, um die Ernährung zu heben, und Schmerzen und Zerfall der Geschwulstmassen herabzusetzen.

Fragen wir nach der Entwicklungsdauer der Larynx- und Pharynxkrebses, so kenne ich Fälle, wo Patienten Jahre lang behandelt worden waren, bevor die Diagnose feststand bei glandulären Krebsen des Kehlkopfes, in anderen Fällen waren 2—3 Jahre vergangen, einige Patienten hatten ausser offenbarem Krebs viele papillomatöse Wucherungen, welche auf endolaryngealem Wege entfernt worden waren und die Diagnose noch mehr erschwerten. Langenbeck zog bereits die Aufmerksamkeit auf die Thatsache hin, dass bei bösartigen Geschwülsten, z. B. des Oberkiefers die Schleimhaut des Antrum Highmori von diffusen Papillomen ergriffen sein könnte. Der Krebs kann also längere oder kürzere Zeit bestehen mit ernsteren subjectiven Störungen oder ohne solche, bevor er diagnosticirt und operirt wird.

Am Petiolus der Epiglottis können z. B. grössere Krebse vorhanden sein, ohne nothwendig ernstere Störungen zu veranlassen. Retrolaryngealtumoren können in Zersetzung übergehen und putrid werden und von Drüsenschwellungen begleitet sein, bevor sich die Erkrankung in ihrer Schwere kundgibt. Andererseits sind oft kleine Tumoren, wenn Schwellung und Oedem oder Athem- und Schlingbeschwerden, Blutungen und Heiserkeit auftreten, die Ursache hochgradigster Beschwerden.

Wir müssen stets eingedenk sein, dass die frühe Diagnose und Radicaloperation der einzige Weg ist, der über das Schicksal des Patienten entscheidet. Wir unterschreiben aus vollster Ueberzeugung Sir F. Semon's Ausspruch: „Für mich steht es fest, dass die Aussichten bei einer frühen äusseren Operation eines inneren Kehlkopfkrebses mindestens ebenso gut, vielleicht sogar besser sind als bei malignen Tumoren in irgend einem anderen Theile des menschlichen Körpers.“ Ich wünschte, dass diese tröstliche Ueberzeugung allgemein bekannt würde. Leider lässt die microscopische Untersuchung der kleinsten Tumorfragmente uns häufig im Stich.

Der Pathologe verlangt nun zur Sicherung seiner Diagnose die Untersuchung tieferer Theile des Tumors. Um diese tieferen Theile zur Verfügung zu stellen, müsste man den Larynx extirpiren oder reseciren und dann würde die Untersuchung für diesen besonderen Fall keinen practischen Werth haben. Auf eine Wahrscheinlichkeitsdiagnose hin zu operiren, dazu würden weder Patient noch Arzt sich entschliessen können.

Oft täuscht auch die laryngoscopische Untersuchung. Z. B. wir nehmen in einem Falle eine einfache Affection der Schleimhaut an und halten eine einfache Thyreotomie für ausreichend und das Operationsresultat gestaltet sich derartig, dass wir unverzüglich den Larynx extirpiren müssen. Das sind tragische Ueberraschungen, welche bei aller Erfahrung nicht zu vermeiden sind. Deshalb kann eine Reservatio-

mentalis in Bezug auf das spätere Operationsresultat in solchen Fällen dem Diagnostiker nicht übel genommen werden.

Es giebt Fälle, wo von den ersten Symptomen, welche den Kranken veranlassen sich untersuchen zu lassen und die Diagnose gestellt wurde, bis zum Tode etwa $1\frac{1}{2}$ Jahre verfließen; in anderen wird die Diagnose gestellt, der Patient verweigert die Operation, ist nach etwa $\frac{1}{2}$ —1 Jahre genöthigt, sich tracheotomiren zu lassen; nach der Tracheotomie kann wieder ein Jahr und darüber vergehen, bis Schluckbeschwerden und Zerfall der Geschwulst allmählich das tödtliche Ende herbeiführen. So wechselt je nach Sitz und Structur des Tumors und nach seiner Wachsthumsenergie die Dauer des Leidens, falls eine radicale operative Behandlung abgelehnt wird. Drüsentumoren am Halse entwickeln sich bei endolaryngealen Krebsen verhältnissmässig spät; ebenso kommt es relativ selten zu Metastasen.

Um die Schwierigkeiten einer exacten Diagnose und einen Typus der Carcinomentwicklung im Larynx zu erörtern, sei auf zwei Fälle hingewiesen aus der grundlegenden Arbeit von Geheimrath B. Fränkel.

Bei Fall I diagnosticirte Geheimrath B. Fränkel bei der ersten Untersuchung einen pachydermischen Wulst am rechten Processus vocalis. Drei Monate später hatte die Geschwulst sowohl in der Richtung von vorn nach hinten, wie von oben nach unten an Ausdehnung zugenommen. Die microscopische Untersuchung des Tumors ergab atypische, weit in das Bindegewebe hineinragende Zapfen, stellenweise ohnescharfe Grenzen, aber ohne Perlen, ein Befund, der, wenn auch für Carcinom nicht durchaus beweisend, so doch in hohem Grade verdächtig war. Nach der endolaryngealen Entfernung der Geschwulst stellte sich nach weiteren zwei Monaten ein Recidiv ein.

Eine erneute histologische Untersuchung ergab jetzt unzweifelhaft Carcinom. Auf Laryngofissur und Exstirpation der rechten Stimmlippe incl. Processus vocalis durch Geheimrath Eugen Hahn erfolgte glatte Heilung. Patient ist seit über fünf Jahren vollkommen gesund und hat eine verhältnissmässig sehr gute Stimme.

Auch im Falle II stellte F. zuerst die Diagnose auf Pachydermia diffusa mit Knötchenbildung. Drei Monate später ergab die microscopische Untersuchung des unterdess deutlich grösser gewordenen subglottischen Knötchens zweifellos Carcinom. Die Radicaloperation — Exstirpation der rechten kranken Stimmlippe durch Laryngofissur wurde von mir gemacht und erzielte völlige Heilung. Die exacte Bestätigung dieses günstigen Erfolges gab die zwei Jahre später ausgeführte Autopsie.

Pat. erlag einem primären Darmkrebs (Adenocarcinom mit Uebergang in Cylinderepithelcarcinom), es handelte sich also um den immerhin seltenen Fall, dass eine Person an zwei Carcinomen erkrankt war.

Nach dem Sectionsprotocoll war der Larynx frei von jedem Verdacht eines Recidivs des Carcinoms.

Die zwei Krankengeschichten sind Beispiele dafür, dass auf dem Boden der Pachydermie sich Carcinom entwickeln kann. Für die Klinik sind die Fälle auch dadurch bemerkenswerth, dass beide Mal die Operation des Kehlkopfkrebsses vollständige Heilung erzielte. Im Anschluss an die mitgetheilten Fälle bespricht Verf. die Schwierigkeiten einer sicheren Diagnose endolaryngealer Geschwülste. Die klinischen Beob-

achtungen lassen in zahlreichen Fällen darüber einen Zweifel, ob Krebs oder eine andere Ursache der nachgewiesenen Geschwulst zu Grunde liegt. In solchen Fällen ist die Diagnose nur dadurch zu sichern, dass „endolaryngeal“ herausgenommene Stücke des Tumors microscopisch untersucht werden. Aber auch hier wiederum bleibt eine Reihe von Beobachtungen übrig, welche histologische Bilder zeigen, aus welchen kein positiver Schluss gezogen werden kann. Folgende Momente sprechen nach F. für Carcinom.

Erstens atypische, epitheliale Zapfen, welche tief und sich verzweigend in das Bindegewebe hineinragen und welche einen unregelmässigen Aufbau, besonders das Fehlen der basalen Zellen und eine verstrichene Grenze gegen das Bindegewebe hin erkennen lassen. Kommen ferner in diesen Zapfen im Kehlkopfe auch riesenzellenartige Conglomeratzellen und Perlen vor, so wird die Diagnose mit grösster Wahrscheinlichkeit gestellt werden können.

Gesichert wird sie durch atypische, epitheliale Inseln (Alveolen) im Bindegewebe, welche mit der Oberfläche nicht zusammenhängen. Es gehört aber zur Diagnose des Krebses ein Präparat, welches nicht nur Epithel, sondern auch das angrenzende Bindegewebe (die Basis) zeigt. Man darf sich also nicht mit der Entnahme ganz oberflächlicher Stücke begnügen. Für Papillom ist maassgebend epitheliale Verdickung, welche nach aussen wächst und sich unten gegen das Bindegewebe hin mit gut ausgeprägten Basalzellen und scharfer Grenze absetzt. Das Bindegewebe schickt Papillen, d. h. gefässtragende Schlingen, in diese epithelialen Massen hinein.

Am schwierigsten ist die positive Diagnose in manchen Fällen von Pachydermie, wenn es nämlich zu Zapfenbildung nach innen kommt. Hier muss der Aufbau der Epithelzellen und die Grenze gegen das Bindegewebe hin unserem Urtheile als Maassstab dienen.

Aus der Pars libera des linken Stimmbandes des bei der Section von Fall II gewonnenen Kehlkopfes wurde ein Stück herausgenommen, es war dies das Stimmband, von dem intra vitam Pachydermia diffusa gesehen worden war. Auch an der Leiche ist nichts bemerkt worden, was den Verdacht einer bösartigen Neubildung rechtfertigen konnte, und doch zeigen sich bei dieser Pachydermia diffusa an den Präparaten in die Tiefe strebende, theilweise verästelte, sog. atypische Zapfen. Alle Zapfen aber grenzen gegen das Bindegewebe hin mit scharfer Linie ab und zeigen hier wohl ausgebildete basale Zellen.

Auch in dem vorderen Theile der rechten Stimmlippe handelt es sich um eine Pachydermie, aber die Uebergänge von diesen Erscheinungen bis zu dem wirklichen Carcinom geben Beispiele für die Schwierigkeit der Beurtheilung, die bei verschiedenen Beobachtern differentiell diagnostisch der Discussion unterliegt. F. hat das Ende des Carcinoms da angenommen, wo in atypischen Zapfen ein regelmässiger Aufbau der Epithelien, besonders der Basalzellen gegen das Bindegewebe hin vorhanden ist.

Die Erläuterungen des Verf.'s werden ergänzt und vertieft durch vortreffliche microscopische Tafeln, die auf zahlreichen Figuren die im Texte erläuterten Ansichten zu verificiren befähigt sind.

Bis Mitosen — Microben oder ähnliches uns von Zweifeln erlösen,

wird Willkür und Erfahrung einzelner Beobachter hier zu entscheiden berufen sein.

Wenn die Diagnose in einschneidende Therapie umgesetzt werden soll, so dürfen wir uns ebenso wenig wie der Richter mit blossen Verdachtsgründen begnügen, müssen vielmehr den objectiven Wahrheitsbeweis unzweifelhaft erbringen.

Wann etwa analog der Probepaprotomie eine probatorische Laryngofissur mit Excision des kranken Gewebes in diagnostisch schwierigen Fällen zur Anwendung gelangen darf, darüber spricht sich der Schöpfer der endolaryngealen Methode nicht aus. Vom allgemein chirurgischen Standpunkte würde wohl hier eine ernste Discussion einzusetzen haben. Im Uebrigen ist nur zu constatiren, dass, was die Besten und Erfahrensten des Faches im Einzelfalle zu diagnosticiren heutzutage noch ausser Stande sind, das eben als ein unerfüllbares Postulat zu erachten ist, bis exacte differentiell-diagnostische Kriterien gefunden werden.

Müssen die Principien für die dem Messer zugänglichen Carcinome resp. malignen Geschwülste, überhaupt die verschiedenen Gewebe und Organe bei der Behandlung einheitliche sein, so ist es dringend erforderlich, den Begriff der Radicaloperation präcise zu fixiren. Der Kehlkopf und speciell die circumscribten, endolaryngealen Carcinome der Stimmlippen scheinen innerhalb gewisser Grenzen eine Sonderstellung einzunehmen. Immerhin ist von Fall zu Fall genau zu erwägen, wie weit man bei Operationen conservative Gesichtspunkte zu vertreten berechtigt ist. Vom allgemein chirurgischen Standpunkte haben wir ganz andere Grundsätze für den Begriff der Radicaloperation auf dem Boden der Erfahrungen über Recidive gelernt und gelehrt.

Nehmen wir beispielsweise den Gebärmutterkrebs als Paradigma; derselbe ist in der ersten Zeit eine umschriebene Krankheit und folglich auch der chirurgischen Behandlung zugänglich; dieselbe kann definitive Heilungen ergeben, so lange der Krebs begrenzt ist, während später nur eine palliative Behandlung möglich ist. Um die Operation radical auszuführen, muss nicht nur der krebsige Tumor entfernt werden, sondern gleichzeitig auch alle Gewebe und Wege, auf welchen er sich hätte weiter verbreiten können, wie z. B. das Beckenzellgewebe, das Zellgewebe der Blutgefässe, die Beckenganglien und die unteren Lumbarganglien. Ein derartiger Eingriff kann nur auf abdominalem Wege ausgeführt werden, so dass die abdominale totale Hysterectomie, gefolgt von dem Evidement der iliolumbopelvischen Gegend, die einzige radicale und rationelle Operation des begrenzten Gebärmutterkrebses ist. Jeder andere Eingriff muss als unvollständig und palliativ bezeichnet werden.

Ist nun einmal der anatomische Character der Geschwulst, ob Carcinoma medullare, ob Scirrhus, nicht ohne Bedeutung für die operative Ausdehnung, so sind die topographischen Beziehungen je nach dem anatomischen Sitze der Geschwulst ganz besonders maassgebend.

Concentriren wir unsere Betrachtung wieder auf die Gebilde des Halses, so wird jeder Chirurg heute zugeben, dass wir bei rechtzeitig diagnosticirten umschriebenen Carcinomen z. B. der Stimmlippen Dauerresultate durch conservative Excisionen im Gesunden erzielen können; beim Pharynx und Halstheile des Oesophagus liegen die Verhältnisse

wegen des lymphatischen Apparates insonderheit ganz anders, und hier würden wir uns cum grano satis principiell auf den radicalen bei Erörterung des Gebärmutterkrebses erläuterten Standpunkt stellen, d. h. auch bei relativ kleinen Geschwülsten muss eine ausgedehnte Operation ausgeführt werden, soll anders ein Recidiv mit einiger Sicherheit vermieden werden.

So wird häufig genug bei Pharynx Tumoren und denjenigen des Oesophagus auch der Larynx mitextirpirt werden müssen und anliegende Gewebe etc. weit im Gesunden, soll die Operation radical heilen.

Ich entsinne mich eines Falles besonders, wo von Geheimrath Julius Wolff der Larynx entfernt war, der Patient $4\frac{1}{2}$ Jahr später an Lungencarcinom starb, nachdem er vorher eine Fractura femoris spontanea bei Knochen carcinom erlitten hatte.

An der Narbe und am Halse war alles ohne Spur eines Recidivs tadellos verheilt, wie das Sectionspräparat ergab.

Bei Pharynx Tumoren und denjenigen des Oesophagus liegen die Verhältnisse für die Drüsenumoren am Halse und für die metastatische Propagation viel günstiger.

Die Kehlkopfkrebse sind entweder primär oder secundär, die letzteren sind viel seltener und meist durch continirliche Propagation aus der Nachbarschaft des Pharynx entstanden. Die häufigste Form des Larynxkrebses ist das Epitheliom (Carcinoma platicellulare oder keratodes).

Die Medullarcarcinome sind seltener und gefährlicher; die dritte Form ist der fibröse Krebs. Ausser diesen Haupttypen sehen wir ab und zu Adenocarcinome (Carcinoma glandulare). Die Epitheliome finden sich meist im Innern (des Larynx), doch treten dort auch Medullarcarcinome auf; ausserdem beobachten wir als besondere Form den polypoiden Krebs; der diffuse Krebs erscheint ebenso wohl im Larynx als im Pharynx. Sehr wichtig ist der ventriculäre Krebs, der sich in den Morgagni'schen Ventrikeln entwickelt. Die larvirte Form des Larynxkrebses entsteht in der Tiefe und entwickelt sich sehr langsam, so dass, wenn die Diagnose an der Oberfläche gestellt werden kann, der Larynx schon vielfach zerstört sein dürfte und der günstige Augenblick für die Operation versäumt sein wird.

Ich möchte das Präparat eines extirpirten Larynx erwähnen, in dessen Innern sich ein keratoider Krebs entwickelt hatte, während, vollständig von diesem getrennt, auf der anderen Seite der retrolaryngealen Schleimhaut polypöser Krebs von uns gefunden wurde.

Die Anfangsform des Larynxkrebses kann sich in der Gestalt gestielter Tumoren darbieten, zuweilen mit relativ breiter Basis und oft genug bleiben diese Jahre lang stationär und können, wenn auch höchst selten, durch endolaryngeale Operation, in vielen Fällen durch einfache Laryngofissur und Exstirpation des Kranken geheilt werden.

In anderen Fällen ist das Wachsthum der Geschwulst progressiv und ergreift die submucösen Gewebelemente in grösserem Umfange; dann kann nur Resection oder Exstirpation bis weit in die gesunden Theile in Frage kommen.

Symptome, wie Heiserkeit, Schmerzen (z. B. nach dem Ohre ausstrahlend), erschwertes Schlingen, können auch bei anderen Krank-

heiten (wie Tuberculose, Syphilis etc.) auftreten. Dyspnoe, Husten, fötider Athem, vermehrte Secretion, Salivation, Blutung, putride Ulceration und Necrose, erweichte Drüsen sind sichere Zeichen, eröffnen aber für die Operation wenig Aussichten. Die Perioden im Verlaufe der Krankheit sind folgende: Erste Periode: Bildung des Tumors, zweite: Ulceration, dritte: Zerstörung, Necrose und Putrification. Es ist Aufgabe der Diagnose, den Process in der ersten Periode zu erkennen.

Ich vertrete folgenden Standpunkt: Ist der Krebs in seiner Entstehung und, wie oft, im weiteren Verlaufe eine locale Krankheit, dann muss es möglich sein, ihn in diesem Zeitraum durch locale Behandlung zu heilen. Dies sprach Virchow aus und jeder Chirurg sollte bei Behandlung dieser Krankheit an diese beherzigenswerthen Worte denken.

Es ist nicht einzusehen, warum die pathologischen Anatomen und Laryngologen sich nicht entschliessen konnten, eine probatorische Laryngofissur anzurathen, so lange als die microscopische Untersuchung auch nur den Schatten eines Zweifels gestattet an der Malignität des Leidens.

Oft ist die Frage ventilirt worden, ob es nicht Aufgabe der Wissenschaft sei, bei schwerer Krankheit dem gequälten Patienten durch Abkürzung seiner Leiden zu helfen, mit anderen Worten sein Leben absichtlich zu verkürzen. Wir halten die Lebensverlängerung für die ehrwürdigste Aufgabe der Medicin. Wenn z. B. bei Magenkrebs die Gastroenteroanastomose das Leben um fünf Monate verlängern kann, so wird der Patient durch die Operation von seinen qualvollen Schmerzen und seinem traurigen Zustande erlöst und wir haben ausser für die Verlängerung seines Lebens auch für die Euthanasie Sorge getragen und auch dies ist eine sehr wichtige und nicht zu unterschätzende Pflicht.

Die primären Krebse der Stimmbänder gehen für die Operation eine gute Prognose, desgleichen die Krebse der Epiglottis. Befindet sich der Krebs an einer anderen Stelle des Larynx, so ist die operative Prognose für circumscripste Excisionen zweifelhaft und ein radicaleres Verfahren zu empfehlen.

Von den endolaryngealen Krebsen erscheinen die glandulären im Allgemeinen maligner wie die oben beschriebenen gestielten oder breiter basigen Krebse der Schleimhaut. Sie entgehen oft lange Zeit der Diagnose, geben jedoch bei Radicaloperation keine günstige Prognose.

Bei Pharynxkrebsen kann man die Beobachtung machen, dass oft kleine Geschwülste enorme Drüsenumoren zu verursachen im Stande sind.

Auch in Bezug auf Recidivfähigkeit kann man nur allgemeine Angaben machen.

Ich habe in a priori scheinbar prognostisch günstigen Fällen von endolaryngealen Tumoren Recidive in erschreckender Weise auftreten sehen. Andererseits haben wir 4—6 Jahre lange und darüber dauernde Heilungen durch sehr ausgedehnte Operationen von laryngo-pharyngealen Geschwülsten mit Drüsen- und Gefässresectionen erzielt. In einem Falle musste ein Carcinom der Epiglottis und Zungenbasis durch Pharyngotomia subhyoidea operirt werden; trotz profuser Darmblutungen drei Wochen post operationem heilte alles mit tadelloser Function, ohne Cantile (hierüber cf. die Publication v. Eiselsberg (Wien); ein Jahr später wurde ein Drüsencarcinom durch eine 4 $\frac{1}{2}$ stündige Ope-

ration entfernt; seitdem sind vier Jahre vergangen; Patient ist blühend und gesund. In einem ähnlichen Falle von einem ganz kleinen an der erwähnten Stelle und an der Zungenbasis sitzenden Carcinom entfernten wir bei einem 68jährigen Manne ein secundäres Carcinom des Halses von enormem Umfang mit Carotis communis, externa und interna und Jugularis communis aus dem Jugulum bis zur Schädelbasis. Prima intentio in drei Wochen. Der Pat. verweigerte die Operation der Zungen-Epiglottistumoren, fühlte sich seit acht Monaten sehr wohl und sein laryngologischer Berather theilte mir mit, dass der Tumor kleiner geworden sei, bis dann später das beständige Wachsthum den Patienten hinwegraffte.

Das sind nicht zu erklärende Anomalien des Verlaufs, bei denen das Wachsthum zweifellos maligner Tumoren temporär sistirt, um früher oder später wieder zu beginnen.

In Betreff der Gefährlichkeit der grossen Larynxoperationen, theilen diese Eingriffe alle diejenigen Gefahren, die durch Narcotica, Erregung, Shok etc. bedingt sein können.

Diabetes, Herzaffectionen, hohes Alter bilden an sich keine unbedingte Contraindication für Operationen, und ich habe wiederholt und radical in derartigen Fällen durch die betr. Operationen Heilung erzielt.

Plötzlich auftretende unstillbare Diarrhoe mit Collapszuständen auch nach Heilung der Wunde bei älteren Leuten kann den Verdacht auf bis dahin latente Lebercirrhose bestärken. Einen solchen höchst merkwürdigen Fall, durch Section bestätigt, habe ich beobachtet.

Nach Operationen am Halse und am Larynx und Pharynx können zuweilen unstillbare Darmblutungen auftreten. Diese Blutungen brauchen nicht von einem Krebs des Magens oder der Därme abzuhängen, sondern können einfach durch Stauung bedingt sein. Ein solcher Fall ist von mir beobachtet und definitiv geheilt. Die Ligatur der Carotis kann Hemiplegie der entgegengesetzten Seite veranlassen. Die Resection des Gefässes kann unmittelbar von Bewusstlosigkeit gefolgt sein, welche in einigen Stunden oder Tagen in den Tod übergeht. In einer Reihe von Fällen verlief der Heilungsprocess tadellos trotz Resection der grossen Halsgefässe sammt des Nervus vagus und anderer Halsnerven. Die Blosslegung der Carotis nach Resection der Jugularvene kann eine Alarmblutung zur Folge haben, wenn die Wunde nicht aseptisch bleibt. Wir vermeiden diese Blutungen dadurch, dass wir die Gefässgegend mit einem über sie genähten Hautlappen schützen; die Carotis wird sorgfältig mit Hautlappen bedeckt und dieses Hautdiaphragma bildet einen sicheren Schutz für die Gefässe und trennt diese von den eigentlichen Wundhöhlen. Wenn bald nach der Operation die Temperatur steigt und die Pulsfrequenz 130—140 beträgt, der Puls unregelmässig wird, so kann die Frage entstehen, ob es sich um Sepsis, Jodoformintoxication oder Delirium cordis handelt. Sofort entfernen wir den Verband und die Nähte und erneuern die Tamponade mit steriler Gaze oder mit essigsaurer Thonerde oder mit Campherwein. Innerlich reichen wir Valeriana, Campher und Tct. Strophanti, machen Sauerstoffeinathmungen und wenden äusserlich Alcoholeinreibungen an.

Bronchitis behandeln wir mit feuchten Einpackungen, Inhalationen, häufigem Canülenwechsel, ohne zuviel zu reizen. Ein unerwarteter Herzstillstand kann in den ersten 36 Stunden nach der Operation, aber

auch 3—4 Wochen später, nach Heilung der Wunde, erfolgen. Auch einen solchen unerwarteten Fall haben wir leider erlebt.

Embolische Affectionen, die wir nach Operationen am Becken, Exstirpation des Rectum ab und zu beobachten, treten so gut wie nie nach Operationen am Larynx und Pharynx auf. Im Allgemeinen lassen wir unsere Patienten am Operationstage aufstehen.

Der erste secretdicke Verband kann 6—8—10 Tage liegen bleiben; wir wechseln nur die Canüle, wenn Temperatur und Puls eine solche Behandlung gestatten. Der Pat. wird angewiesen, niemals zu schlingen, sondern Alles auszuspucken. Ernährung, Verdauung, Sauberkeit, Hygiene des Krankenzimmers sind sehr wichtige Punkte. Eine Pflegerin für den Tag, eine andere für die Nacht, welche beide zuverlässig und mit dieser Pflege vertraut sind, sind nicht zu entbehren. Nach Ablauf dieser ersten Nachbehandlungsperiode wird der Verband 1 Mal, höchstens 2 Mal in 24 Stunden gewechselt.

Mediastinitis haben wir vermieden, auch in den meisten Fällen ausgedehntere Gewebnecrosen, z. B. der Struma oder der hinteren Wand der Trachea.

Nach Strumectomie bei Krebs des Larynx haben wir Myxödem und schwere Ernährungsstörungen beobachtet und beschrieben, Symptome, welche bei der Behandlung mit Thyreoidintabletten dauernd verschwinden können. Profuse Salivation, conische Erweiterung des peripheren Stumpfes des Oesophagus mit Oedem der Schleimhaut sind unangenehme Complicationen; auch haben wir Reizung des N. vagus, bestehend in Reflexhusten und Anfällen von Singultus, wiederholt beobachtet.

Betreffend die Structur der beobachteten Tumoren, so beobachteten wir einmal ein Chondrosarcom des linken Schilddrüsennorpels bei einem 12jährigen Mädchen; nach der Hemilaryngectomie dauert die Heilung seit fast vier Jahren an. Einmal bestand bei einer 22jährigen schwangeren Frau ein Sarcom des Ringknorpels; Heilung seit vier Jahren. Einmal hatten wir bei einer 27jährigen Dame ein cavernöses Sarcom; in diesem Falle exstirpirten wir fast den ganzen Larynx; vollkommene Heilung seit neun Jahren. In einem anderen Falle handelte es sich um ein cavernöses Sarcom der Zungenwurzel und des linken Sinus pyriformis. Bei einer 24 Jahre alten schwangeren Frau erzielte die Exstirpation durch Pharyngotomia subhyoidea seit 5 $\frac{1}{2}$ Jahren andauernde volle Heilung. Bei einem 54 Jahre alten Manne mit Sarcom nach Hemilaryngectomie Heilung seit 13 Jahren. Bei einem Sarcom eines 60jährigen Mannes erfolgte der Tod nach Exstirpation des Larynx.

Unter den Krebsfällen waren nur zwei glanduläre; in beiden Fällen waren sehr ausgedehnte Operationen erforderlich. Der eine lebte 4 $\frac{1}{2}$ Jahre nach der Operation und starb dann an einem Recidiv; der zweite ist geheilt. Krebsgeschwülste der Epiglottis beobachteten wir zweimal. Der erste Fall wurde von Prof. Fränkel per vias naturales operirt, und ich exstirpirte die krebzig erkrankte Drüsen an der rechten Seite des Halses, die Dame ist seit fünf Jahren geheilt. Im zweiten Falle handelte es sich um einen Medullarkrebs der Epiglottis und der Zungenwurzel; nach der Pharyngotomia subhyoidea und der Radicaloperation auch der enormen Drüsenumoren der rechten Halsseite ist der Patient ohne Canüle, spricht und schluckt wie ein Gesunder und

befindet sich in voller Gesundheit seit über fünf Jahren (er ist jetzt 59 Jahre alt). Die anderen Fälle betrafen Carcinome von meist grosser Ausdehnung, doch boten sie histologisch nichts Erwähnenswerthes. Ein Fall, ein 64jähriger College, bei welchem ich wegen Epithelioma platicellulare das linke Stimmband exstirpirte, war $2\frac{1}{2}$ Jahre lang gesund; dann starb er an Cylinderepithelkrebs des Quercolons. Es handelte sich um einen Fall von Uebergang von Pachydermie des Larynx in Krebs. Die Autopsie zeigte, dass der Larynx vollständig gesund war und frei von Recidiven.

Es handelte sich also um einen Fall von Auftreten zweier verschiedener Carcinome an zwei Organen bei demselben Individuum.

In einem Falle handelte es sich um ein Cancroid des rechten Taschenbandes und, von diesem unabhängig, in der linken retrolaryngealen Gegend sass ein breitbasiger, pilzartiger Krebs.

Fünfmal machten wir Exstirpationen der Stimmbänder nach Laryngofissur mit ausgezeichneten dauernden Resultaten (Heilung seit $1\frac{1}{2}$, $2\frac{1}{2}$, $3\frac{1}{2}$ und 4 Jahren) bei Carcinomen.

In anderen Fällen haben wir die Hemi- oder Totallaryngectomie, mit und ohne Exstirpation des Pharynx und Larynx, ausgeführt. Wir machten 35 Hemilaryngectomien, wovon drei Fälle tödtlich verliefen, einer nach 24 Tagen (schon geheilt) an plötzlichem Herzshok, einer, unabhängig von der Operation, an Phlegmone septica der rechten Glutäalgegend und der dritte nach fünf Tagen an Pneumonie.

Unter 22 Totalexstirpationen einer Serie hatten wir nur einen Todesfall, und zwar am 11. Tage an Jodoformvergiftung bei einem 70jähr. Manne.

Unter den 27²⁾ transversalen Resectionen und Exstirpationen des Larynx und Pharynx, meist verbunden mit Drüsen- und Gefässexstirpation, hatten wir nur einen Todesfall an secundärer Carotisblutung und in einem Falle von Carotisligatur trat Hemiplegie der anderen Seite mit Bewusstlosigkeit und fünf Tage nach der Operation der Tod ein. Wie glänzend die gemachten Fortschritte waren, mag man aus der Thatsache ersehen, dass unter neun (freilich sehr schweren) Fällen einer früheren Serie vier Fälle mit dem Tode endeten und dass wir bei unseren ersten Fällen bis zum Jahre 1889 bei 10 Operationen nur zwei Heilungen erzielten.

Was wir über die Magenkrebsse gesagt haben, das gilt auch und in höherem Grade von den Regionen, die hier in Frage kommen. Die Operation verlängert das Leben, erneuert die Hoffnung, und wenn wirklich nach 1— $1\frac{1}{2}$ Jahren in verzweifelten Fällen Recidive eintreten, dann ist nach unseren Erfahrungen die erfolgreiche Operation von grossem Nutzen gewesen. In der Zwischenzeit fühlen sich die Patienten wieder gesund und haben nach Berichten ihrer Angehörigen die Zeit zum Theil zufrieden, in einigen Fällen sogar glücklich verlebt, bis das Recidiv den Tod herbeiführte.

Wir sind auch der Meinung, dass die statistischen Berichte erst Werth haben, wenn die Fälle nach frühzeitiger Diagnose einer Radicaloperation unterworfen werden. Ich könnte von meinen Patienten mehr

²⁾ Cf. hierzu am Schlusse die letzte eigene Statistik bis April 1904 und Krönlein's klinische Nachträge (1903).

als 30 lebende Fälle demonstrieren, bei dem ältesten Falle sind 13 Jahre nach der Operation verstrichen; auch unter den schon Verstorbenen haben Einzelne 11, 8, $6\frac{1}{2}$, $5\frac{1}{2}$, $4\frac{1}{2}$ und $3\frac{1}{2}$ Jahre nach der Operation in bester Gesundheit gelebt und ein Theil von ihnen ist dann an anderen Krankheiten, nicht an Recidiven, gestorben.

In einem Falle entstand acht Jahre nach einer Hemilaryngectomie eine Krebsgeschwulst der anderen Kehlkopfhälfte und der Drüsen; der Patient lebte nach der zweiten Radicaloperation noch über zwei Jahre und starb 76 Jahre alt. Die Operation hatte sein Leben um 11 Jahre verlängert.

Ein 76 Jahre alter Mann überlebte die Larynx- und Pharynx-exstirpation noch $1\frac{1}{2}$ Jahre. Wegen Tuberculose habe ich einmal auf beiden Seiten und — einmal aus derselben Ursache — wegen tuberculöser käsiger Perichondritis des Schildknorpels mit Abscess und Fistel des Larynx — zwei Mal auf einer Seite und in allen diesen Fällen mit guten Resultaten reseziert und Heilung ohne Canüle erzielt. Zweimal führte ich die totale Laryngectomie aus; in dem einen Falle erfolgte trotz der Operation der Tod an Abzehrung, in dem anderen ist Patient seit vier Jahren geheilt und vollkommen gesund.

Dreimal machte ich die Exenteration des Larynx, die Excision der Epiglottis, die Laryngoplastik mit dauerndem Laryngoschisma; einer davon ist glänzend seit sieben Jahren geheilt.

Vier Fälle von diffusen papillomatösen Tumoren bei Kindern heilte ich durch Laryngofissur dauernd ohne Canülen; die Sprache ist eine vortreffliche. Die transversale Resection der Trachea mit nachfolgender Naht führte ich acht Mal aus (wegen Narben nach Diphtherie oder Typhus); sieben Fälle sind geheilt; einer starb 24 Stunden nach der Operation plötzlich; ein Fall hat ein ungünstiges Resultat functionell ergeben.

Die Haut-, Knochen- und Periostlappenplastik am Brustbein wegen Erweichung der vorderen Trachealwand mit Stenosis führte ich drei Mal mit ausgezeichnetem Erfolge aus.

Bei den 136 Operationen, in denen wir Larynx oder Pharynx resecciren oder exstirpiren mussten, haben wir technisch und therapeutisch gleich beachtenswerthe Fortschritte gemacht und auch stufenweise die postoperativen Zustände durch Prothesen und plastische Operationen verbessert und vor Allem in zweifellos verlorenen Fällen das Leben um viele Jahre verlängert.

Bei Demonstration meiner pathologisch-anatomischen Präparate machte ich darauf aufmerksam, dieselben erweckten den Eindruck, als seien sie von Leichen entnommen, so sorgfältig erschienen sie herauspräparirt und so vollkommen mit allen erkrankten Drüsen einer Seite, grossen Halsgefässen und Muskeln der carcinomatösen Struma waren sie en bloc entfernt.

Man konnte sich schwer vorstellen, dass die einstigen Besitzer dieser Organe noch am Leben waren, zum Theil in vollster Gesundheit seit Jahren wieder in ihrem Berufe thätig.

In einzelnen Fällen hatten wir in der That den Eindruck, bis an die Grenze der Möglichkeit gegangen zu sein.

In einem Falle eines 42jährigen Mannes haben wir wegen Carcinoms den Kehlkopf, sechs Trachealringe, den Pharynx und Oesophagus, grosse

Drüsentumoren und die ganze Struma extirpieren müssen. Der Trachealstumpf musste aus dem Mediastinum anticum herausgezogen werden; der Oesophagusstumpf wurde mit Seidenfäden fixirt.

Nachdem Pat. geheilt war, erhielt er nun eine Prothese für Pharynx und Oesophagus, Myxödem, Krämpfe, Nephritis mit schwerer Retinitis Tetanie schwanden auf Thyreoidtabletten und augenärztliche Behandlung völlig. Pat. ist vor 1½ Jahren operirt, sieht sehr wohl aus und ist in seinem Geschäft insoweit thätig, dass er die Aufsicht zu führen vermag.

Einen solchen Fall kann man doch unmöglich als ein Curiosum betrachten und etwa äussern, wie das vielfach geschieht, „hätten sie ihn doch sterben lassen“. Pat. lebt nicht nur, sondern spielt für seine Familie eine wichtige Rolle, sein Leben hat eben grossen Werth, wenn auch gewiss sein Zustand kein gerade beglückender ist.

So wie bei den endolaryngealen Carcinomen wird man bei den Krebsen des Pharynx jetzt wohl früher und exacter in vielen Fällen die Diagnose stellen, so dass zu hoffen steht, dass nun auch eine exacte und radicale Operation nicht nur das Leben verlängern, sondern auch die Recidive bei einer stetig grösseren Anzahl von Patienten auf lange Jahre hinaus oder überhaupt vermeiden wird.

Nach ausgedehnten Operationen am Kehlkopfe und Pharynx ist die Frage der Ernährung ungemein wichtig; wir haben durch das von der Nase oder von der Wunde aus eingeführte Dauerrohr, und zwar eigentlich meist 1—2 Stunden post operationem beginnend, mindestens stündlich Tag und Nacht 50—100—150 g Wein, Bouillon und Ei, Soma-tose, dicke, nahrhafte Suppen, durch eine amerikanische Fleischpresse feingewiegtes Fleisch oder Schinken in schleimigem, syrupartigem Vehikel gereicht; gegen den häufigen Brechreiz erhielten die Kranken die Nahrung abgekühlt oder kalt in noch kleineren Mengen und daneben Cocain mit Salzsäure und Pepsinwein, eine Combination, welche wir sehr schätzen gelernt haben. Um Herzinsufficienz und Bronchitiden zu verhüten, habe ich bei allen meinen Patienten mit besonderer Sorgfalt die Temperatur- und Feuchtigkeitsverhältnisse des Krankenzimmers geregelt, die Kranken häufiger inhaliren lassen, ab und zu auch reinen Sauerstoff. Auf diese Weise sollte eine zweckmässige Lungenventilation und Gymnastik bewerkstelligt werden. Bei Pulsfrequenz, Herzrhythmie und aussetzendem Pulse haben wir von Strophantus, Valeriana und Campher gute Wirkungen gesehen.

Stoerk hatte aus seinen anatomischen Studien gefolgert, dass in einzelnen Fällen durch den operativen Eingriff gewisse, ganz abnorm verlaufende depressorische Nerven durchschnitten werden und dass auf diese Weise die antagonistisch wirkenden N. accelerans das Uebergewicht gewinnen; es handelt sich also um anatomische Varietäten im Verlaufe des N. card. sup., Nervi sympathici, der bei der Operation durchschnitten wird.

Grossmann sucht die Gefahr in der Reizung des N. laryngeus sup. und sieht den Ausgangspunkt für den Eintritt jener Kreislaufstörung, welche das letale Ende nach Laryngectomie herbeiführen könnte, in einem fortbestehenden Reizungszustande der Nervi laryng. sup. event. in einem Uebergreifen desselben auf die Vagusstämme. Thatsache ist, welcher Hypothese man auch huldigen mag, dass nach Laryngectomie

schwere Herzinsufficienz und Tod innerhalb der ersten 48 Stunden an Herzparalyse zu Stande kommen kann, wenn auch recht selten.

Ich selbst habe einen solchen Fall zu beklagen, in welchem uns alle angewandten Excitantien im Stiche liessen; das Delirium cordis begann bald nach dem Erwachen des Kranken aus der Narcose und ging in Herzparalyse 36 Stunden post operationem über. Weder war die Operation besonders eingreifend gewesen, noch auch hatte vor der Operation die Untersuchung des Kranken irgend welche Abnormität am Herzen ergeben.

Wir operiren aus diesem Grunde ungemein vorsichtig, vermeiden unnöthige Zerrungen und gewaltsame Achsendrehung des Larynx, um die Nerven möglichst wenig zu reizen, und schützen dieselben auch nach der Operation durch sorgfältige Nachbehandlung. Die Cocainpinselungen der Schleimhaut, um die während der Operation auftretende Blutung zu verringern und die störenden Reflexe der hinteren Larynxwand herabzusetzen, sind übrigens auch von anderer Seite stets empfohlen worden.

Interessant ist es, dass Smith eine teleologische Betrachtung darüber anstellte, inwiefern der Verlauf des Nervus recurrens eine physiologische Bedeutung haben könne. Davies erklärte die eigenthümliche Form der Recurrensbahn aus der zwischen Nervus phrenicus und recurrens bestehenden physiologischen Beziehung. Die Verlängerung des Recurrens war nothwendig in Rücksicht auf die Länge des Phrenicus, um, der bekannten Leitungsgeschwindigkeit der Nerven-thätigkeit gemäss, das unbedingt erforderliche gleichzeitige Functioniren des Zwerchfelles und der Glottisöffner (*Cricoarytaenoidei postici*) zu ermöglichen. Elias fasst bei ausgeschlossener Infection die Entzündung des Herzmuskels nach Vagusdurchschneidung als trophische auf, und Dogiel spricht von einer Erschöpfung des Herzmuskels bei doppelseitiger, jedoch auch nach einseitiger Vagotomie. Diese letzteren Bemerkungen seien hier des physiologischen Interesses halber eingeschaltet.

Gross ist die Gefahr der Jodoformintoxication; trotz vorsichtiger Anwendung haben wir einen Jodoformtod zu beklagen gehabt, der unter dem Bilde acuter Manie mit furibunden Delirien auftrat.

Bei den halbseitigen und partiellen Kehlkopfstirpationen wird man begreiflicher Weise einen Abschluss durch Resection und Vernähen der Trachea nicht leisten oder nur gelegentlich sich dazu entschliessen. Hier ist das eigentliche Gebiet der Etagnähte und Hautplastiken, um auf diese Weise mit Jodoformtamponade combinirt das so nothwendige organische Diaphragma als lebendigen Schutzwall gegen die Schluckpneumonie für die Dauer der Wundheilung zu gewinnen.

Dass Glycerinspritzen, Wassereinflüsse in den Darm gemacht werden müssen, Darmrohre bei Meteorismus eingelegt werden und Abführmittel nicht zu vermeiden sind, ist wohl selbstverständlich. Die Hygiene und Mund- und Zahnpflege während der Nachbehandlung bedarf auch grosser Sorgfalt.

Vor der Operation wird das Gebiss vom Zahnarzt revidirt und auf das Sorgfältigste gereinigt; Abreibungen mit Campherwein oder Franzbranntwein der Kopfhaut sowie des ganzen Körpers werden recht häufig ausgeführt während der ganzen Nachbehandlung.

Wie bereits erwähnt, verlassen die meisten Patienten schon am Tage der Operation stundenweise das Bett. Nach etwa 3—4 Wochen können Spazierfahrten und Gänge in Begleitung unternommen werden.

Was den Heilungsverlauf anbelangt, so kann nach Thyreotomie ohne Tracheotomie und Tamponade der Patient in etwa 8—10 Tagen äusserlich geheilt sein, während die endolaryngeale Narbenbildung längere Zeit in Anspruch nimmt. Ist eine Tracheotomie und Larynx tamponade nothwendig geworden, so dauert der Wundheilungsprocess 12—18 Tage.

In beiden Fällen ist dann eine laryngoscopische ambulante Nachbehandlung resp. Controle nothwendig.

Laryngoplastische Operationen nach Exenteratio laryngis erheischen eine verschieden lange Behandlung, je nachdem es sich um eine einzeitige Plastik oder um etappenmäßige Deckung der entstandenen Defecte handelt.

Bei Hemilaryngectomie mit und ohne Laryngoplastik schwankt die klinische Behandlung von 14 bis 21 Tagen.

Vor Anfang der dritten Woche werden Sprechversuche nicht gemacht. Eine einfache uncomplicirte Laryngectomie kann Prima intentione in 14—16 Tagen geheilt sein; in vielen Fällen dauert jedoch die klinische Behandlung etwa 4—5 Wochen.

Die Ernährung durch den permanenten Nasenschlauch oder in besonderen Fällen durch die Magensonde kann bei glattem Verlaufe etwa vom 14. bis 20. Tage ersetzt werden versuchsweise durch das Schlucken per vias naturales.

Drüsenexstirpationen, Resectio V. jugul. communis oder Carotisligatur wegen carcinomatöser Tumoren bei Larynx- oder Pharynxcarcinomen erschweren und verlängern die Nachbehandlung, so dass dann die klinische Behandlung 5—8 Wochen und darüber dauern kann. In vielen Fällen tritt auch da, wenn es gelingt, die Gefässgegend mit Hautlappen zu decken und mit Jodoformtampons sicher zu trennen von dem Wundtrichter, oder die Drüsen von einem Schnitte am Aussenrande des Kopfnickers zu entfernen und jede Wundeiterung zu verhüten, eine tadellose Prima intentio ein.

Wiederholt hatte ich einen Patienten demonstirt, der 5½ Jahre nach Totalexspiration des Larynx und Pharynx und Pharyngoplastik gesund und recidivfrei geblieben war. Dann entwickelte sich ein enormes Carcinom der rechten Halsseite.

Nach centraler Ligatur und Resection der Carotis und Vena jugularis communis ging ich peripher vom Processus mastoideus und der Schädelbasis vor; es gelang, die Vene vor dem Bulbus venosus zu stielen; sonst hätte ich den Sinus transversus freigelegt und denselben unterbunden. Auch die Carotis interna konnte vor Eintritt in ihren Canal unterbunden werden; darauf folgte die Ligatur der Carotis externa. Nun erst entfernte ich den Tumor sammt der Musculatur, N. vagus, phrenicus und sympathicus, die in der Geschwulst aufgegangen waren. Bei diesem Vorgehen in so verzweifelten Fällen mit Ligatur oder Umstechungsnähten ist die Blutung gering, die Operation sicherer und radicaler; es bleiben weniger Ligaturen in der Wunde zurück und damit ist auch die Infectionsgefahr geringer. Patient hat diesen Eingriff noch um etwa ein Jahr überlebt.

Mitunter empfiehlt sich auch eine zweizeitige Operation. Ist Larynx und Pharynx resp. Oesophagus bis in das Mediastinum hinein entfernt, so kann bei reactionslosem Verlaufe der erste Verband 4 bis 6 bis 8 Tage liegen; nur die Cantile und der äussere Verband bedürfen täglichen Wechsels. Sobald die Nähte und ersten Tampons entfernt sind, muss je nach der bestehenden Secretion ein bis zwei Mal täglich mit Jodoformgaze, essigsäure Thonerde oder Campherwein tamponirt werden.

Bei eintretendem Fieber, abnormer Pulsfrequenz, Röthung und Infiltration der Haut ist sofort die offene Behandlung mit freier Tamponade nach Entfernung der Nähte einzuleiten.

Frühestens am 14. bis 20. Tage, oft erst nach 30 Tagen, ist der obere Pharynxstumpf eng genug geworden, um den von der Wunde aus eingeführten Ernährungsschlauch zu entfernen und meine Gummiprothese für Pharynx- und Oesophagusdefecte einzulegen.

Gummischläuche von verschiedener Wanddicke laufen am oberen Ende in einen Gummitrichter aus. Der Trichter wird entsprechend abgeschnitten, bis er nach seiner Einführung keine Reflexerscheinungen mehr auslöst.

Das engere Schlauchende wird in den Oesophagus geschoben, nachdem es vom Munde aus eingeführt ist und vorgezogen wurde, bis der Trichter in die Gegend hinter dem Zungenrunde vorgeschoben und daselbst vom Patienten angesogen erhalten wird. Ein Seidenfaden fixirt den Schlauch so, dass er nicht hinabgleiten kann. Sobald diese einfache Vorrichtung, also eine Prothese für fehlenden Pharynx und Oesophagus, festsetzt, schluckt Pat. tadellos, vermag auch durch die Prothese hindurch mit lauter Flüstersprache zu sprechen und wird meist in keiner Weise belästigt. Uebungen und Instinct leisten auch hierbei sehr viel.

Falls die Prothese sich nicht verstopft oder die obere Pharynxnarbe sich nicht erweitert, kann der Schlauch sechs Wochen und darüber liegen, bis er gewechselt wird, was vom Patienten selbst geschehen kann, falls er Geschick genug besitzt.

Dilatirt sich die Narbe, so muss die Prothese für ein bis zwei Tage fortgelassen werden, um dann wieder eingeführt zu werden, nachdem die nöthige Enge des Narbentrichters wieder eingetreten ist.

Das periphere Ende braucht nicht allzuweit im Oesophagus zu stecken; der Trichter muss relativ weit, niedrig und wandstark sein, nur dann wird er tadellos functioniren. Sitzt er zu hoch am Zungenrunde, dann verursacht er Speichelfluss, Druck und Brechbewegungen; ist er zu weich, so klappt er zusammen, ist er nicht weit und wandstark genug, so gleitet er aus der Gegend des Zungengrundes heraus nach abwärts.

Es ist interessant zu sehen, wie bei Fehlen von Haut, Pharynx, Kehlkopf und den umgebenden Muskeln durch die Prothese Flüssigkeiten nicht nur passiren, sondern auch feste Speisen in den Magen geschleudert werden, trotzdem jede organische peristaltische Welle wegfällt; ein bemerkenswerthes klinisches Experiment zur Physiologie des Schluckactes.

Von einem 62jährigen Patienten erhielten wir sieben Monate nach Exstirpation des Pharynx und Larynx, der rechtsseitigen Halsdrüsen-

tumoren mit V. jugularis und Carotis communis-Ligatur die Nachricht, dass seine Prothese sehr gut functionire.

Es wurde berichtet, dass er u. A. auf einer Treibjagd — von früh 8 Uhr bis Nachmittags 5 Uhr auf den Beinen — 12 Hasen geschossen habe, dann das Jagdiner mitmachte und sich dabei unterhielt, ohne selbst Störungen zu empfinden oder zu ästhetischen Bedenken bei den Festgenossen Veranlassung gegeben zu haben. Solche Erfolge trösten über manches operative Missgeschick, wenn auch begreiflicher Weise das zum Tode führende Recidiv in diesem Falle nicht ausbleiben konnte.

Benarbt nun über und um der Prothese auch ohne Naht und Plastik die Wunde bis auf das tracheale Hautknopfloch, so ist es denkbar, die Prothese dauernd zu entfernen und nun einen neuen Ernährungsschlauch in die Bahn des Defectes von genügender Weite erzielt zu haben, der keine Tendenz zur Stenosenbildung mehr zeigt. Ueber diesen Punkt behalten wir uns noch weitere Mittheilungen vor.

Ich habe übrigens kürzlich eine Patientin operirt, welche sieben Jahre dieselbe Trachealcantüle trug und sie in der ganzen Zeit nicht ein einziges Mal gewechselt hatte. Es ist dies gewiss ein Curiosum.

Einer meiner Patienten, dem Larynx und Pharynx und Oesophagus im Juni 1903 mit Drüsen und Halsgefässen der rechten Halsseite entfernt wurden wegen Carcinoms, trägt meine Ersatzprothese für den Defect dieser Organe seit Anfang August 1903, also seit sieben Monaten, ohne sie auch nur ein einziges Mal gewechselt zu haben. Patient spricht vortrefflich, isst Alles, hat 60 Pfund an Gewicht zugenommen und besorgt allein ein verantwortliches und grosses Geschäft.

Manche Patienten, besonders diejenigen, denen die Epiglottis erhalten ist, bekommen entzündliche Erscheinungen am Kehldeckel und dessen Umgebung durch die Prothese, so dass dieselbe häufiger gewechselt und zeitweise fortgelassen werden muss. Es entsteht daher die Frage, ob nicht in Zukunft mit Rücksicht hierauf die Epiglottis mitentfernt werden muss. Andere Fälle wiederum, welche ebenfalls die Epiglottis noch besitzen, vertragen die Prothese sehr gut.

In Fällen, wo auch der Zungengrund resecirt werden musste und ein einfacher Längsschnitt nicht ausreichte, um die Operation auszuführen, bleibt nach der provisorischen Heilung der Wunde ein grosser Defect, der oben begrenzt wird vom Zungenstumpfe, unten vom Tracheal- und Oesophagusstumpfe.

Dieser grosse Defect muss etappenweise geschlossen werden durch plastische Reconstruction des Verlorenen mit doppelten Hautlappen aus den umgebenden Körperregionen: Hals-, Brust-, Unterkinnhaut, je nach Lage des Falles.

In Bezug auf die verschiedenen Sprachtypen, welche nach Kehlkopfoperationen beobachtet werden, ist zu bemerken, dass, wie bereits geschildert, nach Exstirpation der Epiglottis, Exenteration des Larynx und totaler Laryngoplastik mit consecutivem Laryngoschisma artificiale die Patienten eine geradezu vorzügliche Sprache wiedererlangen können; auch die Sprache nach Exstirpation eines Stimmbandes und der Umgebung wegen circumscripser Carcinombildung giebt sehr gute Stimmresultate. An Stelle des verlorenen Stimmbandes bildet sich eine walzen-

förmige Narbe, welche mit dem gesunden Stimmbande gemeinsam functionirend eine wenn auch nicht melodische, doch kräftige und laute Stimme mühelos gestattet; ähnlich, wenn auch meist nicht ganz so angenehm ist die Stimme nach Hemilaryngectomie, besonders dann, wenn eine Laryngoplastik nach dem oben beschriebenen Verfahren ausgeführt ist.

Nur wenige Patienten benutzten nach totaler Laryngectomie mit Billroth-Czerny'scher Methode den stimmbildenden Apparat mit dem Wolff'schen Siebe dauernd, die meisten waren mit der Flüstersprache zufrieden und können in derselben eine anerkennenswerthe Fertigkeit erreichen.

Von besonderem Interesse ist es, wie schon Hans Schmidt hervorhob, dass nach Verlust so wichtiger Organe, welches sich nicht einer bilateral symmetrischen Anordnung erfreuen, Uebung und instinctive accommodative Anpassung einen so hohen Grad von Ausbildung erfahren können, dass Individuen ohne Kehlkopf und ohne jede Communication der Lungenluft mit der Schlund- und Mundhöhle einer durchaus verständlichen und für den menschlichen Verkehr brauchbaren Sprache sich zu bedienen vermögen. In der Berliner anthropologischen und medicinischen Gesellschaft habe ich an verschiedenen Beispielen den Begriff der functionellen Anpassung am Menschen und den Werth derselben für die Chirurgie und insonderheit für die Orthopädie ausführlich erörtert und bei dieser Gelegenheit auch diesen Sprachtypus erwähnt (1894).

Der menschliche Kehlkopf nun ist bekanntlich zu betrachten als eine doppelzungige, membranöse Pfeife; er bringt die Stimme hervor durch Schwingungen freier elastischen Membranen. Die Stimme und gewisse Sprachelemente haben ihren Ursprung im Kehlkopfe, natürlich nur so lange, als man einen solchen besitzt; ist durch obliterirende Narben die Function des Larynx aufgehoben oder durch Exstirpation des Organes verloren, dann sind wir vor die Aufgabe gestellt, künstliche Kehlköpfe zu construiren, dieselben stellen die sinnreichen Czerny-Gussenbauer'schen Phonationscantülen mit Gummi- oder Metallzungen dar, welche durch den Expirationsstrom in Bewegung gesetzt werden und weiter im Pharynx und der Mund- und Nasenhöhle in laute Sprache übergehen. J. Wolff hat durch Verwendung schräg eingerichteter, vermittelt einer Schraube verschiebbarer Gummizungen verschiedene Töne erzielt und durch ein Sieb den Mundschleim von den Gummizungen fern zu halten versucht.

Der künstliche Kehlkopf strengt nun die Lunge an; er stört und reizt beim Schlucken und facht die umgebenden Gewebe zu Entzündungen und event. zu Recidiven an. Vielfach kommt man daher ohne phonetische Apparate aus, seitdem man weiss, dass parallele Falten (Leisten), welche ein ganz ähnliches Aussehen und dieselbe Localisation wie die falschen Stimmbänder haben können, zu schwingen in der Lage sind; zwei Narben oder Schleimhautleisten bilden eben unter Umständen eine Art von Glottis spuria accessoria auch im Pharynx.

In einem besonderen Falle sprach ein Laryngectomirter mit deutlicher Stimme in einer Entfernung von 60 Fuss und es geschah dies mit Hilfe der Musculi constrictores pharyngis.

Ausser der Brust- und Fistelstimme unterscheiden wir eben noch

die Flüsterstimme, *Vox clandestina*, welche nicht wie die tönende Stimme dadurch erzeugt wird, dass die Luft in periodische regelmässige Schwingungen versetzt wird. Die Flüsterstimme ist vielmehr ein blosses Geräusch und entsteht bei mässig verengter Stimmritze, indem das Stimmband nicht den dünnen membranartigen Rand, sondern eine mehr stumpfe Kante entgegensetzt, an der durch Gegenreiben des vorbeistreichenden Luftstromes und unregelmässige Impulse Geräusche erzeugt werden.

Als unser bekannter Colleague, der verstorbene Hans Schmidt in Stettin, im August 1888 einen Fall von Laryngectomie mit fehlender Communication zwischen Pharynx und Trachea vorstellte, da erregte die spontane Sprache seines Patienten, welche Landois Pseudostimme nannte, das allgemeinste Erstaunen.

Herr Geh.-Rath B. Fränkel erklärte die Erscheinung dadurch, dass der Operirte die im Oesophagus befindliche verschluckte Luft mit Hilfe von Muskeln in Bewegung setze, wodurch eine Art Glottis, z. B. von Leisten der Pharynxwände entstände, deren Vibrationen nun die jedem Individuum zukommende Flüstersprache verstärkte.

So wurde bei diesem Patienten das Geräusch der undeutlichen *Vox clandestina* durch instinctiv erzeugte Vibrationen von Schleimhautfalten und Leisten hervorgerufen, verstärkt und allgemein verständlich gemacht.

Glasbläser und Goldarbeiter nehmen auch den Mund etc. ad maximum voll Luft, welche sie nachher für ihre technischen Zwecke verwerthen. Aehnlich können nun Laryngectomirte mit circular vorgeführter Trachea instinctiv Luft in den Pharynx und Oesophagus hinein pumpen, um dieselbe dann zur Erzeugung des für eine deutliche Flüstersprache nothwendigen Geräusches an den Leisten und Walzen der Wände des Pharynx und Oesophagus vorbeistreichen zu lassen.

Die ganze Frage hat ein hohes actuelles Interesse gewonnen, seit die Mehrzahl der Chirurgen die von mir und Zeller (1881) auf Grund von Experimenten vorgeschlagene prophylactische Resection der Trachea als präliminaren Voract bei der totalen Laryngectomie zur Vermeidung der Fremdkörperpneumonie mit grossem Erfolge anwendet.

Der circular in die Haut eingenähte Trachealstumpf schliesst die Luftwege sofort und dauernd von der Mund- und Rachenhöhle und ihren Secreten ab und hebt jede Communication zwischen Lungenluft und Nasenrachenraum auf. So haben die nach diesem Verfahren erzielten Erfolge uns die Aufgabe gestellt, das, was instinctiv durch accommodative Anpassung und Uebung der Patient von Hans Schmidt und zeigte, nämlich die Verstärkung der Flüsterstimme, unseren erfolgreich Laryngectomirten in vollkommener Weise zu verschaffen.

Versuche in dieser Richtung wurden von mir seit dem Jahre 1895 vorgenommen und sind mannigfach variirt zur Anwendung gelangt, zunächst mit Hilfe eines Richardson'schen Gebläses.

War B. Fränkel's Interpretation des Falles Schmidt zutreffend, dann musste, so argumentirte ich, das Einführen eines Gummischlauches in den Nasenrachenraum bis zur Uvulaspitze und das Hineinstecken des zweiten freien Schlauchendes luftdicht in den circular eingeheilten Trachealstumpf, die Inspiration durch das freigebliebene Nasenloch oder durch den Mund gestatten, während der Expirationsstrom im Pharynx

ein Geräusch erzeugen musste, welches eine wesentliche Verstärkung der Flüstersprache bedingen konnte.

Für die totale Expiration des Larynx haben wir, wie erwähnt, im Jahre 1881 die prophylactische Resection der Trachea und das circuläre Einnähen des Trachealstumpfes in die Haut empfohlen, um die Schluckpneumonie zu verhüten, es mussten aber in vielen Fällen ausserdem noch carcinöse Drüsenumoren und Trachealringe, ferner der Oesophagus entfernt werden und Oesophagoplastik mit doppeltem Hautlappen ausgeführt werden. Der Pat. athmet ohne Canüle, schluckt wie ein Gesunder ohne Apparat, hat aber bisher nur eine unzureichende Flüstersprache zur Verfügung gehabt. Nach mannigfachen Versuchen habe ich folgenden Apparat construiert, welchen ich verschiedentlich demonstriert habe. Eine kleine Gummiprothese passt luftdicht in das Trachealrohr und trägt ein Ventil, welches sich bei der Inspiration öffnet und bei der Expiration schliesst; der Expirationsstrom gelangt jenseits des Ventils in einen Gummischlauch, der mit einer Phonationsvorrichtung tragenden Olive in Verbindung steht; die Olive setzt sich in einen Gummischlauch fort, welchen sich der Pat. bis zur Höhe der Uvulaspitze in den Nasopharynx einführen muss, so dass die Olive in einem Nasenloche festsetzt. Wird die Olive angeblasen, dann kann Pat. laut und deutlich sprechen; der Apparat bleibt dauernd trocken und functionstüchtig.

Wenn man derartige Phonationsvorrichtungen mit Ballons anbläst, dann entsteht ein so lautes und continuirliches Tönen oder Pfeifen, dass der Articulationsmechanismus davon übertönt wird und eine Sprache überhaupt ausgeschlossen erscheint.

Bei diesen Vorrichtungen sowie bei Anwendung kleiner Sirenen brummt dem Pat. übrigens in Folge Mitschwingens der Schädelknochen der Kopf derartig, dass ihm nicht nur Hören und Sehen, sondern auch sowohl Articuliren als Sprechen vergeht.

Damit ein physiologisches und einheitliches Ineinandergreifen oder vielmehr Zusammenwirken zwischen Phonation und Articulation stattfindet, muss die Phonationsvorrichtung in den hinter der Uvula endenden Gummischlauch sich fortsetzen. Functioniren dann die Lungen als Ballon genügend, dann hängt Phonation und Articulation von einem einzigen Willensimpulse ab und ein ungefähr gleichzeitiges Stattfinden der beiden Acte ergibt eine deutliche und laute Sprache.

Man kann nun mehrere Stimmen in den Phonationsapparat einschalten, z. B. in Form eines kleinen Fächers, welche dann eine verschiedene Modulation der Stimme gestatten. An Stelle des Klappenventils wollen wir ein geräuschlos functionirendes Kugelverhältniss zwischen Inspiration, die sehr leicht und ausgiebig stattfindet, und Expiration, welche durch den engeren Apparat erschwert und unvollkommen vor sich geht, statt; in Folge davon ist die Lungenventilation mangelhaft; die Lunge bleibt mit Luft überfüllt, und es treten Beklemmungen und Störungen im Sprachmechanismus ein; aus diesem Grunde könnte an der Stimme ein dem Inspirationsventile entgegengesetzt wirkendes, die Expirationsluft regulirendes Ventil angebracht werden. Ausserdem kann das Gummischlauchstück von der Olive bis zum Trachealtheile des Apparates durch Metallschlauch ersetzt werden, weil die elastischen Schlauchwände durch ihre Nachgiebigkeit einen Theil der

Expirationsluft verbrauchen, welche zur Stimmbildung benutzt werden könnte.

Wir haben bereits durch die Güte des Herrn Collegen Th. S. Flatau Phonogramme von Pat. aufnehmen lassen, welche ein gutes Resultat ergaben. Von anderen Autoren, Stoerk, Hohenegg, Péan, sind Versuche in dieser Richtung mit Blasebälgen unternommen worden.

Der circulär in die Haut eingenähte Trachealstumpf schliesst eben die Luftwege sofort und dauernd von der Mund- und Rachenhöhle und ihren Secreten ab und hebt jede Communication zwischen Lungenluft und Nasenrachenraum auf und ermöglicht die reine Pharynxstimme.

Was ich hier erörtere, ist das Princip der künstlichen Stimme und Sprache bei fehlender Communication zwischen Luftwegen und Nasenrachenraum, ein Princip, dessen technische und functionelle Vervollkommnung Arzt und Patient in gleicher Weise zu fördern berufen sind. Neben der practischen Seite der Frage dürfte das neue Princip, das so einfach und klar es jetzt erscheint, so mühsam und schwer und nach complicirten langjährigen Vorversuchen als zweckmässig erwiesen wurde, auch wissenschaftlichen Zwecken dienen können. Laryngologen und Physiker werden für die Theorie der Stimme und Sprache für manchen alten Lehrsatz eine neue Stütze und vielleicht auch Anregung zu neuen Interpretationen finden.

Der phonetische Nasenapparat wird von der Firma Windler in vorzüglicher Ausstattung geliefert werden und wird an der Vervollkommnung des Tones daselbst gearbeitet. Für Patienten, welche eine Canüle tragen, wird eine innere Canüle angefertigt, welche das Ventil und den stimmbildenden Apparat trägt.

Die Technik dürfte wohl bald allen Anforderungen entsprechende Modelle für die verschiedenen Zwecke hervorbringen und liefern.

Natürlich werden analoge modificirte Apparate in allen denjenigen Fällen, wo wegen Stenosen, Obliterationen oder sonstige Störungen Canülen getragen werden müssen und eine Sprache per vias naturales ausgeschlossen oder insufficient ist, benutzt werden dürfen.

Wie das Einfachste so häufig das Zweckmässigste ist, so genügt für eine tadellose laute Sprache eine Gummistimme, welche sich nach oben und unten in einen weiten Gummischlauch fortsetzt; führt Patient das eine Ende in die Nase bis zur Uvulaspitze, das andere in die Trachea, so vermag er durch den Schlauch bequem zu athmen und mit dem Expirationsstrom die tönende Stimme in Thätigkeit zu setzen.

Wie von mir in einer Publication über Flüstersprache und Phonationsapparate ausgeführt wurde, ist Grundbedingung, dass ein weiter Gummischlauch durch ein Nasenloch bis zur Uvulaspitze eingeführt wird; ein Ton, der innerhalb dieses Schlauches die genannte Rachengegend erreicht, setzt den articulirenden Patienten in die Lage, laut zu sprechen; der Phonationsapparat braucht nicht am Nasenloche sich zu befinden, sondern er kann in einem Stücke mit der ventiltragenden Canüle mit demselben metallisch verbunden construirt werden. Der Expirationsstrom bläst dann mit voller Kraft die Stimme direct an. Wir haben dann nur einen Metallapparat möglichst elegant und compendiös gearbeitet und einen weiten Gummischlauch, in welchem die Stimme sich fortsetzt; letzterer ist mit einer Marke versehen, damit Patient weiss,

wie weit er ihn einzuführen hat; vor dieser Marke kann er durch ein Cantülenband in dem betreffenden Nasenloche fixirt sein. Um nun meine früheren Versuche mit Blasebalg — Richardson'schem Gebläse — und Sirene zu erwähnen, so wurden dieselben einer erneuten Prüfung unterzogen, haben aber keine nennenswerthen practischen Ergebnisse gehabt.

Wie bereits erwähnt, kann in einfachster Weise Folgendes erreicht werden.

Führe ich einen Gummischlauch in ein Nasenloch und sein zweites Ende luftdicht in die Trachealcantüle, dann kann die Athmung durch den Mund oder das zweite Nasenloch mit Vermittelung des Gummischlauches unbehindert stattfinden, der Expirationsstrom erzeugt dabei im Pharynx ein Geräusch, welches eine wesentlich verstärkte Flüstersprache gestattet; diese Sprache ist vollkommen ausreichend, wünscht aber der Patient eine laut tönende Stimme, so kann man ihm dieselbe in einfachster Weise verschaffen.

Wird nämlich im Verlaufe des Gummischlauches eine Phonationsprothese eingeschaltet, so wird dieselbe vom Expirationsstrome zum Tönen gebracht und dieser Ton kann je nach dem Endpunkte, bis zu dem man das Schlauchende leitet — Nase, Mundhöhle, Lippen —, von diesen verschiedenen Regionen aus eine laute Sprache veranlassen.

Wird beim Halten des Schlauchendes vor die Lippen eine laute Sprache erzielt, dann besteht das eigenthümliche Verhältniss (umgekehrt wie in der Norm), dass die Phonation vor der Articulation stattfindet.

Mit dieser Generalisirung der Anwendung der Phonationsprothesen eröffnet sich ein weites Feld erfolgreichen Strebens.

Ich muss nun anerkennen, dass in der letzten Zeit die meisten meiner Patienten auf eine Phonationsprothese verzichten und sich mit der Pharynxstimme behelfen. Für diejenigen Patienten, welche nicht die instinctive Adaptationsfähigkeit besitzen, um selbst mehr zu erreichen als eine schwer verständliche Flüstersprache, hat Herr College Gutzmann Sprachübungen methodisch ausgebildet, welche unter seiner Leitung treffliche Resultate zeitigen. Bei all' diesen Pharynx-Sprachtypen wird der Respirationsapparat des Patienten vom Sprechacte ausgeschaltet und, was von wesentlichem Vortheile erscheint, ohne lästigen Hilfsapparat.

Das sog. Cantüengeräusch vermeiden wir obendrein bei unseren Patienten dadurch, dass die Trachealöffnung abgeformt und nun nach dieser Form an die Cantüle eine Prothese anmodellirt wird, welche luft- und secretdicht die Trachealöffnung verschliesst, so dass bei der Athmung jedes Trachealgeräusch fehlt. Ebenso sind Kragen, Cravatte und Gummivorhemd etc. so geschickt und elegant angebracht, dass in ästhetischer Beziehung der Patient mit jedem Gesunden concurriren kann.

Unter dieser Verletzung ästhetischer Momente durch ihre Gebrechen und Verstümmelungen leiden viele Patienten ungemein und haben wir auch diesem Umstande unsere volle Sorgfalt und Aufmerksamkeit gewidmet.

Trachealfisteln vermeiden wir nach unserer heutigen Operationsmethode mit einiger Sicherheit. Tritt doch einmal auch jetzt noch eine derartige Fistel ein, so vermögen wir sie entweder plastisch oder durch verschieden gestaltete Prothesen zu schliessen.

Ich will die in früheren Arbeiten von mir geschilderten, an die Canüle anzubringenden Gummipolster, elastischen Ringe und an bestimmten Punkten der Canüle aufblasbaren Gummischlauchapparate hier nicht genauer beschreiben, da wir in dem Abformen der Trachealöffnung und der Fistelregion ein ausgezeichnetes Mittel besitzen, um an die Canüle eine Prothese anzumodelliren, welche einen tadellosen Verschluss dieser den Patienten höchst lästigen Fisteln gestattet. Herr Prof. Warnekros hat uns derartige Canülenprothesen und Fistelverschlussprothesen in tadelloser Exactheit ausgeführt. Claude Martin (Lyon) hat einen Larynx artificiell construiert, der in seiner Stärke dem entfernten Larynx gleich und die Narbencontraction verhinderte. Dieser Apparat aus weichem Kautschuk ist die wahre Immediatprothese des Larynx und gestattet bis völlige Vernarbung eingetreten ist, den nöthigen Raum für den definitiven Apparat zu erhalten, der nicht eher eingesetzt wird, als bis die Vernarbung ganz beendet ist.

Ich verzichte auf die Beschreibung des zweifellos sehr sinnreichen definitiven Apparates und verweise auf die Originalarbeit in der Deutschen Monatschrift für Zahnheilkunde (September 1902). Für unsere Zwecke dürfte sich der Apparat kaum jemals eignen.

Nur in Fällen, wo oberhalb des eingenähten Trachealstumpfes nach ausgedehnter Exstirpation von Larynx, Pharynx- und erkrankter Haut grosse, plastisch nicht zu reconstruirende Defecte resultiren, könnte vielleicht die Claude Martin'sche Prothese erwünscht erscheinen.

A priori könnten wir uns aber niemals entschliessen, einer später anzubringenden Prothese zu Liebe unser mit so viel Mühe ersonnenes und zu so tadellosen Resultaten führendes Operationsverfahren irgendwie auch nur zu modificiren. Zunächst muss der Patient am Leben bleiben, und wenn seine Erhaltung gelungen ist, dann treten erst cosmetische, ästhetische und prothetische Gesichtspunkte in die Erscheinung.

Damit soll natürlich nicht behauptet werden, dass nicht in Zukunft neue Operationsmethoden auch hierin zu einem Compromiss zwischen Techniker und Operateur führen könnten, denn auch hier gilt der alte Satz: „Vita brevis, ars longa“.

Den deutschen und speciell den Berliner Laryngologen, deren klinische Erfahrung, diagnostischen Blick und subtile Technik ich schätzen lernte, verdanke ich die Gelegenheit, in stets grösserem Umfange der Chirurgie des Larynx und des Pharynx mich habe widmen zu dürfen, und zwar vom Jahre 1888 ab, wie ich dies in einer früheren Publication bereits hervorgehoben habe.

Mein besonderes Interesse an diesen Operationen datirt jedoch schon aus den Jahren 1879 bis 1881, wo ich als Assistent v. Langenbeck's eine Arbeit „Ueber prophylactische Resection der Trachea“ im Verein mit Prof. Albert Zeller in Stuttgart veröffentlichte, welche es sich zur Aufgabe gestellt hatte, die Hauptgefahr bei all' diesen Operationen am Larynx und Pharynx durch eine rationelle Voroperation herabzusetzen oder überhaupt zu vermeiden. In der erwähnten Arbeit, in welcher wir die quere Durchschneidung der Trachea und das Einnähen des unteren Trachealstumpfes in eine quer angelegte Hautincisionswunde empfehlen, lautet eine unserer Schlussthesen:

„Bei Exstirpation des Larynx oder allgemeiner ausgedrückt bei

all' denjenigen Operationen, welche bisher durch Fremdkörperpneumonie so ungemein häufig den Tod herbeiführten, bietet die prophylactische Resection der Trachea eine absolute Garantie gegen die Entwicklung von schluckpneumonischen Heerden.

Sind somit die Luftwege während der Operation und Nachbehandlung vor Aspirationszuständen geschützt, so besteht die weitere Gefahr nach der Laryngectomie in der Wundinfection, in einer Phlegmone colli profunda und Mediastinitis septica und den Secundärblutungen. Wie wir durch aseptische Ligaturen, durch Naht von Pharynx und Oesophagus, durch Hautplastik und Jodoformtamponade mit Tamponnähten über denselben all' diese Gefahren vermeiden, ist bereits ausinandergesetzt worden.

Der Patient athmet nach vollendeter Heilung durch das in das Hautknopfloch eingeheilte Trachealrohr, er schluckt per vias naturales, da nach der Mundhöhle von der Trachea aus eine Communication nicht mehr besteht. Diesen Ausgang haben wir schon in unserer Arbeit aus dem Jahre 1881 in Aussicht genommen und dazu bemerkt, dass die Patienten, um mit einigermaassen garantirtem Erfolge von einem qualvollen und tödtlichen Leiden befreit zu werden, sich gewiss gern auch dieser Eventualität aussetzen würden.

Mag die Art des Vernähens und das Ueberdachen des Trachealstumpfes mit einem soliden Gewebswalle im Laufe der Zeit gewisse technische Modificationen erfahren haben, das Punctum saliens bildet das Princip des exacten Vernähens der Trachea in ein queres Hautknopfloch; mit diesem sorgfältig ausgeführten Acte ist die Gefahr der Schluckpneumonie gebannt und eliminirt.

Im Laufe dieser Arbeit wurde auch erörtert, wie wir bei conservativen Larynxoperationen und bei Pharynx-, Zungen- und ähnlichen Eingriffen ausgedehnter Art in verschieden modificirter Technik die Schluckpneumie zu verhüten uns bestrebt haben in Fällen, bei denen von einer Resection der Trachea nicht die Rede sein konnte.

Das Isoliren der Luftwege von der Wunde und den Secreten des Mundes und des Pharynx durch Tamponade und ein organisches lebendiges Diaphragma bildeten auch hier den leitenden Gesichtspunkt und führten zum Ziele.

Wenn für einfachere Verhältnisse bestimmte schräge Lagerung während und nach der Operation anderen Chirurgen genügend erscheint, so sind bei den Operationen, welche wir meinen, die Gefahren so gross, dass unsere prophylactischen Methoden nur dringend empfohlen werden können.

W. Lublinski (Bemerkungen zu dem Aufsätze von Sir Felix Semon über die Radicaloperation bei bösartigen Kehlkopfneubildungen, 1898) bemerkt, dass bis zum Jahre 1881 52,6 pCt. unmittelbar oder während der Nachbehandlung starben, bis zum Jahre 1891 46 pCt. Die Mortalität war dann gradatim zum Theil wohl unter der Benutzung meiner Operationsprincipien bis auf 18 pCt gesunken; v. Bergmann, Mikulicz, Kocher und deren Schüler veröffentlichten Statistiken, wo die Mortalität auf 8—11 pCt. gesunken war, wir selbst publicirten eine Serie von Fällen mit 4,5 pCt. Mortalität. F. Semon, Butlin, O. Chiari, B. Fränkel, Jurasz haben mit Thyreotomie und endo-

laryngealen Eingriffen hervorragende Resultate erzielt. Bei den plastischen Operationen am Pharynx und Oesophagus ist v. Hacker und v. Hochenegg an erster Stelle zu nennen; Ersterer sowie Foederl noch besonders bei den Mobilisationen und plastischen Versuchen am Trachealrohre, welche schon von Küster, v. Bruns und Enderlen mit so schönen Resultaten inauguriert waren.

Das Aphorisma, welches v. Bardeleben so gern citirte: „La statistique c'est le mensonge en chiffres“ ist zweifellos zu beherzigen, aber wir vermögen, ohne statistische Spitzfindigkeiten anzuwenden, die Behauptung aufzustellen, dass eine uncomplicirte Laryngectomie, welche noch im Jahre 1881 in 52,6 pCt. der Fälle tödtlich verlief, während die Ueberlebenden eine nur ausnahmsweise menschenwürdige Existenz wohl für kurze Zeit nur fristeten, heutzutage mit derselben Sicherheit ausgeführt werden kann wie z. B. eine Resection des Wurmfortsatzes im freien Intervall.

Für gewisse Gruppen von Geschwülsten des Pharynx und des Zungengrundes, bei denen eine Fremdkörperpneumonie zu befürchten ist und beispielsweise eine Pharyngotomia subhyoidea nothwendig erscheint, halten wir es bei grossen Eingriffen für wichtig, prophylactisch nach Tracheotomia inferior den Aditus ad laryngem entweder von oben her secretdicht zu tamponiren und den Tampon von der Gegend der Sinus pyriformes aus zu übernähen oder aber die Epiglottis über den Aditus herüberzunähen, oder endlich für andere Verhältnisse einen Hautlappen über den Aditus herüberzunähen.

Mit der Ausführung dieser Vorschläge ist die gefahrdrohende Schluckpneumonie auch für diese Fälle eliminirt, wie sie für die Hemilaryngectomie durch die oben geschilderte Laryngoplastik sicher vermieden ist.

Für kleinere Eingriffe wird gewiss auch nach der Pharyngotomia subhyoidea die Tracheotomie vermieden werden können in der Weise, wie dies von verschiedenen Autoren geschildert ist; diese Verhältnisse kommen aber bei den uns hier interessirenden grossen Radiceloperationen nicht in Frage, wo die Haupttodesgefahr in der Aspirationspneumonie liegt und deren sichere Ausschaltung allein die Berechtigung zu dem Eingriffe überhaupt einräumt. Hatte ich vor 25 Jahren meine Versuche begonnen und deren Resultate mit Prof. Albert Zeller (jetzt in Stuttgart) publicirt, so ist mir Herr Dr. Johannes Soerensen, ein Lieblingsschüler von Geheimrath Eugen Hahn bis zu dessen Tode, seit langen Jahren bis zum heutigen Tage ein allzeit ausgezeichnete Helfer und Mitarbeiter gewesen.

Unglücksfälle und schwere Constitutionsanomalien abgerechnet ist die Laryngectomie nach unserer Methode zu einer relativ ungefährlichen Operation gestempelt worden; ein analoges Resultat haben wir für die Exstirpation des Larynx und Pharynx erreicht; ja es ist jetzt das umgekehrte Verhältnis eingetreten. Die grossen Radicaloperationen sind sicher und ungefährlich; für die atypischen und Partialoperationen mussten wir erst Methoden ersinnen, welche das Vernähen des Trachealstumpfes bei Totalexstirpationen zu ersetzen vermochten, bis sie nach Ausbildung der Technik die relative Ungefährlichkeit der grossen Radicaloperationen erreichten.

Auf jeden Unerfahrenen muss dieser vollberechtigte Ausspruch einen paradoxen Eindruck machen.

Frühdiagnose und Radicaloperation, das sind die Angelpunkte, um welche sich vorderhand das Schicksal unserer Patienten dreht; in beiden Richtungen sind enorme Fortschritte gemacht worden. Die Statistik der Recidive muss von derjenigen der operativen Erfolge zunächst einmal getrennt werden, um zu einer klaren Beurtheilung der Sachlage zu kommen. Bei der Sicherheit der modernen Methoden müssen auch andere Affectionen, wie Tuberculose, Syphilis, Sclerom, Narben und Stenosen verschiedener Provenienz in den Kreis unserer operativen Bestrebungen an den Schlund- und Luftwegen gezogen werden, und es ist dieses bereits in vollstem Umfange geschehen.

Bisher ist oft zu spät diagnosticirt und zu mangelhaft und unvollkommen operirt worden.

Eine unbefangene Beurtheilung der Recidive beispielsweise werden wir erst dann haben, wenn die rechtzeitig diagnosticirten und radical operirten Fälle in grossen Serien der allgemeinen Kritik unterliegen. Auch dazu ist jetzt der Grund gelegt worden.

Meine Versuche der Resection, Mobilisation und queren Naht der Trachea sowie das circuläre Einnähen resecirter Luftröhrenstumpfe in ein Hautknopfloch, ebenso wie diejenigen über Laryngo-, Oesophago- und Pharyngo-Plastik mit gestielten Hautlappen, haben durch spätere Erweiterung und Modificatinn der Versuchsanordnung eine grundlegende Bedeutung gewonnen.

In erster Linie ist es gelungen, die Schluckpneumonie bei richtiger Bildung eines organischen Diaphragmas über dem Trachealstumpfe mit absoluter Sicherheit zu verhüten und damit die häufigste Todesursache, der diese Operirten erlagen (die Aspirationspneumonie), auszuschalten.

Es ist aber von besonderem Werthe für mich, zu constatiren, dass auf dem Boden dieser Studien auch in Form der Resection von Trachealringen und grösserer Abschnitte der Trachea mit nachfolgender Naht glänzende functionelle Erfolge in der Klinik erzielt werden konnten. Es haben sich somit eine ganze Reihe von Nutzenwendungen aus der Thatsache herleiten lassen, dass man die Trachea reseciren, mobilisiren und herausnähen kann; ebenso wie man in verschieden gestalteter Technik Laryngo-, Pharyngo- und Tracheo-Plastik zu üben in der Lage ist.

Wir haben es uns zur Pflicht gemacht, unseren Patienten, welche Recidive nach Operationen bekommen, nicht nur durch Pflege und narcotische Mittel ihre Leiden erleichtern zu lassen, sondern auch durch Anwenden der Röntgentherapie, Arsenik intern etc. die Hoffnung auf Genesung zu beleben. Sehen wir doch auch nach Eintreten von secundären Drüsenumoren oder localen Recidiven oft genug, dass Patienten noch überraschend lange Zeit leben, dass sich die Geschwülste oder einzelne Theile derselben spontan zurückbilden, Jauchehöhlen sich reinigen und benarben und scheinbar verlorene Fälle nach einem Erysipelas oder nach einem cachectischen Stadium plötzlich wieder aufblühen und kräftig und gesund erscheinen. Ich habe ähnliche Fälle schon vor Jahren beschrieben und mich schon damals dahin geäußert, dass man von all' diesen internen Mitteln, dort wo eine Operation ausgeschlossen

erscheint, Gebrauch machen solle. Auch Mittel, wie z. B. das Cancroin, habe ich wiederholt anwenden lassen; es hat, so viel ich beurtheilen kann, nicht geschadet und da und dort ist während seines Gebrauches ein Stillstand und eine Rückbildung und Besserung in einem Falle auf Jahre hinaus eingetreten, allerdings nicht anders, als wie wir sie bei spontanen Rückbildungen ab und zu zu betrachten Gelegenheit haben. Die Matrices der Geschwülste bleiben bei diesen Rückbildungsprocessen eben leider bestehen und nach einiger Zeit, oft erst nach Jahr und Tag, erliegen die Kranken meist dennoch der erneuten Geschwulstbildung. Die Arbeiten auf diesem Gebiete und das Errichten von Krebshospitalern, wie das v. Leyden'sche Institut, sind gewiss mit grösster Genugthuung zu begrüßen.

Wird doch derjenige, der die Aetiologie der Tumoren und deren erfolgreiche Behandlung mit einem Serum oder in anderer medicamentöser Weise anbahnen sollte, in den Augen aller Menschen sich ein Monumentum aere perennius errichten. So lange das aber nicht der Fall ist, also wohl noch lange, fällt dem Messer des Chirurgen die Aufgabe zu, neue Operationsmethoden zu ersinnen.

Wir alle wünschen, dass eine Zeit kommen möge, wo für ganze Gruppen von Erkrankungen des Chirurgen blutiges Handwerk der Geschichte angehören möchte. Leider ist diese Zeit noch nicht gekommen.

Bernhard v. Langenbeck hatte im Jahre 1854 den schöpferischen Gedanken der Laryngectomie bei bösartigen Geschwülsten concipirt und in seiner Berliner Klinik die Operation vorgeschlagen. Seitdem ist ein halbes Jahrhundert verflossen. Vor 25 Jahren hat sodann v. Langenbeck auf dem Chirurgencongress über Exstirpation des Pharynx Folgendes gesagt:

M. H.! Es mag Ihnen gewagt erscheinen, wenn ich Ihr Interesse für eine Operation in Anspruch zu nehmen versuche, welche mir bisher nur unglückliche Resultate geliefert hat. Aber gerade dieser Umstand veranlasst mich, dieselbe zu besprechen, weil ich hoffe, dass es vereinten Bemühungen gelingen wird, die in ihrer Ausführung vollkommen sichere, in ihren Folgen aber so gefährliche Operation in die chirurgische Praxis einzuführen.

Noch im Jahre 1900 berichtet ein chirurgischer Meister wie Professor Krönlein, dass trotz aller Bemühungen bei ausgedehnten Geschwülste des Hypopharynx, die operativen Methoden, welche eingeschlagen werden können, so eingreifende sind, dass die Chancen für die Genesung nur geringe bleiben. Von 8 von ihm Operirten starben 6, die Hälfte davon an Pneumonie, einer an Erschöpfung, einer an Verblutung. Vielleicht haben sich die Resultate inzwischen auch dort gebessert.

Demgegenüber konnte ich, wenn ich hier nur die mit Pharynx-exstirpation complicirten Laryngectomien berücksichtigen soll, Ende Juli 1903 in Swansea auf dem Annual Meeting der British Medical Association über 27 transversale Resectionen und Exstirpationen des Larynx und Pharynx resp. Oesophagus berichten mit nur 2 Todesfällen. Der eine Fall starb an der Carotisligatur, indem sofort nach der Operation contralateral Hemiplegie und Bewusstlosigkeit constatirt wurde, Sym-

ptome, unter denen Patient am fünften Tage post operationem starb, ein zweiter Fall starb an Carotisblutung.

Seitdem bis heute, April 1904, sind 7 neue Fälle hinzugekommen, davon 3 von Exstirpation des Larynx, Pharynx und Oesophagus und 2 von Exstirpation des Larynx, Resection der Zunge und des Pharynx; 5 von diesen Patienten wurden geheilt entlassen. Ein 6. Fall, bei dem nach Drüsenkarzinom mit Gefässresektion rechts ausgeführt wurde und der nebenbei Lungenphthise hatte (40 Jahre alt), erlag zwei Monate nach der Operation von einer granulirenden Hautwunde aus, wo ein Lappen zur Plastik entnommen war, einem Erysipelas migrans, der 7., ein 69jähriger Patient, starb drei Tage nach der Operation.

Von diesen 4 Todesfällen in einer Serie von 34 sind 3 einer an sich zufälligen Todesursache erlegen, die jedenfalls der Methode als solcher nicht zur Last fallen kann, der vierte Patient erlag einer Bronchitis.

Es scheint somit in der That, wie Langenbeck gehofft, unseren Bemühungen gelungen zu sein, auch bei diesen Pharyngectomien den springenden Punkt gefunden zu haben, der das Geheimniss des operativen Heilerfolges in sich birgt; auch ist die Operationsmethode als eine absolut neue und originelle zu bezeichnen. Laryngectomie und Pharyngectomie wegen maligner Neubildungen sind somit innerhalb recht weiter Grenzen zu technisch sicheren und relativ gefahrlosen Operationen gestaltet worden, und der postoperative Zustand ist ein durchaus befriedigender und menschenwürdiger.

Das Adaptationsvermögen des Einzelnen an Leid und Unglück ist ja eine Function seines Characters, seiner Religiosität und seiner Erziehung. Viele Kranke hadern mit dem Schicksal und können ihr Unglück weder fassen noch ertragen, andere beugen sich ergeben und machen das heroische Wort des hohen Dulders auf dem deutschen Kaiserthron zur Wahrheit: „Lerne leiden ohne zu klagen“.

Wir Aerzte, welche „Leidens Erdengang“ mit offenem Auge und warmem Herzen verfolgen, müssen, wo wir nicht mehr helfen können, trösten und auch die Sorge für die Euthanasie nicht ausser Acht lassen.

Können wir aber auf einem bestimmten Gebiete, z. B. in der Chirurgie, Dinge, die noch gestern unmöglich schienen, auf operativem Wege leisten, so müssen wir der vornehmsten Aufgabe der Medicin, der Verlängerung des Lebens, in erster Linie Rechnung tragen.

Viele Patienten, die trotz verstümmelnder Operationen dem Leben, ihrer Familie und ihrem Berufe erhalten blieben, empfinden trotz ihres Unglückes die Grösse des an ihnen erzielten ärztlichen Erfolges dankbaren Sinnes und sind eingedenk des echt philosophischen und dabei resignirten Dichterwortes von Hieronymus Lorm:

„Und ob auch Nacht und Sorgen ganz
Mein Leben jetzt umfassen —
Ein unvernünftiger Sonnenglanz
Will nicht mein Herz verlassen.“

* * *

Erklärung der Figuren.

Tafel Ia.

Quere Resection der Trachea.

Figur I. Querresection der Trachea, zeigend den Defect, verursacht durch die Exstirpation der erkrankten Theile an der hinteren Wand der Höhle; man kann die vordere Wand des Oesophagus, den Tracheal- und den Larynxstumpf, durch Nähte mit einander verbunden, sehen.

Figur II. Die zusammengenähten Stümpfe. (Zur Sicherung der Heilung sind hier und da Jodoformtampons eingenäht und zwar je nach dem Fortschritt der Heilung für verschiedene Zeitdauer von 2 - 8 Tagen.)

Plastik wegen Defectes der Vorderwand der Trachea.

Figur III zeigt den Defect.

Figur IV zeigt die Schnitte von Knochen-Periost-Hautlappen, die dem Defect aufgelegt werden sollen.

Tafel Ib.

Exenteration des Larynx mit nachfolgender Plastik.

(Exstirpation der Epiglottis und der Schleimhaut des Sinus pyriformis.)

Figur I. Schnitt des zur Brücke dienenden doppelten Hautlappens, welcher während des Restes der Operation nach oben gezogen ist; man kann das Innere des Larynx sehen, dessen Hälfren mit Haken beiseite gezogen sind.

Figur II. Der exenterirte Larynx. (Es ist leicht verständlich, dass wir mehr, als hier zu sehen ist, entfernen können, ohne die Operation in ihren allgemeinen und ihren Endresultaten zu ändern; wir können sogar die Larynxwände bis zur Dünne einer Eischale entfernen und doch dasselbe laryngoplastische Endresultat erzielen.)

Figur III. Der in seine alte Lage zurückgebrachte Hautlappen.

Figur IV. Die letzte Phase der Operation mit dem in der Tiefe der Larynxhöhle mittelst Nähten fixirten Hautlappen. (Während der Nachbehandlung wird der Hautlappen in seiner Lage durch Jodoformtampons festgehalten; zur gleichen Zeit befindet sich eine Canüle in der Trachea. Nach der Heilung ist ein künstliches Laryngoschisma vorhanden, durch welches der Patient athmet. Wenn er dieses Laryngoschisma [instinctiv durch Anpassung und Uebung] schliesst, so kann er mit einer vorzüglichen Stimme und deutlich sprechen, wie ich mehrmals demonstriert habe.)

Der Patient besitzt auf diese Weise einen durch plastisch Operation geschaffenen organischen Larynx; er kann diesen gerade wie irgend ein Anderer die Nase mit dem Finger und mit feuchtem Mulle reinigen, ohne dass Reflexhusten oder irgend eine andere Beschwerde eintritt, weil sein Larynx nur mit äusserer Haut und nicht mit zarter, reizbarer Larynxschleimhaut bekleidet ist.

Tafel IIa.

Hemilaryngectomie.

Figur I zeigt den Ersatzhautlappen zurückpräparirt, die Hälfte des Larynx exstirpirt.

Figur II. Der Hautlappen ist in seine definitive Lage gebracht, mit Nähten an den gesunden Theil des Larynx befestigt.

Figur III. Die Endphase. Man kann an den Bildern sich vorstellen, dass man die Operation in verschiedener Weise modificiren kann kleinere Resectionen erfordern nur kleinere Hautlappen etc. Und eine einfache

Extirpation eines Stimmbandes würde, wie man begreift, keinerlei Plastik nöthig machen, weil sich an Stelle des extirpirten Theils sich ein (wenn auch nicht vollkommener) Ersatz durch Narbengewebe bilden kann und das Stimmband der gesunden Seite die Mittellinie einnimmt und so die Function ohne irgend welche Plastik nahezu vollkommen wird, wie wir in einer Reihe von Fällen zeigen konnten.

Tafel IIb.

Laryngectomie.

- Figur I. Erste Phase: Hautlappenschnitt, der obere Lappen für die Plastik und der untere im Jugulum als Knopfloch für den Trachealstumpf.
Figur II. Der Larynx ist extirpirt, der Trachealstumpf ist mit Nadeln und Fäden versehen, um durch das Knopfloch gezogen zu werden.
Figur III. Die Operation ist beendet. Der Lappen für die Plastik ist in den Defect an der Pharynxnaht über Jodoformtampons, welche auf dem Bilde nicht sichtbar sind, mit Nähten fixirt. Der Trachealstumpf ist in das Knopfloch genäht.

Tafel IIIa.

Laryngectomie.

- Figur I. Extirpation des Larynx und Resection der innern Jugularvene und Bildung eines Hautlappens, der durch Scheidung der Gefässgegend von der Wundhöhle als Schutz dient und Verhütung von Blutungen und Infection durch eine Naht über secretdichten Hautlappen. Den übrigen Schutz gewähren die Tampons.
Figur II. Der Trachealstumpf ist in das Hautknopfloch genäht und die Muskeln sind über der Gefässgegend zusammengenäht; das Hautdiaphragma befindet sich in seiner definitiven Lage.

Laryngectomie und Pharyngectomie.

- Figur III. Pharynx und Larynx sind freigelegt und aus der Wunde herausgezogen. (Während dieses Actes der Operation athmet der Patient durch den Larynx, in welchen wir nöthigen Falles eine Röhre oder Canüle einführen und mit Nähten fixiren.)
Figur IV. Der Pharynxstumpf ist über einen Jodoformtampon zusammengenäht; wir nähen wenn möglich den Pharynxstumpf direct und fixiren den Tampon extrapharyngeal im intermediären Wundraume; in den Oesophagusstumpf ist zur Ernährung des Kranken eine Kautschukröhre eingebracht und dort mit Nähten befestigt.

Die ganze übrige Wunde (Mediastinum anticum et posticum, die Gefässgegenden und die zwischenliegende Wundhöhle) ist mit Jodoform- und sterilisirten Tampons secretdicht gefüllt und diese sind mit Tamponstichen dicht vernäht.

Tafel IIIb.

Laryngectomie.

- Figur I stellt die Freilegung des Larynx und der Trachea dar.
Figur II. Herausziehen des Larynx aus der Wunde (am herabhängenden Kopf).
Figur III zeigt den Trachealstumpf in das Knopfloch genäht, die Wundhöhle über Tampons mit Hautnähten geschlossen.

Tafel IVa.

Prothesen.

- Figur I. Sprechrohr für Flüsterstimme. Die äussere Canüle liegt in der Trachea, die innere trägt einen Fortsatz und dieser steht mit einer

Kautschukröhre in Verbindung, welche der Patient vor die Lippen hält. Wenn er nun im Augenblick der Ausathmung articulirt, dann hören wir eine deutliche Flüsterstimme, zu deren Hervorbringen Ausathmung und Articulation zusammenfallen müssen.

Figur II. Die äussere Canüle liegt in der Trachea, die innere trägt einen Fortsatz; dieser Fortsatz enthält den phonetischen Apparat, an welchen sich eine Kautschukröhre anschliesst. Letztere kann durch eine Zahn-
lücke eingeführt und durch eine Rinne am Gaumen befestigt oder besser durch die Nase eingeführt und am weichen Gaumen fixirt werden. Die Einathmung öffnet die Klappe, die Ausathmung schliesst sie und der Luftstrom bewirkt dann die Vibration des phonetischen Apparates; wenn dieser phonetische Ton mit der Articulation zusammenfällt, so entsteht eine laute Stimme und Sprache, wie die eines normalen Menschen. Das letzte Mittel für eine deutliche, auch ästhetisch mehr befriedigende Stimme besteht in Anlegung eines Hautknopflochs vor dem vorderen Rande des Masseter; in dieses Knopfloch, welches wie ein Ohringloch aussieht, aber etwas grösser ist, wird die Gummiröhre des phonetischen Apparates mit Hilfe einer hendenknopfartigen Vorrichtung fixirt.

Figur III. Künstlicher Pharynx und Oesophagus nach Exstirpation beider Organe und Unmöglichkeit mit gestielten Hautlappen eine plastische Operation auszuführen. Man kann die Prothesen mit der conischen Erweiterung nach der Zungenwurzel hin an ihrer richtigen Stelle sehen. Im Trachealstumpf bemerkt man die Canüle.

Figur IV demonstrirt die Einführung der Ernährungsprothesen durch den Mund mit Hilfe einer Seidenfadens. Wir ziehen an diesem Faden und dem als Führer dienenden Nélatoncatheter, bis das erweiterte Ende der Prothesen zwischen Zungenwurzel und hinterem Oesophagusstumpf fixirt ist. Natürlich muss die Seidenschnur vor Anbringung in dem Stumpfe abgenommen werden. Von diesem Augenblick an kann der Patient essen, trinken, schlingen und rauchen, wie ein normaler Mensch, und nach beendeter Heilung geht nicht ein Tropfen einen falschen Weg.

Tafel IVb.

Operation zur Bildung einer künstlichen Lungenfistel.

Figur I. Resection einer oder mehrerer Rippen, Eröffnung des Pleura sackes. Naht der Pleura an die äussere Haut, Vorziehen eines Stückchens Lunge durch die Wunde mit einer Klammer und Befestigung dieses Lungenstückchens an seiner Basis mit Nähten.

Figur II. Querer Abschnitt eines Stückes des Lungenzipfels, welcher durch die Wundhöhle hervorragt.

Figur III. Lappenschnitt zur Freilegung der Lunge.

Tafel Va

Subhyoide Pharyngotomie.

Figur I. Man sieht die pharyngotomische Wunde, die Zungenwurzel freigelegt, die Epiglottis aus der Wunde herausgezogen, die Lig. Lig. glosso-epiglottica eingezeichnet und man kann den Aditus ad laryngem sehen. Ein Hautlappen ist für die nachfolgende Plastik gebildet.

Figur II. Die krebsig erkrankte Zungenwurzel, die krebsige Epiglottis mit den Bändern, der Schleimhaut des Sinus pyriformis und dem Zungenbein sind exstirpirt, der Hautlappen zurückpräparirt.

Figur III. Der Hautlappen ist auf den Adit. ad laryngem gelegt und dort secretdicht mit Nähten befestigt. In anderen Fällen haben wir den Aditus ad laryngem über Tampons oder den Larynx direct vernäht. War die Epiglottis gesund, so benutzten wir sie, um sie vorbeugend

dem Larynx aufzunähen. Dieses ist unsere Methode, welche in Fällen, wo eine ausgedehnte subhyoide Pharyngotomie nothwendig ist, der Schluckpneumonie vorbeugt.

Tafel Vb.

Geheilte Laryngoplastik

Figur I. Das Laryngoschisma dilatirt, um einen Einblick in den plastisch reconstruirten Larynx zu gestatten.

Figur II. Per primam geheilte Laryngectomie (in 16 Tagen)

Figur III. Resultat nach einer gelungenen Pharyngoplastik mit doppeltem Hautlappen, um in dazu geeigneten Fällen die Prothese für Pharynx und Oesophagus überflüssig zu machen.

Zur Tuberculose des Gaumensegels.

Von

Dr. **Leo Katz**,

Specialarzt für Hals-, Nasen- und Ohrenkrankheiten in Kaiserslautern.

Die Tuberculose kommt im Pharynx in allen den Formen vor, deren sie fähig ist. Das sind:

1. die tuberculöse Infiltration,
2. das miliare Knötchen,
3. das tuberculöse Ulcus,
4. der tuberculöse Tumor.

Diese verschiedenen Formen tuberculöser Manifestirung im Pharynx treten in den seltensten Fällen für sich allein auf; meistens entwickelt sich die eine aus der anderen, wie z. B. durch Confluiren vieler miliarer Knötchen ein tuberculöses Ulcus und aus diesem durch von den Rändern ausgehende Granulationen der tuberculöse Tumor entsteht. Noch häufiger kommen die verschiedenen Formen nebeneinander vor, d. h. in den meisten Fällen finden sich neben dem Ulcus noch miliare Knötchen oder ein Granulationstumor.

Was die Häufigkeit tuberculöser Prozesse im Pharynx angeht, so sind dieselben sehr selten. Eine bestimmte procentuelle Angabe lässt sich kaum aufstellen, da die vorhandenen Statistiken keine Einheit aufweisen, insofern die verschiedenen Autoren ihre vergleichenden Zahlen verschieden beziehen, die einen auf die überhaupt vorgekommenen Autopsien ihrer Anstalt, die anderen auf die Gesamtzahl der Tuberculosefälle und wieder andere lediglich auf die Fälle von Larynxphthise. Seifert berechnet nach dem „spärlichen statistischen“ Materiale den Procentsatz der Pharynx-tuberculose bezogen auf das Vorkommen von Phthise überhaupt auf 0,0765—1,5 pCt. und stimmt darin im Grossen und Ganzen mit Guttman und Levy überein, die 1 pCt. bzw. 1 1/2 pCt. angeben.

Auch über den Infectionsmodus gehen die Ansichten auseinander. Jedenfalls erfreut sich der Gaumen eines besonderen Schutzes im Hinblick auf die Seltenheit der Erkrankung und die vielfache Möglichkeit

einer Infection durch den Tuberkelbacillus. Baer nimmt in vielen Fällen eine Infection auf dem Wege der Blutbahn an, „auch“, fährt er fort, „wird man an eine erhöhte locale Disposition der einzelnen Gewebe denken dürfen, eine bestimmte Qualität der Zelle und des Zellebens, welche die Ansiedelung und Weiterentwicklung in dem einen Falle begünstigt, in dem anderen nicht.“

Mit dieser Frage hängt jene andere, die ebenso wichtig ist, innig zusammen, ob es nämlich eine primäre Pharyngtuberculose giebt. Hier liegen die Verhältnisse fast genau so wie bei der primären Laryngtuberculose und scheint mir das, was in Bezug auf die primäre Laryngtuberculose von Schech aufgestellt wird, der „im Hinblick auf das primäre Vorkommen einer Knochen- und Lymphdrüsentuberculose“ theoretisch auch die Möglichkeit einer primären Laryngphthase annimmt, obgleich er einen einwandfreien Fall selbst nicht gesehen hat, auch für das Vorkommen einer primären Pharyngtuberculose zuzutreffen. Seifert hingegen nimmt mit aller Bestimmtheit das Vorkommen einer primären Pharyngtuberculose an; ausser ihm haben noch Lennox Browne, Fränkel, Pluder, Isambert, Uckermann, Wróblewsky u. A. über Fälle von primärer Pharyngtuberculose berichtet. Wie vorsichtig man jedoch bei der Beurtheilung solcher Fälle sein muss, zeigt der von Loewy in der Monatsschrift für Ohrenheilkunde 1901, No. 5, ausführlich beschriebene Fall von Tuberculose des Rachens, bei dem nach einjähriger Behandlung „die Residuen der Lungentuberculose nur mehr durch die radioscopische Untersuchung aufzudecken waren“. Auch Baer verhält sich der Annahme einer primären Pharyngtuberculose gegenüber sehr skeptisch, mit Rücksicht auf die vielen Fälle, in denen erst auf dem Sectionstische da und dort in den Lungen kleine Schwielen als Zeichen abgelaufener tuberculöser Processe diagnosticirt wurden, ohne dass dieselben vorher auscultatorisch oder percutorisch wahrnehmbar gewesen wären.

Für die weitaus grösste Anzahl der Fälle kommt jedoch diese Frage gar nicht in Betracht, da meistens die Pharyngtuberculose mit Tuberculose der Lungen oder des Larynx vergesellschaftet ist, wie in den beiden Fällen, die ich zu behandeln Gelegenheit hatte.

K. F., Spenglermeister, hier, kommt wegen „Rachencatarrh“, der seit Wochen besteht, in der letzten Zeit aber zunahm, in specialistische Behandlung, obgleich er schon seit Monaten heiser ist und sich sehr krank fühlt.

Schlecht genährter Mann, Fettpolster fast überall geschwunden, tuberculöser Habitus. Pat. giebt an, aus gesunder Familie zu stammen, will früher nie krank gewesen sein, bis sein Lungenleiden begann. Quälender Husten, Auswurf, Nachtschweisse, dyspnoisches Athmen

Lungenbefund: Beiderseits hinten oben Dämpfung, unter der linken Clavicula deutlich Metallklang wahrnehmbar. Auscultatorisch über beiden Lungenspitzen Bronchialathmen, Rasselgeräusche verschiedener Qualität.

Larynx: Beide Taschenbänder infiltrirt, auf beiden Stimmbändern Ulcerationen, ebenso auf der Pars interarytaenoidea. Der freie Rand der Epiglottis zerfressen.

Die Inspection des Pharynx ergibt das Gaumensegel geschwellt und geröthet und diffus in demselben eine grosse Masse kleiner hell-

gelber Knötchen von Stecknadelkopfgrösse und von einer zur anderen Seite reichend.

Bei der microscopischen Untersuchung findet sich im Sputum eine colossale Menge Tuberkelbacillen.

Die Diagnose „Tuberculosis veli palatini“ unterlag keinem Zweifel, merkwürdig war nur, dass dieselbe so wenig Beschwerden machte, denn die vorhandenen waren alle auf Lungen oder Larynx zu beziehen. Die Dysphagie war gering; ebenso waren nie nach den Ohren ausstrahlende Schmerzen vorhanden, eines der Hauptsymptome bei Erkrankung des Gaumensegels. Bei der Aussichtslosigkeit des Befundes wurde von einer activen Therapie Abstand genommen und beschränkte ich mich auf Insufflationen von Orthoform und Menthol-Jodol, innerlich Heroin, Guajacol. carbon., bis nach drei Wochen der Exitus eintrat.

Der zweite Fall, den ich diesem anfügen und in manchen Punkten gegenüberstellen möchte, beschäftigte mich erst vor einigen Monaten.

Herr K. Sch., Metzger und Wirth in Odenbach a. Glan, 36 Jahre alt, stammt aus durchaus gesunder Familie, besonders sind Fälle von Tuberculose in derselben bis jetzt nicht vorgekommen.

Am 3. Mai 1901 consultirte mich Pat. zum ersten Male wegen Halsbeschwerden. Die Untersuchung ergab: Infiltration des rechten Taschenbandes, Anschwellung der hinteren Kehlkopfwand. Was den Lungenbefund angeht, so wurde percutorisch rechts hinten oben Dämpfung constatirt, auscultatorisch über beiden Spitzen verstärktes Athmen. Im Sputum finden sich Tuberkelbacillen.

Diagnose: Infiltratio apicis utriusque; tuberculosis laryngis incipiens.

Nachdem sich unter localer Behandlung der Larynx bedeutend gebessert hatte, veranlasste ich Pat. ein Sanatorium aufzusuchen, welches er jedoch nach vier Wochen wieder verliess. Gleichwohl lebte er zu Hause weiterhin nach den ihm mitgegebenen Vorschriften und als ich Pat. im October wieder sah, war wohl noch rechts oben eine geringe Dämpfung nachzuweisen, im Larynx war aber die Anschwellung der Hinterwand verschwunden, das rechte Stimmband jedoch noch geröthet.

Im Mai vorigen Jahres, also zwei Jahre später, kommt nun Pat., den ich inzwischen nicht gesehen, in meine Sprechstunde und klagt über unerträgliche Schmerzen beim Schlucken, die insbesondere nach dem rechten Ohre ausstrahlen, über häufiges Verschlucken, wobei flüssige Nahrung immer in die Nase komme. Feste Speisen kann er seit drei Tagen überhaupt nicht mehr zu sich nehmen. Patient sieht sehr schlecht aus.

Die Untersuchung ergibt: Im rechten Gaumensegel neben der Uvula ein kreisrundes Loch, der übrige Theil mit kleinen gelben Knötchen durchwuchert; die Uvula fühlt sich infolge Infiltration hart an, der links von der Uvula gelegene Theil des Velum normal.

Der Larynx, im Stadium des chronischen Catarrhes, bietet sonst keine Merkmale von Tuberculose. Der Lungenbefund ist derselbe wie bei der letzten Untersuchung. Im Sputum viele Tuberkelbacillen. Obwohl unter diesen Verhältnissen die Diagnose „Tuberculosis veli palatini“ eine ziemlich sichere war, verordnete ich gleichwohl grosse Dosen von Jodkalium, welche Verordnung jedoch in den nächsten Tagen schon sich als vollständig überflüssig erwies. Pat. trat in meine Klinik ein.

Bei der Untersuchung am nächsten Tage ergibt sich der überraschende Befund, dass die Gewebsbrücke zwischen Uvula und der Perforation gerissen war und der rechte Theil des Gaumensegels frei herabhing. Infolgedessen vereinfachte sich die Therapie, insofern mit der glühenden Schlinge alles, was fassbar war, abgetragen und in die Wundränder 80proc. Milchsäure eingerieben wurde. Aufstäuben von Dermatol und Orthoform ää, innerlich Heroin gegen die Schluckschmerzen und Guajacol. carbon., ausserdem roborirende Diät: Sechs Schoppen Milch täglich bis die Schluckschmerzen aufhörten, was bereits am sechsten Tage der Fall war. Nach zehn Tagen hatte das Gewebe — vom Defecte abgesehen — normales Aussehen und Pat. verliess vollständig beschwerdefrei die Klinik. Bis heute ist ein Recidiv nicht erfolgt. Pat., der auf diese Eventualität aufmerksam gemacht, immer noch den Vorschriften gemäss lebt, fühlt sich wohl und geht wieder seinem Berufe nach.

Dieser Fall ist deswegen von Interesse, weil Perforationen des Gaumensegels auf tuberculöser Basis zu den seltenen Befunden gehören. Solche wurden beschrieben von Pluder und Volkmann. Ebenso berichtet Grossard im Arch. international de laryngologie, Bd. XII, No. 5 über zwei Fälle von tuberculöser Perforation des Gaumensegels und Clauda ebendasselbst Bd. XV, No. 1 über „Un cas d'ulceration tuberculeuse du voile du palais à forme perforante“, in dem ebenfalls die Dysphagie sehr bedeutend war.

Vergleichen wir zum Schluss beide oben beschriebenen Fälle unter sich, so haben sie gemein, dass bei beiden Lungen, Larynx und Pharynx erkrankt sind. Sie unterscheiden sich jedoch dadurch, dass während im ersten Falle bei stark vorgeschrittener Lungen- und Larynx-tuberculose im Vergleiche hierzu der Gaumen leicht, im zweiten Falle bei relativ befriedigendem Lungen- und Kehlkopfbefund das Gaumensegel schwer erkrankt war.

Daraus schliessen wir, dass bei sonst relativ günstiger Körperconstitution, besonders bei geringer Betheiligung der Lungen und des Larynx am tuberculösen Prozesse die Therapie heutzutage gerade nicht aussichtslos ist und Caustik, scharfer Löffel und Milchsäure bei gleichzeitig roborirender Behandlung zu guten Erfolgen führen können.

Literatur.

- P. Heymann: Handbuch der Laryngologie etc., Bd. I, 2: Die tuberculöse Erkrankung des Kehlkopfes und der Luftröhre von Prof. Dr. Ph. Schech; Bd. II: Die Tuberculose des Rachens von Prof. Dr. Seifert.
- Arthur Baer: Zur Kenntniss der Pharynx-tuberculose Monatschrift für Ohrenheilkunde 1899, S. 57.
- Hugo Löwy: Ueber einen Fall von Tuberculose des Rachens. Monatschrift für Ohrenheilkunde 1901, S. 197.
- Zeitschrift für Ohrenheilkunde, Bd. XLII, S. 210, Clauda No. 173.
- Arch. internation. de laryngol., Bd. XII, No. 5.

Auffange- und Schutzvorrichtungen bei der operativen Entfernung adenoider Vegetationen.

Von

Dr. **Ernst Urbantschitsch** in Wien.

I.

Ein ausgezeichnetes Instrument zur Entfernung von Rachenwucherungen ist das Adenotom von Schütz-Passow. Es beruht auf dem Principe, die Geschwulstmassen von ihrer Unterlage glatt abzuschneiden, etwa in der Weise, wie die Gaumenmandeln durch das Tonsillotom so entfernt werden, dass eine glatte Schnittfläche entsteht. Die Schwierigkeit, ein solches Instrument herzustellen, bestand in erster Linie darin, dass die Basis, auf der die adenoiden Vegetationen aufsitzen, eine Wölbung darstellt, während das Tonsillotom bekanntlich in einer Ebene zu arbeiten hat. Schütz und Passow kommt das Verdienst zu, diese Aufgabe vortrefflich gelöst zu haben.

Ihr Instrument besteht aus einem flachen, der Rachenwölbung entsprechend gekrümmten Gehäuse, das an seinem distalen (gewölbten) Ende breit gefenstert ist, wobei die seitlichen Ränder des Fensters medianwärts gerichtete Schienen darstellen. In diesen laufen zwei zarte Stahlfedern, die ein feines Messerchen tragen; durch die einfache, im Innern des Gehäuses angebrachte Vorrichtung lässt sich dieses kleine Messer (nach Art der Handhabung des Tonsillotoms) verschieben. Das Adenotom wird quer (sagittal) durch die Mundhöhle in den Pharynx eingeführt, hier wird es dann horizontal gestellt, das gewölbte Endstück cranialwärts gerichtet und letzteres wird durch Senkung des Griffes und Empordrängen des ganzen Instrumentes fest an's Rachendach gepresst. Nun wird das Messerchen, das vor Einführung des Adenotoms ganz vorgeschoben worden war, rasch durch die durch das Fenster durchtretenden adenoiden Vegetationen gezogen.

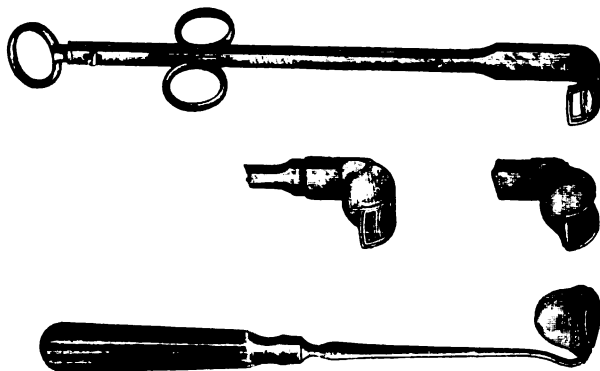
Das Schütz-Passow'sche Adenotom hat grosse Vorzüge, wie es aber andererseits auch Nachtheile aufzuweisen hat. Ausserordentlich einnehmend für das Instrument ist die Möglichkeit, die Rachenwucherungen in einem Stück herauszubekommen, was nachträglichen Untersuchungen (insbesondere histologischen) sehr zu Gute kommt. Für das Instrument sprechen ferner die geringe Schmerzhaftigkeit (bezw. Schmerzlosigkeit) der Operation sowie die einfache Handhabung. Nachtheile des Adenotoms sind: 1. die Gefahr, dass das Messerchen in Folge seiner Zartheit bei der Operation gelegentlich leicht brechen kann. Nun ist die Gefahr einer dabei zu erfolgenden Verletzung allerdings nicht sehr gross, da durch einen einfachen Sprung des Messerchens nur die Ausführung bezw. Vollendung der Operation gehindert ist, der Patient dadurch jedoch keinen Schaden erleiden muss. Eine ernstere Gefahr entsteht erst durch einen doppelten Sprung, da dann das ausgesprungene Messerstück eine Verletzung setzen kann. Glücklicher Weise ist diese Gefahr äusserst gering - - aber ein solches Ereigniss hat immerhin bereits stattgefunden, wenigstens wurden mir zwei derartige Fälle mitgetheilt. 2. Die Unsicherheit, das durchschnittene Stück der Vege-

tationen auch wirklich zu erhalten, da es nach der Durchschneidung leicht abwärts fällt und event. verschluckt wird. 3. die Unmöglichkeit, Rachenwucherungen, die an der seitlichen Abdachung des Rachen- gewölbes (insbesondere am Ostium pharyngeum tubae) sitzen, mit diesem Instrumente zu entfernen. 4. Die Unmöglichkeit, diffuse (besonders derb-fibröse) Rachenwucherungen, die von der Mitte des Rachendaches auf die Lateralwandungen übergehen, selbst in ihrem medianen Antheile total zu entfernen. Der Grund, warum in diesen Fällen, die allerdings nicht sehr häufig vorkommen, die vollständige Entfernung misslingt, dürfte leicht einzusehen sein: Mit dem Adenotom kann begreiflicher Weise nur jener Theil der Vegetationen abgeschnitten werden, der durch das Fenster des Instrumentes durchgezwängt werden kann. Handelt es sich nun um zapfen- oder hahnenkammförmige Wucherungen, die über dem medianen Antheile der Choanen herabhängen, so gelingt es meist leicht, die Umrandung des Fensters direct an die Mucosa des Rachendaches fest anzupressen, so dass die Vegetationen nunmehr durch das Fenster herabhängen und so vollständig abrasirt werden können. Anders liegen jedoch die Verhältnisse bei diffusen Wucherungen, die in Folge ihrer Ausbreitung von dem Fenster des Instrumentes nicht umfasst werden können. Hier liegt der Rahmen des Fensters auf adenoidem Gewebe auf und selbst durch sehr festes Anpressen des Adenotoms an's Rachendach kann höchstens ein Theil der Wucherungen durchtreten — so viel eben, als sich die peripheren Geschwulstmassen durch den Fensterrahmen einpressen lassen. Und endlich: 5. Die Schwierigkeit, das Adenotom auch in der Armenpraxis zu verwenden, da die Messerchen verhältnissmässig theuer sind (3 M.) und schliesslich auch wegen der Feinheit der Ausführung theuer sein müssen. Ich halte es nämlich nicht für rathsam, ein solches Messer viel öfter als 10—15 Mal zu gebrauchen, ganz abgesehen davon, dass sich die Schneide bei öfterem Gebrauche abstumpft, daher ein Abziehen bezw. Schleifen erfordert, wodurch die Zartheit noch erhöht wird.

Der letztere Nachtheil ist nicht sehr gross, da einem für die Armenpraxis eben andere Instrumente zur Verfügung stehen, die das gleiche Ziel erreichen. Auch der Vorwurf, dass man mit dem Adenotom nicht auch die seitlich gelegenen Wucherungen entfernen kann, liesse sich ertragen, da man ja für diese Partien ein zweites Instrument benutzen kann. Dasselbe gilt von den Schwierigkeiten, die sich einem bei der Operation diffuser Vegetationen (mit diesem Adenotom) entgegenstellen. Es wird gewiss nie einem Instrumente zum Vorwurfe gereichen, kein Universalinstrument zu sein; es soll nur in den dafür passenden Fällen wirken, aber hier vollkommen. Es blieben als wesentliche Nachtheile dann nur noch der eventuelle Verlust der operirten Geschwulstmassen und die Gefahr einer Verletzung durch ein ausbrechendes Stück des Messerchens übrig.

Um diesen Nachtheilen zu begegnen, habe ich zu dem Adenotom eine Schutz- bezw. Auffangevorrichtung construirt: den Contouren des gebogenen Instrumentendes ist ein kleines Gestell genau angepasst, das mittelst Schienen an dem Instrumente befestigt werden kann. In den Flächen dieses Gestelles sind vorn und an den Seiten, soweit sie dem Fenster des Adenotoms entsprechen, kleine Löcher (zum Durchziehen

eines Fadens) angebracht. In diesen wird ein kleines Netz oder Säckchen angeheftet, das eben so gross ist, dass ein verhältnissmässig grosses Stück adenoider Vegetationen darin Platz finden kann; gewöhnlich genügt es, wenn der Stoff vom Querstücke des Gestelles im flachen Bogen bis in die Gegend der oberen Schraube des Adenotoms reicht. Mit dieser Grösse bin ich bisher immer ausgekommen; viel grössere Säckchen sind meist bei der Einführung des Instrumentes hinderlich.



Was die Zahl der Löcher anlangt, so genügen meist sechs vollkommen: je eines an der Umbiegungsstelle des Querstückes, am Scheitelpunkte des Gestelles und dort, wo der gekrümmte Theil desselben in den geraden übergeht. Von Stoffen hat sich mir gesäumte weiche Leinwand und Callicot am besten bewährt, zumal diese Stoffe ohne Weiteres sehr gut auskochbar sind. Versucht habe ich ausserdem: hydrophile weisse Gaze, die zwar an Weichheit allen anderen Stoffen vorzuziehen wäre, jedoch den Nachtheil besitzt, dass man für jede Operation ein neues Säckchen benöthigt, dass man es nicht so gut auskochen kann und endlich, dass Splitter, die vom Messer abspringen, leicht durch das Gewebe dringen können; ferner Cofferdam, der jedoch gegen event. Durchreissen nicht widerstandsfähig ist, also deshalb im Stich lassen könnte, und endlich Metall, das sich mir aber deshalb nicht bewährt hat, weil dadurch das Instrument zu plump wurde und in Folge dessen die Einführung in den Rachen theils erschwert, theils ganz vereitelt wurde.

Die Befestigung des Säckchens erfolgt durch Knopfnähte, event. auch durch fortlaufende Nähte, wobei nach erfolgter Operation die Desinfection durch Auskochen des Gestelles sammt dem daran gelassenen Säckchen erfolgen kann, so dass also einmaliges Annähen desselben für mehrere Operationen genügt. Sollte einmal aus irgend einem Grunde diese Befestigung des Stoffes undurchführbar sein, so lässt sich der Stoff auch in folgender Weise anbringen: Bevor man die Schutzvorrichtung ganz aufschiebt, bringt man den gewählten (gesäumten) Stoff zwischen diese und das Adenotom, baucht ihn durch das Fenster

des Adenotoms nach unten zu etwas aus und passt die Schutzvorrichtung nunmehr vollständig diesem an. Dadurch wird nun der Rand des Stoffes zwischen beiden Metallflächen eingeklemmt und also fixirt; nur muss die äusserste Peripherie desselben etwas überragen, das Unangenehme dieser Art der Befestigung, da sich der Stoff dabei zuweilen theilweise zwischen Instrument und Rachenwucherungen schieben und so der ganz exacten Ausführung der Operation hinderlich sein kann.

Bezüglich der Dienste, die einem diese Vorrichtung leistet, muss hervorgehoben werden, dass ihr Werth darin zu suchen ist, herabfallende Stücke aufzufangen. Doch kann es — besonders bei mehr spitz zulaufenden Rachendachformen — vorkommen, dass die durchgeschnittenen Vegetationen noch an Ort und Stelle eingekleilt bleiben, dass man dann also das Säckchen leer aus dem Rachen herausbekommt. Dass derartige Fälle vorkommen können, ist aus der Construction des Adenotoms begreiflich; doch geht dann das operirte Stück trotzdem nicht verloren, da es fast durchwegs gelegentlich einer heftigen nasalen Expiration aus der Nase geschleudert wird.

II.

In analoger Weise modificirte ich das Gruber-Gottstein'sche Ringmesser derart, dass ich in dessen schräg gestellten, schneidenden Flächen kleine Löcher von der Grösse anbringen liess, dass eine feine Nähnadel durch diese durchgeführt werden kann. Fünf solche Löcher genügen für den Zweck, und zwar eines in der Mitte am Ende und je zwei gegenüberliegende in der Nähe des Uebergangstheiles vom Messer in den Stiel des Instrumentes und je zwei zwischen diesen und dem medianen Loch gelegene. Es ist angezeigt, diese Löcher möglichst nahe dem stumpfen Rande des Ringmessers anbringen zu lassen, erstens da bei wiederholtem Schleifen des Messers der schneidende Rand immer weiter peripher rückt und so zu bald mit den Löchern collidiren würde, und zweitens da ja am stumpfen Rande die Befestigung des Säckchens erfolgt. Dieses, ein Sammelreservoir für die bereits operirten Stücke adenoider Vegetationen, liess ich aus Callicotstoff herstellen, der am Rande gesäumt und mit fünf entsprechenden Löchern versehen wurde. Es ist fast durchweg hinreichend, wenn dieses Säckchen eine Tiefe von Querfingerbreite besitzt. Allzu grosse Säckchen sind meist zwecklos und bei der Einführung des Instrumentes in den Rachen etwas hinderlich. Die Befestigung erfolgt wie bei der Schutzvorrichtung für das Schütz-Passow'sche Adenotom durch Seidenfaden, sei es mittelst Knopfnähte oder auch fortlaufender Nähte.

Die Löcher können in jedes Gruber-Gottstein'sche Ringmesser mit nicht zu schmalen schneidenden Flächen gebohrt werden: der Stahl muss nur weich gemacht und nach erfolgter Bohrung wieder gehärtet werden. Am besten dürfte dies die Fabrik, aus der die betreffenden Instrumente stammen, herstellen können.

An das Original-Gottstein'sche Instrument oder an dessen Modificationen (wie z. B. nach Beckmann), an denen sich keine Löcher bohren lassen, liesse sich folgende Vorrichtung anbringen: Ein dem Umfange des betreffenden Ringmessers genau entsprechender schmaler Stahlreifen mit der nötigen Anzahl von Löchern ist an einem dem

Instrumentengriffe genau homologen und diesem sich anschmiegender flachen Griffe befestigt und dieser lässt sich wieder durch eine Spange (einen Schieber) an dem Griffe des Instrumentes fixiren. In der eben beschriebenen Weise ist hier das Sammelsäckchen zu befestigen.

Die beschriebenen Schutz- und Auffangevorrichtungen liess ich durch die Fabrik chirurgischer Instrumente Reiner in Wien (IX, Van Swietengasse 10) herstellen, woselbst auch die besprochenen Adenotome verfertigt werden.

Aus der Staatspoliklinik für Nasen- und Kehlkopfkrankheiten im Kurländer Palais zu Dresden.

Statistik und Erfahrungen des Jahres 1903.

Von

Dr. Alexander Strubell.

Wenn ich es unternehme, die Statistik und Erfahrungen der von mir gemeinschaftlich mit den Herren Collegen DDr. Reiche und Tanner geleiteten Staatspoliklinik für Nasen- und Kehlkopfkrankheiten im Kurländer Palais zu Dresden zu publiciren, so leitet mich dabei nicht zum geringsten Theile der Wunsch, die aus der früheren chirurgisch-medicinischen Academie hervorgegangene, durch ihr Alter und die an ihr wirkenden Kräfte ehrwürdige Poliklinik einer unverdienten Vergessenheit zu entreissen. Es werden im October d. J. 40 Jahre, dass die erwähnte Academie, wo früher die sog. Chirurgen, d. h. Aerzte zweiter Ordnung, ausgebildet wurden, aufgehoben resp. mit der Landesuniversität Leipzig verschmolzen wurde. Die zur Chirurgisch-medicinischen Academie gehörigen Lehranstalten und Kliniken, an denen Männer wie Choulant, Merbach u. A. wirkten, wurden anderen Zwecken zugeführt und es blieb als Rudiment der stolzen Bildungsstätte nur auf dringende Vorstellungen einer Reihe Aerzte beim Ministerium die ambulatorische Klinik für innere und die für chirurgische Krankheiten bestehen, deren geschäftliche Oberleitung Geheimrath Merbach übernahm. Im Laufe der Jahre gliederten sich von der Poliklinik für interne Krankheiten die für Nasen- und Hals- sowie die für Nervenleiden ab, während sich von der chirurgischen Abtheilung die für Frauen- und die für Ohrenkrankheiten abzweigten. Ausser diesen mit Staatsmitteln bestrittenen, von einer Reihe angesehener Aerzte der Stadt geleiteten Anstalten existirt in denselben Räumen noch eine Poliklinik für Augen-, Haut- und Zahnkranke. Ausserdem benutzt die Kinderheilstätte die Räume der Poliklinik für ihr ambulatorisches Material. Seit Geheimrath Merbach's Rücktritt ist Dr. H. Th. Schiffner am 1. Januar 1895 auf Wunsch des Landesmedicinalcollegiums zum geschäftlichen Oberleiter der Gesamtpoliklinik und zum Vorstande der inneren Abtheilung erwählt worden. Die Poliklinik für Nasen- und Kehlkopfkrankheiten ist also ein Glied dieser durch Ueberlieferung ehrwürdigen Staatspoliklinik und wurde zuerst 18 Jahre lang von meinem verehrten

Collegen Dr. Reiche allein, später sechs Jahre hindurch in Gemeinschaft mit Dr. Tanner geleitet. Seit einem Jahre bin ich selbst erst als provisorisches Mitglied, neuerdings als definitiver Leiter neben den beiden Herren Collegen hinzugetreten.

Es war nun mein Wunsch, einen Ueberblick über das kleine, aber auserlesene Material zu geben, das wir im Laufe des Jahres 1903 beobachtet haben. Eine sorgfältige Sichtung desselben erscheint um so wünschenswerther, als sich die Frequenz seit dem Vorjahre beträchtlich gehoben hat (von 257 auf 334 Fälle). Eine gewisse Beschränkung liegt der Poliklinik freilich ob und hindert eine rapide Steigerung der Frequenz, nämlich die, dass wir nur wirklich ganz arme Leute behandeln, die in keiner Kasse sein dürfen.

Im Laufe des Jahres 1903 behandelten wir 334 Patienten: 146 männlichen, 188 weiblichen Geschlechts; von diesen männlichen Kranken waren 60 Knaben unter 14 Jahren.

334 Patienten.

	Männlich	Weiblich
	146	188
davon Kinder unter 14 Jahren . . .	60	
Rest	86	

Erkrankungen der Nase.

	Männlich	Weiblich
Acute und chronische Rhinitis . . .	27	31
Hypertrophische Rhinitis	16	15
Atrophische Rhinitis mit Ozäna . . .	8	14
Polypen	7	10
Spina und Deviation des Septums . . .	7	6
Fractur des Septums	—	1
Lues und Perforation des Septums . . .	3	5
Abscess des Septums	1	—
Empyem. (meist nur Verdacht)	6	6
Septumpolyp	1	—
Epistaxis	3	2
Eczema nasi	4	4
Fremdkörper der Nase	2	1
	86	94

Erkrankungen des Mundes, Nasenrachenraumes und Rachens.

	Männlich	Weiblich
Adenoide Vegetationen	28	24
Hypertrophie der Tonsillen	12	15
Angina und Pharyngitis chron.	45	57
Angina phlegmonosa	1	2
Lues	6	14
Geschwüre	—	2
Stomatitis	2	2
Hypertrophie der Zungenmandel	3	2
Transport	97	118

	Transport	97	118
Gaumensegellähmung		1	1
Periostitis alveolaris		2	—
Wolfsrachen		—	1
Uvula hypertrophica		—	1
Grosser Zahnstein		—	1
		<hr/>	<hr/>
		100	122

Erkrankungen des Kehlkopfes und der Luftröhre.

	Männlich	Weiblich
Acute Laryngitis	10	9
Chronische Laryngitis	20	22
Phthisis Laryngis	7	6
Lues II Laryngis	4	4
Lues III Laryngis	1	8
Carcinoma Laryngis	1	—
Stenosis Laryngis	1	1
Geschwüre	3	5
Lähmungen	3	4
	<hr/>	<hr/>
	50	59

Sonstige Affectionen.

	Männlich	Weiblich
Struma	1	5
Morbus Basedowii	—	1
Eczema faciei	—	1
Lymphomata colli	2	3
Erysipel	—	1
Scrophulosis	3	4
Bronchitis	3	3
Gelenkrheumatismus nach Angina	—	1
	<hr/>	<hr/>
	9	19

An der Statistik fällt zunächst auf das starke Ueberwiegen der weiblichen Patienten. Das hat seinen Grund darin, dass nach unserer Gesetzgebung die Männer oft in Krankenkassen versichert sind, die Frauen und Kinder nicht. Von den 146 Männern waren 60 Knaben unter 14 Jahren, so dass wir 248 Frauen und Kinder 86 Männern gegenüberstehen haben. Die Poliklinik soll eben nur eine Zufluchtsstätte für die wirklich Armen und Bedürftigen sein, die in keiner Kasse Behandlung finden. Ein beträchtlicher Theil unserer Patienten recrutirt sich auch aus Orten in der Umgegend, wo keine specialistische Hilfe ist. Die Leute kommen zwei, drei, oft fünf Stunden weit zu Fuss, event. auch zwei Stunden mit der Bahn, um in dem altrenommirten poliklinischen Institute Heilung zu suchen.

Abgesehen von den acuten und chronischen Catarrhen der oberen Luftwege sind es auch eine gute Anzahl operativer Fälle, die wir zu bewältigen haben. Hierzu gehören 52 Fälle von adenoiden Vegetationen, durchweg bei Kindern, 27 Fälle von Hypertrophia tonsillarum, Nasen-

polypen und Hypertrophien (17 und 31), Deviationen und Spinen des Septums (13), 1 Septumpolyp und 3 Fremdkörper der Nase.

Wenn überhaupt Vergleiche möglich sind zwischen dem kleinen Materiale unserer Poliklinik und dem Riesenmaterial der Wiener k. k. laryngologischen Universitätsklinik, an der ich bis dahin zu arbeiten das Glück hatte, so möchte ich bemerken, dass mir die relative Seltenheit der Ozäna und der Nebenhöhlenerkrankungen in Dresden auffällt.

Was die Ozäna anbetrifft, so sind unter den verzeichneten 22 Fällen atrophischer Rhinitis vielleicht 3 oder 4 mit einer ausgesprochenen Ozäna. Im Grunde ist das wohl erklärlich, dass in einer Stadt, die wie Dresden trotz des Russes seiner Schornsteine wegen der sorgfältigen Strassenreinigung zu den saubersten Europas gehört, vielleicht die sauberste ist, die Ozäna weniger grassirt als in dem sonst so herrlichen Wien mit seinen macadamisirten Strassen im Centrum der Stadt und dem oft deplorablen Zustande der übrigen Gassen, wo infolge der allseitigen Schwängerung der Atmosphäre — besonders im Sommer — mit Staub, Bacterien aller Arten in unverhältnissmässig grosser Zahl in die oberen Luftwege geschleudert werden. Bei aller Verehrung für die entzückenden Wienerinnen kann man wohl sagen, dass fast jede zweite oder dritte junge Dame dort einen Geruch aus der Nase hat. Das ist in Dresden nicht der Fall.

Ganz überrascht war ich zu finden, wie wenig verhältnissmässig die Nebenhöhlen afficirt sind. Mir scheint, die Influenza greift in Dresden nicht so richtig an¹⁾, denn die Fälle unserer Poliklinik waren nur empyemverdächtig; ich habe keinen einzigen wohlcharacterisirten Fall gesehen; die wenigen Fälle von Kieferhöhlenempyem, die ich in der Privatpraxis zu beobachten Gelegenheit hatte, waren exquisit dentalen Ursprungs. Ziemlich häufig konnte ich dagegen Hypertrophien der mittleren Muscheln bei sonst atrophischer Nase constatiren und zum Theil entfernen, die für eine abgelaufene Nebenhöhlenaffection Zeugnis ablegen konnten. Hypertrophien der unteren Muscheln waren ziemlich häufig, ebenso einfache Atrophie, besonders bei Frauen. Von Septumerkrankungen fanden sich ausser Spinen und Deviationen eine Reiheluetischer Perforationen, einmal Fractur des Septums, einmal Abscess nach Trauma, mehrere Fälle von Epistaxis infolge von Dilatatio venarum septi und ein Fall von blutendem Septumpolyp, den ich mit der kalten Schlinge entfernte.

Interessant waren auch drei Fremdkörper der Nase: Ich entfernte einmal eine durchstochene Erbse bei einem sechsjährigen Knaben, ein anderes Mal eine halbe Bohne bei einem kleinen Mädchen, das dritte Mal gar eine kleine Kastanie (über Haselnussgrösse) aus der Nase eines vierjährigen Knaben. Während die ersten beiden Fremdkörper nach Cocainapplication ohne allzu grosse Mühe entfernt wurden, machte die

¹⁾ Anmerkung: Zwei Tage nachdem ich diese Worte niedergeschrieben hatte sass ich — selbst mit einer Influenza behaftet — mit einem überaus schmerzhaften acuten rechtsseitigen Kieferhöhlenempyem da. Das beweist aber nichts gegen meine obige Behauptung, da ich in Wien acute Empyeme fast sämtlicher Höhlen bei Influenza durchgemacht habe. Meine Höhlen sind also jedenfalls für neu auftretende resp. recidivirende Entzündungen besonders empfänglich.

Elimination des letzteren grosse Schwierigkeiten, da die Kastanie beträchtlich grösser war als der sehr enge Naseneingang des sich ungeberdig sträubenden Kindes; man konnte sich nur wundern, wie der Knabe das Object in die Nase hineinpracticirt hatte.

Da wir Narcose nicht anwenden wollten, so versuchte ich nach gehöriger Anschwellung der Muscheln durch Cocain die Kastanie mit der Sonde herauszuhebeln, was mit viel Geduld unter heftigen Abwehrbewegungen des Kindes dann auch endlich gelang.

Bei dieser Gelegenheit möchte ich erneut darauf hinweisen, was ja auch Fr. Hanszel in seiner Monographie über die Fremdkörper der oberen Luftwege betont und auch O. Chiari in seinem Lehrbuche über die Krankheiten der Nase ausdrücklich anführt, dass die Entfernung der Fremdkörper der Nase durch directes Anfassen resp. Heraushebeln die beste Methode ist. Gefährlich und zu verwerfen ist jedenfalls die forcirte Anwendung der von Koch empfohlenen Weber'schen Nasendouche, besonders in den Fällen, wo schon eitrig oder jauchige Secretion besteht. Otitis media oder Aspiration des Fremdkörpers in die tieferen Luftwege sind die Folgen einer solchen Maassnahme. Wichtig ist übrigens, dass beim Heraushebeln des Fremdkörpers — wie auch Hanszel beschreibt — der Kopf des Kindes von der Wärterin nicht nach rückwärts, sondern nach vorn und abwärts gehalten wird, um einer Aspiration des Fremdkörpers in die Bronchien vorzubeugen.

Im Munde und im Rachen waren es, ausser den zahlreichen operativen Fällen von adenoiden Vegetationen und Hypertrophie der Tonsillen und den vielen acuten und chronischen Anginen, eine Anzahl von Luesfällen, die neben der localen eine allgemeine Behandlung erheischten. Die Poliklinik verabreicht den ganz armen Patienten auch das Jodkali und die Mercurialsalbe gratis und sichert sich auf diese Weise den Erfolg der Behandlung. Luetische Perforationen des harten und weichen Gaumens, besonders bei Frauen, kamen mehrmals vor, auch Geschwüre an der hinteren Rachenwand sowie frische luetische Plaques am weichen Gaumen. Auch Stomatitis mercurialis und nicht mercurialis sahen wir gelegentlich. Gaumensegellähmungen auf der Basis von Diphtherie konnten wir zwei Mal constatiren. Ferner einen Fall von Wolfsrachen.

Merkwürdig war ein Fall von Zahnstein. Eine Frau kam in die Poliklinik, weil sie nicht mehr beissen und den Mund schliessen konnte. Als Ursache hierfür stellte sich ein gelblicher Tumor von elfenbeinharder Consistenz heraus, der von einem der unteren Molarzähne ausging resp. denselben umhüllte und riesenhaft vergrösserte. Es ergab sich, dass wir hier eine enorme Bildung von Zahnstein vor uns hatten, die von der offenbar überaus toleranten Frau viele Jahre lang in wachsender Grösse im Munde herumgetragen wurde. Der sehr wackelige Zahn wurde mit dem Tumor aus der Alveole herausgehoben. Es zeigte sich, dass der Stein an einigen Stellen doch brüchiger war als es vorher schien: er war von der Grösse eines kleinen Hühnereies.

Im Kehlkopfe sahen wir ausser einer Anzahl acuter und chronischer Laryngitiden Fälle von Lues und Tuberculose. Ein schwerer Fall von Stenosis laryngis nach Tuberculose mit starker Perichondritis und beginnendem Oedeme an den Aryknorpeln und an der aryepiglottischen Falte, tuberculösen Infiltrationen und Geschwüren an den Taschenbändern

und subglottisch, mit beträchtlichem Luftmangel und starker Mitbetheiligung der Lungen wurde behufs eventueller Tracheotomie dem Krankenhause überwiesen. Luetische Geschwüre des Larynx sahen wir glatt und überraschend schnell unter Jodkalium heilen. Lähmungen kamen auf Grund von Hysterie (interni: meist geheilt in einer faradischen Sitzung) und auf Grund von Aortenaneurysmen (Recurransparalyse) mehrfach vor.

Von den sonstigen Affectionen in der Umgebung der oberen Luftwege, die gesehen und protocollirt wurden, ist nichts Besonderes zu sagen, als dass sie erkannt und, soweit sie mit den oberen Luftwegen in Zusammenhang standen, behandelt wurden. Die sehr grosse Zahl von Zahnextractionen, die in unserer Poliklinik ausgeführt werden, ist nicht in unseren Protocollen notirt.

Sehr empfindlich für uns ist, dass erstens grössere Operationen aus Mangel an einem geeigneten, einigermaassen aseptischen Raume nicht in der Poliklinik ausgeführt werden können und der völlige Mangel an klinischen Betten. Daher führen wir Operationen, die irgendwie Anspruch auf Asepsis machen, wie Spinaoperationen, gerne in unseren respectiven Privatwohnungen aus, die nicht so sehr von Bacterien inficirt sind wie das poliklinische Institut, wo in einem Raume jahraus jahrein, früh und Nachmittags, die innere, die chirurgische, die Haut-, die Kinder-, die Ohren- und die Nasen- und Hals-Poliklinik mit ihren Sprechstunden sich ablösen.

Den Fall von Carcinoma laryngis, der einer klinischen Behandlung behufs Ausführung einer grösseren radicalen Operation bedurfte und über den ich bei anderer Gelegenheit ausführlich berichten werde, habe ich in der Privatklinik eines meiner Collegen operirt.

Während unsere Therapie sich im Allgemeinen auf die alt-hergebrachten Methoden beschränkte, waren wir auch bemüht, neuere Mittel, die uns von der Industrie zur Verfügung gestellt wurden, an unserem Materiale zu erproben. So habe ich bereits im Sommer 1903 in der Wiener klinischen Wochenschrift über meine Versuche mit dem Yohimbinum (Spiegel) hydrochloricum berichtet. Es gelang mir, mit diesem bisher als Aphrodisiacum bekannten Mittel eine für kleinere Operationen genügende Anästhesie zu erzielen. Tiefere Anästhesie kam damit freilich nicht zu Stande. Ich befand mich mit diesen Beobachtungen in Uebereinstimmung mit Magnani (Turin) und Haike (Berlin)²⁾. In Anbetracht des Umstandes, dass die durch Yohimbinum hydrochloricum erzeugte Anästhesie immerhin weitergehenden Ansprüchen nicht genügte, hat mir die chemische Fabrik in Güstrow (Dr. Heilmann) das schwefelsaure und das milchsäure Salz des Yohimbins zur Verfügung gestellt, die durch ihre leichtere Löslichkeit in Wasser die Anwendung grösserer Concentrationen auf die Schleimhäute gestatten. Mit dem milchsäuren Yohimbin, das entschieden am wenigsten reizt, habe ich an einer kleinen Reihe von Patienten Versuche angestellt, die recht interessante Resultate ergaben: Zunächst versuchte ich Anästhesie der Nasenschleimhaut zu erzeugen, was mir mit einer 5proc. Lösung von Yohimbinum lacticum auch gelang, freilich unter

²⁾ Auch an der v. Schrötter'schen Klinik sind mehrfach endolaryngeale Operationen unter Anwendung von Yohimbinum lacticum mit gutem Erfolge — voller Anästhesie — ausgeführt worden. (Anm. d. Redact.)

Erzeugung einer ganz enormen Hyperämie und Schwellung der Muscheln. Ich habe auch einmal Hypertrophien der unteren Muschel unter Yohimbin. lactic.-Anästhesie mit der Scheere abgetragen, allerdings unter Erzeugung einer nicht unbeträchtlichen primären Blutung, obwohl ich vorher die Yohimbinschwellung durch Anwendung von Adrenalin verringert hatte. Es ist mir in diesem Falle, der übrigens meiner Privatpraxis entstammt, infolge der schwammartigen Auftreibung der fleischigen Theile der Muschel gelungen, die ganze Hypertrophie mit der Scheere zu entfernen, ohne vom Knochen etwas wegzunehmen, was mir bei Cocain-Adrenalin-Betäubung wegen der starken Contraction des Gewebes nicht möglich gewesen wäre. Das Endresultat war ein gutes und jede Nachblutung blieb aus.

Diese Erfahrung brachte mich auf den Gedanken, ob man nicht die Ozäna und die einfache atrophische Rhinitis durch methodische Erzeugung einer Yohimbin-Hyperämie günstig beeinflussen könnte. Ich habe das an einigen Fällen mit grosser Hingebung versucht, bin aber zu keinem definitiven Resultate gelangt. Die Anschwellung blieb bei stärker atrophischen Nasen in Ermangelung der zu Grunde gegangenen Schwellkörper zum Theile einfach aus. In einigen Fällen trat Hyperämie, Schwellung und wässrige Secretion ein, die längere Zeit vorhielten.

Ein viel eindeutigeres und sehr erfreuliches Resultat habe ich mit einem anderen neuen Medicamente erzielt, mit dem Euguform, einem acetylrten Condensationsproduct von Guajacol und Formaldehyd. Dieses Wundstreupulver — ebenfalls von der chemischen Fabrik Güstrow zu meiner Verfügung gestellt — hat mir, der ich höchst skeptisch daran ging, es zu versuchen, thatsächlich ausgezeichnete Dienste gethan. Das hellbraune Pulver wirkt in der Nase und überhaupt auf Schleimhäute eingeblasen anscheinend adstringirend; auf Wunden klebt es sofort an, verhindert und stillt kleinere Blutungen, so nach Nasenoperationen, und bildet, indem es mit dem Wundsecret zu einer zähen, klebrigen Masse verbäckt, einen wirksamen Schutz gegen eindringende Infectionserreger, während es gleichzeitig anscheinend starke desinfectorische Qualitäten entfaltet. Ich habe das Pulver bei einer ziemlichen Reihe von Nasenoperationen angewendet und den denkbar günstigsten Eindruck von seinen Wirkungen erhalten, ebenso wie bei acuten und chronischen Laryngitiden. Wie das Euguform auf tuberculösen undluetischen Geschwüren wirkt, darüber kann ich Positives nicht aussagen. Die mir von Güstrow aus zugestellte Euguform-Gaze hat sich bei der Nasentamponade gut bewährt und hat, wie auch das Euguformpulver, den Vorzug vollständiger Geruchlosigkeit. Neuerdings habe ich mir für grössere Operationen eine Euguformpasta herstellen lassen, die nach meinen Angaben folgendermassen verfertigt wird:

Rp. Euguform
Amyli āā 30,0,
Vaselin. 60,0.

Sie wird auf die Haut als primärer Wundverschluss applicirt. Weitere Versuche mit dem Mittel werden wir nicht verfehlen auszuführen.

Diese Zeilen sind nur ein Versuch, das Material unserer Poliklinik zu verwerthen und den Herren Collegen eine alte Institution in's Gedächtniss zurückzurufen, die trotz der Ungunst der Zeiten sich als lebenskräftig erwiesen hat und bei der nöthigen Unterstützung von Seiten der verehrten Collegen entschieden stärkerer Entwicklung fähig ist.

II. Kritiken.

Hygiene der Nase, des Rachens und des Kehlkopfes im gesunden und kranken Zustande. Von Dr. med. Hans Neumayer, Dozent für Laryngologie in München. Mit 3 Tafeln. Stuttgart bei E. H. Moritz. Preis 1,50 M.

Das vorliegende Werkchen bildet aus der Bibliothek der Gesundheitspflege den sechsten Band. Verf. macht in den ersten zwei Capiteln den Leser auf den Bau und die Thätigkeit der oberen Luftwege aufmerksam, ausgehend von dem Principe, dass nur derjenige nutzbringend in den Mechanismus des eigenen Körpers eingreifen darf und kann, der sich gewisse Vorkenntnisse über den Bau und die Thätigkeit der Organe angeeignet hat. Im zweiten Theile wird die Pflege der gesunden oberen Luftwege besprochen, während der dritte Theil den Krankheiten der oberen Luftwege, ihren Ursachen, ihrer Bekämpfung, ihren Krankheitserscheinungen und den Verhaltungsmaassregeln gewidmet ist; namentlich das Capitel über Störungen der Stimme, Heiserkeit, Sprachfehler dürfte Lehrer, Prediger, Offiziere und Sänger ganz besonders interessiren. Das kleine Buch kann Allen, denen an der Gesunderhaltung und zweckdienlichen Verwendueg ihrer oberen Luftwege gelegen ist, bestens empfohlen werden.

Prof. Schech.

III. Referate.

a) Otologische:

Zur pathologischen Anatomie des inneren Ohres und des Hörnerven. Von Prof. Manasse (Strassburg). (Zeitschr. für Ohrenheilk., XLIV, 1.)

Der Autor lässt der Schilderung gewisser primärer Erkrankungen des Labyrinthes und Hörnerven (cf. Referat in dieser Monatsschrift 1901, pag. 486) jetzt Fälle secundärer Affectionen von Labyrinth und Hörnerv infolge chronischer eitriger Mittelohrentzündung folgen. In der Mehrzahl hatte die Labyrinthinfection stattgefunden durch das ovale Fenster mit Zerstörung des Steigbügels, in einem Falle ausserdem noch durch das runde Fenster nach Zerstörung der Membr. tym. sec. sowie durch eine Fistel im horizontalen Bogengange; diesen Fällen lag Tuberculose zu Grunde. Die Details sind im Originale nachzulesen.

Keller.

b) Pharyngo-laryngologische:

Angeborener Kehlkopfstridor bei Säuglingen. (Stridor laryngé congénital des nourissons.) Von Dr. Variot u. Bruder. (Arch. internat. de laryngol. etc., Bd. XVI, November 1903.)

Durch einfache Autopsien und eine grosse Zahl laryngoscopische Untersuchungen haben V. und B. die Ueberzeugung gewonnen, dass der angeborene Stridor laryngis aus einer angeborenen Missbildung des

Kehlkopfes hervorgeht, die in zweifacher Weise sich darstellt: Entweder ist die Epiglottis so gefaltet, dass ihre Ränder **gemeinsam** eine tiefe schmale Rinne bilden, während die zarten und schlaffen aryepiglottischen Falten gegenseitig in Contact gerathen und nur eine einfache Spalte zwischen sich lassen, so dass sie eine Art Vorglottis bilden, die bei der Einathmung tönend vibrirt oder aber es besteht die weniger prägnante Malformation, nämlich eine zusammengerollte Epiglottis, die wie eine Oigelpfeifenzunge über dem Kehlkopfe liegt und bei jedem Athemzuge in tönende Vibrationen geräth. Bei weiterer Entwicklung des Kindes wird der Kehlkopf fester, die Epiglottis entwickelt sich mehr und mehr, die aryepiglottischen Falten entfernen sich von einander, spannen sich und die Missbildung mit ihren Consequenzen, dem Stridor, schwindet.

Beschorner.

Der hohe Gaumen. Von Prof. Dr. Bloch (Freiburg i. B.). (Zeitschrift für Ohrenheilkunde, XLIV, 1.)

Aus den eingehenden Messungen an 700 Personen ergibt sich auf's Neue die Thatsache, dass bei habitueller Mundathmung durchschnittlich ein erheblich höherer Gaumen gefunden wird als bei der Nasenathmung. Dies gilt ebenso für Leptoprosope wie für Chamäprosope; auch bei angeborenem doppelseitigem Nasenverschlusse findet sich durch die Mundathmung bedingter hoher Gaumen.

Keller.

Notizen.

Die **Società italiana di Laringologia, d'Otologia e di Rinologia** macht darauf aufmerksam, dass der VIII. Congress dieser Gesellschaft gegen Ende September d. J. in Siena tagen wird. Es wird ersucht, kurze Referate über beabsichtigte Vorträge an die Geschäftsleitung bezw. an Herrn Giuseppe Nuvoli, Rom, Via Ripetta No. 102, einzusenden.

Prof. Massei, Neapel.

Die **Société belge d'otologie, de laryngologie et de rhinologie** theilt in einem Circulare mit, daß die diesjährige Vereinigung der Gesellschaft am 11. und 12. Juni 1904 in Brüssel im Spital Saint-Pierre tagen wird; Anmeldungen von Vorträgen und Demonstrationen wolle man noch vor dem 15. Mai an den Generalsecretär, Herrn Dr. V. Delsaux, Brüssel, Avenue Louise No. 260, gelangen lassen.

Der Präsident: Dr. V. Cheval.

Alle für die **Monatsschrift** bestimmten **Beiträge und Referate** sowie alle **Druckschriften, Archive und Tausch-Exemplare** anderer Zeitschriften beliebe man an Herrn Hofrath Prof. Dr. **L. v. Schrötter** in Wien IX, Mariannengasse 3, zu senden. Die Autoren, welche Kritiken oder Referate über ihre Werke wünschen, werden ersucht, 2 Exemplare davon zu senden. Beiträge werden mit 40 Mark pro Druckbogen honorirt und die gewünschte Anzahl Separat-Abzüge beigegeben.

Verantwortlicher Redacteur: Prof. Dr. Ph. Schech in München.
Verlag von Oscar Coblentz. Expeditionsbureau: Berlin W. 80, Maassenstrasse 13.
Druck von Carl Marschner, Berlin SW., Ritterstrasse 41.

Monatsschrift für Ohrenheilkunde sowie für Kehlkopf-, Nasen-, Rachen-Krankheiten.

Organ der Oesterreichischen otologischen Gesellschaft
u. der Münchener laryngo-otologischen Gesellschaft.

(Neue Folge.)

Mitbegründet von weil. Prof. Dr. Jos. Gruber, Prof. Dr. N. Rüdinger,
Prof. Dr. E. Voltolini und weil. Prof. Dr. Fr. E. Weber-Liel

und unter Mitwirkung der Herren

Docent Dr. E. Baumgarten (Budapest), Hofrath Dr. Beschorner (Dresden), Prof. Dr. A. Bing (Wien), Privatdocent Dr. G. Brühl (Berlin), Docent Dr. Gompertz (Wien), Dr. Heinze (Leipzig), Prof. Dr. Heymann (Berlin), Dr. Hopmann (Cöln), Prof. Dr. Jurasz (Heidelberg), Dr. Keller (Cöln), Prof. Dr. Kirchner (Würzburg), Dr. Koch (Luxemburg), Dr. Law (London), Prof. Dr. Lichtenberg (Budapest), Dr. Lublinski (Berlin), Dr. Michel (Cöln), Prof. Dr. Onodi (Budapest), Prof. Dr. Paulsen (Kiel), Dr. A. Schaprlinger (New-York), Dr. J. Sendziak (Warschau), Dr. E. Stepanow (Moskau), Prof. Dr. Strübing (Greifswald), Dr. Weil (Stuttgart), Dr. Ziem (Danzig).

Herausgegeben von

Prof. Dr. L. v. SCHRÖTTER Prof. Dr. PH. SCHECH Prof. Dr. E. ZUCKERKANDL
Wien. München. Wien.

Prof. Dr. V. URBANTSCHITSCH
Wien.

Dieses Organ erscheint monatlich. Man abonnirt auf dasselbe bei allen Buchhandlungen und Postanstalten des In- und Auslandes.

Der Preis für die Monatsschrift beträgt 12 K.-M. jährlich; wenn die Monatsschrift zusammen mit der Allgemeinen medicinischen Central-Zeitung bestellt wird, nur 8 K.-M.

Jahrg. XXXVIII.

Berlin, Mai 1904.

No. 5.

I. Originalien.

Weitere Untersuchungen über die diagnostische Bedeutung der Rhodanreaction im Speichel Ohrenkranker und bei einigen anderen Erkrankungen, sowie über das Vorkommen von Ptyalin im Speichel Ohrenkranker.

Von

Dr. med. **Erwin Jürgens** (Warschau).

Als Einleitung zu dieser Arbeit mag eine kurze Recapitulation des Wesentlichsten, was über die Rhodanreaction im Speichel bei Ohrenkrankheiten bisher geschrieben worden ist, dienen. Zuerst Einiges über Vorkommen und Nachweis des Rhodans überhaupt.

Das neueste Werk über physiologische Chemie von Boruttaw-Bottazzi¹⁾ redet nach Ausweis des Registers nur an einer Stelle von Rhodan, und auch hier etwas dürftig. Es sagt: „Häufig, aber nicht immer, enthält der menschliche Speichel Rhodanalkalien, nach Prof. Oehl 0,016—0,084 pro Mille; über ihr Vorkommen im Hundespeichel

¹⁾ Zwei Bände. Leipzig und Wien 1900—1904.

werden verschieden lautende Angaben gemacht.“ Nun folgen nur noch Angaben über den Nachweis mit Eisenchlorid. Es wird mit Recht betont, dass der Speichel mit Salzsäure anzusäuern ist, und dass die rothbraune Färbung des entstehenden Rhodaneisens durch Sublimatzusatz aufgehoben wird.

Das zweitneueste Buch über physiologische Chemie ist das von Hoppe-Seyler-Thierfelder.²⁾ Dieses sehr umfassende Werk redet an drei Stellen von Rhodan. Ich gebe das Wichtigste davon hier zur Orientirung wieder. Rhodanwasserstoff, auch Schwefelcyansäure genannt, ist seit langer Zeit als Bestandtheil des Parotiden- und des Submaxillarsecretes sehr vieler, aber nicht aller Menschen und einiger Thiere bekannt. Von den Thieren, deren Speichel kein Rhodan enthält, nennt Thierfelder den Hund³⁾ und das Pferd. Das Rhodan findet sich zweitens auch im normalen Harn von Menschen und Thieren.⁴⁾ Es findet sich drittens in der Kuhmilch⁵⁾, viertens im Magensaft von Hunden und Katzen⁶⁾, fünftens im menschlichen Nasensecret⁷⁾ und sechstens im Augenbindehautsecret⁸⁾. Der Gehalt aller dieser Flüssigkeiten an Rhodanalkali ist nach Thierfelder ein sehr geringer, so dass eine Isolirung daraus unmöglich ist. Die Salze der Schwefelcyansäure mit Kalium, Natrium und Ammonium sind crystallisierbar, in Wasser und Alcohol leicht löslich, farblos, leicht zerfliesslich. Ihre Lösungen geben nach Thierfelder:

1. Mit salpetersaurem Silber einen weissen, käsigen Niederschlag, der in verdünnter Salpetersäure unlöslich, in NH_3 schwer löslich ist.

2. Mit Eisenchlorid geben sie intensiv blutrothe Färbung der Flüssigkeit, die durch starke Salzsäure nicht verändert wird. Wer diese Reaction für den Speichel entdeckt hat, ist bei Thierfelder nicht angegeben. Ich erlaube mir ergänzend zu bemerken, dass sie von Treviranus entdeckt und von Tiedemann und Gmelin zuerst richtig gedeutet worden ist.

3. Mit Kupfersulfat geben sie eine smaragdgrüne Färbung, wie Colosanti⁹⁾ gefunden hat.

4. Mit Jodsäure und Stärkekleister geben sie blaue Jodstärke, wie Solera¹⁰⁾ gefunden hat.

5. Eine Mischung von Eisenvitriol und Kupfervitriol fällt aus saurer oder neutraler Lösung die Schwefelcyansäure in Verbindung mit Kupferoxydul als feines weisses Pulver.

6. Mit Zink- und Salzsäure zersetzt sich unsere Säure unter Entwicklung von Schwefelwasserstoff.

²⁾ Siebente Auflage. Berlin 1903.

³⁾ Imm. Munk: Pflüger's Archiv 1895, Bd. 61, pag. 620.

⁴⁾ Derselbe: Virchow's Archiv 1877, Bd. 69, pag. 354. — Gscheidlen: Pflüger's Archiv 1877, Bd 14, pag. 401.

⁵⁾ Siehe Maly's Jahresber. 1877, pag. 168.

⁶⁾ M. Nencki: Berliner chem. Berichte 1895, Jahrg. 28, pag. 1318.

⁷⁾ u. ⁸⁾ Muck: Münchener klinische Wochenschrift 1900, pag. 1168. — Keller: ebenda, pag. 1697.

⁹⁾ Moleschott's Untersuchungen zur Naturlehre, Bd. 14.

¹⁰⁾ Maly's Jahresberichte 1877, pag. 256.

7. Man destillirt die aus dem mit HNO_3 angesäuerten Harn durch *Argentum nitricum* gefällte und mittelst Schwefelwasserstoffs aus dem Niederschlag wieder in Freiheit gesetzte Rhodanwasserstoffsäure, wobei sie sich in Blausäure verwandelt. Die Blausäure des Destillates weist man mittelst der Berlinerblau-Reaction nach. Zur quantitativen Bestimmung im Speichel kann man die Eisenchlorid-reaction colorimetrisch verwenden. Genauer ist die Fällung mit Silber-salpeter und eventuelle Umwandlung des Schwefels des Rhodans in Schwefelsäure, die als Bariumsulfat gewogen wird. Dies sind die von Thierfelder angeführten Nachweismethoden. Speciell für den qualitativen Nachweis im Speichel empfiehlt er die Eisenchlorid-Salzsäureprobe und die Probe von Solera, während für die von Colosanti es nöthig sei, erst den Speichel mit Alcohol zu fällen, das Filtrat zu verdunsten und den Rückstand in Wasser zu lösen. Gleich hinter dem Rhodannachweis im Speichel bespricht Thierfelder den Nachweis der salpetrigen Säure im Speichel, woraus hervorgeht, dass dieser Autor doch auch das gleichzeitige Vorkommen beider Substanzen im Speichel für normal hält. Für die Jodsäurereaction ist dies nicht unwichtig.

An die Angaben der beiden obigen Werke über physiologische Chemie schliesse ich die Besprechung einer Monographie von Egide Pollacci¹¹⁾, welche den meisten Lesern dieser Monatsschrift wohl kaum bekannt sein dürfte, die aber doch für uns hier nicht ohne Interesse ist. Nach den eigenen Untersuchungen dieses Autors, der wie Solera ein Schüler des oben erwähnten Oehl ist, beträgt der durchschnittliche Gehalt des normalen menschlichen Parotisspeichels $0,03\%$, nach Lehmann $0,07\%$, nach Jacobowitsch $0,07\%$, nach Mitscherlich $0,30\%$ und nach Frerichs $0,10\%$. Von Autoren, welche das regelmässige Vorkommen des Rhodans in Frage stellen, führt er an Hammarsten (1893), Engel und Moitassier (1897), Bottazzi, Arm. Gautier (1897), Garnier, Puccianti. Mit Recht schliesst er aus diesem Widerstreit der Meinungen, dass hier noch viele neue Untersuchungen am Platze sind, und aus diesem Grunde hat er auch selbst solche angestellt. Er verwandte dazu folgende Reactionen:

1. Für die Reaction von Treviranus versetzt er den Speichel zunächst mit der 2—4fachen Menge Alcohol, erwärmt etwas, filtrirt und verdunstet den Alcohol. Jetzt wird Eisenchlorid und ClH zugesetzt. Letztere ist nöthig, um die Verwechslung mit gewissen anderen organischen Säuren auszuschliessen, wie Essigsäure, Ameisensäure, Salicylsäure und namentlich Mekonsäure, die bei opiumnehmenden Patienten sehr in Frage kommt. Betreffs der Mekonsäure sei im Uebrigen auf Autenvieth¹²⁾ und Tuschnow-Philippoff¹³⁾ verwiesen. Durch Erhitzen wird die Reaction von Treviranus nicht zum Schwinden gebracht, wohl aber durch Sublimat.


¹¹⁾ Diffusion de l'acide sulfocyanique dans les deux règnes organiques; son action sur le calomel. Etudes, pag. 164 ff. Turin 1904. Man vergleiche die kritische Besprechung dieser Schrift von R. Kobert in der Chemiker-Zeitung 1904, No. 6, pag. 68.

¹²⁾ Ber. d. pharmac. Ges. 1901, pag. 494.

¹³⁾ Arch. f. exp. Path. u. Pharm. 1904, Bd. 51, pag. 183.

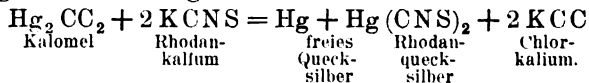
2. Die Böttger'sche Reaction, welche auf Bläuung von Guajacinctur beruht, hat unser Autor mit Recht als nicht beweisend verworfen. In Deutschland hat man sie schon längst verworfen.

3. Die Reaction von Solera hat Pollacci mit Recht sehr viel angewandt und empfiehlt sie warm, da sie ungemein empfindlich ist. Er empfiehlt, sie mit gesättigter Lösung oder noch besser mit Jodsäurepulver und etwas Stärkelösung anzustellen. Er giebt zu ihrer Erklärung folgende chemische Umsetzungsgleichung:



Wenn diese Gleichung wirklich richtig ist, muss man sich allerdings wundern, dass die Reaction so empfindlich ist, da die gebildeten 5 Molecüle Jodecyan für den Farbumschlag völlig verloren gehen, denn Jodecyan wird nach Prof. Kobert von Stärke nicht gebläut. Im Gegentheile hat Prof. Kobert¹⁴⁾ vorgeschlagen, Blausäure u. A. auch daran zu erkennen, dass sie zu Jodstärkekleister zugesetzt diesen entbläut. Diese Reaction, welche auf Jodecyanbildung beruht, ist sogar äusserst empfindlich. Falls man, wie Pollacci empfiehlt, den Speichel zu dieser Probe mit verdünnter Schwefelsäure ansäuert, entsteht statt des sauren Kaliumsulfates die entsprechende Menge freier Schwefelsäure. Unser Autor betont, dass Speisereste und Zersetzungsproducte des Mundschleims die Reaction auch ohne Anwesenheit von Rhodan zu Stande bringen könnten. Er erwähnt aber nicht, was bei Patienten von höchster Wichtigkeit ist, dass z. B. eingespritztes oder eingegebenes Morphin durch die Speicheldrüsen zum Theil ausgeschieden wird und ebenfalls auf Jodsäure reducierend wirkt.

4. Die Methode von Pollacci. Diese besteht in Schwärzung bezw. Graufärbung von Kalomel durch Rhodan und erklärt sich durch folgende Umsetzung:



Falls man angesäuert hat, entsteht statt Chlorkalium freie Salzsäure; die Empfindlichkeit bleibt dieselbe. Diese Reaction hat den grossen Vorzug, dass das gebildete Rhodanquecksilber jederzeit noch benutzt werden kann, um auch noch mittelst der Reaction von Treviranus das Rhodan nachzuweisen. Prof. Kobert, der diese Probe nachgeprüft hat, hält sie neben den anderen für eine sehr werthvolle Bereicherung unseres Reactionsschatzes.

5. Die Methode der Schwefelwasserstoffbildung mit Hilfe von nascirendem Wasserstoff.

Mit Hilfe dieser Methoden hat Polacci das Rhodan ausser im Speichel auch noch im Urin, im Magensaft, im Pepsin, in der Mucosa und Submucosa des Magens und des Dünndarmes, im Blute, in der Milch, im Eiereiweiss, im Gehirne, im Rückenmarke, im verlängerten Marke, in der Leber, in den Muskeln, den

¹⁴⁾ R. Kobert: Ueber Cyanmethämoglobin und den Nachweis der Blausäure. Stuttgart 1888.

Sehnen und anderen Geweben des Menschen bezw. der Säugethiere, sowie auch in Fischen, Fröschen und in pflanzlichen Theilen nachgewiesen, oder — vorsichtig ausgedrückt — er behauptet wenigstens, in allen genannten Gebilden es nachgewiesen zu haben. Er geht soweit, ohne jede Einschränkung zu behaupten, dass beim Eingeben von Kalomel unter allen Umständen daraus Rhodanquecksilber werde.

Falls von diesen Behauptungen auch nur die Hälfte sich bewahrheitet, so ist klar, dass das Rhodan eine viel grössere Verbreitung hat als wir bisher glaubten, und dass selbstverständlich auch seine Bedeutung eine viel grössere ist, als wir bisher annahmen. Dieses zugegeben, muss naturgemäss unser Interesse sich noch viel mehr als bisher jenen wenigen Krankheiten zuwenden, wobei die Rhodanabsonderung durch die Speicheldrüsen sich vermindert oder sogar ganz erlischt. Erst während des Druckes wurden mir noch einige das Vorkommen und den Nachweis von Rhodan bezügliche werthvolle Arbeiten zugänglich, die ich wenigstens kurz citiren möchte. Sie stammen von Ernst Villain¹⁵⁾ und von Arthur Mayer¹⁶⁾.

Zum Schlusse sei noch eines Vortrages erwähnt, welchen kürzlich Pauli¹⁷⁾ in der Wiener Gesellschaft für innere Medicin hielt. Er stellte einen Mann vor, bei welchem sich luetischer Kopfschmerz durch Anwendung von Rhodansalzen (4—8 Esslöffel einer 1proc. Lösung) völlig verlor. Auch die anderen Erscheinungen alter Lues gingen dabei zurück. Jungmann berichtete im Anschluss daran, dass auch auf der Abtheilung des Prof. Lang Dosen von 0,75—2,00 Rhodankalium bei syphilitischem Kopfschmerz bessere Dienste thaten als Jodpräparate. Die Nebenerscheinungen seien dieselben wie beim Jod und beständen in Schnupfen und Akne. Es kann keinem Zweifel unterliegen, dass daraufhin die Rhodantherapie der Lues in Mode kommen wird. Auch mit Rücksicht auf diese Aussicht müssen den denkenden Arzt Notizen über das Verhalten des endogen gebildeten Rhodans mehr als früher interessiren.

Indem ich damit zu meinen Untersuchungen übergehe, die eine Fortsetzung meiner früher in dieser Monatsschrift veröffentlichten bilden, bemerke ich für Leser, welche jene nicht gelesen haben, dass klinisch namentlich drei Umstände bei Rhodanuntersuchungen des Speichels Kranker von vornherein in Betracht gezogen werden müssen, nämlich ob der Patient raucht, ob er Bittermandelpräparate oder Kirschwasser trinkt und ob er Morphin oder Opium erhält. Das Rauchen von Cigarren, Cigaretten und Papyros — aber nicht das Kauen von Kau-

¹⁵⁾ Ueber das Vorkommen und den Nachweis des Rhodans im Menschen- und Thierkörper und seine toxikologische und pharmakologische Bedeutung. Dissert., Freiburg 1903 (Druckort ist aber Berlin). Der Verf. zählt 84 Arbeiten über Rhodan in seinem Literaturverzeichnis auf.

¹⁶⁾ Ueber die Menge des Rhodans im menschlichen Speichel und Harn bei Gesunden und in einigen Krankheitszuständen. Deutsches Arch. f. klin. Med. 1904, Bd. 79, pag. 209. Der Verf. hat eine genaue quantitative Bestimmungsmethode ausgearbeitet. — Ueber den Einfluss von Rhodan-Verbindungen auf den Stoffwechsel. Ebenda 1904, Bd. 79, pag. 194.

¹⁷⁾ Die medic. Woche 1904, pag. 38.

tabak — vermehren, da sie mit Blausäurebildung verbunden sind, den Rhodangehalt des Speichels. Aus demselben Grunde vermehrt ihn der Genuss von Bittermandelpräparaten und von Kirschwasser. Die Blausäure geht, wie ich früher schon besprochen habe, im Organismus unter Paarung mit sogen. disponiblen Schwefel in Rhodanwasserstoff-säure über. Gebrauch von Opium und Morphin ändert die Rhodanmenge nicht, stört aber, wie schon oben gesagt wurde, den Nachweis mittelst der Jodsäurereaction, da das Morphin durch den Speichel theilweise ausgeschieden wird und selbst auf Jodsäure reducierend wirkt.

Unter allen Umständen thut man gut, oft mehrere Reactionen auf Rhodan anzustellen, wenn man von Irrthümern bewahrt bleiben will. Ich wandte, wo es nöthig war, immer die Reaction von Treviranus und die von Solera an. Ueber die Brauchbarkeit der Kalomelreaction bei Ohrenkranken werde ich in meiner nächsten Mittheilung berichten.

Untersuchungen auf Rhodan im Speichel Ohrenkranker wurden zuerst von Muck¹⁸⁾ gemacht, um festzustellen, ob eine beiderseitige Zerstörung bezw. Schädigung der Speicheldrüsenerven — Chorda tympani und Plexus tympanicus in der Paukenhöhle — durch chronische Mittelohreiterung, Anomalien im Rhodangehalt des Mundspeichels geben. Untersuchungen wurden bei ein- und beiderseitiger Erkrankung, acuter und chronischer gemacht. Veranlassung gab ein Fall von Salivation nach beiderseitiger chronischer Mittelohreiterung, wo der Speichel kein Rhodan enthielt.

Weiter behandelt Muck¹⁹⁾ die Frage des Jodkaligebrauchs bei hohem Rhodangehalt im Speichel, doch gehören diese letzteren interessanten Untersuchungen, ebenso wenig wie die über das Vorkommen von Rhodan im Nasen- und Conjunctivalsecret²⁰⁾, die er noch vor den Untersuchungen auf Rhodan im Speichel anstellte, direct hierher und müssen daher übergangen werden.

1901 im März erschien von mir eine Arbeit „Ueber die diagnostische Bedeutung der Rhodanreaction des Mundspeichels bei Ohrenerkrankungen“ im russischen *Wojenno medicinski Journal* und bald darauf der fast gleichlautende Text auch in der *Monatsschrift für Ohrenheilkunde*.²¹⁾ Ich wies in dieser Arbeit darauf hin, dass ich die von Muck begonnenen Untersuchungen fortzuführen gedächte, wies auf die von Marung²²⁾ unter Prof. Kobert entstandene Arbeit „Ueber das Verhalten des Jod zum Harne“ hin und beschrieb dann meine Untersuchungsmethode. Ich untersuchte den Speichel auf Wattebäuschchen, die ich an die Ausmündungsstellen des *Canalis paroticus* andrückte (Muck hatte den Speichel mittelst Heidenhain'scher Speichelröhrchen, die er von Prof. Kobert dazu erhalten hatte, auf-

¹⁸⁾ Muck: Münchener med. Wochenschrift 1900, No. 50.

¹⁹⁾ Muck: Münchener med. Wochenschrift 1900, No. 34.

²⁰⁾ Hübner: *Archiv internat. de Pharmacodynamie et de Thérapie* 1901, Bd. IX, pag. 344

²¹⁾ Jürgens: *Monatsschrift für Ohrenheilkunde* 1901, No. 8.

²²⁾ Marung: *Arch. internat. de Pharmacodyn. et de Thér.* 1900, vol. VII, pag. 396.

gefangen) und ging dann weiter auf meine Untersuchungen über, deren Ergebnisse folgende waren:

- I. Bei Otitis media chronica purulenta eines oder beider Mittelohren gab die Reaction auf Rhodan ein negatives Resultat.
- II. Acute und subacute Mittelohrentzündungen mit schwerem Verlauf gaben auch negative Rhodanreaction.
- III. Positive Rhodanreaction erhielt ich 1. bei allen Patienten, wo keine Erkrankung des Gehörorganes vorlag, 2. bei acuten Mittelohreiterungen, die normal mit gutem Ausgange verliefen, aber auch 3. bei subacuten ohne schwere Erscheinungen.
- IV. Eine positive Reaction konnte auch unter Umständen trotz schwerer Zerstörungen des Mittelohres und besonders des Warzenfortsatzes eintreten.
- V. Ein Fall von Otitis catarrhalis gab positive Rhodanreaction.
- VI. Bei trockenen Perforationen des Trommelfelles wurde positive Rhodanreaction erzielt.
- VII. Eine nicht deutlich ausgeprägte Rhodanreaction weist auf Erkrankung im Mittelohre hin.
- VIII. Die Rhodanreaction kann auch zur Sicherung einer mit anderen objectiven Mitteln (Otoscopie) nicht genau zu stellenden Diagnose dienen.
- IX. Die Rhodanreaction kann zur Feststellung des Verlaufes eines Ohrübels im Sinne einer Verbesserung oder Verschlechterung dienen, wobei constatirt wurde, dass eine Verschlechterung durch Abschwächung der Reaction gekennzeichnet wurde resp. eine Besserung durch Wiederauftreten derselben.
- X. Unter Punkt X habe ich noch einer Reihe von Mitteln resp. Vorgängen im Organismus gedacht, die unabhängig von Ohrenleiden ein Aufhören oder Eintreten der Rhodanreaction erklären.

Im Bande XXXV No. 11 der Monatsschrift für Ohrenheilkunde erschien hierauf ein kurzer Angriff meiner Arbeit von Muck; der Angriff bestand aber leider nur in Beschuldigungen ohne ausführliches Beweismaterial, negirte auch völlig irgend einen Werth der Rhodanreaction bei Untersuchung Ohrenkranker und rief eine dementsprechende Erwiderung von mir hervor, die in der No. 2 der Monatsschrift für Ohrenheilkunde im Jahre 1902 erschienen ist; es wurden in dieser weitere Untersuchungen der Frage von mir in Aussicht gestellt.

Am 16. October 1902 erschien in der Wiener klin. Wochenschrift eine Arbeit von G. Alexander und Reno²³⁾ über den Werth der Rhodanreaction bei Ohrenerkrankungen. Diese Autoren untersuchten 85 Fälle und kamen zu folgenden interessanten Resultaten:

1. Der Rhodanreaction im Speichel kommt eine bedingungsweise diagnostische Bedeutung bei Ohrenerkrankungen zu, da Verlust von Rhodan im Speichel oder nur spurweises Vorhandensein für eine Erkrankung des Mittelohres sprechen.

2. Unmittelbar nach der ausgeführten Radicaloperation ist kein Rhodan im Speichel vorhanden; Rhodan tritt gewöhnlich erst in der

²³⁾ Alexander und Reno: Wiener klin. Wochenschr., 16. Oct. 1902.

vierten Woche nach der Operation wieder auf und dient als Kennzeichen eines regelmässigen Heilungsverlaufes.

3. Beiderseitige Zerstörung des Paukengeflechtes kann ständigen Verlust von Rhodan im Speichel nach sich ziehen.

4. In prognostischer Hinsicht hat die Rhodanreaction bei Ohrenkrankungen keine Bedeutung.

Diese Arbeit von Alexander und Reno hat ein grosses Interesse, denn 1. umfasst sie ein grosses Material, das objectiv untersucht worden ist, und 2. hat es mich speciell gefreut, dass die Resultate keineswegs den meinigen durchaus widersprechen, im Gegentheil beweisen sie jedenfalls die Verwerthbarkeit der Rhodanreaction bei Ohrenkrankungen. Von grossem Interesse war der Befund des regelmässigen Wiedereintretens der Rhodanreaction bei normalem Verlaufe nach der Radicaloperation und Erklärung dieses Umstandes durch Regeneration des lädirten Paukengeflechtes; ist das doch auch ein directer Beweis für meine Anschauung einer Möglichkeit der Prognosestellung für Ohrenkrankungen mittelst der Rhodanreaction, basirt auf Läsion und Regeneration des Paukengeflechtes im Verlaufe der Mittelohrerkrankung, natürlich in gewissen Grenzen, bedingt durch die gewiss nicht mit gleichem Maasse in jedem Falle messbare Regenerationsfähigkeit des Paukengeflechtes.

Auch der Alexander'sche Befund, dass Erkrankungen des äusseren Ohres keinen Einfluss auf den Rhodangehalt im Speichel haben, bestätigt meine Untersuchungsergebnisse und ist von gewiss unter Umständen grosser differential-diagnostischer Bedeutung.

Bei acuten Mittelohrcatarrhen haben Alexander und Reno immer nur Spuren von Rhodan im Speichel gefunden, mitunter auch gar keine.

Ich habe in meiner ersten Arbeit vermuthet, dass ein seröses Exsudat keine Paukennervenläsion hervorbringen könne, habe aber nur einen Fall untersuchen können, bei dem die Reaction positiv war.

Bei Osteoperiostitis des Warzenfortsatzes fand sich bei Alexander und Reno positive Reaction.

Bei abgelaufenen Otitiden mit Perforation des Trommelfelles und bei Entzündungen des inneren Ohres war die Reaction manches Mal positiv, manches Mal negativ. In sechs Fällen von Mittelohrsclerose fand sich nur ein Mal negative Rhodanreaction.

Alexander und Reno weisen auch auf die Erscheinung hin, dass bei Erkrankung eines Ohres der Rhodangehalt auf der anderen Seite ebenfalls vermindert sein kann wegen wahrscheinlicher Verbindungsbahnen beiderseitiger Paukenhöhlengeflechte.

Aus der Alexander'schen Arbeit sei ferner erwähnt, dass nach Gruber bei einzelnen Allgemeinerkrankungen der Organismus die Fähigkeit, aus dem Eiweiss Rhodan abzuspalten, überhaupt verliert, so dass dasselbe natürlich auch im Speichel nicht vorkommen kann.

Im Januar 1903 ist dann noch eine kurze Besprechung der Rhodanfrage von Dr. Bogdanow-Beresowski²⁴⁾, Ohrenarzt in Petersburg, erschienen. B. referirt hier zuerst in Kürze mein Vorgehen bei den Rhodanuntersuchungen; er sagt dann, er hätte sich beiläufig (!) auch

²⁴⁾ Bogdanow-Beresowski: Iswestija imperatorskoi. Wojenno-meditsinski Akademii, Januar 1903, Bd. VI, No. I.

mit der Frage im chemischen Laboratorium des Institutes für Experimentalmedizin in Petersburg beschäftigt, hätte auch eine grosse Anzahl von Kranken untersucht, hätte aber nicht ein Mal an chronischen Ohrenkranken so günstige Resultate mit der Rhodanreaction erzielt, wie ich sie erzielt habe; B. hält es nicht für nöthig, auch nur eine Krankengeschichte zu bringen oder zu berichten, in welcher Art er gearbeitet hat, was für ein Material er verwerthet, welche Reaction er angewandt hat und was für Resultate er denn erhalten hat; er stützt sich hauptsächlich auf den schon erwähnten Angriff Muck's auf meine Arbeit, hat aber augenscheinlich weder meine Erwiderung, noch auch die Alexander'sche Arbeit, die vor seiner erschienen ist, gelesen, da er beide völlig ignorirt. Natürlich kann seine Schrift in Folge dessen für ein pro oder contra der Rhodanreaction bei Ohrenkranken gar nicht verwerthet werden.

Weitere Arbeiten sind meines Wissens in der Frage der Rhodanuntersuchungen bei Ohrenkranken bis zum 18. December 1903, wo ich meine Arbeit beschliesse, nicht mehr erschienen.

Ich habe nach fast dreijähriger weiterer Arbeit an den Rhodanuntersuchungen im Speichel Ohrenkranker mich entschlossen, von den vielen Hunderten von Fällen, die ich beobachten konnte, nachstehende 53 Fälle niederzuschreiben, dafür aber mit ihrer Krankengeschichte; ein Mehr schien um so eher unnütz zu sein, als unterdessen ja auch die Alexander'sche Arbeit mit einer grossen Zahl von Fällen erschienen war, so dass es an einem Beweismaterialie nicht fehlt. Dem Leser der Arbeit bleibt es überlassen, nach meinen Krankengeschichten die Resultate zu prüfen, die ich unzweifelhaft erhalten zu haben meine. Directe Widersprüche zu meiner ersten Arbeit habe ich nicht erhalten. Als Anhang zu dieser Arbeit dienen 28 Fälle von Nicht-Ohrenkranken sondern anderweitig Leidenden, so auch die 4 untersuchten Fälle der Raucher, die aber in der Zahl der 53 schon enthalten sind. Bei allen diesen wurde auch auf Rhodan im Speichel resp. Ausfall gefahndet.

Das Material zu meinen Untersuchungen lieferten mir zum grossen Theile Muhamedaner, die meist von Jugend auf nicht rauchten, und bei denen ich die Erfahrung gemacht hatte, dass sie mich nicht betrogen.

Eine gewisse Regelmässigkeit in der Rhodanbildung konnte ich bei all' meinen untersuchten Fällen darum erwarten, weil sie alle gleichmässig genährt wurden. Den Speisezettel füge ich umstehend bei.

Den Speichel entnahm ich zu verschiedenen Tageszeiten auch von ein und derselben Person, ohne da einen Unterschied in der Rhodanmenge in Abhängigkeit mit den verschiedenen Tageszeiten zu entdecken. Die meisten Untersuchungen wurden zwischen 10 und 12 Uhr Mittags gemacht.

Zum Unterschiede von meiner ersten Arbeit habe ich mich zur Entnahme des Speichels dieses Mal ausschliesslich der Heidenhain'schen Speichelöhrchen bedient, was zwar ein bedeutendes Plus an Arbeit, aber dafür genau zu bestimmende Speichelmengen auch mit dem Auge controlirbar zu erlangen ermöglichte.

Die Untersuchungen machte ich auch dieses Mal mit Hilfe stets frischer Jodsäurelösung, bei welcher nach Möglichkeit die bei der An-

wendung derselben hervortretenden Schäden vermieden wurden; Eisenchloridlösung wurde ausserdem zur Controle gebraucht.

Die Ptyalinbestimmung wurde mittelst der Stärkeumwandlung in Zucker und Reaction auf Letzteren gemacht. Zur Zuckerprobe benutzte ich Kupfersulfatlösung, frisch gemischt mit Kalilauge und mit frisch gelöstem Seignettesalz (Tartarus natronatus) versetzt.

Die Resultate der Cobaltreaction auf Rhodan will ich in Bezug auf ihre Verwerthbarkeit zum Nachweis des Rhodans im Speichel Ohrenkranker in einer gesonderten Abhandlung, zu der die Untersuchungsreihe noch nicht abgeschlossen ist, besprechen.

Wochentage	Mittag	Abend	Für schwache Kranke werden täglich Mittags noch nachstehende Speisen gemacht
Sonntag	Sauerkohl- suppe und Buchweizen- grütze	Suppe mit Mac- caroni	1. Boullion aus Rindfleisch 2. Beeftea 3. Milchbrei 4. gekochte Milch 5. Haferschleimsuppe
Montag	do.	Gemüsesuppe	6. Compott
Dienstag	do.	Gerstensuppe	7. Kissel
Mittwoch	do.	Gemüsesuppe	8. Hühnerbouillon und $\frac{1}{4}$ Liter Milch
Donnerstag	do.	Suppe mit Mac- caroni	Ausserdem auf Anordnung des Arztes
Freitag	do.	Gerstensuppe	a) Rindfleischcotelette aus $\frac{1}{4}$ kg Fleisch
Sonnabend	do.	Graupensuppe	b) Eierkuchen aus 2 Eiern c) Fleischpiroggen d) Kartoffelpurree e) Chocolate f) gekochte Milch $\frac{1}{4}$ Liter g) weiche Eier Brod erhält jeder Kranke, und zwar $\frac{1}{2}$ kg Weizen- oder Roggenbrod

Zur Mittagssuppe gehört auch das Suppenfleisch ($\frac{1}{2}$ kg).
Am Morgen wird Thee gegeben.

Untersuchte Fälle.

1. M. K. Anamnese nicht zu erhalten. Seit dem 12. III. 1903 in meiner Beobachtung.

Status praesens: Rechtes Trommelfell zeigt eine kleine Perforation, an deren Rändern sich Granulationen befinden, die die Oeffnung verdecken. Linkes Trommelfell etwas trübe.

Diagnose ohne Anamnese schwer zu stellen, nach objectivem Befunde: Otit. med. purul. subacuta resp. acuta dextra.

14. III. Rhodanreaction des Parotisspeichels rechts schwach positiv, des Gesamtspeichels negativ.

War bis zum 19. V. in Behandlung, wurde dann entlassen, ohne dass eine bedeutende Besserung erzielt worden wäre. Die Rhodanreactionen gaben späterhin keine richtigen Anhaltspunkte mehr, weil es wahrscheinlich war, dass Patient, wenn auch nicht viel, so doch ab und zu zu rauchen begonnen hatte.

2. L. L. Seit dem 15. I. 1903 in meiner Behandlung.

Anamnese: Will etwa zwei Jahre krank sein. Das linke Ohr erkrankte nach einem Bade, bei dem Wasser in den Gehörgang gerieth.

Status praesens: Linkes Trommelfell trübe, geröthet, weist eine centrale, hanfkorn-grosse Oeffnung auf. Exsudation sehr gering, schleimig-eitrig. Rechtes Trommelfell etwas trübe.

Diagnose: Otit. med. sinistra subacuta purul. mit Tendenz zur Heilung, was aus dem Verlaufe ersichtlich wird.

Rhoda-reaction des Parotisspeichels am 9. I. links sehr schwach positiv, des Gesamtspeichels positiv. 29. I. Trommelfell geheilt, Exsudation sistirt; wird entlassen.

3. J. M. Seit dem 16. XI. 1902 in Behandlung.

Status praesens: Trommelfell beiderseits trübe, eingezogen, blässerosa. Catarrhalischer Zustand der Nasenschleimhaut.

Diagnose: Otit. med. acut. dextr. et sinistr. Rhinitis.

27. XI. Beginnende Ohreiterung, links Exsudation nicht bedeutend, serös-eitrig. Am 1. XII. Aufhören der Exsudation, am 12. XII. Wiederauftreten derselben. Vom 14. XII. ab hohe Temperatur, und zwar 39,9; 15. XII. 38,9—39,1; 16. XII. 37,9—37,8, Ohreiterung wieder sistirt; 17. XII. 39,5—37,5 und wenig seröses Exsudat, starker Kopfschmerz; 18. XII. 39,1—37,6; 19. XII. 37,5—37,6; 20. XII. 37,5—38,0; 21. XII. 37,8—38,3; 22. XII. 38,3—40,1; 23. XII. 39,2—39,2. Schüttelfrost und Schmerzhaftigkeit im Gebiete der linken Parotis, wohl von Lymphdrüsen daselbst stammend. 24. XII. Schmerzhaftigkeit bei Druck etwas unterhalb der Spitze des Warzenfortsatzes ebenfalls auf entzündete Lymphknoten daselbst zu beziehen.

25. XII. Temperatur 38,2—38,8; 26. XII. 38,3—38,3. Beginnende Ohreiterung auch aus dem rechten Ohre.

27. XII. Temperatur 37,4—38,7; 29. XII. 37,4—38,4; 30. XII. 38,0—38,9; 31. XII. 38,6—38,0; 1. I. 1903 37,0—37,3; 2. I. 37,0—37,7; 3. I. 37,5—38,4; 4. I. 36,4—37,8. Status am 4. I.: Geringe Ohreiterung aus dem rechten Ohre.

Rhoda-reaction des Gesamtspeichels ergibt trotz der langen Fieberdauer an dem während des Fiebers entnommenen Speichel entsprechend dem wenig intensiven Ohrenleiden deutlich positive Reaction.

4. M. J. Seit dem 31. XII. 1902 in Behandlung. Ohreiterung aus dem linken Ohre seit wenigen Wochen.

Status praesens: Das linke Trommelfell weist eine kleine Perforation auf, ist eingezogen. Aus dem Mittelohre entleert sich recht viel Eiter. Das rechte Trommelfell ist stark eingezogen, trübe.

Diagnose: Otit. med. purul. subacut. sinistr.

Rhoda-reaction: 31. XII. im Parotisspeichel links kaum merkliche Bläuung.

2. I. 1903. Gesamtspeichel negativ; Ptyalin nachweisbar.

4. I. Rhoda im Parotisspeichel links in Spuren nachweisbar; Ptyalin im Parotisspeichel links ebenfalls.

Die Ohreiterung dauert bis zum 18. I. an, dann wird der Kranke entlassen.

5. S. S. Seit dem 12. III. 1903 in Behandlung. Ohreiterung beiderseits, nach Angaben des Kranken seit etwa 25 Tagen.

Status praesens: Trommelfell beiderseits trübe, geröthet, perforirt, Ohreiterung mässig.

Diagnose: Otit. med. purul. subacut. dextr. et sinistr.

Rhodaanreaction des Gesamtspeichels am 13. III. positiv, am 14. III. dasselbe Resultat.

6. W. K. Seit dem 3. VI. in Behandlung. Ist nach seinen Angaben mit Unterbrechung $2\frac{1}{2}$ Jahre ohrenkrank, ob beiderseits gleich lange oder nur einerseits so lange, weiss er nicht zu sagen.

Status praesens: Das rechte Trommelfell weist einen bedeutenden Defect der unteren Hälfte auf, ist verdickt, trübe; das linke weist eine kleine Perforation auf, beiderseits ist eitriger Ausfluss vorhanden.

Diagnose: Otitis media subacuta dextra purulenta et subacuta purulenta sinistra, dabei Rhinitis chron. hypertroph. vorhanden.

4. VI. Der Parotisspeichel giebt rechts ganz geringe Blaufärbung, links gar keine Rhodaanreaction, Gesamtspeichel spurweise Bläuung.

7. G. M. Seit dem 29. I. 1903 in Behandlung, ist einige Tage nach einer Erkältung ohrenkrank gewesen.

Status praesens: Linkes Trommelfell roth, entzündet, kleine Perforation im unteren Theile, mässige Ohreiterung aus dem Mittelohre.

Diagnose: Otit. med. purul. acut. sinistr.

Rhodaanreaction des Parotisspeichels links positiv, des Gesamtspeichels ebenfalls.

In einigen Wochen wurde Kranker als geheilt ausgeschrieben.

8. A. T. Seit dem 30. I. 1903 in Behandlung, ist eine Woche krank.

Status praesens: Rechtes Trommelfell geröthet, entzündet, perforirt, aus dem Mittelohre ziemlich reichliche Eiterung.

Diagnose: Otit. med. purul. acut. dextr.

2. II. Rhodaanreaction des Parotisspeichels rechts positiv, Gesamtspeichel ebenfalls.

19. III. Kranker geheilt entlassen, Reaction wie am 2. II.

9. F. K. In Beobachtung seit dem I. II. 1903.

Status praesens: Rechtes Trommelfell trübe, perforirt, aus dem Mittelohre entleert sich etwas Eiter; linkes Trommelfell trübe, etwas eingezogen, auch hier ist etwas Eiterung gewesen, im Augenblicke aber ist das Trommelfell heil.

Diagnose: Otit. med. subacuta dextra purulenta.

Rhodaanreaction: Gesamtspeichel positiv, Parotisspeichel rechts schwach positiv.

Wurde in zwei Monaten geheilt entlassen.

10. C. C. Seit dem 13. XI. 1902 in Beobachtung, ist erst kurze Zeit krank gewesen.

Status praesens: Linkes Trommelfell trübe, entzündet, perforirt, aus dem Mittelohre entleert sich Eiter. Herpes labialis; hat gefiebert.

Diagnose: Otit. med. purul. sinistr. acuta.

17. XI. sistirt die Ohreiterung, 3.—5. XII. tritt sie wieder auf, verschwindet aber bis zum 11. XII. wieder.

9. XII. Temperatur Abends 38,8; 10. XII. 37,8—38,9; 11. XII. 37,9—39,1, Eiterung aus dem Ohre; 12. XII. 37,7—38,5; 13. XII. 37,8—38,1 und so fort, Fieber.

Während des Fiebers entnommener Parotisspeichel der linken Seite, wie auch Gesamtspeichel ergeben positive Reaction.

11. S. T. Seit dem 22. X. 1902 in Beobachtung. Anamnese nicht zu gebrauchen.

Status praesens: Rechtes Trommelfell trübe, perforirt, durch die nicht grosse Oeffnung entleert sich seröser Eiter aus dem Mittelohre.

Diagnose: Otit. med. purul. subacut. dextr.

Der Zustand dauert in sehr geringer Intensität bis zum 2. I. 1903 fort, wo sich die Perforation geschlossen und die Secretion aufgehört hat.

Am 2. I. wird die Rhodanreaction gemacht und ergibt im Gesamtspeichel positive Reaction, im Parotisspeichel rechts nur Spuren von Rhodan.

Der Ptyaliningehalt ist sowohl im Parotis- als im Gesamtspeichel unverändert erhalten.

12. A. T. In Behandlung seit dem 18. XII. 1902.

Diagnose: Otit. med. purul. subacut. dextr.

Status praesens: Das rechte Trommelfell weist eine ziemlich grosse Perforation auf. An den Rändern der Trommelfellperforation sieht man Granulationsbildung. Aus dem Mittelohre entleert sich schleimiger Eiter. Die Eiterung dauert bis zum 30. XII., am 2. I. 1903 hat sich die Perforation geschlossen und die Eiterung sistirt.

Die Rhodanreaction des Gesamtspeichels ergibt mässige Bläuung.

13. E. U. In Behandlung seit dem 4. I. 1903.

Diagnose: Otit. externa et media acuta resp. subacut. dextra.

Status praesens: Der rechte Gehörgang ist fast völlig verlegt durch Granulationsbildungen, deren Sitz nicht genauer zu bestimmen ist. Vom Trommelfelle ist nur ein kleiner Theil sichtbar; aus dem Gehörgange entleert sich schleimiger Eiter. Nach Entfernung der Granulationen erweist es sich, dass sie ihren Sitz an der hinteren Wand des äusseren Gehörganges haben; das Trommelfell zeigt eine kleine Perforation, die von den Granulationen überdeckt war und durch die sich wenig schleimiger Eiter entleert. Nach Entfernung der Granulationen heilt das Ohr in überraschend kurzer Zeit.

Die Rhodanreaction vor und nach der Entfernung der Granulationen ergab deutlich positive Reaction. Ich hatte zuerst, als eine genaue Diagnose noch nicht möglich war, den Fall der Granulationen wegen, die ich vom Mittelohre ausgehend erachtete, für chronisch gehalten, was sich ja, wie der ganze Verlauf zeigt, als völlig irrthümlich erwies. Die Rhodanreaction war hier untrüglich.

14. G. S. In Behandlung seit dem 7. XI. 1902.

Status praesens: Rechtes Trommelfell trübe, zeigt einen beträchtlichen Defect. Ohreiterung nicht sehr intensiv, Exsudation serös-eitrig.

Diagnose: Otit. med. dextr. purul. subacut.

Der Zustand bleibt ziemlich unverändert bis zum 15. XII., von da an sistirt die Eiterung und der Zustand des Ohres geht in Heilung über.

Am 22. XII. wurde die Rhodanreaction des Parotisspeichels rechterseits gemacht und ergab schwache positive Reaction. Die Untersuchung wurde kurz nach dem Mittagessen des Patienten vorgenommen. Am

23. XII. wurde sie wiederholt, und zwar drei Stunden nach dem Morgen-
thee; das Resultat war dasselbe.

Es sei hier gleich erwähnt, dass solche Untersuchungen zu ver-
schiedenen Tageszeiten von mir mehrfach gemacht wurden, doch blieben
sich die Reactionsergebnisse, unabhängig von der Tageszeit, immer
gleich.

15. P. A. In Behandlung seit dem 12. XII. 1902. Ist seit drei
Monaten ohrenkrank, Ohreiterung aus dem rechten Ohre.

Status praesens: Rechtes Trommelfell ist verdickt, trübe, weist
einen beträchtlichen Defect auf, durch den man in der Paukenhöhle
Granulationen sieht. Das linke Trommelfell ist eingezogen, trübe, die
Nasenschleimhaut hypertrophisch.

Diagnose: Otit. med. dextr. purul. chron.

24. XII. Rhodanreaction des rechten Parotisspeichels negativ, am
26. XII. ebenfalls. 2. I. 1903 Gesamtspeichel negativ, 4. I. Gesamt-
und Parotisspeichel negativ.

Ptyalin ist immer nachzuweisen.

Der Zustand des Ohres ist die ganze Zeit über kaum verändert.

16. S. S. Seit dem 9. XI. 1902 in Behandlung. Wie lange krank,
ist nicht nachzuweisen, Patient behauptet, schon sehr lange.

Status praesens: Rechtes Trommelfell stark verdickt, trübe.
Im hinteren oberen Segmente eine Perforation, durch die sich übel-
riechender Eiter aus der Paukenhöhle resp. Atticus entleert. Linkes
Trommelfell trübe.

Diagnose: Otit. med. chron. dex. purulenta.

Die Eiterung dauert fort; bis zum 31. XII. ist keine Veränderung
im Zustande des Ohres zu bemerken.

Die Rhodanreaction des rechten Parotisspeichels, vor und nach
der Mahlzeit gemacht, ist negativ.

17. A. G. In Behandlung seit dem 5. X. 1902. Will etwa
1½ Wochen an Ohreiterung aus dem rechten Ohre leiden.

Status praesens: Rechtes Trommelfell roth, trübe, perforirt, aus
dem Mittelohre entleert sich viel Eiter.

Diagnose: Otit. med. dextr. subacut. resp. chronica.

Nach drei Monaten, am 2. I. 1903, findet sich im hinteren oberen
Trommelfellsegmente eine linsengrosse Perforation, an die Gehörgangs-
wand angrenzend; durch die Perforation entleert sich sehr viel Eiter.

Am 2. I. 1903 wird die Rhodanreaction gemacht und ergiebt ein
negatives Resultat.

Der Kranke wird Ende Januar mit einem Defecte im hinteren oberen
Trommelfellsegmente entlassen.

18. G. G. Seit dem 11. III. 1903 in Behandlung. Nach seinen
Angaben leidet er von Kindheit auf an Ohreiterung aus dem rechten Ohre.

Status praesens: Rechtes Trommelfell nicht zu sehen, weil der
knöcherne Theil des äusseren Gehörganges fast völlig verschlossen ist;
die ihn verschliessende derbe häutige Membran hat nur in ihrem unteren
Theile eine kleine halbmondförmige Oeffnung, durch die sich aus den
hinter ihr gelegenen Theilen stinkender Eiter entleert.

Diagnose: Otit. med. chron. purul. dextr.

28. III. Zustand des Ohres unverändert.

Die Rhodanreaction ergiebt negatives Resultat, sowohl des Parotis- als auch des Gesamtspeichels.

Hier hilft wiederum bei Unmöglichkeit der Otoscopie die Rhodanreaction die Diagnose einer chronischen Ohreiterung bestätigen.

19. P. R. Knabe von 12—15 Jahren, seit dem 27. III. 1903 in Behandlung, ist schon lange ohrenkrank.

Status praesens: Im linken oberen Trommelfelltheile befindet sich eine linsengrosse Oeffnung, durch die sich viel Eiter entleert. Das Trommelfell ist trübe, verdickt. Das rechte Trommelfell trübe, eingezogen. Chronischer Nasen- und Nasenrachencatarrh.

Diagnose: Otit. med. purul. chron. sinistr. Rhinitis et Rhinopharyngitis chronica.

Rhodanreaction sowohl beim Gesamtspeichel als auch Parotisspeichel der linken Seite negativ. Patient entzieht sich weiterer Beobachtung.

20. K. Seit dem 29. III. 1902 in Behandlung.

Status praesens: Linkes Trommelfell weist eine Perforation auf, ist trübe, aus dem Mittelohre reichliche Eiterung, die mit Unterbrechungen bis zum 26. VI. dauert, wo Heilung eintritt.

Diagnose: Otit. med. subacut. sinistr. purul.

Die Rhodanreaction des Parotisspeichels der afficirten Seite ist positiv.

21. M. S. Seit dem 25. X. 1901 in Behandlung, ist vor einigen Tagen von seinem Pferde geschlagen worden. Der Schlag traf auf das linke Ohr. Der Kranke lag nach dem Schläge ziemlich lange besinnungslos, aus dem Ohre war Blut geflossen.

Status praesens: Linke Ohrmuschel zerrissen, zwei Längrisse treten besonders hervor, von denen sich der eine auf den äusseren Gehörgang erstreckt. Das Trommelfell ist durch einen Blutschorf theilweise verdeckt. Mit der Bezdold'schen Tonreihe wird untersucht, wobei Ausfall des grössten Theiles der Tonreihe constatirt wird.

Diagnose: Otit. med. et interna sinistr. traumatica.

Die Rhodanreaction des linken Parotisspeichels ist negativ und bleibt es auch, bis der Kranke ausgeschrieben wird.

Ptyalin ist die ganze Zeit über nachzuweisen.

22. B. Seit dem 17. VI. 1901 krank, etwa vor einem Monate soll Ausfluss aus dem rechten Ohre begonnen haben.

Status praesens: Rechtes Trommelfell geröthet, perforirt, aus dem Mittelohre entleert sich riechender Eiter. (Das Ohr ist sehr unreinlich gehalten.)

Diagnose: Otit. med. purul. subacut. sinistr.

3. VII. Eiterung nicht riechend, sehr wenig vorhanden, trägt mehr serösen Character.

21. VII. In voller Besserung.

Die Rhodanreaction macht alle Stadien von kaum merklicher Violettfärbung bis zur starken Bläuung mit; untersucht wurde der Parotisspeichel der linken Seite.

23. K. Seit dem 23. III. 1902 in Behandlung. Will schon zwei Monate mit Unterbrechung an Ohrenfluss aus dem linken Ohre leiden; dieser Zustand dauert auch fort bis zum 29. VI.

Status praesens: Trübes, geröthetes linkes Trommelfell mit sehr kleiner Perforation im hinteren Theile und geringer schleimig-eitriger Secretion aus dem Mittelohre.

Diagnose: Otit. med. purul. subacut. mit wenig intensivem Verlauf. Das rechte Ohr zeigt keine Veränderungen.

Die Rhodanreaction sowohl des Gesammt- als auch Parotisspeichels der linken Seite ist die ganze Zeit über positiv.

24. S. Seit dem 3. IV. 1901 in Behandlung. Unterscheidet sich von dem vorigen Falle nur insofern, als beiderseits Ohreiterung vorhanden. Aus meiner Beobachtung muss der Patient, noch bevor Heilung eingetreten ist, entlassen werden. Auch bei diesem Falle hier tritt die Eiterung mit Untbrechungen auf, auch ist der Patient schoa im vorigen Jahre in derselben periodischen Art ohrenkrank gewesen.

Diagnose: Otit. med. subacut. dextr. et sinistr. exacerbata.

Die Rhodanreaction des Gesammt- und Parotisspeichels ist recht schwach positiv.

25. J. W. Seit dem 3. IV. 1901 in Behandlung. Seit seiner Kindheit angeblich ohrenkrank (?).

Status praesens: Paralysis facialis dextr. peripheric. angeblich seit einem Jahr! Die Haut der rechten Ohrmuschel und Wange zeigt sich glatt glänzend wie eine oberflächliche alte Verbrennungsnarbe, der äussere Gehörgang weist Narbenbildung auf. Das Trommelfell ist vernichtet, aus dem Mittelohre wuchern fungöse Granulationen. Es ist das Bild einer schweren (wahrscheinlich wegen Befreiung aus dem Dienste absichtlichen) Verätzung.

Die Rhodanreaction des Gesammt- und Parotisspeichels rechts ist negativ.

Ptyalin lässt sich gut nachweisen.

26. A. G. Seit dem 5. X. 1901 in Behandlung. Nach seinen Angaben schon drei Monate Ohreiterung aus dem rechten Ohre.

Status praesens: Rechtes Trommelfell verdickt, weist im hinteren oberen Segment eine grosse Perforation auf, durch die sich stinkender Eiter entleert; die hintere Gehörgangswand vorgewölbt. Das linke Trommelfell ist eingezogen, trübe; mit der Sonde kann man durch die Perforation in der Paukenhöhle cariöse Stellen nachweisen.

Diagnose: Otit. med. chronic. purul. dextra.

Rhodanreaction: Gesamtspeichel und Parotisspeichel rechts negativ, Ptyalin nachweisbar.

27. D. W. Seit dem 22. IX. 1901 in Behandlung. Seit fünf Jahren angeblich immer wiederkehrende Ohreiterung aus dem rechten Ohre.

Status praesens: Rechtes Trommelfell zeigt eine bedeutende Perforation, durch die sich aus dem Mittelohre viel Eiter entleert.

18. V. 1902. Die obere hintere Gehörgangswand ist vorgewölbt, über dem rechten Warzenfortsatze befindet sich eine fluctuirende Schwellung. Das linke Trommelfell ist trübe und eingezogen.

Diagnose: Otitis media purulenta subacuta et mastoiditis dextr.

Die Aufmeisselung des rechten Warzenfortsatzes, am 19. V. vorgenommen, ergiebt Einschmelzung des ganzen Warzenfortsatzinnern.

Die Rhodanreaction sowohl des Gesammt- als auch des Parotisspeichels ist negativ, während Ptyalin immer nachweisbar ist.

28. K. Seit dem 14. VI. 1902 in Behandlung; einige Wochen Ohreiterung rechts und links.

Status praesens: Trommelfell beiderseits geröthet, trübe, perforirt.

Diagnose: Otit. med. purul. subacut. dextr. et sinistr.

Rhodaanreaction des Gesamt- als auch des Parotisspeichels, gesondert, sehr schwach positiv.

29. K. Seit dem 12. VI. 1903 in Behandlung.

30. K. Ebenfalls seit dem 12. VI. 1903 in Behandlung.

Beide seit einigen Wochen Ohreiterung rechts.

Status praesens: Bei Beiden bedeutende Perforation des rechten Trommelfelles und reichliche Eiterung aus dem Mittelohre.

Diagnose: Otit. med. purul. subacut. dextr.

Rhodaanreaction des Parotisspeichels sehr schwach positiv.

31. M. W. In Behandlung seit dem 31. V. 1903. Nach seinen Angaben erkrankte das rechte Ohr nach einem Schläge auf dasselbe; es trat Eiterausfluss aus demselben ein.

Status praesens: Rechtes Trommelfell trübe. Dasselbe zeigt mehr zum vorderen Rande hin eine kleine runde Perforation mit serös-eitriger Exsudation aus dem Mittelohre. Das linke Ohr ist normal.

Diagnose: Otit. med. dextr. purul. subacuta.

9. VI. Rhodaanreaction des Gesamt- und Parotisspeichels rechts und links negativ.

19. VII. Die Rhodaanreaction ergibt dasselbe wie am 9. VI.; es erweist sich, dass der Patient eine chronische Affection der Lungen hat, wahrscheinlich Tuberculose.

Dieser Fall gehört nun freilich nach diesem letzten Befunde auch zugleich unter die Gruppe der Krankheitsfälle, die als solche, ohne dass ein Ohrübel vorhanden zu sein braucht, die Rhodaanreaction im Speichel aufheben, so dass es nicht verwunderlich erscheint, dass auch bei der gesunden Seite die Rhodaanreaction im Speichel nicht eintritt.

Die Rhodaanreaction im Verlaufe einer Otitis media als diagnostisches Mittel der Besserung resp. Verschlimmerung des Zustandes.

32. M. Sch. Ist seiner Ueberzeugung nach etwa drei Monate ohrenkrank; genauere Angaben weiss er nicht zu machen. In Behandlung seit dem 11. III. 1903.

Status praesens: Linkes Trommelfell nicht zu übersehen, da vom Rande einer Perforation desselben ausgehende Granulationen und Eiterborken im unteren Segmente es theilweise verdecken. Aus dem Mittelohre entleert sich reichlich schleimiger Eiter. Rechts findet sich ein fast vollständiger Trommelfelldefect, durch den eine blasse, trockene Paukenschleimhaut sichtbar wird.

Diagnose: Otit. med. sinistr. purul. subacut. et perforatio sicca. post. Otit. med. dextr. chronic.

Am 12. III. wird der Mundspeichel auf Rhodaan untersucht und giebt eine negative Reaction, am 13. III. ebenfalls. Am 28. III. findet sich im linken Trommelfell eine linsengrosse Perforation mit glatten

Rändern und schleimig-eitrigem Exsudat. Das rechte Ohr in Stato quo ante.

Es wird mit dem Speichelhörchen aus der linken Parotis Speichel entnommen, der eine schwach positive Rhodanreaction zeigt; auch der Gesamtspeichel giebt dieselbe Reaction.

Nach dieser vorübergehenden Besserung tritt aber entschiedene Verschlimmerung ein, die Reaction auf Rhodan wird links negativ, am 15. IV. auch im Gesamtspeichel.

Am 28. IV. muss die Trepanation des linken Warzenfortsatzes gemacht werden mit breiter Eröffnung des Antrum mastoideum und völliger Entfernung des cariösen Warzenfortsatzes; auch bis zur mittleren Schädelgrube muss aller Knochen, weil cariös, entfernt werden.

Am 3. VI. ergiebt die Speicheluntersuchung von der linken Parotis noch negative Reaction, ebenso der Gesamtspeichel, obgleich die Ohreiterung links aufgehört hat.

Die Heilung schreitet vortrefflich fort.

Am 11. VI. giebt der Gesamt- und Parotisspeichel links positive Reaction; es wird auch rechts der Parotisspeichel gesondert untersucht und ergiebt sehr schwache positive Rhodanreaction, was bei dem Ohrbefunde rechts nicht wunderbar erscheint.

Am 13. VI. ist das Reactionsergebniss dasselbe.

Am 21. VI. wird Patient entlassen.

Befund: Links gut geheilte Trepanationswunde Ohreiterung sistirt, eine kleine trockene Trommelfellperforation geblieben. Rechts der Befund unverändert geblieben wie bei der Aufnahme.

Die Schwankungen der Rhodanreaction entsprechend der Besserung und Verschlimmerung des Zustandes des linken Ohres sind ersichtlich.

33. J. P. Ist seinen Angaben nach 1½ Jahre mit Unterbrechungen ohrenkrank, hat jetzt seit Kurzem Eiterung. Wird am 27. III. 1903 in die Ohrenabtheilung aufgenommen.

Status praesens: Das rechte Trommelfell ist trübe, scheinbar verdickt, weist eine beträchtliche Perforation auf, durch die sich stinkender Eiter reichlich aus dem Ohre entleert. Das linke Trommelfell ist trübe, etwas eingezogen, reflexlos.

Diagnose: Otit. med. dextr. purul. subcut.

Rhodanreaction des Gesamt- und Parotisspeichels am 28. III. rechts positiv.

3. IV. Eiterung dauert fort, Rhodanreaction des Gesamtspeichels negativ, des rechten Parotisspeichels schwach positiv.

4. IV. Dasselbe Ergebniss. 10. IV. Das rechte Trommelfell völlig parenchymatös verändert, Ohreiterung dauert fort, wenn auch nicht so stark, Rhodanreaction des Gesamtspeichels negativ, des Parotisspeichels rechts schwach positiv, links negativ.

23. IV. Rhodanreaction des Gesamt- wie auch des Parotisspeichels links und rechts negativ.

Am 29. IV. hört die Eiterung auf, die Rhodanreaction bleibt dieselbe wie am 23. IV.

Am 2. VI. hat sich die Trommelfellperforation geschlossen, die Ohreiterung ist völlig sistirt, der Patient wird als geheilt entlassen.

Im Parotisspeichel sind rechts und links wieder Spuren von Rhodan

aufgetreten, die eine schwache Bläuung geben. Im Gesamtspeichel aber lässt sich noch keine Bläuung erzielen, wohl weil die Rhodanmengen im Verhältniss zur Speichelmenge noch zu klein sind.

34. J. R. Trat in die Ohrenabtheilung am 2. XII. 1902 ein.

Status praesens: Das linke Trommelfell ist stark geröthet, weist eine nicht sehr grosse Perforation auf, aus dem Mittelohre entleert sich viel Eiter. Das rechte Ohr weist keine Anomalien auf.

Diagnose: Otit. med. purul. acut. sinistr.

Am 3. I. 1903 dauert die Eiterung mit grosser Intensität fort.

Der Gesamtspeichel giebt negative Rhodanreaction, der Parotisspeichel links schwach positive. (Ptyalinnachweis gelingt.)

4. I. Rhodan im Parotisspeichel links schon nicht mehr nachweisbar, Gesamtspeichel giebt auch negative Reaction. (Ptyalinnachweis gelingt wieder.) 6. I. Dasselbe Resultat.

30. I. hat die Ohreiterung völlig sistirt, der Kranke ist in bedeutender Besserung.

Im Parotisspeichel links und Gesamtspeichel ist deutlich Rhodan nachweisbar.

35. A. D. Seit dem 18. XII. 1902 in meiner Behandlung.

Status praesens: Linkes Trommelfell geröthet, trübe, im hinteren unteren Segmente befindet sich eine kleine Perforation, durch die sich aus dem Mittelohre dicker Eiter entleert. Rechtes Ohr normal.

Diagnose: Otit. med. purul. acut. sinistr.

22. XII. Rhodanreaction im linken Parotisspeichel sehr schwach positiv, am 23. XII. dasselbe Resultat. Am 2. I. 1903 im Gesamtspeichel kaum eine Spur von Rhodan nachweisbar, am 3. I. dasselbe Resultat im Gesamtspeichel, Parotisspeichel links schwach positiv.

13. III. Besserung des Zustandes, Eiterung geringer, Trommelfell heil. Der Gesamtspeichel giebt eine stärker positive Rhodanreaction.

14. III. Ohreiterung hat aufgehört, Gesamtspeichelreaction positiv. Wird als geheilt entlassen.

36. S. K. Kam am 8. I. 1903 in meine Behandlung.

Status praesens: Die noch vorhandenen Reste des rechten Trommelfelles erscheinen verdickt, der ganze untere Theil des Trommelfelles fehlt. Aus dem Mittelohre entleert sich mässig serös-eitriges Exsudat. Das linke Trommelfell ist stellenweise vernarbt, eingezogen, deutet auf einen abgelaufenen Eiterungsprocess in dem linken Mittelohre.

Diagnose: Otit. med. purul. subacut. resp. chron. dextr.

9. I. Rhodanreaction: Im Parotisspeichel rechts kaum eine Spur von Rhodan nachweisbar, im Gesamtspeichel kein Rhodan.

13. III. Reaction des Gesamtspeichels negativ.

14. III. Defect des Trommelfelles wie am 8. I., schleimig-eitriges Exsudat aus dem Mittelohre. Gesamtspeichelreaction negativ, im Parotisspeichel auch kein Rhodan nachweisbar.

28. III. Rechts im hinteren unteren Segmente des Trommelfelles ist eine beträchtliche Perforation vorhanden, Exsudation schleimig-eitrig.

Seit dem 26. III. Eiterung auch aus dem linken Mittelohre, dessen Trommelfell eine Perforation aufweist. Das linke Ohr war schon seit einigen Tagen zugefallen, doch liessen sich am Trommelfelle keine Exacerbationserscheinungen nachweisen.

Gesamtspeichel ergibt negativen Rhodanbefund, Parotisspeichel rechts ebenfalls.

Seit dem 30. III. ist der Pat. nicht mehr in meiner Beobachtung.

38. G. K. Seit dem 12. III. 1903 in meiner Behandlung. Pat. ist im Laufe der letzten zwei Jahre zum vierten Male seines linken Ohres wegen in meiner Behandlung.

Status praesens: Das linke Trommelfell ist geröthet, trübe, weist eine kleine centrale Perforation auf, durch die sich mässig viel schleimiger Eiter entleert. Dieses ist das Bild, das sich mit geringer Modification jedes Mal bei der Untersuchung des kranken Ohres im Beginne der Erkrankung desselben ergeben hat. Rechtes Trommelfell etwas eingezogen.

Diagnose: Otit. med. sinistr. subacut. exacerbata.

12. III. Reaction des Gesamtspeichels auf Rhodan negativ, 14. III. dasselbe Resultat, auch bei Untersuchung des Parotisspeichels links.

28. III. Perforation nur stechnadelkopfgross, central gelegen. Exsudat schleimig.

Beim Gesamtspeichel gelingt der Rhodannachweis, ebenso beim Parotisspeichel links.

Im April tritt völlige Heilung ein, so dass der Patient entlassen werden kann.

38. D. Ch. Seit dem 26. III. 1903 in Behandlung. Will schon sehr lange krank gewesen sein, genauere Angaben fehlen.

Status praesens: Rechtes Trommelfell trübe, weist eine linsengrosse, runde, randständige Perforation im hinteren unteren Trommelfelle auf. Die Exsudation aus dem Mittelohre ist schleimig-eitrig. Das linke Trommelfell weist keine Veränderungen auf.

Diagnose: Otit. med. subacut. dextr.

Die Rhodanreaction wird erst am 3. VI. gemacht, wo Pat. in bedeutender Besserung ist. Beim Gesamtspeichel ist der Rhodanbefund kaum merklich positiv, beim Parotisspeichel positiv.

Am 27. VI. wird Pat. entlassen, die Exsudation hat noch nicht aufgehört, ist aber ganz geringfügig, schleimig.

Rhodan sowohl im Gesamt- als auch Parotisspeichel rechts und links deutlich nachweisbar.

39. W. E. In Behandlung seit dem 14. III. 1903, schon seit einigen Wochen ohrenkrank.

Status praesens: Linkes Trommelfell trübe, geröthet, weist eine linsengrosse Perforation auf, durch die sich aus dem Mittelohre reichlich schleimig-eitriges Exsudat entleert. Das rechte Trommelfell ist trübe.

Diagnose: Otit. med. purul. subacut. sinistr.

14. III. Rhodanreaction des Gesamtspeichels giebt negatives Resultat, ebenfalls des Parotisspeichels links.

28. III. Trommelfell linkerseits geröthet, Perforation sehr klein, Exsudation schleimig-eitrig, aber sehr gering.

Gesamtspeichel giebt kaum positive Reaction, Parotisspeichel ebenfalls.

3. VI. Der Zustand hat mehr chronischen Verlauf angenommen, Ohreiterung dauert fort.

Gesamtspeichelreaction negativ, Parotisspeichel giebt links kaum merkbare Reaction.

4. VI. Genau das gleiche Resultat.

10. VI. ebenfalls. Perforationsöffnung linsengross, Eiterung dauert fort, wenn auch gering. Pat. wird in die Heimat entlassen.

40. N. S. Seit dem 21. I. 1903 in Behandlung.

Status praesens: Rechtes Trommelfell trübe, weist einen bedeutenden centralen Defect auf, etwa $\frac{1}{8}$ des Trommelfelles. Aus dem Mittelohre entleert sich viel Eiter. Linkes Trommelfell zeigt Kalkablagerungen, ist trübe, reflexlos.

Diagnose: Otit. med. dextr. purul. subacut.

22. I. Rhodanreaction des Gesamtspeichels positiv, des Parotisspeichels rechts schwach positiv.

25. I. Parotisspeichel rechts schwach positiv.

13. III. Bild wenig verändert, Exsudat geringer, Gesamtspeichelreaction positiv, Parotisspeichel negativ.

28. III. Rechts kleine runde Perforation im unteren Theile des Trommelfelles. Exsudat schleimig-eitrig.

Gesamtspeichelreaction positiv, Parotisspeichel ebenfalls.

Ständige Besserung bis zum 28. IV., wo Patient mit kleinerer Perforation entlassen wird.

41. S. O. Seit dem 17. I. 1903 in Behandlung.

Status praesens: Rechtes Trommelfell zeigt einen beträchtlichen Defect, durch den sich stinkender Eiter entleert. Die Wände des äusseren Gehörganges sind macerirt. Das linke Trommelfell ist eingezogen.

Diagnose: Otit. med. purul. subacut. dextr.

25. I. Rhodanreaction des Parotisspeichels ist schwach positiv. Die Secretion ist sehr gering.

13. III. Der Ohreiter ist nicht mehr riechend, Exsudation gering, serös-eitrig; nur noch eine kleine Perforation im hinteren unteren Segmente des Trommelfelles.

Reaction des Gesamtspeichels auf Rhodan negativ, Parotisspeichel schwach violett.

14. III. Exacerbation, reichliche Eiterung, Röthung des Trommelfelles. Die Spuren der Bläuung im Parotisspeichel schwinden wieder ganz.

28. III. Entschiedene Besserung; kaum noch Exsudation vorhanden; ganz kleine Perforation im unteren Trommelfellsegmente. Rhodanreaction des Gesamtspeichels positiv, ebenfalls des Parotisspeichels.

42. F. F. Seit dem 13. V. 1903 in Behandlung. Leidet nach seinen Angaben schon von Jugend auf an Ohreiterung aus beiden Ohren.

Status praesens: Rechtes und linkes Trommelfell verdickt, trübe, die oberste Schicht macerirt durch den aus grossen Defecten sich entleerenden stinkenden Mittelohreiter.

Diagnose: Otit. med. purul. chronic. dextr. et sinistr.

Rhodanreaction des Gesamt- als auch des Parotisspeichels beiderseits negativ.

Bis zum 3. VI. ist das Bild kaum verändert; auch die Rhodanreaction bleibt unverändert.

7. VII. ist der Zustand des linken Ohres unverändert, des rechten

insofern besser, als die Ohreiterung viel geringer geworden ist. Der Eiter beider Ohren ist nicht mehr riechend. Die Rhodanreaction ist unverändert negativ.

43. A. D. In Beobachtung seit dem 3. VI. 1903.

Vor vier Monaten hat eine mehrere Wochen dauernde Ohreiterung aus dem linken Ohre aufgehört. Jetzt vor einigen Tagen ist die Ohreiterung wieder eingetreten.

Status praesens: Rechtes und linkes Trommelfell ist trübe, geröthet, zeigt im unteren Theile einen bedeutenden Defect; Ohreiterung aus dem Mittelohre ist reichlich. Das rechte Trommelfell ist trübe und eingezogen.

Diagnose: Otit. med. sinistr. subacut. exacerbata.

4. VI. Rhodanreaction des Parotisspeichels links giebt kaum eine Spur von Bläuung, rechts ebenfalls. Gesamtspeichel negativ.

Bis zum 9. VI. ist der Zustand viel schlimmer geworden, die Ohreiterung aus dem linken Ohre viel reichlicher.

Rhodanreaction des linken Parotisspeichels negativ, des rechten kaum positiv, des Gesamtspeichels negativ.

7. VII. ist der Zustand noch immer wenig verändert, die Ohreiterung dauert fort, wenn auch vielleicht weniger intensiv.

Rhodanreaction rechts und links negativ.

44. F. A. Ist seit dem 9. VI. 1903 in Beobachtung. Will schon sehr lange an Ohreiterung aus dem linken Ohre leiden.

Status praesens: Das linke Trommelfell ist trübe, etwas eingezogen, weist im oberen hinteren Theile eine linsengrosse runde Perforation auf, durch die sich mässig viel Eiter entleert. Das rechte Trommelfell ist trübe, eingezogen

Diagnose: Otit. med. sinistr. purul. subacut. resp. chronic.

Rhodanreaction des Gesamtspeichels am 9. VI. negativ, des Parotisspeichels links negativ, rechts sehr mässig positiv.

14. VI. ist die Exsudation sistirt, die Reaction unverändert

Bald tritt wieder Eiterung auf, dazu Schwindelanfälle bis zum 7. VII., wo das Bild vom 9. VI. unverändert erscheint.

Die Rhodanreaction zeigt keinerlei Veränderung.

45. J. S. Seit dem 18. VI. 1903 in Behandlung. Seit zwei Jahren dazwischen auftretende Eiterung aus dem rechten Ohre.

Status praesens: Rechtes Trommelfell trübe, eingezogen, zeigt eine centrale linsengrosse Perforation, durch die sich schleimiger Eiter entleert. Linkes Trommelfell trübe, leicht eingezogen. Nasenschleimhaut hypertrophisch.

Diagnose: Otit. med. purul. subacut. dextr.

22. VI. Rhodanreaction giebt im Parotisspeichel der rechten Seite mässig positive, in der linken Seite sehr schwach positive Reaction. Bis zum 15. VII. ist das Bild immer das gleiche, die Reaction auch; der Gesamtspeichel giebt negative Reaction.

46. J. B. Seit dem 27. III. 1903 in Behandlung, will seit einem Jahre ohrenkrank sein.

Status praesens: Beiderseits zeigt das Trommelfell bedeutende Perforationen; rechts sieht man den Rand des Trommelfelldefectes granuliren. Die Eiterung aus dem Mittelohre ist beiderseits stinkend.

Diagnose: Otit. med. purul. subacut. dextra et sinistra.

Rhodaanreaction Anfang April: Gesamtspeichel negativ.

Bis zum 31. V. hat sich rechts die Trommelfellperforation geschlossen, die Eiterung sistirt. Links ist ein bedeutender Defect ohne Tendenz zur Heilung und viel Eiterung aus dem Mittelohre.

Die Rhodaanreaction des Gesamtspeichels ist positiv, des Parotisspeichels rechts positiv, links negativ.

Patient wird Anfang Juni entlassen.

47. J. M. In Behandlung seit dem I. VI. 1903. Ist etwa neun Tage krank.

Status praesens: Rechtes Trommelfell geröthet, aufgelockert, zeigt eine kleine, fast centrale Perforation, durch die sich tropfenweise ziemlich dicker Eiter entleert.

Diagnose: Otit. med. dextr. purul. acuta.

I. VI. Rhodaanreaction des Gesamt- und Parotisspeichels rechts positiv. 3. und 4. VI. dasselbe Resultat.

10. VI. geheilt entlassen, das Trommelfell heil, keine Secretion, Gehör gut.

48. W. Sch. In Behandlung seit dem 23. V. 1903. Ist schon Jahre lang ohrenkrank, das rechte Ohr hat langjährig geeitert.

Status praesens: Das rechte Trommelfell zeigt einen Defect von etwa $\frac{3}{4}$ Grösse desselben. Die Schleimhaut der Paukenhöhle sieht atrophisch aus. Secretion aus dem Mittelohre findet nicht statt. Das linke Trommelfell ist trübe, eingezogen.

Diagnose: Otit. med. dextr. chronic. c. defect membr. tympani.

1. VI. Rhodaanreaction: Gesamtspeichel negativ, Parotisspeichel rechts kaum eine Spur von Rhodaan.

3. VI. Im Gesamtspeichel kaum eine Spur von Rhodaan, Parotisspeichel rechts negativ. Die Eiterung hat sich rechts wieder eingestellt.

4. VI. Status idem, auch links im Parotisspeichel sehr geringe Rhodaanmenge nachweisbar.

9. VI. muss Patient entlassen werden; Status idem.

49. A. A. Seit dem 18. XII. 1902 in Behandlung. Leidet schon seit Jahren an periodisch auftretender Ohreiterung aus dem rechten Ohre, seit zwei Monaten Ohreiterung aus dem linken Ohre.

Status praesens: Fast die ganze untere Hälfte des Trommelfelles fehlt, aus dem Mittelohre entleert sich viel Eiter, rechtes Ohr völlig normal.

Diagnose: Otit. med. chronic. purul. sinistr.

21. XII. Rhodaanreaction des Gesamtspeichels schwach positiv.

22. XII. Parotisspeichel negativ. 23. und 24. XII. und 2. I. 1903 ebenfalls, Ohreiterung dauert fort; 4. I. Gesamtspeichel positiv, Ohreiterung dauert fort.

Ptyalin die ganze Zeit über im Speichel nachweisbar.

Bis zum 8. III. hört die Ohreiterung wieder auf, es bleibt aber der Defect unverändert bestehen.

Ueber den Einfluss des Rauchens auf die Rhodaanreaction.

Die vielen Irrthümer, die durch unangebrachtes Rauchen der Patienten verursacht werden können und verursacht wurden, ver-

anlassten mich, einige Versuche darüber anzustellen, wie lange Tabaksrauch noch Einfluss auf die Rhodanreaction haben könne. Bekanntlich finden sich im Tabaksrauch geringe Mengen von Blausäure, welche eine Reaction geben kann, obgleich die Speicheldrüsen kein Rhodan ausscheiden. Näheres über solche Stoffe, welche mit Hilfe von disponiblen Schwefel des Organismus Rhodanwasserstoffsäure bilden, ist in den Arbeiten von Prof. Dr. Kobert nachzulesen. Ich habe darauf schon in meiner ersten Arbeit über die Rhodanreaction im Mundspeichel Ohrenkranker verwiesen. Es kam mir darauf an, festzustellen, nach wie langer Zeit der Einfluss des Tabakrauchens schwindet, so dass eine Täuschung in der Rhodanreaction ausgeschlossen wäre.

Diese Untersuchungen stiessen auf unerwartete Hindernisse, die in der mangelhaften Selbstbeherrschung der Kranken bestanden. Nur ein einziger Patient enthielt sich des Rauchens wirklich drei Tage, alle anderen brachten es nicht so weit.

An erster Stelle sei hier gesagt, dass in allen Fällen, wo die Rhodanreaction des Parotis- oder Gesamtspeichels auch keine Blaufärbung gab, dieselbe doch immer prompt kurze Zeit nach Genuss auch nur einer halben Cigarette wirklich eintrat. Die betreffenden Fälle hier also einzeln aufzuführen, hat keinen Werth. Nehmen wir nun aber den umgekehrten Fall. Wie verhält es sich nun bei chronisch Kranken mit Veränderungen im Ohre, die nach den gemachten Erfahrungen, wenn sie nicht rauchen würden, unmöglich Rhodanreaction geben könnten, die aber Raucher sind und daher eine solche geben?

Von der grossen Anzahl derer, die es einen Tag (24 Stunden) ohne Rauchen aushielten, nehme ich nachstehende wenige Fälle:

50. A. T. Status praesens: Das rechte Trommelfell fehlt fast völlig; die Paukenhöhle ist mit Granulationen erfüllt, zwischen denen sich cariöse Partien mit Hilfe der Sonde an verschiedenen Stellen der Mittelohrwände constatiren lassen. Die Eiterung aus dem Ohre ist stinkend. Der Pat ist schon Jahre lang ohrenkrank.

Diagnose: Otit. med. purul. chronic. dextr.

Nach 24 Stunden Enthaltbarkeit war die Tabaksrauchwirkung doch noch zu spüren, insofern als deutliche Blaufärbung des Parotisspeichels der rechten Seite, sowie des Gesamtspeichels eintrat.

51. E. Status praesens: Trommelfell beiderseits verdickt, trübe, sowohl rechts als auch links beträchtlicher Defect. Eiterung beiderseits aus dem Mittelohre vorhanden.

Diagnose: Otit. med. purul. chronic. dextr. et sinistr.

Wird am 12. VI. 1902 auf Rhodan geprüft, wobei sowohl der Parotisspeichel beiderseits als auch der Gesamtspeichel negative Reaction gaben.

Pat. hat sich verleiten lassen, am 13. VI. eine Papyros zu rauchen, und zwar Abends. Am 14. VI. Nachmittags wird die Rhodanreaction gemacht. (Pat. hat bis dahin nicht wieder geraucht.) Das Ergebniss ist deutliche Blaufärbung des Speichels. Am Vormittag des 15. VI. ist das Resultat dasselbe. Am Nachmittage hat Pat. wieder geraucht, so dass die Untersuchung abgebrochen wird.

52. K. Schon sehr lange ohrenkrank. Seit dem 6. XII. 1902 in Beobachtung.

Status praesens: Beiderseits das Trommelfell verdickt, trübe, bedeutende Defecte in demselben. Ohreiterung beiderseits mässig.

Diagnose: Otit. med. purul. chronic. dextr. et sinistr.

Wird am 2. I. 1903 eine Stunde nach dem Rauchen einer Papyros auf Rhodan geprüft, wobei sowohl der Parotisspeichel beiderseits als auch der Gesamtspeichel positive Reaction ergaben. Von nun an raucht der Kranke nicht mehr; am 3. I. wird wieder untersucht, mit demselben Resultate wie gestern.

Ptyaliningehalt ist, beiläufig gesagt, fortwährend nachweisbar.

4. I. Pat. hat immer noch nicht geraucht. Die Untersuchung wird am Vormittage gemacht, wobei keine Bläuung des Speichels mehr zu constatiren ist. Nun darf der Kranke wieder rauchen und nach einer Stunde giebt es wieder Blaufärbung.

53. H. In Beobachtung seit dem 25. XII. 1902. Seit dem 13. Jahre Ohreiterung aus dem linken Mittelohre.

Status praesens: Im linken Trommelfelle ein Defect von fast $\frac{2}{3}$ desselben. Durch denselben sieht man im Mittelohre reichlich Granulationsbildung. Aus dem Mittelohre entleert sich stinkender Eiter.

Diagnose: Otit. med. purul. chronic. sinistr.

Die Rhodanreaction am dritten Tage, nachdem Pat. aufgehört hat zu rauchen, gemacht, ergiebt negatives Resultat.

Wiewohl ich nun glaube, dass ich in den vier angeführten Fällen nicht hintergangen bin, so möchte ich doch nicht eine volle Garantie für dieselben übernehmen, weil ich einen Raucher, was das Nichtrauchversprechen anbelangt, für einen äusserst schwachen Menschen halte. Ich habe mich bei meinen Untersuchungen, die von Fall 1—49 repräsentirt werden, von den hier gemachten Erfahrungen insofern leiten lassen, als ich nie vor dem dritten Tage völliger Enthaltensamkeit des Tabakgenusses einen Raucher untersucht habe. Die in der Arbeit speciell citirten 49 Fälle sind übrigens, wie schon gesagt, alles Nichtraucher gewesen. Ueber die Wirkung des Rauchens lässt sich nach meinen Untersuchungen sagen: 1. dass schon eine ganz minime Menge Tabaksrauch, z. B. nur eine Cigarette, Rhodanreaction ergiebt, 2. dass die Tabaksrauchwirkung sehr anhaltend zu sein scheint, und zwar erst nach drei Tagen Nichtrauchens scheinbar die Rhodanreaction nicht mehr auftritt, 3. dass die Rhodanreaction schon eine Stunde nach Genuss einer Cigarette gelingt, und zwar immer gelingt, auch in allen Fällen, wo der anatomischen Verhältnisse im Ohre wegen Rhodanreaction nie auftreten könnte.

Ueber Rhodanreaction im Speichel Nicht-Ohrenkranker, aber mit anderen Leiden Behafteter.

Da in der von Dr. Muck an mich gerichteten Erwiderung davon die Rede war, dass Fieber die Rhodanreaction im Speichel nicht auftreten lasse, so machte ich dieses Mal in der Hinsicht specielle Untersuchungen; diese brachten es mit sich, dass ich am Speichel einer ganzen Reihe chirurgischer und innerer Kranken meine Reactionen anstellte, und halte ich es für gerechtfertigt, die Resultate derselben hier in aller Kürze niederzulegen.

	Name	Diagnose	Temperatur	Reaction
1.	A. R.	Pneumonia croup.	Nach der Krisis am 2. Tage bei normaler Temp.	Rhoda negativ Ptyalin vorhanden
2.	N. G.	Pneumonia fibrin.	bei Temp. 37,6	Rhoda negativ
3.	N. G.	" "	" " 40,3, 3. Tag	"
4.	N. G.	" "	" " 40,2, 2. "	" Ptyalin positiv
5.	N. G.	" chron	" " 39,0	"
6.	N. G.	" "	" " 38,1	"
7.	P. J.	" croup.	4 Tage normale Temperatur nach der Krisis	" Ptyalin positiv
8.	M. J.	" "	Temperatur 39,4	"
9.	J. T.	" "	1 Tag nach der Krisis, normale Temperatur	"
10.	A. K.	Pleuropneumonia	Temperatur 40,2	"
11.	P.	Eitrige Pleuritis	" 38,0	"
12.	T.	Empyema	" 39,2	"
13.	K. K.	Typhus abdominal.	" 39,0	" Ptyalin positiv
14.	A. G.	" "	1 Tag fieberfrei	"
15.	J. G.	" "	hohes Fieber, Beginn der Erkrankung	Rhoda kaum nachweisbar Ptyalin positiv
16.	S. A.	" "	schon seit 3 Wochen fieberfrei	Rhoda negativ
17.	W.	" "	schon seit einigen Tagen fieberfrei	"
18.	S.	" "	seit 35 Tagen fieberfrei	"
19.	Sch.	" "	" 36 "	"
20.	N. G.	" "	1. Woche der Krankheit, Temperatur 39,6	" Ptyalin positiv
21.	N. G.	Rheumatismus articularum	seit 10 Tagen, Temp. 38,0	"
22.	D.	Rheumatismus	" 14 " " 38,2	"
23.	N. H.	Erysipelas faciei	" 2 " " 40,2	Rhoda positiv
24.	N. G.	Influenza	Temperatur 38,9, 3. Tag	"
25.	P.	Anaemia gravis	—	"
26.	S.	Pyohaemia ex otitide med. acuta	Temperaturen 2 Monate lang vom 10. III. — 14. V. 1903	Rhoda reaction während derselben und noch ein Monat nach der Heilung immer negativ
27.	M.	Pyohaemia ex otitide med. acuta	Temperaturen vom 18. III. bis 21. IV. 1903, Abscessbildung	Rhoda reaction während der ganzen Zeit u. nachher bei völliger Heilung des Trommelfelles noch im Juni negativ
28.	D.	Pyohaemia ex otitide med. acuta	Temperaturen vom 25. XII. 1902 bis 20. I. 1903, Abscessbildungen	Rhoda reaction während der ganzen Zeit negativ, auch noch am 19. II. 1903

Weit entfernt davon, aus diesen wenigen Fällen ein System aufbauen zu wollen, kann ich doch constatiren, dass einzelne Krankheiten, wie Pneumonia crouposa, Typhus abdominalis, Pyohaemia, Pleuritis und Rheumatismus die Rhodanbildung völlig aufzuheben scheinen, dass auch noch einige Wochen nach scheinbar völliger Heilung, wo der Kranke schon entlassen werden konnte, Rhodan im Speichel noch nicht nachgewiesen werden konnte, was jedenfalls darauf hinweisen dürfte, dass der Organismus seine ursprüngliche Productionsfähigkeit noch nicht wiedererlangt hat; dass weiterhin einzelne Krankheiten bei hohen Temperaturen, selbst 40°, wie der Fall von Erysipel und Influenza, wohl Rhodan im Speichel nachweisen liessen, obgleich auch sie, wie alle überhaupt untersuchten Fälle, gewiss nicht rauchten. Zu dieser Gruppe der trotz Fieber doch Rhodanreaction ergebenden gehören dann auch noch die Ohrenkranken Fall 3 und 10 dieser Arbeit.

Ich bin bei meinen Untersuchungen hier in ein Gebiet hineingerathen, das wohl sehr interessant zu sein scheint, denn es wäre doch äusserst werthvoll, wenn man nach dem Ausfalle der Rhodanreaction des Speichels gewisse Krankheitsgruppen von anderen ohne Schwierigkeiten trennen könnte!

Da ich mich aber nicht für durchaus competent auf dem Gebiete der inneren Krankheiten erachte, so habe ich leider eine genaue Ausarbeitung der Frage unterlassen müssen, doch hat ein tüchtiger innerer Specialist, Herr College Dr. Baimakoff in St. Petersburg, auf meine Bitte hin schon vor Monaten versprochen, das Thema genauer zu bearbeiten, und hoffe ich, dass er seine Resultate in kurzer Zeit wird veröffentlichen können.

Es sei auch hier noch hinzugefügt, das Ptyalin im Speichel der Parotiden wie im Gesamtspeichel auch bei diesen 28 Fällen immer nachgewiesen werden konnte, selbst wenn Rhodan fehlte.

Nach Durchsicht unserer Untersuchungsreihe kommen wir zu folgenden Schlüssen:

I. Es beweist deutlicher Rhodanbefund im Parotisspeichel der erkrankten Seite untrüglich, dass das betreffende Mittelohr völlig gesund resp. sehr unerheblich lädirt ist.

II. Völliges Ausfallen der Rhodanreaction bei einem Ohrenübel beweist untrüglich, dass die Mittelohrerkrankung eine sehr schwere resp. chronische ist. Fall 15, 16, 18, 19—26 etc., wobei natürlich Erkrankungen des Gesamtorganismus ausgeschlossen werden müssen.

III. Abschwächung der Rhodanreaction beweist je nach ihrem Grade ein mehr oder weniger starkes Befallensein der betreffenden Seite und ist ein gutes Kriterium der Intensität des Krankheitsprocesses. Es kann in Folge dessen sowohl bei acuten als auch subacuten Ohrenübeln je nach der Intensität Rhodan fehlen oder noch nachweisbar sein.

IV. Im Verlaufe einer Ohrerkrankung beweist ein Wiedereintreten der Bläuung resp. stärkere Bläuung (je nach Anwendung von Jodsäure oder Eisenchlorid) einen günstigen Verlauf, ein Schwinden einen ungünstigen, wie bei Fall 5, 7, 8, 9, 22, 23 etc.

V. Bei scheinbar abgelaufenen Mittelohrentzündungen, z. B. trockenen Perforationen, bedeutet ein Nichtauftreten der Rhodanreaction, a) dass das Paukengeflecht für immer ruiniert ist, oder b) dass die Erkrankung

noch keineswegs zum Abschlusse gelangt ist und baldiger Wiedereintritt der Eiterung zu erwarten steht, wie bei Fall 44 und 48 etc., und c) ein Wiederauftreten der Reaction, dass der Krankheitsprocess im Mittelohre gewiss abgeschlossen ist.

VI. Da die Rhodanreaction auch in den Fällen, wo keine Otoscopie möglich ist, gemacht werden kann, und aus den schon oben genannten Gründen ist sie ein nicht zu unterschätzendes Hilfsmittel in der Diagnose- und Prognosestellung bei Mittelohrerkrankungen, z. B. Fall 13, 21 etc.

VII. Der Ptyaliningehalt im Speichel ist unabhängig von der Nerven-thätigkeit des Paukengeflechtes im Mittelohre und geht nicht mit dem Rhodangehalte parallel. Wo Rhodan fehlte, war Ptyalin doch immer vorhanden. Selbst im Falle 21, wo das Paukengeflecht, wie anzunehmen, durch traumatische Ursache zerstört war, wurde im Speichel Ptyalin doch deutlich nachgewiesen.

In vielen Fällen wurde von mir der Parotisspeichel sowohl der kranken als auch der gesunden Seite gesondert untersucht; es fand sich da oft, namentlich bei schweren Mittelohraffectionen einer Seite, dass auch auf der anderen Seite der Rhodangehalt schwand, was ich, wie auch Alexander und Reno, durch Nervencommunicationen beider Paukenhöhlengeflechte erklären möchte. Welcher Grad von Intensität eines Mittelohrübels nöthig ist, um dieses zu bewirken, scheint ganz unbestimmt zu sein, in einem Falle, No. 33, gab die gesunde Seite sogar eine stärkere Rhodanverminderung als die kranke. Hierdurch erklärt es sich auch, dass der Gesamtspeichel bei einseitiger Ohraffection kein Rhodan aufweisen kann oder nur Spuren, die bei der grossen Verdünnung im Gesamtspeichel dem Untersuchenden leicht entgehen können.

Weitere Mittheilungen über Speicheluntersuchungen an Kranken wird meine dritte Veröffentlichung in dieser Monatsschrift bringen.

Bemerkungen zur Localisation der Tonwahrnehmung.¹⁾

Von

Prof. Dr. **Albert Bing**, Wien.

Der Vortrag, den neulich Prof. Urbantschitsch über „Localisation der Tonempfindung“ gehalten hat²⁾, giebt mir Gelegenheit zu einigen Bemerkungen zu dem gleichen Thema. Vorerst möchte ich jedoch Einiges aus meinem Vortrage: „Zum Gellé'schen Versuch“, den ich im Jahre 1899 hier gehalten³⁾, citiren: „Ich muss mich hier auf das beziehen, was ich in meiner Arbeit⁴⁾ als physikalische Grundphänomene bezeichnet und

¹⁾ Vortrag in der Sitzung vom 25. Januar 1904 der Oesterreichischen otologischen Gesellschaft.

²⁾ Sitzung der Oesterreich. otologischen Gesellschaft, December 1903.

³⁾ Monatschrift für Ohrenheilkunde 1899, No. 4.

⁴⁾ Zur Analyse des Weber'schen Versuches. Wiener med. Presse 1891, No. 9 und 10.

weiter ausgeführt habe. Es gilt auch hinsichtlich der Impulse lebendiger Kraft, welche von der auf den Schädel aufgesetzten tönenden Stimmgabel ausgehen, das Gesetz vom Parallelogramm der Kräfte und kommen — die Intensität der Schallquelle und die Summe der Impulse als gleich gesetzt — bezüglich der Resultirenden hier nur die Ansatzstelle und die Functionstüchtigkeit der Nerven in Betracht, erstere insoweit, als von ihr aus die Impulse je einen gleichen oder verschieden grossen Weg zum Nerven zurückzulegen haben und daher mit gleicher oder verschiedener Intensität daselbst anlangen, letztere, die Functionstüchtigkeit, deshalb, weil begreiflicher Weise ein kranker resp. in seiner Perceptionsfähigkeit beeinträchtigter Hörnerv Impulse von gegebener Intensität weniger verwerthen und dies denselben Effect haben wird, als wären diesem Nerven schwächere Impulse oder solche in geringerer Menge zugekommen. Die Resultirende — die Hörwahrnehmung — wird sich nach den genannten Factoren in ihrer Ein- und Rückwirkung auf die Hörnerven beider Seiten richten und ich möchte die beiden Ohren diesbezüglich mit den beiden Schalen einer Waage vergleichen, die gar fein auswägt und deren Zünglein, die Stimmgabel, den entsprechenden Ausschlag zeigt. Und da hier die Wahrnehmung bezüglich ihrer Localisirung in die Richtung der Resultirenden fällt, würde ich lieber und vielleicht richtiger von „Projectionsfeld“ als von „subjectivem Hörfeld“ sprechen.“

Lassen Sie mich das eben Citirte durch einige Beispiele illustriren.

Setzt man die tönende Stimmgabel in der Mittellinie des Schädels (Oberkiefer, Scheitel) auf, so hat man bei gleichem Hörvermögen beider Ohren die Empfindung, als ob der Ton von der Ansatzstelle her gehört würde resp. er wird dorthin projicirt, also nach der Mitte, in die Richtung der Resultirenden, der langen Diagonale des Parallelogrammes, dessen Hälfte das Dreieck bildet, welches durch die Ansatzstelle der Stimmgabel und die Endpunkte der zwischen beiden Labyrinthen gedachten Horizontalen gegeben ist. Da zur Mittellinie des Schädels die Labyrinthhe gleich gelagert sind, so kommen ihnen von dort auch Impulse in gleicher Menge und Intensität zu und werden diese beiderseits gleich ausgewerthet, so sind die beiden Componenten, welche vom Ansatzpunkt der Stimmgabel her einwirken gleich und es verhält sich so wie bei der Waage, wenn beide Schalen gleich belastet sind — das Zünglein als Resultirende steht in der Mitte — die Richtung, in welcher der wahrgenommene Ton projicirt wird.

Wird aber die tönende Stimmgabel näher einem Ohre am Schädel aufgesetzt, z. B. an der Pars mastoidea rechterseits, so ist doch offenbar, dass die Schallimpulse dem rechten Hörnerven auf diesem kurzen Wege in entsprechend grösserer Intensität zukommen als dem jenseitigen linken Hörnerven; die Componenten sind nun ungleich und construiren wir uns nach der vorerwähnten Weise hier das Parallelogramm, so liegt die Resultirende näher der stärkeren Componente, nächst dem rechten Labyrinth — d. h. hier fallen Hör- und Projectionsfeld zusammen — der Ton wird vorwiegend im rechten Ohre wahrgenommen, die stärker belastete rechte Waagschale zieht das Zünglein nach sich.

Das Gleiche ist der Fall beim Weber'schen Versuch, da wir dem Hörnerven einer Seite durch Einfügen des Fingers in den Gehörgang

ein Plus von (reflectirten) Impulsen zumitteln (Mach's Theorie). Der Ton springt in das verstopfte Ohr, bei gleicher Verstopfung des anderen Ohres aber wieder an die Ansatzstelle in der Schädelmitte, d. h. die durch das zugefügte Plus stärker belastete Waagschale zieht das Zünglein nach sich, ein gleiches Plus auf die andere Waagschale lässt das Zünglein wieder in die Gleichgewichtsstellung zurückkehren.

Es leuchtet ferner ein, dass bei herabgesetzter Perceptionsfähigkeit der Hörnerven einer Seite, die demselben von der in der Mittellinie des Schädels aufgesetzten tönenden Stimmgabel zukommenden Impulse weniger ausgewerthet werden als von dem gesunden Hörnerven der anderen Seite; das Minus in der Waagschale des schwächeren Hörnerven lässt die Schale des gesunden Gegenparts sinken, diesem neigt auch das Zünglein, die Resultirende, zu, der Ton wird vorwaltend im besser hörenden Ohre wahrgenommen, die andere Alternative des Weber'schen Versuches.

Liegt aber auf Seite des schwächer percipirenden Nerven gleichzeitig ein Schalleitungshinderniss vor, welches so viel Plus an Impulsen reflectirt, dass das Minus vom Nerven her compensirt resp. corrigirt wird, so ist wieder Gleichgewicht hergestellt, das Zünglein steht in der Mitte, der Weber'sche Versuch lateralisirt trotz bedeutenderer Schwerhörigkeit auf einer Seite eben nicht, der Patient giebt meist an, den Ton im Kopfe oder nach der Ansatzstelle hin zu hören, was — wie ich dies zuerst ausgeführt⁵⁾ — auf die vorliegende Complication hinweist.

Diese Beispiele, welche den Vorkommnissen bei der klinischen Hörprüfung entnommen sind, sprechen genugsam für die citirte Theorie, und der Vergleich mit der Waage, an welcher die ausgewertheten Schallimpulse als Gewichte wirken, bringt die Vorgänge bei der Kopfknochenleitung resp. bei der Perception und Localisation des Tones der mit den Kopfknochen in Contact gebrachten Stimmgabel unserem Verständniss wesentlich näher.

Dass diese Theorie sich nun auch bewähre bei der Zuleitung von Schall durch die Gehörgänge bezw. von der Luft aus, thun eben die Ergebnisse der Versuche, über welche letzthin Urbantschitsch vorgetragen hat⁶⁾, deutlich dar.

Halten wir uns das Bild aus dem von mir damals zuerst gebrauchten Vergleiche beider Ohren mit den Schalen einer Waage und dem idealen Zünglein als der Ausschlag gebenden Resultirenden vor Augen, so finden sich die Resultate dieser Versuche gewissermaassen schon implicite in dieser Theorie enthalten und lassen sich aus derselben im Allgemeinen geradezu a priori deduciren.

Wenn Urbantschitsch⁷⁾ sagt: „Man kann sich bei gleicher Hörfähigkeit beider Ohren leicht davon überzeugen, wie das bei offenen Hörschläuchen in der Mitte des Kopfes liegende subjective Hörfeld durch allmählich stärkeres Zudrücken des einen Hörschlauches, also

⁵⁾ Bing: Zur Analyse des Weber'schen Versuches. Wiener med. Presse 1891, No. 9 und 10.

⁶⁾ Siehe auch: Ueber die Localisation der Tonempfindungen. Archiv für die gesammte Physiologie. Bd. 101.

⁷⁾ L. c., S. 158.

durch eine dementsprechend abnehmende Schalleinwirkung zu diesem Ohre, aus der Mitte des Kopfes mehr und mehr gegen die Kopfseite des stärker hörenden Ohres rückt und bei Ausschaltung der Tonzuleitung zum anderen Ohr schliesslich im hörenden Ohre selbst gelegen ist“, so sehen wir förmlich, wie bei Zugelangen von gleichen Mengen Schallimpulsen zu beiden Ohren, also gleicher Belastung beider Waagschalen, das Zünglein als Resultirende senkrecht aufwärts gerichtet die Localisation des subjectiven Hör- oder Projectionsfeldes als in der Mitte des Schädels gelegen anzeigt, wie ferner bei allmählicher Verringerung der Schallzufuhr zu einem Ohre, also geringerer Belastung dieser Waagschale, die andere das Uebergewicht gewinnt, das Zünglein nach sich zieht, diesem das Projectionsfeld folgt, bis bei völligem Abschluss der Schallzufuhr zu jenem Ohre die allein belastete Waagschale das Zünglein sich ganz horizontal stellen lässt, direct nach diesem Ohre weisend, in welchem nun das wirkliche Hör- und Projectionsfeld zusammenfallen, sich decken; wie dann umgekehrt bei neuerlicher Zulassung von Schall zum anderen Ohre Zünglein und Hörfeld mit einander wieder allmählich aufwärtsrücken und endlich bei gleicher Belastung beiderseits — wie vorher — die Mitte, die Gleichgewichtslage, erreichen.

In einem anderen Satze Urbantschitsch's (l. c.): „Bei ungleicher Hörfunction beider Ohren, vor Allem, wenn dieser Unterschied beträchtlich ist, erscheint das subjective Hörfeld gegen die Seite des besser hörenden Ohres gelagert, diesem um so näher, je mehr die Hörfunction an diesem Ohre überwiegt, bis sich schliesslich das Hörfeld in dem einen Ohre selbst befindet“, erkennen wir wieder die Wirkung des Uebergewichtes einer Waagschale — des besser hörenden Ohres — über die andere geringer belastete, sei es, dass hier dem Ohre in Folge eines Schalleitungshindernisses weniger Schall zugeführt oder durch herabgesetzte Perceptionsfähigkeit der Nerven das zu diesem Ohre gelangende (gleiche) Schallquantum weniger ausgenutzt wird; das Zünglein folgt der stärker belasteten Waagschale, das Projectionsfeld fällt mit der Resultirenden auf die Seite der stärkeren Componente.

So liessen sich auch die weiteren Angaben in den Versuchen Urbantschitsch's über diotische Tonzuleitung auf unsere Theorie leicht zurückführen und durch den Hinblick auf den Vergleich mit der Waage klar veranschaulichen. Dass dabei mitunter das Hörfeld eines Tones von einer Versuchsperson in die Stirne, von einer anderen in die Kopfmittle und von der dritten in den Hinterkopf versetzt wird, ist nicht von Bedeutung; liegen doch alle drei Punkte in der sagittalen Mittelebene des Schädels, in welcher die Resultirenden gelegen sind. Wird doch auch beim Ansetzen der Stimmgabel an der Mitte des Oberkiefers mitunter der Ton nach der entgegengesetzten Stelle am Hinterkopf, also dem anderen Ende der Resultirenden, projectirt.

Als Beispiel für das feine gegenseitige Auswägen der beiden Ohren zukommenden, verwertheten Schallimpulse mag hier wiederholt werden, was ich in meinem damaligen Vortrage⁸⁾ zur Beantwortung einer Frage Gellé's und zur Erklärung für jene Erscheinung, die

⁸⁾ Zum Gellé'schen Versuch l. c.

Gellé als „Fernwirkung“ der Pressions centripetales bezeichnet, angeführt habe.

„Nehmen wir“, sagt Gellé, „einen Kranken mit rechtsseitiger Ohreiterung und grosser Perforation. Die Uhr werde rechts 0,65 m, links normal gehört und auf beiden Seiten vom Knochen aus. Wir setzen die Stimmgabel auf die rechte Seite des Schädels. Werden die PC (Pressions centripetales) auf dem gesunden linken Ohre angewandt, so entsteht jedes Mal eine Abschwächung des Tones der rechts aufgesetzten Stimmgabel. Der Kranke fühlt also die Wirkung der linksseitigen Drucksteigerung im rechten Ohre. Dagegen verändert in dem vorliegendem concreten Falle die PC auf das rechte Ohr die Empfindung gar nicht.“

Gellé fragt nun nach der Ursache dieser Abschwächung des Tones rechts. Er selbst nimmt einen „binauralen Reflex“ als Ursache an. Durch die PC links werde der Tensor tymp. zur Contraction gereizt und reflectorisch (synergisch) contrahire sich auch der Tensor rechterseits. Allein bei grosser Perforation des Trommelfelles ist die Tensorsehne wegen Ausfall der antagonistischen Wirkung des Trommelfelles ohnehin schon retrahirt, und fände noch eine solche reflectorische Contraction statt, so hätte dies nach der Mach'schen Theorie eher eine Verstärkung als Abschwächung des Tones zur Folge.

Nach Bloch würde durch die Ausschaltung des Hörens auf Seite der PC das Schwächerwerden des Tones auf der anderen Seite auf dem Ausfalle der „binauralen Verstärkung“ beruhen. Wir werden aber zeigen, dass nicht der Ausfall des Hörens an der anderen Seite, sondern gerade das Mithören daselbst die Schwächung der Tonwahrnehmung verursacht.

Bei dem Kranken Gellé's lateralisiert die Stimmgabel nach rechts, weil dieselbe rechts aufgesetzt ist (sie würde es auch thun, wenn sie in der Schädelmittellinie aufgesetzt wäre. Verf.) und weil durch die Mittelohraffection die Schallwellen, am Abfliessen gehindert (Mach), reflectirt werden und ein Plus von Impulsen geben gegenüber dem anderen, linken, Ohre, wo die Schallwellen nach aussen abfliessen. Letztere werden aber durch die nun angewendeten PC gleichfalls als Plus reflectirt und würden zunächst das Hörfeld gegen die Schädelmitte rücken lassen, da jetzt beide Waagschalen ungefähr gleich belastet wären, wie beispielsweise beim Weber'schen Versuche der Ton aus dem verstopften Ohre wieder gegen die Schädelmitte zurückgeht, wenn man den Gehörgang der anderen Seite in gleichem Grade verstopft. Allein der Druck der PC wird weiter auf das Labyrinth übertragen, hierdurch die Perceptionsfähigkeit des Nerven herabgesetzt und in Folge dessen das reflectirte Plus entsprechend verringert percipirt, so dass er das Plus der anderen Seite wohl nicht mehr äquiparirt, aber doch demselben als Gegengewicht entgegenwirkt und die rechtsseitige Waagschale nicht so weit heruntersinken, weniger belastet (als früher) erscheinen lässt, d. h. dass die Stimmgabel noch immer nach rechts lateralisiert, die Tonwahrnehmung aber abgeschwächt ist.

Dass überhaupt subjective Hörfelder entstehen, scheint einerseits in dem Contacte der Schallquelle mit den Schädelknochen, andererseits in der abgeschlossenen Zuführung des Schalles durch Schläuche seinen Grund zu haben. Bei freiem Zugelangen des Schalles machen sich

solche im Allgemeinen nicht bemerkbar, sondern wir projiciren meist richtig nach aussen, wobei eben das feine gegenseitige Abwägen und Auswerthen der beiden Ohren zukommenden Impulse stattfindet und die Localisation der Tonwahrnehmung in der Richtung der Resultirenden erfolgt.

Dieser Vorgang dürfte dem Urtheile über die Richtung, aus welcher der Schall dem Hörorgane zukommt, zunächst zu Grunde liegen und die richtige Orientirung durch die Erfahrung und Aufmerksamkeit nur weiter gefördert werden.

So wird die Schallquelle, wenn von ihr aus beiden Ohren gleich viel Impulse zufließen, in Punkte jener Linien verlegt, welche als Resultirende in der sagittalen Mittelebene des Körpers liegen (vorne, hinten, oben, unten), dagegen seitlich, wenn dem Ohre einer Seite mehr bzw. stärkere Impulse zukommen, und zwar eben mehr nach derselben Seite hin, der stärkeren Componente zu Folge.

Diese Orientirung erleidet bei ungleicher Function beider Ohren jene Störung, welche als Paracusis loci bezeichnet wird, wobei die Schallquelle an der Seite des besser hörenden Ohres vermuthet wird, trotzdem sie sich an anderer, der entgegengesetzten Seite befinden kann.

Inwieweit die Localisation der Tonwahrnehmung, welche bei der Kopfknochenleitung schon diagnostische Verwerthung gefunden (Weberscher Versuch), auch bei der Zuleitung vom Gehörgange aus (freien oder durch Schläuche) diagnostische Anhaltspunkte bieten kann, werden erst weitere dahin zielende Versuche zu ergeben haben. Urbantschitsch hat diesbezüglich schon auf die Eruirung von Simulation hingewiesen.

Immerhin wird es dann noch nothwendig sein, für die Versuchsergebnisse, welchen als einzelnen Beobachtungstatsachen individueller (subjectiver) Character anhaftet, vorerst eine gemeinsame physikalische Grundlage zu finden, welche das Gesetzmässige der Erscheinungen abzuleiten gestattet. Einen Beitrag hierzu, glaube ich in dem hier Vorbrachten geliefert zu haben.


Zur Therapie der Pharyngitis granulosa und lateralis.

Von

J. Herzfeld (Berlin).

Halle hat in einem längeren Artikel in No. 17 der Berliner klin. Wochenschr. 1902 die Entfernung der Seitenstränge und Granula mit einer eigens von ihm construirten Scheere empfohlen, dabei aber übersehen, dass ich bereits vor zehn Jahren im Mai-Heft dieser Monatsschrift 1894 diese Methode zuerst empfohlen und summarisch über Fälle berichtet habe, in denen ich die kleine Operation ausgeführt hatte. Meine hierzu angegebene Scheere, Granulotom genannt, unterschied sich von der Halle'schen nur dadurch, dass der schneidende Theil meines Instrumentes mehr senkrecht stand. In der letztjährigen Februar-Nummer dieser Monatsschrift befindet sich

über denselben Gegenstand eine Arbeit von Cordes, der ebenfalls in Unkenntniß meiner Arbeit Halle die erste Empfehlung dieser Methode zuschreibt. Cordes beschreibt eine neue Rachenscheere, die eine Modification der Halle'schen darstellt. Das Characteristische bei beiden Scheeren ist, dass die Schneiden im rechten oder mehr stumpfen Winkel zu den Branchen stehen. Aehnlich sieht auch die von Heine angegebene Scheere aus. Nach meinen Erfahrungen eignen sich aber rechtwinklig abgebogene Scheeren für diesen Zweck nicht, da man immer wieder mit dem weichen Gaumen in Collision kommt. Aus diesem Grunde habe ich sehr bald mein ursprüngliches Granulotom aufgegeben und mir zu diesem Zwecke ein curettenartiges Instrument anfertigen lassen, bei dem die schneidenden Ringe am vorderen Ende der gerade verlaufenden Branchen sich befinden (s. Figur). Dasselbe quetscht nicht, sondern schneidet ebenso sicher wie eine Scheere. In zwei bis höchstens drei Zügen gelingt es mit diesem Instrument, den ganzen Seitenstrang abzutragen. Im Interesse des sicheren Functionirens des Instrumentes thut man gut, im Momente des Schneidens eine leicht rotirende Bewegung zu machen. Reicht der Seitenstrang, wie oft, hoch in den Nasenrachenraum hinein, so ist es nöthig, den weichen Gaumen mit einem passenden Instrument nach oben zu halten. Auch zur Abtragung von Tonsillenresten nach Schlitzung derselben zur Verhütung der Recidive von peritonsillären Abscessen wie zur Entfernung hängengebliebener Adenoidreste eignet sich dieses Instrument besser als die rechtwinklig abgebogenen Zangen; besonders bei unruhigen Kindern ist das Gaumensegel bei Einführung der Instrumente viel zu sehr im Wege.



Was nun die operative Behandlungsmethode der Granula und vor Allem der Seitenstränge selbst betrifft, so kann ich dieselbe nach zehnjährigen Erfahrungen und wie es jetzt auch Halle und Cordes gethan haben, auf's Wärmste empfehlen. In Fällen von Reizhusten, bei Fremdkörper- oder Druckgefühl im Halse, bei dem sich diese Gebilde auf Sondenberührung als Corpora delicti erweisen, ist die Methode angebracht. Hingegen soll man nicht kritiklos jeden Seitenstrang und jedes Granulon entfernen, sondern nur, wenn man sich davon überzeugt hat, dass sie Beschwerden verursachen und diese durch leichtere Behandlung nicht zu beseitigen sind. Seitenstränge, deren Follikel oft zu Entzündung neigen oder die auf Berührung an verschiedenen Tagen immer wieder

als die Stelle des Drucks bezeichnet werden, sind zu entfernen. Wohl beseitigt auch die galvanocaustische Aetzung die Beschwerden, aber gewöhnlich doch nur für einige Zeit. Wahrscheinlich wirkt dieselbe dadurch, dass die oberflächlichen Nervenendigungen zerstört werden. Sobald sich dieselben aber regenerirt haben, treten die Beschwerden wieder auf. Von besonders gutem Einflusse ist die Operation bei Rednern und Sängern. Dieselben ermüden durch das Gefühl des fortwährend wegzuräusperrnden Etwas leicht und versuchen dieses Gefühl durch um so lauterer Sprechen und verstärkten Toneinsatz zu überwinden. Auch tritt ausserdem bei sehr dicken Seitensträngen noch dadurch eine schnellere Ermüdung ein, dass der weiche Gaumen eine viel grössere Arbeit bei dem Abschlusse des Nasenrachenraumes zu leisten hat, indem er die Seitenstränge auch noch zusammendrücken muss. Um Recidive zu vermeiden, sind die Stränge vollständig zu entfernen und ist es besonders wichtig, nach oben in den Nasenrachenraum hineinzugehen. Andererseits darf aber auch nicht ein Zuviel geschehen. Gerade bei Sängern und Rednern hüte man sich, von der Rachenschleimhaut selbst zu viel zu entfernen, damit nicht eine zu starke Narbenbildung den erreichten Nutzen wieder aufhebe. Im Momente des Abtragens des im Nasenrachenraume gelegenen Theiles der Seitenstränge entstehen ziemlich heftige Ohrenscherzen, die aber in einigen Stunden wieder vergehen. Eventuell bringt das Tragen von in Oel getränkter Watte Linderung. Die im Halse gesetzten Wunden sind in spätestens 14 Tagen völlig geheilt; etwaige Mundschmerzen werden in 2—3 Tagen unter Eisschlucken und Gurgelungen mit Camillen- oder Salveithee beseitigt.¹⁾

Zwei Fälle von Fremdkörpern in der Nase.

Von

Dr. Wilhelm Grosskopf in Osnabrück.

In letzter Zeit hatte ich Gelegenheit, kurz hintereinander zwei Fälle von Fremdkörpern in der Nase zu behandeln, welche mir wegen der Art des Fremdkörpers mittheilenswerth erscheinen.

Ein Mädchen von sieben Jahren leidet seit reichlich zwei Jahren an übelriechendem Ausflusse aus der rechten Nasenseite. Die Untersuchung ergiebt das Vorhandensein eines Fremdkörpers, dessen Entfernung leicht gelingt; es zeigt sich nun, dass der Fremdkörper ein hohles Gummistück war, welches augenscheinlich von dem Sauger einer Kindersaugflasche stammt.

Im zweiten Falle handelte es sich um einen Knaben von neun Jahren, bei welchem ebenfalls ein seit mehreren Jahren bestehender übelriechender Ausfluss aus der rechten Nasenseite die Eltern veranlasste, meine Hilfe in Anspruch zu nehmen.

¹⁾ Das Instrument ist zuerst verfertigt bei H. Pfau, Berlin, Dorotheenstrasse 67.

Auch in diesem Falle war die Ursache des übelriechenden Ausflusses ein Fremdkörper, dessen Entfernung allerdings sehr viel schwieriger gelang. Dieser Fremdkörper nun war ein glatter, im Umfange reichlich fünfzigpfenniggrosser Kieselstein.

Beide Kinder wussten keine näheren Angaben zu machen über den Zeitpunkt, wann sie den Fremdkörper in die Nase eingeführt hatten.

Oesterreichische otologische Gesellschaft.

Officielles Protocoll der Sitzung vom 29. Februar 1904.

Vorsitzender: Hofrath Politzer.

Schriftführer: Dr. Hugo Frey.

Hofrath Politzer ladet die Anwesenden ein, an Prof. Roosa in New-York ein Begrüssungstelegramm anlässlich seines Jubiläums zu senden. (Angenommen.)

Hofrath Politzer schlägt vor, die Herren k. und k. Regimentsarzt Dr. Jakob Heiszfeld in Stanislau und Dr. Anton Rocco in Triest zu Mitgliedern der Gesellschaft zu wählen. (Die Wahl erfolgt einstimmig.)

Dr. Max demonstrirt einen vierjährigen Knaben, bei dem er gelegentlich einer Paracentese den Bulbus venae jugularis des linken Ohres incidirte.

Es bestand eine acute Otitis. Das Trommelfell war stark vorgewölbt und gespannt. Bei der sofort vorgenommenen Paracentese kamen erst einige Tropfen blutig-seröser Flüssigkeit, gleich danach aber schoss dunkles Blut im Strahle hervor, den Gehörgang im Nu erfüllend. Zwei feste Wattetampons wurden herausgeschwemmt, erst ein dritter stillte die Blutung. Nach einiger Zeit zog der Knabe den Tampon selbst heraus, worauf es wieder blutete. Gleichzeitig erschien auch aus dem linken Nasenloche und in dem Pharynx Blut, welche Blutung nach ca. zehn Stunden spontan stand. Mit blauem Bindenverbande um das linke Ohr wurde dann der Knabe entlassen.

Das rechte Trommelfell war geröthet, jedoch nicht vorgewölbt, auch bestanden keine Schmerzen, weshalb Pat. daselbst nur eine in 5proc. Carbolglycerin getränkte Watteeinlage bekam.

Glatter Verlauf. Nach drei Tagen war der Tampon des linken Ohres nur mehr blutig tingirt, sonst trocken. Keine Secretion.

Befund nach einem Monat:

Linkes Ohr: Trommelfell retrahirt, grau gefärbt, hintere Falte stark ausgeprägt. Hammergriff perspectivisch verkürzt, Reflex verschwommen. Ganzer hinterer unterer und z. Th. der untere vordere Quadrant bläulich-weiss. Man hat den Eindruck, als ob hinter dem Trommelfelle ein kugeliges Gebilde läge. Bei Druck auf die Gegend der Jugularis int. wird der hintere untere Quadrant etwas voller und die bläulich-weisse Farbe etwas saturirter, was beweist, dass man es hier mit dem Bulbus venae jugularis zu thun hat. Aspiration mit dem Siegle'schen Trichter

zeigt, dass das Trommelfell mit seinem Hintergrunde nicht verwachsen ist, indem die Farbe in Grauweiss übergeht und ein Reflex sichtbar wird.

Rechtes Ohr: Aehnliches Bild wie links. An der unteren Peripherie des Trommelfelles ein 2 mm und ca. 4 mm breites Segment von bläulich-weisser Farbe, welches bei Druck auf die Jugularis interna eine Spur grösser wird und saturirtere Farbe zeigt.

Discussion.

Prof. Urbantschitsch bemerkt, dass er diese Blaufärbung des Trommelfelles bei Narben wiederholt gesehen hat. Diese Färbung ist nicht in allen Fällen ein Beweis dafür, dass der Bulbus vorliegt, wenn auch im Falle Max kein Zweifel darüber besteht. Zur Zeit ist das Bild übereinstimmend mit dem, das Gomperz seiner Zeit auf der Naturforscher-Versammlung gezeigt hat. Auffallend ist die am Bulbus sonst nicht vorhandene schöne Nuance der Blaufärbung, die sich durch das physikalische Gesetz bezüglich trüber Medien auf dunklem Hintergrunde erklärt.

Hofrath Politzer glaubt auch, dass solche Blaufärbung vorkommen kann, ohne dass es sich um die membranöse Wand des Bulbus handle. P. hat Fälle gesehen, in denen die untere knöcherne Wand der Trommelhöhle vom Bulbus so vorgebaucht war, dass das Blut durchschimmern konnte, trotzdem noch eine sehr dünne Knochenwand vorlag und ohne dass der Bulbus wirklich freilag.

Dr. Max (Schlusswort) weist nochmals darauf hin, dass im vorliegenden Falle ein Zweifel über die Identificirung des blauen Schattens natürlich nicht bestehen könne, da er ja hier den Bulbus incidirt hat und speciell an der seiner Zeit incidirten Stelle die Blaufärbung stärker ausgesprochen ist als an der nicht incidirten. Interessant ist, dass in dem beschriebenen Falle die Dehiscenz auf beiden Seiten besteht. Die Paracentese war wegen der entzündlichen Symptome nicht zu umgehen.

Doc. Dr. F. Alt demonstrirt einen geheilten Fall von Cylindrom der Ohrmuschel, dessen histologische Präparate in der vorigen Sitzung von ihm gezeigt wurden. Die Wundheilung erfolgte ohne Plastik durch Granulationsbildung. Pat. erhält eine künstliche Ohrmuschel, die von Dr. Henning angefertigt wird. Die Demonstration erfolgte hauptsächlich, weil Votr. in jüngster Zeit Gelegenheit hatte, einen zweiten analogen Fall zu beobachten.

Hofrath Politzer demonstrirt einen Fall von operativ beseitigter traumatischer Atresie des äusseren Gehörganges:

Sander K., 24-jähriger Tagelöhner aus Oedenburg in Ungarn. Pat. wurde am 24. November von seinem behandelnden Arzte, Dr. Poszvek (siehe Demonstration in der Sitzung dieser Gesellschaft vom 29. November 1903), an die Ohrenklinik gewiesen und daselbst aufgenommen.

Anamnese: Am 30. August erhielt Pat. einen Säbelhieb über das rechte Ohr und die rechte Wange, durch welchen das Ohr an seiner Basis zur Hälfte abgetrennt wurde. Die Wunde heilte, doch trat eine Verschlechterung des Hörvermögens ein. Vorher war Pat. nie ohrenkrank gewesen.

Status praesens: Ohrmuschelrelief unverändert. An der rechten Gesichtseite eine 14 cm lange lineare, ziemlich gerade verlaufende Narbe, die 3 cm nach oben und hinten vom oberen Ende der Ohrbasis beginnt

und bis gegen das Kinn reicht. Die rechte Ohrmuschel steht ca. $1\frac{1}{2}$ cm tiefer als die linke. Rechts äusserer Gehörgang vollkommen atresirt. Die Haut der Cymba zieht unverändert darüber hinweg. Linkes Ohr normal.

Hörweite: Rechts Conversationsprache 9 m, Flüstersprache 4 m, links normal. Weber nach rechts, Schwabach verlängert, Rinne rechts negativ mit mässig verkürzter Luft- und verlängerter Kopfknochenleitung, links positiv, normal, Uhr vom Knochen positiv.

In Anbetracht der relativ guten Hörweite wurde eine membranöse Atresie mit dahinter noch wegsamem Gehörgang angenommen und demgemäss zunächst versucht, die Atresie vom Gehörgange aus abzutragen. Bei der Operation zeigte es sich, dass die Atresie des Gehörganges eine solide ist und da man in einer Tiefe von $1\frac{1}{2}$ cm noch nicht auf Gehörgangsreste stösst, wird nach Abbruch dieser Operation nach zwei Tagen von einem retroauriculären Schnitte wie zur Radicaloperation der vordere Theil des Proc. mast. freigelegt, die hintere Gehörgangswand abgetragen und der atresirende Bindegewebstheil als ca. 2 cm langer Zapfen gewonnen. Dieser zeigt keinen Hohlraum und wird mit der Scheere entfernt. Die so gewonnene Gehörgangsöffnung wird nach dem System der Körner'schen Plastik vergrössert, so dass sie für den Mittelfinger durchgängig ist. Bei der Ablösung des Gehörgangsendes quellen einige Tropfen nicht fötiden, gelben Eiters aus der knöchernen Gehörgangsöffnung hervor und nach Application eines Katheters wird noch mehr Eiter aus dem Mittelohre entleert. Der Gehörgang selbst ist auf die Hälfte der normalen Weite verengt. Zur Deckung des fast wallnussgrossen Defectes werden zwei langgestreckte rechtwinklige Lappen von der Haut über dem Proc. mast. genommen und implantirt, ihre Basis liegt im oberen bzw. unteren Winkel des ersten Hautschnittes. Die retroauriculäre Oeffnung wird zunächst offen gelassen. Wundversorgung, Verband.

Fünf Tage später werden die beiden Hautlappen an ihrer Basis durchtrennt und die Wundränder des retroauriculären Schnittes nach Anfrischung durch Naht geschlossen.

Hierauf folgt Deckung des vorderen Theiles der Knochenhöhle durch zwei Thiersch'sche Lappchen vom Oberschenkel; ein dritter Epidermislappen deckt die retroauriculäre, von der Lappenbildung herführende streifenförmige Wundfläche. Glatter Verlauf. Fortschreitende Epidermisirung der Höhle. Da infolge der Abwärtsrückung der Ohrmuschel der Gehörgang gegen die Paukenhöhle hin steil nach aufwärts verläuft, wird drei Wochen später ein Stück des Cymbaknorpels exstirpirt und die Gehörgangshaut nach innen gegen den Knochen geschlagen, so dass jetzt auch ohne Speculum die Tiefe des Gehörganges frei besichtigt werden kann. Eine erbsengrosse granulirende Fläche wird gelegentlich einer Thiersch'schen Plastik an einem anderen Pat. mit einem von diesem gewonnenen Epidermislappen, der prompt anheilt, gedeckt. Hörweite derzeit 5—6 m Flüstersprache.

Assistent Dr. Neumann demonstirt ein Präparat, das von einem 17jährigen Mädchen stammt, welches mit pyämischen Symptomen auf die Klinik aufgenommen wurde.

Unterbindung der Vena jugularis, dann Radicaloperation und Frei-

legung des Sinus. Seine laterale Wand ist pathologisch verändert und wird abgetragen. Die günstigen anatomischen Verhältnisse erlaubten es hier, den Bulbus venae jugularis zu überblicken; derselbe war mit necrotischen Massen erfüllt, welche mit dem scharfen Löffel entfernt wurden. Drainage.

Während zwei Tagen leichte Temperatursteigerung, dann Verbandwechsel (wie nunmehr in jedem Falle nach dem Vorschlage Alexander's). Dabei zeigte sich der Sinusgang von dickem, rahmigem Eiter erfüllt. Nach Austupfen desselben zeigt sich bei nach rechts gewandtem Kopfe wieder Eiter, nicht aber bei nach links gewandtem Kopfe, was das Bestehen eines Recessus verräth. Vier Tage nachher machte Austritt von Cerebrospinalflüssigkeit täglichen Verbandwechsel nothwendig. Eine Stelle am Nacken ist auf die leiseste Berührung sehr schmerzhaft.

Alle Symptome ergeben, dass hier ein Empyem des Bulbus venae jugularis besteht, das mit dem Schädelinnern communicirt, aber auch mit der tiefen Nackenmusculatur in Verbindung steht. Drei Wochen später Exitus letalis.

Die Section bestätigte die Diagnose: Extraduralabscess, der mit dem Schädelinnern durch eine Fistel communicirt, und eine Fistel, die in die tiefe Nackenmusculatur führt. Bei leichtem Druck auf die Nackenmusculatur bewegt sich die Flüssigkeit im Bulbus (Demonstration).

Dr. Barany demonstrirt zwei Patientinnen mit Gleichgewichtsstörungen, wie er sie seither in weiteren neun Fällen beobachtet hat. Die eine Pat. leidet an einer rechtsseitigen chronischen Eiterung mit abgelaufener linksseitiger Eiterung, die zweite Pat. an einer beiderseitigen chronischen Mittelohreiterung; die eine Pat. hat eine beginnende rechtsseitige, die andere eine linksseitige Labyrinthaffection.

Pat. 1 hält den Kopf stets nach vorn und links, Pat. 2 hielt ihn früher nach vorn und rechts, jetzt normal.

Beide Pat. können, wenn sie stehen und den Kopf nach der gesunden Seite neigen, ziemlich gut stehen, halten sie den Kopf zur kranken Seite, so schwanken sie sofort und fallen um. Pat. 2 zeigt diese Erscheinung derzeit weniger deutlich als früher.

Diese Beobachtungen sind nicht neu; Adler aus Breslau hat schon im Jahre 1897 derartige Fälle demonstrirt.

Wenn man nun die Pat. fragt, warum sie den Kopf zur gesunden Seite neigen, geben sie an, dass sie bei dieser Stellung keinen Schwindel haben, während bei Neigung zur kranken Seite heftiger Schwindel bei aufrecht gehaltenem Kopfe in geringem Grade auftritt.

Auch im Bette liegen die Pat. in solcher Stellung des Kopfes wie beim Stehen und Sitzen, da sonst ebenfalls Schwindel auftritt.

B. möchte diese Störung auf den Otolithenapparat beziehen. Das Raisonement, welches er hierbei anwendet, ist folgendes: Bekanntlich tritt bei Neigung des Kopfes auf die Schulter eine Gegenrollung der Augen ein, eine ebensolche, wenn wir uns aus der Rückenlage zur Seite drehen, dagegen nicht, wenn wir von der Rückenlage aus den Kopf zur Schulter neigen.

Die Gegenrollung ist also abhängig von einer gewissen Stellung des Otolithenapparates, denn die Stellung des Kopfes zur Verticalen ist dieselbe, wenn wir den Kopf zur Schulter neigen oder wenn wir

uns von der Rückenlage zur Seite drehen. Auch die von Barany beobachteten Störungen treten bei Orientirung des Otolithenapparates in einer gewissen Richtung zur Verticalen auf.

Doc. Alexander hatte die Freundlichkeit, dem Vortr. an einem Modelle die Lage der Nervenendstellen des Otolithenapparates zu construiren. Man sieht, dass bei der Kopfstellung, welche die Pat. einnimmt, die Nervenendstellen des Utriculus und Sacculus so gelagert sind, dass die Erregung für dieselbe eine minimale ist, so dass die Otolithen am wenigsten gleiten.

Die Kopfdrehung bei Thieren wurde nach Cocainisirung und Exstirpation des Labyrinthes beschrieben. Dabei zeigte sich ein entgegengesetztes Verhalten: Drehen des Kopfes auf die operirte Seite.

Ewald hat diese Kopfdrehung auf eine Schwäche der Musculatur der gekreuzten Seite zurückgeführt. Diese Erklärung ist ziemlich gezwungen und besonders gilt dies für das anfallsweise Auftreten dieser Kopfverdrehung, speciell bei Bewegungen, welche eine besondere Präcision erfordern. Dagegen wäre es ganz gut denkbar, dass gerade bei den letzteren Bewegungen die Thiere Schwindel bekommen und deshalb nun die Stellung einnehmen, bei der sie den geringsten Schwindel haben. Zur Stütze seiner Theorie hat Ewald den Kopf des Versuchstieres durch eine Schnur fixirt. Wenn man aber den Kopf fixirt, tritt eben weniger Schwindel ein. Es muss daher diese Frage der Kopfverdrehung bei Thieren von diesem neuen Gesichtspunkte aus nochmals geprüft werden.

Assistent Dr. Neumann hat die Verschiedenartigkeit der Gleichgewichtsstörung (Schwindel bei Neigung des Kopfes auf die kranke Seite bei Labyrinthaffectionen, Schwindel bei Neigung auf die gesunde Seite bei Kleinhirntumoren [Schmidt]) als differentialdiagnostisches Moment zur Distinction von Kleinhirn- und Labyrinthaffectionen hingestellt. Zu beiden Formen der Gleichgewichtsstörung treten aber noch andere Momente hinzu, die bei der Diagnose zu berücksichtigen sind. Weitere Studien darüber sollen in dieser Hinsicht Klärung bringen und wird Neumann darüber gelegentlich berichten.

Doc. Alexander demonstirt eine Reihe von Präparaten, deren technische Herstellung von einigem Interesse ist. Es ist bekannt, dass wir trotz der vielen Methoden für die Färbung pathologischer Präparate doch eigentlich mit Rücksicht auf den menschlichen Körper keine allzu sichere Methode haben. Bei Schrumpfungen am histologischen Präparate erkennt man gewöhnlich auf postmortale Veränderung, weil die Präparate nicht gleich eingelegt werden oder auf schädlichen Einfluss der Entkalkungs-, besonders der Fixationsflüssigkeit.

Der gewöhnliche microtechnische Weg ist, kurz skizzirt, folgender: Fixation des frischen Präparates, Nachhärten, Entkalken, mindestens 24 Stunden Auswaschen in fließendem Wasser, wieder nachhärten in stufenweise steigendem Alcohol (30, 60, 95 pCt. abs.). Es hat sich bei Knochenpräparaten gezeigt, dass der Schaden durch dieses Auswaschen und Nachhärten ein sehr grosser ist. Schrumpfungen am Felsenbein sind schwer nachzuweisen; dünne Röhrenknochen kleiner Thiere werden dagegen durch Entkalkung event. Nachhärtung sehr stark gebogen. Diese Nachtheile haften besonders der Phlorogucinmethode an. So sehr vorzüglich sie für kleine Objecte ist, so sehr schadet sie grossen Objecten,

die nachher bedeutend schrumpfen. Will man an solchen Knochen Studien machen, stören die Schrumpfungen sehr.

Bei Labyrinthuntersuchungen ist der Schaden noch stärker. Die Histologen wurden nach vorherigen Versuchen einig, die Nachhärtung abzukürzen, indem man die Präparate nach dem unerlässlichen Auswaschen sofort in 95proc. bzw. absoluten Alcohol brachte. Doch zeigte sich auch dabei nachträgliche Schrumpfung.

Schaffer hat nach diesbezüglichen Untersuchungen am Zahnbein vorgeschlagen, den Knochen vorher mit 5proc. Kali-Alaun zu behandeln, was zwei Vortheile mit sich bringt: 1. verträgt der Knochen dann sehr starke Säuren und 2. quillt er nicht im Wasser.

Ich habe die Methode an Delphin-Gehörorganen nachgeprüft. Das Delphinlabyrinth besteht aus vollkommen hartem und substanzreichem Knochen. Ich habe dieselben 24 Stunden post mortem (ich erhielt mein Material aus Triest) eingelegt, zunächst mit Formalin, dann mit Kali-Alaunlösung behandelt, endlich in hochprocentiger Säure (12proc. Salpetersäure) entkalkt und gute Bilder erhalten: Es war keine auf die Entkalkung zu beziehende Veränderung oder Schrumpfung nachweisbar.

Später hat Schaffer nach weiteren Versuchen vorgeschlagen, den Knochen erst einzubetten und dann in die Entkalkungsflüssigkeit zu bringen, da diese auch dicke Celloidinmäntel durchdringt: Also Fixation in Formalin Müller, dann Nachhärtung und Einbettung, endlich Einbringung in die Entkalkungsflüssigkeit, schliesslich Auswaschen.

Diese Methode habe ich mit Erfolg am Thiere verwendet und gleichzeitig Studien am Menschen gemacht, die Folgendes ergaben:

Es ist überflüssig, der Fixationsflüssigkeit erst durch Eröffnung der Labyrinth Hohlräume einen Weg in das Innere desselben zu bahnen, und ich habe an Präparaten vom Menschen, bei denen das Schläfebein in toto ohne Eröffnung des Labyrinthes eingelegt worden war, gute histologische Bilder erhalten, die besonders wie die gleichzeitig Ihnen hier unter dem Microscope eingestellten Präparate das häutige Labyrinth in vollkommen ungestörtem topographischen Situs zeigen.

Das Intactlassen des Labyrinthes bietet zwei Vortheile.

1. Gehen wir der Stelle, an der wir sonst die künstliche Oeffnung anlegen, nicht verlustig und 2. entfallen auch die Lageveränderungen, die mechanisch durch die Eröffnung der Labyrinthkapsel nur zu leicht an den häutigen Theilen erzeugt werden. (Folgt Demonstration einschlägiger histologischer Präparate.)

Doc. Alexander demonstirt einen Fall von chronischer Facialislähmung, in dem er eine Facialis-Hypoglossus-Anastomose angelegt hat.

Paul M., 20jähriger Metallgiesser aus Ungarn, hatte im Verlaufe einer chronischen linksseitigen Ohreiterung eine nunmehr fünf Jahre bestehende Facialislähmung acquirirt. Im Alter von 1½ Jahren litt er an einer nach Scharlach aufgetretenen doppelseitigen Eiterung. Wegen eingetretener Ohren- und Kopfschmerzen wurde Pat. im December 1903 aufgenommen.

Die Radicaloperation (linkes Ohr) ergab neben ausgedehnter Zerstörung des Warzenfortsatzes eitrige Erweiterung der Labyrinthkapsel und des Facialiscanales. Die erkrankten Theile wurden mit dem scharfen Löffel entfernt. Plastik nach Panse. Wundverlauf reactionslos.

Da Pat. keine Aussicht auf Correctur seiner Lähmung hat, wurde ihm die Anastomosenbildung vorgeschlagen. Die electriche Untersuchung des Nerven ergibt Reste von galvanischer Erregbarkeit im Nervenstamme und oberen Aste sowie von Beweglichkeit des linken Lides; Zunge, weicher Gaumen, Geschmack nicht gestört.

Die Operation wurde am 2. Februar 1904 ausgeführt: Freilegung des Hypoglossus etwa 1½ cm vor dem Biventer, Fassen in drei Catgut-schlingen, Freilegung des Facialis bis zum Foramen stylomastoideum und Isolirung bis zur Parotis. Aneinanderlagerung der Nerven auf eine Strecke von 4 mm. Das Neurilemma des Hypoglossus wurde eröffnet und geritzt und mit zwei Catgutnähten mit dem Facialis verbunden. Wundverlauf normal, Heilung per primam.

Kurze Zeit post operat. aufgetretene unvollkommene Zungenparese, starke Schluck- und geringe Sprachbeschwerden sind bereits zurückgegangen. Therapie seit der Operation: Tägliche Massage und Behandlung mit dem galvanischen Strome. Pat. muss leider in seine Heimat entlassen werden.

Selbstverständlich ist noch kein Motilitätseffect der Anastomose zu ersehen, vor 8—11 Monaten auch gewiss nicht zu erwarten.

Der Kranke wird vorgestellt, weil er in seine Heimat entlassen werden muss, woselbst er voraussichtlich entsprechend weiter behandelt werden wird.

Alexander bespricht im Anschlusse an diesen Fall die einschlägige Literatur und classificirt die Fälle von Facialislähmung mit Beziehung auf die event. Indication zur Anastomosenbildung. (Erscheint ausführlich im Archiv für Ohrenheilkunde.)

Sitzungsbericht der laryngo-otologischen Gesellschaft, München.

22. Sitzung am 14. December 1903.

Vorsitzender: Prof. Schech.

Schriftführer: Dr. Hecht.

(Zu dieser Sitzung waren die Kinderärzte eingeladen.)

1. Vortrag von Dr. Trautmann: Beitrag zum Wesen des Drüsenfiebers unter Berücksichtigung des Lymphsystems und der Bacteriologie. (Autoreferat, erscheint in extenso im „Jahrbuch für Kinderheilkunde“.)

Nach Würdigung der Literatur von Emil Pfeiffer an bis auf die Neuzeit und der dort niedergelegten verschiedenen Ansichten über Wesen und Aetiologie des Drüsenfiebers behandelt der Vortragende die beiden Fragen: 1. Wodurch kann der Beweis erbracht werden, dass die Infectionsporte im Allgemeinen im Nasenrachenraume und im Speciellen vorwiegend in der Pharynxtonsille gegeben ist? 2. Welcher Art ist diese Infection? Hinsichtlich der ersten Frage werden die topo-

graphisch-anatomischen Verhältnisse der Lymphdrüsen und Lymphbahnen erörtert, welche eine Verbindung zwischen dem Nasopharynx, der Nase und der Mundrachenhöhle mit den oberflächlichen Nackendrüsen und den Cervicaldrüsen überhaupt darstellen. Hierbei werden neben den Untersuchungen von Hyrtl, Luschka, Henle, Tourtoul, Quain-Hoffmann, Bókai sen. und jun., Dollinger, Alexy, Gillette, Sappey in ausführlicher Weise die Ergebnisse der Injectionsexperimente von A. Most, Grossmann, Küttner, Poirier herangezogen und diese Verhältnisse an der Hand von Beobachtungen von Leon Lewin, Thost, Schlenker auf die Pathologie exemplificirt.

Aus all' diesem geht hervor, dass streng localisirte Erkrankungen im Nasenrachenraume gewissermaassen hinten herum von den Pharyngealdrüsen zu den Nackendrüsen, in der Mundhöhle und speciell in den Tonsillen aber nach vorne zu den Submaxillardrüsen und von hier abwärts den Lymphbahnenweg nehmen und weiter, dass auf Grund der Localisation der Drüsenanschwellungen das Drüsenfieber eine Erkrankung des Nasenrachenraumes oder der Pharynxtonsille sein muss. Für die Verbreitungsart des Krankheitsprocesses von hier aus auf die nächstgelegenen Lymphdrüsen ist die von A. Most festgestellte Thatsache von Wichtigkeit, nach welcher zweierlei Arten von Pharyngealdrüsen existiren, nämlich 1. die Gl. pharyngeales laterales, welche bisher, insbesondere von Mascagni, Sappey, Tourtoul und Luschka, fälschlich als retropharyngeale Drüsen bezeichnet wurden und ausserdem mit den von Henle Gl. fac. profundae genannten identisch sind und welche constant und persistirend sind und 2. die eigentlichen inconstanten, später atrophirenden Retropharyngealdrüsen.

Hinsichtlich der zweiten Frage führt der Vortr. an, dass in den allermeisten Fällen von Drüsenfieber keine bacteriologischen Untersuchungen gemacht wurden und ein bestimmter Infectionsträger, wie z. B. der Streptococcus, von einzelnen Autoren nur als wahrscheinlich vermuthet wurde. In den wenigen bacteriologisch untersuchten Fällen konnten Streptococcen, Fränkel'sche Pneumococcen und den Influenzabacillen sehr ähnliche, vielleicht identische Microorganismen nachgewiesen werden.

Bei den nahen Beziehungen, welche man den Streptococcen zum Scharlach zugestehen muss, ist die Möglichkeit nicht von der Hand zu weisen, dass das Drüsenfieber eine rudimentäre Form der Scarlatina mit im Nasopharynx localisirtem Sitz des Krankheitsgiftes ist, ebenso aber auch der mögliche gleiche und alleinige Ausdruck von Masern, Rötheln, Variola, Typhus, Diphtherie, Influenza.

Gegen die vielfache diagnostische Verwerthung von Nackendrüsenanschwellung als sicheres pathognomonisches Zeichen für Lues, sobald keine anderen bestimmten Krankheiten angenommen werden können, wird Front gemacht und den jüngsten Ausführungen O. Rosenbach's, welcher sich in gleichem Sinne mit Entschiedenheit ausspricht, völlig Recht gegeben. Die von H. Neumann und Filatow beschriebenen Fälle von „acuter idiopathischer Halsdrüsenentzündung“, welche mit dem Drüsenfieber hauptsächlich wegen ihres Ausganges in Suppuration nicht identisch sein sollen, lassen nach den mehrfachen Beobachtungen Comby's von Vereiterungen beim Drüsenfieber trotzdem an die Möglich-

keit einer bestehenden Varietät der Pfeiffer'schen Erkrankung denken, zumal von Neumann der Infectionssitz im Nasenrachenraume vorausgesetzt wurde und der Nachweis von pyogenen Staphylococcen gelang.

Zur Illustrirung und Erweiterung der vorangegangenen Ausführungen wird von Trautmann ein selbst beobachteter Fall von Drüsenfieber angeführt, welcher nahezu alle diagnostisch in Frage kommenden Kriterien aufweist.

Diese sind das plötzlich einsetzende und kurzdauernde Fieber, nach Abfall desselben das bleibende subjective Wohlbefinden und das längere Persistiren der Schwellung der Nacken- und Achseldrüsen, welche durch eine nachgewiesene Erkrankung im Nasenrachenraume aus dessen Lymphquellgebiet inficirt wurden. Dabei waren aber im Gegensatze zu der von Pfeiffer angegebenen Schmerzhaftigkeit die haselnuss- bis wallnuss-gross geschwellten Drüsen indolent. Als Begleiterscheinungen, welche leicht verlocken, als einzig bestehendes und primäres Symptom aufgefasst zu werden, bestanden entzündliche Affectionen in der Nasen- und Mundhöhle. Dazu kommt ein objectiver bacteriologischer Befund, nämlich der Nachweis von Streptococcen in überaus grosser Menge in aus der Nase entleerten blutigen Fetzen. Der Krankheitsprocess ist in diesem Falle ein der Streptococcenangina der Gaumentonsillen analoger, was dadurch erwiesen wird, dass die pflegende und inficirte Mutter eine Follicularangina acquirirte. Bei dieser schwellte die eine Submaxillar-drüse an; die Nackendrüsen blieben frei.

Die allgemeinen Consequenzen, welche die Fälle der Literatur und der vorgetragene gestatten, werden resumirend folgendermaassen zusammengefasst:

1. Das sog. Drüsenfieber ist vorwiegend eine Krankheit des Kindesalters und bedeutet in seinem der Krankheit die Signatur gebenden klinischen Bilde als Lymphadenitis, vornehmlich der Nackendrüsen und weiterhin der übrigen Hals- und Achseldrüsen, nur einen symptomatischen Ausdruck einer infectiösen Erkrankung im Nasenrachenraum, speciell der Pharynxtonsille, ganz analog irgend einer Form der Angina tonsillaris. Dabei können entzündliche Nebenerscheinungen in der Mundhöhle und Nase bestehen.

2. Die Lymphadenitis beim Drüsenfieber stammt aus dem Lymphquellgebiete des Infectionssitzes, welcher mit den afficirten Drüsen in Verbindung steht.

3. Bei der Propagation des Infectionstoffes bilden die hinteren und seitlichen Pharynxdrüsen die erste Etappe oder Durchgangsstation. Im fortgeschrittenen Alter atrophiren nur die inconstanten retropharyngealen Drüsen, die constanten lateralen dagegen persistiren. Damit erklärt sich das seltene Vorkommen des Drüsenfiebers bei Erwachsenen, bei welchen in Ermangelung einer Pharynxtonsille der Sitz der Infection die Schleimhaut des Nasenrachenraumes selbst sein kann.

4. Die Verschleppung eines Krankheitsstoffes von den Gaumendrüsen aus vollzieht sich auf anderen Lymphbahnen und zu anderen Drüsen, nämlich zu den Gl. submaxillares, welche in diesem Falle dann die erste Etappe darstellen. Deshalb bleiben bei solcher Localisation des Krankheitsprocesses die Nackendrüsen frei.

5. Bei combinirtem Infectionssitze im Nasenrachenraume und in der Mundhöhle können die dem beiderseitigen Lymphquellgebiete zugehörigen Drüsen, die Nacken- und Submaxillardrüsen, anschwellen.

6. Das Drüsenfieber ist kein Morbus sui generis. Dasselbe ist eine Infectionskrankheit mit verschiedener bacteriologischer Aetiologie. Die im beschriebenen Falle nachgewiesenen Streptococcen können nicht allgemein als ausschliessliche Krankheitserreger angesehen werden und man kann deshalb trotz deren Ursächlichkeit im einzelnen Falle das Drüsenfieber nicht schlechtweg als Streptococceinfection bezeichnen. Wie die Angina tonsillaris kann auch das Drüsenfieber durch die verschiedensten Bacterien hervorgerufen werden, ja man muss sogar annehmen, dass es der alleinige Ausdruck irgend einer im Nasopharynx localisirten und anderweitig nicht in Erscheinung tretenden gewöhnlichen Infectionskrankheit rudimentärer Form sein kann.

7. Die Anschwellung der Nackendrüsen für sich allein ist kein absolutes pathognomonisches Zeichen für Lues.

8. Die Beschränkung des Krankheitsprocesses auf die allernächst gelegenen oder die Propagation auf die entfernten Lymphdrüsen, sowie das Auftreten von Complicationen (Nephritis etc.) ist von der Resistenz des befallenen Körpers oder des in Betracht kommenden Gewebes und von der Virulenz des jeweiligen Krankheitserregers abhängig.

Discussion.

Herr Schech: Was die Schwellung der seitlichen Halslymphdrüsen und Nackendrüsen bei Syphilis anlangt, so kommt dieselbe hauptsächlich da vor, wo der Primäraffect am Kopfe resp. in der Mundrachenhöhle sass; ferner vermisst man selten die betr. Lymphdrüsenanschwellung bei papulös-maculösem Exanthem der Kopfhaut. Bei tertiärer Mundrachenlues ist Lymphdrüsenanschwellung nicht nur nicht constant, sondern vielmehr recht selten, während sie bei Tuberculose und Carcinom fast constant ist.

Herr Seitz a. G.: Drüsenfieber ist auch unter einem reichen Kindermaterial nur selten zu beobachten, wenn man von den secundären Affectionen besonders bei Scharlach absieht. Doch sah ich das vom Vortr. präcisirte Krankheitsbild zuweilen und auch auscheinend die Infection von anginös erkrankten Familiengliedern ausgehend.

Herr Rosenbaum a. G.: Auch ich kann über einen Fall aus meiner Praxis berichten; es handelt sich um ein dreijähriges Kind, das etwas behinderte Nasenathmung zeigte, sonst subjectiv ohne Beschwerden war; Fauces waren kaum geröthet, Nacken- und Submaxillardrüsen wenig geschwellt, nicht schmerzhaft, doch bestand remittirendes Fieber mit täglichen Schwankungen von 36,9—39,8 (Analmessung); da das Fieber nicht zurückging, wurde die Rachenmandel entfernt (Herr Docent Dr. Neumayer), wonach die Temperatur sofort abfiel und nur einige Tage noch 38,5, wohl durch Resorption virulenten Materials von der Wundfläche aus, erreicht wurde.

2. Vortrag von Dr. Mader: Ueber Misserfolge in der Behandlung der hyperplastischen Rachen tonsille.

(Erscheint in extenso an anderer Stelle.)

Discussion.

Herr Schech: Ich kann bestätigen, dass die Recidive hauptsächlich da vorkommen, wo ungenügend operirt wurde, und dieses Letztere ist oft der Fall bei ungeberdigen und sich sträubenden oder unartigen Kindern, bei denen ich die Narcose für absolut nöthig halte, während ältere, vernünftige Kinder ohne Narcose operirt werden können. Eine zweite Ursache des Recidivs der Adenoiden liegt in dem sogen. „Lymphatismus“, wobei zahlreiche Lymphdrüsen auch unterhalb des Halses und Kopfes geschwellt sind, und welchem eine allgemeine Blut- resp. Lymphdrüsenerkrankung zu Grunde zu liegen scheint; ein dritter Grund, warum die Erscheinungen nach Operation der Adenoiden manchmal nicht zurückgehen, sind gleichzeitige Missbildungen der Nase, Verkrümmungen des hinteren Septumendes, Verwachsungen und Difformitäten der Choanen, Muschelverwachsungen etc.

Herr Hecht: Ich kann nur immer wieder zur Operation der hypertrophischen Rachentonsille das Schütz'sche Instrument, das in drei Grössen angefertigt wird, als das geeignetste empfehlen. Von Ausnahmefällen abgesehen, gelingt es immer, die Rachenmandel in toto zu excidiren; etwa restirende kleine Stückchen kann man dann leicht sofort oder später mit anderen Instrumenten (Ringmesser, Schlinge etc.) abtragen. Bezüglich der Narcose muss ich meinen Standpunkt dahin präcisiren, dass man in der Regel ohne Narcose operiren und nur in besonderen Ausnahmefällen die Rachenmandel in Narcose entfernen soll. Ich selbst habe bei mehreren Hundert Adenoiden-Operationen noch niemals die Narcose angewandt und bin stets zum Ziele gekommen. Abgesehen von den wenn auch geringen Gefahren der Narcose an sich, der Möglichkeit etwaiger Blutaspiration und den Nachwehen der Narcose — welch' letztere ja beim Bromäthyl allerdings nahezu in Wegfall kommt — hat man auch gleich nach der Operation, sobald die Blutung steht, in vielen Fällen die Möglichkeit, das Operationsgebiet im Spiegelbilde zu controliren und sich von dem Operationseffecte zu überzeugen. Die postoperative, digitale Exploration des Nasenrachenraumes halte ich für unzweckmässig.

Herr Mader (Schlusswort): Bezüglich der Indication zur Narcose möchte ich noch auf einen Punkt aufmerksam machen, der meines Wissens noch nicht hervorgehoben wurde: Ich halte die Narcose schon aus Gründen der Menschlichkeit für geboten. Patienten, welche noch verschiedene andere Operationen durchgemacht haben, z. B. Entfernung von Hypertrophien, Spinen u. dergl., geben übereinstimmend an, dass die Adenoidenoperation die weitaus schmerzhafteste sei und sie würden sich alle ohne Narcose wieder machen lassen, nur die eine nicht mehr. Unter solchen Umständen ist eine üble Einwirkung auf das Nervensystem des kindlichen Organismus bei einer derartigen Brüstkirung desselben, wie das bei der Operation ohne Narcose geschieht, durchaus plausibel.

Was das von Herrn Hecht erwähnte Schütz'sche Instrument betrifft, so habe ich dasselbe ebenfalls ausprobiert, am Lebenden und an der Leiche, konnte aber nicht finden, dass es eine Ausnahme macht.

* * *

23. Sitzung am 4. Januar 1904.

Vorsitzender: Prof. Schech.
Schriftführer: Dr. Hecht.

Dr. F. Schaefer: Demonstrationen von Instrumenten und Apparaten.

I. Ein von ihm selbst construirter electricischer Anschluss-Apparat.

In Tischform, auf Rollen fahrbar, bekommt der Apparat seine Zuleitung durch ein Zugpendel von der Zimmerdecke aus. Dadurch ist grösste Bewegungsfreiheit für den ganzen Apparat gegeben.

Auf den Tischzargen der beiden längeren Seiten sind die Apparate aufmontirt. Die eine Seite trägt Inductionsstrom und constanten Strom mit Milliampèremeter, die andere Seite Caustik mit Ampèremeter und Endoscopie.

Unter den Ableitungsklemmen befinden sich Fächer, die die Leitungsschnüre mit Electroden, Cautergriff, Endoscopielampen aufnehmen, so dass diese Theile nie abgeschraubt werden brauchen.

Den Innenraum des Tisches nehmen Vorschaltlampen und Vorschalt-drähte, wie ein auf einem Schlitten verschiebbarer Transformer-Motor ein, der von den secundären Bürsten den Caustikstrom abgiebt. Werden die Bürsten durch einen Excenterhebel ausser Contact gebracht, so läuft der Transformer-Motor als einfacher Motor.

An seiner Achse sitzt ein auf der schmalen Tischseite vorspringender, sogen. „amerikanischer Bohrkopf“, der den Bohrschlauch oder eine Schnurlaufscheibe (für Harncentrifuge oder für stroboscopische Scheiben) centrirt einspannen lässt.

II. Eine Untersuchungslampe mit Stativ.

Als Lichtquelle dient eine 32K-Nernstlampe, vor der eine Halbkugellinse mit Zahntrieb sitzt.

Das Ganze ist aufgehängt an einem Halbkreisbogen, der sich im Centrum des Kreises um seine Achse drehen lässt, wie auch gestattet, die Lampe in jedem Winkel zur Horizontalen mittels Klemmschraube festzustellen.

Als Stativfuss selbst dient ein sogen. Wahl'sches Rohr, d. h. zwei in einander verschiebliche Rohre, die durch Klemmung von drei Stahlkugeln auf einem Conus in jeder Höhenlage ohne Schraube festgehalten werden.

III. Eine Sondirungsvorrichtung in Verbindung mit dem Salpingoscop.

Um mit dem kleinen Salpingoscop unter Controle des Auges Sondirungen und Ausspülungen von Buchten und Nebenhöhlenöffnungen vorzunehmen, hat Vortr. über dasselbe auf einer Schutzhülse ein kleines Führungsröhrchen für elastischen Tubencatheter angebracht, dessen Ende gerade über dem Prisma durch eine kleine Feder mehr oder weniger wirklich abgelenkt wird, je nachdem man durch Vor- oder

Zurückschieben des Führungsröhrchens die Feder mehr oder weniger sich krümmen lässt.

Ist das Ostium durch Verschieben des Catheters sondirt, so kann man durch denselben unter optischer Controle eine Ausspülung vornehmen.

IV. Ein neuer Spülapparat in Tischform.

(Derselbe wird in dieser Zeitschrift genauer beschrieben werden.)

2. Vortrag von Dr. Boehm: Ueber Verletzungen des Trommelfelles durch indirecte Gewalt.

(Ist in extenso in dieser Monatsschrift 1904, No. 3 erschienen.)

Discussion.

Dr. Hecht: Bezüglich der Form der traumatischen Trommelfellperforationen muss man berücksichtigen, wie lange Zeit zwischen Trauma und erster Untersuchung verstrichen. Ebenso wie die artificiellen — durch Paracentesen gesetzten — Trommelfellperforationen haben auch die traumatischen die Tendenz, ihre ursprüngliche, wohl spaltförmige oder halbmondförmige Form allmählich abzurunden, so dass eine mehr minder lange Zeit nach dem Trauma die traumatische Perforation das gleiche Aussehen bietet, wie die üblichen, nach Mittelohreiterungen persistirenden Perforationen. Durch diese Thatsache ist es oft unmöglich, auf Grund des objectiven Befundes allein die Diagnose einer traumatischen Perforation mit Sicherheit zu stellen.

Prof. Schech hat leider an sich selbst einmal die Folgen einer traumatischen Trommelfellperforation studiren können, indem ihm beim Bücken im Walde der abgestorbene Ast eines Lärchenbäumchens in's linke Ohr gerieth und das Tympanum zerriss. Einem furchtbaren Knalle folgten momentane Bewusstlosigkeit, dann Sausen, Brausen, alle möglichen musikalischen Töne, Erscheinungen der Labyrinthreizung, welche sich namentlich beim Eisenbahnfahren zur Unerträglichkeit mit gleichzeitiger hochgradigster Schwerhörigkeit steigerten. Die Verletzung im hinteren unteren Quadranten heilte völlig aseptisch, doch blieben die Erscheinungen der Labyrinthreizung noch fast ein halbes Jahr lang bestehen. Die Gehörschärfe stellte sich wieder völlig her, vielleicht sogar etwas besser, da das Trommelfell nach Aussage eines Ohrenspecialisten vorher etwas erschlaft gewesen war. Sodann fragt Prof. Schech nach dem Vorkommen und der Häufigkeit von Trommelfellperforationen bei Detonationen, beim Schiessen aus Panzerthürmen oder aus grossen Belagerungsgeschützen.

II. Referate.

a) Otologische:

Zur Casuistik der diagnostischen Irrthümer in der Otochirurgie. Von Dr. Walther Schulze, Assistenzarzt der Klinik. Aus der k. Universitäts-Ohrenklinik in Halle a. S. (Geh. Med.-Rath Prof. Dr. Schwartz). (Arch. f. Ohrenheilk., Bd. 60.)

Sch. berichtet über einen Fall von linksseitiger Ohreiterung mit linksseitigem Kopfschmerz sowie Percussionsempfindlichkeit der linken Kopfseite, ferner Aphasie und rechtsseitiger Lähmung, alles Symptome, welche auf eine Betheiligung der dem kranken Ohre entsprechenden linken Gehirnhemisphäre hinwiesen. Bei der Operation wurde keine cerebrale Complication gefunden. Die Obduction ergab, dass der ganze Symptomencomplex durch eine chronische Nephritis bezw. durch Urämie hervorgerufen war.

Bei einem zweiten operirten Falle bestanden gleichfalls Herderscheinungen für den linken Schläfelappen. Bei der Obduction erwies sich das Gehirn und die Hirnhäute intact. Der Sinus zeigte entzündliche Veränderungen. Das Krankheitsbild war durch pyämische Allgemeininfektion hervorgerufen.

Sch. appellirt, die ungünstigen Ausgänge, die Misserfolge und die Fehldiagnosen nicht mit dem Mantel der Vergessenheit zu umhüllen, sondern im Interesse der Wissenschaft zu veröffentlichen. Alt.

Vier Todesfälle nach Mittelohreiterung. Von Stabsarzt Dr. Hölscher in Ulm. (Zeitschr. f. Ohrenheilk., XLV, 4)

Casuistische Beiträge zur Kenntniss der letalen Folgeerscheinungen nach acuten und chronischen Mittelohreiterungen. Keller.

Beitrag zur Pathologie und Diagnose der tuberculösen Mittelohrentzündung. Von Dr. Grimmer in Montreal. (Zeitschr. f. Ohrenheilk., XLIV, 2.)

Unter 19 Fällen von chronischer Mittelohreiterung fanden sich 5 tuberculöser, 13 nichttuberculöser Natur, in einem Falle blieb die Diagnose zweifelhaft. Verf. bespricht eingehend die Schwierigkeit der differentiellen Diagnose an der Hand der Literatur sowie eigener Beobachtung. Erwähnt sei, dass sich in 60 pCt. der tuberculösen Fälle Facialislähmung vorfand gegen 33 pCt. bei den nichttuberculösen Ohreiterungen, sowie dass bei ersteren die Lähmung viel früher sich einstellte. Dieser Umstand lasse sich für die Diagnose der tuberculösen Natur ebenso verwerthen wie die Schmerzlosigkeit des Ohrprocesses, frühauftretende ausgedehnte Knochenzerstörung und multiple Trommelfellperforation; dagegen liess sich aus der Beschaffenheit des Eiters bei obigen Fällen kein Rückschluss auf die tuberculöse Natur des Ohrleidens ziehen. Auch

Gr. weist auf die schlaffen, ödematösen Granulationen bei tuberculösen Warzenfortsatzerkrankungen hin und betont in Uebereinstimmung mit Scheibe, dass in keinem der mit Cholesteatom complicirten chronischen Ohreiterungen es sich um Tuberculose gehandelt habe. Keller.

Richtung und Benennung der Bogengänge des menschlichen Labyrinthes. Von Dr. Sato aus Tokio. Aus dem Laboratorium der Ohren- und Kehlkopfclinik der Universität Rostock. (Zeitschr. f. Ohrenheilk., XLIV, 2.)

Verf. weist durch Messungen das Irrige der allgemein verbreiteten Annahme nach, dass die Bogengänge parallel der horizontalen, sagittalen und frontalen Schädelebene gerichtet seien; der sagittale Bogengang z. B. stehe in einem Winkel von ca. 45° zur sagittalen Medianebene des Kopfes. Demnach sei die übliche Benennung der Bogengänge als gänzlich unbrauchbar aufzugeben. Keller.

Giebt es Abweichungen im Verlaufe des Nervus facialis, welche auf die Warzenfortsatzoperation von Einfluss sind? Von Dr. Randall in Philadelphia. (Zeitschr. f. Ohrenheilk., XLIV, 3.)

Entgegen der Ansicht anderer Autoren über grosse Verschiedenheiten im Verlaufe des Facialiscanals fand R., „dass der absteigende Theil des Nerv. facialis bis zum Austritte aus dem Foramen stylo-mastoideum in allen untersuchten 100 Fällen einen fast verticalen Verlauf zeigte und die schiefe Fläche des Trommelfelles etwa 3 mm hinter der mittleren Partie des hinteren Annulusrandes kreuzt“. Keller.

Zur Aetiologie der perlförmigen Epithelialbildungen am Trommelfell.

Von Dr. Ernst Urbantschitsch in Wien. (Arch. f. Ohrenheilk., Bd. 60.)

Zwischen der Durchtrennung des Trommelfelles und der Bildung der Epithelialperlen besteht ein inniger Zusammenhang. Bei der Durchschneidung der Membran werden von ihrer Oberfläche entweder losgelöste oder wahrscheinlich umgestülpte Epithelzellen in die Substantia propria gebracht, die hier gewuchert sind, die dann aus der Binde-substanz der mittleren Trommelfellschicht mit einer Hülle umkleidet werden und in dieser sich später zum Theile in Detritus umwandeln. Diese kleinen Neubildungen sind als cystische Geschwülste anzusehen und können als Miniaturatherome angesprochen werden. Alt.

Zur Kenntniss der hereditär-degenerativen Taubstummheit. Von

Dr. V. Hammerschlag in Wien. (Zeitschr. f. Ohrenheilk., XLV, 4.)

Nach den Untersuchungen von Alexander und Kreidl an japanischen Tanzmäusen sowie von Pollak und Strehl an Taubstummen lag die Vermuthung nahe, dass sich in dem differenten Verhalten bei Galvanisation des Kopfes ein gewisser Anhalt für die Unterscheidung congenitaler und acquirirter Taubstummheit finden lassen würde, insofern bei der ersteren die Fälle mit normaler galvanischer Reaction bei weitem überwiegen. H. prüfte die Resultate an einer Zahl von 23 Taubstummen, welche er auf Grund anamnestischer und sonstiger Momente als con-

genitale Taubstumme aus der Zahl der Zöglinge der Allgem. österreich. israelit. Taubstummenanstalt in Wien aussonderte; bei Galvanisation des Kopfes verhielten sich dabei 22 normal. Gleichwohl möchte H. hierin kein entscheidendes diagnostisches Merkmal zwischen congenitaler und acquirirter Taubstummheit erkennen, weil auch unter letzteren ein gewisser Procentsatz normale galvanische Reaction zeigen wird.

Keller.

Ueber die Frühformen der Scharlachotitis und deren Bösartigkeit.

Von Dr. Lewy in Frankfurt a. O. (Zeitschr. f. Ohrenheilk., XLIV, 3.)

Der Autor bespricht an der Hand eines einschlägigen Falles und der Literatur die Bedeutung der Scharlachotitis im Allgemeinen sowie der Frühform derselben im Besonderen.

Keller.

Zwei Schläfenlappenabscesse. Von Dr. Voss in Riga. (Zeitschr. für Ohrenheilk., XLIV, 2.)

Im ersten Falle handelte es sich um eine traumatische Trommelfellruptur mit nachfolgender Ohreiterung und Fortleitung des Processes in's Cavum cranii ohne Basisfractur; der kirschgrosse Abscess an der Unterfläche des Schläfenlappens war bei der Operation nicht gefunden worden. Beim zweiten Falle, chronischer rechtsseitiger Otorrhoe, wurde bei der Radicaloperation mit Freilegung des Sinus und der Dura des Kleinhirns und des Schläfenlappens der Abscess mit der Pravaz'schen Spritze getroffen.

Keller.

Zur Kenntniss der postoperativen Pyocyanus-Perichondritis der Ohrmuschel. Von Dr. Tatsusaburo Sarai. Aus der Ohren- u. Kehlkopfklinik in Rostock. (Zeitschr. f. Ohrenheilk., XLV, 4.)

In den bisher daraufhin untersuchten Fällen von eitriger Perichondritis der Ohrmuschel nach Zaufal'scher oder Stacke'scher Plastik fand sich im Eiter stets der Bacillus pyocyanus vor. T. reiht den bisherigen Beobachtungen einen neuen Fall an; bei demselben erwiesen sich Alcoholverbände als schmerzlindernd; unter fortgesetztem Druckverbande schwand die anfänglich beträchtliche Verdickung in der Cavitas und Cymba conchae vollständig.

Keller.

Zur Kenntniss der Höhlen im Stirnbeine. Von Prof. Dr. A. Onodi in Budapest. (Arch. f. Laryngol. etc. 1903, Bd. XIV, pag. 375.)

O. theilt die Ergebnisse seiner Untersuchungen mit, die er, nur das practische Interesse der zu beschreibenden Verhältnisse vor Augen haltend, vornahm und die sich auf die Höhlen im Schuppentheile und im Orbitaltheile (Cellulae orbitales) von 30 Schädeln beziehen. Die Ergebnisse waren in practischer Hinsicht lehrreich und das Gesamtbild der gefundenen Verhältnisse gestaltete sich instructiv für die Beurtheilung des diagnostischen Werthes der Durchleuchtung, instructiv auch für die chirurgischen Eingriffe und für die Erklärung der orbitalen und cerebralen Complicationen. Was diese letzteren anlangt, so ergibt sich aus O.'s Untersuchungen, wie leicht das Weiterschreiten der krank-Processes von der Stirnhöhle aus theils durch die Communicationen,

theils durch die dünnen Scheidewände auf die Orbitalzellen, ferner auf das Siebbeinlabyrinth und event. auch auf die Keilbeinhöhle erfolgen kann, dass ferner, trotz der Eröffnung der Stirnhöhle, die Erkrankung der mit der Stirnhöhle communicirenden oder abgesonderten Orbitalzellen fortzubestehen und sowohl zu orbitalen wie cerebralen Complicationen zu führen im Stande ist. Diese Complicationen können entstehen auch durch Perforationen der papierdünnen Wände der Stirnhöhle gegen die Augenhöhle und gegen die vordere und mittlere Schädelgrube zu, ferner durch Perforation der papierdünnen Wände der Orbitalzellen gegen die Augenhöhle und gegen die vordere Schädelgrube. Beziehunglich der chirurgischen Eingriffe steht O. nach wie vor auf dem Standpunkte, dass bei der grossen Mannigfaltigkeit der Formverhältnisse der Höhlen im Stirnbeine und bei Betrachtung der von ihm geschilderten und abgebildeten Verhältnisse nur von einer radicalen Eröffnung und Ausräumung der Stirnhöhle die Rede sein könne. Mit der vollständigen Entfernung der vorderen Stirnhöhlenwand habe Kuhnt den richtigen Weg eingeschlagen und mit der gleichzeitigen der unteren Stirnhöhlenwand habe Killian die Methode erfolgreich vervollkommenet.

Beschorner.

Ueber Sinusphlebitis tuberculosa. Von Dr F. Grossmann, Assistenzarzt. Aus der königlichen Universitäts-Ohrenklinik zu Berlin (Director Geh. Med. Rath Prof. Dr. A. Lucae). (Arch. f. Ohrenheilk., Bd. 60.)

G. beschreibt einen Fall von Tuberculose des Sinus sigmoideus und des Querblutleiters und erwähnt vier analoge Fälle aus der Literatur von Habermann, Rossel, Piffel und Barnik. Alt.

Erfahrungen über den Verlauf des pyämischen Fiebers bei der otogenen Sinusphlebitis. Von Prof. Dr. Takabatake (Rostocker Ohrenklinik. (Zeitschr. f. Ohrenheilk., XLV, 4.)

T. stellte Untersuchungen über den Verlauf des pyämischen Fiebers bei otitischer Sinusphlebitis an, welche im Allgemeinen mit den Curven übereinstimmen, wie solche von Heubner und Wunderlich aufgestellt sind; Temperatur über 40,8° wurde dagegen nicht beobachtet, Schüttelfröste nur in 6 von 51 Anfällen. Keller.

Ueber die Beleuchtung mit Acetylen in der Oto-Rhino-Laryngologie. (De l'éclairage par l'acétylène en oto-rhino-laryngologie.) Von Dr. Ricard in Algir. (Arch. internat. de laryngol. etc., Bd. XVI, November-December 1903.)

R. giebt Beschreibung und Abbildung einer Acetylenlampe nach dem Systeme von A. Barthez. Ihre Vorzüge sind ein besonders weisses Licht von 15—20 Mal grösserer Intensität wie Kohlengas mit gewöhnlichen und 44 Mal grösserer Intensität als Kohlengas mit Auer-Brennern verbrannt. Es beeinträchtigt nicht die natürliche Farbe des beleuchteten Objectes, flackert nicht und ist billiger als die meisten anderen Beleuchtungsarten, auch die electricen. Von giftigen Eigenschaften und hässlichem Geruch hat R. nichts wahrzunehmen vermocht.

Beschorner.

b) Rhinologische:

Die Rhinologie des Hippokrates. (La rhinologie dans Hippocrate.)
Von Dr. A. Courtade. (Arch. internat. de laryngol. etc., Bd. XVI,
November/December 1903.)

C. hat aus der Uebersetzung der Hippokratischen Werke das herausgesucht, was sich auf die Rhinologie bezieht und versucht die Anführungen unseren modernen Anschauungen anzupassen. Er verhehlt sich die Schwierigkeiten seines Beginns nicht und macht selbst auf die Unsicherheit seiner Auslegungen aufmerksam, welche in der Knappheit der Beobachtungen und der lapidaren Kürze des Hippokratischen Styles ihren Grund haben. Ueberdies glaubt C. doch, dass bei aller Hochachtung vor dem Vater der Medicin dieser sich vielfach in der Abschätzung und Bewerthung der beobachteten That-sachen hat täuschen lassen und Meinungen hat aussprechen können, deren Exactheit sehr der Bestätigung bedarf. Beschorner.

Beiträge zur Kenntniss der adenoiden Cachexie. I. Blutuntersuchungen bei Kindern vor und nach der Entfernung adenoider Vegetationen aus dem Nasenrachenraume. II. Kommt die orthotische (eyellische) Albuminurie bei Kindern mit adenoiden Vegetationen häufig vor?
Von Prof. Dr. Takabatake. Aus der Ohren- und Kehlkopf-klinik in Rostock. (Zeitschr. f. Ohrenheilk., XLIV, 4.)

1. In 12 Fällen steigerte sich ohne Ausnahme der Hämoglobin-gehalt des Blutes nach der Operation, 8 Mal zeigte sich eine Vermehrung, 4 Mal dagegen eine Verminderung der rothen Blutkörperchen, während die Zahl der weissen in allen Fällen nach der Operation kleiner wurde.

2. „Unter der orthotischen Albuminurie, welche besonders bei solchen Kindern und jugendlichen Individuen zu constatiren ist, welche das Bild schwächerer Körperconstitution und mangelhafter zurückgebliebener Entwicklung bieten, versteht man die Art der Eiweiss-ausscheidung im Urin, die dadurch characterisirt ist, dass sie ohne nachweisbare anatomische Läsion der Nieren zumeist am Tage auftritt und bei Bettruhe, also in der Nacht, schwindet.“ Unter 50 mit Vegetationen behafteten Kindern fand sich jedoch nur in einem Falle Albuminurie und auch dabei während einer allerdings nur viertägigen Beobachtungszeit nur 1 Mal; ob dieselbe als orthotische oder auch nur als eine alimentäre aufzufassen ist, muss dahingestellt bleiben. Keller.

c) Pharyngo-laryngologische:

Ueber syphilitische Necrose des Oberkiefers. Von Dr. Treitel in Berlin.
(Arch. f. Laryngol. etc. 1903, Bd. XIV, pag. 394.)

Knochennekrosen des Oberkiefers sind selten. Beim Erwachsenen ist jede ausgedehntere Necrose am Oberkiefer, sowie jede Caries mit fortschreitender Zerstörung fast nur der Lues eigen. T. bringt einen

hierher gehörigen Fall, der mit Sequesterbildung und Losstossung des necrotischen Knochenstückes endete. Dieses bestand aus der die Fossa canina enthaltenden Partie mit dem Alveolarrande nebst zweitem Schneidezahne, aus der inneren und hinteren Fläche, welche zum Verschlusse der von der unteren Muschel freigelassenen Lücke der lateralen Wand diente. Nach Entfernung des Sequesters trat eine Communication mit dem unteren Nasengange ein und die untere Muschel schwell an, so dass die Nase vorübergehend verlegt wurde. Nachdem sich noch kleine Sequester losgestossen hatten, bestand eine sehr umfangreiche Höhle, vom Kieferrande aus ca 3 cm hoch, nur am Eingange von einem Durchmesser von 1½ cm; sie communicirte nach aussen mit der Highmorshöhle, nach innen mit der Nase. Auch in diesem Falle lag Lues zu Grunde. Beschorner.

Fibromyxome des Rachens. Entfernung. Heilung. (Fibro-myxome du pharynx. Ablation. Guérison.) Von Dr. M. Péraire und A. Demars. (Arch. internat. de laryngol. etc., Bd. XVI, November-December 1903.)

Bei einer 55jährigen Dame fand sich hinter dem Gaumensegel, dieses nach vorn und rechts hervorbuchtend, ein Tumor von stark Mandelgrösse. Er sass in Höhe des 2. Cervicalwirbels ungestielt der hinteren Rachenwand auf und reichte bis zur Schädelbasis. Er war unregelmässig, abgeplattet, elastisch anzufühlen und verstopfte den rechten hinteren Naseneingang vollständig. Die Neubildung, welche sich als ein Fibromyxom erwies, wurde mit dem Bistouri abgetragen, die Wundfläche galvanocauterisirt und so eine vollständige und dauernde Heilung herbeigeführt. Beschorner.

Behandlung der chronischen catarrhalisch-hypertrophischen Pharyngitis mit netzartigen Scarificationen. (Pharyngite catarrhale hypertrophique chronique par les scarifications réticulées.) Von E. Escat in Toulouse. (Arch. internat. de laryngol. etc., Bd. XVI, No. 4, Juli/August 1903.)

E. bedient sich zu diesen Scarificationen, nach dem Vorgange von Faraci in Palermo (1897), eines von ihm construirten Scarificators mit sieben neben einander stehenden Klingen, den er derartig von oben nach unten und seitlich über Gaumensegel, Gaumenbögen und Zäpfchen zieht, dass ein Gitterwerk von Einschnitten entsteht. Hierauf pinselt er eine Jodlösung (nach Ruault) oder eine Chlorzinklösung in die Substanz der Schleimhaut ein. Dieses tiefe Eindringen des Medicaments, sowie die vorausgegangene Blutung erachtet E. als für die Heilung der chronischen hypertrophischen Pharyngitis von grösster Wichtigkeit. Beschorner.

Beitrag zur Lehre von den Sprachstörungen im Kindesalter. Von Dr. V. Hammerschlag. (Zeitschr. f. Ohrenheilk., XLV, 3.)

Anknüpfend an einen Fall von Sprachverlust bei intactem Gehöre bei einem 5½jährigen Mädchen, und zwar im Gefolge einer mit Krampfanfällen complicirten Masernerkrankung, bespricht H. das Vorkommen

von Aphasien im Verlaufe acuter fieberhafter Infektionskrankheiten im Kindesalter, wie Scharlach, Masern, Keuchhusten, Diphtherie, Ileotyphus. Meistens sind die Sprachstörungen nur vorübergehende, nur selten, wie im obigen Falle, dauernde; in ersterem Falle könne es sich nicht um gröbere Läsionen des Centralorganes handeln, während für die bleibenden Sprachstörungen organische Veränderungen der Hirnsubstanz angenommen werden müssten. Zur Beurtheilung der pathologischen Anatomie dieser Fälle reiche aber das vorliegende Material keineswegs aus.

Keller.

Untersuchung der Sprachorgane. Anwendung der graphischen Methode. (Exploration des organes de la parole. Application de la méthode graphique.) Von Dr. Zünd-Burguet. (Arch. internat. de laryngol., Bd. XVI, No. 2, 3 u. 5, Mai/October 1903.)

Z.-B. beschreibt in diesem rein technischen Theile seiner Arbeit die von ihm und Anderen zu oben genanntem Zwecke construirten sinnreichen, zum Theile sehr complicirten Apparate, die zum Einregistriren, Einschreiben oder zur Untersuchung der Stimm-, Sprech-, Athmungsorgane (Laryngograph, Pneumograph, Glossodynamometer etc.) dienen. Er erläutert sie durch zahlreiche Abbildungen und verspricht sich von der Anwendung jener viel für Erziehung, Bildung der Stimme und für Behandlung und Heilung des Stotterns und anderer Leiden, und besondere von Sprachbrechen.

Beschorner.

Ueber die besondere Vulnerabilität des Musculus crico-arytaenoideus posticus. (De la prétendue vulnerabilité du muscle crico-aryténoïdien postérieur. Examen critique de la loi de la paralysie abductrice primitive.) Von Dr. Broeckaert in Gand. Kritische Untersuchung über das Gesetz der primären Abductorenparalyse. (Arch. internat. de laryngol. etc., Bd. XVI, No. 4, Juli-August 1903.)

Zu weiterer Beleuchtung der Frage, ob die Glottisdilatatoren vulnerabler seien als die Constrictoren, hat B. bei einer Anzahl Kaninchen den Nerv. recurrens und gleichzeitig den Nerv. sympathicus durchschnitten. Nach drei Wochen fand er den M. posticus in seinem Volumen wesentlich vermindert, während er bei den Kaninchen, bei denen er nur allein den Nerv. recurrens durchschnitt, nach drei Wochen kaum eine Volumsverminderung zu constatiren vermochte.

Beschorner.

Resultate der chirurgischen Behandlung des Larynxcarcinoms und Statistik der in Dr. Cisneros's Klinik operirten Fälle. (Résultats du traitement chirurgical du cancer du larynx et statistique des opérations pratiquées dans la clinique du Dr. Cisneros.) Von Dr. E. Botella. (Arch. internat. de laryngol. etc., Bd. XVI, November-December 1903.)

Aus einer Statistik, welche sich auf ein Material von 105 Fällen von Kehlkopfkrebs erstreckt, zieht C. folgende Schlüsse: die scharfe Begrenzung des Krebses ist die nothwendige Bedingung für seine

Operationsmöglichkeit Wo der Krebs auf ein Stimmband beschränkt oder wo er gut gestielt ist, dürfen wir ein endolaryngeales Verfahren anwenden, aber nur dann, wenn uns Gelegenheit gegeben wird, den Kranken weiter zu beobachten, damit wir bei den ersten Zeichen eines Recidivs in der Lage sind, energisch eingreifen zu können. Das andernfalls anzuwendende Operationsverfahren wird zum Ziele haben, uns eine Exstirpation des gesammten Tumors und des ihn umgebenden gesunden Gewebes zu gestatten, zunächst womöglich durch partielle Exstirpation, oder aber, wenn nöthig, halbseitige Laryngectomie, schlimmsten Falles totale Exstirpation. Die Thyrotomie wird, trotz ihrer relativen Ungefährlichkeit, wegen der Unsicherheit ihrer Resultate zurückzuweisen sein.

Beschorner.

Notizen.

Die Laryngological Society of London lässt ein von ihrem Secretär E. F. Potter gezeichnetes Circular an alle Fachcollegen ergehen, in welchem sie darauf aufmerksam macht, dass **Senor Manuel Garcia**, der Erfinder des Kehlkopfspiegels, am 17. März 1905 seinen 100. Geburtstag feiert. Man beabsichtigt dieses für unsere Wissenschaft bedeutsame Fest am genannten Tage officiell zu feiern, wobei dem Jubilar dessen Portrait sowie eine entsprechende Adresse überreicht werden sollen.

Die Laryngological Society of London bittet alle Fachcollegen, sich an der Subscription zu beteiligen bezw. mitzutheilen, ob sie persönlich an der Feier theilnehmen wollen. Subscriptionen nimmt der Schatzmeister Mr. W. R. H. Stewart, 42 Devonshire Street, Portland Place, London W., entgegen. Man hofft auf eine sehr zahlreiche Betheiligung und auf ein warmes Entgegenkommen der interessirten Kreise.

Der diesjährige **Fortbildungscursus für practische Aerzte an der Universität Greifswald** findet in der Zeit vom 20. Juli bis 2. August statt. Das Programm wird später ausführlich veröffentlicht werden. Anfragen sind an Herrn Prof. A. Martin, Greifswald, Frauenklinik, zu richten.

Alle für die Monatschrift bestimmten Beiträge und Referate sowie alle Druckschriften, Archive und Tausch-Exemplare anderer Zeitschriften beliebe man an Herrn Hofrath Prof. Dr. L. v. Schrötter in Wien IX, Mariannengasse 3, zu senden. Die Autoren, welche Kritiken oder Referate über ihre Werke wünschen, werden ersucht, 2 Exemplare davon zu senden. Beiträge werden mit 40 Mark pro Druckbogen honorirt und die gewünschte Anzahl Separat-Abzüge beigegeben

Verantwortlicher Redacteur: Prof. Dr. Ph. Schech in München.
Verlag von Oscar Coblenz. Expeditionsbureau: Berlin W. 30, Maassenstrasse 13.
Druck von Carl Marschner, Berlin SW., Ritterstrasse 41.

Monatsschrift für Ohrenheilkunde

sowie für

Kehlkopf-, Nasen-, Rachen-Krankheiten.

Organ der Oesterreichischen otologischen Gesellschaft
u. der Münchener laryngo-otologischen Gesellschaft.

(Neue Folge.)

Mitbegründet von weil. Prof. Dr. Jos. Gruber, Prof. Dr. N. Rüdinger,
Prof. Dr. R. Voltolini und weil. Prof. Dr. Fr. E. Weber-Liel

und unter Mitwirkung der Herren

Docent Dr. E. Baumgarten (Budapest), Hofrath Dr. Beschoner (Dresden), Prof. Dr. A. Bing (Wien), Privatdocent Dr. G. Brühl (Berlin), Docent Dr. Gompertz (Wien), Dr. Heinze (Leipzig), Prof. Dr. Heymann (Berlin), Dr. Hopmann (Cöln), Prof. Dr. Jurass (Heidelberg), Dr. Keller (Cöln), Prof. Dr. Kirchner (Würzburg), Dr. Koch (Luxemburg), Dr. Law (London), Prof. Dr. Lichtenberg (Budapest), Dr. Lublinski (Berlin), Dr. Michel (Cöln), Prof. Dr. Onodi (Budapest), Prof. Dr. Paulsen (Kiel), Dr. A. Schapfing (New-York), Dr. J. Sendziak (Warschau), Dr. E. Stepanow (Moskau), Prof. Dr. Strübing (Greifswald), Dr. Weil (Stuttgart), Dr. Ziem (Danzig).

Herausgegeben von

Prof. Dr. L. v. SCHRÖTTER Prof. Dr. PH. SCHECH Prof. Dr. E. ZUCKERKANDL
Wien. München. Wien.

Prof. Dr. V. URBANTSCHITSCH
Wien.

Dieses Organ erscheint monatlich. Man abonnirt auf dasselbe bei allen Buchhandlungen und Postanstalten des In- und Auslandes.
Der Preis für die Monatsschrift beträgt 12 R.-M. jährlich; wenn die Monatsschrift zusammen mit der Allgemeinen medicinischen Central-Zeitung bestellt wird, nur 8 R.-M.

Jahrg. XXXVIII.

Berlin, Juni 1904.

No. 6.

I. Originalien.

Ueber die Beziehungen der Gefäße der Kieferhöhle zu denen der Zähne.

Von

Dr. Alexander Strubell in Dresden.

Durch E. Zuckerkandl's grundlegendes Werk über die normale und pathologische Anatomie der Nase und ihrer Nebenhöhlen sind wir über die anatomischen Verhältnisse dieser Theile in einer Weise orientirt worden, die uns das klinische Studium der Nebenhöhlenaffectionen sehr erleichtert, gleichzeitig haben wir aber erst einen Begriff bekommen davon, wie complicirt die Verhältnisse liegen in Bezug auf die Entstehung der Empyeme. Speciell die Pathogenese der Kieferhöhlen-eiterungen unterliegt noch immer der Discussion, und wenn man sich auch dahin geeinigt hat, dass die Influenza und andere Infectionskrankheiten die Hauptursache der so häufigen Maxillarantritiden sind, so ist man auf Grund einer genügenden Literatur und der Kenntniss

der anatomischen Verhältnisse nicht im Zweifel darüber, dass auch locale Ursachen, besonders dentalen Ursprungs, ein ansehnliches Contingent von Eiterungen zu Stande bringen. So wenig wir über eine überzeugende Statistik verfügen, die die procentuale Häufigkeit der dentalen Empyeme illustriren könnte, so wenig haben wir einen zahlenmässigen Ueberblick über die einzelnen Ursachen aus denen ein dentales Empyem entsteht. Wir wissen, dass es Oberkiefer mit grossen und kleinen Kieferhöhlen giebt, mit hohem und niedrigem Processus alveolaris, aber wir wissen nicht, wie viel öfter die Leute mit grossem Antrum und niedrigem Processus alveolaris ein dentales Empyem bekommen als die anderen jedenfalls doch weniger dazu Prädisponirten.

Bei der ersten Categoric von Patienten bedarf es keines besonderen Scharfsinnes, um eine Eiterung an dente anzunehmen, wenn bei der Section die Wurzeln eines oder mehrerer Zähne in die Kieferhöhle hineinragen und allein mit Granulationen bedeckt sind inmitten einer von glatter Schleimhaut ausgekleideten, von Eiter erfüllten Kieferhöhle. Schwieriger wird schon die Entscheidung sein, wenn bei einem Patienten, der an eitriger Periostitis alveolaris leidet, ein Empyem besteht oder intra vitam bestanden hat, bei dem keinerlei Communication mit dem Antrum zu sehen ist, vielmehr eine noch ziemlich dicke Knochenschicht die erkrankte Alveole von der Höhle trennt. Und doch giebt es Fälle, wo die Anamnese und der sonstige klinische Verlauf fast keinen Zweifel darüber lassen, dass dieses Empyem vom Zahn aus entstanden ist. Es müssen demnach hier noch Bedingungen vorliegen, die wir nicht völlig übersehen können, es müssen Wege offen sein, auf denen die pathogenen Keime auf die Antrumschleimhaut übertragen und wirksam inoculirt werden. Lymphbahnen können hier nicht in Frage kommen und so bleibt nur die Blutbahn übrig, auf der die Bacterien verschleppt würden. Es fragt sich nun: existiren Gefässverbindungen zwischen den Alveolen und der Kieferhöhlenschleimhaut, die innig genug sind, um eine solche Uebertragung plausibel zu machen?

Da stellt sich nun heraus, dass wir mit dieser Frage vom klinischen Gebiete auf das der reinen anatomischen Forschung kommen, indem die hier aufgeworfene Frage vielleicht vom Kliniker gestellt, aber nicht vom Anatomen in einer allen Zweifel ausschliessenden Weise beantwortet worden ist. Wir finden nämlich in den anatomischen Beschreibungen keine eingehende Darstellung dieser Verhältnisse. Nur E. Zuckerkandl hat sich damit beschäftigt und bemerkt in seiner neuesten Publikation im Handbuch der Zahnheilkunde von Scheff, dass die die Alveole versorgenden Gefässe mit denen des äusseren Periostes communiciren, ferner, dass am Oberkiefer neben dem äusseren Perioste noch ein inneres existirt, nämlich die tiefliegende Schicht der Sinusschleimhaut, die gleichfalls dem Knochen Arterien zuführt und Venen aus demselben aufnimmt. An der medialen Wand der Kieferhöhle findet nach Zuckerkandl eine Inosculation zwischen den Gefässen der Kiefer- und Nasenhöhle statt.

Schon früher hat Zuckerkandl in einem kurzen Passus auf Gefässverbindungen dieser Art hingewiesen.

Da ich in der anatomischen und klinischen Literatur keine weiteren ausführlichen und präzisen Angaben finden konnte, bin ich gern einer

Anregung meines hochverehrten Lehrers, des Herrn Hofrath E. Zuckerkandl gefolgt, diese Verhältnisse zu studiren und habe diese Untersuchungen im K. anatomischen Institut zu Wien ausgeführt. Herr Hofrath Zuckerkandl hat mich bei der schwierigen Injectionstechnik ebenso wie sein Assistent, Herr Doc. Dr. O. Grosser, in liebenswürdigster Weise mit Rath und That unterstützt, wofür ich auch an dieser Stelle meinen ergebensten Dank ausspreche.

Methodik: Die Injection erfolgte unter Benutzung der Tandler'schen Jodnatrium-Gelatine-Berlinerblau-Masse von den Aa. alveolares posteriores aus. Fixirung in Formol, Entkalkung in Salpetersäure mit nachfolgender Alaunbehandlung nach Schaffer. Einbettung der für Schnittserien bestimmten Stücke in Celloidin. Schnittdicke theils 50, theils 20 μ .

Als Uebersichtspräparate dienten am besten mit freier Hand angefertigte, dicke, ungefärbte Schnitte, an denen man schon mit freiem Auge und noch besser mit der Lupe den Verlauf der injicirten Gefässe studiren kann. (Fig. 1.) Wenn wir von oben nach unten vorgehen, sieht man zunächst längs der runden Contour des Bodens der Kieferhöhle in sanfter Krümmung die Gefässe der Kieferhöhlenschleimhaut besonders in ihrer tieferen Schicht verlaufen. An manchen Stellen sieht man nur ein dickeres Gefäss, an anderen zwei dünnere, parallel verlaufend, und in Zwischenräumen durch kurze, dickere, schräg verlaufende Verbindungsäste anastomosirend.

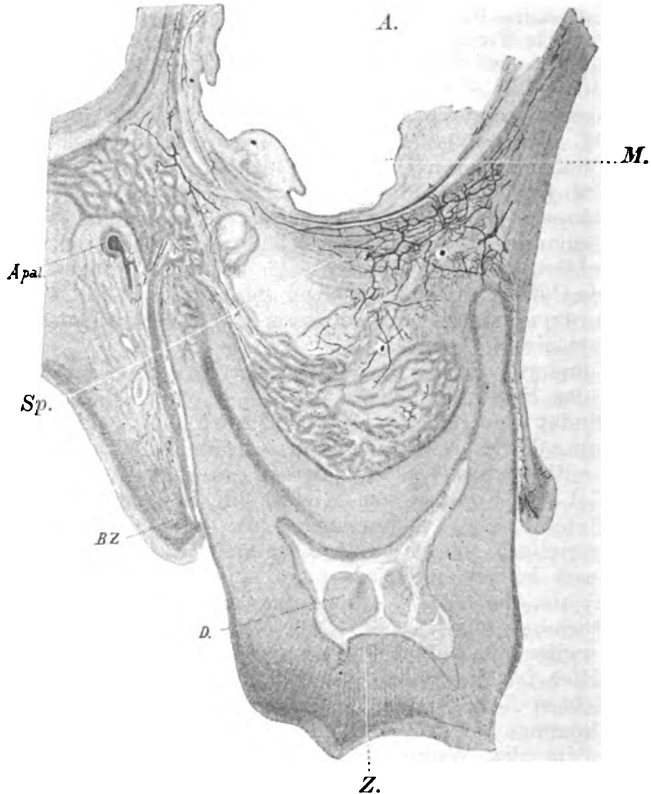
Ganz anders ist das Bild, das wir in der darunter liegenden Spongiosa des Knochens sehen.

Hier findet man mit der Lupe und noch besser mit der schwachen Vergrößerung des Microscopes ein äusserst stark injicirtes weitmaschiges Netz dicker Blutgefässe (Venen), dessen stärkere Aeste zwar im Ganzen sich parallel der Contour des Kieferhöhlenbodens hinziehen, dessen einzelne Gefässe aber entsprechend der polygonalen, netzförmigen Anordnung vielfach schräg in der Diagonale verlaufen. Dieses gröbere Netz schliesst in seinen Maschen ein feineres von dünneren Gefässen (Arterien) ein, die die Zwischenräume ausfüllen und die noch unten näher beschrieben werden.

Noch weiter nach abwärts gelangen wir zu dem Gefässsystem der Alveole. Hier ist die Spitze der Zahnwurzel umspinnen von einem überaus dichten Netz feinsten, arterieller Gefässe, die von einigen von weiterher kommenden gröberen gespeist werden; dieses Netz, das sich im Bogen um die Wurzelspitze herumzieht, zeigt auch polygonale Felder, die sich aber mit dem spitzen Winkel nach der Zahnwurzel zu gruppieren, sodass die Polygone längs zum Zahne gestellt sind: Von der Spitze dieser Polygone und auch von ihren Seiten gehen nun feinste Gefässe, Endgefässe, direct auf den Zahn zu und durch die Wurzelhaut und in das Cement desselben hinein. Dieselben dringen aber nicht bis zur Pulpa vor, sondern beschränken sich auf die äusserste Peripherie des Zahnes.

Diese drei Gefässsysteme, das langgestreckte der tieferen Schleimhaut- resp. periostalen Schicht der Kieferhöhle, das grobmaschige des spongiösen Knochens und das feinmaschige der Alveole und der Wurzelhaut mit den Endgefässen sind zwar wohl characterisirt, stehen aber mit einander in so innigem Connex, dass man sie wiederum schwer von

einander trennen kann. Die Verbindung der Schleimhaut-Periostgefäße mit denen der Knochen wird hergestellt durch zahlreiche kurze, dicke Gefäße, die in kurzen Intervallen in senkrecht zum Knochen gestellte Canäle verlaufen und so beide Systeme auf das Innigste mit einander vermählen. Ganz im Gegensatze hierzu sind es — mit der Lupe betrachtet — spärlichere, schräg auf langem Wege verlaufende, mittelstarke arterielle Gefäße, die die Communication der Blutleiter der Spongiosa

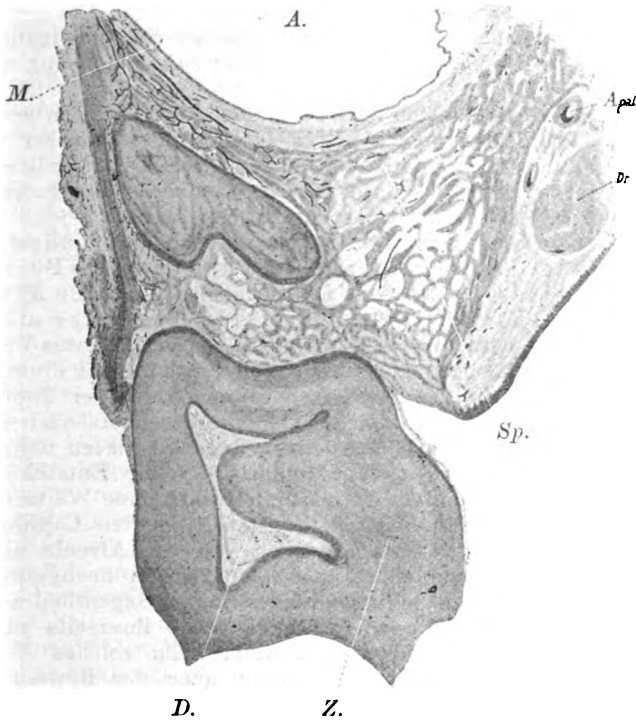


Figur 1.

A. Antrum. Z. Zahn. A. pal. Arteria palatina. B. Z. Buccales Zahnfleisch.
D. Dentikel. Sp. Spongiosa. M. Mucosa.

mit denen der Alveole vermitteln, unterstützt durch eine grosse Anzahl feiner und feinsten Blutcanälchen, die freilich mit der Lupe schlecht und nur mit dem Microscop gut erkannt werden. Hier sieht man, dass das feinere Capillarsystem der Spongiosa, deren Gefäße in den Markräumen des Knochens liegen, ebenfalls eng zusammenhängt mit dem der Alveole, und gewinnt nunmehr den Eindruck, dass diese drei Systeme im Grunde genommen eins sind.

Soweit das Bild, das man aus ganz dicken Uebersichtspräparaten erhält. Detailstudien können natürlich nur an feineren Schnitten gemacht werden, die wiederum den Nachtheil haben, dass man die Gefäße nur in einem kurzen Theile ihres Verlaufes verfolgen kann. Auch hier sieht man, wie der spongiöse Knochen vielfach von kurzen, weiten Canälen durchbrochen wird, durch die dicke Gefäße (Venen) senkrecht eintreten und sich dann in den Markräumen meist längs zum Verlaufe derselben einstellen. Natürlich muss man hier die Schnitte serienweise betrachten,



Figur 2.

A. Antrum. Z. Zahn. A. pal. Arteria palatina. M. Mucosa.
Sp. Spongiosa. D. Dentikel. Dr. Drüsen.

um aus einer fortlaufenden Reihe von Präparaten sich das Bild zu combiniren. So kann man den Zusammenhang der Gefäße der Schleimhaut mit denen der Knochen an jedem Schnitte unschwer feststellen. Schwieriger ist es, wenigstens nur an günstigen Schnitten möglich, sich zu überzeugen, dass der Uebergang der gröberen Knochengefäße auf die Alveole durchaus nicht immer nur auf ziemlich langem Wege geschieht, wie wir dies oben bei den Uebersichtspräparaten beobachtet haben. (Fig. 2.) Vielmehr war bei einer Reihe von Objecten der Uebergang ein sehr kurzer, indem manche Zahnwurzeln den Knochen so vor sich her-

drängen, dass ihre Spitzen von weiten venösen Gefässen umspült werden, die in ihrer Anordnung fast unmittelbar aus denen der Spongiosa entspringen. Hier streben dicke Blutleiter direct auf die Zahnwurzel los, ohne jedoch irgendwie tiefer in dieselbe einzudringen. Dagegen kann man an einer Reihe von Präparaten sehen, wie feine, meist gerade arterielle Gefässe theils von der Aussenseite in das Cement bis an die Zahnbeingrenze treten, während man an einigen Stellen sieht, wie feinste Gefässreiserchen, eins, zwei, auch drei, in den Wurzelcanal des Zahnes eindringen und, wie man auf Querschnitten und Längsschnitten des Zahnes beobachten kann, central darin verlaufen.

Dass es gelungen ist, die Injectionsmasse so weit hineinzutreiben, ist wohl der beste Beweis dafür, dass hier der Zusammenhang ein sehr intimer ist.

An den feineren Schnitten von 20 μ und den Schnitten senkrecht zur Achse der Zähne konnte ich nichts entdecken, was unser Wissen in diesem Punkte zu bereichern im Stande wäre. Die Schnitte waren eben schon viel zu fein, als dass man viel mehr als die Querschnitte der betreffenden Gefässe zu Gesicht bekommen hätte.

Alles in Allem darf man wohl sagen, dass die Ernährung der drei Gebilde: der Kieferhöhlenschleimhaut und des Periostes, der Spongiosa des Oberkiefers und der Zähne in den Alveolen von einem System von Gefässen erfolgt, die unter einander in der ausgedehntesten Weise anastomosiren. Dieses Verhalten war bisher anatomisch noch nicht genügend bekannt und illustriert, da wir nur an wenigen Stellen kurze Andeutungen hierüber finden. Es ist aber nicht nur für den Anatomen, sondern besonders auch für den Kliniker wichtig, von diesen Gefässverbindungen Notiz zu nehmen, da diese Kenntniss uns erst das Verständniss für die Entstehung der dentalen Empyeme anbahnt. Man versteht nun ohne Weiteres, dass sich auf dem Wege dieses weiten und ausgedehnten Capillarnetzes Entzündungsproducte und -Erreger leicht von der Alveole nach der Kieferhöhle fortpflanzen können, auch dann, wenn noch eine dicke Knochenschicht dazwischen liegt. Man muss sich im Gegentheil wundern, dass die häufigen Erkrankungen der Kieferhöhle ihrerseits nicht gelegentlich zu solchen der Alveolen führen. Ein solches Verhalten hat man bisher wohl vermuthet, es steht aber der Beweis hierfür noch aus.

* * *

Es ist nicht unnöthig, darauf hinzuweisen, dass sich die ganze Frage des dentalen Empyems der Kieferhöhle seit Zuckerkanal völlig verschoben hat. Zuckerkanal war derjenige, der besonders darauf hinwies, dass die Kieferhöhlenerkrankungen nicht, wie man bis dahin angenommen hatte, ausschliesslich oder fast ausschliesslich aus dentalen Ursachen entstünden, sondern dass die Mehrzahl auf anderem Wege, d. h. von der Nase aus oder primär bei Infectionskrankheiten entstünden. Mit dieser seiner Ansicht hat Zuckerkanal so sehr Recht behalten, dass manche Autoren die Existenz des dentalen Empyems in Frage ziehen, ja dass ihm, Zuckerkanal, selbst vorgeworfen worden ist, er leugne die dentale

Entstehung dieser Eiterungen vollständig. Das hat Zuckerkanndl aber niemals behauptet, er hält sie nur für sehr selten. So ändern sich die Zeiten und die wissenschaftlichen Anschauungen mit ihnen. Solchen Uebertreibungen gegenüber muss an der Thatsache festgehalten werden, die auch von der Mehrzahl der angesehensten Autoren anerkannt wird, dass die dentalen Empyeme in der Minderzahl, aber doch häufig genug sind. Die genaue Entstehungsweise derselben wird freilich nur auf microscopischem Wege ermittelt werden können, wenn man nämlich — nachdem ich an normalen Präparaten die oben besprochenen Gefässverbindungen genau beschrieben habe — diese Verhältnisse an pathologischen Objecten studirt.

E. Zuckerkanndl äussert sich in seinem Werke „Ueber die normale und pathologische Anatomie der Nase etc.“ über die anatomischen Beziehungen der Zähne zur Kieferhöhle noch folgendermaassen: „Das geschilderte Verhalten (Dehiscenz des Infraorbitalcanales in die Kieferhöhle) ist in practischer Beziehung wichtig, weil die Zahnnerven (an Kiefern mit dünnen vorderen Wänden kann man von der Gesichtseite her oft das ganze gröbere Zahnervengeflecht übersehen) in directe Berührung mit der Auskleidung der Kieferhöhle gerathen, bei Erkrankung der Sinusschleimhaut miterkranken und durch Exsudate des Sinus maxillaris gedrückt werden können. Dass dieses thatsächlich vorkommt, geht deutlich aus einer Stelle in J. Hunter's Werk über die Zähne hervor. Hunter schreibt: Es pflegen in der Schleimhöhle der oberen Kinnlade oft Entzündungen und darauffolgende Vereiterungen aus gewissen Krankheiten der benachbarten Theile und vornehmlich dadurch entstehen, wenn die Oeffnung, die aus dieser Schleimhaut inwendig in die Nase führt, verstopft ist. Ob dieser letzte Umstand die Ursache oder bloss eine Wirkung der Krankheit ist, kann man nicht leicht bestimmen, man hat aber grosse Ursache, aus einigen der dabei vorhandenen Gefässe zu vermuten, dass solches blos eine Folge des Hauptübels ist. Wenn Verschlussursache der Krankheit ist, häuft sich Schleim an und die Schleimhaut entzündet sich. Diese Entzündung der Schleimhaut erregt einen Schmerz, den man zuerst für einen Zahnschmerz halten würde, besonders wenn der Patient auf der kranken Seite einen üblen Zahn hat.“

Zuckerkanndl zeichnet hier den Weg, auf dem durch Maxillarempyeme Zahnschmerz hervorgerufen und so eine dentale Entstehung des Leidens vorgetäuscht werden kann.

Dmochowski bemerkt bezüglich der Gefässversorgung der Kieferhöhle, dass die Gefässe in Halbcanales mit den Nerven verlaufen und dass sie Aeste der A. maxillaris interna sind. Von diesen Hauptästen nimmt das ganze Gefässnetz der Schleimhaut seinen Ursprung. Im normalen Zustande sehen wir unter dem Microscop nur wenig Gefässe. Alle grösseren liegen in der tieferen Schicht und haben sehr dünne Wände.

Nachdem Ziem in Danzig, der selbst an einem schweren Kieferhöhlenempyeme jahrelang gelitten hat, in einer in weiten Kreisen viel beachteten Arbeit darauf hingewiesen hatte, dass die Empyeme des Antrum viel verbreiteter seien, als man bis dahin angenommen hatte, und dass sie ohne die sog. Schulsymptome, d. h. ohne Formveränderungen

der Höhle, d. h. Auftreibung der Wände, ohne Fistelgänge in der Wange, am Alveolarrand oder am Gaumen auftreten können, sind die beiden Entstehungsursachen der Kieferhöhleneiterung in der That geradezu ein Zankapfel der verschiedenen Forscher geworden.

Krause behauptet, dass die cariösen Zähne keine Empyembildung hervorrufen. Hartmann sah auf 16 Empyeme nur einen Fall von einem cariösen Zahn ausgehend. Später berichtet er freilich über einen Fall von Empyem der Highmorshöhle, wo im Anschluss an eine Plombirung des zweiten oberen Molaris sich eine Eiterung entwickelt hatte. Nach Extraction kam man mit wenigen Drehungen des Bohrers aus der Alveole in die Highmorshöhle, aus der sich bei der Ausspritzung übelriechender Eiter entleerte. Heilung erfolgte nach wenigen Wochen unter Spülungen. An anderer Stelle tritt Hartmann bereits dafür ein, dass jedenfalls in den meisten Fällen cariöse Zähne das ätiologische Moment für das Kieferhöhlenempyem bilden. Es ist aber nicht immer möglich, vorausgegangene Zahnwurzelentzündungen nachträglich festzustellen. Nur in zwei Fällen konnte Hartmann durch Zahnextraction sofortige Eröffnung der Höhle erzielen. Der Umstand, dass trotz vorausgegangener Zahnwurzelentzündungen die Heilung des Kieferhöhlenempyems durch Ausspülungen vom mittleren Nasengang aus in der Mehrzahl der Fälle erreicht wird, lässt darauf schliessen, dass in der Regel keine directe Verbindung der Höhle mit dem cariösen Process besteht. Bei einem Drittel der von Hartmann beobachteten Fälle bestanden Polypen in der Nase und in diesen Fällen glaubte er einen nasalen Ursprung des Leidens annehmen zu dürfen. Hartmann hat bei 32 Fällen 23 Mal Heilung durch regelmässige vom mittleren Nasengange aus ausgeführte Spülungen erzielt.

Bayer (Brüssel) sieht zwar die Erkrankung der Zähne und des Zahnfortsatzes als die häufigste Ursache des Empyems an, will aber auch die Schleimpolypen als solche anerkennen. Grünwald schloss bei 30 Fällen 21 Mal den Antheil der Zähne aus, Schiffers, Goodwillie, Moreau u. A. stützen sich auf ihre klinischen Beobachtungen und schliessen die Zähne ätiologisch aus. Zarniko deutet an, dass das Uebergreifen der Entzündung von der Nase aus möglich sei. Chiari behauptete, dass es Facta gäbe, auf Grund deren das Uebergehen der Entzündung von der Nase vorauszusetzen sei, besonders die Beobachtungen an den anderen Höhlen. Zuckerkandl führt zur Unterstützung der Möglichkeit, dass die Entzündung und besonders die Eiterung von der Nase auf das Antrum fortgeleitet werde, folgende drei Punkte auf: 1. Das Vorkommen von Empyemfällen bei völlig gesunden Zähnen, 2. von Eiterungsfällen der Keilbein- und Stirnhöhlen, 3. das Vorkommen von Fällen von primärer eitriger Entzündung der Nasenschleimhaut. Die Möglichkeit des Uebergreifens der Entzündung von den Zähnen aus hat Zuckerkandl durchaus nicht geleugnet, wenngleich sein reiches Sectionsmaterial ihm damals nur einen einzigen Fall geliefert hat, der dafür spricht.

B. Fränkel kann der Ansicht Zuckerkandl's nicht beipflichten: er hat zwar auf diesem Gebiete nur geringe anatomische Erfahrung, aber die klinische Beobachtung hat ihm gezeigt, dass in der überwiegenden Mehrzahl der Fälle Erkrankungen der Zahnalveole das ursäch-

liche Moment abgaben Für diese Art der Entstehung sprach in seinen Fällen die unmittelbare Beobachtung oder doch der Umstand, dass er keinen Fall von Empyem des Antrum gesehen hat, bei dem nicht ein entsprechender Zahn vorher extrahirt oder doch erkrankt war. Wenn B. Fränkel alle Verhältnisse erwägt — er wendet sich auch gegen die Ansicht Zuckerkandl's und Hunter's, dass durch Antrumeiterung Zahnerkrankungen verursacht werden können —, so kommt er zu dem Schluss, dass das Kieferhöhlenempyem gewöhnlich von den Alveolen der Zähne aus entsteht. Es kann jedoch auch durch Fortleitung einer eitrigen Entzündung von der Nase aus entstehen. Das ist aber der seltenere Fall.

Killian berichtet über 40 Fälle von Kieferhöhleneiterungen bei 15 Männern und 21 Frauen, im Ganzen über 44 Kieferhöhlen-Empyeme, 18 rechts, 26 links. Bezüglich eines dentalen Ursprungs liess die Anamnese ziemlich oft im Stich: Einige wollten das Leiden im Anschluss an Zahngeschwüre, an Zahnextractionen bekommen haben, bei einigen bestand nicht die leiseste Ahnung, dass dasselbe mit den cariösen Zähnen ihres Mundes zusammenhängen könnte. In vier acuten Fällen war aber wie Killian meint, der Anfang sehr characteristisch: Drei hatten zunächst Zahnweh (darunter einer mit gesunden Zähnen), einer Schüttelfrost, zwei Fieber, Kopfschmerz etc.

Killian erwähnt die Arbeit Scheff's, der ausdrücklich betont, dass er als Aetiologie des Kieferhöhlenempyems nur die dentale anerkenne. Wenn auch Scheff die Vorgänge am kranken Zahne bis in alle Einzelheiten ausgeführt hat und Zuckerkandl die intimen Beziehungen zwischen den Zahnwurzeln und der Alveolarbucht klargelegt, ja auch auf Gefässverbindungen zwischen Pulpahöhle und Alveolarrand hingewiesen hat, kann man von der klinischen Beobachtung allein für die Klärung dieser Frage nicht viel erhoffen. Nur die pathologisch-anatomische Untersuchung, der directe Nachweis der Fortleitung der Entzündung vom Zahne auf die Kieferhöhlenschleimhaut an microscopischen Schnitten entkalkter Präparate, sowie die bacteriologische Untersuchung solcher Schnitte zur Vorlegung einer Verschleppung von Entzündungserregern in der kranken Alveole durch den Knochen in die Kieferhöhlenschleimhaut kann als beweisend gelten. So konnte es auch geschehen, dass Zuckerkandl sich mehr dem nasalen Ursprung zuwendete, den Scheff einfach leugnet. Auch für die Fortleitung der Entzündung von der Nase auf die Kieferhöhlenschleimhaut fehlen grundlegende histologische Untersuchungen. Die Untersuchungen Weichselbaum's können nach Killian nicht als beweisend angesehen werden, da dieselbe Noxe die Nase und die Nebenhöhlen gleichzeitig inficirt haben kann. Jedenfalls ist es nicht anzunehmen, dass die Kieferhöhle eine Sonderstellung einnimmt und wenn Killian auch in den meisten Fällen die Zahnaries als die Ursache der Kieferhöhleneiterung ansieht, so hat er doch einige Fälle gesehen, wo er die Entstehung durch Fortleitung von der Nase für wahrscheinlich hält, da die Zähne gesund waren.

Aus seinen Untersuchungsergebnissen berichtet er, dass er bei 36 Fällen an 39 Oberkiefern die Zähne gründlich untersucht hat: einen Ueberblick giebt er durch eine Tabelle:

	cariös	fehlt	gesund
1. Prämolare	6	8	25
2. Prämolare	10	7	22
1. Molare	14	11	14
2. Molare	9	9	21

Da nach Zuckerkandl der 2. Prämolare und der 3. Molare gewöhnlich in Beziehungen zur Kieferhöhle stehen, so leuchtet die Bedeutung der so häufigen Erkrankung dieser Zähne für die Aetiologie des Antrumempyems in den Killian'schen Fällen ein. Leider hat er über den 3. Molare keine vollständigen Aufzeichnungen, so dass er dieselben in dieser Tabelle nicht berücksichtigen konnte. In welcher Beziehung nun die cariösen oder fehlenden Zähne zum bestehenden Kieferhöhlenempyem gestanden haben, dafür ergeben sich freilich nur selten objective, greifbare Anhaltspunkte. In einem Falle von acutem Empyem, das Killian in Behandlung bekam, quoll neben dem 2. Molare, welcher wackelte, Eiter heraus. Bei einer anderen Patientin entdeckte er im Verlaufe der Behandlung eine haselnussgrosse, vom 2. Prämolare ausgehende, mit Granulationen gefüllte Zahnzyste. Das Empyem war direct im Anschluss an die Extraction des 1. Mahlzahnes entstanden, so dass die Annahme berechtigt erscheint, bei dieser Operation sei die Wand der Zahnzyste eingerissen und so eine Communication und Infection der Kieferhöhle eingetreten. Bei vier von Killian's Patienten gelangte man nach der Zahnextraction direct in's Antrum, bei zwei weiteren war nur eine dünne Schleimhaut, bei einem eine dünne Knochen-schicht dazwischen. Diese Befunde bezogen sich bei zweien der genannten sieben auf den 2. Prämolare, bei vierten auf den 1. Molare, bei einem auf den 2. Molare. Solche Beobachtungen steigern zwar die Wahrscheinlichkeit der Infection der Kieferhöhle vom kranken Zahne aus, gehen aber noch nicht den directen Beweis. So bleibt immer noch die Möglichkeit, dass ein cariöser Nachbarzahn der Missethäter sei; auch bleibt immer noch fraglich, ob die Caries gerade so weit gediehen war, dass das Uebergreifen der Entzündung auf die Kieferhöhle eintreten musste. Ausserdem ist noch zu bedenken, ob bei Erkrankung der in Frage kommenden Zähne, auch wenn sie die Bodenlamelle oder selbst die Schleimhaut der Highmorshöhle berühren, ein Empyem unbedingt eintreten muss. Killian selbst zweifelt daran, denn ein Wurzelabscess kann, wie die Fälle von Schütz zu beweisen scheinen, lange bestehen, ehe er in's Antrum durchbricht. Er kann dessen Schleimhaut stark verdrängen und es ist selbst denkbar, dass bei der Zahnextraction die Abscesswand gegen das Antrum nicht einreisst. Was aber die Wurzelfungositäten angeht, so hat Killian einen Fall beobachtet, wo am cariösen 2. Prämolare Zahn eine über erbsengrosse Fungosität sass, die offenbar in die Kieferhöhle geragt hatte. Nach der Extraction blieb eine entsprechend grosse Communicationsöffnung zwischen Alveole und Antrum; die Ausspülung ergab aber keine Spur von Eiter in letzterem. Schliesslich besteht auch die Möglichkeit, dass bei noch so günstigen Bedingungen der Infection der Kieferhöhle von kranken Zähnen aus doch eine Erkrankung der Nasenschleimhaut oder eine allgemeine Ursache, wie z. B. Influenza, das Empyem hervorruft. Es hiesse schablonenhaft vorgehen, wollte man in jedem Falle von

Zahncaries und Emyem nur dem Zahne die Rolle des Infectionsvermittlers zusprechen. Möglich ist, dass eine zuverlässige, genaue Anamnese hier und da einen klaren Entscheid erlaubt. Vereinfacht werden die Verhältnisse, wenn sich die Nase bei der Untersuchung gesund erweist, wenn Influenza und dergleichen mehr sich sicher ausschliessen lässt und wenn nur einer der in Frage kommenden Zähne erkrankt ist. Lassen sich für diesen dann noch engere Beziehungen zum Antrum nachweisen, so ist es vom klinischen Standpunkte aus im höchsten Grade wahrscheinlich, dass er das Emyem gemacht hat. So lagen die Verhältnisse bei vieren der oben erwähnten sieben Patienten hinsichtlich des ersten Backenzahnes, der offenbar am häufigsten die Kieferhöhleneiterung verursacht. —

A. Witzel schildert frische Eiterungen nach Zahnextractionen, die er mit Sublimat-Carbolausspritzungen behandelt. Er setzt dabei voraus, dass durch die Extraction die Highmorshöhle eröffnet und dadurch die Eiterung entstanden ist. Den Zugang zur Höhle erweitert er sich mit stärkeren Sonden und Einziehen eines dünnen Gummiröhrchens. Auf diese Weise heilte er drei Fälle. Auch der Eiterung von faulen Zahnwurzeln ausgehend thut Witzel Erwähnung, wo keine Verbindung von der Alveole zur Kieferhöhle besteht.

Mendel beschreibt sogar einen Abscess des unteren Nasenganges vom Zahn ausgehend. Fränkel zeigt einen Zahn, der in die Oberkieferhöhle hineinragte und an seiner Spitze mit Granulationen bedeckt war, zum Zeichen, dass das Emyem dentalen Ursprunges war.

Dmochowski bespricht die wichtigsten ätiologischen Momente des Kieferhöhlenemyems folgendermaassen: Die meisten Kliniker betrachten nach ihm die Zähne als die sehr häufige, manche sogar als die einzige Entzündungsursache der Highmorshöhle. Zu den Anhängern dieser Theorie gehören folgende Autoren: Schmidt, Baginsky, Lublinski, B. Fränkel, M. Schmidt, Krieg, Schütz, Heath Christopher, Scheff, Heryng, Schmiegelow. Zu den Enthusiasten in dieser Richtung gehören Luc und Magitot, welcher sagt, dass die Forscher jeden Zweifels überhoben sind, dass die cariösen Zähne der Grund aller Schleimhauerkrankungen in der Highmorshöhle seien. Er sagt dies zugleich mit Walb, der behauptet, die cariösen Zähne seien die einzige Ursache der Emyeme auch da, wo keine Zähne mehr vorhanden sind oder wo sie plombirt wurden. Holländer führt einen genau beobachteten Fall an: Es handelte sich um einen angestockten Zahn, der eine Fistelbildung in die Highmorshöhle zur Folge hatte. Virchow bemerkt, dass zufolge der nahen Nachbarschaft der Zahnwurzeln und der Schleimhaut der Highmorshöhle ein Uebergang der Entzündung von den Zähnen auf die Schleimhaut dieses Bereiches direct möglich sei. Magitot berichtet über einen Fall von Zahncystenbildung, wo es bei Extraction eines Zahnes zur Zerreissung der Cyste mit Entleerung des Inhaltes in die Highmorshöhle kam; es entstand eine Communication mit der Mundhöhle, was eine Eiterung zur Folge hatte. Moreau bringt von 21 Emyemfällen nur 8 mit Zahncaries in Zusammenhang. Jeanty sieht ungeachtet der 21 cariösen Zähne, die er bei 22 Emyemfällen beobachtet hat, kein ursächliches Moment darin. Die angestockten Zähne, die wir bei den Emyemen treffen, sind seiner Ansicht nach

kein Beweis dafür, dass sie die Ursache eitriger Entzündung dieses Bezirkes seien.

Die Anhänger der fortgeleiteten Entzündung von den Zähnen auf die Schleimhaut der Kieferhöhle setzen, wie Dmochowski ausführte, die Möglichkeit voraus, dass, wie aus der Anatomie bekannt, manche Zahnwurzeln, am häufigsten die des 1. und 2. Molaris, fast bis an das die Highmorshöhle auskleidende Periost reichen und nur durch ein dünnes Knochenplättchen davon getrennt sind. In anderen Fällen ist sogar diese Scheidewand nicht vorhanden und die Wurzeln liegen direct den Weichtheilen der Kieferhöhle an. Caries dieser Zähne führt demnach zur Entzündung ihres Periostes und nicht selten zur Eiterung. Diese Entzündung soll direct auf die Schleimhaut der Kieferhöhle übergehen.

Dmochowski selbst schliesst sich unbedenklich denjenigen Autoren an, die zwar den Einfluss der Zähne nicht vollkommen ablehnen, aber denselben auf ein Minimum beschränken. Seiner Ansicht nach sind es hier nicht die klinischen Beobachtungen, die diese Frage entscheiden können, sondern ausschliesslich die anatomischen Untersuchungen. Die Daten, die dem Kliniker zur Verfügung stehen, sind nach ihm nicht ausreichend. Wenn ein Empyem bei cariösen Zähnen besteht, so kann man entgegnen, dass fast alle Menschen cariöse Zähne haben und wir doch relativ selten Empyeme sehen. Sind Zahnschmerzen da und treten dann Empyemsymptome auf, so kann das Empyem doch schon vor den Zahnschmerzen bestanden haben. Tritt nach Extraction eines Zahnes ein Empyem auf, das früher anscheinend nicht vorhanden war, so kann doch, wenn nach der Extraction Eiter ausfliesst und eine Communication mit der Kieferhöhle besteht, ein Empyem Jahre lang verborgen dagewesen, die Höhlenwand mit dem Zahne verwachsen gewesen sein und die Communication sich bei der Extraction gebildet haben. Aus alledem schliesst Dmochowski, dass nur anatomische Beobachtungen, d. h. ein sichtbarer Beweis, dass der Ursprung der Entzündung in den Zähnen selbst zu sehen sei, uns von der Wirklichkeit dieses Ueberganges überzeugen kann.

Dmochowski fährt fort: „Nehmen wir an, dass die Zahnwurzeln sich in die Sinushöhle einstülpen, was übrigens durchaus nicht häufig vorkommt, und dass sie von den sie auskleidenden Weichtheilen nur durch dünne Knochenplatten getrennt sind. Welche Processe können alsdann, ohne Spuren zu hinterlassen, vom Zahn auf die Highmorshöhle übergreifen? Setzen wir voraus, dass der cariöse Process die ganze Zahnwurzel einnimmt und von da aus auf die Wand der Highmorshöhle übergreift. Dies ist möglich, wir müssen jedoch die cariöse Stelle finden. Setzen wir ferner voraus, dass eine nicht eitrige Periostitis des Zahnes per continuam eine Entzündung der Knochenwand und der Schleimhaut der Höhle hervorruft. Es ist jedoch weder ein so acut verlaufender noch infectiöser Process, der bei seinem raschen Verbreiten in der Höhle nicht im Stande wäre, irgend eine Schutzreaction hervorzurufen. Es ist uns bekannt, wie leicht die Schleimhaut der Highmorshöhle fibrös degenerirt, wie leicht sich Osteome bilden und endlich wie leicht es zur Verdickung der Knochenwände kommt. Bei so geringer Intensität der beginnenden Entzündung wird aller Wahrscheinlichkeit nach einer der hier erwähnten Factoren auftreten. Zur Begründung

nehmen wir den von Heymann geschilderten Fall: In der Nähe des Zahnes war eine entzündliche Cyste vorhanden, die sich fast unmittelbar unter der Schleimhaut der Kieferhöhle befand. Sofort bildete sich um die Cyste ein Osteom, das ein Weitergreifen der Entzündung verhinderte. Obwohl ein ähnliches Uebergreifen einer Zahuperiostitis auf die Kieferhöhle nicht ein Ding der Unmöglichkeit ist, ist es jedenfalls wenig wahrscheinlich, dass das Uebergreifen so leicht von Statten ginge, ohne irgend welche dem Anatomen erkennbare Spuren zu hinterlassen. Setzen wir ferner voraus, dass wir es mit einer eitrigen Zahnperiostitis, mit nicht vereiterten und vereiterten Zahncysten zu thun haben. Alles das kann eine Eiterung in der Kieferhöhle veranlassen, allein wir müssten bei der Section nach Durchmeisseln des Processus alveolaris diese Prozesse bemerken oder wenigstens die danach zurückgebliebenen Veränderungen. Indessen sind an den Leichen diese Beweise nicht wahrzunehmen.“

Dmochowski kommt zu dem Schlusse, dass, nachdem Zuckerkaudl bei 300 Sectionen nur einen Empyemfall gesehen hat, den er mit den Zähnen in Verbindung bringt, und nachdem er selbst, Dmochowski, unter 152 Sectionen von 304 Sinus maxillaris keinen einzigen Empyemfall ex dente beobachtet hat, obwohl er die Processus alveolares stets aufmeisselte, zwar die Möglichkeit einer dentalen Entstehung der Kieferhöhlenempyeme durchaus nicht etwa auszuschliessen, wohl aber ihre Häufigkeit auf ein sehr geringes Maass zurückzuführen sei.

Nicht für unmöglich hält er die schon vor längerer Zeit von Wernher geäußerte Ansicht, der die Empyeme nicht als Folgezustände der Zahnaffectionen ansehen, vielmehr im Gegentheil Zahnschmerzen und Caries von pathologischen Processen der Kiefersinus abhängen lassen will. Aus Zuckerkaudl's Untersuchungen wissen wir, dass die Nerven und Gefässe der Kieferhöhle, die zum Theil die Zähne versorgen, fast direct unter den Weichtheilen des Sinus maxillaris nur in den Vertiefungen der Knochen verlaufen. Es lässt sich denken, wie Hypertrophien der Schleimhaut auf diese Theile durch einfachen Druck einwirken. Dmochowski sah an seinem Präparate eine kleine Retentionscyste direct die Nervenverzweigung berühren. Hier kann der Druck leicht Functionsstörung des Nerven hervorrufen.

Weil ist der Meinung, dass das Kieferhöhlenempyem fast nie dentalen Ursprungs ist. Er erinnert an die Häufigkeit der anderen Nebenhöhlenerkrankungen, wo doch Zähne nicht in Frage kommen und an die durch Harke, Zuckerkaudl und E. Fränkel festgestellte, ungeahnte Häufigkeit bei Infectionskrankheiten, ferner an die Erfahrungen, die die beiden grossen Influenzaepidemien von 1889—90 und 1891—92 geliefert haben. Er selbst hat nie ein Antrumempyem vom Zahne aus gesehen.

O. Chiari bespricht die anatomischen Varietäten, die das Entstehen eines dentalen Kieferhöhlenempyems begünstigen. Er erwähnt das Bestehen einer Alveolarbucht, wodurch die Wurzelspitzen der Zähne vom 2. Prämolaris nach rückwärts der Kieferhöhle sehr nahe kommen, oft nur durch eine dünne, durch eitrige Entzündungen leicht zerstörbare Knochenlamelle davon getrennt sind, ja sogar nur von Schleim-

haut bedeckt in dieselbe hineinragen. Bei einer solchen anatomischen Configuration geschieht es natürlich leicht, dass bei entzündlichen Erkrankungen die Wurzelspitzen infolge von Caries dentium kleine, mit Eiter gefüllte Säckchen, die auf Ueberreste des Zahnkeimes zurückgeführt werden, entstehen, die die dünne Knochenlamelle und die Schleimhaut arrodiren und in die Kieferhöhle durchbrechen, woselbst sie Eiterung erzeugen. Nach lange dauernden Schmerzen an einem Oberkieferzähne fangen die Patienten plötzlich an, Eiter aus der Nase auszuschneuzen, die Schmerzen im Zahne gehen dann oft zurück. Häufig hat vorher keinerlei Erkrankung der Nase bestanden. Eine Ausspritzung durch die bestehende Fistel oder durch die künstlich nach Cowper angelegte oder erweiterte Oeffnung lässt nach Extraction des kranken Zahnes sofortige Heilung eintreten, falls die Eiterung, wie hier angenommen, acut ist. Anders liegt die Sache freilich, wenn die Eiterung chronisch geworden ist. Dann kann die Differentialdiagnose mit einer von der Nase ausgehenden Infection sehr schwer werden. O. Chiari geht der Controverse über den vorwiegend nasalen oder dentalen Ursprung des Kieferhöhlenempyems, die er für unfruchtbar und langweilig hält, aus dem Wege.

M. Hajek stellt ebenfalls das Bestehen eines Sinus alveolaris mit dünner Knochenlamelle über den Zähnen als die Hauptursache des Entstehens der dentalen Empyeme hin. Die Infection des Antrums kann vorkommen bei Wurzelabscessen (bei Pulpitis in Folge von Caries oder von Plombirung, eitriger Periostitis des Alveolarfortsatzes und Wurzelcysten eitrigem Inhalts. Der Durchbruch erfolgt spontan, öfters auch bei und nach Extraction eines Zahnes. Sehr oft wird das Empyem erst durch die Extractio dentis manifest, indem damit gleichzeitig das Antrum eröffnet wird und nun der Eiter nachstürzt. Bei der Periostitis des Alveolarfortsatzes bricht der Eiter oft in die Kieferhöhle und nach aussen durch. Die nach Zahnextraction entstehenden Periostitiden bedingen öfters bei tiefer Alveolarbucht oder ungeschickter Extraction oder bei vorher bestehendem periostalen Abscesse Empyeme. Die Eröffnung der Kieferhöhle allein, wie das bei Zahnextraction zufällig geschieht, will Hajek nicht als genügenden Grund für die Entstehung eines Empyems gelten lassen. Er hat vier Fälle gesehen, die wegen einer eigenthümlichen Veränderung der Stimme nach Zahnextraction zu ihm kamen und wo die Kieferhöhle eröffnet war, jedoch keine Zeichen von Entzündung bot. Die Stimme wurde nach Verstopfung der Alveolaröffnung sofort wieder normal. In zweien dieser Fälle (1. Molaris) sassen grosse Fungositäten an der Zahnwurzel, die in die Kieferhöhle hineingeragt haben mussten. Die Sprengung einer mit eitrigem Inhalte gefüllten Zahnzyste durch die Zahnextraction will Hajek als Ursache eines Empyems des Antrum nicht gelten lassen. Zu einem Empyem gehört eine Entzündung, die die Schleimhaut der Kieferhöhle ergreift; die einmalige Entleerung eines Eiterherdes in das Cavum genügt nicht hierzu: Hajek erinnert an die Fälle, wo monatelang das Secret der Stirnhöhle in die Kieferhöhle herabfließt, ohne dass die letztere infectirt wird.

Hajek führt hier einige Krankengeschichten an, besonders deshalb, weil Dmochowski den Klinikern das Recht abstreitet, über den

dentalen Ursprung der Antrumempyeme etwas auszusagen, da das Manifestwerden eines Empyems nach einem periostalen Abscesse nur beweist, dass es exacerbiert, da es ja auch früher vorhanden gewesen sein kann. In dem einen von Hajek angeführten Falle unterliegt es aber keinem Zweifel, dass vor der Periostitis alveolaris kein Empyem bestanden hat. Auch durch Necrose der facialis Wand der Kieferhöhle nach acuter Periostitis vom 1. Molaris sah Hajek bei gleichzeitigem Durchbruch des Eiters nach innen und aussen ein Empyem mit Kieferhöhlenfistel entstehen, das binnen einigen Tagen abheilte und so in der Nase keine entzündlichen Erscheinungen vorlagen. Auch einen Fall von Wurzelabscess, der in die Kieferhöhle durchbrach, führt Hajek an.

Nur in 13 von beiläufig 200 Kieferhöhlenempyemen, die Hajek in den letzten acht Jahren beobachtet hat, konnte er den Beweis für den dentalen Ursprung der Kieferhöhlenentzündungen erbringen. Hajek hält es für zweifellos, dass auch noch in vielen anderen Fällen der dentale Ursprung vorgelegen haben mag. Allein die Entzündungen des Alveolarfortsatzes waren zur Zeit der Beobachtung längst abgelaufen, so dass sich durch die Untersuchung nichts mehr constatiren liess. Die von Hajek angegebene Zahl von dentalen Empyemen ist allerdings sehr gering im Verhältniss zu den von anderen Autoren angegebenen. Diese Verschiedenheit beruht darauf, dass viele Autoren es mit dem Beweise des dentalen Ursprungs weniger kritisch nehmen.

* * *

Ich habe mir die Mühe nicht verdrissen lassen, die Literatur über die dentale Entstehung des Kieferhöhlenempyems möglichst ausführlich wiederzugeben, wobei ich, um den Rahmen dieser Arbeit nicht unnötig zu vergrössern, auch nicht annähernd all das gebracht habe, was für die nasale Entstehung spricht. Ich halte diese Erörterung nicht für eine rein academische Streitfrage, schon aus dem Grunde nicht, weil ja nach der Ansicht, die der einzelne Autor über die Aetiologie des Kieferhöhlenempyems hat, sein therapeutisches Vorgehen im einzelnen Falle nothwendigerweise eine andere Richtung nehmen muss. Die Mehrzahl der Autoren ist der Meinung, dass man, wenn ein Empyem an dente entstanden ist, zunächst durch Extraction der noch in den Alveolen steckenden kranken Wurzeln die *Materia peccans* zu entfernen habe, worauf das Empyem in den meisten Fällen glatt abheilen soll, vorausgesetzt, dass es keine schweren und tiefergehenden chronischen Veränderungen der Schleimhaut event. der knöchernen Wand der Kieferhöhle verursacht hat. Wenn man dagegen, wie z. B. Weil, den dentalen Ursprung fast absolut leugnet, so ist es nur folgerichtig, wie Weil dies thatsächlich that und vor nicht viel länger als Jahresfrist in der Wiener laryngologischen Gesellschaft einer Autorität wie Hajek gegenüber verfochten hat, die radicale Entfernung der Zahnwurzeln und überhaupt die radicaleren Methoden der Kieferhöhleneiterungen zu verwerfen und in der event. jahrelang fortgesetzten Spülung der Höhle vom unteren oder mittleren Nasengang aus das einzige Heil zu suchen. Ein Arzt, der die Ueberzeugung hat, das Empyem durch die Entfernung der kranken Wurzeln event. durch

Eröffnung der Höhle nach Cowper heilen zu können, wird sich mit dem längeren und unsicheren Wege Weil's wohl nicht befassen.

Es erhellt aus alledem, dass die Erkenntniss, ob ein Empyem ex dente entstanden ist, oder noch vorsichtiger ausgedrückt, ob es mit den Zähnen zusammenhängt — um auch die andere Möglichkeit der Infection der Zähne vom Antrum aus offen zu lassen — von eminent practischer Bedeutung ist. Denn hier hängt doch sehr viel für die Prognose ab. Schablonenhafte Ausspülungen vom unteren Nasengange aus bei jauchigen Antriditen ex dente werden infolge der mangelhaften diagnostischen Aufmerksamkeit des Arztes ein Chronischwerden des Leidens verursachen. Ich selbst habe früher diesem Umstand auch nicht genügende Aufmerksamkeit geschenkt, weil ich in der Influenza stets die vorwiegende Ursache aller Nebenhöhlenerkrankungen, die der Rhinologe zu behandeln bekommt, gesehen habe, aber ich habe gerade in der allerletzten Zeit in meiner Privatpraxis einige wenige, aber sehr eclatante Fälle gesehen, wo die Spülungen des Antrum mit der Lichtwitz'schen Canüle nur palliativen Erfolg hatten, die Entfernung der Zahnwurzeln aber sofort die Jauchung sistiren liessen und vollkommene Heilung in kürzester Frist brachten. Man wird in diesen Fällen aus dem therapeutischen Erfolge auf die Pathogenese zurückschliessen dürfen; hier sind mit der allergrössten Wahrscheinlichkeit die Zähne die *Materia peccans* gewesen.

So sehr ich daher mit Zuckerkandl und den anderen Autoren übereinstimme, die die Infectionskrankheiten als die wichtigsten Erreger der entzündlichen Kieferhöhlenerkrankungen ansehen, so wichtig ist es, glaube ich, die Minorität von Fällen nicht zu ignoriren, wo der andere Infectionsweg betreten wird.

Einen weiteren Schritt in unserer Erkenntniss auf diesem Gebiete bedeutet es jedenfalls, wenn wir uns an der Hand der dieser Arbeit beigegebenen Zeichnungen vor Augen halten, wie intim der Connex dieser Theile ist und wie besonders die Ernährung der Kieferhöhlenschleimhaut der Spongiosa des Kieferknochens und der Alveolen mit den Zähnen von einem dreifachen eng unter sich anastomosirenden Netze von Gefässen aus geschieht.

Die genauere microscopische Untersuchung an geeigneten pathologischen Präparaten behalte ich mir vor.

Literatur.

- Hartmann: Deutsche med. Wochenschr. 1889, No. 50.
— Ebenda, No. 10.
— Berliner klin. Wochenschr. 1887, S. 229.
Krause: Ebenda, S. 228.
Bayer: Deutsche med. Wochenschr. 1889, No. 10.
Baginsky: Berliner klin. Wochenschr. 1886, No. 17, S. 276.
Lublinsky: Ebenda 1887, No. 13, S. 230.
B. Fränkel: Ebenda, No. 16, S. 273.
— Berliner laryngologische Gesellschaft, 8. Juni 1897.
Mendel: Arch. internat. de laryngol. 1893.
Witzel: Arch. f. Laryngol. 1894, Bd. I, S. 392.

- Killian: Münchener med. Wochenschr. 1892, No. 4, 5 u. 6.
Weil: Wiener med. Wochenschr. 1897, No. 17.
Dmochowski: Fränkels Arch., Bd. III, S. 255 ff.
Zuckermandl: Normale und pathologische Anatomie der Nase etc. Wien 1892 und 1893.
Grünwald: Naseneiterungen. München 1893.
Schiffers: Soc. franç. d'otol. et laryngol., April 1887,
Goodwillie: Referat: Centralbl. f. Laryngol. 1885.
Moreau: Referat: Monatsschr. f. Ohrenheilk. 1891, S. 27.
Zarniko: Die Krankheiten der Nase. Berlin 1894.
Wernher: Langenbeck's Archiv 1876, Bd. 19, S. 535.
Jeanty: De l'empyème latent. Bordeaux 1891, Feret et fils.
Schmidt: Referat: Centralbl. f. Laryngol. 1885.
M. Schmidt: Berliner klin. Wochenschr. 1888, No. 50.
Krieg: Württemberg. med. Correspondenzbl. 1888, Bd. 58, No. 34.
Schütz: Monatsschr. f. Ohrenheilk. 1890, S. 198, 231, 275, 341.
Heath Christoph: Krankheiten der Kieferknochen. Berlin 1890.
Scheff: Empyem der Kieferhöhle. Wien 1891.
Heryng: Gazeta lekarska 1889.
Schmiegelow: Cit. bei Jeanty.
Luc: Arch. de laryngol., Juni 1889.
Magitot: Soc. de chir. de Paris, 12. October 1887, S. 348.
Walb: Erfahrungen auf dem Gebiete der Nasenkrankheiten. Bonn 1888
Holländer: Referat: Centralbl. f. Laryngol. 1887.
Virchow: Berliner klin. Wochenschr. 1887, No. 13, S. 230.
Ziem: Monatsschr. f. Ohrenheilk. 1886, No. 2 ff.
Chiari: Krankheiten der oberen Luftwege, Bd. I. Wien und Leipzig.
Hajek: Die entzündlichen Erkrankungen der Nebenhöhlen der Nase. Leipzig und Wien 1903, II. Auflage.

Ueber primären Krebs der Zungenmandel.

Von

Dr. J. Sendziak (Warschau).

Der primäre Krebs der Zungenmandel, d. h. des adenoiden Gewebes, welches sich an der Zungenbasis zwischen Papillae circumvallatae einerseits und Epiglottis andererseits befinden, ist ausserordentlich selten.

So z. B. beobachtete Butlin, der Verfasser der ausgezeichneten Monographie über die Krankheiten der Zunge¹⁾, unter 80 Fällen von Zungenkrebs nur ein Mal den primären Krebs der Zungenmandel.

Wróblewski giebt ebenfalls in seiner Arbeit über Zungenmandeln²⁾ nur einen Fall dieser Art an.

Auch Michael, der Verf. des speciellen Artikels³⁾ in Heymann's

¹⁾ Diseases of the tongue. London 1885.

²⁾ Gazeta lekarska 1892, 12.

³⁾ Die Krankheiten der Zungentonsille. Handbuch der Laryngologie und Rhinologie, Wien 1899, Bd. II, pag. 634.

Sammelhandbuch der Laryngologie und Rhinologie, citirt nur einen Fall des primären Krebses der Zungentonsille.

Schliesslich demonstrierte Schmiegelow in der Sitzung der Dänischen oto-laryngologischen Gesellschaft im Jahre 1900⁴⁾ ein Präparat von primärem Krebse der Zungenmandel, von einem Kranken herstammend, welcher plötzlich durch Erstickungsanfall starb.

Das ist alles, was ich in der mir zugänglichen Literatur finden konnte.

In der letzten Zeit hatte ich Gelegenheit, einen Fall von primärem Krebse der Zungenmandel zu beobachten, welcher angesichts der grossen Seltenheit dieses Leidens verdient veröffentlicht zu werden.

S., Beamter, 62 Jahre alt, consultirte mich Ende vorigen Jahres in der Poliklinik; er klagte über Schmerzen beim Schlucken und Blutungen vom Halse aus; diese letzteren beunruhigten vor allem den Kranken, indem auch ohne Husten beinahe jedes Mal beim Spucken Blut auftritt.

Der Schmerz irradirt in der Richtung des linken Ohres. Die Krankheit dauert seit einigen Monaten an. Im Allgemeinen wurde die ganze Behandlung, wie es scheint, auf das Stillen der hartnäckigen Blutung gerichtet, welche man vornehmlich als Folge von Veränderungen der Circulationsorgane ansah.

Die angewandten Mittel halfen jedoch gar nicht, sondern wirkten eher schädlich; die Schmerzen wurden immer lästiger, dazu trat Schwierigkeit beim Schlucken. Die Blutungen blieben unverändert, ja sie waren sogar stärker, es trat Salivation hinzu, wahrscheinlich in Folge des in grossen Dosen genommenen Kali jodatum, was übrigens erfolglos war.

Schliesslich kam der Kranke zu mir, specialärztliche Hilfe suchend. Vor allem stellte sich heraus, dass der Kranke bis in die letzte Zeit, d. h. bis zur jetzigen Krankheit, vollständig gesund war, nur hatte er vor ca. 30 Jahren Syphilis, wurde jedoch seiner Zeit energisch specialärztlich behandelt und hatte seitdem nicht die geringsten syphilitischen Symptome. Abusus in baccho und vor allem in tabaco.

Patient stammt aus gesunder Familie, in welcher keine constitutionellen Krankheiten (Krebs, Tuberculose) vorhanden waren. Bei der objectiven Untersuchung fand ich Folgendes: Vom ersten Augenblicke an fällt das charakteristische fahle Aussehen des Gesichts auf; die Constitution und Ernährung des Kranken waren mässig. Foetor ex ore; die Halsdrüsen, besonders die linke, stark geschwollen und bei Berührung etwas schmerzhaft. Salivation.

In den Organen der Brusthöhle (Lungen und Herz) sind keine bemerkenswerthe Veränderungen vorhanden, mässige Arteriosclerosis.

Die specielle Untersuchung der oberen Luftwege zeigte Folgendes: Ohren, Nasenhöhlen, Nasenrachenraum und Rachen ergaben keine bedeutenderen Veränderungen, dagegen fallen bei der Untersuchung des Kehlkopfes mit dem Spiegel vor allem die Veränderungen an der Zungenbasis auf, die sich in der Gegend der Zungentonsille, besonders an der

⁴⁾ Internat. Centralbl. f. Laryngol. etc. 1901, pag. 275.

linken Seite, unter der Form einer nodösen Infiltration darstellen, welche beide „Valleculae“, besonders aber die linke, einnimmt.

Der Tumor ist zum grössten Theile, besonders in seiner linken Hälfte, exulcerirt; diese Ulceration ist tief, mit harten walzigen Rändern und unebenem, mit blutigem Secret bedeckten Boden. Die infiltrirte und exulcerirte Zungentonsille liegt der stark geschwollenen rothen Epiglottis an. Das Innere des Kehlkopfes dagegen zeigt keine Veränderungen, wohl aber befindet sich die linke Stimmlippe in Medianstellung, so dass sich nur die rechte bei der Phonation der immobilten linken nähert.

Schon in Anfange machte dieser ganze Process auf mich den Eindruck eines Krebses der Zungentonsille. Dessen ungeachtet versuchte ich in Hinsicht auf Syphilis nochmals grosse Dosen von Kalium jodatum anfangs allein, später mit Protojoduretum hydrargyri.

Die anfänglich unbedeutende Besserung trat gegenüber der späteren distincten Verschlimmerung zurück, dabei vermehrte sich die Salivation sehr, so dass ich endlich diese Mittel ganz unterliess.

In Hinsicht auf den allgemeinen Zustand, welcher sich unter meinen Augen stufenweise zu verschlimmern anfang, verordnete ich dem Kranken innerlich Arsen. Was die locale Behandlung betrifft, so habe ich nach Prüfung verschiedener caustischer Mittel, unter anderen der von Czerny und Trunczek so warm empfohlenen Arsenigensäure (Rp. Acidi arsenicosi 1,0, Spir. vini rect., Aq. dest. ää 75,0—40,0), diese gänzlich verworfen.

Alle diese Mittel nützten nicht, reizten vielmehr nur noch und verstärkten alle bei unserem Kranken anwesenden Symptome, so z. B. Blutungen, Schmerzen beim Schlucken und Salivation.

Schliesslich begnügte ich mich mit symptomatischer Behandlung und local applicirte ich dem Kranken Insufflationen von Orthoform welches er am besten verträgt und welches ihm das Schlucken erleichtert, indem es die Schmerzen vermindert. Ausserdem gurgelt der Kranke mit einer Lösung von Natrium bromatum mit Cocain. Patient befindet sich bis jetzt in meiner Beobachtung.

Es unterliegt, wenigstens für mich, nicht dem geringsten Zweifel, dass wir es in obigem Falle mit primärem Krebs der Zungentonsille zu thun haben, sowie mit secundären Veränderungen im Kehlkopfe, d. h. Schwellung resp. Infiltration der Epiglottis, als auch Paralyse des linken M. cricoarytaenoideus post. (Posticuslähmung).

Diese letztere ist wahrscheinlich durch den Druck auf den N. recurrens von Seiten der carcinomatös degenerirten Halsdrüsen verursacht. Es ist wahr, dass man mir vorwerfen könnte, dass hier das wichtigste diagnostische „Criterium“ fehlt, d. h. die microscopische Untersuchung. Das locale Aussehen des Leidens jedoch, welches für den carcinomatösen Process so charakteristisch war, reicht wohl vollständig aus, um die Diagnose als richtig betrachten zu dürfen.

Am meisten ähnlich den in unserem Falle anwesenden Veränderungen sind die syphilitischen; dafür würde

1. das Factum sprechen, dass der Kranke, obgleich vor sehr langer Zeit (vor 30 Jahren) Syphilis hatte, und

2. die Localisation (wie bekannt, kommen Krebse am seltensten an der Zungenbasis vor, dagegen ist diese die Prädilectionsstelle für Gummata).

Gegen diese Vermuthung jedoch spricht vor allem wieder der negative Erfolg der speciellen Behandlung (J + Hg); weiter das Aussehen der Ulceration selbst (uneben, mit harten, walzigen Rändern, dagegen zeigt sich das exulcerirte Gumma in Form eines kraterförmigen Geschwürs mit scharfen, unterminirten Rändern; die krebsige Infiltration selbst ist mehr diffus), endlich die Blutung sowie das vorgerückte Alter. Auch das fahle Aussehen bei unserem Kranken spricht mehr für den krebsigen Character des Leidens.

Von Tuberculose konnte in unserem Falle keine Rede sein; erstens fehlen hier Veränderungen in den Lungen, weiter differirt das Aussehen der Ulceration selbst von dem, wie wir es gewöhnlich bei Tuberculose sehen (vor allem durch die Abwesenheit der Miliartuberkel an den Rändern, dem Boden und in der Nachbarschaft der Geschwüre; dabei sind die Ränder dieser letzteren uneben, unterminirt, wie ausgefressen, der Boden bedeckt mit dem schmutzigen eitrigen Secret mit den hier und da durchschimmernden blassrosa Granulationen).

Endlich sprechen der Fötör ex ore und die Betheiligung der submaxillären Drüsen mehr für den krebsigen Character des Leidens. Es erscheint daher in unserem Falle die Diagnose „primärer Krebs der Zungentonsille“ sogar ohne die microscopische Untersuchung gerechtfertigt zu sein.

Wie ich schon im Anfange dieses Artikels erwähnt habe, gehören die secundären Krebse der Zunge resp. Zungentonsille, besonders vom Kehlkopfe und theilweise vom Rachen übergreifend, nicht zu den Seltenheiten, dagegen kommen die primären ausserordentlich selten vor (nur einige derartige Fälle existiren in der speciellen Literatur).

In unserem Falle verdient die ausserordentlich profuse Blutung Aufmerksamkeit, welche den Kranken am meisten beunruhigte.

Wie bekannt, gehört die Blutung bei Krebsen, besonders des Rachens, im Allgemeinen zu den gewöhnlichen Symptomen, sie ist für dieses Leiden in gewissem Grade pathognomisch, was uns die differentielle Diagnose dieses Processes von den anderen ähnlichen (Syphilis, Tuberculosis) erleichtert.

Diese Blutung ist jedoch meistens weder so profus noch so constant, wie sie dies in unserem Falle war und wovon ich mich persönlich während jeder Visite des Kranken wiederholt überzeugen konnte.

Was ist die Ursache der Blutungen?

Ich glaube Recht zu haben, wenn ich dieses Symptom von der Localisation des pathologischen Processes bei unserem Kranken abhängig mache. Wie bekannt, finden sich sehr oft auf der Zungenbasis mehr oder weniger erweiterte Gefässe; bei unserem Kranken mussten solche Verhältnisse wohl vorhanden sein, abgesehen von den Veränderungen im übrigen Circulationsapparate (Herz und grosse Gefässe).

Es ist also nicht sonderbar, dass an dieser Stelle zerfallende

carcinomatöse Neubildungen constante und profuse Blutungen verursachen können.

Zum Schlusse einige Bemerkungen betreffs der Behandlung dieses Falles.

Dass er zu einer energischeren, d. h. chirurgischen Intervention (Pharyngotomia subhyoidea) nicht geeignet war, womit Patient übrigens nie einverstanden gewesen wäre, unterliegt keinem Zweifel. Der allgemeine Zustand sowie auch die secundäre Affection des Kehlkopfes und der lymphatischen Halsdrüsen, der oberflächlichen und wahrscheinlich auch der tieferen (wofür die Kehlkopflähmung spricht), waren Contraindicationen für eine solche energische Behandlung.

Selbst weniger energische Mittel, z. B. Pinselungen mit Jodvasogen, Arsensäure, Acid. trichloracet. etc. erwiesen sich in unserem Falle eher schädlich, indem sie die Richtigkeit der Bottini'schen Ansicht über den unzweifelhaften Schaden solcher Aetzmittel beim Krebse im Allgemeinen und beim Zungenkrebse im Besonderen bestätigen.

Somit mussten wir uns schliesslich, wie ich schon erwähnt habe, neben der allgemein stärkenden Behandlung (Arsen) mit der symptomatischen, localen (Insufflation von Orthoform) begnügen, welche wir weiterhin fortzusetzen beabsichtigen.

Zum ferneren Ausbau meiner Theorie des oberen Schutzvorrichtungssystems.

Von

Dr. med. **W. Lamann** (St. Petersburg),
Consultant an der Maximiliananstalt des Rothen Kreuzes.

III.

Meinen beiden vorhergehenden diese Frage betreffenden Arbeiten — Octoberheft 1900 d. Monatsschrift „Noch ein Zungenspatel, ein Beitrag zur Physiologie des Schutzvorrichtungssystems“ und Octoberheft 1901 „Zum ferneren Ausbau meiner Theorie des oberen Schutzvorrichtungssystems“, I und II — habe ich eine grössere Abhandlung folgen lassen, welche Herr Prof. Haug die Freundlichkeit hatte, in Form eines „Ergänzungsheftes“ in die Serie seiner nunmehr nicht erscheinenden „Klinischen Vorträge“ aufzunehmen. Das Material war eben mit der Zeit zu stark angewachsen, als dass es im Rahmen dieser Monatsschrift besprochen werden konnte.

In dieser letzten übersichtlichen Abhandlung waren vom Respirationstractus eigentlich nur die Stimmbänder und der Hustenstoss untersucht worden; hingegen blieben die Nase, der obere Rachen und die übrigen Schutzvorrichtungen des Respirationstractus gänzlich unberücksichtigt. Wenn ich mich also gegenwärtig der Frage über das Verhältniss der Nase und des oberen Rachens zum „Schutzvorrichtungssysteme der

oberen Wege“ zuwende, so muss diese Frage als eine folgerichtige, daher dringende erscheinen.

Wie wird sie sich beantworten lassen? Gelingt mir die Beantwortung im bejahenden Sinne, d. h. gehen die Schutzvorrichtungen der Nase und des oberen Rachens, gleich den anderen Abschnitten des Respirationstractus in meiner Theorie auf, so ist das Gebäude derselben — allerdings im Rohbau — in genau den Grenzen vollendet, wie sie mir von Beginn an vorgeschwebt haben.

Indem ich nunmehr zum eigentlichen Thema dieses Aufsatzes übergehe, habe ich mich der Frage zuzuwenden: an welche Bedingungen ist das Recht geknüpft, die Nase und den oberen Rachen dem Gebiete des „oberen Schutzvorrichtungssystems“ einzuverleiben? Die Antwort darauf liefert die Untersuchung zweier anderer Fragen:

1. ob diese Regionen Schutzvorrichtungen aufweisen, welche in den anatomischen Gesamtplan hineinpassen:
2. ob die für das „obere Schutzsystem“ nachgewiesenen Gesetze auch hier Geltung haben?

Die erste Frage betreffend beginne ich meine Untersuchungen bei dem nicht abzuleugnenden Princip am „oberen Schutzsystem“, dass nämlich vor einer jeden Höhle, welche man anatomisch und physiologisch berechtigt ist im gewissen Sinne als ein in sich abgeschlossenes Ganzes zu betrachten eine Schutzvorrichtung angelegt ist, so lässt sich dieses Princip auch in der Nase und dem oberen Rachen unschwer nachweisen. Vor dem Vestibulum oris lagern die Lippen, vor dem Cavum oris das Gebiss, vor dem Pharynx die Coulisten, vor dem Larynx die Epiglottis, vor der Trachea die Stimmbänder. Diesem analog lagert im vorderen Abschnitte der Nasenhöhle der mächtige Schwellkörper am vorderen Ende der unteren Muschel als Schutzvorrichtung für die tieferen Nasenpartien; die zweite starke Entwicklung dieses erectilen Gewebes finden wir an den hinteren Muschelenden, also vor dem oberen Rachen.

Die Frage über die Bedeutung der Schwellkörper ist allerdings bis heute noch nicht definitiv entschieden. Wenn es mir gestattet ist, die letzte mir zu Gesicht gekommene diesbezügliche Meinungsäußerung zu citiren, so würde ich auf die Besprechung des ersten Theils der „Krankheiten der oberen Luftwege“ von Prof. Dr. O. Chiari durch Herrn Docenten Dr. M. Grossmann in dieser Monatsschrift 1903, No. 1, Seite 31, hinweisen.

Letzterer führt folgenden Satz aus Prof. O. Chiari's Lehrbuch an: „Die Schwellkörper können vielleicht ausserdem einen Schutz gegen irrespirable Gase bilden, insofern als sie sich auf deren Reiz ausdehnen, die Nase verengern und derart auf die schädlichen Gase aufmerksam machen.“

Demgegenüber führt Dr. M. Grossmann aus: „Die einfache Ausdehnung der Schwellkörper als einen ähnlichen Schutz aufzufassen, wie dies Chiari thut, wäre nur dann zulässig, wenn dieselbe auf Einwirkung irrespirabler Gase ventilartig zum Abschlusse der Nasenhöhle führen würde.“

Wenn hier Dr. M. Grossmann das Wort ventilartig glaubt.

unterstreichen, also darauf besonderes Gewicht legen zu müssen, so wäre ich keineswegs in der Lage, vom Standpunkte meiner Theorie seiner Anschauung beizupflichten.

Ich muss hier auf einen Ausspruch hinweisen, den ich im genannten „Ergänzungshefte“, Seite 7, gethan habe. Derselbe lautet: „Die Thatsache ist interessant, dass die Natur in den oberen Wegen kein Organ geschaffen hat, das ausschliesslich den Zwecken des Selbstschutzes diene“. Es ist das bekannte, auch von mir wiederholt nachgewiesene Princip, welches das „Princip der Oeconomie in den Mitteln“ genannt wird.

Wollte ich mich hier auf den streng teleologischen Standpunkt stellen — den ja auch Dr. M. Grossmann einnimmt —, so würde ich, vom genannten Princip geleitet, sagen: die Natur hatte jedenfalls den von Dr. M. Grossmann proponirten Ventilverschluss — als etwas recht Naheliegendes — in Betracht gezogen, doch von der Bildung eines solchen beim Menschen Abstand genommen, weil ein ventilartiger Verschluss doch nur einem Zwecke dienen könnte, ein Fall, welcher hier in den Gesamtplan — aus dem besprochenen Grunde — augenscheinlich nicht hineinpasste.

Jene Anschauung hingegen, welche in den Schwellkörpern nicht nur eine Schutzvorrichtung erblickt, sondern zugleich ein Organ, welches noch anderweitige Aufgaben zu bewältigen hat, findet in dem erwähnten Princip eine entschiedene Stütze.

Der Umstand, dass diese „anderweitigen Aufgaben“ in ihrer physiologischen Gesetzmässigkeit noch nicht klar genug vor uns liegen, ändert an dieser Auffassung nichts, auch dürfen wir, wenn wir vorwärts kommen wollen, nicht zu lange an Einzelheiten kleben bleiben, sondern müssen uns baldigst nach allgemeinen Regeln, Principien und Gesetzen, unter welche wir den Einzelfall bringen können, umsehen.

Diese Anordnung des erectilen Gewebes hauptsächlich im vorderen und hinteren Abschnitte der Nasenhöhle führt uns zu einer sehr interessanten Frage, welche eigentlich nur eine fernere Consequenz meiner Lehre ist. Es ist die Selbstständigkeitsfrage dieser beiden erectilen Lager.

Sobald ich mich nämlich auf den Standpunkt gestellt habe, dass die beiden Schwellkörper je vor einer selbstständigen Höhle angebracht sind, so muss die Selbstständigkeit der beiden erectilen Schutzvorrichtungen als ein logisches Ergebniss aus den von mir nachgewiesenen Gesetzen und in ihrem Sinne resultiren. Mit dieser Untersuchung gehe ich zugleich zur zweiten oben gestellten Frage — von den hier waltenden Gesetzen — über.

Da ich im Nächstfolgenden es hauptsächlich mit zwei Gesetzen, die im genannten „Ergänzungshefte“ auf Seite 5, als Thesen IVb und IVc angeführt worden sind, zu thun haben werde, so ziehe ich es vor, ihren Wortlaut hier folgen zu lassen, um dem Leser zunächst das Nachschlagen zu ersparen.

These IVb: „ist eine oder sind mehrere Schutzvorrichtungen von einem Fremdkörper überwunden und tritt die nächstfolgende in Thätigkeit, so stellen nicht nur alle vorhergehenden — überwundenen — ihre Einmischung sofort ein und scheiden aus der Action aus, sondern es treten auch

unfehlbar ihre Antagonisten in Thätigkeit (Gesetz der Antagonisten).“

These IVc: „Die Vorrichtungen treten nicht anders in Thätigkeit als einzeln und zwar in der Reihenfolge ihrer physiologischen Anordnung (Sequenzgesetz).“¹⁾

Indem ich diese beiden Gesetze an der Nasenhöhle anwende, bin ich logischer Weise gezwungen, folgenden Satz aufzustellen: in jenen Momenten, wo die vorderen und hinteren Schwellkörper in die Lage versetzt werden, ausschliesslich als Schutzvorrichtungen zu functioniren, muss nachgewiesen werden können, dass sie in ihrer Thätigkeit einander ablösen. Das will so viel sagen, als dass bei einem bestimmten Reize der Nasenschleimhaut zunächst das vordere erectile Gewebe in Action zu treten hat. Dauert der Reiz länger, so muss die vordere Schutzvorrichtung durch die tieferliegende abgelöst werden, d. h. das hintere Gewebe schwillt an, während das vordere die Tendenz haben muss abzuschwellen.

Dieser interessante Satz ist, wie gesagt, eine nothwendige Schlussfolgerung, eine Deduction, welche man auf dem Wege des physiologischen Experiments nachzuweisen trachten muss. Doch fühle ich mich bewegt, gleich hier auf die grossen, zur Zeit vielleicht unüberwindlichen Schwierigkeiten hinzuweisen, mit welchen das Experimentiren in dieser Richtung verbunden sein muss.

Wie wäre es, wenn wir gleich beim ersten diesbezüglichen Versuche in die Lage kämen, ausdrücklich betonen zu müssen, dass unzweifelhaft beide erectile Gewebelager gleichzeitig geschwellt sein können? Wäre das nicht ein Umstand, der darauf hinwiese, dass die Gesetzmässigkeiten, auf welchen ich mich basire, hier keine Giltigkeit hätten?

Sicher wäre es das doch nur in jenem Falle, wenn es nachgewiesen wäre, dass das erectile Gewebe einzig und allein zu Schutzzwecken geschaffen sei. Sobald wir jedoch die Voraussetzung aussprechen — und dies müssen wir unbedingt thun —, dass die Schwellkörper auch noch andere Aufgaben als den Schutz zu bewältigen haben, so gestaltet sich die hier gestellte Frage um so complicirter und schwieriger, je weniger wir uns eines Verständnisses dieser Aufgaben und ihrer physiologischen Durchführung rühmen können.

Ohne die Grundlagen meiner Theorie zu verlassen, kann ich mir nämlich sehr gut vorstellen, dass Bedingungen und Umstände existiren können, welche hier die greifbaren Erscheinungen, durch welche das obengenannte Gesetz manifest werden soll, so modificiren, dass ein

¹⁾ Die These IVc trägt im „Ergänzungshefte“ noch nicht den Namen „Sequenzgesetz“. Da ich mich jedoch bei der Ausarbeitung meiner schriftlichen Aufsätze bald überzeugt hatte, welche Bequemlichkeit der nichtsagenden Thesenzahl gegenüber die Benennung eines Gesetzes bietet, so trachtete ich danach, auch dem in These IVc zum Ausdruck gekommenen Gesetze einen Namen zu geben. Dieses ist allerdings keine ganz leichte Aufgabe, denn die Benennung muss nicht nur kurz sein, sondern es muss in ihr auch sozusagen das „Stichwort“ möglichst lebendig zur Geltung kommen.

ganz anderes, den Erwartungen total entgegengesetztes Bild auftreten und den nicht genügend scharf Denkenden zu Trugschlüssen verleiten kann. Da diese Bedingungen und Umstände uns gar nicht bekannt sind, so darf es uns keineswegs Wunder nehmen, wenn auch der geistreichste Fachphysiologe nicht im Stande wäre, durch sein Experiment uns kurzer Hand Klarheit in dieser Richtung zu schaffen. Zu diesem Zwecke müssen die Schwellkörper erst von diversen anderen Gesichtspunkten studirt werden. Es giebt jederzeit Fragen, die „zu fein sind für die subtilste Grübeleil“, wenn man sich an ihre unmittelbare Beantwortung machen wollte. Solche Fragen fordern nicht nur offene Augen und kühles Blut, sondern auch eine gute Dosis — Geduld.

Zu Gunsten dieser meiner Anschauung steht mir nicht nur dieses Raisonnement zu Gebote, sondern auch Analogien, nach denen ich nicht erst zu suchen brauche.

Das oben citirte „Gesetz der Antagonisten“ (These IVb) wird z. B. bei den vorderen Schutzvorrichtungen des Digestionstractus mächtig eingeschränkt durch eine andere Gesetzmässigkeit, welche als These IVa auf Seite 5 des „Ergänzungsheftes“ zu finden ist und also lautet: „je tiefer eine Schutzvorrichtung liegt, desto weniger ist sie dem Willen und desto mehr dem Reflex untergeordnet.“

Dem „Gesetz der Antagonisten“ gemäss müssen die Lippen offen stehen, sobald das Gebiss geschlossen wird. Dem ist auch so — wie ich es bereits früher nachgewiesen habe —, jedoch nur so lange, als die Bedingungen sich so gestalten, dass die Lippen nur unter dem alleinigen Einflusse des Schutzsystems stehen. Sobald hingegen noch ein anderer, mächtigerer Factor eingreift, der im Stande ist, den schwachen Reflex zu unterdrücken, wie z. B. der Wille, welcher gerade in den vorderen Schutzvorrichtungen der These IVa gemäss eine so grosse Rolle spielt, so kann das zunächst reflectorische Offenstehen der Lippen aufgehoben werden oder überhaupt erst gar nicht zu Stande kommen.

Wohl spielt der Wille beim Anschwellen des erectilen Gewebes in der Nase keine Rolle, doch wäre es höchst inconsequent, die Existenzmöglichkeit anderer Bedingungen, welche hier das Manifestwerden des „Gesetzes der Antagonisten“ behindern, einfach ableugnen zu wollen.

Ebensowenig wie der gleichzeitige Schluss der Lippen und des Gebisses im Stande war, seiner Zeit die Grundpfeiler meiner Theorie zum Sturze zu bringen, ebensowenig würde das nachgewiesene Factum einer gleichzeitigen Schwellung der vorderen und hinteren Muschelenden so ohne Weiteres die Richtigkeit meiner gegenwärtigen Deductionen erschüttern können.

Doch bleiben wir zunächst beim „Sequenzgesetze“ (These IVc) zwecks weiterer Untersuchungen der Erscheinungen, welche beim andauernden Reize der Nasenschleimhaut auftreten, denn es giebt noch manche Gebirgshöhe zu ersteigen.

Wenn die Reizung der Nasenschleimhaut fortgesetzt andauert, so verläuft der Reflex dem „Sequenzgesetze“ gemäss — wie dies im „Ergänzungshefte“ ausführlich besprochen — vom Centrum der einen Schutzvorrichtung zum Centrum der nächsten tieferliegenden

und wir stehen folgerichtig nicht nur vor einer Contraction des weichen Gaumens (wovon als Schutzvorgang unten noch weiter die Rede sein wird), sondern auch vor einem Glottiskrampfe.

Seit den sechziger Jahren ist, wie bekannt, experimentell nachgewiesen, dass die Reizung der Nasenschleimhaut nicht allein zum Glottiskrampfe, sondern auch zu einem reflectorischen Krampfe der Bronchien und selbst zum Athemstillstand führt. Dieses Factum ist in jedem Lehrbuch zu finden, doch meines Wissens immer nur als nackte Thatsache — eine Erklärung hierzu ward bis jetzt nicht gegeben. Erst durch die Aufstellung meiner Gesetze ist es endlich gelungen, diese Erscheinungen insofern dem Verständnisse näher zu bringen, als es nunmehr erwiesen ist, dass diese Erscheinungen nur einzelne Glieder in einer langen Kette von Reflexen bilden, welche unter gewissen Bedingungen — die ich auf Grund früherer Ausführungen als genügend erläutert und daher bekannt voraussetzen muss — bei den vorderen Schutzvorrichtungen beginnen und sich successiv auf die tieferliegenden erstrecken.

Da der reflectorische Stimmritzenkrampf in seinem Verhältnisse zur Athmung bereits im „Ergänzungshefte“ ausführlich besprochen worden ist, da der Krampf der Bronchien ebenfalls eine einfache Consequenz bildet, so will ich mich nicht weiter dabei aufhalten, sondern zu jener reflectorischen Erscheinung übergehen, welche dem Leser in ihrer Deutung grössere Schwierigkeiten bereiten könnte — ich meine den reflectorischen Athemstillstand in Expirationsstellung.

Dass die Athmung beim Glottiskrampfe stocken muss, ist eine Erscheinung, die durch das „Sequenzgesetz“ vollständig gedeckt wird, denn da die Schutzvorrichtungen stets nur einzeln in Action zu treten haben, so müssen die tieferliegenden eben in Ruhe verharren, und zwar so lange, bis die Reihe an sie kommt. Der Expirationsact an sich muss nämlich als Schutzvorgang aufgefasst werden, weil er die verdorbene Luft aus der Lunge entfernt. Soweit hat also Alles seine Richtigkeit; doch woher die Athmungsstörung gerade in Expirationsstellung?

Es muss der Athemstillstand in jener Athmungsphase zu Stande kommen, welche der Ruhestellung der Lunge entspricht. Diese Phase ist die Athmungspause — die Stellung der Lunge nach der Expiration und vor der Inspiration. Diese Pause wird nun dem „Sequenzgesetze“ gemäss auf reflectorischem Wege durch einen gewissen hemmenden Einfluss, sagen wir zunächst auf das Athmungscentrum, verlängert, d. h. das Aufreten der Inspiration wird verhindert. Nochmals: der Athemstillstand in Expirationsstellung entspricht einer verlängerten Athmungspause.

Die Frage über die Ursache dieses Athmungsstillstandes wurde mehrfach angeregt und bearbeitet. Wir sehen, dass die Gesetzmässigkeit dieser Erscheinung erst jetzt aufgedeckt werden konnte. Anders die Frage über den Mechanismus, die auf experimentellem Wege allem Anscheine nach schon lange als gelöst betrachtet werden könnte. Es handelt sich in diesem Falle um eine von zwei Möglichkeiten: ob der Athemstillstand von einer Reizung der Expirationsmuskeln oder einer Hemmung der Inspirationsmuskeln abhinge. Gad und Wegele haben

sich für eine Hemmung erklärt. Dr. Justus Gaule, der die Physiologie der Nase und ihrer Nebenhöhlen im Heymann'schen Handbuche bearbeitet hat, schreibt darüber (Bd. III, 3. Lief., S. 206) Folgendes: „Sandmann hat diese Erklärung sehr wahrscheinlich gemacht, indem er zeigte, dass dieser Athemstillstand auch eintritt, wenn man das Rückenmark in der Höhe des 7. Halswirbels durchtrennt. Da die Nerven der Expirationsmuskeln erst unterhalb dieser Stelle abgehen, so können sie also nicht betheiligt sein. Man muss demnach annehmen, dass die von dem Trigemini dem Centralorgan zugeleitete Erregung in demselben sich ausbreitet entweder zum Athemcentrum in der Medulla oblongata und dort verhindert, dass die automatische Auslösung der Inspiration zu Stande kommt oder weitergeleitet wird zu den spinalen Kernen der Nerven der Inspirationsmuskeln und hier bewirkt, dass dieselben den Befehlen des Athmungscentrums keine Folge leisten. Ueber das Wesen einer solchen Hemmung fehlt es uns indessen noch an einer hinreichend begründeten physiologischen Vorstellung.“

So weit wir also gegenwärtig in der Lage sind die Sache zu überblicken, spricht meine Theorie ebenfalls zu Gunsten einer Hemmung.

Ehe ich meine Untersuchungen über die besprochene Reflexgruppe — Krampf der Glottis, der Bronchien und Athmungsstockung — abschliesse, erlaube ich mir noch folgende Bemerkung zu machen. Die Originalarbeiten der Experimentatoren, von François Franck angefangen bis auf Gad, Wegele und Sandmann, liegen mir leider zur Zeit nicht vor, um mich über eine Frage zur orientiren, die ich nicht ungestellt lassen möchte. Es ist die Frage, ob jene Herren die einzelnen Glieder der besprochenen Reflexgruppe zeitlich genügend auseinander gehalten haben. Beim „Sequenzgesetze“, wo es sich doch um ein Eingreifen der Schutzvorrichtungen in einer gewissen Reihenfolge handelt, spielt eo ipso der Zeitpunkt eine grosse Rolle. Die Reihenfolge dieser drei Erscheinungen bei dauernder Reizung der Nasenschleimhaut lässt sich nämlich nach dem „Sequenzgesetze“ und dem „Gesetze der Antagonisten“ folgendermaassen aufstellen:

.....
Moment f: Glottiskrampf, Ruhestellung der Bronchien, Ruhestellung der Lunge (Expirationsstellung);

Moment g: Klaffen der Glottis, Spasmus der Bronchien, Ruhestellung der Lunge (Expirationsstellung);

Moment h: Klaffen der Glottis, Erweiterung der Bronchien, Hustenstoss (krampfhaftes Expiration).

Man ersieht aus dieser obligaten Reihenfolge, dass es nicht genügt, einfach zu sagen: die Reizung der Nasenschleimhaut führt zum Glottis- und Bronchienkrampfe und zur Athmungsstockung; nach meiner Theorie kann nämlich solches gleichzeitig nie auftreten.

Wenn wir nach diesen Ausführungen zur gestellten Cardinalfrage zurückkehren, ob nämlich die Nase und der Epipharynx zu dem Gebiete des „oberen Schutzvorrichtungssystems“ gehören, so hätten wir, dünkte ich, genügend Grund, diese Frage im bejahenden Sinne zu beantworten. Ob meine Deductionen in Betreff der Schwellkörper dem Leser zunächst plausibel erscheinen oder nicht, dieses Plus oder Minus fällt weniger entscheidend in die Waagschale, als der positive Nachweis, dass die

von der Nase ausgelösten Reflexe sich dem „Sequenzgesetze“ gemäss abspielen.

Die nächste Frage, auf welche ich mir erlauben werde einzugehen, betrifft die noch nicht untersuchten Schutzvorrichtungen und Schutzvorgänge des Respirationstractus, als da sind Niesact, weicher Gaumen, Epiglottis und Taschenbänder.

Während der Hustenstoss die Aufgabe hat, Fremdkörper aus den tieferen Luftwegen durch den Mund zu entfernen, wird während des Niesactes durch den unter starkem Druck ausströmenden Luftstrom, unter Abschluss des Rachens von der Mundhöhle, der Fremdkörper fortgerissen und durch die Nase entfernt. In der Nase selbst giebt es keinen Mechanismus, welcher im Stande wäre, auf dem Wege des Reflexes schnell eine *Vis a tergo* zu schaffen. Da aber die Entfernung eines in der Nase steckenden Fremdkörpers ohne eine solche Kraft undenkbar ist, so muss diese Kraft eben aus der Tiefe entlehnt werden und — der Niesact kommt zu Stande.

Wir haben hier eine Erscheinung vor uns, welche dem Brechacte *e* durch Reizung des Zungengrundes vollständig analog ist. In beiden Fällen ist die Schleimhautpartie, deren Reizung im Stande ist, einen Reflex — Kraftentwicklung aus der Tiefe — auszulösen, dem entsprechenden Mechanismus stark vorgelagert, wodurch die von mir vorgeschlagene Benennung „Vorpostenrayon“ vollständig motivirt erscheint.

Wenn wir uns jetzt dem weichen Gaumen zuwenden und zwar der Frage, ob diese Vorrichtung zum Schutze einer Höhle vorgelagert ist, so muss dieses entschieden bejaht werden. Ja, noch mehr: man ist gezwungen, den Satz aufzustellen, dass er zwei Höhlen vorgelagert ist, dem Epipharynx und dem Mesopharynx, indem er beiden zum Schutze dient. Diese doppelte Aufgabe ist dem weichen Gaumen deshalb zugefallen, weil er sowohl dem Schutzsysteme des Respirationstractus als auch des Digestionstractus angehört. Ist ein Fremdkörper im Mesopharynx, so wird der weiche Gaumen zum Schutze des oberen Rachens in Action gesetzt, steckt der Fremdkörper im oberen Rachen, so wird der Mesopharynx durch dieselbe Bewegung geschützt. Man muss also vom Standpunkte meiner Theorie voraussetzen, dass diese Schutzvorrichtung über zwei „Vorpostenrayons“ verfügt: derjenige für den Respirationstractus liegt im Mesopharynx und der für den Digestionstractus im oberen Rachen. Selbstverständlich wird — wiederum vom Standpunkte meiner Theorie — der weiche Gaumen wie jede Schutzvorrichtung nicht nur von jedem dieser „Vorpostenrayons“ durch directen Reflex in Thätigkeit gesetzt, sondern auch durch Fortleitung des Reizes successiv vom Centrum der einen Schutzvorrichtung zum Centrum der nächsten tieferliegenden.

Für den ersten Fall, also direct, wird der weiche Gaumen zum Eingreifen angeregt, wenn ein Fremdkörper im oberen Rachen auftritt, also z. B. bei der Weber'schen Nasendouche, indirect durch andauernde Reizung der Nasenschleimhaut.

Um diesen indirecten Reflex, welcher eine Deduction aus meiner Theorie („Sequenzgesetz“) bildet, nachzuweisen, habe ich wiederholt Versuche angestellt und es ist mir thatsächlich gelungen, diesen Reflex

mit vollständiger Deutlichkeit an vielen Menschen nachzuweisen. Wenn man nämlich einem toleranten Subject, welches es versteht, ohne Würgebewegung bei offenem Munde seiner Zunge eine solche Stellung zu geben, dass man mindestens den weichen Gaumen überblickt — Spatel-druck verboten! —, den Befehl ertheilt, möglichst ruhig und gleichmässig durch die Nase zu athmen und darauf die Nasenschleimhaut etwa mit einer Sonde reizt, so wird man oft unmittelbar darauf einer Hebung des Gaumensegels gewahr.

Das sind also Reflexe, welche am Palatum molle vom Respirationstractus aus ausgelöst werden; es können aber auch solche vom Digestionstractus abgeleitet werden; wir wissen z. B., welche Schwierigkeit der Laryngologe beim Operiren im oberen Rachen vom Munde aus unter Spiegelbeleuchtung zu überwinden hat. Diese Schwierigkeit liegt in der Neigung zum Abschlusse des oberen Rachens.

Was die Epiglottis betrifft, so ist dieselbe anatomisch ebenfalls der Larynxhöhle vorgelagert. Ihre Stellung ist so verschieden, dass es schwer ist, eine Norm für den Neigungswinkel anzugeben; daher ist es auch nicht leicht, wenigstens für den Kliniker, ihre Unterordnung unter das „Sequenzgesetz“ ad oculos zu demonstrieren. Hingegen nutzen wir unbewusst das „Gesetz der Antagonisten“ fast bei jeder laryngoscopischen Untersuchung aus. Sobald die Epiglottis nämlich bei ruhiger Athmung sich so wenig hebt, dass wir einen Einblick in die vordere Commissur der Stimmritze nicht gewinnen können, lassen wir den Kranken intoniren. Wir wissen, dass in diesem Falle sich der Kehldeckel hebt und wir nutzen dieses uns bekannte Factum auch aus, ohne bis jetzt gefragt zu haben, auf welchem Princip diese Erscheinung beruht. Jetzt wissen wir, dass dem „Gesetze der Antagonisten“ gemäss die Dilatatoren der vorderen Schutzvorrichtungen in Action zu treten haben, sobald eine tieferliegende Schutzvorrichtung eingreift. Beim Intoniren nähern sich die Stimmbänder (vom Standpunkte meiner Theorie ist das ein Eingreifen der Stimmbänder), ergo muss der ganze vorlagernde Tractus klaffen, also auch der Kehldeckel eine möglichst aufrechte Stellung einnehmen.

Sehr interessant, weil von gewisser practischer Bedeutung, ist der Versuch, die bekannten Gesetze an den Taschenbändern nachzuweisen. Wir wissen sehr gut, wie oft statt eines erwarteten Stimmband-schlusses bei anbefohlenem Anlauten kein Lant zu Stande kommt, wohl aber eine Neigung der Taschenbänder zur Adduction. Das ist ebenso wenig eine „perverse Action“, wie der von mir beschriebene „laryngoscopische Glottiskrampf“, sondern wie dieser ein Schutzvorgang in optima forma, allerdings zeitlich dem Glottiskrampfe vorausgehend.

Selbst an recidivirenden Kehlkopfcarrhen leidend, habe ich an mir die Beobachtung gemacht, dass eine Auspinselung des Kehlkopfes mit einer 5proc. Tannin-Carbollösung (zu gleichen Theilen Wasser und Glycerin) im ersten Moment ein ziemlich heftiges Brennen, dann aber eine angenehme Kühle im Larynx hervorruft, wobei die ganze Empfindung für gewöhnlich 10—15 Minuten nicht überdauert. Dann kommen aber ausnahmsweise Sitzungen vor, wo ich nach einer solchen Auspinselung einen sehr heftigen Reiz verspüre, welchen ich später den ganzen Tag

nicht mehr loswerden kann. Die beiden Empfindungen oder vielmehr Nachempfindungen sind voneinander wie Himmel und Erde verschieden.

Was geht dabei vor?

Es ist ein logisches Ergebniss aus meiner Theorie, dass, wenn wir mit einem Wattebausche in das Larynxinnere eindringen, der mächtige Reiz sofort einen reflectorischen Taschenbandschluss hervorruft. Vor der daraus folgenden ferneren Consequenz müssen wir nicht zurückschrecken; dieselbe würde lauten: Wenn bei einer Larynxauspinselung zunächst ein Taschenbandschluss zu Stande kommen muss, so kann eigentlich von einer Bestreichung der wahren Stimmbänder nicht gut die Rede sein!

Also wieder eine alte, schöne Illusion zu Wasser geworden!

Der bekannte Glottiskrampf tritt kaum jemals im Moment der Application des Medicamentes auf, sondern meist nach dem ersten Athemzuge. Im ersten Augenblicke nach dem Ausdrücken des mit überschüssiger Lösung durchtränkten Wattebausches sind die Taschenbänder überschwemmt und fest geschlossen, es herrscht lautlose Stille; noch einen Augenblick bleiben die Taschenbänder geschlossen, dann aber erreicht der Lufthunger seinen Höhepunkt, die Taschenbänder müssen zurückweichen und die Flüssigkeit sickert auf die Stimmbänder herab. Mit einem tiefen Athemzuge stillt nun der Kranke seinen Lufthunger, aber schon im nächsten Momente greifen die gereizten Stimmbänder in Form eines mehr oder weniger intensiven Glottiskrampfes ein, welcher auf seiner Höhe vom Lufthunger weniger leicht überwunden wird als die adducirten Taschenbänder, denn die Stimmbänder lassen dann für die Luftpassage nur einen ganz feinen Spalt übrig.

Während also der angegebene, von mir persönlich empfundene und leicht erträgliche Reiz nur auf der Einwirkung der Lösung auf die Taschenbänder allein beruht, ist der stärker dauernde Reiz auf eine Berührung der Stimmbänder selbst mit dem Medicament zurückzuführen. Ich habe einen recht toleranten Pharynx und Larynx und daher kommt es bei mir nicht zum Glottiskrampfe, aber die fremdartige Empfindung nach dem Abfliessen der Lösung auf die Stimmbänder bleibt für den ganzen Tag bestehen.

Um mich nicht nur auf subjective Sensationen zu basiren, will ich auf eine Thatsache hinweisen, welche wohl jedem Laryngologen bekannt ist. Setzen wir voraus, dass wir einen kleinen an der Stimmlippe sitzenden Polypen zu operiren haben. Wir pinseln das Larynxinnere, sagen wir, mit einer 20proc. Cocainlösung zweimal aus und erzielen durchschnittlich einen genügenden Grad von Anästhesie zur Einführung des Instrumentes in's Larynxinnere. Kaum haben wir jedoch den Polypen mit dem Instrument berührt, so entsteht prompter Stimmbandschluss. Worauf ist das zurückzuführen? Ist etwa die Schleimhaut an den Stimmbändern reizbarer als an den Taschenbändern? Kaum, denn wenn wir nun zum dritten Male zum Cocain greifen, jedoch so, dass wir den Polypen selbst treffen, so ist das meist genügend, um an ihm einen kurzdauernden Eingriff zu unternehmen. Um was handelt es sich also? Das Bild findet eine einfache Erklärung darin, dass wir bei den ersten zwei Pinselungen nur die geschlossenen Taschenbänder, nicht aber die Stimmbänder mit Cocain bestrichen haben; es konnte also

auch die Sensibilität der Stimmbänder durch das Cocain nicht herabgesetzt werden.

Vom Standpunkt meiner Theorie, welche sich hier vollkommen mit der Praxis deckt, müssen wir also den practisch wichtigen Satz aufstellen, dass bei unseren gangbaren Medicamentapplicationen auf das Larynxinnere die Stimmbänder eigentlich nur in sehr beschränktem Maasse in Angriff genommen werden können, selbstverständlich bei ausgeschlossener Localanästhesie.

In diesem Factum liegt eine gewisse Analogie mit der Anschauung vor, welche jetzt bereits abgethan ist, jedoch lange Zeit das Feld beherrschte, dass nämlich beim Gurgeln auch die hintere Rachenwand gespült werde. Dieselbe Rolle, welche zum Schutze des Pharynx den Coulissen zugewiesen worden ist, spielen gegenüber den Stimmbändern die Taschenbänder.

* * *

Mit diesem Aufsätze betrachte ich das Gebäude meiner Theorie als unter Dach gebracht. Am inneren Ausbau ist natürlich noch manches zu schaffen.

Die im „Ergänzungshefte“ aufgestellten Thesen halte ich nach wie vor aufrecht; nur sehe ich mich genöthigt — auf Grund der weitergeführten Untersuchungen — an der These II eine Correctur im Sinne einer Vervollständigung vorzunehmen. Diese These lautet Seite 4:

These II. Das Schutzvorrichtungssystem der oberen Wege nimmt das Gebiet von den Lippen bis zum Pylorus einerseits und bis zu den Bronchien andererseits ein; es besteht aus einer Reihe hintereinander geschalteter Vorrichtungen und zwar im Verdauungstractus 1. aus den Lippen, 2. den Zähnen, 3. der Zunge, 4. dem coulissenartigen Verschluss der Gaumenbögen, 5. dem Rachen, 6. dem Brechacte mit Object im Rachen, 7. dem Brechacte mit Object im Magen; in dem Tractus der Luftwege noch 8. aus dem Glottisschluss und 9. dem Hustenstoss.

Gegenwärtig formulire ich diese These folgendermaassen:

These II. Das Schutzvorrichtungssystem der oberen Wege nimmt das Gebiet von den Lippen bis zum Pylorus und von der Nase bis in die Lunge, mit einer Kreuzung im Pharynx, ein. Es besteht aus einer Reihe hintereinander geschalteter Vorrichtungen und zwar

a) im Verdauungstractus — 1. aus den Lippen, 2. den Zähnen, 3. der Zunge, 4. den Coulissen, 5. dem Rachen, 6. dem Brechacte mit Object im Rachen, 7. dem Brechacte mit Object im Magen;

b) im Respirationstractus — 1. dem vorderen und 2) dem hinteren Schwellkörper der Nase, 3. dem weichen Gaumen, 4. dem Rachen, 5. der Epiglottis, 6. den Taschenbändern, 7. den Stimmbändern, 8. dem Bronchienkrampfe, 9. dem Hustenstosse, 10. dem Niesacte.

Ueber die Bedeutung meiner Theorie bin ich stets im Klaren gewesen, wengleich dieselbe von den Herren Fachcollegen — von persönlichen Freunden abgesehen — bis jetzt, sowohl dies- wie jenseits

der Grenze, vornehm ignorirt wird. Allerdings will die Theorie nicht gelesen, sondern studirt sein. Gern will ich zugestehen, dass gegenwärtig — wo die ganze Theorie fertig vor mir liegt — ich manches anders angefasst und anders ausgeführt hätte, als es in meinen ersten Arbeiten geschehen ist. Unbestritten bleibt jedenfalls die Thatsache bestehen, dass bereits in meinem ersten Aufsätze (1900) die Frage für Jahre hinaus richtig gestellt war. Auch über die Zukunft meiner Theorie bin ich durchaus im Klaren: ich bin sicher, dass auch das kleinste Körnchen Wahrheit, einmal für die Wissenschaft gewonnen, nie verloren gehen kann.

Oesterreichische otologische Gesellschaft.

Officielles Protocoll der Sitzung vom 25. April 1904.

Erstattet vom Schriftführer.

Vorsitzender: Prof. Bing.

Schriftführer: Dr. Hugo Frey.

1. Dr. Hugo Frey demonstrirt ein Präparat, das sich zufällig unter den Schädeln im anatomischen Institute Zuckerkandl fand.

Dasselbe weist als interessanten Befund eine stark entwickelte Exostose an der äusseren Seite des horizontalen Bogenganges auf und eine zweite Exostose am Jochfortsatz. Gleichzeitig bestehen Fistelöffnungen gegen die hintere Schädelgrube, den horizontalen Bogengang, die Schnecke und den Facialcanal, sowie noch andere Reste ehemaliger cariöser Zerstörung. Es hat offenbar intra vitam eine chronische Eiterung mit Cholesteatom bestanden.

Bisher wurde entzündliche Knochenneubildung im Schläfenbeine nur im Warzenfortsatz, gelegentlich auch im Antrum und häufig im Gehörgang vorgefunden; der Befund von Exostosen am Bogengang, den der Vortr. ausser im demonstrirten Falle auch noch zwei Mal in vivo bei Operationen erheben konnte, steht bis jetzt in der Literatur vereinzelt da. Vortr. erblickt in der besonderen Beschaffenheit des demonstrirten Präparates einen Beweis dafür, dass die Hypertrophie des Knochengewebes keinen wirksamen Schutz gegen das Weitergreifen der Eiterung bildet. (Erscheint ausführlich im Archiv für Ohrenheilkunde.)

Discussion.

Doc. Hammerschlag bemerkt, dass die Aeusserung des Vortr., wonach Exostosen des Gehörganges nur auf entzündlicher Basis zu Stande kommen sollen, nicht zutreffend ist, da das oft beiderseitige symmetrische Vorkommen, sowie das familiäre Auftreten solcher Exostosen dieselben als genuine Bildungsanomalien erkennen lässt.

Frey stimmt der Ansicht Hammerschlag's als selbstverständlich zu und corrigirt das früher Gesagte dahin, dass er es nur für die gleichzeitig mit anderen Veränderungen im Warzenfortsatz etc. auftretenden Knochenwucherungen annehme.

Doc. Pollak konnte die Entstehung einer Gehörgangsexostose aus einem Polypen direct beobachten, indem eine Patientin, die einen ope-

rativen Eingriff zur Entfernung eines grossen Polypen ablehnte, nach einem halben Jahre mit einer umfangreichen Exostose, deren Ausdehnung und Lage dem Polypen entsprach, wieder erschien.

E. Urbantschitsch sah die Entwicklung eines Osteoms der oberen Gehörgangswand im Anschlusse an eine Schädelbasisfractur innerhalb vier Monaten vor sich gehen.

2. Doc. Alt demonstrirt einen Fall von isolirter partieller Necrose der unteren Gehörgangswand.

Seit angeblich 1½ Jahren litt Pat. an einer chronischen Eiterung; in letzter Zeit waren auch Blutungen aus dem Gehörgang aufgetreten. Bei der Sondirung fand sich ein rauher, beweglicher Sequester der unteren Gehörgangswand; durch einen operativen Eingriff wurde sowohl dieser als auch die üppigen Granulationen des Gehörganges entfernt, wobei es sich ergab, dass gegen die Trommelhöhle zu keine Eiterung bestand. Derzeit ist der Fall vollständig geheilt.

Discussion.

Gomperz: Sequester der Gehörgangswände sind mir in meiner Praxis sehr selten vorgekommen. Davon betrafen zwei die untere Gehörgangswand bei gleichzeitigem Befunde eines sogen. Gehörgangscholesteatoms. Ihre Entfernung erforderte keine grösseren operativen Maassnahmen. Auch gelang es mir einmal, die ganze hintere obere Gehörgangswand als Sequester zu entfernen, wonach sich das Bild wie nach einer Radicaloperation präsentirte.

V. Urbantschitsch erwähnt ebenfalls die grosse Seltenheit des Befundes. Er beabsichtigt, in der nächsten Sitzung einen Fall von tuberculöser Caries zu demonstriren, bei dem eine ausgedehnte Sequestration der inneren Gehörgangswand stattfand.

Hammerschlag erinnert an einen Fall aus der Klinik Politzer, bei dem der ganze Gehörgang, aber auch noch die tieferen Theile des Schläfenbeines nach und nach als Sequester ausgestossen wurden.

Alt bemerkte noch nachträglich, dass Tuberculose bei seinem Fall ausgeschlossen werden kann und dass der Sequester so ausgedehnt war, dass er erst nach Ablösung der Ohrmuschel entfernt werden konnte.

Bing verfügt über ähnliche Erfahrungen wie Gomperz.

3. Assistent Dr. Heinrich Neumann: Der Pat., den ich die Ehre habe vorzustellen, wurde mir durch die Liebenswürdigkeit des Chirurgen Dr. Frey überlassen, mit der Diagnose isolirte Caries des Warzenfortsatzes.

Die Diagnose begründete er mit Folgendem:

Im August vorigen Jahres ein submental, fluctuirender Tumor, der incidirt wurde; die Incisionsöffnung zeigte jedoch gar keine Tendenz zur Heilung. Die darauf vorgenommene gründliche Untersuchung mit der Sonde liess in der Tiefe rauhen Knochen des Warzenfortsatzes fühlen.

Die von mir vorgenommene Operation bestätigte den Befund, indem die untere Hälfte des Warzenfortsatzes vollständig fehlte. Die obere Hälfte war durch periostale Apposition verdickt und rauh. Die regionären Lymphdrüsen waren bis an den Pharynx vereitert, die grossen Halsgefässe waren von vereiterten Lymphdrüsen eingeschleitet. Ich entfernte den rauhen Knochen und die vereiterten Lymphdrüsen. Die

Wunde granulirt schon und Pat. wird demnächst entlassen werden. Nur die Knochenwunde verzögert die Heilung, die sonst trotz der durch die Entfernung der erkrankten Weichtheile bedingten grossen Ausdehnung sehr rasche Tendenz zur Heilung zeigt.

Der zweite Fall ist mir durch die Liebenswürdigkeit des Herrn Hofrathes v. Mosetig zur Operation überlassen worden, mit der Vermuthung, dass es sich um eine primäre Erkrankung des Warzenfortsatzes handle. Die Operation konnte jedoch diese Vermuthung nicht bestätigen. Es war wohl das Periost des Warzenfortsatzes abgehoben, jedoch bin ich nicht im Stande zu constatiren, ob die Erkrankung des Warzenfortsatzes primär oder secundär im Gefolge einer Vereiterung der Lymphdrüsen aufgetreten war. Aufklärung dürfte wohl die histologische Untersuchung bringen.

Der dritte Fall ist ein nach der von mir angegebenen Methode der Localanästhesie operirter Patient, der wegen Verdachtes einer intracranialen Complication operirt wurde. Es genügten drei Spritzen zur vollständigen localen Anästhesie. Pat. hat während der Operation geraucht und Zeitungen gelesen.

Zum Schlusse gestatte ich mir, eine Scheere zu demonstriren, die mir bei der Ausführung der an unserer Klinik üblichen Gehörgangsplastik werthvolle Dienste leistet, indem die Schwierigkeiten bei der Bildung eines viereckigen Lappens mit Hilfe derselben leicht überwunden werden, was von Herrn Dr. Frey, der Gelegenheit hatte, diese Scheere in Verwendung zu ziehen, bestätigt wird.

Discussion.

Doc. Gomperz möchte dem Umstande, dass der Pat. über eine vorausgegangene Erkrankung des Mittelohres nichts anzugeben weiss, nicht zu viel Gewicht beilegen, da ja die Anamnese so oft unzuverlässig ist und er andererseits das Vorkommen einer rein primären Erkrankung des Warzenfortsatzes nach seinen Erfahrungen nicht zugeben kann.

Dr. Frey bemerkt, dass auch seine klinischen Erfahrungen parallel mit denen von Gomperz zu zeigen scheinen, dass eine echte primäre Otitis des Warzenfortsatzes, ob nun tuberculösen oder anderen Characters, nicht vorkomme. Wenn dies aber auch practisch sich so verhält, so könne man doch nicht theoretisch die Möglichkeit einer primären Warzenfortsatzerkrankung a priori ableugnen. Eine solche könnte ja auf hämatogenem Wege unter Umständen ganz leicht zu Stande kommen.

4. Doc. Dr. V. Hammerschlag bringt einige Ergänzungen zu seinem in der letzten Sitzung gehaltenen Vortrage: „Ueber die Beziehung zwischen hereditär-degenerativer Taubstummheit und der Consanguinität der Erzeuger.“

Durch die Liebenswürdigkeit des Directors Dr. Brunner standen ihm nunmehr 237 sehr sorgfältig ausgefüllte Protocolle zur Verfügung. Diese 237 Taubstummen stammten aus insgesamt 210 Ehen. Diese 210 Ehen wurden nun wie früher in drei Rubriken gebracht, und zwar:

1. Ehen mit je einem taubstummen Kind;
2. Ehen mit je zwei taubstummen Kindern;
3. Ehen mit drei oder mehr taubstummen Kindern.

Die erste Rubrik enthielt:

168 Ehen mit je einem taubstummen Kind, und von diesen waren 24 = 14,3 pCt. consanguin.

Die zweite Rubrik enthielt:

28 Ehen mit je zwei taubstummen Kindern; von diesen waren 8 = 28,57 pCt. consanguin.

Die dritte Rubrik enthielt:

14 Ehen mit je drei oder mehr taubstummen Kindern; von diesen waren 8 = 57,14 pCt. consanguin.

Votr. betont daher, dass die gefundenen Consanguinitätsquotienten wiederum auf das Wirksamste die Thatsache illustriren, dass die Consanguinität der Erzeuger eine — wenn auch noch nicht klar erkannte — Rolle in der Aetiologie der hereditär-degenerativen Taubstummheit spiele.

Discussion.

Alt bemerkt, dass er bei consanguinen Eltern einige Male neben taubstummen Kindern auch bloß schwerhörige Geschwister beobachtet hat. Er hält diesen Umstand für wichtig, weil solche Kinder manchmal von den Eltern für taub gehalten und dem Taubstummenunterricht zugeführt werden, währenddem sie noch in der Lage sind, einen Unterricht durch das Ohr, wenn auch in Form des Einzelunterrichtes, zu geniessen.

Hammerschlag bemerkt, dass er auf die interessante Thatsache der congenitalen Schwerhörigkeit bereits in einem an anderer Stelle gehaltenen Vortrage hingewiesen hat.

Verhandlungen des dänischen oto-laryngologischen Vereins.

28. Sitzung vom 16. December 1903.

Vorsitzender: Prof. Dr. E. Schmiegelow.

Schriftführer: Dr. Jörgen Möller.

I. Nørregaard: Eine Bindegewebsgeschwulst vor dem Ohre.

Ein 13jähriges Mädchen hatte eine allmählich wachsende Geschwulst etwa 2 cm vor der äusseren Gehörgangsöffnung; Februar 1902 war sie haselnussgross, verschiebbar, zur Haut nicht adhäsirend; sie wurde entfernt. Nach ein paar Monaten wuchs ein neuer Knoten hervor, welcher mit der Haut verwachsen war; August 1903 war er wiederum haselnussgross und wurde exstirpirt. Bisher kein weiteres Recidiv. Microscopische Untersuchung (Dr. Borries) ergab eine Bindegewebsgeschwulst mit spärlichen Zellen, demnach eine Neubildung, welche meistens gutartig ist; schliesslich kann aber nur der weitere Verlauf über die Benignität entscheiden.

II. Nörregaard: Ueber den Nasenrachen als Invasionsstelle für Krankheiten.

Während des letzten halben Jahrhunderts ist der Nasenrachen dazu gekommen, eine immer grössere Rolle zu spielen und hat sich in Verbindung mit den Gaumenmandeln als eine Centralquelle für menschliche Schwäche entpuppt, während die Haut als Infectionsquelle eine verhältnissmässig geringere Bedeutung hat. Die meisten Erkrankungen des Ohres, der Nase, ferner des Kehlkopfes und der Luftröhre haben ihren Ursprung im Nasenrachen; ebenso viele Kinderkrankheiten; ferner das rheumatische Fieber und die Endocarditis. Die Abhängigkeit verschiedener Nervenleiden, z. B. Kopfweh, Enuresis, Laryngospasmus, von den adenoiden Vegetationen ist wohl bekannt. Leider ist der Nasenrachen so unzugänglich, dass man dem Krankheitsprocess nicht genau folgen kann; man kann ihn aber mit solchen Krankheiten parallelisieren, welche von der Haut ausgehen; eine acute Infection geht von irgend einer Wunde aus, verpflanzt sich als einfache Lymphangitis, giebt dann Adenitis, Abscesse u. s. w.; ebenso geht irgend eine Infection von einer wunden Stelle der Nasenrachenschleimhaut aus, verpflanzt sich als acuter Catarrh, kann, wenn nicht rechtzeitig behandelt, Abscesse geben, peritonsilläre und retropharyngeale Abscesse, Mittelohreiterung; weiter folgt dann die allgemeine Infection, das rheumatische Fieber, die Pyämie u. s. w. Ebenso kann man den chronischen Catarrh mit dem Eczem vergleichen, welches aus einem kleinen Fleck sich immer weiter verbreitet, dann wieder eintrocknen kann bis auf die ursprüngliche Ausgangsstelle, wo die Krankheit noch immer verborgen liegt, um bei irgend einer Gelegenheit wiederum aufzulodern. Oft hat der chronische Nasenrachenkatarrh vielleicht seinen Anfang gleich in den ersten Tagen des Lebens; die „Febris catarrhalis“, d. h. die Nasenrachen-Lymphangitis ist ja eine der häufigsten Krankheiten der Säuglinge. Er kann dann später verschiedene universelle Intoxicationen hervorrufen, Urticaria, uratische Diathese u. s. w.; am häufigsten ist aber die partielle Intoxication, die immer wieder recidivirende „Erkältung“. Um alle diese Uebelstände zu vermeiden, muss man das primäre Nasenrachenleiden gründlich behandeln, namentlich event. anwesende adenoide Vegetationen beseitigen; oftmals geben kleine Vegetationen beträchtliche Folgeerscheinungen; sobald deshalb etwas gefunden wird, muss es beseitigt werden.

Schmiegelow erwähnt ein paar Fälle, wo eine schwere Febris rheumatica im Anschluss an eine acute Rhinopharyngitis entstand.

Auch Fälle von andauernder Temperaturerhöhung können in einem Nasenrachenleiden ihre Ursache haben und werden nach Adenotomie geheilt. S. hat auch einen Fall von Septikämie mit letalem Ausgang im Anschluss an eine acute eitrige Rhinopharyngitis gesehen. — Verschiedene Augenleiden, nicht nur oberflächliche, sondern auch tiefere, werden durch die Adenotomie günstig beeinflusst.

Buhl fragt, ob Schmiegelow während des acuten Processes die Vegetationen entfernt.

Schmiegelow operirt nicht während einer acuten Entzündung, wohl aber bei einer chronischen, selbst wenn Fieber vorhanden ist, sobald Intoxicationsgefahr vorliegt.

Buhl hat einmal nach einer Adenotomie eine Nephritis entstehen sehen; der Harn war vor der Operation normal.

Gramstrup hat einmal eine Nephritis nach einem Peritonsillarabsesse gesehen, ohne doch bestimmt sagen zu können, welches das Primäre sei.

Vald. Klein fragt, ob es zulässig sei, unmittelbar nach einer Adenotomie den Nasenrachen zu exploriren.

Schmiegelow und Nörregaard meinen, dies sei absolut verwerflich.

Buhl meint, es habe seine Bedeutung, das Resultat controlliren zu können.

Schmiegelow hält es nicht für nothwendig, er beabsichtigt nicht alles adenoide Gewebe zu entfernen, nur aber so viel, als für das Aufhören der Symptome nothwendig sei.

III. Vald. Klein: Ein Fall von Syphilis laryngis.

Ein 42jähriger Mann hatte während einiger Wochen immer zunehmende, ziemlich bedeutende Schluckschmerzen gehabt, ferner war er seit einem halben Jahre heiser. Der Patient hat angeblich eine Lungenphthise und zwei Mal Hämoptyse gehabt, doch ist es nicht gelungen, Tuberkelbacillen zu finden. — Die Epiglottis war beträchtlich infiltrirt, namentlich der freie Rand, so dass der Einblick in's Innere sehr beschränkt war, man konnte doch sehen, dass die infiltrirte Partie nicht scharf abgegrenzt war, sondern sich allmählich nach unten verlor, ferner dass die Regio interarytaenoidea frei und die Schleimhaut des Inneren stark geröthet war. Die Anamnese deutete am ehesten an eine Kehlkopftuberculose, eine solche ergreift aber gewöhnlich die Regio interarytaenoidea zuerst, ferner war die Schleimhaut, auch des gesunden Theiles des Kehlkopfes, auffallend geröthet, was auf eine syphilitische Affection deuten konnte. Syphilis wurde aber geleugnet. Trotzdem wurde Jodkali verabreicht, wodurch das Leiden schnell gebessert wurde; jetzt giebt er auch zu, vor 18 Jahren Syphilis gehabt zu haben, er habe aber gemeint, dieses Leiden sei längst geheilt. Der Einblick in den Kehlkopf ist noch nicht genügend frei, als dass man die Möglichkeit einer gleichzeitig vorhandenen Tuberculose ausschliessen könne.

IV. Schmiegelow zeigte einen 14jährigen Knaben vor, der seit 8 Jahren wegen multipler Kehlkopfpapillome in Behandlung war. Vor 4 Jahren wurde wegen Athembeschwerden Tracheotomie und nachher Laryngofissur gemacht. Die Papillome recidivirten aber immerfort und später ist eine ganze Menge intralaryngeal entfernt worden. Während des letzten halben Jahres sind die Papillome spontan völlig verschwunden. S. räth dazu, bei Papillomen keine eingreifendere Operationen vorzunehmen; sie verschwinden oftmals spontan.

V. Für das kommende Jahr wurden die fungirende Würdenträger wiederum erwählt, nämlich: als Präsident Schmiegelow, als Vicepräsident und Schatzmeister Grönbeck, als Secretär Jørgen Möller.

* * *

29. Sitzung vom 2. März 1904.

Vorsitzender: Prof. Dr. E. Schmiegelow.
Schriftführer: Dr. Jörgen Möller.

I. Grönbeck: Fall von latentem Nebenhöhlenleiden mit Exophthalmus und Amaurose.

Ein 51jähriger Mann wurde von einem Augenarzte zur Untersuchung geschickt; es bestand ein Leiden des linken N. opticus und mehrerer motorischer Nervenäste des linken Auges sammt Exophthalmus; vollständige Amaurose. Die Ophthalmoscopie zeigte nichts Abnormes. Er hat niemals Symptome eines Nasenleidens gespürt, nur das Gefühl von Drücken und Spannen hinter dem Auge. In der linken Nasenhälfte findet man Schleimpolypen, nach deren Entfernung ein grosses cariöses Stück der linken unteren Muschel abgetragen wird; jetzt erst sieht man dicken, stinkenden Eiter aus den Siebbeinzellen herabsickern. Es wurden allmählich die Zellen und die Keilbeinhöhle ausgeräumt, wonach die Beweglichkeit des linken Bulbus jetzt fast normal und der Exophthalmus nur sehr gering ist; die Amaurose ist unverändert. Es steht noch zurück, ein vorhandenes Empyem der Kieferhöhle zu eröffnen.

II. Grönbeck: Laryngitis chronica foetida bei einem Patienten mit Rhinitis atrophica foetida.

Ein 18jähriger kräftiger Schlosserlehrling leidet seit acht Jahren an Ozäna. Bei der ersten laryngoscopischen Untersuchung findet man einen chronischen Kehlkopfcatarrh; innerhalb der Stimmbänder sieht man ein von schwarzgrünen Krusten gebildetes Diaphragma mit einer kaum federkielgrossen Oeffnung in der Mitte; durch Einspritzen von Salzwasser wird Husten ausgelöst und es entsteht ein ängstlicher inspiratorischer Stridor, bis plötzlich die Krusten im Munde aufgeschleudert werden. Die früher sehr heisere Stimme war jetzt fast normal. Zu Hause hatte er mehrmals Erstickungsanfälle gehabt, bis solche Krusten aufgehustet wurden. Trotz durch ein halbes Jahr fortgesetzter Behandlung mit allen möglichen Mitteln, auch Jodkali und Mercur, dauert die Krustenbildung im Kehlkopfe fort, doch nicht in so hohem Grade, während sich die Nasenhöhle ganz gut reinhalten lässt; es besteht Fötor aus dem Halse, nicht aus der Nase. Es ist eine beträchtliche Anästhesie der Kehlkopfschleimhaut vorhanden.

III. Schmiegelow: Rechtsseitige chronische Mittelohr-eiterung. Cholesteatoma ossis temporis. Labyrinthnecrose. Heilung durch Totalaufmeisselung und Resection des Labyrinths.

Eine 56jährige Wittve war vor einem Jahre auf dem rechten Ohre schwerhörig geworden, ferner bestanden eine kurze Zeit hindurch Schmerzen und geringe Secretion. Später keine Symptome ausser Schwerhörigkeit bis 14 Tage vor der Aufnahme in das St. Josephs-Spital. Sie bekam alsdann Ohrschmerzen, Schwellung der rechten Gesichtshälfte und Facialisparesie; kein Schwindel oder Kopfschmerz. Bei der Aufnahme klagte sie nur über die Facialislähmung, im Uebrigen befand sie sich wohl; Temperatur normal. Im rechten Ohre stinkender Eiter und Cholesteatommassen. Ophthalmoscopie natürlich. Es wurde

am 1. September 1903 Totalaufmeisselung gemacht; im Schläfenbeine fand man ein wallnussgrosses Cholesteatom, welches den grössten Theil der hinteren Gehörgangswand durchbrochen hatte; ferner war die Dura der mittleren Schädelgrube und der Sinus transversus entblösst. Das Cholesteatom ging auch in die Basis des Felsenbeines hinein und hatte den lateralen Bogengang geöffnet. Nach Entfernung eines bohnergrossen Sequesters sickert reichliche Cerebrospinalflüssigkeit aus; die Operation wird dann beendet. Vier Tage hindurch floss fortwährend Cerebrospinalflüssigkeit heraus; im Uebrigen Wohlbefinden. Am neunten Tage war sie ein bischen aufgestanden, ihr Befinden war aber schlecht und sie hatte Kopfweh. Temperatur 39°; am nächsten Tage Erbrechen, Nachts Frösteln; bei der geringsten Bewegung Schwindel und Kopfweh; einige Infiltrationen am Ansatz des M. sterno-cleido. Es wird in der schon geheilten Narbe eine neue Incision gemacht und die Spitze des Proc. mastoideus entfernt; keine Abscesse im Umfange. Dann Trepanation der hinteren Schädelgrube; Dura gespannt, pulsirt nicht, nach Spaltung strömt eine grosse Menge Cerebrospinalflüssigkeit aus; Punction des Kleinhirns in verschiedenen Richtungen giebt keinen Eiter. Nachher Trepanation der mittleren Schädelgrube und Punctur des Grosshirns, auch mit negativem Resultate. In der Tiefe der Wundhöhle, hinter dem Promontorium, findet man jetzt Cholesteatommassen und es zeigt sich, dass das Cholesteatom bis zur Spitze des Felsenbeines vorgedrungen ist; der ganze untere Theil des Felsenbeines wird entfernt und da die Wandung der Cochlea sich cariös erweist, wird dieselbe eröffnet, wodurch reichliche Cerebrospinalflüssigkeit ausströmt. Vom Felsenbeine restirt nur noch die innerste Spitze und der vordere Theil; die Carotis interna ist in der Tiefe sichtbar, der Sinus ist in seiner ganzen Länge entblösst und man ist bis zum Foramen jugulare vorgedrungen. Die Pulsation ist jetzt sowohl für Grosshirn als für Kleinhirn zurückgekehrt. Die Ausströmung von Cerebrospinalflüssigkeit dauert diesmal acht Tage. Fortdauernd einige Temperatursteigerung, im Uebrigen relatives Wohlbefinden. Allmählich geht die Patientin in die Reconvalescenz über und die Wundhöhle wird mit Thiersch'schen Lappen ausgekleidet. Die Functionsprüfung gab das von Bezold hervorgehobene charakteristische Resultat, dass das Hörfeld für die höheren Stimmgabeln ein Spiegelbild des Hörfeldes der gesunden Seite darstellt.

IV. Gottlieb Kiär: Ein Fall von Abscessus cerebri.

Ein 29jähriges Mädchen hatte seit der Kindheit eine linksseitige Mittelohreiterung. Seit vier Monaten Kopfschmerzen und Gefühl von Schwere, zur linken Schläfengegend localisirt, ab und zu Frösteln, kein Erbrechen. Es wurde Totalaufmeisselung vorgenommen. Fortwährend einige Temperatursteigerung. Nach drei Wochen plötzliche Temperatursteigerung bis auf 40,3, Uebelsein und Sopor; Augengrund normal. Später Erbrechen, Pulsverlangsamung (50) und leichte, rechtsseitige Facialisparese. Es wurde dann Trepanation der linken mittleren Schädelgrube vorgenommen. Dura etwas gespannt, keine deutliche Pulsation. Punction in verschiedenen Richtungen bis zu 3 cm Tiefe brachte keinen Eiter hervor, wohl aber einige mit Luft gemischte, flockige Flüssigkeit. Der Puls wurde schneller und die Facialisparese schwand; es kam aber später nochmals Temperatursteigerung und Schüttelfrost. Bei

Behandlung mit Stimulantien besserte sich doch allmählich der Zustand, so dass die Patientin schliesslich als geheilt entlassen werden konnte. Wahrscheinlich war der Hirnabscess schon seit längerer Zeit vorhanden, war aber bisher latent. Bemerkenswerth ist es, dass kein abgekapselter Abscess vorhanden war, ferner die Luftbeimischung, welche auch in einzelnen Fällen von Körner, Macewen und Schwartz gefunden worden ist.

V. Vald. Klein: Chronische Mittelohreiterung mit einem Ohrpolypen als Ursache andauernden Hustens.

Ein 24jähriges Mädchen wurde vom Hausarzte wegen andauernden Hustens zur Halsuntersuchung geschickt; sthetoscopisch war nichts gefunden. Bei der Untersuchung der oberen Luftwege wurde auch nichts Abnormes gefunden. Inzwischen hatte Patientin seit vielen Jahren eine linksseitige Mittelohreiterung und bei der Untersuchung fand sich hier ein erbsengrosser Polyp; auffallender Weise hustete Patientin jedes Mal bei der leisesten Berührung des Polypen. Schliesslich erlaubte Patientin nach vielem Bereden die Entfernung des Polypen und der Husten hörte alsdann vollständig auf.

VI. Vald. Klein: Fremdkörper im Gehörgange.

Ein 28jähriger Schlosser hatte vor zwei Tagen, während er an der Drehbank beschäftigt war, plötzlich einen Stich im linken Ohre empfunden und war seitdem etwas schwerhörig. In der Tiefe des linken Gehörganges war ein brauner, fester Körper sichtbar, welcher für einen obturirenden Ceruminalpfropf gehalten wurde. Trotz wiederholter Ausspritzung und Einträufelung von Kalium carbonicum blieb aber der Körper sitzen; bei Sondirung fühlt er sich steinhart an und der Patient hört gleichzeitig einen metallischen Klang; endlich gelingt es, mittelst eines dünnen Häkchens hinter dem Körper einzudringen und ihn herauszuhebeln; es war ein Metallstück von Gestalt einer abgestumpften dreiseitigen Pyramide, 8 mm hoch und mit einer Grundfläche von $5 \times 5 \times 6$ mm, Gewicht 1 g.

II. Kritiken.

Die operative Ausräumung des Bulbus venae jugularis (Bulbus-Operation) in Fällen otogener Pyämie. Aus der k. Universitäts-Ohrenklinik zu Halle a. S. Von Prof. Dr. K. Grunert. Mit 8 Abbildungen. Leipzig 1904, F. C. W. Vogel. 4 M.

Das Buch von Grunert enthält eine Erweiterung der vom Verf. bereits im Archiv für Ohrenheilkunde veröffentlichten Mittheilungen über seine Bulbusoperation und ist besonders für die Fachchirurgen bestimmt.

Die Einleitung giebt einen kurzen Ueberblick über die Lehre von der otogenen Pyämie überhaupt und die wenigen geschichtlichen Daten, welche für die neue, vom Verf. zuerst vorgeschlagene Bulbusoperation in Betracht kommen, namentlich über das Operationsverfahren von

Piffel und über Mittheilungen von Stenger, Hinsberg und Körner

Der casuistische Theil, welcher das erste Capitel ausfüllt, behandelt 12 vom Verf. selbst operirte Fälle aus der Hallenser Ohrenklinik und 6 aus der Literatur zusammengetragene Fälle von Piffel, Hinsberg, S. Weil, Heine und Hausberg.

Eine ausführliche Schilderung der Anatomie des Bulbus venae jugularis folgt im dritten Capitel, das auch eine eingehende Beschreibung des Weichteilinhaltendes Foramen jugulare bringt. Von besonderer Wichtigkeit ist die im vierten Capitel gegebene Darstellung der Pathologie und pathologischen Anatomie der Thrombose des Bulbus venae jugularis auf Grund des Materiales der Hallenser Ohrenklinik seit 1896, welches 37 zur Section gekommene Fälle, darunter 24 von Bulbusthrombose, umfasst. Es werden darin insbesondere die verschiedenen pathologischen Vorgänge besprochen, welche zur Entstehung der Bulbusthrombose führen, nämlich die directe Verletzung des Bulbus, die Verletzung eines Sinusabschnittes mit folgender indirecter Entstehung eines Thrombus im Bulbus, die Contactinfection von der erkrankten Paukenhöhle aus, die embolischen Vorgänge. Eingehende Erwähnung finden in diesem Capitel auch die im Anschluss an Thrombose des Bulbus venae jugularis sich entwickelnden Senkungsabscesse.

Capitel V behandelt die Diagnose der Bulbusthrombose, Kapitel VI den operationstechnischen Theil mit ausführlicher Indicationsstellung und einer genauen Schilderung des vom Verf. angegebenen Operationsverfahrens, an welches sich auch eine Beschreibung der Methode von Piffel anschliesst. In mustergiltiger Weise werden hier auch die Gefahren der Bulbusoperation besprochen, während ein siebentes Capitel die Abschätzung des therapeutischen Wertes der Operation enthält.

Das Buch zeichnet sich, wie alle Veröffentlichungen des Verfassers, durch eine klare, bestimmte und knappe Schilderung und durch jene strenge Selbstkritik aus, welche von jeher die Schwartze'sche Schule gekennzeichnet hat. Es verdient die Beachtung und zwar nicht nur der Specialärzte, sondern auch der Fachchirurgen in der That in hohem Maasse.

Zu bedauern finde ich nur, dass die Abbildungen nicht schärfer ausgeprägt sind. Es wird hier wie in vielen neueren Veröffentlichungen aller Länder der Eindruck erweckt, als ob nicht die Leistungsfähigkeit, sondern die Billigkeit des Vervielfältigungsverfahrens für die Wahl maassgebend gewesen wäre. Um wie viel klarer waren doch die von Künstlerhand vorgezeichneten Holzschnitte! Bürckner.

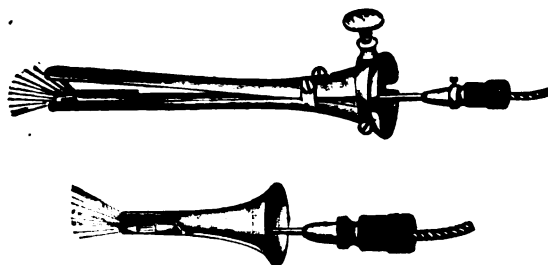
Ein Apparat zur electricen Beleuchtung des Ohres und der Nase.

Aus der k. Universitäts-Ohrenpoliklinik zu München. Von Prof. Dr. Haug.

Die Firma C. Stiefenhofer in München hat in jüngster Zeit einen Apparat construirt, mittelst dessen sich sowohl der Gehörgang mit dem Trommelfell als auch die Nase ohne Reflector untersuchen lassen können vermöge electricer Belichtung.

Der Apparat, nach dem Principe des beleuchteten Zungenspatels construirt, besteht aus dem einfachen, leichten, sehr bequem in die Tasche zu nehmenden, transportablen Elemente, in das die Leitungsschüre beim Gebrauche schnell und sicher eingesetzt werden, nachdem

sie vorher, je nach Bedarf, mit dem Ohr- oder Nasentrichter verbunden sind. Die Ohrtrichter (drei Nummern) sind aus Metall gearbeitet, innen geschwärzt und tragen auf der unteren Seite eine in den Ohrtrichter eingelassene, ca. 2 cm lange Röhre, in welche das ungefähr gerstenkorn-grosse Beleuchtungslämpchen eingeführt wird. Aus dieser gedeckten, nicht ganz bis zum Trichterende reichenden Röhre fallen die Strahlen des Lämpchens von unten her auf das Trommelfell auf. Man führt nun einfach den mit dem Lämpchen armirten Ohrtrichter, nachdem man das Leitungskabel angeschraubt und die Batterie in die Rock- oder Westentasche gesteckt hat, in den Gehörgang ein und dreht ganz leicht an der peripheren Ansatzpartie des Kabels — also am Trichter —; man sieht sofort die electriche Belichtung eintreten und kann nun ganz genau, ganz unabhängig von jeder Tages- und Jahreszeit, sofort die Gehörgangspartien sowie das Trommelfell mit all seinen eventuellen Veränderungen in schärfstem Bilde vor sich sehen.



In analoger Weise wird die Rhinoscopia anterior mit dem Nasenspeculum ausgeführt. Es handelt sich hier um ein gespaltenes Zaufal-sches Nasenrachenspeculum, durch dessen Beleuchtung es uns gestattet ist, die tieferen Partien des Nasenraumes, insbesondere die Gegend der Tubenostien, einer directen Betrachtung zu unterziehen.

Wünscht man den Apparat nun ausser Thätigkeit zu setzen, so braucht man lediglich eine kleine Deckung an dem Trichterende des Kabels vorzunehmen und das Licht ist erloschen.

Das kleine Accumulatorenelement erlaubt eine Belichtung von ca. 2000 Mal; zudem ist das Ersatzelement sehr billig (1 Mk.).

Der Vortheil des Apparates beruht darin, dass zu jeder Tages- oder Nachtzeit, unabhängig von jeder Beleuchtung, ohne jeden Reflector und andere Lichtquelle durch die directe gute Belichtung des Gesichtsfeldes eine schnelle Diagnose gewonnen, das Trommelfell- etc. Bild aufgefasst werden kann. Das Bild ist ein ausserordentlich scharfes, genaues, für jede Sehweite sofort einstellbares, so dass man umgehendst eine sichere diagnostische Auskunft erhält, soweit dies überhaupt nach Lage des Falles möglich ist. Sehr lange Zeit darf der Trichter auf einmal nicht im Ohre (Nase) verbleiben, da das Metall durch die electriche Lichtleitung bald ziemlich warm wird und dann bei längerem Verweilen bei dem Patienten entschieden Unbehagen hervorrufen würde.

Deshalb eignet sich der Apparat auch im Grossen und Ganzen mehr zur diagnostischen Untersuchung, weniger zur Vornahme eventueller operativer Eingriffe (Paracentese). Bei geübtem Auge aber und geübter Hand ist die Vornahme der Paracentese unter der directen electricischen Belichtung nicht nur ausführbar, sondern sogar ausserordentlich leicht und exact in allen Schnittmethoden zu vollbringen.

III. Referate.

a) Otologische:

Die Ankylose des Hammer-Amboss-Gelenkes. Von Dr. Hugo Frey, em. Assistent der Klinik Hofrath Prof. Dr. Adam Politzer. (Archiv f. Ohrenheilk., Bd. LXI.)

Verf. führt die in der Literatur auffindlichen einschlägigen Fälle (35) an, von denen jedoch nur vier einer histologischen Untersuchung unterzogen worden waren, und reiht daran zwei Fälle seiner eigenen Beobachtung, die er an der Ohrenklinik zu sehen Gelegenheit hatte und die er auch histologisch untersuchte.

Das erste Präparat stammt von einem 11jährigen Gymnasialschüler mit einer seit sechs Jahren bestehenden chronischen Mittelohreiterung und wurde gelegentlich der Radicaloperation gewonnen. Die histologische Untersuchung des Hammer-Amboss-Gelenkes ergab an horizontal geführten Schnitten, dass „beide Knöchelchen vergrösserte Markräume aufweisen und durch eine Knochenbrücke verbunden sind, die, selbst einen Hohlraum enthaltend, in senkrechter Richtung auf die Ebene des Gelenkes und in unmittelbarer Verbindung mit der Knochensubstanz beider Gelenkkörper steht“. Der hyaline Knorpelüberzug der Gelenksfläche ist an einzelnen Stellen fehlend, an anderen verbreitert.

Das zweite Präparat wurde von einem 21jährigen, an chronischer Mittelohreiterung linkerseits leidenden Studenten gewonnen, an dem die Hammerextraction mit der Sexton'schen Pincette in typischer Weise ausgeführt worden war, wobei mit dem Hammer der an ihm fixirte Amboss extrahirt wurde. Bei der histologischen Untersuchung fand sich die Knochensubstanz der Gelenkkörper hochgradig reducirt, insbesondere in der Gelenkfläche des Amboss, wogegen hier der sie deckende hyaline Knorpel beträchtlich verdickt ist. Die verkalkte Randzone fehlt vollständig, von einem Gelenkspalt ist nichts zu sehen. Peripher ist das Periost der Knöchelchen enorm verdickt und „aus vier deutlich von einander abgegrenzten und aus concentrisch angeordneten Bindegewebsmassen bestehenden Bindegewebsmassen bestehenden Schichten aufgebaut“.

Der erste Fall stellt eine complete intraarticuläre Ankylose dar, die Folge eines auch in das Gelenkinnere fortgeleiteten Entzündungsprocesses. Der zweite Fall bietet den Typus einer capsulären Ankylose; die Sperrung des Gelenkes beruht auf der hochgradigen Verdickung

des Periostes. Es handelt sich auch hier um den Residualprocess einer abgelaufenen Entzündung.

Als anatomisches Substrat der Hammer-Amboss-Ankylose liessen sich nach den bisher vorliegenden Befunden anführen:

1. die periarticuläre bindegewebige Ankylose;
2. die periarticuläre knöcherne Ankylose;
3. die intraarticuläre knöcherne Ankylose;
4. Mischformen.

Aetiologisch wäre die Erkrankung in das Gebiet der chronischen Adhäsivprocesse nach abgelaufener Mittelohrentzündung bezw. Eiterung einzureihen.

Ernst Urbantschitsch.

Ein Fall von primärem Cylinderzellencarcinom des Mittelohres. Von Dr. W. Lange. Assistent der Ohrenklinik der k. Charité in Berlin. (Zeitschr. f. Ohrenheilk., XLVI, 3.)

Der Fall betrifft einen 83jährigen Mann. Ob der Neubildung eine Ohreiterung vorhergegangen ist, bleibt zweifelhaft. Nach der eingehenden Untersuchung handelte es sich um ein primäres Cylinderzellencarcinom des Mittelohres, welches zu umfangreichen Knochenzerstörungen im Felsenbeine und zu Metastasen in den regionären Lymphdrüsen, in den Lymphdrüsen des Halses und in den Lungen geführt hatte. Verf. bespricht des Näheren die Gründe, welche ihn eine primäre Entstehung der Neubildung im Mittelohre annehmen liessen, und betont die ausserordentliche Seltenheit des Falles.

Keller.

Ueber das Vorkommen der vorderen Falte am menschlichen Trommelfelle. Von Stabsarzt Dr. Brunzlow in Rostock. (Zeitschr. f. Ohrenheilk., XLVI, 3.)

Verf. untersuchte die Trommelfelle von 160 Soldaten auf das Vorkommen der vorderen Falte, zum Theil mit der Lupe und pneumatischem Trichter; das Ergebniss fasst er folgendermaassen zusammen: Der sehnig verdickte Randtheil (Annulus fibro-cartilagineus) ist vorn und hinten oben nächst der Incisura Rivini an normalen Trommelfellen fast regelmässig zu sehen. Die vordere Falte ist ein physiologisches Gebilde, das etwa bei der Hälfte aller Trommelfelle vorkommt, als feine, weisse Linie vom Proc. brevis zum oberen Ende des Sehnenringes zieht und gegen diesen meist scharf abgesetzt ist, häufig aber auch bogenförmig in ihn übergeht. Ihre Länge wechselt. An eingezogenen Trommelfellen ist eine nach vorn ziehende vordere Falte wahrscheinlich nur dann zu sehen, wenn sie schon physiologisch vorhanden war; sie wird dann um ein Geringes schärfer. Wo sie fehlt, entsteht häufig bei der Einziehung eine aufsteigende vordere Falte; diese bildet aber kein Anzeichen eines hohen Einziehungsgrades, wie aus der Art ihrer Entstehung folgt.

Keller.

Zur Kenntniss der Missbildungen des Gehörorganes, besonders des Labyrinthes. Von Privatdocent Dr. Alexander in Wien. (Zeitschr. f. Ohrenheilk., XLVI, 3.)

Die interessanten Mittheilungen eignen sich nicht zu einem kurzen Referate.

Keller.

Ohroperationen bei Hysterischen. Von Dr. Rudolphy in Lübeck. (Zeitschr. f. Ohrenheilk., XLIV, 3.)

An der Hand von vier Krankengeschichten wird auf's Neue darauf hingewiesen, dass es unzweckmässig sei, bei Hysterischen Operationen aus irriger Diagnose oder Scheinoperationen zu machen, weil die Hysterie dadurch nur gesteigert werde. Keller.

Die Taubstummen der Luzerner Anstalt Hohenrain. Von Dr. Nager in Luzern. (Zeitschr. f. Ohrenheilk., XLIII.)

Die Untersuchungen wurden nach Bezold's Methode an 48 Taubstummen angestellt; total Taube fanden sich in 28,1 pCt.; 33 Hörorgane 34,3 pCt.) wurden als tauglich für den Sprachunterricht vom Ohre aus befunden. Krankhafte Vergrösserung der Schilddrüse fand sich häufig, jedoch war die Zahl nicht wesentlich grösser als bei normalen Schulkindern derselben Gegenden. Keratitis diffusa sowie die Hutchinsonschen Zähne wurden nicht beobachtet. Auffällig war die grosse Zahl von schwach begabten Zöglingen, eine Beobachtung, welche auch an anderen schweizerischen Taubstummenanstalten gemacht worden ist. Die Erklärung hierfür dürfte nach N. mit Rücksicht auf die ziemlich grosse Zahl Kropfkranker in der endemischen Taubheit zu suchen sein in Verbindung mit allgemeinen Degenerationszuständen in der Familie der Taubstummen. Keller.

b) Rhinologische:

Casuistische Beiträge zur Pathologie und Therapie der Erkrankungen der Nasennebenhöhlen. Von Dr. Röpke in Solingen. (Zeitschr. für Ohrenheilk., XLIV, 2.)

Verf. theilt drei Fälle von verkästem Epyem der Siebbeinzellen und Oberkieferhöhle mit, welche nach der Ausräumung rasch zur Heilung kamen; sodann einen Fall von Pneumatocele der Stirnhöhle mit Knochenblase der mittleren Muschel derselben Seite. Bei der Aufmeisselung der Stirnhöhle zeigte sich die vordere Wand papierdünn, beim Durchtrennen der Schleimhaut trat unter pfeifendem Geräusch Luft aus der mit normaler Schleimhaut ausgekleideten Höhle; der Ductus naso-frontalis erwies sich als völlig verlegt. Bei einem Falle von Stirnhöhleneiterung in Folge einer Schussverletzung war die Revolverkugel im Ductus naso-frontalis eingekeilt geblieben und hatte dadurch den Eiterabfluss nach der Nase zu versperren, wodurch der Anlass für die Stirnhöhleneiterung durch die Schussöffnung in der vorderen Stirnhöhlenwand gegeben war. Keller.

Iritis und Nasenkrankheiten. (Iritis et maladies nasales.) Von C. Ziem in Danzig. (Arch. internat. de laryngol. etc., Bd. XVI, November-December 1903.)

Drei Fälle von Iritis, 20—34 Jahre alte Personen betreffend, welche ganz evident den günstigen Einfluss der Behandlung gleichzeitig bestehender Sinusitis maxillaris auf die genannte Augenkrankheit darthun

und der Meinung entgegneten, dass in allen Fällen von acuter Iritis die kritiklose und stereotype Anwendung des Atropin geboten sei. In den genannten Fällen führte Perforation und Ausspülung des Sinus maxillaris, nachdem lange Zeit nach alter Schablone vergeblich behandelt worden war, in wenigen Wochen zu voller Heilung der Iritis und zu Wiederherstellung des Sehvermögens. Beschorner.

Ueber die gewöhnlichste Form der Veränderungen der Intelligenz und des Characters, welche aus den Erkrankungen der Nase und des Nasenrachenraumes hervorgehen können. (De la forme la plus habituelle des modifications de l'intelligence et du caractère qui peuvent résulter des maladies du nez et du cavum.) Von Dr. Rayet in Lyon. (Arch. internat. de laryngol. etc., Bd. XVI, November/December 1903)

Nach den Erfahrungen und Studien R.'s zeigen sich psychische Störungen ziemlich häufig im Verlaufe von Nasenkrankheiten. Sie können verschiedenster Art sein, kennzeichnen sich aber in der Regel durch eine leichte Verschleierung der Intelligenz und ein Unvermögen, dem Sinnen und Denken rasch eine bestimmte Richtung zu geben, was ein Unvermögen, die Bedeutung äusserer und innerer Anregungen zu erfassen, zur Folge hat, also: Aufmerksamkeitsunvermögen. Ferner findet man ausgesprochene Empfindungen physischer und moralischer Depression, Bangigkeit, Beklemmung, Melancholie, schwere Träume, Alptrüben bei Erwachsenen, bei Kindern Aufgeregtheit, Chorea, Tic, nächtliche Angst etc. Die Arbeit ist durch Mittheilung von neun Beobachtungen einschlägiger Fälle illustriert. Beschorner.

Primärer Krebs der Stirnhöhle. Von Dr. G. Bartha und Dr. A. Onodi in Budapest. (Arch. f. Laryngol. etc. 1903, Bd. XV, pag. 167.)

In der Literatur findet sich nach Angabe von B. und O. kein Fall von primärem Krebse der Stirnhöhle verzeichnet. Um so interessanter ist der hier mitgetheilte, welchem die Thatsache ein besonderes Interesse verleiht, dass die Geschwulst von der Stirnhöhle ausgegangen war. Er betrifft einen 37 Jahre alten Ingenieur, welcher angab, dass er im October 1902 in Gesellschaft plötzlich die Empfindung hatte, als habe er an die Stirn einen Schlag bekommen. In demselben Momente hörte er ein Krachen. Er fiel in Ohnmacht und erholte sich erst nach einigen Stunden auf Eisumschläge. Von dieser Zeit an litt er an permanenten, manchmal fast unerträglichen, besonders auf die linke Stirn sich erstreckenden Schmerzen. Bei der ca. vier Monate später vorgenommenen Untersuchung durch B. und O. sprachen: das Bild der Nasenhöhlen, die Hervorwölbung des linken Augenlides im inneren Augenwinkel, der ein wenig nach aussen gerückte Bulbus, das geringe Hervortreten der Stirngegend, die Undurchleuchtbarkeit der Stirnhöhlen, die sich auf die Stirn localisirenden und von dort ausstrahlenden Schmerzen, jeden Zweifel ausschliessend, für die Annahme eines Tumors, welcher aus der Stirnhöhle seinen Ausgang nahm und, sich ausbreitend, die Veränderungen am Nasenrücken und an dem oberen Augenlide bewirkte. Es wurde die Diagnose auf einen sich rasch entwickelnden krebsigen Tumor gestellt. Die Operation und nachfolgende Untersuchung der

Geschwulst bestätigten alle diese Voraussetzungen. Es handelte sich um einen Basalzellenkrebs von solidem, cystischem und parakeratotischem Typus. Das klinische Bild und die bei der Operation sich manifestirten Verhältnisse bestätigten, dass die Geschwulst aus der linken Stirnhöhle hervorging und durch allmähliches Wachsthum sich in die rechte Stirnhöhle und in die benachbarten Siebbeinzellen fortsetzte. Im zweiten Monate nach der Operation trat ein Recidiv auf. Neuerliche Operation wurde verweigert. Beschorner.

Ein Fall von wahrer Zweitheilung der Stirnhöhle. Von Dr. E. Hansen und Dr. F. Pluder in Hamburg. (Arch. f. Laryngol. etc. 1903, Bd. XIV, pag. 404)

Bei der Seltenheit dieser anatomisch interessanten und practisch wichtigen Anomalie beansprucht jeder sicher beobachtete Fall von wahrer Zweitheilung der Nasennebenhöhlen Interesse und ist der Mittheilung werth. H. und P. fanden bei der Leiche eines ca. 30jährigen Mannes mit kräftig und schön entwickeltem Knochengerüste bei übrigens geräumigen, aber ganz normalen Nasennebenhöhlen wahre Zweitheilung der Stirnhöhle. Die beiden grossen Hohlräume, in welche die rechte Stirnhöhle getheilt war, mussten nicht nur wegen ihrer proportionirten Grösse und wegen ihrer Lage in anatomischer und practischer Beziehung, sondern ebenso entwicklungsgeschichtlich als gleichwerthige Bildungen angesehen werden. Die Richtigkeit dieser Auffassung wurde bewiesen dadurch, dass beide Hohlräume an derselben typischen Stelle in der Nase mündeten, von welcher aus die Stirnhöhle sich entwickelt, und dadurch, dass beide zusammen eine Höhle repräsentirten, die in Form und Ausdehnung fast genau der ungetheilten linksseitigen Stirnhöhle entsprach, und endlich dadurch, dass das Siebbein, dessen Architectur beiderseits so übersichtlich und typisch war, ganz ausser Bereich des Hiatus und der Stirnhöhle blieb. Beschorner.

e) Pharyngo-laryngologische:

Ueber einen Fall von habitueller Subluxation des Aryknorpels. Von Prof. G. Gradenigo in Turin. (Arch. f. Laryngol. etc. 1903, Bd. XIV, pag. 407.)

Ein Beispiel oben genannter Störung ohne Coexistenz einer Parese oder Paralyse der Larynxmuskeln bei einem 19jährigen Mädchen, das wegen Stimmchwächung und schneller Ermüdung beim Sprechen G. consultirte. Dieser fand, dass die rechte Stimmlippe verkürzt erschien und in einer intramediären Stellung zwischen Respiration und Phonation fixirt war. Ausserdem bestand eine Schwellung mit glatter Oberfläche und normaler Schleimhaut, so dass entsprechend dem rechten Ligamentum ventriculare ein Vorsprung gegen das Innere des Larynx vorhanden war. Beide Stimmlippen zeigten sich leicht rosenroth gefärbt. Die linke Hälfte des Kehlkopfes bot nichts Abnormes dar. Die Stimme war erhalten, weil die linke Stimmlippe bei der Phonation die Medianlinie überschritt und sich der rechten unbeweglich anlegte. Beweis, dass es sich in der That um eine habituelle Luxation des Arytänoidknorpels

handelte, war die Thatsache, dass sich der Larynx bei der am nächstfolgenden Tage vorgenommenen Untersuchung als vollständig normal erwies, dass aber bei dem Versuche der Kranken, einen Ton hervorzubringen, die rechte Stimmlippe beim Uebergange von der Respirations- in die Phonationsstellung plötzlich fixirt blieb und sich verkürzte, weil der entsprechende Arytänoidknorpel durch die Wirkung der Muskeln der Stimmlippen auf der Gelenkfläche des Ringknorpels nach vorn glitt und gleichzeitig eine leichte Drehbewegung um seine verticale Achse ausführte. Nach einer variablen Zeitdauer kehrte die sublurirte Cartilago arytaenoidea wieder auf ihren Platz zurück und die rechte Larynxhälfte zeigte dann wieder ein normales Aussehen. Die Ursache der beschriebenen Affection liess sich nicht feststellen. Ein Trauma war nicht vorausgegangen. Pinselungen des Larynx mit leicht irritirenden Lösungen sowie innerliche Darreichung von Strychnin vermochten es, dass die Subluxation seltener zu Stande kam als früher. Beschorner.

Ueber Einzeichnung des gesprochenen Wortes nach der Methode von M. Marey. (De l'inscription de la parole d'après la méthode de M. Marey.) Von A. Zünd-Burguet. (Arch. internat. de laryngol. etc., Bd. XVI, November/December 1903.)

Nachdem Z.-B. in drei aufeinander folgenden Aufsätzen (Exploration des organes de la parole von A. Zünd-Burguet in den Arch. internat. de laryngol. etc. 1903, No. 3, 4, 5, referirt in dieser Monatsschrift, Bd. XXXVII, No. 5) ausführlich die technischen Mittel beschrieben hat, welche zur Untersuchung der Organe des Wortes dienen, verfolgt die vorliegende Arbeit den Zweck, zu zeigen, auf welche Art die gesammelten organischen und atmosphärischen Triebkräfte graphisch auf dem Papiere zu fixiren sind und welches im Allgemeinen die Schlüsse sind, die wir aus dem graphischen Verfahren und den so gewonnenen Curven zu ziehen berechtigt sind. Zunächst giebt Z.-B. auch hier die Beschreibung der Apparate zum Einregistriren, dann derjenigen zum Aufzeichnen der Curven auf geschwärztes Papier. Zu den ersteren gehören der zweiwellige Polygraph von M. Marey und der Einregistrirer von M. Verdin mit dem Faucault'schen Regulator, zu den Aufzeichnern diejenigen von Marey, M. Chauveau, Rausselot, Zünd-Burguet etc. Nach Besprechung der Anwendungsweise und Vortheile, der Wirkungsweise all' dieser sinnreichen Vorrichtungen kommt er zu dem Schlusse, dass, wenn zwar die experimentelle Phonetik noch nicht in dem Stadium der Reife angelangt sei, sie diesem doch recht nahe gerückt wäre und dass jedenfalls diese Methode der Forschung sich als geeignet erweise, die Ungenauigkeiten vieler anscheinend solid begründeter Theorien darzuthun und Licht in dem bis jetzt so dunklen Gebiete zu verbreiten. Beschorner.

Alle für die Monatsschrift bestimmten Beiträge und Referate sowie alle Druckschriften, Archive und Tausch-Exemplare anderer Zeitschriften beliebe man an Herrn Hofrath Prof. Dr. L. v. Schrötter in Wien IX, Mariannengasse 3, zu senden. Die Autoren, welche Kritiken oder Referate über ihre Werke wünschen, werden ersucht, 2 Exemplare davon zu senden. Beiträge werden mit 40 Mark pro Druckbogen honorirt und 30 Separat-Abzüge beigegeben.

Verantwortlicher Redacteur: Prof. Dr. Ph. Schech in München.
Verlag von Oscar Coblentz. Expéditionsbureau: Berlin W. 80, Maassenstrasse 13.
Druck von Carl Marschner, Berlin SW., Ritterstrasse 41.

Monatsschrift für Ohrenheilkunde sowie für Kehlkopf-, Nasen-, Rachen-Krankheiten.

Organ der Oesterreichischen otologischen Gesellschaft
u. der Münchener laryngo-otologischen Gesellschaft.

(Neue Folge.)

Mitbegründet von weil. Prof. Dr. Jos. Gruber, Prof. Dr. N. Rüdinger,
Prof. Dr. E. Voltolini und weil. Prof. Dr. Fr. E. Weber-Liel

und unter Mitwirkung der Herren

Docent Dr. E. Baumgarten (Budapest), Hofrath Dr. Beschorner (Dresden), Prof. Dr. A. Bing (Wien), Privatdocent Dr. G. Brühl (Berlin), Docent Dr. Gomperz (Wien), Dr. Heinze (Leipzig), Prof. Dr. Heymann (Berlin), Dr. Hopmann (Cöln), Prof. Dr. Jurasz (Heidelberg), Dr. Keller (Cöln), Prof. Dr. Kirchner (Wurzburg), Dr. Koch (Luxemburg), Dr. Law (London), Prof. Dr. Lichtenberg (Budapest), Dr. Lublinski (Berlin), Dr. Michel (Cöln), Prof. Dr. Onodi (Budapest), Prof. Dr. Paulsen (Kiel), Dr. A. Schapringer (New-York), Dr. J. Sendziak (Warschau), Dr. E. Stepanow (Moskau), Prof. Dr. Strübing (Greitswald), Dr. Weil (Stuttgart), Dr. Ziem (Danzig).

Herausgegeben von

Prof. Dr. L. v. SCHRÖTTER Prof. Dr. PH. SCHECH Prof. Dr. E. ZUCKERKANDL
Wien. München. Wien.

Prof. Dr. V. URBANTSCHITSCH
Wien.

Dieses Organ erscheint monatlich. Man abonnirt auf dasselbe bei allen Buchhandlungen und Postanstalten des In- und Auslandes.

Der Preis für die Monatsschrift beträgt 12 R.-M. jährlich; wenn die Monatsschrift zusammen mit der Allgemeinen medicinischen Central-Zeitung bestellt wird, nur 8 R.-M.

Jahrg. XXXVIII.

Berlin, Juli 1904.

No. 7.

I. Originalien.

Zwei geheilte Fälle von Kleinhirnabscess.

Von

Docent Dr. Ferdinand Alt in Wien.

Im letzten Jahre hatte ich Gelegenheit, zwei Fälle von Kleinhirnabscess zu operiren und zur Heilung zu bringen. Der eine Abscess war im Verlaufe einer acuten eitrigen Mittelohrentzündung aufgetreten, der andere im Verlaufe einer seit vielen Jahren bestehenden eitrigen Otitis. Beide Abscesse sassen in unmittelbarer Nähe des im Schläfenbein gelegenen Krankheitsprocesses. Es war in beiden Fällen der Hirnabscess entstanden durch directe Fortpflanzung des Entzündungsprocesses vom kranken Knochen auf die Dura mater und von da auf die mit der Dura verklebten weichen Hirnhäute und die Gehirnoberfläche.

Beide Male wies die Dura eine Fistelöffnung auf, die zum Hirnabscess führte. Beim acuten Falle bestand eine linsengrosse Fistel-

öffnung medial vom Sinus sigmoideus, beim chronischen Falle eine nahezu bohngrosse Oeffnung lateral vom Sinus.

Beide Male war das Kleinhirn an seiner Oberfläche eitrig eingeschmolzen. Beim Kranken mit der acuten Mittelohrentzündung bestand neben der oberflächlichen Einschmelzung der Hirnsubstanz ein circa nussgrosser Eiterherd im Cerebellum, aus dem sich etwa ein halber Kinderlöffel voll Eiter entleeren liess. Beim Patienten mit der chronischen Eiterung war die Hirnsubstanz bis in eine Tiefe von $1\frac{1}{2}$ cm, wie die histologische Untersuchung der entfernten Hirnpartien ergab, zellig infiltrirt, zum Theile necrotisirend.

Die Lage der Fistelöffnung bestimmte den Operationsgang, so dass ich in dem einen Falle nach der Methode von Jansen vorging, der in die hintere Schädelgrube vordringt, indem er einen Theil der medialen Antrumswand und die hinter dem Antrum gelegene Knochenwand entfernt, also zwischen dem hinteren Bogengang und dem Sinus transversus arbeitet, im zweiten Falle nach Macewen operirte, der das Anlegen der Knochenlücke hinter dem Sinus empfiehlt. Ich gehe sonst die hintere Schädelgrube stets medial vom Sinus an. Die ausgedehnte Zerstörung des Knochens, welche über 2 cm hinter den Sinus reichte, und speciell die Lage der Durafistel bestimmten mich hier zu dem Verfahren nach Macewen.

In beiden Fällen bestand neben der eitrigen Einschmelzung des Gehirns eine circumscripote Pachymeningitis purulenta externa und Leptomeningitis purulenta circumscripota, der Lateralsinus war frei.

Nach der Statistik von Körner waren unter 16 operirten Fällen von Kleinhirnabscess 9 geheilt, 7 gestorben, nach Koch unter 19 Fällen 10 geheilt, 9 gestorben, bei Okada unter 13 Fällen 16 geheilt und 27 gestorben. Man muss jedoch bedenken, dass derartige statistische Angaben einen sehr untergeordneten Werth haben, zumal nicht jeder Operateur mit seinen Misserfolgen in die Oeffentlichkeit tritt.

Ich bringe nun die Krankengeschichten der beiden Fälle und verweise speciell auf die geringfügigen klinischen Symptome, welche im Sinne von pathognomonischen Erscheinungen zu deuten waren.

I. Otitis media suppurativa chronica sinistra. Cholesteatom. Abscessus cerebelli.

J. L., ein 41 Jahre alter Hilfsarbeiter, gelangte am 24. Februar 1904 zur Aufnahme auf die Abtheilung des Herrn Primararztes Dr. Lüttkemüller des k. k. Krankenhauses Wieden. Pat. soll seit Kindheit an linksseitigem Ohrenfluss leiden, seit fünf Wochen bestehen heftige Schmerzen im linken Ohre und Kopfe. Der Kranke war sehr herabgekommen, wies am Tage der Aufnahme eine Temperatur von $38,3^{\circ}$ bis 39° und Puls 60 auf, zeigte keine Störung seitens der Hirnnerven, hatte keinen Schwindel, sein innerer Organbefund war normal.

Die Untersuchung des Gehörorganes ergab: Das rechte Ohr normal. Die linke Ohrmuschel war durch eine starke, druckschmerzhaft, ödematöse Schwellung über dem Warzenfortsatze abstehend; es bestand eine sehr profuse übelriechende Otorrhoe, der Gehörgang war mit Cholesteatom erfüllt.

Die Operation des Kranken wurde von mir auf der Abtheilung des Herrn Primarius Docenten Dr. Schnitzler ausgeführt. Das

Planum mastoideum zeigte vorne oben eine zum Antrum führende Fistelöffnung. Dasselbst wurde die Eröffnung des Knochens begonnen, wobei übelriechender Eiter entleert wurde. Der Knochen war sehr zerstört. Der hinteren und oberen Gehörgangswand entsprachen drei Sequester, die herausgeholt wurden. Im Antrum, Mittelohr und Gehörgang waren cholesteatomatöse Massen, die ausgeräumt wurden. Die mediale Wand des Felsenbeins im Bereiche des Sinus und der vorderen Kleinhirnantheile war zum grössten Theile necrotisirt. Beim Wegmeisseln dieses abgestorbenen Knochens entleerte sich fötider Eiter, und ich stiess auf Hirnsubstanz des Kleinhirns, entsprechend einer nahezu bohnergrossen Fistelöffnung in der schmutzig verfärbten, eitrig infiltrirten Dura.

Von dem freiliegenden Gewebe wurden Partikel der Prosectorur zur Untersuchung übergeben. (Befund des Herrn Prosectors Dr. Zemann: Die kleinen Partikelchen sind Gliagewebe, zum Theile zellig infiltrirt, zum Theile necrotisirend.) Ich entfernte die missfarbige Dura über dem abscedirten Hirntheil; die Einschmelzung des Hirngewebes war kaum $\frac{1}{2}$ cm in die Tiefe reichend. Es war demnach eine oberflächliche Abscedirung des Kleinhirns vorhanden. Die Plastik des Gehörganges nach Panse beschloss die Operation.

Eine Untersuchung des Augenhintergrundes wurde am Tage nach der Operation vom Herrn Assistenten Dr. Zaniboni ausgeführt und ergab beiderseitige Stauungspapille.

Der Wundverlauf gestaltete sich normal. Der Kranke verliess nach vierwöchentlichem Aufenthalte geheilt das Spital.

II. Otitis media acuta suppurativa sinistra. Abscessus cerebelli.

K. R., 70jähriger Geschäftsdienstler, erkrankte im December 1902 an acuter eitriger Mittelohrentzündung des linken Ohres. Er stand zunächst bei seinem Kassenarzte in Behandlung. Als er sich im März 1903 im Ambulatorium des k. k. Rudolfspitals einfand, war das Trommelfell stark entzündet, der Eiter kam pulsirend aus der Trommelhöhle, der Processus mastoideus war druckempfindlich. Es bestand Kopfschmerz, schwankender Gang. Dem Patienten wurde die Eröffnung des Warzenfortsatzes vorgeschlagen, was zunächst verweigert wurde. Die subjectiven Beschwerden steigerten sich und am 18. März wurde der Kranke von seinen Angehörigen in's Spital gebracht, unfähig zu stehen mit hochgradigstem Schwindel und Kopfschmerzen. Inzwischen waren auch heftige Schmerzen im Felsenbein aufgetreten. Ich schritt sofort an die Operation, welche ich an der Abtheilung des Herrn Primarius Dr. Büdinger ausführte, bei welcher ich einen Kleinhirnabscess oder eine Bogengangsfistel zu finden erwartete. Letzteres schien mir wahrscheinlicher, weil keinerlei Störung seitens der Hirnnerven, keine Pulsverlangsamung, kein Fieber vorlagen. Bei der Trepanation waren die corticalen Schichten des Processus mastoideus unverändert. In einer Tiefe von $\frac{1}{2}$ cm stiess ich auf Eiter und cariösen Knochen. Namentlich an der medialen Seite des Processus mastoideus war der Knochen eitrig eingeschmolzen und durchbrochen. Medial vom Lateralsinus führte eine linsengrosse Fistelöffnung in die Tiefe, aus der beim Sondiren Eiter hervorquoll. Ich konnte etwa 2 cm in die

Tiefe vordringen. Ich eröffnete zunächst das Antrum mastoideum und excochleirte daselbst schlaffe Granulationen und Eiter. Sodann wandte ich mich der Fistel zu, die zum Kleinhirn führte. Ich entfernte den Knochen medial vom Sinus sigmoideus in zwanzighellerstückgrosser Ausdehnung und sah nun die schmutziggraue von einer hanfkorngrossen Fistelöffnung durchbohrte Dura vor mir. Ich führte einen Kreuzschnitt aus, excidirte die infiltrierte Durapartie und legte nun das oberflächlich eitrig eingeschmolzene Kleinhirn frei, das ich incidirte. Mit der eingeführten Kornzange konnte ich noch eine kleine Quantität Eiter, etwa $\frac{1}{2}$ Kinderlöffel voll, entleeren. Der Abscess dürfte nussgross gewesen sein und wurde mit Jodoformgaze tamponirt. Erst am nächsten Tage konnte ich durch den Ophthalmologen Herrn Prof. Dr. Bergmeister den Augenbefund erheben lassen. Der Augenhintergrund war normal, es bestand horizontaler Nystagmus. Der Internist konnte ausser der Ataxie nur gesteigerte Reflexe nachweisen, kein Fieber, keine Pulsverlangsamung, keine Ausfallserscheinungen. Der Wundverlauf war normal, der Schwindel ging langsam abklingend in etwa 10 Tagen zurück. Der Kopfschmerz war gleich nach der Operation wesentlich gemildert und in 14 Tagen vollständig geschwunden.

Gangränöse Pachymeningitis und Wasserstoff-superoxyd Merck zum Blutnachweis.

Von

Dr. **Eduard Richter**, Specialarzt (Plauen i. V.),
früher Privatdocent für Physiologie zu Greifswald.

Als „gangränöse“ Pachymeningitis will ich folgenden Fall von otogener Duraentzündung anführen, weil die auf der Dura bei dem Patienten vorgefundenen Erscheinungen aus dem Rahmen gewöhnlicher otogener Duraentzündungen herausstraten und auf den erkrankten Dura-theilen sich nicht die Zeichen purulenter Reaction vorfanden, sondern die Zeichen schwarzbrauner Missfärbung, fetziger Auflockerung und Abstossung, sehr starken Fötors — also der Gangrän.

Patient E., 17 Jahre alt, war bereits seit zwei Jahren ohrenleidend und in allgemeinärztlicher Behandlung. Vier Tage, ehe sich die noch zu beschreibende Operation nöthig machte, kam Pat. in meine Behandlung. Es zeigte sich bei der ersten Untersuchung das rechte Trommelfell und die knöcherne Umgebung des rechten Ohres erkrankt. Von dem oberen Quadranten des rechten Trommelfelles her überrieselte ein mässiger, fader, dünner Eiter das Trommelfell. Sonst war das Trommelfell in seiner Continuität erhalten, in Bezug auf Form und Farbe entsprechend der zweijährigen Erkrankung kalkig getrübt und verändert. Die Menge des Ausflusses war aber, wie Pat. angab, bisher immer nur stets gering. Schmerzen entstanden zuweilen spontan in der Umgebung des Ohres. Die Schwellung der Mastoïdgegend war fast unbedeutend, dagegen war leichte Druckempfindlichkeit nach hinten bis zur Nackenlinie und nach unten am Halse bis zum Sternum vorhanden. Die Verordnungen, die ich dem Pat. gab, richteten sich zunächst gegen die

otogene Pyorrhoe: Ausspritzen, Ohrtropfen, Aufschläge, Gurgeln. Am folgenden Tage war der Zustand der erkrankten Kopftheile in Bezug auf Schmerzhaftigkeit etc etwas besser. Nächsten Tages Nachmittag wurde ich zu dem Pat., der ziemlich weit entfernt wohnte, gerufen; derselbe war an Schüttelfrösten (Temperatur über 40°) erkrankt, klagte über fürchterliche Kopfschmerzen, Schwindel, Brechneigung und war nicht im Stande, sich zu erheben. Der Zustand der Mastoidzone war an diesem Tage ganz gewaltig verändert. Die Ohrmuschel, die Hinterhauptsgegend bis zur Nackenlinie, die seitliche Halsgegend, alles war prall geschwollen und auf Druck äusserst schmerzempfindlich. Pat. wimmerte und klagte fortwährend.

Ich rieth darauf Ueberführung in meine Klinik an und operirte den Pat. nächsten Tages. Vor und nach der Operation hatte Pat. noch einen starken Schüttelfrost. Die Operation unter Morphium und Chloroform auf der glatt rasirten Kopfhälfte ging zunächst von der Eröffnung des Mastoidfortsatzes aus. Bei dem bis auf den Knochen lang geführten Haut-Periostschnitt bereits entleerte sich eine Unmenge stinkender, jauchiger, braungrüner Flüssigkeit, deren Geruch ganz entsetzlich war. Zumeist entleerte sich diese Flüssigkeit vom Hinterhaupte her, wo sie das Periost bis zur Nackenlinie der Hinterhauptschuppe abgehoben und eingeschmolzen hatte, so dass die Kopfschwarte rechts hin und her schwapperte. Die Knochendecke der ganzen Hinterhauptsparthe war rauh. Auf den regulären Schnitt zur Eröffnung des Proc. mastoideus setzte ich gleich nach hinten unten noch einen senkrechten T-Schnitt von ca. 7 cm Länge und hatte ich so das ganze erkrankte Gebiet für's Erste freigelegt. Aus der Tiefe des Halses zwischen den Muskelpartien hervor aus verschiedenen, fistulösen, ca. 10 cm tiefen Gängen des Halsgewebes quoll im Wundsnitte eine mehr eitrige, jauchige Flüssigkeit von der Gegend des Sternums her.

Die Eröffnung des Mastoideus, der nach hinten zu fistulös cariös war, stellte nun bei stark vorgelagertem Sinus transversus die weitere Knochenoperation dar, die in zweierlei Weise weitergeführt wurde, indem sie nämlich erstens bis zum Kuppelraume des Mittelohres rechts vordrang und zur Vereinigung der neugeschaffenen Höhlen mit dem Kuppelraume, also zur Radicaloperation führte; zweitens aber wurde den fistulösen Knochenpartien des Proc. mastoideus wie gewöhnlich weiterhin nachgegangen und dadurch der epidurale Herd vorgefunden und aufgesucht und danach die Dura auf Fünfmarkstückgrösse freigelegt. Diese nun, die Dura, erwies sich als in einem ganz bedenklichen Zustande, grünbraun-schwärzlich verfärbt, mit Abstossungen belegt und nahe bis zur Spitze des Felsenbeines abgehoben und abgelöst. Bis ungefähr zur Spitze des Felsenbeines konnte man die Sonde vorschieben. Die Stelle, wo dieser Canal zwischen Dura und Knochen sich nach der Operationsstelle zu lüftete, also nach der Basis cranii zu, erweiterte ich ganz besonders, um die Tamponade vornehmen zu können. Dieselbe ging so vor sich, dass ich zwischen die weiche Gehirnmasse und den Knochen schmale Jodoformgaze-streifen mit Aqua Picis durchtränkt in die Tiefe vorschob. Der Gestank der abgestossenen Massen war besonders in diesem Canal noch Tage lang nach der Operation ganz entsetzlich, der Knochen des Canales lange Zeit rauh. Die weitere Tamponade bezog sich auf die Hauttasche, die durch Unterminirung der jauchigen Flüssigkeit zwischen dem blossliegenden Knochen und der Kopfschwarte entstanden war. Der Knochen fühlte sich auf Handtellerfläche ca. 10 cm weit mit der Sonde rauh an. Desgleichen wurden die erweiterten eitrigen Abscessgänge des Halses von der Wunde aus tamponirt.

Da die stark gedunsene Ohrmuschel nicht spontan zurückging, musste einige Tage nach der Operation auch diese an zwei Stellen, die ich miteinander in Communication brachte, incidirt werden, so dass die Nachbehandlung die zwei Ohrmuschelabscesse, die Halsabscesse, die Dura und

den Felsenbeintheil, die Radicaloperationshöhle und die Hinterhauptstasche zu versorgen hatte.

Die Hauptoperation ging am 3. September 1903 vor sich, am 23. September konnte ich den Patienten bereits aus der Klinik zu weiterer ambulatorischer Behandlung und täglichem Verbandwechsel entlassen; am 2. November entfernte ich aus der Radicaloperationshöhle einige zu stark gewucherte, granulirte Prominenzen und am 10. November machte ich noch an der Nackenhinterhauptslinie am Ende der Kopfschwartentasche eine 4 cm lange Gegenincision, da gerade diese Blindtasche der Kopfschwarte nicht ordnungsmässig zugranuliren wollte. Der Knochen des Hinterhaupts blieb seit Langem theilweise frei ohne Granulationen liegen und fühlte sich so rauh an, dass ich weitere Knochen necrose befürchtete. Oeftere Excochleationen brachten kein Resultat, bis ich am Ende der Blindsacktasche eine 4 cm lange Gegenincision machte und dabei ein 10-Pfennigstück großes, stark ramificirtes flaches Knochensequesterstück per cochleam entfernen konnte. Seitdem heilte auch die Hinterhauptstasche unter weiterer Tamponade gut aus. Die Tamponade des Canals zwischen Dura und Felsenbein wurde immer mehr zurückgezogen und schliesslich heilte bis Anfang Januar 1904 die ganze grosse Wundhöhle ohne jede Secundärnaht. Die Radicaloperationshöhle ist von dem erweiterten Ohrloch aus zugänglich und bis hinauf gut und glatt epithelialisirt. Eiterung des rechten Mittelohres besteht seit der Operation nicht mehr.

Ich habe aus manchen Gründen dieses Krankheitsbild als gangränöses angesprochen, da thatsächlich necrotische Processe an der Dura sich abspielten und wird man mir es nicht verübeln, wenn ich diesen Fall unter diesem Namen, ohne ihn etwa allgemein üblich machen zu wollen, beschreibe. Der grauenhafte Geruch der brandigen Theile, der noch 14 Tage nach der Operation anhielt, das langsame Klären und Reactivwerden der angegriffenen Gewebe, hat mich zu dieser Betitelung mit veranlasst.

Es möchte von Interesse sein, über die Behandlung des Operationsfeldes noch einiges Neue mitzutheilen. Mein Hauptaugenmerk richtete ich selbstverständlich darauf, sobald als möglich die brandigen Theile desinficirend und desodorisirend zu behandeln, zumal der Patient noch einen Tag nach der Operation einen starken Schüttelfrost bekam. Besonders war es mir wichtig, den Canal längs des Felsenbeines einer geeigneten Behandlung zu unterziehen, ohne dass ich fürchten musste, spätere Fistelüberbleibsel bei der ev. Heilung zu bekommen.

Um nun in dieser Beziehung das Nötige zu thun, desinficirte ich die brandigen Theile wie folgt:

Mittelt meines seit Jahren für Inhalationszwecke von mir eingeführten Sauerstoffzerstäubers, wie er in der Zeitschrift für Tuberculose, Bd. IV, H. V beschrieben ist, sprühte ich mittelst Sauerstoffstromes (reiner Sauerstoff) noch besonders Wasserstoffsperoxyd Merck mit Theerwasser, Aqua picis, zu gleichen Theilen über und in die Wundpartien. Sofort, wie das mittelst des Sauerstoffes fein zerstäubte Gemisch die Wunden erreicht, bildet sich eine starke Schaumbildung in der Wunde, ein Schaum, dessen Gasbläschen reinen Sauerstoff bilden.

Ich habe nun hierbei recht interessante Beobachtungen machen können. Die Behandlung von Wunden mit H_2O_2 ist ja längst bekannt, höchstens ist die Versprühung dieser Wasserstoffsperoxydlösung mittelst reinen Sauerstoffes etwas Neues. Aber ich habe zwei neue

Beobachtungen zu verzeichnen, welche auch nicht nur das Interesse des Klinikers hervorrufen können.

Bringt man Blut (frisch oder geronnen, Wunden) mit H_2O_2 zusammen, so tritt eine enorme Schaumbildung von O ein. Dabei entwickelt sich eine Unmenge Wärme. Bringt man z. B. Operationsblut im Becherglas mit H_2O_2 zusammen, so verwandelt sich das ganze Blut unter Einwirkung von H_2O_2 in eine schlagsahnähnliche Masse und entwickelt Wärmegrade bis zu 55° Celsius.

Ritzte ich nun die Septalschleimhaut der Nase und brachte 60 Tropfen frisch entleertes Blut aus meiner Nase mit ca. 10 ccm 30proc. H_2O_2 -Lösung im Becherglas zusammen, so füllte sich das Glas völlig mit weissem Gischt unter einer Temperaturentwicklung von 54° . Das Glas wird heiss, der weisse Gischt schmeckt wie Eiweisslösung. Nach langer Zeit in der Wärme aufbewahrt, schwindet der Schaum und die Flüssigkeit tritt als entfärbtes Serum am Boden zusammen. Wieviel 1 ccm frisches Blut katalytisch Sauerstoff abzuspalten vermag, könnte man hierbei gut feststellen.

Diese beim Entgasen frei werdende Wärme ist entschieden physiologisch sehr interessant und können bei der „inneren Athmung“ ähnliche Prozesse wohl vor sich gehen.

Rührt man das Glas in der Wärme des Ofens um, so werden ganz gewaltige Massen O immer neu abgespalten, ein Vorgang von Katalyse, der höchst merkwürdig ist, weil diese wenigen Tropfen Blut im Stande sind, so viel O abzuspalten. Jedesmal beim Umrühren, also bei erneutem Freiwerden von O, steigt die Temperatur über 40° .

Aus der Literatur kann ich hierzu erwähnen, dass ich nur in der Physiologie von Hermann 1896 folgenden Passus finde:

Wasserstoffsperoxyd soll nach Einigen im Organismus vorkommen und bei der thierischen Oxydation eine Rolle spielen. Durch die Berührung mit manchen thierischen Substanzen (Fibrin, rothe Blutkörperchen, Protoplasma) wird das Wasserstoffsperoxyd wie durch Platinmoor u. dergl. catalysirt, d. h. im Wasser und Sauerstoff gespalten. Hitze vernichtet die catalysirende Eigenschaft dieser Substanzen.

Ich schob nun zu Vergleichszwecken bei meinem Patienten in die Wundtasche zwischen Kopfhaut und Knochen ein Thermometer ein und stellte in der Wundhöhle eine Temperatur von $36,7^{\circ}$ fest; brachte ich nun reine 30proc. H_2O_2 -Lösung Merck in die Wundtasche, so stieg mit der eintretenden Aufschäumung die Temperatur bis auf $40,3^{\circ}$. Stäubte ich nun mittelst des von mir angegebenen Oelzerstäubers mir oder Ozänapatienten 30proc. H_2O_2 -Lösung mit gleichviel Oel in die Nase, so stieg die Temperatur des Naseninneren von 36° auf über 39° . Mir kam es wunderbar vor, warum in den von mir geprüften Fällen am lebenden Object die Temperatur nicht über 41° stieg, wie bei frisch entleertem Blut. Sollten wir hier vielleicht den Geheimnissen der Wärmeselbstregulierung des Körpers etwas näher gekommen sein? Jedes lebende bluthaltige Gewebe kann eben nicht wärmer werden, wie es mit seinem Blut im Stande ist, freien Sauerstoff zu spalten und zu bilden.

Jedoch nicht nur das Blut an sich kann die Katalyse des O herbeiführen, auch das lackfarbig gemachte Blut in starker Verdünnung

giebt stark schaumige Abspaltung von O. Allerdings sind die Temperaturanstiege geringer.

Da nun so bedeutende Wärmegrade sich bei der Berührung lebenden bluthaltigen Gewebes mit H_2O_2 bilden, so hat man hier Gelegenheit, eine Art localer Wärmebehandlung mit H_2O_2 einleiten zu können.

Stark alcalisirtes Blut verliert von seiner O-absplattendenden Fähigkeit, stark säurehaltiges Hämoglobin wird ganz unfähig zur Catalyse. Das unchemisirte Blut hat am meisten O-absplattendende Eigenschaft. So lange das lackfarbige Blut röthlich ist, spaltet es O ab, entfärbtes Blut jedoch nicht mehr.

Dass die hochschäumende Masse O ist, kann man ganz einfach mit einem entzündeten Streichholz beweisen, dass in die schaumige Masse gehalten, hellauf brennt.

Ich habe nun ferner Speichel, Sperma, Urin und frische Frauenmilch untersucht, ob sie O-catalytisch wirken; das geschieht nicht.

Nun aber erwähne ich zum Schlusse meiner Zeilen noch einige Daten, die etwas practisches Interesse haben.

Man kann nämlich mit H_2O_2 sehr gut Blutflecken nachweisen, wo es auch sei, auf Papier, Tapeten, Holz, Linoleum, Wachs, Kleiderstoffen, Eisen. Betupft man eingetrocknete Blutflecken mit 10—30proc. H_2O_2 -Lösung, so liefern diese Stellen sofort einen weissen Gisch. Die Stelle selbst wird warm. Nimmt man pulverisirtes eingetrocknetes Blut, nur wenige Stäubchen, aus denen man nicht erkennen kann, ob es sich um Rost oder Blut handelt, und bringt in schwarzer Schaale etwas H_2O_2 darüber, so verwandeln sich die Körnchen in eine hellweisse, schneeige, voluminöse Masse.

Auf Kleiderstoffen, deren Eigenfarbe es geradezu unmöglich macht, Blutspuren blossen Auges zu sehen, kann man mittelst H_2O_2 Blutflecken geradeswegs aufspüren. Die in vero mit Blut bespritzten Stellen werden schneeweiss und heiss, die blutfreien Stellen bleiben, wie sie sind. Zerschneidet man einen blutverdächtigen Stoff in kleine Schnitzel und lässt sie in H_2O_2 fallen, so werden die bluthaltigen Schnitzel schneeweiss.

Jahrelang eingetrocknete Blutflecken, die schon mit Säuren, Alcalien und Benzin behandelt waren, zeigen mit H_2O_2 getränkt, zwar keine Schaumbildung mehr, aber eine thermometrisch und mit dem Gefühl deutlich nachweisbare Wärmeentwicklung, deren thermischer Nachweis mit zu den Mitteln des Blutnachweises gezählt werden kann.

Ich glaube betonen zu können, dass die hiermit angegebene Methode, alte Blutflecken nachzuweisen, mit unter die Hilfsmittel der physiologischen und gerichtlichen Chemie aufzunehmen ist. Sperma, Speichel, Milch, Urin geben diese Reaction nicht. Eiterzellen als directe — nicht hämoglobinhaltige — Blutabkömmlinge scheinen sie aber zu geben. Allerdings habe ich noch keinen einwandfreien Eiter ohne Blutuntermischung oder Wundabsonderung hierauf untersuchen können.

Man kann dann eben durch die Methode nur Blutflecken oder Eiterflecken auffinden und aufspüren; besondere Eigenschaften von Blutarten verschiedener Thiere (microscopisch oder seral) habe ich

nicht untersucht. Ob ganz gesunde Schleimhäute (Nase, Darm etc.) auch H_2O_2 catalytisch spalten können, habe ich noch nicht sehen können. Die Ozänanasen thun es.

Da gerade jetzt durch die Uhlenhut'schen Arbeiten über Blutnachweis das Interesse an der Frage angeregt wurde, so wird als schnellförderndes Hilfsmittel, Blutflecken überhaupt aufzuspüren, selbst wenn sie verwaschen sind, diese Methode mit figuriren können.

Obige Versuche habe ich als Demonstration im Aerzteverein Plauens bereits seit Monaten vorgeführt, auch den operirten Kranken vorgestellt. Der letztere ist nach 140 Verbänden, die erste Zeit täglich zwei Mal, völlig hinter dem Ohr ohne Fistel ausgeheilt.

Die Höhle der Mastoidoperation und des Kuppelraumes ist glatt epithelialisirt, das Trommelfell in continuo erhalten resp. mitverheilt. Nach dem ersten Verbandwechsel war der Patient fieberfrei und geht seit zwei Monaten wieder seiner Beschäftigung als Zeichnerlehrling nach. Während des Heilverlaufes nahm er im Gesicht und Gewicht ganz ungewöhnlich zu.

Betreffend des Blutnachweises durch H_2O_2 betone ich noch, dass es doch recht merkwürdig ist, dass selbst das jahrelang eingetrocknete Hämoglobin und das getrocknete umgebende Blutplasma H_2O_2 noch catalytisch spalten können, oder mit Säuren etc. behandelte alte Blutflecke noch auf H_2O_2 thermometrisch reactiv sind.

Bericht über die Thätigkeit des rhino-otiatrischen Ambulatoriums des israelitischen Spitals in Krakau in der Zeit vom 1. Januar bis zum 31. December 1903.

Von

Dr. R. Spira, Leiter des Ambulatoriums.

I. Statistischer Theil. Im Berichtsjahre wurden an diesem Ambulatorium 945 Kranke an 1183 Krankheiten in 6167 Ordinationen behandelt. Davon entfallen 772 auf Ohrenkrankheiten (179 auf's äussere, 537 auf's mittlere und 56 auf's innere Ohr) und 411 auf Erkrankungen der oberen Luftwege (155 der Nase, 191 des Pharynx, 65 des Larynx). 17 Patienten sind an andere Abtheilungen gewiesen worden. Dem Geschlechte nach waren 499 männliche, 446 weibliche Patienten. Dem Alter nach entfallen 423 auf Kinder bis 14 Jahre, 522 auf Erwachsene. Der jüngste Patient zählte 3 Wochen, der älteste 86 Jahre. Die genauere Alterstabelle stellt sich in folgender Weise dar:

Alterstabelle.

Alter	Im 1.	1-2	2-4	4-6	6-8	8-10	10-12	12-14
	Jahre							
Krankenzahl	55	30	71	56	58	45	64	44

Kinder = 423.

Alter	Jahre							
	14	20,20 - 30	30 - 40	40 - 50	50 - 60	60 - 70	70 - 80	über 80
Krankenzahl	143	133	106	63	39	28	6	4
Erwachsene = 522.								

Augenfällig geht aus dieser Tabelle die Häufigkeit dieser Krankheiten im Kindesalter hervor, indem fast die Hälfte sämtlicher Patienten das Alter bis 14 Jahre betrifft. Dabei entfällt absolut die grösste Zahl auf das erste Lebensjahr. Wir sehen weiter im ersten Decennium 315, im zweiten 251, in den späteren Lebensjahren immer weniger Patienten.

Dem Berufe nach theilt sich unser statistisches Material in nachfolgender Weise:

Berufstabelle.

1. Handel- und Gewerbetreibende (Kaufleute, Händler, Krämer, Aufkäufer, Trödler, Restaurateure, Schäcker, Hotelbesitzer, Subjecte, Ladenmädchen, Geschäftsreisende, Hausirer, Factoren, Vermittler, Agenten, Fabrikanten, Unternehmer, Propinateure, Pächter, Obstler, Milchner, Fischer, Fleischhändler, Buchhändler, Trafikanten, Wechsler u. dgl.)	382
2. Handwerker (Perrücken-, Hut-, Schirm-, Watte-, Uhr-, Koffer-, Deckenmacher, Drechsler, Schuster, Schneider, Schlosser, Giesser, Glaser, Anstreicher, Tischler, Goldarbeiter, Maler, Bäcker, Näherinnen, Stickerinnen, Zuckerbäcker, Friseure, Friseurinnen, Weber, Tapezierer, Setzer, Lackirer, Buchbinder, Federnputzer, Klempner, Töpfer, Destillateure, Schornsteinfeger, Maschinisten, Riemer, Seiler, Kürschner, Färber, Graveure, Broncirer u. dgl.)	271
3. Dienstboten (Lakaien, Köchinnen, Kutscher, Diener, Hausmeister, Kellner, Kindermädchen, Portiere, Ammen u. dgl.)	94
4. Arbeiter (Tagelöhner, Maurer, Wäscherinnen, Stadtträger, Heizer, Gebäckausträger, Fabrikarbeiter, Federpflücker u. dgl.)	73
5. Aus der intelligenten Klasse (Lehrer, Studenten, Beamte, Schauspieler, Sänger, Musiker, Buchhalter, Schreiber, Journalisten, Talmudisten, Rabiner, Kantoren, Aerzte, Hebammen, Aufseher, Sollicitatoren, Artisten, Comptoiristen, Secretäre u. dgl.)	100
6. Ohne Beruf (Greise, Krüppel, Privatiere, Waisen, Bettler)	22
7. Landleute und Grundbesitzer	3
Summa	945

Dem ständigen Aufenthalte nach waren:

Aus Krakau	801
„ Podgorze	42
„ der Umgebung (Prądnik, Zwierzyniec, Kocmyrzow u. s. w.)	9
„ anderen Gegenden Galiziens	75
„ anderen österreich. Provinzen (Schlesien, Mähren)	2

Transport 929

	Transport	929
Aus Russisch-Polen		12
„ Russland		2
„ Ungarn		2
	<u>Summa</u>	945

Ueber das Häufigkeitsverhältniss der einzelnen Krankheiten giebt uns folgende Rubrik Aufschluss:

Krankheitstabelle.

I. Ohrenkrankheiten.

Erkrankungen

a) des äusseren Ohres:

Accumulatio ceruminis	67
Ekzema meatus auriculae	14
Otit. ext. circumscripta	41
Otit. diffusa acuta (1 Mal nach Verbrühung)	5
Otit. diffusa chronica	10
Corpus alienum	12
Excoriatio	6
Intertrigo	9
Otomycosis	4
Erysipelas	1
Atherom	1
Prolaps der Gehörorganswand	2
Pruritus meatus	2
Ecthyma auricula	1
Entzündung der Sticheanäle	3
Parotitis	1

Summa sämmtlicher Erkrankungen des äusseren Ohres 179

b) des Trommelfelles:

Myringit. chronica	3
Myringit. acuta (Verbrühung)	1
Perforatio traumatica	3

c) der Paukenhöhle:

Otitis med. acuta (catarrhalis, phlegmosa, exsudativa)	62
Otitis med. acuta purulenta perforativa (1 Mal mit Caries des Mittelohres, 2 Mal mit Periostitis des Proc. mastoid., 5 Mal mit Mastoiditis)	79
Otitis med. purul. chron. (11 Mal mit Granulationen, 19 Mal mit Polypen, 16 Mal mit Caries des Mittelohres resp. des Warzenfortsatzes, darunter 2 Mal Perforatio membranac. Shrapnelli und 1 Mal Facialisparalyse, 3 Mal mit Cholesteatom, 2 Mal mit intracranialen Complicationen)	202

Transport 350

	Transport	350
Residua (atrophia, cicatrices, adhaesiones, synechiae, perforatio sicca etc.)		51
Catarrhus auris med. chron. siccus et sclerosis.		44
Sclerosis pura auris med.		6
Catarrhus auris med. exsudativus		10
Neuralgia plexus tympan. (21 Mal mit Caries dentis, 1 Mal mit Morb. Basedowii, 1 Mal mit Parotitis, 1 Mal mit adenoiden Vegetationen, 3 Mal mit Neuralgia n. trigemini, 1 Mal mit Gingivitis, 1 Mal mit Periostitis des Unterkiefers, 1 Mal mit Pharyngitis, 2 Mal mit Arthritis des Kiefergelenkes)		33
Corpus alienum i cava tympani		1
d) der Tuba Eustachii:		
Salpingitis acuta		10
Salpingitis chronica		20
e) des Processus mastoideus:		
Mastoidalgia		3
Postoperative Wunde		7
Necrosis		2
	Summa sämmtlicher Erkrankungen des Mittelohres	<u>537</u>
f) des inneren Ohres:		
Nervöse Schwerhörigkeit (12 Mal acut: 1 Mal nach Typhus, 5 Mal nach Trauma, 2 Mal als Otitis interna rheumatica, davon 1 Mal mit Facialisparalyse, 2 Mal nach Gehirnkrankheiten, 20 Mal chronisch: als Presbycusis, als Berufstaubheit, nach Mittelohrkrankheiten)		32
Taubstummheit (angeblich: 6 Mal angeboren, davon 1 Mal mit Idiotismus und Stammeln, 1 Mal mit adenoiden Vegetationen, 1 Mal mit Lues hereditaria, 1 Mal erworben nach Trauma)		7
Tinnitus nervosus		8
Morbus Ménièrei (1 Mal nach Trauma)		3
dazu kommt: Sprachstörungen (angeblich alle angeboren, 4 Mal Hörstummheit, davon 1 Mal mit Idiotismus, 1 Mal mit Rhachitis, 1 Mal Stammeln, 1 Mal Hottentottismus		<u>6</u>
	Summa sämmtlicher Erkrankungen des inneren Ohres	<u>56</u>
	Summa sämmtlicher Ohrenkrankheiten	772
II. Erkrankungen der oberen Luftwege.		
a) der Nase:		
Rhinitis chron. (1 Mal ulcerosa)		21
Rhinitis hypertrophica		38
Ozäna		13
Rhinopharyngitis chron.		<u>5</u>
	Transport	77

	Transport	77
Epistaxis (1 Mal Scorbut)		27
Rhagades ad nasum		6
Anosmia		1
Einsinken der Nasenflügel		1
Nasenhöhlenempyem		4
Nasempolypen		7
Ekzema introitus nasi		11
Rhinitis atrophica		2
Rhinosclerom		1
Furunculus introitus nasi		2
Lupus		1
Septumerkrankungen (2 Mal Perforatio septi, 3 Mal Crista septi, 3 Mal Deviatio)		8
Erysipelas nasi		3
Verruca nasi		1
Corpus alienum		3
Summa sämtlicher Nasenkrankheiten		155

b) des Pharynx:

Pharyngit. chron. (catarrhalis, granulosa, sicca, ulcerosa lateralis)	26
Pharyngit. acuta	7
Angina tonsill. (follicul., phlegmonosa, ulcerosa)	30
Diphtheritis faucium	3
Pharyngo-Laryngitis chron.	7
Pharyngo-Laryngitis acuta	2
Hypertrophia tonsillar. palat.	16
Vegetationes adenoideales	60
Infiltratio valleculae dextrae	1
Abscessus peritonsillaris	9
Abscessus retropharyngealis	2
Paraesthesiae pharyngis (1 Mal bei Morb. Basedowii, 8 Mal bei Hysterie, 1 Mal bei Anämia, 1 Mal bei Neurasthesie)	11
Gumma exulcerans palati (1 Mal am harten, 1 Mal am weichen Gaumen)	2
Corpus alienum	2
Angeblicher Fremdkörper	2
Abscessus palati duri	1
Abscessus tonsillae tertiae	1

Dazu kommt:

Sarcoma gingivae (Epulis)	1
Gingivitis	1
Entzündung der Zungenmandel	1
Stomatitis ulcerosa	4
Ranula	1
Rhagades labii superiores	1

Summa sämtlicher Erkrankungen des Pharynx u. der Mundhöhle 191

c) des Larynx:

Catarrhus chron.	30
Tuberculosis laryngis	13
Laryngit. acuta	8
Oedema laryngis (1 Mal bei Nephrit., 1 Mal nach Jodkali)	3
Carcinoma laryngis	1
Paralysen hysterischer Natur	2
Corpus alienum	1
Angeblicher Fremdkörper	2
Vulnus labii ventricularis	1
Stenosis tracheae (Struma)	4

Summa sämtlicher Erkrankungen des Larynx 65

Wie in früherer Zeit, so wurden auch im Berichtsjahre nur jene Krankheiten der oberen Luftwege bei uns einer Behandlung unterzogen, welche bei Personen zur Beobachtung kommen, die gleichzeitig an einer Ohrenkrankheit litten oder wegen irgend einer anderen Krankheit an einer stationären Abtheilung des Spitäles in Behandlung standen. Der überwiegende Theil der mit diesen Krankheiten sich meldenden Patienten wurde an die laryngologische Klinik des Herrn Prof. Pieniążek hier gewiesen.

Von operativen Eingriffen wurden im Berichtsjahre bei uns folgende ausgeführt:

Operationstabelle.

Eröffnung eines Ecthyma	1
Eröffnung von Abscessen des äusseren Gehörganges	2
Eröffnung und Auskratzung eines Atheroma auriculae	1
Paracentesis membranae tympani	20
Synechotomie	2
Tenotomia tensoris tympani	1
Auskratzung der Paukenhöhle	3
Auskratzung am Warzenfortsatz	3
Extraction von Ohrenpolypen	10
Warzenfortsatzaufmeisselung	9
Conchotomie	25
Galvanocaustik am Nasenseptum (wegen Blutung)	1
Abtragung einer Nasenwarze	1
Extraction von Nasenpolypen	1
Adenotomie	12
Eröffnung von Peritonsillarabscessen	7
Eröffnung eines Abscessus retropharyngealis	1
Tonsillotomie	9
Incision eines Abscessus palati duri	1
Extraction von Fremdkörpern (12 vom äusseren Gehörgange, 1 von der Paukenhöhle, 3 aus der Nase, 2 aus dem Pharynx)	18
Verschluss der permanenten retroauriculären Oeffnung mittelst Paraffinprothese nach Gersuny	1
Aetzung der Ränder von permanenten trockenen Trommelfell-Perforationen	13

Summa sämtlicher Operationen 142

II. Casuistischer Theil. Als seltenere Krankheitsursachen verdienen folgende Umstände erwähnt zu werden: für Otit. med. acuta wurde unter Anderem als Ursache angegeben 1 Mal Dentificio, 1 Mal Erysipel, 1 Mal plötzliches Hineinschreien in's Ohr. Die sechsjährige Patientin giebt an, dass ihr vor einigen Tagen eine Mitschülerin plötzlich laut in's linke Ohr schrie. Seitdem habe sie Ohrenscherzen und höre schlecht. Die Untersuchung ergab eine acute linksseitige Mittelohrentzündung.

Otit. med. acuta suppurativa trat 1 Mal bei Dentificio, 1 Mal nach Belloque'scher Tamponade auf. Letzterer Fall verdient ausführlicher mitgetheilt zu werden.

Die 23jährige Pat., Magd, stellte sich am 14. III. mit der Angabe vor, dass sie seit einigen Jahren nach einem überstandenen Typhus beide Nasenhöhlen verstopft fühlt und besonders die Einathmung bei ihr sehr erschwert ist. Die Untersuchung zeigte beide vorderen Nasenöffnungen auffallend schmal, die Nasenflügel sehr dünn. Die Knorpel schwach entwickelt, der hintere Winkel der linken Nasenöffnung verwachsen und deshalb das linke Nasenloch viel kleiner als das rechte: weiter, stark entwickelte adenoide Vegetationen im Nasenrachenraum und Hypertrophie beider unteren Nasenmuscheln. Bei jeder Inspiration erfolgt Zuklappen der Nasenflügel und Anlegung derselben an das Septum, was die Patientin zwingt, durch den Mund zu athmen. Am 15. III. nahm ich die Adenotomie vor, am 26. III. spaltete ich die Verwachsung am hinteren Winkel der linken Nasenöffnung. Am 10. IV. wurde die Abtragung der rechten, am 18. IV. die der linken unteren Nasenmuschel vorgenommen. Am 19. IV. und noch mehr am 20. IV. erfolgte bei tamponirter linker Nasenhöhle eine so starke Blutung aus der rechten Nasenhöhle, dass sie nur durch die Belloque'sche Tamponade gestillt werden konnte und die sehr erschöpfte und blutarme Patientin auf die Abtheilung des Herrn Collegen Dr. Kirschner aufgenommen werden musste. Am 22. IV. die ganze rechte Gesichtshälfte geschwollen. Kopfschmerzen und Reissen im rechten Ohr. Entfernung der Tampone aus der linken Nasenhöhle. Am 23. IV. Entfernung der Belloque'schen Tamponade. Schmerzen und Verlegtsein am rechten Ohr. Die Untersuchung ergiebt: Trommelfell rechts diffus geröthet, abgeflacht. Ordination: Blutegel, Eisumschläge. In den folgenden Tagen gehen die Erscheinungen seitens des Ohres und die Schwellung der rechten Gesichtshälfte zurück. Die aus der Anstalt entlassene Patientin stellt sich erst nach einigen Tagen, am 30. IV., mit heftigen Ohrenscherzen vor. Otitis med. acuta dextra. Am 2. V. trotz anti-phlogistischer Behandlung, Fieber, starke Kopf- und Ohrenscherzen und starke Vorwölbung des Trommelfelles, Druckempfindlichkeit am Warzenfortsatz, Paracentese, Eiterung, nach drei Wochen Heilung des Ohres. Die Ansaugung des rechten Nasenflügels besteht nicht mehr, wohl des linken, trotz vollständig freier Permeabilität der linken Nasenhöhle.

Konnten Anfangs für die Ansaugung der Nasenflügel verschiedene Umstände beschuldigt werden, so musste nach Wiederherstellung der Permeabilität der Nasenhöhle und beim Mangel sonstiger Gründe nur noch die Atrophie der Nasenflügel allein als Ursache der gestörten

Inspiration angenommen werden. Wir schlugen dann der Patientin vor, eine Paraffinjection in die Nasenflügel furche nach Gersuny vornehmen zu lassen, um eine grössere Starrheit der Nasenflügel herzustellen, allein die Patientin ging darauf nicht ein.

Auffallend erscheint in diesem Falle, dass die Blutung aus der rechten Nasenhöhle 10 Tage nach hier ausgeführter Conchotomie und bei tamponirter linker Nasenhöhle so stark aufgetreten ist, dass sie durch gewöhnliche Tamponade nicht gestillt werden konnte, während die Blutung bei der hier vorgenommenen Muscheloperation bei noch freier linker Nase leicht durch einfache Tamponade zum Stillstande gebracht worden war. Vielleicht ist dies so zu erklären, dass durch die feste Tamponade der linken Nasenhöhle eine stärkere Blutfüllung der Gefässe der rechten Nasenhöhle, eine Ausstossung der nach der letzten Operation hier noch nicht fest genug consolidirten Gefäss-thromben und consecutiv eine frische und viel schwerere Blutung provocirt wurde. Die acute Mittelohrentzündung war hier offenbar eine Folge nicht des intranasalen Eingriffes, wohl aber der Belloque'schen Tamponade. Ein derartig ungünstiges Ereigniss kann bekanntlich auch bei der grössten Vorsicht und ohne Verschulden des Arztes vorkommen. Doch ist es gut, daran zu denken, darauf gefasst zu sein und diese Tamponade wirklich nur in unumgänglich notwendigen Fällen, als ultimo ratio auszuführen und dies um so mehr, als eine acute eitrige Mittelohrentzündung nicht immer einen so glimpflichen Verlauf und Ausgang nimmt, wie dies hier geschehen ist.

Otitis med. purulenta chron. soll in einem Fall nach Vaccination aufgetreten sein. Ein Pat. gab an, dass nach einem in der Nähe des Ohres abgefeuerten Schusse Ohrenscherzen und dann Otorrhoe auftraten. Ein anderer erzählte, dass, so oft er Zahnscherzen habe, sich Eiterfluss aus dem Ohre zeige.

Otalgie haben wir auftreten gesehen 1 Mal bei Kiefergelenkentzündung, 1 Mal bei Parotitis, 1 Mal nach operativer Exeision von Lymphadenomen auf der entsprechenden Halsseite. Otitis ext. diffusa acuta war 1 Mal als Folge der Anwendung von Jodtinctur im äusseren Gehörgange behufs Linderung von Zahnscherzen aufgetreten. Auffallend häufig sahen wir Nasenblutung bei adenoiden Vegetationen und Ozäna bei Personen, die entweder selbst mit Tuberculose behaftet waren, oder in deren Verwandtschaft Fälle von Tuberculose vorgekommen sind. Labyrinthaffection wurde in einem Falle auf eine vor drei Jahren überstandene Schwangerschaft bezogen.

In einem Falle soll nach strieter Angabe des Patienten ein Ménière'scher Anfall in Folge starken Ausschneuzens entstanden sein. Pat. giebt an, dass er vor vier Tagen bei bester Gesundheit nach starkem Ausschneuzen der Nase plötzlich von heftigem Schwindel, Ohrensausen und Taubheit links befallen wurde. Der Schwindel verging in kurzer Zeit: dafür traten Uebelkeiten und heftiges Erbrechen auf. Gegenwärtig tritt Schwindel nur noch bei gewissen Bewegungen auf, während Ohrensausen und hochgradige Schwerhörigkeit auf dem linken Ohre weiter bestehen. Die Untersuchung ergab hochgradige Herabsetzung der Knochenleitung links, beide Trommelfelle retrahirt, trübe, am linken Trommelfelle überdies einige punktförmige Ecchymosen. Es dürfte

sich hier um eine Labyrinthblutung durch den beim Schnutzen bewirkten starken Blutandrang zum Kopfe gehandelt haben, eine jedenfalls nicht sehr häufige Ursache. Auf Luftverdünnung im äusseren Gehörgange wurde das Rauschen geringer. Weitere Behandlung mit Jodkali intern und subcutanen Pilocarpininjectionen führte in einigen Wochen eine bedeutende Besserung herbei, doch blieb eine immerhin beträchtliche Schwerhörigkeit auf der afficirten Seite zurück. Während dieser Behandlung trat einmal ein Larynxoedem auf, weshalb die Darreichung des Jodpräparates auf einige Zeit unterbrochen werden musste.

Sclerose des Mittelohres wurde in einem Falle auf eine starke Erkältung zurückgeführt. Die 30jährige Wäscherin giebt an, dass sie vor sieben Jahren sich einmal erkältete und stark hustete. In diesem Zustande verspürte sie einmal beim Wäschewaschen einen heftigen Knall in beiden Ohren und seitdem hörte sie schlecht und immer schlechter. Objectiv fanden sich die Erscheinungen einer Mittelohrsclerose mit hochgradiger Schwerhörigkeit.

Aus dem äusseren Gehörgange entfernte 12 Fremdkörper waren: 2 Sequester, 2 lebende Küchenschaben, 1 Johannisbrodkern, 1 Kirschenkern, 1 Knoblauchstück, wegen Zahnschmerzen in's Ohr gelegt, 1 Knochenstück, 1 Wassertropfen, 1 Federchen. Aus dem Mittelohr wurde bei einer chronischen Otorrhoe mit grosser Trommelfellperforation das abgebrochene Köpfchen eines Zündhölzchens extrahirt; aus der Nase: 1 Stückchen Watte, 1 Stückchen Schwamm, 1 Erbse; aus dem Pharynx: 1 Stückchen Stroh, 1 Fischgräte. — Folgender Fall verdient besonders erwähnt zu werden. Ein Patient giebt an, dass ihm Tags zuvor beim Baden etwas Wasser ins Ohr gekommen sei und seit dieser Zeit schlecht höre. Die Untersuchung ergibt thatsächlich einen Tropfen Flüssigkeit am Trommelfelle im Sinus meatus acustici ext., nach dessen Austupfung das Gehör sich sofort wieder besserte. Mir ist kein ähnlicher Fall aus der Literatur bekannt, und wenn dieser auch kein Unicum bilden sollte, so gehört er jedenfalls zu den sehr seltenen.

Von den Fremdkörperfällen wäre noch folgender zu erwähnen: Eine Mutter kommt mit einem einjährigen Kinde und giebt an, das Kind leide seit einem Jahre, d. h. seit der Geburt, an rechtsseitigem Ohrenfluss. Vor einer Woche seien mit dem Eiter einige Knochenstückchen aus dem Ohr abgegangen, die sie aufhub und nun vorzeigte. Die Besichtigung ergibt: den Steigbügel, das Köpfchen und den Griff des Hammers und einen Sequester, der nicht näher differencirt werden konnte. Infiltration im Warzenfortsatz-Unterkieferwinkel und vor dem Tragus, äusserer Gehörgang und Paukenhöhle mit fötidem jauchigen Eiter und Granulationen ausgefüllt. Mit der Sonde in der Tiefe überall rauher Knochen durchzufühlen. Auskratzung der Granulationen und der Paukenhöhle. Am folgenden Tage stärkere Schwellung in der Umgebung des Ohres, am medianen Theil der oberen Gehörgangswand ein theilweise beweglicher Sequester mit der Sonde durchzufühlen. An diesem Fall nahm ich auf der chirurgischen Abtheilung des hiesigen St. Lazaruskinderspitals, mit der freundlichen Erlaubniss und dem sachkundigen Beistand des Vorstandes dieser Abtheilung, des Herrn Doc. Dr. Bossowski, die Totalaufmeisselung vor. Die Nachbehandlung führte ich im Ambulatorium weiter. Nach vier Monaten verliess das

Kind mit der schon granulirenden Wunde sammt seinen Eltern Krakau und entzog sich so meiner weiteren Beobachtung.

Ein Patient kam mit der Angabe, dass er vor zehu Tagen nach einem starken Niesen plötzlich linkerseits schwerhörig wurde. Die Otoscopie ergab Cerumen obturans, dessen Entfernung sofortige, vollkommene Wiederherstellung des Gehöres zur Folge hatte. Wahrscheinlich ist durch die Erschütterung des Kopfes beim Niesen eine Verschiebung der Ceruminalmassen und zugleich damit eine vollkommene Verlegung des äusseren Gehörgange zu Stande gekommen.

In zwei Fällen fanden sich Verletzungen des äusseren Gehörganges.

Ein dreijähriges Mädchen wurde von einem Burschen zu Boden geworfen. Seit damals hatte es täglich Blutungen aus Nase und Ohr linkerseits. An der unteren Wand des Naseneinganges findet sich eine oberflächliche Wunde in der Nasenschleimhaut. Im äusseren Gehörgange derselben Seite findet man eine quere horizontale Continuitätstrennung in der häutigen Auskleidung der unteren Wand, von ungefähr 4 mm Länge, 2 mm Breite, wahrscheinlich entsprechend einer hier befindlichen Incisura Santorini. Im äusseren Gehörgange eingetrocknetes Blut, der Hammergriff hyperämisch. Gehör normal. Bei entsprechender Behandlung glatte Heilung. — Der zweite Fall betrifft einen 29jährigen Schneider, der seit acht Tagen an Ohrschmerzen litt. Er begab sich zu einem Arzte, der einen Fremdkörper (Watte) im äusseren Gehörgange constatirte und denselben mit der Pincette zu entfernen suchte, jedoch ohne Erfolg. Bei der Untersuchung fanden wir eine mit eingetrocknetem Blute bedeckte Verletzung an der vorderen Wand des äusseren Gehörganges. Im Uebrigen durchweg normale Verhältnisse. Der Fall liess sich in der Weise erklären, dass der Patient an *Otalgia e carie dentis* litt. Der untersuchende Arzt stellte mit dem Ohrspeculum die vordere Gehörgangswand ein, sah etwas Weisses, glaubte ein Stückchen Watte vor sich zu haben, worin er die Ursache der Schmerzen zu finden vermeinte und das er extrahiren wollte, wodurch die Verletzung zu Stande kam. Eine neuerliche, nicht genug zu wiederholende Warnung für practische Aerzte, doch ohne sichere Diagnose keine Extractionsversuche zu machen, am allerwenigsten mit Hilfe von Instrumenten.

In einem Falle fanden wir die Wände des äusseren Gehörganges diffus verdickt, geröthet und leicht secernirend. Wir diagnosticirten *Otit. ext. diffusa chron.*, verursacht durch einen vor zwei Jahren in's Ohr gelegten Johannisbrodkern, nach dessen Extraction die Krankheit der Heilung zugeführt werden konnte. — Ein Fall von *Otitis ext. diffusa acuta* war dadurch veranlasst worden, dass sich Patient wegen Zahnschmerzen Jodtinctur in beide Ohren träufelte. Nach fünf Minuten äusserst heftige Schmerzen an beiden Gehörorganen, zwei Tage später citrige Secretion. Die Krankheit heilte unter entsprechender Behandlung in kurzer Zeit anstandslos.

Eine sehr hartnäckige Epistaxis gab uns viel zu schaffen. Ein 19jähriger Kellner litt in Folge Capillarectasie am Locus Kiesselbachii an häufigen Anfällen von Nasenbluten, die durch Tamponade hintangehalten werden konnten. *Acid. chrom.*, *Acid. trichlor-acet.*, *Argent. nitr.*, *Ferr. sesquichlorat.*, *Ferropyrin*, *Essig* und *Galvanocaustik* wurden

ohne bleibenden Erfolg angewendet. Adrenalin local oberflächlich angewendet brachte zwar die Blutung zum Stillen, aber nur auf einige Stunden, worauf die Blutungen wiederkehrten. Eine andere als locale Ursache konnte bei dem allerdings recht blassen Patienten nicht nachgewiesen werden. Erst durch die Application einer 50proc. Lösung von Chlorzink haben wir einen bleibenden Erfolg erreicht. Die Blutung stand prompt still und kehrte nicht wieder. Wir müssen nach dieser Erfahrung dieses letztgenannte Mittel als ein unübertreffliches locales Stypticum bezeichnen, welches, wie es scheint, in neuester Zeit nicht die Würdigung und Verbreitung besitzt, die es verdient.

Trockene, permanente Trommelfellperforation behandelten wir in 14 Fällen mit Acid. trichlor-acet. nach Okuneff. Davon wurde in sechs Fällen ein organischer Verschluss der Trommelfelllücke erzielt, während die übrigen Fälle theils vor Beendigung der Kur sich der weiteren Behandlung entzogen, theils noch in Behandlung stehen.

Die neun Operationen am Warzenfortsatz zerfallen in eine Mastoid-ostomie, zwei Antrotomien und sechs Totalaufmeisselungen, darunter zwei mit Eröffnung der Schädelhöhle. Die Krankengeschichten dieser Fälle bieten zu wenig Besonderheiten, um den grossen Platz, den sie an dieser Stelle einnehmen würden, zu rechtfertigen. Doch sind vielleicht folgende Bemerkungen nicht überflüssig. Von den neun Fällen betrafen nur drei solche Patienten, die schon einige Zeit vorher bei uns in Behandlung gestanden hatten, eine gewiss sehr geringe Zahl, wenn man bedenkt, dass wir im Laufe des Jahres 62 Fälle mit acuter nicht eitriger, 79 mit acuter eitriger und 202 Fälle mit chronischer eitriger Mittelohrentzündung in Behandlung hatten. Wie viele von diesen Fällen ohne Operation zur Heilung gelangten, lässt sich leider nicht genau ziffermässig angeben, da von dem ambulatorischen Material ein grosser Theil gebessert von der weiteren Behandlung ausbleibt, bevor eine dauernde Heilung constatirt werden kann.

Die anderen sechs Fälle kamen zu uns in einem Zustand, in dem ausgesprochene Indication zur sofortigen Operation bereits vorhanden war. In einem Falle von Totalaufmeisselung wurde nach Beendigung der Operation wegen sehr profuser, nicht stillbarer Blutung aus der behufs Plastik durchgeschnittenen hinteren häutigen Gehörgangswand eine Umstechung derselben vorgenommen. Dabei wurde die vordere häutige Gehörgangswand in der Naht mitgefasst, woraus eine vollständige Obliteration des Gehörganges resultirte. Der Fehler wird vielleicht durch eine plastische Verbindung der Gehörgangsöffnung in der Concha mit dem retroauricularen, permanent offen gehaltenen Operationscanal theilweise wieder gut gemacht werden können.

Bei einem 17jährigen Gymnasialschüler trat nach einer vor einigen Wochen glücklich überstandenen acuten eiterigen Mittelohrentzündung eine acute Mastoiditis auf, die zur Aufmeisselung Anlass gab. Es zeigte sich bei der Operation, dass nur die oberflächliche Schicht des Warzenfortsatzes und die angrenzenden Knochenzellen cariös waren. Die Operation wurde ohne Eröffnung des Antrum ausgeführt. Heilung in fünf Wochen. Es gelang hier also nach blosser Eröffnung des Warzenfortsatzes und Entfernung der eitrig zerfallenen äusseren Schicht desselben, ohne Eröffnung des Antrum eine rasche und dauernde

Heilung herbeizuführen. Dieser Fall kann also wieder als Beweis gegen die Behauptung, dass in jedem Falle von Mastoiditis das Antrum der Ausgangspunkt der Eiterung in den Zellen und im Knochen des Processus mastoideus sei und daher principiell in jedem Falle von Aufmeisselung des Warzenfortsatzes miteröffnet werden müsse, angeführt werden. Allerdings war hier die zu Grunde liegende acute Mittelohrentzündung bereits seit Wochen abgelaufen und hatte das Trommelfell zur Zeit der Operation annähernd seine normale Beschaffenheit wiedererlangt, woraus der Schluss gestattet ist, dass auch das zuvor afficirte Antrum inzwischen wieder ausgeheilt war. Wohl nur in solchen Fällen wird die Eröffnung des Antrum umgangen werden können.

Bei einem 12jährigen, an chronischer Mittelohreiterung leidenden Patienten mit einer Perforation in der Membrana Shrapnelli, bei sonst erhaltenem Trommelfell und Gehörknöchelchen, traten Erscheinungen von Mastoiditis auf. Es sollte die Schwartzsche Aufmeisselung ausgeführt werden, ohne Blosslegung der Paukenhöhle. Inzwischen zeigte sich schon gleich nach dem ersten Meisselschlag der sonst normal aussehende Sinus transversus stark vorgelagert und blossgelegt. Der Zwischenraum zwischen dem Sinus und der hinteren knöchernen Gehörgangswand war so schmal, dass von der vom Warzenfortsatz aus beabsichtigten Eröffnung des Antrum Abstand genommen werden musste.

Von den zwei Fällen mit intracraniellen Complicationen, die sich in schon schwerkranken Zustände bei uns meldeten und sofort operirt werden mussten, diagnosticirten wir in dem einen Falle Sinusthrombose. Exitus letalis drei Tage nach der Operation an ausgebreiteter bilateraler, wahrscheinlich metastatischer Pneumonie.

Im zweiten Falle hatten wir es mit einer Pachymeningitis externa zu thun, die mit hohem Fieber einherging. Bei der Operation zeigte sich die in ungefähr Guldengrösse blossgelegte Dura gleichmässig pulsirend, mit graugelblichen und grünlichen Granulationen und fetzigen membranösen Auflagerungen bedeckt. Kein Eiter. Der Sinus konnte von der Dura nicht differencirt werden, da Sinuswand und Dura der Umgebung in gleicher Weise verdickt und verändert waren: sie sahen beide gleich aus und auch eine Vorwölbung der Sinusgegend war nicht wahrzunehmen. Nach vorsichtiger theilweiser Abtragung der Auflagerungen zeigte sich die Dura hochroth und geschwollen. Obgleich die Dura nicht bis in die Grenzen des Gesunden blossgelegt wurde, war der postoperative Verlauf ein idealer. Seit der Operation keine Temperaturerhöhung mehr. Nach einigen Wochen wurde der Patient mit in Heilung begriffener Wunde entlassen. Das Fieber vor der Operation kann in diesem Fall nur dadurch zu erklären sein, dass die Wandungen des Sinus für die Infectionserreger und ihre Stoffwechselproducte durchlässig waren und hat es somit in dem Momente aufgehört, in welchem der Krankheitsherd und damit zugleich die Infectionsquelle aus der Umgebung eliminirt worden ist.

Von neuen Mitteln haben wir im vergangenen Jahre zum ersten Male angewendet: Thigenol und Adrenalin. In einem Falle von Jahre lang bestehendem Cholesteatom des Mittelohres, dem wiederholt von competenten Seite Totalaufmeisselung empfohlen worden war, haben

wir überraschende Erfolge gesehen und vorläufige Heilung nach Anwendung von Instillationen einer 20proc. Lösung von Thügenol in 6 proc. Hydrogenium hyperoxydatum und nachfolgender Einblasung von Borsäurepulver. Ob ein so guter Erfolg sich auch in anderen Fällen zeigen und ob er von Dauer sein wird, das muss die Zukunft lehren.

Das uns von der Firma Parke, Davis & Co. freundlichst zur Verfügung gestellte Präparat von Adrenalin versuchten wir mit gutem Erfolge in zwei Richtungen. Als diagnostisches Hilfsmittel leistet dieses Präparat unstreitig schätzbare Dienste bei Untersuchung der Nasenhöhle. Die durch äussere Anwendung von Adrenalin in der Nase bewirkte Capillaretraction der Nasenmucosa führt eine grössere Geräumigkeit des Nasenlumen herbei, erleichtert die Orientirung über die anatomischen Verhältnisse daselbst und gestattet eine genauere Uebersicht und eine erfolgreichere Rhinoscopie. Durch die Abschwellung der Nasenschleimhaut werden verstecktliegende Partien der Nase der Ocularinspection leichter zugänglich gemacht, wird ein bequemer Einblick in das Naseninnere gewährt. Diese Erfahrung machten wir besonders in Fällen, wo es darauf ankam, die Anwesenheit, die Lage, die Beschaffenheit u. s. w. eines Fremdkörpers in der Nase zu constatiren und wo es sich darum handelte, sich über die Mündungen und die Beschaffenheit der Nasennebenhöhlen Aufschluss zu verschaffen.

Noch frappanter war die therapeutische hämostatische Wirkung dieses Präparates. Bei Epistaxis haben wir durch Compression der blutenden Stelle mit einem in diese Lösung getauchten Wattetampon rasches Stillstehen der Blutung in Fällen erreicht, in denen ausser fester Tamponade alle anderen Mittel im Stich liessen. Zu operativen Zwecken in der Nase bediente ich mich einer Mischungslösung von Cocain und Adrenalin, indem ich z. B. zur Conchotomie eine Mischung von Adrenalin mit einer 20proc. Cocainlösung aa. pp. aequal. benutzte, woraus natürlich eine Mischung von 0,05 proc. Adrenalin- und 10 proc. Cocainlösung resultirte. Die Operation konnte dabei unter geringerer Blutung und gleich hochgradiger Schmerzlosigkeit ausgeführt werden, wie bei der Benutzung einer 20 proc. Cocainlösung allein. Unangenehme Nebenerscheinungen habe ich nach Anwendung dieses Mittels bis jetzt noch nicht gesehen. Doch hatte ich den Eindruck, als ob die Neigung zu Nachblutungen nach Benutzung von Adrenalin grösser sei, als ohne dasselbe. Es ist jedenfalls geraten, nach Operationen, die in der Nase unter Benutzung von Adrenalin ausgeführt worden sind, eine sorgfältige Tamponirung vorzunehmen und den Kranken wenigstens noch durch einige Stunden im Auge zu behalten.

Gleichfalls günstige Resultate habe ich von der therapeutischen Verwendung eines ähnlichen Gemisches bei chronischen Tubenmittelohreataren gesehen. Ich benutzte gleiche Theile von Adrenalin und einer 5 proc. Cocainlösung, woraus ein Gemisch von 0,05 proc. Adrenalin- und 2,5 proc. Cocainlösung resultirte. Davon trieb ich 2—3 Tropfen durch das Weber-Liel-Paukenröhrchen in die Tuba ein. Mit dieser Behandlung habe ich manchmal eine prompte, wiederholt eine deutliche und länger anhaltende Hörverbesserung erzielt, als mit den sonst ge-

bräuchlichen Mitteln. Einen dauernden Erfolg hatte ich allerdings leider auch hier nicht zu notiren. Jedenfalls sind die bis jetzt von mir erreichten Resultate bemerkenswerth genug, um weitere Versuche mit dieser Methode zu rechtfertigen.

Ueber den von manchen Autoren behaupteten Zusammenhang von Rhodangehalt im Speichel mit Erkrankungen des Mittelohres habe ich in Gemeinschaft mit Dr. Schudmak an unserem Ambulatorium Untersuchungen angestellt, welche die von anderer Seite erhaltenen Resultate nicht bestätigten. Es ergab sich, dass die Reaction ausblieb, trotz intactem Mittelohr, während andererseits bei vorhandener Mittelohraffection die Reaction nicht selten positiv ausfiel. Wir haben vielmehr den Eindruck gewonnen, dass der Rhodangehalt des Speichels noch von vielen anderen Momenten wenigstens mitbedingt werde, so z. B. von der Constitutionsbeschaffenheit, von Stoffwechsellanomalien (bei harnsaurer Diathese fehlt die Rhodanreaction), von dem Zustande der Zähne, davon, ob der untersuchte Patient Raucher ist oder nicht u. s. w. Ausführlicheres über diese Untersuchungen soll an anderer Stelle berichtet werden.

Zum Schlusse einen Vorschlag. Bekanntlich hat Teleky die Anwendung von Thiosinamin ¹⁾ bei Verengerung der Luftwege durch Rhinosclerom und Lues, bei Stenosen im Rachen, bei cicatriciellen Stenosen des Pylorus und des Darmes empfohlen und Hebra fand, dass dieses Mittel Narbengewebe erweiche, Resorption von Exsudaten begünstige. Ueberdies wurden mit demselben günstige Erfolge erreicht bei Synechien von Hebra, bei Harnröhrenstrietur von Tausey, bei Rhinosclerom von Glas u. s. w. Es liegt nun nahe, dieses Mittel bei den auf ähnlichen pathologischen Veränderungen beruhenden Affectionen im Gebiete der Otiatrie, bei Tubenstenosen, bei den adhäsiven Mittelohrprocessen, zu versuchen. Das Mittel wäre hier entweder intern, subcutan oder local per tubam zu appliciren. Ich kann vorläufig über keine eigenen Erfahrungen berichten, doch halte ich dafür, dass die mit diesem Mittel bis jetzt bei analogen Erkrankungen anderer Organe gemachten Erfahrungen, die versuchsweise Anwendung desselben in den genannten, so oft einer wirksamen Therapie unzugänglichen Affectionen des Mittelohres rechtfertigen und gestatte mir hiermit den geehrten Herren Collegen solche Versuche in geeigneten Fällen vorzuschlagen. Selbstverständlich wäre bei dem derzeitigen Mangel jeder anderen rationellen und erfolgreichen Behandlung ein Versuch mit Thiosinamin auch bei gewissen Erkrankungen des Labyrinths und bei Otosclerose nicht von der Hand zu weisen.

Ausser dem Verfasser waren im Berichtsjahre im otiatrischem Ambulatorium durch einige Zeit als Volontäre thätig die Herren Collegen: Regimentsarzt Dr. Flecker und Dr. A. Schudmak.

¹⁾ Ist nach bereits dreijährigen Erfahrungen an der k. k. III. medicinschen Klinik in Wien leider wirkungslos. (Anmerkung der Redaction.)

Ueber Menthol-Einathmungen bei Nasen- und Kehlkopfcatarrh.

Von

Dr. Gellhaus, Bant i. Old.

Das Menthol ist im Arzneischatze ein ganz brauchbares, in seiner Anwendungsweise jedoch etwas unhandliches Mittel. Der Gebrauch des Menthol-Einathmungsapparates¹⁾ dürfte diesem Uebelstande abhelfen und in dieser Weise dem Menthol einige neue Freunde erwerben.

Als Erster arbeitete mit reinem Menthol Macdonald (Therap. Monatsh. 1887, Heft 3). Er stellte die analgesirende Wirkung fest und fand später auch die antiseptische Kraft des Menthol.

Nach einer Abhandlung von Wünsche (Therap. Monatsh. 1895, Heft 9) erforschte Ziegler die antiseptische Wirkung weiter. Er fand, dass Pfeffermünzöl in einer Verdünnung von 1:300000 die Entwicklung der Spaltpilze hemmt.

Die werthvollen Untersuchungen Rönicke's haben dann gezeigt, dass von Menthol schon die Verdunstungssphäre ausreicht, um die Entwicklung von Staphylococcus pyogenes aureus und anderen gefährlichen Keimen zu verhindern.

Für die Praxis empfohlen hat Bishop eine 5—20proc. Menthol-lösung gegen Schnupfen und Rabow gegen dasselbe Leiden ein Menthol-schnupfpulver.

Weiter berichtet Wünsche aus eigener Erfahrung über die Wirkung des Menthols bei Schnupfen und Influenza. Er verwendet das Menthol in Chloroform gelöst 0,5—1,0:10. Hiervon werden einige Tropfen in die hohle Hand gegossen, durch schnelles Verreiben zum Verdunsten gebracht und dann abwechselnd durch Mund und Nase eingeathmet. Bei dieser Anwendung dringen Mentholtheilchen nicht bloß in den Mund, Nase und Rachen, sondern bis tief in die Luftröhre.

Dandieu (Pharm. Rundschau 1900, Heft 13) veröffentlicht eine Mittheilung auf Grund seiner durch acht Jahre ausgeführten Versuche, in denen er Menthol in Form „trockener Dämpfe“ bei 148 Krankheitsfällen angewendet hat. Neben der wohlthätigen Einwirkung auf die Hustenanfälle ist das Mittel nach Dandieu's Beobachtungen namentlich bei beginnendem Asthma und Angina von Werth. Dandieu lässt einige Gramm crystallisirten Menthols in einem weithalsigen Gefäße von Glas oder Metall von aussen mit der Hand erwärmen und die sich entwickelnden „trockenen Dämpfe“ während zwei bis vier Minuten einathmen.

Sänger (Therap. Monatsh. 1901, Heft 7) empfiehlt Menthol zur symptomatischen Behandlung des Hustens. Er bringt einige Menthol-crystalle in einem Löffel zur Verdunstung und lässt davon inhaliren. Der Hustenreiz soll ziemlich prompt verschwinden, vorausgesetzt, dass die Schleimhaut nicht zu sehr mit Secret belegt war. Ist letzteres der Fall, muss dieses entfernt werden, und zwar durch Einspritzen von

¹⁾ Den Vertrieb des Apparates hat die Firma H. Pfau, Berlin, Dorotheenstrasse, übernommen.

Menthol-Oel in den Kehlkopf. Es werden durch starke Hustenstösse die Schleimpartikel herausbefördert und die Schleimhaut selbst in vorzüglicher Weise anästhesirt.

Zu diesen verschiedenen Modificationen der Mentholverwendung möchte ich nun noch eine hinzufügen, die aus meiner persönlichen Erfahrung entspringt. Seit Jahren bin ich mit einem chronischen Kehlkopfcatarrh behaftet, der bis jetzt jeder Behandlung getrotzt hat. Um mir Erleichterung zu verschaffen, besonders in den rauhen Wintertagen, bin ich nach vielen Versuchen auch zum Menthol gekommen. In gelöster Form auf heisses Wasser geträufelt oder in einem Löffel erwärmt, habe ich dasselbe inhalirt. Ersteres erwies sich mir zu unständlich, beim zweiten stellten sich bei mir leicht Reizerscheinungen ein. Ich suchte daher nach einer neuen Methode, um mildere Wirkung mit grösserer Bequemlichkeit nach Möglichkeit zu vereinen.

Weltbekannt sind die kleinen Migränestifte. Einige von diesen sind mit einer Einrichtung zum Inhaliren versehen. Diese Apparate nahm ich zuerst in Gebrauch, jedoch befriedigte mich die Wirkung nicht. Die eingeathmete Mentholluft schlug sich schon im Munde nieder, hier einen unangenehmen Geschmack auslösend, ohne eine Wirkung für den Kehlkopf erkennen zu lassen.

Nach diesem Misserfolge construirte ich mir selbst einen kleinen Apparat, den ich jetzt verwende und der mir zu jeder Zeit Erleichterung bringt. Meine Einathmungsvorrichtung setzt sich zusammen aus zwei kleinen tulpenförmigen Hülsen, die mit einem Falz übereinander greifen. In die eine dieser Hülsen ist ein längeres, gebogenes Rohr eingelassen, wogegen die zweite Hülse mit einem kürzeren, geraden, am Ende knopfförmigen Röhrechen montirt ist. Die beiden Hülsen umfassen lose den Mentholstift.

Beim Gebrauch wird das gebogene Ende soweit wie möglich in den Mund eingeführt und so inhalirt. Die Mentholluft gelangt direct in die untere Rachengegend und den Kehlkopf. Durch Uebung erlernt man es bald, den Apparat so zu halten, dass der Luftstrom geraden Wegs in den Kehlkopf trifft. Da nun zur Herstellung des Apparates dünnes Metallblech verwandt wird, genügt schon die Wärme der Hand, um genügend trockene Menthol-Dämpfe zur Entwicklung zu bringen.

Die Vortheile dieses kleinen Instrumentes gegenüber der bisherigen Menthol-Inhalirung liegen auf der Hand: Man vermeidet das Ankleben des Menthol in den Händen, wie bei der Menthol-Chloroformmischung; es tritt keine so scharfe Wirkung auf, wie es beim Verdunsten im Löffel öfter geschieht; und es kann der kleine Apparat jederzeit schnell in Gebrauch genommen werden. Letztere Eigenschaft schätze ich besonders, weil gerade öftere kleinere Dosen den meisten Nutzen zeigen.

Der Gebrauch gestaltet sich am zweckmässigsten folgendermaassen: Sobald sich die bekannten Symptome des Nasen-Kehlkopfcatarrhs einstellen, athme ich ein bis zwei Minuten, in der Weise wie oben gezeigt, Mentholluft ein, indem ich zugleich den Hustenreiz unterdrücke. Schon nach einigen Athemzügen pflegen die Reizerscheinungen zu schwinden unter Absonderung von etwas Schleim, der sich nach kurzer Zeit durch geringes Anstossen heraufbefördern lässt. Das ist gerade

der Vorzug des eben genannten Vorschlags, den Hustenreiz zu unterdrücken, nebenbei der erste therapeutische Rath Brehmer's bei seinen Phthisikern, weil der Husten den Kehlkopf zu Bewegungen zwingt, dadurch neue Blutfüllung und als Folge dieser neue Reizerscheinungen hervorruft; während Ruhe das Gegentheil und damit Verminderung der Erscheinungen bewirkt. Hier kommt das Menthol der Willenskraft zu Hilfe, wogegen ohne dasselbe kaum jemand den dauernden Anreiz zum Husten und Räuspern widerstehen wird. Doch auch trotz des fleissigsten Gebrauches kommen Fälle vor, wo die Reize stärker sind, wie die Willenskraft, oder wo grosse Geschwürsprocesse der Wirkung des Menthols widerstehen. Für solche Fälle würde man die Narcotica nicht entbehren können.

Bei nicht so grossen Kehlkopfgeschwüren, besonders tuberculöser Art ist das Menthol des Oefteren zur Anwendung gekommen, und zwar mit gutem symptomatischen Erfolge. Die augenblickliche Wirkung ist zwar nicht so gross, wie bei Mentholöl-Injectionen, doch stehen die Einathmungen jeder Zeit zur Verfügung, ein Vorzug, der gegenüber den nur von Aerzten auszuführenden Injectionen klar auf der Hand liegt.

In ähnlicher Weise lässt sich der Apparat für die Nase verwenden. Hier giebt uns diese Einathmungsvorrichtung eine wirksame Behandlung des Schnupfens an die Hand. Schon nach ganz kurzer Zeit stellt sich in der Nase nach vorhergehender Lösung eine Verminderung des Secretes und ein Gefühl der Beruhigung ein. Ist der Catarrh mit Verstopfungsercheinungen verbunden, sei es an den Stellen, welche die gewöhnliche Einathmungsluft passirt, oder an den Stellen, wo die Nebenhöhlen der Nase münden, dann nützt nicht so sehr das Einsaugen der Mentholluft, wie das Einblasen. Durch Ansetzen eines Gebläses oder auch eines einfachen Gummirohres, mit dem Patient sich selbst die Mentholluft in die Nase bläst, ist die Veränderung der Einathmungsvorrichtung bewerkstelligt. In dieser Weise verwandt lassen sich in kurzer Zeit catarrhalische Nasenverstopfungen mit ihrer ganzen Unannehmlichkeit beseitigen.

Ebenso gehört der Schnupfen der Säuglinge in das besondere Wirkungsgebiet dieses Apparates. Hier ist es namentlich der Nasencatarrh mit starker Schleimansammlung, der am günstigsten beeinflusst wird. Kussmaul hat schon darauf hingewiesen, dass der acute Nasencatarrh bei Säuglingen durch Behinderung des Athmens, des Schlafes und Erschwerung der Nahrungsaufnahme lebensgefährlich werden kann. Diese Belästigung wird durch Einblasen der Mentholluft schnell behoben. Die Verstopfung löst sich und nach einigen Anwendungen tritt der Schleim beim Einblasen aus dem anderen Nasenloche hervor. Zu beachten ist hierbei, dass die kleinen Patienten während der Procedur nicht völlig auf den Rücken gelegt werden, weil alsdann beim Einblasen leicht Erscheinungen von Glottiskrämpfen auftreten. Um das Uebertreten von Nasenschleim in die Tuben zu vermeiden, dürfte es sich empfehlen, vor dem Ansetzen des Rohres die Kinder zum Weinen zu bringen, was sie meist schon von selbst angefangen haben. Nach meiner mehrjährigen Erfahrung hat der kleine Apparat bei Schnupfen der Kinder die wohlthuedenste Wirkung gezeigt und möchte ich ihn bei meinen kleinen Patienten nicht mehr entbehren.

Dass endlich der in der Capsel der Einathmungsvorrichtung liegende Mentholstift auch als Migränestift verwendet werden kann, mag nur nebenbei erwähnt werden.

Oesterreichische otologische Gesellschaft.

Officielles Protocoll der Sitzung vom 25. April 1904.

Erstattet vom Schriftführer.

Vorsitzender: Prof. Bing.

Schriftführer: Dr. Hugo Frey.

1. Dr. Hugo Frey demonstrirt ein Präparat, das sich zufällig unter den Schädeln im anatomischen Institute Zuckerkandl fand.

Dasselbe weist als interessanten Befund eine stark entwickelte Exostose an der äusseren Seite des horizontalen Bogenganges auf und eine zweite Exostose am Jochfortsatz. Gleichzeitig bestehen Fistelöffnungen gegen die hintere Schädelgrube, den horizontalen Bogengang, die Schnecke und den Facialcanal, sowie noch andere Reste ehemaliger cariöser Zerstörung. Es hat offenbar intra vitam eine chronische Eiterung mit Cholesteatom bestanden.

Bisher wurde entzündliche Knochenneubildung im Schläfebein nur im Warzenfortsatz, gelegentlich auch im Antrum und häufig im Gehörgang vorgefunden, der Befund von Exostosen am Bogengang, den der Vortr. ausser im demonstrirten Falle auch noch zweimal in vivo bei Operationen erheben konnte, steht bis jetzt in der Literatur vereinzelt da. Vortr. erblickt in der besonderen Beschaffenheit des demonstrirten Präparates einen Beweis dafür, dass die Hypertrophie des Knochengewebes keinen wirksamen Schutz gegen das Weitergreifen der Eiterung bildet. (Erscheint ausführlich im Archiv f. Ohrenheilkunde.)

Discussion.

Doc. Hammerschlag bemerkt, dass die Aeusserung des Vortr., wonach Exostosen des Gehörganges nur auf entzündlicher Basis zu Stande kommen sollen, nicht zutreffend ist, da das oft beiderseitige symmetrische Vorkommen, sowie das familiäre Auftreten solcher Exostosen dieselben als genuine Bildungsanomalien erkennen lässt.

Frey stimmt der Ansicht Hammerschlag's als selbstverständlich zu und corrigirt das früher Gesagte dahin, dass er es nur für die gleichzeitig mit anderen Veränderungen im Warzenfortsatz etc. auftretenden Knochenwucherungen annehme.

Doc. Pollak konnte die Entstehung einer Gehörgangsexostose aus einem Polypen direct beobachten, indem eine Patientin, die einen operativen Eingriff zur Entfernung eines großen Polypen ablehnte, nach einem halben Jahre mit einer umfangreichen Exostose, deren Ausdehnung und Lage dem Polypen entsprach, wieder erschien.

E. Urbantschitsch sah die Entwicklung eines Osteoms der oberen Gehörgangswand im Anschlusse an eine Schädelbasisfractur innerhalb 4 Monaten vor sich gehen.

2. Doc. Alt demonstirt einen Fall von isolirter partieller Necrose der unteren Gehörgangswand.

Seit angeblich $1\frac{1}{2}$ Jahren litt Pat. an einer chronischen Eiterung, in letzter Zeit waren auch Blutungen im Gehörgang aufgetreten. Bei der Sondirung fand sich ein rauher beweglicher Sequester der unteren Gehörgangswand; durch einen operativen Eingriff wurde sowohl dieser als auch die tippigen Granulationen des Gehörganges entfernt, wobei es sich ergab, dass gegen die Trommelhöhle zu keine Eiterung bestand. Derzeit ist der Fall vollständig geheilt.

Discussion.

Gomperz: Sequester der Gehörgangswände sind mir in meiner Praxis sehr selten vorgekommen. Davon betrafen zwei die untere Gehörgangswand bei gleichzeitigem Befunde eines sog. Gehörgangscholesteatoms. Ihre Entfernung erforderte keine grösseren operativen Maassnahmen. Auch gelang es mir einmal, die ganze hintere obere Gehörgangswand als Sequester zu entfernen, wonach sich das Bild wie nach einer Radicaloperation präsentirte.

V. Urbantschitsch erwähnt ebenfalls die grosse Seltenheit des Befundes. Er beabsichtigt, in der nächsten Sitzung einen Fall von tuberculöser Caries zu demonstiren, bei dem eine ausgedehnte Sequestration der unteren Gehörgangswand stattfand.

Hammerschlag erinnert an einen Fall aus der Klinik Politzer, bei dem der ganze Gehörgang, aber auch noch die tieferen Theile des Schläfebeines nach und nach als Sequester ausgestossen wurden.

Alt bemerkt noch nachträglich, dass Tuberculose bei seinem Fall ausgeschlossen werden kann und dass der Sequester so ausgedehnt war, dass er erst nach Ablösung der Ohrmuschel entfernt werden konnte.

Bing verfügt über ähnliche Erfahrungen wie Gomperz.

3. Assistent Dr. Heinrich Neumann: Der Pat., den ich die Ehre habe vorzustellen, wurde mir durch die Liebenswürdigkeit des Chirurgen Dr. Frey überlassen, mit der Diagnose isolirte Caries des Warzenfortsatzes.

Die Diagnose begründete er mit Folgendem:

Im August vorigen Jahres ein submentaler fluctuirender Tumor, der incidirt wurde, die Incisionsöffnung zeigte jedoch gar keine Tendenz zur Heilung. Die darauf vorgenommene gründliche Untersuchung mit der Sonde liess in der Tiefe rauhen Knochen des Warzenfortsatzes fühlen.

Die von mir vorgenommene Operation bestätigte den Befund, indem die untere Hälfte des Warzenfortsatzes vollständig fehlte. Die obere Hälfte war durch periostale Apposition verdickt und rauh. Die regionären Lymphdrüsen waren bis an den Pharynx vereitert, die grossen Halsgefässe waren von vereiterten Lymphdrüsen eingeschaidet. Ich entfernte den rauhen Knochen und die vereiterten Lymphdrüsen. Die Wunde granulirt schön, und Pat. wird demnächst entlassen werden. — Nur die Knochenwunde verzögert die Heilung, die sonst trotz der durch die Entfernung der erkrankten Weichtheile bedingten grossen Ausdehnung sehr rasche Tendenz zur Heilung zeigt.

Der zweite Fall ist mir durch die Liebenswürdigkeit des Herrn Hofrathes v. Mosetig zur Operation überlassen worden, mit der Ver-

muthung, dass es sich um eine primäre Erkrankung des Warzenfortsatzes handle. Die Operation konnte jedoch diese Vermuthung nicht bestätigen. Es war wohl das Periost des Warzenfortsatzes abgehoben, jedoch bin ich nicht im Stande zu constatiren, ob die Erkrankung des Warzenfortsatzes primär oder secundär im Gefolge einer Vereiterung der Lymphdrüsen aufgetreten war. Aufklärung dürfte wohl die histologische Untersuchung bringen.

Der dritte Fall ist ein nach der von mir angegebenen Methode der Localanästhesie operirter Patient, der wegen Verdachtes einer intracranialen Complication operirt wurde. Es genügte drei Spritzen zur vollständigen localen Anästhesie. Pat. hat während der Operation geraucht und Zeitungen gelesen.

Zum Schlusse gestatte ich mir, eine Scheere zu demonstrieren, die mir bei der Ausführung der an unserer Klinik üblichen Gehörgangsplastik wertvolle Dienste leistet, indem die Schwierigkeiten bei der Bildung eines viereckigen Lappens mit Hilfe derselben leicht überwunden werden, was von Herrn Dr. Frey, der Gelegenheit hatte, diese Scheere in Verwendung zu ziehen, bestätigt wird.

Discussion.

Doc. Gomperz möchte dem Umstande, dass der Pat. über eine vorausgegangene Erkrankung des Mittelrohres nichts anzugeben weiss, nicht zu viel Gewicht beilegen, da ja die Anamnese so oft unzuverlässig ist und er andererseits das Vorkommen einer rein primären Erkrankung des Warzenfortsatzes nach seinen Erfahrungen nicht zugeben kann.

Dr. Frey bemerkt, dass auch seine klinischen Erfahrungen parallel mit denen von Gomperz zu zeigen scheinen, dass eine echte primäre Ostitis des Warzenfortsatzes, ob nun tuberculösen oder anderen Characters, nicht vorkomme. Wenn dies aber auch practisch sich so verhalte, so könne man doch nicht theoretisch die Möglichkeit einer primären Warzenfortsatzkrankung a priori ableugnen. Eine solche könnte ja auf hämatogenem Wege unter Umständen ganz leicht zu Stande kommen.

Doc. Dr. V. Hammerschlag bringt einige Ergänzungen zu seinem in der letzten Sitzung gehaltenem Vortrage: „Ueber die Beziehung zwischen hereditär degenerativer Taubstummheit und der Consanguinität der Erzeuger.“

Durch die Liebenswürdigkeit des Directors Dr. Brunner standen ihm nunmehr 237 sehr sorgfältig ausgefüllte Protocolle zur Verfügung. Diese 237 Taubstummen stammten aus insgesammt 210 Ehen. Diese 210 Ehen wurden nun wie früher in drei Rubriken gebracht, und zwar:

1. Ehen mit je einem taubstummen Kind.
2. Ehen mit je zwei taubstummen Kindern.
3. Ehen mit drei oder mehr taubstummen Kindern.

Die erste Rubrik enthielt: 168 Ehen mit je einem taubstummen Kind und von diesen waren $21 = 14,3\%$ consanguin.

Die zweite Rubrik enthielt: 28 Ehen mit je zwei taubstummen Kindern und von diesen waren $8 = 28,57\%$ consanguin.

Die dritte Rubrik enthielt: 14 Ehen mit je drei oder mehr taubstummen Kindern und von diesen waren $8 = 57,14\%$ consanguin.

Votr. betont daher, dass die gefundenen Consanguinitätsquotienten wiederum auf das Wirksamste die Thatsache illustriren, dass die Consanguinität der Erzeuger eine — wenn auch noch nicht klar erkannte — Rolle in der Aetiologie der hereditär degenerativen Taubstummheit spiele.

Discussion:

Alt bemerkt, dass er bei consanguinen Eltern einige Male neben taubstummen Kindern auch bloß schwerhörige Geschwister beobachtet hat. Er hält diesen Umstand für wichtig, weil solche Kinder manchmal von den Eltern für taub gehalten und dem Taubstummenunterricht zugeführt werden, währenddem sie noch in der Lage sind, einen Unterricht durch das Ohr, wenn auch in Form des Einzelunterrichtes zu geniessen.

Hammerschlag bemerkt, dass er auf die interessante Thatsache der congenitalen Schwerhörigkeit bereits in einem an anderer Stelle gehaltenen Vortrage hingewiesen hat.

Officielles Protocoll der Sitzung vom 30. Mai 1904.

Erstattet vom Schriftführer.

Vorsitzender: Prof. Bing.

Schriftführer: Dr. Hugo Frey.

I. Victor Urbantschitsch stellt drei Fälle vor, bei denen er durch Bedeckung hartnäckig eiternder Stellen der Paukenhöhle mit Blattsilber eine rasche Abnahme der Eiterung und in einem der vorgestellten Fälle binnen wenigen Tagen einen vollständigen Stillstand der eitrigen Secretion erzielte.

U. hatte bereits vor vielen Jahren die günstige Einwirkung eines mit Milchzucker fein zerriebenen reinen Blattsilbers und Blattgoldes auf ulcerös erkrankte Stellen im Ohr und in der Nase kennen gelernt und in letzter Zeit Versuche mit einem Blattsilber und Blattgolde, besonders mit ersterem, vorgenommen; die äusserst dünnen Blättchen wurden in reinen Spiritus oder in Salicyl- oder Borspiritus gelegt und aus diesem unmittelbar oder nach vorherigem Verdampfen des Spiritus den eiternden Stellen aufgelegt; mittels einer kleinen Wattekugel, die einer Sonde aufgelegt ist, lässt sich das zusammengeballte Blattsilber oder Blattgold leicht ausbreiten und über die zu behandelnde Stelle vertheilen. Ueber die Einlage kommt ein kleiner Gazestreifen und über diesen grössere Gazestreifen, die eine Verschiebung der Metalleinlage zu verhüten haben. Häufig haftet diese der aufgelegten Basis binnen Kurzem stärker an und wird bei einem vorsichtigen Wechsel der Gaze nicht verschoben oder abgehoben, eventuell findet eine neue Metalleinlage statt.

U. stellt drei derartig behandelte Fälle vor:

Der erste betrifft einen 15jährigen Knaben, der vor vier Jahren wegen Caries einer operativen Eröffnung der Mittelohrräume unterzogen worden war und noch zwei Jahre nach Epidermisirung des Mittelohres an der Promontorialwand eine hartnäckige eitrige Secretion aufwies, die trotz monatelanger Behandlung mit den verschiedensten flüssigen und pulverförmigen Mitteln nicht geheilt wurde. Die vor

sechs Wochen vorgenommene Silbereinlage bewirkte in wenigen Tagen eine bedeutende Abnahme der Secretion; das Silber liegt derzeit seit zwei Wochen der erkrankten Stelle trocken an.

Im zweiten Falle handelt es sich um eine hartnäckig eiternde Stelle unterhalb des Promontoriums, die Eiterung ist nunmehr durch eine dreiwöchentliche Silberbehandlung vollständig sistirt.

Im dritten Falle, wo bei einem Patienten nach Radicaloperation eine schwach granulirende Partie am Facialiswulste profus eiterte, verschwand auf Silbereinlage die Secretion binnen einigen Tagen.

U. zeigt die nach drei Wochen von der Basis abgehobene Silbereinlage, die sich vollständig trocken erwies.

Discussion:

Doc. Alt glaubt, dass man mit Recht dem metallischen Silber eine bedeutende bactericide Kraft zuschreiben kann und erwähnt eine diesbezügliche Aeußerung Prof. Paltauf's.

Urbantschitsch erwidert dem Herrn Docenten Alt, dass er eben wegen der bekannten bactericiden Wirkung der Edelmetalle die Versuche mit Silber und Gold angestellt habe. Ausserdem dürfte noch die Schutzwirkung in Betracht kommen, die durch das Liegenbleiben der Metalleinlage für das neu sich bildende Epithel besteht. Urbantschitsch hält es für wahrscheinlich, dass bei der Erneuerung von Einlagen in das Mittelohr, wie z. B. nach der operativen Eröffnung der Mittelohrräume, ein Abreißen neugebildeten Epithels an den verschiedenen Wundstellen leicht erfolgt und dadurch eine raschere Epidermisirung verzögert werden kann.

Durch das ruhige Liegenbleiben der Metalleinlage besteht die Möglichkeit einer Consolidirung des sich neubildenden Epithels. Um die Epithelbildung nicht zu stören, hat U. in jüngster Zeit ein feines Asbestgewebe bestellt, um dieses der Wundfläche direct aufzulegen und erst darüber die übliche Tamponade vorzunehmen. Da hierbei der Eiter durch das Maschenwerk des Asbestgewebes leicht hindurchtreten kann und dieses beim Wechseln der Einlage unverrückt liegen bleibt, hofft U. damit eine raschere Epidermisirung der Wundflächen zu erzielen.

Doc. Dr. Gomperz: Wie erinnerlich, habe ich vor zwei Jahren dieses Blattsilber als ein Material zu künstlichen Trommelfellen empfohlen, welches von der Schleimhaut der Paukenhöhle ganz besonders gut getragen wird, und zwar in Fällen, wo andere künstliche Trommelfelle Eiterung erzeugten.

Darum sind die Beobachtungen Urbantschitsch's von ganz besonderem Werthe für mich, denn sie können als empfehlendes Argument für meine Silbertrommelfelle herangezogen werden. Als ich diese in Verwendung zog, habe ich nicht nur an ihre Leichtigkeit und gute Sterilisirbarkeit, sondern auch an die Mittheilung Credé's gedacht, dass dünne Silberfolie direct antiseptisch wirken könne.

Was die Wirkung der Credé'schen Silbersalbe bei pyämischen Processen betrifft, so habe ich schon 1899 in dieser verehrten Gesellschaft vorgetragen, dass ich nach meinen Versuchen mit diesem Medicament bei otitischer Pyämie, Otitiden mit pyämischen Erscheinungen und schweren Furunculosen leider nicht die Ueberzeugung gewinnen

konnte, dass der Credé'schen Silberbehandlung irgend ein Einfluss auf den Verlauf obiger Erkrankungen zugeschrieben werden könnte.

Dr. Frey: Da sich der Gegenstand der Debatte ein wenig verschoben hat, gestatte ich mir die folgenden Bemerkungen. Ich muss selbst zugeben, dass ich bei echten Pyämien mit der Credé-Salbe keine besonderen Erfolge erzielt habe, die Gynäcologen berichten allerdings über sehr günstige Resultate.

Aber bei Beginn der acuten Otitiden und bei Beginn der complicirenden Warzenfortsatzeiterung und Otitis externa hat sie sich mir gut bewährt. Ich habe sie schon lange statt der sonst beliebten Jodsalbe und Pinselung mit Jodtinctur verwendet. Sie leistet zumindest soviel wie diese, ohne die Nachteile der Hautreizung und der dadurch eventuell bedingten diagnostischen Täuschungen im Gefolge zu haben. Es scheint daher die Verwendung dieser Silberpräparate in der Ohrenheilkunde noch nicht so ganz abgethan zu sein, indem noch immer eine ausgiebige und ganz befriedigende Verwendungsmöglichkeit bei den acuten Otitiden übrig bleibt.

Doc. Pollak pflichtet den Anschauungen Frey's bei, kann jedoch die Meinung Gomperz' nicht vollständig theilen, da er selbst in einem Falle von chronischer Eiterung mit Cholesteatom und starker Fieberbewegung die Credésalbe mit ausgesprochenem Erfolge verwendete. Allerdings ist sein Beobachtungsmaterial kein grosses.

II. Doc. Dr. G. Alexander demonstirt einen Fall von geheiltem Schläfelappenabscess.

Wenzel Sch., 18 Jahre, aufgenommen an die Universitätsohrenklinik am 8. Januar 1904. Otitis media suppur. chron. sinistra, Perforation der Membrana flaccida Shrapnelli. Radicaloperation, Eröffnung und Entleerung des Abscesses mit doppelter Drainage nach unten und aussen. Heilung. (Erscheint ausführlich in dieser Monatsschrift.)

Discussion:

Dr. Frey bezeichnet die doppelte Drainage des Hirnabscesses als eine sehr empfehlenswerte Methode, eigentlich eine Verbindung der von den Chirurgen angegebenen Methode, den Hirnabscess von aussen anzugehen, mit der derzeit von den Otologen geübten Methode der Eröffnung von unten her (die allerdings auch von Bergmann empfohlen worden ist). Frey glaubt, dass man von der letzteren Methode wohl nie abkommen wird, den Abscess werde man wohl immer von den erkrankten Partien, also von unten her, aus aufsuchen, die Drainage nach aussen scheint ihm aber für die Nachbehandlung vortheilhafter.

Einen solchen Fall, in dem er den Schläfelappenabscess von unten her eröffnete und dann noch eine zweite Oeffnung zu Drainagezwecken von der Seite anlegte, hat er, wie sich vielleicht die Herren noch erinnern, vor drei Jahren in der otologischen Gesellschaft vorgestellt. Die spätere Senkung der Dura kann sehr unangenehme Erscheinungen zeitigen, wovon er sich in einem diagnostisch allerdings nicht ganz klarem Falle überzeugen konnte.

III. Dr. Gomperz: Der fünfjährige Knabe wurde wegen acuter Osteitis mastoidea vor zwei Jahren, am 14. Mai 1902, am ersten öffentlichen Kinderkrankeninstitute des Herrn Prof. Kanowitz von mir operirt.

Nun traten im October 1903 und dann noch zweimal, zuletzt April 1904, Recidive auf, derart, dass sich gelegentlich acuter Grippeotitiden binnen wenigen Tagen Abscesse am Warzenfortsatze entwickelten, welche die alte Narbe hoch vorwölbten und nach Incision und Eiterentleerung rasch heilten; rauher Knochen war nie zu fühlen gewesen.

Bei der letzten Attacke im April war die Paukenhöhle nur wenig afficirt, das Trommelfell war nur am Hammergriff mässig injicirt, sonst blass und zart.

Nach der Ausheilung dieser letzten Entzündung habe ich die ziemlich grosse Rachenmandel exstirpirt und halte die Vorstellung des Knaben aus folgendem Grunde für angezeigt:

Erstens illustriert der Umstand, dass eine Abscessbildung am Warzenfortsatz bei minimalen Entzündungserscheinungen in der Paukenhöhle vorhanden war, die Möglichkeit, wie isolirte Warzenfortsatzentzündungen zur Beobachtung kommen können.

Zweitens giebt mir der Fall Gelegenheit, eines anderen Knaben Erwähnung zu thun, dem ich wegen acuter Osteitis im Januar 1900 den Warzenfortsatz eröffnen musste.

Dieser Knabe bekam, nachdem im Februar die Wunde schön geheilt war, im Mai desselben Jahres nach Grippe eine neuerliche Otitis media, welche, obwohl ich in den ersten 24 Stunden paracentesirte, schon am zweiten Tage zu einem grossen subperiostalen Abscess geführt hatte.

Auch hier bestanden mächtige adenoide Vegetationen, deren Entfernung ich gelegentlich der ersten Operation vergeblich vorgeschlagen hatte.

Discussion.

D. Kaufmann fragt, ob das Antrum in diesen Fällen eröffnet wurde.

Gomperz: Bei diesem Patienten war gelegentlich der ersten Operation das Antrum mastoideum eröffnet worden, beim Vorgestellten fehlt darüber eine Notiz in der Krankengeschichte.

Dr. Frey erinnert bei dieser Gelegenheit an einen von ihm an der Klinik beobachteten Fall, in welchem im Anschlusse an eine acute Rhinitis eine acute Otitis mit Warzenfortsatzabscess aufgetreten war: der Fall heilte nach Operation vollständig aus.

Wenige Wochen später trat bei einer neuerlichen Rhinitis auf der linken Seite ein Recidiv der Warzenfortsatzeiterung auf, nach mehreren Monaten bei gleichem Anlasse ein solches der rechten Seite, welche beide Male neuerliche operative Eröffnung erforderlich machten.

Frey will das dem Umstande zuschreiben, dass bei Kindern, vielleicht auch bei Erwachsenen, die operativ gesetzten Knochendefecte sich nicht sofort knöchern restituiren, sondern dass sich die Höhle vorerst nur mit Bindegewebe ausfüllt, zu dessen knöcherner Umwandlung es längerer Zeit bedarf. Wenn es vor dieser Ossification wiederum zu einer Infection von der Nase aus kommt, so ist die Möglichkeit gegeben, dass dieses junge Bindegewebe rasch eitrig einschmilzt und darf uns daher dieses Vorkommniss nicht so sehr Wunder nehmen. Es ist ganz gut möglich, dass in solchen Fällen nicht wie gewöhnlich der Warzenfortsatzabscess durch Uebergreifen einer periostalen Entzündung auf

den Knochen entsteht, sondern dass das neu gebildete Bindegewebe die geschilderten Veränderungen erleidet, ohne dass der umliegende Knochen selbst in seiner Substanz wesentlich verändert wird

Doc. Dr. Gomperz: Ich erlaube mir, das microscopische Präparat eines Tumors zu demonstrieren, welchen ich von der vorderen Keilbeinwand eines 60jährigen Mannes operativ entfernt habe. Der Patient wurde schon im Jahre 1900 nach Stellung der Indication durch Dr. M. Weil vom Primarius Brenner in Linz operirt, und zwar wegen eines Tumors, der von der rechten Kieferhöhle auf das Naseninnere übergegriffen hatte. Es war damals die rechte Kieferhöhle von vorn eröffnet und ausgeräumt, die untere und mittlere Muschel entfernt und das Nasendach abgekratzt worden, so dass man rechts bequem bis an die hintere Rachenwand und die vordere Keilbeinfläche sehen konnte. Die pathologisch-anatomische Untersuchung ergab Cylindrom (Prof. Paltauf). Damals trat während der Wundheilung ein Gesichtserysipel und rechtsseitige eitrige Mittelohrentzündung auf, die zu einem Abscess am Warzenfortsatz führte; nach der Eröffnung desselben heilte der Ohrprocess aus. Irre ich nicht, so behandelte vor vier Jahren ein Wiener College den Patienten und führte auch zweimal den Trommelfellschnitt aus.

Im Januar 1903 kam dieser Patient wegen seiner Ohrbeschwerden, die in Druckgefühlen, Ohrensausen und Schwerhörigkeit rechts bestanden, in meine Behandlung.

Links bot das Trommelfell nichts Abnormes, Uhr ¹¹⁰/₁₅₀. Rechts war das Trommelfell retrahirt und getrübt und unter dem Umbo war eine dünne, stärker concave Narbe zu sehen, durch welche bräunlich-gelbes Exsudat durchschien. Uhr 3 cm. Rechte Nase von blutigen Borken austapeziert, nach deren Entfernung allenthalben succulente Schleimhaut, aber ausser dem Septum keine Differenzirung der Nasenwände zu sehen war, da die Schleimhaut sich fast glatt über dieselben hinzog. Das Politzer'sche Verfahren gelang gar nicht, der Katheterismus ergab Stenose der Tube, danach Uhr 24 cm.

Nun paracentesirte ich und entfernte reichliches klares, bräunliches viscidos Exsudat, wonach die Uhr 64 cm weit gehört wurde. Schon nach wenigen Tagen, sowie die Lücke sich schloss, füllte sich aber die Paukenhöhle mit Exsudat und waren die alten Beschwerden wieder da. Im Laufe des Jahres 1903 habe ich wohl mindestens ein halbes Dutzend Paracentesen vorgenommen, die für eine oder zwei Wochen wesentliche Erleichterung brachten, ohne sonst den Process im Mindesten beeinflussen zu können. Schliesslich liess ich der Paracentese auch Durchspülungen der Paukenhöhle folgen, die schon mehr nützten; die Lücke liess sich dadurch länger als eine Woche offen erhalten und die Neubildung des Exsudates brauchte längere Zeit, aber nach drei Wochen war wieder der alte Zustand vorhanden.

Anfangs Mai 1904 erhoben sich aus der succulenten Mucosa der vorderen Keilbeinhöhlenwand sowohl rechts wie links erbsengrosse Zapfen, die ich nach nach mehrtägiger Beobachtung abtrug und Herrn Doc. Dr. Landsteiner zur histologischen Untersuchung übergab. Die Diagnose lautete nun wieder auf Cylindrom. Sie sehen unter dem

Microscope einen Tumor von alveolärem Bau, in dessen Maschen stellenweise noch die Durchschnitte der hyalinen cylindrischen Gebilde zu sehen sind, welche für diese Geschwulstart charakteristisch sind.

Cylindrome des Naseninneren scheinen recht selten zu sein.

Chiari nennt das Cylindrom der Nase eine enorme Seltenheit, er erzählt in seinem Lehrbuch von einem einzigen Falle.

Nach Stoerk gehen sie meistens von der Kieferhöhle aus und wachsen nur selten in die Gehirnbasis hinein. Unter den Neubildungen, die früh erkannt und operirt werden, geben sie nach Stoerk die beste Prognose.

In Kümmel's Arbeit über die bösartigen Geschwülste der Nase im Handbuch von Heymann findet sich das Cylindrom gar nicht erwähnt.

In diesem Falle ist die neuerliche, möglichst gründliche operative Entfernung der Neubildung und nachträgliche Bestrahlung mit Radium geplant.

Nachholen möchte ich noch, dass ich in Erfahrung gebracht habe, dass sowohl die Grossmutter mütterlicherseits, als auch eine Tante mütterlicherseits des Patienten an bösartigen Neugebilden zu Grunde gegangen sind.

IV. Ernst Urbantschitsch stellt eine Patientin vor als ein Beispiel für die Ausfüllung der Operationshöhle mit Paraffinum solidum.

Am 9. März wurde die Operation vorgenommen und 2 $\frac{1}{2}$ Monate nachbehandelt, ohne dass man die geringste Verkleinerung der Wundhöhle hätte erzielen können. Die Wundhöhle erschien mit einer glatten Membran ausgekleidet.

Nachdem dieselbe mit Hydrogenium und Spiritus gereinigt war, wurde in dieselbe mittels Pipette in drei Portionen das Paraffin in flüssigem Zustande eingegossen. Die jeweilig eingegossene Portion wurde mit dem Ohröffel an die Wand der Höhle angedrückt und dann die weitere Portion nachgegossen.

Vortr. erwähnte bei dieser Gelegenheit, dass der Erfolg in den bisherigen Fällen objectiv vollständig günstig war; nur der anfangs ausserordentlich günstige kosmetische Erfolg verminderte sich im Verlauf eines Jahres.

Es trat nämlich nach einem halben Jahre an der Injectionsstelle eine Einsenkung auf, in die man erst die Fingerkuppe und nunmehr einen grossen Theil der Endphalanx des kleinen Fingers einlegen kann. Bei der vorgestellten Patientin hat Votr. die Ausfüllung erst vor neun Tagen gemacht und will sie späterhin wieder demonstriren.

Es ist interessant, dass sich in allen bisherigen Fällen nach der Ausfüllung an dem Eingang in die Wundhöhle Granulationen gebildet haben, wodurch diese nach aussen zu bald abgeschlossen wurde.

V. Assistent Dr. Neumann: M. H.! Das Präparat, das ich Ihnen hier zu demonstriren mir erlaube, stammt von einer 34-jährigen Frau, die drei Wochen vor der Aufnahme auf die Ohrenklinik in Behandlung eines practischen Arztes stand, der ihr mehrmals Granulationen aus dem Mittelohr entfernte. Anschliessend an die letzte Extraction stellten sich Schwindel, Kopfschmerzen und Erbrechen ein, weshalb Patientin die Klinik aufsuchte.

Bei der Aufnahme erwies sich der Gehörgang mit fötidem Eiter erfüllt. Patientin war stark herabgekommen, klagte über heftige Kopfschmerzen und Gleichgewichtsstörungen unbestimmten Characters. Auch war ein Nystagmus rotatorius von rechts nach links mit horizontaler Componente vorhanden, stärker ausgeprägt bei Blick auf die ohrkranke Seite. Die Temperatur war subfebril ($38,1^{\circ}$), der Puls ein congruenter (90). Andeutung von Nackensteifigkeit.

Die sofort (14. Mai 1904) vorgenommene Radicaloperation deckte ein Cholesteatom auf, nach dessen Entfernung sich der Knochen allenthalben intact erwies. Am ampullären Ende des horizontalen Bogenganges und am Knie des Facialis zeigte sich eine linsengrosse suspecte Stelle.

Ich sah mich nicht veranlasst, einen weiteren Eingriff vorzunehmen, da die Möglichkeit nicht ausgeschlossen war, dass die bei der Aufnahme vorhandenen Symptome durch den Befund bei der Operation zu erklären seien.

Nach der Operation schwand der Kopfschmerz und die Temperatur sank auf $37,1^{\circ}$ bis $36,5^{\circ}$, auch die Pulszahl ging bis 70 herunter.

Da jedoch der Schwindel und Nystagmus fort dauerten, ohne den labyrinthären Character zu zeigen, vielmehr Patientin das von mir angegebene differentialdiagnostische Symptom aufwies (Verstärkung des Schwindels bei Lagerung auf die ohrgesunde Seite, Fortbestehen des Nystagmus in ungeschwächtem Zustande auch bei Blick geradeaus), sah ich mich veranlasst, trotz Mangel anderer Symptome, die auf eine Complication in der hinteren Schädelgrube hätten schliessen lassen, einen neuerlichen Eingriff vorzunehmen (23. Mai).

Unter der Voraussetzung, dass es sich um einen Kleinhirnabscess handle, ging ich folgendermaassen vor:

Ich entfernte das Labyrinth nach einer bisher noch nicht geübten Methode, indem ich die hintere Wand der Pyramide sammt der Pyramidenkante bis zum inneren Gehörgang wegnahm. Bei der Abhebung der Dura von der hinteren Pyramidenkante entleerten sich einige Tropfen fötiden Eiters, was ich auf ein Empyem des endolymphatischen Sackes bezog. Da jedoch an der entsprechenden Stelle der Dura eine linsengrosse Stelle sich als verändert erwies, machte ich daselbst eine kreuzförmige Incision und punctirte das Kleinhirn. Die Exploration war von negativem Erfolg.

Ich möchte nachtragen, dass ich schon ante operationem die Lumbal-punction vorgenommen hatte, weil ich mit Versuchen beschäftigt bin, deren Ergebniss zur Feststellung eines weiteren diagnostischen Momentes beim Hirnabscess dienen soll.

Die Punction ergab eine unter ziemlich hohem Druck stehende, an polynuclearen Leucocyten reiche, leicht getrübbte Flüssigkeit. Das Culturverfahren ergab ein negatives Ergebniss.

Zwei Tage nach der Operation fühlte sich Patientin subjectiv wohl, jedoch bestanden Nystagmus und Schwindel unverändert fort. Nach zwei Tagen traten wieder stärkere Kopfschmerzen auf. Die Pupillen weit, reagirten träge; die Reflexe waren gesteigert und Andeutungen von Fussclonus vorhanden. Am dritten Tage erfolgte Exitus letalis unter den Erscheinungen der Athmungslähmung.

Die vom Herrn Prof. Ghon ausgeführte Obduction ergab, dass

sowohl die weichen Hirnhäute, als auch die Kopfblutleiter frei von jeder Veränderung sind; dagegen zeigte sich in der linken Hemisphäre des Kleinhirns ein taubeneigrosser Abscess, dessen Umgebung necrotisch zerfallen und erweicht ist.

Die bei der Operation ausgeführte Punction führt direct in den Abscess. Da jedoch der Abscess hoch oben, weit medial sass, wäre derselbe nur dann erreichbar gewesen, wenn der Explorationscanal in sehr weiter Lichtung und Tiefe angelegt worden wäre. Mit Rücksicht auf den Mangel von für Kleinhirnsabscess charakteristischen Symptomen hatte ich es jedoch nicht gewagt, so energisch vorzugehen, wie es in diesem Falle wünschenswerth gewesen wäre.

Den Anlass zur Demonstration bieten mir folgende Thatsachen:

1. weil das Lumbalpuntat dasjenige Verhalten aufwies, welches ich bei Hirnsabscess schon mehrfach beobachten konnte:

Ich verfüge nämlich über drei Fälle, in denen die zur Zeit, als noch keine Symptome einer Meningitis klinisch bestanden, vorgenommene Lumbalpunction ein negatives Ergebniss zeigte und die post mortem vorgenommene pathologisch-anatomische Untersuchung ebenfalls das Fehlen einer Meningitis nachwies. In allen drei Fällen war das Lumbalpuntat durch überwiegend polynucleare Leucocyten getrübt, das Culturverfahren stets negativ.

Wenn tuberculöse Meningitis nicht auszuschliessen ist, kann man die Vermehrung der polynuclearen Leucocyten im Punctat differentialdiagnostisch nicht verwerthen.

2. sind die Erreger dieses kleinen Abscesses anaërobe, stäbchenförmige, mit endständigen Sporen ausgestattete Bacillen in Reincultur.

Anärobe Bacterien als Abscesserreger konnte ich bis nun in fünf von mir operirten Fällen constatiren, bei denen die Ausgangsstelle eine Labyrintheiterung war. Es scheint also, wie meine weiteren Untersuchungen bestätigen werden, dass die von Labyrintheiterungen indicirten Abscesse immer anärobe Bacterien aufweisen.

3. weil ich eine Eröffnung des Labyrinthes nach einer bisher noch nicht geübten Methode vornahm. Die von mir bis nun in drei Fällen ausgeführte Methode gestaltet sich wie folgt:

Ich lege principiell bei jeder Labyrintheiterung die Dura der hinteren Schädelgrube frei, wodurch ich den Querschnitt der Pyramide voll zu Gesicht bekomme und lege nach vorsichtiger Abhebung der Dura von der hinteren Pyramidenfläche den ganzen Vorhof und die Bogengänge durch Wegnahme der hinteren Pyramidenwand unter sorgfältiger Schonung des Facialis frei.

Die Vortheile dieser Methode scheinen mir, abgesehen von der gründlichen Freilegung sämtlicher Labyrinthräume, darin zu liegen, dass die präformirten Wege, die vom Labyrinth in die Schädelhöhle führen, deutlich sichtbar und gut drainirbar sind. Sogar die trichterförmige Einsenkung der Dura in den inneren Gehörgang ist unter Umständen durch Spaltung parallel zum Nerven für die Drainage gut zugänglich gemacht. Der Fall zeigt, dass ziemlich grosse Kleinhirnsabscesse bestehen können, die nur sehr vage Symptome machen.

VI. Doc. Dr. Ferdinand Alt: Die Beziehungen der Mittelohreiterung zur epidemischen und tuberculösen Meningitis.

Wenn wir von otogener Meningitis sprechen, denken wir immer an die diffuse eitrige Meningitis. Es ist jedoch zweifellos, dass sowohl die epidemische Cerebrospinalmeningitis als auch die tuberculöse Meningitis otogenen Ursprung haben können. Es ist bekannt, dass bei den Formen der Hirnhautentzündung nicht selten Otitiden vorkommen, denen keine ursächliche Bedeutung für die Erkrankung der Hirnhäute zukommt. Tuberculöse Individuen leiden oft an chronisch eitrigen Mittelohrentzündungen, die nur eine zufällige Complication darstellen, wenn der betreffende Patient an einer Meningitis durch Infection von den Lungen aus erkrankt. Bei der epidemischen Cerebrospinalmeningitis sind eitrige Entzündungsprocesse im Labyrinth nicht selten, welche auch auf das Mittelohr übergreifen können. Es kann ferner sowohl bei der tuberculösen als bei der epidemischen Meningitis zu einer Infection der Paukenhöhle kommen, in Folge des eingetrockneten Secretes, das sich bei bewussten Patienten im Nasenrachenraum ansammelt, zu Otitiden, die mit dem primären Krankheitserreger nichts zu thun haben. Bei der epidemischen Genickstarre kann auch, unabhängig von der intracraniellen Erkrankung, eine Infection des Mittelohres von der Nase aus erfolgen. Einen einschlägigen Fall beobachtete Alt bei einem 14jährigen Knaben, der an epidemischer Genickstarre erkrankt war. Die Diagnose war durch Lumbalpunktion sichergestellt. Am 12. Krankheitstage, als die meningitischen Erscheinungen schon zurückgegangen waren, trat eine acute Entzündung des linken Ohres auf. Im Eiter wurde der *Micrococcus intracellularis meningitidis* nachgewiesen, der auch schon zwei Tage vorher im Nasensecret vorgefunden wurde. Es ist nicht ausgeschlossen, dass der Weg der Infection von der Nase durch das Ohr zu den Meningen führte und dass erst, als eine Besserung des Allgemeinbefindens eintrat, die Ohreaffection vom Kranken und vom Arzte beachtet wurde. Einen ähnlichen Fall beschreibt Stein. Albrecht und Ghon aus dem Institut Weichselbaum in Wien fanden bei Sectionen sehr häufig entzündliche Veränderungen der Nase und des Nasenrachenraumes mit dem *Micrococcus intracellularis* im Secrete.

Das Ohr als Eingangspforte der Infection betrachten Frohmann, Netter und Airoidi. Der Erreger der epidemischen Genickstarre wurde ferner im Eiter nachgewiesen, und zwar im Ohreiter von Albrecht und Ghon, Councillmann, Mallory, Wright. Die Bedeutung der acuten Otitis als Eingangspforte beziehungsweise als Zwischenglied bei der Entstehung der epidemischen Meningitis ist eine unzweifelhafte und verdient seitens der Kliniker und Obducenten regste Aufmerksamkeit.

Eine otogene tuberculöse Infection der Meningen kann durch Contactinfection, auf dem Wege der Lymphbahnen und auf embolischen Wegen erfolgen. Die Contactinfection ist allgemein bekannt, gehört jedoch zu den Seltenheiten. Dura und laterale Sinuswand sind oft von Eiter umspült, ohne dass es zu einer tuberculösen Meningitis kommt. Besonderes Interesse verdienen jene Fälle, bei welchen im Anschluss an eine nicht tuberculöse Otitis bei Individuen mit latenter Tuberculose eine tuberculöse Meningitis auftritt.

Alt berichtet über drei diesbezügliche Beobachtungen und über sechs analoge Fälle von Leutert, Hinsberg, Kümme! und Haike.

Doc. Hammerschlag: Die Annahme des Herrn Doc. Alt, wonach einzelne Fälle von tuberculöser Meningitis durch eine andersartige acute Otitis hervorgerufen sein mögen, erscheint ganz plausibel. Zum Beweise müssten jedoch nur solche Fälle herangezogen werden, bei denen sich im unmittelbaren Anschlusse an eine acute Otitis eine tuberculöse Meningitis entwickelt.

Nicht glücklich erscheint es mir jedoch, wenn Alt die Fälle von Cerebrospinalmeningitis hier im gleichen Sinne verwerthet. Bei Coincidenz von Otitis und Meningitis cerebrospinalis epidemica wird wohl am häufigsten die Nase als Ausgangspunkt beider Infectionen anzusehen sein. Ich glaube kaum, dass die Otitis in dem vom Vortr. angenommenen Sinne als Zwischenglied klinisch mit Sicherheit nachgewiesen werden wird.

Doc. Alt: Es ist selbstverständlich, dass die meisten Fälle von tuberculöser Meningitis von Lungenphthise und anderen tuberculösen Herden stammen und dass in diesen Fällen ein negativer Ohrenbefund vorliegt. Ebenso ist es zweifellos, dass viele Fälle von epidemischer Meningitis ohne Miterkrankung des Gehörorganes verlaufen. Wenn ich über otogene Formen beider Meningitiden berichtete, so habe ich specielle Fälle meiner Beobachtung und aus der Literatur besprochen und darauf hingewiesen, dass die ätiologischen Momente bestehen können, aber nicht bestehen müssen.

II. Kritiken.

Die nasalen Reflexneurosen und die normalen Reflexe. Von Dr. A. Kuttner. Berlin 1904. Verlag von A. Hirschwald.

Erst kommen die himmelhoch jauchzenden Entdecker, dann die betrübten Zerstörer und endlich die practischen Forscher, die das ganze Material durchgehen, Controle üben, Alles kritisch beleuchten und „Sein“ und „Nichtsein“ genau auseinander halten. Die letztere Rolle hat Kuttner in seinem jetzt erschienenen Werke gewählt, und wer das Buch lesen wird, muss entschieden sagen, er hat seine Sache sehr gut gemacht. Die nasalen Reflexneurosen, die durch Hack und ein zweites Mal durch Fliess und deren Adepten so lärmend verkündet wurden, mussten sich vor der vernichtenden Kritik anderer Forscher verschämt ganz zurückziehen und wären mit Unrecht ganz vom Schauplatze verschwunden, wenn sich nicht einige ernste Kliniker ihrer angenommen und dasjenige gerettet hätten, was eben zu retten war.

Es ist Kuttner's Verdienst, dass er das, was zu retten war, genau hervorhebt und in logisch durchdachter Form, auf klinischer Basis, auf Experimente und eigene Beobachtungen sich stützend, alles das, was der Kritik nicht Stand hält, mit schlagenden Gegenbeweisen, mit Humor, Ironie, grosse Belesenheit zeigenden Daten in das Reich der Fabel reiht, ja selbst — wo es nothwendig ist — in das Lächerliche zieht.

Der grösste Theil der Specialisten in Europa nimmt ja heutzutage diesen Standpunkt ein, der Specialisten, die ernst als solche gelten, aber das practisch ärztliche Publicum wird noch von einigen Marodeurs der verblendeten Utopisten bei der Nase herumgeführt und scheint uns, dass das Buch gerade für die practischen Aerzte geschrieben wurde, denn sonst könnten wir uns nicht erklären, weshalb Kuttner, der sonst so knapp und streng sich an das Thema haltend zu schreiben pflegt, diesmal etwas breitspuriger wird und stellenweise grössere Excursionen macht. Wenn aber, wie wir dies vermuthen, wirklich der practische Arzt berücksichtigt wurde, so hat Kuttner den Nagel auf den Kopf getroffen, denn der beschäftigte practische Arzt soll, wenn er eine solche Streitfrage studiren will, nicht angestrengt werden, sondern wie in diesem Falle selbst den wissenschaftlichen Theil in einer interessanten, angenehmen und unterhaltenden Form aufgetischt bekommen. Das Buch — 222 Seiten — liest sich wie ein literarisches Werk, behandelt die Geschichte, Klinik und Therapie in gelungenster Weise in 11 Capiteln und hat ein reiches Literaturverzeichniss. Das Capitel über das nasale Asthma ist unserer Ansicht nach das beste im Buche und auch das beste, was bisher über diesen Gegenstand geschrieben wurde. Scharf wird mit der Fliess'schen Theorie und deren Deductionen umgegangen, viele Controlversuche wurden gemacht. Die Erfolge in der Behandlung waren aber nicht nur mit Cocain, sondern auch mit Wasser manchmal glänzend, doch trotzdem wird der richtige Werth kritisch zergliedert und in das richtige Fahrwasser geleitet. Der practische Arzt wird aus dem Buche Vieles lernen und wird die Lecture durch Inhalt und Schreibweise ihn ebenso aufklären als auch unterhalten. die älteren Specialisten werden auch viel Bemerkenswerthes darin finden, aber die jungen Specialisten müssen das Buch lesen und, was die Hauptsache ist, auch beherzigen.

Baumgarten.

III. Referate.

Pharyngo-laryngologische:

Lipoma tonsillae palatinae. Von Dr. R. Deile in Leipzig. (Arch. für Laryngol. etc. 1903. Bd. XIV. pag. 399.)

Die Casuistik der gutartigen Neubildungen an der Gaumenmandel, insbesondere der Lipome daselbst, ist spärlich. D. fügt einen Fall hinzu, eine 46 Jahre alte Dame betreffend. Dieselbe zeigte an der medialen Seite des oberen Poles der linken Mandel, die etwas über den Gaumenbogen hervorragte, eine glattwandige, gelblich-röthliche, apfelsinenkerngrosse Geschwulst, deren grösste Achse von links oben nach rechts unten gestellt war. Da die kleine gestielte Geschwulst, welche beim Würgen besonders deutlich hervortrat, der Inhaberin lebhaft Beschwerden beim Schlingen verursachte, wurde sie mittelst kalter Schlinge, der Blutung wegen, einige Zeit geschnürt und dann mit der Cooper'schen Scheere abgetragen. Die microscopische Diagnose lautete: Lipom. Hierbei macht D. darauf aufmerksam, dass das

submucöse Gewebe der Mandel nicht nur die Fähigkeit besitzt, Fett zu produciren, sondern dass auch Fett in der Tonsille, wenigstens des Erwachsenen, sich oft findet und dass es sich bei einem Lipom der Gaumenmandel um eine hyperplastische, nicht um eine heteroplastische Bildung handelt. Beschorner.

Tödliche Blutung nach Adenotomie. Von Dr. Burger in Amsterdam. (Presse oto-laryngologique belge 1904, No. 4.)

Bei einem 11jährigen Knaben erfolgte nach Tonsillotomie und Adenotomie unstillbare tödliche Blutung aus dem Nasenrachenraume. Die Section ergab als Ursache der hämorrhagischen Diathese Leucämie. B. warnt daher vor Operation der Rachenmandel bei Leucämischen.

Brühl.

Ueber ein congenitales Fibroliipom der Gaumentonsille. Von Dr. Zolk in Strassburg. (Zeitschr. f. Ohrenheilk., XLIV, 3.)

Der 30 mm lange und 11 mm breite und dicke, unregelmässig gelappte Tumor wurde erst im siebenten Lebensjahre des Kindes der durch ihn bedingten Schlingbeschwerden wegen so lästig, dass seine Entfernung nöthig erschien. Die Geschwulst bestand hauptsächlich aus fibrösem Gewebe mit Inseln von Fettgewebe, doch fanden sich auch einzelne Anhäufungen lymphatischen Gewebes, und zwar am stärksten angehäuft an dem von der Tonsille entferntesten peripheren Ende des Tumors. Keller.

Eben erhalten wir die schmerzliche Nachricht, dass unser langjähriger, so verdienter Mitarbeiter Herr

K. S. Hofrath Dr. Oskar Beschorner

im 62. Lebensjahre am 27. Juli verschieden ist.

Alle Fachcollegen werden diesem eifrigen Förderer der laryngologischen und otologischen Specialdisciplin ein ehrendes Andenken bewahren.

Alle für die **Monatsschrift** bestimmten **Beiträge und Referate** sowie alle **Druckschriften, Archive und Tausch-Exemplare** anderer Zeitschriften beliebe man an Herrn Hofrath Prof. Dr. **L. v. Schrötter** in Wien IX, Mariannengasse 3, zu senden. Die Autoren, welche Kritiken oder Referate über ihre Werke wünschen, werden ersucht, 2 Exemplare davon zu senden. Beiträge werden mit 40 Mark pro Druckbogen honorirt und 30 Separat-Abzüge beigegeben.

Verantwortlicher Redacteur: Prof. Dr. Ph. Schech in München.

Verlag von Oscar Coblenz. Expeditionsbureau: Berlin W. 30, Maassenstrasse 13.

Druck von Carl Marachner, Berlin SW., Ritterstrasse 41.

Monatsschrift für Ohrenheilkunde sowie für Kehlkopf-, Nasen-, Rachen-Krankheiten.

Organ der Oesterreichischen otologischen Gesellschaft
u. der Münchener laryngo-otologischen Gesellschaft.

(Neue Folge.)

Mitbegründet von weil. Prof. Dr. Jos. Gruber, Prof. Dr. N. Rüdinger,
Prof. Dr. E. Voltolini und weil. Prof. Dr. Fr. E. Weber-Liel
und unter Mitwirkung der Herren

Docent Dr. E. Baumgarten (Budapest), Prof. Dr. A. Bing (Wien), Privatdocent
Dr. G. Brühl (Berlin), Docent Dr. Gompertz (Wien), Dr. Heinze (Leipzig), Prof.
Dr. Heymann (Berlin), Dr. Mopmann (Cöln) Prof. Dr. Jurass (Heidelberg),
Dr. Keller (Cöln), Prof. Dr. Kirchner (Würzburg), Dr. Koch (Luxemburg),
Dr. Law (London), Prof. Dr. Lichtenberg (Budapest), Dr. Lublinski (Berlin),
Dr. Michel (Cöln), Prof. Dr. Onodi (Budapest), Prof. Dr. Paulsen (Kiel),
Dr. A. Schapringer (New-York), Dr. J. Sendziak (Warschau), Dr. E. Stepanow
(Moskau), Prof. Dr. Strübing (Greifswald), Dr. Weil (Stuttgart), Dr. Ziem (Danzig).

Herausgegeben von

Prof. Dr. L. v. SCHRÖTTER Prof. Dr. PH. SCHECH Prof. Dr. E. ZUCKERKANDL
Wien. München. Wien.

Prof. Dr. V. URBANTSCHITZ
Wien.

Dieses Organ erscheint monatlich. Man abonnirt auf dasselbe bei allen Buchhandlungen und
Postanstalten des In- und Auslandes.

Der Preis für die Monatsschrift beträgt 12 R.-M. jährlich; wenn die Monatsschrift zusammen
mit der Allgemeinen medicinischen Central-Zeitung bestellt wird, nur 8 R.-M.

Jahrg. XXXVIII.

Berlin, August 1904.

No. 8.

Hofrath Dr. Oskar Beschorner †

Der Tod hält reiche Ernte unter Dresdens Aerzten. Am 27. Juli 1904 ist Herr Hofrath Dr. Oskar Beschorner plötzlich, wenn auch nicht unerwartet, von langem, schwerem Leiden erlöst worden. Mit ihm ist ein berufener Vertreter der Laryngologie, zugleich ein langjähriger, ständiger Mitarbeiter der Monatsschrift für Ohrenheilkunde dahingeschieden, ein Mann, der, als Mensch und Arzt allgemein hochgeschätzt, einer der Ersten war, die unser laryngologisches Specialfach in der schönen Residenzstadt an der Elbe eingeführt und zur Geltung gebracht haben.

Oskar Beschorner wurde am 20. März 1843 in Dresden geboren, besuchte die Universitäten Leipzig und Freiburg und

war, nachdem er im Jahre 1866 als freiwilliger Arzt am Kriege gegen Preussen theilgenommen hatte, in den Jahren 1868/69 als Assistent von Geheimrath Walther und später von Geheimrath Fiedler am Stadtkrankenhaus in Dresden thätig.

Nach Beendigung dieser Assistentenzeit liess er sich 1869 in Dresden als practischer Arzt nieder. Am 4. September 1869 verheirathete er sich mit Johanna Küstner. Aus dieser äusserst glücklichen Ehe stammen zwei Söhne, von denen der ältere den Beruf seines Vaters wählte, und eine Tochter, die mit einem Arzte verheirathet ist. Kurz nach seiner Verheirathung, zu einer Zeit, als die Laryngologie ein Specialfach zu werden begann, entschloss sich Beschorner, diese Disciplin zu ergreifen und ging nach Wien, wo er sich bei Schrötter laryngologisch ausbildete. Diese Studien setzte er in Tübingen bei Bruns und in München fort.

Nach Dresden zurückgekehrt, übte er von da ab neben dem Berufe des practischen Arztes das laryngologische Specialfach aus, ein Gebiet, auf dem er sich auch litterarisch mit Erfolg bethätigte. Seine Hauptarbeiten stammen aus den siebziger und achtziger Jahren des vorigen Jahrhunderts, eine Zeit, in der der strebsame, thatkräftige Mann sich einer geradezu enormen Praxis erfreute. Sein Wartezimmer war stets überfüllt: berühmte Künstler und Künstlerinnen drängten sich zu ihm, selbst Fürsten suchten bei ihm Hilfe; auch König Albert und König Georg von Sachsen beriefen ihn wiederholt zu sich. Das Ritterkreuz I. Klasse des Albrechtsordens und der Hofrathstitel belohnten seine Verdienste. Mit seltener Aufopferung und nimmermüder Sorgfalt — die mir an ihm wohlbekannt ist, da er sie auch Mitgliedern meiner Familie widmete — gab er sich seinem Berufe hin, ging völlig in ihm auf. Die Ruhezeit widmete er seiner Familie, Vergnügungen kannte er nicht. „Meine Arbeitskraft gehört meinen Kranken, sie darf nicht zersplittert werden“, sagte er oft zu seinen Söhnen. In den letzten Jahren begannen seine Kräfte nachzulassen: ein Herzleiden zwang ihn, den Behenden, zu langsamerem Schreiten und — O Ironie des Schicksals — eine bösartige Geschwulst im Halse von der Tonsille ausgehend, beschränkte, langsam weiterwachsend, Lebensfreude und Nahrungsaufnahme. So fristete er sich die letzte Zeit seines Lebens mit Herzmitteln und schmerzlindernden Arzneien hin, und dabei hat er, gross im Ueberwinden eigener Beschwerden, bis eine halbe Stunde vor seinem Tode Kranke

berathen. Welch' ein Heroismus dazu gehört für einen Mann, der fast allwöchentlich Digitalis, der täglich, um nur etwas Milch ohne unerträgliche Schmerzen herunterschlucken zu können, 2 g Cocain zu sich nahm, Praxis auszuüben, das können wir nur beurtheilen, die wir selbst Aerzte sind. Nun ist er von seinem Leiden erlöst und seiner Familie bleibt nur sein Angedenken und die ungeheure Theilnahme, die dem tragischen Schicksale des liebenswürdigen, vornehm denkenden Mannes von Patienten und Collegen gezollt wird. Wenn aber seine Kinder am seinem Grabe stehen, so dürfen sie wie Hamlet von seinem Vater sagen:

„Er war ein Mann, nehmt Alles nur in Allem:

„Ich habe seines Gleichen nicht gesehn.“

* * *

Auf die einzelnen literarischen Arbeiten Oskar Beschorner's des Näheren einzugehen, verbietet mir der beschränkte Raum. Zu einer Zeit, wo unsere Disciplin noch in schwankender Entwicklung war, hat er ihre Fahne hochgehalten. Seine Publicationen haben zu ihrer Zeit die Anerkennung gefunden, die sie reichlich verdienten. Ich füge ihr Verzeichniss bei (cit. nach dem Catalog der Bibliothek der Berliner laryngologischen Gesellschaft 1904).

Die Monatsschrift für Ohrenheilkunde verliert an Hofrath Beschorner einen hochgeschätzten, langjährigen Mitarbeiter und Referenten, die laryngologische Specialdisciplin einen ausgezeichneten, manuell äusserst geschickten, wissenschaftlich wohl-bekanntesten Vertreter. Dr. Alexander Strubell (Dresden).

* * *

Verzeichniss der Publicationen Oskar Beschorner's.

1. Papillomatöse Neubildung im Kehlkopf eines 2 $\frac{1}{2}$ jährigen Knaben. Deutsche Zeitschr. f. Chir., Bd. 2.
2. Beitrag zur endolaryngealen Operation von Kehlkopfpolypen. Berliner klin. Wochenschr. 1877, 14.
3. Ueber Epiglottiscysten. Berliner klin. Wochenschr. 1877, 42.
4. Heiserkeit. Deutsche med. Wochenschr. 1878, 41 u. 42.
5. Ueber Husten. Ges. f. Natur- u. Heilk. Dresden, 1880/81.
6. Modification von Fiedler's Hohladel. Deutsche med. Wochenschrift 1881, 15.

7. Die Laryngoscopie, ein Vierteljahrhundert Eigenthum der practischen Medicin. Jahresber. d. Gesellsch. f. Natur- u. Heilk. zu Dresden 1883/84.
8. Subcutane Injectionen von Cocain. salicyl. bei Asthma etc. Monatsschr. f. Ohrenheilk. 1885, 10.
9. Ueber Heufieber. Ges. f. Natur- u. Heilk. Dresden 1885/86.
10. Doppelseitige Paralyse der Glottiserweiterer etc. Monatsschr. f. Ohrenheilk. 1887, 5.
11. Scrophulose. Jahresber. d. Gesellsch. f. Natur- u. Heilk. zu Dresden 1887/88.
12. Ueber Bauchrednerkunst. Gesellsch. f. Natur- u. Heilk. zu Dresden 1887/88.
13. Die locale Behandlung der Laryngo-phthisis tuberculosa. Dresden 1888.
14. Zur Diagnose des Larynxcarcinoms. Monatsschr. f. Ohrenheilk. 1889, 5.
15. De la ventriloquie. S.-A. aus: La voix parlée et chantée. 1890. 5.
16. Ueber chronische essentielle fibrinöse Bronchitis. Volkmann's Vorträge 1893, No. 73.

I. Originalien.

Aus der laryngologischen Klinik des Herrn Prof. Pieniãzek in Krakau.

Beitrag zur Casuistik der inspirirten Fremdkörper.

Von

Dr. Franz Nowotny, Assistenten der Klinik.

Anschliessend an die von Prof. Pieniãzek in Nr. 12 dieser Monatschrift 1903 mitgetheilten Fälle von inspirirten Fremdkörpern habe ich aus der letzten Zeit noch vier Fälle aus unserer Spitalsabtheilung mitzutheilen, in denen die auf ganz verschiedenen Wegen (bei der Tracheoscopia inferior, bei der Bronchosopia superior und bei Laryngofissur) vorgenommene Extraction des Fremdkörpers einiges Interesse dem Leser bieten dürfte. Im Falle 5 verweigerte die Patientin den operativen Eingriff.

Fall 1. Josef Kiljan, fünf Jahre alt, aus Jaworze bei Krakau, aufgenommen am 1. IV. 1904.

Am 31. III. gegen 11 Uhr Vormittags soll er eine Bohne inspirirt haben, worauf ein heftiger Hustenanfall entstand, der sich Abends wiederholte; die Nacht verbrachte der Kranke unruhig, größtentheils schlaflos.

Am 1. IV. um 5 Uhr Nachmittags wurde der Kranke in die Klinik aufgenommen. Die Untersuchung ergab: das Kind athmet deutlich stenotisch, die Erschwerung der Athmung tritt deutlicher beim Inspirium auf, der Percussionsschall bietet nichts Abnormes dar, bei der Auscultation hört man auf der linken Seite ein verschärft vesiculäres Geräusch, auf der rechten Seite dagegen ist das Geräusch kaum hörbar; beiderseits Giemen und Pfeifen, der Puls 156, die Temperatur normal, die Gesichtshaut tief geröthet. In der Narcose wurde die Tracheotomie vorgenommen, nach derselben ein Trachealtrichter in die Luftröhre eingeführt. In demselben sieht man am Eingange zum rechten Bronchus eine graue Masse, die den Bronchus fast ganz verstopft und in's Lumen der Luftröhre hineinragt. Mit einer geraden gerifften Pincette gelang es mir, die Bohne zu umfassen; da die aufgequollene Bohne grösser als das Lumen des Trachealtrichters war, wurde sie sammt Letzterem durch die Tracheotomiewunde herausgezogen. Dem Kranken wurde eine Canüle eingeführt und nach sieben Tagen entfernt, so dass er am 17. IV. ganz gesund nach Hause ging.

Am 5. V. stellt sich der Kranke wieder mit mässiger Stenose vor. Nachts sollen die Erstickungsanfälle stärker sein. Beim Laryngoscopiren sieht man eine grau-röthliche Masse, die die zwei vorderen Drittel unter der Glottis einnimmt. Da das Kind sehr artig war, wurde ihm vom Prof. Pieniãzek ohne Narcose und ohne Cocain in sitzender Stellung ein gerades tracheoscopisches Rohr mit Mandrin in die Trachea eingeführt. Durch das Einführen des Rohres wurde die Granulationsmasse so abgeschabt, dass sie dann bei der Tracheoscopia schon nicht zu sehen

war. Der Athem wurde nach diesem Eingriff ganz ruhig. Die am zweiten Tage gemachte Laryngoscopie zeigte, dass die Granulationsmasse vorwiegend schon durch das Tracheoscop abgeschabt wurde, es blieben nur kleine Reste im vorderen Winkel unter den Stimmbändern. Am 8. V. wurde die zweite Tracheoscopie mit einem weiteren Rohre vorgenommen, mit welchem Reste der Granulation abgeschabt wurden.

Am 9. V. ergab die tracheoscopische Untersuchung, dass das Lumen der Luftröhre schon ganz frei ist, nur im vorderen Winkel sieht man eine weisse Auflagerung. Am 10 V. geht der Knabe ganz gesund nach Hause.

Dieser Fall erinnert an den von Prof. Pieniżek in No. 12 mitgetheilten Fall 4. In beiden war durch die im Eingange des rechten Bronchus steckende Bohne hauptsächlich der rechte Bronchus selbst, dabei aber auch der unterste Theil der Luftröhre verlegt, so erschien es auch in beiden Fällen wegen der bestehenden Verengung der Luftröhre rathsamer, die Extraction nach der Tracheotomie als ohne letztere bei der oberen Tracheoscopie vorzunehmen. Dagegen hat sich zur Entfernung der nachträglich entstandenen Granulationswucherung die obere Tracheoscopie vortrefflich bewährt.

Fall 2. T. L., 2½ Jahre alt. Das Kind soll am 12. V. 1904 um 5 Uhr Nachmittags einen Stein aspirirt haben. Bald danach trat nach Angabe der Mutter ein Erstickungsanfall auf, die Nacht war ruhig.

Am 13. V. Morgens brachte die Mutter das Kind in die Klinik. Das Kind befindet sich gut, athmet leicht, nur bei forcirtem Athmen tritt deutlich eine Stenose, nämlich eine Einathmungsstenose auf. Der Percussionsschall beiderseits hell, Athmungsgeräusche vesiculär, nur rechterseits hinten in der Höhe der Bifurcation verschärft. Mit Verdacht auf ein Corpus alienum schritt Prof. Pieniżek an die obere Tracheoscopie. Diese wurde auf folgende Weise ausgeführt: Das Kind wurde narcotisirt, dann wurde ihm in sitzender Lage ein 16½ cm langes, mit Mandrin versehenes Tracheoscop in die Luftröhre eingeführt; nach Entfernung des Mandrins wurde das Kind in liegende Lage mit herabhängendem Kopfe gebracht. Die Tracheoscopie, zu der nur reflectirtes Licht angewandt wurde, zeigte die Trachea frei, den Eingang zum rechten Bronchus durch einen grauen Körper verstopft. Der Körper bewegte sich bei Athembewegungen ein wenig hin und her, beim Einführen des Tracheoscops bis an den rechten Bronchus dringt der Stein mit seiner Kuppe in den Tubus hinein, wonach man ganz gut hören kann, wie er beim Exspirium mit einem metallischen Klang an den Rand des Tracheoscops anschlägt. Mit einer flachen gerifften Zange fasste Prof. Pieniżek den Fremdkörper und zog ihn, da er die Weite des Tracheoscops übertraf, samt letzterem heraus. Es war das ein beinahe 2 cm langer, ovaler Kieselstein. Das Kind, das ambulatorisch behandelt wurde, ging nach einer Stunde ganz munter nach Hause.

In diesem Falle konnte wegen Mangel einer Luftröhrenverengung die obere Tracheoscopie anstandslos vorgenommen werden und wurde auch bei derselben der Fremdkörper mit Leichtigkeit entfernt.

Fall 3. E. L., 5½ Jahre alt, Schneiderstochter aus Kalwaria, aufgenommen am 22. V. 1904.

Am 20. V. um 9 Uhr Abends soll das Kind eine Fischgräthe ver-

schluckt haben, worauf bald Dyspnoe entstand; am zweiten Tage wurde dem Kinde mit Verdacht auf Croup eine Seruminjection gemacht, aber ohne Erfolg. Da die Dyspnoe zunahm, brachte die Mutter das Kind in die Klinik.

Status praesens: Die Gesichtshaut blass, die Augäpfel hervorgetrieben, die unteren Augenlider blau unterlaufen, die Lippen etwas cyanös gefärbt. Beim Einathmen starkes Einsinken der Zwischenrippenräume und der Gegend der Herzgrube. Die Athmung sehr erschwert, und zwar besonders stark beim Inspirium. Larynxuntersuchung: Epiglottis normal, Plicae aryepiglotticae, die Schleimhaut der Cartilagine arytenoideae, die Taschen und die Stimmbänder mässig geschwollen, tief roth gefärbt, die Stimmbänder in Adductionsstellung, ihre Beweglichkeit fast aufgehoben; in der Höhe der Glottisspalte sieht man einen weissgrauen, die ganze Länge der Glottis einnehmenden Körper, der mit seinem breiteren Ende an die Hinterwand, mit dem dünneren an die Vorderwand des Kehlkopfes angestemmt ist; zwischen dem Fremdkörper und den Stimmbändern beiderseits eine sehr enge Spalte, die linkerseits in der ganzen Länge der Glottis, rechterseits aber nur in der Mitte der Länge des Stimmbandes zu sehen ist; unter den Rändern der Stimmbänder sieht man rothe Wülste, die den Raum noch mehr verengern. Da die Dyspnoe gross war und hauptsächlich auf Schwellungen unter den Rändern der Stimmbänder nebst aufgehobener Beweglichkeit letzterer beruht und man bei dem sehr schwer athmenden Kinde auf endolaryngeale Entfernung des Fremdkörpers nicht rechnen konnte, beschloss Prof. Pieniżek denselben mittelst der Laryngofissur zu entfernen. Es wurde von Prof. Pieniżek die Cricotracheotomie mit Laryngofissur ausgeführt, bei welcher der Fremdkörper befreit wurde, so dass er beim Auseinanderlegen der Schildknorpelplatten zwischen die Branchen des dazu benutzten Dilators gelangte und mit demselben auch entfernt wurde, ohne dass wir es im ersten Augenblicke bemerkt hätten. Erst als nach der Kehlkopfspaltung der Fremdkörper nicht zu sehen war und man denselben suchte, fand man ihn, wie oben gesagt, zwischen den Branchen des Dilators stecken. Im Kehlkopfe sah man am linken Stimmbande, zum Theil an dessen subglottischer Schwellung in der Mitte einen kleinen weissen Belag. Der Fremdkörper war eine 2 $\frac{1}{2}$ cm grosse Fischgräthe, die an ihrem breiteren Ende, das an die Hinterwand angestemmt war, einen Schenkel hatte, der schief nach links und unten lief und, an das linke Stimmband und den subglottischen Wulst sich anstemmend, die oben genannte Necrose hervorrief. Einlegen eines kleinen Jodoformgazetampons und einer Canüle. Nach zwei Tagen fiel der Tampon heraus, das Decanülement wurde am 7. VI. vorgenommen. Die Laryngoscopie ergab: mässige Schwellung der Stimmbänder, eine Granulationsmasse unter dem vorderen Glottiswinkel und ein Oedem des hinteren Endes des rechten Stimmbandes; Excochleation der Granulationsmasse durch die erweiterte Fistel, Einlegen der Canüle.

Am 12. VI. Decanülement, am 17. VI. geht die Kranke ganz gesund nach Hause.

In diesem Falle hat die hochgradige Kehlkopfstenose vor Allem die Ausführung der Tracheotomie nöthig gemacht; nach letzterer stellte die Laryngofissur nur einen kleineren Eingriff dar, der besonders bei

dem aufgeregten Kind viel schneller und sicherer als endolaryngeale Eingriffe zum Ziele führen musste.

Fall 4. S. S., 3½ Jahre alt, Kaufmannssohn aus Jaste, aufgenommen am 1. IX. 1904.

Am 29. VIII. 1904 inspirierte Patient während des Mittagessens einen Rinderknochen; bald darauf geringe Athemnoth, welche sich allmählich steigerte.

Status praesens: Hochgradige Athemnoth beim In- und Expiration, besonders während des Inspiration, starke Einziehung der unteren Zwischenrippenräume und der Herzgrube. Beim Inspiration statt vesiculären Athmens beiderseits stenotisches Geräusch und Schnurren. Laryngoscopischer Befund: Unterhalb der wahren Stimmbänder ein Fremdkörper von lichtgrauer Beschaffenheit, dessen Lage und Form nicht genau präcisirbar sind. In Anbetracht der hochgradigen stenotischen Erscheinungen wurde von mir die Tracheotomia superior in Chloroformnarcose ausgeführt. Von der Trachealwunde aus Entfernung eines unregelmässigen, 2 cm langen, 1½ cm breiten, mit scharfen Rändern versehenen Rinderknochens und eines kleinen Splitters. Nachdem die Befürchtung nahe lag, dass sich noch andere Splitter befinden könnten, wurde die Laryngofissur angeschlossen, jedoch nach genauer Inspection daselbst nichts vorgefunden. Einlegung der Trachealcantüle und Schliessung der Kehlkopfwunde.

3. IX. allgemeines Befinden gut, 13. IX. Decantilement.

Fall 5. N. N., 16 Jahre alt, erscheint im Ambulatorium am 1. IX. 1904 mit der Angabe, einen Zwetschkern vor vier Tagen inspirirt zu haben.

Status praesens: Individium gut genährt, fieberlos. Lungenbefund: beiderseits überall grob- und feinblasiges Rasseln, rechts in der Supraclaviculargrube sowie in der Gegend des unteren Scapularwinkels tympanitischer Schall, daselbst abgeschwächtes Athmen, Pfeifen und Schnurren. Roentgen: Im sechsten Zwischenrippenraum ein schief verlaufender ovaler Schatten, der ungefähr einem Zwetschkern entsprechen dürfte.

Patientin verweigerte den operativen Eingriff.

Ueber einen Fall von schwerer Mischinfection im Rachen.

Von

Dr. med. **N. Sack**,

Consultant des Sophienkinderspitals in Moskau.

(Vortrag, gehalten in der Jahressitzung des Vereines Moskauer Kinderärzte am 18. Februar 1904.)

M. H.! Gestatten Sie mir Ihre Aufmerksamkeit mit der Beschreibung eines Falles einer combinirten Pharynxaffection bei einem Knaben in Anspruch zu nehmen.

Dieser Fall ist nicht nur casuistisch interessant, sondern auch lehrreich, indem er deutlich den Einfluß einer Infection auf die andere

illustriert. Ich will dann noch ferner — soweit es sich auf meinen Fall bezieht — auf die Pathologie der Mischinfection im Allgemeinen zurückkommen. — Es handelte sich hier um einen 8jährigen Knaben, zu dem mich College Dr. Weissbrod anlässlich einer Erkrankung des Rachens consultirte. Der Patient, ein Kind intelligenter und wohlhabender Eltern, ist von seiner Geburt an ein schwächlicher magerer Knabe. Status praesens: Patient klagt (23. II. 1903) über mässige Schluckbeschwerden. Halsdrüsen links stark geschwellt und schmerzhaft. Geringer Foctor ex ore und starke näselnde Sprache. Herz, Respirations- und Digestionsorgane zeigen nichts Abnormes. Appetit vorhanden. Im Harn kein Eiweiss. Temperatur 37,8—38,5. Bei der Inspection des Rachens sieht man die linke Mandel geschwellt, von einem tiefen mit einer grauen Membran bedeckten Geschwür eingenommen. Eine gleiche Ulceration ist an den beiden linken Bögen zu constatiren. An der linken Seite der Uvula sind zwei stecknadelkopfgrosse Pustelchen zu bemerken. Der hintere obere Theil der Rachenwand ist von einem Geschwür mit einem grauen Belag bedeckt, welches sich nach oben in den Nasenrachenraum hineinzieht. Die Nasenrachenhöhle ist durch zähe, schleimig-citrige Massen ausgefüllt, die vom Pat. nur mit grosser Mühe herausbefördert werden und die nasale Sprache bedingen. Die vordere Rhinoscopie sowie die Untersuchung des Larynx und der Ohren zeigen normale Verhältnisse.

Die bacteriologische Untersuchung, kurz vor der Consultation vorgenommen, ergab keine Löffler'sche Bacillen, es vegetirten nur Strepto- und Diplococccen. Anamnestisch eruirte ich Folgendes: Pat. ist das jüngste Kind in der Familie, seine Geschwister völlig entwickelt und gesund. Vater leidet an einem Lupus erythematodes faciei, Mutter in der letzten Zeit an Husten, wobei sich im Sputum manchmal Blut zeigt. Das Kind wurde von einer Amme genährt, bei der bald Lues constatirt wurde. Trotzdem es sofort von der Amme entfernt wurde, hatte diese es doch schon inficirt. Sofort wurde eine Hg-Behandlung eingeleitet, welche auch später einige Male wiederholt wurde. Vor einigen Jahren hat das Kind eine Jodbadkur durchgemacht.

Im November 1902, also fast zwei Monate vor der gegenwärtigen Erkrankung, bekam Pat. Influenza und Angina, die bald verschwanden, jedoch einen lang anhaltenden Fieberzustand ohne objective Veränderungen hinterliessen. Im December 1902 wurde vom Collegen Dr. W. eine geringe Dämpfung links hinten zwischen der Scapula und Wirbelsäule (ohne Husten) constatirt, die lange therapeutisch trotzte, jedoch einer Jodbehandlung nachgab, und dann auch die Temperatur fiel. Januar 1903 erneute Fiebersteigerung. An der linken Mandel zeigt sich ein grauer, streifenförmiger Belag, der sich allmählich vergrössert. Die Halsdrüsen schwellen an, Temperatur 37,5—38,5. Soweit über den Verlauf der Krankheit vor meinem ersten Besuche.

Der acute Beginn, die Tendenz zur Ulceration veranlassten uns, die Erkrankung als eine ulceröse Angina zu betrachten. Therapie: innerlich Kali oximuriaticum, äusserlich Pinselungen und Gurgelwasser.

28. II. sah ich den Pat. zum zweiten Mal. Appetit vorhanden, Schluckbeschwerden gering. Der geschwürige Process an der linken Mandel hat diese zur Hälfte zerstört. Der das Geschwür bedeckende graue Belag hat

sich über die linke und hintere Fläche des Pharynx verbreitet. Hinten reicht das Geschwür hoch in den Epipharynx hinein — etwa in der Grösse eines Zweimarkstückes. Die Grenzen desselben sind beim Herunterdrücken der Zunge deutlich markirt. Eine energische Abreibung der hinteren Rachenwand zeigt hier einen Substanzverlust im Gewebe. Die Uvula infiltrirt, an ihrer Basis bereitet sich ein Geschwür vor. Ein aus der Mandel entferntes Gewebstück ergibt microscopisch Folgendes: Gewöhnliches adenoïdes Gewebe, stellenweise mit Rundzellen infiltrirt, stellenweise aus necrotischen Massen bestehend, in denen Diplococci und Bacillen mit zugespitzten Enden in grosser Menge vorhanden sind. Letztere erinnern völlig an die spindelförmigen Vincent'schen Bacillen.

Koch'sche Tubercelbacillen sind nicht vorhanden.

Auf Grund der microscopischen Untersuchung (Prosector Dr. Mammurowsky) wurde die Diagnose auf Angina ulcerosa Vincenti gestellt. Somit hatte der microscopische Befund unsere anfängliche Diagnose bestätigt. Das Fehlen der Schluckbeschwerden und der Tubercelbacillen im Gewebe liess die Befürchtung auf das Vorhandensein von Tuberculose — welche Annahme bei räumlich so grosser Destruction und hereditärer Veranlagung sehr nahe lag — völlig ausschliessen.

Auf Grund dieser Diagnose wurde ferner die entsprechende desinfectirende Therapie eingeleitet.

12. III. Das Geschwür hat die linke hintere und seitliche Wand des Rachens ergriffen und ist schon thalergross. Die linke Mandel fast ganz zerstört. Die Uvula links geschwüurig, an ihrer Basis eine graue Pustel. Schluckbeschwerden gering, doch von einer eigenthümlichen Grimasse begleitet. Bei zurückgeworfenem Kopf — gestützt auf das linke Handgelenk — contrahirte sich beim Schluckact die gesammte Gesichtsmusculatur (Risus sardonius). Ernährung geht gut vor sich. Temperatur 37,3—38,6.

15. III. Das Geschwür vergrössert sich und hat die ganze hintere und die linksseitige Wand eingenommen, bedeckt von grauen necrotischen Membranen. Temperatur 38,2—38,6. Pat. expectorirt eine ungeheure Menge Schleim und Eiter. In Folge der negativen therapeutischen Erfolge, ferner der erhabenen Geschwürsränder richtete ich mein Augenmerk auf die anamnestisch eruirte Lues im Säuglingsalter und entschloss mich, eine Quecksilbertherapie zu ordiniren. Es war Angesichts des tiefen necrotischen Processes an der linken Pharynxwand eine Zerstörung der linken Carotis zu befürchten. Es wurde vom 16. III. an tägliche Hg-Inunction von 1,0 vorgenommen. Nach der zweiten Einreibung fiel die Morgentemperatur auf 37,1, die Abendtemperatur auf 37,5.

18. III. Die Geschwürsränder nur stellenweise erhaben, Uvula an der Basis stark infiltrirt, stellenweise geschwüurig, Schluckact noch weniger schmerzhaft. In Folge des positiven Erfolges der Hg-Behandlung beschlossen wir, dieselbe Therapie fortzusetzen.

20. III. Schluckact noch leichter. Pat. isst schneller. Auf den Geschwüren sind Granulationen sichtbar.

25. III. Nach neun Inunctionen entschloss ich mich, eine kleine Pause mit Hg zu machen und ordinirte Decoctum Zietmanni leve.

26. III. Temperatur wieder höher, 37,6—38,7. Schüttelfrost, leichter Durchfall. 30. III. Hg-Einreibungen 1,0 pro die und 4proc. Natriumjodat 3 Dessertlöffel voll täglich. Die Geschwüre beginnen jetzt rasch zu heilen. Temperatur normal (36—36,8). Nach beinahe 2½ monatlicher Dauer beginnen die Geschwüre zu vernarben.

Somithin hat das anfängliche Krankheitsbild mich veranlasst, bei der Diagnose Angina Vincenti zu bleiben. An Lues dachten wir deshalb nicht, weil die Erkrankung acut mit Fieber und einem geringen Belag auf der Mandel einsetzte und ferner noch, weil die bacteriologische Untersuchung auf eine bacterielle Erkrankung hinwies. Das microscopische Bild, welches zahlreiche spindelförmige Bacillen nachwies, bekräftigte nur unsere anfängliche Voraussetzung einer ulcerösen Angina in Folge Vincent'scher Bacillen und nahm uns völlig gefangen.

Nur die negativen therapeutischen Erfolge, die enorme Tendenz zur Verbreitung und Gewebszerstörung, das Aussehen des Geschwüres an der hinteren Rachenwand mit erhöhten und markirten Rändern — liessen erst später dem Gedanken Raum, dass ausser den spindelförmigen Bacillen hier noch eine grosse Rolle ein specifischer luetischer Gewebsprocess in Form gummöser Infiltrate und Necrose spielte. Interessant ist hier noch des Umstandes Erwähnung zu thun, dass sich der luetische Process, der zur ulcerösen Angina sich hinzugesellte, ungeachtet der Natriumjodatherapie, die vor der Angina eingeleitet wurde (Process in der Lunge), entwickelte.

Die Hg-Behandlung erwies sich als Hindernissmittel zur weiteren Entwicklung der Krankheit und die verstärkten Natriumjodgaben führten zu einer baldigen Vernarbung der Geschwüre.

Veranlasst durch diesen Fall, studirte ich die mir zur Verfügung stehende entsprechende Literatur und fand einige Fälle von Mischinfection bei Halskrankheiten, die ich in Folge der ungemainen Wichtigkeit derselben in diagnostischer und therapeutischer Beziehung aufführen will.

Dr. Haller (Ssaratow) beschrieb einen Fall von chronischem Verlauf eines Pharynxleidens (1). Acuter Beginn mit Temperatursteigerung und kleinem Geschwür an der Seitenwand des Pharynx, welches allmählich in die Tiefe und Breite greift. Tuberculose und Lues wurden verneint. Pat. magert ungemain ab. Antiluetische Behandlung resultatlos. Der geschwürige Process hält sich neun Monate ohne Veränderung. Microscopisch keine Anhaltspunkte für Tuberculose, Lues oder Carcinom. Diagnose blieb immer *Ulcus simplex pharyngis*. Alle therapeutischen und chirurgischen Maassnahmen erfolglos. Schluckact so erschwert, dass Pat. künstlich ernährt wird. Temperatur 39. Nach zehnmonatlicher Behandlung seitens mehrerer Aerzte Patient fast hoffnungslos. Aus der Anamnese war ersichtlich, dass Pat einmal an *Malaria litt*. Dr. Haller injicirte dem Pat. Chinin subcutan. Nach der 6. Injection fällt die Temperatur. Das Geschwür reinigt sich. Pat. genas.

Somit handelte es sich in diesem Falle um eine *Malaria-Cachexie*, zu der sich zufällig eine Pharynxaffection (*Herpes* oder *Pemphigus spl.?*) hinzugesellte. Letztere an und für sich unbedeutende Krankheit fand aber für sich einen durch die *Malaria*infection vorbereiteten Boden, oder diese beiden Infectionen -- die eine acut, die andere chronisch --

unterstützten sich gegenseitig mit einem derartigen Effect, dem das erkrankte Individuum beinahe unterlag. Erst das Erkennen der chronischen Affection und die spezifische Bekämpfung derselben vereitelten den Effect.

Dr. Brod (2) beobachtete auch ein längere Zeit anhaltendes Pharynxgeschwür, welches erst nach Chininjectionen heilte.

Der Fall von Dr. Haller hat mit dem meinigen viel Aehnlichkeit, nur mit dem Unterschiede, dass die prädisponirende Krankheit dort Malaria, hier Lues war, zu welcher sich eine zweite zufällig hinzugesellte.

Dr. Krebs (3) erzählt von einer Pharynxgangrän mit chronischem Verlauf bei einer Patientin, bei der nach einer Influenza ein kleines Geschwür auf der Mandel nachblieb. Das Geschwür breitete sich bald über die ganze Mandel aus und zerstörte sie fast. Microscopisch keine Tuberculose, keine Lues, noch Cancer. Es wurden nur Bacillen gefunden, welche an die bei Noma beschriebenen erinnerten. Die Heilung trat erst nach 2½ Monaten ein nach einer energischen Ausschabung bis ins gesunde Gewebe hinein. Dr. Krebs ist geneigt, dieses Geschwür als eine chronische Angina ulcerosa Vincenti aufzunehmen, da bei einer gewöhnlichen Rachengangrän der Allgemeinzustand mehr gelitten hätte. Es ist aber auch hier, meiner Meinung nach, nicht ganz ausgeschlossen, dass in diesem Fall es sich um eine constitutionelle prädisponirende Krankheit gehandelt hat. In Anbetracht des klinischen Interesses, den zwei gleichzeitig verlaufende Infectionskrankheiten bieten — will ich hier in Kürze das, was im Augenblick die Literatur darüber spricht — wiedergeben.

Die Hunter'sche Theorie — seiner Zeit sogar von Trousseau und Hebra getheilt —, dass der menschliche Organismus gleichzeitig nicht an zwei Infectionen leiden kann, ist heute umgestossen. Gleichzeitige Erkrankungen an Scharlach und Masern, Masern und Diphtherie, Scharlach und echter Diphtherie etc. etc. sind häufig beobachtet und beschrieben worden. Wir wissen ferner, dass einzelne Infectionskrankheiten zu einer nachfolgenden anderen prädisponiren, z. B. nach Masern kommt oft Keuchhusten vor und umgekehrt, nach diesen beiden Tuberculose u. s. w. (S. auch Jahrb. f. Kinderheilk. 1904, S. 636.) Bezüglich des gleichzeitigen Bestehens zweier Infectionskrankheiten und ihrer gegenseitigen Beeinflussung bietet die betreffende Literatur ein grosses Material.

Einerseits ist die Thatsache bekannt, dass eine Infection auf die andere — gleichzeitig mit ihr auftretende — abschwächend wirken kann, wie z. B. die Pockenimpfung auf den Verlauf von Keuchhusten. Es ist mehrfach beobachtet worden, dass Erysipelas zufällig zu Scharlach hinzutretend, einen leichteren Verlauf desselben bedingt (4). Diphtheriebacillen noch lange Zeit nach überstandener Krankheit in der Mundhöhle sich aufhaltend, verschwinden schnell, wenn der Reconvalescent von einer anderen acuten Krankheit befallen wird, z. B. Influenza, Scarlatina, Angina u. s. w. Prof. Filatow erwähnt in seinem Lehrbuche der Kinderkrankheiten des günstigen Einflusses einer acuten fieberhaften Erkrankung auf den Keuchhusten, z. B. einer acuten croupösen Pneumonie (Pneumonies salutaires der französischen Autoren). Dr. Holger Prip (Kopenhagen) (5) spricht von dem Anta-

gonismus, welcher zwischen den Löffler'schen Bacillen einerseits und Erysipel, Varicellen und sogar einem gewöhnlichen Schnupfen andererseits besteht. Dr. Schabad kommt in seinen Beobachtungen bei Mischinfection zu dem Resultate (6): Falls sich zu einer echten Diphtherie eine Scarlatina hinzugesellt, so verschwinden die zahlreichen Löffler'schen Bacillen, ihre Stelle den Streptococcen einräumend, und die Beläge zerfallen sofort. Solche Beobachtungen sind auch schon im Jahre 1890 von Baginsky, Baumgarten und Sörensen beschrieben worden (6). Kübler beschrieb einen Fall von gleichzeitigem Auftreten von Influenza und Typhus, wo microscopisch beide Erkrankungen im Sputum und Blute nachgewiesen wurden. Er fand (7), dass der Verlauf des Typhus milder war, wenn er mit Influenza complicirt beobachtet wurde. Nach den Beobachtungen vieler Aerzte ist der Verlauf der Variola vera complicirt durch Scharlach ein bedeutend schwächerer (8). In jüngster Zeit wird von Prof. Kotowschikow und Dr. Huber eine wiederholte Vaccination im Verlaufe von mehreren Tagen bei Variola vera empfohlen. Ihren Beobachtungen zufolge (von Abramoff, Goldberg, Muraschko, Engel [Kairo] u. A. bestätigt) — abortirt resp. erleichtert diese Behandlung sogar schwere Pockenfälle.

Gegenüber dieser Reihe von Beobachtungen, dass bei acuter Mischinfection eine Krankheit die Rolle der Vertheidigerin des Organismus spielt und die andere Krankheit gänzlich besiegt resp. abschwächt, steht eine Serie ganz entgegengesetzter Beobachtungen, und zwar, dass bei Mischinfection beide Erkrankungen sich im Bündniss gegen den Organismus befinden. Dr. Schabad (Petersburg) fand, dass Scharlach mit echter Diphtheritis complicirt, sehr schwer verlief. In 6 pCt. der Scharlachfälle vorkommend, gab diese Mischinfection 80 pCt. Todesfälle. Dasselbe beinahe fanden auch Baginsky und Sommerfeld. Blakley (Boston) beobachtete bei Diphtheritis nur 12,2 pCt. Todesfälle, sowie diese aber sich mit Masern verbündete 34 pCt. Dr. Dreyer (Wladimir-Hospital, Moskau) erhielt bei derselben Mischinfection auch 80—100 pCt. Exitus. Bekannt ist ferner, dass Rachendiphtherie mit Streptococcen complicirt viel schwerer als eine gewöhnliche Diphtherie verläuft, weil die Streptococcen die Virulenz der Löfflerbacillen zu erhöhen scheinen, was auch experimentell von Roux und Jersin bestätigt wurde (9). Staphylococcen sind in dieser Beziehung weniger giftig, verschlechtern aber doch die reine Diphtherie. Dr. Krükow (Moskau) beschrieb einen Fall von Varicella gangraenosa, bei dem in den Pockenpusteln Diphtheriebacillen gefunden wurden. Letztere riefen wahrscheinlich diese Gangrän hervor (10). Eine Complication der Diphtherie durch Influenza (bacteriologisch nachgewiesen) bedingte das Auftreten von Pneumonien und zeichnete sich durch einen äusserst schweren Verlauf aus (11). Besonders sorgfältige Beobachtungen existiren bezüglich des gleichzeitigen Verlaufes der Lungentuberculose und einer Lungeninfection durch Streptococcen. Letztere verschlechtern den Verlauf des Tuberculoseprocesses, erhöhen das Fieber und die Zerstörung des Lungengewebes (12). Zanoni (Genua) beobachtete in reinen Fällen von Lungentuberculose (Probepunction der Cavernen), wo nur Koch'sche Bacillen vorhanden waren, eine geringe Temperatursteigerung und minimalen Auswurf. Bei Mischinfection mit Staphylococcen, viel

Auswurf, hohes Fieber und sehr schlechtes Allgemeinbefinden (13). Dasselbe wurde von Michaelis, Erhardt, Weissmann u. A. bestätigt. Pfeiffer empfiehlt, Patienten mit Mischinfection der Tuberculose von solchen mit reiner Lungentuberculose zu isoliren (14). Indem ich mich der Frage der Mischinfection von Lues zuwende, will ich einiger interessanten Beobachtungen Erwähnung thun.

Der gleichzeitige Verlauf von Tuberculose und Syphilis der Lunge ist von vielen Klinikern beschrieben worden. Elsenberg, Cantani, Potain bewiesen, dass Lungensyphilis das Wachstum der Tuberkelbacillen im Gewebe begünstigt. Nach den Untersuchungen von Bulkley Duncan kann Syphilis gleichzeitig mit anderen Infectionen verlaufen, und beide Krankheiten stützen sich manchmal gegenseitig (Symbiosis). In anderen Fällen von Mischinfection mit Syphilis kann eine Infection auf die andere schwächend wirken (Antibiosis), oder aber kann erstere für die zweite das Feld ackern (Metabiosis).

Bei der Symbiose des luetischen Agens mit anderen Infections-erregern wird der luetische Process gewöhnlich verschlechtert. Nach Raymond erklären sich viele Fälle von maligner Syphilis durch eine Mischinfection derselben mit Staphylo- resp. Streptococcen (Staphylostreptosyphilis (15)). Es ist bekannt, dass, wenn ein luetischer Primäraffect an der Mandel sich mit einem Streptococcen-Belag bedeckt, der Verlauf desselben ein sehr schwerer ist, der zuweilen Gangrän oder Septicämie zur Folge haben kann. Ferner, der Verlauf der Mischinfection von Lues und Influenza, Scharlach, Masern, Pocken, Pneumonia crouposa geht schwer vor sich, besonders bei geschwächtem Allgemeinbefinden, und Lues bewirkt eine grössere Temperaturerhöhung, als dass sonst dieser Infection eigen ist (16). (Fournier, Tarnoswky, Ducrey u. s. w.)

In anderen Fällen ist von durchaus kompetenter Seite bestätigt, dass der gleichzeitige Verlauf von Lues mit einigen anderen acuten Krankheiten manchmal zu zeitweiligem oder sogar zu völligem Stillstand der ersteren Krankheit führt. Barthelemy (17) erzählt, dass ein Erythem mit Temperatursteigerung bis 40° zu einer raschen Heilung eines schweren Primäraffectes führte. Jullien erzählt von einem Fall, wo am zweiten Tage nach dem Auftritt eines Ulcus duri der Pat. an Typhus erkrankte. Seit der Zeit waren bei dem Pat. keine Erscheinungen der Lues mehr bemerkbar. Dasselbe bestätigt auch Ducrey.

Erinnern wir uns noch hierbei, dass nach W. Busch das Erysipel zuweilen völlige und dauernde Heilung von Lupus und multiplem Sarcom nach sich zieht (18).

Dr. Wetschtomoff beschrieb 1890 einen Fall von gleichzeitigem Auftreten von Lues und Variola, wo die nässenden Papeln beim Auftreten der Variola verschwanden. Nach Aufhören der Variola kehrten aber die Papeln auf ihren alten Platz zurück. Derselbe beobachtete auch einen Fall von Lues mit Croupneumonie und fand, dass bei schlechtem Allgemeinzustand die Pneumonie sehr schlecht verlief. In einem anderen Fall einer äusserst hartnäckigen secundären Lues, die lange jeder Therapie trotzte, verschwand sie ohne Recidiv nach einer croupösen Pneumonie. Dabei aber stieg die Abendtemperatur bis 41,3—41,7, was Dr. W. mit Recht auf eine Folge der Combination

von zwei Infectionskrankheiten zurückführt. Die Lues als solche allein hatte Temperatursteigerung um 1° über Normal gegeben. Somit erklärt W., dass Lues zuweilen unter dem Einflusse einer anderen Infection verschwinden kann oder aber, sich mit dieser combinirend, die Körpertemperatur erhöht.

In der Literatur finden sich viele Beweise, dass der Verlauf einer Lungentuberculose zuweilen unter dem Einflusse einer anderen Infection abgeschwächt wird. Prof. Portucalis (Konstantinopel) berichtet über 12 Fälle von Tuberculose, wo diese nach einer Luesinfection verschwand (19). Dr. Montewerdi beschrieb einen Fall von Tuberculose bei einem auch hereditär belasteten Individuum. Im Sputum Koch'sche Bacillen, Abendtemperatur manchmal bis 41° . Therapie resultatlos. Nach einer zufällig aquirirten Luesinfection verschwanden nach einigen Monaten sämtliche Erscheinungen von Tuberculose (20).

Ungeachtet dieser Mittheilungen, wie befremdend sie auch klingen mögen, kommt doch die Gesammtheit der Beobachter zu dem Schlusse, dass der gleichzeitige Verlauf von Lues und Tuberculose, besonders wenn das Lungengewebe sich schon verändert hat, ein sehr schwerer ist.

Bezüglich der Literatur über Combination von Lues mit Angina Vincenti finden sich auch schon einige Beobachtungen, die von competenten Autoren beschrieben wurden. So berichtet Dr. Salomon aus der Noorden'schen Klinik über Combinationen secundärer Syphilis mit Spirochätenangina (21). In einem Falle handelte es sich um eine 20jährige Patientin, bei der sich auf der linken Mandel ein Belag mit Substanzverlust gebildet hatte. Temperatur $38-39$. Microscopisch fanden sich spindelförmige Bacillen und Spirochäten. Das Geschwür verbreitete sich allmählich über die ganze Mandel. Nach 22 Tagen reinigte sich dasselbe, jedoch an den Rändern der Mandel und an den Gaumenbögen blieben charakteristische luetische Plaques zurück. Ausserdem hatte Pat. auch syphilitische Hautaffectionen.

Ein zweiter Fall war folgender: Bei einer Patientin mit Papeln ad vulvam bei reinen Tonsillen traten während der Inunctionskur Schluckbeschwerden bei Temperatur $37,6-38,1$ auf. Beide Mandeln bedeckten sich mit Geschwüren, welche, sich allmählich vergrößernd, auch die Gaumenbögen, den weichen Gaumen und die hintere Rachenwand einnahmen. Microscopisch Spirochäten und spindelförmige Bacillen. Therapie: Kal. jod. 10 pro die. Nach 12 Tagen reinigte sich der Rachen völlig. Nach 13 Tagen Recidiv der Angina mit Spirochäten. Wieder Kal. jod. und nach $1\frac{1}{2}$ Wochen war alles bis auf die Plaques verschwunden.

Dasselbe Bild im dritten von ihm beschriebenen Falle.

Dr. Mammurowsky (Prosector des städtischen Krankenhauses in Moskau) erzählte mir persönlich, dass er mehrmals Combination von secundärer Lues mit Angina Vincenti beobachtet hat.

Mein Fall unterscheidet sich von dem obigen dadurch, dass die Angina sich mit Lues III combinirte. Da diese beiden Processe, jeder für sich, sich durch gewebezerstörende Eigenschaften auszeichnen, so ist es verständlich, dass die Combination dieser beiden Krankheiten in meinem Falle uns ein derartiges Bild starker Zerstörung geboten hat, welches dem einzelnen Process als solchem nicht eigenthümlich ist.

Und in der That finden sich Gummata nicht selten im Rachen grösstentheils in Form von Nestern mit sehr schleppendem Verlauf. Die Angina Vincenti allein hat auch keine besondere Tendenz zur Ausbreitung und grosser Zerstörung. Letztere Meinung spricht auch Baron (22) auf Grund von 38 Beobachtungen dieser Angina aus.

Somit kann ich die ungemein zerstörende Thätigkeit und die schnelle Verbreitung der Krankheit in meinem Falle nur auf eine Combination zweier Infectionen zurückführen — die eine chronisch, die andere acut — und auf ihre gegenseitige Unterstützung. In der Literatur der Angina Vincenti fand ich viele Hinweise, dass sie manchmal einen sehr langwierigen Verlauf hat und therapeutisch sehr unnachgiebig ist. Dr. Dopter (23) z. B. führt einen Fall von Angina Vincenti vor, welcher sogar sechs Monate dauerte.

Unwillkürlich drängt sich die Frage auf, ob nicht etwa der andauernde Verlauf der Angina Vincenti manchmal seinen Grund in einem zweiten Prozesse im Rachen hat, der einen günstigen Boden für das Leben und die Thätigkeit der Krankheitserreger abgibt (Lues, Malaria u. s. w.). Gewöhnlich suchen wir Aerzte die Erklärung für die Erkrankung des Rachens nur in einem Prozesse, wobei man aber nicht vergessen darf, dass auf den Schleimhäuten, ebenso wie auf der Epidermis, sich gleichzeitig zwei ganz verschiedene Krankheitsprocesse abspielen können, die sich gegenseitig unterstützen und das Bild der Erkrankung unverständlich machen. Sapiienti sat!

Literatur.

1. Monatschr. f. Ohrenheilk. etc. 1902, No. 11.
2. Ibidem No. 11, S. 472.
3. Deutsche med. Wochenschr. 1902, No. 17.
4. Medic. Obsr. (Russ.) 1902, No. 16.
5. Zeitschr. f. Hygiene 1901, Bd. III, S. 287
6. Berliner klin. Wochenschr. 1900, No. 27—28.
7. Virchow's Jahrb. 1900, H. 2, S. 16.
8. Handbuch d. Kinderkrankh. von Filatow (Russ.) 1903, S. 389.
9. Deutsches Arch. f. klin. Med. 1897, S. 248.
10. Dietskaja Medic. (Russ.) 1899, S. 181.
11. Wiener klin. Wochenschr. 1901, No. 41.
12. Ziegler's Beitr. z. path. Anat. 1900, S. 179.
13. Centrabl. f. innere Med. 1900, S. 497.
14. Bericht des Congresses zur Bekämpfung der Tuberculose 1899.
15. Festschr. gewidmet Prof. Neumann.
16. Internat. Congress über Syphilis in Paris 1900. Ref. in der Russ. med. Zeitschr.
17. Ibidem.
18. Allg. Chirurg. von Jossen
19. Ref. Wratsch (Russ.) 1900, No. 24.
20. Ibidem, 1899, No. 34.
21. Deutsche med. Wochenschr. 1901, No. 34.
22. Zur Kenntniss der Angina exud. ulcer., Arch. f. Kinderheilk. 1902.
23. Ref. Wratsch (Russ.) 1902, S. 1068.

Ueber die Verwendbarkeit von Glasspiegelchen für die intratympanale Otoscopie.

Von

Victor Urbantschitsch in Wien.


Zur intratympanalen Otoscopie wurden bisher nach dem Vorschlage von Tröltsch (Arch. f. Ohrenheilk., Bd. 4, S. 114), Eysell (ibid. Bd. 6, S. 53) und Zaufal (Prager med. Wochenschr. 1878, No. 73) kleine Metallspiegel verwendet, wie solche auch neuerdings R. Botey (Rev. de Laryng. 1890) empfohlen hat.¹⁾ Wenn diese Metallspiegelchen nicht zur allgemeinen Verwendung gelangt sind, so dürfte der Grund

darin gelegen sein, daß die Metallfläche nicht so deutliche Spiegelbilder liefert wie die Glasfläche und besonders, dass nach kurzem Gebrauche eine zunehmende Trübung der Metallfläche die Klarheit des Bildes wesentlich beeinträchtigt, so dass selbst bei intensiver Beleuchtung eine richtige Deutung des Spiegelbildes unmöglich erscheint. Zur Behebung dieses Uebelstandes liess ich mir durch die Firma Reiner in Wien (IX, van Switengasse 10) kleine Spiegel aus Glas verfertigen in dem Durchmesser von 3, 3½, 4, 4½ und 5 mm, im Uebrigen ähnlich dem Botey'schen Spiegelchen gebaut (s. Abbildung). Der Stiel des Instrumentes ist biegsam, so dass Veränderungen der Spiegelstellung leicht ermöglicht sind. Ein Vergleich des von einer Metallfläche und einer Glasfläche gelieferten Spiegelbildes lässt am besten den grossen Vortheil der Glasspiegel erkennen. Bei einiger Uebung gelingt es auch, mit den kleinsten Nummern (3, 3½ mm) der Glasspiegel sonst nicht sichtbare Veränderungen, besonders im Atticus und des Einganges in das Antrum mastoideum nachzuweisen, wie cariöse Stellen, Granulationen, Eiterherde und adhäsive Vorgänge. Dabei erscheinen die einzelnen Stellen in einer Schärfe, wie sie dem Metallspiegelbilde auch nicht annähernd zukommt. Die grosse Schärfe des Glasspiegelbildes erhellt am klarsten aus dem Umstande, dass sich in

dem Spiegelbilde auch weit entfernte Gegenstände, wie z. B. das Muster an der Zimmerdecke deutlich zu erkennen geben.

Gleich den rhinoscopischen und pharyngoscopischen Spiegeln bediene ich mich zur Desinfection der Ohrenspiegelchen einer 5—10 proc. Carbollösung, worin die Spiegel durch mehrere Minuten eingetaucht liegen und dann mit reinem Wasser abgespült werden; oder der Spiegel kommt in eine 3 proc. Borspiritus-Lösung, worauf der am Spiegel haftende Spiritus angezündet wird und zur vollständigen Verbrennung

¹⁾ In dem Lehrbuch der Ohrenheilk. v. Politzer (4. Auflage, 1901) ist Seite 338 das Trommelhöhlen-Spiegelchen Botey's abgebildet.



gelangt, wobei mit der Desinfection gleichzeitig auch eine Erwärmung des Spiegels stattfindet. Uebrigens halten die Ohrenspiegelchen auch ein kurzes Kochen in Wasser ohne Schädigung ihrer Spiegelfläche aus. Um das Beschlagen der Spiegelfläche in der Körperhöhle zu vermeiden, empfiehlt es sich, anstatt der sonst üblichen Erwärmung des Spiegels, diesen vor seinem Gebrauche mit etwas Lasin²⁾ einzureiben.

Primäre mastoidale Otitis und Caries.

Von

Dr. **Heinrich Halász**,
Spitalsordinarius in Miskolcz.

Frau P. J., 55jährige Feldarbeiterin aus Sajószöged wurde von ihren Angehörigen am 17. Juli 1903 mit der Klage in meine Spitalspraxis gebracht, dass sie vor etwa drei Monaten plötzlich in ihrem rechten Ohre ein Reissen verspürte, als wenn man ihr hineingeschossen hätte — die Schmerzen steigerten sich langsam während der nächsten Tage — und dass die Gegend hinter ihrem Ohre anzuschwellen beginnt; seit dieser Zeit vermag sie wegen der grossen Schmerzen nicht zu ruhen. Sie fühlt fortwährend Schwindel und hört seit letzter Zeit auf ihrem rechten Ohre nicht gut. Vor einer Woche öffnete ein Arzt die Geschwulst hinter ihrem Ohre, worauf sich aus derselben wenig Eiter entleerte, doch weder die Geschwulst noch die Schmerzen hörten auf. Zu gehen ist sie wegen Schwindelgefühl nicht im Stande. Ihr Ohr rann nie, es schmerzte auch nicht. Die Kranke erinnert sich nicht, eine andere Krankheit überstanden zu haben.

Status praesens: Stark abgemagerte, im Verhältnisse zu ihren Jahren überaus alt aussehende Kranke, mit gesunden inneren Organen. Hinter der rechten Ohrmuschel ist eine kinderfaustgrosse, die Ohrmuschel nach vorne und abwärts drängende, durch eine Fistel wenig Eiter entleerende, fluctuirende, auch in die Nackengegend sich ziehende Geschwulst sichtbar, über welcher die Haut roth gefärbt und bei Berührung überaus empfindlich ist. Der rechte Gehörgang hat die gewöhnliche Weite, an seinen Wänden ist nirgends eine krankhafte Veränderung sichtbar, das Trommelfell weist mit Ausnahme des fehlenden Lichtreflexes normale Verhältnisse auf, indem an demselben weder eine Narbe, Perforation oder Injection, Verdickung oder Atrophie constatirbar sind, noch eine pathologische Einziehung oder Hervorwölbung. Weber ist positiv, Rinné positiv, Taschenuhr wird nicht percipirt, flüsternde Sprache wird 1 m weit, Conversationston $3\frac{1}{2}$ m weit vernommen. Das linke Ohr ist gesund, das Gehör den normalen Anforderungen entsprechend. Temperatur zur Zeit der Aufnahme $37,5^{\circ}$, Puls 96, genug kräftig, Respiration 24 in der Minute. Die Zunge ist belegt, Appetit benommen. Abendtemperatur $38,5^{\circ}$.

²⁾ S. Ernst Urbantschitsch, Wiener klin. Wochenschr. 1901, No. 6.

Operation am 19. Juli in Chloroformnarcose. Hinter dem Ohr wird entlang der Fistel und über der grössten Convexität der Geschwulst ein Einschnitt nach Wilde bis zum Knochen gemacht, worauf sich aus den stark infiltrirten Weichtheilen wenig dicker Eiter entleerte; nach Ablösen des Periosts zeigt der Knochen keine Verfärbung, jedoch 5—6 mm von der rückwärtigen knöchernen Wand des Gehörganges ist eine hirsekorn-grosse Fistelöffnung sichtbar, aus welcher sich pulsirend etwas Eiter entleert, in welche die Sonde nach vorne und innen, parallel mit der hinteren Wand des knöchernen Gehörganges, 2½ cm weit gegen die Paukenhöhle zu eindringt und an einer rauhen Knochenoberfläche stecken bleibt. Nach Aufmeisselung der sehr harten Corticalis fand ich in den wenigen vorhandenen und aufgequollenen Warzenfortsatzzellen sowie in dem Antrum einen halben Caffeeelöffel voll dicken Eiter. Die rauhen Oberflächen kratzte ich mit dem scharfen Knochenlöffel glatt ab, und da die Sonde in der Richtung der Paukenhöhle an einer kleinen Stelle noch Rauigkeit anzeigte, so glitt ich mit dem ovalen scharfen Löffel über der rauhen Oberfläche vorsichtig hinweg, worauf mir plötzlich in dickem Strahle Blut in's Gesicht spritzte, doch hörte die Blutung nach Jodoformgazetamponade bald auf. Die Wunde mit Nähten zur Hälfte vereinigend, legte ich in ihre untere Hälfte ein Gazedrain ein. Verband. Abends am Operationstage kein Fieber.

Den nächsten Tag erwachte die Kranke nach einer gut verbrachten Nacht mit einem ausgezeichneten Allgemeinbefinden; bei dem Aufsitzen stellt sich kein Schwindel ein, die Schmerzen haben aufgehört; Temperatur 37,5°. Der Verband ist stark von Blut durchtränkt. Die Wunde ist rein, keine Eiterung oder Blutung. Verbandwechsel. Abendtemperatur 38,5°.

Am dritten Tage: Die Kranke schlief die Nacht hindurch gut. Die Wangen sind geröthet. Schmerzen, Schwindelanfälle traten seit der Operation nicht auf. Temperatur 37,8°. Appetit gut. Patientin wünscht nach Hause zu kehren. Der Verband ist etwas durchnässt. Die Wunde rein, Eiterung nicht bemerkbar. Abendtemperatur 38,2. An den folgenden drei Tagen waren neben genügend gutem Allgemeinbefinden den an den vorhergehenden Tagen ähnliche mässige Fieberbewegungen vorhanden. Die Kranke wünscht beständig, in den Kreis ihrer Familie zurückzukehren und trotz unseres Abrathens nehmen die Angehörigen die Kranke aus dem Spitale, so dass wir ihr weiteres Schicksal nicht mehr verfolgen konnten.

Obzwar wir die Kranke nach angeblich dreimonatlichem Bestande ihres Leidens zuerst sahen, zu welcher Zeit es sehr schwer, oft sogar vollkommen unmöglich ist, zu unterscheiden, ob hier ein in Folge primärer Periostitis mastoidea entstandener mastoidaler Abscess oder eine Mastoiditis begleitende Periostitis vorhanden war, müssen wir doch im vorliegenden Falle in Würdigung der anamnestischen Angaben annehmen, dass vorher die primäre Mastoiditis zugegen war und dass sich die Periostitis erst zu dieser gesellte.

Die Kranke erzählte, dass sie im Zimmer in ruhigem Gespräche sitzend, plötzlich in der Tiefe ihres Ohres einen Schmerz verspürte, wie wenn ihr jemand hineingeschossen hätte. Lues wird geleugnet. In der warmen Jahreszeit, als die Kranke in dem Zimmer ruhig con-

versirte und arbeitete, daher keiner Erkältung ausgesetzt war und kein Trauma einwirkte, traten die Schmerzen auf, es ist somit der Gedanke einer auf hämatogenem Wege erfolgten Infection naheliegend, doch ist es nicht unmöglich, dass diese Infection durch die Tuba auf dem Wege des Nasenrachenraumes in die Paukenhöhle gelangte, in Folge dessen die dorthin gelangten Microben ihre Lebensfähigkeit verloren und blos in den zelligen Höhlen des Warzenfortsatzes zu ihrer Entwicklung günstige Verhältnisse vorfanden, wo sich ihre Vitalität wieder herstellte und sie ihren schädlichen Einfluss ausüben konnten.

Dass das Leiden nicht auf secundärem Wege auftrat, beweist einerseits jener aus der Anamnese gewonnene Umstand, nach welchem die Kranke nie an Ohrenscherzen, noch an Ausfluss litt; demnach war Furunculose — durch deren Weiterschreiten auf die hintere Wand des Gehörganges und von da auf das Periost des Warzenfortsatzes des Oeferen auf secundärem Wege Periostitis entsteht — auszuschliessen, ebenso wie acute Mittelohrentzündung oder Catarrh, aus denen sich secundär ebenfalls Mastoiditis entwickeln konnte; andererseits konnte bei der Untersuchung weder im Gehörgang noch auf dem Trommelfell irgend ein Umstand entdeckt werden, welcher eine Stütze oder Richtschnur bezügl. der Aetiologie der bestehenden mastoidalen Erkrankung geboten hätte.

Es ist nicht zu leugnen, dass jene Aussage der Kranken, dass sie in letzterer (?) Zeit auf dem kranken Ohr schwerer hörte und dass dort das Weber'sche Symptom positiv ausfiel, auch den Gedanken erregen könnte, dass vielleicht eine vorhergegangene seröse Paukenhöhlenentzündung die Mastoiditis einleitete, doch ist die Möglichkeit dessen auch nicht ausgeschlossen, dass die Kranke — die den Gesprächston auf der erkrankten Seite gut hörte, erst bei der Untersuchung darauf aufmerksam wurde, dass sie die Töne der Uhr und die Flüstersprache nur mangelhaft percipire, folglich, dass ihre Hörfähigkeit auf der kranken Seite vermindert ist — blos supponirte, dass sie in letzterer Zeit fühlte, dass sich ihr Gehör auf dieser Seite verringerte, währenddem in Wirklichkeit die Schwerhörigkeit schon vor Eintritt der Erkrankung, vielleicht durch ihren vorzeitigen senilen Zustand schon seit längerer Zeit bestanden hatte.

Wir müssen noch jener während der Operation bezw. bei deren Abschluss plötzlich entstandenen Blutung Erwähnung thun. Es ist zweifellos sicher, dass die Blutung aus dem Bulbus der Vena jugularis erfolgte, insofern, als der vehemente Bluterguss eintrat, als ich nach Auffinden noch einer rauhen Knochenoberfläche an der Bodenfläche der Trommelhöhle eine vorsichtige Abkratzung vornahm; wir wissen nämlich, dass der Bulbus der Vena jugularis unmittelbar unter dem dünnen Boden der Paukenhöhle gelegen ist. Oft ist bei der Spiegeluntersuchung die Pulsation dieses Bulbus sichtbar, im Falle sie bei atrophischem Trommelfelle durchscheint. In dem ersten Augenblicke hätten wir vielleicht auch an Sinusblutung denken können, denn in seltenen Fällen ist der Sinus transversus so sehr nach vorne und nach aussen gelagert, dass nach Durchmeisselung der corticalen Schichte des Warzenfortsatzes, nach Entfernung etwaiger Mastoidalzellen, der verlagerte Sinus schon vor uns liegt. In meinem Falle konnte jedoch von keiner

Sinusblutung die Rede sein, nachdem schon der anatomische Ort der Blutung es ausschliesst, dass dort aus einem anderen Gewebe als aus dem Bulbus der Jugularvene die Blutung hätte erfolgen können.

Es war ein bedauerlicher Umstand, dass die Kranke trotz unserer Ueberredung und trotz dessen, dass wir sowohl den Angehörigen, als der Kranken selbst entschieden erklärten, dass sie ihr Leben auf das Spiel setzt wenn sie sich jetzt entfernt, das Spital dennoch verliess, weil auf diese Weise der Grund des am Tage nach der Operation aufgetretenen und fünf Tage hindurch beobachteten Fiebers wegen Kürze der Zeit nicht festgestellt werden konnte. Es blieb hierdurch unentschieden, ob die nicht erfolgte Ausrottung eines versteckten Eiterherdes oder die durch Beschädigung des Bulbus der Vena jugularis event. entstandene Infection das Fieber verursachte.

Die primäre, selbstständige Mastoiditis ist eine seltene Erkrankungsform; am häufigsten tritt sie secundär auf, indem sie sich der acuten oder chronischen Entzündung der Trommelhöhle anschliesst, selten mit jener zur gleichen Zeit, öfter nachdem jene Entzündungsprocesse bereits eine Weile bestanden haben. In unserem Falle konnte die primäre Mastoiditis, welche zu Periostitis und auch zu Caries des Schläfenbeines führte, diagnosticirt werden, und als seltene Erkrankung fand ich sie für mittheilenswerth.

Beitrag zur Casuistik der Otolithiasis.

Von

Dr. M. S. Schirmunski, Petersburg.¹⁾

Ohrensteine werden sehr selten angetroffen. In der ganzen einschlägigen Literatur fand ich nur fünf Fälle, und zwar zwei Fälle von Voltolini²⁾, zwei Fälle von Bezold³⁾ und in der letzten Zeit einen Fall von Secchi⁴⁾. In dem zweiten Falle von Bezold war bei der betreffenden 63jährigen Patientin der gesammte knöcherne Theil des Gehörgangs mit harten, petrificirten Ablagerungen ausgefüllt, die mit dicken und übelriechenden Epidermismassen bedeckt waren und durch ihre Structur und Form an ein spongiöses Knochensequester erinnerten. Als Fremdkörper haben sie die Entstehung von Polypen an den Wandungen des Gehörganges bewirkt. Nach Entfernung des Polypen haben sich die Wandungen des Canales und des Trommelfelles selbst als vollständig normal erwiesen. Nach Bezold wird die Thatsache, dass Ohrensteine sich in den im Gehörgang angesammelten Epidermismassen bilden können, noch durch die analoge Calcinirung bestätigt, die innerhalb der Epidermismassen der Talgdrüsen der Haut, sowie der Meibomschen palbebralen Drüsen (Lithiasis palbebralis) vor sich geht.

¹⁾ Vortrag, gehalten in der Sitzung der Gesellschaft der Specialärzte für Ohren-, Hals- und Nasenkrankheiten am 14. Februar 1904.

²⁾ Monatsschr. f. Ohrenheilk. 1874, No. 8, S. 102.

³⁾ Arch. f. Ohrenheilk. 1891, Bd. 32, S. 147.

⁴⁾ Archivio ital. di otologia, Bd. 1, S. 49.

Vor einiger Zeit bot sich auch mir Gelegenheit, einen Fall von Ohrenstein zu beobachten.

Im December vorigen Jahres consultirte mich im Ambulatorium am Roschdestwenski'schen Barackenlazarethe das 12jährige Bauernmädchen E. F. Dasselbe klagte über Eiterfluss aus der linken Trommelfelhöhle, der seit der frühesten Kindheit der Patientin besteht. Die Besichtigung ergab, dass der Gehörgang mit Eiter und verhärteten Epidermismassen gefüllt ist, die selbst durch energischste Ausspritzung nicht entfernt werden konnten. Bei der Untersuchung mittelst Sonde fühlte man einen harten steinernen Körper, der im Gehörgang eingeklemmt war. Nach mehreren vergeblichen Versuchen, den Fremdkörper mittels Ohrenpincette zu entfernen, fasste ich ihn mit der Drahtschlinge, worauf es mir mittelst langsamer, ununterbrochener Bewegungen gelungen ist, den Fremdkörper aus dem Gehörgange in toto zu entfernen; der Entfernung des Fremdkörpers folgte eine ziemlich starke Blutung.

Der entfernte Fremdkörper war seiner Form und Consistenz nach voll und ganz einem Sequester ähnlich. Jedoch ergab die Sondenuntersuchung weder eine Continuitätstrennung der Wandungen des Gehörganges noch derjenigen der Trommelfelhöhle. Das Trommelfell war vollständig zerstört. Die Schleimhaut des Promontoriums war etwas verdickt. An der unteren Wand der Trommelfelhöhle befanden sich einige Granulationen. Letztere wurden entfernt, worauf die Nachbehandlung in Ausspülung mit Borsäurelösung und Bestreuung mit pulverisirter Borsäure bestand. Nach drei Wochen hörte der Ausfluss vollständig auf, und die Trommelfelhöhle begann zu vernarben.

Der entfernte Stein war ungefähr $1\frac{1}{2}$ cm lang, 1 cm breit und $\frac{1}{2}$ cm dick. Die im chemischen Laboratorium von Dr. Ukke und Magister Thal vorgenommene chemische Untersuchung ergab, dass der Stein hauptsächlich aus phosphorsaurem Kalk mit unbedeutender Quantität kohlen-sauren Kalks und Spuren von organischen Substanzen bestand.

Aus der k. Ohrenpoliklinik der Universität München
(Vorstand: Prof. Dr. R. Haug).

Ein neuer Atticspüler.

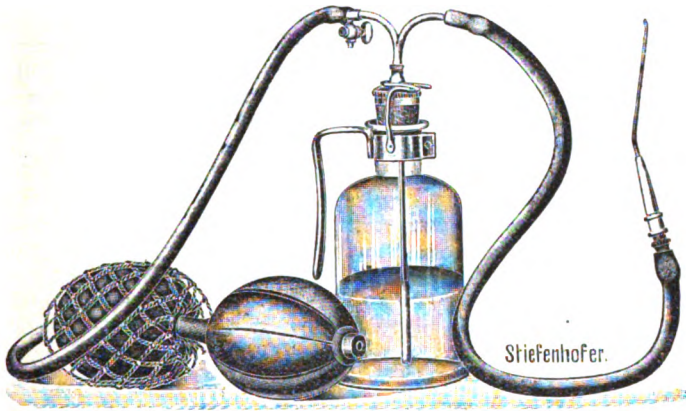
Von

Dr. J. Thanisch, Assistent der Poliklinik.¹⁾

Unter den chronischen Eiterungen des mittleren Ohres nehmen diejenigen, die ihren Sitz im oberen Paukenraum, dem Recessus epitympanicus (Attic) haben, wegen der schweren Zugänglichkeit dieses Raumes eine Sonderstellung in der Behandlung ein.

¹⁾ Demonstration, gehalten in der Sitzung der Münchener Laryngotologischen Gesellschaft am 16. Mai 1904.

Während sich die Eitermassen aus dem eigentlichen Cavum tympani bei genügend grossem Defect des Trommelfelles leicht mit der mit Watte armirten Sonde oder durch Spülen mit der einfachen Ohrenspritze entfernen lassen, ist dies bei den Recessuseiterungen meist nicht der Fall, zumal wenn die Secretion dieses Raumes, wie so häufig, nicht sehr stark und daher leicht zur Borkenbildung Anlass giebt.



Da nun aber die Entfernung der Eitermassen zur Erzielung einer Heilung unbedingt nothwendig ist, so ist eine methodische und längere Zeit fortgesetzte Spülung dieses Raumes oft nicht zu umgehen. Die bis jetzt gebräuchlichste Methode, mit Hilfe der Spritze und des Paukenröhrchens die Spülung des Kuppelraumes vorzunehmen, bietet jedoch manche Schwierigkeiten in ihrer Ausführung. Abgesehen davon, dass der Strahl der Spritze meist zu stark und daher nur allzuleicht bei nervösen und empfindlichen Personen und der oft nur geringen Dicke des Tegmen tympani in Folge des starken Druckes Schwindel selbst Ohnmachtsanfälle hervorruft, benöthigt man auch noch einer zweiten Person, die das Spritzen vornimmt, ein Umstand, den der Kliniker oder Specialist, dem der geschulte Assistent zur Verfügung steht, nicht so bitter empfindet als derjenige, der sich ohne Assistenz behelfen muss. Letzteren Uebelstand sollten Apparate wie die Clyso-pompe, englische Ohrendouche, beseitigen, deren Handhabung jedoch ebenfalls umständlich ist, und die nur allzu leicht versagen.

Verf. glaubt, mit dem von ihm angegebenen Apparat beiden Bedingungen gerecht zu werden. Seine Construction ist aus der Zeichnung leicht erkenntlich. Die Spülflüssigkeit befindet sich in einem gewöhnlichen Glasbehälter, an dessen Hals eine Aufhängevorrichtung für das Knopfloch oder Seitentasche des Arztes in Verbindung mit einem Sicherheitsverschluss für den Kork angebracht ist. Die Luft zuführende Röhre steht mit einem Doppelgebläse in Verbindung, während das Steigrohr durch einen Schlauch mit dem bekannten Paukenröhrchen verbunden ist. Durch den durch das Gebläse in der Flasche erzeugten

Druck wird die Spülflüssigkeit durch das Steigrohr, Verbindungsschlauch und Paukenröhrchen nach ihrem Bestimmungsort befördert, und zwar in Form eines fast constanten, weichen, zur Spülung des Kuppelraumes völlig ausreichenden Strahles. Um diesen nach Belieben unterbrechen zu können, ist an dem Luft zuführenden Rohre ein Hahn angebracht, der bei seiner Oeffnung den Luftaustritt sowohl aus dem Gebläse, um dies zu entspannen, als auch aus der Flasche ermöglicht. Lässt der Druck in der Flasche nach, so benöthigt man meist nur weniger Comprimirungen des Gebläses mit der linken Hand, während die rechte das eingeführte Paukenröhrchen in der richtigen Lage fixirt. Ein zweiter Hahn, der jedoch aus der Zeichnung nicht ersichtlich ist, befindet sich zwischen Verbindungsschlauch und Paukenröhrchen, um ein Nachträufeln von Spülflüssigkeit aus dem Glasbehälter, wie das durch Ansaugen des herablängenden Verbindungsschlauches zu Stande käme, zu vermeiden.

Der Vorzug dieses Apparates besteht demnach in einem gleichmässig weichen Strahl und in dem Vermögen, die Spülung des Kuppelraumes leicht ohne Assistenz vornehmen zu können. Derselbe ist durch die Firma Stiefenhofer, München, Carlsplatz 6, zu beziehen.

Berliner otologische Gesellschaft.

Sitzung vom 10. November 1903.

Vorsitzender: Herr Jacobson.

Schriftführer: Herr Schwabach.

Herr Schwabach berichtet über zwei von ihm beobachtete Fälle von Nebenwirkungen von Arzneimitteln auf das Gehörorgan. Eine 28jährige Dame klagte über starke subjective Geräusche und hochgradige Schwerhörigkeit. Flüstersprache wurde nur auf 1—1,5 m gehört. Die Trommelfelle waren mässig getrübt und boten sonst das bekannte Bild eines acuten exsudativen Mittelohrcatarrhs dar. Auf die Anwendung der Luftdouche nach Politzer stieg sofort die Hörweite für Flüstersprache auf 6—7 m, die subjectiven Geräusche wurden weniger stark gehört. Nach einigen Tagen war der alte Zustand wieder eingetreten, um sich nach derselben Behandlung wieder zu bessern. In dieser Weise wiederholte sich das Bild etwa vier Mal. Auch nach Behandlung der Nase trat keine endgiltige Heilung ein. Die Patientin blieb schliesslich fort. Später erhielt Votr. von dem Ehemanne die Nachricht, dass die Frau längere Zeit wegen eines chronischen Eczems innerlich Solutio arsenicalis Fowleri genommen hätte und dass sofort mit dem Aussetzen dieses Mittels die Beschwerden geschwunden und dauernd weggeblieben seien. Der zweite Fall betrifft ein 28jähriges Mädchen, welches wegen einer fibrinösen Pneumonie in das Krankenhaus am Urban eingeliefert wurde und welches angeblich plötzlich vor zwei Tagen stark schwerhörig geworden war. Flüstersprache wurde garnicht gehört, laute Sprache beiderseits am Ohre. Rinne war positiv,

C₄ wurde nicht gehört. Die Trommelfelle waren wenig getrübt, am hinteren oberen Quadranten war eine kleine Einsenkung. Es handelte sich also sicher um eine Erkrankung des schallempfindenden Apparates. Von Medicamenten hatte das Mädchen vor zwei Tagen nur Salipyrin und zwar drei Mal täglich 0,75 g, im Ganzen 4,0 g genommen. Als nach weiteren acht Tagen keine Besserung eingetreten war, gab Votr. vom Extr. secal. cornut. fluid. drei Mal täglich 10 Tropfen innerlich mit dem Erfolge, dass bald die subjectiven Geräusche abnahmen und Flüstersprache am Ohre gehört wurde. Nach vier Wochen nach den ersten Erscheinungen war die Patientin frei von subjectiven Geräuschen, die Hörfähigkeit für Flüstersprache war beiderseits auf 3-4 m gestiegen. Rinne war positiv, Schwabach um acht Secunden verkürzt. Votr. glaubt die Ursache der Hörstörung sicher in dem Nehmen des Salipyrins suchen zu können. Das Salipyrin enthält zu 42,3 Theilen Salicylsäure, zu 57,7 Theilen Antipyrin. Ueber die Nebenwirkungen des Salipyrins auf das Gehörorgan ist noch nichts bekannt. Nach dem Gebrauch von Antipyrin ist schon öfter Sausen und Abnahme der Hörfähigkeit beobachtet worden, ebenso ist der Einfluss der Salicylsäure auf das Gehörorgan bekannt. Das Extractum secalis cornuti gab Votr. nach dem Vorgehen Schillings, welcher vor einigen Jahren empfahl, mit Salicylsäure oder Chinin gleichzeitig Secale zu geben, um der Blutfüllung in Labyrinth und Paukenhöhle entgegenzuwirken. Schilling hatte bei einem Collegen, welcher vier Wochen lang täglich 1 g Chinin nahm und an starken subjectiven Hörstörungen litt, das Extractum secalis cornuti mit gutem Erfolge angewandt. Auf Grund der Untersuchungen Wittmaack's jedoch ist Votr. von seiner Meinung zurückgekommen und möchte das Secale cornutum als Gegenmittel vorläufig, ohne weitere Bestätigungen abzuwarten, nicht empfehlen. Wittmaack hatte auf Veranlassung K ü m m e l's Untersuchungen über die Einwirkung des Chinins auf das Gehörorgan angestellt. Er kam zu dem Schlusse, dass die Veränderungen, welche er am Nervensystem fand, nicht auf Hyperämie beruhten, sondern Suffocationserscheinungen waren.

Discussion.

Herr Haike hat schon vor Jahren ähnliche Versuche wie Wittmaack angestellt. Während Wittmaack jedoch die Veränderungen nach Gebrauch des Chinins untersuchte, gebrauchte H. die Salicylsäure zu seinen Versuchen. Es zeigte sich, dass die Thiere, welche vergiftet wurden, Blutungen in Labyrinth, Paukenhöhle und Kleinhirn zeigten und dass diejenigen, welche vorher getödet wurden, zum Theile Blutungen zeigten, zum Theile nicht. Ob die Veränderungen am Ganglion spirale und vestibulare nun Suffocationserscheinungen sind oder nicht, ist noch fraglich.

Herr Bruck hatte nach einer an sich selbst durchgemachten Salipyrinvergiftung keine Erscheinungen seitens des Gehörorganes. Ihm ist ein Fall von Einwirkung des Chloroforms auf das Ohr bekannt. Eine Frau, welche drei Mal gynäkologisch operirt wurde, bekam jedes Mal nach dem Erwachen aus der Narcoese heftiges Ohrensausen und Herabsetzung des Gehöres. Diese Erscheinungen traten nach der zweiten und dritten Operation jedes Mal stärker hervor.

Herr Reichardt erinnert daran, dass bei fibrinöser Pneumonie im,

Beginne häufig subjective Gehörstörungen auftreten, welche nachher spontan verschwinden.

Herr Blau bemerkt, dass die Wittmaack'sche Arbeit nur eine Bestätigung der früheren Untersuchungen Grunert's sei. Er selbst sah einen Patienten, welcher jedes Mal nach dem innerlichen Gebrauch von Jodkali eine heftige Otitis externa mit bräunlich-schmierigem Belage bekam. Es trat diese Erscheinung mit solcher Sicherheit ein, dass Votr. aus dem Ohrbefunde dem Patienten, welcher gegen ärztlichen Rath häufig Jodkali nahm, die Uebertretung des Verbotes nachweisen konnte.

Herr Katz fragt, ob Fälle von Gehörstörungen und Erkrankungen nach Jodoformgebrauch bekannt seien. Er habe einmal eine Nachuntersuchung in einem Falle machen müssen, wo 14 Tage nach Anlegung eines Jodoformverbandes ein exsudativer Mittelohrcatarrh mit hochgradiger Schwerhörigkeit angeblich durch Jodoformintoxication entstanden sei. Er habe dies damals als unwahrscheinlich bezeichnet.

Herr Haike bemerkt zu den Bemerkungen des Herrn Blau, dass Grunert bei seinen Untersuchungen, welche sich nur auf Suffocationserscheinungen ohne vorherige Gaben von Salicylsäure erstreckten, keine Blutung habe feststellen können.

Herr Schwabach erwidert Herrn Reichardt, dass die Erscheinungen in seinem Falle nicht durch eine blosse Hyperämie im Gehörorgane hervorgerufen sein könnten, sondern durch Veränderungen im Labyrinth. Die Erscheinungen seien vom Tage der Darreichung des Salipyrins aufgetreten und hätten nach Ablauf der Pneumonie keine Spur von Besserung gezeigt. Ueber Einwirkungen des Jodoforms auf das Gehörorgan habe er keine Erfahrungen.

Herr Heine: Zur Behandlung der acuten Mittelohr-Entzündungen. (Referat, II. Theil.)

Votr. bringt in Folgendem den Standpunkt der Lucae'schen Klinik bei der Behandlung der acuten Mittelohrentzündungen zum Ausdruck. Um Missverständnisse zu vermeiden, betont Votr. ausdrücklich die klinischen Unterschiede der acuten Mittelohrentzündung und des acuten exsudativen Mittelohrcatarrhs, welch' letzteren er nicht in die Besprechung einbeziehen will. Im Beginne der Entzündung werden neben Ruhe, Regelung des Stuhlganges und Zimmeraufenthalt bei leichteren Fällen, Betruhe in schwereren, warme bis heisse Umschläge mit essigsaurer Thonerde (2 Esslöffel auf $\frac{1}{2}$ Liter Wasser) über das ganze Ohr so gemacht, dass auf zweistündiges Liegen des Umschlages immer eine zweistündige Pause folgt. Nachts werden die heissen Umschläge nur bei heftigen Schmerzen gemacht, gewöhnlich werden sie durch einen Priessnitzumschlag ersetzt. In der Privatpraxis thun trockene erwärmte Beutel mit Leinsamenmehl gute Dienste, sie haben den Vorzug kein Ekzem zu verursachen. Ob durch die Kälte der Eisumschläge, welche hauptsächlich von Schwartz und Bezold empfohlen werden, die Entzündung abgekürzt wird, ist nicht bewiesen. Nach den Untersuchungen von Brieger nimmt die Temperatur in der Paukenhöhle bei Auflegen des Eisbeutels nur um $0,2-1,0^{\circ}$ ab, steigt aber dann sofort wieder. Durch die Wärme werden die Gefässe weiter und die Blutcirculation steigert sich, es kommt so die bactericide Kraft

des Blutes mehr zur Geltung. Blutentziehungen werden nicht mehr gemacht, das Ansetzen von Blutegehn scheint dem Votr. nicht mehr in unsere aseptische Zeit zu passen. Ausserdem geräth die Umgehung der Bissstellen leicht in entzündliche Reaction, welche die Beurtheilung des Falles erschwert. Jodanstrich, Anwendung von Ungt. hydrarg. ein. und anderer Salben lassen den Process unbeeinflusst. Einträufelungen von 10proc. Carbolglycerin, wie sie Hartmann empfahl, werden ebenfalls nicht mehr angewendet; einmal sah Votr. nach dem Einträufeln von Carbolglycerin einen leicht bräunlichen Aetzschorf am Trommelfell. Die Infectionsgefahr beim Ausspritzen mit abgekochtem Wasser ist bei geringem Druck wohl übertrieben. Bei wenig schleimigem Secret genügt die Anwendung von Tupfern, bei Epidermisfetzen und zumal bei kleinen Kindern ist die Ausspülung nicht zu umgehen. Im ganz acuten Stadium werden regelmässige Ausspülungen nicht gemacht, weil jede Reizung ferngehalten werden soll. Der Gehörgang wird vorsichtig ausgetupft und ein schmaler Gazestreifen, welcher gewechselt wird sobald er vollgesogen ist, eingeführt. Einen Verband darüber anzulegen ist schon wegen der heissen Umschläge unmöglich. Eine Drainage durch den Gazestreifen kann man wohl nicht annehmen. Es wäre dies möglich bei serösem Secret, nicht aber bei schleimig-eitrigem. Man sieht es auch bei Hirnabscessen, wie nach Entfernung des Gazestreifens immer noch mehr oder weniger grosse Mengen von Eiter entfernt werden müssen. Wenn die ganz acuten Erscheinungen vorüber sind, wird der Gehörgang täglich zwei- bis drei Mal mit Borsäurelösung ausgespritzt. Eine Entzündung ist so lange acut, wie das Trommelfell geröthet und geschwollen und die Perforation klein ist. Die Luftdouche tritt erst nach Aufhören aller acuten Erscheinungen in Thätigkeit, wenn die Eiterung sistirt hat und die Perforation geschlossen ist.

Ein früheres Durchblasen kann Eiter durch den Aditus in das Antrum schleudern und noch intacte Zellen inficiren. Ausserdem füllt sich die Pauke, auch wenn sie vom Eiter befreit werden sollte, doch in kurzer Zeit wieder. Eventuelle adenoide Vegetationen werden, so lange acute Entzündungserscheinungen bestehen, nicht entfernt.

Sitzung vom 8. December 1903.

Vorsitzender: Herr Lucae.

Schriftführer: Herr Schwabach.

Vor der Tagesordnung stellt Herr Lehr einen 9jährigen Knaben vor, welchen er vor drei Jahren wegen einer acuten Mastoiditis operirte. Es musste damals ein Theil der necrotischen hinteren Gehörgangswand mit weggenommen werden. Die Heilung erfolgte nicht durch Granulationsbildung, sondern durch Epidermisirung. In diesem Sommer kam der Knabe wieder zur Behandlung. Es war ein Theil der Epidermis zu Grunde gegangen und einige Warzenfortsatzzellen lagen frei. Seit einigen Tagen bemerkt Votr. an der hinteren Wand der Höhle eine bläuliche Stelle, welche ihm nach Sitz und sonstiger Beschaffenheit der freiliegende Sinus transversus zu sein scheint. Bei der damaligen Operation war der Sinus zum Theil freigelegt worden.

Discussion.

Herr Heine hält das fragliche Gebilde nicht für den Sinus transversus, weil dasselbe in seinem unteren Theile sich nicht nach rückwärts, sondern nach vorwärts wende. Es sei entweder ein Varix oder eine mit blutigem Schleim gefüllte Cyste.

Herr Bruck äussert ebenfalls Bedenken gegen die Ansicht des Herrn Lehr. Er erinnert an einen von ihm in dieser Gesellschaft vorgestellten Fall, bei welchem in der oberen Wand der Operationshöhle bei Hustenstössen sich eine bläuliche Blase vorwölbte, welche zuweilen platzte und sich nach Entleerung blutig-schleimiger Flüssigkeit schloss.

Herr Grossmann bemerkt, dass bei Druck auf die Vena jugularis keine Vorwölbung der Geschwulst eintrete, auch pulsire dieselbe bei Drehung des Kopfes nicht.

Herr Herzfeld sah einen ähnlichen Fall in seiner Praxis; auf die Punction entleerte sich schleimige Flüssigkeit, die Sonde kam auf rauhen Knochen.

Herr Lehr bemerkt noch, dass einmal, nachdem die Höhle nicht tamponirt worden war, der Tumor das ganze Lumen derselben ausfüllte.

Herr Watsuji (Tokio) [als Gast]: Ueber die Verbreitung der elastischen Fasern im Gehörorgan.

Zur Untersuchung kamen die Gehörorgane von Erwachsenen, Kindern, Hunden, Katzen, Kaninchen, Meerschweinchen, Hühnern und Tauben. Elastische Fasern finden sich zunächst in der Membrana propria des Trommelfelles, sie verlaufen parallel den Bündeln der Trommelfellfasern und sind ganz gerade. Im Centrum und an der Peripherie sind sie zahlreicher und dicker. Auch in den Circulärbündeln ist das Verhalten das gleiche. An senkrechten Schnitten sieht man an jedem Bündelquerschnitt soviel kleine Pünktchen, wie es elastische Fasern zählt. In der Membrana tympani secundaria sind die elastischen Fasern so zahlreich, dass die Membran zur Hälfte aus elastischen Fasern besteht. Sie verdichten sich nach der vestibularen Seite zu, während nach der tympanalen Seite die fibrösen Bündel stärker sind. Im Vestibulum und in den Bogengängen befindet sich unter dem Epithel ein grobmaschiges Netz von äusserst feinen elastischen Fasern, ebenso enthält der einfach gebaute Theil der Schleimhaut beider Scalae in der Schnecke in seiner bindegewebigen Unterlage überall elastische Fasern. In dem bindegewebigen Netz der Membrana Reissneri befinden sich äusserst feine elastische Fasern in einem netzartigen Geflecht. Im Ligamentum spirale und an der Lamina spiralis sieht man an der Knochenfläche viele elastische Fasern in verschiedenen Richtungen verlaufen. Am Tubenostium befinden sich zahlreiche elastische Fasern. Obige Verhältnisse sind bei allen untersuchten Gehörorganen annähernd die gleichen. Zur Anwendung kam stets die Weigert'sche Färbung.

Discussion.

Herr Katz fragt, ob in die Lamina spiralis membranacea elastische Fasern hineingingen. Bei seinen Präparaten, bei welchen er die Orceinfärbung angewandt habe, habe er dies nicht beobachten können.

Herr Katzenstein bemerkt, dass ihm die Orceinfärbung stets inconstante Resultate ergeben habe. Er begrüsse es mit Freude, dass

Vortr. sich der Weigert'schen Methode bedient habe, welche z. Z. die einzige sei, welche in Bezug auf elastische Fasern sichere Resultate gebe.

Herr Katz hat sich inzwischen an den aufgestellten microscopischen Präparaten überzeugt, dass die elastischen Fasern nicht in die Lamina spiralis membranacea hineingehen, sie gehen nur bis zum Ligamentum spirale heran.

Discussion über den Vortrag des Herrn Heine: Zur Behandlung der acuten Mittelohrentzündung (II. Theil).

Herr Bruck stimmt bezüglich der Anwendung der Luftdouche mit Jacobson überein, welcher schon seit dem Jahre 1882 beständig den frühen Gebrauch derselben bei acuten Mittelohrentzündungen wider-
rathet. Er selbst sah zwei Fälle von acuter Mastoiditis nach zu früh angewendeter Luftdouche. Blutegel lasse er niemals mehr setzen. Bei einem 3jährigen Kinde sah er einmal nach dem Ansetzen von Blutegeln eine so starke Nachblutung eintreten, dass die dadurch entstandene Anämie die Heilung stark verzögerte. Auch A. Baginsky habe in einem in der Berliner med. Gesellschaft im Jahre 1898 gehaltenen Vortrage über die Indicationen localer Blutentziehung sich gegen die Anwendung von Blutegeln bei kleinen Kindern ausgesprochen.

Herr Ehrenfried hält unter den thermischen Hilfsmitteln bei der Behandlung der acuten Mittelohrentzündung die Eisblase für das Wichtigste. Bei transsudativen und exsudativen Catarrhen und den leichteren Formen der acuten Mittelohrentzündung seien hydropathische Umschläge völlig ausreichend, bei stürmischem Verlauf dagegen und beim Eintritt von Complicationen sei die Eisblase ebenso nothwendig, wie bei gewissen Kehlkopfaffectationen die Eiscravatte. Zum Schlusse verbreitet sich Redner des Weiteren über seinen schon öfter in dieser Gesellschaft betonten Standpunkt, nicht zu früh und zu oft zu operiren, man solle es bei einer event. Mastoiditis ruhig zur Suppuration kommen lassen, und den Abfluss des Eiters per vias naturales abwarten.

Herr Sonntag hat bei acuten Mittelohrentzündungen bei Anwendung der Eisblase oder kalter Umschläge zufriedenstellende Resultate gesehen. Bei einem Materiale von beinahe 3000 Patienten im Jahre 1902 an der Brühl'schen Poliklinik sei nur in etwa 5 pCt. der Fälle der acuten Mittelohrentzündungen die Aufmeisselung des Warzenfortsatzes nothwendig geworden. Von diesen sei die grösste Zahl jedoch mit bereits bestehenden Abscessen in Behandlung getreten. Es sei geradezu eine Seltenheit, wenn bei einem Patienten, welcher vom Anfang der Erkrankung an in Behandlung sei, die Aufmeisselung gemacht werden müsse. Beim Beginne der Entzündung werde 5—10 proc. Carboglycerin gegeben, eine Anätzung des Trommelfelles, wie sie Herr Heine gesehen habe, sei noch nicht dabei bemerkt worden. Ausspülungen wurden bei der mangelnden Asepsis im Hause der Patienten nicht verordnet, an Stelle derselben werde 6 proc. Wasserstoffsperoxyd direct aus der Flasche in das Ohr gegossen. Die Luftdouche nach Politzer werde erst nach Ablauf der ganz acuten Erscheinungen angewendet, eine noch bestehende Eiterung sei kein Hinderniss. Abgesehen von der Secretentfernung solle die Bildung von Adhäsionen frühzeitig verhindert werden.

Herr Herzfeld hat das Ausspülen im Hause der Patienten nicht aufgegeben. Die Patienten seien sehr dankbar, wenn ihnen Gelegenheit

gegeben werde, das Secret ausgiebig zu entfernen. Natürlich müssten sie zur Erzielung der nöthigen Sauberkeit besonders instruiert sein. Blutegel lasse er auch nicht mehr setzen. Er verordne kalte Umschläge, glaube aber im Uebrigen, dass beide Wege zum Ziele führten. Das Verfahren nach Politzer gebrauche auch er erst, wenn keine acuten Erscheinungen mehr vorhanden wären.

Der eine Fall des Herrn Heine, bei welchem nach schon beginnender Heilung nach der Luftdouche eine Mastoiditis aufgetreten sei, sei nicht beweisend. Er habe vor einem Jahre einen Patienten mit einer acuten immer wiederkehrenden Mittelohrentzündung wiederholt paracentesirt. Die Anwendung der Luftdouche wollte der mitbehandelnde Colleague nicht zulassen. Eines Abends plötzlich sei die Temperatur auf 38,3 gestiegen. Wenn er an jenem Tage zufällig die Luftdouche gemacht hätte, wäre dieselbe sicher angeschuldigt worden, die Verschlimmerung herbeigeführt zu haben. Am nächsten Tage habe er nach der Paracentese eine Luftdouche gemacht, die Heilung sei darauf prompt erfolgt. Wenn die Meinung Herrn Heine's richtig wäre, es hätte keinen Zweck, den Eiter zu entfernen, da die Paukenhöhle doch bald wieder angefüllt sei, dann hätte es auch keinen Zweck, überhaupt Ausspülungen von eiternden Höhlen vorzunehmen. Es sei doch schon von Werth, wenn die Schleimhaut für einige Zeit vom Drucke des Eiters befreit würde. Die Angst, dass bei der Luftdouche Eiter in das Antrum gelangen könne, sei unbegründet, da die Schleimhaut des Antrums bei Mittelohrentzündungen immer mitbetheiligt sei, ebenso wie beim Schnupfen die Nebenhöhlen der Nase. Vielleicht mache die Universitätspoliklinik einen Versuch mit der Luftdouche. Allerdings könne von Aerzten, welche mit der Ohrenheilkunde nicht vertraut sind, durch zu frühes oder kritikloses Anwenden der Luftdouche geschadet werden. Die Entfernung der adenoiden Vegetationen nehme er auch erst dann vor, wenn die acuten Erscheinungen vorüber seien. Wenn die Eiterung keine Tendenz zur Heilung zeige, nehme er die Rachentonsille weg, gleichgiltig, ob sie gross oder klein sei. An irgend einen physiologischen Zweck der Rachentonsille glaube er nicht, da die überaus häufige Entfernung derselben bis jetzt ungestraft geblieben sei.

Herr Katzenstein hält die Rachenmandel doch nicht für physiologisch werthlos, zum mindesten diene sie dazu, die Rachenschleimhaut feucht und schlüpfrig zu erhalten. Er glaubt, dass in vielen Fällen durch Herausnahme derselben sich ein atrophischer Process entwickle, welcher sich durch die Tube bis in das Ohr erstrecken könne. Er nehme bei acuter Mittelohrentzündung nach Ablauf der acuten Erscheinungen von grossen adenoiden Vegetationen nur einen Theil weg. Auch nach seiner Ueberzeugung könne man ruhig die Luftdouche anwenden, da die Schleimhaut des Antrum zugleich mit der der Paukenhöhle erkrankt sei. Die Umschläge lasse er kalt gebrauchen. Er habe früher mit heissen und kalten Umschlägen abgewechselt und beobachtet, dass bei ersteren das Trommelfell äusserst rasch einschmelze. Er lasse hinter und vor die Ohrmuschel kalte Umschläge machen und ausserdem kalte Wicken in den Gehörgang einführen.

Herr Schwabach hält, nachdem er alle Behandlungsphasen mit

durchgemacht, das Einfachste für das Beste. v. Tröltzsch habe kalte Umschläge gemacht, habe Blutegel setzen lassen, stets Luftdouche gemacht und ausspritzen lassen und sah auch gute Erfolge. Auf demselben Standpunkte stehe heute noch Bezold. Jetzt sei das Ausspritzen und die Luftdouche zum Theile verpönt. Er sei zu der Ueberzeugung gekommen, dass das einfachste Mittel, das Secret aus dem Ohre zu entfernen, in dem Einlegen eines Gazestreifens in den Gehörgang bestehe, wozu man auch Wärter und intelligente Angehörige anlernen könne. Er perhorrescire nicht die Ausspülung, bei profuser Eiterung mit dicken Schleimklumpen sei sie nicht zu umgehen. Natürlich dürfe sie nicht, wie oft in früheren Zeiten, so brutal ausgeführt werden, dass die Spritze den Gehörgang luftdicht verschliesse. Umschläge lasse er nur vom Zeitpunkte der Paracentese oder des spontanen Durchbruches machen und zwar zuerst Priessnitz und dann allmählich zu kalten übergehend. Die Luftdouche wende er wie Heine erst nach Aufhören der Eiterung und Verschluss der Perforation an, wenn die Hörfähigkeit nicht nach 14 Tagen zur Norm zurückgekehrt ist. Ob nach einer oder der anderen Art der Behandlung mehr oder weniger oft Mastoiditis auftrete, könne man in Form einer Statistik wegen der verschiedenen Form und der verschiedenen Zeit des Beginns der Behandlung nicht gut beurtheilen. Er selbst habe in etwa 8 pCt. der Fälle die Aufmeisselung machen müssen, dabei seien aber Fälle gewesen, die schon mit einem Abscess in Behandlung kamen.

Herr Peyser glaubt, dass alle Wege zum Ziele führen. Die adenoiden Vegetationen entferne auch er im Stadium der acuten Erscheinungen der Mittelohrentzündung nicht, doch lasse er in diesen Fällen 1 proc. Sodalösung in die Nase träufeln. Er bevorzuge von den Umschlägen die kalten. Bei Befürchtung des Eintrittes von Complicationen habe ihm die Auftragung von Unguentum hydrarg. cin., darüber noch ein Eisbeutel, gute Dienste geleistet.

Herr Katz hält die Befürchtung, dass Eiter bei zu früher Anwendung der Luftdouche in das Antrum geschleudert wird, nicht für grundlos. In vielen Fällen sei die Schleimhaut des Antrum bei acuten Mittelohreiterungen nur hyperämisch und könne daher wohl inficirt werden, auch sei es nicht gleichgiltig, ob Eiter bis in die entferntesten Warzenfortsatzzellen geschleudert werde.

Herr Lucae erhebt dagegen Widerspruch, dass Jacobson als Erster im Jahre 1882 vor früher Anwendung der Luftdouche gewarnt habe. Es wäre dies doch jedenfalls in klinischen Berichten geschehen, in denen Jacobson als sein damaliger Assistent doch nur seine (Lucae's) Meinung ausgedrückt hätte. Die Luftdouche wende er nicht an, so lange noch acute Erscheinungen beständen. Beim Ausspritzen solle man wegen eventueller Verletzungen sehr vorsichtig sein, er empfehle keine Stempelspritzen, sondern Gummiballons.

Herr Heine stellt fest, dass allgemein giltige Regeln für die Behandlung der acuten Mittelohrentzündungen nicht existiren. Jeder erreichte mit seiner Methode gute Resultate. Was die frühe Anwendung der Luftdouche betreffe, so müsse er auf seinem Standpunkte beharren. Die Schleimhaut des Antrum sei von Anfang an durchaus nicht immer ergriffen. Bei manchen Fällen, die er in früheren Jahren aufgemesselt

habe, habe er die Warzenfortsatzzellen ganz gesund gefunden. Eine secundäre Infection sei also wohl möglich. Er entferne die adenoiden Vegetationen auch wenn sie klein seien, wenn sie als Quelle der Infection angenommen werden könnten. Auch er halte eine statistische Festlegung der Zahl der Aufmeisselungen nach verschiedenen Behandlungsmethoden nicht für möglich. Eine Anätzung des Trommelfelles in Folge von Anwendung von Carbolglycerin habe er gesehen, allerdings könne dasselbe 20proc. gewesen sein.

Sitzung vom 12. Januar 1904.

Vorsitzender: Herr Jacobson.

Schriftführer: Herr Schwabach.

Demonstrationen vor der Tagesordnung:

Herr Ehrenfried stellt vier Patienten vor, welche er wegen chronischer Mittelohreiterung und Cholesteatom nach seiner Methode mittelst Ansaugung behandelt hat und welche mit einer Ausnahme geheilt sind. Der nicht geheilte Fall ist seit einem halben Jahre in Behandlung und zeigt eine Besserung der subjectiven Beschwerden. Der vierte Fall war der schwerste im Verlaufe, es bestanden wochenlang Schüttelfröste, Symptome am Augenhintergrunde und pyämische Metastasen an Nieren und Pleura.

Discussion.

Herr Katz hat den nicht geheilten Fall vor zwei Jahren in Behandlung gehabt und kann keine Aenderung im Befunde constatiren.

Herr Heine fragt den Votr., was für characteristische Symptome am Augenhintergrunde zu sehen gewesen wären. Ausserdem wären derartige geheilte Fälle keine Seltenheit.

Herr Schwabach bittet den Votr., doch die Fälle, welche er vor einem Jahre im floriden Stadium vorgestellt habe, wieder zu demonstrieren.

Herr Sachs hat in Vertretung des Votr. den letzten schweren Fall behandelt. Der Augenhintergrund ist damals untersucht worden, es bestanden Nephritis, Druckerscheinungen im Gehirn und wochenlange Temperatursteigerungen.

Herr Grossmann fragt, welcher Natur die pyämischen Prozesse an der Pleura gewesen wären.

Herr Ehrenfried erwidert, dass er die Patienten jetzt vorstelle, weil sie in Folge ihres Berufes nur jetzt abkömmlich seien. Den nicht geheilten Fall stelle er nur deshalb vor, damit die Gesellschaft später an ihm den Heilerfolg seines Verfahrens constatiren könne. Herrn Schwabach erwidere er, dass von den damals vorgestellten vier Patienten inzwischen drei gesund geworden wären. Der vierte sei ihm aus den Augen gekommen. Herrn Grossmann erwidere er, dass bei dem letzten Patienten durch wochenlange Urinuntersuchungen eine schwere metastatische Nephritis festgestellt worden sei und dass an der Pleura in der linken Axillarlinie leichtes pleuritisches Reiben constatirt worden sei.

Herr Grossmann bemerkt, dass nach seiner Ansicht ein leichtes pleuritisches Reiben keine Berechtigung gäbe, daraus eine pyämische Metastase zu diagnosticiren.

Herr Ehrenfried bestreitet gesagt zu haben, es handele sich um eine pyämische Erscheinung, er habe nur von einer leichten pleuritischen Reizung gesprochen.

Herr Sessous stellt einen Fall von angeborenem knöchernen Choanalverschluss vor. Die 17jährige Patientin wurde vor fünf Jahren von anderer Seite jedenfalls mit einem Troicart operirt, es besteht heute nur noch eine minimale Oeffnung.

Tagesordnung:

Herr Scheier (a. G.): Ueber eine seltene Verletzung der Paukenhöhle.

Votr. wurde im vergangenen Sommer zu einer 24jährigen Dame gerufen, welche sich eine Haarnadel mit grosser Gewalt in den Gehörgang gestossen hatte. Pat., welche vorübergehend bewusstlos gewesen war, klagte über starkes Ohrensausen. Flüstersprache und laute Sprache wurden gar nicht gehört. Am zweiten Tage sah Votr. einen etwa 1 cm vor dem Trommelfell liegenden Fremdkörper, der sich knochenhart anfühlte. Nach der Entfernung präsentirte sich derselbe als der vollkommen normal aussehende Ambos. Die Perforation befand sich hinten oben, die Ränder waren frisch blutig. Ausserdem bestand eine Geschmacksstörung auf der betr. Seite. Eine nachher eintretende Secretion blieb serös. Vorher soll niemals Ohrenlaufen bestanden haben. Nach zehn Tagen war das Gehör für Flüstersprache auf 10 cm, für laute Sprache auf 1 m gestiegen. Aus der Literatur ist dem Votr. nur ein Fall von Schwartze bekannt, in welchem ein isolirtes Herausreißen des Ambosses mittelst eines vorn abgebogenen Instrumentes erfolgte.

Herr Treitel: Neuere Theorien über Schalleitung und Schallempfindung (Ewald, Camera acustica, Boenninghaus, das Ohr des Zahnwales und die Schalleitung).

Votr. referirt ausführlich über vorstehende im Archiv für die gesammte Physiologie, Bd. 93, und in der Zeitschr. für Ohrenheilk., Bd. 45, erschienenen Arbeiten.

Discussion.

Herr Dennert (Autoreferat) hält die entwicklungsgeschichtliche Bearbeitung und Verwerthung des Hörorganes des Zahnwales für den Vorgang beim Hören, speciell in Bezug auf die Art des Eintritts der Schallwellen in das Labyrinth und die Art und Weise ihrer Bewegung in demselben für werthvoll. Entscheidend sei sie aber auch nicht in der Frage, weil ausser der entwicklungsgeschichtlichen Seite derselben auch noch andere Momente bei dem Höracte mitsprechen.

Was die Theorie von Ewald anbetrifft, so beruhe sie auf der bekannten physiologischen Thatsache, dass sich auf Bandmembranen unter dem Einflusse von Schallwellen stehende Wellen mit Knotenlinien und Wellenbäuchen, sogenannte Schallbilder bilden, wodurch dann weiter der Hörvorgang in den Acusticusfasern und dem Centralorgan vermittelt werden soll. Die Einwände, die er gegen die Theorie von Helmholtz zu Gunsten seiner Theorie macht, sind jedoch anfechtbar. Die Camera acustica sei eine werthvolle acustische Bereicherung, weil man Schallbilder direct beobachten und studiren kann. Ihre Bedeutung für das Hörorgan aber wird erst die Zukunft lehren müssen.

A. Sonntag (Berlin).

Vereinigung westdeutscher Hals- und Ohren-Aerzte.

XIII. Sitzung vom 24. April 1904 in Köln.

Anwesend 42 Mitglieder.

Hopmann (Cöln): I. Vorstellung eines Falles von Sprachstörung „(Aphthongia)“ bei einem 11jährigen Knaben.

Es handelt sich um eine Art von Intensionskrampf der Articulationsmuskulatur, der wohl als hysterisch aufzufassen ist; der Patient, welcher zu Hause fließend spricht, bringt, wenn er (in der Schule) etwas aufzusagen soll, keinen Ton heraus, der Mund bleibt geschlossen. Mit Sprachübungen wurde in letzter Zeit einige Besserung erzielt.

Discussion.

Maas (Aachen) bemerkt, dass ähnliche Fälle von Liebmann beschrieben seien. Die Sprechgangst sei nur durch psychische Behandlung zu beseitigen und die Demonstration derartiger Patienten mit Rücksicht auf eventuelle Rückfälle nicht ganz ungefährlich.

Hopmann: II. Demonstration eines Präparates eines grossen Aortenaneurysmas, dessen Träger in den letzten Lebensmonaten eine doppelseitige Recurrenslähmung zeigte und zwar in der seltenen Form des Vorspringens der Stimmfortsätze.

Der Patient, 48 Jahre alt, litt an starker Athemnoth und Aphonie; ein Suffocationszufall machte die Tracheotomie nothwendig; beim Einführen der Canüle konnte an einer verengten Stelle der Trachea deutlich das Wegdrücken eines weichen Tumors wahrgenommen werden. Vier Tage nach der Operation erlag Pat. einem Blutsturz in Folge von Perforation des Aneurysma in die Trachea.

Am Präparat ist die Atrophie der Mm. postici noch bemerkenswerth.

Neuenhorn (Crefeld): I. Rudimentär entwickelte missbildete Ohrmuschel mit congenitaler einseitiger Facialislähmung in Folge von Hypoplasie des Nerven.

Es sind hauptsächlich die Stirn- und Augenfasern betroffen, ebenso die Chorda tympani, woraus N. schliesst, dass es sich um eine Enge des Canalis Fallopiæ handelt, die den Nerv in seiner Entwicklung hinderte; die Gesichtsschädelmessungen ergeben auch rechts geringere Masse als links, ebenso ist der äussere Gehörgang rechts schwächer entwickelt. Die rechte Ohrmuschel besteht nur aus dem mittleren Stück; obere Rundung und Helix fehlen. Der Gehörgang ist verkürzt und verengt; das Trommelfell atrophisch; Hörfähigkeit bedeutend herabgesetzt. Weber nach rechts.

An der Zunge ist eine Geschmacksstörung in den vordern zwei Dritteln der rechten Seite bemerkenswerth; die Gaumenbögen stehen rechts etwas tiefer mit Schiefstand der Uvula nach links. Das Resultat der electricischen Untersuchung von Muskeln und Nerven war normal.

N. schliesst aus diesen Symptomen, dass nach dem „Erb'schen Schema“ die Läsion auf der Strecke, die der Nerv im Canalis Fallopiæ zurücklegt, zu suchen sei. In der gesammten Literatur hat N. nur einen ähnlichen Fall, bei dem es sich aber um Atresie des Gehörganges handelte, crüiren können.

Neuenborn: II. Einiges über die Killian'sche Radical-Operation der Stirnhöhle und Paraffin-Injection. (Mit Demonstration von Photographien.)

Während N. früher chronische Stirnhöhleneiterungen nach der Kuhnt'schen Methode operirte, hat er seit November 1902 sich ausschliesslich der Killian'schen Methode bedient und nach dieser 26 Fälle operirt; die Resultate, auch in cosmetischer Beziehung, waren sehr gut, indem bis auf einen Fall, bei welchem noch geringe Secretion besteht, alle geheilt sind, in einem Falle konnte eine entstehende Einziehung durch Paraffin-Injection ausgeglichen werden. N. richtet sich im Grossen und Ganzen genau nach der Killian'schen Vorschrift und legt besonderen Werth auf die Fortnahme der ganzen vorderen Wand. 3—4 Tage vor der Operation entfernt N. die mittlere Muschel; lateralwärts wird nicht nur der Oberkieferfortsatz, sondern noch ein Theil des Nasenbeins entfernt, um besser das Siebbein erreichen zu können.

Von Drainage wurde in den letzten Fällen ganz abgesehen, ebenso von Atropineinträufelungen.

Der Verband wurde am zweiten Tage entfernt, tagsüber kalte Umschläge mit Liq. alum. acet. verordnet und Nachts ein Schutzverband angelegt. Fieber trat nur in zwei Fällen auf; Abducenslähmung wurde nicht beobachtet.

Die Patienten konnten mitunter schon am neunten Tage entlassen werden.

Discussion.

Röpke sah einige Male nach Operationen nach Kuhnt Obliquuslähmungen, die aber nach kurzer Zeit zurückgingen. Er hält auch die Killian'sche Methode unbedingt für die beste, möchte sie aber wegen der langen Dauer der Operation und der grossen Blutung nur für die ganz schweren Fälle reservirt sehen; falls nur die vorderen Siebbeinzellen miterkrankt sind, genügt die Kuhnt'sche Methode.

Reintges (Crefeld) vertritt auch die Auffassung, dass die Killian'sche Methode nur bei den schweren Fällen von Stirnhöhleneiterung, die dem Patienten erhebliche Beschwerden machen oder das Leben bedrohen, anzuwenden sei.

Hopmann empfiehlt bei Stirnhöhlenempyemen Anlegung eines bogenförmigen Schnittes am oberen Rand der nicht rasirten Augenbrauen, Abtragung der vorderen Wand, ausreichend zur genügenden Ausräumung der Stirnhöhle und Erweiterung der natürlichen Oeffnung nach der Nase hin mittelst des scharfen Löffels, theils von hieraus, theils nach Wegnahme eines Theils der mittleren Muschel von der Nase her Ausräumung des Siebbeins; dann Tamponade dieser Abzugsrinne nach der Nase zu und Naht der Stirnwunde. H. hält diese Operation, die leicht, rasch und mit geringem Blutverlust auszuführen ist, nach seinen Erfahrungen für empfehlenswerth.

Reinhard (Duisburg) stellt einen 55jährigen Patienten vor, der wegen chronischer Eiterung der Stirnhöhlen und Siebbeinzellen zunächst nach der alten Methode (breite Eröffnung und Herstellung einer weiten Communication mit der Nasenhöhle) operirt wurde; da Eiterung und Kopfschmerzen fortbestanden, wurde später nochmals, und zwar nach Killian operirt, mit gutem Resultate. Bezüglich der Heilungsdauer

glaubt R., dass auch bei der Killian'schen Methode die anatomischen Verhältnisse maassgebend seien; jedenfalls sei stets trotz der Vorzüglichkeit dieser Methode vor ihrer Anwendung die Heilung auf conservativem Wege zu versuchen.

Als kleine Abweichung von der K.'schen Methode führt R. an, dass er statt der Markirungsschnitte die Klemmnaht verwende. Atropineinträufelung vor dem ersten und zweiten Verband hält R. für nothwendig, ebenso für die ersten acht Tage einen Augenschutzverband. Die Wundränder schliesst R. primär in ihrer ganzen Ausdehnung.

Discussion.

Lüders (Wiesbaden) bezweifelt, ob bei der Killian'schen Methode die guten cosmetischen Resultate dauernd bleiben und nicht doch im Laufe der Jahre wegen der fehlenden vorderen Stirnhöhlenwand sich eine Delle bilden wird. Er operirt nach Jansen: Erhaltung der vorderen Stirnhöhlenwand als Knochenhautlappen, Spangenbildung, ähnlich wie Killian; Heilung meistens per primam (Drahtklammern). Die Radicaloperation mit vollkommener Beseitigung der miterkrankten Siebbeinzellen hält L. kaum für ausführbar, ohne dass eine Zeit lang Doppelsehen eintritt, das aber nach seiner Erfahrung bald wieder schwindet. In der Indicationsstellung ist L. etwas conservativer wie Neuenborn, zumal seiner Ansicht nach oft endonasal zur Hebung der Beschwerden etwas zu erreichen ist. Bei der Hopmann'schen Methode vermisst L. die Möglichkeit, das Operationsterrain genügend übersichtlich zu machen.

Neuenborn (Schlusswort): Die vollkommene Heilung einer chronisch veränderten Stirnhöhle ist nur durch Radicaloperation zu erreichen, ein Zurseiteschieben des Augapfels war nie nothwendig; die Trochlea wurde nie verletzt; die event. so entstehenden Abducenslähmungen gehen nach N.'s Ansicht bald zurück.

Die Hopmann'sche Operation erscheint N. unchirurgisch und nicht ungefährlich, da man nach seiner Auffassung dabei im Dunkeln arbeite, die Gefahren der langen Narcose werden durch combinirte Anwendung von Morphinum und Chloroform gemildert.

Neuenborn: III. Ein Fall von Angioma der ganzen linken Zunge. (Demonstration von Photographien.)

P. Reinhard (Cöln): Ueber Ausfüllungen von Knochenwundhöhlen mit Paraffin. (Demonstration)

Angeregt durch die Versuche von Politzer u. E. Urbantschitsch hat R. bei einem wegen chronischer Mittelohreiterung radical operirten Kinde die Knochenhöhle, nachdem sich frische Granulationen gebildet hatten, in Narcose mit Paraffinum solidum (Schmelzpunkt 52 C.) ausgegossen; bei der Demonstration zeigt sich die Plombe trocken und fest in der Höhle sitzend; das Ohr secernirt nicht. Die retroauriculäre Oeffnung soll später durch gestielten Lappen geschlossen werden. Nach der Ansicht obiger Autoren sollen diese Plomben mit der Zeit von fibrinösem Bindegewebe durchwachsen und so ersetzt werden. R. glaubt das Verfahren besonders bei Kindern, wo ja die Nachbehandlung häufig auf Schwierigkeiten stösst, empfehlen zu dürfen.

Bei einem zweiten Falle von Radicaloperation wurde die Nachbehandlung durch Thiersch'sche Transplantationen wesentlich abgekürzt.

Discussion.

Röpke (Solingen) bemerkt, dass Politzer die Ausgiessung der Knochenhöhle mit Paraffin nur im Anschlusse an die Schwartz'sche, nicht an die Radicaloperation mache. Zur Paraffinfüllung dürfe erst geschritten werden, wenn die Verbindung zwischen Knochenhöhle und Mittelohr zugranulirt sei. R. pflegt direct im Anschluss an die Ausgiessung die vorher angefrischten Wundränder zu vernähen. Die Resultate sind wechselnd und ist die Reaction zuweilen so stark, dass das Paraffin herausgenommen werden muss.

R. empfiehlt das Verfahren bei grossen Wundhöhlen, besonders bei anämischen oder sonst reducirten Individuen, bei denen eine kräftige Granulationsbildung auf sich warten lässt. Die cosmetischen Resultate sind zufriedenstellend.

Fackeldey (Cleve): Ueber einen interessanten Fall von vermeintlichem Fremdkörper in der Speiseröhre eines Kindes von $1\frac{1}{2}$ Jahren.

Bei dem kleinen Patienten war schon seit längerer Zeit das Schlucken der Milch sehr erschwert gewesen, so dass F., da das Kind sehr reducirt war und das Resultat von Spiegel-, Digital-Untersuchung und Sondirung negativ blieb, sich zur Oesophagoscopie in Narcose entschloss. Es zeigte sich ca. 2 cm über der pulsirenden Aorta ein Ulcus mit ausstrahlenden Narben in einer Ausdehnung von ca. $1\frac{1}{2}$ cm. Da anamnestisch Lues festgestellt wurde, gelang es durch Darreichung von Jodkali und mehrfach angewandte Massage mit der Röhre die interstitielle Stenose des Oesophagus zu heben und das Kind wiederherzustellen.

Discussion.

Neuenborn (Crefeld) hatte in zwei Fällen Gelegenheit, sich vom practischen Wert der Killian'schen Oesophagoscopie zu überzeugen; im ersten Falle handelte es sich um einen Divertikel des Oesophagus, der grosse Beschwerden verursachte, im zweiten um ein verschlucktes Zahngewiss, das ungefähr in der Höhe des Manubrium sass und durch Oesophagotomie entfernt wurde; auffallend war, dass in beiden Fällen dicke Schlundsonden die betr. Stellen glatt passirten und erst die Oesophagoscopie die Diagnose sicherte; im zweiten Falle konnte die Diagnose noch durch Röntgen-Durchleuchtung bestätigt werden.

Moses berichtet über einen Fall von Fremdkörper im Oesophagus, der durch einen glücklichen Zufall entfernt wurde. Der Pat., ein Knabe von sechs Jahren, wurde wegen langdauernder Schluckbeschwerden, besonders bei der Aufnahme fester Speisen, und Druckgefühl unter dem Kehlkopf in die Poliklinik gebracht. Da Spiegel-, Digital-Untersuchungen u. s. w. resultatlos blieben, führte der Assistent Herr Dr. Levy ziemlich energisch eine Oesophagussonde ein und — zog mit der Sonde einen fest daran haftenden Metallring heraus, in dessen Lumen zufällig die Sonde gepasst hatte. Die Beschwerden waren damit gehoben.

Hopmann erwähnt, dass er bei einem $1\frac{1}{2}$ jährigen Kinde einen fest eingekeilten Metallknopf aus der Speiseröhre mittelst einer Oesophaguszange entfernen konnte.

Littaur (Düren): Ein Fall von progressiver Bulbärparalyse.

Die Erkrankung hat sich bei der 36jährigen Pat. von geringfügigen Schluckbeschwerden in der Zeit von 3 $\frac{1}{2}$ Monaten zu vollständiger Schlucklähmung gesteigert, so dass die Ernährung nur mittelst Schlundsonde möglich ist. Es liegt linksseitige Glosso-Pharyngo-Labialparalyse mit gleichzeitiger linksseitiger Nerventaubheit vor. Das Gaumensegel steht absolut still, die wenig beweglichen Stimmbänder bleiben in halber Adductionsstellung stehen. Später traten fortwährender Speichelfluss und linksseitige Facialislähmung hinzu sowie Unbeweglichkeit der Epiglottis. Die Patellarreflexe sind ausserordentlich gesteigert, die Sensibilität ist in allen befallenen Bezirken vollkommen erhalten. Eine Demonstration des Falles war wegen der grossen Schwäche der Pat. nicht möglich.

Moses (Köln).

II. Kritiken.

Handbuch der Ohrenheilkunde für Aerzte und Studierende. Von Dr. Wilhelm Kirchner, Professor der Ohrenheilkunde und Vorstand der otiatrischen Universitäts-Poliklinik in Würzburg. 7. Auflage; mit 70 Abbildungen in Holzschnitt. Leipzig 1904, Verlag von S. Hirzel.

Das vorliegende Lehrbuch hat im Verlaufe von 19 Jahren bereits die 7. Auflage erlebt und beweist damit am besten, wie sehr es der Verf. verstanden hat, einen practischen Führer für das Gebiet der Ohrenheilkunde zu liefern. In Anbetracht des bedeutenden Fortschrittes, den die Ohrenheilkunde in neuester Zeit, dank der anerkanntesten Leistungen einer Reihe tüchtiger Fachcollegen, genommen hat, erwiesen sich für die neue Auflage des Lehrbuches Kirchner's wesentliche Umarbeitungen und Erweiterungen einzelner Capitel nöthig, denen auch Verf. vollständig gerecht geworden ist. Es wären die Capitel über die Hörprüfungen, über die operative Behandlung der acuten und chronischen Eiterungsprocesse, sowie über die Taubstummheit hervorzuheben. Auch die Anzahl der Abbildungen hat eine Bereicherung von 44 auf 70 erhalten.

So kann die neue Auflage des Kirchner'schen Lehrbuches für das practische Studium der Ohrenheilkunde bestens empfohlen werden, mit dem Wunsche, dass es dieselbe Anerkennung und Verbreitung finden möge, deren sich die früheren Auflagen erfreut haben.

Victor Urbantschitsch.

III. Referate.

a) Otologische:

Eine neue Methode zur Entdeckung der Taubheitsimulation. Von Dr. A. Gowseff. (Wratsch 1903, No. 49.)

Wenn Sie hinter einem normal hörenden, angekleideten Menschen stehen und mit einer gewöhnlichen Kleiderbürste seinen Rücken entlang hinunterstreichen und dann, ohne die Lage zu ändern, dieselbe

Bewegung mit der Hand ausführen, wird der zu Untersuchende leicht erkennen (manchmal nach kurzer Übung), ob das Hinunterstreichen mit der Bürste oder mit der Hand gemacht worden ist. Wenn Sie aber einseitig mit der rechten Hand seinen Rücken und mit der Bürste in der linken Ihren eigenen Rock entlang hinunterstreichen (oder umgekehrt seinen Rücken mit der Bürste und Ihren Rock mit der Hand), wird ein Normalhörender zu Untersuchender nicht im Stande sein zu beantworten, ob die ihn betreffende Bewegung mit der Hand oder mit der Bürste ausgeführt worden ist: die einseitige Empfindung von Tast- und Gehörsinn producirt nämlich gewisse Illusionen, welche dem zu Untersuchenden die Frage richtig zu entscheiden unmöglich machen; wenn aber der zu Untersuchende Gehörsempfindungen auszuschalten im Stande ist, dann kann er natürlich leicht seine Tastempfindungen richtig schätzen und die Bürstenführung von der Handführung unterscheiden. In dieser Lage eben befinden sich die Tauben, die nicht Simulirenden, und in diesem Vorzug besteht das Neue dieser Methode.

Es erweist sich bei den angestellten Versuchen mit Normalhörenden und Tauben, dass die Ersten bis 100 pCt. falsche Antworten geben, indem bei den Letzteren die Zahl der Richtigen ebenso hoch steigt. Einige Bemerkungen: Bei den Normalhörenden steigern das Verstopfen der Ohren oder anderseitige, einseitige Geräusche die Zahl der richtigen Antworten. Es ist wichtig, dass die Kleidung des Arztes und des zu Untersuchenden aus einem annähernd gleichen Material (Tuch) sei. Wenn man es mit einem Taubstummen zu thun hat, legt man ihm ein Papier vor, auf welchem Bürste und Hand aufgezeichnet sind und der zu Untersuchende hat den betreffenden Gegenstand zu zeigen.

Die Methode ist auch von dem Referenten mehrmals erprobt worden und hat sich vortrefflich zur Entdeckung der beiderseitigen Taubheitsimulation bewährt.

L. Bl.

Ueber Vorkommen und Fehlen von gekreuzten Lähmungen und Sprachstörungen bei den otogenen Eiterungen des Hirns und der Hirnhäute. Von Dr. Takabatake (Ohren- u. Kehlkopfklinik der Universität Rostock). (Zeitschr. f. Ohrenheilk., XLVI, 3.)

Die Ursache für die beim Schläfenlappenabscesse auftretenden gekreuzten Lähmungen resp. Sprachstörungen kann der mechanische Druck sein, welchen der Abscess auf die innere Capsel (nicht, wie man früher annahm, auf die motorischen Rindencentren) ausübt; in manchen Fällen aber ist es ein entzündliches Oedem in der Umgebung des Abscesses, welches die innere Capsel schon erreichen kann, noch bevor sich der Abscessdruck bis dorthin geltend gemacht hat. Intracranielle Eiterungen, auch wenn dieselben sehr bedeutende Eiteransammlungen veranlassen, scheinen wenig geeignet zu sein, durch Druck gekreuzte Lähmungen hervorzurufen, wie Verf. an zwei exquisiten Fällen zeigt. Bei der eitrigen Leptomeningitis dagegen gehen die Reiz- und Lähmungserscheinungen von den Rindencentren aus, abgesehen von Schädigungen von Hirnnerven an der Basis, sei es durch Exsudatdruck, sei es durch entzündliche Erkrankung der Rinde oder beides.

Keller.

Otitische Gehirnleiden. I. Der otitische Hirnabscess. Von Prof. Uebermann in Christiania. (Zeitschr. f. Ohrenheilk., XLVI, 4.)

Verf. bespricht an der Hand von elf selbst beobachteten Fällen von oto-genem Hirnabscess die Pathogenese, Symptomatologie und Behandlung des otitischen Hirnabscesses in ausführlicher Weise. Zu einem kurzen Referat ist die Arbeit nicht geeignet. Keller.

Ueber den angeblich cyclischen Verlauf der acuten Paukenhöhlenentzündung. Von Prof. O. Körner in Rostock. (Zeitschr. f. Ohrenheilk., XLVI, 4.)

K. bekämpft die von Zaufal aufgestellte Behauptung eines typischen Verlaufes der acuten genuinen Mittelohrentzündung, und bringt den von Z. zur Stütze seiner Behauptung angeführten kritischen, an Pneumonie erinnernden Temperaturabfall mit dem wirklichen Bestehen einer Pneumonie in den gegebenen Fällen in Zusammenhang; bei uncomplicirter Otitis media dagegen habe er nie eine pneumonische Temperaturcurve gesehen. Drei Krankengeschichten dienen als Beläge. „Damit ist der Lehre von dem cyclischen Ablaufe der Otitis media der Boden entzogen, und die auf sie begründete expectative Therapie Zaufal's verliert ihre wesentlichste theoretische Stütze.“ Keller.

Ueber die von den sensiblen Nerven des Kopfes ausgelösten Schrift- und Sprachstörungen sowie Lähmungen der oberen und unteren Extremitäten. Von Prof. Victor Urbantschitsch. (Deutsche Zeitschr. f. Nervenheilk., XXVI.)

An der Hand zahlreicher sehr interessanter Beobachtungen und Versuche bespricht U. die vom Ohre ausgehenden Reflexlähmungen der oberen und unteren Extremitäten, die vom Ohre reflectorisch ausgelösten Schriftstörungen (Unsicherheit), die Reflexparesen der Sprechmuskeln und die dadurch bedingten Sprachstörungen (Verlangsamung, Stocken), das gemeinschaftliche Auftreten verschiedener Reflexparesen, im Anhang die Beeinflussung der Tast- und Temperaturempfindungen und das Auftreten von Asthenopie bei Ohrerkrankungen. Brühl.

Zur Casuistik der objectiven Ohrgeräusche. Von Dr. C. Friedmann. (Zeitschr. f. Ohrenheilk., XLVI, 4.)

Es handelt sich um einen Fall von objectiv wahrnehmbarem Knipsen in Folge von clonischen Contractionen des Musc. tensor veli. Keller.

Bestimmung der Gehörschärfe in Mikro-Millimetern. Von Dr. Struyken in Breda. (Zeitschr. f. Ohrenheilk., XLVI, 4.)

Verf. hat bereits in früheren Arbeiten ein Verfahren angegeben, mittelst des logarithmischen Decrementes und einer modificirten Gradenigo'schen Dreieckfigur die Normalamplitude etc. tiefer wie auch höherer Stimmgabeln zu bestimmen. In vorliegender Arbeit führt Verf. das Nähere aus, wie diese Methode in einfacherer Weise für die Praxis verwendbar zu machen ist. Das Nähere ist im Original nachzulesen. Keller.

Ein Fall von Lungentuberculose mit retrolabyrinthärer Neuritis interstitialis beider Schneckenerven (und mit Persistenz von Resten embryonalen Bindegewebes in der Scala tympani). Von F. Siebenmann in Basel. (Zeitschf. f. Ohrenheilk., XLIII.)

Vor Allem interessirt die im Stamme, sowie im Ganglion und in der Ausbreitung des N. cochlearis beiderseits aufgetretene Bindegewebsentartung, Neuritis interstitialis. S. weist auf die Seltenheit des Befundes am Acusticus hin und bespricht mit Rücksicht auf die Pathogenese der Affection die Untersuchungen, welche seitens der Ophthalmologen bezüglich der interstitiellen Neuritis des Opticus im retrolabyrinthären Abschnitt, wie solche bei gewissen Intoxicationen in typischer Weise auftritt, angestellt worden sind. Als Ursache der Nervenkrankung sieht S. im vorliegenden Falle die Tuberculose an und stützt diese Ansicht durch den Hinweis auf die in der Litteratur bereits bekannt gewordenen analogen Fälle von Erkrankung des Nervus cochlearis oder des ganzen Acusticus in Folge von Tuberculose. Ausser der Erkrankung des N. cochlearis fand sich ein Verschluss des unteren Endes der Scala tympani durch knochenhaltiges Bindegewebe, welchen Befund S. als Entwicklungshemmung, nicht als das Product einer vorausgegangenen Entzündung im extrauterinen Leben auffasst; es handle sich lediglich um das Ausbleiben der Resorption des Bindegewebes, wie es sonst im vierten Fötalmonate regelmässig erfolgt. Keller.

b) Rhinologische:

Ueber die breite Trepanation des Sinus maxillaris vom unteren Ausführungsgange aus. (Nach dem Vorgange von Clavué, von Escat modificirt.) (De la trépanation large du sinus maxillaire par la voie du méat inférieur. Procédé de Clavué. Modification d'Escat) Von Dr. L. Vaquier in Tunis. (Arch. internat. de laryngol etc., Bd. XVI, No. 4. Juli/August 1903.)

Genauere Beschreibung der Operationsmethode, des Instrumentariums, der auszuführenden Anästhesie, Ischämie und Nachbehandlung, wie sie von Clavué und Escat ausgeführt, verwendet und empfohlen wird. Verf. bringt hierauf fünf Operationsgeschichten seiner eigenen Beobachtung und kommt schliesslich zu dem Ausdrucke der Ueberzeugung, dass die Methode nicht etwa einen Rückschritt bedeutet, sondern dass sie im Gegentheil eine rationelle Verschmelzung zweier extremer Methoden darstellt, davon die rhinoscopische Praxis den grössten Nutzen zu ziehen berufen sein wird. Beschorner.

Die Aetiologie der Ozäna. Von Dr. W. Freudenthal in New York. (Arch. f. Laryngol. etc. 1903, Bd. XIV, pag. 409.)

F. hält die Ozäna für eine Atrophie des Naseninnern, welche durch atmosphärische Einflüsse bedingt ist (Xeräsie). Die Knochen der Muscheln scheinen ihm zu einer früheren Periode der Krankheit ergriffen zu werden. Die Folgen des Wassermangels der Luft machen sich bemerkbar in allen Theilen des Naseninnern und gehören hierzu

Krankheitsbilder wie das *Ulcus septi nasi perforans*, die *Rhinitis atrophica anterior*, manche Formen von *Epistaxis* u. s. f.; ferner an benachbarten Körperstellen (Kopfhaut, Ohren, Lippen, Zähnen); wahrscheinlich auch an entfernteren Organen. Um aus dieser Atrophie eine Ozäna entstehen zu lassen, dazu gehört, wie F. meint, die massenhafte Invasion eines dem Friedländer'schen Doppelcoccus ähnlichen Bacillus. Diese Invasion geschieht zu einer früheren Lebensperiode und erfolgt vielleicht in manchen Fällen durch directe Uebertragung von der Vulva. Herderkrankungen erscheinen häufig im Gefolge der Ozäna. Nach alledem glaubt F., die Ozäna sei eine auf dem Boden der Atrophie entstandene genuine Erkrankung. Beschorner.

Ansiedelung von *Aspergillus fumigatus* in beiden Nasenhöhlen bei Ozäna. Von Dr. Deile (aus dem pathologischen Institut der Universität Leipzig). (Zeitschr. f. Ohrenheilk., XLVI, 4.)

Aspergillus kommt im Allgemeinen sehr selten in der Nase vor, vielleicht weil der die Nase fast beständig durchstreichende Luftstrom der Entwicklung hinderlich ist. Ein Fall von totaler Verschimmelung beider Haupthöhlen der Nase bei Ozäna, welchen Verf. post mortem untersuchte, wird ausführlich besprochen. Keller.

Neurasthenie und Pseudophobien intranasalen Ursprungs. (Neurasthenie et pseudophobies d'origine intranasale.) Von Dr. C. Compaired in Madrid. (Arch. internat. de laryngol. etc., Bd. XVI. No. 4. Juli, August 1903.)

C. kommt zu dem Schlusse, dass, ebenso wie nachgewiesenermaassen harte Cerumenpröpfe, die das Trommelfell oder die Paukenhöhle drücken, im Stande sind, Eingenommenheit des Kopfes, dauernde Schlaflosigkeit, Kopfschmerz, Neurasthenie zu erzeugen — Krankheiterscheinungen, welche zurückgehen wenn die *Causa peccans* entfernt wird —, ebenso auch directe oder entferntere Reflexe durch interne Nasenreizungen entstehen können, wie z. B. Epilepsie, Kropf, Asthma etc.

Beschorner.

Ueber Statistik der Nebenhöhlenerkrankungen der Nase. Von Dr. A. Strubell in Dresden. (Arch. f. Laryngol. etc. 1903, Bd. XIV. pag. 461.)

St. bringt eine Statistik der Nebenhöhlenerkrankungen der in der Wiener Universitätsklinik für Kehlkopf- und Nasenkrankheiten beobachteten Fälle der Jahre 1899 bis 1902, eines Materiales, das an Grösse und Reichhaltigkeit wohl einzig in Europa dasteht. Er verhehlt sich nicht, dass diese Statistik nicht ganz frei von Fehlern ist, dass z. B. in einzelnen Fällen nähere protocollarische Aufzeichnungen theilweise oder ganz unterblieben, dass Patienten, noch bevor sie genauer untersucht waren, aus verschiedenen Gründen sich der weiteren Untersuchung entzogen etc. — immerhin ist es eine verdienstvolle Arbeit des Verf.'s, da eine einwandfreie Statistik über die Nebenhöhlenerkrankungen, die sich auf ein grösseres lebendes Material stützt, kaum noch existirt. Bei der Kritik, welche St. den Statistiken anderer Autoren zu Theil werden lässt, hebt er die Differenzen zwischen den Angaben verschiedener Autoren hervor und meint, dass diese Differenzen

ein helles Licht auf die Schwierigkeiten zu werfen im Stande seien, die zu überwinden sind wenn man der Sache auf den Grund kommen will und legen ein Zeugniß ab für die Wichtigkeit gewissenhafter Erhebungen über diesen Gegenstand. Beschorner.

Chronische doppelseitige Sinusitis sphenoidalis. (Sinusite sphénoïdale double chronique.) Von Dr. Sargon in Lyon. (Arch. internat. de laryngol. etc., Bd. XVI, No. 4, Juli/August 1903.)

Der Fall betrifft ein 17jähriges Mädchen und ist bemerkenswerth durch die Doppelseitigkeit der Affection, durch die Integrität der anderen Nebenhöhlen, das vollständige und rasche Verschwinden der Kopfschmerzen nach Auswaschung der Sinus vom Nasenausführungsgange aus, zwecks Entfernung fötiden Eiters und durch Abwesenheit von Augenstörungen. Beschorner.

Heilung eines Tic. (Guérison d'un tic.) Von Dr. Champeaux aus Lorient. (Arch. internat. de laryngol. etc., Bd. XVI, No. 4, Juli/August 1903.)

Ein Mädchen leidet seit mehreren Jahren an einem Tic, der das ganze Gesicht verunziert. Als Grund hierzu wird eine Rhinitis mit Borkenbildung in der Nasenhöhle erkannt. Nach Auskratzung der erkrankten Nasenpartien und dadurch verhinderte Borkenbildung verschwindet der Tic und zwar dauernd. Beschorner.

Bemerkungen über die Anwendung des Adrenalins bei Behandlung von Nasen- und Halskrankheiten. (Note sur l'emploi de l'adrénaline dans la thérapeutique des maladies du nez et de la gorge.) Von Dr. Cuvillier u. Dr. Vaschal. (Arch. internat. de laryngol. etc., Bd. XVI, H. 4, Juli/August 1903.)

C. u. V. wandten das Adrenalin zumeist in der Verdünnung von 1:100 und in Gemeinschaft mit Cocain an und geht ihr Urtheil dahin, dass die Wirkung in dieser Form bei intranasalen Operationen eine ganz ausgezeichnete war, dass sie aber bei Tonsillotomien und Entfernung adenoider Vegetationen weniger den Erwartungen entsprach. Sie halten das Mittel für den mächtigsten z. Z. bekannten Vasoconstrictor. Beschorner.

c) Pharyngo-laryngologische:

Die Endresultate der Intubation des Larynx. Von Dr. L. Fischer in New York. (Arch. f. Laryngol. etc. 1903, Bd. XIV, pag. 430.)

Um die Frage zu illustriren, was aus den Kindern wird, welche man wegen Diphtherie ein oder mehrere Male intubirte, hat F. eine Anzahl Kinder untersucht, die vor mehreren Jahren intubirt worden waren. Diese Fälle wurden in zwei Serien getheilt, und zwar enthielt die erste solche, die der Hospital-, die zweite solche, die der Privatpraxis angehörten. Er fand nun, dass alle Kinder, welche genesen, brustgenährte waren, dass ferner kein chronischer Catarrh bestand, den man dem Tragen der Tube hätte zuschreiben können. Was die Entwicklung der Lungen und des Thorax anbetraf, so waren, trotzdem eine grosse Anzahl Kinder rachitisch befunden wurde, dennoch keine

Deformitäten der Brust zu constatiren, welche auf ungenügende Oxydation der Luft (in Folge längeren Tragens der Röhre) zurückgeführt werden konnten. Ein wichtiger ätiologischer Factor war der, dass in 90 pCt. der ersten Serie, also Kinder betreffend, die zumeist der Arbeiterklasse angehörten, chronische Halskrankheiten, wie hypertrophische Tonsillen, chronische Pharyngitis oder adenoide Vegetationen gefunden wurden. In manchen Fällen waren sogar alle diese pathologischen Veränderungen vorhanden. F. glaubt sich daher berechtigt, annehmen zu dürfen, dass chronische Halskrankheiten die Infection erleichtern, und glaubt, dass ein ursächlicher Zusammenhang zwischen beiden besteht, und dass endlich die Infectionsmöglichkeit bezw. Diphtherie auf ein Minimum reducirt ist, wenn der Hals eines Kindes sich in normalem Zustande befindet.

Beschorner.

Angina und Pharyngitis phlegmonosa mit eitriger Thrombose des Sinus cavernosus und eitriger Meningitis basilaris. Von Dr. Tollens (Breslauer med Klinik). (Zeitschr. f. Ohrenheilk., XLIV, 3.)

Ein Fall schwerer septischer Entzündung des Pharynx, zunächst unter dem Bilde einer einfachen Angina, bei einem bis dahin gesunden, kräftigen, 19jährigen Mädchen, welche innerhalb acht Tagen zum Tode führte. Nach den Ergebnissen der Section scheint die eitrige Entzündung ihren Weg durch die feinen Venen genommen zu haben, welche vom Plexus pharyngeus durch die Schädelbasis in den Sinus cavernosus führen; es war zur Sinusthrombose und Basilar meningitis gekommen.

Keller.

Unmittelbare und entferntere Folgen einer medianen Thyrotomie, ausgeführt zwecks Entfernung eines Fremdkörpers aus dem Kehlkopf. Vorstellung der Kranken. (Conséquences immédiates et éloignées d'une thyrotomie, médiane pratiquée à la recherche d'un corps étranger du larynx et présentation du malade.) Von Dr. S. de Mendoza in Paris. (Arch. internat. de laryngol. etc., Bd. XVI, No. 4, Juli/August 1903.)

30jähriges Schneidermädchen glaubte eine Nadel aspirirt zu haben, und trotzdem die Röntgendurchleuchtung ein negatives Resultat ergab, wurde die mittlere Thyrotomie ausgeführt. Ohne Erfolg. Die Heilung ging rasch von Statten, nicht aber ohne Heiserkeit zurückzulassen, die auch nicht wich, nachdem M. einen kleinen Polypen, der zwischen den Stimmbändern in der vorderen Commissur sass, mittelst Zange entfernt hatte. Durch die Thyrotomie war es zu einer Niveauverschiedenheit und zu einer incompleten Juxtaposition der Stimmbänder gekommen, welche weder durch Electricität noch durch Massage ganz behoben werden konnten.

Beschorner.

Alle für die Monatschrift bestimmten Beiträge und Referate sowie alle Druckschriften, Archive und Tausch-Exemplare anderer Zeitschriften beliebe man an Herrn Hofrath Prof. Dr. L. v. Schrötter in Wien IX, Mariannengasse 3, zu senden. Die Autoren, welche Kritiken oder Referate über ihre Werke wünschen, werden ersucht, 2 Exemplare davon zu senden. Beiträge werden mit 40 Mark pro Druckbogen honorirt und 80 Separat-Abzüge beigegeben.

Verantwortlicher Redacteur: Prof. Dr. Ph. Szech in München.

Verlag von Oscar Coblentz. Expeditionsbureau: Berlin W. 80, Maassstrasse 13.

Druck von Carl Marschner, Berlin SW., Rixdammstrasse 41.

Monatsschrift für Ohrenheilkunde sowie für Kehlkopf-, Nasen-, Rachen-Krankheiten.

Organ der Oesterreichischen otologischen Gesellschaft
u. der Münchener laryngo-otologischen Gesellschaft.

(Neue Folge.)

Mitbegründet von weil. Prof. Dr. Jos. Gruber, Prof. Dr. H. Rüdinger,
Prof. Dr. R. Voltolini und weil. Prof. Dr. Fr. E. Weber-Liel

und unter Mitwirkung der Herren

Docent Dr. E. Baumgarten (Budapest), Prof. Dr. A. Bing (Wien), Privatdocent
Dr. G. Brühl (Berlin), Docent Dr. Gompers (Wien), Dr. Heinze (Leipzig), Prof.
Dr. Heymann (Berlin), Dr. Hopmann (Cöln), Prof. Dr. Jurass (Heidelberg),
Dr. Keller (Cöln), Prof. Dr. Kirchner (Würzburg), Dr. Koch (Luxemburg),
Dr. Law (London), Prof. Dr. Lichtenberg (Budapest), Dr. Lublinski (Berlin),
Dr. Michel (Cöln), Prof. Dr. Onodi (Budapest), Prof. Dr. Paulsen (Kiel),
Dr. A. Schapring (New-York), Dr. J. Sendziak (Warschau), Dr. E. Stepanow
(Moskau), Prof. Dr. Strübing (Greifswald), Dr. Weil (Stuttgart), Dr. Ziem (Danzig).

Herausgegeben von

Prof. Dr. L. v. SCHRÖTTER Prof. Dr. PH. SCHECH Prof. Dr. E. ZUCKERKANDL
Wien. München. Wien.

Prof. Dr. V. URBANTSCHITSCH
Wien.

Dieses Organ erscheint monatlich. Man abonnirt auf dasselbe bei allen Buchhandlungen und
Postanstalten des In- und Auslandes.

Der Preis für die Monatsschrift beträgt 12 R.-M. jährlich; wenn die Monatsschrift zusammen
mit der Allgemeinen medicinischen Central-Zeitung bestellt wird, nur 8 R.-M.

Jahrg. XXXVIII. Berlin, September 1904.

No. 9.

I. Originalien.

Bemerkungen zur Therapie der Larynxtuberculose.

Von

H. Krause in Berlin.

Der freundlichen Aufforderung der Redaction dieser Monatsschrift folgend, will ich in den nachfolgenden Zeilen noch einmal meine Erfahrungen über die Leistungen der chirurgischen Behandlung der Kehlkopftuberculose zusammenfassen, obgleich ich Neues den früheren Publicationen kaum hinzuzufügen habe.

Fast zwei Jahrzehnte sind verflossen seit der Inaugurirung des zielbewussten und eingreifenden Vorgehens gegen eine Krankheit, die vordem als unangreifbar und hoffnungslos dem Tode zuführend galt, und trotzdem schwanken noch heute die beteiligten ärztlichen Kreise zwischen Zustimmung und Ablehnung hin und her. Es entsteht die Frage, wie dies zu erklären sei. Die Zeiten enthusiastischer Begeisterung auf der einen und leidenschaftlicher Bekämpfung auf der anderen Seite sind längst vorüber; vorsichtige und unparteiische Beobachter

haben sich der Sache angenommen und ihre **Ergebnisse mitgeteilt**. Sie zählen nicht nach Dutzenden, aber ihre Namen gelten viel. Sie haben sich überwiegend günstig ausgesprochen, und dennoch verhält sich ein grosser Theil der Fachärzte des In- und Auslandes theils gegnerisch, theils zurtückhaltend oder gleichgiltig.

Der erste Grund dieser Erscheinung — so scheint mir — ist in der auch heute noch allgemein verbreiteten Anschauung zu suchen, dass nur das Anfangsstadium der Tuberculose Aussicht auf Heilung biete. Die des Chirurgen etwa bedürfenden tuberculösen Kehlkopferkrankungen aber gelten von vorn herein als einem späteren Stadium zugehörig. Täuschen wir uns nicht über die Grösse des bisherigen therapeutischen Gewinnes aus der umfangreichen modernen Bewegung zur Bekämpfung der Tuberculose, deren segensreiche prophylactische Bedeutung hier nicht in Zweifel gezogen werden soll. Gerade die Heilstätten mit ihrer rigorosen Abweisung selbst nur mässig vorgeschrittener Fälle — die Gründe dafür sind ja bekannt und oft erörtert — haben den Glauben an die Heilbarkeit solcher Kranken bei Aerzten und Laien schwer erschüttert. Beweis dessen ist die zunehmende Klage über die zurückgehende Frequenz der privaten Lungensanatorien und die Steigerung des Besuches der früher allein als heilkräftig angesehenen klimatischen Kurorte in der Schweiz und in Nordafrika.

Eine zweite Ursache der nicht annähernd genügenden Ausbreitung der Methode liegt meines Erachtens in der fast durchgängig mangelhaften Ausbildung der jungen Specialisten in der laryngochirurgischen Technik. Stellt diese auch unleugbar hohe Ansprüche an Geschick und Uebung, so lohnt sie die Mühe doch mit schönen Erfolgen. So viel an mir ist, habe ich mich unablässig bestrebt, die jungen Aerzte durch Demonstrationen, Anregung zu weiterer Mitbeobachtung und zu selbstständigen Eingriffen in den tuberculösen Kehlkopf als Anhänger der meinerseits mit Ueberzeugung vertretenen und unaufhörlich geübten Methode zu werben. Die Erwartung, die Zahl dieser Anhänger zu vermehren, bestimmt mich — fast gegen meinen Willen —, noch einmal das Wort zu ergreifen für ein Verfahren, das sich, wie mir, Jedem bewährt, welcher es gewissenhaft und mit ausreichender technischer Vorbereitung anwendet.

Unter gewissenhafter Ausführung des Verfahrens verstehe ich das Bemühen, sorgfältig den Angriffspunkt für die Curette ausfindig zu machen und den Process zum Stillstande zu bringen, indem man die Stelle, von welcher dieser seinen Ausgang genommen hat, freilegt und möglichst bis auf's gesunde Gewebe von den tuberculösen Massen reinigt.

Wenn wir — um diesen Satz ganz klar zu machen — z. B. einem Befunde gegenüberstehen, in welchem sich hintere Wand und Taschenbänder exulcerirt, die ary-epiglottischen Falten unter intacter Schleimhaut infiltrirt zeigen, so dürfen wir uns hierbei nicht beruhigen, indem wir nun auf die Falten und Taschenbänder losschneiden. Wir werden uns vielmehr, so mühsam dies in solchen Fällen oft auch sein mag, zu orientiren versuchen, ob die in dem gleichen Niveau mit den Taschenbändern und der hinteren Wand liegende Partie der laryngealen Fläche der Epiglottis bis herunter zum Tuberculum frei oder ebenfalls,

und zwar besonders stark, befallen ist. Ist dies der Fall, so können wir kein dauerndes Resultat erwarten, ehe wir die hier oft üppig wuchernden und den ausgebreiteten Infiltrationsprocess unterhaltenden Granulationsmassen beseitigt haben. Nehmen wir ein anderes Bild: Wir haben den Befund wie im ersten Falle, aber noch complicirt durch ein starkes Infiltrat der Epiglottis. Was würde es auf die Dauer nutzen, die infiltrirte Epiglottis zu amputiren, wenn wir nicht den Ausgangspunkt dieses reactiven Infiltrates, die an der Innenfläche des Kehledeckels wuchernden Massen, beseitigten? Ein drittes Beispiel: Der Aditus laryngis zeigt sich infiltrirt, wuchernde Massen bedecken die Pars interarytaenoidea und die Processus vocales herunter bis zur unteren Fläche der Stimmbänder. Könnte man erwarten, den Process durch Ausschneiden der Infiltrate am Aditus laryngis zu heilen, bevor man alle wuchernden Massen in der Tiefe bis auf den Grund entfernt hat?

Aus einer grossen Reihe von Erfahrungen über unbefriedigende Ergebnisse des Curettements darf ich den Schluss ziehen, dass solche eigentlich naheliegenden Erwägungen bei der Ausführung operativer Eingriffe nicht die erforderliche Beachtung finden.

Welche Ziele dürfen und sollen wir nun unserem therapeutischen Handeln bei der Kehlkopftuberculose stecken? Indem ich hier die oberflächlichen und uncomplicirten Schleimhautulcera übergehe, für deren Bekämpfung ausser der wohl meistbeliebten Milchsäure eine grosse Zahl mehr oder weniger brauchbarer Mittel angegeben ist, wende ich mich gleich den Stadien II und III, also denjenigen zu, in denen Infiltrat und Zerfall, Uebergreifen des zerstörenden resp. ernährungsstörenden Processes auf die tiefen Schleimhautschichten und das Perichondrium die Scene beherrschen. Die Prognose sowie die Art des Vorgehens wird in solchen Fällen sowohl durch den allgemeinen Körperzustand wie die Ausdehnung des krankhaften Processes in Lunge und Kehlkopf bestimmt. Wir wissen, dass das Befallensein des Larynx im geraden wie im umgekehrten Verhältniss zu demjenigen der Lungen und des ganzen Organismus stehen kann. Gunst und Ungunst des Verlaufes unserer Eingriffe sind aber durchschnittlich in weit höherem Grade von gutem oder schlechtem Allgemeinbefinden und Ernährungszustande abhängig, als von der geringeren oder grösseren Ausdehnung des Leidens im Kehlkopfe. Bei guten Ernährungsverhältnissen gelingt es oft besser, tiefgehende und ausgedehnte Zerstörungen zur Vernarbung zu bringen, als unbedeutende, flache Substanzverluste bei kleinem, fliegendem Pulse und schlechter Nahrungsaufnahme. Ferner kommt hier als wesentlich auch die vorhandene oder abgehende Tendenz zur Vernarbung hinzu, die wir häufig unabhängig von Zunahme oder Verlust an Körpergewicht finden. Guten Aufschluss über diesen Punkt giebt gewöhnlich der histologische Befund. Sind die einzelnen Tuberkelgebilde klein, ohne bemerkenswerthe Zerfallszone, aber durchsetzt von Bindegewebszügen und wohl erhaltenen epitheloiden Zellen, so ist gute Vernarbung wahrscheinlich. Auch das klinische Bild lässt in solchen Fällen diese Neigung schon erkennen. Sind die Infiltrate straff, die Granulationen am Ulcus oder seinen Rändern trocken, ist wenig Secret im oberen Kehlkopfraume und in der Trachea, so dürfen wir Gutes

erwarten; bei dem Gegentheile werden wir mehr Mühe und Zeit oft vergeblich aufwenden.

Das Ziel aller dieser Bemühungen ist die Vernarbung der Geschwüre und die Verödung der Infiltrate resp. Umwandlung dieser in bindegewebige Züge bis in's Gesunde hinein. Mit dem Begriffe der Heilung sollte man bei der Tuberculose recht vorsichtig sein. Versteht man darunter die Restitutio ad integrum oder die restlose Ueberführung der erkrankten Gewebe in totale Vernarbung, wer wollte sich dann unterfangen, von der sicheren Vollbringung eines solchen idealen Erfolges zu berichten, bevor er den Befund post mortem vor sich hätte? Was wir erreichen wollen, ist, dass die befallenen Gewebe als benarbt und wieder functionsfähig sich objectiv nachweisen lassen, und dies wird uns in vielen Fällen gelingen. Wollen wir aber den erreichten Erfolg erhalten und befestigen, so bleibt der einzige Weg hierfür der dauernden Beobachtung über Monate und Jahre hinaus, wie ich schon wiederholt in Veröffentlichungen über Tuberculosebehandlung ausgeführt habe. Denn wir haben uns immer vor Augen zu halten, dass ein Kranker, der einmal constitutionell tuberculös geworden ist, ein Sorgenkind sein Leben lang bleibt.

Wo wir bei fortgesetzt günstigem constitutionellen Verhalten dauernde Vernarbung circumscripiter Herde finden, da dürfte es erlaubt sein, von relativer Heilung zu sprechen, d. h. einer Heilung, bei welcher Recidive nicht ausgeschlossen sind. Solche Befunde können wir auch im Kehlkopfe nicht selten constatiren, sei es als Reste früher überstandener localer Erkrankung, wie wir sie zuweilen mit voller Sicherheit aus dem entsprechenden Bilde als tuberculös feststellen können, oder als Folgen vorhergegangener Eingriffe.

Nach dem Gesagten kann ich an dieser Stelle, wo es mir nur darauf ankommt, die allgemeinen, mein Handeln bestimmenden Gesichtspunkte zu fixiren, auf eine Statistik verzichten. Dass es gelingt, durch Excision tuberculöse Ulcera und Infiltrate zu cicatrಿಸiren, davon ist heute wohl jeder Fachkundige überzeugt. Die übrig bleibende Streitfrage betreffend Recidive und Dauer der herbeigeführten Erfolge bedingt die Geltendmachung von zu vielen äusseren Ursachen und Einwirkungen, als dass selbst die günstigste Statistik der chirurgischen Tuberculosenbehandlung sie endgiltig erledigen könnte.

Wichtiger dagegen erscheint es mir, das operative Verfahren selbst eingehender zu besprechen. Zuvor jedoch möchte ich noch einem generellen Einwande begegnen, welcher sich noch hier und da gegen die Zulässigkeit operativen Vorgehens gegen das tuberculöse Kehlkopfleiden überhaupt wendet, nämlich dem, dass das Grundübel, die Erkrankung der Lungen, dadurch nicht gebessert werde, sondern unvermindert fortbestehe. Es ist zuzugestehen, dass die Kehlkopf-erkrankung in der Regel nur eine Theilerscheinung der allgemeinen tuberculösen Infection darstellt. Aber es ist andererseits nicht zu bestreiten, dass das Kehlkopfleiden, wo es das allgemeine complicirt, die Situation beherrscht und die allersehwersten Rückwirkungen auf das Allgemeinbefinden ausübt. Daraus erklärt es sich, dass die Verminderung oder Beseitigung der vom Larynx ausgehenden Beschwerden einen so günstigen Einfluss auf die Kranken hervorruft und ihr Befinden oft

zusehends aufbessert. Es scheint mir daher zwecklos, ja oft grausam, einen Larynxphthisiker nach dem Süden oder in ein Sanatorium zu verschicken, bevor sein Hals geheilt oder in einen Zustand gebracht ist, der auch einer weniger geübten Hand überlassen werden kann.

Mit der Einleitung des Curettements muss von Beginn an die Sorge um die Hebung der Ernährung Hand in Hand gehen. In geeigneten Fällen wird Hetol injicirt, das sich mir bei sorgfältiger Auswahl der Kranken fortgesetzt bewährt und für die Vermehrung des Appetites, Herabminderung von Husten, Auswurf und Fieber sowie Zunahme des Körpergewichtes Hervorragendes leistet und mir in der ambulanten Behandlung die Heilstätte oft entbehrlich macht. Wo Hetol bei zu stark vorgeschrittenem Prozesse oder voraussichtlich zu kurzer Dauer der Behandlung ausser Erwägung bleibt, da kommt Creosotal oder Hetol-sanguinal innerlich zur Verwendung.

Die Frage, ob bei Fieber operirt werden soll, wird nach dem Kräftezustande und der Dringlichkeit der vorliegenden Indication (Schluckhinderniss, Dyspnoe) entschieden. Für die Art des Vorgehens sind in erster Reihe die subjectiven Beschwerden maassgebend. Wo Athemnoth, wo Schmerz beim Schlucken oder selbst in der Ruhe vorhanden ist, da wird zuerst Luft geschafft und ausgeräumt. Der Sitz solcher Schmerzen ist gewöhnlich die Arygegend oder die aryepiglottische Falte, nicht selten aber auch das pharyngo-epiglottische Band, worauf wiederholt hingewiesen werden muss. Ein sehr schweres, zuweilen unüberwindliches Schluckhinderniss geht von der ganz starren, durch infiltrative Einlagerung völlig unbeweglichen Epiglottis aus, deren theilweise Abtragung dann geboten erscheint. Die von anderen Autoren berichteten Amputationen des Kehldeckels bis auf einen kleinen Stumpf habe ich nie ausgeführt. Es genügt gewöhnlich, einmal oder wiederholt Partien aus dem Randinfiltrate zu excidiren, um eine merklich zunehmende Beweglichkeit der Epiglottis zu beobachten, wenn man, worauf ich oben schon hingewiesen habe, bald darauf die an der inneren Kehldeckelfläche wuchernden Geschwüre angreift, deren Beseitigung meistens die Anschwellung der Epiglottis auffallend beschleunigt und das Hinübergleiten des Bissens erleichtert. Eine fernere Indication bilden erschöpfende Hustenanfälle, hervorgerufen von den durch tiefe Risse und Schrunden zerklüfteten geschwürigen Depots der hinteren Wand, welche die baldige Abtragung solcher Infiltrate zur Nothwendigkeit machen. Warnen möchte ich aber an dieser Stelle vor vermeidbaren Verletzungen der äusseren Peripherie des Kehlkopfes, welche sehr schmerzhaft sind, oder — wie bei Anfängern zu beobachten ist — gar der seitlichen oder hinteren Pharynxwand, welche oft Wochen lang nicht heilen und die Beschwerden unerträglich steigern. Auch zaghaftes Vorgehen, wobei die befallenen Stellen nur oberflächlich gezwickt oder einmal in die Curette gefasst Partien wieder losgelassen und gequetscht werden, kann Oedem und langdauernde Schmerzen verursachen. Gewiss ist Geschicklichkeit, Erfahrung und sachkundiges Eingreifen Vorbedingung des günstigen Verlaufes. Die vielen Misserfolge, die die Methode arg geschädigt haben, sind oft auf den Mangel an ausreichender technischer Vorbildung und Uebung zurückzuführen.

Die Ausdehnung der Operation ist immer der individuellen Toleranz

anzupassen. In der Regel gehe ich nicht zu rasch oder gar gewaltsam vor, schneide die Infiltrate möglichst durch ihre ganze Tiefe an einer Seite bis auf etwa ein Drittel aus, welches ich zum Zwecke besserer Narbenbildung und zur selbstständigen Rückbildung zurücklasse. Nach einer Woche gehe ich, wo erforderlich, zur anderen Seite über. Was im Verlaufe sich nicht exfoliirt hat oder zur Resorption gelangt ist, wird später abgetragen. Die Wahl des Instrumentariums sowie der Eingriffe ist abhängig von dem Sitze der tuberculösen Veränderungen im Larynx. Die verschiedenen Regionen des letzteren zeigen nämlich eine bemerkenswerthe Verschiedenheit in der äusseren Erscheinung des pathologischen Processes. Die Epiglottis mit Ausnahme ihrer laryngealen Fläche, die ary-epiglottischen Falten und die Aryknorpelgegend zeigen meist die Form des an der Oberfläche intacten, seltener geschwürrig zerstörten Infiltrats. Die Depots der drüsenreichen Partien, also der Innenfläche des Kehledeckels, der Taschenbänder und der hinteren Wand, zerfallen leicht und bilden ausgedehnte wuchernde Geschwürflächen. Die hintere Wand und die Processus vocales sind häufig an ihrer Oberfläche mit enormen pachydermen Wucherungen bedeckt. Die Stimmbänder lassen Flächenzerstörung ohne starke Neigung zu Wucherungen erkennen.

Hiernach ist die Wahl der chirurgischen Maassnahmen zu treffen. Die Flächengeschwüre der Stimmbänder behandelt man mit Milchsäure und schneidet die hier und da die Oberfläche oder den Rand überragenden Granulationsknöpfe ab oder man schabt sie mit der einfachen entsprechend gestellten Curette aus. Die pachydermen, auf tuberkelhaltigen Depots aufsitzenden Wülste der Pars interarytaenoidea oder tumorähnlichen Bildungen der letzteren kann man oft mit der einfachen, Curette leicht heraushebeln, sie sitzen der infiltrirten Schleimhaut locker auf und folgen unschwer dem von unten auf sie ausgeübten Drucke. Enthalten sie derberes Material oder stehen sie in Verbindung mit festeren Infiltraten, so verwendet man am besten die Landgraf'sche Doppelcurette, welche sich auch für die Entfernung der Wulstungen an den Processus vocales gut eignet. Die grösste Bedeutung indessen kommt den ulcerativen Processen der ringförmigen Drüsenzzone des Larynx zu. Sie haben fast stets die Tendenz, sich in die Fläche, die Tiefe und die Umgebung auszubreiten, indem sie den Zerfall oder die leucocytäre Infiltration in die tieferen und umgebenden Schleimhautschichten weitertragen. Diese letzteren reactiv infiltrativen Prozesse, sobald sie die oberen Kehlkopftheile befallen, nehmen den Beobachter derart gefangen, dass er sie als den wichtigsten Befund registriert und darüber die Vorgänge in der Tiefe zu übersehen geneigt ist. Es ist oft auch geradezu unmöglich, die von solchen schweren Infiltraten überdeckten geschwürrigen Wucherungen dem Auge zugänglich zu machen. Voraussetzen muss man indessen ihr Vorhandensein immer, wenn man das charakteristische und oft geschilderte Bild der tuberculösen Verdichtungen am Eingange des Kehlkopfes vor sich hat. Oft deutet eine aus der Tiefe vorspringende Prominenz auf die Stelle, wo das Geschwür sitzt. Wie dem aber auch sei, der Operateur muss versuchen, an dieses heranzukommen, und zwar indem er entweder durch Beseitigung der darüber gelegenen Infiltrate sich den Weg dazu bahnt oder das Instrument

unter die letzteren bringt und die Wucherungen aus den unteren Partien entfernt. Denn bevor dieses geschehen und das Geschwür bis auf gesunden Boden herausgeschnitten ist, darf man auf einen günstigen Effect des Eingriffes nicht rechnen. Es ist hierbei gleichgiltig, ob Infiltrat auf Ulcus gefolgt oder Ulcus aus Infiltrat entstanden ist, da in diesem wie in jenem Falle die zerstörende und um sich greifende Wirkung von dem bereits im Zerfalle begriffenen Gewebe ausgeht.

Bis hierher dürfte sich kaum eine durchgreifende Meinungsverschiedenheit über die Nothwendigkeit des Eingreifens bei allen denjenigen Fachgenossen finden, welche der chirurgischen Therapie der Kehlkopftuberculose überhaupt sympathisch gegenüberstehen. Getheilt sind aber die Meinungen, sobald es sich um sehr weit vorgeschrittene Processe in Lungen und Larynx handelt. Wir haben hierbei an die diffusen perichondritischen Infiltrate zu denken, welche den Kehlkopf zu einer unbeweglichen, schmerzhaften, wie ein Klotz im Halse sitzenden Geschwulst umwandeln, die die Athmung und Nahrungsaufnahme im höchsten Grade erschwert, zuweilen unmöglich macht. Die Kranken sind hochgradig geschwächt und der Arzt steht dem unaufhaltsam zur Katastrophe drängenden Kräfteverfalle rathlos und meist thatlos gegenüber. Nicht selten lässt sich bei der Untersuchung der Lungen in diesem Stadium feststellen, dass der Zerfall der Gewebe in diesem Organe nicht annähernd solchen Umfang angenommen hat, wie man nach dem Befunde am Kehlkopfe schliessen sollte, und man gewinnt den Eindruck, dass der grösste Theil der Schuld an dem verhängnissvollen Auflösungsprocesse dem befallenen Kehlkopfe, dem Hinderniss für Athmung und Deglutition zufällt. Soll man da die Hand in den Schooss legen und den Kranken nach Hause schicken, ohne den Versuch zu wagen, ihm Erleichterung zu verschaffen? Da erhebt sich zunächst die weitere Frage: Kann eine wohlgeübte, mit der Technik vertraute Hand durch Einschneiden in derart degenerirtes Gewebe die Lage des Kranken verschlechtern? Auf diese Frage gebe ich die bündige Antwort: Nein. Aus der grossen Zahl von mir operirter Tuberculosen ist mir kein Fall erinnerlich, in welchem ich durch das Curettement in diesem Stadium geschadet hätte. In einigen wenigen solcher Fälle ist es zu Lungenblutung nach der Operation gekommen, deren ursächlicher Zusammenhang mit der letzteren indessen zweifelhaft war. Die Blutung hörte auf und der Process im Kehlkopfe zeigte einen nicht ungünstigen Verlauf. Es ist unstreitig Sache des Temperaments und des Selbstvertrauens, ob ein Arzt in einem verzweifelten Falle noch meint, helfen zu können, während ein anderer die Hand davon lässt. Ich kann nur sagen, dass ich den Versuch, solchen Kranken bessere Ernährung und Athmung durch blutiges Eingreifen zu verschaffen, im Allgemeinen nicht zu bereuen gehabt habe.

Man muss sich angesichts derartiger Befunde immer die Frage vorlegen, wo das wesentliche Hinderniss für die Nahrungsaufnahme u. s. w. liegt. Ist es die unverrückte feststehende, zu einem unförmlichen Wulste umgewandelte Epiglottis oder sind es die bis zum Verschwinden verlegten Sinus pyriformes, die den Bissen nicht hinuntergleiten lassen? Je nach der Entscheidung dieser Frage greift man den überwiegend schuldig befundenen Theil an und schneidet möglichst soviel fort, dass

man den Eindruck gewinnt, die Passage sei freier geworden. Hierauf kommt es in der That an; denn jeder sorgfältige Beobachter wird bemerkt haben, dass ein solcher Phthisiker ebenso sehr durch die Raumbeschränkung am Eingange des Oesophagus, wie durch die Schmerzhaftigkeit des Schluckvorganges belästigt wird. Die Nachbehandlung besteht in Eispillen, breiigen Speisen, Ruhe. Bei dieser Therapie habe ich eine grössere Zahl von Leidenden, welche mir oft nicht nur von allgemeinen Praktikern, sondern auch von Specialfachgenossen zugeschickt wurden, noch Monate lang erhalten, zuweilen auch länger anhaltende Besserung erzielen können, indem ich in späteren Sitzungen weitere Eingriffe ausgeführt habe.

Solche Erfolge bestätigen die Wahrnehmung, dass trotz des allgemeinen deletären Einflusses der Tuberkelinvasion auf den Gesamtorganismus doch eine ganz verschiedene Resistenzfähigkeit der einzelnen Kranken gegen den ihr Leben bedrohenden Feind festzustellen ist. Der Eine erliegt schnell nach kurzem Kampfe, der Andere hält Jahre lang weit verbreiteten Processen in Lunge und Kehlkopf Stand, wenn ihm im richtigen Moment mit den geeigneten Mitteln Hilfe geleistet wird. Und wo wir nicht heilen können, da bleibt es immer noch unsere hohe Aufgabe, das Leben des Kranken zu verlängern und ihn von Beschwerden zu befreien.

Aus der rhino-laryngologischen Universitäts-Poliklinik in München.

Intratracheale Strumen.

Von

Dr. **Hans Neumayer**, Privatdocent.

Im Gegensatze zu der grossen Häufigkeit von Neoplasmen im Kehlkopfe sind sowohl gutartige wie maligne primäre Neubildungen der Luftröhre eine sehr grosse Seltenheit. So hat v. Bruns in dem Abschnitte, welcher in Heymann's Handbuch der Laryngologie und Rhinologie die Neubildungen in der Luftröhre behandelt, nur 150 Fälle aus der Literatur zusammenstellen können, eine verschwindend kleine Zahl gegenüber der Statistik von Semon über Kehlkopfgeschwülste, welche über 10000 Beobachtungen umfasst. Die Seltenheit derartiger Geschwülste geht auch aus den Aufstellungen von M. Schmidt hervor, der unter einer Zahl von 42635 Krankheitsfällen der oberen Luftwege 748 Neubildungen im Kehlkopfe und nur 3 in der Luftröhre beobachtete. v. Bruns führt die grosse Seltenheit dieser Neubildungen auf den einfachen Bau, die geringe functionelle Bedeutung und die geringe Neigung der Luftröhre, primär zu erkranken, zurück.

Unter den v. Bruns zusammengestellten Fällen machen die bösartigen Geschwülste einen auffallend grossen Procentsatz aus, indem rund ein Drittel aller Fälle Carcinome oder Sarcome betreffen. An gutartigen Geschwülsten sind Fibrome, Papillome, Lipome, Chondrome und Osteome, Adenome, Lymphome und Schilddrüsen geschwülste beob-

achtet worden. Am häufigsten gelangten Papillome, Chondrome und Fibrome zur Beobachtung, während die Adenome, Lymphome, Lipome und intratrachealen Strumen als höchst selten vorkommende Geschwülste zu bezeichnen sind.

Im Verlaufe der letzten drei Jahre hatte ich Gelegenheit, zwei Fälle von Trachealgeschwülsten zu beobachten. Dieselben fanden sich bei zwei Schwestern, die in den zwanziger Jahren stehend nach einander an einer langsam sich entwickelnden, schweren Trachealstenose erkrankten.

1. Fall. K. P., 27 Jahre alt, Köchin, litt mit 19 Jahren an Gelenkrheumatismus; sonst will Pat. immer gesund gewesen sein. Luetische Infection wird negirt. Vater und Bruder der Pat. sind an Lungenkrankungen, wahrscheinlich Phthise, gestorben. Im Juli 1900 stellten sich bei der Pat. grosse Müdigkeit, Schwäche, Herzklopfen und Schlaflosigkeit ein. Diese Beschwerden wurden von dem damals behandelnden Arzte auf einen vorhandenen Herzfehler bezogen. Pat. ging im August 1900 längere Zeit auf's Land. Es trat eine wesentliche Besserung der geschilderten Beschwerden ein. Im September desselben Jahres trat Kurzathmigkeit auf, die immer mehr zunahm und die Pat. schliesslich in ihrer Arbeitsfähigkeit sehr beeinträchtigte. Es stellte sich auch Husten ein, durch den nur wenig schleimiges Secret ausgeworfen wurde. In den Monaten October und November steigerte sich die Athemnoth in so hohem Grade, dass Pat. ihre Stellung nicht mehr versehen konnte. Um diese Zeit machte sich auch eine Vergrösserung der Schilddrüse bemerkbar. Schluckbeschwerden waren niemals vorhanden.

Mitte November 1900 suchte Pat. die Poliklinik auf. Es konnte damals folgender Befund erhoben werden: Pat. zeigt reducirten Ernährungsstand. Die Athmung ist verlangsamt und zeigt starken in- und expiratorischen Stridor, der bei der geringsten körperlichen Anstrengung an Intensität beträchtlich zunimmt. Die Stimme lässt keine Störung erkennen. Die Untersuchung des Halses ergiebt eine mässige Vergrösserung der Schilddrüse, vorzüglich im rechten Seitenlappen. Die Schilddrüse ist weich und lässt sich nicht unter das Brustbein verfolgen. Keine Drüsen am Halse. Der Kehlkopf steht bei der Athmung ruhig. Ueber der Lunge finden sich zerstreut bronchitische Geräusche; keine Dämpfung; das Stenosenathmen über den oberen Theilen der Lungen hörbar. Eine Einziehung der Intercostalräume ist nicht sichtbar. Ueber dem Herzen, das nach rechts verbreitert ist, ist ein systolisches Geräusch und eine deutliche Accentuation des zweiten Pulmonaltones zu hören. Puls ist regelmässig, nicht beschleunigt. Die Untersuchung der Bauchorgane incl. Nieren ergiebt nichts Krankhaftes. Keine Oedeme. Kehlkopfbefund normal. In der Luftröhre ist entsprechend dem Anfangstheile eine beträchtliche Einengung des Lumens zu sehen, welche durch eine blassrothe, nicht ulcerirte Geschwulst, die von der Hinterwand und den beiden Seitenwänden der Trachea auszugehen scheint, verursacht ist. Bei der Untersuchung mit der Sonde zeigt sich auch, dass der Tumor der Hinterwand und den beiden Seitenwänden der Luftröhre breit aufsitzt. Die Consistenz des Tumors ist mässig fest; eine Verschieblichkeit desselben abhängig von der Luftröhre lässt sich nicht erkennen.

Bezüglich der Natur der Geschwulst konnte man selbstverständlich verschiedene Auffassungen haben. Man konnte die Geschwulst für eine gummöse Erkrankung halten, obschon dagegen die Anamnese und das Fehlen von indolenten Drüsenschwellungen und anderweitigen luetischen Erscheinungen sprachen. Ferner war bei der hereditären Belastung der Pat. mit Tuberculose die Möglichkeit, dass in dem Tumor eine phthisische Erkrankung der Luftröhre vorliege, nicht ausgeschlossen.

Was die Möglichkeit des Vorhandenseins eines Neoplasmas anlangt, so konnte bei dem Alter der Pat., abgesehen von Sarcom, gegen welche Diagnose das verhältnissmässig langsame Wachsthum der Geschwulst sprach, nur eine gutartige Geschwulst in Betracht kommen. Nach den bisherigen Beobachtungen sind im Gegensatze zu dem Befunde in dem vorliegenden Falle Fibrome in der Regel deutlich gestielt und Papillome durch den papillären Bau ihrer Oberfläche als solche zu erkennen. Ein Osteom oder Enchondrom war bei der geringen Consistenz, die die Sondirung ergab, auszuschliessen. Es waren demnach nur noch die so seltenen Geschwülste der Luftröhre, wie Lymphome, Adenome, Lipome oder Strumen in Betracht zu ziehen. Für letztere Annahme, dass es sich um eine Schilddrüsengeschwulst in der Luftröhre handeln könne, sprachen eine Reihe von Thatsachen, die bei den bisher beobachteten intratrachealen Schilddrüsengeschwülsten gleichfalls festgestellt worden waren. Es wurden nämlich intratracheale Strumen in der Regel bei jüngeren, im Uebrigen gesunden Personen gefunden in Form von glatten Tumoren, welche von der Hinterwand der Luftröhre oder auch von der Seitenwand ihren Ursprung nahmen, eine langsam zunehmende Dyspnoe hervorriefen und meist mit einer gleichzeitig sich einstellenden Vergrösserung der Schilddrüse einhergingen.

Da eine luetische Erkrankung trotz der Anamnese vermuthet werden konnte, so wurde der Pat. zunächst Jodkalium verordnet. Der Erfolg dieser Medication war ein so deutlicher und rascher, dass in kurzer Zeit der Stridor verschwand und der Tumor zusehends kleiner wurde. Zu gleicher Zeit nahm auch die mässig vergrösserte Schilddrüse an Volumen ab. Nach Verabreichung von 30—40 g Jodkali war der Tumor in der Trachea bis auf eine niedere flache Prominenz an der Hinterwand und einen Höcker an der linken Seitenwand, die für die Folge dauernd bestehen blieben, zurückgegangen.

Dieser auffallende Erfolg der Jodkalitherapie liess nur zwei Möglichkeiten offen: entweder waren die Veränderungen in der Luftröhre auf Lues zurückzuführen, oder es lag ein Tumor vor, der aus Schilddrüsengewebe bestand und der, wie die etwas vergrösserte Schilddrüse, durch Jodkali beeinflusst worden war.

Eine Entscheidung dieser Frage wäre nur durch die microscopische Untersuchung eines excidirten Theilchens des Tumors möglich gewesen. Mit Rücksicht aber auf die unangenehmen Erfahrungen, welche bisher bei endolaryngealen Eingriffen an intratrachealen Schilddrüsen-Geschwülsten gemacht worden sind, stand ich von dieser Untersuchung ab.

Der erzielte Erfolg ist bis heute ein dauernder geblieben; sowohl der Tumor in der Trachea, als auch die Schilddrüse haben keine Volumszunahme mehr erfahren.

Im Herbst 1903 suchte die Schwester der vorgenannten Pat., M. H., 23 Jahre alt, Fabrikarbeiterin, gleichfalls wegen zunehmender Athemnoth die Poliklinik auf. Pat. war früher immer gesund gewesen, ist seit einigen Monaten verheirathet, hat noch nie geboren; Menstruation regelmässig.

Ueber den Verlauf der Erkrankung macht Pat. folgende Angaben: Im Februar d. J. machte sich eine langsam zunehmende Kurzathmigkeit bemerkbar, wegen welcher Pat. ärztliche Hilfe in Anspruch nahm. Nach einiger Zeit suchte Pat. ein Sanatorium auf, verliess aber diese Anstalt, da ihr der Aufenthalt dortselbst nicht zusagte, nach Ablauf von wenigen Tagen wieder. Trotz der Athembeschwerden nahm Pat. nach einiger Zeit die Arbeit wieder auf. Während der Monate April, Mai und Juni soll spontan eine Abnahme der Beschwerden erfolgt sein. Im Juli trat jedoch wieder eine Zunahme der Athemnoth ein, die Schilddrüse vergrösserte sich gleichzeitig und die Beschwerden wurden so lebhaft, dass Pat. ihre Arbeit wieder aufgeben und ärztliche Hilfe aufsuchen musste. Von dem Arzte wurden der Pat. Kalium jodatum und Thyreoidintabletten verordnet. Eine Besserung wurde nicht erzielt; Pat. nahm die Medicamente auch nicht mit Pünktlichkeit und nur kurze Zeit lang. Pat. schied Anfangs August unge bessert aus der ärztlichen Behandlung aus, um erst, durch beträchtliche Athemnoth veranlasst, am 16. September Hilfe in der Poliklinik zu suchen.

Damals konnte bei der Pat. folgender Befund festgestellt werden: Pat. zeigt reducirten Ernährungsstand; die Hautfarbe ist blass, die Lippen leicht cyanotisch verfärbt. Die Athmung ist verlangsamt und sowohl bei der In- wie Expiration von einem deutlichen Stridor begleitet, der bei der geringsten Bewegung sofort beträchtlich zunimmt. Heiserkeit ist nicht vorhanden. Der Kehlkopf lässt bei der Athmung kein Auf- und Absteigen erkennen. Die Schilddrüse ist im rechten Seitenlappen etwas vergrössert und fühlt sich weich an. Substernal ist keine Struma nachweisbar. Lymphdrüsenanschwellung ist weder am Halse, noch auch sonst vorhanden. Zeitweise tritt etwas Husten auf, der wenig schleimiges Secret zu Tage fördert.

Die laryngoscopische Untersuchung ergiebt im Kehlkopfe normale Verhältnisse. In der Luftröhre aber fällt uns sofort ein ungefähr haselnussgrosser, rötlicher, glatter Tumor in's Auge, der von der Hinterwand entspringend, den obersten Trachealringen gegenüber liegt und das Lumen der Luftröhre, bis auf einen schmalen, sichelförmigen Spalt, der im Bereiche der Vorderwand der Trachea liegt, einengt. Ueber dem Tumor, der nirgends Ulcerationen erkennen lässt, ziehen sich zahlreiche Gefässe, die von der Hinterwand der Trachea auf den Tumor übergehen, hin. Weder durch den respiratorischen Luftstrom, noch auch bei der Sondenuntersuchung lässt sich eine Verschieblichkeit des Tumors zur Trachea nachweisen. Die Consistenz des Tumors ist prall elastisch. Schluckbeschwerden, d. h. eine mechanische Behinderung des Schluckactes, sind nicht vorhanden.

Die Untersuchung der Brust- und Bauchorgane ergiebt normale Verhältnisse.

Wir hatten es in diesem Falle wieder bei einem jugendlichen Individuum mit einem langsam wachsenden, nicht ulcerirten, glatten

Tumor zu thun, der ausschliesslich von der Hinterwand der Luftröhre seinen Ursprung nahm. Die Entwicklung des Tumors hatte wohl nur nach dem Lumen der Trachea zu stattgefunden, denn auch in diesem Falle waren niemals Schluckbeschwerden in die Erscheinung getreten. Als wichtig für die Diagnosestellung ist zu erwähnen, dass auch hier gleichzeitig mit dem Wachstum des Tumors in der Luftröhre eine deutliche Volumszunahme der Schilddrüse zu erkennen war. Endlich liess die Thatsache, dass bei der Schwester der Pat. ungefähr an derselben Stelle ein sich ähnlich entwickelnder Tumor gebildet hatte, die Annahme zu, dass es sich in beiden Fällen um ein und dieselbe Geschwulstform handeln könne.

Bei diesem Falle wurde in grösseren Zwischenpausen wiederholt Thyreoidin und einmal auch Kalium jodatum gegeben. Dabei konnte zur Zeit der Medication sowohl auf Thyreoidin wie auch auf Kalium jodatum ein Rückgang der Geschwulst constatirt werden, so dass nach dem Einflusse des Schilddrüsenpräparates die Annahme, es habe in dem Tumor Schilddrüsenewebe vorgelegen, voll berechtigt sein dürfte. Unter dieser Behandlung bildete sich der intratracheale Tumor bis auf einen etwas über halberbsengrossen Rest zurück und ebenso ging auch die etwas vergrösserte Schilddrüse eine deutliche Rückbildung ein. Seit mehr als $\frac{3}{4}$ Jahren ist nunmehr keine Aenderung an den kleinen Residuen der Geschwulst zu beobachten gewesen und die Athmung ist vollkommen unbehindert geblieben.

Was die Krankheitsbilder anlangt, welche meine zwei Fälle bieten, so reihen sich dieselben sehr gut an die bisherigen Beobachtungen über intratracheale Strumen an. Wir finden ähnlich wie in den Fällen von Bruns, Ziemssen, Roth, Paltauf, Baurowicz, Freer und Theisen bei vorher ganz gesunden, jüngeren Personen einen subglottischen, glatten Tumor auftreten, der langsam wachsend eine zunehmende Athemnoth verursacht. Der Sitz des Tumors ist, wie bei allen bisher beobachteten Fällen, die Hinterwand der Luftröhre oder ausser dieser auch noch die Seitenwand. Die Ausdehnung des Tumors betraf in meinen Fällen nur die Gegend der obersten Trachealringe: ein Uebergreifen der Geschwulst auf die anstossenden Theile des Kehlkopfes, auf die Gegend des Ringknorpels, wie es wiederholt beobachtet wurde, scheint in nur geringem Grade bei meinem zweiten Falle vorgelegen zu haben. Eine mit der Entwicklung des Tumors gleichzeitig sich ausbildende Vergrösserung der Schilddrüse, wie sie bei fast allen Fällen zur Beobachtung gelangte, konnte ich bei meinen beiden Fällen gleichfalls constatiren. Es handelte sich in beiden Fällen um eine mässige Volumszunahme der Schilddrüse, die sich unter der eingeleiteten Medication wieder vollkommen zurückbildete.

Der Umstand, dass bei den intratrachealen Strumen fast immer gleichzeitig eine Vergrösserung der Schilddrüse zu finden war, dürfte in differentialdiagnostischer Hinsicht von grosser Bedeutung sein, namentlich wenn man berücksichtigt, dass den Strumatumoren zur Unterscheidung von einer Reihe anderer Geschwülste, wie Adenome, Lymphome, keine charakteristischen Eigenschaften zukommen.

Leichter dürfte eine Trennung von Fibromen und Papillomen möglich sein, da erstere in der Regel im Gegensatze zu den Struma-

geschwülsten eine deutliche Stielbildung erkennen lassen und letztere durch ihren papillären Bau als solche kenntlich sind. Fernerhin können Osteome und Enchondrome bei der Sondenuntersuchung durch ihre Härte von den viel weicher sich anfühlenden Schilddrüsengeschwülsten unterschieden werden.

Von den bösartigen Geschwulstformen kommen bei dem jugendlichen Alter der Pat., in dem die intratrachealen Strumen aufzutreten pflegen, wohl nur Sarcome differentialdiagnostisch in Betracht, und die Unterscheidung beider Geschwulstformen dürfte im Beginne immer auf grosse Schwierigkeiten stossen. Die primären Sarcome der Trachea haben nämlich ähnlich den Strumen meist ihren Sitz im oberen Theile der Trachea an der Hinter- und Seitenwand; meist ist ihre Oberfläche ähnlich den Strumen auch glatt und ihre Basis in breiter Fläche mit der Luftröhre verbunden. Vielleicht lässt ein rasches Wachstum eher auf ein Sarcom schliessen als auf eine Struma; allein es lassen sich daraus keine sicheren Schlüsse auf die Natur des Tumors ziehen, denn es konnte bei Strumen mitunter ein sehr rasches und bei Sarcomen hingegen auch ein sehr langsames Wachstum beobachtet werden.

Endlich muss noch berücksichtigt werden, dass in dem Tumor eine Infectionsgeschwulst vorliegen könne. Durch eine genaue Anamnese und Untersuchung des Körpers auf anderweitige tuberculöse oder luetische Veränderungen dürfte es jedoch gelingen, eine Entscheidung für oder gegen die Annahme einer Infection zu gewinnen.

Die bei meinen Fällen beobachteten Tumoren, welche trotz der fehlenden histologischen Untersuchung auf Grund der medicamentösen Beeinflussung wohl sicher als Schilddrüsengeschwülste anzusprechen sind, können nun abgesehen von der grossen Seltenheit solcher Bildungen noch in mehrfacher Hinsicht ein besonderes Interesse beanspruchen.

Zunächst möchte ich darauf hinweisen, dass von den bisher veröffentlichten 11 Fällen nur noch in einem Falle von v. Bruns die klinische Diagnose auf Struma intratrachealis gestellt und durch eine erfolgreiche Verabreichung von Schilddrüsentabletten bestätigt wurde.

In den übrigen Fällen wurde die Diagnose durch histologische Untersuchung entweder erst nach operativer Entfernung des Tumors (Bruns 4 Fälle, Baurowicz, Theisen, Freer) oder bei der Autopsie (Ziemssen, Roth, Paltauf) festgestellt.

Was die therapeutischen Maassnahmen, die bei der Behandlung intratrachealer Strumen angewendet wurden, und deren Erfolge anlangt, so ist es nur bei meinen beiden Fällen möglich gewesen, medicamentös eine so beträchtliche Verkleinerung der Geschwulst zu erzielen, dass die Athmung wieder vollkommen frei wurde und dass der Tumor bis auf einen minimalen Rest zusammenschwand. In dem einen Falle von Bruns, bei dem eine Schilddrüsenbehandlung eingeleitet wurde, konnte zwar eine Abnahme des vorhandenen Stridors beobachtet werden, allein dessen ungeachtet wurde später noch die Exstirpation des Tumors nach Spaltung des Kehlkopfes und der Luftröhre nothwendig.

In allen anderen Fällen, wo intra vitam ein Tumor in der Luftröhre festgestellt worden war, wurde operativ vorgegangen, und zwar wurde theils endotracheal, theils nach Vornahme der Tracheotomie oder

der Laryngotracheotomie die Verkleinerung oder Abtragung der Geschwulst in Angriff genommen.

Durch endotracheale Eingriffe wurde in zwei Fällen eine Verminderung der Stenosebeschwerden angestrebt, dabei aber immer eine Verschlechterung des localen Befundes verursacht. So wurde in dem Falle von Paltauf eine Dilatationskur eingeleitet, die zu einer Vereiterung der Schilddrüse und zum Exitus letalis führte, und in dem Falle von Freer, wo eine Electropunctur vorgenommen worden war, trat eine so beträchtliche Schwellung des Tumors ein, dass die Tracheotomie nothwendig wurde. Diese ungünstigen Erfahrungen mit endotrachealen Eingriffen veranlassten mich auch bei meinen Fällen, von Probeexcisionen behufs einer histologischen Untersuchung der vorliegenden Tumoren abzustehen.

Sehr viel günstiger gestalteten sich die Resultate in jenen Fällen, wo an die Exstirpation des Tumors nach vorheriger Tracheotomie oder Laryngotracheotomie geschritten wurde. So nahm v. Bruns bei seinen Fällen viermal die Laryngotracheotomie und einmal die Tracheotomie vor und konnte durch Abtragung des Tumors in allen Fällen eine vollkommene Heilung erzielen. Ein gleich günstiges Resultat erzielte auch Baurowicz, der nach Vornahme der Laryngotracheotomie den Tumor mit Scheere und Messer abtrug. In den Fällen von Freer und Theisen wurde keine vollkommene Heilung erreicht. Im Falle Freer musste nach vorausgegangener galvanocautischer Behandlung in Folge starker Schwellung der Geschwulst die Tracheotomie gemacht werden und die Versuche, durch die Tracheotomiewunde den Tumor abzutragen, führten zu keinem befriedigenden Ergebnisse. Im Falle von Theisen endlich wurde die Laryngotracheotomie ausgeführt; allein der mit breiter Basis der Luftröhre aufsitzende Tumor konnte von der Luftröhre nicht abgelöst werden.

Mit Rücksicht auf die Entstehung der Schilddrüsengeschwülste in der Trachea dürften schliesslich meine Fälle vielleicht auch einige Aufklärung bieten. Paltauf konnte bei der histologischen Untersuchung seines Falles feststellen, dass zwischen der Geschwulst in der Luftröhre und der Schilddrüse eine Verbindung bestand, die von Schilddrüsengewebe gebildet war. Es liess sich das Schilddrüsengewebe durch die Ligamenta intertrachealia in die Luftröhre hinein verfolgen. Dabei zeigte die Kapsel der Schilddrüse an den Einbruchstellen in die Luftröhre deutliche Lücken und die Drüsensubstanz war mit dem Perichondrium der Trachealringe verwachsen. Paltauf nimmt an, dass diese Verwachsungen fötalen Ursprunges seien und dass das Schilddrüsengewebe erst später, wenn die Schilddrüse eine Vergrösserung erfährt, in die Luftröhre eindringt. Diese Anschauung dürfte durch meine Beobachtung insofern eine Stütze finden, als das Auftreten ein und derselben Bildung bei zwei Geschwistern in hohem Grade für eine congenitale Entwicklungsstörung der Schilddrüse und deren Nachbarorgane spricht.

Literatur.

Heymann: Handbuch der Laryngologie und Rhinologie, Bd. I, 2. Hälfte.
Ziemssen: Handbuch der speciellen Pathologie und Therapie, Bd. IV.
Bruns: Die Laryngotomie zur Entfernung intralaryngealer Neubildungen 1878.

- Heise: Beiträge zur klinischen Chirurgie, Bd. III.
Bruns: Beiträge zur klinischen Chirurgie, Bd. III.
Palttauf: Ziegler's Beiträge zur pathologischen Anatomie, Bd. XI.
Baurowicz: Archiv für Laryngologie und Rhinologie, Bd. VIII.
Freer: Journal of the Amer. med. assoc. 1901.
Theisen: Amer. Journ. of the med. sc. 1902.
Bruns: Beiträge zur klinischen Chirurgie, Bd. XLI.

Ein bemerkenswerther Fall von acuter Entzündung der Rachenmandel (Rachenmandelabscess).

Nach einem Vortrag, gehalten am 27. Juni 1904 in der Medicinischen Gesellschaft „Isis“.

Von

Dr. Robert Ölger.

Oberarzt im k. b. Infanterie-Leib-Regiment, München.

Im Gegensatz zu den acuten Entzündungen der Gaumenmandeln kommen acute Entzündungen der Rachenmandel verhältnissmässig selten zur Beobachtung. Dies erklärt sich wohl hauptsächlich aus dem versteckteren, der Besichtigung schwerer zugänglichen Krankheitsherde im Nasenrachenraume, ein Umstand, der insbesondere bei Kindern in die Waagschaale fällt, bei denen eine orientirende Untersuchung mit dem Nasenrachenspiegel nicht selten unmöglich oder doch nur mit grössten Schwierigkeiten ausführbar ist. Begreiflicher Weise aber gehört die Erkrankung vorwiegend dem kindlichen Alter an, und so dürfte es wohl zutreffend sein, wenn Helme annimmt, dass viele Fälle des sogen. Drüsenfiebers auf Entzündungen der Rachenmandel zurückzuführen sind. Neuestens hat Trautmann in einem Vortrage in der hiesigen laryngo-otologischen Gesellschaft dies näher ausgeführt (Monatsschr. für Ohrenheilkunde 1904, No. 6).

Aber auch die erkannten Fälle werden nur selten einer genauen klinischen Beobachtung zugeführt, so dass aus diesem Grunde der vorliegende Fall, bei welchem dies geschehen, einiges Interesse bieten dürfte.

P. Z., Fahrer im 1. k. Feldartillerie-Regiment, 19 Jahre alt, wurde am 8. Mai 1903 dem k. Garnisonlazareth (Abtheilung B für innere Krankheiten) überwiesen. Derselbe gab an, dass er in der Kindheit an englischer Krankheit gelitten habe, sonst nie ernstlich krank gewesen sei. Seit einigen Tagen verspüre er Zahnschmerzen; seit heute früh mit dem Erwachen Kopfschmerzen, Reissen in der linken Gesichtshälfte, Schluckbeschwerden und Thränenträufeln.

Im Uebrigen ist folgender Befund aufgezeichnet:

Mittelgrosser, mittelkräftiger Mann in mässig gutem Ernährungszustande. An den Rachenheilen weder entzündliche Röthung, noch Schwellung bemerkbar. Caries des linken oberen II. Praemolaris. Herzgrenzen normal, Töne rein. Ueber den hinteren unteren Lungenpartien rauhes, verschärftes Athmen; im Uebrigen Lungenbefund normal. Husten

und Auswurf gering. Unterleib mässig aufgetrieben (seit zwei Tagen kein Stuhlgang), nicht druckempfindlich. Milz nicht vergrössert. Urin eiweissfrei. Die Austrittsstelle der Nn. supradentales und infra- und supraorbitalis links ziemlich druckempfindlich; im Uebrigen Nervensystem, wie auch die Gelenke ohne Besonderheiten. Als Aftertemperatur ergab sich 39,5° C.

Therapeutisch wurden drei Antipyrintabletten à 0,5 g täglich und Brustwickel angeordnet.

Weiterer Verlauf:

9. Mai: In der Nacht Schlaflosigkeit wegen heftiger Kopfschmerzen, die erst gegen Morgen etwas nachgelassen haben. Druckempfindlichkeit in der Oberkieferhöhlengegend links. Temperatur früh 6 Uhr 38,2°, Abends 6 Uhr 38,9°.

10. und 11. Mai: Schlaflosigkeit; heftige Zahn- und Kopfschmerzen. Grosse Appetitlosigkeit. Extraction des cariösen Zahnes. Temperatur früh 37,5, Abends 37,6.

12. und 13. Mai: Linksseitige Gesichtsschmerzen immer noch vorhanden, ebenso Druckempfindlichkeit des N. infraorbitalis. Temperatur am 12. Mai früh 37,3, Abends 37,2; am 13. Mai früh 37,6, Abends 37,2.

14. Mai: Neben den bisherigen Symptomen galliges Erbrechen. Temperatur früh 37,3, Abends 37,5. Puls 68.

15. Mai: Galliges Erbrechen, Schmerzen sehr heftig. Morphium 0,01 subcutan. Temperatur früh 36,6, Abends 37,1, Puls 60.

16. Mai: Auf Morphiuminjection etwas geschlafen; beim Erwachen Zustand unverändert. Die Untersuchung des Augenhintergrundes ergiebt nichts Abnormes; die Pupillen reagiren gut und sind gleichmässig.

17. Mai: Der Kranke wird auf Wunsch des Ordinirenden wegen Verdachtes einer Nebenhöhlenerkrankung von mir untersucht und auf Grund des Ergebnisses am 18. Mai auf die mir unterstellte Abtheilung für Ohren- und Nasenranke verlegt.

Der Befund war folgender:

Patient macht den Eindruck eines Schwerkranken: Apathischer Gesichtsausdruck; Stirnhaut in Folge heftiger Stirnkopfschmerzen gefaltet. Mundathmung. Bewusstsein nicht gestört. Sprache nâselnd, schwerfällig; giebt auf alle Fragen richtige Antworten. Grosses Schwächegefühl (hat seit sieben Tagen keine Nahrung ausser etwas Milch zu sich genommen). Schwindelerscheinungen, unsicherer Gang. Keine Herdsymptome. Nacken frei. Augen- und Ohrenbefund normal. Nn. supradentales, infra- und supraorbitalis links sehr druckschmerzhaft, ebenso Beklopfen der Stirnbeine. In der Nacht galliges Erbrechen. Leichte Schluckbeschwerden.

Die Untersuchung der Rachen- und Nasentheile ergab Folgendes:

Beide Nasenhöhlen für Luft wenig durchgängig. Links ist die Schleimhaut allenthalben mit eitrigem Secret bedeckt; rechts findet sich nur wenig Eiter im unteren Nasengange. Nach Reinigung mittelst Wattetampons erweisen sich die Muscheln und die übrige Nasenschleimhaut — besonders links hochgradig — entzündlich geschwellt. Die Schwellung der Muscheln geht auf Cocaineinlage etwas zurück,

ohne jedoch einen Einblick in den Epipharynx zu gestatten. Die Nasenscheidewand zeigt eine leichte Deviation nach links. Beim Sondiren in der Richtung der Nebenhöhlen werden namentlich in der Keilbeinhöhle heftige Schmerzen geäußert. Der Sonden-Untersuchung folgt nirgends Eiterabsonderung. Erst nach einigem Zuwarten wird mit Blut gemischter Eiter ausgepustet. Mittlerer Nasengang und Fissura olfactoria auch bei der nun folgenden Untersuchung frei von Eiter.

Der Mittlrachen zeigt nichts Abnormes, weder eitriges Belag, noch Entzündungserscheinungen; auch die Gaumenmandeln zeigen innerlich keine Veränderungen, fühlen sich jedoch aussen am Halse etwas vergrößert an.

Der Nasenrachenraum erweist sich per rhinoscopiam posteriorem eitrig belegt. Nach sehr schmerzhafter Reinigung mittelst Wattetamppons zeigen sich die Choanenöffnungen in Folge Schwellung der hinteren Muschelenden stark verengt. Am Rachendach direct oberhalb der Choanenöffnungen ist eine ca. haselnussgrosse, kugelige, stark geröthete Vorwölbung mit glatter Oberfläche sichtbar; zwei weitere kleinere derartige Tumoren finden sich gegen den linken Tubenwulst zu. In den Buchten zwischen den einzelnen Tumoren liegt Eiter. Bei der Digitaluntersuchung fühlen sich dieselben derb-elastisch an. Temperatur früh und Abends 36,1; Puls 50, klein, leicht unterdrückbar, regelmässig.

Die Diagnose lautete: Acute Entzündung der Rachenmandel. Nebenhöhleneiterung (?).

Therapie: Täglich zweimalige Cocainisirung (3proc.) der Nasenhöhlen; dreimalige Nasenspülungen mit 4proc. erwärmter Borsäurelösung, und zwar behufs ausgiebigerer Entfernung des Secrets mittelst Weber'scher Nasendouche; Gurgelungen der Mundhöhle mit 4proc. Borsäurelösung; Halswickel; Darreichung eisgekühlter Milch.

19. Mai früh 9 Uhr: Befinden wenig geändert. Nacht grösstentheils schlaflos. Bei den Nasenspülungen entleert sich reichlich Eiter. Temperatur früh 36,6, Puls 52, klein.

Nachmittags 5 Uhr: Allgemeinbefinden besser, Kopfschmerzen geringer. Neben der Milch Bouillon genossen. Kein Erbrechen. Gang noch etwas unsicher, doch selbst bei scharfen Wendungen kein Schwindel. Im unteren Nasengange beiderseits eitriges Secret; mittlerer Nasengang und Fissura olfactoria frei. Die entzündliche Schwellung im Nasenrachenraume merklich zurückgegangen; die Tumoren zeigen deutliche Furchungen, der grössere Tumor in der Mitte des Rachendaches ausserdem eine nach der linken Grenzbucht gelegene, ca. stecknadelkopfgrosse Fistelöffnung, aus der man wiederholt Eitertropfen hervorquellen sieht. Temperatur Abends 36,6, Puls 60, voller.

21. Mai: In der Nacht gut geschlafen; keine Kopf- oder Gesichtsschmerzen beim Erwachen. Pat. fühlt sich kräftiger, zeigt sicheren Gang, guten Appetit. Mittlerer Nasengang und Fissura olfactoria auch heute frei von Eiter. Die mir durch Herrn Professor Schech, Vorstand der laryngologischen Poliklinik, gütigst gewährte Durchleuchtung der Kiefer- und Stirnhöhlen lässt die linke Oberkieferhöhle etwas dunkler erscheinen. Im Uebrigen finden die Untersuchungsergebnisse vom 19. Mai durch Herrn Prof. Schech Bestätigung. Temperatur früh und Abends 36,7. Puls 68.

22. Mai: Allgemeinbefinden sehr gut. Bedeutende Abnahme der Entzündungserscheinungen und Verkleinerung der Tumoren bemerkbar. Mit der Schech'schen Zange theilweise Abtragung derselben; sie erweisen sich als adenoides Gewebe. Temp. früh 36,8, Abends 37,2, Puls 72.

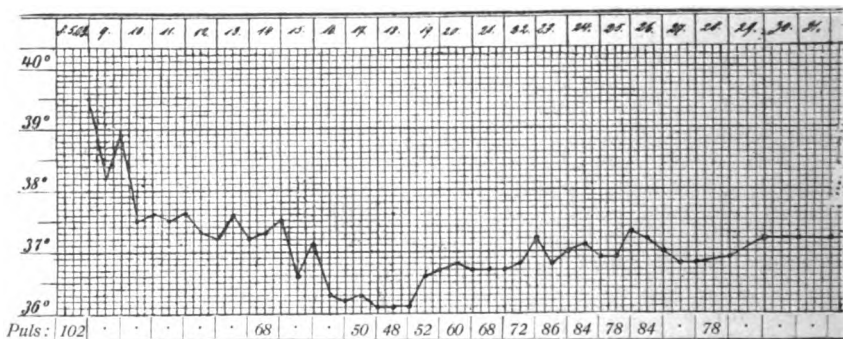
23. Mai: Beschwerdefrei. Temperatur früh 36,8, Abends 37,0. Puls 72.

29. Mai: Entzündungserscheinungen in Nase und Nasenrachenraum vollkommen zurückgegangen. Ein kleiner Rest adenoiden Gewebes am Rachendache steht noch.

4. Juni: Dienstfähig zur Truppe.

Kurz zusammenfassend stellt sich der Fall folgendermaassen dar:

Ein 19jähriger, vorher nie ernstlich erkrankter Soldat bekam linksseitige Zahnschmerzen (cariöser Zahn); einige Tage darauf erwachte er mit Kopfschmerzen, linksseitigen Gesichtsschmerzen und Thränenträufeln, Schluckbeschwerden und Fieber (Aftertemperatur 39,5° C.).



Die objective Untersuchung der Brust- und Unterleibsorgane, sowie des Augenhintergrundes ergab nichts von Besonderheit, die des Nervensystems eine stärkere Druckempfindlichkeit des N. infra- und supraorbitalis und der Nn. supradentales. Entfernung des cariösen Zahnes, Darreichung von Antipyirin und Anwendung von Brustwickeln brachten keine Erleichterung. Das Fieber ging zwar in den nächsten Tagen zurück, allein die Beschwerden wurden immer heftiger, der Allgemeinzustand in Folge intensiver Stirnkopfschmerzen, Schlaflosigkeit und völligem Appetitmangel immer schlechter. Am achten Tage nach der ersten Untersuchung stellten sich noch Hirndruckerscheinungen ein: subnormale Temperaturen mit Pulsverlangsamung (siehe Temperaturcurve), galliges Erbrechen, Schwindel. Die nunmehr vorgenommene Untersuchung der Nasen-Rachentheile ergab eitriges Secret in beiden Nasenhöhlen, besonders links; entzündliche Schwellung der Muscheln und der übrigen Nasenschleimhaut, links in höherem Grade als rechts; eitrigem Belag und drei stark geröthete, derb-elastische Tumoren mit glatter Oberfläche am Rachendache. Der Mittlrachen, der schon bei der ersten Untersuchung normal befunden worden war, zeigte auch jetzt keinerlei

Veränderungen; die Gaumenmandeln waren nur aussen am Halse etwas vergrössert durchzufühlen. Im Uebrigen Befund wie oben. Die nunmehr eingeleitete Therapie machte sich schon in den nächsten Tagen erfolgreich geltend durch rasches Schwinden der Hirndruckerscheinungen und der Neuralgien und durch Rückgang der Entzündung im Nasen-Rachenraume und in der Nase. Nach Ablauf des acuten Stadiums Abtragung der sich als hypertrophische adenoide Vegetationen erweisenden Tumoren. Nach ca. vierwöchentlicher Erkrankung konnte der Mann dienstfähig entlassen werden.

Epicrisis: Der Fall ist in mehrfacher Beziehung bemerkenswerth: Zunächst muss uns auffallen, dass an dem so schweren entzündlichen Processe im Nasenrachenraume der Mesopharynx keinen grösseren Antheil nahm; leichte Schluckbeschwerden und geringe Vergrösserung der Gaumenmandeln nach aussen waren die einzigen Zeichen einer Mitbetheiligung des Mittelrachens. Die Erklärung dürfte in der histologischen Beschaffenheit des Mittelrachens liegen, dessen Pflasterepithel auch dem Fortschreiten der Gaumenmandelentzündung auf die hintere Rachenwand grossen Widerstand entgegensetzt.

Eine weitere auffallende Erscheinung ist das so starke Hervortreten der auf eine Nebenhöhlenaffection hinweisenden Symptome: Linksseitige Neuralgien, Druckempfindlichkeit der linken Oberkieferhöhlengegend, vorwiegende Ablagerung des Eiters und entzündliche Schwellung in der linken Nasenhöhle.

Die vorwiegende Ausbreitung des Entzündungsprocesses in der linken Nasenhöhle hängt ohne Zweifel mit der Lage der Tumoren und der Fistelöffnung in nächster Nähe der linken Choane zusammen, die damit zunächst als Abflussweg für den reichlichen Eiter in Betracht kam. Die übrigen obengenannten einseitigen Symptome aber können wir uns nur erklären, indem wir die Mitbetheiligung der einen oder anderen Nebenhöhle (vorwiegend Oberkieferhöhle) durch directe Fortpflanzung des Entzündungsprocesses annehmen, was bei dem unmittelbaren Zusammenhang der Schleimhaut der Nase und der Nebenhöhlen und bei dem Umstande, dass die Schleimhaut der Nasen- und Nebenhöhlen ein und demselben Gefässbezirk angehören (Hajek), gewiss Berechtigung hat. Um welche Form der Nebenhöhlenerkrankung es sich im vorliegenden Falle gehandelt hat, lässt sich schwer entscheiden; doch spricht das Fehlen jeglichen Eiters in den Ausführungsgängen der Nebenhöhlen mehr für die acut-catarrhalische Entzündungsform mit ausgesprochen ödematöser Beschaffenheit der aus lockerem Gewebe bestehenden Schleimhautschicht.

Eine weitere Eigenthümlichkeit des Falles stellen die beängstigenden Hirndruckerscheinungen dar. Anders als durch ein collaterales Oedem lassen sich diese vorübergehenden, mit Herstellung des Eiterabflusses schwindenden Störungen nicht erklären, und dürfen wir sie direct als Gradmesser für die Schwere und Ausdehnung des entzündlichen Processes betrachten.

Zum Schlusse noch einige Worte über die Form der vorliegenden acuten Rachenmandelentzündung selbst!

Man unterscheidet drei Hauptformen (Heymann, Handbuch: II. Der Rachen, S. 496):

1. Die acute catarrhalische Entzündung (Pharyngo-Tonsillitis acuta catarrhalis s. simplex); fällt für uns von vorn herein weg.

2. Die acute folliculäre oder lacunäre Entzündung (Pharyngo-Tonsillitis acuta follicularis s. lacunaris); characteristisch ist die Entzündung und der eitrige Zerfall der Follikel, die als prominente, gelblich-graue Körnchen an der Oberfläche, insbesondere an der Mündung der Lacunen sichtbar werden.

3. Die acute phlegmonöse Entzündung (Pharyngo-Tonsillitis phlegmonosa s. parenchymatosa); das Wesentliche dieser Form ist, dass bei stärkerer entzündlicher Schwellung nicht nur einzelne Follikel, sondern eine grosse Masse des folliculären Gewebes zur Vereiterung gelangen kann. Die Rachenmandel ist stark geschwellt und fühlt sich derb an. Alle Erscheinungen nasaler Obstruction kommen in hohem Maasse zum Vorschein. Im Verlaufe von 5—10 Tagen kommt es entweder zur Rückbildung oder es entwickelt sich ein grosser Eiterherd. Dieser kann sich als Retropharyngealabscess nach abwärts senken (Wiesener) oder auch durchbrechen, wonach massenhaft Eiter aus Mund und Nase fiesst (Roth). Der Kranke bietet den Anblick eines schwer Typhösen.

Pathologisch-anatomisch liegt ein Befund von Wendt vor, welcher seropurulente Infiltration mit Hämorrhagien in der Rachentonsille, an einzelnen Stellen rein eitrig Infiltration mit Abscessbildung fand.

Dass es sich in unserem Falle um die letztere, schwerste Form gehandelt hat, bedarf danach keines besonderen Beweises mehr. Die im Tumor beobachtete Fistelöffnung lässt weiterhin annehmen, dass eine Abscessbildung im Sinne Wendt's vorgelegen hat.

Aetiologisch handelt es sich nach unseren heutigen Kenntnissen wohl um eine Infectionskrankheit, vorzugsweise durch Streptococcen, analog der gleichen Erkrankung der Gaumenmandel.

Zur Lehre von der Anosmie, Parosmie und Parageusie.

Von

C. Ziem.

In den Kreisen nicht nur der practischen Aerzte, sondern auch der Specialisten ist die Annahme noch sehr verbreitet, dass bei Anosmie und Parosmie, wenn sie erst etwas längere Zeit bestanden haben, therapeutisch nicht viel zu erreichen sei. Sehr zum Schaden dieser Kranken! Aus Erfahrung an mir selbst und an anderen Kranken kann ich versichern, dass bei richtiger und zeitiger Behandlung derartiger Leiden nicht selten doch noch gute oder selbst sehr gute Erfolge zu erzielen sind, besonders wenn man berücksichtigt, dass eine, wie es scheint, nicht kleine Anzahl derartiger Fälle nicht auf centraler, sondern auf peripherischer Grundlage beruht, ganz besonders auch auf eitrigen Erkrankungen der Nase oder ihren Nebenhöhlen. Wenn ich schon vor mehr als 18 Jahren über mehrere Fälle kurz berichtet habe, wo Parosmie

auf Eiterung der Kieferhöhle zu beziehen war, im Jahre 1888 Weiteres, besonders auch über sog. hysterische Geruchsstörung beigebracht habe (1), wenn ferner Moldenhauer, Zarniko, Moure und besonders Lichtwitz-Jeanty eine Reihe ähnlicher Fälle gesehen haben (2), so kann es wohl nur die Ueberschätzung mancher Untersuchungsmethoden der Nase, vornehmlich auch der Durchleuchtung der Kieferhöhle sein, die eine Mehrung unserer Kenntnisse und Leistungen auch auf diesem Gebiete bisher gehemmt hat. Jedenfalls ist es durchaus verwerflich, wie das noch unlängst hier in Danzig geschehen, subjective Kakosmie mit suffisanter, oberflächlicher Salonmiene ohne Weiteres und schlankweg als auf Einbildung beruhend anzusehen: haben doch gerade Lichtwitz und Jeanty Parosmie oder subjective Kakosmie bei Sinusitis maxillar. so oft gefunden, dass sie, trotz der bekannten Unsicherheit subjectiver Sensationen überhaupt, diesem Symptome, wenn vorhanden, eine ziemlich grosse diagnostische Bedeutung zuerkennen, ohne jedoch, und mit Recht, bei Abwesenheit desselben eine Herderkrankung der Nebenhöhlen auszuschliessen; jedenfalls braucht auch nach meinen Erfahrungen durchaus nicht viel Eiter in der Nase oder der Kieferhöhle bei subjectiver Kakosmie vorhanden zu sein, während ein überhaupt noch so oft übersehenes, auf einen fieberhaften Process deutendes Symptom, nämlich heisse Beschaffenheit der äusseren Nase, neben Anschwellung der Schleimhaut gerade hier öfters vorhanden ist.

Da ich selbst in Folge intensiver Eiterung beider Kieferhöhlen an hochgradiger beiderseitiger Anosmie, oft verbunden mit Kakosmie, einer widerwärtigen subjectiven Empfindung von etwas Faulendem in meiner rechten und, warum weiss ich nicht, nur in meiner rechten Kieferhöhle 11 Jahre lang, von 1888 bis 1899, gelitten habe, jedoch durch dauerndes Schlafen, Sommers wie Winters, selbst bei 15° Kälte, gut eingehüllt natürlich, bei offenem Fenster — ein Verfahren, auf das ich noch zurückkommen werde und auf welches ich durch die Lecture von N. Pirogoff, jenes eminenten Arztes und eminenten Organisations, des Evangelisten der Luftbehandlung von Kranken und Verletzten (3), in einer Art von Verzweigung schliesslich verfallen war — die hartnäckige Eiterung auch meiner rechten Kieferhöhle nun schon fünf Jahre lang los geworden bin, und da ich seitdem trotz des so langen, selten langen Bestehens der Kakosmie bzw. Anosmie wenigstens einen Theil meiner früher vorhandenen, einst hochentwickelten Geruchs- und Geschmacksschärfe wiedererlangt habe: — so wird Aehnliches wohl auch an anderen an Eiterung der Nebenhöhlen leidenden Personen möglich sein. Gewiss wäre bei früherer Diagnose und Behandlung meine Geruchsschärfe, besonders rechterseits eine viel grössere wieder geworden, wenn ich nicht lange in der irrigen Annahme befangen gewesen wäre, dass die doppelseitige Anosmie entweder auf einer Entartung meiner Riechnerven oder auf einer Circulationsstörung im Gebiete der Plexus der Ammonswindungen beruhen müsse, da ich eben lange Zeit keine Ahnung davon hatte, dass ich nicht nur an einem rechtsseitigen, sondern auch an einem linksseitigen Empyem der Kieferhöhle, gleichfalls in Folge früherer Plombirung eines Backzahnes, litt. Von Interesse ist vielleicht auch, dass, als mein Geruchsvermögen allmählich sich wiederherstellte, die Empfindlichkeit gegen

üble Gerüche wie Alcohol, Tabak, faulendes Holz, Jodoform u. dergl. zuerst, aber die in früheren Jahren stets so sehr mich erfreuende Empfindung des Wohlgeruchs der Blumen, der Maiblumen, der Rosen, der Fichten und Kiefern des Waldes erst später zurückkehrte, während die Wahrnehmung mancher Wohlgerüche, wie z. B. der belle, fresche, purpuree viole des Lorenzo de' Medici, der Reseda, der blühenden Linden auch jetzt noch nicht immer in vollem Maasse mir möglich ist, ebenso wenig die prompte Unterscheidung schnell aufeinander folgender Gerüche.

Einseitige Parosmie und Anosmie, bei welcher an und für sich schon peripherischer Sitz der Erkrankung wahrscheinlich ist, geht überhaupt nicht selten von einer Sinusit. maxill. aus, in Folge von Zahnleiden, Caries oder Plombirung cariöser Zähne aus Bornirtheit oder Erwerbssucht bis tief in die Wurzeln hinein: mehrere derartige Fälle habe ich noch in den letzten Monaten mit bestem Erfolge behandelt, d. h. mit Verschwinden der Kakosmie in wenigen Tagen, einmal in einem Tage, und theilweiser oder gänzlicher Wiederkehr der früheren Geruchsschärfe. In einem solchen Falle glaubte übrigens ein hiesiger Zahnarzt die Eiterung der Kieferhöhle durch Herausnehmen der Plombe aus dem betreffenden Prämolariis und Durchbohrung des Zahnes in den Sinus hinein beseitigen zu können; da aber eine 14tägige von mir dann vorgenommene gründliche Durchspülung der Sinus Erfolg nicht gehabt, musste schliesslich doch, was ja auch nicht anders zu erwarten war, der cariöse, durch das Plombiren wohl noch weiter inficirte Zahn extrahirt werden, worauthin unter Verschwinden der Parosmie Heilung sehr bald eingetreten ist und seit mehreren Jahren bis heute Stand gehalten hat. Von besonderem Interesse in dieser Hinsicht ist wohl auch der Fall eines Arbeiters, der im December 1900 von einer Höhe von 7 m herunter auf die linke Hälfte des Hinterkopfes und die linke Gesichtssseite aufgeschlagen und seitdem unter Anderem auch an einer Eiterung der früher angeblich stets gesunden Nasenhöhle und linksseitiger Anosmie mit subjectiver Kakosmie leidend, im August vorigen Jahres, nachdem ihm wegen Anschwellung der linken Gesichtshälfte im Frühling v. J. ein cariöser oberer Backzahn ohne weiteren Eingriff anderwärts extrahirt worden, in meine Behandlung getreten ist: Anbohrung der linken Kieferhöhle, daselbst Eiter, Verschwinden der 3 Jahre lang vorhanden gewesen Kakosmie in 8—10 Tagen, theilweise Wiederkehr der Geruchsschärfe. Bei einem anderen, im März v. Js. eine schwere Verletzung des Scheitels erlitten habenden Arbeiter war ausser jetzt noch bestehender Störung des Gleichgewichts und Schwindelgefühl, ausser doppelseitiger Anosmie mit subjectiver Kakosmie, auch hochgradige Ageusie vorhanden, der Art, dass nur die Grundempfindungen des Sauren, Süssen, Bitteren und Salzigen wahrgenommen wurden, sonst jedoch alle Speisen, wie Brod, Kartoffeln, Fleisch etc. denselben gleichmässig faden Geschmack für den Kranken besaßen; doch wurde, nachdem der Kranke anderwärts vorher Wochen lang auf Naturheilung vertröstet war, dann bei Ausspülungen der Nase und des Nasenrachens mit physiologischer Salzlösung und, wegen eines vorhandenen Rachencatarrhs, häufigem Trinken von lauem sauren Citronenwasser die Geschmacksstörung zur grossen Freude des Kranken in wenigen

Wochen beseitigt, während die Anosmie, jedoch ohne Kakosmie, noch weiter besteht und vielleicht erst durch dauerndes Schlafen bei offenem Fenster, wozu ich ihn jedoch noch nicht habe bringen können, beseitigt werden wird.

Die Geruchsstörungen nach Verletzungen des Kopfes, nach Fall von einem Pferde, wovon übrigens nach Joh. Müller's Mittheilung (4) Dubois schon vor vielen Jahren einen Fall gesehen hat, nach Hufschlag gegen die Nase (mit Wackelnase noch nach länger als $\frac{1}{2}$ Jahr, eigene Beobachtung) u. dergl. sind überhaupt gewiss viel häufiger als man mangels darauf gerichteter Aufmerksamkeit meistens annimmt, und wenn Geh.-R. Prof. König in Berlin in nahezu 100 kürzlich von ihm berichteten Fällen von Schädelbrüchen nur drei Mal Störungen des Geruchs oder Geschmacks notirt hat (5), so ist das doch wohl ein zu geringer Procentsatz, da ich selbst bei einem sehr viel kleineren Beobachtungsmaterial von frischen oder älteren Verletzungen des Kopfes vier derartige Fälle innerhalb Jahresfrist gesehen habe. Es ist ein Verdienst von Noquet (6), es wahrscheinlich gemacht zu haben, dass bei Anosmie nach Fractur der Schädelbasis wenigstens in einem Theile der Fälle, nicht wie man früher glaubte eine Ruptur der Riechnerven, sondern vielmehr eine Hämorrhagie in und um dieselben anzunehmen ist, ein Zustand also, der die Wiederherstellung des Riechvermögens an und für sich nicht ausschliesst, besonders bei richtiger und möglichst frühzeitiger Behandlung derartiger Fälle durch wirksames Ausspülen, nicht durch das besonders hier in Danzig sehr verbreitete sinnlose, die Nase erst recht verstopfende Einblasen von Pulvern, namentlich von Jodoform und ähnlichen, das Geruchsvermögen auch gesunder Nasen schädigender Stinkmittel; weitere Fortschritte in der Beurtheilung und Behandlung einer derartigen Anosmie, sowie überhaupt der Physiologie und Pathologie des Geruches werden bei stetiger Rücksicht auf eitrige Erkrankungen der Nase und der Nebenhöhlen in chirurgischen Abtheilungen der Krankenhäuser, oder noch besser bei regelmässiger systematischer Untersuchung solcher Fälle nicht durch Pseudo- oder Salon-Specialisten, sondern richtige Specialisten wohl mit Bestimmtheit gemacht werden.

Vielleicht werden in solchen mit Parosmie complicirten Fällen von Anosmie vorwiegend die Kieferhöhlen erkrankt sein, seltener die Stirnhöhlen, was Zarniko gesehen zu haben berichtet, vielleicht gar nicht die Siebbein- oder die Keilbeinhöhlen. Kakosmia frontalis habe ich meinerseits in unzweifelhafter Weise noch nicht gesehen: eine solche fehlte u. A. auch bei dem schon oben erwähnten 27jährigen Arbeiter, der an linksseitiger, durch einen plombirten Zahn verursachten Sinusitis maxillaris und linksseitiger, nur linksseitiger, Kakosmie litt, während seine rechtsseitige, gleichfalls von mir angebohrte und durchgespülte Kieferhöhle frei ist, dagegen, bei dem Vorhandensein von rechtsseitiger Supraorbitalneuralgie und rechtsseitigem Kopfdruck aller Wahrscheinlichkeit nach eine rechtsseitige Sinusitis frontalis besteht. Doch ist das Vorkommen einer Kakosmia front. an und für sich schon deshalb nicht unwahrscheinlich, weil Prof. Zuckerkaudl die als Riechwülste von ihm bezeichneten Gebilde auch in der Stirnhöhle macrosmatischer Thiere, besonders der Katze, anatomisch nachgewiesen hat (7), die Stirnhöhlen

daher mit Blumenbach u. A. auch als Hilfsorgane des Geruches anzusehen sind. Von einer *Kakosmia ethmoidal.* oder *sphenoidal.* habe ich meinerseits bisher weder etwas gelesen noch gesehen. Jedenfalls aber können gegen die im Vorhergehenden beigebrachten Momente die von Hyrtl, Dechamp, Richerand und Bidder gemachten, im Einzelnen z. Z. mir nicht zugänglichen Versuche, Hineinbringen von riechenden, dort aber nicht gerochenen Stoffen in Fisteln der Nebenhöhlen, zur Stütze der Anschauung, dass die Schleimhaut der letzteren für Gerüche nicht empfindlich sei (8), mit Fug nicht mehr angeführt werden und hätten eigentlich auch schon darum nichts in dieser Hinsicht beweisen können, weil die Aerostatik und der Mechanismus der Geruchsempfindung doch wesentlich andere sein müssen bei Fisteln der Nebenhöhlen, als bei intacter Wandung derselben.

Notiren wir noch mit einem Worte die temporäre oder intermittirende *Kakosmie* mehrerer meiner mit *Sinusitis maxillaris* behafteten Kranken, Abends beim Niederlegen und Morgens beim Aufstehen, Beobachtungen, die vielleicht noch manche andere intermittirende, vermeintlich centrale *Anosmie* mehr verständlich erscheinen lassen, als der von Th. Meynert für manche derartige Fälle angenommene Gefässkrampf im Bereiche der *Plexus chorioidei* des Unterhorns der Seitenventrikel (9). Denn wie leicht bei einer bis vor Kurzem ja fast stereotypen Vernachlässigung einer gründlichen Untersuchung der Nase in derartigen Fällen Irrthümer in der Auffassung möglich sind, zeigt vielleicht auch eine z. Z. nur in ein paar Worten mir zugängliche Notiz von Cullerier und Maignault über das Zusammentreffen einer Eiterung inmitten der Hemisphären des Grosshirns mit langjähriger *Kakosmie* (10); ist es da wirklich ausgeschlossen, dass eine übersehene Eiterung der Nase oder der Nebenhöhlen das Primäre und der Gehirnabscess eine Metastase war und, nach dem Gesetze der specifischen Energie der Nerven, Beziehung zu der *Kakosmie* überhaupt nicht hatte?

Das Vorhandensein von *Anosmie*, *Kakosmie*, *Ageusie* und *Parageusie* ist durchaus nicht, wie oft so leichthin geglaubt wird, eine gleichgiltige, nur von Anhängern von Brillat-Savarin, von Chemikern, Theeschmeckern, Delicatesshändlern u. dergl. Personen zu beklagende Sache. Wenn auch directe Lebensrettung durch frühzeitige Wahrnehmung sich entwickelnder irrespirabler Gase, Kohlenoxyd u. dergl., oder wie bei den von Alexander Puschkin (Werke, Moskau 1903, S. 968) geschilderten, in einem gewaltigen Schneesturm verirrt Personen durch exquisite Leistungsfähigkeit einer, Rauch nicht sichtbarer Wohnungen aus der Ferne wahrnehmenden —, Nase, eine Seltenheit oder eine grosse Seltenheit darstellt; wenn zeitiges Erkennen einer Sumpfluft, wie in den schon von Benvenuto Cellini (Vita, II 113) gefürchteten Maremmen von Siena vermittelt einer feinen Nase eine *febbre pestilenziale ed ammanzante* nur in einem so oder so grossen Theile der Fälle vermeiden lassen mag, das Erkennen früher Stadien der Masern, der Pyämie und anderer Infectiouskrankheiten durch den Geruchssinn nur einzelnen Personen möglich sein, der Schnapsdunst dadurch erkannter, faullenzender Mitglieder von Krankenkassen ärztliche Kassensclaven nur in einzelnen Fällen entlasten wird; wenn ein plötzlicher und lange andauernder Verlust von zwei Sinnesorganen, des Geruchs- und Geschmacksvermögens,

wie ich ihn im Jahre 1889 selbst erfahren, auch nicht so bedeutungsvoll und niederdrückend ist wie der des Gehör- oder Gesichtssinnes, so dass man mit Milton auch in Bezug hierauf und allgemein hin sagen möchte „ . . . and wisdom at on entrance quite shut out“: — so muss mangelhafte Leistungsfähigkeit in dieser Hinsicht doch für Jedweden so lästig und peinvoll sein, dass noch gar Mancher das Anfrieren in der Winterkälte dem Anmodern in auf modrigem Grunde erbauten modernden Häusern, wie in denen von Danzig, vorziehen wird. Einen weiteren Folgezustand mancher Anosmie habe ich schon im Jahre 1880 erwähnt, die Unsauberkeit mancher solcher Kranken an ihrem Körper und den dann öfters zu findenden üblen Schweissgeruch, während die von Martial VI, 93 so unvorteilhaft geschilderte Thais, tot balnea petens, aber immer Thaidai olens, an irgend einer andersartigen objectiven Kakosmie gelitten haben dürfte. Ferner hat bereits v. Tröltsch erwähnt, dass mit chronischen Nasenleiden behaftete Personen leicht einem Einsiedlerleben verfallen, und es ist, wie ich schon vor sieben Jahren bemerkt habe (11) und was der Irrenarzt Royet von Lyon unlängst bestätigt hat (12), zweifellos dass manche Formen von Geisteskrankheit — und mit Ottolenghi (13) vielleicht selbst daraus sich erklärende Verbrechen — besonders auch vermeintlich hysterische Geruchs- und Geschmackshallucinationen, Berührungs- und Vergiftungsfurcht, Koprolalie u. dergl. durch in der Peripherie, in der Nase gelegene pathologische Momente bedingt werden können; so habe ich vor sieben Jahren an eitrigem Augen- und Nasencatarrh eine kurze Zeit lang ein junges Mädchen behandelt, das bald darauf in der Blüte ihrer Jahre wegen „Geruchshallucinationen“ in eine Irrenanstalt verbracht wurde, ohne dass jedoch eine rhinologische Untersuchung oder Behandlung dort vorgenommen worden wäre, und vor etwa 11 Jahren ist in der hiesigen städtischen Irrenstation der Neffe eines bekannten Historikers zu Grunde gegangen, nachdem er über subjective Kakosmie in Folge einer erst bei der Section gefundenen Eiterung der Kieferhöhle lange, lange Zeit geklagt hatte. Auch die Cesca des Decamerone VI, 8, welcher quando andava per via, si forte veniva del cencio, che altro che torcere il muso non faceva, quasi puzzo le venisse di chiunque vedesse o scontrasse, auch die Cesca würde durch Ausschwellen ihrer Kieferhöhlen vielleicht etwas liebenswürdiger und weniger „hysterisch“ geworden sein, während eine derartige Therapie bei der Lady Macbeth, deren little hand all the perfumes of Arabia could not sweeten, eine derartige Therapie natürlicher Weise ganz erfolglos geblieben wäre.

Literatur.

1. Monatsschr. f. Ohrenheilk. 1886, No. 2, Fall 1, 11 u. 23. — Berliner klin. Wochenschr. 1888, 37.
2. Moldenhauer: Krankheiten der Nasenhöhle, 1886, pag. 172. — Lichtwitz-Jeanty: L'empyème de l'autre d'Highmore, 1891, pag. 40. — Zarniko: Kakosmia subj. 1896. — Moure: cit. von Collet, Bull. de la Soc. franç. d'otolog. 1899, pag. 112.
3. Grundzüge der Kriegschir. 1864, pag. 2, 42 etc.
4. Joh. Ranke, Physiologie 1872, pag. 847.
5. Berliner klin. Wochenschr. 1903.
6. Bull. de la Soc. franç. d'otolog. 1898, pag. 385, u. 1899., pag. 130.

7. Nasenhöhle, 1893, I., Tafel XXXIII, 5.
8. Hyrtl: Topogr. Anatom. 1882, I, pag. 355.
9. Psychiatrie, 1890, pag. 191.
10. Ranke: L. c.
11. Monatsschr. f. Ohrenheilk, 1897, No. 11 u. 12.
12. Arch. internat. de laryngol., Paris, 1903, pag. 1204.
13. Bull. de la soc. franc. d'otolog. 1899, pag. 119. — Zeitschr. f. Physiolog. d. Sinnesorgane, 1894.

Die Beziehungen der eitrigen Mittelohrentzündung zur epidemischen und tuberculösen Meningitis.

Von

Docenten Dr. **Ferdinand Alt** in Wien.

Dem Otiater erwachsen mitunter Schwierigkeiten, wenn er am Krankenbette bei einer Meningitis bzw. einer intracraniellen Erkrankung zu entscheiden hat, ob dieselbe die Folge einer gleichzeitig bestehenden Otitis, also otogen sei.

Wenn wir von otogener Meningitis sprechen, denken wir immer an die diffuse eitrige Meningitis. Es ist jedoch zweifellos, dass sowohl die epidemische Cerebrospinalmeningitis als auch die tuberculöse Meningitis otogenen Ursprung haben können.

Wenn ich auf Grund einer Reihe von Beobachtungen von otogener tuberculöser und epidemischer Meningitis sprechen werde, so ist es mir wohl bekannt, dass bei beiden Formen der Meningitis nicht selten Otitiden vorkommen können, denen keine ursächliche Bedeutung für die Erkrankung der Hirnhäute zukommt.

Bei tuberculösen Individuen kommen chronisch eitrige Mittelohrentzündungen häufig vor. Die Infection der Meningen erfolgt nicht vom Ohre aus, sondern auf dem Wege der Blut- oder Lymphbahn, von den Lungen oder einem anderen tuberculösen Herde her. Die Otitis hat in diesem Falle nur die Bedeutung einer zufälligen Complication.

Es ist fernerhin eine bekannte Thatsache, dass bei der epidemischen Cerebrospinalmeningitis sehr häufig eitrige Entzündungsprocesse im Labyrinth mit consecutiver Taubheit auftreten, und dass diese Entzündungsprocesse mitunter auf das Mittelohr übergreifen.

Die Entstehung der eitrigen Labyrinthentzündung ist auf die Fortpflanzung der Entzündung längs des Perineuriums der Hörnerven, häufiger jedoch auf das Eindringen des eitrigen meningitischen Exsudates durch den Aquäeductus cochleae in das Labyrinth zurückzuführen (Politzer).

Einschlägige Mittheilungen liegen vor von Schwabach, Brieger, Gradenigo, Heller und Habermann.

Es kann ferner bei einem an tuberculöser oder epidemischer Meningitis leidenden Kranken zu einer Infection der Paukenhöhle in Folge des eingetrockneten Secretes, das sich bei bewusstlosen Patienten im

Nasenrachenraume ansammelt, und zu schweren hämorrhagischen Otitiden kommen, die mit den primären Krankheitserregern Nichts zu thun haben.

Eine einschlägige Beobachtung machte ich im vorigen Jahre.

Am 25. September 1903 wurde ich auf die zweite medicinische Abtheilung des Krankenhauses Rudolfstiftung zu einer 21jährigen Pat. geholt; die Kranke war bewusstlos, reagierte nicht auf Anreden, sie hatte rechtsseitige Abducenslähmung, Parese der linken oberen Extremität, zeitweiliges Erbrechen. Patellarreflexe fehlten, Sehnenreflexe rechts vorhanden, links fehlend, Nackensteifigkeit und Nackenschmerz, Drüsenschwellung an der rechten Halsseite, Druckempfindlichkeit der Wirbelsäule. Temp. 38°, Puls 56—60.

Die Pat. war seit vier Tagen auf der Abtheilung. Die meningitischen Symptome waren allmählich aufgetreten, dem Krankheitsproceß war schon durch vier Wochen das Gefühl von Schwäche und Ameisenlaufen an der linken Körperhälfte vorausgegangen; überdies bestand das Gefühl, als ob die ganze linke Körperseite gelähmt wäre.

Die Ohrenuntersuchung ergab starken hämorrhagisch-eitrigen Ausfluss aus dem rechten Ohre, Perforation im hinteren oberen Quadranten des Trommelfelles, die übrigen Theile der Membran entzündet. Die Paukenschleimhaut stark aufgelockert. Das linke Trommelfell diffus geröthet, vorgewölbt, Details nicht erkennbar. Bei der Paracentese entleerte sich unter starkem Drucke stehendes blutig-eitriges Secret.

Es war zu entscheiden, ob die Meningitis otogen sei. Der Process rechts entsprach einer acuten Exacerbation einer chronischen Otitis und konnte bei der Intensität des Entzündungsprocesses als Ursache herangezogen werden. Anamnestisch waren diesbezüglich keine Anhaltspunkte zu erheben. Dagegen sprachen die oben geschilderten Prodromalerscheinungen und der Verdacht einer beiderseitigen Spitzentuberculose.

Bei der Lumbalpunktion entleerte sich trübe, seröse Flüssigkeit mit wenig Fibrinbeimengungen. Sie enthielt vorwiegend einkernige Lymphocyten, wenige polynucleäre Leucocyten. Die Untersuchung auf Tuberkelbacillen war negativ, ebenso die culturelle Untersuchung auf andere Bacterien. Der Befund sprach für eine tuberculöse Meningitis.

Bei der Obduction wurde eine tuberculöse Encephalitis der rechten Hemisphäre, namentlich der vorderen und hinteren Centralwindung, und eine basilare Leptomeningitis vorgefunden.

Bei der epidemischen Genickstarre kann auch unabhängig von intracraniellen Erkrankungen eine Infection des Mittelohres mit dem *Meningococcus intracellularis* von der Nase aus erfolgen.

Am 21. März 1897 wurde ich auf die Klinik Schrötter zu einem 14jährigen Knaben geholt, der seit 9. März an epidemischer Genickstarre erkrankt war. Die Diagnose war von Herrn Doc. Dr. Schiff durch Lumbalpunktion sichergestellt.

Am 12. Krankheitstage, als die meningitischen Erscheinungen schon völlig zurückgegangen waren, begann der Pat. über Schmerzen im linken Ohre zu klagen. Ich fand eine Otitis media acuta; eine Paracentese konnte wegen eines heftigen Aufregungszustandes des Pat. nicht ausgeführt werden. Noch am selben Tage erfolgte spontaner Durchbruch. In frisch gefärbten Präparaten des aus der Tiefe des

Gehörganges entnommenen Eiters konnten neben anderen **Bakterien** intracelluläre Diplococcen nachgewiesen werden, die auch schon zwei Tage vorher im Nasensecrete vorgefunden worden waren. Typische Reincultur ging nicht auf, zumal im Eiter aus dem Gehörgange auch noch andere **Bakterien** vorhanden waren.

Die Erkrankung der Meningen war offenbar von der Nase ausgegangen; nachdem sie schon 12 Tage bestanden hatte, erfolgte gleichfalls von der Nase aus eine Infection des Mittelohres. Ich kann bei diesem Falle nicht von einer otogenen Meningitis sprechen, obgleich es nicht ausgeschlossen ist, dass der Weg der Infection von der Nase durch das Ohr zu den Meningen führte und die Otitis, so lange der Knabe schwere meningitische Symptome darbot, nicht beachtet wurde und sich erst manifestirt hat, als eine Besserung des Allgemeinbefindens eintrat.

Einen ähnlichen Fall beschreibt Stein bei einem 6jährigen Mädchen, das im Verlaufe einer Cerebrospinalmeningitis am 10. und 11. Tage erst rechts, dann links an Ohrenfluss erkrankte. Stein führte am 20. Tage eine beiderseitige Aufmeisselung des Warzenfortsatzes aus und fand zähen Schleim „wie Hühnereiweiss“ im Mittelohre, im Warzenfortsatze und in der Schädelhöhle. In demselben wurde der *Diplococcus intracellularis* Weichselbaum nachgewiesen; der Fall heilte aus.

Albrecht und Ghon kommen in einer Arbeit „Ueber die Aetologie und Pathologie der Meningitis cerebrospinalis epidemica“ (aus dem Institute Weichselbaum in Wien) zu dem Ergebnisse, dass die Nasenhöhle resp. die Nebenhöhlen des Schädels die Eingangspforte für die Erreger der Meningitis cerebrospinalis bilden. Am häufigsten fanden sie bei den Sectionen entzündliche Veränderungen der Nase, des Nasenrachentraumes, und sehr häufig liessen sich in dem entsprechenden Secrete gramnegative, gonococcenähnliche Formen als Diplococcen und in Tetraden nachweisen, am häufigsten in den acut verlaufenden Fällen.

Einer dieser Befunde lautet:

„Die Schleimhaut des Rachengewölbes etwas geschwollen und gelockert, kaum geröthet, in einzelnen Buchten eitriges Secret, auch die Schleimhaut der Nasenhöhle etwas geschwollen und gelockert, wenig geröthet und namentlich hinten zwischen den Muscheln Spuren eines dicken, zähen, eitrigen Exsudates. Am Boden der linken Highmorshöhle dicker, gelblicher Eiter. Die Deckglaspräparate zeigen reichlich, die Cultur auf Serum-Agar spärlich den *Diplococcus intracellularis meningitidis*, während Agarculturen denselben nicht nachweisen lassen.“

Das Ohr als die Eingangspforte der Infection betrachten Frohmann und Netter.

Frohmann fand post mortem als bemerkenswerthen Nebenbefund eine doppelseitige eitrige Mittelohrentzündung und konnte im Eiter microscopisch und culturell als einzigen Microorganismus den *Diplococcus intracellularis meningitidis* constatiren. Er glaubt, dass das Ohr möglicher Weise als Eingangspforte der Infection anzusprechen sei.

Netter fand unter 14 Fällen epidemischer Cerebrospinalmeningitis den Krankheitserreger zweimal im mitbetheiligten Ohre.

Airoldi berichtet über sieben Fälle von Obrenerkrankung bei der epidemischen Genickstarre. Diese Mittheilung war mir nur im

Referate zugänglich, und ich konnte nicht ermitteln, ob die Ohren-Erkrankung der Meningitis vorausgegangen sei.

Albrecht und Ghon berichten über den Obductionsbefund bei einem 6monatlichen, an Genickstarre verstorbenen Kinde, bei welchem u. A. eine catarrhalische Rhinitis und beiderseitige Otitis media acuta nachgewiesen wurde.

Councilman, Mallory, Wright untersuchten in 19 Fällen das Nasensecret microscopisch; in 15 Fällen davon fanden sie gramnegative Coccen, morphologisch mit dem *Diplococcus intracellularis meningitidis* identisch. Unter fünf Fällen fanden sie dreimal bei Genickstarre im Exsudate der complicirenden Otitis media den charakteristischen Krankheitserreger.

Es wurde meiner Meinung nach bisher der Umstand zu wenig gewürdigt, dass das Ohr als Eingangspforte bezw. als Zwischenglied der Infection bei der epidemischen Genickstarre zu betrachten sei. So lange schwere meningitische Erscheinungen bestehen, können die Kranken nicht durch Klagen über Ohrenscherzen die Aufmerksamkeit des behandelnden Arztes auf dieses Organ lenken. Der Otiater wird erst beigezogen, wenn eine profuse Otorrhoe aufgetreten ist oder wenn nach Besserung des Allgemeinbefindens die Patienten über Ohrenbeschwerden klagen. Die Folge hiervon ist, dass die Otitis entweder ganz übersehen wird, oder aber als erst im Verlaufe der Meningitis entstanden bezeichnet wird.

Bei der Necropsie haben die Obducenten keine Veranlassung, Ohrenbefunde zu erheben, wenn sie nicht auf eine Ohrenaffection aufmerksam gemacht werden, während sie es jetzt nicht mehr unterlassen, den Nasenrachenraum genau zu inspiciiren, wobei sie fast regelmässig im Secrete den charakteristischen Krankheitserreger nachzuweisen in der Lage sind.

Eine otogene tuberculöse Infection der Meningen kann in dreifacher Weise erfolgen: durch Contactinfection, auf dem Wege der Lymphbahn und auf embolischem Wege.

Die Contactinfection ist jedem Otiater bekannt, gehört jedoch zu den Seltenheiten.

Politzer fand öfter die Dura und die laterale Sinuswand in grosser Ausdehnung freiliegend und von Eiter umspült, ohne dass sich dieser Befund im Krankheitsbilde irgendwie manifestirte und ohne dass es zu einer tuberculösen Meningitis gekommen wäre.

Von diesen Fällen will ich nicht weiter sprechen, zumal sie gewöhnlich mit ausgebreiteter, zum Tode führender Lungenphthise combinirt sind.

Ein besonderes Interesse verdienen jedoch jene Fälle, bei welchen im Anschlusse an eine acute Mittelohrentzündung bei Personen mit latenter Tuberculose eine tuberculöse Meningitis auftritt. Das Charakteristische des Krankheitsprocesses besteht darin, dass die Otitis unter dem Bilde einer frischen intensiven Entzündung einsetzt, die bei der bacteriologischen Untersuchung gewöhnlich als Streptococceneiterung bestimmt wird und dennoch eine tuberculöse Hirnhautentzündung nach sich zieht. Es ist bekannt, dass bei Individuen mit latenter Tuberculose ein Gelenktrauma, z. B. das Anschlagen des Knies an einen kantigen Gegenstand, zu einer tuberculösen Gonitis führen kann.

Die am Orte der Contusion gesetzte Hyperämie giebt Anlass zur Etablierung des tuberculösen Processes.

Ich stelle mir vor, dass in analoger Weise die Hyperämie bei einer acuten Mittelohrentzündung von verschiedener bacterieller Ursache bei Patienten mit latenter Tuberculose zu einer tuberculösen Infection der Hirnhäute führen kann. Dass man in diesen Fällen nicht von einem zufälligen Zusammentreffen beider Krankheitsprocesse sprechen kann, möchte ich nun an einigen Beispielen demonstrieren.

Im December 1903 operirte ich im Kronprinz Rudolf-Kinderspitale einen 4-jährigen Knaben wegen linksseitiger acuter eitriger Mittelohrentzündung mit eitriger Otitis des linken Warzenfortsatzes. Die Erkrankung bestand seit 14 Tagen und war nach Masern aufgetreten. Kein Symptom sprach für einen tuberculösen Process. Das Trommelfell war beim zweiten Verbandwechsel nach sistirter Secretion wieder abgeblasst und geschlossen. Der Wundverlauf anscheinend normal. Plötzlich traten — vier Wochen nach dem operativen Eingriffe — meningitische Erscheinungen auf, die den Beginn einer tuberculösen Meningitis mit charakteristischem Verlaufe darstellten, welcher das Kind erlag. Eine Obduction wurde nicht ausgeführt.

Im März 1902 hatte ich Gelegenheit, einen vierjährigen Knaben mit einer rechtsseitigen Otitis media acuta zu behandeln. Die Erkrankung war binnen einer Woche ausgeheilt, das Trommelfell ganz abgeblasst, das Hörvermögen annähernd normal, der Warzenfortsatz nicht druckempfindlich, äusserlich unverändert. Nach 14 Tagen traten bei dem Kinde meningitische Erscheinungen auf. Der Hausarzt diagnosticirte eine tuberculöse Meningitis. Die Lumbalpunktion sollte nach meinem Vorschlage entscheiden, ob eine Operation auszuführen sei. Der Hausarzt beharrte auf seiner Diagnose und verweigerte, von den Angehörigen unterstützt, die Ausführung der Lumbalpunktion oder eines operativen Eingriffes.

Der weitere Verlauf rechtfertigte die Anschauung des Hausarztes: Es entwickelte sich das typische Bild einer tuberculösen Meningitis, welcher das Kind erlag. Eine Obduction wurde nicht ausgeführt.

Ueber das Zusammentreffen einer eitrigen Mittelohrentzündung mit tuberculöser Meningitis berichten Leutert, Hinsberg und Haike.

Der Fall von Leutert ist folgender: Ein zwei Jahre altes Kind wurde in der Hallenser Klinik wegen einer linksseitigen acuten Warzenfortsatzeiterung oprirt. Im Eiter waren Diplococcon in Reincultur. Während der Nachbehandlung — die Wunde war noch nicht ganz geschlossen — erkrankte das Kind unter meningitischen Erscheinungen. Bei der Lumbalpunktion entleerten sich ca. 15 ccm klar aussehender, bei seitlicher Beleuchtung opalescirender Flüssigkeit. Die microscopische Untersuchung ergab nur ganz vereinzelt mononucleäre Leucocyten, keine Microorganismen. Bei der Section wurde eine tuberculöse Meningitis nachgewiesen.

Hinsberg berichtet: Ein fünfjähriger Knabe erkrankte an rechtsseitiger acuter eitriger Mittelohrentzündung. Nach 10 Tagen hört der Ausfluss auf. Seither war das Kind weniger lebhaft, klagte über Kopfschmerz und erbrach mitunter. Bei der Aufnahme in die Ohrenklinik — 8 Wochen nach Beginn der Otitis — ist das rechte Trommel-

fell noch leicht verdickt und geröthet, leichte Parese des linken Beines und später auch des linken Armes; taumelnder Gang. Beiderseits Neuritis optica.

Bei der Lumbalpunktion entleerte sich unter etwas erhöhtem Drucke ganz klare Flüssigkeit, in der sich auch keine Wolke bildete. Dieselbe erweist sich bei der Untersuchung als steril. Es wird ein Hirnabscess supponirt und bei der Exploration des Schläfelappens Nichts vorgefunden. Die Obduction ergab tuberculöse Meningitis.

Haike berichtet über zwei Fälle: Ein fünfjähriges Mädchen erkrankt an linksseitigem Ohrenfluss unter heftigen Schmerzen. Nach drei Wochen treten meningitische Erscheinungen auf. Die Lumbalpunktion ergibt wässerige, unter hohem Drucke stehende, flockig getrübbte Flüssigkeit. Der microscopische Befund zeigt, dass die Flocken aus zusammengeballten Eiterkörperchen gebildet werden, ferner Streptococci, die sich auch in der Cultur entwickeln, keine Tuberkelbacillen. Bei der Obduction wird eine tuberculöse Leptomeningitis basilaris et cerebelli und ein ungewöhnlich starker Hydrocephalus internus nachgewiesen. Haike nimmt an, dass zu einer tuberculösen Meningitis eine eitrige Infection hinzutrat. — Ein sieben Monate altes Kind erkrankt an beiderseitigem Ohrenfluss unter Fieber. Nach 14 Tagen wird es in fast somnolentem Zustande in das Spital gebracht und zeigt meningitische Erscheinungen. In den Ohren schleimig-eitriges Secret, in dem verschiedene Cocci, aber keine Tuberkelbacillen gefunden werden. Bei der Lumbalpunktion wird eine leicht getrübbte Flüssigkeit entleert. In derselben bildet sich über Nacht eine spinnwebartige Flocke, welche reichlich Tuberkelbacillen enthält. Die Section musste unterbleiben.

Diese sechs Fälle zeigen eine vollkommene Uebereinstimmung. Bei Kindern mit latenter Tuberculose schloss sich an eine acute eitrige Mittelohrentzündung von nicht tuberculösem Character eine tuberculöse Meningitis an. Es liegt kein Grund vor, ein zufälliges Zusammentreffen beider Erkrankungen anzunehmen, vielmehr ist im Sinne meiner Ausführungen eine otogene tuberculöse Hirnhautentzündung zu supponiren.

Zur Entstehung des Trommelfellrisses durch Kopfknochenerschütterung.

Von

Docent Dr. **Alexander Baurowicz** (Krakau).

Neben den indirecten Verletzungen des Trommelfelles, welche durch plötzliche Luftdruckschwankung hervorgerufen werden und häufig, wenn sie auch auf verschiedene Art zu Stande kommen, beobachtet werden, gehören die Fälle, wo ein Trommelfellriss durch eine blosse Kopfknochenerschütterung vorkommt, zu den grossen Seltenheiten. Viel häufiger sind die Rupturen, die dadurch hervorgerufen werden, dass eine Fractur des Gehörganges oder des Schläfenbeines sich auf das Trommelfell

ausdehnt. Die Bedeutung der ersteren erscheint forensisch und in Begutachtung der Unfallsfälle mitunter sehr wichtig und sind diese als richtige Contrecoup-Rupturen zu deuten.

Im April vorigen Jahres hatte ich Gelegenheit, einen solchen Fall zu begutachten und sprach mich in der Richtung aus, dass es annehmbar erscheine, den Trommelfellriss in diesem Falle mit dem Unfälle, als Wirkung einer Kopfknochenerschütterung, in Zusammenhang zu bringen.

In der Märznummer 1904 dieser Monatsschrift veröffentlichte Böhm¹⁾ aus Haug's Poliklinik in München drei Fälle von Perforationen des Trommelfelles durch Contrecoup. In zwei von diesen handelte es sich um doppelseitige Verletzung, welche ebenso wie im Falle Stankowski²⁾ durch einen Schlag auf das eine Ohr entstanden sind. Frank³⁾ und Ray⁴⁾ fanden nach einem Sturze auf das Hinterhaupt eine beiderseitige Trommelfellruptur ohne andere Verletzung. Im dritten Falle von Böhm war die Verletzung eine einseitige, ebenso wie in den mitgetheilten Fällen von Gruber⁵⁾, Urbantschitsch⁶⁾, Corradi⁷⁾, Chimani⁸⁾ und in meinem. Im Falle Gruber's entstand eine Trommelfellruptur durch Anstossen an die Stirne. Urbantschitsch beobachtete eine Ruptur im hinteren unteren Quadranten, welche durch einen leichten Sturz auf das Hinterhaupt eingetreten ist. Die Fälle Corradi's betreffen einen Radfahrer, der bei einem Sturze mit der Schläfe auf den Boden stieß, und einen Offizier, bei welchem ein Schneeballwurf Ursache der Perforation war.

Von den Fällen Böhm's erweckte besonders der dritte, dem Unfall angehörende, mein grösstes Interesse, so dass er mir eine Art Pflicht auferlegte, auch durch meinen Fall die spärliche Literatur solcher Fälle zu bereichern, um einer Kritik des Entstehens der Trommelfellrisse durch eine Kopfknochenerschütterung als Material zu dienen. Es gereicht mir auch zum Vergnügen, durch die Publication meines Falles mich der Anschauung Böhm's über die Art der Entstehung solcher Trommelfellrisse vollständig anzuschliessen und sie auch als durch Ueberdehnung verursachte Berstungsbrüche, bedingt durch den durch die Elasticität der Schädelknochen hervorgerufenen Contrecoup, aufzufassen.

Corradi nimmt in der Mittheilung seiner zwei durch die Schädelerschütterung entstandenen Trommelfellrisse, wo wahrscheinlich die

1) Willy Böhm: Ueber Verletzungen des Trommelfelles durch indirecte Gewalt. Monatsschr. für Ohrenheilk. 1904, S. 106.

2) R. Stankowski: Ueber doppelseitige Trommelfellrupturen. Monatsschrift für Ohrenheilkunde 1898, S. 353.

3) M. Frank: Erkenntniss und Behandlung der Ohrenkrankheiten 1845. Seite 295.

4) Ray: Zeitschrift für Ohrenheilkunde, Bd. 17, S. 65.

5) Gruber: Lehrbuch der Ohrenheilkunde 1888, S. 313.

6) Urbantschitsch: Lehrbuch der Ohrenheilkunde 1901, S. 545.

7) C. Corradi: Die Perforationen des Trommelfelles durch indirecte Ursachen, besonders vom gerichtlichen Standpunkte. Archiv für Ohrenheilkunde 1897, Bd. 39, S. 287.

8) Chimani: Citirt nach Böhm.

Risse zufällig randständig waren, gerade diese Randständigkeit als ihre Eigenschaft an und erklärt sie durch einen Unterschied zwischen dem Trommelfelle und seinem knöchernen Rahmen, an welcher Stelle das Trommelfell der grössten Dehnung ausgesetzt wird. Dieser Entstehung durch Irradiation der angreifenden Kraft auf das schwächere Medium, hier das Trommelfell, widerspricht Böhm auf Grund seiner Fälle, wo die Perforation keine randständige war; ebenso war es auch in meinem Falle.

Auch der Theorie der Compressionsrupturen des Trommelfelles in Folge der Compression des Schädels tritt Böhm entgegen und erklärt sie eher als durch Ueberdehnung in der Ebene des Trommelfelles verursachte Berstungsbrüche.

In einem der Fälle Böhm's, welcher als Unfall zur Begutachtung stand, handelte sich um einen 30jährigen Tagelöhner, welchem beim Aufladen ein Baumstamm gegen den linken Unterkiefer stiess. Allmählich stellten sich Schmerzen am rechten Ohre und Schwerhörigkeit ein, neben Erscheinungen einer traumatischen Neurose. Es wurde am rechten Ohre eine Perforation im unteren Quadranten des Trommelfelles gefunden; der etwas verkalkte Hammergriff ragte in die Perforation hinein und auch hinter und vor der Perforation waren am Trommelfelle Verkalkungen zu sehen. Die Perforation durch Contrecoup kam hier an einem veränderten Trommelfelle zu Stande. In meinem Falle dagegen zeigten die übrigen Theile des Trommelfelles keine Veränderungen, was ja natürlich nicht ausschliessen kann, ob nicht gerade die Stelle, wo die Perforation entstanden ist, weniger widerstandsfähig war. Die Annahme einer localisirten geminderten Widerstandsfähigkeit trifft sonst nicht zu, da der Trommelfellriss ebenso gut in einem normalen Trommelfelle zu Stande kommen kann.

In meinem Falle handelte es sich um einen Bahubedienteten, welcher bei der Ausfahrt des Zuges aus der Station auf der Plattform des Waggons stand und sich zu weit hinausbog, so dass er mit der linken Seite des Hinterhauptes an eine Planke anfog. Der Stoss war sehr heftig, wurde jedoch durch die Mütze theilweise abgeschwächt; der Mann setzte zwar die Reise weiter fort, klagte aber ausser über Schmerzen im Kopfe, über Sausen und Taubgefühl im rechten Ohre. An einer grösseren Station meldete er den Unfall einem Arzte, welcher ihm auch rieth, die Fahrt zu unterbrechen. Trotzdem hat er seine Tour fortgesetzt, sah sich jedoch am nächsten Tage genöthigt, sich krank zu melden. Er wurde von einem Bahnarzte untersucht, welcher aber nichts Auffallendes constatiren konnte. Der Verletzte trat aber seinen Dienst nicht wieder an, und am neunten Tage nach dem Unfälle wurde er mir zur Begutachtung zugewiesen.

Ausser Sausen und Taubgefühl im rechten Ohre klagte er noch über Schwindel und eine psychische Unsicherheit, welche ihn abschreckte den Dienst wieder aufnehmen zu sollen. Wenn man auch in Unfällen die subjectiven Klagen sehr vorsichtig aufnehmen muss, so schenkte ich ihnen doch Glauben, weil der Stoss hier auf die linke Seite des Kopfes gewirkt hatte, der Kranke aber umgekehrt über das rechte Ohr klagte. Am linken Ohre fand ich auch ausser mässiger Einziehung und Trübung des Trommelfelles normale Verhältnisse; rechts

dagegen sah man gleich am Umbo eine Perforation von der Grösse einer kleinen Erbse, die dem hinteren unteren Quadranten des Trommelfelles gehörte. Die Ränder der Perforation waren geröthet und angeschwollen, zeigten eine ausgesprochene reactive Entzündung; die Schleimhaut des Promontoriums war sonst blass. Weber wurde deutlich nach rechts lateralisiert, Rinne rechts negativ, Flüstersprache auf $\frac{1}{4}$ m.

Ich hatte nun vor mir eine Perforation, deren Ränder eine reactive Entzündung zeigten, wahrscheinlich von dem zwei Mal wiederholten Ausspritzen, welches früher bei dem Kranken vorgenommen wurde. Ich nahm nun die Perforation als eine frische an und führte sie auf den Schlag, welchen der Betreffende bei dem Unfalle auf die linke Seite des Hinterhauptes bekommen hat, zurück. Die Entstehung der Perforation erklärte ich durch ein Contrecoup bei der durch den Stoss herbeigeführten Schädelerschütterung, also eine vom Unfalle abhängige Verletzung. Ausserdem waren beim Patienten andere nervöse Erscheinungen zu constatiren, auf welche ich aber nicht näher einzugehen brauche.

Ich empfahl dem Kranken, Watte in das Ohr zu stecken; in einigen Tagen kam derselbe mit einem serös-eitrigem Ausflusse aus demselben Ohre, der aber bald sistirte. Später, nachdem die Oeffnung in dem Trommelfelle sich nicht vernarben wollte, nahm ich eine systematische Aetzung der Ränder mit 50proc. Trichloressigsäure vor, um eine Vernarbung der Perforation zu erzielen, was aber trotz der grössten von mir angewandten Mühe misslang.

Die durch Contrecoup in meinem Falle entstandene Perforation möchte ich mir auch nicht durch eine Theorie der Compression oder die der Irradiation erklären; eher im Sinne Böhm's als eine durch Ueberdehnung verursachte Berstungsruptur, herbeigeführt durch die Schädelerschütterung in Folge des Stosses.

Ueber Contrecouprupturen spricht sich Stankowski in der Weise aus, dass durch das Trauma eine Erschütterung der Kopfknochen herbeigeführt wird, das Trommelfell hierdurch nach verschiedenen Richtungen gezerrt wird und dabei einreisst.

Urbantschitsch erklärt, dass mitunter Schlag, Stoss oder Fall auf den Kopf, ja sogar Sprung, durch die hierdurch hervorgerufene heftige Erschütterung des Kopfes oder Körpers eine starke Schwingung der Membran und so eine Zerreiung des Trommelfelles ergeben kann.

* * *

Weiter möchte ich hier einen Fall erwähnen, wo es wieder auf indirectem Wege in Folge der hinter das Ohr erhaltenen Schläge zu einem lappenförmigen Abreissen des Trommelfelles gekommen ist.

Es handelte sich um einen Mann, welcher im Streite einige heftige Schläge mit der Faust hinter das linke Ohr bekommen hat. Der Betreffende bekam ein Taubgefühl im linken Ohre und blutete stark aus demselben. Ich sah den Kranken am fünften Tage nach dieser Schlägerei und gewahrte im äusseren Gehörgange reichliches frisches Blut, erfuhr auch vom Patienten, dass ihm das Blut seit dem Falle ununterbrochen fiesse.

Ich fand ferner eine grosse Lücke, welche die hintere Hälfte des Trommelfelles einnahm und diese, in Form eines Lappens, lag um-

geklappt an dem vorderen Theile des Trommelfelles. Der Rand des Lappens war blutig unterlaufen, bläulich gefärbt; die Blutung rührte aus dem Rahmen des Trommelfelles. Durch die grosse Lücke im Trommelfelle konnte man leicht das Innere der Trommelhöhle, welche sonst keine Veränderungen zeigte, übersehen.

Ich nahm nun eine Sonde und legte den Lappen auf seine Stelle zurück, wo er auch liegen blieb. Jetzt sah man das ganze Trommelfell intact, nur gegen seinem hinteren Rand war es bläulich gefärbt, so dass man jetzt eine Verletzung kaum erkennen konnte; man sah nur eine Infusion mit Blut und Röthung längs dem Anhaften des hinteren Randes des Trommelfelles. Das Bluten aus dem Rahmen hörte auf und der Kranke war erstaunt, wie er jetzt plötzlich besser höre.

Wenn auch der Lappen festsass, so habe ich ihn doch in seiner Lage mit einem Stückchen Jodoformgaze unterstützt und auch den äusseren Gehörgang leicht austamponirt. Der Lappen wuchs anstandslos an und es kehrten bald normale Verhältnisse zurück.

Die Bildung des Lappens kann man sich nicht anders erklären, als dass hier sich der hintere Theil des Trommelfelles zusammen mit dem Annulus fibro-cartilagineus abriess. Auf diese Weise konnte sich ein Theil des Trommelfelles als Lappen erhalten, der sich sonst zurückgezogen, eingerollt und event. nur einen unvollständigen Lappen gebildet hätte, wie solche beschrieben sind. Die fortdauernde Blutung stammte aus dem Rahmen des Trommelfelles, und es ist bekannt, dass es überhaupt bei randständigen Rissen des Trommelfelles gewöhnlich stärker blutet.

Die Abreissung eines Theiles des Trommelfelles entstand hier auf indirecte Gewalt und ihre Art in Form eines ausgesprochenen Lappens bildet deshalb eine Seltenheit.

Einen interessanten, dem meinigen sehr ähnlichen Fall eines äusserst randständigen Risses des Trommelfelles finde ich bei Urbantschitsch⁹⁾, welcher bei einem Kranken nach einem Sturze auf den Kopf eine Abhebung des Trommelfelles an der unteren Peripherie ohne eigentlichen Substanzverlust beobachtete; die Blutung aus dem Ohre war in diesem Falle auch eine bedeutende.

Aehnliche spaltförmige Perforationen knapp am Rande der Anhaftung des Trommelfelles wurden zwar beobachtet, gehören aber sonst zu den seltenen Verletzungen.

Nachtrag

zum Bericht über die XIII. Sitzung der Vereinigung westdeutscher Hals- und Ohrenärzte.

Röpke: Ueber Endotheliome der Nasenhöhle.

23jährige Patientin; dieselbe litt viel an Kopfschmerzen, welche sich nach einem Unfalle (Fall einer Kellerthür auf den Kopf) wesentlich steigerten. Es traten später linksseitige Schwerhörigkeit, Verstopfung

⁹⁾ Urbantschitsch: L. c., S. 295.

der beiden Nasenseiten und Blutungen auf, wozu sich Verlust des Geruchsvermögens und zeitweiliges Erbrechen gesellten; ferner stellten sich Sehstörungen (Doppelbilder) und Unbeweglichkeit der Zunge (nach links) und des Unterkiefers ein. Am linken Unterkieferwinkel bildete sich eine hühnereigrosse Geschwulst.

Spiegel- und Digitaluntersuchung des Nasenrachenraumes war unmöglich; bei Rhinoscop. anter. wurde im hinteren Drittel der Nase ein grauweisser, leicht blutender Tumor constatirt. Ergebniss der microscopischen Untersuchung nach Probeexcision: Endotheliom.

R. nimmt den linken Processus pterygoideus als Ausgangspunkt an, von dem der Tumor in die Flügelgaumengrube und wahrscheinlich durch das Foramen sphenopalatinum in die obere Nasenhöhle und Nebenhöhlen etc. übergrieff. Später ist dann der Tumor in das Schädelinnere (Erbrechen!) und vermuthlich durch die Keilbeinhöhlenwandungen hindurch nach dem Sinus cavernosus (Abducenslähmung!) durchgebrochen.

Von operativen Eingriffen wurde Abstand genommen und ist die Patientin unter meningitischen Erscheinungen gestorben.

R. glaubt bestimmt, dass die rasche Wucherung des Tumors durch den Unfall hervorgerufen ist.

Nach der Zusammenstellung von sieben Fällen aus der Literatur kommt R. zu dem Schlusse, dass die Prognose selbst bei frühzeitiger Behandlung und Operation schlecht sei. Moses.

II. Referate.

a) Otologische:

Otogene Senkungsabscesse. Vortrag, gehalten in der wissenschaftlichen Versammlung des Wiener med. Doctorencollegiums am 29. Februar 1904. Von Dr. Ernst Urbantschitsch. (Wiener med. Presse 1904, No. 12 u. 13.)

Die vorliegende Arbeit hatte — wie aus dem Untertitel ersichtlich ist — zunächst den Zweck, ein allgemein ärztliches Publikum mit einem der wichtigsten otologischen Gebiete vertraut zu machen und ihm die Gefahren vor Augen zu führen, die den Durchbruch der Eiterungsprocesse aus dem Warzenfortsatze gemeiniglich begleiten. Dadurch aber, dass der Autor seine Ausführungen durch einige selbstbeobachtete Fälle von besonderem otologischen Interesse illustriert und dass er ferner die gesammte einschlägige Literatur mit grossem Geschick zur Erhärtung seiner Thesen heranzieht, gewinnt die Publication auch für den Fachmann Bedeutung.

Urbantschitsch bringt die otogenen Senkungsabscesse am Halse je nach dem eingeschlagenen Wege in drei Categorien und unterscheidet:

1. Den Abscessus dissecans superficialis. Dieser liegt über der Fascia superficialis, d. i. dem oberflächlichen Blatt der Fascia colli.
2. Den Abscessus dissecans profundus, welcher zwischen dem oberflächlichen und dem tiefen Blatt der Fascia colli gelegen ist.

Tritt dieser tiefgelegene Abscess an den seitlichen Partien des Halses auf, so will ihn Urbantschitsch als *Abscessus dissecans profundus colli* von dem im Nacken sitzenden *Abscessus dissecans profundus nuchae* unterschieden wissen.

3. Den *Abscessus dissecans praevertebralis sive retropharyngealis*, zwischen der *Fascia profunda* und der *Fascia praevertebralis* gelegen.

Am wenigsten Gefahr für den Patienten und die geringsten Schwierigkeiten für die Diagnose und chirurgische Behandlung bietet der unter dem *Platysma* gelegene *Abscessus d. superficialis*. Ein Eindringen des Eiters in den Brustraum wird durch die *Fascia superficialis* gehindert, die am Brust- und Schlüsselbein inserirt.

Grössere Schwierigkeiten bereitet der von Bezold s. Z. genau studirte und beschriebene tiefe Halsabscess und in noch höherem Grade der in dem retrovisceralen lockeren Bindegewebe sich ausbreitende *Abscessus dissecans retropharyngealis*.

Urbantschitsch schildert nun ausführlich den Entstehungsmodus, den Verlauf, die Symptomatologie, die Prognose und die chirurgische Behandlung der erwähnten Senkungsabscesse und bringt am Schlusse seiner Arbeit sehr instructive casuistische Belege für seine Ausführungen, sowohl aus der Literatur, als auch — wie oben erwähnt — aus seiner eigenen Beobachtung.

Ein sehr umfangreicher Literaturnachweis beschliesst die Publication, der neben ihrem rein otologischen Interesse noch das Verdienst zukommt, das Interesse der practischen Aerzte auf ein eminent wichtiges Gebiet der Otochirurgie hingelenkt zu haben.

Hammerschlag (Wien.)

Ein Fall primärer, isolirter Mittelohrtuberculose. Von Dr. Rebbeling.
Aus der Poliklinik für ohrenkranke Kinder in Dresden-Johannstadt.
(Zeitschr. f. Ohrenheilk., XLVI, 1 u. 2.)

Der Fall hat dadurch eine besondere Bedeutung, dass der Nachweis der auf das Ohr beschränkten Tuberculose durch die Section geführt werden konnte, während bei den bisher bekannt gewordenen spärlichen Fällen von primärer Ohrtuberculose es sich nur um klinische Untersuchung gehandelt hat. Der Fall betrifft das zehnwöchige Kind einer an hochgradiger Lungentuberculose leidenden Mutter. In der rechtsseitigen Paukenhöhle fanden sich reichlich Granulationen, bei deren Entfernung zugleich der Hammerkopf extrahirt wurde. Es bestand Facialislähmung. Im weiteren Verlauf wurde die Stacke'sche Operation ausgeführt; die Granulationen wurden nach der Operation sofort in die Bauchhöhle von Meerschweinchen gebracht; die Thiere gingen nach acht Wochen an typischer Tuberculose ein. Bei dem Kinde kam es noch zu Abscessbildung am rechten Ellenbogen und linken Unterschenkel; zwei Monate nach der Operation erfolgte der Exitus. In den Granulationen der Paukenhöhle fand sich eine ziemliche Anzahl von Riesenzellen mit Tuberkelbacillen; im Uebrigen ergab die Section trotz] darauf gerichteter Aufmerksamkeit in keinem sonstigen Organ Tuberculose, speciell nicht in der Lunge; zwar fanden sich dort neben

eitriger Bronchitis in beiden Oberlappen Abscesse; Bronchialdrüsen, Larynx, Tonsillen frei von Tuberculose. Die Entstehung dieser Abscesse führt Verf., ebenso wie die Vereiterungen am Unterschenkel und Ellenbogen auf die im Ohre neben der Tuberculose vorhandenen Eitererreger zurück; auf welchem Wege die Weiterentwicklung stattgefunden hat, blieb unaufgeklärt; doch konnten die Lungenabscesse auch Folge der eitrigen Bronchitis sein und von hier aus auf metastatischem Wege die Abscessbildung am Ellenbogen und Unterschenkel entstanden sein. Was den Weg der tuberculösen Infection anbelangt, so glaubt Verf., dass dieselbe durch Uebertragung seitens der kranken Mutter, und zwar von der Mundhöhle des Kindes aus auf die Tube und Paukenhöhle erfolgt ist.

Keller.

Bemerkenswerther Fall von multiplen intracranialen Complicationen bei chronischer Mittelohreiterung. Von Dr. Eulenstein in Frankfurt a. M. (Zeitschr. f. Ohrenheilk., XLVII, 1.)

In Folge Cholesteatombildung im Verlaufe einer chronischen Mittelohreiterung war es zu einem extraduralen Abscess, eitriger Thrombophlebitis des Sinus transversus, des Bulbus und der V. jugularis, periphlebischem Abscess in der Gefässscheide der grossen Halsgefässe, Erweichung und Durchbruch der Sinuswand nach der Kleinhirnoberfläche, Kleinhirnabscess und embolischem Lungeninfarct gekommen. Durch rechtzeitiges operatives Eingreifen gelang es, den Fall zur Heilung zu bringen.

Keller.

Ueber die practische Bedeutung der Schädelindexmessung für die Mastoidoperationen. Von Dr. Schilling. Aus der Universitäts-Ohrenklinik Freiburg i. B. (Zeitschr. f. Ohrenheilk., XLVII, 1.)

Nach Körner ist in der Messung des Schädelindex ein werthvolles Criterium für die Unterscheidung zwischen sogen. gefährlichen und nicht gefährlichen Schläfebeinen gegeben, insofern bei Dolichocephalen die mittlere Schädelgrube höher über dem Gehörgange steht und der Sinus transversus weniger weit nach aussen gelagert ist als bei Brachycephalen. Wie eine Reihe anderer Autoren kommt Verf. auf Grund seiner Untersuchungen zu dem Schlusse, dass die anthropologischen Schädelformen keine sicheren Anhaltspunkte für die Erkennung der sogen. gefährlichen Schläfebeine abgeben. Dagegen wurde auch vom Verf. auf's Neue constatirt, dass der Sinus sigmoid. rechts durchschnittlich tiefer in den Knochen eindringt als der linke.

Keller.

Beitrag zur Prüfung der Gehörschärfe mit der Flüsterstimme. Von Dr. C. Reuter in Ems. (Zeitschr. f. Ohrenheilk., XLVII, 1.)

Die Sprachlaute kann man nach Maassgabe der acustischen Analyse in zwei Gruppen theilen, indem man den aus den tieferen Tönen c—d² gebildeten Lauten die der Tonreihe d²—f⁴ angehörenden gegenüberstellt. Die Töne derselben Gruppe heissen isozonale. Die Feststellung der

Tonhöhe der Laute ist von Bedeutung für die Prüfung der Gehörschärfe mittelst der Sprache, doch nicht diese allein, sondern auch das Durchdringungsvermögen der Laute: in dieser Beziehung unterscheidet man drei Gruppen; wenig durchdringende, auf mittleren Abstand zu hörende und weittragende Vocale (Consonanten können in dieser Hinsicht nicht geprüft werden, weil sie für sich allein nicht ausgesprochen werden können, ohne Zuhilfenahme eines Vocallautes). Die zu den einzelnen Gruppen gehörenden Vocale heissen äquiintensive. Verf. führt nun des Näheren aus, wie sich aus isozonalen und äquiintensiven Lauten Wörter zusammenstellen lassen, die sich deshalb zur Prüfung des Gehörs besonders eignen, weil ihre Bestandtheile gleichmässig percipirt werden, das Errathen also auf ein Minimum reducirt ist. Auf die näheren Details der Methode, durch welche man partielle Taubheit mit der Flüsterstimme festzustellen im Stande ist, muss auf die Arbeit selbst verwiesen werden. Keller.

Ein Fall von beiderseitiger fötaler Ohrform bei einem Erwachsenen.

Von Dr. R. Deile in Leipzig. (Zeitschr. f. Ohrenheilk., XLVII. 1.)

Der Fall findet in vorliegender Arbeit eine sehr eingehende entwicklungsgeschichtliche Darlegung und Besprechung. Keller.

b) Rhinologische:

Operative Verkleinerung der Nase. Von Dr. Arthur Neudörfer. (Wiener klin. Wochenschr. 1903, No. 43.)

Bei einer sehr höckerigen Nase wurde ein Querschnitt durch das Septum mobile gemacht, entlang des Nasenrückens subcutan vorgedrungen und mit einem eigens dazu construirten Instrumente der Höcker abgetragen und ein nennenswerther cosmetischer Erfolg erzielt. Baumgarten.

Ueber die gutartigen Degenerationen der Ethmoidalschleimhaut, ihre Ursachen und Behandlung. Von Dr. P. Jaques in Nancy. (Referat in der Französischen otologisch-laryngologischen Gesellschaft.)

Das heurige Referat der Französischen otologisch-laryngologischen Gesellschaft enthält eine ausführliche Arbeit über Nasenpolypen. Ref. bespricht als Ursachen:

1. Physikalische, so z. B. schmale Nasenhöhlen, anatomische Ursache und Circulationsstörungen, ferner irritative, wie Fremdkörper, Trauma u. s. w.

2. Entzündliche, die Ethmoiditis necroticans, die Ethmoiditis rareficans, ferner Entzündung der Schleimhaut, chronischer Catarrh, Infection der Schleimhaut und localisirte Eiterungen (Nebenhöhlenempyeme). Dieser letzteren Form huldigt Ref. für die meisten Fälle.

3. Vasomotorische. Die Polypen sind histologisch keine myxomatösen Tumoren, sondern einfache ödematöse Hypertrophien. Der erste Theil des Referates ist sehr lehrreich, behandelt und erschöpft Alles, was bisher in Betracht kommen kann. Der zweite Theil, die Behandlung, enthält nichts Neues, und wird auf die Auskratzung der Ethmoidalzellen grosses Gewicht gelegt. Baumgarten.

Ein Beitrag zur Recidive der Nasenpolypen. Von Dr. M. Hajek in Wien. (Arch. f. Laryngol. etc. 1903, Bd. XIV, pag. 489.)

Für die Recidive der Nasenpolypen kommen nach bisheriger Annahme gemeinlich folgende drei Ursachen in Betracht: 1. die mangelhafte Entfernung der Polypen; 2. die zuweilen vorhandene tiefe, bis in das Knochenmark vorgedrungene Entzündung bei involvirter Polypenbildung; 3. das Uebersehen einer Nebenhöhlenaffection. H. fügt diesen drei Ursachen noch eine vierte hinzu, und zwar gestützt auf einen genau beobachteten und mitgetheilten Fall, nämlich: 4. Die Ursache der Polypenrecidive kann auch bedingt sein in der polypösen Degeneration der Nebenhöhlenbekleidung. In dem von ihm beobachteten Falle war die polypöse Degeneration der Innenfläche des Siebbeinlabyrinthes eine ziemlich selbstständige und ohne Degeneration der nasalen Fläche des Siebbeinlabyrinthes erfolgt. Beschorner.

Neurasthenie und Phobien intranasalen Ursprungs. Von Compaired. (Gaceta Médica Catalana 1904, No. 4.)

Es giebt nach Ansicht des Verf.'s Neurasthenien und Phobien verschiedenster Art, welche durch bestimmte intranasale Veränderungen hervorgerufen und unterhalten werden. In der Regel handelt es sich dabei um mehr oder weniger vollständige Verengerungen der Nasengänge durch Muschelhypertrophie, Septumdeviation etc., mit oder ohne hyperästhetische Zonen. Mit der Beseitigung dieser Veränderungen schwinden dann auch die psychischen Störungen der betreffenden Individuen. Sehr möglich ist es, dass derartige Anomalien der Nase auch in Zusammenhang stehen mit gewissen Fällen von moral insanity. M. Kaufmann (Mannheim).

Beitrag zur nasogenen Reflexneurose des Trigemini und über einen Ersatz des diagnostischen Cocainexperimentes. Von Dr. M. Bukofzer in Königsberg i. Pr. (Arch. f. Laryngol. etc. 1903, Bd. XIV, pag. 500.)

Fall von nasogener Trigemini-neurose aller drei Aeste mit masticatorischem Krampfe, eine 45 Jahre alte Arbeiterwitwe betreffend, bietet nicht nur wegen seiner Seltenheit, sondern auch in symptomatischer, therapeutischer und diagnostischer Beziehung Interesse. Die Hauptsymptome waren Kopfschmerz, andauernde Kieferklemme, so dass die Kranke die Nahrung nur durch eine seitliche Zahnücke hindurchschieben und sie nur ungekaut in ungenügender Menge verschlucken konnte. Gehörstörungen, Fremdkörpergefühl im Halse. Als Grund für alle diese Beschwerden musste, wie durch Cocain- bzw. Adrenalin-

experiment nachgewiesen wurde, eine rechtsseitige Spina septi, welche mit ihrer Spitze die untere Muschel nicht berührte, sondern in den unteren Nasengang frei hineinragte, angesehen werden; für das Fremdkörpergefühl ein etwa halbstecknadelkopfgrosser mycotischer Pfropf in der rechten Tonsille. Die Diagnose einer Trigemimusneuralgie war durch das Vorhandensein der charakteristischen Schmerzpunkte gesichert. Nachdem die Spina unter Anwendung von Adrenalin und Cocain schmerzlos und nahezu ohne Blutverlust abgesägt und der mycotische kleine Pfropf entfernt war, schwanden sofort alle Krankheitserscheinungen und Patientin genas vollkommen und dauernd. Ein Recidiv ist bislang (drei Monate nach der Operation) nicht eingetreten. B. betont, dass sich das sogen. Cocainexperiment durch ein Adrenalinexperiment gut ersetzen lässt, ja dass selbst dem letzteren der Vorzug zu geben ist, weil es gestattet, die Reflexe zu hemmen, ohne dabei die Sensibilität wesentlich herabzusetzen. Beschorner.

Ueber Knochen- und Knorpelersatz. Von Doc. Dr. Oskar Förderl. (Wiener klin. Wochenschr. 1903, No. 51.)

F. verwendet die perforirten Celluloidplatten in ganz geschickter Weise, um Defecte zu decken, und bereichert dadurch wesentlich nochmals die rhino-laryngochirurgische Technik. Er machte eine sehr gelungene Rhinoplastik und konnte auch mit so einer Platte eine Trachealplastik machen. Diese letztere Operation dürfte, wenn sie auch Anderen gelingt, von grosser Tragweite sein, denn nichts ist oft schwerer, als einen alten Trachealdefect zur Vereinigung zu bringen. Details über die gelungene Operation sind im Originale nachzulesen. Baumgarten.

Ueber Gaumenplastik aus der Nasenscheidewand. Von Doc. Dr. Oskar Förderl. (Wiener klin. Wochenschr. 1903, No. 44.)

Bei einer Oberkieferresection wurde, um den Defect zu decken und eine Gaumenplatte zu ersparen, ein Theil des Septums ausgeschnitten, umgeklappt und an den weichen Gaumen und an die Wangenschleimhaut angenäht. Jedenfalls eine sehr gelungene Idee. Baumgarten.

Ueber ein zweckmässiges Instrument zur Entfernung adenoider Vegetationen. Von Dr. M. Depangher in Triest. (Wiener klin. Rundschau 1903, No. 47.)

Nach der Beschreibung hat das Instrument entschieden den Vortheil, dass die Tubenwülste nicht verletzt werden können, aber es scheint auch den Nachtheil zu haben, dass nicht Alles mit einem Schlage entfernt werden kann. Dies ist aber heutzutage eine *Conditio sine qua non* bei dieser Operation. Baumgarten.

c) Pharyngo-laryngologische:

Ueber Dislocation des Zungenbeines durch Tumoren am Halse. Von Dr. Wittmack in Breslau. (Arch. f. Laryngol. etc. 1903. Bd. XIV. pag. 470.)

Faustgrosse, einkammerige, mit serösem Inhalte gefüllte Cyste unter dem Sternocleidomastoideus wurde bei einem 61jährigen Schutzmann exstirpirt. Sie hatte den Kehlkopf derart dislocirt, dass das Pomum Adami ca. 2 cm nach rechts von der Mittellinie zu fühlen, während der Zungenbeinkörper nach links verschoben war. Das linke, sehr bewegliche grosse Zungenbeinhorn sprang auffallend in das Pharynxlumen vor und erschien um eine in der Längsrichtung des Körpers gelegte Achse von rechts nach links verdreht. Laryngoscopisch fiel es auf als ein zapfenförmiges, ca. 1 cm langes, kleinbleistift dickes, von blasser Schleimhaut überkleidetes Gebilde, das aus dem verstrichenen Sinus pyriformis der linken Seite über die linke ary-epiglottische Falte hinweg, kurz oberhalb des Kehlkopfeinganges frei in das Pharynxlumen hineinragte. Nach der Operation traten wieder normale Lageverhältnisse ein, doch verblieb eine linksseitige Recurrenslähmung. Jedenfalls musste die vorliegende Cyste in einigem Zusammenhange mit dem Zungenbeine bzw. mit dem Ligamentum hyo-thyreoideum laterale gestanden haben, und dieser Umstand deutete auf einen ungewöhnlichen Ursprung der Cyste hin (branchiogene Cyste?). Man konnte auf ihn aus dem laryngoscopischen Bilde schliessen, so dass man sagen darf: das Vorkommen des beschriebenen laryngoscopischen Befundes kann unter Umständen für die Frage nach dem Ausgangspunkte eines vorhandenen Halstumors werthvoll sein.

Beschorner.

Ueber Gaumenlähmung. Von Dr. Max Mann in Dresden. (Zeitschrift f. Ohrenheilk., XLVII, 1.)

Die Fälle seiner Beobachtung sondert Verf. in drei Typen: Die einseitige Tensorlähmung, die einseitige Pharyngo-palatinus-Lähmung, die einseitige Levatorlähmung combinirt mit gleichnamiger halbseitiger Lähmung des M. uvulae. Die Details, besonders bezüglich des Zustandekommens der Lähmungen sind im Original nachzulesen. Keller.

Normale Rachenmandel und adenoide Vegetationen. (Amygdale pharyngée normale et végétation adenoïde.) Von Dr. L. Vaquier in Tunis. (Arch. internat. de laryngol. etc., Bd. XVI, No. 4, Juli-August 1903.)

Die histologische Structur der Pharynxtonsille zeigt vier Lagen: eine epitheliale, eine von reticulirtem Bindegewebe mit seinen geschlossenen Follikeln, eine von elastischem Gewebe und eine von Bindegewebe mit eingebetteten glandulären Elementen und Gefässen. Die adenoide Vegetation ist nichts als eine einfache Hypertrophie der normalen dritten Mandel.

Beschorner.

Fremdkörper im rechten Bronchus, Extraction mittelst der unteren Bronchoscope Killian's. Von Dr. M. Hajek. (Arch. f. Laryngol. etc. 1903, Bd. XIV, pag. 508.)

Ein 43 Jahre alter Maschinist wurde nach vorgenommener Tracheotomie wegen syphilitischer Trachealstenose mit Schrötter'schen Zinnbolzen behandelt. Eines Tages riss beim Versuche, einen solchen wieder herauszubefördern, der Faden, an dem er befestigt war, und der Bolzen blieb, gegen den hinteren Rand des Trachealcantülenfensters gestemmt, stecken. Sein oberes, stiftförmiges Ende musste sich nach Lage der Sache in die vordere subglottische Kehlkopf wand gespiesst haben. Da alle eingeleiteten Versuche, den Bolzen endolaryngeal zu entfernen, scheiterten, wurde unter Anwendung der Schleich'schen Anästhesie die Laryngofissur ausgeführt. Beim Auseinanderklappen der Schildknorpel aber verschwand der Bolzen plötzlich, wahrscheinlich durch Freiwerden seines oberen Endes, und stürzte neben der Trachealcantüle in die Tiefe. Nachdem durch das Radiogramm die Lage des Fremdkörpers festgestellt war, ging H. daran, mit Hilfe der geraden Röhre Killian's den Bolzen einzustellen und zu extrahiren. Der Kranke wurde in horizontale Lage mit rückwärts gebogenem Kopfe gebracht und nach gehöriger Cocainisirung der Trachealöffnung und Luftröhre eine Röhre von 9 mm lichter Weite in den rechten Bronchus eingeführt. So gelang es, den Bolzen mit einer Oesophaguspincette zu fassen und durch die Trachealöffnung herauszuziehen. Sofort besserte sich der fieberhafte Zustand des Kranken, die Erscheinungen einer Bronchitis schwanden und Pat. genas vollkommen. Beschorner.

Die Angina Vincent's. Von Dr. Kornel. Preisich. (Orv. Hetilap 1903, No. 48.)

Nachdem klinisch ganz verschieden verlaufende Prozesse unter diesem Namen als eigene Krankheitsform beschrieben wurden, hat Verf. eine Anzahl von Anginen auf den Bacillus fusiformis und Spirillen untersucht, kann aber keine charakteristischen Symptome erkennen, da diese Bacillen auch bei leichten Fällen vorkamen, andere Bacterien und Bacillen nebenbei gefunden wurden, Culturversuche aber nicht gelungen sind. Man kann daher nur von ulcerösen, diphtheritischen und luetischen Anginen sprechen, die mit Vincent'schen Bacillen combinirt sind und bei denen Necrose vorhanden ist.

Baumgarten.

Zur Aetiologie und Therapie der Xerosen der Halsschleimhäute. Von Dr. F. Blumenfeld in Wiesbaden. (Arch. f. Laryngol. etc. 1903, Bd. XIV, pag. 476.)

B. bespricht ausführlich die Xerosen der Halsschleimhäute, d. h. trockene Halsentzündungen, welche in einigen Fällen aus einer auf die Pars oralis der Rachenschleimhaut beschränkten Form der chronischen Pharyngitis, in anderen als Theilerscheinung über den ganzen Respirationstractus ausgedehnter, gleichartiger Erscheinungen bestehen und seiner Ansicht nach vorwiegend eine secundäre Erkrankung darstellen, deren Ursache in constitutionellen Leiden (Diabetes mellitus, Syphilis etc.) oder aber localen Erkrankungen der Nase und des Rachendaches zu

suchen ist. Dementsprechend verlangt er von der Therapie vor einer localen Behandlung der Xerosis die allgemeine des constitutionellen und die chirurgische des Nasen- oder Rachenleidens. **Beschorner.**

Ueber die Kehlkopfpapillome bei Kindern und deren Behandlung.

Von Dr. A. Neubauer. (Budapesti Orv. Veszäg. 1903.)

Es wurden zur Operation die neuerdings vom Ref. empfohlenen Lörri'schen Catheter mit Erfolg in fünf Fällen angewendet, und der Vortheil dieser Methode beleuchtet. Verf. verwendet nicht die Original-Instrumente, sondern eine Modification derselben. **Baumgarten.**

Fall von Kehlkopfpapillom, complicirt mit narbiger Stenose. Operation und Heilung.

Von Dr. Mark. Paunz. (Budapesti Orv. Veszäg. 1903. No. 40.)

Pat., der schon früher tracheotomirt war und Kehlkopfpolyphen hatte, musste wieder tracheotomirt werden und entfernte bei gleichzeitiger Laryngofissur Paunz die den Kehlkopf ausfüllenden Papillome. Später sah man, dass in Folge der ersten Tracheotomie sich eine Art von Diaphragma gebildet hat. Dieses wurde von der zweiten Tracheotomie-wunde aus, die tiefer angelegt wurde, durchschnitten und eine Schornstein-canüle eingelegt. Dieselbe konnte bald entfernt werden.

Baumgarten.

Das Paraffin als cosmetisches Heilmittel. Von Dr. J. Schleifstein in Warschau (Arch. für Laryngol. etc. 1903, Bd. XIV. pag. 447.)

Von den Schlüssen, die Sch. aus seinen an Menschen und Thieren angestellten Versuchen zieht, seien folgende hervorgehoben: Das harte wie das weiche Paraffin ist für Prothesen sehr passend und wirkt auf den thierischen Organismus nicht schädlich. Er wird, in den Organismus injicirt, im Laufe der Zeit theilweise von einem compacten Bindegewebe durchwachsen, was die Rolle des Paraffins nicht beeinträchtigt. An solchen Stellen, wo während der Injection nicht lange genug und nicht präcise der Druck auf die Umgebung ausgeübt werden kann, muss man das härteste Paraffin anwenden, weil es rascher erstarrt und seltener Thrombose hervorruft. Zu Heilzwecken, d. h. in Fällen, wie Incontinentia urinae, Incontinentia alvi, näselnde Ausprache etc., muss man es unbedingt mit einer Paraffinprothese versuchen, destomehr, als sogar die mit Lungenthrombose complicirten Fälle einen günstigen Ausgang hatten. Zu cosmetischen Zwecken darf man eine Paraffinprothese, als ein nicht vollständig unschuldiges Mittel, nur bei sehr auffallenden Verunstaltungen und auf Wunsch des Patienten anwenden.

Beschorner.

Alle für die Monatschrift bestimmten Beiträge und Referate sowie alle Druckschriften, Archive und Tausch-Exemplare anderer Zeitschriften beliebe man an Herrn Hofrath Prof. Dr. L. v. Schrötter in Wien IX, Mariannengasse 3, zu senden. Die Autoren, welche Kritiken oder Referate über ihre Werke wünschen, werden ersucht, 2 Exemplare davon zu senden. Beiträge werden mit 40 Mark pro Druckbogen honorirt und 30 Separat-Abzüge beigegeben.

Verantwortlicher Redacteur: Prof. Dr. Ph. Schech in München.
Verlag von Oscar Coblenz. Expeditionsbureau: Berlin W. 80, Maassenstrasse 13.
Druck von Carl Marschner, Berlin SW., Ritterstrasse 41.

Monatsschrift für Ohrenheilkunde sowie für Kehlkopf-, Nasen-, Rachen-Krankheiten.

Organ der Oesterreichischen otologischen Gesellschaft
u. der Münchener laryngo-otologischen Gesellschaft.

(Neue Folge.)

Mitbegründet von weil. Prof. Dr. Jos. Gruber, Prof. Dr. N. Rüdinger,
Prof. Dr. R. Voltolini und weil. Prof. Dr. Fr. E. Weber-Liel

und unter Mitwirkung der Herren

Docent Dr. E. Baumgarten (Budapest), Prof. Dr. A. Bing (Wien), Privatdocent
Dr. G. Brühl (Berlin), Docent Dr. Gomperz (Wien), Dr. Heinze (Leipzig), Prof.
Dr. Heymann (Berlin), Prof. Dr. Hopmann (Cöln), Prof. Dr. Jurasz (Heidelberg),
Dr. Keller (Cöln), Prof. Dr. Kirchner (Würzburg), Dr. Koch (Luxemburg),
Dr. Law (London), Prof. Dr. Lichtenberg (Budapest), Dr. Lublinski (Berlin),
Dr. Michel (Cöln), Prof. Dr. Onodi (Budapest), Prof. Dr. Paulsen (Kiel),
Dr. A. Schapringer (New-York), Dr. J. Sendzjak (Warschau), Dr. E. Stepanow
(Moskau), Prof. Dr. Strübing (Greitswald), Dr. Well (Stuttgart), Dr. Ziem (Danzig).

Herausgegeben von

Prof. Dr. L. v. SCHRÖTTER Prof. Dr. PH. SCHECH Prof. Dr. E. ZUCKERKANDL
Wien. München. Wien.

Prof. Dr. V. URBANTSCHITSCH
Wien.

Dieses Organ erscheint monatlich. Man abonniert auf dasselbe bei allen Buchhandlungen und
Postanstalten des In- und Auslandes.

Der Preis für die Monatsschrift beträgt 12 R.-M. jährlich; wenn die Monatsschrift zusammen
mit der Allgemeinen medicinischen Central-Zeitung bestellt wird, nur 8 R.-M.

Jahrg. XXXVIII.

Berlin, October 1904.

No. 10.

I. Originalien.

Muschelförmige Wülste unterhalb der unteren Nasen- muscheln.

Von

Dr. Ernst Urbantschitsch.

Bei der Untersuchung der Nase eines Patienten, der mich wegen seiner Schwerhörigkeit aufsuchte, fand ich folgenden auffallenden Befund: rechterseits bestand starke Hyperplasie der unteren Muschel, links Hypertrophie (die ich später auch operativ beseitigte). Die linke untere Muschel gabelt sich in ihrer pharyngealen Hälfte in einen aufsteigenden und absteigenden Ast; der Winkel, den beide Aeste einschliessen, beträgt beiläufig 30°. Bei der Rhinoscopia posterior zeigte sich der obere Nasenrachenraum mit adenoiden Wucherungen ausgefüllt, so dass im Spiegelbild nur eben noch das hintere Ende der unteren Muschel gesehen werden konnte. Das ist — in Kurzem — der Befund, soweit er des besonderen Interesses entbehrt.

Nun fand sich aber ausserdem beiderseits ein muschel-förmiger Wulst unterhalb des vorderen Antheils der unteren Muschel, der mit letzterer in keinerlei Zusammenhang stand und sich als selbstständiges Gebilde präsentirte. Er zeigte rechts eine Länge von 4 cm, links von 3 cm und reicht medianwärts bis zu einer Entfernung von 3 mm vom Septum rechterseits, von 5 mm linkerseits. Die Höhe des Raumes zwischen diesem Wulst und der unteren Muschel beträgt rechts 7 mm, links 5 mm. Der Wulst ist durchwegs von glatter Schleimhaut bekleidet und mit der Sonde ist das Gewebe eindrückbar wie die untere Muschel. Nach der Cocainisirung vermindert sich sein Volumen, so dass die Septaldistanz auf jeder Seite um 1 mm zunimmt. Es unterliegt wohl keinem Zweifel, dass er aus schwammigem (cavernösem) Gewebe aufgebaut ist, was ja schliesslich bei dem Reichthum dieser Gegend an cavernösem Gewebe vollauf erklärlich ist.

Es wäre nun sehr verlockend, diesem Wulst den Namen einer „untersten Muschel“ beizulegen — in Analogie einer „obersten Muschel“; da jedoch in der ganzen vergleichenden Anatomie kein dementsprechendes Gebilde existirt noch existirte, so muss von dem Ehrentitel „Muschel“ abgesehen werden, womit auch der Gedanke an eine atavistische Bildung entfallen muss. Dass es sich jedoch um eine angeborene Bildungsanomalie handelt, geht aus der symmetrischen Anlage hervor.

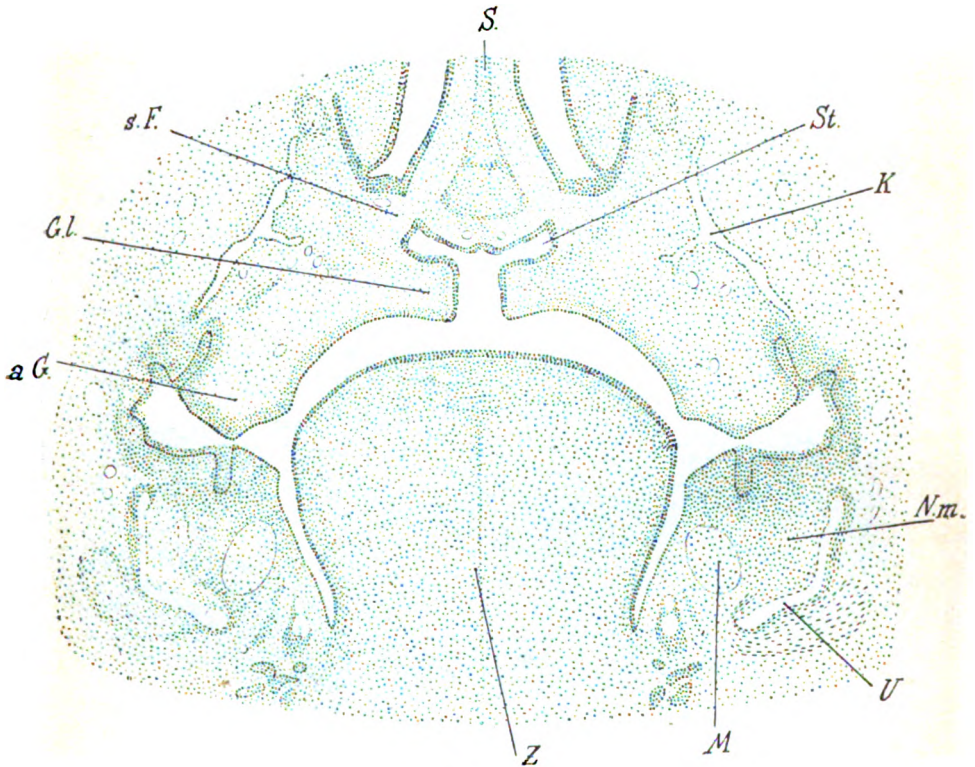
Zunächst drängte sich mir nun die Frage auf, ob es sich nicht um eine ererbte Bildung handle. Nach langen, anfangs fruchtlosen Bemühungen, die Eltern des Patienten diesbezüglich untersuchen zu können, gelang es mir endlich, eine analoge Anomalie bei seiner Mutter nachzuweisen. Bei dieser besteht nämlich rechterseits eine derartige Bildung in geringem Grade, gleichsam andeutungsweise, links jedoch findet sich ein auffallender Wulst von 22 mm Länge unterhalb der unteren Nasenmuschel, der sich von dem erstbeschriebenen nur dadurch unterscheidet, dass an ihm kaum ein Schwellgewebe nachweisbar ist. Bei der Untersuchung mit der Sonde hat man blos das Gefühl, eine verdickte Schleimhaut zu berühren bzw. einzudrücken, wobei man bald auf die knöcherne Basis stösst; man gewinnt den Eindruck, eine von der lateralen und zum Theile noch von der unteren Nasenwand vorspringende, mit Schleimhaut überzogene Knochenblase vor sich zu haben, die in ihrem Aufbau noch am ehesten Aehnlichkeit mit der mittleren Muschel aufweist.

Da das Gebiss des Patienten normal ist, eine dentale Betheiligung an dieser Missbildung also ausgeschlossen erscheint, wäre als Erklärungsversuch eine partielle Hemmungsbildung in der Entwicklung der Nasenhöhle anzuführen; freilich lassen sich hierfür Beweise nicht erbringen, weshalb es sich auch nur um die Möglichkeit einer derartigen Entstehung handeln kann.

Zum leichteren Verständniss dieser Anschauung will ich das wesentlich darauf Bezügliche aus der Entwicklungsgeschichte¹⁾ der Nasenhöhle anführen, wobei die Abbildung hierzu eine gute Unterstützung bieten dürfte.

¹⁾ Entnommen aus der „Makroskopischen Anatomie der Mundhöhle“ von Hofr. Prof. E. Zuckerkandl. Handbuch der Zahnheilkunde, herausgegeben von Prof. Dr. Jul. Scheff, 1902, I. Bd. Verlag Alfr. Hölder.

Das Kiefergerüst wird aus drei Antheilen zusammengesetzt: zwei paarigen, die dem ersten Kiemenbogen angehören (der sich jederseits in einen kürzeren Ober- und einen längeren Unterkieferast gliedert) und einem unpaaren, dem Stirnfortsatz oder Stirnwulst; letzterer schiebt sich von oben zwischen beide Oberkieferfortsätze ein. Anfangs führt die geräumige primäre Mundhöhle nach oben in die Geruchshöhlen, aber schon zu Ende des zweiten Monats beginnen die Oberkieferfortsätze auch nach innen zu wachsen und stossen bald aneinander,



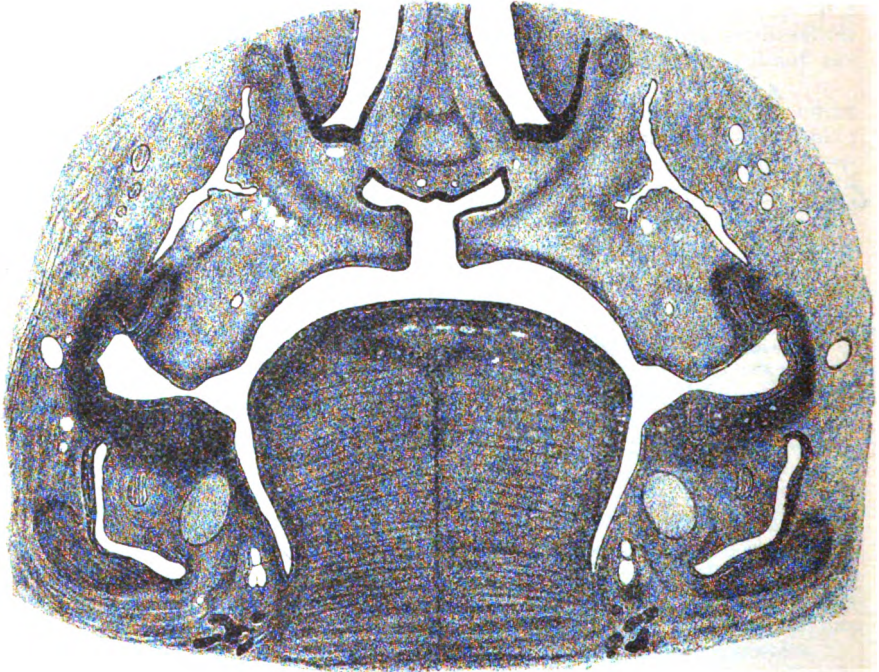
Figur 1.

womit die Trennung der Mund- und Nasenhöhle vollzogen ist. Der Abschluss beider wird durch die Gaumenbildung veranlasst, für die der Gaumenfortsatz des Oberkiefers, der Zwischenkiefer und die Nasenscheidewand in Betracht kommen.

Aus dem gegen die primitive Mundhöhle vorspringenden Theile der Oberkieferanlage entwickelt sich jederseits die Gaumenleiste, an der man bei älteren Embryonen zwei Fortsätze, die Gaumenleiste im engeren Sinne des Wortes (Fig. 1, *G. l.*) und den inneren Schleimhaut-

wulst des Zahnrandes (Fig. 1, *a. G.*) unterscheidet. Die Gaumenleisten wachsen unterhalb des Septum nasale gegen die Mittelebene vor und begrenzen mit demselben die Gaumenspalte, welche die Mundhöhle mit den beiden Nasenhöhlen in Verbindung setzt.

Indem später die Gaumenleisten einerseits untereinander und andererseits mit der Nasenscheidewand verwachsen, wird 1. die Mundhöhle definitiv von der Nasenhöhle getrennt und 2. die Nasenhöhle, deren Hälften vorher entsprechend dem freien Rande der Nasenscheidewand untereinander in Verbindung standen, in zwei selbstständige

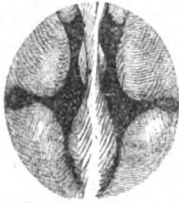

Figur 2.

Räume getheilt. In der Zwischenkiefergegend tritt die Verwachsung des Oberkieferfortsatzes mit dem inneren Nasenfortsatz sehr früh ein. Zwischen dem Gaumentheile des Septum nasale und der Gaumenleiste finden sich Reste der Verbindung der Nasen- und der Mundhöhle, die Stenson'schen Gänge.

Die Vereinigung des Oberkiefers mit dem Septum nasale besorgt in der Zwischenkiefergegend nicht die Gaumenleiste direct, sondern ein eigener mesodermaler Fortsatz derselben, der vor dem Jacobson'schen Organ mit der Nasenscheidewand verwächst und als septaler

Fortsatz der Gaumenleiste bezeichnet wird (Fig. 1, s. F.). Dieser beginnt auf der der Nasenhöhle zugewendeten Fläche der Gaumenleiste in Form eines Leistchens, das sich in der Richtung nach vorne allmählich verbreitert und dadurch immer deutlicher von der Gaumenleiste abhebt. Endlich springt der septale Fortsatz so weit medianwärts vor,



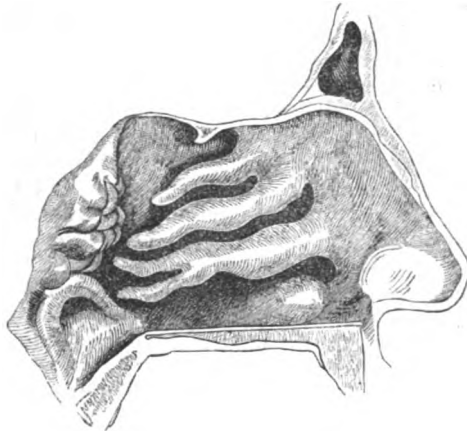
gez. L. Machatsch.

Figur 3.

vor, dass er den unteren Theil der Nasenscheidewand berührt; dies tritt entsprechend der Mündung des Jacobson'schen Organes ein. An den Berührungsflächen ist die Verbindung anfänglich eine epitheliale; später, schwindet das Epithel; es wird von Mesoderm durchwachsen und die Verbindung ist nun eine mesodermale. Im Bereiche der Stenosen Gänge besteht demnach die Gaumenleiste aus zwei Platten, einer oberen, die die Nasenhöhle abschliesst, und einer unteren, die den eigentlichen Gaumen bildet.

Durch die Verwachsung des septalen Fortsatzes mit der Nasenscheidewand ist in seinem Bereiche, ehe noch der Spalt zwischen den Gaumenleisten sich schliesst, die Nasenhöhle von der Mundhöhle geschieden.

Es wäre nun denkbar, dass in dem gegebenen Falle der septale Fortsatz der primären Gaumenleiste nicht — wie in der Norm — zur Verwachsung mit der Nasenscheidewand kam, sondern auf einer früheren Entwicklungsstufe stehen blieb und so persistirte; dass sich seine Oberfläche mit einem der unteren Muschel analogen, cavernösen Gewebe überzog und so den beschriebenen Wulst darstellte.



gez. L. Machatsch.

Figur 4.

Dass diese Missbildung wirklich eine grosse Seltenheit ist, dafür leistet mir die Versicherung seitens Herrn Hofrath E. Zuckerkandl's, der so liebenswürdig war, den Fall zu begutachten, Gewähr, eine

solche Anomalie noch nicht beobachtet zu haben. Für seinen freundlichen Beistand danke ich hier nochmals wärmstens.

Die beigegebenen Abbildungen demonstrieren wohl zur Genüge das in Frage kommende Gebilde. Figur 3 zeigt es in der Vorderansicht, wie es sich bei der Rhinoscopia anterior repräsentirt. In Figur 4 ist es in der Seitenansicht deutlich zu sehen, wobei auch die Spaltung der unteren Muschel, sowie die adenoiden Vegetationen gleichzeitig bemerkbar sind. Es bedarf wohl kaum der besonderen Erwähnung, dass — obwohl beide Bilder nach der Natur gezeichnet sind — die letzte Abbildung den Nasenbefund gleichsam zusammenfasst, indem hier die auf verschiedenem Wege gewonnenen Gesichtsbilder vereint wurden.

Beitrag zur operativen Behandlung der Verbiegungen der Nasenscheidewand.

Von

Dr. M. S. Schirmunski, St. Petersburg.

Man unterscheidet Deviationen der Nasenscheidewand sowohl nach ihrer Localisation, wie auch nach ihrer Form. Vom Standpunkte der Localisation werden die Verbiegungen der Nasenscheidewand in obere und untere (Löwenberg und Cozzolino) oder verticale und horizontale eingetheilt, der Form nach in eckige oder wulstartige und blasenförmige, d. h. in solche mit in Form eines spitzen Winkels oder einer Wulst gekrümmter Oberfläche, oder in solche mit mehr oder minder glatter kugelförmiger Oberfläche mit entsprechender Concavität an der anderen Seite. In Wirklichkeit aber lässt sich eine so scharfe Grenze zwischen den einzelnen Formen der Deviation der Nasenscheidewand nicht ziehen, da es zwischen denselben zahlreiche Uebergangsformen giebt. Bisweilen begegnet man den sogenannten doppelten Verbiegungen in Form eines langgezogenen lateinischen S, von denen die eine oberhalb oder von hinten von der anderen liegt. Gewöhnlich sind die Verkrümmungen in der Mitte der Nasenscheidewand, und zwar mehr nach vorn oder unten, am häufigsten im Knorpeltheil, seltener an der Grenze zwischen dem Knorpel- und Knochenheil und noch seltener im Knochenheil selbst localisirt. Sehr selten werden Verkrümmungen in der Nähe der Choanen angetroffen und ausserdem zeigen die hier auftretenden Verkrümmungen stets einen unbedeutenden Grad.

In Bezug auf die Frage, wie häufig Verbiegungen der Nasenscheidewand vorkommen, gehen die Meinungen der Autoren auseinander. Mackenzie hat auf 2000 untersuchte Schädel 77 pCt., Zuckerkandl auf 370 Fälle 38 pCt., Semeleder auf 48 Fälle 90 pCt. (20 Mal links, 15 Mal rechts und 4 Mal auf beiden Seiten), Heymann unter 250 untersuchten kranken Personen nur in 4 pCt., dann in einer zweiten Untersuchungsserie, welche 800 Patienten umfasste, nur 1 pCt. von Personen mit gerader Nasenscheidewand constatirt. Ebenso wider-

sprechend sind die Angaben in Bezug auf das vorwiegende Auftreten der Verkrümmung auf der rechten oder auf der linken Seite. Manche Autoren (Zuckerkanndl und Jurasz) fanden Deviationen häufiger rechts, andere im Gegentheil häufiger links.

Ihrer Entstehung nach können die Deviationen der Nasenscheidewand in traumatische, compensatorische und physiologische eingetheilt werden. Die traumatischen Deviationen entstehen nach Zuckerkanndl stets in gewisser Richtung, was von der Lage der Lamina perpendicularis des Os ethmoideum abhängt. Diese Platte reicht in der Hälfte sämmtlicher Fälle nur bis zur Mitte des Nasenrückens, bisweilen reicht dieselbe nur an den Nasenknochen heran, so dass der Schlag bei einwirkendem Trauma hauptsächlich die knorpelige Nasenscheidewand trifft, wobei entweder eine Fractur derselben oder eine Luxation zwischen der Articulation des knorpeligen Theiles derselben mit dem Vomer oder aber eine Deviation der Scheidewand zu Stande kommt. Der viereckige Knorpel kann an jeder beliebigen Stelle eine Fractur erleiden; jedoch findet man, wie es aus den Untersuchungen Zuckerkanndl's hervorgeht, die Fracturen in der Mehrzahl der Fälle im obersten Theile des Knorpels, am seltensten an der Nasenbasis. Fracturen der knöchernen Nasenscheidewand kommen ziemlich selten vor, und zwar werden solche an der Lamina perpendicularis angetroffen, wobei zugleich eine Fractur des viereckigen Knorpels stattfindet. Eine Fractur des Vomer wird fast niemals angetroffen.

Zu den mechanischen Momenten, welche das Zustandekommen einer Deviation der Nasenscheidewand begünstigen, gehört die Gewohnheit, stets mit ein und derselben Hand zu schnauben (Béclard) oder stets auf ein und derselben Seite zu schlafen (Welcker). Nach Baumgarten kommen als häufige Ursachen der Deviationen der Nasenscheidewand mechanische Momente in Betracht, die in der Nase selbst gegeben sind, und zwar Druck der im Wachsthum begriffenen Corpora cavernosa der Nasenmuschel auf den knorpeligen Theil der Nasenscheidewand. Die Corpora cavernosa, die sich vom siebenten Lebensjahre zu entwickeln beginnen, üben einen Druck auf die Nasenscheidewand aus, welche letztere hauptsächlich im vorderen knorpeligen Theile nachgiebt, während der hintere knöcherne Theil, der weniger nachgiebig ist, gerade bleibt.

Die zweite, seltenere Form von Deviation, die sog. compensatorische, kommt entweder in Folge von ödematöser Schwellung der Muscheln des Siebbeins oder in Folge von übermässiger Verkrümmung der mittleren Muschel der einen Seite zu Stande.

Die dritte Form, die sog. physiologische, ist die häufigste Form. Sie wird durch das ungleichmässige Wachsthum der Nasenscheidewand selbst, wie auch der verschiedenen Knochen, welche dieselbe umgeben, bedingt. In dem Falle, in dem eine übermässige Vergrößerung der Oberfläche der Nasenscheidewand in Folge von Wucherung des Knochens und des Periostes zu Stande kommt, muss die Nasenscheidewand, eben weil die umgebenden Knochen nicht nachgeben, sich nach der einen Seite verbiegen. Kommt nur eine Verdickung des Knochens zu Stande, so entstehen Wülste oder Zapfen. Bei übermässiger Entwicklung der Gesichtsknochen führen die letzteren, indem

sie an den Insertionsstellen der Nasenscheidewand einen Druck ausüben, eine Verbiegung der Nasenscheidewand nach der einen Seite herbei, gewöhnlich nach derjenigen Seite, an der die Entwicklung der Gesichtsknochen eine stärkere ist. Da dieser Druck allmählich erzeugt wird, so entsteht eine Verbiegung mit glatter, runder Oberfläche, im Gegensatz zu den traumatischen Verbiegungen, bei denen in Folge der plötzlich einwirkenden Kraft eine Verbiegung mit eckiger Spitze zu Stande kommt. Was die Stelle betrifft, an der die physiologischen Verbiegungen zu Stande kommen, so leuchtet es, indem man berücksichtigt, dass in der Mitte der Nasenscheidewand die Ränder derselben am meisten von einander entfernt sind und dass auch hier der knorpelige Theil der Nasenscheidewand beginnt, ein, weshalb dieser knorpelige Theil, der weicher und elastischer ist, sich am häufigsten verbiegt.

* * *

Es giebt zahlreiche Methoden, die eine Correctur der Verkrümmungen der Nasenscheidewand bezwecken. Sie lassen sich sämmtlich in zwei Hauptgruppen eintheilen: in die unblutigen und die chirurgischen. Zu der ersten Gruppe gehören sowohl die von Michel vorgeschlagene systematische Druckausübung (ca. 50—100 Mal täglich) auf die der Verbiegung entgegengesetzte Seite der Nase, wie die Einführung von verschiedenen comprimierten Schwämmen, Laminarien, Röhren etc. in die Nasenhöhle. Es versteht sich von selbst, dass alle diese Methoden nicht viel erreichen lassen, da die Nasenscheidewand, so bald der Druck aufhört, in Folge ihrer Elasticität ihre ursprüngliche Lage wieder einzunehmen bestrebt ist. Bei Verbiegungen unbedeutenden Grades, namentlich wenn zugleich eine Verdickung der Schleimhaut besteht, kann man eine Erweiterung des Nasenlumens mittelst Aetzungen mit dem Galvanocauter mit Chromsäure und Trichloressigsäure erzielen. Zu den unblutigen Methoden ist auch die Electrolyse zu rechnen. Manche Autoren, wie z. B. M. Schmid, sind der Meinung, dass man eine Erweichung des Knorpels schon in 2, eine Erweichung des Knochens in 5—8 Sitzungen erzielen kann; jedoch sind bei bedeutenderen Deviationen weit mehr Sitzungen erforderlich, ganz abgesehen davon, dass diese Behandlung nicht immer zum Ziele führt; ausserdem bewirkt die Anwendung der Electrolyse an und für sich bei vielen Patienten heftige Kopfschmerzen, so dass diese Behandlungsmethode nicht in allen Fällen angewendet werden kann.

Die Grenze zwischen den unblutigen und blutigen bzw. chirurgischen Behandlungsmethoden nehmen die Versuche einer gewaltsamen Geraderichtung der Verbiegungen der Nasenscheidewand mittelst verschiedener Zangen ein. Von diesen letzteren kommt die Zange von Adams an erster Stelle in Betracht. Mittelst dieser Zange wird die devirte Nasenscheidewand zuerst in normale Lage gebracht und dann in dieser Lage drei Tage lang mittelst eines besonderen Compressors festgehalten. Jurasz hat die Zange und den Compressor zu einem gemeinsamen Instrument vereinigt, so dass die ganze Operation in einer einzigen Sitzung ausgeführt werden kann. Die Nachbehandlung besteht in Einführung von Elfenbeinplatten in die Nasenhöhle, um die gerade gerichtete Nasenscheidewand in normaler Lage festzuhalten.

Diese Behandlungsmethode ist aber schmerzhaft und führt ausserdem bisweilen noch Necrose der Nasenschleimhaut nebst Perforation der Nasenscheidewand herbei.

Zu den blutigen bezw. operativen Behandlungsmethoden kann auch die Anwendung der schneidenden Zangen hinzugezählt werden. Die bekanntesten dieser Zangen sind diejenigen von Steele und Daly mit vier sternförmigen spitzen Zähnen auf dem einen Aste, sowie die Zange von Hope mit einer Stahlspitze, die in die Oeffnung des anderen Astes hineinpasst. Mittelst dieser Instrumente wird die Nasenscheidewand an mehreren Stellen durchbohrt, wobei letztere mittelst Adamscher Zange geraderichtet wird. Böcker und Asch bedienen sich einer Zange, die dem geburtshilflichen Forceps ähnlich ist und aus zwei gekrümmten Branchen besteht, von welchen letzteren die eine spitz, die andere stumpf endet. Mit dieser Zange kann man die Nasenscheidewand in verschiedener Richtung durchschneiden, wobei dieselbe mittelst Knochenzange oder mit dem Finger geraderichtet wird.

Zu den radicaleren Operationen gehören diejenigen Methoden, bei denen Theile der devirten Nasenscheidewand resecirt werden. Von diesen Methoden ist diejenige von Hartmann, Petersen und Roux am meisten beachtenswerth. Dieselbe besteht darin, dass die Schleimhaut möglichst von hinten durchschnitten, vom Knorpel abgelöst, von diesem letzteren der hervorragendste Theil herausgeschnitten wird, wobei die Ränder der Schleimhaut durch Naht vereinigt werden. In letzterer Zeit geht Hartmann so vor, dass er die Nasenschleimhaut nicht schont. Hajek macht einen senkrechten Schnitt durch die ganze Dicke der Nasenscheidewand hinter der Verkrümmung, und dann einen solchen Schnitt von vorn und vereinigt hierauf beide Schnitte mittelst eines horizontalen, unterhalb der Verbiegung verlaufenden Schnittes, wobei er den auf diese Weise entstandenen Lappen nach der der Verkrümmung entgegengesetzten Seite verschiebt. Schliesslich schneidet Schech in einer einzigen Sitzung mittelst langen Knopfmessers den ganzen hervorragenden Theil der Verkrümmung fort.


Allen diesen Methoden haftet ein gemeinsamer Uebelstand an, der darin besteht, dass sie bei bedeutender Deviation, namentlich wenn von dieser die hinteren und oberen Theile betroffen sind, sehr schwer ausführbar sind, da es nicht leicht ist, mit dem Instrumente hinter den hervorragenden Punkt der Verbiegung zu gelangen. Letzteres ist aber eine unumgängliche Bedingung, denn es wird niemals gelingen, eine vollständig gerade Richtung zu erzielen, wenn der hintere Theil derselben nicht mit zur Entfernung gelangt, weil die Nasenscheidewand das Bestreben zeigen wird, in ihre frühere Lage zurückkehren.

Die besten Resultate lassen sich meiner Meinung nach mit der Methode von Réthi erzielen. Dieser Autor operirt verschieden, je nachdem von der Verbiegung der vordere oder der hintere Theil der Nasenscheidewand betroffen ist. In ersterem Falle legt er mittelst eines dünnen Knopfmessers einen Schnitt durch den hervorragendsten Theil der Verkrümmung in der Richtung von hinten und unten nach vorn und oben, und einen zweiten Schnitt von hinten und oben nach vorn und unten durch die ganze Dicke der Nasenscheidewand an. Die auf diese Weise entstandenen vier knorpeligen Lappen schiebt er

von der verengten Seite nach der entgegengesetzten Seite hin. Hierauf werden einige Tage lang Kautschukröhrchen, die mit Sublimat- oder Dermatolgaze umwickelt sind, eingeführt. Liegt aber die Deviation im hinteren Theile der Nasenscheidewand, so wird der grösste Theil der Operation von der entgegengesetzten concaven Seite ausgeführt. Zu diesem Zwecke führt Réthi in die convexe Seite eine Metallplatte ein, um die äussere Nasenwand vor Verletzungen zu schützen, und macht dann von der concaven Seite einen senkrechten Schnitt an der Stelle der Vertiefung selbst; der zweite Schnitt verläuft von hinten und oben nach vorn und unten bis zum senkrechten Schnitt oder noch weiter nach vorn, wenn freier Raum vorhanden ist; widrigenfalls wird der vordere Schnitt von der convexen Seite fortgesetzt. Die Nachbehandlung geschieht hier in derselben Weise wie beim ersten Falle. Die Methode von Réthi ist jedoch ziemlich umständlich und bewirkt eine stärkere Blutung, die heutzutage bei eventueller vorangehender Entblutung mittelst Adrenalin bedeutend geringer ist.

* * *

Die von mir in Vorschlag gebrachte Methode ist eine combinirte und setzt sich aus drei Momenten zusammen.




Figur 1.

Das erste Moment besteht in Durchschneidung der ganzen Dicke der Nasenscheidewand mittelst besonderer kreuzförmig schneidender Zange (Figur 1). Der Schnitt wird in einem Tempo in beliebiger Richtung ausgeführt, wobei die Zange, wenn die Verbiegung mehr nach vorn liegt und dem Instrumente zugänglich ist, so eingeführt wird, dass der schneidende Ast möglichst oberhalb der convexen Seite selbst und etwas von hinten von der Verbiegung geleitet wird. Liegt aber die Verbiegung mehr nach hinten, so dass sie wenig zugänglich ist, so wird der schneidende Ast in die concave Seite eingeführt, während der andere Ast, der mit einer gefensterten, gleichzeitig zur Aufnahme des schneidenden Endes des Instrumentes und zum Schutze der äusseren Nasenwand vor Verletzungen dienenden Platte versehen


ist, in die entsprechende convexe Seite eingeführt wird; durch Schluss der Zange wird die Verbiegung im Augenblick durchschnitten.

Das zweite Moment besteht in der Einführung eines Compressors (Figur 2), der die durchschnitene Nasenscheidewand in normale Lage bringt. Der Compressor besteht aus zwei parallel mit einander verbundenen starken Metallplatten, die mittelst Schrauben einander genähert werden können. Um den Druck des Compressors auf die Schleimhaut zu verringern, werden auf die Platten Gummiröhrchen aufgesetzt. Der Compressor wird in der Nase drei Tage lang belassen, wobei er jedoch alle 24 Stunden entfernt und wieder eingeführt wird.

Das dritte Moment besteht in Einführung von Metallröhrchen (Figur 3), die mit Gummi oder aseptischer Gaze bedeckt sind.



Figur 2.



Figur 3.

Diese Röhrchen (es giebt drei verschiedene Grössen), die zur Festhaltung der Nasenscheidewand in normaler Lage dienen, werden zwei bis drei Wochen lang in die Nasenhöhle von der Seite der früheren Verbiegung eingeführt und alle 24 bis 48 Stunden nur für kurze Zeit, damit die Röhrchen sowohl wie die Nasenhöhle von dem angesammelten Schleime gereinigt werden können, herausgenommen.

Die Operation selbst wird unter localer Anästhesie mittelst 10proc. Cocainlösung und nach vorheriger Adrenalinapplication ausgeführt. Die Blutung bei der Operation selbst, sowie bei der Nachbehandlung ist sehr geringfügig. Die ganze Operation kann in 10 Minuten ausgeführt werden, während die Nachbehandlung einen Zeitraum von drei bis vier Wochen erfordert. Meiner Meinung nach dürfte diese Methode wegen ihrer geringfügigen Schmerzhaftigkeit, ihres vollständig unblutigen Verlaufes, sowie wegen der Einfachheit der Technik der Beachtung werth sein.

Literatur.

1. Mackenzie: Die Krankheiten des Halses und der Nase. 1884, Bd. II.
2. Zuckerkandl: Normale und pathologische Anatomie der Nasenhöhle. 1882.
3. Semeleder: Die Rhinoscopie und ihr Werth für die ärztliche Praxis. Leipzig 1868.
4. Heymann: Berliner klin. Wochenschr. 1886, No 20.
5. Baumgarten: Ueber die Ursache der Verbiegungen der Nasenscheidewand. Deutsche med. Wochenschr. 1886, No. 22.
6. Michel: Die Krankheiten der Nasenhöhle und des Nasenrachenraumes. 1876.

7. Jurasz: Ueber die Behandlung hochgradiger Verkrümmungen der Nasenscheidewand. Berliner klin. Wochenschr. 1882, No. 4.
8. Böcker: Berliner klin. Wochenschr. 1886, No. 4.
9. Morris T. Ash: A new operation for deviation of the nasal septum. New York Med. Journ., 20. December 1890.
10. Hartmann: Partielle Resection der Nasenscheidewand bei hochgradiger Verkrümmung derselben. Deutsche med. Wochenschr. 1882, No. 52.
11. Petersen: Ueber die subperichondrale Resection der knorpeligen Nasenscheidewand. Berliner klin. Wochenschr. 1885, No. 22.
12. Roux: Revue méd. de la Suisse rom. 1886.
13. Hajek: Laryngo-rhinologische Mittheilungen. Internat. klin. Rundschau 1892.
14. Schech: Die Krankheiten der Mundhöhle, des Rachens und der Nase. 1896.
15. Réthi: Die Verbiegungen der Nasenscheidewand etc. Sammlung zwangloser Abhandl. a. d. Gebiete d. Nasen-, Ohren-, Mund- u. Halskrankheiten etc. von Maximilian Bresgen.

Ein Fall von chemischer Verätzung der Vena jugularis und Arter. carotis vom Ohre aus und Tod durch Blutung aus denselben.

Von

Dr. med. E. Jürgens (Warschau).

Am 9. XI. 1903 wurde der stellungspflichtige junge Soldat D. in die Nervenabtheilung des hiesigen Militärhospitals eingeliefert.

Bei der durch den Nervenspecialisten Dr. S. vorgenommenen Untersuchung wurde eine periphere Facialisparalyse constatirt, verstrichene nasolabiale Falte — fast völlig aufgehobene Beweglichkeit der mimischen Gesichtsmuskeln rechts.

Sehr bald zeigte sich Eiterentleerung aus dem rechten Ohre und am 19. XI. um 7 $\frac{1}{2}$ Uhr Abends trat eine sehr heftige Blutung aus demselben ein, die ungefähr 10 Minuten andauerte, jedoch auf Tamponade stand.

Am 20. XI., etwa um 4 Uhr Nachmittags, trat wiederum eine heftige Blutung aus dem rechten Ohre auf, die auf Tamponade stand.

Am Abend desselben Tages trat noch eine Blutung ein, die aber auch durch Tamponade sistirt wurde.

Am 21. XI. wurde der Kranke in die Ohrenabtheilung übergeführt, wo meine Untersuchung Folgendes ergab:

Der im äusseren Gehörgang steckende Tampon und Verband auf dem Ohre sind blutdurchtränkt, es musste wieder eine ziemlich beträchtliche Blutung stattgefunden haben. Der Patient sieht im höchsten Grade anämisch aus, Puls kaum fühlbar, starkes Erbrechen. Trotz der eben erst stattgefundenen Blutung wird der Tampon im äusseren Gehörgange erneuert, weil das in den Verband entleerte Exsudat stark stinkend ist, und eine gründliche Reinigung des Gehörganges bis in die Paukenhöhle vorgenommen. Doch wird eine völlige Säuberung der

letzteren unterlassen, da oben und vorne in der Paukenhöhle Pulsation bemerkt wird und nach den von mir schon früher gemachten Erfahrungen eine so starke Verätzung vorzuliegen scheint, dass die grossen Gefässe freiliegen könnten; um so mehr als die vier starken Blutungen darauf hinweisen, dass wahrscheinlich schon eine Arrosion der Gefässe resp. eines derselben, Bulbus, Vena jugularis oder Carotis, stattgefunden hat.

Was sich bei der Untersuchung des Ohres constatiren lässt, ist: eine Verschorfung der Wände des häutigen Theiles des äusseren Gehörganges, eine völlige Entblössung des knöchernen Theiles desselben von seiner Bedeckung, ebenso der vorderen, hinteren und unteren Wand der Paukenhöhle, so dass man überall den blossliegenden Knochen sieht resp. mit der Sonde fühlt. Vorn oben und unten und in der Mitte findet sich eine graue pulsirende Masse, die sich in die Paukenhöhle vordrängt und von einem stinkenden Jauchebelag bedeckt ist.

Die Blutungen sind bisher, so weit sie beobachtet wurden, nicht sehr hell, eher etwas dunkel gewesen, auch nicht spritzend, stammen also augenscheinlich aus der Vena jugularis.

Die Temperatur übersteigt nicht 37,0, Puls 94.

Am Abend des 21. XI. tritt die fünfte Blutung ein, sehr reichlich, fast bis zur Pulslosigkeit, von Erbrechen begleitet.

Am 23. XI. ist die Temperatur 36,0—37,4, Puls 96, fadenförmig. Aus dem äusseren Gehörgange und der Nase entleeren sich stinkende ichoröse Massen. Der Kranke bekommt Coffein und Campher, da die Herzthätigkeit kaum merkbar ist.

24. XI. Temperatur 36,8—37,5.

25. XI. Temperatur 36,7—37,0.

26. XI. Temperatur 36,8—37,8. Die Herzthätigkeit ist etwas besser geworden, doch tritt, wohl in Folge dessen, aus den verätzten Gefässen wiederum eine Blutung, hauptsächlich durch Mund und Nase, ein; nicht so stark wie früher, in Folge ichoröser Beimengung stark stinkend. Wieder Verbandwechsel.

27. XI. Temperatur 37,3—37,8.

28. XI. Temperatur 37,6—37,5. Nach gründlicher Ausreinigung des äusseren Gehörganges und der vom Gehörgange aus frei zugänglichen Paukenhöhle sieht man in derselben das schon oben constatirte Bild. Einen kleinen Theil der knöchernen oberen und unteren Wände der Paukenhöhle in deren vorderen Theilen; die ganze Vorderwand fehlt; in diese Lücke wölbt sich eine leicht pulsirende graue Masse, die der Gefässwand angehören muss; eine Continuitätstrennung dieser Verwölbung nach der Paukenhöhlenseite ist nicht zu bemerken, ebenso keine Verätzungen; es scheinen diese also mehr im unteren resp. vorderen Teile, nach denen die ätzende Substanz durchgedrungen sein dürfte, zu liegen; dafür scheint auch die Vorliebe der Blutung zu sprechen, sich hauptsächlich durch die vorne liegende Eustachi'sche Röhre zu entleeren.

Am 29. XI. wird auch eine Lähmung der rechten Seite des weichen Gaumens wahrgenommen. Temperatur 37,4—37,8.

30. XI. Temperatur 36,8—38,0. Es findet wieder in meiner Gegenwart eine Blutung statt, von hellrother Farbe und aus dem Ohre fast spritzend; auch durch die Nase entleert sich diesmal hellrothes Blut.

Die Blutung steht in kurzer Zeit von selbst, wohl weniger in Folge der Tamponade als der Herzschwäche. Diesmal sprechen Farbe und Art der Entleerung unstreitig für Herkunft der Blutung aus der Carotis; ob dieses die erste Blutung aus derselben ist, oder auch früher schon Carotisblutbeimengung zum Blute der Vena jugularis stattgefunden hat, ist natürlich jetzt nicht zu entscheiden.

1. XII. Temperatur 37,4—38,8. Die täglich im Gehörgange gewechselten Tampons sind ichorös durchtränkt, äusserst stinkend.

2. XII. Temperatur 36,5—38,8. Puls 104, kaum fühlbar.

3. XII. Temperatur 37,2—38,3.

4. XII. Temperatur 37,8—39,1.

5. XII. Temperatur 37,1—39,1. Der Kranke ist sehr apathisch; die ichoröse Ausscheidung dauert fort.

6. XII. Temperatur 37,6—39,4.

7. XII. Temperatur 37,8—38,8. Wieder findet eine hellrote, doch nur kurze Zeit andauernde Blutung aus Ohr und Nase statt.

8. XII. Der Ohrtampon und Verband sind ichorös durchtränkt.

9. XII. Temperatur 39—37,7. Wiederum eine starke Blutung durch Ohr, Mund und Nase; hellrotes Blut. Die Blutung steht nach kurzer Zeit von selbst.

10. XII. Temperatur 36,8—37,6. Tampon im Ohre jauchig durchtränkt.

11. XII. Temperatur 36,6—37. Wieder eine wenn auch geringe Blutung aus Nase und Ohr. Puls kaum fühlbar.

12. XII. Temperatur 37,7—36,6. In der Nacht zum 13. XII. findet wieder eine Blutung statt, die den Tampon und Verband völlig durchtränkt.

13. XII. Temperatur 37,6—38.

14. XII. Temperatur 37,1—36,8.

15. XII. Temperatur 36,9—36,8. Wieder eine mässige Blutung. Puls nicht fühlbar. Die ausser den Blutungen stattfindende Exsudation ist stark stinkend, ichorös. Befund im Mittelohre unverändert. Schmerzen des Warzenfortsatzes oder anderer Theile des Schädels auf Druck oder ohne solchen sind niemals beobachtet worden, objectiv wahrnehmbare Veränderungen der Warzenfortsatzbedeckung auch nicht. Der ganze Krankheitsprocess scheint sich also im vorderen Theile des Schläfenbeines, der Pars tympanica und Pyramide abzuspielen. Die Facialisparalyse ist unverändert. Auf Bitten der Eltern wird der Patient als hoffnungslos krank denselben übergeben, ist von ihnen in das hiesige israelitische Hospital übergeführt und dort etwa 18 Tage lang behandelt worden. Dem Kranken wurde dort die Aufmeisselung des Warzenfortsatzes resp. der Mittelohrräume gemacht, doch ist derselbe einige Zeit nach der Operation, ich glaube 10—12 Tage, an Verblutung zu Grunde gegangen. Vor und nach der Operation haben noch mehrmals Blutungen aus Nase und Mund stattgefunden; nähere Angaben über den Charakter der Blutungen fehlen. Da der Fall ziemlich frisch in meine Beobachtung kam, so ist es interessant, an ihm das Fortschreiten einer chemischen Verätzung in solchem Maasse, wie sie hier vorlag, zu beobachten.

Die Verschorfung der Wände des äusseren Gehörganges, die völlige

Wegätzung aller weichen Theile in der Paukenhöhle, stellten von vornherein eine chemische Verätzung sicher. Nach meinen hier oft gemachten Erfahrungen muss es sich um Säureverätzung, und zwar sehr starke Säure, gehandelt haben; denn auch die Knochenwände zwischen den grossen Gefässen, N. facialis und Paukenhöhle, waren woggeschmolzen.

Da zur Zeit der Untersuchung schon jauchige Entleerungen aus dem Gehörgange und Gefässblutungen in grösserem Maassstabe stattgefunden hatten, so wurde nach den hier gemachten Erfahrungen¹⁾ und aus der Literatur bekannten Fällen dieser Fall für von vornherein inoperabel und gänzlich hoffnungslos angesehen.

Wie wir auch früher schon beobachtet haben, dringt die chemische Flüssigkeit (wir glauben in diesem Falle concentrirte Schwefelsäure, wegen der Schnelligkeit und Energie, mit der die Knochentheile woggeschmolzen wurden) folgend dem Gesetze der Schwere und der Capillarität, nach den schweren Zerstörungen in der Paukenhöhle, in die benachbarten Theile nach vorne und unten. Die hier gelegenen benachbarten, also am meisten gefährdeten Organe, sind Arteria carotis und Bulbus v. jugularis, welche zunächst, die Carotis am Knie und die V. jugularis am Bulbus, getroffen werden. (Bekanntlich sind an diesen Stellen am ehesten Verletzungen gefunden worden.)

Wie die Fälle aus der Literatur zeigen — ich verweise auch da auf meine Arbeit²⁾ — sind solche mit Blutungen der Carotis aus dem Ohre bisher nicht gerettet worden, da auch Unterbindung der Carotis beiderseits, der vielen Anastomosen wegen, die Blutungen nicht aufgehalten hat. Blutungen aus der Vena jugularis sind viel günstiger gestellt, da sie sogar auf Tamponade stehen und daher vielfach geheilt worden sind. Sobald eine chemische Verätzung vorliegt, steht die Sache viel ernster; bei der Carotis finden wir in solchen Fällen die Verletzung nicht nur am Knie, sondern auch auf eine weite Strecke am horizontalen und absteigenden Schenkel; ebenso ist ja eine Verätzung der Wände der Vena jugularis in der Continuität durch Herabsickern der Aetzflüssigkeit von vornherein bei so starker Verätzung der Paukenhöhle wie hier und Wegschmelzung der vorderen Wand derselben nur zu leicht möglich. Die grosse Gefahr, die nun hier vorliegt und alle Rettungsversuche so sehr erschwert, ist die Necrotisirung des Felsenbeines durch die Aetzflüssigkeit.

Bei den von uns beobachteten Fällen, bei denen wir die Section machen konnten, war der Knochen des Os petrosum schieferfarbig und jauchig durchtränkt, so dass man, um den Organismus von diesem Infectionsherde zu befreien, das ganze Os petrosum zum Mindesten hätte wegnehmen müssen. In Folge solcher Veränderungen am Knochen des Schläfenbeines sind denn auch die meisten der beobachteten Fälle

¹⁾ E. Jürgens: Zwei Fälle von Ruptur der Arteria carotis interna bei Affection des Mittelohres. Monatsschr. f. Ohrenheilk. 1902, No. 1, pag. 3.

Derselbe: Ein Fall von Mittelohrblutung aus dem Bulbus v. jugularis nach Verätzung. Monatsschr. f. Ohrenheilk. 1902, No. 4, pag. 126.

²⁾ Derselbe: Zwei Fälle von Ruptur der Arteria carotis interna bei Affection des Mittelohres. Monatsschr. f. Ohrenheilk. 1902, No. 1, pag. 3.

solch schwerer Verätzung schliesslich an Sepsis zu Grunde gegangen; wenige nur verbluteten ganz direct.

In diesem von mir beschriebenen Falle war die Zahl der Blutungen aus dem Ohre eine sehr grosse. Von mir sind zehn constatirt worden; mindestens halb so viele scheinen aber noch stattgefunden zu haben. Der Fall zeichnet sich denn auch vor anderen gleichartigen dadurch aus, dass nicht durch die Septicopichämie wie gewöhnlich, sondern durch Verbluten der Tod eintrat. Es verdient auch hervorgehoben zu werden, dass hier der seltene Fall von Verätzung beider grossen, dem Mittelohre benachbarten Halsgefässe vorliegt und beide sich an der Blutung betheiligt zu haben scheinen.

Eine einfache Modification des Beckmann'schen Messers.

Von

Dr. med. **M. Ruprecht**, Bremen.

Selten hat über ein Instrument eine grössere relative Einmüthigkeit des Urtheiles unter den Fachcollegen geherrscht, als über das Beckmann'sche Messer, und zwar in gleicher Weise bezüglich der Vortheile wie des Nachtheiles des Instrumentes. Die Vortheile sind bekannt: das breite Angreifen des Instrumentes, welches durch die parallel laufenden Stützen des Messers ermöglicht wird, und das radicale Arbeiten bis auf die Fibrocartilago neben allen Vorzügen des alten Gottstein'schen Messers. Der Nachtheil ist ebenfalls bekannt: das Messer verbeisst sich leicht hinter der Schleimhaut, die Wucherung klappt mit der Schleimhaut herunter und hängt, Würgereiz und Blutung verursachend, an einem Schleimhautlappen in den Meso- oder gar Hypopharynx hinunter, von wo sie dann mit einem Conchotome oder sonstigem geeigneten Instrumente entfernt werden muss. Ja, es sind zur Abtragung der so herunter hängenden Wucherungen sogar wieder besondere Instrumente empfohlen! Eine ganz entschieden zu weit gehende Concession gegen den Fehler des Beckmann'schen Instrumentes, dessen anderweitige Vorzüge freilich auch ich so hoch bewerthe, dass eine Beseitigung des einen Nachtheiles mir von jeher dringend wünschenswerth erschien, freilich nicht lediglich auf jenem mehr als palliativem Wege.




Figur 1.


Woran liegt das Verbeissen des Messers? Zweifellos an der Stellung seiner Schneide zur Längsachse des Griffes. Bringe ich diese schematisch in ihrem Verhältnisse zur Griffachse zur Darstellung, wie in Figur 1, so giebt diese in a und b etwa die bei den käuflichen

Instrumenten meist gewählten Neigungen der Messerfläche an, welche für die Richtung des Schnittes und somit für die Führung der Schneide im Gewebe ausschlaggebend sind.

Man vergleiche mit Figur 1 die Photographie eines Satzes von vier Beckmann'schen Messern (Figur 2). Das kleinste zeigt die spitzwinkelige Neigung seiner Schneide zur Griffachse am deutlichsten und entspricht etwa der Neigung a in Figur 1, während das zweitgrösste relativ beste Messer etwa eine Neigung seiner Schneide gleich b aufweist. Bei einzelnen anderen Instrumenten habe ich noch viel spitzwinkeligere Schneidenstellungen gesehen.



Figur 2.



Figur 3.

Bei der Gottstein'schen Form war dieser Punkt nicht so verhängnissvoll, weil das Zusammenlaufen der das Messer tragenden Arme diese und damit auch das Messer an zu tiefem Einbeissen verhinderte, ein Umstand, der aber zugleich auch ein Nachtheil des Gottstein'schen Instrumentes war.

Welche Stellung muss nun das Messer haben? Für die Schnittrichtung ist zweifellos die der hinteren Rachenwand zugewandte Fläche bei Weitem die maassgebendere, so lange sich diesseits des Messers nur die weiche Wucherung, jenseits die feste Rachenwand befindet. Etwas anders wird die Sache schon, sobald sich das Messer einmal hinter der zähen Schleimhaut verbissen hat. Da wirkt sofort auch die der hinteren Rachenwand abgekehrte Fläche mitbestimmend auf die Richtung. Um dieses Verbeissen unmöglich zu machen, braucht man

nur die dem Rachen anliegende Fläche senkrecht zur Griffachse zu stellen. Dann wird sie zwar dicht hinter dem Vomer nicht so leicht anfassen, aber sich auch nicht in Höhe des Velum einbeissen. Die jetzt meist gewählte Messerstellung ist nur auf gutes Fassen im oberen Theile des Cavum pharyngeum berechnet, wo ja die Griffachse nicht völlig senkrecht zur Cavität des Rachens gestellt werden kann. Man muss daher eine gewisse zu erprobende Neigung der Schneide wählen. Nach meinen Erfahrungen kommt aber diese der senkrechten Schneidenstellung sehr nahe (vergl. Figur 1 c), sobald man sich nur gewöhnt, vom Vomerraude beginnend mit energischem Druck nach oben und hinten zu arbeiten und dann das Messer mit leichtem, elegantem Zuge nach unten durchzuziehen.

Nach Rücksprache mit dem hiesigen Instrumentenmacher Herrn H. Haug sind wir dahin gelangt, durch eine einfache Stielbiegung die Instrumente unter Wahrung aller ihrer Vorzüge in einfachster Weise von ihrem Fehler zu befreien. Figur 3 zeigt die Instrumente in ihrer jetzigen Form. Ich bemerke, dass die Stielbiegung des zweitgrössten Instrumentes später wieder um ein klein wenig verringert worden ist, um den besten Effect zu erzielen. Man täuscht sich sehr leicht über die Stellung der Schneiden zur Achse und muss mehrfach prüfen und vergleichen, wenn man vollen Nutzen von der Correctur haben will.

Die Stielbiegung kann nach leichtem Ausglühen des Stieles — wobei das Messer natürlich durch Einstecken in feuchten Lehm oder eine Kartoffel kalt gehalten werden muss — mit der nöthigen Vorsicht kalt ausgeführt werden. Meist leidet die Vernickelung kaum merklich darunter.

Die Abbiegung des Stieles nach unten ist nun an sich keine Nothwendigkeit. Sie würde unnöthig sein, wenn nur die Messerschneide von vornherein die richtige Stellung zur Griffachse haben würde. Doch finde ich die Stielbiegung, die ja entfernt ähnlich auch die alten Gottstein'schen Messer zeigten, auch als solche zweckmässig, da der Stiel des Messers dadurch mehr nach oben aus dem Gesichtsfelde gebracht wird. So lange aber die Stellung der Messerschneide zur Griffachse von den Instrumentenmachern so verschiedenartig und phantastisch behandelt wird wie zur Zeit, kann sich Jeder auf die angegebene Weise die Brauchbarkeit seiner Instrumente sichern.

Universalspritze und Pulverbläser für die Behandlung von Nasen-, Hals- und Ohrenkrankheiten.

Von

Stabsarzt Dr. **Rothenaicher.**

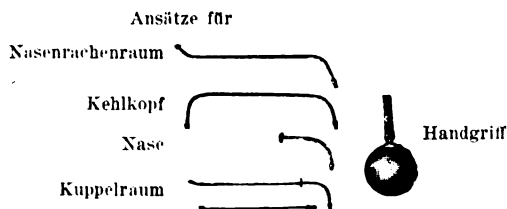
Spritze.

Der Handgriff besteht aus einem kleineren oder grösseren Gummiballon mit einer vernickelten Metallröhre und einem Stück Gummischlauch, dessen Länge so gewählt wird, dass der Ballon gut in der Hand liegt. Der Ansatz für den Nasenrachenraum ist vorn nur wenig gebogen und enthält ein querovales etwa bohnen großes Knöpfchen;

der Ansatz für den Kehlkopf hat vorne nur eine mäßige kolbige Verdickung. Am vorderen Ende des Ansatzes für die Nase befindet sich ein senkrecht ovales schmales Knöpfchen. Diese Ansätze enthalten vorne möglichst viele kleine Löcher.

Die zwei Ansätze für Kuppelraum, ein dünner und ein dickerer, besitzen noch ein Mittelstück zur Verbindung mit dem Handgriff, wodurch sie in beliebiger Richtung gedreht werden können. Der Schnabel vorne ist nur so lang, dass der Strahl fast in rechtem Winkel abgelenkt wird. In Folge des so kurzen Schnabels kann mit dem dünneren Ansatz auch bei kleinen Oeffnungen im Trommelfell eine Ausspritzung des Kuppelraumes vorgenommen werden.

Die Handhabung zeigt Figur 3. Die Führung des Ansatzes geschieht durch Daumen und Zeigefinger, der Druck auf den Ball durch fünften und vierten event. noch durch dritten Finger. Beim Aufsaugen des Wassers wird der Ansatz abgenommen, der Gummischlauch bleibt stecken. Hernach fasst man letzteren mit Daumen und Zeigefinger, wobei der Ball auf der Hand ruht und stülpt ihn auf das entsprechende Ansatzrohr. Man kann auf den Ball einen sehr grossen Druck ausüben, dass z. B. der Flüssigkeitsstrahl beim Paukenröhrchen 7—8 m geworfen wird, ohne dass der geringste Ausfallwinkel sich einstellt.



Figur 1.

Zur allseitigen ergiebigen Ausspritzung des Nasenrachenraumes braucht man das ovale Knöpfchen nur etwas hinter den weichen Gaumen zu halten. Der Patient wird dabei wenig belästigt. Selbst ein Ungeübter kann mit Leichtigkeit eine diesbezügliche Ausspülung vornehmen.

Durch allmähliches Zurückschieben des Nasenansatzes kann die Nase gründlich gereinigt werden. Es ist selbst bei grossem Druck kein Ueberdruck zu befürchten, weil die einzelnen kleinen Strahlen sich eher oder später brechen. Die Stärke des Druckes hat man mit einer Ballonspritze im wahren Sinne des Wortes in der Hand.

Eine etwas geübtere Hand gehört zur Handhabung der Kuppelraum-spritze. Aber wer wird und darf sich überhaupt an diesen verborgenen Raum ohne geübte Hand wagen?

Wie bei allen feineren Sondierungen und Operationen im Ohr nehme ich auch beim Ausspritzen des Kuppelraumes irgend einen Stützpunkt mit dem Vorderarm oder mit dem Rücken der Hand bezw. Finger, wobei dann Daumen und Zeigefinger die feinsten Bewegungen ausführen können. Bei plötzlichen Bewegungen des Patienten wird das Instrument reflectorisch lose gelassen, wie beim Meisseln eines Knochens Daumen

und Zeigefinger zurückschnellen sollen, wenn sich dem Meissel weniger Widerstand entgegenstellt, wenn die Spitze in einen Hohlraum dringt.

Beim linken Ohr wird der Vorderarm gegen die Schulter des Patienten gelehnt, beim rechten Ohr dient das Gesicht dem Rücken der Hand eventuell einzelner Finger als feste Stütze. Die linke Hand, welche neben dem Trichter auch die Ohrmuschel hält, hat den Kopf durch leichten Druck und Zug in gewisser Gewalt.

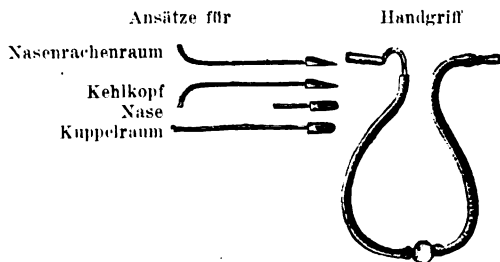
Ich wähle mir zuerst die bequemste Arm- oder Handstellung, das Ansatzstück wird dann so eingesteckt, dass der Flüssigkeitsstrahl die gewünschte Richtung bekommt. Diese beliebige Richtungsveränderung des Schnabels bei ein und derselben Handstellung ist oft von grossem Vorteil.

Um beim Spritzen genügend Raum zu haben, verwendet man zum Auffangen des Wassers das kleine Becken (Figur 5). Dieses wird vom Patienten bei Ausspülung rechts mit dem linken Zeigefinger, beim Ausspülen links mit dem rechten Zeigefinger gehalten. Es dürfte überflüssig sein zu bemerken, dass das Paukenröhrchen die untere Wand des Trichters oder Gehörganges nicht berühren soll, weil in diesem Falle das Wasser am Röhrchen zurück und schliesslich in den Aermel laufen kann. Das muss auch bei den bisherigen Paukenröhrchen berücksichtigt werden.

Wie die bereits genannten Ansätze kann man sich auch noch Ansätze zum Ausspritzen der Nebenhöhlen der Nase machen lassen. Die Form wählt sich jeder am besten selbst. Ich benutze z. B. zum Ausspülen der Stirnhöhle ein ziemlich biegsames Röhrchen. Ich kann mich an ein paar Fälle erinnern, wo das Röhrchen nach dem Zurückziehen aus der Stirnhöhle eine leichte Spiralwindung zeigte. Ein starres Röhrchen hätte in diesen Fällen sicher versagt.

Pulverbläser.

Der Handgriff besteht aus einem Mundstück, zwei Gummischläuchen mit einer Glaskugel verbunden und einem Aufnahmestücke für die verschiedenen Ansätze.




Figur 2.

Die Handhabung ergibt sich aus Figur 4.

Mit diesem Pulverbläser lässt sich die feinste Dosierung erreichen, je nachdem man stark oder leise, stossweise oder kontinuierlich bläst.

Will man das Pulver nur auf engbegrenzten Raum bringen, so schüttelt man dasselbe im Ansatzrohre nach vorn und entleert es durch einmaliges stossweises Blasen. Es giebt keinen Ausschlagswinkel.

Bei einigermaassen reinlichem Blasen dürfte es kaum vorkommen, dass ein Flüssigkeitstheilchen des Mundes den Pulverraum erreicht. Um aber jede Möglichkeit auszuschliessen, giebt man in die Glaskugel etwas Watte als Filter. Wer aber noch theoretische Bedenken hätte, könnte am Mundstück einen Ballon anbringen.



Figur 3.



Figur 4.



Figur 5.

Wenn ich trotz der vielen derartigen Instrumente noch mit den meinen an die Oeffentlichkeit trete, so geschieht es deshalb, weil sie mir seit längerer Zeit schon ausserordentliche Dienste leisten und weil ich der sicheren Ueberzeugung bin, dass noch mancher College sie für practisch finden wird wegen der Einfachheit der Form und der Handhabung.

Sämmtliche Theile können leicht ausgekocht werden.

Anmerkung: Die Instrumente sind bei Pfau, Berlin, Dorotheenstrasse, zu haben.

Oesterreichische otologische Gesellschaft.

Officielles Protocoll der Sitzung vom 27. Juni 1904.

Erstattet vom Schriftführer.

Vorsitzender: Hofrath Politzer.

Schriftführer: Dr. Hugo Frey.

Demonstrationen:

I. Prof. Bing stellt einen Patienten vor, bei welchem nicht wie gewöhnlich durch Missbrauch des Valsalva'schen Versuches der hintere obere Quadrant des Trommelfells am meisten erschlaft ist bzw. herausgebaucht wird — sondern gerade die untere Trommelfellpartie es ist, an welcher beim Valsalva'schen Versuche einzelne grössere und kleinere Blasen hervortreten und sich rosenkranzartig längs der unteren Trommelfellperipherie aneinanderreihen, während der hintere obere Quadrant, wiewohl in demselben rechterseits eine tiefliegende Narbe sich befindet, keine Spannungsveränderung erkennen läßt.

Der Grund dieses seltenen Verhaltens liegt in der Verwachsung des Hammergriffes beiderseits mit der inneren Trommelhöhlenwand, welche dem Luftstrom nicht gestattet, den gewöhnlichen Weg in der Richtung hinten oben nach dem Antrum zu nehmen.

Bing findet in dem vorliegenden Falle einen Belag für seine Ansicht über den Gang der Luftverdichtung bei der Luftentreibung.

Discussion.

Prof. Urbantschitsch kann sich nicht recht denken, dass der Luftstrom in einem geschlossenen Raume bei einer Einblasung nur in einer bestimmten Richtung geht, sondern glaubt, dass die in Betracht kommenden Partien nachgeben, weil sie schwächer sind. Experimentell liesse sich das auch sehr einfach nachweisen.

Hofrath Politzer erinnert daran, dass er in seinem Lehrbuch ausdrücklich bemerkt hat, dass ein grosser Unterschied in der Art des Eindringens der Luft besteht, je nachdem, ob catheterisirt oder das P. V. geübt werde. Bei dem von Urbantschitsch erwähnten Versuch bestände eine gleichmässige Verdichtung nach allen Richtungen hin. Beim Catheterismus handelt es sich um einen wirklichen Luftstrom. Der Catheter sitzt allerdings nicht fest in der Tube. Die Luft strömt hinein und strömt auch neben dem Catheter wieder zurück, und da können allerdings Druckdifferenzen innerhalb der Paukenhöhle entstehen. Beim P. V. handelt es sich überhaupt nicht um einen wirklichen Luftstrom.

Prof. Urbantschitsch glaubt, dass diese Frage überhaupt nur experimentell gelöst werden könne.

II. Assistent Dr. Neumann: Am 31. März 1904 wurde in die Klinik des Hofraths Politzer eine 58jährige Frau behufs Operation aufgenommen. Seit Juli 1903 bestand fötider Ausfluss. Auch waren angeblich Polypen, zum Theile mechanisch, zum Theile durch Aetzung, entfernt worden. Patientin suchte damals die Klinik Politzer auf und wurde — es bestand hochgradiger Kopfschmerz und Fieber — von Dr. Frey radical operirt. Körner'sche Plastik. Bei der Operation zeigte sich nichts Auffallendes. Während der Nachbehandlung schossen an den Rändern der Weichtheilwunde sehr üppige Granulationen auf, die ein rapides Wachstum zeigten, und es wurde der Verdacht auf malignes Neoplasma rege. Neumann entfernte die Ohrmuschel, den Gehörgang und die submaxillaren Lymphdrüsen, letztere wegen der vorgefundenen Veränderungen. Auch wurde der Knochen oberflächlich abgemeisselt. Zum Schlusse wurde der grosse Defect durch Thiersch'sche Transplantation grösstentheils gedeckt. Die nachträgliche Untersuchung ergab, dass die Granulationen an den Rändern der Weichtheilwunde carcinomatösen Character hatten, während die Granulationen am Knochen reines Granulationsgewebe sind (Demonstration der microscopischen Präparate). Es wurde daher keine nachträgliche radicale Operation gemacht, sondern blos die Abkratzung des Knochens vorgenommen.

Im Allgemeinen wäre zu sagen, dass selbst für den Fall, dass ein Recidiv eintreten sollte, die Operation den Erfolg hatte, dass die früher von Schmerzen stark gequälte Patientin jetzt schmerzfrei ist.

Ein anderer von Docent Alexander operirter Fall (ein auf die Dura übergehendes Neoplasma) zeigt auch auffallende Erleichterung der vorherigen bedeutenden subjectiven Beschwerden.

Hofrath Politzer macht auf die höchst ungünstige Prognose derartiger Fälle selbst bei frühzeitig vorgenommener Operation aufmerksam. Er verfügt über histologische Befunde, welche zeigen, dass selbst in dem macroscopisch scheinbar noch ganz unveränderten Knochengewebe bereits carcinomatöse Wucherung sich weit ausbreiten kann, und er hält es nur unter ganz besonders günstigen Umständen für möglich, alles Kranke zu entfernen. Gelegentlich gelingt dies, und er selbst hat vor vier Jahren einen Fall operirt, der bis jetzt recidivfrei ist.

III. Docent Dr. B. Gomperz demonstrirt Hammer und Amboss von einem 40jährigen Mann, den er wegen chronischer eitrigiger Mittelohrentzündung operiren musste, und zwar nach der von ihm im Jahre 1890 empfohlenen Methode ohne Narcose mit regionärer Schleich'scher Anästhesie.

Trotzdem er die Vortheile dieses Verfahrens damals eingehend vor dieser Gesellschaft erörterte, ist ihm nicht bekannt, dass eine Nachprüfung versucht worden wäre. Gomperz wiederholt, dass er mit der von Reiner angefertigten, schwach gekrümmten Canüle an der oberen Gehörgangswand etwa 1 cm vom Proc. brevis entfernt in den Gefässe und Nerven führenden Hautzwickel einsticht und die anästhesirende Lösung einspritzt. Jetzt verwendet er einige Tropfen 1proc. Cocainlösung mit Zusatz von 1 pCt. Tonogen¹⁾. Bei grösserer Perforation wird auch ein Wattebausch mit 10- oder 20proc. Cocainlösung angedrückt und so vollständige Unempfindlichkeit und Blutleere erzielt. In dem demonstrirten Falle schnitt die Schlinge den necrotischen Hammergriff durch, so dass Gomperz nicht nur den Amboss, sondern auch den Hammerkopf mit dem Ambosshaken herauswälzen musste, wobei der Patient gar keine Schmerzen hatte.

IV. Hofrath Politzer demonstrirt histologische Präparate vom inneren Ohre eines im Allgemeinen Krankenhause verstorbenen Taubstummen. Man sieht Knochenneubildung in der Labyrinthkapsel sowie Balkenbildung an der Membrana basilaris, wie sie bisher noch nicht beschrieben worden ist. (Erscheint ausführlich a. a. St.)

V. Dr. Hugo Frey hält den angekündigten Vortrag über die von ihm gemeinsam mit Docenten Dr. Victor Hammerschlag ausgeführten „Drehversuche an Taubstummen“.

Die Versuche sollten drei Fragen aufklären:

1. In welcher Art, beziehungsweise mit welchen Besonderheiten tritt der Nystagmus beim Drehversuche an Taubstummen auf?

2. Lassen sich aus dem Ausfalle des Drehversuches bestimmte Schlüsse auf die besondere Art des Gebrechens ziehen, d. h. lassen sich auf diesem Wege differentialdiagnostische Merkmale zwischen der congenitalen Taubheit einerseits und den verschiedenen Formen der erworbenen Taubheit andererseits gewinnen?

3. Lassen sich Beziehungen zwischen dem Grade der Hörstörung und der Einschränkung in der Function des Bogengangsapparates feststellen?

Die Function des Bogengangsapparates wurde nach dem Auftreten des Drehungsnystagmus beurteilt.

¹⁾ Das Richter'sche 1⁰/₀₀ige Nebenierenpräparat.

Die Versuche wurden an 93 taubstummen Zöglingen ausgeführt.
Das Gesamtergebnis war folgendes: Von 93 untersuchten Kindern reagierten

49,5 pCt. positiv,
45,2 „ negativ und
5,3 „ fraglich.

Die Theilung der Taubstummen in Spätererertaubte und Taubgeborene zeigte Folgendes:

Von 45 „Spätererertaubten“ reagierten

26,7 pCt. positiv,
64,4 „ negativ und
8,9 „ fraglich.

Dagegen war das Resultat von den 48 „Taubgeborenen“ folgendes:

positiv in 72,1 pCt.,
negativ in 25,6 „ und
fraglich in 2,3 „

Um jedoch einwandfreie Resultate zu erhalten, wurden nach bestimmten Gesichtspunkten diejenigen Fälle ausgewählt, bei denen die Diagnose „congenital taub“ oder „später ertaubt“ mit der grössten erreichbaren Wahrscheinlichkeit gestellt werden konnte.

Von diesen 26 „später Ertaubten“ reagierten

15,4 pCt. positiv,
80,8 „ negativ und
3,8 „ fraglich.

Von den 21 „congenital Tauben“ dagegen reagierten

71,4 pCt. positiv,
23,8 „ negativ und
4,8 „ fraglich.

Daraus geht hervor, dass zwar die congenital Tauben in der überwiegenden Anzahl einen Drehungsnystagmus zeigen, währenddem er bei den später Ertaubten in der überwiegenden Majorität fehlt, dass aber dieses Verhalten nicht so ausnahmslos ist, um sichere differentialdiagnostische Schlüsse daraus ziehen zu können.

Zur Feststellung der Beziehungen zwischen dem Grade der Hörstörung und der Einschränkung in der Function des Bogengangapparates wurde ebenfalls versucht, eine Sonderung in „Taubgeborene“ und „später Ertaubte“ durchzuführen und hat man dabei folgende Resultate erhalten: Von 42 „Taubgeborenen“ (bei einem Kinde war der vorhandene Hörrest mangels genügender Intelligenz nicht feststellbar) zeigten 9 Kinder bedeutende Hörreste, 22 waren total taub. Von den 9 Taubgeborenen mit bedeutenden Hörresten zeigten nun

77,8 pCt. positive Reaction,
11,1 „ fragliche „ und
11,1 „ negative „

Von den 22 total Tauben derselben Kategorie zeigten

68,2 pCt. positive Reaction,
31,8 „ negative „ und
0,0 „ fragliche „

Von den 45 „später Ertaubten“ erwiesen sich 7 Kinder als mit bedeutenden Hörresten begabt, 28 waren total taub. Von den 7 besthörenden „später Ertaubten“ zeigten

71,4 pCt. positive Reaction,
28,6 „ negative „ und
0,0 „ fragliche „

Dagegen von den 28 total tauben „später Ertaubten“

10,7 pCt. positive Reaction,
82,2 „ negative „ und
7,1 „ fragliche „

Daraus ergibt sich, dass die von Bezold und seinen Nachfolgern aufgestellte Regel, nach der die total Tauben der grossen Majorität nach Drehversager sind, sich nur bei den später Ertaubten bestätigt, während bei den Taubgeborenen sich die Sache anders verhält. Hier überwiegen auch unter den absolut gehörlosen Kindern die normal reagirenden ganz beträchtlich.

Hingegen scheint sich eine Beziehung zwischen dem Fortfall der Bogengangsfuction bei den congenital Tauben zu anderweitigen schweren Degenerationserscheinungen zu zeigen, da die Drehversager unter den congenital Tauben durchweg derartige Erscheinungen, zum Theile in hohem Maasse, aufweisen.

Mit diesen Individuen wären dann auch die Tanzmäuse zu analogisiren, die nach Alexander und Kreidl sich ebenfalls gegen den Drehversuch unempfindlich zeigen. (Ausführliche Publication erfolgt in der „Zeitschrift für Ohrenheilkunde“.)

VI. Doc. Dr. B. Gomperz hält den angekündigten Vortrag: „Ueber Ohrerkrankungen bei den Affectionen der Nasennebenhöhlen.“

Vortr. zieht einstweilen 99 Fälle von solchen Erkrankungen bei 69 Patienten seiner Privatpraxis aus den letzten 10 Jahren in den Bereich seiner Erörterungen, in welchen er sich zuerst über alle, das Gehörorgan bei Nebenhöhlenerkrankungen treffenden Schädlichkeiten ausspricht.

Bezüglich der Verwerthbarkeit seiner Statistik macht Vortr. selbst auf die Möglichkeit aufmerksam, dass das ihm als Ohrenarzt zukommende Material einen grösseren Procentsatz an Ohrerkrankungen aufweisen könne, als das der nur mit Rhinologie sich beschäftigenden Collegen.

In so manchen seiner Fälle waren die Ohrsymptome im Krankheitsbilde dominirend, und die Patienten hatten keine Ahnung davon, dass ihre Beschwerden von der Nase herkamen; andererseits kam wieder eine ganze Reihe von Patienten, bei denen die Untersuchung dann sehr bedeutende Hörstörungen ergab, nur mit Klagen über das Nasenleiden: bei vielen Fällen erhob Vortr. deshalb gar keinen Ohrenstatus.

Den stärksten Procentsatz der Ohrerkrankungen, und zwar 100 pCt., fand Vortr. bei den 21 Erkrankungen der Keilbeinhöhle (an 12 Patienten).

In zweiter Linie stehen die Erkrankungen des Siebbeinlabyrinthes mit 85 pCt. Ohrerkrankungen.

Nach diesen rangiren die entzündlichen Erkrankungen der Kieferhöhle, von denen er in diesem Zeitraum uncomplicirt 43 an 34 Patienten

gesehen hat, und bei denen 25 Mal mehr oder minder schwere Ohr-
affectionen notirt erscheinen, was einem Procentsatz von 58 entspräche.

Der einzige Fall von nicht combinirtem Stirnhöhlenempyem war
ebenfalls ohrkrank.

Von 8 Patienten mit 11 Fällen combinirter Empyeme zeigten 7 mit
10 Fällen pathologische Veränderungen an den Gehörorganen, während
vom achten wohl subjective Beschwerden im Ohre notirt sind, aber
Aufzeichnungen über den objectiven Befund fehlen.

Was den Character der Ohrerkrankungen anlangt, so handelt es
sich zumeist um chronisch-catarrhalische Tubenmittelohrcatarrhe mit
Einziehung des Trommelfelles, Trübungen, Exsudatbildung, Herabsetzung
der Hörweite und subjectiven Geräuschen, seltener um catarrhalische
und eitrige Entzündungen. Der Grad richtet sich vor Allem nach der
Dauer des Leidens und dem Alter des Patienten, gewiss auch, wenn-
gleich nicht immer, nach der Intensität und dem Sitze des Nebenhöhlen-
processes.

Eine wichtige Rolle scheint die Qualität des Eiters zu spielen,
indem dort, wo derselbe flüssig blieb, nicht so leicht Ohrstörungen
hinzutraten als in den Fällen, bei denen der Eiter im Nasenrachen-
raume zu Krusten und Borken eintrocknete.

Die schwersten Ohraffectionen sah Votr. bei den Keilbeinhöhlen-
eiterungen, welche sämmtlich zu bedeutenden Hörstörungen und inten-
sivem Ohrensausen geführt hatten; auch zeigte sich hier die hart-
näckigste Neigung zu Recidiven und unheimlich rascher Aufeinander-
folge von Entzündungen.

Auch die Kieferhöhlenentzündungen zeichnen sich durch starke
Mitbetheiligung der gleichseitigen Gehörorgane aus. Sehr oft standen
die subjectiven Geräusche im Vordergrund der Erscheinungen, die als
Sausen, Plätschern, Trommeln, Zucken von oft furchtbarer Intensität
angegeben wurden. Gleichzeitig wurde über Druck, seltener über heftigen
Schmerz im Ohre geklagt.

Wenn Votr., wie bereits gesagt, aus dem Zahlenverhältniss seiner
Nebenhöhlenfälle zu denen der complicirenden Ohrerkrankungen keine
weitergehenden Schlüsse in statistischer Hinsicht ziehen kann, so be-
leuchten seine Erfahrungen doch die Bedeutung der Nebenhöhlen-
erkrankungen für das Gehörorgan, und sie werden noch klarer aus
den Ergebnissen der Therapie, die G. sehr beachtenswerth findet.

Am erfreulichsten waren seine Erfolge bei den Kieferhöhlen-
empyemen. Bei einer ansehnlichen Zahl seiner Fälle wurden nicht
nur der Kopfschmerz und alle sonstigen dem Empyem zukommenden
Symptome, sondern auch die subjectiven Geräusche, die in manchen
Fällen einen excessiven Grad erreicht hatten, vollständig beseitigt. Die
Geräusche hörten manchmal sofort nach der ersten Entleerung des
stinkenden Eiters auf oder wurden parallel mit dem Nachlassen der
Eiterung successive schwächer, um mit deren Aufhören dauernd zu ver-
schwinden. Die Beseitigung der Geräusche glückte in der Mehrzahl der
Fälle. Dass die Ohrbehandlung allein hier nicht zum Ziele führt, liegt
auf der Hand.

In einem Falle verzeichnete G. das Wiederauftreten der Ohr-
geräusche während eines Empyemrecidivs nach intercurrirender Grippe

und prompte Beseitigung der subjectiven Geräusche nach Aufhören der Eiterung. Auch drücken sich öfter Schwankungen in der Intensität der Eiterung in der Zu- und Abnahme der subjectiven Geräusche aus.

In gleicher Weise profitirte auch das Hörvermögen von der gleichzeitigen Behandlung des Ohr- und Nasenleidens, und hat G. sehr ansehnliche Hörverbesserungen bei diesen Fällen zu verzeichnen.

Ebenso günstig wurden Hörstörungen und subjective Geräusche durch die Ausräumung des Siebbeinlabyrinthes beeinflusst.

Bei den Fällen von Keilbeinhöhleenerung sind die Erfolge bezüglich der Ohren am ungünstigsten, indem nur vorübergehende Besserungen zu erzielen waren. Es ist ganz auffallend, wie oft Kopfschmerz und subjective Geräusche mit einem Schlage hier nachlassen, wenn man durch die richtig eingeführte Canüle einen grossen Schleimballen oder eine Kruste aus dem Cavum sphenoidale ausspülen konnte. Bei dieser Gruppe waren die häufigsten Recidive zu verzeichnen gewesen, entsprechend der schweren Zugänglichkeit des Erkrankungsherdes.

Discussion.

Assistent Dr. Neumann macht aufmerksam, dass die bei Nasenerkrankungen vorkommenden Hörstörungen nicht nur rein mechanisch bedingt sein können, sondern auch durch die anatomischen Verhältnisse der Lymphbahnen beeinflusst werden können.

Berliner otologische Gesellschaft.

Sitzung vom 9. Februar 1904.

Vorsitzender: Herr Lucae.

Schriftführer: Herr Schwabach.

Herr Friedmann: Ein Fall von objectiv wahrnehmbarem Ohrgeräusch.

Bei einem neunjährigen Mädchen bestanden seit einigen Wochen in beiden Ohren eigenthümliche Geräusche, die auch von der Umgebung des Kindes wahrgenommen wurden. Ueber subjective Beschwerden wurde nicht geklagt. Im Anschluss an eine Perityphlitis und Peritonitis vor zwei Jahren soll bei dem Kinde eine Lähmung beider unterer Extremitäten aufgetreten sein; zur Zeit leidet das Kind an allgemein nervösen Erscheinungen mit zeitweilig auftretenden Zuckungen der unteren Augenlider und der Musculatur des Kinnes. In geringer Entfernung von beiden Ohren des Kindes, deutlicher beim Auflegen des Ohres auf das des Mädchens hört man ein rhythmisch gleichmässiges Geräusch von knipsendem Character, welches ab und zu ohne erkennbare Ursache verschwindet. Mit dem Puls ist es nicht isochron. Die Häufigkeit beträgt etwa 100—120 in der Minute. Zeitweise bemerkt man Zuckungen am Gaumensegel, welche mit dem Geräusch synchron sind, auch die Zuckungen in der Musculatur des Unterkiefers scheinen dem Geräusche synchron zu sein. Das Gehör für Flüstersprache ist beiderseits 5 m.

Eine genauere postrhinoscopische und laryngologische Untersuchung ist nicht möglich, da das Kind ausserordentlich ängstlich ist, aus demselben Grunde konnte eine locale Behandlung nicht eingeleitet werden. Es handelt sich wohl sicher um clonischen Krampf der *M. tensor veli palatini* beiderseits. Die Therapie, welche sich auf Politzer's Luftdouche und Hebung des Allgemeinzustandes durch Roborantien beschränkte, änderte während der drei Wochen der Beobachtung nichts in dem Krankheitsbilde.

Herr Dennert hält diese objectiv wahrnehmbaren Geräusche für keine grosse Seltenheit, sie verlieren sich von selbst mit der Zeit.

Herr Friedmann erwähnt, dass in seinem Falle das Geräusch unverändert nun schon sechs Monate bestehe.

Herr Grossmann: Ueber Sinusphlebitis tuberculosa.

Ein fünfjähriges Mädchen, welches seit einem Jahre nach Scharlach und Drüenschwellungen an Ohrlaufen litt, wurde in theilnahmslosem, somnolentem Zustande in die Klinik gebracht. Es bestand reichliche, leicht fötide Secretion aus dem rechten Ohre, vorn unten eine halblinsengrosse Perforation, leichte Nackensteifigkeit, Schwellung über dem Warzenfortsatz, in welche von einem practischen Arzte vor sechs Wochen eine oberflächliche Incision gemacht war. Pupillen reagieren nur minimal, der Temporalrand der linken Papille ist etwas verwaschen. Bei der sofort vorgenommenen Operation zeigte sich das Antrum von Granulationen und eigenthümlich gelbweissem Knochengries gefüllt. Der Sinus war stark vorgelagert und neben Knochengries von einer schmierigen, weissgelben Substanz umgeben. Mit derselben Masse war das Sinuslumen bis zum Bulbus gefüllt, eine erbsengrosse Fistel in der Sinuswand führte bulbuswärts. Blutung erfolgte nicht. Nach vier Tagen wurden im Liquor cerebrospinalis nach einer Lumbalpunktion zahlreiche Eiterkörperchen und vereinzelt Tuberkelbacillen entdeckt. Der Exitus erfolgte am nächsten Tage. Bei der Section ergab sich, dass die käsige Masse, welche den Sinus füllte, bis nahe zum Torcular reichte, wo sie mit ziemlich scharfer Grenze in einen dunkelrothen Thrombus überging. Die rechte Jugularis war leer. Ausserdem Miliartuberculose der Lungen, Nieren und der Milz. Die microscopische Untersuchung des thrombosirten Sinus zeigte, dass das Sinuslumen aus drei Abtheilungen bestand, die durch zwei Septen bedingt wurden, deren kleineres aus Granulationsgewebe bestand, während das grössere eine centralliegende Bindegewebsschicht aufwies. Von der Sinuswand zeigten sich die Adventitia und media von ziemlich normalem Aussehen, während die Intima gänzlich in Granulationsgewebe umgewandelt war. Hin und wieder zeigten sich besonders dichte Herde von Langhansschen Riesenzellen. Das Granulationsgewebe der Intima geht in die in drei Abtheilungen geschiedene käsige Masse über, an manchen Stellen erst nach Bildung ziemlich umfangreicher, mehrfach getheilter Erhebungen, die sich ganz allmählich nach dem Centrum zu verlieren, und wohl mehrere Septen im Stadium der Bildung vorstellen. Tuberkelbacillen fanden sich äusserst spärlich.

Die durch Scharlach bedingte Mittelohreiterung wurde jedenfalls auf dem Wege der Blut- oder Lymphbahn tuberculös inficirt. Da an der bei der Operation aufgedeckten, fast erbsengrossen Durchbruchs-

stelle in den Sinus es sich doch sicher um eine von aussen nach innen vordringende Entzündung der Sinuswand gehandelt haben muss, während an der sonstigen Sinuswand die äusseren Schichten gesund waren, kann man also hier nicht von einer Infection der Sinusintima auf dem Blutwege als solitäre Metastase mit Durchbruch nach aussen sprechen. Da die Durchbruchsstelle doch sicher dem ältesten Theile der Erkrankung entsprach, kann man sehen, wie schnell sich der Process peripherwärts ausgebreitet hat. Bei dem alleinigen Erkrankten der Sinusintima kann man also sagen, dass es trotz eines Durchbruches in den Blutstrom noch zu einer Endangitis kommen kann. Fälle von tuberculöser Sinuserkrankung sind bisher fünf in der Literatur beschrieben worden.

Discussion:

Herr Hirschfeld fragt, ob es nicht möglich war, die Stelle zu untersuchen, wo der käsige Thrombus in den roten Thrombus überging. Es wäre interessant festzustellen, ob der kranke Thrombus das Primäre und der rothe das Secundäre wäre, oder ob der rothe Thrombus allmählich verkäste. Im ersten Falle hätte sich eine scharfe Grenze gezeigt, im zweiten ein allmählicher Uebergang.

Herr Schwabach fand einmal trotz ausgedehnter Caries am Tegmen tympani und Sulcus transversus sowohl Pia als auch Sinus frei von pathologischen Veränderungen, dagegen eine Pachymeningitis externa, die offenbar einen Schutzwall gegen das Fortschreiten des Processes gebildet hatte.

Herr Grossmann hat die Untersuchung, die Herr Hirschfeld anregte, nicht ausgeführt, um das Präparat nicht zu schädigen. Er habe sie aber auch für überflüssig gehalten, da nicht anzunehmen sei, dass käsige Massen aus flüssigem Blut entstanden seien.

Herr Beyer: Ueber Parosmie.

Der Vortragende berichtet über zwei Fälle von reiner Parosmie, deren Auftreten nach Influenza er bei zwei Personen, welche früher über einen gut functionirenden Geruchssinn verfügt hatten, beobachtete. Beim ersten Falle erschien in der Reconvalescenz ein starker, subjectiver Geruch nach dem Duft frischen Heus, der sehr lange anhielt, dem ein Geruch fauligen Characters, dem wieder ein brenzlicher Geruch folgte. Im zweiten Falle trat plötzlich kurz nach der Erkrankung ein starker Kaffeegeruch auf, dessen Intensität durch grösseren Feuchtigkeitsgehalt der Luft sowie durch den Dampf heisser Speisen gesteigert wurde. Die Geruchsperception beider Patienten wurde mit einer grossen Zahl von Riechstoffen entsprechend der Zwaardemaker'schen Classification geprüft und eine Reihe von Resultaten über das, was ungeschwächt, was abgeschwächt, was gar nicht oder pervers gerochen wurde, erhalten. Ausgehend von der Zwaardemaker'schen Localisationshypothese, der zu Folge parallel mit der Athemstrombahn die Geruchsklassen, senkrecht dazu die homologen Reihen nach der Grösse der Diffusionscoefficienten der Riechgase angeordnet zu denken wären, versucht Votr. die Erscheinungen in diesen beiden Fällen von Parosmie damit in Einklang zu bringen. Er nimmt dabei an, dass die beiden Erkrankungsstadien sich nicht auf gleicher Stufe befunden haben, da das eine Mal entsprechend der partiellen Anosmie es sich schon um eine volle Entwicklung der Nervenschädigung gehandelt

habe, während das andere Mal entsprechend der partiellen Hyperosmie noch das Stadium der Reizung bestand. Nach den Ausfalls- und Reizungserscheinungen zieht er dann Schlüsse auf die eventuelle Localisation des Processes, die man in einem Falle im vorderen, im anderen im hinteren Abschnitte der Regio olfactoria annehmen könnte. Für die Annahme der Reizbarkeit von der Stelle des starken Reizzustandes sprächen die gefundenen Resultate gleichfalls. Als interessantes Ergebniss wird dann noch das Auftreten der einzelnen Klassengerüche, ebenso wie es schon früher von Rollet experimentell beobachtet war, auch hier im pathologischen Falle hervorgehoben.

Discussion.

Herr Levy fragt, ob es sich um männliche oder weibliche Patienten gehandelt habe und ob beide Seiten der Nase getrennt geprüft worden wären. Event. müsste auch Hysterie, besonders bei dem zweiten Falle, ausgeschaltet werden.

Herr Bayer erwidert, dass es sich im ersten Falle um einen Patienten, im zweiten um eine Patientin gehandelt habe. An Hysterie habe er auch gedacht, aber sie in diesem Falle ausschliessen zu können geglaubt. Die Untersuchung sei nur auf einer Seite gemacht worden, weil die Patienten bei der schon so lange dauernden und umständlichen Untersuchung die Geduld verloren hätten.

Sitzung vom 8. März 1904.

Vorsitzender: Herr Lucae.

Schriftführer: Herr Schwabach.

Herr Passow: Anatomische Untersuchungen über das Zustandekommen von Gehörgangsfraacturen; mit Krankenvorstellung.

Votr. stellt drei Fälle von Gehörgangsfraactur vor, zwei sind auf indirecte, einer auf directe Weise entstanden.

Ein Mädchen war am 21. Januar d. J. von der Treppe gestürzt und dabei auf den Unterkiefer gefallen. Sofort nach dem Unfälle floss Blut aus dem rechten Ohre. Man bemerkte damals an der vorderen Wand des Gehörganges einen Einriss, durch den das Knochenstück gedrungen, aber wieder zurückgeschnellt war. Jetzt ist an dieser Stelle absolut nichts mehr zu sehen. Zwei Furunkel, welche in letzter Zeit an der hinteren Wand des Gehörganges aufgetreten sind, hängen wohl kaum mit dem Unfall zusammen. Es wäre vielleicht möglich, dass es auch dort zu einer Lossplitterung kleiner Knochenstücke gekommen wäre.

Der zweite Patient war am 18. Januar d. J. mit dem Rade gestürzt. Der Gehörgang zeigte sich bei der ersten Untersuchung mit geronnenem Blut angefüllt. Ein Einriss war nicht festzustellen, da das Blut nicht entfernt wurde. An der vorderen unteren Gehörgangswand sieht man jetzt eine geringe Vorwölbung. Bei einem anderen Patienten, welchen der Vortragende in Heidelberg beobachtete, war ebenfalls in Folge eines Sturzes mit dem Rade eine Gehörgangsfraactur eingetreten. Während die beiden ersten Patienten nur geringe Beschwerden von derselben hatten, klagte dieser über sehr heftige Schmerzen bei Kaubewegungen.

Im Laufe der Behandlung stiessen sich Knochensplitter los, welche vollkommen die Configuration des Gehörganges zeigten. Wenn der Patient Kaubewegungen machte, sah man die Knochensplitter deutlich sich bewegen.

Der dritte vorgestellte Patient hatte eine directe Fractur des Gehörganges erlitten, bei ihm ist ein Phänomen zu sehen, was die beiden zuerst vorgestellten Patienten nicht zeigen. Man sieht nämlich beim Kauen sich die vordere untere Gehörgangswand deutlich bewegen. Der Patient hatte sich aus einem Revolver zwei Kugeln in das rechte Ohr geschossen und zwar genau in der Richtung des äusseren Gehörganges. Die erste Kugel stak in der hinteren oberen Gehörgangswand und war so beträchtlich deformirt, dass sie nur nach Ablösung der Ohrmuschel durch Abmeisselung der umgebenden Knochenpartien entfernt werden konnte. Die zweite Kugel hatte die vordere Gehörgangswand gestreift und sass der ersten Kugel auf. Sie war leicht zu entfernen. Vortr. zeigt hierauf eine Reihe von Schädeln, welche zeigen, dass nicht nur bei verschiedenem Alter die anatomischen Verhältnisse des Unterkiefers zum knöchernen Hörgang wechselnd sind.

Herr Tenzer (als Gast): Die Veränderungen am Augenhintergrunde bei otitischen Erkrankungen.

Nach Erwähnung der Arbeiten und Anschauungen älterer Untersucher über diese Frage (Albert, Kipp, Zaufal, Pitt u. s. w.), ferner der beiden bedeutenderen Untersuchungen Hansen's und Körner's berichtet der Vortragende über die Resultate seines Studiums derselben Frage an dem reichen, 10 $\frac{1}{2}$ Jahre umfassenden Materiale der Ohrenklinik der k. Charité, und stellt dieselben in Parallele zu den Ergebnissen Hansen's und Körner's.

Es konnten drei Fälle einfacher, nicht complicirter Mittelohreiterung gefunden werden, die nach kurzer Dauer abliefen und Veränderungen im Augenhintergrunde zeigten, eine Thatsache, die Hansen nach seinen Beobachtungen strict in Abrede stellt, während sie von Bezold und Jansen bestätigt wird. Es finden sich Augenhintergrundsveränderungen in 42 pCt. der durch intracraniale Affectionen complicirten Ohreiterungen. Sie kommen gleich häufig vor bei dem Vorhandensein einer einzigen oder mehrerer intracranialer Complicationen, während Körner ein häufigeres Vorkommen bei combinirten intracranialen Erkrankungen fand. Augenhintergrundsveränderungen sind selten bei Extraduralabscessen und Sinusthrombosen, häufig dagegen bei Hirnabscessen (ungefähr gleich bei Gross- und Kleinhirnabscessen). Von 47 Fällen mit tödtlichem Ausgange waren 29 normal, 18 zeigten Veränderungen am Augenhintergrunde, von 25 geheilten waren 13 normal, 12 verändert. Das Verhältniss von Gefässveränderungen leichter Art zur Neuritis optica und Stauungspapille war bei geheilten und ungeheilten Fällen annähernd das Gleiche, so dass der Augenhintergrunds-befund nichts für die Prognose sagt. Die Fundusveränderung ist meistens beiderseitig; wenn sie einseitig ist, ist sie fast immer auf der ohrkranken Seite, oder bei beiderseits ungleich ausgeprägter Veränderung die vorgeschrittenere Veränderung meist auf der ohrkranken Seite.

Herr Maier (als Gast): Geschmacks- und Geruchsstörungen bei Mittelohrerkrankungen.

Der Vortragende ist auf Grund seiner eingehenden und interessanten Untersuchungen zu folgenden Ergebnissen gekommen:

1. Nicht nur bei chronischen Mittelohrveränderungen, sondern auch bei acuten treten Geschmacksstörungen der betreffenden Zungenseite auf durch Mitbetheiligung der Chorda.

2. Die meist zuerst ausfallenden Geschmacksempfindungen sind die für sauer und salzig, während süß am längsten empfunden wird. Nach der Intensität der Entzündung kann die Lähmung verschieden stark sein.

3. Die Chorda versorgt nicht nur die Spitze und erstes und zweites Drittel, sondern geht fast ebenso häufig in's dritte Drittel über. Sie kann sogar in einzelnen Fällen die ganze Zunge versorgen, wie auch der Glossopharyngeus einmal die Versorgung allein übernehmen kann. Die Ausdehnung unterliegt individuellen Schwankungen.

4. Zwischen den Fasern der einzelnen Zungenhälften bestehen kleine Anastomosen.

5. Nicht alle Geschmacksfasern führen durch die Paukenhöhle.

6. Die Chorda führt ihre Geschmacksfasern zum Trigemimus, wobei noch unentschieden ist, ob zum zweiten oder dritten Aste desselben.

Sitzung vom 3. Mai 1904.

Vorsitzender: Herr Lucae.

Schriftführer: Herr Schwabach.

Herr Haike: Experimentelle Untersuchungen über die Wirkung des Natrium salicylicum und des Aspirins auf das Gehörorgan. (Die ausführliche Arbeit erscheint im Archiv für Ohrenheilkunde.)

Die Nebenwirkungen des Natrium salicylicum auf das Gehörorgan, Ohrensausen, Schwerhörigkeit und Schwindel sind bisher auf Grund der experimentellen Untersuchungen Kirchner's durch Hyperämien oder Blutungen an den verschiedensten Stellen des Gehörorgans, Paukenhöhle, Labyrinth und hier besonders in den Ductus cochlearis erklärt worden; dauernde Schädigungen des Organs, bleibende Schwerhörigkeit und Taubheit, sowie Ohrgeräusche wurden als Folge grösserer irreparabler Zerstörungen in functionswichtigen Gebieten angesehen. Diese Deutung der experimentellen Befunde wurde nicht von allen Autoren als einwandfrei angesehen, weil auch durch Suffocation und hochgradige Dyspnoe, welche die tödtliche Giftwirkung des Salicyls begleiten, Blutungen hervorgerufen werden könnten; doch blieb im Allgemeinen die Kirchner'sche Anschauung unwiderlegt, bis Wittmaack zur Klärung der Einwände bei Wiederholung der Kirchner'schen Versuche mit Chinin die Methode der Experimente so änderte, dass die Wirkung von Suffocation und Dyspnoe nahezu ganz ausgeschaltet wurde. Dabei ergab sich, dass das Chinin an sich keine Blutungen im Gehörorgane, sondern Veränderungen an den Ganglienzellen des Ganglion acusticum hervorruft, welche wahrscheinlich die Ursachen der beim Chinin beobachteten Nebenwirkungen am Ohre sind. Herr

Haike stellte nun auf Grund der Ergebnisse Wittmaack's Versuche mit Salicyl an, nachdem er schon zur Zeit der Einführung des Aspirins dieses auf seine möglichen Verschiedenheiten in der Wirkung auf das Gehörorgan vom Salicyl durch experimentelle Untersuchungen erprobt hatte, welche keinen Unterschied in der Wirkung von Salicyl ergaben, da sie nach der Kirchner-Methode angestellt waren. Wie Wittmaack bei der Chinindarreichung, so schaltete er Suffocation und Dyspnoe dadurch aus, dass er die Salicylthiere vor Eintritt der letalen Giftwirkung tödtete, und vervollkommnete die Methode dahin, dass er die Giftwirkung bis zum letalen Ende ermöglichte durch künstliche Athmung, beim tracheotomirten Thiere mittelst eines electricisch betriebenen Athmungsapparates. Ferner hat Votr. in besonderen Versuchsreihen erstickte, sowie durch Krampfmittel (Strychnin) getödtete Thiere auf die Veränderungen untersucht, welche diese beiden Todesarten am Ohre hervorrufen, und bei beiden Hyperämien und Blutungen im Mittelohre wie im Labyrinth gefunden, bei keinem der Salicylthiere aber, bei denen Suffocation und Dyspnoe ausgeschaltet werden konnte, wurden Blutungen beobachtet. Damit ist erwiesen, dass die Nebenwirkungen des Salicyls auf das Ohr nicht durch Blutungen hervorgerufen sein können. Danach war entsprechend der Wittmaack'schen Feststellung beim Chinin, dass die Ganglienzellen anatomische Veränderungen durch Giftwirkung aufweisen, die weitere Untersuchung auf gleichartige Veränderungen nach Salicyldarreichung in vergiftenden Dosen zu richten. Das Ergebniss dieser waren Veränderungen der Ganglienzellen im Ganglion vestibulare wie im Ganglion spirale, welche im Wesentlichen die Nissl'schen Körperchen betrafen: im ersten Grade eine erhöhte Färbbarkeit, dann Formveränderungen und schliesslich eine staubförmige Auflösung derselben; im Stadium der intensivsten Veränderungen zeigte zugleich der Kern Schrumpfung und Zerfall der Kernkörperchen.

Herr Haike hat seine Untersuchungen des weiteren ausgedehnt auf den Nervenstamm, an welchem er bei den Thieren, die grosse Dosen oder lange Zeit kleinere erhalten hatten, frische Degenerationen der Markscheiden nachweisen konnte.

Die Versuche waren im Ganzen an 40 Thieren, Meerschweinchen, Kaninchen und Hunden, angestellt worden. Wenn die Deutung des ersten Stadiums der Veränderungen in den Ganglienzellen — erhöhte Tingirbarkeit — als Reizmittel richtig ist, wäre ein therapeutischer Versuch mit Brompräparaten bei Auftreten von Ohrgeräuschen nach Salicyl angezeigt, wodurch wir vielleicht das unerwünschte Aussetzen des Salicyls vermeiden können.

Herr Haike hält das Ergebniss seiner Untersuchungen über die Klärung der Salicylwirkung auf das Ohr für geeignet, Licht in die Aetiologie eines Theils der Ohrgeräusche überhaupt zu bringen und von dieser Erkenntniss aus vielleicht Aufschlüsse über weitere Gebiete des entotischen Geräusche zu schaffen.

Herr Beyer: Zur Frage des „nasalen Schmeckens“.

Die Empfindung des süssen resp. bitteren Geschmackes bei Einathmung von Chloroform- bzw. Aetherdämpfen, welche Rollet als nasales Schmecken bezeichnete, soll nach Zwaardemakers Ansicht

in den von Disse beschriebenen Epithelknospen, welche grosse Aehnlichkeit mit den Geschmacksknospen aufweisen, zu Stande kommen. Der Vortragende berichtet über seine in Betreff dieser Frage an einer Person mit Choanenverschluss angestellten Untersuchungen. Der Choanenverschluss war nur auf einer Seite vollständig, auf der anderen bestand eine feine Oeffnung, durch welche die Versuchsperson zu inspiriren vermochte. Bei allen Versuchen mit Zuleitung von Chloroform- und Aetherdämpfen konnte die Geschmacksempfindung nur in der durchgängigen Nasenseite erzielt werden, nie aber in der vom Nasenrachenraum abgeschlossenen. Nun bestand aber totale Anosmie, und daher hätte die gustatorische Ageusie auch auf Degeneration der Sinnesepithelien beruhen können, weswegen Controlversuche an Personen mit normalem Geruchssinn, denen eine Choane völlig verstopft wurde, angestellt wurden. Auch hierbei war das Resultat dasselbe. Da nun Disse Nervenzweige bei seinen Epithelknospen nicht gefunden, und Zarniko nachgewiesen hat, dass die Aehnlichkeit derselben mit den Geschmacksknospen eine rein äusserliche ist, schliesst der Vortragende, dass diese Thatsachen gegen die Annahme einer gustatorischen neben der olfactiven Empfindung in der Regio olfactoria sprächen und die Geschmacksempfindung im Nasenrachenraume nach dem Fornix zu stattfände.

Sitzung vom 14. Juni 1904.

Vorsitzender: Herr Lucae.

Schriftführer: Herr Schwabach.

Vor der Tagesordnung überreicht Herr Brühl im Namen des Herrn Hofrath Politzer eine von diesem der Berliner otologischen Gesellschaft gestiftete Tafel pathologischer Trommelfellbilder in Gipsabgüssen. Herr Lucae dankt herzlich im Namen der Gesellschaft. Die Tafel soll vorläufig im Auditorium der k. Ohrenklinik ihren Platz finden.

Tagesordnung:

Herr Voss: Ueber Sinusthrombosen; in den letzten zwei Jahren gesammelte Erfahrungen.

Zur Operation kamen 30 Fälle. 26 Mal handelte es sich um obturirende, 4 Mal um wandständige Thrombose. In 3 Fällen unterblieben Eingriffe am Sinus. Im ersten Fall erwies sich die Sinuswand als normal, während bei der Section eine wandständige Thrombose festgestellt wurde, in den beiden anderen Fällen konnte wegen plötzlich eintretenden Collapses nicht weiter operirt werden. Beide Patienten wurden geheilt. Von den 4 Fällen von wandständiger Thrombose waren 3 diagnosticirt, beim vierten ergab sich bei der Obduction eine Thrombose. In Bezug auf das Lebensalter wurden die ersten drei Lebensjahrzehnte bevorzugt, allein im Alter von 10—20 Jahren befanden sich 9 Patienten. Das männliche Geschlecht war bedeutend stärker (19) vertreten als das weibliche (11). 15 Mal war acute, 14 Mal chronische Mittelohreiterung die Ursache, 1 Mal war Operationsverletzung wahrscheinlich. Als Ursache der Mittelohreiterungen wurde festgestellt, 6 Mal Scharlach, 6 Mal Erkältungen, 1 Mal Nasenoperation, 1 Mal

Cauterisation der unteren Muschel. 19 Mal war die rechte Seite betroffen, 11 Mal die linke. 11 Mal handelte es sich um reine Thrombose, 15 Mal um zum Theile eitrig zerfallene, 5 Mal quoll freier Eiter heraus. 2 Fälle gingen über den Sinus sigmoideus hinaus. Geheilt wurden 17 Fälle, gestorben sind 13. Bei den 17 geheilten Fällen wurde 11 Mal die Jugularis unterbunden, bei den 13 gestorbenen 9 Mal, also in etwa gleichem Verhältniss. In 18 Fällen wurde eine bacteriologische Untersuchung gemacht. Es ergab sich keine Bestätigung der Leutert'schen Ansicht von der alleinigen Infection durch Streptococcen, denn es wurden 6 Mal Streptococcen gefunden, 1 Mal Diplostreptococcen, 2 Mal Mischinfection, 5 Mal Pneumococcen, 1 Mal Bacterium coli, in einem Fall blieben die Culturen steril. Die Lumbalpunktion wurde 24 Mal an 13 Patienten gemacht, erhöhter Druck wurde 4 Mal gefunden, nicht erhöhter Druck 6 Mal. Das Fehlen von erhöhtem Druck ist also keinesfalls gegen die Diagnose einer Sinusthrombose zu verwerthen. Das Griesinger'sche Zeichen wurde 1 Mal festgestellt, das Gerhard'sche niemals. Eine schmerzhaftes Resistenz in der Jugularisgegend wurde 5 Mal gefunden, Caput obstipum 2 Mal (nach der kranken Seite). Pupillendifferenz trat 2 Mal in Erscheinung, Nystagmus 4 Mal. Augenhintergrundsveränderungen wurden 4 Mal gefunden, 1 Mal Stauungspapille (geheilt), 3 Mal Neuritis optica (2 gestorben, 1 geheilt). 23 Fälle machten einen schwerkranken Eindruck, Euphorie war 2 Mal vorhanden. Die Temperatur blieb dauernd unter 38° in 6 Fällen (Pneumococcen), zwischen 38° und 39° war sie in 4 Fällen, in 20 Fällen war sie über 39°. Schüttelfröste wurden bei 9 Fällen beobachtet. Foetor ex ore trat 12 Mal auf. Im Urin wurde 2 Mal Albumen, 3 Mal Sanguis gefunden, 1 Mal ergab sich die Diazoreaction, welche aber mit dem Moment der Ausräumung des Bulbus verschwand. Patellarreflexe fehlten 4 Mal, 4 Mal waren sie träge, 2 Mal gesteigert. Schwächer auf der kranken Seite waren sie 2 Mal, stärker ebenfalls 2 Mal. Es ergab sich, dass die Prognose um so besser war, je frühzeitiger operirt wurde. Zur Sicherung wurde vorher immer erst eine Punction mit der Paracentesenadel ausgeführt. Bei sicherer Pyämie wurde die Jugularis oberhalb der Vena facialis doppelt unterbunden. Der Sinus wurde nach oben und unten so weit eröffnet, bis die Wand normal erschien, dann wurde nochmals zur Sicherheit die Probepunction gemacht. Erst eine fingerdicke, profuse Blutung gab das Signal zur Beendigung des Vorgehens. Eine Durchspülung des ausgeschalteten Jugularisstückes gelang in 3 Fällen, doch waren die Resultate nicht befriedigend. 5 Mal wurde der Bulbus freigelegt. (3 Heilungen.)

Herr Lange: Die Gehörknöchelchenextractionen in der Ohrenklinik der Charité in den letzten zwei Jahren.

Zur Entfernung der Gehörknöchelchen fühlte sich der Vortragende nur dann berechtigt, wenn ihm durch die Operation eine Aussicht auf Heilung gegeben zu sein schien. Ein Versuch, die Radicaloperation zu umgehen, sollte es nicht sein. Die Extraction wurde ausgeführt, wenn eine Perforation in der Membrana Shrapnelli oder im hinteren oberen Quadranten bestand, Cholesteatom und sonstige Complicationen waren ausgeschlossen. Das Hörvermögen wurde durch die Operation nicht stärker herabgesetzt, als durch die Radicaloperation. Die Hammer-

Ambossextraction wurde 27 Mal an 24 Patienten ausgeführt (18 Frauen, 6 Männer). In 5 Fällen musste trotzdem die Radicaloperation nachher ausgeführt werden, in 1 Fall wird es ebenfalls dazu kommen, 1 Fall ist nicht geheilt, in 18 Fällen ist eine bis jetzt dauernde Heilung eingetreten. Als geheilt wird erst dann ein Fall bezeichnet, wenn das Ohr mehrere Monate lang trocken bleibt. Die Nachbehandlungszeit war in einigen Fällen sehr kurz, in anderen waren Monate lange Paukenhöhlenausspülungen erforderlich. Die Knöchelchencaries, bei der es sich meist um Resorptionsvorgänge handelt, ist wohl immer secundär.

Discussion.

Herr Herzfeld hat Hammer-Ambossextractionen früher selbst viel gemacht, und gerade bei Perforationen der Membrana Shrapnelli niemals Erfolg, sondern meistens den Eindruck der Verschlimmerung des Leidens gehabt. Den besten Erfolg erzielte er, wenn der Hammergriff mit der Promontorialwand verwachsen war. Etwa in der Hälfte der Fälle habe er weder die Tenotomie des Tensor tympani, noch die Lösung des Ambosss-Steigbügelgelenkes nöthig gehabt. Bei stärkerer Blutung habe ihm Wasserstoffsperoxyd gute Dienste geleistet. Eine Facialislähmung, die ihm bei einem der ersten Fälle passirt sei, sei ihm nachher nicht mehr vorgekommen. Der Ambosshaken muss genau passen und darf vor allen Dingen nicht zu gross sein. Im Gehör will er im Allgemeinen keine wesentlichen Veränderungen wahrgenommen haben.

Herr Passow hat bei stärkeren Blutungen, die sehr unangenehm sind, das Wasserstoffsperoxyd verlassen, und wendet nur noch das Adrenalin an, mit dem er sehr zufrieden ist. Auch er äussert sich sehr skeptisch über den endgiltigen Erfolg der Operation. In Heidelberg habe er acht Kranke radical operirt, bei welchen von anderer Seite die Hammer-Amboss-Extraction vorgenommen war.

Herr Lucae macht darauf aufmerksam, dass vor der Operation, die event. grosse Hörstörungen mache, auf die Hörfähigkeit des anderen Ohres Rücksicht genommen werden müsse.

Herr Brühl erwähnt, dass gerade bei Perforationen der Membrana Shrapnelli sehr häufig eine Hörfähigkeit für Flüstersprache von 7—8 m beobachtet werde. Es kommt darauf an, ob der lange Ambossschenkel cariös ist. Am besten ist es, wenn das Ambosss-Steigbügelgelenk erhalten ist. Ein Patient, welcher nach der Hammer-Amboss-Extraction dreiviertel Jahr lang geheilt erschien, habe jetzt wieder eine fötide Eiterung, so dass Radicaloperation gemacht werden müsse.

Herr Voss erwidert Herrn Herzfeld, dass in der Charité die Durchschneidung der Sehne des Tensor tympani nicht immer, und eine Durchtrennung des Ambosss-Steigbügelgelenkes niemals nöthig war.

Herr Lange betont im Schlusswort, dass die Fälle mit grossem Defect im hinteren oberen Quadranten sehr selten zur Heilung gelangen. Die Stapesschenkel brechen meistens ab. In einem Falle, wo bei Perforation der Shrapnell'schen Membran die Hörweite für Flüstersprache 10 m gewesen sei, sei sie nach der Operation auf 4—5 m gesunken.

A. Sonntag, Berlin.

II. Referate.

a) Otologische:

Die Stimmgabel als Tonquelle in der Otologie und Physiologie Von Prof. Quix in Utrecht. (Zeitschr. f. Ohrenheilk., XLVII, 4.)

Verf. bezweckt in vorstehender Arbeit eine Uebersicht dessen zu geben, was bis jetzt über die Stimmgabel in physikalischer Hinsicht bekannt ist; er behandelt die Schwingungsform und Tonhöhe, Bewegung der Luft in der Umgebung der tönenden Stimmgabel, die Intensität des Schalles der Gabel und die Bewegung des Stieles. Ungeachtet der complicirten physikalischen Eigenthümlichkeiten der Stimmgabel und der vielen noch offenen Fragen bezüglich des physiologischen Werthes derselben erscheint die Stimmgabel gleichwohl für die Diagnose, sowie für die Bestimmung der Gehörschärfe nach wie vor als das beste und dem Otiater unentbehrliche Hilfsmittel. Keller.

b) Rhinologische:

Beitrag zur Killian'schen Radicaloperation chronischer Stirnhöhlen-eiterungen. Von Dr. F. Thiele in Duisburg. (Arch. f. Laryngol. etc. 1903, Bd. XIV, pag. 537.)

Sechs Fälle von chronischer Stirnhöhleneiterung, welche nach der von Killian angegebenen, insbesondere von Krauss (Freiburg) im Jahre 1902 näher beschriebenen und in ihrem Entwicklungsgange gekennzeichneten Operationsmethode operirt wurden. Sie betrafen vier 22 bis 32 Jahre alte männliche und zwei 28 und 36 Jahre alte weibliche Personen. In vier Fällen waren gute Erfolge zu verzeichnen: die erkrankten Höhlen wurden zur Verödung gebracht, die Patienten von ihren Beschwerden befreit, das kosmetische Resultat war ein gutes. Zwei Fälle von diesen waren schon früher erfolglos nach anderen Methoden operirt, deren restirende Narben jetzt am meisten auffielen. In einem von den sechs erwähnten Fällen wurde ein voller Erfolg nicht erreicht, da man das unbedingte Desiderat Killian's: rücksichtslos alle in Frage kommenden Knochenpartien zu reseciren und Spülungen zu unterlassen, nicht befolgt hatte. Ein Patient starb nach der Operation an Meningitis; da aber Section verweigert wurde, lässt sich die Aetiologie der tödtlichen Complication nicht feststellen. Der Operationsmethode konnte man eine Schuld nicht beimessen. Man muss das neue Verfahren Killian's als einen Fortschritt und eine dankenswerthe Verbesserung der Operationsmethoden bei chronischer Stirnhöhleneiterung freudig begrüßen. Beschorner.

Aeusserliche Asepsis bei Operationen in der Nase. Von Dr. Warnecke in Hannover. (Arch. f. Laryngol. etc. 1903, Bd. XIV, pag. 515)

Bei Nasenoperationen scheidert die Asepsis an der unvermeidlichen Berührung von Lippen und Kinn des Patienten. Die Tupfer schleifen je nach Grösse mehr oder weniger über diese Theile hinweg und ge-

langen in einem Zustande an die intranasale Wundfläche, der in aseptischer Hinsicht recht fragwürdig ist. Dies zu vermeiden, spannt W. eine dünne Gummiplatte (sog. Cofferdam oder Rubberdam) von ca. 15 × 15 cm Grösse fest unter die Nase vor Lippen und Kinn, so dass eine Verschiebung auch bei lange dauernden Operationen nicht eintritt. Gehalten wird die Platte an jeder Seite durch abnehmbare gezähnte Klammern, die an Gummizügeln sitzen und von den Ohrmuscheln gehalten werden. Unter der Gummiplatte befindet sich eine Tasche aus Durit, in die alles aus dem Munde entleerte Blut gelangt. Beides, Gummiplatte und Tasche, lässt sich leicht auskochen. Beschorner.

Anatomischer und klinischer Beitrag zum Capitel der Deviationen des vorderen Abschnittes der Nasenseheidewand. Von Dr. Kretschmann in Magdeburg. (Arch. f. Laryngol. etc. 1903, Bd. XIV, pag. 557.)

Das Resultat seiner Ausführungen fasst K. in Folgendem zusammen: Den Nasenflügelknorpeln kommt die Wirkung eines federnden Bügels zu. Der empor- und abgezogene Nasenflügel wird durch die Knorpelfederung nach Aufhören der Muskelwirkung wieder in die Ruhelage zurückgeführt. Die Eintheilung in Septum anticum s. triangulare, Septum medium s. quadrangulare s. cartilagineum, Septum posticum s. osseum ist entsprechend und empfehlenswerth. Abweichung des vor der verticalen Achse gelegenen Theiles der Cartilago quadrangularis aus der Medianebene führt zu einer Luxation des Knorpelrandes aus dem Sulcus incisivus. Diese Abweichung kann die einzige Deviation bilden — isolirte oder reine Luxation —, es handelt sich also um eine Abbiegung oder es hat eine Drehung der Cartilago quadrangularis um die verticale Diagonale stattgefunden; dann zeigt sich auf der entgegengesetzten Seite noch eine Crista — Deviatio rotatoria. Die Luxation der Cartilago quadrangularis hat Veränderungen in der Stellung der Nasenspitze und des Nasensteiges im Gefolge. Eine einmal eingetretene Luxation kann durch den Zug des Inspirationsraumes verschlimmert werden. Nicht fixirte Luxationen können reponirt und in der corrigirten Lage durch eingelegte Gummirohre erhalten werden. Bei consequenter Durchführung des Verfahrens erfolgt Heilung. Für das corrigirende Verfahren eignen sich besonders Kinder und jugendliche Individuen. Bei Erwachsenen scheidert die Anwendung meist an dem Mangel von Toleranz und an der Unmöglichkeit der Reposition. Beschorner.

Neueres operatives Verfahren zur Behebung von Synechien in der Nasenhöhle. Von Prof. E. v. Navratil in Budapest. (Arch. f. Laryngol. etc. 1903, Bd. XIV, pag. 571)

Das Resultat der Behandlung von Synechien in der Nasenhöhle war bisher immer, dass nach Aufhören jener in kurzer Zeit die getrennten Theile wieder verwachsen und nach Monaten der Zustand wieder derselbe wie früher war. v. N. wandte bei einem 15jährigen Mädchen mit narbigen Verwachsungen in der Nase in Folge von Lues ein neues Verfahren an, welches von Erfolg begleitet war: Er machte einen Einschnitt in die narbige Verwachsung, setzte in dieselbe eine starke Kniescheere und schnitt den Nasenflügel dem Nasenrücken entlang

in einer Länge von 4 cm entzwei. Dann incidirte er die Narben am Nasenflügel und am Septum, die eine Ausbreitung von 12 qmm hatten und transplantierte einen nach Thiersch bereiteten Lappen aus der Haut des Oberschenkels der Patientin. Nach Vernähung der Wundränder wurden auf die Seitenwände der Nase Tampons gelegt, die nur geringen Druck ausübten, und hierauf steriler Verband. Am siebenten Tage nach der Operation konnte man sich überzeugen, dass die Lappen haften blieben und die Nasengänge von gehöriger Weite waren.

Beschorner.

Ein neuer Fall von Rhinosclerom in Ostpreussen. Von Oberstabsarzt E. Barth in Frankfurt a. O. (Arch. f. Laryngol. etc. 1903, Bd. XIV, pag. 573.)

Der Fall betrifft einen 45 Jahre alten landwirtschaftlichen Arbeiter in Macharren, Kreis Sensburg. Der eigenartige Befund an der äusseren Nase und der Schleimhaut der oberen Luftwege war so charakteristisch, dass über die Diagnose kein Zweifel obwalten konnte. B. stellte an Ort und Stelle fest, dass ähnliche Krankheiten weder in der Umgebung des Kranken, noch im übrigen Dorfe vorgekommen oder zur Zeit vorhanden waren. Auch in tellurischer Beziehung bot der Ort keine auffälligen Besonderheiten.

Beschorner.

c) Pharyngo-laryngologische:

Ueber die Beziehungen der Pharyngitis granularis resp. lateralis zur Tuberculose. Von Dr. R. Sokolowsky in Königsberg. (Arch. für Laryngol. etc. 1903, Bd. XIV, pag. 547.)

S. legt seinen Betrachtungen die Untersuchungsergebnisse von 34 Fällen mit Pharyngitis granularis bzw. lateralis zu Grunde, und zwar wurde dergestalt verfahren, dass er die Granula resp. Stücke der Seitenstränge mit der Doppelcurette resp. Scheere abtrug, sie 24 Stunden in 4proc. Formalinlösung that, dann in Alcohol härtete und in Celloidin einbettete. Die Färbung geschah mit Picrocarmin, Hämatoxin oder nach van Gieson. Die Diagnose auf Tuberculose wurde nur aus dem histologischen Befunde gestellt und nur dann, wenn das gleichzeitige Vorkommen von typischen Tuberkeln mit centraler Verkäsung und Langhans'schen Riesenzellen constatirt werden konnte. Von den 34 so untersuchten Fällen waren 13 mit Tuberculose resp. Lupus anderer Organe combinirt, von diesen 13 wiederum konnte bei 8, also gleich 61,5 pCt, Tuberculose der Granula resp. der Seitenstränge nachgewiesen werden, und S. kommt hierauf zu folgenden Schlüssen: Die Pharyngitis granularis resp. lateralis ist bei anderweitiger tuberculöser resp. lupöser Erkrankung im Organismus häufig ebenfalls tuberculöser Natur. Die Art der tuberculösen Erkrankung der Granula resp. Seitenstränge entspricht der sog. „latenten“ Form der Tuberculose der Mandeln. Die Exstirpation der Granula und Seitenstränge dürfte in manchen Fällen zu diagnostischen, in anderen zu prophylactischen und therapeutischen Zwecken in Betracht kommen.

Beschorner.

Ueber die Actinomyose des Kehlkopfes. Von Dr. Henrici in Rostock.
(Arch. f. Laryngol. etc. 1903, Bd. XIV, pag. 519.)

Fälle von Actinomyose des Kehlkopfes sind sehr selten. H. berichtet über zwei, einen 51 Jahre alten Kantor und einen 36 Jahre alten Fuhrmann betreffend. In diesen beiden Fällen waren beide Formen vertreten, in denen die Actinomyose am Kehlkopfe beobachtet wird. Das eine Mal trat sie als Abscess, das andere Mal tumorartig als breitharte Infiltration auf. In beiden Fällen wurde nach Incision dünnflüssiger Eiter, enthaltend kleine gelbliche Körner, entleert, in welchen microscopisch der Krankheitserreger nachgewiesen wurde. Beide Kranke genasen. H. gedenkt noch eines Falles von Actinomyosis laryngis interna bei einer Kuh, in dem die Actinomyose in Tumorform im Larynx auftrat; der Tumor war hühnereigross und sass am rechten Giessbeckenknorpel, die Oberfläche zeigte harte Knötchen, der linke Arytänoidknorpel war durch Druck atrophisch. Beschorner.

Ueber den heutigen Stand der Kenntniss der Vincent'schen Angina.

Von E. Conrad in München (Arch. f. Laryngol. etc. 1903, Bd. XIV, pag. 525.)

Nach Zusammenfassung dessen, was über die im Jahre 1897 zuerst von Vincent genau beschriebene und characterisirte Halskrankheit, die er als „Angine diphthéroïde à bacilles fusiformes et spirilles“ bezeichnete, veröffentlicht wurde, bringt C. drei neue Fälle. zwei 20 und 23 Jahre alte Studenten und ein 21jähriges Fräulein betreffend. In allen drei Fällen wurden die charakteristischen spindelförmigen Bacillen und Spirillen neben Plattenepithelien, Schleim und Eiterkörperchen im Belag der ulcerirten Tonsillen gefunden. Sämmtliche Patienten genasen. Beschorner.

Notizen.

In Dresden wurden an beiden Stadtkrankenhäusern Ambulatorien mit je acht Betten für Ohren-, Nasen- und Halskranke errichtet und an denselben die DDr. Mann und R. Hoffmann mit Gehalt angestellt.

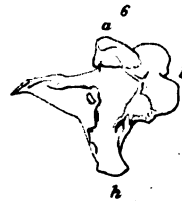Anlässlich des im März 1905 bevorstehenden Garcia-Jubiläums mag daran erinnert werden, dass von Garcia's 1855 erschienenen Schrift „Physiological observations on the human voice“ im Jahre 1878 auf Veranlassung von Prof. v. Schrötter in Wien eine Uebersetzung herausgegeben wurde. Die Brochure lautet: Garcia Manuel, „Beobachtungen über die menschliche Stimme.“ Mit einem Vorworte von Prof. Dr. Leopold v. Schrötter, und ist bei Wilhelm Braumüller & Söhne in Wien zu dem Preise von 80 Pf. zu beziehen.

Alle für die **Monatsschrift** bestimmten **Beiträge und Referate** sowie alle **Druckschriften, Archive und Tausch-Exemplare** anderer Zeitschriften beliebe man an Herrn Hofrath Prof. Dr. **L. v. Schrötter** in Wien IX, Mariannengasse 3, zu senden. Die Autoren, welche Kritiken oder Referate über ihre Werke wünschen, werden ersucht, 2 Exemplare davon zu senden. Beiträge werden mit 40 Mark pro Druckbogen honorirt und 30 Separat-Abzüge beigegeben.

Verantwortlicher Redacteur: Prof. Dr. Ph. Schech in München.
Verlag von Oscar Coblenz. Expeditionsbureau: Berlin W. 30, Maassenstrasse 13.
Druck von Carl Marschner, Berlin SW., Ritterstrasse 41.

H. v. Schrötter: Weiterer Beitrag zur Oesophagoscopie bei Fremdkörpern.

9^mm Rohr



Nat. Grösse

Monatsschrift für Ohrenheilkunde sowie für Kehlkopf-, Nasen-, Rachen-Krankheiten.

Organ der Oesterreichischen otologischen Gesellschaft
u. der Münchener laryngo-otologischen Gesellschaft.

(Neue Folge.)

Mitbegründet von weil. Prof. Dr. Jos. Gruber, Prof. Dr. N. Rüdinger,
Prof. Dr. R. Voltolini und weil. Prof. Dr. Fr. E. Weber-Liel

und unter Mitwirkung der Herren

Docent Dr. E. Baumgarten (Budapest), Prof. Dr. A. Bing (Wien), Privatdocent
Dr. G. Brühl (Berlin), Docent Dr. Gompertz (Wien), Dr. Heinze (Leipzig), Prof.
Dr. Heymann (Berlin), Prof. Dr. Hopmann (Cöln), Prof. Dr. Jurasz (Heidelberg),
Dr. Keller (Cöln), Prof. Dr. Kirchner (Würzburg), Dr. Koch (Luxemburg),
Dr. Law (London), Prof. Dr. Lichtenberg (Budapest), Dr. Lublinski (Berlin),
Dr. Michel (Cöln), Prof. Dr. Onodi (Budapest), Prof. Dr. Paulsen (Kiel),
Dr. A. Schapringer (New-York), Dr. J. Sendziak (Warschau), Dr. E. Stepanow
(Moskau), Prof. Dr. Strübing (Greifswald), Dr. Weil (Stuttgart), Dr. Ziem (Danzig).

Herausgegeben von

Prof. Dr. L. v. SCHRÖTTER Prof. Dr. PH. SCHECH Prof. Dr. E. ZUCKERKANDL
Wien. München. Wien.

Prof. Dr. V. URBANTSCHITSCH
Wien.

Dieses Organ erscheint monatlich. Man abonirt auf dasselbe bei allen Buchhandlungen und
Postanstalten des In- und Auslandes.

Der Preis für die Monatsschrift beträgt 12 R.-M. jährlich; wenn die Monatsschrift zusammen
mit der Allgemeinen medicinischen Central-Zeitung bestellt wird, nur 8 R.-M.

Jahrg. XXXVIII. Berlin, November 1904.

No. 11.

I. Originalien.

Aus der k. k. III. med. Universitätsklinik (Hofrath L. v. Schrötter) in Wien.

Weiterer Beitrag zur Oesophagoscopie bei Fremdkörpern.

Von

Dr. phil. et med. Hermann von Schrötter.

(Mit einer Tafel.)

Gelegentlich von Discussionen über Oesophagoscopie in den letzten Jahren ist wiederholt, und so auch von A. Rosenheim, bemerkt worden, dass es wünschenswerth erscheine, jeden Fall, bei welchem die Oesophagoscopie zu diagnostischen Zwecken oder zur Extraction von Fremdkörpern verwendet wurde, zu veröffentlichen, um die Beurtheilung des Werthes dieser Methode auf ein möglichst breites Erfahrungsmaterial gründen zu können. Von diesem Gesichtspunkte aus erscheint mir die Mittheilung der folgenden Beobachtung von Interesse, bei welcher die Oesophagoscopie mit Vortheil zur Extraction eines Fremdkörpers aus

einer tief gelegenen Stenose der Speiseröhre benutzt wurde. Ueber den Fall soll nachstehend im Anschlusse an eine andere von mir kürzlich gemachte Erfahrung¹⁾ ohne Rücksicht auf die vorhandene Literatur²⁾ berichtet werden.

Anamnese vom 31. October 1904. H. L., 16 Jahre alt, Gewerbeschüler, sucht die Klinik an dem genannten Tage wegen Schlingbeschwerden auf; Pat. giebt an, nur flüssige oder breiige Nahrung schlucken zu können, ein Zustand, welcher bereits seit Wochen bestehen soll. Schon im vorigen Schuljahre war H. L. mit seinem Vater in der Klinik, welcher über die Ursache der bei seinem Sohne zeitweise bestehenden Schlingbeschwerden Aufklärung haben wollte. Dieselben sollen im Anschlusse an einen in der Kindheit verschluckten Zwetschenkern aufgetreten sein. Bei der Sondirung konnte ich damals ohne wesentliche Schwierigkeit selbst mit dickeren Sonden in den Magen gelangen. Eine oesophagoscopische Untersuchung wurde zu jener Zeit nicht durchgeführt.

Die bei seinem jetzigen Spitalsaufenthalte aufgenommene Anamnese ergab nun des Genaueren Folgendes: Vater des Patienten herzleidend, seine Mutter lebt und ist gesund; von drei Geschwistern starb eine Schwester unmittelbar nach der Geburt. H. L. selbst überstand mit acht Jahren Masern; sonst hat er an keinen intercurrenten Krankheiten gelitten. Im Alter von fünf Jahren verschluckte Patient einen Zwetschenkern, welcher in der Speiseröhre stecken blieb. Im Anschlusse daran war das Schlingen wesentlich behindert, indem der Kranke nur flüssige Speisen zu schlucken vermochte. Andere Beschwerden bestanden nicht. Dieser Zustand soll 1½ Jahre gedauert haben, bis der Kern schliesslich herausgebrochen wurde. Trotz der glücklichen Entfernung des Fremdkörpers war das Schlingen auch in der Folge wesentlich beschränkt, indem Pat. grössere Bissen gar nicht oder nur dann zu schlucken vermochte, wenn er reichlich Wasser nachtrank. Vor drei Jahren blieb einmal ein Stück Fleisch in der Speiseröhre stecken, welches ärztlicherseits mittelst einer Sonde nach abwärts in den Magen gedrängt wurde. Im Anschlusse daran wurde Patient durch zwei Monate regelmäßig zwei Mal wöchentlich, später jedoch nur in größeren Intervallen bougirt. Im Vorjahre sahen wir, wie bereits hervorgehoben, den Kranken und riethen fortgesetzte Sondirung an. Diese wurde auch in seinem Aufenthaltsorte (Troppau) zwei Mal wöchentlich durchgeführt. Pat. erlernte auch, sich selbst zu bougiren. Unter dieser Behandlung ging es ihm so gut, dass er Alles zu essen vermochte und niemals einen Anstand hatte. Erst am 14. October 1904 trat das Ereigniss ein, welches ihn der Klinik zuführte. Als er an diesem Tage eine Reissuppe genoss, in welcher sog. Gänseklein (Theile des Halses und der Extremitäten einer Gans) eingekocht war, spürte er plötzlich einen heftigen Schmerz in der Speiseröhre, der Gegend des Processus xiphoideus entsprechend; gleichzeitig stellte sich die Unmöglichkeit ein, weiter zu essen. Nach einiger Zeit vermochte er allerdings wieder Wasser und Milch zu trinken, wobei jedoch anfänglich Schmerzen in der genannten Gegend bestanden. Dann verloren sich dieselben rasch, aber feste Nahrung passirte nicht mehr; er konnte nur mehr Milch und rohe Eier zu sich nehmen. Ein Arzt sondirte den Kranken, wobei leichte Schmerzen an der fraglichen Stelle auftraten; es gelang mit der Sonde — über die Dicke derselben ist nichts Näheres festzustellen —, durch die Verengerung hindurch in den Magen zu kommen, so dass die Gegenwart

¹⁾ Beitrag zur Oesophagoscopie bei Fremdkörpern. Wiener med. Wochenschrift 1904, No. 45 u. 46.

²⁾ Bezüglich derselben sei auf die Arbeiten von v. Mikulicz, v. Hacker, Rosenheim, Gottstein, Killian, Schreiber, Starck u. A. verwiesen.

eines fremden Körpers bezweifelt wurde. Da sich der Zustand nicht besserte, suchte Pat. die Klinik auf.

Status praesens: H. L., 168 cm groß, von kräftigem Knochenbau, gut entwickelter Musculatur und befriedigendem Ernährungszustande. Körpergewicht 52 kg. Die Untersuchung der inneren Organe ergibt keine Veränderungen. Harnbefund normal. Es bestehen keine Schmerzen; die Gegend unterhalb des Processus xiphodeus bei Druck nicht empfindlich; auch im Momente des Schluckens keine Schmerzen. Larynxbefund normal. Wie man sich überzeugt, passiren in der That nur Wasser, Milch, Suppe oder rohe Eier den Oesophagus.

Befund vom 1. November 1904: Bei der Bougirung mit dicken Sonden stösst man bei 33 cm von der Zahnreihe auf absoluten Widerstand; Sonde Charrière No. 18 passirt nicht. Nach diesem Ergebnisse wird sofort die oesophagoscopische Untersuchung, und zwar in sitzender Stellung des Kranken, vorgenommen. Nach Pinselung des Rachens und des Anfangstheiles der Speiseröhre mit 20proc. Cocainlösung führte ich ein Rohr von 9 mm Lichtung ein und gelangte in einer Tiefe von 32,8 cm von der oberen Zahnreihe an die verengte Partie. War die Lichtung oberhalb der Stricture durchweg von normaler Weite und zeigte die Schleimhaut das gewöhnliche Aussehen, so erschien dieselbe gegen die Verengung zu grau-weisslich verfärbt und wie narbig. Der Eingang in die Stenose stellte sich zunächst in Form eines von links hinten nach rechts vorne zu gerichteten Spaltes dar, aus welchem, wie Fig. 1 zeigt, ein kleines, graues, faseriges Gebilde hervorragte. Unter längerem Zuwarten bei verschiedenem Drucke auf die stenosirte Partie und unter den Athembewegungen des Kranken veränderte die Stricture ihre Form, und zwar auch derart, dass die mehr spaltförmige Eingangsöffnung vorübergehend kreisrund wurde, und man nun auch tiefer in dieselbe hineinschauen konnte. In diesem Zustande (Fig. 2) hatte der Eingang in die Stenose etwa einen Durchmesser von 5–6 mm und erschien scharfrandig. Man konnte jetzt noch etwas tiefer in die Verengung hinabsehen und ausser dem genannten, faserigen Antheile noch deutlich ein kleines weisses, quergestelltes Gebilde innerhalb derselben erkennen. Der stenosirte Theil zeigte deutliche Pulsation in physiologischer Richtung, also von links hinten nach rechts vorne erfolgend.

Nach dem geschilderten Befunde konnte an der Gegenwart eines Fremdkörpers nicht gezweifelt werden; — es ist nämlich zu bemerken, dass sich Pat. erst nach dieser Constatirung mit aller Bestimmtheit an die oben gegebenen Daten erinnerte. Da ich gerade kein Instrument von geeigneter Länge zur Hand hatte, konnte die Extraction nicht gleich angeschlossen, sondern dieselbe musste erst auf den zweitnächsten Tag verschoben werden.

3. November 1904: Es gelingt wieder unschwer die stenosirte Partie einzustellen, diesmal noch deutlicher als bei der vorigen Untersuchung die Gegenwart des Fremdkörpers nachzuweisen, und die ganze Sachlage einem grösseren Auditorium zu demonstriren. Das Bild war das gleiche wie bei der ersten Besichtigung; es fand sich wieder innerhalb der annähernd kreisförmigen Stricture der die Lichtung quer durchziehende Fremdkörper bezw. der in Fig. 6 mit *a* bezeichnete Antheil desselben. Der stenosirte Abschnitt pulsirte diesmal bedeutend stärker als das erste Mal, auch machte es den Eindruck, als ob der Fremdkörper selbst innerhalb der Verengung pulsatorische Bewegungen ausführen würde. Nach dem Anblicke von oben her schien derselbe das Lumen nicht vollständig auszufüllen, insbesondere der vorderen Wand des Oesophagus nicht ganz anzuliegen. Nach Absaugung des sich nur in mässigen Mengen ansammelnden Schleimes cocainisirte ich nochmals den Eingang der Stricture mit einem dünnen, geraden Watteträger, vermochte jedoch nicht mit dem Instrumente an dem Fremdkörper vorbeizukommen, der Knochen musste also wesentlich grösser sein, als es von

oben her den Anschein hatte. Als ich nun mit der Pincette einging, ergab sich in der That, dass der deutlich harte Fremdkörper sehr fest verankert war. Was das Instrument anlangt, mit welchem die weitere Arbeit vorgenommen wurde, so benutzte ich eine Pincette von gleicher Ausführung wie diejenige, welche ich in dem oben citirten Falle (l. c., Einleitung) verwendet habe: 37 cm langer Führungsstab mit kleinen, gezähnten, drehbaren Branchen.

Nach der geschilderten Sachlage war es klar, dass hier mit besonderer Vorsicht zu Werke gegangen werden musste, denn bei der Extraction eines Fremdkörpers, der sich fest innerhalb einer Stricture eingekleibt findet, können, insbesondere wenn es sich um ein Knochenstück handelt, bei stärkerer Zugwirkung mit dem Instrumente ja leicht Läsionen der Wandung gesetzt werden. Ich versuchte daher zunächst mässigen Zug in verschiedener Richtung unter wechselnder Spannung des Oesophagus oberhalb der Stricture, indem das Rohr bald schwächer, bald stärker gegen die Wandung beziehungsweise gegen die verengte Partie angedrückt wurde. Dies war auch schon aus dem Grunde nothwendig, um die starke Pulsation zu beseitigen, welche eine sichere Adaptirung des Instrumentes erschwerte. Der Fremdkörper folgte dem einfachen Zuge nicht; ich brachte daher hebelnde Bewegungen in Anwendung und durch diese gelang es nun auch eine gewisse Stellungsänderung des Knochenstückes zu bewirken, so dass jetzt ein breiterer Theil desselben in der hinteren Partie der Lichtung zum Vorschein kam, während der vordere Theil des Lumens freier wurde und sich namentlich bei tiefen Inspirationen deutlicher entfaltete. Man konnte jetzt sehr schön wahrnehmen, wie der Knochen innerhalb der Stenose pulsatorische Bewegungen ausführte.

Schleimansammlung im Rachen nöthigte mich, das Rohr auf einen Augenblick zu extrahiren und den Patienten abhusten zu lassen. Vor der neuerlichen Einführung des Tubus cocainisirte ich nochmals mit einem langen, dünnen Watteträger und konnte diesmal an dem Fremdkörper vorbei in den Magen gelangen, als Beweis, dass die Lagerung desselben in der That eine andere geworden war. Als ich nun abermals mit dem Rohre einging und nochmals den Schleim abgesaugt hatte, setzte ich die hebelnden Bewegungen an dem Fremdkörper fort, aber vorerst wieder ohne Erfolg, obwohl ich gleichzeitig bereits stärkeren Zug in Anwendung brachte. Man hörte dabei das krachende Geräusch der abgleitenden Branchen; auch konnte man sehen, wie die stenosirte Partie bei energischerem Zuge nach aufwärts gehoben wurde. An ein Zertrümmern des Knochens war bei dessen Härte nicht zu denken. Ich führte nun Bewegungen nach abwärts aus und liess den Zug nach oben während der Inspirationen wirken, während welcher die Lichtung, wie erwähnt, weiter wurde. Unter gleichzeitig ausgeführten rotirenden Bewegungen brachte ich nun endlich den in Fig. 6 mit *b* bezeichneten knopfförmigen, eine Gelenkfläche tragenden Antheil des Fremdkörpers in das Gesichtsfeld beziehungsweise oberhalb den Eingangsring der Stenose; er „pulsirte“ nun noch deutlicher als vorher. Dieser Art bot der Knochen nun den Branchen der Pincette eine grössere Angriffsfläche, ohne dass Gefahr bestand, die Schleimhaut zu verletzen. Ich zog nun stärker an und konnte mich überzeugen, dass der Fremdkörper folgte, aber auch davon, dass derselbe nicht in die Lichtung des Tubus hineingehen würde. Ein neuerliches Zugreifen mit der Zange, ein gleichzeitiges Zurückgehen mit dem Rohre, und ich vermochte den Knochen zugleich mit dem Tubus zu extrahiren. War, wie aus Obigem hervorgeht, zu vermuthen, dass der Fremdkörper eine besonders ungünstige Configuration besitzen müsse, da seine Entwicklung Schwierigkeiten bereitete, so war man doch nach der Entfernung desselben nicht wenig über seine Grösse und Form erstaunt. Der Ausdruck Verankerung erscheint im vorliegenden Falle zutreffend; die grössten Dimensionen des Knochens (Fig. 5) betragen 21 mm und 19,5 mm,

seine maximale Dicke 5,8 mm. Günstig war, dass trotz der Vielgestaltigkeit des Knochens die einzelnen Spangen desselben abgerundet und ziemlich glatt sind und nur der eine weichere Fortsatz an seinem Ende spitz ausläuft.

Patient hatte während der etwa 10 Minuten dauernden Manipulationen keinerlei Schmerzempfindung in der Tiefe der Speiseröhre, nur war ihm das Ueberstrecken des Kopfes lästig. Die sofort nach der Extraction vorgenommene Besichtigung ergab keine Verletzung der Stricture, blos im Bereiche der vorderen Wand war ein feines Blutströmchen zu sehen. Es konnte weiter festgestellt werden, dass die Schleimhaut auch nach der Tiefe zu innerhalb der verengten Partie die geschilderte grau-weiße Beschaffenheit (offenbar infolge Epithelverdickung) und verminderte Succulenz besass. Auch ergab sich, dass die peristaltischen Bewegungen nicht in jener, die Wandung concentrisch verengernden Weise erfolgten, wie dies de norma der Fall ist; es trat hier vielmehr, wie Fig. 4 zeigt, ein sichelförmiger Wulst von hinten her gegen die Lichtung herein, so dass diese excentrisch verengt wurde. Eine genauere Besichtigung der Stricture selbst mit einem dünneren Rohre, um etwaige narbige Veränderungen an der Wand oder Ausbuchtungen derselben festzustellen, wurde nicht mehr vorgenommen; immerhin aber gewann man den Eindruck, dass der Oesophagus durch das in der Kindheit stattgehabte Ereigniss, abgesehen von der Stenosirung seiner Lichtung, auch in seiner Wand tiefergreifend verändert worden war.

Das hier in Anwendung gezozene Rohr von 9 mm Durchmesser genügte nicht nur zur genauen Feststellung des Befundes, sondern unter seiner Leitung konnte auch die Extraction mit aller Schonung bewerkstelligt werden. Es war nicht nothwendig, einen Tubus von grösserem Querschnitte zu benutzen; es erscheint sogar fraglich, ob die stärkere Spannung in radiärer Richtung, welche hierdurch auf die Eingangspartie des Oesophagus ausgeübt worden wäre, nicht die Entwicklung des Fremdkörpers durch den verengernden Ring erschwert hätte. Dass die Einführung eines dünneren Rohres auch für den Kranken angenehmer ist (geringerer Widerstand und Druck am Ringknorpel), braucht nicht besonders betont zu werden.

Fassen wir die Ergebnisse dieses Falles in Kürze zusammen, so hat es sich um die Verankerung eines unregelmässig gestalteten Knochenstückes (Halswirbel einer Gans) in einer 33 cm tief gelegenen Stenose des Oesophagus gehandelt. Solche Stricturen kommen ja ziemlich häufig nach Verschlucken von Kalilauge vor; hier aber war die Stenosirung offenbar durch Wandveränderungen bedingt, die sich vor Jahren im Gefolge des langen Verweilens eines Zwetschenkernes an der fraglichen Stelle ausgebildet hatten. Es liegt also eine traumatische Stenose des Oesophagus vor, die zu dem Steckenbleiben des Knochens Veranlassung gegeben hatte. Die betreffende Partie ist, wie bereits oben angedeutet, nicht nur verengt, sondern auch durch das damals lange dauernde Verweilen des Fremdkörpers in ihrer Wandung derart verändert, dass die Lichtung durch die peristaltischen Bewegungen des Oesophagus in einer von der Norm abweichenden Weise verengt bzw. erweitert wird. Die Extraction des vor zwanzig Tagen verschluckten, innerhalb der stenosirten Partie fest verkeilten Knochenstückes konnte unter Leitung des Auges durch wiederholt mit aller Vorsicht ausgeführte hebelnde und drehende Bewegungen ohne Verletzung der Wand mit aller Sicherheit durchgeführt werden. Das Schlingen ging nach der Entfernung des Fremdkörpers so gut von Statten, dass es nicht nothwendig schien, vorerst noch eine locale Dilatation der betreffenden Stelle, etwa mit Laminariastiften, in Anwendung zu bringen. Es war

genügend, dem Kranken eine mehrwöchentliche Sondirung in der üblichen Weise anzurathen, die auf um so weniger Schwierigkeiten stösst, als Pat. ja im Stande ist, die Bougirung auch selbst vorzunehmen.

Schliesslich möchte ich nicht unterlassen, nochmals auf den hübschen Befund von „Pulsation des Knochens“ innerhalb der Stricture hinzuweisen, welche Erscheinung schon spontan, besonders aber unter stärkerem Drucke mit dem Rohre und dadurch bewirkte Fixirung der stenosirten Partie zu sehen war. Das ankerförmige Knochenstück war in der Gegend der infrabifurcalen Aortenenge offenbar derart eingekeilt, dass eine der Spangen, in Figur 6 der mit *h* bezeichnete Antheil, mehr oder weniger frei in die Lichtung des Oesophagus hinabreichend, besonders geeignet war, die pulsatorischen Erschütterungen der Wandung aufzunehmen und dieselben durch eine Art von Hebelwirkung auf die fester umklammerte Partie innerhalb des Stenosenringes zu übertragen.

Mittheilung aus der Ordination für Nasen-, Kehlkopf- und Ohrenkranke des Elisabeth-Spitals im Comitate Borsód.

Mit Thiosinamin behandelter geheilter Fall von. Speiseröhrenverengung.

Von

Dr. **Heinrich Halász**,
Ordinarius des Spitals in Miskolecz.

Die gewöhnliche Behandlung der narbigen Verengungen, welche im Schlunde und in der Speiseröhre in Folge luetischer Geschwürsbildungen oder Vergiftungsversuche mit ätzenden Säuren entstehen, besteht in Erweiterung mit verschiedenen Instrumenten, doch hat sich dieses Verfahren bei vielen Fällen nicht bewährt, und der Kranke ging in Folge Verhungerns zu Grunde. Seitdem jedoch im Thiosinamin ein Arzneimittel entdeckt wurde, welches die Erweichung der Narben befördert, werden immer häufiger besonders günstig verlaufene erfolgreiche Fälle veröffentlicht, in welchen Einspritzungen mit Thiosinamin zum Verschwinden der Narben führten.

Die erfolgreich behandelten Fälle von Lewandowski, Roos und Tabora ermuthigten mich in dem mitzutheilenden Falle, welcher leicht hätte fatal enden können, Einspritzungen mit Thiosinamin zu versuchen, und ich kann mit Freude melden, dass der Versuch von vollstem Erfolge gekrönt wurde.

Lewandowski empfiehlt das Thiosinamin in 15proc. alcoholiger Lösung an einer beliebigen Stelle des Körpers zwischen die Haut und die Musculatur einzuspritzen, man muss nicht gerade die Nachbarschaft der narbigen Stelle dazu aufsuchen, da das Thiosinamin auf dem Wege des Blutes wirkt, so dass es gleichgiltig ist, an welcher Körperstelle wir dasselbe in den Blutstrom einführen. Der Einspritzung der alcoholigen Lösung folgt ein eine Minute lang dauernder, sehr heftiger brennender Schmerz an der Einstichstelle, welcher aber durch Anwendung der von

Duclaux empfohlenen 10proc. wässerigen Glycerinlösung vermieden werden kann; die letztere hat jedoch den Nachtheil, dass sie bei jeder Verwendung von Neuem erwärmt werden muss, weil sich das Thiosinamin beim Stehen aus der wässerigen Lösung niederschlägt, doch hat Lewandowski andererseits gefunden, dass der Effect der alcoholigen Lösung ein besserer ist. Die Injectionen werden jede Woche zweimal event. an jedem dritten Tage ausgeführt, die Menge beträgt 1 ccm.

In dem mitzutheilenden Falle führte die an jedem dritten Tage erfolgte subcutane Anwendung des Thiosinamins in 15proc. alcoholiger Lösung zur vollen Heilung der Oesophagusstricture, die nach einem Selbstmordversuch mit Vitriol entstand.

K. B., 17jähriger Schuhmachergehilfe aus Miskolcz, wurde im April dieses Jahres auf die chirurgische Abtheilung des Borsöder Elisabethspitals mit der Klage aufgenommen, dass er aus Lebenüberdruß in selbstmörderischer Absicht einen Schluck Vitriol trank, welcher die Haut um die Lippen, seine Zunge, den harten Gaumen und Rachen derartig verbrannte, dass er seither nur Flüssigkeit, und auch diese schwer unter sehr heftigen stechenden Schmerzen, zu schlucken vermag. Von der chirurgischen Abtheilung wurde der Kranke am achten Tage seines Spitalaufenthaltes an meine Ordination gewiesen, zu welcher Zeit ich über ihn folgenden Befund aufnahm:

Unter der Unterlippe des abgemagerten, schlecht genährten Kranken, in der Richtung der Mittellinie des Kinnes und von dem linken Mundwinkel bis zum linken Ohre hinziehend, sind bleistiftdicke, von Epithel entblösste, den Weg des herabrinnenden Vitriols bezeichnende dunkelrothe Streifen sichtbar. Die ganze vordere Hälfte des harten Gaumens ist von Epithel entblösst, ebenso ist das vordere Drittel der Zunge in seiner ganzen Breite eine dunkelrothe Demarkationsfläche. Auf dem weichen Gaumen, Gaumenbogen und der Rachenwand sind keine Spuren von Verletzung sichtbar. Der Kranke gibt an, dass er seit seiner Beschädigung bis jetzt mit grosser Pein noch immerhin Flüssigkeiten schlucken konnte, doch jetzt kommt schon ein Theil der verschluckten Flüssigkeit während des Schluckactes durch seine Nase zurück. Der Kranke wird von grossem Hunger und Durst gequält.

Im Spitale konnte man mit der kleinsten zur Verfügung stehenden Magensonde bezw. Bougie mit dem Durchmesser von 3—4 mm nicht in die Speiseröhre gelangen, denn das Instrument blieb in der Entfernung von 13—14 cm von der Zahnreihe, daher gleich am Anfange der Speiseröhre, stecken, und weder mit dem als Wegweiser benutzten linken Zeigefinger, noch mit dem Kehlkopfspiegel konnten wir eine Spalte oder Oeffnung für die Sonde entdecken.

Nachdem ich dem Kranken eisgekühlte Milch verordnet hatte, nahm ich einige Tage einen abwartenden Standpunkt ein, in welcher Zeit die Verletzung der Zunge und des Gaumens unter Pinselungen mit Höllensteinlösung sichtbar zu heilen begann. Das Schlucken von Flüssigkeit ging aber immer noch sehr schwer, und ein grosser Theil floss durch die Nase zurück; der Zustand war daher in dieser Hinsicht gar nicht besser, die Abmagerung und Schwäche des Kranken begann im Gegentheile in erschreckender Weise zuzunehmen.

Bevor ich nun zur rectalen Ernährung schritt, versuchte ich jetzt

die 15proc. alcoholige Lösung des Thiosinamins, welche ich jeden dritten Tag dem Kranken unter die Haut des Rückens zwischen diese und die Musculatur einspritzte. Die Menge betrug 1 cem, deren örtliche Wirkung sich in einem kurze Zeit dauernden, starken, brennenden Schmerze äusserte. Schon am Tage nach der zweiten Einspritzung meldete der Kranke, dass er die eisgekühlte Milch besser zu schlucken vermag, und factisch ging die Magensonde mit dem kleinsten Caliber unter geringer Anstrengung durch die im Anfange der Speiseröhre beobachtete Strictur.

Bei dem Kranken wendete ich insgesamt sechs Einspritzungen an, unter welcher Zeit ich gradatim täglich dickere Sonden durch die Speiseröhre in den Magen einführte; inzwischen konnte der Kranke von flüssiger Nahrung zur Verzehrung von halb compacten Speisen übergehen. Nach der sechsten Einspritzung rutschte auch das zeigefingerdicke Erweiterungsbougie leicht hinab. Die Erweiterung setzte ich mit diesem grosscalibrigen Bougie noch eine Woche lang täglich während 15—20 Minuten fort, unterdessen kam der Kranke zu Kräften und konnte das Spital mit tadellosem Schlingvermögen, nach vollkommener Abheilung der Gaumen- und Zungenverletzungen, geheilt entlassen.

Wenn wir in Betracht ziehen, dass zur Heilung ähnlicher Speiseröhrenverengungen im Falle des Misslingens der durch den Mund, daher von oben ausgeführten Erweiterungsversuche sich als geeignetes Verfahren bloss die in den letzten Jahren versuchte retrograde Sondirung bewährt hat, und dass sich zu diesem operativen Eingriffe nicht jeder Arzt bereit erklären wird, so müssen wir das unschädliche und bisher bei seiner Verwendung stets als ungefährlich erwiesene Thiosinamin als einen wirklichen Arzneischatz betrachten, und wenn sich dieses in allen Fällen mit solchem Erfolge bewähren wird, wie in meinem Falle, so wird es viele unglückliche, mit sich selbst überworfenen Menschen vom Hungertode erretten.¹⁾

Aus der Klinik und Poliklinik für Ohren-, Hals- und Nasenranke des
Prof Gerber, Königsberg.

Ueber angeborene Choanalatresie.

Von

Dr. Georg Cohn, I. Assistenzarzt.

Unter den mannigfachen Ursachen der Behinderung der Nasenathmung gehört eine grosse Reihe zu den alltäglichen Vorkommnissen, während eine andere Categorie, Seltenheiten, gleichsam die Elite rhinologischer Fälle, auch dem beschäftigten Rhinologen nur ganz vereinzelt oder nie zu Gesicht kommen.

¹⁾ Anmerkung der Redaction: Wir haben demgegenüber nach Versuchen an der k. k. III. med. Universitätsklinik in Wien keine Erfolge mit dem Thiosinamin gesehen.

Hierbei spielt natürlich, von geographischen, ethnographischen und klimatologischen Factoren abgesehen, der Zufall eine grosse Rolle, und manche Beobachter haben Gelegenheit, seltene Fälle wiederholt zu sehen, die anderen stets unbekannt bleiben.

Als einen Beweis hierfür möchte ich anführen, dass z. B. ein so erfahrener Autor wie Voltolini angibt, während seiner ganzen Thätigkeit nicht mehr wie drei Rhinolithen gesehen zu haben, während an der Klinik meines hochverehrten Chefs seit Bestehen, d. h. innerhalb 12 Jahren, deren neun beobachtet worden sind.

Zu den sehr seltenen Beobachtungen, die viele Rhinologen wohl auch nur aus der Literatur kennen, gehören die congenitalen Atresien, während die erworbenen nichts so Ungewöhnliches darstellen. Als Ursache einer erworbenen Atresie werden wir wohl stets ulceröse Processe oder Verletzungen annehmen müssen und zwar kommen da in Betracht: Lupus, Lues, Rhinosclerom, Pocken, Diphtheritis, Störks'sche Blennorrhoe, Typhus und Verbrennungen; auch durch ständige Höllensteinätzung und vor allem durch Galvanocaustik kann artificiell, wie in der Literatur bekannt, eine völlige Verwachsung entstehen. Sehr viel interessanter, wie gesagt, sind die congenitalen Atresien, welche ein- oder doppelseitig auftreten, und welche sich an den verschiedensten Stellen etabliren können, so dass man sie je nach dem Sitz eintheilt in: vordere, mittlere und hintere Atresien; letzteren, den Choanalatresien, hat man in den beiden letzten Decennien erhöhte Aufmerksamkeit zugewandt, so dass die Zahl der Publicationen rasch gestiegen ist.

Der erste, welcher den knöchernen Verschluss bei menschlichen Föten beschrieb, war Otto im Jahre 1830¹⁾, während wir die erste Diagnose am Lebenden mit erfolgreichem operativen Eingriff Emmert²⁾ im Jahre 1854 verdanken. Schwendt³⁾ (Siebenmann) hat in einer umfassenden Monographie 1889 26 sichere Fälle aufgeführt und in teratologische und rhinologische getrennt. Seit dieser Zeit ist die Zahl der Veröffentlichungen erheblich gewachsen; Haag⁴⁾ konnte 1899 bereits 66 Fälle von congenitaler Atresie zusammenstellen, davon 26 doppelseitige und 32 einseitige, während in 8 Fällen eine nähere Angabe fehlt, und soweit mir die Literatur zur Verfügung stand, sind seit dieser Zeit folgende Fälle publicirt worden (s. Tabelle S. 475/479), so dass jetzt die Zahl 91 beträgt. Obgleich in diesen Publicationen, wie auch bei den Abbildungen der Atlanten von Gerber und Krieg sämtliche hierbei in Betracht kommenden Verhältnisse eingehend erörtert worden sind, erscheint bei der Seltenheit dieser Anomalie und bei den noch bestehenden Streitfragen jeder weiter beobachtete Fall der Veröffentlichung werth, und ich möchte daher folgenden in unserer Poliklinik beobachteten Fall hinzufügen.

Pat. ist ein 10 Jahre alter, im Allgemeinen gut entwickelter Knabe, der uns von der kgl. Augenklinik des Herrn Geheimrath Kuhnt zur

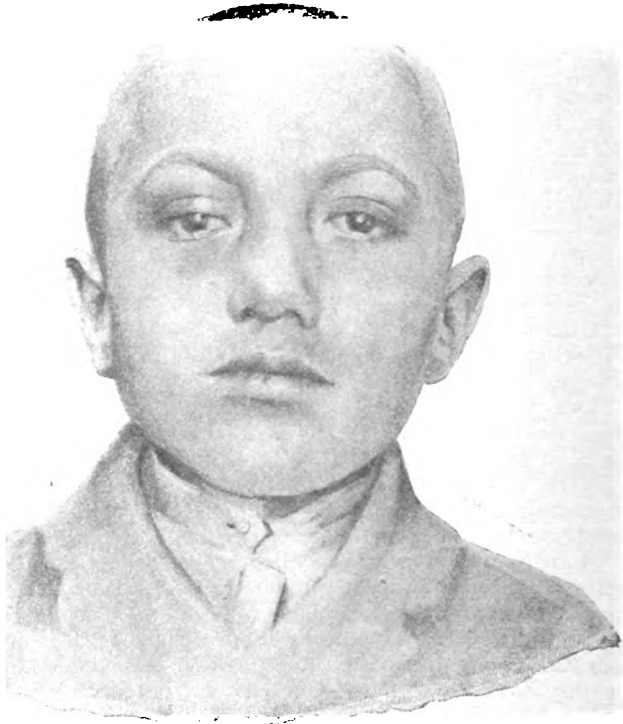1) Otto: Lehrbuch der pathologischen Anatomie 1830.

2) Emmert: Lehrbuch der Chirurgie 1854.

3) Schwendt: Die angeborenen Verschlüsse der hinteren Nasenöffnungen. Basel 1889. (Habilitationsschrift.)

4) Haag: Arch. f. Laryngol., Bd. IX.

Feststellung des rhinoscopischen Befundes gütigst zugewiesen worden ist; er will niemals krank gewesen sein und habe nur schlimme Augen (Granulose). Auf Befragen giebt er an, dass er durch die linke Nasenseite niemals Luft bekommen habe, doch habe er niemals Athembeschwerden gehabt: es sei ihm auch aufgefallen, dass er die linke Nasenseite nicht wie die rechte schnäuzen konnte, sondern das Secret von Zeit zu Zeit mechanisch herauspressen musste.



Figur 1.

Der Gesichtsausdruck des Knaben (siehe Figur 1) erinnert etwas an den adenoiden Typus; im Gesicht selbst bemerken wir folgendes: das linke Auge steht fast 1 cm höher als das rechte; das linke Ohr scheint im Vergleich zum rechten gleichfalls etwas höher zu stehen. Die Proc. frontales des Oberkieferbeins treten beiderseits, links etwas mehr als rechts, stark hervor, während die Nasenbeine einen aussen grossen stumpfen Winkel bilden; die Nase erscheint dadurch im Ganzen platt und breit; das linke Nasenloch ist dabei weiter und liegt tiefer als das rechte. Die linke Hälfte des Mundes steht tiefer als die rechte;

	Alter, Geschlecht	Seite u. Art der Stenose	Diaphragma	Gaumen	Gesichtsform, Gehör, Geruch	Operation
1. Ullmann, Diss. Greifswald 1899	12jährig, Mädchen	Doppelseitig, knöchern	—	—	Beidseits leichter Mittelohrcatarrh	Metallobougies
2. Crull, Zeitschrift für Ohrenheilk., XXVIII	—	Links	—	—	—	—
3. Capps, Texas Medical News 1899	—	—	Der weiche Gaumen war mit der hinteren Rachenwand und der Pars basilaris des Hinterhauptbeins verwachsen	—	—	Operation, Heilung
4. Flatau, Wiener klin. Rundschau 1899, 40	—	Rechtsseitig, knöchern	—	—	—	Durchmeisselung, Heilung
5. Kayser, Wiener klin. Rundschau 1899, 11	—	—	—	Hochstand des Gaumens	—	—
6. Joel, Zeitschrift für Ohrenheilk., XXVIII, H. 1	—	—	—	Hochstand des Gaumens	Hypoplasie der verschlossenen Seite	—

Alter, Geschlecht	Seite u. Art der Stenose	Diaphragma	Gaumen	Gesichtsform, Gehör, Geruch	Operation
7. Krieg. Atlasd. Nasenkrankheiten	19jährig. Mädchen	Rechtsseitig. knöchern	Rechte Choane durch eine senkrechte, hinten concave Wand verschlossen. welche, lateralwärts in der Choanalebene liegend, von da, mit dieser einen spitzen Winkel bildend, nach vorn einwärts zieht.	—	—
8. Morf. Arch. f. Lar., Bd. X	43jährig. Mann	Links, knöchern	Linke Choane durch eine im unter. Drittel knöchern-harte graue, oben weiche Wand verschlossen. Sie zielt von innen unten nach oben aussen, zeigt in der Mitte eine erbsengrosse Delle	Hoch und schmal	Leptorrhinie und links Anosmie, Geruch gebessert
9. Schmieglow. Monatsschrift f. Ohrenheilk. 1900	17jährig. Mädchen	Doppelseitig, membranös	Diaphragma, in der Mitte durchbrochen, schräg aufwärts nach hinten verlaufend, von der Anheftungsstelle des weichen Gaumens an die Choane ausgehend und gegen die hinterste oberste Ecke der Nasenschleimwand hinübergehend	—	Nicht operirt

10. Derselbe, ibidem	36 jährig. Mann	Beiderseits, ossös	Beide Choanen durch ein Quersptum verschlossen, das, mit natürl. Schleimhaut bekleid., nach hinten etwas convex ist. Hinterer Rand des Septums sichtbar; dort, wo Septum und Gaumen zusammenstossen, je eine stecknadelkopfgrosse Oeffnung	—	—	—
11. Nordqvist, Hygiea 1901, 7	15jährig. Mädchen	Doppelseitig, ossös	Postrhinoscopisch ist der freie Vomerand sichtbar; in der Verschlussplatte finden sich ganz kleine erbseugrosse Oeffnungen	Normaler Gaumen	Chamäprosope, Hypoplasie links	Operation, Tamponade
12. Juffinger, Wiener klin. Wochenschr. 1901, 37	18jährig. Mädchen	Beiderseits	Das Septum als vorspringende Leiste erkennbar	—	Anosmie	Trepan, Galvano- caustik, Geruch wieder hergestellt
13. Baurowicz, Arch. f. Lar., Bd. XI	22jährig. Mann	Beiderseits, ossös	Rechts Verschluss im Niveau der Choane, links Verschluss etwas schief, so dass der freie Rand des Septums sichtbar ist	Normaler harter Gaumen	Anosmie	Nasale Zange, Geruch gebessert
14. Richter, Monatsschrift f. Ohrenheilk. 1901	6wöchig. Kind	Rechtsseitig, fibrinös- cartilaginös	—	—	—	Messer, knieförmige Zange, Jodoform- Tamponade
15. B. Fränkel, Semon's Centralblatt, XVIII	10jährig. Kind	Beiderseits, ossös	—	Hoher Gaumen	—	Im ersten Lebens- jahre erfolglos operirt

	Alter, Geschlecht	Seite u. Art der Stenose	Diaphragma	Gaumen	Gesichtsform, Gehör, Geruch	Operation
16. Hanczel, Monatsschrift f. Ohrenheilk. 1902	weiblich	Rechts	Marginale, echte Atresie	Normaler Gaumen	Chamäprosope, Hypoplastie links	Operation, Tamponade
17. Roth, ibid.	—	Doppelseitig, knöchern	—	—	—	Bohrer, Tamponade
18. Hecht, ibid.	—	Rechts, membranös	An der Stelle der Choane eine rötliche Partie, in welcher ein halberbsen-grosser Spalt sichtbar ist	Hoher schmaler Gaumen	Leptoprosope	Galvanocaustik
19. Bleyl, Zeitschrift für Ohrenheilk., XL, 1	17jährig. Mädchen	Rechts, knöchern	Choane völlig verlegt durch eine graurothe, völlig ebene glatte Wand, v. Choanalbogen bis zum Gaumenboden reichend; der untere Septumrand ist gerade noch sichtbar; oben ist d. Synchie membranös, unten knochenhart	Hoher Gaumen	Gehör gut, rechts Anosmie, Chamäprosope	Galvanocaustik, Tamponade
20. Kamm, Allgem. med. Central-Zeitg. 1902, No. 52	—	Rechts vollständig, links unvollständig membranös	—	—	—	—

21. M. c. Imtosh, Marit. Medical News, Halifax 1903, VIII	—	Doppelseitig, knöchern	Knochenplatte in d. hinteren zwei Dritteln der Nasenhöhle	—	—	—
22. Hamilton, Australasian Medical Gazette, Dechr. 1903	—	Doppelseitig, knöchern	Knöcherne Wände vom Vomer etwas vor der hinteren Nasenöffnung	—	—	—
23. Wolff, Arch. f. Lar. 1903, XIII	53jährig, Frau	Links, ossös	Linke Choane durch eine frontal gestellte knöch. Wand verdeckt, die sich innen vom Choanalrand inserirt; hinterer Septumrand sichtbar	Hoher schmaler Gaumen	Leptoprosopie, links Hypoplasie und Anosmie, Gehör normal	Trepheine u. Hartmann'sche Zange, später Tamponade, Geruch kehrte nicht wieder
24. Iwanoff, Arch. f. Lar. 1904, XVI	—	Doppelseitig, ossös	An Stelle der Choanen befindet sich eine glatte Wand, die median in einem am Nasenrachen dache, und zwar genau in der Mittelebene befindlichen Wulst, seitlich in die Tubenwülste ausläuft; in ihr, den Nasenseiten entsprechend, zwei kleine Canälchen	Hoher schmaler Gaumen	Chamäprosopie, Geruch und Gehör normal	—
25. Cohn (Gerber'sche Klin.), Monats- schrift für Ohrenheilk. 1904	10jährig, Knabe	Links, ossös	Linke Nasenseite völlig ausgefüllt von einer grauweißen, derben Masse, die vom Nasenboden bis zum Choanalbogen geht und in der Mitte ein kleines Grübchen zeigt	Hoher schmaler Gaumen	Chamäprosopie, links Anosmie, Gehör normal	Nicht operirt

26. Während der Correctur fand ich noch einen von Dessous in der Berliner laryngologischen Gesellschaft vorgestellten Fall, über den aber nichts Näheres mitgetheilt ist.

lässt man den Pat. lachen, so zeigt sich, dass die linke Nasolabialfalte fast ganz verstrichen ist, so dass man zunächst an eine leichte Facialisparese denkt. Die Gegend der linken Kieferhöhle ist im Vergleich zur rechten etwas vorgewölbt, wodurch die linke Gesichtshälfte mehr nach vorn getrieben und voller als die rechte erscheint. Doch ergeben Messungen, dass für beide Seiten die Maassverhältnisse gleich sind.

Die Sprache des Pat. ist zwar nicht sehr stark, aber immerhin ganz deutlich beeinträchtigt, sie ist nasal, undeutlich, von verminderter Resonanz. Das Geruchsvermögen der rechten Nasenseite ist gut, links dagegen besteht völlige Anosmie, der Geschmackssinn weicht in keiner Weise von der Norm ab. Die Gehörprüfung und die otoscopische Untersuchung ergeben normale Verhältnisse.

Bei der Untersuchung des Mundes zeigt sich, dass der harte Gaumen beiderseits gleich hoch steht und sofort hinter den Alveolarfortsätzen steil in die Höhe steigt; der linke vordere Gaumenbogen scheint ausgebuchtet und abgerundet, während der rechte leicht winklig genickt ist. Länge des harten Gaumens 6,3 cm. Distanz von den Zähnen bis zum Rachen 8,5 cm. Vordere Rhinoscopie: Nasenboden beiderseits in gleicher Höhe. Rechte Nasenseite sehr weit, ohne pathologische Veränderungen.

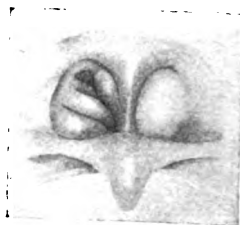Linke Nasenseite zunächst durch reichliches schleimig-eitriges Secret völlig ausgefüllt; nach Entfernung desselben ergiebt sich, dass infolge Septumscoliose eine beträchtliche Verengung des Lumens vorhanden ist; erst nach ausgiebiger Cocainisirung wird die Nase etwas freier, doch ist ein Durchblick nach hinten unmöglich; die deshalb eingeführte Sonde stösst in einer Entfernung von 5,9 cm vom Naseneingang auf knochenharten Widerstand; die vorgelagerte Masse kann nicht aus ihrer Lage gebracht werden.

Digitaluntersuchung: Rechte Choane für den Finger bequem durchgängig, linke geschlossen durch eine coulissenartig vorgelagerte harte Masse, hinterer Septumrand überragt dieselbe nach hinten; sonst ist der Nasenrachenraum völlig frei, insbesondere keine adenoiden Vegetationen.

Postrhinoscopisch sieht man, aber erst nach langer Eintübung des Pat., nach Cocainisirung die rechte Choane deutlich, links (siehe Figur 2) wird dieselbe ausgefüllt von einer grauweißen, derben Masse, die vom Nasenboden bis zum Choanalbogen geht, gegen den sie sich wohl absetzt, dem sie aber doch fest anliegt; in der Mitte zeigt sie eine kleine Einsenkung, so dass sie von einer Seite zur andern concav erscheint.

Die Untersuchung des übrigen Körpers, die vergleichenden Messungen ergeben keine Abweichungen einer Seite zu Gunsten der anderen. — Da der Knabe nicht hier bleiben konnte und von seiner Atresie zur Zeit auch keine nennenswerthen Beschwerden hatte, so musste von einer Behandlung Abstand genommen werden.

Es ist zweifellos, dass wir es hier mit einem totalen Verschluss der linken Choane zu thun haben und zwar ist derselbe angeboren.



Figur 2.

Der Art nach gehört er nach Schwendt zu den typischen knöchernen Atresien.

Ueber die Ursachen der congenitalen Atresie herrscht keineswegs Uebereinstimmung und Klarheit. Während Luschka⁵⁾ die verschliessende Knochenplatte als Fortsetzung des horizontalen Theiles des Gaumenbeins über den freien Rand nach oben hinten ansieht, soll es sich nach Kundrat⁶⁾ und Schrötter⁷⁾ ebenso wie bei den arhincephalen monstra, bei denen das Fehlen oder der Defect der Geruchsorgane verschiedene charakteristische Missbildungen am Gesichtsskelett zur Folge hat, um eine Knochenwucherung des verticalen Theiles des Gaumenbeins handeln, über dessen Rand sich die Knochenplatte wie eine Coulissee nach der Choane zu vorschiebe und bei Verengerung der ganzen hinteren Ausgangsöffnung durch Aneinanderrücken der Seitenwände leicht mit der Coulissee der anderen Seite verschmelze. Hopmann⁸⁾ sieht in der Atresie nur den höchsten Grad einer Stenose und Bitot⁹⁾ nimmt sogar die Verschlussplatte als selbstständigen Knochen an, den er *Os triangulare nasopalatium* nennt.

Hansemann¹⁰⁾, dem wir viel über Missbildungen verdanken, drückt sich ebenfalls sehr vorsichtig aus: Ueber die Art des Zustandekommens der Atresie ist es schwer, sich eine Vorstellung zu bilden. Weder Hemmungsmissbildung noch intrauterine Entzündungen können dabei eine Rolle spielen; es bleibt nichts übrig, als eine Variation der Knochenbildung anzunehmen, wie sie sich auch in anderen Theilen der Nase findet. Haag¹¹⁾ lässt die Frage der Entstehung zwar offen, nimmt jedoch eine regelmässig in derselben Weise eintretende Störung im normalen Entwicklungsgang der Nasenhöhle an. Ob diese der Choanalstenose zu Grunde liegende Entwicklungsstörung nun darin besteht, dass die sog. *Membrana bucco-nasalis*, statt einzureissen, vom Mesoderm umwuchert wird und so einen bleibenden Verschluss der Nasenhöhle nach hinten bedingt, und ob diese Membran später bei der Bildung des sog. secundären Gaumens mit dem nach hinten und unten wachsenden Septum an die Stelle des Choanaldiaphragmas zu liegen kommt, will er trotz eingehenden Studiums an dem Material von Hochstetter¹²⁾ nicht entscheiden.

Bei der Unmöglichkeit einer exacten, einwandfreien Untersuchung des Zustandekommens und solange nicht Sectionen Aufschluss über

⁵⁾ Luschka: Ueber angeborenen Verschluss der Choanen. Virchow's Archiv, Bd. XVIII., 1859.

⁶⁾ Kundrat: Arhincephalie als typische Art der Missbildung. Graz 1882.

⁷⁾ Schrötter: Ueber angeborenen knöchernen Verschluss der Choanen. Monatsschr. f. Ohrenheilk. 1885, No. IV.

⁸⁾ Hopmann: Ueber congenitale Verengerungen und Verschlüsse der Choanen. Arch. f. klin. Chirurgie, Bd. 37.

⁹⁾ Bitot: Atresie congénit. des orifices postères des fosses nasales. Arch. de Pathologie par Depaul.

¹⁰⁾ Hansemann: Die angeborene Missbildung der Nase. Heymann's Handbuch, Bd. III, Theil II.

¹¹⁾ Haag: Ueber Gesichtsschädelform, Aetiologie und Therapie der angeborenen Choanalatresien. Arch. f. Laryng., Bd. IX.

¹²⁾ Hochstetter: Ueber die Bildung der Choanen. München 1891.

das Verhalten des Diaphragmas zu den anstossenden Theilen der Nasenhöhle geben, ist eine endgiltige Klärung dieser Frage natürlich nicht zu erwarten.

Seiner histologischen Beschaffenheit nach kann das den Verschluss bedingende Gewebe verschiedener Art sein; selten sind es einfache bindegewebige Membranen, häufiger solche mit eingestreuten Muskelfasern, während die knöcherne Atresie weitaus die Mehrzahl der Fälle bildet. In der tabellarischen Zusammenstellung von Haag finde ich unter 56 Fällen, bei denen das Gewebe mitgetheilt ist,

47, also 84,0 pCt., knöcherne Verschlüsse,

6, „ 10,7 „ membranöse „

und ich komme in meiner Zusammenstellung fast zu demselben Resultat, nämlich in 18 Fällen war der Verschluss

15 Mal, d. h. in 83,3 pCt., ossös,

2 „ d. h. „ 11,1 „ membranös.

Ihr Sitz an der Choane ist ebenfalls nicht constant, so dass Kayser¹³⁾ sie eintheilte in:

a) intranasale Atresie der Choane, d. h. Platten, welche einige Millimeter vom Rande der Choanen entfernt innerhalb der Nasenhöhle liegen, so dass im rhinoscopischen Spiegelbilde der hintere Vomerand frei zu sehen ist; zu ihnen gehört die Mehrzahl der bisher beschriebenen Fälle;

b) marginale Atresie der Choane, d. h. Verwachsung der knöchernen Choanalränder und zwar des Gaumenbeinrandes mit dem Vomerande oder mit dem anderen Gaumenbein, sie sind sehr selten;

c) extra-s. retronasale Atresie der Choane, d. h. sie liegen im Nasenrachenraum dicht hinter der Choane. Sie gehen von der oberen Fläche des weichen Gaumens, nahe seiner Ansatzstelle am harten Gaumen aus und erreichen oben das Nasendach, sind stets membranös und sehr selten.

Baumgarten¹⁴⁾ unterscheidet zwischen echten und unechten Choanalstenosen, bei den ersteren liegt das Diaphragma in der Ebene der Choanen und verschliesst nur diese, während bei den letzteren auch noch ein Theil der Nasenhöhle und das Cavum retronasale in den Verschluss einbegriffen sind. Schwendt theilt die Atresien der hinteren Choane in typische und atypische ein; bei den ersteren ist das Diaphragma eine dünne, knöcherne oder membranöse, ebene, mit normaler Schleimhaut bekleidete Platte, welche, bis $\frac{1}{2}$ cm vor dem hinteren Rande der Choane gelegen, von unten vorn nach oben hinten aufsteigt und auf der Rückfläche eine seichte Vertiefung oder ein Grübchen enthält; regelmässig überragt die hintere Septumkante das Diaphragma nach hinten. Die atypischen Atresien können verschieden sein, sowohl in Bezug der Beschaffenheit der Verschlussplatte als auch auf Lage und Stellung, indem keine regelmässig geformten Verschluss-

¹³⁾ Kayser: Verwachsung der Nase. Heymann's Handbuch, Bd. III, Theil I.

¹⁴⁾ Baumgarten: Echte und unechte Choanalverschlüsse. Monatsschr. f. Ohrenheilk. 1896.

platten vorhanden sind, sondern die Obliteration der Choanen unter Bctheiligung unregelmässig verlaufender Exostosen der seitlichen Nasenwand, des Bodens der Nasenhöhle und von Deviation des Septum narium zu Stande kommt.

Die Diagnose der Atresie, besonders der einseitigen, ist im Allgemeinen nicht leicht zu stellen; zunächst ist ihr Vorkommen ein seltenes, dann finden wir die verschlossene Seite völlig mit Secret ausgefüllt und in Folge von Deviationen des Septums häufig sehr eng, so dass man erst nach ausgiebiger Cocainisirung überhaupt einen Einblick gewinnen kann; unentbehrlich ist dabei die Sonde und die digitale Untersuchung des Nasenrachenraumes neben der postrhinoscopischen Spiegelung; immerhin kommen für die differentielle Diagnose zunächst incrustirte Fremdkörper und Tumoren in Betracht, sodass schliesslich die hintere Rhinoscopie auch für diese Affection, wie für alle Erkrankungen des Nasopharynx, das souveräne Untersuchungsmittel bleibt.

Die Prognose richtet sich nach dem Alter. Die doppelseitige Atresie giebt bei Säuglingen im Allgemeinen eine bedenkliche Prognose; haben sich aber die Kinder an die dauernde Mundathmung gewöhnt, so wird die Prognose besser; die einseitige Atresie macht ja so wenig Symptome, dass sie häufig nur durch Zufall entdeckt wird.

Im Verhältniss zwischen ein- und doppelseitiger Atresie lassen sich wesentliche Häufigkeitsunterschiede nicht feststellen. In Haag's Tabelle finde ich unter 58 Fällen

26, d. h. 44,8 pCt., mit doppelseitiger Atresie,
32, d. h. 55,2 „ „ einseitiger Atresie,

während das von mir zusammengestellte Material über 22 Fälle

12 Mal, d. h. 54,5 pCt., doppelseitige Atresie,
10 „ d. h. 45,5 „ einseitige Atresie

ergiebt.

Im Zahlenverhältniss der einseitigen Atresie dagegen zeigt sich ein bedeutendes Ueberwiegen im Verschluss der rechten Seite; bei Haag ist er unter 32 Fällen 23 Mal, d. h. in 71,8 pCt., in meiner Zusammenstellung bei 10 Fällen 6 Mal, d. h. in 60 pCt., angegeben.

Was nun die Folgeerscheinungen der doppelseitigen Atresie anbetrifft, so lässt sich folgendes constatiren: „Der Säugling muss bei verlegter Nasenathmung stets nach kurzer Pause die Brustwarze loslassen, da er beim Saugen ausschliesslich durch die Nase athmen müsste; bald wird er ungeduldig, schreit, und sind erst einige Versuche, in gewohnter Weise zu trinken, missglückt, so ist er garnicht mehr zum Ergreifen der Brust zu bewegen (Kussmaul)“. Er leidet ausserdem beim Liegen an starker Athemnoth, welche bedrohliche Erscheinungen machen kann, weil der Kehlkopfeingang durch die nach hinten sinkende Zunge verlegt wird; so geht ein grosser Theil der Kinder in Folge Marasmus im zartesten Alter zu Grunde. Sehr schön giebt Schwend t¹⁵⁾ in einem von ihm beobachteten Fall diese Beschwerden nach Angabe der Mutter des Kindes wieder: „Unmittelbar nach der Geburt ist das

¹⁵⁾ Schwend t: Ein Fall von angeborenem knöchernen Verschluss der Choanen, geheilt durch Galvanocaustik. Zeitschr. f. Ohrenheilk 1897.

Kind fast erstickt und man musste verschiedene Art der künstlichen Athmung anwenden, unter anderem auch Lufteinblasungen, bis dasselbe Lebenszeichen von sich gab; bald wird wahrgenommen, dass es an der Saugflasche nicht trinken könne und den Zapfen desselben beständig vom Munde wegstosse; dem Kinde wurde die Nahrung mit dem Löffel eingegeben, wobei zuweilen nur wenig verschluckt, das meiste ausgespuckt und ausgehustet wurde. Als man das Kind im Freien herumtrug und der Wind demselben in's Gesicht blies, hat es sich oft auf dem Arm der tragenden Mutter gebäumt und sah aus, als wollte es ersticken, später entwickelte sich das anfänglich sehr elende Kind gut.“

Störungen des Schlafes sind ebenfalls recht häufig: Kiefer, Lippen und Zunge versuchen im Anfang immer wieder in ihre natürliche Lage zurückzukehren, d. h. der Unterkiefer sucht sich an den Oberkiefer anzulegen, da er dann nicht durch Muskeln, sondern lediglich durch den Luftdruck in seiner Lage gehalten wird; bei verlegter nasaler Athmung finden wir deshalb zunächst Beklemmung, Anhäufung von CO₂ im Blute und eine sehr schmerzhaft Ermüdung der Kaumusculatur; später tritt dann Gewöhnung an die Mundathmung ein. Letztere bedingt nun wieder die charakteristische Veränderung und Verbildung der Physiognomie: Das Gesicht bekommt einen müden, blöden und schläfrigen Ausdruck, wie wir ihn als adenoiden Habitus so viel häufiger begegnen. Weiter beobachten wir — es ist allerdings ungewiss, ob als directe Folgeerscheinung — Verbildungen des Oberkiefers, die sich in Kleinheit desselben, in Hochstand des Gaumens und Ellipsenform des Zahnbogens documentiren.

Zu diesen Störungen gesellen sich, in Folge der Mundathmung, häufige Anginen, hypertrophische Tonsillen, Zahncaries, Catarrhe des Rachens und der Respirationsorgane; auch die Sprache kann unter der verlegten Nasenathmung leiden, indem die Resonanz stark vermindert oder aufgehoben ist (tote Sprache), indem die Resonanten in Explosiva umgewandelt werden und indem Stockungen und Unterbrechungen im Redefluss auftreten (Rhinolalia clausa). Allerdings ist diese Sprachstörung selbst bei doppelseitigen Atresien nicht immer deutlich ausgeprägt; statt der Resonanten werden häufig „Purkinje'sche Blählaute“ erzeugt. Auch andere Sprachstörungen, besonders Stottern, werden durch die abnormen Functionen der Kiefermusculatur in hohem Grade begünstigt.

Das Geruchsvermögen wird ebenfalls stark in Mitleidenschaft gezogen; die Ursache der Anosmie ist wohl fast immer, wie Hems¹⁶⁾ annimmt, darin zu suchen, dass es dem betreffenden Individuum unmöglich ist, die Riechstoffe durch die Nase zu den in den oberen Theilen derselben gelegenen Riechzellen zu aspiriren; nur in den wenigen Fällen, bei welchen bei beseitigter Atresie sich das Riechvermögen nicht eingestellt hat, könnte es sich um Atrophie der Olfactoriusfasern resp. der Riechzellen in Folge Inactivität handeln, oder man müsste an einen angeborenen Defect des Riechhirns, entsprechend Kundrats Arhincephalie, denken.

¹⁶⁾ Hems: Ueber angeborenen knöchernen Choanenverschluss. Marburg 1893.

Auch der Geschmackssinn ist, wie von einzelnen Autoren erwähnt wird, in Mitleidenschaft gezogen.

Eine Schädigung des Gehörorgans, besonders pathologische Einwärtsziehung des Trommelfelles, ist dagegen nur selten beobachtet worden, so dass Bleyl zu dem Schlusse gelangt, es sei dadurch bewiesen, dass der Toynbee'sche Versuch auch bei noch so häufiger Ausführung an und für sich keine Schädigung des Gehörs herbeizuführen vermag, sondern dass, um dies zu bewirken, noch eine Verengerung der Tube oder Insufficienz ihrer Musculatur, wie sie bei anderen Nasenstenosen durch die gleichzeitigen Nasenrachen- und Tubencatarrhe so häufig verursacht wird, hinzukommen muss.

Allgemeine Störungen bringt die Atresie sonst nur in geringem Maasse mit sich; ab und zu werden häufiger auftretende Kopfschmerzen erwähnt. Schwendt fand ferner erhöhte Reizbarkeit der Nasenschleimhaut, so dass schon geringe Reize heftige Hustenreflexe auslösten, und weist ausserdem auf mangelhafte Entwicklung der Sexualsphäre hin. Ob eine dem normalen Niesen analoge Reflexbewegung zu Stande kommt, ist ungewiss.

Während also der doppelseitige Verschluss eine ganze Anzahl localer Symptome macht, die sein frühzeitiges Erkennen ermöglichen und event. zu einem schnellen Eingriff nötigen, liegen die Verhältnisse bei der einseitigen Atresie wesentlich anders. Wenn auch auf der verlegten Seite stets völlige Anosmie besteht und ein Schnäuzen derselben unmöglich ist, so sind doch diese Erscheinungen so geringfügig, dass sie nur selten den Patienten veranlassen, den Arzt deswegen aufzusuchen.

Eine interessante Versuchsreihe, die jedoch am schlagendsten den Unterschied zwischen einwandfreiem Experiment und der Wirklichkeit beweist, verdanken wir, betr. einseitigen Nasenverschluss, Ziem¹⁷⁾. Er verschloss jungen Hunden und Kaninchen die eine Nasenseite fest mit Wattetampons, tötete die Thiere nach 6—8 Wochen und fand dann meistens nicht nur Stillstand im Wachstum der betreffenden Gesichtshälfte, sondern sogar Scoliosen der Wirbelsäule; zwar haben wir nun eine Anzahl von Beobachtungen, die geringere Ausbildung der verlegten Gesichtshälfte und Verstreichen der Nasolabialfalte bestätigen, wie Onodi¹⁸⁾, Joel¹⁹⁾, Morf²⁰⁾, Baumgarten²¹⁾, Creswell Baber²²⁾, Pluder²³⁾ etc., doch ihnen stehen eine grössere Zahl von Mittheilungen gegenüber, in denen jede Asymmetrie des Gesichts fehlte, und nur

17) Ziem: Ueber Asymmetrie des Schädels bei Nasenkrankheiten. Monatsschrift für Ohrenheilkunde 1883.

18) Onodi: Ein besonderer congenitaler Nasenverschluss. Berliner klinische Wochenschrift 1889.

19) Joel: Wiener klinische Rundschau 1899, No. 11.

20) Morf: Ueber angeborenen Choanalverschluss. Archiv für Laryngologie, Bd. X.

21) Baumgarten: Ueber echte und unechte Choanalverschlüsse. Monatsschrift für Ohrenheilkunde 1896.

22) Creswell Baber: Journal of Laryngol 1894, S. 193.

23) Pluder: Congenitales Diaphragma einer Nase und Gesichtsasymmetrie. Leipzig 1896.

der Höchststand des harten Gaumens als von der Norm abweichend erwähnt wird. Alle jedenfalls sind darin einig, dass die event. sich findende Hypoplasie nicht eine Folge des Hindernisses ist, sondern vielmehr auf die gleiche Ursache wie diese selbst, auf intrauterine Wachstumsstörungen zurückgeführt werden muss, weisen also die Anschauung von Ziem zurück. Ferner berichteten Morf und Zaufal²⁴⁾, dass in den von ihnen beobachteten Fällen die von der Atresie befallene Seite bei Anstrengungen stärker und intensiver schwitzte als die gesunde, und endlich bemerkte Scheier²⁵⁾ in einem Falle nicht nur Hypoplasie der betr. Gesichtseite, sondern sogar der ganzen Körperhälfte.

Zu einer lebhaften Controverse hat der von allen Autoren als wichtiges Symptom anerkannte Hochstand des harten Gaumens Veranlassung gegeben; bei den 66 Fällen von Haag ist seine Form 21 Mal berücksichtigt, und zwar fanden sich:

- 15 Mal, also 74,4 pCt., Hochstand des Gaumens,
- 1 „ normaler Gaumen bei doppelseitiger Atresie,
- 5 „ „ „ „ einseitiger Atresie;

in den von mir zusammengestellten 25 Fällen stellt sich das Resultat ähnlich; von den 12 Fällen, in denen seine Form festgestellt ist, war der Gaumen in

- 9 Fällen, d. h. 75 pCt., hoch und schmal,
- 2 „ normal bei doppelseitiger Atresie,
- 1 Fall „ „ einseitiger Atresie.

Körner²⁶⁾, Waldow²⁷⁾ u. A. vertreten die Ansicht, dass die Behinderung der Nasenathmung eine Wachstumsstörung und Missgestaltung des Oberkiefers und des Nasengerüsts zur Folge habe, die sich als Kuppelform des Gaumens und Ellipsenform des Zahnbogens documentire, und dass der hohe Gaumen als charakteristische Folgeerscheinung der Stenose anzusehen sei.

Diese Ausführungen fanden entschiedenen Widerspruch bei Siebenmann²⁸⁾, Fränkel²⁹⁾, Grossheintz³⁰⁾ und Haag³¹⁾, die auf Grund zahlreicher Messungen den Nachweis führten, dass alle diejenigen, bei denen der Gaumen hoch und schmal war, Gesichtsschädelmaasse aufwiesen, welche der leptoprosopen Rasse eigenthümlich sind, so dass also hiernach die bei der Choanalatresie gefundene Hypsistaphylie einfach eine Theilerscheinung der Leptoprosopie darstelle; weiter führen

²⁴⁾ Zaufal: Prager med. Wochenschrift 1896.

²⁵⁾ Scheier: Berliner klinische Wochenschrift 1904. No. 18.

²⁶⁾ Körner: Untersuchungen über Wachstumsstörung und Missgestaltung des Oberkiefers und der Nasengerüste in Folge von Behinderung der Nasenathmung. Leipzig 1891.

²⁷⁾ Waldow: Archiv für Laryngologie, Bd. III.

²⁸⁾ Siebenmann: Ueber adenoiden Habitus und Leptoprosopie. Münchener med. Wochenschrift 1897.

²⁹⁾ Fränkel: Der abnorme Hochstand des Gaumens in seinen Beziehungen zur Septumdeviation und Hyperplasie der Rachenmandel. Basel 1891.

³⁰⁾ Grossheintz: Archiv für Laryngologie, Bd. 8.

³¹⁾ Haag: Archiv für Laryngologie, Bd. 9.

sie die von Ronaldson³²⁾, Sommer³³⁾, Zaufal³⁴⁾, Gougenheim³⁵⁾, Schötz³⁶⁾ und Simon³⁷⁾ mitgetheilten Fälle, bei denen trotz Mundathmung der harte und weiche Gaumen normal gebildet waren, für die Richtigkeit ihrer Ansicht an, so dass sie also zu dem Schlusse kamen: „Hypsisstaphylie beruht in der Regel auf einer angeborenen Rasseeigenthümlichkeit des Schädels und nicht auf extrauteriner späterer Beeinflussung durch Nasenstenose.“

Dieser Frage ist erst seit dem Erscheinen der Arbeit von Haag 1899 einige Aufmerksamkeit zugewandt worden, so dass die Zahl der Publicationen, in denen neben dem Hochstande des Gaumens auch die Gesichtsschädelform bei der Choanalatresie berücksichtigt ist, nur neun beträgt; dabei fand sich in sechs Fällen leptoprosoper Typus, während drei Fälle Chamäprosopie aufwiesen.

Bleyl³⁸⁾, welcher einen Fall von Choanalatresie mit Hochstand des Gaumens bei Chamäprosopie beschrieb, deutet denselben im Sinne der Körner-Waldow'schen Hypothese und meint, dass die selten vorkommende normale Stellung des Gaumens sich auch durch die Annahme erklären lasse, dass bei letzterem die Wachstumsenergie des Knochens in normalen Grenzen, vielleicht durch besondere Festigkeit desselben, über die ihr entgegenwirkenden Druck- und Zugkräfte der Kiefermuskulatur und die veränderten respiratorischen Luftdruckverhältnisse die Oberhand behalten hat, zumal es sehr wahrscheinlich ist, dass diese beiden antagonistisch wirkenden Factoren in individuell verschiedenem Verhältniss zu einander stehen.

Wenn demnach, so führt er weiter aus, durch die bisher beobachteten Fälle bewiesen ist, dass der hohe Gaumen allein durch Nasenverschluss bewirkt sein kann, so müsste, um ihn weiter auch als eine Theilerscheinung der leptoprosopen Gesichtsbildung anzuerkennen, diese Gaumenform in vivo bei Personen mit freier Nasenathmung, die niemals an Nasenverstopfung gelitten hatten, im Verein mit Leptoprosopie ohne weitere Schädelanomalien nachgewiesen werden.

Das Geschlecht scheint auf das Zustandekommen der Atresie keinen Einfluss zu haben; nach der Tabelle von Haag fand ich sie
26 Mal bei Männern,
19 Mal bei Frauen,

während in den von mir zusammengestellten Fällen 8 Mal des weibliche Geschlecht und nur 4 Mal das männliche Geschlecht betroffen war.

Für die Behebung der Atresie kommt natürlich nur das operative Verfahren in Betracht, und zwar bedienen wir uns der Galvanocaustik, des Troicarts, des Trepan's oder des Meissels; mehrfach wurde auch die zahnärztliche Bohrmaschine verwandt, da, um den harten Knochen zu durchstossen, oft grosse Kraft nöthig ist.

³²⁾ Ronaldson: Edinburgh. med. Journal 1881.

³³⁾ Sommer: Wiener med. Presse 1883.

³⁴⁾ Zaufal: l. c.

³⁵⁾ Gougenheim: Annales des maladies de l'oreille 1884, No. 1.

³⁶⁾ Schötz: Berliner klinische Wochenschrift 1897, No. IV.

³⁷⁾ Simon: Ueber angeborene knöcherne Choanal-Verschlüsse. Leipzig 1897.

³⁸⁾ Bleyl: Monatsschrift für Ohrenheilkunde, Bd. XL.

Siebenmann giebt folgende Operationsmethode an: Durchstossung der Verschlussplatte mit dem Meissel und Entfernung der Fragmente mit dem scharfen Löffel und Sichelmesser, alles unter Schonung der hinteren Rachenwand durch den im Cavum retronasale liegenden geschützten Zeigefinger. Event. Resection des hinteren Septumendes, wodurch die lästige und langdauernde Nachbehandlung durch Bougirung der Perforationsstellen unnöthig wird. Alle diese Eingriffe werden natürlich in Narcose ausgeführt und können, wenn auch selten, ziemlich heftige Reactionserscheinungen im Gefolge haben, wie z. B. consecutive Mittelohrentzündungen und fieberhafte Anginen.

Mag nun die Entfernung des Diaphragmas mit dem einen oder dem anderen Instrumente geschehen, so ist, falls das hintere Septumende nicht reseziert wird, die genaue Nachbehandlung von nicht zu unterschätzender Wichtigkeit, da die plastische Regenerationsfähigkeit des Knochens eine erstaunlich grosse ist. Für längere Zeit muss der Operirte andauernd eine Metall- oder Kautschukröhre tragen, womit natürlich mancherlei Beschwerden verbunden sind. In solchen consequent durchgeführten Fällen ist dann aber auch der Enderfolg ein ausgezeichneteter.

Zunächst lernt er allmählich aspiriren, dann stellt sich das Geruchsvermögen ein, und schliesslich verrichtet die Nase die normalen natürlichen Functionen.

Die Prognose der Operation selbst ist günstig; ich fand in der Literatur nur zwei von Victor Lange³⁹⁾ und von Roth⁴⁰⁾ mitgetheilte Todesfälle. Im ersteren Falle stellte sich am vierten Tage nach der Operation einer rechtsseitigen Atresie mittelst Galvanocaustik mit darauffolgender Erweiterung der so geschaffenen Oeffnung mit der Zange — Alles unter strengster Asepsis in Chloroformnarcose — heftiges Fieber, bald darauf Delirien, Coma und Albuminurie ein. Am sechsten Tage Exitus, als dessen Ursache Lange Venenthrombose annimmt. Im zweiten Falle Eröffnung der Atresie mittelst Bohrer und Jodoformtamponade; Tod in Folge Sepsis.

Ueerblicken wir nun zum Schluss das Gesamtbild, das uns die in der Literatur bisher veröffentlichten Fälle der Choanalatresie bieten, so kommen wir zu folgenden Schlussätzen:

1. Die Ursache der angeborenen Choanalatresie ist in intrauterinen Wachstumsstörungen zu suchen, deren Zustandekommen noch nicht genügend erklärt ist.
2. Das Geschlecht übt keinen Einfluss auf das Zustandekommen der Atresie aus.
3. Die Häufigkeit der doppelseitigen und der einseitigen Atresie ist gleich gross. In Fällen von einseitigem Verschluss überwiegt der der rechten Choane.
4. Die typischen Folgen der doppelseitigen Atresie sind in frühester Jugend: Luftmangel, Ernährungsstörungen, die den Tod herbeiführen können; später dauernde Mundathmung und

³⁹⁾ Lange: Deutsche med. Wochenschrift 1892, No. 29.

⁴⁰⁾ Roth: Monatsschrift für Ohrenheilkunde 1902.

Anosmia respiratoria, mit welcher oft Störungen des Geschmacks, seltener solche des Gehörs verbunden sind.

5. Das Zustandekommen des sich in 75 pCt. aller Fälle findenden hohen Gaumens ist als Folgeerscheinung der nasalen Obstruction aufzufassen; die Annahme, dass er eine Theilerscheinung der Leptoprosopie sei, ist bisher nicht einwandfrei bewiesen.
6. Die operative Entfernung der Atresie giebt eine günstige Prognose und beseitigt in kurzer Zeit sämtliche Beschwerden.
7. Die einseitige Choanalatresie bedingt so wenig Beschwerden, dass bei ihr, falls die andere Seite normal gebildet ist, von einem operativen Eingriff abgesehen werden kann.

Am Schlusse meiner Arbeit ist es mir eine angenehme Pflicht, meinem hochverehrten Chef, Herrn Prof. Dr. Gerber, für die mannigfachen Anregungen und für seine freundliche Unterstützung bei der Bearbeitung dieses Themas meinen ehrerbietigen Dank auszusprechen.

Aus der Staatspoliklinik für Nasen- und Kehlkopfkrankheiten im Kurländer Palais zu Dresden.

Zur Casuistik des Larynxcarcinoms.¹⁾

Von

Dr. Alexander Strubell.

M. H.! Gestatten Sie, dass ich Ihnen über drei Fälle von Kehlkopfcarcinom berichte, die ich im letzten Jahre beobachtet habe und die aus verschiedenen Gründen das Interesse des Practikers für sich in Anspruch nehmen dürften. Die ganze Frage nach der Heilbarkeit des Kehlkopfcarcinoms ist ja Dank den Fortschritten der chirurgischen Technik eine immer brennendere geworden, ein Interesse, von dem auch die Pathologie und die Diagnose des Leidens ein gutes Theil abbekamen. Ich möchte Ihnen also über drei Fälle berichten, zwei operirte und einen nicht operirten. Der erste Fall war ein 75 Jahre alter Tischlermeister aus Cainsdorf bei Zwickau, der früher immer gesund gewesen sein wollte. Kein Potatorium, keine Lues; Patient hatte vier gesunde Kinder, von denen drei an Kinderkrankheiten starben. Weihnachten 1894 bekam er eine Wucherung, die im Halse nach allen Seiten Platz griff und die Luftröhre bedrängte. Patient hatte starke Athemnoth. Die Geschwulst wurde durch Prof. Karg in Zwickau operirt, welcher nach der Operation dem Sohne sagte, die Geschwulst sei ein Krebs der Schilddrüse gewesen. Nach der Operation waren die Athembeschwerden völlig geschwunden. Ende 1901 bekam Patient wieder eine Wucherung an den seitlichen Partien des Halses, die wiederum chirurgisch entfernt wurde. Tiefer liegende Geschwulstpackete, die erst während der Operation zu Gesicht kamen, wurden mit beseitigt. Nach dieser zweiten

¹⁾ Nach einem in der Gesellschaft für Natur- und Heilkunde in Dresden gehaltenen Vortrage.

Operation hatte der Patient keine Athemnoth. Fünf Wochen vor Pfingsten 1902 wurde der Athem wieder kurz. Interne Mittel konnten den Zustand nicht bessern. Im weiteren Verlaufe bekam der Patient ganz plötzlich binnen 2—3 Tagen schwerste Erstickungsanfälle, die seine Aufnahme in's Zwickauer Krankenhaus herbeiführten. Schon vor der Aufnahme in's Spital wurde die Tracheotomie durch Prof. Karg in seiner Sprechstunde wegen dringendster Lebensgefahr ausgeführt. Danach erholte sich der Patient; der ihn behandelnde ausgezeichnete Chirurg sprach ihm allenfalls noch ein halbes Jahr Lebensdauer zu. Mitte Juni 1902 las der Sohn des Patienten in der Zeitung, dass Professor Adamkiewicz in Wien ein neues untrügliches Mittel gegen den Krebs gefunden habe, und Vater und Sohn reisten nach Wien, um der Segnungen dieser neuen wissenschaftlichen Errungenschaft auch theilhaftig zu werden. Prof. Adamkiewicz sah nur in den Hals hinein und meinte, er habe keinen Theil an dem Patienten und schickte ihn zu meinem verehrten Lehrer Prof. O. Chiari. Dieser erklärte, er könne an dem Kehlkopf des Patienten Nichts von Krebs entdecken, da man nur eine Nervenlähmung auf der rechten Kehlkopfseite sehen könne, die den Luftmangel bedinge. Patient wurde auf einen Tag in die k. k. laryngologische Klinik aufgenommen und von dort nach Dresden an mich geschickt.

Ich constatirte dasselbe, was Prof. Chiari und sämtliche Assistenten gefunden hatten, eine Recurrenslähmung der rechten Seite im ersten Stadium. Das rechte Stimmband stand in Medianstellung und bereitete dem Respirationsstrom ein erhebliches Hinderniss. Wenn Pat. die Canüle, die er seit der Tracheotomie noch immer trug, zustöpselte, so konnte er zur Noth athmen, aber nur auf kurze Zeit, da nicht genügend Luft durch die verengte Stelle des Larynx passiren konnte. Irgend welche Veränderungen im Larynx, die auf Carcinom schliessen liessen, waren nicht zu entdecken. Die Configuration der einzelnen Theile des Kehlkopfes war bis auf die pathologische Stellung und die Uubeweglichkeit des Stimmbandes normal. Keinerlei Geschwulstbildungen zu sehen. Die Aryknorpel von normaler Grösse, Stimmbänder weiss, Schleimhäute im Allgemeinen eher blass.

M. H.! Ich schlug nun dem Sohne vor, ich wolle den Vater eine Zeit lang in eine Privatklinik legen und beobachten, event. versuchen, ihm die Canüle abzugewöhnen, über die der Patient sehr klagte. Beide fuhren aber nach Hause und konnten sich nicht entschliessen, im September 1902 wieder nach Dresden zu kommen, wie wir verabredet hatten. Ich sah den Patienten erst Anfang Mai 1903, als mich der Sohn zwecks Consultation nach Zwickau kommen liess. Hier fand ich nun ein ganz verändertes Bild vor, indem anstatt der rechtsseitigen Posticuslähmung eine starke Veränderung des Kehlkopfes vorlag: Ohne dass man irgend welche Zeichen höckeriger Tumorbildungen wahrnehmen konnte, war das Lumen des Larynx im Ganzen stark verengt. Die Glottis mit den intacten, aber beinahe unbeweglichen Stimmbändern war nur noch ein enger Spalt, durch den bei Schliessung der Canüle ein wenig Luft bei äusserster inspiratorischer Anstrengung passirte, wobei sich aber sofort die schlaffen Chordae vocales ventilartig übereinander legten und so vollständigen Verschluss herbeiführten. Wenn

also auch die supraglottischen Theile des Kehlkopfes, besonders das rechte Taschenband, stärker geschwollen waren als früher, so lag das Haupthinderniss entschieden unter der Glottis. Da ich ein diagnostisches Eindringen oder gar eine therapeutische Erweiterung dieser Theile nicht in der Privatwohnung des Patienten vornehmen konnte, so schlug ich ihm vor, nun endlich auf eine Woche nach Dresden zu kommen. Dies geschah denn auch, und ich habe im Juli 1903 mich bemüht, mit Schrötter'schen Zinnbolzen die Stenose zu passiren; leider vergebens. Ich verursachte beim zweiten Versuche eine solche Blutung aus den oberen Luftwegen des Patienten, dass ich froh war, als der Patient nach acht Tagen leidlich erholt nach Hause reisen konnte, wo er dann nach einigen Monaten, ich möchte mit Selbstironie sagen: auch ohne specialistische Hilfe, sanft entschlafen ist. Ich theile Ihnen den Fall mit, weil es offenbar der relativ seltenere Fall eines Carcinoms ist, das von einem primären Schilddrüsenkrebs secundär auf den Kehlkopf überging. Die Wucherung dieser Tumoren findet, wie Jurasz in Heymann's Handbuch ausdrücklich anführt, in der Regel im peritrachealen Gewebe statt und befällt oft von unten aufsteigend die Bedeckung des Ring- und Schildknorpels in Form einer diffusen Infiltration, so dass der Larynx, wie Eppinger sich ausdrückt, wie festgemauert erscheint. Diese Krebse dringen aber auch, wie in diesem Falle, in die Kehlkopfhöhle ein und bedingen durch Verdickung der Schleimhaut Stenosen, ohne Tendenz zur Ulceration zu zeigen. Die oberen Kehlkopftheile bleiben nach Jurasz fast immer verschont. Dieser Umstand ist es, welcher der Diagnose dieses Leidens grosse Schwierigkeiten bereitet, um so mehr, wenn, wie in diesem Falle, Grund zur Annahme vorliegt, dass alles Krankhafte bereits von chirurgischer Hand entfernt worden ist und die Recurrenslähmung das einzig klinisch wahrnehmbare Symptom des Leidens ist. Auffallend war in diesem Falle noch die starke Neigung zu Blutungen, sowohl aus dem Kehlkopfe, als auch aus der Trachea. In der letzteren waren es jedenfalls Granulationen, welche um die Canüle herum gewuchert waren; im Larynx aber gehe ich wohl nicht fehl, wenn ich Geschwulstmassen für die Blutungen verantwortlich mache. Natürlich habe ich auch daran gedacht, die Laryngofissur zumachen, habe aber bei dem Alter des Patienten — 75 Jahre — davon Abstand genommen.

Der zweite Fall, ein 61jähr. Arbeiter, kam Anfang December 1903 in die Behandlung der Poliklinik. Er hatte seit August 1903 Schluckbeschwerden, die sich in den letzten Wochen des November immer mehr steigerten, so dass er nur noch Flüssigkeiten zu sich nehmen konnte und auch dabei sehr behindert war. Dazu kam eine sich immer mehrende Heiserkeit, die jedoch den Stimmcharacter nicht veränderte; besonders wurde er beim Sprechen sehr rasch müde. Dabei magerte der Pat. sichtlich ab und wurde immer schwächer, so dass er bereits seit August vorigen Jahres keine Arbeit mehr verrichten kann.

Die Untersuchung des stark heruntergekommenen Mannes ergab einen grau-gelblichen Tumor von etwa Pflaumengrösse, der von der linken Plica aryepiglottica ausgehend den linken Sinus pyriformis und fast den ganzen Kehlkopfeingang verdeckte. Man konnte zur Noth noch Theile des rechten Stimmbandes sehen, aber nur dann, wenn der Pat.

gut cocainisirt war und wenn die enorme Entwicklung von Speichel und Schleim nicht den Einblick auch in die tieferen Theile des Pharynx völlig behinderte. Drüsen am Halse waren bei aufmerksamster Untersuchung nicht zu fühlen.

Bei der Grösse und Lage des Tumors, der bei dem 61jährigen Manne so rasch gewachsen war, erschien die Entfernung vom Munde aus unmöglich, und ich schlug dem Pat. die radicale Entfernung nach vorhergehender Laryngofissur vor. Der Pat. willigte ein und ich habe ihm zunächst am 9. I. 1904 in der Klinik von Herrn Colleggen Hübler die Tracheotomia inferior gemacht, an die sich am 15. I. die radicale Operation anschloss, bei der Herr College Weber, II. Arzt an der chirurgischen Abtheilung von Prof. Lindner, mir freundlichst assistirte. Die Operation ging in Chloroformnarcose vor sich (natürlich durch die Tracheotomieöffnung), der Hautschnitt ging vom Zungenbein bis zur Höhe des Ringknorpels. Nach Freilegung des Schild- und Ringknorpels wurde das Ligamentum conicum quergespalten und unter Schonung des Ringknorpels mit einer knieförmig abgebogenen Verband-scheere der stark verkalkte Schildknorpel in der Medianlinie durchgeschnitten, worauf unter Zurseitelegen der beiden Kehlkopfhälften ein voller Einblick in das Innere des Larynx möglich wurde. Nachdem noch das Ligamentum thyreochoideum medium längsgespalten und die Kehlkopfschleimhaut durch Bepinseln mit starken Lösungen von Cocain und Adrenalin (20 proc. und 1 promill.) anästhesirt war, konnte man sehen und fühlen, dass der Tumor nicht so weit nach unten ging als man anfangs befürchten musste, vielmehr die Gegend des linken Aryknorpels nach unten und nach rechts hin nicht überschritt. Ich war somit in der glücklichen Lage sowohl den Ringknorpel, als die rechte Kehlkopfhälfte unberührt zu lassen. Die Ausdehnung des Tumors nach oben war indessen derart, dass der Längsschnitt nicht genügte, um die Geschwulst in toto zu übersehen, daher ich rechtwinklig zum oberen Ende desselben längs dem unteren Rande des Zungenbeines einen zweiten Hautschnitt bis an den vorderen Rand des Sternocleidomastoideus anlegte. Dieser Hautschnitt, der dem einer linksseitigen Pharyngotomia subhyoidea entsprach, führte nach Durchtrennung der oberflächlichen Halsfaszie und des linken Musculus sternohyoideus, omohyoideus und thyreochoideus auf das Ligamentum thyreochoideum medium und laterale, deren Fasern unter starkem Hinaufziehen des Zungenbeines direct vom Knochen abgetrennt wurden. Die blossgelegte Pharynxschleimhaut wurde nun zwischen zwei Pincetten vorsichtig durchtrennt und man konnte nun den Tumor vollkommen übersehen und auch durch die Palpation völlig abgrenzen. Derselbe ging, wie schon die laryngoscopische Untersuchung ergeben hatte, von dem Ligamentum aryepiglotticum sinistrum aus und hatte einen Theil der linken seitlichen Pharynxwand mit ergriffen. Er war aber vollkommen frei beweglich und liess sich gut abgrenzen. Man war somit in der glücklichen Lage, da die Ausdehnung des Tumors nach unten sich auf den linken Aryknorpel zu beschränken schien, sich mit der halbseitigen Entfernung des Kehlkopfes unter Schonung des gesammten Ringknorpels, aber mit Excision beträchtlicher Theile der linken Pharynxwand und der ganzen Plica aryepiglottica zu begnügen. Es wurde nun subperichondral

der Schilddrüse links freipräparirt, von allen Muskel- und Band-Verbindungen getrennt und nach völliger Herauswälzung desselben der linke Aryknorpel vom rechten und vom Ringknorpel und weiterhin die Plica aryepiglottica hart an der Epiglottis unter weiterer Resection eines grossen Stückes der linken seitlichen Pharynxwand abgeschnitten. Ich habe überall im Gesunden operirt, was durch die freie Beweglichkeit des Tumors sehr erleichtert wurde.

Nummehr handelte es sich darum, den grossen Defect so gut wie möglich zu decken: das erfolgte zunächst durch Vernähen der Epiglottis mit der stehengebliebenen seitlichen Pharynxmusculatur, soweit das möglich war. Desgleichen wurden die am Zungenbein stehenden gebliebenen Muskelansätze für die tieferen Gewebsnähte ausgenutzt. Schliesslich vernähte ich die Haut vom oberen medianen Wundwinkel aus, nachdem ich sowohl den Kehlkopf, als eine seitliche Tasche im Pharynx sorgfältig austamponirt und nach aussen drainirt hatte, und liess sowohl am Halse seitlich, als am unteren Pol des Kehlkopfes eine Oeffnung, aus der die Wundsecrete herausfliessen konnten. Steriler Verband mit Euguformpasta auf die Wunde. Die ganze Operation war von der Eröffnung des Kehlkopfes an am hängenden Kopfe ausgeführt worden und verlief ohne nennenswerthe Blutung. Während der ersten halben Stunde trat einmal Asphyxie ein; sonst kamen keine Zwischenfälle vor.

Der Pat. wurde auch im Bett schräg, mit dem Kopf ganz tief gelagert, musste aber bereits am nächsten Tage mehrere Stunden im Lehnstuhl sitzend verbringen. Während der ersten neun Tage nach der Operation habe ich den Patienten ausschliesslich mit Nährelystieren per rectum und mit täglich zwei Mal wiederholten subcutanen Kochsalzinfusionen genährt und getränkt. Anfänglich bestand starke jauchige Secretion, was Angesichts der Nähe des Mundes nicht verwunderlich ist. Doch wurde diese Secretion immer geringer. Nach Entfernung der Nähte heilte der grösste Theil der Wunde zu und es blieb ausser der Fistel am unteren Theile des Kehlkopfes noch die Pharynxfistel übrig, von der aus der Pat. per Magenschlauch ernährt wird. Diese Ernährung ist so günstig verlaufen, dass der Pat. in einer Woche vier Pfund zugenommen hat. Beträchtliche Temperatursteigerungen hat Pat. nie gehabt. Natürlich hat er seine Bronchitis und expectorirt viel.

M. H.! Ich bin vollkommen darauf gefasst, dass einige von Ihnen kommen und dieses Resultat für nicht befriedigend erklären werden; das ist es auch nicht, wenn Sie die Forderungen aufstellen, dass der Pat. durch den Mund athmen, schlucken und dass er sprechen soll, wenn sie verlangen, dass ich ihm die Kehlkopffistel und die Rachenfistel zur Heilung bringen und die Tracheotomiecanüle abgewöhnen soll. An Versuchen, das zu erreichen, habe ich es nicht fehlen lassen. Es ist von Zeit zu Zeit gelungen, vom Munde aus den Schlauch in die Speiseröhre zu führen, aber immer nur 1—2 Mal; dann suchte sich der Schlauch leicht den Weg in den Kehlkopf, der Patient bekam schwere Erstickungs- und Hustenanfälle, weil er sich verschluckte, und er wurde durch diese Versuche so angegriffen, dass ich mich schwer gehütet habe, dieselben zu forciren. Ebenso hat der Patient jedes Mal, wenn er schlucken sollte, den allergrössten Theil der gereichten Milch

oder Semmel in den Kehlkopf resp. in die Bronchien bekommen. Ich gebe selbstverständlich die Hoffnung nicht auf, den Patienten wieder per os zu ernähren, aber ich glaube, man sollte ihn erst zu Kräften kommen lassen. Vergessen darf man freilich nicht, dass die linke Plica aryepiglottica und grosse Theile der Pharynxmuskulatur fehlen, und dass sowohl der Schlauch als die Speisen auf der Höhe des Ringknorpels an einem Scheidewege anlangen: rechts finden sie das weit offene, starre Respirationsrohr, links das weiche, elastische, colabirte Verdauungsrohr; kein Wunder also, wenn sie den bequemeren Weg wählen. Die Sprache, hoffte ich, wird sich mit der Zeit wieder vollkommen herstellen, sobald ich in der Lage bin, ihm eine Sprechcannüle zu geben.

Wenn Sie bedenken, m. H., dass der Pat. in Folge des Tumors jedenfalls erstickt, event. aber noch vor dem Ersticken verhungert wäre, denn seine Nahrungsaufnahme war vor der Operation minimal, und wenn Sie ferner bedenken, dass ich so glücklich war, bei der freien Beweglichkeit des Tumors vollkommen im Gesunden zu operiren, soweit man das überhaupt macroscopisch entscheiden kann, so werden Sie zugeben, dass auch dieses vom technischen Standpunkte vielleicht bescheidene Resultat für den Pat. ein grosser Gewinn ist. Sein Zustand ist ein sehr erträglicher, er hat an Körpergewicht zugenommen, freilich wird er stets der Pflege bedürfen.

M. H.! Diese Operation ist in mancher Hinsicht lehrreich, vor Allem bezüglich der Prognose: Sie lesen in allen Lehr- und Handbüchern, dass der Kehlkopfkrebs gewöhnlich viel weiter geht als man dem laryngoscopischen Bilde nach vermuthen sollte. Bei diesem Pat. war das Gegentheil der Fall. Die Geschwulst reichte lange nicht so weit nach unten als ich befürchten musste und erwies sich im Verlaufe der Operation als eine nach allen Seiten frei bewegliche; es bestand keinerlei Drüseninfection; konnte man also vor der Operation im Zweifel über den Ausgang derselben sein, so darf man jetzt post operationem sagen, es wäre ein Fehler gewesen, nicht zu operiren, da der Fall quoad sanationem die allerbesten Chancen bietet. Was die Therapie anlangt, so haben sich besonders bewährt die Tieflagerungen des Kopfes während und nach der Operation und die Anwendung des Cocain-Adrenalin-gemisches: 20proc. Cocain- und 1promill. Adrenalinlösung zur Verhütung von Blutungen und besonders zur Verhütung des während der Operation so überaus störenden Reflexhustens vom Kehlkopf aus. Eine bemerkenswerthe Nachblutung nach dem Adrenalin habe ich hier ebenso wenig wie sonst beobachtet. Die Geschwulst selbst gebe ich Ihnen hier herum. Die microscopische Untersuchung derselben, welche Herr Prosector Geipel vom Johannstädter Krankenhaus freundlichst übernahm, ergab die Diagnose: Plattenepithel-Krebs.

(Leider ist der Pat. nun doch etwa fünf Monate nach der Operation seiner Bronchitis, die er schon vor der Operation hatte, erlegen.)

M. H.! Im Anschluss an diesen Fall zeige ich Ihnen einen dritten, der in diagnostischer und klinisch-pathologischer Beziehung interessant ist, einen 58jähr. Mann, der wegen einer Schluckstörung in unserer Poliklinik war. Die laryngoscopische Untersuchung ergab weiter nichts als eine nachmässige Schiefstellung der Glottis von rechts nach links und ein geringes

hinken des linken Stimmbandes und Aryknorpels bei der Phonation. Vielleicht ist der linke Aryknorpel etwas gegen den rechten vergrößert, vielleicht auch das linke Taschenband eine Spur mehr vorgewölbt als das rechte. Aber diese Veränderungen sind so gering, dass man nichts daraus machen kann und dennoch, m. H., sprach ich mich auf Grund der Schlingstörung combinirt mit der Verziehung des Kehlkopfes nach links plus der Bewegungshemmung der linken Kehlkopfhälfte mit ziemlicher Sicherheit für die Diagnose Tumor malignus aus. Ein Griff auf die äussere Seite des Halses belehrte uns, dass in der That da, wo rechts eine Grube besteht, bei dem Pat. links eine diffusere Resistenz vorliegt, nicht wie eine geschwollene Drüse, sondern mehr wie ein flächenhaft ausgebreiteter Tumor, der somit, da er in der Tiefe unter den Gefässen liegen muss, der seitlichen Wand des Pharynx und der seitlichen Wand des Sinus pyriformis angehören musste. Wenn man daraufhin nochmals laryngoscopirt, so findet man im linken Sinus pyriformis eine stärkere Speichelansammlung als rechts, die Wand erscheint vielleicht etwas steifer, der Sinus etwas weniger tief, aber eine Geschwulst mit knotiger Hervorwölbung sieht man nicht. Und doch, m. H., war ich fest entschlossen, dieser flächenförmigen Verdickung in der Tiefe des Pharynx operativ von aussen zu Leibe zu gehen und hatte schon einen chirurgischen Collegen zu mir gebeten, um den Operationsplan mit ihm zu besprechen. Natürlich musste eine eingehende Körperuntersuchung vorhergehen, um so mehr, als Eines auffiel: nämlich dass der Mann sichtlich cachectisch war, ein Symptom, das bei den Carcinomen des Larynx und Pharyngolarynx, besonders bei anscheinend so geringer Ausdehnung, nicht aufzutreten pflegt. Nun, meine Herren, ein Griff auf den Magen belehrte uns, dass hier ein apfelgrosser Tumor bestand, der die Cachexie ohne Weiteres erklärte, auf die Larynxerkrankung ein sehr eigenthümliches Schlaglicht warf und zugleich unsere Hoffnungen auf radicale Entfernung der Geschwulst am Halse vernichtete. Dieser Befund am Magen erhärtete entschieden die Diagnose eines Tumor malignus am Pharyngolarynx, dieser Tumor war aber damit gleichzeitig als eine Metastase des Magentumors characterisirt. M. H.! Wie ich schon erwähnte, sind die secundären malignen Kehlkopftumoren recht selten. Zu den grössten Seltenheiten gehört aber, wie Jurasz in Heymann's Handbuch betont, das Vorkommen solcher secundärer maligner Tumoren auf dem Wege der Metastase. Bekannt sind der Fall von Landgraf, wo von einem Carcinom des Oesophagus an der Kreuzungsstelle mit dem Bronchus ein Carcinom der Interarytaenoidfalte entstand, das sich auf die wahren Stimmbänder auszudehnen begann, ferner der Fall von Eppinger, wo bei allgemeiner Carcinose, von einem Tumor der Haut ausgehend, dicht oberhalb des linken falschen Stimmbandes ein über haselnussgrosser halbkugeliger Knoten in die Larynxhöhle hineinragte. Einen dritten Fall, von einem Mammacarcinom ausgehend, sah M. Schmidt. In dem Falle von Chapuis trat die Kehlkopfgeschwulst secundär nach einem Knochencazinom der unteren Extremität auf. Der Fall, dass ein Tumor des Pharyngolarynx von einem Carcinoma ventriculi ausging, ist, soweit ich mich orientiren konnte, nicht beobachtet und recht interessant. Interessant ist auch

der Gang der Diagnose, die von einem Kehlkopftumor auf einen solchen des Magens führte und von diesem aus die zuerst gestellte Diagnose auf Tumor laryngis bestätigen liess. Freilich ist dieser erfreuliche Gang der Diagnose sehr tristis für die Prognose und ändert vollkommen unsere therapeutischen Absichten, denn anstatt einer Pharyngotomia subhyoidea wird man dem Manne im besten Falle eine Gastroenterostomie vorschlagen dürfen.

Niederländische Gesellschaft für Hals-, Nasen- und Ohrenheilkunde.

XII. Jahresversammlung am 23. und 24. April 1904
in Amsterdam.

Anwesend sind die Herren: Pel, Ter Maten, Moll, Sikkel, Posthumus Meyjes, Zaalberg, Burger, Boon, Vogelpoel, Quix, Kan, Frederikse, Campagne, Ten Cate, Mulder, Zwaardemaker, Struycken, Waller Zeper, Henkes, Baëza, Moerman, van Leyden, Muyderman, Slotemaker, Loopuyt, Bosch, van Anrooy, Römer, Brondgeest, Delsaux, Bolt, Brat, Polak, van Selms, Schilperoort, Krol und fünf Gäste: Broeckaert, Grevers, Place, Yzerman, Over.

In den Vorstand werden wiedergewählt: die Herren Guye (Vorsitzender), Moll (Schatzmeister) und Burger (Secretär-Bibliothekar, Weteringschans 72 Amsterdam).

I. P. Th. L. Kan (Leiden): Eine Reihe Blutungen nach Adenotomie und Tonsillotomie.

Redner erwähnt drei Fälle von Blutung nach Tonsillotomie und drei nach Adenotomie, welche derart waren, dass bei den Tonsillblutungen die Verwendung des Compressoriums von Miculicz, bei den Adenoidblutungen die Tamponade des Nasenrachenraumes nothwendig war.

Eine Ursache für die Blutungen war nicht zu finden. Von den Adenoidblutungen trat die eine unmittelbar, die beiden anderen zwei bzw. sechs Tage nach der Operation auf. Von den Tonsillblutungen war in einem Falle die Blutung beiderseits, so dass zwei Compressoria angelegt werden mussten. Die Anwendung des Compressoriums zeigte keine wesentlich schädlichen Folgen.

Discussion.

Herr Posthumus Meyjes fragt, ob die Patienten nach der Operation die nöthige Ruhe gehalten haben und ob eine allgemeine constitutionelle Krankheit anwesend war. Votr. warnt vor der Anwendung zu scharfer Instrumente. Er selbst verwendet bei der Tonsillotomie die kalte Schlinge; das langsame Abschneiden erachtet er dabei als einen wesentlichen Vortheil mit Bezug auf die Blutung.

Herr Kan erwidert, dass alle Patienten mit nicht scharfen Instrumenten operirt wurden. Constitutionelles Leiden lag nicht vor. In der Poliklinik ist das Ruhhalten schwer durchzuführen.

II. J. L. Struycken (Breda).

A. Demonstrationen.

1. Rotationspincette für das Ohr; eine Modification der Liebreichschen Augenpincette, knieförmig gebogen und bestimmt, Granulationen und Amboss durch den Gehörgang zu entfernen.

2. Schlingenführer mit automatischer Fixation.

3. Stimmgabeln mit microscopischem, modificirtem, Gradenigoscischem Figürchen, welches eine Ablesung bis zu 1 Micron gestattet.

4. Amplitudenmessung bei höheren Stimmgabeln. Dazu verwendet S. ein feines, aufgeklebtes Aluminiumplättchen mit feinen Oeffnungen. Bei untergestelltem Lichte kann man die feinen Lichtstreifen unter dem Microscope messen. Auch mittelst des Diffractionsspectrums, wie es bei ultramicroscopischer Beobachtung benutzt wird, kann man Amplituden bis zu $\frac{1}{2}$ Micron messen.

B. Chromophotographie der Vocale und der Schall-schwingungen.

Redner erwähnt, dass bis in die letzte Zeit die mechanische Fixirung der Schallwellen mehr verwendet wurde wie die optische. Seine erste Methode, die empfindlichen Flammen, durch welche Schallwellen hindurch gingen, zu photographiren, hat er verlassen, weil 1. die Amplituden der höheren Töne dazu zu schwach waren, 2. die Verbrennungsgeschwindigkeit des empfindlichsten Gases nicht grösser als $\frac{2}{1000}$ Secunde ist, so dass aus diesem Grunde höhere Töne nicht untersucht werden können; 3. ist die Flammencurve auch dadurch ungenau, weil z. B. bei einer Länge von $1\frac{1}{2}$ cm ein Zeitunterschied von mehr als $\frac{1}{500}$ Secunde besteht zwischen Verbrennung am Gipfel und an der Basis. Redner ist nun zu einer neuen Methode gekommen, welche im Wesentlichen in der photographischen Aufnahme der vibrirenden Membran durch eine fallende photographische Platte besteht. Bei 100maliger Vergrößerung sind die Bilder bis auf $\frac{1}{4}$ mm scharf, so dass man Amplituden von $2,5 \mu$ noch deutlich fixiren kann. Die Lichtspalte senkrecht auf die Schwingungsfläche ist $\frac{1}{10}$ mm breit und die Platte fällt mit einer Geschwindigkeit von 1700 mm in der Secunde. Eine Correction der Geschwindigkeit lässt sich leicht anbringen. Mit concentrirtem Sonnenlichte kann man 17000 Momentaufnahmen in der Secunde erreichen, so dass Töne von 4000 Schwingungen in der Secunde noch wahrnehmbar sind.

• Die Resultate zeigten:

1. dass die von früheren Untersuchern erhaltenen Curven des Grammophons und des Phonographen viel verwickelter sind als die vom Redner gefundenen.

2. dass die Bemerkungen über Perioden u. s. w. als richtig betrachtet werden müssen.

Aus dem Studium der alten und neuen Curven ist dem Redner ferner aufgefallen, dass, wenn man Curven für einfache Töne, deren Schwingungszahlen sich verhalten wie 1, 2, 3, 4, 5 u. s. w. zusammenstellt, die erhaltene Curve, wenn die Phasen gleich genommen werden, die geometrische Eigenthümlichkeit zeigt, dass sich ein Abscis anbringen lässt, welcher die Curve in zwei Theile zertheilt, welche untereinander Spiegelbilder sind. Verschiebt man die Phase $\frac{1}{4}$, dann lässt

sich ein Ordinat anbringen, welcher dieselbe Eigenthümlichkeit hat. Bei den Vocalcurven ist dies nicht der Fall, und doch sind diese Curven nach der Fournier'schen Reihe analysirt und ist von Hermann die Phasenverschiebung als von unwesentlicher Bedeutung bei Seite geschoben.

III. H. Zwaardemaker (Utrecht).

Vergleichung von Nasen- und Mundathmung.

Redner demonstrirt eine Reihe Projectionen von Bewegungen der Athmungsapparate und dabei auftretenden Strömungen. Die Curven zeigen zuerst die vollkommene Synchronie zwischen Diaphragmacontraction und Bewegungen der Seitenwände des Thorax. Ferner werden die Raumverhältnisse skizzirt. Er unterscheidet dabei drei Luftkammern, welche durch kleine Oeffnungen miteinander communiciren. Die zwei vorderen Luftkammern werden als schädliche Räume betrachtet. Der nasopharyngeale Raum wird auf 90 ccm, der laryngo-tracheo-bronchiale Raum auf 100 ccm und der alveolaire Raum auf 2400 ccm veranschlagt. Die Weite der communicirenden Oeffnungen ist an der Leiche gemessen und beträgt a) für die beiden Nasenöffnungen 2 qcm, b) für die Glottis 0,75 qcm, c) für die Nebenäste der Hautbronchien 5 qcm. Mittelst der Luftbrücke kann man die Arealgrösse bestimmen, mit welcher diese Abmessungen während des Lebens wahrscheinlich übereinstimmen. Man findet auf diese Weise a) für das reducirte Areal der Nasenhöhle $2 \times 0,4 = 0,8$ qcm (Gevers Leuven), b) für das reducirte Areal der aus den Hauptbronchien entspringenden Nebenbronchien 4,4 cm.

Einige neue Untersuchungsmethoden, in den letzten Monaten im physiologischen Laboratorium zu Utrecht angewendet, gaben folgende Resultate:

1. Die maximale Geschwindigkeit des Expirationsstromes ist geringer als die des Inspirationsstromes. Die erstere beträgt im Mittel 1,2 m per Secunde, die letztere 1,6 m per Secunde (in der Trachea).
2. Feuchte warme Luft verkleinert die oberen Luftwege und macht die Ausströmungsgeschwindigkeit grösser (Gevers Leuven).
3. Die Geschwindigkeitscurve des Athmungsstromes ist keine wiegende Zickzacklinie wie ein Pneumogramm, sondern eine eingeschchnittene, wie der Durchschnitt durch die Falten einer Nachthaube.
4. Die Geschwindigkeitscurve bietet grosse individuelle Variationen. Redner demonstrirt fünf Typen (Ouweland).
5. Der Mittelwerth für den Athmungsumfang beträgt 503 ccm (0° und 760 mm Hg.).
6. Die Geschwindigkeit ist bei oro-nasaler Athmung grösser wie bei bloss nasaler.

Redner betont noch, dass der Vortheil der Nasenathmung also nicht besteht in grösserer Luftverschiebung, diese ist bei oro-nasaler Athmung grösser. Er meint, dass die Bedeutung der Nasenathmung in den folgenden Momenten wurzelt:

a) theoretisch in der Phylogenese (unser Athmungsapparat entwickelt sich aus einem System bei niederen Thieren, bei denen die vordere Kammer gesondert ist und durch diese Entwicklung wird bei den Luftthieren zugleich der Riechapparat mit der Athmung in Verbindung gesetzt)

b) klinisch in dem Schutz gegen Temperatur, Staub und Bacterien.
c) mechanisch, weil ein axialer Strom in jeder Luftkammer innehalten wird (für die Nasenhöhle ist dies durch die Experimente Paulsen's gezeigt, sowie diejenigen Redners und Franke's; für die pharyngeale und tracheale Kammer folgt dies aus Versuchen an einem Modell). Rund um diesen axialen Strom herum ist die Luft in den Luftkammern in Ruhe oder wird nur durch stets anwesende Wirbel in bestimmter Weise bewegt.

Discussion.

Herr Posthumus Meyjes fragt, wie man bei den Versuchen controliren kann, ob durch die Nase oder den Mund geathmet wird.

Herr Zwaardemaker erwidert, dass die Versuche angestellt wurden bei Aerzten, Assistenten und Beamten des Laboratoriums. Herr Gevers Leuven untersuchte auch andere Personen, doch gerade in diesen Fällen verglich er Mund- und Nasenathmung mittelst der Luftbrücke. Bei diesen letzteren Versuchen zeigte sich, dass die Vertheilung der Luft über Mund und Nase sehr veränderlich ist. Schliesslich wurde bei normalen Personen in liegender Haltung ungefähr gleicher Durchgang gefunden.

Herr van Leyden wundert sich, dass Gevers Leuven zu dem Schluss gekommen ist, dass in warmer Luft die Nase räumlicher wird. Wie lässt sich damit die Beklemmung zusammenreimen, welche man sofort in einem Treibhause fühlt?

Herr Zwaardemaker kann dies nicht erklären, aber die von Gevers Leuven erwähnte Thatsache steht fest nicht nur bei Menschen, sondern auch bei Kaninchen.

Herr Burger kann nicht beistimmen, dass man aus den Versuchen concludiren darf, dass die Bedeutung der Nasenathmung nicht darin besteht, mehr Luft zuzuführen. Man kann doch nicht die willkürliche Athmung im Laboratorium identificiren mit der pathologischen Athmung der Adenoidkranken. Man kann unzweifelhaft willkürlich durch den Mund ein grosses Quantum Luft einathmen, wie dies bei Athemnoth sowie beim Sprechen und Singen stattfindet, wobei die Einathmung so kurz wie möglich gemacht wird. Ganz etwas anderes ist es, ob bei Nasenverstopfung die Mundathmung genügend Luft zutreten lässt. Gegen diese Annahme sprechen klinische Thatsachen, auch das Schnarchen.

Herr Zwaardemaker stimmt zu, dass diese Versuche bei normalen Menschen angestellt sind. Bei diesen konnte aber eine ruhige Mundathmung genügend Luft schaffen, wie bei einer ruhigen Nasenathmung. Es ist gewiss möglich, dass im Schlafe bei nach hinten gesunkener Zungenbasis der Zustand sich ändert. Dieses ist durch diese Versuche nicht zu entscheiden.

Herr Struycken fragt, welcher Maassstab bei Erweiterung der Nase als normaler gewählt werden muss. Bei Emphysem, Asthma u. s. w. ist eine geräumige Nase ohne Zweifel sehr angenehm.

Herr Zwaardemaker erwidert, dass Gevers Leuven dieses Maass angegeben hat. Bei 33 Versuchspersonen fand er das Areal von 2×30 qmm. Dieser Werth weicht nicht viel ab von den Resultaten Kayser's, welcher 40 qmm fand. Normale Personen haben also an 30 qmm an jeder Seite genügend.

Herr Struycken bemerkt noch, dass die Versuchspersonen in der Ruhe untersucht wurden, da nach Anstrengung ein geräumigerer Weg nothwendig sein würde.

Herr Zwaardemaker entgegnet, dass es normale Personen waren, die in Ruhe über eine gewisse Reserve verfügten.

Herr Burger betont, dass diese Versuche deshalb die pathologischen Verhältnisse nicht nachahmen, weil hier bei willkürlicher Athmung der weiche Gaumen willkürlich, aber in unbekanntem Maasse, hinaufgezogen wird. Er meint, dass bei pathologischer Mundathmung das Hinderniss nicht vorn im Munde, sondern an der Stelle des weichen Gaumens sitzt. Solange man denselben willkürlich hinaufgezogen hält, bekommt man kein Bild der Stenose, welche doch bei Adenoidkranken anwesend ist.

Herr Zwaardemaker stimmt dieser Bemerkung zu, möchte dieselbe aber nicht zu schwer in die Waage fallen lassen. Gevers Leuven athmete auf einer Bank liegend während einer halben Stunde und länger ruhig durch den Mund, ohne einigermaassen Beschwerden vom fortwährend gehobenen Gaumen zu erfahren. Redner hält es nicht möglich, in pathologischen Fällen diese Versuche anzustellen.

IV. John E. Grevers: Ueber die Entwicklung des Schädels und der Mundhöhle bei adenoiden Vegetationen.

Redner zeigt eine grosse Reihe Projectionsbilder von Adenoid-Schädeln mit Schädelabmessungen.

Discussion.

Herr Sikkell will diesen Maassen nicht allzu grosse Folgerungen zuerkennen, da der Beweis fehlt, dass diese Schädel wirklich von Mundathmern resp. Adenoid-Kranken herrühren. Bei den meisten Schädeln fehle die Einbiegung in der Medianlinie des harten Gaumens und die dachziegelförmig übereinanderliegenden mittleren Schneidezähne, welche die wichtigsten Eigenthümlichkeiten bei Adenoid-Erkrankung bilden.

Die Herren Burger und Struycken geben nicht zu, dass diese letztere Behauptung durchaus richtig ist.

Herr Struycken macht darauf aufmerksam, dass in der geschlossenen Mundhöhle ein negativer Druck besteht.

Herr Grevers erwidert, dass die Masse der Zunge bei geschlossenem Munde das Wachsthum des Oberkiefers bestimmt, und dass der seitliche Druck der Zunge hier von Wichtigkeit ist.

V. H. Zwaardemaker: Die absolute Intensität der menschlichen Stimme.

Redner geht von einer Annahme Rayleigh's aus, nach welcher unter sehr günstigen Bedingungen die erhaltene acustische Energie der verwendeten Energie annähernd gleich gestellt werden darf. Er fand diese günstigen Bedingungen bei einer berühmten Gesangslehrerin C. v. Z., welche so liebenswürdig war, im Laboratorium zu Utrecht in den Aërodromographen zu singen. Die Menge verbrauchter Luft betrug für das „Wilhelmus van Nassouen“ 33 cm, für ein Staccato 50 cm per Secunde. Nimmt man nach Boudet an, dass in der Trachea ein mittlerer Druck von 14 cm Wasserhöhe herrscht, so erhält man für das „Wilhelmus“ einen Energieverbrauch von 0,45 Megaerg (1 Megaerg = $\frac{1}{42}$ Gram-Calorie), für das Staccato 0,98 Megaerg per Secunde. Dies

wäre also die Ordnung der Schallintensität für ein laut gesungenes Lied. Es ist dabei vorausgesetzt, dass die austretende Luft fast keine Energie mehr inne hat. Diese Annahme ist berechtigt, denn eine Luftströmung ist kaum oder nicht zu constatiren und die in dieser Bewegung anwesende Luft überschreitet nicht einmal $\frac{1}{2}$ Erg.

Redner erwähnt noch, dass, wenn man die Berechnung des Mathematikers Richmann anwendet, welcher den Abstand zwischen lautem Rufen und kaum hörbarem Schall auf eine Viermillionenfachheit schätzte, man für das Minimum perceptibile Werthe findet, welche in Ordnung mit denen von Quix und Redner gefundenen übereinstimmen (d. h. Werthe von der Ordnung Hundertmillionstel eines Erg).

Discussion.

Herr Struycken bedauert, dass die Intensität in Megaergs und nicht in Amplituden der Luftschwingungen angegeben ist. Weiter fragt er, für welche Zeitdauer dieser Werth Geltung hat, weil die Zahl der Schwingungen bei hohen und tiefen Tönen für das Minimum perceptibile sehr auseinandergieht.

Herr Zwaardemaker entgegnet, dass er keine Bedenken gegen eine Umschreibung der Intensität durch die Amplitude hegt. Dies ist die mechanische Benennung gegenüber der energetischen. Welcher Bezeichnung der Vorzug gebührt, verursacht besonders in physikalischen Kreisen grossen Streit. Was die Meinungsverschiedenheiten mit Bezug auf die Anzahl Perioden betrifft, welche zu einer minimalen Empfindung nothwendig sind, so schätzen einige diese Zahl auf 2, andere auf 12. Für unser Problem ist dies jedoch gleichgiltig, weil das Quantum Energie pro Secunde angegeben ist.

VI. F. H. Quix: Sprachgehör.

Die Bestimmung der Gehörschärfe für die Flüstersprache gab bis heute sehr wechselnde und unbestimmte Resultate. Ausserdem war das Ton- und Sprachgehör untereinander nicht vergleichbar.

Redner hat die Flüstersprache näher analysirt, um diese beiden Beschwerden aufheben zu können. Dazu zeigte es sich nothwendig, die Flüsterklänge in zwei Richtungen zu untersuchen: 1. nach der Tonhöhe ihrer Formanten, 2. nach der Intensität des Eindrucks auf unser Gehörorgan (physiologische Intensität der Klänge oder Lautheit).

Mit Bezug auf die erste Frage konnten die phonetischen Untersuchungen von Helmholtz, Donders, Hermann, Boeke u. A. verwendet werden. Obgleich diese Bestimmungen untereinander oft sehr auseinandergelien, so können dieselben zu unserm Zweck ohne Bedenken angewandt werden. Die Vocale lassen sich in zwei Rubriken eintheilen und zwar in tiefe von $c-d^2$ und in hohe von d^2-fis^4 . Wenn man für die Consonanten die Bestimmungen von Helmholtz, Bezold und Wollff nimmt, kann man auch diese in den zwei Rubriken unterbringen. Einige Klänge wie b, d, g, j, l müssen ausgeschieden werden, weil diese leicht mit p, t, k, i verwechselt werden und l auf verschiedene Weise ausgesprochen werden kann.

Klänge aus derselben Zone heissen isozonale Klänge. Isozonal sind u, o, m, n, r, ng, und a, e, i, p, t, k, s, sch, z.

Die übrigen Vocale und Diphthongen sind noch nicht oder unzulänglich acustisch phonetisch untersucht. Die meisten gehören zu der

zweiten Zone. Für die holländische Sprache bleiben einige Klänge übrig, welche aus Formanten zusammengestellt sind aus beiden Zonen. Für diese Klänge schlägt Redner den Namen „gemischte Klänge“ vor. Es hängt von den Eigenthümlichkeiten jeder Sprache ab, ob es viel oder wenig gemischte Klänge giebt. In dieser Hinsicht werden die Untersuchungen für holländische, deutsche und französische Sprachlaute fortgesetzt.

Mit Bezug auf die physiologische Intensität der Sprachlaute werde für die Vocale erst gesondert, später in Combination mit Consonanten der Abstand bestimmt, bis zu welchem diese Laute, mit der Reserve-luft nach Bezold geflüstert, noch eben verstanden werden konnten. Die Consonanten wurden auf dieselbe Weise, stets in Verbindung mit Vocalen, untersucht. Aus verschiedenen Versuchen, bei verschiedenen Personen, wurde ein Mittelwerth gefunden, welcher als normaler Abstand bezeichnet worden ist.

Laute, welche denselben normalen Gehörabstand haben, werden aequiintense Laute genannt.

Es zeigte sich nun, dass die Laute der ersten Zone ($c-d^2$) fast vollkommen aequiintens sind, während die der zweiten Zone (d^2-g^2) sich in Bezug auf ihre physiologische Intensität in zwei Rubriken eintheilen lassen, nämlich in eine Rubrik mit mittelstarken Lauten und eine mit weitrtragenden Lauten. Die gemischten Klänge gehörten, was ihre Lautheit betrifft, zu den mittelstarken der zweiten Zone.

Auf die Erklärung der Eigenthümlichkeit, dass die Laute der ersten Zone aequiintens sind u. s. w., kann hier nicht näher eingegangen werden und wird auf die ausführlichen Publicationen verwiesen.

Stellt man Wörter zusammen aus normalen und aequiintensen Lauten (Vocale und Consonanten), am besten einsilbige, so haben diese Wörter für die Bestimmung der Gehörschärfe die folgenden nothwendigen Vortheile:

1. Jedes Wort wird in allen seinen Bestandtheilen gleichmässig percipirt und dadurch wird das Errathen auf ein Minimum reducirt.
2. Der normale Abstand ist viel genauer zu bestimmen und ist dieser unter denselben Umständen für aequivalente Wörter immer derselbe.
3. Man kann partielle Taubheit mit der Flüstersprache untersuchen, weil man mit jedem Worte ein bestimmtes Gebiet der Tonleiter untersucht.

4. Das Resultat der quantitativen Bestimmung der Gehörschärfe für Flüstersprache lässt sich mit dem quantitativen Tongehöre vergleichen.

Zu diesem letzteren Zwecke bestimmt man mittelst Stimmgabeln, nach einer vom Redner früher angegebenen Methode, die quantitative Gehörschärfe für die Töne derselben Zone. Da die Gehörschärfe in den weitaus meisten pathologischen Fällen sich gleichmässig ändert, ist die Bestimmung der Punkte c , d^2 (c^2) und g^4 dazu genügend.

Die Resultate dieser Bestimmungen stimmten in einer grossen Reihe pathologischer Fälle fast vollständig untereinander.

Discussion.

Herr Zwaardemaker führt an, dass im Anschluss an die Untersuchungen des Herrn Quix, Dr. Reuter (Ems) diese Bestimmung für die deutsche Sprache unternommen habe. Reuter hat die Unter-

suchungen in der Universitätsbibliothek zu Utrecht angestellt, in der Resonanz fast völlig ausgeschlossen ist. Die Ergebnisse dieser Untersuchung sind später in der Zeitschrift für Ohrenheilkunde, Bd. XVII, S. 91, erschienen.

Herr Moll fragt, ob die Methode schon practisch verwendet werden kann.

Herr Quix antwortet bestätigend.

Die Bestimmungen mit den drei Rubriken von Wörtern geben ein vollständiges Resultat. Jede Gehörschärfe für Flüstersprache muss durch drei Werthe angegeben werden. Die Bestimmung mit Wörtern aus der Zona mixta enthält das ganze Sprachgebiet und giebt den Mittelwerth für die drei Bestimmungen; dieselbe ist aber unvollständig.

Herr Struycken bemerkt, dass alle Untersucher verschiedene Formanten gefunden haben. Bei *u* sind die prädominirenden Formanten natürlich tiefer wie bei *a*. Die Resultate dieser Untersuchung für die Praxis sind jedoch gering. Man schliesse aus dem Ergebnisse nicht zu viel zur Stellung der Diagnose, z. B. der Sclerose.

Herr Quix erwidert, dass die drei Zonen in allen Sprachen wiederzufinden sind und dass zur Gruppierung von Klängen in einer tiefen und hohen Zone es nicht nothwendig ist, dass die Bestimmungen der Formanten absolut übereinstimmen.

Herr Zwaardemaker will, unter Vorbehalt, die Erbschaft von Hermann, Boeke, Verschuur antreten. Obgleich die Resultate wegen der Anwesenheit der Glasmembran des Phonographen nicht in jenem Maasse verwendbar sind für die Theorie der Vocale, als man ursprünglich wohl erwartete, practisch ist der Nutzen der Bestimmungen schon sehr gross, sowohl für die Otologie, als auch für die physiologische Acustik. Daher müssen wir bei unserer klinischen Untersuchung diese schönen Resultate zur Bestimmung der Gehörschärfe anwenden.

Herr Struycken meint, dass die Methode der Formantenbestimmung keinen Werth hat, bevor man eine reine Sinuscurve erhält.

Herr Zwaardemaker entgegnet, dass die Resultate der Analyse völlig gleich sind, wenn auch der Anblick der Curven durch die Phasenverschiebung verschieden ist. Wir müssen nicht kritischer sein wie Physiker selber.

VII. W. Posthumus Meyjes:

A. Die Wirkung der Radiumbestrahlung.

Redner demonstirt nach einer kurzen Erwähnung der Entdeckung und der Eigenthümlichkeiten des Radiums einige mit Radiumbestrahlung behandelte Patienten.

1. Patientin mit Lupus der Nase, äusserlich verschiedene lupöse Herde, innerlich lupöse Granulationen, ist längere Zeit mit den gewöhnlichen Mitteln ohne Resultat behandelt. Vom 15. März bis 14. April wurde Patientin täglich behandelt durch die Anbringung eines kleinen gläsernen Gefässes in der Nase mit 25 mg Radiumbromure einer Stärke von 20000 Einheiten. Die Dauer der Bestrahlung betrug Anfangs 2 Minuten und stieg allmählich bis 10 Minuten. Vom 14. März bis 24. April wöchentlich zwei Mal Bestrahlung während 20 Minuten.

Wirkung: In den ersten Tagen einige Stunden nach der Bestrahlung geringer Niessreiz und leichte Benommenheit. Nach acht Be-

strahlungen fangen die äusseren Knötchen an zu verbleichen, während erst nach drei Wochen die Granulationen in der Nase niedriger und blasser zu werden beginnen. Ende April ist die Nase äusserlich scheinbar genesen und nur kleine, punktförmige Fleckchen sind zurückgeblieben; innerlich schreitet die Genesung fort. Die Behandlung wird fortgesetzt.

2. Patient leidet seit drei Jahren an Lupus des rechten Nasenflügels, äusserlich und innerlich. Die rechte Nasenöffnung ist verstopft durch Granulationen, weniger die linke. Das Septum ist perforirt. Seit vier Monaten ist auch die Nasenspitze afficirt. Die Therapie gab zwar einige Verbesserung, indess der Process schritt weiter.

Vom 22. März bis 8. April täglich Bestrahlung von 2—10 Minuten im rechten Nasenloch. Wirkung: Aeusserlich deutliches Blasserwerden, innerlich Flacher- und Blasserwerden der Granulationen.

Vom 8.—22. April Bestrahlung zwei Mal wöchentlich 10—20 Minuten lang. Die Verbesserung ist sehr auffallend; die Nasenspitze ist scheinbar genesen, der Nasenflügel ist in Genesung begriffen. Die Krustenbildung hat bedeutend abgenommen.

3. Patientin leidet seit Jahren an doppelseitigem Lupus des Naseninnern. Die Nasenspitze soll erst seit einem Jahre in eine dicke, knotenförmige Masse verwandelt sein. Im Antlitz einige grosse, versprengte lupöse Herde. Die vorhergegangene Therapie hatte äusserst geringen Erfolg.

Vom 29. März bis 5. April täglich Bestrahlung 5—10 Minuten lang im rechten Nasengang. Vom 1.—4. April mit zwei Radiumgefässen zu gleicher Zeit. Es folgte eine vermehrte Schwellung und Röthe der Nasenspitze, auch die Verstopfung der rechten Nasenöffnung vermehrte sich. Exacerbation einer schon bestehenden Dacryocystitis rechts. Nach viertägiger Pause ist diese Reaction wieder vorüber. Den 11., 15. und 19. April wieder Bestrahlung 10—20 Minuten lang, abermals gefolgt durch Reaction. Wirkung: Nur geringe Abnahme der äusseren Knötchen, innerlich keine Aenderung.

Die Behandlung wird auch hier fortgesetzt. Weiter werden noch zwei Fälle von Ozäna behandelt, bei denen die Patienten nach einer Woche spontan mittheilten, dass die Secretion sich vermindert hat. Die Bestrahlung fing in diesen Fällen mit einer Dauer von 2 Minuten an und stieg bis zu 9 Minuten. Die locale Reaction war sehr gering, dann und wann wurde etwas Benommenheit angegeben.

Redner resumirt seine Eindrücke: Bestrahle nicht täglich und kurz, sondern sporadisch und solange bis Reaction erfolgt; dann längere Zeit abwarten. In den leichteren Fällen von Lupus der Nase ist günstige Einwirkung gefolgt, im schweren Fall konnte man nur eine Reaction auf das Gewebe constatiren. Weitere Folgerungen darf man aus diesen einzelnen Wahrnehmungen nicht ziehen.

Discussion.

Herr Sikkell fragt, ob der Vortragende auch die Behandlung äusserlich für den Lupus der Haut angewendet hat.

Herr Posthumus Meyjes erwidert, dass dies bei den Patienten nicht nothwendig war, weil das Radium vom Nasengang nach allen Seiten hin ausstrahlt.

Herr Delsaux (Brüssel) bestätigt zum Theil die Resultate des Vortragenden. Er betont, sich zuvor gut zu überzeugen von der Tauglichkeit des Radiums und gut auf die Herkunft des Präparats zu achten, weil mit demselben sehr gefälscht wird. Für die Schleimbäute empfiehlt er die vorherige Behandlung mit Adrenalin, was die Wirksamkeit des Radiums steigert. In zwei Fällen von Carcinoma laryngis bekam er bedeutende Verbesserungen. In einem Falle von Krebs der äusseren Nase vollkommene Genesung in acht Sitzungen von 5—10 Minuten.

Herr Brat (Rotterdam) theilt die Erfahrungen eines Collegen mit, welcher bei Lupus nur ein geringes, bei Krebs ein gutes Resultat erhielt.

Herr Burger fragt nach den Gefahren der Behandlung im Anschluss an die bekannte Nachwirkung des Radiums nach Wochen. Ist keine Gefahr bei intensiver Bestrahlung für die Vernichtung gesunder Gewebe vorhanden?

Herr Moll erkundigt sich, wie man gute von schlechten Präparaten unterscheidet.

Herr Posthumus Meyjes führt aus, dass man die Wirksamkeit des Radiums untersuchen kann mit dem Electroscop. Die intensive Wirkung des Radiums findet statt bei reinem Radium. Bei der von ihm verwendeten Verdünnung nach Curie ist das Mittel unschädlich.

Herr Delsaux beschreibt die einfache Dosirung der Anwendung mittelst einer Scheibe von Aluminium von steigender Dicke, in welcher ein Loch durch eine silberne Platte in beliebigem Umfange abgeschlossen werden kann.

B. Syphilis der Trachea.

Patient, 59jähriger Tischler, magert allmählich ab und empfindet bei Anstrengung Beklemmung. Seine Füsse sind Abends geschwollen. Von 10 Kindern sind acht im ersten Lebensjahre gestorben, ausserdem noch zwei Frühgeburten. Lues wird verneint.

Die Dyspnoe ist hörbar und sichtbar. Das Jugulum sinkt ein, der Larynx ist unbeweglich. Die Stimme ist rauh. Herz, Lungen, Nieren zeigen keine Abweichungen. Fester Leberrand fühlbar. Arteriosclerotischer Puls. Auf dem Rücken der linken Hand verdächtiger papulöser Fleck. Als Ursache der Athemnoth wird gefunden eine hellrothe ringförmige Schwellung unter der Rima glottidis, sich ungefähr 2 cm in die Trachea ausbreitend. Es bleibt nur noch eine kleine Spalte zur Grösse der Hälfte der Glottis zur Respiration übrig. Die Schwellung zeigt sich bei Sondirung fest, nicht schmerzhaft. Tuberculose, bösartige und gutartige Geschwülste sind ausgeschlossen. Durch antiluetische Behandlung wird die Athemnoth etwas geringer, die Stenose bleibt jedoch bestehen. Dilatation mit Sonde von Schrötter giebt wenig Resultat. Die steigende Athemnoth zwingt zum Eingreifen.

Cricotomia und Tracheotomia sup. unter localer Anästhesie, wobei Sauerstoffinhalation vortreffliche Dienste gegen die Athemnoth leistet. Die Sprache bleibt trotz der Anwesenheit der Röhre gut. Sublimat-injectionen. Nach vier Wochen kann die Röhre dauernd entfernt werden. Die Stricture ist bis auf einen kleinen Wulst der linken Seitenwand verschwunden. Patient wird poliklinisch intern behandelt. Auch hier war trotz der starken Athemnoth der Kehlkopf unbeweglich, ein

characteristisches Symptom von Stenose der Trachea, welches Gerhardt zuerst hervorgehoben hat.

Discussion.

Herr Brat empfiehlt in diesen Fällen die O'Dwyer'sche Röhre oder noch besser die Bleyer'sche, welche besser ertragen zu werden scheinen wie die Schrötter'sche. Man kann die Bleyer'schen Nachts allein liegen lassen.

Herr Muyderman (Haag) erwähnt einen analogen Fall von subchordaler tertiärer Syphilis.

VIII. P. J. Zaalberg (Amsterdam): Die Resultate der Paraffinbehandlung bei Ozäna.

Redner erinnert an die Untersuchungen von Broeckaert, Moure und Brindel. Er selbst verwendet eine Spritze von Fischer aus Freiburg; deren Canüle hat er jedoch länger und dicker machen lassen. An der Endigung hat Z. eine Umbiegung angebracht. Während Broeckaert allein in die untere Muschel Paraffin einspritzte, hat Redner auch diese Einspritzungen in die mittlere Muschel gemacht. Von Einspritzungen in die Schleimhaut des Septums sah Redner kein Resultat. Die Injectionen wurden mit warmem Paraffin gemacht, an den hinteren Theilen der Muscheln anfangend; dieselben waren meistens schmerzlos. Dann und wann kamen in den ersten Tagen nach der Einspritzung Schwellungen in der Umgebung der Nase vor, oft schmerzhaft. Hat man vorn in die Muschel zu viel Paraffin eingespritzt, so kommt hin und wieder Augenthänen vor. Diese Erscheinung ist aber geringfügiger Natur und verschwindet bald.

Die Einspritzungen in die mittlere Muschel verursachen auch keine Reaction, und man hat keinen Grund, durch Phlebitis eine Infection der Hirnhäute zu befürchten. Redner hat 60 Patienten behandelt seit September 1903. In Hinsicht auf den Zeitverlauf sind die Resultate noch sehr recent. Er hofft jedoch auf die Zukunft.

Von diesen 60 Fällen sind 20 geheilt, 35 viel gebessert, 5 blieben quo ante oder haben sich der Behandlung entzogen.

Er betrachtet einen Fall als geheilt, wenn der Fötör verschwunden ist und die Krustenbildung aufgehört hat. Als gebessert betrachtet er diejenigen Fälle, in denen dann und wann ein geringfügiger Fötör mit mässiger Secretion auftritt, welche jedoch mit einer täglichen bezw. am zweiten oder dritten Tage vorgenommenen Spülung unterdrückt wird. In diesen Fällen ist die Krustenbildung minimal.

Wo die Behandlung versagte, liegt die Schuld am Verschwundensein der Conchae, wodurch die Einspritzung unmöglich ist. Die Resultate der Behandlung sprechen nicht für die Meinung Grünwald's, dass Ozäna die Folge von Nebenhöhleneiterung ist. In einigen der besprochenen Fälle war Ozäna combinirt mit Nebenhöhleneiterung. In diesen Fällen schwand die Ozäna, während die Eiterung bestehen blieb.

IX. H. Burger: Paraffinbehandlung bei Ozäna.

Redner erwähnt die Untersuchungen von Lake, Moure und Broeckaert. Er selbst hat bis jetzt bei sechs Patienten — wovon fünf Frauen und ein Mann — die Behandlung angewendet. In allen Fällen war die Schleimhautatrophie bedeutend. Die Technik ist bei weit geförderter Atrophie schwierig und die Einspritzung misslingt nicht selten.

Dieses Misslingen ist entweder dadurch entstanden, dass die Nadel zu rasch abkühlt oder der Widerstand unter der Schleimhaut zu gross ist.

Redner sah öfters deutlich, dass das Paraffin neben der Nadel zurückspritzte; das erhärtete Paraffin wurde dann nicht im hinteren Theile der Nase angetroffen, sondern um die Nadel herum und auf dem Nasenspeculum. Bei sehr atrophischer Schleimhaut kommt es auch vor, dass man durch die dünne Schleimhaut hindurchsticht und das Paraffin in die Nasenhöhle deponirt wird. Bei starker Atrophie macht die Form der unteren Muschel die Einspritzung schwierig. Es lässt sich dabei nur ein wenig Paraffin in den vorderen Theil einspritzen und die sich gebildete Schwellung erschwert eine zweite Einspritzung sehr. Nach den wohl gelungenen Einspritzungen folgte in vielen Fällen eine mehr oder weniger starke Reaction, welche in Schmerz der Nase, Schwellung der Wange und der Augenlider an der Seite, an welcher die Einspritzung erfolgte, Augenschmerzen, halbseitigem Kopfschmerz und Thränenfluss bestand. Diese Erscheinungen traten am selben oder am folgenden Tage auf und hielten einige Tage an. In einem Falle verschwanden diese Symptome erst nach 14 Tagen. Die Resultate waren bei seinen Patienten sehr gering. Einige Patienten gaben nach einer oder mehreren Einspritzungen an, dass die Secretion geringer geworden sei. Man darf diesen Angaben aber nicht zuviel Werth beilegen, weil die Patienten zu gleicher Zeit Spülungen verrichteten, und um so weniger, da die günstigen Resultate nicht anhielten.

Als Beispiel nennt Redner Patient II mit sehr starker Atrophie. 14 Tage nach der ersten Einspritzung gab dieser an, dass die Secretion vermindert sei. Nach fünf gut gelungenen Einspritzungen in sechs Wochen waren Secretion und Fötör jedoch quo ante. Redner demonstrirt einen Patienten, bei dem sich nach ein paar gelungenen Injectionen einige der oben genannten Beschwerden offenbarten. Die einzige Wirkung war, dass Patient durch die starke Verengung der Nasengänge jetzt über Verstopfung klagte. Wird regelmässig gespritzt, so scheint die Secretion viel geringer als früher, wird dies aber unterlassen, so kehren die alten Beschwerden zurück.

Redner sah weder Heilung noch Besserung bei den sechs Kranken. Nach den günstigen Resultaten Moure's, Broeckaert's und Zaalberg's nimmt Redner an, dass die weit vorgeschrittene Atrophie der Schleimhaut, welche in allen seinen Fällen bestand, Ursache ist, dass die Behandlung ohne Resultat war. In leichten Fällen will er deshalb die Versuche fortsetzen. Jedenfalls hat sich bis jetzt gezeigt, dass in schweren Fällen diese Therapie keinen Werth hat. Er machte die Einspritzungen nach Broeckaert mit Paraffin, schmelzend bei 45°, eingespritzt bei 55° mit der Spritze Broeckaert's oder Delacre's. Nebenhöhlenaffectionen waren in seinen Fällen völlig ausgeschlossen; bei vier Patienten auch durch Probepunction des Antrum Highmori.

Discussion.

Herr Broeckaert (Gent) betont, dass man drei Stufen von Ozäna unterscheiden muss. In den leichten Fällen mit sehr wenig Atrophie und beschränkt auf die unteren Muscheln wurde immer Heilung gefunden nach 1, 2, 3 Einspritzungen. In den Fällen mittleren Grades wurde immer subjective Besserung constatirt, während in den schweren

Fällen die Einspritzung werthlos, selbst gefährlich ist, da man mit grosser Kraft einspritzen muss.

Eine Complication, welcher man nicht vorbeugen kann und welche in 5 pCt. der Fälle auftritt, ist die Thrombophlebitis der Vena facialis. Dieselbe ist öfter nach zwei Monaten noch nicht geheilt.

Broeckaert empfiehlt 1. nicht viel Paraffin auf einmal einzuspritzen, z. B. 1 ccm; 2. niemals mit grosser Kraft zu spritzen; 3. kein Paraffin wärmer wie 55° zu benutzen, und 4. immer mit dem hinteren Theile der Muschel zu beginnen.

Herr Struycken erzielte Heilung in 10—20 pCt. der Fälle durch Einspritzung gewöhnlichen Vaselins unter die Schleimhaut, täglich einen Tropfen. Die Nase bleibt offen, die Beschwerden der Ozäna verschwinden.

Herr Posthumus Meyjes fragt, ob die Einspritzung flüssigen Vaselins keine Gefahr mit sich bringen kann.

Herr Struycken entgegnet, dass er keinen Nachtheil gesehen hat.

Herr Moll hat nur einige Fälle behandelt. In einem Falle sah er nach vier Einspritzungen Heilung.

Herr Muyderman fragt, ob der grosse Unterschied in den erhaltenen Resultaten auch darauf beruhen kann, dass einige Fälle wohl, andere nicht durch Nebenhöhlenaffectionen complicirt waren.

Herr Zaalberg meint, dass Ozäna niemals durch Nebenhöhleneiterung verursacht ist.

Herr Frederikse glaubt jedoch, dass die Combination oft vorkommt. Er schlägt vor, die Paraffinbehandlung einer Commission zu überweisen. Dieser Vorschlag wird nicht angenommen.

Herr Baëza fragt, wie man sich die Wirkung des Paraffins vorzustellen hat.

Herr Zaalberg erwähnt die Untersuchungen Döbeli's (Archiv für Laryng., Bd. XV, S. 142), in welchen gezeigt wird, dass Zellen leicht durch die an Ozäna erkrankte Schleimhaut hindurch dringen, und meint, dass durch das Paraffin die Schleimhaut sich ändert.

X. H. Zwaardemaker (Utrecht). Die Frequenz des Stotterns in den Niederlanden.

Redner theilt mit, dass ihm oft auch von nicht oto-laryngologischer Seite die Frage nach der Frequenz des Stotterns in den Niederlanden vorgelegt wurde. Seine Meinung ist, dass die Häufigkeit im militärpflichtigen Lebensalter sehr gering ist; doch nach den Behauptungen der Lehrer scheint sie im schulpflichtigen Alter grösser zu sein. Dies ist auch in Dänemark der Fall, einem Lande, welches in vielen Punkten mit dem unserigen verglichen werden kann. Es wäre erwünscht, wenn in einem der grossen Bevölkerungscentren (Amsterdam, Rotterdam) oder an einem Taubstummeninstitut ein Cursus eröffnet würde (vier Wochen).

Redner möchte die Frage der Unterrichtsmethode nicht besprechen, doch unzweifelhaft wäre es nützlich, einige Einsicht in die Frequenz des Leidens hier zu Lande zu haben. Er schlägt vor, eine Commission zur Vornahme einer Enquête zu ernennen.

Nach einer Discussion, an welcher sich die Herren Sikkel, Posthumus Meyjes, Muyderman und Zwaardemaker betheiligen,

wird dieser Vorschlag angenommen und in die Commission gewählt die Herren Zwaardemaker, Burger, Mulder, Sikkel und Schytter.

XI. H. J. L. Struycken (Breda): Ausgedehntes bösesartiges Angiom der Ohrmuschel.

Bei einem Kindehen, einige Wochen alt, entwickelte sich in einigen Monaten ein Angiom, ausgehend vom äusseren Gehörgange, welches sich ausstreckte vom Jugulum bis vier Finger breit oberhalb der fast völlig vernichteten Ohrmuschel und vom Proc. zygomaticus bis zum Hinterhaupt. Weder Cauterisation mit Paquelin noch Electrolyse konnten die Ausdehnung aufhalten. Extirpation war zu gefährlich, so dass zur Unterbindung der grossen Halsgefässe geschritten wurde. Vena jugularis in- und externa, sowie auch die Carotis communis wurden unterbunden. Der kleine Patient hat von dieser Unterbindung bis jetzt kein Hinderniss. Die Tension verminderte sich stark und die Geschwulst breitete sich nicht weiter aus, so dass die Chance auf radicale Extirpation nicht ausgeschlossen ist. Die Blutgefässe wurden doppelt unterbunden, doch wegen der Gefahr des Abrutschens nicht durchschnitten. In den ersten Wochen nach der Operation war eine deutliche Abflachung des Schädels an der operirten Seite wahrzunehmen, welche allmählich wieder schwand.

XII. F. H. Quix:

A. Die pathologische Anatomie der Labyrinthaffectionen.

Unsere Kenntniss der histologischen Aenderungen bei Labyrinth-erkrankungen steht noch in ihrer Kindheit.

Microscopische Untersuchungen von kranken Labyrinth, deren klinisches Bild genau festgelegt wurde, sind bis heute nur sehr wenig und meistens mangelhaft vorhanden.

Redner giebt die verschiedenen Ursachen an, welche diesem Mangel zu Grunde liegen.

1. Die grossen technischen Schwierigkeiten bei der histologischen Untersuchung menschlicher Gehörorgane. Das Gehörorgan ist mit Bezug auf histologische Untersuchung das schwierigste Organ.

2. Der Mangel an gut eingerichteten otologischen Kliniken, welche erst allmählich entstehen.

3. Der Umstand, dass eine Labyrinthaffection nur selten zum Tode führt.

4. Die lange Zeit und die grosse histologische Unterlage, welche dazu nöthig ist.

Redner erwähnt die schönen Untersuchungen Toynbee's, Politzer's, Habermann's, Siebenmann's, Alexander's und Anderer. Er betont, dass eine vollständige Untersuchung enthalten muss:

a) eine Zerlegung des Labyrinthes und Mittelohres in Serienschritte, am liebsten nicht von einander getrennt;

b) N. acusticus;

c) Medulla oblongata.

Besonders Labyrinth, Mittelohr und Acusticus sollen immer untersucht werden, weil man sonst verschiedene Functionsstörungen falsch interpretiren kann.

Redner beschreibt eine Methode, welche besteht in einer Combination von Paraffin und Celloidine. Als Lösungsmittel für Paraffin

wird Cederöl genommen, weil Xylol, Benzol u. s. w. die Präparate zu hart und das Schneiden unmöglich machen.

Votr. zeigt einige Serienpräparate, nach dieser Methode angefertigt. An Stelle von Deckgläsern, welche bei grossen Serien die Untersuchung sehr theuer machen, verwendet er gegenwärtig die Methode der Psychiatiker, d. h. den Firnis von Cox und die Saponlösung Jelgersma's. Nimmt man als Objectgläser noch grosse, feine Deckgläser, welche in der Photographie verwendet werden, so kostet eine ganze Serie sehr wenig.

Redner zeigt ein Präparat von Labyrinthtaubheit, bei welcher histologisch gefunden wurde: Atrophie des Corti'schen Organes, an dessen Stelle ein kleines Epithelhügelchen übrig geblieben war und als neuer Befund eine Verstümmelung der Membrana tectoria, welche an verschiedenen Stellen mit dem Epithelhügel verwachsen ist. An manchen Stellen ist die Membran so dünn geworden, dass dieselbe als ein feiner Streifen auf dem Epithelhügel liegt. Die Natur dieses Streifens würde man nicht erkennen, wenn es nicht hier und da Uebergänge zwischen Streifen und noch deutlicher Membrana tectoria gäbe. Dieser Befund kommt Redner insoweit interessant vor, weil man daraus ein Argument machen kann für die Behauptung, dass auch im normalen Zustande die Membrana tectoria mit dem Corti'schen Organe verbunden (verklebt) ist.

Die Nerven und Ganglienzellen waren normal, und auch das Mittelohr. Alles war im Zusammenhang geschnitten.

B. Demonstration von Tanzmäusen.

Votr. erwähnt das Wissenschaftlich-Geschichtliche der Tanzmäuse und die Bedeutung derselben für die Otologie. Er demonstriert ein Präparat einer Tanzmaus, bei der Abwesenheit der Corti'schen Zellen constatirt wurde.

Weiter demonstriert Votr., wie er das Gehör der Tanzmaus objectiv mit dem der weissen Maus verglichen hat.

Beide Mäuse wurden unter einer Glasglocke auf einen grossen Marcy'schen Tambour gesetzt. Zu der Glasglocke wurde mittels Gummiröhren der Schall von Glocken, Pfeifen u. s. w. geleitet. Wenn der Schall intensiv ist, so erschreckt die weisse Maus und die Zuckung wird auf die berusste Trommel aufgezeichnet. Man kann ceteris paribus einigermaassen die Grösse des Ausschlages mit der Empfindlichkeit für den betreffenden Ton proportional stellen. Als Resultat einer grossen Anzahl Untersuchungen, deren Curve demonstriert wurde, geht hervor, dass von drei Tanzmäusen keine ein einziges Mal reagirt hat, während verschiedene weisse Mäuse mehr oder weniger stark reagirten auf Töne von e^2 — c^3 und eine empfindliche Strecke zeigten in der 5. und 6. Octave. Die Tonleiter mit ihrer empfindlichen Strecke scheint also bei Mäusen im Vergleiche mit derjenigen des Menschen nach oben verschoben.

Ferner ist es sehr wahrscheinlich, dass diese Tanzmäuse die verschiedenen Töne nicht hörten und in Anbetracht der verwendeten grossen Schallstärke, also als taub betrachtet werden können.

Discussion.

Herr Posthumus Meyjes fragt, ob die Tanzmäuse auch ausserhalb des Käfigs Tanzbewegungen ausführen.

Herr Quix antwortet bestätigend.

Herr Sikkel fragt, ob es Kreuzungen zwischen Tanzmaus und weisser Maus giebt.

Herr Quix bestätigt dies; die Untersuchungen, welche ihm in dieser Richtung bekannt, sind noch nicht abgeschlossen.

Herr Brondgeest fragt, ob Votr. Schnitte durch den ganzen Schädel macht.

Herr Quix erwidert, dass er allein das Schläfenbein schneidet.

XIII. P. J. Zaalberg (Amsterdam):

A. Ein Fall von Struma vasculosa.

Ein Mädchen von 20 Jahren hat nach einem Schrecken bemerkt, dass der Hals allmählich dicker wurde, während sie zugleich Veränderungen an den Augen spürte.

Patientin bietet das typische Bild von Morbus Basedowii, Exophthalmus, Struma, Pulsbeschleunigung. Das linke Auge prominirt mehr wie das rechte. Stark fühlbare Pulsation am Halse, auscultatorisch starkes systolisches Sausen. Tremor nicht sehr auffallend; die Haut ist rau und runzelig geworden.

Discussion.

Herr Pell (Amsterdam) warnt vor Behandlung des Morbus Basedowii mit Thyreoidpräparaten. Diese wirken wie Oel im Feuer. Hauptsache ist Ruhe und wenig reizende Diät. Brom ist oft nützlich. Galvanisation des Sympathicus oft sehr wirksam.

Herr Kan (Leiden) theilt einen Fall mit, bei welchem der Sympathicus an der linken Halsseite total extirpirt wurde, mit der Folge, dass der Exophthalmus an dieser Seite fast völlig verschwunden und der linke Radialis nicht mehr zu fühlen ist.

B. Ein Fall von otogener Sinusthrombose, combinirt mit einem grossen Extraduralabscess.

Patientin, junges Mädchen, bekam nach einer Otitis media sinistra Schmerz im linken Proc. mastoideus, gefolgt von intermittirendem Fieber von 41,2—35,5°. Schwellung hinter dem Ohre nahm zu; Erbrechen, Puls und Respiration übereinstimmend mit der Temperatur. Bei der Operation entleerte sich eine Menge übelriechenden Eiters. Sinuswand verfärbt, bei Punction kein Blut, wird geöffnet und lässt noch eine Menge Eiters abfließen. Aus der geöffneten Schädelhöhle strömt auch viel Eiter ab.

Nach der Operation höchstes Fieber 38°, keine Schüttelfröste, aus der Gegend des Bulbus jugularis strömte noch immer viel Eiter heraus, welcher auch bei Druck auf die Vena jugularis zum Vorschein kam. Daher wird der Bulbus jugularis freigelegt. Bald nachher völlige Heilung.

Redner erwähnt noch zwei Fälle, complicirt mit Thrombose des Sinus cavernosus. Ein Patient starb bald an Thrombose der Vena cava, während der andere nach Injectionen von Collargol bald aus einem soporösen Zustande wieder compos mentis wurde und später heilte. Redner empfiehlt dieses Mittel.

XIV. P. K. Pel (Amsterdam): Die Diagnose von Aneurysmen der Aorta.

Redner erwähnt noch ein Symptom von Aneurysma des Arcus aortae, welches unabhängig von einander angegeben ist von

W. S. Oliver (Physical diagnosis of thorycal aneurism, Lancet 1878) und Cardanelli (Sulla pulsatione del tubo larigotracheale cosse signo di certi aneurismi aortici, Novimerkt med. chirg. 1878), nämlich die sogenannte Trachealotgging. Sie besteht im Herabgezogenwerden des Kehlkopfes bei der Herzsystole entweder dadurch, dass die Aorta ascendens mit der Trachea verwachsen ist oder dadurch, dass die Aorta, reitend auf dem linken Bronchus, letzteren jedes Mal bei ihrer Ausdehnung nach unten zieht.

Es erfordert jedoch einige Erfahrung, um dieses Symptom von Oliver-Cardanelli zu constatiren. Man muss die Trachea etwas anziehen und hebt zu diesem Zwecke den Kehlkopf etwas mit Daumen und Zeigefinger, während die Hand auf der vorderen Brustwand ruht.

Der Kopf des Patienten soll ein wenig nach hinten und nach der linken Seite gehalten werden, der Mund soll geschlossen sein. Dieses Symptom ist viel constanter als die Recurrensparalyse, wird jedoch in den meisten Lehrbüchern nicht oder nur beiläufig angeführt. Redner demonstriert vier Patienten mit Aneurysma aortae, welche alle dieses Symptom zeigen, während nur in einem Falle Recurrensparalyse anwesend ist.

XV. H. Burger (Amsterdam):

A. Demonstration eines Falles von radical operirtem Kehlkopfkrebs, welcher nicht recidivirte.

Patient, 63 Jahre alt, wurde am 28. December 1900 von Prof. Korteweg wegen eines grossen Kehlkopfkrebsses operirt. Bei der Operation wurde der Kehlkopf gänzlich exstirpirt, während die Trachea in die Hautwunde fixirt wurde. Pat. blieb vollkommen gesund. Nur die Sprache ist fast völlig unverständlich. Der Rachenraum hat sich über die Trachea wieder geschlossen; letztere ist ohne Trachealcanüle offen geblieben. Laryngoscopisch sieht man den Rest der Epiglottis flach gegen den Zungengrund anliegen; übrigens ist nichts zu erkennen; offenbar schaut man in den Oesophagus. Pat. spricht mit ein wenig Oesophagusluft, meistens unverständlich. Ein Apparat, um die Luft aus der Trachea durch die Nase in die Mundhöhle zu bringen, gefällt ihm nicht und lässt er ungebraucht.

Discussion.

Herr Brat fragt, ob Pat. keine Beschwerden empfindet durch das Einathmen unreiner, unerwärmter Luft.

Herr Burger erwidert, dass Pat. solche Beschwerden nicht fühlt.

B. Demonstration eines Falles doppelseitigen Empyems des Sinus frontalis, operirt nach Kuhnt.

Die Hauptpunkte sind: 20. August 1894 Operation des rechten Sinus frontalis durch einen Chirurgen, Oeffnung in der vorderen Wand ungefähr 1,5 qcm gross, Curettement, Drainage. Die Wunde schliesst sich im Laufe von $2\frac{1}{2}$ Monaten.

Recidive von Polypenwucherung, Kopfschmerz und Eiterung aus der Nase, alles an der rechten Seite. 29. December 1903 Operation durch Redner nach Kuhnt. Die alte Oeffnung im Knochen war nicht geschlossen, sondern mit Granulationen ausgefüllt. Totale Wegnahme der Vorderwand. Es bestand eine Communication zwischen den beiden Sinus, daher wurde auch die Vorderwand des linken Sinus gänzlich ent-

fernt. Die linke Höhle war von einer mit schleimigem Secrete angefüllten Ethmoidalzelle eingenommen. Diese wurde ganz weggenommen. Links war eine ziemlich grosse Verbindung mit der Nase; rechts wurde eine Gemeinschaft hergestellt durch Eröffnung einer Ethmoidalzelle und ein Gazestreifen durch die Nase geführt.

Die Wunde wurde durch 3×4 -Nähte geschlossen. Oberhalb des rechten Innenwinkels des Auges wurde ein Gummirohr eingelegt. Alle Wunden sind per primam geheilt und die Drainageöffnung war nach sechs Wochen geschlossen. Die Eiterung aus der Nase hat gänzlich aufgehört. Spülungen werden nicht mehr angewendet. Am 1. Februar wurden noch einige Polypen aus der Siebbeinhöhle entfernt, am 30. März die letzten. Das Hauptsymptom, die unerträglichen Kopfschmerzen, ist völlig geschwunden. Auch bezüglich der Eiterung hofft Votr., dass sie sich nicht wieder zeigen wird. Recidive der Stirnhöhleneiterung hält er für ausgeschlossen, weil keine solche Höhlen mehr da sind.

Mit dem cosmetischen Resultat ist Redner zufrieden. Wo das Drainagerohr gelegen hat besteht eine tiefe Einsenkung, während das Verschwinden der grossen Sinushöhlen sich nur durch eine sehr geringe Einsenkung verräth. Redner hat hieraus die Lehre gezogen, dass man die Wunde ganz schliessen und eine grosse Verbindung mit der Nase herstellen muss, wie dies auch von Burchardt vertheidigt wird (Archiv f. Lar. Bd. XV, H. 3), während Kuhnt selbst diese Communication ablehnt. Weiter beweist dieser Fall wieder, dass mehr conservative Operationen, wie die von Luc, unzureichend sind, weil die Höhle nicht genügend übersehen werden kann. Bei der ersten Operation ist nicht zu Tage getreten, dass beide Sinus reichlich communicirten, obschon dies auch damals der Fall war, da die bei der Nachbehandlung in die Wunde gespritzte Flüssigkeit durch beide Nasenhöhlen abfloss. Der rechte N. supraorbitalis wurde bei der Operation durchschnitten und die beiden Endigungen wieder aneinander genäht. Zwei Monate post operat. war die Sensibilität wieder hergestellt. Patient klagt nun über ein strammes Gefühl an der Stirn, offenbar in Folge der Narbe. Später wird dies, wenn nöthig, mit Massage oder anderswie behandelt werden.

Discussion.

Herr Struycken stimmt mit Votr. überein und zieht auch die Operation nach Kuhnt derjenigen nach Killian vor. Er selbst benutzt ein Drainagerohr, welches mit einer Feder in situ gehalten wird. Paraffinjectionen, nicht allzulange nach der Operation, verbessern das cosmetische Resultat.

Herr Moll fragt, ob Votr. auch den Boden der Höhle entfernt hat. Von der Entfernung der beiden Wände sah er doch schöne Resultate.

Herr Burger antwortet, dass er sich auf die Vorderwand beschränkt habe, weil die Höhlen sehr gross waren. Er theilt noch einen Fall von kleinem Sinus mit, wo er die Vorderwand und den Boden vollständig entfernte ohne jegliche cosmetische Entstellung und mit gänzlicher Heilung.

XVI. J. C. Henkes: Ein Fall von Extraduralabscess.

Patientin, 38 Jahre alt, bekam nach einer überstandenen Influenza eine Otitis media purulenta rechts. Kleine Perforation hinter dem

Umbo. Processus mastoideus wenig geschwollen, wenig schmerzhaft. Flüstersprache wird nur in der unmittelbaren Nähe und die Uhr nur durch Knochenleitung gehört. Die Perforationsöffnung wird etwas erweitert und Eis hinter dem Ohr applicirt.

Nach 14 Tagen keine Aenderung.

Operation: Processus mastoideus sehr zellenreich. Das ziemlich grosse Antrum enthielt keinen Eiter und keine Granulationen. In den hinteren tiefen Zellen wurde etwas Eiter gefunden, sowie ein Fistelgang nach vorn und innen gehend. Der Sinus und die Dura wurden freigelegt, beide waren mit Granulationen bedeckt. Sinus pulsirt nicht, ist elastisch. In der Tiefe des Fistelganges noch etwas Eiter. Tamponade mit Jodoformgaze. Nach einer Woche ist die Otitis media schon geheilt, die Wunde schliesst sich rasch. Die Gehörschärfe nimmt bald wieder bis auf 5 m Flüstersprache zu. Es wurden hier also ein perisinuöser Abscess und eine Otitis media gefunden, während die verbindenden Mastoidzellen gesund waren.

Redner meint, dass der Extraduralabscess in Folge einer primären Otitis des Mastoids nach Influenza entstanden ist, während die Mittelohreiterung secundär auftrat.

Die Gründe sind folgende:

1. weil die Patientin im Anfang nur über Schmerzen hinter dem Ohr klagte und das Ohr erst später zu eitern begann;

2. die rasche Heilung der Mittelohreiterung nach Entfernung des Knochenherdes;

3. die starke Veränderung des Knochens im hinteren Theile des Mastoids mit dem daran grenzenden Extraduralabscess gegenüber der geringen Affection des Mittelohrs;

4. die Abwesenheit einer Erkrankung des Antrums und der umgebenden Zellen, so dass von Eiterretention nicht die Rede sein kann;

5. der Fistelgang;

6. das ätiologische Moment: Influenza.

In diesem Falle muss die Schwellung hinter dem Ohre (ödematöse Schwellung und Schmerz beim Drucke ohne Hautverfärbung, Griesinger) als ein entzündliches Oedem betrachtet werden und nicht als ein Stauungsödem.

XVII. H. van Aurooy: Ein Fall von Krebs des Kehlkopfes.

Ein 48jähriger Mann, vorher immer gesund, ohne Tuberculose oder Syphilis in der Anamnesis, bekam allmählich Beschwerden beim Sprechen. Es wurde eine hochgradige Verengerung des Kehlkopfeinganges constatirt mit auffallend geringen Athembeschwerden. Nach drei Monaten Paralyse des linken Stimmbandes. Für Tuberculose waren keine Anhaltspunkte. Die Schwellung hatte weniger von einem Tumor als von einer Infiltration, mit unebener Oberfläche und ohne Grenzen in die Umgebung übergehend. Quecksilber und Jodkalium gaben keine Verbesserung. Patient entzog sich einige Monate der Behandlung und kam später zurück, sehr verfallen mit Stridor bei der Athmung. Laryngoscopisch war der Aditus spaltförmig sehr verengt. Hinterwand des Kehlkopfes, Sinus pyriformes beiderseits und seitliche Theile des Kehlkopfes sehr verdickt und geschwollen. An der linken Seite des Kehlkopfes

kopfes war eine Lymphdrüse fühlbar. Operation nothwendig wegen Dyspnoe. Voroperation: Tracheotomie. Nach 24 Stunden plötzlicher Tod, Ursache völlig unbekannt. Unterhalb der Epiglottis wurde ein grosser Ulcus gefunden, welcher in vivo durch die starke Schwellung der oberen Theile unsichtbar war. Microscopisch wurde Krebs constatirt.

Discussion.

Herr Brondgeest fragt, ob nicht eine Blutung die Ursache des plötzlichen Todes gewesen sein kann.

Herr v. Anrooy kann keine Auskunft geben, weil Section verweigert wurde.

Herr Posthumus Meyjes hält Shoc für die Ursache auf Grund von zwei Fällen plötzlichen Todes nach Tracheotomie im letzten Stadium von Phthisis.

Herr Pel schreibt den Tod der Zusammenwirkung verschiedener Momente zu: dem schlechten Zustande des Herzens und der Blutgefässe in Folge Carcinomcachexie, überdies dem Chloroform.

Herr Brat verweist auf den schlechten Einfluss, welchen die Stenose auf das Herz ausübt.

XVIII. P. Th. L. Kan (Leiden):

A. Ein Fall geheilter otitischer Sinusthrombose.

Redner demonstirt einen Patienten, bei dem nach chronischer doppelseitiger Ohreiterung Thrombose des linken Sinus und der Vena jugularis diagnosticirt wurde. Diese letztere wurde unmittelbar aufgesucht, geöffnet und drainirt. Am folgenden Tage Radicaloperation, bei welcher auch Thrombose des Sinus transversus gefunden wird; der Thrombus wird so viel wie möglich entfernt. Während das Fieber anhält, tritt an der rechten Seite nach 10 Tagen ausgedehntes Oedem des Hinterhauptes und Gesichtes auf. Da unter dem rechten Musculus sternocleido-mastoideus ein harter Strang fühlbar ist, wird die rechte Vena jugularis freigelegt, welche flüssiges Blut unter grossem Druck enthält.

Weil das Fieber sich nicht vermindert und rechts fötide Ohreiterung besteht, wird auch an dieser Seite die Radicaloperation vollzogen. Im Mittelohr Cholesteatom. Der Sinus enthält flüssiges Blut, jedoch unter so grossem Drucke, dass bei der Punction das Blut mit grosser Kraft herausspritzt.

Das Fieber hält noch einige Tage an. Nach ausgedehntem Decubitus und einer Perichondritis der linken Ohrmuschel genas Patient schliesslich. An der linken Seite bot die Diagnose keine Schwierigkeiten dar, an der rechten hingegen wohl.

Das Oedem und die hohe Spannung des Blutes in der Vena jugularis und in dem Sinus transversus wurden hervorgerufen durch eine centrale Behinderung im Abfluss, welche entweder im Bulbus venae jugularis sass oder durch eine fortgepflanzte Thrombose in den Venae anonymae von der linken Vena jugularis aus veranlasst wird.

Mit der ersten Möglichkeit stimmt die hohe Spannung in der Vena jugularis nicht, denn die Spannung müsste in diesem Falle erniedrigt sein. In dem zweiten Falle müssten andere Symptome wie Oedem des Gesichtes und des Hinterhauptes bestehen.

Ogleich Redner die Diagnose zweifelhaft lässt, hält er doch Thrombose des Bulbus am wahrscheinlichsten und erklärt er die erhöhte Spannung in der Vena durch die Anastomosen der endocraniellen und äusseren Venen.

B. Ein seltener Tumor (Teratom) des Epipharynx.

Redner demonstriert microscopische Schnitte eines Teratoms, welches er bei einem 13 Wochen alten Kinde entfernte, und bespricht die verschiedenen Meinungen über die pathologisch-anatomische Art dieser Geschwülste (siehe Nederl. Tydschrift v. Geneeskunde 1904, II, No. 5).

XIX. W. Posthumus Meyjes (Amsterdam): Pharynxpolyp (Teratom) bei einem Säugling.

Redner demonstriert Präparate und Photographien eines gestielten und behaarten Teratoms, welches einem Neugeborenen aus dem Munde herausging und vom Votr. entfernt wurde (siehe Nederl. Tydschrift v. Geneeskunde 1904, II, No. 5).

XX. H. J. L. Struycken: Lymphdrüsenanschwellung bei Affectionen des Rachenraumes.

Redner verbreitet sich ausführlich über die Art der Lymphdrüsenanschwellungen, welche bei verschiedenen Krankheiten des Hauptes auftreten, und beschreibt einige Krankheitsfälle, bei denen nach protrahirter Infection aus dem Nasenrachenraume die operative Entfernung schliesslich Heilung brachte, ferner einen Fall von Exstirpation der Lymphdrüsen nach Tonsillsarcom.

Quix.

II. Referate.

a) Otologische:

Ueber Ohrgeräusche mit dem Vorschlag einer sorgfältigeren musikalischen Notirung derselben. Von Dr. J. A. Spalding in Portland Me. (Zeitschr. f. Ohrenheilk., XLVII, 4)

Sp. schlägt vor, die Ohrgeräusche wo immer möglich bezüglich ihrer Tonhöhe mittelst musikalischer Notirung zu präcisiren, wodurch dann vielleicht allmählich eine rationellere Basis für ihre Behandlung geschaffen werden könne; hierfür spreche die Erfahrung, dass es zuweilen gelingt, ein Ohrgeräusch von bestimmter Höhe zu beseitigen, wenn das Ohr demselben Tone einer Pfeife, Violine etc. ausgesetzt werde.

Keller.

Ueber den clonischen Krampf des Musculus tensor veli und die dadurch erzeugten objectiv hörbaren Ohrgeräusche. Von Prof. Dr. Valentin in Bern. (Zeitschr. f. Ohrenheilk., XLVI, 1 u. 2.)

Das knackende Geräusch bei der Contraction des Tensor veli erklärt Verf. nicht, wie allgemein geschieht, durch das Auseinanderzerren der feuchten Tubenwände, weil er salpingoscopisch nie derartige Bewegung an der Tubenmündung gesehen hat und auch im Ton des Geräusches nichts findet, was auf eine derartige Entstehung hinweist; er möchte

eher innere Reibungsgeräusche des bewegten Tubenknorpels als Ursache annehmen, oder, was ihm noch wahrscheinlicher dünkt, das Knacken als Reibungsgeräusch ansehen, entstanden durch den Ruck der geknickten Sehne des Muskels am Hamulus.

Bezüglich der Aetiologie schliesst sich V. der Ansicht Gruber's und anderer Autoren an, der zu Folge Angewöhnung, besonders bei hysterischen Personen, die Ursache der Affection bildet; dementsprechend soll auch die Therapie weniger eine locale, als vielmehr eine psychische, d. h. Abgewöhnung durch Erziehung des Willens, sein — Verf. empfiehlt für die Untersuchung der Tubenmündung auf's Wärmste das von Reiniger, Gebbert & Schall bezogene electriche Salpingoscop.

Keller.

Zur Kenntniss der hereditär-degenerativen Taubstummheit. Von Doc. Dr. Hammerschlag in Wien. (Zeitschr. f. Ohrenheilk., XLVII, 4)

H. bestätigt auf Grund der Prüfung an einem grösseren Materiale die bereits früher beobachtete Thatsache, dass die Consanguinität der Erzeuger eine, wenn auch noch nicht klar erkannte Rolle in der Aetiologie der hereditär-degenerativen Taubstummheit spielt.

Keller.

Erfahrungen über die Radicaloperation des chronischen Stirnhöhlenempyems nach Killian. Von Privatdocent Dr. Eschweiler in Bonn. (Zeitschr. f. Ohrenheilk., XLVI, 1 u. 2.)

Verf. bespricht in eingehender Weise acht von ihm nach Killian operirte Fälle, deren Endergebnisse so günstig waren, dass er die Methode in therapeutischer wie kosmetischer Beziehung für die beste hält und auf's Wärmste empfiehlt. Die Einzelheiten sind im Original nachzulesen, betont seien hier nur die günstigen Resultate bezüglich der Vermeidung von Sehstörungen trotz Loslösung der Trochlea.

Keller.

Ein Fall von acustisch-optischer Synästhesie (Farbenhören). Von Dr. Tatsusaburo Sarai in Japan. (Zeitschr. f. Ohrenheilk., XLVI, 1 u. 2.)

Detailirte Schilderung eines exquisiten Falles von Farbenhören bei einer 54jährigen nervösen Frau.

Keller.

b) Rhinologische:

Bemerkungen über die Behandlung der adenoiden Vegetationen während des ersten Jahres der Kindheit. (Note sur le traitement des végétations adénoïdes pendant la première année de l'enfance.) Von Dr. H. Cuvillier in Paris. (Arch. internat. de laryngol. etc., Bd. XVI, H. 5, September, October 1903.)

C. plädirt eifrig für die Operation selbst bei Kindern im ersten Lebensjahre, bei denen die adenoiden Vegetationen in Folge von Ernährungsstörungen nicht selten zu Zuständen führen, die man mit Adenoiden-Cachexie bezeichnen könnte. Ja, er schreckt nicht zurück, die Operation in den ersten Lebenswochen vorzunehmen, und er selbst

hat Kinder unter zwei Monaten mit schönstem Erfolge operirt. Er schliesst mit den Worten: Die Operationsresultate bei adenoiden Vegetationen an Säuglingen sind ausgezeichnet. Die Erscheinungen von Seiten des Ohres verschwinden; die Nasenathmung stellt sich wieder ein; die Ernährung wird wieder regelmässig; das Wachsthum geht wieder in normaler Weise vor sich und man kann wirklich sagen, in einer gewissen Zahl von Fällen rettet man das Leben des Kindes.

Beschorner.

Drei Fälle von Sinusitis sphenoidalis mit intracranialen Complicationen Von Dr. Bock. (Vratsch 1903, No. 15.)

Diese drei Fälle sind, da sie zur Autopsie gelangten, sehr beachtenswerth, nur sind die Anamnesen der ersten zwei Fälle mangelhaft, möglich blos in dem Excerpte, welches dem Referenten zur Verfügung stand.

1. Fall. 40jähriger Mann leidet seit Jahren an Kopfschmerzen. Einige Tage vor Aufnahme in das Hospital sehr grosse Schmerzen, Fieber 39° C. Es treten neben grossen Kopfschmerzen, Exophthalmus, Oedem der Augenlider und der rechten Conjunctiva auf, Sehvermögen geschwächt, Stauungspapille. Oedem geht auf die linke Seite über, Lähmung des Externus.

Untersuchung der Nase zeigt nichts Auffallendes. Nach vier Tagen Exitus.

Autopsie. Eitrige Entzündung der beiden Sinus sphenoidales, eitrige Phlebitis der cavernösen Sinuse und eitrige basale Meningitis.

2. Fall. 24jähriger Mann leidet seit zwei Jahren an Kopfschmerzen, die anfallsweise auftreten. Seit vier Wochen starker Schnupfen mit purulentem Secrete, seit vier Tagen spastische Contractionen der Genickmuskeln, riesige Kopfschmerzen, Fieber, Schwellung der Augenlider. Bald darauf Exophthalmus, Stauungspapille, Schwellungen der Nasenmuscheln, Schmerzen im Sinus frontalis. Benommenheit. Sinus frontalis wird geöffnet, derselbe ist leer, nach einigen Tagen Exitus.

Autopsie ergab: Eitrige Entzündung der beiden Sinus sphenoidales und ebenfalls eitrige Phlebitis des Sinus cavernosus und eitrige Meningitis.

3. Fall. Ein 20jähriger Student mit Schuss in die rechte Schläfengegend zeigt gleich darauf Ptosis, theilweise Unbeweglichkeit des Bulbus, Kopfschmerzen, Puls 60. Trepanation. Erst Besserung, dann Exitus in Folge von Meningitis.

Autopsie zeigt, dass die Kugel in beide Sinus sphenoidales hineinragt, Eiter in beiden Höhlen und an der Gehirnbasis.

Baumgarten.

Studie über das Osteom des Sinus frontalis. Von Goyanes. (Revista de Medicina y Cirurgia Prácticas 1904, 14 u. 21 II.)

Sehr ausführliche lesenswerthe Monographie mit Besprechung von 25 bisher beschriebenen Fällen (darunter 16 aus der deutschen Litteratur). In dem Falle, den Verf. selbst beobachtete, handelte es sich um ein 24jähriges Mädchen, das seit fünf Jahren bemerkte, dass das rechte Auge nach aussen abwich, und dass eine harte Geschwulst im oberen inneren Orbitalwinkel wuchs. Die Untersuchung ergab einen rechtsseitigen, nicht pulsirenden Exophthalmus, eine nussgrosse, harte Ge-

schwulst an der bezeichneten Stelle, leichte entzündliche Reizung des Auges, Schwerbeweglichkeit des Bulbus. Sehschärfe und Augenhintergrund normal; Doppelbilder früher vorhanden, zur Zeit nicht. Patientin suchte den Arzt mehr aus ästhetischen Gründen auf. Bei der Operation ergab sich, dass die Geschwulst vom Periost der Hinterwand des Sinus frontalis ausging, in die Ethmoidalzellen hineingewuchert war und die obere und innere Wand der Orbita zerstört hatte; eine Eröffnung des Cavum cranii liess sich nicht vermeiden. Bei der Entlassung aus der Klinik bestand nur noch eine leichte Abweichung des Augapfels. Der exstirpirte Tumor war sehr hart, taubeneigross, gelappt und wog 42 g.
M. Kaufmann (Mannheim).

c) Pharyngo-laryngologische:

Ein Fall von acuter Pharynx tuberculose bei einem sechsjährigen Kinde. Von Dr. M. Hertz in Warschau. (Arch. f. Laryngol. etc. 1903, Bd. XIV, pag. 576.)

Pharynx tuberculose, namentlich acute, bei Kindern ist bis jetzt nur 15 Mal zur Beobachtung gelangt. Im vorliegenden Falle handelt es sich um ein sechsjähriges Mädchen und bot die Diagnose keine Schwierigkeit, zumal sie durch das microscopische Präparat aus dem Geschwürssecret, in welchem sich massenhafte Tuberkelbacillen vorfanden, sichergestellt wurde. Die Pharynx tuberculose trat hier primär auf; die Veränderungen im Kehlkopf und den Lungen entwickelten sich erst secundär, da das Kind bis zur Erkrankung vollkommen gesund war und nie gehustet hatte. Die Symptome setzten stürmisch ein und es wurde fälschlicherweise auf Diphtherie erkannt. Nach drei Monaten starb das Kind an Entkräftung.
Beschorner.

Mandelhypertrophie und Wachstum. Von Tuixans. (La Medicina de los niños 1904, No. 1)

Anknüpfend an einen von ihm beobachteten Fall weist T. auf das relativ häufige Zusammentreffen von Hypertrophie der Gaumenmandeln und Zurückbleiben im Wachstume hin und fordert dazu auf, in jedem Falle von abnorm langsamem Wachstume nach Mandelhypertrophie zu forschen.
M. Kaufmann (Mannheim).

Ein Fall von Spaltbildung an der vorderen knöchernen Wand der Oberkieferhöhle. Von Dr. Hamm in Braunschweig. (Zeitschr. für Ohrenheilk., XLVII, 4.)

Bei der wegen vermuthlichen Empyems der Highmorshöhle vorgenommenen Operation der breiten Eröffnung der Kieferhöhle von der Fossa canina aus fand sich nach Ablösung der bedeckenden Weichtheile ein horizontal verlaufender Spalt von ca. 4 cm Länge und $\frac{1}{2}$ bis 1 cm wechselnder Breite; Ränder dünn und scharf, fast wie cariöser Knochen. Die Oberkieferhöhle war leer, die Schleimhaut gesund. Trauma oder operativer Eingriff ausgeschlossen, ebenso Syphilis oder Tuberculose; die Patientin hatte als vierjähriges Kind Gelbfieber überstanden, und vermuthet H., dass es hierbei zu einer Gangrän der

Mundschleimhaut gekommen sei, die nach Abstossung eines länglichen Sequesters aus der vorderen Wand des Oberkiefers geheilt sei. Gangrän am Gaumen und Gesicht soll häufig im Gefolge des gelben Fiebers auftreten. Im Anschlusse berichtet H. noch über einen Fall von wahrscheinlich congenitalem Defect in der Decke der Warzenfortsatzhöhle.
Keller.

Ein leichter Reflector. Von Prof. Dr. B. Fränkel in Berlin. (Arch. f. Laryngol. etc. 1903, Bd. XIV, pag. 580.)

Der Reflector zeigt die Construction der bekannten Fränkel'schen Stirnspiegel, ist aber dadurch sehr leicht (84 g mit Stirnband), dass er mit einer nur 1 cm breiten Metallfassung versehen ist, während die Rückseite sonst lediglich durch eine dünne Lage Hartgummi geschützt wird. Auch ist das doppelte Kugelgelenk leichter gearbeitet. Unten am Reflector befindet sich ein kleiner Handgriff aus Metall, vermittelt dessen der Spiegel eingestellt werden kann, ohne dass man die spiegelnde Fläche berührt.
Beschorner.

Sind chirurgische Eingriffe vom medico-socialen Standpunkte aus betrachtet in allen Arten des Kehlkopfkrebse, in allen Perioden und Stadien desselben vorthellhaft? (L'intervention chirurgicale est-elle avantageuse au point de vue medico-social dans tous les genres de cancers laryngés à toutes leurs périodes et à toutes leurs phases.) Von Prof. Dr. Ramon de la Sota y Castra in Sevilla. (Arch. internat. de laryngol. etc., Bd. XVI, No. 5, September-October 1903.)

Autor hält ein chirurgisches Eingreifen bei allen Arten des Krebse, in allen seinen Stadien und Phasen, weil es das einzige Mittel ist, das Wohl des davon Befallenen zu fördern, nicht nur für vorthellhaft, sondern für nothwendig. Er begründet diese Ansicht eingehend, macht aber auf die Schwierigkeiten aufmerksam, welche Diagnose, Wahl der Art des chirurgischen Eingriffes und richtiger Zeitpunkt seiner Ausführung bereiten.
Beschorner.

Endolaryngeale Behandlung des Kehlkopfkrebse. (Traitement endolaryngé du cancer du larynx.) Von Dr. J. Cisneros. (Arch. internat. de laryngol. etc., Bd. XVI, No. 5, September/October 1903.)

Fünf Fälle von Kehlkopfkrebs bei Männern im Alter von 51, 56, 53, 70 und 61 Jahren. Es wurde die partielle oder totale Exstirpation des Kehlkopfes vorgenommen. Nur ein Fall blieb ohne Recidiv, und gerade dieser zeigte die grösste Ausdehnung des Neoplasmas. Zwei Punkte sind es hauptsächlich, die nach Ansicht C.'s als wesentlich für das Gelingen der Operation zu gelten haben: Abwesenheit von Drüsen-Infektionen und Möglichkeit vollkommener Exstirpation des Carcinoms.
Beschorner.

Alle für die Monatsschrift bestimmten Beiträge und Referate sowie alle Druckschriften, Archive und Tausch-Exemplare anderer Zeitschriften beliebe man an Herrn Hofrath Prof. Dr. L. v. Schrötter in Wien IX, Mariannengasse 3, zu senden. Die Autoren, welche Kritiken oder Referate über ihre Werke wünschen, werden ersucht, 2 Exemplare davon zu senden. Beiträge werden mit 40 Mark pro Druckbogen honorirt und 30 Separat-Abzüge beigegeben.

Verantwortlicher Redacteur: Prof. Dr. Ph. Schech in München.

Verlag von Oscar Coblentz. Expeditiionsbureau: Berlin W. 90, Maassenstrasse 13.

Druck von Carl Marschner, Berlin SW., Ritterstrasse 41.

Monatsschrift für Ohrenheilkunde

sowie für

Kehlkopf-, Nasen-, Rachen-Krankheiten.

Organ der Oesterreichischen otologischen Gesellschaft
u. der Münchener laryngo-otologischen Gesellschaft.

(Neue Folge.)

Mitbegründet von weill. Prof. Dr. Jos. Gruber, Prof. Dr. H. Rüdinger,
Prof. Dr. R. Voltolini und weill. Prof. Dr. Fr. E. Weber-Liel

und unter Mitwirkung der Herren

Docent Dr. E. Baumgarten (Budapest), Prof. Dr. A. Bing (Wien), Privatdocent
Dr. G. Brühl (Berlin), Docent Dr. Gompertz (Wien), Dr. Meunze (Leipzig), Prof.
Dr. Heymann (Berlin), Prof. Dr. Mopmann (Cöln), Prof. Dr. Jurasz (Heidelberg),
Dr. Keller (Cöln), Prof. Dr. Kirchner (Würzburg), Dr. Koch (Luxemburg),
Dr. Law (London), Prof. Dr. Lichtenberg (Budapest), Dr. Lublinski (Berlin),
Dr. Michel (Cöln), Prof. Dr. Quodi (Budapest), Prof. Dr. Pansera (Kiel),
Dr. A. Schapringer (New-York), Dr. J. Sendziak (Warschau), Dr. E. Stepanow
(Moskau), Prof. Dr. Strübing (Greifswald), Dr. Weiß (Stuttgart), Dr. Siem (Danzig).

Herausgegeben von

Prof. Dr. L. v. SCHRÖTTER Prof. Dr. PH. SCHECH Prof. Dr. E. ZUCKERKANDL
Wien. München. Wien.

Prof. Dr. V. URBANTSCHITSCH
Wien

Dieses Organ erscheint monatlich. Man abonniert auf dasselbe bei allen Buchhandlungen und
Postanstalten des In- und Auslandes.

Der Preis für die Monatsschrift beträgt 12 R.-M. jährlich; wenn die Monatsschrift zusammen
mit der Allgemeinen medicinischen Central-Zeitung bestellt wird, nur 8 R.-M.

Jahrg. XXXVIII. Berlin, December 1904.

No. 12.

I. Originalien.

Zur Lehre vom Husten.

Von

Dr. Eugen Pollak,

Kehlkopf-, Nasen- und Ohrenarzt in Graz.

Es ist das Verdienst der experimentellen Physiologie, die Vorstellungen über die Auslösung des Hustens in richtige Bahnen geleitet zu haben. Noch Albrecht v. Haller betrachtete den Husten zunächst als „Sache des Willens“, und wenn er auch die Existenz eines Hustens, „welcher wider Willen oder ungen erfolge“, zugab, so behauptete er hingegen, „dass es kaum gelinge, Husten durch's Martern der Thiere zu erzwingen“. Obgleich schon im 18. Jahrhundert vereinzelte Versuche, Hustenanfälle auf experimentellem Wege bei Thieren zu erzeugen, angestellt wurden (Ebstein), so haben erst die Untersuchungen des vorigen Jahrhunderts, und besonders seiner zweiten Hälfte, unser Wissen über die Entstehungsweisen des Hustens bereichert.

Wir unterscheiden nunmehr von dem willkürlichen Husten, der durch Uebertragung des Willensreizes von der Hirnrinde auf das medullare Hustencentrum zu Stande kommt, den viel häufiger vorkommenden unwillkürlichen, dessen auslösende Ursache ihren Sitz central oder an verschiedenen Stellen des peripheren Nervensystems haben kann. Der Sitz des Hustencentrums in der Medulla oblongata ist zuerst von Kohts näher studirt worden; nach seinen an Hunden und Katzen angestellten Experimenten liegt das Centrum für die Erregung der Hustenbewegungen etwas höher als das der Inspirationsmuskeln, beiläufig 2 mm oberhalb des Obex, und erstreckt sich bis ungefähr zur Mitte der Rautengrube, entsprechend der Ala cinerea, die nach Stilling den Fasern des Vagus zum Ursprung dient. Nach Harald Holm muss das Centrum für den Tracheobronchialreflex in der dorso-lateralen Partie des dorsalen Vaguskerues, des Kernes kleiner Ganglienzellen, gesucht werden.

Kohts gelang es, beim Thiere den centralen Husten experimentell zu erzeugen, indem er nach Freilegung des Kleinhirns und des verlängerten Markes diese Theile mechanisch oder electricisch reizte. Er beobachtete mehrmals, obwohl nicht constant, dass durch leichten Druck auf die Rautengrube unmittelbar unter dem Kleinhirn zu beiden Seiten der Raphe Husten entstand; schwache electricische Reize neben der Raphe, oberhalb des Calamus scriptorius, riefen ebenfalls einige Male Husten hervor. Högyes konnte geichfalls durch Reizung des Bodens des vierten Ventrikels Husten erzeugen. Auch von klinischer Seite wird die Existenz eines centralen Hustens angenommen, da bei Erkrankungen des Centralnervensystems wie Verletzung des Halsmarkes, Chorea und Epilepsie Husten beobachtet wurde (Schech). Der Tabeshusten kann jedoch nicht mit Bestimmtheit als central angesprochen werden. Nach M. Schmidt und Funke ist ein centraler Husten als Herderscheinung, bedingt durch eine organische Hirnerkrankung, bisher noch nicht mit Sicherheit nachgewiesen. Auch die centrale Natur des nervösen und hysterischen Hustens wird von Beschorner, M. Schmidt, v. Schrötter und Edlefsen angezweifelt. In jüngster Zeit beschreibt Fessler das Vorkommen von Hustenparoxysmen als Wirkung der erhöhten Körpertemperatur und führt Fälle an, wo insbesondere bei jugendlichen fiebernden Personen Husten bestand, der nur beim Anstieg der Körpertemperatur auf eine grössere Höhe auftrat und mit dem Abfall des Fiebers verschwand; er führt diesen Husten auf Reizung des medullaren Hustencentrums durch das überhitzte Blut zurück.

Gewöhnlich jedoch entsteht der Husten auf dem Wege des Reflexes, indem infolge einer Irritation eines peripheren, sensiblen Nerven eine Reizübertragung auf das medulläre Hustencentrum erfolgt, von wo aus die beim Hustenact thätige Musculatur in den entsprechenden Erregungszustand versetzt wird. Man kennt eine Reihe von Körperstellen, von welchen aus durch die mechanische oder electricische Reizung der hier verzweigten Nervenfasern Husten auf reflectorischem Wege hervorgerufen wird. Zuerst wurde dies für die Schleimhaut der Trachea von Ballianus und von Krimer und für die Kehlkopfschleimhaut von dem letzteren nachgewiesen. Zu den empfindlichsten Auslösungsstellen des Hustens gehören die Hinterwand des Kehlkopfes und die Bifur-

cationsstelle der Trachea. Die Pharynxschleimhaut, die untere Fläche der Stimmlippen, die Schleimhaut — nur der hinteren Wand (Störk) — der Trachea und jene der Bronchien (Nothnagel), ferner die Pleura costalis (Kohts) gehören gleichfalls in das Auslösungsgebiet des Hustens. Hingegen kann die Schleimhaut des Kehlkopfeinganges, der oberen Flächen und der Ränder der Stimmlippen, sowie das Lungenparenchym nicht hierzu gezählt werden. Als Hustennerv für den Kehlkopf ist der Nerv. laryng. super. und für die Trachea und Bronchien der Vagus abwärts vom Abgange des eben erwähnten Nerven festgestellt worden.

Die Reihe der durch den Thierversuch constatirten Auslösungsorte des Hustens erfährt einen bedeutenden Zuwachs durch die klinische Beobachtung. Zahlreiche Erfahrungen an Kranken liessen annehmen, dass noch von anderen Körperregionen unter gewissen Bedingungen Husten erzeugt wird. Man kam so zur Annahme eines Nasen-, Magen-, Uterinhustens u. s. w.

Der Nasenhusten wurde erst durch die moderne Rhinologie weiter bekannt. Er ist bei vielen Individuen durch blosser Berührung einer Schleimhautstelle in der Nase und besonders in deren hinteren Partien hervorruftbar und findet sich oft mit pathologischen Veränderungen der inneren Nase vereint vor. Seine Auslösung geschieht durch Reizung der nasalen Trigeminafasern („Trigeminushusten“ von Schadewaldt und Wille). François Franck konnte beim tracheotomirten Hunde eine Reihe von tonlosen Hustenstößen durch Reizung der Nasenschleimhaut bewirken, doch gelang es weder Sandmann noch Kuttner, „wohlcharacterisirten Husten“ beim Kaninchen und der Katze resp. beim Hunde zu erzeugen. Noch herrscht darüber Uneinigkeit, ob man den Nasenhusten als einen normalen Reflex oder als Ausdruck einer krankhaften Störung der Reflexthätigkeit der Nasenschleimhaut ansehen so. Wir geben der letzteren Anschauung den Vorzug.

Hingegen ist der Rachenhusten, der beim Thiere experimentell durch Kohts und Högyes festgestellt wurde, entgegen der Annahme von Störk, Beschorner und Edlefsen als erwiesen und als normale Erscheinung zu betrachten. Auch hier ist die Auslösung des Hustens befördert durch krankhafte Veränderung der Schleimhaut. Wir finden ihn besonders bei der Pharyngitis lateralis und der — entzündlichen, nicht adenoiden (Iwanoff) — Pharyngitis granulosa. Auch durch pathologische Zustände im Epipharynx (Jourouschi, B. Robertson, Zimmermann, Pognat), wie der Gaumenmandeln (Waldenburg, Furet, Seifert, Funke) und der Zungentonsille (M. Schmidt, J. E. Hopkins, B. Robertson, Clar. Rice, Edlefsen) kann Husten unterhalten werden.

Kohts gelang es, von der Pleura costalis im Thierversuch Husten hervorzurufen; gegenüber Nothnagel und Meyer, die sich bezüglich des Pleurahustens ablehnend äussern, vertheidigt A. Fränkel vom klinischen Standpunkte seine Entstehung durch Pleurareizung. Die Möglichkeit der pericardialen Hustenauslösung wird von Fränzel, Nothnagel, Kohts und Beschorner bezweifelt, hingegen von Edlefsen zugegeben, nachdem schon lange vorher Biermer Husten bei Pericarditis beobachtet hatte.

Besonders von älteren Aerzten war das Vorkommen eines Magen-
hustens behauptet worden. Kohts will die Möglichkeit eines solchen
nicht bestreiten, trotzdem es ihm nie gelang, ihn beim Thiere zu er-
zeugen. Hingegen haben sich Ebstein, Nothnagel, Naunyn, in
schärfster Weise aber Edlefsen gegen seine Existenz ausgesprochen.
In jüngster Zeit giebt Edlefsen die Möglichkeit seiner Auslösung
vom Standpunkte der Theorie wohl zu, hält aber sein factisches Vor-
kommen für ausserordentlich selten. In ähnlicher Weise äussert sich
A. Fränkel. Vom Darms aus soll bei Spulwürmern (Graves) und
Bandwürmern (Davaine) Krampfhusten hervorgerufen und durch ge-
lungene Curen endgiltig beseitigt werden. Naunyn trat für die Existenz
eines Milz- und Leberhustens ein auf Grund der von ihm öfter beob-
achteten Erscheinung, dass die Palpation der Milz, seltener der Leber,
bei Kranken Husten auslöste. Das konnte diese Erfahrung bestätigen.
Schon vor Naunyn hatte Kohts die Entstehung des Hustens von der
Leber für wahrscheinlich erklärt mit Hinweis auf eine Beobachtung
Leyden's, wo bei einem an Gallensteincoliken leidenden Patienten
zu verschiedenen Malen 24 Stunden vor dem Anfälle und dem ersten
Auftreten von Icterus trockener Husten mit Schmerz im rechten Hypo-
chondrium eintrat und mit Erscheinen der icterischen Färbung sofort
verschwand. M. Schmidt beschreibt ähnliche Krankheitsfälle.

Lange bekannt ist der von den weiblichen Geschlechtsorganen her
ausgelöste, der Uterinhusten; er findet sich am häufigsten bei lange
bestehenden Erkrankungen der Beckenorgane, besonders bei Ver-
wachsungen derselben und bei Lageanomalien des Uterus. Oeffer stellt
er sich auch im Verlaufe der Schwangerschaft, vorwiegend in der ersten
Zeit, ein, um nach längerem Bestehen wieder zu verschwinden.

Schliesslich wäre noch der wenigen Fälle zu gedenken, wo von den
Hoden, der Harnblase, den Nieren (Schech), von der Haut
(Leyden, Ebstein, Smith, Strübing, Strümpell, Bernhardt,
Funke) oder durch Reizung von Sinnesnerven, wie z. B. in Folge
von Schallempfindungen (Kramer, Ebstein) Husten erzeugt wurde.

Unter den hustenempfindlichen Stellen ist der äussere Gehör-
gang einer der längst bekannten. Schon Cassius Felix (97 n. Chr.,
Landois, Wilde) thut seiner Erwähnung. Dass die Einführung von
Instrumenten oder auch nur eines (kalten) Ohrspeculums in den
äusseren Gehörgang Husten hervorruft, ist eine gar nicht seltene
Erscheinung (Hyrtl, Schwartz, Bürkner, Eitelberg, Guder,
Jacobson, Brühl-Politzer). Aber auch blosser Berührung seiner
Hautbekleidung kann Kratzen im Hals und Husten erzeugen (Kramer,
Wilde, Tröltzsch, Gruber). In einem Falle von Urbantschitsch
trat sogar bei blosser Einwirkung der atmosphärischen Luft auf den
Gehörgang stets Husten auf, weshalb der Patient das rechte erkrankte
Ohr tamponirte. Husten fand sich manchmal im Ensemble jener leicht
irreführenden complexen Reflexerscheinungen, die durch Fremdkörper
oder Cerumenpfropfe im äusseren Gehörgange hervorgerufen wurden.

Die älteste derartige Beobachtung dürfte die von Fabricius
Hildanus (cit. v. Kiesselbach) sein. Ein Mädchen, das acht Jahre
lang eine erbsengrosse Glaskugel im linken Gehörgange hatte, litt Anfangs
an heftigen linksseitigen Kopfschmerzen. Die linke Körperhälfte wurde

von einer mit heftigen Schmerzen abwechselnden Anästhesie befallen, dazu kam beständiger trockener Husten, sowie Störungen in der Menstruation. Nach 4—5 Jahren gesellten sich epileptische Anfälle und Atrophie des linken Armes hinzu. Die Patientin wurde durch Extraction der Glaskugel vollständig geheilt. Arnold (cit. v. Tröltzsch) erwähnt ein Mädchen, welches längere Zeit an starkem Husten und Auswurf litt, sich erbrach und dabei zusehends abmagerte. Bei näherer Prüfung ergab sich, dass in jedem Ohre eine Bohne steckte, die vor geraumer Zeit beim Spielen in die Gehörgänge gerathen war. Das Ausziehen war von heftigem Husten und Erbrechen und öfterem Niesen begleitet. Arnold führt noch einen weiteren Fall an, wo ein „Brustleiden“, das längere Zeit vergeblich behandelt worden war, nach Entfernung eines Fremdkörpers aus dem Ohre sich von selbst hob. Toynee berichtete von einem Kranken, der ein Knochenstück im Gehörgang hatte und an Husten litt, der keiner Behandlung wich, aber mit der Entfernung des Knochens verschwand. Politzer und Robertson sahen je einen diesem ganz analogen Fall. Bowen beobachtete trockenen Husten, welcher 2 $\frac{1}{2}$ Jahre andauerte und 10 Tage nach Extraction einer grossen schwarzen Perle aus dem Gehörgang aufhörte. Walker Downie heilte einen von heftigen Hustenanfällen geplagten jungen Mann durch Entfernung eines vom Patienten in den Gehörgang gesteckten Fragmentes eines Bleistiftes und einen zweiten Fall, wo im Grunde des Gehörganges gelegene Reiskörner starken Husten erzeugten. Compairé beseitigte einen vier Jahre währenden Husten durch Extraction einer kleinen, beim Baden im Meere in das Ohr gerathenen Schnecke. Breitung endlich behandelte einen Schüler, der wegen seines entsetzlichen Hustens aus der Schule entfernt werden sollte, und erzielte durch Ausspritzen eines Concrementes, dessen Hauptbestandtheil ein Schlehenkern war, aus dem rechten äusseren Gehörgang völlige Heilung.

Oefter wurde habituellder Husten durch im Gehörgang angesammeltes Cerumen erzeugt und durch dessen Entfernung geheilt (Theobald, Busch, Moos, Zeller, Catti, Goureau, Heckel, Jakins, M. Schmidt). Erhard beobachtete, dass neben anderen Reflexerscheinungen Husten auch entstehen könne bei oft nur linsengrosser Absonderung des reinen Cerumens nur bei Berührung der Wandungen des mittleren Theiles des Gehörganges, der eben der nervenreichste sei. In manchen Fällen kann der Gehörgangshusten erzeugt werden durch Ohrpolyphen, was zuerst Schwartz beobachtete. Auch der Pruritus des äusseren Gehörganges kann sich mit Husten vergesellschaften (Wilde, Romberg, cit. v. Schwartz).

Besondere Aufmerksamkeit schenkte Wilde¹⁾ dem Ohrhusten: „Wir können dieses Phänomen ganz einfach dadurch hervorrufen, dass wir mit einer Sonde jeden beliebigen Fleck an den Wänden des Gehörganges sanft berühren. Obgleich es sich nicht in allen Fällen zeigt, ist es doch keine sehr ungewöhnliche Erscheinung. Bei Kindern und sehr jungen Personen ist es mir niemals vorgekommen, bei Männern

¹⁾ William Wilde: Practische Bemerkungen über Ohrenheilkunde etc., übers. v. Haselberg, 1855.

im mittleren Alter sehr häufig, und es hängt in keiner Weise mit irgend einer vorhandenen Krankheit der Athmungswerkzeuge zusammen. Bei einigen Personen erzeugt die leiseste Berührung des Bodens vom Gehörgange ungefähr in der Mitte zwischen dem äusseren Ausgang und dem unteren Anheftungspunkte des Trommelfelles Hustenreiz und krampfartige Thätigkeit im Kehlkopfe. In diesem Falle sagt der Patient gewöhnlich auf Befragen, dass er keinen Schmerz empfinde, dass er aber in dem Augenblicke, wo wir diese sehr empfindliche Stelle berühren, eine kitzelnde Empfindung in der Kehle verspüre, welche sogleich in das Gefühl übergeht, als wenn „ein Bissen in die unrechte Kehle gekommen“. Wie der Nervenzusammenhang sein mag, der dies bewirkt, ist nicht genau bekannt, aber die Thatsache ist bemerkenswerth. Der verschiedene Grad von Empfindlichkeit in den einzelnen Theilen des äusseren Ohres ist wohl zu beachten.“

Eine eingehende Abhandlung widmete Guder²⁾ dem Ohrhusten. Während Fox denselben 15 Mal unter 86 Personen fand, also in ungefähr 17,5 pCt., konnte ihn Guder unter 200 Personen 42 Mal, also in 21 pCt., bei Berührung der Haut des äusseren Gehörganges constatiren: häufiger bei Männern (21 pCt.) als bei Frauen (17 pCt.): links 17 Mal, rechts 19 Mal und beiderseits 6 Mal. Am häufigsten war er bei Leuten im Alter von 10--20 Jahren anzutreffen, während er im ersten Decennium (1 Mal) und nach dem 60. Lebensjahre (2 Mal) selten auslösbar war. Die Berührung hatte nicht immer das Resultat des Hustenanfalles, indem manchmal nur ein Kitzelgefühl in der Kehlkopfegend auftrat. Nicht alle Stellen des Gehörganges waren gleich stark reagirend. Als hustenempfindliche Partie bezeichnet er die hintere untere Wand der Tiefe des Gehörganges, während durch Berührung der oberen und der vorderen Wand kein Husten ausgelöst wird. Sollte ein Fremdkörper oder ein Cerumenpfropf Husten erzeugen, so müsse er trocken, hart und beweglich sein. Die Entstehung des Ohrhustens bezieht er auf Reizung des Ramus auricularis nervi vagi und erklärt sein nur bei einem Bruchtheil und nicht bei allen Menschen constatirbares Vorkommen mit der Annahme, dass die Tiefe des Gehörganges nicht in derselben Weise bei allen Individuen innervirt sei, dass es hier „nervöse Anomalien“ gäbe. Der mehr oder weniger nervöse Zustand des Individuums spiele beim Zustandekommen des Ohrhustens keine Rolle.

Von den 100 Personen, die wir bezüglich der Auslösung von Husten vom äusseren Gehörgange her prüften, waren 54 männlichen und 46 weiblichen Geschlechtes. Die jüngste Person war 8 und die älteste 77 Jahre alt, die meisten standen im Alter von 21--40 Jahren. Die Prüfung erfolgte durch Berührung der verschiedensten Stellen des äusseren Gehörganges mittels der Sondenkuppe. Eine positive Reaction erfolgte, von geringen Schmerzäusserungen abgesehen, in 22 Fällen, und zwar bei 10 Männern (45,5 pCt.) und 12 Weibern (26 pCt.). Die übergrosse Mehrzahl der positiv reagirenden Versuchspersonen stand im Alter von 21--30 Jahren, dann kamen der Häufigkeit der Reaction

²⁾ E. Guder: Contribution à l'étude de la toux réflexe, en particulier de la toux auriculaire. Revue de lar. 1894, Tome XV.

nach das zweite und vierte Decennium. Unter dem 11. Lebensjahre trat nie und über dem 50. nur vereinzelt eine positive Reaction ein. Nicht immer erfolgte diese in Form von deutlichen Hustenactionen, sondern in 8 Fällen trat nur leichter oder starker Kitzel im Halse ohne Hustenbewegung auf, und zwar 2 Mal bei Männern und 6 Mal bei Frauen. Vom rechten Ohre war 6 Mal Husten und 2 Mal nur Kitzel, vom linken Ohre 4 Mal Husten und 4 Mal nur Kitzel, von beiden Ohren 6 Mal eine positive Reaction, und zwar 2 Mal von beiden Seiten her Husten, 2 Mal von beiden Seiten her nur Kitzel und 2 Mal von einem Ohre her Husten, vom anderen nur Kitzel im Halse, hervorrufbar. Der Husten trat meist nur bei etwas längerer Dauer der Reizung ein und oft erst, nachdem diese bereits aufgehört hatte. Der Husten war immer ein trockener und mitunter, nämlich im Falle prompteren Erscheinens, leicht krampfhaft.

Nicht alle Stellen des Gehörganges sind in Bezug auf die Auslösbarkeit des Hustens gleichwerthig. Mit der übrigens gänzlich unbewiesenen Behauptung, dass der Ohrhusten nur auf Reizung der vorderen Partie des äusseren Gehörganges eintrete, steht Wille³⁾ völlig isolirt da. Nach unseren Beobachtungen findet sich eine bestimmte Region vor, von wo meist nur allein, bei völliger Reactionslosigkeit aller übrigen Gehörgangsstellen, Husten erzeugt werden kann. Dieselbe gehört in den Bereich der unteren hinteren Gehörgangswand und entspricht dem lateralen Theile des knöchernen Gehörganges. Die Auslösung von Husten von der vorderen oder oberen Wand ist uns ebenso wenig gelungen wie Guder. Wir befinden uns mit dieser Constatirung im Widerspruche mit Wilde und mit Gruber⁴⁾, die den Ohrhusten bei Berührung irgend einer Wand des Gehörganges an jedem beliebigen Flecke erhalten haben wollen. Doch war schon Wilde die soben bezeichnete Stelle aufgefallen, die er auch ausdrücklich als sehr empfindlich hinstellte.

Das Zustandekommen des Gehörgangshustens ist natürlich auf dem Wege des Reflexes zu erklären. Bei den widersprechenden Angaben der Autoren über die centripetale Reflexbahn dürfte es angezeigt erscheinen, sich die Innervationsverhältnisse der einzelnen Theile des äusseren Gehörganges in Erinnerung zu bringen. Die Haut des äusseren Gehörganges erhält ihre sensible Versorgung einerseits vom Nervus trigeminus, andererseits vom Nervus vagus. Der Nervus auriculo-temporalis des dritten Astes des Trigeminus entsendet die Nervi meatus auditus externus, welche an der Verbindungsstelle vom knöchernen und knorpeligen Gehörgange eintreten; der obere schickt längs des sogen. Cutisstreifens einen Nerv. membr. tympani zum Trommelfelle [Schwalbe⁵⁾]. Der von Arnold im Jahre 1828 zuerst am Menschen gefundene Ramus auricularis nervi vagi entspringt aus dem Ganglion jugulare oder dicht unter ihm aus dem Vagusstamme und verstärkt

³⁾ Wille: Der Trigeminiushusten. Deutsche med. Wochenschr. 1885, No. 16 u. 17.

⁴⁾ J. Gruber: Lehrbuch der Ohrenheilkunde 1870.

⁵⁾ G. Schwalbe: Das äussere Ohr. Handb. d. Anatomie, herausgeg. von v. Bardeleben, 1897, V. Bd., II. Abth.

sich durch einen Verbindungszweig vom Ganglion petrosus des neunten Hirnnerven; er durchsetzt den Canaliculus mastoideus und tritt in der Fissura tympanomastoidea an die Oberfläche [Hyrtl⁶⁾]. Während ein Zweig sich mit dem Nerv. auric. profund. (post.) des Facialis verbindet und zur Ohrmuschel verläuft, gelangt ein anderer zum äusseren Gehörgange, und zwar zur hinteren Wand des knöchernen Gehörganges (Schwalbe). Nach Zuckerkandl⁷⁾ bezieht der hintere Antheil der Gehörgangswand seine sensiblen Zweige aus dem Ramus auricul. n. vagi, der vordere Theil aus dem N. auriculo-temporalis. Nach Hyrtl versorgt der Ramus auricul. n. vagi die cutane Auskleidung der hinteren Wand der Tiefe des äusseren Gehörganges. Mit den Angaben von Schwalbe, der dem Vagus die sensible Versorgung der Gehörgangshaut nur im Bereiche des knöchernen Gehörganges zuweist, stehen die Bilder von Hasse⁸⁾ in vollem Einklange, nach welchem die sensiblen Nervenfasern des äusseren Gehörganges im Gebiete des knorpeligen Gehörganges, sowohl in der vorderen wie in der hinteren Hälfte, ausschliesslich den Zweigen des N. auriculo-temporalis angehören, welche auch die Haut der vorderen Hälfte des knöchernen Gehörganges versorgen. Das Gebiet des R. auricul. n. vagi beschränkt sich nach Hasse, insofern der Gehörgang in Frage kommt, ausschliesslich auf die Haut der hinteren Hälfte des knöchernen Gehörganges. Mit dieser Darstellung stimmen auch die Angaben von Brühl-Politzer⁹⁾ überein.

Wenn wir unsere Erfahrung, dass der Gehörgangshusten fast ausschliesslich von einer bestimmten Gegend auslösbar ist, mit den anatomischen Verhältnissen der cutanen Gehörgangsnerven zusammenhalten, so glauben wir berechtigt zu sein, als centripetale Strecke dieses Hustenreflexes den Ramus auricul. n. vagi und im Weiteren die Vagusbahn anzusprechen. Wir befinden uns hierbei in Uebereinstimmung mit der Mehrzahl der Autoren, ohne dass wir ihre diesbezüglichen Angaben stets als begründet bezeichnen könnten, zumal die Existenz einer besonderen tussigenen Zone im Versorgungsbereiche des Ramus auricul. n. vagi ihnen zum grösseren Theile nicht bekannt war. Einige Autoren, z. B. Wilde und Jacobson¹⁰⁾, lassen es auch, anscheinend aus eben diesem Grunde, unentschieden, ob der Vagus oder der Trigemini die Uebertragung des Reizes nach dem Hustencentrum bewirkt. Wille, der nicht nur einen nasalen und pharyngealen, sondern auch einen auricularen Trigeminhusten construirt, erklärt, dass der bei Reinigung des Ohres auftretende und nur auf Reizung der vorderen Partie des äusseren Gehörganges beruhende Husten „trigeminalen Ursprunges“ sei; dafür sprächen Neurosen, die gewöhnlich auch sonst im Trigeminigebiete bei diesen Personen heimisch seien. Wir begnügen uns mit der blossen Anführung dieser Behauptung, die auf einer ganz unrichtigen Beobachtung basirt ist.

⁶⁾ Hyrtl: Lehrbuch der Anatomie des Menschen, 1863, 8. Aufl.

⁷⁾ E. Zuckerkandl: Gehörorgan. Eulenburg's Realencyclopädie, 1888.

⁸⁾ C. Hasse: Handatlas der sens. u. motor. Gebiete der Hirn- und Rückenmarksnerven 1895, Tafel VII.

⁹⁾ Brühl-Politzer: Atlas und Grundriss der Ohrenheilkunde 1901.

¹⁰⁾ L. Jacobson: Lehrbuch der Ohrenheilkunde 1898, 2. Aufl.

Lässt uns die anatomische Vertheilung der Nerven fast als sicher erscheinen, dass nur im Gebiete des *Ram. auricul. n. vagi* der Gehörgangshusten hervorzurufen ist, so wirft sich die Frage auf, warum sich die Auslösungsstelle nicht auf die ganze hintere Wand des knöchernen Gehörganges erstreckt. Auch hier wollen wir auf anatomische Thatsachen verweisen. Bekanntlich betheiligen sich an der Bildung des äusseren Gehörganges hauptsächlich der Schuppen- und Paukentheil, viel weniger der Warzenthail des Schläfebeins, und zwar ist die ganze untere und vordere Gehörgangswand vom Paukentheil geformt, während an der Bildung der hinteren Wand Pauken-, Warzen- und Schuppen-theil participiren, wobei der innere Abschnitt der hinteren Wand vorzugsweise vom *Os tympanicum*, der äussere Abschnitt hauptsächlich vom *Os squamosum*, zum Theil auch von der *Pars mastoidea* gebildet wird. Das *Os tympanicum* reicht an der vorderen Wand des knöchernen Gehörganges bis zu dessen Dach, an der hinteren Wand aber nur etwa bis zur Hälfte derselben hinauf, so dass der obere Theil der letzteren noch vom *Ossquamosum* gebildet wird [Politzer¹¹⁾, Schwalbe]. Entsprechend der verschiedenen Zusammensetzung des knöchernen Gehörganges zeigt auch die Hautbekleidung einen verschiedenen Bau. So wie im ganzen knorpeligen Gehörgange, hat auch die Hautbekleidung am Dache des knöchernen Gehörganges, soweit dieses vom *Os squamosum* gebildet wird, im Allgemeinen noch die gewöhnliche Beschaffenheit der äusseren Haut und eine ansehnliche Dicke von etwa 1½ mm (Schwalbe). Da das *Os squamosum* am Dache des knöchernen Gehörganges nach der Tiefe des letzteren immer mehr durch das *Os tympanicum* eingeengt wird, so wird diese dicke Hautbekleidung nach dem Trommelfelle zu immer schmaler. Dagegen erscheint im übrigen Abschnitte des knöchernen Gehörganges, soweit derselbe vom *Os tympanicum* begrenzt wird, die Haut sehr dünn, nur 0,1 mm dick und mit dem Periost zu einer glänzenden fibrösen Masse verwachsen. In den Hautbereich der hinteren oberen knöchernen Gehörgangswand erstreckt sich jene von Tröltzsch zuerst nachgewiesene dreieckige Zone der drüsigen Elemente (Schwalbe, Politzer). Wir finden also am Boden des knöchernen Gehörganges und der unteren Hälfte seiner hinteren Wand eine ausserordentlich dünne Hautbekleidung, während jene der oberen Hälfte der hinteren Wand viel dicker ist. In der unteren hinteren Wand liegt nun auch der Darstellung von Hasse nach, und zwar in dem lateralen Antheile des knöchernen Gehörganges, die Eintrittsstelle des *Ram. auricul. n. vagi* in die Gehörgangshaut. Hier finden sich also die Fasern des Nerven vereint vor und strahlen in die Haut hinein. Die ausserordentlich dünne Bedeckung bedingt eine leichte Zugänglichkeit der Nervenfasern für die mechanische Reizung, bei welcher an dieser Stelle so viele Fasern gleichzeitig getroffen werden können. Wenn die Hustenauslösung weiter medialwärts nicht in demselben Maasse erfolgt, so rührt dies möglicher Weise von der geringeren Zahl der bei der Reizung hier angetroffenen Fasern her.

¹¹⁾ A. Politzer: Die anatomische und histologische Zergliederung des menschlichen Gehörganges, 1889. — Lehrbuch der Ohrenheilk. 1901, 4. Aufl

Die Angaben von Strübing¹²⁾ und Guder, dass der Ohrhusten unter durchaus normalen Verhältnissen des Nervensystems, und jene von Wilde, dass er ohne jede Erkrankung der Athemwege sich vorfinde, zeigen sich in unseren Fällen völlig bestätigt. Wir halten gleichfalls den Gehörgangshusten für einen physiologischen Reflex. Allerdings scheint er bei Leuten mit — besonders frischen — Erkrankungen der Luftwege leichter auslösbar zu sein. Ja, in einem Falle acuter Laryngitis bei einem 25jährigen Studenten, wo von beiden Gehörgängen Husten zu erzeugen war, fiel uns auf, dass die tussigene Zone den gewöhnlichen Bereich insofern überschritt, als auch von der hinteren oberen Wand des lateralen Antheiles des knöchernen Gehörganges Husten durch die Berührung der Hautbekleidung entstand.

Die Frage, weshalb der Gehörgangshusten nur bei einem Bruchtheil der Menschen vorkommt, mit Innervationsanomalien schlechtweg zu erklären, wie dies Guder thut, scheint uns nicht gerechtfertigt. Hingegen wissen wir, dass nur ein Theil der vom N. vagus innervirten Gebiete tussigene Zonen sind, und dass eine Hustenauslösung in anderen Partien, beispielsweise im Kehlkopfeingange nicht zur Norm gehört. Und selbst im Hustenbereich des Kehlkopfes und der Lufttröhre sind nicht alle Stellen gleich, sondern manche bedeutend empfindlicher mit Husten reagirend als die übrigen. Wenn wir diese Unterschiede, wozu wir uns berechtigt glauben, mit der (verschieden reichlichen) Vertheilung solcher Vagusfasern erklären, die mit dem Hustencentrum in enger Beziehung stehen, die also einen Theil der Hustenreflexbahn bilden, so ist das verschiedene Verhalten des Ramus auricularis bei den einzelnen Menschen durch seinen individuell verschiedenen Gehalt an „Hustenreflexbahnfasern“ verständlich. Eine derartige Variabilität an einem Vagusaste, der, was nur entwicklungsgeschichtlich erklärt werden kann, in die Haut verlagert ist und dessen hustenauslösende Qualität für den Gesamtorganismus fast jede Bedeutung eingebüsst hat, ist durchaus nicht überraschend.

Die geringe Ausdehnung des übrigen nur bei einem Bruchtheile der Menschen hustenempfindlichen Gebietes macht es verständlich, warum sich Fremdkörper im äusseren Gehörgange häufig vorfinden, ohne irgend welche Reflexerscheinungen von Seiten des Vagus zu produciren. Die Auslösung von Husten und anderen Vagussympomen durch Fremdkörper gehört, wie Jacobson richtig bemerkt, zu den seltenen Ausnahmen, und demgemäss findet man manchmal Gegenstände im Gehörgange, die Jahre oder Jahrzehnte darin ohne Schaden für ihren Träger ruhen. Wir möchten beispielsweise einen solchen Fall unserer Beobachtung hier anführen: Bei einem über nasale Obstruction klagenden, sonst gesunden 19jährigen Jüngling fand sich bei der Otoscopie in der Tiefe des rechten äusseren Gehörganges am Boden desselben nur wenig nach aussen vom Sinus meatus Meyer gelegen ein schwarzer Körper, der nach der Extraction mittels der Kniepincette sich als ein 1 cm langer, 3,5 mm breiter Käfer ohne Kopf erwies. Es war ein Elateride, wahrscheinlich *Athous niger* L., ein auf Gebüschen

¹²⁾ P. Strübing: Zur Lehre vom Husten. Wiener med. Presse 1883, No. 44 u. 46.

häufig vorkommender Käfer. Er kam nach des Patienten und seiner Angehörigen Angabe vor 14 Jahren in das rechte Ohr und verursachte starken Lärm, aber keinen Schmerz. Ueber die Art der ärztlichen Behandlung vermag Patient nichts mehr anzugeben. Der einzige Unterschied dieses Ohres gegenüber dem anderen bestand während der ganzen Zeit des Verweilens des fremden Körpers im Ohre darin, dass nach dem Bade das eingedrungene Wasser im rechten Ohre längere Zeit verblieb und Schwerhörigkeit verursachte. Mit dem Ausflusse des Wassers stellte sich auch jedes Mal das Gehör so gut her, wie es auf dem anderen Ohre war. Der trocken aufbewahrte Käfer hat sich auch seit der vor 1½ Jahren erfolgten Extraction nicht verändert.

Der Gehörgangshusten ist niemals ein idiopathischer; ob er nur experimentell bei Berührung entsteht oder lange Zeit hindurch anscheinend spontan auftritt, es handelt sich stets um eine secundäre, durch locale Irritation der peripheren Endapparate der erwähnten Nervenfasern bedingte Erscheinung.

Während wir im Vorstehenden durchaus bekannte tussigene Regionen besprachen, bringen wir im Nachfolgenden einige eigene Beobachtungen, aus denen hervorgeht, dass mitunter auch von dem Mittelohre her und speciell von der medialen Wand der Paukenhöhle Husten hervorgerufen werden kann, was bisher völlig unbekannt war.

Fall 1. Victor von K—y, öffentlicher Beamter, 30 Jahre alt, trat am 2. III. 1901 wegen rechtsseitiger Otorrhoe in unsere Behandlung. Aus der Anamnese sei Folgendes hervorgehoben: Patient machte im 2. Lebensjahre Scharlach durch, wobei sich Ohrenfluss einstellte, der seither mit geringen Unterbrechungen anhält. Vor acht Jahren stand Pat. deshalb in längerer ohrenärztlicher Behandlung, die aber keinen Erfolg hatte. Im Alter von 8—9 Jahren wurde er wegen Verstopfung der Nase in ein öffentliches Ambulatorium gebracht, wo ihm von einem Arzte bei der digitalen Untersuchung des Epipharynx das Gaumensegel eingerissen wurde. Ueber Kopfschmerz, Schwindel, Erbrechen oder Ohrgeräusche hat und hatte er nie zu klagen.

Bei dem sonst völlig gesunden Manne fanden sich in der Nase und im Kehlkopfe normale Verhältnisse, im Rachen eine Formveränderung des weichen Gaumens ohne welche Lähmungserscheinungen desselben. Linkes Ohr normal. Im rechten Ohre stinkende Eiterung und eine linsengrosse, nicht randständige Perforation im hinteren oberen Quadranten des weisslich verdickten Trommelfelles; in derselben lag die Kuppe einer von der medialen Paukenhöhlenwand entspringenden Granulation. Die Functionsprüfung ergab eine bedeutende Herabsetzung des Gehörs auf dem rechten Ohre für Uhr, Flüster- und Conversationssprache. Die tiefen Stimmgabeln wurden daselbst auf dem Wege der Luftleitung nicht gehört; Weber wird nach dem rechten Ohre lateralisiert, Rinne daselbst negativ, Kopf knochenleitung daselbst verlängert.

Die Erkrankung des rechten Ohres erwies sich als sehr hartnäckig. Insbesondere stellten sich trotz Abtragung des oberflächlichen Theiles der Granulation und oftmals wiederholter Aetzungen des Stumpfes mit den verschiedensten caustischen Mitteln, Verschorfungen mittels des Galvanocauters und Auskratzen mit dem scharfen Löffel immer wieder Recidive derselben ein. Untor gleichzeitigen reichlichen Ausspülungen des Kuppelraumes und dem Gebrauche von Borsalicylspiritustropfen trat sehr langsam Besserung ein, bis endlich im December 1901 die Absonderung aus dem rechten Ohre völlig versiegt war. Die Oeffnung im Trommelfelle hatte aber, zum

Theile in Folge mehrfach vorgenommener Incisionen der oberhalb derselben gelegenen Trommelfellpartie, bedeutend zugenommen, sich nunmehr fast auf die ganze hintere Hälfte des Trommelfelles erstreckt und war rauständig geworden. Durch diese Oeffnung hindurch sah man sehr deutlich das Promontorium, die Nische zum runden und jene zum ovalen Fenster. Die Paukenhöhlenschleimhaut war völlig trocken, von einer Schwellung derselben nirgends etwas bemerkbar. Dieser Zustand hielt, wie eine oftmalige Controle ergab, im Laufe des Jahres 1902 vollkommen an. Pat. hielt sich für geheilt, das Hörvermögen hatte zugenommen.

Im Jahre 1903 und im ersten Halbjahr 1904 liess sich Pat. nicht blicken, bis er auf mehrmalige dringende persönliche Aufforderung am 5. VII 1904 in der Ordination erschien. Laut seinen Angaben befinde er sich stets wohl; das rechte Ohr sondere nichts ab, nur hier und da habe er eine ganz trockene Masse aus demselben entfernt. Die Untersuchung ergab im rechten Gehörgange die Anwesenheit sehr fester, eingetrockneter Massen, die zum grösseren Theile aus Cerumen bestanden, nach innen davon lag ein erbsengrosser Klumpen, der an dem unteren Rande der äusseren oberen Paukenhöhlenwand festgehalten wurde und aus eingetrocknetem, weisslichem Material zusammengesetzt war. Das Trommelfell erschien zum grössten Theile zerstört und nur in der vordersten unteren Partie in Form einer schmalen Falte erhalten, von den Gehörknöchelchen war nichts zu finden. Vom Kuppelraume hingen einige weissliche Membranen in's Gesichtsfeld herab. Die Paukenhöhle erschien völlig trocken und bot eine klare Uebersicht über die Gebilde der gesammten medialen Paukenhöhlenwand, deren Schleimhaut trocken, sehr zart und dünn und von theils weisslich-gelber, theils gelbrother Farbe war. Das Gehör hat sich gegen früher verschlechtert. Keine Behandlung, nur mechanische Reinigung von den trockenen Membranen.

Am 12. VII. ergab die Untersuchung der inneren Organe normale Verhältnisse. Das rechte Ohr war trocken. Untersuchung des Kuppelraumes mit der Sonde. Ueber dem ovalen Fenster ist ein queres, von vorn nach hinten gerichtetes Gebilde sichtbar, das bei der Berührung über dem hinteren Theile des ovalen Fensters sich als Facialiswulst erweist, indem der Pat. hierbei angiebt, „es habe ihm den Mundwinkel nach rechts gerissen, ohne dass es weh gethan hätte“.

Infolge unserer Sommerferien sahen wir den Pat. erst am 29. VIII. wieder. Kurze Zeit nach der vorigen Untersuchung, also ungefähr am Mitte Juli, begann das Ohr zu fliessen. Patient verwendete 3proc. Wasserstoffhyperoxyd-Lösung. Die Paukenhöhlenschleimhaut ist bei der diesmaligen Untersuchung mit schleimigem Eiter bedeckt, stark geröthet und deutlich verdickt. Vom Kuppelraume hängen weissliche Membranen herab. In der folgenden Zeit steht Pat. wieder regelmässig in unserer Beobachtung. Die Absonderung vermindert sich allmählich, dauert aber noch an, die mediale Paukenhöhlenschleimhaut ist noch immer stark geröthet und geschwellt, wenn auch weniger als früher. Die Behandlung besteht in regelmässiger Ausspülung des Kuppelraumes und Anwendung von Borsalicylspiritustropfen und verschiedener pulverförmiger Medicamente. Von einer Radicaloperation will Pat. nichts hören, obwohl er hinsichtlich der Prognose seines Leidens oft sehr ängstlich ist.

Am 21. XI. 1901 war, nachdem die Schleimhautschwellung in der Paukenhöhle ganz verschwunden und nur mehr eine minimale Feuchtigkeit vorhanden war, zum ersten Male folgende Erscheinung von uns constatirt worden. Bei Berührung der medialen Paukenhöhlenwand mittels der stumpfen Sondenkuppe in der Gegend des Promontoriums ohne jede Berührung des Gehörganges und des Trommelfelles trat starker Husten ein. Berührung des Trommelfelles löst keinen Husten aus. Spontaner Husten besteht nicht. Pat. erinnert sich nicht, in der letzten Zeit an Husten gelitten zu haben.

Der Husten ist mit starkem Kitzel in der Kehlkopfgegend und mit Thränenträufeln des rechten Auges verbunden. Diese Erscheinung liess sich bei vielen späteren Untersuchungen in den Jahren 1901 und 1902 immer wieder constant prompt hervorrufen. Als Pat. im Juli 1904 wiederkam, war schon bei feinsten Berührung des Promontoriums in und unterhalb seiner Mitte mittels des Sondenkopfes der erwähnte Husten zu erzeugen. Je weiter man sich von diesem Bezirke peripherwärts nach allen Richtungen entfernte, um so weniger rasch und intensiv, aber trotzdem sicher trat bei Sondenberührung der Husten ein. Nach Aufhören der Sondenreizung bestand durch einige Minuten noch Kitzel im Halse und Neigung zum Husten. Auch die Berührung des vordersten Antheiles der medialen Paukenhöhlenwand löst so wie die des Promontoriums auch bei der leichtesten und zartesten Sondenberührung Husten aus. Hingegen ergab der Ende August vorgenommene Versuch, durch Berührung der jetzt acut entzündlich geschwellten Paukenschleimhaut Husten auszulösen, an allen Stellen ein völlig negatives Resultat. Schon gegen Mitte September aber war, nachdem die Schleimhaut etwas abgeschwollen war, Husten sowohl von dem Promontorium wie von dem vordersten Theile der medialen Paukenhöhlenwand prompt auszulösen und seither bei öfteren Untersuchungen wieder zu erzeugen. Während aber, so lange die Paukenschleimhaut an der Labyrinthwand dünn war, der Husten von vielen Stellen derselben auslösbar gewesen ist, an den genannten Stellen schon bei der zartesten Berührung mit der Sonde, an anderen erst bei etwas längerer und stärkerer Reizung, zeigte es sich nun, dass die Hustenauslösung anfänglich nur von den empfindlichsten Stellen — dem Promontorium und der vordersten oberen Partie der Labyrinthwand — und nachher erst von einigen anderen Stellen her sich einstellte. Doch war auch noch in der jüngsten Zeit der Husten nicht mit derselben Leichtigkeit wie in der Periode völliger Trockenheit des Mittelohres hervorzurufen, da es hierzu nun einer viel weniger flüchtigen und weniger zarten mechanischen Reizung bedarf. Auch tritt bei Berührung vieler Stellen der Labyrinthwand keine Hustenbewegung, sondern nur ein geringeres oder stärkeres Kitzelgefühl in der Kehlkopfgegend ein.

Es ist noch nachzutragen, dass bei jeder Untersuchung nur eine einzelne Region der medialen Paukenhöhlenwand auf die Reaction mit Husten geprüft und im Falle eines positiven Resultates von der Berührung einer weiteren Stelle Abstand genommen wurde, während bei negativem Ausfall des Versuches noch in derselben Sitzung eine andere Partie der Labyrinthwand mechanisch gereizt wurde. Jedes Mal war der ausgelöste Husten ein trockener, krampfhafter, aus mehreren heftigen, auf einander folgenden Expirationsstössen zusammengesetzt, nicht unterdrückbar. Derselbe war mit einer in die Kehlkopfgegend projecirten starken Kitzelempfindung und mit Thränenträufeln des rechten Auges verbunden. Immer wurde auch die Berührung der Paukenhöhlenwand, und zwar in nicht schmerzhafter Weise, empfunden. Geschmackssensationen traten niemals auf. Die wiederholt vorgenommenen Versuche, von der Nase oder vom Rachen, sowie von den beiden Gehörgängen Husten auszulösen, blieben stets völlig erfolglos. Die Berührung des Trommelfelles und später seines Restes war schmerzlos und ohne jede Reaction. Spontaner Husten bestand auch während der ganzen Zeit, wo die Behandlung ausgesetzt war, also von 1901 bis 1904, und auch seit Wiederaufnahme der Behandlung nicht.

Fall 2. Andreas Z—n, Strassenaufseher, 43 Jahre alt, trat am 25. VIII. 1904 in Behandlung. Er ist stets gesund gewesen, bis er vor drei Monaten an acuter rechtsseitiger Mittelohrentzündung erkrankte. Die heftigen Schmerzen wurden durch die Paracentese des Trommelfelles beseitigt; es stellte sich dann Ohrenfluss ein, der trotz regelmässiger Behandlung fortwährend ohne Besserung andauert. Pat. klagt über Kopfschmerz.

fast tägliches Erbrechen und öfter auftretenden Schwindel. Die Untersuchung ergab: Linkes Ohr gesund. Im rechten Ohre Eiterung und doppelte Perforation des entzündlich verdickten und stark gerötheten Trommelfelles. Vom Hammer nichts zu entdecken. Die vordere grössere und die hintere kleinere Trommelfellöffnung waren nur durch eine schmale, von oben nach unten ziehende Brücke aus Weichtheilgewebe getrennt. Eine mit der Sondenkuppe in der vorderen Hälfte der medialen Paukenhöhlenwand mit stärkerem Druck und gleitender seitlicher Bewegung ausgeübte Berührung ruft Husten hervor. Pat. verspürt hierbei den Hustenreiz an der hinteren Rachenwand. Die Trommelfellbrücke schmolz in der nächsten Zeit ein und es blieb von ihr nur ein kurze Bürzel oben zurück. Man konnte nun sehr häufig und mit völliger Constanz sich davon überzeugen, dass fast von jeder zugänglichen Stelle der medialen Paukenhöhlenwand Kratzen im Halse und Krampfhusten durch Berührung mit der Sonde erzeugt werden konnte. Besonders leicht gelang dies vom Promontorium und fast ebenso leicht von der Mitte der vorderen Partie der Labyrinthwand der Paukenhöhle in der Richtung zur Tuba Eustachii. Von den übrigen Stellen entstand zwar auch stets starkes Kratzen oder Kitzeln im Halse, jedoch trat mitunter kein Husten auf, mitunter wieder nur, wenn die gleitende Bewegung über die gewählte Stelle mit stärkerem Drucke verbunden wurde. Auch bemerkte man, dass manchmal von einer Stelle nur Kratzen im Halse, ein anderes Mal von derselben Stelle ausserdem noch Husten entstand. Das Gefühl des Kratzens oder Kitzels wurde vom Patienten gewöhnlich in den mittleren Theil des Rachens localisirt. Bei Berührung der vorderen der beiden erwähnten besonders empfindlichen Reizstellen verband sich jedes Mal mit der ausgelösten Kitzelempfindung und der Hustenbewegung ein schiessendes, stechendes Gefühl im rechten Auge und Thränenträufeln desselben. Die Berührung der Paukenschleimhaut wurde stets deutlich empfunden. Geschmacks-Empfindungen traten dabei nie auf.

Von der Nase her war Husten nicht auslösbar. Berührung der hinteren unteren Wand des äusseren Gehörganges in seiner Mitte ruft von jeder Seite her Krampfhusten hervor. Spontaner Husten bestand anfänglich in sehr geringem Maasse; in den späteren Wochen nahm er etwas zu und war mit Auswurf verbunden. Die Untersuchung der Lunge ergab an der linken Lungenspitze sowohl vorn als rückwärts leicht verkürzten Percussionsschall und bei der Auscultation trockene, knarrende Rhonchi. Allgemeinbefinden, Esslust und Schlaf gut; selten leichtes Schwitzen Nachts. Im Ohrsecrete waren keine Tuberkelbacillen zu finden.

In unserem ersten Falle finden wir das auffällige Phänomen, das wir als endotympanalen oder Paukenhöhlenhusten bezeichnen, bei einem im Allgemeinen gesunden, etwas ängstlichen Mann, dessen chronische Mittelohreiterung mit einem Cholesteatom complicirt ist. Der Husten trat bei ihm vorerst zu einer Zeit auf, wo die erwähnte der inneren Paukenhöhlenwand aufsitzende Granulation eben der Behandlung gewichen war, und wir waren damals geneigt gewesen, die häufige durch die verschiedenen Eingriffe stattgehabte Reizung der Ursprungsstelle der Granulation als erregendes Moment für die Entstehung des Hustens zu beschuldigen. Nach Ablauf von drei Jahren fanden wir jedoch die hustenempfindliche Partie nicht mehr auf die ursprüngliche Stelle begrenzt, sondern jede Stelle der medialen Paukenhöhlenwand, die jetzt völlig frei dalag, reagirte auf Berührung mit Kitzel im Kehlkopf und krampfhaften Hustenbewegungen. Doch fanden sich auch jetzt und später die beiden erwähnten Stellen besonders empfindlich reagirend. Bemerkenswerth ist, dass einmal der

Versuch der Hustenauslösung versagte, als nämlich infolge eines acuten Aufflammens des Mittelohrprocesses eine stärkere Schwellung der Paukenschleimhaut eingetreten war. Im Bereiche seiner Athmungswege bietet der Patient keinerlei krankhafte Erscheinungen dar.

Im zweiten Falle haben wir es mit einem an einer bacillären Lungenspitzenaffection laborirenden, im mittleren Lebensalter stehenden, früher stets gesunden Manne zu thun. Auch hier fanden wir den endotympanalen Husten besonders von den beiden hervorgehobenen Localisationen her leicht auslösbar. Hier trat bei Reizung der vorderen derselben ausser dem auch im ersten Falle beobachteten reflectorischen Thränenträufeln eine Sensibilitätsirradiation in den Bereich des ersten Astes des gleichseitigen Trigeminus ein.

Endlich konnten wir in einem dritten Falle, einem mit beiderseitiger chronischer Otorrhoe behafteten, 32jährigen academischen Maler, durch Berührung der hinteren unteren Labyrinthwand der linken Paukenhöhle das Gefühl von Kitzel oder Kratzen im Halse hervorrufen, ohne dass damit eine Hustenbewegung verbunden gewesen wäre. Diese Erscheinung verlor sich im Laufe der nächsten Wochen während der Behandlung seines Leidens. Urbantschitsch¹³⁾ erwähnt bereits einen analogen Fall, wo eine Sondenberührung der inneren Paukenwand eine Empfindung von Kratzen an der hinteren Rachenwand erregte, und bezieht dieselbe auf eine vom Plexus tympanicus auf das Gebiet des Glossopharyngeus stattgehabte Einwirkung.

Die Möglichkeit einer Beeinflussung des Hustencentrums vom Plexus tympanicus her war bisher unbekannt. Wenigstens lassen sich die Angaben von Frank¹⁴⁾ nicht in dem Sinne auffassen, als sei dieser Autor zu seiner Behauptung auf Grund genauer Untersuchung und nicht nur oberflächlicher Annahme gekommen. Bei der Besprechung der Entfernung der die Besichtigung der Trommelhöhle störenden Absonderungen mittels Injectionen sagt nämlich Frank, dass „es sich manchmal ereigne, dass zarte, reizbare oder schwächliche Personen während dieser Operation, namentlich durch die Einspritzungen, die stets angreifen, plötzlich von Schwindel, Zuckungen im Gesichte und in den Gliedern, Husten, Erbrechen und Kopfschmerz befallen werden. Diese unangenehmen, auf einer Reizung der Nerven in der Trommelhöhle beruhenden Zufälle gehen gewöhnlich bald vorüber, sobald man nur dem Kranken einige Ruhe vergönnt und die Injectionen oder das Sondiren vorläufig nicht wieder fortsetzt“. Auch Rau¹⁵⁾ berichtet, dass reinigende Injectionen (in die Paukenhöhle) zwar nicht unbedingt zu widerrathen und bei torpiden Subjecten ohne allen Nachtheil ausführbar seien, aber bei zarten, empfindlichen Personen nicht selten augenblicklich bedenkliche Zufälle, Schwindel, Brechreiz, convulsivische Zuckungen der Gesichtsmuskeln und qualvolle Hustenanfälle erregen. Dass bei der Ausspritzung des Ohres bei durchlöcherter Trommelfelle

¹³⁾ Victor Urbantschitsch: Lehrbuch der Ohrenheilkunde. 4. Auflage, 1901.

¹⁴⁾ Frank: Pract. Anleitung zur Erkenntniss u. Behandlung d. Ohrenkrankheiten, 1845.

¹⁵⁾ Rau: Lehrbuch der Ohrenheilkunde. 1856.

Flüssigkeit durch die Tuba Eustachii in den Rachen und weiter nach abwärts kommen und hier durch Reizung Husten hervorrufen kann, ist ja eine sehr häufige Erscheinung, und gewöhnlich geben die Patienten selbst als Ursache des Hustens an, das Wasser sei ihnen in den Hals gekommen. Da wahrscheinlich dieselbe Ursache dem von Frank und Rau beobachteten Husten zu Grunde liegt, so ist die von dem ersteren Autor beschuldigte Reizung der Trommelhöhlennerven zur Erklärung desselben ganz überflüssig.

Es war uns nicht möglich, aus der älteren Literatur einen Hinweis auf die Existenz eines Paukenhöhlenhustens zu gewinnen. Erst in jener der jüngsten Zeit glauben wir einen mit Wahrscheinlichkeit hierher zu zählenden Fall gefunden zu haben. In der Sitzung vom 2. März 1904 des dänischen oto-laryngologischen Vereines stellte nämlich Vald. Klein¹⁶⁾ ein 24jähriges Mädchen mit andauerndem Husten vor, das ohne jede Erkrankung des Respirationstractes nur an einer linksseitigen Mittelohreiterung litt. „Bei der Untersuchung fand sich hier ein erbsengrosser Polyp; auffallender Weise hustete Patientin jedesmal bei der leisesten Berührung des Polypen.“ Nach Entfernung des Polypen hörte der Husten vollständig auf. Wir möchten hier daran erinnern, dass schon Schwartz¹⁷⁾ Ohrpolypen die Ursache langdauernden Hustens abgeben sah. Doch war man stets der Ansicht, dass der Reflexhusten infolge der durch den Polypen bewirkten mechanischen Reizung des Ramus auricularis im Gehörgange zu Stande kommt. Trotz der leider ungenügenden Darstellung des Klein'schen Falles glauben wir annehmen zu dürfen, dass es sich wahrscheinlich um einen von der Schleimhaut der Paukenhöhle entspringenden Polypen handelte und dass bei seiner Berührung nicht gleichzeitig ein indirecter Druck auf den Ramus auricularis n. vagi oder seiner Verästelungen ausgeübt wurde. Dies als richtig vorausgesetzt, muss die durch Berührung des Polypen erzielte Erzeugung von Husten auf eine Reizung eines Zweiges des Plexus tympanicus bezogen werden, von wo aus auf dem noch zu besprechenden Wege des Reflexes der Husten ausgelöst wurde. Es ist nur schade, dass nicht nach der Entfernung des Polypen seine Ursprungsstelle mit der Sonde berührt wurde, die wahrscheinlich auch hier denselben Reflex hervorgerufen haben würde.

Der Paukenhöhlenhusten tritt in einer rudimentären und einer vollentwickelten Form auf. Die erstere ist in jener von Urbantschitsch und von uns beobachteten Erscheinung gegeben, dass bei Sondenberührung einer Stelle der Paukenschleimhaut eine Empfindung von Kitzel oder Kratzen an der hinteren Kehlkopf-Rachenwand auftritt. Wir betrachten aber diese Erscheinung nicht als eine Empfindungsirradiation, wie dies Urbantschitsch thut, sondern sind auf Grund der Beobachtungen an unseren vorerwähnten Patienten, dass einerseits gleichzeitig von einer Stelle der medialen Paukenhöhlenwand Schlundkitzel mit, von einer anderen Stelle dieselbe Empfindung ohne Husten, andererseits zu verschiedenen Zeiten von derselben Stelle bei ver-

¹⁶⁾ Vald. Klein: Verhandlungen des dänischen oto-laryngol. Vereines. Monatsschrift für Ohrenheilkunde 1904, No. 6.

¹⁷⁾ Schwartz: Die chirurg. Krankheiten des Ohres, 1885.

schiedenem (Schwellungs-) Zustände der Schleimhaut Kratzen im Halse bald mit, bald ohne Husten erzeugt wurde, zu der Ansicht gekommen, dass es sich jedesmal bei Sondenreizung der betreffenden Schleimhautstellen um eine gleichzeitige Auslösung sowohl der bewussten als Kitzel oder Kratzen bezeichneten Empfindung im Kehlkopfe oder Rachen als des motorischen reflectorischen Hustenactes handelte. Allerdings hat es den Anschein, als würde das erwähnte sensible Phaenomen schon bei geringerer Reizgrösse in die Erscheinung treten, als bei welcher eine deutliche Hustenaction bewirkt wird (siehe unten). Wir erinnern hier auch an jene drei mit Cerumenpföpfen behafteten Patienten Catti's¹⁸⁾, von denen zwei über beständiges Kitzelgefühl im Halse klagten, während der dritte an nervösem Husten litt, ferner dass auch die Sondenberührung der hustenempfindlichen Partie des äusseren Gehörganges in manchen Fällen nur Kitzel im Halse hervorruft.

Bei der vollentwickelten Form des endotympanalen Hustens handelt es sich um das auf mechanische Reizung einer Paukenschleimhautstelle erfolgende gleichzeitige Auftreten einer wohlcharacterisirten Hustenbewegung und der damit verknüpften Reizempfindung im Halse, welche mit zunehmender Stärke des Hustens immer mehr in den Hintergrund tritt. Der Husten ist trocken, krampfhaft, aus mehreren unmittelbar auf einander folgenden starken Stössen zusammengesetzt und kann sich auch durch eine Inspiration von dem vorigen Act getrennt wiederholen. Mitunter bleibt nach dem Ablauf desselben noch für einige Minuten ein Reizgefühl im Halse mit Neigung zum Husten zurück, um dann ganz zu verschwinden. Der Paukenhöhlenhusten combinirt sich bei manchen Personen mit gleichzeitigen Reizungssymptomen von Seite des Nervus trigeminus.

Die hustenauslösende Veranlassung bestand in unseren Fällen in einer Sondenberührung der medialen Paukenschleimhaut, wobei an einem Orte schon eine leise, aber nicht zu flüchtige Berührung zum Zustandekommen des Reflexes genügte, während an einem anderen die Berührung durch einige Secunden fortwährend in mehr oder weniger zarter Weise wiederholt werden musste, an einem anderen wieder ausser der Berührung entweder ein stärkerer Druck oder eine mit leichterem oder stärkerem Druck verbundene gleitende Bewegung hin und zurück längs der betreffenden Stelle nothwendig war. Der Reflex bestand wie oben erwähnt nicht stets in thatsächlichen Hustenbewegungen, sondern mitunter nur in Hustenreiz oder in der sensiblen Kitzel- oder Kratzempfindung im Halse. Diese Empfindung wurde in den Kehlkopf oder in den Rachen verlegt. Wir müssen aber hier daran erinnern, dass das Localisationsvermögen bei Empfindungen in den Halsorganen bekanntlich meist schlecht entwickelt ist [Schadewaldt¹⁹⁾], so dass die verschiedenen Angaben über den Sitz der erwähnten Empfindung auf den mangelhaften Ortssinn in den Halsorganen zurückgeführt werden dürfen.

¹⁸⁾ Catti: 8. internat. Congress zu Kopenhagen 1884. Compte-rendu. Tome IV, pag 38.

¹⁹⁾ Schadewaldt: Ueber die Localisation von Empfindungen in den Halsorganen. Deutsche med. Wochenschr. 1887.

Ein sich irgendwie bemerkbar machender nervöser Zustand unserer Patienten war nicht zu constatiren. Nur der zweite unserer Fälle war mit einem geringen spontanen Husten infolge einer Erkrankung der Athmungsorgane behaftet, während in den beiden anderen Fällen jede Affection derselben und auch spontaner Husten fehlte.

Der Uebergang des nur experimentell auslösbaren endotympanalen Hustens in einen spontanen wurde von uns nicht beobachtet; möglicherweise handelt es sich in der Vald. Klein'schen Beobachtung um einen solchen Fall. Immer ist der Paukenhöhlenhusten sowie der Gehörgangshusten ein secundärer, jedes Mal durch neuerliche periphere Nervenreizung hervorgebracht, niemals ein idiopathischer Husten.

Zur Untersuchung der centripetalen Reflexbahnstrecke empfiehlt es sich, die Innervationsverhältnisse der Paukenhöhle näher zu betrachten. Denn dass nur die Schleimhautnerven der Paukenhöhle den Weg darstellen, darüber wird wohl kein Zweifel bestehen, und wir brauchen uns nicht mit der Frage zu beschäftigen, ob nicht durch Druck auf das innere Ohr jene Reflexerscheinungen entstanden. Wenn wir von den Nerven der Binnenmuskeln des Ohres, sowie vom Nervus facialis und der Chorda tympani, von welcher in unseren Fällen nichts zu bemerken war, absehen, so bleibt nur jenes als Plexus tympanicus (Pl. Jacobsonii) bezeichnete Nervengeflecht übrig, welches unter anderen Obliegenheiten insbesondere auch jene der sensiblen Versorgung der Paukenschleimhaut erfüllt. Die Grundlage desselben wird von der Anastomose des aus dem Ganglion petrosus des Nervus glossopharyngeus abgehenden Nervus tympanicus (Jacobsonii), der durch den Canaliculus tympanicus in die Paukenhöhle gelangt und hier in einer Furche oder einem Canälchen des Promontoriums aufwärts steigt, mit dem vom Ganglion oticum des Nervus trigeminus kommenden und vom Tegmen her herabziehenden Nervus petrosus superficialis minor gebildet; indem sich ihnen aus dem sympathischen Carotisgeflecht 1—2 Nervi caroticotympanici, ferner der gleichfalls sympathische Nervus petrosus profundus minor und von oben her der Ramus communicans cum plexu tympanico des Facialis [Henle²⁰⁾] zugesellen, bilden sie mit ihnen das auf dem Promontorium liegende und durch Einlagerung von Ganglienzellen ausgezeichnete Nervengeflecht. Von den Schleimhautästen dieses Plexus ist einer der constantesten und relativ stärksten der Ramus tubae, der sich bis in die knorpelige Tuba Eustachii erstreckt und, wie Politzer fand, mitunter unmittelbar vom Nervus Jacobsonii abzweigt. Die Schleimhaut, unter welcher die genannten Nervenzweige liegen, zeichnet sich durch ihre ausserordentlich dünne, zarte, transparente und glatte Beschaffenheit aus und ist mit dem Periost besonders in der Gegend des Jacobson'schen Nerven innig verwachsen. Das Epithel ist, abgesehen vom Paukenboden und der Gegend der Tubenmündung, gewöhnlich ein einschichtiges einfaches Pflasterepithel; Schleimdrüsen sind in der Paukenhöhlenschleimhaut nicht vorhanden [Politzer, Siebenmann²¹⁾].

²⁰⁾ Henle: Grundriss der Anatomie des Menschen. Neu bearbeitet von Merkel. 1901.

²¹⁾ Siebenmann: Mittelohr und Labyrinth. v. Bardeleben's Handb. d. Anat. d. Menschen 1897, Bd. V, 2. Abth.

Die Paukenhöhlenzweige des Glossopharyngeus, welcher der eigentliche sensible Nerv der Paukenhöhle ist [v. Tröltsch²²⁾, Gruber, Hasse], und des die trophischen Fasern zuführenden Trigeminus sind durch ihre dünne Bedeckung und durch ihre aus der innigen Anheftung der Schleimhaut resultirenden fixen Lage mechanischen Reizungen sehr leicht zugänglich. Durch die Ausbreitung des ganzen Geflechtes am Vorgebirge und durch den Verlauf seines bedeutendsten Stammes, des Jacobson'schen Nerven in der Promontorialfurche ist eben das Promontorium am dichtesten mit Nervenzweigen grösseren Calibers besetzt. Wir finden in Uebereinstimmung damit, dass das Promontorium bei unseren Patienten auf mechanische Reizung am promptesten von allen Stellen der medialen Paukenhöhlenwand mit Husten reagierte. Ob die leichte Reizbarkeit in ihrer vorderen Hälfte auf eine Irritation des Ramus ad tubam zu beziehen ist, wollen wir dahingestellt sein lassen.

Sowie, was wir in unseren Fällen sahen, Schwellung der Schleimhaut den Nerven einen gewissen Schutz gegenüber mechanischen Einwirkungen bieten kann, so dürfte auch in jenen Fällen, wo der Jacobson'sche Nerv oder ausserdem andere Zweige des Paukengeflechtes nicht in offenen Furchen, sondern in theilweise oder völlig geschlossenen Canälchen verlaufen, wie dies nicht selten vorkommt (Urbantschitsch), ihre directe mechanische Erregung behindert sein.

Die centripetale Strecke des Reflexbogens des endotympanalen Hustens könnte also in der Bahn des Trigeminus oder des Glossopharyngeus liegen. Im ersten Falle hätten wir ein neues Beispiel des „Trigeminushustens“, als dessen Prototyp der Nasenhusten gilt. Bei unseren Kranken war jedoch nur von der Paukenhöhle her, nicht aber von der Nase her Husten auslösbar, während man doch, falls der Trigeminus den Hustenreiz vermittelt, für die nasalen Trigeminusfasern dieselbe Fähigkeit der Hustenauslösung vermuthen sollte. Wenn man weiter den laugen Umweg, den die Erregung in der Bahn des Trigeminus durch das Ganglion oticum zum medullaren Hustencentrum machen muss, mit der kurzen Glossopharyngeusstrecke vergleicht, so wird man sich der Ansicht, dass der letztere Nerv die centripetale Leitung des Reizes besorgt, um so eher zueignen, als er bekanntlich zu dem Nervus vagus und dessen Centren in so enger Beziehung steht, dass die Kerne beider Nerven zum grossen Theile nicht von einander zu trennen sind (Henle). Es erscheint uns demnach wahrscheinlicher, dass die Hustenreizübertragung auf das medulläre Hustencentrum auf dem Wege des Glossopharyngeus zu Stande kommt. Bei Voraussetzung der Richtigkeit dieser Anschauung muss man sich aber die gesetzte Erregung sowohl nach der Richtung des Glossopharyngeus als auch des Trigeminus in unseren beiden ersten Fällen fortgeleitet denken, wo ja nicht allein Husten, sondern gleichzeitig auch eine Reizung des Thränenerven und sensibler Fasern des ersten Trigeminusastes derselben Seite zu Stande kam. Das Auftreten eines lebhaften durchschliessenden Schmerzes im Auge und von Thränenträufeln hat schon Moos²³⁾ bei

²²⁾ v. Tröltsch: Lehrbuch der Ohrenheilkunde 1877.

²³⁾ Moos: Klinik der Ohrenkrankheiten 1866, pag. 286 u. 301.

Durchschneidung des Trommelfells und nachher bei jedesmaliger Berührung der Schmittränder beobachtet.

Bei Sondenberührung der Paukenschleimhaut trat in unseren Fällen regelmässig mit dem Husten zugleich das Gefühl des Kitzels oder Kratzens im Halse auf, wobei jedoch ausserdem auch die Berührung der Paukenschleimhaut deutlich empfunden wurde. Die Reizempfindung im Halse tritt bei der Erregung von normalen Hustenstellen constant ein und findet sich auch bei dem nervösen Husten, wo also greifbare Ursachen im Respirationstract nicht nachgewiesen werden können, vor. Strübing trachtet diese Erscheinung in folgender Weise zu erklären: „Wird eine Gruppe von Nervenzellen im Centralorgane gewöhnlich von den Enden ganz bestimmter peripherer Nerven erregt, so kann dann, wenn die Erregung auf anderem Wege, auf anderen Nervenbahnen erfolgt, die Empfindung hervorgerufen werden, dass die Erregung auch jetzt an der Peripherie der gewöhnlich den Reiz leitenden Nerven stattfindet. Die Ganglienzellen haben gewissermaassen die Erfahrung gemacht, dass ihre Erregung von bestimmten peripheren Theilen aus durch die bestimmten sensiblen Nerven vor sich geht, und in diese verlegen sie jetzt die auf anderen Bahnen erfolgte Erregung. So kann also auch der Kitzel, welcher zum Husten reizt, wie bei unserer Patientin, im Kehlkopfe gespürt werden, während die Erregung des Hustencentrums unter den oben besprochenen Verhältnissen nicht durch den Nervus laryngeus superior, sondern durch andere sensible Nerven erfolgt.“ A. Fränkel²⁴⁾ kann die Thatsache, dass trotz der absoluten Integrität der Athemorgane die Patienten oft über ein dauerndes Gefühl von Kitzel im Kehlkopfe klagen, nicht anders erklären, als dass der centrale Reiz bei seiner Perception jedesmal auf denjenigen Theil der Peripherie projectirt wird, von dessen Erregung der abnorme Zustand ursprünglich seinen Ausgang nahm. Unsere Anschauung nähert sich der Auffassung von Strübing, von der sie aber in manchen Punkten verschieden ist.

Zwischen Reflexvorgang und Empfindung besteht in ihrer Entstehung eine gewisse Analogie, auf die v. Leyden und Goldscheider²⁵⁾ aufmerksam machen. So wie zur Auslösung von Reflexen einfache Reize nicht geeignet sind, sondern Reizreihen, also summirte Reize, nöthig sind — was dafür spricht, dass der Reflexvorgang nicht in einem einfachen Ueberleiten einer Erregung von der centripetalen auf die centrifugale Faser besteht, sondern dass die Leitung Ganglienzellen passiren muss —, so entstehen auch gewisse Empfindungen, wie z. B. Schmerz, durch Reizreihen, und auch bei der Leitung der Empfindungsreize durch die graue Rückenmarksubstantz spielen wahrscheinlich dortige Ganglienzellen eine wesentliche Rolle. Nach dieser Feststellung fahren die Autoren folgendermaassen fort: „Dieselbe (die Beziehung zwischen Reflexvorgang und Empfindung) drückt sich auch in der un-

²⁴⁾ Albert Fränkel: Diagnostik und allgemeine Symptomatologie der Lungenkrankheiten 1890.

²⁵⁾ v. Leyden u. Goldscheider: Die Erkrankungen des Rückenmarkes und des Medulla oblongata. Nothnagel's specielle Pathologie und Therapie 1897, Bd. X, pag. 51.

mittelbaren Beobachtung aus, indem nämlich vielfach mit dem Reflexvorgang eine eigenartige Empfindung verknüpft ist, welche bis zu einer gewissen Höhe wächst, bei welcher dann die Muskelcontraction hereinbricht (z. B. Ekelgefühl mit Würgebewegung). Diesen Parallelvorgang kann man sich schematisch so vorstellen, dass die an die centripetale Faser anstossende Zelle, welche die Reihe der Erregungen in sich aufstapelt, sich nach zwei Richtungen entlädt, einmal nach dem Centrum hin (bewusste Empfindung) und zugleich nach motorischen Fasern hin (Reflexbewegung). Dagegen liegt durchaus keine Nothwendigkeit vor, aus dem Bestehen der mit dem Reflex verbundenen Empfindung zu schliessen, dass der Reflexbogen durch die Hirnrinde gehe, wie Jendrassik will.“

An der Hand dieses Schemas lässt sich nun, wie bei anderen Reflexvorgängen, auch beim Reflexhusten die begleitende Empfindung erklären. Bei der Erregung beispielsweise der hinteren Kehlkopfwand wird die Erregung oder die Summe der einzelnen Erregungen durch den Nervus laryng. sup. auf Ganglienzellen des Hustencentrums übertragen. Diese Zellen — des sensiblen Vaguskerne — senden den Reiz einerseits in der sensiblen Bahn bis zur Grosshirnrinde weiter, und so entsteht die bewusste Empfindung des Kitzels im Kehlkopfe, andererseits jenen centrifugal leitenden motorischen Neuronen zu, welche die Expirationsmuskeln des Thorax, die Muskeln des Kehlkopfes und des weichen Gaumens innerviren. Da der Auslösung jedes Reflexvorganges centrale Hemmungseinrichtungen entgegenwirken, so wird die bewusste Empfindung des Kitzels schon früher und verhältnissmässig stark sich entwickeln können, ehe es — und dies erst, wenn die Reizsumme jene Höhe erreicht hat, dass die Hemmung überwunden wird — zur wirklichen Auslösung des Reflexes kommt. Da das Anwachsen der Reizsumme je nach der Reizstelle, der zeitlichen Aufeinanderfolge, der Zahl und der Grösse der Einzelregungen verschieden rasch erfolgen kann, so tritt einmal die Hustenbewegung gar nicht, ein anderes Mal erst nach einem verschieden langen Zeitintervall und möglicher Weise so wenig kräftig ein, dass der Wille des Individuums das thatsächliche Erscheinen des Reflexes noch verhindern kann — ein anderes Mal fast unmittelbar nach dem Eintritt der bewussten Kitzelempfindung oder zugleich mit ihr. Diese Kitzelempfindung tritt hinsichtlich ihrer Stärke, wie schon erwähnt, mit zunehmender Intensität der Reflexbewegung immer mehr zurück, so dass bei sehr heftigem Husten von einem Kitzelgefühle oft nichts wahrgenommen wird.

Findet die Hustenreflexauslösung nicht von der gewohnten Bahn des sensiblen Vagus aus statt, sondern von dem Gebiete irgend eines anderen Nerven, wie z. B. des Glossopharyngeus oder Trigemini her, so besteht der Unterschied eben nur darin, dass der Reiz zu den Ganglienzellen des Hustencentrums diesmal von einer anderen Seite ankommt als in der Norm. Da aber die gewohnte Thätigkeit dieser Ganglienzellen — einerseits die Erregung des sensiblen Nerv. lar. sup. (N. vagus) der Grosshirnrinde zu vermitteln, andererseits die beim Husten thätige Musculatur in Action treten zu lassen — durch die unzählige Male erfolgte Inanspruchnahme eine gewisse Gesetzmässigkeit erlangt hat, so reagiren sie auch nunmehr bei Erregung von fremder Seite her in

der gewohnten gleichen Weise. Es verbindet sich also auch jetzt mit dem Hustenreflex die bewusste Empfindung des Kitzels im Kehlkopfe, nur kommt noch die bewusste Empfindung der Erregung der abnormen peripheren Auslösungsstelle hinzu (Paukenhöhle, Nase, Haut etc.), was so zu erklären ist, dass die Erregung des betreffenden peripheren Nerven, unabhängig von seiner — abnormen — activen Einwirkung auf das Hustencentrum, auf sensibler Bahn der Grosshirnrinde zugeleitet wird.

Sowie in diesen Fällen von anormalen Auslösungsstellen des Hustens erfolgt auch bei dem an sich normalen Vorgang des Hustenreflexes vom Ramus auricularis n. vagi her, dessen physiologische Bedeutung als hustenempfindlicher Nerv ja nur in den seltensten Fällen zur Geltung kommt, offenbar eben deshalb nebst dem Hustenreflex selbst die Kitzelempfindung im Bereiche des Halses und ferner die Empfindung der Berührung des Gehörganges.

Durch die centralen Hemmungseinrichtungen kann bei geringem Reizwerthe die Reflexbewegung in dem Grade behindert sein, dass nur die Kitzelempfindung im Halse, der Reflexhusten aber auch nicht andeutungsweise sich bemerkbar macht. Man trifft diese Erscheinung beispielsweise mitunter bei mechanischen Reizungsversuchen der Hustenstelle des äusseren Gehörganges, bei dieselbe reizenden Ohrenschalzpfropfen (Catti) und in den Fällen rudimentären Paukenhöhlenhustens (Urbantschitsch, unser dritter Fall). Wir haben schon früher darauf hingewiesen, dass wir auch hier eine gleichzeitige, allerdings ungenügende Erregung des Hustencentrums und nicht etwa eine Empfindungsausstrahlung annehmen. Endlich lehren die klinischen Erfahrungen von lange unentdeckt gebliebenen Fremdkörpern im Gehörgange bei consecutivem Husten und die Beobachtung von Vald. Klein und analoger Fälle, dass auch die bewusste Empfindung der den Halskitzel und Reflexhusten oder nur den ersteren (Catti) verursachenden Reizung der Haut- oder Schleimhautstelle fehlen kann.

Ueber die Häufigkeit des endotympanalen Hustens vermögen wir keine Angaben zu machen. Bei unseren übrigen Kranken mit Trommelfellperforation versuchten wir vergeblich ihn zu provociren, so dass wir der Ansicht sind, dass er in die Reihe der krankhaften Reflexe und zum nervösen Husten zu zählen ist. In Anlehnung an v. Schrötter's²⁶⁾ Definition des nervösen Hustens unterscheiden wir bei dem ohne nachweisbare Veränderungen im Respirationstract durch reflectorische Reizung von der Peripherie ausgelösten Husten den auf der normalen Bahn des Nerv. lar. sup. und Nerv. vagus und den von einer in der Norm mit dem Hustencentrum in keinem Connex stehenden Nervenbahn hervorgerufenen Husten. Wir bezeichnen — nur der Kürze des Ausdruckes wegen und vielleicht nicht ganz zutreffend — den ersteren als vagogenen und den letzteren als heterogenen nervösen Husten. Bei diesem trennen wir von dem spontanen den nur experimentell erzeugbaren Husten, zu dem beispielsweise unsere Fälle von Paukenhöhlenhusten zu rechnen sind.

²⁶⁾ Schrötter: Vorlesungen über die Krankheiten des Kehlkopfes. 2. Auflage, 1893.

Man hat die Entstehung des nervösen Hustens in verschiedener Weise zu erklären gesucht. Ebstein²⁷⁾ meint, dass je leichter erregbar das Nervensystem im Allgemeinen sei, umso geringfügigere Reizung der Athmungsorgane auch zu genügen pflege, um häufigere Hustenanfälle zu veranlassen, während Rossbach²⁸⁾ nur solche Menschen fähig hält, Hack'schen Reflexneurosen zu bekommen, welche eine ähnliche Beschaffenheit des Nervensystems hätten wie Neurastheniker und Hysterische; die neurasthenische oder hysterische Beschaffenheit desselben könne sich dabei auch auf einen oder wenige Abschnitte beschränken, also partiell sein. Andere Autoren begnügen sich mit der Annahme einer gesteigerten localen Reizbarkeit des peripheren Nervensystems. So hat B. Fränkel²⁹⁾ die nasalen Reflexneurosen durch das Vorhandensein eines abnormen Erregungszustandes der sensiblen Nasennerven zu erklären gesucht, ohne verständlich zu machen, warum ein Mal diese, ein ander Mal jene Fernwirkung eintritt. In der Theorie Schadewaldt's³⁰⁾ erscheint in ähnlicher Weise die „Neurose“ auf den n. trigeminus beschränkt.

Mit dem vagen nervösen Husten beschäftigen sich Rosenbach³¹⁾ und A. Fränkel, die zu seinem Zustandekommen eine gesteigerte Erregbarkeit der Reflexbahnen annehmen; beide halten für ihre Ursache die häufige Inanspruchnahme der reflexvermittelnden Bahnen gelegentlich einer dem Auftreten des nervösen Hustens gewöhnlich vorangehenden katarrhalisch-entzündlichen Schleimhaut-Erkrankung der Luftwege. Rosenbach findet ausserdem noch eine Ueberempfindlichkeit der Hirnrinde zur Erklärung des nervösen Hustens für nöthig. Es handle sich um eine gesteigerte Perceptionsfähigkeit und um eine verminderte Hemmungsfähigkeit von Seiten des Willens und nicht bloss um eine erhöhte Reizbarkeit der peripheren End- oder Reflexapparate. Er begründet seine Annahme mit der Angabe der meisten Patienten, dass ein beständiges Kitzeln oder Drücken in der Kehlkopfgegend bestehe, das sie zum Husten zwingt, ferner mit dem Cessiren der Hustenanfälle in der Nacht und ihrer Steigerung, wenn die Kranken sich beobachtet glauben. Andererseits findet er eine nervöse Disposition zum Zustandekommen des nervösen Hustens für durchaus nicht erforderlich. Auch Schrötter bestreitet, dass es sich bei Kranken mit nervösem Husten immer um nervös disponirte Individuen handle. Nach A. Fränkel wäre für die Ausbildung der gesteigerten Erregbarkeit der betreffenden Reflexbahnen eine besondere Disposition des Nervensystems, sei es infolge von Hysterie, sei es einer blossen Ueberempfindlichkeit der betreffenden Individuen nothwendig.

²⁷⁾ W. Ebstein: Ueber den Husten. Vortrag, 1876.

²⁸⁾ Rossbach: Vorrede in Runge: Die Nase in ihrer Beziehung zum übrigen Körper, 1885

²⁹⁾ B. Fränkel: Ueber d. Zusammenh. v. Asthma nerv. u. Krankh. der Nase. Berl. klin. Wochenschr. 1881. No. 16, 17.

³⁰⁾ Schadewaldt: Die Trigemini-neurosen. Deutsche med. Wochenschrift 1885, No. 37 u. 38.

³¹⁾ Ottomar Rosenbach: Ueber nervösen Husten und seine Behandlung. Berl. klin. Wochenschr. 1887, No. 43.

Der heterogene nervöse Husten kommt nach Strübing unter bestimmten Bedingungen zu Stande, die „in einer abnorm erhöhten Erregbarkeit des Hustencentrums bestehen, welche ihrerseits bei gesteigerter Erregbarkeit des gesammten Nervensystems herbeigeführt wird durch pathologische Prozesse derjenigen Schleimhäute, von denen unter normalen rein physiologischen Verhältnissen Husten reflectorisch erzeugt werden kann“. Die gesteigerte Erregbarkeit des Nervensystems könne durch die verschiedensten pathologischen Zustände desselben, Hysterie, mangelhafte Ernährung, Erschöpfung, schleichende Entzündung, Tumorenbildung etc. veranlasst sein. Die Anschauungen von Strübing werden von verschiedener Seite, u. A. von Gottstein³²⁾, Treupel³³⁾ und Funke³⁴⁾ getheilt.

Sicherlich ist in einem grossen Theile der Fälle von nervösem Husten eine neurasthenische oder hysterische Beschaffenheit des centralen Nervensystems vorhanden, doch ist sie, wie schon Rosenbach und Schrötter betonen, zum Zustandekommen des vagogenen nervösen Hustens nicht nothwendig. Auch zur Entwicklung der experimentellen Form des heterogenen nervösen Hustens ist eine solche krankhafte Veränderung des Centralnervensystems nicht Bedingung, wie die Beobachtung unserer Patienten mit Paukenhöhlenhusten, die sich bezüglich ihres Nervensystems von gesunden Personen nicht unterscheiden, und vieler Fälle von Nasenhusten zeigt. Auch fällt hier die Mitwirkung des Grosshirns als psychischen Organes weg, da die Beeinflussung der Hustenauslösbarkeit durch gesteigerte Aufmerksamkeit, Aufregung und andere psychische Factoren fehlt. Beide Kategorien des peripher ausgelösten nervösen Hustens entwickeln sich besonders da, wo bereits physiologischer Husten besteht oder kurz vorher bestanden hat. Auch geben wir zu, dass, je länger ein spontaner nervöser Husten andauert, das (von Rosenbach beim vagogenen nervösen Husten betonte) psychische Moment eine immer grössere Bedeutung erlangt. Der vagogene ist vom heterogenen nervösen Husten besonders darin verschieden, dass hier die Ausbildung eines besonderen Einleitungsmodus der Erregung in das Hustencentrum erforderlich ist, der dort schon in der Norm gegeben ist.

Mit der von Strübing, Rosenbach und A. Fränkel gemachten Annahme einer gesteigerten Erregbarkeit der reflexvermittelnden Bahnen als Bedingung zum Zustandekommen des nervösen Hustens ist man unseres Erachtens dem Verständnisse nicht näher gerückt, da sie nur eine Umschreibung der Thatsache bildet, dass der Husten leichter als sonst hervorgerufen wird. Ueber das Wesen und den Sitz dieser gesteigerten Erregbarkeit erfährt man nichts. Spielen dabei Veränderungen der Ganglienzellen oder Abschwächungen der „Hemmungsmechanismen“ eine Rolle? Und wenn man schon den Bestand dieser undefinirten, gesteigerten Erregbarkeit im Bereiche der Hustenreflexmechanismen

³²⁾ Gottstein: Die Krankheiten des Kehlkopfes. 4. Aufl., 1893.

³³⁾ Treupel: Die Bewegungsstörungen im Kehlkopfe bei Hysterischen. 1894.

³⁴⁾ Funke: Zur Behandlung des nervösen Hustens mittels bahneünder und hemmender Uebungstherapie. Zeitschr. f. diätet. u. physikal. Therapie 1902, Bd. V, H. 5.

supponiren wollte, so sollte man doch glauben, dass sie nach Aufhören der ursächlichen, „vorübergehenden Reizung der in die Respirations-schleimhaut eingebetteten sensiblen Nerven“ (A. Fränkel) nach und nach abklingt (wie dies z. B. bei Strübing's Patientin der Fall war). Oder sollte diese gesteigerte Erregbarkeit Jahre hindurch bestehen bleiben? Wenn dies nicht der Fall ist, wie erklärt man es dann, dass es Erkrankungen an nervösem Husten giebt, die Jahre lang dauern? Wir haben in unserer ersten Beobachtung einen Fall, wo der experimentell auslösbare Paukenhöhlenhusten schon durch drei Jahre vorhanden ist, ohne dass in dieser Zeit eine etwa die Erregbarkeit der Hustenreflexbahnen von Neuem steigernde Erkrankung der Schleimhäute der Athemwege dagewesen wäre. Hier müsste man daher eine neue Annahme machen: es sei die pathologische Verknüpfung mit dem Hustencentrum im Laufe der Zeit (wodurch?) eine so innige geworden, dass sie nunmehr bestehen bleibe.

Die unternommenen Erklärungsversuche sind demnach nicht befriedigend. Bei der mangelhaften Kenntniss der Hustenreflexbahn ist dies ja nicht verwunderlich. Abgesehen von den centripetalen und centrifugalen Neuronen ist nur die Lage der das Hustencentrum bildenden Ganglienzellen bekannt. Ueber die intermediären, zwischen die einzelnen bekannten Stationen eingeschalteten Reflexstrecken weiss man ebenso wenig wie über Wesen, Bau, Lage und specielle Function der reflexhemmenden Mechanismen. Ob die (leichtere) Auslösbarkeit des Hustens in gewissen Fällen auf einer Ueberempfindlichkeit irgend einer und welcher Reflexbahnstrecke oder auf geringerer Thätigkeit irgend welcher Hemmungsvorrichtungen beruht, entzieht sich heute noch der Beurtheilung. Da es demnach unwahrscheinlich ist, gegenwärtig in diesem Dunkel zur Erkenntniss der Wahrheit zu gelangen, wird man berechtigt sein, sich mit den klinischen Erfahrungen zu begnügen.

Mit der Behandlung des nervösen Hustens uns zu beschäftigen, haben wir hier keinen Anlass, da die von uns beschriebenen Fälle von nur experimentell hervorrufbarem heterogenen nervösen Reflexhusten einer dagegen gerichteten Therapie nicht bedürfen. Es ist auch nicht ausgeschlossen, dass das genannte Phänomen bei unseren Kranken im Laufe der Zeit spontan verschwindet.

Struma intratrachealis.

Von

Prof. Dr. O. Frankenberger in Prag.

Der Artikel Neumayers in der Septemberrnummer dieser Monatschrift¹⁾ veranlasst mich, über einen Fall zu berichten, den ich beobachtet und seiner Zeit in einer in böhmischer Sprache abgefassten Arbeit mitgetheilt habe²⁾. Gehören ja durch hineinwachsendes Schilddrüsengewebe entstehende Tracheostenosen zu den Seltenheiten, so dass jeder einzelne Fall es werth ist, der weiteren ärztlichen Oeffent-

lichkeit bekannt gegeben zu werden. Ein erhöhtes Interesse erweckt mein Fall auch dadurch, dass aus dem plötzlichen unglücklichen Ausgang wiederum die Lehre gezogen werden muss, solchen Stenosen eine besondere Aufmerksamkeit zu schenken, auch wenn sie scheinbar nicht so hochgradig sind, dass unmittelbare Erstickung droht.

Es handelte sich um eine 41jährige, verheirathete, gut situirte Frau, welche früher stets gesund gewesen ist. Vor 14 Jahren heirathete sie und hat einige Mal ohne ärztliche Beihilfe geboren, auch das Wochenbett verlief immer normal. Seit vielen Jahren war sie „nervös“. Vor einigen Monaten bekam sie einen starken Schnupfen und bemerkte damals zum ersten Mal, dass sie schwer athme; und da diese Schwerathmigkeit nicht nachliess, wurde sie am 17. October 1899 von ihrem Hausarzte an mich gewiesen, um etwa laryngoscopisch die Ursache der Dyspnoe ausfindig zu machen. Die Schilddrüse war seit mehreren Jahren mässig vergrössert.

Die Patientin war mittelgross, gut genährt; Herzdämpfung reichte von der 3.—6. Rippe, überschritt etwas die rechte Parasternallinie. Athmen schwer, laut, wobei der Kehlkopf nur unbedeutende Excursionen ausführte. Aussen am Halse bemerkte man eine mässige Vergrösserung der Schilddrüse in allen ihren Theilen, die Drüse war überall gleichmässig weich. Lymphdrüsen am Halse nirgends vergrössert. Stimme rein, etwas schwach. Bei der laryngoscopischen Untersuchung waren im Kehlkopfe keine Veränderungen nachzuweisen. Dagegen sah ich im Anfangstheile der Luftröhre aus der hinteren und theilweise aus der linken Seitenwand derselben eine breitsitzende Geschwulst in das Lumen hineinragen, über welche eine verticale seichte Furche hinzog, die die Geschwulst in zwei annähernd gleiche Hälften theilte. Die die Geschwulst bedeckende Schleimhaut war etwas geröthet, und die Geschwulst füllte die Luftröhre derart aus, dass bloss rechts und vorn ein schmaler halbmondförmiger Spalt für die Luft freiblich; auf der vorderen Wand sah man nur den obersten Trachealring.

Ich ordinirte der Kranken Inhalationen von Kochsalzlösung, innerlich Jodkali, vorläufig 1 g täglich, und ersuchte dieselbe, öfter zur Untersuchung zu mir zu kommen, um sie an die letztere, welche bei ihr nur mit Mühe ausführbar war, zu gewöhnen, um später eine Sondenuntersuchung und event. den Versuch einer endolaryngealen Encheirese behufs Entfernung der Geschwulst vornehmen zu können; allein die Kranke befolgte nicht meinen Rath, kam in sehr unregelmässigen Zwischenpausen in meine Ordination und war nicht dazu zu bewegen, mich durch einige Zeit täglich zu besuchen.

Die Athemnoth nahm allmählich etwas ab und auch laryngoscopisch liess sich eine wenn auch minimale Abnahme der Geschwulst wahrnehmen; als aber nach einigen Wochen die Kranke das Jodkali, welches sie überhaupt unregelmässig und mit Widerwillen einnahm, wegen fortschreitender Abmagerung aussetzen musste, erreichte die Geschwulst ihre frühere Grösse bald wieder. Da in Folge dessen auch die Athem-

1) Intratracheale Strumen. Monatschr. für Ohrenheilk. 1904, No. 9, pag. 388.

2) Lékařské Rozhledy 1900, No. 7 u. 8.

noth wieder etwas zunahm, so sah ich mich endlich gezwungen, um nicht durch eine unvorhergesehene Catastrophe überrascht zu werden, die Kranke auf die event. Nothwendigkeit einer Tracheotomie aufmerksam zu machen, und schrieb am 5. März 1900 in diesem Sinne an ihren Hausarzt, wobei ich hinzufügte, dass es dann eher möglich sein dürfte, die Geschwulst entweder auf endolaryngealem Wege oder mittelst Tracheofissur zu entfernen. Wie ich nun später erfuhr, willigte die Patientin nach längerem Zögern in die Operation, überlegte sich die Sache aber später wieder und entschloss sich, erst lieber nach Wien zu Schrötter zu fahren, ob nicht vielleicht doch auf endolaryngealem Wege und ohne Tracheotomie Hilfe möglich wäre. Leider kam es nicht mehr zur Ausführung dieses Entschlusses. In der Nacht vom 13. März 1900 erwachte die Patientin, stand athemlos vom Bette auf, machte einige Schritte und verschied alsbald in den Armen ihres Gatten.

Ich füge noch hinzu, dass ich die Kranke seit dem 5. März 1900 nicht gesehen habe, und dass sie sich nach Aussage ihres Gatten in den letzten Tagen subjectiv wohl befand und das Athmen relativ leicht war. —

In dem mitgetheilten Falle waren zunächst zwei Fragen von Interesse, und zwar:

- a) welcher Natur die Geschwulst war, und
- b) was war die eigentliche Todesursache?

Da keine Section vorgenommen wurde, so fehlen uns directe Beweise für diese oder jene Antwort auf diese Fragen; aber bezüglich der ersteren können wir mit einer an Sicherheit grenzenden Wahrscheinlichkeit sagen, dass wir es mit einem Falle intratrachealer Struma zu thun haben. Es konnte sich überhaupt eigentlich nur um zwei Processe handeln: entweder um eine intratracheale Struma oder um eine sessile Geschwulst, welche dann wohl keine andere als ein Sarcom sein könnte, Letztere sind in der Mehrzahl der Fälle verhältnissmässig benigne, langsam wachsende Geschwülste, die ebenso wie die intratrachealen Strumen gewöhnlich im Anfangstheile der Luftröhre sitzen. Was mich bestimmte, eine intratracheale Struma anzunehmen, waren folgende Momente:

1) hatte die Kranke seit mehreren Jahren eine mässige Vergrösserung der Schilddrüse, wie sie bei der Mehrzahl der Fälle von Struma intratrachealis beobachtet wurde, und

2) vergrösserte sich die Geschwulst in der Luftröhre während der ganzen Beobachtungszeit, d. h. während 4½ Monaten, gar nicht; hätte es sich um ein Sarcom gehandelt, so wäre das Wachsthum während dieser Zeit gewiss bemerkbar gewesen;

3) im Gegentheil constatirte ich in den ersten Wochen, als die Kranke Jodkali einnahm, eine zwar nicht bedeutende, aber immerhin bemerkbare Abnahme der Geschwulst, was eben nur bei einer Struma, nicht aber bei einem Sarcom möglich war. Eine tuberculöse oder luetische Infiltration liess sich mit Leichtigkeit ausschliessen; die Anamnese bot in dieser Hinsicht keinen Anhaltspunkt, auch wäre es wohl, wenn es sich um einen dieser beiden Processe gehandelt hätte, längst zu einem Zerfall der Infiltration gekommen.

Was die zweite Frage betrifft, wodurch die Erstickung erzeugt wurde, können wir natürlich bei dem Mangel einer Obduction dieselbe nur vermuthungsweise beantworten. Durch die gefundene Stenose allein und eine etwa daraus resultirende chronische Intoxication mit Kohlensäure konnte es nicht geschehen, weil die Dyspnoe niemals so hochgradig war, dass die Kranke, wenn sie sich ruhig verhielt, Mangel an Sauerstoff gehabt hätte. Im Gegentheil, in den letzten Tagen atmete sie gerade wieder etwas leichter. Man kann wohl nicht anders als sich vorstellen, dass hier ein Moment hinzugetreten ist, durch den die Luftröhre plötzlich verstopft oder derart verengt wurde, dass die Respiration unmöglich wurde. Wie hochgradige Verengerungen der Respirationswege ohne besondere Reaction vertragen werden, lehren unter Anderem auch meine an Hunden ausgeführten Versuche³⁾, bei denen ich fand, dass

1) die Zahl der Athemzüge bei einem gewissen Grade der Trachealverengung sinkt, welche zwischen 6,7 pCt. und 13,7 pCt. des normalen Lumens der Luftröhre schwankt. Aber dieses Hinderniss überwindet das Thier mit Leichtigkeit, was daraus erhellt, dass fast in allen diesbezüglichen Versuchen bald nach dieser Athemverlangsamung selbst bei fortschreitender Verengung eine Beschleunigung der Athemfrequenz eintritt, sobald der Hund aus irgend einer äusseren Veranlassung sich aufregt. Erst bei einer weit stärkeren Verengung, nämlich auf 2,5 pCt. bis 4,3 pCt. des normalen Lumens bleibt die Athemverlangsamung stabil;

2) die Anzahl der Pulsschläge wird erst bei einer Verengung auf 2,5 pCt. verlangsamt;

3) der mittlere Blutdruck stieg deutlich erst bei einer Verengung der Trachea auf 0,86—1,5 pCt. Die respiratorischen Druckschwankungen treten aber früher auf resp. werden stärker, nämlich bei einer Verengung auf 2—5 pCt.

Dass bei so hochgradigen Verengerungen, welche an der Grenze dessen stehen, was der Organismus gerade noch zu überwinden vermag, bereits ein sehr geringes Plus von Verengung genügt, um eine sehr gefährliche Dyspnoe herbeizuführen, ist gewiss einleuchtend. Dieses Plus kann in unserem Falle durch eine acute catarrhalische Schwellung der Luftröhrenschleimhaut gegeben worden sein, welche die bereits ziemlich enge Spalte in der Trachea so verengerte, dass die Kranke ersticken musste. Ja es konnte auch durch blosses Secretanhäufung und Austrocknen desselben an der stenosirten Stelle bedingt sein: es ist bekannt, dass sich bei Stenosen des Kehlkopfes und der Trachea oft grosse Mengen eines schleimig-eitrigen Secretes an und unter den verengten Stellen ansammeln, welche austrocknen und die Stenose verstopfen können; wenn dann die Kräfte des Patienten zur Entfernung dieses Athmungshindernisses nicht ausreichen, so kann derselbe an Erstickung zu Grunde gehen.

Aber wir müssen noch einen anderen Umstand berücksichtigen: Der Tod trat in unserem Falle so plötzlich und unerwartet ein, wie „ein Blitz aus heiterem Himmel“, ohne alle Prodrome, binnen einigen

³⁾ Ueber künstlich erzeugte Trachealstenosen. Allgem. Wiener medicin. Zeitung, 1895.

Secunden, dass es keine einfache Erstickung sein konnte, sondern dass ein anderes Moment dabei noch im Spiele sein musste, und zwar eine nervöse Läsion, ähnlich etwa, wie bei dem sogenannten Glottiskrampf, wo ebenfalls manchmal im Anfalle vom ersten Augenblicke an das Leben erlischt, und wo man also nicht eine einfache Erstickung supponiren kann, sondern an eine Paralyse des Centralnervensystems oder des Athmungscentrums in der Medulla oblongata denken muss, wie jene Fälle lehren, wo im Anfalle augenblicklich, sobald die Athmung stockte, künstliche Respiration eingeleitet, beziehungsweise Intubation oder Tracheotomie ausgeführt wurde, aber vergebens. Um so mehr kann in Fällen chronischer Stenose der Respirationswege bei plötzlich eintretendem Tode eine Paralyse des Herzens und des Respirationscentrums angeschuldigt werden, wenn in Folge lange bestehender Ueberanstrengung des Herzens letzteres bereits insufficient geworden ist. Eine solche Paralyse des bereits geschwächten Herzens kann durch plötzlich eintretenden Luftmangel entstehen, der durch ein plötzlich auftretendes Hinderniss in der Luftröhre zu Stande kommt, und der zu einer raschen Erhöhung des Blutdruckes führt, letzterer aber eine erhöhte Kraftanstrengung des Herzens erfordert, dem jedoch das ermüdete und geschwächte Herz nicht mehr gewachsen ist.

Ueber einen Fall von nervösen Störungen nach einer Tonsillotomie.

Von

E. Bergh, Malmö.

Die Tonsillotomie ist eine Operation, die sehr oft ausgeführt wird und in den meisten Fällen, ohne dass irgend welche Complicationen danach auftreten. Die Operation wird mit Recht als ungefährlich angesehen. Mitunter können aber Complicationen sehr unangenehm sowohl für den Arzt als auch für den Patienten auftreten. Es sind natürlich vor Allem solche Complicationen, die jedem Operirten drohen können: Blutungen und Infectionen. Die Blutung nach der Operation pflegt ja gewöhnlicher Weise gering zu sein; mitunter können aber reichliche und gefahrdrohende Blutungen folgen. Sogar tödtliche Blutungen sind ja bekannt. Andere Complicationen sind, wie oben erwähnt, Infectionen in den Tonsillarwunden. So ist es ja bekannt, dass Peritonsillarabscesse nach Tonsillotomien entstehen können und dass Diphtherie sich in den Wunden entwickeln kann. Allerdings scheint dies ein seltenes Vorkommniss zu sein. Ausser diesen Complicationen können, wenn nicht gefährliche, so doch sehr unangenehme Erscheinungen nach der Tonsillotomie entstehen, nämlich Störungen von Seiten des Nervensystems. In seinem Lehrbuche erwähnt Schech¹⁾ einen Fall

¹⁾ Die Krankheiten der Mundhöhle, des Rachens und der Nase. 6. Auflage 1902.

(von Fleury), in welchem idiopathisch auf die Zunge beschränkte Krämpfe nach Tonsillotomie beobachtet worden sind. Moritz Schmidt²⁾ erwähnt, dass clonische Krämpfe der Zungenmuskeln einmal nach Tonsillotomie beobachtet worden sind. Vermuthlich derselbe Fall. In diesem hat es sich wahrscheinlich um einen durch die Operation hervorgerufenen hysterischen Zustand gehandelt. Leider ist es mir nicht möglich gewesen, nähere Aufschlüsse über diesen Fall zu verschaffen.

Vor einiger Zeit habe ich einen Fall erlebt, in welchem nach der Tonsillotomie nervöse Störungen auftraten.

Anamnese: E. B., siebenjähriges Mädchen, das sich nach der Aussage der Mutter immer der besten Gesundheit erfreut hatte. Voriges Jahr Masern. Seit einiger Zeit unruhiger Schlaf, Schnarchen, Mund stets offen, Sprache nasal.

Vom Hausarzte habe ich später Folgendes erfahren: Das Mädchen hat 1899 Icterus, 1900 Masern gehabt. Es ist immer sehr nervös gewesen, hat viel an nervösem Herzklopfen gelitten, das sogar nach der leichtesten psychischen Erregung auftreten konnte. Vater Alkoholiker, starb vor vier Jahren an Delirium tremens im Anschlusse an Typhoidfieber.

Status am 18. October 1903. Die Patientin ist sehr kräftig, von frischem und blühendem Aussehen. Die Gaumenmandeln sind sehr vergrössert, ebenso die Rachenmandel. Unbedeutende Luftpassage durch die Nase. Uebrigens keine wesentlichen Veränderungen in den oberen Luftwegen. Der Rachen etwas empfindlich, aber nicht in so hohem Grade, dass ich es für abnorm ansehen durfte. Bei der digitalen Untersuchung des Nasen-Rachenraumes hatte die Pat. keine grössere Empfindlichkeit als andere Kinder gezeigt. Sie war sehr aufgereggt und weinte sehr. Die Mutter gab ihre Zustimmung zur Operation, und diese wurde ohne Narcose ausgeführt (11 Uhr Vormittags). Die linke Tonsille wurde zuerst mit Baginsky's Tonsillotom abgeschnitten. Unmittelbar nach der Operation, nicht bei Anlegung des Instrumentes, wurde die Pat. von äusserst heftigem Würgen mit krampfartigem Zusammenziehen der Oberschenkel gegen den Rumpf überfallen. Die Patientin bekam Wasser und allmählich verminderte sich das Würgen, hörte aber erst nach drei oder vier Minuten völlig auf. Mageninhalt wurde nicht ausgeworfen. Nach diesem unangenehmen Zwischenfalle wurde die rechte Tonsille abgeschnitten und danach mit dem Beckmann'schen Adenotom die Rachenmandel entfernt. Beim ersten Striche holte ich ein grosses Stück heraus, ging wieder ein und machte zwei seitliche Striche, aber es kam nichts mehr hervor. Das herausgenommene Stück war sehr gross; es bestand aus einem mittleren Lappen und zwei seitlichen zu beiden Seiten desselben. Nach dem Aussehen zu urtheilen war nichts von der Rachenmandel zurückgeblieben. Die Blutung nach den Operationen war nicht grösser als gewöhnlich und hörte nach einigen Minuten völlig auf. Abgesehen von dem Anfalle von Würgen war Alles gut und glatt gegangen. Die Pat. blieb noch eine halbe Stunde bei mir, nachdem die Blutung sistirt hatte. Bei In-

²⁾ Die Krankheiten der oberen Luftwege. 3. Aufl. 1903.

spection des Rachens nichts Abnormes zu beobachten. Kein Würgen nach dem ersten Anfall. Die gewöhnlichen Vorschriften über die Diät, der das Kind für die nächsten Tage zu folgen hatte, wurden mitgetheilt.

Sobald das Kind nach Hause gekommen war, schlief es ein, schlief ruhig bis ca. zwei Uhr. Kurz nach dem Erwachen wurde die Pat. von heftigem Würgen überfallen und im Anschlusse daran von reichlicher Blutung. Eis und Gurgeln mit kaltem Wasser hatten die Blutung nicht hemmen können. Der Anfall von Würgen war, nach der Aussage der Mutter, dem nach der Tonsillotomie entstandenen ganz ähnlich, hatte eine oder vielleicht zwei Minuten gedauert. Als ich nach einigen Minuten zu der Pat. kam, blutete sie stark aus der Nase, weniger aus dem Rachen, fast kaum aus den Tonsillarwunden. Durch Hochlagerung des Kopfes und Gurgeln mit kaltem Wasser wurde die Blutung nach kurzer Zeit zum Stehen gebracht. Im Pharynx nichts Besonderes zu sehen. Bald fing die Pat. mit ihrem Würgen wieder an. Eine neue Blutung folgte, die, nachdem das Würgen nach einigen Minuten aufgehört hatte, in derselben Weise wie die vorige schnell zum Stehen gebracht wurde. Jetzt folgte eine ruhige Zeit, eine Viertelstunde ungefähr, und ich hoffte, dass jetzt Alles gut war; dann beginnt wieder das Würgen, zuerst schwach, dann heftiger. Eine sehr kurze Pause folgte und dann wieder Würgen. Etwas getrunkenes Wasser wurde sofort nebst blutig gefärbtem Mageninhalt ausgeworfen. Nach dem Erbrechen wieder Würgen. Jetzt folgte eine reichliche Blutung; das Blut strömte förmlich aus der Nase. Keine Blutung aus den Tonsillarwunden, nur geringe aus dem Rachen. Die Pat. bekam Eis; Wattebäuschchen wurden in die Nase gesteckt, aber ohne Erfolg. Die Pat. bekam mit kurzen Intervallen Anfälle von Würgen und unterhielt dadurch die Blutung. Was war zu thun? Hintere Tamponade war wahrscheinlich unmöglich wegen des Würgens, und ausserdem hätte ganz sicher die Tamponade zu vermehrtem Würgen Anlass gegeben. Die Blutung, die zu einer hochgradigen Anämie geführt hatte, musste gestillt werden. Die Nasenhöhlen wurden schnell mit Watte soweit wie möglich von Blut gereinigt und Acid. tannic. + Sacchar. lact. ana p. eingeblasen. Danach wurde der Nasenrachenraum mit Sol. chloret. ferric. Ph. Sciec. gepinselt. Nach diesen Manipulationen hörte die Blutung auf. Bald darauf hörte auch das Würgen auf.

Die kleine Pat. war jetzt sehr erschöpft und sehr blass. Puls klein, 140 in der Minute. Ich blieb bei der Pat. bis 5 Uhr Nachmittags. Während dieser Zeit mehrmals heftiges Würgen, keine Blutung, kein Erbrechen. Pat. bekommt Eisstückchen. Um 11 Uhr Abends besuchte ich wieder die Pat., die jetzt, seit einigen Stunden, ruhig schlief. Sie hatte „mehrere Anfälle, aber nicht so schwere und langdauernde“ gehabt. Keine Blutung, kein Erbrechen, Puls 98 in der Minute.

19. October. Während der Nacht hatte die Pat. ruhig geschlafen, war einmal wach und hatte kurz nach dem Erwachen einen Anfall von Würgen gehabt; etwas getrunkenes Wasser wurde sofort ausgeworfen. Sie fühlte sich etwas besser. Puls 80. Bekommt eisgekühlte Milch. Bettruhe. Während des Tages einige Anfälle von Würgen, kein Erbrechen, keine Blutung.

20. October. Die Pat. hat heute zwei oder drei nicht so schwere Anfälle gehabt. Kein Erbrechen, keine Blutung.

26. October. Seit dem 20. October kein Würgen. Die Pat. ist sehr blass, ist bis gestern zu Bett geblieben.

Am 6. December habe ich die Pat. nochmals gesehen. Sie sah ganz gesund aus. Im Pharynx nichts Abnormes zu constatiren. Sie hat keine „Anfälle“ gehabt.

Der Fall betrifft also ein siebenjähriges, sehr nervöses Mädchen, das unmittelbar nach einer Tonsillotomie von heftigem krampfartigen Würgen überfallen wird. Das Würgen tritt anfallsweise während des Operationstages und während der zwei folgenden Tage mit abnehmender Intensität und Frequenz auf. Die Anfälle stellen sich nur ein, wenn das Mädchen wach ist und bleiben im Schlafe aus. Bei einigen Gelegenheiten, wenn das Mädchen etwas getrunken hat, steigert sich das Würgen zu Erbrechen. Im Anschlusse an das Würgen treten Blutungen auf.

Wie ist dieses anfallsweise auftretende Würgen aufzufassen? Es entsteht bei einem nervösen Mädchen, das schon früher nervöse Störungen gezeigt hat. Ohne die nervöse Disposition der Pat. hätte es ganz gewiss nicht entstehen können. Der erste Anfall trat unmittelbar nach der Tonsillotomie auf; diese ist aber selbstverständlich nicht im Stande gewesen, denselben hervorzurufen; sie ist nur als die auslösende Gelegenheitsursache aufzufassen. Als mitwirkendes Agens muss die Aufregung des Mädchens vor der Operation betrachtet werden. Die *Conditio sine qua non* ist aber die neuropathische Veranlagung der Pat. Ich meine, dass das Würgen als eine Folge des durch die Operation verursachten Nervenschoks aufzufassen ist.

Die Blutungen traten nicht spontan, sondern nur im Anschlusse an das Würgen auf und lassen sich als Folge von der beim Würgen entstehenden Stauung im Kopfe erklären. Dass die nach der Adenotomie entstandene Wunde hauptsächlich der Sitz der Blutungen war, mag wohl seinen Grund in besonderen Gefäßverhältnissen haben.

Die Behandlung im obigen Falle musste auf die Bekämpfung des Würgens und der Blutungen ausgehen. Da die letzteren schnell zu einer hochgradigen Anämie führten, wurde es nothwendig, dieselben zum Stehen zu bringen. Dies gelang auch nach der Application von Stypticis. Nachdem die Blutungen aufgehört hatten, hätte ich wohl einen Versuch machen müssen, das Würgen mit Narcoticis zu bekämpfen. Ich machte es aber nicht, weil ich meinte, dass es nutzlos wäre. Uebrigens fand ich es fraglich, ob das Kind die relativ grossen Dosen, die ganz gewiss nothwendig gewesen wären, gut vertragen hätte.

Die beste Behandlung wäre aber jene gewesen, die die Entstehung des Würgens verhindert hätte. Durch Benutzung von Narcose bei der Operation wäre dies zweifelsohne möglich gewesen.

Berliner otologische Gesellschaft.

Sitzung vom 8. November 1904.

Vorsitzender: Herr Lucae.

Schriftführer: Herr Schwabach.

Vor der Tagesordnung zeigt Herr Bruck einen Fall von sogenanntem blauen Trommelfell, welcher diese Eigenthümlichkeit noch besser erkennen lässt, als der im vorigen Jahre von Treitel vorgestellte Fall. Der Patient hat vor Jahren mehrere acute Mittelohrentzündungen durchgemacht und ist mehrere Male paracentesirt worden. Zwei kleine rundliche Narben, die noch jetzt zu sehen sind, sind wohl darauf zurückzuführen. Das ganze Trommelfell ist von einer eigenthümlich blassblaugrauen Färbung, welche nach vorn zu, etwa in Lage und Grösse des vorderen unteren Quadranten in ein tief gesättigtes Blau von Lapislazuli-Farbe übergeht. Die Hörweite für Flüstersprache beträgt $\frac{1}{2}$ m. Der Vortragende hält diese Färbung durch Varicen bedingt.

Herr Katz sah kürzlich einen ähnlichen Fall, der ihm aber wieder aus den Augen gekommen ist.

Herr Heine sah ebenfalls wiederholt ähnliche Fälle, die allerdings nicht ein so tiefes Blau aufwiesen, sondern eine leicht bläuliche Färbung zeigten. Er glaube nicht dass es sich in diesem Fall um Varicen handle, sondern wie auch in seinen Fällen um ein äusserst zähes gelatinöses Exsudat. Er würde in diesem Falle empfehlen, die Paracentese vorzunehmen, um ein eventuelles Exsudat zu entleeren.

Herr Bruck hält ein Exsudat nicht für möglich, da bei der $\frac{3}{4}$ Jahre lang dauernden Beobachtung keine Aenderung eingetreten sei.

Tagesordnung:

Herr Heine: Krankenvorstellung.

1. Fall. Eine vor einem Jahre radical mit retroaurikulärer Oeffnung operirte Patientin zeigt jetzt folgenden Befund. Die retroauriculäre Oeffnung, deren Ränder ganz reizlos sind, ist von einem Tumor, welcher prall-elastische Consistenz zeigt, ausgefüllt. Man dachte zunächst an eine Cyste oder eine Erweiterung des freigelegten Sinus. Um über den Inhalt klar zu werden, wurde mit einer Hohlnadel punctirt. Die Spritze war leer, doch der Tumor war verschwunden. Es handelte sich um einen Luftsack, ein Pneumatocele. Die Punction mit demselben Resultat wird der Gesellschaft vorgeführt. Jetzt gab die Patientin auch an, dass es ihr aufgefallen sei, dass nach heftigem Schneuzen der Tumor grösser werde.

2. Fall. Der Patient wurde zum ersten Male in der Universitätsklinik im Jahre 1886 wegen einer chronischen Mittelohreiterung auf dem rechten Ohre behandelt. Es wurden damals mehrere Polypen unter starker Blutung entfernt. Im December 1894 kam er wieder, es hatte sich eine Facialislähmung auf der rechten Seite eingestellt. Abermals wurden zwei Polypen unter starker Blutung (140 ccm) entfernt. Vor einigen Monaten kam Patient zum dritten Male zur Behandlung.

Es bestand jetzt keine Secretion, der Gehörgang war weit. In der Tiefe sieht man einen die hintere Hälfte der Paukenhöhle ausfüllenden Tumor mit trockener rother Oberfläche, an der sich nach vorn ein abgeschwürt aussiehender kleinerer Tumor von etwas blasserer Farbe anschliesst. Die Consistenz ist elastisch. Unter der Ohrmuschel befindet sich eine kleine pulsirende Geschwulst. In der Gegend der grossen Halsgefässe fühlt man starke Pulsation im Gegensatze zur linken Seite. Es handelt sich um einen Tumor in der Gegend der Carotis. Nebenbei besteht eine Aorteninsufficienz. Nach Ansicht des Vortragenden handelt es sich um ein cavernöses Angiom im Ohr und ein Aneurysma der Carotis. Da Patient absolut keine Beschwerden durch sein Leiden hat, möchte Vortragender, zumal da die Entfernung des Tumors wegen des voraussichtlichen weiten Hineinragens in die Tiefe erhebliche Schwierigkeiten machen würde, noch abwarten.

Der 3. Fall kam vor einem Jahre in Behandlung. Der Patient litt seit 18 Jahren an einer Mittelohreiterung, die durch Verletzung mit einem Strohhalme entstanden war. Heftige Kopfschmerzen, Fieber und Erbrechen, Schüttelfröste nöthigten ihn ärztliche Behandlung aufzusuchen. Er machte einen schwerkranken Eindruck, Puls 80, Temp. 37,4 (dieselbe war im ganzen Verlaufe ausser einer einmaligen Steigerung von 37,7 nie höher), keine Nackensteifigkeit, keine Somnolenz. Wohl bestand aber amnestische Aphasie, Patient konnte ihm vorgehaltene bekannte Dinge nicht nennen und konnte Worte nicht nachsprechen. Die Sensibilität war auf der rechten Seite herabgesetzt, der Warzenfortsatz war nicht empfindlich. Die rechte Papille war etwas hyperämisch. Die Operation wurde sofort vorgenommen. Schon vor Beginn derselben entleerte sich aus dem Gehörgang eine Menge äusserst stinkenden Eiters. Die Diagnose vermuthete einen Abscess im Schläfenlappen. Nach Vollendung der Radicaloperation, welche keine grossen Besonderheiten bot, zeigte sich eine Fistel im Tegmen tympani. Dasselbe wurde abgetragen und ein grosser extraduraler Abscess dadurch eröffnet. Die Dura war infiltrirt und gelblich verfärbt und zum Theil stark vom Knochen abgedrängt. Beim Freilegen nach vorn riss die Dura an einer Stelle ein, und es entleerte sich an dieser Stelle ein etwa bohnengrosser subduraler Abscess. Der Wulst des horizontalen Bogenganges hatte sich als Sequester losgestossen, das Lumen war voll Granulationen. Die Aphasie war nach der Operation nicht zurückgegangen. Am nächsten Tage wurde die Punction des Schläfenlappens mit negativem Erfolge vorgenommen. Während der Nachbehandlungszeit ging die Aphasie langsam zurück, es entleerte sich immer stinkender Eiter und necrotische Durafetzen stiessen sich los. Drei Wochen später war die Aphasie verschwunden, die Eiterung bestand weiter. Zwei Monate später nahm Vortragender eine breite Spaltung war und entfernte viel schwammige Granulationen, worauf die Eiterung zurückging, aber sich nicht, wie früher von vorn, sondern von hinten her zu entleeren schien. Nach drei Monaten wurde die dritte Operation vorgenommen, und ein grosser Bogenschnitt nach hinten oben gemacht. Dabei wurde nach der Abmeisselung der Schuppe ein fünfmarkstückgrosser extraduraler Abscess freigelegt, welcher schon längere Zeit bestehen musste, da die Dura stark verdickt war. Auf diesen Eingriff

erfolgte dann Heilung. Der Extraduralabscess allein kann in diesem Falle nicht eine so hochgradige amnestische Aphasie bewirkt haben, es muss sich wie in dem Falle von Mertens (von Körner mitgetheilt) um toxische Encephalitis des Schläfenlappens und seröse Meningitis gehandelt haben.

Herr Passow hat zwei Mal Pneumatocele gesehen, ein Mal nach einer Antrumaufmeisselung, ein anderes Mal nach einer Radicaloperation. Beide Male erfolgte Heilung nach Spaltung und Auskratzung. Eine befriedigende Erklärung für das Zustandekommen dieser Luftsäcke sei noch nicht gefunden worden.

Herr Herzfeld glaubt nicht, dass die Aphasie auf seröse Meningitis zurückzuführen sei. Er habe ein Mal einen 15jährigen Knaben mit Sinusthrombose und seröser Meningitis operirt, der hochgradige Nackensteifigkeit hatte. Da die an die Sinuswand angrenzenden Durapartien stark vorgewölbt waren, machte er die Punction ohne Flüssigkeit zu bekommen, erst auf eine Incision entleerte sich eine Unmenge seröser Flüssigkeit.

Herr Lewy glaubt, dass es sich in dem Falle des Herrn Heine nicht nur um amnestische Aphasie gehandelt habe, sondern auch, da der Patient ihm vorgesprochene Worte nicht nachsprechen konnte, um motorische Aphasie. Jedenfalls habe es sich dann um Druck auf die dritte Stirnwindung gehandelt.

Herr Voss fragt, ob der Vortragende nicht auch an circumscriphte eitrige Meningitis gedacht hat, wie sie von Gradenigo kürzlich beschrieben wurde.

Herr Heine hat keine Neigung, bei der Pneumatocele irgend einen therapeutischen Versuch zu machen, da, abgesehen von dem Widerstreben der Patientin, er jede Beschwerde seitens des Tumors vermisst und sogar im Gegentheile den Tumor für eine erwünschte Ausfüllung der retroauriculären Wunde ansieht. Die Aphasie hält er auch nicht durch die seröse Meningitis, sondern durch die toxische Encephalitis im linken Schläfenlappen verursacht, die wohl auf die dritte Stirnwindung übergreifen hat und so die motorische Aphasie bewirkt haben kann.

Herr Beyer: Demonstration eines Modelles des Corti'schen Organs.

Das schon gelegentlich der diesjährigen Versammlung der deutschen otologischen Gesellschaft in der damit verbundenen Ausstellung aufgestellte Modell wird von dem Vortragenden der Gesellschaft in allen Einzelheiten demonstrirt. Das Modell, welches die einschlägigen Verhältnisse mit grosser Deutlichkeit zum Ausdruck bringt und die neuesten Forschungsergebnisse berücksichtigt, ist in hohem Grade geeignet, das Studium dieses schwierigen Gebietes zu erleichtern.

A. Sonntag (Berlin).

II. Kritiken.

Grundzüge der Anatomie und Pathogenese der Taubstummheit. Von Dr. Friedrich Siebenmann, o. ö. Professor und Director der otolaryngologischen Universitätsklinik in Basel. Wiesbaden 1904, Verlag von J. F. Bergmann.

Verf. bespricht auf Grund seiner eigenen Erfahrungen und der in der Literatur angeführten Obductionsbefunde die verschiedenen Arten der Taubstummheit (speciell im Hinblick auf die pathologische Anatomie) und sichtet so die bisher publicirten Fälle, die zur Section kamen, in anerkennenswerther Weise.

Zuerst führt der Verf. die Anatomie der erworbenen Taubstummheit an, und zwar 1. die nach Meningitis aufgetretene (14 Fälle mit 28 Gehörorganen); 2. die Scharlachtaubstummheit (3 autentische Fälle) mit tympanaler und meningitischer Form; 3. die Maserntaubstummheit (3 Fälle mit 6 Felsenbeinen), wobei sich stets neben Mittelohrveränderungen auch solche im Labyrinth vorfinden; 4. traumatische Taubstummheit (1 Fall); 5. Taubstummheit durch Mittelohreiterung (die in der Literatur angeführten und event. hierher gehörenden Fälle sind nicht rückhaltlos anzuerkennen); 6. Taubstummheit in Folge hereditärer Syphilis, a) mit Zerstörung des Labyrinthes, ausgegangen von der eiternden Paukenhöhle (2 Fälle) und b) mit Hutchinson'schem Symptomencomplex (kein obducirter Fall); 7. Taubstummheit nach Osteomyelitis (beobachtet 4 Fälle, obducirt kein Fall); 8. nach Mumps (ohne publicirte Section); 9. nach Diphtherie (desgleichen); 10. nach Typhus, Tussis convulsiva, Pneumonie, Influenza, Variola, Varicellen (desgleichen).

Die zweite Gruppe umfasst die angeborene Taubstummheit. In der Literatur finden sich 55 hierher gehörige Sectionen und von diesen 19 mit positivem und 36 mit negativem Resultat. Die Fälle mit negativem Resultat finden sich bei angeborener Taubheit ungefähr drei Mal so häufig als bei erworbener. Die Schuld daran dürfte in der Art der früheren Sectionstechnik liegen. Die Fälle mit angeborener Taubstummheit lassen sich in zwei Unterabtheilungen gruppieren: 1. mit Aplasie des ganzen Labyrinthes (1 Fall) und 2. mit Degeneration und Metaplasie des Epithels des endolymphatischen Raumes. Von letzterer Abtheilung unterscheidet Verf. wieder Fälle a) mit Epithelmetaplasie bloss auf der Membrana basilaris (2 Fälle) und b) mit ausgedehnterer Epithelmetaplasie, mit fehlender oder mangelhafter Entwicklung des Sinnesepithels, combinirt mit Ectasie und Collapszuständen der häutigen Labyrinthwand der Pars inferior (14 Fälle): Typus Siebenmann, Typus Mondini, Typus Scheibe.

Als dritte Gruppe behandelt Verf. die Fälle von angeborener Taubstummheit mit *Atresia congenita* (10 Fälle doppelseitig, 3 Fälle einseitig). Zwei Mal fehlte die Pyramide einseitig gänzlich. Hierher gehören auch die Fälle, wo sich die Aufhebung des Lumens auf das Mittelohr beschränkt (2 Sectionsberichte).

Die vierte Gruppe stellt die endemische (kretinische) Taubstummheit dar.

Die fünfte Gruppe repräsentirt Fälle von Taubstummheit mit pathologisch-anatomischen Veränderungen, die das Ohr nicht betreffen (Tuberculose, teratologische Stigmata, Retinitis pigmentosa, adenoide Vegetationen).

Zum Schluss bespricht Verf. die Sectionstechnik und das microscopische Verfahren. Ernst Urbantschitsch.

Special-Buchhaltung für Aerzte von J. F. Baumann Th. Schröter, Zürich. 1904. 52 S.

Unzweifelhaft kommt der beschäftigte Arzt, insbesondere jener, der etwa einer Klinik oder einem Sanatorium vorsteht, in die Lage, sich in commercieller Richtung orientiren bezw. die ihm unterkommenden Agenden in zweckmässiger Weise ordnen und registriren zu müssen. Da dem Arzte ja begreiflicher Weise eine Schulung nach dieser Richtung fehlt, so ist das vorliegende, sehr practisch mit Tabellen und Mustern für die Aufstellung von Berechnungen und Conti ausgestattete Werk entschieden sehr geeignet, den Arzt in die Buchhaltung einzuführen und ihm das Verständniss für Fragen nach dieser Richtung wesentlich zu erleichtern.

In diesem Sinne haben wir keinen Anstand genommen, die zweckmässige Schrift, die stets den Bedürfnissen des practischen Arztes Rechnung trägt, auch in unserer Zeitschrift zu empfehlen, da dieselbe ein rasches und leichtes Einarbeiten in die Buchhaltung für Aerzte gestattet, ohne dass man sich erst durch weitläufigere Studien über geschäftliche Fragen informiren muss. H. v. Schrötter.

III. Referate.

a) Otologische:

Revolverschuss. Seltsame Wirkung der Kugel. Eindringen des Projectils in die Schädelhöhle durch den Sinus frontalis hindurch.

(Coup de revolver. Curieux effets de balistique. Pénétration du projectile dans la boîte crânienne à travers le sinus frontal.)

Von Dr. Blondiau in Charleroi. (Arch. internat. de laryngol. etc., Bd. XVI, No. 5, September/October 1903.)

Eine Revolverkugel, in der Entfernung von 75 cm auf die Stirn eines 17jährigen Jünglings abgefeuert, hatte die Stirnhöhle durchdrungen, beide Wände durchbohrt, und war ein Theil der Kugel in die Schädelhöhle gelangt, dort zwischen Hirn und Schädeldecke sitzend bleibend, während der andere Theil der Kugel mit Knochenrümmern in der Stirnhöhle und den benachbarten Hirnpartien gefunden und daraus operativ entfernt wurde. Erst die Radiographie liess den genauen Sitz der Kugeltheile ergründen, während die Radioscopie nur den einen Theil derselben, den im Schädelinnern, erkennen liess. Dieser wurde, da er keinerlei Erscheinungen verursachte, nicht entfernt, und

hofft B. auf Einkapselung. B. räth, sich niemals auf die Radioscopie zu verlassen, sondern stets die Radiographie vorzunehmen, da bei der ersteren viele wichtige Einzelheiten unserem Auge entgehen können.
Beschorner.

Die toxische Neuritis acustica und die Bethelligung der zugehörigen Ganglien. Von Dr. Wittmaack (Breslauer Universitätsklinik für Ohrenkrankheiten). (Zeitschr. f. Ohrenheilk., XLVI, 1 u. 2.)

Trotzdem unsere Kenntniss bezüglich der toxischen Neuritis acustica im Gegensatze zur Neuritis optica und Polyneuritis noch äusserst gering ist, ist gleichwohl an dem Vorkommen einer solchen Neuritis nicht zu zweifeln; dieselbe kann hervorgerufen werden gleich jenen Neuritiden durch Gifte, die von aussen dem Körper einverleibt werden, wie Chinin, Salicyl, Nicotin, Alcohol etc., oder durch die Toxine von Infectionserregern (Influenza, Syphilis, Tuberculosis, Malaria, Typhus abdom., Morbilli, Diphtheritis), oder durch Autointoxication (Diabetes, Gicht, Gravidität, Puerperium, Dyscrasie und Cachexie). Characteristisch ist neben den Functionstörungen der pathologisch-anatomische Befund, an dem besonders bemerkenswerth die vorwiegende Bethelligung des Ramus cochlearis und des zugehörigen Ganglion spirale ist. Ein von dem Verf. beobachteter einschlägiger Fall, dessen Sectionsergebniss ausführlich mitgetheilt wird, ist um so beachtenswerther, als derselbe entgegen den wenigen bis jetzt untersuchten Fällen auf der Höhe des Erkrankungsprocesses zur Section gekommen ist.
Keller.

Untersuchungen über die Lage der Bogengänge des Labyrinthes im Schädel und über die Flüssigkeitsverschiebung in den Bogengängen bei Kopfbewegungen. Von Dr. Tatsusaburo Sarai (Japan). (Zeitschr. f. Ohrenheilk., XLVI, 1 u. 2.)

Die Arbeit eignet sich nicht zu einem kurzen Referate; erwähnt sei nur aus den Schlussätzen des Autors, dass die bisherige Lehre von der Flüssigkeitsverschiebung in den Bogengängen bei Kopfbewegungen auf irrigen Vorstellungen von der Lage des Labyrinthes im Schädel und anderen irrigen Annahmen basirt, die Bewegung selbst eine viel complicirtere sein muss, als man bisher angenommen hat.
Keller.

Herpes der Ohrmuschel mit Neuritis des Nervus facialis. Von Dr. Tatsusaburo Sarai (Japan). (Zeitschr. f. Ohrenheilk., XLVI, 1 u. 2.)

Die Herpeseruption ging einen Tag der Facialislähmung voraus; Verf. nimmt einen inneren Zusammenhang beider Affectionen an mit Bezugnahme auf die von Politzer und Gruber gemachten ähnlichen Beobachtungen; die primäre Neuritis des Ramus auriculo-temporalis ist durch die Anastomose mit dem Facialis auf diesen übergegangen. In einem Zusatze bemerkt Körner, dass er kürzlich einen Fall beobachtete, bei welchem der Herpes nicht, nur zur Lähmung des Facialis, sondern auch des Acusticus geführt hat.
Keller.

b) Rhinologische:

Die experimentelle diphtherische Rhinitis. (La rhinite diphthérique expérimentale.) Von Dr. De Stella in Gand. (Arch. internat. de laryngol. etc., Bd. XVI, H. 5, September/October 1903.)

Die Nasenschleimhaut ist die Schleimhaut, welche dem Löfflersehen Bacillus von allen am meisten Widerstand entgegengesetzt. In seltenen Fällen von primär-diphtherischer Rhinitis pflanzt sich die Infection von da mit Symptomen allgemeiner Infection weiter fort. In der Mehrzahl der Fälle aber bleibt die Infection in der Nase localisirt ohne allgemeine Erscheinungen. Bei der diphtherischen Rhinitis sondert der Organismus ein Antitoxin ab, welches das diphtherische vollständig neutralisirt; das ist die Auto-Immunsirung. Beschorner.

Klinische und physiologische Studie über Nasenverstopfung. (Étude clinique et physiologique de l'obstruction nasale.) Von Dr. A. Courtade. (Arch. internat. de laryngol. etc., Bd. XVI, Mai/Juni etc. 1903.)

C. verbreitet sich in dieser Studie über die respiratorischen Functionen der Nase im normalen Zustande, die Aetiologie der Nasenverstopfung, über Instrumente und Methoden zum Studium derselben: den Pneumodographen, den Nasenmanometer, den Pneurhinometer mit Pendelzeiger. Verf. betrachtet ferner die Nasenverstopfung vom klinischen Standpunkte aus, wie sie zu nasalem Asthma, zu Lungenernphysem, bei Kindern zu Laryngismus stridulus (namentlich bei Anwesenheit von adenoiden Vegetationen), Glottiskrampf u. s. w. führen kann. Er verbreitet sich dann über das Heufieber (Frühsommercatarrh), die Einflüsse der Nasenverstopfung auf die Digestionsorgane, ferner auf Stimmbildung, das Nervensystem und geht hierauf gewissermaassen anhangsweise über auf die Luftvertheilung bei Aussprache der verschiedenen Buchstaben des Alphabetes auf Nase und Mund. Zum Schlusse bringt er Reproduktionen von Nasenhauchbildern, wie sie vermittelst Pneumodographen gewonnen und auf hierzu präparirtes, sehr empfindliches Papier fixirt wurden, um normales Nasenathmen, dann aber auch, um die Differenz der Betheiligung beider Nasenhöhlen an der Athmung bezw. functionelle Störungen jener darzuthun. Beschorner.

c) Pharyngo-laryngologische:

Ein Fall von maligner Diphtherie -- Trousseau. (Un cas de diphthérie maligne de Trousseau) Von Dr. C. A. Wilson Provost. (Arch. internat. de laryngol. etc., Bd. XVI, H. 5, September/October 1903.)

Schwerster Fall septischer Diphtherie, die trotz dreimaliger Injection von Antidiphtherieserum und massenhaften Einathmens von Sauerstoff (8 Cylinder à 100 Liter) in ein paar Tagen zum Tode führte. Er betraf einen 35 Jahre alten Industriellen. Beschorner.

Bemerkungen zu dem Aufsatz: „Lipoma tonsillae palatinae“ des Herrn Dr. Richard Delle. (Archiv f. Laryngol., Bd. XIV, S. 399.) Von Prof. Dr. A. Onodi in Budapest. (Archiv f. Laryngol. etc., Bd. XIV, pag. 582.)

1. Berichtigung, die Literaturangaben des Lipoms der Mandel anlangend, 2. Bestätigung der Angabe, dass es sich in dem in oben erwähnter Arbeit genannten Falle in der That um ein 1½ cm langes, 1 cm breites, kurzgestieltes „Fibroma lipomatosum“ handelte.

Beschorner.

Zur Differentialdiagnose zwischen Angina Vincenti und Mandelschanker. (Von Botella. Aus Boletin de Laringologia etc. Referat: El Siglo Médico, 15. November 1903.)

Verf. stellt folgende Sätze auf:

1. Die Angina Vincenti ist eine genau abgegrenzte Krankheit, hervorgerufen durch den Bac. fusiformis, der meist mit einem Spirillum vergesellschaftet ist.

2. Ersterer hat, wenn er in grösserer Menge vorhanden ist, absolut beweisenden diagnostischen Werth; das Spirillum dagegen kann hierauf keinen Anspruch machen.

3. Die Anwesenheit des Bac. fusiformis lässt uns einen Sckanker der Mandel mit Sicherheit ausschliessen, ebenso eine typische Rachendiphtherie. (Aber Complicationen von Angina Vincenti mit secundärer Rachensyphilis sind von Salomon, Deutsche med. Wochenschrift 1901, No. 34, beschrieben! Anm. des Ref.) M. Kaufmann (Mannheim).

Arthritis calcocarytaenoidea rheumatica et gonorrhoeica. Von Docent Dr. Egmont Baumgarten. (Wiener med. Wochenschr. 1903, No. 42.)

Anlässlich eines beobachteten Falles, bei welchem die Kehlkopfaffection nachträglich auftrat, nachdem Gelenkentzündung in den Fingern vorangegangen war, werden im Anschluss an die bisher beschriebenen Fälle die verschiedenen Formen des Auftretens dieser Erkrankungen und die verschiedenen Symptome besprochen.

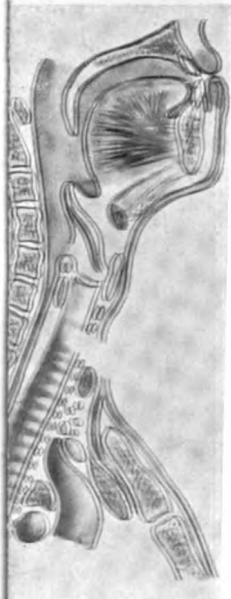Bei einem Mediciner, der laut lernte, trat unter dem Bilde einer Perichondritis eine Gelenkentzündung des Kehlkopfes auf, nach einigen Tagen Kniegelenkentzündung. Ursache war eine heftige Gonorrhoe. Kehlkopfschwellung nach wenigen Tagen verschwunden, Unbeweglichkeit des Gelenkes längere Zeit persistirbar. Der Zusammenhang kaum anders erklärlich.

Baumgarten.

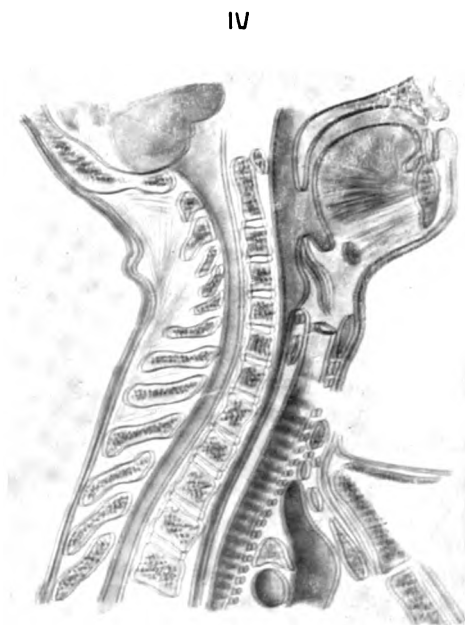Alle für die Monatschrift bestimmten Beiträge und Referate sowie alle Druckschriften, Archive und Tausch-Exemplare anderer Zeitschriften beliebe man an Herrn Hofrath Prof. Dr. L. v. Schrötter in Wien IX, Mariannengasse 3, zu senden. Die Autoren, welche Kritiken oder Referate über ihre Werke wünschen, werden ersucht, 2 Exemplare davon zu senden. Beiträge werden mit 40 Mark pro Druckbogen honorirt und 30 Separat-Abzüge beigegeben.

Verantwortlicher Redacteur: Prof. Dr. Ph. Schech in München.
Verlag von Oscar Coblentz, Expeditionsbureau: Berlin W. 80, Maassenstrasse 13.
Druck von Carl Marschner, Berlin SW., Ritterstrasse 41.

V O D P C T S T A S H CA

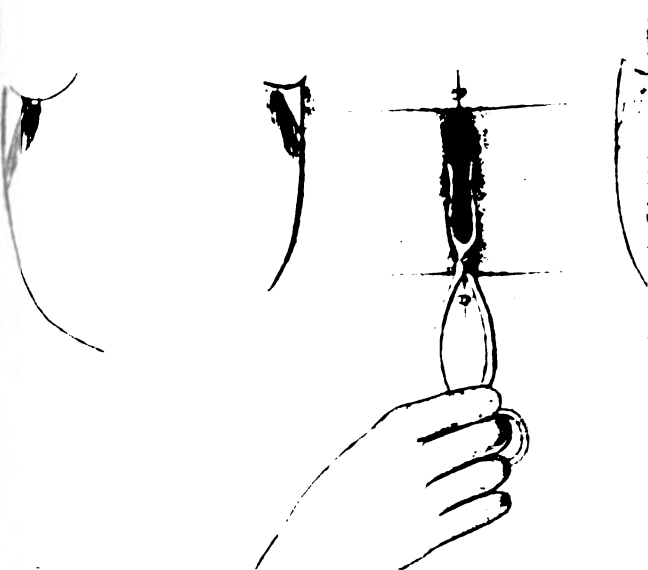


III




IV

IV



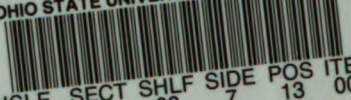09.1.28.01.10

FEB 12 '45



3 2436 001640059
MONATSSCHRIFT FÜR OHRENHEILKUNDE UND
RF1M73

THE OHIO STATE UNIVERSITY BOOK DEPOSIT



D AISLE SECT SHLF SIDE POS ITE
8 02 17 08 7 13 00