



MEDICAL



Class... 610.5...

Book... N.832...

V.50

Afd. 2

Acc... 592224..

UNIVERSITY OF IOWA



3 1858 045 306 424

Bd. 50

NORDISKT MEDICINSKT ARKIV

GRUNDAT 1869 AV AXEL KEY

UTGIVET AV PROFESSOR C. G. SANTESSON

Avd. II

ARKIV
FÖR
INRE MEDICIN

REDAKTION:

I. HOLMGREN

Professor i medicin vid Karolinska Institutet
Överläkare och direktör vid Kgl. Serafimerlassarettet i
Stockholm.

Prof.
T. W. TALLQVIST
Helsingfors

Overläge **H. I. BING**
Köbenhavn

Overläge
Prof. PETER F. HOLST
Kristiania

UNDER MEDVERKAN AV:

i DANMARK: Overläge Prof. S. BANG, Overläge Prof. V. BIE, Prof. J. BOCK, Prof. V. ELLERMANN, Overläge Prof. K. FABER, Overläge Prof. A. FLÖYSTRUP, Overläge Prof. A. FRIEDENREICH, Overläge Prof. CHR. GRAM, Overläge Prof. S. MONRAD, Overläge Prof. C. RASCH, Overläge Prof. ISRAEL-ROSENTHAL, Prof. C. J. SALOMONSEN, Overläge V. SCHEEL, Prof. S. T. SÖRENSEN; i FINLAND: Överläkaren J. HAGELSTAM, Prof. H. Ö. L. HOLSTI, Prof. E. A. HOMÉN, Prof. V. PIPPING, Prof. J. O. SCHAUMAN, Generaldirektören Dr R. SIEVERS, Prof. R. TIGERSTEDT; i NORGE: Overläge P. AASKER, Overläge OLAV HANSEN, Prof. FR. HARBITZ, Prof. AXEL HOLST, Overläge Prof. J. JOHANNESSEN, Overläge Prof. S. B. LAACHE, Overläge Prof. CHR. LEEGAARD, Overläge LYDER NICOLAYSEN, Prof. E. POULSON, Overläge OLAV SCHEEL, Overläge Y. USTVEDT, Overläge H. J. VETLISEN; i SVERIGE: Prof. G. BERGMARK, Prof. J. G. EDGREN, Prof. R. FRIBERGER, Överläkaren I. HEDENIUS, Överläkaren THURE HELLSTRÖM, Prof. S. E. HENSCHEN, Prof. H. C. JACOBÆUS, Prof. I. JÜNDEL, Prof. KJ. O. AF KLERCKER, Överläkaren H. KÖSTER, Prof. F. LENNEMALM, Prof. O. MEDIN, Prof. K. PETRÉN, Prof. S. RIBBING, Prof. J. SJÖQVIST, Prof. C. SUNDBERG, Överläkaren GOTTHARD SÖDERBERG.

STOCKHOLM

P. A. NORSTEDT & SÖNER

HELSINGFORS


A.-B. HELSINGFORS BOKHANDEL

KRISTIANIA

J. W. CAPPELÉN

KÖBENHAVN
M. HAGERUP

STOCKHOLM 1918.



STOCKHOLM 1918

KUNGL. BOKTRYCKERIET. P. A. NORSTEDT & SÖNER

171797

610.5
 N 832
 v. 50
 Af d. 2

INNEHÅLLSFÖRTECKNING

TILL BAND 50, AVD. II.

	Sidd.
N:r 1. JOHN TILLMAN: Über die Symptomatologie der Herzfehlerlunge	1.
N:r 2. GOTTHARD SÖDERBERGH: Weiterer Beitrag zur Kenntnis der radikulären Innervation der Bauchmuskeln	32.
N:r 3. M. SIMON: Über Aszites bei Leberzirrhose	42.
N:r 4. L. ZANDRÉN: Beitrag zur Frage über die Differentialdiagnose zwischen extrem grossen Kavernen und Pneumothorax	163.
N:r 5. AAGE NYFELDT: Anhang zu »Studien über Leukozytenaposome	182.
N:r 6. AAGE NYFELDT: Silber-Affinitätsunterschied zwischen lebenden und toten Bakterien	184.
— T. W. TALLQVIST: J. W. Runeberg †	I—III.
N:r 7. GOTTHARD SÖDERBERGH: Über die normalen Bauchreflexe und ihre medulläre Lokalisation	187.
N:r 8. HARALD LYTTKENS: Blood pressure and lumbar pressure in 64 cases of disease of the kidneys	207.
N:r 9. JOHN A. KARLEFORS: Über die Wirkung eines Schilddrüsenpräparates auf die Blutbefunde, die Pulsfrequenz und das Körpergewicht bei Krebskranken	210.
N:r 10. SVEN MÜLLER: Le développement du trichocéphale dispar	236.
N:r 11. HANS GERTZ: Zur Kenntnis der Labyrinthfunktion	240.
N:r 12. I. HOLMGREN: On the treatment of tuberculous empyema	292.
N:r 13. ULRIK QUENSEL: Untersuchungen über die Morphologie des Harnsediments bei Krankheiten der Nieren und der Harnwege und über die Entstehung der Harnzylinder. Mit 20 farbigen Tafeln	319.
N:r 14. K. A. HEIBERG: On the base for the development of the diabetes and the chief types of this disease (with a few remarks as to certain changes of the pancreas in dogs)	663.

II

	Sidd.
N:r 15. G. H. MONRAD-KROHN: On psychosensory and psychomotor disturbances	671.
N:r 16. HUGO PRIBRAM: Über Erysipel	682.
N:r 17. JOHN REENSTIERNA: Pityriasis rubra pilaris-ähnliche Dermatosc	688.
N:r 18. JOHN REENSTIERNA: Kriegsläuseckthyma	693.
N:r 19. JOHN REENSTIERNA: Alopecie nach psychischem Trauma?	697.
N:r 20. N. R. CHRISTOFFERSEN: Sur un cas d'insuffisance pluriglandulaire	700.

Aus dem Orupsanatorium, Höör (Schweden).

Über die Symptomatologie der Herzfehlerlunge.

Von

JOHN TILLMAN,

Direktor-Chefarzt der Anstalt.

Die chronische, passive Hyperämie im kleinen Kreislauf, die bei vielen Herzfehlern schon ohne das Vorhandensein von eigentlicher Inkompensation mit Notwendigkeit entstehen muss und bei der Mitralisstenose schon früh beginnt, scheint unter physikalisch-diagnostischem Gesichtspunkt keine grössere Aufmerksamkeit erregt zu haben, was wohl wahrscheinlich darauf beruht, dass nach der allgemeinen Meinung die Veränderung auch einer nennenswerten praktischen Bedeutung entbehrt. Wenigstens habe ich in einer Anzahl diesbezüglicher Lehr- und Handbücher fast ausschliesslich nur die allbekanntesten Angaben über die Inkompensationserscheinungen der Atmungsorgane angetroffen. Die vor allem durch die Mitralisstenose schon ohne handgreiflichere Abnahme der Arbeitsfähigkeit des Herzens veranlasste permanente Blutüberfüllung der Lungenvenen und Kapillaren mit nachfolgender brauner Lungeninduration müssen wir gleichwohl auch klinisch beachten und von der Dekompensationsbronchitis bestimmt unterscheiden, mit anderen Worten wir müssen die physikalischen Erscheinungen der Herzfehlerlunge nicht nur im deutlichen Inkompensationsstadium, sondern auch während der relativen Kompensation berücksichtigen. Wie weiterhin näher berührt werden wird, erfordert die Klinik der Lungentuberkulose ver-

mehrte Aufmerksamkeit in der angedeuteten Richtung, da wir wohl keineswegs die alte ROKITANSKY'sche Lehre vom Antagonismus zwischen den Klappenfehlern und der Lungentuberkulose als absolut massgebend ansehen können, nicht einmal für die Mitralisstenose.

Ich lasse die diesbezüglichen Angaben, welche die mir zugängliche Literatur enthält, hier folgen.

Wie ich gefunden habe, hat nur STRÜMPELL (1) die physikalischen Symptome der Stauungslunge direkt berührt, jedoch unter Betonung, dass wir keine sichere Anhaltspunkte für die klinische Diagnose besitzen, wie gleichfalls dass anatomisch trotz gleicher Verhältnisse die braune Induration besonders verschieden ausgebildet ist. STRÜMPELL hat indessen wiederholt ein scharfes, pueriles Atmungsgeräusch konstatiert, das er für zuweilen charakteristisch hält. Sonst erwähnt er nur, dass bei hochgradiger Stauungslunge zuweilen ausgebreitetes krepitierendes Rasseln zu hören ist. Den grössten Wert für die Diagnose misst er doch dem oft höchst charakteristischen Sputum bei, das er im Detail beschreibt. LENHARTZ (2) bekennt sich zu der Ansicht, dass der Auswurf ein so charakteristisches Aussehen hat, dass der Befund der Herzfehlerzellen die Diagnose sicher macht; er erwähnt auch nichts von der Stethoskopie. ROMBERG (2) sagt ausdrücklich, dass diese Herzfehlerzellen das einzige klinische Zeichen der braunen Induration sind, von der er im übrigen bemerkt, dass das hervorrufoende Moment derselben die lange andauernde Drucksteigerung der Lungenkapillaren und Lungenvenen ist, einerlei ob Stauung zu stande kommt oder nicht. FRÄNKEL (3) gibt bestimmt an, dass physikalisch bei brauner Induration nur Bronchialkatarrh aufgefasst werden kann, oft nur Zeichen von mässigem solchem, die sogar lange auf sich warten lassen. Weder bei EICHHORST (4), noch LEUBE (5), noch FR. v. MÜLLER (6, 7) finden sich Angaben über klinische Verdichtungserscheinungen bei der Stauungslunge. Auch POWEL und HARTLEY (8) äussern sich nicht über den Gegenstand. In dem 1914 erschienenen ersten Teil unseres grössten klinischen Handbuchs über die Tuberkulose (9) erwähnt BRECKE in dem weitläufigen Kapitel »die Diagnostik der Lungentuberkulose«, wo von der Differentialdiagnose die Rede ist, mit keinem Wort die Bedeutung eines bestehenden Vitium cordis für die Entstehung von Lungenveränderungen. Das gleiche gilt von BANDELIER-RÖPKE

(10) und CORNET (11); erstere verweisen doch, bei der Besprechung der Hämoptyse, auf BÄUMLER (siehe unten!). In der vorzüglichen Arbeit SOKOLOWSKI'S über die Lungenkrankheiten (12) wird daran erinnert, dass bei Mitralfehlern, sogar in Zeiten völliger Kompensation und nahezu voller Gesundheit, häufig nach körperlichen Anstrengungen oder Alkoholmissbrauch ein kurzer, zuweilen äusserst qualvoller Husten mit sehr spärlicher Schleimsekretion entsteht. Dieser Husten, der ein Symptom von Stauung in gewissen Bronchialvenen und eines der ersten Anzeichen lokal gestörter Cirkulation ist, tritt vorzugsweise bei gewissen Anstrengungen, wie schnellem Treppensteigen, hervor; indessen hat es den Patienten schon vorher einige Mühe gekostet Treppen zu steigen und sie haben hierbei, wie auch bei schnellerem Gehen, gelinde Atemnot verspürt. Physikalisch findet SOKOLOWSKI dann trockenes Rasseln und pfeifende Nebengeräusche hie und da in den Lungen, die nach einiger Zeit gleichzeitig mit dem Husten verschwinden. Auch bei SOKOLOWSKI findet sich keine Beschreibung anderer stethoskopischen Befunde als Ausdruck der pulmonalen Veränderungen. STAEBELIN (13) bemerkt freilich, dass, obgleich man bei der Blutüberfüllung im kleinen Kreislauf nur von Stauungskatarrh spricht, die klinischen Symptome durch die Annahme lediglich eines Katarrhs nicht vollständig erklärt werden. Physikalisch hat er indessen wenig hervorzuheben und betont ausdrücklich, dass die Zeichen stets über den Unterlappen am deutlichsten sind. ROSENTHAL (14) erwähnt nichts von physikalischen oder radiographischen Befunden bei der braunen Lungeninduration. Obgleich das Material LJUNGDAHL'S recht viele anatomisch festgestellte Herzfehlerlungen, darunter nicht so wenige hochgradige, umfasst, hat der Verf. keine Stethoskopie beobachtet, die sich mit der cyanotischen Induration in Zusammenhang bringen lässt, welche Frage gleichwohl gar nicht zu seinem Thema gehört.

Ergiebigere Angaben über die physikalische Klinik der eigentlichen Herzfehlerlunge sind, so weit ich habe finden können, eigentlich nur in einigen kleineren Aufsätzen anzutreffen, welche direkt von der Diagnostik der Lungentuberkulose handeln. Immerhin schon 1899 (Deutsche med. Wochenschrift nr. 21), ausführlicher aber 1904, wird von BÄUMLER (16) bei der Besprechung der Frühdiagnose das gewöhnliche

Vorkommen bei Mitralstenose von krepitierendem Rasseln in der *linken* Lunge »unterhalb der Spitze« nebst gleichzeitigen kleinen Hämoptysen, beide Symptome Folgen lediglich von Lungenstauung, betont. Kurz nachher zählt LANDIS (17) die Mitralstenose unter den Krankheiten auf, welche leicht Verwechslung mit Lungentuberkulose veranlassen können; nach dem Zusammenhang in dem allzu summarisch abgefassten Referat zu urteilen, scheint es sich um Fälle mit sehr gelinden Lungenspitzenveränderungen in Zusammenhang mit Bluthusten und bei Abwesenheit von Herzgeräuschen zu handeln. Bereits im Jahre vorher war von HEDENIUS (18) eine ausführlichere kasuistische Mitteilung in der Frage publiziert worden. Bei einem 21-jährigen Mann mit Herzfehler ohne Stauungserscheinungen im grossen Kreislauf (anatomisch chronische Endocarditis, in der Mitralis mit Stenose, in den Aortaklappen mit Stenose und Insuffizienz), wurden klinisch während der letzten neun Tage seines Lebens Symptome beobachtet, welche Anlass gaben an einen beginnenden tuberkulösen Prozess in der *rechten* Lungenspitze zu denken (unbedeutende Verkürzung des Perkussionsschalles über der Rückseite der Lungenspitze, über derselben Spitze vesikuläres Atmen mit verlängertem Expirium, vereinzelte Rasselgeräusche in der Fossa supraspinata dx.). Exitus trat plötzlich ein; bei der Sektion wurde nur rote Induration, sowohl makro- als mikroskopisch, in der rechten Lungenspitze festgestellt, im übrigen nur besonders ausgesprochene Bronchitis. HEDENIUS beantwortet die von ihm aufgestellte Frage »Deutet eine klinisch in der Lungenspitze lokalisierte Bronchitis immer auf Tuberkulose?« dahin, dass man in Fällen von Herzfehlern eine klinisch lokale Lungenspitzenbronchitis ohne Tuberkulose antreffen kann. Von O. V. PETERSSON (19) wird (*nach* HEDENIUS) ausdrücklich betont, dass bei Stauungslungen Rasseln und physikalische Verdichtungszeichen in einer Lungenspitze vorkommen können, welche leicht den Gedanken auf Lungentuberkulose hinlenken. Ich kann doch nicht finden, dass seine beiden hierhergehörenden, nicht seziierten Fälle (nr:is 54 und 55 in der Kasuistik) mit grosser Wahrscheinlichkeit das klinische Bild der Herzfehlerlungen aufweisen. [In Nr. 1 an der rechten Lungenspitze gelinde Dämpfung, verschärftes Atmen mit verlängertem Expirium, hier wenige mittelblasige, feuchte Rasselgeräusche, nicht wenige solche im unteren Teil der

Lunge, geringe Menge dicker gelber Sputa; das Rasseln verschwand nach einem Monat. Nr. 2 so ziemlich gleichartiger Befund. In beiden Fällen negatives Ausfallen der vorgenommenen Tuberkulinproben.] Auf dem internationalen Tuberkulosekongress 1905 lieferte MONTENEGRO (20) einen interessanten Beitrag zu der vorliegenden Frage. Indessen scheint auch er keinen Sektionsfall gehabt zu haben. An Kranken mit Stenose des linken venösen Ostiums hat MONTENEGRO besonders häufig (in 43 von 45 Fällen) einen, wie er daher meint, für die Mitralisstenose charakteristischen Symptomenkomplex bei der vergleichenden Stethoskopie über den Lungenspitzen konstatiert: auf der *linken* Seite tympanitischer Beiklang und »inspiration rude» mit, meistens, Saccaden. Da die Stenose ja leicht Blässe, Müdigkeit, schlechten Appetit, Atembeschwerden, hartnäckigen trockenen Husten, Hämoptysen herbeiführt und im Alter von 15—20 Jahren auftritt, liegt es daher nahe fehlzugreifen, wenn Herzgeräusche fehlen. Diese physikalischen Befunde hielten, sei es auch in wechselnder Intensität, Jahre hindurch an; bei vielfachen Röntgendurchleuchtungen wurden beide Spitzenfelder gleich hell und frei von tuberkulösen Verdichtungen befunden. Der Verf. glaubt, dass die Erklärung der Erscheinung darin liegt, dass der Druck des vergrößerten linken Herzvorhofes eine verminderte Elastizität der benachbarten Partie der Lunge veranlasst (vergl. BRAUN!). Die Angabe KÖHLER'S ist wertvoll, obgleich sie nicht Klappenfehler betrifft. In einem kurz referierten Fall, der sich bei der Sektion als hochgradige braune Induration bei pernicioser Anämie mit Fettdegeneration der Herzmuskulatur, ohne eine Spur von Tuberkulose, herausstellte, war *während* einer Observationsdauer von $1\frac{1}{2}$ Jahren ausgesprochener Bluthusten mit feinem und kleinblasigem Rasseln in *beiden* Lungenspitzen und den zunächst darunter liegenden Lungenpartien beobachtet worden; die klinische Beschreibung deutet keine stärkere Verdichtung an.

Noch ein Autor muss meines Erachtens erwähnt werden. In seiner These verfißt MALMONTÉ (22) die Behauptungen, dass Lungentuberkulose und Mitralisaffektion nicht so selten gleichzeitig vorhanden sind und dass das tuberkulöse Lungenleiden bei der durch Tuberkulose verursachten Mitralstenose DUROZIEZ' immer eine sehr gutartige Form ist. Für die letztere Behauptung sind die Beobachtungen des Verf. nicht beweisend.

Die alten, attenuierten oder abortiven, Lungentuberkulosen bei Mitralstenose, für welche die eigenen Fälle MALMONTÉ's Beispiele sein sollen, haben niemals Meerschweinchen infizieren können, kein einziges mal sind T. B. angetroffen worden; es wird kein Sektionsfall angeführt. Wenigstens mehrere Nummern der Kasuistik MALMONTÉ's könnten sehr wohl nur Herzfehlerlungen sein.

Bei BRAUN (23) finden sich ziemlich ausführliche Auseinandersetzungen, im Hinweis auf STOERK's Untersuchungen über das Lageverhältnis des linken Herzvorhofes zu seinen Nachbarorganen, darüber, dass vor allem bei DUROZIEZ' klinisch reiner Mitralstenose bei Frauen die starke Erweiterung dieses Vorhofes physikalische Lungensymptome zur Folge haben muss, nämlich Dämpfung in der *linken* Fossa supraspinata, häufig auch zunächst darunter, seltener nach vorne zu (an dem medialen Teil der Clavicula und über der linken Hälfte des Manubrium sterni). Das KRÖNIG'sche Spitzenfeld ist auf dieser linken Seite schmaler, aber scharf abgrenzbar. Wir erhalten auch hier eine verminderte respiratorische Beweglichkeit. Der Grund dieser Befunde liegt darin, dass der bedeutend vergrösserte linke Vorhof auf den linken oberen Lungenlappen (in dessen oberen Teil) sowohl durch Druck und Zerrung an dem betreffenden Stammbronchus als auch durch Kompression der linken oberen Lungenvene einwirkt.

Die Röntgenuntersuchung ist von grösster Bedeutung für die Feststellung der Herzfehlerlungen. Das radiologische Bild ist sehr charakteristisch, nicht am wenigsten das symmetrische Aussehen der beiden Lungenfelder. Auf dem Durchleuchtungsschirm sind diese weit weniger hell als normal, gleichartig, ohne fleckige Verdichtungen, bemerken z. B. RIEDER-ROSENTHAL (24) und BRAUN (l. c.); die ganze Lungenzeichnung tritt auf Photos auf Grund der Stauung in den Lungengefässen stärker hervor [KÖHLER (25), SCHUT (26)]. STAEBELIN (l. c.) hebt hervor, dass die Stauungslunge eine diffuse Verdunkelung des Lungenfeldes mit breiteren Schattenstreifen als normal und einen bedeutend vergrösserten und verdichteten, häufig sehr scharf begrenzten, Hilusschatten abgibt.

Eine wichtige Rolle bei der Frühdiagnose der Lungentuberkulose spielen bekanntlich die Hämoptysen. Ebenso bekannt ist die Frequenz derselben bei Herzfehlern, und volle Anerkennung gebührt wohl der Behauptung SOKOLOWSKI's, dass

neben der Lungentuberkulose die Klappenfehler die gewöhnlichste Quelle des Bluthustens sind. Diese kardialen Blutungen können »fast zu jeder Zeit« auftreten [v. LEYDEN, 27]; die grösseren Blutungen, nur durch Infarkte hervorgerufen, gehören nach diesem Autor den späteren Stadien der Krankheit an. Die starken Lungenblutungen, welche in verschiedenen Stadien der Entwicklung der Mitralisstenose die Kranken treffen können, rühren nach MACKENZIE's (28) Meinung ohne Zweifel von der Stauung und Rupturen der Blutgefässchen her; sie sind in der Regel ominös. SOKOLOWSKI berichtet aus eigener Erfahrung über Fälle mit reichlichem Bluthusten, wo die Herzkrankheit so latent verlaufen war, dass er lange Zeit hindurch nicht im Stande gewesen war dieselbe zu entdecken, sondern Tuberkulose als Ursache hatte annehmen müssen (nichts Physikalisches von den Lungen). Dass die Blutungen bei Lungeninfarkten sehr bedeutend werden, ja unmittelbar den Tod herbeiführen können, bringt beispielsweise auch EICHHORST (l. c.) in Erinnerung. Dass eine Hämoptyse bei einfacher Stauungslunge ebenso reichlich sein kann, meint SCHWARTZ (29) erfahren zu haben. Dieser teilt aus KREHL's Klinik einen Fall von Mitralstenose bei einem 30-jährigen Mann ohne grössere Herzinsuffizienzsymptome mit, welcher Patient nach mehreren reichlichen Lungenblutungen während einer heftigen Hämoptyse starb, welche die Sektion auf Conto der Stauungslunge setzen musste. SCHWARTZ betont, dass profuse Lungenblutungen bei Herzkranken nicht gewöhnlich sind, und bemerkt, dass wenn die Diagnose des Herzfehlers durch den Mangel deutlicher Auskultationsbefunde erschwert ist, eine Verwechslung mit Lungentuberkulose nahe liegen kann. Er erinnert gleichfalls daran, dass französische Verfasser, besonders VERMULLEN¹⁾ und SÉE²⁾, eine spezielle Gruppe von Herzkrankheiten, vorwiegend Mitralisstenose ohne oder mit Insuffizienz, (*forme hémoptoïque des maladies du cœur*) aufgestellt haben, die sich lediglich durch Hämoptysen zeigt, obgleich gewöhnliche Herzinsuffizienzsymptome fehlen; die Veranlassung der Blutungen seien gewöhnlich die durch die Stauung bedingte Veränderung in den Lungenkapillaren oder Embolien in der Arteria pulmonalis. Ein anderer von SCHWARTZ zitierter Autor, DARGEIN, hat (1894) in 9 (von 72)

¹⁾ VERMULLEN, *Hémoptysies cardiaques*. Thèse de Paris 1875.

²⁾ G. SÉE, *Maladies du cœur*. 1883.

Fällen von »hémoptysie cardiaque« den Tod durch Verblutung verursacht gefunden. Die bei chronischer Lungenstauung (auf Grund der Mitralstenose) nicht selten vorkommende Sklerose der Art. pulmonalis kann nach SCHWARTZ' Meinung Hämoptysen nicht verursachen. Im Gegenteil nimmt doch POSSELT (30) unter die klinischen Symptome der mehr ausgesprochenen Formen der Pulmonalarteriensklerose wiederholte abundante Lungenblutungen ohne markanten Infarktcharakter auf. Auch BLÜMEL (31) hat ein paarmal Bluthusten infolge von Sklerose der Lungenarterien gesehen.

Ich gehe nun dazu über einige eigene Fälle zu besprechen.

I. G. F. J., 19 Jahre, unverh., Näherin. Aug. 12/4, gestorben 13/9 1906 (Nr 80/1906 Sanatorium *Österåsen*). Keine Heredität für Tuberkulose bekannt. Mit sechs Jahren schwere Scarlatina mit Nierenaffektion, dauerte zwei Monate. Hat immer blass und schwächlich ausgesehen; schlechte Esserin. Keine anstrengende Arbeit. Im Aug. 1905 fing sie an sich unpässlich und müde zu fühlen, wurde in Steigungen sehr kurzatmig; ein Arzt konstatierte Herzfehler. Nach zweimonatlicher Fe-Behandlung nicht besser, räusperte einen Morgen einen Theelöffel reines Blut auf, wandte sich an einen andern Arzt, der die Diagnose Lungentuberkulose stellte (die Mitralisstenose wurde für gut kompensiert gehalten), ordinierte Ruhe von der Arbeit und Heilstättenpflege. Im Dez. eines abends von neuem ein kleiner Bluthusten, ein halber Theelöffel. Keine subjektive Anzeichen von Fieber, keine Nachschweisse. *St. pr.* 19/4 1906. Gelinde Müdigkeit. Kein Husten, kein Räuspern. Kurzatmig nur bei schnelleren Bewegungen auf ebenem Wege, immer aber in Steigungen. Körperkonstitution zart, geringes Fettpolster (Gewicht 48 kg., Länge 158 cm). Gesichtsfarbe blass, gelinde Cyanose. Afebril. Typische *Mitralstenose*, Puls 112, klein, regelmässig. Minimale Spur Albumen, kein Zucker. Kein Nachschleppen bei der Respiration. Leichte Dämpfung links, an der Lungenspitze, neben Sternum im 1. ICR und hinten unten. Rechts oberhalb Spina scapulæ bis nahezu Angulus etwas stärkere Dämpfung. Links bis zweite Rippe kräftige, wenig verschärfte Respiration, im 2.—3. ICR br.-ves.; darunter vielleicht ganz unbedeutend schwächeres oder entfernteres Atmungsgeräusch als nach aufwärts. II—III (medial ohne Husten wenige Rhonchi) nach Husten — am meisten oder besser am deutlichsten nach innen — ziemlich zahlreiche, mittelgrobe und gut mittelgrobe, ganz harte Rasselgeräusche¹⁾. einige von einem gewissen Klang. Im IV n. H. mehr entfernte Rh., nicht so harte. In der linken Axille und l. hinten nichts anzumerken, ausgenommen ziemlich verschärfte Atmung von dicht unter Spina bis nahezu Ang. Von der rechten Lunge bei Auskultation nur ein wenig verschärftes Atmen im Interskapularraum vorzumerken.

¹⁾ Die verschiedenen Formen von Rasselgeräuschen werden in den folgenden Berichten der Kürze wegen »Rh« (Rhonchi) genannt!

Das subjektive Befinden wurde gebessert; die Kranke war ausser Bett, machte kleine Spaziertouren, das Albumen verschwand. Die Stethoskopie doch unverändert bis Mitte August, wo die Herzstätigkeit anfang zu versagen. Bald stellte sich Fieber ein, binnen kurzem hoch, remittierend, und nach zunehmenden Inkompensationssymptomen starb die Pat. den 13. Sept. nachm. 11,30 Uhr. Den $\frac{9}{16}$ hatte sie 2—3 Theelöffel dünnes, schaumiges Blut aufgehustet. Während der letzten Krankheitszeit nahm die Pat. stets Linkslage ein.

Klin. Diagnose: Tuberculosis pulmonis sin. et stenosis valv. mitralis.

Sektion den 15. Sept. vorm. 11 Uhr. Aus dem Berichte sei folgendes erwähnt.

Linke Lunge. An der Spitze selbst eine sehr unbedeutende, strahlige Bindegewebsnarbe nebst Emphysem niedrigen Grades. An der Oberfläche, den nachstehend erwähnten Infarkten entsprechend, ein frischer pleuritischer Belag. Beim Durchschneiden liegt eine *stark ausgesprochene Stauungslunge* von sehr fester, leberartiger Konsistenz, dunkelblauer Farbe, mit körniger Oberfläche, vermindertem Luftgehalt und 4—5, grösseren und kleineren, frischen Infarkten vor. Die *rechte Lunge* ist durchaus nicht so blutgefüllt wie die andere, hier gleichfalls ein paar frische Infarkte (darunter ein sehr grosser) mit trockener Pleuritis an der Oberfläche. Aus den kleineren Bronchien, am meisten in der linken Lunge, wird ziemlich dickflüssiger, schaumiger Inhalt ausgepresst. *Nirgends in den Lungen tuberkulöse Veränderungen.* Ausser ganz wenigen, kleineren, weichen, stark antrakotischen Drüsen am Aortabogen wurden keine vergrösserte Lymphdrüsen beobachtet. *Das Herz.* Beide Vorhöfe bedeutend dilatirt, ebenso die rechte Kammer. Die Kammerwände sehen nicht hypertrophisch aus, die Muskulatur parenchymatös degenerirt. Die *Mitralisklappen* fibrös verdickt, zu *einem schmalen Ring von der Weite einer Bleifeder zusammengewachsen*, am und neben dem Rande ringsum frische, feine, warzenförmige Excreszenzen. Beginnende akute Endocarditis auch an den Aortaklappen. Die Aorta auffallend schmal.

Path. anat. Diagnose: Endocarditis chron. valv. mitralis cum insuff. et stenosi + endocardit. ac. verrucosa valv. mitral. et aortae + induratio cyanot. pulm. + stasis organ.

Ein paar Stücke aus der linken Lunge, entsprechend der Narbe an der Spitze und der Stelle, wo die klingenden Rasselgeräusche gehört wurden, wie gleichfalls eine der kleinen Lymphdrüsen wurden für nähere Prüfung in 4 % Formalinlösung eingelegt.

Pathol.-histolog. Untersuchung (Laborator Dr. A. VESTBERG, Uppsala).

I. *Die Lungenspitze.* Die Pleura zum Teil etwas verdickt, in einer Schnittserie mit Unterbettung von einigen kleineren Bindegewebsknoten im Lungengewebe unmittelbar unter derselben. Das peribronchiale, perivaskuläre und interlobuläre Bindegewebe etwas vermehrt, ödematös, mehr oder weniger hyperämisch, stellenweise durch Lymphocyten infiltrirt, sonst meistens zellarm. In einigen Arterienästen

sekundär veränderte Thromben (oder Emboli). Die Bronchialwände verdickt mit vermehrtem Bindegewebe, mehr oder weniger zellreich und lymphocyteninfiltriert; ihre Schleimhaut bald dünn, zellarm, bald zellreich und ungleichmässig angeschwollen. Das Lumen mehr oder weniger ausgefüllt von desquamiertem Epithel, oft mit geschwollenen rundlichen Zellformen, nebst Schleim und spärlichen Leukocyten. Das Epithel oft blutpigmentiert. (Die Desquamation *teilweise* kadaverös mit epithelentblössten Wandflächen). Das Lungengewebe bald etwas zusammengesunken mit unregelmässig geformten Alveolen, bald ausgedehnt, die Lungenalveolen aber in beiden Fällen in der Regel nicht luftführend, sondern mit zellreichem Inhalt oder reiner Zellmasse ausgefüllt. In den inneren Lungenlobuli kommen nur spärlich luftführende Alveolen (oder respirierende Bronchioli), zerstreut oder gruppenweise, vor; die bei weitem überwiegende Anzahl ist nicht luftführend. In den Lobuli der Pleura zunächst nimmt oft der Luftgehalt etwas, aber unregelmässig, zu. In den lufthaltigeren der Oberflächenlobuli ist das Lungengewebe ein wenig emphysematös. Die Zellmasse in den nicht luftführenden Alveolen besteht hauptsächlich aus runden oder rundlichen, zum Teil kubischen, einkernigen Zellen mit bleichem, oft schaumartig vakuolisiertem (fettdegeneriertem?) Protoplasma. Grösse und Aussehen entsprechen am nächsten den des geschwollenen Wandepithels, ebenso auch das Aussehen des Kerns, das doch oft degeneriert ist. Viele Zellen, in manchen Alveolen fast alle, sind dunkler durch eingeschlossenes Blutpigment (»Herzfehlerzellen«); manche dieser pigmentierten Zellen sind grösser, und ausnahmsweise kommen mehrkernige Klumpen mit Aussehen der Riesenzellen vor (jedoch nur frei in den Alveolen und nicht von dem charakteristischen Aussehen tuberkulöser Riesenzellen). Das Wandepithel ist oft abgefallen, zeigt aber wo es noch vorhanden ist, den vorerwähnten, in den Alveolen vorkommenden Zellen analoge Formen. Unter der Masse epithelähnlicher Zellformen in den Lufträumen kommen sehr spärlich, in vielen Alveolen überhaupt nicht, Zellen mit leukocytärem oder lymphocytärem Aussehen vor. Rote Blutkörperchen bilden eine regelmässige, aber der Menge nach sehr wechselnde Beimengung zur freien Zellmasse in den Alveolen. In einzelnen Lobuli oder Teilen von solchen sind die Alveolen infarktartig vollgepfropft, hauptsächlich mit Erythrocyten. Die Zellmasse, die den gewöhnlichsten Inhalt der Alveolarräume bildet, liegt innerhalb grosser Gebiete so dicht, dass sie allein diese Räume auszufüllen scheint. An anderen Stellen liegen die Zellen weniger dicht oder lassen Teile der Alveolen frei. Den übrigbleibenden Raum nimmt dann eine farblose, substanzarme, schwach körnige Masse, fixierte Ödemflüssigkeit, seröses Exsudat, ein. Dieser seröse Inhalt kann in manchen Alveolen durchaus überwiegen. Sehr selten wird faseriges Fibrin angetroffen. Ein ähnlicher Inhalt wie in den Alveolen findet sich auch in den feinsten Bronchialverzweigungen und den Übergangsräumen zwischen beiden. Die Alveolarwände sind im allgemeinen etwas verdickt. Die Verdickung ist doch in der Regel hauptsächlich scheinbar und beruht auf starker Ausdehnung des blutgefüllten Kapillarnetzes der Wand in der in Herzfehlerlungen gewöhn-

lichen Weise. Ausserdem aber kommt, besonders stellenweise, eine deutliche, wenn auch im ganzen genommen mässige, Bindegewebsverstärkung der Alveolarsepta vor. Nur ausnahmsweise führt letztere zu augenscheinlicher Verengerung der Alveolarräume.

Damit ist das in der Hauptsache gleichartige Aussehen des Lungenstückes in den verschiedenen Schnittserien und in verschiedenen Teilen eines jeden Schnittes geschildert.

Nirgends wird eine für Tuberkulose kennzeichnende Bildung angetroffen.

II. *Das zweite Lungenstück* (dem Rasselgebiete entsprechend) bietet in allem wesentlichen dieselbe Veränderung wie das zuerst beschriebene, nur mit einigen quantitativen Abweichungen, dar. So kommen *hier mehr lufthaltige Partien*, zum Teil mit etwas stärker emphysematösem Aussehen, vor. Neben vorwiegend zellulärem Inhalt auch hier in den Alveolen kommen auch Stellen mit mehr reinem Lungenödem vor als in dem soeben geschilderten Stück. Schliesslich scheint die Bindegewebsvermehrung sowohl in der Pleura als auch in den Alveolarwänden im ganzen genommen etwas *weniger* hervortretend als in dem zuvor beschriebenen Lungenstück. — *Von Tuberkulose zeugende Veränderungen sind auch hier nicht gefunden worden.*

III. Die *Lymphdrüse* zeigt: venöse Hyperämie, Extravasat, hämatogene Pigmentierung und Anthrakose, aber *keine Tuberkulose.*

Diagnose: Chronische Retentionshyperämie (»Stauungslunge») + chronische katarrhale Bronchopneumonie.

Epikrise. Bei einem jungen Mädchen mit Klappenfehler im linken Herzen — wie bei allen meinen folgenden Fällen klinisch eine ausgeprägte Stenose — konnte *während neun Monate bei voller Kompensation* des Herzfehlers stets eine Stethoskopie beobachtet werden, die sowohl den hervorragenden Kliniker, der die Kranke in die Heilstätte verwies, wie auch mich ohne Bedenken zur Diagnose Lungentuberkulose verführte trotz der Abwesenheit von T. B. In den *linken 2. bis 4. Intercostalräumen*, am meisten dem inneren Lungenrande entlang, wurden nämlich konstant Anzeichen einer begrenzten, unzweideutigen Verdichtung angetroffen, sogar solchen Grades, dass klingendes Rasseln vorhanden war. Die genaue Prüfung nach dem Tode ergab indessen, dass keinerlei Tuberkulose vorlag, nur hochgradige Stauungslunge bei einer Mitralstenose, deren Ring nur von der Weite eines gewöhnlichen Bleistiftes war. Der deutliche Unterschied in der Blutfüllung der beiden Lungen findet zweifelsohne seine vornehmlichste Erklärung darin, dass die Pat. während ihres letzten Monats ausschliesslich auf der linken Seite lag. Es ist ja — wie der

Laborator VESTBERG in einem Brief an mich hervorgehoben hat — nichts ungewöhnliches, dass die cyanotische Induration *anatomisch* in den beiden Lungen verschieden ausgeprägt ist. Dr. VESTBERG machte auch auf einige Momente aufmerksam, welche lokale Bedingungen grösserer Stauung auf der einen Seite bilden, und zwar in erster Linie die Hypostase in der Lunge, die möglicherweise habituell niedriger zu liegen kommt. In gleicher Weise müssen ausgebreitetere Thrombosen, besonders innerhalb des Venensystems, in der einen Lunge (z. B. im Anschluss an Infarkte) einwirken. Ferner ein verschiedener Druck auf die Lungen und ihre Venen — von dem durch das vergrösserte Herz, was schon in der Historik nach BRAUN betont wurde, abgesehen — durch Transsudate im Herzbeutel oder in der Pleurahöhle oder geschwollene Bronchialdrüsen. Eine ungleiche respiratorische Exkursion der beiden Seiten muss auch die Stauung der weniger beweglichen Lunge vermehren. Da keiner dieser Einflüsse, ausser dem Druck des vergrösserten Herzens, das kein *cor bovinum* war, in meinem Fall vor der letzten Krankheitsperiode nachgewiesen werden kann, bleibt es unaufgeklärt, warum der besprochene *klinische* Befund gerade linksseitig sein sollte.

Es ist wichtig darauf aufmerksam zu machen, dass eine R-photo ohne Zweifel der Fehldiagnose vorgebeugt haben würde.

Dieser Fall, der keineswegs zu den alltäglichen gehört, betont demnach die Unmöglichkeit ohne Röntgenogramm immer Lungentuberkulose bei Vorhandensein der Mitralstenose diagnostizieren zu können.

II. O. N., unverh., Haustochter, 18 Jahre, aufg. $19/4$, gestorben $18/6$ 15. (60/1915 Heilstätte Broby¹⁾). Keine Heredität für Tuberkulose. Immer schwächlich und blass, »Blutarmut«; Herzklopfen in zunehmendem Grade seit ungefähr einem Jahre. Bluthusten, ungefähr eine Tasse voll, im Aug. 1914, späterhin mehrere Male kleinere Mengen. Die Diagnose Lungentuberkulose wurde im März 1915 gestellt. *St. pr.* $22/4$ 15. Blass, zart, mager, Gewicht 39 kg., platter Thorax. 0 Albumen. Temp. normal, Harnmenge 1000—1200 ccm. Müde, fast gar kein Husten, dann gewöhnlich trocken, keine T. B. *Cor*: Frémissement; Dämpfung nach aussen bis an die vordere Ax.-lin. und nach oben bis 2. Rippe; starkes praesyst. Geräusch, am stärksten an der

¹⁾ Der Fall wurde mir von den Herren Doktoren SEGERBERG und LEWENHAGEN zur Veröffentlichung überlassen, für welches Entgegenkommen ich hiermit meinen herzlichen Dank ausspreche.

Spitze; P. = 110. *Lungen*: in beiden Spitzen abgeschwächte Atmung, keine Nebengeräusche; leichte Dämpfung hinten rechts über Spina. *R.-photo* ^{28/5} (Dr. SEGERBERG): nirgends in den Lungenfeldern für Tuberkulose verdächtige Verdichtungen; typische, ziemlich vorgeschrittene Herzfehlerlungen [die Hilusschatten bedeutend vergrößert, fleckig verdichtet (ohne Kalk), nicht scharf begrenzt; von hier geht nach allen Seiten, fast vollkommen gleich in beiden Lungenfeldern, eine besonders nach aufwärts bandförmige, stark ausgesprochene Zeichnung aus, von der Tiefe gegen die Oberfläche zu abnehmend; die Spitzenfelder frei. Vergl. die Abbildung!]

Klinische Diagnose: Vit. org. cordis (*stenosis valv. mitralis*) + induratio cyanot. pulm.

Die Pat., welche Anfang Mai ein paar Esslöffel Blut aufgebracht hatte, verliess fünf Wochen nach der Aufnahme das Bett, kam sogar die ersten Tage des Juni in die Liegehalle hinaus, kein Spaziergang. Ein paar Tage später (^{1/6}) indessen von neuem Bettlage auf Grund schwach blutgefärbten Expektorats. Den ^{12/6} ganz plötzlich ein grösserer Bluthusten (^{1/2} Liter Blut) unter Kollapssymptomen. Die Temp., zuvor afebril, fing nun an zu steigen, war manche Tage bis über 39°; nur unbedeutende Mengen altes Blut kamen herauf, aber unter dem Bilde der Herzinsuffizienz starb die Kranke ^{18/6} nachm. 7,50. Bei der Sektion, von der mir keine Details bekannt sind, wurde keine andere Lungenveränderung als braune Induration angetroffen.

Epikrise. Bei einem 18-jährigen jungen Mädchen mit Mitralstenose wurde auf Grund einer mittelgrossen Hämoptyse die Diagnose Lungentuberkulose gestellt und eine Überweisung in eine Lungenheilstätte ausgefertigt. Aus Anlass des stethoskopischen Befundes, besonders aber auch des markanten Röntgenbildes, meinte man indessen hier, dass aller Wahrscheinlichkeit nach nur Herzfehlerlungen bei kompensiertem Vitium vorlägen, eine Diagnose, die nach dem kurz nach einer neuen, grossen Blutung folgenden Tode bestätigt wurde.

Die Krankengeschichte bietet demnach ein gutes Beispiel für sowohl die Abhängigkeit bedeutender Lungenblutungen ausschliesslich von brauner Induration (das Vitium im kompensierten Stadium) nach Mitralstenose, als auch für die Wichtigkeit der R.-Untersuchung bei der Differentialdiagnose zwischen Tuberkulose und Stauungslungen dar.

III. A. S., unverh., 24-jähriges Zimmermädchen. Aufg. ^{1/6}, gestorben ^{26/12} 15 (97/1915 Heilstätte *Orup*). Die Mutter soll an Lungentuberkulose gestorben sein, ebenso 2 Geschwister 1913; ein Bruder wird in Sanatorium nach *Forlanini* behandelt. Eine Schwester soll 1915 an Herzfehler gestorben sein. Die Pat., die seit ihrem 12:ten Jahre gearbeitet hat, ist immer schwach von Kräften gewesen, kann

aber keine bestimmte vorhergehende Krankheiten angeben. Als sie im Frühjahr 1914 eine anstrengende Beschäftigung hatte, fühlte sie sich noch müder als gewöhnlich, es wurde Herzfehler diagnostiziert. Die Kräfte wurden immer mehr schlecht, aber die Kranke behielt ihre Arbeit bis Januar 1915 bei, wo sie Bluthusten (eine Kaffeetasse ungefähr) bekam. Wurde sogleich in ein Krankenhaus aufgenommen, woselbst die rechte Lungenspitze von Tuberkulose angegriffen erklärt wurde; 0 T. B., das Vitium kompensiert. Es wurde keine R.-Photo genommen. Kein Fieber während des Krankenhausaufenthaltes ausgenommen während 8 Tage im Mai, dann Stich in der rechten Seite und Temp.-Steigerung bis 39°. Kein Husten, nur gelindes Räuspern, keine Abmagerung, dann und wann Nachtschweisse. Leicht kurzatmig seit dem Frühjahr 1914. Aus dem vorerwähnten Krankenhause kam die Pat. in die Heilstätte *Orup*.

Status den $^{10}/_{15}$. Die Kranke klagt über unbedeutende Müdigkeit, wird leicht kurzatmig; hat einen gelinden Husten, meistens trocken, bisweilen geringe Menge gelbliches Sekret des Morgens (0 T. B.). Mittelgross, ziemlich geringes Fettpolster (Gewicht 48,5, Länge 165). Die Gesichtsfarbe sehr gelinde cyanotisch. Spuren Albumen bei allen Untersuchungen, kein Sediment. Temp. afebril. Ganz wenige kleine Lymphdrüsen an der linken Seite des Halses. Rechts vorn oben bis zweite Rippe, hinten oben bis nahezu Mitte der Skapula schleppt die Lunge bei der Atmung (keine nennenswerte Thoraxasymmetrie). *Herz*: Ictus zieml. breit, etwas hehend, reicht gut 1 cm. ausserhalb der Mammillarl., an der Spitze stark einsetzender I Ton, praesyst. Nebengeräusch, kurzer II Ton, keine deutliche Accentuierung des II Pulm. Puls 84—88, ohne Anm. *Lungen*. Rechts oben vorn bis 2. Rippe, hinten bis gut Mitte der Skapula mittelstarke Dämpfung mit Resistenz, im 2. ICR. auch kein normaler Ton; die untere Lungengrenze hinten rechts mehr als eine Plessimeterbreite heraufgezogen, zu unterst hier Dämpfung. Von der linken Lunge wohl nichts anzumerken ausser weniger vollem Ton. Bei der Auskultation wird nichts Pathologisches an den Lungen beobachtet; doch ist die Atmung rechts über und unter Klavikula oft abgeschwächt, kurz, indistinkt (wird als Spannungserscheinung aufgefasst).

Während der nächst folgenden Monate war das subjektive Befinden gut, Temp. afebril; von den Lungen war nichts Abnormes zu hören ausser im Sept. einer bald vorübergehenden, diffusen Bronchitis nach Schnupfen, Herz und Harn wie zuvor. Bei Röntgen-Photo den $^{16}/_{10}$, welche gleichwohl leider weniger geglückt war, waren nur ungewisse Stauungserscheinungen zu bemerken, aber auch jetzt keine auf Tuberkulose deutende Herde. Erst den $^{15}/_{11}$ fing die Temp. plötzlich an gelinde zu steigen; die Pat. klagte über Schmerzen über der nun bedeutend vergrösserten Leber, der Puls einigermassen gut, die Harnmenge vermindert; die Auskultationserscheinungen des Herzens wie gewöhnlich. Den $^{15}/_{12}$ wurde die Temp. ganz plötzlich hoch, unregelmässig, eine andere Veränderung der Brustorgane als trockene Bronchitis an der Vorderseite der Lungen war nicht wahrzunehmen. Vom $^{18}/_{12}$ an starke Delirien ohne andere Gehirnsymptome. Vermehrte

Herzschwäche trat erst einige Stunden vor dem Tode ein, der am ²⁶/₁₂, vorm. 3,30 Uhr eintraf.

Diagnose: Stenos. et insuff. valv. mitral. + cyanosis pulmon.

Sektion (Dr. FORSHEIM) den ²⁷/₁₂, vorm. 10,30. Keine Ödeme. Im Pericardium ganz wenige kleine Blutungen; im Herzbeutel knapp 100 ccm. klare, seröse Flüssigkeit. Das *Herz* bedeutend vergrössert, die vordere Fläche desselben wird zum grössten Teil von der rechten Kammer gebildet. Die rechte Kammer wie auch der rechte Vorhof bedeutend dilatiert, mit stark hervortretendem, hypertrophischem Trabekelwerk, ausgefüllt mit grossen, hellgelben Blutgerinnseln; das rechte Herzohr ohne Anmerkung. Die Valv. tricusp. lässt drei Finger durch, die Klappen ohne Anmerkung, die Pulmonalklappen ebenfalls. Die Dicke der Wand der rechten Kammer 1 cm. von der Basis beträgt 4—4.5 mm. Die linke Kammer gleichfalls dilatiert, schlaff, enthält flüssiges Blut; die Dicke der Wand 1 cm von der Basis beträgt 13 mm. Der l. Vorhof ebenfalls erweitert mit verdickter Wand und graulichem verdicktem Endocardium; das Herzohr ohne Anmerkung. Die Aortaklappen an den Rändern etwas verdickt, nirgends kalkinkrustiert, nicht zusammengewachsen, nicht gerade retrahierte freie Ränder. An den Einschlagrändern überall ringsherum zahlreiche, kleine, rosafarbene, verruköse Exkreszenzen, leicht ablösbar. Das *Mitralostium* lässt nur eine Fingerspitze durch; die Klappenzipfel stark sehnig verdickt, zusammengewachsen, ohne Kalkablagerungen. Die Chordae tendineæ stark verkürzt, sehnig verdickt. An der oberen Fläche des Mitralostiums, den Einschlagrändern entsprechend, sitzen leicht loszulösende Blutgerinnsel, bei deren Ablösung an ein paar Stellen einige frische, leicht lösbare, verruköse Exkreszenzen blossgelegt werden. Nirgends im Herzen Thromben. Das Myokard dem Aussehen nach vielleicht etwas matt, sonst ohne Anmerkung; nirgends Schwielenbildung oder Gelbfleckigkeit.

In den *Pleurahöhlen* eine geringe Menge klare, freie Flüssigkeit. Die *Lungen* frei bis auf eine schmale, rundliche Adhärenz hinten von der Mitte des unteren Lappens der rechten Lunge.

Auf der Oberfläche der *rechten* Lunge mehrere, grössere und kleinere, blauschwarze, feste, scharf begrenzte Partien; diese erweisen sich beim Durchschneiden als typische, frische Infarkte. An der *linken* nur ein paar kleinere solche. Die *rechte Lunge* zeigt auf der Schnittfläche gar keine stark ausgeprägte Stauung; ungefähr in der Mitte des oberen Lappens eine feste, rundliche, knapp erbsengrosse Partie, nicht luftführend, gelbweiss und pigmentiert. Das Lungengewebe der Umgebung nach vorwärts, resp. nach innen, sehr deutlich emphysematös, nach hinten mehr blutgefüllt. In der Nähe dieses grösseren Herdes finden sich mehrere kleinere von ähnlichem Aussehen. Auch die *linke Lunge* zeigt keine starke Blutfüllung. Die eigentliche Spitze nimmt ein fester, gut walnussgrosser Herd ein, mit scharfer Begrenzung nach abwärts und mit einer blauschwarzen Färbung der dazugehörenden Pleuraoberfläche. Dieser Herd besteht auf dem Schnitt aus einer Anzahl erbsen- bis knapp bohnergrosser, etwas erhöhten, ein wenig trockener und deutlich feinkörniger Partien, welche

der Farbe nach heller sind als die Gebiete zwischen denselben, welche mehr dunkelrot, kompakt, feucht sind. Das ganze erwähnte Gebiet ist etwas mürber als das Lungengewebe im übrigen und zeigt sehr herabgesetzten Luftgehalt. Der untere Lappen dieser Lunge zeigt hinten die am meisten vorgeschrittene Stauung, welche die Lungen überhaupt aufzuweisen haben. Nirgends in den Lungen oder den Bronchialdrüsen (ausser möglicherweise in den zuerst beschriebenen Herden der rechten Lunge) wurden tuberkulöse Veränderungen beobachtet. Die *Nieren* etwas schlaff, ziemlich klein; ebene und glatte Oberfläche, leicht loslassende Kapsel. Die Rinde schmaler als normal; weder diese noch die Pyramiden zeigen das Bild einer ausgeprägten Stauung. Die Zeichnung etwas undeutlich.

Path.-Anat. Diagnose: Endocardit. chron. valv. mitral. et aortae (cum stenosi valv. mitral. et insuff. lev. valv. aortae) + endocardit. ac. verrucosa + cyanosis pulm. levis + infarctus pulm. + ? + stasis hepatis et lienis + infarct. lienis.

Der erwähnte grössere, gelbweisse Herd in der rechten Lunge mit Umgebung, die infiltrierte linke Lungenspitze und ein Stück des unteren linken Lungenlappens (mit der am meisten ausgesprochenen Stauung) wurden, in 5 % Formalin eingelegt, an die patholog. Institution in Lund zu näherer Prüfung eingesandt.

Mikroskopische Untersuchung (Professor FORSSMAN). Die eingesandten Stücke waren durch *teils Sklerose, teils frischere Tuberkulose* in solchem Umfange verändert, dass eine *auffallende Stauung* sich *nicht* geltend machte. Die untersuchte Partie der *rechten* Lunge zeigte Bronchiektasien, starke Bindegewebswandlung und kleine tuberkulöse Herde, offenbar ein alter, der Hauptsache nach geheilter Prozess mit frischer Aussaat. Die Probestücke aus der *linken* Lunge waren der Sitz reichlicher, frischer Tuberkulose (mit Rundzelleninfiltration, Riesenzellen und Nekrose), abwechselnd mit Sklerosierung, auch diese nicht alt. An allen drei Stellen waren demnach tuberkulöse Veränderungen vorhanden.

Epikrise. Die 24-jährige Pat., welche starke tuberkulöse Heredität aufwies, hat erst im Frühjahr 1914 von ihrem Herzfehler (Mitralfehler) erfahren. Husten, bald von einer mittelgrossen Blutung begleitet, kam im Jan. 1915. In dem Krankenhaus, wo die Pat. Aufnahme fand, wurde, trotz der ungewissen Lungensymptome und obgleich keine Röntgenaufnahme gemacht wurde, die Diagnose *rechtsseitige* Spitzentuberkulose gestellt, und sie wurde nach 4 1/2-monatiger Pflege dem Orupsanatorium überwiesen. Hier hielt man doch — obschon die (allerdings nicht gelungene) R.-photo keine hervortretende Lungenstauung zeigte — die Wahrscheinlichkeit für grösser, dass nur Herzfehlerlungen vorlagen, da der objektive Lungenbefund zu nichtssagend war. Der Tod trat an akuter Endocarditis ein, nachdem die Pat. vorher fünf Monate hindurch

keine Symptome von Herzinsuffizienz gezeigt hatte. Bei der Sektion fand man einerseits keine ausgeprägte Herzfehlerlungen, andererseits aber auch keine makroskopisch sichere tuberkulöse Veränderungen; indessen wurde in der Tiefe des rechten oberen Lappens eine winzige Anzahl kleiner Verdichtungen alten Datums, in der linken Lungenspitze selbst ein gut walnussgrosser, fester Herd von am nächsten bronchopneumonischem Aussehen konstatiert. Keiner dieser Befunde hatte bei Lebzeiten physikalisch konstatiert werden können, aber die linke Lungenspitzenverdichtung hätte auf der Röntgen-Platte hervortreten müssen, wenn diese nicht unglücklicherweise minderwertig gewesen wäre. Mikroskopisch wurde zu meiner Überraschung überall in den untersuchten Partien Tuberkulose, vorzugsweise alte in der rechten, ausschliesslich mehr frische in der linken Lunge, beobachtet; die Stauung war nicht einmal jetzt hochgradig. Ein detaillierteres pathologisch-anatomisches Gutachten konnte nicht abgegeben werden, da zu kleine Stücke zu Verfügung gestellt waren, aber wahrscheinlich ist wohl, dass eine der Bronchiektasien der rechten Seite die Lungenblutung im Januar 1915 verursacht hatte. *Vielleicht* beruhte die starke Tendenz zu Sklerosierung, die sich auch in den Herden der linken Lungenspitze bemerkbar machte, auf dem mildernden Einfluss der gelinden Lungenstauung auf den tuberkulösen Prozess; schliesslich ist dennoch eine akute, allgemeine Dissemination entstanden.

Der Fall ist demnach sehr lehrreich. Trotz einer recht hochgradigen Mitralstenose von mutmasslich altem Datum — interessant ist ja auch die starke tuberkulöse Heredität dieser Stenosepatientin — lagen keine nennenswert ausgesprochene Stauungslungen vor (weder physikalisch noch radiologisch oder histologisch). Trotz der Mitralstenose hatte eine tuberkulöse Infektion Wurzel gefasst, war aber möglicherweise durch die Stauung, welche vorhanden war, bedeutend attenuiert worden. Ein erstklassiges Röntgenbild hätte immerhin die Diagnose auf den richtigen Weg geführt.

IV. *F. H.*, Haustochter, 25 Jahre, aufgen. $13/3$, entl. $15/8$ 16 (Heilstätte *Orup* 75/1916). Keine Heredität. Diphtherie im Alter von 12 Jahren, »Blutarmut« während der Schuljahre. Im Herbst 1913 fing die Pat. an sich müde zu fühlen, der Appetit wurde schlecht, Husteln stellte sich ein; seit dieser Zeit wurde sie leicht kurzatmig

und bekam Herzklopfen bei Anstrengungen, z. B. Radfahren oder schnellem Gehen. Die Symptome bestanden fort; im Mai des folgenden Jahres wurden Lungentuberkulose und Herzfehler diagnostiziert. Es wurde Heilstättenpflege verordnet; sie verweilte in einem Privat-sanatorium ²⁵ 6—¹/10 14. In dem unbedeutenden, meistens (laut Angabe der Pat.) schleimigen Auswurf, der bald ganz verschwand, sollen bei der ersten Untersuchung »spärliche T. B.« nachgewiesen worden sein; der Husten hörte im Lauf des Sommers auf. Sie lag die ersten 14 Tage zu Bett, darauf volle Kur; die ganze Zeit afebril, hatte 5 kg. zugenommen. Ist dann zu Hause gewesen und hat sich »wohl« gefühlt. Wurde zur Observation in das Orupsanatorium aufgenommen.

St. pr. März 1916. Körperkonstitution gut mittelmässig, Ernährungszustand gut. L. 1,65, Gew. 62. Keine Blässe, möglicherweise unbedeutende Cyanose an den Lippen. Der Thorax gut geformt, symmetrische Atmung. Der Harn ohne Anm., kein Exp. Keine andere subjektive Beschwerden als sehr gelinder trockener Husten und leicht auftretende Kurzatmigkeit mit Herzklopfen. Das *Herz*: typische *Mitralstenose*. Der Spitzenstoss nicht besonders kräftig, reicht bis dicht ausserhalb der Mamillarlinie, kein Frémissement bei Ruhe. Kräftiger, stark einsetzender I Ton über dem ganzen Herzen, an der Spitze kurzes, schwaches, praesystolisches und schwaches, weiches, diastolisches Nebengeräusch; keine deutliche Accentuierung des II Pulm. Puls 84—88, regelmässig, nicht augenfällig weich. *Lungen. Perk.* Von der rechten Lunge nichts anzumerken. *Links* über Klavikula mittelstarke Dämpfung, hinten oben bis Spina ebenso mit etwas Resistenz; abnehmende Dämpfung bis 2 cm. unter der Spina, die obere Grenze nicht gesenkt. *Ausk.* Vorn über der linken Spitze abgeschwächtes Atmen; nach Husten einige bis mehrere, teils feinere, gar nicht mittelharte, teils gut mittelgrosse, bis ziemlich harte Rhonchi. Im 1. ICR. abgeschwächt, nach Husten nahezu ebenso viele, mittelgr., nicht mittelharte Rh. II gute Resp. (ebenso darunter), nach Husten zuweilen wenige, mittelgr., nicht mittelharte Rhonchi. In der Achselhöhle ganz oben bis ein paar Zentimeter darunter nach Husten bei abgeschwächter Atmung mehrere mittelgr., recht zähe, dünne Rhonchi. Links hinten über Spina abgeschwächt, nach Husten mehrere, mittelgr., gar nicht mittelharte Rhonchi. Auch über die nächsten 2 Cm. keine starke Resp., mit wenigen nahezu mittelgr., ziemlich weichen, etwas undeutlichen Rh. Trotz guter Atmung sind ebensolche Rasselgeräusche bis dicht oberhalb Mitte der Skapula zu hören. Auf der rechten Seite nichts Abnormes nachzuweisen. ¹⁵/3 16. *Röntgen-Photo.*: wenig ausgesprochenes Stauungslungenbild; ausserdem in *beiden* Spitzenfeldern, weniger im 1. ICR., eine Menge deutliche, fleckig-wolkige und (in I) fleckfleckige Verdichtungen; unter der linken Klavikula nach innen hin geht vom Hiluspol nach oben eine Gruppe peribronchitisähnliche Streifen aus, zum Teil nicht ohne Kalkdichte; dicht oberhalb des linken Schlüsselbeines eine Anzahl stark kalkdichte, kleinere Schatten. Blutdruck (30 Juni) 128 (LANDERGREN's Appar.). Am ²⁶/7. *Pirquet* pos. + +.

Während der ganzen Observationsdauer munter und afebril; der physikalische Befund an Herz und Lungen unverändert. Bei der Ent-

lassung »gesund«, vielleicht hin und wieder trockener Husten; nicht kurzatmig, wenn sie nicht zu schnell in Steigungen hinaufgeht; Puls 76—80, ziemlich voll, gleichmässig, regelmässig.

Epikrise. Die Lungenkrankheit der Patientin war zuvor, von einem Kliniker und einem Heilstättenarzt, als einfache Tuberkulose gedeutet worden. Ich meinerseits fand dies klinisch nicht ganz sicher. Die ein *einziges* Mal gefundenen »spärlichen T. B.« hätten ja Pseudotuberkelbazillen gewesen sein können. Da teils in beiden Spitzenfeldern sichere, fleckige Verdichtungen (wider das Gewöhnliche in Stauungslungen!) sichtbar sind, teils der Unterschied der beiden Seiten vorliegt, dass eine kleine Anzahl ungewöhnlich dichter Schattenstreifen im *linken* 1. ICR zu sehen ist, sich bis hinter die Klavikula fortsetzend, ist es doch *äusserst wahrscheinlich*, dass wir hier, *wohl neben gelinden Herzfehlerlungen, eine gutartige Spitzentuberkulose* vor uns haben.

V. M. M., 52-jährige Ingenieurfrau, von mir untersucht d. 11/11 15. Der Herzfehler der Pat. bekannt seit 15 Jahren. Etwas blass, möglicherweise unbedeutende Cyanose. Guter Ernährungszustand, kein Auswurf. Radialarterien ein wenig geschlängelt, der Puls etwas zu gespannt, nicht ganz regelmässig, Frequenz 60. *Herz:* typisches *Mitralstenosen* bild bei der Stethoskopie. *Lungen:* *Perk.* Keine Dämpfung oder nur eine geringe Dämpfung der *linken* Spitze und im link. 1.—2. ICR; die oberen Lungengrenzen hoch stehend. Bei der *Ausk.* sind an der *rechten* Spitze über Klavikula nach Husten ziemlich zahlreiche, teils feinere weiche, teils gut mittelgr., bis *ziemlich* klanglose, teils zuweilen seufzende und pfeifende Rhonchi zu hören. In I nach Husten weniger deutliche solche Rh. II nicht ganz frei von undeutlichen, zähen Rasselgeräuschen und zwischendurch ein Pfeifen. Vom 3. Interkostalraum bis unten nach Husten einige bis mehrere, teils klanglose, mittelgr., teils pfeifende Rhonchi. Oben in der Achselhöhle ungewiss ob Rhonchi aus der Tiefe. Rechts hinten wie auch vorne keine andere Atmungsveränderung als ein wenig verschärftes Atmen nach oben; hinten an der Spitze über Spina nach Husten aus der Tiefe einige mittelgrosse, ungefähr mittelharte Rhonchi. Dann bis unten ganz oberflächlich mehrere gut mittelgr., feuchte Nebengeräusche, *wahrscheinlich* extrapulmonal. Links hinten oberhalb der Spina nach Husten zuweilen spärliches, nahezu mittelgrosses, klangloses Knacken (Rh. ?); vom Angulus bis zur Basis nach Hustenstössen etwas oberflächliche, gut mittelgr., trockene, ziemlich wenige, Rh.-ähnliche Geräusche, ganz unten ausserdem einzelne knapp mittelgr., weiche Rhonchi. Das Atmen links hinten ohne Anmerkung. In der Axilla nichts Abnormes ausser entfernterer Atmung (am meisten ganz unten) mit oberflächlichen Nebengeräuschen von wechselndem Charakter in der unteren Hälfte. In der linken Spitze über der Klavikula einige Rh.-ähnliche Geräusche,

mittelgrobe, zuweilen weiche, zuweilen fast mittelharte, einzelne zwischen durch nicht ganz klanglos. Im I unsicherer Befund. Links vorn unten derselbe Befund wie unten in der Axilla. *Röntgen-Photo* am 13. 11. (Dr. EDLING): das Herz zeigt Vergrößerung und eine Form wie bei Mitralinsuffizienz. Beide Lungen bis in den 1. Interkostalraum hinauf diffus verdichtet, offenbar auf Grund von Stauung und brauner Induration. Die Hilusschatten ebenfalls stark vergrößert und verdichtet. Die gegen die Spitzen verlaufenden Streifenschatten ungewöhnlich dicht. *Die Spitzen selbst ohne sichere Veränderungen.* Im rechten 1. Interkostalraum ist die Lungenzeichnung ungewöhnlich kleinfleckig und unterscheidet sich darin von der entsprechenden Stelle der linken Seite. Die Möglichkeit eines tuberkulösen Prozesses hier dürfte nicht ganz ausgeschlossen sein. Im übrigen keine Zeichen von Tuberkulose.

Epikrise. Klinisch gibt ja der Fall begründeten Anlass (wenigstens rechtsseitige) Lungentuberkulose nebst einer mehr akuten Bronchitis auf der rechten Seite zu diagnostizieren. Besonders bemerkenswert ist es doch, dass trotz des ziemlich reichlichen Vorkommens rechts vorn oben von Rasselgeräuschen, zum Teil keineswegs weichen, keine nennenswerte Dämpfung oder Atmungsveränderung hier wahrgenommen werden kann. Die zweifelhafte Dämpfung der *linken* Spitze und des Gebietes zunächst darunter rührt, wenn sie wirklich vorhanden ist, mutmasslich von der durch den Druck des vergrößerten linken Vorhofs hier stärker entwickelten Stauung her. Die Röntgenuntersuchung ergab nämlich objektiv Herzfehlerlungen; trotz der Deutlichkeit des physikalischen Befundes in der rechten Lunge ist indessen der Röntgenologe sehr im Zweifel darüber, ob komplizierende Tuberkulose vorliegt. Besonders muss auch betont werden, dass, obgleich physikalisch der Unterschied der beiden Lungenspitzen so gross ist, radiologisch die Spitzenfelder ganz ähnlich sind! Unter solchen Umständen halte ich es für am wahrscheinlichsten — da es Regel ist, dass man in Bezug auf Lungentuberkulose röntgenologisch weit mehr findet als stethoskopisch — dass der Fall als nur Herzfehlerlungen aufgefasst werden muss; mit Rücksicht auf die Behandlung ist diese Ansicht sicher hinreichend gewährleistend.

VI. S. E., 43-jährige, unverh. Kontoristin, von mir untersucht 2/4 16. Ein Bruder vor 10 Jahren an Lungentuberkulose gestorben, im übrigen keine Heredität für Tuberkulose. Die Pat. soll vor 20 Jahren »schlechte Lungen« gehabt haben, pflegte sich indessen nur einen Sommer sechs Wochen und im folgenden Jahre vierzehn Tage.

Recht schwerer Gelenkrheumatismus 1903; nach Jahresfrist wurde Herzfehler entdeckt. Hat ein bis zwei mal Digalen erhalten 1912 und 1913, ebenso neuerdings (hörte vor etwa einer Woche damit auf). Die letzten 6—7 (?) Jahre mehr kurzatmig als vorher. Kein Husten, hat aber die letzten Monate trocken geräuspert.

Status. Kräftige Konstitution, guter Ernährungszustand. Ziemlich blass, keine Cyanose. Die rechte Skapula steht immerhin niedriger als normal; wahrscheinlich ist dies der Grund, weshalb die rechte Lungenspitze bei der Respiration ein wenig nachschleppt. *Herz.* Typische *Mitralstenose* mit ziemlich stark einsetzendem I Ton und leisem diastolischem Geräusch ringsum die Herzspitze, welche 4 cm ausserhalb der Mamillarlinie liegt; gespaltener, verstärkter II Pulm.-ton, kein Frémissement bei Ruhe. Puls 60 in der Minute, ziemlich gespannt, nicht gross, regelmässig. *Lungen.* *Perk.* Links über Klavikula annähernd mittelstarke Dämpfung, leichtere Dämpfung bis 4. Rippe. Links hinten oben wie vorne. Dann ungewiss, ob leichte Dämpfung bis gut Mitte der Skapula. Die rechte Lunge ohne Besonderheiten. *Ausk.* Über der linken Klavikula ziemlich entfernte Atmung mit bronchialem Beiklang und ziemi. langem Expirium. In I—II verlängertes Expirium, unbedeutende Verschärfung, auch hier die Respiration dem Ohr nicht nahe genug. Links vorn oben bis zur 4. Rippe schon ohne Husten zahlreiches Rasseln, zum Teil am Expirium. Über der Klavikula nach Husten Rh., mittelgrosse und gut mittelgr., zumeist nicht klanglose. In I—II (in II eigentlich nur nach innen) Rhonchi derselben Grösse, mittelharte. In III—IV nach Husten wenige, mittelgrosse, trockene Rasselgeräusche. In der Axilla ganz oben und gleich darunter abgeschwächtes Atmen, nach Husten spärliche, gut mittelgr., durchaus nicht mittelharte Rh. Links hinten oben bis etwas unterhalb der Spina die Atmung keineswegs stark, beinahe von Rhonchi verdeckt, die schon ohne Husten zu hören sind. Bald verstärkte Atmung, die in der Nähe des Angulus normal wird. Links über Spina nach Husten gut mittelgrosse, ziemi. harte Rhonchi, zahlreiche; im ganzen Interskapularraum nach Husten einige, mittelgr., mittelharte Rh. (vereinzeltere, weniger harte doch ganz unten). Rechts vorn an der Spitze das Atmen entfernt, in I—II deutliche Verschärfung, mehr also als auf der linken Seite. Über der rechten Klavikula aus der Tiefe nach Husten einige feinere bis mittelgrosse, ziemlich trockene Rhonchi. Im 1. ICR. nach Husten spärliches, gut mittelgr., ziemlich oberflächliches, garnicht mittelhartes Knacken, ungewiss ob Rh. In der rechten Axilla normale Verhältnisse. Hinten oberhalb der rechten Spina einige entfernte, feine, trockene Rasselgeräusche nach Husten.

Röntgen-Photo ^{10/4} 16 (Dr. EDLING). *Cor:* offenbar altes Vitium, *Mitralfehler*, wahrscheinlich kombinierte Insuffizienz und Stenose (nicht näher untersucht). *Lungen.* Hilusschatten; besonders der rechte (welcher leichter sichtbar ist als der linke, der von dem vergrösserten linken Vorhof verdeckt wird), bedeutend vergrössert, diffus verdichtet, scharf gegen die Umgebung abgegrenzt. Keine sichere Kalkschatten. Die *linke Spitze* kleiner als die rechte, der obere Teil derselben diffus verdichtet (sieht beinahe wie Sklerose aus). Unterhalb des Schlüs-

selbeins ziemlich zahlreiche, fleckige und streifige Schatten, zum Teil von Kalkdichte, sich in 1. und 2. ICR. hinunter erstreckend. Die Schatten liegen in lufthaltigem Gewebe. Weiter unten auf der linken Seite keine sichere Veränderungen. Die *rechte Spitze* zeigt einen vertikalen, scharf markierten Streifen von narbenähnlichem Aussehen, hinter der Klavikula einige kleine, kalkdichte Schatten. In I und II bis gegen den Hilus hinunter eine verdichtete Zeichnung von fleckigem und streifigem Aussehen, offenbar zum Teil durch Peribronchitiden verursacht und sich bis in die Spitze hinauf erstreckend. Im übrigen guter Luftgehalt, aber ein etwas stark markierter Luftgehalt. Keine diffuse Schatten. *Diagnose*: doppelseitige, alte Spitzentuberkulose, wenigstens zum grossen Teil geheilt. Möglicherweise sind auch frischere Veränderungen vorhanden. *Ein Bild, welches direkt braune Induration oder andere Stauungsveränderungen andeutet, wie es ja nach dem Vitium zu erwarten wäre, kann nicht konstatiert werden.*

Spätere Nachrichten (Febr. 1917): Es sind keine subjektive Lungensymptome aufgetreten; periodenweise gelinde Anzeichen von Herzinsuffizienz.

Epikrise. Vielleicht gutartige Lungentuberkulose vor dem Herzfehler. Klinisch ist vieles vorhanden, was stark auf Lungentuberkulose hindeutet. Besonders die Lage des Spitzentostesses so weit nach links, was zum Teil als eine Folge von Lungenschrumpfung erklärt werden muss, ferner röntgenologisch das Nichtvorhandensein eines Stauungslungenbildes, mit statt dessen deutlichen Zeichen begrenzter Verdichtungen, am meisten in der linken Spitze, und hier mit Schrumpfung verbunden, *beweisen* wohl zunächst, dass es sich um eine alte, benigne Tuberkulose, einstweilen noch, trotz des Alters des Herzfehlers und seiner Neigung zu Insuffizienz, ohne diagnostizierbare Zirkulationsstörungen, handelt.

Vil. G. O., 30 Jahre, unverh. Volksschullehrerin, aufgen. $\frac{28}{6}$, entl. $\frac{10}{16}$ (Heilstätte *Orup* 203/1916). Keine Heredität für Tuberkulose, ausgenommen dass eine Tante väterlicherseits, bei welcher die Pat. vom 7ten—17ten Jahre gewohnt hat, dann Lupus im Gesicht hatte. Die Pat. weiss nichts von Kinderkrankheiten; war immer etwas schwächlich und blass. Mit 20 Jahren Herzklopfen, Kurzluftigkeit bei Bewegungen; Kranzhauspflanze, wobei Herzfehler konstatiert wurde. Dennoch lange Zeit recht munter, hat ziemlich gut ihre Arbeit bewältigen können; keine Herzbeschwerden, wenn die Pat. sich nicht angestrengt hat. Seit dem Herbst 1915 müder als gewöhnlich. Anfang Juni dieses Jahres vermehrte Kurzluftigkeit; eines Tages kam ein erbsengrosser Klumpen dunkles Blut, von »Schleim« umgeben, hervor. Nach diesem Zwischenfall noch kurzatmiger und müder, Herzklopfen (besonders

nachts, und dann Angstgefühl). Hat seit Anfang Juni nicht mehr gearbeitet; 10 Tage zu Bett, seitdem das Blut sich zeigte.

Status. Die Pat. klagt über Müdigkeit und leicht eintretende Kurzaftigkeit mit Herzklopfen. Kaum irgend welcher Husten, trocken; Räuspern. Der Harn enthält weder Albumen noch Zucker. 0 T. B. Afebril. Körperkonstitution mittelmässig, Ernährungszustand ziemlich gut. Gewicht 56.8, Länge 163. Die Gesichtsfarbe etwas blass, keine Cyanose. *Herz.* Der Spitzenstoss im 5. ICR, linker Medianabstand 10 cm. *Mitralstenose:* in liegender Stellung nach einem kleinen Spaziergang kurzes, nicht starkes, praesystolisches Frémissement, sehr lauter I Ton (am meisten an der Spitze, auch aus der Entfernung hörbar), praesystolisches Geräusch, ebenso ziemlich langes, grobes diastolisches; gelinde Verstärkung des II Pulmonaltones. Der Puls recht klein, weich, Frequenz (in liegender Stellung) 76—80. *Lungen.* Kein Nachschleppen. Bei *Perkussion* nichts anzumerken. *Ausk.:* keine Atmungsveränderung, aber an der *linken* Lungenspitze zuweilen, vielleicht besonders hinten über Spina, nach Husten spärliches, mittelgrobes, undeutliches, leises aber sicheres Rasseln. *Röntgen-Photo* (¹⁹/7 und ⁴/8): die Spitzenfelder frei; im linken 4. ICR., von vorne gerechnet, ein nahezu erbsengrosser, kalkdichter Herd. Im übrigen keine Zeichen von Tuberkulose, aber deutliche Herzfehlerlungen.

Epikrise. Die Pat., die eine alte Mitralstenose hatte, welche erst in der letzten Zeit subjektive Beschwerden abgegeben und Aufhusten einer ganz geringen Menge Blut herbeigeführt hatte, war als tuberkulös in die Heilstätte überwiesen worden. Freilich waren sichere, wenngleich undeutliche und weiche Rh. an der *linken* Spitze (ohne andere Besonderheiten) zu hören, aber das Röntgenogramm zeigte das Nichtvorhandensein tuberkulöser Verdichtungen mit statt dessen mässig ausgesprochenen Stauungslungen.

VIII. I. M., 29-jährige, verh. Frau, aufg. ²¹/10, entl. ⁴/12 16 (Heilstätte Orup 316/1916). Keine Heredität für Tuberkulose. Mit 10 Jahren schwere Chorea, seitdem immer leicht kurzatmig bei Bewegungen; kam vor wenigstens 7 Jahren zur Einsicht darüber, dass sie Herzfehler hatte. Die letzten Jahre Herzklopfen nach Anstrengungen. Ende Mai 1916 ziemlich schwerer Husten (»Lungenkatarrh«), hielt eine Woche das Bett; hierbei eines Tages Aufhusten von nicht ganz einem Theelöffel luftschaumiges Blut. Im Juni wurde die rechte Lunge für tuberkulös erklärt. Der Husten hörte Mitte Juli zum grossen Teil auf. Hat ihre Häuslichkeit besorgt, ausgenommen während der ebenerwähnten Bettlage, hat sich aber seit dem Frühjahr müde gefühlt.

Status d. ³⁰/10 16. Keine subjektive Beschwerden (liegt im Bett) ausser sehr unbedeutendem Husten, ganz spärlicher Auswurf. Mittelmässige Körperkonstitution, ziemlich guter Ernährungszustand (Gewicht

52,5, Länge 1,03); Gesichtsfarbe unbedeutend blass, ohne Cyanose. Die Temperatur normal; der Harn frei von Zucker und Eiweiss. *Herz*: der linke Medianabstand 9—10 cm, die relative Herzdämpfung nach rechts in III eine Plessimeterbreite ausserhalb des Sternum. *Mitralstenose*: nach Bewegung schwaches praesystolisches Frémissement über der Spitze, hier ein stark einsetzender I Ton nebst praesyst. und diastolischen Geräuschen. Keine Verstärkung des II Pulm. Puls 78. *Lungen*. Respiration symmetrisch; leichte Dämpfung an der *rechten* Spitze. Bei der Ausk. oberhalb der Klavikula rechts etwas entferntes, nicht starkes, vesikobronchiales Atmen, auch an dem ziemlich langen Exspirium; hinten über Spina *zuweilen* vesiko-bronchiale Atmung, im übrigen nichts Abnormes an der rechten Lunge. Links hinten von oben bis gegen Angulus deutlich stärkeres Atmungsgeräusch als auf der rechten Seite, vielleicht verstärkt, überall hinreichend nahe dem Ohre. Vorne über der linken Spitze das Atmen normal oder ein wenig verstärkt, weit stärker und näher dem Ohr als an der rechten Spitze. Im linken I verstärkte Atmung, bedeutend kräftiger und näher dem Ohr liegend als in der entsprechenden Gegend der anderen Lunge; sonst nichts Besonderes an der linken Lunge. Nirgends Rasseln. *Röntgen-Photo* ^{30/10} 16: keine Lungentuberkulose, stark ausgesprochene, symmetrische Zeichnung der Hilusgebiete, von hier aus auf die Schlüsselbeine zu fortsetzend.

Epikrise. Auch hier liegt eine langjährige, kompensierte Mitralstenose vor. Ein leichter Bluthusten veranlasst die Diagnose Lungentuberkulose. In der Heilstätte keine andere mit Sicherheit abnorme Stethoskopie als verstärkte Atmung im *linken* I, radiologisch gelindes Stauungslungenbild ohne die für Tuberkulose sprechenden Verdichtungen (fast dasselbe Aussehen wie im Fall VII).

Zusammenfassung.

Viele Male, ja vielleicht meistens, verursacht selbst die hochgradige Herzfehlerlunge, bei Abwesenheit von Dekompensationszeichen (es handelt sich in der Regel um Mitralstenose), keine physikalische oder andere klinische Erscheinungen — ich sehe hierbei von den Herzfehlerzellen ab — welche mehr direkt ihr Vorhandensein andeuten. Zuweilen wird nur eine einfache, mehr oder weniger diffuse Bronchitis beobachtet. Weniger häufig finden wir eine lokalisierte Stethoskopie an den Lungen, welche Veranlassung geben muss genau zu erwägen, ob eine den Herzfehler komplizierende Tuberkulose vorliegt oder nicht; und hierbei dürften, meiner Erfahrung

nach nicht selten, diagnostische Missgriffe bei ausschliesslich physikalischer Untersuchung begangen werden. Wie aus der Literatur und einigen meiner Fälle hervorgeht, ist man nämlich verpflichtet daran zu denken, dass vorhandene physikalische Befunde an den oberen Teilen der Lungen, beziehungsweise eine grosse Lungenblutung, nur von brauner Induration herzurühren brauchen. In derartigen Fällen werden *entweder* an einer der Lungenspitzen allein leichte Perkussions- und Auskultationsveränderungen (gelinde Dämpfung, unbedeutende Veränderung des Atmungsgeräusches, Nachschleppen), welche den objektiven Erscheinungen der beginnenden Lungentuberkulose ähnlich sind, *oder* (ausserdem) feuchtes Rasseln in der einen oder beiden Lungenspitzen, *oder* nicht klanglose Rasselgeräusche eben daselbst, *oder* endlich neben (meistens unbedeutenden?) Dämpfungs- und Atmungsgeräuschveränderungen klangführendes (klingendes) Rasseln (an einer Lungenspitze oder im Gebiete unterhalb einer Lungenspitze) nachgewiesen. Diese Symptome haben Wochen, Monate oder Jahre hindurch unverändert fortbestanden, ohne unzweideutigen Zusammenhang mit Dekompensation. Eine gültige Erklärung, warum gerade in diesen Fällen von Herzfehlerlungen mehr prägnante physikalische Anzeichen hervortreten sollten, kann nicht gegeben werden. Eine Fehldiagnose auf (beginnende) Lungentuberkulose kann in den keineswegs ganz ungewöhnlichen Fällen von Mitralstenose, wo eine bedeutende Lungenblutung plötzlich auftritt, besonders wenn der Herzfehler einigermaßen latent ist, ebenso leicht vorkommen. Ein sicherer diagnostischer Unterschied zwischen arterieller und venöser Blutung, resp. Stauungsblutung und tuberkulöser Blutung, dürfte nicht gemacht werden können. [SOKOLOWSKI l. c.; SORGO (32)]. Und es steht fest, dass sogar die allergrössten Hämoptysen lediglich durch Lungenstauung entstehen können.

Anatomisch kann die braune Induration besonders verschieden ausgesprochen sein, obgleich das Hindernis des Blutabflusses gleichartig zu sein scheint, zu einem Teil vielleicht von verschiedener Resistenz der Organe abhängig. Ein grösserer anatomischer Unterschied zwischen rechter und linker Lunge dürfte an und für sich nicht vorhanden sein. Die cyanotische Induration muss indessen eine gewisse, mutmasslich nicht unbedeutende Entwicklung erreicht haben, bevor ein prägnantes radiologisches Bild hervortritt, welches Bild in

ausgeprägten Fällen gleichwohl sehr charakteristisch ist und demnach die Diagnose ohne jegliche klinischen Symptome zulässt. Zu dem Charakteristischen auf der Röntgenplatte trägt nicht am wenigsten das ganz symmetrische Aussehen der beiden Lungen bei. *Die klinische Untersuchung der Lungen bei Vorhandensein von Herzfehler, speziell der Mitralstenose, muss daher stets, um als vollständig bezeichnet werden zu können, durch Röntgenuntersuchung ergänzt werden.* Erst die Röntgenplatte gestattet uns die Diagnose Herzfehlerlungen zu stellen, welcher Art die klinischen Zeichen auch sein mögen; erst die Röntgen-Photo gestattet hier das Stellen der Diagnose Lungentuberkulose — in abacillären Fällen ohne elastische Fasern ¹⁾ — allein oder in Kombination mit der braunen Induration. Auf der Platte sind meistens die (mehr lokalisierten, fleckigen oder wolkigen) tuberkulösen Verdichtungen leicht von der diffusen Induration zu unterscheiden.

Zum Schluss dürften hier einige Angaben aus der Literatur über die Kombination Herzfehler (speziell Mitralstenose) mit Lungentuberkulose zweckmässig ihren Platz finden.

Die Ansicht ROKITANSKY'S (1836, 1846) von förmlichem Ausschluss der Lungentuberkulose bei allen Klappenfehlern mit Stauung im kleinen Kreislauf ist Gegenstand für sowohl Bestätigung als Kritik geworden. Schon TRAUBE, ebenso wie LEBERT, meinte, dass nur bei Stenose im Mitralisostium Tuberkulose der Lungen nicht vorkomme. FROMMOLT äusserte dagegen (1875), in Anlehnung an genaue Prüfung einer grossen Anzahl Sektionsberichte, eine entgegengesetzte Auffassung; v. KRYGER nimmt eine Zwischenstellung zu den Ansichten der beiden erstgenannten Autoren ein. TESSIER (1894) stellt auch die TRAUBE'sche Behauptung in Abrede. POTAIN fand unter 55 Mitralstenosen nicht weniger als 9 mit gleichzeitiger Lungentuberkulose. WEISMAYR (v. SCHRÖTTER'S Klinik) publizierte 1896 sechs derartige Fälle, worunter bei 4 sicher das Vitium die vorausgehende Krankheit war. Gleichzeitig beschrieb BOLZ einen Fall von der Kombination Herzfehler und frische Lungen-

¹⁾ Es muss doch in Erinnerung gebracht werden, dass man zuweilen — vorzugsweise in Fällen, wo die Diagnose zwischen *inzipienter* Lungentuberkulose und Herzfehlerlunge schwankt — in Ermangelung der Möglichkeit einer Röntgen-Photo zu rationell dosierten Tuberkulineinspritzungen seine Zuflucht nehmen könnte in der Absicht entweder völlig negative Reaktion oder unzweideutige Herdreaktion zu erhalten [RUMPF, *Ärztl. Mitteilungen aus u. für Baden*, 55. Jahrg., Nr. 22, 1901, 30 Nov.; PETERSSON, l. c.]. Das Röntgenogramm gewährt doch eine ergiebige Antwort.

tuberkulose trotz hochgradiger Stauung. OTTO (EICHHORST'S Klinik, zur selben Zeit) erklärt doch das Vorkommen von Tuberkulose in den Lungen bei zuerst vorhandenem Klappenfehler für äusserst selten.¹⁾

MEISENBURG (33) hat das Material der Leipziger medizinischen Klinik während der Zehnjahreperiode 1889—1898 mit Rücksicht auf die Kombination Vitium cordis und Lungentuberkulose studiert. Er fand, dass von 100 Pat. mit Herzfehler 7 gleichzeitig lungentuberkulös waren und dass unter den Lungentuberkulösen fast ebenso viele Prozente Vitium hatten wie in dem ganzen Material. Unter 193 Fällen von Stenose der Mitralis (mit oder ohne gleichzeitige Insuffizienz) wurde nur 5 mal daneben Lungentuberkulose (2,6 %) gefunden, unter 148 reinen Aortafehlern 5,4 % Tuberkulose, bei reiner Mitralinsuffizienz (213 Fälle) 16 %, auf das ganze Material 12,88 %. MEISENBURG will dem Vorhandensein der Mitralstenose keine vermehrte Neigung zur Heilung einer schon bestehenden Tuberkulose zuerkennen; diese letztere wird in ihrem Verlauf ganz und gar nicht durch den Herzfehler beeinflusst (natürlich mit Ausnahme der Pulmonalstenose). Kranke aber mit Mitralstenose sind wenig empfänglich für Tuberkulose; bei dieser Art Herzfehler ist die Tuberkulose fast immer die ältere Krankheit (aber keineswegs sonst).

NORRIS (34), der sehr ausführliche Literaturangaben auf dem Gebiete gibt, hat unter 1764 Sektionen von Tuberkulösen (die meisten Lungentuberkulose) 130 Klappenfehler (7,3 %) gefunden, darunter 51 Mitralinsuffizienzen, 14 Fälle von Mitralstenose und 11 kombinierte Mitralfehler. Nach seiner Meinung kommt die Mitralstenose nicht weniger oft mit Lungentuberkulose zusammen vor als die anderen Formen von Herzkrankheiten.

Nach PERTIK (35) ist die Lungentuberkulose bei ausgeprägter Mitralstenose sehr selten; wenn sie ein einzelnes Mal auftritt, nimmt sie einen gutartigen Verlauf.

MALMONTÉ (l. c.) wiederholt TESSIER'S 10 Jahre vorher vorgelegte Auseinandersetzungen; diese beiden Verfasser meinen, dass das gleichzeitige Vorkommen der beiden in Rede stehenden Krankheiten keineswegs ungewöhnlich ist, und haben

¹⁾ Diese Angaben aus der älteren Literatur sind fast alle nach MEISENBURG (l. c.).

einen entschieden günstigen Einfluss der Stauung auf den tuberkulösen Prozess gefunden.

Auch ROTSCCHILD (36) billigt die Meinung TRAUBE's. Selten sind die organischen Herzkrankheiten, welche gut ausgesprochene Lungenstauung hervorrufen, von Phthisis gefolgt, betont STOW (37); ist letztere zuvor vorhanden, so übt das Vitium einen heilenden Einfluss aus. Im Berliner Verein für innere Medizin demonstrierte v. LEYDEN (38) 1906 eine tuberkulöse Lunge (die Tuberkulose relativ frisch, aber nicht florid) einer 40-jährigen Frau, die an Mitralstenose gelitten hatte, mit dem Bemerkenswerten, dass es eine Ausnahme von der ROKITANSKY'schen Exklusionstheorie sei. KRAUS betont in der Diskussion, dass, wenn bei Mitralstenose die Tuberkulose fortschreitet, der betreffende Herzfehler nicht sehr stark entwickelt ist. ORTNER (39) äussert sich wie PERTIK. Ein so erfahrener Praktiker wie LAWRASON BROWN (40) billigt 1909 ROKITANSKY's Ansicht, besonders bei Fehlern im linken venösen Ostium.

MESLIN (41) scheint dagegen sogar Kavernen bei Mitralstenose beobachtet zu haben. Während BRAUN (l. c.) darauf besteht, dass Lungentuberkulose äusserst selten Komplikation bei Vitium ist, deutet er an, dass DMITRENKO¹⁾ direkt entgegengesetzter Meinung ist.

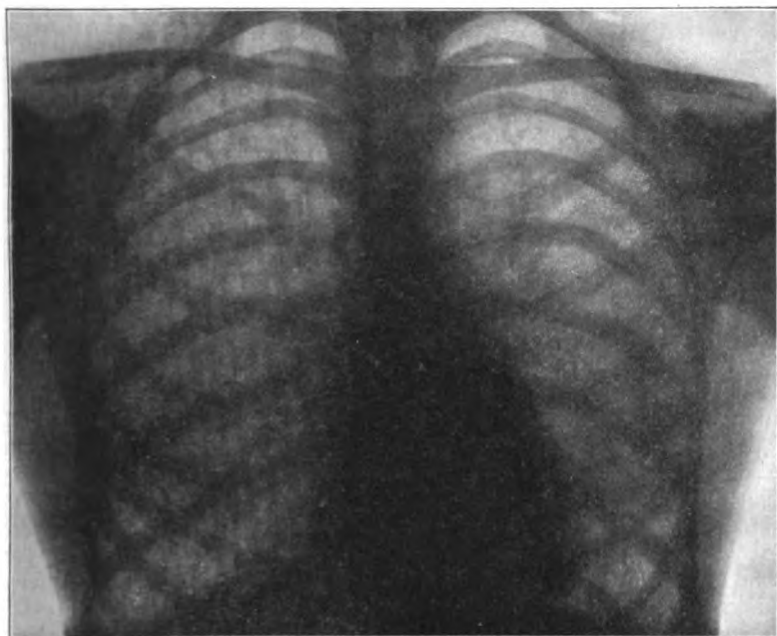
Nach den meisten *deutschen* Verfassern dürfte demnach guter Grund der Ansicht ROKITANSKY's von der Seltenheit der Kombination Herzfehler und Lungentuberkulose vorhanden sein — insbesondere bei der Stenose der Mitralis — doch aber scheinen die Gelegenheiten zu diagnostischen Erwägungen derartig gewöhnlich und schwierig sein zu können, dass alle verfügbaren Hilfsmittel gründlich zurategezogen werden müssen um zu der praktisch nicht unwichtigen Differentialdiagnose bezüglich Herzfehlerlunge oder Lungentuberkulose (jede für sich oder zusammen) zu gelangen.

¹⁾ Nach einem Zitat bei BRAUN (l. c.); der Aufsatz war mir nicht zur Hand.

Literatur.

1. STRÜMPPELL, Lehrbuch d. spez. Pathologie und Therapie der inneren Krankheiten. 19 Aufl. 1914.
2. EBSTEIN, W., Handbuch d. prakt. Medizin. 1898.
3. FRÄNKEL, ALB., Spez. Pathologie u. Therapie d. Lungenkrankheiten. 1904.
4. EICHHORST, Handbuch d. spez. Pathologie u. Therapie. 6 Aufl. Bd I. 1904.
5. v. LEUBE, W., Spez. Diagnose d. inneren Krankheiten, 7 Aufl. 1904.
6. Die Erkrankungen der Bronchien. Die deutsche Klinik von v. LEYDEN u. KLEMPERER. Bd IV, 1907.
7. KREHL, J. v. MERING's Lehrbuch der inneren Medizin. Achte Aufl. 1913.
8. POWEL, DOUGLAS, and HARTLEY, HORTON-SMITH, On diseases of the lungs and pleuræ. 5 ed. 1911.
9. BRAUER-SCHRÖDER-BLUMENFELD, Handbuch der Tuberkulose.
10. BANDELIER u. RÖPKE, Die Klinik der Tuberkulose. 2 Aufl. 1912.
11. CORNET, Die Tuberkulose. 2 Aufl. 1907.
12. v. SOKOLOWSKI, A., Klinik der Brustkrankheiten. Berlin 1906.
13. STÆHELIN, R., Die Erkrankungen der Trachea, der Bronchien, der Lungen und der Pleuren. Handbuch d. inneren Medizin von MOHR und STÆHELIN. Bd 2. 1914.
14. ISRAEL ROSENTHAL, Bronkiernes og lungernes sygdomme. Lærebok i intern medicin, utg. af K. FABER, P. F. HOLST, K. PETRÉN. Bd I, andra hälften. 1915.
15. LJUNGAHL, M., Untersuchungen über die Arteriosklerose des kleinen Kreislaufs. Wiesbaden 1915.
16. BÄUMLER, C., The early diagnosis of tuberculosis of the lungs. The British medical Journal 1904 I, p. 769.
17. LANDIS, H. M. Proceedings Philadelphia County medical society 31 may 1904. Nach kurzem Ref. in American Medicine vol. VIII, 1904, p. 208.
18. HEDENIUS, I. Bidrag till lungsjukdomarnas diagnos och kasuistik. Upsala Läkarförenings Förhandlingar Bd VIII: 3—4, p. 289. Siehe auch HEDENIUS, Om kombinationen asthma bronchiale och lungtuberkulos. Upsala Läkarförenings Förhandlingar Bd XVI, h. 3, 1910, p. 153.
19. PETERSSON, O. V., Om tuberkulinprovet och tidigdiagnosen af lungtuberkulos. Upsala Läkareförenings Förhandlingar Bd IX: 5—6, 1904.

20. MONTENEGRO, V., Sur un syndrome du rétrécissement mitral qui simule la tuberculose. Congrès international de la tuberculose 1905. T. I.
21. KÖHLER, F., Kritische Beiträge zur Diagnose der Lungentuberculose. Münch. med. Wochenschr. 1910: 35, 36.
22. MALMONTÉ, E., Tuberculose pulmonaire et rétrécissement mitral pur. Thèse de Lyon, 1905.
23. BRAUN, L., Diagnose u. Therapie der Herzkrankheiten. 2 Aufl. 1913.
24. RIEDER, H., u. ROSENTHAL, J., Lehrbuch der Röntgenkunde. Bd I. 1913.
25. KÖHLER, A., Lexicon der Grenzen des Normalen und der Anfänge des Pathologischen im Röntgenbilde. Hamburg 1910.
26. SCHUT, H., Die Lungentuberculose im Röntgenbilde. BRAUER's Beiträge zur Klinik der Tuberculose Bd XXIV, H. 2. 1912.
27. V. LEYDEN, E., Ueber die Prognose der Herzkrankheiten. Deutsche Klinik Bd IV, 1907.
28. MACKENZIE, J., Lehrbuch der Herzkrankheiten. Uebersetzung d. zweiten englisch. Aufl. Berlin 1910.
29. SCHWARTZ, G., Ueber einen Fall von abundanter Lungenblutung bei Mitralstenose u. hochgradiger Sclerose der Arteria pulmonalis. Münch. med. Wochenschr. 1907: 13.
30. POSSELT, A., Die klinische Diagnose der Pulmonalarteriensklerose. VOLKMANN's Sammlung klin. Vorträge 1908, N:ris 149/152.
31. BLÜMEL, Fortschritte in der Behandlung tuberkulöser Komplikationen. Zeitschr. f. Tuberculose Bd 23, h. 6. 1915.
32. SORGO, J., Die Lungenblutung. Handbuch der Tuberculose von BRAUER, SCHRÖDER und BLUMENFELD. Bd II. 1914.
33. MEISENBURG, Ueber das gleichzeitige Vorkommen von Herzklappenfehlern und Lungenschwindsucht. Zeitschr. für Tuberculose Bd III: 5. 1902.
34. NORRIS, G. W., Tuberculosis and heart disease. The american journal of the medical sciences N. S. Vol. 128. 1904.
35. PERTIK, Pathologie der Tuberculose. 1904.
36. ROTSCILD, Berl. klin. Woch. 1905: 13.
37. STOW, B., Organic heart diseases and immunity from pulmonary tuberculosis. The american journ. of the med. sciences N. S. Vol. 132. 1906.
38. Ganz kurzes Ref. in Zentralbl. f. innere Medizin 1906: 28.
39. ORTNER, Ueber klinische Prognose. 1908.
40. LAWRASON BROWN, The american journ. of the med. scienc 1908 dec., 1909 febr. Citat aus KUTHY und WOLFF-EISNER, Die Prognosestellung bei der Lungentuberculose. 1914.
41. MESLIN, R., Tuberculose pulmonaire chronique cavitaire et rétrécissement mitral. Thèse. Lyon 1908. Diese Arbeit ist mir nicht zugänglich gewesen.



Herzfehlerlungen. Fall II der Kasuistik.

Weiterer Beitrag zur Kenntnis der radikulären Innervation der Bauchmuskeln.

Von

GOTTHARD SÖDERBERGH.

Als Fortsetzung meiner früheren Untersuchungen in dieser Frage¹⁾ sei folgender Fall mitgeteilt. Eine zusammenfassende Darstellung wird später erscheinen.

K. J., 39-jähriger Arbeiter aus Alster, Värmland, wurde am $\frac{1}{3}$ 1917 in die medizinische Abteilung des Bezirkskrankenhauses zu Karlstad aufgenommen.

Anamnese: Keine nervöse Hereditären bekannt. »Gehirnfieber« im Alter von 7 Jahren. Während 6—7 Wochen bettlägerig, wurde er später ganz gesund (keine Lähmungen etc.). Keine Kopf- oder Wirbelsäulentraumata von Bedeutung. Lues und Potus werden verneint, so auch Tbc-Antezedentien. Pat. ist verheiratet, hat sieben Kinder. Von diesen starb ein Jüngling an Tbc-Meningitis während des Aufenthaltes des Pat. im Krankenhaus.

Sein gegenwärtiges Leiden datiert er seit 3 Jahren, indem er beim Heben einer grossen Last einen lumbagoähnlichen Schmerz fühlte, welcher besonders bei Bewegungen exazerbiert hat und noch fortbesteht. Derselbe hat jedoch eher ab- als zugenommen, und Pat. hat bis vor $1\frac{1}{2}$ Wochen arbeiten können. Seit $1\frac{1}{2}$ Jahren verspürt er, speziell bei Vornüberbeugen, einen plötzlichen, krampfartigen Schmerz an der linken Seite des Bauches, von der Ausbreitung eines fingerbreiten Bandes in der Höhe von D₁₀. Die Hartnäckigkeit dieser Un-

¹⁾ Über einen oberen abdominalen Symptomenkomplex etc., Deutsch. Zeitschr. f. Nervenheilk., Bd. 44, 1912; Einige Bemerkungen über die Lokaldia-
gnose von Rückenmarksgeschwülsten. Berlin. klin. W., No 6, 1914 und Hygiea
1913; Quelle est l'innervation radicaire des muscles abdominaux?, Revue
neurolog., No 9, 1914 und Nord. med. Ark., sect. II, No 6, 1914; Om radikulära
buksyndrom, speciellt motoriska. Svenska Läkaresällskapets Handlingar, Häfte
3, Bd. 42, 1916; Till det nedre buk syndromets symtomatologi, Svenska Läka-
resällskapets Handlingar, Häfte 2, Bd. 43, 1917.

behalten veranlasste den Pat. vor $\frac{1}{2}$ Jahr seine Sensibilität durch Nadelstiche zu untersuchen, wobei er eine Herabsetzung des Gefühls links unten am Bauche gefunden haben will. Vor einem Jahre fingen Symptome seitens des linken Beines an, in der Form einer gewissen Steifheit des Kniegelenkes, Müdigkeit und Schütteln der Extremität nach Bewegungen. Der Gang wurde langsam und hinkend, nicht aber wackelnd. Die Schwäche des linken Beines nahm zu. Vor $\frac{1}{2}$ Jahr zum ersten Mal Blasenstörungen als Pressen am Anfang des Urinierens. Bisweilen auch imperiöser Drang zur Defäkation. Pat., welcher schon vorher eine gewisse Skoliose gehabt hat, glaubt, dass diese wesentlich zugenommen hat.

Keine zerebralen Beschwerden, keine Symptome von seiten der Arme.

Status Ende März und Anfang April 1917. Pat., welcher ein intelligenter Beobachter ist, weist nur Symptome auf, welche sich (von den Bauchstörungen abgesehen) mit den Erscheinungen einer spastischen Paraparese mit sensiblen Störungen decken. Nicht nur dass innere Organe keine erwähnenswerten Befunde darbieten, auch das Nervensystem, welches natürlich bis in Einzelheiten untersucht worden ist, findet man ausser in obengenannter Hinsicht objektiv intakt. Es erscheint mir überflüssig, alle negativen Resultate der Untersuchung aufzuzählen.

Der Gang ist spastisch-paretisch und hinkend, indem Pat. das linke Bein schont. Objektiv nachweisbar ist indessen die Parese nur links, kommt z. B. bei GRASSET's Versuch deutlich zum Vorschein. Die Schwäche ist im Sprunggelenk, sowohl bei Beugung wie bei Streckung, am meisten ausgesprochen, im übrigen ziemlich diffus. Beiderseits ist eine ausgesprochene Hypertonie vorhanden, mehr links, mit gesteigerten Sehnenreflexen, Patellar- und echtem Fussklonus, leicht auslösbarem BABINSKI, bei negativen OPPENHEIM und MENDEL. Der Cremasterreflex ist positiv. Sensible Störungen fehlen an den Unterschenkeln und Füßen, nur am rechten Oberschenkel findet man an der Vorderseite eine lateralwärts verstärkte Thermohypalgesie mit diffusen Grenzen und eine Thermohypästhesie des rechten Hinterbackens. Keine Bathyanästhesie, keine Ataxie.

Die *Wirbelsäule* ist in der Lumbalregion nach rechts stark skoliotisch, weniger nach links in der Dorsalregion. Kein Perkussions-, Kompressions- oder Rüttelschmerz. Bei der Perkussion von den Proc. spinos. D₁₀ bis S₁ beobachtet man Kontraktionen der linken Lumbalextensores. Röntgenphoto der Dorsalwirbel 6—12 negativ in Bezug auf Spondylitis.

Die *Lumbalpunktion* gibt einen klaren Liquor mit schwacher HELLER'scher Probe, negativem *Nonne-Apelt*, keiner Erhöhung der zellularen Elemente und negativem WASSERMANN (90, 100, 100). Beachtenswert ist ein Druck von 55 mm in horizontaler Lage. Auch im Blute WASSERMANN negativ (90, 90, 100).

Von grösserer Interesse ist der *Bauchbefund*. Wenn der Pat. hustet oder sich aus liegender Stellung aufzurichten versucht, sieht man konstant eine deutliche Verschiebung des Nabels nach oben-

rechts. Das Aufrichten geht ohne Hilfe der Arme von statten. Bei Anwendung der Bauchpresse wölbt sich, besonders rechts, die untere Bauchhälfte hervor, sogar wie eine diffuse Bauchhernie. Bei der Palpation, speziell wenn der Pat. einen gewissen Widerstand dagegen leistet, scheint hier eine Herabsetzung des Tonus vorhanden zu sein. Die Grenzen zwischen den unteren hypotonischen und den oberen Teilen des Bauches sind in der Abb. 1 mit groben Linien (T. gr.) bezeichnet und verliefen (nach der Untersuchung bei einer anderen Gelegenheit) links-lateral 2—3 cm, rechts-lateral eben unterhalb der

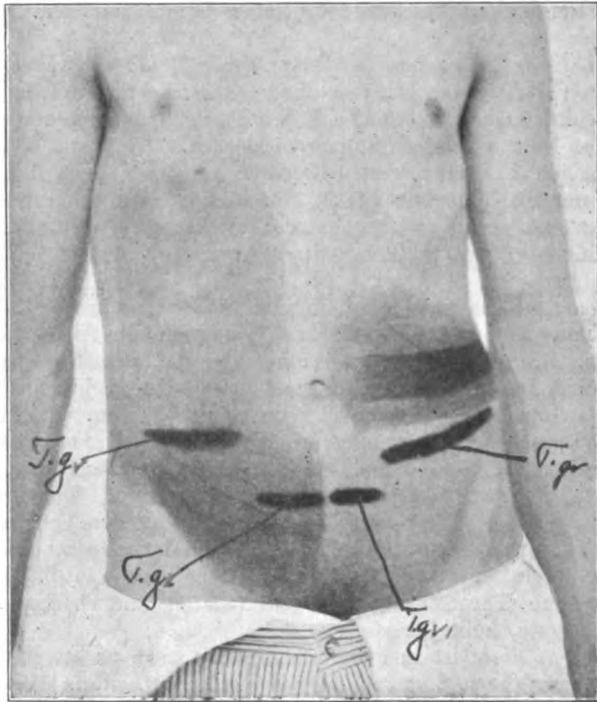


Abb. 1.

horizontalen Nabellinie, über die Recti dagegen 6 cm unterhalb derselben oder 8 cm oberhalb der Symphyse.

Elektrische Untersuchung der Bauchmuskeln erweist sich, bis in Einzelheiten, als ungewöhnlich leicht ausführbar und ergibt bei faradischer und galvanischer Reizung keine vom Normalen abweichenden Resultate.

Die oberen *Bauchreflexe* sind schwach, aber positiv, die mittleren fehlen, ebenso der untere rechte. *Bei sehr oft wiederholten Versuchen, den linken unteren Reflex auszulösen, bemerkt man kon-*

stant das eigentümliche Verhältnis, dass der Nabel langsam und kräftig nach oben-rechts verzogen wird.

Sensible Störungen treten folgendermassen (siehe Abb. 1) auf. Am meisten ausgesprochen ist eine ca. 2 cm breite, bandförmige, radikuläre Thermohypalgesie bei D_{10} , welche an der linken Seite von der Nähe des Nabels bis zum Proc. spinos. des 12. Dorsalwirbels verläuft. An der Vorderseite wird hier Kälte als Wärme empfunden, ober- und unterhalb des radikulären Bandes nehmen die Thermohypästhesien allmählich ab. Die Hypalgesie ist wesentlich weniger hervortretend als die thermale Hypästhesie. An der rechten Bauchhälfte ist unten eine Thermohypalgesie vorhanden, unterhalb der Höhe des linken radikulären Bandes beginnend und in diejenige des Oberschenkels übergehend. Oberhalb der Nabelhöhe findet man nur eine Thermohypästhesie, welche allmählich, ungefähr bei D_6 , mit unscharfer Grenze aufhört. Am Rücken fängt auch hier (in der Höhe ungefähr des Proc. spinos. D_8) unscharf eine Kältehypästhesie an, welche nach abwärts zunimmt. In der Höhe des Proc. spinos. D_{10} kommt eine Wärmehypästhesie hinzu, aber erst unterhalb der Höhe des linken radikulären Bandes beobachtet man am Rücken eine Thermohypalgesie. Taktile Sensibilitätsstörungen fehlen sowohl an dem Bauch und der Brust wie am Rücken.

Auf Grund der Anamnese und der Symptome schien mir die Diagnose einer Rückenmarksgeschwulst mit begleitender seröser Meningitis am plausibelsten zu sein. Näher präzisiert wurde ein Tumor in der Höhe der zehnten Dorsalwurzel, links und mehr vorn als hinten gelegen, unter ausdrücklicher Hervorhebung der Wahrscheinlichkeit einer sekundären zirkumskripten serösen Meningitis, supponiert.

Der Pat. gab nämlich einen deutlich radikulären Schmerz längs der linken D_{10} an, und dementsprechend wies die Untersuchung eine radikuläre Sensibilitätsstörung auf, in der Form einer Hypästhesie für Kälte, Wärme und Schmerz, bandförmig und dem Verlauf dieser Wurzel genau folgend. Sie war auch die einzige, sicher radikulär bedingte und ausserdem die am meisten ausgesprochene Gefühlsstörung. Der Verlauf des Falles war progredient: spastische Parese des linken Beines, zeitweilige Harn- und Defäkationsstörungen und bei der Untersuchung: *beiderseits* Hypertonie der Beine mit sichtbar verstärkten Sehnenreflexen, Patellar- und Fussklonus, BABINSKI stark ausgeprägt. Da keine hinreichenden Gründe für die Annahme einer anderen Nervenkrankheit vorlagen — besonders fehlten Anhaltspunkte für Lues oder Sclérose en plaques — war die Sache insofern klar. Nur einige sensible Störungen liessen sich nicht recht gut mit der Diagnose einfacher Tumor vereinigen. Das war der Fall mit einer Thermohypästhesie, welche rechts den ganzen Bauch und Rücken nach oben bis ungefähr D_6 einnahm. Indessen war ihre obere Grenze unscharf und die ganze Störung wenig hervortretend, so dass ich es am natürlichsten fand, sie als Symptom einer sekundären serösen Meningitis zu deuten. Inwieweit diese Auffassung zutrif, zeigte die

Operation, welche am 23. April 1917 vom chirurgischen Chefarzt, Dr. PER CLARHOLM, vorgenommen wurde. Hautschnitt vom Proc.

spinos. D₄ bis D₉. Durch die Entfernung der Spitze des Proc. spinos. D₇, welcher vorher bestimmt worden war, hatte man eine bessere Orientierung bei der folgenden Laminektomie. Diese wurde auf gewöhnliche Weise ausgeführt, indem zuerst der 7., dann der 6., 8. und 5. dorsale Bogen weggenommen wurden. Die freigelegte Dura sah gespannt und blauschimmernd aus und zeigte keine Pulsationen. Beim Eröffnen der Dura in der Höhe des 7. Dorsalbogens sprudelte Liquor in kräftigem Strahl hervor. Die Dura wurde in der Mittellinie aufgeschnitten, wobei eine auffallend reichliche Menge Liquor abfloss und Pulsationen aufzutreten angingen. Als die erste grösste Liquorquantität entfernt worden war, beobachtete man während der Pulsationen ein eigentümliches Phänomen. In dem spitzen Winkel zwischen der zehnten Wurzel und dem Rückenmark, weniger ausgesprochen an der entsprechenden Stelle der neunten Wurzel, und *nur an der linken Seite*, wuchsen unter den Augen zwei zartwandige, zystenähnliche Vorwölbungen hervor, gleichsam spontan sich ventro-dorsalwärts drängend. Die der zehnten Wurzel war die weitaus grösste. Beim Suchen nach einer eventuellen Geschwulst verschwanden sie. Die Arachnoidea wies, besonders in ihren lateralen Teilen, reichlich ungleichgrosse, bis zu 1 cm längliche, weisse und ziemlich harte Platten auf (Osteom). Die Venen schienen an der Hinterseite des Rückenmarks zahlreicher, dicker und dunkler als gewöhnlich zu sein, das Rückenmark selbst bot keine sichtbaren Veränderungen dar. Eine Geschwulst wurde weder in den Gebieten der freigelegten Wurzeln noch an der Vorderseite der Medulla in der Höhe von D₁₀ und D₉ gefunden. Bei allen Manipulationen nach der Eröffnung der Dura war es bemerkenswert, wie leicht Blutungen intradural entstanden, was entschieden von dem gewöhnlichen Verhalten bei früheren, ähnlichen Operationen abwich.

Während der fortgesetzten Narkose wurde der Pat. auf die rechte Seite gelegt. Man suchte sorgfältig die achte linke Dorsalwurzel bei ihrem Austritt aus der Dura auf. Von dieser Stelle aus wurde vorsichtig mit einem Schielhaken die vordere Wurzel intradural in einer Ausdehnung von ca. 1.5 cm kephalwärts freigelegt, so dass sie von den umgebenden Teilen (auch Flüssigkeit) isoliert wurde. Zwecks Festhaltens der Wurzel in dieser freien Lage wurde der Haken mit einem Catgutfaden vertauscht, um Fehlerquellen bei der jetzt folgenden elektrischen Reizung zu vermeiden. Dieselbe wurde kephalwärts von der Catgutschlinge unipolar mit der sterilisierbaren Knopfelektrode KRAUSE's (die breite Elektrode auf dem linken Bein) unter Anwendung eines GAIFFE'schen transportablen Induktionsapparates ausgeführt. Das Resultat war folgendes.

Bei möglichst schwachem Strom sah man an der linken Hälfte von Brust-Bauch eine ca. 2—3 cm breite, bandförmige Muskelkontraktion, vom lateralen Teil des unteren Thoraxrandes (ungefähr bei der neunten-zehnten Rippe) in der Richtung gegen den Nabel hin verlaufend. Dieser selbst zeigte keine Verschiebung. Ein etwas stärkerer Strom bewirkte eine weitere Verstärkung der beschriebenen bandförmigen Kontraktion, welche scharf gegen die umgebende Muskulatur abstach und sich mehr medial-abwärts aus-

breitete. Gleichzeitig bemerkte man eine deutliche Verziehung des Nabels in der Richtung mehr links als aufwärts. Bei der Palpation war der linke Rectus bis zur Nabelhöhe fest kontrahiert, darunter deutlich weicher. Lateralwärts vom linken Rectus war der Bauch in seinen oberen und mittleren Teilen bis etwas unter der horizontalen Nabellinie fest kontrahiert, darunter weich. Die Grenze war nicht scharf markiert (siehe Abb. 4). Die rechte Bauchhälfte jetzt weich. Dagegen trat bei noch stärkerem Strom eine Generalisierung der Kontraktionen auf, so dass die ganze obere Bauchhälfte stark gespannt wurde und der Nabel gerade aufwärts verschoben wurde. Bei den stärkeren Strömen kontrahierten sich, auch ohne Berührung, die in der Wunde blossgelegten Teile des rechten Erectors spinae (der linke Erector wurde mit einem breiten Haken festgehalten).

Hieraus geht hervor, dass kein Tumor gefunden wurde, sondern nur eine zirkumskripte seröse Meningitis, welche, wie bekannt, sich klinisch vom Bilde der Rückenmarksgeschwulst bisher nicht sicher unterscheiden lässt. Von grossem Interesse — nicht am wenigsten aus dem Gesichtspunkte der Niveaudiagnose — war es, zu beobachten, wie nach dem Abfliessen der ersten grossen Liquorquantität und beim Hervortreten der Pulsationen zwei zystenähnliche Gebilde in dem spitzigen Winkel zwischen dem Rückenmark und bezw. der linken zehnten und neunten Wurzel gleichsam unter den Augen emporwachsen. Von diesen war dasjenige der zehnten Wurzel das weitaus grösste. Damit hatte der Befund des radikulären Bandes links seine Erklärung erhalten,

Nach dieser allgemeinen Darlegung des Falles möchte ich zu der speziellen Frage, welche seine Veröffentlichung berechtigt, übergehen, nämlich zu dem Problem der radikulären Innervation der Bauchmuskeln. Früher hat Verf. im Anschluss an zwei Beobachtungen die Annahme gemacht, dass der Obliquus internus hauptsächlich von der zehnten Dorsalwurzel innerviert wird. Es scheint mir, als ob auch hier eine gewisse Stütze für diese Auffassung sich vorfindet. Wenn nämlich der Pat. hustete oder sich aus liegender Stellung aufzurichten versuchte, war eine augenfällige Verschiebung des Nabels nach oben-rechts leicht festzustellen und von allen Beobachtern konstatierbar. Das Symptom lässt sich durch ein antagonistisches Überwiegen des rechten Obliquus externus bei Parese des linken Obliquus internus erklären.

Dass dieses Gleichgewicht gestört war, kam auch auf andere Weise zum Vorschein, wie ich es nie früher gesehen habe. Bei der Untersuchung der drei Bauchreflexe sah man den oberen beiderseits sich sehr schwach, aber wie gewöhnlich auslösen, die beiden mittleren und der rechte untere fehlten vollständig. Dagegen trat mit auffallender Regelmässigkeit bei fleissig erneuten Prüfungen eine kräftige und langsame Verziehung des Nabels nach oben-rechts auf, wenn man die linke untere Bauchgegend reizte. Zu bemerken ist, dass nur diese Region des Bauches keine sensiblen Störungen aufwies. Wenn also eine gewisse Parese des linken Obliquus internus vorhanden war, ist es von grösstem Interesse zu finden, dass links ein radikuläres Band längs D_{10} und ein zystisches Gebilde bei der linken zehnten Dorsalwurzel (+ ein kleineres bei der entsprechenden neunten) als einzige ausgesprochene, mehr lokalisierte Befunde damit zusammentrafen.

Denn über den anderen Symptomen liegt etwas Diffuses, welches sich mit der gefundenen serösen Meningitis im übrigen vereinen lässt. Dem Anschein nach wenigstens. So die leichten Hypästhesien des Bauches rechts mit ihrer unscharfen Grenze nach oben und ihrer Fortsetzung über den rechten Oberschenkel, beim Fehlen von Kompressionsanästhesien an den Füßen. So auch die Nachgiebigkeit der unteren Teile der Bauchmuskeln. Dass hier eine Herabsetzung des Tonus existierte, zeigten die ballonartigen Auftreibungen beim Bauchpressen. Ob aber die Grenzen zwischen den oberen und unteren Teilen lokaldiagnostisch verwertbar waren, muss dahingestellt bleiben. Zuerst schienen mir diese Grenzen ziemlich scharf zu sein, wie sie in der Abb. 1. eingezeichnet sind. Man findet aber, dass die Beschreibung der Befunde, welche bei einer anderen Gelegenheit vorgenommen wurde, nicht exakt mit der Photo übereinstimmt. Endlich konnte ein gut palpierender Chirurg die Tonusdifferenz nicht verifizieren. Wenn man dazu berücksichtigt, dass keine elektrischen Störungen nachweisbar waren, so bleibt in dieser Hinsicht nicht viel zu lokaldiagnostischen Zwecken übrig.

Als eine Stütze für die Wahrscheinlichkeit, dass der Obliquus internus hauptsächlich von der zehnten Dorsalwurzel innerviert wird, hat der Fall seinen Wert, seine grösste Bedeutung liegt jedoch in dem Resultat der *experimentellen Reizung der vorderen achten Dorsalwurzel intradural*. Diese wur-

de, wie aus dem Operationsbericht hervorgeht, so ausgeführt, dass die achte gemischte Wurzel links bei ihrem Austritt aus der Dura aufgesucht wurde. Von hier ab wurde intradural die vordere Wurzel nach oben verfolgt und in einer Ausdehnung von ca. 1,5 cm vorsichtig von ihrer Umgebung mit einem Schielhaken gelöst. Durch einen Catgutfaden hielt man die Wurzel in einer freien Lage, so dass die Elektrode sie allein berühren konnte. KRAUSE's sterilisierbare Knopfelektrode ist dazu sehr dienlich. Man gebrauchte faradische Ströme von der schwächsten bis zu grösseren Stärken.

Bei allerschwächstem Strom sah man nur eine bandförmige, ungefähr 2—3 cm breite, Kontraktion des homolateralen Obliquus externus, in der Richtung vom lateralen Teil des Thoraxrandes (9.—10. Rippe) zum Nabel hin verlaufend. Keine Nabelverschiebung. Wenn man nun den Strom etwas verstärkte, wurde diese bandförmige Kontraktion auffallend markiert, stark gegen den Zustand der übrigen Muskulatur kontrastierend, und verbreitete sich mehr medial-abwärts mit beibehaltener Richtung. Dabei verschob sich der Nabel mehr nach links als aufwärts. Man fühlte den linken Rectus bis zum Nabel fest kontrahiert, darunter deutlich weicher. Lateralwärts vom Rectus war die Bauchwand im oberen und mittleren Teile bis etwas unter der horizontalen Nabellinie fest kontrahiert, darunter weich. Die Grenze war nicht scharf ausgeprägt. Die rechte Bauchhälfte blieb weich. Bei (fehlerhaft) noch stärkeren Strömen trat eine feste Kontraktion der oberen Bauchhälfte beiderseits auf, und der Nabel verzog sich stark gerade aufwärts.

Dieses Experiment scheint mir von Bedeutung zu sein und ist, soviel ich weiss, nicht vorher beschrieben worden, denn der bekannte OPPENHEIM'sche Versuch geschah extradural. In diesem Zusammenhang nehme ich von einer Kritik seines Experiments Abstand, nur die Resultate meiner früheren, ähnlichen Experimente mögen kurz skizziert werden.

Bei der Reizung der siebenten Dorsalwurzel intradural verschob sich der Nabel nach oben und ein wenig homolateralwärts. Der gleichseitige Rectus war bis zur Nabelhöhe fest kontrahiert, lateralwärts davon aber nur ein kleiner Teil der Bauchwand mit von oben-lateral nach unten-medial verlaufendem unterem Rand und von solcher Breite, dass der Bauch in der Nabelhöhe weich verblieb. Bei der Reizung der sech-

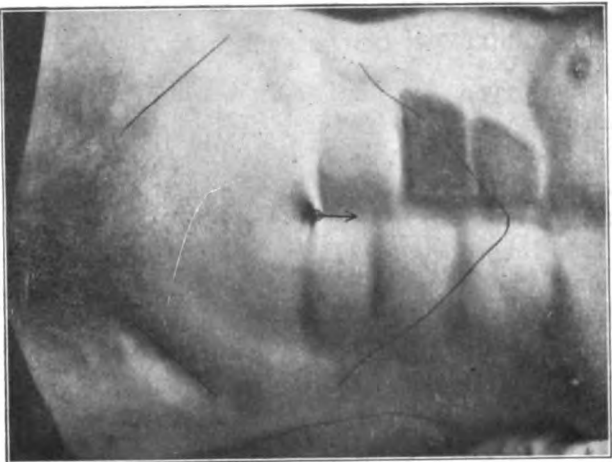


Abb. 2.

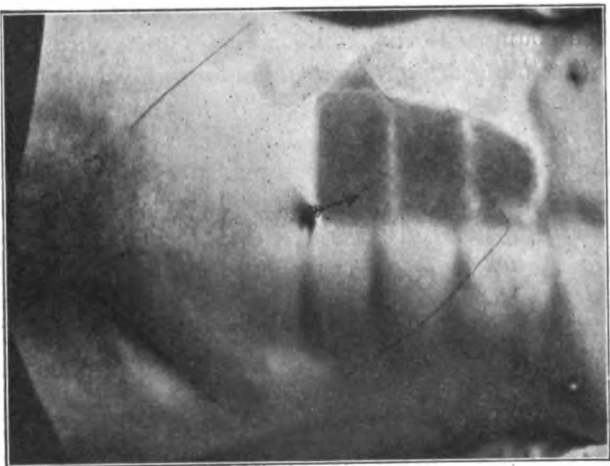


Abb. 3.

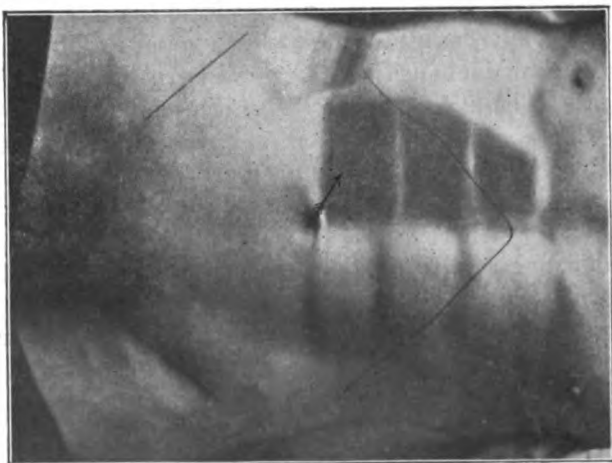


Abb. 4.

sten Dorsalwurzel intradural ging der Nabel gerade aufwärts, eine Kontraktion des ersten und zweiten Segments des gleichseitigen Rectus trat ein, im übrigen war keine Wirkung auf die Bauchmuskulatur nachweisbar. Beistehende Abb. 2, 3 und 4 sollen diese Verhältnisse veranschaulichen, wobei sie die Effekte der Reizungen bezw. der 6., 7. und 8. Dorsalwurzel darstellen.

Es ist einleuchtend, welche Bedeutung diese Beobachtungen für die Frage der segmentalen Innervation der Bauchmuskeln haben können.

Über Aszites bei Leberzirrhose.

Besonders mit Rücksicht auf die Patogenese und auf die Beurteilung der
TALMA-MORISON'schen Operation.

Von

M. SIMON.

Das Auftreten von Aszites hat immer bei der Prognosestellung einen üblen Ruf gehabt. Abgesehen von Fällen mit Bauchfelltuberkulose sind die meisten der mit der quälenden Bauchwassersucht behafteten Kranken zu einem unaufhaltsam, oft sehr rasch, nahenden Tode verurteilt. Besonders ist dies der Fall gewesen bei der Laënnec'schen Zirrhose der Leber.

Mit grossen Hoffnungen wurde anfangs die 1895, 1896 angegebene TALMA-MORISON'sche Operation begrüsst. Durch Öffnung neuer Kollateralbahnen für das Blut des Portasystems sollte das zur Aszitesbildung führende Hindernis in der Leber umgangen werden können. In immer wachsender Zahl wurden operierte Fälle mit glücklichem Ausgang veröffentlicht. Die Operation wurde experimentell geprüft; Indikationen, Operationsmethoden, Folgen der Operation wurden in sehr vielen Publikationen auseinandergesetzt. (Näheres über die Historik der Operation siehe z. B. bei BUNGE, S. WHITE, BIRCHER.)

Nach etwa 10 Jahren konnten die Operationsresultate in grösseren Zusammenstellungen einigermassen überblickt werden. Die statistischen Ergebnisse waren für die Operation nicht gerade günstig (OETTINGER 1904, MONPROFIT 1904, BUNGE 1905). Die Zahl der »Heilungen« ist zwar recht hoch gewesen (BUNGE 30 %, MONPROFIT 35 %) was aber an Bedeutung verliert, wenn man die sogenannten »Heilungen« in den Original-

mitteilungen durchmustert. (vgl. S. 67—68.) Auf der anderen Seite ist die Mortalität sehr hoch gewesen (35 %, ALEXANDRE, 107 Omentopexien, 1903; 44 %, OETTINGER, 245 Fälle, 1904). Durch Abrechnung der Todesfälle, die in 2—3 Wochen auf die Operation folgen, wird die Operationsmortalität natürlich heruntergepresst (bis auf 10 %, JONES, 1907; 22 %, OETTINGER, 1904); ohne weiteres bezeichnet dieser die in 3 Wochen gestorbenen als schlecht ausgewählte Fälle.

Drohende Zwischenfälle, Delirien etc. nach der Operation, sind auf den Wegfall der antitoxischen Leberwirkung auf das Portablut zurückzuführen.

Kein Wunder, dass manche Kliniker während der letzten 10 Jahre sich gegen die Operation mehr oder weniger ablehnend gestellt haben. Waren ja doch nicht so wenige Aszitesfälle bei Leberzirrhose und bei anderen Lebererkrankungen bekannt, wo der Aszites ohne TALMA-MORISON's Operation verschwunden war,

An Anhängern der Operation hat es doch niemals gefehlt. Fast jedes Jahr hat eine Anzahl Mitteilungen günstiger Resultate gebracht. Bei guter Auswahl der Fälle wird die Operation in der Regel von den Verfassern als ein oft wirksames Mittel bezeichnet, obgleich der palliative Charakter derselben hervorgehoben wird. Es fehlt doch nicht an Autoren, die der Blutableitung einen günstigen Einfluss selbst auf den zirrhotischen Prozess zuschreiben (ROLLESTON, TURNER s. Seite 4.) Die toxischen Nachwirkungen der Operation scheinen immer vorübergehend gewesen zu sein.

Die Patogenese des Aszites ist noch eine Streitfrage, die für die Bewertung der Operation aufgeklärt zu werden braucht. Durch Prüfung der diesbezüglichen Literatur und mit Hilfe meines Materials will ich zuerst diese Frage zu beleuchten versuchen.

Die bisherigen Operationsstatistiken sind meines Erachtens gar nicht geeignet, zu einem sicheren Urteil über die Operation zu führen: darum habe ich im Folgenden die Statistik weiter bearbeitet.

Die Bewertung der TALMA-MORISON'schen Operation leidet ausserdem an dem Fehlen einer notwendigen Voraussetzung. In keiner der diesbezüglichen Arbeiten habe ich einen Vergleich gefunden zwischen dem Verlauf grösserer Gruppen von operierten und nicht operierten Fällen. *Ist der Ausgang der*

nicht-operierten Fälle, die für Operation günstig scheinen, schlechter, besser oder ebenso gut wie in den operierten Fällen?

Der Schwierigkeiten, diese Frage zu beantworten, bin ich mir bewusst. Ich habe doch gedacht, dass eine Zusammenstellung operierter und genau untersuchter nicht-operierter Fälle von Nutzen sein könne, um die einzuschlagende Therapie der verschiedenen Gruppen von Aszitesfällen leichter als jetzt finden zu können.

Für Überlassung des Materials und Förderung der Arbeit bin ich den Herren Professoren J. G. EDGREN, I. HOLMGREN, H. C. JACOBÆUS und G. HEDRÉN samt dem Oberarzt I. HEDENIUS zu grossem Dank verpflichtet.

KAP. I.

Über die Patogenese des Aszites bei Leberzirrhose.

DRUMMOND und MORISON sahen die Entstehungsursache des Aszites in einem durch die Leberkrankheit verursachten Stromhindernis des Portakreislaufs — eine natürliche Voraussetzung der Operation. Diese Ansicht wird aber von manchen Autoren nicht geteilt.

TALMA selbst betrachtet diese Aszitesursache als selten vorkommend. Er glaubt an Hydrops inflammatorius peritonei als selbständige, wenigstens bei Kindern gewöhnliche Krankheit, und dies aus sehr schwachen Gründen: z. B. relative Leukozytose (ohne Zifferangaben) und Diagnose ex juvantibus, wobei er die Fälle als Hydropsfälle rechnet, die durch Ruhe, Laparocentesen o. dgl. aszitesfrei werden; wegen einer gleichzeitigen Infektionskrankheit rubriziert er ohne weiteres den Aszites als inflammatorisch. In seinen sehr unvollständigen Krankengeschichten ist Herzschwäche als Aszitesursache nicht berücksichtigt. In der anglo-amerikanischen Literatur wird weiter viel von HALE WHITE'S Ansichten über Aszites geredet. Dieser Verfasser behauptet (1892), *wenn ein Aszitesfall mit Leberzirrhose so lange lebt, dass eine zweite Bauchpunktion nötig wird, ist es im höchsten Grade wahrscheinlich, entweder dass die Diagnose unrichtig ist oder dass es jedenfalls eine andere Ursache als die Zirrhose gibt, den Aszites zu erklären*. In 34 seziierten Fällen hatte WH. gefunden, dass alle mehr als einmal punktierten Fälle an chronischer

Peritonitis oder Perihepatitis litten; 24 Fälle von Zirrhose ohne Peritonitis starben alle nach einer oder nach keiner Punktion. H. CAMPBELL THOMSON (1901) glaubt wie WH., dass *der Aszites, der nur auf der Zirrhose beruht, fast immer ein terminales (>fatal<) Symptom, eine Folge eines toxischen Zustandes, ist*; auf der anderen Seite dass der mit Zirrhose gleichzeitige Aszites, der nicht direkt auf jener beruht, oft temporäre Besserungen und nicht selten Heilungen zeigt.

Wenn diese Verfasser Recht hätten, dann könnte das Ableiten des Portablutes von der Leber keinen unmittelbaren Einfluss auf die Aszitesbildung haben. TH:s Erklärung günstiger Talma-Operationsresultate: Obliteration der Peritonealhöhle, ist nämlich durch die Erfahrung widerlegt. Nicht wahrscheinlicher ist die von ROLLESTON-TURNER angeführte Hypothese, gemäss welcher die faktische Bildung von Kollateralen nur so wirke, dass teils die Leber leichter eine kleinere als eine grössere Blutmenge entgiften könne, teils die bessere Nutrition für das Leberparenchym günstig sei. Die (hypothetische Aszitesursache:) Toxämie sollte dadurch reduziert werden. Diese durch keine Tatsachen gestützte Ansicht ist aber fast ausschliesslich teleologisch; sie kann nur erklären, wie die Kollateralen *günstig wirken können*; nicht aber *wie sie entstanden sind*.

Eine mechanische Behinderung des Abflusses des Portablutes erklärt aber die Bildung der Kollateralen, die nach ihrer Entstehung günstig ableitend wirken. Grosse Kollateralen sind gefunden in vielen Fällen, wo bei hochgradiger Leberzirrhose kein Aszites gebildet wurde oder ohne Operation schwand (EICHHORST, BRAHMACHARI, CASTAIGNE, EHRET, MORISON-DRUMMOND, TALMA, CURSCHMANN, CHAUFFARD, BOG-JALEWSKI u. a.) Nach gelungener Talma-Operation sind neugebildete Kollateralen und Schwund des Aszites vielmals sicher nachgewiesen worden (Beispiele Seite 48.)

Die Entlastung des Leberkreislaufs kann natürlich auf die Leberfunktionen günstig wirken und vielleicht dem Fortschreiten der Zirrhose entgegenwirken. Auch auf diese Weise, nicht nur rein mechanisch, kann also die Kollateralbildung bei Aszites nützlich werden.

HALE WHITE und seine Nachsager haben die obenerwähnte, nicht berechnete, für die toxämische Theorie günstige Schlussfolgerung gezogen: auch wenn es in grösseren Serien stimmen

sollte, dass die länger dauernden Aszitesfälle immer peritonitische Veränderungen zeigen, ist es ja sehr wohl möglich, dass der Aszites doch eine Folge nicht der Peritonitis, sondern nur des Zirkulationshindernisses wäre. *Gerade die langwierige Flüssigkeitsansammlung oder die Punktionen derselben können die Peritonitis hervorgebracht haben*; vielleicht kann dieser dann zur Aszitesbildung mitwirken; oder die Peritonitis kann die Folge einer mit der Zirrhose gleichzeitigen Krankheit sein; vielleicht sehen wir die »reinen« Zirrhosen nur bei kurzdauernden Aszitesfällen, weil die unkomplizierten Zirrhosen eine sehr kurze Lebensdauer nach dem Entstehen des Aszites haben, kürzer als in den Fällen, die bei Leberzirrhose und einer anderen Krankheit Aszites bekommen.

Gegen Peritonitis chr. als Aszitesursache spricht weiter ein Fall von TALMA, mit Leberzirrhose, ohne Aszites, aber mit starker Verdickung des Peritoneum: die Aszitesfreiheit liess sich durch grosse Kollateralen natürlich erklären.

Gegen die mechanische Theorie — Hindernis des Portakreislaufs — werden einige wenigstens bei oberflächlicher Betrachtung schwerer wiegende Argumente als diejenigen HALBWHITE'S angeführt von z. B. FABRE 1909, KLOPSTOCK 1911, wodurch die »toxische« Theorie, meines Erachtens ohne Grund, viele Anhänger erworben hat.

a) *Ein chronischer Verschluss der Portavene führt oft nicht zur Aszitesbildung.* K. gibt doch zu, dass die Bedingungen der Stauung verschieden sind, auf der einen Seite bei Leberzirrhose, mit Hindernis am Ende der Strombahn, und auf der anderen Seite bei Obliterationen des Stammes der Pfortader. Wahrscheinlich hat die Erklärung in UMBER'S Fall eine allgemeine Gültigkeit: die alte Obliteration der Portavene war dadurch kompensiert, dass der Blutstrom durch spontan entstandene Kollateralen in ausgebreiteten Adhärenzen abgeführt wurde; Aszites trat erst 2 Monate ante mortem auf, als mehrere Portaäste akut thrombosiert wurden: die früher ausgebildeten Kollateralen waren jetzt nicht ausreichend.

b) *Ein experimenteller Portaverschluss soll nicht zu Aszitesbildung führen.* Bei rascher, einmaliger Unterbindung starben die Tiere rasch (z. B. CASTAIGNE) unter blutigen Durchfällen, ohne Aszitesbildung. Dagegen ist u. a. einzuwenden, dass in diesen Fällen die Zeit zur Aszitesbildung zu kurz gewesen sein kann; bei Menschen, die eine Zeit nach akutem

Verschluss überleben, tritt Aszites nicht selten auf (vgl. auch die Experimente von KUSNETZOW, siehe unten!) Bei allmählicher Unterbindung in mehreren Sitzungen haben CLAUDE BERNARD u. a. keinen Aszites gesehen. Experimentatoren aus jüngerer Zeit: ITO, OMI, TILMANN, KUSNETZOW, konnten nur nach vorhergehender Omentofixation ein Überleben der Tiere erzielen. ITO und OMI erklären die Erfolge der älteren Autoren damit, dass diese nicht aseptisch operiert haben und damit breite Verwachsungen mit neuen Gefäßbahnen geschaffen haben.

Aus den Experimenten ist eine Stütze der mechanischen Theorie darin zu finden, dass die nach Omentofixation überlebenden Tiere aszitesfrei bleiben und eine Ausbildung von Kollateralbahnen zeigen, die neue Wege für das Portablut ausmachen.

KUSNETZOW (01) hat nach Omentofixation eine doppelte Ligatur der Vena porta gemacht: eine totale im mittleren Teil und eine unvollständige in der Nähe der Leberpforte. »Die ersten Tage ist der Hund niedergeschlagen, leidet an blutigen Durchfällen und Aszites, erholt sich aber bald wieder.« Hier ist zum ersten mal Aszitesbildung nach experimenteller Porta-Unterbindung angeführt; nach Ausbildung von Kollateralen schwand aber der Aszites wieder.

c) *Auch bei beginnender Zirrhose kann man Aszites finden.* Dies braucht aber nicht gegen die mechanische Theorie zu sprechen: K. stützt sich auf operierte Fälle, wo die Leber für Inspektion und Palpation wenig verändert war. LENZMANN hebt hervor, dass in solchen Fällen kleinere zirrhotische Prozesse im Inneren der Leber doch ein Stromhindernis abgeben können; auch ist es schwer auszuschliessen, dass eine Herzschwäche zusammen mit den leichten Leberveränderungen den Aszites hervorgebracht hat. Auch wenn die Ansicht von KRETZ über der pathologischen Anatomie der Leberzirrhose richtig ist, kann dieselbe eine Erklärung gewähren, die natürlicher scheint als die Toxämie als Aszitesursache. Nach KRETZ ist die Leberzirrhose »ein herdweise localisierter, rezidivierender, chronischer Degenerationsprozess mit eingeschobenen Regenerationen des Parenchyms«. Diese Regeneration findet schon in den frühesten Stadien einer Zirrhose statt; schon in den Fettlebern der Alkoholisten findet KRETZ einen beginnenden Umbau des Lebergewebes mit Intervallierung jungen Leberparenchyms. Durch den Umbau der Leber und des Kapillarsystems (nicht

durch schrumpfendes Bindegewebe) wird nach K. die Portazirkulation behindert: die Acini mit den Zentralvenen werden allmählich zerstört; dazu werden die Kapillarbahnen in den neugebildeten Zellinseln bedeutend verlängert.

Da dieser Umbau schon sehr früh einsetzt, kann der Aszites nach KRETZ schon bei makroskopisch wenig veränderten Lebern einsetzen; wo eine leichte Tendenz zu Herzinsuffizienz sich findet, wird selbstverständlich die Aszitesbildung noch mehr begünstigt.

d) *Bei Leberzirrhose findet man nicht immer überfüllte Kapillaren im Wurzelgebiet der Vena porta; Zirrhosefälle können mit oder ohne Aszites verlaufen.*

Diese Tatsachen können sehr wenig beweisen. Auch wenn die mechanische Theorie richtig wäre, kann ein gutes Verhältnis zwischen Stromhindernis und Herzkraft bewirken, dass weder Aszites noch grobe Kollateralen, noch sichtbare Stauung entstehen. Dass Aszites bei fehlender Ausbildung von Kollateralen entsteht, stützt ja gerade die mechanische Theorie. Kollateralen bilden sich nicht bei jedem Stromhindernis aus.

Die übrigen, von KLOPSTOCK u. a. angeführten Gründe gegen die mechanische Theorie, sind auch leicht wegzuerklären. Verschwinden des Aszites spontan oder nach Punktionen spricht nicht gegen mechanisches Hindernis; es kann durch Ausbildung von Kollateralen stattfinden; auch durch Hebung des Circulus vitiosus, der zur Aszitesbildung bisweilen beigetragen hat (siehe Seite 49). Als guter Grund für die mechanische Theorie wird dagegen vielerseits das unwidersprechliche Verschwinden des Aszites in vielen Fällen nach TALMA-Operation, gleichzeitig mit der Ausbildung von Kollateralen angeführt (Fälle von z. B. ABRASHANOV, BUNGE, CORSON, KÜMMELL, GRISSOW, MORISON, NEUMANN, PAL, SCHIASSI, TALMA, WELP). In vielen dieser Fälle ist der Aszites in den ersten Wochen nach der Operation wiedergebildet worden; gleichzeitig mit der Ausbildung von sichtbaren Kollateralen ist er aber allmählich verschwunden. In mehreren operierten, nachher seziierten Fällen hat man Vergrößerung auch der inneren, subserösen Kollateralen und kolossale Venenbildung im Netze gefunden. Die günstigen hygienischen Verhältnisse während der Krankenhauszeit wirken wohl günstig auf die Leberkrankheit. In vielen Fällen hat doch die Aszitesfreiheit auch nach dem Wiederaufnehmen der alkoholischen Gewohnheiten fortgedauert.

Wenn der Aszites nach Talmaoperation schwindet, ehe Kollateralen sich haben ausbilden können, ist das kein Beweis gegen die mechanische Theorie. BOGOJALEWSKI, KLOPSTOCK u. a. führen zwar an, dass die Ableitung des Blutes durch Kollateralen keine Rolle beim unmittelbaren Schwinden des Aszites spielen kann. Aber teils kann es in vielen Fällen schwer sein, die kleine nach der Operation angesammelte Aszitesmenge nachzuweisen (Druckempfindlichkeit u. s. w.), die also bis zur Ausbildung der Kollateralen latent bleibt, teils kann die Operation bessere Druckverhältnisse im Bauche wiederherstellen, wodurch für die ersten Wochen eine grössere Ansammlung des Aszites verhindert wird — Aufhören eines Circulus vitiosus —; auch kann die kurz nach der Operation vielleicht grössere Resorption der peritonealen Wundflächen im Anfang die vermehrte Funktion der Kollateralbahnen ersetzen. Der ebengennante Circulus vitiosus ist wahrscheinlich ein Analogon zu der bei grossen Beinödemen bekannten Tatsache, dass die Ödeme durch Kompression der Abflusswege ein Hindernis der Besserung selbst ausmachen. So wie eine kurze Anwendung von SAUTHEY'S oder CURSCHMANN'S Ödemkanüle den Schwund hartnäckiger Beinödeme bisweilen einleitet, so kann ein Ablassen einer nur kleinen Aszitesmenge auch hier den Circulus vitiosus brechen. Ein grosser Aszites kann durch Portakompression die Zirkulation direkt erschweren. Weiter wird das Zwerchfell durch den hohen intraabdominalen Druck hinaufgedrängt und dessen Bewegungen erschwert, wodurch die zirkulationsbefördernde Kompression der Leber bei der Inspiration wegfällt. Eine Aufhebung dieser ungünstigen Momente kann eine Resorption des Aszites bewirken.

Zusammenfassend hebt KLOPSTOCK hervor, dass eine Portastauung nicht allein der massgebende Faktor für die Entstehung des Aszites ist und dass den inflammatorischen Prozessen eine grössere Rolle zukommt, als ihnen gewöhnlich zugewiesen wird. Die wichtigste Ursache, dass der Aszites entweder Jahre hindurch existiert oder bis zum Tode ausbleibt oder erst ante mortem einsetzt, soll nach K. *nicht* im Grade der Zirkulationsstörung zu suchen sein, sondern im Auftreten oder Fehlen von peritonitischen Veränderungen.

Die Anhänger der mechanischen Theorie haben z. B. in SINCLAIR WHITE einen nicht allzu einseitigen Fürsprecher. Er

bekämpft einige der oben angeführten Gründe gegen die mechanische Theorie und betont, dass die grossen Anastomosen bei Autopsien nach Talma-Operationen beweisen, dass die Stauung der wichtigste Faktor für die Entstehung des Aszites bei Leberzirrhose ist — was aber andere Aszitesursachen, z. B. Toxämie im Endstadium einer Zirrhose keineswegs ausschliesst. In der Regel entsteht der Aszites nach SINCLAIR WHITE folgendermassen:

In der progressiven Zirrhose gibt es eine immer wachsende Störung im Gleichgewicht zwischen peritonealer Effusion und peritonealer Absorption: aus kleinen Ursachen, z. B. Erkältung, Diätfehler, wird die Störung einmal so stark, dass Aszites gebildet wird; dann werden bald die Exkursionen des Zwerchfells verhindert, wodurch die peritoneale Absorption noch mehr eingeschränkt wird.

Vielleicht kommt diese Erklärung der Wahrheit näher als die anderen bisherigen Hypothesen.

Mit Bezugnahme auf einige von S. WH. nicht berücksichtigte Tatsachen erlaube ich mir die Hypothese etwas weiter auszubauen und zu verändern.

Die Faktoren, die bei Leberzirrhose aszitesbegünstigend wirken können, sind:

1) Behinderung des Portakreislaufs durch mechanische Hindernisse in den Portabahnen.

2) Behinderung der Aufnahme des Leberblutes im rechten Vorhof; Abnehmen des arteriellen Druckes.

3) Abnehmen der respiratorischen Kompressionswirkung auf der Leber.

4) Einschränken der Absorption der schon gebildeten Peritonealflüssigkeit und derer Weiterbeförderung.

5) Nephritischer Hydrops.

6) (Vermehrte Exsudation von kranken Peritonealoberflächen)

7) (Toxämischer Hydrops, durch die Leberveränderung verursacht).

Ad mom. 1: auch wenn die noch allgemein anerkannte, alte Theorie von Abschnürung und Verödung der Lebergefässe durch Bindegewebsschrumpfung unrichtig wäre, kann die Behinderung der Zirkulation durch Verlängerung und Verengerung der Gefässbahnen (KRETZ) stattfinden (Vgl. S. 47).

Ad mom. 2: Eine auch nur leichte Herzinsuffizienz aus verschiedenen Ursachen spielt für das Entstehen des Aszites bei

Leberzirrhose eine nicht zu unterschätzende Rolle (LENZMANN), was ja natürlich ist, wenn man bedenkt, dass jede Stauung in der rechten Herzhälfte eine Erschwerung des Portakreislaufs bewirken kann; eine Senkung der Herzkraft muss auch ein Sinken des am Portakreislauf wirkenden vis a tergo zur Folge haben, was die Bedeutung der oben angeführten Stromhindernisse steigert.

Bei Senkung des Zwerchfells wird die untere Hohlvene abgeknickt (EPPINGER); bei bestehendem Aszites wird ihre Zirkulation erschwert, wodurch die Kollateralen wenig brauchbar werden können, die in die Vena cava inf. führen. Jede Kollateralzirkulation wird selbstverständlich durch Herzschwäche behindert.

In einer nicht unbeträchtlichen Zahl von Fällen hat der Aszites kurz nach einer Hæmatemese oder Darmblutung eingesetzt; so in 8 meiner 57 Leberzirrhosen, in noch 5 meiner anderen Aszitesfälle und in manchen der Talma-operierten Fälle (z. B. BUNGE Nr. 2, 6, 12; GOETJES 8; FRANK 1.)

Dies kann zwar ein zufälliges Zusammentreffen zweier Symptome sein, aber es scheint mir wenigstens nicht unmöglich, dass ein Kausalzusammenhang bestehe. Die Blutung kann wohl mit dem Allgemeinzustand auch die Herzkraft so herabsetzen, dass diese das mehr weniger hochgradige Zirkulationshindernis der zirrhotischen Leber nicht länger kompensieren kann und zwar auch ohne eine organische Herzkrankheit. Noch ehe die Atrophie so weit hervorgeschritten ist, dass sie allein zu Aszites führen kann, könne also eine von der Zirrhose abhängige Blutung das auslösende Moment ausmachen.

Wenn das Hindernis der Leber in beträchtlichem Mass durch Ösophaguskollateralen umgangen war, dann könnte möglicherweise eine ausgiebige Thrombosierung nach einer Varixblutung zu einer Verschlimmerung der Zirkulation beitragen, z. B. in solchen Fällen, wo der Kollateralkreislauf vor der Blutung an die Grenze seiner Leistung nahe gekommen war.

Ad mom. 3: Normalerweise wirkt die Respiration nicht nur durch rhythmische Ansaugung begünstigend auf die Leberzirkulation; weil die Lebervenen oberhalb des Zwerchfells in die Vena cava einmünden (HASSE), weicht das Blut durch die Lebervenen aus, wenn die Leber bei jeder Inspiration wie ein

Schwamm komprimiert wird (EPPINGER). Eine Einschränkung der Beweglichkeit des Zwerchfells ist ausser bei habitueller Kostalrmung, bei schon bestehendem Aszites und bei Meteorismus auch bei langdauernder linker Seitenlage denkbar. Nach EPPINGER wird bei Seitenlage die untere Diaphragmahälfte passiv durch den höheren abdominalen Druck mehr nach oben geschoben; bei Kontraktion macht die höher liegende Hälfte kleinere Exkursionen als die untere. Also wird die rechte Zwerchfellhälfte, die besser leberkomprimierend wirken kann, bei langdauernder linker Seitenlage sich weniger ausgiebig bewegen, was vielleicht in einigen Fällen zu einer Leberstauung beitragen kann.

Eine eingeschränkte Abdominalatmung kommt bei Bettruhe mit erhöhtem Oberkörper zu Stande (MOSSO) und auch bei habitueller Mundatmung (EPPINGER), alles also event. indirekt aszitesbegünstigende Faktoren.

Ad mom. 4: Die bei Leberzirrhose oft gefundenen peritonitischen Verdickungen und Adhäsionen können die Absorption des Peritoneum herabsetzen, und so dem Verschwinden des *schon gebildeten* Aszites entgegenwirken, *wenn genügend grosse Peritonealfächen beteiligt sind*. Bei Forlaninibehandlung sieht man ja sehr oft, dass eine Verdickung der Pleurablätter die Aufsaugung von Gas und Exsudat in hohem Grade zu erschweren scheint. Eine dicke perihepatitische Schwiele, die sich ja nicht selten bei Leberzirrhose findet, kann vielleicht mechanisch eine Leberstauung begünstigen (BÄUMLER). Ein Wechsel der Resorptionfähigkeit des Peritoneum kann natürlich stattfinden; bei fehlenden sichtbaren Veränderungen ist aber diese Möglichkeit schwer abzuschätzen.

Ad mom. 5: Ein allgemeiner nephritischer Hydrops kann die erste Ursache eines Aszites sein, der dann bei bestehender Leberzirrhose wohl fortauern kann, auch wenn der Hydrops aus anderen Körperteilen schwindet. Solche seltene Fälle können wohl gewöhnlicherweise klinisch leicht von den übrigen getrennt werden.

Ad mom. 6: Die Fälle, wo eine peritonitische Exsudation, eine Peritonitis, zu Flüssigkeitsansammlung im Bauche führt, dürfen nicht zu den Aszitesfällen gerechnet werden, wie es doch viele Forscher tun, auch beim Besprechen des Zirrhose-Aszites. Genau genommen, sind ja keine Fälle mit entzündlichem Erguss als Aszitesfälle zu betrachten; klinisch

muss man sich wohl damit begnügen, alles Bauchwasser als Aszites zu bezeichnen, was nicht durch die Beschaffenheit der Flüssigkeit oder durch andere klinische Entzündungssymptome sich als wirklich peritonitisch dokumentiert. —

Ad mom. 7: Vgl. S. 45—46 und S. 57: Gründe gegen HALE WHITES Ansichten.

Um unter diesen Faktoren die wichtigsten herausfinden und dadurch die Patogenese-Frage beleuchten zu können, habe ich meine 57 Fälle von Laënnec'scher Zirrhose mit Rücksicht auf die Umstände durchgesehen, die auf das Entstehen des Aszites in diesen Fällen eingewirkt haben können. Nur die Fälle sind hier berücksichtigt, wo eine Sektion die Diagnose sicher gestellt hat.

In der ersten Gruppe, Tab. I. sind 9 seziierte Fälle zusammengestellt, die untereinander darin ähnlich waren, dass beim Entstehen des Aszites keine Herzinsuffizienz, keine Peritonitis nachgewiesen werden konnte. Überhaupt sind in diesen Fällen keine aszitesbefördernde Komplikationen der Leberzirrhose zu der Zeit gefunden, als die Aszitesbildung einsetzte.

Was das Stadium der Zirrhose betrifft, ist die Leber in 7 Fällen bei der Sektion als atrophisch bezeichnet. In einem der übrigen Fälle ist die »Hypertrophie« durch Fettinfiltration erklärt; peripher in den Acini fanden sich bei mikroskopischer Untersuchung »kräftige Bindegewebszüge«. Ob die Leber im »hypertrophischen Stadium« einer atrophischen Zirrhose sich befand, oder ob sie zu einer der umstrittenen Formen der immer hypertrophischen Zirrhosen gehörte, muss dahingestellt bleiben. Wie wohl die meisten neige ich mehr der Ansicht zu, dass die Mehrzahl der grossen Lebern mit Aszites ein früheres Stadium der Laënnec'sirrhose ausmachen. Die Leber war bei Lebzeiten als »harte, kleinknotige Resistenz« palpabel. Im neunten Falle ist die Leberresistenz als »derb, vielleicht etwas uneben« bezeichnet. Trotzdem findet man bei der Sektion eine fettdegenerierte grosse Leber. Die »derbe« Beschaffenheit dürfte also eine Bindegewebsvermehrung voraussetzen.

In 6 Fällen ist beim Entstehen des Aszites Icterus vorhanden gewesen, darunter in den zwei Fällen mit vergrösserter Leber.

In allen 9 Fällen sind bei der Sektion oder früher Kollateralen zwischen dem Porta- und dem Cavasystem nachgewiesen.

In 5 Fällen hat die Stauung im Portasystem zu Blutungen in den Digestionskanal geführt.

Tab. I. Sezierte Aszitesfälle bei Leberzirrhose, wo ausserdem keine Aszites nach-

Nr.	Genus.	Alter b. Entsch. d. Asz.	Wahrscheinl. Aetiologie	Stadium der Zirrhose bei der Sektion	Bei dem Entst. des Asz. vorhandene oder fast gleichzeitige Symp.
116	♂	52	Potus	Atroph.	Bluterbrechen: Ikterus
139	♂	34	Potus	Leber gross, aber derb, vielleicht auch uneben; Fettdegeneration	Ikterus; abwechselnd Obstip. und Diarrhoe
154	♂	62	Potus	Atroph.	Ikterus, Obstipation; hochgradige Anämie
192	♂	47	Potus	Atroph. (bedeutend verkleinert)	Blutbrechen, Darmblutung, Ikterus
94	♂	63	Potus, nicht hochgradig	Atroph.	Blutbrechen
145	♂	54	Potus	Atr. (< 1/2 der Grösse)	Obstipation; dysp. Beschwerden; Albuminurie; allg. Mattigkeit; Erbrechen; leichte Albuminurie
150	♂	51	Potus?	Atr.	Obstipation; kleine Fussödeme; leichte Nephritis
148	♂	30	Potus	Leber gross (mikr. massenhaft Fett; peripher in den Acini reichlich Bindegewebe)	8 Mon. vor dem Asz. Kräfteverfall, Ikterus, Mesogastralgien, Nasenbluten; Nephritis; keine Ödeme.
166	♂	39	Malaria, Potus, Lues	Atr.	Erbrechen, Ikt.

aszitesbefördernde Komplikationen beim ersten Entstehen des gewiesen wurden.

Kollateralen	Lebenszeit nach dem Entsch. d. Asz.	Punktionen.	Spez. Gew. Eiweißgehalt	Remission mit Verschwinden des Asz.	Todesursache.
+ (oesoph.)	4 Tagen.	—	—	—	Bluterbrechen.
+ (varic. intestini)	> 1 Mon.	—	—	—	Darmblutung.
+ (oesoph.)	Etwa 2 Mon.	—	—	+	Erysipelas.
+ oesoph., Zwerchfell; Bauchwand)	15 Mon. (2 Mon.)	1	0,7 %	+	Blutbrechen.
+ (oesoph.)	4—5 Mon.	5	0,8 %, 1,013	—	Peritonit ac.
+ (Bauchwand)	7 Mon.	12	1,010, 0,8—1 später 1,2 % —3 %	—	Herzinsuffizienz.
+ (oesoph.)	7 Mon.	1	0,4 %	Asz. nur verkleinert	Peritonit ac.
+ (oesoph.)	> 1 Mon.	—	0,5 %	—	Blutbrechen.
+ (Bauchwand)	10 Mon.	1	1 %	Asz. niemals vollständig verschwunden.	Erysipelas faciei.

Das Material, 9 Fälle, ist natürlicherweise für die sichere Beurteilung der Patogenese der Leberzirrhose zu klein. Wenn man aber bedenkt, dass nur in diesen 9 Fällen von 37 autopsisch festgestellten Laënnec'schen Leberzirrhosen, aus einem Gesamtmaterial von 57 klinisch diagnostizierten Leberzirrhosen und von 142 Aszitesfällen ohne Tbc oder Cancer peritonei, mit einiger Sicherheit der Aszites als eine Folge nur der Zirrhose bezeichnet werden kann, dann gewinnt die Erfahrung von diesen Fällen an Bedeutung.

Erstens muss man annehmen, dass die Leberzirrhose als solche verhältnismässig selten zur Aszitesbildung führt. In der Mehrzahl der Zirrhosefälle mit Aszites sind andere aszitesbefördernde Momente gleichzeitig mit im Spiel.

Für meine 9 »reinen« Fälle gilt Folgendes:

Die konstant gefundenen Kollateralen sind mit grösster Wahrscheinlichkeit schon bei dem Anfang der Aszitesbildung vorhanden gewesen. In 6 Fällen sind sie zwar erst bei der Sektion sicher konstatiert worden; der Tod ist hier in der Regel kurze Zeit nach Beginn des Aszites eingetroffen (4 Tage, > 1 Mon., > 1 Mon., etwa 2 Mon., 4—5 Mon., 7 Mon.) so dass angenommen werden kann, dass auch hier die Kollateralen schon von Anfang an da waren.

Das konstante Vorkommen von Kollateralen beweist, dass eine Stauung des Portalkreises vorgelegen hat. Eine Stauung im Cavakreislauf ist in diesen Fällen nicht gefunden, mit Ausnahme kleiner Fussödeme in Fall 150, event. sekundär zur Aszitesbildung; die Albuminurie in drei Fällen scheint nephritisch, nicht Stauungsfolge zu sein; das Hindernis muss im Portalkreislauf selbst gesucht werden.

Ein solches Hindernis scheint auch vorzuliegen. Die Leber zeigt in allen Fällen tiefgreifende Veränderungen, die eine Behinderung des Kapillarkreislaufs darstellen können (vgl. Seite 47, mom. c. und Seite 50, mom. 1.) Eine Funktionseinschränkung der Leber ist in einem hohen Prozentsatz der Fälle durch einen Ikterus angedeutet.

Nach dem Einsetzen des Aszites ist die Lebensdauer kurz gewesen (4 Tage, > 1 Mon., > 1 Mon., 2 Mon., 4—5 Mon., 7 Mon., 7 Mon., 10 Mon., 2 (15) Mon.)¹.

¹ Asz. teils 15, teils 2 Monate vor dem Tode; das erste mal wahrscheinlich nicht nur durch die hochgradige Atrophie der Leber, sondern auch durch kurzdauernde Herzschwäche nach der Blutung. (Vgl. Seite 10).

Dies alles stimmt am besten mit der Annahme, dass ein mechanisches Leberkapillarhindernis den Aszites durch Portastauung hervorgerufen hat. *Erst in den Schlussstadien, wenn die Leberveränderung sehr hochgradig wird, kann die Verengerung der Kapillarbahnen ein so grosses Zirkulationshindernis setzen, dass nur dadurch eine Aszitesbildung beginnt.* Der Hypothese von QUINCKE, dass der Aszites bisweilen nur durch eine — eventuell vorübergehende — Schwellung der Leberzellen mit Kompression der Kapillaren entstehe, wird von den obigen Erfahrungen widersprochen. Ein Schwinden des Aszites bei einzelnen reinen Zirrhosen (ohne Blutung) ist natürlicher durch die Ausbildung eines Kollateralkreislaufs zu erklären (Vgl. S. 99).

Der obige Satz scheint eine natürliche Erklärung der von HALE WHITE, THOMSON auf andere Weise erklärten Tatsache zu sein, dass gerade die Fälle mit Aszites bei unkomplizierter Leberzirrhose eine kurze Lebensdauer zeigen, vom Anfang der Bauchschwellung an gerechnet. In anderen Fällen, wo die Patienten länger mit Aszites leben können, mag dieser schon in früheren Zirrhosestadien aufgetreten, und dann nicht durch die zirrhotischen Prozesse allein sondern von diesen *und* anderen Momenten verursacht gewesen sein. Welche diese Momente sind, wird unten auseinandergesetzt. Vielleicht kann eine Varixblutung, eine Folge der Zirrhose, als eines dieser aszitesbefördernden Momente angesehen werden.

HALE WHITES Anhänger glauben, dass der Aszites in unkomplizierten Zirrhosefällen nicht durch Portastauung, sondern durch einen toxämischen Zustand bei der hochgradigen Leberinsuffizienz verursacht wird. Gegen diese Erklärung der Tatsachen (s. Seite 4) scheinen auch meine Fälle zu sprechen. In keinem von den 9 Fällen sind Cholämie, Coma oder andere Symptome von toxämischen Zuständen als Todesursachen zu betrachten, noch weniger sind solche Symptome bei der Entstehung des Aszites nachgewiesen worden. Die Patienten sind gestorben im Anschluss an: Blutbrechen (3 Fälle), Darmblutung (1 Fall), Erysipelas (2 Fälle), akute Peritonitis (2 Fälle), Herzinsuffizienz (1 Fall). Weiter ist ja oben gezeigt, dass in allen diesen Fällen ein mechanisches Zirkulationshindernis vorgelegen hat.

Warum der Eiweissgehalt des Aszites bei Zirrhose öfters niedriger ist als bei reiner Herzstauung, ist noch nicht aufgeklärt.

Die zweite Gruppe der Kasuistik (Tab. II, Seite 60—61) enthält 10 sezierte Fälle, wo die Leberzirrhose schon beim Entstehen des Aszites mit Herzinsuffizienz (vgl. S. 101) kompliziert zu sein schien, nicht aber mit irgend einer peritonischen Veränderung. Die Herzinsuffizienz ist in den meisten Fällen lange Zeit vor der Bauchschwellung manifest gewesen; in ein paar Fällen, mit Aszites fast gleichzeitig mit den Inkompenzationsphänomenen, hat die Sektion schwere Herzveränderungen nachgewiesen.

In 7 der 10 Fälle wurde die Leber bei der Sektion deutlich atrophisch gefunden, in einem vergrößert (Stauung), aber granuliert; in den 2 übrigen ist nichts von Schrumpfungsprozessen in den Sektionsberichten zu finden.

In 8 Fällen ist die Lebensdauer nach dem Einsetzen des Aszites sehr kurz gewesen: 1, > 1, > 1, > 1, > 1, 2, 3—4, 4 Monate. Man gewinnt den Eindruck, dass in diesen Fällen nicht die Herzschwäche allein, sondern erst nach Mitwirkung der zirkulationshindernden zirrhotischen Prozesse im Stande gewesen ist, den Aszites zu verursachen. Schon eingetreten, ist dieser in keinem dieser Fälle geschwunden — was wenig mit dem nur durch Herzschwäche bedingten Stauungsaszites stimmt, mehr mit den reinen Zirrhosefällen.

Nur in 5 der Fälle wurden Kollateralbefunde angegeben. Das bei diesen Fällen mehr zentral gelegene Zirkulationshindernis mag auch auf die Kollateralbahnen einwirken. (In der vorigen Gruppe zeigten alle Fälle Kollateralen). Nur in 2 der 5 Kollateral-Fälle waren gerade die Bahnen als sicher erweitert angegeben, die bei Portastase hervortreten: ösophageale und periumbilicale Venen; nur in diesen 2 Fällen traten Varixblutungen ein. Vielleicht ist bei den Sektionen weniger Aufmerksamkeit solchen Kollateralen gewidmet in den übrigen Fällen, wo die Zirrhose etwas mehr in den Hintergrund der Erscheinungen tritt.

In 4 dieser 8 Fälle ist die erste, wirklich schwere Herzkompensation erst gleichzeitig mit oder kurz vor dem Einsetzen des Aszites eingetreten.

So lange das Herz hinreichend gut funktionierte, konnte das Stromhindernis der Zirrhose kompensiert werden. Beim Versagen des Herzens trat aber der Aszites rasch ein, nicht als Teilerscheinung einer allgemeinen Anasarca, sondern wahrscheinlich weil die Zirrhose schon ein lokales Stromhindernis

gesetzt hatte. Wenn ein allgemeiner Hydrops dagewesen wäre, dann wäre es ja möglich, dass die Zirrhose hier überhaupt nicht als Zirkulationshindernis gewirkt hätte. Aber die meisten der 8 Fälle zeigten überhaupt keine Schwellungen der oberen Körperhälfte; in einem, Fall 143, hat der Sektionsbericht das Wort »Anasarca«; noch 2 Wochen vor dem Tode, 3 Wochen nach dem Auftreten des Aszites, war aber die Schwellung zur unteren Körperhälfte begrenzt. In 2 Fällen (137, 198) reichten die Ödeme bis auf den Thorax.

2 Fälle zeigten eine verhältnismässig lange Lebensdauer seit dem Eintreten des Aszites, 2 1/2 bzw. 5 Jahre. In beiden Fällen war der Aszites während einer oder mehreren Remissionen ganz verschwunden. Wie soll man sich die Pathogenese des Aszites hier vorstellen?

Im Fall 123 ist bei jedem von mehreren kurzdauernden Herzinkompensationsanfällen Bauch- und Beinschwellung eingetreten. Wenigstens 3 Jahre vor dem Tode wurde Lebervergrößerung bei einem ersten Anfall von Ikterus konstatiert. Noch bei der Sektion wurde die Leber vergrößert befunden, wenn auch granuliert. Ein Zirkulationshindernis leichteren Grades hat sie wahrscheinlich gebildet, das zusammen mit einer Herzinkompensation Aszites verursachte, das aber bei Stärkerwerden des Herzens anfänglich leicht überwunden wurde.

Im Fall 210 ist bei der Sektion eine chronische parenchymatöse Nephritis mit sekundärer Schrumpfung gefunden. 8 Monate vor dem Einsetzen des Aszites scheinen die Symptome von Nephritis mit Herzinsuffizienz am deutlichsten gewesen zu sein. Kurz nachher war die Leber wahrscheinlich nicht vergrößert. So hochgradig atrophische Prozesse der Leber wie hier mögen übrigens wohl 2 1/2 Jahre dauern, waren also beim Entstehen des Aszites vielleicht schon im Gange. Die Nephritis trat allmählich in ein leichteres Stadium der sekundären Schrumpfung ein, das Herz wurde leistungsfähiger und hat das allmählich schwerere Zirkulationshindernis der Leber während 2 Jahre überwunden — bis eine akute Pleuritis das Gleichgewicht störte, und der Aszites rezidierte.

KLOPSTOCK'S S. 49 zitierte Ansicht, dass die peritonitischen Veränderungen für das Ausbleiben oder Eintreten des Aszites bestimmend sind, wird von meinem Material direkt wider-

**Tab. II. Sezierte Aszitesfälle bei Leberzirrhose, wo beim Ent-
keine chr.**

Nr.	Genus.	Alter b. Entsteh. d. Asz.	Wahrscheinl. Aetiologie der L-z.	Stadium der Zirrhose bei der Sektion.	Sympt. der Herzinsuff. und der Leberzirrh.
159	♀	48	Potus. Malaria?	Atr.	Vor dem Asz. 3 J. Ikterus. > 1 J. Beinschwellung; Arrhythmie. Albumin.
137	♂	41	Potus. Malaria?	Atr.	Vor der Bauchschw. 1—2 Mon. abends Knöchelödeme; schlechte Diuresis. Kurz nach dem Konstatieren des Asz. Ödeme auch am Thorax; Ikterus.
197	♂	67	Potus.	Atr.	Mehrfähr. Obstip. u. Durchfall. Gleichzeitig Ikt., Asz., Beinschwellung.
203	♂	39	Potus.	Atr.	3 J. vor dem Asz. kurze Zeit Beinödeme. 5 Mon. vor dem Asz. Beinödeme und Ikterus.
143	♀	45	Potus. Malaria.	Hyp.	2 Mon. vor dem Asz. wahrscheinlich Herzinkompens. Bein- und Bauchschwellung gleichzeitig. Ikterus kurz vor dem Asz.
198	♂	59	Potus. Malaria. Lucs.	Atr.	Obstip. chr.; einige Jahre Atemnot; fast gleichzeitig Ikterus, Asz. u. Ödeme auch am Thorax. Puls schlecht.
204	♂	47	Potus. Malaria?	Atr.	Knöchelödeme 3 J., Atemnot einige Mon. vor dem Asz.
161	♂	67	Potus.	Hyp.?	> 1 J. vor dem Asz. Herzinkompens. gemäss klin. Diagnose.
210	♂	63	Potus?	Atr. Gm. 1000	Knöchelödeme. Herzklopfen. 8 Mon. vor dem Asz.; ante mortem wieder Asz. im Anschluss an Pleuritis.
123	♂	46	Potus.	Hyp. (3450 Gm; granuliert).	5 Jahre zeitweise Bauch- und Beinschwellung. Herzklopfen, Albuminurie. Ikterus.

stehen des Aszites eine Herzinsuffizienz nachgewiesen wurde; Peritonitis.

Kollateralen.	Lebensz. nach dem Entst. d. Asz.	Punktionen	Sp. G.	Ejweissgehalt %	Remission mit Verschw. d. Asz.	Todesursache	Aus dem Sektionsbefund; betreffs der Herzinsuffizienz
+ Bauchwand	1 M.	1	1,010	1,1	—	Herzinsuff.	Adipos.; degener. et dilat. cordis; nephrit. parench. ac. + Hydrothorax.
+ Varic. oesoph.	> 1 M.	1	1,010	0,75	—	Herzins.; Blutbrechen.	Hypertrophia cordis.
—	> 1 M.	—	—	—	—	Herzins. Parotit. ac. supp.	Nephrit. chr. c. exacerb. + Myocardit. chr. + Atherosclerosis.
+ Bauchwand (Nabel.)	> 1 M.	2	1,012	—	—	Darmblut. Peritonitis ac.	Nephrit. ac. parench.; infiltr. et degeneratio adip. myocardii.
+ Bauchwand	> 1 M.	1	1,010	2	—	Herzinsuff.	Degener. adip. myocardii.
+ Bauchwand (lat.)	2 M.	4	1,012 4:	1,4 1,1	—	Thrombos. sept. venae hepat.	Myocardit. chr.; nephrit. ac. sept.
—	3—4 M.	1	1,009	1	—	Thrombos. venae mesent. inf.	Infiltr. et degen. adip. myocardii.
—?	4 M.	1	1,009	1	—	Herzins.	Nephrit. chr. parench. + Hyp. cordis. + Emphysema pulm.
—?	2 1/2 J.	—	—	—	2 Jahren	Pleurit. dxt.	Nephrit. chr. par. c. indur. sec.
—?	5 J.	1	—	0,8	Mehrere kurzdauernde	Herzinsuff.	Myocardit. chr. + Stasis organorum.

Tab. III. Sezierte Aszitesfälle bei Leberzirrhose;

Nr.	Genus.	Alter b. Ent- steh. d. Asz.	Wahr- scheinl. Aetio- logie d. L—z.	Stadium der L—z bei der Sektion	Wahrscheinl. Asz.- Ursachen	Andere gleich- zeitige oder vor- hergegangene Sympt. oder Krankheiten.	Kollateralen
11	♂	55	Potus	Atr. (1370 Gm)	L—z.	Ikterus; Urobi- linurie	Varic. œsopha- gi.
202	♂	65	Lues. Potus	Atr. ($\frac{2}{3}$ d. Normalen)	L—z; Herz- insuff.?	Tbe pulm.; Lues; Atherosclerose.	Adhärenzen Milz und Oment zur Bauchwand.
112	♂	57	Potus	Atr. (1600 Gm)	L—z; Herz- insuff.?	Ikterus; Pyelo- nephrit. ac. Diabetes.	Varic. œsoph.
149	♂	40	Potus; Lues	Gew. 2450 Gm., Mikr.: Fettinfiltr., Atrophie.	L—z; Herz- ins.?	Nephrit. chr. c. exacerb.; Nas- senbluten. Otit. media ac.	Varic. œsoph.
73	♂	68	Potus	?	Herzinsuff., L—z.	Pleurit. dxt. Cholelith.	?
120	♂	11	Colit. chr. ulcerosa c. stric- tura	?	L—z.	Infantilism. Ik- terus; Anä- mie.	Bauchwand- kollat.
169	♂	56	Potus, Lues	Atr. (normale Grösse, gra- nuliert)	Herzins., L—z <u>5 Jahre</u>	—	?
24	♀	49	Potus	Atr. (1800 Gm.)	Herzins., L—z <u>5—6 J.</u>	Pachymeningit.	+ Varic. œsoph et intest.
199	♂	57	Potus	? (kleinkno- tig)	Herzins., L—z <u>mehr. Jah- re.</u>	Lipomatos. pancr.	?

Perihepatitis, Perisplenitis oder chr. Peritonitis.

Lebensd. seit dem Anf. d. Asz.	Punktionen	Sp. Gew.	Eiweißgehalt %	Remission mit Verschw. d. Asz. während	Todesursache	Ausdehn. d. peritonit. Veränderungen.
5 Mon.	3	—	1	—	Darmblutung	»Leberkapsel dick, belegt».
1 Mon.	—	—	—	—	Herzschwäche, Tbc pulm.	L-Kapsel fleckenweise sehr verdickt; Perisplenit. chr.
Etwa 1 Mon.	1	—	—	—	Pyelonephrit. Herzschwäche	Perisplenit. chr. »Leberkapsel etwas verdickt, bes. links».
> 2 Mon.	—	—	—	—	Pneumonia.	—
1 1/4 Jahr	3	—	1) 2 2) 2,1 3) 2,7	> 1/2 Jahr	Herzinsuff.	»Perisplenit. chr.» »Pericholecystit».
17 Jahre	—	—	—	—	Strictura coli.	»Perisplenit. levis».
Einige Mon.	—	—	—	—	Herzins. Bronchopneumonie.	Hyperplasia chr. peritonei.
2 Mon.	1	1,010	0,6	—	Herzins.	»Leberkapsel etwas verdickt».
1 Jahr	5	{ 2:1,019 4:	{ 3,75 2,7 }	—	Herzins., nephrit. chr.	Perit. chr. hyperpl.

legt. Nur bei 9 von den 28 seziierten Laënnec-Zirrhosen sind chronische Peritonitis, Perihepatitis oder Perisplenitis angegeben.

Diese 9 Fälle sind in Tab. III zusammengestellt (Seite 62—63).

Diese Fälle unterscheiden sich mit Rücksicht auf Symptome, Verlauf, Lebensdauer (abgesehen von Fall 120, juveniler Aszites) und Sektionsbefund sehr wenig von den Fällen der zwei vorigen Gruppen — mit Ausnahme nur für die bei der Sektion gefundenen peritonitischen Veränderungen. Schon daraus kann man schliessen, dass dieselben Aszitesursachen wie dort: Zirkulationshindernisse, auch hier wahrscheinlich überwiegen.

Eine peritonitische Exsudation könnte aber in zwei der Fälle zur Bauchwasseransammlung mehr oder weniger beigetragen haben — nach dem verhältnismässig hohen Eiweissgehalt zu schliessen: 2—2,7 %, bzw. 3,75—2,7 %. In zwei anderen punktierten Fällen war der Eiweissgehalt so wie bei reiner Zirrhose nur etwa 1 %.

In den zwei Fällen mit eventueller Exsudation lautet der Sektionsbericht: »Peritonitis chr. hyperplastica« bzw. »Perisplenit. chr. und pericholecystitis«. In beiden Fällen war eine sichere Herzinsuffizienz vorhanden, wodurch ja schon ein Eiweissgehalt von über 2 % erklärt werden kann. In keinem dieser Fälle ist die Aszitesbildung mit Fieber verbunden gewesen. Exsudative Peritonitis als Aszitesursache wird also auch hier sehr unwahrscheinlich.

Wenn nur ein kleiner Bruchteil der Peritonealoberfläche verändert ist, kann man sich schwerlich denken, dass die Resorption flüssigen Inhalts so erschwert werden sollte, dass dies eine der wichtigsten Aszitesursachen bilden könnte. In 7 der 9 Fälle sind nun sehr wenig umfangreiche Peritonealverdickungen beschrieben: Perisplenit. chr. in 2 Fällen, Perihepatit. chr. in 3 Fällen, Perisplenit. und Perihepatit. samt Omentadhärenzen in 1 Fall; Perisplenit. und Pericholecystit. in 1 Fall. Nur in 2 Fällen fand sich eine »Hyperplasia chr. peritonei« in unbekannter Ausdehnung, darunter in dem Fall mit dem höchsten Eiweissgehalt: 3,75 %. Eine unbedeutende Erschwerung der Resorption kann ja hier nicht ganz abgelehnt werden; doch zeigen die Fälle keine besonders rasche Aszitesbildung. Ein Fall zeigte sogar vollständiges Verschwinden des Aszites.

In allen 7 Fällen, wo das Stadium der Zirrhose angegeben ist, zeigte die Leber atrophische Prozesse, in 4 Fällen mit hochgradiger Verkleinerung.

In 4 Fällen deuten ösophageale Varices auf Zirkulationshindernis im Portasystem; ein Fall (juveniler Aszites) zeigte grosse Bauchwandkollateralen; ein anderer, wahrscheinlich mit Herzinsuffizienz, hatte Oment- und Milz- Bauchwandadhärenzen: in den 3 übrigen war unzweideutige Herzinsuffizienz vorhanden.

Ebenso wie in den zwei vorhergehenden Gruppen ist es also auch hier sehr naheliegend anzunehmen, dass eine Behinderung der Zirkulation — in der Leber oder in der Leber *und* mehr zentral — die Hauptursache des Aszites gewesen ist.

In fast allen Fällen kann es wohl von der Hand gewiesen werden, dass eine hyperplastische (sekundäre, postaszitische?) Peritonitis zur Bauchwasserbildung beigetragen hat. Ebenso wenig habe ich einige Gründe für die Patogenese-Theorie von DE PRADEL — Phlebitis der Abdominalvenen — gefunden.

Mit Rücksicht auf die oben angeführten, in der Literatur und aus meiner Kasuistik gefundenen Tatsachen, erlaube ich mir folgende Hypothese über die Patogenese des Aszites bei Laënnec'scher Leberzirrhose zusammenzustellen.

Mit dem Fortschreiten des zirrhotischen Prozesses wird ein allmählich wachsendes Stromhindernis im Portakreislauf gesetzt.

Bei unkomplizierter Zirrhose wird dies Hindernis während langer Zeit kompensiert, teils durch Aufnehmen des Blutes in noch gesunde oder neugebildete Leberkapillaren, teils durch Ausbildung neuer Kollateralbahnen mit Umgehen der Leber.

Die Voraussetzung einer genügenden Kompensation ist eine gute Herzarbeit.

In reinen Zirrhosefällen wird der Aszites gebildet, wenn die Verengung der Leberbahnen zu hochgradig wird im Verhältnis zu den disponiblen Kollateralbahnen, normale Transsudations- und Absorptionsfähigkeit des Bauchfells vorausgesetzt.

(Wenn nicht ausnahmsweise hinreichend grosse Kollateralen gebildet werden können, ist die Lebensdauer nach dem Eintritt des Aszites bei reinen Zirrhosen sehr kurz.)

Auch bei wenig hochgradiger Leberschrumpfung tritt oft Aszites auf, wenn ein Stromhindernis irgendwo in den Abflusswegen des Portablutes einsetzt.

Eine Herzschwäche mit Stauung im rechten Vorhof ist in der Regel die Ursache eines solchen Stromhindernisses.

(Vielleicht kann eine Varixblutung die auslösende Ursache einer vorzeitigen Aszitesbildung bei im übrigen unkomplizierter Zirrhose werden.)

Bei bestehender Leberzirrhose kann durch die erste Aszitesbildung ein Circulus vitiosus mit Beibehaltung der Transsudation geschaffen werden, der auch nach Aufhören des initialen Stromhindernisses fortwährend wirken kann.

Ein Verschwinden des Aszites kann zustandekommen durch

1) *Aufhören des initialen Stromhindernisses (in der Regel: Besserung der Herzkraft.)*

2) *bei Bestehen eines Circulus vitiosus, durch Hebung desselben, (z. B. Ablassen einer kleinen Aszitesmenge; Neubildung oder Dilatation von Kollateralbahnen, Besserung der respiratorischen Auspressung der Leber).*

3) *Ausnahmsweise durch spontane Bildung eines Kollateralkreislaufs; vielleicht durch kollateralbildende Operationen (s. d. folgenden Kap.)*

Bei ausgebreiteten chronisch peritonitischen Veränderungen kann die Resorption des schon gebildeten Aszites vielleicht erschwert werden, was aber meiner Ansicht nach in der Regel keinen wichtigen Einfluss auf das Bestehen des Aszites ausübt.

Für eine bei Zirrhose vermehrte, nicht auf Stauung beruhende, Effusion sind keine schwerwiegende Gründe angeführt worden.

KAP. II.

Die Resultate der Talma-Morison'schen Operation.

In der Einleitung habe ich die Unzuverlässigkeit der bisherigen Statistiken angedeutet.

Ganz aus der Rechnung muss man die Angaben der nicht wenigen Verfasser lassen, die nach ein paar günstig verlaufenden Fällen für die Operation zu enthusiastisch werden oder die im Gegenteil nach einigen Misserfolgen kategorisch erklären, dass der Eingriff unberechtigt sei. An theoretischen Gründen für die eine oder die andere Ansicht fehlt es selten, wie z. B. aus der obigen Besprechung der Patogeneseteorien hervorgeht.

Auch die besseren der grösseren Statistiken zeigen wich-

tige Fehlerquellen, darunter mehrere, die nicht unvermeidlich sind.

Was zuerst die grosse Sammelstatistik von BUNGE (1905) betrifft, die immer wieder in der Talma-Literatur zitiert wird, so sagt der Verfasser selbst, dass er sich »auch bewusst ist, welche Schwächen der Versuch einer Statistik auf Grund derartiger zum Teil sehr mangelhafter Grundlagen haben muss« (S. 1911); und doch führt er als Heilungen die Fälle an, die in den einzelnen Mitteilungen der Literatur als »geheilt« bezeichnet werden. »Die Angaben lauten doch immerhin so bestimmt, dass man wohl nicht anzustehen braucht, sie wirklich als Heilungen anzusehen«. Von den 224 Fällen seiner Statistik ergibt sich nach BUNGE 30% Heilung, 14% Besserung, 56% keine Verbesserung.

Wenn man jetzt die so »bestimmt lautenden Angaben« etwas näher durchmustert, so ergibt sich, dass manche derselben gar nicht stichhaltig sind. Nur einige Beispiele brauchen genannt werden:

BUNGE Nr. 46: »geheilt, Aszites kehrt nicht wieder«; in der von B. zitierten Arbeit sieht man, dass der Pat. nur 2 Wochen nach der Operation beobachtet wurde; die Beobachtungszeit betrug weiter

in den »geheilten« Fällen 48: 23 Tage
 50: 23 »
 51: 3—4 Wochen.

In diesen und anderen »geheilten« Fällen steht im Original nur von Heilung der Wunde, nichts von einer wirklichen Heilung des Aszites.

In den »geheilten« Fällen Nr. 9, 52, 77, 137 ist der Aszites überhaupt nicht als verschwunden in der Originalmitteilung angeführt. In vielen Fällen hat B. die in Referaten als »geheilt« bezeichneten als solche betrachtet, auch wo »nähere Angaben fehlen«.

S. WHITE (1906) sucht in seiner Statistik von 227 Fällen nur die reinen Fälle von »Vascular cirrhosis« herauszunehmen; er findet ein Heilungsprozent von 32,3%, wenn er die von MONPROFIT, BUNGE u. a. mitgerechneten Fälle von Leberlues, PICKS Krankheit etc. nicht berücksichtigt. Seine Zusammenstellung leidet an einer mit der BUNGE'schen gemeinsamen Fehlerquelle; sie sind nicht Totalstatistiken: auch solche Fälle

sind mitgenommen, die vielleicht auserlesene, gelungene Resultate der einzelnen Operateure sind. Aus den letzten Jahren gibt es nun eine grössere Totalstatistik, von HÖPFNER (1913), 108 Fälle umfassend, die die *sämtlichen* Fälle von 11 Autoren sind; Fälle von cardialer Zirrhose, Morbus Pick, Zuckergussleber und Leberlues sind leider mitgenommen. H. bezeichnet als geheilt »diejenigen, bei welchen der Aszites mehr oder weniger schnell nach der Operation ausblieb« — also auch Fälle, wo der Aszites nach einem kürzeren aszitesfreien Intervall wieder erscheint. Eine bestimmte Minimumbeobachtungszeit hat H. also nicht gefordert, die aber bei dieser Operation ganz notwendig ist. Es gibt ja viele Fälle, die nach Ablassung des Aszites jeder Art, durch Operation oder Punktion, für einige Zeit aszitesfrei werden, obwohl kein Oment-Kollateralkreislauf sich entwickelt hat (z. B. Hebung des Circulus vitiosus, vgl. Seite 49).

H. findet nach diesen Berechnungsgründen 48,5% Geheilte. Unter 64 Fällen der Jahre 1906—1912 war das Prozent höher: 58%.

Der Wert einer solchen Statistik ist natürlich sehr beschränkt. Auch wenn die Zahlen durch sorgfältige Prüfung der Primärangaben sicherer wären, ist unter praktischem Gesichtspunkt mit den nackten Prozentziffern der Geheilten sehr wenig gewonnen.

Das wichtigste wird ja immer die Entscheidung sein, ob der vorliegende Fall zu einer Gruppe derer gehört, die von der Operation in der Regel Nutzen haben. Um aus der Operationsstatistik wenigstens einige Anhaltspunkte für diese Frage bekommen zu können, muss man das Material sorgfältiger sichten und die Angaben gleichförmiger bearbeiten als es in den genannten oder in anderen mir bekannten statistischen Zusammenstellungen geschah.

Die folgende Statistik veröffentlichter operierter Fälle ist nach folgenden Prinzipien gemacht:

1) Sie berücksichtigt nur solche Mitteilungen, wo der Autor seine gesamte Operationsstatistik vorzulegen scheint.

2) Sie umfasst nur Fälle mit der Diagnose LAËNNEC'scher Leberzirrhose; Fälle nur von Leberlues, Pick's Krankheit und Zuckergussleber, cardiale Zirrhose werden hier nicht mitgenommen. Soweit möglich ist die Diagnosestellung der ein-

zelenen Autoren nach einheitlichem Gesichtspunkt kontrolliert.

3) Wegen der Schwierigkeit, manche der Fälle als gebessert oder nicht gebessert zu rubrizieren, sind alle Fälle mit unsicherem Verlauf bei der Bearbeitung des Materials ausgelassen.

Von den gebesserten werden nur die Patienten mitgenommen, die nach der Operation wenigstens *ein Jahr aszitesfrei gelebt haben*.

Die in meiner Statistik als schlecht bezeichneten Fälle sind ebenso sicher ungünstig, indem nach der Operation überhaupt keine Besserung nachgewiesen ist, insbesondere mit Rücksicht auf die Aszitesbildung.

4) Die bei den guten Fällen vorhandenen Verhältnisse betreffs Alter, Symptome, Stadium der Krankheit, Operationstechnik etc. werden zusammengestellt in der Absicht, einige Faktoren zu finden, die gemeinsam sind für operationsgeeignete Fälle. Aus den Krankengeschichten der schlechten Fälle werden ebenso charakteristische Merkmale der ungeeigneten nachgesucht.

Die Indikationen und Kontraindikationen werden durch eine Gegenüberstellung der guten und der schlechten operierten Fälle gesucht.

Wenn durch die Operationsstatistik auch gezeigt werden kann, dass eine Operation in Talma-Morison's Sinn bei einer Gruppe von Fällen gute Resultate zeigt, dann bleibt noch übrig zu beweisen, z. B. ob nicht vielleicht gerade bei Fällen derselben Art die Prognose auch ohne Operation besonders gut ist.

Ein Vergleich in diesem Sinn mit nicht operierten Fällen hat meines Wissens in der Literatur bisher gefehlt, was mit dem Fehlen einer grösseren Zusammenstellung genau untersuchter, nicht ausgewählter Fälle mit Zirrhose-Aszites zusammenhängt; eine solche findet sich in Kap. III.

Meine Zusammenstellung operierter Fälle umfasst im Ganzen 212 Fälle, aus den Schriften von 42 Verfassern zusammengestellt. (Siehe Tab. IV, Seite 72—73.)

Wenn zuerst die Fälle von Lues hepatitis, Zuckergussleber, Morbus Pick und von ausgeprägter cardialer Zirrhose abgerechnet werden, so bleiben übrig 33 »gute«, 96 »schlechte« Fälle

von so weit möglich festgestellter, komplizierter oder unkomplizierter LAËNNEC'scher Leberzirrhose mit Aszites, die die eigentliche Grundlage meiner Prüfung der Operationsresultate ausmachen.

Fälle von Bauchdrainage nach FRANKE, PERIMOFF, HENSCHEN, HANDLEY, LORENZ u. a. sind hier nicht berücksichtigt, da die Zusammenstellung nur solche Operationen umfasst, die einen Kollateralkreislauf durch Bildung von Adhärenzen begünstigen suchen. (Vgl. S. 95). Die Fälle, wo bei der Operation eine Tuberculosis oder eine Carcinosis peritonei als Aszitesursache gefunden wurde, sind in der Totalstatistik überhaupt nicht aufgenommen.

Von den 62 Leberzirrhosen mit unsicherem Ausgang, weder sicher gute noch sicher schlechte, sind wenigstens 12 Fälle nach der Operation aszitesfrei geworden, sind aber nur kurze Zeit beobachtet. Vielleicht stecken noch einige aszitesfreie Fälle unter den übrigen 46 Fällen mit kurzer Beobachtungszeit ohne Angabe über Aszitesfreiheit; von diesen waren mehrere, wenigstens 14, nach der Operation in Bezug auf den Allgemeinzustand verbessert.

Die »gut« verlaufenden, operierten Fälle von Leberzirrhose sind in der Tabelle V zusammengestellt. (Seite 72—77).

Die operierten Fälle mit schlechtem Ausgang sind in der Tabelle VI zusammengestellt. (Seite 78—85.)

Bei der Ungleichförmigkeit der Krankengeschichten sind viele der Angaben der Tabellen nur unter Reservation mitgenommen. Die Verfasser meinen mit einem und demselben Wort, z. B. Herzschwäche, schlechter Zustand etc., verschiedene Begriffe. In manchen Primärmitteilungen fehlt weiter z. B. die Angabe, ob Ikterus oder Blutung vorhanden gewesen ist oder nicht; wenn die Krankengeschichten in anderen Beziehungen aber sehr vollständig sind mit mehreren positiven Symptomangaben, dann habe ich den Schluss für berechtigt gehalten, dass der betreffende Patient jene wichtigen Symptome nicht gezeigt hat. Unsichere Verhältnisse — in den Tabellen mit Fragezeichen bezeichnet — sind in den folgenden Zusammenstellungen nicht berücksichtigt.

Es wäre von Wert gewesen, den Eiweißgehalt des Aszites bei den Operierten zu kennen; diesbezügliche Angaben fehlen aber in fast allen Fällen.

Alter bei der Operation.

Nach Berechnung der Asziteszeit vor der Operation ergeben sich für das Alter bei Beginn der ersten Bauchschwellung die Zahlen, die in Parentese angegeben sind.

Unter den 96 schlechten Fällen war das Alter bei der Operation in 61 Fällen angegeben.

60	Jahre oder mehr waren	3 Patienten =	5 % (3 %)
59—50	»	21 » =	34 % (36 %)
49—40	»	19 » =	31 % (26 %)
39—30	»	12 » =	20 % (24 %)
jung (3, 9, 15, 26 J.)	»	6 » =	10 % (10 %)

Unter den 33 guten Fällen war das Alter in 29 Fällen angegeben.

60	Jahre oder mehr waren	2 Patienten =	7 % (7 %)
59—50	»	6 » =	21 % (17 %)
49—40	»	9 » =	31 % (28 %)
39—30	»	9 » =	31 % (38 %)
jung (8, 13, 27 J.)	»	3 » =	10 % (10 %)

In den mittleren Altersstufen, in den vierziger Jahren, fanden sich verhältnismässig ebenso viele gute wie schlechte Fälle. Die nächstliegenden Dezennien zeigen aber in den beiden Tabellen deutliche Abweichungen:

59—50 Jahre waren 21 (17) % der guten, 34 (36) % der schlechten Fälle,
 39—30 Jahre waren aber 31 (38) % der guten, 20 (24) % der schlechten Fälle.

Die Alterszahlen verhalten sich also für gute und für schlechte Fälle gerade umgekehrt mit genügend grossen Unterschieden, um den Schluss zu erlauben, *dass in meiner Zusammenstellung jüngere Patienten mit Laënnec'scher Leberzirrhose deutlich bessere Operationsresultate zeigen als ältere*, wobei ich mit »jüngeren« Leute in den dreissigen, mit »älteren« Leute in den fünfzigsten verstehe.

Es ist aber nicht zu vergessen, dass in nicht allzu kleinem Prozentsatz auch ältere Patienten, 50—60-jährige und ältere, nach einer Talma-Operation geheilt wurden.

Tab. IV. Operierte Fälle.

A u t o r	Gesamt- zahl	L e b e r z i r r h o s e			L e b e r l u e s		M b. P i c k, C a r d i a l e L - z e t z.		
		Gute	Schlechte	U n s i c h e r e (Resultat ganz unsicher = ?)	Gute	Schlechte	Gute	Schlechte	U n s i c h e r e
ALEXANDRE	3	1	1	1 Asz.-frei, kurze Beob.	-	-	-	-	-
AULHORN	1	-	1	-	-	-	-	-	-
BALDWIN	2	1	1	-	-	-	-	-	-
BARDESCO	8	4	3	1?	-	-	-	-	-
BENNISOWITSCH	2	-	1	1 kurze Beobachtung.	-	-	-	-	-
BRUNSWIC	6	-	6	-	-	-	-	-	-
BUNGE	14	4	6	-	1	1	-	1	1?
CLEMENTI	6	-	3	1 kurze Beobachtung. 1 bald Rezidiv. 1 Probelaparat. Adhärenzen vorhanden; Verlauf unbekannt	-	-	-	-	-
CORSON	1	1	-	-	-	-	-	-	-
CRÉDÉ	5	1	3	1?	-	-	-	-	-
DEBOURG	2	-	1	1?	-	-	-	-	-
EYSELSTEIN	10	-	2	8 kurze Beobachtung	-	-	-	-	-
GOETJES	12	-	4	6 Besserung, wovon 3 Asz.-frei	1	-	1	-	-
GRISSOW	3	-	1	2 kurze Beobachtung	-	-	-	-	-
HARRIS	8	-	7	-	-	1	-	-	-
ITO-OMI	5	-	2	1 kurze Beobachtung	-	21	-	-	-
KOCH	10	1	6	3 Besserung } 2 noch mit Asz. 1 + nach 2 Mon.	-	-	-	-	-
KÜHNELL	7	2	2	2 kurze Beobachtung	-	-	-	-	-
LANZ	4	1	2	1	-	-	-	1?	-

LIEBKEIN	14 (+ 1 Tbc)	3	5	1, 2, 1 kurze Besserung, nicht asz.-frei	3	(Davor eine Probela- pne- rot.)	4	5	4	
MATHERBE	2	—	2	—	—	—	—	—	—	
MAUCLAIRE	2	—	2	—	—	—	—	—	—	
MONGOUR	2	—	2	—	—	—	—	—	—	
MORI	3	—	1	1 kurze Beobacht., asz.-frei	—	1?	—	—	—	
MORISON	7	3	3	1 Besserung, nicht asz.-frei	—	—	—	—	—	
MOULIN	5	2	2	1 kurze Beobachtung.	—	—	—	—	—	
MUSCROFT	1	—	1	—	—	—	—	—	—	
OTTINGER	3	—	1	1 Besserung, nicht asz.-frei	—	—	—	—	1	
PACKARD LE CONTE	2	—	1	1 Besserung, nicht asz.-frei	—	—	—	—	—	
PASCALE	14	—	5	9 kurze Beobachtung davon 2 asz.-frei.	—	—	—	—	—	
PAL	7	1	4	2 kurze Beobacht., davon 1 asz.-frei.	—	—	—	—	—	
REYNÉS	1	—	1	—	—	—	—	—	—	
ROLLESTON-TURNER	2	—	1	1 Besserung, nicht asz.-frei	—	—	—	—	—	
ROUX	5	—	3	2 kurze Beobacht., davon 1 asz.-frei.	—	—	—	—	—	
SCHWARTZ	4	—	3	1 Besserung; nicht asz.-frei	—	—	—	—	—	
SOYESIMA	3	—	1	1 asz.-frei, noch nicht 1 Jahr	—	—	—	—	1	
SCHIASSI	3	1	—	1 Besserung, nicht asz.-frei	—	—	—	—	1	
TALMA	6	—	4	1 asz.-frei, noch nicht 1 Jahr	—	—	—	—	1	
TORRANER	1	—	1	—	—	—	—	—	—	
URBAN	12 (+ 1 ohne Aszites)	4	—	2 kurze Beobacht., 1 Bess., nicht asz.-frei.	—	—	—	—	1	
WHITE	4 (+ 1 Cancer)	2	1	1 Besserung, kurze Beobacht.	—	—	—	—	—	
VINLAB	3	1	—	1 Besserung, † in 20 Ta- gen; 1 kurze Beobacht.	—	—	—	—	—	
Sa	215	83	96	62	2	7	2	4	5	4

Tab. V. Operierte,

F a l l	Geschlecht	1) Alter bei der Op.	Aetio- logie	2) Vor der ersten Op. Asz. vorhanden während	3) Zahl der Pank- tionen vor der Op.	Vorhergehende Magen-Darm- blutungen	Komplik. bei der Op.			
							mit Herz- schwäche	mit parench. Nierenkrankh.	mit Icterus	mit schlechter Allg.-zust.
I ALEXANDRE 2	♀	39	?	7 M.	1	—	—	—	—	+
II BALDWIN 1	♂	46	Potus	?	—	—	?	—	—	—
III—VI BARDESCO 3—6	?	?	?	5—18 M.	1—4	?	?	?	?	?
VII BUNGR 2	♂	33	?	3 M.	5	+	—	—	—	+
VIII „ 3	♂	37	Potus	2 M.	1	—	—	—	—	—
IX „ 4	♂	53	Potus	4 J.	10	—	(Arhythmie) + (Atheros- clerose)	?	—	—
X „ 6	♂	27	?	2 J. (6 J.)	6 (+ 5)	+	—	—	—	+
XI CORSON 1	♂	43	Potus; Malaria	3 M. (7 J.)	1	—	—	—?	+	—
XII CREDÉ 5	♂	41	Potus	3—5 M.	4	—	?	?	+	+
XIII KOCH 1	♂	41	?	3 J. ?	?	?	?	+	?	?
XIV KÜMMELL 1	♂	35	?	?	—	—	?	?	?	?
XV „ 2	♂	52	?	?	—	?	?	?	?	?
XVI LANZ 1	♀	54	?	1 1/2 J.	4	—	—	—	—	+
XVII LIEBLEIN XIII	♂	34	Potus	4 M.	—	—	?	+	—	+
XVIII „ XV	♂	40	Potus	< 1 M.	—	?	+ (Hydro- thorax)	—	—	+
XIX „ XIV	♂	52	Potus	5 M.	—	—	—	—	—	—
XX MANSELL-MOUL- LIN III	♂	40	?	6 W.	—	—	—	—	—	—
XXI MANSELL-MOUL- LIN V	♀	38	?	4 J.	2	—?	—?	—?	—?	—?
XXII MORISON VI	♂	52	Potus	9 M. (1 J.)	14	—	—	—	—	—

1) Angabe fehlt ganz — ?; Negation = —.

2) Ziffern in Parentese bezeichnen frühere Bauchschwellung. M. = Monate; W. = Wochen.

3) I = Omentopexia intraperit.; E = Omentopexia extraperit.; Spl = Splenopexie; Dr

4) + nach der Zeitangabe bedeutet, dass der Pat. bei der letzten Mittel. noch lebt.

5) Ziffern in Parentese bezeichnen Lebensdauer seit d. letzten Operation.

gute Zirrhose-Fälle.

3) Op.- Technik	Op. Jahr	Leber sehr atrophisch	Bei der Op.			4) Lebensdauer nach dem ersten Auftreten d. Asz.	Lebensdauer nach der ersten Op. 5)	Todesursache
			Vorhandene Perit.-Ver- änd. u. Ad- härenzen	Vorhan- dene Kolla- teralen	Netz hoch- grad. ge- schrunpft			
I	02	—	Leichteste Perihep.	+ innere	—	21 M +	14 M. +	
I	00	—	?	?	—	? + 2 J +	2 J. +	
I + E.	?	?	?	?	—	Im Mittel 3 J. +	15 +, 16 + 23 + 28 + M.	
E	01	?	?	?	—	2 ³ / ₄ J.	2 ¹ / ₂ J.	Inanition.
E	01	—	?	+ innere	—	3 ¹ / ₂ J. +	3 ¹ / ₆ J. +	
E	01	?	?	?	—	7 J. +	3 J. +	
E	01	—	Adh. Milz- Bauchwand.	+ äussere	—	10 ¹ / ₂ J. +	4 ¹ / ₂ J. +	
E	05	+	?	?	—	9 ³ / ₄ J. +	2 ¹ / ₂ J. +	
E	1910	—	?	?	—	2 ³ / ₄ J. +	2 ¹ / ₂ J. +	
E+Spl.	1907	?	?	?	—	4 ³ / ₄ J. +	1 ³ / ₄ J. + (19 M. +)	
E	1887	?	?	?	—	? + 3 J.	3 J. +	
I ?	1899	—	?	?	—	? + 1 J.	1 J.	Erysipelas.
I	1902	—	Perihepatit	—	—	?	?	
E+I	1906	+	?	?	—	17 M. +	13 M. +	
E	1906	?	?	+ äussere	—	19 M. +	18 M. +	
E	1906	—	?	+	—	27 M. +	22 M. +	
I	1899	?	?	?	—	2. J. +	2 J. +	
I	1899	?	?	?	—	6 J. +	4 J. +	
I + Dr.	1899	—	Kleine Netz-Leber-Bauch- wandadhärenzen	—	—	12 ¹ / ₄ J. +	11 ¹ / ₄ J. +	

J. = Jahre.
Drainage.

F a l l	Geschlecht	Alter bei der Op.	Aetio- logie	Vor der ersten Op. Asz. vorhanden während.	Zahl der Pank- tionen vor der Op.	Vorhergegangene Magen- Darm- blutungen	Komplik. bei der Op.			
							mit Herz- schwäche	mit parench. Nierenkrankh.	mit Ikterus	mit schlechtem Allg.-zust.
XXIII MORISON II . . .	♀	39	Potus	6 M.	4	—	— ?	— ?	+	+
XXIV „ IV . . .	♂	42	?	< 2 M.	—	—	—	—	—	—
XXV PAL V . . .	♂	44	Potus	? + 4 M.	meh- rere	—	?	— ?	—	+ ?
XXVI SCHIASSI II . . .	♂	23	?	10 J.	meh- rere	—	— ?	— ?	— ?	— ?
XXVII URBAN II . . .	♂	37	Potus	Einige J.	? —	—	—	—	—	—
XXVIII „ V . . .	♂	8	?	?	—	—	—	—	—	?
XXIX „ VIII . . .	♂	62	Potus	? + 7 M.	1	—	+ ?	?	—	+
XXX „ XII . . .	♂	54	?	14 J.	2	—	— ?	—	—	—
XXXI S. WHITE II . . .	♀	37	Potus	5 M.	3	—	+ ?	—	+	+
XXXII „ „ I . . .	♂	43	Potus	3 M.	2	—	—	—	—	—
XXXIII VILLAR I . . .	♀	69	?	einige M.	—	—	—	?	—	—

Op- Tech- nik	Op. Jahr	Bei der Op.			Lebensdauer nach dem ersten Auf- treten d. Asz.	Lebensdauer nach der ersten Op. ⁵⁾	Todesursache	
		Leber sehr atrophisch	Vorhandene Perit.-Ver- änd. u. Ad- härenzen	Vorhan- dene Kolla- teralen				Netz hoch- grad. ge- schrunft
I + Dr.	1895	?	?	—?	—	2 1/2 J.	2 J.	Ikterus + Coma 2 Tage n. einer Bruch-Op. Herz- + Nie- renkrankh.
I + Dr.	1897	+?	—?	—?	—	6 1/2 J.	6 1/3	
I	1900	?	?	?	—	? + 3 J. 10 M. +	3 J. 5 M. +	Tbc pulm.
E	1899?	—?	?	?	—	13 J. +	3 J. +	
E	1907	+	Leber-Bauchwand- Adhärenzen.		(etw. geschr.) —	Einige + 2 1/2 J.	2 1/2 J.	
E	1908	—	—	—	—	? + 3 J. +	3 J. +	
E	1908	—	?	?	—	? + 3 1/2 J. +	2 2/3 +	
E	1910	—	—	?	(teilweise geschr.)	1 1/2 J. +	1 1/4 J. +	
I + Dr.	1902	—	Perihepatit.	Im Oment.	— (Netz dick)	4 J. 5 m. +	4 J. +	
I + Dr.	1902	—	Perihepatit.	Milz adhæ- rent	Netz zusam- mengerollt.	4 1/4 J. +	4 J. +	
I	1900	+	?	?	—	mehrere M. + 3 3/4 J. +	3 3/4 J. +	

(klein)

Tab. VI. Operierte.

F a l l	Geschlecht	Alter bei der Op.	Aetio- logie	Aszitesdauer vor der ersten Op.	Zahl der Punk- tionen vor der Op.	Vorhergegangene Magen-Darmlut.	Komplik. bei der Op. mit			
							Herzschwäche	Parench. Nie- renkrankheit	Icterus	schlechtem Allg.-Zustand
ALEXANDRE 1	♀	38	Potus?	> 3 M. (2 J.)	1	—	—	—	+	?
AULHORN	♂	51	Potus	1 M.	2	—	?	?	—	+
BALDWIN	♂	33	Potus	8 M.	1	—	—	—	?	—
BARDESCO 1—2	?	?	?	?	} 1 à 4	?	?	?	?	?
» 3	?	?	?	> 5 M.		?	+ ?	?	?	?
BENNISOWITSCH 1	♂	56	Potus	?	2	?	+	?	?	?
BRUNSWIC 1—6	?	?	Malaria	?	?	?	?	?	?	?
BUNGE 8	♀	38	?	1 1/2 J.	1	+	—	—	—	+
» 9	♂	50	?	6 W. (3 J. ?)	1	—	—	—	+	—
» 10	♂	34	?	> 1 J.	viele	—	—	—	+ ?	—
» 12	♂	52	?	?	—	+	—	—	—	—
» 13	♂	46	?	2 M. (2 1/2 J.)	4	—	—	—	—	—
» 14	♀	9	?	?	?	?	?	?	+	+
CLEMENTI 3	♀	43	?	3 J.	?	?	?	?	?	?
» 5	♂	45	Malaria	Lange Zeit	mehre- re	?	?	?	?	?
» 6	♂	42	Malaria	3 J.	viele	?	?	?	?	?
CREDÉ 1—2	?	?	?	?	?	?	?	?	?	?
» 4	?	?	?	?	?	?	?	?	?	?
DUBOURG 1	♀	?	?	?	?	?	?	+	?	+

Op. Technik	Op.-jahr	Leber sehr atrophisch	Vorhandene Perit.-Veränder. u. Adhärenzen	Vorhandene Kollateralen	Netz hochkräftig geschrumpft	Lebensdauer u. dem ersten Auftreten des Aszites	Lebensdauer nach der (ersten) Op.	Todesursache
I.	01	+	?	?	+	?	< 3 W.	Kräfteverfall.
I.	?	?	?	?	?	?	1 M.	
I.	05	—	—	+ (Intraabd.)	—	> 9 M.	6 W.	' ,
I.	07	—	—	?	—	6 M.	5 M.	Portalthrombose + Peritonit. ac.
I.	07	+	?	+	—	1 1/2 J.	15 M.	
I.	07	—	?	—	—	3 J.	2 J.	
E. ?	?	+	?	?	?	?	10 T.	
I.	01	+	Perihepatit u. Perisplenit	+	—	> 2 M.	> 1 M.	
I.	01	?	?	+ (Cap. Me-dusæ)	?	> 11 M.	> 2 M.	
I.	99	+	?	+ ?	—	> 3 M.	3 W.	Gehirnblutung.
I.	01	+	?	+ (Bauchwand)	?	?	2 M.	
I.	02	+	Verdickt	—	—	> 2 M.	1 M.	
—	03	?	Überall Adhärenzen	+ (innere)	—	4 J.	6 T.	(Prob laparotomie).
E.	03	+	—	—	—	< 1 M.	1 T.	Cholämie (schon vor der Op.).
Ito-Omi Dr.	01	—	?	+ subseröse	?	1/2 J.	3 M.	
		+	?	?	?	2 M.	5 T.	
I. ev. + Spl.	?	?	?	?	?	?	1 W.-7 M.	
I.	?	—	?	?	?	?	4 T.	Ileus postoperat.
?	?	+	?	?	?	?	1 T.	
I. + Dr.	?	?	?	?	?	?	?	
—	04	+	?	+ (Bauchwand)	+	> 1 M.	9 T.	Prob laparotomie.
I. + Dr.	03	+	?	+ (Bauchwand)	?	> 2 M.	1 W.	Peritonit ac.
I.	04	?	?	?	?	> 3 M.	3 W.	' ,
I. + Dr.	03	—	?	?	?	5 M.	1 M.	' ,
E.	05	?	?	?	(Netz induriert)	> 9 M.	6 W.	
E.	02	—	?	?	?	?	4 M.	

F a l l	Geschlecht	Alter bei der Op.	Actiologie	Aszitesdauer vor der ersten Op.	Zahl der Punktionen vor der Op.	Vorhergegangene Magen-Darmlut.	Komplik. bei der Op. mit			
							Herzschwäche	Parench. Nierenkrankheit	Icterus	schleimem Allg.-Zustand
MALHERDE 2	♂	?	?	?	?	?	?	+	+	+
MAUCLAIRE 1	♀	?	?	?	?	?	?	?	?	+
„ 2	♀	jung	?	?	?	?	?	?	?	?
MONGOUR 1	♀	55	?	7 M.	16	—	—	—	—	+
„ 2	♀	32	Potus	3 M.	2	+	?	—	?	+
MORI 2	♀	40	?	1 ½ J.	?	?	?	?	?	+
MORISON 4	♀	54	?	1 ½ J.	1	—	—	—	—	+
„ 5	♂	?	Potus	?	?	?	?	?	+	?
„ 7	♀	jung	?	?	?	?	?	?	+	?
MOULLIN 1	♀	53	Potus	5 W.	1	—	+	—	—	+
„ 2	♂	46	?	10 W.	1	—	—	—	+	+
MUSCROFT 1	♂	45	Potus	?	1	?	+	—	+	+
OETTINGER 1	♂	35	?	7 W.	5	—	+	—	—	+
PACKARD 2	♂	52	Potus, Lues	5 W.	—	+	+	—	—	+
PAL 1	?	jung	?	?	?	?	?	?	+	?
„ 2	♀	52	?	?	?	?	?	?	?	?
„ 4—5	?	?	?	?	?	?	?	?	?	?
PASCALE 1	♂	60	?	1 J.	?	—	?	?	—	+
„ 3	♂	42	Potus, Malaria	1 ½ J.	?	—	?	?	?	+
„ 4	♂	40	Potus, Malaria	5 M.	1	—	?	?	?	?
„ 5	♂	32	Potus, Malaria	8 M.	2	—	?	?	?	—
„ 8	♂	40	Potus, Malaria	2 J.	?	—	?	?	?	+
BRYNES	♂	52	?	1 J.	>12	?	?	?	?	?
ROLLESTON-TURNER 2	♂	52	Potus	3 M.	1	—	?	?	?	—
ROUX 1—3	?	?	?	?	?	?	?	?	?	+
SCHWARTZ 2	?	?	?	?	?	?	?	?	?	+
„ 3	?	?	?	?	?	?	+	?	?	+

Op.-Technik	Op.-Jahr	Leber sehr atrophisch	Vorhandene Perit.-Veränder. u. Adhärenzen	Vorhandene Kollateralen	Netz hochgradig geschrumpft	Lebensdauer n. dem ersten Auftreten des Aszites	Lebensdauer nach der (ersten) Op.	Todesursache
?	?	?	?	?	?	?	?	
?	?	+	?	?	?	?	1 T.	
?	?	+	?	?	?	?	6 W.	
E.	00	—	?	+ (Bauchwand)	?	1 J.	5 M.	
I.	01	+	Perisplenit.	+ (Bauchwand)	—	3 M.	3 T.	Anurie.
?	?	?	?	?	?	1 1/2 J.	2 T.	Magenblutung.
I.	97	—	?	+ (im Netz)	?	1 1/2 J.	11 T.	Coma.
I.	?	?	?	?	?	?	3 T.	
I.	1910	?	?	?	?	?	3 T.	Lz nach akuter gelber Leberatrophie.
I.	?	+	?	?	?	> 2 M.	1 M.	
I.	?	+	?	?	?	11 W.	1 W.	
I. + Dr.	01	?	?	?	?	?	1 T.	
I. + E.	00	+	?	?	?	?	4 T.	Ileus postop.
I. + Dr.	00	—	Injiziert, nicht verdickt	?	—	?	5 T.	Urämie.
I.	?	?	?	?	?	?	?	Pneumonie, Coma.
I.	?	?	?	?	?	?	1 J.	Kachexie.
I.	?	?	?	?	?	—	?	
E.	00	+	?	?	+ ?	1 J.	22 T.	
I.	01	+	?	?	+	1 1/2 J.	13 T.	
I.	01	+	?	?	+ ?	> 5 M.	10 T.	
I.	01	+ ?	Peritonit chr.	?	?	9 M.	4 W.	Coma.
I.	01	+	?	+ (Cap. Medusæ)	?	> 2 J.	2 M.	
E.	03	?	?	?	+	> 2 J.	> 17 M.	
I.	?	+	?	?	?	?	?	
?	?	?	?	?	?	?	?	
E.	?	+	?	?	+	?	Kurz	Peritonit. ac.
E.	?	+	?	+ (innere)	+	?	8 T.	Herzschwäche.

F a l l	Geschlecht	Alter bei der Op.	Aetio- logie	Aszitesdauer vor der ersten Op.	Zahl der Punk- tionen vor der Op.	Vorhergegangene Magen-Darmlaut.	Komplik. bei der Op. mit			
							Herschwäche	Parench. Nie- renkrankheit	Icterus	schlechtem Allg.-Zustand
SCHWARTZ 4	?	?	Malaria	?	?	?	?	?	?	?
SOYESIMA 3	♂	51	Malaria	1 M.	—	—	—	—	—	+
TALMA 1	♂	?	Potus	?	?	?	?	?	?	?
» 2	♂	61	?	?	?	?	?	?	?	+
» 5	♂	67	?	> 3 M.	4	—	—	—	—	+
» 6	?	?	Potus	2 M.	2	—	—	—	—	—
TORRANEE	♂	42	Potus	7 M.	3	—	—	—	—	—
WHITE	♂	54	Potus	9 M.	1	+	+	+	+	—

Op.- Technik	Op.- Jahr	Leber sehr atrophisch	Vorhandene Perit.- Veränder. u. Adhärenzen	Vorhandene Kollateralen	Netz hoch- gradig geschrumpft	Lebensdauer n. dem ersten Auftreten des Aszites	Lebensdauer nach der (ersten) Op.	Todesursache.
{ ¹⁾ I. ²⁾ Spl.	?	+	?	?	?	?	2 T. nach Op. ²⁾	
{ ¹⁾ Saphena- anastom. ²⁾ Saphena- anastom. ³⁾ E.	08	+		—	?	?	7 W. (2 W.)	
I.	?	?	?	?	?	?	2 W.	Peritonit ac.
I.	?	?	?	?	?	?	6 M.	
I.	99	+	Perihepetic	+ (im Netz)	?	?	5 M.	
I.	99	—	?	+ > >	?	8 M.	6 M.	
I.	01	+	—	?	—	7 M.	3 T.	Blutbrechen
I.	03	+	—	—	—	> 9 M.	12 T.	

Allgemeinzustand.

Die Anzahl mit bekanntem Zustand ist in Parentese angegeben.

<i>Gute Fälle.</i>	<i>Schlechte Fälle.</i>
(Zahl 20).	(Zahl 53).
<i>Zustand schlecht:</i> 10 Fälle = 50 %;	38 = 72 %.

Die schlecht verlaufenden Fälle scheinen also in höherer Prozentzahl bei der Operation einen schlechten Allgemeinzustand gehabt zu haben; es ist aber bemerkenswert, dass auch manche Fälle trotz schlechten Zustandes gute Resultate zeigten.

Ikterus während dieser Krankheit, vor der Operation.

<i>Gute Fälle.</i>	<i>Schlechte Fälle.</i>
(Zahl 24).	(Zahl 44).
<i>Mit Ikterus:</i> 4 = 17 %.	19 = 43 %.

Ikterus scheint also unter den schlechten Fällen öfter vorzukommen als unter den guten.

Speiseröhre-Magen-Darmblutungen.

<i>Gute Fälle.</i>	<i>Schlechte Fälle.</i>
(Zahl 25).	(Zahl 42).
<i>Blutungen bei:</i> 2 = 8 %	7 = 17 %.

Auch Blutungen waren wohl also unter den guten nicht so zahlreich wie unter den schlechten.

Herzschwäche.

<i>Gute Fälle.</i>	<i>Schlechte Fälle.</i>
(Zahl 16).	(Zahl 35).
<i>Herzschwäche:</i> 2 = 12 %	13 = 37 %.

Trotz der grossen Unsicherheit in der Bewertung der Notizen über Herzinsuffizienz bekommt man den Eindruck, dass nicht so viele der gelungenen als der schlechten Fälle Herzschwäche zeigten.

Deutliche parenchymatöse Nierenveränderungen.

Gute Fälle.

(Zahl 18).

2 = 11 %.

Schlechte Fälle.

(Zahl 37).

7 = 19 %.

Die Zahlen sind sehr klein; bei schweren Nierenveränderungen ist die Prognose etwas schlechter gewesen als bei guter Nierenfunktion.

Dauer des Aszites vor der Operation.

24 gute Fälle.

48 schlechte Fälle.

3 Mon. und weniger:	9 = 38 %	22 = 46 %
6 „ „ „	7 = 29 %	6 = 12,5 %
1 Jahr „ „	2 = 8 %	12 = 25 %
2 „ „ „	2 = 8 %	6 = 12,5 %
> 2 Jahre	4 = 17 % (4,4, „einige“, 10 Jahre)	2 = 4 % (< 3 Jahre)

Die Zahlen sind zu klein um Schlussfolgerungen zu erlauben. Vielleicht ist aber zu bemerken, dass alle die 4 Fälle, die Aszites längere Zeit als 3 Jahre gehabt haben, unter den gelungenen stehen.

Zahl der Punktionen vor der Operation.

Gute Fälle.

(Zahl 29).

Keine Punktion:	10 = 35 %
1 „ „	5 = 17 %
2—3 „ -en	4 = 14 %
4—10 „	9 = 31 %
10 „	1 = 3 %

Schlechte Fälle.

(Zahl 50).

10 = 20 %
16 = 32 %
12 = 24 %
9 = 18 %
3 = 6 %

Verhältnismässig viele der guten Fällen waren vor der Operation niemals punktiert; eine Zahl von 1—3 Punktionen war aber bei den guten Fällen weniger häufig vorkommend als unter den schlechten. 33 % der guten Fälle waren > 4 mal punktiert, was mit der von SCHLESINGER ausgesprochenen Ansicht schlecht stimmt, dass nämlich die Operation spätestens anstatt der 2ten Punktion gemacht werden muss.

Hochgradige Verkleinerung der Leber.

Gute Fälle.

(Zahl 18).

Atr. hochgradig bei 4 = 22 %.

Schlechte Fälle.

(Zahl 52).

38 = 73 %.

Auch wenn angenommen werden kann, dass die Verfasser gerade bei den schlechten Fällen die hochgradige Atrophie mehr ausnahmslos hervorhoben, ist der Unterschied in dieser Hinsicht zwischen den beiden Gruppen so beträchtlich, dass man wohl den höheren Graden von Atrophie eine schlechtere Operationsprognose zuschreiben kann — was übrigens mit den Erfahrungen mancher Operateure stimmt.

Schrumpfung des Netzes.

In 10 der 96 schlechten Fälle ist das Netz als mehr oder weniger hochgradig geschrumpft angegeben. Unter den 33 guten Fällen befindet sich aber nur einer, wo das Netz »zusammengerollt« war, und 2 Fälle mit »teilweiser Schrumpfung«. Eine hochgradige, allgemeine Schrumpfung entzieht ja der Talma-Operation eine wichtige Voraussetzung, wodurch solche Fälle selbstverständlich in der Regel für Operation ungeeignet sind.

Auch vor einer Laparotomie kann diese Kontraindikation durch Laparoskopie (nach JACOBÆUS) entdeckt werden, die bei regelrechter Ausführung ein so kleiner Eingriff ist, dass sie wenigstens bei einer der ersten Punktionen nicht versäumt werden sollte. Sie gibt öfters auch eine willkommene Kontrolle der schwierigen Diagnose der Zirrhose.

Vor der Operation vorhandene Kollateralen oder Adhärenzen.

Diesbezügliche positive Angaben sind nicht oft vorhanden; unter den 33 guten Fällen nur bei 5, unter den 96 schlechten bei 20, woraus wohl keine Schlüsse gezogen werden können.

Operationsmethode.

	<i>Gute Fälle.</i> (Zahl 32).	<i>Schlechte Fälle.</i> (Zahl 78).
J = Intraperitoneale Omentopexie:	7 = 22 %	40 = 51 %
E = Extra	14 = 43 %	23 = 30 %
J + Drainage	5 = 16 %	6 = 8 %
J + E	5 = 16 %	4 = 5 %
E + Splenopexie	1 = 3 %	3 = 4 %
J + Spl.	—	2 = 3 %

Nur 15 % der 47 intraperitonealen Omentopexien sind gute Fälle, dagegen 38 % der 37 extraperitonealen. Von allen den 32 gelungenen Fällen sind 43 % extraperitoneal gewesen, 22 % intraperitoneal; bei den schlechten Fällen sind aber die intraperitonealen in der Mehrzahl, mit 51 %, gegen 30 % extraperitoneale. Es scheint also, dass die extraperitoneale Fixation die bessere der beiden Methoden gewesen ist.

Um die Sicherheit dieser Schlussfolgerung zu prüfen, ist in der folgenden Tabelle nachzusehen, ob vielleicht die gut verlaufenden E-Fälle zufälligerweise besonders operationsgeeignet gewesen sind, und ob die schlechten J-Fälle besonders schlechte Indikationen gezeigt haben.

	Bei d. 14 gu- ten E-Fällen.	Bei allen d. guten Fällen.	Bei d. 38 schlechten J- Fällen.	Bei allen schl. Fällen.
Schlechter Zustand	36 %	50 %	45 %	71 %
Herzschwäche . .	14 %	12 %	8 %	37 %
Atr. hochgradig .	14 %	17 %	37 %	71 %
Ikterus	14 %	22 %	21 %	44 %
Alter > 50 J. . .	28 %	28 %	11 %	39 %

Also waren die schlechten J-Fälle nach diesen fünf Gesichtspunkten zufälligerweise für Operation geradezu mehr geeignet als die Mehrzahl der schlechten Fälle. Und doch sind die Resultate bei intraperitonealer Omentofixation auffallend schlecht gewesen. Diese Methode muss also als verhältnismässig ungeeignet bezeichnet werden.

Mit Rücksicht wenigstens auf Allgemeinzustand und Ikterus sind die 14 gelungenen E-Fälle günstiger gestellt gewesen als die Mehrzahl der guten Fälle, doch nicht in so hohem

Grade, dass der Unterschied der Resultate nur dadurch erklärt werden kann.

Die genau nach MORISON'S Vorschriften ausgeführten Operationen, intraperitoneale Fixationen mit anfänglicher Peritonealdrainage, zeigen verhältnismässig viele gute Resultate; die Gesamtzahl ist aber zu klein, um sichere Schlüsse zu erlauben.

Das in der deutschen Literatur vorhandene, und auch z. B. von GREENOUGH gegen diese Methode gerichtete Misstrauen ist meines Erachtens nicht berechtigt. Wahrscheinlich ist es durch die Unfälle von LIEBLEIN, BUNGE u. a. hervorgerufen, die akute Peritonitiden nach Drainage gesehen haben.

Die hier angewandte Drainage ist doch etwas ganz anderes gewesen als die MORISON'Sche, wo das Hauptgewicht ausser auf genaues Abreiben der Bauchfellflächen auf das fast kontinuierliche *Auspumpen* durch das Drainrohr gelegt wird. Vielleicht ist die reine MORISON'Sche Methode der extraperitonealen gleichzustellen oder dieser sogar überlegen, was aber durch die bisherige kleine Statistik nicht entschieden werden kann.

Nach TURNER sind unter 16 von MORISON oder genau nach seinen Vorschriften ausgeführten Operationen keine Infektionen vorgekommen.

Meine Statistik ergibt keinen Grund für eine allgemeinere Verwendung der Hepatopexie und Splenopexie. Möglicherweise spielen diese eine Rolle, wo Omentopexie wegen Schrumpfung des Netzes unmöglich ist.

Unzweifelhaft können durch sowohl extraperitoneale als intraperitoneale Omentofixation, vielleicht am liebsten genau nach MORISON, gute Resultate erhalten werden. (Über einen neuen Aufschlag zu einer wahrscheinlich ungefährlichen Drainage bei TALMA-Operation s. S. 95—96.)

Unter den 71 schlechten Fällen mit angegebener Lebenszeit nach der Operation befinden sich 36, die schon in den nächstfolgenden 3 Wochen gestorben sind. Also eine erschreckende unmittelbare Mortalität, die aber erklärlich wird, wenn man nachsieht, wie weit vorgeschritten die Krankheit in diesen Fällen gewesen ist. In 23, bzw. 24 der 36 Fälle findet man Angaben über Lebergrösse und Allgemeinzustand. 90% von diesen waren Fälle mit schlechtem Allgemeinzustand und hochgradiger Atrophie. Man muss damit rechnen, dass die

Verfasser gerade in diesen Fällen nicht versäumt haben, die ungünstigen Bedingungen hervorzuheben. Wie erwartet, scheinen aber die Aussichten doch schlimmer gewesen zu sein, je schlechter der Allgemeinzustand, je hochgradiger die Atrophie gewesen ist.

Wenn unter den Zirrhosen mit Aszites eine Form sich fände, die auch in weniger weit vorgeschrittenen Fällen für Talma-Operation besonders ungünstig ist, dann könnte man erwarten, diese Form in einer zweiten Gruppe von Operierten zu finden; und zwar unter den Fällen, die fortwährend Aszites zeigen, trotzdem sie wenigstens 3 Monate nach der Operation leben — eine Zeit, die für Ausbildung eines Kollateralkreislaufs ausreichend ist. Obgleich die Patienten also genügend lange nach der Operation gelebt haben, haben sie von dieser keinen Nutzen gehabt.

Wenn man aber die 11 Fälle, die sich so verhalten, durchmustert, dann findet man sowohl grosse wie kleine Lebern, sowohl Ikterus wie keinen Ikterus, sowohl Herzkomplikationen wie keine solche, sowohl kurze (2—3 Mon.) wie längere (7—12 Mon.) Aszitesdauer vor der Operation, sowohl 1—2 Punktionen wie 12—16 etz.; nur ist unter diesen Fällen keiner, der niemals punktiert wurde; und weiter sind die Fälle mit schon vorhandenen Kollateralen zahlreicher unter diesen 11 Fällen als unter allen den 96 schlechten.

Es liegt ja auch nahe zur Hand zu glauben, dass eine kollateralbildende Operation weniger Aussichten dort hat, wo ein Kollateralkreislauf schon früher ohne Resultat gewirkt hat. In dieser Frage meinen die Fürsprecher der Operation, dass diese eine Vervollständigung eines ungenügenden Kollateralkreislaufs ausmachen kann.

Durch die obige Zusammenstellung kann wenigstens nicht bewiesen werden, dass eine besondere Form von Zirrhose für Talma-Operation überhaupt ungeeignet ist.

Aus der obigen Prüfung der Operationsresultate scheint folgendes als Zusammenfassung hervorzugehen:

1) *Talmaoperation bei Leberzirrhose hat schlechte Resultate bei hochgradiger Leberatrophie, bei schlechtem Allgemeinzustand und bei hochgradiger Schrumpfung des Netzes gezeigt.*

2) *Wahrscheinlich ungünstig haben weiter folgende Umstände gewirkt:*

- a) *Höheres Alter (> 50 Jahre),*
- b) *Ikterus,*
- c) *Vorhergegangene Blutungen aus dem Digestionskanal.*
- d) *(Komplikation mit Herzschwäche),*
- e) *(Parenchymatöse Nierenkrankheit).*
- 3) *Möglicherweise günstig haben folgende Umstände gewirkt :*
 - a) *Mehrjährige Dauer des Aszites vor der Operation.*
 - b) *Keine Punktionen vor der Operation (in Fällen, die kürzere Aszitesdauer zeigten).*
- 4) *Von den verschiedenen Operationsmethoden zeigten folgende die besten Resultate:*
 - a) *Extraperitoneale Omentofixation,*
 - b) *Wahrscheinlich auch MORISONS Technik (Intraperitoneale Omentofixation mit Wundmachung von grossen Bauchfellflächen und Drainage mit energischer Auspumpung.)*

(Unter 26 operierten, guten Fällen mit einigermassen genauen Angaben sind nur 8, die *alle* folgenden Indikationen zu erfüllen scheinen: leidlicher Zustand, nicht hochgradige Atrophie, Alter unter 50 Jahren, Abwesenheit von Ikterus. Unter den 26 Fällen waren 72% < 50 Jahren, 64% zeigten einen nicht schlechten Zustand, 75% wenig vorgeschrittene Atrophie, 89% Abwesenheit von Ikterus.)

In vielen Hinsichten stimmen die obigen Angaben mit den früher angegebenen Indikationen und Kontraindikationen überein, aber lange nicht in allen. Auf Grund kleiner, unvollständiger Statistiken oder sogar nach fast nur theoretischen Spekulationen sind oftmals auch sehr genaue Indikationen aufgestellt worden. Komplikationen von Herz oder Nieren, Ikterus, Urobilinurie, Hypocholie der Fæces sind nach TALMA Kontraindikationen, nach MORISON auch Lungenkrankheiten.

Schon BUNGE (06) u. a. wiesen nach, dass keines von diesen Symptomen ein gutes Resultat ausschliesst, auch nicht negativer Ausfall der gewöhnlichen Leberfunktionsproben. Dasselbe gilt von WHITES' weiteren Kontraindikationen: Alter über 60 Jahre und Diabetes. GREENOUGH (02) hat einige besser begründete Angaben: dass eine auch hypertrophische Leber, ein guter Allgemeinzustand und eine intramurale Implantation des Netzes die besten Aussichten zeigen, und dass die Zahl der Punktionen, Vorhandensein von Ödemen etz., weniger wichtig sind.

Der Wert z. B. der Angabe von SCHLESINGER (1910), dass

eine Operation indiziert ist, wenn nach erfolgloser interner Therapie eine zweite Punktion gemacht werden muss, ist sehr zweifelhaft, da sie sehr schwach begründet — fast ganz subjektiv ist.

Auch eine möglichst genaue Statistik der bisher Operierten kann meiner Ansicht nach nicht zu der Aufstellung bestimmter Indikationen und Kontra indikationen führen.

KAP. III.

Zusammenstellung nicht operierter Fälle von Leberzirrrose mit Aszites.

Diese Statistik umfasst die Fälle, die während 15 Jahre, 1901—1914, in den medizinischen Kliniken des Kgl. Serafimerlazarettes zu Stockholm gepflegt worden sind; weiter die Fälle des Östl. Krankenhauses der Allgemeinen Versorgungsanstalt zu Stockholm in den Jahren 1909—1914.

Von den Aszitesfällen sind nur die Fälle weiter berücksichtigt, die weder Carcinosis noch Tuberculosis peritonei als Aszitesursache zeigten.

Die Krankengeschichten sind grösstenteils von Studierenden geschrieben, die alle nach einem theoretischen Examen $\frac{1}{2}$ Jahr—1 Jahr in den internen Kliniken gearbeitet haben. Die ganz natürliche Ungleichförmigkeit eines solchen Materials ist aber gerade für diese Untersuchung weniger hervortretend als es in der Regel der Fall ist; bei den Krankheiten mit Aszites sind die wichtigsten Angaben über Aetiologie, Symptome und Verlauf in den meisten Fällen sehr genau zu finden — die meisten Krankengeschichten sind fast nach demselben Schema gemacht.

Die Mehrzahl der Fälle sind von dem Chef der Klinik demonstriert, und nachher sind manche Korrekturen der Notizen in die Journale eingeführt.

Dazu kommt, dass die Notizen der Assistentärzte über sehr viele Fälle mir zugänglich waren, wodurch die Journalangaben noch mehr kontrolliert werden konnten.

In den Fällen aus der Versorgungsanstalt (A. F. I.) sind die Krankengeschichten von den Assistentärzten geschrieben. Während meiner mehr als 4-jährigen Assistentarztzeit in den

beiden Krankenhäusern habe ich manche der Patienten zu verfolgen Gelegenheit gehabt.

In den Berechnungen sind wegen zu kurzer Beobachtungszeit keine Fälle berücksichtigt, die später als 1914 aufgenommen wurden. Der Ausgang der Fälle ist ja für diese Zusammenstellung am wichtigsten. In einem unerwartet hohen Prozentsatz ist es möglich geworden, die Patienten auch nach der Entlassung weiter zu verfolgen — in den meisten Fällen bis zum Tode, in anderen während vieler Jahre, so dass der Verlauf der verschiedenen Gruppen mit Rücksicht auf die Lebensdauer mit guter Sicherheit festgestellt werden konnte.

Das Material ist für die Beurteilung der verschiedenen internen Behandlungsmethoden zu ungleichförmig und unvollständig, weshalb ich leider auf eine solche verzichten muss; deshalb sind in den Auszügen der Krankengeschichten nur wenige Notizen über Behandlung mitgenommen.

Das Material für die Zusammenstellung von Aszitesfällen ohne Tbc oder Cancer beträgt 142 Patienten; von diesen ist die Diagnose Leberzirrhose in 57 Fällen zu stellen; unter den übrigen ist die Hauptursache des Aszites in 71 Fällen Herzinsuffizienz oder Nierenkrankheit gewesen (darunter in wenigstens 14 Nierenkrankheit); in 14 Fällen ist nicht Zirrhose, sondern eine echtluetische Leberkrankheit diagnostiziert. Die Zahlen an und für sich scheinen nicht gross; sie sind aber aus einer Gesamtzahl von 29,239 Aufgenommenen gefunden, die während derselben Jahre in den obengenannten Kliniken gepflegt wurden. Einige Pat. sind in den beiden Krankenhäusern gepflegt worden; unter den 22,936 Pat. nur vom Serafimerlazarett waren 133 ohne Tbc und Cancer, davon 54 Zirrhosen. Zum Vergleich können die Ziffern von CABOT (1912) angeführt werden: unter 2,217 Sektionen (HARVARD, Boston, U. S. A.) fand er 165 Aszitesfälle ohne Tbc und Cancer; darunter waren nur 23 Leberzirrhosen, 124 Herz- und Nierenkrankheiten. Nach FÖRSTER fanden sich unter 3,200 Sektionen in Berlin 1% Laënnec-Zirrhosen.

Unter den 57 Fällen von Leberzirrhose ist ein juveniler Fall mit Splenomegalie (Nr. 120 s. Tab. III!), der eine besonders vieljährige Krankheitsdauer hatte. Zur selben Gruppe gehört wahrscheinlich noch ein Fall, (Nr. 77). Er betrifft einen 15-jährigen Jüngling, der schon seit 3 Jahren zeitweise an Bauchschwellung litt. Nach der Entlassung ist er nicht wie-

deraufgefunden. In noch einem Falle wurde bei einer 33-jährigen Frau eine Splenomegalie zufälligerweise gefunden. Aszites trat aber erst 9—10 Jahre später auf, während des Verlaufs einer subchronischen Nephritis. Eine beträchtliche Lebervergrößerung, die durch die wenig hervortretende Herzinkompensation nicht erklärt wurde, deutete auf eine chronische Leberkrankheit, die wahrscheinlich im Zusammenhang mit der Splenomegalie stand. Der Verlauf wurde durch die Nephritis abgekürzt; die Patientin starb 10 Monate nach dem Einsetzen des Aszites.

Zwei Fälle sind wegen Aszites operiert worden, beide nach der Drainage-Methode, mit Einlegen von durchbohrten Silberknöpfen zwischen der Peritonealhöhle und dem subkutanen Gewebe. Einer dieser Patienten (Nr. 211) war Luetiker, wahrscheinlich mit Malariazirrhose. Der Aszites ist nach der Operation verschwunden, unter typischen Zeichen von Abfluss des Aszites in das subkutane Gewebe und Ausbildung von Kollateralen. Da der Pat. aber gleichzeitig unter Hg- und Salvarsanwirkung stand, ist der Fall nicht ganz rein. Noch > 2 Jahre nach der Operation ist Pat. aszitesfrei, doch nicht sehr arbeitsfähig. Eine der zwei Kanülen ist wegen Schmerzen weggenommen worden.

Der andere Operierte war ein Patient mit Laënnec'scher Leberzirrhose, der $1\frac{1}{4}$ J. nach Beginn des Aszites operiert wurde und der $2\frac{1}{2}$ Jahre nach der Operation aszitesfrei blieb. Dann trat wieder Bauchschwellung ein, die bei einer Nachuntersuchung $2\frac{3}{4}$ Jahre nach der Operation noch anhielt.

Diese zwei Fälle sind natürlicherweise in der Zusammenstellung der nicht Talma-operierten Fälle nicht mitgenommen. Sie sind aber gute Beispiele der noch verhältnismässig wenig geprüften Drainageoperationen, die sich als Konkurrenten der Talma-Operationen gezeigt haben. Prinzipiell scheint mir die Talma-Operation mehr rationell: sie sucht den Portakreislauf zu entlasten, um die Aszitesbildung zu verhindern; durch Drainageoperationen strebt man, den schon gebildeten Aszites stetig subkutan abzuleiten. Für die ersten Wochen nach der Operation, vor der Ausbildung von Kollateralen, kann eine Drainage wohl durch die leichtere Resorption des schon gebildeten Aszites von Nutzen sein. Vielleicht ungefährlicher als die MORISON'sche offene Drainage wäre es, die beiden Methoden zu kombinieren. Bei Schliessung der Wunde nach

Talma-Operation könnte ein Silberknopf eingenäht werden, der dann nach genügender Kollateralenbildung eventuell entfernt werden könnte. Noch nicht nachgeprüft ist die Methode von LANZ-LORENZ, die den Testikel mit dem Samenstrang in die Bauchhöhle versenken.

Wenn die 2 operierten und die 3 juvenilen Fälle nicht mitgerechnet werden, dann bleiben 52 Fälle übrig, wo eine echte Laënnec'sche Zirrhose diagnostiziert wurde. Fälle von »Cirrhose cardiaque« sind soweit möglich hier nicht mitgenommen, sie sind zu den obengenannten 71 Fällen von Aszites durch Herzinsuffizienz gerechnet. Notwendigerweise kann es nicht vermieden werden, dass dadurch vielleicht einige frühen Laënnec-Zirrhosen als Komplikation zu der Herzinsuffizienz unter jenen 71 Fällen stecken und also in dieser Zusammenstellung fehlen. Sie litten aber alle vor der Aszitesbildung längere oder kürzere Zeit an Herzinkompensation, aber nicht an Symptomen von Leberzirrhose; von den Sektionen fanden sich nur solche Angaben wie Cyanosis oder Stasis hepatis mit Induration, mit »sekundärer Zirrhose« oder sogar: »Cirrhose cardiaque«.

In 37 der 52 Fälle wurde die Diagnose Laënnec-Zirrhose durch Autopsie, in der Regel nur makroskopisch, bestätigt, davon in 3 Fällen durch Laparoskopie, in einem Fall bei Laparotomie, in den übrigen bei der Sektion.

Die Lebensdauer seit dem Einsetzen des Aszites ist in 92% der Fälle bekannt, also für 48 Patienten, die während oder nach der Pflegezeit sicher gestorben sind.

Beim Nachfragen lebten noch 4 = die übrigen 8% der 52 Patienten, bezw. $2\frac{1}{3}$, 4—5, 5, 10 Jahre nach dem Einsetzen des Aszites bezw. $2\frac{1}{4}$, > 4, 5 und 8 Jahre nach der Aufnahme des »Status praesens«.

Keiner der Laënnec-Zirrhose-Fälle ist also nach der Entlassung nicht wiedergefunden.

Die Zirrhosefälle sind folgendermassen eingeteilt worden:

Gruppe I:

Als Aszitesursachen sind nur die Zirrhose und deren Folgen zu betrachten.

Zu dieser Gruppe werden auch einige Fälle gerechnet, die bei der Sektion oder früher Herz- oder Nierenveränderungen zeigten, welche aber nach dem klinischen Bilde nicht bei der ersten Aszitesbildung mitgewirkt zu haben scheinen. Bei der

Einteilung wurde jeder Fall nach dem Gesamtbild der klinischen und pathologisch-anatomischen Erscheinungen beurteilt, was ja immer einen gewissen Subjektivismus einschliessen muss.

- a) Aszites bald nach oder gleichzeitig mit einer Varixblutung,
- b) ohne Varixblutung vor dem Aszites.

Gruppe II:

Die Bildung des Aszites ist wahrscheinlich durch Herzkrankheit befördert, oder durch Nierenkrankheit (event. mit sekundärer Herzschwäche). Näheres über die Art der hiezugerechneten Fälle s. S. 103 und 127.

Gruppe III.

Komplikation mit einer luetischen Leberkrankheit, die zur Aszitesbildung mitwirken kann. Auch einige nicht sezierte, verdächtige Luesfälle sind hierzu gerechnet; die klinische Diagnose derselben ist Zirrhose, eventuell mit echtluetischen Leberveränderungen.

Gruppe I.

Aszites nur durch Leberzirrhose.

Hierzu gehören erstens die 9 sezierten Fälle der Tabelle I (Seite 53—54), und weiter folgende:

- Nr. 11 (aus der Tab. III, seziert),
- > 53 (laparoskopiert),
- > 68 >
- > 70 >

Alle 13 sind also autoptisch festgestellt. Nur einer, Nr. 53, lebt noch, nach 4 Jahren.

Zu der Gruppe I a (mit vorgegangener oder gleichzeitiger Blutung) gehören folgende Fälle:

N:ris 94, 116, 139, 192.

Das Alter dieser Kranken war bezw. 34, 47, 52, 63 Jahre.

Alle waren fast sicher Alkoholisten. Lues oder andere schwere Krankheiten scheinen nicht vorgelegen zu haben.

Nur in einem Fall fehlen Angaben über dyspeptische oder Allgemeinsymptome vor der Blutung; in den übrigen waren solche während $\frac{3}{4}$ —2 Jahre vorhergegangen. Diese 3 Fälle zeigten Ikterus.

In Fall 116 war das erste Blutbrechen nicht von Aszites gefolgt. Die zweite Blutung und der Aszites kamen aber

fast gleichzeitig, so wie es auch in den 3 übrigen Fällen gewesen zu sein scheint.

In Fall 192 ging der Aszites unter diätetischer Behandlung zurück und die meisten Symptome zeigten eine einjährige Remission. Dann trat wieder Aszites auf (wohl nur auf Grund der damals weiter vorgeschrittenen Atrophie, die Leber war »sehr verkleinert«). 2 Monate später terminale Blutung; auch in Fall 94 kam eine neue Blutung 3—4 Monate nach der ersten. Die übrigen 2 Fälle erholten sich nach der ersten Blutung nicht, sondern gingen nach einigen Tagen bzw. einigen Wochen zu Grunde. Zwei der Patienten wurden einmal punktiert; Eiweissgehalt 0,7—1 %.

Die Lebensdauer seit dem Anfang der Aszitesbildung war kurz; sie betrug bzw. 4 Tage, > 1 Mon., 4—5 Mon., 2 Mon. (15 Mon.).

Fall 139, der 34-jährige Mann, zeigte eine noch grosse Leber. Die Lebern der Übrigen waren atrophisch, wenigstens in einem Falle doch nicht hochgradig. Die Blutung scheint in den nicht hochgradig atrophischen Fällen den Krankheitsverlauf abgekürzt zu haben vor dem Eintritt des letzten Stadiums der Zirrhose — wenn es überhaupt zur Atrophie neigende Zirrhoseformen gewesen ist.

Die unmittelbaren Todesursachen waren die Blutungen, in einem Falle dazu eine leichte Peritonitis, in einem anderen ein diffuser Prostataabszess.

Nach meiner S. 57 ausgesprochenen Ansicht über die Aszitespatogenese bei unkomplizierter Leberzirrhose soll der Aszites erst im letzten Stadium der Zirrhose auftreten, mit einer S. 51 hervorgehobenen Ausnahme, — solche zu der Gruppe I a) gehörigen Fälle, wo nach einer Varixblutung eine frühere Aszitesbildung eintritt.

Zur Gruppe I b) gehören die Fälle N:ris 11, 53, 68, 70 und aus der Tabelle I N:ris 145, 148, 150, 154, 166.

Wollen wir zuerst nachsehen, ob auch bei jenen 4 Fällen der Aszites so wie in den Fällen der Tab. I erst im Schlussstadium auftrat.

Für die Fälle 11, 68, 70 scheint dies sicher zu sein: sie lebten nur bzw. 5, 4, 3 Mon. nach dem Auftreten des Aszites; die zwei erstgenannten zeigten Ikterus und Urobilinurie; in

allen 3 Fällen war die Leber atrophisch, in Fall 70 hochgradig.

Fall 53 dagegen scheint dem oben zitierten Satz zu widersprechen. Eine Erklärung der langen Lebensdauer, 4 Jahre, wäre dass die Leberkrankheit rein luetisch gewesen ist (Vgl. S. 106!). Dies ist aber nicht sehr wahrscheinlich: teils waren die KJ-Dosen wohl zu klein, um ohne Hg den Krankheitsprozess aufzuhalten, teils gab die laparoskopische Besichtigung der Leber ein typisches Laënnecbild.

Eine andere Erklärung scheint mir wahrscheinlicher: dass eine Ausbildung eines ausreichenden Kollateralkreislaufs stattgefunden hat. Schon bei der Aufnahme, < 1 Monat nach dem Einsetzen der Bauchschwellung, waren dilatierte Venen in den seitlichen Teilen des Bauches und ein kleines Venennetz oberhalb des Nabels vorhanden. Weiter zeigte sich bei der Laparoskopie eine Vermehrung des Gefässnetzes am Peritoneum parietale. Dann ist der Patient anfangs oft: 9 mal in 5 Monaten, punktiert worden, wodurch die Möglichkeit zu Adhäsionsbildungen und Vermehrung der Kollateralen noch grösser wurde.

Wenn diese Erklärung richtig ist, dann ist der Fall für die Bewertung der Talma-Operation bei unkomplizierter Leberzirrhose von grösster Bedeutung. Wenn die Lebensdauer bei diesen Fällen bei ungenügendem Kollateralkreislauf immer sehr kurz ist, bei der sehr seltenen Bildung grosser Kollateralen aber viele Jahre betragen kann, dann muss man ja versuchen, bei dieser Gruppe die Bildung von Kollateralen zu begünstigen. Der Fall kann vielleicht als Repräsentant der kleinen Gruppe von reinen Zirrhosefällen mit spontanem Kollateralkreislauf und Schwund des Aszites dienen.

Alle die übrigen Patienten der Gruppe I b) lebten wie gesagt nach dem Eintreten des Aszites nur kurze Zeit, bezw. 1, 2, 3, 4, 5, 7, 7, 10 Monate, im Mittel > 4 Monate.

Diese 8 Fälle zeigten übrigens folgende Merkmale:

Das Alter war bezw.: 30, 39, 51, 53, 54, 55, 56, 62 Jahre. Nur in einem Fall, Nr. 68, ist Aethylismus nicht sicher vorhanden gewesen; hier bleibt die Aetiologie unbekannt. Einer hatte ausser Potus auch Lues und Malaria als fragliche ätiologische Faktoren.

In 5 Fällen waren die Patienten vor dieser Krankheit immer gesund. Einer hatte Podagra, ein zweiter Pneumonie und

Erysipelas durchgemacht, ein dritter litt seit 15. Jahren an schwerer Verstopfung.

In zwei Fällen fehlen Angaben über Magen-Darm-Symptome vor dem Aszites. Die übrigen sechs hatten während ¹² bis mehrerer Jahre an dyspeptischen Symptomen gelitten; vier an Obstipation, einer an Durchfall. Fünf von acht Fällen zeigten Ikterus. Zwei Fälle waren niemals punktiert, die übrigen bezw. 1, 1, 3, 3, 8, 12 mal. Eiweissgehalt des Aszites 0,4—1,5%. 3 Fälle zeigten unter Behandlung Remissionen, doch ohne vollständige Aszitesfreiheit, während 1—6 Monaten. Fall 154 war einen Monat, den letzten vor dem Tode, aszitesfrei.

Alle 8 zeigten äussere oder innere Kollateralen, die doch nur in einem Falle als so gross beschrieben sind, wie im Ausnahmefalle 53 (Vgl. S. 99). 7 Fälle zeigten atrophische Lebern, Fall 148 eine grosse, fettinfiltrierte, zirrhotische Leber.

Die unmittelbare Todesursache ist in 2 Fällen Darm-, bezw. Ösophagusblutung gewesen, in 2 Fällen Herzinkompensation, in je einem Fall akute Peritonitis, Erysipelas faciei und unbekannt.

Das durchschnittliche Krankheitsbild in den Fällen der Gruppe I, mit *Aszites nur durch Leberzirrhose* hervorgerufen, kann zusammenfassend so skizziert werden:

Bei früher relativ gesunden Alkoholisten in einem Alter von etwa 45—55 Jahren treten zuerst mehr oder weniger unbestimmte Magenbeschwerden, oft Vomitus matutinus, auf, in der Regel auch allgemeine Mattigkeit; Bauchschwellung, oft gleichzeitig mit Ikterus, stellt sich nach ¹/₂- bis einigen Jahren ein, in vielen Fällen kurz nach einer Blutung nach dem Digestionskanal.

Wenn die Blutung schon in früheren Stadien, ohne hochgradige Atrophie, gekommen ist, dann können sich die Patienten relativ leicht erholen und lange Remissionen, auch des Aszites, zeigen.

In Fällen ohne Blutung können unter Diät, Bettruhe und interner Medikation wenigstens kurze Remissionen sich einstellen. Die Lebensdauer wird doch kurz, in der Regel kürzer als ein halbes Jahr — wenn nicht ein genügender spontaner Kollateralkreislauf zur Ausbildung Zeit findet, was sehr selten eintreffen mag. Kollateralen werden während der

allmählich hochgradigeren Verengung der Leberkapillarbahnen wohl fast immer gebildet, aber öfters mit nur zu geringer Leistungsfähigkeit.

Wenn keine interkurrente Krankheiten den Verlauf abkürzen, dann gehen die meisten Kranken an grossen Blutungen oder an einer allmählich eintretenden Herzinkompensation zu Grunde, vielleicht auch an einer allgemeinen Intoxikation durch Aufhören der Leberfunktionen. In wie weit eine Regeneration von Leberparenchym zu Remissionen und Besserungen mitwirken kann, ist nicht leicht festzustellen. Nach pathologisch-anatomischen Untersuchungen ist eine solche ja oft vorkommend. Für die Wiederherstellung der eigentlichen Leberzellfunktionen ist sie wohl eher von Wert als für die Besserung der Portazirkulation, die ja nach KRETZ gerade durch die Neubildungen verschlimmert werden kann.

Gruppe II.

Aszites bei Leberzirrhose und Herz- oder Nierenkrankheit.

Zu dieser Gruppe gehören 33 Fälle, davon die 10 Fälle der Tab. II, 7 Fälle (24, 73, 112, 149, 169, 199, 202) der Tab. III und dazu die Fälle Nr. 14, 35, 36, 66, 67, 86, 92, 101, 105, 125, 141, 156, 162, 167, 174, 213.

Die Diagnose ist durch Autopsie in 22 Fällen gesichert, in einem davon nicht bei Sektion, sondern bei Laparotomie und Laparoskopie.

5 der Fälle lebten noch bei der Nachuntersuchung, bezw. 2 $\frac{1}{3}$, 4, 5, 5, 10 Jahre nach dem Auftreten des Aszites. Die übrigen 28 sind verschieden, mit bekannter Todeszeit.

7 waren Frauen, davon 5 mit Potus, eine mit Malaria in der Anamnese und eine mit ganz unbekannter Aetiologie; eine der Aethylistinnen litt an Lues, 2 litten an Malaria. Von den 26 Männern waren 23 sicher, 3 wahrscheinlich Aethylisten 5, vielleicht 6, litten an Lues; 2, vielleicht 5, an Malaria. 3 waren weniger als 40 Jahre, bezw. 32, 37, 39; 12 waren in den Vierzigen, 13 in den Fünfzigen; drei waren älter als 60 Jahre.

Unter den 21 Sezierten befand sich nur einer mit Herzklappenfehler; dieser litt auch an chronischer Nephritis. In 10 Nephritisfällen scheint die Herzschwäche sich erst sekundär

eingestellt zu haben. Keiner zeigte Aszites als eindeutiges Symptom von nur »nephritischer Hydrämie«; bei keinem konnte Herzschwäche ausgeschlossen werden. In den übrigen 10 Fällen lagen wirkliche Herzmuskelveränderungen vor, dagegen keine oder, wie es schien, nebensächliche Nephritis.

Unter diesen »reinen Herzfällen« sowohl wie unter jenen Nephritiden sind Fälle mit langen Remissionen und mehrjähriger Lebensdauer seit dem Auftreten des Aszites.

15 Fälle — unter 33 — lebten > 1 Jahr nach dem ersten Einsetzen des Aszites, darunter 8 mehr als 4 Jahre. Wenn man diese guten Fälle näher durchforscht, ist es auffällig, dass sie in besonders hohem Prozent, 8 = > 50 %, eine grosse Leber bei Beginn der Aszitesbildung zeigten. In 5 dieser Fälle ist die Grösse der Leber unbekannt; in nur einem Fall ist sie sicher atrophisch gewesen — bei der Sektion, nach 2 1/2-jähriger Dauer des Aszites. (Unter den 18 Fällen mit kürzerer Lebensdauer zeigten 9 bis 10 eine atrophische Leber).

In fast allen jenen guten Fällen ist es zu Remissionen gekommen, mit gutem Zustand, wohl in der Regel auch mit vollständiger Aszitesfreiheit.

Mit Rücksicht auf die Zahl der guten Fälle kann man einen Unterschied finden zwischen den Fällen, wo eine Herzinkompensation schon längere Zeit vor der Aszitesbildung konstatiert gewesen war, und den Fällen ohne sicher vorhergegangene Herzschwäche. Schon eine geraume Zeit vor dem Erscheinen des Aszites waren in 10 der 33 Fälle deutliche Zeichen einer Herzinkompensation vorhanden gewesen (die Fälle 14, 24, 105, 159, 161, 169, 199, 203, 204, 210). Von diesen Patienten lebten 7 weniger als 5 Monate nach dem Einsetzen des Aszites; zwei lebten 1—1 1/2 Jahr, einer 2 1/2 Jahr. Nur dieser letzte Pat. zeigte eine sichere Remission.

Die Lebensdauer der übrigen 23 Patienten war < 5 Monate in 9 Fällen, 6—8 Monate in zwei Fällen, 1—2 Jahre in 4 Fällen und bei den übrigen 2 1/3, 4, 4 1/2, 4 3/4, 5, 5 1/2, 9 Jahre. Nicht weniger als 12 Pat. zeigten sichere Remissionen.

Bei den Fällen also, wo sich eine Herzinkompensation früher manifestiert hatte, scheint die Prognose also schlecht zu sein, wenn bei vorhandener Leberzirrhose ein Aszites sich zeigt — schlechter als in den Fällen, wo der Aszites bei Be-

ginn der Inkompensationssymptome auftritt. Vielleicht ist es also weniger schlimm, wenn bei bestehender Zirrhose-Verengerung der Leberkapillaren eine Herzinsuffizienz hinzutritt, als wenn bei einer rezidivierenden Herzinsuffizienz eine Zirrhose allmählich beginnt.

Die Zahlen sind aber zu klein, um bestimmt entscheiden zu können, welche Fälle von *Zirrhose + Herzschwäche* eine oder die andere Prognose haben.

Nur eine Sache bleibt wohl nach dieser Zusammenstellung sehr wahrscheinlich: *dass unter den Fällen mit einer Kombination jener beiden Krankheitszustände verhältnismässig viele sich befinden, die ohne Operation längere Zeit nach dem Auftreten des Aszites leben — eine Zahl »guter« Fälle, die sehr viel höher ist als unter den Zirrhose-Aszitesfällen ohne Herzinsuffizienz.*

Praktisch ist es wohl nicht immer leicht zu entscheiden, ob ein Kranker eine Herzkomplikation aufweist oder nicht. Der Aszites als solcher kann ja mehrere der gewöhnlichen Herzinsuffizienzsymptome verursachen, wie Dyspnœ, Oligurie, Beinschwellung. Übrig bleiben doch viele Möglichkeiten, die schwache Herzarbeit zu schätzen, z. B. Zyanose, Arrhythmie — die nach Atropin nicht schwindet — vielleicht auch KATZENSTEINS u. a. Funktionsproben. Die Anamnese gibt oft gute Aufschlüsse: Beinschwellung, Dyspnœ, Oligurie vor der Bauchschwellung sind wohl die gewöhnlichsten Zeichen einer Komplikation mit Herzschwäche.

Die guten Fälle zeigten in der Regel keine hochgradige Leberschrumpfungen. Wahrscheinlich gilt die naheliegende Erklärung, dass in diesen Fällen die wenig vorgeschrittene Zirrhose allein noch lange nicht zu Aszites führen konnte, sondern nur bei so schwacher Herzkraft, dass auch das unbedeutende Stromhindernis der frühen Zirrhose eine Erschwerung der Zirkulation bedeutete.

Es kann ja auch nicht ausgeschlossen werden, dass unter diesen Fällen mit grosser Leber einige sich befanden, die überhaupt nicht typische Laënneczirrhosen mit Neigung zu Atrophie waren.

In einigen der Fälle kann es natürlicherweise so zugegangen sein, dass anfangs die Herzinsuffizienz allein eine Aszitesbildung verursachte, die dann später — vielleicht nach Remissionen — durch Zirrhose begünstigt wurde.

In nur 12 der 33 Fälle sind Kollateralen beschrieben — vielleicht auch ein Zeichen, dass das eigentliche Zirkulationshindernis nicht in der Leber, sondern in der schwachen Herzkraft lag.

In dieser Gruppe kann nicht ein einzelnes Krankheitsbild als durchschnittlich angegeben werden, sondern wenigstens zwei Verlaufsformen sind aufzustellen.

Bei beiden vermisst man selten in der Anamnese den Alkoholismus.

Bei den weniger schweren Fällen, ohne langes Inkompensationsstadium vor der Bauchschwellung und mit noch grosser Leber, treten die gewöhnlichen unbestimmten dyspeptischen Zirrhosesymptome auf, mit beginnenden Herzstauungsphänomenen vermischt. Die letzteren können auch eine kurze Zeit vorausgegangen sein. Bein- und Bauchschwellung stellen sich relativ rasch ein, wahrscheinlich früher als bei Herzinsuffizienz ohne Zirrhose; oft kommt gleichzeitig Ikterus.

In einigen Fällen markiert auch hier, wie es oben S. 51 beschrieben wurde, eine Blutung den Eintritt der Aszitesbildung

Wenn die Patienten unter Ruhe- und Diätbehandlung kommen, oft auch nach Medikation von Herztonicis und Diureticis, dann kann der Aszites mit den anderen Symptomen verschwinden und eine sogar vieljährige Remission sich einstellen. Ein Wiederholen der Remissionen scheint aber bei dieser Kombination von Krankheiten selten zu sein.

Die schwereren Fälle, wo trotz Behandlung kein Rückgang des Aszites und der Herzsymptome stattfindet, scheinen solche zu sein, wo die Zirrhose schon weit vorgeschritten war, wo akute Nephritis oder andere interkurrente Krankheiten den Krankheitsverlauf abkürzten oder solche, wo der Aszites erst lange Zeit nach Beginn der Herzinkompensation einsetzte.

Gruppe III.

Aszites bei Leberzirrhose und Leberlues (incl. Lues venæ portæ).

Zu dieser Gruppe sind gerechnet 6 Fälle, N:ris 34 und 71 mit Sektion, N:ris 102, 108, 173, 208 ohne Autopsie; einer dieser Patienten lebte noch 6—7 Jahre nach dem Anfang der Aszitesbildung, die übrigen sind gestorben. Ein Patient war beim Einsetzen des Aszites 35 Jahre, einer 36, zwei 42, einer 43 und einer 59 Jahre — also ein bedeutend niedrigeres Durchschnittsalter als bei den vorigen Gruppen.

In zwei Fällen (173, 208) schwand der Aszites unter anti-luetischer Behandlung; die beiden Patienten lebten $7\frac{1}{2}$, bezw. 8 Jahre nach der ersten Bauchschwellung. In einem Falle (71) hat wahrscheinlich erst die Herzinkompensation zur Aszitesbildung geführt, die einige Wochen vor dem Tode angefangen hat.

Zwei Patienten, 102 und 108, lebten 1 bezw. 6—7 Jahre nach der ersten Aszitesbildung, deren Ursprung nicht ganz klar ist.

Der letzte Fall, 34, nimmt in mehreren Hinsichten eine Sonderstellung ein.

Erstens scheint er ein Beispiel von Circulus vitiosus bei der Aszitesbildung zu sein (vgl. S. 49).

Eine nur kleine Punktion (2 Liter) leitete eine rasche Besserung mit Resorption des Aszites ein.

Solche Fälle, die Aszites bekommen, ehe das Zirkulationshindernis der Leber hochgradig wird, also durch z. B. Leberzirrhose mit zufälliger Herzinkompensation oder nach Blutung (s. S. 51) können vielleicht durch eine einzige Punktion von ihrem Aszites befreit werden, und zwar wenn die Gelegenheitsursache nicht weiter wirkt, sondern die Aszitesbildung nur durch den Circulus unterhalten war.

Auch der pathologisch-anatomische Prozess in diesem Falle ist von Interesse. Vielleicht ist die Schrumpfung um den Stamm der Pfortader eine wichtige Ursache des Aszites gewesen, wenn sie das Lumen der Vene zu sehr verkleinert hat. Auch auf diesem Wege kann eine luetische Infektion Ursache einer Aszitesbildung werden. Fälle von Aszites bei Lues ohne Hepar lobatum, ohne Zirrhose, können so erklärt werden. Eine erfolgreiche Therapie ist ja nicht ganz undenkbar, wenn die luetischen, periportalten Prozesse durch Schwellung einer umschriebenen Wandpartie das Lumen komprimiert halten. Bei mehr diffusen Prozessen dürfte eine spezifische Behandlung vielleicht durch Schrumpfung die Sache im Gegenteil verschlimmern.

Die Fälle dieser Gruppe haben im Mittel eine bedeutend längere Zeit seit dem Anfang der Aszitesbildung gelebt als die Fälle, wo Lues hepatis zu der Aszitesbildung nicht beigetragen hat. Ausser für den Fall 71, mit Aszites durch Herzinkompensation, ist die Lebensdauer im Mittel 5 Jahre nach dem Eintritt der Bauchschwellung.

(Zum Vergleich können einige Zahlen meiner 14 Fälle von echt luetischer Leberveränderung, ohne Anhaltspunkte für eine Zirrhose-Diagnose, hier angeführt werden; diese Fälle werden in dieser Arbeit nicht weiter berücksichtigt:

Von den 14 Patienten ist einer nach der Entlassung nicht wiederaufgefunden; von den übrigen 13 sind 5 sicher gestorben, bezw.: einige Wochen, 8 Mon., 9 Mon., 1 Jahr, $2\frac{1}{2}$ J., 8 J. nach dem Einsetzen des Aszites; 7 lebten noch nach bezw. 6, $6\frac{1}{2}$, $8\frac{1}{3}$, $9\frac{1}{2}$, 11, 11, 12 Jahren, eine durchschnittliche Lebensdauer also von wenigstens 6 Jahren; für alle Fälle mit luetischer Leberkrankheit mehr als 5 Jahre.)

Ein auffälliger Unterschied besteht gegen die Fälle mit unkomplizierter Leberzirrhose, die nicht mehr als ebensoviele Monate lebten wie Jahre bei den Luesfällen. *Diese scheinen überhaupt die beste Prognose aller Aszitesfälle bei Leberkrankheiten zu haben, gute antiluetische Behandlung vorausgesetzt.*

KAP. IV.

Vergleich zwischen operierten und nichtoperierten Aszitesfällen bei Leberzirrhose.

Ein exakter Vergleich zwischen z. B. der Lebensdauer der operierten und der nichtoperierten Fälle nach dem Anfang der Bauchschwellung lässt sich bei dem gegebenen Material nicht machen. In manchen Fällen der Statistik über Talma-Operation ist die Lebensdauer nicht oder unvollständig angegeben. In den meisten gutverlaufenden Fällen lebten die Patienten noch zu dem Zeitpunkt der Veröffentlichung.

Mit einiger Sicherheit kann doch bestimmt werden, teils wie viele der 191 operierten Zirrhosefälle mehr als z. B. 1 Jahr lebten, teils wie viele schon nach z. B. 3 Monaten starben, *alles nach dem Anfang der Bauchschwellung*. Diese prozentischen Zahlen können dann mit den analogen Zahlen meiner Statistik über Nichtoperierte verglichen werden. Unter 191 Operierten sind die Angaben über Lebensdauer in 48 Fällen unsicher; unter den übrigen 143 lebten 48 mehr als ein Jahr; 14 starben in weniger als 3 Monaten nach dem Einsetzen des Aszites. Von den 48, die > 1 Jahr lebten, starben 7 unmittelbar nach der Operation (in 3 Wochen). Bei diesen wenigstens ist die lange Lebensdauer also unmöglich das Ver-

dienst der Operation gewesen; im Gegenteil, die Operation scheint den Tod beschleunigt zu haben.

Wenn aber auch diese mitgerechnet werden, machen die guten Fälle 34% aller Operierten mit bekannter Lebensdauer aus. Wenn auch die unsicheren Fälle berücksichtigt werden, dann kann die höchste Prozentzahl für gute Fälle bestimmt werden, die richtig wäre, wenn *alle* die 48 Unsicheren auch > 1 Jahr gelebt hätten. Diese Prozentzahl, die natürlicherweise entschieden zu hoch ist, beträgt 50%; wenn im Gegenteil keine guten Fälle sich unter den unsicheren befanden, dann lebten unter allen 191 Operierten nur 25% > 1 Jahr. Zwischen 25 und 50%, und wahrscheinlich näher der ersteren Zahl, liegt also die wahre Zahl der Fälle, die > 1 Jahr lebten — wenn 7 Fälle = 4% mitgerechnet werden, die kurz nach der Operation starben.

Unter den Nichtoperierten werden die Zahlen sehr verschieden, je nach dem die Gruppe III (Leberzirrhose, wahrscheinlich mit Lues hepatis) mitgenommen wird oder nicht. Bei den Operierten sind ausgesprochene Fälle von Lues hepatis in der obigen Statistik nicht berücksichtigt, weshalb es richtiger scheint, solche Fällen ohne Operation auch nicht aufzunehmen. Dann bleiben 47 nichtoperierte Zirrhosefälle übrig, von denen 16 = 34%, mehr als ein Jahr lebten (wenn die Gruppe III mitgenommen wird, steigt die Prozentzahl bis 40).

Wenn die 3 nichtoperierten Fälle von juveniler Zirrhose mitgerechnet werden, dann steigt die Prozentzahl von 34% bis 36% (2 der 3 Fälle lebten > 1 Jahr).

(Unter den Operierten starben nur 14 = 7% aller Fälle, 10% der Fälle mit bekannter Lebensdauer, in den ersten 3 Monaten nach dem Einsetzen des Aszites.

Unter den Nichtoperierten starben 36% (oder 34% nach Mitrechnen der Gruppe III) nach ebenso kurzer Zeit. Dieser grosse Unterschied spricht aber selbstverständlich nicht so sehr für den Nutzen der Operation, wie die Ziffern es angeben. Unter den 34—36% Nichtoperierten befinden sich *alle*, die nach so kurzer Asziteszeit starben; unter den 7—10% Operierten fehlen aber alle die raschverlaufenden Fälle, wo eine Operation, z. B. wegen zu kurzer Observation, nicht vorgeschlagen wurde.)

Aus jenem Vergleich geht hervor: *dass die Talmaoperation bisher die Zahl der Fälle, die > 1 Jahr nach dem Anfang des*

Aszites lebten, wenigstens nicht nennenswert vergrößert zu haben scheint. Es ist sogar nicht unmöglich, dass solche Fälle unter den Nichtoperierten zahlreicher oder ebenso zahlreich sind.

Der Wert der Operation ist aber damit keineswegs in Abrede gestellt. Teils können die Ziffern sich günstiger gestalten, wenn richtige Indikationen mehr allgemein als bisher gestellt werden; teils wäre die Operation ja nicht ohne Vorteil, wenn sie, bei nur prognostisch Ungünstigen angewendet, nureinigewenigen rettete, auch wenn die kommende Operationsstatistik fast ebenso schlechte Totalziffern aufweisen würde.

Für die praktische Beurteilung der Aussichten eines konkreten Falles mit und ohne Operation hat ein Vergleich wie der obige fast gar keinen Wert.

Besser wäre es natürlicherweise, wenn man aus der Operationsstatistik alle Fälle mit schlechter Indikationsstellung eliminieren und die übrigen (in Gruppen eingeteilt) mit nichtoperierten Fällen derselben Art vergleichen könnte. Dazu wäre aber ein Operationsmaterial erforderlich, wenigstens ebenso gleichförmig und eingehend untersucht wie die Fälle meiner Statistik über Nichtoperierte.

Die bisherige Operationsstatistik entspricht aber keineswegs solchen Anforderungen: die Mitteilungen sind öfters so unvollständig, dass man nichts sicheres über Symptome, Komplikationen etc. wissen kann. Die Zahl der vollständigeren Krankengeschichten über Operierte ist so klein, dass ein reiner Ziffern-Vergleich der verschiedenen Gruppen ganz unzuverlässig wäre.

Um trotzdem eine orientierende Übersicht über die Prognose mit und ohne Operation zu bekommen, kann man jedoch von einem Vergleich der in den vorigen Kapiteln zusammengestellten Operierten und Nichtoperierten Nutzen haben. Erstens kann man von den Ergebnissen der Operationsstatistik ausgehen, die S. 91—92 angeführt sind. Nach diesen scheinen folgende Umstände auf den Ausgang der Operation einen günstigen Einfluss zu haben:

- 1) Eine wenig vorgeschrittene Atrophie.
- 2) Ein leidlicher oder guter Allgemeinzustand.
- 3) Ein wenig oder gar nicht geschrumpftes Netz.
- 4) Ein Alter unter 50 Jahren.
- 5) Abwesenheit von Ikterus.
- 6) » » » Blutungen.

7) Abwesenheit von Herzschwäche und schweren Nierenveränderungen.

8) Eine mehrjährige Dauer des Aszites.

9) (bei mehr kurzdauernden Fällen) Keine Punktionen.

Zeigt sich nun, dass diese Bedingungen auch gerade bei gutverlaufenden Nichtoperierten besonders oft zu finden sind? Wenn so entschieden der Fall wäre, dann würde es den Wert der TALMA-MORISON'schen Operation bedeutend herabsetzen.

Es scheint natürlich, bei der Untersuchung des Einflusses jener Faktoren auf die Nichtoperierten die Gruppe III nicht mitzunehmen. Der Umstand, dass eine Komplikation mit Lues hepatitis vorgefunden worden ist, scheint über den Einfluss anderer Faktoren zu dominieren, die bei dieser Gruppe also wahrscheinlich wenig bedeuteten.

Unter den 46 Fällen der Gruppen I und II können folgende 9 als gutverlaufende, mit Lebensdauer 2 Jahre oder mehr nach dem Einsetzen des Aszites, bezeichnet werden: N:ris 35, 53, 66, 67, 86, 156, 162, 174, 213 (für die gutverlaufenden Operierten ist eine kürzeste Lebensdauer von 1 Jahr *nach der Operation* berechnet; vor der Operation war der Aszites im Mittel für 22 Fälle während > 11 Monate vorhanden; alle mit bekannter Asziteszeit sind dabei berücksichtigt, ausser einem juvenilen Falle).

Schlechte Fälle mit Lebensdauer < $\frac{1}{2}$ Jahr nach dem Anfang der Bauchschwellung, sind folgende 22: N:ris 11, 14, 24, 36, 94, 112, 116, 137, 139, 143, 148, 149, 154, 159, 161, 167, 169, 197, 198, 202, 203, 204.

Ad. Punkt 1: Unter 7 guten Fällen mit bekannter Lebergrösse im Anfang der Bauchschwellung waren 4 mit sicher vergrösserter, nur 1 mit etwas verkleinerter Leber.

Unter den schlechten Fällen dagegen waren nur 6 sicher grosse Lebern, 13 atrophische, davon 2 sicher hochgradig atrophische.

Wie bei den Operierten sind die grossen Lebern unter den guten, die kleinen Lebern unter den schlechten Fällen in der Mehrzahl. In dieser Hinsicht erfüllen die guten Nichtoperierten die Operationsbedingung am besten. Zu bemerken ist, *dass unter den guten Nichtoperierten sich keine Fälle mit hochgradiger Schrumpfung befinden. Unter den guten, operierten waren solche Fälle jedoch in einer Zahl von 22% vorhanden,*

(Tab. V), was eine Besserung der Voraussage durch Operation wohl bedeuten muss.

Also scheint die Operation bei hochgradiger Schrumpfung vielleicht indiziert zu sein, trotzdem ein guter Ausgang nach Operation auch hier selten ist.

Andererseits lebten die 4 guten, nichtoperierten Fälle mit grosser Leber alle lange Zeit: 4¹/₂, 5, 5, 10 Jahre nach dem Anfang des Aszites. Mit Rücksicht darauf, dass ohne Operation 6 sicher Hypertrophische schlecht verliefen, nur 4 gut, ist es aber deutlich, dass auch hier die nichtoperative Therapie schlechte Aussichten hat, wenn auch die Operation nicht unbedingt vorgeschlagen werden muss vor einem Versuch mit interner Behandlung, event. Punktionen.

Ad Punkt 2.

Unter den »guten« nichtoperierten Fällen ist keiner, wo der Zustand während der ganzen Aszitesdauer schlecht gewesen ist. In 12, möglicherweise 14, der 22 schlechten Fälle kann man dagegen keine Zeit zwischen dem Anfang der Bauchschwellung und dem Tode finden, wo der Allgemeinzustand als gut bezeichnet werden kann. Nur in 4 der 22 Fälle ist dies aber mit Sicherheit der Fall gewesen, was natürlich mit der gewählten kurzen Zeit für die Lebensdauer der als schlecht bezeichneten zusammenhängt.

Wie bei den Operierten ist ein schlechter Allgemeinzustand ein übles Prognostikum gewesen.

Ad Punkt 3.

In den Sektionsberichten der Nichtoperierten sind Angaben über das Verhalten des Netzes so selten, dass ein Vergleich unmöglich wird. Auch mag es wohl nur durch den Einfluss auf die Möglichkeit einer Operation von Bedeutung sein, nicht aber für die Prognose der Nichtoperierten.

Ad Punkt 4.

Die guten Nichtoperierten erfüllen nicht die Operationsbedingung (s. S. 85) in Bezug auf jüngeres Alter. Unter allen den guten Nichtoperierten waren nur 22 % weniger, dagegen 50 % mehr als 50 Jahre alt. Unter den Jüngeren, < 50 Jahre, lebten nur 22 % mehr als 2 Jahre, unter den älteren dagegen 33 %.

Die älteren, die schlechtere Resultate bei Operation zeigten, scheinen also unter den Nichtoperierten eine verhältnismässig bessere Prognose als die Jüngeren zu haben. *Danach zu urteilen*

wäre die Operation vielleicht bei Jüngeren doppelt indiziert, bei älteren nicht oder weniger. (Vgl. S. 114—115!)

Ad. Punkt 5 und 6.

Wie bei den Operierten waren auch hier unter den guten Fällen nicht so viele mit Ikterus wie unter den schlechten. Unter den guten Nichtoperierten Fällen kamen Varixblutungen in ebenso oder fast ebenso hoher Zahl vor wie bei den schlechten, was ja von dem Verhalten bei den Operierten etwas abweicht. Für die Prognose mit und ohne Operation scheinen diese Umstände wenig zu bedeuten.

Ad Punkt 7.

Bei den Nichtoperierten scheint Herzschwäche fast einen günstigen Einfluss auf die Prognose zu haben, die ja besser wird, wenn Herzschwäche zu der Aszitesbildung beigetragen hat. Bei den Operierten ist Herzschwäche bei der Operation als ungünstig anzusehen — was ja gar nicht dem vorigen Satz widerspricht. Ein Zahlenvergleich ist unmöglich.

Ad Punkt 9.

Unter den guten Nichtoperierten sind die nichtpunktierten Fälle in grosser Majorität: 8 unter 9; die Nichtpunktierten 35 % der guten Operierten könnten also vielleicht auch ohne Operation ebensogut verlaufen sein; diese Möglichkeit verliert aber ganz ihre Stütze, wenn man findet, dass alle die obengenannten 8 Fälle mit Herzschwäche kompliziert waren und also nicht mit den guten Operierten verglichen werden können. Unter den 10 nicht Punktierten derselben war nur einer, wo Herzschwäche angegeben war. Unter den schlechten Operierten waren 45 % niemals, 32 % einmal punktiert.

Wenn man also bei dem Vergleich zwischen Operierten und Nichtoperierten den Ausgangspunkt von den bei bisherigen Operationen günstigsten Umständen wählt, dann zeigt es sich, dass die guten Operationsfälle in einigen wichtigen Hinsichten mit den gutverlaufenden Nichtoperierten nicht übereinstimmen. Wie erwartet, kann also auf diesem Weg der Operation nicht aller Wert abgesprochen werden.

Aus dem Besprechen der Punkte 1 und 4 geht vielmehr hervor, dass die Operation dankbare Gebiete unter Fällen mit hochgradiger Schrumpfung und vielleicht unter jüngeren Fällen hat; möglicherweise kann sie auch unter Zirrhosen mit noch grosser Leber indiziert sein.

Diese möglichen Indikationen werden näher beleuchtet, wenn

man den Vergleich mit den Operierten so macht, dass man von den verschiedenen Gruppen von Nichtoperierten ausgeht und festzustellen sucht, ob es einige Gruppen gibt, die ohne Operation besonders oft gut bzw. schlecht verlaufen. Wenn solche Gruppen aufgefunden werden können, dann kann vielleicht mit einiger Sicherheit festgestellt werden, wie operierte Fälle desselben Typus sich verhalten; wie oben S. 108 angeführt wurde, ist ein wirklicher Ziffern-Vergleich nicht zu erhalten.

In der Gruppe I, mit unkomplizierter Zirrhose, ist die Prognose als sehr schlecht bezeichnet. Nur in einem Falle unter 13, (bei welchem übrigens Lues nicht ganz sicher ausgeschlossen werden konnte) ist die Lebensdauer nach dem Einsetzen des Aszites mehrjährig gewesen, und dies wahrscheinlich durch Ausbildung von Kollateralen. In allen Fällen mit hochgradiger Schrumpfung ist die Lebensdauer kurz gewesen.

Unter den nach Operation gut verlaufenden Fällen kann man nun mit einiger Sicherheit behaupten, dass wenigstens folgende unkomplizierte Zirrhosen waren: Aus der Tab. V N:ris I, VII, VIII, X, XVI, XIX, XX, XXII, XXIV, XXVII, XXVIII, XXXII. Unter diesen ist nur in 4 Fällen angegeben, dass Kollateralen sich bei der Operation fanden.

Unter allen den 129 sicheren guten und schlechten Operationsfällen ist Herz- oder Nierenkomplikation nur für 24 Fälle angegeben. Wenn man die Seltenheit einer unkomplizierten Zirrhose bedenkt, ist es wahrscheinlich, dass unter den übrigen 105 sich noch manche komplizierte befinden, so dass die Gesamtzahl der operierten, wirklich reinen Zirrhosen viel niedriger als 100 berechnet werden kann. Jedenfalls wird eine Zahl von 12 gutverlaufenden unter allen operierten, unkomplizierten Zirrhosen einen höheren Prozentsatz ausmachen als der einzelne gute Fall unter den Nichtoperierten.

Es ist also sehr wahrscheinlich, dass die Operation für unkomplizierte Zirrhosen eine Besserung der Aussichten bedeuten kann. Bei hochgradiger Atrophie gibt es wohl keine andere Möglichkeit, den Verlauf zu beeinflussen.

Die wichtigste oder einzige Möglichkeit zu einer spontanen Heilung, die Kollateralbildung, wird ja unzweifelhaft durch die Operation befördert, was auch von vielen der Fälle bewiesen wird, die nur kurze Zeit lebten und seziert wurden.

Nur bei Aszites nach Blutung scheint es für reine Zirrhosen

einen anderen Weg zur Heilung als Kollateralbildung zu geben, wenn es nämlich nur einer Besserung des durch Blutung herabgesetzten Allgemeinzustandes bedarf, um aszitesfrei zu machen — dies nur bei wenig vorgeschrittener Atrophie.

Unter den obigen 12 gelungenen operierten, reinen Zirrhosefällen waren 9, die weniger als 50 (auch weniger als 45) Jahre alt waren. Unter den Nichtoperierten hatten dagegen gerade die Jüngeren die schlechteren Aussichten. Dieser scheinbare Widerspruch erklärt sich ganz natürlich, wenn man die beiden Gruppen I und II mit Rücksicht auf den Verlauf vergleicht. In der Gruppe I mit 13 unkomplizierten Nichtoperierten findet sich nur einer, der $> 1\frac{1}{2}$ Jahr nach dem Anfang der Bauchschwellung lebte (der S. 99 erwähnte Fall 53). In der II:ten Gruppe dagegen, mit Komplikation von Herzschwäche, lebten 9 unter 33 $> 1\frac{1}{2}$ Jahre, darunter 7 älteren. Also nicht gerade weil sie älter waren, sondern weil sie zu der Gruppe mit Herzschwäche gehörten, scheinen diese Fälle verhältnismässig gut verlaufen zu sein. Nach S. 103 haben ja diese kombinierten Fälle eine grössere Neigung zu Remissionen als die Unkomplizierten.

Es könnte von Interesse sein nachzusehen, ob viele der Nichtoperierten die obengenannten besten Operationsbedingungen erfüllen:

Unter 13 unkomplizierten Zirrhosen sind 7 nicht gut verlaufende Fälle: N:ris 11, 68, 70, 145, 150, 166, 192, wo eine Operation wenigstens während eines Teils der Aszitesdauer möglich gewesen ist, während einer Zeit von 2—10 Monaten. Der Zustand ist zeitweise in diesen Fällen verhältnismässig gut gewesen. Alle zeigten bei der Sektion oder früher, einige Monate nach dem Entstehen des Aszites, atrophische Lebern, in 3 Fällen hochgradig. In keinem Fall ist eine hochgradige Netzschrimpfung nach den Berichten wahrscheinlich.

2 Fälle waren < 50 Jahre, dazu 4 55 Jahre oder weniger; wenigstens 7 Fälle erfüllten also allen, oder fast allen die wichtigsten Operationsbedingungen.

Unter 33 Fällen, mit Herzkrankheit kompliziert, ist die Operation während 1—12 Monate möglich gewesen wenigstens bei 4 Fällen: N:ris 67?, 161, 199?, 203, wo die Zirrhose als eine Hauptursache des Aszites anzusehen ist.

Unter den 6 Fällen der Luesgruppe ist es in allen bis auf einen, Nr. 102, fast sicher, dass eine Operation niemals indiziert gewesen ist. In jenem Falle weiss man nicht, ob der Zustand während des letzten Jahres vor dem Tode für Operation günstig gewesen ist oder nicht.

Die aus den obigen Zusammenstellungen (Vgl. S. 68—69!) gezogenen Schlüsse betreffs der Indikationen für Talma-Operation bei Leberzirrhose können wie folgt zusammengefasst werden.

1) *Selbst durch grosse Operationsstatistiken kan die Talma-Operation nicht recht bewertet werden, sondern dafür ist ein bisher fehlender Vergleich mit einer Zusammenstellung nicht operierter Fälle notwendig; eine solche habe ich in den Kap. III und IV hervorzulegen versucht.*

2) *Das Hauptbereich der Operation ist die Gruppe der unkomplizierten Zirrhosen, ohne Herzkrankheit oder auf anderen Krankheiten beruhenden Herzschwäche und ohne Lues hepatis.*

3) *In dieser Gruppe sind besonders bei den Fällen mit hochgradiger Schrumpfung die Operationsmöglichkeit zu erwägen, da die Prognose ohne Operation hier am schlechtesten ist; eine hohe Mortalität muss man auch nach Operation erwarten, die jedoch als fast die einzige Möglichkeit zur Besserung da steht. Bei weniger vorgeschrittener Atrophie ist es ratsam, vor einer Operation eine interne Behandlung zu versuchen, wenigstens wenn bei reiner Zirrhose der Aszites kurz nach einer Blutung gekommen ist.*

4) *Bei einer Leberzirrhose, wo eine Herzkrankheit als eine wichtige Ursache der Aszitesbildung erscheint, und noch mehr bei gleichzeitiger Lues hepatis, ist die Operation wenigstens nicht indiziert vor einem gründlichen Versuch mit¹⁾ einer nicht-operativen Therapie, die zu einem vieljährigen Schwund des Aszites und anderer Symptome führen kann. Wenn es aber offenbar scheint, dass der Aszites hauptsächlich eine Folge der fortschreitenden Leberschrumpfung ist, und durch interne Therapie nicht beeinflusst wird, dann ist auch bei komplizierten*

¹⁾ Ich habe Versuche gemacht, die Zirkulation nicht nur durch Herztonics und Allgemeinbehandlung zu heben, sondern auch durch »Lokalbehandlung«: Begünstigung der Kompression der Leber bei der Inspiration — z. B. rechte Seitenlage und Übungen mit tiefen Atemzügen nach Anbringen eines Gegen-drucks von unten gegen die Leber; dazu Effleurage vorhandener Kollateralen u. s. w., aber die Zahl meiner Fälle ist noch zu klein, um einige Schlüsse zu erlauben.

Fällen mit einer Operation zu rechnen, besonders bei den ohne Operation wahrscheinlich schlechter verlaufenden Fällen mit Aszitesbildung erst lange Zeit nach dem Anfang der Herzinkompensation.

5) Wenn man im speziellen Falle sich für oder gegen entscheiden soll, kann man von der Erfahrung Nutzen haben, dass folgende wichtigsten Operationsbedingungen bisher die besten Erfolge versprochen: wenig hochgradige Atrophie, guter Allgemeinzustand, unverändertes Netz, jüngerer Alter, Abwesenheit von Ikterus.

Wenn z. B. auf Wunsch der Patienten — bei der ohne Operation in fast jedem Zirrhosefall schlechten Prognose — weniger strenge Indikationen befolgt werden, dann ist es von Wert zu wissen, dass auch Fälle¹⁾ mit sehr schlechtem Zustand, hochgradiger Atrophie und Ikterus samt Fälle in einem Alter von fast 70 Jahren mit gutem Erfolg schon mehrfach operiert worden sind. Auch keine der übrigen angegebenen Kontraindikationen, wie schlechter Ausfall der Leberfunktionsproben u. s. w., ist absolut.

6) Wegen der Schwierigkeit, vor der Autopsie eine exakte Differentialdiagnose der verschiedenen Leberkrankheiten zu stellen, ist eine Laparoskopie wenn möglich einer der ersten Punktionen anzuschliessen. Sie ist auch die einzige Methode, sich von der Beschaffenheit des Netzes vor der Operation zu überzeugen.

7) Als Operationstechnik kann die extraperitoneale Omentofixation oder die genau nach MORISONS Vorschriften ausgeführte intraperitoneale gewählt werden. Einer Prüfung wert wäre eine Kombination von Omentofixation mit dem Einlegen eines durchbohrten Silberknopfes zwischen der Peritonealhöhle und dem subkutanen Gewebe.

Betreffs der Aszites-Pathogenese bei Leberzirrhose (Schlussätze S. 65—66) bin ich zu der in der diesbezüglichen Literatur früher nicht oder wenig hervorgehobenen Ansicht gekommen, dass die Zeit für das Einsetzen des Aszites von hauptsächlich zwei Faktoren bestimmt wird: von der Hochgradigkeit der Verengung der Abflusswege des Portablutes und von der Komplikation

¹⁾ Ausser Fällen aus meiner Zusammenstellung sind Beispiele in den Mitteilungen von BINDI, MC ARTHUR, HERCZEL u. a. zu finden.

mit Herzschwäche. Die Fälle können in zwei Gruppen geteilt werden: I) die reinen Zirrhosen, mit Aszites nur durch die zu hochgradige Verengung der Leberkapillaren, II) die Fälle, wo Herzschwäche zusammen mit einer noch wenig hochgradigen Kapillarverengung zum Aszites führt.

Aus den Statistiken geht hervor, dass die Prognose und die Therapie im Grossen und Ganzen von denselben Faktoren bestimmt werden: Die erste Gruppe gibt nach dem Einsetzen des Aszites eine sehr schlechte Prognose, zeigt aber die relativ besten Indikationen für Talmaoperation; die zweite Gruppe weist eine viel bessere Prognose auf; hier ist aber eine Talmaoperation in der Regel nicht anzuraten.

Kasuistik.

Im Folgenden ist die Gruppeneinteilung von Kap. III gefolgt.

In den einzelnen Gruppen sind nicht alle Krankengeschichten gleich ausführlich mitgeteilt. Einige Fälle sind als Typen der verschiedenen klinischen Formen vollständiger, die übrigen mehr summarisch besprochen.

Die Altersziffern bezeichnen das Alter bei dem ersten Anfang der Aszitesbildung, wo nicht anders angegeben ist.

»Keine Lues« = Lues wird verneint; keine Gründe für die Diagnose Lues.

Ser. Med. = Mediz. Abteilung des Serafimerlazarettes, Stockholm.

Ö. = Östl. Krankenhaus d. Allgemein. Versorgungsanstalt, Stockholm.

Herzvergrösserung nach links = nach links von der linken (reponierten) Mammillarlinie; nach rechts = von der rechten Sternallinie. II Ao = 2:e Aortenton; acc. = accentuiert.

Höhe der Leberdämpfung: in der Mammillarlinie gemessen.

Nephritis: dies Wort wird im alten Sinn auch für Nephrosen angewandt, so wie in den Journalnotizen; diese ermöglichen keine genaue Einteilung nach neueren Prinzipien.

Albumingehalt: immer nach Esbach gemessen.

Blutdruck: in mm. Hg angegeben, nach Riva-Rocci oder Recklinghausen gemessen.

Verzeichnis der Fälle.

Fall.	Seite.	Fall.	Seite.
11	126	141	139
14	129	143	148
24	132	145	124
34	151	148	127
35	139	149	146
36	145	150	123
53	124	154	120
66	141	156	141
67	142	159	135
68	126	161	132
70	122	162	140
71	155	166	122
73	136	167	143
86	140	169	133
92	144	173	153
94	119	174	143
101	142	192	117
102	153	197	149
105	134	198	147
108	152	199	135
112	146	202	147
116	119	203	131
123	138	204	133
125	150	208	155
137	149	210	128
139	120	213	137

Gruppe I (Vgl. S. 35).

Aszites nur durch Leberzirrhose

(ohne Zeichen von Herzkrankheit, nephritischer Hydrämie oder von Leberlues).

a) *Aszites kurz nach oder gleichzeitig mit einer Blutung des Verdauungskanals.*

1: mit Remission.

Fall 192. J. J. 47 J. Gastwirt, Ser. Med. II 41:1902.

Aethylismus. Keine Lues. Früher gesund. Im Winter 1898—99 Vomitus matutinus und unbestimmte Schmerzen im

Bauche; Abmagerung und Verschlechterung des Allgemeinzustandes. Im Frühjahr 1892 wurde Ikterus bemerkt. Während des Sommers allmählich Besserung, die bis Sept. 1900 andauerte. Dann erschienen die Allgemeinsymptome wieder. Sept.—Okt. oftmals Blutbrechen und Melæna. *Während 1^{1/2} Monate Bauchschwellung.* Seit dieser Zeit kein Blutabgang. Unter diätetischer Behandlung Hebung des Zustandes bis Mai 1901. Damals eine vorübergehende Verschlimmerung des Ikterus, der nachher niemals vollständig verschwunden ist. Im Sommer gutwirkende Badesejour. Nov. 01 aufs neue Bauchschwellung, die stetig zugenommen hat; parallel damit Atemnot, Müdigkeit. Dann und wann abends Knöchelödeme.

Aufgenommen d. 17. Jan. 1902.

Kraftlosigkeit, Bauchspannung; schlechter Ernährungszustand. Leichter Ikterus. Temp. 38—39.

Herz vergrössert nach links. Leises systolisches Blasen an der Herzbasis; II Ao. acc.

Lungen. Basale Dämpfungen mit Knisterrasseln. Sehr viel mucopurulenten Sputum wird herausbefördert. Pharyngitis chronica.

Die Harnmenge 900—1700 cm³; sp. Gew. 1,023; kein Eiweiss; spurenweise reduzierende Substanz und Gallenfarbstoff.

Bauchumfang 101 cm (Körpergewicht nur 74 kg). Weite, geschlängelte Venen; Aszites; Leber und Milz perkutorisch vergrössert. 20. Jan. Bauchpunktion: nur eine kleine Menge heller Flüssigkeit wurde entleert; Eiweissgehalt 0,7%. *Ordnation:* Diuretin 1 gm. × 4. D. 24. Jan. ein kleines Blutbrechen; den nächsten Tag ein grösseres, $\frac{3}{4}$ Liter. 26. Jan. 02 trat der Tod nach profusen Blutungen ein.

Sektion: Cirrhosis hepatis + Varices œsophagi cum ruptura + Cholelithiasis + Ascites + Œdema pulm. + Bronchitis + Abscessus prostatae. — Das Bauchfell nicht verdickt. In der rechten Hälfte des Zwerchfells sehr reichliche, weite Kollaterale. Die Leber bedeutend verkleinert, deutliche Laënnec's Zirrhose. Die Milz ist sehr vergrössert. Herz und Nieren zeigen ausser trüber Schwellung keine Veränderungen. Der Prostataabszess ist erbsengross, nicht deutlich begrenzt.

Bei dem Entstehen des Aszites wahrscheinlich unkomplizierte Leberzirrhose; der Aszites trat wohl zum erstenmal kurz nach dem ersten Blutbrechen ein. 15 Monate ante mortem, schwand aber rasch. Diesmal ist die Verengerung der

Leberbahnen wahrscheinlich nicht so hochgradig gewesen, dass nur dadurch eine Aszitesbildung verursacht werden konnte, sondern erst in Kombination mit dem herabgesetzten Zustand nach der Blutung. Eine diätetische und Allgemeinbehandlung konnte eine Remission bewirken — bis die Atrophie zu hochgradig wurde. 2 Monate ante mortem neue Aszitesbildung. Tod durch Hæmatemese. Im Anfang der zweiten Bauchschwellung ist eine Talma-Operation ev. indiziert gewesen.

Fall 94. E. A. O., 63 J., Tischler. A. F. I. Ö. 166: 12.

Aethylismus. Früher gesund.

D. 28. Sept. 1911 ein grosses Blutbrechen, kurz nachher Aszites, dreimal Bauchpunktion, dann eine kürzere Besserung. Mitte Jan. 12 neue Blutung; Ende Jan. die vierte Laparocentese.

Aufgenommen d. 2. Febr. 1912.

Zustand ziemlich schlecht; Blässe; kein Ikterus; leichte Beinödeme; kein Fieber.

Herz: nach links etwas vergrößert; II Ao und Pulm. acc., Puls 96, klein weich, regelmässig. Blut: Hgl. 27 (Autenrieth), 1,3 Mill. rote, 5700 weisse. Lungen 0.

Harn: Menge 750; spurenweise Eiweiss; Bauch: Umfang 100 cm; Aszites, Leberdämpfung 16 cm hoch; die Leber bei tiefer Inspiration undeutlich palpabel. Milz nicht palpabel.

D. $\frac{9}{2}$ Laparoskopie (JACOBÆUS): 6,5 L. klarer Aszites, 1,013; 0,8 % Eiweiss; Runeberg + +. Die graurote Leberoberfläche ist ziemlich eben; nahe dem stumpfen Rande kleinere weisse Knötchen ohne hyperämische Zone. Die Schrumpfung erscheint verhältnismässig unbedeutend. Das Peritoneum ohne Veränderungen. D. $\frac{22}{2}$ Laparocentese: 4 L., 1 % Eiweiss. Mors d. $\frac{1}{3}$ 1912: Sektion: Cirrhos. hepatitis cum ascitide et peritonitide fibrinosa levis + Hyperplasia lienis + Varices œsophagi c. diphterit. pseudomembranacea + Anæmia univers. + Thc. chr. apicis pulm. dxt. Wenn eine Besserung nach der ersten Blutung eintrat, musste man eine event. Heilung ohne Operation abwarten. Nach der zweiten Blutung nur kurze Zeit für Operation, die wegen des Alters und des Allgemeinzustandes unsicher gewesen wäre.

2: ohne Remission.

Fall 116. A. S. Kaufmann, 52 J., Ser. Med. I 485: 09.

Aethylismus; frühere Krankheit: »Ischias« 1907. Seit 1900 etwas kränklich, im Jahre 1909 sehr schwach; im August ein Blutbrechen von etwa 1 Liter; entgegen dem Rate des Arztes blieb der Patient zu Hause; fühlte sich schon am nächsten Tage so gesund wie vor dem Blutbrechen. Keine Bauchschwellung. 4. Okt. 09 wurde Pat. plötzlich sehr elend;

der Bauch schwell rasch an; auch die Beine wurden ein wenig ödematös. 6. Okt. nachts und morgens wiederholtes Blutbrechen; die gesamte Menge Blut wurde auf mehreren Liter geschätzt.

Aufgenommen d. 6. Okt. Fetter Mann, sehr heruntergekommen; Psychische Benommenheit; *Temperatur* subnormal; in der unteren Körperhälfte Ödeme; Bauchumfang 106 cm, deutlicher Aszites; Ikterus. *Herz*: 0. Puls 100. *Lungen*: Emphysem; links unten Dämpfung und Rhonchi. *Harn*: die Menge vermindert, sp. Gew. 1,014. Kein Eiweiss, kein Zucker, keine Zylinder; Gallenfarbstoff.

Mors $\frac{8}{10}$ 09. *Sektion*: Cirrhos. hepatis atroph. (Laënnec) + Icterus univers. + Varices oesophagi + Ascites (4 L.).

Die Leberzirrhose scheint die einzige Aszitesursache gewesen zu sein, teils durch das Zirkulationshindernis, teils indirekt durch Varixblutung mit Anämie und allgemeiner Schwäche. Der Aszites ist ganz akut aufgetreten, gleichzeitig mit plötzlichem Kräfteverfall — vielleicht Kollaps nach Blutung, die aber zuerst nicht als Erbrechen zu Tage trat. Schon nach einigen Tagen ist der Tod gefolgt.

Keine Zeit für Talma-Operation.

Fall 139. E. Å., 34 J. Publizist. Ser. Med. V 121:1907.

Aethylismus; keine Lues. Seit 2 Jahren »Dyspepsie«. Im letzten Jahre Müdigkeit. Mai 1907 Ikterus und Bauchschwellung.

Aufgenommen d. 29. Mai.

Körperlich und psychisch heruntergekommen; etwas abgemagert. Ikterus. Kein Fieber. Keine Atemnot. Kleine Malleolar-Ödeme. *Herz, Lungen* 0. *Aszites*, Bauchumfang 98—101—96,5 cm. Die *Leber* vergrößert, derb, vielleicht etwas uneben. *Milzdünnung* bis zur vorderen Axillarlinie.

Fast jeden Tag blutige, dünne Stühle. *Harn* Menge 600—1800 cm³; im Anfang kein Eiweiss, in den letzten Tagen Spuren; Gallenfarbstoff.

Mors 16. Juni 1907.

Sektion: Cirrhos. hepatis hypertrophicans + Icterus univers. + Ascites + Hyperplasia lienis + Stasis et varices intestini + Degeneratio adiposa hepatis et renum.

Für Talma-Operation keine Zeit.

b) *Aszitesbildung ohne Zusammenhang mit Blutung.*

1: *Kurze Remission.*

Fall 154. P. B. Kaufmann, 62 J. Ser. Med. II 707:1906.

Aethylismus. Lues wird verneint. Immer sehr gesund. 1898 »Ischias.

1902 Obstipation einige Monate; Besserung unter ärztlicher Behandlung. Seitdem fast 3 Jahre ganz frei von Krankheits-symptomen.

Im Anfang des Jahres 1906 stellte sich wieder Obstipation ein; unbestimmte Bauchschmerzen, Appetit gut. Trotz sachgemässer Behandlung wurden die Stuhlverhältnisse nicht wieder normal. Im Herbst 1906 Ikterus; Okt. 1906 Verschlimmerung der Obstipation und beginnende Bauchschwellung, die sich rasch vermehrte; dazu jeden Tag Bauchschmerzen nach dem Essen und Schleimerbrechen. Alle Bewegungen wurden durch Atemnot erschwert. D. 18. Okt. musste Pat. das Bett hüten und wurde

D. 21. Okt. in die Station aufgenommen.

Gut gebauter Mann, ein wenig abgemärgert; keine Kachexie. Ikterus. Ödem nur im linken Unterschenkel (nach einigen Tagen ganz verschwunden). Kein Fieber. Allgemeine Mattigkeit. Aszites. Keine sichtbaren Kollateralen.

Herz: Dämpfung nicht vergrössert; die Töne sind nur etwas dumpf; II Ao. acc.; Blutdruck (Riva-Rocci) 145 mm; Puls rhythmisch, Frequenz 80—90.

Lungen: Emphysem; hinten, unten werden Rhonchi gehört.

Harn: Die Menge 1200—2000; nur minimale Spuren Eiweiss; kein Zucker; kein Sediment, kein Gallenfarbstoff.

Unter diätetischer Behandlung mit Regulierung des Stuhls rasche Besserung mit Verminderung des Bauchumfangs von 105 cm d. 24. Okt. bis auf 94 cm d. 12. Nov. Das Gewicht sank von 82,5 Kg. bis auf 75,2 Kg. Seit d. 6. Nov. konnte der Aszites nicht mehr nachgewiesen werden; auch nicht das Harneiweiss. Zu dieser Zeit konnte man die Leber bei tiefer Inspiration palpieren; der Rand stumpf, derb und hart; die Milzdämpfung etwas vergrössert. Während eines Monats wurde der Hämoglobingehalt des Blutes von 45—55 (Fleisch) verbessert. Das subjektive Befinden wurde sehr gehoben; Pat. konnte ein Paar Stunden auf sein.

D. 20. Nov. ein kleines Blutbrechen. D. 22. Nov. Erysipelas anticruris dxt; $\frac{26}{11}$ — $\frac{1}{12}$ Digitalis; trotz chirurgischer Behandlung einer Phlegmone verschied der Pat. d. 9. Dez. 1906.

Sektion: Cirrhos. hepatis atroph. + Hyperplasia lienis + Varices oesophagi + Ikterus + Phlegmone anticruris (mit septischen Organveränderungen).

Der Aszites scheint nicht durch Herz- oder Nierenerkrankungen sondern von der Zirrhose verursacht zu sein; vielleicht hat eine Anämie mit Verschlechterung des Allgemeinzustandes die Aszitesbildung beschleunigt, ehe die Atrophie der Leber maximal wurde. So kann die Remission nach Allgemeinbehandlung erklärt werden, analog mit dem Verhältnis nach Varixblutung. Eine solche kann ja möglicherweise hier vorgewesen, aber unerkannt geblieben sein. Der vielversprechenden Remission der Symptome wurde nach der akuten Infektion ein rasches Ende gesetzt, ein Paar Monate nach dem Anfang der Aszitesbildung. Mit Rücksicht auf die Atrophie der Leber und auf das Fehlen von (äusseren) Kollateralen wäre der Verlauf wohl auch ohnedies verhältnismässig kurz geworden. Keine operationsgeeignete Zeit.

Fall 70. W. v. G., 53 J., Kaufmann. Ser. Med. V 52: 1911.

Aethylismus; keine Lues. Vor 18 Jahren Podagra. Im Sommer 1910 intermittente Schmerzen im linken Hypochondrium samt Obstipation, dann und wann Durchfälle. Febr. 1911 Bauchschwellung; Besserung unter Milchdiät, Betruhe und Digitaliskur. Bald wieder Verschlimmerung. Erst nach dem Anschwellen des Bauches Atemnot. Niemals Ödeme.

Status $\frac{8}{3}$ 1911:

Obesitas; Zustand nicht schlecht; kein Fieber; Atemnot; Wassermann neg. Herz und Lungen: 0. Blutdruck 110. Harn: Menge etwa 500 cm³; 1,021; kein Albumin, kein Zucker, kein Gallenfarbstoff. Bauch: Umfang 124 cm; Aszites. Venennetz deutlich. Die Leber ist — nach Punktion — am Thoraxrande palpabel; Milz palpabel.

Das Körpergewicht — 95—80,3 Kg. — sank nur nach den Laparocentesen nennenswert, nicht nach verschiedenen Diureticis. $\frac{18}{3}$ und $\frac{19}{4}$: Entleerung von je 10 L. etwas milchige Flüssigkeit; sp. Gew. 1,012; 1 à 1,5 % Eiweiss; (Rivalta +). D. 10. April Laparoskopie (JACOBÆUS): »Die Leber war beträchtlich verkleinert mit unregelmässig kleinknotiger Oberfläche und stumpfem Rande (also eine ziemlich weit vorgeschrittene Laënnec'sche Leberzirrhose). Die normale braune Farbe durch eine graurote ersetzt. Peritoneum deutlich hyperämisch.»

Entlassung 24. April 1911. Mors 23. Mai 1911.

Keine Sektion.

Aszites ist hier ein Symptom einer wahrscheinlich unkomplizierten Zirrhose. Eine Möglichkeit zur Talma-Operation ist während kurzer Zeit vorhanden gewesen.

Fall 166. G. L., 39 J., Stuccateur. Ser. Med. I 460: 1904.

Aethylismus. 1898 Lues. Nur eine Schmierkur. 1900 Malaria; seitdem, trotz Chininbehandlung, oft Rezidive. Obstipation. Im Sept. 1903 Bauchschwellung und Ikterus, Erbrechen; die Leber soll vergrössert gewesen sein. Unter Ruhe und diätetischer Behandlung im

Winter 1903—04 Besserung; die Bauchschwellung ging doch nicht ganz zurück. Mai 1904 wieder arbeitsfähig; kein Ikterus. Ende Juni 04 Bauchschwellung. *D. 15. Juli 04* aufgenommen:

Etwas abgemagert; Zustand nicht schlecht; Dyspnoe; kein Fieber, keine Ödeme.

Herz: Breite 19 cm, überall leises systolisches Blasen. II Ton an der Basis verstärkt. Puls: 75, regelmässig; Arterien rigid. *Blut:* Hgl. 90 (Tallkvist), 4,3 Mill. rote, 5400 weisse. *Lungen:* 0. *Harn:* Menge etwa 1500 cm³; sp. Gew. 1,010; spurweise Eiweiss, kein Zucker. Keine Zylinder. *Bauch:* Umfang 98 cm; Aszites; deutliches Venennetz. Die Lebergrenze kann ein Paar cm unter dem Thoraxrande ausperkutiert werden. Die Milz (nach der Laparocentese) palpabel.

D. 25 Juli Bauchpunktion: 5,5 L. klarer Aszites, 1% Eiweiss. Die Harnmenge vorher 600—1400. Am 25. Juli und den folgenden Tagen > 2 L. Harn.

Am Tage der Laparocentese hohes Fieber; Erysipelas faciei. *Mors 29. Juli.*

Sektion: Cirrhos. hepatis atroph. + Hyperplasia chr. et acuta infectiosa lienis + Ascites + Nephrit. interstit. chr. + Hydronephros. levis + Erysipelas faciei.

Atrophische Leberzirrhose; die Aetiologie derselben kann Aethylismus, Malaria, Lues sein. Bei der Sektion keine Zeichen einer wirklich syphilitischen Leberveränderung.

Gute Talma-Indikation.

Fall 150. A. B., Landarbeiter, 51 J. Ser. Med. II 724: 1906.

Keine Lues; Alkoholismus? Seit 15 Jahren Verstopfung; Febr. 1906 Gefühl von rasch zunehmender Bauchspannung und -schwellung. Unter Behandlung Besserung; die Bauchschwellung verschwand nicht vollständig; kleine Fuss-Ödeme; im Harn eine kleine Eiweissmenge. Im Frühling 1906 fing Pat. wieder zu arbeiten an, wurde doch früher müde als vorher. Aug.—Okt. 1906 Bauchschwellung von wechselnder Grösse. Niemals Gelbsucht.

Aufgenommen d. 29. Okt. 1906.

Nur die ersten Tage kleines Fussödem. Kräftiger Mann, abgemagert; Zustand nicht schlecht; Müdigkeit. *Lungen:* Basal kleine Dämpfung, einzelne weiche Rasselgeräusche. *Herz:* II Ao. acc. *Blutdruck* 160 mm.

Aszites. Bauchumfang 93—95,5 cm. Leber und Milzgrösse nicht auszuperkutieren, auch nicht nach der Laparocentese d. 14. Nov. Entleerung von 4,8 L. fast klarer Flüssigkeit, mit 0,4% Eiweiss. Die *Harnmenge* — trotz Diuretinterapie — 600—800 cm³; Sp. Gew. 1,023; Eiweiss $\frac{1}{2}$ — $\frac{3}{4}$ 0/00; körnige und hyaline Zylinder und rote Blutkörperchen. Kein Zucker, kein Gallenfarbstoff. Nach der Laparocentese heftiges Fieber; *Mors 15. Nov.*

Sektion: Cirrhos. hepatis atroph. + Splenomegalia + Ascites + Nephrit. subchron. + Ulcus ventriculi sanat. + Varices oesophagi + Peritonit. ac. circumscripta.

Beim Entstehen des Aszites keine sicheren Zeichen von Herzinsuffizienz.

Dass die Nierenkrankheit direkt zur Entstehung des Aszites beigetragen hat, ist nicht wahrscheinlich. Die nephritischen Ödeme sind ja doch in der Regel mehr universell als hier. Die Punktion mag durch Infektion das Ende beschleunigt haben. Während mehrerer Monate ist eine Talmaoperation indiziert gewesen.

2: *Längere Lebensdauer nach dem Einsetzen des Aszites (lange Remission?)*

Fall 53. V. S. 58 J. Metallarbeiter. Ser. Med. II 25:1912.

Aethylismus; wahrscheinlich nicht Lues. Viele Jahre Magenbeschwerden. Seit Juni 1911 allgemeine Müdigkeit; Bauchschwellung Dez. 1911.

Aufgenommen 8. Jan. 1912.

Ausser Aszites und kleinen Unterschenkelödemen, keine objektiven Symptome besonders von den Harn- oder Brustorganen. *In den seitlichen Teilen des Bauches dilatierte Venen; ein kleines Venennetz auch oberhalb des Nabels.*

Urobilinprobe positiv. Die Leber ist nur im Epigastrium palpabel. *Laparoskopie 12. Jan.* (JACOBÆUS). 5600 cm³ gelbe Flüssigkeit, 1,2% Eiweiss, sp. Gew. 1,010; Rivalta negativ.

Die Leber ist in ihrer Gesamtheit etwas verkleinert, die Oberfläche ist uneben kleinknotig, der Rand stumpf. Die Farbe graurot bis braunrot mit grauweissen Zügen zwischen den Erhebungen. Unbedeutende Vermehrung des Gefässnetzes auf dem Perit. pariet.; Laënnec'sche Zirrhose. Nach der Entleerung konnte man die Leberresistenz im Epigastrium 8 cm unterhalb des unteren Endes des Sternum palpieren. Milz nicht palpabel.

Laparocentesen: 31. Jan., 6. Febr., 2. Apr., 19. Apr., 30. Apr., 9. Mai, 18. Mai, 28. Mai; jedesmal etwa 8 Liter Flüssigkeit, 1% Eiweiss, sp. Gew. 1,010. *Medikation:* KJ 1 Gm × 3 seit d. 19. Jan; Diuretin 1 gm × 3 seit d. 25. Apr. (als die Ödeme in der unteren Körperhälfte sich vergrösserten). *Entlassung den 4. Juni.* Noch 1. Jan. 1915, nach 4 Jahren, soll der Pat. leben. Näheres nicht bekannt. Wahrscheinlich unkomplizierte Leberzirrhose. (Vgl. S. 99).

3: *Fast stetige Verschlimmerung seit dem Anfang des Aszites.*

Fall 145. A. B., 54 J., Kaufmann. Ser. Med. II 178:1907.

Aethylismus. Wahrscheinlich keine Lues. Vor 12 Jahren Lungenentzündung, vor 2 Jahren Gesichtserysipelas. Die letzten Jahre Verstopfung. Vor 1 $\frac{1}{2}$ Jahren allmählich Müdigkeit, Verschlechterung des Appetits, Sodbrennen. Im letzten Halbjahre oft Erbrechen. Ende Febr. 1907 Bauchschwellung, seither stetig gewachsen. Eiweiss wurde einmal im Harn konstatiert, verschwand aber wieder. Mitte März Beinschwellung und Diarrhoe, noch bei der *Aufnahme d. 6. Apr.* fortdauernd.

Kräftiger Mann, sehr bleich. Unterschenkelödeme. Kein Ikterus.

Lungen: objektiv nichts; Respirationsfrequenz 30. *Herz:* Vergrösserung nach links; an der Spitze dumpfe Töne; II Ao. acc. Der Puls gross, Frequenz 84. Rigidität der palpablen Arterien. Hämoglobin 85. *Bauch:* grosser Aszites, Bauchumfang 110 cm. *Harn:* die Menge klein: 300—700cm³. Eiweissgehalt etwa $\frac{1}{2}$ ‰. Kein Zucker, kein Gallenfarbstoff; körnige und hyaline Zylinder.

Pat. wurde 16. Apr.—25. Mai mit 3 gm. KJ täglich behandelt, bekam dazu verschiedene Diuretica und kochsalzarme Kost. Die Harnmenge stieg fast niemals bis auf 1 Liter. Jede zweite Woche Punktion, mit Entleerung von 9—17,5 Liter milchiger Flüssigkeit von 1,010 sp. Gew., Eiweissgehalt 0,8—1 ‰; mikroskopisch zahlreiche Lymphozyten, einzelne eosinophile Leukozyten und körnige Zellen. Vor den Punktionen sehr heftige Dyspnöe, kolossale Ausspannung des Bauches. In den seitlichen Partien dilatirte Venen. Auch nach den Entleerungen konnte man weder die Leber noch die Milz palpieren. Allmählich entwickelten sich Ödeme in der ganzen unteren Körperhälfte, der Allgemeinzustand verschlimmerte sich, doch mit kurzen Remissionen. Zeitweise Durchfall.

Mitte August Komplikation mit Ansammlung in der rechten Pleurahöhle von einer Flüssigkeit, die sich makroskopisch und chemisch wie der Aszites verhielt. 26. Aug. wurden 1700 cm³ entleert. Bei den elften und zwölften Laparocentesen d. 18. und d. 31. Aug. war der Eiweissgehalt des Aszites gestiegen, 1,2 bzw. 3 ‰.

Die Herzkraft wurde verschlechtert, trotz der Medikation von Digalén und Herzstimulantia. Der Eiweissgehalt des Harnes fortdauernd nur $\frac{1}{2}$ ‰.

Mors 18. Sept.

Sektion (nur der Bauchorgane).

Cirrhosis hepatis Laënnec atroph. (die Leber bis auf weniger als die Hälfte verkleinert, unregelmässig kleinknotig) + Hyperplasia lienis.

Hauptkrankheit: Leberzirrhose. Nach 7 Monaten Dauer des Aszites Tod durch Herzinsuffizienz, die noch 6 Wochen nach dem Einsetzen des Aszites nicht nachweisbar war. Im Anfang Möglichkeit für Talmaoperation.

Fall 11. J. G. J., 55 J., Arbeiter. Ser. Med. II 435:1914.

Aethylismus; keine Lues; früher gesund. Febr. 1914 Ikterus; Anfang März Bauchschwellung; allmählich Abnehmen des Ikterus, Zunehmen der Bauchschwellung. Erst seit April Atemnot. Anfang April war die Leber bei Inspiration palpabel.

Aufgenommen 29. Juni 1914.

Kräftiger Mann, etwas zyanotisch und ikterisch; geringe Dyspnoe. Grosse Genital-, kleinere Fussödeme. Temp. subfebril.

Herz: nicht vergrössert; I Ton an der Spitze etwas unklar; Blutdruck 80:120. *Lungen:* Emphysem; unten leichte Dämpfung. *Harn:* Menge 500—1000 cm³; sp. Gew. 1,020; eiweiss- und zuckerfrei; Urobilin +; *Aszites;* Bauchumfang 116 cm. Deutliches Venennetz. Die Leberdämpfung nur 8 cm hoch, erreicht den Thoraxrand nicht. Milz nicht palpabel.

D. 30:6; 14:7; 20:7 Laparocentese; jedesmal ca. 8 Liter klare Flüssigkeit; Alb. 1%; rasche Wiederfüllung. Digitalis-Diuretin-Medikation ohne Besserung. Nach Vergrösserung der Ödeme trat der Tod im Anschluss an eine Darmblutung d. ²⁵/₇ 1914 ein.

Sektion:

Cirrhosis hepatis Laënnec + Hyperplasia lienis + Varices oesophagi + Erosiones haemorrhag. ventriculi + Haemorrhagia parenchymatosa coli + Pachymeningit. chr. fibrosa et haemorrhagica interna + Oedema pulmonum (Leber 1370 gm; die Kapsel dick, belegt).

Zeichen von Herzschwäche erst sekundär. Möglichkeit für Talma-Op.

Fall 68. K. P. 56 J. Kaufmann. Ser. Med. V 106:1911.

Kein Aethylismus. Keine Lues. Ein Paar Jahre oft Durchfall: Ein Jahr Dyspepsie; Bauchschwellung Febr. 1911. Kurzdauernde Gelbsucht. Mai 1911: schlechter Zustand; keine Ödeme; Herzbefund normal. Ausser Urobilin im Harn nichts Pathologisches.

Aszites; 6-Mal punktiert April—Juni. Die Leberdämpfung sehr klein; Milz nicht deutlich vergrössert. Zweimal Laparoskopie: (JACOBEUS) Leberzirrhose mit mässiger Schrumpfung; Peritoneum parietale deutlich hyperämisch; die Därme zeigen eine unbedeutende Hyperämie; nirgends Verwachsungen oder Knötchen. Besonders um die Ansatzstelle des Lig. teres und des Suspensorium hepatis herum finden

sich zahlreiche geschlängelte Venen, die von einer solchen Mächtigkeit sind, dass fast das Bild eines »Caput Medusæ« entsteht; von der Leber aus sieht man an einigen Stellen kleinere Adhärenzen zur parietalen Bauchwand hinziehen. Eiweiss: 0,5—0,8%; 1,011—1,014. ²⁶/₅ allgemeine Ödeme. 11 Tage nach der Entlassung starb Pat. d. 19 Juni, 4 Monate nach dem Beginn der Aszitesbildung; keine Sektion.

Der klinisch unsichere Fall (Tbc peritonei?) wurde durch die Laparoskopie als atrophische Zirrhose aufgeklärt. Keine anderen ätiologischen Momente des Aszites waren vorhanden. Kurz ante mortem wahrscheinlich Herzinsuffizienz. Im Anfang möglicherweise Talma-Indikation.

Fall 148. C. J., 30 J., Ziegelträger. Ser. Med. I 41: 07.

Aethylismus. Keine Lues. 1900 Delirium tremens. 4—5 Jahre Vomitus matutinus. Seit April 1906 Kräfteverfall, Abmagerung, zeitweise Ikterus, Mesogastralgien, Nasenbluten. Mitte Dez. 1906 Husten und Bauchschwellung; kurz nachher Durchfall, der bei der Aufnahme den 18. Jan. 07 fort dauerte.

Status: Schwerkrank; intensiver Ikterus; keine Ödeme. Dyspnæ: 28 in der Minute. Mehrmals Erbrechen. *Herz:* nach links vergrößert; systolisches Blasen überall; II Ao. acc. Puls regelmässig. 108—112. *Lungen:* 0. *Harn:* Menge sehr klein; sp. Gew. 1,024; Eiweiss spurenweise; Gallenfarbstoff; zahlreiche hyaline, einzelne körnige Zylinder. *Aszites;* in den Seitenteilen longitudinale, dilatierte Venen. Umfang: 83 cm. Die Leber hart, kleinknotig, nicht sicher vergrößert. Milzdämpfung 3 cm vor der vorderen Axillarlinie. Im Erbrochenen kleine Blutkoagel. Beim Probefrühstück Retention, Achylie, Milchsäure +, kleine Blutkoagel. D. 24. Jan. ein grösseres Blutbrechen; *Mors 26 Jan.*

Sektion: Cirrhosis hepatis hypertrophicans (2350 gm) + Icterus universalis + Varices œsophagi + Ascites (¹/₂ % Eiweiss) + Nephritis parench. acuta + Hypertrophia et dilatatio levis cordis + Cardioarteriosclerosis levis + Tbc. caseosa lob. sup. pulm. dxt. Mikroskopisch kolossale Fettinfiltration in den zentralen Teilen der Acini; peripher kräftige Bindegewebszüge.

Die Nierenkrankheit oder die leichten Herzveränderungen scheinen nicht die Ursachen des Aszites gewesen zu sein (keine anderen Ödeme).

Keine oder wenig Zeit für Talma-Operation.

Gruppe II (Vgl. S. 101).

Aszites bei Leberzirrhose und Herzkrankheit.

Zu dieser Gruppe sind gerechnet Fälle mit Symptomen von Herzinsuffizienz.

- a) geraume Zeit vor der Bauchschwellung
- b) ungefähr gleichzeitig mit der Bauchschwellung.

Auch Patienten mit Lues sind hier aufgenommen, wenn es

autoptisch festgestellt ist, dass keine Leberlues vorlag, und wenn sie im übrigen die obigen Forderungen erfüllten. (Fälle mit sicherer Leber- oder Portalues und Luesfälle ohne Autopsie sind zu der Gruppe III geführt worden.)

Bei fast allen Fällen der Gruppe II hat sich die Herzinsuffizienz durch deutliche klinische Symptome dokumentiert: scheinbar ohne Zusammenhang mit der Bauchschwellung Beinödeme, Dyspnœ, Zyanose, Oligurie, Albuminurie etc. Im Falle 125 sind die Notizen etwas unvollständig: ein unzweideutiger Herzfehler scheint vorzuliegen, eine Inkompensation dagegen weniger sicher, sie kann aber nicht ausgeschlossen werden.

Weiter ist es in 3 Fällen: 141, 156, 162 nicht ganz klar, ob die Herzinkompensation schon bei dem ersten Anfang der Bauchschwellung vorhanden war. Die Fälle sind aber hier, eher als in der Isten Gruppe, mitgenommen, weil sie noch weniger als sicher unkomplizierte Zirrhosen bezeichnet werden können. Die übrigen Fälle der Gruppe b) zeigten in der Regel Beinödeme fast gleichzeitig mit dem Anfang der Bauchschwellung; weiter bei der Untersuchung oder bei der Sektion deutliche Zeichen einer chronischen Herzkrankheit oder einer Nephritis mit sekundärer Herzschwäche.

a) *Herzinsuffizienz geraume Zeit, event. oftmals vor der Bauchschwellung.*

1. *Mit sicherer, langdauernder Remission der Bauchschwellung.*

Fall 210. O. L. S., 63 J., Anstreicher. Ser. Med. I 687: 1900.

Aethylismus nicht wahrscheinlich; Lues verneint. Als 40-jährig Gelenkrheumatismus, der nach einem Jahre rezidierte, mit Schwellungen der meisten Extremitätengelenke; Angaben über Fieber fehlen. Im März 1900 Knöchelödeme, allgemeine Mattigkeit, Herzklopfen. Nov. 1900 Bauchschwellung; nach einer Woche wurde Pat. d. 16:11 aufgenommen.

Allgemeinzustand gut; Dyspnœ. Keine Ödeme. Leichter Ikterus. Herzdämpfung etwas nach links vergrössert, keine Nebengeräusche; II Ao. acc., der Puls hart, regelmässig, 96. Lungen: rechts unten Dämpfung und abgeschwächte Respiration. Harn: sp. Gew. 1,030; Spuren von Eiweiss. Menge < 1 L.

Bauch: Aszites, Umfang 93 cm. Die Leber nicht palpabel, perkutorisch nicht vergrössert. Die Milzdämpfung erreicht

beinahe die vordere Axillarlinie. *Gewicht*: 65 Kg. Nach einer Woche war das Gewicht 68 Kg., der Bauchumfang 95 cm; im Harn fand sich kein Eiweiss.

Ordination ^{22/11}: Acetas kalicus 2 × 3 gm.; unmittelbar nachher Besserung der Diurese. Nach einer Woche betrug das Gewicht nur 61,8 Kg.

^{17/12}: gute Besserung; Lungenbefund normal; keine Ödeme, kein Aszites ist nachweisbar.

^{22/12} Entlassung.

Während 2 Jahre keine Bauchschwellung, leidlicher Allgemeinzustand; kein Blutbrechen. Abends nicht selten Knöchelödeme. Anfang März 1903 Bruststiche, Atemnot, Bauchschwellung und schwere Allgemeinsymptome. Aus der rechten Pleurahöhle wurden 3 L. seröse Flüssigkeit entleert.

Wiederaufgenommen d. 19. März.

Allgemeinzustand schlecht. Temp. subfebril. Leichter Ikterus; Zyanose, Dyspnoe (26 in der Minute). Leichte Beinödeme. Gewicht 61,5 (Dez. 1900 63,5) kg. Herztöne dumpf; an der unteren Hälfte der rechten Lunge Dämpfung, aufgehobene Respiration. *Harn*: Menge 600—1100; sp. Gew. 1,018; spurenweise Eiweiss, kein Zucker.

Bauchumfang 89 cm. Aszites nicht sicher nachweisbar. *Behandlung*: ^{19/3}—^{23/3} Salicylas natr. 2 gm. × 2; ^{23/3}: Digitaliskur. Keine Besserung.

Mors d. 5/4 1903. Sektion: Tbc sanat. apic. pulm. dxt. + Pleurit. exsud. serofibr. dxt + Nephrit. chr. parench. c. induratione sec. + Gastrit. chr. + Cirrhos. hepatis atroph. (1 kg.) + Ascites (1 L.).

Die Herzinsuffizienz scheint sekundär zu einer Hypertrophie nach Nephritis gewesen zu sein. Nach nichtoperativer Behandlung langdauernde Remission bis unmittelbar ante mortem.

2) *Ohne sichere Remission der Bauchschwellung.*

Fall 14. C. J., 32-jährige Kellnerin. Ser. Med. II 297:14. *Aethylismus* 10 Jahre. 1911 *Ulcus lueticum* inguinis. Unvollständige Hg.-Behandlung.

Seit 1904—1905 ist Pat. korpulent und etwas kurzatmig gewesen, ist aber in den letzten 3 Jahren von 89 kg. bis auf 65,8 kg. abgemagert. Mai 1913 allgemeine Mattigkeit, Amenorrhoe, Abnehmen der Diurese; ärztlicherseits wurde Harn-

eiweiss nachgewiesen; nach einem Monat Bettruhe wurde die Patientin besser und blieb bis Febr. 1914 relativ gesund. Zu dieser Zeit kehrten die früheren Symptome wieder, ausserdem Beinödeme, fast tägliches Erbrechen und ein lästiger Husten. In den Beinen oft heftige Schmerzen, in den Füssen Parästhesien. März 1914 wurde der Harn wieder eiweiss-haltig befunden; seitdem unter Behandlung Ab- und Zunehmen der Symptome.

Anfang *Mai 1914* Ikterus, Bauchschwellung und allmähliches Anwachsen der Beinödeme. 5:5 Harnblutung.

D. 8. Mai 1914 aufgenommen.

Hochgradiger Kräfteverfall. Ikterus, Atemnot, Beinödeme; keine Zyanose; intensiver Husten. WASSERMANN —. Temperatur subfebril.

Herz: Dämpfung normal. Der erste Ton ist an der Spitze nicht ganz klar; an der Basis schwaches systolisches Blasen; II Pulm. acc. Puls regelmässig, 110—160; Blutdruck 75:115 mm.

Blut: Hgl. 53; rote Blutkörperchen 2,2 Mill., weisse 16500; von diesen sind 84½% neutrophile, ½% basophile, 1% eosinophile Leukozyten; Übergangsformen ½%, kleine Lymphozyten 13%, grosse ½%.

Lungen: Dyspnoe, Frequenz 30; die unteren Grenzen liegen höher als normal. Das Atemgeräusch ist von Rhonchi sonori et sibilantes fast vollständig verdeckt. Beim Husten zahlreiche weiche Rasselgeräusche.

Harn: 8. Mai: blutfarbig; 11. Mai: Menge < 500 cm³; sp. Gew. 1,019; ½‰ Eiweiss; Gallenfarbstoff; kein Zucker. Einzelne rote Blutkörperchen, hyaline und körnige Zylinder.

Faeces: WEBER negativ.

Bauch: Umfang 111 cm; Aszites. Um den Nabel einige nach oben und unten gehende, kleinere Venenstämme; in den seitlichen¹ Bauchpartien grosse, longitudinale subkutane Venen.

Die Leber fest, mit ebener Oberfläche und abgerundetem Rande, der 2—3 cm unter den Thoraxrand reicht.

Die Milz ragt fast bis zum Nabel hervor.

D. 11. Mai Laparocentese: 3,5 Liter Flüssigkeit, klar, gelb, sp. Gew. 1,009, ½% Eiweiss. Beim Zusetzen von 25% HNO₃ entsteht eine leicht flockige Fällung; Rivalta schwach +. In einem mm³ fanden sich 300 poly- und 100 mononukleäre Zellen.

Tremor; die Patientin geht sehr unsicher, breitbeinig; Romberg +. Im übrigen gibt die Untersuchung des Nervensystems nur negatives Resultat.

Ordination: Milchdiät (nach einer Woche auch Semmeln, Grütze, Mehlbrei), Bettruhe, Diuretin 1—3, KJ. 1 × 4. 18 : 5: Digitaliskur. *D. 15. Mai:* Nachsickern durch die Laparocentesewunde; der Ikterus weniger intensiv. Pat. hat eine bilaterale Iritis.

20 : 5 Laparocentese 3 L. 2% Eiweiss. Die Harnmenge ist sehr niedrig geblieben. Durchfall.

26 : 5. Eine Injektion von Salicyl-Quecksilber.

27 : 5. Somnolenz. Ikterus kräftiger.

Mors 31. Mai. Sektion: Atherosclerosis levis + Necroses recentes myocardii + Infarct. multipl. veteriores renum + Cirrhosis hepatis (Gewicht 1950, Serosa glatt) + Hyperplasia et infarct. multipl. lienis + Ascites ($\frac{1}{2}$ L.) + Anæmia + Medulla ossium rubra + Pachymeningitis hæmorrhagica interna.

Herzschwäche und Leberzirrhose scheinen die Ursachen des Aszites gewesen zu sein. Als Grund der Schmerzen und Parästhesien ist eine Polyneuritis aethylica anzusehen. Zeichen von Herzschwäche wahrscheinlich > 1 Jahr, sicher ein paar Monate vor der Bauchschwellung, die wohl durch Kollateralbildung verspätet wurde. Keine Zeit für Talmaoperation, die bei den schweren Veränderungen des Herzens und der übrigen Organe wohl auch aussichtslos gewesen wäre.

Fall 203. O. H. L., 39 J., Klempner. Ser. Med. II 645 : 1900.

Aethylismus, nicht gerade hochgradig. Lues sehr unwahrscheinlich. Früher gesund. Vor 3 Jahren kleine Unterschenkelödeme, nach Bettruhe rasch verschwunden. Juni 1900 Ikterus und Beinschwellung, seitdem konstant. Anfang Nov. 1900 Bauchschwellung, Genitalödeme, Oligurie.

Aufgenommen 21. Nov. 1900.

Kräftiger Mann, ein wenig abgemagert. Ausser Dyspnoë und Bauchspannung keine subjektiven Beschwerden. Ikterus; Ödeme der ganzen unteren Körperhälfte; Temperatur subfebril. *Lungen:* 0. *Herz:* etwas vergrössert. *Harn:* Menge 500—1000 cm³, spurenweise Eiweiss und Gallenfarbstoff; rote Blutkörperchen, körnige und hyaline Zylinder. *Bauch:* Umfang 115 cm; vom Nabel nach oben divergierende Venen. Leberdämpfung nicht vergrössert; weder die Leber noch die Milz sind palpabel. $\frac{23}{11}$ und $\frac{8}{12}$ Punktionen: jedesmal 7 L. Aszites, etwas opalescent: $\frac{23}{11}$: sp. Gew. 1,012; $\frac{8}{12}$: grosser Eiweissgehalt.

Nach den Entleerungen konnte eine Verkleinerung der Leber heraus-

perkutiert werden. Behandlung: Digitalis, Diuretica. D. 17. Dez. blutige, dünne Stühle. † 19 Dez.

Sektion: Cirrhos. hepatis atroph. + Icterus + Ascites + Hyperplasia lienis + Nephrit. ac. parench. + Infiltratio et degeneratio adiposa myocardii + Peritonit. ac. serofibr.

Mehrere Jahre vor der Bauchschwellung traten Unterschenkelödeme wahrscheinlich als Folgen der Nephritis und der Herzinsuffizienz auf. Aszites erst nach dem Eintritt der Zirrhose in das atrophische Stadium.

Während kurzer Zeit im Anfang der Bauchschwellung Möglichkeit zu einer Talmaoperation.

Fall 161. K. J. O., 67 J., Arbeiter, Ser. Med. I 723:1905.

Aethylismus. Keine Lues. Früher gesund. *Anfang 1904* Angina pectoris-ähnlicher Anfall. Im *Sommer 1904* wurde Pat. im Krankenhaus 6 Wochen gepflegt; Diagnose: Cardioarteriosclerosis + Insuff. cordis. + Emphysema pulm. + Bronchit. chr. Fortwährend Müdigkeit, Atemnot, schwerer Husten mit zähem, reichlichem Expectorat.

Sept. 1905 Bauchschwellung; später auch Beinödeme.

D. 20. Dez. 05 wurde Pat. aufgenommen.

Abgemagert, sehr schwach, Atemnot. Kein Fieber, kein Ikterus. Gewicht 76,1 kg. *Herz:* Dämpfung 3 cm. nach links vergrößert. Überall systolisches Blasen. Puls 84, regelmässig. Arterien starr. *Lungen:* hinten, unten Dämpfung, schwache Respiration. *Harn:* Menge 500—900; spurenweise Albumin; rote Blutkörperchen, hyaline Zylinder. *Bauch:* sehr vergrößert; Aszites. Die Leber vergrößert. Digitalis und Diuretica ohne Erfolg. 13. Jan. Jodet kal. 1 gm × 4.

D. 7. Jan. 1906 Laparocentese: 7,5 L. Aszites, 1% Eiweiss, sp. Gew. 1,009.

Mors 23. Jan. Sektion: Cirrhosis hepatis + Hyperplasia lienis + Ascites + Nephritis chr. parench. + Bronchitis chr. + Emphysema pulm. + Hypertrophia cordis + Hydrothorax.

Aszites durch Herzinsuffizienz (Nephritis) und Leberzirrhose.

Möglicherweise ist Talmaoperation relativ indiziert gewesen, wenigstens vor der Aufnahme.

Fall 24. A. O. 42-jährige Frau. Ser. Med. I 434:1913.

Aethylismus. Schon als Kind Herzfehler. Vor 5—6 Jahren Eiweiss und Zucker im Harn; Unter Behandlung Verbesserung; seit dieser Zeit abends Beinschwellung; oft Nasenbluten. Mitte Mai 1913 Bauchschwellung; Juli Gesichtsoedem. D. 14. Juli Blutbrechen, am selben Tag wurde die Patientin aufgenommen.

Sehr schlechter Zustand; bewusstlos; universelle Ödeme. Leichter Ikterus.

Herz dilatiert nach links; über dem Aortenostium diastolisches Blasen; Arrhythmie. *Aszites;* nach der Laparocentese wurde die harte Leberkante 4 cm unter dem Thoraxrande palpiert. 11,5 Liter wurden entleert; sp. Gew. 1,010; Eiweiss 0,6%.

Mors 157. *Sektion*: Cirrhos. hepatis Laënnec + Varices œsophagi, cardiæ et intestini c. hæmorrhagia + Nephrit. chr. parench. + Hydrops universalis + Endocardit. chr. valv. aortæ + Atherosclerosis universalis + Pachymeningit. hæmorrhagica interna incip. (Die Leber wog 1800 gr., etwas festere Konsistenz als normal; die Kapsel etwas verdickt).

Aszites wahrscheinlich bei dem Eintritt der Leberatrophie. Nur 6 Wochen zwischen der Bauchschwellung und dem Tode — eine zu kurze Observationszeit vor einer Operation bei komplizierter Zirrhose.

Fall 169. G. G., 56 J., Gastwirt. Ser. Med. II 37: 1905.

Aethyliusmus. Lues. Früher gesund. Seit 5—6 Jahren mit wechselnder Intensität Herzklopfen, Atemnot. Vor 3 Jahren zum ersten Mal Beinschwellung, die unter Digitalisbehandlung rasch schwand. Seitdem mehr oder weniger inkompensiert, mehrere Digitaliskuren. Im Sommer 1904 Verschlimmerung, im folgenden Winter Bauchschwellung.

Aufgenommen d. 1. Febr. 1905.

Psychische Benommenheit. Allgemeine Ödeme.

Herz: nach links etwas vergrößert; systolisches und diastolisches Blasen, an der Herzbasis am stärksten. Der Puls regelmässig, gross, celer, gespannt; Frequenz 114. *Lungen*: Dämpfung, abgeschwächte Respiration hinten, unten. Hinten einzelne weiche Rasselgeräusche. *Harn*: sp. Gew. 1,020; $\frac{1}{2}$ 0/100 Eiweiss; einzelne hyaline und körnige Zylinder. Menge 2000—1000. *Bauch*: bedeutend aufgetrieben; Aszites. Leber und Milz nicht palpabel.

Mors $\frac{9}{2}$ nach einer 5-tägigen Fieberkrankheit. *Sektion*: Pneumoniæ peribronchiales bilat. + Hypertrophia et dilatatio cordis + Arterio-cardiosclerosis + Cirrhos. hepatis (Laënnec) + Cyanosis lienis et renum + Hyperplasia chr. peritonei. Leber normalgross, granuliert. Der Aszites durch einer Kombination von Herzschwäche und Zirrhose verursacht. Keine oder wenig Zeit für Operation.

Fall 204. A. H., 47 J., Instrumentmacher. Ser. Med. II 643: 00.

Aethyliusmus. Kein Lues. Als Kind einheimische Malaria. Mit 22 Jahren »rheumatisches« Fieber.

1884 Nierensteinkolik? 1897 Knöchelödeme. Im Juni 1900 kurzatmig. Im Herbst 1900 Bauchschwellung. 26:10 wurde Aszites konstatiert samt Vergrößerung der Milz und der Leber. Unter Behandlung kurzdauernde Besserung. Ein Paar Mal doch Schmerzanfälle im Bauche, hauptsächlich links oben.

Aufgenommen d. 21. Nov.

Obesitas; Allgemeinzustand leidlich; Ödem der unteren Körperhälfte; keine Zyanose, kein Ikterus. Anfallweise sehr heftige Schmerzen im ganzen Bauche. Dyspnoë 28. *Herz*: nicht deutlich vergrößert; Töne dumpf; überall schwaches systolisches Blasen. Puls 88, regelmässig, etwas hart. *Lungen*: hinten-unten weiche Rasselgeräusche. *Harn*: Menge < 1 Liter, sp. Gew. 1,024; kein Eiweiss, kein Zucker; im Sediment nichts pathologisches. *Bauchumfang* 125 cm; Venen nicht sichtbar.

Aszites. *D. 22. 11* *Punktion*: 4,6 L. nicht ganz klare Flüssigkeit; 1 % Eiweiss, sp. Gew. 1,009. Auch nach der Laparocentese genaue Palpation unmöglich. Nach einigen Tagen waren die Ödeme etwas kleiner, der Bauch doch wiedergefüllt.

D. 30 Nov. Abgang einer Menge teer-ähnlichen Blutes per rectum; Bewusstlosigkeit. 2:12 Fieber; *Mors d. 3. Dez.*

Sektion: Cirrhos. hepatis atroph. + Hyperplasia lienis + Infiltr. et degeneratio adiposa myocardii + Thrombos. venæ portæ et venæ mesenter. inf. (eine 25 cm lange Dünndarmschlinge diphteritisch verändert, mit Ecchymosen. Peritoneum an allen anderen Teilen normal). + Aszites (2 L.).

Aszites durch Herzschwäche und Leberzirrhose. Tod durch akute Trombosierung der Mesenterialgefässe.

Keine Talma-Indikation, weil keine genügende Observationszeit, um Remissionen abzuwarten.

Fall 105. S. A. A., 54 J., Zementarbeiter. Ser. Med. II 284:1911. Hochgradiger Aethylismus. Als Kind Scharlach; 1891 Lues? Spezifisch nicht behandelt. Seit 1906 oft Vomitus matutinus. 1909 Atemnot, Müdigkeit. Im Sommer 1910 Angina pectoris-Anfälle; Okt. 1910 Fieberkrankheit mit Bruststichen und Ödemen. Pat. wurde 3 Wochen mit Bettruhe und Digitalis behandelt; nachher konnte er zeitweise arbeiten, wurde aber sehr leicht kurzatmig; mehrmals Digitalisbehandlung.

Febr. 1911. Ikterus und Bauchschwellung. Im Frühling Verschlechterung; Abmagerung 5—6 kg. in drei Monaten.

Aufgenommen den 18. Mai 1911.

Zustand ziemlich schlecht; Atemnot, Ikterus. Kein Fieber. *Herz*: Iktus breit, kräftige Dämpfung, ein Paar cm nach rechts und links vergrössert. An der Basis kräftiges systolisches Blasegeräusch. II Pulm. und Ao. acc.; der letztere metallisch. Blutdruck 110. Puls: 90, etwas celer. *Lungen*: Hinten, unten Rasselgeräusche (atelektatische?). *Harn*: kein Zucker, kein Eiweiss; Gallenfarbstoff. *Blut*: Hgl. 85 (Fleisch); WASSERMANN positiv. *Bauch*: Fæces acholisch; Achylia ventr. Wahrscheinlich Aszites, Leber hart, feinhöckerig, 4—5 cm unter dem Thoraxrande palpabel. Milzvergrösserung nicht nachweisbar. Mitte Juni gute Diurese. Als sehr gebessert wurde Pat. *d. 19. Juni 1911 entlassen.*

Dez. 1911 Laparocentese: 6³/₄ L. Seit April 12 bettlägerig. August 1912: Herz noch mehr als früher nach links vergrössert; Arhythmie. Bauchumfang 40 cm grösser als im Apr. 12. Laparocentese: 13 L.; sp. Gew. 1,020; 3,2 % Eiweiss. Leber wie früher. Nach nur zwei Tagen starb der Pat. *d. 29. Aug. 12.*

Sektion: Myocardit. chr. fibr. + Aortit. fibrosa (luetica?) + Hypertrophia et dilatatio cordis + Stenos. et thrombos. acuta coron. dxt. + Nephrit. chr. parench. + Cirrhos. hepatis incipiens + Ascites + Anasarca + Stasis organorum.

Aszites hauptsächlich durch Herzinsuffizienz; später hat wohl die Zirrhose mitgewirkt. Talmaoperation zwecklos. (Aktiver Lues, Ikterus,

schlechter Zustand des Herzens; Zirrhose nur als Nebenkrankheit anzusehen.)

Fall 159. J. B. 48-jährige Frau. Ser. Med. II 269: 1905.

Als Kind »rheumatisches Fieber« und eine malaria-ähnliche Krankheit; Nachwehen derselben durch 2 Dezennien. Während 15 Jahre Aethylismus.

Seit 1902 Gelbsucht. Im Sommer 1904 Beinschwellung; Mitte April 1905 Bauchschwellung.

Aufgenommen d. 8. Mai 1905.

Sehr stumpfsinnig; abgemagert; Zustand sehr schlecht. Intensiver Ikterus. *Herz*: nach links vergrössert; an der Spitze ein langgezogenes systolisches Blasen; an der Base II Ton sehr schwach. Puls 92, etwas arhythmisch. Dyspnöe; *Lungen*: 0. *Harn*: 1⁰/₁₀₀ Eiweiss, sp. Gew. 1,015; Menge 300— < 1000. *Bauch*: Umfang 113 cm; sowohl in der Mitte als an den Seitenteilen dilatierte Venen. 10. Mai: Laparocentese: 5 Liter klare Flüssigkeit; sp. Gew. 1,010; Eiweissgehalt 1,1%; nach der Entleerung konnte der sehr feste, abgerundete Lebertrand bei tiefer Palpation gefühlt werden. Die Milz perkutorisch vergrössert.

Mors d. 14. Mai.

Sektion: Adipositas, degeneratio et dilatatio cordis + Cirrhos. hepatis atrophicans (»etwas verkleinert«) + Hyperplasia lienis + Nephritis parenchymatosa acuta + Ascites (500 cm³) + Hydrothorax + Icterus.

Die Herzinsuffizienz allein scheint den Aszites nicht hervorgerufen haben zu können, sondern erst nach Eintritt der Leberatrophie. Keine Zeit für Talma-Operation.

Fall 199. J. H., 57 J., Schneider. Ser. Med. I 420, II 52: 1901

Aethylismus. Kein Lues. Ausser einigen Halsentzündungen keine früheren Krankheiten. Seit mehreren Jahren Atemnot. Im Okt. 1900 Knöchelödeme, stärkere Atemnot, Mattigkeit. Im Nov. Albuminurie. 19 Dez.—3 Jan. 1901 wurde Pat. im Krankenhause Sabbatsberg behandelt: Beinödeme, kein Aszites; 1⁰/₁₀₀ Harneiwiss; Diurese 1000—2200. Asthmaähnlicher Husten. Keine nennenswerte Besserung.

Pat. wurde d. 5. Febr. aufgenommen.

Körperbau gut; Kräfte etwas reduziert; kein Fieber; Ödem der unteren Körperhälfte und der Augenlider. Zyanose, Dyspnöe.

Herz: Dämpfung nicht vergrössert; Töne schwach; II Ao. acc. Puls 100, regelmässig, gespannt. Palpable Arterien rigid. *Lungen*: rechts unten hinten Dämpfung, schwaches Respirationsgeräusch. *Harn*: 1600 cm³, sp. Gew. 1,017, etwa 1⁰/₁₀₀ Eiweiss, im Sediment: 0. *Bauch*: Umfang 109 cm. Aszites. Die Leberdämpfung 19 cm hoch. Leber 5 cm unter dem Thoraxrande, kleinknotig, mit stumpfer Kante. Milzvergrösserung nicht nachweisbar. *Blut*: Hgl. 85; rote Blutkörperchen 5,5 Mill. *Augen*: Papillen graurot, mit unscharfen Grenzen, nicht hervorragend; Venen dick; mehrere frische Blutungen. Mit den verschiedenen Diureticis und einzelnen Digitalin-Dosen wurde Pat. mehrere Monate behandelt. Die Harnmenge wies grosse Variationen auf — von

700—6700 cm³; im gleichen Wechsel war der Zustand besser und schlimmer, mit Ab- und Zunehmen der Transsudate.

Laparocentese: d. 6. Juli: 4,5 L. klarer Aszites; d. 6. Aug. 8,2 L.; d. 7. Sept.: 5,3 L. trübe Flüssigkeit, sp. Gew. 1,019, 3,75 % Eiweiss. Als unverbessert wurde Pat. d. 21. Sept. 1907 zum Krankenhaus des A. F. I. übergeführt. Zu dieser Zeit war die Herzarbeit etwas unregelmässig geworden; Aszites und Ödeme hochgradig; Harn-eiweiss 1,5—3 ‰; Zylinder sehr sparsam. *Laparocentese* d. 16. Okt.: 6 L., mit 2,7 % Eiweiss; d. 7. Nov. 8,2 L.

Mors d. 25. Jan. 1902.

Sektion: Cirrhosis hepatis + Nephritis chr. parench. c. induratione sec. + Hypertrophia cordis + Lipomatosis pancreatis + Peritonit chr. hyperplast.

Aszites durch Nephritis (mit Herzinsuffizienz) und Leberzirrhose verursacht. Eine Operation ist vielleicht möglich gewesen; grosser Erfolg konnte aber bei so schweren Organveränderungen nicht erwartet werden.

b) *Aszites höchstens einige Monate nach der ersten sicheren Herzinkompensation.*

1) mit Remission.

Fall 73. C. V. B., 68 J., Gastwirt, ehem. Seemann. Ser. Med. I 217:1911. Ö. 627:1912.

Aethylismus. Lues wird verneint. Vor mehr als 30 Jahren zweimal schwere tropische Fieberkrankheiten. Im April 1911 Atemnot; keine Magensymptome. Nach einigen Wochen Verschlechterung des Allgemeinzustandes.

Aufgenommen d. 26. Mai 1911.

Obesitas; allgemeine Unruhe, Dyspnoë, Frequenz 50—60; Cyanosis universalis; kein Fieber, keine Ödeme.

Herz: Tachycardie, Arrhythmie; relative Dämpfung 15,5 cm breit; die Töne sind fast unhörbar. Blutdruck 100. Periphere Atherosclerose.

Lungen: in den unteren, hinteren Teilen weiche Rasselgeräusche.

Harn: konzentriert (sp. Gew. 1,024), Menge 700—400 cm³, kein Eiweiss, kein Zucker; Gallenfarbstoff-, Urobilin- und Urobilinogenproben negativ.

Bauchumfang 106 cm; Aszites; Probepunktion: 2 % Eiweiss. Die Leber ist nicht palpabel, perkutorisch aber vergrössert; Milzvergrösserung kann nicht konstatiert werden.

Behandlung: Digitalispräparate und Diuretica brachten während der ersten fünf Wochen keine absehbare Verbesserung hervor. Anfang Juni Komplikation mit Exsudation der rechten Pleurahöhle, Temperatur subfebril. $\frac{2}{6}$ wurden 2600

cm³ etwas trübe Flüssigkeit entleert, mit einem Eiweissgehalt von 2%.

Nach 6-wöchentlicher Digitalisbehandlung zuerst mit grossen, dann mit refrakten Dosen fing langsam die Verbesserung an, unter Steigerung der Diurese bis auf 1000—1200 gm. Ende Juli konnte der Aszites nicht mehr nachgewiesen werden. D. 9. Sept. 1911 entlassen. Dez. 1911 wieder Atemnot und Husten; zeitweise Gesicht- und Knöchelödeme. Pat. wurde d. 13. April 1912 wieder aufgenommen.

Status ^{14/4} 1912.

Herzaktion rhythmisch; Lungen: überall weiche Rasselgeräusche; Dämpfung und abgeschwächte Respiration rechts unten. Kein Harneiweiss. Der Bauch ist gespannt, gross; Aszites ist aber nicht nachweisbar. Die Leber ist 6 cm unter dem Thoraxrande palpabel; auch die Milz ist vergrössert, un-
deutlich palpabel.

^{25/4} Entleerung von 250 cm³ Exsudat aus der rechten Pleurahöhle. Digitalis-Diuretica-Behandlung; Harnmenge 2000—500 gm. Pat. wurde als verbessert d. ^{17/5} entlassen, musste aber wegen Verschlimmerung schon nach 2 Wochen in das Krankenhaus A. F. I. aufgenommen werden.

^{31/5}: Heftige Atemnot; Beinödeme; der Bauch durch Aszites sehr aufgetrieben. Punktion mit Entleerung von ^{3/4} L. Aszites, 2,1 % Eiweiss enthaltend. Spurenweise Harneiweiss. Ohne nennenswerten Effekt wurden Herztonica und Diuretica verabreicht. ^{31/7} aufs neue Laparocentese: 5 ^{1/2} L. Aszites, 2,7 % Eiweiss; mikroskopisch Lymphe- und Leukozyten.

Mors ^{3.8} 1912.

Sektion: Atherosclerosis gravis univers. + Endocardit. verruc. valv. aortæ + Synechia pericardii total. + Hydrops univers. + Cirrhosis hepatis + Cholelithiasis + Pericholecystit. + Hydrothorax bilat. + Ascites + Perisplenit. chr.

Hauptursache des Aszites: Herzinsuffizienz, später in Kombination mit Leberzirrhose. Bei dem hohem Alter des Patienten und dem schlechten Zustand des Herzens ist wohl eine Talma-Operation niemals indiziert gewesen, besonders weil die Leberveränderung nur als nebensächlich bei der Aszitesbildung gewesen zu sein scheint.

Fall 213. A. R., 55 J. Frau. (Ö. 1270/1909; 169/12; 1119/12.) 1909 wegen Aethylismus behandelt. Damals wurden Albuminurie, Zylindrurie, Herzhypertrophie und Ikterus konstatiert. Dez. 1911

Atemnot, Husten, Beinschwellung. Nach einigen Wochen Besserung der Beinödeme, aber Bauchschwellung.

Aufgenommen $\frac{2}{2}$ 1912.

Dyspnœ, Zyanosis; kleine Fussödeme. *Herz*: 3 cm nach liuks, 1 cm nach rechts vergrößert; an der Spitze unreine Töne; 0 Acc.; Puls weich, regelmässig, 130; *Harn*: 1100 cm³; $\frac{1}{2}$ % Alb.; kein Zucker; keine Zylinder. *Bauch*: 91 cm. Aszites; Leber als feste, unebene Resistenz 3—4 cm unter dem Thoraxrande palpabel. Rasche Besserung; Pat. konnte während $\frac{1}{2}$ Jahr arbeiten. Wiederaufgenommen $\frac{9}{10}$ 1912.

Diesmal keine Dyspnœ, keine Ödeme, kein Aszites; Leber und Milz nicht nachweisbar vergrößert. Albuminurie; jetzt Accentuierung des II:ten Tons an der Herzbasis. Jan. 1913 wurde wieder etwas Aszites während kurzer Zeit konstatiert, später niemals. Nachher wegen Gelenkrheumatismus bettlägerig, $\frac{1}{2}$ —4 % Albuminurie. Noch $\frac{14}{4}$ 1917 guter Allgemeinzustand, keine Ödeme, kein Aszites.

Ein Paar Mal kurzdauernder Aszites durch Herzinsuffizienz, wahrscheinlich in Kombination mit Leberzirrhose.

Talma-Operation unnötig.

Fall 123. K. G. S. 41 J., Geschäftsreisender. Ser. Med. II 552: 1910.

Aethylismus. Keine Lues. Scharlach, Masern. Als jung Gonorrhœ. Vomitus matutinus seit den 20-iger Jahren. Seit 1905 zeitweilig Bauch- und Beinschwellung, Atemnot und Herzklopfen. Harneiweiss wurde gefunden. 1906 Diabetes mellitus. 1907 leichter Ikterus mit Lebervergrößerung. 1909 Müdigkeit. Schwindelgefühl, Herzklopfen. Im Aug. 1910 Bauch- und Beinschwellung. Mitte Okt. Ikterus.

Aufgenommen d. 28. Okt. 1910.

Obesitas. Allgemeinzustand schlecht; Zyanosis, Dyspnœ, Ikterus, Ödeme der unteren Körperhälfte. *Herz*: nach rechts vergrößert; die linke Grenze undeutlich. Kurzes, systolisches Nebengeräusch, Arrhythmie, Tachycardie, 104. *Lungen*: hinten unten Dämpfung. Überall Rhonchi. *Harn*: Menge < 900 cm³, spurenweise Eiweiss, etwa $\frac{1}{2}$ % Zucker; 0,02—0,05 gm Aceton pro die. *Bauch*: Umfang 140 cm, Aszites. Die Leber hart, etwas höckerig; Höhe der Dämpfung 28 cm.

30. Okt. *Laparocentese*: 4,5 L. klarer Aszites, 0,8 % Eiweiss.

Laparoskopie (Jacobæus): die Leber deutlich kleinknotig mit unebenem stumpfem Rande. Keine Perihepatitiden. Peritoneum parietale ohne vermehrten Gefässreichtum. Das Bild erinnerte am meisten an eine Laënnec'sche Leberzirrhose.

Mors den 13. Nov.

Sektion: Cirrhosis hepatis (Laënnec) + Myocardit chr. + Hyp. lienis + Stas. org. (Lebergewicht: 3450 gm; Oberfläche granuliert); Aszites durch eine Zusammenwirkung der Zirrhose und der Herzschwäche. In den ersten Jahren keine Indikation für Talma-Operation, weil spontane Remissionen leicht eintraten. Auch bei der letzten Bauchschwellung war die Leber nicht verkleinert.

Fall 35. A. T. 53 J. Frau. Ser. Med. I 548:1912.

Aethylismus? V-Para; dazu noch 4 Fehlgeburten: 3 Kinder an akuten Infektionskrankheiten gestorben. Mit 15 und 22 Jahren Anfälle von der einheimischen Malaria. Seit 3 Jahren Atemnot, Bein- und später auch Bauchschwellung, zeitweise sehr unbedeutend. Mai, Juni und Sept. 1912 kurzdauernde Anfälle von Fieber, täglichem Erbrechen, heftigen Schmerzen im rechten Hypochondrium; Druckempfindlichkeit im ganzen Bauche; fortdauernd nicht selten Erbrechen; Durchfälle die letzten Wochen.

Aufgenommen 24. Okt. 1912.

Status: Korpulent; guter Zustand. WASSERMANN neg. Supraorbitalneuralgie. *Herz:* etwas vergrössert nach rechts und links; II Ao. acc. Puls 70—85, rhythmisch. Blutdruck 120 mm. *Lungen:* 0. *Harn:* Kein Eiweiss, kein Zucker. Deutlicher Aszites; die Leber als vergrössert palpabel, kleinknotig, mit einigen Inzisuren am Rande; leichte Druckempfindlichkeit. Die Milz nicht palpabel. Boas' Probe-frühstück: Keine Retention; Achylie. SCHMIDT-STRASSBURGER: Bedeutende alkalische Gärung; Muskelgewebe etwas vermehrt. Pat. wurde mit Pepsin—Hcl und intermittent mit Chinin. sulphur. behandelt. Mitte Nov. konnte Pat. aufstehen und verliess das Krankenhaus d. 23. Nov. 1912 verbessert.

D. 16 Nov. 1914, nach 2 Jahren, lebt die Patientin noch, aber soll »nicht gesund« sein.

Leberzirrhose, wahrscheinlich mit Malaria-Aetiologie. Es ist nicht bekannt, ob der Aszites verschwunden ist oder nicht.

Fall 141. P. O. 43 J., Sänger. Ser. Med. I 422:07; I 279:08.

Aethylismus. Keine Lues. Ausser einigen »Erkältungen« und chronischer Obstipation keine früheren Krankheiten. Seit 1888 »Magenkatarrh«. 1904 wurde Diabetes konstatiert. Keine Diät. Im Sommer 1907 Vomitus matutinus. Anfang August 07 Bauchschmerzen und akuter Durchfall, eine Woche andauernd.

D. 15. Aug. aufgenommen.

Nicht sehr krank; Schwere und Schmerzhaftigkeit des Bauches.

Herz: vergrössert nach rechts und links. Leises, systolisches Blasesengeräusch, an der Basis kräftiger; Blutdruck 170 mm. Der Puls regelmässig, 90—96. *Lungen:* 0. *Harn:* Menge 1650—3600, mit weniger als 1% Zucker; kein Eiweiss. *Bauch* aufgetrieben; Aszites. Die Leber 5 cm unter dem Thoraxrande palpabel, mit unebener Oberfläche. Die Milz ist palpabel. Blutende Tumores hämorrhoidales. Pat. wurde mit fleischfreier Diät und Bettruhe behandelt; fast 2 Wochen gute Diurese, bis auf 4 Liter. Nach rascher Besserung aller Symptome wurde Pat. d. 30 Aug., ohne Aszites, entlassen. Seitdem nicht gesund, von Müdigkeit und Nausea beschwert. Mitte Juli 08 Abnehmen der Diurese, Bauchschwellung.

D. 3. Aug. 1908 wiederaufgenommen.

Beinschwellung; Aszites; Ikterus. Kein Eiweiss. Kein Zucker. Die erste Woche Digitalis; später Diuretica.

12. Aug. Laparocentese; 4 Liter, 1,3% Eiweiss. 4. Sept. entlassen: sehr verbessert; Bauchumfang um 16 cm geringer als d. $\frac{3}{8}$.

Der Pat. ist 24. Dez. 1908 gestorben. Näheres nicht bekannt.

Aszites durch Zirrhose und vielleicht Herzschwäche, event. im Zusammenhang mit Kraftlosigkeit nach akutem Durchfall. Es ist nicht ausgeschlossen, dass der akute Durchfall eine hohe Darmblutung gewesen ist, obgleich man die Hämorrhoidalknoten für die Blutung verantwortlich gemacht hat. Weil dies aber nur eine Vermutung ist, konnte der Fall nicht zu den unkomplizierten Zirrhosen gerechnet werden. Bei den raschen Remissionen konnte wohl niemals eine Talma-Operation in Frage kommen.

Fall 162. E. O. S., 59 J. Landarbeiter. Ser. Med. I 646: 1905.

Aethylismus; keine Lues. 1873 langdauernde Fieberkrankheit. Seit 1897 oft Durchfälle mit Magenschmerzen. Juni 1905 »Influenza« eine Woche. Seitdem Müdigkeit, Abmagerung. Anfang Sept. 05 während ein Paar Tage Fieber und Erbrechen; dann Durchfall, 6 Wochen andauernd. Ende Okt. Bauchschwellung, Bein- und Genitalödeme.

Aufgenommen d. 10. Nov. 1905.

Zustand gut; Bauchspannung. Abgemagert; leicht ikterisch. Kein Fieber. Genital- und Beinödeme. *Herz:* Dämpfung 17 cm breit, hauptsächlich nach links vergrössert, rechts vom Manubrium eine 4 cm breite Dämpfung. Systolisches Nebengeräusch überall; II Ao. acc. An der Carotis systolisches Blasen, diastolischer Ton. Palpable Arterien rigid; Puls regelmässig, 80—60, nicht gespannt. *Lungen:* hinten, unten weiche Rasselgeräusche. Rechts Spitzendämpfung ohne Rhonchi. *Blut:* Hgl. 75 (Fleischl), 4,5 Mill. rote Blutkörperchen. *Harn:* kein Eiweiss, kein Zucker. *Bauch:* Aszites. $\frac{15}{11}$: 91 cm Umfang. Hautvenen dilatiert sowohl lateral wie in der Mitte. Leber nicht palpabel; Dämpfung nicht vergrössert. Milzdämpfung etwas vergrössert.

Behandlung: Diät. Dec. Senegæ; KJ 1 gm. \times 3. Nach der ersten Woche rasche Besserung: Gewicht $\frac{17}{11}$ 70 kg; Diurese gut: 2000—3000; D. $\frac{7}{12}$ Gewicht nur 62 kg; der Bauch sehr verkleinert. Als verbessert d. $\frac{18}{12}$ entlassen. Mors d. 18. Juli 1910: »Magenkrankheit«.

Wahrscheinlich sind eine Herzinsuffizienz und eine Leberzirrhose die Ursachen des Aszites gewesen, der $4\frac{3}{4}$ Jahre ante mortem einsetzte und unter Diät, Betruhe und sparsamer KJ-Medikation rasch verschwand. Spontaner Kollateralkreislauf. Für Leberlues keine wiegenden Gründe.

Talma-Operation während der Observationszeit unnötig.

Fall 86. J. A. J., 56 J. Arbeiter. A. F. I. Ö. 920: 1913.

Aethylismus? Früher gesund. Seit einem Jahre Müdigkeit; allmählich Verschlechterung. Ödeme. Seit Anfang Juli 1913 bettlägerig.

Aufgenommen d. 4. Aug. 1913

Obesitas; Allgemeinzustand nicht schlecht. Keine Ödeme; Temperatur subfebril. Gewicht 91,5. *Herz:* etwas nach rechts vergrössert;

Töne rein; Blutdruck 165. *Lungen*: 0. *Harn*: Menge < 1 L., < $\frac{1}{2}$ ‰ Eiweiss, 7 ‰ NaCl; hyaline und einzelne körnige Zylinder. Ausscheidung von Wasser verzögert. *Bauch*: Umfang 113 cm, Aszites; Nabelbruch. Leber nicht palpabel. Nach einigen Tagen Gewichtsvermehrung 2 kg. Medikation: Verschiedene Diuretica. Die Diurese wechselte im August und Sept. zwischen 1000 und 2125, mit den höchsten Werten Ende Sept. D. $\frac{3}{10}$ Gewicht 90,5, 3,5 kg niedriger als d. $\frac{3}{9}$ Kein Aszites. Fortwährend Zylinder wie früher, Albuminmenge 2 ‰ bis Spuren. Pat. wurde als gebessert d. $\frac{29}{10}$ 1913 entlassen. D. $\frac{27}{11}$ 1915 teilt er mit, dass er nicht arbeitsfähig geworden ist; zeitweise hat er das Bett hüten müssen; keine Bauchpunktion; ärztlich nicht behandelt.

Aszites bei Nephritis (Herzschwäche?) und wahrscheinlich Zirrhose, unter interner Behandlung zurückgegangen.

Talma-Operation unnötig.

Fall 156. K. V. H. 51 J. Sattler. Ser. Med. I 713:1905. A. F. I. Ö. 910:1911; 1276:1913.

Aethylismus; keine Lues. 1902 dyspeptische Beschwerden. Jan. 04: Bauchschwellung, Ikterus, blutige Stühle, Atemnot. Bis Juni 1904 allgemeine Wassersucht. Mai 1905; die Leber gross, hart.

$\frac{12}{7}$ 1905 Bauchumfang 130 cm, Aszites; hochgradige Anämie.

Aufgenommen d. 12. Dez. 1905.

Körperbau gut; Obesitas. Gewicht 89,1. Kräftezustand nicht gut. Allgemeine Ödeme. Kein Fieber. *Herz*: keine Vergrösserung; Dämpfung links vom Manubrium. II Ao. acc. Puls normal, an der rechten Radialis etwas grösser als links. *Lungen*: Emphysem. *Harn*: Menge 2000—1100; kein Eiweiss, kein Zucker, kein Gallenfarbstoff. *Bauch*: Aszites; die Leberdämpfung klein, von der 8:ten Rippe bis 2 cm oberhalb des Thoraxrandes.

Nach kurzer Besserung wurde Pat. 1911—1912 wegen Schlaflosigkeit und Anämie (anfangs blutige, schleimige Stühle) gepflegt. Während dieser Zeit kein Aszites. Besserung des Hämoglobingehalts von 42—70 (Autenrieth).

3. Nov. 1913 wiederaufgenommen.

Keine Herzinsuffizienz, II Ao. acc. Blutdruck 120. Aszites nicht deutlich wahrnehmbar; erweiterte Bauchvenen. $\frac{19}{12}$ kleine Knöchelödeme; Aszites? Ende Jan. konnte Pat. 4—6 Stunden auf sein. Allgemeine Besserung.

Entlassen d. $\frac{6}{2}$ 1914.

Aszites durch Leberzirrhose, event. auch Herzschwäche (zum ersten Mal nach Blutung?) Pat. lebt noch 10 Jahre nach dem Einsetzen des Aszites. Viele und langdauernde Remissionen. Spontaner Kollateralkreislauf. Operation unnötig.

Fall 66. O. F. K., 43 J., Arbeiter, ehem. Seemann. Ser. Med. V 114:1911.

Aethylismus. Keine Lues. Als Kind Scarlatina. April—Mai 1911 Malleolarödeme, abends sehr bedeutend; Mattigkeit; oft Durchfall.

Aufgenommen 19. Mai 1911.

Körperbau gut. Abgemagert, leichte Zyanose. Ikterus. Ödeme in den Unterschenkeln. Keine Atemnot, keine Schmerzen, kein Fieber. Rechtseitige Facialisparese; allgemeines Zittern. Wassermann neg. *Herz*: kleine Vergrößerung nach links; Frequenz 100; reine Töne; Blutdruck 160; *Lungen*: basale Dämpfungen; Punktationen negativ. *Aszites*, nicht hochgradig. *Harn*: Menge oft 2—3 Liter; Pat. wurde mit Theobromin und Digitalysatum behandelt. **Nach einem Monat war der Aszites verschwunden**; Allgemeinzustand gut; noch geringe Fuss-ödeme. Die Leber konnte niemals palpiert werden, Dämpfung klein. 1. Juli Entlassung.

Pat. lebt noch im Frühling 1915; näheres nicht bekannt.

Der Aszites ist in diesem Falle wahrscheinlich durch eine Kombination von Herzinsuffizienz und Leberzirrhose verursacht; zeigt nach Behandlung (andauernde?) Remission. Operation während der Beobachtungszeit unnötig.

Fall 67. C. A. B., Gastwirt, 51 J. Ser. Med. V 113: 1911.

Aethylismus. Keine Lues. 1900 Gelbsucht. 1906 Sodbrennen, Aufstossen; anfallsweise Schmerzen im Epigastrium mit Erbrechen, auch von Blut. Zu dieser Zeit, im Sommer 1906, Schwellung der Beine und des Bauches, samt Gelbsucht. Die folgenden Jahre allgemeine Müdigkeit, Atemnot, dyspeptische Symptome; zeitweilige Wiederholung der obengenannten Anfälle. Seit dem Sommer 1910 allmählich Verschlimmerung mit Anwachsen der Schwellung in der unteren Körperhälfte. Mitte April 1911 wurden Bettruhe, Milchdiät und Diuretin vorgeschrieben. D. 16. Mai wieder ein kleines Blutbrechen.

Aufgenommen d. 19. Mai 1911.

Obesitas; sehr elend; Benommenheit; universelle Ödeme. Leichter Ikterus; Zyanose. Kein Fieber. *Herz*: Dämpfung 15 cm links, 4 cm rechts von der Mittellinie. Systolisches Blasen, an der Spitze am kräftigsten; Puls klein, regelmässig, 100—120. *Lungen*: Dyspnoe, 30 Atemzüge per Minute. Hinten unten Dämpfung, schwache Respiration; einzelne Rhonchi; rechts, hinten, unten kleine, harte Rasselgeräusche. *Harn*: kein Eiweiss, kein Zucker. *Bauch*: kolossal aufgetrieben, Umfang 152 cm; Aszites. Hernia lineæ albæ gangrænosa. Die Grösse der Leber und der Milz nicht bestimmbar.

Mors d. 22. Mai.

Sektion nicht zugelassen.

Die Wahrscheinlichkeitsdiagnose ist Leberzirrhose und Herzinsuffizienz. Aszites zum erstenmal vielleicht im Zusammenhang mit Varixblutung. Operationsindikation möglicherweise vom Sommer 1910—April 1911.

Fall 101. O. L. 46 J. Ser. Med. II 615: 1911.

Aethylismus. Keine Lues. Früher gesund. Die letzten Jahre zeitweise Atemnot, im Frühling 1911 verschlimmert. Ende Juni 1911 Bein- und Bauchschwellung.

D. 7. Nov. 1911 aufgenommen.

Schwere Zyanose. Ödeme der unteren Körperhälfte. *Herz*: Dämpfung nach links um mehrere cm vergrössert; systolisches Blasen, an der Spitze am stärksten. *Lungen*: rechts unten geschwächtes Respi-
rationsgeräusch. *Harn*: beim Aufnehmen spurenweise Eiweiss; nach ein Paar Tagen 1750 cm³, kein Eiweiss, kein Zucker, kein pathologi-
sches Sediment, kein Gallenfarbstoff. *Bauch*: Aszites. Die Leber reicht 6—7 cm unter den Thoraxrand. Die Milzdämpfung überragt die mittlere Axillarlinie. *Behandlung*: Milchdiät, Diuretin 1 gm. × 3; d. 13—19. Nov. Digitalis. Diurese 12—18. Nov. 24 Liter, seitdem normal. Das Gewicht sank in einer Woche um 8,5 kg. D. 30 Nov. als verbessert entlassen. Zu Hause rasche Verschlimmerung.

Mors 1. Jan. 1912. Keine Sektion.

Aszites durch Herzinsuffizienz und wahrscheinlich auch durch Leberzirrrose. Bei der vielversprechenden Remission hat keine Operation in Frage kommen können.

Fall 174. A. S. 37 J. Litterat. Ser. Med. I 98:1903.

Aethylismus. Keine Lues. Früher gesund. Die letzten Jahre Obesitas, »rheumatoide« Beinschmerzen, Vomitus matutinus. Seit Januar 1903 Mattigkeit, fast stetige Schlaflosigkeit. Anfälle von Atemnot und Angstgefühl.

Anfang Febr. 03 Bauchschwellung; allmählich wurden auch die Beine dicker.

D. 14. Febr. aufgenommen.

18:2: Kräftige Konstitution, Obesitas; Zustand in den ersten Tagen sehr verbessert nach Digitaliskur, Diät. Die beim Aufnehmen grossen Ödeme sind jetzt fast verschwunden. Kein Ikterus, kein Fieber. *Herz*: Vergrösserung, hauptsächlich nach rechts. Töne schwach. An dem Pulmonalis-Ostium leises, systolisches Blasen; II Ao. acc. Puls 76, regelmässig, etwas gespannt. *Lungen*: hinten, unten einzelne weiche Rasselgeräusche und Rhonchi. *Harn*: Menge zuerst 1300 cm³; spurenweise Eiweiss; dann 3500, 5500 cm³ Harn. Kein Eiweiss, kein Zucker, keine Zylinder. *Blut*: Hgl. 70. *Bauch*: (beim Aufnehmen 125 cm) Umfang 116 cm. Aszites. Die Leber reicht 17 cm unter den Thoraxrand; die Oberfläche eben, die Kante abgestumpft. Die Milz ist palpabel.

Als verbessert verliess Pat. d. 19. Febr. das Krankenhaus.

Mors 6. Sept. 1907. Näheres nicht bekannt.

Mit grösster Wahrscheinlichkeit ist Pat. im hypertrophischen Stadium einer gewöhnlichen Zirrrose gewesen. Vielleicht hat eine Herzinsuffizienz zur Aszitesbildung beigetragen. Ohne Hg.-Behandlung rasche Besserung, die anscheinend zu Hause fortgeschritten ist.

Operation während der Beobachtungszeit unnötig.

2) Ohne Remission.

Fall 167. G. G., 42 J., Arbeiter. Ser. Med. I 299:1904.

Als Kind schwach, Lungenkrankheit. Aethylismus. Keine Lues. 1892: dyspeptische Symptome, Albuminurie, Pneumonia

chr. lob. inf. sin. Mit Ausnahme des Hustens gesund bis 03; dann wieder Albuminurie, »Influenza«. März 04 Müdigkeit, Bein- und Gesichtsoedeme samt Bauchschwellung.

Aufgenommen $18\frac{1}{2}$ 04.

Obesitas; schwere Atemnot, Zyanose; mässiges Ödem im Gesicht und in den Beinen. *Herz*: Dämpfung 6,5 cm rechts, 12,5 cm links von der Mittellinie. Töne schwach. Puls regelmässig, 80, gespannt. *Lungen*: überall zahlreiche Rasselgeräusche, hinten Dämpfung. *Harn*: 1200 cm³; sp. Gew. 1,015; 1‰ Alb.; hyaline und einzelne körnige Zylinder. *Bauch*: 118 cm, Aszites.

Keine Besserung der Diurese nach Digitalis-Diuretinbehandlung. $\frac{3}{16}$ Panktion: 1125 gm Aszites.

Mors $\frac{1}{6}$.

Sektion: Myocardit. chr. fibrosa + Dilat. et hypertrophia cordis, præcip. ventr. dx. + Scleros. art. coron. et arcus aortæ + Bronchit. chr. + Bronchiectasiæ + Cirrhos. hepatis (etwas vergrössert mit deutlichen atrophischen Prozessen) + Hyperplasia lienis + Nephrit. chr. parench. c. cyanos. + Gastroenterit. chr. + Hæmorrhagia e varic. œsophagi.

Aszites durch Zirrhose und Herzinsuffizienz (Nephritis). Wenig Zeit für eine Talma-Operation.

Fall 92. K. J. K., 53 J., Seemann; A. F. I. Ö. 135 und 634: 1912. Achylismus. Im Frühling 1910 wurden chronische Nephritis und Herzhypertrophie konstatiert. $1\frac{1}{2}$ ‰ Eiweiss. Ende Dez. 1911 Bauchschmerzen, Atemnot, Husten, allmählich zunehmende Bauchschwellung.

Aufgenommen d. 31. Jan. 1912.

Atemnot; Allgemeinzustand nicht sehr schlecht. Kein Fieber. Keine Ödeme. *Herz*: ein wenig nach beiden Seiten vergrössert. Keine Nebengeräusche; II Ton überall sehr kräftig; Puls 96, regelmässig, gespannt. *Lungen* rechts unten Dämpfung, schwaches Atmen; überall feine, weiche Rasselgeräusche und Rhonchi. *Harn*: Menge etwa 500 cm³; 5‰ Eiweiss; 4‰ NaCl; körnige Zylinder und rote Blutkörperchen. *Bauch* Umfang 85 cm, Aszites; Leber 3—4 cm unter dem Thoraxrande palpabel, fest, wenig druckempfindlich; Dämpfung 17 cm hoch: Die Milzdämpfung erreicht die vordere Axillarlinie. Kein Erbrechen. Stuhlgang normal. $\frac{1}{2}$ — $1\frac{1}{2}$ Digitalysatum und Diuretica ohne Besserung. Dann nach salzfreier Kost einige Tagen etwas bessere Diurese. D. 1 März Gewicht 58,5 kg. Digitalysatum-Kur. Niemals sicher aszitesfrei.

D. $\frac{1}{4}$ Gewicht: 52 kg, 14 kg niedriger als $15\frac{1}{2}$. D. 12. und 14. April wurde als Leberfunktionsprobe 150 gm. Zucker gegeben; im Harne keine Zuckerreaktion. Jetzt nur einzelne rote Blutkörperchen im Harne, 1‰ Eiweiss; 4—5‰ NaCl. (Seit Mitte März bekam Pat. 1 gm.

Nacl täglich). D. $29/5-3/6$ war Pat. zu Hause, wurde aber sehr verschlimmert wiederaufgenommen, mit grosser Bauchschwellung, 90 cm; während mehrerer Monate konnte man eine allmähliche Verminderung der Höhe der Leberdämpfung verfolgen, bis auf 7 cm d. $3/6$. Psychisch heruntergekommen.

Mors d. 20. Aug. 1912 nach einer Hirnthrombose.

Sektion: Nephrit. chr. par. c. indurat sec. + Degener. adip. cordis + Hypertrophia cordis + Pericardit ac. + Pleurit. ac. tbc sin. + Peritonit. seropurul. + Cirrh. hep. levis + Contusiones invet. mult. cerebri. Lebergewicht 1 kg.

Aszites wahrscheinlich durch Leberzirrhose und Nephritis. Dass die Peritonitis schon zu der ersten Bildung des Aszites beigetragen hat, ist ja sehr unwahrscheinlich, da sie kurz ante mortem entstanden sein muss.

Wenig Aussichten für eine Operation.

Fall 36. A. S., 52 J., Frau. Ser. Med. I 412:1912.

Lues und Aethylismus werden verneint. 10 Partus, alle Kinder sind gesund. Keine früheren Krankheiten.

Juni 1911 Brustschmerzen, »Herzfehler» wurde diagnostiziert. Bald auch Schmerzen der rechten Brusthälfte, zuerst kontinuierlich, dann anfallsweise. Die Anfälle waren jedesmal mit kurzdauernder Gelbsucht verbunden. *Juni 1912* sehr schwere Schmerzen, Gefühl von Schwere und Spannung im Bauche. Diesmal kein Ikterus; Druckempfindlichkeit in der Gallenblasenregion. Kein Fieber.

D. 26. Juni Laparotomie: »Reichlicher Aszites; die Leber hart und dunkelblau mit grösseren und kleineren Höckern an der ganzen Oberfläche (Zirrhose, vielleicht cardiaque). Keine Knötchen am Peritoneum viscerales.

Der Aszites bildete sich rasch wieder. Laparocentesen d. 17. Juli, d. 16. Aug. Nachsickern aus der letzten Wunde.

Aufgenommen den 24. Aug. 1912.

Körperbau gut, Zustand nicht schlecht, Blässe, keine Zyanose, kein Ikterus, keine subjektiven Beschwerden. Temp. subfebril. Keine Ödeme. *Herz:* Iktus nicht hebend, Dämpfung $17\frac{1}{2}$ cm breit, am meisten nach links vergrössert. An der Spitze sind die Töne dumpf. An den Ostien kräftiges, diastolisches Nebengeräusch. II Ao. acc. Puls regelmässig, von normaler Spannung, Frequenz etwa 88. *Lungen:* 0. *Harn:* Menge $\frac{1}{2}$ L., 1,017; Eiweiss-, Zucker- und Gallenfarbstoffreaktionen fallen negativ aus. *Bauch:* Umfang 108 cm, Aszites. Leber- oder Milzvergrösserung nicht nachweisbar.

Ordination: Diät. 9. Sept.: Diuretin 1 gm. \times 3. *D. 27 Aug. Bauchpunktion:* 1 L. klare Flüssigkeit, $1\frac{1}{2}$ % Eiweiss.

D. 8. Sept.: Zustand gut; kein Harneiwiss.

D. 12. Sept. Laparocentese: 6 L. Aszites, etwas trüb; 1,009; 3 % Eiweiss. Mit Acidum nitricum rauchähnliche Fällung. Nachher konnte die Leber bei tiefer Inspiration einige cm unter dem Thoraxrande palpirt werden. *Laparoskopie:* nur ein Teil der linken Leberlobe war sichtbar; die Farbe grauweiss, die Oberfläche feinhöckerig; die Kante

abgestumpft. Peritoneum parietale gerötet mit erweiterten Gefässen. Neugebildete, gefässreiche Adhärenzen zwischen dem Oment und der Laparotomienarbe.

D. ¹⁵/₉ 39,8° Fieber, schlechter Allgemeinzustand; d. ¹⁹/₉: spurenweise Albumin und Gallenfarbstoff im Harn. Entlassen d. 23. Sept.

Mors d. 25. Nov. 1912.

Die vorhandene Leberzirrhose ist die Ursache des Aszites gewesen. Bei fehlenden sichereren Zeichen von Herzinsuffizienz ist eine reine Cirrhose cardiaque sehr unwahrscheinlich; eher ist eine gewöhnliche Zirrhose vorhanden gewesen, event. mit Herzschwäche kombiniert. Ohne Omentofixation bildete sich ein Kollateralkreislauf nach der Laparotomie aus.

Fall 149. E. A. B., 40 J., Kontorist. Ser. Med. I 447: 07.

Aethylismus. Obesitas. 1891 Lues, 3 Jahre behandelt. 1901 rheumatisches Fieber. Die letzten Jahre leichte Atemnot. Mai 1907 ein verdächtiger Hautausschlag; Hg.-Therapie. Kurz nachher wurde Harn-eiweiss konstatiert. Allgemeine Müdigkeit, Nausea; Nervosität. Juli—August 1907 mehrmals Nasenbluten, grosse Mattigkeit.

D. 27. Aug. aufgenommen.

Abmagerung (15 kg in zwei Jahren); Kraftlosigkeit. Leichter Ikterus. Keine Ödeme. Herz: Dämpfung nicht vergrössert; Töne rein, etwas schwächer hörbar als normal. Puls regelmässig; Frequenz 88. Lungen: 0. Harn: Menge 2—3 L.; sp. Gew. 1,010; 1—2% Eiweiss; kein Zucker; zahlreiche rote Blutkörperchen, hyaline und körnige Zylinder. Bauch: Aszites; Umfang 115 cm. Die Leber sehr vergrössert, Dämpfung 23 cm hoch; die Oberfläche ist eben, der Rand nicht scharf. Die Milz unendlich palpabel.

Die ersten 2 Wochen litt der Pat. an einer Otitis media purulenta. D. 20. Sept. Leberdämpfung 6 cm niedriger als bei der Aufnahme. D. 1. Okt. Pneumonia akuta dextra.

Mors d. 6. Okt. 1907.

Sektion:

Cirrhosis hepatis, stad. hypertroph. (Gewicht 2450 gm) + Hypertrophia, dilatatio, degeneratio cordis + Nephritis chr. parench. et acuta + Varices oesophagi + Hyperplasia lienis (850 gm) + Ascites (2 L.) + Pneumonia crouposa lob. inf. dxt.

Die Leberkapsel etwas verdickt, besonders links. Die Milzserosa glatt, glänzend. In mikroskopischen Leberpräparaten: reichliche Fettinfiltration, ausgesprochene atrophische Prozesse.

Aszites bei Zirrhose, Herzschwäche und Nephritis. Keine Zeit für Operation.

Fall 112. O. B. Kaufmann, 57 J. Ser. Med. V 152: 1910.

Aethylismus. Soll die letzte Zeit wegen Diabetes mit kohlenhydratfreier Kost behandelt gewesen sein. Pat. hat ein Paar Wochen das Bett hüten müssen, ehe er d. 18. Juni 1910 aufgenommen wurde.

Psychisch benommen. Subfebrile Temperatur. Ikterus. Genital-ödeme. Herz: Dämpfung nach links vergrössert; Töne kräftig; II

Ao. acc. Puls 100, regelmässig. *Lungen*: hinten unten Dämpfung und weiche Rasselgeräusche. Atemfrequenz 25. *Harn*: 1,016, kein Eiweiss, kein Zucker; Menge klein. *Bauch*: 120 cm. Nach Punktion mit Entleerung von 10 L. klarer Flüssigkeit ist der harte, scharfe Lebertrand an der Thoraxkante palpabel.

D. 25. Juni: Im Harnsedimente Eiter, hyaline Zylinder; Eiweiss spurenweise.

Mors d. 26. Juni.

Sektion: Cirrhos. hepatis atroph. (Laënnec) (Gewicht 1600 gm) + Ascites + Icterus levis + Varices oesophagi + Gastritis chr. + Oedema pulmon., crurum et scroti + Hypertrophia prostatæ + Cystitis purulenta + Pyelonephrit. ac. + Hyperplasia lienis + Perisplenit. chr. + Degeneratio cordis et renum.

Leberzirrhose, wahrscheinlich seit einigen Wochen von Aszites gefolgt (beim Eintritt der Herzinsuffizienz?). Tod an den Folgen einer Hypertrophia prostatæ.

Keine Zeit für Operation.

Fall 202. F. N. S., 65 J., Schutzmann, Ser. Med. II 336 : 01.

Potus? Mit 18 Jahren Lues, spezifisch behandelt. Im Nov. 1900 Respirationskatarrh mit Fieber, im März 01 Bluthusten. Seitdem Atemnot, Husten. Anfang Juni Bauchschwellung, nach ein Paar Tagen auch Beinödeme.

D. 11. Juni aufgenommen.

Hochgradige Kraftlosigkeit; Abmagerung, psychische Benommenheit. Temperatur subfebril, Knöchelödeme. *Herz*: perkutorisch nicht vergrössert; Töne dumpf, II Pulm. acc. Puls 80—92, regelmässig; Arterien rigid. *Lungen*: Tbc-Bazillen leicht nachweisbar; in der oberen Hälfte der rechten Lunge Dämpfung, bronchovesiculäre Respiration, zahlreiche harte Rasselgeräusche. Hinten unten beiderseits weiche Rasselgeräusche und Rhonchi. *Harn*: Menge 200—700; 1,024; spurenweise Eiweiss. Im Sediment nichts Pathologisches. *Bauch*: Aszites; Umfang 92 cm. Die Leber und die Milz nicht palpabel.

Allgemeinzustand stetig verschlechtert. *Mors 28 : 6*.

Sektion: Cirrhos. hepatis atroph. (Lebergrösse $\frac{2}{3}$ der normalen; die Kapsel fleckenweise sehr verdickt) + Hyperplasia lienis c. perisplenitide chr. + Ascites (5 L.). (Das Oment und die Milz teilweise mit der Bauchwand verwachsen.) + Tbc pulmon., præcipue part. sup. dxt. + Arteriosclerosis + Degeneratio adiposa myocardii levis + Gastritis chr. polyposa.

Erst nach dem Aktivwerden der Lungentuberkulose traten die Symptome der Leberzirrhose deutlich hervor, — nach dem Eintritt einer Herzschwäche? Früher genügender Kollateralkreislauf durch »spontane Omentopexie«?

Fall 198. N. E. E., 59 J., Fabriksbesitzer. Ser. Med. I 538 : 07.

Aethylismus; 1858 und 1862 einheimische Malaria. 1864 Variola, 1865 Lues, unvollständig behandelt. Ausser einer chronischen Obstipation ist Pat. später gesund gewesen. 1899 plötzlich einsetzende

Schmerzen im Bauch, der hart, gespannt und aufgetrieben wurde. Nach interner Behandlung bald wieder gesund. Seitdem mehrmals dieselben, hauptsächlich im Epigastrium lokalisierten Schmerzen, aber weniger heftig. Die letzten Jahre leichte Atemnot; Beschwerden beim Harnlassen.

Ende Aug. 1901 Bauchschwellung, allgemeine Mattigkeit, zunehmende Atemnot; Ikterus; Mitte Sept. 1901 Bein- und Genitalödeme.

D. 18. Sept. aufgenommen.

Kraftlosigkeit, Die Ödeme strecken sich hoch auf den Thorax hinauf; Dyspnoe. Temperatur subfebril. *Herzdämpfung* 18 $\frac{1}{2}$ cm breit. An der Spitze ein langgezogenes systolisches Blasen; II Pulm. acc. Puls 80, klein, weich. *Lungen*: 0. *Harn*: Menge 900—1400; 1,021; Spuren von Eiweiss; kein Gallenfarbstoff, kein Blut, keine Zylinder, (Anfang Okt. wurden hyaline und körnige Zylinder gefunden.) *Bauch*: Umfang 136 cm; Aszites; Venennetz in den oberen Partien, um den Nabel nicht besonders ausgeprägt. Die Leber ist (nach der Laparocentese) ein Paar cm unter dem Thoraxrande palpabel, mit ebener Oberfläche. Die Milz perkutorisch vergrößert.

Laparocentese: D. 19. Sept.: 4 L. Aszites, 1,012, 1,4% Eiweiss, Rivalta neg., einzelne Fibrinflocken. $\frac{27}{9}$: 9,2 L.; $\frac{8}{10}$: 14 L., $\frac{24}{10}$: 8 L., 1,1% Eiweiss.

Mitte Okt. Purpura-Symptome: Harn-, Darm-, Hautblutungen. Mors 25. Okt.

Sektion: Cirrhos. hepatis atroph. (1600 gm) + Gumma lob. dxt. hepatis (Apfelsinengrösse) + Hyperplasia lienis + Thrombosis sept. venae hepatic. + Pneumonia hypostat. pulm. dxt. + Purpura + Nephrit. ac. septica + Myocardia. chronica.

Das Lebergumma hat im oberen, lateralen Teil der rechten Lobe gelegen, hat also wahrscheinlich nicht durch direkte Kompression zum Entstehen des Aszites beitragen können. Die Lebervenentromben waren teilweise erweicht, auch schon eitrig, weder organisiert, noch ganz frisch. Da der Aszites mindestens 2 Monate bis zum Tode dagewesen ist, muss man doch annehmen, dass die Zirrhose und die Herzschwäche schon vor dem Eintreten der Trombose den Aszites verursacht hatten. Keine Zeit für Operation.

Fall 143. Ch. L., 45-jährige Frau. Ser. Med. II 479:1907.

Aethylismus; keine Lues. Mit 10 Jahren machte Pat. eine einheimische Malaria, später Variola und Gelbsucht durch. *Juni 1907* kurzdauernde Fieberkrankheit. Seitdem Abnehmen der Kräfte, Herzklopfen, Atemnot, ab und zu morgens Erbrechen. Mitte Juli Ikterus; *Anfang August* Bein- und Bauchschwellung.

Aufgenommen d. 31. Aug. 1907.

Pat. ist hochgradig entkräftet; psychisch etwas benommen. Ödeme der unteren Körperhälfte. Zyanose; Ikterus, Temperatur subfebril. *Herz*: Dämpfung nach rechts und links vergrößert. Töne dumpf. Überall systolisches Blasen, II Pulm. acc. Puls 120. *Lungen*: hinten grosse, feuchte Rasselgeräusche. *Harn*: Menge 200—500 cm³; 1,025; kein Eiweiss, kein Zucker; Gallenfarbstoff. *Bauch*: Umfang

117 cm, Aszites. Hautvenen dilatiert. Die Leber vergrössert, reicht 9 cm unter den Thoraxrand. Keine Unebenheiten. Die Milz nicht deutlich palpabel. *Blut*: Hgl. (Fleischl) 25—30 %; 3,6 Mill. rote, 11,000 weisse Blutkörperchen; Poikilocytose; 73 % neutrophile, 20 % Lymphozyten.

2. *Sept. Laparocentese*: 6,7 L. fast klarer Aszites, 1,010; 2 % Eiweiss. Die Diurese stieg nicht trotz Digitalis-Diuretinkur.

Mors d. 16 Sept. 07.

Sektion: Cirrhosis hepatis (stad. hypertroph.) + Ascites et Anasarca + Degeneratio adiposa myocardii + Pachymeningit. hæmorrh. interna + Atrophia lob. front. amb. cerebri + Splenit. ac. — Aszites durch Herzinsuffizienz mit hypertrophischer Leberzirrhose. Bei dem schlechten Zustand und der in den Vordergrund tretenden Herzkrankheit wenig Aussichten für Operation.

Fall 137. J. B. Brauereiarbeiter, 41 J. Ser. Med. V 215 : 07.

Aethylismus; keine Lues. Als Kind Malaria?; seitdem immer gesund. Mitte Juni 1907 abends leichte Knöchelödeme. Ende Juni stetiges Müdesein, Verschlechterung des Appetits, Abnahme der Harnmenge. Trotz alledem setzte Pat. seine Arbeit fort. *D. 2. August* während der Arbeit ein plötzliches Gefühl von Bauchspannung, später Erbrechen, nicht von Blut, und Durchfall, der einige Tage fort dauerte. Ikterus. *D. 18. August* deutlicher Aszites.

Aufgenommen d. 10. Sept. 07.

Status 13. Sept. Obesitas. Pat. sieht nicht schwer krank aus. Die Beine sind ziemlich stark, der Bauch und die untere Thoraxhälfte etwas weniger geschwollen. Bauchumfang 114 cm; Aszites; Icterus levis; keine Dyspnœ. *Herz*: 2—3 cm nach links vergrössert. I Ton an der Spitze unrein; II Ao. und Pulm. acc.; Puls etwas gespannt, regelmässig, 120. *Lungen*: 0. *Harn*: Kein Eiweiss, kein Zucker; sp. Gew. 1,027. Während der nächsten Wochen keine Besserung, trotz Digitalis-Diuretin-Behandlung.

²⁶ *Laparocentese*: 11 Liter fast klare Flüssigkeit, 1,010; Albumen 0,75 %, nachher konnte bei tiefer Einatmung der untere Leberrand palpirt werden; die Milzdämpfung erreichte die vordere Axillarlinie. Rasches Wiederfüllen des Bauches; zunehmende Herzschwäche. 6. Okt. ein paar kleine Bluterbrechungen.

Mors 7. Okt. Sektion: Cirrhos. hepatis atroph. + Hypertrophia cordis + Ruptura varicorum œsophagi cum aspiratione sanguinis + Ulcus ventriculi + Hyperplasia lienis.

Aszites durch Zirrhose und leichte Herzinsuffizienz. In den ersten Wochen musste ein Resultat interner Behandlung abgewartet werden; dann wegen Herzschwäche schlechtere Aussichten für eine Operation.

Fall 197. V. R., 67 J., Ingenieur. Ser. Med. I 575 : 01.

Aethylismus? Keine Lues. 1876 Variola. Keine anderen Krankheiten. Die letzten Jahre ist der Stuhlgang unregelmässig geworden; Obstipation hat mit Durchfall abgewechselt. Ausser Abmagerung ist dadurch der Allgemeinzustand nicht beeinflusst worden. Im Sommer 1901

fast immer Durchfall. Mitte Sept. rasch Verschlimmerung des Zustandes, Kraftlosigkeit, Bauchschwellung, Ikterus; nach einigen Tagen Beinschwellung.

D. 3. Okt. 1901 aufgenommen.

Psychisch abgestumpft; Muskulatur sehr schlaff; intensiver Ikterus; Ödeme der unteren Körperhälfte. Kein Fieber. *Herz*: Dämpfung nach links etwas vergrößert. An der Spitze ist der erste Ton nicht ganz klar. Arterien rigide; Puls 82, regelmässig. *Lungen*: 0. Der *Harn* geht unwillkürlich ab, kann nicht gemessen werden; sp. Gew. 1,018; < 1/2% Eiweiss; kein Zucker; Gallenfarbstoff; einzelne hyaline und körnige Zylinder wurden nach einigen Tagen gefunden. *Bauch*: 116 cm. Aszites; die Leber nicht palpabel; die Milz perkutorisch vergrößert. Ende Okt. Schwellung der rechten Parotisdrüse und der Halslymphdrüsen; kein Fieber.

Mors d. 28. Okt.

Sektion: Cirrhosis hepatis atroph. (etwas verkleinert) + Hyperplasia lienis + Ascites (8 L.) + Myocardit. chr. + Atherosclerosis + Nephrit. chr. cum exacerbatione + Parotit. acuta suppurativa dxt.

Aszites bei Zirrhose, Nephritis und Herzinsuffizienz. Das hohe Alter, der schlechte Zustand und die kurze Observationszeit sprechen gegen einen Operationsversuch.

Fall 125. E. B. 48 J., Schleifer. Ser. Med. II 334: 1910.

Aethylismus; keine Lues. Mit 21 Jahren rheumatisches Fieber. Husten und Gicht seit vielen Jahren. 1900 Diabetes. Im letzten Jahre Vomitus matutinus, Schmerzen in der Lebergegend; in den letzten Tagen Blutungen aus Nase und Mund.

Aufgenommen 21/6 1910.

Status: Ikterus; Gichttophi; blutendes Zahnfleisch.

Herz: Vergrößerung 2 cm nach links; Dämpfung an und neben dem Manubrium; scharfes systolisches Blasen. II Ton nicht acc. Keine Pulsation im Jugulum.

Lungen: 0; *Harn*: Zucker, Gallenfarbstoff; kein Eiweiss. *Bauch*: Aszites, Umfang 100 cm. Die Leber vergrößert, fest, kleinknotig. Die Milz palpabel, sehr fest. Entlassung den 30/6 1910.

Mors: 13/6 1911 mit der Diagnose: Diabetes, vitium org. cordis + Ulcus ventriculi.

Die letztgenannte Diagnose ist vielleicht durch eine Hämatemese verursacht — Varixblutung?

Bei dem sicheren Herzfehler ist es nicht auszuschliessen, dass der Aszites durch Zirrhose und Herzinsuffizienz verursacht wurde. Der Verlauf im letzten Lebensjahr unbekannt.

Gruppe III. (Vgl. S. 104).

Aszites bei Zirrhose und Leberlues (incl. Lues venæ portæ).

a) *Remission ohne antiluetische Behandlung.*

Fall 34. 43 J., Geschäftsreisender. Ser. Med. I 485:1910; I 557:1912.

Aethylismus. 1892 Lues; 1 $\frac{1}{2}$ Jahr intensiv behandelt. 1902 luetisches Exanthem. Nachher 6—7 Hg-Injektions-Serien, die letzte 1909. 1910 Wassermann negativ. Obesitas, sonst gesund. April 1909 Albuminurie, nach ein paar Monaten verschwunden; Aug.—Sept. 1909 Rezidiv. Dez. 1909—Jan. 1910 wieder Albumen; auch Beinschwellung und Vergrößerung des Bauches. Im Sommer 1910 verschwanden die Ödeme fast vollständig; im Herbst wieder Verschlimmerung mit grösseren Eiweissmengen und wachsenden Ödemen. Nov. 1910 einmaliges, grosses Nasenbluten.

D. 28. 12. 1910 aufgenommen.

Zyanose, Dyspnœ, allgemeine Ödeme.

Herzdämpfung vergrössert nach rechts und links; Töne rein; Herzaktion regelmässig, Frequenz 84; II Ao. acc.; Blutdruck 140 mm.

Lungen: Basale Dämpfungen, rechts grösser.

Harn: Die ersten Tage 800—900 cm³, mit 5—6 % Eiweiss, zahlreiche hyaline Zylinder.

Bauch: kolossal, 136 cm; Aszites. Die Milz perkutorisch vergrössert, aber ebensowenig wie die Leber palpabel. Trotz Behandlung mit Diureticis und (12—17. Jan.) Digitalin stieg die Harnmenge selten über einen Liter.

D. 18. Jan. Laparoskopie (JACOBÆUS) mit Entleerung von 6,500 cm³ etwas trüber Flüssigkeit; sp. Gew. 1,016, 2 % Albumin. Im Sediment hauptsächlich polynukleäre Leukozyten. Die Leber vielleicht etwas vergrössert, mit etwas stumpfem Rande. Die Oberfläche ist uneben höckerig, obwohl die zwischenliegenden Furchen ziemlich seicht sind. Keine Verdickung der Kapsel. Das Parenchym, das hindurchschimmert, zeigt abwechselnd graue punktförmige Knötchen und dazwischenliegende röttere Partien, die Zeichnung ist unregelmässig. Das Peritoneum mit etwas vermehrtem Gefässreichtum. Die Milz und die Leber konnten nach der Punktion deutlich palpirt werden. Während des folgenden Monats betrug die Diurese etwa 1600 cm³; die Albuminmenge 1—2 %. 31. Jan.—4. Febr. Digitalisinfus ohne deutlichen Einfluss auf die Harnsekretion. Mit verschiedenen Diureticis: Diuretin in grossen Dosen, Theobromin und Theocin wurde die ganze Zeit abgewech-

selt. 14. Febr.—20. Febr. erneute Digitalis-Infus-Kur. Die Kost salzarm.

17. Febr. *Laparoskopie*: 2 L. Aszites; 3% Albumen; Blutbeimengung. Die Leber vergrößert, kleinknotig.

Das Gewicht des Patienten, das bei der Aufnahme 132 kg betrug, schwankte vom 18. Jan.—15. Febr. unbedeutend um 120 kg herum. Nach der letzten Laparocentese trat aber eine deutliche Vermehrung der Diuresis ein, bis auf 2900—2000, was bis zur Entlassung des Patienten d. 18. März 1911 andauerte. Das Gewicht war schon d. 22. Febr. bis auf 113,5 kg gesunken; 15. März 100 kg. Bei einer Harnmenge von 2400 war die Eiweissmenge $\frac{3}{4}$ %. Der Bauchumfang war von 136 bis 111 cm gesunken.

Seitdem unter diätetischer Regime symptomfrei bis April 1912. Im Frühling und Sommer 1912 etwa 1% Albumen. August 1912 Müdigkeit, Lid-Ödeme, Bauchschwellung. Okt. 1912 Beinschwellung.

Wiederaufgenommen d. 28. Okt.

Dieselben Symptome wie das vorige Mal. Wassermann negativ. $\frac{30}{10}$ 1912. *Laparocentese*: 1500 cm³ etwas trüber, feinflockiger Flüssigkeit; sp. Gew. 1,013, 1 $\frac{1}{4}$ % Eiweiss. *Laparoskopie*: Die Leber bot dasselbe Bild wie früher dar; das Peritoneum normal.

Mors 11. Nov. 1912. *Sektion*: Degeneratio et infiltr. adiposa myocardii + Cicatrices myocard. + Hyp. cord. + Hydro-pericardium, -thorax bil., -peritoneum + Cirrhosis hep. hyp.? + Stas. hepatis + Tumor lienis chr. (Stasis?) + Periphlebit. chr. fibr. (luetica?) venæ portæ hepatis tot. + Nephrit. chr. par. + Pacchymeningit. hæmorrh. int.

Fall von Nephritis chronica und Herzinsuffizienz mit Leberzirrhose? und Portaperiphlebitis kompliziert. Niemals Operationsindikation: zuerst gute Remissionen, beim letzten Rezidiv schwere Herzschwäche.

Fall 108. J. G. 42 J., Gastwirt. Ser. Med. II 126: 1911.

Aethylismus. Als 25-jähriger Mann kurzdauernde Gelbsucht. Als 30-jähriger Lues, mit Mercuriolsäckchen und Injektionen (60—70 in 12 Jahren) behandelt. 1908 ein verdächtiges Zungengeschwür. In den letzten 10—20 Jahren Fettsucht. Im letzten Jahre rasche Vergrößerung des Bauches; Gefühl von Schwere und Spannung.

D. 9. März 1911 aufgenommen.

Obesitas (Gewicht 97,5 kg). Fast kein Krankheitsgefühl — nur

unbedeutende Mattigkeit. Kein Fieber, keine Ödeme, kein Ikterus, keine Zyanose. WASSERMANN +.

Herzdämpfung 20 cm breit, hauptsächlich nach links vergrößert. Töne rein; II Ao. acc. Puls gespannt, regelmässig, 100. Blutdruck 140:160 mm. *Lungen*: 0. *Harn*: 1500 cm³, 1,023, spurenweise Albumen, kein Zucker; hyaline Zylinder. Symptome von Polyneurit. alcohol. crurum. *Bauch*: 122 cm, Aszites. Die Leber ist 10 cm unter dem Thoraxrande palpabel; die Höhe der Dämpfung 23 cm; der Rand stumpf. Die Milz perkutorisch vergrößert. Unter Diuretinbehandlung 9—28. März stieg die Diurese bis 3700 (d. ¹¹/₃) — 2500; der Bauchumfang sank bis 116 cm; der Aszites war nicht mehr nachweisbar. D. 1:4 fing man mit KJ-Behandlung an, d. 9:4 mit Hg-Kur. Bei der Entlassung d. 13:4 war der Bauchumfang 112 cm; kein Harneisweiss.

Der Pat. lebt noch im Mai 1917; nach Mitteilung des Arztes ist er aszitesfrei; die Leber ist 4—5 cm unter dem Thoraxrand palpabel, als harte Resistenz; Milz nicht vergrößert. Herzhypertrophie, keine Insuffizienz. Keine Albuminurie; fortwährend Aethylismus.

Leberveränderung wahrscheinlich aufluetischer Basis. Besserung schon vor der Hg-Kur. Vielleicht hat diese doch Rezidiven vorgebeugt.

Fall 102. V. H. 42 J. Kaufmann; Ser. Med. II 437:11.

Sehr unvollständige Notizen. Der Pat. weiss nichts von einerluetischen Infektion; ist jedoch mit Hg.-Injektionen behandelt worden. Diabetes 1905. Im Frühling oder Sommer 1911 Spuren von Harneisweiss, zeitweise Gelbsucht, Bauchschwellung. Keine Schmerzanfälle.

D. 20. Juli 1911 aufgenommen.

Ikterus; *Herz* nicht deutlich vergrößert; *Lungen*: rechts hinten unten Dämpfung, geschwächte Respiration. *Harn*: 1750 cm³; 1,017; Eiweiss spurenweise; Zucker 1,5%; Aceton 175 mg. Hyaline Zylinder. *Bauch* 105 cm; Aszites. Die Leber reicht handbreit unter den Thoraxrand; die Oberfläche eben. Die Milz nicht palpabel. *Blut*: Hgl. (Fleischl) 70; rote Blutkörperchen 4,350,000, weisse 5,400. — Unter Digalén-Diuretinbehandlung gute Diurese: 21—29. Juli zusammen > 25 Liter. Das Gewicht nahm von 70 kg d. 22 Juli bis auf 66,6 kg d. 29 Juli ab. D. 26. Juli Harnmenge 2750 cm³, Eiweiss ¹/₄%; Zucker 3,7%; Nacl 6%; Aceton spurenweise; hyaline und körnige Zyl. Pat. wurde d. 31. Juli 1911 entlassen.

Mors 29. Juli 1912. Näheres nicht bekannt.

(Luetiche?) Leberzirrhose, Nephritis und Herzschwäche scheinen bei der Entstehung des Aszites zusammengewirkt zu haben.

b) *Aszites unter antilueticcher Behandlung verschwunden.*

Fall 173. O. G., 36 J., Typograph. Ser. Med. I 609:1903.

Aethylismus. 1882 Lues, unvollständig behandelt. Gesund bis 1897, wo er von Erbrechen nach dem Essen belästigt wurde; Abmagerung, Schmerzen in der Lebergegend, Ikterus, allmählich auch Bein- und Bauchschwellung kamen hin-

zu. *Nach 9 Monaten Hg- und KJ-Behandlung* wurde Pat. wieder gesund. 1898 luetische Tibia-Periostitis; Hg-Kur. Symptomfrei bis zum Frühling 1901, als Beinödeme sich wieder einstellten. Unter Behandlung in einem Krankenhause — wegen Leberzirrhose — wurde Pat. nach 2 Monaten wieder gesund. Dez. 01—Sept. 03 wurde Pat. im Krankenhause St. Göran gepflegt. Diagnose: Meningomyelitis spinalis + Periostitides sterni, ulnae dxt. et tibiae dxt. + Cirrhosis hepatis. Lähmungen, zuerst der rechten, nachher auch der linken unteren Extremität, Ataxie und Sensibilitätsstörungen schwanden unter spezifischer Therapie langsam. Dagegen traten während dieser Zeit (1902) Beinödeme und Aszites auf; zeitweise Spuren von Harnweiß.

Pat. wurde d. 28 Sept. 03 in die Klinik aufgenommen.

Allgemeinzustand gut; kein Fieber, die Nervenausfallsymptome sind verschwunden. Keine Atemnot. Ikterus nur angedeutet. Herz: Dämpfung etwas nach links vergrößert. Der erste Ton ist nicht ganz klar. II Pulm. unbedeutend acc. Puls 70, regelmässig.

Lungenbefund normal.

Harn: Menge 3300—2300; 1.010; kein Albumen, kein Zucker, kein Gallenfarbstoff, kein Blut.

Bauch: Umfang 127 cm: Aszites. Venennetz deutlich, mit varicösen Erweiterungen. Die Leberdämpfung erreicht nicht den Thoraxrand; die Milz ist dagegen perkutorisch vergrößert.

Behandlung: 3 Wochen Milchdiät. Zuerst Digitaliskur, später Strophanthus in refrakten Dosen bis 23. Okt. 20. Okt.—12. Nov. KJ gm 1 × 4; 13. Nov.—17. Dez. Hg-Schmierkur. 4—17. Dez. wieder KJ 1 × 3.

Dez. 1903: Besserung; Aszites nicht nachweisbar. Der Bauch ist jedoch sehr gross, 120 cm, lipomatös?

Entlassung d. 17. Dez. 1903.

Mors 1. Febr. 1905. Näheres nicht bekannt.

Wahrscheinlich Lues + Cirrhosis hepatis. Schon 8 Jahre vor dem Tode Bauchschwellung, unter Hg.-Behandlung verschwunden. 3—4 Jahre vor dem Tode wieder Aszites, (durch Zirrhose?) gegen Hg.-Therapie wenigstens mehr resistent. Diesmal wurde die Leber verkleinert gefunden. Operation während der Observationszeit unnötig.

Fall 208. J. E. S. 59 J. Ser. Med. II 49:1900.

Nur sehr kurze Notizen vorgefunden:

Der Pat. wurde mit grossen Bein- und Bauchödemen samt Aszites d. 24. Jan. 1900 eingeliefert. Die ersten drei Tage Cheyne-Stokes Atemtypus.

Im Harn kein Eiweiss; Diurese 300—400 cm³; Milchdiät. 5 Tage Digitalis; während zwei Wochen abwechselnd Diuretin und Calomel; unter dieser Therapie Vermehrung der Harnmengen bis auf 1000—1200 cm³. d. 4—9. Febr. 9. Febr. wurde eine antiluetische Behandlung eingeleitet (KJ. 2 × 2 gm, Merkurisol-Säckchen). Die Diurese betrug d. 9—14. Febr. 1300—1500 cm³, dann während einer Woche 1800—2200 cm³ und später 1700—1400 cm³.

Bei der Entlassung d. 12. März: gesund, keine Ödeme, kein Aszites; die Milz palpabel. Diagnose: Cirrhosis hepatis + Myocarditis chr. (Lues).

Bei Nachfrage habe ich die Antwort bekommen, dass der Pat. d. 30. Sept. 1907 verschieden ist.

Die Leberkrankheit ist als Zirrhose diagnostiziert; ex juvantibus muss man die Möglichkeit annehmen, dass die Ursache des Aszites eine Leberlues gewesen sei; Komplikation mit Herzinsuffizienz.

Während der Observationszeit Operation unnötig.

c) *Keine Remission.*

Fall 71. G. J., 35 J. Arbeiter. Ser. med. V 25:1911.

Wahrscheinlich nicht Aethylismus.

Früher gesund. Im Frühling 1910 Lymphdrüenschwellungen in den Leisten, Axillen, am Halse. Wassermann +. 1910 zwei Hg-Kuren. Seit dem Sommer 1910 allgemeine Mattigkeit, Husten. Jan. 1911 wurde Lungenverdichtung rechts, Vergrösserung der Leber und der Milz samt Albuminurie konstatiert.

Aufgenommen d. 6. Febr. 1911.

Körperbau gut. Abmagerung (11 kg in 9 Monaten); Allgemeinzustand nicht schlecht. Pat. kann jeden Tag ein paar Stunden auf sein. Keine Zyanose, keine Ödeme. Kein Fieber. Wassermann +. Herz: Keine Vergrösserung; I Ton klappend; II Pulm. acc.; Puls 84, regelmässig, Blutdruck 106. Arterien rigid. Lungen: Rechts vorne oben und hinten Dämpfung; bronchovesiculäre Respiration, harte, mittel-grosse Rasselgeräusche. Keine Tbc-Bazillen.

Harn: Menge etwa 1000, 1.023; 14—5% Eiweiss, kein Zucker; hyaline und körnige Zylinder.

Blut: Hgl 70 (Fleischl), weisse Blutkörperchen 8300, rote 4.8 Mill.

Am Halse und in der rechten Axille bohnen-walnuss-grosse, harte Lymphdrüsen.

Bauch: kein Aszites. Die scharfe Leberkante ist bei tiefer Inspiration palpabel; auch die Milz ist palpabel. Die letzten Tage Durchfall.

Behandlung: Diät, $\frac{25}{2}$ — $\frac{9}{3}$ Salicyl. Bismuth. + Extr. Opii.

D. 2. März war das Gewicht bis 52,3 kg gesunken, stieg dann aber kontinuierlich bis 59,8 kg d. 23. März.

D. 16. März wurden Aszites, Hydrothorax und Ödeme konstatiert. Probepunktion der linken Pleura: opalescente Flüssigkeit, 0,45 % Eiweiss. Harnmenge die letzte Woche etwa 600 cm³, 5 % Eiweiss. *Ordination* Diuretin 1 × 3. Bauchumfang d. ¹⁵/₃: 84 cm, d. ¹⁷/₃ 87 cm. D. ⁴/₄ der Bauchumfang nur 82 cm.

Mors d. ⁸/₄ 1911.

Sektion: Pneumonia chr. interst. pulm. dxt. + Bronchopneumonia luet. lob. sup. sin. et inf. dxt. + Lymphomata gummosa univers. + Gummata hepatis et lienis + Cirrhosis hepatis (Konsistenz fest; Vergrößerung) + Degeneratio amyloidea lienis + Nephrit. chr. parench.

Aszites bei Zirrhose und Gummata hepatis, wahrscheinlich erst beim Eintritt einer Herzschwäche. Keine Zeit für Operation.

Literaturverzeichnis.

Verkürzungen.

Ann. = Annals.

D. = Deutsche.

Hild. = Hildebrand's Jahresber. ü. d. Fortschr. d. Chir.

Kl. = klinische.

M. = Medizinische oder Medical.

Sem. méd. = Semaine Médicale.

W. = Wochenschrift.

Z. = Zeitschrift.

Zentr. = Zentralblatt.

(Die mit * bezeichneten Schriften sind dem Verf. nur in Referaten zugänglich gewesen.)

*ABRASHANOW, zit. bei Bunge.

AFFLECK, Brit. m. j. 1896 S. 729. (Diskussion).

*AIEVOLI M. m. V. 28:1903.

ALBRECHT, W. m. W. S. 930:1908.

ALDOR, Berl. kl. W. 35:1905.

ALEXANDRE, Thèse de Paris 1903 (L'omentopexie).

ALSLEBEN, D. kongr. f. inn. Med. 1912 M. m. W. 20:1912.

ANDERSON, Zentr. f. Ch. S. 622:1903.

*ANNOVAZZI, D. m. W. S. 242:01.

*ANTONELLI, Zentr. f. Ch. 31:1903.

ATKINSON, Brit. m. j. 1911 II S. 1697.

— — Lancet ²²/₄ 1911.

AULHORN, Inaug.-Diss. Leipzig 1903.

AXISA, Zentr. f. inn. Med. S. 33:1911.

BALDWIN, Journ. Am. Med. Assoc. S. 190:1902.

BALL, Brit. m. j. S. 1697 II 1911.

*BARBERIO, M. m. W. 50:1911.

*BABDESCO-LEANTÉ, Revue de Chir. 1904.

- BÄUMLER: D. m. W. Nr. 5—6: 1912.
 *BEJAN, Zentr. f. Chir. S. 501: 1911.
 *BERMANT, zit. bei Eichhorst.
 BENNISOWITSCH, Zentr. f. Chir. S. 792: 1901.
 *BIDWELL, D. m. W. S. 216: 1901.
 *BINDI, Hild. 1907.
 BIRCHER, Med. Klin. S. 476: 1909.
 BLEICHRÜDER, M. m. W. Nr. 8: 1904.
 *BOGOJALEWSKIJ, Z. f. Ch. S. 292: 1909.
 BRAMACHARI, Lancet, Dez. 1904.
 BRANHAM, Med. News. März 1904.
 BRAUN, D. m. W. Nr. 51: 1899.
 BREWER, Med. News 8: 1902.
 BRIER, Zentr. f. Chir. Nr. 29: 1911 (Disk.).
 BROWN, Ann. of Surg. S. 489: 1900.
 — — > > > S. 883: 1902.
 — — > > > S. 191: 1912.
 BRUNSWIC LE BIHAN, Revue de Chir. 1904.
 BUNGE, Zentr. f. Chir. ^{22/6} 1902.
 — — Klin. Jahrb. Nr. 3: 1905.
 BYLOFF, W. kl. W. S. 1265: 1913.
 CABOT, Am. Journal of med. Sc. I: 1912.
 *CALABRESE M. m. W. Nr. 1: 1905.
 *CAPONATTI, Hild. S. 884: 1902.
 *— — M. m. W. Nr. 25: 1907.
 *CARINI, Hild. 884: 1902.
 *CASTAIGNE, Bull. de la Soc. Anat. de Paris. S. 94: 1897
 *— — Arch. gén. de medic. S. 79: 1911.
 *CAVAZZINI, Hild. 884: 02.
 *CECHERELLI, Zentr. f. Ch. Nr. 43: 1905.
 CHRISTEN, Zentr. f. inn. Med. S. 329: 1903.
 *CIGNIAZZI M. m. W. 36: 1905.
 *CLEMENTI, zit. bei Alexandre.
 COHN, D. m. W. S. 338. Vereinsb. 1903.
 *COMMANDINI, D. m. W. 1901. Litt. Beil. 7.
 CORSON, Ann. of surg. Dec. 1907.
 CREDÉ, Berl. kl. W. Nr. 18: 1910.
 — — M. m. W. Nr. 17: 1911 (Verhandl.)
 CURSCHMANN, D. m. W. 16: 02.
 *DELAGENIÈRE, Revue de Chir. 1904.
 DOCK, Journ. of the Am. med. Assoc. S. 275: 1910.
 *DOGLIANI, Hild. S. 884: 1902.
 DRUMMOND u. MORISON, Brit. m. j. S. 728: 1896.
 *DUNCAN, Zentr. f. Ch. S. 1375: 1909.
 EHRET, M. m. W. Nr. 8: 1903.
 EICHHORST, Handb. d. inn. Med. 1905.
 EISENMENGER, Z. F. Heilkunde Nr. 4. S. 171: 02.
 ELBOGEN, W. m. W. Nr. 3—4: 1907.
 ENGLÄNDER, Z. f. Heilk. Nr. 27: 06.

- EPPINGER, Suppl. zu Nothnagels spez. Pat. u. Ther. 1911.
 EWART, Brit. m. j. S. 1459 I: 1907.
 *EYSSELSTEIN, zit. bei Aulhorn und M. m. W. 4: 1902.
 FABRE, Thèse, Lyon 1910—11. (L'anastomose).
 *FERANINI, M. m. W. 43: 1903.
 FICK, Die mediz. Physik. Viewig, Braunschweig 1866.
 FÖRSTER, zit. bei Quincke.
 FRANK, W. kl. W. S. 105: 1906.
 *FRANKE, Zentr. f. Chir. S. 100: 1911.
 *FRATTIN, Zentr. f. Chir. S. 789: 1914.
 FRAZIER, Amer. Journ. of med. Sc. Dec. 1900.
 FRÖHLICH, Zentr. f. Chir. S. 39: 1911.
 *GARDINI, Hild. 884: 1902.
 LE GENDRE, Sem. med. S. 587: 1906.
 *GIORDANO, 2 congr. de soc. int. de chir., Brux. 08.
 GOETJES, D. Z. f. Chir. S. 252: 1912 Bd. CXVII.
 GEENOUGH, Amer. J. of Med. Sc. 979: 1902.
 GRISSOW, D. Z. f. Chir. S. 75: 1904.
 — — D. m. W. Vereinsb. S. 162: 1900.
 GY, Bull. gén. de théér. S. 117: 1913.
 HALLBAUER, Diss. Jena 1912 (Regenerationserschein.)
 HANDLEY, Lancet. S. 977: 1910.
 — — S. 1052: 1910.
 HARRIS, Journal of the Am. med. Ass. ³/₅ 1902.
 — — ³¹/₁₀ 1903.
 HART, Beitr. z. Path. An. u. Allg. Path. 1904. H. 2. S. 303.
 HARTING, M. m. W. 38: 1912 (Disk. n. Läden).
 HELFERICH, M. m. W. Nr. 41: 02.
 HENSCHEN, Zentr. f. Chir. Nr. 2: 1913.
 *HERCZEL, Zentr. f. Chir. Nr. 3: 1904.
 HILDEBRAND, D. Z. f. Chir. S. 373: 1902—03 Bd. 66.
 *HIPPEL, Hild. S. 845: 1901.
 HOCHHAUS, Therap. Monatshefte S. 717: 1914; S. 421: 1915.
 HÖPFNER, Ergebn. d. Chir. u. Orthop. S. 410: 1913.
 ITO, OMI, D. Z. f. Chir. Bd. 62: 02.
 JACOBÆUS, Brauers Beitr. z. Klin. der Tuberk. 1912.
 — — Nord. m. Arch. Afd. I, H. 1, Nr. 2: 1914.
 JAGIC, W. kl. W. Nr. 35: 1906.
 JAMIN, Verh. d. Kongr. f. inn. Med. Wiesb. XXIII, S. 565.
 JEGER, Beitr. z. kl. Chir. 1916, Bd. 99, H. 1. S. 94—98.
 JONES, Lancet. S. 883: 1907.
 JAYLE, M. m. W. 47: 04.
 *JONNESCU, Rev. de Chir. 6: 02, Zentr. f. Ch. 37: 1904.
 *JULLIARD, Revue med. de la Suisse rom. S. 123: 1913.
 KLEMPERER, Eulenburgs Realencyklopaedie, Aufl. II Leberzirrhose.
 KLEIN, Inaug.-Diss. München 1910 (Leberlues).
 KLOPSTOCK, Berl. kl. W. Nr. 5: 1911.
 *KANZEL, Hild. S. 1282: 1902.
 KAUSCH, M. m. W. Nr. 11: 1912.

- KETCHEN, Practitioner. Dez. 1907.
 KNOX, Lancet. S. 989:1902.
 *KOCH, Congr. Internat. de Chir., Brux. 1908.
 KONIK, Zentr. f. Ch. 16:08.
 KÖNIGER, M. m. W. S. 614:1912.
 *KOSLOWSKI, Zentr. f. Ch. Nr. 16:1901.
 * — — — — — — — — — — 16:1907.
 * — — — — — — — — — — 17:1908.
 *KRAUSE, M. m. W. S. 658:1911.
 KRETZ, W. kl. W. Nr. 12:1900.
 — — M. m. W. 43:04.
 KUMARIS, Zentr. f. Chir. Nr. 50:1913.
 KÜMMELL, D. m. W. S. 242:1902.
 LANZ, Korr.-Bl. f. Schweizer Ärzte. Nr. 32:02.
 * — — Z. f. Chir. Nr. 5:1911.
 *LASTARIA, Zentr. f. Chir. Nr. 12:02.
 LÄWEN, M. m. W. S. 2082:1912.
 LIBBLEIN, Prag. m. W. Nr. 2:1908.
 — — Mitteil. a. d. Grenzgeb. S. 794:1908.
 LENZMANN, D. m. W. Nr. 49:1903.
 LINDNER, Disk. nach Credé 1911.
 LISSAUER, Berl. kl. W. S. 114:1914.
 LORENZ, W. m. W. 19:1914.
 *MAHAKJAN, M. m. W. 6:1907.
 *MAIOCCHI, M. m. W. S. 282:1907.
 MANSSELL MOULLIN, Lancet S. 1046:1901.
 MC. ARTHUR, Ann. of Surg. Mai 1901.
 — CRAE, Amer. Journ. of the med. Sc. S. 625:1912.
 *MALHERBE, Revue de Chir. 1904.
 *MATTOLI, Hild. 1905.
 MAUCLAIRE, Rev. de Chir. 1904.
 MEYER, Beitr. z. kl. Chir. 576:1906.
 — — M. m. W. S. 2276:08.
 *MICHELAZZI, M. m. W. Nr. 8:1907.
 *MONGOUR, Hild. S. 884:1901.
 *MONPROFIT, Revue de Chir. 1904.
 MORI, D. Z. f. Chir. 114:1912.
 MORISON, Lancet ^{27/5} 1899.
 — — Ann. of Surgery. Sept. 1903.
 — — Brit. med. J. S. 113 und 2664:1912.
 — — Proc. Roy. soc. med. London. V. Surg. Sect. 37:60, 1911—12.
 MOROSOWA, Zentr. f. Chir. S. 138:1913.
 MOSSO, Arch. Ital. de Biol. S. 40:1903.
 MURELL, Lancet. S. 1602:1902.
 MÜLLER, Arch. f. kl. Chir. 68:1902.
 MUSCROFT, Journ. of the Am. med. Ass. 1901.
 NARATH, Zentr. f. Chir. 32:1905.
 NEUFELD, Diss. 1912 (Leberlues).
 *NAUNYN, Berl. kl. W. 18:1901. (Kongressverh.)

- *NEILSON, Interstate m. j. St. Louis. S. 343 XIX.
 NEURATH, M. m. W. Nr. 14 : 1906.
 NICOLII, W. kl. W. Nr. 41 : 1905.
 NOTHNAGEL, N:s Handb. 17 I : 2. (Peritoneum).
 OETTINGER, Diss. Breslau 1904. (Beitr. z. Talma-Op.)
 OMI, Beitr. z. kl. Chir. Bd. 53. 1907.
 PACKARD und LE CONTE, Am. Journ. of the med. Sc. März 1901.
 PAL, W. kl. W. S. 275 : 1902.
 — M. m. W. Nr. 10 : 1902.
 * — M. m. W. Nr. 13 : 1904.
 *PARONA, Zentr. f. Chir. 34 ; 1903.
 *PASCALE, zit. bei z. B. Aulhorn.
 PATERSON, Lancet ²⁹/₁₀ 1910.
 *PATSCHEKE, M. m. W. Nr. 12 : 1911.
 PAYR, Disk. nach Läden.
 PERIMOFF, Zentr. f. Chir. S. 1 : 1913.
 PEUGNIEZ, 21 Congr. franc. de Chir. Sem. méd. okt. 1908.
 *PFÄHLER, Zentr. f. Chir. S. 231 : 1912.
 *POTOJENKO, Zentr. f. Chir. Nr. 3 : 1904.
 *POWER, Zentr. f. Chir. Nr. 23 : 1903.
 *POZZON, D. m. W. Lit.-Beil. Nr. 11 : 1901.
 *DE PRADEL, Zit. b. Klemperer.
 PRINZING, Handb. d. Mediz. Statistik, Fischer, Jena 1906.
 QUINCKE, u. Hoppe-Seyler, Nothnagels Handbuch, (Leberkrankheit)
 1912.
 RAMSBOTTOM, Med. Chronicle. Okt. 1906.
 *REYNES, Revue de Chir. 1904.
 RIES, Disk. nach Brown. 1902.
 ROLLESTON und TURNER, Lancet ¹⁹/₁₂ 1899.
 ROSENSTEIN, M. m. W. 673 : 1912.
 ROUTE, Lyon médic. Nr. 40 : 1907.
 *ROUX, Revue de Chir. 1904.
 *SAUNDBY, Practitioner. Juni 1905.
 SAW-ATHELSTAN, Brit. med. J. ²⁴/₁ 1903.
 *SCARPINI, M. m. W. S. 282 : 1907.
 SCHEPELMANN, Arch. f. kl. Chir. Bd. 106 : 1915. S. 663.
 SCHIASSI, Sem. med. Nr. 19 : 1901.
 SCHLESINGER, Die Indik. zu chir. Eingriffen, Fischer, Jena 1910.
 *SCHWARTZ, M. m. W. Nr. 47 : 1904.
 SHEEN, Brit. med. J. S. 899 : 1903.
 SHERRER, Lancet S. 1321 : 1909.
 SITTLER, M. m. W. Nr. 3 : 1910.
 SOYESIMA, D. Z. f. Chir. S. 390 : 1909.
 *STRÖBEL, Beitr. z. klin. Chir. Bd. LXXXVIII.
 TALMA, Z. f. kl. Med. S. 1 : 1895.
 — — Berl. kl. W. Nr. 38 : 1898.
 — — Sem. med. S. 435 : 1898.
 — — Berl. kl. W. Nr. 31 : 1900.
 — — » » » » 34 : 1904.

- TANSINI, Arch. f. kl. Chir. H. 4:1902.
 *TELEKY, Disk. nach Frank.
 *TEREBINSKIJ, Chirurgia. S. 652:1902.
 THOMSON, Lancet. S. 129:1901.
 TIETZE, Disk. nach Fröhlich.
 TILLMANN, D. m. W. Nr. 18:1899.
 — — M. m. W. S. 1402:1907.
 TORNAT, D. Kongr. f. inn. Med. Wiesbaden 1911.
 TORRANEE, Ann. of surg. März 1902.
 TURNER, Disk. nach S. White 1906.
 UMBER, Mitt. a. d. Grenzgebieten H. 4—5, Bd. VII.
 URBAN, W. m. W. H. 4—5:1912.
 *VILLAR, Revue de Chir. 1904 (Kongr.).
 *VILLARD, Zit. bei Fabre.
 WEIR, Disk. nach Brown.
 *WESTENHOFER, Allg. med. Zentralzeitung 47:1907.
 WHITE, Brit. med. J. ^{10/10} 1903.
 — — S. > > > S. 1287:1906.
 — — H. Disk. nach Morison 1912.
 * — — Zit. bei z. B. Ramsbottom.
 WHEELER, Brit. m. J. S. 867:1905.
 — — Lancet ^{14/12} 1907.
 *WILLEMS, Zentr. f. Chir. Nr. 30:1902.
 *VAN DER WEER, Surgery, Gynec, Nr. 3:1913.
 ZESAS, D. m. W. Nr. 27:1903.
 *ZUCCARO, Hild. S. 885:1902.

Inhaltsverzeichnis.

	S.
<i>Einleitung</i>	42
<i>Kap. I.</i> Über die Patogenese des Aszites bei Leberzirrhose	44
Schlussfolgerungen	65
<i>Kap. II.</i> Die Resultate der Talma-Morison'schen Operation	66
Zusammenfassung	91
<i>Kap. III.</i> Zusammenstellung nicht operierter Fälle von Leber-	
zirrhose mit Aszites	93
Gruppe I Aszites nur durch Leberzirrhose . . .	97
» II » bei Leberzirrhose und Herz- oder	
Nierenkrankheit	101
» III Aszites bei Leberzirrhose und Leberlues	104
<i>Kap. IV.</i> Vergleich zwischen operierten und nichtoperierten	
Aszitesfällen bei Leberzirrhose	106
Schlussätze	114
<i>Kasuistik, Verzeichnis der Fälle</i>	116
<i>Gruppe I</i>	117
a) Asz. kurz nach Blutung	117
b) » ohne Zusammenhang mit Blutung	120
<i>Gruppe II</i>	127
a) Herzinsuff. lange Zeit vor der Bauchschwellung . . .	128
b) » höchstens einige Monate vor der Bauch-	
schwellung	136
<i>Gruppe III</i>	150

(Aus dem städtischen Krankenhaus für Lungentuberkulose bei Söderby, Stockholm. Chef-Arzt: Dr. A. GULLBRING.)

Beitrag zur Frage über die Differentialdiagnose zwischen extrem grossen Kavernen und Pneumothorax.

Von

S. ZANDRÉN,
Assistentarzt.

Die meisten Ärzte, die sich eingehend mit physikalischer Lungendiagnostik beschäftigt haben, dürften die Erfahrung gemacht haben, wie schwer es in gewissen Fällen ist, zu entscheiden, ob metallische Phänomene bei weit vorgeschrittener Phthise durch Höhlenbildung in der Lunge verursacht sind oder von Pneumothorax herrühren. Je weiter die Kavernenbildung fortgeschritten ist, desto leichter dürfte eine Verwechslung mit Pneumothorax zustande kommen, und in den seltenen Fällen von totalkavernöser Umwandlung einer Lunge, wie sie in der Literatur zu finden sind, sind die Pneumothoraxphänomene so typisch gewesen, dass man bei Lebzeiten nicht immer an die Möglichkeit einer Kaverne gedacht hat. Diese diagnostischen Schwierigkeiten werden noch dadurch vermehrt, dass Röntgen in diesen Fällen keine sicheren Anhaltspunkte gewährt.

Durchforscht man die einschlägige Literatur, so findet man bei einem Teil der Verfasser diese Schwierigkeiten erwähnt und einen Teil differentialdiagnostische Symptome aufgestellt, im ganzen betrachtet ist die Frage aber recht stiefmütterlich behandelt worden. Das hat vielleicht seine Ursache darin, dass sie bis-

her unter praktischem Gesichtspunkt eine ganz untergeordnete Rolle gespielt hat. Man kann ja auch zugeben, dass in ROSEN-
BACH's¹⁰ Auffassung hiervon eine gewisse Berechtigung liegt, wenn er in seiner Monographie über die Krankheiten der Pleura, in Nothnagel's Handbuch, wo hiervon die Rede ist, folgendes schreibt: »Die Differentialdiagnose zwischen grosser Kaverne und Pneumothorax ist ein diagnostischer Sport«, und kurz vorher über grosse Kavernen »ein solches Vorkommnis ist doch bedeutungslos für das ärztliche Handeln; denn dem Patienten kann durch unsere Diagnose kaum mehr geholfen werden, da sich jedes energische Eingreifen hier erübrigt«. Bei der Entwicklung, welche die aktive Therapie gegen einseitige kavernöse Phthise während der letzten Jahre durch Forlanini und die Thorakoplastik erfahren hat, scheint mir jedoch diese Frage jetzt in eine andere Lage gekommen zu sein, und je mehr diese Therapie vorwärts geht, desto grössere Ansprüche dürften auch auf eine sorgfältige Diagnose gestellt werden, um sichere Indikationen für sein Handeln zu erhalten und um den Fall unter prognostischem Gesichtspunkt richtig beurteilen zu können.

Die älteren Verfasser, SKODA⁷ und EICHHORST,⁸ begnügen sich damit anzudeuten, dass man bei Pneumothorax ähnliche physikalische Symptome wie bei einer Kaverne erhalten kann. Sie betonen den Unterschied betreffs Pektoralfremitus und Bronchophonie, sowie die Ungleichheit in der Konfiguration des Thorax.

In der vorerwähnten Monographie in Nothnagel's Handbuch sagt ROSEN-
BACH, dass er zuweilen, Metallie in Zusammenhang mit für Pneumothorax charakteristischen Dyspnoezuständen hat auftreten sehen, wo es sich nicht um Pneumothorax sondern um eine grosse, sich schnell entleerende Kaverne handelte. Er hält die Differentialdiagnose für bedeutungslos, betont aber als Unterschied, dass es sich bei diesen grossen Kavernen im allgemeinen um Patienten in kachektischem Zustand handelt, und dass also bei einem Patienten mit gutem Ernährungszustand eher an Pneumothorax gedacht werden soll.

GERHARDT⁵ äussert sich über diese Frage in »Deutsche Chirurgie« folgendermassen: »Kavernen finden sich unendlich viel häufiger in verengter als in erweiterter Brusthälfte. Man soll deshalb nur auf die zwingendsten Gründe hin Pneumothorax annehmen, wenn die Seite nicht erweitert ist. Lauter, verbreit-

teter Metallklang, Geräusch des gesprungenen Topfes, Wintrich'scher Schallwechsel spricht viel eher zu Gunsten von Kavernen. Ihr Inhalt ist selten so dünnflüssig wie der des Pleurasackes, es rasselt mehr und schwappt weniger. Die Nachbarorgane Herz, Leber werden eher hereingezogen als weggedrängt. Die Stimmschwingungen sind verstärkt. Schliesslich ist die Frage, ob umschriebener Pneumothorax oder grosse Kaverne hie und da nicht zu entscheiden.»

CORNET⁹ geht auf die Frage nicht näher ein sondern stellt fest, dass die Diagnose bei akut einsetzendem Pneumothorax leicht ist, in schleichenden Fällen aber sehr sorgfältige physikalische Untersuchung erfordert.

Im Lehrbuch von BANDELIER und ROEPKE¹³ wird betont, dass partieller Pneumothorax zwar zu Verwechslung mit grossen Kavernen führen kann, »aber die Röntgendurchleuchtung wird in allen Fällen Klarheit schaffen».

FRAENKEL¹¹ deutet hierüber in Eulenburg's Realenzyklopädie darauf hin, dass die Diagnose bei ausgesprochenem Pneumothorax leicht, bei abgekapseltem aber mitunter unmöglich ist, da beide Metalle ohne Verdrängung des Mediastinums geben. Respirationsgeräusch und Pektoralfremitus, die über Kavernen verstärkt, über Pneumothorax aber in der Regel abgeschwächt sind, müssen berücksichtigt werden.

A. MÖLLER¹² hebt hervor, dass die physikalische Differentialdiagnose oft schwer ist, verweist aber auf Inspektion, Lokalisation und Pektoralfremitus.

Im Lehrbuch »Intern Medicin» schreibt LAACHE¹⁵ über diese Frage folgendes: »Die Differentialdiagnose zwischen einem begrenzten Pneumothorax und einer mit metallischen Phänomenen verbundenen Lungenkaverne kann Schwierigkeiten bereiten, die sogar auf dem Sektionstisch nicht immer ohne weiteres beseitigt werden können. Einen Anhaltspunkt hat man jedoch im Verhalten der Brustwand, nämlich ihre Erweiterung über Pneumothorax und Senkung über Kaverne, ferner in dem aufgehobenen contra den erhaltenen oder sogar verstärkten Fremitus, sowie schliesslich die grossen oder mittleren, klingenden Rasselgeräusche, die zum Vorteil der Kaverne sprechen.»

Als Vertreter der röntgenologischen Seite dieser Frage, will ich einige Zeilen von HOLZKNECHT⁶ zitieren. Er äusserst sich in seiner röntgenologischen Diagnostik ungefähr wie folgt: Die Wahrscheinlichkeit der radioskopischen Verwechslung

einer kleinen, durch umfassende Verwachsungen abgesackten pneumothorazischen Bildung mit grösseren wandständigen Kavernen liegt nahe. Die Literatur weist keine solchen Fälle auf. Die Form der ganzen (Trichter oder Hohlkugel) und die Beschaffenheit der inneren Oberfläche, das eine Mal glatt, das andere Mal uneben, wären zu beachten.⁶

Im röntgenologischen Teil von Brauer's Handbuch, der von ALEXANDER LOREY¹⁴ verfasst worden ist, wird auf die Schwierigkeit in der röntgenologischen Differentialdiagnose hingewiesen. Er gibt an, dass man mitunter jedoch gute Hilfe von stereoskopischen Röntgenbildern hat.

Als einen Beitrag zu dieser Frage will ich hier über einen Fall von Lungentuberkulose mit totalkavernöser Umwandlung der linken Lunge berichten, den ich Gelegenheit hatte im Jahre 1917 im Tuberkulosekrankenhaus der Stadt Stockholm zu Söderby zu beobachten, und den mir der Oberarzt, Dr. ALF GULLBRING, bereitwillig zur Verfügung gestellt hat. Patient ist während seiner langwierigen Krankheit grösstenteils in den Sanatorien des Jubiläumsfonds in Hälahult und Hesselby gepflegt worden, und dank dem Entgegenkommen der Oberärzte, Doktor WALLER und WADSTEIN, wofür ich hier meinen Dank aussprechen möchte, konnte ich von den daselbst geführten Krankheitsgeschichten Kenntnis erhalten und mir ein vollständigeres Bild von der Entwicklung des Lungenprocesses bilden.

A. L., 44 Jahre, verheiratete Frau. Starke Heredität für Tuberkulose. Während der Jugendjahre war sie im allgemeinen schwächlich, oft von Kopfschmerzen geplagt, hatte aber keine besonderen Krankheiten. Sie wuchs auf dem Lande auf und lebte unter guten hygienischen Verhältnissen. Drei normale Partus. Ihr Brustleiden begann im März 1905 im Zusammenhang mit der letzten Entbindung. Sie begann zu husten, mit reichlichem Expektorat und hatte im Frühjahr gelindere Hämoptysis. Der Arzt diagnostizierte linksseitige Lungentuberkulose. Nachdem sie sich während ein paar Jahren periodenweise auf dem Lande gepflegt hatte, wurde sie im Mai 1907 in das Sanatorium Hesselby aufgenommen.

Bei der Aufnahme ins Sanatorium war sie bleich und abgemagert, hustete mit unbedeutendem Expektorat, welches Tbc-Bazillen in reichlicher Menge enthielt. Es wurde doppelseitige Lungentuberkulose mit physikalischen Veränderungen der ganzen linken Lunge konstatiert. Über der Spitze mittelstarke Dämpfung, abwärts abnehmend, sowie br.-ves. Atmung und zahlreiche konsonierende Rasseln über der ganzen Lunge. Über der rechten Lunge hörte man Veränderungen in der

Spitze mit Andeutung von br-Atmung und kleine harte Rasseln. Sie war während des Aufenthalts am Sanatorium fieberfrei, hatte keine Hämotysen und kaum Hustenbeschwerden; im Oktober 1907 wurde sie bedeutend gebessert entlassen. Bis Februar 1909 subjektiv symptomfrei; zu dieser Zeit setzte der Husten wieder ein. Im Zusammenhang mit dem Tode ihres Mannes infolge Unfall im darauffolgenden Sommer, verschlimmerte sich ihr Zustand noch mehr, und als sie am 1. August desselben Jahres zum zweiten Male in Hesselby aufgenommen wurde, war ihr Allgemeinzustand sehr herunter gekommen. Die physikalische Untersuchung zeigte ungefähr dieselbe Veränderung ihres Lungenstatus wie beim vorigen Male; Kavernenanzeichen wurden nicht gefunden. Unbedeutender Husten mit geringem Expektorat. Zwei kleine Hämoptysen von ein paar Esslöffeln und zwei grössere von 100—150 g. Im November 1910 Überführung nach dem Sanatorium Hålahult. Aus dem Aufnahmestatus, festgestellt von Dr. Waller, wird folgendes erwähnt: *Linke Lunge* F. ssp. D₃; F. scl. D₃; Am oberen Lappen entfernte br-Atmung und harte Rasselgeräusche. Keine sicheren Kavernenanzeichen. *Rechte Lunge* wie vorher. Frühjahr und Sommer 1911 war der Allgemeinzustand befriedigend; Pat. war afebril, hustete kaum, hatte eine kleine Hämoptyse von einem Esslöffel Blut. Während des Spätsommers 1911 war die Temperatur etwas subfebril, und am 19. September trat eine akute Verschlimmerung mit 39° Fieber und Symptomen von linksseitiger Pneumonie ein. Nach 14 Tagen sank die Temperatur lytisch und bei der Entlassung am 30. November war Pat. nahezu afebril. Der Lungenstatus, der am Tage vor der Entlassung aufgenommen wurde, hat sein besonderes Interesse, da man hier zum ersten Male sichere Symptome einer grösseren Schmelzung im oberen Lappen der linken Lunge findet. F. icl. D₃ + Tympanismus; F. ssp. D₃. Am oberen Lappen br-Atmung und klingende Rasseln. Im übrigen keine Veränderung des Lungenstatus. Pat. wurde unmittelbar danach in Hesselby aufgenommen und dort bis zum 13. Dez. 1912 gepflegt. Die Temperatur war zeitweilig subfebril mit Fiebersteigerungen, mitunter bis zu 40°. Husten und Expektorat hielten sich in mässigen Grenzen; ab und zu hatte Pat. Blutstreifen im Sputum, aber keine grösseren Blutungen. Am 20. Dez. 1912 finden wir Pat. in Hålahult wieder. Aus dem Status vom 20. Dez.: *Linke Lunge*. Oberer Lappen D₃, nach abwärts wenig abnehmend; Respiration amphorisch; klingende Rasseln. Im übrigen war der Lungenstatus unverändert. Pat. litt an lästigem Husten, hatte aber nur ungefähr einen Esslöffel Expektorat. Während 5 Monaten Behandlung mit Bazillenemulsion, steigend von 3 millionsteil mg bis zu 4 mg; nach einmonatl. Pause wieder eine Kur mit kleinen Dosen von 3—8 millionsteil mg. Der Allgemeinzustand scheint in dieser Zeit befriedigend gewesen zu sein; im allgemeinen mit afebriler Temperatur. Am 2. Januar 1913 wurde ein Versuch mit Forlanini mittels Einstich im 4. und 5. Interstitium gemacht. Es wurden jedoch keine Manometerszillationen erhalten. So wurde sie in verhältnismässig gutem Zustand am 17. März 1914 nach Hesselby übergeführt. Hier wurde sie bis zum 22. Febr. 1915 behandelt. In dieser Zeit

lag sie meistens zu Bett, mit Temperatursteigerungen bis zu 38—38,5°; hatte wenig Expektorat und Husten. Um Weihnachten 1914 hatte sie im Zusammenhang mit Bruststechen und Frost eine zeitlang hohes Fieber, schweren Husten und reichliches Expektorat. Der 3. März finden wir die Patientin in Hålahult wieder und aus Dr. Wallers Status entnehme ich folgendes: *Linke Lunge*. D₃ überall ausser am weitesten nach unten, wo der Ton matt ist. Respiration über dem grössten Teil der Lunge br—br amph. Überall klingende Rasseln. Lästiger Husten mit im allgemeinen spärlichem Expektorat; mitunter jedoch Hustenanfälle mit grossen Mengen eiterähnlichem Sputum. Dies und die physikalischen Symptome gaben Anlass, dass die Diagnose auf ein kleines, abgekapseltes Empyem mit Durchbruch in die Lunge gestellt wurde. Pat. war nahezu die ganze Zeit bettlägerig mit unbeständiger Temperatur bis zu 39—40°; hatte während der letzten Zeit Atembeschwerden und klagte über Herzklopfen. Bei der Entlassung, am 18. Mai 1916, br-amph.-Atmung an den oberen und unteren Partien der linken Lunge, dazwischen aber war das Atemgeräusch aufgehoben. Während dieser Jahre ist am Urin nichts Pathologisches beobachtet worden.

Am 30. Mai 1916 wurde Pat. ins Krankenhaus Söderby aufgenommen. Ihr Allgemeinzustand war schlecht; die Gesichtsfarbe bleich mit etwas Cyanose. Die Temperatur war unregelmässig, an den Abenden bis zu 39°; der Puls weich und schnell. Wenig Expektorat, von 5—15 g wechselnd. Im Urin weder Alb. noch reduzierende Substanz. Ehrlichs Diazoreaktion negativ. Leber und Milz perkutorisch vergrössert aber nicht palpabel. Das Herz zeigte etwas Verschiebung nach links und systolisches Blasegeräusch sowie verstärkten 2:ten Pulmonalton.

Linke Lunge: vorn und hinten überall ausgesprochene Dämpfung mit Tympanismus sowie Metallie. Respiration überall br.-amph. Spärliche klingende Rasselgeräusche wurden nur in F. scl. und F. ssp. gehört. *Rechte Lunge:* Dämpfung und br-Respiration über dem oberen und mittleren Lappen sowie dem oberen Teil des unteren Lappens. Zahlreiche Rasselgeräusche, die aufwärts klangführend waren, wurden in derselben Ausdehnung vernommen.

Bei Röntgendurchleuchtung fand man das linke Lungenfeld blendend hell, ohne jede Lungenzeichnung. Medial wird diese abnorm helle Partie von einer ganz deutlichen, lateral unregelmässigen, konkaven Linie begrenzt. Das helle Gebiet streckte sich hinab bis zum Diaphragma und Sinus phrenicocostalis, wo es von einer scharfen Grenzlinie abgeschlossen wurde; bei Schütteln der Pat. erzeugte man einen deutlichen Wellenschlag. Quer durch diese Partie streckte sich, in Höhe der 3. Rippe, ein scharf begrenzter Schatten von der lateralen Brustwand in das Hilusgebiet. Das Röntgenogramm (leider verloren gegangen) zeigte dasselbe Verhältnis, und ohne Zaudern wurde die Diagnose auf linksseitigen Pneumothorax mit einer grösseren Adhärenz und geringerem Exsudat gestellt.

Das dominierende Symptom war die Atemnot, die ständig beschwerlich war und sich mitunter bis zu schweren kollapsähnlichen Anfällen mit Dyspnoe, kaltem Sch weiss und schlechtem Puls steigerte. Pat.

hustete recht viel, hatte aber wenig Sputum, im allgemeinen 15 g pro Tag nicht übersteigend. Im Oktober trat Alb. auf; die Leber nahm an Grösse zu und Uhrglasnägel begannen sich zu entwickeln. Die ganze Zeit über unregelmässiges Fieber. Bei den Untersuchungen wurden ungefähr dieselben Veränderungen wie bei der Aufnahme konstatiert. Die Respiration war abwechselnd schwach und stark br-amph. Einige Röntgendurchleuchtungen bestätigten das frühere Resultat. Das Exsudat schien vermindert. Die letzten Wochen hatte Pat. ständig sehr hochgradige Dyspnoe. Mors am 14. März 1917.

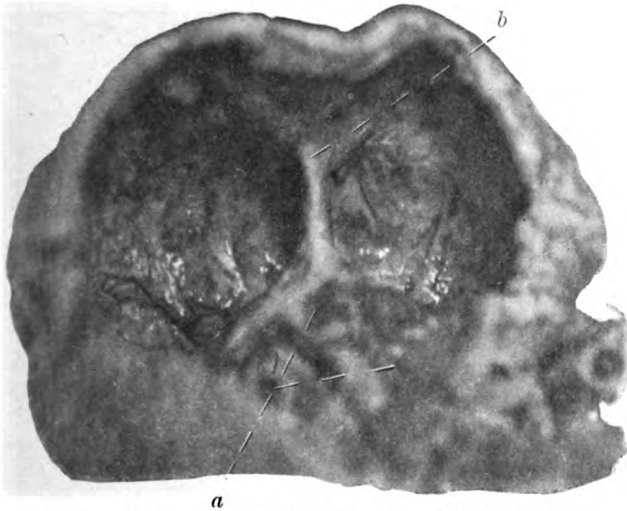


Bild 1. Photographie der linken, aufgeschnittenen Lunge.
a) Hilus. b) Der quergehende Balken.

Tags darauf erfolgte die *Sektion*. Überzeugt, dass linksseitiger Pneumothorax vorlag, öffnete ich die linke Pleura unter Wasser. Luftblasen kamen jedoch nicht spontan hervor; nach Zusammendrücken des Thorax wurden aber einige hervorgepresst. Bei der Entfernung des Brustbeines fand man das Mediastinum mit dem Herzen nach links hinübergezogen und die linke Lunge, die im ganzen stark adhärenz zur Brustwand war, erwies sich bei Palpation als ein grosser fluktuierender Sack. Mit einiger Schwierigkeit, unter Lösung der Pleura costalis, wurde die Lunge nebst der übrigen Brusteingeweide in gewöhnlicher Weise herausgenommen. Die linke Lunge zeigte sich in ihrer Gesamtheit in eine grosse, einräumige Cyste ohne jede Lobierung umgewandelt. Ungefähr inmitten der Cyste, zwischen der medialen und lateralen Wand, spannte sich ein quergehender Balken von reichlich 1 cm Durchmesser. 3—4 ähnliche aber schmalere Stränge fanden sich auch im unteren medialen Teil der Höhle. Beim Durchschneiden eines solchen fand man, dass er ein Blutgefässlumen von ca. 1 mm Weite enthielt. Die $\frac{1}{2}$ —1 cm dicke Wand bestand

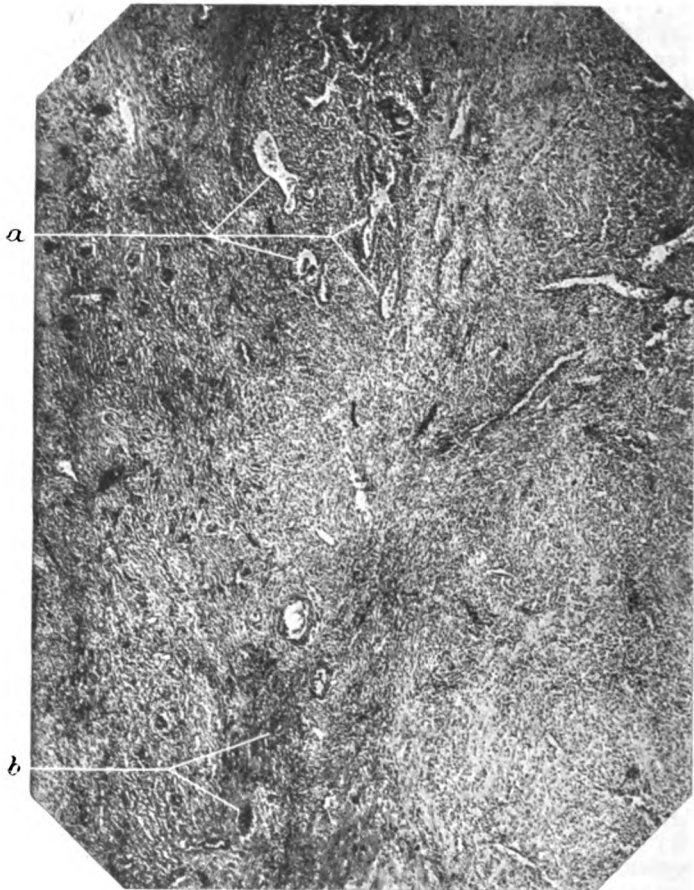


Bild 2. Mikroskopisches Bild der lateralen Wand.
a) Lungenalveolen. b) Kohlenpigment.

aus fibrösem, hyalinähnlichem Gewebe. In dieses speckige Gewebe, etwas näher der Innenseite der Cyste, erstreckte sich ein scharf begrenztes, schwarzes Bündel von Kohlenpigment. In der an das Mediastinum grenzenden Wandpartie, entsprechend dem Hilusgebiet der Lunge, fand man bei Einschnitten unbedeutende Reste von anthrakotischem, stark bindegewebsverwandtem Lungenparenchym sowie mittelgrosse Bronchien. Die Innenseite der Wand war grösstenteils glatt und eben mit einigen vorbuchtenden, langgestreckten oder mehr runden, wulstigen Erhöhungen. Der Inhalt bestand aus einer geringen Menge einer dickflüssigen, eiterähnlichen Masse. Anfänglich konnte mit der Knopfsonde eine Kommunikation mit den Bronchien nicht nachgewiesen werden; ebensowenig eine Verbindung zwischen den Bron-

chien und den strangförmigen Bildungen. Durch Eingiessen von Wasser in die Hauptbronchie entdeckte man zwei kleine, kaum millimeterweite Ausmündungsstellen in der medialen Wand, unmittelbar oberhalb des vorerwähnten Balkens. Der obere Lappen der rechten Lunge war in seiner Gesamtheit in eine grosse Kaverne mit glatten fibrösen Wänden umgewandelt; der mittlere Lappen war von dicht liegenden käsigen Peribronchiten durchsetzt, die teilweise im Schmelzen waren; im unteren Lappen fanden sich eine haselnussgrosse Kaverne und verstreute käsige Peribronchiten. Die Nieren zeigten typische Nephrose mit Amyloidreaktion. Auch Leber und Milz gaben Amyloidreaktion. Im Darm fanden sich vereinzelt tuberkulöse Ulcerationen.

Für die mikroskopische Untersuchung wurden Schnitte aus einigen Stellen der lateralen Wand, von dem restierenden Lungengewebe im Hilusgebiet, sowie von einem durchgeschnittenen Balken entnommen. Sie wurden in Formalin und Alkohol gehärtet, in Paraffin eingebettet und mit Haemotoxylin und Eosin gefärbt.

Querschnitte der *lateralen Wand*. An der Innenseite findet sich lockeres fibrinöses Gewebe mit teilweise nekrotischen Zellkernen; über diesem färben die Kerne besser, und das Gewebe nimmt einen mehr fibrösen Charakter mit parallel verlaufenden Bindegewebsfasern an nebst Anhäufungen von Rundzellen. In dieser Schicht der Wand findet sich auch ein Teil Kohlenpigment und vereinzelt völlig typische offenstehende Lungenalveolen mit kubischem Epithel. Das Gewebe ringsum ist reichlich vaskularisiert und erinnert an chronisches Granulationsgewebe. Tuberkeln oder Riesenzellen wurden nicht angetroffen. Die äussere Schicht der Wand besteht aus hyalinem, fibrösem Bindegewebe, hier und da mit Rundzellenanhäufungen und vereinzelt grösseren oder kleineren Blutgefässen, mit hyaliner, hochgradig verdickter Wand und teilweise oder vollständig obliteriertem Lumen. Schnitte der *medialen Wand*, dem Hilusgebiet entsprechend, gaben im grossen ganzen ein ähnliches Bild. An der Innenseite ein unebener Rand mit teilweise nekrotischen Zellen, im übrigen aber ohne spezifischen Typus. Darüber Kohlenpigment und Reste von Alveolen nebst Stücken von mittelweiten Bronchien. Querschnitte durch die *Balken* zeigen ein paar grössere quergeschnittene Gefässe mit hyalin verdickten Wänden, sowie ringsum Lungenalveolen und in lockeres fibröses Gewebe eingebettete Kohlenpigmente.

Das wichtigste aus der Krankengeschichte zusammengefasst ist also folgendes:

Eine 32-jähr. Frau beginnt 1905 Symptome von chronischer Lungentuberkulose zu zeigen. Sie pflegt sich in den nächsten Jahren hygienisch-diätetisch; hat periodenweise die gewöhnlichen subjektiven Symptome nebst Husten, Sputum und geringen Hämoptysen. Ein offener Fortschritt der Krankheit wird bei den physikalischen Untersuchungen nicht früher als im November 1911 in Zusammenhang mit akuter Verschlimmerung, die

als Pneumonie angesehen wird, konstatiert. Bei dieser Gelegenheit werden sichere Zeichen einer grösseren Kaverne in der linken Spitze nachgewiesen. In den folgenden Monaten ist der Zustand schlechter, mit unbeständiger Temperatur; während 1913 scheint sich aber der Prozess, im Zusammenhang mit Tuberkulinbehandlung, mehr stationär zu verhalten; Pat. ist afebril und kann wieder ausser Bett weilen. Gegen Ende 1914 treten Fröste und Fieber sowie zeitweises Bruststechen hinzu und im März 1915 sind die physikalischen Phänomene in der Weise verändert, dass man starke Dämpfung über der ganzen linken Lunge mit mattem Ton am weitesten unten, sowie br-amph. Atmung und klingende Rasseln findet. Grössere Hämoptysen sind nicht vorgekommen. Während der letzten Zeit anfallsweise auftretender Husten mit reichlichem, eiterähnlichem Expektorat. Die Diagnose wird auf Empyem mit Perforation nach der Lunge gestellt. Im Mai 1916 wird Pat. in Söderby aufgenommen, wo die klinische Diagnose folgende war: *Tuberculosis pulmonum bilateralis. Linksseitiger Pneumothorax mit Adhärenzen und geringem Exsudat.* Diese Diagnose gründete sich auf folgende Symptome:

- 1) In der Anamnese fanden sich Angaben über anfallsweise auftretendes, intensives Seitenstechen mit Dyspnoe, Fieber und Frösten.
- 2) Das dominierende subjektive Symptom während des Krankenhaus-Aufenthalts war Atemnot, die dann und wann bis zu kollapsähnlichen Anfällen gesteigert wurde.
- 3) Der Perkussionston über der linken Lunge war tympanitisch-metallisch.
- 4) Das Atemgeräusch war im allgemeinen schwach br-amph. und Rasseln wurde nur über der Spitze gehört.
- 5) Die Röntgendurchleuchtungen schienen die physikalische Diagnose vollauf zu bestätigen.

Zweifel an der Richtigkeit der Diagnose bestanden sonach nicht, und deshalb war die Überraschung bei der Sektion eine grosse. Auch nach der Herausnahme der Lunge hatten wir noch Erwägungen, ob es nicht doch ein alter Pyopneumothoraxsack mit stark verdickter Pleura costalis und Adhärenzbildung sei. Die mikroskopische Untersuchung der lateralen Wand und die quergehenden Balken mit dem Nachweis typischer Lungenalveolen mussten jedoch jeden Zweifel zerstreuen. Wir mussten also konstatieren, dass die klinische Beurteilung des Falles fehlerhaft gewesen war, und dass wir es mit einem sicherlich sehr seltenen Sektionsbefund zu tun hatten, nämlich der

totalen Destruktion einer ganzen Lunge. Dass eine solche Schmelzung einen Lungenlappen trifft, ist ja nicht so selten, und DETTWEILER vergleicht derartige Loben sehr treffend mit «ausgeblasenen Eiern». Dagegen dürfte es eine sehr ungewöhnliche pathologisch-anatomische Erscheinung sein, dass eine ganze Lunge so total vernichtet wird, dass man des Mikroskops bedarf um Reste des Lungengewebes nachzuweisen. Die Ursache hierfür ist wohl darin zu suchen, dass die Patienten im allgemeinen der Krankheit erliegen, ehe der Prozess so weit gekommen ist. In diesem Falle ist die Schmelzung sichtlich im Zusammenhang mit pneumonischer oder bronchopneumonischer Verbreitung des tuberkulösen Prozesses erfolgt, und in den Zwischenzeiten ist der Organismus eines äusserst starken Reaktionsvermögens fähig gewesen. Es ist nicht unwahrscheinlich, dass die starke Heilungstendenz, die der tuberkulöse Prozess in diesem Falle gehabt hat und die sich in dem mikroskopischen pathologisch-anatomischen Bilde abspiegelt, wo wir eine so gut wie ausgeheilte Tuberkulose finden, teilweise ihren Grund darin gehabt hat, dass Pat. beinahe während der ganzen Zeit seiner Krankheit in Sanatorien und also unter den denkbar günstigsten äusseren Verhältnissen gelebt hat. Ob die Tuberkulinkur, die Pat. 1913, etwa ein Jahr nach der ersten, grossen Schmelzung, durchgemacht hat, zu der starken fibrösen Heilungstendenz beigetragen haben kann, darüber ist es wohl unmöglich sich zu äussern.

Das auffälligste Symptom während des letzten Lebensjahres waren die dyspnoischen Anfälle, die oft, besonders nachts, die Patientin plagten. Sie lassen sich wohl am einfachsten mit Herzschwäche und der hochgradig reduzierten Respirationsfläche erklären. Bei der Sektion bestand das einzige luftführende Parenchym aus geringen Gebieten in dem übrigens stark tuberkulös veränderten unteren Lappen der rechten Lunge, und man sollte meinen, dass dies das geringste Mögliche gewesen sein dürfte um den Sauerstoffbedarf zu decken, sowie dass eine zufällige Sekretverstopfung einer der zuführenden Bronchien leicht diese schweren Anfälle von Dyspnoe verursacht haben kann.

Dass diese kolossale Zerstörung ohne grössere Hämoptysen vor sich ging, und ohne dass Pat. jemals eine längere Zeit grosse Sputummengen gehabt hat, ist ja recht bemerkenswert.

In der Literatur habe ich nur drei Fälle von Phthisis an-

treffen können, die zu totaler kavernöser Umwandlung einer ganzen Lunge geführt haben. Hier rechne ich einen Fall nicht mit, der 1910 von SNOY² in Brauer's Beiträgen publiziert worden ist, weil die Diagnose nicht durch Sektion bestätigt wurde und Röntgen fehlte. Der interessanteste und am sorgfältigsten beschriebene Fall wurde von BRAUER und GEKLER¹ in den Beitr. z. Klin. der Tuberkulose 1909 mitgeteilt, und da dieser Fall einen Teil Berührungspunkte mit dem oben relatierten hat, will ich in Kürze darüber berichten.

Es handelt sich um einen 41-jähr., männlichen Patienten, der im Okt. 1907 in Brauer's Klinik aufgenommen wurde. Bei der Aufnahme zeigte er physikalische und röntgenologische Zeichen einer grossen Kaverne in der linken Spitze sowie Infiltration im unteren Lappen und leichte katarrhale Veränderungen in der rechten Spitze. Nach einer gewissen Beobachtungszeit wurde Forlanini vorgeschlagen, da der Pat. aber den Eingriff ablehnte, wurde im Herbst 1908 Behandlung mit Spengler's I. K. eingeleitet. Auf den fortschreitenden Prozess hatte die Behandlung jedoch keinen Einfluss. Pat. magerte und hatte ständig hohes, remittierendes Fieber sowie grosse Sputumengen, wechselnd zwischen 300—500 g pro Tag. Anfang 1909 wurde eine Kaverne im unteren Lappen konstatiert und im Juli desselben Jahres begann man, infolge bei der physikalischen Untersuchung beobachteten Symptome, zu vermuten, dass es sich um einen sich langsam entwickelnden Spontanpneumothorax handele. Aus dem Status vom 13. VII. führe ich folgendes an:

Linke Lunge. F. scl. — I₃ und F. ssp. — ang. hohe tympanitische Perkussion; in I₂ Gerhardt's Lautphänomen, aber kein Wintrich. Über der ganzen linken Lunge deutlich metallischer Perkussionston. Auffallend hohe amph. Atmung über der ganzen Lunge nebst zahlreichen, klingenden Rasseln. Die Respiration hatte über der Spitze einen viel höheren, schärferen Klang als über den unteren Lappen. Succussio Hippokratidis wurde nicht angetroffen. Während der nächsten Wochen wurde die Differenz in der Respiration zwischen dem oberen und unteren Lappen ausgeglichen, und da Röntgen — auch die stereoskopischen Bilder — bestimmt auf Pneumothorax mit Adhärenzen zu deuten schien, wurde die Diagnose Lungenkaverne immer unsicherer, und bei Mors im Sept. 1909 waren die Verfasser sehr unschlüssig, ob Pneumothorax oder Kaverne

vorlag. Bei der Sektion fand man die linke Lunge in zwei grosse Kavernen, mit dazwischenliegender unvollständiger Scheidewand, verwandelt. Bei Sondierung wurden mehrere kleine und eine grössere Kommunikation zwischen den Bronchien und der Höhle gefunden.

Die Verfasser haben die ganze ältere Literatur durchforscht und nicht mehr als einen ähnlichen Fall gefunden, beschrieben von GENDRIN¹⁶ und in Schmidt's Jahrbüchern 1849. Bd 63 referiert.

Dieser Fall betraf eine 24-jähr. Frau, die im Aug. 1847 in das Krankenhaus des Verf. aufgenommen wurde. Sie klagte über heftige Schmerzen in der Brust, hatte kurze Respiration, bedeutende Dyspnoe, Husten sowie tuberkulöses Expektorat, aber keine deutliche Vorwölbung des Thorax. Bei der Untersuchung fand man über der linken Lunge hohen Tympanismus, Metalle, kein Atemgeräusch, deutlichen Succussio Hippokratis. Da sie ausserdem Kollapssymptome zeigte, die in den folgenden Tagen zunahmen, darf man sich nicht darüber wundern, dass die Diagnose auf Spontanpneumothorax gestellt wurde. Pat. scheint nach der Aufnahme ins Krankenhaus nur noch einige Wochen gelebt zu haben. Bei der Sektion fand man die linke Lunge in zwei, durch eine schmale Scheidewand vollständig getrennte Kavernen umgewandelt, wovon die eine den oberen, die andere den unteren Lappen in seiner ganzen Ausdehnung ausfüllte. Beide Höhlen waren von mehreren Balken und Brücken durchzogen, die Blutgefässe und Reste von Lungengewebe enthielten. In beiden Kavernen befand sich eine dickflüssige, purulente, blutstreifige, schmutzig grauweisse Flüssigkeit. Die Wände waren ganz dünn und bestanden zu innerst aus einer pseudomembranösen Schicht, sowie darüber einem schmalen Bündel von anthrakotischem, tuberkulös infiltriertem Lungengewebe und äusserst aus einem weissen festen, fibrösen Gewebe.

Den dritten Fall habe ich in der englischen Literatur, von JONES und WORRAL³ in The Lancet Mai 1913 publiziert gefunden. Er betrifft eine 21-jähr. Frau, die im Sept. 1912 in das Westminster Hospital in London aufgenommen wurde. Sie war ein Jahr vorher im Zusammenhang mit Partus unter Symptomen von tuberkulöser Pneumonie erkrankt. Bei der Aufnahme hatte sie lästigen Husten, mit spärlichem Expektorat sowie Nachtschweiss und Fieber; sie hatte keine Hämop-

tyse gehabt. Bei der Untersuchung befand sich das Herz in normaler Lage und ohne andere Veränderungen als einen verstärkten 2:ten Pulmonalis. Der Perkussionston über der linken Lunge war tympanitisch bis C₃ und ang. capul.; darunter matt. Die Respiration über dem oberen Teil der linken Lunge war amph. und über dem unteren Teil bedeutend abgeschwächt. Keine Rasseln. Bronchophonie und Pektoralfremitus gaben keine sicheren Resultate, da Pat. heiser war. Während des Aufenthalts im Krankenhaus wenig Expektorat. Im Dez. 1912 Verschlimmerung mit Lebervergrösserung und Alb. im Urin. Nach einer Punction Anfang Januar 1913 verschlimmerte sich der Zustand schnell, und Mors trat am 22. Jan. 1913 ein. Bei Röntgendurchleuchtung fand man das linke Lungenfeld hell und ohne Lungenzeichnung. Die helle Partie schloss unmittelbar unterhalb der Mitte des Thorax mit einer scharfen, Wellen zeigenden Begrenzungslinie. Die Diagnose wurde auf linksseitigen Hydropneumothorax gestellt. Bei der Sektion fand man die linke Lunge in einen grossen Sack umgewandelt, bis zur Hälfte gefüllt mit einer foetiden, eitrigen Masse und mit Kommunikationen nach den Bronchien.

Drei von diesen Fällen sind also klinisch fehlgedeutet worden, und im vierten konnte keine Diagnose gestellt werden, und zwar trotzdem man in drei derselben Zugang zu modernen Untersuchungsmethoden gehabt hat. Alle vier Fälle haben das gemeinsam, dass die grosse Kaverne nach der linken Lunge lokalisiert war.

Unter Berücksichtigung dieser Fälle, will ich die verschiedenen Symptome etwas näher prüfen, um zu sehen, ob man aus diesen Fehldiagnosen einige neue Gesichtspunkte für die Beurteilung dieser differentialdiagnostischen Frage gewinnen kann.

SNOY² nebst ein paar anderen Verfassern betonen die grosse Bedeutung der Anamnese bei der Diagnose Spontanpneumothorax. Bei akut einsetzenden Fällen ist sie zwar auch ganz typisch, es will mir aber scheinen, als ob sie mitunter auch missweisend sein könnte, und man darf offenbar, allein auf die Anamnese hin, Kaverne nicht ausschliessen. Wie oben erwähnt, betont ROSENBACH, dass er kollapsähnliche Dyspnoezustände auftreten gesehen hat, wo es sich nicht um Pneumothorax handelte, sondern um eine grosse Kaverne, die sich schnell entleerte, und von DE LA CAMP⁴ existiert ein kasuistischer Beitrag, der in derselben Richtung spricht. Es handelt sich um

eine 26-jähr. Frau, die ins Krankenhaus mit völlig charakteristischer Pneumothoraxanamnese kam, und wo man bei der Sektion den oberen Lappen der linken Lunge in seiner Gesamtheit adhärent zur Brustwand und in eine faustgrosse Kaverne umgewandelt vorfand. Im oben referierten Falle von GENDRIN lag ja auch typische Pneumothoraxanamnese vor, und auch in meinem Fall gründete sich die Diagnose teilweise auf anamnestische Angaben.

Eine Untersuchung, der im allgemeinen grosse differentialdiagnostische Bedeutung beigemessen wird, die aber in diesen vier Fällen kaum beachtet worden ist, ist die Inspektion nebst Mensuration. Eine vergleichende Messung der beiden Thoraxhälften in diesen Fällen würde gewiss auch von grossem Interesse gewesen sein. Das einzige in dieser Hinsicht vermerkte ist, dass JONES und WORRAL in Fall N:o 4 betonen, dass die gute Beweglichkeit der fraglichen Thoraxhälfte gegen Pneumothorax sprach. Dass die Brusthälfte über einem Pneumothorax vorgebuchtet und über einer Kaverne eingesunken ist, wird überall in der Literatur als feststehende Tatsache hervorgehoben. In akuten Fällen gilt das wohl auch, dagegen dürfte es bei geschlossenem Pneumothorax, der eine längere Zeit bestanden hat, nicht so sicher sein. HOLMGREN habe ich hervorheben gehört, dass er bei Forlanini-behandelten Patienten, bei denen während längerer Zeit keine Gaseinblasung gemacht worden war, sehr hohe negative Druckwerte und auch deutliche Schrumpfung und Abplattung der fraglichen Thoraxhälfte beobachten konnte. Diese Beobachtung, die vielleicht auch von anderen gemacht worden ist, die sich mit künstlichem Pneumothorax beschäftigt haben, muss man sich selbstverständlich vergegenwärtigen, wenn man die Konfiguration des Thorax beurteilen will.

Der Perkussionston gibt deutlich ganz geringe differentialdiagnostische Anhaltspunkte. Die Voraussetzung der Entstehung von Metallie liegt in beiden Fällen vor, und der Unterschied in der Ausdehnung, den u. a. BRAUER betont, hilft uns bei diesen grossen Kavernen nicht, wo man Metallie auch über einer ganzen Lunge hören kann. Das zeigt ja auch sein eigener Fall. Wintrich's und Gerhardt's Lautwechselphänomen wird von ROSENBACH in dieser Hinsicht sehr geringe Bedeutung beigemessen. Nur in einem der oben erwähnten Fälle sind die Phänomene erprobt worden und gaben missweisende Resultate.

Hört man bei Auskultation scharfe br-amph. Atmung über einem begrenzten Gebiet, so dürfte das für Kaverne sprechen. Bei diesen grösseren Schmelzungen kann man deutlich amph. Atmung über einer ganzen Lunge zu hören bekommen und durch Verstopfung der Bronchien kann sie auch einen mehr oder weniger schwachen Charakter erhalten. Von BRAUER und GEKLER wird betont, dass man in einem derartigen Fall den Charakter der Respiration über der Spitze und der Basis vergleichen muss, weil gleichartiger Typus des amph. Atmungsgeräusches für Pneumothorax sprechen sollte.

Das Fehlen von Rasselgeräuschen schliesst natürlich Kaverne nicht aus, wie ja auch aus meinem Fall hervorgeht, wo man Rasseln nur in F. scl. und F. ssp. hörte.

Als eines der wichtigeren Differentialdiagnostika dürfte die Auskultation der Bronchophonie und des Pektoralfremitus hervorzuheben sein. Die Untersuchung scheint in nicht mehr als einem der oben erwähnten Fälle ausgeführt worden zu sein und gab kein sicheres Resultat, weil Patient heiser war. Eine Verstärkung dieses Phänomens dürfte wohl gegen Pneumothorax sprechen. Ob schwacher Pektoralfremitus stets eine Kaverne ausschliesst, ist möglicherweise nicht ganz sicher. In dem oben erwähnten, von DE LA CAMP beschriebenen Falle scheint dies jedenfalls nicht der Fall gewesen zu sein.

Das alte Pneumothoraxphänomen, Succussio Hippokratris, findet sich, wie wir sehen, in drei und fehlt in einem der vier Kavernenfälle.

Nach ROSENBACH'S Darstellung ist die Abwärtsverschiebung der Leber ein wichtiges Symptom für rechtsseitigen Pneumothorax. Derselbe Verfasser deutet jedoch auch darauf hin, dass normale Lage des Herzens keineswegs gegen linksseitigen Pneumothorax zu sprechen braucht. Wenn, wie in meinem Fall, das Herz nach derselben Seite disloziert ist, dürfte das in gewisser Hinsicht für Kaverne sprechen.

Vielleicht kann man auch aus der Menge und dem Aussehen des Sputums gewisse differentialdiagnostische Anhaltspunkte erhalten. Wenn, wie in BRAUER'S und GEKLER'S Fall, die Sputummengen gross sind und Succussio nicht vorliegt, dürfte ein derartiges Verhältnis für Kaverne sprechen, besonders wenn die andere Lunge relativ gut erhalten ist. Andererseits zeigen die Fälle N:o 1 und 4, dass das Expektorat bei derartig grossen Schmelzungen recht gering sein kann oder auch sich als von einem

Empyem herrührend erklären lässt. Empyemsputum muss jedoch ein anderes Aussehen und Zusammensetzung als das von einer Kaverne herstammende haben und möglicherweise lässt sich hieraus ein Anhaltspunkt gewinnen.

Wie oben erwähnt betont HOLZKNECHT die theoretische Möglichkeit einer röntgenologischen Verwechslung zwischen grosser Kaverne und Pneumothorax. Die drei oben referierten Fälle, die röntgenologisch untersucht worden sind, zeigen sämtlich, eine wie geringe Hülfe diese Untersuchungsmethode in solchen Fällen ist. Im letzten Falle waren die Verfasser betreffs der Diagnose Pneumothorax unschlüssig, da ein Teil physikalischer Symptome dagegen sprach; ihre Unsicherheit verschwand aber nach dem Röntgengutachten, das auf sicheren Hydropneumothorax lautete. Nach diesem und auch den Verhältnissen in meinem Fall zu urteilen, scheint Röntgen geradezu irrelleitend sein zu können, wenn man sich nicht von vornherein klar darüber ist, wie ähnlich Pneumothorax und grosse Kaverne einander bei Röntgendurchleuchtung sein können. BRAUER und GEKLER konnten sogar durch stereoskopische Röntgenbilder zu keiner sicheren Auffassung gelangen.

Wie aus dem oben Gesagten hervorgeht, sind beinahe alle diese Symptome vieldeutig und als Differentialdiagnostika wenig zuverlässig, und man denkt selbstverständlich an die Möglichkeit, in zweifelhaften Fällen den Hohlraum durch eine Punktionssnadel mit einem Manometer in Verbindung zu setzen. Dieses ist auch von LAACHE vorgeschlagen worden. Ob diese Methode als Differentialdiagnostikum zwischen Kaverne und geschlossenem Pneumothorax erprobt worden ist, darüber habe ich keine Angaben finden können. Im letzten der oben referierten Fälle ist eine Probepunktion vorgenommen worden, aus der Beschreibung ist aber nicht ersichtlich, dass der Eingriff, wie oben vorgeschlagen, durchgeführt wurde. Bei offenem Pneumothorax dürfte eine solche Druckmessung nicht zum Ziele führen. In diesen Fällen kann man sich jedoch eine Aussaugung nebst mikroskopischer Untersuchung eventuell vorhandener Flüssigkeit denken. Man dürfte ja gewisse Aussicht haben, im Inhalt einer Kaverne Bazillen und elastische Fasern anzutreffen, und in diesem Falle dürfte ein derartiger Befund gewisse Anhaltspunkte bieten. Ob ein solcher Eingriff in eine kavernöse Höhle völlig gefahrlos ist, darüber wage ich mich nicht zu äussern,

wenn aber, wie in diesen vier Fällen totale Pleurasynechie vorliegt, scheint er nicht mit Gefahr verknüpft zu sein.

Verwechslungen einer grossen Kaverne mit Pneumothorax dürften in den allermeisten Fällen vermieden werden können, wenn folgendes beobachtet wird:

1) In Fällen von Pneumothorax, wo der Krankheitsverlauf nicht völlig typisch ist und besonders bei chronischen Formen, muss man stets mit der Möglichkeit einer grossen, wandständigen Kaverne rechnen.

2) In solchen Fällen darf die Diagnose Pneumothorax nicht auf das Vorhandensein einer typischen Anamnese allein oder zufolge des einen oder anderen typischen Pneumothoraxphänomens gestellt werden, sondern erst nach einer sorgfältigen, physikalischen Untersuchung, wobei besonders Bronchophonie und Pektoralfremitus berücksichtigt werden müssen.

3) Bei Röntgenuntersuchung kann man von Pneumothorax und Kaverne völlig gleichartige Bilder erhalten.

4) In zweifelhaften Fällen dürfte eine Probepunktion, verbunden mit Druckmessung oder Aussaugung von eventuell vorhandenem Flüssigkeitsinhalt nebst mikroskopischer Untersuchung desselben, zu befürworten sein.

Literaturverzeichnis.

- 1) BRAUER und GÖKLER. Beitr. z. Klin. d. Tuberk. von Brauer. Bd. XIV. 1909.
 - 2) SNOY. Ibid. Bd. XVI. 1910.
 - 3) JONES und WORRAL. The Lancet 184. 1913. S. 1445.
 - 4) DE LA CAMP. Fortschr. auf d. Geb. d. Röntgenstrahlen. VII. S. 21.
 - 5) GERHARDT. Deutsche Chirurgie. L. 43.
 - 6) HOLZKNECHT. Die röntgenolog. Diagnostik der Erkrank. der Brusteingeweide 1902.
 - 7) SKODA. Abhandl. üb. Perkussion und Auskultation. Wien 1842.
 - 8) EICHHORST. Lehrb. d. physikal. Untersuchungsmeth. inn. Krankheiten. Braunschweig 1881.
 - 9) CORNET. Die Tuberkulose. Wien 1907.
 - 10) ROSENBACH. Spez. Pathol. u. Therapie von Nothnagel. Bd. XIV: 1.
 - 11) FRAENKEL. Realenzyklop. d. ges. Heilkunde von Eulenburg. Bd. XI.
 - 12) MOELLER, Lehrb. d. Lungentuberkulose.
 - 13) BANDELIER und ROEPKE. Die Klinik der Tuberkulose.
 - 14) LOREY. Handb. d. Tuberkulose von Brauer, Schröder und Blumenfeld.
 - 15) LAACHE. Lärobok i Intern Medicin av Faber, Holst och Petré. n.
 - 16) GENDRIN. Refer. in Schmidts Jahrbücher. Bd. XVIII. 1849.
-

Mitteilung aus Faksinge Sanatorium (Chefarzt Dr. KAY SCHÄFFER).

Anhang zu »Studien über Leukozytenaposome«.

Von

AAGE NYFELDT.

Indem ich auf meinen Artikel: »Studien über Leukozytenaposome« in Nord. med. Arkiv 1916, Abt. II, Nr 14 verweise, teile ich hier 112 neue Aposomuntersuchungen mit; die Blutproben stammen von 112 Patienten aus Faksinge Sanatorium, dessen Chefarzt, Dr. KAY SCHÄFFER, ich meinen besten Dank ausspreche für die gütige Überlassung des Materiales und für das Interesse, das er meinen Untersuchungen entgegengebracht hat.

Von diesen 112 Patienten sind 106 Phthisiker, während die 6 übrigen teils Patienten sind, die nur zur Observation für Tuberkulose ins Sanatorium aufgenommen worden sind, teils Patienten mit Pleuritiden ohne sichere pulmonale Foci.

Nach Stadien verteilen sich die 112 Patienten wie folgt:

Zweifelhafte Tub.	I Stadium	II Stadium	III Stadium
6	23	29	54.

Die positiven Aposomenbefunde verteilen sich wie folgt:

Zweifelhaft Tub.	I Stadium	II Stadium	III Stadium
3 = 50 %	13 = 54 %	28 = c. 97 %	49 = c. 91 %

Betrachten wir das Verhältnis zwischen positivem Bazillbefund und positivem Aposomenbefund, finden wir folgende Zahlen:

	I Stad.	II Stad.	III Stad.
+ B. } + Ap. }	7	18	42
- B. } - Ap. }	10	1	4
+ B. } + Ap. }	6	10	7
+ B. } - Ap. }	0	0	1

Unter den Aposomen finden sich auch diesmal 4 »Spirosome».

Bei 2 Patienten, die mit Tuberkulin behandelt wurden, untersuchte ich wiederholte male auf Aposome. Der eine von diesen Patienten vertrug das Tuberkulin gut; bei dem anderen traten nach wenigen Injektionen starke Reaktionen mit Temperatursteigerungen und vermehrtem Auswurf auf, weshalb die Tuberkulinkur unterbrochen wurde.

Beim ersten Patienten, der das Tuberkulin gut vertrug, bewegte sich der Aposomenindex zwischen 2,3 und 3,1 bei 6 Untersuchungen.

Bei dem anderen stieg er — nachdem er 1,2—1,3—1,2—1,9 gewesen — plötzlich bis auf 3,5; aber erst nach der nächstfolgenden Injektion trat die physikalische Reaktion hervor. Nach deren Abklingen wurde der Aposomenindex wieder 1,2.

Diese zwei Beobachtungen fordern dazu auf, die Untersuchungen fortzusetzen, um zu sehen, ob die Aposome bei der Administration des Tuberkulins von Nutzen sein können.

Silber-Affinitätsunterschied zwischen lebenden und toten Bakterien.

Von

AAGE NYFELDT.

Bei einer Gelegenheit, wo meine Haut von Silbernitrat geschwärzt wurde, kam ich auf den Gedanken, dass diese Schwärzung, die von AgNO_3 sowohl in Lösung als in fester Form verursacht wird, ein Zeichen davon sein könne, dass die Zellen abgestorben waren, denn rein photochemisch lässt sich diese Schwärzung nicht erklären, da sie ja auch im Dunkeln vor sich geht.

Ich machte deshalb ein Ausstrichpräparat einer 2 Wochen alten Kultur von *Mikrococcus pyogenes albus* und brachte dasselbe in eine 5-prozentige AgNO_3 -Lösung bei 37° während 24 Stunden. Danach entwickelte ich das Präparat in einem gewöhnlichen Metol-Hydrochinon-Bade, und bei der Mikroskopie erhielt ich das in Fig. III dargestellte Bild, d. h.: eine Mischung von Ag-positiven und Ag-negativen Kokken. Eine Bouillonkultur (24 Stunden) und eine Agarkultur zeigten mir die Ursache des Ag.-positivismus und des Ag.-negativismus; denn von einem Präparat der Bouillonkultur, die 10 Minuten gekocht worden war und nach dem Kochen kein Wachstum auf Agar und Bouillon gab, erhielt ich dasselbe Bild wie in Fig. I, d. h.: nur Ag-positive Kokken, wohingegen die 24-stündige Agarkultur ein Verhalten wie Fig. II zeigte, ja an gewissen Stellen ohne einen einzigen Ag.-negativen Kokkus. Die Präparate waren sonst in gleicher Weise behandelt worden. Ich stellte jetzt 50 Präparate beider Typen her um mich vor Zufälligkeiten zu sichern; alle zeigten sie Bilder, die teils Fig.

I von getöteten, teils Fig. II von lebenden Kulturen entsprechen.

Ich führte weiter ähnliche Versuche mit folgenden Bakterien aus: 1) *Mikrococcus pyogenes aureus*, 2) *Streptococcus pyogenes*, 3) *Bact. coli*, 4) *Bact. muri septicum*, 5) *Spir. Metschnikowi*.

Ausser Tötung bei 100° und 5 Minuten, brauchte ich folgende Verfahren: 2) 1 Stunde bei 70°, 3) Formalindampf (24 Stunden), 4) Aetherdampf (24 Stunden), 5) Oxydol 3% (24 Stunden), 6) Sublimatlösung 1% (24 Stunden), und kontrollierte — nach der Einwirkung — dass die Kulturen steril waren (Schrägagar, Bouillon).

Ich fand jetzt, dass alle toten Bakterien Ag.-positiv sind, alle lebenden (d. h. vor der Fixierung lebenden) Ag.-negativ sind.

Meine Technik war folgende:

1) Ausstrich und Trocknen, 2) Flammenfixierung und Auslaugen in Aqua destill. 10 Minuten, 3) 5% AgNO_3 24 Stunden, 4) Hervorrufung¹ und Abspülung, 5) Kontrastfärbung mit Neutralrot.

In einem Präparat von einer frischen unbehandelten Urethritis gon. fand ich teils extra- und intrazelluläre Ag-positive, teils extra- und intrazelluläre Ag-negative Gonokokken.

Nach Injektion von getöteten (Ag-positiven) Streptokokken in die Peritonealhöhle eines Kaninchens fand ich im Ausstrichpräparat des Eiters nach 24 Stunden nur Ag-positive Kokken.

Zum Schluss ist es mir eine angenehme Pflicht, Herrn Prof. Dr. C. J. SALOMONSEN meinen ergebensten Dank auszusprechen für die Überlassung des Bakterienmaterials, für die guten Ratschläge, die er mir gegeben und für das Interesse, das er meiner Arbeit gewidmet hat.

¹ Methol gr. 2.
Natriumsulfit gr. 85.
Hydrochinon gr. 5.
Carbonas natr. gr. 40.
Bromet. natr. gr. 2.
Aquae destill. gr. 1000.



I



II




III



IV



V



VI



VII



VIII



IX



X



XI

Figurenerklaring.

I.	Getotete Kultur	von	<i>Micrococcus pyog. aur.</i>
II.	24 stund. Kultur	»	»
III.	4 x 24 stund. Kultur	»	»
IV.	Getotete Kultur	»	<i>Streptococcus pyog.</i>
V.	48 stund. Kultur	»	»
VI.	Getotete Kultur	»	<i>Bact. muri septicum.</i>
VII.	48 stund. Kultur	»	»
VIII.	Getotete Kultur	»	<i>Bact. coli comm.</i>
IX.	48 stund. Kultur	»	»
X.	Getotete Kultur	»	<i>Sarcina aurantica.</i>
XI.	48 stund. Kultur	»	»



JOHAN WILHELM RONEBERG.

On the third of January 1918 JOHAN WILHELM RONEBERG died in Helsingfors at the age of nearly 75 years. With him the Nestor of the internal clinicians of the North is dead, a man whose work has exercised a great influence on the medical work of Scandinavia. For his own country his decease means the loss of our greatest clinician and one of the leading men of all our culture, even though his health has been broken

* 1—171797. *Nord. med. ark. Bd 50, Afd. II. S. I—III.*

for several years, and thus his life's work had finished already before his death.

RUNEBERG was born on the 8th of February 1843 in Borgå — a son of Finland's national poet JOHAN LUDVIG RUNEBERG. His intellectual inheritance was great, and he grew up in the home of that man who is the proudest memory of Finland's intellectual culture. Here the foundation of a noble character and a great intellectual development was early laid in him. Nor did he fail the rich promises of his youth.

At first RUNEBERG's interest was drawn towards the surgery and his first scientific work treated a surgical subject. But soon he turned to the internal medicine and after competition he was appointed professor of medical clinic in 1877 on account of a dissertation »Om albuminurins patogenetiska villkor». During his whole life Runeberg cherished the study of nephropathy and he has published several clinical works concerning the pathogenesis, symptomatology, diagnostics, and systematology of the latter. As important scientific works from other parts of the medicine we must mention his works on the *pathological effusion* in different cavities of the body, his observations on the *Bothriocephalus anaemia* in Finland, his works on the *syphilitic heart-diseases* and on the *arteriosclerosis*.

As a clinical teacher RUNEBERG has exercised a great influence during his long time of work on the study of medicine and on the development of the medical staff in his country. In his clinic he has introduced all modern methods of examination — he invented himself a few new ones — and in a rational way he has reconstructed the study of internal medicine in Finland. He was a very skilful diagnostician and he was a sovereign master of his large subject. His conscientiousness and vital interest was a stimulating example for his pupils.

As a practical physician RUNEBERG was very devoted to his calling and he enjoyed much regard and confidence among his colleagues and patients. In the Medical Society of Finland RUNEBERG has worked during nearly 40 years, and on account of his numerous valuable contributions at its meetings and his never diminished zeal for all its exertions he was one of its most animating members during all the time it has existed. In 1902 he was appointed native honorary member of the Society — an honour which has befallen only a few Finnish men.

Beside his important work as teacher and physician RNEBERG took great part in the municipal and political life of his native country. His great knowledge, his loyalty, and his unusual working power made him a much trusted person also here, and for this work he was much valued by his native country. Among other things he was the constant representative of the Finnish University of our Diets of the Four Estates.

The international medical research found in RNEBERG an eager promotor. He pleaded its cause at home as well as abroad, where he took part in many medical meetings. He was one of those men who took the initiative to our Northern congresses for internal medicine and he was made president of the first »Nordiska kongressen för inre medicin» in Gothenburg 1896; in his greeting speech here he eloquently expressed the unity of the medical aims of all the North. RNEBERG was the president also of the 2nd and 4th Northern congress for internal medicine. The »Nord. med. Arkiv» being started, RNEBERG was appointed its Finnish co-editor.

All the literary societies in Sweden in which RNEBERG was appointed a member show his position to the scientific and cultural life of the North. He was the member of »Svenska Läkaresällskapet», »Kungl. Svenska Vetenskapsakademien», »Vetenskapssocieteten» in Upsala, and of »Göteborgs vetenskaps- och vitterhetssamhälle».

In 1907 RNEBERG left his profession and retired as emeritus.

JOHAN WILHELM RNEBERG was granted a long and happy life, which in many spheres bore rich fruit and was of great use for his native country and procured it much honour. He was a person, richly and harmoniously endowed and owning an unusual working power. His personality was characterised by noble qualities and an ideal philosophy and his heart was filled with love of mankind. His life's work was devoted solely to the service of good powers.

T. W. TALLQVIST.

Stockholm 1918. P. A. Norstedt & Söner.

Über die normalen Bauchreflexe und ihre medulläre Lokalisation.

Von

GOTTHARD SÖDERBERGH.

Im Zusammenhang mit einigen Studien über die segmentale Innervation der Bauchmuskeln habe ich auch den Bauchreflexen eine gewisse Aufmerksamkeit gewidmet. Die mehr eingehende Beobachtung, welche diese Untersuchungen forderten, leitete zu weiteren Problemen über. Wenn nämlich die von mir aufgestellten drei radikulären Bauchsyndrome, der obere, mittlere und untere, berechtigt und zweckmässig sind, werden genauere Angaben über das Aussehen und die medulläre Lokalisation der verschiedenen Bauchreflexe besonders wünschenswert.

Es ist also hier nicht die Absicht, das ganze Problem der abdominalen Reflexe aufzuwerfen. Die Fragestellung ist nur eine beschränkte und könnte ungefähr folgendermassen ausgedrückt werden: wie sehen eigentlich die verschiedenen Bauchreflexe unter normalen Verhältnissen aus, wenn man, soweit möglich, exakt dieselbe Technik gebraucht? und welches ist ihre radikulo-medulläre Lokalisation?

Man könnte meinen, dass so viel über die Bauchreflexe geschrieben ist, dass die Sache schon erledigt wäre. Das scheint aber nicht der Fall zu sein. Wenn man einige Lehrbücher durchsieht, stösst man auf vage und widersprechende Angaben, welche kein grösseres Vertrauen für die lokalisatorische Bedeutung dieser Reflexe einflössen. Als Beispiele sei aus der Literatur Folgendes angeführt.

Über die Definition der Abdominalreflexe besteht keine Einigkeit. Während OPPENHEIM¹⁾ u. a., denen Verf. sich unbedingt anschliesst, darunter diejenigen reflektorischen Kontraktionen der Bauchmuskeln verstehen, die durch Reizung der Abdominalhaut auszulösen sind, spricht z. B. DINKLER²⁾ auch von Reizung der Leistengegend des Oberschenkels, ebenso LEWANDOWSKY³⁾ (Hypogastricusreflex vom Oberschenkel), GOWERS⁴⁾ von einem epigastrischen Reflex, den er wahrscheinlich ausserhalb der Abdominalhaut hervorbringt (denn er teilt ihn D₄—D₇ zu), STEWART⁵⁾ von einem epigastrischen Reflex durch Hautreizung unterhalb der Mammillen. Wie viele Reflexe man unterscheiden soll, scheint mit der Auffassung von ihrer lokaldiagnostischen Bedeutung zu wechseln. So beschreibt DINKLER⁶⁾ mit folgenden Worten vier Reflexe: »Streicht man jedoch in der Verlaufsrichtung der Nerven vom Rücken nach der Linea alba zu vorsichtig über das Epi-, Meso- und Hypogastrium oder die Leistengegend des Oberschenkels, so entstehen bei der Mehrzahl gesunder Menschen—ausgenommen sind nur Frauen mit schlaffen Bauchdecken etc. und corpulente Individuen beiderlei Geschlechts, bei denen die Bauchreflexe zu fehlen scheinen — isolierte, auf das Gebiet der genannten drei Hautzonen beschränkte Zuckungen: der obere, mittlere und untere Bauchreflex. Bisweilen gelingt es sogar, noch einen vierten deutlich abzugrenzen; derselbe entsteht auf Reizung des Hautgebietes des VI, VII und VIII Interkostalnerven und tritt als Zuckung der Bauchmuskeln im Angulus epigastricus auf.« Die drei Reflexe (der obere, mittlere und untere) werden von ROUX⁷⁾ angenommen. Ohne des näheren anzugeben, wo er die Bauchhaut reizt, führt auch DUFOUR⁸⁾ 3 Reflexe an (»suivant la hauteur où on le recherche«), ebenso CURSCHMANN⁹⁾ »durch transversales Streichen des betreffenden oberen, mittleren, unteren Drittels der Bauchhaut«).

¹⁾ Ueber den abdominalen Symptomencomplex bei Erkrankungen des unteren Dorsalmarks, Deutsche Zeitschr. f. Nervenheilk., Bd. 24, S. 325.

²⁾ Ueber die Localisation und das klinische Verhalten der Bauchreflexe, Deutsche Zeitschr. f. Nervenheilk., Bd. 2, S. 325.

³⁾ Handbuch der Neurologie, Bd. I. Allg. Neurol. II, S. 607.

⁴⁾ GOWERS, W. R. AND TAYLOR, JAMES, A Manual of Diseases of the nervous System, London, 1899.

⁵⁾ Le Diagnostic des Maladies Nerveuses, Paris, 1910, S. 382.

⁶⁾ A. a. O. (auch im Folgenden).

⁷⁾ Maladies nerveuses, Paris, 1901, S. 220.

⁸⁾ Séméiologie des Maladies du Système Nerveux, Paris 1907, S. 290.

⁹⁾ Lehrbuch der Nervenkrankheiten, Berlin, 1909, S. 61.

Ihnen gegenüber tritt OPPENHEIM¹⁾ für die Unterscheidung von nur 2 Reflexen ein. Der supraumbilicale wird durch Reizung der Haut zwischen der 8. Rippe und der SEIFFER'schen Nabellinie, der infraumbilicale zwischen dieser und der Rumpfbeinlinie hervorgerufen. Ihm folgen BREGMANN²⁾ und mehrere andere. Auch die Technik wechselt. Während CURSCHMANN¹⁾ transversales Streichen bevorzugt, DINKLER in der Verlaufsrichtung der Nerven vom Rücken nach der Linea alba zu reizt (siehe oben), streicht LEWANDOWSKY³⁾ entweder parallel oder senkrecht zur Mittellinie. BREGMAN²⁾ empfiehlt möglichst lange Striche mit dem Perkussionshammergriff oder einer stumpfen Nadel, am besten von oben aussen nach unten innen — zur Kontrolle auch andere Reize wie Stiche oder Kälte —, OPPENHEIM⁴⁾ schnelle Züge mit dem Finger oder einem stumpfen Instrument, MARCHAND⁵⁾ leichtes Kitzeln, LEWANDOWSKY³⁾ leichtes und schnelles Streichen mit dem Stiel des Perkussionshammers, einem Streichholz, der Spitze einer Nadel, ROUX¹⁾ leichtes Kneifen oder Perkutieren etc. Die Beschreibung des Reizeffektes ist im allgemeinen sehr dürftig. BREGMAN¹⁾ spricht nur von Kontraktionen der Bauchmuskeln, welche bei stärkeren Reizen sich über die ganze Bauchhälfte ausbreiten. In zweifelhaften Fällen soll man namentlich auf die durch den Reflex bewirkte Verziehung des Nabels achten. DINKLER (siehe oben) beschreibt nicht des näheren das Aussehen der Zuckungen und bemerkt auch, dass »bei genügender Reizstärke von jeder der drei Reflexzonen dieselbe Gesamtzuckung einer Bauchhälfte ausgelöst werden kann, wie bei gleichzeitiger Reizung der ganzen Bauchhaut.« MARCHAND¹⁾, DUFOUR¹⁾, STEWART¹⁾, ROUX¹⁾, SEIFFER⁶⁾, CURSCHMANN¹⁾ (Kontraktion der Obliqui und Transversus abd., warum nicht auch Rectus? Verf.), DEJERINE—ANDRÉ-THOMAS⁷⁾ u. a. schildern nicht, wie die verschiedenen Kontraktionen aussehen. LEWANDOWSKY³⁾ erwähnt die Einziehung des Bauches oder seitliche Verziehung des Nabels, OPPENHEIM⁴⁾ die Ein-

¹⁾ A. a. O.

²⁾ Diagnostik der Nervenkrankheiten, Berlin, 1911, S. 311.

³⁾ Praktische Neurologie für Ärzte, Berlin, 1912, S. 17.

⁴⁾ Lehrbuch der Nervenkrankheiten, Berlin, 1913, S. 71.

⁵⁾ Manuel de Neurologie, Paris, 1909, S. 96.

⁶⁾ Atlas und Grundriss der allg. Diagnostik und Therapie der Nervenkrankheiten, München, 1902, S. 244.

⁷⁾ Maladies de la Moelle Epinière, GILBERT ET THOINOT, Nouveau Traité de Médecine etc., Bd. XXXIV, 1909, S. 125.

ziehung des Abdomens. Dass die verschiedenen Bauchreflexe meistens isoliert auslösbar sind, bemerken DEJERINE—ANDRÉ—THOMAS¹⁾ und CURSCHMANN.²⁾

Manches von dem bisher Angeführten mag weniger wichtig sein, bedeutungsvoller sind die Angaben der Autoren über die medulläre Lokalisation ihrer Reflexe. DINKLER präzisiert seine Auffassung folgendermassen: »Von diesen 3 Reflexen gehören der mittlere und untere dem Gebiet des X., XI. und XII Intercostalnerven und deren Rückenmarksabschnitten an; der obere Bauchreflex ist auf die Bahn des IX. Intercostalnerven beschränkt; eine Beteiligung des VIII. Intercostalner ven muss als zweifelhaft bezeichnet werden«. Seiner Beweisführung kann Verf. aber durchaus nicht beipflichten.

Der Interessierte sei auf die Originalarbeit verwiesen, ich führe hier nur meine Einwendungen an. DINKLER schreibt: »Da der linke obere Bauchreflex aber keine Störung erfahren hat, und die completen Querschnittsveränderungen des Rückenmarks links wie rechts in gleicher Höhe mit dem X. Intercostalner ven abschliessen, so lässt sich mit Sicherheit der Schluss ziehen, dass die Reflexbahnen für den mittleren und unteren Bauchreflex in dem Rückenmarksabschnitt vom X. bis XII. Intercostalner ven verlaufen.« Ja, nicht aber, dass sie *nur* hier verlaufen. Wenn z. B. der sensible Reiz des mittleren Reflexes der X. hinteren Wurzel folgt und der motorische Effekt durch die IX. vordere Wurzel vermittelt wird, ist der mittlere Reflex auch nicht auszulösen. Die kategorische Schlussfolgerung betreffs dieses Reflexes, dass er zusammen mit dem unteren den X., XI. und XII. Dorsalsegmenten angehört, wird gar zu leicht missverstanden. Klarer formuliert DINKLER seine Behauptung über die Lokalisation des oberen Bauchreflexes. Warum er so sicher sein kann, dass dieser auf die Bahn des IX. Intercostalner ven beschränkt ist und dass die Beteiligung des VIII. Intercostalner ven als zweifelhaft bezeichnet werden muss, ist sehr schwer zu verstehen. Richtig ist es, dass nur D. IX., VIII., VII. oder VI. als Bahnen für den oberen Reflex in Frage kommen können. Wenn aber der Verf. fortfährt: »In welchem von diesen Nervengebieten, ob im IX., wofür die normale Anatomie spricht, der obere Bauchreflex vermittelt wird« etc., macht man die Einwendung: was lehrte die Anatomie über die Funktionen der entsprechenden vorderen Wurzeln im Jahre 1891—92? Ganz einfach nichts, was bewiesen war. Gesetzt, dass der Reflexbogen des oberen Reflexes durch die IX. sensible und die VII. motorische Wurzel verläuft, finden sich im DINKLER'schen Fall Befunde, die einer derartigen Möglichkeit widersprechen? Nein, denn in der unteren Hälfte des VIII. Segmentes ist »linker Keilstrang nur wenig verändert« und »linkes Hinterhorn, sowie die Clarke'sche Säule wenig verändert«, desweiteren ist keine Beschrei-

¹⁾ A. a. O.

bung des VII. Dorsalsegmentes gegeben, und schliesslich findet man betreffs der linken VII. Wurzel und Nerven keine Veränderungen, die sicher eine Leitungsunterbrechung bewirken müssen.

Die Schlussfolgerungen DINKLER's, welche von ROUX zitiert werden, finde ich also nicht stichhaltig. In CURSCHMANN's Lehrbuch (S. 184) lesen wir: »Die Abdominalreflexe, die nicht immer konstant sind, werden in einen oberen, mittleren und unteren unterschieden; sie stehen mit der 7. bis 11. Dorsalwurzel in Beziehung.« OPPENHEIM¹⁾ glaubt, dass sein supraumbilikalischer Reflex durch die 8. und 9. Dorsalwurzel und das entsprechende Rückenmarkssegment, sein infraumbilikalischer durch die 10.—12. Wurzel nebst Rückenmarkssegment geht, was von LEWANDOWSKY²⁾ und BREGMAN³⁾ akzeptiert wird. GOWERS³⁾ verlegt den epigastrischen Reflex in D₄—D₇; DEJERINE—ANDRÉ-THOMAS³⁾ (S. 124.) teilt ihm D₉ zu; bei P. MARIE⁴⁾ und MARCHAND³⁾ (S. 91.) dieselbe Angabe. Alle drei lokalisieren den »Réflexe abdominal« in D₁₁. STEWART³⁾ (S. 382.) will seinen epigastrischen Reflex (»Frottement de la peau audessous des mamelons. L'épigastre se creuse du côté de la stimulation«) zu D₇—D₉ und seinen abdominalen (»Frottement de la peau sous les fausses côtes. Contraction des muscles abdominaux du côté excité.«) zu D₁₁—L₁ in Beziehung setzen.

Schon aus dieser kleinen Zusammenstellung scheint mir hervorzugehen: 1) dass man im allgemeinen auf die Einzelheiten der Bauchreflexe wenig Gewicht gelegt hat, 2) dass die Technik der Untersucher wechselt, und 3) dass die medulläre Lokalisation und die lokalisatorische Bedeutung der Bauchreflexe näher begründet werden müssen.

Ich habe nun, von folgenden Ideen geleitet, mein Problem zu lösen versucht. Könnte man für jeden Reflex seine sensiblen und motorischen Wurzeln feststellen, so wäre auch seine medulläre Lokalisation gegeben. Die sensible Wurzel auszurechnen, bietet keine grösseren Schwierigkeiten, da die Segmentation der Sensibilität in dieser Region ziemlich genau bekannt ist, wenigstens der Hauptsache nach. Andererseits hat Verf. seit einigen Jahren Beobachtungen über die Funktionen der vorderen Wurzeln zu sammeln versucht, welche

¹⁾ l. c.

²⁾ Handbuch.

³⁾ A. a. O.

⁴⁾ La Pratique Neurologique, Paris, 1911, s. 461.

jetzt in gewissen Beziehungen eine nicht geringe Wahrscheinlichkeit darbieten, da sie aus sowohl klinischen wie experimentellen Befunden hervorgingen. Ausserdem waren in der Literatur schon vorher einige Tatsachen für den unteren Teil des Bauches in Bezug auf seine motorische Segmentation gegeben. Durch eine minutiöse Beobachtung der Bauchreflexe, besonders *wie* die verschiedenen Bauchmuskeln bei streng einheitlicher Methodik sich kontrahieren, und durch einen Vergleich dieser Ergebnisse mit den Funktionen der vorderen Wurzeln wäre der motorische Anteil des Reflexbogens zu berechnen und der Kreis geschlossen.

Es wäre richtiger zu sagen, dass diese Problemstellung sich erst allmählich entwickelte, denn der ursprüngliche Plan war nur, unbefangen eine Reflexuntersuchung anzustellen. Die Befunde selbst aber liessen die Möglichkeit einer Lokalisation erhoffen.

Folgende Methode wurde gewählt. Die Bauchreflexe wurden an einem ziemlich grossen Material unter Einhalten genau derselben Technik an sieben Stellen des Bauches (siehe Abb. 1) geprüft. Es wurde also die epigastrale Mittellinie unmittelbar unter dem Proc. ensif. in kurzer (3—4 cm) Ausdehnung gereizt (*epigastraler Reflex*), weiter die zwei Hypochondrien nahe unter dem unteren Thoraxrande und diesem parallel (oberer lateraler, oder verkürzt *oberer Reflex*), die lateralen Teile des Bauches durch horizontales Streichen genau in der Höhe des Nabels (mittlerer lateraler oder verkürzt *mittlerer Reflex*), die Fossae iliacae ca. 2 cm oberhalb des Lig. inguinale und diesem parallel (unterer lateraler oder verkürzt *unterer Reflex*). Die Pat. wurden in liegender Stellung unter Beobachtung der gewöhnlichen Kautelen bei Reflexuntersuchungen (Ablenkung, Schläffe der Muskulatur etc.) untersucht. **Minimale Reizstärke** und **schnelle Reizung** mittels einer Stricknadel. Der Effekt wurde in Bezug 1) auf die Ausdehnung der sichtbaren Muskelkontraktionen, eventuell durch Palpation kontrolliert, 2) auf die Verschiebung des Nabels und 3) der Mittellinie notiert. Um die Registrierung der Kontraktionsbefunde zu erleichtern, teilte man den Bauch in vier Regionen ein: die unterste unterhalb einer horizontalen Linie ungefähr durch die höchsten, von vorne sichtbaren Punkte der Cristae iliacae (Linea biiliaca), die nächst höhere zwischen dieser Linie und einer horizontalen infrakostalen

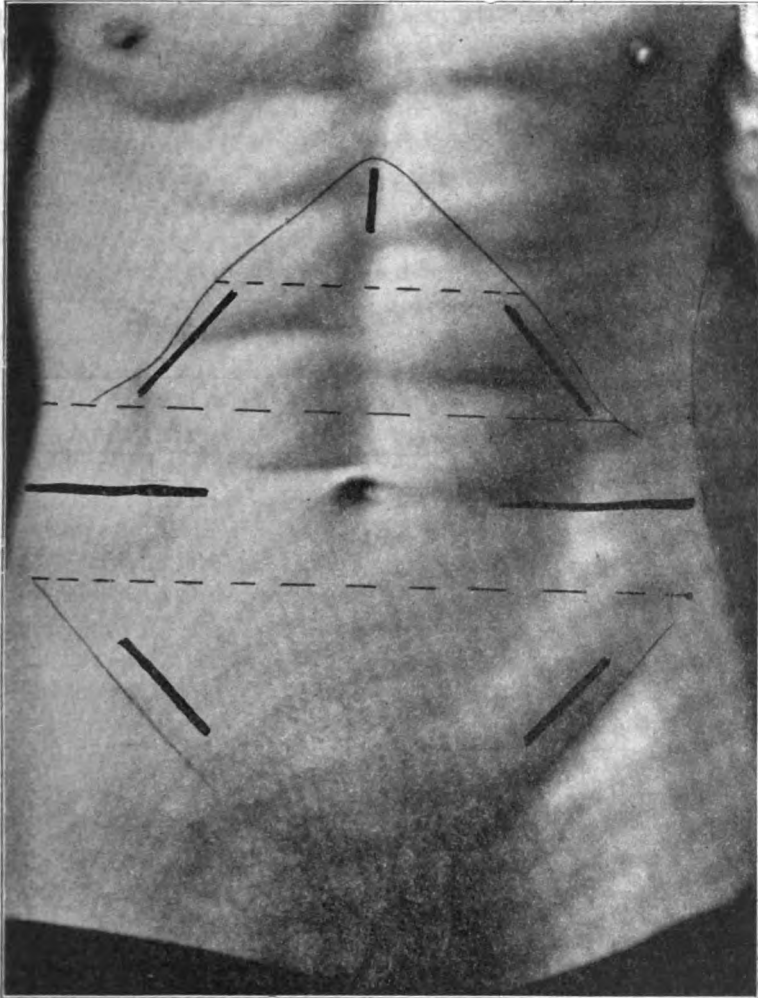


Abb. 1.

ungefähr durch die tiefsten Punkte des zehnten Rippenpaares. Der Abstand zwischen dieser letztgenannten Linie und der Spitze des Proc. ensif. wurde halbiert und durch diesen Punkt eine horizontale Linie gezogen gedacht, welche den obersten Teil der epigastralen Region von dem darunterliegenden schied.

Das Material besteht teils aus einer Reihe Rekruten (580) im Alter von im allgemeinen 20—21 Jahren, teils aus Patien-

ten in den Abteilungen des Bezirkskrankenhauses zu Karlstad, wobei solche Kranke, die Bauch- und Nervenkrankheiten aufwiesen, welche auf den Verlauf der Bauchreflexe Einfluss haben könnten, ausgeschlossen wurden. Insgesamt sind 700 Individuen im Alter von 21¹/₂ bis 68 Jahren untersucht worden. Bei dieser Gelegenheit möchte ich Herrn Oberst A. E. UGGLA beim Königlichen Wärmlands-Regiment meine herzliche Dankbarkeit für freundliches Entgegenkommen aussprechen. Desgleichen meinem Assistenzarzt, Dr. HARALD ANDERSSON, der alle Protokolle geführt hat.

Ehe die Einzelheiten der Beobachtungen vorgelegt und diskutiert werden, möchte ich einige allgemeine Gesichtspunkte hervorheben. Die Bauchreflexe exakt zu untersuchen und zu bewerten, ist gar keine leichte Aufgabe, wenn man nämlich streng auf die zwei Hauptforderungen Gewicht legt: die Feststellung des wirklichen Effekts des Minimalreizes und das Ausschliessen von psychischen Reflexen, welche hier besonders leicht auftreten. Die Untersuchung fordert eine gute Technik und allgemeine neurologische Schulung. Es erscheint überflüssig zu betonen, dass nur die Resultate der Minimalreizung von Bedeutung sind, wenn man die Reflexe lokalisatorisch verwerten will. Wie GOWERS¹⁾ sagt: »The slighter degrees of excitation cause a contraction in the muscles close to the part of the skin that is stimulated, the impulse passing, in the spinal cord, only to the related motor centres. This limitation of the process renders them important in diagnosis, especially when lost on one side.« Eine neue Schwierigkeit kommt durch den Umstand hinzu, dass die Bauchreflexe bei wiederholten Prüfungen oft, und bisweilen äusserst leicht, sich erschöpfen. Wie die meisten neurologischen Untersuchungen, fordern auch diese, dass man den psychologischen Augenblick benutzt. Das Objekt der Analyse ist gar zu plastisch. Ein grobes Verfahren schafft Karikaturen der tatsächlichen Verhältnisse, und ein zu feines gefährdet die Erlangung von Resultaten überhaupt. Psychischen Einflüssen des Pat. gegenüber kann man nicht vorsichtig genug sein, auch wenn man nach einiger Zeit ziemlich gut medulläre und psychische Reflexe schon an ihrem Aussehen unterscheiden lernt. Bisweilen sieht man z. B. die ganze Bauchhälfte sich einziehen und den Nabel sich nach der gereizten Seite zu verschieben — ehe

¹⁾ A. a. O. (S. 20).

noch die Nadel die Haut berührt hat. Also Augenschluss. Bisweilen gibt dies aber schlechtere Resultate als gewöhnliche Ablenkung. Denn beim Augenschluss werden oft nervöse Leute so gespannt darauf, was geschehen soll, dass sie bei der Berührung zusammenzucken und überwiegend psychische Reflexe darbieten. Asymmetrien werden nicht selten durch Erschöpfen des Reflexes oder durch psychische Reflexe vorgetauscht. Als Regel wage ich aufzustellen, dass wenn mehr als die Hälfte der gereizten Seite des Bauches sich kontrahiert, die Untersuchungstechnik fehlerhaft gewesen ist.

Wenn im Folgenden angegeben wird, dass diese oder jene Region allein Kontraktionen aufgewiesen hat, ist dies nicht so aufzufassen, dass nicht ein Millimeter davon die Grenzlinie passiert hat. Hat nur ein winziger Teil diese überschritten, so hat man es nicht notiert. Sobald aber eine naheliegende Region wirklich mitinteressiert ist, wird dies nicht vernachlässigt.

Welches war nun das Resultat der Untersuchungen? *Der epigastrale Reflex*, welcher bei 700 Individuen 22 mal (bei ca. 3 %) fehlte, zeigte sich als eine leichte Einziehung des oberen Teiles des Angulus epigastricus, bisweilen jedoch von solcher Stärke, dass die Rippenbogen sich einander näherten. Nur zweimal breiteten sich die Kontraktionen auch über den oberen Teil des Hypochondriums aus. *Der obere Reflex* spielte sich regelmässig (bei 100 %) oberhalb der infrakostalen Linie ab und wurde nur 4 mal (ca. 6 %) vermisst, doch einmal fraglich und einmal einseitig. Man sah eine kleine Einziehung des gereizten Hypochondriums ohne jede Verschiebung der Mittellinie oder des Nabels (40 Fälle) oder dazu eine seitliche Verziehung nur der oberen Mittellinie (224 F.). Gewöhnlicher (in 295 F.) trat dabei eine Einziehung auch des Epigastriums mit einer seitlichen Verschiebung des Nabels ein, und oft konnte man durch gleichzeitige Palpation sich davon überzeugen, dass besonders die zwei ersten Segmente des Rectus und ein sehr kleiner Teil der Seitenmuskulatur in dem Winkel zwischen der Rectusscheide und dem Rippenbogen sich kontrahierten, während der kontralaterale Rectus passiv bewegt wurde und der Bauch im übrigen schlaff war. In 137 F. erhielt man die Auffassung von einer mehr ausgesprochenen Wirkung des oberen Teiles des Obliq. externus, indem der Nabel nach oben-aussen verzogen wurde.

Der mittlere Reflex war in der Regel einfach und meistens typisch. Eine sanfte, bandförmige Einziehung entstand in der horizontalen Nabellinie und war streng auf das Mesogastrium beschränkt (696 F.). Oft hatte man beinahe den Eindruck einer Prädilektionsfurche in der Höhe des zehnten Rippenpaares. Nur 6mal fehlte bei der Reflexauslösung eine mehr oder weniger deutliche, laterale Verziehung des Nabels, und nur zweimal (ca. 3 ‰) wurde der Reflex überhaupt vermisst. Einmal nahm ausser dem Mesogastrium der obere Teil des Hypogastriums mit seitlicher Nabelverschiebung, einmal das Hypochondrium mit Verziehung des Nabels nach oben-aussen an den Kontraktionen teil. *Nie sah man eine Einziehung der ganzen Bauchhälfte.* Bei diesen Befunden will man nicht gern gerade einen so regelrechten Reflex streichen, um nur einen supra- und infraumbilikaligen gelten zu lassen.

Der untere Reflex variierte vielfach. In seiner einfachsten Form erschien er als eine leichte Einziehung des Hypogastriums ohne jede Verschiebung der Mittellinie oder des Nabels (169 F.). Bei etwas stärkeren Kontraktionen kam eine laterale Verziehung der unteren Mittellinie hinzu (135 F.), bisweilen mit einer seitlichen Verschiebung des Nabels verbunden (30 F.). In 130 F. dominierte bei den Kontraktionen (fortgesetzt nur des Hypogastriums) eine Wirkung des Obliq. internus, indem der Nabel nach unten-aussen ging. Nicht selten aber nahm ausser den oberen Teilen des Hypogastriums der untere Teil des Mesogastriums an den Kontraktionen teil, dabei in 24 F. ohne Bewegung der Mittellinie oder des Nabels, in 12 F. mit lateraler Verschiebung der unteren Mittellinie, in 108 F. mit seitlicher Verziehung des Nabels. In 65 F. verzog sich der Nabel nach unten-aussen. Selten fand man sowohl den oberen Teil des Hypogastriums wie das ganze Mesogastrium interessiert. 10 F. zeigten dabei laterale Verschiebung des Nabels, in einem Falle wurde der Nabel nach unten-aussen verschoben. Indessen kann es eintreffen, dass man keine Einziehungen des Hypogastriums, sondern nur des Mesogastriums beobachtet. Bei Kontraktionen des unteren Teiles des Mesogastriums blieben die untere Mittellinie und der Nabel in einem Falle unverändert, in 6 F. verzog sich der Nabel lateral. Das ganze Mesogastrium zog sich 4mal allein zusammen, in zwei F. ohne Verschiebung der Mittellinie oder des Nabels, in zwei F. mit lateraler Nabelverzie-

hung. In 5 F., wovon 2 fraglich, also in ca. 7 %₀₀, fehlte der untere Reflex beiderseits (siehe unten). In der Regel kamen die Muskelkontraktionen kephalwärts von der gereizten Hautregion zum Vorschein. Es ist einleuchtend, dass man nicht allzu grosses Gewicht auf die Einzelheiten dieser Befunde legen darf, vielmehr sind sie nur als Beispiele der Variationen angeführt worden, ohne statistisch verwertbar zu sein.

Die gewöhnlichsten Typen haben eine grössere Bedeutung und könnten folgendermassen zusammengefasst werden. Für den epigastralen Reflex kommt eine Einziehung des obersten Teiles des Angulus epigastricus, hauptsächlich der entsprechenden Teile des Transversus in Betracht, für den oberen Reflex eine Kontraktion des Epigastriums und des Hypochondriums, welche die horizontale Infrakostallinie nicht überschreitet. Von den Muskeln sind der Rectus [I., II. (und III.) Segmente], entsprechende Teile des Transversus und ein kleiner Teil der Seitenmuskulatur in dem Winkel zwischen der Rectasscheide und dem Rippenbogen am meisten interessiert, in ca. 20 % der Fälle hat man jedoch ausserdem den Eindruck einer stärkeren Beteiligung des oberen Teiles des Obliq. externus. Der mittlere Reflex beschränkt sich beinahe konstant auf das Mesogastrium und scheint durch eine bandförmige Kontraktion, hauptsächlich des Transversus in der Nabelhöhe zustande zu kommen. Bei dem unteren Reflex gehen in 97 % die Kontraktionen nicht über die horizontale Nabellinie hinaus, in ca. $\frac{2}{3}$ der Fälle ist nur das Hypogastrium interessiert. In ca. 28 % kann man eine deutliche Mitwirkung des Obliq. internus konstatieren, im übrigen hauptsächlich entsprechenden Transversuseffekt. Beiläufig sei bemerkt, dass bei keinem einzigen gleichzeitig alle Bauchreflexe fehlten, und dass ich jeden Rekruten nicht mehr als einer einmaligen Untersuchung unterwerfen konnte. Von diesem Gesichtspunkte aus ist hervorzuheben, dass alle negativen Befunde des oberen, mittleren und unteren Reflexes eben dieser Kategorie angehören, und dass von den ausbleibenden 22 epigastralen Reflexen 18 auf dieselbe kommen. Solche Resultate sind daher mit Vorsicht aufzunehmen.

Zu lokalisatorischem Zwecke vergleichen wir nun diese Ergebnisse mit entsprechenden früheren über die Funktionen der verschiedenen vorderen Dorsalwurzeln und bewerten die wahrscheinliche Lokalisation des Hautreizes.

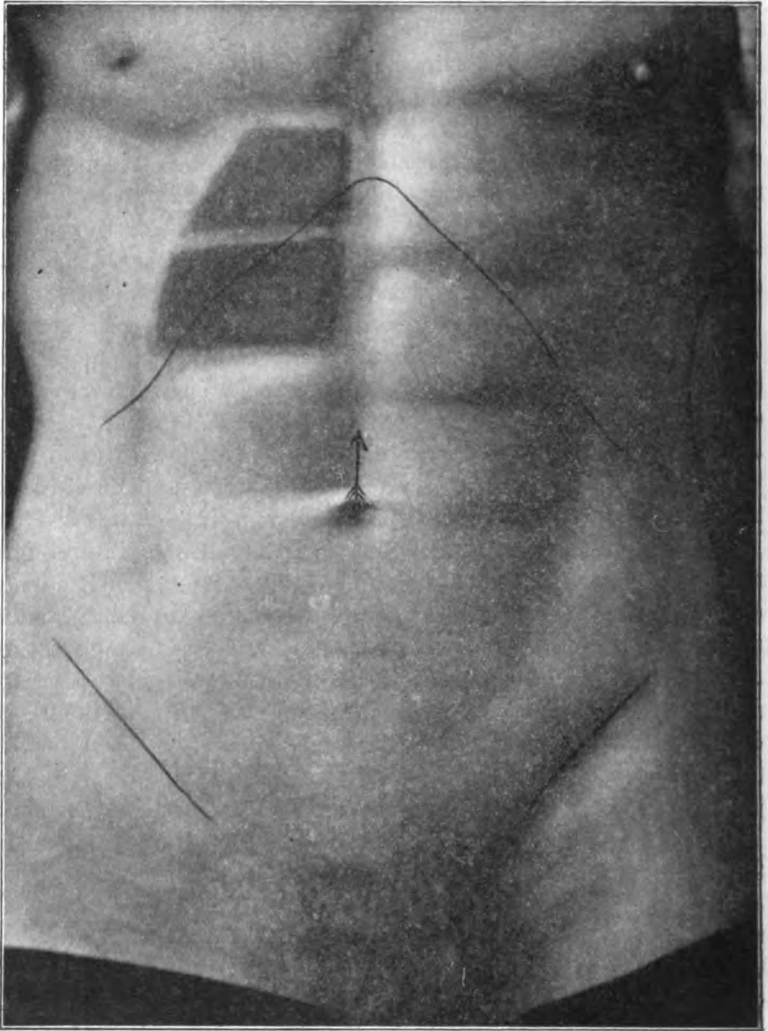


Abb. 2.

Über die medulläre Lokalisation des *epigastralen Reflexes* kann ich mich nicht äussern. Übrigens ist es noch zweifelhaft, ob diesem Reflexe, welcher vielleicht bei 3 % der Gesunden fehlt, ein lokaldiagnostischer Wert zukommt.

Für die Lokalisation des *oberen Reflexes* kommen folgende Umstände in Betracht. Der sensible Reiz entspricht mit sei-

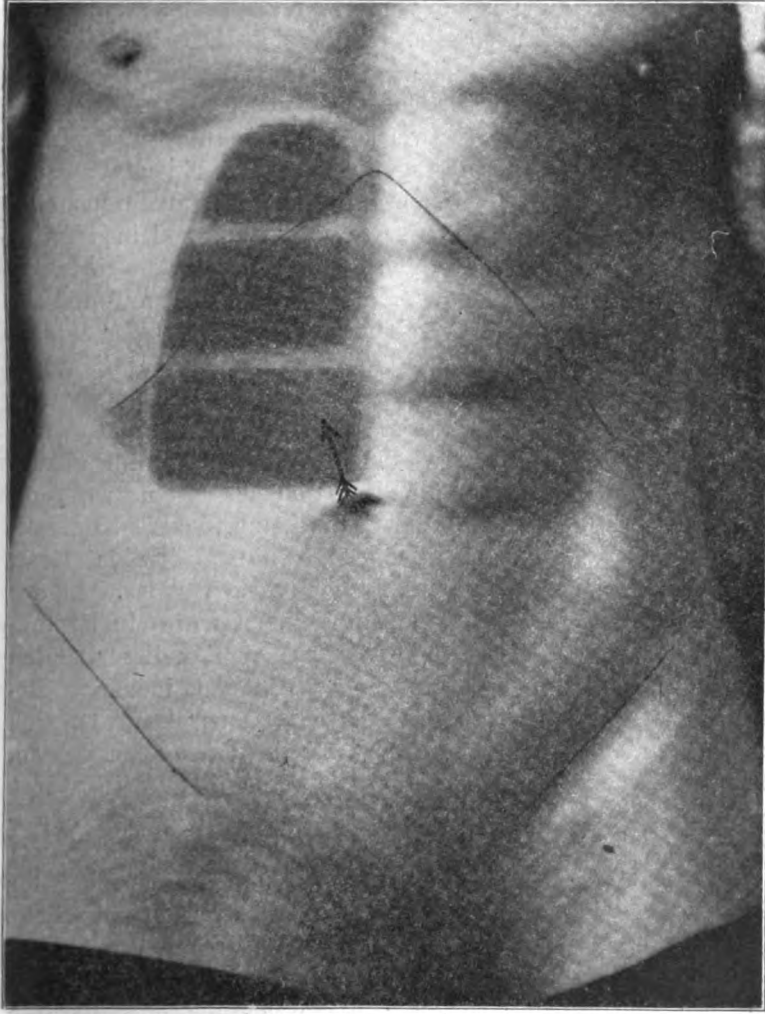


Abb. 3.

ner unteren Grenze ungefähr der neunten hinteren Wurzel. Durch welche vordere Wurzel geht der Reflexbogen? Bei einer Geschwulst in der Höhe von D₇ sah ich¹⁾, wenn die Pat. hustete, eine kleine Verschiebung der oberen Mittellinie nach der gesunden Seite zu, eine gewisse Parese des obersten

¹⁾ Über einen oberen abdominalen Symptomenkomplex etc., Deutsche Zeitschr. f. Nervenheilk., Bd. 44, 1912.

Teiles des Obliq. externus und vielleicht auch des obersten Teiles des Rectus der gleichen Seite. Noch wichtiger sind folgende intradurale Reizungsversuche an der sechsten und siebenten Dorsalwurzel.¹⁾ Reizung der sechsten Wurzel (siehe Abb. 2.) bewirkte eine Kontraktion des zweiten und ersten Rectussegmentes und eine Verziehung des Nabels gerade aufwärts, ein entsprechender Versuch an der siebenten Wurzel (Abb. 3) ausserdem eine Kontraktion des dritten Rectussegmentes + eines kleinen Teiles der obersten Partie der lateralen Bauchwand, so dass sie in der Nabelhöhe weich verblieb. Der Nabel verschob sich auf- und ein wenig homolateralwärts. Daraus geht hervor, dass, *der Hauptsache nach*, dieselben Muskelsegmente sich bei der Reizung der D_7 und bei der Auslösung des oberen Reflexes (siehe oben) kontrahierten. Doch tritt im ersten Falle die Rectus-, im zweiten die Transversuswirkung mehr in den Vordergrund. Dazu stimmt auch, dass die Palpation des Rectus während der Auslösung des oberen Reflexes oft eine sichere Kontraktion nur der zwei oberen Rectussegmente feststellen lässt, die einer Beteiligung nur der D_6 entsprechen sollte. In der Tat hat man eigentlich den Eindruck, dass die Muskelkontraktionen bei dem oberen Reflex einem Komplex dieser beiden Wurzelfunktionen ihre Entstehung verdanken, indem in Bezug auf den Rectus D_6 , auf die Seitenmuskulatur D_7 sich mehr geltend macht. Bis auf weiteres wäre also anzunehmen, dass *der Reflexbogen des oberen Reflexes hauptsächlich durch $D(6)_7—D_9$ geht*, und dass *dieser Reflex bei dem oberen Bauchsyndrom fehlen kann*.

Betreffs des mittleren Reflexes reizt man ungefähr bei der zehnten sensiblen Wurzel. Der motorische Effekt entspricht aber gar nicht dieser motorischen Wurzel (siehe unten). Klinisch habe ich²⁾ kleine Tumoren bei D_8 , an der Vorderseite des Rückenmarks gesehen, die bei Krämpfen der lateralen Bauchwand eine Verschiebung des Nabels nach der kranken Seite zu bewirkten. Eine intradurale Reizung der achten vorderen Dorsalwurzel³⁾ (Abb. 4) verschob den Nabel mehr homolateral- als aufwärts. Dazu kam eine 2—3 cm breite, bandförmige Kontraktion des homolateralen Obliq. externus,

¹⁾ Om radikulära buksyndrom etc., Svenska läkaresällskapets handlingar, Häfte 3, Bd. 42, 1916.

²⁾ Berliner klin. Wochenschr., 1914, Nr. 6, und Hygiea 1913.

³⁾ Nord. Med. Arkiv. Afd. II, Bd. 50, Häfte 1, Nr. 2.

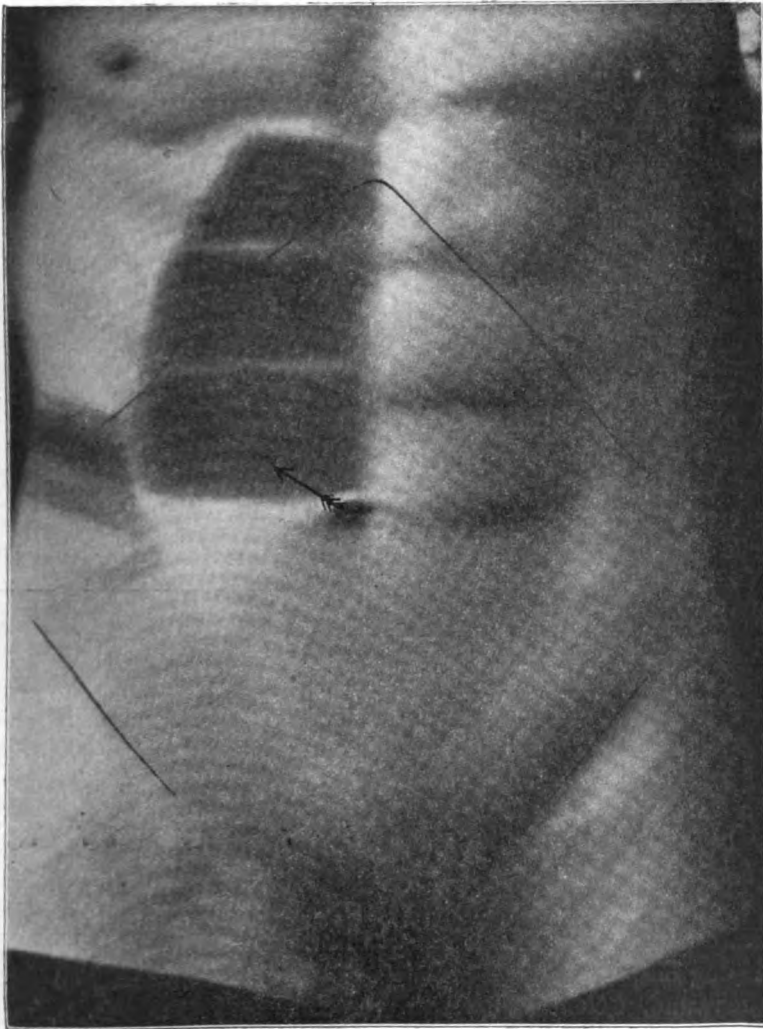


Abb. 4.

ungefähr von den 9.—10. Rippen medial-abwärts verlaufend, und eine Kontraktion des oberen Rectusteiles bis zur Nabelhöhe. Lateral vom Rectus war der Bauch in seinen oberen und mittleren Teilen bis etwas unter der horizontalen Nabellinie fest kontrahiert, darunter weich.¹⁾ Aus diesen Gründen

¹⁾ Wenn man dies mit dem Resultat der Reizung der zehnten Wurzel vergleicht, braucht man kein grosser Prophet zu sein, um die Hypothese zu wa-

wäre es wahrscheinlich, dass *der Reflexbogen des mittleren Reflexes durch D₈₋₁₀ geht*, und dass *bei dem mittleren Bauchsyndrom der mittlere Reflex fehlen kann*.

Der untere Reflex wird ungefähr an D₁₂ ausgelöst. Die obere Grenze der Muskelkontraktionen wechselt in verschiedenen Fällen, geht aber fast regelmässig nicht über die Nabellinie hinaus und beschränkt sich in der Mehrzahl der Fälle auf das Hypogastrium. Nicht selten sieht man das Resultat einer Obliq. internus-Wirkung. Nun habe ich¹⁾ (1913) die Annahme gemacht, dass Obliq. internus hauptsächlich von D₁₀ innerviert wird, auf Grund einer Beobachtung von Bauchwandkrämpfen, wobei der Nabel nach unten-lateralwärts verschoben wurde. Bei der Operation Geschwulst an D₁₀. Später habe ich zwei Fälle gesehen,²⁾ welche als Paresen des Obliq. int. gedeutet wurden, und wobei man sensible Störungen bis zu oder bei D₁₀ fand. Eine Bestätigung, welche gleichzeitig eine wertvolle Ergänzung der vorigen elektrischen Reizungsversuche ergab, verdanke ich dem freundlichen Entgegenkommen des chirurgischen Chefarztes am Bezirkskrankenhaus zu Falun, Dr. JOHAN WALDENSTRÖM. Neulich liess er mich nämlich bei einer Operation einer extramedullären Geschwulst in der Höhe des elften Dorsalbogens die Bauchwand während intraduraler Reizungen der vorderen rechten D₁₀-Wurzel untersuchen. Die Technik war dieselbe wie bei den früheren Experimenten. *Bei allerschwächster Stromstärke (faradische Ströme) sah man eine ca. 3—4 cm breite, bandförmige Einziehung, von ungefähr der elften und zwölften Rippe abwärts- vorwärts- medialwärts verlaufend, so dass ihr am meisten medial-abwärts belegener Teil die Partie unmittelbar oberhalb des Lig. inguinale ausmachte* (siehe Abb. 5). Diese bandförmige Einziehung wurde bei der Palpation mit Leichtigkeit als vom übrigen Teil der Bauchwand, welche weich war, verschieden festgestellt. Keine Nabelverschiebung. *Bei etwas stärkeren Strömen trat eine unzweideutige Verschiebung des Nabels abwärts und nach rechts ein, so dass die Haut beim Nabel in kleine Falten gelegt wurde. Ausser der beschriebenen Einziehung trat jetzt auch eine Ein-*

gen, dass D₉ eine laterale Verschiebung des Nabels und hauptsächlich eine bandförmige Kontraktion des mittleren Transversus bei ihrer Reizung bewirken wird.

¹⁾ Berliner klin. Wochenschr. 1914, Nr. 6 und Hygiea 1913.

²⁾ Nord. Med. Arkiv, Sect. II, Nr. 6, 1914, auch Revue neurol., Nr. 9, 1914. Nord. Med. Arkiv, Afd. II, Bd. 50, Hefte 1, Nr. 2.

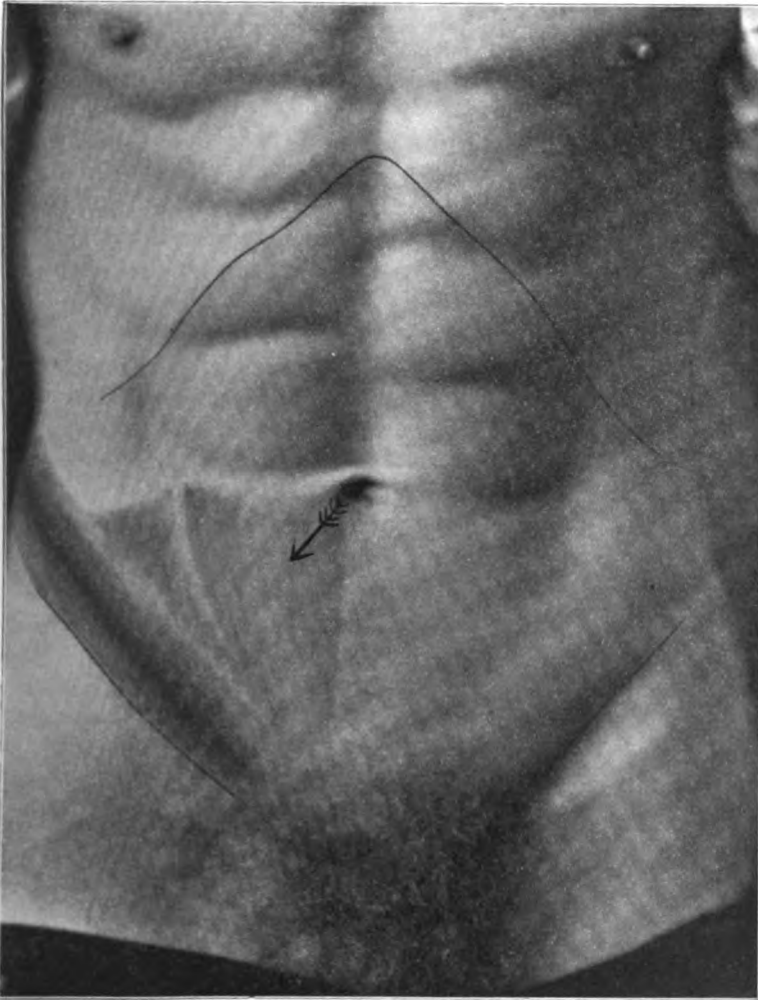


Abb. 5.

ziehung des rechten unteren medialen Teiles des Bauches hervor. Bei der Palpation konstatierte man: 1) eine mässige, aber deutliche Kontraktion des rechten IV. Rectussegmentes, während das entsprechende linke deutlich weich war, wie auch der rechte Rectus oberhalb des Nabels weicher als das kontrahierte Segment gefunden wurde; 2) eine deutliche Kontraktion über die rechte Fossa iliaca, übergehend in 3) den medialen, unter-

sten Teil des bei schwächster Reizung konstatierten Bandes des *Obl. externus*, welcher jetzt noch deutlicher bis zum Thoraxrande hin verfolgt werden konnte. Linke Bauchhälfte weich. Bis auf weiteres halte ich also an der Wahrscheinlichkeit fest, dass der *Obl. internus* hauptsächlich von D_{10} innerviert wird. Des weiteren scheint nach Angaben mehrerer Autoren¹⁾ (SALECKER, GOLDSTEIN, DAWIDENKOW, FOERSTER, VERF.) die Bauchmuskulatur unterhalb der Nabelhöhe von D_{10} — D_{12} (L_1 ?) innerviert zu werden. Vergleicht man dies mit den gewöhnlichsten Typen des *unteren Bauchreflexes*, so wäre demnach sein *Reflexbogen hauptsächlich in D_{10} — D_{12} (L_1 ?) zu lokalisieren*, wobei jedoch nicht ausgeschlossen ist, dass ausnahmsweise D_9 daran beteiligt sein kann. *Der untere Reflex kann daher bei dem unteren Bauchsyndrom fehlen*, was übrigens schon durch mehrere Beobachtungen festgestellt worden ist¹⁾ (SALECKER, SCHWARZ, GOLDSTEIN, DAWIDENKOW, VERF.).

Wie ersichtlich, hat Verf. im Obenstehenden fast überall ungefähre Lokalisationen gegeben. Will man überhaupt der Natur nicht Gewalt antun, sondern soweit als möglich unbefangen beobachten, so kommt man bei den Synthesen über das »Ungefähr« nicht hinaus. Auch das Nervensystem ist nicht wie ein Schreibbureau eingerichtet, wo man bequem die verschiedenen Schubladen herauszieht. In unserem speziellen Falle können folgende Umstände angeführt werden. Wenn man bedenkt, dass allem Anschein nach jedes Muskelsegment von mehr als einer Wurzel innerviert wird, obgleich gewisse als Hauptinnervatoren hervortreten, und dass am Bauch die Seitenmuskulatur keine präformierten Grenzen der Segmente darbietet, so sind a priori wirklich exakte Angaben nicht zu erwarten. Man erwarte auch nicht, dass die reflektorischen Muskelkontraktionen als Spiegelbilder der elektrischen Reizungseffekte der Wurzeln auftreten sollen. Denn im letzteren Falle erhält man ja das Resultat von nur einer Wurzel, nicht von mehreren gleichzeitig, und andererseits wahrscheinlich von allen, in einer Wurzel liegenden Fasern. Bei der Reflexauflösung aber passiert der Reiz die graue Substanz, wodurch es wohl eintreffen kann, 1) dass der motorische Impuls auf mehrere vordere Wurzeln verteilt werden kann, 2) dass in jeder Wurzel vielleicht nur gewisse Fasern in Anspruch genommen werden. Einen derartigen Eindruck habe ich von meinen

¹⁾ Literatur siehe: »Om radikulära buksyndrom» etc a. a. O.

Untersuchungen erhalten. Hier aber war die Aufgabe nur ein Versuch, die kephale und kaudale Grenze des medullären Reflexbogens zu bestimmen.

Beiläufig sei bemerkt, dass ich zweimal *Inversionen der normalen Bauchreflexe* gesehen habe. Das erste mal handelte es sich um den unteren Reflex, wobei der Nabel in einem Falle von seröser, zirkumskripter Spinalmeningitis¹⁾ sich nach oben und nach der entgegengesetzten Seite verschob. Das zweite Mal verzog sich der Nabel bei der Prüfung des mittleren Reflexes gerade nach der kontralateralen Seite zu (bei einer spondylitischen Kompressionsmyelitis). Die Nabelbewegung war in beiden Fällen eine ungewöhnliche, indem sie wie nach einer Latenzdauer auffallend träge von staten ging. Bei wiederholten Prüfungen war das Phänomen konstant vorhanden. In beiden Fällen waren die sensiblen Störungen des Bauches in der gereizten Region am wenigsten ausgesprochen.

Die Bauchreflexuntersuchungen boten noch eine interessante Seite dar. Wenn DEJERINE—ANDRÉ-THOMAS²⁾ schreiben: »Sui-
vant que l'excitation porte à la partie supérieure (réflexe épigastrique), moyenne ou inférieure (région hypogastrique) on peut voir se contracter exclusivement les parties correspondantes des muscles de l'abdomen«, so ist dies eine zweifelhafte Wahrheit und ausschliesslich davon abhängig, was sie mit »correspondantes« meinen. Bei der Reflexauslösung entsprechen nämlich nur im oberen und mittleren Teil des Bauches die Muskelkontraktionen ungefähr der gereizten Hautregion. Im unteren Teil des Bauches liegen dagegen die Kontraktionen gewöhnlich kephalwärts vom Reizort der Haut. Ja, ich habe zu wiederholten Malen eine Einziehung ausschliesslich des Mesogastriums, ohne Beteiligung des Hypogastriums gesehen. Noch mehr irreführend wäre es, zu vermuten, dass hier die Dermatome und Myomeren sich räumlich decken. Durch die elektrischen Reizungsversuche glaube ich bewiesen zu haben, dass die Myomeren kephalwärts von den Dermatomen liegen müssen. Mit anderen Worten: man erhält den Eindruck, dass *am Bauche des Menschen die Dermatome ungefähr 2 bis 3 Segmente kaudalwärts gegen die Myomeren verschoben sind*. Eine Auffassung, welche übrigens in gutem Einklange mit den SHERRINGTON'schen Untersuchungen steht.

¹⁾ Nord. Med. Arkiv, Afd. II, Bd. 50, Hefte 1, Nr. 2.

²⁾ A. a. O.

Schliesslich möchte ich noch einmal betonen, dass die genaue Reflexuntersuchung des Bauches gar keine leichte Aufgabe ist. Bei eventuellen Nachprüfungen müssen unbedingt alle psychischen Reflexe ausgeschlossen werden, und man muss mit Minimalreizen arbeiten. Die bisweilen erstaunlich rasche Erschöpfbarkeit des Reflexes vermindert nicht die Schwierigkeiten. Wenn aber die angeführten Resultate sich bestätigen, so würde dies einen Gewinn für die Lokaldiagnose des unteren Dorsalmarks bedeuten.

Auf Grund meiner Beobachtungen an 700 Fällen nehme ich also an, dass, bei der von mir gebrauchten Technik und Nomenklatur, der Hauptsache nach

der obere Bauchreflex den $D_{(8)}_7$ — D_9 ,

der mittlere Bauchreflex den D_8 — D_{10} und

der untere Bauchreflex den $D_{(9)}_{10}$ — $D_{12}(L_1?)$

angehören, und dass am Bauche des Menschen die Dermatome ungefähr 2 bis 3 Segmente kaudalwärts gegen die Myomeren verschoben sind.

From Medicinal Klinik I in Stockholm.
(Prof. I. HOLMGREN.)

Blood pressure and lumbar pressure in 64 cases of disease of the kidneys.

Summarised by

HARALD LYTTKENS.

The statements in literature dealing with the connection between blood pressure and lumbar pressure are remarkably divergent.

Thus, according to LEWANDOWSKY'S »Handbuch der Neurologie«, ZIMBAL says that lumbar pressure is by no means dependent on blood pressure. PLAUT, REHM and SCHOTTMÜLLER¹ consider the question unsolved.

According to LEWANDOWSKY, PFAUNDLER divided lumbar pressure into three component parts;

- 1) A hydrostatic pressure component.
- 2) An elasticity-component, i. e. corresponding to the secretion pressure of the lumbar fluid.
- 3) A blood pressure component.

The last-mentioned component is accounted for partly because the secretion of the cerebro-spinal fluid ultimately depends on the strength of the heart and partly because the tension of the blood vessels in the skull have some influence on the lumbar pressure. After an examination of healthy children, PFAUNDLER gives the relation between the three components as follows:

¹ PLAUT, REHM und SCHOTTMÜLLER: Leitfaden zur Untersuchung der Cerebrospinalflüssigkeit. Jena 1913.

Hydrostatic pressure 24 %.

Secretion pressure 8 %.

Blood pressure component 68 %.

PFAUNDLER considers that blood pressure plays the most important part in the case of healthy persons, but on the other hand he says that in most cases of increased lumbar pressure it is the secretion pressure which is the deciding factor, as in exudations, hemorrhages, and tumours in the central nervous system.

Thus, in indicating the secretion pressure as the chief factor. PFAUNDLER speaks exclusively of cases with local pathological processes in the central nervous system. There is, on the other hand, no information available as to the influence on the lumbar pressure of an increased blood pressure.

However, ever since 1913, at the Seraphimer Hospital Clinic I, lumbar puncture has — for other purposes — been performed in most cases of diseases of the kidneys, and, since in a large proportion of these cases, increased blood pressure has been shown, we are thus afforded material to study the connection between blood pressure and lumbar pressure. The lumbar puncture have always been made in a horizontal position of the patient and with QUINKE'S method unchanged, and in

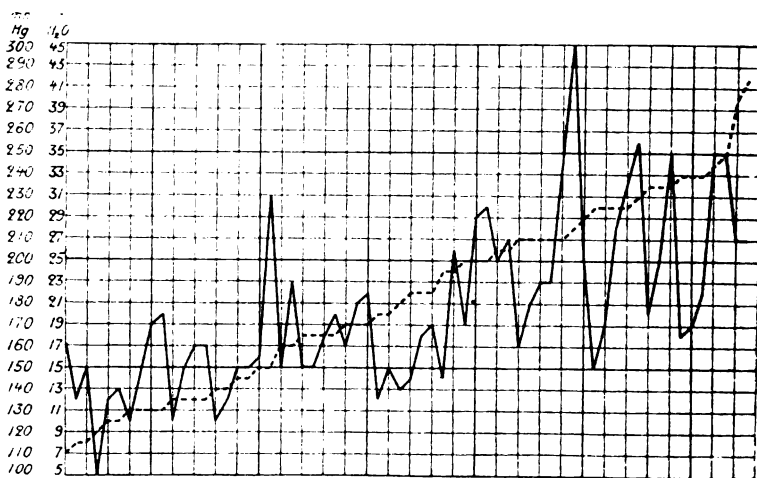


Fig. 1.

..... Blood pressure in mm. Hg.
 _____ Lumbar pressure in cm. H₂O.

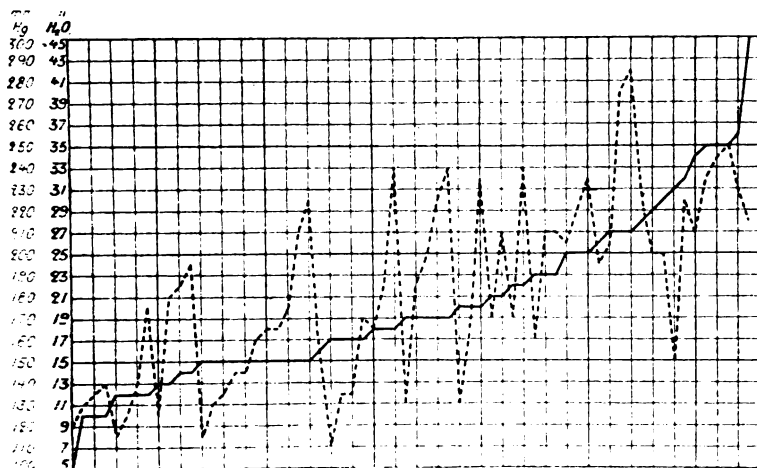


Fig. 2.

— Blood pressure in mm. Hg.

..... Lumbar pressure in cm. H₂O.

every case special care has been paid to establishing the respiratory oscillations of the fluid column in the glass tube as signs of free passage.

The blood pressure has been determined by auscultation with Riva-Rocci's apparatus. In figs. 1 and 2 have been assembled the values for the lumbar pressure and the blood pressure found in 64 cases of disease of the kidneys.

The values for each case of the lumbar pressure and the blood pressure are dotted on the curves perpendicular above each other. In fig. 1 the figures are arranged according to rising blood pressure, and in fig. 2 according to rising lumbar pressure.

It appears from the curves that a rise in the blood pressure is fairly regularly accompanied by a rise in the lumbar pressure and vice versa. Even the degree of the increase of pressure correspond, so that on the whole a certain parallelism between the two curves may be observed.

(Aus der Medizinischen Klinik I in Stockholm. Prof. I. HOLMGREN.)

Über die Wirkung eines Schilddrüsenpräparates auf die Blutbefunde, die Pulsfrequenz und das Körpergewicht bei Krebskranken.

Von

JOHN A. KARLEFORS.

Mannigfacher Art sind die Krankheiten, die mit der sog. inneren Sekretion in Zusammenhang gestellt worden sind, eine geringe Anzahl sind wissenschaftlich als eine endokrine Störung nachgewiesen worden, die grosse Mehrzahl nur in Anlehnung an mehr oder weniger oberflächliche Beobachtungen. Es war nicht in dem Gedanken der langen Kette noch eine Krankheit anzugliedern, dass diese Arbeit begonnen wurde: es geschah um eine Antwort auf die Frage zu erhalten, wie der Cancerpatient auf Schilddrüsenpräparate reagiert, nachdem ich durch eine vorhergehende pathologisch-anatomische Untersuchung zur Klarheit darüber gelangt war, dass die Thyreoidea bei an Cancer gestorbenen Menschen normale Verhältnisse aufweist.

An früheren Studien von Blutbild, Pulsfrequenz und Körpergewicht beim Menschen unter der Einwirkung von Schilddrüsenpräparaten fehlt es freilich nicht. Nimmt man indessen die Untersuchungen aus, die an Individuen mit sicher gestörter Schilddrüsenfunktion gemacht worden sind, was man wohl in erster Linie tun muss, wenn man sich eine Auffassung über die Einwirkung im allgemeinen verschaffen will, so bleiben nicht viele übrig.

TURIN behandelte 13 Fälle, darunter 7 mit der Basedowschen Krankheit, 2 mit Myxödem, 2 mit gewöhnlicher Struma und 1 mit Struma vasculosa und 1 Fall mit normaler Schilddrüse. Die Basedow- ebenso wie die Myxödemfälle haben ja eine vom Normalen abweichende Schilddrüsenfunktion und dürften daher zweckmässig hier auszuschliessen sein. Auch die Strumafälle eignen sich kaum als Normalfälle, doch gebe ich die bei diesen ebenso wie bei dem einzelnen Fall mit normaler Schilddrüse gefundenen Blutwerte wieder (Tab. 1). Das Schilddrüsenpräparat, das angewendet wurde, war in den meisten Fällen Jodothyryn, einzelne Fälle erhielten Thyraden.

Er fasst das Resultat wie folgt zusammen: »Durch Darreichung von Schilddrüsenpräparaten lässt sich in kurzer Zeit in den meisten Fällen eine Vermehrung der Lymphocyten hervorrufen. In der Mehrzahl der Fälle erfolgt gleichzeitig eine Verminderung der Gesamtzahl der Leukocyten auf Kosten der polymorphkernigen Neutrophilen.»

W. STAEHELIN hat eine Untersuchung über die Einwirkung von Thyreoidinbehandlung auf das normale Blutbild beim Menschen vorgenommen. Die Individuen, an welchen die Versuche ausgeführt wurden, waren Patienten im Rekonvalescenzstadium nach verschiedenen Krankheiten, deren Blutbild vor der Behandlung normal war. Er hat in seiner Tabelle 9 Fälle, von welchen ich als Beispiele 2 anführe, nämlich denjenigen, der die hochgradigsten Veränderungen von der Behandlung zeigt, und den, der die am wenigsten ausgesprochenen zeigt. (Tab. 2.)

Die Schlussfolgerung seiner Untersuchung ist folgende:

1. Die Anzahl der Erythrocyten wird, obwohl sie geringe Schwankungen aufweist, von der Thyreoidin-Tablettenverabreichung in keiner Weise beeinflusst.
2. Aus allen neun Tabellen ist eine Reduktion der gesamten weissen Blutkörperchen ersichtlich.
3. Lymphocytose sowie Verminderung der neutrophilen, polynucleären Leukocyten treten überall deutlich hervor.
4. Die eosinophilen Leukocyten weisen in den Tabellen Nr. 5, 8 und 9 eine Vermehrung auf, während ihre Werte in den übrigen fünf Fällen unverändert bleiben. Im allgemeinen scheinen diese Leukocytenart und die zwei letzten Gruppen, Mastzellen sowie Mononucleäre und Übergangsformen relativ grossen Schwankungen unterworfen zu sein.

Tab. 1.

	Hämoglobin	Erythrocyt. Taunsende im cmm	Leukocyt. im cmm	Neutrophile %	Eosinophile %	Mastzellen %	Übergangsformen %	Lymphocyten %
♀ Colloidstruma								
11. VII. 08. Vor der Behandlung . . .	80	3 900	8 300	69,0	1,2	0,4	9,2	20,2
16. VII. Nach Einnahme von 1,5 Jodothyrim (0,5 täglich)	—	—	7 450	67,0	3,0	0,4	9,2	20,4
25. VII. Nach Einnahme von 6,0 Jodothyrim (0,5 täglich). Keine Intoxikationserscheinungen	80	4 100	7 200	59,4	2,4	0,8	9,6	27,8
♂ 49 J. Struma profunda								
26. V. Vor der Behandlung	75	5 040	6 900	74,2	0,6	0,2	4,8	20,2
29. V. Nach Einnahme von 1,0 Thyraden (0,5 täglich)	—	—	6 500	71,4	1,4	0,4	4,6	22,2
2. VI. Nach Einnahme von 30 Thyraden (1,0 täglich)	—	—	5 800	64,8	1,0	0,4	5,0	28,8
14. VI. Nach Einnahme von 9,0 Thyraden. Keine Intoxikationserscheinungen	75	4 950	5 900	62,0	1,2	0,4	4,6	31,8
♂ 20 J. Struma vasculosa, wahrscheinlich parenchymatosa								
8. V. Vor der Behandlung	83	5 150	7 200	56	2,4	0,2	9,0	32,4
12. V. Nach Einnahme von 5,0 Jodothyrim (1,0 täglich). Keine Intoxikationserscheinungen	—	—	6 900	52,0	2,6	0,4	8,6	36,4
♂ 23 J. Schilddrüse normal								
23. IV. Vor der Behandlung	80	5 240	6 700	66,4	2,2	0,2	6,0	25,2
27. IV. Nach Darreichung von 2,0 Jodothyrim (täglich 0,5). Pulsfrequenz unverändert. Kein Herzklopfen	—	—	6 300	56,8	1,6	0,0	6,6	35,0

Tab. 2.

	Dosis	Erythrocyten im cmm	Leukocyten im cmm	Lymphocyten	Neutrophile Leukocyten	Eosin. Leukocyten	Mastzellen.	Mononucleäre und Übergangsformen
Fall 9. Hämogl. 75 %								
1911. Dez. 23	—	5 540 000	5 600	25,3	60,6	4,1	1,3	8,7
„ 24	—	5 400 000	5 600	23,3	60,7	4,5	1,5	10,0
„ 26	0,3	5 300 000	5 200	24,8	61,5	5,0	1,1	7,6
„ 27	0,3	—	5 400	25,0	59,8	5,2	1,4	8,6
„ 28	0,3	—	—	—	—	—	—	—
„ 29	0,3	—	5 500	31,4	54,2	6,0	0,8	7,6
„ 30	0,3	5 020 000	5 700	34,6	53,6	4,2	0,9	6,7
„ 31	0,3	—	—	—	—	—	—	—
1912. Jan. 1	0,3	—	—	—	—	—	—	—
„ 2	0,3	5 340 000	5 300	37,0	49,0	7,2	0,6	6,2
„ 3	0,3	—	4 700	40,3	48,4	4,6	0,7	6,0
„ 4	0,3	—	—	—	—	—	—	—
„ 5	0,3	—	4 900	41,6	47,4	5,2	1,0	4,8
„ 6	—	—	4 600	42,0	45,8	6,4	1,6	4,2
Fall 4. Hämogl. 65 %								
1911. Dez. 21	—	4 740 000	6 800	21,4	69,2	4,2	0,2	5,0
„ 22	—	4 520 000	7 000	20,7	71,0	4,0	0	4,3
„ 23	0,1	5 062 000	6 300	23,2	69,0	3,8	0	4,0
„ 27	0,2	5 072 000	6 800	22,5	69,0	4,0	0,2	4,3
„ 28	0,2	—	6 600	23,8	68,5	3,2	0	4,5
„ 29	0,3	—	6 700	25,2	68,0	3,0	0,3	3,5
„ 30	0,3	—	5 700	26,0	65,5	3,8	0,2	4,5
1912. Jan. 2	0,3	—	4 800	26,3	66,0	3,1	0,2	4,4
„ 3	0,3	5 040 000	4 900	27,4	65,4	2,6	0,4	4,2
„ 4	—	4 560 000	5 100	27,7	64,7	2,8	0	4,8

Tab. 3.

	Hämoglobin Tallquist	Zahl der roten Blutkörper- chen in 1 cmm	Zahl der weis- sen Blutkör- perchen in 1 cmm	Polynucleäre Prozent	Lympho- cyten Prozent	Gr. Mono- nucleäre Leuko- cyten Prozent	Eosinophile Prozent
28. Frau Sch. 60 J. Ohne Kropf. Adipositas. Vor d. Thyreoidin-Tablettenfüt- terung	—	4 800 000	10 800	76	21	3	—
Nach 14-tägiger Thyreoidin-Tablettenfüt- terung bis täglich 2 Tablett.	90	4 660 000	9 000	66	$\frac{24}{28}$	$\frac{3}{6}$	—
						$\frac{34}{34}$	
29. Fr. A. Kropf. Bandwurm. Vor Thyreoidin-Tablettenfütterung	100	5 100 000	6 000	57	22	3	18
Nach 14-tägiger Thyreoidin-Tablettenfüt- terung	100	5 000 000	9 000	45	$\frac{25}{25}$	$\frac{10}{10}$	20
						$\frac{35}{35}$	
30. Fr. K. 17 J. Ohne Kropf. Starke Adipositas. Vor Thyreoidin-Tabletten 17. VII. Nach täglich 1—2 Thyreoidin-Ta- bletten	85	4 500 000	9 000	69	24	5	2
12. VIII. Nach täglich 2—2 ¹ / ₂ Thyreoidin- Tabletten	100	5 000 000	8 000	64	$\frac{29}{23}$	$\frac{10}{10}$	3
	85	4 500 000	10 000	64	$\frac{33}{28}$	$\frac{4}{4}$	4
						$\frac{32}{32}$	
31. Frau T. 23 J. Ohne Kropf. Adipositas, Amenorrhoe. Vor Thyreoidin- Tabletten	Nur Verhältniszahlen gezählt			70	24	5	1
Nach 12 Tagen. Täglich 1—2 Tabletten				65	$\frac{29}{29}$	$\frac{4}{4}$	2
						$\frac{33}{33}$	

CARO hat in seiner Untersuchung über »Blutbefunde bei Morbus Basedowii und bei Thyreoidismus« unter anderen eine Tabelle mit 4 Fällen, wovon 3 Adipositas ohne Struma und 1 Fall mit Struma (Tab. 3).

Als erklärende Ursache der etwas hohen Werte, die er für die Anzahl weisse Blutkörperchen erhalten hat, teilt er mit, dass die Zählungen 1¹/₂—2 Stunden nach dem Mittagessen ausgeführt wurden.

In Bezug auf die Einwirkung der Thyreoidinbehandlung auf das Blutbild sagt er Folgendes: »In denjenigen Fällen, welche mit Schilddrüsen-tabletten gefüttert werden, ist ohne Ausnahme ein Ansteigen der Gesamtzahl der einkernigen, weissen Blutkörperchen zu beobachten. Im Beginn scheint die Anzahl der sog. grossen mononucleären Leukocyten relativ mehr zu steigen (wie beim Thyreoidismus).«

BERTELLIS Untersuchung auf diesem Gebiet hat mir nicht zur Verfügung gestanden, ich zitiere daher sein Resultat, wie dasselbe in BIEDLS Arbeit über die innere Sekretion zu finden ist: »Sowohl bei Tieren als auch bei Menschen tritt unter dem Einfluss der Schilddrüsenmedikation eine deutliche relative Vermehrung der mononucleären Zellen im Blute ein.« Da hieraus nicht ersichtlich ist, ob die Versuche an gesunden Menschen gemacht wurden, worauf die allergrösste Bedeutung gelegt werden muss, wenn es sich um die Frage handelt wie das normale Individuum reagiert, hat dieses Zitat keinen so grossen Wert für uns.

FALTA, NEWBURGH und NOBEL haben in ihrer Abhandlung: »Über die Wechselwirkung der Drüsen mit innerer Sekretion« einige Thyreoidinversuche. Doch sind diese im allgemeinen an Patienten mit verschiedenen Krankheiten ausgeführt, die mit mehr oder weniger Berechtigung mit Störungen der inneren Sekretion in Zusammenhang gebracht werden und die sich gerade darum wenig als Normalfälle eignen, da nicht ausgeschlossen ist, dass sie eine abnorme Schilddrüsenfunktion haben. Ihr Endresultat sei doch angeführt: »Bei normalen Individuen und beim Hyperthyreoidismus steigert Thyreoidin die Zahl der mononucleären Zellen, im Hypothyreoidismus die der neutrophilen.«

Aus den genannten Arbeiten scheint hervorzugehen, dass sich beim Menschen bei Behandlung mit Schilddrüsenpräparat gewöhnlich die einkernigen weissen Blutkörperchen vermehren.

die polymorphkernigen vermindern. Doch scheinen mir noch viel zu wenige normale Fälle, d. h. gesunde Menschen untersucht zu sein, um als festgestellt ansehen zu können, dass dies im allgemeinen der Fall ist.

Studien am Menschen über die Beeinflussung der Pulsfrequenz durch Thyroideapräparate gibt es nur wenige. R. KOTTE hat an sich selber Versuche gemacht. Er nahm Thyroidea-Tabletten à 0,3 gr Drüsensubstanz ein. Die Pulsfrequenz stieg am ersten Tage nach 6 Tabletten auf 105 von cirka 85 an den vorhergehenden Tagen. Darauf nahm er 4 Tabletten täglich während 4 Tagen mit Pulsfrequenz von 110, 115, 110 und 116.

VERMEHREN führte eine solche Untersuchung an 6 Fällen aus: I. Knabe von 7 Jahren mit Infractio tibiae, II. siebenjähriges Mädchen, das in elendem Zustand wegen Abscessus dorsi mutmasslich tuberkulösen Ursprungs aufgenommen wurde, nach Operation besser wurde, bei Beginn des Versuches afebril aber noch sehr mager war. III. 28-jährige Frau mit starker »Chlorose und Catarrhus ventriculi«. IV. Mann, 52 Jahre, mit chronischer Alkoholgastritis, im Verhältnis zu seinem Alter sehr senil. V. 60-jähriger Mann mit chronischer Bronchitis, sehr senil. VI. Mann, 62 Jahre, mit Ulcus cruris varikösen Ursprungs, sonst gesund. Er verabreichte ihnen 0,1—0,3 gr Thyroidea täglich. Betreffs der 3 ersten Fälle sagt er: »Der Puls zeigte sich keiner Beeinflussung unterworfen«, und von den 3 letzten Fällen erwähnt er in Bezug auf den Puls nur das Resultat bei 2 derselben: »Die Pulsfrequenz war in den Fällen IV und VI bedeutend vermehrt.«

FALTA, NEWBURGH und NOBEL haben in ihrer erwähnten Abhandlung auch das Resultat der Einwirkung des Schilddrüsenpräparates auf den Puls mitgeteilt: »Thyreoidin per os erzeugt fast regelmässig Pulssteigerung.« Ich mache jedoch nochmals darauf aufmerksam, dass man weit entfernt sicher sein kann, dass ihre Fälle die Einwirkung des Thyreoidins auf den Menschen im allgemeinen zeigen.

Aus diesen erwähnten Untersuchungen geht nicht hervor, dass man entschieden dessen gewiss sein kann dass die Pulsfrequenz bei gesunden Menschen im allgemeinen durch das Schilddrüsenpräparat gesteigert wird. Die Frage muss daher offen gelassen werden.

Auf etwas sichererem Boden scheint dahingegen die Kennt-

nis von der Einwirkung der Thyreoideapräparate auf das Körpergewicht des Menschen zu ruhen.

LEICHTENSTERN erhielt bei 24 von 27 fetten Personen nach einwöchiger Behandlung mit in einigen Fällen roher Schilddrüse, in den anderen Thyreoidea-Tabletten (Burroughs-Wellcome) einen Gewichtsfall von 1—5 kg, nach mehrwöchiger Behandlung 1,5—9,5 kg. In Bezug auf die Versuchsanordnungen fügt er hinzu: »Es bedarf wohl kaum des Hinweises, dass wir bei unseren Schilddrüsenkuren den grössten Wert darauf legten, die gewohnte Diät der Kranken in keiner Weise zu verändern und es ängstlich vermieden daneben auf diätetische Entfettung abzielende Verordnungen oder Ratschläge zu geben.»

WENDELSTADT behandelte 25 fette Personen mit verschiedenen Krankheiten mit Thyreoidea-Tabletten (Burroughs-Wellcome) 2—4 pro Tag.

In 22 Fällen erzielte er Gewichtsverminderung an Grösse ungefähr übereinstimmend mit derjenigen LEICHTENSTERN'S. »Der Gewichtsverlust pflegt in der ersten Woche am stärksten zu sein, dann allmählich bei gleicher Dosis oder geringer Steigerung derselben abzunehmen. Oft tritt dann ein Stadium ein, von welchem an keine weitere Gewichtsabnahme erfolgt, und auch die Steigerung der Dosis pflegt dann keinen oder nur geringen Effekt zu haben.»

YORKE DAVIES setzte die Patienten erst auf eine Abmagerungskur, darauf verabreichte er ihnen Thyreoidea-Tabletten (Burroughs-Wellcome) 1×3 täglich. Das Resultat wurde ein viel stärkerer Gewichtsfall während der zweiten Periode als während der ersten.

VERMEHREN fand bei der vorerwähnten Untersuchung mit 6 Fällen folgendes: »Das Körpergewicht war im Falle I wesentlich unverändert, im Falle II zunehmend, im Falle III stark abnehmend, hier hatte aber der Gewichtsverlust vor der Behandlung begonnen und hatte seinen natürlichen Grund darin, dass wegen der knappen Diät die ganze Zeit hindurch die Ausgabe die Einnahme überschritt. In den Fällen IV—VI wurde ein bedeutender Gewichtsverlust beobachtet.»

Meine Untersuchung wurde folgendermassen ausgeführt. Vor dem Beginn der Behandlung wurden an verschiedenen Tagen 2—3 Blutproben entnommen, Puls, Temperatur und Gewicht wurde wie gewöhnlich notiert, ebenso ob Bettlage oder nicht, dies von Wichtigkeit hier bei der Beurteilung der Pulskurve. (Bei den Kurven, wo nicht notiert ist ob Bettlage oder nicht, hat der Patient die ganze Zeit zu Bett gelegen, wo sich eine Tagesnotiz von «ausser Bett» eine gewisse Stundenzahl findet, gilt dieselbe auch für die folgenden Tage.) Darauf wurden Thyreoidea-Tabletten (Burroughs-Wellcome) auf 0,1 oder 0,3 gr Drüsensubstanz eingesetzt. Der erste Patient erhielt anfänglich nur $0,1 \times 3$. Da sich bald herausstellte, dass sein Zustand wenig beeinflusst wurde, wurde die Dosis gesteigert. Das gleiche geschah mit den anderen, sie erhielten jedoch zu Anfang $0,3 \times 3$, ein paar sogar $0,3 \times 6$. Die höchste Tagesdosis war $0,3 \times 9$. Mit Ausnahme 1 Falles, der 1 Woche verfolgt wurde, haben die übrigen 6 mindestens 2 Wochen unter Thyreoidea-Behandlung gestanden. Mit dieser verhältnismässig langen Zeit und der grossen Dosis kann man nahezu sicher sein eine Einwirkung zu erzielen, wenn es überhaupt möglich ist, solche zu erhalten. Puls, Temperatur, Gewicht, Bettlage oder nicht wurde wie vor Beginn der Behandlung notiert. In 1 Fall wurde nur 1 Blutprobe genommen, nachdem die Tabletten eingesetzt waren, dies war der Fall, der 1 Woche beobachtet wurde, die Probe wurde am letzten Tage genommen. In den übrigen wurden mindestens 2 Blutproben genommen, davon 1 am Schluss der Behandlung. Bei diesen Fällen liegen also Blutuntersuchungen vor, die am Ende der Thyreoideakur von 2 Wochen und darüber gemacht worden sind.

Alle Blutproben wurden des morgens genommen. Mit Ausnahme einer einzigen, der letzten in Fall III, die um 9 Uhr nach Genuss von einem Butterbrot und einem Glase Milch genommen wurde, wurden alle ungefähr um 8 Uhr vor der ersten Mahlzeit genommen. Das Hämoglobin wurde mit Sahlis Hämomometer bestimmt. Die Hämoglobinwerte, die in den Tabellen zu finden sind, sind in % des Normalwertes umgerechnet. Mit Ausnahme des ersten Falles wurden die roten und weissen Blutkörperchen einmal nachgezählt. Für die Differentialrechnung der weissen Blutkörperchen wurden die Ausstrichpräparate nach Giemsa gefärbt. 1000 Zellen wurden gezählt.

Fall I. Mann, 66 Jahre (983/1916 Med. Klin. I). Cancer oesophagi.

Gesund bis ungefähr 7 Monate vor der Aufnahme in das Serafimerlazarett. Fing dann an wahrzunehmen, dass das Essen nicht wie gewöhnlich hinuntergehen wollte. Seitdem haben die Beschwerden zugenommen, jedoch nicht mehr als dass er gut gekauten Essen hinunterbringen kann. Seit dem Anfang der Krankheit hat er auch Schmerzen zwischen den Schulterblättern gehabt. Meint dass er ungefähr 10 kg abgemagert ist.

Status: Bei Sondierung des Oesophagus wurde 45 cm unterhalb der Zahnreihe ein Hindernis angetroffen, das die Sonde Nr. 36 (französische Sonde) nicht durchliess.

Magenuntersuchung ^{31/10} 16: Auf nüchternen Magen wurden ungefähr 5 cm³ stark blutige, schleimhaltige Flüssigkeit ohne Speisereiste heraufgeholt; alkalische Reaktion; das Spülwasser klar; keine Retention. Der Magen fasste 1000 cm³. *Probefrühstück:* 5 cm³ schlecht digerierter, blutgestreifter Mageninhalt, alkalische Reaktion.

Fäces: wiederholte Untersuchungen gaben pos. Weber.

Tuberkulinreaktion (nach Prof. I. HOLMGREN): ^{2/11} 25 mgr ^{3,11} 100 mgr Alttuberkulin, keine Temperatursteigerung.

Röntgengutachten (Dr. ÅKERLUND): Man liess den Pat. ein paar Brotboli und 150 gr Crème verzehren. Die ganze Mahlzeit sammelte sich im Oesophagus, der hierdurch auf reichlich 3 Querfinger Breite ausgespannt wurde. Während der ganzen Durchleuchtung sah man kaum etwas durch die Cardia passieren. Die Kontur weit hinunter an der Cardia ist auf einem ungefähr 5 cm hohen Gebiet zerfetzt mit einbuchtenden Tumordefekten im Oesophagusschatten. Röntgendiagnose: *Cardiacancer*. Siehe Fig. 1.

Fall II. Mann, 65 Jahre (1077/1916 Med. Klin. I). Cancer lymphogland. inguinal post ca. penis operat.

Der Patient hat eine gute Gesundheit gehabt bis die gegenwärtige Krankheit anfang. Ungefähr 8 Monate vor der Aufnahme in das Krankenhaus fing er an Beschwerden beim Wasserlassen zu verspüren; suchte dann einen Arzt auf, welcher Cancer in der Harnröhre und in der rechten Leistengegend konstatierte Operation wurde vorgenommen, wobei der Penis amputiert und die Drüsen in beiden Leistengegenden entfernt wurden. Darauf war er symptomfrei bis einen Monat, bevor er hier aufgenommen wurde. Das rechte Bein fing nun an zu schwellen.

Status: Das Allgemeinbefinden recht gut; keine subjektive Beschwerden. In der rechten Leistengegend ebenso wie in der linken Operationsnarben; der Penis amputiert. In der rechten Leistengegend befindet sich ein höckeriges, hartes Paket von vergrösserten Lymphdrüsen, fest an die Unterlage fixiert, in der linken ein gut walnussgrosser, harter Tumor. Das Scrotum ödematös. Das rechte Bein bedeutend geschwollen.

Tuberkulinreaktion ^{9/2} 17. 50 mgr Alttuberkulin, keine Temperatursteigerung.

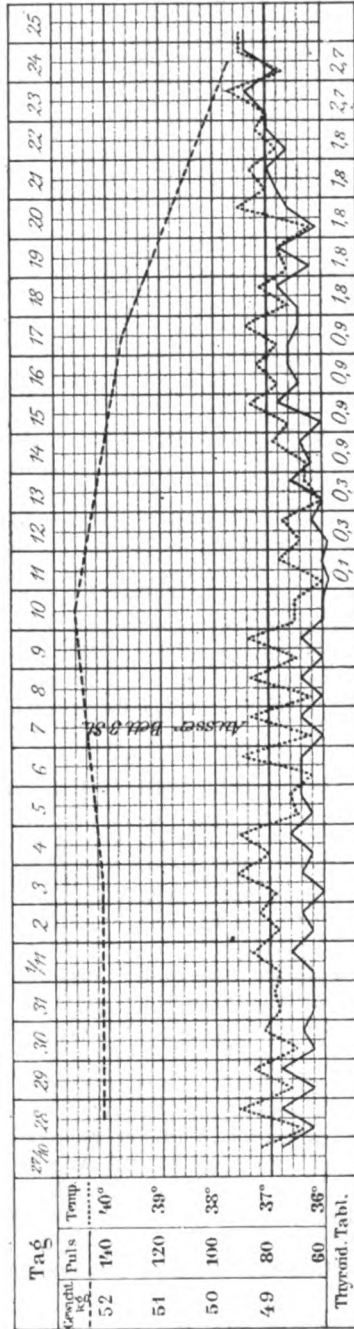


Fig. 1.

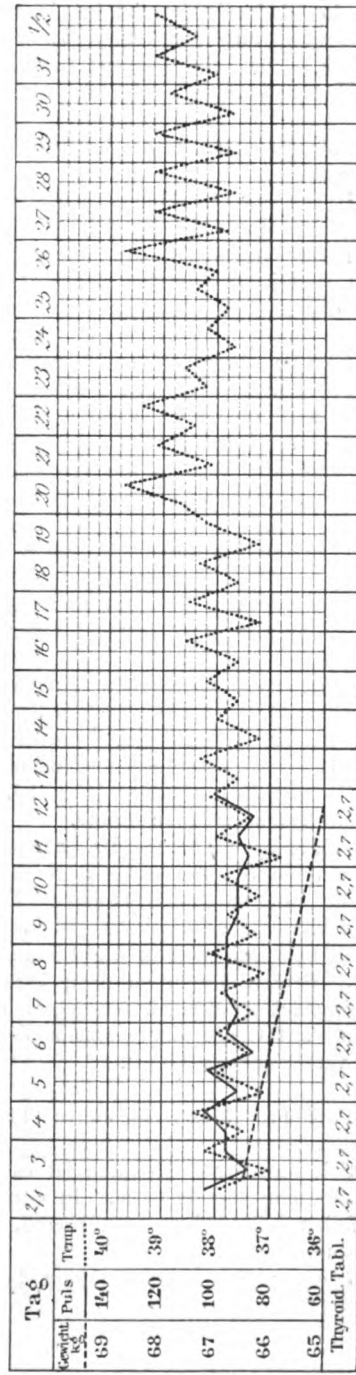
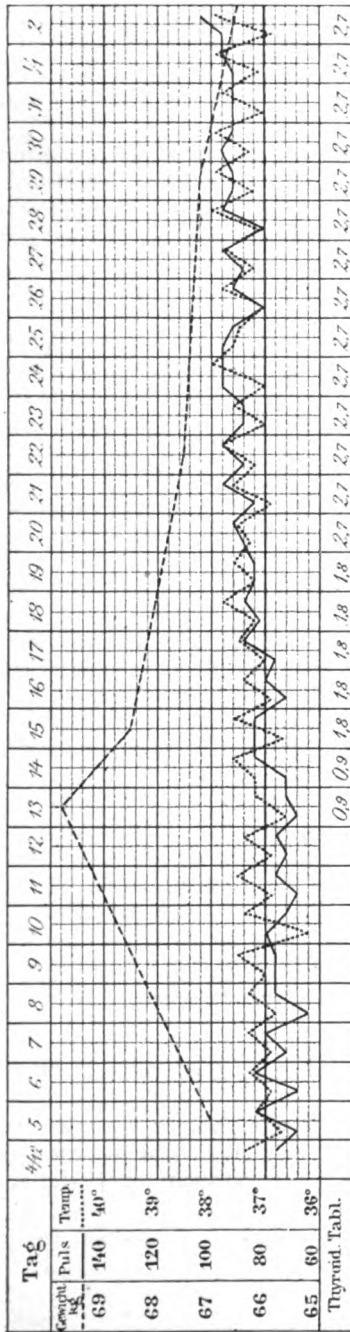


Fig. 2 a und 2 b.

Tagesnotizen: 4 1 17. Der obere laterale Teil der Narbe in der Regio inguinalis dxt. ist in einer Ausdehnung von ungefähr 1 cm aufgegangen, aus der Wunde kommt ein übelriechendes, eitriges Sekret.

¹⁶/₁. Die Sekretion aus der Wunde hat zugenommen.

²³/₁. Erysipelas anticruris dxt. Siehe Fig. 2.

Fall III. Mann, 48 Jahre (1081/1916 Med. Klin. I). Cancer ventriculi.

Ungefähr 11 Monate vor der Aufnahme in das Serafimerlazarett fing der Patient an nach den Mahlzeiten Schmerzen in der Magen-grube zu verspüren, zuweilen auch, wenn er hungrig war. Die Schmerzen sind in den letzten 2 Monaten permanent geworden. Er hat sich in der letzten Zeit sehr kraftlos gefühlt. Hat ungefähr 10 kg abgenommen.

Status: Der Patient ist mager, bleich.

Im Epigastrium mitten zwischen dem Nabel und dem Proc. xiphoideus wird eine querlaufende Resistenz palpirt, die unter dem rechten Rippenrande in der Gallenblasengegend verschwindet. Der Konsistenz nach ist sie ziemlich weich. Der Patient ist über dieser Partie empfindlich. *Leber* und *Milz* nicht vergrößert.

Magenuntersuchung, ⁷/₁₂ 16: Auf nüchternen Magen wurden 12 cm³ Flüssigkeit ohne Speisereste heraufgeholt; schwach saure Reaktion; *Congo*: neg. Im Sediment Leukocyten und lange Stäbchen. Das Spülwasser war klar; keine Retention. Der Magen fasste 1850 cm³.

Probefrühstück: schlecht digeriert; *Congo*: neg., Totalacidität (Phenolphthalein): 16.

¹¹/₁₂. Auf nüchternen Magen wurden 20 cm³ schlecht digerierte dunkle Masse mit deutlichen Speiseresten heraufgeholt; *Congo*: neg.; UFFELMANN: stark pos. Totalacidität: (Phenolphthalein): 21.

Fäces: wiederholte Untersuchungen ergaben stark pos. Weber.

Tuberkulinreaktion: ¹⁵/₁₂ 16. 50 mgr Altuberkulin, unbedeutende Temperaturerhöhung.

Röntgengutachten (Dr. STRÖM): Am Canalis war ein Defekt im Magenschatten mit etwas unebener Kontur zu sehen, entsprechend der Stelle des palpablen Tumors. Dieses Gebiet war etwas weniger verschiebbar als gewöhnlich. Kleine Mengen der Mahlzeit passierten beinahe kontinuierlich in die Dünndärme hinaus. Unbedeutende Peristaltik. Grosse Retention nach 4 Stunden. Hier ist ein Tumor im Canalisgebiet vorhanden, mutmasslich mit Adhärenzen zur vorderen Bauchwand auf Grund der geringen Verschiebung im Verhältnis zum Nabel in verschiedenen Lagen.

Fall IV. Mann, 44 Jahre (1136/1916 Med. Klin. I) Cancer oesophagi.

Seit ungefähr 3 Monaten ist es dem Patienten schwer geworden das Essen hinunterzubringen. In der letzten Zeit ist es ihm sogar schwer gefallen Milch hinunterzubringen. Meint dass er ungefähr 15 kg abgenommen hat.

Status: Im Bauch ist kein Tumor palpabel.

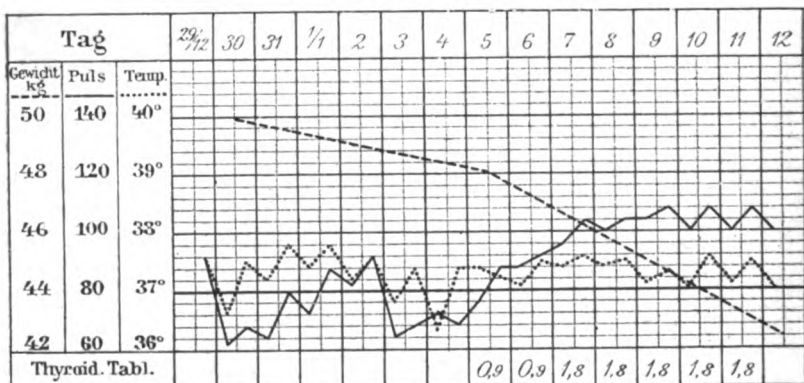


Fig. 4.

aufgebrochen wurden, verzehren. Der Rest sammelte sich im Oesophagus, eine gute Handbreit oberhalb der Diaphragmawölbung. Oberhalb des Hindernisses war der Oesophagus auf zwei Querfinger Breite ausgespannt. Ein kleiner kegelförmiger Schatten mit zeretzter Kontur setzte sich an der verengerten Stelle nach abwärts fort. Das vorliegende Hindernis besteht aus einem Tumor. Siehe Fig. 4.

Fall V. Mann, 59 Jahre (14/1917 Med. Klin. I) Cancer ventriculi.

Der Patient hat vor der jetzigen Krankheit eine gute Gesundheit gehabt. Ein paar Monate vor der Aufnahme in das Krankenhaus fing er an hin und wieder Schmerzen in der Magengrube zu empfinden, wie ihm schien, vorwiegend im Zusammenhang mit Bewegungen. Mit Ausnahme von etwas Aufstossen hat der Patient weiter keine Beschwerden von seinem Magensack gehabt. Er hat in den letzten Monaten angefangen sich mehr und mehr müde und schlaff zu fühlen; wie viel er abgenommen hat, weiss er nicht. Die Schmerzen haben in der letzten Zeit zugenommen.

Status: Körperfülle und Muskulatur bedeutend unter dem Normalen. Mechanische Reizung der Musculi pectoral. gibt idiomuskuläre Welle mit Sekundärwellen.

Die rechte obere Hälfte des Bauches ist von einer ziemlich weichen Resistenz ausgefüllt, die nach abwärts scharf begrenzt ist, nach aufwärts unter dem Brustkorbrand verschwindend, ebenso lateral, medial ohne scharfe Grenze; unbedeutend druckempfindlich. Der Bauch ist i. ü. weich, nicht schmerzhaft. Die *Milz* nicht vergrößert.

Magenuntersuchung ^{5.1} 17: Auf nüchternen Magen wurden 15 cm³ Flüssigkeit mit deutlichen Speiseresten heraufgeholt; alkalische Reaktion. Im Sediment keine lange Stäbchen. Der Magen fasste 1000 cm³.


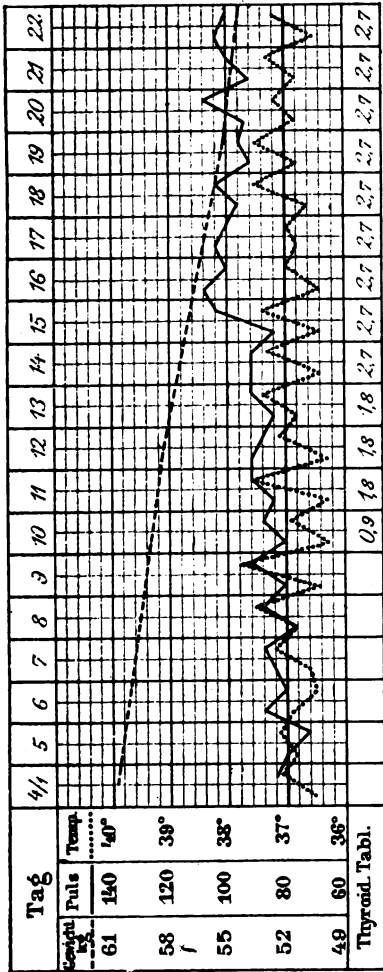


Fig. 5 a und 5 b.

Probefrühstück: 50 cm³, schlecht digeriert, blutfärbt; schwach alkalische Reaktion.

Fäces: wiederholte Untersuchungen ergaben stark pos. Weber.

Tuberkulinreaktion: 9 2 17. 50 mgr Alt tuberkulin, keine Temperatursteigerung. 13 1/2 100 mgr, Temperatursteigerung auf 37,9°.

Wassermanns Reaktion: neg.

Röntgengutachten (Prof. FORSELL): Grosser Defekt im Magenschatten den grösseren Teil von Corpus, Sinus und Canalis einnehmend

bis in die Nähe des Pylorus. Der Magen fast gar nicht verschiebbar. So gut wie vollständige Entleerung nach 4 Stunden. Siehe Fig. 5.

Fall VI. Mann, 64 Jahre (157 a 1917 Med. Klin. I). Cancer recti.

Vor ein paar Monaten fing der Patient an häufigeren Drang zum Stuhl zu empfinden als gewöhnlich. Er fing an sich müde zu fühlen und bemerkte dass er trotz gutem Appetit abmagerte. Suchte dann einen Arzt auf, der Cancer recti konstatierte. Es wurde Colostomie gemacht.

Status: 6—7 cm oberhalb des Sphinkter ani befindet sich eine von der hinteren Rektalwand herabhängende knotige Tumormasse nach dem Sacrum fixiert. Der obere Rand des Tumors wird mit dem Finger nicht erreicht. Das ganze Rektallumen ist von Geschwulstmassen ausgefüllt. Siehe Fig. 6.

Fall VII. Frau, 49 Jahre (167/1917 Med. Klin. I). Cancer recti.

Gesund bis vor ungefähr 2 1/2 Jahren, wo sie anfang bei der Defäkation Schmerzen zu empfinden; der Stuhl fing dann auch an hart zu werden. Die Beschwerden nahmen allmählich immer mehr zu. In der letzten Zeit ist recht reichlich Blut in den Stühlen gewesen. Wieviel sie abgenommen hat, weiss sie nicht, doch glaubt sie nicht dass es viel ist. Colostomie wurde gleich vor dem Eintreffen hier gemacht.

Status: 5—6 cm oberhalb des Sphinkter ani wird ein zirkulärer Tumor von fester Konsistenz palpirt, dessen oberer Rand nicht gefühlt werden kann. Der Tumor buchtet so weit in das Darmlumen hinein, dass knapp ein Finger durchgelassen wird. Siehe Fig. 7.

Vor der Prüfung des Resultates der Blutuntersuchungen sei vorerst an einen Umstand erinnert, dessen Berücksichtigung mir bei der Beurteilung von grosser Wichtigkeit zu sein scheint. Die Cancerpatienten haben im allgemeinen reichliche Gelegenheit zu Infektionen von ihren zerfallenden Tumoren. Dass das Blutbild durch die Infektion verändert wird, ist ja eine allgemein bekannte Tatsache. Daher können leicht Variationen im Blutbild dieser Patienten eintreffen, Variationen, welche, wenn sie zufällig mit dem Anfang der Behandlung in Kollision kommen, durch das Thyreoideapräparat hervorgerufen scheinen können. Einige Hülfe bei der Beurteilung hat man wohl von den Temperaturkurven, doch kann natürlich eine Änderung im Blutbilde durch Infektion, abnehmend oder einsetzend, erfolgen, ohne dass dies an der Temperatur ablesbar ist. Daher muss diese Prüfung mit der allergrössten Vorsicht erfolgen.

Mit Rücksicht auf die Hämoglobinwerte und die Anzahl der roten Blutkörperchen scheint in keinem Fall eine Veränderung


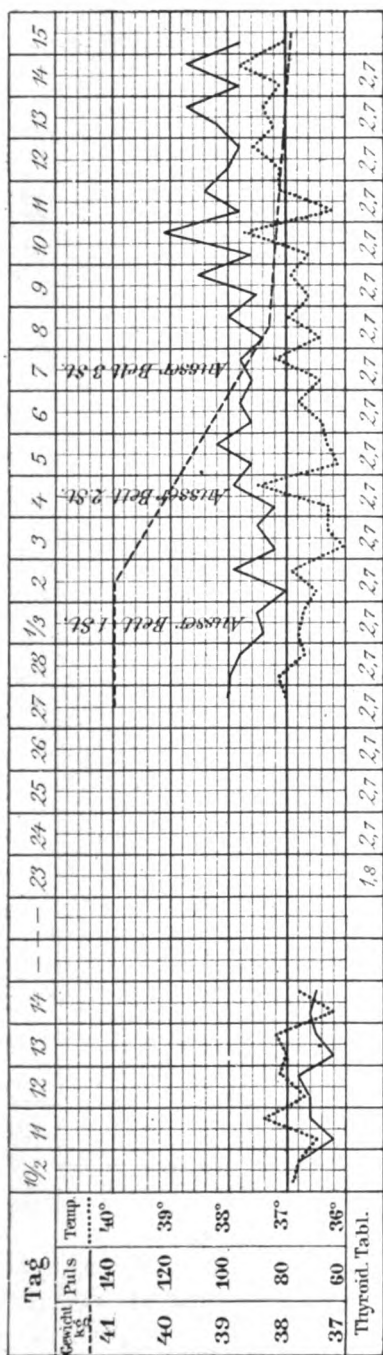


Fig. 6 und 7.

		Hämoglobin	Erythrocyten im cmm	Weisse Blutkörperchen im cmm	Lymphocyten %	Neutrophile Leukocyten %	Mononukleäre und Übergangsformen %	Basophile Leukocyten %	Eosinophile Leukocyten %	
1917										
7 ₁	Nach Einnahme von 59,4 Thyreoidea	75	4 590 000	6 600	56,6	19,8	<u>22,9</u> 3,1 + 19,8	0,7	0	
7— ¹³ ₁	0,3 × 9 Thyreoidea									
14 ₁	Nach Einnahme von 78,3 Thyreoidea	80	4 700 000	5 300	55,2	20,6	<u>23,4</u> 3,5 + 19,9	0,4	0,4	
14— ³⁰ ₁	0,3 × 9 Thyreoidea									
31 ₁	Nach Einnahme von 124,2 Thyreoidea	80	4 430 000	7 600	77,8	12,9	8,5	0,8	0	
	Fall III									
1916										
8 ₁₂	Vor der Behandlung	70	3 770 000	10 500	74,0	21,0	4,0	1,0	0	
18 ₁₂	» » »	70	3 960 000	8 400	72,0	23,0	4,5	0,5	0	
19, ²⁰ ₁₂	0,3 × 3 Thyreoidea									
21— ²⁴ ₁₂	0,3 × 6 »									
25 ₁₂	Nach Einnahme von 9,0 Thyreoidea	70	4 360 000	11 600	71,0	23,0	5,0	1,0	0	
26 ₁₂	0,3 × 6 Thyreoidea									
27 ₁₂	0,3 × 3 »									
28, ¹² ₁₁₇	0 »									
1917										
2 ₁	0,3 × 3 »									
3— ⁸ ₁	0,3 × 6 »									
9, ¹⁰ ₁	0,3 × 9 »									
11 ₁	Nach Einnahme von 28,8 Thyreoidea	60	4 140 000	8 100	74,0	19,0	6,0	1,0	0	
11— ¹⁵ ₁	0,3 × 9 Thyreoidea									
16 ₁	0,3 × 4 »									
17 ₁	Nach Einnahme von 43,5 Thyreoidea	—	—	—	75,3	19,3	4,8	0,5	0,1	
	Fall IV									
1916										
30, ¹² ₁₂	Vor der Behandlung	90	4 950 000	7 800	80,0	13,0	6,0	1,0	0	

		Hämoglobin	Erythrocyten im cmm	Weisse Blutkörperchen im cmm	Neutrophile Leuko- cyten %	Lymphocyten %	Mononukleäre und Übergangsformen %	Eosinophile Leuko- cyten %	Basophile Leuko- cyten %
1917									
5 ₁	Vor der Behandlung	100 5 640 000	5 400	76,0	16,0	7,0	1,0	0	
5, 6 ₁	0,3×3 Thyreoidea								
7—11 ₁	0,3×6 >								
12 ₁	Nach Einnahme von 10,8 Thy- reoidea	100 5 600 000	10 900	80,0	11,3	8,3	0,4	0	
	Fall V								
1917									
7 ₁	Vor der Behandlung	60 3 360 000	8 500	72,0	19,0	8,0	1,0	0	
9 ₁	» » »	55 3 930 000	6 300	71,5	17,7	<u>10,0</u>	0,8	0	
						0,8 + 9,2			
10 ₁	0,3×3 Thyreoidea								
11—13 ₁	0,3×6 >								
14—17 ₁	0,3×9 >								
18 ₁	Nach Einnahme von 17,1 Thy- reoidea	60 4 450 000	5 100	72,5	18,5	8,0	1,0	0	
18—25 ₁	0,3×9 Thyreoidea								
26 ₁	Nach Einnahme von 38,7 Thy- reoidea	60 4 120 000	5 000	66,1	22,5	9,2	1,4	0,8	
20 ₁ —6 ₂	0,3×9 Thyreoidea								
7 ₂	Nach Einnahme von 71,1 Thy- reoidea	70 4 300 000	5 000	65,6	20,8	<u>13,4</u>	0,2	0	
						1,5 + 11,9			
	Fall VI								
1917									
22 ₂	Vor der Behandlung	75 4 370 000	9 800	72,2	24,0	3,6	0,2	0	
23 ₂	» » »	75 4 140 000	9 400	75,2	19,7	4,7	0,4	0	
23 ₂	0,3×6 Thyreoidea								
24 ₂ —1 ₃	0,3×9 >								
2 ₃	Nach Einnahme von 18,0 Thy- reoidea	65 4 270 000	7 600	76,9	17,8	4,7	0,4	0,2	
2—2 ₃	0,3×9 Thyreoidea								
9 ₃	Nach Einnahme von 36,9 Thy- reoidea	65 4 340 000	10 200	74,8	21,1	4,0	0	0,1	
9—13 ₃	0,3×9 Thyreoidea								
14 ₃	Nach Einnahme von 50,4 Thy- reoidea	75 4 050 000	10 600	73,9	22,7	3,4	0	0	

		Hämoglobin	Erythrocyten im cmm	Weisse Blutkörperchen im cmm	Neutrophile Leukocyten %	Lymphocyten %	Mononukleäre und Übergangsformen %	Basophile Leukocyten %	Eosinophile Leukocyten %
Fall VII									
1917									
²⁶ / ₂	Vor der Behandlung	55	3 990 000	7 500	65,2	27,8	6,1	0,6	0,3
¹ / ₃	„ „ „	55	3 830 000	6 800	71,3	23,4	4,2	1,1	0
¹ / ₃	0,3×6 Thyreoidea								
² / ₇ / ₃	0,3×9 „								
⁸ / ₃	Nach Einnahme von 18,0 Thyreoidea	50	4 620 000	6 800	70,3	25,8	3,3	0,6	0
⁸ / ₁₄ / ₃	0,3×9 Thyreoidea								
¹⁵ / ₃	Nach Einnahme von 36,9 Thyreoidea	50	4 030 000	5 900	67,3	25,7	6,4	0,5	0,1

durch die Thyreoideabehandlung erfolgt zu sein. In Bezug auf die weissen Blutkörperchen ist zweckmässig jeder Fall für sich zu prüfen.

In Fall I sieht man dieselbe Anzahl weisse Blutkörperchen vor und während der Behandlung. Was die verschiedenen Formen von weissen Blutkörperchen anbelangt, so sieht man eine Senkung der neutrophilen um circa 6% am Schluss der Behandlung, bei einer Steigerung vor allem der Lymphocyten um circa 5%, die mononukleären und die Übergangsformen haben zugenommen aber so unbedeutend, dass man nicht sagen kann, ob es wirklich eine Vermehrung ist.

Bevor die Resultate der Zählungen in Fall II durchgemustert werden, muss zuerst bemerkt werden, dass die letzte Untersuchung hier in einer Periode mit ziemlich hohem Fieber vorgenommen wurde, was bei der Beurteilung beachtet werden muss. Daher werden diese Werte nun vorerst ausgeschlossen, während nur die übrigen berücksichtigt werden. Eine geringe Senkung der Anzahl der weissen Blutkörperchen scheint vorzuliegen. Die neutrophilen Leukocyten sind von durchschnittlich 67% auf 55% gesunken, also eine ganz beträchtliche Verminderung. Die Lymphocyten nehmen nach einwöchiger Behandlung zu, dann gehen sie auf normale Werte zurück. Ob

diese gesteigerte Prozentanzahl Lymphocyten, welche nur eine einzige Untersuchung zeigt auf einem Versuchsfehler beruht oder nicht wird unentschieden gelassen, indessen ist ein Versuchsfehler wohl nicht wahrscheinlich, da es sich um 5% handelt.

Die mononukleären und die Übergangsformen vermehren sich nach und nach. Bei einer erneuten Differentialrechnung, wo diese beiden Zellgruppen jede für sich gezählt wurden, stellte sich, wie die Tabelle zeigt, heraus dass es die Übergangsformen waren die an Menge zugenommen hatten, die mononukleären zeigten ungefähr die gleiche Anzahl wie vor Beginn der Behandlung. — Die letzte Blutuntersuchung wurde wie erwähnt während einer Periode von recht hohem Fieber gemacht; sie zeigt in Bezug auf die Anzahl der weissen Blutkörperchen eine Zunahme, im Vergleich mit den früheren Werten während der Behandlung. Die neutrophilen Leukocyten, die vor der Behandlung etwa 67%, nach etwas mehr als 3 wöchiger Einwirkung des Thyreoideapräparats 55% betragen, sind hier 78%, während die Lymphocyten gesunken sind, die mononukleären und die Übergangsformen zeigen die gleiche Prozentzahl wie vor der Behandlung. Das wie man wohl annehmen kann durch das Schilddrüsenpräparat veränderte Blutbild ist demnach verschwunden und das bei Infektion gewöhnliche ist eingetreten.

In Fall III kann keine Einwirkung wahrgenommen werden.

Fall IV zeigt ausser einer Vermehrung der weissen Blutkörperchen keine Veränderung.

In Fall V findet sich eine kleine Senkung der Anzahl der weissen Blutkörperchen. Was die relative Menge neutrophiler Leukocyten anbelangt so sinkt diese um etwa 6%, während die Lymphocyten und die mononukleären und die Übergangsformen zunehmen. Bei einer später vorgenommenen Differentialrechnung zeigte sich auch in diesem Fall, dass die Steigerung die Übergangsformen, nicht die mononukleären betraf.

Fall VI und VII haben vor und während der Behandlung ungefähr dieselben Werte mit Ausnahme einer kleinen Senkung der Anzahl der weissen Blutkörperchen in Fall VII unter der Einwirkung der Tabletten.

Die relative Menge der eosinophilen und der basophilen Leukocyten scheint im ganzen genommen durch die Behandlung nicht beeinflusst.

Wenn bei der Beurteilung der Blutuntersuchungsergebnisse

die Infektion berücksichtigt wird, darf beim Studium der Veränderungen der Pulsfrequenz und des Gewichts während der Behandlung mit dem Thyreoideapräparat nicht vergessen werden, dass die Gewichtsverminderung und die Steigerung der Pulsfrequenz, die man im allgemeinen bei Cancerpatienten antrifft, während verschiedener Zeitperioden variieren kann. Dies scheint durch die Behandlung verursacht zu sein, wenn die Veränderung ganz zufällig kurz nach dem Einsetzen des Schilddrüsenpräparates eintritt.

Die Resultate der Puls- und Gewichtsbeobachtungen sind in den den Beschreibungen der Fälle beigegeführten Fig. 1—7 zusammengeführt. Fall I hat vor der Behandlung eine Pulsfrequenz zwischen 60 und 76, nach derselben zwischen 60 und 88, besonders steigend während des letzten Teiles. Das Gewicht beträgt 2 Wochen vor dem Beginn der Behandlung 52,1 steigt während dieser Zeit auf 52,6 um dann nach 2 Wochen unter der Einwirkung der Tabletten auf 49,7 zu sinken.

Ungefähr ein ähnliches Bild zeigt Fall II. Die Pulsfrequenz ist in der Woche vorher 64—84, wird nachdem die Thyreoidea-behandlung angefangen ist 72—104. Hier muss jedoch berücksichtigt werden dass die Temperatur ebenso wie die Pulsfrequenz im Steigen ist, obwohl doch nicht so stark wie die letztere. Das Gewicht steigt vor der Behandlung in einer Woche von 67 kg auf 69,8 kg, sinkt darauf während 4-wöchiger Behandlung auf 65 kg.

In Fall III scheint nach Beginn der Behandlung, im Gegensatz zu vorher, die Pulsfrequenz etwas höher zu liegen als die Temperaturkurve. Das Gewicht ist eine Woche vor dem Einsetzen der Thyreoidea-Tabletten 61,3 kg (ist nicht mit in die Kurve aufgenommen), sinkt dann in dieser Woche auf 61 kg, wird nach 4 Wochen Behandlung 54,2 kg.

Fall IV zeigt eine deutliche Pulssteigerung, von 62—92 vorher auf 88—108 nach Beginn der Behandlung. Das Gewicht sinkt die Woche vorher von 50 kg auf 48 kg, unter der Einwirkung des Schilddrüsenpräparates in einer Woche von 48 auf 42,4 kg.

Die Pulsfrequenz ist in Fall V 72—92, während der Behandlung 84—108. Aus dem Grunde weil der Patient nur einmal gewogen wurde, bevor er anfang die Tabletten einzunehmen, kann über die Gewichtsverhältnisse nichts sicheres gesagt werden. Er wog, als er in das Krankenhaus kam, 61 kg, eine

Woche nachher, 3 Tage nach Beginn der Behandlung, 58.4, nach 4 Wochen 49 kg. Diese Gewichtsverminderung ist so gross, dass sie wohl wahrscheinlich zum Teil von dem Schilddrüsenpräparat herrührt.

In Fall VI ist eine unzweifelhafte Pulssteigerung vorhanden. Die Pulsfrequenz ist vorher 64—76, während der Behandlung 80—122. Da der Patient nicht vor Beginn der Behandlung gewogen wurde, kann hier keinerlei Schlussfolgerung hinsichtlich der Einwirkung des Thyreoideapräparats auf das Gewicht gezogen werden.

Fall VII hat vor dem Einsetzen der Tabletten eine Pulsfrequenz von 72—96, nachher 72—108. Der Verlauf der Gewichtskurve ist sowohl vor wie während der Behandlung nahezu gerade.

Während der Behandlung mit den Tabletten ist demnach das Blutbild, die Pulsfrequenz und das Gewicht in manchen Fällen ein anderes geworden als vor dem Beginn derselben. Inwiefern alle diese Veränderungen, welche konstatiert worden sind, durch das Schilddrüsenpräparat hervorgerufen waren, oder wie wahrscheinlich einige, z. B. die Vermehrung der Anzahl der weissen Blutkörperchen in Fall IV, zufällig eingetreten sind, muss unentschieden gelassen werden. Die Faktoren, welche denklich auch auf Blutbild, Pulsfrequenz und Gewicht eingewirkt haben können, sind oben erwähnt worden.

Die Resultate der Untersuchungen können folgendermassen zusammengefasst werden:

In Bezug auf das Blutbild ist während der Behandlung mit den Tabletten in 3 Fällen (II, V, VII) eine Senkung, in 1 Fall (IV) eine Steigerung der Anzahl der weissen Blutkörperchen eingetroffen. In 3 Fällen (I, II, V) haben die neutrophilen Leukocyten sich vermindert bei einer Vermehrung der Lymphocyten in 1 Fall (I), der Übergangsformen in 1 Fall (II) und von Lymphocyten und Übergangsformen in 1 Fall (V). Im übrigen ist das Blutbild vor und während der Behandlung dasselbe gewesen.

In 5 der Fälle liegt eine deutliche Pulssteigerung vor, nachdem die Thyreoidea-Tabletten eingesetzt wurden, in 2 der Fälle (II und III) ist sie etwas ungewiss.

In Bezug auf das Gewicht können nur 5 Fälle beurteilt werden, von diesen zeigen 4 (I, II, III, IV) eine deutliche Gewichtsverminderung, in 1 Fall (VII) ist das Gewicht während der Behandlung unverändert.

Zum Schluss ist es mir eine teure Pflicht Herrn Professor ISRAEL HOLMGREN meinen ergebenen Dank darzubringen für die Erlaubnis diese Untersuchung in seiner Klinik ausführen zu dürfen und für das besondere Wohlwollen, das mir während dieser meiner Arbeit zu Teil geworden ist.

Auch dem Unterarzt an der medizinischen Klinik I Doktor G. BRUN möchte ich meinen herzlichsten Dank aussprechen für die aufrichtige Kameradschaft, die er mir stets bewiesen hat.

Literatur.

- BIEDL, A. Innere Sekretion. Berlin u. Wien 1916.
 CARO, Blutbefunde bei Morbus Basedowii und bei Thyreoidismus. Berliner klin. Wochenschrift. 1908, Nr. 39.
 FALTA, NEWBURGH, NOBEL, Über die Wechselwirkung der Drüsen mit innerer Sekretion. Zeitschr. für klin. Medizin, 72 (1911).
 HOLMGREN, I., Föreningens för invärtes medicin förhandlingar 1916. Hygiea 1917, s. 218.
 KOTTE, R., Zur Kenntnis d. physiol. u. therapeut. Wirkung d. Schilddrüsenpräparate. Inaug.-Diss. Erlangen 1896.
 LEICHTEN-TERN, O., Über Myxödem und über Entfettungskuren mit Schilddrüsenfütterung. Deutsch. med. W. 1894, Nr. 50.
 STAEHELIN, W., Experimentelle Beiträge zur Veränderung des normalen Blutbildes beim Menschen nach Verabreichung von Schilddrüsensubstanz. Med. Klinik 1912.
 TURIN, M., Blutveränderungen unter dem Einfluss der Schilddrüse und Schilddrüsensubstanz. Inaug.-Diss. Bern 1910.
 VERMEHREN, F., Stoffwechseluntersuchungen nach Behandlung mit Glandula thyreoidea an Individuen mit und ohne Myxödem. Deutsche med. W. 1893 (26. X).
 WENDELSTADT, Über Entfettungskuren mit Schilddrüsenfütterung. Deutsche med. W. 1894, Nr. 50.
 YORKE-DAVIES, W. E., Thyroid Tabloids in obesity. British medical Journal 7. Juli 1894.

Le développement du trichocéphale dispar

par

SVEN MÜLLER.

Le trichocéphale dispar se développe sans avoir besoin d'un hôte intermédiaire, ainsi que l'a démontré GRASSI. La segmentation des œufs se produit avec une extrême lenteur. DAVAINE n'a vu un embryon dans les œufs qu'après huit mois et demi de séjour dans l'eau. LEUCKART a trouvé en été un embryon dans les œufs après quatre ou cinq mois. Ce lent développement ne paraît pas pouvoir être accéléré notablement.

Comme introduction aux expériences dont je vais rendre compte ici, j'ai recherché si la période de développement pourrait être raccourcie en déposant les œufs dans des sucs digestifs: c'est ainsi que des œufs furent placés dans du suc gastrique de l'homme, dans de la bile (d'un malade atteint d'une fistule biliaire), ainsi que dans des sucs de l'intestin grêle recueillis à l'autopsie. Les œufs se trouvaient dans le thermostat à la température de 37 C. Il se produisit bientôt une segmentation, mais pas au-delà des premiers stades: ensuite le contenu de l'œuf se ratatina.

Le reste des œufs (tous de vers recueillis à l'autopsie) furent conservés à la température de la chambre dans de l'eau de temps en temps renouvelée. Après huit mois environ, des embryons apparurent dans la plupart des œufs. Mais dans un groupe conservé exactement dans les mêmes conditions et provenant d'un seul intestin, il n'y avait point de développement.

Je n'ai pas noté s'il y avait des entozoaires mâles dans l'intestin; probablement il n'y en avait pas, et les œufs n'ont pas été fécondés. Comme certains auteurs n'ont pu amener le trichocéphale à son développement, c'est peut-être parce qu'ils ont expérimenté sur des œufs non fécondés.

Avec les œufs contenant des embryons développés, j'ai fait alors des expériences semblables à celles indiquées plus haut.

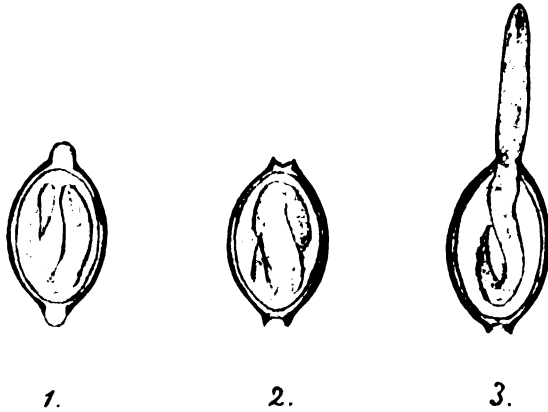
Des recherches pour étudier l'effet des suc digestifs sur les œufs développés du trichocéphale dispar ont été faites par DAVAINE.¹⁾ Les œufs ont été placés dans du suc gastrique de lapin et de chien. La coque restait intacte et l'embryon vivant. Ensuite les œufs ont été déposés dans de petits flacons dont l'ouverture a été recouverte d'une toile; après quoi, les flacons ont été introduits au moyen d'une sonde dans l'estomac d'un chien. Ils ont été recueillis après quelque temps dans les matières fécales du chien et le contenu a été examiné. Les œufs non fractionnés s'y retrouvaient, mais ceux qui contenaient des embryons manquaient. D'après l'auteur, la coque n'est pas dissoute, mais elle est ramollie par les suc intestinaux, probablement par le suc pancréatique.

N'ayant trouvé dans les travaux publiés aucune autre indication précise sur cette question, ni aucune expérience semblable à celles que j'ai faites pour vérifier l'effet des suc digestifs de l'homme sur les œufs du trichocéphale, je vais ici relater brièvement ces expériences.

Des œufs porteurs d'embryons furent placés dans du suc gastrique de l'homme, d'une part dans du suc gastrique non acide, d'autre part dans du suc gastrique plus ou moins acide. Bien qu'ils fussent restés plusieurs jours dans le thermostat, on ne put constater aucun effet sur la coque. Des essais semblables avec de la bile de l'homme, provenant d'une fistule biliaire, donnèrent des résultats tout aussi négatifs. Ensuite j'ai employé de la même manière le suc intestinal pris chez un malade atteint d'une fistule de l'intestin grêle. Après 24 heures déjà, les «bouchons» aux extrémités des œufs commencèrent à se dissoudre. Les œufs prirent l'aspect que présente la fig. 2.

Après 48 heures, on aperçut quelques embryons en train de se frayer un chemin à travers l'une des extrémités de l'œuf, là où le «bouchon» avait disparu (Fig. 3). 24 heures plus tard,

¹⁾ DAVAINE. Journal de la physiologie de l'homme et des animaux. 1859.



de nombreux vers se trouvaient libres loin de leurs coques. De celles-ci, il ne restait que la couche externe, qui n'est pas influencée par le suc intestinal, ou ne l'est que très lentement en tous cas. La couche interne formant les «bouchons» disparut avec ceux-ci.

Le ver est extrêmement actif; on le voit se presser à travers l'ouverture du pôle de l'œuf dont le bord tranchant lui entame la peau. Sorti de l'œuf, il se meut assez vivement, mais le refroidissement fait bientôt cesser les mouvements. La longueur du ver est à peu près le double de celle de l'œuf. L'extrémité antérieure est arrondie, sans papilles apparentes, la queue est cônique. Avec un fort agrandissement, on ne voit des viscères que l'œsophage.

Comme DAVAINE le dit, il est extrêmement probable que c'est le suc pancréatique qui fraie un chemin aux embryons. Pour trancher cette question, j'ai expérimenté sur les œufs l'effet de la préparation pancréatique «Pancréon» (Rhenania, Aix-la-Chapelle). J'ai constaté que l'effet était le même que celui du suc de l'intestin grêle. La coque était influencée de la même manière (fig. 2) et on voyait l'embryon se glisser hors de l'œuf.

Par contre, ni le suc pancréatique ni le «Pancréon» n'avaient d'effet sur la coque des œufs qui ne contenaient pas d'embryons, malgré l'action prolongée. Il en était de même aussi bien pour les œufs non développés, récemment recueillis, que pour ceux dont j'ai parlé plus haut et où, après 8 mois, aucun

embryon ne s'était développé. Cela concorde avec une indication de DAVAINÉ qui avait vu des œufs de trichocéphale non développés passer par l'intestin sans se modifier.

Ces expériences ont été faites à l'hôpital communal de Copenhague avec la permission de M. P. N. HANSEN, chirurgien en chef, et de M. L. MELCHIOR, prosecteur, ce dont je leur suis très reconnaissant.

(Aus dem physiologischen Laboratorium des Karolinischen Instituts,
Stockholm.)

Zur Kenntnis der Labyrinthfunktion.

Von

HANS GERTZ.

Beobachtungen.

Wie längst bekannt gibt Labyrinthreizung eine charakteristische, aus zwei Phasen zusammengesetzte motorische Augenreaktion. Die eine Bewegungsphase, die eigentlich vestibuläre, ist vom Typus der gleitenden (langsamen) Augenbewegung oder ähnelt derjenigen, mit welcher man z. B. einem fliegenden Vogel mit dem Blicke folgt. Unter ordinären Umständen wird aber das Auge nach und nach durch schnelle ruckartige Bewegung zurückgestellt — das Wechselspiel der beiden Nystagmusphasen. Es scheint die in normalem Zustande (galvanisch oder sonstwie) ausgelöste vestibuläre Augenreaktion zur Zeit nur in dieser Form, als Nystagmus, bekannt zu sein. Auch wird bisher allgemein angegeben, dass bei galvanischer Labyrinthreizung, welche sogar weit mehr als hinreicht, den sonstigen Reaktionskomplex (Schwindelgefühl, Scheinbewegung, Falltendenz) auszulösen, noch nicht die motorische Augenreaktion objektiv nachweisbar ist, sondern dass hierzu eine relativ bedeutende Stromstärke nötig ist. Voraussichtlich kann dies darauf beruhen, dass bisher zur Beobachtung der motorischen Augenreaktion nur relativ grobe Methoden praktiziert werden. Das Projekt, mit verschärfter Beobachtungsmethodik die fragliche Schwelle auf das nämliche Niveau, das für die vestibuläre

Reaktion im übrigen obwaltet, herabzubringen, bildet den Ausgangspunkt vorliegender Arbeit.

Es ergibt sich nun zudem, dass die Augenreaktion an ihrer wahren Schwelle ihre reine Form zeigt: eine einzige, stationär verharrende Deviation der Augen, wie sie sonst nur in einigen Sonderfällen (vgl. unten) beobachtet wird. Die zunächst hierauf angelegte Untersuchung hat sich sodann naturgemäss auf zwei metodisch naheliegende Temata erweitert: die Nachforschung der Wirkungsweise des elektrischen Labyrinthreizes und die Bestimmung der Auslösungsdauer der vestibulären Augenreaktion. Daran sind noch zur Ergänzung angeschlossen einige Beobachtungen über die analogen Zeitverhältnisse der Gleichgewichtsreaktion und des Schwindelgefühls, sowie über die Reizschwellen dieser Komponenten der Reaktion.

I.

Eine zum Nachweis minimaler Augenbewegungen brauchbare *objektive* Methode stellt eine folgendermassen angelegte ophthalmoskopische Beobachtung dar. Ein (mittels optischer Vorkehrungen) unendlich fern erscheinendes, sehr helles Objekt, z. B. das Bild des glühenden Stabes einer Nernstlampe, wird auf dem Augenhintergrund und zwar auf einem Netzhautgefäss abgebildet; die durch Hineinsehen durch die Pupille zu beobachtende Verschiebung zwischen diesem Bild und dem Gefäss zeigt die Augendrehung an. Indem noch das Auge einen ebenfalls weit entfernten Fixationspunkt hat, fallen Störungen und Fehler durch unvermeidliche Schwankungen des Kopfes im wesentlichen fort; es kann nämlich hier nicht Parallelverschiebung, sondern nur Drehung des Auges, in oder mit dem Kopfe, das Bild auf der Netzhaut deplazieren. Über die Einzelheiten sei auf zwei Aufsätze, worin über Verwendung dieser Methode berichtet wird, verwiesen.¹⁾ In solcher Weise habe ich sowohl an anderen, als auch an mir selbst (autoophthalmoskopisch) bei unten zu beschreibender galvanischer Reizung minimaler Stärke die Deviation des Auges konstatiert.

Das einfachste und nächstliegende Beobachtungsmittel ist die Verschiebung eines Nachbildes, und zwar bietet dieses Ver-

¹⁾ GERTZ. Über die kompensatorische Gegenwendung der Augen bei spontan bewegtem Kopfe. Zeitschr. f. Sinnesphysiol. Bd. 48, S. 1.

— Über die gleitende (langsame) Augenbewegung. Ibid. Bd. 49, S. 29.

fahren, schon ganz unkompliziert mit einem negativen, neben einer gleichgerichteten Kontur projizierten Nachbildstreifen angestellt, eine namhafte Schärfe dar. Alle hier mitzuteilenden Beobachtungen, für welche keine besondere Methodik angegeben ist, beziehen sich auf diese Verfahrungsweise. Eine Methode mit positiven Nachbildern ist für eine spezielle Aufgabe ausgebildet, worüber unten.

Reizstärke und Elektrodenapplikation müssen, wenn es auf vestibuläre, durch Stromschwankungen ausgelöste minimale Augenbewegungen ankommt, unter Rücksicht auf eine recht grobe Fehlerquelle gewählt werden. Die Nähe der motorischen Punkte für N. Facialis und seine Äste bringt es nämlich mit sich, dass solche Reize leicht Kontraktionen im Gebiet der Gesichtsmuskeln auslösen. Dadurch können die Augen (auch das der anderen Seite) rein passiv in bedeutendem Grade deplaziert und die Beobachtung grob kompromittiert werden. Bei derartigen Untersuchungen muss man sich somit dieser Fehlerquelle stets bewusst sein und die Reizstärke unter dem den Facialis jeweils erregenden Betrage halten. Nun zeigen, wie unten ausgeführt werden soll, die vestibulär ausgelösten Augenbewegungen unter gewissen Umständen ein ganz anderes Verhalten als die erwähnten, durch Facialisreizung mekanisch induzierten, und indem dabei von diesen letzteren jede Manifestation fehlt, kann noch hierdurch die Fehlerquelle ausgeschlossen werden.

Der reizende konstante Strom wurde, mittels einer am Tragus oder dicht anbei nach oben und vorn angebrachten Elektrode von ca 3 cm Flächengrösse, im allgemeinen nur an der einen Seite zugeleitet, während die indifferente Elektrode dem Unterarm anlag. Übliche Vorrichtungen erlaubten den Strom an Stärke und Richtung gehörig zu variieren, ein Galvanometer zeigte die Stromstärke an. Diese war bei keiner die Augenreaktion betreffenden Beobachtung, worauf sich diese Mitteilung bezieht, stärker als 2,5 Milliampère (M. A.), gewöhnlich wurde mit Stärken unter 1,5 M. A. experimentiert.

Die unter solchen Umständen ausgelöste Augenreaktion finde ich, bei gleicher Stromstärke, merklich gleich stark, nicht nur (wie dies vielfach für den Nystagmus angegeben wird) für die eine und andere Stromrichtung, sondern auch für Schliessen und Öffnen des Stromes. Die auf Stromschliessung folgende Augenreaktion besteht für mich, *bei geradeaus in die Ferne gerichtetem Blick*, lediglich in einer kleinen Drehung um die

Blicklinie, an Geschwindigkeit und Richtung übereinstimmend mit der galvanisch ausgelösten, langsamen, rotatorischen Nystagmusphase. Die Stromöffnung bewirkt die entgegengerichtete, aber sonst gleiche Bewegung. Irgend eine seitliche Deviation, wie sie gewisse Personen bei galvanischem Nystagmus zeigen, ist nicht vorhanden. Die Drehbewegung setzt merklich im Augenblicke der Stromfluktuation mit voller Geschwindigkeit ein, verläuft dann nach etwa 0,2 à 0,3 Sek. stark verlangsamt, in einer Gesamtdauer von etwa 1 Sek. oder mehr. Die gleichzeitige (entgegengerichtete) Scheindrehung der Sehobjekte hat mit der Augendrehung konformen Verlauf; nur ist das langsame Abklingen deutlicher und kann länger, bei Beobachtung einer Lichtlinie im Dunkelzimmer bis 4 à 5 Sek. für 1 à 1,3 M. A. Stromstärke verfolgt werden. Fortwährende Scheindrehung solange der Strom anhält, wie sie NAGEL erwähnt, finde ich nicht vorhanden, wohl aber ab und zu, mit Pausen. kurzdauernde Andeutungen dazu. Der Verlauf der Augenreaktion bei Schliessung oder Öffnung des Stromes ähnelt sehr dem Kontraktionsverlauf des Muskels bei plötzlich einsetzender tetanisierender Reizung. Die ausgelöste Augendrehung bleibt, in der Fortdauer wie nach Aufhören des Reizstromes, merklich vollkommen unverändert bestehen, ein Rückgang derselben ist auch nicht andeutungsweise wahrzunehmen; ebensowenig erfolgt eine Scheindrehung der Sehobjekte rückwärts. Der Nachbildstreifen behält seine Neigung merklich unverändert bei, so lange er sichtbar bleibt. Eine demonstrative Form der Beobachtung ist die folgende. Man fixiert einen langen Lichtstreifen, bis ein dauerhaftes Nachbild ausgebildet ist, und blickt dann fest auf einen Punkt dicht daneben, auf dem kontrastierenden Grund, indem man zugleich den (nicht zu schwachen) Strom schliesst bzw. öffnet. Die fortgesetzte Fixation induziert ein zweites Nachbild des Streifens, und wenn man sodann, bevor das erste Nachbild abgeklungen ist, den Blick auf homogenen Grund richtet, so zeichnen sich auf diesem beide gegen einander geneigten Nachbildstreifen ab. Ich finde dabei, für wechselnde Fixationsdauer, beide gleich breit und normal deutlich konturiert, was mithin normal feste Stellung des Auges nach wie vor der Drehung beweist. Also ist hiernach ein langsamer Rückgang der Augendrehung nennenswerten Grades innerhalb etwa der nächsten Minute ausgeschlossen. Eine der schnellen Nystagmusphase entsprechende Zurückstellung des

Auges findet natürlich auch nicht statt, wie dies auch die beschriebene ophthalmoskopische Beobachtungsmethode zu konstatieren erlaubt.

Die Augenbewegung zeigt eine, wie es scheint, bisher nicht gehörig erkannte Abhängigkeit von der Blickrichtung. Während bei Primärstellung des Blickes reine Raddrehung stattfindet, macht bei irgendwie exzentrisch (in die Ferne) gerichtetem Blick die durch die primäre Blickrichtung gehende Meridianebene des Auges dieselbe Rotation um die primäre Blickrichtung, so dass die Blicklinie stets den Mantelstreifen eines Kreiskegels, welcher die primäre Blickrichtung zu Axe hat, beschreibt, oder dass jeder Nachbildpunkt sich in Kreisbogen um den primären Blickpunkt verschiebt. Mit anderen Worten: Bei beliebiger Blickrichtung bewegen sich die Gesichtsfeldpunkte ebenso wie ihre auf das Gesichtsfeld in Primärlage gedachten Projektionen sich mit diesem primär gelegenen Gesichtsfelde bewegen würden. Gleiches Verhalten zeigt die Scheinbewegung der Sehobjekte; dieselbe erhält mit zunehmender Exzentrizität der Blicklage eine damit proportionale, zum primären Blickpunkt konzentrische translatorische Komponente. Denselben Einfluss der Blicklage habe ich auch bei dem rotatorischen Nystagmus beobachtet, welchen die Drehung bei 90° vorgeneigtem Kopf auslöst; es tritt bei seitlich gewendetem Blicke eine der Rotation entsprechend gerichtete Vertikalkomponente, bei gehobenem und gesenktem Blick die bez. Horizontalkomponente hinzu.

Ein solches Verhalten bedeutet, dass die Axe, um welche die tätigen Augenmuskeln das Auge drehen, in der Orbita unveränderte Lage behält. Erwägt man die Wirkungsweise der fraglichen Muskeln (Rectus + Obliquus superiores bzw. inferiores), so ergibt sich in der Tat, dass jene Drehungsaxe mit veränderter Blickrichtung sich nicht erheblich deplazieren kann. Obige Angabe gilt auch nur in solcher Annäherung, wie die unmittelbare Beobachtung bestimmt. Von genaueren Messungen, die erst Aufschluss geben können, ob diese rein mechanische Erklärung *vollständig* genügt, habe ich, da ein solches Unternehmen nicht geringe Weitläufigkeit darzubieten scheint, vorläufig abstehen müssen.

Alle Beobachtungen mittels hier angeführter Methoden, sowie solche über die Scheindrehung, bei welchen es auf Erkennen einer schwachen Reaktion oder ihrer Einzelheiten ankommt,

hat man somit bei möglichst exzentrischem Blick — am besten also nach unten oder seitlich, wo das Blickfeld am weitesten reicht — anzustellen. Dann bietet sich ja eine möglichst grosse *seitliche*, in *direktem* und *indirektem* Sehen wahrzunehmende Verschiebung dar; in primärer Blicklage dagegen finden *indirekt* zu sehende Verschiebungen, aber keine Verrückung des Blickpunktes statt. Erst in derartiger Modifikation (z. B. bei stark nach hinten gebeugtem Kopfe oder gesenktem Blick) werden viele hier angeführten Beobachtungen deutlich genug um eine Aussage zu erlauben.

Hinreichend starke Konvergenz der Blicklinien hebt, für jede Blicklage, sowohl die objektiv nachweisbare Augenreaktion als die visuelle Scheinbewegung vollständig auf, und zwar verschwinden beide bei ungefähr demselben Konvergenzgrad. Diese Erscheinung ist offenbar mit der längst bekannten hemmenden Wirkung der Konvergenz auf den Nystagmus identisch. Die übrigen Komponenten der vestibulären Reaktion scheinen bemerkenswerterweise nicht von der Konvergenz beeinflusst zu werden. Schliessung und Öffnung des Stromes gibt mir von der Stromstärke 0,4 M. A. an bei geschlossenen Augen Schwindelgefühl, eine Änderung dieses Schwellenwertes mit der Konvergenz ist mir nicht deutlich erkennbar. Ebenso scheint die Konvergenz auf die Intensität der vestibulären Gleichgewichtsstörung keinen Einfluss zu üben. Mehrere (und alle in dieser Hinsicht) von mir beobachtete Personen zeigten (bei zugedeckten Augen) ganz dieselbe Falltendenz, ob sie stark konvergierten oder nicht.

II.

Wird der Strom nicht plötzlich geschlossen und geöffnet, sondern lässt man ihn, durch Schieben des Reostats, allmählich einsetzen und aufhören, so bleibt, falls die Stromänderung nicht zu langsam geschieht, die Reaktion in ihren verschiedenen Manifestationen ähnlich gut ausgeprägt und wird nur in ihrem Zeitverlauf entsprechend dem Tempo der Stromfluktuation modifiziert. So z. B. folgt die visuelle Scheindrehung merklich vollkommen genau dem in 1 à 1,5 Sek. geschehenden An- oder Abschwollen des Stromes zwischen 0 und 1 à 1,5 M. A. Wird das Ein- und Ausschleichen des Stromes länger ausgedehnt, so verlieren Scheindrehung und Schwindel ent-

sprechend an Deutlichkeit. Aber die Augendrehung scheint immer noch denselben unveränderlichen Betrag zu erreichen, wie wenn die gleiche Änderung der Stromstärke plötzlich (durch Schliessung oder Öffnung) stattfindet. Für die Sichtbarkeitsdauer des Nachbildes wenigstens kann dies unschwer konstatiert werden. Ein Nachbildstreifen, welcher, seitdem man bei geschlossenen Augen den Strom exzessiv langsam eingeschlichen hat, (bei unveränderter Kopfstellung!) neben dem induzierenden Streifen projiziert wird, zeigt die charakteristische Schiefstellung, für etwa 1,5 M. A. ist letztere genügend ausgeprägt. Bemerkenswert ist, dass das Schwindelgefühl bei hinreichend langsamem Einschleichen eines nicht zu schwachen Stroms nicht ganz wegfällt, sondern sich auf ein schwaches Gefühl von sozusagen schwindelartiger Spannung reduziert, welches allmählich wie der Strom einsetzt und während desselben fort dauert. Ebenso hat man nach dem Ausschleichen eines Stromes von genügender Dauer und Stärke anfangs für einige Augenblicke ein ähnliches, kontrastartiges Gefühl.

Lässt man den Strom, durch rytmisches Schliessen und Öffnen, regelmässig und zunächst langsam intermittieren, so bewegt sich das Auge hin und her, im Rytmus des Intermittierens. Ist dieser z. B. 3—5 Perioden pro Sek. und die Differenz der Schliessungs- und Öffnungsdauer (die zusammen eine Periode ausmachen) nicht zu gross, so kann schon für 1—1,5 M. A. Stromstärke die Augenbewegung ophthalmoskopisch an dem Flattern eines exzentrischen, quer zur Bewegungsrichtung verlaufenden Netzhautgefässes beobachtet werden. Besonders eindringlich, und sogar belästigend ist dabei die visuelle Scheinbewegung, ein Hin- und Herschwanken der Sehobjekte im Rytmus der Reizung. Die schon erörterte Abhängigkeit der Bewegungsrichtung von der Blicklage tritt demgemäss auch deutlicher hervor. Ich habe hier zu beobachten gesucht, ob (z. B. bei gesenktem Blick) die möglichst fest intendierte Fixation diese vestibulären Augenschwankungen hemmend beeinflusst. Meinem Urteil nach besteht ein solcher Einfluss geringen oder mässigen Grades: die Exkursionen werden etwas, nicht viel vermindert. Erst genügende Konvergenz hebt die Scheinbewegung auf. Einen ähnlichen Eindruck gibt mir die Prüfung über den Einfluss möglichst exzentrischer Blickstellung, für parallele Blicklinien sehe ich dabei nur mässige, nicht totale Hemmung. Mit Schneller-

werden des Reizrytmus folgen die Augenoscillationen dem Rytmus und nehmen an Exkursionsweite entsprechend ab. Konturen und Linien, die nicht parallel der Bewegungsrichtung gehen, scheinen zu flimmern. Dem oben Gesagten zufolge würde im primären Blickpunkt kein Flimmern vorhanden sein, wohl aber nach oben und nach unten (und beliebig seitlich) davon, in entgegengesetzter Richtung. Merkwürdigerweise verschiebt sich indessen für mich mit Zunahme des Rytmus der stillstehende Blickfeldpunkt (oder die Blicklinie, um welche die Drehung erfolgt) nach oben, so dass bei schnellerem Rytmus das Flimmern im primären Blickpunkt sichtbar ist und erst bei weit gehobenem Blick verschwindet oder minimal wird. Das Flimmern hört auf bei weiterer Steigerung der Intermittenzzahl pro Sek., und zwar bei verschiedener Reizfrequenz, je nach der Helligkeit der Objekte, an deren Konturen das Flimmern sichtbar ist. Sehe ich an Gegenständen in etwas gedämpfter Zimmerbeleuchtung, so wird der Seheindruck ruhig, stetig bei einer Frequenz von 16—18 Perioden pro Sek. Richte ich aber nun den Blick an den hellen Himmel durch das Fenster, so scheint die Begrenzung des letzteren noch sehr deutlich zu zittern; ebenso Lampenflammen u. s. w. Dieses Zittern schwindet erst bei einer Reizfrequenz von 25—30 Perioden pro Sek.

Für diese und grössere Intermittenzzahlen stehen also die Augen während der Reizung merklich still, in einer gewissen Ablenkung aus ihrer Ruhelage. Ihr Rückgang in dieses findet beim Aufhören der Reizung statt und verläuft ganz nach dem ordinären, oben beschriebenen Typus. Welche Stärke der Reaktion, eine wie grosse Augenablenkung gibt nun die schnell intermittente galvanische Reizung? Dass dieselbe zunächst kleiner ist als die durch den gleich starken dauernden Strom bewirkte, geht aus der visuellen Scheinbewegung hervor, welche beim Übergang zur dauernden Schliessung desselben Stromes eintritt, und die der Scheinbewegung beim Einsetzen des intermittenten Stromes gleichgerichtet ist oder gleichsam eine Zunahme der letzteren darstellt. Und eine Vergleichung der Grössen dieser beiden Scheinbewegungen führt auf die Vermutung, dass der intermittente Strom gleiche Reizwirkung entfaltet wie ein Dauerstrom, dessen Stärke der *durchschnittlichen Stärke* des intermittenten Stroms pro Periode gleichkommt. Der Vestibularapparat würde demnach auf

den schnell intermittenten Strom in gleicher Weise reagieren wie das Galvanometer, dessen Ablenkung ja ebenfalls die Durchschnittsstärke eines solchen Stroms anzeigt, für beide Fälle vorausgesetzt, dass die Intermittenzzahl genügend hoch ist, um ruhige Ablenkung zu geben. Die zu prüfende Regel wäre also: Ströme, seien sie konstant oder beliebig, nur genügend schnell intermittent, welche denselben dauernden Galvanometerausschlag bewirken, — oder kurz, galvanometrisch äquivalente Ströme, — sind als vestibuläre Reize gleichwertig? Die Verifikation dieses Satzes habe ich zunächst für zwei Versuchsfälle erbracht.

Erstens wurde der Schwellenwert der durchschnittlichen Stromstärke ermittelt, für welchen einerseits bei konstantem, andererseits bei intermittentem Strom in sonst identischem Beobachtungsmilieu die visuelle Scheinbewegung eintritt. Diese wurde bei Tageslicht (unter linksgewendetem Blick) beobachtet. Die Durchschnittsstärke des intermittenten Stromes betrug 60 Prozent seiner vollen Stärke; die Periodenzahl war 30—80 pro Sek. Untenstehende Zusammenstellung (Tab. 1) giebt das (für mich geltende) Resultat. Darin sind die am Galvanometer abgelesenen Stromstärken in M. A. angeführt, bei welchen Einsetzen (Schliessen) und Aufhören (Öffnen) des Stromes eine sichere (mit ! bezeichnet), mehr oder weniger zweifelhafte (?) oder gar keine (—) Scheinbewegung auslöste. Die Übereinstimmung muss als genügend bezeichnet werden.

Tab. 1.

Dauerstrom		Intermittenter Strom	
M. A.		M. A.	
0.15	!	0.16	!
13	!	15	!
12	?	13	(?)
10	?	12	?
09	??	11	??
08	—	09	—

Ebensolche, an mir selbst gemachte Bestimmungen der Schwellen für die Nachbildverschiebung und für das bei geschlossenen Augen wahrzunehmende Schwindelgefühl ergaben ähnliche Übereinstimmung.

Gegenstand der Beobachtung war im zweiten Versuch die unmittelbare Sukzession der einen Reizart nach der anderen; es wurde der Übergang zwischen dauerndem und intermittentem Strom von gleicher oder verschiedener Durchschnittsstärke probiert. Dies geschah einfach durch (schnelles!) Verschieben eines Kontakthebels zwischen zwei Lagen; der eine dieser Kontakte leitete den (wie oben erwähnt abstufbaren und ein Galvanometer durchgehenden) Reizstrom durch einen Widerstandsatz, der andere führte den Strom durch den Unterbrecher. Durch Regulierung des Widerstandes im Zweige des Dauerstromes wurde dieser Strom gerade gleich stark gemacht wie der intermittente in Durchschnitt, so dass also das Galvanometer beim Wechseln der Kontakte seinen Ausschlag unverändert behielt. Die so abgelesene durchschnittliche Stromstärke betrug in diesen Versuchen 0,5—1,3 M. A. und machte auch hier 60 Prozent der vollen Stärke des intermittenten Stromes aus; die Frequenzzahl der Perioden des letzteren war 30—80 pro Sek. Es stellte sich nun hier heraus, dass der Übergang zwischen den beiden Reizarten gar keine vestibuläre Erregungsausserung hervorruft; nicht die geringste Scheinbewegung ist zu spüren. Dies geradezu kontrastiert mit dem plötzlichen Eintritt bzw. Wegfall der energischen Hautreizung und des dumpfen, drückenden Schwirrens im Kopfe. Wohl aber kommt Scheinbewegung deutlich zum Vorschein, wenn für die beiden Strombahnen eine Differenz der durchschnittlichen Stromstärken um ca. 0,15 M. A. oder mehr — also um einen grösseren Betrag als den Schwellenwert für Scheinbewegung — hergestellt wird, und zwar entspricht die Scheinbewegung an Grösse und Richtung der Differenz.

Diese Beobachtung beweist noch, dass bei der angewendeten Reizapplikation selbst eine Reizstärke von 2,2 M. A. keine durch Facialiserregung induzierte Augendeviation gibt; dann müsste ja die eine und die andere Reizart verschiedene Effekte bewirken.

Bei dem Versuch, in gleicher Weise die Wirksamkeit der beiden Stromarten auf die vestibuläre Gleichgewichtsstörung zu untersuchen, begegnet die Schwierigkeit oder Komplikation, dass der sonstige intensive Reizeffekt des intermittenten Stromes reaktive Bewegungen leicht veranlasst und wohl noch dazu suggestiv wirkt. Indessen scheint auch diese vestibuläre Manifestation, nach Beobachtungen an mehreren Personen,

der angegebenen Regel zu folgen. So z. B. gab Übergang von durchschnittlich 0,4 M. A. starkem, intermittentem Strome zu 0,6 à 0,7 starkem konstantem Strom deutliches Schwanken, während solches nicht eintrat, wenn die Durchschnittsstärke des ersteren Stromes auf den Betrag des letzteren gehoben war.

Eine dritte Bestätigung gewährt die bekannte Erfahrung, dass gewöhnliche Induktionsströme, im vivisektorischen Versuch sogar sehr starke solche, den Ohrapparat nicht reizen; ihre Durchschnittsstärke ist ja gleich Null. Auf Augenbewegung fussende Beobachtungen, ob aber Folgen von gleichgerichteten Induktionsschlägen die zu erwartende Reizwirkung entfalten, scheitern an der leichten Erregbarkeit des Facialis durch solche Ströme, es erfolgen starke Kontraktionen der Gesichtsmuskeln und damit ausgiebige Deviationen der Augen. Allgemein werden Untersuchungen hierüber noch durch den sehr starken, akzessorischen sensiblen Reizeffekt ganz bedeutend erschwert.

III.

Die zeitliche Schärfe, welche die Reizwirkung der Schliessung und Öffnung des elektrischen Stromes auszeichnet, macht diesen Reiz zur Aufgabe verwendbar, *die Auslösungsdauer der vestibulären Augenreaktion zu bestimmen*. Dies gelingt in einfachster Weise noch folgendem Plane. Synkron mit der Reizung wird die eine Hälfte einer scharfen, sehr hellen Lichtlinie, welche mit exzentrischem Blick fixiert wird und senkrecht steht zur Verschiebungsrichtung des Blickpunktes, momentan exponiert, und in messbarer Zeit danach, bei unverrückter Fixation, ebenso die zweite Hälfte der Linie. Ist das Intervall zwischen beiden Expositionen kleiner als die vestibuläre Auslösungsdauer, so resultiert eine stetige ungebrochene Nachbildlinie; hat dagegen die Augenbewegung schon vor der zweiten Exposition begonnen, so sind im Nachbild die zwei Linienstücke gegen einander »noniusartig« verschoben — welche Konfiguration bekanntlich sehr scharf wahrgenommen wird. Man hat teils das kürzeste Expositionsintervall zu finden, wobei die noniusartige Verschiebung (eben merklich) hervortritt, teils auch das längste Intervall, wobei noch keine solche Verschiebung merkbar ist. Diese beiden Zeitspatien

bilden die obere und untere Grenze für die gesuchte Auslöschungsdauer.

Die Verwirklichung geschah folgendermassen. Ein sektorartiges Gestell war um eine durch die Spitze senkrecht gehende Axe drehbar aufgehängt. Der untere Umfang dieses in Fig. 1 schematisch dargestellten Pendels war mit Karton belegt, und darin waren zwei radiäre Ausschnitte angebracht, der eine oben, der andere unten an derselben zur Drehungsaxe konzentrischen Bogenlinie grenzend. Dicht vor dem Pendel stand ein Kartonschirm (in der Fig. gestrichelt), in der Höhe jener Ausschnitte und gegenüber der Schwerpunktlinie des Pendels mit einem feinen (15×1 mm.) vertikalen Schlitz versehen.

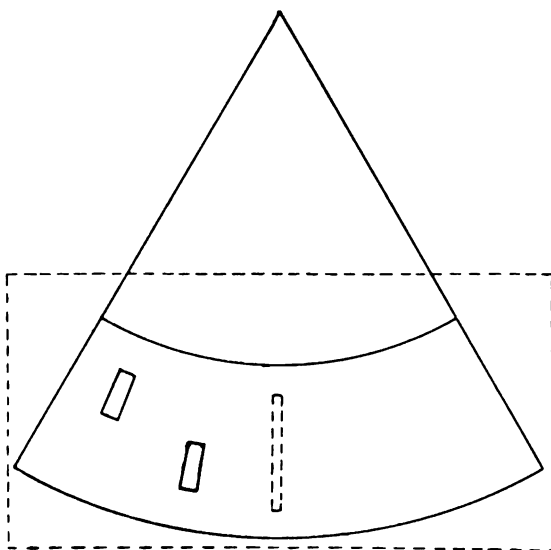


Fig. 1.

Ein Linsensystem hinter dem Pendel warf das Bild des Glühstabes einer Nernstlampe senkrecht auf den Schlitz des Schirms. Die im allgemeinen vom Pendel abgeschirmte Strahlung fiel durch die obere oder untere Hälfte des Schlitzes, wenn der bezügliche Pendelausschnitt vorbei passierte. Ein vor dem Schirm in dem Strahlenkegel plaziertes Auge erhielt also beim Vorbeischwingen des Pendels die zwei Expositionen, wovon oben die Rede war. Die Ausschnitte konnten verstellt, und dadurch ihr Abstand gehörig variiert werden. Ein unten am

Pendel angebrachter Dorn führte beim Schwingen einen kurzen, leichtbeweglichen Hebel gegen einen Kontakt und schloss damit den reizenden Strom, in einem relativ zur Passage der Ausschnitte ganz bestimmten Augenblicke. Aus der Amplitude — deren Konstanz durch Loslassen des Pendels von einer fixen Arretierung garantiert wurde — und der Schwingungsdauer des Pendels sowie aus den Lagen des Reizkontaktes und der Ausschnitte konnten die Zeitintervalle, in welchen das Reizmoment sowie die eine und die andere Exposition auf einander folgten, berechnet werden. Die Versuchsperson, an deren Kopfe die Reizelektrode fest angebracht war, erblickte, zur Vermeidung von (Accommodation und) Konvergenz, den Schlitz durch eine Konvexlinse in grosser Entfernung. Die Beobachtung geschah, da die Exposition für beide Augen nicht ganz gleichzeitig war, monokular mit dem der Reizelektrode benachbarten Auge und, wie selbstverständlich, mit stark gehobenem oder gesenktem Blick. Die nur 0,007 à 0,008 Sek. dauernde Exposition gab ein sehr scharfes und deutliches, aber bald ablassendes Nachbild, weshalb die Beobachtungen, da eine Reizstärke von 1 à 1,5 M. A. vollauf genügte, ohne Unbehagen in schneller Folge fast beliebig lange fortgesetzt werden konnten.

Längere Beobachtungsreihen erwiesen sich auch vonnöten infolge einer dominierenden Versuchsschwierigkeit, der unwillkürlichen Blickschwankungen. Erst hinlängliches Wiederholen der Beobachtungen lässt erkennen, ob eine schwache Knickung der Nachbildlinie überwiegend, systematisch in bestimmter Weise erfolgt. Die Blickschwankungen erfolgen übrigens, wie mir scheint, nicht regellos oder durchschnittlich gleich nach beiden Seiten, sondern es wird — wohl suggestiv nach der Schwungrichtung des Pendels — die eine Richtung bevorzugt. Umkehr der Stromesrichtung sowie Wechseln zwischen gehobenem und gesenktem Blick, wobei die Verschiebung im Nachbilde ihre Richtung umkehrt, geben jedoch gute Mittel die Augenreaktion festzustellen.

Anfangs fiel in meinen Untersuchungen der Reizmoment mitten in die erste Exposition. Nachdem später die ungefähre Grösse der Latenzdauer bekannt war, wurde die erste Exposition 0,015 Sek. nach dem Reizmoment verlegt. Dieselbe kam dann noch sicher vor dem Beginn der Augenreaktion, und es blieb die hierdurch bedingte Nachbildverschiebung unvermindert, während der Einfluss der Blickschwankungen ent-

sprechend der Verkleinerung des Expositionsintervalles reduziert wurde.

So angestellte Beobachtungen ergaben für mich 0,04 Sek. als obere und 0,027 Sek. als untere Grenze für die untersuchte Auslösungsdauer. Beim erstgenannten Intervall zwischen Reizung und zweiter Exposition ist die charakteristische Verschiebung im Nachbilde sicher konstatierbar, beim letztgenannten wiederum nichts davon zu sehen. Indessen glaube ich schon beim Intervall 0,033 Sek. den Anfang der Reaktion spüren zu können.

IV.

Das weitere Projekt, *die Latenzdauer der vestibulären Gleichgewichtsreaktion zu bestimmen*, bietet voraussichtlich grössere Schwierigkeiten dar. In erster Linie kommt der Umstand, dass hier die Reaktion sich nicht gleich als freie, plötzlich einsetzende Bewegung manifestiert, sondern das langsame, unscheinbare Ingangsetzen der Schwankung der grossen Körpermasse bewirkt. Dazu tritt der störende Einfluss der Schwankungen des balanzierenden Körpers, wodurch die reaktive Schwankung und namentlich ihr Anfang vielfach verdeckt oder verschleiert werden. Immerhin scheint es, auch bei dieser wenig versprechenden Aussicht, doch der Mühe wert nachzusehen, wie sich die Verhältnisse gestalten und was zu erreichen ist.

In einigen diesbezüglichen Versuchen wurden die Körperschwankungen mittels eines Fadens auf einen horizontal drehbaren Schreibhebel, an dem elastischer Gegenzug angebracht war, übertragen. Zum Zwecke der Markierung des Reizmomentes trug der Hebel einen kleinen Elektromagnet, und dessen Anker trug die Schreibspitze. Diese letztere schwebte für gewöhnlich dicht über der Fläche des mit passender Geschwindigkeit rotierenden Registriercylinders, und wurde erst im Moment der Stromschliessung, durch Attraktion des Magnetankers, an der Registrierfläche appliziert. Da der reizende Strom von dem durch den Elektromagnet gehenden abgezweigt war, begann somit der Hebel im Reizmoment zu schreiben und verzeichnete die darauf folgende Schwankung. Die Versuchsperson stand mit zusammengehaltenen Füßen und geschlossenen Augen. Die Stärke des Reizstromes war 1,5—2,5 M. A. Aus schon angeführtem Grund wird nun hier stets die weitaus grössere Mehrzahl der gewonnenen Schwankungskurven

wertlos; nur 10 bis 20 Prozent davon sind hinlänglich störungsfrei, d. h. zeigen das nicht verzögerte Einsetzen der vestibulären Schwankung. Auch die Kurven mit ganz geradlinigem Anfangsstück, nach welchem also die Schwankungsabbiegung folgt und mithin besonders gut identifizierbar ist, weisen nicht die zeitlich gleiche Länge des Anfangsstücks auf. Es ist dieses zuweilen recht bedeutend verlängert, was ja ein verspätetes Einsetzen der Schwankung bedeutet — sicherlich die Folge zufällig entgegenwirkender Muskelspannungen, die den Effekt der vestibulären Tonusänderung zunächst hemmen. Die Mehrzahl der fraglichen Kurven zeigt indessen die Abbiegung ziemlich gleich weit vom Anfang, und der nämliche Abbiegungsort findet sich ähnlich regelmässig an anderen Kurven wieder, wo die Schwankung an Inflexion oder an anderswie deutlicher Krümmungsänderung hervortritt. Um den ersten Beginn der Abbiegung zu bestimmen, habe ich die Kurven mikroskopisch, unter mässiger (etwa 100-maliger) Vergrösserung gemustert. Dabei zeichnet sich jener Beginn oft unerwartet distinkt ab an einer plötzlichen, zwar sehr geringfügigen, aber wegen der vergrösserten Dimensionen gut kenntlichen Deviation. In anderen Fällen erfolgt die Abbiegung als unmerklich einsetzende Krümmung, vollkommen stetig an die gerade Kurvenstreckung angeschlossen. Dann ist der Krümmungsanfang nach dem in Fig. 2 erläuterten Prinzip bestimmt worden.

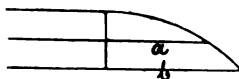


Fig. 2.

Dicht neben und parallel der Tangente, worin der Kreisbogen ausläuft, sind zwei äquidistante Geraden gezogen, und zu diesen ist von der Grenze zwischen Tangente und Bogen eine Senkrechte gefällt. Die Basen a und b der so gebildeten, sehr niedrigen Halbsegmente verhalten sich approximativ wie $1 : \sqrt{2}$, oder es ist approx. $a = 2,4 (b - a)$. Die Hilfsmittel zur Ausführung waren die gegen Nonius auf 0,1 mm ablesbare Verschiebung des Objektisches und eine zu dieser Richtung senkrecht gestellte Okularmikrometerskala. Zuerst wurde das gerade Anfangsstück der Kurve genau in die Verschiebungsrichtung eingestellt, so dass beim Schrauben des Objektisches

ein gewisser Teilstrich der Mikrometerskala sich genau längs einem der Kurvenränder verschob. Bestimmt und notiert wurden sodann folgende drei Lagen das Objektisches: Erstens wann die Mikrometerskala auf das Anfangsende der Kurve kam; zweitens wann der einer Objektdistanz von 0,1 mm seitlich (nach der Abbiegungsseite hin) von jenem geraden Kurvenrande entsprechende Teilstrich der Mikrometerskala auf denselben Rand, im Krümmungsbereiche, fiel; drittens wann der ebensoviel weiter seitlich gelegene Teilstrich auf den nämlichen Kurvenrand fiel. Die mit 2,4 multiplizierte Differenz der zwei letzteren Objektlagen ergab mithin den Abstand des Krümmungsanfanges von der zweiten Lage. Da die Beobachtung stets auf einen ganz kleinen Mittelteil des mikroskopischen Gesichtsfeldes beschränkt war (d. h. Kurve und Skala beide meridional orientirt waren), kommt der Einfluss der ohnehin sehr geringfügigen Verzeichnung des Instrumentes ausser Betracht. Die so gemessenen Latenzlängen der Kurven wurden nach der bekannten Rotationsgeschwindigkeit des Registrierzylinders auf Latenzzeiten reduziert, und sind diese für die 7

Tab. 2.

Zeit (Sek.)	T. S. Länge 181 cm, Gewicht 63 kg	G. N. L. 172 cm, G. 62 kg	T. J. L. 177 cm, G. 69 kg	R. G. L. 166 cm, G. 62 kg	W. O. L. 161 cm, G. 60 kg	N. W. L. 193 cm, G. 70,5 kg	Ä. B. L. 167 cm, G. 48 kg
0,125							1
'131				1	1		2
'137			1	2	3		2
'143		4	2	1	3		1
'149	1	1	4	1	1	2	3
'154	2	1	1	1	2	3	4
'160	1		1			2	1
'166	3			2	3	2	
'172	2	1			1	1	1
'177				1	1	1	1
'183		1			1	2	2
'188						1	
'194							
'200						1	

Versuchspersonen in Tab. 2 zusammengestellt. Die Differenz (etwa 0,006 Sek.) der angeführten Zeitmasse entspricht der Differenz 0,1 mm der gemessenen Kurvenstücke.

Es sind, wie man sieht, die Werte für die 5 Versuchspersonen bemerkenswert wenig verschieden, betragen im Mittel ungefähr 0,15 Sek., sind aber für die zwei übrigen deutlich grösser, im Mittel 0,162 und 0,168 Sek. Und diese zwei Versuchspersonen, T. S. und N. W., haben eine grössere Körperlänge als die übrigen. Der somit angedeutete oder in Frage stehende Einfluss dieses Momentes, der Körperlänge, dürfte nur zum untergeordneten Teil von grösserer Länge der Leitungsbahn herrühren. Zu vermuten ist, mit Wahrscheinlichkeit, irgend eine wohl mekanisch bedingte Verzögerung des Schwankungseintrittes, oder allgemeiner eine dahin wirkende systematische Beeinflussung der Bestimmung, die mit der Körperlänge zunimmt. Ausserdem dürften die verschiedenen, dieselbe Person betreffenden Werte nicht gleichwertig sein, sondern wohl die kleineren zuverlässiger als die grösseren, da ja zufällige Muskelspannungen die gemessenen Latenzzeiten durchschnittlich vergrössern müssen, wie dies schon erwähnt worden ist. Andererseits ist natürlich einzuräumen, dass auch eine oder andere »ordinäre« Balanzeschwankung mit in Rechnung gekommen sein kann, doch dürften sich solche gleichmässig verteilen. Anscheinend willkürlich sind hier, in der Zusammenstellung, die obere und untere Zeitgrenze gewählt, man könnte doch beiderseits weitere Messungsfälle hinzufügen. Aber es ist eben die weit kleinere relative Frequenz dieser, welche ihre Ausschliessung rechtfertigt. Übrigens findet man, in der Tabelle, die Bestimmungen nach unten durchschnittlich spärlicher verteilt als nach oben.

Es dürfte also der den Messungsdaten zu entnehmende wahrscheinlichste Wert etwas unter den Mittelwert kommen. In Frage steht, ob nicht eine besondere, »mekanische Latenzdauer«, die mit der Körperlänge zu- und abnimmt, in Abzug zu bringen ist. Die Untersuchung dürfte mithin auf einen Wert der gesuchten Latenzdauer von ungefähr 0,1 Sek. oder wenig darüber (bis etwa 0,15) hinweisen.

V.

Um Aufschluss zu gewinnen über den *zeitlichen Einfall des Schwindelgefühls* kann man den Weg versuchen, die sich auf

galvanischen Schwindel beziehende einfache Reaktionszeit zu bestimmen und diese mit der unter möglichst gleichen Umständen bestimmten taktilen Reaktionszeit zu vergleichen. Das Unternehmen hat zu Voraussetzung eine isolierte, von Hautreizung freie Schwindelerregung. Die Reaktionszeit erweist sich nämlich dann, bei reinem Schwindel, erheblich später zu fallen als bei (rein) taktilem elektrischem Reiz, wonach, wenn zugleich taktile und vestibuläre Reizung erfolgt, ein schnelleres Reagieren auf die taktile Komponente im allgemeinen schwer zu vermeiden scheint, oder jedenfalls diese Komponente eine wesentliche Komplikation oder Fehlerquelle darstellen muss. Hinsichtlich jener Bedingung besteht für mich selbst keine Schwierigkeit. Bei Applikation der Reizelektrode am Tragus oder in etwa 1 cm Breite rings um den Tragus tritt, wenn Haut und Elektrode gut durchgefuechtet sind, für eine Stromstärke bis wenigstens 0,7 M. A. keine taktile Schliessungs- oder Öffnungsempfindung auf, wogegen die Schwindelerregung sich dabei möglichst günstig stellt, mit der Schwelle bei 0,3—0,4 M. A.

Es ist demnach an mir selbst als Reagent eine derartige Untersuchung nach gewöhnlicher Metodik angestellt worden. Ein schnell einmal herumschwingender Registrierzylinder schloss an bestimmter Stelle seiner Bahn einen elektrischen Strom. Dieser war durch einen elektromagnetischen Zeitmarkierapparat geleitet, welcher letzterer somit den Moment der Stromschliessung auf dem Zylinder markierte. Eine von diesem Hauptstrom abgezweigte, durch ein Galvanometer gehende Leitung bewirkte die Reizung, eine Stromschliessung also, die mit jenem markierten Zeitmoment synchron einfiel. Die Reaktionsbewegung bestand im Niederdrücken einer Tangente, die damit gleich von einem Kontakt abgehoben wurde, wodurch der Hauptstrom unterbrochen, und durch Rückgang des Zeitmarkierhebels der Reaktionsmoment registriert wurde. Zur Ablesung des Zeitabstandes zwischen Reiz- und Reaktionsmoment wurde noch am Zylinder eine Stimmgabelkurve, mit 250 Schwingungen pro Sek. geschrieben. Die Übereinstimmung aller solchen, zu verschiedenen Zeiten aufgenommenen Zeitkurven legte eine vorzügliche Konstanz des Zylinderganges dar. Der Betrieb des Registrierapparates sowie übrige Manipulationen waren dem in einem entfernten Zimmer befindlichen Reagenten unhörbar; zu diesem hin drang aber der Schall eines

Gongongschlages, womit einige Sekunden vor jeder Reaktion avertiert wurde, eine durch die Schwäche der Reizung unumgänglich bedingte Notwendigkeit. Damit der beabsichtigte Vergleich der beiden Reaktionszeiten möglich sein soll, muss die taktile sich auf eine ebenso schwache, nur eben überschwellige Reizung beziehen. Demgemäss wurde zur Elektrodenapplikation eine Stelle der Wangenhaut aufgesucht, wo Katodenschliessung mit dem zur Schwindelerregung benutzten Strom die gebührend minimale Empfindung gab. Die Schwäche der Hautsensation wurde für hinlänglich erachtet, wenn teils diese mit dem früheren Schwindelgefühl verglichen als die schwächere taxiert wurde, teils die taktile Schwelle der Stromstärke sich höher erwies als die Schwindelschwelle. Zur Reizung ist im allgemeinen die Stromstärke 0,55 M. A. verwendet worden, nur in je einer Bestimmungsserie ist sie 0,45 und 0,66 M. A. gewesen. Der Reagent hielt stets die Augen geschlossen, er sass bequem in einem Stuhle, die Hand auf der Tangente.

Da es nur auf die Differenz beider Reaktionszeiten unter übereinstimmenden Umständen ankam, war es nicht nötig durch Vorversuche den Einfluss der Übung auszuschalten, d. h. erst an dem diesbezüglichen stationären Zustand anzufangen, sondern es galt nur die Übung in gleichem Masse auf beide Bestimmungsserien zu verteilen. Dies hat noch den Vorteil, beobachten zu lassen, ob jene Differenz von der Übung beeinflusst wird. Also wurden nur einige wenige Vorversuche gemacht um den Reagent über die Aufgabe zu orientiren, und sodann gingen die unten zu besprechenden Bestimmungen der einen und der anderen Reaktionszeit alternierend in Serien von 10—15 Einzelreaktionen der einen und der anderen Art vor sich, mit jedesmal 2 bis 8 solchen Serien (und mit Beginn wechselseitig von Schwindel- und taktiler Reaktion). Da einige infolge störender Geräusche weit verspätete Schwindelreaktionen ausser Betracht kamen, wurde von Schwindelreaktionen eine Serie mehr als von taktilen gemacht, wodurch jene wiederum ein wenig zahlreicher wurden. Bei der Schwäche der Reizung musste die Aufmerksamkeit des Reagenten auf die erwartete Sensation gelenkt sein. Es war mithin die Reaktionszeit immer eine sensorielle, und dem entspricht, dass keine vorzeitige Reaktion vorgekommen ist.

Fig. 3 zeigt graphisch die Frequenzverteilung der gewonnenen Bestimmungen auf verschiedene Zeitwerte; *s* ist die Frequenzkurve der 204 Schwindelreaktionszeiten, *t* die der 196 taktilen Reaktionszeiten. Es sind die Zeitwerte auf die nächste $\frac{1}{50}$ Sek. abgerundet, d. h. in $\frac{1}{50}$ Sek. breiten Gruppen zusammengeführt; Einheit der Abscissenzahlen ist also $\frac{1}{50}$ Sek. Die Kurven erweisen sich in ähnlichem Grade asymmetrisch, offenbar der Ausdruck für den Übungseinfluss, die stetige Verkürzung der Reaktion im Laufe der Untersuchung. Der flachere Verlauf der *s*-Kurve deutet auf etwas grössere Unsicherheit im Reagieren auf Schwindel als auf elektrokutanen Reiz. Schon unmittelbar für den Anblick, in ihrem Auseinanderfallen, demonstrieren die Kurven einen relativ ansehnlichen, auf 3—4 Abscisseneinheiten oder 0,06—0,08 Sek. zu schätzenden Zeitunterschied der beiden Reaktionen. Rechnerisch lässt sich dieser Betrag etwas genauer angeben. Das arithmetische Mittel

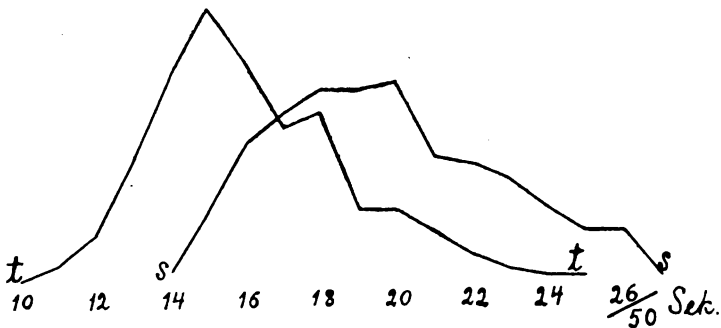


Fig. 3.

mit seinem mittleren Fehler beträgt für die *s*-Bestimmungen $0,3946 \pm 0,0043$ Sek., für die *t*-Bestimmungen $0,3220 \pm 0,0032$ die Differenz ist hiernach $0,0726 \pm 0,0054$ Sek. Wird der Zentralwert — unter und über welchem gleich viele Elemente kommen — zu Grunde gelegt, so folgt 0,390 bzw. 0,314 Sek. mit 0,076 Sek. als Differenz. Die zwei zuerst gemachten Serien der einen und anderen Art haben die arithmetischen Mittel $0,407 \pm 0,011$ bzw. $0,337 \pm 0,010$ Sek., die um $0,070 \pm 0,014$ Sek. differieren; entsprechende Zahlen für die zwei letzteren Serien sind bzw. $0,375 \pm 0,009$, $0,288 \pm 0,010$, $0,067 \pm 0,013$. Mithin erweist sich hier die Reaktionszeit auf Schwindel um rund 0,07 Sek. länger als die taktile.

Einige vorgekommene Verstöße gegen die oben aufgestellten Versuchsbedingungen dürften dieses Resultat nicht gefährden. Infolge unabsichtlicher Verrückung der Reizelektrode oder wohl auch wegen ungenügender, durch Abdunstung verminderter Feuchtung ist in 12 event. 20 Fällen von Schwindelreaktion schwache Hautempfindung vorhanden gewesen. Da indessen stets die Aufmerksamkeit des Reagenten scharf auf die Wahrnehmung des Schwindels eingestellt war, erscheint eine allerschwächste *unerwartete* Hautsensation kaum fähig den Ablauf der Schwindelreaktion wesentlich zu modifizieren, sondern es dürfte nur für die etwa 12 Fälle mit deutlicher, wenngleich ganz schwacher Hautsensation ernstlich der Verdacht bestehen, dass die Reaktion taktil abgelaufen oder auch nur in solchem Sinne beeinflusst worden ist. Obige Differenz würde aus diesem Grunde ein wenig zu klein sein und zwar, wenn alle 12 Reaktionen taktil und nach der t-Kurve verteilt angenommen werden, um ca 4 Prozent. Andererseits hat in einer ähnlichen Anzahl taktiler Reaktionen aus den nämlichen Gründen die Reizstärke das geforderte Minimalmass ein wenig überstiegen. In einigen anderen Fällen jedoch ist sie wiederum gerade an der Schwelle gewesen, wenn nämlich die Durchfeuchtung der Haut, anfangs unvollständig, im Laufe der Untersuchung weiter fortschritt und die Hautsensation dementsprechend schwächer bis unmerklich wurde. Die durch letzteren Umstand verminderte Wirkung des ersteren dürfte von der des eben zuvor besprochenen mehr als kompensiert werden. Ein weiteres Argument für die Zuverlässigkeit des taktilen Wertes ergibt sich aus einer Vergleichung mit dem von WUNDT als Schwellenreaktionszeit mitgeteilten Wert 0,327 Sek., dem Mittel aus 24 Bestimmungen, und welchem somit ein mittlerer Fehler von etwa 3 Prozent zuzuschreiben ist.

VI.

Die sensorische Komponente der Vestibularreaktion schliesst zunächst offensichtlich Momente ein, die ursächlich auf die motorische Komponente zurückgehen. In erster Linie kommt unter diesen die visuelle Scheinbewegung, die zudem noch in indirekter Weise zum Schwindelgefühl erheblich beizutragen scheint. Durch Beobachtung bei geschlossenen Augen oder

sonst unter Ausschluss äusserer Sehobjekte erhält man die sensorische Komponente von diesen visuellen akzessorischen Momenten befreit und auf möglichst reduzierte Form gebracht. Diesem *propriozeptiven* Schwindel, wie ich kurz die bei geschlossenen Augen wahrzunehmende, vestibulär bedingte Sensation, im Gegensatz zu dem visuell induzierten Schwindel zu nennen erlaube, sind einige Beobachtungen gewidmet, *welche die Schwellenverhältnisse bei der (galvanischen) Vestibularreizung betreffen und die sodann weiter andere repräsentative Manifestationen der Vestibularreaktion umfassen.*

Das genannte Gefühl, welches durch genügend steile Änderung des dem Ohrapparat zugeleiteten Stromes ausgelöst wird, stimmt im Verlauf mit der visuellen Scheinbewegung ziemlich überein. Seine Dauer ist demnach, bei nicht zu grosser Stärke wenigstens, wesentlich auf die Bewegungsphase der Augenreaktion beschränkt. Es verhält sich dann bezüglich Stärke und Dauer zu der letztgenannten in einer Weise, die gewissermassen mit der Relation zwischen induziertem und induzierendem Strom zu vergleichen ist. Das Schwindelgefühl ist sonach bei vollem Schliessen und Öffnen des Stromes am stärksten und von kürzester Dauer, und wird bei Ein- und Ausschleichen entsprechend zeitlich ausgedehnt und abgeschwächt bis eventuell unmerklich oder auf das oben (S. 246) erwähnte Minimum reduziert, wozu schon mässige Langsamkeit der Stromänderung genügt. Für den ersten Fall kommt mir das Gefühl vor etwa wie ein dumpfer, gleichsam hauchartig durch den Kopf fahrender Schwindelstoss. Bei grösserer Reizstärke erhält die Sensation eine schärfere, akustisch gefärbte Qualität, die ich als eine Art sehr feinen, hoctönenden Sausens bezeichnen möchte. Auch dehnt sie sich dann im Abklingen länger aus, namentlich nach Stromschliessung.

Der propriozeptive Schwindel tritt bei einer etwas höher gelegenen Schwelle der Stromstärke auf wie die Augenreaktion. Während aber diese (für mich) in quantitativer Hinsicht sich von der Richtung der Stromänderung merklich unabhängig zeigt, ist dies mit dem Gefühl nicht der Fall. Prüfe ich mit Schliessung und Öffnung des Stromes der einen oder anderen Richtung derart, dass stets ein Intervall von wenigstens 5 Sek. zwischen den Stromänderungen kommt, so geben bei Reizapplikation an meinem rechten Ohr für 1 M. A. Stromstärke die

Katodenschliessung die stärkste Schwindelsensation, die Anodenöffnung eine beinahe ebenso starke, Anodenschliessung und Katodenöffnung aber eine bedeutend schwächere, und annähernd gleiche.

Kurz bezeichnet also: $KS \geq AÖ > AS = KÖ$.

Für mein linkes Ohr gilt: $KS > AS = AÖ > KÖ$.

Eine andere Versuchsperson, in gleicher Weise untersucht, gab an für das rechte Ohr: $KS > AÖ > AS \geq KÖ$, für das linke $KS = AS > AÖ > KÖ$.

Diese polare Ungleichwertigkeit, die wieder an gewissen Personen vermisst wird, drückt sich nun quantitativ aus in den Schwellenwerten der Stromstärke, die eine eben merkbare Sensation auslösen.

Zur Untersuchung hierüber benutzt man zweckmässig eine in die Leitung eingeschaltete POHL'sche Wippe. Damit lässt sich nicht nur die Stromrichtung bequem verändern, sondern im besonderen auch, durch Kontakt gegen Quecksilber, Schliessung und Öffnung des Stromes geräuschlos bewerkstelligen; das suggestiv wirksame Hören des Reizmomentes fällt somit fort.

Ausgedehnte, zu verschiedenen Zeiten angestellte Beobachtungen (mit Pausen von 5 Sek. zwischen den Reizungen) haben für mich folgende Werte ergeben.

Tab. 3.

Reizstärke M. A.	Linkes Ohr				Rechtes Ohr			
	KS	KÖ	AS	AÖ	KS	KÖ	AS	AÖ
0,27	—	—	—	—	(?)	—	—	?
33	?	—	?	—	!	—	—	!
38	!	—	(?)	?	?	?	?	
44		—	!	!		!	!	
50		??						
55		?						
61		!						

Gleich angestellte Bestimmungen mit der Anode am einen Ohre und der Katode am anderen ergaben, wie folgt, niedrigere aber charakteristisch verschiedene Schwellen.

Tab. 4.

Reizstärke M. A.	Elektrodenbezeichnung für's rechte Ohr			
	KS	KÖ	AS	AÖ
0,12	?	—	—	—
·17	!	—	?	??
·22		?	(?)	(?)
·27		(?)	!	!
·33		!		

Für 0,5 M. A. war die Reihenfolge der Empfindungsstärke:
 $KS > AS \geq AÖ > KÖ$.

Endlich waren drittens die symmetrisch an beiden Ohren angebrachten Elektroden beide gleichnamige Reizelektroden (oder die Reizelektrode symmetrisch auf beide Ohren geteilt), während die indifferente Elektrode wie früher am Unterarm befestigt war. Die unter sonst gleichem Verfahren ermittelten Schwellenwerte für die Schwindelauslösung fanden sich hier, wie Tab. 5 zeigt, zwar höher, doch ist überhaupt die Existenz der Sensation bei fehlender Augenreaktion (welche Tatsache gleichzeitig ab und zu durch viel stärkere Reize konstatiert wurde) bemerkenswert. Auch stellt sich wieder eine ausgeprägte quantitative Verschiedenheit der vier Reizarten heraus.

Tab. 5.

Reizstärke (= halbe Stromstärke) M. A.	KS	KÖ	AS	AÖ
	0,38	?	—	—
·44	!	—	—	—
·49		—	—	?
·55		—	—	!
·60		—	—	
·66		?	?	
·72		?	!	
·77		!		

Für 0,8 M. A.: $KS > AÖ > AS > KÖ$.

Diese letztangeführten Bestimmungen gelten eben für die Abwesenheit der Augenreaktion. Dass sie wirklich fehlte, oder richtiger weit unter den an visueller Scheinbewegung erkenn-

baren Minimalbetrag kam, wurde ab und zu während der Beobachtung durch Umlegen der Wippe bei 1,6 M. A. Stärke des (ungeteilten) Stromes, mithin für diese Reizstärke konstatiert. Fehlt aber hierbei die motorische Reaktion im übrigen? Gewiss nicht. Denn Wechseln der Stromrichtung, durch Umlegung der Wippe, bringt wenigstens für 1 M. A. deutliches, obgleich ziemlich schwaches Schwanken des Körpers, im gewöhnlichen Gleichgewichtsversuche, hervor und zwar nach links bzw. nach rechts, wenn am Kopfe von Anode zu Katode bzw. umgekehrt gewechselt wird.

Dies veranlasste mich zu prüfen, ob nicht beide Ohrapparate in Bezug auf die Gleichgewichtsreaktion ungleichwertig waren. Hierzu wurden die Schwankungen graphisch registriert und in dieser Form beurteilt. Indessen erwies es sich nicht möglich, zahlenmässige Ausdrücke, zur quantitativen Formulierung des Resultates zu gewinnen. Es fanden sich die Schwankungen für Reizung rechts etwas — nicht viel aber unverkennbar — ausgiebiger als für symmetrische, gleich starke Reizung links; auch erschienen rechts KS und AÖ etwas wirksamer als KÖ und AS. Also ein ähnliches Verhalten wie eben für den Schwindel gefunden, nur hier bloss andeutungsweise ausgesprochen.

Bezüglich der visuellen Scheinbewegung besteht ein angebarer Unterschied weder zwischen beiden Stromrichtungen, noch zwischen Schliessung und Öffnung, noch endlich zwischen dem einen und dem anderen Ohr. Für Binokularsehen und Blick nach links auf dieselben Sehobjekte ergaben sich folgende Werte.

Tab. 6.

Reizelektrode am einen Ohr M. A.		Strom vom einen Ohr zum anderen M. A.	
0,19	—	0,12	—
·22	?	·14	?
·25	!	·16	!

Verschiedentlich hat man beobachtet, dass einseitige Vestibularerregung stärker auf das Auge derselben Seite als auf das andere wirkt. Auch stellt sich ein solcher Unterschied für die Schwellen der visuellen Scheinbewegung heraus. Untenstehende Daten (Tab. 7) betreffen teils monokulare Beobachtung, mit dem einen und anderen Auge, teils binokulare,

wobei die Reizung rechts appliziert wurde und der Blick gradeaus, auf dieselben Sehobjekte gerichtet war.

Tab. 7.

Reizstärke M. A.	Rechtes Auge	Linkes Auge	Binokular
0,22	—	—	?
·26	?	—	!
·30	!	—	
·33		?	
·36		!	

Die beiden Schwellen, an welchen erstens die visuelle Scheinbewegung auftritt, zweitens die Augenbewegung mittels der Nachbildmethode nachweisbar wird, sind offenbar von den Umständen, unter welchen gearbeitet wird (Blickrichtung, Sehobjekte u. s. w.), wesentlich abhängig. So habe ich für die erstere Schwelle, binokular bestimmt, Werte zwischen (0,10 ? —) 0,15 und 0,25 M. A. erhalten, die letztere lag aber für meine Anordnung stets ein wenig höher, bei 0,2—0,33 M. A.

Endlich sind einige Beobachtungen vorgenommen, um zu erfahren, ob für die bei geschlossenen Augen wahrzunehmende Schwindelsensation die Reizschwelle merklich anders liegt als für die motorische Vestibularwirkung. Zu dem Ende sind an 22 Personen, unter gleichartigen Versuchsumständen, die in Tab. 8 verzeichneten Schwellenbestimmungen gemacht. Die Schwellenwerte beziehen sich auf rechtsseitige (geräuschlose) Reizung, nur eine Person (R. G.), die auf dem rechten Ohr taub war, erhielt die Reizung links. Die Schwindelsensation wurde in bequem sitzender Stellung der Versuchsperson beobachtet, so auch die visuelle Scheinbewegung, unter exzentrischem Blick sowie binokular. Für die Gleichgewichtsreaktion wurde zunächst das gewöhnliche Beobachtungsverfahren angewendet, die Versuchsperson stand mit zusammengehaltenen Füßen und geschlossenen Augen; derart sind die Werte der Kolumne a gewonnen. Offenbar kann doch die Prüfung empfindlicher gedacht werden, mit labilerem Balanzieren, z. B. bei Stehen auf einem Fusse. In einem solchen Falle, H. W., wo eine vorzügliche Stabilität des Stehens die Untersuchung ermöglichte, fand sich nun auch starkes Schwanken auf Reize, die im gewöhnlichen Verfahren keine sichtbare Wirkung hatten.

Tab. 8.

Versuchsperson	Visuelle Scheinbewegung	Schwindel bei geschloss. Augen	Gleichgewichtsreaktion	
			a	b
T.	0,25	0,45	0,40	—
Verf.	25	40	55	0,25
R. C.	35	65	65	40
G. L.	35	55	50	25
U. H.	25	35	50	—
A. G.	25	45	40	—
O. H.	20	40	50	—
H. W.	30	45	> 20	40
H. B.	35	60	0,50	25
E. B.	60	> 10	75	30
G. N.	45	0,70	50	30
T. S.	45	80	65	25
R. B.	80	1,30	70	40
R. G.	40	0,90	80	40
T. I.	70	80	90	35
H. E.	35	50	45	30
L. S.	50	70	45	40
T. J.	50	60	70	20
A. N.	70	90	65	35
W. O.	15	40	40	20
N. W.	40	60	40	20
A. B.	40	65	50	30

Eine Prüfung dieser Art muss aber, um allgemein praktikierbar zu sein, eine kürzere, funktionsmässig stabilisierte Phase des Balanzierens auf einem Fusse benutzen. Folgende Ausführung hat sich bewährt. Die die Elektroden tragende Versuchsperson steht mit (ungefähr) parallelen aber nicht zusammengehaltenen Füßen und geschlossenen Augen vor einem Stuhl. Der Beobachtende zählt, etwa in Sekundenrythmus, »eins, zwei, drei«. Auf »drei« erhebt die V. P. den Fuss und stellt denselben auf den Stuhl, dies in ruhigem, nicht hastigem Tempo. Da die V. P. zuvor, auf »eins« bis »drei«, Zeit hat, durch Überführung des Körpergewichts auf den anderen Fuss, sich auf richtige Balanzierung einzustellen, geschieht diese Bewegung im allgemeinen ganz sicher, ohne nennenswertes

Schwanken. Nachdem dies wiederholt konstatiert worden ist, wird auf »drei« (oder ein Moment zuvor) auch der Reizstrom (der V. P. unhörbar) geschlossen. Der Effekt, das Schwanken, tritt hier sehr viel stärker hervor, und lässt demgemäss eine Untersuchung nach dieser Methode die Schwelle ansehnlich niedriger finden, als beim gewöhnlichen Verfahren. Wichtig ist, hierbei Versuche ohne Reizung frequent einzuschalten, um damit fortwährend korrekte Bewegungsintention zu sichern. Die nach dieser Methode erhaltenen Schwellen sind in Kolumne b angeführt. Die verzeichneten Zahlenwerte (M. A.) sind obere Grenzwerte, um 15—20 Prozent vermindert stellen dieselben untere Grenzwerte dar.

Diskussion.

Die erhobenen Befunde gestatten einige Schlüsse, Aussagen oder Reflexionen.

VII.

Die visuelle vestibuläre Scheinbewegung, welche schon auf minimale, für Nystagmus ungenügende Reize auftritt, hat man bisher vermutungsweise auf kleinste, vorläufig nicht nachweisbare Augenbewegungen zurückführen wollen. Eben die so supponierten Bewegungen sind hier aufgewiesen worden. Dieselben werden mit der Nachbildmethode an einem Schwellenwert der Stromstärke nachweisbar, welcher nur unwesentlich über die Schwelle für visuelle Scheinbewegung kommt. Die durch mehrere Faktoren bedingte geringere Schärfe der ersteren Bestimmung scheint den Unterschied vollauf zu erklären. Der dargelegte, durchgehende Parallelismus beider Vorgänge — annähernd gemeinsame Schwelle, gleiche Richtungsbestimmung, die nämliche Abhängigkeit von Blicklage und Konvergenz — dürfte also den (bereits oben gezogenen und verwerteten) Schluss sicherstellen, dass die visuelle Scheinbewegung in entsprechender, entgegengerichteter Augenbewegung ihre Ursache hat. —

Als erstes Charakteristicum der studierten Augenreaktion ist zu nennen, dass sie allein aus der vestibulären Deviation des Auges besteht, dass diese nicht wie sonst im allgemeinen die rytmische Rückstellung erfährt, welche die schnelle Phase des

vestibulären Nystagmus bildet. Bisher sind einige Umstände bekannt, unter welchen durch Fortfall der schnellen Nystagmusphase die vestibuläre Augenreaktion diese reduzierte oder primitive Form hat. Es handelt sich dabei um Zustände, die vorzugsweise dem pathologischen oder anormalen Gebiet angehören: gewisse Herderkrankungen im zentralen Nervensystem, ungenügende Entwicklung desselben (Frühgeburten), verschiedene Arten von Bewusstlosigkeit, wie im besonderen leichte oder mitteltiefe Narkose (wohl auch der normale Schlaf?). Hier liegt also ein neuer derartiger Fall vor, welcher der physiologischen Sphäre angehört. Die Bedingung dürfte schlechthin als *relativ geringe Stärke der vestibulären Reizung* formuliert werden können. Die vorgebrachten Beobachtungen legen dies allerdings nur für den galvanischen Reiz dar. Erstens erscheint aber die Reizqualität irrelevant, identische Reizwirkungen in stetiger Intensitätsfolge sind durch verschiedene Reizmittel zu etablieren. Zweitens dürfte auch, die Beschränkung auf die rotatorische Form, welche die Augenreaktion für galvanische Reizung hat, fallen können. Überhaupt, bei jeder Versuchsform, tritt nämlich die visuelle Scheinbewegung schon bei einer minimalen Reizstärke auf, die weit unter derjenigen liegt, welche Nystagmus gibt, und bei langsamem Abklingen der Vestibularerregung hört stets der Nystagmus viel früher auf als die visuelle Scheinbewegung. Es gibt mithin bei der vestibulären Augenreaktion (wenigstens der galvanischen) zwei Schwellenwerte der Stromstärke, und dieselben fallen ziemlich weit auseinander: An einem ersten, niedrigsten, der *absoluten Schwelle*, setzt die vestibuläre Augenwirkung ein, an dem zweiten, wesentlich höher gelegenen, der *Nystagmusschwelle*, beginnt die schnelle Phase und damit der Nystagmus; im Bereich zwischen beiden Schwellen stellt sich die Reaktion dar als eine wesentlich stationäre, unter Umständen doch veränderliche Deviation der Augenlage. In leichteren bis mittleren Graden der Narkose ist also vorzugsweise die Nystagmusschwelle und zwar hoch hinaufgerückt und damit das Gebiet der Dauerdeviation entsprechend erweitert. Im Nervenmechanismus der schnellen Phase geht sonach ein Teil ein, welcher der Narkose eher unterliegt als der Mechanismus der langsamen, vestibulären Phase. Das Vorhandensein des Schwellenintervalles besagt nun, dass der erstgenannte Mechanismus erst betätigt wird, wenn die Wirksamkeit des letztgenannten eine gewisse Inten-

sität erreicht. Diese Wirksamkeit dürfte dann, wie es anders kaum verständlich erscheint, das jene Betätigung anregende Moment irgendwie etablieren. Die schnelle Phase hat, mit anderen Worten, die langsame zur Bedingung, oder wird durch einen mit der letzteren verbundenen oder dadurch generierten Vorgang ausgelöst. Dahin gehen auch, explizite oder implizite, bisher vorgeführte Ansichten. Gemäss der ziemlichen Breite des Schwellenintervalles muss jener Vorgang, um zur Auslösung wirksam zu sein, eine entsprechende, nicht unbedeutliche Intensität erreichen.

VIII.

Für konstante Stärke des Reizstromes und für unverändert intendierte Blickstellung behält das Auge seine deviierte Lage merklich unverändert bei. Die vestibulär beeinflussten Augenmuskeln verharren also in (annähernd) stationärem Zustande, woraus dann weiter auf (ähnlich) unveränderten Zustand der Erregung oder Innervation im nervösen Zuleitungsapparate zu schliessen ist. Verschiedenen Werten der Stromstärke entsprechen, in stetiger Folge, verschiedene solche stationäre Erregungszustände des neuromuskulären Augenapparates. Dieses gesetzmässige Verhalten tritt in den sonstigen bisher studierten vestibulären Erscheinungen weniger deutlich oder gar nicht hervor. Offensichtlich nimmt doch die vestibuläre Wirkung mit der Reizstärke zu und ab, und namentlich in EWALDS Tierversuchen kommt der ausgezogene, ohne Fluktuationen langsam abklingende Verlauf der motorischen Wirkung zum Vorschein. Aber man dürfte wohl nicht meinen, dass beim galvanischen Nystagmus (unter konstantem Strom) die vestibuläre Augenwirkung einen innerhalb einer Nystagmusperiode wesentlich stationären, muskulären Erregungszustand darstellt; die Bewegung der langsamen Phase gibt den Anschein, dass dabei eine »ordinäre« Muskelkontraktion (verbunden mit Erschlaffung der Antagonisten), unter entsprechend *geänderter* (nicht stationärer) Innervation erfolgt. Indessen muss man bis auf weiteres postulieren, dass jenes für den infranystagmischen Reizbereich nachgewiesene Verhalten auch für höhere, Nystagmus erregende Stromstärken gilt — da ja schwerlich denkbar erscheint, dass der *Innervationsablauf* der langsamen Phase durch die schnelle Phase irgendwie wesentlich berührt oder

modifiziert werde. Damit stellt sich die Frage: Ist der Nystagmus, im besonderen seine langsame Phase unter solchen Verhältnissen mekanisch erklärbar?

Es seien vorerst die Voraussetzungen wiederholt. Bei galvanischem, durch konstanten Strom erregten Nystagmus strömt vom Ohrapparate den Augenmuskeln eine Erregung zu, welche einer (wenigstens innerhalb einer Nystagmusperiode) annähernd konstanten Spannungseinstellung entspricht, d. h. es würde ohne sonstige Änderung der Augenmuskelninnervation das Auge in einer bestimmten (von der intendierten abweichenden) Ruhelage verharren. Dazu wird, laut geltender Ansicht, die langsame Bewegungsphase als allein vestibulär bedingt angesehen. Die alleinige Änderung der Augenmuskelninnervation im Laufe der Nystagmusperiode ist dann (wenn Blickbewegung spontan nicht intendiert wird) die der schnellen Phase entsprechende, der mithin ein ähnlicher, sprungweiser Verlauf zuzuschreiben ist. Danach sinkt die Innervation der drehenden Augenmuskeln auf den während der langsamen Phase stationären Zustand zurück, der aber einer Gleichgewichtslage des Auges entspricht, welche von der am Ende der schnellen Phase vorhandenen Lage ansehnlich abweicht. Der damit etablierte Muskelzug setzt das Auge in Drehung, gegen jene Gleichgewichtslage hin. Bei dem Stationärbleiben der Innervation muss die Muskelaktion der langsamen Phase sich vollziehen als ein passives Zurückgehen, ein Zurückfedern der Muskeln auf ihre respektiven, durch die Vestibularwirkung, die sonstige (auch stationäre) Innervation und die orbitalen Spannungswiderstände bestimmten Längen — ganz wie gleich auf den Stromschluss die erste vestibuläre Deviation erfolgt. Eine Augenbewegung gleichen mekanischen Charakters kann folgendermassen gedacht und gemacht werden. Angenommen sei ein Patient, an dem das eine Auge blind aber motorisch normal, und das andere Auge ganz normal ist. Er mag einen Punkt fixieren, wobei also beiden Augen eine konstante motorische Innervation zufliesst (man kann absehen von unregelmässigen Variationen betreffend Korrektion der Fixation). Wird nun mit einer die Scleralbindehaut erfassenden Pinzette das blinde Auge aus seiner Blicklage deviiert und dann losgelassen, so dreht es sich passiv zurück, und dieser Rückgang geschieht eben unter den geschilderten mekanischen Bedingungen der langsamen Nystagmusbewegung, indem ja die Ablenkung des

fixationslosen Auges die konstante Blickintention nicht stört. Offenbar ist hier auch der Fixationspunkt nicht notwendig, es darf nur keine Blickwendung intendiert werden, und dieser Fall ist ja überhaupt im allgemeinen für kürzere Zeitintervalle realisiert. Gerade hierauf bezügliche, weiter beleuchtende Erfahrungen sind dem Augenoperateur geläufig; er hat eben den Bulbus mit Fixationspinzette festzuhalten oder in gewünschte Lage zu bringen. Versuche des Patienten zur Blickwendung, wobei also der Kraftaufwand einer schnellen (saccadierten) Augenbewegung entspricht, fühlen sich wie harte Rucke in der Pinzette, eventuell stark genug, um die erfasste Bindehaut zu zerreißen. Unter den Umständen des oben bezeichneten Falles lässt sich aber der Bulbus mit ganz gelindem Zug nach jeder Richtung hin recht ausgiebig drehen. Die dabei überwundene, das Auge nach dem Loslassen — im oben gedachten Versuch — zurückdrehende Kraft ist mithin ganz schwach und lässt auf eine relativ langsame »gleitende« Art des Rückganges schliessen, mit stetig gegen die Gleichgewichtslage retardierter Geschwindigkeit (der Bewegungskarakter muss demjenigen gleich sein, welcher das Zurückschwingen einer stark gedämpften Galvanometernadel auszeichnet). Wir gelangen nun auf den uns eigentlich beschäftigenden Fall, wenn wir erstens die betreffende, durch den vestibulär umgestimmten Tonus und die orbitalen Spannungswiderstände bestimmte Gleichgewichtslage des Auges annehmen, zweitens die Deviation des Auges aus der Gleichgewichtslage durch die schnelle Nystagmusphase bewerkstelligt denken. Die so veränderten Umstände berühren nicht die allgemeinen mechanischen Bedingungen des Rückganges, und es bleibt nur noch die Stärke des vestibulären Muskelzuges zu veranschlagen. In Betracht kommt hierfür zunächst die Geringfügigkeit der vestibulären Augendeviation auf galvanischen Reiz unweit unter der Nystagmusgrenze, darüber dürfte demnach die Deviation nur entsprechend der Vermehrung der Reizstärke grösser sein. Es erscheinen ferner bei Nystagmus, der durch schwache bis mässige Vestibularerregung ausgelöst wird, die gewöhnlichen Blickwendungen nicht merklich oder unwesentlich durch die Vestibularwirkung beeinflusst, erst recht starke Labyrinthreizung führt einen merklichen Einfluss herbei. Daraus kann, für ordinären Nystagmus, die Kraft des vestibulären Muskelzuges zu der nämlichen Grössenordnung gesetzt werden, wie die in dem oben betrachteten vereinfachten Parallel-

falle vorhandene, rückdrehende Kraft. Für den Rückgang des Auges in der langsamen Nystagmusphase folgt mithin gerade der soeben bezeichnete Charakter. Die relativ langsame, gleitende Bewegungsart dieser Phase erscheint also mit der postulierten Hauptvoraussetzung vereinbar.

Ist dies allgemein der Fall für die motorischen vestibulären Reaktionserscheinungen? Erklärt sich ihr Verhalten aus einem Zustand dauernder Umstimmung der Muskelinnervation, die einem asymmetrisch veränderten Tonus entspricht, und deren Intensität mit der vestibulären Erregungsstärke parallel geht, mithin in den gewöhnlichen Beobachtungsverfahren langsam zu- (im Anfang der kalorischen Reaktion) oder abklingt (wie meist), eventuell auch (auf der Höhe der kalorischen Reaktion) einige Momente stationär bleibt? Es scheint so zu sein, nur kommen zudem in Rücksicht spezielle, akzessorische Umstände. Im Falle der manegenartigen Krümmung der Gangspur, wenn die Sehkontrolle ausgeschossen ist, müsste für stationäre Tonusumstimmung und Intention zu gleichmässigem Gang jeder Schritt die gleiche Abbiegung geben, mithin die betreffende Person in einem Kreise herumgehen: für abklingende Vestibularwirkung, wie ordinär zutrifft, vermindert sich mit jedem Schritt die Deviation entsprechend dem Tempo des Abklings, und die Gangspur bildet eine nach und nach weniger gekrümmte, endlich geradlinig auslaufende Spirale. Wenn zweitens in dem Zeigerversuche, unter Ausschluss sensorischer Kontrolle, z. B. der Arm gehoben und geradeaus gestreckt wird, so rückt derselbe, wegen der anhaltenden muskulären Umstimmung, schon während der Erhebung seitlich von der intendierten Lage hin: und die Deviation setzt sich sodann, wenn die Intention besteht den Arm unverändert zu halten, langsam weiter fort gegen die Gleichgewichtslage hin, welche aus Vestibularwirkung, Intention und mechanischen Widerstandsverhältnissen bestimmt wird, und zwar ganz nach demselben Mechanismus, wie für die langsame Nystagmusphase ausgeführt worden ist. Nur ist die Bewegung, da die Masse des bewegten Gliedes gegen die deviiierende Kraft gewiss viel grösser ist, ansehnlich langsamer. Im Laufe dieses zeitlich ausgedehnten Vorganges kommt dann auch die Veränderlichkeit der Vestibularwirkung wesentlich in Betracht, was von der kurzen Nystagmusphase nicht gilt. Im besonderen muss im Abklingen Umkehr der Bewegungsrichtung erfolgen. Nach erreichtem Deviationsmaxi-

zum rückt jene genannte Gleichgewichtslage zwischen der aktuellen Lage des Armes und der intendierten Lage hin und wandert im Abklingen, fortwährend gegen die letztere hin. Indem die bewegende Kraft immer gegeben ist durch die Differenz zwischen der aktuellen Lage und der Gleichgewichtslage, so wirkt die Kraft nunmehr rückdrehend. Eine Komplikation ergibt bekanntlich die nicht eliminierbare Lage- (und Bewegungs-)empfindung; die Deviation kommt, wenn hinlänglich gross, zum Bewusstsein und es erfolgt ab und zu teilweise korrigierende Rückstellung, sie führt, weil auch vestibulär beeinflusst, nicht zur intendierten Lage. Die scheinbar andersartige Physiognomie der Gleichgewichtsstörung beim Gehen oder Stehen, ihr unterbrochener, absatzweiser Charakter (auch im Laufe eines gleichmässigen Nystagmus) muss resultieren durch das Hinzutreten sekundärer Korrektionsbewegungen, zur Erhaltung des Gleichgewichts. Wenn die asymmetrisch wirksame, anhaltende Tonusänderung des das Aufrechtstehen effektuierenden Muskelapparates das Gleichgewicht bedroht, gelangen sensible Impulse, sensorische Ausdrücke für die Störung, ins Bewusstsein, worauf reflektorisch — bewusst oder unterbewusst — korrektive Muskelaktionen in Scene treten um das Gleichgewicht zu behalten. Dies gelingt im allgemeinen (bei nicht zu schwacher Reizung) nicht zur genüge, die Korrektionsbewegung fällt, als durch die Vestibularwirkung beeinflusst, hinter dem intendierten Mass aus und wird gewiss auch sonst sehr unsicher bemessen, was die bekannte taumelnde Art der Bewegung zur Genüge erklärt. Zudem wird wohl die eventuell gefundene kompensierende Innervation als ungewohnt nicht gehörig eingehalten; das fortwährende einseitige Tonusübergewicht führt neues Wackeln herbei, welches dann wieder erneute reflektorische Korrektionsbewegung auslöst. Zusammengefasst also: Der mechanische Effekt der gleichmässig dauernden Tonusumstimmung wird zeitweilig durch sekundäre, korrektive Reflexbewegungen behoben oder vermindert und setzt dazwischen scheinbar, wegen Insuffizienz der Korrektion, aufs neue ein. Die Tatsachen scheinen sich sonach den Konsequenzen der postulierten Voraussetzung zu fügen. —

In der Literatur begegnet vielfach — offen oder verschleiert — die Ansicht, dass die vestibuläre Gleichgewichtsstörung (wie ebenso andere Reaktionserscheinungen, die vestibuläre Nystagmusphase ausgenommen) eine sekundäre, reflektorisch auf die

Schwindelsensation ausgelöste Aktion darstellt: Man fühlt im Schwindel die Neigung seitwärts zu fallen und sucht, um das Gleichgewicht zu behalten, diese Tendenz durch entgegenwirkende Muskelaktion zu kompensieren — die letztere soll das Schwanken bewirken. Eine solche Ansicht, die allerdings Einwände erfahren hat, aber dennoch recht verbreitet erscheint, dürfte durch die hier ermittelten Zeitverhältnisse der betreffenden Vorgänge unhaltbar gemacht werden. Die vestibuläre Schwankung setzt um 0,1—0,15 Sek. nach dem Reizmoment ein, die Reaktionszeit auf Schwindel ist aber für einen Fall zu ca. 0,4 Sek. bestimmt. Laut jener Ansicht müsste die Schwankung um die betreffende Reflexzeit der Schwindelsensation nachfolgen, und es würde demnach die Latenzzeit der Schwankung ähnlich gross sein, wie die soeben angeführte Reaktionszeit auf Schwindel. Bei dem Vergleich dieser beiden Zeiten, wie sie oben bestimmt worden sind, kommen jedoch einige Differenzen massgebender Umstände in Betracht. Die etwas grössere Reizstärke kürzt die erstgenannte Latenzzeit ein wenig ab. Andererseits bezieht sich die letztgenannte, die Reaktionszeit, auf eine Reaktionsbewegung der oberen Extremität und muss demzufolge um 0,04—0,05 Sek. kürzer als diejenige gesetzt werden, wo unter gleichen Umständen die untere Extremität zu reagieren hat. Diese zwei Momente wirken also in entgegengesetztem Sinne und dürften einen ganz unwesentlichen Gesamteinfluss ergeben. Überdies gilt die Bestimmung der Reaktionszeit (nur) für eine Person, die der Latenzzeit der Schwankung ist aber an (mehreren) anderen Personen gemacht; demzufolge steht in Frage, ob noch die individuelle Variationsbreite den Vergleich gefährdet. Indessen ist im Falle der einzigen Versuchsperson ausser der fraglichen Reaktionszeit noch eine taktile Reaktionszeit gemessen und diese hat durchaus eine typische, ordinäre Grösse, im anderen Falle wiederum stimmen die Messungsergebnisse für die verschiedenen Versuchspersonen gehörig überein. So erscheint der Schluss zulässig: Die beiden Latenzzeiten differieren weitaus mehr als mit der in Rede stehenden Ansicht vereinbar ist. Als noch ein Argument teile ich folgende Beobachtung mit. Nach der genannten Ansicht soll, im Gleichgewichtsversuch, die (mit geschlossenen Augen stehende) Versuchsperson wenigstens zunächst, gleich nach der Reizung das Gefühl haben, als ob sie nach der Seite hin fielen, welche der wirklichen Fallrichtung entgegengesetzt ist. Ich habe in einer

Anzahl von Fällen (40—50) diesbezügliche Fragen gestellt und Antworten erhalten. Weitaus meistens wurde die subjektive Fallrichtung identisch mit der wirklichen befunden, in einigen Fällen konnte keine deutliche subjektive Richtung angegeben werden, nur ein paar Mal stellte sich jenes supponierte Verhalten heraus. Hierzu kommt, dass die Angaben mit einiger Unsicherheit behaftet waren, in wiederholten Versuchen wurden sogar nicht selten gegenteilige Antworten gegeben. Sowohl dieser Umstand für sich als namentlich die erstatteten Angaben, im ganzen genommen, gehen also ebenfalls der zu prüfenden Ansicht entschieden zuwider. Wie soeben ausgeführt, erklärt sich die Gleichgewichtsreaktion, in ihrer Erscheinungsweise, als *primäre* oder *direkte* motorische Vestibularwirkung; ihre Latenzzeit erweist sich auch kurz genug, um diese Deutung zu bestätigen.

IX.

Die gemachten Schwellenbestimmungen liefern verschiedene Beispiele von binärer Kombination von vestibulären Reizwirkungen. Dieselbe ist additiv oder subtraktiv, die reziproken Schwellenwerte fungieren darin als Glieder.

Was zunächst die *Reizsummation* betrifft, so sind im Falle der visuellen Scheinbewegung bei ein- und doppelseitiger Reizung (Tab. 6) der summierte Effekt durch die Zahl 6,7 die zwei gleichen Summanden durch je 4,2 gegenseitig quantitativ bezeichnet. Ähnlich wie diese Zahlen verhalten sich die Werte der binokularen und monokularen Lichtempfindlichkeit in Dunkeladaptation; letztere Relation beträgt nach bisherigen Bestimmungen etwa 1,6—2. Hierher, ins optische Gebiet gehört der Fall (Tab. 7), wo die visuelle Scheinbewegung für einseitige Reizung einerseits monokular, mit rechtem und linkem Auge, andererseits binokular beobachtet wurde; die »Empfindlichkeit« war monokular 3,6 und 2,9, binokular 4,2, also ein einigermaßen ähnliches (oder ein wenig kleineres) Verhältniss der binokularen zur Summe der monokularen. Die Gesetzmässigkeit der Kombination tritt in dem detailreicheren Falle des Schwindels unverkennbar hervor. Nach Tab. 3 können die relativen Grössen der Glieder bemessen werden:

	KS	KÖ	AS	AÖ	
Rechts	3,7	2,4	2,4	3,3	} (a)
Links	2,8	1,8	2,6	2,4	

In der additiven bilateralen Reizung kombinieren sich hier je zwei Glieder, ein aus jeder Reihe, die sich auf identische Stromrichtung beziehen, z. B. KS rechts und AS links. Wird derart paarweise addiert, so ergibt sich, mit Bezeichnung der rechten Elektrode:

$$KS = 6,3; KÖ = 4,8; AS = 5,2; AÖ = 5,1 \dots (b)$$

Nach Tab. 4 sind nun für bilaterale Reizung die reziproken Schwellenwerte gefunden:

$$KS = 6,7; KÖ = 3,7; AS = AÖ = 4,6 \dots (c)$$

Diese Werte verhalten sich zu ihren resp. soeben angeführten Komponentensummen wie rund bzw. 1, 0,8, 0,9, oder also wieder wie die adaptative binokulare Lichtempfindlichkeit zu der Summe der monokularen (0,8—1).

Hieran schliesst sich als Gegenstück die *subtraktive* Kombination zweier ähnlich starker vestibulärer Erregungswirkungen, bei symmetrisch auf beide Seiten verteilter Reizelektrode. In den diesbezüglichen Bestimmungen hoben sich die rechts und links ausgelösten Augenwirkungen vollständig auf, eine restlose Subtraktion also, die gewiss der Tatsache entspricht, dass die einseitigen Wirkungen nach Tab. 6 gleich gross sind. Ein deutlicher Rest der Gleichgewichtsreaktion war aber vorhanden und zwar von einer Richtung, die einer grösseren Wirkungsstärke des rechten Ohrapparates (als der des linken) entspricht. Dies bekundet eine geringe funktionelle Asymmetrie beider Ohrapparate (inklusive Nervenbahnen). Die subtraktive Kombination erstreckt sich zum Schwindel und erscheint hier sogar quantitativ angedeutet. Zwischen den beiden dem Schwindel zu Grunde liegenden, durch Erregung des einen und des anderen Ohrapparates ausgelösten Vorgängen findet, wie man die Sache formulieren kann, eine Art Interferenz statt, wobei sich jene Vorgänge zum grösseren Teil aufheben, jedoch ein Rest davon übrig bleibt, der sich als Schwindel manifestiert, sofern der Rest einen gewissen Schwellenbetrag erreicht. Tab. 5 zeigt, bei welchen Reizstärken dies der Fall ist. Diese Werte, mit denjenigen der Tab. 3 zusammengehalten, lassen jene Interferenz gleichsam als Subtraktion der Stärken beider Schwindelsensationen erscheinen, was wieder

wesentlich eine Subtraktion der Intensitäten oder Umfänge der interferierenden Erregungsvorgänge bedeuten dürfte. Eine annähernde Taxierung der Schwindelstärke unweit der Schwelle erscheint nach dem Prinzip möglich, dass von der Schwelle aus die Stärke zunächst proportional dem reziproken Schwellenwert, dem Ausdruck für die Effektivität des Reizes, ansteigt. Auf der (kleinen) Strecke vom Schwellenwert a bis zum Reizwert b würde sonach der Zuwachs proportional sein der Grösse $\frac{1}{a}(b-a)$ oder $\frac{b}{a} - 1$ (1)

Für gleich starke Reizung (b) der einen und der anderen Seite gelten ebensolche Ausdrücke, worin für a der betreffende Schwellenwert, a_1 und a_2 , steht. Eine Subtraktion der Schwindelstärken für den Reiz b würde somit einen Rest geben, proportional der Grösse $b \left(\frac{1}{a_1} - \frac{1}{a_2} \right)$ (2)

Bei z. B. 1 M. A. starker symmetrischer Reizung ($b=1$) wären die relativen Schwindelstärken (wenn für a_1 und a_2 die Werte der Tab. 3 eingesetzt werden): KS=0,9; KÖ=0,6; AS=0,2; AÖ=0,9; und es wäre zu erwarten, dass der Schwindel für KS und AÖ bei niedrigerer, für KÖ und AS bei höherer Reizstärke über die Schwelle treten soll. Nach Tab. 5 ist dies der Fall. Um dies zahlenmässig zu verfolgen, kann man z. B. die eben angeführten, als Differenzen berechneten relativen Schwindelstärken für 1 M. A. mit denjenigen vergleichen, welche nach den Schwellenwerten der Tab. 5 ebenso für 1 M. A., zu veranschlagen sind. Die reziproken Werte dieser letzteren, um die Einheit vermindert, oder:

$$KS=1,3; KÖ=0,4; AS=0,5; AÖ=0,9;$$

bezeichnen nach Formel (1) (für $b=1$) je den Zuwachs der Schwindelstärke über den eben merklichen, der Schwelle entsprechenden Betrag. Der letztere müsste also noch hinzukommen, um die volle Stärke zu geben. Eine teoretische Kuriosität ist nun, dass man hier einen Massausdruck erhält für »das eben merkliche«. Die Produkte nämlich, welche aus jeder der obigen Differenzen (0,9, 0,6, 0,2, 0,9) und dem zugehörigen Schwellenwert der Tab. 5 gebildet werden, repräsentieren, nach Formel (2), die Restbeträge, wenn sie erst in respektiven Schwellen eben merklich werden. Eine ungefähre Gleichheit dieser vier Werte ist wohl teoretisch (bei der übereinstimmenden Empfindungsqualität) vorauszusetzen. Man erhält:

$KS=0,38$; $K\ddot{O}=0,44$; $AS=0,14$; $A\ddot{O}=0,47$;
 worunter wenigstens die drei Werte genügend ähnlich sind.
 Wird, unter Rücksicht auf die irradiative Vergrößerung (vgl.
 unten), 0,3 als wahrscheinlichster Wert genommen und zu den
 obigen Intensitätswerten addiert, so ergibt sich, als Schwin-
 delstärken für symmetrische Reizung von 1 M. A.:

$$KS=1,6; K\ddot{O}=0,7; AS=0,8; A\ddot{O}=1,2.$$

Diese Werte, oder $1,6 \times (1, 0,45, 0,5, 0,75)$, und die damit zu
 vergleichenden 0,9, 0,6, 0,2, 0,9 zeigen dermassen ausgeprägt
 denselben Gang, wie aus dem approximativen Charakter der
 Ausführung und der notwendigen Unsicherheit der Zahlenwerte
 nur zu erwarten steht. Allerdings finden sich die Reste etwas
 vergrößert, was indessen vorläufig aus einer allgemeinen Funk-
 tionseigentümlichkeit des Zentralnervensystems, der Irradiation,
 erklärlich erscheint. Es lässt sich denken, dass die interferie-
 renden Vorgänge, auch insoweit sie sich ganz auslöschen, dabei
 nicht ohne sekundäre Perturbationen verlaufen, welche Störung,
 eine Art Irradiation, gegen die Vorgänge selbst von niederer
 Grössenordnung ist und mithin erst bei grösserer Reizstärke
 ins Gewicht fällt.

Die durchgeführte Betrachtungsweise muss sich ebenso be-
 ziehen auf den Fall der Reizsummation, der oben schlechthin
 mit optischen Parallelfällen verglichen worden ist. Für 1
 M. A. werden die durch einseitige Reizung erregten Schwindel-
 gefühle an relativer Stärke bemessen durch die oben angeführ-
 ten Werte (a), um 1 vermindert (nach Formel (1)) und um
 0,3 (das »eben merkliche«) vermehrt; sie geben mithin, wenn
 additiv kombiniert, als Summen die Werte (b) minus 2 plus
 0,6, oder:

$$KS=4,9; K\ddot{O}=3,4; AS=3,8; A\ddot{O}=3,7.$$

Andererseits sind die relativen Schwindelstärken für 1 M. A.
 unter Reizsummation gleich den Werten (c) minus 1 plus
 0,3, oder:

$$KS=6; K\ddot{O}=3; AS=A\ddot{O}=3,9.$$

Summationseffekt und Komponentensumme differieren hier
 durchschnittlich viel weniger aber in gleicher Richtung, wie
 im vorigen Falle der subtraktive Kombinationseffekt und die
 Komponentendifferenz. Eine durch den Interferenzvorgang
 bewirkte irradiative Vergrößerung erscheint zwar auch bei
 Summation denkbar, kann aber hier gegen den resultierenden
 Vorgang nur in untergeordnetem Masse hervortreten.

Obige, die Schwindelinterferenz betreffende Ausführung hat insoweit einen transcendent-symbolischen Charakter, als darin ein subjektiver Begriff, die Schwindelstärke, als Quantität figuriert. Ein reeller objektiver Sinn kommt ihr indessen dadurch zu, dass sie sich zugleich auf den vestibulär generierten Erregungsvorgang, die sich in letzter Instanz subjektiv als Schwindel manifestiert, beziehen kann. Die Intensität oder eventuell der Umfang jenes Vorganges dürfte nämlich, auf dem engen Bereich, welchen die Betrachtung betrifft, der Stärke der dadurch bedingten Schwindelsensation wesentlich parallel gehen, und erscheint demnach oben von der Schwindelstärke zwar symbolisch aber in vergleichend-quantitativer Hinsicht wohl zutreffend repräsentiert. Für die untersuchte Erregungskombination hat sich also eine approximative quantitative Gesetzmässigkeit ergeben. Die resultierende Wirkung erscheint allgemein aus den Komponenten wesentlich additiv bzw. subtraktiv bestimmt, nur dazu ein wenig vergrössert, was sich plausibel erklären lässt.

X.

Über die gegenseitige Beziehung zwischen beiden Konstituenten der vestibulären Reaktion, der motorischen und der sensiblen Komponente (der schwindelartigen Bewegungssensation) besitzen wir zur Zeit, abgesehen von einigen Tatsachen die nur eben eine Beziehung angeben, keine nähere Kenntnis. Schon längst bekannte Erfahrungen legen eine Beziehung dar. Bei freilich individuell ungemein verschiedener relativer Stärke kommen wohl stets beide Komponenten zusammen vor, die eine nicht ohne die andere. Je nach der Orientierung des Kopfes erhält die Schwindelsensation verschiedene räumliche Färbung oder Charakterisierung und zeigt hierin systematische Korrespondenz mit den räumlich ebenso veränderlichen motorischen Erscheinungen, im besonderen der Gleichgewichtsreaktion. Weiter bezeichnend ist die Beobachtung BARÁNY'S,¹⁾ dass mit Abschwächung bis Hemmung eines horizontalen, postrotatorischen Nystagmus (durch Hinblicken in die Richtung der langsamen Phase) das Gefühl der Drehung des eigenen Körpers wesentlich abnimmt, während doch sonstige vestibuläre

¹⁾ Beitrag zur Lehre von den Funktionen der Bogengänge. Zeitschr. f. Sinnesphysiol. Bd. 41, 1906.

Wirkungen im allgemeinen nicht wesentlich beeinflusst werden. Jene Korrespondenz erscheint ohne eine gegenseitige, systematische Verknüpfung beider Komponenten kaum verständlich. Man dürfte sich die labyrinthäre Vermittelung von schwindelartigen Bewegungsgefühlen gegenwärtig nach der direkten, an den Sinnesorganen realisierten Art denken, d. h. dem Labyrinth eine (ordinäre) Sinnesfunktion zuschreiben. Eine systematische Verknüpfung dieser mit der motorischen Vestibularwirkung wird in der geläufigen, oben jedoch als unhaltbar nachgewiesenen Ansicht statuirt, indem die vestibuläre Sensation (als primäres Moment) reflektorisch, sekundär gewisse Korrektionsbewegungen — vestibuläre motorische Reaktionen — auszulösen angenommen wird. Diese Untersuchung liefert einige weitere Tatsachen und Gesichtspunkte, welche nebst den schon genannten eine andere, entgegengesetzte Auffassung wahrscheinlich machen. Es scheint die motorische Wirkung das primäre Moment darzustellen, von welchem sekundär die sensorische Komponente zunächst als Muskelgefühl generiert wird, zu dem noch irgendwie die Schwindelqualität hinzukommt; mithin eine ganz *indirekte* sensorische Funktion, grundverschieden von derjenigen der Sinnesorgane.

Nach Tab. 8 liegt die Reizschwelle für das bei geschlossenen Augen wahrnehmbare, »propriozeptive« Schwindelgefühl konstant höher als für die Augenreaktion und für die (genügend fein geprüfte) Gleichgewichtsreaktion. Also ist die vestibuläre Reaktion bei möglichster Schwäche rein motorisch, »tritt motorisch über die Schwelle« und erhält erst etwas stärker entwickelt die sensible Komponente. Zunächst ist hier nur nachgewiesen, dass die die Augenstellung und das Gleichgewicht betreffenden Teile der motorischen Reaktion niedrigere Schwelle haben als der propriozeptive Schwindel. Ob dies auch für die motorische Reaktion in ihrer Gesamtheit der Fall ist, bleibt bis auf weiteres unentschieden. Der Umstand indessen, dass jene zwei, weit getrennten Körperbereichen angehörigen Teile der motorischen Reaktion ungefähr gleiche Schwelle haben, lässt es wahrscheinlich erscheinen, dass die übrigen sich ähnlich verhalten.

Die additive bzw. subtraktive Kombination oder Interferenz der Erregungswirkungen, welche auf gleich- bzw. gegensinnige bilaterale Vestibularreizung ausgelöst werden, betreffen in quantitativ gleicher Weise sowohl die motorische Reaktion als die

propriozeptive Schwindelsensation, es zeigen beide Vorgänge dabei paralleles Verhalten. Dies dürfte nur folgendermassen, als *gemeinsame* Interferenz beider Paare von Vorgängen, gedeutet werden können. Die zwei, vom einen und anderen Ohrapparat zentralwärts hinströmenden Erregungen interferieren, verbinden sich an einer gewissen Stelle im Nervensystem, und erst die Erregung welche diese nervöse Instanz verlässt, also aus der Interferenz hervorgegangen ist, erst diese Erregung führt den Schwindel wie auch die motorische Reaktion herbei. Oder anatomisch ausgedrückt: Erst jenseits der Stelle der Erregungsinterferenz, irgendwie auf den Strecken einerseits bis zur Muskulatur andererseits bis zum (unbekannten) kortikalen Perzeptionsfeld der Sensation, und zwar einschliesslich Anfangs- und Endstationen, trennen sich die Bahnen für die motorische Erregung und für die propriozeptive Schwindelerregung. Die Lage des Abzweigungsortes führt mit sich Konsequenzen, die der Beobachtung zugänglich sind. Im Masse wie sich die zwei Bahnen näher der sensiblen Endstation von einander trennen, also die motorische Erregung einen längeren Weg hat, muss die Auslösungszeit der motorischen Reaktion, die vestibuläre »Reflexzeit« länger ausfallen. Im Masse aber wie die Trennung der Bahnen der motorischen Endstation näher liegt, muss die Reaktionszeit auf Schwindel eine grössere Länge zeigen. Die Resultate unserer Bestimmungen dieser beiden Zeiten sprechen entschieden für die letztere Möglichkeit. Die Latenzdauer der vestibulären Augenwirkung erweist sich ähnlich kurz wie die des über Trigeminus ausgelösten Blinzreflexes, und die Gleichgewichtsreaktion scheint eine ungefähr entsprechende, nicht mehr als »ordinäre« Latenzdauer zu haben. Die Reaktionszeit auf propriozeptiven Schwindel fand sich dagegen um voll 0,07 Sek. länger als eine damit möglichst vergleichbare taktile Reaktionszeit. Diese ansehnliche Differenz, welche die nämliche relative Verzögerung der Schwindelperzeption (gegenüber der Perzeption des taktilen Eindruckes) bedeutet, kann nicht in merklichem Masse auf träge Funktionsweise des Ohrapparates oder der nächsten angeschlossenen Leitungsbahnen beruhen, da ja die motorische Auslösungszeit dadurch ebenso beeinflusst werden müsste. Erst irgendwo im weiteren Verlauf des der Schwindelerregung dienenden Leitungsweges ist die Ursache zu suchen und kann eben bestehen in grösserer Länge des Leitungsweges, mit Vermehrung

der langsameren Übergangsprozesse, die zwischen verschiedenen leitenden Einheiten stattfinden. Diese Deutung ist zwar nicht die einzig mögliche, dürfte aber weitaus in erster Linie kommen. Den Vorzug unter den so am nächsten angewiesenen Möglichkeiten verdient vorläufig diejenige, dass die eigene Bahn der propriozeptiven Schwindelerregung in der Muskulatur ihren Ursprung nimmt: Der nächste Effekt der Vestibularerregung ist die motorische Reaktion und diese muskuläre Zustandsänderung erregt die sensiblen, propriozeptiven Muskelnerven, der so generierte zentralwärts hinströmende Impuls führt die vestibuläre Sensation herbei.

Im Einklang hiermit erklären sich sowohl einige andere in dieser Untersuchung gemachten Befunde, als auch jene schon erwähnten, früher bekannten Tatsachen.

Wenn die längere Dauer der Reaktionszeit für galvanischen Schwindel gegenüber derjenigen für elektrische Reizung der Gesichtshaut auf dem Umweg der Erregung über die Muskulatur beruht, so kann der Unterschied dieser Zeiten nicht geringer sein als die kürzeste, irgend welchen Teil der motorischen Vestibularwirkung betreffende Latenzzeit und kann andererseits die längste motorische Latenzzeit nicht viel übersteigen, hierbei für alle Fälle gleiche Reizstärke und Individualität vorausgesetzt. Die kürzeste und die längste motorische Latenzzeit dürften nun wahrscheinlich der Augen- bzw. der Gleichgewichtsreaktion zukommen und betragen dann für die Reizstärke ca. 1 M. A. bzw. 0,03 à 0,04 Sek. und ungefähr 0,1 à 0,15 Sek. Die Reaktionszeiten auf Schwindel und auf Hautreizung differieren andererseits für die angewendete, etwas geringere Reizstärke (0,5 à 0,6 M. A.) um 0,07 Sek. Wenn die Reizstärke zunimmt, müssen voraussichtlich beide Reaktionszeiten in ähnlichem Masse kürzer werden, ihr Unterschied somit relativ wenig geändert werden. Ausserdem beziehen sich beide Reaktionszeiten und die Latenzzeit der Augenwirkung auf dieselbe Versuchsperson, und die zweite, längere Latenzzeit ist für mehrere Versuchspersonen gehörig übereinstimmend gefunden. Da nun die Reizstärke für die Reaktionszeiten nicht viel geringer war als für die motorischen Latenzzeiten, so kann behauptet werden, dass der Wert des bezeichneten Unterschiedes (der Reaktionszeiten) den theoretischen Forderungen gut genügt.

Die besprochene höhere Lage der Reizschwelle der vestibulären Sensation versteht sich daraus, dass jene sensible, pro-

priozeptive Muskelerregung erst an einem gewissen Schwellenwert perzipierbare Stärke erreicht, darunter aber ineffektiv bleibt, wie dies allgemein für Erregungsvorgänge gilt.

Die vestibuläre Sensation ist bei nicht zu grosser Reizstärke auf eine der muskulären *Veränderungsphase* entsprechende Zeit beschränkt und überhaupt dann weitaus am stärksten, aber die vestibuläre Erregung hält, nach dem dauernden Kontraktionszustand der Augenmuskeln zu urteilen (vgl. unten), dauernd an. Es bekundet sich damit eine ganz andere zeitliche Gestaltung der schwindelauslösenden als der motorischen Erregung, dies bei (wie oben geschlossen) gemeinsamem Ursprung und Anfangsweg, also anfänglicher Identität beider. Zu postulieren ist sonach eine irgendwo im späteren Leitungsverlauf eingeschaltete Instanz, die jene verschiedene Gestaltung etabliert. Die Muskulatur kann die transformierende Instanz darstellen, indem ihre Zustandsänderung sich als Reiz auf ihre sensiblen Nerven überträgt. Dann besagt jene Tatsache, dass die *Änderungsphase* stärker reizt als der stationäre, dauernd gegen die Norm veränderte Zustand, welcher erst bei grösserer Reizstärke wirksam wird. Auch erweist sich die Schwindelschwelle höher zu liegen bei langsamerem Verlauf der vestibulären Muskelumstimmung. Dieses gesamte Verhalten harmoniert gut mit den Grundtatsachen der Erregungslehre.

Die vestibuläre Schwindelsensation hat, auch unter Ausschluss des Sehens, ein prägnantes Charakteristicum: ausgesprochene räumliche Bestimmung; sie bildet sozusagen im Sensorium eine gewisse Körperbewegung ab. Man spricht ja auch von labyrinthärer Bewegungsempfindung. Nur ist diese mit der eigenartigen Zusatzqualität des Schwindels gefärbt. Freilich ist jene räumliche Bestimmung ziemlich verschieden ausgeprägt oder deutlich, so z. B. sehr markiert in der schwindeligen Nachempfindung, dem Gefühl der Drehung des eigenen Körpers nach dem Rotationsversuche, weit weniger deutlich aber bei galvanischer Schwindelerregung (geschlossene Augen vorausgesetzt). Ein derartiger Bewegungs- und Richtungscharakter der Sensation kann wohl nicht anders vermittelt werden, als durch Erregung wenigstens derjenigen letzten nervösen Instanzen, wohin sonst die sensiblen Muskelerregungen (und die mekanisch durch die Muskelaktion in Nachbartheilen generierten sensiblen Erregungen) gelangen, um daselbst Empfindungen der genannten Art zu geben. Ebenso wie z. B.

Gehörsempfindung nur in der Hörsphäre entstehen kann, so muss die Bewegungsqualität der vestibulären Sensation entstehen in der Endstation der sensiblen muskulären und der damit funktionell verbundenen Leitungen. Dahin muss also ein Komplex von Erregungen gelangen. Andererseits kann man a priori postulieren, dass von den vestibulär reagierenden Muskeln und von den dadurch mekanisch beeinflussten Teilen sensible Erregungen abgehen. So führen schon allgemein-physiologische Argumente auf die nämliche Schlussfolgerung hin. Die vestibuläre Sensation stellt sonach eine sekundäre, sensorische Abspiegelung der motorischen Reaktion dar und muss dann an räumlichem Charakter dieser Reaktion entsprechen. Daraus erklären sich die *gemeinsame* Veränderlichkeit beider nach der Kopfstellung sowie auch die oben für die Gleichgewichtsreaktion als Regel nachgewiesene Übereinstimmung der gefühlten Fallrichtung mit der wirklichen. Auch dafür, dass der Raumcharakter des vestibulären Schwindels in verschiedenen Fällen nicht gleich prägnant ist und eventuell recht unbestimmt sein kann, fehlt nicht die Möglichkeit einer Erklärung. Der gewöhnliche Drehschwindel, bei oder nach Rotation unter normaler Kopfhaltung, zeichnet sich durch den *adäquaten* Charakter des Empfindungskomplexes aus, dieser wird gewohnheitsmässig bei Drehung erfahren und ist somit, als funktionell geläufig, sinnlich wohl definiert. Die galvanische Reizung ergibt dagegen einen schon an sich ungewohnten Komplex (nicht durch gewöhnlich gerichtete Drehungen erzielbar) und zwar unter Umständen, die keine assoziative Leitung zur sinnlichen Interpretation des Eindrucks gewähren.

Nach der angeführten Beobachtung BÄRÄNY'S müssen (wenigstens unter den betreffenden Umständen) auch die Augenmuskeln an der Entstehung der vestibulären Sensation wesentlich beteiligt sein. Eine derartige Ansicht hat übrigens schon DELAGE ausgesprochen; DELAGE sucht, führt BARTELS¹⁾ an, nachzuweisen, »dass wir bei der Drehung den durchgelaufenen Drehwinkel nicht direkt mittels des Ohrapparates empfinden und messen, sondern indirekt mittels der vom Ohrapparate ausgelösten Augenbewegung«. Indessen scheint gerade hier eine Schwierigkeit zu begegnen in der HELMHOLTZ'schen Ansicht, dass die Aktion der Augenmuskeln kein sensoruell verwertba-

¹⁾ Arch. f. Ophthalm, Bd. 76, S. 80.

res Muskelgefühl gibt, sondern dass die Augenbewegungen durch die Willensintention subjektiv repräsentiert werden. Jedoch entbehrt diese Ansicht noch immer des entscheidenden Beweises. HELMHOLTZ' Argumentation gründet sich bekanntlich auf die Scheinbewegung bei Augenmuskelparalyse, aber berücksichtigt, wie JAMES bemerkt hat, nicht die Bewegung des anderen gesunden, beim Versuch wohl zugedeckten Auges. Auch die Beobachtungen von MACH, wobei die Blickwendung beider Augen durch mechanische Massnahmen eingeschränkt wurde, sind nicht beweisend. Denn dadurch wird nur die Kontraktion der betreffenden Muskeln auf ein geringeres Mass als intendiert beschränkt, aber ihre Anspannung und wohl auch ihre initiale Aktion werden nicht vermindert. Und im besonderen wird dazu die vermöge der antagonistischen Innervation damit koordinierte Relaxation ihrer Antagonisten gar nicht behindert. Möglicherweise liefern diese noch vorhandenen Zustandsänderungen Anteile des Bewegungsgefühls, die zum beobachteten Effekt der Scheinbewegung genügen. Es kann also hier bisher nicht die Beteiligung muskulär generierter Empfindungen ausgeschlossen werden; denkbar ist z. B., dass die Assoziation dieses Momentes mit der Willensintention das Gefühl der normalen Augenbewegung konstituiert. Ein unter Ausschluss anderer Sehobjekte (im Dunklen oder bei geschlossenen Augen) beobachtetes Nachbild erscheint während des vestibulären Nystagmus unbeweglich, aber scheint ohne Nystagmus, wenn man die Augen spontan bewegt, sich dem entsprechend zu bewegen. Die letztere visuelle Bewegungswahrnehmung setzt ein Bewegungsgefühl des motorischen Augenapparates als Grundlage voraus. Daraus, dass in jenem Falle die Bewegungsintention fehlt, in diesem aber vorhanden ist, kann offenbar nicht geschlossen werden, dass allein die Intention und nicht muskuläre Empfindungen das Bewegungsgefühl konstituieren. Es kann sein, dass die Sensibilität der Augenmuskeln in beiden Fällen ähnliche Empfindungen erzeugt, aber der Eindruck im ersten Falle als Zeichen für die Drehung des eigenen Körpers, was Stillerscheinen (im Raume) des unverändert auf der Netzhaut empfundenen Sehobjektes (Nachbildes) assoziativ involviert, im zweiten Falle als Zeichen für die Augenbewegung, vermöge der Intention dazu, und sonach mittelbar für die Bewegung des Sehobjektes gedeutet wird. Auch ist bekanntlich zur Erklärung der Auslösung der schnellen Nystagmusphase

Sensibilität der Augenmuskeln vielfach angenommen worden, und dürften bisher keine entscheidenden Gründe dagegen vorgebracht worden sein.

Zwischen dem muskulär generierten Empfindungskomplex, welcher die motorische vestibuläre Reaktion sensorisch abspiegelt, und derjenigen einer natürlichen Körperbewegung kann voraussichtlich ein Unterschied daraus statuiert werden, dass die Muskulatur vestibulär in Koordinationsformen erregt wird, die in natürlichen Bewegungskombinationen nicht vorkommen, sondern nur aus funktionell nicht zusammengehörigen Bewegungskomponenten zusammensetzbar sind. Dies lässt es verständlich erscheinen, dass die vestibuläre Sensation zwar in ihrem räumlichen Charakter etwas — mehr oder weniger — von der geometrisch geordneten Qualität der Bewegungsempfindung besitzt, dazu aber stets ein Gepräge von etwas seltsam gemischtem, verworrenem trägt. Das nicht-intendierte Auftreten des Gefühls stellt einen weiteren Unterschied dar gegen die ordinäre muskuläre Bewegungsempfindung, ein Moment, welches in weitem Umfange gleichbedeutend ist mit dem von NAGEL als Bedingung des Schwindels bezeichneten: der »Discrepanz« zwischen dem labyrinthär oder visuell (bei Sehschwindel) vermittelten Eindruck vom Bewegungszustand des eigenen Körpers und dem durch übrige Empfindungen vermittelten Eindruck davon. Doch scheint bis auf weiteres nicht ausgeschlossen, dass jene erwähnte partielle, aber stets wesentliche Undeutbarkeit, Unentwirrbarkeit des räumlichen Charakters, welche die vestibuläre Sensation zu etwas anderem als einer Bewegungsempfindung macht, sinnlich eben durch die Schwindelqualität repräsentiert wird (wie etwa ein bestimmter binokulärer Helligkeitsunterschied die akzessorische visuelle Qualität des Glanzes ergiebt) oder vielleicht dazu beiträgt. In erweiterter Fassung, als sinnlich-assoziative Undeutbarkeit eines hinreichend prägnanten, räumlichen Sinneseindruckes — das Nichtgelingen der sinnlichen Anschauungssyntese — scheint letztere Bedingung allgemein und namentlich für gewisse optische Fälle,¹⁾ wo die Körperorientierung ausser Betracht kommt und daher NAGELS Bedingung unzureichend ist, zu genügen.

¹⁾ Ich bekomme Schwindelgefühl beim Sehen von Gegenständen, die umkehrbares Relief darbieten, wenn die Umkehr in labiler Weise frequent hin und her erfolgt, mithin kein bestimmter Tiefeneindruck festzuhalten ist.

Noch ein Umstand verdient Erwähnung. Eine den direkten Grosshirnleitungen der Sinnesorgane analoge Bahnfortsetzung des N. vestibularis ist trotz vieler Nachforschung zur Zeit wohl nicht bekannt; eine ordinär organisierte vestibuläre Sinnesfunktion kann daher nicht gern angenommen werden. Dagegen passt das Fehlen einer solchen vestibulären Sinnesleitung ganz zu einer sensorischen Funktionsweise unter Vermittelung der Muskelsensibilität.

Die besprochenen, gegenseitig recht verschiedenartigen Tatsachen erscheinen sonach alle mit der zu prüfenden Theorie vereinbar. Auf diese gelangen wir zwar nicht auf sicher bindende Gründe, aber durch eine ganze Reihe systematisch zusammenstimmender Argumente. Überhaupt ergibt sich für die vestibulären Auslösungswirkungen ein gemeinschaftlich zureichender, genetisch-kausaler Gesichtspunkt, der vorläufig genug fundiert erscheint um zu weiterer Prüfung vorgeführt zu werden.

Der Vestibularapparat ist demnach ein nach Art der Sinnesorgane erregbares, motorisches Auslösungsorgan, seinem Erregungszustand parallel und in eigenartigen, mit der Kopfstellung veränderlichen Koordinationsformen die tonische Innervation der Muskulatur beeinflussend. Manifestationen der Auslösungswirkung, primäre oder eigentlich vestibuläre motorische Reaktionen sind u. a. die langsame Augendeviation im Nystagmus, das Vorbeizeigen, die Krümmung der Gangspur, die Falltendenz. An diesen nächsten Folgen der vestibulären Tonusumstimmung schliessen sich unter Umständen, als sekundäres Moment, gewisse kompensatorische oder korrektive Bewegungen, deren Natur und Genese für die drei letztgenannten Reaktionsfälle klar liegen. Sie haben den Charakter von Reflexakten, ausgelöst durch die Perzeption einer vom primären Moment gesetzten funktionellen Störung. Letztere kann fehlen oder nicht perzipiert werden, dann fehlen auch die sekundären Bewegungen. Die Reaktionsbewegung in ihrer Gesamtheit stellt sich dar als eine reflektorisch vermittelte Superposition der (eventuellen) Sekundärbewegung auf die primäre, rein vestibuläre Reaktion. Ebenso finden wir im Nystagmus die schnelle Phase, das sekundäre Moment, rytmisch superponiert auf das primäre, die vestibuläre Deviation; jene zeigt den Habitus einer gewöhnlichen, schnellen Blickbewegung, mit dem offensichtlichen Zweck die Deviation aufzuheben, und letztere hat evident den Charakter einer funktio-

nellen Störung, indem sie die Einhaltung der intendierten Blicklage verhindert. So erscheint die propriozeptiv, in unterbewusster Form perzipierte Discrepanz oder Differenz zwischen der intendierten und der wirklichen, vestibulär deviierten Blicklage (hierunter das Hingleiten des Auges subsummiert) als das die iterierte Wiederherstellung der Blicklage, die schnelle Phase, auf Reflexweg auslösende Moment. Hierzu passt der besprochene (S. 269, 270) namhafte Schwellenunterschied für beide Nystagmusphasen, d. h. die vestibuläre Augendeviation macht sich erst in nicht zu geringer Grösse als *Störung* geltend. Ein zweiter sekundärer Wirkungskomplex ist nun die vestibuläre schwindelartige Bewegungsempfindung, als eine durch die Muskelsensibilität herbeigeführte sensorische Abspiegelung oder Repräsentation der primären motorischen Erregungswirkung. Die diese auszeichnende eigenartige Koordination (vielleicht auch eine sensorische Prävalenz gewisser Muskeln, wie der Augenmuskeln) dürfte den allgemeinen Charakter der vestibulären Sensation erklären.

Die skizzierte Vorstellungsweise dürfte die längst von EWALD über die motorische Vestibularfunktion (auf anderer Grundlage) entwickelte wesentlich wiedergeben, subsummiert aber noch darunter die vestibuläre Sensation, als Folge der motorischen Wirkung. Bezüglich dieser Deutung der Sensation wie auch einiger sonstigen Einzelheiten muss ihre blosse Wahrscheinlichkeit, ihr provisorischer Charakter nochmals betont werden. Mehrere als Argumente bedeutungsvolle Befunde beziehen sich nur auf eine Versuchsperson und sind weiterer Bestätigung bedürftig.

XI.

Es hat sich eine unerwartet exakte und schnelle Reaktionsweise der okulären Komponente des vestibulären Nervenapparates herausgestellt. Bei intermittentem Reizstrom flattert das Auge hin und her im Reizrytmus, bis zur Verschmelzungsfrequenz der Gesichtsempfindung — eine Art experimentellen Nystagmus, der im Alternieren zweier gegensinniger vestibulärer Phasen besteht. Der Bewegungseffekt folgt also den Reizfluktuationen mit ähnlicher Accuratesse wie am Sehorgan die Empfindung nach dem Lichtreiz fluktuiert. Eine Verglei-

chung dieses Verhaltens mit den Charakteren des Reflexaktes ergibt, dass die übliche Bezeichnung der vestibulären Augenreaktion als Reflex einige Kommentare fordert. Der Reflex zeichnet sich im allgemeinen aus durch ansehnliche Nachdauer und Refraktärperiode, durch individuell gestalteten, vom Reiz relativ wenig oder nur mässig beeinflussbaren Verlauf, Ausdrücke für den wesentlich mitbestimmenden Einfluss einer zweiten Auslösungsinstanz, des »Reflexzentrums«. Nicht nur den Namen, sondern auch das Wesen eines solchen *typischen* Reflexes hat BÁRÁNY der Vestibularreaktion beigelegt, indem er ihre lange, postrotatorische Dauer nicht auf peripher-vestibuläre Ursache, sondern auf zentrale Nachwirkung (»Fortspinnen») zurückführt¹⁾ eine Ansicht also, die mit jenem erwähnten Reaktionscharakter unvereinbar erscheint. Es bleibt wohl der Schluss nicht zu umgehen, dass die genannte Nachdauer auf Persistenz, allmähliches Abklingen der Erregung im Rezeptionsorgan beruht.²⁾ Die Augenmuskeln sprechen auf die Labyrinthreizung zeitlich ebenso an, wie wenn die Reizung an ihren Nerven appliziert wäre, oder mit anderen Worten, die aus mehreren Neuronen gebildete vestibuläre Augenbahn verhält sich in der fraglichen Hinsicht wie ein einfacher Nerv. Diese funktionelle Eigenart zeigen nun nicht die gewöhnlichen Reflexbahnen, wohl aber die zusammengesetzten Nervenbahnen der Sinnesorgane. Die vielfach hervorgehobene Analogie des Vestibularapparates mit einem Sinnesorgan prägt sich also in der bezeichneten Funktionsweise seiner (wenigstens) okularen Leitungsbahn aus. Nur die koordinierte Verteilung der Erregung auf die agierenden Muskeln, die entgegengesetzte Innervation der Antagonisten kann einer besonderen zentralen Instanz zugeschrieben werden, die aber möglicherweise oder wahrscheinlich nicht der vestibulären Leitung allein angehört, sondern zugleich anderen Teilen des motorischen Nervenmechanismus des Auges dient. Mithin dürfte das physiologische Verhalten bis auf weiteres nicht dazu nötigen, für die (rein) vestibuläre Augenreaktion (die langsame Nystagmusphase) ein eigenes Zentrum anzunehmen.

¹⁾ Vgl. z. B. »Weitere Untersuchungen über den vom Vestibularapparat des Ohres reflektorisch ausgelösten, rytmischen Nystagmus und seine Begleiterscheinungen.« Monatschr. f. Ohrenheilk. Heft 9, 1907.

²⁾ Vgl. hierzu: Gertz, »Eine Modifikation der MACH-BREUER'schen Theorie.« Nordisk Tidskrift för Oto-Rhino-Laryngologi, Bd. I, S. 271.

Während der galvanische Strom sonst im allgemeinen an sowohl dem sensorischen als dem motorischen Gebiet in erster Linie durch seine Fluktuation erregend wirkt und dann eine (hin- und) zurückgehende (zyklische) Zustandsänderung (Empfindung, Zuckung) auslöst, so bietet sich die galvanische, schon auf minimale Reize ausgelöste vestibuläre Augenreaktion dar als ein mit der Stärke (Dichte) des Stromes annähernd stationärer, auf konstanter Höhe beharrender Kontraktionszustand der beteiligten Muskeln. Es variiert die Kontraktionshöhe bei Stromfluktuationen nach Massgabe zweier Faktoren, der Stärke des Stromes und der Aktionsgeschwindigkeit der Muskeln. Dieses Verhalten erscheint unvereinbar mit der bekannten Ansicht, dass die elektrische Reizung (allein) am Stamme des N. vestibularis angreift, da ja vorläufig kein Grund vorliegt, für diesen Nerven die elektrische Erregungsweise andersartig anzunehmen als sonst für die Nerven bekannt ist. Die Beziehung zwischen Reiz und Reizwirkung ist aber analog mit derjenigen zwischen Lichtreiz und Gesichtsempfindung, die Analogie bewährt sich in einer gemeinschaftlichen Konsequenz. Für das Auge gilt nämlich der TALBOT'sche Satz: Schnell periodische Lichtreizung (oberhalb der Flimmergrenze) gibt denselben Eindruck wie wenn das Licht gleichmässig über die ganze Periode verteilt wäre, d. h. wie konstante Lichtreizung von der durchschnittlichen Stärke jener pro Periode. Dies ist zudem theoretisch gut verständlich, indem der photochemische Prozess, den man sich als die nächste Umformung der Lichtwirkung vorstellt, einem solchen Gesetze zu folgen gedacht werden kann. Es ist nun andererseits, für einige Fälle zunächst, nachgewiesen, dass die schnell intermittente galvanische vestibuläre Reizwirkung dem analogen Gesetz gehorcht, und zwar von der pro Periode durchströmenden Elektrizitätsmenge bestimmt wird. Im allgemeinen Falle beliebig veränderlicher Reizstärke wird demzufolge, für das Auge wie für den Vestibularapparat, die Reizwirkung bestimmt durch einen Mittelwert der Reizstärke, berechnet für ein gewisses, dem betrachteten Moment eben vorausgegangenes Zeitintervall. Dies folgt wie bekannt einfach aus der Trägheit des ausgelösten Reaktionsvorganges — die für beide Fälle bemerkenswert ähnlich ist —, wenn letzterer von dem Reiz wie oben erörtert abhängt. Hieraus aber, aus der Tatsache, dass für die galvanische vestibuläre Reizwirkung sich die *Stromstärke* (nicht ihre

Fluktuation) massgebend erweist, kann die allgemeine Konsequenz gezogen werden, dass die galvanische vestibuläre Erregung vermittelt wird durch einen von der Stromstärke an Intensität ähnlich abhängigen, oder damit annähernd proportionalen Vorgang. In erster Linie wahrscheinlich ist dann ein elektro-chemischer Prozess und damit *chemischer Reizmodus* — analog wie am Auge ein photochemischer Prozess die Reizung etabliert.

On the treatment of tuberculous empyema.

by

I. HOLMGREN.

Based on a lecture before the Tuberculosis Society of Swedish Physicians.

The treatment of tuberculous empyema has always been the subject of somewhat conflicting opinions, as well between surgeons and physicians as among the latter *inter se*, and this state of things still persists. On the one hand has been held the opinion that tuberculous empyema ought to be treated in the same way as other empyema with thoracotomy preferably in combination with rib resection, and on the other hand a more conservative opinion has been maintained. The cause of this divergence of opinion clearly lies in the relatively bad results of surgical treatment in cases of tuberculous empyema in comparison with those in cases of empyema of a different etiology. Persistent fistulas, which are difficult or impossible to heal, with the consequent risk of secondary infection, not infrequent considerable deformation caused by the gradual contraction of the thorax, and the very high mortality have as a result that medical men seek after a more satisfactory treatment, or at least a treatment which is less radical without, however, giving worse results. It has even been proposed in some quarters not to interfere at all with the exudate and this proposal has been put into practice, but this standpoint would now seem to have been abandoned, except possibly in the case of quite small empyemas. A purely conservative treatment scarcely recommends itself in view of the fact that the effusions, abundant in cells, are not readily resorbed

spontaneously and of the fact that a considerable risk of amyloid degeneration results upon leaving considerable quantities of pus in the organism. It remains to attempt to remove the matter by means of some sort of thoracentesis. During the last decades of last century the champions of a more conservative method of procedure fairly generally recommended repeated punctures of the pleura and the withdrawal each time of one or two hundred cubic centimetres.

The reason that such a marked restriction of the quantity to be withdrawn was considered desirable was no doubt experience of the difficulty and dangers of removing larger quantities, or of completely withdrawing the purulent effusion by thoracentesis. In these cases the conditions are not at all the same as with the ordinary serous effusion. The essential condition for the withdrawal of a pleural effusion in the usual traditional manner is that the lung is in a state to expand during the operation itself, and to fill up the space previously occupied by the effusion which has been withdrawn. In the case of the ordinary exudative pleurisy with a serous effusion this is usually possible to a high degree, if the necessary caution be observed. If on the other hand, the expansion-capacity of the lung is diminished by tuberculous changes, or if its expansion is checked by fibrous thickening of the pleura pulmonalis, a proportionated greater suction-power is required to withdraw the effusion, or this may be impossible even with the strongest aspiration. Aspiration with strong suction: i. e., considerable decline of pressure in the pleural cavity, causes, as is well-known, serious and dangerous symptoms, such as oppression, dyspnoea, blood in the exudate, even lung œdema and death. These conditions prevail especially often in tuberculous empyema, making thoracentesis with the aspiration of any large portion of the effusion dangerous for the patient or even technically impossible. As, on the other hand, the tapping of small quantities by repeated aspirations, is unsatisfactory from the point of view of effectiveness, trial has also been made of the siphon drainage of the empyema, discovered as early as 1869 by POTAIN and brought into prominence and modified by BÜLAU. As permanent drainage is very troublesome and inconvenient and is as well as thoracotomy the cause of fistulas, difficult to heal, with their risks of abscesses in the soft tissues, etc., this method has not won any very general acceptance.

During the present century the treatment of tuberculous empyema has however been greatly modified through the development of the methods for withdrawing pleuritic effusion and at the same time introducing gas into the pleural cavity. This method of performing thoracentesis, which has had such revolutionary results in the treatment of serous pleurisy, has begun to be applied more and more in tuberculous empyema and is probably destined to play an important part also in this sphere. I have just shown the causes of the difficulties which occur when the attempt is made to withdraw the empyema by means of thoracentesis with the technique previously employed. These difficulties disappear entirely if gas is introduced into the pleural cavity *pari passu* with the withdrawal of the fluid. The gas then occupies the space left vacant by the tapped fluid. Under such conditions, without expansion of the lung, without aspiration, and without any discomfort whatever to the patient, an empyema of any dimensions can be withdrawn in one sitting. From the technical point of view, at least, this method of performing thoracentesis has thus extraordinary advantages. Its therapeutic results are another question. The usual idiopathic, serous pleural effusions are not essentially different from the tuberculous empyemas. Both are the expression of a pleural or lung tuberculosis, and the former as well as the latter contains virulent tubercle bacilli, as inoculation of guinea-pigs regularly exhibits.

Since 1908, in removing serous pleural effusions, I have practically without exception simultaneously introduced air into the pleural cavity, and have treated in the same manner all cases of tuberculous empyema which I have met with. I have given an exhaustive account of the experience of the first years with this method of treatment¹⁾, and will now only give the briefest summary of my present technique and experience with special reference to the treatment of tuberculous empyema.

Technique.

The evacuation of pleural effusions with substitution of the fluid by gas can naturally be performed in many and various ways. The method I have used ever since 1908 and continue

¹⁾ I. HOLMGREN, Ausblasung anstatt Aspiration von Pleuraergüssen. Mitteilungen aus den Grenzgebieten der Medizin und Chirurgie, 1910.

to find fully satisfactory and with some advantages over other methods of procedure, is to withdraw the effusion through one puncture opening and at the same time introduce gas through another. SUTHERLAND¹⁾ in a recently published work describes, evidently without knowledge of my method, a procedure similar in essentials, which he says he has employed since 1910.

In the method which I have exhaustively described in my work just mentioned, I have not found any reason to make any essential changes as time went on. I have however made a few improvements in details, for which reason an account of my present technique may be in place.

The patient is seated, say on an operation-table of the usual height. The spot for the withdrawal of the pus is selected as low as possible, usually in the tenth intercostal space between the posterior axillary and angular line, or sometimes in the case of massive empyema, where the diaphragm is much depressed, in the eleventh intercostal space. On the selected spot a small local anæsthetising œdema is caused by the intracutaneous injection of $\frac{1}{2}$ to 1 cm³ $\frac{1}{2}$ % novocaine solution. For the anæsthetising a fine needle with an obtuse point is employed, whereby the eye of the needle is of smaller dimensions. A short needle-eye can more easily be placed in its entirety in the cutis, so that none of the injection has a chance of going astray subcutaneously. Immediately after the intracutaneous injection a puncture is made with an ordinary record syringe, of a capacity of 10—20 cm³, and with a coarse exploring needle. As soon as the operator has convinced himself that the effusion is readily accessible at the spot of the puncture, the syringe is removed, while the exploring-needle is left in situ. The withdrawal of the effusion then occurs through this exploring-needle. If it is a case of serous effusion, a tube, provided with a conical metal attachment, to fit the needle, is simply attached to the latter. Such small metal cones are to be obtained at any instrument-makers. As all puncture-needles for record syringes are of the same width at the basal opening, such a tube with a metal cone can be prepared once for all and fits all needles. The tube must be of such a length as to reach to a vessel standing on the ground, in which the escaping fluid can be collected. In order that the effusion may escape suffi-

¹⁾ HALLIDAY G. SUTHERLAND, Pulmonary tuberculosis, London 1916, pag. 168—170.

ciently quickly it is necessary that the tube should function as a siphon. It will not do this until it is filled with fluid. If the tube is large, and the fluid only trickles through the needle, it may happen that the fluid begins by trickling down the inner surfaces of the tube, without filling it. The withdrawal then takes place extremely slowly. In order to hasten the filling of the tube the patient is requested to strain, whereby the pressure in the thorax rises, the rate of evacuation is increased and the tube usually fills easily and quickly. In the case of an empyema, however, this procedure is not satisfactory. The considerably greater viscosity of the effusion, which is rich in cells, causes it to run only slowly through the tube and it often coagulates in it. For empyema, therefore, I do not use the siphon-method for the withdrawal of the effusion but attach to the puncture-needle, fixed in its place, an ordinary Potain-bottle, by means of which the matter is aspirated.

As soon as the arrangements for the withdrawal are ready and at work, puncture no. 2, for the introduction of the gas, is made. For this a point is chosen situated somewhat higher than the aperture for drainage, say the next intercostal space above, or a place nearer to the posterior median line in the same space. After anæsthetisation according to the method just described, I here introduce a quite fine needle. I have found most suitable the needle made by SAUGMAN, usually employed for treatment with artificial pneumothorax. To this needle is attached, in the same way as to the puncture-needle no. 1, a tube connected by means of a T-shaped glass tube both with a water-manometer, graded to 50 cm, and with a siphon-bottle through which air can be pumped into the pleural cavity through the needle by means of an india-rubber bulb (see fig. 1). No arrangement is needed for the filtering of the air, as no inconvenience results from the introduction of ordinary unfiltered room-air. As soon as puncture no. 2 has been made, the pressure in the pleural cavity is measured. This is as a rule, in the case of any extensive effusion, positive, for example 5—20 cm H₂O higher than the pressure of the atmosphere. The measurement is made by raising the pressure in the air-tube by pumping with the bulb, until it just exceed the pressure in the pleural cavity. When this point is reached air forces its way into the pleural cavity and the pressure needed for this is read off on the manometer. The penetration of the

air into the pleural cavity is easily detected on auscultation by the bubbling sound which arises therefrom, and which, as the air penetrates in greater quantities, can even be heard at a distance from the patient. It is obvious that before air is pumped in through the introductory needle, the operator must be absolutely certain that the point of the needle is actually in the effusion and is not for instance in the lung. In the latter case, as is well-known, there is a considerable risk of gas embolus with the sometimes fatal complications which may arise therefrom. The operator must therefore see matter exude through the needle or, if the intra pleural pressure is less than that of the atmosphere, hear air being voluntarily drawn in, before it is fixed to the air-tube. In order to hasten the flowing out of the pus through the fine needle the so-called cleaning-stilette (see fig. 1) is passed a few times through it. The cleaning-stilette may also be needed during the operation in the event of the effusions penetrating into the Saugman-needle, as often occurs, and hindering the passage of the air by coagulation.

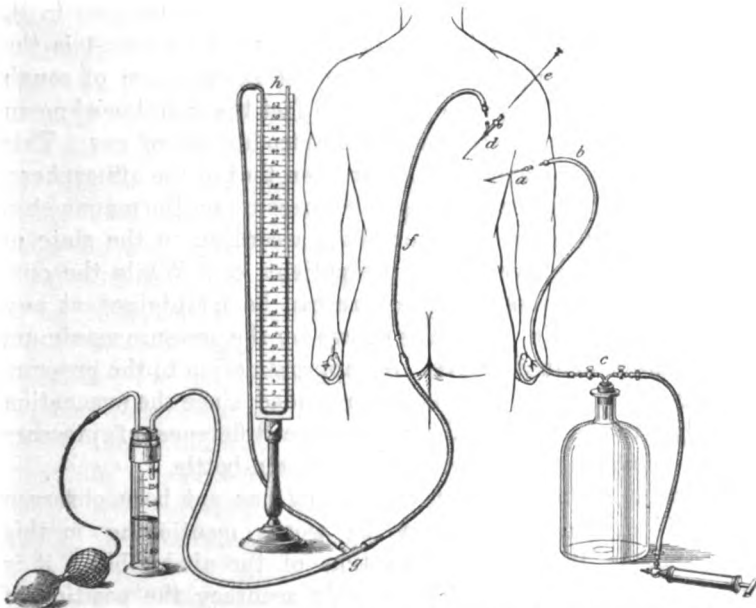


Fig. 1. *a* exploring-needle, *b* tube, *c* Potain-bottle, *d* Saugman-needle, *e* cleaning-stilette, *f* air-tube, *g* T-shaped glass-tube, *h* water-manometer.

As the operation proceeds the operator introduces air by degrees in place of the outpouring effusion. As regards the quantity of air to be pumped in, the manometer and the subjective symptoms of the patient give sufficient guidance. By the pumping in of air, according to the quantities introduced, it is possible to counteract or check or over-compensate the diminution of pressure which the removal of the effusion otherwise involves. With this method it is therefore possible to moderate the rarefaction of the air in the Potain-bottle, and thus the strength of the aspiration, to any degree desired, without any corresponding influence on the pressure within the pleura, and thus without discomfort or danger for the patient, so long as the intra-pleural pressure is maintained at a suitable height by the pumping in of air. The exact degree to which this should be done cannot be given by figures of general application, but is a matter for individual judgement on the basis of the subjective symptoms of the patient and the state of the lung. As a general rule to be observed, the maximum of the permissible pressure is that of the initial pressure first measured, which one may rest assured the patient is in a position to endure, since he was previously accustomed to it. The minimum to which the pressure can be reduced is the point where discomfort begins to appear in the form of cough irritation, sense of oppression etc., in fact the symptoms known from the usual aspiration without introduction of gas. This minimum pressure, which is lower than that of the atmosphere, and consequently appears as negative pressure on the manometer, varies very much in different cases according to the state of the lung, the sensitiveness of the patient, etc. While the operation is in progress the pressure can be maintained at any desired point within the limits drawn by the pressure maximum and minimum defined above. An approximation to the pressure maximum, i. e. fairly high, is recommended, since the evacuation naturally proceeds faster the greater the difference of pressure between the pleural cavity and the Potain-bottle.

One point, which so far as I know has not been observed or described, but which may be worth mentioning in this connection, is that by auscultation of the air-bubbling it is easy to determine with considerable accuracy the position of the upper surface of the effusion.¹⁾ On auscultation within

¹⁾ This of course, also applies to serous effusions.

the region of the effusion, the air bubbling is heard clearly and with a certain resonance, whereas above the effusion it is considerably fainter and as if more remote. If the stethoscope is shifted in a vertical direction along the back, it will be noticed that the transition between these two kinds of sounds is quite sharp, so that after some practice the doubtful zone is only a few centimeters wide. During the removal of the effusion the operator will observe, at examination in this manner, that at first the boundary-line moves downwards extremely slowly. Gradually the rate is accelerated, and when the boundary-line has reached the lower regions of the thorax, it usually sinks with great rapidity. When the surface of the fluid has sunk below the puncture of the air-needle and the penetrating air thus no longer passes through any fluid, the bubbling ceases and the limit can no longer be determined by auscultation. Not only the position of the upper surface of the effusion can be determined by this method, but also its limits in other directions. It is thus possible, for instance in the case of extensive effusions, which pass over the mediastinum to the other side, to determine by auscultation of the air bubbling how far the effusion extends over the other side of the thorax.

The final stage of the operation occurs when the effusion has sunk below the level of the drainage-needle. By raising the outer end of the needle, thus lowering the inner, it is still possible to withdraw a further quantity of the effusion. In any case however, if the patient is in a sitting posture, a certain amount, which cannot be reached by the needle, remains at the bottom of the pleural cavity. In my experience this has no influence to speak of on the result of the treatment. If it is desired completely to withdraw these dregs, so far as is possible, the patient can be requested to lie down, so that the puncture-aperture is the lowest point.

When the withdrawal is finished, the next point is suitably to regulate the pressure within the pneumothorax cavity thus caused. By aspirating air through the drainage-apparatus and pumping in air through the inflating apparatus the pressure can be checked at will. Often in the tapping of tuberculous empyemas the operator is more or less ignorant of the degree to which the lung in question is attacked by tuberculosis. As a rule of general application in such cases, as when the lung

is known to be severely attacked, it is advisable to let it lie collapsed unless direct contra-indications against collapse, according to the usual principles for the treatment of pneumothorax, are present. If again the lung is known to be healthy or only slightly attacked, there is no danger in letting it expand, thus checking the pressure in the pleura at such a negative point as the patient can endure without discomfort. The latter eventuality is however very much the rarer, and in general it is wisest to leave the lung collapsed. As experience from X-ray examination shows, complete collapse of a lung free of adhesions supervenes even at a moderate negative pressure. As at the same time a positive pressure does not suit patients in the long run, I generally check the final pressure at a negative point of a couple of centimetres or more generally at 0: i. e. the pressure of the atmosphere.

Material and therapeutic experiences.

A comparison of my empyema material for the years 1911—1916 is given in Table I.

Table I.

	No. of cases.		
Cases of empyema 1911—1916	54		
Not tuberculous (pneumococci, streptococci etc.)	26		
Tuberculous empyemas 1911—1916	28		
The tuberculous empyemas may be divided as follows:		No. of deaths.	Percentage of deaths.
Pneumothorax artificialis ÷ empyema	10	5	50
Spontaneous pyopneumothorax	10	7	70
Empyema without pneumothorax	8	5	62.5
	28	17	60.7

Tuberculous empyemas in Table I thus compose about half the total number of cases of empyema. This figure is naturally accidental. During part of the period included in the table, I was, as chief physician in a hospital for consumptives, mainly concerned with lung tuberculosis, wherefore the proportion between tuberculous and other empyemas is certainly much larger than among the population at large.

First a few words as to diagnosis. On the suspicion of empyema a puncture must be made immediately with a thick needle. If matter is not immediately met with, tests should be made at various depths and at various spots, and if the result is still negative, continued day after day. If matter is found it should be examined microscopically in a stained specimen. If other bacilli than tubercular are then found, such as streptococcus or other pus-cocci, the patient is at once handed over for surgical treatment. If diplococci are met with — in which case they are almost always pneumo-cocci — the treatment may vary to some extent according to the individual case. I do not regard it as correct to go so far as some and prescribe withdrawal by puncture as a normal measure in such cases. As a normal measure in all cases of fairly extensive empyema containing pneumococci, thoracotomy must be undertaken. In my experience withdrawal by puncture in such circumstances has usually so little influence on the course of the disease that within a few days thoracotomy must still be resorted to to save the patient's life. If, on the other hand, the empyema containing pneumo-cocci is quite small, withdrawal only by puncture may be fully justified as a preliminary measure, since such minor pneumo-coccic empyemas can often be healed without thoracotomy. The prototype for this class of more benignant pneumo-coccic empyemas are the small effusions of pus which are quite often found distributed in thin layers between the pleural surfaces in cases of pneumonia.

I have now given a short survey of the cases where other bacteria than tubercle bacilli are found in the empyema. Occasionally tubercle bacilli are found together with the other bacteria. Such cases are due to mixed infection, which can easily occur, for example in tuberculous pyo-pneumothorax. Such a mixed infection can be at hand even if only other bacteria, but no tubercle bacilli, are found, since in tuberculous empyemas the tubercle bacilli are often searched for in vain in direct examination of the pus. In such cases the diagnosis tuberculosis may for some time be uncertain or obscured. From a therapeutic standpoint this, however, makes no difference, as it is safest in such cases of mixed infection to allow the presence of the non-tuberculous virus to determine the method of treatment.

Except for these mixed infections, which however have hardly occurred in my own material, examination of tuberculous matter reveals either only tubercular bacilli or else no bacteria at all. The latter is not uncommon, even if not nearly so regular a phenomenon as in the case of tuberculous pleurisy with serous effusions. The absence of bacteria in direct preparations from the matter is in itself a strong indication for the diagnosis tuberculosis. It is in fact only in the case of pneumo-coccic empyemas that confusion need be feared in such cases. For in these too a search for bacteria is not seldom in vain. In general, however, the clinical picture is sufficiently distinct to obviate mistakes. If this is not the case, a culture on ordinary substrates is made, and pneumo-cocci are then frequently obtained in spite of the negative result of direct microscopic examination. Sometimes moreover pneumo-cocci appear in greater numbers in the empyema later on, so that their presence can be directly detected on a renewed puncture. Sometimes, again, pneumo-cocci cannot be detected even as the disease progresses, neither directly nor by culture, the matter remaining sterile on the ordinary substrata. If in such cases the clinical symptoms do not afford ground for definite conclusions on the nature of the effusion, no immediate differential-diagnostic decision can be reached. In every such case of empyema, where bacteria are not observed in the pus, and this is sterile on ordinary substrata, inoculation of guinea-pigs should be resorted to if possible: 5—10 cm³ intra peritoneally. After six weeks the animal is killed and confirmation or the reverse of suspected tuberculosis is then obtained. This delay in the final decision as to diagnosis does not mean any delay in therapeutic measures. Whether the diagnosis tuberculosis is clear or in the case of sterile pus, adjourned, paracentesis with pumping in of air should be performed. This treatment is also sufficient for sterile pneumo-coccic empyema and therefore to be preferred to thoracotomy.

The diagnosis of tuberculous empyema is usually very simple and in most cases correct results can be obtained on the ground of anamnesis alone and the general clinical examination. But the additional certainly that is gained by detection of tubercular bacilli or guinea-pig inoculation should never be neglected. The characteristic *par excellence* of tuberculous empyema is that it so frequently appears at the outset as a

chronic affection with comparatively slight disturbances of the general health and temperature. The conclusion might be drawn that the prognosis in this empyema is fairly favourable. This, however, is not the case, as will be shown later.

In judging of the results of the treatment of which I have given an account above, it is necessary to take into consideration both the more immediate effects and the ultimate results. Assuming that the tuberculosis in the lungs is not so severe that it has a markedly disturbing effect, the course of the disease is as follows. Immediately on the conclusion of the operation the patient feels a sense of comfort and relief. He walks without assistance from the operating table. The temperature, previously usually only slightly raised, sinks during the next days to a completely normal point. The patient can be up and about immediately or almost immediately. He feels well or nearly so. The first withdrawal of the effusion is seldom sufficient to bring the process to a standstill, but must be repeated. How often this is needed depends on circumstances. It is seldom necessary more than once a month, and personally I keep to this interval between the thoracenteses if the effusion in this space of time reappears to any considerable degree, at rarer intervals if it does not. The effusion takes longer and longer to reform, so that at each renewed operation the quantity of pus is found to be less. After a varying number of months the pus begins also to become thinner, and finally the effusion is often serous until it entirely disappears. During the whole period of treatment the patient usually can perform moderate work, which does not place too great a strain on his bodily strength.

In fig. 2 I have compared the 10 cases from my material which showed the greatest effusions. The abrupt fall of the curves gives a good idea of the speed with which the effusive process diminishes in intensity. It will be seen that among these cases the smallest number of withdrawals performed before the effusion ceased is 2 and the highest 9. The shortest interval of time from the first withdrawal till pus was no longer found was 1 month, the longest 11 months.

The only inconveniences caused by the treatment are that in some cases minor infiltrations, sometimes with a certain amount of secretion of matter, have occurred at one or other of the spots where punctures were made. These infiltrations and

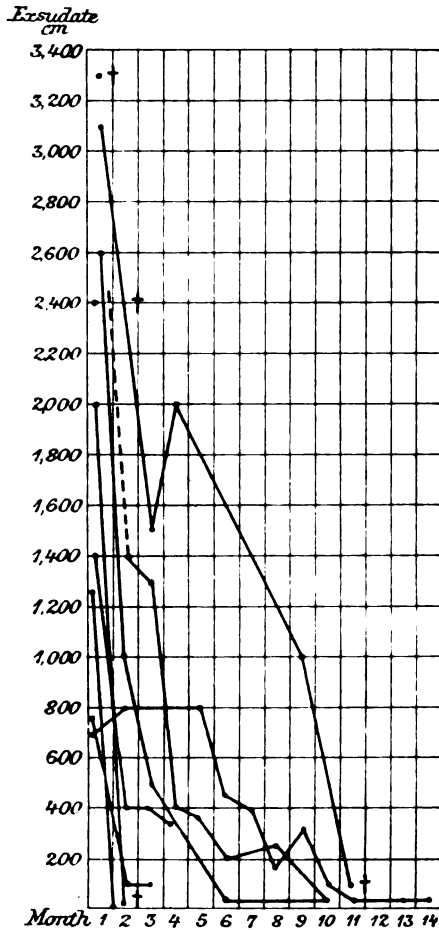


Fig. 2. The reforming of the effusion in ten cases of empyema, treated by repeated thoracenteses. Each puncture represents one thoracentesis. Each curve represents one case.

minor abscesses have nearly always soon healed spontaneously. Only in two cases did the puncture-lesion develop into fistulas with secretion of pus. In one of these the patient died in far advanced pulmonary tuberculosis after a comparatively short time, so that I am unable to say how matters would otherwise have gone with the healing of the fistulas. In the other case an acute secondary infection appeared in conjunction with the appearance of the fistulas. The pleural cavity

was rinsed for a time with an H_2O_2 solution, after which the infection died away and the fistulas healed up. I regard it as of great interest that the occurrence of fistulas and abscesses round the puncture-channel is so extremely rare in my cases, in comparison with what has been observed from other quarters. It seems to me not unlikely that the cause lies in my technique, namely in the use of comparatively fine puncture-needles for the withdrawal of the effusion, in place of the coarser trocars otherwise customary.

In spite of the very good results as to the removal of the effusion and the pleuritic process, death has nevertheless been the final result in a great number of cases in my material as in others. The mortality statistics are given in tab. I. In this table I have divided the tuberculous empyemas into three categories from the prognostic point of view. The lowest mortality is shown by those empyemas which occasionally develop from the effusions which occur so commonly during the pneumo-thorax treatment. The highest rate, 70 %, is, as might be expected, shown by empyemas in conjunction with spontaneous pneumo-thorax. The average rate of mortality for all cases is 60,7 %. If this figure is compared with the percentage of death in surgical statistics, it will be observed that the latter can show quite as high figures. Thus for instance in 45 operations SCHEDE¹⁾ had 35 deaths = 77,8 %.

Yet neither the figures of surgical statistics nor my figures justify the drawing of any conclusions worth mentioning as to the relative value of the different methods of treatment. In tuberculous empyemas, however they are evacuated, so far as this is done effectively and sufficiently early, death is certainly not caused by the empyema itself, but by concurrent tuberculosis in the lungs. That tuberculous empyemas are so often fairly rapidly followed by death is simply due to the fact that they are so often merely a final episode in the course of the tuberculous disease. The empyemas found in the most advanced cases of pulmonary tuberculosis are not as a rule the largest. As a consequence of the extensive adhesion of the lungs to the thoracic wall local, minor empyemas are more often found in such cases. In connection with this is the fact that the prognosis is not worse in the case of large,

¹⁾ PENTZOLDT und STINTZING, Handbuch der Therapie.

total empyemas, but the contrary, which to a certain degree confirms the idea that it is not the empyema in itself but the primary disease of the lung which determines the prognosis. This more favourable prognosis for the large empyemas can also be deduced from my Fig. 2, where of 10 cases only 4 (= 40 %) died before the patients were lost out of sight after the conclusion of the treatment. *When tuberculosis in the lungs or other serious complications do not disturb the course of the disease the prognosis for tuberculous empyema under the treatment above described is good.* Two typical examples of how favourable the course of the disease can be even in cases of the dreaded pyo-pneumothorax are furnished by the two cases described below.

The idea of thoracentesis combined with the introduction of gas in place of the effusion as the normal treatment for tuberculous empyemas has moreover begun to make its way more and more, and is now accepted by quite a number of the newer text-books.¹⁾

Gustaf Hilmer Björk, born 1884, missionary, Serafimer hospital, medical clinic I, no. 367, 1915. Entered April 27th; dismissed May 1.

Diagnosis: Tuberculosis pulm., *empyema pleurae*.

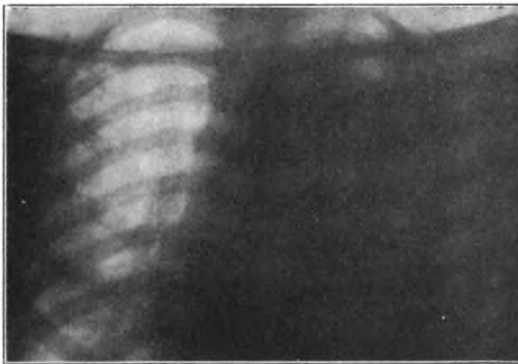
Healthy until 4 or 5 years previously, when he began to cough. Consulted a Doctor in 1912, who stated that the lungs were healthy. In July 1913 lung alterations were detected. The patient, who at that time was living in India as a missionary, applied for admission to a mountain sanatorium, where he remained 5 months. The cure was broken off in consequence of his wife's sudden death. He was much broken down after this, and his condition became worse. In the spring of 1914 he got fever and lay in bed 3 weeks. *When he got up from his sickbed he noticed splashing sounds in his left side.* Returned to Sweden in June 1914 and was then already much improved. After this has been cared for in various sanatoria and boarding-establishments for chest patients. During the last year his condition has improved. Since August 1914 he increased 10 Kilos in weight. What troubled him most was shortness of breath.

He visited me in my private practice on April 26, 1915. The whole of the left side of the chest-wall is bulging, especially noticeable over the region of the heart. The pulsations of the heart are felt

¹⁾ See for example RIST et RIBADEAU-DUMAS, *Traitement des maladies des plèvres in Thérapentique des maladies respiratoires et de la tuberculose pulmonaire*, Paris 1911 (vol. XXII of Bibliothèque de thérapentique, publ. par A. GILBERT et P. CARNOT) or ADOLF BACMEISTER, *Lehrbuch der Lungenkrankheiten*, Leipzig 1916.

to the right of the sternum but not to the left of it. A wooden dullness over the whole of the left lung anteriorly and posteriorly, and considerably diminished or suppressed breathing. On puncture a turbid effusion is obtained. Diagnosis: Pyopneumothorax tuberculosa sinistra of considerable extent with displacement of the heart and mediastinum to the right. I had him admitted to my clinic in the Serafimer hospital, which he entered the following day. Notes on further examination on the 27th April: Good general condition, no apparent anæmia, no cyanosis or dyspnoea. Trifling cough. The urine does not contain albumen or reducing substance. Diazo-reaction negative. In the right fossa supraclavicularis consonating râles after coughing. Sputum contains tubercle bacilli in fairly considerable quantity. On puncture of the left pleura grayish-yellow, thin pus is obtained, containing polynuclear leucocytes and detritus. No bacteria in direct preparations or after culture.

Heart sounds pure. Nothing remarkable about the abdominal organs. The patient is hoarse. The same day an X-ray examination was made (Dr. CARLSTEN). The left diaphragm was not visible. The right half of the diaphragm moved in the ordinary way with deep excursions. The sinus filled well. The whole of the left lung field is occupied by a solid shadow, clearing up somewhat towards the apex above the second rib anteriorly. There is certainly a massive effusion in the pleural cavity. The right lung field shows mottled shadow round the hilus, and a circumscribed, 2 square centimeters large, rounded shadow in the apex field just below the first rib. This last shadow probably indicates tuberculosis, the other changes in the plate are less certain on account of the compression existing. See fig. 3.



Right.

Left.

Fig. 3. Radiogram from April 27, 1915.

On Apr. 28 the effusion was withdrawn. Puncture in the 10th intercostal space (IX). The needle of the puncture-syringe was left

in place and attached to the Potain-bottle, whereat the thin, grayish-green pus streamed out readily. After a few minutes the Saugman needle was inserted one space higher, whereat air-aspiration is heard. It is attached to the water-manometer, which is connected with the siphon-bottle by means of a T-tube. Fine oscillations on the manometer. By means of the double bulb air is pumped in in sufficient quantities to keep the pressure at about ± 0 . The enormous quantities of air thus used are surprising, the pumping of air having to be continued almost uninterruptedly. With the stethoscope the gradual sinking of the level of the fluid is followed without difficulty and with a fairly definite limit. It is observed that as usual the level sinks extremely slowly at the beginning, but that when it comes in the neighbourhood of the angulus scapulae it suddenly drops below the aperture of the air needle. 2600 cm³ of pus was withdrawn without the least discomfort to the patient. One single cough occurred. Final pressure in the pleural cavity $-8 < -3$ cm H₂O. Afterwards still a somewhat shorter percussion sound over the empyema side than over the other. Temperature dropped at once to under 37°. See fig. 4.

Renewed X-ray examination on April 30 (CARLSTEN). The left pleural cavity now occupied by partial pneumothorax. The lower lobe of the lung now collapsed. The upper lobe adheres to the chest wall above the 3rd rib anteriorly. Below that the upper lobe is also collapsed. The lung parenchyma not collapsed shows marked mottled shadow. In the pleural cavity free effusion to the cartilage of the 6th rib. The right lung as before. See fig. 5.

Patient dismissed on May 1 with directions to return about a month later. The quantity of sputum has varied in the few days in hospital from 25—65 cm³ per diem. He feels like a new man.

On June 5, 1915 the patient returned. Temperature the whole time has been quite normal. Expectoration occurs, but is slight. He is capable of work. Puncture in Ix sin. in the angular line. The Potain-bottle is attached to the puncture-needle. A few minutes later the Saugman-needle is inserted in the same intercostal space nearer to the posterior middle line and higher up. The air rushed in. The manometer showed a pressure of about -6 cm H₂O. During the pumping-in of air to keep the pressure continually about ± 0 , about 1000 cm³ gray odourless pus was withdrawn. The patient returned home.

July 13, 1915. Patient returns. Puncture in Ix in the angular line. Potain attached to the puncture needle. Air introduced by Saugman needle. 500 cm³ thin pus were withdrawn. Final pressure $-16 < +3$, which was modified to $-6 < +6$ by pumping in of air.

Sept. 2 1915. Returns. Inspiration almost absent on left except in front, where also medium râles are heard. The pleura is found thickened at the puncture, and is penetrated first at a depth of 5 cm. No pus is found. As, however, the initial pressure (I) proves to be quite markedly negative, namely $-15 < -5$ and as

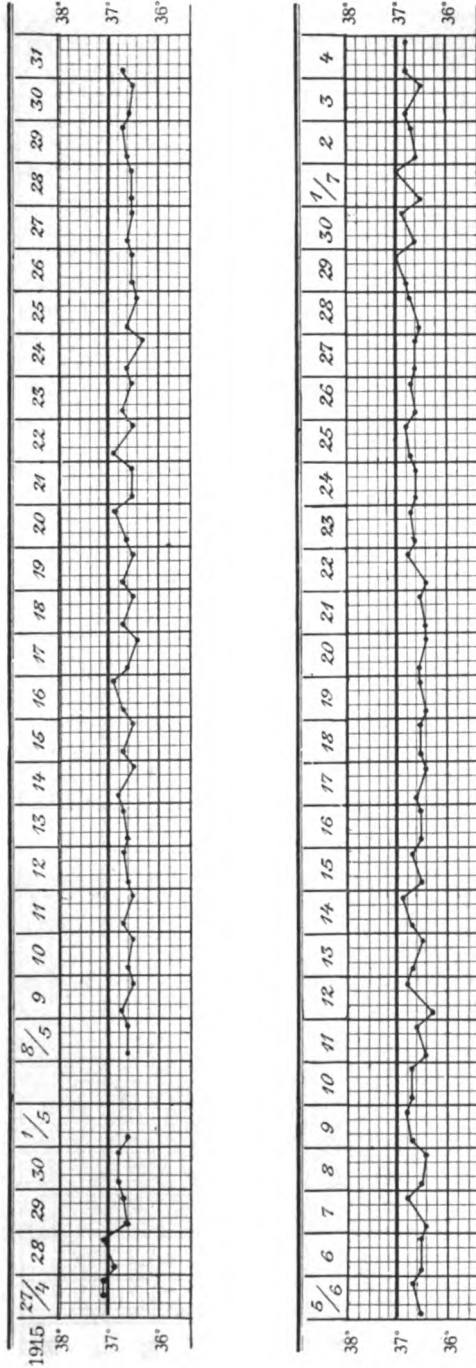


Fig. 4 a and b. Temperature of G. H. Björk from 27 April 1915 to 4 July 1915.

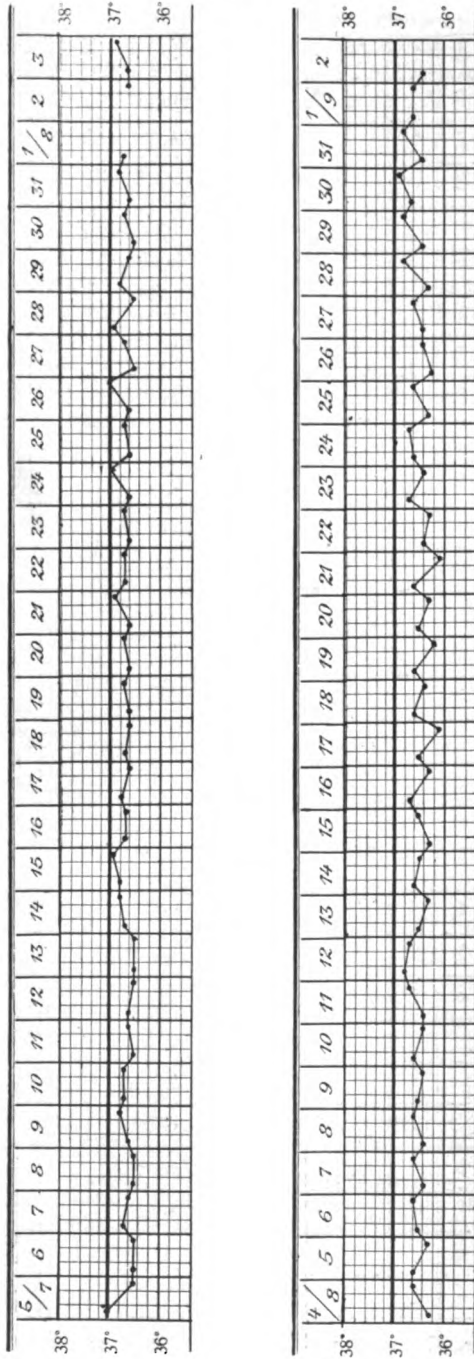
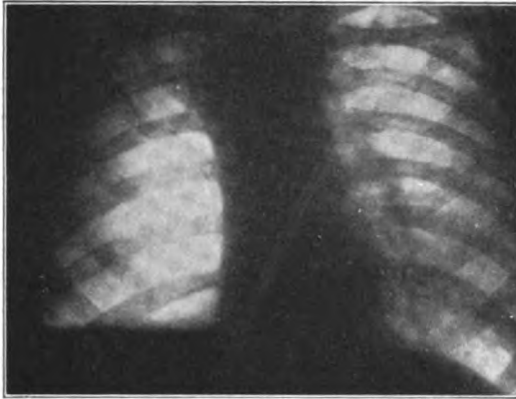


Fig. 4 c and d. Temperature of G. H. Björk from 5 July 1915 to 2 Sept. 1915.



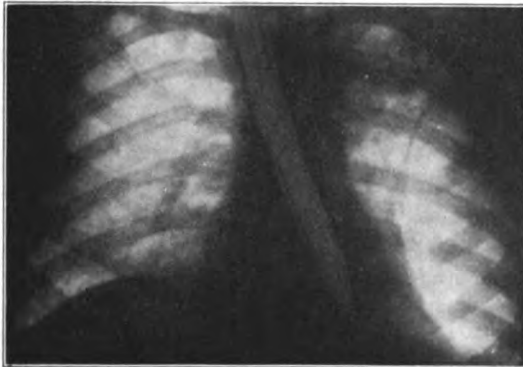
Left.

Right.

Fig. 5. Radiogram from April 30, 1915.

on account of the lung tuberculosis a continued collapse of the lung must be regarded as necessary, N. gas is introduced till the final pressure (F) becomes $+10 > +4$. For this 270 cm^3 is used.

12 Oct. 1915. Returns. X:ray examination undertaken a few days previously shows (Dr. SVENSSON) the upper lobe as before adhering to the chest wall, the lower lobe somewhat less collapsed than at the previous examination. The effusion level lower than before (see fig. 6, where however no effusion can be observed). On puncture no pus is found. $I - 17 < -3$. 350 cm^3 . N. gas is introduced, after which $F - 3 < +3$.



Right.

Left.

Fig. 6. Radiogram from 5 Oct. 1915.

26 Nov. 1915. Returns. Feels well. Is however hoarse. Has coughed and had some expectoration, especially in the mornings. On puncture free pleural cavity first found at $5\frac{1}{2}$ cm depth. No pus. I—18 <—7. 300 cm³. N. gas introduced. F+13 > + 8.

Until quite the end of 1915 the patient remained in good health and according to his statement fully capable of work. In the beginning of December 1915 he removed his sphere of activity as preacher etc. to Vermland. Fell suddenly ill there in the middle of December with high fever after a chill. Doctor established inflammation of the lungs. (See fig. 7.) Temperature, which until now had been normal, under 37° , the whole period of treatment, did not quite return to its former favourable state and the patient felt worse, with cough and expectoration.

I did not see him again till the 2nd Febr. 1916, when he applied for admission into the hospital, where he was received the same day, in the medical clinic, under the number 119, 1916. He is pale, but in good general condition, well covered and with powerful muscular development. No dyspnoea or cyanosis. No deformation of the chest-wall. Temp. 37.1 . Pulse 100, regular. Clear heart sounds. Marked dullness over the left lung from the apex to the base both in front and behind. Over the whole lung remote, amphoric respiration. No râle audible. Over the right lung dullness from the apex to costa III anteriorly, posteriorly from the apex to the middle of the scapula. Harsh vesicular respiration over the dulled region, with prolonged expiration. Nowhere bronchial breathing. After cough quite frequent consonant râles are heard over the dulled region of the right lung. The sputum contains abundant tubercle bacilli. The urine does not contain albumen or reducing substance. Abdominal organs: no symptoms.

On puncture on the left side posteriorly no exsudate was obtained, the syringe merely aspirating gas.

5 Feb. 1916. Röntgen (SVENSSON): Lung as before adherent to chest-wall down to costa III, below this pneumothorax. Furthest down a low stratum of exudate with a moveable upper surface. The upper part of the lung shows marked thickening, with mottled marking. Details not clear even with over-exposure. On the right lung the thickenings visible laterally in I₁ seem to have much the same appearance as on the last occasion.

The lung marking on the medial region of the lung denser than usual. (See fig. 8.)

Dismissed from the hospital 25 2 1916. As the empyema now shows no tendency to re-form, and therefore does not play the same rôle as before from the point of view of treatment, while the tuberculosis of the lung is obviously getting a start, the patient is sent to a sanatorium. I have not seen him again, but learn that his condition while at the sanatorium was not satisfactory, with abundant purulent sputa. Of his later fate I possess no reliable information.

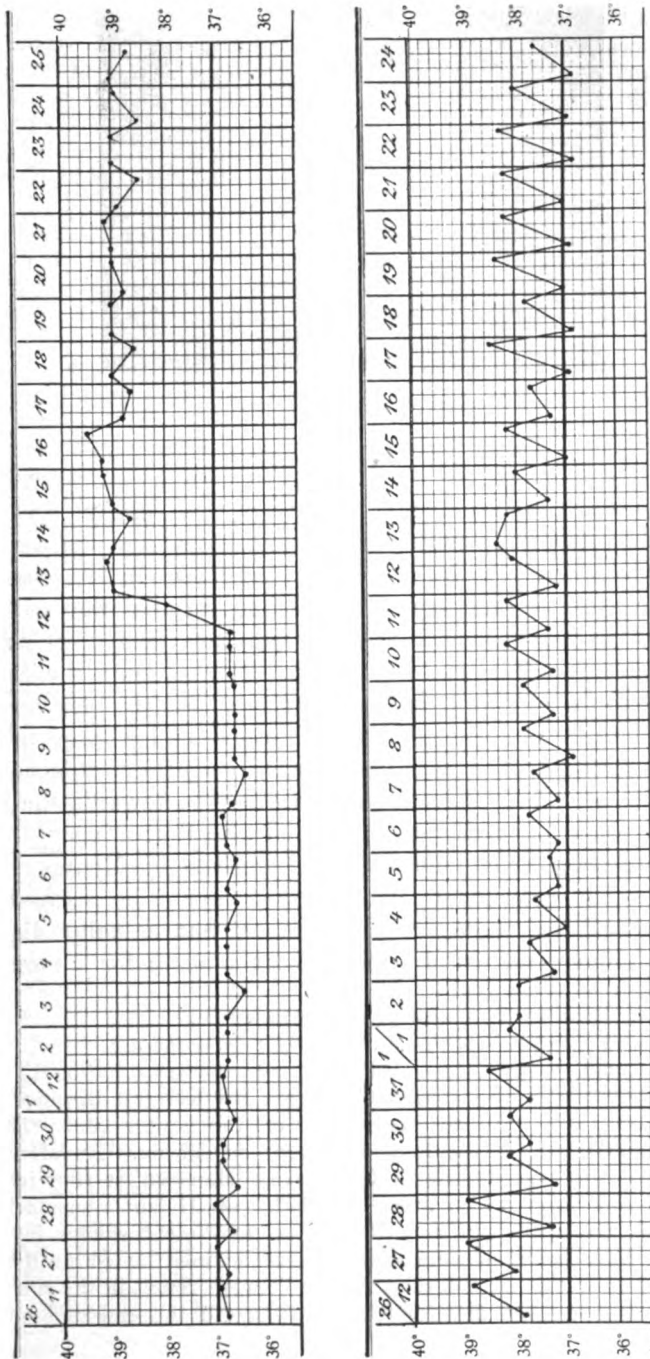


Fig. 7 a and b. Temperature of G. H. Björk from 26 Nov. 1915 to 24 Jan. 1916.



Right.

Left.

Fig. 8. Radiogram from 5 Febr. 1916.

The case illustrates the fact that the rightly dreaded empyema after a spontaneous pneumothorax can run a very favourable course, with but slight influence on the general condition. After treatment with thoracentesis the patient almost at once gained a normal temperatur, the re-forming of the effusion rapidly lost in intensity and he remained without fever, capable of work and subjectively healthy for nearly eight months, until a sudden recrudescence of his lung tuberculosis disturbed the convalescence. In spite of this no re-formation of the effusion could be observed towards the end of the period of observation. It is true that a very slight remaining layer of effusion could be detected by Röntgen, but this was so inconsiderable that it could not be reached by puncture and had moreover not increased but actually diminished, although no withdrawal had taken place for 7 months.

Lars G., born 1882, sergeant, private practice.

Diagnosis: *Tuberculosis pulm. cum pyopneumothorace.*

The patient came to me 4 4 1913, sent for consultation by Dr. IVAN BRATT with the above diagnosis. He had felt ill since the autumn of 1909. At the beginning of the winter 1909—10 he had a hæmorrhage of the lung coincident on ski-ing. An affection of the left lung was detected. Got leave. Managed at first in the country, and from the autumn of 1910 at Hålahult sanatorium, where he remained till July 1911. A few months later he was admitted into Österåsen sanatorium, where he was tended until May 1912. During this period tubercle bacilli were found in the sputum. Then again at Hålahult from July 1912 till the end of January

1913. After his return to Stockholm he visited Dr. BRATT, who punctured the pleura, found pus, and, as stated, immediately sent him on to me. The patient declared that for the past year he had heard »a splashing sound in the chest». Thus he obviously had had pneumothorax with effusion for at least a year past. No withdrawal of it had been undertaken.

On examination 4/4 1913 I noted as follows: Since his return to Stockholm at the beginning of the year the patient has worked in his Army service 3—4 hours a day. His general strength is good, he looks healthy and is considerably sunburnt. The left side of the thorax is practically entirely motionless on respiration. Percussion gives a fairly sonorous, but strongly tympanitic tone in the fossa supraclavicularis sinistra and for the rest a short tympanitic tone over the whole left anterior side. Over the left back side a strong dullness in the lower parts. Over the right lung some volleys of small râles in I₁ and I₁₁. Otherwise nothing. The nails are typical »watch glass» nails with considerable curving in both diameters and enlarged. On palpation the liver is felt to be hard a few finger-breadths below the thorax. No albumen in the urine. Temperature afebrile. The patient was admitted to the St. Göran hospital, and I withdrew, with air-inflation, a large empyema of about 2000 cm³ of the usual appearance of tuberculous empyema. After the withdrawal the patient returned to his work.

9/51 1913 he returned for renewed examination and treatment. The weight is the same as four months previously, although he had now worked 5 hours a day. Condition of the left lung as before: i. e., it has adhesions in front with considerable consonant râles close to the sternum in I₁ and I₁₁. At the back, on the contrary, a completely dull tone and suppression of breathing except quite at the top. A fresh withdrawal is advised.

During the summer of 1913 he was treated by my then under-physician Dr. GULLBRING with altogether 3 additional withdrawals, viz. 20/6, when 1400 cm³ were obtained, 10/7, 1300 cm³, and 19/8, 400 cm³. During the summer he was troubled with dyspeptic symptoms. On examination of the ventricle chemism achylia was found.

10/9 1913 I saw him again. He looked well and had not lost flesh. No symptom from the abdomen. Short percussion tone over the whole of the left lung. Heart pulsations were visible in the præcordium in a recumbent position.

23/9 1913. 350 cm³ pus was removed. It is now thinner than before.

27/10 1913 200 cm³ pus, thinner than before, was withdrawn. The patient appears well.

10/12 1913 250 cm³ effusion, *which was now serous*, was withdrawn. Final pressure — 11 < + 2.

16/1 1914. Since October has increased 3—4 Kilogrammes in weight. Feels well. Temperature normal. Left side of thorax somewhat fallen in. The marked dullness downwards posteriorly is now

not more than 10 cm high = from the angulus to the base. On puncture a syringefull of nearly clear serous effusion is obtained, and after this no more.

3/2 1914. Well. Quite slight shrinkage of the left side of the thorax. Ictus cordis in the anterior axillary line. Moderate dullness over the whole left lung. Breath sound feeble over the whole left lung, except downwards anteriorly, where it is harshly vesicular. He has lately heard no splashing sounds.

I have not seen the patient since, but received information from him 17/2 1916, according to which he was then well and fat, had been married for some years past, and was in the service.

In this case also the spontaneous pneumothorax with subsequent empyema started and developed unobserved and had quite slight influence on the general condition. The pleuritic process, which showed no signs of yielding under a purely conservative treatment, was soon put an end to by thoracentesis with air-inflation. Since this method of cure was started the patient has been entirely free of fever, feels well and can gradually resume his work. Two years after the conclusion of the treatment he still remains well.

Resumé.

Since the year 1908 I have treated tuberculous empyemas by thoracentesis with simultaneous introduction of air into the pleural cavity, and consider that this should be the normal method of treatment. However large the empyema, it can be withdrawn in this manner in one sitting without discomfort or risk for the patient. The withdrawals should be repeated with about a month's interval, and each time there is found a smaller quantity of effusion, which moreover becomes gradually thinner or quite serous. The period of time which elapsed before the secretion of pus ceased varied between 1 and 11 months.

The technique employed by me is puncture with two fine needles. The pus is aspirated through the one, while air is simultaneously introduced through the other. This arrangement renders it possible to observe on a manometer the intrapleural pressure during the course of the operation; to regulate it at will by the pumping in of air, so that it is maintained at a suitable height the whole time, without too violent varia-

tions; and to check the final pressure at will. By auscultation of the bubbling of air the position of the surface of the effusion can be controlled at any time during the operation. The formation of pus in the puncture channel, or of fistulas, occurs extremely seldom with this method of procedure, possibly thanks to the small calibre of the needles.

The prognosis depends, with this as with other methods, mainly on the extent of the tuberculosis in the lungs. Often the empyema is only the final episode in a tubercular lung affection, so that the mortality must be high whatever method is adopted. If the state of the lungs does not place obstacles in the way of improvement, the prognosis with this method of procedure is however good. In such cases the patient can usually be at work during the whole period of treatment.

(Aus dem pathologischen Institut zu Uppsala.)

Untersuchungen über die Morphologie des organisierten Harnsediments bei Krankheiten der Nieren und der Harnwege und über die Entstehung der Harnzylinder.

Von

Prof. Dr. **ULRIK QUENSEL.**

Mit 20 farbigen Tafeln.

Einleitung.

In der Auffassung von der Natur und der Bildungsart der bei Nierenkrankheiten im Harn vorkommenden sogenannten Tubularausgüsse oder »Fibrinzylinder« herrscht unleugbar viel Verwirrung und Dunkelheit, obgleich hervorragende Forscher denselben eine besondere Aufmerksamkeit gewidmet haben. Ein gemeinsamer Fehler scheint mir jedoch, abgesehen von einzelnen Ausnahmen, mit den Untersuchungen über diese Gebilde verbunden zu sein, nämlich dass sie meistens an den im Harn auftretenden Ausgüssen vorgenommen worden sind. Auf Grund des Aussehens der Zylinder im Harn hat man Schlüsse über ihre Entstehungsart in den Nieren gezogen, ohne die verschiedenen Formen scharf genug zu unterscheiden und sie mit den entsprechenden Veränderungen in den Harnkanälchen zu vergleichen. Man hat mit einem Wort ihre Bildung und ihr Aussehen in den Nieren selbst im allgemeinen zu wenig studiert und doch lässt sich nur hier die Frage über ihre Entstehung

sowie über die Art der Prozesse, die der Zylinderbildung zu Grunde liegen, lösen. Diese Frage ist aber, sowohl in theoretischer als in praktischer Hinsicht von aller grösster Wichtigkeit. Theoretisch, weil die Ansichten über das Wesen beinahe aller parenchymatöser Prozesse in den Nieren von der Auffassung der krankhaften Veränderungen, die die Bildung der Tubularausgüsse in den Kanälchen bedingen, abhängig sind. Praktisch hingegen, weil die Untersuchung der Zylinder oder der Ausgüsse im Harn erst dann ihre volle diagnostische und prognostische Bedeutung erhalten kann, wenn man die verschiedenen Arten derselben zu unterscheiden versteht und sich eine klare Vorstellung von der Entstehungsart und den Verhältnissen, worunter sie gebildet werden, verschafft hat. Nur dann lässt sich mit einiger Sicherheit auf den Zustand der Nieren oder der Harnkanälchen, von welchen die Zylinder herkommen, schliessen¹⁾.

Mit diesen Worten leitete AXEL KEY vor 54 Jahren seine Arbeit über „die verschiedenen Formen und die Entstehung der sog. Tubularausgüsse bei Krankheiten der Nieren“¹⁾ ein, und dieselben Worte scheinen mir heute noch als Einleitung dieser Arbeit eines Schülers KEYS sehr geeignet zu sein.

Trotz der grossen Anzahl Untersuchungen, die seither über die Genese der Harnzylinder sowie über die Bedeutung und über das Wesen derselben vorgenommen sind, ist diese Frage noch in vielen wichtigen Punkten unklar. Gerade diese Frage scheint mir indessen für die ganze Lehre von den Nierenkrankheiten von grundlegender Bedeutung zu sein, da ja das Vorkommen von Harnzylindern und von verschiedenen Formen derselben ein besonderes, sehr charakteristisches Kennzeichen vieler Nierenkrankheiten ist. Um überhaupt die Natur der pathologischen Veränderungen bei dem Morbus Brightii näher kennen zu lernen, scheint es mir daher notwendig, zuerst die Entstehung der Harnzylinder sowie auch die Herkunft sämtlicher organisierter Formelemente des Urinsediments zu erforschen. Gleichwie A. KEY bin ich auch der Überzeugung, dass diese Erforschung am besten durch vergleichende Untersuchungen einerseits über die Formbestandteile des Sediments andererseits über die pathologisch-anatomischen Veränderungen der Nieren gefördert wird.

¹⁾ Om de s. k. tubularafjätningarnas olika former och bildning vid sjukdomar i njurarna. Stockholm 1863. Med. Arkiv, Bd I.

Das Studium des Morbus Brightii ist die letzte Zeit wieder sowohl bei Klinikern als bei Anatomen in den Vordergrund des Interesses getreten, wovon ja die diesbezüglichen, zahlreichen, neueren Arbeiten zeugen. Ich möchte hier nur kurz an die Monographie von VOLHARD und FAHR (1914) und an die grosse Arbeit PONFICKS über die exsudative Nephritis (1914), sowie auch an die grosse Anzahl Arbeiten über die funktionelle Nierendiagnostik und an viele experimentelle Untersuchungen, die während der letzten Jahre erschienen sind, erinnern.

Das frühere Einteilungsprinzip der diffusen, nicht eitrigen Nierenkrankheiten, kurz des Morbus Brightii, nach welchem man zwei Hauptgruppen, nämlich die parenchymatösen und die interstitiellen Nephritiden (akuten resp. chronischen) unterscheidet, kann nicht länger genügen. Wie bekannt, werden von VOLHARD und FAHR, die gleichzeitig die klinischen und die anatomischen Gesichtspunkte berücksichtigen wollen, die Nierenveränderungen des Morbus Brightii nach dem pathogenetischen Prinzip in drei Hauptgruppen zergliedert, nämlich die Nephrosen, die Nephritiden und die Sklerosen. Diese Einteilung sowie die daraus hergeleitete Nomenklatur, hat, wie es scheint, sich auch hier im Lande vielfach eingebürgert.

Andererseits wird die Einteilung von VOLHARD und FAHR auch angegriffen und sowohl in vielen Einzelpunkten als im ganzen kritisiert. Angesichts aller Schwierigkeiten, mit welchen eine Einteilung nach den bisher verwerteten Prinzipien erfahrungsgemäss verbunden ist, haben ASCHOFF, KREHL und F. MÜLLER¹⁾ sich kürzlich dahin verständigt, dass auch sie das *pathogenetische* Prinzip zur Einteilung empfehlen wollen. Unter der Pathogenese verstehen sie zwar nicht etwa die Krankheitsursache, sondern *den Beginn und den Weg des krankhaften Geschehens in der Niere*.

Dies zu erkennen, ist ja eben der Kernpunkt der ganzen Lehre von Morbus Brightii und muss daher das Endziel aller unserer Forschungen auf diesem Gebiete sein. Verschiedene Wege müssen deshalb betreten werden. Auch Untersuchungen von oben angedeuteter Art über die Entstehung der Harnzylinder und über die Herkunft der Formelemente des Sediments überhaupt scheinen mir eine notwendige Vorbedingung für eine richtige Auffassung des Wesens des Morbus Brightii zu sein.

¹⁾ Bezeichnung u. Begriffsbestimmung auf d. Gebiet d. Nierenkrankheiten. Veröffentl. aus d. Gebiete d. Militärsanitätswesens. Heft 65, Berlin 1917.

Die diagnostische Bedeutung der Sedimentuntersuchung scheint mir heutzutage in der Praxis im Hintergrunde zu stehen und an Wichtigkeit vor anderen klinischen Untersuchungsmethoden zurückzutreten. In jedem Falle von Nierenleiden wird natürlich nach Zylindern und anderen Formelementen gesucht. Für die feinere Differentialdiagnose verschiedener Nierenkrankheiten hat aber die Sedimentuntersuchung bisher nur eine beschränkte Bedeutung gewonnen. Dies hängt augenscheinlich zum grossen Teil von der unzureichenden Technik ab, da noch keine verwendbare Färbungsmethode in diese eingeführt worden ist, die das leichtere Erkennen der verschiedenen Formbestandteile des Sediments ermöglichte.

Der Ausgangspunkt meiner hier vorliegenden Untersuchungen ist in dem Harnsediment zu suchen. Mit Hilfe einer neuen, in der täglichen Arbeit leicht verwendbaren Methode, die unten näher beschrieben wird, ist es mir gelungen, eine schöne Färbung der Formbestandteile des Sediments in einfachster Weise zu erreichen. Dadurch ist es ermöglicht, die verschiedenen organisierten Bestandteile des Sediments deutlich zu sehen und zu differenzieren und die Struktur der verschiedenen Zylindertypen festzustellen, kurz das gesamte Sedimentbild eingehender als früher analysieren zu können. Die ganze Sedimentuntersuchung gewinnt hierdurch an praktischer Bedeutung und wird auch in theoretischer Hinsicht viel wertvoller.

Dieselbe Färbungsmethode, die ich bei der Sedimentuntersuchung angewendet habe, habe ich auch für die histologische Untersuchung von Gefrierschnitten aus den Nieren angewendet. Dadurch habe ich Präparate, vom Sedimente einerseits und von der Niere andererseits, bekommen, die mit einander besser vergleichbar sind als die Präparate der früheren Methoden. Das Studium der Quelle der verschiedenen Bestandteile des organisierten Sedimentes in der Niere und insbesondere das der Entstehung der Harnzylinder scheint mir durch diese meine Methodik sehr erleichtert worden zu sein. Die hierbei gewonnenen Resultate werden in dieser Arbeit mitgeteilt und durch eine grosse Anzahl Abbildungen erläutert.

KAPITEL I.

Historische Übersicht.**1. Frühere Untersuchungen über die Harnzylinder und ihre Entstehung.**

Die Harnzylinder sind schon längst bekannt und im Urin bei Morbus Brightii beobachtet worden. Nach BURKARTS¹⁾ geschichtlicher Darstellung sind VOGLA (1837), RAYER (1838) und NASSE als ihre ersten Entdecker zu bezeichnen, wenn diese auch anfangs nur dunkle Vorstellungen über die Abstammung und das Wesen dieser Gebilde hatten. Manche halten aber SIMON und HENLE für die Entdecker der Harnzylinder; HENLE war allerdings der Erste, der des Vorkommens der Zylinder in den Nieren Erwähnung getan hat.

Da meines Erachtens, die Frage nach der Natur und der Entstehung der Harnzylinder für die ganze Lehre von Morbus Brightii von grosser und grundlegender Bedeutung ist, will ich zuerst die einschlägige Literatur ziemlich ausführlich erörtern, und danach²⁾ eine kurze Übersicht der verschiedenen Ansichten folgen lassen. Trotz vieler einschlägigen Untersuchungen ist keine Einigkeit der Auffassung erreicht worden, sondern heute noch stehen verschiedene Anschauungen einander gegenüber.

Das Aussehen der Formelemente des Harnsediments und insbesondere das der Harnzylinder, wie sie in den gewöhnlichen ungefärbten Sedimentpräparaten zu beobachten sind, ist ja allen Ärzten wohlbekannt. Es scheint mir daher überflüssig, eine ausführlichere Darstellung unserer bisherigen Kenntnisse von der Morphologie des Harnsediments zu geben. In aller Kürze möchte ich jedoch auch dieser Frage Erwähnung tun. Unter den Harnzylindern hat man schon längst verschiedene Formen unterschieden. So hat schon A. KEY verschiedene Zylindertypen beschrieben, nämlich körnige, gelatinöse, wachsige und hyaline Zylinder und ausserdem noch Fett-, Blut- und Kalkzylinder.

BARTELS³⁾ spricht von Epithelialzylindern, Blutzylindern, hyalinen Zylindern, dunkelkörnigen und wachsartigen Zylinder-

¹⁾ Die Harnzylinder, Berlin 1874.

²⁾ Siehe 4. Abteilung dieses Kapitels, S. 379.

³⁾ Ziemssens Handb., Bd. IX: 1, 1875, S. 68.

dern; allen diesen zylindrischen Gebilden können äussere Anhängsel, wie Epithelialzellen aus den Harnkanälchen oder deren Trümmer, vereinzelte weisse oder rote Blutkörperchen, amorphe Niederschläge von harnsauren Salzen, seltener Kristalle von Harnsäure oder von oxalsaurem Kalk ankleben.

ORTH¹⁾ unterscheidet wie viele andere drei Hauptformen: die hyalinen, die wachsigen und die granulierten Zylinder.

CORNIL und BRAULT²⁾ unterscheidet folgende Formen von Harnzylindern: a) die sogenannten *mukösen Zylinder* (= die Zylindroide nach ROVIDA und BIZZOZERO, die sehr schwer wahrzunehmen sind, da sie nur schwach lichtbrechend sind; bei gewissen Formen von Nephritis kommen sie nebst einer ziemlich grossen Anzahl Rundzellen und einzelnen wachsartigen Zylindern fast allein vor. b) Die *hyalinen Zylinder*; ihre Länge ist sehr wechselnd, am häufigsten nicht mehr als 50—100 μ , bisweilen kann sie aber 1 mm erreichen; sie sind bisweilen korkzieherartig gewunden. Ihre Breite wechselt zwischen 5 bis 40 μ . Diese Zylinder sind bei den chronischen Nephritiden ziemlich gewöhnlich und wenn sie in grosser Zahl vorkommen deuten sie fast sicher auf eine tiefe Veränderung der Nieren hin. c) Die *granulierten Zylinder*, die aus albuminösen Körnchen bestehen. Diese haben selten grössere Dimensionen und kommen oft nebst anderen Arten von Zylindern und zwar besonders nebst den mukösen vor. d) Die *Fettzylinder*, diese sind in reinem Zustand und von grösseren Dimensionen nur selten zu beobachten; fast immer bilden sie nur kleinere Stückchen oder sie bestehen aus Resten von verfetteten Zellen der Tubuli contorti oder aus mit Fett beladenen Leukozyten. Häufchen von Fettkörnchen oder einzelne solche Körnchen werden oft an der Oberfläche der Zylinder anderer Art oder insbesondere an der Zylindroide beobachtet. e) Die *wachsigen oder kolloiden Zylinder*; diese ähneln den hyalinen Zylindern, unterscheiden sich aber von diesen durch gewisse Merkmale, besonders durch ihren stärkeren Glanz und ihre beträchtlichere Grösse; sie sind völlig homogen ohne Beimischung von anderen Elementen. f) *Epithelialzylinder*, die, nach der Form der Zellen zu beurteilen, aus aufsteigenden HENLEschen Schleifen oder Sammelröhren stammen: nie haben CORNIL und BRAULT im Harn

¹⁾ Lehrb. d. path. Anat., Bd. II: 1, 1893, S. 179.

²⁾ Etudes sur la pathologie du rein. Paris, 1884, S. 57

Zellen beobachtet, die an die Epithelien der gewundenen Kanälchen erinnern. g) Die *zusammengesetzten Zylinder*, die durch Kombination der vorher erwähnten Zylinder entstehen.

Nach CORNIL und BRAULT ist es völlig erwiesen, dass die im Harn gefundenen Zylinder (mit Ausnahme der Epithelzylinder und der reinen Fibrinzylinder) aus einem besonderen Eiweissstoff bestehen, dessen exakte Natur jedoch nicht völlig erkannt ist.

Die heutige Auffassung scheint mir schliesslich am besten aus der Darstellung eines modernen Lehrbuches klinischer Untersuchungsmethoden hervorzugehen. BRUGSCH und SCHITTENHELM¹⁾ fassen unsere heutigen Kenntnisse von den Harnzylindern in folgender Weise zusammen: »Die Harnzylinder stellen solide zylinderförmige Gebilde dar und sind als Ausgüsse der Harnkanälchen aufzufassen. Ihre Grösse ist sehr verschieden. Sie finden sich bei jeder Albuminurie, die hyalinen Zylinder können aber in selteneren Fällen auch ohne diese vorkommen. Eine besondere Form von Zylindern (Külzsche Zylinder) findet sich im Coma diabeticum oder in dessen Nähe. Man unterscheidet verschiedene Formen: a) *Hyaline Zylinder*. Sie haben sehr zarte, oft schwer sichtbare Konturen und sind von heller, durchscheinender, homogener Beschaffenheit. Man sieht sie am besten im Mikroskope bei leicht abgeblendetem Licht. b) *Granulierte Zylinder*. Diese bestehen aus einer feinkörnigen Grundsubstanz, in welcher feinere und gröbere Granula zu unterscheiden sind. c) *Wachsartige Zylinder*. Sie sind von leichtgelblicher Farbe und stellen einmal lange, bandartige, häufig in Folge Durchbrechens kurze und breite, homogene, matt glänzende Gebilde dar. Sie sind oft unregelmässig gebogen und an den Rändern eingekerbt. Alle diese Zylinderformen können Auflagerungen aller Art tragen, Fetttröpfchen, rote und weisse Blutkörperchen, Epithelien, Leukozyten und Harnsalze. Über die Art ihrer Entstehung herrscht noch Meinungsverschiedenheit. Es ist möglich, dass die hyalinen Zylinder durch Exsudation entstehen, während die granulierten und wachsartigen Zylinder wohl mehr veränderten Epithelien, Leukozyten und zum geringeren Teil Erythrozyten ihren Ursprung verdanken. Immerhin fehlt der exakte Beweis. Wahrscheinlich ist die Entstehung keine einheitliche. d) *Epithelzylinder*. Diese bestehen

¹⁾ Lehrbuch der klin. Untersuchungsmethoden. Berlin u. Wien, 1916. S. 537.

aus zusammenhängenden Epithelzellen, welche entweder als Ganzes abgestossen sind (Epithelschläuche) oder nachträglich durch eine Kittsubstanz zusammengekittet sind. Sie können mehr oder weniger verfettet sein, genau wie die freien Epithelzellen. Bei äusserster Verfettung können sie als *Fettkörnchenzylinder* abgehen. e) *Blutkörperchenzylinder* und *Leukozytenzylinder*. Sie bestehen aus einem Konglomerat von Erythrozyten oder Leukozyten, welches in den Harnkanälchen entstanden ist und daher Zylinderform zeigt. Endlich gibt es noch Zylinderbildungen, welche *keine pathologische Bedeutung* besitzen. f) *Zylindroide*. Sie haben lange plattgedrückte, bandförmige Gestalt, sind ungleich breit und häufig längsgestreift. Sie kommen auch im normalen Harn vor, sowie bei Cystitis, im konzentrierten Urin, bei Nephritis etc. und sind wohl als Schleimfaden aufzufassen, welche einer Sekretion der Epithelien in den Harnkanälchen ihre Entstehung verdanken. g) *Zylinderbildungen aus nicht organisierten Sedimenten* (harnsaure Salze, Hämatoidin, kohlensaurer und oxalsaurer Kalk): Sie entstehen durch Zusammenlagerung dieser Produkte in den Harnkanälchen.²

Nach diesen kurzen Angaben betreffs des morphologischen Aussehens des Harnsediments, will ich zu der geschichtlichen Darstellung der Lehre von den Harnzylindern übergehen.

SIMON¹⁾ berichtet »über eigentümliche Formen im Harnsediment bei Morbus Brightii«, auf welche er schon früher aufmerksam gemacht hatte, und welche nach der Abbildung deutlich als Harnzylinder zu erkennen sind, die vollständig oder teilweise mit einer granulösen Masse gefüllt sind. Er hat in mehreren Fällen von Morbus Brightii diese Gebilde beobachtet und hält es nach Beobachtungen von JÜTERBOCK für wahrscheinlich, dass sie auch in der krankhaft veränderten Niere selbst vorkommen. HENLES schon früher publizierte Beobachtungen sind SIMON damals offenbar nicht bekannt gewesen, denn die Redaktion macht erst in einer Anmerkung auf dieselben aufmerksam.

HENLE²⁾ hat in einem Falle von Morbus Brightii, der von PFEUFER mitgeteilt worden ist, im Harn einzelne, glatte, kürzere und längere zylindrische Stückerhen von der Dicke der Harnkanälchen beobachtet und als Resultat der mikroskopischen

¹⁾ Mullers Archiv f. Anatomie, Physiologie u. wiss. Med., 1843, S. 28.

²⁾ Zschr. f. rationelle Med. Bd. 1, 1844, S. 68.

schen Untersuchung der Niere gibt er folgendes an: »mehrere Harnkanälchen sahen ganz hell aus; sie waren ausgefüllt von einer gelblichen, zusammenhängenden, durchscheinenden Masse, die sich leicht der Quere nach mit ziemlich glatten Bruchflächen trennte und in einzelnen längern und kürzern zylindrischen Stücken herausgedrückt werden konnte. Die Stücke waren weich, wurden in Essigsäure heller, ohne sich ganz aufzulösen; sie sind offenbar identisch mit den kleinen zylindrischen Stückchen, welche während des Lebens im ausgeleerten Urin gefunden worden waren. Ich kann sie nur für geronnenen Faserstoff halten».

In seiner Arbeit über die pathologisch-anatomischen Veränderungen der Nieren bei Morbus Brightii nach Febris intermitens bespricht KEY¹⁾ auch die Entstehung der Harnzylinder. Diese, meint er, werden durch eine stetig fortdauernde Neubildung, Degeneration und Desquamation der Epithelzellen gebildet. Er bezweifelt, dass exsudiertes oder koaguliertes Fibrin an der Bildung der Zylinder teilnehme; wenn dies jedoch der Fall sei, so müsse allerdings die Quantität Fibrin äusserst unbedeutend sein. Dies bezieht sich auf die Zylinderbildung der beschriebenen Form des Morbus Brightii; KEY hält es aber für möglich, dass die Zylinder auch bei anderen Formen der Krankheit in derselben Weise entstehen.

ÖDMANSSON²⁾ hat sich von der Auffassung KEYS, dass die wachsartigen Zylinder durch Zusammenschmelzen von degenerierten Epithelien entstanden, nicht überzeugen lassen. Er weicht jedoch von der damals üblichen Auffassung ab, dass die Zylinder aus Exsudat aus den Gefässen entstanden, und meint, die hyalinen sowie die wachsartigen Zylinder würden eher durch eine Art Sekretionsprozess von den Epithelien gebildet. Die verschiedenartige Konsistenz der hyalinen und der wachsartigen Zylinder hat man im allgemeinen auf ein längeres oder kürzeres Verbleiben derselben in den Harnkanälchen zurückgeführt. ÖDMANSSON ist der Ansicht, dass dies nicht genügt, sondern dass man daneben annehmen muss, dass der in den Harnkanälchen abgegebene Stoff von Anfang an von etwas ungleicher Natur ist.

¹⁾ Forhandl. ved de skandinav. naturforskeres møde i Kjøbenhavn 1860, S. 184.

²⁾ Bidrag till kännedomen af urinsedimentet i njurarnas sjukdomar. Diss. Lund, 1862.

In einer Abhandlung über das Faserstoff-Exsudat schreibt BUHL¹⁾: »bei der Brightschen Krankheit der Nieren handelt es sich häufiger um eine einfache, nicht croupöse (d. h. nicht mit Eiterkörpern gemischte) epitheliale Faserstoffproduction in den gewundenen Harnkanälchen, um jenen Vorgang, welcher die mikroskopischen Zylinder in den Urin führt. In letzterer Beziehung bemerke ich, dass man nirgends besser die Umwandlung des Epithelzelleninhaltes zu jenem Stoffe, der die Gallert- oder Faserstoffzylinder darstellt, beobachten kann als eben in der Niere.

KEY²⁾ vergleicht in einer späteren Arbeit die im Urin vorkommenden Zylinder mit den bezüglichen Veränderungen in den Nieren und sucht auf diesem Wege die Herkunft der Harnzylinder festzustellen. Die Veränderungen der Nierenepithelien, die sich auf die Zylinderbildung beziehen können, sind nach seiner Ansicht: 1. dunkelkörnige Umwandlung; 2. klar feinkörnige Umwandlung; 3. Fettdegeneration; 4. gelatinöse Umwandlung; 5. wachsartige Degeneration; 6. Pigmentumwandlung; 7. Imprägnation mit Kalksalzen; 8. Schrumpfung der Zellen und schliesslich 9. Atrophie der Zellen. In Analogie mit diesen in den Nierenepithelien nachgewiesenen Veränderungen unterscheidet KEY folgende Haupttypen der Zylinder: 1. dunkelkörnige Zylinder; 2. klar feinkörnige Zylinder; 3. Fettzylinder; 4. Kalkzylinder; 5. Blutzylinder; 6. gelatinöse Zylinder; 7. wachsartige Zylinder; 8. hyaline Zylinder, von denen wieder 2 Formen unterschieden werden: a) hyalin-gelatinöse Zylinder und b) hyalin-wachsige Zylinder.

Betreffs der Entstehungsart der verschiedenen Formen der Harnzylinder kommt KEY, der entschieden für die zelluläre Herkunft derselben eingetreten ist, zu folgendem Resultat: Die *dunkelkörnigen* Zylinder werden aus mehr oder weniger körnig veränderten Epithelzellen, aus ihrem Detritus oder aus Derivaten derselben gebildet, und zwar entweder in der Weise, dass die Zellen in toto oder nur in ihren inneren Teilen zerfallen, wobei sie sowohl die Körnchen als die intergranuläre Substanz abgeben, oder auch in der Weise, dass eine Wucherung neuer Zellen stattfindet. Unter den zwei letztgenannten Umständen braucht das Epithel nicht zu Grunde zu gehen, sondern es kann erhalten bleiben und das Material der neuen

¹⁾ Sitzungsber. d. Akad. d. Wissenschaft. zu München, Bd. 2, 1863, S. 71.

²⁾ Om de s. k. tubularafgjutningarnas olika former etc. Stockholm 1863.

Zylinder abgeben. Von Zellen, die eine *klare feinkörnige* Metamorphose erlitten haben, werden gleichartige Zylinder von wechselnder Konsistenz gebildet; gelatinös umgewandelte Zellen können zu *gelatinösen Zylindern* verschmelzen, die mehr oder weniger deutliche Spuren von Zellen zeigen; in den *Fettzylindern* wird die homogene, gelatinöse Substanz, wenigstens zum grössten Teil, vom gelatinös umgewandelten Zellprotoplasma gebildet; Epithelzellen bilden wenigstens in den meisten Fällen, das Substrat der Kalkzylinder; die *wachsartigen Zylinder* mit mehr oder weniger deutlichen Spuren von Zellen werden durch *Verschmelzung wachsig entarteter Zellen* gebildet; die *hyalinen* Zylinder werden durch *Sekretion* von den Epithelzellen gebildet und bestehen wahrscheinlich aus der ausgetretenen intergranulären Substanz derselben, deren Beschaffenheit von dem Zustand der Zellen abhängig ist.

Nach KEYS Ansicht sind die *hyalinen* Formen also nicht von exsudativer Natur, wie viele damals angenommen haben, sondern das Resultat einer Zellensekretion. Er meint, dass die Zellen in dem Masse wie sie mehr Material als gewöhnlich von dem Blut aufnehmen und assimilieren, auch mehr von ihrer Intergranularsubstanz nach dem Lumen des Kanals hin abgeben; wenn die Zelle nicht Zeit hat ebenso viel abzugeben, wie sie aufgenommen hat, so quillt sie an, verändert sich noch mehr oder geht allmählich in ihren normalen Zustand zurück.

OTTOMAR BAYER¹⁾ tritt in der Art gegen die KEYSche Auffassung von der Genese der hyalinen Zylinder auf, dass er sämtliche homogene Zylinder, auch die hyalinelatinösen und hyalinwachsigen (KEY), durch Zusammenlagerung veränderter Epithelien entstehen lässt.

OERTEL²⁾ hat in den Nieren der Kaninchen, denen croupösdiphtheritische Membranen in die Trachea eingepfht worden waren, das Austreten grosser »hyaliner Plasmakugeln« aus den Nierenepithelien, von welchen teilweise das Lumen der Harnkanälchen vollständig erfüllt wurde, beobachtet. Er meint, dass aus degenerirten und desquamirten Epithelien homogene Zylinder entstehen, die zum grossen Teil mit den Epithelzylindern übereinstimmen, die wir bei akuter Nephritis zu finden gewohnt sind. Die Entstehung wirklicher hyaliner Zylinder aus jenen Tropfen hat er nicht beobachtet; er bezweifelt aber nicht, dass

¹⁾ Arch. f. Heilk., Bd. 9, 1868, S. 136.

²⁾ Deutsch. Arch. f. klin. Med., Bd. 8, 1871, S. 291.

bei längerer Dauer des Prozesses nach Elimination der zuerst entstandenen Epithelialzylinder eine Bildung von hyalinen Pröpfen durch Ausscheidung von Plasmamassen aus dem subepithelialen Gewebe und den Gefässen vor sich gegangen wäre.

Was OERTEL in den diphteritischen Nierenentzündungen sah, wurde auch von ROVIDA¹⁾ (1872) in mehreren diffusen, sowohl akuten als chronischen, primitiven wie sekundären, Nierenentzündungen in Folge von Nierenstauung beobachtet. ROVIDA fand, dass die farblosen hyalinen Tropfen fast vollkommen genau die wichtigeren chemischen Reaktionen der farblosen Zylinder geben. Die Ähnlichkeit der beiden Stoffe war so gross, dass die Annahme ihm als wohl berechtigt erschien, dass die farblosen Zylinder aus den zusammenschmelzenden OERTELSchen Tropfen gebildet würden. In einem Falle von diffuser Nierenentzündung im 2. Stadium fand ROVIDA in den gewundenen Kanälchen gewöhnlich ganz homogene Kugeln, und zwar in den Epithelien sowie im Lumen, welche den gelben Zylindern sehr ähnlich waren, und es schien ihm daher sehr nahe zu liegen, dass die Bildung der gelben Zylinder durch Sekretion eines gelben Stoffes von den Epithelzellen die gewöhnlichere sei. Diese Kugeln fanden sich nämlich hier und da in den Harnkanälchen so dicht an einander gedrängt, dass manche derselben platte Grenzflächen und unregelmässig polyedrische Formen erhielten. An anderen Stellen waren die Konturen der Kugeln fast vollkommen verschwunden und bloss spurweise innerhalb eines grösseren und festeren Haufens zu unterscheiden, welcher mehr oder weniger genau die Lichtung des Kanälchens erfüllte und ein gelber Zylinder war.

Hinsichtlich der chemischen Konstitution der Zylinder gelangt ROVIDA²⁾ zufolge eingehender Untersuchungen zu der Schlussfolgerung, dass die farblosen Harnzylinder nicht für Fibrin oder für Gallerte, Chondrin, Mucin, Kolloidsubstanz gehalten werden können, dass sie aber nichtsdestoweniger noch einige charakteristische Eigenschaften der Proteinkörper besitzen, weshalb er dieselben als ein Derivat der Albuminkörper, als Albuminoide betrachtet. Für die gelblichen wachsigen Zylinder ist auch als wahrscheinlich anzunehmen, dass sie ein sogenanntes Albuminderivat sind.

¹⁾ Moleschotts Unters. zur Naturlehre, Bd. 11, 1876, S. 182.

²⁾ Moleschotts Unters. zur Naturlehre, Bd. 11, 1876, S. 1.

Nach SENATOR¹⁾ können die albuminösen Zylinder nicht aus dem Blut gepresstes und geronnenes Fibrin oder Fibringeneratoren sein, sondern die Entstehung derselben ist nur auf eine Beteiligung der Epithelien zurückzuführen, welche sie bei den abnormen Ernährungsverhältnissen bereiten und austreten lassen oder sich allmählich selbst in diese umwandeln; sie sind also als Produkt einer Ernährungsstörung der Drüsenepithelien zu betrachten; bei plötzlichen und in kurzer Zeit zu bedeutender Höhe auswachsenden Störungen sollen sie nicht auftreten, denn hier werden die in ihrer Ernährung gestörten Epithelien schnell abgestossen und behalten nicht Zeit, jene albuminösen Zylinder zu sezernieren oder sich in dieselben umzuwandeln.

BURKART²⁾ ist der Ansicht, dass die Harnzylinder, die er auch als Exsudatzylinder bezeichnet, durch Umwandlung der Epithelien entstehen. Ausserdem betont B., dass die einfache venöse oder arterielle Nierenhyperämie allein nie zur Bildung von Zylindern im Urin führe, sondern dass dazu wahrscheinlich stets ein Entzündungsprozess in den Nieren nötig sei. BURKART behauptet, dass die Nierenepithelien zuerst durch albuminöse Infiltration aufquellen, wobei sie allerdings trübe und opak werden; allein diese trübe Substanz kann vielleicht durch eigentümliche Metamorphose hell werden und diese neu aufgehellte Substanz kann nachher in eine körnige Detritusmasse zerfallen. Er glaubt also, dass der hyaline Charakter der Zylinder das Primäre ist, und dass sie erst später granuliert werden.

BARTELS³⁾ hielt an dem Satze fest: »die Bildung von wirklichen, echten Zylindern in den Harnkanälchen der Nieren kommt unter ganz normalen Verhältnissen nicht vor, und die Entstehung aller Arten, wie verschieden auch der Hergang dabei sein möge, ist der allgemeinen Regel nach an die Ausscheidung albuminösen Harns gebunden. Er geht aber noch über diese These hinaus und behauptet, dass alle Umstände, welche Albuminurie veranlassen, auch Veranlassung zur Bildung von Harnzylindern werden können. Die Genese der Zylinder ist nach BARTELS nicht einheitlich. Er nimmt an, dass ein Teil derselben durch eine Art von Sekretion der Epithelien entsteht, ein anderer Teil (die dunklen, körnigen Zylinder) aber aus einer Verschmelzung entarteter Epithelialzellen hervorgeht.

¹⁾ Virch. Arch., Bd. 60, 1874, S. 476.

²⁾ Die Harnzylinder, Berlin 1874.

³⁾ Ziemssens Handbuch d. Path. u. Ther., Bd. 9, 1875, S. 77—79.

Klinische Erfahrungen aber nötigen BARTELS, noch eine dritte Entstehungsweise von Harnzylindern (die hyalinen) anzunehmen, nämlich dass sie durch Gerinnung der im abgesonderten Urin enthaltenen Albuminatkörper oder deren Derivate entstehen.

RINDFLEISCH¹⁾ sieht in dem Befund von sog. Fibrinzylindern im Bodensatz des Harnes ein wichtiges Zeichen dafür, dass ein vorgefundener Eiweissgehalt des Harnes, aus den Glomerulis der Niere herrührt. Es ist für ihn aber fraglich, ob *alle* Fibrinzylinder ohne eine tätige Teilnahme der Harnkanälchen entstehen können. Er hat daher die Ansicht verteidigt, dass die Epithelzellen der gerade verlaufenden Harnkanälchen in ihrem Protoplasma eine hyaline Substanz bereiten, welche sich an die erst gebildeten Fibrinzylinder lagert. Er betont im übrigen, dass die Fibrinzylinder sich wohl nur ausnahmsweise in den gewundenen Abschnitten der Harnkanälchen bilden, und dass diejenigen, welche man auf Schnitten in der Kortikalsubstanz antrifft, nicht in den Tubulis contortis sondern in den Schaltstücken oder in den Abflussröhren liegen.

KLEBS²⁾ der die Zylinder als ein Transsudationsprodukt auffasst, glaubt nicht an eine successive Anlagerung kolloider Massen nach RINDFLEISCH; der Anschein dieser Bildung scheint ihm höchst wahrscheinlich durch die bekannte postmortale Quellung der Epithelien entstanden zu sein.

WEISSGERBER und PERLS³⁾ kamen durch pathologisch-anatomische Untersuchung einer grossen Reihe auf verschiedene Weise veränderter Nieren, vor allem bei Fällen von diffuser Nephritis jüngeren und älteren Stadiums, zu dem Ergebnisse, dass die Bildung der homogenen Zylinder mit Wahrscheinlichkeit nicht von einer Konglutination oder Sekretion der Epithelien, sondern von einer Exsudation abzuleiten ist; vielleicht spielen dabei die Epithelien insofern eine Rolle, als sie eine Modifizierung der exsudirenden Eiweisskörper veranlassen.

WEISSGERBER und PERLS haben auch Untersuchungen an Stauungsniere vorgenommen, indem sie an Kaninchen die Nierenvene einengten. Sie meinen, dass ihre Experimente zu folgenden Schlüssen berechtigten: Die Stauung in den Nieren führt zur Ausscheidung von homogenen Zylindern in die Harnkanäl-

¹⁾ Lehrb. d. pathol. Gewebelehre, Leipzig 1886, S. 533.

²⁾ Hdbch d. pathol. Anat. Bd. I: 2, Berlin 1876, S. 624.

³⁾ Arch. f. exper. Path. u. Pharmakol., Bd. 6, 1877, S. 113.

chen, die als ein Produkt des veränderten Blutdruckes anzusehen sind. Nirgends fanden sie in diesen Nieren im Beginne der Zylinderbildung ein Bild, das den Übergang der Epithelien zur Zylindermasse, sei es durch Metamorphose, sei es durch Sekretion, wahrscheinlich machte, wohl aber Bilder, die die Übergänge einer einfachen, eiweisshaltigen Flüssigkeit, die das Lumen der Harnkanälchen erfüllte, zu Zylindern zeigten. Diese sind also als ein Exsudations- resp. Transsudationsprodukt aufzufassen.

Auf Grund der Befunde an Kaninchennieren nach experimenteller Ureter-Unterbindung kommt AUFRECHT¹⁾ zu dem Schlusse, dass die Zylinder durch aktive Tätigkeit der Epithelien gebildet werden, dass also die Epithelien den Stoff liefern, durch dessen Zusammenfliessen entsprechend dem Lumen der Harnkanälchen sich der Zylinder formt. Die übrigen Ansichten über die Zylinderbildung findet er durch seine Versuche vollständig widerlegt.

WEIGERT²⁾ bezeichnet die Frage nach der Natur der Harnzylinder als eines der dunkelsten Kapitel der Nierenpathologie. Seine Auffassung von der Entstehung der Zylinder geht aus folgenden Zitaten hervor: »Es wäre sehr auffallend, wenn so ähnliche Gebilde, wie die Harnzylinder in anscheinend so verschiedener Weise entstehen sollten: hatten doch die experimentellen Resultate bei Vergiftung mit chromsaurem Kali eine ganz deutliche Entstehung von Zylindern aus abgestorbenem Epithel ergeben und hatten umgekehrt die Untersuchungen von WEISSGERBER und PERLS eine solche ebenso sicher ausschliessen lassen.« »Für diese Fälle wird einem wohl nichts übrig bleiben als eben eine gerinnende Exsudation aus den Gefässen anzunehmen. Für diese gerinnenden Exsudationen steht jetzt wohl ziemlich fest, dass hierdurch ein Absterben weisser Blutkörperchen in fibrinogenhaltiger Flüssigkeit die Koagulation zu Stande kommt.« »Aber diese Differenz in der Zylinderbildung beruht nur auf Modifikationen eines und desselben Prinzips, welches überhaupt vornehmlich zur Bildung geronnener Eiweisskörper im Organismus führt. Dieselben entstehen immer, wenn unter günstigen Bedingungen *Zellelemente* mit fibrinogenhaltiger Flüssigkeit beim Absterben durchspült werden, wobei regel-

¹⁾ Die diffuse Nephritis. Berlin 1879. S. 60.

²⁾ Die Bright'sche Nierenerkrankung. Volkmanns Samml. klin. Vorträge Nr. 162/163, 1879.

mässig, wenn es sich um ganze Zellen handelt, die Kerne ihre Nachweisbarkeit verlieren. Sind diese Zellelemente weisse Blutkörperchen, so haben wir die gewöhnliche Fibringerinnung, deren Produkte übrigens chemisch nicht ganz übereinzustimmen brauchen, sind die Zellelemente andere Protoplasmateile oder Protoplasmen, so entsteht die von mir zuerst beschriebene anderweitige *Koagulationsnekrose*. An eine aktive entzündliche Beteiligung der Epithelien kann man meiner Meinung nach durchaus nicht denken.

LANGHANS¹⁾ betrachtet viele Zylinder als direkt umgewandelte Zellmassen. Neben dieser Entstehungsart nimmt er aber noch eine zweite an, nach welcher manche Zylinder, besonders die homogenen, blassen, als eine Art Sekretionsprodukt der Zellen angesehen werden können. Er hat neben körnigem Inhalt im Lumen der Harnkanälchen auch hyaline Kugeln gesehen und meint, dass diese als solche von den Zellen ausgeschieden werden.

VOORHOEVE²⁾ meint infolge seiner experimentellen Untersuchungen (experimentelle Nierenstauung, Cantharidin- und Chromsäure-Intoxikation), dass die Zylinder in einem Exsudationsprozess ihren Grund haben, und dass die Epithelien in keiner Weise — weder durch eine Umwandlung derselben noch durch eine Sekretion — bei ihrer Bildung interessiert sind.

POSNER³⁾ sieht in dem albuminurischen Exsudat — resp. Transsudat — selbst die vornehmste Quelle der Zylinderbildung. Über den Faktor, der eigentlich die Gerinnung herbeiführt, vermag er nichts positives auszusagen. Die Nekrose der Zellen scheint ihm eher ein für das Zustandekommen von Zylindern schädliches Moment zu sein; die Beteiligung der weissen Blutkörperchen dagegen ist keineswegs auszuschliessen. Er meint, dass keine derjenigen Theorien, welche eine Beteiligung der Epithelien an der Zylinderbildung in den Vordergrund stellen, befriedigende Erklärungen der Tatsachen liefern kann.

Als Bildungsmaterial der hyalinen Zylinder nimmt HORTOLÉS⁴⁾ ein albuminöses Transsudat in der Bowmanschen Kapsel an, das in den Harnkanälchen allmählich an Dichtigkeit zunimmt.

¹⁾ Virch. Arch., Bd. 76, 1879, S. 85.

²⁾ Virch. Arch., Bd. 80, 1880, S. 247.

³⁾ Virch. Arch. Bd. 79, 1880, S. 311.

⁴⁾ Etude du processus histologique des néphrites. Paris, 1881.

Das Vorkommen der körnigen Zylinder sind ein Zeichen der trüben Schwellung der Nierenepithelien.

RIBBERTS¹⁾ gesammte Befunde scheinen ihm zu beweisen, dass die Bildung der hyalinen Zylinder durch Gerinnung des durch die Glomeruli ausgeschiedenen Eiweisses und die Hyalinisierung desselben zu Stande kommt. Als an das wahrscheinlich veranlassende Moment für die Gerinnung und die Zylinderbildung denkt er an die saure Reaktion des Nierengewebes.

In einer späteren Arbeit²⁾ hebt RIBBERT noch hervor, dass die Zylinder allein oder in ihren wesentlichsten Teilen aus flüssig ausgeschiedenem, geronnenem und dann homogenisiertem Eiweiss hervorgehen, und ausserdem, dass die zuerst in den Schaltstücken und Schleifen zu beobachtende Bildung hyaliner Zylinder auf eine Verdichtung der eiweisshaltigen Flüssigkeit durch die in diesen Teilen stattfindende Wasserresorption zu beziehen ist.

Bei experimentellen Untersuchungen über die Nierenveränderungen nach der Unterbindung des Ureters haben STRAUS und GERMONT³⁾ auch die Zylinderbildung in den Nieren studiert und sind dabei zu folgender Auffassung gelangt: In dem inneren Teile der Epithelzellen der Tubuli contorti und in den aufsteigenden HENLESCHEN Schleifen bilden sich durch eine Art kolloide Metamorphose Tröpfchen, die dieselbe Färbung und Konsistenz wie die hyalinen Zylinder zeigen, und die allmählich in das Lumen ausgeschieden werden, wo sie mit einander verschmelzen können, um in dieser Weise Zylinder zu bilden.

KIENER und KELSCH⁴⁾ schreiben der Sekretion eine wichtige Rolle bei der Entstehung der Harnzylinder zu. Sie meinen, dass die Substanzen, die die verschiedenen Formen der Zylinder bilden, den gemeinsamen Charakter haben, aus den Epithelzellen in Form von Tröpfchen hervorzugehen. »Ce sont des produits de sécrétion, de l'ordre des mucus», sagen sie. Der hauptsächlichste Entstehungsort dieser »substances muqueuses», ist nach ihnen das Epithel der gewundenen Kanälchen und der aufsteigenden Henleschen Schleifen, aber sie meinen, dass auch das Epithel der Sammelröhrchen der Bildung derselben nicht fremd sei.

1) Nephritis und Albuminurie. Bonn, 1881.

2) Bibliotheca Medica. Abt. C. Heft 4, 1896.

3) Arch. de phys. norm. et path. Bd. 9, 1882, S. 386.

4) Arch. de physiol. norm. et path., Bd. 9, 1882, S. 294.

Die Bildung der mukösen Substanz in den Kanälchen erscheint aber KIENER und KELSCH nicht einheitlich, sondern sie sei bald als das Resultat einer Exsudation des Plasmas, das bei der schnellen Passage durch die Epithelzellen kaum verändert wird, bald als das Produkt einer regelmässigen Sekretion, bald als Zerfallsprodukte eines degenerierten Protoplasmas aufzufassen.

CORNIL und BRAULT¹⁾ erwähnen drei Theorien betreffs der Entstehung der Harnzylinder, von denen jede einzelne einen Teil der Wahrheit in sich schliesst: Die erste Theorie, nach welcher die Zylinder aus exsudiertem Fibrin entstehen sollen, kann jedoch nicht verallgemeinert werden, da sie nur auf eine sehr beschränkte Zahl der Zylinder zurückzuführen ist. Nach der zweiten Theorie entstehen die Zylinder aus den Zellen selbst, sei es durch Zusammenschmelzen degenerierter Zellen, sei es durch Bildung oder Sekretion von gerinnbaren Substanzen. Nach der dritten Theorie ist die Entstehung der hyalinen Zylinder auf eine Transsudation des Blutplasmas zurückzuführen.

Nach CORNIL und BRAULT scheint die intensive arterielle oder venöse Hyperämie eine der unerlässlichen Bedingungen für die Entstehung der homogenen Zylinder zu sein. Grosses Gewicht legen sie auf die Bildung und die Sekretion hyaliner Tropfen in den Zellen der Hauptstücke, ein Vorgang, den sie genau schildern. Die durch diesen Prozess ausgeschiedenen Tropfen sind, meinen sie, eine wichtige Quelle der Zylinderbildung.

CORNIL und BRAULT geben aber auch die Möglichkeit zu, dass die Transsudation durch die Zellen der Tubuli contorti in einer unsichtbaren Weise vor sich geht, und dass das Sekretionsprodukt allmählich in das Lumen der Tubulis contortis in dem Masse wie es gebildet wird ausgestossen wird, ohne je die Form regelmässiger Tropfen zu zeigen. In dieser Weise sind »l'état vacuolaire ou vésiculeux des cellules» und die Umwandlung der inneren Teile der Zellen in eine hyaline Substanz nur als eine Varietät der viel allgemeineren Erscheinung der Zellensekretion aufzufassen.

Wenn die Transsudate, die von den Glomerulis oder den sekretorischen Epithelien stammen, in die Tubuli contorti ausgeschieden sind, erleiden sie nach CORNIL und BRAULT auf dem Wege durch die Harnkanälchen Veränderungen, die sie all-

¹⁾ Etudes sur la pathologie du rein; Paris 1884.

Vergl. auch CORNIL, Journ. de l'anat. et de phys. Bd. 15, 1879, S. 402.

mählich in den Zustand der Zylinder überführen. Diese Umformung findet im Bereiche der Henleschen Schleifen statt, und die Verdichtung scheint insbesondere in der aufsteigenden Schleife vollständig zu werden; in den geraden Kanälchen und den Sammelröhren finden sich nicht Exsudate in der Form der Kügelchen oder Tröpfchen, da die Zylinder hier schon gebildet sind. Die wachsigem Zylinder sind ja am dichtesten; sie werden fast nie in den gewundenen Kanälchen gebildet, wo man nur das Material zu ihrer Bildung findet; sie sind in den aufsteigenden Schleifen am zahlreichsten.

TÖRÖK und POLLAK¹⁾ sind zu der Überzeugung gelangt, dass die homogenen Zylinder ebenso wie die Zylindroide ihre Entstehung einem Prozesse verdanken, bei welchem eine albuminoide Flüssigkeit aus dem Blute transsudiert und in den Harnkanälchen gerinnt. Sie schliessen eine Bildung derselben aus Zellen oder deren Derivaten fast vollständig aus. In seltenen Fällen sind jedoch die glänzenden Zylinder vielleicht auf kugelförmige Gebilde zurückzuführen.

Auf Grund von Beobachtungen an Fällen mit akuten Darmaffektionen kommt KOBLER²⁾ zu der Anschauung, dass der frühe Zeitpunkt des Auftretens der hyalinen Zylinder zu dem Schlusse berechtigt, dass diese nicht durch Zusammenlagerung der degenerierten Epithelien oder durch eine Sekretion aus denselben gebildet sind, sondern durch eine Gerinnung des in die Harnkanälchen ausgeschiedenen Eiweisses, wobei wahrscheinlich ein während des Beginnens der Schädigung der Epithelien in diesen gebildeter Körper eine fermentartige Rolle spielt.

Seitdem WEIGERT seine Methode der Fibrinfärbung eingeführt hat, ist das Verhalten der Nierenzylinder zu derselben vielfach geprüft. WEIGERT³⁾ selbst sagt davon: Harnzylinder bleiben bis auf gewisse tropfenförmige ungefärbt. O. ISRAEL⁴⁾ hat in einer Reihe menschlicher Nephritiden mittels WEIGERTS Färbung die fast ausschliesslich in der Marksubstanz befindlichen Zylinder dargestellt und die Reaktion mit den Zylindern der Kaninchenniere mit experimentell erzeugter anämischer Nekrose übereinstimmend gefunden. Es ist ihm demnach in hohem Masse wahrscheinlich, dass auch in der menschlichen Pathologie das

¹⁾ Archiv f. exper. Path. Bd. 25, 1889, S. 87.

²⁾ Wiener Klin. Wochenschr., Bd. 3, 1890, S. 599.

³⁾ Fortschritte der Medizin, 1887, cit. nach Ernst, Zieglers Beitr., Bd. 12.

⁴⁾ Virch. Arch., Bd. 123, 1891, S. 328.

in der Niere gerinnende Eiweiss Fibrin sei und dem durch die abgestorbenen Epithelien nicht mehr zurückgehaltenen Serum entstamme, während die nicht spontan gerinnenden Proteide das im Urin der Nephritiker gelöste Eiweiss liefern und am Auftreten der Zylinder unbeteiligt sind.

KNOLL¹⁾ schliesst sich der Auffassung KEYS an und spricht sich für die hauptsächliche Beteiligung der zelligen Elemente auch an dem Aufbau der homogenen Zylinder aus. Ihre Entstehungsart scheint ihm indessen mannigfach: körnige Harnzylinder (sogenannte Detrituszylinder) können aus körnigem Zerfall von Nierenepithel, von Leukozyten und farbigen Blutkörperchen hervorgehen; homogene Harnzylinder entstehen aus körnigem Zerfall von Nierenepithel und Leukozyten, aus homogen gewordenen Nierenepithelien und Leukozyten und aus dem Zerfall von Epithelien, in denen homogene Schollen und Kügelchen sich entwickelt haben. KNOLL gibt die Möglichkeit zu, dass die Bildung dieser Kügelchen auf sekretorischer Tätigkeit der Epithelien beruhen kann. Auch kann, meint er, eine unter Einfluss absterbender Zellen erfolgende Beteiligung des gerinnungsfähigen Nierensekretes an der Bildung homogener Harnzylinder keineswegs geleugnet werden, und er fragt sich insbesondere, welche Rolle dieses Moment und die Absonderung von Plasmakugeln aus den Leukozyten an der Entstehung der sehr schwach lichtbrechenden homogenen Harnzylinder bei Stauungsniere spielt.

SINGER²⁾ hat die Zylinderbildung in den Nieren von Kaninchen studiert, an denen er eine künstliche Phlebostenose erzeugt hatte. In den frühesten Stadien fand er reichlich Zylinder, deren Vorkommen bei erhaltenem Epithel er nicht anders erklären konnte als durch Entstehung aus gerinnungsfähigem Bluttranssudat. In den späteren Stadien fand er neben Zylindern wahrscheinlich rein transsudativen Ursprungs andere, die zerfallende Epithelien und Leukozyten einschlossen. Er meint, dass Zylinderbildung auch in der Weise erfolgen kann, dass zwischen Tunica propria und Epithel Transsudat ergossen wird, und dass das Epithel körnig zerfällt und so einen von der äusseren Zylinderschicht verschiedenen Zylinderkern bildet. SINGER erwähnt noch einen anderen Befund; im Lumen der Harnkanälehen der Rinde und des Markes fand er, besonders

¹⁾ Zeitschr. f. Heilk., Bd. 5, 1884, S. 289.

²⁾ Zeitschr. f. Heilk., Bd. 6, 1885, S. 143.

in den Nieren, die in Flemmingscher Lösung gehärtet waren, zahlreiche, helle, scharfbegrenzte tropfenförmige Gebilde, wie sie schon früher von verschiedenen Beobachtern (z. B. CORNIL) beschrieben worden waren. SINGER meint, dass diese aus den Nierenepithelien austreten; er hat nicht konstatieren können, dass durch einfache Verschmelzung dieser Tropfen Zylinder entstehen, eine Möglichkeit, die er aber nicht in Abrede stellen möchte. Dagegen fand er solche helle Tropfen oft in grosser Anzahl in den homogenen Zylindern eingeschlossen. Er wendet sich gegen die Annahme, dass diese Tropfen Artefacte seien.

ORTH¹⁾ gibt für die Entstehung der hyalinen Zylinder drei Möglichkeiten zu, nämlich Gerinnung eines Transsudates, Sekretion von Seiten der Epithelien, Umwandlung der Epithelzellen selbst (auch Leukozyten und roten Blutkörperchen). Die Annahme einer Gerinnung von gelöst ausgeschiedenen Eiweisskörpern liegt für ihn nahe, aber es scheint ihm, dass es sich nicht um die gewöhnliche Fibringerinnung handeln kann, da nur ausnahmsweise wirkliche fädige Fibrinmassen gefunden werden. Man wird sich vorläufig, meint ORTH, mit der allgemeinen Vorstellung genügen lassen müssen, dass die aus gelösten Substanzen entstehenden Zylinder, man kann sie Transsudationszylinder nennen, unter der besonderen Einwirkung der sezernierenden Nierenepithelien besw. ihres Sekretes entstehen. RIBBERT hat früher durch eine Anzahl Experimente seine Meinung gestützt, dass die saure Reaktion des Harns dabei eine wesentliche, wenn auch nicht ausschliessliche Rolle spielt. Dass es aber wirklich *Transsudatzylinder*, d. h. also Zylinder, die nicht direkt vom Epithel herrühren, gibt, das ist, meint ORTH, besonders durch zahlreiche experimentelle Untersuchungen nachgewiesen und hierfür spricht auch der gelegentlich (auch in menschlichen Nieren) erhobene Befund von hyalinen Massen zwischen Tunica propria und unverletztem Epithel.

ORTH weist weiter darauf hin, dass bei verschiedenen akuten wie chronischen pathologischen Zuständen eine Veränderung vorkommt, die er als vakuoläre, blasige hydropische oder hyaline Degeneration bezeichnet und bei welcher die Epithelzellen wie gequollen erscheinen und in ihrem Körper einen oder auch mehrere mit heller Flüssigkeit gefüllte Hohlräume (Vakuolen) enthalten, welche besonders in dem nach dem Lumen zu gerichteten Abschnitte der Zellen ihren Sitz haben und hier oft wie

¹⁾ Lehrb. der path. Anatomie, Bd. II: 1, 1893. S. 178.

grosse Blasen sich vorwölben, so dass auf dem Querschnitt der ganze Binnenraum der Kanälchen von ihnen eingenommen werden kann, wobei dann die an einander stossenden zarten Begrenzungshäuten der verschiedenen Blasen wie ein durch das Kanalsystem ausgespanntes Netzwerk aussehen können; die Blasen können unter Zurückbleiben eines lebensfähigen, den Kern enthaltenden Restes des Zellprotoplasmas abgestossen werden; es können aber auch die ganzen Zellen unter immer weitergehender Vakuolenbildung oder Zerfall zugrunde gehen.

Das Vorkommen dieser hyalinen oder kolloiden Degeneration der Epithelzellen genügt nach ORTH, um zu zeigen, dass es *Sekretionszylinder* gibt, d. h. Ausführungsmassen von Harnkanälchen, welche aus zusammengeflossenen hyalinen oder kolloiden Sekretropfen von Epithelzellen entstanden sind. Es ist zwar der Versuch gemacht worden, bemerkt ORTH, die beschriebenen hellen Tropfen und Blasen als Kunstprodukte auszugeben, er kann dem aber nicht zustimmen, da man sie, wenn auch nicht in durchaus übereinstimmender Weise, nach Anwendung der aller verschiedensten Härtungsflüssigkeiten sehen kann.

ORTH unterscheidet noch eine dritte Art von Zylindern, welche aus abgestorbenen und zusammengesinterten oder zerfallenen Zellen entstanden sind, wobei nicht nur die Epithelien der Harnkanälchen oder desquamirte Glomerulusepithelien sondern auch extravasierte Leukozyten und rote Blutkörperchen als Bildungsmaterial für Zylinder in Betracht zu ziehen sind; auch bei dieser Art von Zylinderbildung beteiligt sich übrigens das eiweissshaltige Transsudat, welches die zelligen Gebilde durchtränkt. ORTH meint, es dürfte schwer sein, einen ganz geeigneten Namen für die aus Zellen entstandenen Zylinder zu finden; er möchte sie aber als *Zerfallszylinder* bezeichnen.

ERNST¹⁾ hat eine Reihe akuter und chronischer Nephritiden von Menschen mit WEIGERTS Fibrinfärbung untersucht. Er hat dabei das Resultat gewonnen, dass Fibrin in den Nierenzylindern eine grössere Rolle spiele, als man wohl gemeinhin annimmt. Er lässt wenigstens einen Teil derselben aus Fibrin hervorgehen. Er meint gezeigt zu haben, dass die fibrinösen Zylinder allmählich eine Umwandlung erfahren und zu hyalinen werden. Übergänge von faserigen Zylindern zu homo-

¹⁾ Zieglers Beitr., Bd. 12, 1893, S. 553.

genen, die beide auf Fibrin reagieren, sind in seinen Präparaten genug vorhanden. ERNST hält aber eine solche Herkunft der Zylinder nicht für die einzig mögliche und will nicht gesagt haben, dass jeder hyaline Zylinder weiter oben im Strombett aus Fibrin bestanden haben müsse. Vor einer zu weitgehenden Verallgemeinerung seiner Schlüsse warnt ihn jedoch schon die Tatsache, dass er gerade bei den akuten Entzündungen mit trüber Schwellung und parenchymatöser Degeneration, sowie auch bei Intoxikationsnephritiden von Fibrin so gut wie nichts aufgefunden hat, während doch hyaline Zylinder, wenn auch spärlich, vorhanden waren.

LUBARSCH¹⁾ wendet sich gegen die Anschauungen ISRAELS und ERNSTS, dass viele Zylinder von Fibrinnatur sein sollten. Er hebt zunächst hervor, dass keineswegs alles, was nach der WEIGERTSchen Methode gefärbt wird, Fibrin enthält oder von Fibrin her stammt, und dass es nicht richtig ist, die nach der Fibrinmethode färbbaren Nierenzylinder lediglich wegen des positiven Ausfalls der Reaktion für Fibrin zu erklären. Er hat gefunden, dass das Auftreten von fädigem Fibrin an frische Entzündungsherde gebunden ist, dass dagegen die homogenen »Fibrin«-zylinder in keine Beziehungen zu Entzündungen, sondern viel eher zu degenerativen wahrscheinlich besonders gearteten Vorgängen zu bringen sind. Im Gegensatz zu dem verhältnissmässig seltenen Nachweis von echtem Fibrin konnte LUBARSCH homogene Fibrinzylinder sowie auch nach der WEIGERTSchen Methode blau gefärbte tropfenförmige Gebilde in den Harnkanälchen in sehr zahlreichen Fällen auffinden. Auf Grund seiner Beobachtungen scheint es ihm bewiesen, dass die Tropfen aus dem Protoplasma der Epithelien entstehen und schliesslich durch das aus dem Blutstrom austretende Transsudat oder Exsudat zu soliden Zylindern verklebt werden.

RIBBERT²⁾ kritisiert diese von LUBARSCH vertretene Anschauung. Es ist ihm nicht möglich gewesen, in menschlichen oder experimentell gewonnenen Nieren eine Entstehung der Zylinder aus hyalinen Epithelprodukten mit ausreichender Sicherheit wahrzunehmen. Das gerinnende Transsudat setzt sich nach seiner Erfahrung nur in einem kleineren Teil der Fälle aus echtem Fibrin zusammen. Meist handelt es sich um andere

¹⁾ Centralbl. f. path. Anat., Bd. 4, 1893, S. 209.

²⁾ Centralbl. f. path. Anat., Bd. 4, 1893, S. 410 u. Bibliotheca med. I. c.

die WEIGERTSche Färbung nicht oder nur im hyalinen Zustande teilweise annehmende Eiweisskörper. Es scheint ihm daher besser statt von hyalinen Fibrinzylindern allgemein von *Transsudatzylindern* zu reden. RIBBERT glaubt jedenfalls behaupten zu können, dass sowohl nach WEIGERT färbbare wie farblos bleibende Zylinder aus Koagulation des Transsudates entstehen können. Indessen will er damit nicht ohne weiteres gesagt haben, dass alle hyalinen Zylinder genau dieselbe Genese haben müssen. Betreffs der von LUBARSCHE erwähnten Tropfenzylinder betont RIBBERT die Möglichkeit, dass sie auch aus unzweifelhaftem Transsudateiweiss entstehen können. Er glaubt demnach daran festhalten zu müssen, dass die hyalinen Zylinder meist, und nach ihren wesentlichsten Bestandteilen aus hyalinisiertem Transsudateiweiss hervorgehen. Er kann aber nicht in Abrede stellen, gibt vielmehr gerne zu, dass sich Teile des zerfallenen Protoplasmas den Gerinnungsmassen beimengen müssen, vielleicht sich auch hyalin umwandeln können, eine Beimischung die aber quantitativ kaum nennenswert sei.

BURMEISTER¹⁾ schliesst sich der Anschauung LUBARSCHEs nahe an. Seine Untersuchungen scheinen ihm dagegen zu sprechen, dass die Hyalinzylinder aus Fibrin bestehen oder auch nur durch einen der Fibringerinnung nahe verwandten Vorgang erzeugt werden. Er muss zugeben, dass es reine Transsudationszylinder gibt, da ihm die RIBBERTSchen Versuche in dieser Hinsicht beweiskräftig scheinen. Er möchte den Zerfalls- oder Sekretionsstoffen der Zellen die Rolle zuschreiben, dass sie die Gerinnung des flüssigen Transsudates befördern. Er gelangt noch zu dem Ergebniss, dass das positive Verhalten einiger homogener Zylinder zur WEIGERTSchen Fibrinfärbung durch eine Beimischung von zelligen Bestandteilen hervorgebracht wird, wobei die transsudierten flüssige Bestandteile als Verklebungsmittel der Zellbestandteile dienen.

Auch BABES²⁾ betont, dass eine positive Reaktion mit der WEIGERTSchen Methode nicht ohne weiteres als Fibrinreaktion gedeutet werden muss. Die Harnzylinder zeigten sich nur teilweise mit der Methode gefärbt.

PEHU³⁾ unterscheidet mit Rücksicht auf die Entstehung drei

¹⁾ Virch. Arch., Bd. 137, 1894, S. 405.

²⁾ Virch. Arch., Bd. 197, 1909, S. 536.

³⁾ Revue de médecine, Bd. 19, 1899, S. 110.

Formen der Harnzylinder. Die Schlussfolgerungen seiner Untersuchung sind folgende: »1:o les cylindres de *transsudation* résultent du passage à travers les parois des tubes urinaires de certaines substances contenues dans le sang, et ce passage s'effectue à la faveur de troubles circulatoires, d'allure aiguë ou chronique: cylindres hyalins, d'hémoglobine, de fibrine, de globules rouges; 2:o les cylindres de *desquamation* sont des formations dues à la mise en liberté, par le mode dégénératif, de cellules modifiées venues des tubes du rein: cylindres colloïdes, graisseux, amyloïdes, épithéliaux même; 3:o les cylindres de *fermentation* sont produits par la *prolifération* de l'épithélium à revêtement de Heidenhain, qui a subi du principe pathogène une atteinte plus ou moins forte, et réagit suivant le mode prolifératif».

RUNEBERG ¹⁾ teilt die Harnzylinder in betracht ihrer pathologischen Bedeutung in zwei Hauptgruppen ein. Die *eine* Gruppe besteht aus Gebilden, die durch Gerinnung eines entzündlichen Exsudates in den Harnkanälchen entstehen und dadurch charakterisiert sind, dass sie eine reichliche Menge von Zellen und Zellresten, roten Blutkörperchen, Leukozyten und Zellkernen einschliessen. Diese Zylinder, die RUNEBERG als *Exsudatzylinder* oder zellführende Zylinder bezeichnen möchte, kommen ausschliesslich bei dem Morbus Brightii vor, und zwar bei denjenigen Formen dieser Krankheit, wo entzündliche Prozesse, sei es des interstitiellen Gewebes, sei es des Parenchyms, vorliegen. RUNEBERGS *zweite* Hauptgruppe besteht aus Gebilden, die er *homogene Zylinder* benennen möchte, und die er auf eine Gerinnung der im Harne vorkommenden Eiweissstoffe zurückführt. Sie sind entweder hyaline, wenn sie ausschliesslich aus diesen geronnenen Eiweissstoffen bestehen, oder auch körnige, wenn Fettkörnchen, Salze, Bakterien usw. eingelagert sind. Weisse Blutkörperchen, Rundzellen, finden sich in denselben gar nicht oder nur als vereinzelte Befunde. Diese Zylinder werden in dem Harne nebst den vorher erwähnten Exsudatzylindern bei den entzündlichen Formen des Morbus Brightii beobachtet, und sie kommen bei den rein degenerativen Nephritiden oder bei der Granularatrophie der Nieren allein vor. Sie können aber auch bei denjenigen Formen der Albuminurie vorkommen, die RUNEBERG nicht zu dem Morbus Brightii rechnet, wie bei Stauungsalbuminurie, bei febriler

¹⁾ Om de diffusa nefriterna (Morbus Brightii). Helsingfors 1900.

oder cyklischer Albuminurie usw., kurz bei allen den Zuständen, wo Eiweiss kürzere oder längere Zeit im Harn zu finden ist.

LANDSTEINER¹⁾ spricht sich gegen die Annahme der Zylinderentstehung aus transsudiertem Eiweiss aus und meint, dass sehr wahrscheinlich ein Zusammenhang zwischen den von ihm nachgewiesenen intracellulären, hyalinen Tropfen und den hyalinen Zylindern bestehe; einen Anhaltspunkt für die Ansicht über das Verkleben der Zelltropfen durch verändertes transsudiertes Eiweiss hat er nicht finden können. Die hyalinen Tröpfchen sind nach L. wahrscheinlich als eine Art Sekretion der Zellen aufzufassen. Die Zelltropfen gleichwie die Zylinder verhalten sich verschieden gegen die von LANDSTEINER angewandte Färbung mit Eisenhämatoxylin; neben tief geschwärzten kommen blasse, zart gefärbte oder auch fast farblose vor. Die von LUBARSCH vertretene Ansicht, dass die Zylinderfärbbarkeit auf Unterschieden im Wassergehalte beruhen und nicht auf chemischer Verschiedenheit der Substanzen, ist nach LANDSTEINER sehr wahrscheinlich, da man nicht leicht annehmen kann, dass die sonst sich völlig gleichenden, homogenen Zylinder auf ganz verschiedene Weise entstünden. — Eine ähnliche Erklärung, wie für die Färbungsunterschiede der Zylinder, lässt sich nach LANDSTEINER auch für das Verhalten der Tropfen in den Zellen und in den Kanälchen geben. Es lässt sich leicht denken, meint er, dass die Substanz, wenn sie aus den Zellen in die Kanälchen gelangt, durch das Harnwasser quillt und ihre Färbbarkeit zum Teil verliert, dass dann die gequollenen Tropfen beim Abwärtsrücken in den Schleifen confluieren, sich durch die in den Schleifen stattfindende Wasserresorption verdichten und so wieder färbbar werden.

Nach PFISTER²⁾ ist die Entstehung der Zylinder mit grosser Sicherheit aus einer Art Sekretion von Tropfen aus den Epithelien herzuleiten.

FR. MÜLLER³⁾ meint, dass wir trotz zahlreicher Untersuchungen immer noch nicht wissen, woraus die Zylinder bestehen; wahrscheinlich dürften sie keinen einheitlichen Charakter darbieten. Gewöhnlich finden sich die Zylinder nicht in den gewundenen Harnkanälchen, sondern erst in den Sammelröhren,

¹⁾ Zieglers Beitr., Bd. 33, 1903, S. 237.

²⁾ Zieglers Beitr. Suppl. Bd VII, 1905, S. 525.

³⁾ Verhandl. d. deutschen patholog. Gesellschaft. Bd. 9, 1905. S. 70.

man wird also den Ort ihrer Bildung meist in den geraden Kanälchen annehmen müssen. Nur bei manchen chronischen Nierenkrankheiten, z. B. bei denen der tuberkulösen und bei der Schrumpfniere, bei welcher die Contorti eine starke Erweiterung und variköse Schlingelung darbieten, sieht man auch in diesen häufig Zylinder liegen.

Die Untersuchungen STOERKS¹⁾ haben ihm mit einiger Wahrscheinlichkeit ergeben, dass sich bei pathologischen Vorgängen der Niere, welche mit einer Störung der Glomerulusfunktion einhergehen, eine vom physiologischen Typus wesentlich abweichende Inanspruchnahme der Kanälchenepithelien einstellt, in deren Folge die Sekretion eines eiweissartigen Körpers, des tropfigen Hyalins, in Erscheinung tritt. Dasselbe verlässt das Epithelprotoplasma in Tropfenform und die Tropfen konfluieren dann im Kanälchenlumen zur Bildung der hyalinen Zylinder, welche durch die Harnflüssigkeit ausgeschwemmt werden.

STOERK ist aber nicht in der Lage, die Möglichkeit der glomerulogenen Entstehung von Zylindern auszuschliessen, nämlich die Entstehung in der Art, dass ein aus den Glomeruluschlingen in den Bowmanschen Raum ausgetretener Eiweisskörper mit der Harnflüssigkeit abgeschwemmt wird und in derselben allmählich in tieferen Kanälchenabschnitten zur Gerinnung(?) kommend, einen Teil der zylinderförmigen Ausgussbilder liefert. Der Vorgang der allmählichen oder verzögerten Gerinnung erscheint ihm dabei freilich etwas problematisch; sicherlich wäre ihm aber eine solche Erklärung notwendig, denn weder im Bowmanschen Raum noch in den Anfangsstücken der Tubuli contorti konnte er jemals etwas finden, was einwandfrei mit den Zylindern zu identifizieren gewesen wäre.

Die Veränderung der hyalinen Zylinder in die stärker lichtbrechenden ist nach STOERK zweifelsohne ein Verdichtungsphänomen, welches allgemein auf Wasserabgabe zurückgeführt wird, und die Intensität dieser Veränderung ist der Zeit des Verweilens im Kanälchenlumen proportional. Die Zylinder mit der intensivsten Lichtbrechung sind jene, welche infolge fehlender vis a tergo durch das Versiegen der Harnausscheidung überhaupt nicht zur Ausschwemmung gelangen.

WALLERSTEIN²⁾ hat einen erneuten Versuch gemacht, eine Klärung der Entstehung der Harnzylinder, hauptsächlich der

¹⁾ Sitz. Ber. der Wiener Akad., III. Abt., Bd. 115, 1906, S. 82.

²⁾ Zeitschr. f. Klin. Med., Bd. 58, 1906, S. 296.

hyalinen, und ihres Wesens auf *experimentellem* Wege zu gewinnen, u. zwar durch verschiedenartige Versuche (mit Injektion von chromsaurem Ammonium oder von Kantharidinlösungen oder von Sublimatlösungen sowie auch Versuche mit Unterbindung des Harnleiters oder mit künstlich erzeugter Koprostase oder Gallenstauung). WALLERSTEIN kommt zu dem Schlusse, dass der Pathogenese aller drei Arten von Zylindern — den epithelialen, den granulierten und den hyalinen — ein und derselbe Vorgang zugrunde liegt, nämlich die Entstehung aus dem Epithel; der ganze Unterschied besteht nach ihm nur in dem Grade der Degeneration und der Metamorphose. Er nimmt an, dass der Typus des hyalinen Zylinders sozusagen das Endstadium der Metamorphose sei, und er erklärt das häufigere Vorkommen der hyalinen Zylinder damit, dass diese resistenter und elastischere Gebilde darstellen als die anderen Zylinder. WALLERSTEIN stellt die Beteiligung der flüssigen Blutbestandteile und des Epithelsekretes an dem Bildungsprozesse der hyalinen Zylinder in Abrede, gibt aber zu, dass die Beteiligung der Formelemente des Blutes an diesem Vorgang noch unerforscht ist.

SCHLAYER und HEDINGER¹⁾ ziehen aus ihren experimentellen Untersuchungen besonders aus dem Verhalten der Anfangsstadien von tubulärer Nephritis den Schluss bezüglich *des Ortes der Eiweissausscheidung* in der Niere, der bisher fast ausschliesslich in den Glomerulis angenommen wurde, dass das Eiweiss ebensogut aus den Kanälchenepithelien stammen kann. Andererseits meinen sie, es könne keinem Zweifel unterliegen, dass bei vaskulärer Nephritis der grösste Teil des Eiweisses aus den Glomerulis stammt. Hinsichtlich der *Provenienz der Zylinder* sahen sie bei den Anfangsstadien der tubulären Nephritis massenhafte Cylindrurie ohne die geringsten Anzeichen einer Gefässschädigung bei reichlicher Diurese, wobei auch hyaline Zylinder sich nicht selten fanden. In Übereinstimmung mit SENATOR müssen sie demnach die Zylinderbildung in die Kanälchen verlegen.

Die bisher noch immer sehr verbreitete Anschauung, die die Verstopfung der Kanälchen durch Zylinder bei der tubulären Nephritis als Ursache der Oligurie besw. Anurie annahm, wird durch die Untersuchungen SCHLAYERS und HEDINGERS wider-

¹⁾ Deutsches Arch. f. klin. Med., Bd. 90, 1907, S. 1.

legt, welche den Satz COHNHEIMS bestätigt finden: »nicht, weil die Zylinder in den Harnkanälchen stecken, versiegt die Harnabsonderung, sondern wenn die Harnabsonderung abnimmt bleiben die Zylinder am ehesten in den Kanälchen sitzen».

Es scheint mir von Interesse zu sein, eine Äusserung v. NOORDEENS¹ hier anzuführen: »Über die Entstehung der hyalinen und feingranulierten Zylinder, die auch bei harmlosen Albuminurien uns entgegentreten, wissen wir noch sehr wenig. Sie als einfache Gerinnungsprodukte zu bezeichnen und zu sagen da, wo Albuminurie, ist auch wegen des Übertritts von Fibringeneratoren die Möglichkeit der Zylinderbildung ohne weiteres gegeben, geht durchaus nicht an. Es muss noch ein besonderer Faktor hinzutreten, der vielleicht von der Beschaffenheit der Nierenepithelien vielleicht aber auch von einer besonderen Beschaffenheit des Blutes abhängt und mit der Erkrankung der Nieren selbst vielleicht gar nichts zu tun hat.»

SARRAZIN²) hat das Vorkommen und die Bedeutung der hyalintropfigen Degeneration besonders bei Amyloidnieren in eingehender Weise geschildert und hervorgehoben. Er meint, dass den Tropfen im Endstadium des Prozesses, d. h. nach Berstung der Zellmembran, eine Mitwirkung an der Zylinderbildung nicht abzuspochen ist. Dazu kommt, dass Tropfen und Zylinder sich gleichartig färben, nur ist der Farbenton bei den Zylindern infolge der auf dem Wege zu den Sammelröhren eingetretenen Wasserentziehung etwas dunkler. Diese Erscheinung fand er bei allen Färbungen deutlich und gleichmässig hervortreten. SARRAZIN bemerkt als selbstverständliche Voraussetzung, dass die Tropfen nicht etwa allein die Zylinder bilden, sondern dass sie dem aus dem Kapselraum stammenden Transsudat beigemischt werden.

Auf Grund seiner experimentellen Untersuchungen (Injektion von Urannitrat, Kaliumbichromat, Trypanrot, etc.) ist SMITH³) u. a. in Bezug auf die Zylinderbildung zu folgendem Schlusse gekommen: »Casts arise from the degeneration and necrosis of the cells of the tubular epithelium of the kidney. Entire necrotic cells may desquamate and at first remain distinct from one another, then become massed together, and finally formed into a definite plug, taking the shape of the

¹) Wiener med. Wochenschr., Bd. 57, 1907, S. 2003.

²) Virch. Arch., Bd. 194, 1908, S. 236.

³) The Boston med. and surg. Journ. Bd. 158, 1908, S. 696.

tubule in which it is formed. The same process takes place with cell fragments and granular material derived from disintegrated cells. The casts are all granular at first and later become hyaline as they pass down the tubule in the urinary stream».

V. SCHEEL¹⁾ meint, es könne nicht bezweifelt werden, dass die Zylinder zum Teil durch Gerinnung von transsudiertem Albumen entstehen können; sonst könnten sie kaum so schnell entstehen, wie es der Fall sein kann; Zylinder sind ja in Nieren zu finden, in welchen keine Degeneration der Epithelzellen nachweisbar ist. Es finden sich auch in den Harnkanälchen Zylinder, die in ihrer Struktur locker sind, und die nicht mit der Fibrinfärbung gefärbt werden. Die Mehrzahl der Zylinder entstehen aber kaum in dieser Weise, meint SCHEEL. Nach ihm geben Präparate, die nach der WEIGERTSchen Fibrinfärbungsmethode gefärbt sind, die beste Auskunft über die Genese der Zylinder. In solchen Präparaten hat er in den Epithelzellen der Tubuli und der aufsteigenden HENLEschen Schleifen zahlreiche grössere oder kleinere hyaline Körnchen und Tropfen gefunden, die mit der Fibrinfärbung intensiv gefärbt werden. Ein Teil derselben wird von den Zellen ausgeschieden und in den Kanälchen zu hyalinen, zylinderförmigen in derselben Weise gefärbten Gebilden konglomeriert; man kann alle Stadien dieser Umwandlung verfolgen. SCHEEL findet es möglich, dass diese wahrscheinlich halbfüssigen Massen erst in den Sammelröhren zu Zylindern konglomerieren. Es handelt sich nach SCHEEL um eine Art Sekretionsprodukt der Zellen, wodurch es auch verständlich wird, dass es nicht notwendig eine Beziehung zwischen Albuminurie und Zylindurie geben muss; die fraglichen Stoffe stammen aus verschiedenen Stellen in den Nieren her.

MORIQVAND und POLICARD²⁾ unterscheiden an jedem Harnzylinder: »1. un axe central; 2. des éléments surajoutés à cet axe central». Ausserdem betonen sie, dass »un cylindre constaté dans l'urine n'est pas formé en un temps, mais bien au contraire en plusieurs et à des niveaux différents du tube urinaire». Die Verff. meinen, dass die Achse des Zylinders sich in den Hauptstücken bildet, indem ein Teil des Zelleninhalts aus den Zellen transsudiert. Anfangs sind die transsudierten Stoffe hyaline oder sehr fein granuliert; später werden sie durch auto-

¹⁾ Nephritis Patologi, Diagnose og Terapi, København 1909, S. 67.

²⁾ Compt. rend. de la soc. de biologie. Paris. Bd. 68, 1910. S. 829.

lytische Prozesse immer granuliert; in gewissen, selteneren Fällen scheint die granuliert Achse des Zylinders nicht im Lumen des Kanals zu entstehen, sondern aus der Zelle hervorzugehen. Bei der Passage durch die Schleifen und die Schaltstücke werden die Zylinder durch noch nicht nachgewiesene Vorgänge modifiziert. In den Sammelröhrchen können sich Epithelzellen an der Achse des Zylinders ankleben, was nur eine leichte Alteration der Sammelröhrchen zeigt. In derselben Weise können auch Leukozytenzylinder, Blutkörperchen- und Bakterienzylinder entstehen; es handelt sich um »un vrai pouvoir agglutinant du cylindre«. Die hyalinen Zylinder haben sie nie in den Hauptstücken gefunden, sondern nur in den »segments grêles«. Sie haben aber im übrigen nicht die histophysiologische Art ihrer Entstehung feststellen können.

Es scheint FAHR ¹⁾, dass die von PFISTER angenommene Genese der Zylinder aus hyalinen Tropfen plausibel sei. Nur ist seines Erachtens damit die Entstehungsmöglichkeit der Zylinder nicht erschöpft, wir finden auch Zylinder in Nieren, in denen die Degeneration der Zelle keine hyalin-tropfige, sondern eine körnige oder hydropische ist; allerdings fügt FAHR hinzu, dass auch er immer besonders zahlreiche Zylinder dort angetroffen hat, wo auch die hyalin-tropfige Entartung in stärkerer Form vorhanden war. Nach den Erfahrungen FAHRS findet man die hyalintropfige Entartung nie als postmortalen, sondern nur als intravitalen Vorgang und man hat infolgedessen an ihr ein Kriterium, dass tatsächlich ein pathologischer Zustand an der Zelle vorliegt.

CHRISTENSEN ²⁾ hat u. a. festgestellt, dass der Sport Erscheinungen hervorrufen kann, die dem Urinbefund (hyaline, körnige Zylinder usw.) bei einer intensiven Nephritis ganz ähnlich sehen. Der Grund dieser Veränderungen in den Nieren muss nach CHRISTENSEN gewiss ausschliesslich in Zirkulationsstörungen gesucht werden, weil sie z. B. bei den Winterbädern vorkommen, bei denen man sich nicht in der höchst 2 Minuten währenden Badezeit eine Toxinentwicklung denken kann. CHRISTENSEN meint, dass die Prozesse, die bei der Bildung von hyalinen und körnigen Zylindern stattfinden, am besten durch folgende von LIEBMANN angegebene Erklärung erhellt werden: Die Nubeculafäden, welche eine jede Niere jedenfalls ab und

¹⁾ Verhandl. d. I internat. Kongr. d. Pathologie. Turin 1912. S. 318.

²⁾ D. Arch. f. klin. Med., Bd. 98, 1910, S. 379.

zu produziert. werden, wenn sie aus dem einen oder anderen Grund, hier die erschwerten Zirkulationsverhältnisse, auf ihrem Weg aufgehalten werden, zu Zylindroiden umgebildet, d. h. werden dicker. Diese Zylindroide werden dann entweder mehr kompakt und zerbrechen, d. h. werden zu einem hyalinen Zylinder, oder nehmen Körner auf (Albumin- oder Fettkörner) und werden zu einem körnigen Zylinder. Was die chemische Zusammensetzung dieser Nubeculafäden anlangt, so wird nur bemerkt, dass sie mit Thionin färbbar sind und in Essigsäure aufgelöst werden oder aufquellen. Von einem Teil der bei Nephritis vorkommenden Zylinder meint jedoch CHRISTENSEN, es sei wahrscheinlich, dass sie aus zerfallenden Nierenzellen entstanden sind. Die Auffassung CHRISTENSEN von Sportszylindern als reinen Cirkulationsstörungen stimmt mit der Auffassung JEHLES von der orthostatischen Albuminurie wohl überein.

Was die Frage der Entstehung der Zylinder anbetrifft, (bemerkt LÖHLEIN,¹⁾ es herrsche wohl Einigkeit darüber, dass hyaline Zylinder durch Konfluenz hyaliner Tropfen entstehen können, die in den Epithelien der Pars convoluta bei sehr verschiedenen pathologischen Veränderungen der Niere leicht beobachtet werden können.

Die experimentellen Untersuchungen von GROSS²⁾ haben ihn zu der Anschauung geführt, dass die Bildung der Zylinder auf grosse Tropfen, die aus den Epithelien austreten, zurückzuführen ist.

BRAULT und COURCOUX³⁾ sprechen von zwei Haupttheorien hinsichtlich der Entstehung der Harnzylinder. Nach der einen entstehen die Zylinder aus transsudiertem Blutplasma, das durch Einwirken der von den Zellen sezernierten Fermente gerinnt. Nach der anderen Theorie sollen die Zylinder aus den Nierenzellen selbst entstehen. BRAULT und COURCOUX fassen ihre Ansicht hierüber in folgender Weise zusammen: »Ces deux théories sont également défendables; la seconde, plus récente, pareil rallier la grande majorité des auteurs. Mais, quelle que soit celle que l'on adopte, les cylindres homogènes ne se constituent en une masse compacte qu'au niveau des anses de Henle, branche

¹⁾ Ergebnisse d. inneren Med. u. Kinderheilk. Bd. 5, 1910, S. 427.

²⁾ Zieglers Beiträge, Bd. 51, 1911, S. 528.

³⁾ Manuel d'histologie pathologique par Cornil et Ranvier. T. IV. Paris 1912. S. 1222.

ascendante surtout, et dans les portions situées en aval. Formées de matières très ductiles dans les parties supérieures des tubes urinifères, celles-ci se condensent et se tassent peu à peu, se moulant sur les canaux qui les contiennent, de telle sorte, disent CORNIL et BRAULT, qu'un cylindre encore sinueux à sa partie supérieure devient homogène et large à sa partie inférieure².

SUZUKI¹⁾ muss nach seinen *experimentellen* Beobachtungen eine genetisch ausserordentlich verschiedene Zylinderbildung annehmen, nämlich 1. aus *Glomerulitranssudaten*, 2. aus *Sekret der Epithelien*, 3. aus *hyalintropfigem Zerfallsmaterial*, 4. aus *plasmatischen Ausschwitzungen durch die Wand der epithelentblösten Kanälchen*.

Diese einzelnen Quellen der Zylinderbildungen können bei den einzelnen Vergiftungen in der verschiedensten Weise zusammentreten und es erscheint SUZUKI ganz ungerechtfertigt, nur eine Quelle für Zylinderbildung zulassen zu wollen. Allerdings glaubt er, dass die Epithelien die Hauptrolle spielen aber weniger durch die Ausscheidung tropfigen Materials, als vielmehr durch flüssiges Sekret, welches bereits physiologischerweise beobachtet werden kann. Dem mischen sich erst sekundär die tropfighyalinen und körnigen Massen der Zellen bei dem Zerfall der letzteren bei. Ebenso können auch die in toto abgestorbenen und abgestossenen Epithelmassen den hyalinen Inhaltmassen der Kanälchen beigemischt sein, wodurch sich bei weiterer Zerbröckelung des Zellmaterials eine mehr oder minder starke Granulierung der Zylinder ergibt.

Schliesslich will ich noch die wenigen Arbeiten erwähnen, die von *physikalisch-chemischem* Gesichtspunkt aus das Problem der Zylinderbildung angegriffen haben, da solche Untersuchungen natürlich für die Beurteilung der ganzen Frage von grossem Interesse sein müssen.

MARTIN FISCHER²⁾ glaubt, seine Versuche und Überlegungen rechtfertigen den allgemeinen Schluss, dass die Nephritis durch Zustände oder durch eine Kombination von Zuständen hervorgerufen wird, die dazu führen, dass in der Niere eine abnorme Menge Säure erzeugt oder angehäuft wird und durch den Effekt, den diese Säure auf solche kolloide Strukturen ausübt, aus denen die Niere zusammengesetzt ist. In

¹⁾ Zur Morphologie der Nierensekretion. Jena, 1912.

²⁾ Die Nephritis. Dresden, 1912.

jedem Falle von Albuminurie beobachtet man nach FISCHER eine vermehrte Entstehung oder Anhäufung von Säure in der Niere. Die Zylinderbildung hängt mit dem Zerfall der Niere zusammen und sie ist auch auf die Einwirkung von Säure zurückzuführen; zuerst bilden sich hierbei granulierten Zylinder, die durch längere Einwirkung der Säure oder bei stärkerer Konzentration der Säure ihre Granula verlieren und hyalin werden. Zu diesem Ergebnisse ist FISCHER dadurch gelangt, dass er Nieren in eine sehr schwache Säure gelegt und Ausstriche von der Oberfläche derartig behandelter Nieren untersucht hat. FISCHER leitet, wie SUZUKI bemerkt, alle Nephritiden des Menschen ausschliesslich aus parenchymatösen Nephritiden ab, es gelingt ihm je nach Belieben körnige und hyaline Zylinder aus Epithelzellen zu produzieren und alle komplizierten Bilder bei der Nephritis sind ihm nichts anderes als Säurewirkungen. Ich kann SUZUKI nur beipflichten, wenn er ausserdem hinzufügt, dass man den Morphologen verstehen kann, der in dieser Anwendung der Kolloidchemie auf das Nephritisproblem noch nicht die letzte Lösung erblickt, und zunächst in weiterer, freilich mühseliger Kleinarbeit demselben näher zu kommen sich bemühen wird.

HÖPER¹⁾ meint, man könne es auf Grund der früheren, im wesentlichen pathologisch-anatomischen Arbeiten für bewiesen ansehen, dass es sich bei der Bildung der homogenen Zylinder sicher, bei der der anderen Arten in der Hauptsache um eine Gerinnung des in die Harnkanälchen transsudierten Eiweisses handelt.

Physikalisch-chemisch bezeichnet ist die Zylinderbildung nach HÖPER eine Fällung der in die Harnkanälchen übergetretenen Kolloide, ein Übergang von dem Solzustand in den Gelzustand. Im Harn von Nephritikern finden sich zwei Hauptarten von Kolloiden, die sich in ihrem Verhalten gegen Wärme wesentlich unterscheiden; denn während die Kolloide vom Typus des Eiweisses durch Hitze koaguliert werden, werden die anderen vom Typus der Gelatine gelöst, d. h. in einen feineren Verteilungszustand gebracht. Über die Bedingungen, die in der Niere eine Kolloidfällung und somit eine Zylinderbildung herbeiführen können, sind unsere Kenntnisse noch recht lückenhaft. Dass es sich hierbei nicht um eine einfache

) Die Entstehung der Harnzylinder Inaug. Diss. Göttingen, 1912.

reversible Fällung durch Neutralsalze, einem Aussalzen, handeln kann, ergibt sich ohne weiteres aus der hierfür viel zu niedrigen Salzkonzentration.

Durch seine Untersuchungen gelangt HÖPER zu dem Resultate, dass in manchen Fällen zwischen der Titrationsacidität und dem Eiweissgehalt ein Paralellismus vorhanden ist. Vom Eiweissgehalt als solchem ist die Zylinderbildung nicht allein bedingt, sondern es ist nur eine Abhängigkeit von Eiweissgehalt unter gleichzeitiger Berücksichtigung seines Verteilungszustandes zu konstatieren und zwar in dem Sinne, dass eine vermehrte Zylinderbildung häufig mit einer schlechteren Verteilung einhergeht. Der schlechtere Lösungszustand ist als der Ausdruck einer beginnenden Fällung, eines Näherns vom Solzustand zum Gelzustand anzusehen. Die Faktoren, die dies veranlassen, sind, nach HÖPER, nicht durch den fertigen Harn allein gegeben; dagegen ist es möglich, dass sowohl die in den Harnkanälchen herrschenden oben erwähnten Bedingungen als auch unbekanntes Konzentrationsverhältnisse von Salzen und eiweissartigen und nicht eiweissartigen Kolloiden von Einfluss sind. Die Schwankungen in dem Lösungszustand des Eiweisses sind z. T. sicher auf eiweissfällende kolloidale Substanzen zurückzuführen, von denen die Nucleinsäure und Chondroitinschwefelsäure bekannt sind. Ob vielleicht das starke Missverhältnis zwischen Eiweiss- und Zylindermenge bei der Amyloidartung auf einer verminderten Ausscheidung von Chondroitinschwefelsäure beruht, müssen weitere Untersuchungen ergeben.

Endlich noch ein Zitat aus einem der neuesten Lehrbücher. BRUGSCH und SCHITTENHELM¹⁾ bemerken, dass über die Art der Entstehung der Harnzylinder noch Meinungsverschiedenheit herrscht. Es ist möglich, meinen sie, dass die hyalinen Zylinder durch Exsudation entstehen, während die granulierten und wachsartigen Zylinder wohl mehr veränderten Epithelien und Leukozyten und zum geringeren Teil Erythrozyten ihren Ursprung verdanken. Immerhin fehlt der exakte Beweis. Wahrscheinlich ist die Entstehung keine einheitliche.

¹⁾ Lehrb. klin. Untersuchungsmethode. 3. Aufl. Berlin—Wien 1916. S. 538.

2. Frühere Untersuchungen über die sogenannte hyalintropfige Degeneration der Nierenepithelien.

Als Begründung der Anschauung, dass die Harnzylinder aus den Nierenepithelien, bzw. aus degenerativen oder sekretorischen Produkten derselben entstehen sollen, sind vielfach auch die anatomischen Untersuchungen angeführt, die das Vorkommen tröpfchenartiger Gebilde in den Harnkanälchen und in den Nierenepithelien selbst festgestellt haben. Diese Erscheinung ist sehr oft bei verschiedenen Nierenkrankheiten, besonders bei der Amyloiddegeneration, beobachtet worden und als Zeichen entweder einer Degeneration oder einer Sekretion gedeutet. Ihre Bedeutung insbesondere für die Zylinderbildung ist sehr verschieden beurteilt worden. Bisher hat man wohl im allgemeinen diesem Prozess kaum den wichtigen Platz zuerkannt, der ihm m. E. in der Lehre von der Genese der Zylinder zuerteilt werden muss, wenn auch die letzten Jahre immer mehrere Forscher die Bedeutung desselben hervorheben.

Unter den tröpfchenartigen, hier in Rede stehenden Gebilden scheinen verschiedene Varietäten ihrem morphologischen Aussehen nach vorzukommen, was auch viele Autoren betonen.

TÖRÖK und POLLAK,¹⁾ die, u. a. diese Gebilde näher erörtert haben, unterschieden z. B. in Bezug auf das Lichtbrechungsvermögen und die Konturen zwei verschiedene Arten von „Vakuolen“; die einen sind sehr blass mit zarten Grenzlinien versehen und kommen sehr häufig vor, die anderen stellen glänzende, scharf konturierte, kugelförmige Gebilde dar, welche nur äusserst selten zur Beobachtung gelangen (sie haben dieselben nur einmal gesehen). Dass die letzteren in seltenen Fällen mit der Entstehung der glänzenden Zylinder in Verbindung gebracht werden können, können sie nicht vollständig ausschliessen. Dagegen stellen sie die Entstehung der homogenen Zylinder aus „Vakuolen“ der erstgenannten Art ganz in Abrede, wobei sie sich darauf stützen, „dass die Vakuolen in normalen Nieren, also bei vollständigem Fehlen von Zylindern

¹⁾ Arch. f. exp. Path., Bd. 25, 1889, S. 101.

vorkommen, dass sie sehr häufig Kunstprodukte darstellen und als solche nach Belieben hergestellt werden können und von manchen Forschern durch Anwendung gewisser Methoden (z. B. Behandlung mit Überosmiumsäure) auch erzeugt worden sind, dass man sie nicht bloss in den Nierenepithelien, sondern auch in anderen Zellen vorfinden kann, und dass sie leicht mit anderen Gebilden verwechselt werden können. Übrigens heben sie hervor, dass die Vakuolen in pathologischen Nieren gar nicht so häufig vorkommen, dass es möglich ist, sie mit der Bildung der Zylinder in Verbindung zu bringen.

RIBBERT¹⁾ unterscheidet streng die von OERTEL, ROVIDA und BARTELS zuerst beschriebenen sogenannten »Plasmakugeln« und die z. B. von LUBARSCH beschriebenen, nach WEIGERTS Fibrinmethode färbbaren homogenen Tropfen. Diese sollen nichts mit jenen zu tun haben. Es scheint RIBBERT zweifelhaft, ob die OERTELSchen Plasmakugeln in irgend welcher Beziehung zur Zylinderbildung stehen; er hat sie auch in frischen Nieren vielfach beobachtet und er deutet dieselben als eine normale Erscheinung.

STOERK unterscheidet einerseits die vakuoläre bzw. die schaumige Degeneration und andererseits das Auftreten von tropfigem Hyalin²⁾.

Es ist aber nicht ausgeschlossen, dass die verschiedenen erwähnten tropfenartigen Gebilde prinzipiell nicht so streng von einander zu trennen sind. Tatsächlich gibt es immerhin eine eigenartige, sehr frappante, mit Tropfenbildung verbundene Veränderung der Epithelien der Hauptstücke der Nierenkälchen, die auch vielfach in Beziehung zur Zylinderbildung gestellt worden ist. Sie ist schon von vielen Forschern unter verschiedenen Bezeichnungen genau beschrieben wie: *altération vésiculaire*, *état vacolaire*, *hypertrophie des tubes contournés* (CORNIL), vakuoläre, blasige, hydropische oder hyaline Degeneration (ORTII), tropfige Entartung (SARRAZIN), grossvakuoläre Quellung (PRYM), hyalin-tropfige Degeneration (FAHR).

Ich habe schon oben mehrere der in Rede stehenden Untersuchungen gestreift. Da aber meines Erachtens eben dieser Art Veränderung ein sehr wichtiger Platz in der Lehre von der Zylinderbildung zu zuerteilen ist, so möchte ich jetzt ausführlicher auf die Schilderungen derselben besonders von anatomischem Gesichtspunkt aus eingehen.

¹⁾ Nephritis u. Albuminurie 1881. Zbl. f. Path. Bd. 4. 1893. s. 414.

Soweit ich gefunden habe, ist CORNIL¹⁾ der Erste gewesen, welcher die in Rede stehende Veränderung an einem grossen Material studiert, eine ausführliche Beschreibung derselben gegeben und auch ihre Bedeutung für die Entstehung einer Art der Zylinder anerkannt hat. Er hat sie nach Fixierung der Nieren in Überosmiumsäure besonders schön hervortreten sehen. Die Schlussfolgerungen CORNILS, die ich teilweise in extenso anführen möchte da sie mir von besonderem Interesse zu sein scheinen, waren der Hauptsache nach folgende:

»Dans la maladie de Bright *aiguë* (premier degré de la néphrite parenchymateuse), les cellules épithéliales des tubes contournés présentent dans leur protoplasma des cavités plus ou moins volumineuses ou vacuoles qui contiennent des granulations ou des boules de substance protéique. Le contenu de ces cavités est évacué dans l'intérieur des tubes urinaires sous forme de boules sphériques plus ou moins volumineuses de substance albuminoïde. Ailleurs, les cellules sont tuméfiées, remplies de granulations protéiques, en même temps qu'on y observe la formation de ces mêmes cavités ou vacuoles. Ces produits albuminoïdes de la sécrétion anormale des cellules se mêlent dans la lumière des tubes avec du plasma et des globules sanguins venus des glomérules, pour former dans les tubes droits des cylindres de substance colloïde qui conservent à leur surface l'empreinte des boules qui les ont constitués et avec lesquelles ils étaient en contact.

Dans la maladie de Bright *chronique* (avec dégénérescence graisseuse des cellules), les phénomènes sont à peu près les mêmes. Les cellules des tubes contournés, tuméfiées, souvent d'un volume colossal, contiennent dans leur protoplasma des granulations et gouttelettes de substance protéique, en même temps que des granulations graisseuses. Elles se ramollissent et vident leur contenu dans les tubes urinaires. Les cylindres hyalins se forment de la même façon que précédemment.

Dans l'*albuminurie passagère*, du plasma sanguin et des globules sont épanchés dans les glomérules; les cellules sécrètent aussi des gouttelettes protéiques. Un exsudat coagulé par l'acide osmique est mis en évidence dans la lumière des tubuli, et c'est cet exsudat qui forme les cylindres hyalins.

Les néphrites interstitielles avec albuminurie présentent des

¹⁾ Journal de l'anatomie et de physiologie, Bd. 15, 1879, S. 402 vergl. auch Manuel d'histologie pathologique par Cornil et Ranvier, Bd. II, Paris, 1884.

lésions cellulaires, des boules de substance protéique, des exsudats épanchés dans les tubes contournés, exactement semblables à ce qu'on observe dans la néphrite parenchymateuse. Les cylindres colloïdes et les kystes à contenu colloïde s'y forment de la même façon.

Toutes les lésions des cellules qui précèdent peuvent se rencontrer dans la dégénérescence amyloïde des reins.

Dans tous les cas de néphrite albumineuse, la pression sanguine, la sortie d'une certaine quantité de plasma sanguin et de globules rouges à travers les parois des vaisseaux des glomérules, joue un rôle important et s'ajoute aux exsudats albumineux sécrétés par les cellules épithéliales de tubes contournés.

KIENER und KELSCH ¹⁾ haben auch bei Untersuchungen über die Nierenveränderungen bei Malaria die Bildung der hyalinen Tropfen insbesondere in den Epithelien der Tubuli contorti beobachtet und näher beschrieben. Sie fassen dieselbe als einen sekretorischen Prozess auf und schreiben ihr eine entscheidende Bedeutung für die Entstehung der Zylinder zu. Bei akuter Nephritis wird die noch reichlich gebildete kolloide Substanz als deutliche Tröpfchen in dem Protoplasma der Epithelzellen aufgespeichert, welche dabei bedeutende Dimensionen erreichen; die Tröpfchen treten das eine nach dem anderen, durch einen Mechanismus regelmässiger Sekretion aus den Zellen heraus. Bei chronischer Nephritis und gewissen Degenerationen schliesslich infiltriert die jetzt spärlichere und dichtere kolloide Substanz, die fettig geworden ist, in diffuser Weise das Protoplasma der Zellen, aus welchem sie als kleine Fragmente ausgeschieden wird, weniger durch eine Sekretion in eigentlichem Sinne, als durch einen Zerfall, dessen letztes Resultat die vollständige Entfernung des degenerierten Protoplasmas ist.

HORTOLÈS ²⁾ sieht aber in den von CORNIL beschriebenen hyalinen Tropfen nur ein postmortales Phänomen, das nach seiner Meinung in Folge von Osmiumfixirung besonders leicht eintreten soll. Er stellt also die Bedeutung der fraglichen Veränderung für die Zylinderbildung ganz in Abrede.

Gegen HORTOLÈS heben wieder CORNIL und BRAULT ³⁾ hervor.

¹⁾ Archiv. de phys. norm. et path., Bd. 9, 1882, S. 294.

²⁾ Etude de processus histologique des nephrites. Paris, 1881.

³⁾ Etude sur la pathologie du rein, Paris, 1884.

dass die bezügliche Art der Veränderungen der Nierenepithelien, die sie als *«altération vésiculaire»* oder *«état vacuaire»* bezw. *«hypertrophie des tubes contournés»* bezeichnen, kein Kunstprodukt sein kann. Sie meinen vielmehr, dass sie als Zeichen einer pathologischen Sekretion aufzufassen sind.

Die Veränderung, die *«état vacuaire»* benannt wird, ist nach CORNIL und BRAULT nur selten in der ganzen renalen Substanz vorhanden, sondern wird nur gelegentlich und vereinzelt in einer gewissen Anzahl der Tubuli angetroffen, wenn man eine Nephritis von langer Dauer untersucht; in einem Fall von akuter parenchymatöser Nephritis und in einem von Zystenniere hat aber CORNIL die Veränderung in dem grössten Teil der Tubuli gefunden. Dieselbe fehlt oft und man kann nicht auf diese allein die Genese der pathologischen Produkte, die in die Lumina der Kanälchen während des Verlaufes der chronischen Nephritiden sezerniert werden, zurückführen.

Die *«hypertrophie des cellules des tubes contournés»* kann im Verlaufe der Nephritis auftreten, ist aber viel seltener als der eben erwähnte Zustand. Als charakteristisch für diese Art Veränderung erwähnen CORNIL und BRAULT das Vorkommen von Granulationen und Tröpfchen in den Zellen, die sie in folgender Weise beschreiben: *«dans les cellules tuméfiées et et granuleuses, on trouve toujours de petites granulations semi-transparentes, claires à leur centre, ayant de 1 à 3 millièmes de millimètre, et qui sont des granulations protéiques. Mais, dans les cellules les plus volumineuses ces granulations ou gouttelettes deviennent bien plus grosses, probablement en se fusionnant ou en recevant du sang de nouveau matériaux liquides. — — — Cette tuméfaction exagérée, la formation dans les cellules de gouttelettes protéiques, la grande quantité de liquide qui s'y accumule, déterminent à la fin une sorte de ramollissement et de fonte complète de leur protoplasma. — — — L'hypertrophie énorme des cellules des tubuli contorti, suivie de la désintégration de la cellule, est chose assez rare; nous ne l'avons rencontrée que dans cinq ou six observations»*. Als eine mögliche Erklärung dieser Hypertrophie der Nierenzellen bei verschiedenen Nierenerkrankungen fragen sich CORNIL und BRAULT, ob diese Veränderung nicht mit einer sekretorischen Hyperfunktion der Tubuli contorti in Beziehung stehen könne.

Auch KNOLL¹⁾ hat die mehrfach erwähnten »hyalinen Kugeln« beobachtet und ihre Bedeutung für die Entstehung einer Art aus kernlosen Schollen oder Kugeln bestehenden zylindrischen Konglomerate anerkannt, die er in mehreren Fällen von Morbus Brightii, wenn auch immer nur spärlich, sogar im Harnsedimente gefunden hat. In einem Falle von Fettniere und in einem Falle von Amyloidniere, bei denen er diese Konglomerate im Harn gefunden hatte, konnte er gleichartige, glänzende und sich lebhaft färbende Schollen und Kugeln bei der mikroskopischen Untersuchung der Niere in den Epithelien, sowie im Lumen der Harnkanälchen nachweisen. Er konnte feststellen, dass sie nicht aus fettiger Substanz bestehen. Die betreffenden Epithelien erwiesen sich im Verhältniss zur Zahl und Grösse der in ihnen enthaltenen Schollen oder Kügelchen vergrössert. KNOLL zweifelt nicht daran, dass homogene stark glänzende Zylinder aus derartigen Zellprodukten entstehen können.

LORENZ²⁾ erwähnt in ziemlich eingehender Weise das Vorkommen von Protoplasmaeinlagerungen in Form von hyalinen Kugeln, die auch im Lumen der Kanälchen vorkommen. Er hat sie bei verschiedenen Nierenerkrankungen gefunden, z. B. bei Stauung, sowie bei akuten oder subakuten Formen von Nephritis.

Bei der Beschreibung des anatomischen Bildes der Stauungsniere führt LORENZ u. a. folgendes an: In den kolbigen Erweiterungen der Epithelien der Tubuli contorti finden sich sehr häufig hyaline Kugeln in dem locker gekörnten Protoplasma eingelagert, welche das Bild von Vakuolen darbieten. Häufig sind diese stark ins Lumen hineinragenden Zellen noch weiter verändert, indem ihre Kuppen teils eingerissen, teils ganz ins Lumen hinein abgestossen erscheinen. Dadurch bekommt man recht oft Bilder zu Gesicht, die deutlich erkennen lassen, wie die beschriebenen hyalinen Kugeln, an ihrer Oberfläche mit einigen Protoplasmakörnern besetzt, durch den Kontur der Zelle durchbrechen und frei ins Lumen eintreten, das dann in den tieferen Partien der Tubuli contorti mehr oder weniger reichlich von solchen Gebilden ausgefüllt erscheint. Für diese hyalinen, spärlich gekörnten Kugeln, die den Inhalt der Kanälchen bilden, findet sich noch eine zweite Ursprungsstätte näm-

¹⁾ Zeitschr. f. Heilk., Bd. 5. 1884, S. 306.

²⁾ Zeitschr. f. Klin. Med., Bd. 15. 1889, S. 400.

lich das Epithel der Glomerusschlingen und vorwiegend das der Müllerschen Kapsel. LORENZ findet die Annahme einer einfach serösen Durchtränkung des sekretorischen Epithels der Stauungsniere wahrscheinlich und meint, dass die oben erwähnten hyalinen Kugeln im Innern der Zellen ihre Erklärung als mit Serum gefüllte Hohlräume im Protoplasma von verschiedenster Grösse finden. Infolge der besprochenen Flüssigkeitsaufnahme schwillt die Zelle an, wobei auch der Bürstenbesatz, die schützende Decke der Zelle verloren geht, und dadurch der Austritt von Eiweiss in das Lumen veranlasst wird.

LANDSTEINER¹⁾ hat zunächst die zellulären Veränderungen studiert, die der sog. trüben Schwellung der Nieren zu Grunde liegen. Die von ihm angewandte Technik war hauptsächlich Fixierung in Fomiol-Müller und Färbung mit Eisenhämatoxylin. Er hat gefunden, dass dabei in den Epithelzellen ein Zerfall der als regelmässiger Bestandteil vieler Zellen nachgewiesenen filaren Elemente stattfindet, bei welchen die normalerweise durch Färbung darstellbaren fädigen Elemente des Protoplasmas an Färbbarkeit einbüßen und sich zu unregelmässigem, körnigem Zellinhalt umwandeln.

Neben dieser Zerfallskörnung sieht man aber nach LANDSTEINER in erkrankten Nierenzellen auch Kugeln, wahrscheinlich flüssiger Natur, auftreten, die sich am reichlichsten bei länger dauernden nephritischen Prozessen fanden, aber auch bei parenchymatös degenerierten und akut entzündeten Nieren nicht fehlten und selbst reichlich vorhanden sein konnten. Diese Körper fasst er aller Wahrscheinlichkeit nach als eine Art Sekret der Zellen auf, das unter dem Einflusse des krankhaften Reizes entsteht, entsprechend der VIRCHOWSchen Auffassung körniger Zelltrübung als Ergebniss eines productiven Reizzustandes und seiner Analogisierung mit anderen Mehrleistungen von Geweben, die auf irritierende Einflüsse reagieren. Die hyaline Masse bildet sich im Stäbchenapparat der Nierenzellen.

LANDSTEINER ist der Ansicht, dass die hyalinen Zylinder wahrscheinlich aus den eben erwähnten, intrazellulären, hyalinen Tröpfchen hervorgehen. Er hebt hervor, dass dem häufigen Vorkommen hyaliner Zylinder die durch die Eisenlackmethode leicht nachweisbare Bildung des Zellhyalins entspreche, nicht nur bei schweren Entzündungen, sondern auch bei den degenerativen

¹⁾ Zieglers Beitr., Bd. 33, 1903, S. 237.

Veränderungen der Infektionskrankheiten und bei Stauungsniere.

In geringen Mengen hat LANDSTEINER diese Gebilde der Niere bei Infektionskrankheiten nie vermisst; in schwerer veränderten entzündeten Nieren, namentlich bei grosser weisser Niere, bei Amyloidose, kann die Veränderung so ausgebreitet sein, dass in einer grossen Anzahl von Kanälchen die Tropfen dem Anscheine nach den grössten Teil des Volumens einnehmen. Eine von ihm beschriebene Amyloidniere, die sehr viel von der Substanz enthielt, war braungelb, transparent, glänzend; er meint, dass die Veränderung des Organs bei Betrachtung mit freiem Auge namentlich sein Glanz vielleicht auf die Epithelalteration bezogen werden dürfte; es ist also anzunehmen, dass das makroskopische Aussehen solcher Nieren im allgemeinen, ausser vom Fettgehalt und dem besonderen Verhalten (Ödem, zellige Infiltration) des interstitiellen Gewebes, von der Intensität des Auftretens der homogenen Tropfen abhängt.

Bei hohen Graden des Zustandes war das Bild bei jeder Färbung z. B. bei der Eosintinction genügend auffallend. Die geringen Grade der Veränderung, also das Vorhandensein einzelner kleiner Tröpfchen in einer Zelle, sind aber ohne geeignete Tinction (vor allem die Eisenlackmethode) nicht leicht zu erkennen und darum scheint die Häufigkeit des Prozesses öfter entgangen zu sein. Die Entstehung der homogenen Substanz findet derart statt, dass häufig einzelne Kanälchen beziehungsweise einzelne Zellen stärker verändert sind als die übrigen. Die Veränderung betraf in erster Linie die Tubuli contorti und die breiten Schleifenschenkel; die Schaltstücke und die dünnen Schleifenteile waren gewöhnlich viel weniger befallen. Die gleiche Substanz schien sich auch in den Glomerulusepithelien zu bilden, wenn auch nur in geringerem Grade.

RAUBITSCHER¹⁾ erwähnt ganz kurz, dass er in den Harnkanälchen von Amyloidnieren gequollene Epithelzellen beobachtet hat, in welchen sich farblose, runde Gebilde fanden, die keine spezifische mikrochemische Reaktion gaben, und die sich nach Einbettung als Vakuolen präsentierten. Die Veränderung kommt nur äusserst selten in anderen Nieren vor und nie in der Häufigkeit wie in den Amyloidnieren, in welchen fast jede Epi-

¹⁾ Virch. Arch., Bd. 182, 1905, S. 307.

thelzelle derartige Vakuolen aufweist. RAUBITSCHKEK kann nicht entscheiden, ob diese Vakuolen Zeichen einer Sekretion oder Resorption sind.

PFISTER¹⁾ hat eine Reihe pathologisch veränderter Nieren nach einer Modifikation der WEIGERTSchen Fibrinfärbungsmethode untersucht und betreffs der hier erörterten Veränderung hauptsächlich folgendes gefunden: Bei allen Formen von parenchymatöser Nephritis traten pathologisch veränderte Granula auf, die sich bei normalen Nieren nicht nachweisen liessen. Der Hauptsitz dieser mit der erwähnten Methode blaugefärbten Granula war in den Epithelien der Tubuli contorti. Das Verteilen derselben war aber nicht gleichmässig in demselben Falle: manche Tubuli waren vollständig frei von Körnchen, in anderen waren alle Epithelien dicht angefüllt; in den einzelnen Zellen herrschten ebenfalls grosse Verschiedenheiten. Je hochgradiger die parenchymatöse Degeneration, desto zahlreicher und grösser die Granula, bei rein interstitiellen Veränderungen fehlten die Granula. Während bei der sog. "Trübung" der Nieren die Granula nur als feinste Spritzer an der Basis der Epithelien gegen die Tunica propria zu sichtbar waren, bildeten sie bei der grossen weissen Niere grosse Tropfen, die die ganze Zelle ausfüllten; dazwischen bestanden je nach dem Grade der Degeneration alle möglichen Übergänge. Es scheint PFISTER wahrscheinlich, dass es sich um eine Art Sekretion handelt; es fanden sich nämlich freie Tropfen im Lumen auch in Präparaten, wo die Epithelien nur wenige und kleine Granula aufwiesen; ferner sah man die Zellen ein und desselben Harnkanälchens gewissermassen in allen Stadien der Sekretion, einige Epithelien ganz ohne Granula, andere mit wenigen und wieder andere noch ganz gefüllt, aber alle mit intaktem Epithelsaum. Die Zylinder stehen in weitgehender Übereinstimmung zu den Granula und dürfen mit grosser Sicherheit ihre Entstehung aus diesen herleiten. In allen Fällen, in denen Granula in den Epithelien sich färbten, waren auch Zylinder vorhanden und zwar fast nur in den Tubuli recti; in ihrer Färbung stimmten Granula und Zylinder in allen Präparaten vollkommen überein. Granula und Zylinder liessen sich ausser nach WEIGERT noch nach anderen Methoden in übereinstimmender Weise färben, vor allem mit Eisenhämatoxylin bei der

¹⁾ Zieglers Beiträge. Suppl. Bd. VII, 1905, Festschr. f. Arnold., S. 525.

Färbung nach v. Gieson oder mit Hämatoxylin-Eosin traten die Granula besonders bei der letzten Methode nur bei hochgradiger Degeneration des Epithels deutlich hervor.

STOERK¹⁾ legt das grösste Gewicht auf ein bei krankhaften Veränderungen in den Nieren vorkommendes Element, das auffällig mit der homogenen, intraepithelialen Substanz, die früher besonders von CORNIL beschrieben worden ist (siehe oben) identisch ist. STOERK bezeichnet es als *tropfiges Hyalin*, weil die Benennung *hyalin* im chemischen Sinne nicht präjudiziert, sondern rein descriptiv ist und nur eine strukturelle, ziemlich stark glänzende, besonders auch mit den Protoplasmafärbstoffen mehr oder weniger intensiv färbbare Materie bezeichnet.

Das tropfige Hyalin findet sich nach STOERK bei fast allen den Prozessen, bei welchen Protogon vorkommt, und welche eine nephritische Harnbeschaffenheit mit Eiweiss, Zylindern verschiedener Art und desquamiertem degeneriertem Epithel hervorrufen (vor allem die verschiedenen Formen der Nephritiden im engeren Sinne sowie die Amyloidniere und die arteriosklerotische Schrumpfniere); nur in Spätstadien, insbesondere in hochgradig verkleinerten arteriosklerotischen und nephritischen Schrumpfnieren ist es im Bereiche atrophischer Kanälchen, vielleicht entsprechend der Herabsetzung des Sekretionsvorganges, oft nur in geringer Menge oder überhaupt nicht mehr anzutreffen. Andererseits findet es sich im Anschluss an die Gravidität, in gewissen Nierenerkrankungen welche niemals Protogon zeigen.

Das Vorkommen einer der beiden Substanzen, des Protogons oder des tropfigen Hyalins bezeichnet STOERK als einen für die (zunächst im klinischen Sinne als solche zu bezeichnenden) nephritischen Prozesse *pathognomischen Befund*.

Von den Bildern der *trübigen Schwellung* der Nierenepithelien sind nach STOERK diejenigen zu unterscheiden, welche sich durch das Auftreten des tropfigen Hyalins kennzeichnen. Das letztere erscheint in Form kugeligter Tropfen, deren kleinste mit den Dimensionen der gröberen Granula bei der *trübigen Schwellung* noch ungefähr übereinstimmen, in der Färbung aber wesentlich von ihnen differieren. Die Bilder sind immer am besten an den Tubuli contorti erster Ordnung zu sehen,

¹⁾ Sitzungsber. d. Wiener Akad., III Abt., Bd. 115, 1906, S. 31.

diese Abschnitte eilen den übrigen auch immer in der Intensität der Veränderung voran; dabei sind die Schlingen je eines Tubulus contortus meist ziemlich gleichmässig betroffen.

Die tropfigen Gebilde sind, insbesondere wenn sie zu einer gewissen Grösse heranwachsen und dann die wesentlich vergrösserten Epithelien ganz oder teilweise erfüllen, gegen postmortale Veränderungen sehr resistent: STOERK hat noch 48 Stunden post mortem sehr brauchbare Bilder bekommen (während die normalen Granula- und Stäbchenstrukturen schon 3 bis 4 Stunden post mortem wesentlich geschädigt erscheinen). Sie sind infolge ihres eigentümlichen Lichtbrechungsvermögens bei allen möglichen Fixierungsverfahren erkennbar; sie färben sich mit den verschiedenartigsten Protoplasmafärbstoffen, insbesondere auch bei protrahierter Anwendung dünner Lösungen, aber auch bei entsprechender Anwendung von Kernfärbstoffen, doch zeigen sie auch gewisse ausgesprochene Farbeaffinitäten (insbesondere bei der Färbung mit dem Heidenhainscher Eisenhämatoxylin oder nach der Methode von WOOLEY).

Zunächst nehmen die Kügelchen die Zellbasis ein etwa bis nahe an die Kernhöhe heran — rücken dann häufig lumenwärts vor; es kann dann weiter die ganze Zelle von den Gebilden erfüllt werden, ein Befund, der sich manchmal in sehr ausgedehnter oder auch in dominierender Weise am ganzen Rindenparenchym findet; auch bei ganz frisch post mortem untersuchten Nieren fehlt in Zellen dieser Art die normale Protoplasmastrümpfenstruktur; die vergrösserten Zellen verlieren allmählich ihren Bürstenbesatz. Die Hyalintropfen variieren an Grösse bis zu relativ ausserordentlichen Dimensionen derart, dass von den letzteren, allerdings nur ausnahmsweise anzutreffenden Formen, die sich auch nur in entsprechend ausserordentlich vergrösserten Zellen finden, eine allein schon die unvergrösserte Zelle fast völlig erfüllen würde; im allgemeinen sind die Tropfen im Stadium der Basalstellung noch klein und untereinander so ziemlich gleich gross; bei der Vorrückung lumenwärts treten dann immer grössere Formen unter ihnen auf.

Die Kugeln treten schon an den Gefrierschnitten fixierter Gewebstücke in Erscheinung und zwar am besten nach Formalinfixation. Die Überosmiumsäureeinwirkung gibt ihnen den geringsten Grad von Glanz und Tinktionsfähigkeit und zwar gilt das ebenso für den Gefrierschnitt wie dann auch für den

Paraffin -- oder Celloidinschnitt. Die grösste Deutlichkeit verleiht ihnen aber erst die Alkoholeinwirkung, unbeschadet ob und welches Fixationsverfahren vorher angewendet wurde. Die sich dabei ergebende Erhöhung der Lichtbrechungs- und der Tinktionsfähigkeit ist offenbar der Ausdruck der Dichtevermehrung dieser Substanz, eine Veränderung des Aggregatzustandes, die etwa dem Übergang von halbflüssiger zu festerer Beschaffenheit entsprechen dürfte. Die Kugeln selbst hält STOERK entschieden für etwas Präformiertes, nicht für Fällungsprodukte; die Konstanz der Bilder auch bei Anwendung der *verschiedenartigen* Fixationsmethoden, ihr typisches Verhalten an Grösse, Form und Lokalisation im Zelleib scheinen ihm nämlich eine solche Möglichkeit auszuschliessen.

STOERK stellt sich vor, dass die hier beschriebene Veränderung als eine Art Sekretionsprozess zu deuten ist. Er meint aber, dass das Pathologische des Vorgangs nur in der *Hypersekretion* liegt, also nur in einer enormen Steigerung eines physiologischen Vorganges, der de norma in fast unmerkbarer Weise abläuft. Er weist auf das Vorkommen wenn auch nur vereinzelter Zylinder im normalen Harn hin. Es scheint ihm wahrscheinlich, dass das in Rede stehende Protoplasmasekret mit den hyalinen Zylindern identisch sei, und darum glaubt er, in den hyalinen Zylindern des nicht pathologischen Harnes eine gute Illustration dieser physiologischer »Hyposekretion« zu sehen zu können.

Das tropfige Hyalin findet sich auch nach STOERK stets in ausgeprägten Formen der chronischen Stauungsniere, wenn auch in geringerem Ausmass und mehr vereinzelt Vorkommen.

Gewisse pathologische Veränderungen der Kanälchenepithelien scheinen STOERK der Ausdruck der übermässigen Protoplasmafunktion im Sinne der *wässrigen* Ausscheidung zu sein. Die Veränderung liesse sich etwa als »hydropische Degeneration« bezeichnen. Sie ist überaus häufig und neben den Bildern des tropfigen Hyalins insbesondere an den Epithelien der Tubuli contorti zu sehen und erscheint vorwiegend in zwei höchst charakteristischen Typen, die STOERK als *vakuoläre* und als *schaumige* Degenerationsformen des Protoplasmas benennen will. Die erstere ist überhaupt etwas seltener, die zweite ist ausnahmslos in jedem Fall mit tropfigem Hyalin zu sehen.

Da die Membrana propria als »tierische Membran« zwischen intertubulärem Gefässsystem und Kanälchen eingeschaltet ist,

muss sie physiologischerweise bei den sich im Nierenrindensbereich abspielenden osmotischen Vorgängen eine wichtige Rolle spielen. Es scheint STÖERK darum bemerkenswert, dass sie bei den in Rede stehenden Prozessen sehr auffällige pathologische Abweichungen von der Norm zeigt, von welchen er insbesondere ihre Quellung und ihre Auffaserung sowie auch die Verkalkung und die Amyloidose erwähnen will.

In sehr eingehender Weise hat SARRAZIN¹⁾ die Veränderung der Nierenepithelien beschrieben, die er vom rein morphologischen Standpunkt aus als 'tropfige Entartung' des Protoplasmas bezeichnet. Er fasst seine Ergebnisse in folgender Weise zusammen: In der Amyloidniere kann man fast regelmässig bei einer noch genauer anzugebenden Dauer der Grundkrankheit in einem grossen Teil der Epithelien der gewundenen Harnkanälchen die Bildung von homogenen, glänzenden, verschiedenen grossen, tropfigen Gebilden im Protoplasma beobachten (tropfige Entartung). Diese Tropfenbildung führt zum Untergang der Zelle, deren der Harnkanälchenlichtung zugekehrter Saum bei höheren Graden der Entartung zu bersten scheint und den Zellinhalt zum Teil in das Harnkanälchenlumen entleert. Die Zellkerne gehen ebenfalls zugrunde. — Den Tropfen ist eine Mitwirkung bei der Zylinderbildung nicht abzusprechen. Ihrer chemischen Natur nach muss sie vorläufig in die Gruppe der hyalinen und kolloiden Stoffe eingereiht werden. — Die Tropfenbildung beruht vielleicht auf dem Einfluss von Toxinen, die auf das Protoplasma eine im ALBRECHTSchen Sinne entmischende Wirkung ausüben. — Auch bei Nephrosen, die als Folgeerscheinung allgemeiner Sepsis auftreten, liess sich die tropfige Entartung in mässiger Ausdehnung beobachten. Das fast regelmässige und ausgedehnte Vorkommen der tropfigen Entartung lässt den Schluss zu, dass sie im Verein mit der amyloiden und fettigen Degeneration den Störungen der Nierentätigkeit bei Amyloidose zugrunde liegt.

Die Gebilde haben ohne und mit Fixation (und zwar mit drei verschiedenen Fixierungsflüssigkeiten) ganz gleichmässig dieselbe Form bewahrt, so dass in diesem Falle eine fallende oder entmischende Wirkung auch des Wassers ausgeschlossen werden kann. Somit, bemerkt SARRAZIN, ist es wohl sicher dass es sich bei den tropfigen Gebilden jedenfalls nicht um

¹⁾ Virch. Arch., Bd. 194, 1908, S. 286.

durch die Fixation entstandene Artefakte handelt. Es handelt sich nach SARRAZIN auch nicht um Körner im Sinne der ALTMANNschen Granula.

SARRAZIN meint, dass wir es mit einer Entartungserscheinung zu tun haben, die dadurch entsteht, dass bei Amyloidose durch die Epithelien der gewundenen Harnkanälchen irgend ein schädlicher Stoff ausgeschieden wird, der nach kürzerer oder längerer Zeit durch Einwirkung auf das Protoplasma die Zelle unter den eben beschriebenen Erscheinungen vernichtet, ähnlich wie es bei akuten Vergiftungen häufig zu schweren degenerativen Veränderungen kommt. Es liegt im Wesen und Verlauf der Amyloiderkrankung, dass hier die Vernichtung der Epithelien langsam und unter weniger stürmischen Erscheinungen vor sich geht, dafür aber stetig unterhalten wird. Wir haben ja in den gewundenen Harnkanälchen absondernde Epithelien vor uns und gerade auch körperfremde Stoffe werden von ihnen ausgeschieden.

SARRAZIN hat die Veränderung lediglich auf die gewundenen Harnkanälchen beschränkt gefunden. Oft war sie in grösseren Herden, oft nur in vereinzelt Harnkanälchenquerschnitten zu finden. Als besonderen Befund hebt SARRAZIN noch hervor, dass nur ganz selten tropfige und fettige Entartung in denselben Epithelien gleichzeitig auftreten. Ist das der Fall, so findet man das Fett in Form von feinsten Spritzern und Tröpfchen in einem schmalen Saum an der Basis der Zelle angeordnet, während der übrige Zelleib nur von homogenen Tropfen eingenommen wird. Die seltene Beobachtung derartiger Bilder macht ihm die Entscheidung, dass in diesen Fällen beide Erscheinungen koordiniert sind, oder in einem ursächlichen Abhängigkeitsverhältnis zueinander stehen, sehr schwer, welche von beiden Degenerationen die primäre ist.

PRYM¹⁾ erwähnt, dass man bei Amyloidnieren häufig eine eigentümliche Zellveränderung der gewundenen Kanäle I. Ordnung findet, die er vorläufig als »grossvakuoläre Quellung« bezeichnet hat. Er beschreibt diese Veränderung auf folgende Weise. Ein grösserer Teil der gewundenen Kanäle I. Ordnung zeigt gruppenförmig eine eigentümliche Epithelveränderung, die seines Wissens bisher nicht genügend Berücksichtigung gefunden hat. Die Zellen sind grösser als normal, das Proto-

¹⁾ Frankfurter Zeitschr. f. Pathologie, Bd. 5, 1910, S. 25.

25—171797. Nord. med. ark. Bd 50. Avd. II. Nr 13.

plasma aufgeheilt, die Kerne meist erhalten. Das Protoplasma setzt sich aus ganz feinen Körnchen zusammen, die durch feine Fädchen verbunden sind. Zwischen dem so entstehenden Maschenwerk bleiben helle Lücken übrig . . . Andere Epithelien zeigen grosse Vakuolen im Protoplasma, deren Inhalt zum Teil ins Lumen abgestossen zu werden scheint. Im Lumen findet man da helle oder wabenförmige Massen.

Nach LÖHLEIN¹⁾ kommt auch in dem frühen Stadium der Glomerulonephritis in gewissen Kanälchenabschnitten eine mehr oder weniger vorgeschrittene hyalin-tropfige Entartung der Epithelien vor. Diese sind dabei stark vergrössert, springen mit sehr grossen Kuppen stumpf kegelförmig vor, die Kerne sind wohl erhalten, das Protoplasma von kleineren und grösseren kugeligen homogenen Gebilden ganz durchsetzt, die sich oft schon mit Eosin, zuweilen nach WEIGERT und besonders deutlich mit Eisenhämatoxylin — hier in sehr verschiedenen Nuancen vom blassen grau bis zum tiefen schwarz — färben lassen. In Fällen von Glomerulonephritis von mehrwöchentlicher bis mehrmonatlicher Krankheitsdauer findet man zuweilen eine sehr verbreitete hyalin-tropfige Entartung, in anderen Fällen kann diese so gut wie vollständig fehlen.

Auch SUZUKI²⁾ macht bei seinen *experimentellen* Untersuchungen über das Vorkommen und die Bildung der hyalinen Tropfen einige Bemerkungen, die von Interesse sind. Er leitet die Tropfen von den Granula ab, indem diese über ihre gewöhnliche Grösse hinaus schwellen. SUZUKI betont, dass es nach seinen *experimentellen* Erfahrungen in erster Linie *ein* Abschnitt ist, welcher zur Bildung dieser intrazellulären Tropfen disponiert erscheint. Das ist der terminale Abschnitt der Hauptstücke. Zwar hat er keine Gelegenheit gehabt, menschliches Material in genügendem Umfange zu untersuchen, aber er möchte doch die Frage aufwerfen, ob nicht auch beim Menschen die ausgesprochene Tropfenbildung mit Vorliebe in den distalen Abschnitten der Hauptstücke bzw. in den Übergangsbereichen zu finden ist. Die ganz verschiedene Anordnung der granulären Strukturen in den Epithelien der Übergangsbereiche, der Saftreichtum der Zellen, die gewisse Empfindlichkeit, welche gerade die Epithelien der terminalen Abschnitte der Hauptstücke gegen Gift besitzen, alles das lässt die besondere Loka-

¹⁾ Ergebnisse d. inner. Med. u. Kinderheilk., Bd. 5, 1910, S. 432.

²⁾ Zur Morphologie der Nierensekretion. Jena, 1912.

lisation der Tropfenbildung in diesem Gebiete leicht verstehen. Die Tropfen können bei dem Zerfall der Zelle in das Lumen übertreten und sich nun mit den übrigen Inhaltsmassen, welche die hyalinen Zylinder bilden, vermischen bzw. von denselben eingeschlossen werden und schliesslich in ihnen untergehen. SUZUKI hat aber nicht den Eindruck gewonnen, dass die Sekretion dieser Tropfen die Hauptrolle bei der Zylinderbildung spielt.

Die experimentellen Untersuchungen von GROSS¹⁾, die er mit verschiedenen Giften ausgeführt hat, führen ihn zu der Anschauung, dass die Bildung der Zylinder auf grosse, aus den Epithelien austretende Tropfen zurückzuführen ist. Diese Tropfen waren mit Formoldämpfen fixierbar und danach in Wasser, Alkohol, Chloroform und Benzol unlöslich, enthalten also jedenfalls Eiweiss. »Sie färben sich nach BURMEISTERS und PFISTERS Angaben nach der WEIGERTSchen Fibrinfärbung und mit der ALTMANNschen Methode. Mehr lässt sich zurzeit darüber nicht sagen. Da über die Konzentration in der Zelle vor ihrem Auftreten nichts bekannt ist, ist nicht zu entscheiden, ob ihre Entstehung auf einer Quellung normaler Bestandteile oder auf dem Eindringen fremder Stoffe beruht.»

WIESZENIEWSKI²⁾ hat die Veränderungen der Kaninchenniere nach temporärer Abklemmung der Nierenarterie studiert und dabei unter anderem auch eine Tropfenbildung in den Nierenzellen gefunden, eine Veränderung, die erst nach der Wiederdurchblutung des Organes auftrat und dann ihr Maximum nach 24 Stunden erreichte. Die Tröpfchen, die bei vitaler Färbung mit Toluidinblau blau gefärbt waren, waren in der Zelle unregelmässig gelagert und niemals gleich gross. Neben Tröpfchen, die nur wenig grösser als Granula waren, fanden sich fast kerngrosse. WIESZENIEWSKI fand sie besonders oft in den Zellen der Schaltstücke und der HENLESchen Schleifen: sie kamen aber auch in den Tubuli contortis vor, sowie in den Zellen der Sammelröhrchen und des Nierenbeckenepithels. Als sicher erwiesen betrachtet W. die Tatsache, dass die Tröpfchen aus den Epithelien austreten können und zur Zylinderbildung beitragen. Tropfen im Lumen eines Kanälchens hat er oft gesehen. Er meint, dass die Tröpfchen nicht aus Granula ent-

¹⁾ Zieglers Beiträge, Bd. 51, 1911, S. 528.

²⁾ Zieglers Beiträge, Bd. 53, 1912, S. 129.

stehen, und dass sie auch in Zellen, die keine Granula besitzen, zu finden sind.

Das häufige Vorkommen der hyalin-tropfigen Degeneration der Nierenepithelien bei verschiedenen Nierenkrankheiten ist auch in der Monographie von VOLHARD und FAHR¹⁾ hervorgehoben. Als das wichtigste und wesentlichste Charakteristicum *des zweiten Stadiums der Nephrose* ist nach ihnen das Auftreten sicher degenerativer Prozesse anzusehen, die sich vor allem durch die Bildung homogener kleinerer und grösserer Tröpfchen in den Epithelien der Hauptstücke äussern; der Kern ist dabei teils erhalten, teils geschwunden. Namentlich im Anfangsstadium fällt es auf, dass die tropfige Degeneration sich am ausgesprochensten im terminalen Abschnitt der Hauptstücke lokalisiert. (FAHR gleichwie SUZUKI weist darauf hin, dass diese Kanälchenstrecke vielfach fälschlich für dicke Schleifenschenkel gehalten wurden.) Auch in dem dritten und vierten Stadium der Nephrose haben sie Tropfenbildung, wenn auch in geringfügigerem Grade wie in dem zweiten Stadium, beobachtet. Auch bei der *Amyloidnephrose* tritt die Tropfenbildung stark hervor, besonders im ersten Stadium derselben: auch hier sind vor allem die Hauptstücke, und wiederum besonders der terminale Abschnitt derselben, betroffen. Im *ersten Stadium der diffusen Glomerulonephritis* wird auch tropfige Degeneration angetroffen; in ganz frischen Fällen tritt sie nur an vereinzelt Hauptstücken und nur in ganz geringer Intensität, später mit Vorliebe an den terminalen Abschnitten mehr in Erscheinung; in den distal von den Hauptstücken gelegenen Abschnitten des Kanalsystems verschwand die tropfige Degeneration. Im *zweiten Stadium der Glomerulonephritis* kann herdwweise tropfige Degeneration an den Epithelien, vornehmlich in den Hauptstücken, beobachtet werden und bei der Beschreibung des *dritten Stadiums der Glomerulonephritis* bemerkt FAHR, dass man gelegentlich auch hier tropfige Degeneration findet. Bei den *herdförmigen Nephritiden* kann ebenso eine geringfügige tropfige Degeneration vorkommen. Schliesslich erwähnt FAHR auch bei der Beschreibung der krankhaften Veränderungen der von ihm bezeichneten *Kombinationsform* (*genuine Schrumpfnierne*), dass gelegentlich auch hier tropfige Degeneration an den Epithelien der Hauptstücke beobachtet wird.

¹⁾ Die Brigtsche Nierenkrankheit, Berlin, 1914.

FAHR hat also festgestellt, dass die hyalintropfige Degeneration der Nierenepithelien eine sehr oft vorkommende krankhafte Veränderung vor allem der Hauptstücke ist, die jedoch am regelmässigsten und am stärksten bei dem zweiten Stadium der einfachen Nephrose und bei dem ersten Stadium der Amyloidnephrose hervortritt.

LANDSTEINER hat die hyalinen Tropfen von den ALTMANNschen Granulis abgeleitet, »da sie im Anfang der Bildung vollständig zu Reihen angeordnet sein können und das Areal der Stäbchen einnehmen«. Diese Vorstellung ist von STOERK, PFISTER, der die Tropfen als veränderte ALTMANNsche Granula auffasst, und neuerdings von SUZUKI übernommen worden. STOERK meint, dass wir es dabei zunächst mit einer Hypersekretion zu tun haben; prinzipiell ähnlichen Gedanken gibt SUZUKI Raum.

FAHR kann nicht der Auffassung, dass es sich bei dem Auftreten dieser hyalinen Tropfen um geschwollene ALTMANNsche Granula handelt, und dass man in dem Vorgang den Ausdruck einer Hyperfunktion zu sehen habe, beipflichten, er ist vielmehr der Meinung, dass es sich bei dem Auftreten dieser Tropfen um einen echten degenerativen Vorgang handelt, dass die Tropfen als Degenerationsprodukt der intergranulären Protoplasmasubstanz zu betrachten sind.

FAHR¹⁾ hat auch in normalen Kaninchennieren feine hyaline Tröpfchen beobachtet, deren Vorkommen ziemlich streng auf den proximalen Abschnitt der Hauptstücke beschränkt war. In zwei Fällen von Uranvergiftung bei Kaninchen hat er gleichfalls eine reichliche Tropfenbildung festgestellt, die jedoch eine andere Lokalisation zeigte, nämlich die distalen Abschnitte der Hauptstücke. In beiden Fällen meint er, dass die Tröpfchen von den ALTMANNschen Granulis weitgehende mikrochemische Differenzen aufweisen. Manche Umstände scheinen ihm direkt dagegen zu sprechen, dass die sogenannten hyalinen Tropfen, die bei pathologischen Zuständen vorkommen, aus dem von ihm in der normalen Niere gefundenen tropfigen Gebilde hervorgehen sollten. Dass es sich bei den normalen Tröpfchen um etwas mit Funktion und Sekretion Zusammenhängendes handelt, geht nach FAHR daraus hervor, dass sie im Hungerzustande völlig aus den Zellen verschwinden. Nach wie vor ist er aber geneigt,

¹⁾ Verhandl. d. deutsch. pathol. Gesellsch., 17. Tagung, 1914, S. 119.

die pathologische Tropfenbildung nicht als den Ausdruck einer vermehrten Zelltätigkeit, einer Hypersekretion, sondern als den Ausdruck einer Zellerkrankung aufzufassen.

Eine Beobachtung von HULST¹⁾ scheint mir auch in diesem Zusammenhang einer Erwähnung wert. Er hat die Nieren von einem Todesfalle nach einer intravenösen Neosalvarsaninjektion untersucht und neben einer trüben Schwellung auch eine tropfige Degeneration vieler Tubuli beobachtet.

Nierenepithelien weisen bei der trüben Schwellung nach HERXHEIMER²⁾ neben der Zerfallskörnclung häufig auch flüssige Tropfen auf, die wahrscheinlich ein Sekret der veränderten Zelle darstellen und als *tropfiges Hyalin* bezeichnet werden. Sie bilden meint er durch Zusammenfluss hyaline Zylinder.

CHEVASSU und RATHERY³⁾ meinen, dass eine ganze Reihe Veränderungen der Nierenepithelien, die als *dégénérescence vacuolaire, dégénérescence vitreuse, état trouble* etc. beschrieben worden sind, nicht realiter pathologische Veränderungen sondern vielmehr als Kunstprodukte zu bezeichnen sind, die *soit de la cadavérisation, soit de fixations ou de colorations défectueuses* hervorgerufen sind.

Schliesslich sei kurz bemerkt, dass man sich auch in der *normalen* Histologie mit der Frage nach der Bedeutung der normaliter in den Epithelzellen der gewundenen Kanälchen vorkommenden Tropfen oder »Vakuolen« beschäftigt hat. Nach vielen Autoren handelt es sich hierbei nur um Artefakte, die von einer postmortalen Veränderung oder von den Fixierungsflüssigkeiten herrühren sollen. G. RETZIUS⁴⁾ meint dagegen, dass eine ganz »normal« vorsichgehende Art von Sekretion (oder Exkretion) hier vorliegt.

3. Frühere Untersuchungen über die Natur der sogenannten Zylindroide.

Obgleich schon früher gewisse zylinderähnliche Gebilde (»schleimige Gerinnsel« nach WYSS) von vielen (MEYER, LEHMANN, FRERICHS, WYSS, OBERMEIER⁵⁾) beobachtet und erwähnt worden

¹⁾ Virch. Arch., Bd. 220, 1915, S. 346.

²⁾ Schmaus' Grundriss der patholog. Anat. Wiesbaden, 1915, S. 57.

³⁾ Journal d'urologie, Bd. 5, 1914, S. 249.

⁴⁾ Biolog. Untersuchungen, Bd. 17, 1912.

⁵⁾ Cit. nach Thomas.

waren, hat doch THOMAS¹⁾ als Erster die sog. *Zylindroide* als selbstständige Gebilde, die allein oder neben den gewöhnlichen Zylindern im Harn auftreten können, beschrieben. Er hat auch den Namen *Zylindroide* eingeführt. Er beschreibt diese als immer äusserst durchsichtige Gebilde, die meist von ungewöhnlicher Länge, öfter geknickt, gefaltet, auch wohl gespalten und gabelig geteilt sind. Einige darunter, so breit wie breite Zylinder besitzen regelmässig parallele Ränder und longitudinale, ziemlich kurze Streifen und sind leicht am Rande zerfasert; sie machen immer den Eindruck eines Bandes, nicht einer soliden Walze. Andere, etwas schmaler, von der Breite gewöhnlicher hyaliner Zylinder, ohne Längsstreifung und ohne zerrissene Randlinien, dagegen mit Querknickungen, machen häufig den Eindruck kollabierter Schläuche. Noch andere sind so breit wie schmale Zylinder, ohne Längsstreifung und ohne zerrissene Ränder und mit wenig deutlichen Knickungen von der Gestalt eines schmalen Bandes. Endlich gibt es noch äusserst feine, faserige *Zylindroide*. Zwischen diesen Formen der *Zylindroide* sowie auch zwischen den *Zylindroiden* überhaupt und den wahren Zylindern besteht eine ganze Reihe von Übergangsgebilden. THOMAS beschreibt auch die Umbildung des *Zylindroids* in die hyalinen Zylinder.

Betreffs der *Bildungsstätte* der *Zylindroide* spricht sich THOMAS dahin aus, dass die Mehrzahl derselben und jedenfalls die mit parallelen Konturen versehenen ihren Ursprung in den Harnkanälchen finden. Nicht ganz so zweifellos scheint ihm der Ursprung der übrigen *Zylindroide*. Er kann sich indessen nicht entschliessen »sie sämtlich ohne Weiteres den pseudozylindrischen Körpern extratubulären Ursprungs zuzuzählen«, deren Existenz er übrigens durchaus nicht läugnen will.

THOMAS erwähnt, dass man in einzelnen Fällen die *Zylindroide* regelmässig nur zum Teil isoliert, zum Teil aber zu Büscheln und wirren Knäueln vereinigt sieht; wahrscheinlich entsteht ihre Verwirrung, meint er, bei gleichzeitigem Austritte vieler benachbarter Fäden aus den Nierenpapillen in die Nierenkelche; zweifelsohne scheint sie ihm durch die grosse Länge und die bandähnliche Beschaffenheit der einzelnen Fäden begünstigt zu werden.

¹⁾ Arch. f. Heilk., Bd 11, 1870, S. 130.

ROVIDA¹⁾ (1870) hat häufig dieselben Gebilde wie THOMAS gesehen, für die er den Namen Zylindroide ganz geeignet findet. Er nimmt aber an, dass sie nicht nur kein Mucin sind, wie LEHMANN, FRERICHS und besonders THOMAS behaupten, da sie in Essigsäure vollständig löslich sind, sondern auch vom Fibrin wesentlich abweichen.

BARTELS²⁾ äussert sich über die sogenannten *Zylindroide* in folgender Weise: von den unzweifelhaft aus den Harnkanälchen der Nieren stammenden verschiedenen Arten zylindrischer Gebilde muss man endlich noch andere unterscheiden, welche zuweilen im Harn vorkommen und allerdings eine gewisse Ähnlichkeit mit den eben beschriebenen besitzen. Während aber die eigentlichen Harnzylinder bei der mikroskopischen Betrachtung durchaus den Eindruck von soliden zylindrischen Körpern machen, hat diese andere Sorte von Gebilden das Aussehen von Bandstreifen, deren Ränder gewöhnlich parallel verlaufen, deren Enden aber mehrfach geteilt, oder wie zerfasert, oder einseitig zugespitzt, oder endlich wie spiralig aufgerollt erscheinen können. Diese lamellosen Streifen sind oftmals beträchtlich länger als die längsten Harnzylinder, gewöhnlich so breit wie die breitesten Harnzylinder, oder noch breiter, kommen aber auch ganz schmal vor. Ihre Substanz ist fast immer homogen, ungefärbt und sehr blass. Niemals sah BARTELS diesen Gebilden Epithelien aus den Harnkanälchen oder kristallinische Bildungen fest anhaften. Er meint, dass sich über ihre Bildungsstätte nichts Sicheres aussagen lässt, dass sie aber eine ganz andere Bedeutung haben müssen, als die wirklichen Harnzylinder, da sie sich ja jedenfalls verschieden von diesen verhalten.

WAGNER³⁾ bemerkt, dass Wesen und Bedeutung der *Zylindroide* noch dunkel sind, und dass es nicht sichergestellt ist, ob sich Übergangsformen zu wirklichen hyalinen Zylindern nachweisen lassen. Er erwähnt, dass manche sie für schleimige Gebilde halten und sie in den Harnwegen entstehen lassen.

CORNIL und RANVIER⁴⁾ erwähnen unter den Zylinderformen auch die *»cylindres muqueux»*, die sie als identisch mit den *Zylindroiden* anderer Autoren bezeichnen.

¹⁾ Moleschotts Untersuchungen zur Naturlehre, Bd. 11, 1876, S. 1.

²⁾ Ziemsens Handbuch, Bd. 9, 1875, S. 71.

³⁾ Der Morbus Brightii, Ziemsens Handbuch, Bd. 9, 1882, S. 53.

⁴⁾ Manuel d'histologie pathologique. T. II, 1884, S. 537.

BIZZOZÉRO¹⁾ unterscheidet ebenso wie ROVIDA drei Hauptformen der Zylinder: 1. hyaline oder ungefärbte Zylinder, 2. Zylindroide, 3. gelbliche oder wachsartige Zylinder. Nach BIZZOZÉRO sind die Zylindroide äusserst feine Fädchen von einem Durchmesser von 1—2 μ .: bisweilen sind sie voluminöser, bandähnlich, und haben einen Durchmesser von 5—40 μ . Ihre Umrisse sind unregelmässig, ihr Durchmesser wechselnd. An den Enden verschmälern sie sich am meisten und sind hier geteilt oder verzweigt. Das Gebilde im Ganzen ist wellenförmig oder unregelmässig gewunden. Die Länge dieser Zylindroide kann 1 mm. erreichen. Oft findet man mehrere derselben derartig in einander gewickelt, dass sie gleichwie ein Knäuel bilden, oder auch liegen sie quer übereinander wie unregelmässige Netze oder sind sie schliesslich spiralförmig das eine um das andere gewunden. Betreffs der Substanz, von der sie gebildet werden, so ist diese, wie die der hyalinen Zylinder, transparent und ungefärbt, so dass man sehr aufmerksam sein muss, um sie in dem Mikroskop sehen zu können; diese Substanz zeigt nach ROVIDA dieselben chemischen Reaktionen wie die hyalinen Zylinder und im allgemeinen lässt sich eine mehr oder weniger ausgesprochene Längsstreifung erkennen, die es ermöglicht, die Zylindroide von den Zylindern zu unterscheiden.

Mehr als andere Forscher haben sich TÖRÖK und POLLAK²⁾ mit der Frage über die Bedeutung und die Natur der *Zylindroide* und deren Beziehungen zu den eigentlichen Zylindern beschäftigt. Sie verstehen unter *Zylindern* Gebilde, welche bei ihrer Entstehung das Lumen der Harnkanälchen vollkommen ausfüllen, nach ihrer Ausscheidung ihre Gestalt beibehalten und so den Abguss der Tubuli darstellen. *Zylindroide* hingegen nennen sie Gebilde, die ebenfalls den Harnkanälchen entstammen, aber bei ihrer Entstehung das Lumen derselben nicht ganz ausfüllen und nach ihrer Ausscheidung nie den Eindruck einer soliden Walze, sondern den eines Fadens, Bandes oder kollabierten Schlauches machen; ein Teil derselben aber ist so zart, dass sie keine bestimmten Konturen und deshalb nach ihrer Ausscheidung aus den Nierenkanälchen auch keine charakteristische Form zu behalten vermögen.

¹⁾ Manuel de microscopie clinique, 1883, cit. nach Cornil et Brault, l. c. S. 57.

²⁾ Archiv f. exper. Path., Bd. 25, 1889, S. 87.

TÖRÖK und POLLAK meinen, dass viele Forscher mit Unrecht den renalen Ursprung der Zylindroide in Zweifel gezogen haben.

THOMAS nimmt aber ihre renale Abstammung an. Andere wieder bezeichnen die Entstehung und Bedeutung der Zylindroide als dunkel. Diese Verwirrung, meinen TÖRÖK und POLLAK, sei durch den Umstand verursacht, dass die Zylindroide eigentlich zweierlei Ursprunges sind.

Ein Teil derselben, welcher mit den Harnzylindern übereinstimmende chemische Eigenschaften besitzt, *entstammt der Niere* und kommt sehr häufig im Zusammenhang mit Zylindern vor. Ihr renaler Ursprung ist TÖRÖK und POLLAK schon deshalb zweifellos, da sie bei verschiedenen Krankheiten Gelegenheit hatten, dieselben in mikroskopischen Schnitten der Nieren in den Harnkanälchen zu beobachten. Der *andere Teil* der Zylindroide — die *Pseudozylindroide* — ist *extrarenalen* Ursprunges; diese Gebilde, welche morphologisch den renalen Zylindroiden vollkommen gleichen, unterscheiden sich von den renalen Zylindroiden und den Zylindern in chemischer Hinsicht besonders durch ihre Unlöslichkeit in Essigsäure. TÖRÖK und POLLAK können nachweisen, dass dieselben aus dem Sekrete der Prostata, der COWPERSCHEN, LITTRÉSCHEN Drüsen, der Schleimdrüsen der Harnblase, des Uterus und der Scheide entstehen.

Nach TÖRÖK und POLLAK treten die renalen Zylindroide in drei Formen auf: als schmale, dünne Fäden, als bandförmige Gebilde und als kollabierte Schläuche. Die im Harn zu beobachtenden, schmalen, dünnen, fadenförmigen Zylindroide sind teils gerade gestreckt, teils verschiedenartig gewunden. Diese Gebilde fanden sie, zwar weniger häufig, auch in den Harnkanälchen pathologischer Menschen- und Kaninchennieren bei intaktem oder nur gering veränderten Epithel. Sehr häufig beobachteten sie dieselben unter Verhältnissen, bei welchen sie eine wesentliche Veränderung des Nierenepithels nicht annehmen konnten.

TÖRÖK und POLLAK meinen nun, dass solche fadenförmige Gebilde zweifellos *die unentwickelste, so zu sagen embryonale Form der Zylinder* darstellen und halten es auch als bewiesen, dass dieselben weder aus Zellen noch aus Vakuolen hervorgehen, sondern dass sie aus einem ursprünglich flüssigen Transsudat, auf eine der Gerinnung von Exsudaten ähnliche Weise, entstehen.

Das Hervorgehen zylinderähnlicher Gebilde sowie auch der homogenen Zylinder aus den Zylindroiden haben TÖRÖK und POLLAK besonders studiert und in interessanter Weise ausgeführt. Da ihre diesbezüglichen Darlegungen nur wenig Beachtung gewonnen zu haben scheinen, so möchte ich hier aus denselben ziemlich ausführliche Zitate anführen:¹⁾ »Die verschiedenartig gekrümmten Zylindroide verdanken ihre Form dem Umstande, dass das fadenförmige Gerinnsel, welches sich ursprünglich in mehr oder weniger gerader, gestreckter Form auf die Innenfläche der Harnkanälchenwand niederschlug, durch den nachdrängenden Harn von einem höher liegenden Punkte an losgelöst und abwärts gedrängt, verschiedenartige Krümmungen und Windungen erleidet. Auf diese Weise entstehen im Zickzack verlaufende, propfenzieherförmige und schraubenähnliche Zylindroide. Nierenpräparate, welche solche Gebilde enthalten, lassen ganz bestimmt diese Entstehungsweise erkennen und jeden anderen Ursprung ausschliessen. — Dasselbe beweisen auch die bandförmigen und schlauchähnlichen Zylindroide. Bei den bandförmigen Gebilden schlägt sich das Transsudat in breiteren Streifen auf die Innenwand der Tubuli nieder, bei den Schläuchen hingegen bedeckt es die ganze Peripherie der Tubuli, doch genügt bei beiden Formen die Quantität des Transsudates nicht, um das Lumen des Harnkanälchens ganz auszufüllen, und es können deshalb auch keine soliden Zylinder entstehen.»

»Diese fadenförmigen, bandartigen und schlauchähnlichen Gebilde verdicken sich häufig an einem Ende, oder sie werden durch Zusammenballen und Zusammenpressen ihrer weichen, formbaren Substanz breiter und fester, stellenweise aber weisen sie noch korkzieherartige Windungen auf, welche die Abstammung dieser Gebilde aus einfachen Zylindroiden deutlich erkennen lassen. Diese Formen können als *Übergangsstufen* zu den Zylindern angesehen werden. Sind diese Gebilde schliesslich dick und fest genug, um als Abgüsse des zylinderförmigen Lumens der Harnkanälchen betrachtet werden zu können, so kann man sie den wirklichen Zylindern anreihen. Die Übergangsformen können nachträglich ebenso auch die Zylinderquerfaltungen und Krümmungen erhalten. — Die an den Übergangsformen und Zylindern häufig zu beobachtenden verschiedenartigen Windungen stehen oft so dicht nebeneinander, dass

¹⁾ L. c. S. 92.

sie sich berühren, häufig auch verkleben und mit einander verschmelzen. (Solche Bilder waren auch in Nierenschnitten beobachtet.) — — — An manchen dicken Übergangsformen und wirklichen Zylindern verursacht der durch den von rückwärts nachdringenden Harnstrom hervorgerufene Druck nicht Windungen, sondern eine Runzelung, welche eigenthümliche feine Querfalten hervorbringt, die bald dicht nebeneinander, bald in grösseren Abständen zu beobachten sind.»

«Die Zylindroide, Übergangsformen und Zylinder», fahren TÖRÖK und POLLAK fort, «können ausser den Windungen und Querfaltungen manchmal noch eine andere, nachträgliche Umwandlung erleiden. Es kann geschehen, dass sich infolge neuerlicher Transsudation dem schon fertigen Zylinder oder Zylindroid ein zweiter Zylinder ansetzt in der Weise, dass dieser den ersten Zylinder oder Zylindroid einem Mantel gleich einschliesst. — — — Das im Zylinder eingeschlossene Zylindroid erklärt noch eine andere, häufig zu beobachtende Erscheinung. Man findet nämlich oft im Innern homogener Zylindroide und Zylinder Nierenepithelien, rote und farblose Blutkörperchen oder Detritus dieser Zellen. Auch in diesem Falle hat sich auf die in dem Lumen der Harnkanälchen angesammelten Zellen oder deren Zerfallsprodukte nachträglich eine homogene Zylindersubstanz abgelagert, welche letztere häufig von dem körnigen Inhalte durch scharfe Konturen abgegrenzt ist. Keineswegs kann man die Entstehung dieser Gebilde so erklären, dass die ursprünglich körnigen Massen nachträglich an ihren Rändern hyalin geworden sind, wie dies LANGHANS behauptet. Dass unsere Annahme die richtige ist, beweisen auch die homogenen Zylinder und Zylindroide, auf welche sich von aussen Nierenepithelien, rote und weisse Blutkörperchen oder deren Detritus aufgelagert haben.»

ORTH¹⁾ erwähnt auch die *Zylindroide*, welche er mit folgenden Worten charakterisiert: «Es sind sehr blasse, schwach lichtbrechende, lange, farblose, oft gebogene, manchmal gabelig geteilte, zuweilen längsgestreifte, bandartige Gebilde, welche häufig mit Uraten, seltener mit Blutkörperchen bedeckt sind. In Essigsäure quellen sie stark auf. Ihre Bildungsstätte ist noch nicht sicher erkannt, man weiss also nicht, ob sie aus den Nieren stammen oder erst in den Harnwegen dem Harn

¹⁾ Lehrb. d. path. Anat., Bd. II: 1, 1893, S. 181.

sich zugesellen. Nach ORTH haben sie mit Schleim anscheinend nichts zu tun.

Zuletzt möchte ich nur ein paar Zitate aus ganz neu erschienenen Arbeiten anführen, da sie wohl die heutzutage verbreitete Anschauung wiedergeben.

Die *Zylindroide* verraten nach H. STRAUSS¹⁾ nur einen Reizzustand in den Nierenpapillen bzw. in den ausführenden grossen Harnkanälchen und besitzen deshalb eine nur geringe diagnostische Bedeutung.

Nach BRUGSCH und SCHITTENHELM besitzen die Zylindroide keine pathologische Bedeutung; sie sind wohl als Schleimfäden aufzufassen, welche einer Sekretion der Epithelien in den Harnkanälchen ihre Entstehung verdanken.

4. Kurze Zusammenfassung der geschichtlichen Darstellung.

Die Frage nach der Genese, der Natur und der Bedeutung der Harnzylinder ist schon längst als eine der dunkelsten und bestrittensten Fragen in der Nierenpathologie bezeichnet. Wie aus obiger Ausführung hervorgeht, sind seit der Entdeckung der Harnzylinder viele verschiedene Meinungen hierüber ausgesprochen worden, und sie stehen noch heute einander gegenüber. Die zahlreichen einschlägigen Untersuchungen haben nämlich keinen hinreichenden Aufschluss gegeben. Viele Punkte in der Lehre von den Harnzylindern und ihrer Entstehung sind noch heute unerklärt.

Als gewissermassen für die heutige Auffassung typisch habe ich oben diejenige eines modernen Lehrbuches (BRUGSCH und SCHITTENHELM) angeführt, nach welcher die Genese der Zylinder nicht einheitlich ist. Dieser Meinung haben ja auch früher viele Forscher beigezogen.

So erwähnen z. B. CORNIL und BRAULT bezüglich der Zylinderbildung drei Theorien, von denen ihres Erachtens jede einzelne einen Teil der Wahrheit in sich schliesst. Nach der *ersten* Theorie sollen die Zylinder aus exsudiertem Fibrin entstehen; nach der *zweiten* ist die Entstehung der Zylinder auf eine Transsudation des Blutplasmas zurückzuführen; nach der *dritten* entstehen die Zylinder aus den Zellen selbst, sei es durch Zusammenschmelzen degenerierter Zellen, sei es durch

¹⁾ Die Nephritiden. Berlin u. Wien 1916, S. 22.

Bildung oder Sekretion gerinnbarer Substanzen. Eine ähnliche Auffassung geht aus der Darstellung ORTHS hervor, da er drei verschiedene Arten der Harnzylinder unterscheidet, die er als *Transsudat-, Sekretions- und Zerfallszylinder* bezeichnet.

Die Meinungsverschiedenheit bezieht sich insbesondere auf die Entstehung der homogenen, d. h. der hyalinen und der wachsartigen Zylinder. Wie wechselnd die Ansichten hierüber auch gewesen sind, so lassen sich doch die aufgestellten Theorien in zwei prinzipiell divergierende Hauptgruppen einordnen. Nach der einen Haupttheorie sollen die Zylinder *aus den flüssigen Bestandteilen des Blutes* — durch Transsudation oder Exsudation und darauf folgende Gerinnung — entstehen. Nach der zweiten Haupttheorie sollen aber die Zylinder aus Zellen, vor allem aus *Nierenepithelien* gebildet werden, und zwar entweder durch eine Art *Sekretion* oder aber durch die *Umwandlung der Zellen* bzw. durch den *Zerfall* derselben. Viele Autoren meinen indessen, wie gesagt, dass die Zylinderbildung keine einheitliche sei, sondern dass verschiedene Entstehungsarten neben einander vorkommen könnten.

I. Nach der *ersten* Haupttheorie sollen also die Zylinder eine Art Gerinnungsprodukte sein. HENLE, der ja einer der Ersten war, der diese Gebilde näher untersucht hat, war der Ansicht, dass es sich hierbei um *Fibrin* handelte. In der älteren Literatur wird demgemäss auch die Bezeichnung »Fibrinzylinder« vielfach gebraucht. Vor etwa 25 Jahren haben sich auch ISRAEL und ERNST dahin ausgesprochen, dass die Zylinder von Fibrinnatur seien, oder dass wenigstens Fibrin eine grössere Rolle spiele als damals im allgemeinen anerkannt wurde. Soweit sich die letztgenannten Verfasser auf die Färbung mit der WEIGERTSchen Fibrinmethode stützen, ist aber ihre Beweisführung nicht haltbar, da sich homogene Substanzen, die zweifellos nichts mit Fibrin zu tun haben, doch positiv zur Fibrinfärbung verhalten. Die heutige Auffassung geht auch darauf hinaus, dass vereinzelt, aus Fibrin bestehende Zylinder wohl gelegentlich vorkommen können, dass aber eine solche Genese nicht verallgemeinert werden kann und für die grosse Mehrzahl der Zylinder nicht gültig ist.

Nach der Meinung einiger Forscher (ROVIDA, RIBBERT) bestehen die hyalinen Zylinder ihren chemischen Eigenschaften nach aus Eiweiss, wenn auch aus irgendwie modifiziertem. Nichts

spricht also von diesem Gesichtspunkte aus dagegen, dass die Zylinder aus einer, aus dem Blut herstammenden Eiweisssubstanz hervorgehen. Es ist daher auch, wie erwähnt, eine schon längst verbreitete Meinung, dass die homogenen Zylinder allein oder wenigstens der Hauptsache nach aus einem *Transsudat*-bezw. Exsudatprodukt ihren Ursprung nehmen, und dass sie also durch Umwandlung geronnenen Eiweisses entstehen.

Als Vertreter dieser Transsudationstheorie in exklusiverer Weise seien folgende Autoren genannt: KLEBS, WEISSGERBER und PERLS, WEIGERT, VOORHOEVE, POSNER, HORTOLÈS, RIBBERT, TÖRÖK und POLLAK, SINGER, KOBLER, BURMEISTER und RUNEBERG. Wie die Gerinnung der eiweisshaltigen Flüssigkeit hierbei zu Stande kommt, hat man sich in verschiedener Weise vorgestellt. Einige meinen, dass das ausgetretene Transsudat nicht durch Zelltätigkeit sondern lediglich durch die Berührung mit der Harnflüssigkeit gerinnt; nach RIBBERT hängt die Koagulation von der sauren Reaktion des Harnes ab. Er betont auch, dass sich die zuerst in den Schaltstücken und Schleifen zu beobachtende Bildung hyaliner Zylinder auf eine Verdichtung der eiweisshaltigen Flüssigkeit durch die hier stattfindende Wasserresorption beziehe. Andere wieder schreiben Zerfalls- oder Sekretionsstoffen der Zellen die Rolle zu, die Gerinnung der flüssigen Transsudate zu befördern. WEIGERT meint, dass die eigentümliche Gerinnung, welche die fibrinogenhaltige Flüssigkeit in den Nieren erleidet, bald durch weisse Blutkörperchen, bald durch zerfallende Epithelien hervorgebracht werden kann.

Auch vom physikalisch-chemischen Gesichtspunkte aus (HÜPER, FISCHER) wird die grosse Bedeutung des Säuregehalts des Urins (u. a. Nukleinsäure, Chondroitinschwefelsäure) für die Bildung der Zylinder betont.

II. Nachdem die Prinzipien der Zellular-Pathologie begründet worden waren, lag es näher als zuvor, die Entstehung der Zylinder auf die Nierenzellen selbst oder deren Tätigkeit zurückzuführen, wie es auch viele pathologische Anatomen getan haben. Der Transsudattheorie wurde die *zelluläre* Theorie gegenüber gestellt, wonach degenerierte Zellen, vor allem die Nierenepithelien, Degenerations- und Sekretionsprodukte der Zellen das Material für die Zylinderbildung liefern sollten. Die Mehrzahl der oben (Abteilung 1. dieser Darstellung) angeführten Verfasser haben sich hierfür ausgesprochen.

Einer der Ersten, der der zellulären Theorie beitrug, war

AXEL KEY. Er liess die wachsigen, bzw. die gelatinösen Zylinder aus wachsig bzw. gelatinös entarteten Nierenepithelien entstehen, aber gleichzeitig führte er die Bildung der hyalinen Zylinder auf einen Sekretionsprozess der Nierenepithelien zurück. ÖDMANSSON sprach sich entschiedener für die Bedeutung der Sekretion aus. Seitdem haben einige Autoren das Hauptgewicht auf die Umwandlung und Zusammenschmelzung entarteter Nierenepithelien gelegt (BAYER, BURKART, WALLERSTEIN), während andere sich hauptsächlich der Sekretionstheorie angeschlossen haben (AUFRECHT, STRENG und GERMONT, STOERK, GROSS). Metamorphose der Zellen und Sekretion aus denselben sind aber hierbei schwerlich von einander zu trennen. Einige Verfasser meinen auch, dass sich diese beiden Prozesse gleichzeitig vorfinden können (LANGHANS, SENATOR).

Einige Verfasser haben die Anschauung vertreten, dass homogene Zylinder auch aus roten Blutkörperchen oder Leukozyten (RINDFLEISCH, LANGHANS) hervorgehen können.

Wie schon oben erwähnt worden ist, meinen aber viele Verfasser, dass die Genese der Zylinder nicht einheitlich sei, sondern dass die Zylinder zum Teil aus Zellen, bzw. Zellprodukten, zum Teil wieder aus Transsudaten hervorgehen könnten (BARTELS, CORNIL, ORTH, KNOLL, PÉHU, SCHEEL, BRAULT und CONCOURT, SUZUKI). Dabei ist auch die Meinung ausgesprochen worden, dass die Bestandteile eines und desselben Zylinders eine verschiedene Herkunft haben können, indem tröpfchenartige, aus den Zellen herstammende Gebilde durch transsudiertes Eiweiss zusammengeklebt werden (LUBARSCHE, BURMEISTER, SARRAZIN).

Bei dem Studium der Frage nach der Bildung der Zylinder muss man natürlich nicht nur der Herkunft des Zylindermaterials, sondern auch des Prozesses, wodurch dieses Material in Zylinder umgewandelt wird, gedenken. Wie gesagt, stellt sich RIBBERT diesen Mechanismus in der Weise vor, dass ein Transsudatprodukt gerinnt und sich durch eine in den Schleifen und in den Schaltstücken stattfindende Resorption des Wassers verdichtet. Eine derartige Verdichtung denken sich auch LANDSTEINER und STOERK. Wie verschiedenartig sich die Anschauungen über die hierbei stattfindenden Umwandlungsprozesse gestalten, geht u. a. auch daraus hervor, dass SMITH der Ansicht ist, dass alle Zylinder anfangs granuliert sind, um später hyalin zu werden, während andererseits MORIQUAND und

POLICARD sowie auch BURKART die Meinung vertreten haben, dass die Zylinder anfangs hyalin sind, und dass sie sich allmählich durch autolytische Prozesse in granulirte Zylinder umwandeln.

Der Theorie von der zellularen Genese der Harnzylinder liegen auch viele anatomische Untersuchungen zu grunde, aus welchen hervorgeht, dass bei vielen Nierenkrankheiten eine eigenartige Veränderung vorliegt, die u. a. als *hyalin-tropfige Degeneration* (FAHR) bezeichnet worden ist. Sie erscheint in den Epithelien der Hauptstücke als tropfiges Hyalin (STOERK) und kommt bei einfacher Nephrose (II. Stadium) und Amyloidnephrose besonders stark vor (FAHR). Dieser Prozess wird von einigen Verfassern als Zeichen einer Sekretion, von anderen aber als eine Art Entartung aufgefasst. Da dieser Prozess m. E. genereller als man im allgemeinen bisher angenommen hat mit der Zylinderbildung zusammenhängt, habe ich in der *zweiten* Abteilung obiger Darstellung ziemlich ausführlich der früheren Untersuchungen darüber Erwähnung getan.

In der *dritten* Abteilung habe ich schliesslich die in der Literatur erschienenen Untersuchungen über die Natur der sogenannten *Zylindroide* zusammengestellt. THOMAS, der sie als erster ausführlicher beschrieb (1870), nimmt an, dass die Mehrzahl derselben in den Nieren gebildet werden, er läugnet aber nicht die Existenz derartiger Gebilde extratubulären Ursprungs. Zu einem analogen Ergebnisse gelangten auch TÖRÖK und POLLAK, die der Meinung sind, dass ein Teil der Zylindroide aus der Niere entstammt, dass aber ein anderer Teil extrarenalen Ursprungs ist. Heutzutage werden die Zylindroide vielfach als Schleimfäden bezeichnet; ihre renale Herkunft wird bezweifelt, und ihre diagnostische Bedeutung für die Nierenkrankheiten wird in Abrede gestellt.

KAPITEL II.

Eigene Untersuchungen.

1. Methodik.

Die mikroskopische Untersuchung des Harnsediments wird ja gewöhnlich in der Weise vorgenommen, dass die Harnprobe zentrifugiert wird, worauf ein Tropfen des Bodensatzes direkt in ungefärbtem Zustande untersucht wird. Das Erkennen der verschiedenen Elemente des organisierten Sedimentes ist aber hierbei nicht immer leicht; schwach lichtbrechende Gebilde können leicht übersehen werden und die Differentialdiagnose der verschiedenen zellulären Elemente ist oft schwierig oder sogar unmöglich. Viele Forscher haben den Mangel an einer gut anwendbaren Färbungsmethode empfunden, durch welche sich die Zylinder und die verschiedenen zellulären Elemente schärfer differenzieren liessen. Mehrere Färbungsmethoden sind auch vorgeschlagen worden, aber keine von ihnen hat sich meines Wissens eingebürgert und eine allgemeine Verwendung gefunden.

In dem Lehrbuche der klinischen Untersuchungsmethoden von BRUGSCH und SCHITTENHELM¹⁾ liest man betreffs der Harnuntersuchung u. a. folgendes: 'Man untersucht die Sedimente stets ungefärbt. Der Färbung stehen Schwierigkeiten entgegen, weil sich das gelöste und mitangetrocknete Eiweiss ebenfalls färbt und das Bild verschleiert. Man kann sich allerdings damit helfen, dass man das Sediment in der Zentrifuge mehrmals mit physiologischer Kochsalzlösung wäscht und dann erst Präparate anfertigt. Die Färbung geschieht dann mit 1 %iger Methylenblaulösung oder anderen Farblösungen.' Als die einzige Möglichkeit scheinen sie die Färbung der Trockenpräparate vorauszusetzen.

Schon KNOLL²⁾ hat aber bei seinen Untersuchungen den Sedimenten direkt im feuchten Zustande ein wenig Farbstofflösung zugesetzt; er verwendete Pikrokarmine, Gentianaviolett, Eosin, saures Hämatoxylin, Safranin, Bismarkbraun, wässrige

¹⁾ 3. Auflage, 1916, S. 534.

²⁾ Zschr. f. Heilk., Bd. 5, 1884, S. 297.

Jodlösung und Methylenblau. Er bemerkt, dass man bei schwacher Färbung des durch Abstehen und Übergießen mit physiologischer Kochsalzlösung ausgewaschenen Sedimentes gewöhnlich störende Farbstoffniederschläge vermeidet. Er hat bei derartiger Färbung des Sediments zunächst gefunden, dass es Zylinder gibt, deren Stroma ungefärbt ist oder höchstens einen leichten farbigen Anhauch zeigt und andere, die deutlich gefärbt sind; unter den letzteren kann man wieder solche von tief gesättigtem Farbenton und schwächer gefärbte unterscheiden. Nebenbei sei bemerkt, dass er in einem Falle von chronischer Nephritis auch lebhaft rot gefärbte Zylinder gefunden hat. Will man aus dieser Farbenreaktion den üblichen Schluss ziehen, so muss man, bemerkt KNOLL, in Übereinstimmung mit GRAINGER STEWART und BARTELS das Vorkommen von Amyloidzylindern anerkennen, was aber von ROVIDA bestritten wird.

Die seitdem angewandten Färbungsmethoden lassen sich in zwei Gruppen einteilen. Nach der einen Verfahrensweise wird die Farblösung gleichwie bei dem Verfahren KNOLLS dem feuchten Sedimente unmittelbar zugesetzt. Nach der anderen wird das Sediment wie bei der üblichen Untersuchung der Trockenpräparate von Blut, Exsudaten u. s. w. zuerst an dem Gläschen getrocknet und dann erst gefärbt. Bei einigen Methoden sowohl der einen als der anderen Gruppe wird auch eine Art des Fixierens des Präparates vor der Färbung bezweckt.

BOHLAND¹⁾ gibt folgende, etwas komplizierte Methode zur Konservierung der morphotischen Harnsedimente an: Das Sediment wird mit MÜLLERScher Flüssigkeit behandelt, die in einem Zeitraume von 14 Tagen etwa 3—4mal erneuert, und dann mit Alcohol absol. nachgehärtet wird. Das gehärtete Sediment wird mit den neutrophilen Mischungen EHRLICHS gefärbt.

LIEBMANN²⁾ hat in Kürze eine Methode angegeben, die sich in folgender Weise gestaltet: Der Urin wird auf gewöhnliche Weise zentrifugiert, bis das Sediment sich so fest in der Spitze des Zentrifugenglases angesammelt hat, dass man den klaren Harn abgiessen kann, ohne dass das Sediment mitfließt. Hierauf werden 2 Tropfen von Methylenblau (MERCK) Gram 2 und Solut. Formalini (10%) Gram 100 zugesetzt und geschüttelt;

¹⁾ Centralblatt f. innere Med. Bd. 15, 1894, S. 449.

²⁾ Hospitalstidende, Bd 45, 1902, S. 777.

das Gläschen wird nach einigen Minuten mit destilliertem Wasser gefüllt, geschüttelt und wiederum zentrifugiert; ein Tropfen des Sediments wird auf dem Objektträger untersucht. Dies Verfahren, das dem meinigen prinzipiell nahe steht, ist mir erst bekannt geworden, nachdem ich schon längst meine Methode für andere zytologische Untersuchungen ausgearbeitet und die vorliegenden Untersuchungen fast abgeschlossen hatte. Dasselbe scheint mir in vielen Fällen gute Bilder zu geben und entschieden das beste der bisher angegebenen zu sein; das Fett wird aber nicht mitgefärbt.

BRÉ¹⁾ hat die Anwendung von Kristallviolett für die Färbung des Urinsediments vorgeschlagen. Um gleichzeitig Färbung von Fett und anderen Elementen zu erreichen, hat CHRISTENSEN²⁾ folgende Farbflüssigkeit verwendet: Kristallviolett 0,10, gesättigte Auflösung von Sudan III in 70% Alkohol 20,00. Damit erreicht er, dass das Fett stark rot gefärbt wird, und sich schön von den übrigen mehr violettfarbigem Elementen abhebt. Die Methode gestaltet sich folgendermassen: Der frisch-gelassene Urin wird ziemlich lange, ca. 5 Minuten, zentrifugiert, 1 Tropfen des Sediments wird auf einen Objektträger gebracht, und jetzt wird ungefähr gleichviel Farbflüssigkeit mit einer Platinöse zugesetzt; nachher legt man ein Deckglas darauf und betrachtet (nach 1 Min.) mit verschiedenen Vergrößerungen das Präparat. Gewöhnlich finden sich die Zylinder leichter mit schwacher Vergrößerung, die Konturen, Fettgehalt u. s. w. lassen sich bei stärkerer Vergrößerung beobachten.

Die eben erwähnten Methoden bezwecken eine Färbung der Sedimente im feuchten Zustande. Nach anderen Methoden werden aber Trockenpräparate des Sedimentes gefärbt.

COHN³⁾ empfiehlt folgendes Vorgehen: Das Trockenpräparat wird in einer 10 %-igen Formalinlösung gehärtet, in eine konzentrierte Lösung von Sudanfarbstoff eingelegt und dann in Hämatoxylin nachgefärbt. Dieselbe Methode wird auch von MUNK⁴⁾ empfohlen.

SENATOR⁵⁾ hat sich bei Färbung der Trockenpräparate der

¹⁾ zit. nach CHRISTENSEN.

²⁾ Deutsch. Arch. f. klin. Med. Bd. 98, 1910, S. 379.

³⁾ Zschr. f. klin. Med., Bd. 38, 1899, S. 26.

⁴⁾ Ibidem, Bd. 78, 1913, S. 12.

⁵⁾ Virch. Arch., Bd. 131, 1893, S. 385 und Erkrankungen der Nieren 2. Aufl. 1902, S. 214.

EHRLICHschen Triacidlösung, später auch des MAY-GRÜNWALDSchen Methylenblau-Eosin bedient. Nach SCHNÜTGEN¹⁾ liefern EHRLICHs Triacidlösung und PAPPENHEIMs Pyronin-Methylgrünlösung recht gute, MAY-GRÜNWALDS Gemisch ausgezeichnete Bilder.

POSNER²⁾ empfiehlt die Anwendung der Osmiumsäure in der klinischen Mikroskopie. Die zu untersuchende, an einem Objektträger fein verstrichene Flüssigkeit, z. B. das Harnsediment, wird mit Osmiumdämpfen fixiert. Die osmierten Präparate lässt er lufttrocken werden und färbt sie unmittelbar z. B. mit Methylenblau.

MINERBI und VECCHIATI³⁾ haben eine Methode für Fixation und Färbung des Urinsediments empfohlen: Um die MAY-GRÜNWALDSche Färbung auf die Untersuchung des Urinsediments übertragen zu können, ist es nach ihnen nötig, die salzige Urinmasse durch eine eiweißhaltige Flüssigkeit zu ersetzen. Zu dem Zweck setzten sie dem durch Zentrifugieren gewonnenen Sediment einige Tropfen Blutserum oder Eigelb hinzu. H. STRAUSS⁴⁾ hat das Verfahren von MINERBI und VECCHIATI ein wenig modifiziert; nach der Färbung mit der MAY-GRÜNWALDSchen Farbstofflösung wurde noch mit der GIEMSALösung gefärbt.

Bei der zytologischen Untersuchung der Ergüsse der serösen Höhlen verwendet man ja gewöhnlich in Analogie mit der üblichen Technik der Blutuntersuchung eine Färbung der Trockenpräparate. Dies Verfahren ist, wie oben erwähnt, auch für die Untersuchung der organisierten Harnsedimente vielfach empfohlen worden. Das Trocknen des zu untersuchenden Materials scheint mir aber a priori eine tief eingreifende Prozedur zu sein, wodurch die Struktur der subtilen zellulären Elemente und diejenige der anderen vorkommenden Gebilde, z. B. der Harnzylinder, mehr oder weniger verändert wird; die üblichen Farblösungen sind übrigens auch nicht indifferent.

Andererseits ist ja die Färbung eine Bereicherung der zytologischen Technik, die schon viel geleistet hat und die für die feinere Diagnostik unentbehrlich ist. Eine Ergänzung der bisher üblichen Verfahrensweisen durch andere, die nicht an den

¹⁾ Berliner klin. Woch., Bd 44, 1907, S. 1443.

²⁾ Berl. klin. Woch., Bd. 40, 1903, S. 741.

³⁾ Policlinico Nr. 1, 1915, Ref. D. med. Woch. 1915, S. 263.

⁴⁾ Folia Urologica, Bd 9, 1917, S. 313.

Übelständen der Trockenpräparate leiden, ist mir aber als sehr wünschenswert erschienen.

Seit mehreren Jahren habe ich mich daher bemüht, eine *generelle zytologische Untersuchungsmethode* zu finden, nach welcher es möglich ist, die Zellen und eventuell auch andere Gebilde einfach durch Zusatz einer geeigneten Farblösung auf einmal zu fixieren und zu färben und sie dadurch in so natürlichem Zustande wie möglich zu konservieren. Um dies zu erreichen, liess ich es mir also angelegen sein, eine Farblösung zu erhalten, in welcher die Zellen nicht in nennenswerter Weise schrumpfen oder aufquellen sondern ihre Form und Struktur so gut wie überhaupt möglich bewahren. Ausserdem muss die Farblösung haltbar sein und nicht stärker färben, als dass sie tadellos klare Bilder im Mikroskope gibt. Sehr wünschenswert ist natürlich auch, dass die Methode im ganzen auch in der *Praxi* mit Leichtigkeit auszuführen ist. Die von mir nach diesen Prinzipien ausgearbeitete und seit mehreren Jahren angewandte Methodik hat sich in den eben angedeuteten Hinsichten gut bewährt.

Da ja gewisse Metallsalze (Quecksilberchlorid, Platinchlorid) als Fixationsmittel in der histologischen Technik vielfach verwendet werden, habe ich mir gedacht, dass gewisse Metallverbindungen irgend welcher Farbstoffe möglicherweise auf die von mir erwünschte Weise wirksam und anwendbar sein könnten. Wenn man einer konzentrierten wässerigen Sublimatlösung eine konzentrierte wässrige Lösung von Methylenblau hinzusetzt, tritt ein Niederschlag ein, der sich nach gründlichem Waschen in destilliertem Wasser — wenn auch ziemlich schwer — löst. Die also gewonnene Lösung färbt z. B. gut Geschwulstzellen und die Zellen der Ergüsse seröser Höhlen, ist aber nicht lange haltbar und daher in der *Praxi* nicht gut anwendbar. Wenn man statt des Methylenblaus Neutralrot in der eben erwähnten Weise verwendet, bekommt man eine Farblösung, die haltbar und auch im übrigen für eine zytologische Untersuchung anwendbar ist. Ebenfalls haltbare und brauchbare Farblösungen erhält man, wenn man einer Mischung von konzentrierter Sublimat- und 1%-ger Platinchloridlösung (ana pp) eine konzentrierte wässrige Lösung von Methylenblau oder Neutralrot hinzusetzt und den dabei erhaltenen Niederschlag nach gründlichem Waschen in destilliertem Wasser löst. Auch andere Farbstoffe sind anwendbar, z. B.

Safranin; ich habe mich aber bisher hauptsächlich des Methylenblaus und des Neutralrots bedient.

Für die Untersuchung des Harnsedimentes bewährten sich aber die eben erwähnten Farblösungen nicht besonders gut, weil bei der Mischung der Farblösung und des Harnsedimentes leicht Farbenniederschläge entstehen. Ich habe daher einige andere Kombinationen geprüft und schliesslich eine Cadmiumverbindung des Methylenblaus für die zytologische Untersuchung des Urnsedimentes als die beste gefunden, da sie haltbar ist und in ausgezeichneter Weise die Formelemente färbt. Sie ist auch für andere zytologische Untersuchungen in demselben Masse empfehlenswert. Die entsprechende Neutralrot-Cadmium-Verbindung ist nicht so gut anwendbar, da bei gleichzeitiger Fettfärbung der Kontrast nicht so schön hervortritt.

Da es ja bei der zytologischen Untersuchung sowohl des Urnsedimentes als der Ergüsse der serösen Höhlen u. s. w. oft sehr vorteilhaft ist, wenn man gleichzeitig mit der Zellfärbung auch eine Färbung des eventuell vorkommenden Fettes erhalten kann, so ist mir schon von Anfang an viel daran gelegen gewesen, eine derartige Doppelfärbung zu erzielen. Dies ist mir auch dadurch gelungen, dass ich der oben erwähnten Cadmium-Methylenblaulösung ein wenig von der Lösung einer Cadmiumverbindung des Sudan III hinzusetzte und diese Mischung benutze ich nunmehr für *die zytologische Untersuchung im allgemeinen*. Ich möchte die in Rede stehenden Farbenverbindungen kurz als *Methylenblau-Cd* und *Sudan-Cd* bezeichnen.

Die von mir bei den hier dargelegten Untersuchungen über die Morphologie des Harnsedimentes benutzte Farbstofflösung wird folgendermassen hergestellt: 50 ccm. einer 10 %-igen wässrigen Lösung von Cadmiumchlorid werden mit einer Mischung von 30 ccm. konzentrierter, wässriger, filtrierter Lösung von Methylenblau med. pur. (GRÜBLER) und 20 ccm. einer konzentrierten Lösung von Sudan III in 70 (—80)%-igem Alkohol versetzt. Der hierbei sofort gebildete Niederschlag wird filtriert. Nachdem die Flüssigkeit so vollständig wie möglich filtriert worden ist, wird das Filter mit seinem Niederschlag von dem Trichter abgehoben und auf frisches Filtrierpapier gelegt. Der Niederschlag wird mittels eines Spatels auf ein frisches Filter gebracht, mit etwa 15 ccm. destillierten Wassers gewaschen und darauf *auf dem Filter* gelöst, indem man allmählich 250 ccm. destillierten Was-

sers hinzusetzt. Die so gewonnene Farblösung ist sofort gebrauchsfertig und färbt anfangs auch das Fett; diese letztere Fähigkeit vermindert sich aber allmählich. Um unter allen Umständen, auch wenn viel Fett in dem zu untersuchenden Präparate vorhanden ist, mit Sicherheit eine schöne Fettfärbung zu erreichen, versetze ich vor dem Gebrauche 10 ccm. der Lösung von Methylenblau-Cd mit 0,5—1 ccm. einer Lösung von Sudan-Cd. Diese letztere Mischung ist *die Farblösung, die von mir nunmehr generell sowohl bei den Untersuchungen des Harnsediments als bei den zytologischen Untersuchungen im allgemeinen verwendet wird.*

Die eben erwähnte Lösung von Sudan-Cd wird in folgender Weise hergestellt: Einer 10 %-igen wässrigen Lösung von Cadmiumchlorid werden die gleichen Teile einer gesättigten Lösung von Sudan III in 70 (—80) %-igem Alkohol zugesetzt. Nach etwa 24 Stunden hat sich ein Niederschlag gebildet, der filtriert und nach gründlichem Waschen mit Wasser auf dem Filter in 70—80 %-igem Alkohol gelöst wird; hierbei wird zur Lösung des Sudan-Cd etwa ebensoviel Alkohol benutzt, wie die Menge der verwendeten Lösung von Sudan III. (Es gibt im Handel verschiedene Sorten von Sudan III; beim Zusatz der einen Sorte zu einer Lösung von Cadmiumchlorid bildet sich sofort ein Niederschlag; diese Sorte habe ich für die hier in Rede stehenden Zwecke nicht so gut anwendbar gefunden, weil Farbniederschläge im Präparate leicht auftreten.)

Man kann die erste, oben angegebene Methylenblaulösung, bei deren Herstellung eine Mischung von Methylenblau und Sudan verwendet wird, auch ohne Sudan als reines Methylenblau-Cd herstellen. Die Cadmiumchloridlösung wird dann mit dem gleichen Teile einer gesättigten Methylenblaulösung versetzt und der gebildete Niederschlag wird auf dieselbe Weise wie oben behandelt; vor dem Gebrauch wird der so gewonnenen Lösung wie oben eine kleine Menge von Sudan-Cd hinzugesetzt. Diese Modifikation scheint mir aber nicht immer so starke und schöne Fettfärbung zu bewirken wie die zuerst beschriebene Farbmischung, warum ich diese vorgezogen habe.

Meine Methode zur Untersuchung des Harnsediments gestaltet sich im Einzelnen folgendermassen:

1) Der frischgelassene Urin wird zentrifugiert. 2) Nach dem Abgiessen der Flüssigkeit wird das Gläschen mit Wasser gefüllt und sofort wiederum ein Weilchen zentrifugiert. 3) Das

Wasser wird abgossen und so vollständig wie möglich entfernt. Dem Sediment werden einige ccm. meiner oben angegebenen Farbflüssigkeit (je nach der Menge des Sediments) durch ein vorher nicht mit Wasser befeuchtetes Filter hinzugesetzt; das Sediment wird mit einer Präpariernadel vorsichtig umgerührt. Es ist, wie aus den Vorschriften hervorgeht, wichtig, dass die Farbflüssigkeit bei diesen Manipulationen nicht mit Wasser verdünnt wird, da sie nämlich schon ihre optimale Konzentration besitzt. 4) Nach etwa 10 Minuten ist eine für die Untersuchung genügende Färbung eingetreten; diese wird aber nach einigen Stunden noch schöner; gewöhnlich wird die optimale Färbung am folgenden Tage erreicht. Die Farblösung kann ohne Überfärbung beliebig lange einwirken; einmal in diese gebracht, konserviert sich das Sediment für längere Zeit in derselben und kann zu beliebiger Zeit mehrmals untersucht werden. Zum Konservieren wird das Gläschen einfach mit einem gut schliessenden Kork versehen. 5) Für die jedesmalige Untersuchung wird zentrifugiert. Von dem Bodensatz wird ein Tröpfchen mittels einer kapillaren Pipette auf den Objektträger gebracht und mit einem Deckgläschen bedeckt.

Ich benutze immer grosse Objektträger (76 × 46 mm.) und grosse Deckgläschen (24 × 32 mm.). Das Deckgläschen wird mit einer Mischung von Vaseline (2 Teile) und Lanolin (1 Teil) umrandet. Die so hergestellten Präparate sind lange Zeit haltbar; sie können auch bei starken Vergrößerungen untersucht werden. Da eine Untersuchung mit den gewöhnlichen Ölimmersionslinsen oft sehr wünschenswert ist, habe ich es für vorteilhaft gefunden hauptsächlich mit Immersionslinsen zu arbeiten, warum ich als mittlere Vergrößerung die Ölimmersionslinse $\frac{1}{7}$ " (Zeiss) benutze habe. Als Immersionsflüssigkeit habe ich die von V. JENSEN¹⁾ empfohlene Mischung von 24 Teilen Bromnaphthalin mit 76 Teilen Paraffinum liquidum benutzt, die sich sehr gut bewährt hat.

Ich muss betonen, wie wichtig es ist, immer *frisch* gelassenen Urin zu untersuchen. Es ist auch für die genauere Analyse des Sediments oft sehr vorteilhaft, wenn man, wenigstens einmal, den direkt mit dem Katheter entnommenen Urin zur Untersuchung benutzen kann, insbesondere bei den Frauen, bei welchen sich ja leicht Scheidensekret dem Urin beimischt.

¹⁾ Hospitalstidende, 1914, N:r 48.

Wie ich in der Einleitung hervorgehoben habe, ist mir viel daran gelegen gewesen, eine Methodik zu finden, durch welche ein Vergleich einerseits des Harnsediments andererseits der mikroskopischen Befunde in den Nierenschnitten unter einander erleichtert wurde. Eine derartige Methodik scheint mir vorteilhaft, um die Quelle der verschiedenen morphotischen Bestandteile des Harnsediments erforschen zu können. Durch meine Untersuchungen geht nun hervor, dass meine oben angegebene Farblösung in vorzüglicher Weise geeignet ist, die erwünschte Vergleichung zu ermöglichen.

Wenn irgendwo, so ist bei den mikroskopischen Untersuchungen der Nieren eine Einseitigkeit der Methodik verwerflich, äussert sich WEIGERT, und diese Äusserung hat noch ihre volle Berechtigung. Durch die bisher üblichen Fixierungs- und Färbungsmethoden, scheinen mir die Veränderungen, die mit der Zylinderbildung zusammenhängen, häufig in der Weise verzerrt zu werden, dass das Studium der präzylindrischen Gebilde ausserordentlich erschwert ist. Als eine Ergänzung der üblichen Methodik scheint mir daher meine Methode sehr zu empfehlen zu sein, insbesondere für das Studium der Zylinderbildung in der Niere.

Die von mir verwendete Methodik zur mikroskopischen Untersuchung der Schnitte gestaltet sich folgendermassen: 1) Fixation in der JORESSchen Lösung¹⁾ (5 Teile künstlichen Karlsbader Salzes, 5 Teile Formol, 5 Teile Chloralhydrat (konz. wässrige Lösung), 100 Teile Wasser), die stark hypertonisch ist, und die sich insbesondere als ein für die präzylindrischen Gebilde (Tropfen, Fäden) sehr gutes Fixationsmittel erwiesen hat. 2) Gefriermikrotomschnitte. 3) Färbung der Schnitte einfach durch Einlegen der Schnitte in meine Farbflüssigkeit; hierin bleiben die Schnitte einige Stunden oder beliebig lange liegen; eine Überfärbung ist nicht zu fürchten. Der zu untersuchende Schnitt wird dann nach kurzem Abspülen im Wasser auf einen Objektträger (76×46 mm.) übertragen; nach vollständiger Entfernung des Wassers (durch Fliesspapier) werden einige Tropfen meiner Farblösung durch das nicht mit Wasser angefeuchtete Filter auf den Schnitt gebracht. Dann wird ein grosses Deckgläschen (24×32 mm.) aufgelegt und mit Vaseline-Lanolin umrandet. Das so hergestellte Präparat ist lange Zeit

¹⁾ Verhandl. d. deutschen pathol. Gesellschaft, 16 Tagung, 1913, S. 357.

haltbar. Mit dieser Methode wird das Fett, besonders wenn es in grösserer Menge vorhanden ist, nicht immer stark gefärbt; in solchem Falle setzte ich der gewöhnlichen Farbmischung noch mehr Fettfarblösung zu. Um das Vorkommen des Fettes zu studieren, habe ich Gefrierschnitte auch in der üblichen Weise mit Hämatoxylin und Sudan III gefärbt. In vielen Fällen habe ich auch Material in Zelloidin oder Paraffin eingebettet und die Schnitte auf verschiedene Weise gefärbt, meist mit Hämatoxylin — v. Gieson, oft nach der PFISTERschen Methode.

2. Kasuistik.

In einer grossen Anzahl Fälle von verschiedenen Krankheiten der Nieren und Harnwege habe ich das Harnsediment mit der oben angegebenen Methodik untersucht. Dort, wo es möglich gewesen ist, habe ich der Beobachtung des Sediments die mikroskopische Untersuchung der betreffenden Niere angereicht. Gleichwie früher A. KEY und KNOLL bin ich dabei von dem Gedanken geleitet gewesen, dass es auf diesem Wege möglich wäre, Anhaltspunkte für die immer noch viel umstrittene Auffassung von der Entstehung der Harnzylinder zu gewinnen und zugleich Merkmale zu ermitteln, welche es ermöglichen, auf den verschiedenen Ursprung dieser Gebilde, und somit auch aus der Untersuchung des Harnsediments auf die verschiedenen Vorgänge in der Niere selbst zu schliessen. Ich habe ferner noch die Hoffnung gehegt, dass es durch Anwendung einer geeigneten Methode vielleicht möglich wäre, charakteristische Sedimenttypen bei den verschiedenen Nierenkrankheiten festzustellen, wodurch der Sedimentuntersuchung auch für die Diagnose der verschiedenen Formen der Nierenkrankheiten eine grössere Bedeutung als bisher zuzuschreiben wäre.

In die unten folgende Kasuistik sind die meisten von mir untersuchten Fälle aufgenommen. Noch eine ganze Reihe von Fällen habe ich untersucht. Da diese aber keine neuen Beiträge zur Beleuchtung der hier abgehandelten Fragen enthalten, so habe ich sie des Raumes wegen nicht aufgenommen. Diese Fälle haben aber ebenfalls dazu beigetragen, meine Auffassung von den Fragen, die mit der Morphologie des Harnsedimentes und mit der Zylinderbildung zusammenhängen, zu befestigen.

Meine Fälle sind in dem folgenden je nach der klinischen oder pathologisch-anatomischen Diagnose — oder wenn möglich nach beiden — in mehrere grössere Gruppen eingeteilt. Betreffs der Krankheitsformen, die unter dem Namen des Morbus Brightii zusammengefasst sind, bin ich der Einteilung von VOLHARD und FAHR der Hauptsache nach gefolgt, weil diese sich in der hiesigen Klinik schon eingebürgert hat. Mir scheinen die Hauptgruppen dieser Einteilung wohl begründet, insbesondere weil sowohl die klinischen als die pathologisch-anatomischen Gesichtspunkte berücksichtigt worden sind, was eine notwendige Bedingung ist, um auf diesem Gebiete eine praktisch brauchbare Nomenklatur zu erhalten.

Die Einteilung von VOLHARD und FAHR ist wohl nicht, wie ja die zahlreichen dagegen erhobenen Einwände beweisen, als die endgültige Lösung der schwierigen Einteilungs- und Nomenklaturfrage anzusehen. Bei der heutigen Lage der Frage ist es daher überhaupt nicht möglich, die Fälle einer Untersuchung über die Nierenerkrankungen nach allgemein anerkannten Gründen zu gruppieren, was meine Aufgabe erschwert. Da ich auch die klinischen Gesichtspunkte berücksichtigen muss, scheint mir aber das Schema von VOLHARD und FAHR gegenwärtig das zweckmässigste zu sein.

VOLHARD und FAHR heben ja die wesentlichen Faktoren scharf hervor, die den verschiedenen Krankheitsformen des Morbus Brightii ihr Gepräge verleihen, nämlich die degenerativen, die entzündlichen und die arteriosklerotischen Veränderungen. Eine jede Einteilung ist aber gewissermassen willkürlich. Es ist nicht leicht, alle Fälle in das Schema einzuordnen, da viele Fälle kompliziert sind. VOLHARD und FAHR bemerken auch, es verstehe sich von selbst, dass wir damit rechnen müssen, nicht nur *Typen* sondern auch *Übergangsformen* anzutreffen und auch *gemischten* Affektionen zu begegnen. Letztere können oft bei der Diagnose grosse Schwierigkeiten bereiten. In zweifelhaften Fällen meiner Kasuistik ist das am stärksten hervortretende Moment für ihre Gruppierung das entscheidende gewesen.

Unter den Krankheitsformen des Morbus Brightii ist die Stauungsniere ja nicht einbegriffen. Die Stauung übt aber oft einen nicht unwesentlichen Einfluss auf den Eiweissgehalt des Urins und auf die Beschaffenheit des morphotischen Urinsedimentes aus, warum es mir wichtig erschienen ist, auch

bei diesem Prozess die Morphologie des Sedimentes sowie die Zylinderbildung zu studieren. Ich habe daher Fälle von Stauungsniere in eine besondere Gruppe meiner Kasuistik eingereiht.

Die *Hauptgruppen*, in die ich die Fälle meiner Kasuistik eingeordnet habe, sind folgende:

1. *Diffuse Erkrankungen der Nieren*: a) *degenerative Erkrankungen, Nephrosen*, b) *entzündliche Erkrankungen, Nephritiden*, c) *arteriosklerotische Erkrankungen, Sklerosen*, d) *Stauungsniere*.

2. *Lokale Erkrankungen der Nieren und Erkrankungen der Harnwege*: a) *Geschwülste der Nieren*, b) *Tuberkulose der Nieren und der Harnwege*, c) *Pyelitiden*, d) *Erkrankungen der Harnblase (Cystitis und Geschwülste)*.

Die Beschreibung der mikroskopischen Befunde in den Nieren der einzelnen Fälle stützt sich hauptsächlich auf die Untersuchung von Präparaten, die nach meiner oben erwähnten Methode angefertigt worden sind, nämlich Fixierung in der JORESSchen Flüssigkeit, Gefriermikrotomschnitte, Färbung in meiner oben angegebenen Farblösung. Auch andere Methoden sind vielfach angewandt, vor allem Färbung der Gefrierschnitte mit Hämatoxylin und Sudan III, Färbung der Zelloidin- oder Paraffinschnitte nach van GIESON und nach PFISTER.

A. Degenerative Erkrankungen, Nephrosen.

I. *Akutes Stadium* (= febrile Albuminurie, »leichte Nierenreizung« bei verschiedenen Infektionen und Intoxikationen, trübe Schwellung der Anatomen).

a) *Fall 1—9 (akute Pneumonie)*.

Fall 1. A. P. O., 73 Jahre alt, Gärtner. *Klinische Diagnose*: Akute Pneumonie + Albuminurie. Erkrankte am 12. XI. 1914. 6 Tage vor der Aufnahme ins Krankenhaus. Symptome einer linksseitigen Pneumonie. Im Urin 13. XI.—18. XI. Spuren von Albumen; spez. Gew. 1015—1016. Blutdruck 110 mm. Hg. Die Temperatur 12. XI. 37,2°—39,2°, 13. XI.—19. XI. 38°—40°. *Sedimentbefund* nach meiner Methode am 16. XI. Einige Fäden. Zahlreiche Zylinder, die meistens von Mittelbreite sind, bald locker, blass, bald stärker gefärbt, homogen. Spärliche Leukozyten und Zellen vom Blasenepitheltypus; vereinzelte fetthaltige Nierenepithelien. Mors den 19. XI. 14.

Autopsie am 20. XI.: *Gesamtbefund*: Pneumonie der rechten Lunge. Akuter Milztumor. Leichte Hydronephrose. Arteriosklerose. *Nieren makroskopisch*: Das Gewicht der linken Niere beträgt 230 g, das der rechten 180 g. Die Konsistenz fest. Die Kapsel haftet der Unterlage stellenweise an. Die Oberfläche ist fein granuliert; an derselben einige bis zu kirschgrossen, glattwandigen mit wässrigem Inhalt gefüllte Cysten. Die Rinde ist 6—7 mm. breit, von dunkel grauroter Farbe; die Pyramiden etwas dunkler gefärbt. Pelves und Calyces sind dilatirt; die Papillenspitzen abgeflacht. *Nieren mikroskopisch* (Zelloidin- oder Paraffin-Einbettung, Färbung nach v. Gieson): Spärliche kleinzellige Infiltrate in der Rinde. Glomeruli zum Teil hyalinisiert. Epithelien in den Hauptstücken geschwollen, körnig. Zahlreiche Zylinder in den Schleifen, den Schaltstücken und den Sammelrohren.

Fall 2. Evald A., 21 Jahre alt. *Klinische Diagnose*: Akute Pneumonie. Erkrankte am 26. IV. mit Seitenstechen und Schüttelfrost. Bei der Aufnahme ins Krankenhaus am 29. IV. 1915 wurde linksseitige Pneumonie konstatiert. Die Temperatur 29. IV.—1. V. 38,7—40°, danach war der Pat. fieberfrei. Im Urin fanden sich 29. IV.—1. V. Spuren von Albumen, von da ab kein Alb. Spez. Gew. 1018—1025. Der Pat. wurde am 22. V. als gesund entlassen. *Sedimentbefund* nach meiner Methode: 4. V. Ziemlich zahlreiche Fäden und hyaline Zylinder, denen oft mehr oder weniger Körnchen aufgelagert sind. Einige Zylinder sind ganz feinkörnig. Die Breite der Zylinder im allgemeinen etwa 17—25 μ , zuweilen bis etwa 40 μ . Ziemlich zahlreiche, zum Teil nekrotische Nierenepithelien, auf den Zylindern oder frei liegend. Die Grösse dieser Zellen etwa 8—11 μ , ihr Kern etwa 5—6 μ . In einigen Nierenepithelien etwas Fett. Vereinzelte Leukozyten. Zahlreiche Diplokokken.

Fall 3. Lovisa B., 52 Jahre alt. *Klinische Diagnose*: Akute Pneumonie. Aufnahme in die med. Klinik 30. IV. 1915. Entlassen 4. VI. 1915. Die Pat. erkrankte am 26. IV. mit Seitenstechen und Schüttelfrost. Die Temperatur am 30. IV. 40,1°; die nächsten Tage darauf 38,1—40,3°; dann 37—37,5°. *Sedimentbefund* nach meiner Methode 30. IV.—4. V. (Spuren von Albumen): Geringes Sediment. Vereinzelte Fäden und hyaline Zylinder, die oft einen körnigen Besatz haben; die Breite der Zylinder etwa 14—23 μ . Einzelne Leukozyten und Nierenepithelien, die zum Teil auf Zylindern liegen.

Fall 4. Alma Ö., 40 Jahre alt. *Klinische Diagnose*: Akute Pneumonie. Erkrankte am 20. V. 1915, wurde am 26. V. ins Krankenhaus aufgenommen. Die Temperatur 21. V.—27. V. 38°—40°; vom 1. VI. ab fieberfrei. Der Urin enthielt 21. V. bis 20. VI. Spuren von Albumen; spez. Gew. 1014—1024. Die Pat. wurde am 22. VI. als gesund entlassen. *Sedimentbefund* am 2. VI. nach meiner Methode: Zahlreiche hyaline oder etwas körnige, zuweilen fast ganz körnige Zylinder, die ziemlich schmal sind. Einzelne Tropfenzylinder. An vereinzelt Stellen rote Blutkörperchen, zum Teil in Zylinderform.

Einige Leukozyten und Nierenepithelien, von welchen einige grüngelblich gefärbt sind.

Fall 5. (Tafel IX, Fig. 7). Anna S., 56 Jahre alt. *Klinische Diagnose:* Pneumonia acuta dextra. Albuminurie. Erkrankte akut 3 Tage vor der Aufnahme in die med. Klinik. Status praesens vom 13. V. 1916: Rechtsseitige Pneumonie. Blutdruck 90 mm. Hg. Urin sauer, spez. Gew. 1021, Albumen 0,7 ‰. Temperatur: 13. V. 39,5°—38,8°. 14. V. 38,2°—37,2°. 15. V. 38,5°—37,1°. Mors am 16. V. *Sedimentbefund* nach meiner Methode am 13. V. und 15. V.: Ziemlich zahlreiche Zylinder von einer Breite von etwa 15 bis 28—34 μ ; sie sind zuweilen ganz homogen, meistens mehr oder weniger granuliert. Auf vielen Zylindern mehr oder weniger zahlreiche rote Blutkörperchen und Nierenepithelien, die oft degeneriert sind mit schwach tingierten Kernen und zuweilen reichliche Fetttropfen enthalten. Auf einigen Zylindern Pigmentkörnchen. Zahlreiche frei liegende rote Blutkörperchen, zuweilen in Zylinderform. Vereinzelte Leukozyten. *Autopsie* am 17. V. *Gesamtbefund:* Rechtsseitige Pneumonie. Akuter Milztumor. Trübe Schwellung der Nieren. *Nieren makroskopisch:* Das Gewicht der rechten Niere beträgt 200 g.; das der linken 190 g. Konsistenz vermindert. Parenchym etwas vorquellend. Rinde etwa 6 mm. breit, blass, trübe; zahlreiche kleine Blutungen in derselben. Pyramiden dunkel graurot. *Nieren mikroskopisch:* Im interstitiellen Gewebe der Rinde, das zum Teil verbreitert und etwas ödematös ist, zerstreute, in einigen Schnitten doch zahlreiche, kleinzellige Infiltrate, zuweilen um Glomeruli oder Gefässe herum. Auch zerstreute kleine Blutungen kommen vor. Vereinzelte Glomeruli verodet, hyalinisiert; an einigen derselben Kapselverdickung. In dem Kapselraum oft hyaline Tropfen in ziemlich reichlicher Menge. Im Lumen der Hauptstücke oft eine grosse Menge hyaliner Tropfen und feinkörniger Massen; im Epithel dieser Kanälchen trübe Schwellung und oft hyaline Tröpfchen, die meistens ziemlich klein sind. In den Schleifen, Schaltstücken und Sammelrohren meistens ziemlich wenige, an einigen Stellen jedoch ziemlich zahlreiche Zylinder. Diese sind meistens homogen; einige sind von deutlicher »Spiralform«, andere enthalten mehr oder weniger feinkörnige Massen. In den dicken Schleifenschenkeln und den Schaltstücken zuweilen im Epithel ein wenig Fett.

Abbildung des Sediments (vom 13. V. 1916) auf Tafel IX, Fig. 7.: zwei stark granuliert Zylinder; der grösste misst in der Breite 34 μ ; auf beiden zahlreiche Nierenepithelien, teilweise mit schwach tingierten Kernen; in einer Nierenepithelzelle Fettkörnchen. Auf dem kleineren Zylinder auch rote Blutkörperchen.

Fall 6. L. W., 58-jähriges Fräulein. *Klinische Diagnose:* Beiderseitige akute Pneumonie. Nephrose. Erkrankte vor 3 Tagen plötzlich mit Seitenstechen und Schüttelfrost. *Status praesens vom 30. X. 1916:* Pneumonie des rechten Oberlappens und des linken Unterlappens. Keine Herzvergrößerung. Blutdruck 130—140 mm. Hg. Die Temperatur am 30. X. 40°, dann 39°—40°. *Urin* 30. X.—7. XI.:

Tagesmenge 375—800 ccm., spez. Gew. 1020—1027. Albumen 30. X. 3,5 ‰. 1. XI. 1,8 ‰; dann Spuren bis 0,3 ‰. *Sedimentbefund* (4. XI. und 8. XI.) nach meiner Methode: Geringes Sediment, das zum grössten Teil aus Fäden und lockeren ziemlich schmalen Zylindern (etwa 16 μ) besteht. Einige Zylinder vom Spiraltypus. Einige Zylinder ganz homogen, kompakt, dem wachsigen Typus ähnlich, und von einer Breite von 30—50 μ . An einigen Zylindern mehrere feine Körnchen. Zerstreute Häufchen von Leukozyten. Vereinzelte Nierenepithelien mit etwas Fett im Protoplasma; einige von denselben enthalten hyaline Tröpfchen. *Mors* am 8. XI. 1916. *Autopsie* am 9. XI. *Gesamtbefund*: Bilaterale croupöse Pneumonie. Akuter Milztumor. Arteriosklerose. Trübe Schwellung der Nieren. *Nieren makroskopisch*: Das Gewicht der rechten Niere beträgt 170, das der linken 160 g. Konsistenz etwas weich. Die Kapsel schwach adhærent. Parenchym am Schnittrand etwas vorquellend. Die Rinde etwa 6—7 mm. breit, blass, trübe, teilweise etwas gelblich. Die Pyramiden dunkel graurot. *Nieren mikroskopisch*: Sowohl in der Rinde als in der Marksubstanz um die Gefässe und teilweise um die Glomeruli herum zerstreute Herdchen mit kleinzelliger Infiltration. Einzelne Glomeruli verödet. Im Lumen der Hauptstücke oft ziemlich kleine hyaline Tröpfchen; das Epithel derselben geschwollen und oft, besonders in den terminalen Abschnitten, kleinere oder grössere, hyaline Tröpfchen einschliessend, zum Teil in grosser Menge; in diesen Zellen kein Fett. An einzelnen Stellen in den dicken Schleifenschenkeln, Schaltstücken und Sammelrohren Zylinder, die teils, homogen teils von mehreren aneinander gelagerten Fäden oder schmäleren Zylindern gebildet sind. Diese sind häufig gewunden vom »Spiraltypus« und schliessen oft feinkörnige Massen ein. Einige Kanälchen, die Zylinder enthalten, sind stark erweitert. Fett kommt ziemlich regelmässig in den Epithelien der dicken Schleifenschenkel und der Schaltstücke vor, ist dagegen nicht in den Hauptstücken beobachtet worden. Im Lumen einiger Kanälchen, die in den kleinzelligen Infiltraten gelegen sind, finden sich Leukozyten.

Fall 7. A. F. J., Arbeiter, 58 Jahre alt. *Klinische Diagnose*: Akute Pneumonie. Chronische Bronchitis. Albuminurie. Pat. erkrankte eine Woche vor der Aufnahme mit Fieber, Husten und Kraftlosigkeit. Bei der Aufnahme in die med. Klinik am 30. XII. 1916. rechtsseitige Pneumonie. Die Temperatur während des Krankenhausaufenthaltes etwa 36°—37°. 7. I. 17. Keine Bronchialatmung; fortwährend Raselgeräusche. *Urin*: 30. XII.—3. I. Spuren von Albumen. Vom 4. I. ab kein Albumen. Am 28. I. 1917 wurde der Pat. aus dem Krankenhaus entlassen. *Sedimentbefund* nach meiner Methode: 20. I. und 27. I. 1917. Geringes Sediment, das Fäden und vereinzelt, mittelbreite, hyaline Zylinder enthält. Hier und da ziemlich viele Leukozyten.

Fall 8. (Tafel IX, Fig. 8). Edward T., 47 Jahre alt. *Klinische Diagnose*: Doppelseitige akute Pneumonie. Albuminurie. Aufnahme

in die med. Klinik 14. II.—29. III. 1917. Der Pat. erkrankte akut am 7. II. mit typischen Pneumoniesymptomen. *Status praesens* vom 14. II.: Pneumonie unten an beiden Seiten. Sensorium benommen. Anschwellung der Milz. Die Temperatur 39° — $39,2^{\circ}$. Urin: Tagesmenge 1800 ccm, spez. Gew. 1021, Albumen 5,7%. 6. III. Herzdämpfung links 10 cm, rechts 4—5 cm von der Mittellinie. 13. III. Atelektase-Rasselgeräusche links unten; einzelne Rhonchi rechts hinten. Blutdruck am 27. II. und 6. III. 130 mm Hg. *Urin* 16. II.—28. III.: Tagesmenge gewöhnlich 3250—4000 ccm, einige Tage 1700—2600 ccm. Albumen im allgemeinen 0,9—1,5%, bisweilen 1,8—2%, ausnahmsweise 5%. Spez. Gewicht 1007—1014. Die Temperatur 15. II. $38,7^{\circ}$ — 39° , 16. II. $38,1^{\circ}$, 17. II. $37,6^{\circ}$ — $37,7^{\circ}$, 18. II. $37,9^{\circ}$ — $37,3^{\circ}$; dann nur ab und zu leichte Temperatursteigerung bis $37,5^{\circ}$. *Sedimentbefund* nach meiner Methode: D. 7. III. u. 14. III. Geringes Sediment. Einige Fäden und ziemlich viele Zylinder, die teils blass gefärbt, locker, streifig oder bisweilen spiralförmig, teils homogen und stärker gefärbt sind; einige Zylinder sind mehr oder weniger feinkörnig. Auf den Zylindern oftmals vereinzelte oder auch ziemlich zahlreiche, kleine, meistens stark blaugefärbte hyaline Tröpfchen. Mitunter kommen auf den Zylindern zerstreute Fettkügelchen und nekrotische Zellen vor. Hier und da Häufchen von kleinen hyalinen Tropfen. Einzelne Nierenepithelien, die etwas Fett enthalten. Gewöhnlich spärliche, mitunter zahlreiche, zum Teil fetthaltige, polynukleäre Leukozyten. D. 17. III. Der Hauptsache nach wie zuvor; ziemlich viele Häufchen von kleinen hyalinen Tropfen, die mitunter in Zylinderform gesammelt sind. D. 21., 24. u. 28. III. wesentlich wie zuvor.

Abbildung auf Tafel IX, Fig. 8: *Sedimentbild* vom 17. III. (Zeiss, hom. im $1/4''$, komp. ok. 6). Ein lockerer Zylinder und ein homogener Zylinder mit einigen Fettröpfchen. Zwei Häufchen von hyalinen Tropfen. Ein Häufchen von Leukozyten.

Fall 9. 5 Monate altes Mädchen. *Klinische Diagnose:* Akute Pneumonie. Mors am 16. I. 1916. Befund bei der Sektion am 17. I.: Pneumonie der rechten Lunge. Purulente Otitis med. *Nieren makroskopisch:* Das Gewicht jeder Niere etwa 30 g. Die Kapsel leicht abziehbar. Die Rinde blassgrau, im allgemeinen 4 mm an Breite, von etwas gelatinös-transparentem Aussehen; die Zeichnung der Gefässstreifen in der Rinde deutlich. Die Pyramiden dunkelrot. *Nieren mikroskopisch:* Das Zwischengewebe fleckenweise ödematös; keine kleinzelligen Infiltrate; fleckenweise Hyperämie sowohl der Rinde als der Pyramiden. In den Kapselräumen der Glomeruli ziemlich oft eine grössere oder kleinere Menge hyaliner Tropfen. Im Lumen der Hauptstücke fast überall mehr oder weniger zahlreiche kleinere und grössere hyaline Tropfen, die zuweilen in längliche Gebilde ausgezogen sind. In den Epithelien der Hauptstücke oft hyaline Tröpfchen meistens von durchsichtiger Beschaffenheit. In dem Lumen der übrigen Kanälchenabschnitte mitunter hyaline Tropfen und selten hyaline Zylinder. Im Epithel der dicken Schleifenschenkel bisweilen ein we-

nig Fett, meist in den basalen Teilen gelegen. Nach der PFISTERschen Methode färben sich die in den Hauptstücken vorkommenden Tropfen nicht blau.

b) *Fall 10—19 (Tuberkulose).*

Fall 10. Ida F., 34-jährige Frau. *Klinische Diagnose:* Lungentuberkulose mit Kavernen. Symptome von Lungentuberkulose seit Frühjahr 1914. Aufnahme in die Tuberkuloseabteilung des akad. Krankenhauses 8. IX. 1914. Ausgebreitete Dämpfung und Rasselgeräusche über beiden Lungen. Tuberkelbazillen im Sputum. Blutdruck 106 mm Hg. Kein Eiweiss im Urin. *Sedimentbefund* nach meiner Methode 14., 21. und 24. IX.: Viele Fäden. Ziemlich zahlreiche Zylinder, die blass oder stark blau gefärbt sind. Zahlreiche Plattenepithelien; auf einer Stelle ein Häufchen roter Blutkörperchen mit einigen Leukozyten. Mors d. 12. X. 1914. *Autopsie* am 12. X. *Gesamtbefund:* Lungentuberkulose mit Kavernen. Tuberkulöse Darmgeschwüre. *Nieren makroskopisch:* Gewöhnliche Grösse. Das Parenchym sowohl in der Rinde als in den Pyramiden ziemlich blutreich mit normaler Zeichnung. *Nieren mikroskopisch:* Das Zwischengewebe und die Glomeruli ohne Veränderungen. Im allgemeinen etwas Hyperämie. Kein Amyloid. Im Lumen der Hauptstücke vielfach hyaline Tropfen. In vielen Schleifen, Schaltstücken und Sammelföhrchen Fäden und hyaline Zylinder; einige von diesen sind von »Spiralföhrchen« aus gewundenen Fäden gebildet. Einige der Kanälchen, die Zylinder enthalten, sind erweitert. Fett kommt nur in sehr geringer Menge vor, besonders in den dicken Schleifenschenkeln.

Fall 11. (Tafel IX. Fig. 6.) M. L. 38-jährige Frau. *Klinische Diagnose:* Lungentuberkulose mit Kavernen. Darmtuberkulose. Nephrose. Aufnahme in die Tuberkuloseabteilung des akad. Krankenhauses 16. II. 1915. Schon vor 15 Jahren Husten; bald wieder Besserung. Im Frühjahr 1914 wiederum Husten und eine grössere Hämoptyse. Im Laufe des Herbstes und des Winters immer schlechter. Im Krankenhaus wurden ausgebreitete Lungenveränderungen festgestellt; zahlreiche Tuberkelbazillen im Sputum; bedeutende Abmagerung. Blutdruck 90 mm Hg. Temperatur etwa 39°. Im Urin Spuren von Albumen oder kleine Mengen Albumen bis auf 1/2%. *Sedimentbefund* nach meiner Methode d. 13. III.: Das Sediment besteht zum grössten Teile aus schmalen Fäden, die oft zu knäuelartigen Häufchen verfilzt sind, nur einige hyaline Zylinder, die oft etwas körnig sind. Ziemlich spärliche rote Blutkörperchen, zum Teil in Zylinderform. Vereinzelt polynukleäre Leukozyten. Auch am 17. III. u. 22. III. bestand die Hauptmasse des Sediments aus Fäden; auch im übrigen war der Befund wie zuvor. Mors am 19. IV. 1915. *Autopsie* am 19. IV. 1915 (10 St. p. m.). *Gesamtbefund:* Lungentuberkulose. Darmtuberkulose. *Nieren makroskopisch:* Gewöhnliche Grösse. Das Parenchym ziemlich blutreich, sonst ohne hervortretende Veränderungen. *Nieren mikroskopisch:* Das Zwischengewebe und die Glomeruli ohne Besonderhei-

ten. Im Epithel der Hauptstücke trübe Schwellung und fleckenweise Bildung von hyalinen Tropfen; im Lumen derselben ziemlich viele hyaline Tropfen. Im Epithel der dicken Schleifenschenkel, Schaltstücke und Sammelröhre geringe Verfettung und in dem oft erweiterten Lumen derselben mitunter hyaline Zylinder, die oft deutlich von Fäden gebildet sind; in einigen dieser Kanälchen zahlreiche rote Blutkörperchen oder hyaline Tröpfchen.

Abbildung des Sedimentes (Zeiss, komp. ok. 6, hom. im. $\frac{1}{7}$) auf Tafel IX, Fig. 6; zahlreiche, teilweise knäuelartig verfilzte Fäden; oben ein hyaliner Zylinder.

Fall 12. I. J. G., 25-jähriger Mann. *Klinische Diagnose:* Lungentuberkulose. Aufnahme in die Tuberkuloseabteilung des akad. Krankenhauses 14. VIII. 1915. Hämoptyse zum ersten Male im Jahre 1913. Symptomenfrei bis März 1915. Seitdem Husten, starke Abmagerung, Nachtschweisse; zeitweise Diarrhoe. Bei der Aufnahme äusserst verfallen; ausgebreitete Lungenveränderungen; Fieber (39° — 40°). Tuberkelbazillen im Sputum. Im Urin Spuren von Albumen. *Sedimentbefund* nach meiner Methode 23., 26. u. 30. VIII.: Ziemlich reichliches Sediment, das eine grosse Menge Zylinder enthält. Die meisten Zylinder sind hyalin, oft mit körnigem Besatz; einige sind wachsig; die Breite 14—30 μ , bisweilen viel breiter. Ziemlich grosse Mengen von Fäden kommen auch vor, die zum Teil als zylinderähnliche Gebilde angeordnet sind und zum Teil Übergänge in »Spiralzyylinder« zeigen. Einzelne Tropfenzyylinder die teils aus kleineren teils aus grösseren Tropfen gebildet sind. Von zellulären Elementen kommen ziemlich viele Nierenepithelien (etwa 8—10 μ , Kern etwa 5—6 μ) vor, die zum Teil auf Zylindern liegen, zum Teil ein wenig verfettet sind. Ausserdem finden sich noch zahlreiche Häufchen von Fettröpfchen. Ziemlich zahlreiche Leukozyten, die oft ein wenig Fett enthalten. Mors am 2. IX. um 3,40 Uhr vorm. *Autopsie* am 2. IX. 1915. *Gesamtbefund:* Lungentuberkulose. Darmtuberkulose. Miliartuberkulose der Milz. Nephrose. Tuberkulöse Ulzeration der Papillenspitzen der rechten Niere. *Nieren makroskopisch:* Normale Grösse. Die Kapsel leicht abziehbar. Die Oberfläche glatt. Der Schnitttrand ein wenig vorquellend. Die Rinde etwas verbreitert, im allgemein blass, etwas trübe, stellenweise hyperämisch. An einer Stelle ein kleiner anämischer Infarkt. Die Pyramiden im äusseren Teile blutreich. Ein paar Papillenspitzen der rechten Niere käsig, ulzeriert. *Nieren mikroskopisch:* Zerstreute kleine Herdchen mit kleinzelliger Infiltration in der Rinde, die nicht im Zusammenhang mit den Glomerulis stehen. Hier und da bedeutende Hyperämie, auch in den Glomerulis. Kein Amyloid. Im Lumen der Hauptstücke oft hyaline Tropfen in mehr oder weniger reichlicher Menge und ausserdem zuweilen grosse stark verfettete Zellen mit grossen Fetttropfen oder vereinzelte Leukozyten. Im Epithel der Hauptstücke an vielen Stellen Tropfenbildung, in einigen Zellen sogar in sehr reichlicher Menge. In einigen Hauptstücken ist das Epithel verfettet; das Fett zum Teil als nadelförmige Gebilde, die mitunter im polarisierten Licht doppeltbrechend sind. Im Lumen

vieler, zum Teil erweiterter dicker Schleifenschenkel und Schaltstücke finden sich Zylinder, die teils homogen, teils locker, deutlich von Fäden gebildet sind; in einigen dieser Kanälchen ausserdem einige grosse, stark verfettete Zellen und Leukozyten. In dem Lumen einiger Schaltstücke, die in einem kleinzellig infiltrierten Herdchen liegen, kommen Leukozyten in sehr reichlicher Menge vor. In anderen Kanälchen dieser Art habe ich abgestossene Nierenepithelien, die teilweise nekrotisch sind, beobachtet. In einigen Sammelröhren derselbe Inhalt wie in den dicken Schleifenschenkeln und den Schaltstücken. Fett kommt in ziemlich reichlicher Menge im Epithel der dicken Schleifenschenkel und an vereinzelter Stellen in dem der Sammelröhre vor.

Fall 13. A. B., 31-jährige Frau. *Klinische Diagnose:* Lungentuberkulose. Aufnahme in die Tuberkuloseabteilung des akad. Krankenhauses am 17. IX. 1915. Hämoptyse vor 4 Jahren und wieder vor 1 Jahre. Zunehmender Husten. Bei der Aufnahme starke Dyspnoe; geringe Zyanose; grosse Mattigkeit; viel Husten. Ausgebreitete Lungenveränderungen. Temperatur 38°—39°. Im Urin Spuren von Albumen. *Sedimentbefund* nach meiner Methode am 4. X.: Zum grössten Teil Fäden; vereinzelt schmale oder mittelbreite hyaline Zylinder, auf denen oft kleine hyaline Tröpfchen liegen. 5. X. Dasselbe Bild; ausserdem ziemlich viele Häufchen von kleinen Fettröpfchen und polynukleäre Leukozyten. 11. X.: Zahlreiche Fäden, oft zylinderähnliche Konglomerate bildend. Einzelne Häufchen von Fettröpfchen. Keine Leukozyten. *Mors* am 18. X. um 2 Uhr vorm. *Autopsie* am 18. X.: *Gesamtbefund:* Lungentuberkulose. Tuberkulöse Geschwüre des Darmes und der Trachea. Trübe Schwellung der Nieren. *Nieren mikroskopisch:* Zwischengewebe und Glomeruli ohne Besonderheiten. Die Gefässe ziemlich stark blutgefüllt. Im Lumen der Hauptstücke oft eine ziemlich grosse Menge hyaliner Tropfen; das Epithel der Hauptstücke zum Teil angeschwollen, enthält nur ausnahmsweise deutliche Tropfen; in einigen Zellen ein wenig, basal gelegenes Fett.

In vielen dünnen Schleifenschenkeln stark blau gefärbte schmale hyaline Zylinder. Im Epithel der dicken Schleifenschenkel und der Schaltstücke ziemlich viel Fett, besonders in den Schleifenschenkeln; in einigen dieser Kanälchen Zylinder, die vielfach von gewundenen Fäden gebildet worden sind. In einzelnen Sammelröhren hyaline Zylinder.

Fall 14. Ida A., 23 Jahre alt. *Klinische Diagnose:* Lungentuberkulose. Aufnahme in die Tuberkuloseabteilung des akad. Krankenhauses 2. XII. 1916. Die Pat. erkrankte vor 3 Wochen akut mit Hämoptyse. Seitdem Fieber (39°—40°), Zyanose und Atemnot. Im Urin Spuren von Albumen. *Sedimentbefund* nach meiner Methode am 6. XII. (Katheterurin): Geringes Sediment. Ziemlich viele Fäden, die stellenweise als unregelmässige Konglomerate zusammenliegen; einige derselben zeigen Übergänge in »Spiralzylinder«. Ein paar mehr oder weniger körnige (etwa 20 μ breite) Zylinder. Einige rote Blutkörper-

chen und kleine Nierenepithelien. Mors am 7. XII. 16. *Autopsie* am 8. XII. *Gesamtbefund*: Chronische Lungentuberkulose mit akuter Miliartuberkulose. Tuberkulöse Salpingitis und Pericarditis. Adhäsive Pleuritis und Peritonitis. *Nieren makroskopisch*: Das Gewicht von jeder der beiden Nieren beträgt 120 g. Das Aussehen des Parenchyms normal; mässiger Blutgehalt. *Nieren mikroskopisch*: Die Kapillaren, auch die Glomerulisschlingen, ziemlich blutgefüllt. Im Lumen der Hauptstücke oft eine reichliche Menge hyaliner Tröpfchen; oft noch ein feinkörniger Inhalt dabei. Das Epithel der Hauptstücke häufig angeschwollen und feinkörnig, häufig ganz normal mit erhaltenem Bürstensaum; in vielen derselben mehr oder weniger reichliche Bildung von kleineren hyalinen Tröpfchen. In einigen, ziemlich wenigen dicken Schleifenschenkeln, Schaltstücken und Sammelröhren hyaline Zylinder; im Epithel dieser Kanälchen eine geringe Menge Fett. In einigen dünnen Schleifenschenkeln hyaline Tröpfchen oder auch ein feinkörniger Inhalt von demselben Aussehen wie die feinkörnige Massen im Lumen der Hauptstücke und auf den Zylindern.

Fall 15. (Tafel IX, Fig. 1—4). Beda J., 18 Jahre alt. *Klinische Diagnose*: Lungentuberkulose. Darm- und Larynxtuberkulose. Aufnahme in die Tuberkuloseabteilung des akad. Krankenhauses 8. XI. 1916. Husten seit Mai 1916, der die letzte Zeit zugenommen hat. Fieber seit 2 Monaten. Bei der Aufnahme ausgebreitete doppelseitige Lungenveränderungen. Reichliche Menge Tuberkelbazillen im Sputum. Während des Krankenhausaufenthaltes war die Temperatur im allgemeinen 38°—39°; den Tag vor dem Tode 39,5°. Im Urin 8. XI.—3. I. kein Albumen. 14. I. 3% Alb. *Sedimentbefund* nach meiner Methode 14. I. 1917: Ziemlich reichliches Sediment. Meistens Epithelzellen vom Typus der Blasenepithelien. Spärliche Fäden und hyaline oder fädige Zylinder; die letzteren betragen im allgemeinen 14—17 μ , ausnahmsweise bis auf 34 μ an Breite. Vereinzelte oder an einigen Stellen ziemlich zahlreiche Leukozyten. Einige, kleine nekrotische Epithelzellen auf etlichen Zylindern. Mors am 15. I. 1917. *Autopsie* am 16. I. *Gesamtbefund*: Doppelseitige Lungentuberkulose mit Kavernen. Larynxtuberkulose. Serofibrinöse Pericarditis. Tuberkulöse Darmgeschwüre. Milztumor. Nephrose. *Nieren makroskopisch*: Das Gewicht der linken Niere 150 g, das der rechten 160 g. Das Parenchym etwas vorquellend. Die Kapsel leicht abziehbar. Die Oberfläche glatt. Die Rinde 6—8 mm breit, graurot; die Pyramiden etwas dunkler. *Nieren mikroskopisch*: Das Zwischengewebe im allgemeinen ohne Veränderungen; stellenweise etwas Ödem, in der Regel ziemlich reichlicher Blutgehalt. An einigen Stellen kleinzellige Infiltrate in der Rinde besonders an der Grenze gegen die Pyramiden hin; sie liegen um Gefässe herum, nicht regelmässig im Zusammenhang mit den Glomerulis. Im Lumen vieler Harnkanälchen (Hauptstücke und Schaltstücke), die in derartigen Herdchen gelegen sind, zahlreiche Leukozyten. Die Glomeruli gewöhnlich ziemlich blutreich. Im Lumen der Hauptstücke oft, aber nicht immer, meistens kleineren und ziemlich spärliche hyaline Tröpfchen nebst etwas

feinkörnigem Inhalt. Zum Teil sind die Tröpfchen sehr durchsichtig. Die Epithelzellen der Hauptstücke im allgemeinen mehr oder weniger geschwollen, feinkörnig; sie enthalten aber auch oft kleine hyaline Tröpfchen und bisweilen vakuolartige, durchsichtige Gebilde. In ziemlich wenigen Schleifen, Schaltstücken und Sammelröhren, schmalere, fadenartige oder breitere homogene Zylinder. Fett kommt nur in sehr geringer Menge in zerstreuten Zellen der dicken Schleifenschenkél als kleine Tröpfchen vor; das Fett nicht doppeltbrechend.

Von diesem Falle sind 4 Figuren auf Tafel IX (1—4) abgebildet; *Fig. 1.* Sedimentbild 14. I. 1917 (Zeiss, hom. im. $\frac{1}{7}$, komp. ok. 6). Ein Konglomerat von Fäden; ein aus Fäden zusammengesetzter Zylinder; ein paar polynukleäre Leukozyten. *Fig. 2.* (Zeiss 16 mm., komp. ok. 6): Kleinzelliges Infiltrat in der Nierenrinde; in mehreren Kanälchen polynukleäre Leukozyten im Lumen. *Fig. 3.* Ein Schaltstück aus dem vorigen Präparat bei stärkerer Vergrößerung (Zeiss hom. im. $\frac{1}{7}$, komp. ok. 6) mit Leukozyten im Lumen. *Fig. 4.* (Zeiss 16 mm., ok. 6): Um 2 Hauptstücke herum, etwas entfernt von einem Glomerulus, kleinzelliges Infiltrat im Zwischengewebe; im Lumen polynukleäre Leukozyten.

Fall 16. August J., 54 Jahre alt. *Klinische Diagnose:* doppel-seitige Lungentuberkulose. Dyspepsie. Albuminurie. *Anamnese:* Lungentuberkulose seit 1910. Dyspeptische Symptome, Abmagerung. Albuminurie seit dem Herbst 1916. *Status praesens* vom 7. I. 1917. Beiderseits ausgebreitete Lungenveränderungen. Tuberkelbazillen im Sputum. Die Temperatur die ganze Zeit 37—38°. Im Urin 7. I.—17. II. Spuren von Albumen. Am 19. II. wurde der Pat. aus dem Krankenhaus entlassen. *Sedimentbefund* nach meiner Methode: 27. I. und 3. II. Mehrere Fäden und ziemlich zahlreiche lockere und homogene Zylinder (gewöhnlich 14—30 μ an Breite), die bald blass, bald stark gefärbt sind. Die Zylinder zeigen oft Spiraltypus mit deutlichen Übergängen aus Fäden. An manchen Zylindern mehr oder weniger zahlreiche feine Körnchen. Her und da zahlreiche kleine hyaline Tröpfchen. Nur vereinzelte Leukozyten. Auf einigen Zylindern einzelne Zellen vom Typus der Nierenepithelien. 10. und 17. II. Sehr spärliches Sediment, das im Ganzen dasselbe Aussehen zeigt wie voriges Mal. Ausserdem viele Stäbchen (von dem Typus der Colibazillen) und Kokken.

Fall 17. (Tafel IX, Fig. 5). B. B., 14-jähriges Mädchen. *Klinische Diagnose:* Miliartuberkulose. Pat. wurde am 25. IV 1915 in die med. Klinik aufgenommen. Die Temperatur wechselte im allgemeinen zwischen 39,5° und 40°. Die letzte Woche Spuren von Albumen im Urin. *Sedimentbefund* nach meiner Methode am 18. V.: Sehr zahlreiche Zylinder, von denen die meisten hyalin mit feinkörnigem Besatz sind; aber auch rein hyaline oder zuweilen wachsartige Zylinder kommen vor. Diese sind bis etwa zu 40 μ breit, die übrigen etwa von 11 bis zu 28 μ . Einige Zylinder sind so stark feinkörnig, dass man kaum etwas von der hyalinen, zentralen Masse bemerkt. Ziemlich

zahlreiche polynukleäre Leukozyten und auch Nierenepithelien, die zuweilen als zylinderartige Gebilde zusammenliegen und mitunter etwas Fett einschliessen. Die Nierenepithelien messen entweder etwa $8,5-10 \mu$ (Kern etwa $5-6 \mu$) oder sie sind grösser bis etwa zu 14μ ; der Kern ist in einzelnen Zellen wie segmentiert, dem Plasmazellenkern-typus ähnlich. Mors am 25. V. 15. *Autopsie* am 26. V. *Gesamtbefund*: Tuberkulöse Meningitis. Allgemeine Miliartuberkulose. *Nieren makroskopisch*: Das Gewicht der linken Niere beträgt 170 g , das der rechten 150 g . Konsistenz etwas vermindert. Die Kapsel leicht abziehbar. Parenchym etwas vorquellend. Zahlreiche Miliartuberkeln. Rinde $6-7 \text{ mm}$ breit, blass, graurötlich, zuweilen graugelblich; die Pyramiden dunkler graurot. *Nieren mikroskopisch*: Zahlreiche Riesenzellen- und Epitheloidzellentuberkel sowohl in der Rinde wie in den Pyramiden. Im Lumen der Hauptstücke an mehreren Stellen hyaline Tröpfchen, die auch ziemlich reichlich in den Epithelzellen, besonders in denen der terminalen Abschnitte, vorkommen. Der Bürstensaum oft auffallend gut erhalten. Im Lumen der Schaltstücke, der dicken Schleifenschenkel und Sammelröhre, ziemlich selten hyaline Zylinder, oft mit körnigem Besatz; ab und zu einige polynukleäre Leukozyten; in diesen Kanälchenabschnitten häufig eine geringe Menge Fett und zuweilen in den Epithelzellen etwas Pigment.

Abbildung auf Tafel IX, Fig. 5; Sedimentbild 13. V.: rechts ein hyaliner Zylinder mit reichlichem feinkörnigem Besatz und zwei Zellkernen; die Breite des Zylinders 20μ . Links davon ein Zylinder, der aus kleinen Nierenepithelien besteht; 4 frei liegende polynukleäre Leukozyten. (Zeiss, hom. im $1/7''$, komp. ok. 6).

Fall 18. Ivar J., 18 Jahre alt. *Klinische Diagnose*: Miliartuberkulose. Pat. erkrankte im Dezember 1916, wurde am 13. III. 1917. in die med. Klinik aufgenommen und am 11. IV. als ungebessert entlassen. Die Temperatur während des Krankenhausaufenthaltes $37-38^\circ$. *Urin* albumenfrei. *Sedimentbefund* nach meiner Methode: Die Untersuchung wurde an 5 verschiedenen Tagen vorgenommen in der Hauptsache mit demselben Resultate: Einzelne Fäden und hyaline Zylinder. Ziemlich viele Leukozyten und Bakterien (vom Coli-typus). Ausserdem nekrotische Zellen, die nicht sicher bestimmbar waren (Nierenepithelien?).

Fall 19. Elin E., 30 Jahre alt. Aufnahme in die med. Klinik am 12. II. 1915. *Klinische Diagnose*: Sepsis. Peritonitis. Bronchopneumonie. Albuminurie. $1\frac{1}{2}$ Monate vor der Aufnahme Fieber und allgemeines Unwohlsein. Am 16. I. Abort. Dann hohes Fieber: $39,5-40^\circ$. 12. II. 1915: Temperatur $38,6-40,3^\circ$. Blutdruck 90 mm Hg . Im Urin die ganze Zeit Spuren von Alb.; spez. Gew. $1014-1027$. *Sedimentbefund* nach meiner Methode am 3. III.: Zahlreiche hyaline Zylinder, oft mit mehr oder weniger reichlichem körnigem Besatz; sie sind meist etwa $14-18 \mu$ breit, mitunter breiter bis zu 36μ ; ein kurzer, wachsiger Zylinder misst an Breite etwa 40μ . Ver-

einzelte Häufchen von Leukozyten, von denen einige etwas Fett enthalten. Auf vielen Zylindern kommen als Nierenepithelien gedeutete Zellen vor, die im allgemeinen eine Grösse von $8,5-11 \mu$ betragen; ihr Kern misst etwa $5-6 \mu$. Ausserdem zahlreiche Plattenepithelien. Exitus am 6. III. 1915. *Autoptischer Befund*: Doppelseitige chronische tuberkulöse Salpingitis. Tuberkulöse Endometritis und Peritonitis. Tuberkulöse Darmgeschwüre (mit Perforation). Purulente Peritonitis (im Eiter wurden Streptokokken nachgewiesen). Miliartuberkulose der Lungen, der Milz und der Nieren.

c) Fall 20—26. (Diphtherie.)

Fall 20. 20-jähriger Mann. *Klinische Diagnose*: Rachendiphtherie. Der Pat. erkrankte am 7. XI. 1916. Aufnahme in das Epidemiekrankenhaus zu Stockholm 8. XI.—27. XI. 1916. Die Temperatur 8. XI. $38,6^{\circ}-38,3^{\circ}$, 9. XI. $37,8^{\circ}-38,8^{\circ}$, 10. XI. $38^{\circ}-38,2^{\circ}$, 11. XI. $37,8^{\circ}-37,8^{\circ}$, dann um etwa $37,5^{\circ}$. Der Urin enthält 16.—20. XI. Spuren von Albumen, war sonst albumenfrei. *Sedimentbefund* nach meiner Methode am 20. XI.: Sehr spärliches Sediment. Einige Fäden. Vereinzelte Leukozyten und Epithelien; die letzteren sind teils vom Typus der Blasenepithelien, teils unbestimmter Natur (wahrscheinlich kleine Nierenepithelien).

Fall 21. 21-jähriger Mann. *Klinische Diagnose*: Rachendiphtherie. Der Pat. erkrankte am 13. XI. 1916. Aufnahme in das Epidemiekrankenhaus zu Stockholm 14. XI.—2. XII. 1916. Die Temperatur 14.—16. XI. $37^{\circ}-38^{\circ}$; 17.—19. XI. $38^{\circ}-39^{\circ}$; 20.—30. XI. im allgemeinen um $37,6^{\circ}$, mitunter Steigerungen bis auf $38,8^{\circ}$; vom 1. XII. ab $36,5^{\circ}-37^{\circ}$. 23. XI. Der Rachen gereinigt. Im Urin 16.—27. XI. Spuren von Albumen, dann kein Albumen. *Sedimentbefund* nach meiner Methode am 20. u. 30. XI.: Der grösste Teil des spärlichen Sedimentes besteht aus Fäden. Einzelne blass gefärbte hyaline Zylinder (etwa 14μ an Breite). Einzelne Leukozyten und Epithelien; von den letzteren sind einige deutlich vom Typus der Blasenepithelien, andere, die klein und oft nekrotisch sind, werden als Nierenepithelien gedeutet.

Fall 22. 22-jähriger Mann. *Klinische Diagnose*: Rachendiphtherie. Der Pat. erkrankte am 18. XI. 1916 und wurde am 20. XI. in das Epidemiekrankenhaus zu Stockholm aufgenommen. Die Temperatur 20. XI. $39,2^{\circ}-40,1^{\circ}$, 21. XI. $38,6^{\circ}-39,4^{\circ}$, 22. XI. $38,5^{\circ}-38,6^{\circ}$, 23. XI. $37,7^{\circ}-38^{\circ}$; vom 24. XI. ab afebril. Am 26. XI. keine Rachenveränderungen. Der Urin enthielt am 4. XII. Albumen, war sonst albumenfrei. Entlassung am 22. XII. *Sedimentbefund* nach meiner Methode am 4. XII.: zahlreiche Fäden; keine distinkten Zylinder. Spärliche Leukozyten (etwa ein paar in jedem Gesichtsfelde); einzelne kleine, oft nekrotische Epithelien, die wahrscheinlich Nierenepithelien sind (ihre Grösse etwa $8-9 \mu$, der Kern etwa $5-6 \mu$).

Fall 23: 11-jähriger Mann. *Klinische Diagnose:* Rachendiphtherie. Der Pat. erkrankte am 19. XI. 1916 und wurde am folgenden Tag ins Epidemiekrankenhaus zu Stockholm aufgenommen. Die Temperatur afebril. Der Urin enthielt am 4. XII. Albumen, war sonst albumenfrei. 24. XI. Der Rachen gereinigt. Am 6. XII. 1916 wurde der Pat. als gesund entlassen. *Sedimentbefund* nach meiner Methode am 4. XII.: Reichliche Menge von Fäden. Spärliche fädige, lockere oder homogene Zylinder. Die Breite der Zylinder etwa 14—23 μ . Leukozyten kommen in geringer Menge vor (in einigen Gesichtsfeldern 1—2, bisweilen 4—5). Einzelne kleine Epithelzellen unbestimmter Natur.

Fall 24. Karl Ö., 9 Jahre alt. *Klinische Diagnose:* Rachendiphtherie. Der Pat. erkrankte am 18. XI. 1916 und wurde am 21. XI. ins Epidemiekrankenhaus zu Stockholm aufgenommen. Die Temperatur abends während des Krankenhausaufenthaltes im allgemeinen 37,5°. 25. XI. keine Veränderungen im Rachen. Im Urin 4.—7. XII. Albumen (bis auf 0,2%), sonst kein Albumen. Der Pat. wurde am 12. XII. entlassen. *Sedimentbefund* nach meiner Methode am 4. XII.: Ziemlich viele Fäden, die den hauptsächlichsten Teil des Sedimentes bilden; keine deutlichen Zylinder. Ziemlich spärliche Leukozyten (ein paar in jedem Gesichtsfelde) und vereinzelte kleine nekrotische Epithelien, die wahrscheinlich Nierenepithelien sind.

Fall 25. Folke F., 9 Jahre alt. *Klinische Diagnose:* Rachendiphtherie. Der Pat. erkrankte am 18. XI. 1916. Aufnahme in das Epidemiekrankenhaus zu Stockholm am 24. XI. Temperatur 24. XI. 38,6°; 25. XI. 38,5°—39°; 26. XI. 38°—37,7°; 27. XI. 37,3°—37,5°; dann afebril. 29. XI. Der Rachen gereinigt. Im Urin 24. XI. Spuren von Albumen, 27. XI. 0,9% Albumen, vom 30. XI. ab kein Albumen. *Sedimentbefund* nach meiner Methode am 30. XI.: Fast ausschliesslich Fäden, oft in grössere Konglomerate verfilzt, bisweilen in schmale Zylinder übergehend. Einzelne Leukozyten und kleine nekrotische Zellen, die wahrscheinlich Nierenepithelien sind. Am 8. XII. wurde der Pat. entlassen.

Fall 26. 18-jähriger Mann. *Klinische Diagnose:* Rachendiphtherie. Der Pat. erkrankte am 3. XII. 1916 und wurde an demselben Tage in das Epidemiekrankenhaus zu Stockholm aufgenommen. Die Temperatur am 4. XII. 39,6°—40,5°, 5. XII. 37,6°—37,8°; dann keine oder nur leichte Temperatursteigerungen. 7. XII. Der Rachen gereinigt. Im Urin am 4. XII. 0,4% Albumen, 7.—11. XII. Kein Albumen, 18. XII.—2. I. Spuren von Albumen. Der Pat. wurde am 3. I. 1917 entlassen. *Sedimentbefund* nach meiner Methode am 4. XII.: Ziemlich viele Fäden. Nur einzelne hyaline Zylinder (etwa 14 μ an Breite). Zelluläre Elemente sind spärlich vorhanden. In einigen Gesichtsfeldern 1—2 Leukozyten, die zuweilen etwas Fett enthalten. Einzelne rote Blutkörperchen und kleine, zum Teil nekrotische Nierenepithelien.

c) Fall 27—36 (verschiedene Infektionen u. Intoxikationen).

Fall 27. (Tafel IX, Fig. 9—11). Petrus P., 27 Jahre alt. *Klinische Diagnose:* Akute Endocarditis. Albuminurie. Seit einigen Jahren Beklemmungsgefühl und Kurzatmigkeit. Seit $\frac{3}{4}$ Jahre abends geringe Schwellung der Beine. *Status praesens* vom 19. X. 1915. Herzdämpfung links 15 cm, rechts 5—6 von der Mittellinie. Über der Herzspitze ein systolisches Geräusch, über der Mitte des Sternum ein systolisches und ein diastolisches Geräusch. Blutdruck 115 mm Hg. Urin: Reaktion sauer, Tagesmenge 1400 ccm, spez. Gew. 1015, 0 Alb. *Verlauf:* 9. XI. Blutdruck 120 mm Hg. 19. XI. Mässige Ödeme der Unterschenkel. 23. XI. Ödeme vermehrt. 27. XI. Plötzliche Verschlimmerung. Exitus um 10 Uhr nachm. Temperatur 19. X.—27. XI. sehr wechselnd: die Morgentemperatur im allgemeinen $36,2^{\circ}$ — $37,8^{\circ}$, zuweilen etwas höher; die Abendtemperatur im allgemeinen 38— 39° , zuweilen etwas niedriger oder etwas höher. *Urin* 20. X.—27. XI.: Tagesmenge 1400—2125 ccm. Spez. Gew. 1012—1015. Albumen: im allgemeinen Spuren — 0,3%, einige Tage kein Eiweiss. *Sedimentbefund* nach meiner Methode: D. 26. XI. 1915. Zahlreiche Zylinder von wechselndem Aussehen und variierender Breite. Die Mehrzahl etwa 14—20 μ , andere nur 9 μ oder bis zu 30 μ breit. Viele sind homogen, andere locker, teilweise spiralförmig; viele Zylinder mehr oder weniger mit feinen Körnchen, andere mit gröberen Körnchen oder kleinen hyalinen Tröpfchen besetzt. In und auf vielen Zylindern zahlreiche polynukleäre Leukozyten oder Nierenepithelien (Grösse etwa 9—10 μ , der Kern 5—6 μ). Auch viele freie Leukozyten und Nierenepithelien, teilweise etwas grüngelblich gefärbt. Rote Blutkörperchen in ziemlich geringer Anzahl. Zerstreute Häufchen von amorphen, körnigen Massen mit brauner oder grünlicher Farbe. Auch vereinzelte Zylinder sind grüngelblich gefärbt. Ein Nierenepithelzylinder wurde beobachtet (siehe die Abbildung, wo zum Vergleich auch die Epithelzellen eines Sammelrohres der Niere von demselben Falle abgebildet sind). Die Grösse der Zellen des Epithelzylinders etwa 14—17 μ , ihr Kern etwa 5—6 μ bis zu 8—9 μ ; die Zellen des Sammelrohres sind etwa von derselben Grösse. *Autopsie* am 29. XI. 1915. *Gesamtbefund.* Chronische Endocarditis mit Mitralstenose. Verruköse Endocarditis der Aorta — und Mitralisklappen. Herzhypertrophie. Transsudate. Stauungsorgane. Lungen- u. Milzinfarkte. *Nieren makroskopisch:* Das Gewicht der linken 270 g, das der rechten 260 g. Die Kapsel haftet an einzelnen Stellen der Unterlage fest an. An der Oberfläche einzelne, kleinere, flache Einziehungen. Die Konsistenz ziemlich fest. Die Schnittfläche feucht. Die Rinde etwas verbreitert, im allgemeinen trübe, blass grau; stellenweise Blutungen und deutlich hervortretende blutgefüllte Gefässstreifen. Pyramide graurot. *Nieren mikroskopisch:* Sowohl in der Rinde als in den Pyramiden zerstreute kleinzellige Infiltrate, die zuweilen aber nicht regelmässig in der Nähe von Glomerulis liegen. In den Glomerulis hier und da Kernvermehrung, wahrscheinlich infolge vermehrter Leukozytenzahl. In einigen Kapselräumen einige wenige hyaline Tröpfchen; in

denselben sind nie Leukozyten und rote Blutkörperchen beobachtet worden. In dem Lumen der Hauptstücke fast überall eine mehr oder weniger reichliche Menge von hyalinen Tropfen von wechselnder Grösse, etwa 3—11 μ ; zuweilen sind sie sehr klein (wie im Sediment, siehe Abbildung eines Zyl. Fig. 9, Tafel IX). Die Tropfen sind kugelförmig, zuweilen länglich oder unregelmässig. In den Epithelien der Hauptstücke an mehreren Stellen deutliche hyaline Tröpfchen, hier und da auch wenige, kleine Fetttropfen. In dem Lumen der Hauptstücke bisweilen auch vereinzelte Leukozyten. In den dicken Schleifenschenkeln, den Schaltstücken und den Sammelröhren nur wenige Zylinder, die teils homogen, teils streifig und von schmalen Fäden zusammengesetzt sind. Die mit Zylindern gefüllten Kanälchen sind oft erweitert. Ein wenig Fett kommt bisweilen an den dicken Schleifenschenkeln und den Sammelröhren vor. In den Sammelröhren an mehreren Stellen zahlreiche rote Blutkörperchen oder amorphe, grünliche feinkörnige Massen neben Zylindern; mitunter ist das Epithel der Sammelröhren desquamiert.

Abbildungen (Zeiss, hom. im. $\frac{1}{7}$, komp. ok. 6) auf Tafel IX, Fig. 9—11: Fig. 9: Sedimentbild 26. XI. 1915: links ein Tropfenzylinder (Breite 17 μ), daneben ein hyaliner Zylinder mit körnigem Besatz, rechts rote Blutkörperchen, polynukleäre Leukozyten, ein paar kleine Nierenepithelien (Grösse etwa 9 μ , ihr Kern etwa 5—6 μ) und eine verfettete Nierenzelle. Fig. 10: Zylinder im Urin, der aus Epithelzellen besteht, das Aussehen derselben stimmt mit demjenigen der Nierenepithelien eines Sammelrohres überein, die in Fig. 11 von einem Sammelrohre in der Marksubstanz der Niere desselben Falles (an der Grenze zwischen der Aussen- und der Innenzone) abgebildet worden sind.

Fall 28. (Tafel IX, Fig. 15). Wilhelm L., 19 Jahre alt. *Klinische Diagnose:* Septicopyämie. *Anamnese.* Am 5. II. 1916 erkrankte Pat. akut an Otitis mit Kopfschmerzen. Am 12. II. Perforation des Trommelfells. Meningitissymptom. Hohes Fieber. 15. II. Stechen in der Brust, Pneumoniesymptome. Seit 3 Tagen zunehmende schmerzende Schwellung an dem rechten Oberarm. *Status praesens* vom 16. II. 1916: Temp. 39,2°—40,5°. Links unten Dämpfung an der linken Lunge, pleuritisches Reibegeräusch. 22. II. Thoracozentese: Entleerung von 800 ccm hämorrhagisches Exsudat aus der linken Pleurahöhle; aus dem Blut wurden Streptokokken reingezüchtet. 26. II. Abszesse des rechten Oberarms und des linken Handgelenks wurden geöffnet. 1. III. Abszess an dem Sacrum wurde geöffnet. Die Temperatur war 17. II.—26. V. wechselnd. 17. II.—1. III. Morgentemp. 37,6°—40,3°, Abendtemp. 37°—39,6°, 2. III.—9. III. 37°—37,5°, 10. III.—31. III.: Morgentemp. 37,4°—40,2°, Abendtemp. 37,8°—40,4°, 1. IV.—6. IV. 37°—38°, 7. IV.—21. IV. Morgentemp. 36,4°—38,8°, Abendtemp. 37,6°—39,3°, 22. IV.—26. V. 36,4°—37,4°. *Urin:* 17. II.—3. III. Spuren von Albumen. 4. III.—12. III. kein Alb., 13. III. Spuren von Alb., 14. III.—29. III. kein Alb., 30. III.—2. IV. Spuren von Albumen. Von dem 3. IV. ab war der Urin albu-

minfrei. *Sedimentbefund nach meiner Methode*: 26. II.: Zahlreiche rote Blutkörperchen. Vereinzelte Leukozyten. Ziemlich viele Kokkenhaufen. Ziemlich spärliche hyaline Zylinder (bis etwa 22 μ an Breite). 3. III. der Hauptsache nach wie voriges Mal. 9. III.: Das Sediment besteht zum grössten Teile aus Fäden; verhältnismässig spärliche Zylinder, von denen viele vom Spiraltypus sind, viele zeigen Übergänge von den Fäden, andere sind homogen. Einzelne Häufchen von roten Blutkörperchen; eine geringe Menge von Leukozyten und Nierenepithelien. 16. III. hauptsächlich Fäden. 20. III. In überwiegender Menge Fäden, spärliche Zylinder (14—35 μ). Auf diesen zuweilen rote Blutkörperchen oder Blutpigment. Eine geringe Menge von Leukozyten und Nierenepithelien. 23. III. und 27. III.: wie zuvor, 3. IV.: ziemlich viele Fäden, einzelne rote Blutkörperchen. 10. IV. Ziemlich viele Fäden und rote Blutkörperchen. Vereinzelte schmale, lockere Zylinder, Leukozyten und Plattenepithelien. 13. IV. Sehr geringes Sediment, das meist aus Fäden besteht. Einzelne mittelbreite, lockere Zylinder, teilweise »spiralförmig«. Einige rote Blutkörperchen und Plattenepithelien. 17. IV. wie voriges Mal; ausserdem zerstreute Leukozyten oder Häufchen davon. 4., 11., 15. und 22. V. (kein Albumen): Zahlreiche Fäden und hyaline, teilweise mehr oder weniger körnige Zylinder. Einige von kleinen hyalinen Tröpfchen gebildete Zylinder. Vereinzelte Leukozyten oder Häufchen davon, spärliche rote Blutkörperchen und degenerierte Nierenepithelien. Auf einigen Zylindern Kalkkörnchen. 25. und 29. V.: zahlreiche Fäden, die das grösste Teil des Sediments bilden. Vereinzelte hyaline Zylinder, teilweise spiralförmig; ihre Breite meistens 15—30 μ , bisweilen bis zu 40 μ . Im ganzen nur spärliche zelluläre Elemente, die überwiegend aus Leukozyten bestehen.

Abbildung auf Tafel IX., Fig. 15: ein im Urin vom 15. V. befindlicher Zylinder, der zum Teil hyalin ist, zum Teil aus kleinen Tröpfchen besteht; die Breite des Zylinders etwa 36 μ .

Fall 29. (Tafel XV, Fig. 10. u. 11.) R. E., 11-jähriges Mädchen. *Klinische Diagnose*: akute Peritonitis, akute Enteritis, Bronchitis. Die Pat. erkrankte plötzlich am 25. IX. mit Erbrechen und Diarrhöe. *Status praesens* vom 29. IX. 1916: Zyanose des Gesichts. Temp. 39,3°. Urin sauer, spez. Gew. 1018, Alb. 0,3%. Im Sediment ziemlich zahlreiche hyaline Zylinder, einige körnige Zylinder; ziemlich viele Leukozyten, keine roten Blutkörperchen. Mors 30. IX. *Autopsie* am 2. X. *Gesamtbefund*: Peritonitis purulenta diffusa. Hämorrhagische Enteritis. Milztumor. Bronchitis. Lungenatelektase. Käsiges Herdchen in den Lungenspitzen und in den Mesenterialdrüsen. *Nieren makroskopisch*: Das Gewicht der rechten Niere beträgt 95 g, das der linken 80 g. Die Rinde 5—6 mm breit, im allgemeinen von grauroter Farbe, teilweise stark hyperämisch. Die Pyramiden etwas blutreicher, besonders in der Zone nach der Rinde zu. *Nieren mikroskopisch*: Überall im interstitiellen Gewebe Hyperämie. Auch Glomeruli hyperämisch, sonst ohne Veränderungen. In dem Lumen der Hauptstücke einzelne oder auch zahlreiche hyaline Tröpfchen. Das

Epithel derselben geschwollen und im allgemeinen mehr oder weniger feinkörnig. Nicht überall aber in vielen Zellen der Hauptstücke finden sich ausserdem bald nur vereinzelte, bald zahlreiche hyaline kleine Tröpfchen oder mehr unregelmässige hyaline Gebilde. In einigen Zellen sehr zahlreiche Tröpfchen. Diese Erscheinung ist vielleicht in den terminalen Abschnitten der Hauptstücke am meisten ausgeprägt. In einigen Gruppen der Hauptstücke kommt reichlich Fett in den Epithelzellen vor, diess ist am meisten basal gelegen. In vielen dicken Schleifenschenkeln, Schaltstücken und Sammelröhren ebenfalls reichliches Fett. Hyaline Zylinder kommen in den letztgenannten Kanälchen in geringer Menge vor. In einigen Kapillaren sind einige kleinere oder grössere hyaline Tropfen beobachtet worden.

Abbildungen auf Tafel XV. Gefrierschnitte aus der Niere; Fixierung in der JORESSchen Flüssigkeit, Färbung mit meiner Farblüssigkeit. Vergrösserung: Reichert hom. im. $\frac{1}{12}$, ok. 2. *Fig. 10.* Eine Kapillare in einer Pyramide mit 3 hyalinen Tropfen, deren Grösse etwa 10 μ beträgt. *Fig. 11.* Ein hyaliner Tropfen ($13 \times 16 \mu$) in einer Kapillare einer Pyramide.

Fall 30. R. L., 26-jährige Frau. *Klinische Diagnose:* Typhus abdominalis. Am 3. V. 1915 in die Klinik aufgenommen, am 22. VI. als gesund entlassen. Temperatur 3. V.—17. V. 39° — $40,6^{\circ}$. Der Urin enthält d. 3. V.—20. V. Spuren von Albumen; spez. Gew. 1017—1020. *Sedimentbefund* nach meiner Methode: am 3. V. Geringes Sediment. Einzelne Fäden und schmale Zylinder, die hyalin oder mehr oder weniger körnig sind. Vereinzelte Leukozyten und Epithelzellen, die als Nierenepithelien aufgefasst werden. Am 11. V.: Vereinzelte hyaline Zylinder und Leukozyten.

Fall 31. Josef E., 46 Jahre alt. *Klinische Diagnose:* Abscessus hepatis: Albuminurie. Vor 3 Wochen Leibscherzen. Vor 2 Wochen Schüttelfrost und Schmerzen rechterseits. Temp. 39° . *Status praesens* vom 13. I. 1915: Mattigkeit, Erbrechen. Blutdruck 115—120 mm. Hg. Kein Fieber. Im Urin 14.—16. I.: Albumen 0,5—0,8%. *Sedimentbefund* nach meiner Methode am 18. I.: Vereinzelte hyaline Zylinder. Spärliche zelluläre Elemente: teils rote Blutkörperchen, teils Leukozyten; ziemlich zahlreiche Blasenepithelien. Mors am 19. I. *Autopsie* am 20. I. *Gesamtbefund:* Leberabszess. Thrombose der Vena portae. Milztumor. Trübe Schwellung der Nieren. *Nieren makroskopisch:* Das Gewicht der rechten Niere beträgt 100 g, das der linken 120 g. Die Kapsel leicht abziehbar. Das Parenchym am Schnitttrande vorquellend. Die Rindensubstanz trübe, blass. Die Pyramiden dunkel graurot. *Mikroskopisch* wurden (an Zelloidinschnitten, die nach v. Gieson gefärbt waren) kleine Rundzelleninfiltrate an zerstreuten Stellen in der Rinde beobachtet, sonst keine auffallenden Veränderungen.

Fall 32. Anna S., 51 Jahre alt. *Klinische Diagnose:* Erythema exsudat multiforme. Albuminurie. Anamnese: Vor einem Monat ka-

tarrhaler Icterus. Vor 14 Tagen multiformes Erythem. *Status praesens* vom 22. I. 1915: leichter Icterus. Rechte Hand- und Fussgelenke geschwollen. Multiple rote Fleckchen an den Beinen. 2. II. Die Anschwellungen und das Exanthem vorüber. 27. II. Aus dem Krankenhaus als gebessert entlassen. *Urin* 22. I.—29. I. albumenfrei. 30. I. und 3. II. Spuren von Albumen. 5. II.—23. II. Albumengehalt zwischen 0,5—1,2‰. Vom 24. II. albumenfrei. Die Temperatur höchstens 37,7°. *Sedimentbefund* nach meiner Methode: 10. II. Zahlreiche hyaline Zylinder oft mit geringem körnigem Besatz oder mitunter ganz körnige schmale Zylinder. Fäden in geringer Zahl. Vereinzelte Leukozyten und degenerierte Epithelien, die als Nierenepithelien aufgefasst werden. 12. II. Zahlreiche Zylinder wie voriges Mal (Breite etwa 15—30 μ). Auf den Zylindern oder auch freiliegend zahlreiche Nierenepithelien, die meistens degeneriert sind und eine Grösse von etwa 11—14 μ haben. Keine Leukozyten. 17. II. Ungefähr wie zuvor. 24. II. Spärliches Sediment. Geringe Menge hyaliner Zylinder und Fäden. Vereinzelt degenerierte Nierenepithelien.

Fall 33. Gustaf C., 44 Jahre alt. *Klinische Diagnose:* Subchronische Bronchopneumonie + Albuminurie. *Anamnese:* Mit 18 Jahren Osteomyelitis. Erkrankte vor 4 Tagen mit Seitenstechen rechts. *Status praesens* d. 7. XI. 1916: Pneumonie an der rechten Lungenspitze. Keine Herzvergrößerung. Geringe Dyspnoe und Zyanose: Blutdruck 95 mm Hg. *Urin:* Tagesmenge 2000 ccm, spezifisches Gewicht 1020; Spuren von Albumen. Vom 11. XI. bis zu der Entlassung aus dem Krankenhaus am 27. XI. war der Urin albumenfrei: spec. Gew. 1015—1021; Tagesmenge 1000—2000 ccm. Die Temperatur am 7. XI. 38,3—39°; 8. XI. 39,7°—37,7°, 9. XI. 38,3°—37,6°, 10. XI.—26. XI. fieberfrei. *Sedimentbefund* nach meiner Methode: D. 11. XI.—24. XI. 1916. Der Urin wurde 5-mal untersucht und zeigte jedesmal ungefähr dasselbe Bild: Geringes Sediment, das eine ziemlich geringe Anzahl Fäden und Zylinder enthält. Diese sind meistens sehr schmal (10—12 μ), aber einige erreichen eine Breite von etwa 25—40 μ . Einige Zylinder sind deutlich von feineren Fäden zusammengesetzt. Auf den Zylindern oft Zellen oder feinkörnige Massen in ziemlich reichlicher Menge. Die Zellen bestehen grösstenteils aus roten Blutkörperchen (besonders reichlich am 14. XI.), die zuweilen in Zylinderform auftreten. Ausserdem finden sich ziemlich zahlreiche Nierenepithelien, die zum Teil degeneriert sind und keine Färbung der Kerne zeigen. Leukozyten sind auch vorhanden, am 14. XI. nur spärlich, am 17. u. 21. XI. reichlicher. An den letztgenannten Tagen fanden sich auch ziemlich zahlreiche Bakterien (vom Coli- und Streptokokken-Typus) vor.

Fall 34. Karl V., 42 Jahre alt. *Klinische Diagnose:* subakute Bronchitis + Nephrose. *Anamnese:* Pat. erkrankte akut am 23. III. 1916 mit Husten und Frösteln. *Status praesens* d. 26. III. 1916. Temperatur 37,9°. Keine Herzvergrößerung. Blutdruck 115 mm Hg.

Urin: Tagesmenge 1500 ccm, spezifisches Gewicht 1024, Reaktion sauer. Albumen 14%. *Verlauf* 27. III. bis 1. V. 1916: Temperatur 27. III.—1. IV. 37°—38°; dann fieberfrei. Tagesmenge des Urins 1375—1750 ccm. Albumen: 27. III.: 9%, 28. III.: 1,8%, 30. III.: 1,4%, dann wechselnd zwischen 0,9%—0,3%-Spuren. Blutdruck 24. IV. 118 mm Hg. *Sedimentbefund* nach meiner Methode: 30. III.—13. IV. (der Urin wurde 5-mal untersucht): Sehr spärliches Sediment; einige Fäden und vereinzelt, schmale, Zylinder; fast keine Zellen: einigemal einzelne Leukozyten. 17. IV.—1. V. (2-mal untersucht): einzelne hyaline Zylinder, keine Zellen.

Fall 35. Gustaf B., 43 Jahre alt. *Klinische Diagnose*: Neuras-thenie. Botulismus. Aufnahme ins Krankenhaus am 30. VIII. 1916. Urin 1. IX. bis 28. IX. albumenfrei; am 29. IX. Albuminurie. Seit 20. IX. schlechtes Allgemeinbefinden, Erbrechen und Diarrhöe. Die ersten Tage Fieber. Der Puls klein, schnell. 28. IX.: Der Pat. ist benommen, die Sprache undeutlich; er klagt über Trockenheit im Munde. Ptose. Die Pupillen reagieren, aber träg. Der Puls klein, kaum palpabel; Frequenz 120. 30. IX. Soporös. Die Pupillen mittelweit, reagieren träg. Die Ptose deutlicher ausgesprochen. Mors um 8,35 Uhr nachm. *Sedimentbefund* nach meiner Methode am 30. IX. ziemlich viele, blass gefärbte, lockere, schmale Zylinder, die gröss- tenteils eine fädige Struktur zeigen und zum Teil homogen sind; ihre Breite im allgemeinen etwa 11—16 μ , zuweilen schmäler oder breiter (bis etwa zu 20 μ). Einige Fäden. Auf den Zylindern zuweilen einzelne Fettkörnchen oder feinkörnige Massen. Eine geringe Anzahl Leuko- zyten. *Autopsie* am 2. X. *Gesamtbefund*: chron. Leptomeningitis. Herz schlaff, etwas vergrössert; Lungenödem. *Nieren makroskopisch* Das Gewicht der linken Niere 160 g, das der rechten 150 g. Sub- stanz vorquellend. Die Rindenbreite etwa 5—6 mm. Das Parenchym überall sehr blutreich. *Nieren mikroskopisch*: Allgemeine Hyperämie, stellenweise kleine Blutungen. Auch Glomeruli sind blutreich; kein fremder Inhalt in den Kapselräumen. Zerstreute kleinzellige Infiltrate, besonders in der Nähe von Glomerulis. In diesen Herdchen finden sich einzelne Leukozyten im Lumen der Harnkanälchen. In den ter- minalen Abschnitten der Hauptstücke ausgeprägte Nekrose der Epithe- lien; in den übrigen Teilen der Hauptstücke feinkörnige Anschwellung der Epithelzellen, die an vereinzelt Stellen hyaline Tropfen enthal- ten. Im Lumen der Hauptstücke feinkörnige Massen, hyaline Tropfen in ziemlich geringer Menge und zuweilen spärliche Fettkörnchen. In den Schleifen, Schaltstücken und Sammelröhren ziemlich wenige, mei- stens schmale Zylinder, die bald ganz homogen sind, bald aus mehre- ren schmalen an einander liegenden Fäden bestehen. In den Epithe- lien der letztgenannten Kanälchen kommt eine geringe Menge Fett und zuweilen etwas Pigment vor.

Fall 36. Erik G. L., 35 Jahre alt. *Klinische Diagnose*: Cancer pancreatis. Carcinosis peritonei. Icterus. Aufnahme in die med. Klinik 4. VII. 1916. Bei der Aufnahme Icterus, der allmählich zu-

nahm. Im Urin kein Albumen. Temperatur afebril. *Sedimentbefund* nach meiner Methode am 7. u. 9. IX.: Viele Fäden, einzelne schmale Zylinder, an denen sich auch Pigmentkörner finden. Ziemlich viele Pigmenthäufchen und stark pigmenthaltige oder bisweilen verfettete Nierenepithelien. Ausserdem Bakterien. 15. IX.: Viele Fäden und hyaline Zylinder von mittlerer Breite. Zahlreiche pigmentierte Nierenepithelien. Mors am 19. IX. 1916. *Autopsie* am 21. IX. *Gesamtbefund*: Cancer pancreatis. Tuberculosis pulmonum. Icterus. *Nieren makroskopisch*: Gewöhnliche Grösse. Stark ikterische Färbung. Die Rinde etwa 6 mm an Breite, die blutgefüllten Gefässtreifen deutlich hervortretend. *Nieren mikroskopisch*: An einigen Stellen im Zwischengewebe kleinzellige Infiltrate. Hier und da Kernvermehrung der Glomeruli; im Kapselraum bisweilen einzelne oder zahlreiche hyaline Tropfen (etwa 3—6 μ an Grösse) und ausnahmsweise einige Leukozyten. Im Lumen der Hauptstücke teils ein körniger amorpher Inhalt, teils mehr oder weniger zahlreiche hyaline Tropfen (bis etwa zu 6 μ an Grösse), die bisweilen in längliche Gebilde zusammenschmelzen. Im Epithel der Hauptstücke im allgemeinen körnige Trübung und bisweilen Tropfenbildung; in einigen Epithelien ein wenig Fett oder Pigment; im Lumen kommen auch derartige desquamierte Zellen vor. Im Lumen der dünnen Schleifenschenkel an vereinzelter Stellen Fäden. Im Lumen vieler dicken Schleifenschenkel und Schaltstücke teils Fäden, teils lockere, aus Fäden gebildete Zylinder, wobei die Fäden wie spiralförmig gewunden oder gefaltet sind, teils homogene Zylinder; im Lumen bisweilen auch gallenpigmentierte Epithelien oder gallenimbierte Tropfen; auf den Zylindern und Fäden bisweilen körnige Auflagerungen. Im Lumen der Sammelröhre an vielen Stellen hyaline oder fädige Zylinder und oft zahlreiche desquamierte, bisweilen pigmenthaltige Epithelien oder Pigmentmassen; an einer Stelle habe ich einige Leukozyten und Tropfen gesehen. Fett kommt in geringer Menge im Epithel der dicken Schleifenschenkel, der Schaltstücke und der Sammelröhren vor.

II. Chronisches Stadium der Nephrose.

a) *Genuine Nephrose* (ohne Amyloid).

Fall 37. (Tafel I, Fig. 1—12 und Tafel VII, Fig. 1). Robert Ö., 15 Jahre alt. *Klinische Diagnose*: genuine Nephrose. I. Aufnahme in die med. Klinik 14. X. 1913—24. II. 1914. Den ersten Monat hoher Albumengehalt des Urins, 8—40%, dann nur Spuren von Albumen oder kein Alb.; im Sediment anfangs zahlreiche, später vereinzelt hyaline und körnige Zylinder, bisweilen auch etliche Leukozyten. Blutdruck 85—115 mm Hg. Kurze Zeit nach der Entlassung erkrankte der Pat. an Scarlatina. II. Aufnahme in die Klinik 25. IV. 1914—1. VI. 1914. Albumen bei der Aufnahme 5,5%; 26. IV.—14. V. 2—3%; dann 0,5—1,5%; im Sediment zahlreiche körnige und hyaline Zylinder. Blutdruck am 25. IV. 125—130 mm Hg.

dann 100 mm. Während des Sommers 1914 gebrauchte der Pat. die Brunnenkur in Ronneby und fühlte sich wohl. Am 25. IX. 1914 erkrankte der Pat. mit Frösteln, Kopfschmerzen und Schmerzen in der rechten Seite des Bauches. III. Aufnahme in die med. Klinik 26. IX. 1914. Mors 19. VI. 1915. *Status praesens* am 26. IX.: Kopfschmerzen, Mattigkeit, wiederholtes Erbrechen, Schmerzen rechts im Bauche. Beträchtliche Ödeme der Beine, geringes Ödem der Augenlider. Der Bauch aufgetrieben, druckempfindlich; Aszites. Erysipelatöse Rötung hier und da am Bauche und an den Oberschenkeln. Temperatur 39,2°. Das Fieber (38°—39°) dauerte bis Ende Oktober an. Die Ödeme gingen allmählich zurück und waren Ende November verschwunden. In der letzten Woche des Oktobers multiple Abszesse an den Exträmitäten und der linken Seite des Bauches. 2. I. 1915. Geringes Ödem der Unterschenkel. 20. II. Zunehmen des Ödems der Beine. Aszites. 25. IV. Ödeme etwas vermehrt, starker Aszites. 28. IV. Erbrechen. Die letzten Wochen vor dem Tode wiederholtes Erbrechen. Die Temperatur von November ab im allgemeinen afebril; am 19. V. Temperatursteigerung bis auf 39,2°, dann einige Tage 38,5°—39°, vom 25. V. ab bis zum Tode am 19. VI. um 38°. Herzdämpfung am 22. XII. links 9 cm, rechts 2,5 cm. Blutdruck im allgemeinen 100—115 mm Hg, ausnahmsweise 120 mm. *Urin*: Tagesmenge 11. X.—21. X. 2400—3700 ccm, 22. X.—31. X. etwa 1500 ccm, dann im allgemeinen 200—800 ccm; das spezifische Gewicht betrug im September 1914 1016—1028, im Oktober 1005—1015, im November 1011—1019, im Dezember 1020—1033, im Januar 1024—1034, Februar—Mitte Mai 1015—1036, dann 1011—1018; der Albumengehalt meistens etwa 15—30 %, aber auch höher, bis zu 40—50 % und ausnahmsweise 64 %, oder zeitweise niedriger bis zu 2,5 % herab. *Sedimentbefund* nach meiner Methode: d. 27. IX. 1914 (25 % Alb.): Zahlreiche homogene, oft sehr breite Zylinder, die zum Teil schwach gefärbt oder fast ungefärbt, zum Teil stark blau gefärbt sind; auf einigen Zylindern mehr oder weniger feinkörnige Auflagerungen; eine geringe Anzahl ganz feinkörniger Zylinder. Einige Zylinder zeigen eine zusammengesetzte Struktur: im Zentrum spiralförmig gewundene Gebilde, die von einer homogenen Masse umgeben sind. Auf den Zylindern kommen oft zerstreute Fettröpfchen und Zellen in grösserer oder geringerer Menge vor. Die zellulären Elemente bestehen zum grössten Teil aus stark verfetteten, oft sehr grossen Zellen, in denen auch die Fetttropfen gross sind¹⁾ (Tafel I, Fig. 4); daneben nicht verfettete Nierenepithelien und vereinzelte Leukozyten. 8., 23. u. 31. X. (Fieber, multiple Abszesse): Sehr zahlreiche homogene Zylinder, teilweise von wachsigem Typus; ihre Breite beträgt im allgemeinen etwa 20—28 μ , oft (besonders die wachsiges) noch mehr bis zu 40—60 μ . Einige Zylinder, deren Breite etwa 36 μ beträgt, bestehen aus kleineren oder grösseren hyalinen Tropfen, unter denen sich zuweilen kleine Fettkügelchen zerstreut finden (Tafel I, Fig. 1). Die Tropfen sind zuweilen

¹⁾ Ich nenne diese Art von Zellen in den Beschreibungen oft der Kürze halber »grosse Fettzellen«.

von einer homogenen oder feinkörnigen Masse umgeben (Tafel I, Fig. 12). Vereinzelte Zylinder bestehen aus fädigem Fibrin. Zahlreiche stark verfettete, grosse Nierenepithelien; einige nekrotische Nierenepithelien. Ziemlich zahlreiche polynukleäre Leukozyten und rote Blutkörperchen. Ziemlich viele Bakterien vom Streptokokktypus. 13., 20. und 27. XI.: Ziemlich zahlreiche Fäden. Massen von homogenen, zum Teil wachsartigen Zylindern mit einer Breite von 20—40 μ . Recht viele spiralförmige Zylinder. Vereinzelte Tropfenzylinder und ganz feinkörnige Zylinder. Die Tropfen meistenteils ziemlich klein. Die Breite der körnigen Zylinder bis auf 85 μ . Die zellulären Elemente im ganzen ziemlich spärlich, meistens treten sie in Form degenerierter oder nekrotischer Nierenepithelien auf, die auf Zylindern gelegen sind. Stark verfettete Zellen mit grossen Fettröpfchen, kommen jetzt spärlicher vor (eine derartige Zelle beträgt etwa 17 μ im Durchmesser). Ziemlich zahlreiche polynukleäre Leukozyten, zuweilen in Zylinderform, an einer Stelle einige rote Blutkörperchen. Auch fanden sich Bakterien, Kokken und Stäbchen im Sediment. 4., 11. u. 18. XII. (15—20% Alb.). Zahlreiche homogene blassere oder mehr oder weniger stark gefärbte Zylinder, die den überwiegenden Teil des Sedimentes bilden. Die Breite der Zylinder meist etwa 20—36 μ . Viele spiralförmige Zylinder. Vereinzelte stark verfettete Zellen (etwa 14—17 μ an Grösse). Ziemlich viele degenerierte oder nekrotische Nierenepithelien. In einigen Präparaten zahlreiche, in anderen spärliche Leukozyten. In einigen Präparaten keine Bakterien, in anderen Kokken und Stäbchen. 23. I. (18% Alb.): Ungefähr wie zuvor. Zahlreiche homogene Zylinder. Vereinzelte Tropfenzylinder. Geringe Anzahl Nierenepithelien und Leukozyten. Einzelne »grosse Fettzellen« (bis etwa zu 23 μ an Grösse). 6. II. (32% Alb.): Massen von Zylindern, von denen die meisten hyalin, einige wachsartig sind; ziemlich viele Spiralzylinder. Ziemlich zahlreiche, meist nekrotische, oft mehr oder weniger verfettete Nierenepithelien, von denen einige den Typus »der grossen Fettzellen« zeigen; mitunter treten diese Zellen als Zylinder auf. Leukozyten äusserst spärlich. 8. III. (15% Alb.) Massen von Fäden und Zylindern, die teils hyalin, teils etwas körnig, teils spiralförmig sind. Die Breite der Zylinder wechselnd 11—14 μ im allgemeinen etwa 17—23 μ , bisweilen 28—37 μ und ausnahmsweise bis auf 42 μ . Auf den Zylindern kommen oft Fettröpfchen oder kleine Nierenepithelien (etwa 8—11 μ) vor, die meistens nekrotisch sind und bisweilen vereinzelt Fettröpfchen enthalten (wenn der Kern färbbar ist, misst er 5 μ). Zahlreiche stark verfettete Zellen mit grossen Fettröpfchen; diese Zellen sind von wechselnder Grösse, meistenteils etwa 16—23 μ , bisweilen nur etwa 9—14 μ , mitunter länglich z. B.: $9 \times 17 \mu$, $14 \times 21 \mu$, $14 \times 25 \mu$; wenn der Kern in diesen Zellen sichtbar ist, misst er etwa 5—6 μ . Keine sicheren Leukozyten. 17. III. (31% Alb.). Massen von Zylindern wechselnder Farbe und Breite, teils blass, kaum gefärbt, teils stark blaugefärbt; die Breite schwankt im allgemeinen zwischen 11—34 μ ; zuweilen sind die Zylinder noch breiter. Ziemlich viele Spiralzylinder. An manchen Zylindern feinkörnige Ein- und Auflagerungen. Einzelne Zylinder be-

stehen aus verschiedenartigen Bestandteilen, indem die zentralen Teile ein anderes Aussehen als die peripheren zeigen, und zwar in der Weise, dass die peripheren Teile als eine blaugefärbte Masse die zentralen grüngefärbten Teile umgeben oder in der Weise, dass im Zentrum spiralförmige blaugefärbte Gebilde liegen, die von einer kaum gefärbten homogenen Masse umgeben sind (wie in Fig. 5, Tafel I). Unter den zellulären Elementen treten zahlreiche »grosse Fettzellen« (mit grossen Fetttropfen) besonders hervor; sie liegen häufig auf Zylindern; ihre Grösse beträgt oft etwa 14—17 μ , oft noch mehr bis z. B. 17 \times 28 μ , 17 \times 36 μ , 20 \times 22 μ , 22 μ . Daneben kommen auch ziemlich zahlreiche kleine Nierenepithelien vor, die teilweise nekrotisch sind und zuweilen als zylinderähnliche Häufchen zusammenliegen; diese Nierenepithelien liegen oft auf Zylindern; ihre Grösse beträgt im allgemeinen etwa 9—11 μ , der Kern misst im allgemeinen etwa 5—6 μ . Keine Leukozyten, keine roten Blutkörperchen, keine Bakterien. 26. III. (32% Alb.) wie zuvor. 31. III. (20% Alb.). Eine grosse Menge Zylinder von verschiedenem Typus. Zerstreute Häufchen hyaliner Tröpfchen von verschiedener Grösse bis auf etwa 14 μ ; die kleineren fliessen mitunter in grössere Gebilde zusammen. Ziemlich zahlreiche »grosse Fettzellen«, spärliche nekrotische kleine Nierenepithelien, die zum Teil auf Zylindern gelagert sind. Keine Leukozyten. 8. IV. (25% Alb.): Massen von Zylindern (bis auf etwa 42 μ an Breite), die verschiedene Typen zeigen: hyalin, hyalin mit körnigem Besatz, spiralförmig, wachsig. Die Zellen verhältnismässig spärlich, bestehen hauptsächlich aus »grossen Fettzellen«. Keine Leukozyten. Ziemlich reichliche Menge meistens stäbchenförmiger Bakterien. 16. IV. (25% Alb.) wie voriges Mal; ausserdem vereinzelte kleinere Tropfenzylinder. 24. IV. (17,5% Alb.) und 1. V. (25% Alb.): wie zuvor; unter den morphotischen Elementen auch einzelne Tropfenzylinder. Keine Bakterien. 7. V. (45% Alb.) und 15. V. (50%): Zahlreiche Zylinder von verschiedenem Typus, oft mit mehr oder weniger Auflagerungen von Körnchen oder Fetttropfen; ihre Breite bis auf 35 μ . Zahlreiche »grosse Fettzellen« bis auf eine Grösse von etwa 25 μ — z. B. 20 \times 42 μ ; wenn der Kern sichtbar ist, beträgt er etwa 5—6 μ . Zahlreiche kleine Nierenepithelien, die zum Teil nekrotisch, zum Teil etwas verfettet sind, und deren Grösse im allgemeinen etwa 11 μ (der Kern etwa 5—6 μ) beträgt, bald etwas mehr, bald etwas weniger. Die Zellen liegen oft auf Zylindern. Keine Leukozyten. Zahlreiche Bakterien (Kokken und Stäbchen). 21. V. (20% Alb.): Massen von Zylindern, auffallend viele wachsige, die etwas glänzend und fast ungefärbt sind. 26. V.: Zahlreiche Fäden und Zylinder von allen Typen. Spärliche Nierenepithelien und grosse Fettzellen. Keine Leukozyten. Das Fett bei polarisiertem Licht oft doppeltbrechend. 4. VI. (25% Alb.): Meistens Zylinder von allen Typen, im allgemeinen ziemlich breit. Ziemlich spärliche »grosse Fettzellen«. Recht viele Bakterien und desquamirte Plattenepithelien. 12. VI. (8% Alb.): Massen von schmalen und breiteren Zylindern verschiedener Typen (bis auf etwa 34 μ an Breite); die meisten sind hyalin oder hyalin mit körnigen Auflagerungen, einige sind wachsig, andere sind Tropfenzylinder.

Daneben unregelmässige Häufchen von runden oder länglichen Tröpfchen. Zellen verhältnissmässig spärlich; unter denselben sind die meisten Leukozyten und grösstenteils nekrotische Nierenepithelien; daneben einige »grosse Fettzellen«. *Autopsie* am 21. VI. 1915. *Gesamtbefund*: Anämie. Extremitäten nicht ödematös. Gehirn und Gehirnhäute ödematös. Ergüsse (ca. 1 Liter) der beiden Pleurahöhlen. Lungenödem. Aszites (ca. 3 Liter). Herz normalgross. Kein Amyloid. Die *Nieren zeigen makroskopisch* das Bild der grossen weissen Nieren: Das Gewicht der rechten Niere beträgt 230 g, das der linken 220 g. Die Kapsel leicht abziehbar. Die Oberfläche glatt. Die Rinde im allgemeinen graulich, durchsichtig mit zahlreichen gelblichen Fleckchen. Die Dicke der Rinde etwa 8—10 mm. Die Pyramiden dunkel graurot. Die Amyloidreaktion negativ. *Nieren mikroskopisch*: Das Zwischengewebe im allgemeinen normal; stellenweise ist es ödematös. Zerstreute kleine rundzellige Infiltrate in der Rinde. Zahlreiche Einlagerungen von fettartigen, grösstenteils doppeltbrechenden, teilweise nadelförmigen Substanzen im Zwischengewebe. Glomeruli sind im allgemeinen auffallend klein und gering an Anzahl; in vielen Gesichtsfeldern in der Rinde sind keine Glomeruli zu finden. Die Glomeruli sind im übrigen im allgemeinen von normalem Aussehen; kein Amyloid. In dem Kapselraum hier und da einzelne hyaline Kugeln, im übrigen kein pathologischer Inhalt, keine Zellen; die Kapsel epithelien nicht angeschwollen. Das Lumen der Hauptstücke oft erweitert; in demselben fast überall eine geringere oder grössere Menge hyaliner, runder oder länglicher Tropfen von wechselnder Grösse (etwa 5—11 μ); stellenweise im Lumen vereinzelte »grosse Fettzellen« oder einzelne Leukozyten. Die Epithelien der Hauptstücke sind bisweilen ziemlich niedrig, oft aber geschwollen mit mehr oder weniger hochgradiger Bildung grösserer oder kleinerer hyaliner Tropfen; diese Veränderung ist in den terminalen Abschnitten der Hauptstücke am meisten ausgesprochen. Fett, das zum grossen Teil doppeltbrechend ist, kommt mitunter gruppenweise in ziemlich reichlicher Menge in den Zellen der Hauptstücke vor. In den Schleifen, den Schaltstücken und den Sammelröhren finden sich zuweilen, im ganzen nicht besonders oft, Zylinder, die bald homogen, bald »spiralförmig« sind und oft aus vielen einzelnen kleineren, hyalinen Stückchen bestehen. In vielen dicken Schleifenschenkeln ist das Epithel ziemlich stark fetthaltig, in anderen gar nicht. In vielen Sammelröhren hier und da verfettete Epithelien. Die Kanälchen, die Zylinder enthalten, sind oft stark erweitert. Nach der PFISTERSCHEN Methode keine Färbung der hyalinen Tropfen.

Abbildungen auf Tafel I, Fig. 1—12. (Fig. 1—8 u. Fig. 12. Zeiss, hom. im. $\frac{1}{7}$ "', komp. ok. 6) und auf Tafel VII, Fig. 1). *Fig. 1*: 3 Tropfenzylinder. Der links gelegene stammt vom Sediment vom 23. I. 1915.; die Breite 53 μ . Der rechts gelegene stammt vom: 23. X. 1914 und ist 36 μ breit; unter den hyalinen Tropfen viele Fettröpfchen. Der dritte stammt vom Sediment vom 12. VI. 1915, besteht aus einer homogenen Grundsubstanz; die Tropfen von sehr wechselnder Grösse. *Fig. 2*. Zylinder 27. IX. 14. mit

zahlreichen Nierenepithelien besetzt, von denen das eine verfettet ist. *Fig. 3.* Ein Zylinder mit Besatz von Nierenepithelien, die meistens mehr oder weniger verfettet sind; rechts ein Teil eines homogenen Zylinders mit 2 aufgelagerten hyalinen Tropfen. *Fig. 4.* 27. IX. 14. Stark verfettete Zellen von dem Typus »der grossen Fettzellen«. *Fig. 5.* Ein sehr breiter Zylinder (56 μ); dunklere Gebilde im Zentrum, die von einer blassen, homogenen Masse umgeben sind; auf dem Zylinder einige Nierenepithelien. *Fig. 6.* Ein homogener Zylinder (September 1914). *Fig. 7.* Ein feinkörniger Zylinder mit Besatz von Nierenepithelien und einem Leukozyt (September 1914). *Fig. 8.* Ein feinkörniger Zylinder (Sept. 14). *Fig. 9—11* Gefrierschnitte aus der Niere (Fixierung in Jores' Flüssigkeit, Färbung nach meiner Methode) Reichert hom. im. $\frac{1}{12}$, ok. 2 (also stärkere Vergrösserung als die der Sedimentbilder). *Fig. 9.* Terminaler Abschnitt eines Hauptstückes; reichliche Tropfenbildung im Epithel (die Kerne gefärbt), im Lumen zahlreiche Tropfen. *Fig. 10.* Terminaler Abschnitt mit geringerer Tropfenbildung im Epithel; viele Tropfen und eine verfettete Zelle im Lumen. *Fig. 11.* Ein dicker Schleifenschenkel (in der Rinde); zahlreiche hyaline, teilweise fadenartige Gebilde im Lumen. *Fig. 12.* Ein Tropfenzylinder (vom 8. X. 1914.), in dem peripheren Teil homogene und körnige Massen, die die Tropfen umgeben. *Tafel VII. Fig. 1.* Zylinder (18. XII. 1914), der in der Mitte spiralförmig, an den Enden homogen ist; die Breite 20—25 μ , die Länge 289 μ ; ziemlich reichliche feinkörnige Auflagerungen.

Fall 38. (Tafel VII, Fig. 5.) Augusta S., 63 Jahre alt. *Klinische Diagnose:* Multiple Myelome der Wirbelsäule. Nephrose. Cystitis. Aufnahme in die med. Klinik 27. IV. 1914. Im Urin wurde der BENCE-JONESsche Eiweisskörper nachgewiesen. Der Albumengehalt während des Krankenhausaufenthaltes im allgemeinen 3,5—12%, bisweilen bis auf 20—36%. Blutdruck 80 mm Hg. Das *Urnsediment* wurde wiederholte Male nach meiner Methode untersucht. Der vorhandenen Cystitis gemäss fanden sich in demselben stets in überwiegender Menge zahlreiche Leukozyten und oft auch zahlreiche Bakterien vom Coli-Typus; einige Leukozyten schlossen Bakterien ein; ziemlich zahlreiche desquamierte Blasenepithelien. Ausserdem fanden sich in wechselnder Menge Fäden sowie hyaline und wachsige Zylinder. Häufig kamen auch mehr oder weniger zahlreiche Tropfenzylinder, die aus kleineren oder grösseren Tröpfchen bestanden, vor; diese Tropfen waren oft ungewöhnlich gross. An einigen Stellen beobachtet man, dass die Tropfen in homogene Zylinder konfluieren. Mors am 2. XII. 1914. *Autopsie* am 3. XII. 1914: *Gesamtbefund:* Multiple Myelome der Wirbelsäule. Thrombose des Sinus longitudinalis sup. Interne hämorrhagische Pachymeningitis. Arteriosklerose der Aorta und der Kranzgefässe des Herzens. Bronchopneumonie und Lungenabszesse. Cystitis. Nephrose. Die *Nieren* sind *makroskopisch* vermindert; an der Oberfläche grobgranuliert; die Kapsel leicht abziehbar; die Rinde 4—5 mm an Breite, graugelblich; die Pyramiden dunkel graurot. Nierenkelche erweitert. Die Schleimhaut der Harnblase besonders im Tri-

gonum hyperämisch und angeschwollen. *Nieren mikroskopisch*: Die Rinde verschmälert. Das Zwischengewebe stellenweise vermehrt und kleinzellig infiltriert. In einigen Gefässen arteriosklerotische Veränderungen. Zerstreute Glomeruli verödet, hyalinisiert. Im Lumen der Hauptstücke oft zahlreiche hyaline Tropfen, die sich in v. Giesonpräparaten schwächer oder stärker gelbfärben; nur an einzelnen Stellen, vor allem in den terminalen Abschnitten, zeigt das Epithel der Hauptstücke ausgeprägte Tropfenbildung; die Tröpfchen zum Teil nach der PFISTERSCHEN Methode blaufärbt. In den Schleifen, Schaltstücken und Sammelrohren öfters hyaline Zylinder und zuweilen zahlreiche hyaline, oft sehr grosse Tropfen, die von demselben Aussehen sind wie die im Urin nachgewiesenen Tropfen.

Abbildung Tafel VII, Fig. 5 (Zeiss, hom. im. $\frac{1}{7}$, komp. ok. 6): Oben ein aus grossen hyalinen Tropfen gebildeter Zylinder. Darunter ein homogener Zylinder, wo man rechts deutlich sieht, wie der Zylinder durch Konfluenz von Tropfen entstanden ist. Unten ein Sammelrohr aus der Niere (Gefrierschnitt, Färbung nach meiner Methode).

Fall 39. (Tafel VII, Fig. 2—3). Per Johan J., 45 Jahre alt. *Klinische Diagnose*: Nephrose (anfangs mit glomerulonephritischem Einschlage). Chronische Bronchitis. Im Oktober 1914 fühlte sich der Pat. müde und fröstelte. Er bemerkte Schwellung der Beine und des Scrotums sowie auch des Gesichtes unterhalb der Augen. I. Aufnahme in die med. Klinik 9. XI. 1914. *Status praesens* am 9. XI.: Ödeme der Unterschenkel und des Scrotums; Gesicht etwas gedunsen. Keine subjektiven Beschwerden. Herzdämpfung links 9 cm, rechts 3 cm von der Mittellinie. *Blutdruck* am 9. XI. 145 mm Hg, am 10. XI. 140 mm, am 15. XI. 130 mm, am 21. XI. 125 mm, 25. XI.—21. XII. 120—115 mm. Nach der Entlassung am 23. XII. befand sich der Pat. ziemlich wohl bis zu Mitte Januar, wo er sich wieder müde fühlte und Schwellung der Unterschenkel, des Scrotums und des Gesichtes bemerkte. II. Aufnahme 27. I. 1915—5. IV. 1915. *Blutdruck* während dieser Zeit im allgemeinen 120 mm Hg, zuweilen 115 mm. Herzdämpfung links 10 cm, rechts 3,5 cm von der Mittellinie. Keine Temperaturerhöhung. *Urin* 9. XI.—23. XII. u. 27. I.—5. IV.: Tagesmenge im allgemeinen 1500—2500 ccm, zuweilen etwas darüber oder darunter; spez. Gewicht im allgemeinen 1014—1017; Albumen 5—12 ‰, ausnahmsweise noch mehr. *Sedimentbefund* nach meiner Methode: 13. XI. (Alb. 8,5 ‰): Zahlreiche Zylinder, unter denen einige von wachsigem Typus sind. Die Breite der Zylinder im allgemeinen etwa 9—25 μ . Zahlreiche Leukozyten und kleine Nierenepithelien, die zum grossen Teil nekrotisch und zuweilen verfettet sind. Nicht selten Zellen von dem Typus »grosser Fettzellen« mit grossen Fetttropfen. Die Zellen liegen zum Teil auf den Zylindern. Auch eine geringe Zahl roter Blutkörperchen finden sich zuweilen als schmale zylinderartige Gebilde im Sediment. 18. XI. (Alb. 7,5 ‰): Massen von Zylindern verschiedener Art. Hier und da zylinderartige, aus Fäden bestehende Gebilde. Zellen wie voriges Mal mit der Ausnahme, dass keine roten Blutkörperchen zu beobachten sind. 25. XI.

(Alb. 7%) u. 2. XII. (Alb. 15%): In der Hauptsache wie zuvor. Unter den Zylindern einige Spiralzylinder. Zahlreiche »grosse Fettzellen«, deren Grösse wechselnd ist, z. B.: $17 \times 20 \mu$, $20 \times 22 \mu$, $23 \times 28 \mu$, $36 \times 40 \mu$. 8. XII. (6% Alb.): Zahlreiche Fäden und Zylinder (etwa $9-28 \mu$ breit); die Zylinder homogen oder streifig; einige Zylinder mehr oder weniger feinkörnig. Auf den Zylindern oft Zellen oder Fettröpfchen. Ziemlich zahlreiche, oft nekrotische Nierenepithelien und Leukozyten. Sehr zahlreiche »grosse Fettzellen«, deren Grösse wechselnd ist z. B. etwa $20-25 \mu$ bis auf $30 \times 48 \mu$, $34 \times 50 \mu$; die einzelnen Fettröpfchen oft sehr gross, $3-6 \mu$. 15. XII. (6% Alb.): Wie zuvor. 30. I. Der Hauptsache nach wie zuvor: zahlreiche blasse oder ziemlich stark gefärbte Zylinder, deren Breite im allgemeinen etwa $11-28 \mu$ beträgt. Zahlreiche »grosse Fettzellen«, deren Grösse wechselnd ist (z. B. $17 \times 20 \mu$, 20μ , $20 \times 22 \mu$, 28μ , $25 \times 36 \mu$, $31 \times 34 \mu$, 28×56 , $26 \times 62 \mu$); in einigen dieser grossen Fettzellen ist ein deutlicher Kern vorhanden, in anderen findet sich kein Kern; die grösseren länglichen haben bisweilen ein paar Kerne und sehen wie Fettzylinder aus; sie sind offenbar durch Konfluenz mehrerer Zellen entstanden. Ziemlich zahlreiche Leukozyten und degenerierte kleine Nierenepithelien (etwa 14μ , Kern etwa $5-6 \mu$). Noch 10mal wurde das Sediment untersucht. Das Bild war in der Hauptsache wie zuvor. Die Formelemente waren von derselben Art und Menge wie oben beschrieben worden ist. Zuweilen fanden sich auch Fäden und Übergangsbilder zwischen diesen und den Zylindern in Form von streifigen Gebilden und »Spiralzylindern«. Bei der Untersuchung am 16. III. u. 1. IV. waren auch Bakterien (vom Coli-Typus) vorhanden.

Abbildung auf Tafel VII., Fig. 2 u. 3. Zeiss hom. im. $\frac{1}{7}$ " komp. ok. 6. Fig. 2: Sedimentbild vom 8. XII. 1914. Unten zwei »grosse Fettzellen«, die eine Grösse von 22 u. 25μ zeigen. Links ein Fettzylinder, durch Konfluenz zweier (möglicherweise mehrerer) grosser Fettzellen entstanden. Rechts oben eine verfettete Zelle, die eine Grösse von $14 \times 22 \mu$ zeigt. Links oben ein hyaliner Zylinder, dessen Breite links 22μ beträgt; auf dem Zylinder Auflagerung von feinen Körnchen und Fettkügelchen und rechts von einer Nierenepithelzelle. Ein ähnlicher Zylinder rechts im Bilde. Rechts zwei mononukleäre Nierenepithelien, in der Mitte zwei nekrotische Zellen (ohne Kernfärbung). Sechs polynukleäre Leukozyten. Fig. 3. Ein aus Fäden gebildeter, teilweise gewundener Zylinder vom 1. IV. 1915. Seine Breite 17μ .

Fall 40. Ester S., 17 Jahre alt. *Klinische Diagnose:* Nephrose. Vor 2 Monaten Schmerzen und Druckempfindlichkeit an mehreren Gelenken. Vor 2 Wochen Mattigkeit, Appetitlosigkeit, Schlaflosigkeit. Die letzte Woche Husten, starke Dyspnoe. Bei der *Aufnahme* am 8. I. 1917 in die med. Klinik war der Zustand sehr schlecht; starke Dyspnoe, ausgesprochene Zyanose. Temperatur 40° . Herzdämpfung links 9 cm, rechts $3-4$ cm von der Mittellinie. Blutdruck 115 mm Hg. Am 13. I. Dämpfung an der Hinterseite der rechten Lunge,

Reibegeräusche. Ödeme der Unterschenkel. Urin 8. I.—13. I: Tagesmenge 625—800 ccm. Spez. Gewicht am 8. I. 1014, dann 1026—1035. Albumen am 9. I. 14 ‰, die übrigen Tage 2—5,3 ‰. *Sedimentbefund* nach meiner Methode am 13. I. (5 ‰ Alb.): Einige Fäden. Ziemlich viele Zylinder, die teils locker und fädig, teils homogen, selten körnig sind; die Körnchen dabei im allgemeinen fein, etwas gelblich. Die Breite der Zylinder etwa 17—23 μ . Auf einigen Zylindern ziemlich viele rote Blutkörperchen. Hier und da Häufchen hyaliner Tropfen. Zerstreute Leukozyten, zuweilen in Häufchen angesammelt; sie enthalten oft etwas Fett. Mors am 15. I. 1917. *Autopsie* am 16. I. *Gesamtbefund*: Nephrose. Bronchopneumonie. Fettdegeneration des Herzmuskels. Decubitus der Sakralgegend. Ödeme der Beine. *Nieren makroskopisch*: Das Gewicht der beiden Nieren je 170 g. Konsistenz wie gewöhnlich. Parenchym etwas vorquellend. Die Kapsel leicht abziehbar. Die Rinde etwa 7 mm dick, blass graurot, stellenweise graugelblich, getrübt; die Zeichnung im allgemeinen deutlich hervortretend. Die Pyramiden blutreich im äusseren Teile, im übrigen blass. Die Schleimhaut der Pelvis und der Harnblase blass. *Nieren mikroskopisch*: Im allgemeinen sind die Kapillaren der Rinde sowohl als der Marksubstanz blutgefüllt. Zerstreute kleine, perivaskuläre Rundzelleninfiltrate in der Rinde (am meisten um die Vasa afferentia) und in der Übergangszone zwischen der Rinde und den Pyramiden. Stellenweise etwas Ödem: Die Schlingen der Glomeruli im allgemeinen blutgefüllt; keine Kernvermehrung. In dem Kapselraum an einigen Stellen spärliche hyaline Kugeln aber keine Zellen; das Kapsel epithel ohne Veränderung. In dem Lumen der Hauptstücke meistens zahlreiche und ziemlich grosse (etwa wie rote Blutkörperchen) hyaline Tropfen; keine zellulären Elemente. Das Epithel der Hauptstücke ist meistens mehr oder weniger angeschwollen; in demselben kommen oft mehr oder weniger zahlreiche hyaline Tropfen vor, die teils rund, teils mehr unregelmässig sind, sie sind meist ziemlich klein, im allgemeinen blass mitunter ziemlich stark blaugefärbt. An einigen Stellen ist das Epithel der terminalen Abschnitte sehr stark vergrössert und mit grösseren hyalinen Tropfen dicht ausgefüllt. In den Schleifen, Schaltstücken und Sammelrohren an vereinzelt Stellen Zylinder, die teils locker, fädig, teils homogen sind; an den homogenen Zylindern oft körnige Auflagerungen besonders in der Peripherie derselben. In den dicken Schleifenschenkeln ziemlich viel Fett (nicht doppeltbrechendes) im Epithel; in den übrigen Kanälchenabschnitten nur ausnahmsweise ein wenig Fett.

Fall 41. Frida T., 66 Jahre alt. *Klinische Diagnose*: Nephrose. Chronische Bronchitis. Bronchopneumonie. Herzinsuffizienz. Aufnahme in die med. Klinik 17. II. 1915. Die letzten Jahre kurzatmig. Abmagerung den letzten Winter. Seit Januar 1915 müde und kraftlos. Anfang Februar Schwellung der Beine, die seitdem zugenommen hat. *Status praesens* bei der Aufnahme: Afebril, kurzatmig, sehr matt. Starke Ödeme der Beine. Aszites. Dämpfung unten an der rechten Lunge. Herzdämpfung links 11 cm, rechts 2,5 cm von der

Mittellinie. Blutdruck 90 mm Hg. Im Urin 28% Albumen. Während des Krankenhausaufenthaltes wechselte der Albumengehalt des Urins zwischen 5,4—36%. Tagesmenge 850—2250 ccm, spez. Gewicht 1011—1026. 27. II. Rasselgeräusche an den Lungen. 10. III. Fortdauernde Rasselgeräusche hinten an beiden Lungen. Das Ödem vermindert. Am 18. III. 15. Entlassung. *Sedimentbefund* nach meiner Methode am 20. II. (5,4% Alb.): Zahlreiche hyaline Zylinder (14—31 μ), oft mit mehr oder weniger reichlichen feinkörnigen Auflagerungen. Ziemlich zahlreiche Fäden und Übergangsbilder derselben in spiralförmige Zylinder. Ziemlich viele Leukozyten. Eine geringe Anzahl roter Blutkörperchen und Nierenepithelien; die Grösse der Epithelzellen, von denen viele nekrotisch sind, etwa 8—9 μ , ihr Kern etwa 5—6 μ ; nur vereinzelte verfettete Zellen. Zahlreiche Bakterien (Stäbchen und Kokken). 27. II. u. 6. III. (10% u. 36% Alb.): In der Hauptsache wie zuvor. Unter den zellulären Elementen sind die Leukozyten überwiegend; auf den Zylindern hier und da stark verfettete, mit grossen Fetttropfen beladene Zellen, deren Grösse etwa 11—23 μ beträgt.

Fall 42. Karin J., 73 Jahre alt. *Klinische Diagnose:* Nephrose. Arteriosklerose. Chronische Bronchitis. Gesund bis Mai 1915, wo die Beine zu schwellen anfangen. Die Ödeme vermehrten sich allmählich und nahmen auch den Rumpf und die oberen Extremitäten ein. Die letzte Woche Husten und Kurzatmigkeit. Aufnahme in die med. Klinik 4. X.—24. XI. 1915. *Status praesens* am 4. X.: Afebril. Mässiges Ödem der Beine, der Bauchwand und der Hände. Geringe Dyspnoe. Mattigkeit. Herzdämpfung links 12 cm, rechts unbestimmbar. Blutdruck am 4. X. 125 mm Hg, später 90—110 mm. Mitte Oktober Symptome von Ergüssen in die Pleurahöhlen. 12. XI. Die Ödeme und die Ergüsse in die Pleurahöhlen etwas vermindert. *Urin* 4. X.—22. XI.: Tagesmenge 250—1200 ccm, ansahmsweise mehr; spez. Gewicht 1008—1025; Albumengehalt 1,5—7%, vereinzelte Male 15—24%. *Sedimentbefund* nach meiner Methode: 11. X. (24% Alb.): Zahlreiche Fäden und Zylinder; die letzteren sind teils locker, teils homogen, teils blass, teils stärker gefärbt; ihre Breite beträgt etwa 11—31 μ ; sie sind im allgemeinen ohne körnige Auflagerungen. Einzelne Fettröpfchen oder Häufchen davon kommen teils frei, teils auf den Zylindern vor. Einzelne Leukozyten oder Häufchen davon. Spärliche »grosse Fettzellen« und kleine Nierenepithelien. Zahlreiche stäbchenförmige Bakterien vom Coli-Typus. 15. X. (Alb. 7,5%), 20. X. (Alb. 2,4%), 27. X. (Alb. 4%) und 1. XI. (Alb. 2,4%): Dasselbe Bild der Hauptsache nach wie zuvor; vielleicht etwas zahlreichere Leukozyten. 5. XI. (Alb. 1,5%) u. 10. XI. (Alb. 7,5%): Leukozyten sehr zahlreich und in überwiegender Menge vorhanden; viele derselben schliessen Bakterien ein. Vereinzelt »grosse Fettzellen« und Plattenepithelien. Fäden und mittelbreite Zylinder sind in ziemlich geringer Zahl vorhanden. Zahlreiche Bakterien, teils Stäbchen vom Coli-Typus und teils Kokken (teilweise in Kettenform). 15. XI. (Alb. 1,5%) und 22. XI. (Alb. 5%): Ungefähr dasselbe Bild wie zuvor.

Fall 43. (Tafel VII, Fig. 6.). Lovisa K., 70 Jahre alt. *Klinische Diagnose:* Ulcus ventriculi. Nephrosis. Osteomyelitis chron. Die letzten 10 Jahre oft Erbrechen nach dem Essen. Seit $\frac{1}{2}$ Jahre Verschlimmerung, Appetitlosigkeit, bedeutende Abmagerung. Seit 2 Monaten beim Erbrechen Schmerzen im Epigastrium. Vor einigen Tagen Bluterbrechen. Aufnahme ins akad. Krankenhaus 1. VII. 1916. *Status praesens* am 8. VII.: Keine Ödeme. Afebril. Herzdämpfung links 8 cm von der Mittellinie, rechts unbestimmt. Stark empfindlicher Tumor im Bauche unterhalb des linken Thoraxrandes. Keine nephritischen Augenveränderungen. Der obere Teil des linken Unterschenkels durch Osteomyelitis aufgetrieben; schwache Sekretion aus einer hier vorhandenen Fistel. Blutdruck 8. VII. 130 mm Hg, später 120 mm. *Urin* 1. VII.—22. IX.: Menge im allgemeinen 500—1300 ccm, bisweilen bis auf 1600—1900 ccm; spez. Gewicht 1008—1019. Albumen 1. VII.—12. IX. 1,5—6 ‰, dann 6—10 ‰. Entlassung aus dem Krankenhaus d. 23. IX. 1916. *Sedimentbefund* nach meiner Methode: Am 31. VIII. und 4. IX. (Albumen 3—4 ‰). Reichliches Sediment. Eine grosse Menge hyaliner, lockerer oder homogener, und wachsiger Zylinder; ihre Breite wechselnd: etwa 11—34 μ , mitunter bis auf 42 μ . Viele Zylinder sind spiralförmig. Die Zylinder teils blass, teils ziemlich stark gefärbt; oft mit feinen Körnchen besetzt. Zerstreute Häufchen hyaliner Tröpfchen, die oft auf Zylindern liegen. Recht viele Leukozyten und einige Nierenepithelien, die zuweilen stark verfettet sind, den »grossen Fettzellen« ähnlich. 8. und 12. IX. (2,5 ‰ Alb.): Reichliche Menge Zylinder, von wechselndem Aussehen wie zuvor. Einige Fäden. Ziemlich viele Häufchen hyaliner Tröpfchen, von denen ein Teil ziemlich stark blaugefärbt sind; sie liegen oft auf oder in den Zylindern und ihre Grösse beträgt etwa 1,5—4 μ . Einzelne Leukozyten. Hier und da vereinzelte rote Blutkörperchen. 16., 19. u. 22. IX. (6—10 ‰ Alb.): Zylinder wie zuvor: locker oder homogen, blass bis stark blau gefärbt. Recht viele Fäden und Übergangsformen derselben in Zylinder. Ziemlich spärliche Zellen, unter denen die meisten Leukozyten sind, einige kleine Nierenepithelien.

Abbildung auf Tafel VII, Fig. 6. (Zeiss, hom. im. $\frac{1}{7}$, komp. ok. 6). Ein Zylinder vom 8. IX. mit zahlreichen, aufgelagerten, stark gefärbten, hyalinen Tropfen.

Fall 44. Johan L., 42 Jahre alt. *Klinische Diagnose:* Nephrose mit glomerulonephritischem Einschlage. I. Aufnahme in die med. Klinik 8. III.—4. IV. 1916. Weinachten 1915 Angina. Kurze Zeit danach zunehmende Schwellung der Beine und des Gesichts. Bei der Aufnahme am 8. III. beträchtliche Ödeme der Unterschenkel. Die Herzdämpfung links 8—9 cm von der Mittellinie, rechts unbestimmt. Blutdruck 142 mm Hg. Augenhintergrund normal. Im Urin während des Krankenhausaufenthaltes im allgemeinen 3—7 ‰ Albumen, die letzten Tage 14—17 ‰. II. Aufnahme 15. VIII.—7. IX. 1916. Bei der Aufnahme mässige Ödeme der Unterschenkel, geringe Ödeme der Oberschenkel sowie der Lumbal- und Sakralgegend. Ergüsse in die Pleu-

rahöhlen. Aszites. Herzdämpfung links 12 cm, rechts 5 cm von der Mittellinie. Blutdruck am 15. VIII. 140 mm Hg, am 25. VIII. 120 mm. *Urin* 15. VIII.—5. IX. Menge 375—750 ccm, spez. Gew. 1021—1030; Albumen 3,6—28 ‰, ausnahmsweise bis auf 40 ‰. *Sedimentbefund* nach meiner Methode: 21. VIII. (13 ‰ Albumen): Ziemlich spärliches Sediment, das zum grössten Teil aus Fäden besteht; zerstreute mittelbreite hyaline Zylinder. Vereinzelte verfettete Nierenepithelien, »grosse Fettzellen« und freie Fettröpfchen. 24. VIII. (3,6 ‰ Alb.): Sehr spärliches Sediment. Einzelne Fäden und Zylinder. Eine mässige Menge Fettröpfchen, teilweise auf Zylindern gelegen, oft bei polarisiertem Licht doppeltbrechend. 31. VIII. und 4. IX. (28 ‰ bzw. 7,2 ‰ Alb.): Ziemlich reichliches Sediment, das zum grössten Teile aus Fäden besteht. Recht viele hyaline Zylinder, die an Breite etwa 14—23 μ bisweilen etwa 28 μ messen. Zelluläre Elemente spärlich; sie bestehen nur aus stark verfetteten Zellen mit grossen Fetttropfen (»grosse Fettzellen«), die z. B. etwa 14 μ oder 14 \times 28 μ an Grösse betragen.

Fall 45. Johan Th. L., 31 Jahre alt. *Klinische Diagnose:* Nephrose. Spondylarthritis chron. 1907 und 1909, zeitweise Schmerzen in den Hüftgelenken. Im Herbst 1910 Steifigkeit der Wirbelsäule und bei anstrengenden Bewegungen Schmerzen in derselben. Die Steifigkeit hat allmählich zugenommen. Seit dem Herbst 1916 Schwellung der Unterschenkel. Abmagerung während der letzten Jahre. Aufnahme in die med. Klinik 4. XII. 1916. Status praesens am 4. XII.: Ödem der Unterschenkel. Keine Beweglichkeit der Brust- und Lendenwirbelsäule, sehr geringe Beweglichkeit der Halswirbelsäule. Beschränkte Beweglichkeit der beiden Hüftgelenke und des rechten Schultergelenks. Herzdämpfung links 11 cm, rechts 3,5 cm von der Mittellinie. Blutdruck am 4. XII. 100 mm Hg, später 90—100 mm. 11. XII. Das Ödem verschwunden. Entlassung aus dem Krankenhaus am 16. IV. 1917. *Urin:* Die Tagesmenge abwechselnd 600—2500 ccm. Das spez. Gewicht je nach der Menge 1009—1030. Albumen: im allgemeinen 1—10 ‰, zuweilen bis auf 25—36 ‰. *Sedimentbefund* nach meiner Methode: 9. XII. (1,5 ‰ Alb.). Spärliches Sediment. Einige Fäden und hyaline Zylinder, die homogen oder locker sind. Die Breite der Zylinder gewöhnlich 12—18 μ , bisweilen bis auf 30 μ . Nur einzelne Zellen ohne Kernfärbung und von unbestimmbarer Natur (Nierenepithelien?) 13. u. 20. XII. dasselbe Bild. 27. I. u. 3. II. (5 ‰, bzw. 17 ‰ Alb.) Zahlreiche Fäden. Einzelne hyaline Zylinder von einer Breite von 14—28 μ . An vereinzelt Stellen kleine Häufchen von Leukozyten. 7., 10., 17., 24. II. u. 3. III. Der überwiegende Teil des Sediments besteht aus Fäden. Daneben ziemlich viele hyaline Zylinder, zum Teil mit feinkörnigen Auflagerungen; die Breite der Zylinder etwa 11—23 μ . Einzelne, mitunter etwas verfettete Nierenepithelien. Sehr spärliche Leukozyten, die mitunter etwas Fett enthalten. 10. III. (36 ‰ Alb.). Wie zuvor. Ausser den oben erwähnten Bestandteilen des Sediments noch vereinzelt rote Blutkörperchen. 17. u. 24. III. (6—8 ‰ Alb.). Ausser den zuvor beschrie-

benen morphotischen Elementen noch einzelne Häufchen und Zylinder von kleinen hyalinen Tropfen. 7. u. 14. IV. (5—10% Alb.): Fäden und Zylinder wie zuvor. Spärliche Nierenepithelien, die zum Teil etwas verfettet, zum Teil nekrotisch sind. Weder Leukozyten noch rote Blutkörperchen.

b) *Amyloidnephrose (Fall 46—64).*

Fall 46. (Tafel VII, Fig. 4). Johan A., 62 Jahre alt. *Klinische Diagnose:* Lungentuberkulose. Amyloidnephrose. Aufnahme in die Tuberkuloseabteilung des akad. Krankenhauses d. 28. III. 1914. Entlassung d. 10. VI. 1914. — Ausgebreitete Lungenveränderungen. Massen von Tuberkelbazillen im Sputum. Blutdruck 29. V. 125 mm. Bei der Aufnahme kein Albumen im Urin; vom 13. V. ab 5 ‰—25 ‰ Albumen. Sedimentbefund nach meiner Methode: am 2. VI. Massen von Zylindern, die hyalin oder wachsig sind und oft mehr oder weniger körnige Auflagerungen zeigen; einige Zylinder sind ganz feinkörnig. Ziemlich viele grosse, mehr oder weniger mit Fett beladete Epithelzellen. Einige Leukozyten.

Abbildung auf Tafel VII, Fig. 4 (Zeiss, hom. im. $\frac{1}{1''}$, komp. ok. 6): Ein feinkörniger Zylinder; zwei verfettete Epithelien; ein polynukleärer Leukozyt.

Fall 47. (Tafel IV, Fig. 1.) Knut Y., 24 Jahre alt. *Klinische Diagnose:* Lungentuberkulose mit Kavernen. Amyloidnephrose. — Hämoptyse im Frühjahr 1911. Von da ab zunehmender Husten und Atembeschwerden; Abmagerung. Aufnahme in die Tuberkuloseabteilung des akad. Krankenhauses 14. VI. 1913. — Ausgebreitete Lungenveränderungen; zahlreiche Tuberkelbazillen im Sputum. — Blutdruck 110—120 mm Hg. Der *Urin* enthält anfangs nur Spuren von Albumen; Ende Juli 1913 4—5 ‰; von Mitte August ab 7—25 ‰ Alb. — Die letzte Woche vor dem Tode (13. VI. 14.) Ödeme. — *Sedimentbefund* nach meiner Methode am 9. VI. 1914: Sehr zahlreiche homogene Zylinder, die in allen Nuancen von sehr blassem bis ziemlich dunklem Blau gefärbt sind. Auf den Zylindern oft Fettkörnchen oder Nierenepithelien in wechselnder Zahl. Im übrigen im Sediment ziemlich zahlreiche Leukozyten und Nierenepithelien, die zum Teil nekrotisch oder verfettet sind. Einige Bakterien vom Streptokokken-Typus. *Autopsie* am 15. VI. 1914. Gesamtbefund: Lungentuberkulose mit Kavernen. »Grosse weisse Nieren« mit Amyloiddegeneration. *Mikroskopische Untersuchung der Nieren* (Zelloidinschnitte): Hochgradige Amyloidartung der Glomeruli und der Gefässe. Stellenweise Verbreiterung des Zwischengewebes und kleinzellige Infiltrate. Im Epithel der Hauptstücke sehr oft vakuoläre Gebilde. — *Abbildung* auf Tafel IV, Fig. 1. (Zeiss, hom. im. $\frac{1}{1''}$, komp. ok. 6.) *Sedimentbild* d. 8. VI. 1914: Rechts ein Zylinder mit aufgelagerten Nierenepithelien. In der Mitte ein Zylinder mit Fettkügelchen. Links eine »grosse Fettzelle«, daneben eine nekrotische Epithelzelle. Ausserdem ein paar Leukozyten mit Fett und einige Kokken.

Fall 48. J. I., 26-jährige Frau. *Klinische Diagnose:* Doppelseitige Lungentuberkulose mit Kavernen. Nephrose. — Die Pat. erkrankte 1905 an Lungentuberkulose. Allmähliche Zunahme der Lungenveränderungen bis zu der Aufnahme in die Tuberkuloseabteilung des akad. Krankenhauses am 15. 9. 1913. Tb im Sputum. Dämpfung überall über beiden Lungen; hier und da Rasselgeräusche. — Blutdruck während des Krankhausaufenthaltes 15. IX. 1913.— 2. X. 1914. 110—120 mm Hg. Im Urin während dieser Zeit anfangs kein Eiweiss, später Spuren davon oder vereinzelte Male 0,5—0,8 ‰. *Sedimentbefund* nach meiner Methode: 7. IX. 1914. (Katheterurin): Zahlreiche Fäden und daneben einige hyaline Zylinder. Einzelne Leukozyten und mehr oder weniger stark verfettete Nierenepithelien. 10., 21. u. 24. IX. Ungefähr dasselbe Bild. — Mors am 2. X. 1914. *Autopsie* am 3. X. *Gesamtbefund:* Doppelseitige Lungentuberkulose mit Kavernen. Nephrose. *Nieren makroskopisch:* Die Grösse ist die gewöhnliche. Sowohl die Rindensubstanz wie die Pyramiden ziemlich blutreich mit normaler Zeichnung. Die Kapsel im allgemeinen leicht abziehbar. Die Oberfläche glatt. Makroskopisch kein Amyloid. *Nieren mikroskopisch:* Vereinzelt kleinzellige Infiltrate in der Rinde. Einzelne Glomeruli in geringem Grade amyloidentartet. Im Lumen der Hauptstücke in reichlicher Menge vielfach hyaline Tropfen; im Epithel derselben, besonders in den terminalen Abschnitten reichliche Tropfenbildung. Zylinder kommen in ziemlich vielen dicken Schleifenschoukeln, Schaltstücken und Sammelrohren vor; die Kanälchen dabei oft erweitert mit niedrigem Epithel. Ein wenig Fett kommt in den Epithelien dieser Kanälchen vor.

Fall 49. (Tafel IV, Fig. 3.) Emil L. O., 25 Jahre alt. *Klinische Diagnose:* Lungen- und Darmtuberkulose. Amyloidnephrose. — März 1914 wurde die Diagnose Lungentuberkulose gestellt. Befund bei der Aufnahme in die Tuberkuloseabteilung des akad. Krankenhauses d. 17. IX. 1914. Ausgebreitete Dämpfung und Rasselgeräusche über beiden Lungen. Blutdruck 96 mm Hg. Albumen im Urin $1\frac{3}{4}$ ‰, 25. IX. Ödeme der Unterschenkel. 17. X. Bauch stark aufgetrieben. 21. X. Ödeme vermehrt. — Albumen im Urin 2. X. 20 ‰, 10. X. 18 ‰, 16. X. 9 ‰. *Sedimentbefund* nach meiner Methode 29. IX.—15 X. (Urin 4 mal untersucht): Zahlreiche Fäden und hyaline Zylinder, einzelne wachsige oder feinkörnige Zylinder. Die Breite und die Farbe derselben wechselnd: schwach und stark blaugefärbte Zylinder, die 5—33 μ an Breite betragen. Auf den Zylindern oft Zellen oder Fetttropfen. Leukozyten kamen im allgemeinen spärlich, einmal reichlich vor. Spärliche Nierenepithelien, die bald klein, bald ziemlich gross, stark verfettet, vom Typus der grossen Fettzellen mit grossen Fetttropfen waren. Einige Epithelien waren nekrotisch. — Mors am 21. X. 1914. *Autopsie* am 22. X. *Gesamtbefund:* Doppelseitige Lungentuberkulose mit Kavernen. Tuberkulöse Geschwüre des Larynx und des Darmes. Tuberkulöse Pericarditis. Amyloiddegeneration der Milz. Amyloidnephrose. Die *Nieren* zeigen *makroskopisch* das Bild der grossen weissen Nieren (Gewicht 182, bzw. 192 g.). *Nieren mikroskopisch:* Zwischengewebe nicht vermehrt. Nur an sehr

vereinzelten Stellen kleine Herdchen mit kleinzelligen Infiltraten. Ziemlich viel Amyloid in den Glomerulis und Gefässen. Im Lumen der Hauptstücke oft eine reichliche Menge im allgemeinen ziemlich grosser hyaliner Tropfen; das Epithel der Hauptstücke oft angeschwollen, mit zahlreichen kleineren oder grösseren Tropfen; diese Veränderung in den terminalen Abschnitten der Hauptstücke am stärksten hervortretend. In vielen Schleifen, Schaltstücken und Sammelrohren finden sich hyaline Zylinder und hier und da hyaline Tropfen. Fett kommt in geringer Menge im Epithel einiger dicken Schleifenschenkel und Schaltstücke vor.

Abbildung auf Tafel IV, Fig. 3. (Zeiss, hom. im. $\frac{1}{7}$ " , komp. ok. 6.). Oben ein hyaliner Zylinder mit 2 Nierenepithelien und einigen Fettröpfchen. Unten ein wachsartiger Zylinder mit Einkerbungen. Dazwischen ein paar Leukozyten und Nierenepithelien; von den letzteren ist die eine nekrotisch ohne Kernfärbung.

Fall 50. Anna Q., 17 Jahre alt. *Klinische Diagnose:* Lungentuberkulose. Tuberkulöse Peritonitis. Nephrose. Aufnahme in die Tuberkuloseabteilung des akad. Krankenhauses 3. XII. 1914. — Vor 4 Monaten Diarrhöe und Magenschmerzen; Müdigkeit. Im Oktober nahmen die Symptome zu. Am 2. XII. Hämoptyse. Bei der Aufnahme d. 3. XII. fast moribund. Fieber. Bauch aufgetrieben. Ziemlich ausgebreitete Lungenveränderungen. Im Urin 20 ‰ Alb. Im Sediment (nach den Untersuchungen im Krankenhaus) zahlreiche hyaline und körnige Zylinder und Leukozyten; einzelne rote Blutkörperchen. Mors am 7. XII. 14. um 7 $\frac{1}{2}$ Uhr nachm. *Autopsie* am 8. XII. *Gesamtbefund.* Lungentuberkulose. Peritonitis. Amyloidentartung des Darmes, der Milz, der Leber und der Nieren. *Nieren makroskopisch:* Das Gewicht der rechten Niere 125 g., das der linken 120 g. Konsistenz fest. Schnitttrand scharf. Die Kapsel leicht abziehbar. Die Oberfläche glatt. Die Rinde etwa 6 mm breit, grauweiss, transparent. Amyloidreaktion positiv. *Nieren mikroskopisch:* Ziemlich geringe Amyloidentartung der Glomeruli, der Vasa afferentia und der übrigen Arterien. Zerstreute kleinzellige Infiltrate im Zwischengewebe. Im Lumen der Hauptstücke oft hyaline Tropfen. Stellenweise besonders in den Terminalteilen beträchtliche Tropfenbildung im Epithel der Hauptstücke. Ziemlich viel Fett in den dicken Schleifenschenkeln. Ziemlich spärliche Zylinder in den dicken Schleifenschenkeln, Schaltstücken und Sammelrohren.

Fall 51. Alma Viktoria J., 30 Jahre alt. *Klinische Diagnose:* Lungentuberkulose. Darmtuberkulose. Amyloidosis. Erkrankte 1908 an Lungentuberkulose und wurde damals in die Tuberkuloseabteilung des akad. Krankenhauses aufgenommen. Nach der Entlassung gesund bis 1913, wo sie an Pleuritis erkrankte. Im Juni 1914 Diarrhöe. Seit Oktober Bauchschmerzen und Anschwellung des Bauches; allmählicher Verfall. II. Aufnahme in die Tuberkuloseabteilung 3. XII. 1914. Ausgebreitete Lungenveränderungen. Im Sputum ziemlich zahlreiche Tuberkelbazillen. Bauch aufgetrieben. Blutdruck 100 mm lig.

Abendtemperatur 38°—39°. Im Urin 5. XII. $\frac{1}{2}$ ‰ Alb., 7. XII. Spuren von Alb. 12. XII. kein Alb. Im *Sediment* (nach den Untersuchungen im Krankenhaus) ziemlich zahlreiche körnige und hyaline Zylinder, einzelne Leukozyten, rote Blutkörperchen und degenerative Epithelien. — *Mors* am 14. XII. 1914. *Autopsie* am 15. XII. *Gesamtbefund* Lungen- und Darmtuberkulose. Amyloidentartung der Milz, der Leber und der Nieren. *Nieren makroskopisch*: Das Gewicht der rechten Niere beträgt 180 g, das der linken 170 g. Konsistenz normal. Schnitttrand scharf. Die Kapsel leicht abziehbar. Die Oberfläche glatt. Die Rinde 5—7 mm breit, grauweiss bis graugelblich, etwas glasig. Die Pyramiden dunkel graurot. Amyloidreaktion +. *Mikroskopische* Untersuchung der *Nieren*: Stellenweise kleinzellige Infiltrate in der Rinde. Geringe Amyloidentartung der Glomeruli und der Vasa recta. Im Epithel der Hauptstücke reichliche Tropfenbildung, besonders in den terminalen Abschnitten, und stellenweise etwas Fett. In den dicken Schleifenschenkeln und Schaltstücken ziemlich viel Fett. In diesen Kanälchen sowie auch in der Sammelröhren an einigen Stellen Zylinder.

Fall 52. Johannes E., 53 Jahre alt. *Klinische Diagnose*: Lungentuberkulose. Nephrose. Aufnahme 7. VII. 1915 in moribundem Zustand. *Mors* am 10. VII. 1915. — Seit $1\frac{1}{2}$ Jahren matt und kraftlos. Die letzte Zeit Husten; zuweilen Blut im Sputum. Tuberkelbazillen im Sputum. Temperatur um 39,5°. Im Urin etwa 20 ‰ Albumen. — *Sedimentbefund* am 10. VII. nach meiner Methode: Massenhaft Zylinder, die hyalin oder oft von wachsigem Typus sind. Die Breite der Zylinder 11—15 μ bis auf 42—50 μ (die wachsigem). Einzelne Zylinder schliessen etwas körnige Massen ein. Zellen verhältnismässig spärlich: einige stark verfettete Zellen (z. B. 11—20 \times 14 μ) und Leukozyten. — *Autopsie* am 12. VII. 1915. *Gesamtbefund*: Lungentuberkulose. Tuberkulose der Hals-, Axillar- und Inguinallymphdrüsen. Tuberkulöses Geschwür der Zunge. Thrombose der Ven. iliac. Amyloidnephrose. — *Makroskopisch* zeigen die *Nieren* das Bild der »grossen weissen Nieren«. Das Gewicht der rechten Niere beträgt 250 g, das der linken 290 g. Konsistenz vermehrt. Schnitttrand scharf. Die Kapsel leicht abziehbar. Die Oberfläche glatt. Die Rinde misst 7—9 mm an Breite, ist weissgrau—graugelblich, etwas transparent. Die Pyramiden dunkel, braunrot. Amyloidreaktion positiv. *Nieren mikroskopisch*: Stellenweise Verbreiterung des Zwischengewebes und kleinere oder grössere kleinzellige Infiltrate. Hochgradige Amyloidentartung der Glomeruli und der Gefässe. Im Lumen der Hauptstücke oft hyaline Tropfen, mitunter »grosse Fettzellen« und einige Leukozyten. In einigen Hauptstücken hochgradige Tropfenbildung im Epithel, vorwiegend in den terminalen Abschnitten; die Tropfen 3—8 μ im Durchmesser. In einigen Epithelzellen Verfettung. In diesen Nieren kommt eine ungewöhnlich grosse Menge Zylinder vor, die eine grosse Zahl der oft erweiterten dicken Schleifenschenkel, Schaltstücke und Sammelröhren ausfüllen. Diese Zylinder sind im allgemeinen homogen, zuweilen zeigen sie körnige Aufla-

gerungen. Einigen Zylindern sind auch »grosse Fettzellen« oder Leukozyten beigemischt. In den letztgenannten Kanälchen vielfach Verfettung der Epithelien. Ein Teil des Fettes der verfetteten Zellen doppeltbrechend. In Präparaten, die nach *Pfisters* Methode gefärbt sind, treten viele blaugefärbte Tropfen in dem Epithel der Hauptstücke auf, aber bei weitem nicht so viele wie in den Präparaten, die nach meiner Methodik hergestellt sind.

Fall 53. T. S., 26-jähr. Mann. *Klinische und pathologisch-anatomische Diagnose:* Lungentuberkulose. Amyloidnephrose. *Sedimentbefund* nach meiner Methode: d. 23. VIII. 1915. Einige Fäden. Zahlreiche Zylinder, die meist hyalin und wachsig sind; einige zeigen mehr oder weniger reichliche körnige Auflagerungen; einzelne spiralförmige Zylinder. Ziemlich viele Häufchen von kleineren oder grösseren Fettkügelchen. Ziemlich zahlreiche »grosse Fettzellen« von einer Grösse von 14—20 μ ; einzelne kleine Nierenepithelien, von denen viele nekrotisch sind ohne Kernfärbung und deren Grösse etwa 8—11 μ beträgt (der Kern etwa 5—6 μ). Spärliche polynukleäre Leukozyten. — Die Nieren vergrössert, zeigen *makroskopisch* das Bild der grossen weissen Nieren. Amyloidreaktion positiv. *Nieren mikroskopisch:* Amyloid der Glomeruli und Gefässe. An einzelnen Stellen sowohl in der Rinde als in den Pyramiden kleine Rundzelleninfiltrate; zerstreute miliare Tuberkeln. Zahlreiche Herdchen mit Fetteinlagerung im interstitiellen Gewebe. Hochgradige Tropfenbildung in vielen Hauptstücken; in einigen terminalen Abschnitten tritt diese Tropfenbildung mit bedeutender Vergrösserung der Epithelien besonders stark hervor. Im Epithel der Hauptstücke oft basal gelegenes Fett in ziemlich reichlicher Menge. Zylinder kommen in ziemlich vielen dicken Schleifenschenkeln, Schaltstücken und Sammelrohren vor. Nach der *Pfisterschen* Methode färben sich in einigen terminalen Abschnitten der Hauptstücke eine reichliche Menge Tropfen.

Abbildung auf Tafel IV, Fig. 5. Gefrierschnitt aus der Niere, Färbung mit meiner Farbflüssigkeit. Vergrösserung: Reichert hom. im. ¹/₁₂, ok. 2. Terminaler Abschnitt eines Hauptstückes mit hochgradiger Tropfenbildung; basal etwas Fett in einigen Zellen.

Fall 54. E. L., 26-jähr. Mann. *Klinische und pathologisch-anatomische Diagnose:* Lungentuberkulose. Amyloidnephrose. Die Nieren zeigen das *makroskopische* Bild der »grossen weissen Nieren«. *Mikroskopische Untersuchung der Nieren:* Im Zwischengewebe zerstreute kleinzellige perivaskuläre Infiltrate von geringer Grösse. Starke Amyloidartung der Glomeruli und der Vasa afferent. und recta. In den Hauptstücken, besonders in den terminalen Abschnitten derselben stellenweise hochgradige Tropfenbildung, wobei die Tropfen oft sehr gross sind. Ein Teil dieser hyalinen Tropfen färben sich nach der *Pfisterschen* Methode. Im Epithel anderer Hauptstücke ziemlich viel Fett, das zum Teil doppeltbrechend ist. In vielen dicken Schleifenschenkeln, Schaltstücken und Sammelrohren Zylinder, die bald hyalin, bald wachsig, bald mehr oder weniger körnig sind; an einigen Stellen

kommen Tropfenzylinder vor. Im Lumen einiger Kanälchen »grosse Fettzellen« und einzelne Lenkozyten.

Abbildung auf Tafel IV, Fig. 4. Gefrierschnitt aus der Niere, Färbung mit meiner Farbfüssigkeit. Vergrößerung Zeiss hom. im. $\frac{1}{7}$, komp. ok. 6. Zwei Sammelrohre, links mit einem Tropfenzylinder und rechts mit einem wachsigen Zylinder, der eine Breite von 30 μ hat.

Fall 55. (Tafel IV, Fig. 2.) Karl V., 27 Jahre alt. *Klinische Diagnose:* Lungentuberkulose. Larynx- und Darmtuberkulose. Amyloidosis. — Pat. erkrankte im Sommer 1913 mit Husten, Fieber, Nachtschweissen; Lungentuberkulose wurde festgestellt. I. Aufnahme in die Tuberkuloseabteilung des akad. Krankenhauses 14. IX. 1913. Entl. 23. VI. 1914. Nach der Entlassung konnte Pat. seinem Beruf nicht nachgehen. Abmagerung. Heiserkeit. — II. Aufnahme d. 16. I. 1915. Ausgebreitete Lungenveränderungen. Temperatur abends gewöhnlich 37,5°—38°. Blutdruck 130 mm Hg. Im Urin von Ende Juni ab Albumen: 2—7,5 ‰. — *Sedimentbefund* nach meiner Methode am 2. u. 4. X.: Sehr zahlreiche Zylinder, die meistens hyalin oder hyalin mit körnigen Auflagerungen sind; einige Zylinder haben ein wachsiges Aussehen, andere sind ganz körnig. Vereinzelte Tropfenzylinder, aus kleinen Tröpfchen bestehend. Die Breite der Zylinder 8—24 μ , bisweilen bis auf etwa 28 μ . Die Zellen sind im Ganzen nur spärlich: einzelne »grosse Fettzellen« (die Grösse der Zellen etwa 13—17 μ ; die Grösse der Fettröpfchen bis auf etwa 3 μ); an zerstreuten Stellen recht viele polynukleäre Leukozyten, die zuweilen einige Fettröpfchen enthalten; an einigen Stellen kommen auch kleine Nierenepithelien vor, die zuweilen einige Fettröpfchen einschliessen und deren Grösse etwa 8—10 μ beträgt (der Kern etwa 5 μ). Zahlreiche Bakterien, hauptsächlich vom Coli-Typus. — Mors am 4. X. 15. *Autopsie* am 5. X. *Gesamtbefund:* Doppelseitige Lungentuberkulose mit Kavernen. Tuberkulöse Darmgeschwüre. Peritonitis. Amyloidartung der Milz, der Leber und der Nieren (»grosse weisse Nieren«). *Nieren makroskopisch:* Das Gewicht der rechten Niere beträgt 175 g, das der linken 200 g. Der Schnittrand scharf. Die Rinde 6—8 mm an Breite, grauweiss oder graugelb, transparent, mit zahlreichen gelblichen Streifen und Fleckchen und auch vereinzelt kleinen Tuberkeln. Die Pyramiden dunkelrot; auch in diesen zerstreute Tuberkel. Die Kapsel teilweise mit Schwierigkeit abziehbar. Die Oberfläche etwas unregelmässig höckerig. Hochgradige Amyloidreaktion in der Rinde sowohl wie in den Pyramiden. *Nieren mikroskopisch:* Hochgradige Amyloidartung der Glomeruli, der Vasa afferent. und der Vasa recta. Das Zwischengewebe ist an mehreren Stellen verbreitert; stellenweise kleinzellige Infiltrate in der Rinde sowohl als in den Pyramiden. Die Kanälchen zum Teil erweitert, zum Teil eng kollabiert; es ist oft schwer, die einzelnen Kanälchenabschnitte von einander zu differenzieren. An der Grenze zwischen den Pyramiden und der Rinde sind die terminalen Abschnitte der Hauptstücke vielfach erkennbar; in denselben hochgradige Tropfenbildung im Epithel, das mitunter auch stark verfettet ist (das Fett kommt teilweise als

Nadeln vor). In dem Lumen der übrigen Kanälchen oft Zylinder und hier und da »grosse Fettzellen« und einige Leukozyten. In Partieen, wo das Zwischengewebe nicht vermehrt ist, lassen sich die verschiedenen Kanälchen wie gewöhnlich von einander differenzieren. Auch hier findet sich in den Hauptstücken eine reichliche Tropfenbildung im Epithel und daneben auch starke Verfettung mehr oder weniger zahlreicher Epithelzellen; auch im Lumen hier und da »grosse Fettzellen«; das Fett kommt teilweise in Form von Nadeln vor.

Abbildung auf Tafel IV, Fig. 2 (Zeiss hom. im. $\frac{1}{7}$ " , komp. ok. 6). Unten ein 30 μ breiter Zylinder mit zwei Einkerbungen. Oben einige Nierenepithelien und polynukleäre Leukozyten; in einigen Zellen etwas Fett. Die Grösse der Nierenepithelien 8—11 μ , ihr Kern etwa 6—7 μ . Die Grösse der Leukozyten ebenfalls 8—11 μ .

Fall 56. Anna L., 45 Jahre alt. *Klinische Diagnose:* Lungentuberkulose mit Kavernen. Darmtuberkulose. Nephrose. — Im Frühjahr 1914 Husten, Mattigkeit. Gegen Weihnachten Heiserkeit, Kraftlosigkeit. Zunahme des Hustens. Fieber um 38°. Im Frühjahr 1915 Diarrhöe. Aufnahme in die Tuberkuloseabteilung des akad. Krankenhauses am 3. VIII. 1915. Ausgebreitete Lungenveränderungen. Zahlreiche Tuberkelbazillen im Sputum. Blutdruck 100 mm Hg. Temperatur abends etwa 38°. Während des letzten Monats Diarrhöe. *Albumen* im Urin: 24. IX. 17 ‰; 4. X. 54 ‰ (spez. Gew. 1022); 14. X. 3 ‰ (spez. Gew. 1009); 19. X. 4 ‰. — *Sedimentbefund* nach meiner Methode 19. u. 20. X.: Ziemlich viele Fäden, die mitunter Übergänge in »spiralförmige« Zylinder zeigen. Sehr zahlreiche Zylinder, die meistens hyalin sind, oft mit mehr oder weniger reichlichem feinkörnigem Besatz; einige sind von wachsigem Typus, einige ganz körnig. Sie sind bald blass, fast gar nicht gefärbt, bald mehr oder weniger stark blau gefärbt. Ihre Breite 11—28 μ , mitunter bis auf 36 μ . Einige Tropfenzylinder kommen ebenfalls vor. Ziemlich viele feinkörnige Massen finden sich auch, von denen ein Teil wie Fett gefärbt ist. Zerstreute »grosse Fettzellen«, deren Grösse z. B. 11 \times 15 μ , 17 \times 28 μ , 17 \times 31 μ beträgt (die grössten Fettröpfchen sind etwa 4 μ). Ziemlich viele polynukleäre Leukozyten. Vereinzelte rote Blutkörperchen. Stellenweise kommen in ziemlich reichlicher Menge Nierenepithelien vor (8—11 μ , Kern etwa 5—6 μ). — Mors am 21. X, 1915. *Autopsie* am 22. X. 1915. *Gesamtbefund:* Doppelseitige Lungentuberkulose mit Kavernen. Darmtuberkulose. Amyloidosis. *Nieren makroskopisch:* Das Gewicht der rechten Niere beträgt 200 g, das der linken 210 g. Die Kapsel leicht abziehbar. Die Oberfläche glatt. Die Rinde etwa 6 mm breit, grauweiss—graugelb, etwas transparent, ohne deutliche Zeichnung. Die Pyramiden dunkel braunrot, Amyloidreaktion positiv. *Nieren mikroskopisch:* Im Zwischengewebe zerstreute kleinzellige Infiltrate. Ziemlich ausgebreitete Amyloidartung der Glomeruli und zahlreicher Gefässe. In einigen Kapselräumen der Glomeruli vereinzelte hyaline Tröpfchen oder ein spärlicher feinkörniger Inhalt oder zuweilen ein paar desquamierte Epithelien. Im Lumen der Hauptstücke oft hyaline Tröpfchen, durchsichtige

kugelartige Gebilde und feinkörnige Massen. Im Epithel der Hauptstücke oft keine deutliche Tropfenbildung; gruppenweise zeigen aber viele Hauptstücke eine hochgradige Tropfenbildung mit beträchtlicher Vergrößerung der Zellen durch zahlreiche grosse Tropfen, die zuweilen eine Grösse von etwa 10—11 μ erreichen. In vielen Kanälchen mit Tropfenbildung kommt keine Verfettung der Zellen vor, in anderen finden sich neben den Tröpfchen meistens nur in geringer Menge auch basal gelegene Fettröpfchen. An einzelnen Stellen kommt Fett auch in den Kanälchen ohne Tropfenbildung vor. Im Lumen einiger Hauptstücke finden sich auch vereinzelte »grosse Fettzellen« und Leukozyten. Das in den Hauptstücken vorkommende Fett tritt oft in Nadelform auf und ist zum Teil bei Untersuchung bei polarisiertem Licht doppeltbrechend. — Im Lumen vieler dünnen Schleifenschenkel hyaliner Inhalt. In mehreren dicken Schleifenschenkeln, Schaltstücken und Sammelrohren Zylinder, die oft homogen, mitunter »spiralförmig« sind; in letzterem Falle sind sie aus spiralförmig gewundenen schmalen, fadenartigen Gebilden zusammengesetzt, wobei man oft zwischen den Windungen Körnchen oder Leukozyten oder Epithelzellen sieht. Im Lumen dieser Kanälchen mitunter einzelne »grosse Fettzellen«; in einem Sammelrohr sind zahlreiche rote Blutkörperchen beobachtet. Im Epithel der dicken Schleifenschenkel, Schaltstücke und Sammelröhren mitunter Fett, in der Regel in geringer Menge. — In Präparaten, die nach *Pfisters* Methode hergestellt sind, zeigen sich in vielen Kanälchen zahlreiche blaufarbte Kügelchen in den Zellen; doch färben sich hierbei bei weitem nicht alle die hyalinen Tröpfchen, die in den nach meiner Methode gefärbten Schnitten hervortreten, besonders nicht die frei im Lumen gelegenen.

Fall 57. (Tafel IV, Fig. 6—8.) Elsa L., 21 Jahre alt, *Klinische Diagnose:* Lungen- und Larynxtuberkulose. Hämoptysie. Amyloidosis. — Lungentuberkulose wurde schon vor 5 Jahren festgestellt. Allmählicher Fortschritt des Prozesses. Befund bei der Aufnahme in die Tuberkuloseabteilung des akad. Krankenhauses d. 26. V. 1915: Ausgebreitete Lungenveränderungen; Massen, von Tuberkelbazillen im Sputum. Die Temperatur abends 37°—38°. Blutdruck 95—118 mm Hg. *Urin* 26. V.—9. XII. Menge 750—1400; spez. Gew. 1010—1012—1016. Albumen im allgemeinen 4—15 ‰, bisweilen nur 1,5 ‰ oder bis auf 20 ‰. — *Sedimentbefund* nach meiner Methode 31. V., 4. u. 8. VI.: Eine reichliche Menge von Fäden, die bisweilen in verfilzten Konglomeraten angesammelt sind und mitunter in spiralförmige Zylinder übergehen. Zahlreiche hyaline Zylinder (14—34—40 μ an Breite), die oft etwas körnig sind. Zelluläre Elemente kommen recht spärlich vor. Vereinzelte Leukozyten, rote Blutkörperchen, »grosse Fettzellen« und kleine Nierenepithelien oft mit zahlreichen feinen Fettkörnchen. Ein Teil der Zylinder von wachsigem Typus. Am 26. X. und 10. XI (Alb. 8—20 ‰) wurde das Sediment von Dr. A. Eriksson untersucht, der mir gütig folgendes über den hauptsächlichlichen Befund mitgeteilt hat: Zahlreiche Zylinder und Fäden. Die meisten Zylinder nicht ganz kompakt, sondern von

fädiger Struktur oder Spiralform. Einige Häufchen hyaliner Tropfen. Die Breite der Fäden $3-4 \mu$, die der Zylinder $25-30 \mu$, bis auf 43μ . Nierenepithelien in geringer Zahl ($10-12 \mu$), bisweilen etwas verfettet. Einzelne Gruppen von Leukozyten. Äusserst spärliche rote Blutkörperchen. Fettkörnchen und hyaline Tröpfchen kommen auf vielen Zylindern vor. »Grosse Fettzellen« in ziemlich reichlicher Anzahl ($3-4$ im Gesichtsfelde, obj. 7). Mors d. 9. XII. 1915. *Autopsie* am 10. XII. *Gesamtbefund*: Doppelseitige Lungentuberkulose mit Kavernen. Larynx- und Darmtuberkulose. Amyloidentartung der Milz und der Leber. Grosse weisse Nieren mit Amyloidentartung. *Nieren makroskopisch*: Das Gewicht der rechten Niere beträgt 230 g , das der linken 250 g . Die Kapsel mit einiger Schwierigkeit abziehbar. Die Oberfläche glatt. Die Rinde $8-10 \text{ mm}$ breit, grauweiss—graugelb. Die Pyramiden dunkelrot. Die Amyloidreaktion stark positiv sowohl in der Rinde wie in den Pyramiden. *Nieren mikroskopisch*: In einer ziemlich schmalen Lage dicht an der Kapsel und stellenweise um die Vasa interlob. herum ist das Zwischengewebe vermehrt und kleinzellig infiltriert. Die in diesen Particeen gelegenen Kanälchen sind mehr oder weniger kollabiert. An einigen Stellen ein wenig Fett im Zwischengewebe. Im übrigen Teile der Rinde sind die Kanälchen von normaler Weite und wie gewöhnlich dicht aneinander gelegen. In den Hauptstücken oft hyaline Tropfen im Lumen und hochgradige Tropfenbildung im Epithel. In den terminalen Abschnitten bisweilen auch ein wenig Fett im Epithel. In vielen dicken Schleifenschenkeln, Schaltstücken und Sammelrohren Zylinder und einige Tropfen. Ausgebreitete Amyloidentartung der Glomeruli und der Gefässe sowohl in der Rinde als in den Pyramiden. Leukozyten finden sich im Lumen einiger Kanälchen.

Abbildungen auf Tafel IV, Fig. 6—8. *Fig. 6.* Sedimentbild d. 26. X. 1915. (Zeiss. hom. im. $\frac{1}{7}''$, komp. ok. 6): Links ein spiralförmig gewundener Zylinder, der zum Teil von einer schwächer gefärbten homogenen Masse umgeben ist. Daneben ein hyaliner Zylinder mit Andeutung einer fädiger Struktur. Die Breite der Zylinder 28μ . Zwischen den Zylindern zwei Nierenepithelien von einer Grösse von $10-11 \mu$, der Kern etwa $4-6 \mu$. Rechts oben ein Haufen kleiner hyaliner Tröpfchen. Links davon eine »grosse Fettzelle« und ein Häufchen ziemlich grosser hyaliner Tropfen, unter denen auch ein Kern sichtbar ist. Zwei Leukozyten, deren Grösse etwa 11μ beträgt. *Fig. 7.* Gefrierschnitt aus der Niere (meine Methode). Reichert. Obj. 3, ok. 4. Unten ein amyloidarteter Glomerulus mit dem ebenfalls amyloidarteten Vas afferens. Oben viele Hauptstücke mit hochgradiger Tropfenbildung (das rechts oben gelegene längliche Kanälchen in Fig. 8. bei stärkerer Vergrösserung abgebildet). In vielen Schleifen, Schaltstücken und Sammelröhrchen hyaline Zylinder und (links unten) hyaline Tropfen. Das Zwischengewebe etwas vermehrt, teilweise kleinzellig infiltriert; in demselben zerstreute Fetteinlagerungen. *Fig. 8.* (Zeiss. hom. im. $\frac{1}{7}''$, komp. ok. 6.) Oben ein Hauptstück mit sehr hochgradiger Tropfenbildung; die Grösse der Tropfen bis auf $8-11 \mu$; unten ein Schaltstück mit einem hyalinen Zylinder, auf

welchem ein paar nekrotische Zellen gelegen sind. (Aus demselben Präparat, das in Fig. 7. abgebildet worden ist.)

Fall 58. (Tafel III, Fig. 1—10.) Elin K., 30 Jahre alt. *Klinische Diagnose:* Lungentuberkulose. Larynx- und Darmtuberkulose. Amyloidosis. — Aufnahme in die Tuberkuloseabteilung des akad. Krankenhauses 20. X. 1915. — Im Alter von 13 Jahren hatte die Pat. während $\frac{1}{3}$ Jahres ein Lungenleiden. Dann gesund bis Partus vor $4\frac{1}{3}$ Jahren; sie wurde matt und appetitlos, hustete. Seit Juni 1915 besonders schwächlich. Seit 3 Jahren heiser. Bei der Aufnahme war der Allgemeinzustand ziemlich schlecht; Abmagerung; Blässe. Ausgebreitete Lungenveränderungen. Im Sputum Tuberkelbazillen. Laryngitis. Temperatur 37.5° — 38° . Im Urin wechselnde Menge von Albumen: Spuren—3 $\frac{0}{100}$ bis auf 12—20 $\frac{0}{100}$; spez. Gew. 1019—1020. *Sedimentbefund* nach meiner Methode 6. XI.: (Mitteilung von Dr. A. ERIKSSON): 20 $\frac{0}{100}$ Alb. Zahlreiche Fäden und Zylinder, von denen einzelne ganz homogen, einige gewundene und tropfenhaltige, einige längsstreifige, wieder andere reine Tropfenzylinder sind. Zellen nicht zahlreich: einzelne degenerierte kleine Nierenepithelien und »grosse Fettzellen«, sehr spärliche Leukozyten; keine roten Blutkörperchen. 26. XI. Sehr zahlreiche Fäden und hyaline Zylinder, die teilweise spiralförmig sind. In den meisten Gesichtsfeldern keine Zellen, in anderen spärliche von derselben Art wie zuvor. 11. XII: Zahlreiche Zylinder jeder Art, auch wachsige. Einige spiralförmige Zylinder sind von einer homogenen Masse umgeben. Zahlreiche Leukozyten und erhaltene oder meistens nekrotische, teilweise verfettete Nierenepithelien, die oft in grosser Anzahl auf Zylindern liegen; einzelne »grosse Fettzellen«. Mehr oder weniger zahlreiche Fettröpfchen, die auf Zylindern oder sonst frei liegen. — Mors d. 26. XII. 1915. *Autopsie* am 28. XII. *Gesamtbefund:* Doppelseitige Lungentuberkulose mit Kavernen. Larynx- und Darmtuberkulose. Amyloidartung der Milz und der Därme. Amyloidnephrose. *Nieren makroskopisch* etwas vergrössert. Die Konsistenz fest. Das Parenchym am Schnitttrande etwas vorquellend. Die Rinde von weissgelblicher Farbe, teilweise etwas transparent. Die Pyramiden braunrot. Amyloidreaktion positiv. *Nieren mikroskopisch:* Zwischengewebe nicht vermehrt. Einzelne kleinzellige Infiltrate besonders an der Grenze zwischen der Rinde und den Pyramiden. Ziemlich hochgradige Amyloidartung der Glomeruli. Im Lumen der Hauptstücke ziemlich viele hyaline Tropfen und mitunter »grosse Fettzellen«. Vielfach beträchtliche Tropfenbildung im Epithel der Hauptstücke, zum Teil mit hochgradiger Vergrösserung der Zellen und grossen Tropfen; diese Veränderung sehr unregelmässig verteilt: in einem Teil der Zellen desselben Kanälchens hochgradige Anschwellung mit Tropfenbildung, während andere Zellen sogar ohne Tropfen sind. In einigen dieser Zellen auch etwas Fett. In den Schleifen, Schaltstücken und Sammelröhren an zerstreuten Stellen Zylinder; einige sind deutlich aus schmaleren fadenartigen Gebilden zusammengesetzt, teilweise von »Spiralform«. Auf denselben kommen mitunter kleine Nierenepithelien, die teilweise nekrotisch sind,

und Leukozyten in wechselnder Anzahl vor. In den letztgenannten Kanälchen mitunter »grosse Fettzellen« und Leukozyten im Lumen; in zerstreuten Epithelien hier und da in diesen Kanälchen etwas Fett

Abbildungen auf Tafel III, Fig. 1—10. *Fig. 1.* (Vergrößerung: Zeiss, obj. 16 mm, komp. ok. 6.) Sedimentbild vom 26. XI. 1915. Zahlreiche Fäden und Zylinder; keine Zellen. *Fig. 2.—10.* Vergrößerung Zeiss, hom. im. $\frac{1}{7}$ ", komp. ok. 6. *Fig. 2.* Ein homogener Zylinder aus demselben Präparate wie Fig. 1.; die Breite des Zylinders 20 μ . *Fig. 3.* Ein gewundener, spiralförmiger Zylinder aus demselben Präparate wie Fig. 1., die Breite des Zylinders 34 μ . *Fig. 4.* Gefrierschnitt aus der Niere (Fixierung in Jores' Flüssigkeit, Färbung in meiner Farblüssigkeit). Rechts ein Hauptstück mit hochgradiger Tropfenbildung in sämtlichen Zellen. Links ein Schaltstück mit einem spiralförmigen Zylinder; in einigen Epithelien Fettröpfchen. *Fig. 5—8.* Aus dem Sediment d. 11. XII. 1915: *Fig. 5.* Ein lokaler, teilweise gewundener Zylinder mit zahlreichen aufgelagerten nekrotischen und nicht nekrotischen Nierenepithelien, sowie auch einigen Leukozyten und freien Fettröpfchen. Die grösste Breite des Zylinders 34 μ . *Fig. 6.* Ein Zylinder mit streifiger Struktur und zerstreuten aufgelagerten Fettröpfchen. Breite 25 μ . *Fig. 7.* Ein Zylinder, dessen zentraler Teil aus einem spiralförmigen, gewundenen, stark blaufärbten Gebilde besteht, das von einer schwächer gefärbten, homogenen Masse umgeben ist; auf dem Zylinder zerstreute Fettröpfchen. Die Breite des Zylinders 31 μ , die Länge 96 μ . *Fig. 8.* Ein gestreifter, lockerer Zylinder, der mit zahlreichen, zum Teil etwas verfetteten Nierenepithelien besetzt ist. Breite 20 μ . *Fig. 9.* Fäden aus demselben Präparate, das bei schwacher Vergrößerung in Fig. 1 abgebildet ist. Die Streifung der bandartigen Gebilde tritt in der Reproduktion nicht so scharf wie im Präparate hervor. *Fig. 10.* Gefrierschnitt aus der Niere (Fixierung nach Jores, Färbung nach Quensel). Oben ein Schaltstück mit einem, teilweise lockeren Zylinder, auf welchem zahlreiche nekrotische und nicht nekrotische Nierenepithelien wie auf dem Zylinder in Fig. 5. aufgelagert sind; in ein paar Zellen etwas Fett. Darunter ein querschnittenes Schaltstück mit einem homogenen Zylinder; eine Zelle stark verfettet. Unten ein quergetroffenes Sammelröhrchen; ein wenig Fett in ein paar Zellen; im Lumen eine stark verfettete Zelle.

Fall 59. Gustaf G., 24 Jahre alt. *Klinische Diagnose:* Lungentuberkulose, Larynx-, Pharynx- und Darmtuberkulose. Amyloidnephrose. 1912 wurde der Pat. wegen Lungentuberkulose ins Sanatorium aufgenommen. Aufnahme in die med. Klinik 15. V. 1916—26. VI. 1916. — Blutdruck 90 mm Hg. — *Urin:* Menge: in der Regel 400—800 ccm. Spez. Gew. 1021—1030. Albumen 5—25 %, einzelne Male noch mehr, bis auf 50—75 %. Der Pat. wurde am 26. VI. 16 in die Tuberkuloseabteilung aufgenommen. Schlechtes Allgemeinbefinden. Fieber. Diarrhöe. Ausgebreitete Lungenveränderungen. Massen von Tb im Sputum. — *Sedimentbefund* nach meiner Methode 18. u. 29. V. 1916: Grosse Menge Zylinder, die die überwiegenden Bestandteile

des Sediments ausmachen. Die Zylinder meistens hyalin, aber auch mehr oder weniger körnig und zuweilen wachsig. Deren Breite in der Regel etwa 14—28 μ , bisweilen etwa 34 μ . Sie sind teils blass, teils dunkel gefärbt und zeigen mitunter »Spiralform«. Zellen verhältnismässig spärlich, frei oder auf den Zylindern liegend. Sie bestehen aus einzelnen Leukozyten und Nierenepithelien; diese sind zum Teil nekrotisch, zum Teil ein wenig verfettet (ihre Grösse etwa 11 μ , Kern etwa 5—6 μ). — *Mors* am 7. VII. 16. *Sektion* am 8. VII.: *Gesamtbefund*: Lungentuberkulose. Tuberkulöse Geschwüre des Larynx und des Darmes. Amyloidentartung der Milz und der Nieren. *Nieren makroskopisch* vergrössert (Gewicht je 200—210 g). Konsistenz fest. Die Kapsel leicht abziehbar. Die Rinde grauweiss, die Zeichnung verwischt. Die Pyramiden dunkelrot. Amyloidreaktion stark positiv.

Fall 60. (Tafel II, Fig. 1—5.) Johan Edvard J., 24 Jahre alt. *Klinische Diagnose*: Lungentuberkulose. Larynx- und Darmtuberkulose. — Aufnahme in die Tuberkuloseabteilung des akad. Krankenhauses 11. VIII. 1916. — Gesund bis Herbst 1914; danach wiederholte Male Hämoptyse. Wurde wegen Lungentuberkulose vom 8. III. 1915—24. IV. 1915 im Krankenhaus behandelt; damals kein Eiweiss im Urin. Nach der Entlassung bis Weinachten 1915 ziemlich gesund. Dann Müdigkeit, Abmagerung, wiederholte kleine Hämoptysen. Im Juni 1916 Erbrechen und Diarrhöe. Der Zustand allmählich verschlechtert. Bei der Aufnahme am 11. VIII. 16 ausgebreitete Lungenveränderungen. Massen von Tuberkelbazillen im Sputum. Kein Fieber. Im Urin 7—14 % Albumen; spez. Gew. 1010—1012. — *Sedimentbefund* nach meiner Methode 28. VIII.: Der überwiegende Teil des Sediments besteht aus Zylindern, die sehr zahlreich und von wechselndem Aussehen sind. Sie sind sowohl von wachsigem als hyalinem Typus, die letzteren oft mit mehr oder weniger reichlicher Auflagerung von Körnchen; sie sind bald sehr blass (besonders die wachsigem), bald dunkel gefärbt. Ihre Breite in der Regel 14—28 μ , bisweilen bis auf 50 μ . Die meisten Zylinder sind nicht rein homogen sondern zeigen eine fädige oder streifige Struktur. Eine ungewöhnlich reichliche Menge hyaliner Tropfen kommt vor, die teils unregelmässige, teils zylinderähnliche Häufchen, »Tropfenzylinder« bilden; an einzelnen Stellen sieht man, dass sie sich in hyaline, homogene Massen zusammensintern. Die Tröpfchen sind oft etwa 3—6 μ gross, gewöhnlich aber kleiner. Zellen kommen in ziemlich reichlicher Menge vor, wenn auch in geringerer Zahl als die Zylinder. Sie liegen bald frei, bald auf oder in den Zylindern. Unter den Zellen finden sich recht viele Leukozyten, die mitunter in Häufchen liegen und bisweilen etwas Fett enthalten. Verhältnism. viele kleine Nierenepithelien kommen vor; ihre Grösse beträgt etwa 11 μ (Kern etwa 5—6 μ). Ziemlich zahlreiche stark verfettete Zellen mit grossen Fettröpfchen (»grosse Fettzellen«) sind auch beobachtet; ihre Grösse beträgt z. B.: 17, μ (Kern 5—6 μ), 20 μ , 22 \times 33 μ . Sie konfluieren mitunter in zylinderartige Gebilde (»Fettzylinder«) (Fig. 1, Tafel I). An etlichen Stellen kommen Häufchen von Bakterien (teils vom Coli-, teils vom Streptokokken-

Typus) vor. Bei Untersuchung am 29. VIII. ungefähr dasselbe Bild wie am 28.; ein Teil der verfetteten Zellen enthalten bei Untersuchung bei polarisiertem Licht doppeltbrechendes Fett. 30. und 31. VIII. Eine grössere Menge Bakterien; vielleicht mehrere Leukozyten; sonst wie zuvor. 1. IX.: Ziemlich reichliches Sediment. Die Zylinder kommen in überwiegender Menge und in grosser Zahl vor. Sie sind zum grossen Teil wachsig; ihre Breite beträgt bis auf 56—62 μ . Viele Zylinder sind hyalin oder hyalin mit körnigen Auflagerungen, und manche zeigen fädige Struktur, einzelne »Spiralform«. Zuweilen liegen auf den Zylindern viele Zellen verschiedener Art, Leukozyten, Nierenepithelien und auch »grosse Fettzellen«. Ziemlich viel körniger Detritus. In ungewöhnlich grosser Menge kommen Häufchen oder Zylinder von hyalinen Tropfen (bis auf eine Grösse von 11 μ) vor. Die Grösse der »grossen Fettzellen« beträgt z. B. 17 μ , 17 \times 22,4 μ , 17 \times 20 μ , 17 \times 28 μ . — Mors am 6. IX. 16. • *Autopsie* am 7. IX. *Gesamtbefund*: Lungen-, Larynx- und Darmtuberkulose. Amyloidartung der Milz und der Nieren. Die *Nieren* zeigen *makroskopisch* das Bild der »grossen weissen Nieren«; das Gewicht der linken Niere beträgt 300 g., das der rechten 260 g. Die Rinde etwa 9—10 mm breit, grauweiss—weissgelblich; die Pyramiden dunkel rot. Positive Amyloidreaktion der Glomeruli. *Nieren mikroskopisch*: Das Zwischengewebe an einzelnen Stellen etwas vermehrt. Zahlreiche kleinere oder mehr ausgebreitete kleinzellige Infiltrate in der Rinde sowohl als in den Pyramiden, die oft perivaskulär, zuweilen um die Glomeruli herum gelegen sind. Die Glomeruli sind hochgradig amyloidentartet; in den meisten sind viele oder alle Schlingen entartet, in anderen nur einzelne Schlingen. Die Gefässe vielfach amyloidentartet. In einigen Kapselräumen der Glomeruli kommen spärliche oder zuweilen reichliche Leukozyten vor und daneben mitunter auch vereinzelt, desquamierte Kapselepithelien; die Umgebung dieser Glomeruli kleinzellig infiltriert. Der Inhalt der Kanälchen wechselnd. Leukozyten finden sich in geringer Zahl im Lumen einzelner Hauptstücke, zahlreicher in mehreren dicken Schleifenschenkeln, Schaltstücken und Sammelrohren, wo sie mitunter in zylinderähnlichen Anhäufungen liegen. Viele Kanälchen, in denen Leukozyten vorkommen, liegen in den kleinzelligen Infiltraten des Zwischengewebes oder in der Nähe derselben. Im Lumen der Hauptstücke oft eine mehr oder weniger reichliche Menge von hyalinen, grösseren oder kleineren Tropfen (bis auf etwa 9—12 μ). In diesen Kanälchen eine mehr oder weniger reichliche, oft sehr reichliche Tropfenbildung im Epithel, eine Veränderung, die besonders in den terminalen Abschnitten der Hauptstücke sehr hochgradig ist. Dabei sind die Zellen vergrössert, oft enorm gross. Die Tropfen sind in meiner Farbflüssigkeit bald blass, bald ziemlich dunkelblau gefärbt. Die Grösse derselben schwankt von etwa 3—6 bis auf etwa 14 μ . Oft kommen neben den hyalinen Tropfen auch mehr oder weniger zahlreiche, meistens basal gelegene Fettropfen in den Zellen der Hauptstücke vor und im Lumen derselben sieht man meist nur vereinzelt »grosse Fettzellen«, die doppeltbrechendes Fett enthalten. An vielen Stellen sind die Hauptstücke etwas erweitert oder auch etwas

kollabiert und das Epithel ist hier ziemlich niedrig, ohne Tropfenbildung zu zeigen; im Lumen solcher Kanälchen oft ein Netzwerk von schmalen, blassen, homogenen Bälkchen. Im Lumen einiger Hauptstücke von diesem Typus einzelne degenerierte, nekrotische, bisweilen verfettete Epithelzellen (ohne Kernfärbung) und mitunter einige hyaline Tröpfchen und Leukozyten. In den Schleifen, Schaltstücken und Sammelrohren zeigt das Epithel im allgemeinen keine andere deutliche Veränderung, als dass es zuweilen niedriger als gewöhnlich ist. Nur an vereinzelter Stellen kommt hier Fett vor. Das Vorkommen der Zylinder ist an die distal von den Hauptstücken gelegenen Kanälchen gebunden und ist an verschiedenen Stellen sehr wechselnd, bald kommen sie nur vereinzelt, bald in mehreren, nahe an einander gelegenen Kanälchen vor. Der Inhalt der verschiedenen Abschnitte ist wie folgt. In den dünnen Schleifenschenkeln bisweilen einige Tröpfchen oder schmale zylinder- und fadenähnliche Gebilde. Die dicken Schleifenschenkel und die Schaltstücke, die zuweilen erweitert sind, enthalten oft Zylinder, mitunter hyaline Tropfen, die zum Teil zusammengesintert sind, und auch zuweilen zahlreiche Leukozyten. In den Sammelrohren ist das Epithel oft reichlich desquamiert; im übrigen derselbe Inhalt in diesen wie in den letztgenannten Kanälchen. — In Präparaten, die nach PFISTERS Methode gefärbt sind, findet sich fast ausschliesslich in den terminalen Abschnitten der Hauptstücke eine reichliche Menge kleinerer oder grösserer blaugefärbter Tröpfchen. Die nach dieser Methode gefärbten Schnitte zeigen bei weitem nicht so reichliche Mengen von Tropfen wie die nach meiner Methode behandelten Schnitte.

Abbildungen auf Tafel II., Fig. 1—5. Alle Abbildungen bei Zeiss, hom. im. $\frac{1}{7}$, komp. ok. 6. *Fig. 1.* Sedimentbild vom 28. VIII. 16 (einige Tropfen stammen vom Sediment vom 1. IX.): rechts unten ein sehr blasser, wachsartiger Zylinder (Breite 50μ); daselbst oben ein lockerer Zylinder, 27μ breit. Mehrere Häufchen von hyalinen Tropfen, die von wechselnder Grösse sind; in einigen dieser Häufchen sieht man die Tropfen mit einander konfluieren. Unten links eine grosse (etwa 21μ), stark verfettete Zelle mit grossen Fettropfen (grosse Fettzelle); daneben ein paar derartige Zellen, die in ein zylinderartiges Gebilde konfluieren. Rechts oben eine Nierenepithelzelle von der Grösse von $10—11 \mu$; ihr Kern etwa 6μ . Ein paar polynukleäre Leukozyten, von denen der eine (links) einige Fettropfen enthält. *Fig. 2—5.* Gefrierschnitte aus dem Nierenparenchym (Fixierung in der JORESSchen Flüssigkeit, Färbung mit meiner Farbflüssigkeit). *Fig. 2.* Terminaler Abschnitt zweier Hauptstücke. Hochgradige Tropfenbildung im Epithel. Einige Epithelien stark verfettet, andere ein wenig verfettet. Im Lumen Tropfen und einige stark verfettete Zellen mit grossen Fettropfen; in der einen dieser Zellen nadelförmiges Fett. *Fig. 3.* Ein Schaltstück in der Nähe eines Glomerulus. Im Lumen zahlreiche Tropfen, die zum Teil in grössere homogene Gebilde konfluieren; unten ein Stück eines homogenen Zylinders; zahlreiche Leukozyten. *Fig. 4.* Homogener Zylinder, der 48μ breit ist, in einem Sammelröhrchen (an der Grenze zwischen der Marksubstanz

und der Rinde). *Fig. 5.* Querschnitt der Innenzone einer Pyramide: Zwei Sammelrohre, von denen das eine hyaline Tropfen, das andere hyaline homogene Gebilde nebst einigen Leukozyten enthält; in den dünnen Schleifenschenkeln teils Tropfen, teils hyaline Zylinder.

Fall 61. Erhard J., 22 Jahre alt. *Klinische Diagnose:* Lungentuberkulose. Amyloidnephrose. — Der Pat. ist etwa 1 Jahr krank gewesen. Die letzten Monate Fieber. Bei der *Aufnahme* in die Tuberkuloseabteilung des akad. Krankenhauses am 15. X. 1916 war der Pat. mager und verfallen; Husten; ausgebreitete Veränderungen der beiden Lungen. Zahlreiche Tuberkelbazillen im Sputum. Im Urin anfangs nur Spuren von Eiweiss, vom 7. XI. ab 3—8%. Alb. Die letzten Tage bis auf 30%. Das spez. Gewicht des Urins in der Regel 1010—1015. 20. XII. Ödem des Gesichts und der tief liegenden Particen des Körpers. 20. XII. Hämoptyse. 29. XII. 16. *Mors* um 2,30 Uhr nachm. — *Sedimentbefund* nach meiner Methode am 28. u. 29. XII.: Das Sediment besteht in überwiegender Menge aus sehr zahlreichen Zylindern von wechselndem Typus: homogen-hyalin, hyalin mit mehr oder weniger reichlichem feinkörnigem Besatz, wachsig und mitunter spiralförmig. Die Zylinder bald blass, bald mehr oder weniger stark blau gefärbt. Die Breite derselben gewöhnlich 28—34 μ , oft nur bis 14 μ hinab oder bisweilen bis auf etwa 56 μ . In einem Zylinder habe ich ein blasses Zentrum von wachsigem Typus beobachtet, das von einer homogenen, stärker blaugefärbten Masse umgeben war. Die im Sediment vorkommenden Zellen sind im Ganzen spärlich; sie sind zuweilen, wie auch einzelne Fettkügelchen, auf den Zylindern gelegen. Zerstreute Leukozyten, zuweilen in zylinderartigen Anhäufungen. Vereinzelt, erhaltene oder nekrotische Nierenepithelien, die mitunter etwas Fett enthalten. Ausserdem spärliche »grosse Fettzellen« (17—20 μ an Grösse). Ein Teil der Fetttropfen doppeltbrechend. — *Autopsie* am 30. XII. *Gesamtbefund:* Lungentuberkulose. Tuberkulöse Darmgeschwüre. Amyloidentartung der Milz, der Leber und der Nieren. — *Nieren* zeigen *makroskopisch* das Bild der »grossen weissen Nieren«. Das Gewicht der linken beträgt 320 g, das der rechten 280 g. Der Schnitt-rand scharf. Die Kapsel leicht abziehbar. Die Oberfläche glatt. Die Rinde 9—10 mm breit, grauweiss oder stellenweise etwas gelblich. Die Pyramiden dunkelgraurot. Amyloidreaktion positiv. — *Nieren mikroskopisch:* Mässige Amyloidentartung der Glomeruli und der Gefässe. Meistenteils sind nur einige der Glomerulusschlingen entartet, bisweilen aber alle. Kein fremder Inhalt der Glomeruluskapselräume. Vereinzelt kleinzellige Infiltrate im Zwischengewebe, meist dicht an der Kapsel, ausnahmsweise um die Glomeruli herum. Im Lumen der Hauptstücke im allgemeinen zahlreiche hyaline Tröpfchen. Im Epithel der Hauptstücke kommt gruppenweise eine sehr hochgradige Tropfenbildung vor mit oft beträchtlicher Anschwellung der Zellen; die Tropfen-grösse etwa 3 μ —6 μ —8 μ . In anderen Gruppen der Hauptstücke keine Tropfenbildung; das Epithel hier nicht angeschwollen, oft mit erhaltenem Bürstensaum. In zerstreuten Gruppen von den Hauptstücken ziemlich viel, zum grossen Teil doppeltbrechendes Fett;

in den übrigen Hauptstücken nur in vereinzeltten Zellen etwas Fett. In den dicken Schleifenschenkeln, Schaltstücken und Sammelrohren finden sich an einigen im ganzen ziemlich spärlichen Stellen Zylinder von wechselndem Typus. Ein Teil derselben ist blass gefärbt oder ungefärbt, dem wachsigen Typus entsprechend (42—56 μ breit). Ein anderer Teil ist mehr oder weniger stark blaugefärbt und entspricht dem hyalinen Typus; von diesen haben viele einen feinkörnigen Besatz, wobei die Körnchen in quergestellte Linien geordnet sind. Einige sind locker oder von gewundenen schmalen Fäden gebildet und zeigen die Form der »Spiralzylinder«. Neben und in den Zylindern zuweilen Leukozyten in mehr oder weniger reichlicher Menge. In den Kanälchenabschnitten distal von den Hauptstücken nur eine geringe Menge kleiner Fetttröpfchen im Epithel; diese sind nicht doppeltbrechend.

Fall 62. Karl A. A., 29 Jahre alt. *Klinische Diagnose:* Tuberkulose des Kreuzbeines. Amyloidnephrose. Enteritis. Aufnahme in die med. Klinik am 12. XII. 1915. — Von Februar—März 1915 subakute Polyarthrit. Heilung nach Behandlung im Krankenhaus und im Bade während des Sommers. 2 Monate vor der Aufnahme Schmerzen im Kreuze, die allmählich zugenommen haben. Die letzten 2 Monate auch Diarrhöe. Abmagerung. Bei der Aufnahme wurde eine Anschwellung an der linken Seite des Kreuzbeines festgestellt. Bei Inzision über die linke Glutealgegend wurde Ödem der Gewebe, aber kein Abszess angetroffen. Die Temperatur bei der Aufnahme 38,5°, dann höchstens 37,5°. Blutdruck 110 mm Hg. *Urin:* 12.—13. XII. Spuren von Albumen; 14.—18. XII. 12—20 % Albumen. Tagesmenge 375—750 ccm. Spez. Gewicht 1028—1040. — *Sedimentbefund* nach meiner Methode: d. 14. u. 17. XII. Reichliches Sediment, das überwiegend aus einer grossen Menge Zylinder besteht, deren Breite gewöhnlich 9—30 μ , bisweilen (wachsige Z.) bis auf 45 μ beträgt. Die Zylinder bald hyalin, bald wachsig; die letzteren oft schwach oder fast gar nicht gefärbt, die übrigen bald blass, bald stark blaugefärbt. Viele Zylinder sind spiralförmig; an einigen Zylindern mehr oder weniger reichliche körnige Auflagerungen. Einzelne Leukozyten, »grosse Fettzellen« und kleine Nierenepithelien mit einzelnen Fettkügelchen. — Mors am 31. XII. 1915. *Autopsie* am 2. I. 1916. *Gesamtbefund:* Tuberkulose des Kreuzbeines. Amyloidartung der Milz, der Därme und der Nieren. *Nieren makroskopisch:* Das Gewicht der linken Niere 290 g, das der rechten 325 g. Das Parenchym etwas vorquellend. Die Kapsel leicht abziehbar. Oberfläche glatt. Die Rinde 7—9 mm breit, grauweiss—graugelblich; die Gefässe stellenweise als rote Streifen hervortretend. Die Pyramiden dunkelrot. Amyloidreaktion einzelner Glomeruli. *Nieren mikroskopisch:* Im Zwischengewebe zerstreute kleinzellige Infiltrate, besonders um die Glomeruli herum. Leichte Amyloidartung einiger Glomeruli und Gefässe. Im Lumen der Hauptstücke mehr oder weniger zahlreiche, kleinere und grössere hyaline Tropfen. In vielen Epithelien dieser Kanälchen, besonders der terminalen Abschnitte, hochgradige Tropfenbildung mit starker Schwellung der Epithelien. Fett kommt hier nur

an wenigen Stellen als basal gelegene Tröpfchen vor. In den dünnen Schleifenschenkeln besonders in den inneren Teilen der Pyramiden oft hyaline Gebilde. In den dicken Schleifenschenkeln, Schaltstücken und Sammelrohren öfters Zylinder, die teils homogen sind, teils von schmalen Fäden gebildet werden. Im Lumen dieser Kanälchen sowie in den fädigen Zylindern mitunter Leukozyten und grosse mit Fett bekleidete Zellen von dem Typus der »grossen Fettzellen«. Im Epithel der Schaltstücke gruppenweise eine sehr beträchtliche Menge Fett; in den Schleifen und Sammelrohren kommt Fett nur spärlich vor. — In den nach der PFISTERSchen Methode gefärbten Präparaten treten in vielen Epithelzellen der Hauptstücke, besonders der terminalen Abschnitte, zahlreiche blaugefärbte Tropfen auf. Jedoch färben sich nach dieser Methode nicht alle die in den mit meiner Farbflüssigkeit gefärbten Gefrierschnitten hervortretenden Tropfen. Die Anzahl der Tropfen, die nach PFISTERS Methode gefärbt werden, ist sehr wechselnd; in einigen Zellen ist die Mehrzahl der Tropfen in anderen ist nur eine Minderzahl derselben Tropfen gefärbt. Von den im Lumen vorkommenden zahlreichen Tropfen färben sich nur einige wenige.

Fall 63. A. S. J., 43-jährige Frau. *Klinische Diagnose:* Lungen-, Larynx- und Darmtuberkulose. Nephrose. — Die Pat. erkrankte im Mai 1914. I. Aufnahme in die Tuberkuloseabteilung des akad. Krankenhauses 22. X. 1914. Entl. 23. IV. 1915. 0 Alb. im Urin. II. Aufnahme 28. IX. 1915. Entl. 5. VIII. 1916. Im Urin Alb. (bis auf 6—8 ‰). III. Aufnahme 7. XII. 1916. Die letzte Zeit vor der Aufnahme oft Anschwellung der Beine. Ausgebreitete Veränderungen an den beiden Lungen. Starke Zyanose. Der Allgemeinzustand schlecht. Temperatur 37,5—38°. — Im Urin wechselnde Menge Albumen; gewöhnlich 10—25 ‰, ausnahmsweise bis auf 50—75 ‰. — 20. XII. Aszites. 27. XII. Starke Diarrhöe die letzten Tage. 12. I. 17. Fortwährend Diarrhöe. Allgemeinzustand schlecht. Zyanose und Dyspnoe. 25. I. Zunahme der Ödeme. 29. I. Zunehmende Zyanose und Dyspnoe. Mors um 8 Uhr nachm. — *Sedimentbefund* nach meiner Methode 18. u. 23. XII.: Ziemlich reichliches Sediment, das zum überwiegenden Teil aus zahlreichen Zylindern besteht. Diese sind bald sehr blass, bald mehr oder weniger blaugefärbt. Die blassgefärbten sind oft etwas glänzend und haben das Aussehen der wachsigen Zylinder; einige derselben sind von einer stärker gefärbten hyalinen Masse umgeben. In einigen Zylindern tropfenartige Gebilde. Einzelne Tropfenzylinder. Einige Zylinder sind homogen, andere locker, längsgestreift oder spiralförmig. Auf den Zylindern oft mehr oder weniger reichliche körnige Massen oder ziemlich spärliche Fettröpfchen. Die Breite der Zylinder wechselnd von im allgemeinen 11 μ —36 μ , ausnahmsweise bis 56 μ . Die Zellen sind im Vergleich mit der Zylinderzahl ziemlich spärlich; doch kommen oft Leukozyten vor und mitunter kleine Nierenepithelien, die am häufigsten auf den Zylindern gelegen sind; diese Zellen sind oft etwas verfettet und ihre Grösse beträgt gewöhnlich etwa 11 μ (Kern 5—6 μ). Einzelne »grosse Fettzellen« sind auch beobachtet worden. Am 28. I. wurden im Sediment rote Blut-

körperchen und grünpigmentierte Zylinder und Zellen beobachtet (Dr. Eriksson). — *Sektion* d. 30. I. 1917. *Gesamtbefund*: Beträchtliche Ödeme. Chronische Lungentuberkulose mit Kavernen. Tuberkulöse Geschwüre des Larynx und des Darms. Amyloidentartung und Stauung der Milz und der Nieren. Verruköse Endocarditis. Infarkte der Milz und der linken Niere. *Nieren makroskopisch*: Das Gewicht der rechten Niere beträgt 230 g, das der linken 240 g. Die Kapsel leicht abziehbar. Das Parenchym etwas vorquellend. Die Rinde verbreitert, etwa 1 cm breit; sie ist grauweiss mit einem deutlichen Stich ins Gelbliche; die Gefässstreifen gut mit Blut gefüllt. Die Pyramiden graurot. Amyloidreaktion positiv. In der linken Niere ein anämischer Infarkt. *Nieren mikroskopisch* (nach Mitteilung von Dr. Eriksson): Hyperämie, besonders in der Marksubstanz, wo auch Ödem beobachtet worden ist. Einzelne Blutungen; in dem Lumen der in diesen Herdchen gelegenen Harnkanälchen rote Blutkörperchen. Im Lumen der Kapillaren vielfach hyaline Kügelchen verschiedener Grösse. In der Rinde nahe an der Oberfläche einzelne kleinzellige Infiltrate im Zwischengewebe, wo sich auch an einzelnen Stellen Fetteinlagerungen finden. Mässige Amyloidentartung der Glomeruli, geringe Entartung der übrigen Gefässe. Im Lumen der Hauptstücke Massen von hyalinen Tropfen, einzelne verfettete Epithelien und Leukozyten. Fast überall im Epithel der Hauptstücke, insbesondere der terminalen Abschnitte, Tropfenbildung; die Tropfen sind gross, aber oft heller und durchsichtiger als gewöhnlich bei der Amyloidnephrose. In den Schleifen, Schaltstücken und Sammelrohren an vielen Stellen hyaline Zylinder, die mitunter mit Zellen und Körnchen besetzt sind. Fett, zum grössten Teile doppeltbrechendes, kommt in reichlicher Menge im Epithel der Hauptstücke, wo es meist basal gelegen ist, und in spärlicherer Menge in den Schaltstücken vor. Einzelne Blutpigmentkörnchen in den Zellen der Hauptstücke und der dicken Schleifenschenkel.

Fall 64. I. L., 17-jährige Frau. *Klinische Diagnose*: Lungentuberkulose. Tuberkulose des Larynx und des Darmes. Amyloidose. — Die Pat. erkrankte im Sommer 1915, wurde am 27. VII. 1915 in die Tuberkuloseabteilung des akad. Krankenhauses aufgenommen, wo Lungentuberkulose festgestellt wurde. Massen von Tb im Sputum. Die Lungentuberkulose breitete sich allmählich mehr und mehr aus; Symptome der Amyloidose und der Larynx- und Darmtuberkulose traten auch hervor. *Mors* am 3. V. 1917 um 7 Uhr nachm. — Der *Urin* war bis zu Juli 1916 frei von Albumen, von da ab enthielt er eine wechselnde Menge von Eiweiss: 0,7 % bis auf 9—15 %; den letzten Monat vor dem Tode nur Spuren von Alb. — 0,1 %. Spez. Gew. 1006—1012. — *Sedimentbefund* nach meiner Methode: 4 XI. 1916 (2 % Alb.). Ziemlich geringes Sediment, das in überwiegender Menge zahlreiche Zylinder enthält. Diese sind meistens hyalin, homogen, blassblau—dunkelblau gefärbt und im allgemeinen etwa 11—28 μ breit; einige sind locker mit Übergangsbildern aus Fäden. Ziemlich wenige Leukozyten, einige jedoch in fast jedem Gesichtsfelde. Ausserdem einzelne kleine Nierenepithelien, die zuweilen etwas Fett enthalten,

zuweilen nekrotisch sind. 20. u. 31. I. u. 7. II. 1917 (Katheterurin): In überwiegender und grosser Anzahl kommen Zylinder vor und daneben auch viele Fäden. Die Zylinder meistens $14-28 \mu$, ausnahmsweise bis auf 40μ an Breite; die meisten sind hyalin, blass oder dunkelblau gefärbt; einige zeigen Spiralform und Übergangsformen aus den Fäden; einige sind von wachsigem Typus. An einigen Zylindern geringe körnige Auflagerungen. Auf einer Stelle ein Häufchen hyaliner Tröpfchen. Auf mehreren Zylindern zerstreute oder zuweilen ziemlich viele, oft nekrotische Nierenepithelien ($11-13 \mu$, der Kern etwa $5-6 \mu$). Leukozyten kommen in einzelnen kleineren oder grösseren Häufchen vor. D. 10., 14. u. 21. II. und 3. III. dasselbe Bild wie voriges Mal. 10. u. 14. III. Etwas mehr Leukozyten als zuvor. 28. III. u. 4. IV. (Katheterurin): In überwiegender und grosser Menge polynukleäre Leukozyten. Zahlreiche Mikrokokken. Verhältnismässig wenige homogene und fädige Zylinder von demselben Aussehen wie zuvor; einzelne feinkörnige Zylinder. Einige Tröpfchenzylinder. 7. IV. Zylinder wie zuvor. Zahlreiche Leukozyten, die stellenweise die überwiegende Menge der Formbestandteile ausmachen. Ausserdem einzelne, stark verfettete Zellen ($20-22 \mu$). 11. IV. Die Zylinder in überwiegender Anzahl; doch sind auch die Leukozyten zahlreich. Viele Fäden und Übergänge derselben in Zylinder. Auf den Zylindern an einzelnen Stellen kleine Nierenepithelien etwa $11-14 \mu$, (Kern etwa $5-6 \mu$), an anderen Stellen hyaline Tröpfchen. Vereinzelt »grosse Fettzellen«. D. 18. IV. Die Leukozyten in überwiegender Menge vorhanden; sonst wie zuvor. 21. IV. Die Zylinder wieder verhältnismässig zahlreicher; sonst wie zuvor. — *Autopsie* am 4. V. 1917. *Gesamtbefund*: Lungentuberkulose mit Kavernen. Tuberkulöse Geschwüre des Larynx, der Trachea und des Darmes. Amyloidegeneration der Milz, der Leber und der Nieren. *Nieren makroskopisch*: Das Gewicht jeder der beiden Nieren beträgt 120 g. Die Kapsel mit Schwierigkeit abziehbar. An der Oberfläche ziemlich zahlreiche, kleine flache Einziehungen. Die Rinde etwa 5 mm an Breite, grauweiss—graugelblich. Die Pyramiden graurot. Die Amyloidreaktion positiv. *Nieren mikroskopisch*: Das Zwischengewebe an einzelnen Stellen verbreitert. Zerstreute kleinzellige Infiltrate; in solchen Herdchen sieht man zuweilen wie die Leukozyten in das Lumen der Harnkanälchen einwandern. In vielen Glomerulis mehr oder weniger ausgeprägte Amyloidartung; in einigen derselben sind nur einzelne Schlingen, in anderen alle Schlingen umgewandelt. Die Vasa afferentia und Vasa recta der Pyramiden oft hochgradig amyloiddegeneriert. Im Lumen der Hauptstücke zahlreiche, grössere und kleinere, hyaline Tropfen. Im Epithel der Hauptstücke kein Fett, aber oft sehr reichliche Tropfenbildung; meistens sind die hyalinen Tropfen klein, zuweilen gross. Im Lumen der dicken Schleifenschenkel, Schaltstücke und Sammelrohre ziemlich oft Zylinder oder Fäden; bisweilen Übergangsformen der Fäden in Zylinder. In einigen Sammelrohren finden sich auch Leukozyten. Fett kommt in den dicken Schleifenschenkeln in reichlicher Menge, in den Schaltstücken und Sammelrohren spärlich vor. In den letzteren mitunter Desquamation der Epithelien.

III. Bestimmt charakterisierte Nephrosen.

a) Die Diabetesniere (Fall 65—72).

Fall 65. (Tafel VI, Fig. 2.) Hanna H., 43 Jahre alt. *Klinische Diagnose:* Diabetes mellitus. Seit Januar 1913 Durst, Polyurie, Mattigkeit, vermehrter Appetit, Abmagerung. Zucker im Urin wurde März 1913 nachgewiesen. I. Aufnahme in die med. Klinik 3. IV.—22. V. 1913. II. Aufnahme 5. XI.—9. XII. 1914. Die Pat. wurde dann wegen Stars operiert. III. Aufnahme 30. XII. 1914—6. IV. 1915. *Die Untersuchung des Urins* während dieser Zeit ergab: Tagesmenge etwa 3200—4800 ccm; spez. Gewicht 1023—1035; bald kein Albumen, bald Spuren davon; in der Tagesmenge des Urins 120—275 g Zucker. Azeton 2,3—6,6 g. — *Sedimentbefund* nach meiner Methode: 29. I. 15. Massen von Zylindern von verschiedenem Typus: hyaline und hyaline mit körnigen Auflagerungen, teilweise von dem Aussehen der KÜLZschen Zylinder. Ziemlich viele kurze Zylinder sind reichlich feinkörnig; oft finden sich auf denselben auch feine Fetttropfchen. Ziemlich viele nekrotische, teilweise verfettete Zellen, die als veränderte Nierenepithelien gedeutet werden. 1. II. Äusserst spärliches Sediment, in dem einige Fäden und hyaline Zylinder vorkommen. Auch ein Tropfenzylinder ist nachgewiesen worden. Vereinzelt Leukozyten und degenerierte Zellen von demselben Aussehen wie voriges Mal. 6. II. Ziemlich zahlreiche hyaline Zylinder mit feinkörnigem Besatz. Keine Zellen. 8. II. Zahlreiche Fäden und hyaline Zylinder mit mehr oder weniger reichlichen körnigen Auflagerungen. Vereinzelt desquamierte Plattenepithelien. Das Sediment wurde noch mehrfach untersucht. Es war immer spärlich und enthielt meistens einige Fäden und Zylinder mit mehr oder weniger reichlichen körnigen Auflagerungen. Einige Male keine Formelemente. Die Zylinder waren meistens von Mittelbreite und von verschiedener Länge, oft auffallend kurz. Bald waren keine Zellen im Sediment zu finden, bald fanden sich einzelne Leukozyten oder degenerierte, zum Teil verfettete Epithelien.

Abbildung auf Tafel VI, Fig. 2. (Zeiss hom. im. $\frac{1}{7}$ ", komp. ok. 6). 3 Zylinder aus dem Sediment d. 29. I. 1915. Zwei derselben entsprechen dem Typus der sog. »Comazylinder« mit reichlicher Auflagerung von Körnchen. Der rechts gelegene misst an Breite 31 μ . Auf dem kurzen, links unten gelegenen Zylinder einige Fetttropfchen.

Fall 66. (Tafel V, Fig. 8—10.) Ernst E., 20 Jahre alt. *Klinische Diagnose:* Diabetes mellitus. Symptome der Krankheit seit Weihnachten 1910. Aufnahme in die med. Klinik d. 20. IV. 1915. Symptome des Coma diabeticum. Untersuchung des Urins ergab: saure Reaktion; Tagesmenge: 4000—6000 ccm; spez. Gewicht 1013—1028; der Zuckergehalt der Tagesmenge 66—181 g; Albumen am 24. IV. 2 ‰. — *Sedimentbefund* nach meiner Methode: 24. IV. Ziemlich reichliches Sediment, das in überwiegender Menge Zylinder enthält. Diese sind ganz hyalin oder mehr oder weniger mit Körnchen besetzt,

wobei die Körnchen sehr klein und bald an den Rändern, bald hauptsächlich an dem einen oder dem anderen Ende der Zylinder angehäuft sind. Diese Körnerhäufchen machen zuweilen den Eindruck von degenerierteren Zellen. Die Zylinder sind oft auffallend kurz; ihre Breite beträgt gewöhnlich etwa 11—22 μ . Ausserdem finden sich noch Fäden, die recht oft in spiralförmige Zylinder übergehen. Die zellulären Elemente sind spärlich: vereinzelte Leukozyten und mit oft grossen Fetttropfen beladene Zellen (deren Grösse etwa 11—14 μ beträgt). Auch kommen kleinere und grössere freie Fetttropfen vor.

27. IV. Spärliches Sediment, in dem sich recht zahlreiche Fäden und Zylinder finden; diese sind im allgemeinen hyalin, nur selten mehr oder weniger körnig. Zahlreiche mit Fetttropfen beladene Zellen und Haufen von Fetttropfen.

3. V. Ziemlich zahlreiche Zylinder und Fäden. Sowohl Zylinder als Fäden oft mehr oder weniger feinkörnig: die Körnerhäufchen auf den Zylindern machen zuweilen den Eindruck degenerierter Zellen mit Andeutung eines Kernes. Die Zylinder oft sehr kurz: ihre Grösse beträgt z. B. 22 \times 44 μ , 20 \times 47 μ . In dem Sediment kommen zahlreiche freie grössere und kleinere Fetttropfen vor und mit zum Teil grossen Fetttropfen beladene Zellen; vereinzelte Leukozyten. — Mors am 3. V. 1915. *Autopsie* am 4. V., wobei doppelseitige akute Pneumonie nachgewiesen wurde. *Nieren makroskopisch*: Das Gewicht der linken Niere beträgt 330 g, das der rechten 300 g. Die Konsistenz ziemlich fest. Die Kapsel leicht abziehbar, die Oberfläche glatt. Die Rinde verbreitert (etwa 7—8 mm), stark gelblich. Die Pyramiden blutreich, mit stellenweise hervortretenden, stark gelblichen Streifen. *Nieren mikroskopisch*: Im Lumen der Hauptstücke zuweilen eine geringe Menge hyaliner Tropfen oder Fetttropfen und ziemlich oft feinkörnige Massen. In den Zellen der Hauptstücke meistens eine sehr reichliche Menge von Fetttropfen, die häufig gross sind; sie füllen oft die Zellen ganz aus, oft liegen sie nur im basalen Teil der Zelle. Sichere hyaline Tropfenbildung habe ich nicht beobachtet, nur Andeutungen davon. In den Epithelien der übrigen Kanälchenabschnitte stellenweise ziemlich spärliches, nur in den dicken Schleifenschenkeln etwas reichlicheres Fett; in dem Lumen derselben hier und da hyaline Zylinder, die zum Teil feinkörnig sind, den Comazylindern ähnlich! In den Gefässen und in dem Zwischengewebe der Pyramiden kommt stellenweise Fett vor. Das in den Nieren vorkommende Fett ist nicht doppeltbrechend. Bei der BESTschen Färbung tritt eine ziemlich reichliche Glykogenablagerung in den terminalen Abschnitten der Hauptstücke sowie in den Schleifen hervor.

Abbildung auf Tafel V, Fig. 8—10 (Zeiss, hom. im. $\frac{1}{7}$ ", komp. ok. 6). *Fig. 8.* Sedimentbild vom 3. V. 15. Oben zwei Comazylinder mit reichlichen körnigen Auflagerungen, in denen an ein paar Stellen Andeutung von Kern zu finden ist. Unten ein Häufchen von grösseren und kleineren Fetttropfen und eine mit Fetttropfen ganz beladene Zelle. Der rechts gelegene Zylinder misst an Breite 26 μ , an Länge 53 μ , der links gelegene Zylinder misst 23 \times 56 μ . *Fig. 9.* Sedimentbild vom 24. IV. 15. Rechts einige Fetttropfen und einige

mit grossen Fetttropfen beladene Zelle. Vier Zylinder: rechts ein hyaliner lockerer Zylinder, der zum Teil vom Typus des Spiralzylinders ist. Links davon ein hyaliner Zylinder mit geringem, körnigem Besatz. Oben ein kurzer Comazyylinder, dessen Länge 36μ , dessen Breite 17μ beträgt. Links ein lockerer Zylinder mit reichlichen körnigen Auflagerungen. *Fig. 10.* Gefrierschnitt aus der Niere (Fixierung in der JORESSchen Flüssigkeit, Färbung nach meiner Methode). Oben ein Fragment eines Hauptstückes mit reichlicher Verfettung der Epithelien; unten eine Zellreihe, die einem Schaltstück angehört.

Fall 67. (Tafel VI, Fig. 1.) Johan A. W., 17 Jahre alt. *Klinische Diagnose:* Diabetes mellitus. Nephrolithiasis. Symptome von Diabetes seit Juni 1913. Aufnahme in die med. Klinik d. 8. VII. 1915. Entlassung d. 23. XI. 1915. Der Zuckergehalt des Urins bei der Aufnahme $10,5$ g, dann wechselnd ($0,3$ — $1,8$ bis auf 57 — 72 g pro Tag). Azetonmenge 3 — $7,6$ g. Juli und August zeitweise Spuren von Albumen, dann kein Albumen. *Sedimentbefund* nach meiner Methode: 27., 28. u. 30. IX: Ziemlich zahlreiche Fäden, die oft zu zylinderähnlichen Gebilden zusammengefügt sind. Einige lockere Zylinder vom Spiraltypus. Zerstreute Häufchen von Fettkugeln, die im allgemeinen klein, bisweilen ziemlich gross (bis auf etwa 3μ) sind. Vereinzelte rote Blutkörperchen und Leukozyten. 1. u. 2. X. Einzelne Fäden. Spärliche rote Blutkörperchen, einzelne Leukozyten. Zahlreiche grössere und kleinere Häufchen freier Fettkörnchen, die im allgemeinen recht klein sind. 6.—9. X. Zellen und Fettkörnchenhäufchen wie zuvor. Keine Fäden, keine Zylinder. 11.—22. X. (7mal. Untersuchung): mehr oder weniger zahlreiche rote Blutkörperchen, einzelne Leukozyten. Keine Zylinder, keine Fäden. Zahlreiche grössere und kleinere Häufchen, kleiner Fettröpfchen, die zum Teil zylinderförmig angesammelt sind.

Abbildung auf Tafel VI, Fig. 1 (Zeiss, hom. im. $\frac{2}{4}$ "', komp. ok. 6). In der Mitte ein Zylinder, der teilweise spiralförmig, teilweise fädig ist; auf demselben eine verfettete Zelle und einige Fettröpfchen. Links und rechts zwei aus Fettröpfchen bestehende Zylinder; an dem rechts gelegenen ein paar rote Blutkörperchen.

Fall 68. Ernst F., 20 Jahre alt. *Klinische Diagnose:* Diabetes mellitus. I. Aufnahme in die med. Klinik 4. I. 1916. Der Urin enthielt $7,3$ % Zucker und kein Albumen; spez. Gewicht 1037 . Bei der Entlassung am 19. IV. symptomfrei. Nach der Entlassung beobachtete der Pat. nicht länger Diät. II. Aufnahme in die Klinik am 17. VII. 1916. Der Allgemeinzustand schlecht; Erbrechen; Mattigkeit; Azetongeruch. Entlassung ohne Besserung am 23. VII. 1916. — Der Urin enthielt während des Krankenhausaufenthaltes Spuren von Albumen; der Zuckergehalt des Urins $1,4$ — $2,3$ %. Die Azetonmenge $2,4$ — $0,5$ g. — *Sedimentbefund* nach meiner Methode d. 19. VII. Vereinzelte Fäden und hyaline Zylinder. Einige Leukozyten und einige stark verfettete Zellen (wahrscheinlich Nierenepithelien).

Fall 69. (Tafel V, Fig. 5—7.) Oskar A., 17 Jahre alt. *Klinische Diagnose:* Diabetes mellitus; Coma. Aufnahme in die med. Klinik 16. X. 1916. — Seit einem Monat Durst, Müdigkeit, Abmagerung. Seit 2 Tagen Schwindelanfall. Bei der Aufnahme Symptome des diabetischen Coma, die rasch zunahmen; Erbrechen. *Urin* 16.—17. X.: Tagesmenge 4250—4375 g; spez. Gewicht 1027—1031; Reaktion sauer; Zuckergehalt der Tagesmenge 179—216 g; Azetonmenge 6,78—9,8 g. Spuren von Albumen. — *Sedimentbefund* nach meiner Methode am 18. u. 19. X.: Geringes Sediment, das ziemlich zahlreiche Zylinder und Fäden enthält. Die Zylinder sind im allgemeinen verhältnismässig kurz; ihre Breite meistens etwa 14 μ , bisweilen nur etwa 8 μ oder bis auf etwa 20 μ . Die meisten Zylinder sind homogen, einige von fädiger Struktur; sie sind bald ganz blass, bald mehr oder weniger stark gefärbt. Auf den Zylindern oft mehr oder weniger reichliche Menge feiner Körnchen (Comazyylinder). Zellen sehr spärlich: ganz vereinzelte Leukozyten und etwas zahlreichere verfettete Nierenepithelien (etwa 14 μ , Kern 5—6 μ), die meistens zahlreiche kleine Fettkörnchen, mitunter ziemlich grosse Fettropfen enthalten. Ausserdem kommen zerstreute Häufchen von freien Fettropfen vor, die zumeist klein, bisweilen ziemlich gross sind; einige derartige Häufchen sind in zylinderähnlichen Gebilden angeordnet, die eine Breite von etwa 20—28 μ betragen. — Mors am 19. X. 1916. Autopsie am 21. X. *Gesamtbefund:* Hyperämie des Gehirns. Ecchymosen des Pericards. Fettinfiltration der Leber und der Nieren. *Nieren makroskopisch:* Das Gewicht der linken Niere beträgt 160 g, das der rechten 140 g. Die Kapsel leicht abziehbar; die Oberfläche glatt. Die Rinde etwas verbreitert (etwa 7 mm), von stark gelblicher Farbe. Die Pyramiden dunkel graurot. *Nieren mikroskopisch:* Das Zwischengewebe ohne Veränderungen. Im Lumen der Hauptstücke mitunter Tropfen, die bald etwas glänzend, bald durchsichtig sind; daneben ein feinkörniger Inhalt und bisweilen auch freie Fettröpfchen in geringer Menge. Das Epithel der Hauptstücke fast immer in hohem Grade verfettet; die Fettropfen ziemlich gross und besonders basal gelegen. In verfetteten und nicht verfetteten Zellen der Hauptstücke kommen zuweilen kleine Tropfen oder Vakuolen in grösserer oder kleinerer Menge vor. Fett kommt ziemlich spärlich in den übrigen Kanälchen vor, in den dicken Schleifschenkeln mitunter reichlich. Das Fett nicht doppeltbrechend. In den dünnen und dicken Schleifschenkeln, Schaltstücken und Sammelrohren hier und da Fäden und Zylinder, die teils hyalin teils mehr oder weniger körnig — in derselben Weise wie die Comazyylinder — sind. An einigen Stellen sind die Zylinder deutlich aus schmalen Fäden zusammengesetzt.

Abbildung auf Tafel V, Fig. 5—7. (Zeiss, hom. im. $\frac{1}{2}$ " , komp. ok. 6.) *Fig. 5.* Sedimentbild vom 18. X. 16. Oben ein aus ziemlich feinen Fettröpfchen bestehender Fettzylinder, der etwa 20 μ an Breite misst. Eine stark verfettete Zelle, die eine Grösse von 11×14 μ hat; der Kern etwa 4 μ . Unten ein ganz hyaliner Zylinder mit ziemlich reichlichen körnigen Auflagerungen. *Fig. 6 und 7.* Gefrierschnitte aus der Niere (Fixierung in der JORESSchen

Flüssigkeit, Färbung nach QUENSEL). *Fig. 6.* Oben zwei Hauptstücke mit reichlichem, basal gelegenen Fett und Tropfenbildung. Unten ein Schaltstück mit hyalinen Zylindern im Lumen und zerstreuten Fettröpfchen im Epithel. *Fig. 7.* Ein Sammelrohr mit einem stark körnigen Zylinder und einem körnigen Faden im Lumen; einige Zellen verfettet.

Fall 70. (Tafel V, Fig. 1—4.) Ruben K., 19 Jahre alt. *Klinische Diagnose:* Diabetes mellitus. Coma. — Gesund bis Anfang 1914, wo er mit Durst, Polyurie und zunehmender Mattigkeit erkrankte. I. Aufnahme in die med. Klinik 27. II., Entl. 24. IV. 1914. Nach der Entlassung war der Pat. bei strenger Diätführung ziemlich wohl. II. Aufnahme d. 13. IX. 1915, Entl. 17. XII. 1915. *Urin:* Tagesmenge 750—1150 ccm. Spez. Gewicht 1025—1031. Kein Albumen. Zuckermenge am 13. IX. 51 g, 15. IX. 63 g, 21. IX. 15,7 g, 1. X. 1,2 g, dann 5—13,5 g. Die Azetonmenge 0,3—1,17 g. III. Aufnahme 17. X. 1916. In der letzten Zeit hatte der Pat. die diätetischen Vorschriften vernachlässigt. *Urin* 17. X.—22. X. Tagesmenge 2500—4300 ccm, am 22. X. 1250 ccm; spez. Gewicht 1019—1025; Spuren von Albumen; Reaktion sauer; die Zuckermenge am 17. X. 98,7 g, am 18. X. 97,9 g, 19. X. 153 g, 20. X. 37,8 g, 21. X. 44,5 g, 22. X. 17,5 g. Die Azetonmenge 3,37—12,12 g. — *Sedimentbefund* nach meiner Methode: während der Zeit vom 1. XI. 1915—17. XII. 1915 wurde das Sediment 11 mal untersucht und zeigte qualitativ immer dasselbe Bild, nur die Quantität der verschiedenen Bestandteile war wechselnd: mehr oder weniger zahlreiche Fäden, die zuweilen gehäuft, in knäuelartige Konglomerate verfilzt waren. Spärliche hyaline Zylinder. Zahlreiche kleinere und grössere Häufchen von Fettröpfchen, die zum Teil sehr fein, zum Teil recht gross waren. Zelluläre Elemente nicht immer vorhanden, sonst spärlich: vereinzelte Leukozyten und Epithelzellen, die zum Teil als Nierenepithelien gedeutet werden. — *Sedimentbefund* 18. X. 1916—24. X. 1916. (Spuren von Albumen.) Alle Tage etwa dasselbe Bild. Einige Fäden. Ziemlich zahlreiche Zylinder, die meist blass, locker, von fädiger Struktur, nicht selten spiralförmig sind. Einige Tropfenzylinder mit kleinen Tropfen sind beobachtet worden. Auf vielen Zylindern kommen feine Körnchen in mehr oder weniger reichlicher Menge vor, wodurch die Zylinder das Aussehen von »Comazylindern« erhalten; diese Körnchen sind fein und mitunter glänzend gelblich (fettähnlich) und finden sich oft in sehr reichlicher Menge diffus aufgelagert, sonst weniger reichlich in zerstreuten Reihen oder Häufchen, bisweilen mehr an dem einen als an dem anderen Ende. Auf einigen Zylindern kommen stark verfettete Zellen mit zum Teil grossen Fetttropfen oder auch freie Fetttropfen vor. Die Breite der Zylinder meistens etwa 15—20 μ , mitunter nur etwa 11 μ oder bis zu etwa 30 μ . Die zellulären Elemente im ganzen ziemlich spärlich: einige stark verfettete Epithelzellen mit grossen Fetttropfen (Grösse bis etwa 17 μ , Kern 5—6 μ); vereinzelte Leukozyten. Das Fett nicht doppeltbrechend. — *Mors* am 23. X. 1916 im Coma. *Autopsie* am 24. X. *Gesamtbefund:* Bronchitis, sonst

keine hervortretenden Organveränderungen. *Nieren makroskopisch* etwas vergrößert. Die Rinde etwas verbreitert (etwa 7 mm), von gelblicher Farbe mit deutlich hervortretenden blutreichen Gefäßstreifen. Die Pyramiden dunkel graurot. *Nieren mikroskopisch*: Die Glomeruli mitunter ziemlich blutreich, sonst ohne Veränderungen. In dem Zwischengewebe oft ziemlich starke Hyperämie; vereinzelte kleinzellige Infiltrate. In dem Lumen der Hauptstücke im allgemeinen ziemlich zahlreiche Tropfen, die mitunter etwas glänzend, meistens ganz durchsichtig sind; an den Rändern der Tropfen oft feine Körnchen, von denen viele etwas gelblich erscheinen. Die Epithelien der Hauptstücke etwas geschwollen; in denselben kommt vielfach mehr oder weniger reichliches, meist basal gelegenes Fett, in Form von teils grossen, teils kleinen Tropfen, vor. In mehreren Hauptstücken finden sich in einzelnen oder mitunter in ziemlich zahlreichen Epithelien tröpfchenartige Gebilde derselben Art wie die im Lumen vorhandenen; sie sind mitunter glänzend wie die gewöhnlichen hyalinen Tropfen meist aber durchsichtig, wobei sie oft im inneren Teile der Zellen gelegen sind, die sich lumenwärts verlängern und ein wie vakuolisirtes Aussehen annehmen; besonders in den terminalen Abschnitten der Hauptstücke ist diese Veränderung, eine Art Hydropisierung, mitunter stark hervortretend. In einigen Schleifen, Schaltstücken und Sammelröhren kommen Fäden und Zylinder vor, die teils hyalin, teils mehr oder weniger feinkörnig sind (von dem Typus der Comazyylinder); einige Zylinder sind deutlich aus Fäden zusammengesetzt. In dem Epithel der dicken Schleifenschenkel und Schaltstücke ziemlich reichliches, in den Sammelröhren ziemlich spärliches Fett. Das Fett nicht doppeltbrechend.

Abbildung auf Tafel V, Fig. 1—4. (Zeiss, hom. im. $1/7''$, komp. ok. 6.) *Fig. 1.* Sedimentbild d. 23. X. 1916. Oben ein Comazyylinder, dessen Breite 22μ beträgt. Darunter ein lockerer Zylinder mit fädiger Struktur; auf demselben viele verfettete Nierenepithelien mit grossen Fetttropfen. Rechts ein hyaliner Zylinder, der 17μ an Breite misst; auf demselben 3 grosse verfettete Nierenepithelien. Unten ein Spiralzylinder (14μ an Breite) und ein körniger kurzer Comazyylinder (17μ breit). *Fig. 2—4.* Gefrierschnitte aus der Niere (Fixierung in der JORESSchen Flüssigkeit, Färbung nach meiner Methode). *Fig. 2.* Oben ein Querschnitt eines Hauptstückes und ein Fragment eines derartigen Kanälchens: basal gelegene Fetttropfen; im Lumen Tropfen und feine Körnchen; im Epithel Tropfenbildung. Unten ein Schrägschnitt eines dicken Schleifenschenkels mit einem Zylinder von fädiger Struktur; ein Querschnitt eines dicken Schleifenschenkels mit einem hyalinen Zylinder, an dem einige Fetttropfen gelagert sind; in vielen Epithelzellen dieser Kanälchen ein wenig Fett. *Fig. 3.* Ein dicker Schleifenschenkel mit einem Zylinder, der rechts homogen aber zum grössten Teil mit dicht gelagerten Körnchen besetzt ist; im Epithel ein wenig Fett. *Fig. 4.* Ein Sammelrohr (an der Grenze der Innen- und Aussenzone) mit einem hyalinen Zylinder, auf welchem Körnchen und eine Epithelzelle aufgelagert sind; im Epithel an einer Stelle ziemlich viel Fett.

Fall 71. Olof P. H., 52 Jahre alt. *Klinische Diagnose:* Diabetes mellitus. Gangræna pedis sin. — Sektion am 16. XI. 1916. *Nieren makroskopisch:* das Gewicht der linken Niere 175 g, das der rechten Niere 180 g. Die Kapsel leicht abziehbar. Die Oberfläche glatt. Die Rinde etwas verbreitert, gelblich mit deutlich hervortretenden Gefäßstreifen. Die Pyramiden blass graurot. *Nieren mikroskopisch:* Zwischengewebe und Glomeruli ohne Veränderungen. Im Epithel der Hauptstücke ziemlich viel Fett, an einigen Stellen deutliche Bildung hyaliner Tropfen. In einigen der übrigen Kanälchenabschnitte homogene oder »spiralförmige« Zylinder. Fett kommt ziemlich riechlich in den dicken Schleifenschenkeln, sonst spärlich, vor. Das Fett nie doppeltbrechend.

Fall 72. (Tafel VI, Fig. 3—5.) Erik S., 34 Jahre alt. *Klinische Diagnose:* Diabetes mellitus. Coma diabeticum. Vor etwa 4 Jahren linksseitige Nephrektomie wegen Nierentuberkulose. Kurz danach wurde Zucker im Harn nachgewiesen. Bei der Aufnahme in die med. Klinik am 22. II. 1917 war der Pat. apathisch und benommen. Im Urin kein Albumen; Zuckerreaktion (Almén) +. 23. II. Coma. Mors. — *Sektionsbefund:* Bronchopneumonie. Tuberkulose der Nebenhoden. Die linke Niere (operativ) entfernt. Das Gewicht der rechten Niere beträgt 230 g. Die Kapsel leicht abziehbar. Die Oberfläche glatt. Die Rinde verbreitert (8—12 mm), stark gelblich, mit zahlreichen roten Streifen und Pünktchen. In den Pyramiden treten verschiedene Abschnitte deutlich hervor: 1) die Aussenstreifen der Aussenzone dunkelrot mit einzelnen gelblichen Streifen, 2) die Innenstreifen der Aussenzone graurot mit zahlreichen gelblichen Streifen, 3) die Innenzone dunkelrot ohne gelbliche Streifen, auf die Papille zu blasser. *Nieren mikroskopisch:* Keine Vermehrung des Zwischenwebes. Im Epithel der Hauptstücke im allgemeinen eine reichliche Menge meistens basal gelegenes Fett in Form von ziemlich grossen Tropfen; keine sicheren hyalinen Tropfen. In einigen der übrigen Kanälchenabschnitte hyaline Zylinder; im Epithel derselben nur ziemlich spärliches Fett. — Diesem Falle eigentümlich ist das reichliche Vorkommen von Fett innerhalb der Gefässe. Glomeruli sind im allgemeinen hyperämisch; in mehreren derselben sieht man aber Fetttropfen in den Kapillaren, bald nur in einzelnen Schlingen, bald in zahlreichen oder sogar allen Schlingen. Eine derartige Fettembolie kommt bisweilen auch in den Vasa afferentia und in einigen Kapillaren der Rindensubstanz vor, ist aber entschieden in der Aussenzone der Pyramiden besonders stark hervortretend; es handelt sich meist um kleine Fetttropfen, stellenweise um grössere Tropfen, die bald die Gefässe ganz ausfüllen, bald zerstreut unter den Blutkörperchen liegen. Hier und da kleine Blutungen in Verbindung mit den Fettemboliën. Sowohl das im Epithel vorkommende als das in den Kapillaren gelegene Fett ist zum grössten Teile nicht doppeltbrechend; nur an einzelnen Stellen (Hauptstücken) kommen doppeltbrechende Substanzen vor, sowie auch hier und da im Zwischengewebe.

Abbildungen auf Tafel VI, Fig. 3—5. Gefrierschnitte aus der

Niere (Fixierung in der JORESSchen Flüssigkeit, Färbung nach meiner Methode). *Fig. 3* (Zeiss, obj. 16 mm, komp. ok. 6) Partie von der Marksubstanz nahe an der Rinde. Fett in den Kapillaren. *Fig. 4—5* (Zeiss, hom. im. $\frac{1}{7}$ " , komp. ok. 6). *Fig. 4*. Ein Glomerulus mit Fettembolien in den Schlingen. *Fig. 5*. Eine Stelle in der Marksubstanz nahe an der Rinde. Rechts ein dünner Schleifenschenkel, links Kapillaren mit Fett im Lumen.

b) *Die Schwangerschaftsniere* (Fall 73—81).

Fall 73. (Tafel XVII, Fig. 10.) B. A., 43-jährige Frau. *Klinische Diagnose:* Eklampsie. Albuminurie. — Erkrankte am 16. V. 1915 mit Kopfschmerzen und Erbrechen; nachmittags eklamptischer Anfall. Aufnahme in die Gebäranstalt am 16. V. 15. Entbindung eines mazerierten Foetus am 17. V. Kein Fieber. Der Urin enthielt am 16. V. 10 % Albumen; 17. V. 4 %, 18. V. 1 %, 24. V. 0,5 %, 27. V. 0,7 % Albumen. Blutdruck: 17. V. 180 mm Hg, 18. V. 170, 20. V. 160, 21. V. 170, 24. V.—3. VI. 115—155 mm Hg. — *Sedimentbefund* nach meiner Methode: am 17. V. Zahlreiche Fäden, Zylinder und Übergangsformen der Fäden in spiralige Zylinder. Die Zylinder sind blass oder dunkel gefärbt; ihre Breite etwa 11—25 μ : auf denselben oft mehr oder weniger reichliche körnige Auflagerungen. Die Zylinder und Fäden bilden den überwiegenden Teil des Sedimentes. Die Zellen ziemlich spärlich; sie liegen teilweise auf den Zylindern. Verhältnismässig viele Erythrozyten, eine geringere Menge polynukleärer Leukozyten und Nierenepithelien (etwa 11 μ , der Kern 5—6 μ). Diese letzteren sind bald nekrotisch, bald ein wenig verfettet. In vielen Erythrozyten zahlreiche blaufarbte Körnchen. Solche Körnchen fanden sich nicht in der Probe, die unmittelbar nach der Entbindung genommen wurde, sondern nur in der Probe, die einige Stunden nachher genommen wurde. Ausserdem Plattenepithelien. Am 18. V. Dasselbe Bild wie zuvor; nur sind die zellulären Elemente spärlicher. Ob noch punktierte rote Blutkörperchen vorhanden waren, geht nicht aus dem Untersuchungsprotokoll hervor. 25. V. Massen hyaliner Zylinder, die oft einen körnigen Besatz zeigen; einige Zylinder ganz körnig; die Breite der Zylinder etwa 9—28 μ . Zahlreiche Fäden. Viele desquamierte Plattenepithelien. Einzelne polynukleäre Leukozyten und Nierenepithelien. 26. V. Zylinder und Fäden wie zuvor; ziemlich zahlreiche, zum Teil verfettete oder nekrotische Nierenepithelien. 27. V. Dasselbe Bild; ausserdem noch ganz spärliche Erythrozyten. 28. V. Zahlreiche Erythrozyten, sonst wie zuvor. 29. V., 1.—5. VI. In der Hauptsache wie zuvor. 8. u. 12. VI. Meist Fäden, die oft in knäuelartige Häufchen verfilzt sind und in zylinderartige Gebilde übergehen. Einzelne hyaline mittelbreite Zylinder. Spärliche Zellen, die meistens aus Plattenepithelien, zum Teil aus einzelnen Leukozyten bestehen.

Abbildung auf Tafel XVII, Fig. 10. (Zeiss, hom. im $\frac{1}{7}$ " , komp. ok. 6.) Sedimentbild vom 17. V. Rechts ein Spiralzylinder (Breite 17 μ). Links unten ein Spiralzylinder und oben ein körniger Zylinder.

der. Zwischen den Zylindern Leukozyten, Epithelien und Erythrozyten, von denen einige punktiert sind (oben im Bilde).

Fall 74. M. P., 20-jährige Frau. *Klinische Diagnose:* Graviditätsalbuminurie. — Aufnahme in die Gebäranstalt zu Uppsala am 19. V. 1915. Seit 14 Tagen Anschwellung der Beine, seit ein paar Tagen Ödem der Labia. Bei der Aufnahme 8% Albumen im Urin. Blutdruck 150—155 mm Hg. Entbindung am 26. V. *Urin* 20. V.—11. VI. Tagesmenge 880—1800 ccm. Albumengehalt: 20. V.—28. V. 1—2%; 29. V.—5. VI. 0,5%; 6. VI.—11. VI. 0,2—0,2%. Blutdruck am 20. V. 120 mm, 21. V. 135, dann 110—125 mm. Am 27. V. waren die Ödeme fast verschwunden. — *Sedimentbefund* nach meiner Methode am 20. V. Zahlreiche Plattenepithelien und polynukleäre Leukozyten, die mitunter einige Fettröpfchen enthalten. Spärliche Fäden und hyaline Zylinder, die meistens mehr oder weniger körnig sind und bisweilen spiralförmig. Die Breite der Zylinder etwa 10—25 μ . Auf einigen Zylindern ganz vereinzelt Nierenepithelien (etwa 11 μ , der Kern etwa 5—6 μ), von denen einige nekrotisch sind. Zahlreiche Plattenepithelien. Das Sediment wurde bis zum 16. VI. noch 9 mal untersucht und zeigte in der Hauptsache dasselbe Bild; einmal wurden auch einige rote Blutkörperchen beobachtet. Verschiedentlich kamen zahlreiche Bakterien vor.

Fall 75. E. I., 22-jährige Frau. *Klinische Diagnose:* Graviditätsalbuminurie. — Aufnahme in die Gebäranstalt zu Uppsala am 27. V. 1915. Normale Entbindung an demselben Tage. Der Albumengehalt des Urins am 27. V. 30%, 28. V. 1%, 29. V.—5. VI. 0,5—0,8%, 7.—11. VI. 0,1—0,2%. Die Tagesmenge des Urins im allgemeinen 1500—1900 ccm, ein paar Tage 2600—3000 ccm. Blutdruck: am 27. V. 100, 28. V. 115, 29. V. 120, 31. V. 135, 2. VI. 115, 8. VI. 120, 12. VI. 125, 14. VI. 115, 16. VI. 120. — *Sedimentbefund* nach meiner Methode am 28. V.: Zahlreiche Fäden, bisweilen in knäuelartige Häufchen verfilzt. Ziemlich zahlreiche, oft mehr oder weniger körnige hyaline Zylinder; ihre Breite bis etwa 14—17 μ . Ausser zahlreichen Plattenepithelien gibt es ziemlich viele polynukleäre Leukozyten, zum Teil zu Häufchen angesammelt, und ausserdem einzelne Nierenepithelien, die zum Teil nekrotisch sind, zum Teil einige wenige Fettröpfchen enthalten. 29. V. Eine grosse Menge Fäden, die oft in zylinderartige Gebilde zusammengelagert sind. Einzelne schmale, hyaline Zylinder. Ausser Plattenepithelien recht viele polynukleäre Leukozyten. 1.—16. VI. (7 verschiedene Untersuchungen.) Etwa dasselbe Bild wie am 29. V.

Fall 76. I. J., 19 Jahre alt. *Klinische Diagnose:* Eklampsie. Cystitis. Aufnahme in die Gebäranstalt zu Uppsala am 8. IX. 1915. Mehrere eklampthische Anfälle; am 9. IX. Entbindung. Im Urin 2,5% Albumen. 10. IX. 0,1% Alb., 11.—12. IX. 0 Alb., 14. IX. Spuren von Alb., 18. IX. 0 Alb. Die Tagesmenge des Urins 1630—1850

ccm. — *Sedimentbefund* nach meiner Methode am 11. IX. (Katherurin): Zahlreiche Fäden. Ziemlich zahlreiche Zylinder, die im allgemeinen locker und schwach gefärbt, oft mehr oder weniger körnig sind; einige derselben fast ganz körnig; einige sind ganz homogen, bisweilen mit grünlicher Farbe. Die Breite der Zylinder 8—9—20 μ , bisweilen bis auf 30 μ . Zellen kommen auch auf den Zylindern vor. Einzelne rote Blutkörperchen. Eine grosse Menge polynukleärer Leukozyten, die mitunter als Häufchen liegen. Zerstreute Nierenepithelien (11—14 μ , der Kern etwa 6 μ), von denen einige nekrotisch, andere mehr oder weniger verfettet sind. An einigen Stellen Häufchen ziemlich grosser Zellen (14—25 μ) mit grossen Fetttropfen (bis auf etwa 3 μ); in einigen der Zellen ist der Kern nicht sichtbar. 14. IX. Fäden und Zylinder wie zuvor; keine roten Blutkörperchen, keine grossen Fettzellen; grosse Mengen Plattenepithelien. 15. IX. Fäden und Zylinder wie zuvor. Einzelne Leukozyten und teilweise verfettete Nierenepithelien. 17. IX. Ziemlich viele Fäden und Zylinder. Einzelne Leukozyten und rote Blutkörperchen. Zerstreute kleine Nierenepithelien und »grosse Fettzellen«.

Fall 77. (Tafel XVII, Fig. 11.) S. L., 33-jährige Frau. *Klinische Diagnose:* Graviditätsalbuminurie. Aufnahme in die gynäkol. Klinik am 11. III. 1916. — Seit Weihnachten kränklich; oft Diarrhöe; Schmerzen im Kreuz; häufiger Harndrang; Schwellung der Füsse abends. 14 Tage vor der Aufnahme wurde das Vorhandensein von Albumen im Urin festgestellt. Am 11. III. 1% Albumen im Urin; 12. III.—31. III. Spuren von Albumen. Die Tagesmenge des Urins 625—1875 ccm. Blutdruck am 11. III. 115 mm, dann 120—140 mm. Die ganze Zeit afebril. Normale Entbindung am 7. IV. — *Sedimentbefund* nach meiner Methode: am 27. III. u. 3. IV. Zahlreiche Fäden und Zylinder. Die letzteren sind teils locker blass, fädig und oft spiralförmig, teils homogen und stärker gefärbt, teils mehr oder weniger körnig. In den Zylindern sind oft einige degenerierte kleine Nierenepithelien oder Leukozyten eingeschlossen. Die Breite der Zylinder 11—28 μ , ausnahmsweise bis auf etwa 45—50 μ . Zelluläre Elemente im ganzen recht spärlich, bestehen aus Leukozyten und bisweilen verfetteten Nierenepithelien, die oft zu kleinen Häufchen angesammelt sind. Keine roten Blutkörperchen. 12. IV. u. 15. IV.: Fäden und Zylinder wie zuvor. Einige Zylinder fast ganz feinkörnig; auf einigen Zylindern einige Leukozyten und einzelne oder mehrere Nierenepithelien, die teils nekrotisch, teils verfettet sind. Auf einigen Zylindern kleine hyaline Tropfen in reichlicher Menge. Keine roten Blutkörperchen. Desquamierte Plattenepithelien.

Abbildung auf Tafel XVII, Fig. 11. (Zeiss, hom. im $\frac{1}{7}$ " , komp. ok. 6). Zylindertypen aus dem Sediment d. 12. IV. 16. Links ein Zylinder, der 50 μ an Breite misst; auf demselben nekrotische und verfettete Epithelien und einige Leukozyten. Rechts ein Zylinder von spiraliger Form und an den Rändern mit Körnchen besetzt. Rechts ein Leukozyt.

Fall 78. A. A., 35-jährige Frau. *Klinische Diagnose:* Eklampsie. Albuminurie. — Am 6. IV. 1916 mehrere eklamptische Anfälle. Bei der Aufnahme in die Gebäranstalt am 7. IV. war die Pat. fast soporös. Die Hautfarbe gelblich. Die Temperatur 36,4°. Blutdruck 160. Aus der Harnblase wurden durch den Katheter 70 ccm blutgefärbten Urins entleert; spez. Gewicht 1022; beim Zusatz der Salpetersäure totale Gerinnung; die Flüssigkeit nach dem Zentrifugieren noch dunkel gefärbt. Im Sediment (Untersuchung im Krankenhaus) Massen körniger Zylinder, Detritusmassen, mässig zahlreiche Erythrozyten, einzelne Leukozyten. Mors am 7. IV., 7 Stunden nach der Aufnahme. *Sektionsbefund:* Gehirnblutung. Multiple Hämorrhagien der Leber. Fettige Entartung des Herzmuskels. *Nieren makroskopisch:* Das Gewicht der linken Niere 160 g, das der rechten 150 g. Die Kapsel leicht abziehbar. An der Oberfläche ziemlich zahlreiche flache Einziehungen. Die Rinde 6—7 mm breit, graurot; die Pyramiden dunkler. *Nieren mikroskopisch:* Im Zwischengewebe zerstreute kleinzellige Infiltrate und Blutungen; die Infiltrate liegen perivaskulär, oft ohne Zusammenhang mit den Glomerulis. In den Kapselräumen oft spärliche hyaline Tropfen und körnige Massen. In dem Lumen der Hauptstücke zahlreiche hyaline Tropfen und daneben oft körnige Massen; in dem Epithel der Hauptstücke ziemlich oft kleine hyaline Tropfen. Im ganzen spärliche hyaline oder fädige und spiralförmige Zylinder in dem Lumen der Schleifen, Schaltstücke und Sammelröhren, wo bisweilen auch grünliche, körnige Pigmentmassen, rote Blutkörperchen oder ganz vereinzelte Leukozyten vorkommen.

Fall 79. H. G., 30-jährige Frau. *Klinische Diagnose:* Graviditätsalbuminurie. Aufnahme in die Gebäranstalt zu Uppsala am 23. V. 1916. Normale Entbindung an demselben Tage. — Vor 8 Tagen Erkältung mit Schmerzen im ganzen Körper, Schnupfen, Husten und Müdigkeit; Albuminurie wurde auch festgestellt. Urin 24. V.—1. VI. Tagesmenge 840—1800 ccm; *Albumen:* 23. V. 24 ‰, 24. V. 14 ‰, 25. V.—31. V. 1—2 ‰. Temperatur abends um 37,5°. — *Sedimentbefund* nach meiner Methode; am 24. V. (Katheterurin). Eine grosse Menge Zylinder, die im allgemeinen schmal sind, etwa 11—12 μ , mitunter breiter bis zu 20—22 μ ; ausserdem einige noch breitere (bis etwa zu 30 μ), wachsartige Zylinder. Auf den meisten Zylindern feinkörnige Auflagerungen, gewöhnlich nur in geringer Menge. Einige Fäden, die bisweilen deutlich in spiralförmige Zylinder übergehen. Ziemlich viele, oft nekrotische Nierenepithelien, die feinkörnig, mitunter etwas fetthaltig sind und eine Grösse von etwa 9—10 μ (Kern etwa 4 μ) haben; spärliche Leukozyten, zuweilen in Häufchen. Keine roten Blutkörperchen.

Fall 80. M. G., 32-jährige Frau. *Klinische Diagnose:* Eklampsie. Albuminurie. — Seit 3 Monaten zunehmende Anschwellung der Beine. Am 11. VII. 1916. Kopfschmerzen, Erbrechen. Am 12. VII. mehrere eklamptische Anfälle; Entbindung eines abgestorbenen Foetus. Aufnahme in die gynäkol. Klinik d. 12. VII. 16. — Albumengehalt des

Urins am 12. VII. 60 ‰; 13. VII. 8 ‰; 17. VII. 2 ‰; 15.—26. VII. 0,2—0,6 ‰. Blutdruck am 13. VII. 130 mm; 14.—16. VII. 135; 19. VII. 110; 21. VII. 115; 24. VII. 125 mm. — *Sedimentbefund* nach meiner Methode: am 14. u. 15. VII. Ziemlich zahlreiche Fäden und schmale hyaline Zylinder (etwa 9—14 μ an Breite). Einzelne Leukozyten und stark verfettete Zellen mit grossen Fetttropfen. Die Grösse dieser Zellen etwa 11—22 μ . Eine reichliche Menge Kokken. 16. u. 17. VII. Ziemlich viele Leukozyten. Ganz vereinzelt Zellen von dem Typus der »grossen Fettzellen«. Spärliche hyaline Zylinder (bis auf etwa 20 μ an Breite). 28. VII. Stellenweise recht viele Leukozyten; einzelne stark verfettete Zellen. Spärliche Zylinder.

Fall 81. W. H., 29-jährige Frau. *Klinische Diagnose:* Eklampsie. Albuminurie. — Aufnahme in die Gebäranstalt zu Uppsala am 16. VII. 1916. Den ganzen Tag Übelbefinden mit Kopfschmerzen und Erbrechen; am Nachmittag ein schwerer eklamptischer Anfall mit Bewusstlosigkeit; des Abends drei neue ziemlich schwere derartige Anfälle. Venenpunktion. Am 17. VII. ein leichter Anfall. Normale Entbindung am 20. VII. — Blutdruck am 17. VII. 175—125 mm Hg; 18. VII. 230; 19.—21. VII. 175—230; 22. VII.—3. VIII. 160—190 mm. Der Albumengehalt des Urins am 17. VII. 33—21 ‰; am 18. VII.—22. VII. 2,5—1 ‰; 23. VII.—10. VIII. 0,1—0,3 ‰. Die Tagesmenge des Urins am 17. VII. 420 ccm; später 1700—2100 ccm. Am 22. VII. Diarrhöe. Fieber. Die Temperatur sonst afebril. — *Sedimentbefund* nach meiner Methode: am 17. VII. Sehr zahlreiche hyaline Zylinder, die meist einen mehr oder weniger reichlichen feinkörnigen Besatz zeigen; auf vielen Zylindern kleine Fettkörnchen und Nierenepithelien. Die Breite der Zylinder gewöhnlich 11—21 μ , ausnahmsweise 24—28 μ . Einige Zylinder sind von fädiger Struktur oder spiralförmig. Ein Tropfenzylinder, wobei die Tropfen von einer körnigen Masse umgeben sind, ist beobachtet worden. Ausserdem finden sich ziemlich zahlreiche Nierenepithelien, die oft nekrotisch sind und bisweilen etwas Fett enthalten; die Grösse dieser Zellen etwa 11—13 μ , bisweilen nur 7—8 μ . Die Epithelien liegen bisweilen als zylinderartige Gebilde zusammen. Am 19. VII. Der Hauptsache nach dasselbe Bild. Ausserdem einige Leukozyten und rote Blutkörperchen. Am 20. VII. Dasselbe Bild; nur äusserst spärliche Leukozyten. 22. VII. Wie am 17. VII.; keine Leukozyten; einige Zylinder breiter als zuvor, bis auf etwa 40 μ .

Hauptgruppe B.

Entzündliche Erkrankungen, Nephritiden.

I. Akutes (bezw. subakutes) Stadium.

a) Fall 82—97.

Fall 82. (Tafel XII, Fig. 4.) N. P. K., 57-jähriger Mann. *Klinische Diagnose:* Ulzeröse Endocarditis. Glomerulonephritis. Aufnahme in die med. Klinik am 22. IX. 1914. — Pat. erkrankte Ende Juli 1914 mit Frösteln und allgemeinem Übelbefinden. Dann kränklich und matt; Abmagerung. Seit d. 12. IX. Fieber $37,8^{\circ}$ — $39,9^{\circ}$. *Status praesens* bei der Aufnahme: Temperatur $38,1^{\circ}$. Blutdruck 110 mm Hg. Herzdämpfung links 14—15 cm, rechts 4 cm von der Mittellinie. — *Urin:* Spez. Gew. 1013, Spuren von Albumen. 29. IX. Streptokokken aus dem Blut reingezüchtet. 13. XI. Eine gewisse Tendenz zu Ödembildung festgestellt. 27. XI. Herzdämpfung links 12 cm, rechts 5—6 cm. 1. XII. Ödem der Füße; apatisch. 8. XII. Die letzten Tage soporös. *Mors* am 10. XII um 7 Uhr nachm. — *Blutdruck:* 25. IX.—4. XII. 115—125 mm Hg. Temperatur 22.—30. IX. 38° — 39° ; 1.—8. X. um 38° ; vom 9. X. ab 37° — 38° , bisweilen $38,5^{\circ}$. *Urin:* 24. IX.—7. XII.: Menge: im allgemeinen 1300—1600 ccm, einzelne Male 700—800 ccm. Spez. Gew. 1010—1020. *Albumen:* 24. IX.—3. XI. Spuren von Alb.; 9. XI.—13. XI. 0,5—1 %; dann 2—4 %. — *Sedimentbefund* nach meiner Methode: am 20. X. 1914. Grosse Menge von polynukleären Leukozyten, die zuweilen in Zylinderform liegen und zum Teil etwas Fett enthalten. Zahlreiche rote Blutkörperchen, die ebenfalls bisweilen zylinderförmige Konglomerate bilden. Zahlreiche hyaline Zylinder und einige mehr oder weniger körnige Zylinder. Die Zylinderbreite gewöhnlich etwa 13—20 μ , bisweilen bis auf 40 μ ; die breitesten ähneln dem wachsigen Typus. Nierenepithelien, die teils verfettet, teils nekrotisch sind, kommen ziemlich reichlich vor. Zahlreiche Bakterien, zum Teil als Diplo- und Streptokokken, zum Teil als Stäbchen. Die zellulären Elemente liegen oft in mehr oder weniger reichlicher Zahl auf den Zylindern. Am 27. X. der Hauptsache nach wie zuvor. Am 3. u. 9. XI. Überwiegend polynukleäre Leukozyten, zum Teil in Form von Zylindern. Ziemlich spärliche rote Blutkörperchen und Nierenepithelien, die teilweise verfettet sind. Zahlreiche Mikrokokken, einzelne Stäbchen vom Colitypus. Zahlreiche hyaline, vereinzelte körnige Zylinder, auf denen oft mehr oder weniger zahlreiche Zellen gelegen sind. Die Breite der Zylinder etwa 17—22 μ . Vereinzelt stark verfettete Zellen (14—22 μ an Grösse) 17. u. 23. XI. wie voriges Mal. 1. XII. Zylinder wie zuvor. Zahlreiche polynukleäre Leukozyten und rote Blutkörperchen, die zuweilen in Form von Zylindern zusammengelagert sind. Ziemlich zahlreiche mononukleäre Zellen die als Nierenepithelien gedeutet werden; sie haben eine Grösse

von etwa 8—10 μ , der Kern etwa 5—6 μ ; der Kern hat eine körnige oder fädige Struktur und eine scharf hervortretende Membran. — *Autopsie* am 11. XII. 1914. *Gesamtbefund*: Ulzeröse Endocarditis. Herzhypertrophie. Akuter Milztumor. Infarkte der Milz und der rechten Niere. Glomerulonephritis. *Nieren makroskopisch*: Das Gewicht der linken Niere beträgt 350 g, das der rechten 380 g. Die Konsistenz ziemlich fest. Der Schnitttrand scharf. Die Schnittfläche feucht. Die Rinde 7—8 mm breit, im allgemeinen grauweiss, transparent, stellenweise graurötlich mit zahlreichen kleineren Fleckchen und Streifen, die blasser als das übrige Rindenparenchym sind. Die Pyramiden dunkel braunrot. Im unteren Teil der rechten Niere ein anämischer Infarkt (an der Oberfläche 4 cm im Durchmesser). In der Schleimhaut der Harnblase einige punktförmige Blutungen. — *Nieren mikroskopisch*: Das Zwischengewebe im allgemeinen etwas ödematös. Allgemeine Hyperämie. In der Rinde vielfach kleinzellige Infiltrate, zum Teil um die Glomeruli herum. In den Pyramiden einzelne kleine Abszesse mit Nekrose und Mikrokokkenhäufchen im Zentrum. Glomeruli von wechselndem Aussehen: einige anscheinend normal, andere kernreicher als normal; in einzelnen Kapselräumen »Halbmondbildung« oder mehr oder weniger zahlreiche polynukleäre Leukozyten. Das Epithel der Hauptstücke geschwollen; in denselben zuweilen etwas Fett, zuweilen hyaline Tröpfchen. Im Lumen der Hauptstücke oft einige hyaline Tröpfchen und mehr oder weniger reichliche Leukozyten, bisweilen auch rote Blutkörperchen. In dem Lumen der dicken Schleifenschenkel, Schaltstücke und Sammelröhren an vereinzelt Stellen Zylinder, die gewöhnlich von lockerem Typus und aus schmalen hyalinen Gebilden und hin und wieder aus mehr oder weniger zahlreichen Leukozyten oder roten Blutkörperchen zusammengesetzt sind. Fett kommt in den letztgenannten Kanälchen im allgemeinen nur in geringer Menge vor; einzelne Zellen sind aber stark verfettet.

Abbildung auf Tafel XII, Fig. 4. (Zeiss, hom. im $\frac{1}{7}$ " , komp. ok. 6.) Sedimentbild vom 9. XI. 1914. Rechts ein feinkörniger Zylinder, auf dem einige Nierenepithelien gelegen sind. Daneben ein Erythrozytenzylinder. Links oben ein Zylinder, auf dem zahlreiche Nierenepithelien und ein paar Leukozyten (rechts) gelegen sind; in zwei Epithelien ein wenig Fett. Unten ein hyaliner Zylinder mit einigen, teilweise Fett enthaltenden Nierenepithelien und Leukozyten. Zwischen den Zylindern zahlreiche Leukozyten, einige Erythrozyten (die ringförmigen, ungefärbten Gebilde), ein paar Epithelien und ziemlich viele Bakterien (Mikrokokken, zum Teil als kurze Ketten, und Stäbchen).

Fall 83. I. L., 10 Jahre alt. *Klinische Diagnose*: Glomerulonephritis. — Vor 5—6 Wochen Mumps. Vor einigen Tagen Angina und dann Müdigkeit und blutgefärbter Urin. Bei der Aufnahme in die Kinderklinik am 12. X. 1915 ziemlich benommen; keine Herzvergrößerung; Anschwellung und Rötung des rechten Augenlides. Am 17. X. Operation wegen Empyems des rechten Sinus frontalis. Urin 11. X.—16. X. Tagesmenge 750—1750 ccm, Albumen 3—6 %;

17. X.—19. X. Tagesmenge 1250—2000 ccm. Albumen 2—2,5 %; 20.—25. X. 0,7—1,5 % Albumen, Tagesmenge 1125—1500 ccm. Urin 22. XI.—19. XII. Tagesmenge 875—1500 ccm; im allgemeinen Spuren von Albumen, bisweilen kein Albumen. Die Temperatur im allgemeinen 37°—38°, mitunter etwas höher. — *Sedimentbefund* nach meiner Methode am 13. u. 15. X. (4,5 % Albumen): Reichliches Sediment: Zahlreiche rote Blutkörperchen und hier und da Fibrinfäden. Zahlreiche polynukleäre Leukozyten und kleine Nierenepithelien (8—11 μ , der Kern 5—6 μ). Viele ziemlich grosse Zellen mit grossen Fettkügelchen; auch Häufchen von freien Fettkugeln. Relativ spärliche hyaline Zylinder, die im allgemeinen 14—17—23 μ an Breite betragen; einige sind wachstartig, viele breiter (bis auf 34 μ). Ziemlich zahlreiche Bakterien. Am 26. X. (0,5 % Albumen): in der Hauptsache dasselbe Bild.

Fall 84. (Tafel IX, Fig. 12—14.) Hilda L., 26 Jahre alt. *Klinische Diagnose:* Maligne Endocarditis. Bakteriämie. Glomerulonephritis. — Aufnahme in die med. Klinik am 11. I. 1915. — Akuter Gelenkrheumatismus 1906, 1907 und 1914. 1913 im Krankenhaus wegen Herzfehlers behandelt. — Anfang Januar 1915 Schmerzen in der Herzgegend. 10. I. Temp. 39,7°. *Status praesens* vom 11. I. 1915: Herzdämpfung links 13 cm und rechts 4—5 cm von der Mittellinie. Blutdruck 135 mm Hg. Urin: kein Albumen, spez. Gew. 1,027. Die Temperatur die ganze Zeit 38,5—39°. 28. I. Perikarditische Reibegeräusche. 1. II. Staphylokokken aus dem Blute reingezüchtet. *Urin:* 24. I. Spuren von Alb. 1. II. Alb. 0,5 %. 6. II. Alb. 0,5 %. 11. II. bis zum Exitus Albumen: 1,5—6 %. *Sedimentbefund* nach meiner Methode: am 11. II. zahlreiche hyaline Zylinder, oft mit körnigem Besatz. Eine reichliche Menge polynukleärer Leukozyten. Ziemlich zahlreiche Nierenepithelien, zum Teil fetthaltig oder nekrotisch. — 17. II. Reichliches Sediment. Sehr zahlreiche Zylinder, deren Breite etwa 20—30 μ beträgt; sie sind teils fädig oder homogen, teils spiralförmig und häufig mehr oder weniger körnig; einzelne wachsige Zylinder; Leukozyten und Epithelien wie voriges Mal. — Mors am 25. II. 1915. *Autopsie* am 26. II. 1915: *Gesamtbefund:* Synechie des Perikards. Chronische und akute Endocarditis (Insuffizienz der Aortaklappen). Transsudate. Stauungsorgane. Milztumor. Infarkte der Lungen, der Milz und der Nieren. Subakute Nephritis. *Nieren makroskopisch:* Das Gewicht der rechten Niere beträgt 200 g, das der linken 190 g. In beiden Nieren anämische Infarkte. Die Kapsel leicht abziehbar. Das Parenchym an Schnitt-rande etwas vorquellend. Die Rinde misst an Breite 6—8 mm, ist im allgemein blass, gelblich, die Zeichnung zum Teil verwischt; hier und da kleine Blutungen. Die Pyramiden etwas dunkler gefärbt als die Rinde, von blass graurötlicher Farbe. — *Nieren mikroskopisch:* In der Rinden- wie in der Marksubstanz zerstreute kleinzellige Infiltrate um die Gefässe, aber ohne besondere Lagerung um den Glomerulus herum. Einige Glomeruli verödet. Im Lumen der Hauptstücke oft hyaline Tropfen. Im Epithel derselben trübe Schwellung und daneben,

besonders in den terminalen Abschnitten, kleine hyaline Tröpfchen; in einigen Kanälchen sehr reichliche Tropfenbildung; hier und da Fett in ziemlich reichlicher Menge. Zylinder kommen, in einzelnen dicken Schleifenschenkeln, Schaltstücken und Sammelröhren vor. Fett findet sich in reichlicher Menge in den dicken Schleifenschenkeln, in geringerer Menge in den Schaltstücken und nur sehr spärlich in den Sammelröhren.

Abbildungen auf Tafel IX, Fig. 12—14. (Zeiss hom. im. $\frac{1}{7}$ " , ok. 6.)
Fig. 12. Ein spiralförmiger Zylinder aus dem Sedimente vom 17. II.: an den Rändern desselben feinkörniger Besatz. *Fig. 13.* Ein spiralförmiger Zylinder in einem Schaltstück gelegen. *Fig. 14.* Querschnitt eines Hauptstückes mit reichlicher Tropfenbildung.

Fall 85. (Tafel VIII. Fig. 4—5.) Tage H., 7 Jahre alt. *Klinische Diagnose:* Akute Nephritis. — Masern im November 1914. Seitdem leicht erkältet, Husten, niemals ganz gesund. Am 2. II. 1915. Fieber, Halsschmerzen, geschwollene Halsdrüsen, Husten. Am 8. II. Blass, mager; einzelne Rhonchi an den beiden Lungen. Rötung und Schwellung des weichen Gaumens und der Tonsillen. Urin blutartig. *Sedimentbefund* nach meiner Methode am 9. II.: Zahlreiche rote Blutkörperchen und Leukozyten, ebenso auch Epithelzellen, die als Nierenepithelien (teilweise nekrotisch) gedeutet werden (ihre Grösse etwa 9—14 μ , der Kern 5—6 μ). Die Zellen frei oder auf Zylindern liegend. Ziemlich zahlreiche Zylinder von wechselndem Typus: hyalin, leicht oder stark körnig; einige sind grünlich gefärbt; die Breite der Zylinder etwa 20—30 μ . Auf einigen Zylindern kommen kleine Fettröpfchen vor. Am 16. II. (Spuren von Albumen): Zahlreiche Fäden und ziemlich viele Zylinder ebenso wie voriges Mal. Zellen wie bei voriger Untersuchung. — 24. II.: Ziemlich zahlreiche Fäden und mittelbreite Zylinder; an vielen Zylindern zahlreiche, teilweise nekrotische Nierenepithelien. Vereinzelt rote Blutkörperchen und Leukozyten. 6. III. (0 Alb.). Ziemlich spärliches Sediment, das relativ zahlreiche Fäden und hyaline oder körnige Zylinder von mittelbreite enthält. Auf den Zylindern sowie auch frei liegend ziemlich zahlreiche Leukozyten, rote Blutkörperchen und im allgemeinen nekrotische Nierenepithelien. Am 12. III. (0 Alb.). Ziemlich viele Fäden. Vereinzelt schmale hyaline Zylinder und rote Blutkörperchen. Keine Leukozyten. Am 24. III. (0 Alb.). Nur ein Zylinder mit aufgelaugerten nekrotischen Epithelien. Sonst keine Formelemente.

Abbildung auf Tafel VIII, Fig. 4—5. (Zeiss, hom. im. $\frac{1}{7}$ " , komp. ok. 6.) *Fig. 4.* Sedimentbild am 9. II. 1915. Oben ein grüngefärbter hyaliner Zylinder, der 22 μ an Breite beträgt. In der Mitte ein Zylinder, auf dem mehrere Leukozyten und Erythrozyten gelegen sind; ausserdem ein paar Nierenepithelien mit gefärbtem Kern (rechts) und ein paar nekrotische Zellen ohne Kernfärbung. Unten ein aus mehreren Nierenepithelien und einigen polynukleären Leukozyten zusammengesetzter Zylinder; die Nierenepithelien messen 10—14 μ , ihr Kern misst 5—6 μ ; in einigen der Zellen einige Fettröpfchen. *Fig. 5.* Oben einige Fäden, unter denen eine Nierenepithelzelle gelegen ist. Unten ein hyaliner Zylinder mit zerstreuten kleinen Fettröpf-

chen und (rechts) ein paar Nierenepithelien; die Breite des Zylinders 22 μ .

Fall 86. (Tafel VIII, Fig. 6.) A. D., 44-jährige Frau. *Klinische Diagnose:* Akute Glomerulonephritis. — Pat. wurde am 18. XI. 1914 in die Klinik aufgenommen, am 21. II. 1915 als gebessert entlassen. — Mitte November 1914 wurde die Pat. matt, kraftlos und appetitlos; die Beine schwellen an. Einige Male Erbrechen. *Status praesens* am 18. XI. 14.: Müdigkeit. Temperatur 37,3°—37,8°. Mässiges Ödem der Beine, der Bauchwand und der Labia; beträchtliches Ödem der Augenlider. Herzdämpfung links 10 cm, rechts 4—5 cm von der Mittellinie. — Blutdruck bei der Aufnahme 130—135 mm Hg, bei der Entlassung 120 mm; in der Zwischenzeit im allgemeinen 150—180 mm Hg. — *Urin* 18. XI. 1914—20. II. 1915.: Tagesmenge: im allgemeinen 1000—1600 ccm; spez. Gew. 1013—1016; Albumen 18. XI.—16. XII. im allgemeinen 5—8 ‰, vereinzelt Male 11—21 ‰; 17. XII.—14. I. 2—4,5 ‰; später 0,5—1 ‰. *Sedimentbefund* nach meiner Methode: 19. XI. 14. Zahlreiche polynukleäre Leukozyten und rote Blutkörperchen, zum Teil in Zylinderform. Recht zahlreiche schmale hyaline Zylinder, die oft mit Leukozyten, roten Blutkörperchen oder Epithelien besetzt sind. 27. XI. Dasselbe Bild; ein Teil der Epithelien verfettet. 4. u. 10. XII. Sehr zahlreiche polynukleäre Leukozyten. Ziemlich reichliche rote Blutkörperchen. Zahlreiche hyaline Zylinder (Breite etwa 16—40 μ). Ziemlich zahlreiche stark verfettete Zellen mit grossen Fetttropfen (»grosse Fettzellen«); ihre Grösse wechselnd, z. B.: 11—14 μ , 17 × 11 μ , 17 × 22 μ , 25 × 20 μ . Ausserdem kleine, nicht verfettete Nierenepithelien. 16. XII. Dasselbe Bild wie zuvor. Ausserdem zahlreiche Mikrokokken. 14. I., 4. u. 11. II. In der Hauptsache dasselbe Bild wie am 4. XII. 17. II. 15. Zahlreiche Fäden und hyaliné oder mehr oder weniger körnige Zylinder von Mittelbreite. Reichliche Menge roter Blutkörperchen, vielfach in Zylinderform. Zahlreiche Leukozyten. Viele kleine Nierenepithelien, die zum Teil kleine Fettröpfchen enthalten. Vereinzelt »grosse Fettzellen«.

Abbildung auf Tafel VIII, Fig. 6. (Zeiss hom. im. 1/7", komp. ok. 6). Sedimentbild vom 4. XII. 1914. Rechts ein hyaliner Zylinder (Breite 17 μ) und ein Erythrozytenzylinder. Links von diesem ein lockerer Zylinder mit fädiger Struktur, auf dem einige rote Blutkörperchen, Leukozyten, Fettröpfchen und (links) eine stark verfettete Zelle mit grossen Fetttropfen aufgelagert sind. Ausserdem viele polynukleäre Leukozyten, einige Erythrozyten und eine Epithelzelle.

Fall 87. (Tafel VIII, Fig. 1.) Karl O. S., 49 Jahre alt. *Klinische Diagnose:* Hämorrhagische akute Nephritis. Aufnahme am 29. III. 1915 in die med. Klinik. Entlassung am 11. V. 1915. — Der Pat. erkrankte akut am 20. II. 1915 mit starkem Frösteln; Eiweiss wurde im Urin festgestellt. Der Zustand der Pat. bessert sich etwas, aber am 7. III. trat wieder Verschlimmerung (mit Schüttelfrost und Blut im Urin) ein. *Status praesens* vom 29. III. 1915. Temperatur

abends 38,5°. Keine Ödeme. Keine Herzvergrösserung. Empfindliche Ausbuchtung der rechten Temporalgegend (durch die Röntgenuntersuchung wurde ein osteitisches Herdchen entdeckt). Blutdruck 29. III. 100 mm Hg, 8. IV. 110 mm, 14. IV. 105 mm. Temperatur: 30. III. 37,7°—37,6°. 31. III. Afebril; von da ab nur einzelne Male leichte Temperatursteigerung, sonst afebril. *Urin* 29. III.—10. V. Tagesmenge 1250—1900 ccm. Spez. Gew. 1010—1017. *Albumen* im allgemeinen 0,6 ‰—0,8 ‰, vereinzelt Male bis auf 1 ‰ oder nur Spuren—0,3 ‰. — *Sedimentbefund* nach meiner Methode: Am 29. III. wurde Ureterkateterisierung vorgenommen und der Urin von der rechten und der linken Niere separat untersucht. Derselbe Befund von beiden Nieren: Sehr zahlreiche Epithelien vom Typus der Ureterepithelien. Zahlreiche rote Blutkörperchen, zum Teil als zylinderähnliche Gebilde angeordnet. Ziemlich reichliche polynukleäre Leukozyten. Zahlreiche hyaline, oft mehr oder weniger körnige Zylinder, die im allgemeinen 20—30 μ breit sind; einige Zylinder von wachsigem Typus, viele breiter bis auf etwa 50 μ und zuweilen etwas grünlich gefärbt. Auf vielen Zylindern kleine, degenerierte Nierenepithelien (etwa 9—11 μ an Grösse, der Kern 6 μ). Zahlreiche Zellen mit grossen und zahlreichen Fettröpfchen, »grosse Fettzellen«, diese Zellen sind von wechselnder Grösse z. B.: 22 μ \times 14 μ , 17 \times 11, 25 \times 14, 17 \times 22 μ . Am 30. III.: Ungefähr dasselbe Bild wie am 29. III. Als besonderer Befund seien erwähnt hier und da vorkommende, grüngefärbte hyaline Tropfen und Häufchen von Pigmentkörnchen. Am 3. IV. wie voriges Mal; etwas zahlreichere, grüne, hyaline Tropfen. Auf einigen Zylindern kleine Nierenepithelien, die teilweise nekrotisch sind. Ziemlich zahlreiche »grosse Fettzellen« (11 μ —20 \times 17 μ). Am 6. u. 13. IV.: Ziemlich reichliche Menge von hyalinen, homogenen oder lockeren Zylindern, die oft feinkörnige Auflagerungen zeigen, und die teils nur schwach gefärbt, teils mehr oder weniger stark blaugefärbt sind; ihre Breite wechselnd, im allgemeinen 11 μ —33 μ . Einige Zylinder sind grüngefärbt. Auf den Zylindern oftmals mehr oder weniger zahlreiche Zellen verschiedener Art (siehe unten), sowie auch freie Fettröpfchen oder mitunter Blutpigment. Auch viele schmale Fäden kommen vor und zuweilen Häufchen von hyalinen Tröpfchen, die stark grüngefärbt sind. Von den zellulären Elementen kommen vor: a) *Rote Blutkörperchen* in reichlicher Menge, oft als Blutkörperchenzylinder. Von zerfallenen roten Blutkörperchen herrührendes Pigment kommt auch vor. b) Ziemlich zahlreiche *polynukleäre Leukozyten*. c) Zahlreiche *Epithelzellen*, von denen einige offenbar von den Harnwegen herkommen. Die Mehrzahl wird aber als Nierenepithelien gedeutet. Diese sind von rundlicher oder unregelmässiger Form und von einer Grösse von 8—14 μ ; der Kern misst etwa 5—6 μ und ihre Membran tritt meistens stark hervor. Viele dieser Zellen sind grüngefärbt. In einigen derselben ist der Kern garnicht oder nur schwach gefärbt. In einigen kommen spärliche Fettkörnchen vor, in anderen etwas Pigment. Diese Zellen liegen oft auf hyalinen Zylindern; einige Zylinder scheinen nur aus diesen Zellen zu bestehen. d) Nicht wenige Zellen mit zahl-

reichen, relativ grossen Fettröpfchen — die ich kurz »grosse Fettzellen« benenne — finden sich auch teils frei, teils auf Zylindern liegend. Sie werden als stark verfettete Nierenepithelien aufgefasst. Sie sind teils rund, teils länglich und messen von etwa 11 μ . bis auf etwa 30 μ .; der Kern tritt zuweilen deutlich hervor und hat eine Grösse von etwa 6 μ . Das Sediment wurde noch am 21. und 30. IV., sowie auch am 5. und 10. V. untersucht und zeigte jedesmal der Hauptsache nach dasselbe Bild, wie eben beschrieben worden ist.

Abbildung auf Tafel VII, Fig. 1. (Zeiss, hom. im. $\frac{1}{4}$ " , komp. ok. 6.) Sedimentbild vom 13. IV. 1915. Oben ein lockerer Zylinder mit ein paar »grossen Fettzellen«, zerstreuten Fettröpfchen und einigen kleinen, nicht verfetteten Nierenepithelien. Ein Haufen von grüngefärbten hyalinen Tropfen. In der Mitte ein lockerer Zylinder mit mehreren etwas grünlich gefärbten Nierenepithelien. Unten ein Zylinder mit Nierenepithelien, Leukozyten und zahlreichen Pigmentkörnern.

Fall 88. (Tafel VIII, Fig. 2.) Gustaf M., 10 Jahre alt. *Klinische Diagnose:* Akute Glomerulonephritis. Aufnahme am 13. IV. 1915 in die med. Klinik; am 3. VI. als gesund entlassen. — Pat. erkrankte plötzlich am 12. IV. 1915 mit allgemeinen Übelbefinden, Mattigkeit, Erbrechen; Augenlider etwas geschwollen. *Status praesens* vom 13. IV.: Mässige Ödeme der Füsse und Unterschenkel; geringes Ödem der Augenlider. Temperatur 37,7°. Herzdämpfung links 5—6 cm von der Mittellinie. Blutdruck 125 mm Hg. 15. IV. Blutdruck 150. 17. IV. Die Ödeme jetzt verschwunden. Blutdruck 170. 19. IV. Blutdruck 120. Temperatur 36,4°—37,5°. *Urin:* Tagesmenge: 14.—16. IV. 1500 ccm, dann etwa 750—850 ccm. Spez. Gew. im allgemeinen 1017—1020, einige Tage 1010—1012. *Albumen:* 13. IV.—18. IV. 0,5—1,4 ‰. 23. IV. Spuren von Albumen. Vom 28. IV. ab war der Urin eiweissfrei oder enthielt nur Spuren von Alb. *Sedimentbefund* nach meiner Methode: Am 14. IV. u. 16. IV. Ziemlich zahlreiche hyaline Zylinder von Mittelbreite; einige gelbgrünlich gefärbt. Zahlreiche rote Blutkörperchen und polynukleäre Leukozyten (einige mit Granulis von dem eosinophilen Typus). Einige zylinderähnliche Gebilde, die aus Fibrinfäden bestehen. Unter den zellulären Elementen kommen auch zahlreiche Mononukleären vor. Diese Zellen haben am häufigsten eine Grösse von etwa 10—11 μ und einen 7—8 μ grossen, homogenen Kern mit einem deutlichen Kernkörperchen; in einigen von ihnen ähnelt der Kern demjenigen der Plasmazellen. Am 20. IV. u. 28. IV. Keine Mononukleären der ebenerwähnten Art. Zahlreiche polynukleäre Leukozyten und rote Blutkörperchen. Einige Zellen, die auf Zylindern liegen, werden als Nierenepithelien gedeutet. Zylinder wie voriges Mal. Am 11. V. Sehr spärliches Sediment. Qualitativ wie zuvor; quantitativ sind die Formelemente viel spärlicher. Am 17. V. Nur vereinzelte rote Blutkörperchen und hyaline Zylinder. Am 25. V. Sehr spärliches Sediment. Zerstreute Häufchen von Fäden. Einzelne schmale hyaline Zylinder (8—17 μ) und polynukleäre Leukozyten. Auf einigen Zy-

lindern kommen vereinzelte Nierenepithelien vor (etwa 11 μ , Kern etwa 6 μ), die zuweilen grosse Fettröpfchen enthalten.

Abbildung auf Tafel VIII, Fig. 2. (Zeiss, hom. im. $1/7''$, komp. ok. 6.) Sedimentbild vom 14. IV. 1915. Ein fädiger grün gefärbter Zylinder. Mehrere rote Blutkörperchen, polynukleäre Leukozyten und mononukleäre Zellen. Unter den Leukozyten ist der eine (rechts oben) mit Granulis von eosinophilem Typus versehen. (Die Grösse der Leukozyten 10—11 μ .) Die mononukleären Zellen haben teils einen homogenen Kern mit einem deutlichen Kernkörperchen, teils besitzen sie einen segmentierten Kern von dem Typus des Plasmazellenkernes; die Grösse der ersterwähnten Zellen 10—11 μ , ihr Kern 6—8 μ ; die Grösse der letzterwähnten Zellen etwa 8—9 μ , ihr Kern etwa 4 μ .

Fall 89. P. H., 27-jähriger Mann. *Klinische Diagnose:* Glomerulonephritis acuta. Aufnahme am 12. VI. 1915 in die med. Klinik; Entlassung d. 29. VII. 15. Im Februar 1912 leichte Angina, im März wurde zufälligerweise Eiweiss im Harn beobachtet. Etwas Müdigkeit nach grösseren Austreibungen. Wurde 4. VI.—11. VI. 1912 im Krankenhaus behandelt: Im Urin Albumen bis 0,2 ‰, im Sediment einzelne hyaline Zylinder und rote Blutkörperchen. Blutdruck 120 mm Hg. — In der Zwischenzeit wiederholte Male Spuren von Alb. im Urin nebst einigen hyalinen Zylindern im Sediment. — Pat. erkrankte wieder akut 11. VI. 1915 an schwerer Angina, allgemeines Übelbefinden, Kopfschmerzen, Übelkeit, Schmerzen in der Lendenregion, Fieber (39,4). *Status praesens* vom 12. VI. 1915: Die Tonsillen gross, gerötet. Allgemeinbefinden gut. Keine Ödeme. Keine Herzdilatation. Blutdruck 140 mm Hg. Temp. 38,5°. Blutdruck im Juli 130—140 mm. *Urin* 12. VI.—28. VII.: Tagesmenge 13. VI. 950, darauf 1250—1800 ccm. Spez. Gew. 1013—1018. Reaktion sauer. Albumen: 12. VI.—16. VI. 1,5—1,8 ‰; 17. VI.—25. VI. 0,5—0,6 ‰; 29. VI.—15. VII. 0,1—0,2 ‰; darauf Spuren von Alb. *Sedimentbefund* nach meiner Methode: am 14. VI. Zahlreiche polynukleäre Leukozyten und rote Blutkörperchen; ziemlich viele Nierenepithelien, von welchen einige etwas Fett enthalten. Zahlreiche hyaline Zylinder, oft mit körnigem Besatz; ihre Breite etwa 14—28 μ . Auf vielen Zylindern Auflagerungen von Leukozyten, roten Blutkörperchen und Nierenepithelien. Am 19. VII. wurden noch einzelne rote Blutkörperchen und Zylinder im Urin festgestellt.

Fall 90. (Tafel X, Fig. 7—9.) H. P., 32-jährige Frau. *Klinische Diagnose:* Septikämie (Streptokokken—Sepsis). Pneumonie. Hemiplegie. Hämorrhagische Nephritis (mit nephrotischem Einschlag). Aufnahme in die med. Klinik am 13. IX. 1915. Vor einem Monat Erkältung; dann allgemeines Übelbefinden und Schmerzen in dem Hinterkopf und in der Lendenregion. Die letzte Woche vor der Aufnahme wiederholte Fieberattacken mit Schüttelfrost. Am 11. IX. wurde vom Arzt Empfindlichkeit der linken Nierengegend, Fieber (etwa 40°) und Eiweiss im Urin mit Massen von Zylindern konstatiert. Die

Nacht zum 13. IX. trat eine rechtsseitige Hemiplegie auf. *Status praesens* vom 13. IX. 1915: Keine Ödeme, etwas Dyspnöe. Rechtsseitige Parese. Motorische Aphasie. Blutdruck 100 mm Hg. Herzdämpfung links 12, rechts 5 cm von der Mittellinie. Blutungen der Bindehaut der Augen. Aus dem Blute wurden Streptokokken reingezüchtet. Temperatur 13. IX. 40,6°—40,3°; 14.—16. IX. 39,4° bis 41,1°. *Urin* blutig; 13. IX.: Spez. Gew. 1010; Albumen: Spuren. Die folgenden Tage derselbe Befund im Urin. *Sedimentbefund* nach meiner Methode: am 15. u. 16. IX. Reichliches Sediment, das zum grossen Teil aus feinkörnigen Massen, die von grünlich-bräunlicher Farbe sind und teilweise auf Zylindern liegen. Ziemlich zahlreiche, hyaline oder mehr oder weniger körnige Zylinder, die blass blaugefärbt oder bisweilen etwas grünlich sind. Ihre Breite 14—33 μ . Zahlreiche rote Blutkörperchen, zum Teil als Zylinder angeordnet, zum Teil auf oder in hyalinen Zylindern liegend. Leukozyten in ziemlich geringer Anzahl. Ziemlich viele Plattenepithelien. Unter den vorhandenen Epithelzellen werden einige, kleine, die nur einen schwach oder gar nicht gefärbten Kern zeigen, als Nierenepithelien gedeutet. — Mors am 16. IX. 15. *Autopsie* am 17. IX. *Gesamtbefund*: Akute Endocarditis. Bakteriämie (Streptokokken vom Herzblut reingezüchtet). Erweichungsherd im Gehirn. Infarkte der Milz, der Lungen und der Nieren. Akute Nephritis. *Nieren makroskopisch*: Das Gewicht der Nieren beträgt je 260 und 280 g. Die Kapsel leicht abziehbar. Am Schnitttrande quillt das Parenchym stark vor. Die Rinde etwa 6—7 mm breit, getrübt, von blass graurötlicher Farbe; hier und da kleine Blutungen. Die Pyramiden dunkel graurot. In beiden Nieren ein paar anämische Infarkte. *Nieren mikroskopisch*: Sowohl in der Rinde wie in der Marksubstanz zahlreiche kleinzellige Infiltrate, zuweilen um den Glomerulis herum. In der Rinde ziemlich viele kleine Blutungen. In gewissen Gruppen der Hauptstücke ist das Lumen mit roten Blutkörperchen gefüllt. Im übrigen im Lumen der Hauptstücke ein wechselnder Inhalt: körnige Massen, mehr oder weniger Leukozyten oder auch hyaline Tröpfchen. Das Epithel der Hauptstücke im allgemeinen geschwollen, feinkörnig getrübt; bisweilen finden sich in demselben kleine hyaline Tröpfchen, die in einigen terminalen Abschnitten sehr zahlreich sind. In den dünnen Schleifenschenkeln sind hier und da schmale hyaline Zylinder beobachtet. In den dicken Schleifenschenkeln, Schaltstücken und Sammelröhren manchmal ein fremder Inhalt von wechselnder Art: rote Blutkörperchen, körnige Blutpigmentmassen und verschiedene Zylindertypen. Diese sind entweder homogen oder fädig und zeigen oft den »Spiraltypus«, wobei sich zwischen den Windungen rote Blutkörperchen, Leukozyten, Pigment oder auch desquamierte Epithelzellen in mehr oder minder reichlicher Menge finden. Fett kommt nur spärlich in den Epithelzellen einiger Hauptstücke, Schaltstücke und Sammelröhren vor.

Abbildungen auf Tafel X, Fig. 7—9. (Fig. 7 u. 8 Zeiss, hom. im. $\frac{1}{7}$ ", komp. ok. 6, Fig. 9. Reichert hom. im. $\frac{1}{12}$, ok. 2.) *Fig. 7*. Teil eines dicken Schleifenschenkels (in der Aussenzone einer Pyramide); im Lumen desselben grünliche Blutpigmentmassen von dem-

selben Aussehen wie diejenigen, die im Sediment vorkommen. *Fig. 8.* Sedimentbild vom 16. IX. 15. Unten rechts ein breiter hyaliner Zylinder, auf dessen oberem Ende Blutpigmentmassen aufgelagert sind; die Breite des Zylinders 45μ . Ausserdem Blutpigmentmassen, einige polynukleäre Leukozyten, Erythrozyten und ein paar Epithelien; die Grösse der letzteren $10-12 \mu$, ihr Kern etwa 6μ . *Fig. 9.* Ein dicker Schleifenschenkel in der Rinde, dessen Epithel abgeflacht ist. Im Lumen Stückchen von hyalinen zylinderartigen Massen, auf denen feinere und gröbere Blutpigmentkörnchen aufgelagert sind. Ausserdem (unten) einige rote Blutkörperchen, eine nekrotische und eine fetthaltige Nierenepithelzelle.

Fall 91. (Tafel VIII, Fig. 3.) Anton P., 22 Jahre alt. *Klinische Diagnose:* Glomerulonephritis. Aufnahme in die med. Klinik 8. X. 1915; d. 27. XI. 1915 als unge bessert entlassen. — Oft Angina. Im Mai 1915 epidem. Genickstarre. Vor etwa 1 Mon. Angina. Erkrankte am 28. IX. 1915 mit starken Schmerzen in der Lumbalregion, welche einige Tage andauerten. Dann Erbrechen, Nasenbluten, Blutungen in der Bindehaut der Augen, Ödem der Augenlider. Keine Kopfschmerzen. *Status praesens* vom 9. X. 1915: Leichtes Ödem der Augenlider und der Unterschenkel. Herzdämpfung links $10-11$ cm, rechts $3-4$ cm von der Mittellinie. Blutdruck 145. *Urin:* Menge 1500 ccm, spez. Gew. 1010, Albumen 4 ‰, Reaktion sauer. 11. X. Geringer Erguss in der rechten Brusthöhle. 12. X. Knieschmerzen; das rechte Knie etwas geschwollen. 24. X. Die letzten Tage zeitweilig Erbrechen. — Blutdruck während des Aufenthaltes im Krankenhaus: 12. u. 18. X. 140 mm Hg; 1. XI. 125; 15. XI. 120; 22. XI. 130 mm Hg. Temperatur afebril. *Urin* 10. X.—27. XI.: Menge 1500—2500. Spez. Gew. 1008—1011. *Albumen:* 8. X.—13. X. $3,8 \text{ ‰}-5,2 \text{ ‰}$; 14. X.—15. XI. $2 \text{ ‰}-3,8 \text{ ‰}$; 16. XI.—27. XI. $1 \text{ ‰}-1,7 \text{ ‰}$. *Sedimentbefund* nach meiner Methode: den 11., 13., 15., 21. u. 23. X.: Ungefähr dasselbe Bild an den verschiedenen Tagen. Eine grosse Menge Nierenepithelien, die mitunter als Epithelzylinder auftreten und die im allgemeinen eine Grösse von etwa $8-10 \mu$ haben (der Kern $5-6 \mu$). Ziemlich reichliche Menge polynukleärer Leukozyten und roter Blutkörperchen. Vereinzelte Zellen mit grossen Fetttropfen, »grosse Fettzellen«, oder Häufchen von kleinen Fetttropfen. Ziemlich viele hyaline Zylinder, die am häufigsten etwa $11-20 \mu$ breit und ziemlich kurz sind; gewöhnlich sind sie mit sehr feinen Körnchen besetzt. Einige Zylinder sind breiter (bis zu $42-47 \mu$) und im allgemeinen ungefärbt, bisweilen schwach blau oder grüngelblich, dem wachsigen Typus ähnlich. Vereinzelte Zylinder von Fibrinfäden. Einige Tropfenzylinder. Auf den Zylindern oft Fetttropfen, rote Blutkörperchen, Leukozyten oder Nierenepithelien (mit oder ohne Kernfärbung). Körnige Blutpigmentmassen kommen hier und da, auf Zylindern oder frei liegend, bisweilen in grosser Menge vor. Am 27. X.: In überwiegender Menge polynukleäre Leukozyten. Nur spärliche Zylinder und Häufchen von feinen Körnchen. Zahlreiche Bakterien vom Colitypus. Am 5., 8., 10. XI. Zahlreiche

polynukleäre Leukozyten. Einzelne Zylinder, von denen einige aus hyalinen Tropfen bestehen. Stellenweise rote Blutkörperchen. Spärliche »grosse Fettzellen« (14—17 μ). Ziemlich viele Bakterien vom Colitypus. 15. u. 19. XI. In überwiegender Menge polynukleäre Leukozyten und stäbchenförmige Bakterien. 24. u. 26. XI. ist das Sedimentbild etwa dasselbe wie bei der ersten Untersuchung (11. X.).

Abbildungen auf Tafel VIII, Fig. 3. (Zeiss, hom. im. $\frac{1}{7}''$, komp. ok. 6.) Sedimentbilder vom 10. X. 1915. Oben ein grüngefärbter hyaliner Zylinder, dessen Breite 17 μ beträgt; zwei kleine, schwach blaugefärbte Zylinder, die 8 und 14 μ an Breite messen. Einige polynukleäre Leukozyten, Erythrozyten und Nierenepithelien; die Grösse der letzteren etwa 11 μ , ihr Kern etwa 5—6 μ . Eine »grosse Fettzelle« von einer Grösse von 14 μ . Bei a) ein hyaliner Zylinder, der etwa 20 μ an Breite und 110 μ an Länge misst; auf demselben polynukleäre Leukozyten, Nierenepithelien und Fettröpfchen. Bei b) ein etwa 30 μ breiter Zylinder, der mit reichlichen Blutpigmentmassen besetzt ist. Bei c) ein Zylinder, der aus Nierenepithelien besteht (der Kern misst im allgemeinen 5—6 μ). Bei d) ein Tropfenzylinder. Unten ein hyaliner, schwach gefärbter Zylinder, der an den Rändern mit einigen feinen Körnchen besetzt ist; die Breite 14 μ .

Fall 92. (Tafel VIII, Fig. 7.) John G., 27 Jahre alt. *Klinische Diagnose:* Glomerulonephritis. — In der Jugend oft Angina, gewöhnlich mehrmals im Jahr. 1910 Alb. im Urin. Seit 6. I. 1916 Müdigkeit und leichte Kopfschmerzen. Bei der *Aufnahme am 27. I. 1916.* Afebril. Alb. im Urin. Herzdämpfung links 11—12 cm, rechts 4 cm von der Mittellinie. Blutdruck 160 mm Hg. — Blutdruck bei der Entlassung am 7. VI. 1916 135 mm; in der Zwischenzeit 125—170 mm Hg. — *Urin* 27. I.—6. VI. 16: Tagesmenge gewöhnlich 625—1250 ccm; spez. Gew. im allgemeinen 1015—1023. Albumen gewöhnlich 0,1—0,6 %, eine Woche (22. II.—29. II.) 2—3 %. *Sedimentbefund* nach meiner Methode: 18., 22., 25. u. 29. V. Ziemlich geringes Sediment, das rote Blutkörperchen, Leukozyten und Nierenepithelien in wechselnder Menge enthält. Ziemlich zahlreiche Fäden und hyaline, lockere oder homogene, zuweilen körnige Zylinder, auf denen oft mehr oder weniger zahlreiche Zellen verschiedener Art liegen. Die Breite der Zylinder im allgemeinen 8—20 μ , bisweilen bis auf 30 μ . Die Nierenepithelien oft verfettet.

Abbildung auf Tafel VIII, Fig. 7. (Zeiss, hom. im. $\frac{1}{7}''$, komp. ok. 6.) Sedimentbild vom 18. V. 1916. Links ein Nierenepithelzylinder, dem einige polynukleäre Leukozyten beigemischt sind. Einige Epithelien enthalten Fettkörnchen. In der Mitte oben ein 28 μ breiter Zylinder mit zahlreichen Nierenepithelien, von denen einige ohne Kernfärbung sind, einige etwas Fett enthalten; an dem unteren Rande ein Leukozyt; hier und da feinkörnige Massen; die Grösse der grössten Epithelzelle 14 μ , ihr Kern 5—6 μ . Rechts ein 17 μ breiter Zylinder mit zahlreichen Erythrozyten und ein paar Leukozyten und Epithelien. Unten ein hyaliner Zylinder von locke-

rer Struktur mit einigen Erythrozyten und einer verfetteten Zelle (rechts).

Fall 93. (Tafel XII, Fig. 1—3.) Gustaf S., 17 Jahre alt. *Klinische Diagnose:* Epidemische Cerebro-Spinal-Meningitis. Hämorrhagische Nephritis. Aufnahme in das Epidemiekrankenhaus zu Uppsala am 2. III. 1916. Mors am 9. IV. 1916. Erkrankte d. 26. II. mit Halsbeschwerden, Fieber, Kopfschmerzen. Seit d. 28. II. stetige, intensive Kopfschmerzen. Seit 1. III. Erbrechen und Genickstarre. Seit d. 29. II. blutige Missfärbung des Urins. Albumengehalt 11. III. 4%, 21. III. 4%. *Sedimentbefund* nach meiner Methode: 3. III. Zahlreiche rote Blutkörperchen und Leukozyten. Zerstreute kleine Nierenepithelien, die etwa 11 μ gross sind; ihr Kern 5—6 μ . Hier und da Fibrin. Ziemlich viele Zylinder von wechselnder Breite (etwa 11—28 μ) und wechselndem Aussehen: locker und blass oder homogen und dunkelblau gefärbt; einige sind mehr oder weniger grünlich gefärbt, einige spiralig. Einige Zylinder mehr oder weniger, selten fast ganz feinkörnig. Auf vielen Zylindern mehr oder weniger zahlreiche Zellen verschiedener Art. Ein Tropfenzylinder ist beobachtet. Einige Häufchen von Kokken, die den Meningokokken ähnlich sind. Am 6. III. Der Hauptsache nach wie am 3. III. In einigen Nierenepithelien etwas Fett. Spärliche Fettkörnchen auf Zylindern oder frei liegend. Am 8. III. wie voriges Mal; möglicherweise etwas mehr Fett: einige Zylinder von wachsigem Typus. Am 14. III. Mässige Menge von Fäden und mittelbreite hyaline oder etwas körnige Zylinder. Zahlreiche Leukozyten und ziemlich viele rote Blutkörperchen; einzelne Nierenepithelien, die zuweilen fetthaltig sind. 21. III. Reichliche Menge von roten Blutkörperchen; auch Fibrinfäden. Zahlreiche Leukozyten. Vereinzelte fetthaltige Nierenepithelien. Ziemlich viele lockere, homogene fädige oder mehr oder weniger körnige, mittelbreite Zylinder, die zum Teil grüngefärbt sind. Auf den Zylindern manchmal viele Zellen verschiedener Art. *Autopsie* am 10. IV. Gesamtbefund: Meningitis. Hämorrhagische Nephritis. *Nieren makroskopisch:* Das Gewicht der Nieren beträgt bezw. 150 g und 140 g. Die Kapsel leicht abziehbar. Das Parenchym nicht vorquellend. Die Rinde etwas verbreitert, dunkel graurot, bisweilen mit einem Stich ins Graugelbliche. Zahlreiche kleine Blutungen. Die Pyramiden dunkelrot. *Nieren mikroskopisch:* Im Zwischengewebe ziemlich zahlreiche kleinzellige Infiltrate, zuweilen um die Glomeruli herum; ausserdem manchmal vereinzelt Rundzellen im interstitiellen Gewebe, das übrigens besonders in den Pyramiden eine mehr oder weniger ausgesprochene Hyperämie zeigt. Zerstreute Blutungen. Glomeruli von wechselndem Aussehen: ein Teil derselben normal, viele sind stark blutreich, viele kernreicher als normal. In dem Kapselraum zuweilen Zellen in der Form des sogenannten Halbmondes und zuweilen hyaline Tröpfchen. Im letzten Falle habe ich auch im Initialteil des Hauptstücks deutliche und zahlreiche Tröpfchen in den Epithelien wahrgenommen (Taf. XII, Fig. 2). In den Hauptstücken ist das Epithel im allgemeinen geschwollen und körnig, es enthält aber ausserdem oft hyaline Tröpf-

chen oder unregelmässiger geformte hyaline Gebilde im Protoplasma. Diese Veränderung tritt indessen unregelmässig auf, indem sie bald nur vereinzelte Zellen, bald mehrere Zellen betrifft, und indem sich bald nur wenige, bald zahlreiche Tröpfchen in den Zellen gebildet haben. An einigen Stellen sieht man deutlich, wie die hyaline Substanz aus den Zellen austritt. In einem Hauptstück habe ich eine stark fetthaltige Epithelzelle beobachtet. In dem Lumen der Hauptstücke oft runde oder etwas längliche hyaline Tröpfchen in reichlicher Menge. Zuweilen finden sich im Lumen auch rote Blutkörperchen in grösserer oder kleinerer Menge, vereinzelte fetthaltige Epithelien oder einzelne Leukozyten, die nur in Kanälchen in der Nähe von den kleinzelligen Infiltraten beobachtet worden sind. In den dünnen Schleifenschenkeln oft ein homogener Inhalt oder auch rote Blutkörperchen. Im Lumen der dicken Schleifenschenkel manchmal viele Erythrozyten, spärliche Leukozyten und Zylinder, die bald homogen, bald aus schmalen fadenförmigen Gebilden zusammengesetzt sind und zuweilen Blutpigment enthalten; in den Epithelien der dicken Schleifenschenkel oft reichliches Fett in der Form feiner Tröpfchen oder auch zuweilen etwas Pigment. Im Lumen der Schaltstücke etwa derselbe Inhalt wie in den dicken Schleifenschenkeln; die Zylinder zeigen hier zuweilen deutlichen »Spiral-typus mit zahlreichen an einander liegenden Windungen; in den Epithelien dieser Kanälchen bisweilen ziemlich viel Fett. In den Sammelröhren der Hauptsache nach derselbe Befund wie in den letztgenannten Kanälchen; in etlichen Sammelröhren einige desquamirte Epithelien.

Abbildungen auf Tafel XII, Fig. 1—3. (Fig. 1 und 3 Zeiss, hom. im. $1\frac{1}{7}$ ", komp ok. 6, Fig. 2 Reichert, hom. im. $1\frac{1}{12}$ ok. 2.)
Fig. 1. Sedimentbild vom 21. III. 1916. Oben ein lockerer Zylinder, der etwa 20 μ breit und 200 μ lang ist; auf demselben zahlreiche rote Blutkörperchen und körnige Auflagerungen. Rechts ein blaugefärbter, nyaliner Zylinder, der 20 μ an Breite und 48 μ an Länge beträgt. In der Mitte ein lockerer Zylinder, auf dem mehrere Leukozyten, ein paar kleine Nierenepithelien, eine grosse verfettete Nierenepithelzelle, einige rote Blutkörperchen und körnige Massen (Blutpigment) aufgelagert sind. In der unteren Reihe links ein Zylinder mit fädiger Struktur (Breite 11 μ) und rechts ein grüngefärbter Zylinder (20 μ an Breite), dessen zentrale dunklere Partie von einer schwächer gefärbten Masse umgeben ist. Ausserdem ein Haufen von Leukozyten, die ziemlich viele Fettröpfchen enthalten, und ein Haufen von roten Blutkörperchen. *Fig. 2.* Übergangsstelle eines Hauptstückes in den Kapselraum; links ein Teil des Glomerulus. Tropfenbildung in dem Epithel des Hauptstückes; hyaline Tropfen im Lumen. *Fig. 3.* Stück eines dicken Schleifenschenkels; im Lumen ein hyaliner Zylinder, zahlreiche rote Blutkörperchen, ein paar kleine Epithelien und ein Leukozyt.

Fall 94. Per E., 13 Jahre alt. *Klinische Diagnose:* Nephritis. Vor einem Jahre Scarlatina. Erkrankte am 1. XI. 1916, mit Kopfschmerzen, Mattigkeit und Müdigkeit. Kurz darauf Erbrechen, Fieber

und Schnupfen. Aufnahme am 15. XI. 1916 in die Kinderklinik. Entlassen am 31. I. 1917. Blutdruck 120—100 mm Hg. *Urin* während des Krankenhausaufenthaltes: Tagesmenge 1025—3000 ccm; spez. Gewicht 1008—1019; Albumengehalt: anfangs 0.7—1 ‰, dann im allgemeinen 0,2—0,5 ‰. *Sedimentbefund* nach meiner Methode: am 27. XI. 1916: Reichliches Sediment; zahlreiche Leukozyten, die zum Teil zu Häufchen oder Zylindern angesammelt sind. Recht viele rote Blutkörperchen, teilweise in Form von Zylindern. Eine ziemlich grosse Menge von hyalinen Zylindern, die meist schmal oder mittelbreit sind, bisweilen ziemlich breit (bis auf 45 μ); sie sind bald locker, bald homogen. Meistens finden sich auf den Zylindern Leukozyten, rote Blutkörperchen und Nierenepithelien in wechselnder Menge. Hier und da Zylinder bisweilen von ein wenig verfetteten Nierenepithelien (9—11 μ , der Kern etwa 5—6 μ). Auf einigen Zylindern Häufchen von Blutpigment.

Fall 95. (Tafel X, Fig. 1—6.) Gerda J., 17 Jahre alt. Aufnahme in die med. Klinik d. 11. XII. 1916. *Klinische Diagnose:* Septicämia. Akute Glomerulonephritis (mit starkem nephrotischem Einschlag). Vor einem Monat erkrankte die Pat. mit Frösteln und Gliederschmerzen. Seit einer Woche Kurzatmigkeit. *Status praesens* vom 11. XII. Leichte Zyanose. Dyspnoe. Ödem an den Malleolen und den Handgelenken. Temperatur 38,6°—39,6°. Herzdämpfung links 11 cm, rechts 4 cm von der Mittellinie. Blutdruck 100 mm Hg. Temperatur: 12. XII. 38°—39,5°, 13. XII. 39,4°—38,6°, 14. XII. 38,6°—37,8°, 15. XII. 39,6°—37,6°, dann zwischen 37° und 38°. *Urin* in der Zeit 12.—19. XII.: Tagesmenge 500—100 ccm; spez. Gew. 1020—1025; Reaktion sauer. Eiweissgehalt: 12. XII. 0 Alb., 14. XII. 0,4 ‰, 17. XII. 10 ‰, 18. XII. 18 ‰, 19. XII. 4,4 ‰, 20. XII. 11 ‰. *Sedimentbefund* nach meiner Methode: 19. und 20. XII. Reichliches Sediment. Zahlreiche Zylinder und Leukozyten, zerstreute Häufchen von roten Blutkörperchen, vereinzelte Nierenepithelien, die zum Teil etwas Fett enthalten, zum Teil etwas grünlich gefärbt sind. Die Nierenepithelien liegen zuweilen als zylinderähnliche Gebilde angehäuft. Auf den Zylindern sehr oft mehr oder weniger reichliche Leukozyten, bisweilen wenige rote Blutkörperchen oder vereinzelte Nierenepithelien (etwa 9—11 μ an Grösse). Hier und da eine reichliche Menge amorphes, bräunliches Pigment. Die Zylinder sind von wechselndem Aussehen. Die Breite schwankt im allgemeinen zwischen etwa 10—20 μ oder bis zu 30 μ , erreicht jedoch zuweilen sogar 40 μ oder etwas darüber. Ein grosser Teil der Zylinder ist homogen, andere sind locker gebaut mit fädiger Struktur. Diese sind blass blau oder mehr dunkelblau gefärbt, von jenen sind einige etwas grünlich und etwas glänzend, von wachsigem Typus. Auf einem Teil der Zylinder, wie erwähnt, Leukozyten, rote Blutkörperchen, Nierenepithelien oder körnige Pigmentmassen. Einige Zylinder sind rein feinkörnig, aus kleinen ungefärbten Körnchen zusammengesetzt. Hier und da kommen Häufchen kleinerer hyaliner Tröpfchen vor, die teils auf oder in den hyalinen Zylindern liegen, teils in Gestalt von reinen Tropfenzylindern

auftreten. Mors am 20. XII. 1916. *Autopsie* am 22. XII.: *Gesamtbefund*: Ulceröse Endocarditis. Grosser Thrombus in der Aorta. Milzinfarkt. Akuter Milztumor. Nephritis. *Nieren makroskopisch*: Das Gewicht der rechten Niere beträgt 160 g, das der linken 170 g. Konsistenz gewöhnlich. Das Parenchym unbeträchtlich vorquellend. Die Kapsel leicht abziehbar. Die Schnittfläche sehr feucht, blass grauweiss, teilweise etwas gelblich. Die Pyramiden dunkel graurot. Die Schleimhaut des Nierenbeckens stellenweise ein wenig injiziert. Die Schleimhaut der Harnblase blass. *Nieren mikroskopisch*: Das Zwischengewebe oft etwas ödematös. Sowohl in der Rinde als in den Pyramiden viele kleinzellige Infiltrate, zuweilen um die Glomeruli herum. Ausserdem überall in dem interstitiellen Gewebe vereinzelt Rundzellen. Hier und da in demselben auch kleine Blutungen. In den *Glomerulis* sind die Schlingen kernreich, augenscheinlich hauptsächlich in Folge reichen Leukozytengehalts des Blutes. In den Kapselräumen im allgemeinen kein abnormer Inhalt, nur hier und da einzelne Leukozyten. In dem Lumen der Hauptstücke fast überall einzelne, mitunter jedoch zahlreiche Leukozyten, die zuweilen etwas Fett und an einigen Stellen in geringer Menge auch rote Blutkörperchen enthalten; ausserdem kommen im Lumen nebst einem spärlichen feinkörnigen Inhalt und wenigen Fettkörnchen auch mehr oder weniger zahlreiche hyaline Tröpfchen vor, die oft blassgefärbt oder ungefärbt sind und nicht immer die Form von distinkten Kügelchen zeigen sondern oft unregelmässig oder länglich sind. Die Tröpfchen sind nicht so glänzend, wie die bei der Amyloidartung vorkommenden, sondern sie sind oft durchsichtiger. Das Epithel der Hauptstücke meistens nur wenig oder gar nicht geschwollen, in einigen Kanälchen jedoch stark angeschwollen. Oft findet sich der Bürstensaum erhalten. Im Protoplasma der geschwollenen Zellen finden sich auch mehr oder weniger zahlreiche, hyaline, runde oder unregelmässige Tröpfchen, die am häufigsten klein, nur zuweilen ziemlich gross sind. In einigen Hauptstücken enthält das Epithel auch Fett, das meistens basal gelegen und zuweilen bei polarisiertem Licht doppeltbrechend ist. In einigen dünnen Schleifenschenkeln ein tropfiger oder fädiger Inhalt. In vielen dicken Schleifenschenkeln, Schaltstücken und Sammelröhren teils homogene Zylinder, teils schmale Fäden, die vereinzelt oder zu mehreren vorkommen und oft unregelmässig gewunden sind. Oft sieht man an oder in den Fäden und Zylindern mehr oder weniger zahlreiche Leukozyten; in einigen Kanälchen kommen auch rote Blutkörperchen oder Pigmentmassen vor; an einzelnen Stellen sind die Leukozyten so zahlreich, dass sie das Lumen ausfüllen. An etlichen Stellen findet sich auch in den dicken Schleifenschenkeln, Schaltstücken und Sammelröhren in einzelnen oder zahlreichen Epithelzellen, die zuweilen auch Pigmentkörnchen enthalten, meistens nur wenig Fett.

Abbildungen auf Tafel X, Fig. 1—6. (Fig. 1, Zeiss apochrom. 16 mm, komp. ok. 6, Fig. 2—5. Zeiss, hom. im. $\frac{1}{7}$ " , komp. ok. 6.) *Fig. 1. Sedimentbild* bei schwacher Vergrösserung. Zahlreiche Zylinder mit mehr oder weniger reichlichen Auflagerungen von Zellen und Pigmentmassen; zwischen den Zylindern Zellen (Leukozyten und

Nierenepithelien). *Fig. 2.* Ein feinkörniger Zylinder (30 μ breit) mit 2 Leukozyten aus demselben Präparate wie *Fig. 1.* *Fig. 3.* Ein Zylinder aus demselben Präparate; die Breite 39 μ ; links Blutpigmentmassen, rechts rote Blutkörperchen. *Fig. 4.* Ein Zylinder aus demselben Präparate; auf demselben zahlreiche polynukleäre Leukozyten, einige Nierenepithelien und nekrotische Zellen; die grösste Epithelzelle misst $9 \times 12 \mu$, der Kern etwa $6 \times 7 \mu$. *Fig. 5 u. 6.* Gefrierschnitte aus der Niere (Fixierung in der JORESSchen Flüssigkeit, Färbung in meiner Farbflüssigkeit). *Fig. 5.* Drei quergeschnittene Schaltstücke, deren Lumina mit roten Blutkörperchen und Blutpigmentmassen ausgefüllt sind. *Fig. 6.* In der Mitte zwei quergeschnittene Hauptstücke; im Epithel des links gelegenen sieht man deutliche Bildung von Tröpfchen, die ins Lumen heraustreten; im Lumen der beiden Hauptstücke Tröpfchen, die zum Teil in unregelmässige Gebilde konfluieren, und einige Leukozyten. Oben in dem Bilde ein Schaltstück mit teilweise verfetteten Epithelien; im Lumen hyaline Massen, zahlreiche Leukozyten und einige kleine Epithelien. Unten im Bilde ein dicker Schleifenschenkel mit in dem Lumen zusammengelagerten ziemlich schmalen hyalinen Gebilden.

Fall 96. Edward J., 23 Jahre alt. *Klinische Diagnose:* exsudative Pleuritis. Akute Glomerulonephritis. Aufnahme 19. XII. 1916 in die med. Klinik, Entlassung d. 15. V. 1917. Erkrankte plötzlich am 12. XII. 1916 mit Seitenstechen und Frösteln. Temperatur 13. XII.—18. XII. $38,5$ — $40,5$. *Status praesens* vom 19. XII. Rechtseitige Pleuritis. Bei Punktion klare Flüssigkeit. Blutdruck 120 mm Hg. Temperatur 40° . *Urin:* ziemlich stark bluthaltig, spez. Gew. 1025, Spuren von Albumen. Blutdruck 10. I. 130 mm, 15. I. 140 mm, 22. I. 145 mm, 29. I. 125 mm, 4. II. 140 mm Hg. Temperatur 20. XII. 40 — $38,6^{\circ}$. 21.—24. XII. 38° — $39,5^{\circ}$. 25. XII.—29. XII. 37° — 38° , dann meist um 37° . *Urin* 20. XII. 16—14. II. 17.: Menge 1000—1600 ccm. Spez. Gew. 1017—1024. *Albumen:* 20. XII.—31. XII. Spuren; vom 1. I. ab bis 13. II. kein Alb. 14. II. 0,35 % Alb. *Sedimentbefund* nach meiner Methode: Am 20. und 27. I.: Ziemlich viele Zylinder die teils locker, fädig, teils homogen sind; sie sind im allgemeinen von Mittelbreite bis auf 30 μ , ausnahmsweise etwa 40 μ . Einige sind schwach, andere stark blau gefärbt. In den meisten Zylindern eine fädige Struktur; einige sind spiralförmig. An der Mehrzahl der Zylinder kommt eine Auflagerung in wechselnder Menge teils von roten Blutkörperchen und feinkörnigem Blutpigment, teils von Nierenepithelien vor. Diese sind meistens nekrotisch; ihre Grösse etwa 8—11 μ . (Der Kern etwa 6 μ .) Ausserdem kommen noch polynukleäre Leukozyten vor, zum Teil zu kleineren Gruppen angesammelt. 3. II. Ziemlich viele Fäden. Zylinder etwas weniger als zuvor. Im übrigen rote Blutkörperchen, Pigment, Nierenepithelien und Leukozyten wie zuvor. Am 7. u. 14. II. Fäden und mittelbreite Zylinder (bis auf etwa 28 μ) wie zuvor. Einige Zylinder vom Spiraltypus. Vereinzelte Leukozyten, rote Blutkörperchen

und Nierenepithelien, die hauptsächlich nekrotisch sind und die meistens auf Zylindern liegen und bisweilen etwas Fett enthalten.

Fall 97. Karl F., 17 Jahre alt. *Klinische Diagnose:* Akute Glomerulonephritis. Rechtsseitige Pleuritis im Herbst 1916. Mitte Februar 1917 Schnupfen und Halsentzündung; der Urin wurde blutig. *Befund bei der Aufnahme* am 28. II. 1917 in die med. Klinik: Dämpfung unten an der rechten Lunge. Herzdämpfung links 9—10 cm, rechts 3 cm von der Mittellinie. Blutdruck 130 mm Hg; am 14. V. 100 mm. *Urin* 1. III.—15. V. 17.; Tagesmenge 1300—2250 ccm; spez. Gew. 1009—1014; Albumen: die erste Woche 10—24%, dann meistens 0,5—2%; 13—15. V. nur 0,15%. *Sedimentbefund* nach meiner Methode: 3., 10. u. 17. III. Eine reichliche Menge roter Blutkörperchen und polynukleärer Leukozyten. Viel feinkörniges Pigment, bald frei, bald auf Zylindern liegend. Zerstreute, kleine, teilweise verfettete Nierenepithelien (etwa 11 μ an Grösse, der Kern 5—6 μ). Zylinder ziemlich spärlich, im allgemeinen locker und schmal (etwa 11 μ) oder ziemlich breit bis auf 28 μ , zuweilen noch breiter. Die meisten Zylinder sind mit verschiedenen Formen von Zellen oder mit Pigment besetzt; einige sind homogen oder wachsig, mehr oder wenig grüngefärbt. 28. u. 31. III. Dasselbe Bild. 4. IV.: Eine reichliche Menge Zylinder von wechselndem Aussehen: schmal oder ziemlich breit (bis auf 40 μ), homogen oder fädig, teilweise spiralförmig. Zahlreiche polynukleäre Leukozyten und rote Blutkörperchen, die teilweise Zylinder bilden. Ziemlich viele kleine Nierenepithelien, oft mit wenigen, kleinen Fettröpfchen: Viel freies und auf Zylindern gelegenes Pigment. Bei Untersuchungen am 11., 14., 21. u. 28. IV. u. 2. V. fanden sich der Hauptsache nach dieselben Formelemente wie zuvor, daneben auch zahlreiche Bakterien vom Coli-Typus. Am 5. u. 9. V.: Reichliches Sediment. Zahlreiche polynukleäre Leukozyten und rote Blutkörperchen. Ziemlich viele Nierenepithelien, deren Grösse etwa 11 μ zuweilen bis auf 14 μ beträgt (der Kern 5 μ —8 μ). Einige Nierenepithelien sind nekrotisch, einige derselben enthalten eine geringe Menge kleiner Fettröpfchen. Auch einige Leukozyten enthalten ein wenig Fett. Zahlreiche Zylinder, die im allgemeinen an Breite 17—34 μ , zuweilen bis auf 42 μ betragen. Die Zylinder sind teils homogen, teils spiralförmig, teils feinkörnig; sie sind oft grünlich gefärbt. Auf vielen Zylindern kommt Blutpigment vor. Hier und da Fibrinfäden. Am 12. V. wie voriges Mal + zahlreiche Bakterien (vom Coli- und Kokken-Typus).

b) *Fall 98—127 (Scarlatina).*

Sämtliche Fälle dieser Gruppe beziehen sich auf *Scarlatina* als ätio-

als zweckmässig erschienen, sie hier in eine gemeinschaftliche Gruppe zusammenzuführen.

Fall 98. Oskar J., 9 Jahre alt. *Klinische Diagnose:* Scarlatina + Nephritis. Der Pat. erkrankte am 15. IX. 1916. Bei der Aufnahme am 16. IX. typisches Scarlatinaexanthem, Himbeerzunge, Drüenschwellungen am Halse. Temperatur 38,2°. 17. IX.—30. IX. afebril. 1. X.—16. X. Temperatursteigerung abends bis zu 38°—38,5°; 17.—26. X. 37°—37,5°, dann um 37°. 29. IX. Abschuppung der Epidermis. 5. X. Otitis media. 13. X. Blutdruck 120 mm Hg. *Urin:* Menge 1. X.—10. X. 450—750 ccm, dann 1000—1900 ccm. 17. IX.—1. X. Kein Albumen. 2. X.—10. X. 6—9% Albumen; 16. X.—1. XI. 0,5—2% Albumen. *Sedimentbefund* nach meiner Methode: d. 14. X. Reichliches Sediment. Sehr zahlreiche Leukozyten, die den überwiegenden Teil des Sediments bilden. Ziemlich viele rote Blutkörperchen und Epithelien; von den letzteren scheinen viele grössere vom Blasenepitheltypus zu sein, andere kleinere vom Nierenepithelientypus. Verhältnismässig wenige hyaline Zylinder (bis etwa 20—23 μ an Breite), die oft körnige Auflagerungen zeigen.

Fall 99. Nils P., 7 Jahre alt. *Klinische Diagnose:* Scarlatina + Nephritis. Der Pat. erkrankte am 25. IX. 1916 und wurde an demselben Tage ins Epidemiekrankenhaus zu Stockholm aufgenommen. Bei der Aufnahme typisches Scarlatinaexanthem, Angina, Temperatur 39,2°. 26. IX. Drüenschwellungen an der rechten Halsseite, Temp. 38,6°—40,2°. 27. IX. Temp. 38,5°—38,6°. 28. IX.—8. X. Temp. 37,5°—37,6°. 3. X. Abschuppung der Epidermis. 10. X. Ödem des Gesichtes. Erbrechen. Urin dunkel gefärbt; im Sediment rote Blutkörperchen, Leukozyten und körnige Zylinder. Temp. 37,8°—39,1°. 13. X. Der Blutdruck 110 mm Hg. Afebril. 17. X. Klonische Zuckungen im rechten Beine. Venäsektion. Lumbalpunktion. 2. XI. Benommenheit. Ab und zu Erbrechen. Beträchtliche Zunahme der Ödeme. 17. XI. Allgemeinzustand verschlechtert. Kopfschmerzen. Benommenheit. 18. XI. Anfall von urämischer Eklampsie. Bewusstlos. Puls klein, unregelmässig. Venäpunktion. Lumbalpunktion. 19. XI. Der Allgemeinzustand etwas besser. 27. XI. Beträchtliche Besserung. 17. XII. Der Pat. wurde aus dem Krankenhaus entlassen. Im Urin 26. IX.—9. X. kein Albumen; am 11. X. 11% Albumen, Tagesmenge des Urins 275 ccm; 12 X.—19. XI. 0,5—7% Albumen; Tagesmenge 425—900 ccm; 20. XI.—9. XII. 0,5—0,8% Albumen, Tagesmenge 1000—1450 ccm. *Sedimentbefund* nach meiner Methode: am 14. X. Reichliches Sediment. Einige Fäden. Zahlreiche, teils lockere, teils spiralförmige, teils homogene Zylinder, auf denen oft Leukozyten und rote Blutkörperchen vorkommen. Die Breite der Zylinder etwa 14—20 μ . Zahlreiche Leukozyten und rote Blutkörperchen; ziemlich viele Epithelien, die teilweise in Form von Zylindern angesammelt sind. 30. X. u. 2. XI. Dasselbe Bild wie zuvor.

Fall 100. Oskar H., 9 Jahre alt. *Klinische Diagnose:* Scarlatina. Nephritis. Der Pat. erkrankte am 30. IX. 1916 und wurde an demselben Tage ins Epidemiekrankenhaus zu Stockholm aufgenommen. Befund bei der Aufnahme: typisches Exanthem, Angina, Halsdrüsenschwellungen. Die Temperatur 30. IX.—4. X. 39°—40°; 5.—17. X. abends etwa 38°; dann afebril. 9. X. Abschuppung der Epidermis. 16. X. Kopfschmerzen. Ödem des Gesichtes. 18. X. Erbrechen. Im Urin 2.—9. X. kein Albumen, 16. X.—13. XI. 0,7—2% Albumen. Entlassung am 15. XI. *Sedimentbefund* nach meiner Methode am 18. X.: Reichliche Menge Leukozyten und roter Blutkörperchen. Ziemlich zahlreiche homogene oder lockere, zuweilen spiralförmige Zylinder, auf denen oft Zellen oder Körnchen aufgelagert sind. In einigen Leukozyten kommen Fettkugeln vor. Zerstreute Epithelien, von denen die meisten vom Typus der Blasenepithelien zu sein scheinen.

Fall 101. 6-jähriges Mädchen. *Klinische Diagnose:* Scarlatina. Die Pat. erkrankte 29. IX. 1916 an Scarlatina und wurde am 2. X. ins Epidemiekrankenhaus zu Stockholm aufgenommen. 5. X. Starke Intoxikation. Angeschwollene Drüsen am Halse. 9. X. Spuren von Albumen im Urin. 10. X. Rechtsseitige purulente Otitis med. 12. X. Bluterbrechen. Temperatur 2. X.—12. X. im allgemeinen 39,5°—40°. 13. X. Mors. *Autopsie* am 14. X. *Gesamtbefund:* Akute hämorrhagische Nephritis. Magenblutung. *Nieren makroskopisch:* Die Nieren etwas vergrößert, weich. Kapsel dünn, leicht abziehbar. Die Oberfläche glatt von buntem Aussehen, indem sehr zahlreiche kleine rote Flecken und Streifen mit grauroten oder hellgrauen oder etwas gelblichen Partien abwechseln. Auf der Schnittfläche ist die Rinde verbreitert, etwas vorquellend, von blass-grauroter oder hellgrauer oder etwas gelblicher Farbe, rot gestreift oder gefleckt. Die Zeichnung herdweise verwaschen. Die Pyramiden dunkelgraurot. *Nieren mikroskopisch:* Ziemlich beträchtliche kleinzellige Infiltrate im Zwischengewebe. In der Nähe solcher Herdchen Hyperämie und vielfach Blutungen. An den Glomerulis vielleicht leichte Kernvermehrung; bisweilen sind sie stärker als gewöhnlich mit Blut gefüllt. In dem Kapselraum hier und da einige Leukozyten und rote Blutkörperchen oder hyaline Tröpfchen. Im Lumen der Hauptstücke ziemlich oft hyaline Tröpfchen in ziemlich geringer Menge und ein spärlicher, körniger Inhalt; daneben oft mehr oder weniger zahlreiche Leukozyten nebst spärlichen roten Blutkörperchen und desquamierten Epithelien. Die Epithelien der Hauptstücke geschwollen, körnig, im allgemeinen mehr oder weniger stark verfettet (das Fett nicht doppeltbrechend). In vielen Epithelien der Hauptstücke hyaline Tröpfchen, zuweilen sehr stark hervortretend. In den nach FRISTERS Methode gefärbten Präparaten hier und da in den Epithelien der Hauptstücke zahlreiche blau gefärbte Tröpfchen, zumeist im Anfangsteil nahe an den Glomerulis; zuweilen kommen auch derartige Tröpfchen im Kapselraum vor. In dem Lumen der Schleifen, Schaltstücke und Sammelröhren an vereinzelt Stellen schmale hyaline Zylinder und Leukozyten oder rote Blutkörperchen. Die Epithelien der dicken Schleifenschenkel ziemlich stark

verfettet; in den übrigen Kanälchen nur hier und da spärliches Fett.

Fall 102. John B., 9 Jahre alt. *Klinische Diagnose:* Scarlatina. Hämorrhagische Nephritis. Bei der Aufnahme ins Epidemiekrankenhaus zu Stockholm am 3. X. 1916 typische Abschuppung der Epidermis an den Armen. Blut im Urin. Atemnot. Fieber 39,4. 5. X. Ödeme des Unterhautgewebes; Aszites. Temperatur 4. X.—13. X. abends 38,3°—39,2°, 14. X.—6. XI. 37,5°—38,3°. Der Urin enthält bis zum 2. XI. Albumen. Die Urinmenge anfangs 700—800 ccm, dann 1000—1500 ccm. Entlassung aus dem Krankenhause am 6. XI. 1916. *Sedimentbefund* nach meiner Methode: am 14. X. Reichliches Sediment. Zahlreiche Leukozyten und rote Blutkörperchen; zuweilen Blutkörperchenzylinder. Ziemlich zahlreiche Nierenepithelien, zum Teil nekrotisch. Vereinzelt stark verfettete Zellen. Ziemlich zahlreiche Zylinder, die teils homogen, teils locker mit einer deutlich fädigen Struktur und mitunter spiralförmig sind. Ihre Breite schwankt zwischen etwa 5 μ und 30 μ . Sie sind im allgemeinen schwach gefärbt, zuweilen etwas grünlich. Auf den Zylindern oft rote Blutkörperchen, Leukozyten, Nierenepithelien oder körnige Massen, nicht selten Pigmentkörnchen. Ausserdem finden sich noch hyaline Tropfen, die zum Teil etwas grünlich gefärbt sind.

Fall 103. Arne K., 1 Jahr alt. *Klinische Diagnose:* Scarlatina. Der Pat. erkrankte am 1. X. 1916. Bei der Aufnahme in das Epidemiekrankenhaus zu Stockholm typisches Scarlatinaexanthem, Angina, Himbeerzunge, hohes Fieber (39°—40°); kein Albumen im Urin. Die Temperatur bis 14. X. 39°—40°, 15. X.—24. X. 37°—38°, 25. X.—31. X. 39°—40°, 1.—3. XI. 40°—41°. Am 16. X. wurde Albumen im Urin nachgewiesen; der Albumengehalt am 17.—19. X. 2,5—4‰; 30. X.—3. XI. kein Albumen. 7. X. Halsdrüenschwellung. Auf den Tonsillen und den Gaumenbogen membranöse Beläge. 22. X. Erbrechen. Diarrhöe. 25. X. Dieselben Symptome. 27. X. Zyanose. Ulzeröse Stomatitis. Mors am 4. XI. 1916. *Sedimentbefund* nach meiner Methode: am 3. XI. Spärliches Sediment. Einige Fäden und mittelbreite Zylinder (bis 24 μ an Breite). Keine sicheren Leukozyten, keine roten Blutkörperchen. Einzelne Epithelzellen vom Typus der Blasenepithelien. *Nieren makroskopisch* von gewöhnlicher Grösse. Die Rinde blass graulich mit zerstreuten kleinen Blutungen. Die Pyramiden an der Grenze nach den Rändern hin blutreich, sonst blass. *Nieren mikroskopisch:* Keine kleinzelligen Infiltrate. In der Rinde stellenweise Hyperämie. Keine Kernvermehrung der Glomeruli, die mässig mit Blut gefüllt sind. In dem Lumen der Hauptstücke oft zahlreiche hyaline Tropfen (bis auf etwa 8—9 μ an Grösse). Im Epithel der Hauptstücke oft deutliche Tropfenbildung; die Tropfen bald ganz durchsichtig, bald glänzend. In einigen dicken Schleifenschenkeln, Schaltstücken und Sammelröhren Fäden und lockere Zylinder. Feine Fettröpfchen kommen ziemlich reichlich im Epithel der dicken Schleifenschenkel vor; das Fett nicht doppeltbrechend.

Fall 104. Greta S., 3 Jahre alt. *Klinische Diagnose:* Scarlatina. Nephritis. Die Pat. erkrankte am 5. X. 1916. Bei der Aufnahme ins Epidemiekrankenhaus zu Stockholm am 6. X. typisches Exanthem und Angina; kein Albumen im Harn; Temperatur um 38°. 10. X. Abschuppung der Epidermis. Otitis med. dx. 20. X. Albumen im Harn. Ödem des Gesichtes. 25. X. Ödem des ganzen Körpers. Halsdrüenschwellungen. Angina. 26. X. Otitis med. sin. 28. X. Nasenbluten. 29. X. Symptome von rechtsseitiger Pleuritis. Temperatur 40,5°. 1. XI. Diphtheria faucium. *Urin* 20. X.—13. XI.: Tagesmenge 150—900 ccm. Hellers Probe +. Mors 18. XI. *Sedimentbefund* nach meiner Methode am 29. X.: Ziemlich spärliche Fäden und schmale Zylinder. Zahlreiche Leukozyten. Einzelne rote Blutkörperchen und Epithelien von schwer bestimmbarer Natur.

Fall 105. Rudolf R., 12 Jahre alt. *Klinische Diagnose:* Scarlatina + Nephritis. Der Pat. erkrankte am 7. X. 1916. Aufnahme am 8. X. 1916 in das Epidemiekrankenhaus zu Stockholm. Symptome von Scarlatina, Fieber, Angina; 0 Alb. Seit 11. X. afebril. Am 15. X. Beginnende Abschuppung der Epidermis. 25. X. Albumen im Urin; Ödem des Gesichtes; Diarrhöe. 26. X. wiederholtes Erbrechen. 28. X. 4,5% Albumen im Urin, der makroskopisch blutig ist. Zunahme des Ödems. Minimale Urinmenge die letzten 3 Tage. Erbrechen die beiden letzten Nächte. 1. XI. Die letzten Tage minimale Urinmenge. Grosse Ödemc. Der Pat. ist apathisch, benommen. Mors am 1. XI. 1916. *Sedimentbefund* nach meiner Methode: 26. u. 27. X.: Ziemlich zahlreiche Zylinder, die schmal oder mittelbreit sind (bis auf etwa 28 μ); sie sind teils homogen, teils fädig, teils mehr oder weniger feinkörnig. Ausserdem finden sich viele Häufchen von kleinen hyalinen Tropfen, die zuweilen als zylinderähnliche Gebilde angeordnet sind. Unter den zellulären Elementen sind die Leukozyten überwiegend. Ziemlich zahlreich sind auch die roten Blutkörperchen, die mitunter in Zylinderform auftreten, und ausserdem epitheliale Elemente, die ich als Nierenepithelien deute; diese enthalten mitunter etwas Fett und ihre Grösse beträgt etwa 8—10 μ (der Kern etwa 5—6 μ). 1. XI.: Sehr zahlreiche rote Blutkörperchen, die oft feine blaugefärbte Körnchen enthalten, beherrschen das Bild. Ausserdem zahlreiche homogene (oft etwas grünliche) oder lockere Zylinder und recht viele Leukozyten und Epithelien. *Sektion am 2. XI.: Nieren makroskopisch* etwas vergrössert. Die Kapsel leicht abziehbar. Die Oberfläche glatt mit zahlreichen punktförmigen Blutungen. Die Rinde etwas verbreitert (5—6 mm), blass graulich, etwas transparent; die Zeichnung meistens verwischt; zahlreiche punktförmige Blutungen. Die Pyramiden dunkel graurot, besonders hyperämisch an der Grenze nach der Rinde hin. *Nieren mikroskopisch:* Das Zwischengewebe oft etwas ödematös. Zahlreiche kleinzellige Infiltrate sowohl in der Rinde als in der Marksubstanz, besonders an der Grenze zwischen beiden; sie finden sich mitunter in der Nähe von Glomerulis, am häufigsten aber ohne Zusammenhang mit den Glomerulis. Oft sieht man eine leichte, mehr diffuse kleinzellige Infiltration des Bindegewebes. Glo-

meruli von wechselndem Aussehen: einige sind blutreich, einige zeigen eine deutliche Kernvermehrung; in einigen wenigen Kapselräumen »Halbmondbildungen«, wobei unter den desquamierten Epithelien auch Leukozyten und hyaline Massen vorkommen; die »Halbmonde« liegen oft deutlich an der Mündung des Hauptstückes. In einigen Kapselräumen kommen mitunter einzelne Leukozyten vor. In dem Lumen der Hauptstücke finden sich meist mehr oder weniger zahlreiche, runde oder längliche Tropfen, die meistens klein sind; recht oft kommen im Lumen auch einzelne oder zuweilen zahlreiche Leukozyten vor, mitunter sieht man hier auch rote Blutkörperchen und einzelne stark verfettete Zellen. Das Epithel der Hauptstücke im allgemeinen ziemlich niedrig; der Bürstensaum oft erhalten; in einigen dieser Zellen eine deutliche Bildung hyaliner kleiner Tropfen; an einigen Stellen sind die Zellen stark verfettet, wobei das Fett zum grossen Teil doppeltbrechend ist. In vielen dünnen Schleifenschenkeln, besonders in der Innenzone der Pyramiden, ein hyaliner, stark blaugefärbter Inhalt. In den dicken Schleifenschenkeln, Schaltstücken und Sammelröhren, teils Häufchen hyaliner Tröpfchen, teils Fäden oder aus solchen zusammengesetzte lockere Zylinder, teils homogene blaugefärbte Zylinder; daneben kommen auch mehr oder weniger Leukozyten oder rote Blutkörperchen vor; die letzteren füllen an einzelnen Stellen das Kanälchenlumen ganz aus. Fett findet sich nur spärlich in einzelnen Epithelien der letztgenannten Kanälchenabschnitte.

Fall 106. Nils B., 11 Jahre alt. *Klinische Diagnose:* Scarlatina. Der Pat. erkrankte am 8. X. 1916. Befund bei der Aufnahme ins Epidemiekrankenhaus zu Stockholm am folgenden Tage: Scarlatinaexanthem; leichte Angina; kein Albumen. Leichte Temperatursteigerung am 16., 17. u. 29. X., sonst afebril. Am 24. X. Albumen im Urin. Leichtes Ödem des Gesichtes. Geringer Aszites. 26. X. Im Urin 0,5% Albumen. Vom 29. X. ab Symptome von Urämie. Mors am 31. X. *Sedimentbefund* nach meiner Methode: d. 29. u. 30. X.: Ziemlich viele Fäden und Übergangsformen derselben in »Spiralzylinder«. Zahlreiche lockere und homogene Zylinder, deren Breite wechselnd ist, 8—20 μ ; vereinzelte Zylinder sind von wachsigem Typus, bisweilen etwas grünlich gefärbt. Einige hyaline Tropfen, die ebenfalls grünlich gefärbt sind. Zahlreiche Leukozyten und rote Blutkörperchen; die letzteren enthalten oft kleine blaugefärbte Granula, die teils an den Rändern, teils im Zentrum liegen. Einige, zum Teil verfettete zum Teil nekrotische Nierenepithelien. *Nieren makroskopisch:* Normalgrösse. Das Parenchym an der Schnittfläche etwas vorquellend. Die Rinde etwa 5 mm breit, blass, graugelblich. Die Pyramiden dunkel graurot. *Nieren mikroskopisch:* Zerstreute kleinzellige Infiltrate. An mehreren Stellen Thrombenbildung in den Gefässen. Vereinzelte Blutungen. Die Glomeruli zeigen oft Kernvermehrung; in den Kapselräumen hier und da einige hyaline Tröpfchen, keine Zellen. In dem Lumen der Hauptstücke oft zahlreiche hyaline Tropfen, bisweilen Leukozyten und rote Blutkörperchen. In den Epithelien der Hauptstücke oft deutliche Tropfenbildung, meistens nur

wenige Tröpfchen, bisweilen sehr zahlreiche; in denselben oft auch kleine Fetttropfen in dem basalen Teile der Zellen. In einigen dicken Schleifenschenkeln, Schaltstücken und Sammelröhren hyaline Zylinder, bisweilen mit körnigem Besatz. In den dicken Schleifenschenkeln und Schaltstücken ziemlich reichliche Verfettung der Epithelien; in den Sammelröhren nur in einzelnen Zellen Fett. Das Fett nicht doppeltbrechend.

Fall 107. Sigurd A., 9 Jahre alt. *Klinische Diagnose:* Scarlatina. Nephritis. Bei der Aufnahme ins Epidemiekrankenhaus zu Stockholm am 11. X. 1916. Abschuppung der Epidermis am Rücken, Halsdrüsenanschwellungen, blutiger Harn. Die Temperatur während des Krankenhausaufenthaltes meist $37,2^{\circ}$ — $37,5^{\circ}$, bisweilen $37,6^{\circ}$ — $37,8^{\circ}$. 16. X. Ödem des Gesichtes. Erbrechen. Im Urin 11. u. 16. X. 5‰ Albumen, 23. u. 30. X. $0,4$ — $0,7$ ‰ Alb. 18. XI. Spuren von Alb. Entlassung am 19. XI. *Sedimentbefund* nach meiner Methode am 21. X.: Reichliche Menge Leukozyten Einzelne rote Blutkörperchen. Ziemlich viele hyaline Zylinder, bisweilen mit körnigem Belag. Ihre Breite meist etwa 14 — 17 μ , bisweilen schmaler oder breiter bis etwa 30 μ . Ziemlich zahlreiche Epithelien, von denen die meisten vom Blasenepitheltypus sind (Grösse etwa 14 — 17 μ , Kern etwa 8 — 9 μ); einige kleinere Zellen, die zum Teil nekrotisch sind, werden als Nierenepithelien gedeutet.

Fall 108. (Tafel XI, Fig. 7.) A. S. N., 30-jähriger Mann. *Klinische Diagnose:* Scarlatina. Nephritis. Der Pat. erkrankte akut am 14. X. 1916. Befund bei der Aufnahme in das Epidemiekrankenhaus zu Stockholm am 15. X.: Fieber ($40,2^{\circ}$); diffuses typisches Scarlatina-Exanthem; Angina. 16. X. Spuren von Albumen. 17. X. Ikterus. 20. X. 1‰ Alb. im Urin. 20. X. Anurie. Erbrechen. 23. X. Kein Albumen. 25. X. Blutdruck 135 mm Hg. Urinmenge 21.—22. X. 100 ccm, 23. X. 250 ccm, 24.—28. X. 2200—5800 ccm, 29. X. 1800 ccm. 30. X. 300 ccm. Temperatur 16. X.—19. X. $39,3^{\circ}$ — $40,2^{\circ}$; 20. X.—27. X. 37° — $37,8^{\circ}$; 28. X. 38° — $38,4^{\circ}$; 29.—30. X.: $39,4^{\circ}$ — $40,6^{\circ}$. *Sedimentbefund* nach meiner Methode am 21. u. 27. X.: Reichliche Menge Leukozyten (besonders am 21. X.). Zerstreute Häufchen von roten Blutkörperchen. Ziemlich viele, 11 — 25 μ breite Zylinder. Ausserdem ziemlich viele desquamirte kleine Nierenepithelien (10 — 11 μ , der Kern 5 — 6 μ). *Mors* am 30. X. 1916. Autopsie am 31. X. *Nieren makroskopisch:* Normale Grösse. Das Parenchym an der Schnittfläche etwas vorquellend. Die Rinde etwa 6 — 7 mm breit, blass graurot, etwas getrübt. Die Pyramiden dunkelrot. *Nieren mikroskopisch:* Im Zwischengewebe ziemlich zahlreiche, kleinere oder grössere kleinzellige Infiltrate sowohl in der Rinde als in den Pyramiden, meist um Gefässe, zuweilen um Glomeruli herum gelegen; in diesen Herden kommen sowohl polynukleäre Leukozyten als mononukleäre Zellen vor. Zerstreute kleine Hämorrhagieen. Mitunter Kernvermehrung an den Glomerulis; in den Kapselräumen hier und

da vereinzelte hyaline Tröpfchen und desquamierte Epithelien; keine Leukozyten oder roten Blutkörperchen in den Kapselräumen. In dem Lumen der Hauptstücke zuweilen — im ganzen nicht oft — hyaline Tropfen. Die Epithelien der Hauptstücke im allgemeinen etwas geschwollen; in den Zellen einiger dieser Kanälchen deutliche, zuweilen hochgradige Tropfenbildung, besonders in dem den Glomerulis am nächsten liegenden Teil; die hyalinen Tropfen sind etwa 3—8 μ gross. In den nach der PFISTERSchen Methode gefärbten Präparaten sind nur in einigen Hauptstücken in der Nähe von Glomerulis viele blaugefärbte Tröpfchen nachweisbar. In einigen dicken Schleifenschenkeln, Schaltstücken und Sammelröhren schmale hyaline Zylinder, die zuweilen aus schmälere Fäden gebildet sind; auf den Zylindern sind auch Leukozyten und körnige Massen aufgelagert; an einer Stelle fanden sich in einer Sammelröhre auch rote Blutkörperchen. Fett kommt in geringer Menge in den Epithelien der dicken Schleifenschenkel, Schaltstücke und Sammelröhren vor; das Fett ist nicht doppelbrechend. Das Epithel zeigt in verschiedenen Kanälchen eine gewisse Tendenz zum Desquamieren.

Abbildung auf Tafel XI, Fig. 7 (Zeiss, hom. im. $1/7''$, komp. ok. 6). Gefrierschnitt aus der Niere (Fixierung in der JORESSchen Flüssigkeit, Färbung mit meiner Farblösung). Querschnitt eines Hauptstückes (ziemlich nahe an der Oberfläche der Niere) mit hochgradiger Tropfenbildung.

Fall 109. Margit A., 10 Jahre alt. *Klinische Diagnose:* Scarlatina. Nephritis. Befund bei der Aufnahme am 16. X. 1916 ins Epidemiekrankenhaus zu Stockholm: Abschuppung der Epidermis an der Brust und am Bauche. Die Temperatur die ersten Tage 38,2°—39,4°, dann im allgemeinen 37°—37,4°, bisweilen 37,9°. Urin: Tagesmenge 500—1500 ccm, Albumen: 17. X.—3. XI. 1—4 %, dann etwa 0,5 %. Entlassung am 21. XI. *Sedimentbefund* nach meiner Methode am 21. X: Reichliches Sediment. Zahlreiche Zylinder, Leukozyten und rote Blutkörperchen. Einzelne Epithelien. Die Zylinder sind mittelbreit; auf denselben oft zellige Auflagerungen. Noch am 16. XI. enthielt das Sediment rote Blutkörperchen.

Fall 110. (Tafel XI, Fig. 14—15.) Maria S., 11 Jahre alt. *Klinische Diagnose:* Scarlatina. Die Pat. erkrankte am 15. X. 1916. Bei der Aufnahme in das Epidemiekrankenhaus zu Stockholm am 16. X. Scarlatina-Exanthem, pseudomembranöse Angina. Temperatur 16. X.—19. X. 39,5°—40,4°. Am 17. X. Delirien. Der Allgemeinzustand durch Intoxikation stark beeinflusst. Am 19. X. ganz benommen; der Puls klein. Mors um 6 Uhr nachm. *Sedimentbefund* nach meiner Methode am 17. X: Einzelne hyaline, schmale oder mittelbreite Zylinder, zum Teil mit körnigen Auflagerungen. Ziemlich zahlreiche Leukozyten; am 19. X.: Ziemlich viele Fäden und homogene oder fädige Zylinder, an denen auch feinkörnige Auflagerungen vorkommen. Die Breite der Zylinder im allgemeinen etwa 14—17 μ . Einige Zylinder sind spiralförmig. Einzelne stark verfettete oder nekrotische

Nierenepithelien, spärliche Leukozyten und rote Blutkörperchen. *Nieren makroskopisch* normalgross. Die Kapsel leicht abziehbar. Die Oberfläche glatt mit stark blutgefüllten Venensternen. Die Rinde etwa 5 mm breit, dunkel graurot. Die Pyramiden etwas blutreicher an der Grenze nach der Rinde hin, sonst wie die Rinde. *Nieren mikroskopisch*: Spärliche kleinzellige Infiltrate sowohl in der Rinde als in den Pyramiden; sie sind hauptsächlich perivaskulär, zuweilen um die Glomeruli herum gelegen; im Lumen der Harnkanälchen, die sich in derartigen Herdchen finden, oft zahlreiche Leukozyten. Die Glomeruli sind bald hyperämisch, bald zeigen sie Kernvermehrung. In einigen Kapselräumen spärliche kleine hyaline Tropfen. Zahlreiche hyaline Tropfen im Lumen der Hauptstücke. In den Epithelien dieser Kanälchen trübe Schwellung und oft Tropfenbildung; hier und da in den basalen Teilen kleine Fetttropfen. Im ganzen spärliche Zylinder kommen in den übrigen Kanälchenabschnitten vor; sie sind oft aus mehreren schmalen Fäden zusammengesetzt und zeigen mitunter »Spiralform«; an einigen derselben körnige Auflagerungen. In mehreren Kapillaren in den Pyramiden zahlreiche hyaline Kügelchen, die an Grösse etwa 3—15 μ betragen.

Abbildungen auf Tafel XI, Fig. 14—15. (Zeiss, hom. im. $\frac{1}{7}$ '' komp. ok. 6). *Fig. 14.* Sedimentbild vom 19. X. 1916. Oben ein spiralgewundener Zylinder; unten ein hyaliner Zylinder mit feinkörnigem Besatz an den Rändern. Die Breite der Zylinder 17 μ . Zwischen den Zylindern zwei rote Blutkörperchen, zwei polynukleäre Leukozyten und eine stark verfettete Nierenepithelzelle. *Fig. 15.* Gefrierschnitt aus der Niere (Fixierung in der JORESSchen Flüssigkeit, Färbung nach meiner Methode). Links ein Hauptstück mit grösseren und kleineren Tropfen im Lumen; im Epithel stellenweise Bildung kleiner hyaliner Tropfen. Rechts ein Schaltstück mit einem Spiralzylinder im Lumen; das Epithel abgeflacht.

Fall 111. Erik A., 8 Jahre alt. *Klinische Diagnose*: Scarlatina. Der Pat. erkrankte am 14. X. 1916. Bei der Aufnahme in das Epidemiekrankenhaus zu Stockholm am 16. X. typisches Scarlatinaexanthem, Angina, Himbeerzunge, hohes Fieber (39,5°—40,8°). Der Kranke sehr heruntergekommen. Mors am 17. X. 1916. Im Urin kein Albumen. *Sedimentbefund* nach meiner Methode am 17. X: Ziemlich zahlreiche hyaline Zylinder, deren Breite etwa 7—16 μ beträgt. Recht viele Leukozyten. *Nieren makroskopisch* von gewöhnlicher Grösse. Die Rinde blass graurot, stellenweise getrübt. Die Pyramiden an der Grenze nach der Rinde hin hyperämisch, sonst blass. *Nieren mikroskopisch*: Sehr spärliche, perivaskuläre, kleine Herdchen kleinzelliger Infiltration in der Rinde. Im allgemeinen Hyperämie der Rinde sowohl als der Pyramiden. Im Lumen einiger Kapillaren hyaline Kugeln. Glomeruli ziemlich blutreich. In den Kapselräumen hier und da spärliche Tröpfchen. Im Lumen einiger Hauptstücke hyaline Tropfen; in den Epithelien der Hauptstücke trübe Schwellung und fleckweise deutliche Tropfenbildung. Fett (nicht doppelbrechendes) kommt in den Hauptstücken, Schaltstücken und

Sammelröhren spärlich, in den dicken Schleifenschenkeln ziemlich reichlich vor. Im Lumen einiger Schleifen, Schaltstücke und Sammelröhren hyaline Zylinder, zum Teil mit feinkörnigen Auflagerungen.

Fall 112. Gösta W., 4 Jahre alt. *Klinische Diagnose:* Scarlatina + Nephritis. Bei der Aufnahme ins Epidemiekrankenhaus zu Stockholm am 19. X. 1916: Abschuppung der Epidermis. Blutiger Harn. Ödem des Gesichts. Afebrile Temperatur. Albumen im Urin: 20.—26. X.: 1—2‰, 30. X.—24. XI.: Spuren — 0,1‰. Entlassung am 27. XI. *Sedimentbefund* nach meiner Methode am 21. X.: Ziemlich viele schmale oder mittelbreite Zylinder, die hyalin oder bisweilen etwas körnig sind. Reichliche Menge Leukozyten, spärliche rote Blutkörperchen. Epithelien die meistens deutlich von dem Typus der Blasenepithelien sind.

Fall 113. Fanny S., 9 Jahre alt. *Klinische Diagnose:* Scarlatina. Die Pat. erkrankte am 23. X. 1916 und wurde am folgenden Tage ins Epidemiekrankenhaus zu Stockholm aufgenommen. Bei der Aufnahme typisches Exanthem, Angina; Spuren von Albumen im Urin. Die Temperatur 24.—25. X. um 40°; 26.—27. X. 37,8°—38,7°, dann 37°—38°. Im Urin kein Albumen nach dem 24. X. 8. XI. Abschuppung der Epidermis. 11. XII. Entlassung. *Sedimentbefund* nach meiner Methode am 25. X.: Einzelne Fäden und hyaline Zylinder, die bis etwa 14 μ an Breite betragen. Eine ziemlich geringe Anzahl Leukozyten und Epithelien (unbestimmter Natur).

Fall 114. Erik J., 5 Jahre alt. *Klinische Diagnose:* Scarlatina. Der Pat. erkrankte am 24. X. 1916. Bei der Aufnahme ins Epidemiekrankenhaus zu Stockholm am folgenden Tage typisches Scarlatinaexanthem, leichte Drüschwellungen am Halse; ziemlich starke Intoxikation. Kein Albumen im Urin. 7. XI. Abschuppung der Epidermis. 5. XII. Entlassung. *Sedimentbefund* nach meiner Methode am 26. X.: Geringes Sediment. Einige Fäden und Häufchen kleiner hyaliner Tropfen. Stellenweise ziemlich viele Leukozyten. Einzelne rote Blutkörperchen. Desquamierte Epithelzellen von dem Typus der Blasenepithelien.

Fall 115. C. T., 3 Jahre alt. *Klinische Diagnose:* Scarlatina. Der Pat. erkrankte am 26. X. 1916 und wurde am folgenden Tage ins Epidemiekrankenhaus zu Stockholm aufgenommen. Bei der Aufnahme typisches Scarlatinaexanthem und Angina. Temperatur 27.—31. X. 39,5°—40,5°. Kein Albumen im Urin. Symptome starker Intoxikation. Mors am 31. X. *Sedimentbefund* nach meiner Methode 29. X.: Einige Fäden. Ziemlich zahlreiche, schmale und mittelbreite, hyaline Zylinder zum Teil mit feinkörnigen Auflagerungen. Einzelne Leukozyten. Einige Häufchen kleiner hyaliner Tropfen, zuweilen auf Zylindern aufgelagert. Ziemlich zahlreiche Epithelien unbestimmter Natur. *Nieren makroskopisch:* Gewöhnliche Grösse. Die Kapsel leicht abziehbar. Die Oberfläche glatt, die Venensterne blutgefüllt. Dei

Rinde *blass, graulich*; die Pyramiden etwas *blutreicher*. *Nieren mikroskopisch*: Sehr *spärliche* kleinzellige Infiltrate in der Rinde. In den Glomerulis zuweilen ausgeprägte Kernvermehrung (wahrscheinlich infolge Leukozytose). In den Kapselräumen hier und da einige hyaline Tröpfchen. Keine Tröpfchen im Kapsel epithel, dagegen in dem Epithel des Trichterteils der Hauptstücke in der nächsten Nähe von den Glomerulis. In dem Lumen der Hauptstücke eine ziemlich reichliche Menge hyaliner Tropfen und daneben feinkörnige Massen; keine Leukozyten. In den Epithelien der Hauptstücke trübe Schwellung und oft deutliche Tropfenbildung sowohl in den terminalen als in den proximalen Abschnitten. In den Schleifen, Schaltstücken und Sammelröhren an einzelnen Stellen hyaline Tropfen, Fäden oder Zylinder. Fett kommt in geringer Menge im Epithel einzelner Hauptstücke und ziemlich vieler dicken Schleifenschenkel vor; das Fett nicht doppelbrechend.

Fall 116. (Tafel XI, Fig. 1—6.) Ester S., 24 Jahre alt. *Klinische Diagnose*: Scarlatina. Die Pat. erkrankte am 28. X. 1916. Bei der Aufnahme ins Epidemiekrankenhaus zu Stockholm am folgenden Tage starkes typisches Scarlatinaexanthem; Angina; starke Intoxikation. Temperatur 40°—41°. Im Urin Spuren von Albumen. Mors am 1. XI. 1916. *Sedimentbefund* nach meiner Methode: ziemlich reichliche Menge Fäden sowie homogener und fädiger Zylinder; auf denselben oft körnige Auflagerungen oder hyaline Tröpfchen, selten Fettröpfchen. Zahlreiche Tropfenzylinder; die Grösse der Tröpfchen etwa 1—3 μ , bisweilen grösser. Recht viele Leukozyten. Einzelne rote Blutkörperchen. Zerstreute Häufchen von Epithelien, die wahrscheinlich von den Sammelröhren stammen und die zuweilen etwas verfettet sind. *Nieren makroskopisch*: Normalgröss. Die Kapsel leicht abziehbar. Die Oberfläche *glatt*. Die Rinde etwa 8 mm breit, *blass, graugelblich*; die Zeichnung *meistenteils verwischt*; vereinzelt kleine Blutungen. Die Pyramiden *dunkel graurot*. *Nieren mikroskopisch*: Vereinzelt kleinzellige Infiltrate und Blutungen. Glomeruli zuweilen ziemlich *blutreich*. In dem Lumen der Hauptstücke oft Tröpfchen, die teils *glänzend*, teils ganz *durchsichtig* sind; daneben ein feinkörniger Inhalt. Im Epithel der Hauptstücke oft trübe Schwellung und mehr oder weniger reichliche Tropfenbildung; der Kern zuweilen nicht färbbar. In den dicken Schleifenschenkeln, Schaltstücken und Sammelröhren oft Zylinder, die teils *homogen*, teils *locker, fädig* oder *spiralförmig* sind; ausserdem in und neben den Zylindern Leukozyten, rote Blutkörperchen und feinkörnige Massen. In den dicken Schleifenschenkeln ziemlich reichliche Verfettung der Epithelien; in den Schaltstücken und Sammelröhren kommt Fett nur in vereinzelter Zellen vor. Das Fett nicht doppelbrechend.

Abbildungen auf Tafel XI. Fig. 1—6. (Fig. 1. Zeiss, apochrom. 16 mm, komp. ok. 6, Fig. 2—6. Zeiss hom, im. $\frac{1}{7}$ " , komp. ok. 6). Fig. 1—4. Gefrierschnitt aus der Niere. (Fixierung in der JORESSCHEN Flüssigkeit, Färbung nach meiner Methode). *Fig. 1.* Übersichtsbild von der Rindensubstanz bei schwacher Vergrösserung.

Die hellen, nur schwach gefärbten Kanälchen sind die Hauptstücke, in denen die Zellenkerne nicht immer gefärbt sind; reichliche Tropfenbildung kommt in den Zellen derselben vor. In den übrigen Kanälchen scharfe Kernfärbung; im Lumen derselben an mehreren Stellen Tropfen oder Zylinder. *Fig. 2.* Ein Teil eines Hauptstückes mit Tropfenbildung im Epithel und Tropfen im Lumen. *Fig. 3.* Ein Teil eines Schaltstückes; im Lumen ein Zylinder von fädiger Struktur; mehrere Zellen enthalten kleine Fetttropfen. Das hier abgebildete Kanälchen entspricht im Fig. 1 dem oberen Ende des rechts gelegenen, gebogenen Kanälchens. *Fig. 4.* Stärkere Vergrößerung eines Schaltstückes, das in Fig. 1 links oben gelegen ist; im Lumen ein Tropfenzylinder, ein paar Leukozyten und eine Epithelzelle; in einigen Zellen kleine Fetttropfen. *Fig. 5.* Ein Tropfenzylinder nebst ein paar Leukozyten von dem Sediment 30. X. 1916. *Fig. 6.* Einige Leukozyten und eine verfettete Nierenepithelzelle vom Sediment 30. X.

Fall 117. (Tafel XI, Fig. 13.) Henry J., 12 Jahre alt. *Klinische Diagnose:* Scarlatina. Der Pat. erkrankte am 30. X. 1916. Bei der Aufnahme in das Epidemiekrankenhaus zu Stockholm am folgenden Tage typisches Scarlatinaexanthem, Angina, mässige Lymphdrüsenanschwellungen, Benommenheit. Die Temperatur 31. X.—17. XI. etwa 39°—40°. 4. XI. Doppelseitige Otitis media. 9. XI. Pneumonie der rechten Lunge. 12. XI. Phlegmone des rechten Oberschenkels 15. XI. Der Allgemeinzustand sehr schlecht. Grosses Ödem des Rückens. Mors am 17. XI. 1916. Vom 7. XI. ab Spuren von Albumen im Urin. *Sedimentbefund* nach meiner Methode: 15. XI. Ziemlich viele hyaline Zylinder, die mehr oder weniger stark gefärbt sind, und die bald locker, bald homogen sind; ihre Breite beträgt etwa 6—20 μ , bisweilen bis auf 30 μ ; auf denselben mitunter feine Körnchen oder einzelne Fettkügelchen. Ziemlich viele Leukozyten und rote Blutkörperchen. Einzelne, mitunter etwas verfettete Nierenepithelien. *Nieren makroskopisch:* Gewöhnliche Grösse. Die Rinde blass graulich, in der Regel getrübt; die Pyramiden ziemlich blutreich. *Nieren mikroskopisch:* Einzelne perivaskuläre kleinzellige Infiltrate, die oft um die Glomeruli und die Vasa afferentia herum vorkommen; sie finden sich sowohl in der Rinde als in den Pyramiden, in den letzteren besonders nahe an der Rinde. In den Kapillaren oft hyaline Tröpfchen. Hier und da kleine Blutungen. Kernvermehrung in einigen Glomerulis (wahrscheinlich infolge Leukozytose). In den Kapselräumen bisweilen einige Tropfen und Leukozyten. Im Lumen der Hauptstücke oft zahlreiche Tropfen, glänzend oder durchsichtig; daneben oft ein feinkörniger Inhalt, Leukozyten und rote Blutkörperchen. Das Epithel der Hauptstücke zeigt trübe Schwellung und oft deutliche Tropfenbildung. In den dünnen Schleifenschenkeln oft hyaliner, stark blaugefärbter Inhalt besonders in der Innenzone der Pyramiden. In den übrigen Kanälchenabschnitten ziemlich oft homogene, fädige oder spiralförmige Zylinder, welchen häufig Leukozyten oder rote Blutkörperchen beigemischt sind. Fett, das nicht doppelbrechend ist, kommt in ziemlich geringer Menge in den dicken Schleifenschenkeln und Schaltstückchen vor.

Abbildung auf Tafel XI, Fig. 13. (Zeiss. hom. im. $\frac{1}{7}$ " komp. ok. 6). Gefrierschnitt aus der Niere (Fixierung in der JORSSchen Flüssigkeit, Färbung nach meiner Methode). Ein dünner Schleifenschenkel in der Innenzone einer Pyramide (in der Nähe der Pyramidenpapille); im Lumen hyaline Zylinder.

Fall 118. Hilding N., 9 Jahre alt. *Klinische Diagnose:* Scarlatina + Nephritis. Der Pat. erkrankte am 30. X. 1916. Bei der Aufnahme ins Epidemiekrankenhaus zu Stockholm am 1. XI. typisches Exanthem, Angina, Himbeerzunge, Drüsenschwellungen am Halse; kein Albumen. Die Temperatur während des Krankenhausaufenthaltes im allgemeinen 37° — $37,4^{\circ}$, bisweilen $37,5^{\circ}$ — $38,2^{\circ}$. Seit d. 3. XI. Albumen im Urin, 1—3,5%. 8. XI. Abschuppung der Epidermis. 16. XI. Leichtes Ödem des Gesichtes. 19. XI. Zunahme des Ödems. Erbrechen. Nasenbluten. 23. XI. Das Ödem vermindert. 25. XI. Das Ödem hat wieder zugenommen. Erbrechen. Entlassung am 12. XII. *Sedimentbefund* nach meiner Methode: Einige Fäden. Sehr zahlreiche Zylinder, deren Breite zwischen etwa 8—25 μ wechselt. Sie sind teils locker, teils homogen, blass oder stark blaugefärbt; auf denselben oft Auflagerungen von Zellen oder körnigem Pigment. Eine reichliche Menge Leukozyten, rote Blutkörperchen und Epithelien, von denen viele dem Nierenepitheltypus entsprechen.

Fall 119. Nils J., 12 Jahre alt. *Klinische Diagnose:* Scarlatina. Der Pat. wurde am 28. X. 1916 ins Epidemiekrankenhaus zu Stockholm aufgenommen: typisches Scarlatinaexanthem, beträchtliche Halsdrüsenschwellungen, Angina. Die Temperatur 28. X.—1. XI. 39° — $40,5^{\circ}$; 2. XI—6. XI. 38° — 39° , dann 37° — 38° . Albumen wurde nie im Harn nachgewiesen. 29. X. Starke Intoxikation. Delirien. 1. XI. Der Allgemeinzustand sehr gebessert. 7. XI. Abschuppung der Epidermis. 9. XII. Entlassung. *Sedimentbefund* nach meiner Methode am 29. X.: Sehr spärliches Sediment. Einige Fäden, ziemlich viele Leukozyten, einzelne rote Blutkörperchen.

Fall 120. E. S., 7-jähriger Knabe. *Klinische Diagnose:* Scarlatina. Bei der Aufnahme in das Epidemiekrankenhaus zu Stockholm am 3. XI. 1916, typisches Scarlatinaexanthem; hohes Fieber, das bis zum Tode fort dauerte. Die Beeinflussung des Gesamtbefindens durch die Intoxikation schon am 5. XI. ziemlich beträchtlich. Am 10. XI. doppelte Halsdrüsenschwellung. Am 23. XI. Benommenheit. Albumen wurde vom 15. XI. ab im Urin nachgewiesen. Anurie die letzten 3 Tage. Kleine Ödeme. Mors am 28. XI. 1916. *Nieren makroskopisch* geschwollen. Das Parenchym an der Schnittfläche hervorquellend. Die Kapsel leicht abziehbar. Die Oberfläche glatt. Die Rinde verbreitert; die Zeichnung derselben verwischt; in derselben stellenweise zahlreiche kleine Blutungen. Die Pyramiden dunkel graurot. *Nieren mikroskopisch:* Im Zwischengewebe eine mehr oder weniger reichliche diffuse kleinzellige Infiltration, zum Teil in Form von grösseren oder kleineren circumskripten Herden,

die oft um die Glomeruli herum gelagert sind. In den Kapselräumen der Glomeruli stellenweise etwas desquamiertes Epithel. Im Lumen der Hauptstücke hyaline Tropfen und Leukozyten sowie auch mitunter rote Blutkörperchen. Im Lumen der übrigen Kanälchenabschnitte zahlreiche Zylinder. Im Epithel der Hauptstücke zuweilen Tropfenbildung, zuweilen etwas zum Teil doppeltbrechendes Fett.

Fall 121. A. L., 9-jähriges Mädchen. *Klinische Diagnose:* Scarlatina. Die Pat. erkrankte am 5. XI. Bei der Aufnahme in das Epidemiekrankenhaus zu Stockholm am 6. XI. fand sich ein typisches Scarlatinaexanthem, Angina, Himbeerzunge, Drüsenschwellungen am Halse, Fieber (39°—40°). Kein Albumen im Harn. Am 9. XI. Benommenheit, Zyanose, Erbrechen; Puls klein, unregelmässig. Mors am 11. XI. 1916. *Sedimentuntersuchung* nach meiner Methode am 8. XI.: Der grösste Teil des Sediments besteht aus Fäden; daneben einige hyaline Zylinder (bis etwa zu 25 μ breit), die mehr oder weniger stark gefärbt sind. Zahlreiche Leukozyten. Vereinzelt rote Blutkörperchen und Nierenepithelien, von denen einige etwas Fett enthalten. Teils als freiliegende Häufchen oder Zylinder, teils als Auflagerungen auf einigen hyalinen Zylindern kommen auch meistens ziemlich kleine, hyaline Tropfen vor. *Nieren makroskopisch:* Gewöhnliche Grösse. Die Rindensubstanz blass, graulich mit nur stellenweise deutlicher Zeichnung; hier und da kleine Blutungen. Die Pyramiden ziemlich blutreich, graurot. *Nieren mikroskopisch:* Regellos zerstreute kleinzellige Infiltrate in der Rinde sowohl als in der Marksubstanz meist an der Grenze zwischen den beiden; sie liegen um Gefässe herum, sind aber nicht besonders oft an den Glomerulis gelagert. Hier und da kleine Blutungen. In den Glomerulis keine deutliche Kernvermehrung, bisweilen Hyperämie; kein fremder Inhalt in den Kapselräumen. In dem Lumen der Hauptstücke manchmal eine mehr oder weniger reichliche Menge kleiner hyaliner Tropfen und daneben feinkörnige Massen aber keine Leukozyten. Die Epithelien der Hauptstücke im allgemeinen angeschwollen; in denselben häufig kleine hyaline Tropfen, bisweilen in sehr reichlicher Menge. In einigen Gruppen von Hauptstücken ziemlich viel Fett im Epithel. In den dünnen Schleifenschenkeln in der Innenzone der Pyramiden oft hyaline dunkelblau gefärbte Zylinder. Im Lumen vieler dicken Schleifenschenkel und Schaltstücke finden sich Fäden von demselben Aussehen wie die oben erwähnten Fäden im Harnsediment; in anderen Kanälchen dieser Art kommen hyaline Tropfen von demselben Typus wie im Sediment oder homogene Zylinder vor. Auch in einigen Sammelröhren derselbe Inhalt wie in den eben erwähnten Kanälchen. In dem Lumen der Kanälchen, die in kleinzelligen Infiltraten gelegen sind, finden sich oft mehr oder weniger zahlreiche Leukozyten. Fett kommt reichlich in den dicken Schleifenschenkeln, ziemlich reichlich in den Schaltstücken und spärlich in den Sammelröhren vor; es ist nie doppeltbrechend. In den Pyramiden stellenweise Kalkablagerung in den Kanälchen.

Fall 122. K. B., 6-jähriges Mädchen. *Klinische Diagnose:* Scarlatina. Die Pat. erkrankte am 6. XI. 1916. Bei der Aufnahme in das Epidemiekrankenhaus zu Stockholm an dem folgenden Tage war das Gesamtbefinden der Pat. stark beeinflusst. Pseudomembranöse Angina. Typisches Scarlatinaexanthem. Himbeerzunge. Halsdrüsen-schwellung. Hohes Fieber (40°—41°) Am 9. XI. fast bewusstlos. Mors am 10. XI. 1916. *Sedimentbefund* nach meiner Methode am 9. XI.: Einige Fäden. Ziemlich zahlreiche, blass oder mehr oder weniger stark gefärbte hyaline Zylinder, auf denen häufig feine Körnchen oder hyaline Tröpfchen (etwa 3 μ) aufgelagert sind. Isolierte Häufchen von hyalinen Tröpfchen kommen auch vor. Ziemlich spärliche Leukozyten. Einzelne verfettete Nierenepithelien. Zerstreute Häufchen von Epithelien vom Typus der Blasenepithelien. *Nieren makroskopisch:* Gewöhnliche Grösse. Die Rinde etwa 4—5 mm breit, blass; nur stellenweise deutliche Zeichnung; hier und da punktförmige Blutungen. Die Pyramiden im allgemeinen blass graurot, nach der Rinde hin blutreich. *Nieren mikroskopisch:* Einzelne kleinzellige Infiltrate in der Rinde. Stellenweise Hyperämie. Vereinzelte Blutungen unterhalb der Kapsel. Die Glomeruli stellenweise ziemlich gut mit Blut gefüllt. Im Lumen der Hauptstücke ziemlich viele hyaline Tropfen und körnige Massen. Das Epithel der Hauptstücke geschwollen; in denselben oft kleinere hyaline Tropfen. In den Lumen der dicken Schleifenschenkel, der Schaltstücke und Sammelröhren ziemlich häufig Fäden und homogene oder fädige Zylinder, die zuweilen etwas feinkörnig sind. In einzelnen Hauptstücken sowie in den meisten dicken Schleifenschenkeln und Schaltstücken ziemlich viel Fett; in einigen Zellen hier und da in den Sammelröhren etwas Fett in Form von kleineren Tropfen. Das Fett nirgends doppeltbrechend.

Fall 123. Hans L., 5 Jahre alt. *Klinische Diagnose:* Scarlatina. Der Pat. erkrankte am 14. XI. 1916. Bei der Aufnahme am 15. XI. in das Epidemiekrankenhaus zu Stockholm, typisches Exanthem, Symptome von Intoxikation. Die Temperatur die ersten Tage um 39°, dann einige Tage um 38°, darauf afebril. Der Urin enthielt 4.—18. XII. Spuren von Albumen, war sonst albumenfrei. Am 2. XII. Abschuppung der Epidermis. Am 17. I. 1917. Entlassung. *Sedimentuntersuchung* nach meiner Methode am 20. XI.: Zahlreiche Leukozyten, recht viele rote Blutkörperchen und Epithelien, von denen einige vom Blasenepitheltypus sind, andere wahrscheinlich Nierenepithelien, die wiederum zum Teil nekrotisch sind. Zahlreiche homogene oder lockere Zylinder, die blass oder ziemlich stark gefärbt sind; ihre Breite beträgt etwa 9—28 μ . Auf den Zylindern oft Zellen von oben erwähnter Art und zuweilen körniges Pigment.

Fall 124. (Tafel XI, Fig. 10—12). Rut H., 3-jähriges Mädchen. *Klinische Diagnose:* Scarlatina. Die Pat. erkrankte am 17. XI. 1916 an typischer Scarlatina und wurde denselben Tag ins Epidemiekrankenhaus zu Stockholm aufgenommen. Temperatur 39°—39,9°. Kein Albumen im Urin. Starke Intoxikation. Den letzten Tag Be-

wusstlosigkeit. *Mors* am 22. XI. 1916. *Sedimentbefund* nach meiner Methode am 20. XI.: Ziemlich viele Fäden und Zylinder. Die letzteren sind gewöhnlich blass gefärbt, schmal (etwa 8—14 μ) und hyalin, sie sind häufig mehr oder weniger mit Körnchen besetzt; ausnahmsweise sind die Zylinder ganz körnig. Spärliche Zellen: einzelne bisweilen etwas verfettete Leukozyten; zerstreute, mitunter in Gruppen zusammenliegende Nierenepithelien, die zuweilen etwas Fett enthalten und eine Grösse von etwa 8—9 μ haben (Kern etwa 6 μ). *Nieren makroskopisch* von normaler Grösse. Die Kapsel leicht ablösbar. Die Oberfläche glatt. Die Rinde etwa 4—5 mm breit, blass graurot mit im allgemeinen blutgefüllten Gefässen; stellenweise kleine Blutungen. Die Marksubstanz an der Basis hyperämisch, sonst wie die Rinde. *Nieren mikroskopisch*: An der Grenze zwischen der Rinden- und der Marksubstanz Hyperämie. Hier und da auf kleinen Gebieten kleinzellige Infiltrate. Glomeruli im allgemeinen blutgefüllt; keine deutliche Kernvermehrung. In den Kapselräumen meistens kein fremder Inhalt, nur hier und da hyaline Tropfen; das Kapsel epithel nicht verändert, ohne Tropfenbildung. Im Lumen der Hauptstücke häufig zahlreiche hyaline teils kugelförmige, teils längliche Tröpfchen, meistens daneben eine mehr oder weniger grosse Menge feinkörniger Massen. Die Epithelien der Hauptstücke geschwollen und getrübt; in denselben oft kleine hyaline Tropfen oder unregelmässig geförmte hyaline Gebilde; in einigen derselben ein wenig Fett. Im Lumen der dicken Schleifenschenkel, Schaltstücke und Sammelröhren an vereinzelt Stellen Fäden oder fädige oder homogene Zylinder, mitunter mit feinkörnigem Besatz. Zuweilen finden sich hier hyaline Tropfen. Fett kommt in den dicken Schleifenschenkeln ziemlich reichlich, in den übrigen Kanälchen nur spärlich vor. Das Fett nicht doppeltbrechend.

Abbildungen auf Tafel XI, Fig. 10—12 (Zeiss, hom. im $\frac{1}{7}$ "', komp. ok. 6). *Fig. 10.* Gefrierschnitt aus der Niere (Fixierung in der JOHNSschen Flüssigkeit, Färbung nach meiner Methode). Unten ein Hauptstück mit zahlreichen hyalinen Tropfen im Lumen und reichlicher Tropfenbildung im Epithel. Oben ein dicker Schleifenschenkel mit lockeren, hyalinen Zylindern. *Fig. 11.* Sedimentbild. Unten einige Fäden. Rechts ein körniger Zylinder (14 μ breit); daneben ein spiralig gewundener Zylinder (10 μ breit) und links ein 9 μ breiter hyaliner Zylinder. Zwischen den letzteren ein Häufchen von Nierenepithelien, die ein wenig Fett enthalten; die links oben gelegene Zelle misst etwa $11 \times 8 \mu$ (der Kern etwa $8 \times 5 \mu$). Die Nierenepithelien stimmen in ihrem Aussehen mit denjenigen Zellen überein, die in *Fig. 12* abgebildet sind, und die von einem Sammelrohr (Gefrierschnitt, Färbung nach meiner Methode) herkommen.

Fall 124. Karin J., 3 Jahre alt. *Klinische Diagnose:* Scarlatina. Die Pat. erkrankte am 17. XI. 1916 und wurde an demselben Tage ins Epidemiekrankenhaus zu Stockholm aufgenommen. Bei der Aufnahme typisches Exanthem, leichte Angina, leichte Drüsenanschwellungen am Halse, hohes Fieber. Die Temperatur bis zum Tode 39° — 40° . Kein Albumen im Urin. 21. XI. suppurative Otitis. Am 27. XI.

Insision eines Abszesses am Halse. Benommenheit. Mors am 5. XII. 1916. Sedimentbefund nach meiner Methode: 20. XI. Zahlreiche Fäden, die in überwiegender Menge vorkommen; sie sind oft in Häufchen zusammengelagert. Einige wenige lockere Zylinder, zum Teil mit feinkörnigen Auflagerungen. An einzelnen Stellen ziemlich spärliche Leukozyten. Einzelne verfettete Epithelien. Zerstreute Häufchen kleiner Epithelien unbestimmter Natur, wahrscheinlich zum Teil Nierenepithelien. 2. u. 4. XII. Wie zuvor. Ausserdem einige rote Blutkörperchen. *Nieren makroskopisch:* Normale Grösse. Die Rinde blass mit zerstreuten punktförmigen Blutungen. Die Pyramiden an der Grenze nach der Rinde hin hyperämisch, sonst blass. *Nieren mikroskopisch:* Hier und da kleinzellige Infiltrate besonders in der äussersten Zone der Rinde und an der Grenze zwischen der Rinde und den Pyramiden. Die Glomerulusschlingen meistens gut mit Blut gefüllt; in einigen derselben Kernvermehrung (Leukozytose). In den Kapselräumen zuweilen einige hyaline Tröpfchen. In dem Lumen der Hauptstücke im allgemeinen zahlreiche hyaline, grössere oder kleinere Tropfen, die bald glänzend, bald durchsichtig sind; in einigen Kanälchen daneben einzelne rote Blutkörperchen und Leukozyten. Das Epithel der Hauptstücke manchmal oft geschwollen und feinkörnig; in demselben häufig deutliche und reichliche Tropfenbildung, wobei die Tropfen teils rund, teils länglich oder unregelmässig, teils glänzend, teils durchsichtig sind. In den übrigen Kanälchenabschnitten recht spärliche fädige Zylinder, die zuweilen mit einigen roten Blutkörperchen oder Leukozyten gemischt sind. Fett (nicht doppeltbrechendes) kommt im Epithel der dicken Schleifenschenkel und Schaltstücke in ziemlich reichlicher Menge vor.

Fall 126. Amalia J., 31 Jahre alt. *Klinische Diagnose:* Scarlatina. Die Pat. erkrankte am 29. XI. 1916. Bei der Aufnahme in das Epidemiekrankenhaus zu Stockholm am 2. XII. typisches Scarlatinaexanthem, Angina. Der Allgemeinzustand durch die Intoxikation beeinflusst. Temperatur 41°. 3. XII. Spuren von Albumen im Urin. Temp. 39°—39,5°. 4. XII. Delirien; Puls klein, arhythmisch. Temp. 38,5°—40,1°. Spuren von Albumen im Urin. 5. XII. Temp. 39,5°—40,4°. Mors um 7 Uhr nachm. *Sedimentbefund nach meiner Methode am 5. XII.:* Zahlreiche hyaline oder mehr oder weniger körnige Zylinder, die blass oder blaugefärbt sind. Ihre Breite etwa 14—34 μ . Auf den Zylindern zuweilen kleine hyaline Tropfen oder Leukozyten und Nierenepithelien, die mitunter verfettet sind. Leukozyten kommen zahlreich vor, teilweise zu Häufchen angesammelt. Kleine Nierenepithelien sind hier und da als Epithelzylinder angeordnet. Einige desquamierte Epithelien von dem Typus der Blasenepithelien. Keine sicheren roten Blutkörperchen. *Autopsie* am 6. XII.: Herzdilatation. Herzmuskel stark getrübt. *Nieren makroskopisch:* Das Parenchym an der Schnittfläche vorquellend, getrübt. Die Zeichnung der Rinde verwischt. An der Oberfläche vereinzelte punktförmige Blutungen. Die Pyramiden dunkel graurot. *Nieren mikroskopisch:* Sowohl in der Rinde als in der Marksubstanz zahlreiche kleinere oder

grössere kleinzellige Infiltrate, die insbesondere an der Grenze zwischen der Rinde und der Marksubstanz vorkommen. Unterhalb der Kapsel zerstreute kleine Blutungen. Die Glomerulischlingen im allgemeinen gut mit Blut gefüllt; bisweilen Kernvermehrung der Glomeruli, wie es scheint, infolge Leukozytose. In dem Lumen der Hauptstücke ein feinkörniger Inhalt und daneben manchmal auch kleine hyaline Tropfen. Das Epithel der Hauptstücke mehr oder weniger angeschwollen; nicht selten deutliche Tropfenbildung in den terminalen sowohl als in den übrigen Abschnitten; die Tropfen teils glänzend teils durchsichtig, vakuolenartig. In einzelnen Hauptstücken Fett in geringer Menge. In dem Lumen der Kanälchen, die in den kleinzelligen Infiltraten liegen, kommen einzelne Leukozyten vor. In den dicken Schleifenschenkeln, Schaltstücken und Sammelröhren ziemlich oft fädige oder hyaline Zylinder; bisweilen in oder auf den Zylindern einige Leukozyten. In einigen dünnen Schleifenschenkeln hyaline Zylinder. Fett kommt in ziemlich reichlicher Menge in den dicken Schleifenschenkeln und Schaltstücken, hier und da in den Sammelröhren vor. Das Fett nicht doppelbrechend. In den Sammelröhren stellenweise Desquamation der Epithelien.

Fall 127. (Tafel XI, Fig. 8—9.) Karin C., 4 Jahre alt. *Klinische Diagnose:* Scarlatina. Die Pat. erkrankte am 2. XII. 1916. Bei der Aufnahme in das Epidemiekrankenhaus zu Stockholm am 3. XII. typisches Scarlatinaexanthem, Angina. Die Temperatur 3. XII.—6. XII. 39°—40°. Kein Albumen im Urin. Starke Intoxikation. Mors am 6. XII. 1916. *Sedimentbefund* nach meiner Methode am 5. XII.: Zahlreiche Fäden. Ziemlich viele, im allgemeinen schmale, hyaline Zylinder (11—14 μ , bis auf etwa 17 μ), die blass oder mehr oder weniger stark blau gefärbt sind. Einige Tropfenzylinder. Auf den Zylindern oft feine Körnchen oder kleine hyaline Tropfen. Ziemlich zahlreiche Leukozyten und einzelne verfettete Epithelien. Einige Häufchen von Epithelien, die zum Teil vom Blasenepitheltypus zum Teil den Epithelien der Sammelröhren ähnlich sind. *Nieren makroskopisch:* Normale Grösse. Kapsel leicht abziehbar. Oberfläche glatt. Die Rinde blass, 4—5 mm in der Breite; die Zeichnung deutlich; stellenweise hat die Farbe einen Stich ins Gelbliche. Die Pyramiden etwas blutreicher als die Rinde. *Nieren mikroskopisch:* In der Rinde spärliche kleinzellige Infiltrate. Stellenweise Hyperämie; in einigen Kapillaren spärliche hyaline Kugeln von der Grösse roter Blutkörperchen oder Leukozyten. Die Glomeruli zeigen zuweilen Kernvermehrung; die Schlingen oft gut mit Blut gefüllt; in einigen Glomeruluschlingen kleine hyaline Tropfen. In den Kapselräumen zuweilen eine geringe Menge hyaliner Kugeln. Im Lumen der Hauptstücke zahlreiche hyaline Tropfen verschiedener Grösse und Form; daneben ein feinkörniger Inhalt und an einzelnen Stellen einige Leukozyten und rote Blutkörperchen. In den Epithelien der Hauptstücke teils trübe Schwellung, teils deutliche Tropfenbildung und häufig eine reichliche Fettablagerung (das Fett nicht doppelbrechend). In dem Lumen der Schleifen, Schaltstücke und Sammelröhren an zerstreuten Stellen Fäden

oder schmale, lockere oder homogene Zylinder, denen auch zuweilen rote Blutkörperchen und Leukozyten beigemischt sind. In Kanälchen, die in den kleinzelligen Infiltraten gelegen sind, ist das Lumen bisweilen ganz mit Leukozyten ausgefüllt. In den Epithelien der dicken Schleifenschenkel ziemlich viel Fett. In den Sammelröhren an mehreren Stellen reichliche Epitheldesquamation.

Abbildungen auf Tafel XI, Fig. 8—9. Gefrierschnitt aus der Niere (Fixierung in der JORESSchen Flüssigkeit, Färbung nach meiner Methode). *Fig. 8* (Zeiss. apochrom. 16 mm, komp. ok. 6.) Kleinzelliges Infiltrat in der Nähe von zwei Glomerulis. Die Glomeruluschlingen ziemlich gut mit Blut gefüllt. Reichliche Verfettung der Epithelien der Hauptstücke. *Fig. 9.* (Zeiss, hom. im. 1/7", komp. ok. 6.) Ein in dem kleinzelligen Infiltrat (Fig. 8) gelegenes Kanälchen; das Lumen von eingewanderten Leukozyten ausgefüllt.

c) *Fall 128—131 (Purulente Nephritis).*

Fall 128. (Tafel XVIII, Fig. 13). Augusta J., 53 Jahre alt. *Klinische Diagnose:* Vitium organ. cordis (Mitralisstenose). Linksseitige Lähmung. Hemiplegia sin. Pyelonephritis. Cystitis. 1911 Rechtseitige Nephrolithiasis. I. Aufnahme in die med. Klinik 23. VIII. 1913—21. XI. 1913; dieselbe Diagnose wie oben. II. Aufnahme am 9. X. 1914. Am 4. II. 1915. Operation wegen eines rechtsseitigen perinephritischen Abszesses. Der Albumengehalt des Urins 9. X. 1914. —14. I. 1915. 0,7—3,5%, 15. I.—31. V. 1915. 4,5—36%, einmal sogar 54%. *Sedimentbefund* nach meiner Methode: 17. XII. 1914.—31. V. 1915. Der Urin wurde verschiedentlich während des Krankenhausaufenthaltes untersucht. Das Sediment enthielt immer überwiegend und in grosser Menge Leukozyten; daneben zahlreiche Bakterien (Kokken und Stäbchen), die ziemlich oft in Leukozyten eingeschlossen waren. Fäden und mittelbreite hyaline Zylinder kamen in wechselnde Menge, gewöhnlich nur in geringer Zahl vor. Ausserdem mehr oder weniger zahlreiche desquamierte Epithelzellen vom Plattenepitheltypus. Rote Blutkörperchen fanden sich einige Male im April in reichlicher Menge. Mors am 6. VI. 1915. *Autopsie* am 7. VI. *Gesamtbefund:* Gehirnerweichung. Klappenfehler des Herzens (Mitralisstenose). Stauungsorgane. Purulente Nephritis. Diphterische Cystitis. *Nieren makroskopisch:* Das Gewicht der linken Niere beträgt 220 g. Die Kapsel mit einiger Schwierigkeit abziehbar. An der Oberfläche zerstreute narbenartige Einziehungen. Sowohl in der Rinde als in den Pyramiden zahlreiche Abszesse und Blutungen. Das Parenchym im übrigen vorquellend, getrübt, granlich. Das Gewicht der rechten Niere beträgt 110 g; diese Niere ist in mehrere grössere, mit dickem Eiter gefüllte Abszesse, die von schwieligem Gewebe umgeben sind, umgewandelt. *Mikroskopische Untersuchung* der linken Niere: Zahlreiche Abszesse in der Rinde sowohl als in den Pyramiden. Im Lumen der Hauptstücke oft hyaline Tropfen, bisweilen Leukozyten oder desquamierte verfettete Epithelien. Im Epithel der Hauptstücke trübe Schwellung und stellenweise basal gelegenes Fett; an mehreren Stellen

hochgradige Tropfenbildung mit beträchtlicher Vergrößerung der Zellen, die mit grossen Tropfen gefüllt sind. Nach der PRISTERSchen Methode färbt sich nur ein Teil dieser Tropfen, zum grossen Teil bleiben sie ungefärbt. In vielen dicken Schleifenschenkeln, Schaltstücken und Sammelröhren hyaline Zylinder, die sich oft aus mehreren Fäden zusammensetzen; neben den Zylindern häufig Leukozyten und einige verfettete Epithelien. Hier und da im Epithel der dicken Schleifenschenkel und Schaltstücke ein wenig Fett.

Abbildung auf Tafel XVIII, Fig. 13. (Zeiss, hom. im. $\frac{1}{7}$ " komp. ok. 6.)_ Einige Leukozyten mit Phagozytose von Bakterien.

Fall 129. (Tafel XII, Fig. 7—11). Kristina T., 59 Jahre alt. *Klinische Diagnose:* Gehirnblutung. Arteriosklerose. Nierensklerose. 1915 wurde die Pat. wegen Arteriosklerose in die med. Klinik aufgenommen. Nach der Entlassung fühlte sich die Pat. ziemlich wohl. Vor 14 Tagen »Schlaganfall«. Bei der II. Aufnahme am 14. IX. 1916 war die Pat. bewusstlos; rechtsseitige Lähmung; mässiges Ödem der rechten Hand und des rechten Beines; Herzdämpfung links 11 cm, rechts 4 cm von der Mittellinie; Blutdruck 180. Der Urin war 15. IX.—4. XI. albumenfrei, spez. Gewicht 1015—1023; vom 5. XI. ab Albumen: 0,8—1,8%, spez. Gewicht 1011—1017. Der Blutdruck 2. XI.—17. XI. 190—210 mm. Die letzte Zeit Fieber bis auf 38°—39°. *Sedimentbefund* nach meiner Methode am 14., 21. u. 28. X.: zahlreiche Leukozyten und Bakterien vom Coli-Typus; viele Leukozyten enthalten Bakterien. Ziemlich viele Fäden. 1. XI. Hauptsächlich Leukozyten und Bakterien wie zuvor. Ausserdem noch ziemlich viele Zylinder, die gewöhnlich etwa 14—20 μ , bisweilen 30 μ an Breite betragen; sie sind zum Teil spiralförmig, zum Teil mit körnigen Auflagerungen versehen; hier und da Fettröpfchen auf den Zylindern. 4., 8., 11. u. 15. XI.; eine reichliche Menge Leukozyten und Bakterien (vom Coli-Typus). Ziemlich viele Epithelien vom Plattenepitheltypus. Einzelne kleine Epithelien, die stark verfettet sind. Spärliche Zylinder, die hyalin oft etwas körnig sind und deren Breite etwa 15—23 μ beträgt. Mors am 15. XI. 1916. *Autopsie* am 16. XI. *Gesamtbefund:* Arteriosklerose. Gehirnblutung. Fibröse Myocarditis. Herzthromben. *Nierensklerose mit multiplen Abszessen und Infarkten.* Cystitis cystica. *Nieren mikroskopisch:* Sowohl in der Rinde als in den Pyramiden zahlreiche kleine Abszesse, in denen sich oft Bakterien (Kokken und Stäbchen) finden. Arteriosklerose vieler Gefässe. Einzelne Glomeruli hyalinisiert. Im Lumen der Hauptstücke ziemlich viele hyaline Tropfen. Im Epithel der Hauptstücke trübe Schwellung und hier und da ein wenig Fett; in dem meist fadenförmigen Protoplasma oft kleine hyaline Tropfen oder vakuolenartige Gebilde. Im Lumen der Schleifen und Schaltstücke an mehreren Stellen Zylinder, die oftmals deutlich aus Fäden gebildet und bisweilen »spiralförmig« sind; in einigen dieser Kanälchen zahlreiche Leukozyten. Auch in dem Lumen der Sammelröhren kommen Zylinder und Leukozyten vor; an einigen Stellen ausserdem zahlreiche Bakterien; das Epithel dieser Kanälchen manchmal reichlich desquamiert. Fett in geringer Menge

findet sich nicht selten im Epithel der dicken Schleifenschenkel und Schaltstücke. In den in der Nähe von den Abszessen oder in diesen liegenden Kanälchen ist das Lumen oft von Leukozyten ganz ausgefüllt.

Abbildungen auf Tafel XII, Fig. 7—11. (Zeiss, hom. im. $\frac{1}{7}$ ", komp. ok. 6). *Fig. 7.* Sedimentbild vom 11. XI. Ein hyaliner $20\ \mu$ breiter Zylinder. Mehrere Leukozyten, die spärliche Fettröpfchen enthalten. Ein paar Epithelzellen, von denen die eine (oben) nekrotisch ist. *Fig. 8—11.* Gefrierschnitte aus der Niere (Fixierung in der JORESSchen Flüssigkeit, Färbung nach meiner Methode). *Fig. 8.* Fragment eines Hauptstückes mit reichlicher Tropfenbildung. *Fig. 9.* Ein quergeschnittener dicker Schleifenschenkel (in der Nähe eines Abszesses) mit Leukozyten im Lumen. *Fig. 10.* Ein Schaltstück (von einer Partie ohne Leukozytinfiltration) mit einem spiralig gewundenen Zylinder. *Fig. 11.* Ein Sammelrohr etwa in der Mitte einer Pyramide, ganz in der Nähe eines Abszesses; das Lumen mit Leukozyten ausgefüllt.

Fall 130. A. S., 33-jährige Frau. *Klinische Diagnose:* Puerperale Sepsis. Entbindung am 24. XI. 1916. Am 26. XI. Schüttelfrost mit Fieber (41°). Das Fieber dauerte bis zur Aufnahme in die gynäkologische Klinik am 30. XI. 1916 an. Während des Krankenhausaufenthaltes fortdauerndes hohes Fieber (39° — 40°). Spuren von Albumen im Urin; im Sediment (Untersuchung im Krankenhause) mässige Menge von roten Blutkörperchen und Leukozyten; einzelne hyaline Zylinder. Mors am 17. XII. 1916. *Sektion* am 18. XII. *Gesamtbefund:* Purulente Pyelonephritis. Nephrolithiasis. Multiple miliare Abszesse der Lungen und des Herzmuskels. Milztumor. *Nieren mikroskopisch:* Viele kleinzellige Infiltrate in der Rinde sowohl als in den Pyramiden; in der Rinde liegen sie mitunter aber nicht vorwiegend um die Glomeruli herum. In dem Lumen der Hauptstücke mehr oder weniger reichliche Menge feinkörniger Massen und häufig Tropfen, die meist durchsichtig und manchmal von feinen Körnchen umgeben sind. In dem Epithel der Hauptstücke trübe Schwellung; hier und da in demselben kleine hyaline Tropfen oder Vakuolen. In den breiten Schleifenschenkeln, Schaltstücken und Sammelröhren vielfach Fäden oder Zylinder, die zuweilen von Spiralforn sind und oft in einem sehr erweiterten Lumen liegen; im Lumen dieser Kanälchen bisweilen mehr oder weniger reichliche Leukozyten; in dem Epithel kommt mitunter ziemlich viel Fett vor.

Fall 131. (Tafel XII, Fig. 5—6). Thyra L., 9 Jahre alt. *Klinische Diagnose:* Pyelonephritis acuta. Die letzten Monate häufiger Harndrang und Schmerzen bei der Harnentleerung; der Harn getrübt, nicht blutig. Vor etwa einer Woche erkrankte die Pat. mit Schüttelfrost, hohem Fieber und Schmerzanfällen in der linken Bauchseite. Bei der Aufnahme in die chir. Klinik am 19. I. 1917 war die Temperatur $39,6^\circ$ — $40,6^\circ$; der Puls 122; Druckempfindlichkeit an der linken Bauchseite. Im Urin $0,3\%$ Albumen; im Sediment Massen von Leukozyten und stäbchenförmigen Bakterien (vom Coli-Typus). 20. I.—4. II.

war die Temperatur abends im allgemeinen 39° — $40,6^{\circ}$; im Urin Albumen, die Reaktion sauer. Am 31. I. Druckempfindlichkeit sowohl in der linken als in der rechten Nierengegend. Bei Zystoskopieren am 1. II. fanden sich keine anderen Veränderungen der Blase als leichte Rötung des Trigonums; im Urin der rechten Niere Leukozyten und Bakterien vom Coli-Typus. Die Druckempfindlichkeit der linken Nierengegend nahm ab, die der rechten blieb bestehen. Am 5. II. Operation. Dekapsulation der rechten Niere, die das Aussehen einer purulenten Nephritis mit zahlreichen miliären Abszessen darbot. Nach der Operation Temperatursenkung. Im Urin bis 20. III. zahlreiche Leukozyten und Bakterien (B-Coli); am 28. III. nur einzelne Leukozyten, keine Bakterien. Bei der Operation wurde ein Stückchen des Nierengewebes exzidiert und unmittelbar in der JORESSchen Flüssigkeit fixiert. Bei der *mikroskopischen* Untersuchung fanden sich zahlreiche kleinere oder grössere Abszesse; in dem Lumen der hier liegenden Kanälchen oft eine grosse Menge Leukozyten. Im Zwischengewebe zwischen den Abszessen Ödem und Blutungen; in den hier liegenden Kanälchen sowie auch in einigen Kapselräumen häufig einzelne Leukozyten. Im Epithel einiger Hauptstücke reichliche Tropfenbildung. Im Lumen der dicken Schleifenschenkel und Schaltstücke an einzelnen Stellen lockere Zylinder. Fett kommt in geringer Menge im Epithel verschiedener Kanälchen vor.

Abbildungen auf Tafel XII, Fig. 5—6. (Zeiss, hom. im $\frac{1}{4}$ "', komp. ok. 6). Gefrierschnitte (Fixierung in JORESScher Flüssigkeit, Färbung nach meiner Methode). *Fig. 5.* Terminaler Abschnitt eines Hauptstückes mit reichlicher Tropfenbildung. *Fig. 6.* Zwei Hauptstücke innerhalb eines Abszesses; reichliche Tropfenbildung.

II. Chronisches Stadium der Glomerulonephritis (mit und ohne Niereninsuffizienz).

Fall 132—158.

Fall 132. (Tafel VII, Fig. 9). E. E., 23-jährige Frau. *Klinische Diagnose:* Glomerulonephritis mit nephrotischem Einschlag. Mehrmals, gewöhnlich jedes Jahr, Mandelentzündung. Vor 3 Wochen Diarrhöe. Vor 2 Wochen ziemlich beträchtlich Anschwellung der Beine, die jetzt verschwunden ist. Vor einer Woche wurde Albumen im Urin konstatiert. *Status praesens* bei der Aufnahme in die med. Klinik 5. IX. 1914: Geringes Ödem der Unterschenkel. Temperatur afebril. *Blutdruck* 5. IX. 125, dann bis zu 28. X. 14. 125—135 mm Hg, einmal 140. *Urin* 5. IX.—2. XI. 14.: Menge täglich 1000—1700 ccm; spez. Gew. 1013—1022; Albumen sehr wechselnd, am gewöhnlichsten 3—10%, bisweilen 15—24%. Am 2. XI. 14. wurde die Pat. als ungebessert entlassen. *Sedimentbefund* nach meiner Methode: 30. IX. 14 (Katheterurin): Massenhaft Zylinder, die im allgemeinen hyalin, mitunter wachsig sind; sie sind in allen verschiedenen Nuancen von Blau gefärbt, blässblau bis dunkelblau; ihre Breite

schwankt im allgemeinen zwischen 14—28 μ , doch kommen auch breitere Zylinder vor, bis zu 40 μ und ausnahmsweise 65 μ . Vereinzelte körnige Zylinder. Auf den Zylindern häufig Fettkugeln und verfettete oder nekrotische Nierenepithelien. 22. X.: Zylinder wie voriges Mal. Ziemlich viele nekrotische oder verfettete Nierenepithelien. Vereinzelte polynukleäre Leukozyten. 29. X. Viele Fäden. Zahlreiche Zylinder wie zuvor. Unter diesen kommen viele »spiralförmige« Zylinder vor, die aus gewundenen Fäden gebildet sind. Auf einigen Zylindern einige hyaline Tröpfchen. Ziemlich viele Nierenepithelien, die grösstenteils nekrotisch, zum Teil verfettet sind. Ziemlich zahlreiche polynukleäre Leukozyten.

Abbildung auf Tafel VII, Fig. 9. (Zeiss, hom. im $1/7''$, komp. ok. 6). Hyaliner Zylinder mit zahlreichen Fettkügelchen und einigen nekrotischen Epithelien. Links eine nekrotische, verfettete Epithelzelle (30. IX. 1914).

Fall 133. (Tafel VII, Fig. 8). Mathilda S., 42-jährige Frau. *Klinische Diagnose:* Glomerulonephritis. 1913 wurde die Pat. müde und schläferig; Kopfschmerzen, Atembeschwerden, leichtes Herzklopfen; allmählich Anschwellung der Beine, des Bauches und des Gesichts. Sie wurde wegen chronischer Nephritis im Krankenhaus behandelt; der Albumengehalt wechselte im allgemeinen zwischen 10—22 %, mitunter nur 5 %. Nach der Entlassung konnte sie die Wirtschaft besorgen, litt aber an Atembeschwerden und Herzklopfen, besonders bei Anstrengungen; mitunter Anschwellung der Beine, der Hände und der Augenlider; zuweilen Kopfschmerzen und Erbrechen. Im August 1914 verschlechterte sich der Zustand; die Ödeme nahmen zu, das Sehvermögen nahm ab. *Status praesens* bei der II. Aufnahme am 18. IX. 1914: Geringes Ödem der Beine. Afebril. Retinitis albuminuria. Herzdämpfung links 14 cm, rechts 4—5 cm von der Mittellinie. Blutdruck 230 mm Hg. 16. X. Linksseitige Parese. 1. XII. Perikarditische Reibegeräusche. Pat. wurde am 14. XII. als ungebessert entlassen. *Blutdruck:* 21. IX.—23. XI. 220—245 mm Hg, 28. XI. u. 7. XII. 205 mm Hg. *Urin* 25. IX.—12. XII.: Tagesmenge 25. IX.—21. XI. 1750—2700 ccm, später 500—1300 ccm; spez. Gew. 1006—1010; Albumen 3—9 %. *Sedimentbefund* nach meiner Methode am 25. u. 30. IX. 1914: Sehr zahlreiche stark verfettete Zellen mit grossen Fetttropfen (»grosse Fettzellen«). Einige nicht verfettete Nierenepithelien. Nur vereinzelt Leukozyten. Zahlreiche hyaline oder streifige Zylinder, die an Breite wechseln und blass oder dunkelblau gefärbt sind; vereinzelt körnige Zylinder. 13., 17. u. 30. X. und 6., 14., 21. XI.: Ungefähr wie zuvor. Die sehr zahlreichen »grossen Fettzellen« variieren an Grösse, z. B. 20 μ , 20 \times 28 μ , 20 \times 25 μ , 25 \times 28 μ , 36 μ , 28 \times 42 μ , 39 \times 42 μ . Es gibt auch kleine Nierenepithelien, die nicht oder nur wenig fetthaltig sind. Die Zylinder betragen im allgemeinen 14—28 μ in der Breite; auf denselben oft Fettröpfchen, grosse Fettzellen oder kleinere degenerierte Nierenepithelien. Vereinzelt Leukozyten. Die einzelnen Fettröpfchen in den grossen Fettzellen betragen bis auf 3—6 μ an Grösse. 28. XI. Wie zuvor. Aus-

serdem sehr zahlreiche Streptokokken. 5. XII. und 12. XII. Zahlreiche Bakterien vom Cöli- und Streptokokkentypus. Zylinder und »grosse Fettzellen« treten im Bilde gegen die nunmehr sehr zahlreichen Leukozyten sehr zurück.

Abbildung auf Tafel VII, Fig. 8. (Zeiss, hom. im. $\frac{1}{7}$ ''', komp. ok. 6). Sedimentbild vom 25. IX. 1914. Einige »grosse Fettzellen«, die frei oder auf Zylindern liegen; links eine nicht verfettete Epithelzelle.

Fall 134. August L., 63 Jahre alt. *Klinische Diagnose:* Glomerulonephritis chron. Arteriosclerosis. Aufnahme am 3. XI. 1914 in die med. Klinik. Anamnese: Die letzten 7—8 Jahre haben die Kräfte abgenommen; Atembeschwerden bei heftigen Anstrengungen. Seit Aug. 1914 haben diese Beschwerden zugenommen; im Okt. fingen die Beine zu schwellen an. *Status* bei der Aufnahme: Ödeme der Beine, Leichter Ascites. Etwas zyanotisch. Herzdämpfung links 11—12 cm von der Mittellinie. *Blutdruck* 240 mm Hg. Art. radial. rigid. 6. XI. Ödeme fast verschwunden. 13. XI. Ödeme nicht sicher palpabel. 19. XI. Soporös. Abends heftiger Anfall von Herzschwäche. *Mors* am 20. XI. 1914. *Blutdruck* 6. XI. 255 mm. 9. XI. 220 mm. 13. XI. 210 mm. 17. XI. 210 mm Hg. *Urin:* Menge: 4. XI.—13. XI. 2000—2500 ccm täglich. 17. XI. 1700 ccm; spez. Gew. 1010—1011, einmal 1016. *Albumen* 1—2 %, bisweilen 0,5 %. *Sedimentbefund* nach meiner Methode am 5. XI.; Zahlreiche polynukleäre Leukozyten. Vereinzelte rote Blutkörperchen und fetthaltige Nierenepithelien. Spärliche hyaline Zylinder; einige fädige Zylinder. Am 12. XI. Zahlreiche rote Blutkörperchen und Leukozyten. Ziemlich spärliche hyaline Zylinder; auf vielen derselben Auflagerung von zerstreuten Nierenepithelien, die mitunter leicht verfettet sind. *Autopsie* am 21. XI. *Gesamtbefund:* Schrumpfnieren. Herzhypertrophie. Arteriosklerose. *Nieren makroskopisch:* Das Gewicht der linken Niere 110 g, das der rechten 140 g. Konsistenz fest. Schnitttrand scharf. Die Kapsel mit Schwierigkeit ablösbar. Die Nierenoberfläche feingranuliert; an derselben viele bis haselnussgrosse Zysten mit klarem Inhalt. Die Rinde 5—6 mm breit, blass graurot — graugelblich; die Pyramiden dunkel graurot. *Nieren mikroskopisch:* Das Zwischengewebe längs vasa interlobularia stark verbreitert; zahlreiche kleinzellige Infiltrate. Viele Glomeruli verödet. Zwischen den Bindegewebszügen liegen die Harukanälchen eng an einander; einige derselben stark erweitert. Starke Arteriosklerose mit hyperplastischen Prozessen der Intima.

Fall 135. Verner A., 29 Jahre alt. *Klinische Diagnose:* Chronische Glomerulonephritis. Von Kindheit an oft Angina mit Tendenz zur Abszessbildung. 1902 matt und müde; Albumen im Urin wurde konstatiert. 1904, 1908 und 1913 wegen akuter Nephritis nach Angina tonsillaris im Krankenhaus behandelt. Am 15. I. 1915. Halsbeschwerden, Kopfschmerzen, Mattigkeit; dunkelgefärbter Urin. *Status praesens* bei der Aufnahme am 19. I. 1915: Angina. Keine Ödeme.

Herzdämpfung links 10 cm, rechts 3—4 cm von der Mittellinie. Blutdruck während des Krankenhausaufenthaltes 125—145 mm Hg. *Urin* 19. I. 15. bis zur Entlassung am 17. IV. 15.: Tagesmenge im allgemeinen 1100—1700 ccm, zuweilen 650—950 ccm; spez. Gew. 1010—1026; Albumen: im allgemeinen Spuren davon, bisweilen kein Eiweiss, bisweilen 0,5%. *Sedimentbefund* nach meiner Methode: 9. III. 1915: Ziemlich zahlreiche Leukozyten, rote Blutkörperchen, Fäden und Zylinder; die Zellen frei oder auf Zylindern liegend. Die Zylinder sind meist hyalin nur mit spärlichem körnigem Besatz; zuweilen sind sie »spiralförmig», deutlich aus Fäden gebildet. Die Breite der Zylinder etwa 11 μ —14 μ . Einzelne Zylinder von wachsigem Typus. Einige Blutkörperchen- und Leukozyten-Zylinder. Hier und da körnige Pigmentmassen. 18. III. Spärliches Sediment. Zylinder, Fäden, rote Blutkörperchen und Leukozyten wie zuvor. Auf einigen Zylindern Nierenepithelien ohne Kernfärbung. Vereinzelte »grosse Fettzellen». 24. III. Der Hauptsache nach wie zuvor. 30. III. Äusserst geringes Sediment. Einige schmale Fäden, die hier und da in zylinderähnliche Gebilde übergehen. Auf einem Zylinder sind einige nekrotische Nierenepithelien beobachtet worden — sonst keine zellulären Elemente. 9. und 15. IV. Sehr spärliches Sediment; Zerstreute Gruppen von Fäden. Vereinzelte hyaline oder etwas körnige Zylinder; auf einem derselben rote Blutkörperchen. Spärliche polynukleäre Leukozyten und Epithelien vom Blasenepitheltypus; keine sicheren Nierenepithelien.

Fall 136. L. B., 29-jährige Frau. *Klinische Diagnose:* Glomerulonephritis chron. Vor 5 Jahren begann die jetzige Krankheit nach Scarlatina; Alb. anfangs 3%, nach Behandlung im Krankenhaus während 3 Mon. 0,5%; die ganze Zeit Nierenblutung. Vor 3 Jahren wurde der Urin untersucht und enthielt 2% Alb. Seit Weihnachten 1914 fast täglich Kopfschmerzen und Erbrechen. Der Zustand verschlechtert sich immermehr. Die Harnmenge die letzten 14 Tage deutlich vermindert. *Status praesens* bei der Aufnahme am 5. II. 1915: *Urin:* Tagesmenge 1000 ccm; spez. Gew. 1012; Albumen 2%. Blutdruck 190 mm Hg. Augenhintergrund normal. Herzdämpfung links 8 cm, rechts 3 cm von der Mittellinie. Blutdruck 25. II. 190 mm, 16. III. 205 mm Hg. *Urin:* 6. II. bis zu der Entlassung am 31. III.: Tagesmenge: 700—1000 ccm, einmal 1260 ccm; spez. Gew. 1011—1016; Albumen 1—3%. *Sedimentbefund* nach meiner Methode am 13. II.: Spärliches Sediment. Ziemlich geringe Menge hyaliner und etwas körniger Zylinder (28—34 μ). Verhältnismässig zahlreiche polynukleäre Leukozyten, von denen einige Mikrokokken enthalten. Vereinzelte »grosse Fettzellen» mit grossen Fetttropfen (Grösse etwa 14—22 μ). Ziemlich zahlreiche Kokkenhäufchen. Einige Plattenepithelien; keine sicheren kleinen Nierenepithelien. 19. II.: wie voriges Mal, ausserdem ziemlich zahlreiche Nierenepithelien, von denen die Mehrzahl nekrotisch und ohne Kernfärbung sind. 26. II. Wie zuvor. Ausserdem noch vereinzelt rote Blutkörperchen. Auf den Zylindern zerstreute kleine Nierenepithelien. 5. III. Wie zuvor. 12. III. Wie zu-

vor. Ziemlich viele rote Blutkörperchen und »grosse Fettzellen« (im allgemeinen 22 μ) 19. III. wie voriges Mal.

Fall 137. Karl T., 62 Jahre alt. *Klinische Diagnose:* Chronische Glomerulonephritis. Chronische Polyarthrit. Vor 6 Jahren Alb. im Urin und Ödem der Augenlider. Seitdem bei Untersuchung immer Alb. im Urin. Seit Anfang 1915 Symptome von Gelenkrheumatismus. Status praesens bei der *Aufnahme 13. III. 1915:* Afebril. Keine Ödeme. Keine Herzvergrößerung. Blutdruck 175 mm Hg (bei der Entlassung 165 mm). *Urin:* 13. III.—4. VI. Tagesmenge 1000—1700 ccm. Spez. Gew. 1010—1018. Albumen 0,5—1 ‰. *Sedimentbefund* nach meiner Methode 6. V.: Zahlreiche Fäden und Zylinder; von diesen sind die meisten hyalin, oft mit körnigen Auflagerungen, einige ganz körnig, ausnahmsweise wachsig. Die Breite der Zylinder etwa 11—33 μ . Viele Zylinder sind deutlich aus Fäden zusammengesetzt, zum Teil »spiralförmig«. Auf den Zylindern oft zellige Beläge. In ziemlich geringer Anzahl kommen polynukleäre Leukozyten, rote Blutkörperchen und oft nekrotische Nierenepithelien vor. Zuweilen liegen die Zellen in zylinderähnlichen Anhäufungen. Ziemlich zahlreiche »grosse Fettzellen«, deren Grösse wechselnd ist, z. B.: 17 μ , 14 \times 22 μ , 11 \times 20 μ (Kern etwa 5 μ), 22 \times 11 μ (Kern etwa 6 μ), 17 \times 22 μ . Schliesslich finden sich vereinzelt hyaline Tröpfchen (etwas grünlich gefärbt) und Häufchen von amorphem, bräunlichem Pigment. 12. V.: der Hauptsache nach dasselbe Bild; einige Tropfenzylinder. 18. u. 27. V. u. 5. VI. Dasselbe Bild, nur sind die Formelemente viel spärlicher vorhanden.

Fall 138. (Tafel VII, Fig. 7). Anders L., 46 Jahre alt. *Klinische Diagnose:* Chronische Glomerulonephritis. 1904 wegen Nephritis im Krankenhaus behandelt; Alb. etwa $\frac{1}{4}$ ‰, Blutdruck 125 mm. Weihnachten 1914 erkrankte der Pat. plötzlich mit Schüttelfrost und Kopfschmerzen; Alb. im Urin. Nach 14 Tagen ziemlich wohl bis zu Ende Februar 1915, wo er schläfrig wurde; morgens Übelkeit; bisweilen Anschwellung unterhalb der Augen. Bei der *Aufnahme am 22. III. 1915:* keine Ödeme, keine Herzvergrößerung; Temperatur afebril; Blutdruck 200 mm Hg; Albumen im Urin 7,5 ‰. Blutdruck bei der Entlassung am 2. V. 200 mm Hg, in der Zwischenzeit 180—190 mm Hg. *Urin:* 23. III.—1. V.: Tagesmenge 1250—1600 ccm; spez. Gew. 1013—1016; Albumen im allgemeinen 1—6 ‰, zuweilen nur Spuren, zuweilen bis auf 8,5 ‰. *Sedimentbefund* nach meiner Methode: 23. III. Geringes Sediment. Recht viele Fäden und Übergänge derselben in fädige oder spiralförmige Zylinder. Spärliche im allgemeinen schmale homogene Zylinder (etwa 14 μ in der Breite). Vereinzelt »grosse Fettzellen« (etwa 34 μ). 3. u. 7. IV. Massen von Zylindern, die homogen oder fädig, bisweilen spiralförmig und mehr oder weniger körnig oder selten wachsig sind; sie sind zuweilen etwas grünlich und sehr breit: 50—68 μ , die übrigen Zylinder sind nur etwa 14—33 μ und stärker oder schwächer blaugefärbt. Einige wenige Zylinder aus kleinen hyalinen Tröpfchen. Ziemlich zahlreiche

polynukleäre Leukozyten und oft nekrotische Nierenepithelien (etwa 8—11 μ , Kern etwa 6 μ) und spärliche rote Blutkörperchen. Ziemlich zahlreiche grosse Fettzellen, an Grösse z. B. 11 \times 17 μ , 20 μ , 20 \times 22 μ . 17. u. 22. IV.: Ziemlich geringes Sediment. Zahlreiche Fäden in unregelmässige Konglomerate verfilzt oder in zylinderähnliche Gebilde übergehend. Ziemlich zahlreiche hyaline Zylinder, die schmal oder von Mittelbreite und manchmal spiralförmig sind. Auf vielen Zylindern körnige Auflagerungen. Vereinzelte Zellen oder Häufchen von Zellen derselben Art wie zuvor.

Abbildung auf Tafel VII, Fig. 7. (Zeiss, hom. im. $\frac{1}{7}$ " , komp. ok. 6). Aus dem Sediment vom 7. IV. 15. Ein spiralgewundener Zylinder, der 20—25 μ breit ist. Ein kurzer fädiger Zylinder mit einer »grossen Fettzelle«.

Fall 139. Anna G., 23 Jahre alt. *Klinische Diagnose:* Glomerulonephritis chron. Struma Basedowi. Während der Jahre 1902—1914 achtmal wegen Drüsenschwellungen am Hals operiert. Seit 1 $\frac{1}{2}$ Jahren Struma. März 1915 erkrankte Pat. plötzlich nach Erkältung mit Schüttelfrost, Kopfschmerzen, Erbrechen, Halsschmerzen. Bald darauf trat Anschwellung der Hände und der Augenlider sowie auch Albuminurie auf. Sie wurde nun 7 Wochen vom Arzt behandelt. Anfangs Schwellung der Beine. Später Besserung. Im September 1915 wieder Verschlechterung; die Schwellung nahm zu; Abnahme des Sehvermögens. Vermehrte Kopfschmerzen, Mattigkeit, Erbrechen. *Status praesens* bei der Aufnahme am 14. X. 1915: Mattigkeit, Kopfschmerzen. Gedunsenes Gesicht. Einige bohngrosse Drüsen unterhalb des Unterkiefers. Blutdruck 240 mm Hg. Herzdämpfung links 9 cm, rechts 4 cm von der Mittellinie. Retinitis albuminurica. *Urin* 14. X. 1915 bis zu der Entlassung am 18. XI. 1915. Tagesmenge: gewöhnlich 600—750 ccm, einmal 1000 ccm, einmal 250 ccm. Spez. Gew. 1010—1015. *Albumen* 13. X.—28. X. 3—7%, dann 0,8—1,8%. *Sedimentbefund* nach meiner Methode: 21. u. 23. X.: Eine grosse Menge Zylinder, die zum Teil blass blau, zum Teil dunkelblau gefärbt, ausnahmsweise grünlich sind; sie messen in der Breite 11 μ —36 μ , ausnahmsweise bis zu 40 μ . Die meisten Zylinder sind hyalin mit körnigen Auflagerungen, einige ganz hyalin oder fast ganz körnig, nur wenige wachsig; auf einigen Zylindern auch kleine Fettröpfchen oder Zellen. Einzelne Fäden und spiralförmige Zylinder. Zelluläre Elemente verhältnismässig spärlich: vereinzelt polynukleäre Leukozyten und Nierenepithelien, zum Teil auf den Zylindern liegend; einzelne »grosse Fettzellen« (14—28 μ) ohne deutlichen Kern zum Teil auf Zylindern liegend. Das Sediment wurde ausserdem d. 28. u. 30. X. und 1., 3., 6. u. 8. XI. untersucht und zeigte allemal ungefähr dasselbe Bild wie oben beschrieben worden ist. In etlichen Präparaten fanden sich verhältnismässig viel Fäden, zum Teil in Konglomerate verfilzt. Einige Tage verhältnismässig viele »grosse Fettzellen« mit grossen Fettröpfchen, die bis auf 3 μ oder mehr im Durchmesser sind; die Zellen selbst messen 11—24 μ , ausnahmsweise 30 μ ; in den grossen Fettzellen meist kein Kern, in einigen ein deutlicher Kern

(etwa 6—9 μ). Die kleinen Nierenepithelien, die auf Zylindern oder frei liegen, enthalten zuweilen wenige kleine Fettröpfchen. In vielen Präparaten habe ich kleine Häufchen von hyalinen Tröpfchen (etwa 3 μ im Durchmesser) beobachtet, die zum Teil als zylinderähnliche Gebilde angeordnet sind. In allen Präparaten ausserdem zahlreiche Vaginalepithelien und Häufchen von Bakterien.

Fall 140 (Tafel VIII, Fig. 8). Einar K., 14 Jahre alt. *Klinische Diagnose*: Chronische Glomerulonephritis. I. Aufnahme in die med. Klinik 28. X. 1914. Pat. wurde schon 1906 wegen Lungeninduration + subakuter Nephritis (im Urin 3—4% Alb.) behandelt. 1912 akute Pneumonie. März 1913 wieder Pneumonie; im Urin Spuren von Alb. Gesund bis Anfang Oktober 1914, wo er nach einer Verbrennung an Sepsis erkrankte. *Befund bei der I. Aufnahme*: Keine Ödeme. Keine Herzvergrößerung. Blutdruck 140—145 mm Hg. Im Urin Spuren von Albumen. 13. XI. Morbilli. 21. XII. als gesund entlassen. Im September 1915. Husten; am 19. X. 15. Seitenstechen und Frösteln, Kopfschmerzen; der Urin etwas dunkel. Bei der II. Aufnahme am 23. X. 15 keine Ödeme; Herzdämpfung links 10—11 cm, rechts 3 cm von der Mittellinie. Blutdruck 110—125. Im Urin bei der Aufnahme 1% Alb., später Spuren — 0,3% Alb. Am 10. XI. 1915 als gebessert entlassen. *Sedimentbefund* nach meiner Methode am 31. X. 1914: Ziemlich spärliches Sediment. Ziemlich zahlreiche rote Blutkörperchen, nekrotische, zuweilen verfettete Nierenepithelien und polynukleäre Leukozyten. Hyaline Zylinder (20—23 μ in der Breite) kommen in verhältnismässig kleiner Anzahl vor; auf denselben oft Auflagerungen von mehr oder weniger zahlreichen Zellen verschiedener Art und Blutpigment. 7. XI. wie zuvor; ausserdem zahlreiche Fäden. 14. u. 30. XI. u. 5. u. 12. XII. Ungefähr wie zuvor; doch sind die Formelemente an Zahl spärlicher. 19. XII.: Sehr geringes Sediment, das zahlreiche Fäden und einzelne hyalino Zylinder und ausserdem einzelne Häufchen von Leukozyten, spärliche rote Blutkörperchen und Nierenepithelien enthält.

Abbildung auf Tafel VIII, Fig. 8. (Zeiss, hom. im. $1/\tau''$, komp. ok. 6). Ein Zylinder vom 7. XI. 14 von teilweise spiraliger Struktur mit Auflagerungen von hauptsächlich nekrotischen Nierenepithelien und Körnchen; die Zellen und Körnchen grünlich gefärbt.

Fall 141. (Tafel XIII, Fig. 1 u. 2.) Harald P., 23 Jahre alt. *Klinische Diagnose*: Chronische Glomerulonephritis. Im Frühjahr 1904 Diphtherie und Albuminurie. Im Sommer 1913 Anschwellung der Beine. I. Aufnahme in die med. Klinik d. 23. X.—19. XII. 1913; *Diagnose*: chronische Nephritis; der Urin enthielt anfangs 17—25% Albumen, später im allgemeinen 5—10% Alb.; der Blutdruck bei der Aufnahme 160—145 mm, bei der Entlassung 115—120 mm. II. Aufnahme 2. XI. 1915. Keine Ödeme. Der Urin enthielt die ganze Zeit im allgemeinen 3—7% Albumen; die Tagesmenge betrug gewöhnlich 1500—3000 ccm; das spez. Gewicht im allgemeinen 1008—1012; der Blutdruck schwankte zwischen 150 und 190 mm. Herzdämpfung am 2.

XI. links 14 cm, rechts 5 cm von der Mittellinie, am 13. I. bezw. 12 cm und 5 cm. Reststickstoff am Anfang der Behandlung 50 mgm %, ein paar Wochen vor dem Tode 83 mgm %. Mors am 29. I. 16. Todesursache Urämie. *Sedimentbefund* nach meiner Methode am 15. u. 19. XI. (6% Alb.) Zahlreiche Leukozyten. Ziemlich viele Zylinder, die meist etwa 15—30 μ in der Breite betragen. Sie sind locker oder homogen, meistens mit mehr oder weniger feinkörnigem Besatz versehen. Einige Zylinder sind ganz feinkörnig. Auch kommen zylinderähnliche Gebilde oder Häufchen größerer Körnchen oder kleinerer hyaliner Tropfen vor. Ausser den Leukozyten finden sich auch einzelne kleine Nierenepithelien und stark verfettete Zellen mit grossen Fettropfen (die Grösse etwa 15—18 μ , die der Fettröpfchen bis auf 4—5 μ). Die verschiedenartigen Zellen liegen teils frei, teils auf oder in den Zylindern. Auch kommen freie Fettröpfchen vor. Ziemlich viele Bakterien (Kokken und Stäbchen vom Colitypus). Keine roten Blutkörperchen. 26. XI., 1., 6. u. 14. XII. (6—12% Alb.) Hauptsächlich Leukozyten; daneben etwa leukozytengrosse als Nierenepithelien aufgefasste Mononukleären und vereinzelt »grosse Fettzellen. Verhältnismässig spärliche, im allgemeinen mittelbreite hyaline Zylinder, die oft mehr oder weniger reichliche körnige Auf- und Einlagerungen zeigen; vereinzelt wachsartige Zylinder. 17. XII. (3,5% Alb.): Zahlreiche Leukozyten. Recht viele kleine Nierenepithelien. Einzelne »grosse Fettzellen« (12—27 μ , Kern etwa 7 μ). Spärliche rote Blutkörperchen. Verhältnismässig wenige blasse oder ziemlich stark tingierte Zylinder, deren Breite etwa zwischen 8 und 28 μ schwankt. Einige Zylinder sind homogen; der Haupttypus sind aber lockere Zylinder, die aus schmalen Fäden zusammengesetzt sind, zwischen welchen Zellen oder mehr oder weniger feine Körnchen gelegen sind. Einige Zylinder sind von wachsigem Typus. Recht zahlreiche Häufchen kleiner Fettröpfchen. *Autopsie* am 31. I. 1916. *Gesamtbefund*: Chronische Nephritis. Herzhypertrophie. Hydropericardium. Lungenödem. Unbedeutendes Ödem der Hände. *Nieren makroskopisch*: Das Gewicht der linken Niere 140 g, das der rechten 130 g. Die Konsistenz fest. Der Schnitttrand teilweise ein wenig vorquellend. Die Kapsel mit Schwierigkeit abziehbar. Die Oberfläche feingranuliert, mit zahlreichen gelblichweissen Fleckchen gesprenkelt. Die Rinde etwa 5 mm in der Breite; in derselben zahlreiche gelblichweisse Pünktchen und Streifen und dazwischen ein graues oder graurottes Parenchym. Die Pyramiden nach der Rinde hin blutreich, sonst blass graurot. Amyloidreaktion negativ. *Nieren mikroskopisch*: Fast alle Glomeruli mehr oder weniger verändert; viele ganz verödet, hyalinisiert; viele zeigen mehr oder weniger starke lipoide Entartung; in den Kapselräumen vielfach Halbmondbildungen. Das Zwischengewebe oft vermehrt mit zerstreuten kleinzelligen Infiltraten. Hier und da Kalkablagerung. Vielfach Endarteritis; oft starke Verfettung der Gefässe. An einigen Stellen ist ein grosser Teil des Vas afferens verdickt und stark verfettet; der zugehörige Glomerulus teilweise hyalinisiert, teilweise lipoiddegeneriert, mit Fett in den Kapillarschlingen. Viele Kanälchen sind schmal, atrophisch, andere erweitert. Wo die Haupt-

stücke als solche erkennbar sind, finden sich im Lumen derselben bald hyaline Tropfen, bald körnige Massen oder Fettkügelchen und Fett-nadeln oder auch mehr oder weniger zahlreiche Leukozyten; im Epithel derselben häufig reichliches Fett, zum Teil in Form von Nadeln und zum grossen Teil doppeltbrechend. In einigen Epithelien der Hauptstücke Tropfenbildung mit verhältnismässig kleinen Tropfen. In dem Lumen der übrigen Kanälchenabschnitte mitunter Fäden und Zylinder, denen auch Leukozyten oder verfettete Zellen beigemischt sind.

Abbildungen auf Tafel XIII, Fig. 1 u. 2. *Fig. 1:* (Zeiss hom. im. $\frac{1}{7}$, komp. ok. 6). Sedimentbild vom 17. XII. 1915: Oben ein lockerer Zylinder mit Auflagerung von Leukozyten und kleinen Mononukleären und ein paar stark verfetteten Zellen; ein Haufen von Leukozyten und mononukleären Zellen und einer verfetteten Epithelzelle; rechts ein blass gefärbter hyaliner Zylinder mit ein paar mononukleären Zellen. *Fig. 2:* (Reichert obj. 3, ok. 4.) Gefrierschnitt aus der Niere, Färbung mit Hämatoxylin + Sudan. Zwischengewebe verbreitert, kleinzellig infiltriert. Ein total hyalinisierter Glomerulus (links); partielle Hyalinisierung zweier Glomeruli. Partielle lipoide Entartung der Glomeruli. Arteriosklerotische Verdickung der Gefässe. In einem Vas afferens starke Verfettung; in dem dazugehörigen Glomerulus innerhalb der Kapillarschlingen Fettröpfchen. Unten ein längsgeschnittenes Kanälchen mit starker Verfettung des Epithels.

Fall 142. (Tafel XIV, Fig. 1—7.) Karl W., 62 Jahre alt. *Klinische Diagnose:* Chronische Glomerulonephritis. Arteriosklerose. Bronchitis. Vor 4—5 Jahren Kurzatmigkeit, Mattigkeit und Kopfschmerzen. Im Sommer 1915 bedeutende Verschlechterung; Abmagerung. Übelkeit. Die letzten 14 Tage mitunter Anfälle von Atemnot. *Status praesens* bei der Aufnahme am 10. XI. 1915: Keine Ödeme. Herzdämpfung links 15 cm, rechts 5—6 cm von der Mittellinie. Blutdruck 230 mm Hg. Urin: spez. Gew. 1024, Albumen 8%. 30 XI. *Reststickstoff* im Blute 60 mgm %. *Blutdruck* 15. u. 22. XI. 260 mm Hg. 6., 20. u. 31. XII. 220 mm Hg. *Urin* 11. XI. 1915—1. I. 1916: Tagesmenge: im allgemeinen 500—900 ccm, einzelne Male etwas darüber oder darunter. Spez. Gew.: 1011—1017, mitunter 1022—1025. *Albumen:* 11. XI.—22. XI. 5,5—7%, dann im allgemeinen 1,5—4%, mitunter 5—6%. 30. XII. Ödeme der Beine. 2. I. 1916. *Mors* um 3 Uhr nachm. *Sedimentbefund* nach meiner Methode: 14., 16. u. 18. XII.: Eine reichliche Menge von Fäden und Zylinder. Diese sind meist locker, mitunter homogen und ausnahmsweise wachsig. Die Breite der Zylinder beträgt gewöhnlich 11—28 μ , zuweilen bis auf 42 μ (wachsiges Zyl.). Viele Zylinder sind »spiralförmig« oder aus Fäden gebildet, die der Länge nach an einander liegen. Auf vielen Zylinder körnige Auflagerungen. Einige aus kleinen Tröpfchen bestehende Zylinder. Leukozyten kommen ziemlich reichlich vor, manchmal in Form von Zylindern oder Häufchen. Die Leukozyten enthalten oft einige Fettröpfchen. Vereinzelte Nierenepithelien, die mitunter als Epithelzylinder auftreten. Vereinzelte, stark verfettete

Zellen mit grossen Fetttropfen, »grosse Fettzellen«, die eine Grösse von etwa 14—17 μ erreichen (die einzelnen Fettröpfchen sind zuweilen bis zu 3—4 μ im Durchmesser). 18. XII. in der Hauptsache wie zuvor. *Autopsie* am 4. I. 1916. Gesamtbefund: Arteriosklerose. Dilatation und Hypertrophie des Herzens. Rechtsseitige Pneumonie. Hydrothorax. Ödeme der Unterschenkel und des Gesichts. Chronische Nephritis. *Nieren makroskopisch*: Das Gewicht jeder der beiden Nieren 130 g. Kapsel nicht leicht abziehbar. Die Oberfläche grob granuliert. Die Rinde verschmälert (4—5 mm), dunkel graurot; die Pyramiden noch blutreicher, dunkelrot. Die Gefässe oft deutlich verdickt. *Nieren mikroskopisch*: Das Zwischengewebe stellenweise verbreitert und kleinzellig infiltriert. Glomeruli zum grossen Teil normal, zum Teil verödet und mehr oder weniger hyalinisiert. In einigen Glomerulis in einzelnen Schlingen oder in einem Glomerulus sogar in allen grosse Fetttropfen, die in den Kapillaren liegen (mit Aussehen von Fettembolien). In den Gefässen Arteriosklerose mit starker hypertrophischer Intimaverdickung und reichlicher Fetteinlagerung. An einzelnen Glomerulis eine leichte »Halbmondbildung«. Hyaline Tropfen kommen in einigen Kapselräumen der Glomeruli spärlich und in dem Lumen der Hauptstücke in grosser Menge vor. In den Epithelien der Hauptstücke, besonders der terminalen Abschnitte reichliche Bildung hyaliner Tropfen. Fett kommt hier nur in geringer Menge an zerstreuten Stellen vor, dagegen in reichlicher Menge in vielen Schleifen, Schaltstücken und Sammelröhren. Im Lumen mitunter stark verfettete Zellen. An Stellen, wo das Zwischengewebe verbreitert ist, und die Glomeruli verödet sind, sind die Kanälchen kollabiert, sehr schmal. Zylinder finden sich in ziemlich reichlicher Menge in den Schleifen, Schaltstücken und Sammelröhren; sie sind oft homogen, oft sind sie »spiralförmig« oder zeigen eine fädige Struktur, die auf eine Konfluenz schmalerer, fadenförmiger Gebilde zurückzuführen ist. Im Lumen einiger Kanälchen kommen spärliche Leukozyten vor. In Präparaten, die nach PFISTERS Methode gefärbt sind, färben sich die vorhandenen hyalinen Kugeln nicht.

Abbildungen auf Tafel XIV, Fig. 1—7. Fig. 1—5 (Zeiss hom. im. $\frac{1}{7}$ " , komp. ok. 6): *Sedimentbild* 14. XII. *Fig. 1.* Fädiger Zylinder (Breite 42 μ). *Fig. 2.* Häufchen von Nierenepithelien und Leukozyten; die Grösse der Zelle, die am oberen Rande liegt beträgt etwa $8 \times 14 \mu$, ihr Kern etwa 5 μ ; der Kern einer anderen Zelle $7 \times 5 \mu$. *Fig. 3.* Ein Spiralzylinder mit reichlichen körnigen Einlagerungen. *Fig. 4.* Ein Leukozytenzylinder (20 μ breit); viele Leukozyten enthalten Fettkügelchen. *Fig. 5.* Ein hyaliner, leicht gestreifter Zylinder, an dessen oberem Ende eine verfettete Zelle liegt. *Fig. 6.* (Reichert obj. 3, ok. 4.) Gefrierschnitt, Färbung mit Hämatoxylin + Sudan. Das Zwischengewebe vermehrt. Arteriosklerotische Verdickung der Gefässe mit Verfettung. Links unten ein hyalinisierter Glomerulus; daneben ein Gefäss mit sehr starker Verfettung. Etwa in der Mitte ein Glomerulus, dessen Schlingen mit Fettröpfchen gefüllt sind. *Fig. 7.* Ein Stück des letztgenannten Glomerulus mit

Fettröpfchen in den Schlingen; bei stärkerer Vergrößerung, Reichert hom. im. $\frac{1}{12}$, ok. 2.

Fall 143. Sonja A., 14 Jahre alt. *Klinische Diagnose:* Chronische Glomerulonephritis. Hydrocephalus acquisitus. Seit mehreren Jahren Kopfschmerzen. Vor 3 Monaten Rückenschmerzen, schnelle Abnahme des Sehvermögens, zunehmende Kopfschmerzen, Mattigkeit. *Befund bei der Aufnahme* am 16. XI. 1915: Keine Ödeme. Herzdämpfung links 10—11 cm, rechts 4 cm. Blutdruck 200. Papilloretinitis. Lumbaldruck vor der Punktion mehr als 350 mm, nach der Entleerung von 17 ccm Flüssigkeit 280 mm. 22. XI. Das Sehvermögen verschlechtert 5. I. 16. Blindheit. Pat. wurde am 10. IV. 1916 als ungebessert entlassen. Blutdruck während des Krankenhausaufenthaltes 210—175 mm Hg. *Urin* 17. XI. 15.—6. IV. 16.: Menge die ersten Tage etwa 2000 ccm, dann gewöhnlich 1600—1500 ccm; spez. Gew. 1011—1021; Albumen: Spuren — 0,5%. *Sedimentbefund* nach meiner Methode: 13., 17. und 20. XII. 1915: Geringes Sediment, das Fäden und lockere Zylinder enthält, die ziemlich schmal bis zu 27 μ sind; ausserdem vereinzelt polynukleäre Leukozyten, nekrotische Epithelien und »grosse Fettzellen«.

Fall 144. August A., 45 Jahre alt. *Klinische Diagnose:* Glomerulonephritis chronica. Halsentzündung jeden Winter. Am 26. I. 1916 erkrankte Pat. wiederum an Halsentzündung mit Schüttelfrost. 31. I. Schwellung der Beine. *Befund bei der Aufnahme* in die med. Klinik am 2. II. 1916: Leichtes Ödem der Beine und der Augenlider. Unbedeutende Kopfschmerzen. Temperatur afebril. Die Herzdämpfung links 10 cm, rechts 3 cm von der Mittellinie (am 14. II. bzw. 10—11 cm und 5 cm). 17. II. Ziemlich wohl; keine Ödeme. *Blutdruck* bei der Aufnahme 140 mm Hg, am 27. II. 160 mm, später 110—140 mm, bei der Entlassung 150 mm Hg. *Urin:* 2. II.—19. II.: Tagesmenge: 1500—2000. Spez. Gew. 1009—1015. Albumen: 1—4‰. 20. II—30. V.: Tagesmenge: 1100—1625, einmal 1900. Spez. Gew.: 1011—1021. Albumen: die erste Zeit 0,3—1,5‰, dann nur Spuren oder kein Eiweiss. Bei der Entlassung am 31. V. kein Albumen. *Sedimentbefund* nach meiner Methode am 4. V. (Spuren von Albumen.) Geringes Sediment. Vereinzelt hyaline Zylinder von etwa 22—36 μ Breite und oft mit Auflagerung von einigen, zumeist nekrotischen Nierenepithelien; solche liegen auch frei, oft in Gruppen. Ziemlich zahlreiche rote Blutkörperchen, zuweilen in der Zylinderform, zuweilen auf Zylindern liegend. Mitunter etwas körniges Blutpigment. Vereinzelt Leukozyten. Am 11., 18. und 22. V. etwa dasselbe Bild, das oben beschrieben worden ist.

Fall 145. O. E., 22-jährige Frau. *Klinische Diagnose:* Glomerulonephritis. Symptome von Nephritis seit 5 Jahren. Bei der Aufnahme in die gynäkol. Klinik am 17. XI. 1915 war die Pat. gravida; der Albumengehalt des Urins 10‰; der Blutdruck 190 mm; leichte Ödeme der Beine. Retinitis albuminurica. Partus arte præmaturus.

Bei der II. Aufnahme 12. IV. 1916 keine Ödeme; Blutdruck 165 mm; Retinitis albuminurica. Albumengehalt 12. IV.—18. IV. 0,5—1%; 19.—27. IV. Spuren von Alb. *Sedimentbefund* nach meiner Methode am 19. IV.: Reichliche Menge roter Blutkörperchen, die zum Teil als Zylinder zusammenliegen, zum Teil körnig zerfallen sind: Ziemlich viele Leukozyten und kleine Nierenepithelien. Recht zahlreiche Zylinder, die hyalin oder mehr oder weniger körnig und zuweilen spiralförmig sind; auf vielen Zylindern zahlreiche Epithelien. Einige Zylinder etwas grünlich, wachsartig. Die Breite der Zylinder etwa 14—36 μ .

Fall 146. Ester E., 25 Jahre alt. *Klinische Diagnose:* Glomerulonephritis. Bronchopneumonie. Leichte Herzinsuffizienz. Pat. wurde am 12. IV. 1916 in die med. Klinik aufgenommen, am 17. VI. 1916 als gebessert entlassen. Erkrankte 20. III. 1916 an schwerer Halsentzündung. 5. IV. Schwere Atemnot, Schwellung der Beine; der Urin war spärlich, angeblich dunkelrot. *Status praesens* vom 12. IV. Mässiges Ödem der Füsse und der Unterschenkel. Zyanose. Schwere Atemnot. Temperatur 39°. Herzdämpfung links 10 cm, rechts 4 cm von der Mittellinie. Über der Spitze deutliches systolisches Blasesengeräusch. Augenhintergrund normal. *Blutdruck* bei der Aufnahme 128 mm Hg, dann 120; einmal 125 mm. Temperatur meist um 37°, zeitweise Steigerung derselben bis zu 38°. *Urin* den 12. IV.: Spez. Gew. 1029, Albumen 3%. 13. IV. spez. Gew. 1030, Alb. 1,7%. Menge 450 ccm. 14. IV.—25. V.: Menge 625—1000 ccm. Spez. Gew. 1020—1031. *Albumen* am 15. IV. 0,2%, dann Spuren von Alb. oder kein Alb. *Sedimentbefund* nach meiner Methode d. 27. IV. und 1. V.: Zahlreiche Vaginalepithelien. Ziemlich zahlreiche im allgemeinen hyaline Zylinder, oft mit mehr oder weniger feinkörnigem Besatz, bisweilen ganz körnig. Die Breite der Zylinder etwa 12—30 μ . Auf den Zylindern oft vereinzelt oder mitunter zahlreiche Nierenepithelien, die zuweilen ein wenig, ausnahmsweise viel Fett enthalten. Einige Epithelzylinder, dessen Zellen denjenigen der Sammlungsrohren zu entsprechen scheinen. Rote Blutkörperchen kommen ziemlich reichlich vor, mitunter in Zylinderform. Vereinzelt Leukozyten. Am 6. V. (Katheterurin). Zum grössten Teil Fäden. Einzelne Zylinder (bis auf etwa 36 μ), von denen viele »Spiralform« zeigen. Ziemlich viele rote Blutkörperchen. Einzelne Leukozyten und Nierenepithelien. Am 18. V. dasselbe Bild wie voriges Mal.

Fall 147. Gerda L., 28 Jahre alt. *Klinische Diagnose:* Glomerulonephritis. Uræmia. Die letzten Jahre matt und kraftlos. Vor 2 Jahren wurde Eiweiss im Urin festgestellt. Das letzte halbe Jahr Verschlimmerung. Vor einer Woche Herzklopfen, Kopfschmerzen, Kurzatmigkeit. Die letzten Tage Erbrechen. Abmagerung. Zuweilen bei strenger Arbeit leichte Anschwellung an den Malleolen. *Status praesens* vom 19. VI. 1916: Temperatur afebril. Keine Ödeme. Allgemeinbefinden schlecht. Dyspnoe. Herzdämpfung links 12 cm, rechts 4 cm von der Mittellinie; systolisches Geräusch über das ganze Herz.

Blutdruck 225 mm Hg. Retinitis albuminurica. 20. VI. Wiederholtes Erbrechen. 21. VI. Der Zustand sehr verschlimmert. Mors am 22. VI. 1916. *Urin* 19. VI. spez. Gew. 1015, Albumen 12%—20%. 20. VI. Tagesmenge 150 ccm, spez. Gew. 1014. Alb. 2%; 21. VI. Tagesmenge 280 ccm, spez. Gew. 1011. Heller +, Esb. 0. *Sedimentbefund* nach meiner Methode am 20., 21. und 22. VI.: Geringes Sediment. Einzelne, schmale oder mittelbreite, hyaline Zylinder, an denen sich zuweilen Leukozyten oder degenerierte Nierenepithelien finden. Auch frei im Sediment kommen relativ zahlreiche, teilweise fettbaltige Leukozyten und teilweise verfettete Epithelzellen vor, die als Nierenepithelien gedeutet werden. *Autopsie* am 23. VI. 1916. Gesamtbefund: Schrumpfnieren. Beträchtliche Herzhypertrophie. Leichte Arteriosklerose. *Nieren makroskopisch*: Das Gewicht einer jeden der beiden Nieren etwa 100 g. Die Kapsel mit Schwierigkeit abziehbar. Die Oberfläche granuliert. Die Rinde verschmälert (3—4 mm breit), stellenweise weissgrau, im allgemeinen aber gleichwie die Pyramiden hyperämisch. *Nieren mikroskopisch*: Glomeruli gruppenweise verödet, hyalinisiert; teilweise Lipoiddegeneration der Schlingen. Gruppenweise sind die Glomeruli erhalten, meistens von normalem Aussehen, zuweilen mit vermehrtem Kernreichtum. Starke Arteriosklerose und hyperplastische Intimaverdickung häufig mit starker Verfettung vieler, kleinerer und größerer Arterien, insbesondere der Vasa afferentia. Entsprechend den Partien mit verödeten Glomerulis sind die Harnkanälchen eng, mehr oder weniger kollabiert, in den anderen Partien sind sie oft beträchtlich erweitert. In jenen Partien ist das Zwischengewebe vermehrt und oft kleinzellig infiltriert. Kleinzellige Infiltrate kommen auch in den Pyramiden vor. Im Lumen der Harnkanälchen, die in den Herdchen mit kleinzelligen Infiltraten liegen, sieht man oft Leukozyten, die zuweilen durch die Epithelien einwandern. In den Kapselräumen der Glomeruli finden sich zuweilen vereinzelt hyaline Tröpfchen; solche kommen auch in mehr oder weniger reichlicher Menge im Lumen der Hauptstücke, sowie auch zuweilen in den übrigen Harnkanälchen vor. In den erhaltenen Hauptstücken sieht man häufig, besonders im Terminalteil, eine reichliche Menge hyaliner Tröpfchen (bis zu 3 μ an Grösse). Ein wenig Fett ist in einigen Hauptstücken und in vielen Sammelröhren beobachtet worden. Hyaline Zylinder finden sich in Schleifen, Schaltstücken und Sammelröhren im Ganzen nur spärlich. In einigen Sammelröhren Desquamation der Epithelien. Leukozyten habe ich — meistens neben Zylindern und in geringer Zahl — im Lumen der Sammelröhren sowie auch anderer Harnkanälchen gefunden.

Fall 148. Henning L., 25 Jahre alt. *Klinische Diagnose*: Chronische Glomerulonephritis. Insuffizienz der Aortenklappen. Mit 15 Jahren Gelenkrheumatismus. Im Juni 1915 wurde Blut im Urin beobachtet. Der Pat. wurde am 1. VII. 1915 in die med. Klinik aufgenommen. Keine Ödeme damals. Herzdämpfung links 12 cm, rechts 5 cm von der Mittellinie. *Urin*: Menge: 2000—3000 ccm, spez. Gew. 1009—1012. Albumen bei der Aufnahme 1%, später im all-

gemeinen 0,5—0,6 ‰, bei der Entlassung 0,1 ‰. Im Sediment hyaline und körnige Zylinder, Leukozyten und rote Blutkörperchen. Blutdruck bei der Aufnahme 155—160 mm Hg, Steigerung bis zu 175 mm, bei der Entlassung am 13. XI. 1915 140 mm Hg. Bei der II. Aufnahme am 23. II. 1916 fanden sich Ödeme der Beine, des Gesichts, des Scrotums und der Brust. Temperatur 37,6°. Herzdämpfung links 12 cm, rechts 5 cm. Blutdruck bei der Aufnahme 135 mm Hg; am 13. III. 150 mm; am 23. III. 170 mm Hg. *Urin* 23. II. 16—14. IV.: Menge 1500—2000 ccm täglich, spez. Gew. 1010—1015. Albumen 0,2—1 ‰. *Sediment*: hyaline und körnige Zylinder in wechselnder Menge; ziemlich zahlreiche rote Blutkörperchen, vereinzelt Leukozyten (nach Untersuchungen in der Klinik). Mors am 14. IV. 1916. *Autopsie* am 15. IV. 1916: *Gesamtbefund*: akute Endocarditis. Herzhypertrophie. Aszites, Hydrothorax. Stauungsorgane. Nephritis chron. *Nieren makroskopisch*: das Gewicht jeder der beiden Nieren 240 g. Die Kapsel im allgemeinen leicht abziehbar. Die Oberfläche zum grössten Teile glatt, nur mit zerstreuten narbenartigen Einziehungen. Die Rinde etwa 7 mm breit, blass graugelblich mit zahlreichen stark gelblichen Fleckchen und Streifen. Die Pyramiden dunkel graurot. *Nieren mikroskopisch*: Vielfach sieht man in dem oft verbreiterten Zwischengewebe kleinzellige Infiltrate zum Teil um die Glomeruli herum. In den Glomerulis mitunter vermehrter Kernreichtum; in einzelnen Kapselräumen einige hyaline Tropfen; keine Leukozyten oder rote Blutkörperchen in den Kapselräumen. Im Lumen der Hauptstücke mehr oder weniger zahlreiche, grössere oder kleinere hyaline Tropfen und daneben oft ein feinkörniger Inhalt. In einigen Hauptstücken zahlreiche rote Blutkörperchen; in einigen vereinzelt oder zuweilen zahlreiche Leukozyten, besonders im Bereiche der kleinzelligen Infiltrate. Das Epithel der Hauptstücke gewöhnlich geschwollen, getrübt; neben feinkörnigem Inhalt der Zellen finden sich auch zahlreiche hyaline Tröpfchen. Fett habe ich in den Hauptstücken nicht beobachtet, in geringer Menge aber in den Schaltstücken. In einigen dicken Schleifenschenkeln, Schaltstücken und Sammelröhren Zylinder, die teils homogen sind, teils mehr oder weniger rote Blutkörperchen oder Leukozyten einschliessen. Einige Zylinder sind aus schmalen Fäden gebildet und zeigen deutliche »Spiralform«. Hier und da im Lumen auch pigmenthaltige Zellen.

Fall 149. Selma S., 40-jährige Frau. *Klinische Diagnose*: Glomerulonephritis. Aufnahme in die med. Klinik 13. VIII. 1916; Pat. wurde am 8. XI. 1916 als gebessert entlassen. Partus am 24. III. 1916. 3 Monate vorher Mattigkeit, Erbrechen, Schwellung der Füsse und Beine, später auch des Gesichts. Erst 16 Wochen nach dem Partus ging die Schwellung des Gesichts zurück. Der Zustand besserte sich allmählich, nur fortwährend Mattigkeit und zeitweise Kopfschmerzen. Kurz vor dem Partus Verschlechterung des Sehvermögens. *Status praesens* am 19. VIII.: Keine Ödeme. Afebril. Herzdämpfung rechts unsicher, links 10 cm von der Mittellinie. Retinitis albuminurica.

Blutdruck 170 mm Hg, später zwischen 130 und 160 mm wechselnd. *Urin*: Menge: die ersten Tage 500 ccm, dann im allgemeinen 800—1000 ccm. Spez. Gew.: die ersten Tage 1029—1030, dann 1013—1020. *Albumen*: die ersten Tage 0,5—0,6%, dann im allgemeinen Spuren, bisweilen 0. *Sedimentbefund* nach meiner Methode: am 8. und 12. IX.: Zahlreiche Leukozyten und Plattenepithelien. Einzelne hyaline Zylinder, von Mittelbreite (etwa 20—25 μ , bisweilen 30 μ). Auf vielen Zylindern Körnchen. Am 6. X. (Katheterurin): Spärliche Leukozyten und Nierenepithelien. Zahlreiche Fäden und Zylinder, unter denen viele »Spiralform« haben und Übergänge von Fäden bilden. Die Breite der Zylinder 12—20 μ , bisweilen 30 μ und mehr. 17. und 31. X.: Spärliches Sediment. Viele Leukozyten, nur einzelne hyaline Zylinder von Mittelbreite.

Fall 150. Knut S., 32 Jahre alt. *Klinische Diagnose*: Purulente Coxitis. Multiple Osteitis. Nephritis chron. *Anamnese*: 1911 wegen multipler Osteomyelitis im Krankenhaus behandelt. 1915 Symptome chronischer Nephritis. Aufnahme ins Maria Krankenhaus in Stockholm am 4. IX. 1916. Am 9. VIII. wurde ein grosser Abszess der rechten Scapulargegend geöffnet. 11. IX. Hohes Fieber. Bei Incision wurde unter dem Musc. glut. minimus Eiter angetroffen. Die Temperatur 24.—28. IX. etwa 39° abends; im Oktober etwa 38° abends; im November etwa 37°—37,4°. 3. XI. Die Kräfte haben die letzte Zeit abgenommen. 16. XI. Pat. ist sehr abgemagert und kraftlos. Erbrechen. *Mors* am 21. XI. 1916. *Urin* enthält 4,5—5,5 % Albumen. Die Urinmenge etwa 1000 ccm, die letzten Tage nur etwa 125 ccm. Im Sediment nach den Untersuchungen im Krankenhaus zahlreiche körnige und wachsige Zylinder nebst roten Blutkörperchen in mässiger Menge. *Sedimentbefund* nach meiner Methode am 16. XI. Ziemlich zahlreiche Leukozyten und rote Blutkörperchen. Vereinzelte stark verfettete Zellen. Verhältnismässig spärliche Zylinder, die meistens schmal (14—17 μ) sind, aber auch eine Breite von etwa 30 μ erreichen können; sie sind gewöhnlich ziemlich blass gefärbt, die meisten hyalin, vereinzelte mehr oder weniger feinkörnig, ausnahmsweise wachsig. Einzelne Tropfenzylinder. Ziemlich viele Bakterien vom Streptokokkentypus. *Autopsie* am 22. XI. *Gesamtbefund*: Chronische suppurative linksseitige Coxitis. Bronchitis. Bronchopneumonie. Chronische Nephritis. *Nieren makroskopisch*: Ungefähr normale Grösse. Die Kapsel leicht adhärent. Die Oberfläche blass, im ganzen glatt; hier und da kleine grubenförmige Einziehungen. Die Rinde etwa 6—7 mm breit, etwas vorquellend, von graugelblicher Farbe ohne Spuren der normalen Zeichnung. Die Pyramiden dunkel graurot, mit Stich ins Gelbliche. *Nieren mikroskopisch*: Das Zwischengewebe im allgemeinen etwas vermehrt, mit ziemlich zahlreichen, kleineren oder grösseren kleinzelligen Infiltraten, die gewöhnlich nicht an den Glomerulis gelagert sind. Spärliche Glomeruli verödet, hyalinisiert. Kein Amyloid. In der Mehrzahl der Kapselräume der Glomeruli Halbmondbildung. Zwischen den desquamierten Epithelzellen, die diese Halbmonde bilden, liegen zuweilen hyaline Trop-

fen oder Balken und hier und da vereinzelte Leukozyten. Stellenweise in den Arterien leichte hyperplastische Intimaverdickung. Die Harnkanälchen bald normal, bald kollabiert, bald erweitert; ihre Art nicht immer leicht zu bestimmen. Im Lumen erhaltener Hauptstücke zahlreiche hyaline Tropfen; im Epithel derselben vielfach hochgradige hyaline Tropfenbildung, besonders in dem terminalen Abschnitt; in einigen Kanälchen zeigen viele oder alle Zellen diese Veränderung, in anderen Kanälchen nur vereinzelte Zellen. Im allgemeinen kein Fett in den Zellen mit hyalinen Tropfen. In anderen Hauptstücken, die nicht Tropfenbildung zeigen, ziemlich reichlich Fett, das im polarisierten Licht teilweise doppeltbrechend ist. In den dicken Schleifenschenkeln und Schaltstücken mitunter Fett in den Epithelien. In diesen Kanälchen wie auch in den Sammelröhren häufig hyaline Zylinder; ein Teil der Zylinder ist »spiralförmig«. Nicht selten werden auch hyaline Tropfen und Leukozyten in diesen Kanälchen beobachtet; in einigen ist das Lumen mit roten Blutkörperchen ausgefüllt.

Fall 151. Tekla S., 48-jährige Frau. *Klinische Diagnose:* Chronische Glomerulonephritis. I. Aufnahme in die med. Klinik d. 22. XII. 1913—24. I. 1914. II. Aufnahme 15. V. 1916—14. VII. 1916. III. Aufnahme 5. IX. 1916. Fast immer kränklich. Viele Jahre vor der I. Aufnahme dyspeptische Beschwerden. 1911 wurde Albuminurie festgestellt, 3 Tage vor der Aufnahme plötzlich unklares Sehen mit dem r. Auge und Parästhesien. Befund bei der Aufnahme (22. XII. 13): Blutdruck 180 mm Hg. Leichte Retinitis albuminurica. Im Urin 0,2—0,5 % Albumen; im Sediment hyaline und körnige Zylinder, Leukozyten. Nach der Entlassung immer kränklich und kraftlos; später auch Kurzatmigkeit. Die letzte Woche vor der II. Aufnahme beträchtliche Ödeme der Beine und etwas gedunsenes Gesicht. Oft Erbrechen. Abnahme des Sehvermögens. Befund am 15. V. 1916: mäßig grosse Ödeme der Unterschenkel; leichte Schwellung der Innenseiten der Oberschenkel; etwas gedunsenes Gesicht. Mattigkeit, Müdigkeit, Kraftlosigkeit, Blutdruck 220 mm. Doppelseitige Retinitis albuminurica. *Urin:* 15. V.—14. VII.: Menge 1500—2800 ccm täglich; spez. Gew. 1008—1011; Albumen 0,1—0,5 %. Blutdruck: 7. VII. 220 mm. Nach der Entlassung 14. VII. fühlte sich die Pat. ziemlich wohl. Nach 14 Tagen wieder schlechter, müde und kurzatmig. Ziemlich viel Erbrechen. Herzklopfen. Anschwellungen der Beine. Befund bei der Aufnahme am 6. IX. 1916: Ziemlich grosse Ödeme der Beine und des unteren Teils des Bauches und des Rückens. Mattigkeit. Zyanose und Dyspnoe. Oft Übelkeit und Erbrechen. Afebril. Herzdämpfung links 11—12 cm, rechts 6 cm von der Mittellinie. Blutdruck 180 mm Hg. 26. X. Allgemeinzustand verschlechtert. 6. XII. Aszites. 20. XII. schläfrig und benommen. *Mors* 1. I. 1917 an Urämie. *Blutdruck* 11. IX. 220 mm, 26. IX. 190 mm, 13. X. 210 mm, 27. X. 220 mm, 9. XII. 240 mm. *Rest-Stickstoff* am 5. IX. 16. 68 mgm %, 27. IX. 101 mgm %, 3. XI. 114 mgm %. *Urin* 6. IX.—31. XII. 16: Tagesmenge 6. IX.—21. X. 750—1500 ccm, dann 375—875 ccm. *Spez. Gew.* 1008—1012. Albumen im

allgemeinen 0,5%—3%, bisweilen nur Spuren, bisweilen bis auf 7—11%. *Sedimentbefund* nach meiner Methode: 18. V. 1916: Sehr grosse Menge von Leukozyten und Bakterien (vom Colitypus). Einige Epithelien vom Typus der Blasenepithelien. Ziemlich geringe Menge Zylinder, die meistens mehr oder weniger körnig, bisweilen ganz hyalin sind; ihre Breite bis auf 25—28 μ . 22., 25. u. 29. V. wie voriges Mal. Am 7. u. 9. IX.: In überwiegender Menge Leukozyten. Zahlreiche Bakterien (Kokken und Stäbchen vom Colitypus). Vereinzelte feinkörnige oder hyaline Zylinder (16—30 μ), auf denen oft fett-haltige Zellen oder Detritus aufgelagert sind. Hier und da Tropfen-zylinder. Vereinzelte »grosse Fettzellen«. Ein paar Mal wöchentlich wurde das Sediment bis zu dem Tode der Pat. untersucht, und es zeigte der Hauptsache nach immer dasselbe Bild wie am 28. X. u. 1. XI., wo die Untersuchung von Katheterurin folgendes ergab: Massen von Leukozyten und Bakterien (vom Coli- und Streptokokkentypus). Vereinzelte lockere, homogene oder mehr oder weniger körnige Zylinder von Mittelbreite (14—22 μ), ausnahmsweise bis auf 48 μ . Das Überwiegen der Leukozyten wurde auf Komplikation mit Cystitis zurückgeführt. *Autopsie* am 2. I. 1917. *Gesamtbefund*: Schrumpfnieren. · Beträchtliche Herzhypertrophie. Arteriosklerose. Transsudate. Cystitis cystica. *Nieren makroskopisch*: Das Gewicht der rechten Niere beträgt 75 g, das der linken 70 g. Die Kapsel mit Schwierigkeit abziehbar. Die Oberfläche feingranuliert. Die Rinde 2—4 mm breit, blass graurot; die Pyramiden nach der Rinde zu etwas blutreicher. Gefässe verdickt. In beiden Nieren zerstreute bis erbsengrosse Zysten. In der *Harnblase* ist die Schleimhaut am Trigonum injiziert, mit zahlreichen, sehr kleinen, tautröpfchenähnlichen Cysten. *Nieren mikroskopisch*: Streifenweise längs vasa interlob. beträchtliche Vermehrung des interstitiellen Gewebes mit zahlreichen kleinzelligen Infiltraten und hier und da einigen stark verfetteten Zellen. In diesen Partien sind die Glomeruli in grosser Ausbreitung verödet, hyaliniert und die Harnkanälchen kollabiert, durch vermehrtes Bindegewebe von einander getrennt. In anderen Partien sind Glomeruli von normalem Aussehen und die Kanälchen liegen wie gewöhnlich dicht an einander. Einzelne Glomeruli zeigen leichte Lipoidentartung. Beträchtliche Arteriosklerose sowohl der gröberen wie feineren Arterien und hyperplastische Intimaverdickung, oft mit hochgradiger Verfettung (das Fett bisweilen doppeltbrechend). Im Lumen der Hauptstücke, die oft erweitert sind, findet sich meistens eine kleinere oder grössere Menge hyaliner Tropfen, hier und da eine grosse, stark verfettete Zelle. Das Epithel der Hauptstücke bald niedriger als normal, bald etwas körnig angeschwollen mit oft zahlreichen kleineren hyalinen Tröpfchen; der Bürstensaum oft erhalten. Im Lumen der dicken Schleifenschenkel und Schaltstücke, die mitunter stark erweitert sind, ziemlich oft Zylinder, die teils homogen sind, teils eine fädige Struktur zeigen; an einigen Stellen in diesen Kanälchen Tropfenzylinder, an anderen Stellen oft zahlreiche Leukozyten und vereinzelt stark verfettete Zellen vom Typus der »grossen Fettzellen«. Zylinder kommen auch in den kollabierten Kanälchen vor, die in den Herdchen mit Bindegewebsver-

mehring liegen. Fett findet sich in vielen dicken Schleifenschenkeln, oft in reichlicher Menge, und in vereinzelt Hauptstücken, Schaltstücken und Sammelröhren in spärlicher Menge; das Fett bei Untersuchung bei polarisiertem Licht zum Teil doppeltbrechend.

Fall 152. Anna S., 42-jährige Frau. *Klinische Diagnose:* Glomerulonephritis chron. (sclerosis maligna?). I. Aufnahme März 1909. II. Aufnahme 7. X. 1916—5. I. 1917. III. Aufnahme 14. III. 1917. März 1909 Abnahme des Sehvermögens, Mattigkeit, Atmungsbeschwerden. Wurde ins Krankenhaus aufgenommen. Die Diagnose war damals Nephritis parenchymatosa subacuta (+ Pyelitis?) + Retinitis albuminurica; Blutdruck 190—140 mm Hg; Albumen im Urin 3%—0,3%; im Sediment hyaline und körnige Zylinder. Nach der Entlassung fühlte sich die Pat. wohl und konnte ihre Arbeit bis zu 3 Wochen vor der II. Aufnahme 1916 besorgen. Dann wieder Müdigkeit, Appetitlosigkeit und Atembeschwerden; die letzte Woche noch Anschwellung der Beine und Abnahme der Harnmenge. *Status praesens* bei der II. Aufnahme am 7. X. 1916: Ödeme der Beine und des unteren Teiles des Bauches und des Rückens sowie auch der Augenlider. Gesicht und Lippen zyanotisch; Atembeschwerden. Herzdämpfung links 12 cm, rechts 4—5 cm von der Mittellinie. Retinitis albuminurica. 11. X. Die Ödeme sehr vermindert. *Blutdruck* 7. X.—23. X. 220—230 mm Hg. 1. XI.—4. I. 300—280 mm Hg. *Rest-Stickstoff* im Blute 13. XI. 58 mg%. *Urin:* Tagesmenge 7. X.—13. X. 2000—4400 ccm, dann im allgemeinen 1100—1700 ccm; spez. Gew. im allgemeinen 1011—1016; Albumen im allgemeinen 0,6—2%, zuweilen weniger (nur Spuren), zuweilen mehr (6—7%). Nach der Entlassung 5. I. 17 zuerst ziemlich gesund, dann zunehmender Husten, Atembeschwerden, Mattigkeit; zunehmende Ödeme. Befund bei der *III. Aufnahme* am 14. III. 1917: Allgemeinbefinden schlecht; Dyspnoe, Zyanose. Beträchtliche Ödeme der Beine. Temperatur afebril. Herzdämpfung links bis zur mittleren Axillarlinie, rechts 5—6 cm von der Mittellinie. Blutdruck 220 mm Hg. *Urin:* spez. Gew. 1015, Albumen 9%; 17. III. Tagesmenge 375, spez. Gew. 1016, Albumen 16%. Zunehmende urämische Symptome. *Mors* am 18. III. 1917 um 7,45 Uhr nachm. *Sedimentbefund* nach meiner Methode 10. X.—31. X. 1916. (7 mal untersucht): Der grösste Teil des Sediments besteht aus Leukozyten und ziemlich zahlreichen Bakterien vom Coli- und Streptokokkentypus. Recht viele Zylinder im allgemeinen von Mittelbreite (16 μ —22 μ , bisweilen etwa 30 μ oder auch nur 8 μ , ausnahmsweise etwa 45 μ). Die Zylinder sind hyalin oder oft mit körnigen Auflagerungen und zeigen zuweilen eine fädige Struktur und Spiralförmigkeit. Auf den Zylindern oft kleine Fettröpfchen und mitunter verfettete oder nekrotische Zellen. Stark verfettete Zellen mit grossen Fetropfen (vom Typus der »grossen Fettzellen«) kommen ziemlich zahlreich vor; ihre Grösse beträgt etwa 12—17 μ , ihr Kern etwa 6 μ . Bei 10-mal wiederholten Untersuchungen 3. XI.—22. XII. 16 der Hauptsache nach dasselbe Bild. Am 17. III. 1917: Leukozyten kommen in reichlicher und überwiegender Menge vor. Einzelne, teilweise verfettete Nieren-

epithelien. Verhältnismässig wenige hyaline Zylinder, ihre Breite im allgemeinen etwa 20—25 μ . Auf den Zylindern oft körnige Auflagerungen. Auf einem Zylinder sind einige rote Blutkörperchen beobachtet. *Autopsie* am 19. III. 1917. *Gesamtbefund*: Chronische Nephritis (sek. Schrumpfniere). Rechtsseitige Hydronephrose. Herzhypertrophie. Arteriosklerose. Transsudate. *Nieren makroskopisch*: Das Gewicht der linken Niere beträgt 170 g. Konsistenz fest. Die Kapsel schwer abziehbar. Die Oberfläche granuliert. Die Rinde etwa 3—4 mm breit, im allgemein grauweiss mit zerstreuten zahlreichen roten Streifen und Pünktchen. Die Pyramiden graurot. Die rechte Niere (Gewicht: 80 g) hydronephritisch, fast ganz zystisch. *Mikroskopische Untersuchung* der linken Niere: Das Zwischengewebe im allgemeinen etwas vermehrt, besonders um die Vasa interlobularia herum; die Gefässe ziemlich reichlich mit Blut gefüllt. Vielfach kleinzellige Infiltrate. Die Glomeruli zum grossen Teil erhalten, von normalem Aussehen; viele derselben sind jedoch verodet, mehr oder weniger hyalinisiert; einige Schlingen lipoiddegeneriert. Kein fremder Inhalt in den Kapselräumen. Im Lumen der Hauptstücke im allgemeinen eine reichliche Menge hyaliner Tropfen von wechselnder Grösse 3—8 μ , mitunter bis auf 11 μ . Das Epithel enthält in einigen Hauptstücken eine grosse Menge grosser oder kleiner hyaliner Tropfen. In dem Epithel einiger Hauptstücke ziemlich viel Fett, zum Teil doppeltbrechend. In vielen dünnen Schleifenschenkeln dunkel blaugefärbte hyaline Zylinder. In ziemlich vielen dicken Schleifenschenkeln, Schaltstücken und Sammelröhren hyaline Zylinder, zum Teil aus spiralförmig gewundenen, schmalen Fäden gebildet. In den letztgenannten Kanälchen kommen an einigen Stellen auch Leukozyten, bisweilen sehr zahlreich, und ausserdem noch zerstreute »grosse Fettzellen« vor. Im Epithel der Sammelröhren ziemlich viel Fett. Die Arterien, sowohl die gröberen als die feineren, zeigen vielfach Arteriosklerose und hyperplastische Intimaverdickung, häufig mit starker Verfettung vereinigt.

Fall 153. Axelina A., 38-jährige Frau. *Klinische Diagnose*: Chronische Glomerulonephritis. Gravidität (7. Monat). Aufnahme am 6. XI. 1916 in die med. Klinik. Entlassung am 20. XII. 1916. Vor 3 Jahren Fehlgeburt (im 8. Graviditätsmonate) und dieselben Symptome wie jetzt. Seitdem Atembeschwerden. Seit einem Monate zunehmende Schwellung der Füsse und der Beine. Übelkeit. Verschlechterung des Sehvermögens während der letzten Jahre. *Status praesens* vom 6. XI. 1916: Geringe Schwellung der Beine und des Gesichts. Temperatur 37,4°. Augenhintergrund normal. Die Grenze der Herzdämpfung links 10 cm, rechts 4 cm von der Mittellinie. Blutdruck 180 mm Hg. *Urin* von blutiger Farbe, spez. Gew. 1009, Spuren von Albumen. 14. XI. Partus præmaturus. 15. XI. Entbindung eines abgestorbenen Fötus. *Rest-Stickstoff* am 13. XI. 66,5 mg in 100 g Blut; am 22. XI. 46 mg %. *Urin*: Tagesmenge 6. XI.—18. XI.: 625—1400 ccm. 19. XI.—17. XII. 1800—2300 ccm. Spez. Gew. 6.—18. XI. 1015—1017, 19. XI.—17. XII. 1010—1015. Albumen: 7. XI.: 4,5%; 8. XI. 8%; 9. XI. 0,5%; 10. XI. 0,9%; 11. XI.

15 %; 12. XI. 20 %; 13. XI. 4,5 %; dann im allgemeinen 3 %—7 %, einmal 12 %, einmal nur 0,8 %. *Sedimentbefund* nach meiner Methode am 10. und 11. XI. 1916: Eine reichliche Menge von roten Blutkörperchen. Einzelne Leukozyten und kleine Nierenepithelien. Ziemlich viele, im allgemein schwach gefärbte Zylinder von hyalinem oder wachstartigem Typus; die letzteren bisweilen etwas grünlich. Die Zylinder teils homogen, teils längsstreifig. Die Zylinderbreite 23—28 μ mitunter bis auf 45 μ . Ziemlich zahlreiche »grosse Fettzellen« (16—25 μ). Viele Kokken vom Diplo- oder Streptokokkentypus. Am 18., 22., 25. und 29. XI.: Zum grössten Teil Leukozyten und zahlreiche Bakterien derselben Art wie zuvor. Einzelne lockere oder homogene Zylinder; einige Fäden; vereinzelte feinkörnige Zylinder. Ziemlich viele »grosse Fettzellen« (16—25 μ). Zerstreute Zellen vom Blasenepitheltypus. Am 29. XI. wurde ein Präparat bei polarisiertem Licht untersucht. Ein Teil der grösseren Fettröpfchen der grossen Fettzellen war doppeltbrechend. Am 2., 9. und 16. XII. etwa wie zuvor. Am 2. XII. wurden aber auch vereinzelte rote Blutkörperchen, zum Teil auf den Zylindern liegend, beobachtet.

Fall 154. (Tafel VII, Fig. 10.) Arvid T., 33 Jahre alt. *Klinische Diagnose:* Glomerulonephritis chronica. I. Aufnahme d. 5. X. 1915—8. XII. 1915. II. Aufnahme am 21. XI. 1916. Entlassung d. 29. XI. 1916. Die letzten Monate vor der I. Aufnahme war der Pat. müde und kraftlos; Kurzatmigkeit bei stärkeren Körperbewegungen; seit einer Woche leichtes Ödem des rechten Unterschenkels; Albumen im Urin wurde am 24. IX. 15 festgestellt. *Status* am 6. X. 15: Kraftlosigkeit. Geringes Ödem der Unterschenkel. Afebril. Herzdämpfung links 10 cm, rechts 3—4 cm. *Blutdruck* 6. X. 160 mm Hg, später 145—150 mm Hg. *Urin* 5. X.—8. XII.: Menge: die ersten Tage 2500—3000 ccm (spez. Gew. 1010—1012), dann 1000—1500 ccm (spez. Gew. 1015—1024). *Albumen:* im allgemeinen 3—6 %, bisweilen 9—12 %. *Sedimentbefund* nach meiner Methode: 7. X. 15—8. XII. 15 (27-mal untersucht): Der Hauptsache nach zeigte das Sediment bei allen Untersuchungen dasselbe Bild: Eine reichliche Menge Zellen und Zylinder. Diese betragen im allgemein 9—18 μ in der Breite, aber es gibt auch schmalere und breitere Zylinder (bis 20—30 μ); sie sind bald locker, bald homogen, bald schwach, bald stark blaugefärbt. Zuweilen sind einige Spiralformen beobachtet. Auf und in den Zylindern oft Fettröpfchen in reichlicher Menge, bald feine Körnchen, bald Zellen von unten erwähnter Art. Keine sichere Tropfenzylinder. Polynukleäre Leukozyten kommen in ziemlich grosser Anzahl vor. Vereinzelte kleinere Nierenepithelien (etwa 8—9 μ , der Kern etwa 5—6 μ). Ziemlich viele »grosse Fettzellen«, stark verfettete Zellen mit grossen Fetttropfen; die Grösse dieser Zellen wechselnd, z. B.: 14 μ , 20 \times 28 μ , 11 \times 22 μ , 22 \times 28 μ , 31 \times 20 μ , wenn der Kern vorhanden ist, misst er etwa 6—7 μ ; die Fetttropfen erreichen eine Grösse von etwa 3—4 μ . Bei vielen, jedoch nicht bei allen Untersuchungen fanden sich vereinzelte rote Blutkörperchen. Freie Fettkügelchen kommen auch auf den Zylindern oder in Häufchen neben

diesen vor. *II. Aufnahme* am 21. XI. Entlassung am 29. XI. 1916. Seit dem vorigen Krankenhausaufenthalt die ganze Zeit müde und kränklich. Kopfschmerzen; die letzte Zeit Erbrechen. Zeitweise ziemlich grosse Ödeme. Befund bei der Aufnahme: Allgemeinbefinden ziemlich gut. Leichtes Ödem der Beine. Herzdämpfung links 10 cm, rechts 3—4 cm von der Mittellinie. *Blutdruck* 21. XI. 220 mm Hg, 27. XI. 200 mm Hg. *Rest-Stickstoff* im Blute 47 mgm%. *Urin* 21. XI.—27. XI. 1916. Tagesmenge 1600—2500 ccm, einmal 785 ccm; spez. Gew. 1012—1016. Albumen 1,8—2,2%. *Sedimentbefund* nach meiner Methode am 24. u. 28. XI.: Zahlreiche Zylinder, die im allgemeinen ziemlich schmal (13—16 μ), bisweilen etwas breiter sind; sie sind bald locker, bald homogen, bald blassblau, bald dunkelblau; vereinzelt Zyl. wachsig. Auf den Zylindern oft Fettkügelchen oder Zellen. Ziemlich zahlreiche polynukleäre Leukozyten und »grosse Fettzellen«; ausserdem verhältnismässig kleine Nierenepithelien.

Abbildung auf Tafel VII, Fig 10 (Zeiss, hom. im. $\frac{1}{4}$ " , komp. ok. 6). Sedimentbild vom 15. XII. 1915. Hyaline, teilweise fädige Zylinder von wechselnder Breite, der schmalste etwa 10 μ , der breiteste etwa 20 μ . Auf den Zylindern teils eine reichliche Menge Fettkügelchen, teils einzelne Leukozyten und einzelne sowie auf dem einen Zylinder zahlreiche Nierenepithelien. Auf ein paar Zylindern feinkörnige Auflagerungen. Rechts oben eine »grosse Fettzelle« (Grösse etwa 13 μ , der Kern 5—6 μ).

Fall 155. Manne I., 35 Jahre alt. *Klinische Diagnose:* Chronische Glomerulonephritis. Herzinsuffizienz. Als Kind Scarlatina. Ende 1910 Angina. Wurde 4. II.—6. IV. 1911 wegen chron. Nephritis im Krankenhaus behandelt; Blutdruck damals 200—115—160 mm Hg; *Urin:* Tagesmenge gewöhnlich 1200—1300 ccm; spez. Gew. 1014—1016; Albumen 0,5—5%. Nach der Entlassung fühlte sich der Pat. wohl, nur ein paar mal Anfälle von Dyspnoe und Verminderung der Urinmenge. Vor 5 Tagen wieder Dyspnoe, die allmählich zugenommen hat. Erbrechen. Nach zwei Tagen Anschwellung der Beine, schweres Herzklopfen. *Status praesens* vom 29. XII. 1916: Allgemeinbefinden schlecht. Zyanose der Lippen. Mässiges Ödem der Beine. Afebril. Herzdämpfung links 13 cm, rechts 5 cm von der Mittellinie. Blutdruck 200 mm Hg. Unter zunehmenden Urämiesymptomen während eines Anfalles von Angina pectoris plötzlicher *Tod* am 7. I. 1917. *Urin* 29. XII. 1916—6. I. 1917: Tagesmenge 250—625 ccm; spez. Gew. 1018—1025; Albumen 32—56%; im Sediment zahlreiche hyaline und körnige Zylinder, Leukozyten und rote Blutkörperchen. *Sedimentbefund* (nach meiner Methode) in dem bei der Sektion gewonnenen Urin: In überwiegender Menge Blasenepithelien. An vielen Stellen zahlreiche Leukozyten. Zylinder kommen in ziemlich grosser Anzahl vor, zum grossen Teil von wachsigem Typus, etwa 20—40 μ in der Breite. Auf einigen Zylindern einige Leukozyten oder hyaline Tropfen oder einzelne »grosse Fettzellen« oder Fettröpfchen. Zerstreute Tropfenzylinder von wechselnder Grösse. Vereinzelt »grosse Fettzellen« (17—20 μ). *Autopsie* am 8. I. 1917: *Gesamtbefund:*

Chronische Nephritis mit Amyloiddegeneration. Beträchtliche Herzhypertrophie. Ausgebreitete Arteriosklerose der Aorta und der Koronargefäße. Anasarca. Hydrothorax. Verkalkte Bronchiallymphdrüsen. *Nieren makroskopisch*: Das Gewicht jeder der beiden Nieren 200 g. Die Konsistenz fest. Schnitttrand scharf. Die Kapsel mit einiger Schwie rigkeit abziehbar. Die Oberfläche gesprenkelt, granuliert; zwischen weiss-grauen-gelblichgrauen Granulis eingesunkene Fleckchen von grau-rötlicher Farbe. Die Rinde 7—8 mm breit, stark gesprenkelt mit zahlreichen gelblichen Streifchen und Fleckchen in dem im allgemeinen grauroten Parenchym. Die Pyramiden blutreich. In den beiden Nieren ein paar Zystchen. Starke Amyloidreaktion der Glomeruli. *Nieren mikroskopisch*: Das Zwischengewebe meistens mehr oder weniger vermehrt mit ziemlich zahlreichen kleinzelligen Infiltraten. Die meisten Glomeruli zeigen eine hochgradige Amyloiddegeneration. In einigen Glomerulis lipoide Degeneration; zum Teil scheint es sich hierbei um embolische Ausfüllung der Schlingen mit Fett zu handeln.

In vielen Kapselräumen »Halbmondbildungen«. In den kleineren Arterien oft Arteriosklerose mit Intimaverdickung und Verfettung (teilweise doppeltbrechendes Fett). In den bindegewebsreichen Particen sind die Kanälchen eng, kollabiert; in den übrigen Particen sind die Hauptstücke meistens ziemlich erweitert und enthalten in ziemlich geringer Menge hyaline Tropfen. Das Epithel der Hauptstücke im allgemeinen ziemlich niedrig; nur an einigen Stellen in demselben reichliche Tropfenbildung; an vielen Stellen ist das Epithel verfettet mit grossen Tropfen, die zum Teil doppeltbrechend ist. Im Lumen der Hauptstücke zuweilen einzelne Leukozyten und »grosse Fettzellen«; diese mitunter zu mehreren in kleineren Häufchen vereinigt. In den übrigen Kanälchenabschnitten ziemlich oft hyaline Zylinder, zuweilen Tropfenzylinder und neben den Zylindern noch Leukozyten und »grosse Fettzellen«.

Fall 156. (Tafel XIII, Fig. 3—9 und Tafel XV, Fig. 9.) Sigfrid S., 35 Jahre alt. *Klinische Diagnose*: Glomerulonephritis chron. (sekundäre Schrumpfniere). Urämie. 1904 exsudative Pleuritis; Tuberkelbazillen im Sputum. Im August 1916 Kurzatmigkeit, die seitdem zugenommen hat. Seit Oktober bettlägrig. Husten. Viel Nasenbluten. *Status praesens* am 3. I. 1917: Allgemeinzustand ziemlich schlecht. Mässige Zyanose und Dyspnoe. Ziemlich grosse Ödeme. Herzdämpfung links 12—13 cm, rechts 5—6 cm von der Mittellinie. Blutdruck 200 mm Hg. Augenhintergrund normal. *Rest-Stickstoff* am 13. I. 96 mgm %, am 24. I. 134 mgm %. *Blutdruck* 11. I. 195 mm Hg, 15. I. 205 mm Hg, dann 170—190 mm Hg. Temperatur die ganze Zeit afebril. Während des Krankenhausaufenthaltes zunehmende Symptome der Urämie. *Mors* am 9. IV. 1917. *Urin*: Tagesmenge: die erste Woche etwa 2000—2500 ccm, 14. I.—2. III. im allgemeinen 1000—1500 ccm, den letzten Monat etwa 500—800 ccm, die letzten Tage 250—375 ccm. *Spez. Gew.* die erste Zeit 1010—1011, dann im allgemeinen 1011—1015. *Albumengehalt* sehr wechselnd von 0,6—1,0% bis auf 10—18%, ausnahmsweise 24—45%.

Sedimentbefund nach meiner Methode: 18., 24., 27. I. und 3. II.: Zahlreiche Zylinder von wechselndem Typus: lockere mit fädiger Struktur oder homogene, bisweilen wachsartige; einige sind sehr blass, andere dunkelblau gefärbt; die Breite wechselnd 15—16 μ bis auf 5 μ oder ausnahmsweise 70 μ . Auffallend oft kommen auf den Zylindern nebst feinen oder gröberen Körnchen zahlreiche hyaline Tröpfchen vor, die im allgemeinen ziemlich klein höchstens 3 μ im Durchmesser sind. Solche Tröpfchen finden sich auch häufig frei in Form von unregelmässigen Häufchen oder zylinderähnlichen Gebilden. Ziemlich viele polynukleäre Leukozyten. Einzelne rote Blutkörperchen. Hier und da einzelne oder in Häufchen liegende Nierenepithelien, die oft auf Zylindern aufgelagert sind; ihre Grösse etwa 9—10 μ oder zuweilen mehr (14 μ) (der Kern etwa 5—6—7 μ). Einzelne oder bisweilen ziemlich viele stark verfettete Zellen mit grossen Fettröpfchen (»grosse Fettzellen«); ihre Grösse 15—20 μ (der Kern etwa 6—7 μ). 7., 10. und 17. II.: Ungefähr dasselbe Bild wie zuvor. Auffallend viele Tropfenzylinder oder Häufchen von Tröpfchen (etwa 3 μ , manchmal darunter, bisweilen das doppelte); unter den Tröpfchen auch feinkörnige Massen. Nur vereinzelte Zellen mit grossen Fetttropfen. Keine roten Blutkörperchen. 7. u. 10. III. Wie zuvor. Auffallend grosse Zahl Tropfenzylinder und Häufchen von Tröpfchen. Einzelne »grosse Fettzellen«: bei polarisiertem Licht waren einige derartige Zellen doppeltbrechend. 14., 21., 28. III. und 4. IV.: Der Hauptsache nach dasselbe Bild wie zuvor. *Autopsie* am 11. IV. 1917. *Gesamtbefund*: Chronische Nephritis im Schrumpfstadium. Herzhypertrophie (Gewicht 750 g). Akute Pericarditis. Transsudate. Stauungsorgane. Lungeninfarkte. Einzelne Intimaverdickungen der Aorta und der Koronargefässe. *Nieren makroskopisch*: Das Gewicht jeder der beiden Nieren beträgt etwa 100 g. Die Kapsel mit Schwierigkeit abziehbar. Die Oberfläche stellenweise feingranuliert, an derselben zahlreiche gelbliche Herdchen. Die Rinde etwa 5 mm breit, gesprenkelt, blass graugelb oder graurot. Die Pyramiden dunkelrot. In beiden Nieren einzelne Zystchen mit klarem Inhalt; in der linken Niere eine walnussgrosse Zyste. *Nieren mikroskopisch*: Das Zwischengewebe meistens mehr oder weniger vermehrt mit reichlichen kleinzelligen Infiltraten. Hier und da interstiell gelegenes Fett, das doppeltbrechend ist. Glomeruli oft verödet, mehr oder weniger hyalinisiert; bisweilen lipide Degeneration; einige Schlingen mit hyalinen Massen und Tropfen ausgefüllt. Ein grosser Teil der Kanälchen der Rinde ist schmal, kollabiert, andere dagegen mehr oder weniger erweitert. Das Epithel ist bald mehr oder weniger stark verfettet; bald ohne Fetteinlagerung; das Fett grösstenteils doppeltbrechend. In einem Teil der erweiterten Kanälchen, die als Hauptstücke aufgefasst werden, kommen im Lumen zahlreiche hyaline Tropfen vor, und im Epithel finden sich an mehreren Stellen mitunter neben Fettröpfchen zahlreiche kleinere hyaline Tröpfchen. In den übrigen Kanälchen häufig Tropfen und Zylinder von wechselndem Aussehen. In mehreren dünnen Schleifenschenkeln, besonders nach den Pyramidenspitzen zu, stark blaugefärbte hyaline Zylinder. In den übrigen Kanälchenabschnitten, häufig hyaline

Zylinder, die zum Teil »Spiralform« mit in zahlreichen Windungen liegenden Fäden haben; in einigen dieser Kanälchen Tropfenzylinder und in einigen mehr oder weniger zahlreiche Leukozyten. In einem Kanälchen sind rote Blutkörperchen beobachtet. In den Gefässen oft hochgradige Arteriosklerose und hyperplastische Intimawucherung mit zuweilen starker Verfettung. In Präparaten, die nach der PFISTER'SCHEN Methode gefärbt sind, treten im Epithel vieler Kanälchen zahlreiche blaugefärbte Tropfen hervor; sie färben sich aber im allgemeinen nicht in so grosser Zahl, wie in den Präparaten nach meiner Methode.

Abbildungen auf Tafel XIII, Fig. 3—9. (Zeiss hom. im. $1/7''$, komp. ok. 6). *Fig. 3.* PFISTER-Präparat mit hochgradiger hyalintropfiger Degeneration zweier Kanälchen. *Fig. 4:* *Sedimentbild:* rechts ein wachsartiger Zylinder (Breite 66μ ; war in dem Präparat noch blasser als in der Abbildung); ein Tropfenzylinder; ein Zylinder, der etwa 26μ breit ist, mit Auflagerung von Körnchen und zum Teil verfetteten Nierenepithelien; links ein Zylinder, der mit feineren und gröberen Körnchen besetzt ist, (Breite 50μ) und ein Häufchen von Leukozyten und Nierenepithelien; die letzteren messen etwa $12-14 \mu$, ihr Kern bis $6-7 \mu$. *Fig. 5-9.* Gefrierschnitte von der Niere, Fixierung in JORES' Flüssigkeit, Färbung nach Quensel. *Fig. 5.* Zwei Hauptstücke mit reichlicher Tropfenbildung im Epithel; in dem unteren Hauptstücke in einigen Zellen basal gelegenes Fett. *Fig. 6.* Ein dicker Schleifenschenkel mit Tropfen und Leukozyten im Lumen. *Fig. 7.* Ein Schaltstück mit einem homogenen Zylinder, dem einige Fettröpfchen beigemischt sind. *Fig. 8.* Ein dünner Schleifenschenkel mit hyalinen Zylindern. *Fig. 9.* Ein Sammelrohr mit hyalinen Tropfen. *Tafel XV, Fig. 9:* Ein Glomerulus mit meistens tropfenartigen hyalinen Massen, die die Schlingen ausfüllen.

Fall 157. (Tafel XIV, Fig. 8—10.) Erik Å., 27 Jahre alt. *Klinische Diagnose:* Chronische Glomerulonephritis im Stadium der Niereninsuffizienz. Anämie. Urämie. 1902 die ersten Symptome von Nephritis. 1907 wurde er wegen chron. Nephritis mit Herzvergrößerung im Krankenhaus behandelt; im Urin damals $0,5-1\%$ Alb.; die Urinmenge etwa 1500 ccm . Seitdem mehr und mehr Atembeschwerden und Herzklopfen. Die letzte Zeit Mattigkeit, Schläfrigkeit. Anschwellung der Beine. *Status praesens* vom 23. I. 1917: Mässige Ödeme der Beine und der Augenlider. Herzdämpfung links 11 cm , rechts $5-6 \text{ cm}$ von der Mittellinie. Hämoglobingehalt 70% . *Blutdruck* 140 mm Hg , 28. I. 135 mm , 4. II. 120 mm , 14. II. 140 mm Hg . Temperatur afebril. *Rest-Stickstoff* im Blute 25. I. $103 \text{ mgm}\%$, 3. II. $142 \text{ mgm}\%$, 14. II. $140 \text{ mgm}\%$. *Urin:* Tagesmenge $2250-3900 \text{ ccm}$, die letzten Tage sehr vermindert; spez. Gew. $1008-1010$. Albumen $0,3-0,7\%$. Zunehmende Symptome der Urämie. *Mors* am 20. II. 1917 um 3 Uhr nachm. *Sedimentbefund* nach meiner Methode 27. I. und 3. II.: Zahlreiche Bakterien. Einzelne hyaline Zylinder (etwa $15-30 \mu$). Auf einigen Zylindern Nierenepithelien, zum Teil verfettet. Einige Tropfenzylinder. 7. u. 14. II. Sehr geringes Sediment. Einige grössere oder kleinere Häufchen kleiner hyaliner

Tröpfchen und Tropfenzylinder. Die Tröpfchen teils blass teils dunkelblau. Einzelne Fäden und lockere oder homogene schmale Zylinder. Spärliche Leukozyten und rote Blutkörperchen, zum Teil in Zylindern eingeschlossen. Auf einigen Zylindern einzelne Fetttröpfchen. Vereinzelte Nierenepithelien. 17. II. Sehr zahlreiche Bakterien vom Coli-Typus. Einzelne Fäden und rote Blutkörperchen. *Autopsie* am 21. II. 1917. *Gesamtbefund*: Chronische Nephritis im Schrumpfstadium. Herzhypertrophie. Fettdegeneration des Herzmuskels. *Nieren makroskopisch*: Das Gewicht der rechten Niere beträgt 34 g, das der linken 52 g. Die Konsistenz fest. Die Kapsel schwer abziehbar, so dass kleine Teile des Nierenparenchyms daran hängen bleiben. Die Oberfläche feingranuliert. Schnitttrand scharf. Die Grenze zwischen Rinde und Marksubstanz verwischt. Die Rinde 1,5—3 mm breit, von grauroter bis grauweißer oder gelblicher Farbe gesprenkelt. Die Arterien verdickt. *Nieren mikroskopisch*: Äusserst hochgradige Veränderungen. Das Zwischengewebe im allgemeinen sowohl in der Rinde als in den Pyramiden sehr vermehrt; zahlreiche kleinzellige Infiltrate; vereinzelt kleine Blutungen. Glomeruli nur zum geringsten Teil erhalten; die Mehrzahl derselben verodet, im ganzen oder teilweise hyalinisiert; zuweilen lipide Degeneration in geringem Grade. In einigen Glomerulis sind einzelne Schlingen mit Fetttröpfchen gefüllt. In der Rinde sind die einzelnen Kanälchenabschnitte schwer von einander zu trennen. Ein Teil derselben ist erweitert und liegt eng aneinander, andere sind eng, kollabiert und in vermehrtem Zwischengewebe gelagert. Die erweiterten Kanälchen werden zum grossen Teil als Hauptstücke aufgefasst; im Lumen derselben oft mehr oder weniger zahlreiche hyaline Tropfen und im Epithel an vielen Stellen zahlreiche hyaline Tröpfchen, zuweilen daneben auch Fett. In vielen engen, kollabierten Kanälchen und in einigen erweiterten, die als Schaltstücke gedeutet werden, hyaline Zylinder. Leukozyten kommen in einigen Kanälchen vereinzelt, in einigen Sammelröhren zahlreich vor. Im Lumen der Sammelröhren mitunter hyaline Zylinder und ziemlich oft eine grosse Menge hyaline Tropfen in Form der Tropfenzylinder; zuweilen daneben vereinzelt Leukozyten; in einigen der Zylinder Kalkablagerungen. In einigen Kanälchen in der Rinde sind die Epithelzellen stark verfettet; das Fett zum Teil doppeltbrechend; in einigen anderen Kanälchen einzelne Fettkörnchen in zerstreuten Epithelien. Einzelne Epithelzellen braun pigmentiert. In den Gefässen vielfach Arteriosklerose und hyperplastische Intimaverdickung, zuweilen mit starker Verfettung.

Abbildungen auf Tafel XIV, Fig. 8—10 (Zeiss hom. im. $\frac{1}{7}$ "', komp. ok. 6): *Fig. 8*. Sedimentbild am 14. II. Grosser Tropfenzylinder nebst ein paar Leukozyten und einem roten Blutkörperchen. *Fig. 9—10*. (Gefrierschnitte aus der Niere, Fixierung in JORESSchen Flüssigkeit, Färbung nach Quensel). *Fig. 9*. Ein Teil eines Sammelrohrs an der Grenze zwischen der Rinde und der Marksubstanz; im Lumen ein Tropfenzylinder; etwas Fett in den Zellen. *Fig. 10*. 3

Hauptstücke mit Tropfenbildung in den Zellen und Tropfen im Lumen; in vielen Zellen ausserdem Fett, das meist basal gelegen ist.

Fall 158. Ch. L., 45-jährige Frau. *Klinische Diagnose:* Nephritis chron. Urämie. Kyphoscoliotisch von Kindheit an. Immer kränklich. Die letzte Zeit wegen Nephritis ärztlich behandelt. *Status praesens* bei der Aufnahme am 29. III. 1917: Geringe Ödeme. Benommenheit. Herzdämpfung links 12—13 cm, rechts 5—6 cm von der Mittellinie. Blutdruck 250 mm Hg. Temperatur afebril. *Mors* am 4. IV. 1917. *Urin* 29. III.—4. IV.: Tagesmenge 875—1100 ccm; spez. Gew. 1012—1017; Albumen 1—2%. *Sedimentbefund* nach meiner Methode 31. III. und 4. IV.: Das Sediment enthält meistens Vaginalepithelien, im übrigen nur verhältnismässig spärliche Formelemente. Unter diesen relativ zahlreiche Leukozyten und relativ spärliche Zylinder, die teils hyalin-homogen, teils mehr oder weniger körnig oder fädig-spiralförmig sind; die Breite der Zylinder etwa 20—30 μ . *Autopsie* am 5. IV. 1917. *Gesamtbefund:* Schrumpfnieren. Herzhypertrophie. Leichte Arteriosklerose. *Nieren makroskopisch:* Das Gewicht der rechten Niere beträgt 95 g, das der linken 110 g. Das Parenchym hyperämisch mit diffus zyanotischer Farbe. Die Rinde etwa 5 mm breit. Die Kapsel lässt sich nur mit Schwierigkeit abziehen. Die Oberfläche feingranuliert. *Nieren mikroskopisch:* Das Zwischengewebe im allgemeinen vermehrt; vielfach grössere oder kleinere kleinzellige Infiltrate, zum Teil um die Glomeruli herum gelegen. Glomeruli zum grossen Teil erhalten, blutreich; ziemlich zahlreiche jedoch verödet, im Ganzen oder teilweise hyalinisiert. In einzelnen Glomerulis hier und da im Lumen der Schlingen Fetttropfen. In den Kapselräumen an einigen Stellen hyaline Tröpfchen in geringer Anzahl. Im Lumen der Hauptstücke meistens zahlreiche hyaline, grössere oder kleinere Tropfen. Im Epithel der Hauptstücke vielfach eine grössere oder geringere Menge hyaliner Tröpfchen. Im Lumen der übrigen Kanälchenabschnitte an mehreren Stellen hyaline Zylinder, Tröpfchen oder Fäden, die oft unregelmässig gewunden sind und spiralförmige Zylinder bilden. Im Lumen vieler Kanälchen vereinzelt oder zuweilen ziemlich viele Leukozyten: diese Kanälchen liegen vorzugsweise in oder neben den kleinzelligen Infiltraten, von denen die Leukozyten zum Teil durch die Epithelwand ins Lumen einwandern. An etlichen Stellen Kalkablagerung im Bindegewebe der Pyramiden. Fett kommt nur in geringer Menge im Epithel einiger Kanälchen, nicht in den Hauptstücken vor. In den Gefässen Arteriosklerose und hyperplastische Intimaverdickung zum Teil mit reichlicher Verfettung.

Hauptgruppe C. Arteriosklerotische Erkrankungen, Sklerosen.

I. Die blande gutartige Hypertonie (VOLHARD und FAHR)¹⁾, einfache Nierensklerose.

Fall 159—183.

Fall 159. (Tafel XV, Fig. 3). Albert H., 67 Jahre alt. *Klinische Diagnose:* Einfache Nierensklerose. Herzhypertrophie (cor bovinum). Vor 4 Jahren bei schwererer Arbeit Kurzatmigkeit; im Urin Eiweiss, das nach Behandlung verschwand. Die letzte Zeit zunehmende Kurzatmigkeit und Mattigkeit; seit 2 Wochen Anschwellung der Beine. *Status praesens* bei der Aufnahme am 29. XII. 1914: Ödeme der Beine und des unteren Teiles des Bauches und des Rückens. Starke Zyanose der Lippen und des Gesichts; Arythmie; Herzdämpfung links 15 cm, rechts 4 cm von der Mittellinie. Blutdruck 190 mm Hg; bei der Entlassung 225 mm Hg. *Urin* 29. XII.—7. II.: spez. Gew. 1014—1018; Tagesmenge 4. I. 2700, dann 1100—1900 ccm; Spuren von Albumen oder kein Albumen, die letzte Woche 0,5—0,8% Alb. Die Ödeme nahmen ab. Der Pat. wurde am 7. II. 1915 als gebessert entlassen. Kurze Zeit danach, wieder Ödem der Beine. II. Aufnahme am 22. II. 1915. Der Blutdruck jetzt 174 mm Hg. Das Ödem war nach 3 Tagen verschwunden. Im Urin Spuren von Albumen. Blutdruck 174 mm. Am 7. III. wurde der Pat. als gebessert entlassen. *Sedimentbefund* nach meiner Methode: 20. I. 15: Spärliches Sediment, das verhältnismässig viele Fäden und Zylinder enthält. Diese sind oft längsstreifig; auf vielen derselben feinkörnige Auflagerungen. Zerstreute oder in Häufchen liegende Leukozyten und rote Blutkörperchen, die zum Teil auf Zylindern liegen. Desquamierte Plattenepithelien kommen auch vor. 27. I. Der Hauptsache nach dasselbe Bild wie voriges Mal. Zahlreiche Fäden und Zylinder sowie Übergangsformen der beiden: längsstreifte oder spiralförmige Zylinder, in denen man zwischen den gewundenen Fäden teils körnige Massen, teils Zellen sieht. Die Breite der Zylinder im allgemeinen 16—30 μ , ausnahmsweise bis auf 36 μ . Die im Sediment vorkommenden Zellen bestehen zum überwiegenden Teil aus Leukozyten, die bisweilen als Häufchen liegen; in geringerer Zahl kommen rote Blutkörperchen und kleine Nierenepithelien vor. In einem Präparat habe ich eine grosse Fettzelle gesehen. Am 3. II. und 2. III. der Hauptsache nach dasselbe Bild wie zuvor; in einem Präparat habe ich zerstreute, kleine hyaline Tropfen gesehen.

Abbildung auf Tafel XV, Fig. 3 (Zeiss hom. im. $\frac{1}{4}$ " komp. ok. 6). Sedimentbild am 3. II. Ein Zylinder, der an den beiden Enden ho-

¹⁾ In der hiesigen med. Klinik (Prof. Friberger) werden die hierhergehörigen Fälle gewöhnlich als Arteriosclerosis hypertouica oder als einfache Nierensklerose bezeichnet. Benennungen, die im folgenden gebraucht werden.

mogen und dazwischen fädig teilweise gewunden ist; ein Häufchen hyaliner Tropfen; ein paar Leukozyten.

Fall 160. (Tafel XIV, Fig. 11.) Viktor P., 75 Jahre alt. *Klinische Diagnose:* Einfache Nierensklerose. Bronchitis. Emphyseme der Lungen. Während einiger Jahre bei Anstrengungen Schwindelgefühl; Kurzatmigkeit; Anschwellung der Beine abends. Aufnahme am 22. I. 1915. Entl. d. 23. II. 1915. Dyspnoe. Leichte Zyanose. Keine Ödeme. Afebril. Blutdruck bei der Aufnahme 200 mm Hg, bei der Entlassung 160 mm Hg. Urin 22. I.—23. II. Menge 700—1200 ccm täglich; spez. Gew. 1014—1018; Albumen 23. I.—4. II. 0,3—1%, dann nur Spuren. *Sedimentbefund* nach meiner Methode am 26. I.: Spärliches Sediment. Verhältnismässig zahlreiche Fäden, streifige und spirallörmige sowie auch homogene Zylinder. Die zellulären Elemente spärlich: hier und da Häufchen von roten Blutkörperchen. Vereinzelte Leukozyten und sehr wenige, ziemlich grosse, stark verfettete Zellen. 2., 9. u. 16. II. Qualitativ wie zuvor. Die Zahl der Zylinder grösser, ebenso wie die der Leukozyten, die teilweise in Form von Zylindern vorkommen. 23. II. Der Hauptsache nach wie zuvor. Die Zylinder in der Regel etwa 17—20 μ breit; auf einigen derselben mehr oder weniger Körnchen. Ausserdem kleine nekrotische Nierenepithelien.

Abbildung auf Tafel XIV, Fig. 11. Zeiss, hom. im. $\frac{1}{1''}$, komp. ok. 6. *Sedimentbild* am 2. II. 1915: Links ein Leukozytenzylinder (Breite 20 μ); rechts ein fädiger Zylinder (oben) und ein nahezu homogener Zylinder (Breite etwa 17 μ) mit körnigem Besatz an der einen Hälfte und mit Einschluss von 2 stark verfetteten Zellen.

Fall 161. Joh. P. Ö., 69 Jahre alt. *Klinische Diagnose:* Benigne Nierensklerose. Stauung. Herzinsuffizienz. Seit 3 Jahren Kurzatmigkeit und Herzklopfen. Bei der I. Aufnahme am 23. II. 1915 beträchtliche Ödeme der Beine, des Bauches und der Hände. Kurzatmigkeit, Zyanose der Lippen. Blutdruck 140 mm Hg. Bei der Entlassung am 12. III. keine Ödeme. Bei der II. Aufnahme am 21. IV. 1915 starke Ödeme der Beine und des Scrotums; leichtes Ödem der Bauchwand; Dyspnoe, Zyanose. Herzdämpfung links 15 cm, rechts 5 cm von der Mittellinie. Blutdruck 140—145 mm Hg. Im Urin bei der Aufnahme Spuren von Albumen, dann kein Alb. Die Tagesmenge 22.—29. IV. 2400—3700 ccm, dann 1600—2000 ccm. Spez. Gew. 1008—1012. Der Pat. wurde am 5. V. als gebessert entlassen. *Sedimentbefund* nach meiner Methode: Sehr spärliches Sediment, das vereinzelt hyaline Zylinder von Mittelbreite und einige Häufchen kleiner hyaliner Tropfen enthält. Ausserdem zerstreute Leukozyten und Epithelien vom Typus der Blasenepithelien. Ziemlich viele Bakterien (Mikrokokken).

Fall 162. Robert P., 46 Jahre alt. *Klinische Diagnose:* Einfache Nierensklerose (mit Embolie der Nierenarterie?). Kurz vor der Aufnahme am 28. V. 1915 nach einer Anstrengung ein akuter Anfall

heftiger Rückenschmerzen nebst blutigem Harn. Oppressionsgefühl, Herzklopfen. Der Urin enthielt die ersten Tage Spuren von Albumen, war später albumenfrei. Blutdruck 160 mm Hg. Bei der Entlassung am 7. VI. 1915. Symptomfrei. *Sedimentbefund* nach meiner Methode am 31. V. 15: Ziemlich zahlreiche Fäden, die oft in zylinderähnliche Gebilde zusammengelagert sind und bisweilen in »Spiralzyylinderformen« übergehen. Einzelne homogene Zylinder. Ziemlich zahlreiche polynukleäre Leukozyten, die oft etwas Fett enthalten. Einige kleine Nierenepithelien, bisweilen in geringem Grade fetthaltig. Vereinzelt rote Blutkörperchen.

Fall 163. Karl A., 59 Jahre alt. *Klinische Diagnose:* Insufficiencia cordis. Einfache Nierensklerose. Seit 1913 Kurzatmigkeit und Husten. Im Frühjahr 1914 nahmen die Beschwerden zu; Anschwellung der Beine. I. Aufnahme in die med. Klinik am 8. VI. Entl. d. 7. VII. 1914: Blutdruck 150—165 mm Hg. Im Urin anfangs 1,3% Albumen, später nur Spuren davon oder kein Albumen; im Sediment einzelne hyaline Zylinder, rote und weisse Blutkörperchen. Bei der Entlassung keine Symptome von Herzinsuffizienz. II. Aufnahme 10. VI.—21. VII. 1915: Dyspnoe, Zyanose, Ödem der Beine. Blutdruck während des Krankenhausaufenthaltes wechselnd: 110—150 mm Hg. Erguss in der linken Pleurahöhle. Im Urin bei der Aufnahme 1% Alb., dann Spuren von Albumen oder kein Eiweiss. *Sedimentbefund* nach meiner Methode am 11. VI. 1915: Der grösste Teil des Sediments besteht aus Fäden, die oft unregelmässig verfilzt sind. Ziemlich zahlreiche hyaline Zylinder von Mittelbreite (etwa 15—30 μ). Zelluläre Elemente ziemlich reichlich: zum grössten Teil polynukleäre Leukozyten, daneben vereinzelt Nierenepithelien, zuweilen stark verfettet.

Fall 164. Johan E., 65 Jahre alt. *Klinische Diagnose:* Einfache Nierensklerose. Stauung. Die letzten 10—15 Jahre Kurzatmigkeit und zunehmende Korpulenz. Im September 1914 Schlaganfall mit linksseitiger Hemiplegie. Aufnahme in die med. Klinik am 14. VII. 1915. Korpulenz. Unbedeutende Parese des linken Arms und des linken Beins. Zyanose des Gesichts und der Lippen. Starke Dyspnoe. Herzdämpfung links 13 cm, rechts 3—4 cm von der Mittellinie. Starke Arythmie. Blutdruck 230—266 mm Hg, ausnahmsweise 300 mm Hg. *Urin:* Tagesmenge 375—1125 ccm; spez. Gewicht 1014—1021. Albumen gewöhnlich 0,2—1%, zeitweise 2—4%. *Sedimentbefund* nach meiner Methode: 21. VII. Ziemlich zahlreiche Zylinder, teilweise von fädiger Struktur und in der Regel von Mittelbreite (etwa 17—30 μ). Unter den Zellen kommen Leukozyten in verhältnismässig grösster Zahl vor; daneben mitunter einige rote Blutkörperchen oder spärliche verfettete Zellen vom Typus der »grossen Fettzellen«. Reichliche Menge Bakterien. 23. VII. Nebst Zylindern zahlreiche polynukleäre Leukozyten und »grosse Fettzellen« in geringer Menge. 30. VII. Recht viele Leukozyten, bisweilen rote Blutkörperchen und Fibrin. 2. u. 4. VIII.: Sehr zahlreiche Fäden, oft als zylinderähnliche Gebilde zusammengelagert oder zu unregelmässigen Kon-

glomeraten verfilzt. Zahlreiche polynukleäre Leukozyten. Keine »grossen Fettzellen«. Ziemlich spärliche hyaline Zylinder, die schmal oder mittelbreit sind.

Fall 165. Erik A., 61 Jahre alt. *Klinische Diagnose:* Cardioarteriosklerose. Einfache Nierensklerose. Bronchopneumonie (mit akuter Nephrose). Vor einigen Tagen erkrankte Pat. mit Frösteln, Husten, Schnupfen, Kurzatmigkeit und Brustschmerzen. Bei der Aufnahme am 3. XII. 1915: Temperatur 36,7—37,8; die Hautfarbe etwas zyanotisch; Herzdämpfung links 11 cm. rechts 3—4 cm von der Mittellinie. Symptome von Bronchopneumonie, die einige Tage andauerten. Blutdruck bei der Aufnahme 160 mm Hg, bei der Entlassung 180 mm Hg, in der Zwischenzeit 160—200 mm Hg. Der Pat. wurde am 19. I. 1916 als gebessert entlassen. *Urin* 3. XII. 15.—18. I. 16: Tagesmenge 1500—2000 ccm: spez. Gew. am 3. XII. 1025, dann 1013—1017; Albumen 3.—8. XII. 2,4—12‰, dann Spuren bis zu 0,8‰ Alb. *Sedimentbefund* nach meiner Methode am 15., 17., u. 20. XII.: Meist Fäden, oft in zylinderähnliche Gebilde gelagert oder unregelmässig verfilzt. Ziemlich viele homogene oder lockere, fächtige Zylinder (11—20 μ). Ziemlich zahlreiche rote Blutkörperchen und Leukozyten. Einzelne Häufchen desquamierter Nierenepithelien, zuweilen in Zylinderform, zuweilen etwas Fett enthaltend (ihre Grösse etwa 9—11 μ , der Kern 5—6 μ). Hier und da eine »grosse Fettzelle« (11—17 μ , die Fettröpfchen bis auf etwa 3—4 μ).

Fall 166. P. M., 44-jähriger Mann. *Klinische Diagnose:* Vitium organ. cordis (Stenose u. Insuffizienz der Mitralisklappen). Blande einfache Sklerose der Nieren. Stauung. Scarlatina und Gelenkrheumatismus im Alter von 6—7 Jahren. 1908 Herzbeschwerden nach einer anstrengenden Radfahrt. Seit 1909 mehr oder weniger kränzlich. Aufnahme in die med. Klinik 31. III. 1916. Entl. 6. VI. 1916. Bei der Aufnahme leichte Zyanose und Dyspnoe. Herzdämpfung links 10—11 cm, rechts 5—6 cm von der Mittellinie (am 20. V. resp. 12 und 6 cm). Blutdruck 145 mm Hg. *Urin:* 31. III.—5. VI.: Menge: die ersten Tage bis auf 2100 ccm, dann in der Regel 1000—1300 ccm; spez. Gew. anfangs 1012—1015, dann gewöhnlich 1020—1024. *Albumen:* die ersten Tage 1—1,5‰, dann gewöhnlich 0,1‰, bisweilen 0,2—0,3‰. *Sedimentbefund* nach meiner Methode: 18. V. u. 22. V.: Sehr geringes Sediment, das eine relativ reichliche Menge Fäden enthält und daneben spärliche Zylinder (bis auf 14—22 μ), die im allgemeinen locker, bisweilen homogen sind, schwach oder stark blaufärbt. Vereinzelt rote Blutkörperchen und Leukozyten. Spärliche kleine Nierenepithelien, bisweilen in Zylinderform. Auf einigen Zylindern spärliche Fettröpfchen. 25. u. 29. V.: Etwa wie zuvor; hier und da grössere Häufchen von Leukozyten.

Fall 167. Mathilda A., 57 Jahre alt. *Klinische Diagnose:* Einfache, blande Nierensklerose. Aufnahme in die med. Klinik d. 28. III. 1916. Entlassung d. 2. VI. 1916. 1915 wegen chronischer in-

terstitieller Nephritis, Aortitis und Hemiplegie im Krankenhaus behandelt. Während ein Paar Jahre abends Anschwellung der Beine, ein Symptom, das jedoch das letzte Jahr gefehlt hat. Bei der Aufnahme keine Ödeme; afebril; beträchtliche Korpulenz; Herzdämpfung links 12 cm, rechts 4 cm von der Mittellinie. *Blutdruck* 28. III. 270 mm Hg, dann 260—275 mm Hg. *Urin*: Menge gewöhnlich etwa 400—900 ccm täglich; spez. Gew. 1014—1025; im allgemeinen kein Eiweiss, ein paar mal Spuren davon. *Sedimentbefund* nach meiner Methode 27. IV.: Zahlreiche Fäden. Ziemlich viele hyaline Zylinder, die im allgemeinen 14—17 μ bisweilen 20—28 μ breit sind. Auf einigen Zylinder mehr oder weniger reichliche körnige Auflagerungen. Ziemlich oft kleine nekrotische Nierenepithelien, die häufig auf Zylindern liegen. Vereinzelt Leukozyten. Zahlreiche Plattenepithelien (vom Vaginaltypus). 1. V. Zahlreiche Fäden; im übrigen nur spärliche Formelemente derselben Art wie zuvor. 4., 11., 18. u. 22. V.: Zahlreiche Fäden, teilweise Konglomeraten verfilzt. Einzelne Zylinder von Mittelbreite; auf denselben bisweilen Nierenepithelien, die ein wenig Fett enthalten. Zerstreute Häufchen von Leukozyten. 25. u. 29. V.: Fäden und Zylinder wie zuvor. Sehr zahlreiche Leukozyten und Bakterien vom Coli-Typus.

Fall 168. Johan J., 76 Jahre alt. *Klinische Diagnose*: Atherosklerose des Herzens, des Gehirns und der Nieren. Diabetes mellitus. Die letzten Jahre zunehmende Kurzatmigkeit. Das letzte Jahr hat der Pat. häufiger als zuvor Wasser lassen müssen. Die letzten Wochen ein paar Anfälle von Bewusstlosigkeit. Bei der Aufnahme am 11. V. 1916: Leichte Zyanose. Absolute Arythmie. Rigide Arterien. Die Herzdämpfung links 12(?) cm, rechts 4—5 cm von der Mittellinie. Blutdruck 165 mm Hg (am 23. V. 175 mm). Der Urin enthält 0,5—0,7% Zucker, kein Eiweiss oder Spuren davon; spez. Gew. 1023—1028. *Sedimentbefund* nach meiner Methode 18., 25. u. 29. V.: Spärliches Sediment, das relativ recht viele Fäden enthält und daneben einige hyaline Zylinder, die meist schmal, zuweilen bis auf etwa 28 μ breit und mitunter von Spiralform sind. Einzelne Leukozyten. Viele Bakterien.

Fall 169. Beda L., 66 Jahre alt. *Klinische Diagnose*: Facialisparese. Einfache Nierensklerose. Aufnahme in die med. Klinik am 1. VII. 1916. Entl. d. 26. X. 1916. Im Juni 1916 plötzlich eintretende Lähmung der linken Seite des Gesichts. Bei der Aufnahme linksseitige Facialisparese; mässiger seniler Demenz. Herzdämpfung (unsicher) links 11, rechts 4 cm von der Mittellinie. *Blutdruck* während des Krankenhausaufenthaltes 210—220 mm Hg. *Urin* 1. VII.—26. X.: Menge im allgemeinen 500—1000 ccm täglich, bisweilen 1700 ccm; spez. Gew. gewöhnlich 1010—1016. *Albumen*: im allgemeinen Spuren, bisweilen 0,1—0,2%, ausnahmsweise bis auf 0,7%. *Sedimentbefund* nach meiner Methode am 9. IX.: Reichliche Menge Plattenepithelien (Vaginaltypus) und Bakterien. Einzelne Zylinder, etwa 8 μ breit bis auf etwa 16—22 μ ausnahmsweise 28 μ ; sie sind

homogen oder oft streifig, blass — ziemlich stark gefärbt. Auch Fäden und bisweilen Übergänge derselben in spiralförmige Zylinder kommen vor. Spärliche Leukozyten, von denen einige kleine Fettröpfchen enthalten und andere einige Kokken einschliessen. Einige kleine stark verfettete Nierenepithelien. Noch zehnmal wurde das Sediment untersucht und zeigte jedesmal der Hauptsache nach denselben Charakter wie oben beschrieben ist; bisweilen reichlichere Leukozyten, die teilweise in grösseren Anhäufungen vorkommen.

Fall 170. Karolina N., 66 Jahre alt. *Klinische Diagnose:* Cardiosklerose. Einfache Nierensklerose. Lues. Senile Demenz. 1868 luetisch infiziert. 1892 im Krankenhaus wegen luetischer Myelitis behandelt; 1905 wegen subakuter (luetischer?) Nephritis behandelt. *Status praesens* bei der Aufnahme am 1. VIII. 1916: Motorische Aphasie. Die Herzdämpfung links 10 cm, rechts 3—4 cm von der Mittellinie (am 15. IX. resp. 9 u. 4 cm). Blutdruck bei der Aufnahme 220 mm Hg, bei der Entlassung am 16. IX. 190 mm, in der Zwischenzeit 165—190 mm Hg. *Urin:* 1. VIII.—15. IX.: Menge: 750—1250 ccm täglich; spez. Gew. 1009—1018. *Albumen* anfangs 0,1—0,4%, dann nur Spuren. *Sedimentbefund* 8., 12. und 15. IX.: Viele Plattenepithelien vom Vaginalepitheltypus und Bakterien. Ziemlich viele Zylinder etwa 18—28 μ breit; einige sind homogen, andere locker, von fädiger Struktur, zum Teil »spiralförmig«; die homogenen sind in der Regel mehr oder weniger stark, die übrigen blass blau gefärbt. Ein Tropfenzylinder, aus kleinen Tropfen bestehend, ist beobachtet. Ziemlich viele Leukozyten, die oft häufchenweise liegen.

Fall 171. Augusta N., 67 Jahre alt. *Klinische Diagnose:* Cardiosklerose. Herzinsuffizienz. Einfache Nierensklerose. Lungenembolie. Aufnahme am 21. VI. 1916. Die letzten 10 Jahre hartnäckiger Husten. Vor 14 Tagen fingen die Beine zu schwellen an. Kurzatmigkeit. Bei der Aufnahme grosse Ödeme; Zyanose; Dyspnoe; Temperatur 37,5°. Blutdruck 21. VI. 210 mm Hg, 10. VII. 190 mm. Der *Urin* enthält Albumen: bei der Aufnahme 1,8%, dann nur Spuren — 0,2%, die letzten Tage bis auf 2,4—3,5%. Tagesmenge 300—2100 ccm; spez. Gew. 1009—1031. *Sedimentuntersuchung* nach meiner Methode: 30. VI. u. 1. VII.: Geringes Sediment. Nur spärliche hyaline, mittelbreite Zylinder und einige Fäden. Die Zylinder bisweilen mehr oder weniger körnig. Zerstreute Leukozyten oder Häufchen davon. 13. VII.: Reichlicheres Sediment als voriges Mal. Ziemlich zahlreiche Zylinder, die teils homogen, teils streifig mit fädiger Struktur und bisweilen vom »Spiraltypus« sind. Die Zylinder sind gewöhnlich von mittlerer Breite, bisweilen bis auf 36 μ . In vielen Zylindern feinkörnige Einlagerung; auf einigen Zylindern kleine hyaline Tropfen oder teilweise verfettete Nierenepithelien. *Mors* am 14. VII. 1916 um 2 Uhr vorm. *Autopsie* am 14. VII. *Gesamtbefund:* Cardio-Arteriosklerose. Herzhypertrophie. Thrombose der linken Lungenarterie. Lungeninfarkte. Stauungsorgane. *Nieren makroskopisch:* Das Gewicht der linken Niere beträgt 125 g, das der rechten 120 g.

Die Konsistenz fest. Die Kapsel leicht lösbar. Die Oberfläche glatt. Die Rinde 5 mm breit. Das Parenchym überall blutreich, besonders in den Pyramiden. Die Arterien verdickt. *Nieren mikroskopisch:* Überall Hyperämie auch in den Glomerulis. Einzelne Glomeruli verödet. Im Zwischengewebe zerstreute kleinzellige Infiltrate. In dem Kapselraum vieler Glomeruli zahlreiche hyaline Tropfen (etwa 3—6 μ , bisweilen bis auf 11 μ an Grösse). In dem Lumen der Hauptstücke in der Regel mehr oder weniger zahlreiche hyaline Tröpfchen. Das Epithel der Hauptstücke oft angeschwollen, körnig; in vielen dieser Epithelien auch kleine hyaline Tropfen. In den übrigen Kanälchen an mehreren Stellen Zylinder, die eine homogene oder lockere Struktur zeigen; einige derselben sind deutlich aus mehreren schmalen Fäden zusammengesetzt und einige sind deutlich vom »Spiraltypus«. An einzelnen Stellen im Lumen der Kanälchen einige Leukozyten. In den Arterien stellenweise Arteriosklerose.

Fall 172. Johan A., 56 Jahre alt. *Klinische Diagnose:* Cardio-Arteriosklerose. Einfache Nierensklerose. Stauung. Status praesens bei der Aufnahme am 28. IX. 1916: Starkes Ödem der Beine, leichtes Ödem der Hände. Dyspnoe. Leichte Zyanose. Herzdämpfung links 10 cm, rechts 5 cm von der Mittellinie. *Blutdruck* während des Krankenhausaufenthaltes 180—200 mm Hg. Im Urin kein Albumen oder nur Spuren davon bis zum 10. XII. 1916 vom 10. XII—19. XII. 2—8 ‰ Alb. 20.—22. XII. 0,5—0,9 ‰. *Sedimentbefund* nach meiner Methode 20. u. 23. XII.: Geringes Sediment, das verhältnismässig viel Fäden und zerstreute Zylinder, die locker oder homogen sind, enthält; die Breite der Zylinder 14—22 μ . Spärliche Leukozyten und kleine Nierenepithelien.

Fall 173. Albert K., 76 Jahre alt. *Klinische Diagnose:* Cardio-Arteriosklerose. Einfache Nierensklerose. Chronische Bronchitis. Aufnahme in die med. Klinik d. 4. X. 1916—8. XII. 1916. Vor 6 Jahren Kurzatmigkeit und Schmerzen in der Herzgegend. Bei der Aufnahme Rasselgeräusche in beiden Lungen. Herzdämpfung links 11—12 cm, rechts 4 cm von der Mittellinie. *Blutdruck* bei der Aufnahme 170 mm Hg, bei der Entlassung 130 mm, in der Zwischenzeit 115—160 mm Hg. *Urin* 4. X.—8. XII.: Albumenfrei, spez. Gew. 1014—1020. *Sedimentbefund* nach meiner Methode. Bei 10 Untersuchungen jedesmal der Hauptsache nach dasselbe Bild: Viele Bakterien (Coli- und Kokkentypus). Formelemente sehr spärlich: einige Zylinder (etwa 11—21 μ breit), die meist von hyalinem Typus sind, zuweilen etwas körnig; spärliche Leukozyten und kleine Nierenepithelien. In einigen Präparaten kommen diese in reichlicher Menge, zum Teil in Zylinderform, vor; sie sind teilweise nekrotisch, teilweise enthalten sie zahlreiche, grosse Fetttropfen, dem Typus der »grossen Fettzellen« ähnlich.

Fall 174. L. P. P., 62-jähriger Mann. *Klinische Diagnose:* Arteriosklerosis hypertonica. Anämie. Bronchopneumonie. Aufnahme

in die med. Klinik am 13. VII. 1916. Entl. d. 30. X. 1916. Seit Weihnachten 1915 unbestimmte Digestionsbeschwerden, Abmagerung. Bei der Aufnahme: Anämie (Hämoglobin 85 %), rote Blutkörperchen 2,020,000. Temperatur afebril. Herzdämpfung links 8 cm, rechts 4—5 cm von der Mittellinie. Blutdruck 165 mm Hg (am 9. X. 110 mm). 14. VIII. Symptome akuter Pneumonie, die zwei Wochen andauerten. *Urin* 13. VII.—30. X.: spez. Gew. 1013—1027; gewöhnlich kein Albumen, zuweilen Spuren davon. *Sedimentbefund* nach meiner Methode: 9. IX. 1916: Geringes Sediment, in dem verhältnismässig viele Fäden, einzelne homogene Zylinder und Übergangsformen zwischen beiden, streifige und spiralförmige Zylinder vorkommen. Die Zylinderbreite etwa 17—28 μ . Recht viele Leukozyten. Vereinzelte rote Blutkörperchen. 13., 16. u. 20. IX.: Spärliches Sediment. Fäden und Zylinder wie zuvor. Ziemlich viele Leukozyten, zum Teil zu Häufchen angesammelt. Keine roten Blutkörperchen. Einzelne stark verfettete Zellen vom Typus der »grossen Fettzellen« (etwa 16 μ an Grösse). 23. u. 30. IX., 7. u. 14. X. Quantitativ sehr unbedeutendes Sediment, sonst der Hauptsache nach wie zuvor. 21., 25. u. 28. X. Fäden und Zylinder wie zuvor. Vereinzelte Leukozyten, zum Teil auf Zylindern gelegen. Ausserdem einige nekrotische, teilweise verfettete kleine Nierenepithelien.

Fall 175. (Tafel XVII, Fig. 5.) Karl G., 59 Jahre alt. *Klinische Diagnose:* Arteriosclerosis hypertonica. Embolien des Gehirns und der Art. popl. sin. Aufnahme in die med. Klinik am 4. X. 1916. Vor 14 Jahren »Influenza und Rheumatismus« mit Fieber. Seitdem Kurzatmigkeit und Herzklopfen bei Anstrengungen. Zeitweise Schwellung der Beine. Seit Anfang 1916 Verschlechterung mit beständiger Kurzatmigkeit und Anfällen von Atemnot. Am 2. X. 1916 plötzlich eintretende Parese des linken Armes. Bei der Aufnahme am 4. X. geringes Ödem der Füsse; leichte Zyanose der Lippen; Kurzatmigkeit. Herzdämpfung links 13 cm, rechts 3 cm von der Mittellinie; absolute Arythmie. Blutdruck 175 mm Hg. Im *Urin* kein Eiweiss oder nur Spuren davon; spez. Gew. 1027—1030. *Sedimentbefund* nach meiner Methode am 13. X.: Ziemlich viele Fäden und Übergangsformen derselben in Zylinder. Zylinder kommen in ziemlich reichlicher Anzahl vor; sie sind im allgemeinen locker, von fädiger Struktur, bisweilen homogen, bisweilen mehr oder weniger, ausnahmsweise fast ganz feingranuliert. Viele Zylinder zeigen »Spiralform«. Die Breite in der Regel etwa 11—24 μ ; bisweilen sind sie aber viel breiter bis auf 60—80 μ . Ausnahmsweise finden sich auf den Zylindern kleine hyaline Tropfen; an einer Stelle habe ich ein Häufchen kleiner hyaliner Tropfen beobachtet, von denen einige in grösseren Gebilden zusammensintern. Ziemlich zahlreiche Leukozyten, zum Teil zu Häufchen angesammelt; verhältnismässig oft sieht man in denselben ein wenig Fett. Vereinzelte rote Blutkörperchen, teilweise auf Zylindern gelegen. Hier und da zerstreute oder in Häufchen zusammenliegende Nierenepithelien (etwa 11—12 μ , der Kern etwa 5—6 μ), die zum Teil nekrotisch, zum Teil ein wenig fetthaltig sind. *Mors* am 15. X. 1916.

Autopsie am 16. X. 1916. *Gesamtbefund*: Arteriosklerose der Aorta und der Herzgefäße. Schwielenbildung im Myokard. Stauungsorgane. *Nieren makroskopisch*: Das Gewicht jeder der beiden Nieren etwa 140 g. Die Kapsel mit Schwierigkeit ablösbar. An der Oberfläche zerstreute Einsenkungen. Die Rinde etwa 4—5 mm breit. Das Parenchym überall hyperämisch, besonders in den Pyramiden. In der rechten Niere ein hämorrhagischer und ein anämischer Infarkt. *Nieren mikroskopisch*: Im Zwischengewebe ziemlich zahlreiche kleinzellige Infiltrate. Viele Glomeruli verödet, ganz hyalin. Die übrigen im allgemeinen hyperämisch, sonst ohne Veränderungen. In den Arterien bisweilen Verdickung der Intima. In dem Lumen der Hauptstücke oft Tröpfchen, zumeist in geringer Menge; sie sind teils hyalin mit einem gewissen Glanz, teils ganz durchsichtig. Im Epithel der Hauptstücke vielfach Tröpfchen von demselben Aussehen wie im Lumen. In der Nähe eines Infarktes habe ich gruppenweise in den Hauptstücken eine sehr reichliche Tropfenbildung mit grossen Tropfen beobachtet. In dem Lumen der dünnen Schleifenschenkel bisweilen Tropfen, bisweilen schmale hyaline Gebilde, die in den inneren Teilen der Pyramiden besonders stark blau gefärbt sind. Im Lumen der dicken Schleifenschenkel finden sich oft Zylinder, wobei mitunter das Kanälchen erweitert und das Epithel mehr oder weniger abgeflacht ist; in einigen dieser Kanälchen Fäden vom demselben Aussehen wie die vielfach im Harnsediment vorkommenden. In den Schaltstücken oft mehr oder weniger stark blaugefärbte hyaline Zylinder; einige dieser Kanälchen sind stark erweitert; an einigen Stellen Fäden oder Zylinder, die deutlich aus schmaleren, »spiralg« gewundenen Fäden gebildet sind; an anderen Zylinder kommt ein mehr oder weniger reichlicher körniger Besatz vor. In den Sammelröhren finden sich an mehreren Stellen Zylinder; ausnahmsweise im Lumen dieser Kanälchen spärliche Leukozyten oder verfettete oder pigmentierte Epithelien. Fett, das nicht doppeltbrechend ist, kommt in ziemlich reichlicher Menge im Epithel der dicken Schleifenschenkel und Schaltstücke, in geringer Menge in den dünnen Schleifenschenkeln und Sammelröhren vor.

Abbildung auf Tafel XVII, Fig. 5. Gefrierschnitt aus der Niere (Fixierung in der JORESSchen Flüssigkeit, Färbung nach meiner Methode). Vergrößerung: Zeiss, hom. im $17''$, komp. ok. 6. Partie von Marksubstanz, ziemlich nahe an der Rinde. Fadenförmige Gebilde im Lumen eines dicken Schleifenschenkels (oben) und zweier dünnen Schleifenschenkel (unterhalb des erstgenannten Kanälchens).

Fall 176. Fritz Ö., 52 Jahre alt. *Klinische Diagnose*: Einfache Nierensklerose. Bronchiektasie. Insuffizienz der Aortenklappen. *Status praesens* bei der Aufnahme am 5. XI. 1916: Keine Ödeme. Afebril. Herzdämpfung links 12—13 cm, rechts 3—4 cm von der Mittellinie. Blutdruck bei der Aufnahme 180 mm Hg, bei der Entlassung am 22. XII. 16. 160 mm Hg, in der Zwischenzeit 150—180 mm. *Urin*: 5. XI.—22. XII. Tagesmenge im allgemeinen 1100—1500 ccm. einmal 1850 ccm; spez. Gew. anfangs 1020—1025, dann 1015—1017; anfangs Spuren von Albumen, dann kein Eiweiss oder bisweilen

Spuren davon. *Sedimentbefund* nach meiner Methode: 21. XI.—22. XII. 16. Bei 7 Untersuchungen jedes Mal der Hauptsache nach das gleiche Bild: Trotzdem kein Eiweiss im Urin nachweisbar war, fanden sich Formelemente in reichlicher, die verschiedenen Tage etwas wechselnder Menge: Ziemlich viele Fäden, die zum Teil in spiralförmige Zylinder übergehen. Auch ziemlich viele Zylinder, die bald locker, bald homogen, bald blass, bald mehr oder weniger stark blaufärbt sind. Einzelne Zylinder von wachsigem Typus. Auf einigen Zylindern feine Körnchen in wechselnder Menge. Die Breite der Zylinder zum Teil ganz schmal, zum Teil bis auf 22—30 μ , ausnahmsweise noch mehr. Rote Blutkörperchen kamen anfangs in ziemlich reichlicher, die letzten Tage in spärlicher Menge vor. Leukozyten ziemlich zahlreich, zumeist in Häufchen, teilweise auf Zylindern. Recht viele Nierenepithelien, die zuweilen etwas fetthaltig, zuweilen nekrotisch (etwas grüngefärbt) sind, kommen teilweise auf den Zylindern vor; diese Zellen betragen an Grösse etwa 9—11 μ , der Kern 5—6 μ .

Fall 177. Karolina G., 67 Jahre alt. *Klinische Diagnose:* Cardio-Arteriosklerose. Einfache Nierensklerose. Bei der Aufnahme in die med. Klinik am 17. XI. 1916 leichte Dyspnoe; keine Zyanose. Herzdämpfung links etwa 12 cm, rechts etwa 4 cm von der Mittellinie. Blutdruck 210 mm Hg; bei der Entlassung 8. XII. 1916 185 mm Hg. Rest-Stickstoff im Blute 20 mgm%. Urin 17. XI.—8. XII.: Menge 500—900 ccm täglich; spez. Gew. 1017—1025. Kein Albumen. *Sedimentbefund* nach meiner Methode 18. u. 29. XI., 6. u. 9. XII.: Sehr geringes Sediment. Ziemlich viele Fäden, die zum Teil zu verfilzten Häufchen angeordnet sind. Ziemlich zahlreiche Zylinder von Mittelbreite (14—20 μ), die teils locker, streifig, teils homogen teils schwach, teils stark gefärbt sind; auf einigen derselben geringe körnige Auflagerungen. Es kommen auch »Spiralformen« und Übergangsformen von Fäden in Zylinder vor. Ziemlich viele Plattenepithelien. Zelluläre Elemente im übrigen spärlich: einige Leukozyten und in einem Präparate einige kleine Nierenepithelien. Ziemlich viele Bakterien (Kokken).

Fall 178. J. G., 66 Jahre alt. *Klinische Diagnose:* Cardio-Arteriosklerose. Einfache Nierensklerose. Stauung. Aufnahme in die med. Klinik am 24. XI. 1916. Seit 10—12 Jahren Kurzatmigkeit und Herzklopfen. Ziemlich viel Husten. Mitte Oktober 1916 Anfall von Angina pectoris. Bei der Aufnahme war der Allgemeinzustand schlecht; Dyspnoe; Ödeme der Beine. Afebril. Herzdämpfung links 11—12 cm, rechts 4 cm. Blutdruck 140—150 mm Hg. Urin 24. XI.—10. XII.: Menge 350—500 ccm täglich; spez. Gew. 1019—1022; Spuren von Albumen. *Sedimentbefund* nach meiner Methode 27. u. 29. XI., 2., 6. u. 9. XII.: Nur sehr geringes Sediment, das zum überwiegenden Teil aus Fäden und Zylindern besteht. Die meisten Zylinder sind von lockerem Bau, bisweilen von ausgeprägter »Spiralform«, andere homogen, bisweilen mit feinkörnigem Belag. Ein Teil der Zylinder schwach; ein Teil stark gefärbt. Die Breite derselben 11—28 μ ,

ausnahmsweise bis auf 42 μ . Vereinzelte Leukozyten und rote Blutkörperchen. Die Leukozyten enthalten zuweilen einige Fettröpfchen. Ausserdem kommen in etwas reichlicherer Menge kleine Nierenepithelien vor, die zumeist nekrotisch, zuweilen etwas fettartig sind. Ziemlich viele Bakterien vom Coli- und Streptokokken-Typus. Mors am 10. XII. 1916. *Autopsie* am 11. XII. *Gesamtbefund*: Hochgradige Arteriosklerose der Aorta und der Herzgefässe. Thrombose der linken Koronararterie. Infarkte und Schwielen des Myokards. Stauungsorgane. Lungeninfarkte. *Nieren makroskopisch*: Das Gewicht 160—170 g. Die Kapsel etwas adhärent. Die Rinde etwa 5 mm breit. Das Parenchym blutreich, besonders in den Pyramiden. Die Arterien vielfach verdickt. Zerstreute grössere und kleinere Zysten der beiden Nieren. *Nieren mikroskopisch*: Hyperämie und in Pyramiden etwas Ödem. Das Zwischengewebe stellenweise vermehrt. Zerstreute kleinzellige Infiltrate; im Lumen der in solchen Herden gelegenen Kanälchen oft Leukozyten. In den Arterien oft Arteriosklerose mit Verdickung der Intima. Die Glomeruli zum Teil verödet, hyalinisiert, im übrigen im allgemeinen nur etwas blutreicher als gewöhnlich. In den Kapselräumen vieler Glomeruli hyaline Tröpfchen, meist in geringer Menge. Im Lumen der Hauptstücke in der Regel mehr oder weniger zahlreiche hyaline Tröpfchen. Diese sind zum Teil etwas glänzend, zum Teil transparent, teils rund, teils länglich oder unregelmässig; ihre Grösse ist wechselnd: sehr klein bis auf 8—11 μ , ausnahmsweise 14 μ . Im Epithel der Hauptstücke oft keine nennenswerte Veränderung, oft eine Anschwellung der Zellen, wobei neben feinen Körnchen auch hyaline Tröpfchen in dem Protoplasma, besonders in einigen terminalen Abschnitten, vorkommen. Eine Tropfenbildung habe ich in den Kapseleithelien nicht beobachtet. In den dünnen Schleifenschenkeln im inneren Teile der Pyramiden oft stark blaugefärbte Zylinder. Im Lumen der übrigen Kanälchen vielfach Fäden und Zylinder, oft in deutlicher »Spiralform«; bisweilen kommen daneben auch Leukozyten vor. Fett findet sich in sehr geringer Menge im Epithel der dicken Schleifenschenkel, Schaltstücke und Sammelröhren und in ziemlich grosser Menge in kollabierten Kanälchen der Rinde an Stellen, wo das Zwischengewebe vermehrt ist.

Fall 179. H. L., 59 Jahre alt. *Klinische Diagnose*: Cardio-Arteriosklerose. Einfache Nierensklerose. Ziemlich gesund bis zu etwa einem Jahr vor der Aufnahme, wo sich leichtes Herzklopfen, Oppressionsgefühl und Atemnot einstellte. Neujahr 1916 ein schwerer Anfall von akuter Herzschwäche. Im Sommer ein paar Mal stenokardische Anfälle. Starke Abmagerung. Der Pat. wurde 9. X.—24. X. 1916 in der med. Klinik behandelt. Schlechter Allgemeinzustand mit Tachycardie und Dyspnoe bei der Aufnahme; dann Besserung. Herzdämpfung links 14—15 cm von der Mittellinie. Blutdruck 160 mm Hg. Spuren von Albumen im Urin. II. Aufnahme am 16. I. 1917. Herzdämpfung links 3 cm vor der vorderen Axillarlinie, rechts 4 cm von der Mittellinie. Blutdruck 170 mm Hg, 22. I. 200 mm Hg. 21. I.—29. I. rechtsseitige Pneumonie. *Urin* 16. I.—9. II.: Tagesmenge

875—1400 ccm: spez. Gew. 1017—1027; 1,5—3%. Albumen, bisweilen 5—6%, ausnahmsweise 13%. Entlassung am 11. II. 1917 (Mors kurze Zeit nachher; keine Sektion). *Sedimentbefund* nach meiner Methode: 24. u. 31. I., 7. u. 10. II. Bei allen Untersuchungen etwa dasselbe Bild. Viele Fäden, die zum Teil zu Konglomeraten verfilzt sind. Ziemlich spärliche hyaline, lockere oder homogene Zylinder (14—28 μ), zum Teil mit körnigem Besatz, zum Teil vom Spiraltypus. In einem Präparat ein kleiner Tropfenzylinder. Äusserst spärliche Leukozyten und nekrotische Epithelien (wahrscheinlich Nierenepithelien).

Fall 180. (Tafel XV, Fig. 5). J. G. K., 68 Jahre alt. *Klinische Diagnose:* Arteriosclerosis hypertonica. Erweichungsherd der Pons. Diabetes mellitus. Aufnahme am 18. I. 1917. Seit 8 Jahren Diabetes; durch Diätbehandlung meistens symptomfrei. Bei der Aufnahme doppelseitige Ptosis und laterale Blicklähmung; rechtsseitige Fazialisparese und Parese des linken Armes. Herzdämpfung links 11 cm, rechts 4 cm von der Mittellinie. Blutdruck 200 mm Hg. *Urin* während des Krankenhausaufenthaltes: Menge 125—1125 ccm täglich; spez. Gew. 1028—1030; Zucker 0,6—1,6%. Spuren von Albumen, die letzten Tage 1,5—3,5%. Alb. *Sedimentbefund* nach meiner Methode 24. u. 27. I.: Geringes Sediment, das in überwiegender Menge aus Fäden und Zylindern besteht. Diese sind von Mittelbreite (17—20 μ) und teils locker, teils homogen; einige sind mehr oder weniger körnig; einige »Spiralformen«. Ziemlich zahlreiche kleine hyaline Tropfen auf den Zylindern oder auch als selbständige Häufchen oder Tropfenzylinder. Spärliche Leukozyten, zum Teil in Häufchen, und kleine Nierenepithelien. Mors am 27. I. 1917. *Autopsie* am 29. I. *Gesamtbefund:* Thrombose der Gehirnarterien. Gehirn-erweichung im Pons. Arteriosklerose der Aorta und der Koronargefässe des Herzens. *Nieren makroskopisch:* Das Gewicht jeder der beiden Nieren 160 g. Die Kapsel nicht überall leicht ablösbar. Die Oberfläche unregelmässig höckerig mit ziemlich zahlreichen etwa erbsengrossen Einziehungen, die von dunklerer Farbe als die Umgebung sind. Die Rinde an diesen Partien an Breite sehr vermindert, sonst etwa 5—6 mm breit und von grauroter Farbe mit stellenweise stärkerer Blutfülle. Die Pyramiden dunkel graurot. *Nieren mikroskopisch:* Das Zwischengewebe stellenweise sehr stark, stellenweise in geringem Grade verbreitert. In jenen Partien kommt eine reichliche kleinzellige Infiltration vor; die Kanälchen sind hier zum grossen Teile atrophisch und deren Epithel zum Teil verfettet. Die in den kleinzelligen Infiltraten oder in unmittelbarer Nähe derselben gelegenen Kanälchen enthalten mitunter Leukozyten, die durch das Epithel ins Lumen einwandern. Die Glomeruli in diesen Herden zum grossen Teile verödet, ganz hyalin. Im Lumen der Hauptstücke stellenweise einige hyaline Tropfen; im Epithel vielfach kleine hyaline Tropfen und hier und da ein wenig Fett. In den dünnen Schleifschenkeln im inneren Teile der Pyramiden schmale, stark blaugefärbte Zylinder. In einigen von den übrigen Kanälchenabschnitten hyaline Zylinder. Fett kommt in geringer Menge im Epithel dieser Kanälchen vor.

Abbildung auf Tafel XV, Fig. 5. Gefrierschnitt aus der Niere Fixierung in JORES' Flüssigkeit. Färbung nach meiner Methode (Zeiss, hom. im. $\frac{1}{7}$ " , komp. ok. 6.) 2 Kanälchen in der Rinde in der Nähe von einem kleinzelligen Infiltrate. Einwanderung von Leukozyten durch die Wand.

Fall 181. (Tafel XV, Fig. 1—2.) Charlotta Å., 71 Jahre alt. *Klinische Diagnose:* Thrombosis cerebri. Einfache Nierensklerose. Aufnahme in die med. Klinik am 11. II. 1917. Apoplektischer Insult am 9. II. 1917. Bei der Aufnahme Benommenheit. Lähmung der rechten Seite; der Allgemeinzustand schlecht. Blutdruck 220 mm Hg. *Urin:* spez. Gew. 1024—1025; Albumen 0,25—0,5%. *Sedimentbefund* nach meiner Methode am 12. u. 14. II: Ziemlich reichliches Sediment. Ziemlich viele Fäden zum Teil zu Konglomeraten verfilzt. Zahlreiche Zylinder, die meist locker, streifig aber auch homogen, mehr oder weniger körnig oder spiralförmig sind. Auffallend viele kleine, hyaline Tropfen (etwa 3 μ , bisweilen grösser), zum Teil auf hyalinen Zylindern gelegen, zum Teil zu zylinderartigen Gebilden angesammelt. Zerstreute oder in kleinen Häufchen liegende kleine Nierenepithelien (im allgemeinen etwa 11—13 μ , der Kern etwa 5—6 μ), die zum Teil nekrotisch, zum Teil ein wenig verfettet sind; sie liegen frei oder auf den Zylindern. Einige grössere Nierenepithelien. Ziemlich zahlreiche Leukozyten. An einer Stelle ein Häufchen roter Blutkörperchen. Mors am 15. II. 1917. *Autopsie* am 16. II. *Gesamtbefund:* Arteriosklerose. Erweichungsherde des Gehirnes. Akute Pneumonie. *Nieren makroskopisch:* Das Gewicht der linken Niere 110 g, das der rechten 105 g. Die Konsistenz etwas weich. Die Kapsel im allgemeinen leicht abziehbar. Die Oberfläche schwach granuliert. Die Rinde etwa 5 mm breit, etwas getrübt, von dunkel grauroter Farbe; die Pyramiden dunkler, zyanotisch. Die Arterien verdrickt. *Nieren mikroskopisch:* An zerstreuten, gewöhnlich kleineren Stellen Vermehrung des Zwischengewebes und kleinzellige Infiltration. Stellenweise Hyperämie. Einzelne Glomeruli verödet, hyalinisiert; die meisten normal, oft blutreich. Die Arterien meistens mehr oder weniger arteriosklerotisch. Im Lumen der Hauptstücke zahlreiche hyaline Tropfen. Das Epithel der Hauptstücke meistens geschwollen, häufig zahlreiche hyaline Tröpfchen enthaltend. In den dünnen Schleifenschenkeln im inneren Teil der Pyramiden oft hyaline Zylinder und in vielen der übrigen Kanälchenabschnitte fädige oder homogene Zylinder und bisweilen einige hyaline Tröpfchen. Fett kommt nur in geringer Menge in einzelnen Zellen der verschiedenen Kanälchen vor.

Abbildung auf Tafel XV, Fig. 1—2. (Zeiss hom. im. $\frac{1}{7}$ " , komp. ok. 6.) *Fig. 1.* Sedimentbild am 12. II.: Einige Fäden. Ein fädiger Zylinder mit ein paar Leukozyten und Nierenepithelien. Ein kleiner Tropfenzylinder. Ein grosser Tropfenzylinder mit einigen Leukozyten und Epithelien. *Fig. 2.* Gefrierschnitt aus der Niere (Fixierung nach Jores, Färbung nach meiner Methode). Unten ein Hauptstück mit Tropfenbildung, oben ein Schaltstück mit Fäden.

Fall 182. (Tafel XV, Fig. 8.) Mathilda F., 74 Jahre alt. *Klinische Diagnose:* Cardio-Arteriosklerose. Einfache Nierensklerose. Hemiplegie. Aufnahme in die med. Klinik am 4. IV. 1917. Die letzten Jahre bei anstrengender Arbeit Kurzatmigkeit. Im Februar 1917 ein stenokardischer Anfall, später wiederholt solche Anfälle. Befund bei der Aufnahme: Herzdämpfung links 12 cm, rechts 3 cm von der Mittellinie. Die peripheren Arterien rigid. Blutdruck 150 mm Hg. 29. IV. Linksseitige Hemiplegie; Bewusstlosigkeit. *Urin* 4. IV.—27. IV.: spez. Gew. 1023—1027; Menge gewöhnlich 200—600 ccm täglich: kein Albumen oder nur Spuren davon. *Sedimentbefund* nach meiner Methode 27. IV.: Sehr spärliches Sediment. Einige Fäden und schmale hyaline Zylinder. Vereinzelt rote Blutkörperchen und spärliche Leukozyten, die oft ein wenig oder bisweilen ziemlich viel Fett enthalten. Spärliche kleine Nierenepithelien, die zuweilen etwas fetthaltig sind; einzelne dieser Zellen stark verfettet (Grösse etwa 13μ). Mors am 30. IV. 1917. *Autopsie* am 1. V. *Gesamtbefund:* Hochgradige Arteriosklerose der Aorta, der Herz- und Gehirngefässe. Gehirnerweichung. Nierensklerose. *Nieren makroskopisch:* Das Gewicht der linken Niere 150 g, das der rechten 125 g. Die Konsistenz fest. Die Kapsel schwer ablösbar. Die Oberfläche im allgemeinen feingranuliert; hier und da grössere etwa erbsengrosse Einsenkungen. Die Rinde etwa 5 mm breit, blass grau-graugelblich. Die Pyramiden dunkler, graurot. Die Arterien verdickt. In der linken Niere einige anämische Infarkte. *Nieren mikroskopisch:* Im Zwischengewebe zerstreute kleinzellige Infiltrate. Glomeruli im allgemeinen von normalem Aussehen; in der Nähe der Infarkte sind einige Glomeruli stark hyperämisch, andere hyaliniert. In den Schlingen einiger Glomeruli habe ich hyaline Tropfen gesehen, die die Kapillaren mehr oder weniger ausfüllen. In den Kapselräumen der Glomeruli sowie auch in dem Lumen der Hauptstücke oft mehr oder weniger zahlreiche hyaline Tropfen. In dem Epithel der Hauptstücke, sowohl in der Nähe von den Glomerulis als in den terminalen und übrigen Abschnitten oft zahlreiche hyaline Tröpfchen, die zuweilen etwas glänzend, zuweilen ganz transparent sind; an dem Epithel der Hauptstücke oft deutlich erhaltener Bürstensaum. In den dünnen Schleifenschenkeln oft schmale hyaline Zylinder. In einigen dicken Schleifenschenkeln, Schaltstücken und Sammelröhren Fäden oder hyaline Zylinder. Fett kommt nur in geringer Menge in einigen Zellen der letztgenannten Kanälchen vor. In vielen Arterien mässige Arteriosklerose. In dem nekrotischen Gewebe der Infarkte sowie auch in der nächsten Nähe derselben finden sich in vielen geraden Kanälchen zahlreiche Leukozyten, die meistens viel Fett enthalten; ausserdem in diesen Kanälchen auch nekrotische Epithelien und mitunter Zylinder.

Abbildung auf Tafel XV, Fig. 8. Gefrierschnitt aus der Niere (Fixierung nach JORES, Färbung nach meiner Methode). a) ein Glomerulus mit einem hyalinen Tropfen in einem Kapillare bei schwacher Vergrösserung (Zeiss, obj. 16 mm, komp. ok. 6). b) rechts davon derselbe Kapillar mit dem hyalinen Tropfen bei stärkerer Vergrösserung (Zeiss, hom. im. $\frac{1}{4}$ " , komp. ok. 6.) c) Eine Gefässchlinge

mit hyalinen Tropfen in einem anderen Glomerulus (Zeiss, hom. im. $\frac{1}{7}$ ", komp. ok. 6).

Fall 183. Erik P., 67 Jahre alt. *Klinische Diagnose:* Cardio-sklerose. Einfache Nierensklerose. Stauung. Kurzatmigkeit seit Herbst 1915. Im Februar 1916 Anschwellung der Füße. Bei der I. Aufnahme in die med. Klinik am 17. IV. 1916 starke Ödeme der Beine, des Scrotums, des Bauches und des Rückens; Dyspnoe, Zyanose; Blutdruck 130—170 mm Hg. Im Urin im allgemeinen kein Eiweiss, ausnahmsweise Spuren davon. Die Tagesmenge die ersten Tage 3000—7000 ccm, dann 750—1600 ccm; spez. Gew. 1008—1026. Der Pat. wurde am 27. V. als gebessert entlassen. Bei der II. Aufnahme 4. XII.—18. XII. 1916 wiederum starke Ödeme, Dyspnoe. Herzdämpfung links 16 cm, rechts 5 cm von der Mittellinie. Blutdruck 165 mm. Hg. Urin albumenfrei. Die Ödeme während des Krankenhausaufenthaltes sehr vermindert. Bei der III. Aufnahme am 2. III. 1917 starke Ödeme der Beine. Herzvergrößerung. Blutdruck 150—165 mm. Urin meistens albumenfrei; die ersten Tage Spuren von Alb. Die Tagesmenge 1200—2750; spez. Gew. 1013—1025. Entl. 10. V. 1917. *Sedimentbefund* nach meiner Methode 7. u. 17. III. 1917: Geringes Sediment. Einzelne Fäden und schmale oder mittelbreite Zylinder, die teils locker, teils homogen sind. Zerstreute Leukozyten. Ziemlich viele Bakterien (vom Coli-Typus). Bei 10-mal wiederholten Untersuchungen in der Hauptsache dasselbe Bild wie zuvor.

II. Maligne Nierensklerose; genuine Schrumpfnieren.

Fall 184—191.

Fall 184. Emma N., 70 Jahre alt. *Klinische Diagnose:* Schrumpfnieren. Im Herbst 1912 Mattigkeit, Rückenschmerzen und häufiges Urinieren; Albumen wurde in ziemlich reichlicher Menge im Urin nachgewiesen. Seitdem Kurzatmigkeit und Albuminurie. Im Frühjahr 1913 Ödeme. Aufnahme in die med. Klinik am 5. I. 1915: Afebril. Die Lippen etwas zyanotisch. Erbrechen. Herzdämpfung links 12 cm, rechts 3—4 cm von der Mittellinie. Blutdruck bei der Aufnahme 210 mm Hg, später 140—150 mm. *Urin:* 5. I.—31. I.: Spez. Gew. 1009—1012. Albumen 1,5—3,5 ‰. Andauerndes Erbrechen. Mors am 1. II. 1915. *Sedimentbefund* nach meiner Methode: am 16. u. 22. I.: Spärliches Sediment. Vereinzelt hyaline Zylinder. Ziemlich viele polynukleäre Leukozyten. 1. II.: Sehr spärliches Sediment, das in überwiegender Menge Leukozyten enthält. Daneben einzelne Epithelien. Die Leukozyten enthalten bisweilen Fettröpfchen. Zerstreute hyaline Zylinder. Auf einer Stelle ein paar kleine Tropfenzylinder. *Autopsie* am 2. II. 1915. *Gesamtbefund:* Schrumpfnieren. Herzhypertrophie. Akute Pericarditis. Arteriosclerosis. Bronchopneumonie, Uterusmyome. *Nieren makroskopisch:* Das Gewicht

der linken Niere beträgt 90 g, das der rechten 80 g. Die Konsistenz sehr fest. Die Kapsel stark adhärent. Die Oberfläche überall feingranuliert. Die Rinde sehr verschmälert (etwa 3 mm an Breite), blass, grau-graugelblich. Die Pyramiden blutreich. *Nieren mikroskopisch:* Die Rinde stark atrophisch mit nahe aneinander liegenden Glomerulis. Im Zwischengewebe zahlreiche kleinzellige Infiltrate, besonders in der Rinde nahe an der Oberfläche. Die Glomeruli zum grossen Teil verödet, mehr oder weniger hyalinisiert; auch in den verhältnismässig erhaltenen Glomerulis sind einzelne Schlingen hyalinisiert. In einigen Glomerulis eine leichte Lipoidentartung. Die Kapsel der Glomeruli oft verdickt. Die Arterien mehr oder weniger arteriosklerotisch verändert mit hyperplastischer Intimaverdickung bis zur Obliteration; stellenweise Verfettung der veränderten Intima. Die Harnkanälchen in der Rinde meistens schmal, kollabiert; gruppenweise normal weit. In vielen erhaltenen Kanälchen reichliche Tropfenbildung in den Epithelien. In einigen Kanälchen, sowohl in der Rinde als in den Pyramiden, eine geringe Menge Fett in den Zellen; vereinzelt Zellen sind stark verfettet. In dem Lumen vieler Kanälchen hyaline Tropfen oder Zylinder. In einigen Kanälchen kommen polynukleäre Leukozyten zuweilen in sehr reichlicher Menge vor; hier und da im Lumen einzelne stark verfettete Zellen.

Fall 185. E. B., 57-jährige Frau. *Klinische Diagnose:* Maligne Nierensklerose. Aufnahme in die med. Klinik am 7. IV. 1915. Erkrankte Weihnachten 1914 mit Mattigkeit und Schwellung der Beine. Der Zustand hat sich allmählich verschlimmert. Bei der Aufnahme Dyspnoe, Zyanose, mässige Ödeme der Beine und der Hände. Retinitis albuminurica. Afebril. Herzdämpfung links 14, rechts 5 cm von der Mittellinie. Blutdruck während des Krankenhausaufenthaltes 250—284 mm Hg. Urin 7. IV.—23. IV. Tagesmenge 750—1250 ccm; spez. Gew 1008—1014; Albumen 1,5—2%. *Sedimentbefund* nach meiner Methode: 10. IV.: Spärliches Sediment. Nur wenige Zylinder, im allgemeinen 14—33 μ breit; sie sind gewöhnlich hyalin mit mehr oder weniger reichlichen körnigen Auflagerungen. Einige kleine Tropfenzylinder. Ziemlich reichliche polynukleäre Leukozyten. Vereinzelt degenerierte kleine Nierenepithelien und einige stark verfettete Zellen mit grossen Fetttropfen. Zerstreute Epithelien vom Typus der Blasenepithelien. 23. IV.: Ziemlich reichliches Sediment, das in überwiegender Menge polynukleäre Leukozyten enthält; daneben ziemlich viele Blasenepithelien und einige hyaline Zylinder von mittlerer Breite.

Fall 186. (Tafel XV, Fig. 4.) Karl G., 71 Jahre alt. *Klinische Diagnose:* Maligne Nierensklerose. Aufnahme in die med. Klinik am 15. VI. 1915. Entl. 23. VI. 1915. Vor etwa 1 Jahre Abnahme der Kräfte, Kurzatmigkeit, bisweilen Herzklopfen und Kopfschmerzen; in den letzten 3 Monaten Erbrechen. Abnahme des Sehvermögens das letzte $\frac{1}{2}$ Jahr wegen doppelseitigen Stars. Bei der Aufnahme Kopfschmerzen und Erbrechen. Lungenemphyseme. Herzdämpfung links 10—11 cm, rechts 3—4 cm von der Mittellinie. Blut-

druck 250—270 mm Hg. Urin: Tagesmenge 1000—1600 ccm; spez. Gew. 1010—1011; Albumen 1—2%. *Sedimentbefund* nach meiner Methode am 17. VI. 15: Ziemlich zahlreiche hyaline, oft mit Körnchen besetzte Zylinder; ihre Breite im allgemeinen 14—20 μ , bisweilen bis auf etwa 28—33 μ ; auf den Zylindern oft Zellen und mehr oder weniger zahlreiche, meistens recht kleine hyaline Tropfen, die bald ziemlich schwach, bald stärker gefärbt sind. Ziemlich reichliche Menge von polynukleären Leukozyten. Vereinzelt stark verfettete Zellen von dem Typus der »grossen Fettzellen»; ihre Grösse beträgt z. B. 14 μ , 11 \times 17 μ , 20 \times 13 μ , 17 \times 20 μ , 20 \times 25 μ (der Kern etwa 6 μ , bisweilen grösser).

Abbildung auf Tafel XV, Fig. 4 (Zeiss, hom. im. $\frac{1}{7}$ " , komp. ok. 6) Zylinder mit zahlreichen hyalinen Tropfen und einigen, zum Teil verfetteten Nierenepithelien sowie ein paar Leukozyten; die Breite des Zylinders etwa 17 μ .

Fall 187. K. A., 60-jährige Frau. *Klinische Diagnose:* Maligne Nierensklerose (mit nephrotischem Einschlag). Aufnahme in die med. Klinik d. 23. VIII. 1915. Entl. 4. X. 1915. Seit Frühjahr 1915 Mattigkeit, Anschwellung der Beine. Im Sommer Magenschmerzen, Diarrhöe, Erbrechen, Kopfschmerzen und Kurzatmigkeit. Bei der Aufnahme Dyspnoe, leichte Zyanose, starke Ödeme der Beine und der Bauchwand. Herzdämpfung links 15 cm von der Mittellinie; nach rechts nicht bestimmbar. Retinitis. Blutdruck bei der Aufnahme 220 mm Hg; bei der Entlassung 280 mm; in der Zwischenzeit 230—280 mm Hg. *Urin* 23. VIII.—2. X.: Tagesmenge 1200—1600 ccm; spez. Gew. 1011—1016; Albumen 6—14%. *Sedimentbefund* nach meiner Methode 22. IX.: Sehr reichliche Menge hyaliner Zylinder mit mehr oder weniger reichlichen körnigen Auflagerungen. Die Zylinderbreite im allgemeinen 11—20 μ , selten 28—42 μ . Einige Zylinder von wachsigem Aussehen. Auf vielen Zylindern Belag von verschiedenartigen Zellen. Die im Sediment vorkommenden Zellen bestehen aus Leukozyten, vereinzelt roten Blutkörperchen, kleinen Nierenepithelien und stark verfetteten Zellen vom Typus der »grossen Fettzellen» (14—17 μ , 11 \times 22 μ) 24. IX.: Zylinder wie zuvor. Ziemlich viele »grosse Fettzellen», polynukleäre Leukozyten und kleine Nierenepithelien. Keine roten Blutkörperchen. Viele Bakterien. 27. IX. u. 1. X.: Zahlreiche Bakterien vom Coli-Typus. Eine grosse Menge polynukleärer Leukozyten, die zuweilen Bakterien einschliessen. Ziemlich zahlreiche »grosse Fettzellen» (24—28 μ). Zahlreiche schmalere oder breitere Zylinder, bis auf 28 μ .

Fall 188. H. E. K., 59-jährige Frau. *Klinische Diagnose:* Maligne Nierensklerose. Insuffizienz der Aortenklappen. Mit 15 Jahren »rheumatisches Fieber». Seit etwa 10 Jahren bei strenger Arbeit Herzklopfen und Kurzatmigkeit. Seit 4 Jahren Anschwellung der Beine. Die Urinmenge das letzte Jahr vermehrt. Die letzten Tage stenokardische Anfälle. Befund bei der Aufnahme in die med. Klinik am 15. X. 1915: Etwas zyanotisch und kurzatmig. Mässige Ödeme

der Unterschenkel Papillo-Retinitis mit Blutungen. Herzdämpfung links 11 cm, rechts 5 cm von der Mittellinie. Blutdruck bei der Aufnahme 220 mm Hg; bei der Entlassung d. 5. XII. 15. 200 mm; in der Zwischenzeit 170—210 mm. *Urin* 15. X.—5. XII. Tagesmenge: im allgemeinen 1375—2100 ccm. Spez. Gew.: 1006—1010. Albumen 1—3 ‰. *Sedimentbefund* nach meiner Methode: 22. u. 27. X.: Eine reichliche Menge polynukleärer Leukozyten. Einzelne kleine Nierenepithelien und einige stark verfettete Zellen vom Typus der »grossen Fettzellen«. Ziemlich viele etwa 14—28 μ breite, hyaline, oft mehr oder weniger körnige Zylinder. Einige Tropfenzylinder oder unregelmässige Häufchen von hyalinen Tropfen. Viele Bakterien vom Coli-Typus. Bei 10-mal erneuten Untersuchungen der Hauptsache nach dasselbe Bild, das oben beschrieben worden ist.

Fall 189. Ernst F., 63 Jahre alt. *Klinische Diagnose:* Maligne Nierensklerose. Seit mehreren Jahren Bronchitis, Herzklopfen und Kurzatmigkeit. Diese Symptome haben die letzten Jahre zugenommen. I. Aufnahme in die med. Klinik d. 2. IV. 1914: Kopfschmerzen und Schwindelgefühl. Herzdämpfung links 12 cm, rechts 3 cm von der Mittellinie. Blutdruck 190—240 mm Hg. Linksseitige Retinitis. Im Urin gewöhnlich Spuren von Albumen; spez. Gew. 1019—1026. Nach der Entlassung am 15. V. 1914 ziemlich gesund bis zum Herbst 1915, wo die Kurzatmigkeit mehr zunahm. Die letzten Monate abends Anschwellung der Beine. Nykturie seit mehreren Jahren. II. Aufnahme am 4. IX. 1916: Ausgeprägte Dyspnoe. Leichte Zyanose. Geringes Ödem der Füße. Blutdruck 210—230 mm Hg. Entlassung am 28. X. 16. *Urin* 4. IX.—27. X.: Menge 625—1750 ccm täglich; spez. Gew. 1016—1024; bei der Aufnahme 0,1 ‰ Albumen, dann im allgemeinen kein Albumen, bisweilen Spuren davon. *Sedimentbefund* nach meiner Methode 8. u. 12. IX.: Geringes Sediment, das meist aus Fäden besteht. Zerstreute Zylinder (etwa 16—28 μ , ausnahmsweise 36 μ breit), die oft von »Spiralform« sind. Einzelne Häufchen von Leukozyten. 16., 19. u. 22. IX.: Sehr geringes Sediment; der Hauptsache nach dasselbe Bild wie zuvor; möglicherweise etwas zahlreichere Zylinder. Noch 6-mal wurde das Sediment untersucht und zeigte jedesmal etwa dasselbe Bild wie zuvor. Zuweilen sind auch feinkörnige Auflagerungen auf den Zylindern und auf vereinzelt Zylindern einige degenerierte oder stark verfettete Nierenepithelien beobachtet worden.

Fall 190. Karl J., 41 Jahre alt. *Klinische Diagnose:* Maligne Nierensklerose. Seit einem Monat Anfälle von Atemnot. Bei der Aufnahme in die med. Klinik am 10. X. 1916: afebril; Herzdämpfung links 14 cm, rechts 4 cm von der Mittellinie. *Blutdruck* am 10. X. mehr als 300 mm Hg; bei der Entlassung 1. XII. 16. 200 mm; in der Zwischenzeit 160—210 mm Hg. Rest-Stickstoff im Blute 52 mgm ‰. Doppelseitige Retinitis. *Urin* 10. X.—30. XI.: Menge 1000—1600 ccm täglich. Spez. Gew. 1015—1020. Albumen in den ersten 2 Wochen 1—3,5 ‰, dann 0,1—0,3 ‰. *Sedimentbefund* nach

meiner Methode am 4. XI. 16: Die Hauptmasse des spärlichen Sediments besteht aus zahlreichen Zylindern und Fäden. Die Breite der Zylinder 8—24 μ . Die Zylinder sind bald schwach oder fast gar nicht gefärbt, bald dunkelblau, bald locker, bald homogen. Auf den Zylindern ziemlich oft kleine Fettröpfchen und degenerierte Nierenepithelien. Vereinzelte verfettete Epithelien (etwa 11—12 μ) mit grossen Fettropfen. 10., 17., 24. u. 28. XI.: Der Hauptsache nach wie zuvor. Ausserdem einzelne, spärliche Leukozyten. Zerstreute stark verfettete Zellen von dem Typus der »grossen Fettzellen« (etwa 15 μ an Grösse). Am 28. XI. auch ein Häufchen von roten Blutkörperchen.

Fall 191. (Tafel XV, Fig. 6 und 7.) J. A. A., 64 Jahre alt. *Klinische Diagnose:* Maligne Nierensklerose. Der Pat. erkrankte im Herbst 1915 mit Symptomen von Asthma cardiale sowie Mattigkeit und Müdigkeit. I. Aufnahme in die med. Klinik 4. XI. 1915. Blutdruck 260—270 mm Hg, später 225 mm Hg. Herzdämpfung links 15 ccm, rechts 5 cm von der Mittellinie. Retinitis. *Urin:* Tagesmenge 1000—1250 ccm; spez. Gew. 1015—1019; Spuren von Albumen; im Sediment bald keine Formelemente, bald einzelne Zylinder und Leukozyten. Entlassung 4. XII. 1915. II. Aufnahme am 27. I. 1916. Entl. d. 15. III. 16; Blutdruck 240—200 mm Hg. *Urin:* Menge 1250—1500 ccm täglich; spez. Gew. 1013—1016; Albumen 27. I. 1%, dann Spuren davon. III. Aufnahme 21. VI.—19. VII. 1916; *Urin:* Tagesmenge 1125—2000; spez. Gew. 1011—1016; Albumen: Spuren — 0,4%; im Sediment bald keine Formelemente, bald spärliche Zylinder und Leukozyten. IV. Aufnahme am 20. X. 1916. Blutdruck 225 mm Hg. *Urin:* Tagesmenge 1500—2000 ccm; spez. Gew. 1014—1017; Albumen 2—5%. *Sedimentbefund* nach meiner Methode am 29. X. 1916: Die Hauptmasse des Sediments besteht aus einer verhältnismässig grossen Menge Zylinder, die teils locker, teils homogen, bisweilen spiralförmig sind. Viele Zylinder mehr oder weniger mit Körnchen besetzt; auf einigen Zylindern spärliche oder zahlreiche Fettkörnchen. Die Zylinderbreite meistens etwa 15 μ , beträgt aber bisweilen nur 8 μ oder bis auf etwa 24 μ . Einzelne Häufchen von hyalinen Tröpfchen. Zellen kommen nur in sehr geringer Menge vor: einzelne Leukozyten und verfettete Nierenepithelien. Auf einem Zylinder habe ich rote Blutkörperchen beobachtet. Mors am 30. X. 1916. *Autopsie* am 30. X. *Gesamtbefund:* Herzhypertrophie. Herzschielen. Arteriosklerose, besonders stark in der Aorta und den Kranzgefässen des Herzens. Nierensklerose. *Nieren makroskopisch:* Das Gewicht der rechten Niere 155 g, das der linken 150 g. Die Konsistenz fest. Die Kapsel ziemlich leicht abziehbar. Die Oberfläche grobhöckerig mit ziemlich zahlreichen, grösseren oder kleineren narbigen Einziehungen. Die Rinde 5—6 mm breit, rotbraun; die Pyramiden im äusseren Teile etwas dunkler als die Rinde, im inneren Teile etwas blasser. Die Nierenarterien, sowohl die gröberen als feineren, in der Wand verdickt. *Nieren mikroskopisch:* Glomeruli im allgemeinen von gewöhnlichem Aussehen, oft gut mit Blut gefüllt. Einige derselben hyalinisiert; in einigen Glomerulis eine leichte Lipoi-

dentartung. Das Zwischengewebe stellenweise vermehrt, besonders in der Nähe der verödeten Glomeruli; in solchen Herdchen sind die Kanälchen eng, kollabiert. Hier und da unbedeutende kleinzellige Infiltrate. In den Kapselräumen an vereinzelt Stellen einige hyaline Tropfen. In den Arterien, auch den feinsten Ästchen, mehr oder weniger ausgeprägte Arteriosklerose mit Intimaverdickung teilweise mit Verfettung. In dem Lumen der Hauptstücke neben einem körnigen Inhalt oft zahlreiche hyaline Tröpfchen; auch in deren Epithel oft hyaline Tropfen in grösserer oder kleinerer Menge. Die Tropfen im Lumen messen etwa 5—13 μ . In den dünnen Schleifenschenkeln oft hyaline Tropfen und schmale Zylinder. In den dicken Schleifenschenkeln und Schaltstücken ziemlich oft Zylinder, wobei das Lumen mitunter erweitert ist; diese Zylinder sind bald homogen, bald deutlich aus schmalen Fäden gebildet, zum Teil »spiralförmig«, bisweilen mit feinkörnigen, teilweise als Fett gefärbten Einlagerungen. In einzelnen Sammelröhren hyaline Zylinder; auf einigen Stellen desquamierte Epithelien. Fett kommt ziemlich reichlich in den Epithelien der dicken Schleifenschenkel und Schaltstücke vor, einzelne Zellen sehr stark verfettet. In zerstreuten Zellen der Sammelröhren einige Fettkörnchen.

Abbildungen auf Tafel XV, Fig. 6 u. 7 (Zeiss, hom. im. $\frac{1}{7}$ " , komp. ok. 6). Fig. 6. Sedimentbild. 3 Zylinder; links ein leicht streifiger und ein wenig körniger Zylinder; die zwei anderen spiralförmig mit Einlagerungen zwischen den Windungen von kleinen Fettröpfchen. Ein Leukozyt. Fig. 7. Gefrierschnitt aus der Niere (Fixierung in der JORESSchen Flüssigkeit, Färbung nach meiner Methode). Ein erweitertes Schaltstück mit einem spiralig gewundenen Zylinder und Fetteinlagerungen in den Windungen desselben.

Hauptgruppe D. Die Stauungsniere.

Fall 192—212.

Fall 192. Karolina M., 57 Jahre alt. *Klinische Diagnose:* Insuffizientia cordis. Obesitas. Vor etwa 7 Jahren Kurzatmigkeit und bisweilen Herzklopfen. Diese Symptome, sowie die Korpulenz der Pat. haben allmählich zugenommen. Die letzten Jahre abends Schwellung der Unterschenkel. Befund bei der Aufnahme in die med. Klinik am 28. VIII. 1914: Beträchtliche Korpulenz. Ödeme der Unterschenkel. Herzdämpfung links 16 cm, rechts 5 cm von der Mittellinie. Arrhythmie. Aa radiales rigid. Blutdruck 115—135 mm Hg. Der Urin enthält abwechselnd kein Albumen oder Spuren davon; spez. Gewicht 1.020—1.028. *Sedimentbefund* nach meiner Methode am 21. u. 28. X.: Zahlreiche hyaline, im allgemeinen schmale Zylinder (bis auf etwa 17 μ). Spärliche zelluläre Elemente, die aus Leukozyten und degenerierten Nierenepithelien bestehen; hier und da auch rote Blutkörperchen. Am 4. u. 11. XI. in der Hauptsache dasselbe Bild, aber keine

Leukozyten. Mors am 12. XI. 1914. *Autopsie* 13. XI. *Gesamtbefund*: Adiposibas. Dilatiertes Fettherz. Fettige Entartung des Herzmuskels. Herzthromben. Lungeninfarkte. Stauungsorgane. *Nieren makroskopisch* normalgross, blutreich. Zerstreute kleine Infarkte. Die Kapsel leicht abziehbar. Die Oberfläche glatt. Das Parenchym etwas vorquellend. Die Rinde etwa 6 mm breit, dunkel graurot. Die Pyramiden blutreich. *Nieren mikroskopisch*: Hier und da unbedeutende kleinzellige Infiltrate. Das Epithel der Hauptstücke geschwollen, getrübt. In einigen Schleifen und Schaltstücken lockere Zylinder.

Fall 193. Maria L., 5 Jahre alt. *Klinische Diagnose*: Synchia pericardii. Herzinsuffizienz. Seit Januar 1915 Mattigkeit, Kurzatmigkeit, Herzklopfen. Vor 6 Wochen Schwellung der Beine und der Augenlider. Bei der Aufnahme in die med. Klinik am 29. IV. 1915 Dyspnoe, Zyanose, Ödeme der Füsse und des Gesichts. Herzdämpfung links 10 cm, rechts 4 cm von der Mittellinie. Blutdruck 110 mm Hg. 8. IX. Beträchtlicher Aszites; Entleerung von 3 Liter Flüssigkeit. 26. IX. Entleerung von 2 Liter Aszitesflüssigkeit. Am 28. IX. 1915 wurde die Pat. als unge bessert entlassen. Im *Urin* während des Krankenhausaufenthaltes im allgemeinen etwa 0,5% Albumen, bald etwas weniger, bald etwas mehr. Spez. Gewicht 1010—1025. *Sedimentbefund* nach meiner Methode 8. V. (Spuren von Alb.): Eine geringe Anzahl Fäden und schmaler hyaliner Zylinder. Einzelne Zellen, die als Nierenepithelien gedeutet werden. 21. V. (0,5% Alb. Einzelne Zylinder. Recht viele Leukozyten, die zuweilen Bakterien enthalten. Vereinzelte Nierenepithelien. 28. V. 0,5% Alb.): Geringes Sediment. Zahlreiche Fäden und hyaline Zylinder, die nicht selten körnige Auflagerungen zeigen. Ein Tropfenzylinder ist beobachtet; zwischen den Tröpfchen sind feine Fettkörnchen eingelagert. Zellen im ganzen spärlich: darunter ziemlich viele Leukozyten, vereinzelt rote Blutkörperchen und degenerierte Nierenepithelien. 23. VII. (0,8% Alb.): Ziemlich viele hyaline oder mehr oder weniger körnige Zylinder, die etwa 8—22 μ an Breite betragen; einige Zylinder spiralförmig. Einzelne Nierenepithelien und Leukozyten, zum Teil auf Zylindern gelegen. 30. VII. Reichliche Menge hyaliner oder etwas körniger Zylinder, die von wechselnder Breite (etwa 8—22 μ) sind, und die sich bald schwach, bald stark färben. Stellenweise Häufchen verfilzter Fäden und Übergangsformen zwischen Fäden und Zylindern. Ziemlich viele Häufchen feiner Fettkörnchen. Auf den Zylindern oft kleine, bisweilen degenerierte Nierenepithelien (etwa 10 μ an Grösse). Hier und da Häufchen von Leukozyten. 4. VIII. (0,5% Alb.): Fäden und Zylinder wie zuvor. Keine Leukozyten. 9. u. 11. VIII. (0,5% Alb.). Wie voriges Mal; ausserdem noch einzelne degenerierte Nierenepithelien. 20. u. 23. VIII. (Spuren von Albumen): Massen von Fäden; spärliche hyaline, bisweilen körnige Zylinder (etwa 18—28 μ an Breite). An einer Stelle ein Häufchen von Leukozyten. Einzelne, teilweise ein wenig verfettete Nierenepithelien. 25. VIII.—27. IX. (Spuren von Alb.—0,9% Alb.): Bei allen (9) Untersuchungen in der Hauptsache dasselbe Bild. Eine reichliche Menge Fäden, ziemlich viele Zylinder, die

blass oder dunkelblau, homogen oft etwas körnig, fädig oder spiralförmig sind; ihre Breite etwa 8—14 μ bisweilen bis auf etwa 28 μ . Einzelne kleine Nierenepithelien, die zum Teil auf Zylindern aufgelagert sind und eine Grösse von etwa 8—10 μ (Kern etwa 5—6 μ) haben. Nur 2mal (13. u. 27. IX.) fanden sich einige Leukozyten. Ziemlich viele Häufchen von kleineren oder grösseren Fettkörnchen. Keine roten Blutkörperchen.

Fall 194. (Tafel XVI, Fig. 1—5.) Gustaf O., 43 Jahre alt. *Klinische Diagnose:* Herzinsuffizienz (chron. Myocarditis?). Seit etwa 10 Jahren bei Bewegungen zunehmende Beschwerden von Herzklopfen und Kurzatmigkeit. I. Aufnahme in die med. Klinik am 27. VIII.—10. X. 1907. II. Aufnahme 30. XI. 1909—22. I. 1910. Seitdem zeitweise Symptome von Herzinsuffizienz. Seit Herbst 1914 immer Anschwellung der Beine. III. Aufnahme am 14. V. 1915. Starke Ödeme der Beine und des Rückens. Zyanose. Dyspnoe. Afebril. Herzdämpfung links 12—13 cm, rechts 4—5 cm von der Mittellinie. Blutdruck 110—120 mm Hg. Der Urin enthielt Spuren von Albumen; die Tagesmenge 900—1100 ccm; spez. Gew. 1013—1015. *Sedimentbefund* nach meiner Methode am 14. V.: Der grösste Teil des Sediments besteht aus Fäden, die oft zu zylinderähnlichen Gebilden gelagert sind. Nur spärliche homogene Zylinder, die im allgemeinen eine Breite von etwa 8—15 μ haben. Die zellulären Elemente sind spärlich vertreten: einzelne Leukozyten und Nierenepithelien, die zum Teil nekrotisch sind; einige Epithelien sind stark verfettet und vergrössert (bis auf etwa 20 \times 23 μ). 15. V. Sehr zahlreiche homogene, blass oder stark gefärbte Zylinder, die zum Teil ziemlich schmal (etwa 11—14 μ) und zum Teil kurz und breit (bis etwa 56 μ) sind; nur einzelne verfettete Nierenepithelien (etwa 11—14 μ). 16. V. Das Sediment besteht fast ausschliesslich aus homogenen Zylindern, die oft kurz und bisweilen sehr breit (bis auf etwa 70—85 μ) sind; sie sind meist blass gefärbt. An einigen Stellen sind kleine hyaline Tropfen zu beobachten. Von zellulären Elementen kommen nur vereinzelte Epithelien vor. 17. V. Zahlreiche Fäden und hyaline, bisweilen etwas körnige Zylinder; oft Übergangsformen zwischen Fäden und Zylindern. Hier und da Häufchen von kleinen hyalinen Tropfen. Ziemlich spärliche zelluläre Elemente, von denen die meisten Epithelien, Nierenepithelien oder Zellen vom Blasenepitheltypus sind. Die Nierenepithelien sind zum Teil mehr oder weniger verfettet zum Teil vom Typus der »grossen Fettzellen« (bis zu einer Grösse von etwa 14 \times 17, 14 \times 20 μ). Einzelne Leukozyten; keine roten Blutkörperchen. 18. V. ungefähr dasselbe Bild wie am 17. V. Meist Fäden und Zylinder. Einzelne Häufchen hyaliner Tröpfchen. Von den Zellen sind die Nierenepithelien überwiegend, die teils frei, teils auf Zylindern liegen; sie messen etwa 11 μ , der Kern etwa 5—6 μ ; einzelne »grosse Fettzellen« (z. B. 20 \times 25 μ an Grösse). *Mors* am 18. V. 1915. *Autopsie* am 19. V. *Gesamtbefund:* Fibröse Myocarditis. Hypertrophie und Dilatation des Herzens. Anasarca. Aszites. Hydrothorax. Stauungsorgane. *Nieren makroskopisch:* Das

Gewicht der rechten Niere 280 g, das der linken 350 g. Die Kapsel mit etwas Schwierigkeit abziehbar. An der Oberfläche zerstreute Zysten und kleine narbenartige Einziehungen. Die Schnittfläche feucht. Die Rinde etwa 5—7 mm breit, im allgemeinen von grauroter, bisweilen graugelblicher Farbe mit deutlich hervortretenden, blutgefüllten Gefässtreifen; die Glomeruli sind stellenweise als rote Pünktchen sichtbar. Die Grenzzone zwischen den Pyramiden und der Rinde sehr blutreich. Die Pyramiden im übrigen graurot. *Nieren mikroskopisch*: Das Zwischengewebe oft etwas ödematös; die Gefässe ziemlich stark mit Blut gefüllt. Sehr spärliche kleine Herdchen mit kleinzelliger Infiltration. Im Lumen der Hauptstücke, das oft erweitert ist, fast überall mehr oder weniger zahlreiche hyaline Tropfen; solche finden sich auch in grosser Anzahl in vielen Kapselräumen. Das Epithel der Hauptstücke oft ziemlich niedrig, im allgemeinen fein- oder grobkörnig; in demselben oft deutliche Tropfenbildung; zuweilen ist es mehr oder weniger verfettet, wobei das oft ziemlich grosstropfige Fett meist basal gelegen ist. An einigen Stellen in den übrigen Kanälchen Tropfen oder hyaline Zylinder; in dem Epithel derselben findet sich bisweilen ein wenig Fett.

Abbildungen auf Tafel XVI, Fig. 1—5 (Vergrösserung Zeiss, hom. im. $\frac{1}{7}$ " , komp. ok. 6). *Fig. 1.* Sedimentbild d. 17. V. 1915: Fäden und lockere Zylinder; auf dem einen Zylinder körnige Auflagerungen; ein paar stark verfettete Nierenepithelien und (oben) ein mit Fett beladener Leukozyt. Eine nicht verfettete Nierenepithelzelle. Die Breite des nach unten gelegenen Zylinders etwa 22 μ ; die Grösse der verfetteten Zellen etwa 11 μ . *Fig. 2—5.* Gefrierschnitte aus der Niere (nach meiner Methode gefärbt). *Fig. 2.* Stück eines Kapselraums, der mit hyalinen Tropfen gefüllt ist; das Epithel ohne Veränderungen. *Fig. 3.* Ein dünner Schleifenschenkel mit einem Tropfenzylinder. *Fig. 4.* Ein dünner Schleifenschenkel mit einem stark gefärbten Zylinder. *Fig. 5.* Teil eines Hauptstückes mit hyalinen Tropfen im Lumen; in vielen Epithelien feintropfiges Fett.

Fall 195. (Tafel XVI, Fig. 11—13). Gustaf O., 59 Jahre alt. *Klinische Diagnose*: Insufficiencia cordis (Cardiosclerosis). Seit 15 Jahren Anfälle von Herzklopfen und Schwindel. Die letzten Jahre immer kurzatmig; bei Bewegungen Herzklopfen, Atemnot und Schmerzen in der Herzgegend. Die Symptome seit 14 Tagen verschlimmert. Bei der Aufnahme in die med. Klinik am 29. V. 1915 Dyspnoe und Zyanose. Herzdämpfung links 12—13 cm, rechts 3 cm von der Mittellinie. Blutdruck 120—125 mm Hg. Erguss in die rechte Pleurahöhle. Im Urin 1. VI.—6. VI. kein Albumen; 7.—10. VI. Spuren von Albumen; spez. Gewicht 1030—1031. *Sedimentbefund* nach meiner Methode am 10. VI.: eine reichliche Menge Fäden, die den hauptsächlichsten Teil des Sediments bilden. Ziemlich zahlreiche hyaline oder bisweilen etwas körnige Zylinder von Mittelbreite. Einzelne Leukozyten und rote Blutkörperchen; desquamierte Epithelien vom Plattenepitheltypus. *Mors* am 13. VI. 1916. *Autopsie* am 14. VI. *Gesamtbefund*: Arteriosklerose der Aorta und der Koronargefässe des

Herzens. Sklerose der Aortenklappen. Lungenemphyse. Bronchitis. Stauungsorgane. *Nieren makroskopisch:* Das Gewicht der rechten Niere 210 g, das der linken 195 g. Die Konsistenz fest. Die Kapsel dünn, leicht abziehbar. Die Oberfläche glatt. Die Rinde etwa 6—8 mm breit, von dunkelgrauroter Farbe mit deutlich hervortretenden blutgefüllten Gefäßstreifen und Glomeruli. Die Pyramiden nach der Rinde hin blaurot, sonst dunkel graurot. In der Schleimhaut der rechten Pelvis stellenweise kleine Blutungen. *Nieren mikroskopisch:* Das Zwischengewebe etwas ödematös. Im allgemeinen Hyperämie. An sehr spärlichen Stellen kleine Rundzelleninfiltrate. Glomeruli ohne Veränderungen. In den Kapselräumen hier und da spärliche hyaline Tropfen. Im Lumen der Hauptstücke oft mehr oder weniger zahlreiche hyaline Tropfen; das Epithel ist im allgemeinen etwas geschwollen, enthält oft hyaline Tropfen. In dem terminalen Abschnitte der Hauptstücke bisweilen sehr starke Tropfenbildung. Im Lumen der Schleifen, Schaltstücke und Sammelröhren hier und da hyaline Tropfen und an mehreren Stellen Zylinder, die zum Teil aus schmalen Fäden gebildet sind. Im Epithel dieser Kanälchen mitunter ein wenig Fett oder Pigment.

Abbildungen auf Tafel XVI, Fig. 11—13 (Zeiss, hom. im. $\frac{1}{7}$ " , komp. ok. 6.) Gefrierschnitte aus der Niere (Fixierung in der JORESschen Flüssigkeit, Färbung mit meiner Flüssigkeit). *Fig. 11.* Terminaler Abschnitt eines Hauptstückes mit hochgradiger Tropfenbildung im Epithel. *Fig. 12.* Ein dicker Schleifenschenkel mit einem hyalinen Zylinder. *Fig. 13.* Ein Sammelrohr mit hyalinen Tropfen und (rechts) einem kleinen hyalinen Zylinder.

Fall 196. A. B., 49 Jahre alt. *Klinische Diagnose:* Vitium organicum cordis (Mitralisklappenfehler + Myocarditis). Im Alter von 17 Jahren akuter Gelenkrheumatismus. Die letzten 2 Jahre ab und zu Herzbeschwerden mit leichtem Herzklopfen und Atemnot. Im Frühjahr 1915 verschlechterte sich der Allgemeinzustand; Anschwellung der Beine. Bei der Aufnahme in die med. Klinik am 1. VI. 1915: Dyspnoe, leichte Zyanose, Ödem der unteren Extremitäten. Herzdämpfung links 12—13 cm, rechts 4 cm von der Mittellinie. Blutdruck 125 mm Hg. Der Urin: bei der Aufnahme Spuren von Albumen, dann kein Albumen; spez. Gewicht 1012—1023. Am 20. VII. wurde der Pat. als gebessert entlassen. *Sedimentbefund* nach meiner Methode am 2. VI.: Zahlreiche Fäden, die sich oft unregelmässig verfilzen und in zylinderartige Gebilde übergehen. Ziemlich viele Zylinder, die meist hyalin, bisweilen etwas körnig sind; ihre Breite etwa 9—36 μ . Ausser desquamierten Plattenepithelien, nur einige stark verfettete Zellen (wahrscheinlich Nierenepithelien). Keine Leukozyten, keine Erythrozyten.

Fall 197. (Tafel XVI, Fig. 6.) Karl K., 72 Jahre alt. *Klinische Diagnose:* Cardiosclerosis. Vor 3 Jahren Schwindelanfälle. Seit etwa einem Monat Mattigkeit, Kurzatmigkeit und Anschwellung der Beine. Bei der Aufnahme in die med. Klinik am 30. VII. 1915 Ödeme der Beine. Atemnot. Herzdämpfung links 12 cm, rechts 4 cm von

der Mittellinie. Arythmie. Aa radialis rigid. Blutdruck am 30. VII. 140 mm, 6. u. 19. IX. 120 mm, 27. IX. 115 mm. 4. X. 105 mm. Der Urin 30. VII.—26. X.: Tagesmenge 400—1000 ccm; spez. Gewicht 1014—1027; 30. VII.—24. VIII. kein Albumen oder nur Spuren davon; vom 25. VIII. ab im allgemeinen 0,5—1,5%. Albumen, ausnahmsweise 2,5—4%. *Sedimentbefund* nach meiner Methode 25., 27. u. 30. VIII.: Ziemlich zahlreiche Fäden und hyaline Zylinder, die zuweilen spiralförmig, zuweilen mehr oder weniger feinkörnig sind. Die Breite der Zylinder etwa 14—20 μ . Zerstreute Häufchen von Leukozyten. Sonst nur Plattenepithelien. 29. IX.—11. X.: Dasselbe Bild der Hauptsache nach bei allen (7) Untersuchungen. Ziemlich viele Fäden und sehr zahlreiche hyaline oder etwas körnige Zylinder, die bisweilen spiralförmig sind. Die Breite der Zylinder etwa 10—30 μ . Häufchen roter Blutkörperchen. Hier und da ein wenig Pigment. Einzelne Leukozyten und kleine Nierenepithelien; hier und da eine stark verfettete Zelle mit grossen Fetttropfen (etwa 14 μ im Durchmesser). Recht viele Häufchen kleiner Fettkörnchen. 13. X.—26. X. Bei allen (5) Untersuchungen etwa dasselbe Bild. Einige Fäden. Der überwiegende Teil des Sediments wird von Zylindern gebildet, die in grosser Zahl vorkommen und meist hyalin, aber bisweilen mehr oder weniger körnig sind. Ihre Breite beträgt etwa 10—20 μ . Die meisten sind blass gefärbt, mehrere sind locker mit Andeutung von Spiralförmigkeit. Einzelne Tropfenzylinder, von kleinen Tropfen gebildet. Die zellularen Elemente sind spärlich. Jedesmal wurden Nierenepithelien beobachtet, deren Grösse etwa 8—11 μ betrug (der Kern etwa 5—6 μ); in diesen Zellen zuweilen mehr oder weniger Fett oder bräunliches Pigment. Einzelne Häufchen von feinen Fettkörnchen. An einigen Tagen fanden sich rote Blutkörperchen oder Leukozyten, zuweilen zu Häufchen angesammelt. Unter Zunahme der Atemnot und der Herzschwäche starb der Pat. am 27. X. 1915. *Autopsie* am 29. X. *Gesamtbefund*: Herzhypertrophie. Fettdegeneration des Herzmuskels. Arteriosklerose der Kranzgefässe des Herzens. Parietalthromben in den Herzohren. Anasarca, Hydrothorax, Aszites. Stauungsorgane. *Nieren makroskopisch* etwas vergrössert, zyanotisch. *Nieren mikroskopisch*: Das Zwischengewebe stellenweise ödematös. Hyperämie. Vereinzelt kleinzellige Infiltrate und Blutungen. In den Pyramiden hier und da Ablagerung fettiger Substanzen im Zwischengewebe. Glomeruli oft mit Blut gut gefüllt; in den Kapselräumen oft hyaline Tropfen, bisweilen in reichlicher Menge. Im Lumen der Hauptstücke meistens zahlreiche hyaline Tropfen, (etwa 5—10 μ an Grösse); an einigen Stellen spärliche rote Blutkörperchen. Das Epithel der Hauptstücke im allgemeinen geschwollen und oft körnig zerfallen; es ist oft in eigentümlicher Weise grünlich missfarbig (vielleicht kadaveröse Erscheinung). Ziemlich oft deutliche Tropfenbildung im Epithel der Hauptstücke, u. zw. auch in dem proximalen Abschnitte in der Nähe von Glomerulis; in einigen Zellen Ablagerung von Fett in wechselnder Menge, bisweilen starke Verfettung. In den dünnen Schleifenschenkeln oft hyaline stark blaugefärbte Zylinder besonders in der Nähe der Pyramidenspitzen. Im Lumen der

dicken Schleifenschenkel, Schaltstücke und Sammelröhren an einzelnen Stellen Fäden, spiralförmigen oder homogene Zylinder. Im Epithel dieser Kanälchen stellenweise leichte, stellenweise starke Verfettung.

Abbildungen auf Tafel XVI, Fig. 6 (Zeiss. hom. im. $\frac{1}{7}$ " , komp. ok. 6). Sedimentbild vom 21. X. 1915: Rechts oben ein 25μ breiter Zylinder der mit mehreren pigmentierten Nierenepithelien besetzt ist; darunter ein Tropfenzylinder, einige rote Blutkörperchen und ein paar verfettete Nierenepithelien ($9-11 \mu$ an Grösse, der Kern $5-6 \mu$). Links ein von Fäden gebildeter Zylinder und rechts davon ein homogener, 23μ breiter Zylinder.

Fall 198. (Tafel XVI, Fig. 8—10). Karl M. 30 Jahre alt. *Klinische Diagnose:* Vitium organ. cordis (Stenosis valv. mitralis). I. Aufnahme in die med. Klinik Januar 1915 wegen Herzfehlers. Nach der Entlassung am 13. II. 15. immer noch sehr krank mit Symptomen der Herzinsuffizienz; ab und zu Fieberattacken mit Bluthusten und Seitenstechen. Bei der II. Aufnahme am 7. VIII. 1915 starke Dyspnoe und Zyanose. Kleine Ödeme der Beine. Herzdämpfung links 12 cm, rechts 7 cm von der Mittellinie. Blutdruck 115. Der Urin enthielt 7. VIII. 0,5 % Albumen, 8.—10. VIII. kein Albumen, 11.—12. VIII. Spuren von Albumen; spez. Gewicht am 7. VIII. 1027, dann 1010—1019. *Sedimentbefund* nach meiner Methode am 9. u. 11. VIII.: Zahlreiche Fäden und lockere Zylinder; einzelne homogene Zylinder. Die Breite der Zylinder etwa $14-20 \mu$. Einige Häufchen feiner Körnchen und Fettröpfchen. Zerstreute kleine, bisweilen ein wenig verfettete Nierenepithelien, die zum Teil auf den Zylindern liegen. 12. VIII. Viele Fäden. Zahlreiche hyaline Zylinder, die ziemlich oft mehr oder weniger körnig und mitunter spiralförmig sind. Die Zylinder an Farbe und Breite wechselnd. Sie sind bald blass, bald dunkelblau und bisweilen grünlich. Ihre Breite etwa $11-30 \mu$. Einige Tropfenzylinder mit grüngefärbten Tröpfchen. Ziemlich viele Häufchen feinkörniger Massen, die oft auf Zylindern liegen und die Form von Zellen zeigen (etwa 11×14 oder $11 \times 17 \mu$). Hier und da Häufchen feiner Körnchen, die wie Fettkörnchen gefärbt sind. Viele kleine Nierenepithelien, die zum Teil auf Zylindern liegen und oft etwas verfettet sind. Einzelne polynukleäre Leukozyten. Mors am 13. VIII. 1915. Autopsie am 14. VIII. *Gesamtbefund:* Chronische Endocarditis (Stenose der Mitralisklappe). Lungeninfarkte. Stauungsorgane. *Nieren makroskopisch:* Normale Grösse. Die Oberfläche glatt; nur eine narbige Einziehung. Das Parenchym sowohl in der Rinde als in den Pyramiden zyanotisch. In der Schleimhaut der Pelvis zerstreute kleine Blutungen. *Nieren mikroskopisch:* Das Zwischengewebe etwas ödematös. Hyperämie. An sehr vereinzelt Stellen kleine Rundzelleninfiltrate. Im Lumen der Hauptstücke oft zahlreiche hyaline Tropfen, die rund oder zuweilen länglich sind; solche kommen auch spärlich in den Kapselräumen vor. Das Epithel der Hauptstücke in unbestimmter Weise etwas grünlich missfarbig; in demselben bisweilen deutliche Tropfenbildung. Die Tropfen färben sich nicht nach der PFISTERSchen Methode. Im Lumen der Schleifen,

Schaltstücke und Sammelröhren ziemlich oft hyaline, mitunter grüngelblich gefärbte Tröpfchen oder hyaline Zylinder. Fett kommt im Epithel der dicken Schleifenschenkel reichlich in den übrigen Kanälchenabschnitten in spärlicher Menge vor. In einigen Epithelien kommt hier auch eine geringe Menge Pigment vor.

Abbildungen auf Tafel XVI, Fig. 8—10. (Zeiss, hom. im. $\frac{1}{7}$ "', komp. ok. 6.) *Fig. 8.* Sedimentbild vom 13. VIII, 1915. Links oben einige Fäden, die etwa 3—6 μ an Breite betragen. Daneben ein etwa 25 μ breiter Zylinder mit Auflagerung von einigen nekrotischen körnigen Zellen (wahrscheinlich Nierenepithelien und zwei geschrumpften Zellen mit gefärbtem Kern. Rechts oben ein spiralig gewundener Zylinder mit Auflagerung, hauptsächlich an den Rändern, von körnigen Massen. In der unteren Reihe zwei homogene Zylinder (Breite 17 μ) und ein Epithelzylinder, deren Zellen verfettet sind. *Fig. 9—10.* Gefrierschnitt aus der Niere (Fixierung in der JORESSCHEN Flüssigkeit. Färbung nach meiner Methode). *Fig. 9.* Hauptstück mit hyalinen Tropfen im Lumen und Tropfenbildung im Epithel (das teilweise ohne Kernfärbung und grünlich missfarben ist). *Fig. 10.* Teil eines dicken Schleifenschenkels mit einigen Fettröpfchen im Epithel und einem schmalen Zylinder im Lumen.

Fall 199. Anders B., 58 Jahre alt. *Klinische Diagnose:* Cardiosklerose. Seit $1\frac{1}{2}$ Jahre periodische Kurzatmigkeit, Herzklopfen. Husten, Anschwellung der Beine; diese Symptome sind die letzten Monate besonders stark hervortretend, warum der Pat. bettlägrig gewesen ist. Bei der Aufnahme am 12. VIII. 1915 in die med. Klinik Dyspnoe, Ödem der Beine. Herzdämpfung links 12 cm, rechts 4—5 cm von der Mittellinie. Blutdruck 100 mm Hg. Im Urin Spuren von Albumen; spez. Gewicht 1014—1019. *Sedimentbefund* nach meiner Methode 14. VIII.: Ziemlich spärliches Sediment, das hauptsächlich aus Fäden und Zylindern, die im allgemeinen etwa 5—18 μ , nur ausnahmsweise bis etwa 40 μ breit sind. Einzelne Kokkenhäufchen. Zahlreiche Häufchen feiner Fettkörnchen. Keine erhaltenen Zellen. 20. VIII. Fäden und Zylinder wie zuvor. Vereinzelt kleine Nierenepithelien und Leukozyten. Die letzten Tage Temperatursteigerung mit Symptomen von Bronchopneumonie. Mors am 20. VIII. 1915. *Autopsie* am 21. VIII. *Gesamtbefund:* Herzdilatation. Fettige Entartung des Herzmuskels. Ödem des Unterhautgewebes. Hydrothorax. Aszites. Bronchopneumonie. Stauungsorgane. *Nieren makroskopisch:* Das Gewicht der rechten Niere beträgt 235 g, das der linken 225 g. Die Konsistenz fest. An der Oberfläche einzelne Zysten und kleine narbenartige Einziehungen. Der Schnitttrand scharf; die Schnittfläche feucht, von dunkelroter Farbe, indem sowohl die Rinde als die Pyramiden sehr blutreich sind. Die Breite der Rinde etwa 5—6 mm. *Nieren mikroskopisch:* das Zwischengewebe stellenweise ödematös und hyperämisch; an einer Stelle eine kleine Blutung; hier und da spärliche Rundzellen. In einigen Kapselräumen spärliche Tropfen; im Lumen der Hauptstücke sehr oft eine reichliche Menge hyaliner Tropfen. Im Epithel der Hauptstücke an mehreren

Stellen, besonders in der Nähe von Glomeruli eine deutliche Bildung kleiner hyaliner Tropfen. In den dünnen Schleifenschenkeln besonders nach den Papillen der Pyramide hin hyaline Zylinder. In den dicken Schleifenschenkeln und Schaltstücken ziemlich oft Fäden und hyaline Zylinder, die zuweilen spiralförmig sind. Auch in einigen Sammelröhren hyaline Zylinder, an einer Stelle zahlreiche hyaline Tröpfchen. Im Epithel der Schaltstücke und der dicken Schleifenschenkel spärliche Fetteinlagerung.

Fall 200. Arvid S., 24 Jahre alt. *Klinische Diagnose:* Vitium organicum cordis (Stenose und Insuffizienz der Valv. mitralis). Akuter Gelenkrheumatismus im Alter von 9 und 15 Jahren. Wegen Herzfehlers in der med. Klinik 26. IV.—24. V. 1912 und 29. VI.—12. VIII. 1915 behandelt. In die Klinik am 16. IX. 1915 aufs neue aufgenommen: Dyspnoe, beträchtliches Ödem der unteren Extremitäten, der Genitalia und der Lumbalgegend. Symptome der Stenose und der Insuffizienz der Mitralisklappe. Blutdruck 105 mm Hg. Leichter Aszites. Im Urin 16. IX.—20. IX. Spuren von Albumen; spez. Gewicht 1024—1029; Tagesmenge 250—500 ccm. Mors am 20. IX. 1915 (um 10 Uhr nachm.). *Sedimentbefund* nach meiner Methode am 18. u. 20. IX.: Recht spärliches Sediment, das fast ausschliesslich Fäden und lockere oder homogene Zylinder enthält; viele Zylinder sind spiralförmig; ihre Breite etwa 11—18 μ , ausnahmsweise 40—50 μ . Ziemlich viele Häufchen von Fettkörnchen. Keine Zellen. *Autopsie* am 21. IX. *Gesamtbefund:* Chronische und akute Endocarditis (Stenose der Mitralisklappe). Anasarca. Stauungsorgane. *Nieren makroskopisch:* Normale Grösse. Die Kapsel leicht abziehbar. Die Oberfläche glatt. Die Rinde etwa 6—7 mm breit, blass graurot mit deutlich hervortretenden Gefässstreifen. Die Pyramiden in der Aussenzone dunkelrot, in der Innenzone graurot. *Nieren mikroskopisch:* Im Zwischengewebe einzelne kleinzellige Infiltrate. Glomeruli im allgemeinen gut mit Blut gefüllt. In dem Kapselraum hier und da hyaline Tropfen. Im Lumen der Hauptstücke überall hyaline Tropfen. In den dicken Schleifenschenkeln und Schaltstücken an einigen Stellen Zylinder. Fett kommt in ziemlich reichlicher Menge in den letztgenannten Kanälchen sowie auch in den Sammelröhren vor.

Fall 201. C. J., 66-jährige Frau. *Klinische Diagnose:* Herzinsuffizienz. Bronchiektasien. Bei der Aufnahme in die med. Klinik am 8. X. 1916 starke Zyanose, Dyspnoe, Husten. Temperatur 37°—37,9° Herzdämpfung links 8—9 cm, rechts 3—4 cm von der Mittellinie. Blutdruck 130 mm Hg. 16. X. Die letzten Tage Ödem der Füsse; Zunahme der Dyspnoe und der Zyanose; die Temperatur abends 37,7°—38°. Blutdruck 130 mm. Mors am 17. X. 1916. Urin 8.—16. X.: Tagesmenge 250—875 ccm; spez. Gewicht 1021—1028; Spuren von Albumen bis 0,4—0,7% Albumen. *Sedimentbefund* am 14. X. 1916 (0,5% Albumen): Sehr zahlreiche Zylinder, die den überwiegenden Teil des Sedimentes bilden. Die Breite derselben sehr wechselnd, von etwa 7—8 μ bis auf etwa 75 μ , im allgemeinen etwa 25—30 μ . Die

Zylinder teils locker mit oft fädiger Struktur und spiralförmig, teils homogen; sie sind teils blass, teils ziemlich stark blaugefärbt. An vielen derselben mehr oder weniger zahlreiche körnige Auflagerungen. Die zellulären Elemente sehr spärlich; nur an einzelnen Stellen Häufchen von Leukozyten und roten Blutkörperchen; zuweilen einige degenerierte, zum Teil verfettete Nierenepithelien auf Zylindern. *Autopsie* am 18. X. *Gesamtbefund*: Anasarca. Aszites. Serofibrinöse Pleuritis. Bronchitis. Bronchiektasien. Lungenemphyseme. Leichte Herzhypertrophie. Arteriosklerose. Stauung der Nieren. *Nieren makroskopisch*: Das Gewicht der rechten Niere 140 g, das der linken 130 g. Die Kapsel leicht abziehbar. Die Oberfläche glatt. Vereinzelte Zystchen. Sowohl die Rinde als die Pyramiden hyperämisch. Die größeren Arterien verdickt. Keine Amyloidreaktion. *Nieren mikroskopisch*: Im allgemeinen sind die Gefässe gut mit Blut gefüllt. Zerstreute kleinzellige Infiltrate. Einzelne Glomeruli hyalinisiert. In einzelnen Schlingen leichte Amyloidablagerung. In einigen Kapselräumen spärliche oder zuweilen recht zahlreiche hyaline Tropfen. In dem Lumen der Hauptstücke sehr zahlreiche hyaline Tropfen, die im allgemeinen eine Grösse von 6—10 μ betragen; in den meistens feinkörnigen Epithelien sehr oft deutliche Tropfenbildung, zuweilen Verfettung. In den dicken Schleifenschenkeln, Schaltstücken und Sammelröhren oft hyaline, zuweilen spiralförmige Zylinder; in diesen Kanälchen ziemlich oft leichte Verfettung der Epithelien. Fettablagerung hier und da im interstitiellen Gewebe der Pyramiden.

Fall 202. Adolf L., 67 Jahre alt. *Klinische Diagnose*: Cardioarterio-sklerose. Chronische Bronchitis. Seit etwa 18 Jahren Husten. Das letzte Jahr zunehmende Kurzatmigkeit. Bei der Aufnahme in die med. Klinik am 6. XI. 1916. Dyspnoe, mässige Zyanose, keine Ödeme. Herzdämpfung links 10—11 cm, rechts 5—6 cm von der Mittellinie. Blutdruck 120—140 mm Hg. Im Urin kein Albumen oder einige Tage Spuren davon. Entl. am 8. XII. 16. *Sedimentbefund* nach meiner Methode: 15. u. 21. XI. (Spuren von Alb.): Eine ziemlich grosse Menge Fäden, die den überwiegenden Teil des Sediments bilden und die sich oft in grössere oder kleinere Häufchen verfilzt haben. Ziemlich viele Zylinder, die locker, spiralförmig oder homogen sind. Die meisten sind blass, einige dunkelblau gefärbt. Einige Zylinder sind mehr oder weniger feinkörnig. Die Breite der Zylinder im allgemeinen etwa 16—17 μ . Die zelligen Elemente sehr spärlich: einzelne Epithelien unbestimmter Natur und am 21. XI. auch ein Häufchen Leukozyten. Bei Untersuchung am 28. XI., 1. XII. u. 7. XII. (kein Albumen): der Hauptsache nach wie zuvor.

Fall 203. Charlotta A., 49 Jahre alt. *Klinische Diagnose*: Vitium organicum cordis. Seit einigen Wochen Kurzatmigkeit, Herzklopfen, Anschwellung der Beine. Bei der Aufnahme in die med. Klinik am 15. XII. 1916 starke Dyspnoe und Zyanose. Ödeme der Beine. Herzdämpfung links 10—11 cm, rechts 4—5 cm von der Mittellinie. Blutdruck 170 mm. 27. I. Der Allgemeinzustand gebessert; keine

Ödeme, Blutdruck 135 mm. Der Urin war die ganze Zeit albumenfrei; spez. Gew. 1020—1030. *Sedimentbefund* nach meiner Methode am 31. I. u. 7. II. Spärliches Sediment. Einige Fäden und homogene oder spiralförmige Zylinder (bis auf 20—22 μ breite). Viele Plattenepithelzellen (Vaginaltypus), 10., 17. u. 24. II. u. 3. III. Meist Fäden. Einige Zylinder, von denen einige etwas körnig sind. Viele Plattenepithelien. Einige rote Blutkörperchen. 7., 14., 17. u. 24. III. wie zuvor; ausserdem vereinzelt Leukozyten; die Breite der Zylinder etwa 11—20 μ . 28. III., 7. u. 14. IV. wie zuvor. 21. IV.: Zahlreichere Zylinder als zuvor; auf einigen derselben einzelne Epithelzellen (wahrscheinlich Nierenepithelien) und einzelne Fettröpfchen. 25. IV. u. 2. V.: Ziemlich viele Fäden und Zylinder; die letzteren meistens locker, von fädiger Struktur, zuweilen homogen oder mehr oder weniger feinkörnig. Die Breite der Zylinder etwa 14—33 μ . Auf einigen Zylindern einzelne Nierenepithelien, die bald nekrotisch, bald verfettet sind, oder bisweilen Pigmenthäufchen. Einzelne Leukozyten. Ziemlich zahlreiche Plattenepithelien und Bakterien.

Fall 204. Anders H., 57 Jahre alt. *Klinische Diagnose:* Vitiium organ. cordis (insuff. Aortae). Emphysem und chronische Bronchitis. Einfache Nierensklerose. Stauung. Aufnahme in die med. Klinik am 9. I. 1917. Seit etwa 5 Jahren chronischer Gelenkrheumatismus. Im Herbst 1916 erkrankte Pat. mit Kurzatmigkeit, Herzklopfen und Husten: Seit einigen Monaten Schwellung der Beine. Bei der Aufnahme starke Dyspnoe und Zyanose. Beträchtliche Ödeme der Beine und des unteren Teiles des Rückens. Die Herzdämpfung links einen Querfinger vor der vorderen Axillarlinie, rechts 6 cm von der Mittellinie. Blutdruck 170 mm Hg. *Urin:* Tagesmenge am 10. I. 1250 ccm, dann 500—750 ccm; spez. Gew. 1020—1024; Spuren von Albumen. *Sedimentbefund* nach meiner Methode am 15. u. 16. I.: Ziemlich viele Fäden. Zahlreiche Zylinder, die teils locker, blassgefärbt, teils homögen blass oder starkblau gefärbt sind. Einige »Spiralzylinder« und Übergangsformen zwischen Fäden und Zylindern kommen vor. Die Breite der Zylinder 11—20 μ , bisweilen bis auf etwa 28—34 μ . An vereinzelt Stellen sind einige hyaline Tröpfchen von der Grösse roter Blutkörperchen beobachtet. Auf den Zylindern ziemlich oft Fettröpfchen und bisweilen Nierenepithelien. Diese sind zum Teil nekrotisch (oft etwas grüngefärbt), zum Teil enthalten sie Pigmentkörnchen oder Fettröpfchen. Die pigmenthaltigen Zellen betragen an Grösse etwa 11 μ , 14 μ , 14 \times 20 μ . Leukozyten kommen in einigen Gesichtsfeldern zum Teil auf den Zylindern ziemlich zahlreich vor, in anderen Gesichtsfeldern fehlen sie. An einzelnen Stellen Häufchen von roten Blutkörperchen. An einer Stelle habe ich einen aus Pigmentkörnchen bestehenden Zylinder gesehen. Mors am 17. I. 17. *Autopsie* am 18. I.: *Gesamtbefund:* Fibröse Myocarditis. Arteriosklerose. Emphyeme der rechten Pleurahöhle. Stauungsorgane. Hämorrhagischer Infarkt der rechten Lunge. Ulcus duodeni. *Nieren makroskopisch:* Das Gewicht der rechten Niere beträgt 200 g, das der linken 210 g. Die Konsistenz fest. Der Schnittrand scharf.

Die Kapsel leicht abziehbar; die Oberfläche glatt. Die Rinde sowohl als die Pyramiden blutreich. *Nieren mikroskopisch*: Im Allgemeinen starke Hyperämie. Vereinzelte kleinzellige Infiltrate; in den Kanälchen die in solchen Herdchen liegen, oft Leukozyten. Stellenweise deutliches Ödem. Glomeruli oft stark blutreich; in den Kapselräumen keine Zellen, aber oft hyaline Tropfen, bisweilen in reichlicher Menge. Die Kapslepipithelien niedrig, enthalten keine Tröpfchen; solche werden dagegen oft in den Epithelien der Hauptstücke, meist im proximalen Teile in der Nähe der Glomeruli, beobachtet. Im Lumen der Hauptstücke fast überall eine mehr oder weniger reichliche Menge hyaliner Tropfen (bis auf 6—9 μ an Grösse), bisweilen ein etwas feinkörniger Inhalt. Das Epithel der Hauptstücke fast überall geschwollen, enthält meistens deutliche kleine hyaline Tröpfchen. In den dünnen Schleifenschenkeln, besonders in den inneren Teilen der Pyramiden, oft stark blaugefärbte hyaline Zylinder in dem oft erweiterten Lumen; bisweilen enthalten sie hyaline Tropfen. Im Lumen einiger dicken Schleifenschenkel, Schaltstücke und Sammelröhren hyaline Tropfen, in anderen lockere, fadenförmige oder homogene Zylinder; in einem lockeren Zylinder in einem Schaltstücke nekrotische Epithelien von demselben Aussehen wie diejenigen, die ich auf Zylindern im Sediment gesehen habe. Fett kommt im allgemeinen nur in unbedeutender Menge und in einzelnen Zellen der Kanälchen vor. Nur an einigen Stellen habe ich im Epithel der Schaltstücke ziemlich viel Fett gesehen, das zum Teil doppeltbrechend war. Im Epithel kommen zuweilen auch mehr oder weniger Pigmentkörnchen vor.

Fall 205. (Tafel XVI, Fig. 7.) A. G. G., 69-jähriger Mann. *Klinische Diagnose*: Pneumonie. Im Urin Spuren von Albumen. *Sedimentbefund* nach meiner Methode am 29. IV. 1915: Spärliches Sediment, das in überwiegender Menge Fäden enthält, die sich in unregelmässiger Weise verfilzen oder auch so aneinander gelagert sind, dass sie als längsstreifige zylinderartige Gebilde erscheinen. Nur spärliche homogene Zylinder, die eine Breite von etwa 20—23 μ betragen; bisweilen spiralförmige Zylinder die Übergänge der Fäden in Zylinder zeigen. Von zellulären Elementen sind nur Epithelzellen vom Typus der Blasenepithelien beobachtet. *Autopsie* im pathologischen Institut am 30. IV. 1915. *Gesamtbefund*: Chronische Endocarditis mit Stenose der Aorta. Kyphoskoliose. Akute Pneumonie. *Nieren makroskopisch*: das Gewicht der beiden Nieren beträgt je 135 g. Parenchym am Schnitte unbeträchtlich hervorquellend. Die Rinde etwa 4—5 mm an Breite, blass graulich mit deutlich hervortretenden blutgefüllten Gefässtreifen. Die Pyramiden dunkelrot; in denselben einzelne Zysten. *Nieren mikroskopisch*: Zerstreute Herdchen mit kleinzelliger Infiltration in der Rinde. Einzelne Glomeruli hyalinisiert. Leichte Arteriosklerose hier und da. Im Lumen der Hauptstücke oft hyaline Tropfen; im Epithel derselben trübe Schwellung und bisweilen deutliche Tropfenbildung. Im Lumen der übrigen Kanälchenabschnitte an mehreren Stellen Zylinder, die zuweilen deutlich durch Zusammen-

schmelzen schmalcrer Gebilde hervorgehen; in einzelnen Epithelien derselben Fettkörnchen in geringer Menge.

Abbildung auf Tafel XVI, Fig. 7. (Zeiss, hom. im. $\frac{1}{7}$ ", komp. ok. 6.) Sedimentbild vom 29. IV. 16. Fäden, die zum Teil in zylinderartige Gebilde übergehen.

Fall 206. Augusta E., 67 Jahre alt. Obduktion Nr. 30/1916 im pathologischen Institut zu Uppsala. *Pathologisch-anatomische Diagnose:* Arteriosklerose besonders der Aorta und der Kranzgefäße des Herzens. Hypertrophie der rechten Herzkammer. Bronchitis und Bronchiektasie. Aszites. Hydrothorax. Stauungsorgane. *Nieren makroskopisch:* Das Gewicht der rechten Niere 120 g, das der linken 140 g. An der Oberfläche zerstreute kleine Einziehungen und Zysten. Die Rinde etwa 6 mm breit, blass graurot mit deutlicher Zeichnung. Die Pyramiden blaurot. *Nieren mikroskopisch:* Ziemlich starke Hyperämie der Rinde sowohl als der Pyramiden. Zerstreute Glomeruli verödet, hyalinisiert, das Zwischengewebe um diese herum oft kleinzellig infiltriert. Die Kanälchen stellenweise atrophisch. In dem Lumen der Hauptstücke oft zahlreiche hyaline Tropfen, die auch in geringer Menge in den Kapselräumen vorkommen. In den dünnen Schleifenschenkeln oft schmale hyaline Zylinder. In den dicken Schleifenschenkeln, Schaltstücken und Sammelröhren ziemlich oft hyaline Zylinder bisweilen aus Fäden zusammengesetzt oder spiralförmig. Im Epithel der dicken Schleifenschenkel und Schaltstücke ziemlich viel Fett. Die Gefäße häufig arteriosklerotisch, bisweilen verfettet. In einem Gefäße des Markes und in einem Glomerulus habe ich Fett-embolien beobachtet.

Fall 207. Inga L., 4 Jahre alt. Obduktion Nr. 226/1916 im pathologischen Institut zu Uppsala. *Klinische Diagnose:* Vitium organicum cordis. *Pathologisch-anatomische Diagnose:* Aneurysma des linken Herzkammers. Herzhypertrophie. Stauungsorgane. *Nieren makroskopisch:* Normale Grösse. Die Schnittfläche feucht. Die Rinde etwa 5 mm breit, ziemlich blutreich. Die Pyramiden an der Grenze nach der Rinde stark hyperämisch. *Nieren mikroskopisch:* Ziemlich reichlicher Blutgehalt der Glomeruli und der Marksubstanz. Im Kapselraum der Glomeruli sehr oft ziemlich zahlreiche hyaline Tropfen von einer Grösse von etwa 5—10 μ . Solche Tropfen kommen auch reichlich an vielen Stellen im Lumen der Hauptstücke vor; im Epithel dieser Kanälchen vielfach deutliche Bildung kleiner Tropfen und ziemlich oft Fett. In den dünnen Schleifenschenkeln stellenweise Tropfen, in den übrigen Kanälchen hier und dort hyaline Zylinder.

Fall 208. Karl S., 25 Jahre alt. Obduktion Nr. 429/1916 Krankenhaus Sabbatsberg zu Stockholm. *Gesamtbefund:* Chronische Endocarditis (Mitralisstenose). Stauungsorgane. Transsudate der Pleurahöhlen. Aszites. Blutungen am Perikard. *Nieren makroskopisch:* Gewöhnliche Grösse. Die Kapsel leicht abziehbar. Die Oberfläche glatt. Die Rinde etwa 6 mm breit, grau mit deutlich hervortretenden

Gefäßstreifen. Die Pyramiden blutreich, besonders nach der Grenzschicht hin. *Nieren mikroskopisch:* Hyperämie besonders an der Grenzschicht zwischen der Rinde und den Pyramiden. Das Zwischen- gewebe etwas ödematös. Keine Rundzelleninfiltrate. Glomeruli im allgemeinen ziemlich gut mit Blut gefüllt. In einigen Kapselräumen einzelne hyaline Tropfen; das Kapsel-epithel ohne Veränderungen. In dem Lumen der Hauptstücke zahlreiche kleinere und grössere hyaline Tropfen, die teils durchsichtig und ungefärbt, teils etwas glänzend sind. In dem Epithel der Hauptstücke vielfach reichliche Tropfenbildung, zum Teil von vakuolenartigem Aussehen; kein Fett. In dem Lumen der übrigen Kanälchenabschnitte an mehreren Stellen Tröpfchen, Fäden oder Zylinder. Ziemlich viel Fett (nicht doppeltbrechendes) in einigen dicken Schleifenschenkeln und Sammelröhren, spärliches Fett in einzelnen Schaltstücken.

Fall 209. (Tafel XVII, Fig. 1). Gustaf F., 42 Jahre alt. Obduktion Nr. 447/1916. Krankenhaus Sabbatsberg zu Stockholm. *Pathologisch-anatomische Diagnose:* Chronische fibröse Myocarditis. Herzhypertrophie. Luetische Aortitis. Stauungsorgane. Akute Pneumonie der rechten Lunge. *Nieren makroskopisch* zyanotisch. An einer Stelle eine kleine narbenartige Einziehung an der Oberfläche. Die Rinde 6—7 mm breit, dunkel graurot mit deutlich hervortretenden Gefäßstreifen. Die Pyramiden dunkelrot. *Nieren mikroskopisch:* Diffuse Hyperämie; stellenweise geringes Ödem. An einigen Stellen kleinzellige Infiltration. Glomeruli oft gut mit Blut gefüllt. In den Kapselräumen bisweilen mehr oder weniger zahlreiche hyaline Tropfen; das Kapsel-epithel nicht geschwollen; im Epithel des Anfangsteils der Hauptstücke dagegen mitunter Tropfenbildung. In dem Lumen der Hauptstücke eine reichliche Menge Tropfen, die teils rund, teils mehr unregelmässig, teils durchsichtig, blass, teils glänzend, blaugefärbt sind. An einer Stelle sind rote Blutkörperchen im Lumen beobachtet. In den Epithelien der Hauptstücke überall eine reichliche Tropfenbildung. In den dünnen Schleifenschenkeln bisweilen stark gefärbte hyaline Zylinder. In den übrigen Kanälchen an zerstreuten Stellen Tropfen, Fäden oder hyaline Zylinder. Fett (nicht doppeltbrechendes) kommt in sehr geringer Menge nur in einigen Zellen der dicken Schleifenschenkel, Schaltstücke und Sammelröhren vor.

Abbildung auf Tafel XVII, *Fig. 1* (Zeiss, hom. im. $\frac{1}{7}$ ", komp. ok. 6). Gefrierschnitt aus der Niere (Fixierung in der JORESSchen Flüssigkeit, Färbung nach meiner Methode). Teil eines Hauptstückes und Kapselraumes mit hyalinen Tropfen im Lumen und Tropfenbildung im Epithel des Hauptstückes (Rechts der Kontur der Glomeruluschlingen).

Fall 210. (Tafel XVII, Fig. 2—3). J. B., 31-jährige Frau. Obduktion (3 Stunden p. m.) Nr. 424/1916 Krankenhaus Sabbatsberg zu Stockholm. *Pathologisch-anatomische Diagnose:* Chronische Endocarditis der Aorta-, Mitralis- und Tricuspidalklappen. Stenose und Insuffizienz der Mitralisklappe. Herzhypertrophie. Transsudate. Stau-

ungsorgane. *Nieren makroskopisch*: Normale Grösse. Die Oberfläche glatt. Die Rinde etwa 6 mm breit, graulich oder graugelblich, mit stellenweise stark blutgefüllten Gefässstreifen. Die Pyramiden dunkel graurot; an der Grenze zwischen der Rinde und den Pyramiden starke Hyperämie. *Nieren mikroskopisch*: Das Zwischengewebe sowohl in der Rinde als in den Pyramiden ödematös. Starke Hyperämie an der Mark-Rindengrenze. An den Glomerulis bald Hyperämie, bald Kernvermehrung. In dem Kapselraum häufig hyaline Tropfen in mehr oder weniger reichlicher Menge; das Kapselepithel niedrig ohne Veränderung. In dem Lumen der Hauptstücke eine reichliche Menge hyaliner Tropfen von wechselnder Grösse (bis auf etwa 10—11 μ); sie sind bald blaugefärbt glänzend, bald durchsichtig blass, bald rund, bald unregelmässig länglich. In dem Epithel der Hauptstücke sehr oft eine reichliche Tropfenbildung, sowohl in den terminalen Abschnitten als in den übrigen Teilen; der Bürstensaum oft erhalten. In dem Lumen der übrigen Kanälchen häufig Tropfen oder Fäden und Zylinder. Manchmal in den dicken Schleifenschenkeln und Schaltstücken eine spärliche Menge nicht doppeltbrechendes Fett.

Abbildungen auf Tafel XVII. Gefrierschnitte aus der Niere (Fixierung in der JORESSchen Flüssigkeit, Färbung nach meiner Methode). *Fig. 2.* (Zeiss, apochromat. 16 mm, komp. ok. 6.) Zwei Glomeruli mit hyalinen Tropfen in dem Kapselraum. *Fig. 3.* (Zeiss, hom. im. $\frac{1}{7}$ " , komp. ok. 6.) Zwei quergeschnittene Hauptstücke mit reichlicher Tropfenbildung; dazwischen zwei quergeschnittene dicke Schleifenschenkel.

Fall 211. Selma B., 24 Jahre alt. Obduktion Nr. 444/1916. Krankenhaus Sabbatsberg zu Stockholm. *Pathologisch-anatomische Diagnose*: Chronische Endocarditis der Aorta- und der Mitralisklappen. Herzhypertrophie. Fibröse Myocarditis. Stauungsorgane. Infarkte der Milz und der Nieren. *Nieren makroskopisch*: Gewöhnliche Grösse. Die Kapsel leicht abziehbar. Die Oberfläche glatt. Die Rinde 5—6 mm breit; die Gefässstreifen stark blutgefüllt, das Parenchym dazwischen blass grau oder graugelblich. Die Pyramiden dunkel graurot, besonders hyperämisch in der Grenzschicht nach der Rinde hin. *Nieren mikroskopisch*: An ziemlich vielen Stellen, meist in der Rinde, kleinzellige Infiltrate. Glomeruli zum Teil blutreich; in dem Kapselraum vielfach hyaline Tröpfchen. In dem Lumen der Hauptstücke zahlreiche hyaline Tropfen, ausnahmsweise rote Blutkörperchen. In dem Lumen der Kanälchen, die in den kleinzelligen Infiltraten gelegen sind, mehr oder weniger zahlreiche Leukozyten. Reichliche Tropfenbildung in den Epithelien der Hauptstücke. In dem Lumen der Schleifen, Schaltstücke und Sammelröhren an mehreren Stellen fädige oder homogene Zylinder, denen bald körnige Massen, bald spärliche Leukozyten oder rote Blutkörperchen beigemischt sind. Fett (nicht doppeltbrechendes) findet sich nur in sehr geringer Menge in einzelnen Zellen der Schaltstücke und dicken Schleifenschenkel.

Fall 212. Birger E., 22 Jahre alt. *Klinische Diagnose:* Vitium organicum cordis (insufficiencia et stenosis valv. aortæ). Akuter Gelenkrheumatismus Februar 1914. Herzbeschwerden im Sommer 1915. Anfang 1916 wiederum Gelenkrheumatismus. Befund bei der Aufnahme in die med. Klinik am 3. V. 1916: Herzvergrößerung. Systolisches und diastolisches Geräusch über dem ganzen Herzen. Blutdruck 150. Kein Fieber. Während des Krankenhausaufenthaltes abwechselnde Periode von Verschlechterung und Verbesserung des Zustandes. Entlassung am 28. VII. 1917. Blutdruck 115—140. *Urin* während des Krankenhausaufenthaltes: Tagesmenge 250—1625 ccm; spez. Gew. 1015—1034; im allgemeinen kein Albumen, bisweilen Spuren davon. *Sedimentbefund* nach meiner Methode: Während des Krankenhausaufenthaltes wurde der Urin etwa 40 mal untersucht. Im allgemeinen wurde der Hauptbestandteil aus Fäden gebildet, die in mehr oder weniger reichlicher Menge vorkamen. Zylinder kamen immer vor, bald sehr spärlich, bald ziemlich reichlich; sie waren teils locker, teils homogen, ziemlich oft spiralförmig; bald blass, bald stark gefärbt; auf den Zylindern ziemlich oft mehr oder weniger körnige Auflagerungen. Die Breite der Zylinder meistens 11—20 μ , bisweilen bis auf 30—40 μ . Einige Tage habe ich spärliche, meist kleine, hyaline Tropfen beobachtet. Die zelligen Elemente waren immer spärlich vorhanden, fehlten bisweilen ganz: Einzelne Leukozyten oder bisweilen Häufchen davon. Einige Male vereinzelte rote Blutkörperchen oder Häufchen davon. Vielmals spärliche kleine Nierencpithelien, die etwa die Grösse der Leukozyten zeigten; sie waren häufig nekrotisch, enthielten zuweilen ein wenig Fett. Die Zellen lagen manchmal auf Zylindern.

Anhang.

Die Niere des Neugeborenen. Fall 213—216.

Fall 213. (Tafel XVII, Fig. 6—7). Neugeborenes Kind. *Klin. u. pathol. anatomische Diagnose:* Debilitas congenita. Der Tod erfolgte 19 Stunden nach der Geburt. Obduktion Nr. 203/1915 im pathologischen Institut zu Uppsala. Die *Nieren* von gewöhnlicher Grösse und Konsistenz; das Parenchym blutreich; Harnsäureinfarkte der Nierenpapillen. *Nieren mikroskopisch:* Glomeruli im allgemeinen ziemlich gut mit Blut gefüllt; im Kapselraum an mehreren Stellen hyaline Tropfen; das Epithel ohne Veränderungen. Auch im Lumen der Hauptstücke ziemlich häufig zahlreiche hyaline Tropfen; im Epithel der Hauptstücke an vielen Stellen deutliche, bisweilen hochgradige Tropfenbildung. Im Lumen der übrigen Kanälchen spärliche hyaline Zylinder. Hyperämie des Zwischengewebes sowohl in der Rinde als in den Pyramiden.

Abbildung auf Tafel XVII. Fig. 6—7 (Reichert, *hom. im.* $\frac{1}{12}$, ok. 2). *Fig. 6.* Querschnitt eines Hauptstückes mit hyalinen Tropfen

im Lumen und hochgradige Tropfenbildung im Epithel. *Fig. 7.* Teil eines Glomerulus mit hyalinen Tropfen im Kapselraume.

Fall 214. Neugeborenes Kind. Der Tod erfolgte $\frac{3}{4}$ Stunde nach der Geburt. Obduktion Nr. 161/1916 im pathologischen Institute zu Uppsala. *Pathologisch-anatomische Diagnose:* Hernia diaphragmatica. *Nieren mikroskopisch:* Die Kapillaren (auch die der Glomeruli) ziemlich gut mit Blut gefüllt. In einigen Kapselräumen spärliche kleine hyaline Tropfen. Im Lumen der Hauptstücke an einzelnen Stellen einige hyaline Tropfen; im Epithel hier und da Tropfenbildung. In einigen wenigen Schleifen, Schaltstücken und Sammelröhren finden sich schmale hyaline Zylinder.

Fall 215. 7 Tage altes Kind. Obduktion Nr. 191/1916: Gewicht 2000 g. Länge 49 cm. Bronchitis. Die Nieren normalgross, hyperämisch; in den Pyramiden zahlreiche Harnsäureinfarkte. Bei der mikroskopischen Untersuchung der Niere fand sich, wie aus *Fig. 8, Tafel XVII* (Reichert, obj. 7, ok. 1) hervorgeht, Hyperämie des Parenchyms, auch der Glomeruli. In den Hauptstücken reichliche Tropfenbildung. In den übrigen Kanälchen an mehreren Stellen hyaline Zylinder.

Fall 216. Neugeborenes Kind ohne krankhafte Symptome (Gewicht 3750 g). Im Harnsediment fanden sich die ersten Tage nach der Geburt hyaline Zylinder, von denen ein paar in *Fig. 9, Tafel XVII* abgebildet sind; an dem einen Zylinder körnige Auflagerungen.

Hauptgruppe E. Geschwülste der Nieren.

Fall 217—230.

Fall 217. Albert L. 48 Jahre alt. I. Aufnahme in die chir. Klinik 27. V.—29. VI. 1914. Hämaturie. Am 29. V. Ureterenkatheterisation. Sedimentuntersuchung nach meiner Methode: 1) Urin der linken Niere normal. 2) Der Urin der rechten Niere stark bluthaltig; das Sediment enthält in überwiegender Menge rote Blutkörperchen; daneben Leukozyten in spärlicher Menge und Uretereneithelien. 3) Im Blasenurin neben roten Blutkörperchen, Leukozyten und Plattenepithelien noch einige grosse mit grossen Fetttropfen beladene Zellen (Geschwulstzellen?). Bei der Operation am 30. V. (EKEHORN) wurde kein Tumor in der rechten Niere gefunden. Dekapsulation. Nephropexie. Diagnose: essentielle Nierenblutung. II. Aufnahme am 7. XI. 1914 wegen starker Hämaturie. Ein grosser Tumor wurde in der linken Nierengegend palpiert. *Sedimentbefund* (des Blasenurins) nach meiner Methode am 19. u. 23. XI.: Zahlreiche rote Blutkörperchen. Ziemlich viele Leukozyten und einige Epithelien vom Blasenepitheltypus. Ausserdem einzelne stark verfettete Zellen von dem-

selben Aussehen wie die von dem exstirpierten Tumor isolierten Zellen; in diesen Zellen trat nicht immer aber zuweilen ein Kern hervor. Am 23. XI. Nephrektomie der linken Niere (EKEHORN). Diese wird fast ganz von einem grossen Tumor eingenommen, der in die Vena renalis hineinwächst. An einer Stelle reicht der Tumor bis an die Schleimhaut der Pelvis, an der jedoch keine Ulceration sichtbar ist. Bei der mikroskopischen Untersuchung der Geschwulst wurde die Diagnose: *Hypernephroma* gestellt. Am 22. XII. wurde der Pat. als geheilt entlassen.

Fall 218. (Tafel XVIII, Fig. 7—8). Charlotte T., 53 Jahre alt. *Klinische Diagnose:* Geschwulst der linken Niere. Hemiplegie. Vor ein paar Monaten Hämaturie. Seit einer Woche linksseitige Hemiplegie. Aufnahme in die med. Klinik am 20. X. 1914. Grosse Resistenz im linken Hypochondrium. Symptome von Cystitis. Am 26. X. Hämaturie. Bei der *Untersuchung des Harnsediments* nach meiner Methode fanden sich in überwiegender Menge rote Blutkörperchen und Fibrin. Ausserdem sehr zahlreiche polynukleäre Leukozyten, die oft Kokken enthalten. Einzelne hyaline Zylinder. Recht viele Blasenepithelien. Keine Geschwulstzellen. Am 30. X. Cystoskopieren und Ureterenkatheterisation. Die Blasenschleimhaut gerötet, in derselben zahlreiche Blutungen. Aus der linken Ureterenmündung stark blutiger Urin; die Untersuchung des Sedimentes nach meiner Methode ergab: in überwiegender Menge rote Blutkörperchen; verhältnismässig spärliche desquamierte Epithelien vom Typus der Ureterepithelien und Leukozyten, von denen einige stäbchenförmige Bakterien (vom Typus des Bact.-Coli) einschliessen. Keine Geschwulstzellen. Bei wiederholten erneuten Untersuchungen des Sedimentes fanden sich keine Geschwulstzellen, nur rote Blutkörperchen, polynukleäre Leukozyten und Bakterien (Kokken und Stäbchen) in wechselnder Menge; die Bakterien waren häufig in Leukozyten eingeschlossen. *Mors* am 11. XII. 1914. Bei der *Autopsie* am 12. XII. fand sich ein grosser (20×14 cm) linksseitiger Nierentumor; diphterische Pyelitis mit Konkrementbildungen; diphterische Zystitis. Geschwulstmetastasen des Gehirns, des Schädels und der Lungen. Die Geschwulst buchtete in die Pelvis hinein, keine Ulceration an ihrer hier gelegenen Oberfläche. Bei der *mikroskopischen Untersuchung* erwies sich der Tumor als ein *Hypernephroma*.

Abbildungen auf Tafel XVIII. Fig. 7—8. *Fig. 7.* (Reichert, hom. im. $\frac{1}{12}$, ok. 2.) Links 3 Leukozyten vom Sediment d. 4. XII. 14. mit eingeschlossenen Kokken und Stäbchen. Rechts 3 Leukozyten vom Sediment d. 9. XII., die Kokken einschliessen. In der Mitte eine nekrotische Zelle. *Fig. 8.* (Zeiss, hom. im. 2 mm, komp. ok. 6.) Sediment am 30. X. Ein paar Leukozyten; der eine enthält Stäbchen, ein anderer einige Fettröpfchen. Oben einige rote Blutkörperchen. Rechts 2 frei liegende Stäbchen.

Fall 219. V. L., 51-jähriger Mann. *Klinische Diagnose:* Tumor der linken Niere. Seit 2 Wochen Hämaturie. Aufnahme in das

Maria Krankenhaus zu Stockholm am 8. I. 1915. Untersuchung des Urins nach meiner Methode am 11. I. (Spuren von Albumen): Ziemlich spärliche rote Blutkörperchen und Leukozyten, verhältnismässig viele desquamierte Epithelien, von denen mehrere ein wenig Fett enthalten. Ureterenkatheterisation am 15. I.: Der Urin der *rechten* Niere normal, der der *linken* Seite blutgefärbt. Der letztere wurde nach meiner Methode untersucht, enthielt Massen von roten Blutkörperchen, zerstreute Leukozyten und ziemlich viele desquamierte Epithelien vom Typus der Ureterenepithelien. Am 20. I. Nephrektomie (KEY) der linken Niere. In dieser fand sich eine grosse Geschwulst. *Mikroskopische Diagnose: Hypernephrom.*

Fall 220. A. H., 60-jährige Frau. *Klinische Diagnose:* Geschwulst der rechten Niere (inoperabel). Vor 14 Tagen Hämaturie. Aufnahme in das Maria Krankenhaus zu Stockholm am 4. II. 1915. Schmerzen in der rechten Bauchseite, wo sich eine kindskopfgrosse Geschwulst palpieren liess. *Sedimentbefund* nach meiner Methode am 4. u. 5. II.: reichliche Menge polynukleärer Leukozyten. Zahlreiche Stäbchenbakterien. Eine geringe Menge roter Blutkörperchen. Einzelne nekrotische Zellen unbestimmbarer Natur. Keine Geschwulstzellen.

Fall 221. Karin O., 60 Jahre alt. *Klinische Diagnose:* Linksseitige Nierengeschwulst. Hämaturie seit 5—6 Wochen. Aufnahme in die chir. Klinik am 9. III. 1915. Untersuchung des Urins der Harnblase am 10. III. nach meiner Methode: Meistens rote Blutkörperchen, spärliche Leukozyten, keine Geschwulstzellen; am 17. III.: sehr zahlreiche rote Blutkörperchen. Zahlreiche polynukleäre Leukozyten. Desquamierte Epithelien vom Typus der Blasenepithelien. Einzelne grosse mit Fett beladene Zellen. Spärliche hyaline Zylinder. Am 19. III. Exstirpation der linken Niere. *Mikroskopische Diagnose: Hypernephroma.*

Fall 222. V. B., 51-jähriger Mann. *Klinische Diagnose:* Geschwulst der rechten Niere. Seit einigen Monaten Harnbeschwerden und Rückenschmerzen. Aufnahme in das Maria Krankenhaus zu Stockholm am 11. I. 1916. Untersuchung des Sedimentes des Blasenharns nach meiner Methode ergab: Ziemlich zahlreiche rote Blutkörperchen und Leukozyten. Einige Häufchen ziemlich grosser Fetttropfen. Keine deutlichen Geschwulstzellen. Am 13. I. Nephrektomie der linken Niere (KEY). *Mikroskopische Diagnose* der in der Niere befindlichen Geschwulst: Hypernephroma.

Fall 223. J. J., 60-jähriger Mann. *Klinische Diagnose:* Geschwulst der rechten Niere. Seit 3 Monaten hat der Pat. eine Anschwellung der rechten Seite des Bauches bemerkt. Aufnahme in die chir. Klinik am 22. I. 1916; eine kindskopfgrosse Geschwulst wurde in der rechten Nierengegend beobachtet. Ureterenkatheterisation am 24. I.: Im Urin der *linken* Niere ziemlich zahlreiche Epithelien vom Typus der Ureterenepithelien. Einzelne Fäden. Keine Leukozyten

oder Geschwulstzellen. Keine Bakterien. Im Urin der *rechten* Seite dasselbe Bild wie an der linken Seite. Ausserdem einige rote Blutkörperchen. Am 31. I. wurde Urin aus der Harnblase untersucht: Spärliche rote Blutkörperchen, polynukleäre Leukozyten und desquamierte Epithelien. Am 3. II. Nephrektomie der rechten Niere (EKEHORN). *Mikroskopische Diagnose* der Nierengeschwulst: *Hypernephroma*.

Fall 224. J. S., 55-jähriger Mann. *Klinische Diagnose:* Geschwulst der rechten Niere. Hämaturie am 14. II. 1916. Aufnahme in das Maria Krankenhaus zu Stockholm am 23. II. 1916. Ureterenkatheterisation am 21. II.: Im Urin der *rechten* Niere viel Blut, einzelne Leukozyten und ziemlich viele kleinere Häufchen von desquamierten Epithelien. Keine Geschwulstzellen. Im Urin der *linken* Niere sowie auch im Harnblasenurin nicht so viele rote Blutkörperchen, im übrigen derselbe Befund wie im Urin der rechten Niere. Am 3. III. Nephrektomie der rechten Niere, in der sich eine grosse Geschwulst fand; Metastasen der regionären Lymphdrüsen. *Mikroskopische Diagnose:* Hypernephroma.

Fall 225. (Tafel XX, Fig. 10—11). E. W., 61-jährige Frau. *Klinische Diagnose:* Linksseitige Nierengeschwulst. Vor einem Jahre zum ersten Male Hämaturie, die etwa eine Woche dauerte. Seit einiger Zeit wiederum Hämaturie. Aufnahme in die chir. Klinik am 23. III. 1916. Der bluthaltige Urin enthält Albumen. *Sedimentbefund* nach meiner Methode am 24. III.: grosse Mengen von Erythrozyten und zahlreiche häufig Fettkörnchen enthaltende Leukozyten. Spärliche hyaline Zylinder von Mittelbreite. Zahlreiche teils isolierte, teils in kleineren Haufen zusammenliegende epitheliale Elemente, die von wechselnder Grösse und Form sind und als Geschwulstzellen gedeutet werden. Sie sind bald rund oder etwas unregelmässig, bald länglich oder zylindrisch, mehr oder weniger schmal. Sie enthalten häufig mehr oder weniger reichlich Fett, meistens als ziemlich kleine Fetttropfen. Einige dieser Zellen sind nekrotisch ohne Kernfärbung, einige wenige schliessen andere erhaltene oder degenerierte Zellen ein. Hier und da kommen runde, grosse, mit ziemlich grossen Fetttropfen beladene Zellen vor; diese Zellen enthalten auch hyaline, nicht als Fett gefärbte Tropfen; in diesen Zellen ist der Kern ziemlich gross, bläschenförmig und enthält ein oder zwei Kernkörperchen, die ungewöhnlich gross sind; mitunter ist der Kern nicht färbbar. Am 5. IV. 1916 wurde Nephrektomie der linken Niere vorgenommen (EKEHORN). Die *Untersuchung* derselben ergab: Das Nierenbecken und die Mehrzahl der Nierenkelche von einer, an der Oberfläche teilweise papillomatösen Geschwulst ausgefüllt; die nächstliegenden Teile des Nierenparenchyms sind von grauweissem, festem Geschwulstgewebe infiltriert. Das Nierenparenchym im übrigen im allgemeinen blass; an zerstreuten Stellen in der Rinde Blutungen, die sehr klein sind oder mitunter grössere Herde (3—4 mm × 4—5 mm) bilden. Bei der *mikroskopischen Untersuchung* zeigt die Geschwulst in den oberflächlichen Tei-

en die Struktur eines Papilloms vom Typus der gewöhnlichen Zottengeschwülste der Harnblase; in den tieferen Partien der Geschwulst infiltratives Wachstum; solide Stränge von teilweise ziemlich grossen Zellen breiten sich auch in dem angrenzenden Nierenparenchym aus. In dem erhaltenen Teile der Niere findet man im Epithel vieler Hauptstücke Tropfenbildung; in den übrigen Kanälchen stellenweise Zylinder. Im Lumen einiger dicken Schleifenschenkel, Schaltstücke und Sammelröhren rote Blutkörperchen in reichlicher Menge; im Epithel dieser Kanälchen bisweilen körniges Blutpigment. Es gibt also Zeichen von Blutungen innerhalb des im übrigen unveränderten Nierenparenchyms. *Mikroskopische Diagnose* der Geschwulst: *Papilloma carcinomatosum des linken Nierenbeckens*. Die Pat. wurde am 26. IV. 1916. als geheilt entlassen. Im Sommer Symptome von Metastasen. Die Pat. wurde in die med. Klinik aufgenommen. *Mors* am 25. IX. 1916. *Sektionsbefund*: Gehirnblutungen. Geschwulstmetastasen der Wirbel und verschiedener Organe.

Abbildungen auf Tafel XX, Fig. 10—11 (Zeiss hom. im. $\frac{1}{17}$ ", komp. ok. 6). *Fig. 10.* Zellen aus dem Sediment am 24. III. Einige polynukleäre Leukozyten und rote Blutkörperchen. Geschwulstzellen verschiedenen Aussehens: links oben ein Häufchen ziemlich grosser, etwas fetthaltiger Zellen verschiedener Form; rechts oben einige zylinderförmige Zellen und eine runde Zelle, die einen Zellenkern einschliesst; links unten ein längliches Häufchen meistens schmaler Zellen, die ziemlich reichlich Fett enthalten; rechts unten einige grosse runde, stark verfettete Zellen mit bläschenförmigen Kernen, deren Kernkörperchen sehr gross sind. Neben den Fetttropfen kommen auch hyaline, nicht als Fett gefärbte Tropfen vor. *Fig. 11.* Isolierte, mit meiner Flüssigkeit gefärbte Zellen aus dem oberflächlichen Teil der exstirpierten Geschwulst.

Fall 226. J. W. 44-jähriger Mann. *Klinische Diagnose*: Geschwulst der rechten Niere. Im Sommer 1915 einige Tage Hämaturie. Seit Januar 1916 zu wiederholten Malen Hämaturie. Aufnahme in das Maria Krankenhaus zu Stockholm am 24. III. 1916. Ureterenkatheterisation am 31. III. Der Urin der *rechten* Seite enthielt Spuren von Albumen; im Sediment desquamierte Epithelien vom Typus der Uretereneithelien und spärliche rote Blutkörperchen. Das Sediment des Urins der linken Seite zeigt dasselbe Bild. In dem von der Harnblase stammenden Urin zahlreiche Fäden und einzelne hyaline linder. Einzelne rote Blutkörperchen, Leukozyten und desquamierte Epithelien. Ein paar grosse mit Fett beladene Zellen (Geschwulstzellen?). Am 3. IV. Nephrektomie der rechten Niere. Grosse Geschwulst im unteren Teile der Niere. *Mikroskopische Diagnose*: Hypernephroma.

Fall 227. K. B., 64-jährige Frau. *Klinische Diagnose*: Geschwulst, der linken Niere (inoperabel). Seit 4—5 Monaten Harnbeschwerden und Schmerzen in der linken Seite. Hämaturie mehrmals während der letzten 2 Monate. Aufnahme in das Maria Krankenhaus zu

Stockholm am 29. IV. 1916. In der linken Bauchseite ein grosser Tumor. Zystoskopieren und Ureterenkatheterisation. Der Urin war klar, der der linken Seite enthielt Spuren von Albumen. *Sedimentbefund* nach meiner Methode: 1) Urin der Harnblase: ziemlich viele rote Blutkörperchen; einige Leukozyten. Spärliche Fäden und lockere Zylinder. Keine Geschwulstzellen. 2) Der *linke* Ureterenurin: Ziemlich viele rote Blutkörperchen, Leukozyten und Epithelien vom Typus der Ureterenschleimhaut. Keine Geschwulstzellen. 3) Der *rechte* Ureterenurin: ziemlich spärliche Erythrozyten, Leukozyten und Epithelien vom Typus der Ureterenschleimhaut.

Fall 228. K. P. J., 63-jähriger Mann. *Klinische Diagnose:* Geschwulst der rechten Niere. Vor 6 Wochen plötzliche Hämaturie, die 10 Tage andauerte. Aufnahme in das Maria Krankenhaus zu Stockholm am 27. IX. 1916. In der rechten Nierengegend ein grosser Tumor. Urin (von der Blase) wurde von mir untersucht: zahlreiche Erythrozyten und Leukozyten. Vereinzelt desquamierte Epithelien des Blasenepitheltypus. Einige Fäden. Keine Geschwulstzellen. Nephrektomie der rechten Niere am 2. X. (KEY). *Mikroskopische Diagnose* der Geschwulst: Endothelioma.

Fall 229. 34-jährige Frau. *Klinische Diagnose:* Geschwulst der linken Niere. Seit etwa 2 Jahren 6—7 mal Blut im Harn. Im Juni und Oktober 1916 wiederum Hämaturie. Aufnahme in das Maria Krankenhaus zu Stockholm am 28. X. 1916. *Sedimentbefund* nach meiner Methode: Viele desquamierte Epithelien. Ziemlich viele Leukozyten. Einige Fäden und schmale hyaline Zylinder. Keine Geschwulstzellen. Am 17. XI. Nephrektomie der rechten Niere (KEY). *Mikroskopische Diagnose* der Geschwulst: *Fibroma*.

Fall 230. Karl B., 67 Jahre alt. *Klinische Diagnose:* Linksseitige Nierengeschwulst. Hämaturie seit einem Monate. *Sedimentbefund* nach meiner Methode am 30. XII. 1916: Zahlreiche rote Blutkörperchen. Ziemlich viele Leukozyten, die zuweilen ein wenig Fett enthalten. Einzelne Epithelien und nekrotische Zellen. Ziemlich viele hyaline Zylinder. Keine Geschwulstzellen. Am 3. I. 1917. wurde die linke Niere operativ entfernt. Im unteren Pole der Niere eine grosse Geschwulst. *Mikroskopische Diagnose:* *Hypernephroma*.

Hauptgruppe F. Tuberkulose der Nieren.

Fall 231—241.

Fall 231. (Tafel XIX, Fig. 1.) Oskar O., 24 Jahre alt. *Klinische Diagnose:* Tuberkulose der linken Niere. Im Sommer 1914 häufiger, an Frequenz zunehmender Harndrang und Schmerzen bei der Harnentleerung. Am 31. X. 1914. Hämaturie. Aufnahme in die chir. Klinik am 7. XI. 1914. Tuberkelbazillen im Urin. Bei der Untersuchung des Sedimentes nach meiner Methode fanden sich zahlreiche polynukleäre Leukozyten und ziemlich viele Epithelien vom Typus der ableitenden Harnwege. In einigen Leukozyten grössere Granula von eosinophilem Typus. Zerstreute Kokken und Stäbchen. Am 11. XI. Ureterenkatheterisation. Der Urin der rechten Niere normal. Im Urin der linken Niere Tuberkelbazillen und zahlreiche Leukozyten. 14. XI. Sedimentbefund nach meiner Methode: zahlreiche polynukleäre Leukozyten mit grösseren und kleineren Kernen; die kleineren Kerne im allgemeinen dunkler gefärbt; ziemlich spärliche rote Blutkörperchen und desquamierte Epithelien wie zuvor; keine Bakterien. 16. XI. Nephrektomie (EKEHORN). An dem konvexen Rand ein bohnergrosser tuberkulöser Herd; kleinere Tuberkeln über der ganzen Oberfläche zerstreut. Die Rekonvaleszenz normal. Am 2. XII. wurde der Pat. als geheilt entlassen.

Abbildung auf Tafel XIX. Fig. 1 (Zeiss, hom. im. $\frac{1}{2}''$, komp. ok. 6). Sedimentbild vom 7. XI. 1914. Mehrere polynukleäre Leukozyten, von denen ein paar einige Fettkörnchen enthalten. Ihre Kerne ungleich gross; die kleineren dunkler gefärbt. In der Mitte eine Epithelzelle vom Typus des Blasenepithels. Einige Kokken und Stäbchen.

Fall 232. (Tafel XIX, Fig. 2.) Bengt N., 29 Jahre alt. *Klinische Diagnose:* Rechtsseitige Nierentuberkulose. Tuberkulöse Cystitis. Im Oktober 1914 leichte Schmerzen beim Urinieren; häufiger Harndrang; der Urin getrübt. Bei der Aufnahme in die chir. Klinik am 12. XI. 1914 leichte Albuminurie; im Harnsediment Eiterkörperchen und Tuberkelbazillen. Am 16. XI. Ureterenkatheterisation: In der Harnblase für die Blasen-tuberkulose charakteristische rote und weisse Fleckchen, besonders in der Gegend der rechten Ureterenmündung. Der Urin der linken Niere ohne Veränderungen. Im Urin der rechten Niere zahlreiche Tuberkelbazillen. Bei Untersuchung nach meiner Methode fanden sich im *Urin der rechten Niere* zahlreiche polynukleäre Leukozyten und ziemlich viele desquamierte Epithelien vom Typus der ableitenden Harnwege. Keine Bakterien. Die Zellen enthalten zuweilen etwas Fett. Die Kerne der polynukleären Leukozyten gewöhnlich 2—4 an Zahl; die Grösse derselben wechselnd, oft sind sie ganz klein (siehe die Abbildung) und dann dunkler gefärbt. Am 24. XI. Nephrektomie der rechten Niere (EKEHORN). In der oberen Hälfte der Niere 5 etwa hasselnussgrosse Kavernen mit käsigem Inhalt; in

der unteren Hälfte sind die Papillenspitzen ulzeriert. An einer Stelle an der Oberfläche der Niere zahlreiche miliare Tuberkel. Rekonvaleszenz normal. Der Pat. wurde am 17. XII. 1914 als geheilt entlassen.

Abbildung auf Tafel XIX, Fig. 2 (Zeiss, hom. im. $\frac{1}{7}$ ", komp. ok. 6). Sedimentbild aus dem Urin der *rechten* Niere am 16. XI. Mehrere polynukleäre Leukozyten; die Kerne derselben von wechselnder Grösse. Ein paar Epithelzellen.

Fall 233. Verner M., 25 Jahre alt. *Klinische Diagnose:* Linkseitige Nierentuberkulose. Seit etwa 4 Jahren Harnbeschwerden mit häufigem Harndrang und zeitweisen Schmerzen. Aufnahme in die chir. Klinik am 12. XII. 1914 wegen heftiger Hämaturie. Im Urin wurden Tuberkelbazillen nachgewiesen. Am 9. I. 1915. Nephrektomie der linken Niere (EKEHORN); die Niere vergrössert, fast ganz in Kavernen umgewandelt. *Sedimentbefund* nach meiner Methode am 3. I.: Hauptsächlich polynukleäre Leukozyten, die in reichlicher Menge vorkommen. Spärliche rote Blutkörperchen. Ziemlich zahlreiche desquamierte Epithelien vom Typus des Blasenepithels. Die Leukozyten besitzen teils blass, teils stark gefärbte Kerne, von denen die ersteren im allgemeinen grösser sind als die letzteren.

Fall 234. Albert L., 38 Jahre alt. *Klinische Diagnose:* Rechtsseitige Nierentuberkulose. Lungentuberkulose. Seit $\frac{1}{2}$ Jahre Harnbeschwerden mit häufigem Harndrang und Schmerzen beim Urinieren. Bei der Aufnahme in die chir. Klinik am 22. XII. 1914 war der Urin getrübt; Albuminurie; im Sediment rote Blutkörperchen, zahlreiche Fiterkörperchen und Massen von Tuberkelbazillen. Am 23. XII. Ureterenkatheterisation. Der Urin der linken Niere normal. Im Urin der *rechten* Niere Blut, Eiter, Tuberkelbazillen. Am 19. I. 1915. Nephrektomie der rechten Niere (EKEHORN); an der Oberfläche der exstirpierten Niere zahlreiche Tuberkel; einige Papillen ulzeriert; an einer Stelle eine haselnussgrosse Kaverne; in der Schleimhaut des Nierenbeckens zahlreiche Tuberkel und oft Kalkinkrustation. *Sedimentbefund* nach meiner Methode am 23. XII. im Uretercnurin der *rechten* Seite: Hauptsächlich polynukleäre Leukozyten, die grösser (etwa 11 μ) oder kleiner (etwa 8—9 μ) sind; die Kerne der ersteren sind schwach, die der letzteren gewöhnlich stärker gefärbt. Ziemlich zahlreiche desquamierte Epithelien vom Typus der Zellen der Ureterenschleimhaut.

Fall 235. (Tafel XIX, Fig. 5.) Fredrik K., 57 Jahre alt. *Klinische Diagnose:* Tuberkulose der rechten Niere. Symptome der Krankheit seit 1903. Die letzten Monate getrübt Urin, häufiger Harndrang, Schmerzen der Blasengegend bei der Harnentleerung. Aufnahme in die chir. Klinik am 16. I. 1915. Im Urin Tuberkelbazillen. Bei der Untersuchung des Sediments nach meiner Methode fanden sich zahlreiche polynukleäre Leukozyten von wechselnder Grösse (7—11 μ). In den kleineren sind die Kerne gewöhnlich klein und

stark gefärbt. Daneben zahlreiche mononukleäre, runde oder etwas unregelmässige Elemente (etwa 8—11 μ . an Grösse, der Kern etwa 5—6 μ). Viele Zellen enthalten Fettkügelchen. Spärliche Epithelien vom Typus des Übergangsepithels der ableitenden Harnwege sowie rote Blutkörperchen. Am 21. I. 15. Nephrektomie der rechten Niere (EKEHORN); sämtliche Papillenspitzen ulzeriert und die Pyramiden im übrigen mehr oder weniger verkäst. Rekonvaleszenz normal.

Abbildung auf Tafel XIX, Fig. 5. (Zeiss, hom. im. $\frac{1}{7}$ " , komp. ok. 6.) Ein paar rote Blutkörperchen. Mehrere Leukozyten von wechselnder Grösse; die Kerne in einigen Zellen klein und stark gefärbt; in einem Leukozyt einige Fettröpfchen. Einige Epithelzellen, die zum Teil etwas Fett enthalten.

Fall 236. (Tafel XIX, Fig. 4.) Oskar S., 38 Jahre alt. *Klinische Diagnose:* Tuberkulose der rechten Niere. Seit mehreren Jahren Harnbeschwerden; seit einigen Monaten Cystitis. Aufnahme in die chir. Klinik am 26. I. 1915. Bei Ureterenkatheterisation am 27. I. wurden in der Harnblase tuberkulöse Geschwüre und im Urin der rechten Niere Tuberkelbazillen nachgewiesen; bei Untersuchung des Sediments des *rechten* Ureterenurins nach meiner Methode fanden sich zahlreiche polynukleäre Leukozyten, teils grössere (etwa 10 μ) mit blassen Kernen, teils kleinere (etwa 8 μ) mit häufig stark gefärbten und kleineren Kernen; daneben ziemlich zahlreiche mononukleäre Elemente (etwa 8—10 μ an Grösse, der Kern etwa 5—6 μ). Ausserdem zahlreiche Erythrozyten und desquamierte Epithelien vom Typus der Ureterenschleimhaut. Keine Bakterien. Bei wiederholter Untersuchung am 3. II. etwa dasselbe Bild. Nephrektomie am 8. II. (EKEHORN). In der exstirpierten rechten Niere grosse Kavernen und zahlreiche Tuberkel.

Abbildung auf Tafel XIX, Fig. 4. (Zeiss, hom. im. $\frac{1}{7}$ " , komp. ok. 6.) Sedimentbild am 27. I. 1915 vom Urin der *rechten* Niere. Mehrere polynukleäre Leukozyten mit grösseren und kleineren Kernen sowie einige mononukleäre Elemente (Siehe S. 338).

Fall 237. (Tafel XIX, Fig. 7.) N. O. L., 25-jähriger Mann. *Klinische Diagnose:* Tuberkulose der linken Niere. Seit einigen Monaten häufiger Harndrang und Schmerzen in der linken Nierengegend. Seit einem Monat Blut im Urin. Bei der Aufnahme in die chir. Klinik am 3. III. 1915 war der Urin getrübt und enthielt zahlreiche Tuberkelbazillen und Eiterkörperchen. Am 6. III. Ureterenkatheterisation: Im Urin der linken Niere zahlreiche Tuberkelbazillen und nach meiner Methode folgender Befund: In überwiegender Menge zahlreiche polynukleäre Leukozyten von wechselnder Grösse (8—11 μ); in den grösseren sind die Kerne meistens blasser gefärbt als in den kleineren; einige derselben enthalten Granula von eosinophilem Typus oder Fettkörnchen. Ziemlich viele mononukleäre, runde oder etwas unregelmässige Elemente, im allgemeinen von einer Grösse von etwa 7—9 μ , der Kern, der zuweilen homogen ist, misst etwa 5—6 μ . Spärliche rote Blutkörperchen. Ziemlich spärliche desquamierte Epi-

thelien vom Typus der ableitenden Harnwege, die zuweilen etwas Fett enthalten; der Kern dieser Zellen blasenförmig mit stark hervortretender Kernmembran und ein etwas körniger Inhalt. Einige ganz nekrotische Zellen. Keine Bakterien. Am 8. III. Nephrektomie (EKEHORN). In der exstirpierten linken Niere zahlreiche Herdchen von miliaren Tuberkeln; eine der Pyramiden in eine käsige Masse umgewandelt. Rekonvaleszenz normal. Genesung.

Abbildung auf Tafel XIX, Fig. 7 (Zeiss. hom. im. $\frac{1}{7}$ "', komp. ok. 6). Sedimentbild am 6. III. 15, vom Ureterenurin der linken Seite. Einige polynukleäre Leukozyten. Ein paar nekrotische Zellen. Mehrere mononukleäre Elemente, von denen die grösseren deutlich epithelialer, die kleineren unbestimmbarer Natur (Siehe S. 338) sind.

Fall 238. (Tafel XIX, Fig. 6). Anna H., 31 Jahre alt. *Klinische Diagnose:* Tuberkulose der linken Niere. Seit 12—15 Jahren Harnbeschwerden: häufiger Harndrang, zeitweise Hämaturie. Aufnahme in die chir. Klinik am 15. V. 1915. Bei der Ureterenkatheterisation am 25. V. erwies sich der Urin der rechten Niere normal; das Sediment enthielt nur Blut und reichliche desquamierte Epithelien. Im Urin der *linken* Seite zahlreiche Tuberkelbazillen; *Sedimentbefund* nach meiner Methode: zahlreiche polynukleäre Leukozyten (8—11 μ) und in etwa der gleichen Menge runde oder etwas unregelmässige mononukleäre Elemente (etwa 9—11 μ bisweilen nur etwa 8 μ an Grösse; der Kern etwa 5—6 μ). Ausserdem zerstreute Epithelien vom Typus des Übergangsepithels der ableitenden Harnwege 11—17 μ , der Kern etwa 5—7 μ . Nephrektomie am 28. V. (EKEHORN); an der ganzen Oberfläche miliare Tuberkel; in einigen Pyramiden käsige Herdchen.

Abbildung auf Tafel XIX, Fig. 6. (Zeiss, hom. im. $\frac{1}{7}$ "', komp. ok. 6.) Sedimentbild vom Urin der *linken* Niere am 25. V. 1915. Einige polynukleäre Leukozyten. Einige mononukleäre Elemente von der Grösse der Leukozyten. Unten eine grössere Epithelzelle vom Typus der ableitenden Harnwege.

Fall 239. Hilda E., 27 Jahre alt. *Klinische Diagnose:* Tuberkulose der linken Niere. Seit 2 Monaten Symptome der Erkrankung. Aufnahme in die chir. Klinik am 16. VIII. 1915. Tuberkelbazillen wurden in dem Urin nachgewiesen. Cystoskopieren und Ureterenkatheterisation am 19. VIII. 15. In der Harnblase tuberkulöse Cystitis mit Geschwüren. Der Urin der rechten Niere ohne pathologischen Befund. Im Sediment des Urins der *linken* Niere (nach meiner Methode) hauptsächlich polynukleäre Leukozyten (8—11 μ). Ziemlich viele desquamierte Epithelien vom Typus des Uretereneithels. Nephrektomie am 2. IX. (EKEHORN); im oberen Pole der linken Niere eine grosse Kaverne mit kittähnlichem Inhalt; zahlreiche miliare Tuberkel subkapsulär. Rekonvaleszenz normal.

Fall 240. (Tafel XIX, Fig. 3.) Emil J., 18 Jahre alt. *Klinische Diagnose:* Rechtsseitige Nierentuberkulose. Doppelseitige Tuberkulose der Nebenhoden. Seit September 1915 Harnbeschwerden; der

Urin mitunter blutig. Aufnahme in die chir. Klinik am 26. IV. 1916. Im Urin Tuberkelbazillen. Beim Cystoskopieren am 29. IV. Zeichen tuberkulöser Cystitis. Im *rechten* Ureterenurin nach meiner Methode: eine reichliche Menge Leukozyten, von denen viele etwas verfettet, viele nekrotisch sind; zahlreiche rote Blutkörperchen und desquamirte Epithelien vom Typus der Ureterenschleimhaut. Im *linken* Ureterenurin ziemlich zahlreiche Leukozyten, Erythrozyten und desquamirte Epithelien. Am 3. V. 16. Nephrektomie der rechten Niere (EKKHORN). In der einen Hälfte der exstirpierten Niere sind die Pyramiden in tuberkulöse Kavernen umgewandelt; zahlreiche miliare Tuberkel in der Rinde.

Abbildung auf Tafel XIX, Fig. 3. (Zeiss, hom. im. $\frac{1}{7}$ " , komp. ok. 6). Sedimentbild d. 29. IV. 16 vom Urin der *rechten* Seite. Einige rote Blutkörperchen und polynukleäre Leukozyten, von denen ein paar einige Fettröpfchen enthalten. Ein paar nekrotische, fett-haltige Zellen. Rechts eine desquamirte Epithelzelle vom Typus der ableitenden Harnwege.

Fall 241. (Tafel XIX, Fig. 8.) 34-jähriger Mann. *Klinische Diagnose:* Tuberkulose der linken Niere. Ureterenkatheterisation am 3. IV. 1917. (KEY) Untersuchung des Urins der *linken* Seite nach meiner Methode: Zahlreiche polynukleäre Leukozyten mit 2—3 Kernen, auffallend oft nur mit zwei Kernen; in einigen Leukozyten zerstreute Fettkörnchen. Die Grösse der Leukozyten 8—11 μ , die der Kerne höchstens 5—6 μ . Mononukleäre, runde oder etwas unregelmässige Zellen, etwa ebenso zahlreich wie die polynukleären; sie sind im allgemeinen von etwa derselben Grösse wie die polynukleären Leukozyten mitunter aber grösser (11—14 μ). Die Kerne dieser Zellen sind etwa 5—6 μ gross; die Kernmembran im allgemeinen scharf konturiert, der Kerninhalt im allgemeinen etwas körnig. Vereinzelte Zellen vom Typus des Übergangsepithels der Harnwege. Keine Bakterien. Am 16. IV. 1917. Nephrektomie (KEY). In der exstirpierten linken Niere sind einige der Pyramiden käsig zum Teil kavernös umgewandelt.

Abbildung auf Tafel XIX, Fig. 8 (Zeiss, hom. im. $\frac{1}{7}$ " , komp. ok. 6). Sedimentbild d. 3. IV. 1917 aus dem Urin der *linken* Seite: Polynukleäre Leukozyten und mononukleäre Elemente (Siehe S. 338).

Hauptgruppe G. Pyelitiden.

Fall 242—251.

Fall 242. (Tafel XVIII, Fig. 9—10). T. A., 27-jähriger Mann. *Klinische Diagnose:* Pyelonephritis chron. Schon vor etwa 8 Jahren Albuminurie. Seit 3 Tagen häufiger Harndrang und Blut im Urin. Aufnahme in die chir. Klinik am 30. XII. 1914. Ureterenkatheteri-

sation am 31. XII. *Sedimentbefund* nach meiner Methode: a) Urin der *linken* Seite: fast ausschliesslich Rundzellen, von denen der grösste Teil aus mononukleären Elementen, ein kleinerer Teil aus polynukleären Leukozyten besteht. Die mononukleären Zellen haben eine Grösse von 6—9 μ ; der häufig blassgefärbte Kern misst im allgemeinen etwa 5—6 μ ; in dem Kern findet sich zuweilen ein deutliches Kernkörperchen. Einige dieser Zellen schliessen Mikrokokken ein. Die polynukleären Leukozyten messen im allgemeinen etwa 8—9 μ . an Grösse. In einigen Zellen, gröbere, glänzende Körnchen vom Typus der eosinophilen Granula. Ausser den schon erwähnten zellulären Elementen kommen spärliche Epithelien vom Typus der Uretereneithelien, die häufig ein wenig Fett enthalten, vor. Ausserdem finden sich noch einzelne Fäden und Zylinder und sehr vereinzelt, grosse, stark verfettete Zellen mit verhältnismässig grossen Fetttropfen; diese Zellen erreichen eine Grösse von höchstens $34 \times 20 \mu$. b) Urin der *rechten* Seite: Ziemlich zahlreiche, häufig ein wenig verfettete Epithelien vom Typus der Uretereneithelien; zerstreute Häufchen polynukleärer Leukozyten und mononukleärer Elemente von demselben Aussehen wie dem der oben erwähnten. Ausserdem ziemlich viele rote Blutkörperchen, einige Fäden und hyaline Zylinder, die zum Teil etwas körnig besetzt sind. *Nephrektomie* am 11. I. 1915 (EKEHORN). Die Untersuchung der exstirpierten linken Niere ergab: Die Niere misst an Länge 9,5 cm, an Breite 5,5 cm. Das Nierenbecken ebensowie die Nierenkelche mehr oder weniger erweitert; die Schleimhaut meistens etwas gerötet und verdickt. Die Rinde graurot mit zerstreuten gelblichen Fleckchen und Streifen. Die Pyramiden etwas dunkler als die Rinde; in denselben zahlreiche gelbliche Streifen. Die Papillen der Pyramiden sind mehr oder weniger abgeflacht; in einer Papille ein grauweisses Herdchen mit teilweise schwierigem Aussehen. Bei der *mikroskopischen* Untersuchung fand sich an der letztgenannten Stelle Bindegewebsvermehrung nebst kleinzelliger Infiltration. In dem übrigen Nierenparenchym in der Rinde sowohl als in den Pyramiden hier und da kleinzellige Infiltrate. Nirgendwo haben die erwähnten Veränderungen das Aussehen der Tuberkulose. In dem Lumen der Hauptstücke häufig zahlreiche hyaline Tropfen und zuweilen Fetttropfen. In den übrigen Kanälchen hier und da hyaline Zylinder. Im Lumen einiger Kanälchen rote Blutkörperchen. Im Epithel der Hauptstücke an vielen Stellen reichliche Tropfenbildung und zuweilen Fett (teilweise in Form von Nadeln).

Abbildungen auf Tafel XVIII, Fig. 9—10 (Zeiss, hom. im. $\frac{1}{17}$, komp. ok. 6). *Fig. 9.* Sedimentbild von dem Urin (d. 31. XII. 14.) der *rechten* Seite. Unten ein langer spiralförmiger Zylinder. Rechts ein streifiger Zylinder. In der Mitte ein breiter, einige nekrotische Zellen einschliessender Zylinder. Links ein schmaler, hyaliner Zylinder, mehrere polynukleäre Leukozyten, einige rote Blutkörperchen und Epithelien vom Typus der Uretereneithelien. *Fig. 10.* Sedimentbild des Urins der *linken* Seite. Ein paar polynukleäre Leukozyten. Mehrere mononukleäre Zellen, von denen einige Mikrokokken einschliessen. Links eine grosse, stark verfettete Zelle, die einem Fett-

zylinder ähnlich ist. Etwa in der Mitte eine deutliche Epithelzelle mit einem grossen Kern.

Fall 243. (Tafel XVIII, Fig. 1—3.) Frida O., 44 Jahre alt. *Klinische Diagnose:* Nierenstein. Im Sommer 1911 Operation wegen linksseitigen Nierensteins. Im Frühjahr 1914 heftiger Schmerzanfall in der rechten Nierengegend, mit Schüttelfrost und hohem Fieber. I. Aufnahme in die chir. Klinik am 28. V. 1914. Bei Röntgenuntersuchung wurden 3 grosse Konkremeente der rechten Niere nachgewiesen. II. Aufnahme am 17. VIII. 1914. Die letzten Tage starke Schmerzen in der rechten Nierengegend und leichte Temperatursteigerung. Am 19. VIII. war der Urin getrübt, sauer und enthielt Spuren von Albumen. *Sedimentbefund* nach meiner Methode: a) *Katheterurin* aus der *Harnblase*: eine reichliche Menge polynukleärer Leukozyten und ziemlich viele desquamierte Epithelien von dem Typus der Harnblasenepithelien. Eine grosse Menge stäbchenförmiger Bakterien von dem Typus des *B. coli*; eine geringere Menge Kokken in Kettenform. b) Urin, durch Ureterenkatheterisation aus der *rechten Niere* gewonnen: dasselbe Bild wie in a): meist Leukozyten, auch reichliche Epithelien vom Typus der Harnwege, die zum Teil etwas verfettet sind; Massen von Bakterien vom Typus des *B. coli* und ziemlich viele Streptokokken. c) Ureterenurin der *linken* Seite: hauptsächlich desquamierte, häufig etwas fetthaltige Epithelien vom Typus der Uretereneithelien; einzelne Leukozyten. Keine Bakterien. Am 22. VIII. Nephrolithotomie an der rechten Seite (EKEHORN); aus dem Nierenbecken wurde ein erbsengrosser Stein entfernt. Am 10. XI. wurde die Pat. als gebessert aus dem Krankenhaus entlassen.

Abbildung auf Tafel XVIII, Fig. 1—3 (Zeiss, hom. im. $\frac{1}{7}$ “, komp. ok. 6). *Fig. 1.* Sedimentbild aus dem Urin der *Harnblase* am 19. VIII. 14: Mehrere polynukleäre Leukozyten, ein paar Epithelzellen (rechts). Zahlreiche Bakterien vom Typus des *Bact. coli*; einige Streptokokken. *Fig. 2.* Sedimentbild aus dem Urin, der durch Ureterenkatheterisation von der *rechten* Seite gewonnen war: zahlreiche polynukleäre Leukozyten und Epithelien vom Typus der Beckenschleimhaut; zahlreiche Bakterien vom Colitypus, einige kurze Streptokokkenketten, oben eine lange Streptokokkenkette. *Fig. 3.* Von dem durch Ureterenkatheterisation gewonnenen Urin der *linken* Seite: desquamierte, teilweise verfettete Epithelien der Ureterenschleimhaut; rechts ein polynukleärer Leukozyt.

Fall 244. Helena H., 77-jährige Frau. Seit ca. 2 Monaten Hämaturie. Durch Operation (EKEHORN) wurde am 26. IX. 1914 ein Harnkonkrement aus dem rechten Nierenbecken entfernt. Mors am 28. IX. *Autoptischer Befund:* Doppelseitige Pyelonephritis. Cystitis. *Sedimentbefund* nach meiner Methode am 24. IX. (Katheterurin): Zahlreiche rote Blutkörperchen und Bakterien (Kokken und Stäbchen). Spärliche Leukozyten. Ziemlich zahlreiche, meist nekrotische Epithelzellen vom Typus der ableitenden Harnwege.

Fall 245. Karin L., 55 Jahre alt. *Klinische Diagnose:* Cystopyelonephritis. Aufnahme in die chir. Klinik am 24. XI. 1915. Sedimentbefund nach meiner Methode am 2. XII.: hauptsächlich polynukleäre Leukozyten; einzelne desquamierte Epithelien vom Typus der ableitenden Harnwege; zahlreiche Kokken in Häufchen und in Ketten, vielfach in Leukozyten eingeschlossen. Bei der Sektion am 21. I. 1916 wurde rechtsseitige Pyelonephritis und Zystitis festgestellt. In der linken Niere ein grosses Hypernephrom.

Fall 246. Sven S., 49 Jahre alt. *Klinische Diagnose:* Doppelseitiger Nierenstein. Aufnahme in die chir. Klinik am 8. I. 1916. Cystoskopieren und Ureterenkatheterisation am 13. I. Entzündliche Veränderungen der Harnblase. Im Urin der *linken* Seite: Zahlreiche polynukleäre Leukozyten und Kokken, sehr zahlreiche Erythrozyten; ziemlich viele desquamierte Epithelien vom Typus der ableitenden Harnwege. Im *rechten* Ureterennurin etwa dasselbe Bild. Bei Operation am 17. I. (EKEHORN) wurde aus dem rechten Nierenbecken ein grosser und ein kleiner Stein entfernt. Die Operation an der linken Seite wurde aufgeschoben.

Fall 247. Anna L., 27 Jahre alt. *Klinische Diagnose:* Cystitis. Doppelseitige chron. Pyelonephritis. Symptome der Krankheit seit 3 Jahren. Aufnahme in die chir. Klinik am 28. III. 1916. Ureterenkatheterisation am 31. III. Im Sediment des Urins der *rechten* Seite eine ziemlich reichliche Menge desquamierter Epithelien vom Typus der ableitenden Harnwege, teils isoliert, teils in Häufchen; ziemlich viele Fäden und lockere zylinderartige Gebilde. Zahlreiche polynukleäre Leukozyten, oft in Häufchen zusammenliegend. Ziemlich viele Stäbchen von Colitypus, oft in Häufchen liegend. Im Sediment des *linken* Ureterennurins spärliche desquamierte Epithelien und Fäden. Einzelne Erythrozyten, polynukleäre Leukozyten und Häufchen coli-ähnlicher Bakterien. Am 28. VI. aus dem Krankenhaus als gebessert entlassen.

Fall 248. (Tafel XVIII, Fig. 6.) Elsa L., 25 Jahre alt. *Klinische Diagnose:* Akute Pyelitis. Gravida im 5. Monate. Seit Ende März 1916 Schmerzen im Rücken und häufiger Drang zum Urinieren. Im April bettlägrig. Die Temp. gewöhnlich 37°—38,5°, mitunter bis auf 40°. Im Urin Spuren von Albumen; die Tagesmenge etwa 1500 ccm. Allmähliche Besserung und Genesung. Untersuchung des Urinsediments nach meiner Methode am 20. IV. 1916: Zahlreiche Leukozyten und Bakterien vom Colitypus, die häufig gruppenweise liegen. Zerstreute desquamierte Epithelien vom Typus der ableitenden Harnwege.

Abbildung auf Tafel XVIII, Fig. 6 (Zeiss, hom. im. 1/7", komp. ok. 6): Einige polynukleäre Leukozyten; ein paar Häufchen von Bakterien vom Typus des Bact. coli; links unten eine Epithelzelle.

Fall 249. (Tafel XVIII, Fig. 4.) Jenny E., 24 Jahre alt. *Klinische Diagnose:* Pyelonephritis chron. Lungentuberkulose. *Sedimentbefund* (Katheterurium) nach meiner Methode am 6. V. 1916: grosse Mengen von Leukozyten und Bakterien (vom Colitypus). Recht viele Epithelien vom Typus der ableitenden Harnwege, von denen einige nekrotisch sind. Einzelne Fäden und hyaline Zylinder. In einigen Epithelzellen sind Leukozyten eingeschlossen. *Sektionsbefund* 8. V. 1916: Lungentuberkulose. Multiple Abszesse der Lungen. Milztumor. Pyelonephritis (ohne Tuberkulose).

Abbildung auf Tafel XVIII, Fig. 4 (Zeiss, hom. im. $\frac{1}{7}$ " , komp. ok. 6). Sedimentbild vom 6. V. 1916: mehrere Leukozyten und Stäbchen. Ein paar nekrotische Epithelzellen, eine verfettete Epithelzelle. Oben zwei Epithelzellen, von denen die eine einige Leukozyten einschliesst.

Fall 250. (Tafel XVIII, Fig. 5.) 46-jährige Frau. *Klinische Diagnose:* Pyelitis acuta. Die Pat. erkrankte plötzlich am 23. VI. 1916 mit Fieber und allgemeinem Unwohlsein. Der Urin getrübt. Das Fieber hielt einige Tage an. Nach einiger Zeit Genesung. *Sedimentbild* nach meiner Methode d. 23.—28. VI.: zahlreiche polynukleäre Leukozyten und ziemlich viele Epithelzellen vom Typus der ableitenden Harnwege; die abgebildeten Epithelien messen etwa 14μ an Grösse, der Kern etwa 7μ . Sehr zahlreiche Bakterien vom Typus des Bact. coli, die häufig zu kleineren oder grösseren Häufchen angesammelt sind.

Abbildung auf Tafel XVIII, Fig. 5. Sedimentbild vom 24. VI.: Einige polynukleäre Leukozyten; ein paar Epithelien; ein Häufchen von Bakterien.

Fall 251. Fredrika H., 74 Jahre alt. *Klinische Diagnose:* Akute Pyelitis. Seit einigen Tagen Fieber, Erbrechen, Schmerzen in oberem Teile des Bauches. Aufnahme in die chir. Klinik am 3. VIII. 1916. Das Urinsediment wurde am 26. VIII. von mir untersucht, es enthielt zahlreiche polynukleäre Leukozyten und Stäbchen (vom Colitypus); einzelne desquamierte Epithelien vom Typus der ableitenden Harnwege. Die Pat. wurde am 31. VIII. als geheilt entlassen.

Hauptgruppe H. Erkrankungen der Harnblase.

a) Cystitis. Fall 252—258.

Fall 252. Amanda H., 26 Jahre alt. *Klinische Diagnose:* Chronische Cystitis (Bact. coli). Seit einigen Monaten Symptome von Cystitis. Vor einigen Tagen Fieber. Aufnahme in die chir. Klinik am 4. IV. 1914. Bei Cystoskopieren war die Blasenschleimhaut etwas entzündet; der Urin getrübt, sauer; im Sediment einzelne Leukozyten und Epithelien + Massen von Gramnegativen Stäbchen. *Sedimentbe-*

fund nach meiner Methode am 4. VI.: Hauptsächlich desquamierte Blasenepithelien. Ziemlich spärliche Leukozyten. Keine Bakterien.

Fall 253. F. E., 68-jähriger Mann. *Klinische Diagnose:* Blasensteine. Cystitis. Prostatahypertrophie. Aufnahme in die chir. Klinik am 6. X. 1914. *Sedimentbefund* nach meiner Methode am 15. X. (Katheterurin): Hauptsächlich polynukleäre Leukozyten, von denen einige glänzende Granula (von eosinophilem Typus) aufweisen. Zahlreiche desquamierte, oft nekrotische Epithelien vom Blasenepitheltypus. Einzelne hyaline Zylinder. Viele Mikrokokken, in Form von Strepto- und Diplokokken, die oft in Leukozyten eingeschlossen sind. Am 15. X. Epicystotomie (EKEHORN), wobei 26 etwa haselnussgrosse Steine entfernt wurden. Am 17. XI. wurde der Pat. als geheilt entlassen.

Fall 254. Algot E., 25 Jahre alt. *Klinische Diagnose:* Akute (aseptische) Cystitis. Der Pat. erkrankte vor 14 Tagen mit Symptomen von Cystitis. Aufnahme in die chir. Klinik am 4. XI. 1914; der Urin getrübt, schwach alkalisch; im Sediment zahlreiche rote und weisse Blutkörperchen. Bei wiederholten Untersuchungen wurden keine Bakterien im Urin nachgewiesen. *Sedimentbefund* nach meiner Methode am 11. XI. (Katheterurin): Zahlreiche polynukleäre Leukozyten; ihre Kerne meistens dunkel gefärbt. Zahlreiche desquamierte Blasenepithelien. Einzelne rote Blutkörperchen. Keine Bakterien. Der Pat. wurde am 20. XI. als gebessert entlassen.

Fall 255. (Tafel XVIII, Fig. 13.) Anna L., 32 Jahre alt. *Klinische Diagnose:* Cystitis subacuta. Symptome der Krankheit seit einem Monate. Aufnahme in die chir. Klinik am 30. I. 1915. Ureterenkatheterisation am 2. II. Der Urin von beiden Nieren normal. Der Blasenurin (untersucht nach meiner Methode) enthielt Massen von polynukleären Leukozyten und zahlreiche Häufchen von Stäbchen (durch Reinzüchtung als *Bact. coli* festgestellt). Ziemlich viele Epithelien vom Typus der Blasenepithelien. Einzelne hyaline Zylinder. Die Grösse der Leukozyten im allgemeinen etwa 8—9 μ , selten bis zu 12—13 μ .

Abbildung auf Tafel XVIII, Fig. 13 (Zeiss, hom. im. $\frac{1}{5}$ " , komp. ok. 6.) Mehrere Leukozyten, von denen ein paar einige Fettröpfchen enthalten. Ein Häufchen von *Bact. coli*.

Fall 256. Otto V., 70 Jahre alt. *Klinische Diagnose:* Prostatahypertrophie. Cystitis. Seit Oktober 1914 ist der Urin ab und zu blutig und getrübt gewesen. Aufnahme in die chir. Klinik am 10. IV. 1915. Infolge Verdachts auf einen Blasentumor wurde am 12. IV. Sectio alta vorgenommen (EKEHORN); kein Tumor; die Schleimhaut im Fundus der Harnblase kalkinkrustiert. Der Pat. wurde am 18. V. als geheilt entlassen. *Sedimentbefund* am 12. IV. (Katheterurin): Hauptsächlich polynukleäre Leukozyten, die zuweilen Bakterien enthalten; einige derselben zeigen gelblich-glänzende Körnchen

(wahrscheinlich eosinophile Granula). Einzelne rote Blutkörperchen. Zahlreiche desquamierte Epithelien vom Typus des Harnblasenepithels; die Grösse dieser Zellen schwankt zwischen etwa 8—14 μ bisweilen bis zu etwa 20 μ ; in einigen derselben ein deutliches Kernkörperchen; in einer Zelle ist eine Mitose beobachtet.

Fall 257. (Tafel XVIII, Fig. 14—15.) 56-jähriger Mann. *Klinische Diagnose:* Prostatahypertrophie. Katheterisationscystitis. Der Urin enthält am 26. I. 1916 eine reichliche Menge polynukleärer Leukozyten, die teilweise Fett enthalten; vereinzelte desquamierte Blasenepithelien, die mitunter ein wenig fetthaltig sind. Vereinzelte Häufchen roter Blutkörperchen. Einige Fäden und lockere Zylinder. Eine grosse Menge von Sarcina. Keine anderen Bakterien. Am 28. u. 29. I. dasselbe Bild; immer noch zahlreiche Leukozyten und Sarcina; diese wurden durch Kultur reingezüchtet. 4. II.—11. V. 16 wurde der Urin 4mal untersucht; das Sediment zeigte der Hauptsache nach dasselbe Bild wie zuvor. 5. IV. 1917. Zahlreiche Erythrozyten und polynukleäre Leukozyten. Einzelne Epithelien vom Typus der Blasenepithelien. Zahlreiche Sarcina, die teilweise in Leukozyten eingeschlossen sind.

Abbildungen auf Tafel XVIII, *Fig. 14* (Zeiss, hom. im. $\frac{1}{1}$ " , komp. ok. 6.) Sedimentbild am 29. I. 1916. Einige polynukleäre Leukozyten; der eine mit gröberen Granulis (vom eosinophilen Typus). Einige Pakete von Sarcina. *Fig. 15.* (Reichert, hom. im. $\frac{1}{12}$, ok. 4.) Sedimentbild vom 4. II. 1916. Ein paar Leukozyten und Pakete von Sarcina.

Fall 258. A. E., 19-jährige Frau. *Klinische Diagnose:* Cystitis subacuta. Aufnahme in die chir. Klinik am 29. IV. 1916; der Urin blutig, getrübt; Albumen 0,5%. Sedimentbefund nach meiner Methode 4. V.: Zahlreiche Leukozyten, die den hauptsächlichsten Teil des Sedimentes bilden. Ziemlich viele rote Blutkörperchen und Kokken (meist Streptokokken). Einzelne desquamierte Epithelien. Die Pat. wurde am 23. V. 1916 als geheilt entlassen.

b) Geschwülste der Harnblase. *Fall 259—284.*

Fall 259. Jonas W., 67 Jahre alt. *Klinische Diagnose:* Papilloma der Harnblase. Vor 3 Jahren zum ersten Male Hämaturie. Dann wiederholte Blutungen. Im März 1913 Blutung während 3 Wochen; Abnahme der Kräfte. Seitdem häufiger Urindrang und kleinere Blutungen; Abmagerung. Aufnahme in die chir. Klinik am 9. X. 1913; der Urin stark getrübt, übelriechend; im Sediment Massen von Eiterkörperchen, zahlreiche rote Blutkörperchen und Bakterien. Am 20. X. Cystoskopieren; in der Harnblase Hyperämie und grauweisse Membranen; in dem oberen vorderen Teile eine pflaumengrosse papillomatöse Partie. Die Cystitis-Symptome gebessert. Entlassung am 26. X. 1913. *Sedimentbefund* am 26. X. nach meiner Methode:

Zahlreiche polynukleäre Leukozyten; zerstreute isolierte Epithelien. Massen von Mikrokokken. Ausserdem einzelne Häufchen zusammenliegender Epithelzellen, die das Aussehen villöser Bildungen eines Papilloms haben; in einigen derselben ein zentrales bindegewebiges Stroma; einige derselben mit Bakterien und Leukozyten infiltriert.

Fall 260. (Tafel XIX, Fig. 10.) Lars P., 63 Jahre alt. *Klinische Diagnose:* Karzinom der Harnblase. Im Januar 1914 war der Urin zum ersten Male blutig; dann wiederholte Blutungen; die letzten 14 Tage vor der Aufnahme häufiger Drang zur Harnentleerung, Schmerzen beim Urinieren und reichliche Beimischung von Blut. Aufnahme in die chir. Klinik am 4. III. 1914. Operation am 7. III. (EKEHORN), wobei ein hühnereigrosser Tumor der Harnblase exstirpiert wurde. Bei mikroskopischer Untersuchung erwies sich der Tumor als ein Karzinom. Bald nach der Operation Rezidiv. Mors am 9. VI. 1914. *Autoptischer Befund:* Karzinom der Harnblase, der Prostata und der Bauchwand. Geschwulstmetastasen der Lungen und des Peritoneums. Pyelonephritis. *Sedimentbefund* nach meiner Methode am 28. V. 1914: Hauptsächlich polynukleäre Leukozyten. Zahlreiche Bakterien, meist Streptokokken, die zuweilen von Leukozyten phagozytiert sind. Ziemlich zahlreiche, grössere und kleinere epitheliale Zellen, die rund, länglich oder von unregelmässiger Form sind; viele dieser Zellen sind nekrotisch; einige enthalten etwas Fett. Der Kern ist verhältnismässig gross, häufig bläschenförmig, bisweilen mehr oder weniger degeneriert. In den Kernen oft deutliche Kernkörperchen, die zuweilen sehr gross sind.

Abbildung auf Tafel XIX, Fig. 10. Sedimentbild vom 28. V. 14. Epithelzellen von verschiedener Form und Grösse; die oben gelegenen zwei Zellen mit grossen Kernkörperchen sowie die zwei links gelegenen sind m. E. als Geschwulstzellen aufzufassen. Einige Leukozyten und Bakterien. Der eine Leukozyt enthält Bakterien.

Fall 261. Gustav L., 52 Jahre alt. *Klinische Diagnose:* Tumor der Harnblase. Vor zwei Jahren zum erstenmal Blut im Harn. Dann periodisch blutiger Harn. Aufnahme in die chir. Klinik am 12. VI. 1914. Bei Cystoskopieren wurde eine papillomatöse Geschwulst im Blasengrunde nachgewiesen, die am 20. VI. durch Operation entfernt wurde. Rekonvaleszenz normal. Die *mikroskopische Untersuchung* ergab ein Papillom. *Sedimentbefund* nach meiner Methode am 13. VI. 1914: Zahlreiche rote Blutkörperchen. Spärliche Leukozyten. Keine Bakterien. Zahlreiche Häufchen zusammenhängender Epithelzellen sowie auch zahlreiche isolierte derartige Epithelien, die ziemlich gross sind, mit grossen Kernen und deutlichen Kernkörperchen. Viele Epithelien sind mehr oder weniger verfettet. Das Aussehen der Epithelzellen stimmt völlig mit dem der aus der Geschwulst isolierten Tumorzellen überein.

Fall 262. 68-jährige Frau. *Klinische Diagnose:* Karzinom der Harnblase. Seit einem Jahre häufiger Harndrang und Schmerzen bei der Harnentleerung; zeitweise Blut im Harn. Bei der Aufnahme in

das Maria Krankenhaus zu Stockholm am 2. I. 1915 angeschwollene, schmerzhaftige Drüsen der linken Leistengegend; der linke Oberschenkel geschwollen. Gänseeigrosser Tumor der Harnblase. Der Urin stark bluthaltig; im Sediment (nach meiner Methode untersucht) hauptsächlich polynukleäre Leukozyten in grosser Zahl; zahlreiche Stäbchen, die oft von Leukozyten phagozytiert sind. Ausserdem ziemlich zahlreiche Epithelien, von denen mehrere vom Aussehen der Epithelien der Harnwege sind; viele sind aber davon abweichend, von unregelmässiger Form mit grossem Kern, der grosse Kernkörperchen enthält. Die Pat. erlag der Pneumonie am 29. I. 1915.

Fall 263. 52-jähriger Mann. *Klinische Diagnose:* Karzinom der Harnblase. Aufnahme in das Maria Krankenhaus zu Stockholm am 19. II. 1915. Bei Cystoskopieren wurde ein etwa 2markgrosser, infiltrierender Tumor der Harnblase beobachtet. Im Harnsediment (nach meiner Methode): Zahlreiche Leukozyten, rote Blutkörperchen und Bakterien. Ausserdem im ganzen recht spärliche Epithelien oder Häufchen davon; diese Zellen ziemlich klein, rund oder länglich von dem Typus der Blasenepithelien oder der bei Papillomen vorkommenden Zellen. Am 4. III. Dasselbe Bild. Am 19. III. 1915 *Exclusio vesicæ, Ureterostomia* (KEY).

Fall 264. G. H., 73-jähriger Mann. *Klinische Diagnose:* Karzinom der Harnblase. Das letzte halbe Jahr Schmerzen im Kreuz. Während der letzten 3 Monate fast täglich Blut im Harn. Aufnahme in das Maria Krankenhaus zu Stockholm am 6. III. 1915. Am 10. III. Resektion der Harnblase (KtY); ein walnussgrosser Tumor wurde entfernt. Untersuchung des Urins nach meiner Methode 10. III.: Sehr zahlreiche polynukleäre Leukozyten und Bakterien (Kokken und Stäbchen). Ziemlich zahlreiche Erythrozyten und Epithelien. Die letzteren liegen frei (nicht in Verbänden) sind rund oder von unregelmässiger Form sowie oft nekrotisch oder etwas fetthaltig; ihre Grösse etwa 14—17 μ bisweilen bis auf 20—25 μ ; der Kern etwa 8—9 μ . Die Kernkörperchen bald gar nicht, bald deutlich hervortretend und mitunter auffallend gross (etwa 2 μ). Die Epithelien im Sediment sind den von dem Tumor isolierten Zellen ähnlich; auch in diesen letzteren sind die Kernkörperchen oft auffallend gross bis auf etwa 2—3 μ . *Mikroskopische Diagnose* des Tumors: *Papilloma carcinomatosum*.

Fall 265. (Tafel XX, Fig. 1—2.) Karl E., 62 Jahre alt. *Klinische Diagnose:* Papillome der Harnblase. Seit etwa einem Monate häufiger Harndrang und Schmerzen bei der Harnentleerung. Der Urin mitunter etwas dunkel. Aufnahme in die chir. Klinik am 13. IV. 1915. Bei Cystoskopieren am 14. IV. wurden 3 etwa erbsengrosse Papillome in der Harnblase, die durch Operation (EKEHORN) am 6. V. entfernt wurden, nachgewiesen. *Mikroskopische Diagnose:* *Papillome*. Ein Teil der Tumoren wurde in meiner Farbfüssigkeit zerquetscht (Fig. 2). *Sedimentbefund* (Katheterurin) nach meiner Methode am 15. IV.: Zahlreiche Epithelzellen von wechselndem Aus-

sehen, die zum grossen Teile Geschwulstelemente sind. Sie liegen teils isoliert, teils zu grösseren oder kleineren Häufchen vereinigt; viele derselben sind nekrotisch ohne Kernfärbung. Sie sind teils gross, unregelmässig oder rund, teils länglich, von geringerer Grösse; einige Zellen sind etwas grünlich gefärbt; die länglichen Zellen liegen oft in Häufchen zusammen mit dem Aussehen der oberflächlichen Teile eines Papilloms. Ausserdem zahlreiche polynukleäre Leukozyten und Mikrokokken. Spärlichere rote Blutkörperchen.

Abbildungen auf Tafel XX, Fig. 1—2 (Zeiss, hom. im. $\frac{1}{7}$ " , komp. ok. 6). *Fig. 1.* Sedimentbild vom 15. IV. 1915: Ein paar Leukozyten, Erythrozyten und Mikrokokken. Einige isolierte Epithelzellen von wechselnder Grösse und Form. Rechts ein Haufen zusammenliegender, unregelmässiger oder länglicher Geschwulstzellen von demselben Aussehen wie dem der in *Fig. 2* abgebildeten, von der extirpierten Geschwulst isolierten, in meiner Farblösung gefärbten Geschwulstzellen.

Fall 266. Johan H., 45 Jahre alt. *Klinische Diagnose:* Tumor der Harnblase. Seit 27 Jahren ab und zu Blut im Harn. Seit 5 Monaten blutiger Urin; Schmerzen beim Urinieren; Abnahme der Kräfte. Aufnahme in die chir. Klinik am 23. III. 1915. Bei Cystoskopieren am 24. III. wurde ein Blasenpapillom nachgewiesen. Im Sediment des Katheterurins (nach meiner Methode untersucht) zahlreiche runde oder längliche Epithelzellen und Haufen derselben; der Kern oft nur schwach oder gar nicht gefärbt. Die Grösse dieser Zellen wechselnd bis zu $17-25 \mu$ (der Kern etwa $8-9 \mu$). Diese Epithelzellen machen den Eindruck Geschwulstzellen zu sein. Ausserdem finden sich zahlreiche rote Blutkörperchen und polynukleäre Leukozyten. Keine Bakterien. Durch Operation (EKEHORN) am 29. III. wurde der Tumor entfernt. *Mikroskopische Diagnose:* Papilloma carcinomatosum. Später Rezidiv. Mors am 29. II. 1916.

Fall 267. (Tafel XIX, Fig. 11—14). Gustaf K., 52 Jahre alt. *Klinische Diagnose:* Karzinom der Harnblase. Seit einigen Jahren Hämaturie. Die letzte Zeit Verschlimmerung mit stärkeren Blutungen und Symptomen von Cystitis. Aufnahme in die chir. Klinik am 23. IV. 1915. Bei Untersuchung des Katheterurins am 23. IV. war derselbe stark blutig; dem Sediment wurde daher dest. Wasser zugefügt, die roten Blutkörperchen wurden hierdurch zum grossen Teile gelöst, worauf die übrigen morphotischen Elemente nach Färbung mit meiner Farblösung deutlicher hervortraten. Diese bestanden aus sehr zahlreichen grösseren und kleineren Haufen zusammenliegender Geschwulstzellen; ähnliche Zellen kommen auch isoliert vor; daneben zahlreiche polynukleäre Leukozyten, die oft verfettet sind. Die Geschwulstzellen sind meist länglich oder von etwas unregelmässiger Form. Ihre Grösse wechselnd beträgt zum Beispiele: 11μ (der Kern 8μ), $11 \times 17 \mu$, $11 \times 7 \mu$ (der Kern $5-6 \mu$) $14 \times 8 \mu$, $10 \times 11 \mu$ (der Kern 8μ), $14 \times 11 \mu$ (der Kern 8μ). In vielen Geschwulstzellen ein deutliches Kernkörperchen oder häufig 2—3 Kernkörperchen, die zuweilen ziem-

lich gross sind. Bei Operation (EKEHORN) am 28. IV. 15 wurde ein papillomatöser, in der Tiefe infiltrierender Blasen-tumor entfernt, der sich mikroskopisch als ein *Papilloma carcinomatosum* erwies.

Abbildungen auf Tafel XIX, Fig. 11 (Reichert obj. 3, ok. 4) und Fig. 12—14 (Zeiss, hom. im $\frac{1}{7}$ ", komp. ok. 6). *Fig. 11.* Sedimentbild vom 23. IV. 15. Ein paar grosse Haufen von Geschwulstzellen; dazwischen zahlreiche Leukozyten. *Fig. 12.* Geschwulstzellen aus dem Sediment vom 23. IV. Unten ein Verband zusammenliegender Zellen (von dem oberen, in Fig. 11 abgebildeten Haufen). Oben isolierte Zellen von wechselnder Form; in mehreren Zellen 2—3 Kernkörperchen, die zum Teil ziemlich gross sind. *Fig. 13.* Von der extirpierten Geschwulst isolierte, mit meiner Farbblösung gefärbte Geschwulstzellen. *Fig. 14.* Gefrierschnitte aus der in Formalin fixierten Geschwulst; Färbung mit meiner Farbflüssigkeit.

Fall 268. 75-jähriger Mann. *Klinische Diagnose:* Rezidivierende Papillome der Harnblase. Operation wegen Blasen-tumors zum ersten Male 1892. Seitdem gesund, nur häufiger Harndrang die letzten Jahre. Die letzten 3—4 Wochen häufig Blut im Urin. Aufnahme in das Maria Krankenhaus zu Stockholm am 10. XI. 1915. Beim Cystoskopieren wurden in der Harnblase multiple Papillome beobachtet. Im Urin (nach meiner Methode). Zahlreiche rote Blutkörperchen, polynukleäre Leukozyten und Bakterien (vom Colitypus). Ziemlich viele, isolierte oder in Häufchen liegende Epithelzellen von dem Typus der Blasenepithelien. Die Grösse dieser Zellen etwa 14—17 μ , der Kern etwa 5—8—9 μ ; im allgemeinen deutliche Kernkörperchen, die meistens sehr klein, bisweilen etwa 1 μ gross sind. Einzelne grosse Zellen mit starker Verfettung. Diathermiebehandlung. Am 2. II. 1917. Rezidivfrei.

Fall 269. (Tafel XX, Fig. 3—4.) K. H., 72-jährige Frau. *Klinische Diagnose:* Tumor der Harnblase. Vor einem Jahre einmal zufälligerweise Hämaturie. Seit 3 Wochen kontinuierlich Blut im Harne. Aufnahme in die chir. Klinik am 7. XII. 1915. Durch den Katheter wurde etwa 1 Liter stark bluthaltigen Urins entleert. Bei der Untersuchung am 7. XII. nach meiner Methode wurden im Sediment Massen von roten Blutkörperchen, zahlreiche Leukozyten und einige Epithelzellen beobachtet; viele Leukozyten enthielten Bakterien (Kokken, meist Diplokokken). Am 10. XII. wurden durch Sectio alta grosse Blutgerinnsel aus der Harnblase entfernt; im Blute wurden nach meiner Methode zahlreiche grössere und kleinere Häufchen von Geschwulstzellen vom Typus der Zellen der Blasenpapillome beobachtet; die Zellen sind bald rund, bald unregelmässig; ihre Grösse etwa 11—14 μ bisweilen mehr, der Kern etwa 7—8 μ mit oft deutlichen, aber kleinen Kernkörperchen; viele Zellen sind mehr oder weniger verfettet. Unter dem Blutgerinnsel fanden sich auch makroskopisch erkennbare zottenartige Gebilde von dem Aussehen eines villösen Papilloms. Durch Epicystotomie am 20. XII. (EKEHORN) wurde ein walnussgrosser und einige

kleinere Tumoren entfernt. *Mikroskopische Diagnose: Papillome* der Harnblase (ohne Malignität).

Abbildungen auf Tafel XX, Fig 3—4 (Zeiss, hom. im. $\frac{1}{7}$ ", komp. ok. 6). *Fig. 3.* Sedimentbild am 7. XII. 16. Einige rote Blutkörperchen und Mikrokokken einschliessende polynukleäre Leukozyten; ein paar kleine Epithelzellen. *Fig. 4.* Geschwulstzellen aus dem Urin am 10. XII. Die oben gelegenen Zellen ziemlich stark fett-haltig.

Fall 270. (Tafel XX, Fig. 6—7.) C. G. G., 57-jähriger Mann. *Klinische Diagnose:* Papillom der Harnblase. Cystopyelitis. Im Herbst 1913 und im Frühjahr 1914 häufiger Harndrang und Hämaturie. Im Dezember 1914 vermehrte Blasenbeschwerden. Seit August 1915 Blut im Urin. Aufnahme in das Maria Krankenhaus zu Stockholm am 20. XII. 1915. Beim Cystoskopieren wurde ein papillomatöser Tumor der Harnblase gefunden. Der Urin wurde am 19. u. 24. I. 1916 nach meiner Methode untersucht: Zahlreiche polynukleäre Leukozyten, die den hauptsächlichsten Teil des Sedimentes bilden. Zahlreiche Bakterien (Kokken und Stäbchen). Ziemlich zahlreiche rote Blutkörperchen. Ausserdem recht zahlreiche, ziemlich grosse Epithelien, die teils isoliert, teils in grösseren oder kleineren Haufen (von 5—15 oder noch mehreren Zellen) liegen; einige derselben sind nekrotisch. Die Grösse der Zellen meistens etwa 11—17 μ , bisweilen 20—23 μ ; der Kern etwa 8—11 μ ; in einigen Zellen 2 Kerne. Kernkörperchen (1—2—mehrere) bald undeutlich, bald deutlich, aber klein. Einige Epithelien schliessen Leukozyten ein. Am 8. II. Sectio alta (KEY). Ein grosses Papillom wurde exzidiert, eine kleine Geschwulst mittels Paquelin kauterisiert. *Mikroskopische Diagnose: Papillom* (ohne Zeichen von Malignität).

Abbildungen auf Tafel XX. *Fig. 6.* (Reichert, obj. 3, ok. 4.) Einige grössere und kleinere Häufchen von Geschwulstzellen; dazwischen einige Leukozyten. *Fig. 7.* Ein Verband von Geschwulstzellen bei stärkerer Vergrösserung (Reichert, hom. im. $\frac{1}{12}$, ok. 2); die Kernkörperchen klein.

Fall 271. (Tafel XX, Fig. 8—9.) A. G., 54-jährige Frau. *Klinische Diagnose:* Karzinom der Harnblase. Während der letzten 6 Jahre fast immer Blut im Harn. Aufnahme in das Maria Krankenhaus zu Stockholm am 11. II. 1916. Beim Cystoskopieren wurden multiple Papillome beobachtet. Das Sediment des Urins wurde von mir untersucht; es enthält sehr zahlreiche runde oder längliche Epithelien von dem bei Papillomen gewöhnlichen Aussehen; sie sind meist isoliert und liegen oft in grösseren oder kleineren Verbänden zusammen; in einigen dieser Zellen mehr oder weniger Fett. Die Grösse der Epithelien schwankt: im allgemeinen etwa 20—23 μ ; oft sind sie länglich und messen zum Beispiele $14 \times 25 \mu$, $17 \times 20 \mu$; der Kern im allgemeinen 8—11 μ ; die Kernkörperchen gewöhnlich klein; in mehreren Kernen ziemlich gross, etwa 1 μ oder zuweilen 2—3 μ ; im allgemeinen findet sich nur ein Kernkörperchen, zuweilen gibt es 2—3;

mitunter ist das Kernkörperchen länglich und zuweilen in der Mitte eingeschnürt. Ausser den Epithelien fanden sich im Sediment zahlreiche polynukleäre Leukozyten, rote Blutkörperchen und Bakterien (Kokken und Stäbchen). *Mikroskopische Diagnose* eines exzidierten Stückchens des Tumors: *Papillom*, ohne Zeichen von Malignität. Diathermiebehandlung. Am 15. V. Sectio alta (KEY); Exstirpation eines gänseeigrossen Tumors, der bei mikroskopischer Untersuchung in den oberflächlichen Teilen das Bild eines Papilloms zeigt; in tieferen Partien infiltratives Wachstum; *mikroskopische Diagnose*: *Papilloma carcinomatosum*. Das Sediment des Urins am 15. V. wurde von mir untersucht: Das Bild stimmt in der Hauptsache mit dem Bild vom 11. II. überein; Massen von isolierten oder in grösseren und kleineren Verbänden zusammenliegenden Geschwulstzellen vom selben Aussehen wie zuvor; einige derselben nekrotisch; zahlreiche Leukozytenrote Blutkörperchen und Bakterien. Im Juni wurden multiple Metastasen der Geschwulst festgestellt.

Abbildungen auf Tafel XX. Aus dem Sediment am 10. III. 1916. *Fig. 8.* (Reichert, obj. 3, ok. 4). Mehrere isolierte und in kleineren oder grösseren Häufchen zusammenliegende Geschwulstzellen; zwischen den Haufen auch einige Leukozyten. *Fig. 9.* Einige Geschwulstzellen (links oben in *Fig. 8*) bei stärkerer Vergrösserung (Zeiss, hom. im. $\frac{1}{7}$ “, komp. ok. 6); in einigen Zellen grosse Kernkörperchen.

Fall 272. Lars N., 61 Jahre alt. *Klinische Diagnose*: Tumor der Harnblase. Seit fast einem Jahre zu wiederholten Malen Hämaturie. Aufnahme in die chir. Klinik am 27. IV. 1916. Beim Cystoskopieren am 4. V. wurde ein haselnussgrosser papillomatöser Tumor im Fundus der Harnblase beobachtet. Das Harnsediment wurde am 8. V. von mir untersucht; es enthielt meistens Erythrozyten; recht viele Leukozyten. Isolierte oder in Häufchen liegende epitheliale Zellen vom Typus der bei papillomatösen Blasentumoren vorkommenden Zellen und denjenigen ähnlich, die ich von dem später exstirpierten Tumor isolierte. In einigen dieser Zellen auffallend grosse Kernkörperchen. Am 8. V. Sectio alta (EKEHORN) und Entfernung des Blasentumors. *Mikroskopische Diagnose*: *Papilloma carcinomatosum*.

Fall 273. K. C., 55-jähriger Mann. *Klinische Diagnose*: Multiple rezidivierende Blasenpapillome. I. Aufnahme in das Maria Krankenhaus zu Stockholm im Juni 1916. Im Urinsediment damals (2 mal untersucht) eine reichliche Menge roter Blutkörperchen und Leukozyten; einige Kokken und Stäbchen. Ausserdem ziemlich viele Zellen vom Typus der Blasenepithelien und Blasenpapillome; sie liegen teils isoliert, teils zu grösseren oder kleineren Verbänden vereinigt; diese Zellen haben kleine Kernkörperchen. II. Aufnahme 12. X. 1916. Am 18. X. Sectio alta. Entfernung multipler Papillome. *Mikroskopische Diagnose* der verschiedenen Blasentumoren: *Papillome*; kein infiltratives Wachstum.

Fall 274. E. A., 55-jähriger Mann. *Klinische Diagnose:* Rezidivierender Tumor der Harnblase. Vor 8 Jahren zum ersten Male Blut im Urin; seitdem ab und zu Hämaturie. 1910 wurde ein Papillom der Harnblase operativ entfernt (KEY). Im Juni 1914 wiederum Hämaturie. Aufnahme in das Maria Krankenhaus zu Stockholm am 20. VII. 1916. Papillome der Harnblase wurden durch Operation entfernt. Mikroskopische Diagnose: Papillom. Erneute Operation am 11. XII. 1916. Im Urinsediment fanden sich viele Epithelien vom Typus der Blasenepithelien und der Blasenpapillome; die meisten waren isoliert; keine grösseren Verbände. Viele Leukozyten. Mikroskopische Diagnose des Blasentumors: *Papillom*, kein infiltratives Wachstum.

Fall 275. (Tafel XIX, Fig. 9). 60-jähriger Mann. *Klinische Diagnose:* Inoperables Karzinom der Harnblase. Sectio alta am 28. VII. 1916. (Dr. KEY) wegen starker Blutung in der Harnblase. Eine grosse Infiltration der Blase wurde beobachtet, die zum grossen Teil ulzeriert war. Der Urin wurde von mir untersucht; das Sediment enthält hauptsächlich polynukleäre Leukozyten und ziemlich zahlreiche Zellen vom Typus der Blasenepithelien oder möglicherweise Geschwulstzellen. Die Grösse der Epithelien etwa 11—14 μ . bisweilen grösser, die des Kerns etwa 6—8 μ . Zerstreute Häufchen von Bakterien vom Typus des *Bact. coli*.

Abbildung auf Tafel XIX, Fig. 9 (Zeiss, hom. im. $\frac{1}{7}$ " , komp. ok. 6). Sedimentbild vom 28. VII. 1916. Polynukleäre Leukozyten, von denen der eine reichlich fetthaltig ist. Einige ziemlich grosse epitheliale Zellen. Links ein Häufchen von Bakterien vom Typus des *Bact. coli*.

Fall 276. E. S., 43-jährige Frau. *Klinische Diagnose:* Rezidivierende Blasenpapillome. Im Dezember 1915 Hämaturie; operative Entfernung 2 Blasenpapillome. Im Mai 1916 wiederum Hämaturie. Aufnahme in das Maria Krankenhaus zu Stockholm am 7. X. 1916. Der Urin getrübt, alkalisch, enthält Albumen. *Sedimentbefund* nach meiner Methode am 9. X. (Katheterurin): Zahlreiche epitheliale Zellen, die oft in grösseren oder kleineren Verbänden zusammenliegen von dem Aussehen der für Blasenpapillome charakteristischen villösen Gebilde. Ausserdem ziemlich zahlreiche Leukozyten und rote Blutkörperchen; spärliche Stäbchen vom Colitypus und Mikrokokken; die Bakterien sind teilweise von den Leukozyten phagozytiert. Viele Leukozyten und Geschwulstzellen enthalten ziemlich viel Fett; in den Geschwulstzellen sind die Kernkörperchen nicht auffallend gross. Am 21. X. 1916 Sectio alta (Dr. KEY), wobei multiple Papillome entfernt wurden; im Blasenfundus ein infiltrierendes Geschwür. *Mikroskopische Diagnose:* *Papilloma carcinomatosum*.

Fall 277. G. A., 55-jähriger Mann. *Klinische Diagnose:* Rezidivierende Blasenpapillome. März 1911 Operation wegen eines Blasentumors. Während 4 Jahre symptomfrei. Frühjahr 1916 wiederum

Hämaturie und erneute Operation. August 1916 wiederum Harnbeschwerden. Aufnahme in das Maria Krankenhaus zu Stockholm am 31. X. 1916. Beim Zystoskopieren am 1. XI. wurden multiple Papillome in der Harnblase beobachtet. Diathermiebehandlung. Keine mikroskopische Untersuchung der Tumoren. *Sedimentbefund* nach meiner Methode am 1. XI.: Sehr zahlreiche Leukozyten; einige rote Blutkörperchen und Bakterien (Stäbchen und Kokken). Ausserdem im ganzen ziemlich spärliche Epithelzellen des Blasenepithelientypus, die nicht in grösseren Häufchen oder Verbänden liegen; keine Zellen mit auffallend grossen Kernkörperchen sind beobachtet.

Fall 278. K. W., 44-jähriger Mann. *Klinische Diagnose:* Papillome der Harnblase. Vor einer Woche Hämaturie. Aufnahme in das Maria Krankenhaus zu Stockholm am 24. XI. 1916. Beim Cystoskopieren wurde ein walnussgrosses Papillom beobachtet. Behandlung durch Diathermie, wodurch der Tumor allmählich zum Schwinden gebracht wurde. *Sedimentbefund* nach meiner Methode am 16. XI.: Zahlreiche Erythrozyten, Leukozyten und Bakterien. Ausserdem ziemlich zahlreiche Epithelien vom Typus des Blasenepithels oder der Papillome; sie sind rund, länglich oder zuweilen mehr unregelmässig; in einigen wenigen derselben sind die Kernkörperchen gross. Keine mikroskopische Untersuchung der Geschwulst.

Fall 279. (Tafel XX, Fig. 12). A. B., 74-jährige Frau. *Klinische Diagnose:* Karzinom der Harnblase. Während des letzten Halbjahres wiederholte Hämaturie. Aufnahme in das Maria Krankenhaus zu Stockholm am 28. XI. 1916. Beim Cystoskopieren fand sich im Blasenfundus ein walnussgrosser Tumor mit breiter Basis von der Schleimhaut ausgehend. Da der Tumor inoperabel erschien, wurde die Pat. am 3. XII. aus dem Krankenhaus entlassen. *Sedimentbefund* nach meiner Methode am 28. XI. u. 1. XII.: Zahlreiche Leukozyten und Bakterien vom Colitypus. Ziemlich viele rote Blutkörperchen. Zahlreiche, ziemlich grosse epitheliale Elemente, die zum Teil nekrotisch sind; sie liegen bald isoliert, bald in grösseren oder kleineren Häufchen wie bei den Blasenpapillomen. Sie sind teils rund oder länglich, teils und zwar am häufigsten von unregelmässiger Form; sie haben oft einen grossen Kern mit grossen Kernkörperchen; die letzteren sind bisweilen länglich und häufig 2-mehrere an Zahl.

Abbildung auf Tafel XX, Fig. 12. (Zeiss, hom. im. $\frac{1}{7}$ " , komp. ok. 6). Sedimentbild vom 1. XII. 1916. Einige polynukleäre Leukozyten; eine kleine Epithelzelle. Einige Geschwulstzellen von unregelmässiger Form; ihr Kern gross, bläschenförmig mit grossen, zum Teil länglichen Kernkörperchen.

Fall 280. F. W., 71-jähriger Mann. *Klinische Diagnose:* Papillom der Harnblase. Hämaturie im Juni 1916. Aufnahme in das Maria Krankenhaus zu Stockholm am 30. XI. 1916. Beim Cystoskopieren wurde ein mandaringrosses Papillom an der linken Ureterenmündung beobachtet. Im Harnsediment wurde nach meiner Methode

folgendes gefunden: Zahlreiche Leukozyten und Epithelien vom Typus des Blasenepithels und der Papillomzellen; die letzteren liegen teils isoliert, teils zu grösseren und kleineren Haufen vereinigt; sie sind im allgemeinen verhältnismässig klein etwa 14—17 μ ; der Kern etwa 6—8 μ ; Kernkörperchen undeutlich oder klein. Viele Epithelien enthalten Fett. Spärliche rote Blutkörperchen. Keine Bakterien, Diathermiebehandlung. Keine mikroskopische. Untersuchung der Geschwulst.

Fall 281. M. N. 58-jährige Frau. *Klinische Diagnose:* Karzinom der Harnblase. Im Mai 1916 Operation wegen Papillom der Harnblase. Im September Rezidiv. Diathermiebehandlung. Beim Cystoskopieren am 4. XII. 1916 wurde ein papillomatöser Tumor mit nekrotischer Oberfläche beobachtet; Verdacht auf Malignität. Der Urin wurde am 11. XII. von mir untersucht: das Sediment enthält eine reichliche Menge Leukozyten und Bakterien (Kokken und Stäbchen). Daneben viele Epithelien vom Typus des Blasenepithels und der Blasen tumoren, die isoliert liegen und von denen viele nekrotisch oder auch verfettet sind. Keine Zellen mit auffallend grossen Kernkörperchen. Bei der Epizystotomie (KEY) am 13. XII. wurde ein die Harnblasenwand infiltrierender karzinomatöser Tumor festgestellt.

Fall 282. (Tafel XX, Fig. 5.) E. T., 73-jährige Frau. *Klinische Diagnose:* Karzinom der Harnblase. Aufnahme in das Maria Krankenhaus zu Stockholm am 19. II. 1917. Hämaturie zum ersten Male vor 3 Wochen. Bei Zystoskopieren am 20. II. fand sich im Fundus ein grosser papillomatöser Tumor mit teilweise nekrotischer Oberfläche. Der Urin war ziemlich klar, enthielt etwa 1,2% Albumen. *Sedimentbefund* nach meiner Methode: am 15. II. zahlreiche rote Blutkörperchen, Leukozyten und Bakterien (vom Colitypus). Ausserdem ziemlich zahlreiche, oft nekrotische epitheliale Zellen, die im allgemeinen rund und ziemlich gross sind; in ihrem Kern häufig auffallend grosse Kernkörperchen. Am 20. II. Zahlreiche rote Blutkörperchen, Leukozyten und Bakterien (vom Colitypus). Ausserdem ziemlich zahlreiche epitheliale Elemente, die teils isoliert, teils in grösseren oder kleineren zusammenhängenden Verbänden liegen; diese Zellen sind rund oder länglich und mitunter nekrotisch; sie sind von wechselnder Grösse, etwa 14—28 μ ; in einigen, auch der grösseren Zellen ist der Kern im allgemeinen verhältnismässig klein etwa 8—9 μ , ebenso sind die Kernkörperchen klein oder undeutlich; in anderen Zellen wiederum ist der Kern gross, etwa 11—14 μ und die Kernkörperchen, oft mehrere (3—5), sind gross, bis auf etwa 3 μ . Am 28. II. Resektion der Harnblase und des rechten Ureters (KEY). Rekonvaleszenz normal. Am 17. III. wurde die Pat. als geheilt entlassen. *Mikroskopische Diagnose* der Geschwulst: *Papilloma carcinomatosum*.

Abbildungen auf Tafel XX, Fig. 5. Aus dem Sediment vom 20. II. 1917. *Links* ein Haufen von Geschwulstzellen bei schwacher Vergrösserung (Zeiss, apochromat. 16 mm, komp. ok. 6); um den Ge-

schwulstzellenhaufen herum einige Leukozyten. *Rechts* ein Verband von Geschwulstzellen (von dem rechten Rande des links abgebildeten Haufen) bei stärkerer Vergrößerung (Zeiss, hom. im. $1/7''$, komp. ok. 6); in den Zellen ein grosser Kern mit meistens 2—3, mitunter ziemlich grossen Kernkörperchen.

Fall 283. J. S. A., 37-jähriger Mann. *Klinische Diagnose:* Rezidivierende Blasenpapillome. 3-mal (1903, 1908, 1915) wegen Blasenpapillome operiert. Während der letzten 3 Monate zeitweise wiederum Hämaturie. Aufnahme in das Maria Krankenhaus zu Stockholm am 10. III. 1917. Cystoskopieren am 19. III.: Multiple Papillome; im Urin kein Albumen; *Sedimentbefund* nach meiner Methode: Zahlreiche Leukozyten und Stäbchen vom *B. Colitypus*. Verhältnismässig spärliche Epithelien vom Blasenepitheltypus; keine Verbände von derartigen Zellen. Keine Zellen, die mit Sicherheit als Geschwulstzellen gedeutet werden können. Behandlung der Geschwülste durch Diathermie.

Fall 284. (Tafel XX, Fig. 13.) Mathilda L., 52 Jahre alt. *Klinische Diagnose:* Brustdrüsenkrebs mit Metastasen der Harnwege. Aufnahme in die med. Klinik am 25. I. 1916. Der Urin enthielt 0,1—0,5% Albumen. Ödeme der Beine. Blutdruck 110 mm Hg. *Sedimentbefund* nach meiner Methode am 14., 16. u. 18. II. 1916: Ziemlich reichliche Menge polynukleärer Leukozyten und Bakterien vom *Colitypus*. Recht viele hyaline Zylinder. Ausserdem zahlreiche eigenartige, grosse epitheliale Elemente (siehe Abbildung), die offenbar Geschwulstzellen sind und wahrscheinlich von Metastasen des Brustdrüsenkrebses irgendwo in den Harnwegen herkommen. Diese Zellen sind meistens rund, besitzen häufig einen grossen Kern mit einem, mitunter zwei, Kernkörperchen, die rund oder länglich und auffallend gross sind; ihr Protoplasma zuweilen dunkel gefärbt, mitunter mehr oder weniger verfettet. In mehreren Zellen finden sich 2. mitunter 3—5 Kerne. Die Grösse der Geschwulstzellen schwankt zwischen 17—25 μ , mitunter 31—34 μ ; die Kerngrösse beträgt im allgemeinen etwa 11—14 μ , mitunter etwa 17 μ ; die Grösse der Kernkörperchen gewöhnlich etwa 3—4 μ , bisweilen 5—6 μ . In einigen Geschwulstzellen Mitosen. Die Pat. wurde am 19. II. 1916 aus dem Krankenhaus entlassen und weitere Untersuchungen sind nicht mehr vorgenommen.

Abbildung auf Tafel XX, Fig. 13. (Zeiss, hom. im. $1/7''$, komp. ok. 6.) Sedimentbild vom 16. II. 1916. Einige polynukleäre Leukozyten. Oben ein Häufchen von Bakterien. Einige Geschwulstzelle mit 1—5 Kernen und grossen Kernkörperchen. In der einen Zelle eine Mitose (rechts oben). Die grösste Zelle (rechts unten) misst etwa 36 μ , ihr Kern 17—22 μ , das Kernkörperchen 6 μ .

Anhang.

Fall 285. (Tafel XVIII, Fig. 11.) 55-jährige Frau. *Klinische Diagnose:* Cholelithiasis. Wegen Verdachts auf Nierentumor wurde am 26. I. 1915 Ureterenkatheterisation vorgenommen. Im Urin kein Albumen. Nierentumor wurde nicht festgestellt. *Sedimentbefund* nach meiner Methode: a) im Urin der *rechten* Seite: Massen von desquamierten Epithelien der Ureterenschleimhaut; mehrere derselben ohne Kernfärbung. Zahlreiche rote Blutkörperchen. Vereinzelte Leukozyten. Ziemlich viele Fäden und hyaline Zylinder. b) Urin der *linken* Seite: der Hauptsache nach dasselbe Bild wie an der rechten Seite; die Menge der desquamierten Epithelien, der Fäden und der Zylinder etwas geringer.

Abbildung auf Tafel XVIII, Fig. 11. (Zeiss, hom. im. $\frac{1}{7}$ ", komp. ok. 6): Mehrere desquamierte Epithelien von der Ureterenschleimhaut. Die Zellen von verschiedener Grösse; einige derselben zweikernig. Einige rote Blutkörperchen.

(Schluss in Heft. 5).

KAPITEL III.

Ergebnisse der Untersuchungen.

An den hier mitgeteilten Untersuchungen habe ich die Morphologie des organisierten Harnsedimentes bei den verschiedenen Krankheiten der Nieren und der Harnwege mittels einer neuen Methodik (S. 384) studiert und in allen den Fällen, wo es möglich war, habe ich auch die mikroskopische Untersuchung der Niere selbst vorgenommen, um in dieser Weise die Quelle der Bestandteile des Sediments sowie die Bildungsstätte und den Bildungsmodus der Harnzylinder näher zu ermitteln zu suchen.

Die von mir erfundene Methode für die Sedimentuntersuchung gestattet bei jedem einzelnen Falle durch eine deutliche Färbung der Zylinder und der Zellen sowie auch des vorhandenen Fettes ein eingehenderes Analysieren des Sedimentbildes als die übliche Untersuchung des ungefärbten Präparates. Sie erscheint mir daher als sehr empfehlenswert, um die morphologischen Details des Sedimentes festzustellen.

Wenn auch die nach meiner Methode hergestellten Präparate sehr klare und deutliche Bilder geben, so möchte ich doch betonen, dass diese Methode, wie jede andere, ihre natürliche Begrenzung hat, und dass nicht alle Schwierigkeiten bei der Deutung der Bilder durch die gelungene Färbung beseitigt werden. Trotz derselben kann es oft sehr schwierig sein, die Natur sämtlicher im Sediment vorkommenden zelligen Elemente festzustellen; so ist z. B. das Differenzieren der Nierenepithelien anderen Zellformen gegenüber oft mit grosser Schwierigkeit verbunden. Es ist überhaupt nicht möglich, eine jede Zelle sozusagen mit einer Etikette zu versehen.

Die Resultate meiner Färbungsmethode gehen durch das Studium der beigefügten, zahlreichen Abbildungen am besten hervor. So gut wie es bei einer derartiger Reproduktion überhaupt

möglich ist, geben sie das Aussehen der Originalpräparate getreu wieder. In der folgenden Darstellung der Resultate meiner Untersuchungen werde ich vielfach an die Abbildungen anknüpfen, da diese sowie die unten mitgeteilte ausführliche Erklärung der Bilder deutlicher als viele Worte im Stande sind, zu zeigen, was ich gesehen habe und was ich besonders hervorheben möchte.

1. Die morphotischen Elemente des Harnsediments.

Es scheint mir zweckmässig zu sein, zunächst die verschiedenen Formen der im Harnsedimente zu beobachtenden morphotischen Elemente festzustellen und ihr Aussehen bei der von mir verwendeten Methode unter Hinweisung auf die Abbildungen zu beschreiben. Diese Elemente bestehen ja bekanntlich teils aus Zellen — Leukozyten, Erythrozyten und Epithelien — teils aus nicht zelligen Gebilden, unter denen eben die Zylinder dem Harnsediment ein besonders charakteristisches Gepräge verleihen. Neben den fertigen Zylindern kommen auch tropfenartige sowie faden- und bandartige Gebilde vor, deren Beziehungen zur Zylinderbildung unten näher erörtert werden. Ausserdem sind feinkörnige Massen und Fetttropfen zu erwähnen, die sich öfters im Sedimente vorfinden und teils frei liegen, teils den Zylindern aufgelagert sind. Zuweilen finden sich auch noch Pigmentkörnchen.

Über die Entstehung der Zylinder werde ich mich unten ausführlicher aussprechen. Hier möchte ich nur kurz vorausschicken, dass ich durch meine Untersuchungen zu der unten näher zu begründenden Auffassung gelangt bin, nämlich dass die bei den Beschreibungen der Fälle vielfach erwähnten hyalinen Tropfen sowie die kurz als Fäden bezeichneten Gebilde Vorstufen der eigentlichen Zylinder bilden. Ich finde es daher angebracht, bei der Beschreibung der verschiedenen Sedimentbestandteile mit diesen den Anfang zu machen, ehe ich zu den Zylindern übergehe.

A. Hyaline Tropfen.

Unter diesen, sehr charakteristischen und interessanten Bestandteilen des Harnsediments verstehe ich kleinere oder grössere

homogene, etwas glänzende Tropfen, die sich in meiner Farblösung meistens nur ziemlich schwach, mitunter aber stark blau färben. Sie treten bald als kleinere oder grössere unregelmässige Haufen auf, bald sind sie zu zylinderähnlichen Ansammlungen angehäuft, die ich kurz als *Tropfenzylinder* zu bezeichnen pflege. Sie gehören nicht den ganz regelmässigen Bestandteilen des pathologischen Harnsediments an, sind aber in vielen Fällen sowohl bei akuten als insbesondere chronischen Nierenleiden nachzuweisen. In gewissen Fällen sind sie in reichlicher, in anderen nur in spärlicher Menge vorhanden. Ich stehe nicht an, ihr Vorkommen auf die sogenannte hyalin-tropfige Degeneration der Epithelien der Hauptstücke zurückzuführen, was ich unten noch näher besprechen werde.

In den gewöhnlichen Hand- und Lehrbüchern werden diese Art Formelemente des Harnsediments gar nicht erwähnt. Man hat offenbar nicht auf dieselben geachtet, weil sie sich in den gewöhnlichen ungefärbten Präparaten nicht als besonders charakterisierte Gebilde wahrnehmen lassen. Auch in der Spezialliteratur habe ich mit einer einzigen Ausnahme keine Andeutung über das Vorkommen hyaliner Tropfen im Harnsediment gefunden.

Wahrscheinlich hat aber KNOLL¹⁾ gerade diese hyalinen Tropfen gemeint, als er folgendes schreibt: »Zu den aus Epithelderivaten hervorgehenden Zylindern muss ich dann ferner einen Teil der aus kernlosen Schollen oder Kugeln bestehenden zylindrischen Konglomerate rechnen, die ich in mehreren Fällen von Morbus Brightii wenn auch immer nur spärlich im Harnsedimente fand. Diese Gebilde waren in der Regel gelblich gefärbt und glänzend, die Kugeln zuweilen sogar noch stärker glänzend als die in demselben Sedimente zu findenden homogenen glänzenden Zylinder. Farbstoffe nahmen dieselben sehr begierig auf. In einem Falle von Fettniere und in einem Falle von Amyloidnieren, bei denen ich diese Konglomerate im Harn gefunden habe, konnte ich gleichartige, glänzende Schollen und Kugeln bei der mikroskopischen Untersuchung der Niere in den Epithelien sowie im Lumen der Harnkanälchen nachweisen.« KNOLL meint auch, dass diese Gebilde zu homogenen Zylindern verschmelzen können.

¹⁾ Zeitschr. f. Heilk. Bd. 5, 1884, S. 308.

Die Grösse der hyalinen Tropfen schwankt im allgemeinen von etwa 3 bis zu 12 μ .: gelegentlich sind sie aber kleiner oder noch grösser. Sie sind meistens nur schwach, zuweilen aber ziemlich stark gefärbt. Sie kommen als grössere oder kleinere unregelmässige Haufen oder in Form von Zylindern vor, wobei die Tropfen in der Regel dicht aneinander gelagert sind; zwischen den Tropfen finden sich gelegentlich feine Körnchen oder Fettröpfchen. Die Tropfenzylinder sind von sehr wechselnder Breite, bis auf etwa 40—50 μ . Die Tropfen eines Zylinders sind bald annähernd gleich gross, bald von sehr verschiedener Grösse. Wenn die hyalinen Tropfen in blutigem Harn auftreten, färben sie sich häufig gleichwie die Zylinder mehr oder weniger stark grün (Taf. VIII, Fig. 1). eine Erscheinung, die ich auf eine Imbibition der Tropfen mit Hämoglobin zurückführen möchte.

Das Aussehen der hyalinen Tropfen und Tropfenzylinder tritt in folgenden Abbildungen deutlich hervor: Taf. I, Fig. 1 und 12 (Fall 37, gemeine Nephrose), Taf. II, Fig. 1 (Fall 60, Amyloidnephrose), Taf. IV, Fig. 6 (Fall 57, Amyloidnephrose), Taf. VIII, Fig. 3 d) (Fall 91, akute Nephritis), Taf. IX, Fig. 8 (Fall 8, Nephrose bei Pneumonie), Taf. XI, Fig. 5 (Fall 116, Scarlatinanephritis), Taf. XIII, Fig. 4 (Fall 156, chronische Nephritis), Taf. XIV, Fig. 8 (Fall 157, chron. Nephritis), Taf. XV, Fig. 1 (Fall 181, einfache Nierensklerose), Taf. XV, Fig. 3 (Fall 159, einfache Nierensklerose), Taf. XVI, Fig. 6 (Fall 197, Stauung).

In einigen Abbildungen kommen den Zylindern aufgelagerte Tropfen in wechselnder Anzahl vor: Taf. I, Fig. 3 (Fall 37, genuine Nephrose), Taf. VII, Fig. 6, Taf. IX, Fig. 9 (Fall 27, akute Nephrose), Taf. IX, Fig. 15 (Fall 28, akute Nephrose), Taf. XV, Fig. 4 (Fall 186, maligne Nierensklerose).

Hyaline Tropfen von ungewöhnlicher Grösse, teilweise als Tropfenzylinder sind bei einem Falle von Nephrose bei multiplen Myelomen (Fall 38) beobachtet (Taf. VII, Fig. 5). Dass sie aus der Niere stammen, geht aus der Abbildung eines Harnkanälchens hervor, dessen Lumen mit Tropfen derselben Art ausgefüllt ist. Bemerkenswert ist, dass ich in einem weiteren (in meiner Kasuistik nicht aufgenommenen) Fall von multiplen Myelomen ebenfalls sehr grosse Tropfen im Urin wahrgenommen habe.

Eine wichtige Erscheinung möchte ich noch hervorheben.

Öfters habe ich beobachten können, dass die im Sediment vorkommenden hyalinen Tropfen mit einander verschmelzen, wodurch homogene zylinderartige Gebilde und schliesslich wirkliche Zylinder entstehen. Dies wird durch folgende Abbildungen erwiesen: Taf. II, Fig. 1 und Taf. VII, Fig. 5.

B. Die faden- und bandartigen Gebilde.

Diese Gebilde, die ich bei der Beschreibungen der Fälle kurz als *Fäden* bezeichnet habe, und die morphologisch mit den sogenannten *Zylindroiden* der Autoren übereinstimmen, sind ein sehr gewöhnlicher Bestandteil des Harnsediments bei den verschiedensten Nierenleiden. Im allgemeinen wird denselben bekanntlich keine pathologische Bedeutung zugeschrieben und ihre renale Herkunft wird in Abrede gestellt.

BRUGSCH und SCHITTENHELM schildern das Aussehen der Zylindroide in folgender Weise: »Sie haben lange, plattgedrückte bandförmige Gestalt, sind ungleich breit und häufig längsgestreift.« SAHLI hebt hervor, dass sie im allgemeinen blass, schwach konturiert und hyalin sind, und dass sie sich von den Zylindern durch ihre weniger scharfe Begrenzung, ihre viel unregelmässigere, zuweilen platt bandartige Form, meist auch durch grössere Länge und geringeren Durchmesser und das häufigere Vorkommen von Verzweigungen unterscheiden. SAHLI fügt hinzu, dass sie wahrscheinlich als Schleim bzw. aus ungelösten Anteilen des im Urin erhaltenen Mucins bestehen und nicht aus den Nieren stammen, womit er auch die verbreitetste Anschauung hierüber wiedergibt. KNOLL hat charakteristisch genug bei seinen gründlichen Untersuchungen über das Harnsediment die sog. Zylindroide ganz ausser Betracht gelassen.

THOMAS, sowie insbesondere TÖRÖK und POLLAK haben schon vor vielen Jahren eingehende Untersuchungen über diese Gebilde vorgenommen und dieselben in zutreffender und ausführlicher Weise beschrieben (Siehe S. 373, 376).

Da die fraglichen Gebilde meines Erachtens genetisch mit den eigentlichen Zylindern zusammengehören und häufig in diese übergehen, habe ich die übliche Bezeichnung Zylindroide, die mir eine prinzipielle Sonderstellung derselben zu präjudizieren scheint, nicht beibehalten. Ich habe es als zweckmässiger ge-

funden, eine rein morphologische Benennung anzuwenden. Da mir die fadenartige Struktur der meisten hierhergehörigen Gebilde als am charakteristischsten erscheint und eine kurze praktisch anwendbare Benennung wünschenswert sein dürfte, habe ich dieselben der Kürze halber schlechthin als *Fäden* bezeichnet, unter welchem Namen alle, auch die bandartigen Formen einbegriffen worden sind.

Diese also von mir kurz als *Fäden* bezeichneten Gebilde treten in meinen Präparaten in ziemlich wechselnden Formen auf. Sie färben sich wie die Zylinder mehr oder weniger stark blau. Sie sind von sehr wechselnder Länge und übertreffen diesbezüglich öfters die Zylinder. Die Breite der Fäden ist ebenfalls sehr schwankend, im allgemeinen von etwa ein paar μ bis auf etwa 8—10 μ . Die breiteren, bandartigen, verschmälern sich häufig an den Enden, wo sie auch geteilt sein können; sie sind oft unregelmässig gewunden oder gefaltet und bilden Übergangsformen in die als von mir bezeichneten Spiralzylinder (siehe unten). Andererseits lagern sich die Fäden häufig zu zylinderähnlichen Gebilden zusammen und gehen auch vielfach in homogene Zylinder über.

Wie schon BIZZOZERO bemerkt hat, sind die Fäden häufig zu unregelmässigen Haufen oder Konglomeraten verfilzt oder sie liegen quer übereinander, unregelmässige Netzen bildend; schliesslich können sie auch spiralförmig um einander gewunden sein. Ob diese Verfilzung teilweise eine Folge des Zentrifugierens sein kann, mag dahingestellt bleiben.

Das Aussehen der faden- und bandartigen Gebilde, kurz der Fäden des Harnsediments, wird durch folgende Abbildungen erläutert.

Tafel III, Fig. 1 (Fall 58, Amyloidnephrose) zeigt ein typisches Übersichtsbild bei schwacher Vergrösserung, wo man zahlreiche dünne Fäden und etwas breitere bandartige Gebilde sowie auch Übergangsformen derselben in homogene Zylinder sieht. Fig. 9 zeigt einige Fäden bei stärkerer Vergrösserung; die breiteren haben eine deutliche streitige Struktur.

Auf Tafel IX, Fig. 6 (Fall 11, leichte Nephrose) sieht man ebenfalls bei schwacher Vergrösserung ein typisches Bild zahlreicher Fäden, die von verschiedener Breite und Länge sind, und die in unregelmässiger Weise quer über einander gelagert und teilweise zu Konglomeraten verfilzt sind.

Bei einer stärkeren Vergrößerung sind charakteristische Beispiele von Fäden auf folgenden Tafeln zu sehen; Taf. VIII, Fig. 5 (Fall 85, akute Nephritis), Taf. IX, Fig. 1 (Fall 15, leichte Nephrose), Taf. XI, Fig. 11 (Fall 124, Scarlatina-nephritis), Taf. XV, Fig. 1 (Fall 181, einfache Nierensklerose), Taf. XVI, Fig. 1 (Fall 194, Stauung), Fig. 6 (Fall 197, Stauung), Fig. 7 (Fall 205, Stauung), Fig. 8 (Fall 198, Stauung).

Auf Tafel XVIII, Fig. 9 sind Fäden abgebildet, die aus dem durch Ureterenkatheterisation gewonnenen Urin von Fall 242 stammen. Diese Abbildung zeigt also, dass Fäden auch in dem auf diese Weise gewonnenen Urin anzutreffen sind.

Die Fäden gehen vielfach in Zylinder über, was ich gleich unten näher besprechen werde.

C. Die Zylinder.

Unter den Zylindern unterscheidet man ja schon längst verschiedene Formen, die gewöhnlich als *hyaline*, *wachsartige* und *körnige* Zylinder bezeichnet werden. Diesen sind noch die verschiedenen *Zellenzylinder* anzureihen, auf die ich später zurückkomme.

KNOLL¹⁾ hebt hervor, dass einer der auffallendsten Unterschiede der homogenen Harnzylinder untereinander bekanntlich ihr verschiedenes Lichtbrechungsvermögen ist, nach welchem man die beiden Gruppen der schwächer und stärker lichtbrechenden (glänzenden) Zylinder unterschieden hat. In der ersten Gruppe lassen sich wiederum am schwächsten lichtbrechende, bei zentrischer Beleuchtung kaum sichtbare und schärfer umrissene glanslose manchmal längsgestreifte Zylinder unterscheiden. Die Zylinder dieser Gruppe sind stets ungefärbt, während die der zweiten Gruppe häufig, insbesondere im blutigen Harn, gelblich oder rötlichgelb gefärbt sind.

SAHLI²⁾ charakterisiert in aller Kürze die *hyalinen* Zylinder als *blass*, *schwach konturiert*, *nur in schiefer Beleuchtung* oder bei Anwendung kleiner Blenden gut sichtbar, und die *wachs-*

¹⁾ Zeitschr. f. Heilk., Bd 5, 1884, S. 295.

²⁾ Lehrbuch d. klin. Untersuchungs-Methoden, Bd II, 1914, S. 192.

artigen Zylinder als stark lichtbrechend, scharf konturiert, häufig etwas gelblich gefärbt.

In den nach meiner Methode hergestellten Präparaten treten die Zylinder immer sehr deutlich hervor und färben sich in der Regel, und zwar in allen Nuancen von Blau — von sehr blassblau bis zu ziemlich tiefblau. Beim Vorhandensein von Blut im Urin, z. B. bei akuter Nephritis, färben sich die Zylinder häufig mehr oder weniger stark grün (Tafel VIII, Fig. 3 und 4).

Bei der jetzt folgenden Besprechung der verschiedenen Zylinderformen gehe ich aus praktischen Gründen von der altbekannten üblichen Einteilung aus und beschreibe zunächst a) die **hyalinen Zylinder**, die bei allen mit Zylindrurie verbundenen Krankheiten der Nieren zu beobachten sind und die gewöhnlichste Form der Zylinder darstellen.

Unter den Zylindern dieser Gruppe, die von variierendem Aussehen sind, unterscheide ich zwei Haupttypen, die allerdings viele Übergangsformen unter einander aufweisen. Auffallend oft sind die Zylinder in meinen Präparaten von einer mehr oder weniger ausgesprochenen fädigen Struktur, was schon die genetische Beziehung zu den Fäden erkennen lässt.

Wie aus den Beschreibungen der einzelnen Fälle meiner Kasuistik hervorgeht, spreche ich einerseits von *homogenen*, andererseits von *lockeren* Zylindern. Die ersteren sind ganz oder fast ganz strukturlos und bestehen aus einer homogenen hyalinen Substanz, die sich mehr oder weniger lebhaft färbt. Die letzteren aber sind von einer streifigen oder fädigen, allerdings oft sehr unregelmässig hervortretenden Struktur, wobei die schmaleren faden- oder bandartigen Gebilde, aus denen sie zusammengesetzt sind, nicht völlig zusammengesintert sondern nur locker zusammengefügt sind; diese Zylinder färben sich in der Regel schwächer als die homogenen. Die lockere Zylinderform entspricht offenbar den von KNOLL erwähnten, am schwächsten lichtbrechenden, manchmal eine unregelmässige Längsstreifung aufweisenden Zylindern.

Die *lockeren* Zylinder lassen also ihre Entstehung aus schmalen faden- und bandartigen Gebilden mehr oder weniger deutlich erkennen. Sie kommen wie die homogenen Zylinder bei verschiedenen, sowohl akuten als chronischen Nierenkrankheiten vor. Als typische Beispiele dieser Zylinderform weise ich auf folgende Bilder hin: Taf. III: 5 (Fall 58, Amyloid-

nephrose), Taf. V, Fig. 1 (Fall 70, Diabetes) Taf. VII, Fig. 10 (Fall 154, chron. Nephritis), Taf. VII, Fig. 7 (Fall 138, chron. Nephritis), Taf. XII, Fig. 1 (Fall 93, akute Nephritis), Taf. XII, Fig. 4 (Fall 82, akute Nephritis), Taf. XIII, Fig. 1 (Fall 141, chron. Nephritis) Taf. XIV, Fig. 1 (Fall 142, chron. Nephritis), Taf. XIV, Fig. 11 (Fall 160, Nierensklerose), Taf. XV, Fig. 1 (Fall 181, Nierensklerose), Taf. XVI, Fig. 7 (Fall 205, Stauung), Taf. XVII, Fig. 10 (Fall 73, Graviditätsalbuminurie).

Unter den lockeren Zylindern gibt es eine Form, die einer besonderen Erwähnung wert ist, und zwar diejenige, die ich in den Beschreibungen der Fälle als *spiralförmige oder spiralförmige Zylinder*, kurz als *Spiralzylinder* bezeichnet habe. Diese Form ist sehr gewöhnlich und bildet in besonders deutlicher Weise Übergänge zwischen den Zylindern und den Fäden.

Schon längst haben mehrere Forscher die Aufmerksamkeit auf diese eigentümliche Zylinderform gelenkt, deren Entstehung man auf den gewundenen Verlauf der Harnkanälchen zurückgeführt hat. BURKART meint jedoch, dass die Krümmungen erst bei der Passage durch die geraden Kanälchen, die viel weiter sind, gebildet werden. CORNIL¹⁾ nennt sie »cylindres en tire-bouchons» und die deutschen Verfasser sprechen demgemäss von korkzieherartig gewundenen Zylindern. KNOLL meint, dass sich derartige Zylinder sowohl unter den schwächer als unter den stärker lichtbrechenden Zylindern finden. Meiner Erfahrung nach gehören sie zu der Gruppe der lockeren Zylinder; nur ausnahmsweise habe ich homogene Zylinder, die derartig gewunden sind, beobachtet.

Der Kürze halber habe ich sie als *Spiralzylinder* bezeichnet. Sie sind aus in verschiedener Weise gewundenen, faden- oder bandartigen Gebilden zusammengesetzt. Nicht immer handelt es sich aber um spiralförmige Windungen sondern eher um eine Faltung der Fäden. In vielen derartigen Zylindern liegen die Windungen weit von einander entfernt, in anderen aber dicht neben einander, häufig nur mit Andeutung des spiralförmigen Typus. Sehr bemerkenswert ist, dass mehrere Zylinder nur teilweise, an den Enden oder auch in den mittleren Teilen, die spiralförmige Form zeigen, während sie teilweise ganz oder fast ganz homogen sind. In dieser Weise entstehen viel-

¹⁾ Manuel d'histologie pathologique par CORNIL et RANVIER, Paris 1884, Bd II, S. 538.

fach deutliche Übergangsformen zwischen den homogenen Zylindern und den Fäden.

Auch die Spiralzylinder treten bei allen verschiedenen akuten sowie chronischen Nierenerkrankungen auf und sind, wie gesagt, sehr häufig im Urin zu beobachten. Dass diese Form der Zylinder in der Niere selbst gebildet wird und schon innerhalb der distalen Harnkanälchen in typischer Gestalt zu finden ist, werde ich unten näher besprechen.

Wie diese Zylinderform in den nach meiner Methode dargestellten Sedimentpräparaten aussieht, geht aus mehreren Abbildungen hervor: Taf. III, Fig. 3 (Fall 58, Amyloidnephrose) Taf. IV, Fig. 6 (Fall 56, Amyloidnephrose), Taf. V, Fig. 1 (Fall 70, Diabetes), Taf. V, Fig. 9 (Fall 66, Diabetes), Taf. VII, Fig. 1 (Fall 37, genuine Nephrose), Taf. VII, Fig. 7 (Fall 138, chronische Nephritis) Taf. IX, Fig. 12 (Fall 84, akute Nephritis), Taf. XI, Fig. 14 (Fall 110, Scarlatinanephritis), Taf. XIV, Fig. 3 (Fall 142, chronische Nephritis). Taf. XV, Fig. 6 (Fall 191, maligne Nierensklerose) Taf. XVI, Fig. 8 (Fall 198, Stauung), Taf. XVII, Fig. 11 (Fall 77, Graviditätsalbuminurie). Ein eigentümlicher Zylinder von fädigem und spiralförmigem Typus findet sich auf Taf. VII, Fig. 3 (Fall 39, genuine Nephrose) abgebildet.

Der *zweite Haupttypus* der hyalinen Zylinder wird aus den *homogenen* Zylindern gebildet, die strukturlos sind und sich in der Regel stärker färben als die lockeren. Sie sind öfters an beiden Enden abgerundet, häufig nur an dem einen Ende abgerundet an dem anderen aber mehr oder weniger gerade. Das Aussehen dieser Form von Zylindern geht aus mehreren Abbildungen hervor: Taf. III, Fig. 2 (Fall 58, Amyloidnephrose), Taf. V, Fig. 5 und 9 (Diabetes), Taf. VII, Fig. 9 (Fall 132, chronische Nephritis), Taf. VIII, Fig. 3—7 (akute Nephritis), Taf. XI, Fig. 14 (Fall 110, Scarlatinanephritis), Taf. XII, Fig. 1 und 7 (akute Nephritis), Taf. XVI, Fig. 1, 6 und 8 (Stauung) Taf. XVII, Fig. 9 (Fall 216, Urin des Neugeborenen) und Fig. 11 (Fall 77, Graviditätsalbuminurie).

Sehr charakteristische, lehrreiche und gar nicht seltene Formen sind diejenigen, wo die Enden des Zylinders homogen sind und die mittleren, gleichwie aufgelockerten Teile als gewundene, band- oder fadenartige Gebilde erscheinen. Derartige Zylinder, die also deutliche Übergangsformen zwischen den homogenen Zylindern und den Fäden bilden, finden sich auf fol-

genden Tafeln abgebildet: Taf. VII, Fig. 1 genuine Nephrose), Taf. VII, Fig. 7 (chronische Nephritis), Taf. XV, Fig. 3 (einfache Nierensklerose).

Die hyalinen Zylinder, sowohl die homogenen als die lockeren, werden sehr häufig mit Körnchen, Fetttropfen, hyalinen Tropfen, Pigment sowie auch Zellen verschiedener Art mehr oder weniger reichlich besetzt, eine Erscheinung die unten näher besprochen wird. Es handelt sich hierbei einerseits um deutliche Auflagerung, andererseits um Einlagerung der Zellen u. s. w. zwischen den fädigen Bestandteilen der lockeren Zylinder.

EMERSON¹⁾ gibt an, dass die Breite der Zylinder zwischen 5 und 50 μ wechselt; sie sind im allgemeinen kurz, erreichen aber bisweilen eine Länge von 1 mm oder mehr.

Nach meinen Messungen sind die hyalinen Zylinder von sehr wechselnder Grösse. Ihre Breite beträgt meistens etwa 10—25 μ und schwankt im übrigen zwischen etwa 7 μ und etwa 50 μ . Die Länge schwankt ebenfalls: von etwa 20—25 μ oder weniger bis auf 200—300 μ und noch mehr. Als Beispiele möchte ich auf folgende Abbildungen hinweisen. Die Zylinderbreite war: Taf. III, Fig. 2 20 μ , Taf. IV, Fig. 2 und 6 etwa 30 μ , Taf. XI, Fig. 11 (links) etwa 9 μ . Der Zylinder auf Tafel VII, Fig. 1 misst an Länge etwa 290 μ , an Breite 20—25 μ . Im übrigen wird auf die Erklärungen der Tafel hingewiesen, wo die Masse vielfach angegeben sind.

b) Die wachsartigen Zylinder.

Schon längst hat man ja unter den homogenen Harnzylindern einen besonderen Typus als wachsartige Zylinder bezeichnet, die bei der Untersuchung des gewöhnlichen ungefärbten Präparates als stark lichtbrechend, scharf konturiert und häufig etwas gelblich gefärbt hervortreten.

Auch in den nach meiner Methode hergestellten Präparaten kennzeichnen sich die wachsartigen Zylinder durch ein charakteristisches Aussehen, wenn sie auch nicht immer gegenüber anderen homogenen Zylindern scharf abzugrenzen sind. Sie sind in ihrer typischer Form sehr scharf konturiert und zeigen häufig seichte oder ziemlich tiefe Einkerbungen des seitlichen Umrisses. Ihre Enden sind gerade oder öfters bruchflä-

¹⁾ The Journ. of the amer. med. ass. 1906: 1, S. 5.

chenartig gezackt; sie können aber, wenigstens an dem einen Ende, auch abgerundet sein.

Die wachsartigen Zylinder sind die breitesten aller Zylinderformen. Ihre Breite beträgt gewöhnlich 30—40 μ nicht selten um 50 μ ; eine Breite bis zu 80—90 μ kommt zuweilen vor. Sie sind häufig besonders im Verhältnis zu ihrer Breite auffallend kurz, mitunter sehen sie wie bruchstückartige Gebilde aus.

In meiner Farblösung nehmen die wachsartigen Zylinder in der Regel nur einen schwachen Farbenton an oder sind fast ungefärbt. Sie sind durch einen eigenartigen Glanz gekennzeichnet. Häufig sind sie von einem eigentümlichen, schwach gelblich-grünlichen Farbenton. Die geringe Färbbarkeit in meiner Farblösung kontrastiert in auffallender Weise mit den Angaben in der Literatur, wo nach sich gerade die wachsartigen Zylinder mit verschiedenen Farblösungen stark färben sollen.

Als Beispiele der wachsartigen Zylinder weise ich auf folgende Abbildungen hin: Taf. II, Fig. 1 (Fall 60, Amyloidnephrose), Taf. IV, Fig. 3 (Fall 49, Amyloidnephrose), Taf. IV, Fig. 2 (Fall 55, Amyloidnephrose), Taf. XIII, Fig. 4 (Fall 156, chronische Nephritis). In den Abbildungen sind diese Zylinder aus technischen Gründen wegen der Reproduktion stärker blaugefärbt als in den Präparaten.

Die wachsartigen Zylinder finden sich insbesondere bei chronischen Fällen, können aber auch bei akuten Erkrankungen vorkommen. Auch auf diesen Zylindern kommen Auflagerungen von Zellen und Fettröpfchen, auffallend genug aber gar nicht oder fast nie von feinkörnigen Massen vor. Im ganzen kommen überhaupt Auflagerungen auf diesen Zylindern spärlich vor, entschieden spärlicher als auf den anderen Formen der Zylinder.

Bekanntlich haben einige Verfasser (GRAINGER STEWART, BARTELS, KNOLL) besondere Amyloidzylinder, die mit Gentianaviolett rotgefärbt werden, anerkannt. Bei meinen Untersuchungen habe ich keine Anhaltspunkte gefunden, um besondere Amyloidzylinder durch etwaige Farbenunterschiede differenzieren zu können.

In seltenen Fällen sind die Zylinder von einem *komplizierteren Bau*, indem ihre Substanz in verschiedenen Teilen von verschiedenem Aussehen ist. Fädige Zylinder können von einer homogenen Substanz umgeben sein u. zw. in der Art, dass eine

Kombination des lockeren und des homogenen Typus entsteht, wie aus folgenden Abbildungen hervorgeht: Tafel I, Fig. 5 (Fall 37, genuine Nephrose), wo sich im Zentrum zwei etwas dunkler gefärbte, teilweise spiralig gewundene Gebilde finden, die von einem blassen Mantel, der dem wachsigen Typus ähnlich ist, umgeben sind. Ein ähnlicher Zylinder mit einem Spiralzylinder in inneren Teile, der von einer blassen Masse umhüllt ist, ist auf Tafel III, Fig. 7 abgebildet (Fall 58, Amyloidnephrose). Ein derartiger Zylinder ist auch auf Tafel IV, Fig. 6 (Fall 57, Amyloidnephrose) abgebildet. In einem Falle von akuter Nephritis (Fall 93) habe ich einen grüingefärbten Zylinder beobachtet, dessen innerer Teil sich scharf durch seine dunklere Farbe gegen den schwächer gefärbten peripheren Teil abhebt, Taf. XII, Fig. 1.

In Fällen, wo eine Blutung stattgefunden hat, kann man gelegentlich zylinderartige Gebilde sehen, die aus *Fibrinfäden* bestehen. Es handelt sich dabei um sehr zarte, gleichmässig schmale, ungefärbte oder schwach grünlich gefärbte Fasern, die mehr oder weniger dicht aneinander liegen und nichts mit den oben beschriebenen fadenartigen Gebilden zu tun haben.

Wie erwähnt, kommen auf den Zylindern häufig verschiedenartige Auflagerungen, bezw. Einlagerungen in wechselnder Menge vor. In allen Fällen, wo Zellen — Leukozyten, Erythrozyten und Epithelien — im Sedimente vorkommen, können dieselben auch den Zylindern aufgelagert sein, und zwar je reichlicher, desto reichlicher der Zellengehalt des Sediments überhaupt ist. Andere wichtige Auflagerungen bestehen aus Fetttropfen, hyalinen Tropfen sowie körnigen Massen, unter denen das Blutpigment einen besonderen Platz einnimmt.

Feinkörnige Auflagerungen kommen ungemein häufig vor und bewirken die Entstehung der körnigen Zylinder, die ich jetzt abhandeln will.

c) Die körnigen Zylinder.

Unter den Zylinderformen, die man gewöhnlich unterscheidet, finden sich ja auch die sogenannten körnigen Zylinder, die in der Regel feinkörnig, mitunter grobkörnig sind. In der überwiegenden Mehrzahl handelt es sich um Zylinder, die nur zum Teil mit Körnchen besetzt sind, und an denen also die hyaline Grundsubstanz mehr oder weniger reichlich in Erscheinung

ung tritt, und wo der homogene bezw. lockere Charakter der Zylinder im übrigen erhalten ist. Häufig sind die Körnchen nur sehr spärlich vorhanden, wobei sie oft eine feine linienartige Randzone bilden oder auch noch als zerstreute linienartige Körnchenreihen an der Oberfläche der Zylinder erscheinen. Häufig liegen aber die Körnchen als zerstreute grössere oder kleinere Haufen, die oft vorzugsweise an dem einen oder anderen Ende angesammelt sind, den Zylindern auf. Die bei Diabetes vorkommenden sogenannten Komazyylinder (KÜLZ) entsprechen dem letzt genannten Typus.

Einige Zylinder treten wiederum als ganz feinkörnig auf, was aber eine verhältnissmässig seltene Erscheinung ist. Dass diese Zylinder wirklich nur aus Körnchen gebildet sind, muss ich in Abrede stellen. Es scheint mir am wahrscheinlichsten zu sein, dass es sich auch bei dieser Zylinderform um Auflagerungen der Körnchen auf einer hyalinen Grundsubstanz handelt, die von den Körnchen ganz und gar bedeckt wird, ohne auch nur einen Teil der hyalinen Substanz frei zu lassen. Es gibt nämlich alle Übergänge von hyalinen Zylindern mit nur spärlichen Körnchen zu hyalinen Zylindern mit so reichlichen Auflagerungen, dass nur ein geringer Teil der Grundsubstanz sichtbar ist, und von dieser letzteren wiederum zu den ganz körnigen Zylindern.

Mehr oder weniger körnige Zylinder der eben geschilderten Formen kommen bei allen verschiedenen Krankheiten vor, die mit Zylindrurie verbunden sind.

Wenn im Urin reichliche Niederschläge von Uraten auftreten, können ja auch aus diesen gebildete, körnige, zylinderartige Gebilde entstehen, die sich bekanntlich in der Wärme lösen. Die Körnchen dieser Gebilde sind meistens dunkler sowie von ungleichmässiger Grösse, und das ganze Gebilde ist ohne scharfe Konturen.

Mehrere körnige Zylinder, die mit sehr verschiedenen Mengen von Körnchen besetzt sind, finden sich auf den Tafeln abgebildet und vertreten verschiedene Typen derselben.

Zylinder mit *spärlichen Körnchen*, die sich nur an den Rändern oder als vereinzelt, oft quer oder längs laufende feine Körnchenreihen an der Oberfläche der Zylinder finden, sind auf folgenden Abbildungen zu sehen: Taf. VII, Fig. 1 und 2, Taf. IX, Fig. 9, Taf. XIV, Fig. 3 und 11, Taf. XVI, Fig. 8, Taf. XVII, Fig. 9 und 11.

Typen mit *ziemlich reichlichen körnigen Auflagerungen* finden sich auf folgenden Tafeln: Taf. IX, Fig. 5 und 7, Taf. XII, Fig. 4 (rechts), Taf. XVII, Fig. 10.

Eine besondere Gruppe bilden die bei *Diabetes* vorkommenden, häufig sehr kurzen Zylinder, die mehr oder weniger körnig sind, wobei die Körnchen oft haufenweise an den Enden angesammelt sind. Auf Taf. V (Fig. 1, 5, 8 und 9) und Taf. VI (Fig. 2) sind mehrere derartige typische Zylinder, die auch unter dem Namen *Komazyylinder* bekannt sind, abgebildet.

Abbildungen ganz oder fast ganz *körniger* Zylinder finden sich auf: Taf. I, Fig. 7 und 8, Taf. VII, Fig. 4, Taf. VIII, Fig. 3 (b), Taf. X, Fig. 2, Taf. XIII, Fig. 4 (links).

In Bezug auf die Herkunft des körnigen Materials, das den Zylindern aufgelagert ist, treten in mehreren Fällen Erscheinungen auf, die hierüber Aufschluss geben. Häufig sieht man nämlich, dass die den Zylindern aufgelagerten Nierenepithelien körnig zerfallen sind und dass die freien Körnchen und Körnchenhaufen von demselben Aussehen sind wie diejenigen des körnigen Protoplasmas. Eine derartige epitheliale Genese der Körnchen scheint mir auch auf einigen Abbildungen deutlich hervortreten: Taf. I, Fig. 2, Taf. XVII, Fig. 11. Für dieselbe sprechen auch die Befunde, wo die Körnchenhaufen zircumscripirt sind, gewissermassen die Zellenkonturen bewahren und direkt durch eine Umwandlung der Zellen hervorzugehen scheinen, wie auf Taf. V, Fig. 8 (rechts), Taf. XVI, Fig. 8.

Für die von einer Reihe von Autoren, unter Anderen auch von BARTELS,¹⁾ geäußerte Ansicht, dass die auf und in den Harnzylindern häufig zu findenden Körnchen und Fettröpfchen der Ausdruck von Veränderungen und zwar Altersveränderungen des Stromas von ursprünglich ganz homogenen Zylindern seien, fand KNOLL²⁾ nicht die geringsten Anhaltspunkte. Er hebt hervor, dass der in demselben Sedimente an den Zylindern selbst nachweisbare körnige oder fettige Zerfall von Epithelzellen oder Leukozyten eine viel näher liegende Erklärung für das Vorkommen solcher Auflagerungen oder Einschlüsse ist. Wie eben angeführt worden ist, schliesse ich mich der Anschauung über die zellulare Genese der Körnchen an. Eine etwaige Metamorphose einer ursprünglich homogenen Substanz in eine körnige nach der Vorstellung vieler Verfasser kann ich

¹⁾ l. c. S. 81.

²⁾ l. c. S. 299.

nicht anerkennen. Auch für das gegensätzliche Verhalten — eine direkte Umwandlung einer ursprünglich körnigen Grundsubstanz in eine homogene — habe ich keine Anhaltspunkte gefunden.

Eine interessante Erscheinung ist noch hervorzuheben. Wie gesagt, treten die Körnchen öfters nur als feine linienartige Auflagerungen auf den Zylindern auf, und zwar sind diese bald längslaufend, z. B. Taf. IX, Fig. 5, bald querlaufend, z. B. Taf. IX, Fig. 9, Taf. XIV, Fig. 3, Taf. XVII, Fig. 10. Diese Erscheinung scheint mir damit zusammenzuhängen, dass ja die Zylinder vielfach durch Zusammenlagerung und Zusammensinterung von faden- und bandartigen Gebilden entstehen. Diese sind wie die Zylinder an den Rändern häufig mit Körnchen besetzt. Wenn sich derartige, mit Körnchen besetzte Fäden in Gestalt von streifigen sowie gefalteten und gewundenen Gebilden zusammenlagern und in Zylinder übergehen, bleiben die körnigen Auflagerungen an denjenigen Stellen zurück, die den ursprünglichen Windungen der spiralförmigen Gebilde entsprechen. Fig. 12, Taf. IX zeigt einen derartigen Spiralzylinder, wo die Ränder überall mit Körnchen besetzt sind. Legen sich nun die Windungen dieses Zylinders dichter an einander, so muss eben die querlaufende, linienartige Anordnung der Körnchen die Folge sein. Fig. 1 auf Tafel VII zeigt deutlich den Mechanismus eines derartigen Vorgangs. Auf diese Weise ist eben die oben angegebene Anordnung der Körnchen auch eine Stütze für die Annahme einer Entstehung vieler homogener Zylinder durch Umbildung faden- und bandartiger Gebilde, für die Anschauung also, dass viele homogene Zylinder auf dem Umwege der Spiralzylinder und ähnlicher Gebilde durch Zusammenschmelzung und Umwandlung faden- und bandartiger Gebilde entstehen.

D. Die zelligen Bestandteile des Harnsediments.

a) Die Leukozyten.

Polynukleäre Leukozyten kommen ausserordentlich häufig im Harn vor. Sie treten in sehr reichlicher Menge bei Entzündungen der Harnblase und des Nierenbeckens, bei Nierentuberkulose sowie bei akuter Nephritis auf. In mehr oder we-

niger spärlicher Anzahl, häufig nur vereinzelt, kommen sie in vielen Fällen von anderen Nierenerkrankungen vor.

Das Aussehen der polynukleären Leukozyten ist in den nach meiner Methode hergestellten Präparaten sehr charakteristisch, weshalb dieselben mit grösster Leichtigkeit zu erkennen sind. Ihre Grösse beträgt im allgemeinen 8—11 μ , bisweilen nur etwa 7 μ oder bis auf etwa 13 μ . Sie besitzen 2—3—4 verhältnissmässig kleine Kerne, die scharf von einander getrennt sind; ich habe nicht Formen gesehen, die dem sogenannten polymorphkernigen Typus, wobei die einzelnen Kerne mit einander zusammenhängen sollen, entsprechen. Das Protoplasma der Leukozyten ist meistens feinkörnig. Häufig enthalten sie kleine Fettröpfchen, meistens in nur spärlicher Menge. Mitunter finden sich in demselben gröbere Körnchen, die etwas glänzend sind und offenbar dem Typus der eosinophilen Granula entsprechen. (Siehe z. B. Taf. VIII, Fig. 2, wo jedoch die Granula nicht so scharf hervortreten wie im Originalpräparate.)

Auf den Tafeln sind polynukleäre Leukozyten von vielen Fällen verschiedener Natur abgebildet: bei akuter Nephrose Taf. IX, Fig. 1, 5, 8, 9; bei chronischer Nephrose Taf. VII, Fig. 2; bei Amyloidnephrose Taf. II, Fig. 1, Taf. III, Fig. 5, Taf. IV, Fig. 1, 2, 3, 6; bei akuter Nephritis Taf. VIII, Fig. 1—4, 6—7, Taf. X, Fig. 1, 4, 8, Taf. XI, Fig. 6, Taf. XII, Fig. 1, 4; bei chronischer Nephritis Taf. VII, Fig. 10, Taf. XIII, Fig. 1, 4, Taf. XIV, Fig. 2, 8; bei purulenter Nephritis Taf. XII, Fig. 7; bei Nierensklerose Taf. XV, Fig. 1, 3, 4, 6; bei Cystitis, Pyelitis, Nierentuberkulose sowie bei Harublasengeschwülsten Taf. XVIII—XX.

Wenn die Leukozyten bei Erkrankungen der Niere in grösserer Anzahl vorhanden sind, treten sie häufig in Form von Zylindern auf. Derartige *Leukozytenzylinder* sind auf Tafel XIV, Fig. 4 und 11 abgebildet. Leukozyten sind, wie erwähnt, häufig den Zylindern aufgelagert.

Nach den Angaben der Lehrbücher sowie auch vieler anderer Verfasser kommen im Harnsediment ausser den polynukleären Leukozyten häufig auch noch *mononukleäre Leukozyten* und *Lymphozyten* vor, und zwar insbesondere bei chronischen Nephritiden. Das Vorkommen zahlreicher mononukleärer Elemente ist auch meiner Erfahrung nach eine ausserordentlich gewöhnliche Erscheinung. Es ist aber m. E. eine sehr schwierige Aufgabe.

ihre Natur nur nach dem morphologischen Aussehen in meinen Präparaten festzustellen. Meinesteils bin ich zu der Anschauung gelangt, dass wenigstens die überwiegende Mehrzahl der mononukleären Elemente des Harnsediments als Nierenepithelien zu deuten sind. Es ist mir nicht gelungen, charakteristische Merkmale zu finden, um eine grössere Gruppe von Zellen des Harnsediments als Lymphozyten bezw. mononukleäre Leukozyten sicher abzugrenzen, wie es andere Verfasser getan haben. Nur selten habe ich im Sedimente Zellen mit dem typischen Aussehen gefunden, das die Lymphozyten und die mononukleären Leukozyten in den nach meiner Methode hergestellten Präparaten anzunehmen pflegen. Sie scheinen mir daher unter den morphotischen Bestandteilen des Harnsediments wenigstens keine grössere Rolle zu spielen. Auf Tafel VIII, Fig. 2 sind ein paar derartige Zellen und ausserdem einige Zellen, deren Kerne mit dem Bilde der Kernwandhyperchromatose übereinstimmen, abgebildet; auf Tafel XVIII, Fig. 10 finden sich einige wahrscheinlich hierhergehörige Zellen.

Auf die ganze, sehr schwierige Frage nach der morphologischen Unterscheidung der verschiedenen Formen der mononukleären Zellen des Harnsediments unter einander, werde ich unten bei der Besprechung der Nierenepithelien wieder zurückkommen.

b) Die Erythrozyten.

Rote Blutkörperchen finden sich im Sediment bei allen den Krankheiten der Nieren und der Harnwege, die mit Blutungen verbunden sind. Ihre Menge ist natürlich je nach der Intensität der Blutungen sehr schwankend, bald sind sie in sehr grosser Anzahl, bald nur vereinzelt vorhanden.

Ihr Aussehen in den nach meiner Methode gefärbten Präparaten geht aus mehreren Bildern auf den Tafeln hervor. Sie liegen bald frei, bald auf hyalinen Zylindern, bald zu *Blutkörperchenzylindern* angesammelt. Sie treten als ringförmige, ungefärbte oder leicht gelblich-grünlich gefärbte Gebilde auf. Beispielsweise möchte ich auf folgende Abbildungen hinweisen: Taf X, Fig. 8, Taf. XVIII, Fig. 11, Taf. XX, Fig. 3 und 10. Hyaline Zylinder, die mit roten Blutkörperchen besetzt sind, sind auf Taf. VIII, Fig. 4 und Taf. X, Fig. 3 abgebildet. Reine Blutkörperchenzylinder finden sich auf Taf. VIII, Fig. 6 und Taf. XII, Fig. 4.

In einigen Fällen habe ich Erythrozyten mit blau gefärbten Körnchen beobachtet, nämlich Fall 105 und 106 (Scarlatina) sowie Fall 73 (Graviditätsalbuminurie). Auf Tafel XVII, Fig. 10 sind vom letztgenannten Falle einige derartig punktierte rote Blutkörperchen abgebildet. Sie entsprechen wohl dem Typus der basophil granulierten Erythrozyten.

Derivate der roten Blutkörperchen in Form von *amorphem Blutpigment* kommen im Harnsediment bei akuter Nephritis nicht selten vor. Sie liegen teils den Zylindern aufgelagert, teils frei als grössere und kleinere, oft grünlich gefärbte Haufen. Siehe die Abbildungen auf Tafel X, Fig. 3 und Fig. 8, Taf. VIII, Fig. 3 b), Taf. VIII, Fig. 1, Taf. XII, Fig. 1.

c) Epithelien.

Unter den Epithelzellen, die im Harnsediment anzutreffen sind, kommen mehrere Typen je nach ihrer Provenienz vor, nämlich *Epithelien der Harnkanälchen* und *der ableitenden Harnwege*; ausserdem finden sich bei Frauen oft *Vaginalepithelien*. Diese letzteren sind als grosse Plattenepithelien mit verhältnismässig kleinem Kern von so charakteristischem Aussehen, dass sie mit anderen Zellen nicht zu verwechseln sind.

Was die *Epithelien der Harnblase, der Ureteren und des Nierenbeckens* betrifft, so ist zunächst festzustellen, dass sich diese untereinander nicht scharf differenzieren lassen. Im Einzelfalle festzustellen, ob eine Epithelzelle gerade aus dem einen oder anderen Teil der ableitenden Harnwege stamme, ist eben nicht möglich. Ich habe darum in meinen Beschreibungen der Fälle oft nur von Epithelien vom Typus der ableitenden Harnwege gesprochen. Bei Blasenleiden, wo die Herkunft der Epithelien offenbar in der Blaseschleimhaut zu suchen ist, spreche ich vom Typus der Blasenepithelien, bei Pyelitiden vom Typus der Beckenschleimhaut, ohne damit einen morphologischen Unterschied dieser Typen behaupten zu wollen.

Die Zellen, die also dem Typus der ableitenden Harnwege — der Harnblase, der Ureteren und des Nierenbeckens — angehören, unterscheiden sich von den Nierenepithelien meistens durch ihre Grösse sowie durch ihre vielgestaltigere Form; sie sind meistens mehr oder weniger polygonal, öfters aber rundlich oder länglich, mitunter zylindrisch. Ihre Grösse schwankt von kaum mehr als leukozytengross bis zu dem Mehrfachen

dieser Grösse, z. B. die grössten Zellen in den Bildern auf Tafel XVIII, Fig. 9 und Fig. 11. Der Kern ist meistens ziemlich gross, bläschenförmig mit scharfer Membran mitunter kleiner, homogen, stark gefärbt. Bisweilen sind die Zellen zwei- oder mehrkörnig. Kernkörperchen treten öfters scharf hervor, werden aber oft vermisst.

Das Aussehen dieser Zellen lässt sich in mehreren Bildern demonstrieren. Normale *Uretereneithelien*, wie sie in dem durch Ureterenkatheterisation gewonnenen Urin aussehen, sind von ein paar Fällen auf Taf. XVIII abgebildet: in Fig. 3 sind die Kerne der Zellen dunkel gefärbt, verhältnismässig klein und homogen, die Zellen zum Teil verfettet; in Fig. 11, sind die Kerne bläschenförmig mit scharfer Membran. Die verschiedenen Typen entsprechen vielleicht verschiedenen Lagen des geschichteten Epithels.

Vereinzelte Epithelien des fraglichen Typus, die wahrscheinlich aus der *Beckenschleimhaut* stammen, sind auf Tafel XVIII in folgenden Figuren abgebildet: Fig. 1 und Fig. 2 (Fall 243, Pyelitis), Fig. 4 (Fall 249, Pyelitis), Fig. 5 (Fall 250, Pyelitis), Fig. 6 (Fall 248, Pyelitis), Fig. 9 (Fall 242, Pyelonephritis). Vereinzelte derartige Zellen sind auch auf Taf. XIX von dem Ureterenurin verschiedener Fälle von Nierentuberkulose abgebildet: Fig. 1 (Fall 231), Fig. 2 (Fall 232), Fig. 3 (Fall 240), Fig. 6 (Fall 238), Fig. 7 (Fall 237).

Bei Fällen von Cystitis vorkommende, wahrscheinlich aus der *Blasenschleimhaut* herkommende Epithelien sind in folgenden Abbildungen zu sehen: Taf. XIX, Fig. 9 und Fig. 10 (rechts). Diesem Typus ähnlich sind viele bei Blasenpapillomen vorkommende Zellen (siehe z. B. Taf. XIX, Fig. 13, Taf. XX, Fig. 1).

Ich komme jetzt zur Besprechung der im Harn vorkommenden, verhältnissmässig kleinen *mononukleären Elemente*, die nicht vom Typus der Plattenepithelien oder der Übergangsepithelien der Harnwege sind. Wie schon oben angedeutet, fasse ich die Mehrzahl derselben als *Nierenepithelien* auf. Ihr Natur ist aber oft schwer zu deuten, insbesondere wenn sie noch degeneriert oder nekrotisch sind.

Betrachten wir zunächst, wie diese Elemente in einigen der Lehrbücher der klinischen Untersuchungsmethoden beschrieben und bezeichnet werden.

BRUGSCH und SCHITTENHELM¹⁾ nennen unter den organisierten

¹⁾ l. c. S. 536.

Sedimenten auch *Nierenepithelien*, deren Aussehen sie in folgender Weise schildern: »Sie sind klein, polygonal oder häufiger rund und oval, zeigen meist körniges Protoplasma und einen bläschenförmigen, manchmal wenig sichtbaren Kern. Oft sind sie im Stadium der Verfettung und mit Fettröpfchen dicht erfüllt. Nicht selten sind sie zu Zylindern (Epithelzylindern) vereinigt oder liegen Zylindern auf. Stets ist das Vorkommen von Nierenepithelien ein Zeichen von Nierenerkrankungen, u. zw. überwiegen bei den akuten Formen derselben die gut erhaltenen, bei den chronischen Formen die verfetteten Nierenepithelien.» — Bezüglich der im Harn auftretenden *Leukozyten* bemerken sie nur in Kürze: »es gibt polymorphkernige Leukozyten oder einkernige Lymphozyten und mononukleäre Leukozyten. Die mononukleären Formen überwiegen bei chronischen Nephritiden».

SCHMIDT und LÜTHJE¹⁾ schreiben diesbezüglich folgendes: »*Epithelien der Harnkanälchen*«, kurz '*Nierenepithelien*' genannt, kommen wohl nur, wenigstens in grösserer Zahl, bei akuten Nierenerkrankungen vor, so dass ihr mikroskopischer Nachweis bei Fehlen anderer Anhaltspunkte, natürlich sehr grosse diagnostische Bedeutung hätte. Aber auch die Form und Beschaffenheit der Nierenepithelzelle sind gegenüber gewissen Epithelien der ableitenden Harnwege zu wenig charakterisiert als dass man mit Sicherheit ihre Provenienz erkennen könnte. Sie schwanken in ihrer Grösse zwischen der Grösse von Leukozyten und eosinophilen Zellen, sind bald feiner, bald stärker granuliert, von rundlicher oder polygonaler Umgrenzung mit zentral gelegenem, ziemlich grossem Kern. An Sicherheit gewinnt ihre Identifizierung, wenn sie mit anderen, zweifellos der Niere entstammenden Bestandteilen zusammentreffen, oder wenn sie, in grösseren Komplexen auftretend, innerhalb der Harnkanälchen die Form von Zylindern angenommen haben (Epithelialzylinder).»

Betreffs des Vorkommens der *weissen Blutkörperchen* im Harnsedimente bemerken SCHMIDT und LÜTHJE nur sehr kurz, dass man mikroskopisch fast nur mehrkernige, resp. gelapptkernige Leukozyten, seltener vereinzelte eosinophile Zellen und Lymphozyten findet.

¹⁾ Klin. Diagnostik u. Propädeutik innerer Krankheiten. Leipzig, 1915, S. 462.

SAHLI¹⁾ charakterisiert die im Harnsediment auftretenden *Nierenepithelien* in folgender Weise: »Sie sind im allgemeinen rundlich oder kubisch, etwas grösser als weisse Blutkörperchen und hierdurch sowie durch ihren leicht wahrnehmbaren einfachen grossen und besonders in gefärbtem Zustande deutlich bläschenförmig erscheinenden Kern von den letzteren zu unterscheiden. Sie können alle Grade der Verfettung zeigen und schliesslich in ein Konglomerat von Fettkörnchen zerfallen. Sie kommen im normalen Urin nur sehr spärlich vor, reichlich dagegen bei manchen Formen von Nephritis.« SAHLI erwähnt noch die von BITTORF beschriebenen Herzfehlerzellen des Harnes, die aus Nierenepithelien mit gelblichrötlichen körnigen aus Blutfarbstoff stammenden Pigmenteinschlüssen bestehen. — Die *polynukleären Leukozyten* im Harn haben nach der Angabe SAHLIS gewöhnlich einen Durchmesser von 7—10 μ , während die Nierenepithelien meist etwas grösser sind. In betreff der Unterscheidung der polynukleären Leukozyten von *Lymphozyten* bemerkt SAHLI, dass die letzteren »kleine mononukleäre Zellen sind, welche bei chronischer Nephritis in dem Sedimentbild neben allfällig vorhandenen Epithelien und Zylindern die führende Rolle spielen und auch in den Schnittpräparaten chronischer Nephritis im Gewebe eingelagert gefunden werden. Dieselben sind schon vor 20 Jahren von SENATOR im Harn als Lymphozyten erkannt und in neuerer Zeit von SCHNÜTGEN mittels der modernen Blutfärbungsmethoden als solche identifiziert worden. Von den Nierenepithelien unterscheiden sie sich durch geringere Grösse und durch den ganz schmalen Protoplasmasaum».

In Bezug auf die Grössenverhältnisse der im Urin vorhandenen Zellen fügt SAHLI die allgemeine Bemerkung hinzu, »dass alle Angaben über die Grösse der im Harn vorkommenden zelligen Elemente bloss relativen Wert haben, da je nach der Beschaffenheit des Urins dieser auf osmotischem Wege eine Quellung oder Schrumpfung der Zellen bewirken kann. *Es liegt in dieser Unbestimmtheit der Zellengrösse eine Schwierigkeit für die morphologische Beurteilung zelliger Harnsedimente.*»

Durch Benutzung der gewöhnlicheren Blutuntersuchungstechnik, vor allem der Färbung der Trockenpräparate mit der MAY-GRÜNEWALDSchen Lösung (siehe Kap. II, S. 387) hat man

¹⁾ Lehrb. d. klin. Untersuchungsmethoden. Leipzig u. Wien 1914. Bd II, S. 184.

auch die Zytologie des Harnsediments klarzulegen versucht. SENATOR¹⁾ und SCHNÜTGEN¹⁾ haben bei nicht eitrigter Nephritis das Vorkommen der Mononukleären, die sie als Leukozyten oder Lymphozyten auffassen, geschildert. H. STRAUSS¹⁾ hat bei akuter Nephritis mononukleäre Zellen in grosser Anzahl (30—80 % der zelligen Elemente) gefunden; in der Mehrzahl der Fälle von chronischer Nephritis fand er niedrigere Werte für die mononukleären Zellen.

Ich möchte jetzt auf die Beschreibung der von mir als *Nierenepithelien* gedeuteten Zellen eingehen und ihre morphologischen Kennzeichen unter Hinweisung auf die Tafeln schildern. Hierbei gehe ich zunächst von den reinen *Epithelzylindern* und den *den Zylindern auf gelagerten epithelialen Zellen* aus, da die Herkunft eben dieser Zellen aus der Niere am sichersten anzunehmen ist. Durch Vergleich mit diesen ist es darum auch leichter, die Art der isoliert vorkommenden Zellen des Sediments zu bestimmen.

Typische aus dicht an einander gelagerten Nierenepithelien bestehende *Epithelzylinder* sind auf folgenden Tafeln zu finden: Taf. VIII, Fig. 3 c (Fall 91, akute Nephritis), Fig. 4 (Fall 85, akute Nephritis), Fig. 7 (Fall 92, akute Nephritis), Taf. XVI, Fig. 8 (Fall 198, Stauung). In den letztgenannten Fällen sind die Zellen vielfach verfettet.

Die Herkunft der im Urin vorkommenden Epithelzylinder wird in deutlicher Weise durch einige Abbildungen erwiesen. Auf Tafel IX, Fig. 10 (Fall 27, akute Nephrose) ist ein Epithelzylinder aus dem Sediment abgebildet; in Fig. 11 ist ein im Lumen einer Sammelröhre der betreffenden Niere gelegener Epithelzylinder abgebildet, wo die Zellen ihrem Aussehen nach mit denjenigen des Zylinders übereinstimmen. Dasselbe zeigen die Abbildungen auf Taf. XI, Fig. 11 und 12 (Fall 124, Scarlatinanephritis); in jener handelt es sich um einen Epithelzylinder des Harnsediments, in dieser um einen dementsprechenden Epithelzylinder aus einer Sammelröhre der Niere.

Zahlreiche, einem hyalinen Zylinder aufgelagerte Nierenepithelien, die teilweise fast einen reinen Epithelzylinder bilden, finden sich auf Taf. III, Fig. 8 (Fall 58, Amyloidnephrose). Ebenfalls Zylindern aufgelagerte, ziemlich zahlreiche Nieren-

¹⁾ l. c.

epithelien sind in folgenden Fällen abgebildet: Taf. I, Fig. 2 (Fall 37, genuine Nephrose), wo die Zellen teilweise nekrotisch sind: Taf. VIII, Fig. 1 (Fall 87, akute Nephritis) und Fig. 7 (Fall 92, akute Nephritis). In den letzteren beiden Fällen sind die Epithelien grüngefärbt, was wohl mit einer Imbibition von Hämoglobin zusammenhängt.

Vereinzelte Nierenepithelien finden sich in vielen Fällen auf Zylindern: Taf. I, Fig. 5 und 7 (Fall 37, genuine Nephrose); Taf. IV, Fig. 1 (Fall 47, Amyloidnephrose) und Fig. 3 (Fall 49, Amyloidnephrose); Taf. XV, Fig. 1 (Fall 181, einfache Nierensklerose) und Fig. 4 (Fall 186, maligne Nierensklerose).

Dass die Nierenepithelien häufig verfettet oder in anderer Weise verändert sein können, ist ja selbstverständlich. Derartige verfettete Zellen finden sich z. B. auf Taf. I, Fig. 3 (Fall 37) und Taf. VII, Fig. 4 (Fall 46) sowie auch auf Taf. XVII, Fig. 11 (Fall 77), wo die Zellen auch nekrotisch (ohne Kernfärbung) sind; teilweise nekrotische Epithelien finden sich Taf. I, Fig. 3 sowie auch auf Tafel III, Fig. 5 (Fall 58), wo die Zellen klein sind und dem später zu erörternden Typus entsprechen.

Mit Blutpigment beladene Epithelien, die den von BRTORFF als Herzfehlerzellen bezeichneten Zellen entsprechen, finden sich auf Taf. XVI, Fig. 6 (Fall 197, Stauung).

Ausser den erwähnten Erscheinungsformen, den Epithelzylindern und den Auflagerungen auf anderen Zylindern, kommen die Nierenepithelien natürlicherweise auch vielfach als freiliegende *isolierte Zellen* oder *Zellenhaufen* vor. Durch vergleichende Beobachtungen bin ich zu dem Schlusse gelangt, dass die typische Form der isolierten Nierenepithelien in folgenden Abbildungen hervortritt: Taf. IV, Fig. 2 (Fall 55, Amyloidnephrose), Taf. VIII, Fig. 3 (Fall 91, akute Nephritis), Taf. IX, Fig. 9 (Fall 27, akute Nephrose), Taf. XIV, Fig. 2 (Fall 142, chronische Nephritis), Taf. XVII, Fig. 10 (Fall 73, Graviditätsalbuminurie). Auf Tafel XVI, Fig. 1 (Fall 194, Stauung) und Fig. 6 (Fall 197, Stauung) finden sich teilweise ziemlich stark verfettete isolierte Nierenepithelien.

Die *charakteristischen Merkmale* der oben von mir als *Nierenepithelien* gedeuteten Zellen sind folgende: Sie sind etwa leukozytengross oder häufig etwas grösser; die Grösse schwankt zwischen etwa 8 bis 14 μ , sie können aber auch etwas kleiner oder grösser sein. Der Kern ist meistens bläschenförmig mit

scharfer Membran und einem körnigen oder fädigen Inhalt; ihre Grösse ist gewöhnlich 5—6 μ , mitunter etwas kleiner oder grösser. Nur gelegentlich treten deutliche Kernkörperchen hervor. Die Form der Zellen ist meistens etwas unregelmässig, häufig fast rund oder auch länglich; auch der Kern ist oft nicht ganz rund. Das Protoplasma ist feinkörnig, nicht selten mehr oder weniger verfettet.

Es gehört zu den schwierigsten Aufgaben der morphologischen Untersuchung, die Nierenepithelien des Harnsediments sicher als solche zu erkennen. Denn einerseits stehen sie in morphologischer Hinsicht in Beziehungen zu den kleineren Epithelien der ableitenden Harnwege und andererseits zu den mononukleären Zellen, die von vielen Verfassern zu dem Typus der Leuko- und Lymphozyten gerechnet werden. Die Schwierigkeiten werden noch dadurch vermehrt, dass die Nierenepithelien in den verschiedenen Abschnitten der Harnkanälchen nicht von demselben Aussehen sind sowie auch dadurch, dass sie vor dem Desquamieren schon in der Niere in irgend einer Weise verändert worden sind oder auch in dem Urin gewisse Veränderungen erleiden können. Auch können die osmotischen Verhältnisse im Urin Schrumpfung oder Schwellung der Zellen bewirken. Aus diesen Gründen ist es nicht immer möglich, die Natur der Zellen sicher zu entscheiden; die Deutung ist oft nur willkürlich.

Wenn die Zellen einigermaßen das Aussehen der oben erwähnten Zellen zeigen und durch die eben angegebenen Merkmale charakterisiert sind, so scheint es mir berechtigt, ohne grosses Bedenken von Nierenepithelien zu sprechen. Viel schwieriger ist die Diagnose, wenn es sich um hiervon abweichende Typen, insbesondere um *verhältnismässig kleine, dem Rundzellentypus ähnliche, mononukleäre Zellen* handelt. Da sie andererseits auch den Nierenepithelien ähneln und vielfach Übergänge zu diesen zeigen, bin ich vorläufig geneigt, wenigstens die Mehrzahl derselben zu der Gruppe der Nierenepithelien zu rechnen: ich habe sie auch vielfach in den Beschreibungen als Nierenepithelien bzw. kleine Nierenepithelien bezeichnet.

Derartige Mononukleären kommen in vielen Fällen von verschiedenen Krankheiten vor. Ihr Aussehen wird durch folgende Abbildungen erläutert: Taf. III, Fig. 5 (Fall 58, Amyloidnephrose), Taf. VII, Fig. 10 (Fall 154, chron. Nephritis),

Taf. IX, Fig. 5 (Fall 17, Miliartuberkulose), wo die Zellen zylinderartig angesammelt sind; Taf. XII, Fig. 1 (Fall 93, akute Nephritis) und Fig. 4 (Fall 82, akute Nephritis), Taf. XIII, Fig. 1 (Fall 141, chron. Nephritis). Ähnliche Zellen sind auch im Sedimente bei vielen Fällen von Nierentuberkulose beobachtet, wie aus der Tafel XIX, Fig. 1—8 zu ersehen ist.

Die fraglichen Zellen haben im allgemeinen eine Grösse von etwa 7—10 μ , sind aber oft kleiner, selten grösser; der Kern ist verhältnismässig gross, im allgemeinen 5—6 μ , häufig aber kleiner. Der Kern ist stark gefärbt, bisweilen fast homogen. Ihr Protoplasma ist spärlich, feinkörnig. Sie sind meistens rund oder fast rund.

Es ist wohl diese Form der zelligen Bestandteile des Harnsediments, die von vielen Autoren als Lympho- oder Leukozyten aufgefasst werden. Was mich aber veranlasst hat, sie im allgemeinen eher den Nierenepithelien zuzurechnen, möchte ich noch mit einigen Worten ausführen.

In der Mehrzahl der Fälle habe ich Übergänge zwischen den typischen Nierenepithelien und den letzterwähnten Mononukleären gefunden. Die Abweichungen, die die letzteren bezüglich der Form und Kernstruktur zeigen, können auf sekundären Veränderungen der Epithelien beruhen. Andererseits stimmen sie, wie oben (S. 600) erwähnt worden ist, nur ausnahmsweise ganz mit dem Aussehen der typischen Lymphozyten und mononukleären Leukozyten überein.

Wenn man z. B. die in den Ergüssen der Pleura- und Bauchhöhle vorkommenden Mononukleären, die ja vielfach als Lympho- und Leukozyten aufgefasst werden, nach meiner Methode färbt, treten sie in charakteristischer Weise hervor. Sie sind rund und ihr Kern ist verhältnismässig gross, etwas exzentrisch gelegen, homogen, meistens ziemlich blass gefärbt und mit deutlichen Kernkörperchen versehen. Mit diesem Zelltypus sowie mit den aus Granulationsgewebe isolierten Mononukleären oder den aus Lymphdrüsen isolierten Lymphozyten stimmen die im Urin vorkommenden Mononukleären nur ausnahmsweise ganz überein.

Gegen die verallgemeinerte Auffassung über diese Mononukleären als Lymphozyten und Leukozyten, die von den kleinzelligen Herden in dem Nierenparenchym stammen sollen (SENATOR, SCHNÜTGEN), spricht noch der unten näher erörterte Umstand, nämlich dass die in derartigen Herden gelegenen Kanälchen

meistenteils nur polynukleäre Leukozyten im Lumen enthalten: wenn hier gelegentlich auch Mononukleären zu sehen sind, so können sie m. E. eher als desquamierte Epithelien gedeutet werden.

Die Desquamation der Epithelien der verschiedenen Harnkanälchen ist ja dagegen eine häufig vorkommende Erscheinung, die von vielen Verfassern festgestellt worden ist. Ebenso ist ja die Leichtigkeit der Regeneration der Nierenepithelien allgemein anerkannt. Dass desquamierte, mehr oder weniger veränderte Nierenepithelien in reichlicher Menge und unter verschiedenen Umständen im Urin vorkommen, befremdet demgemäss nicht.

Dieser Erwägungen zufolge bin ich zu der Auffassung gelangt, dass wahrscheinlich die mononukleären Zellen der letztgenannten Gruppe, wenigstens grösstenteils, zu den Nierenepithelien zu rechnen sind. Ich möchte aber betonen, dass ich dies nicht ohne Bedenken tue. Allerdings wäre eine Unterscheidung derselben in zwei bestimmte Formen nur nach dem Aussehen in meinen Präparaten meistens allzu artifiziell. Möglicherweise kann die strengere Differenzierung verschiedener Zelltypen durch verschiedene Methoden erleichtert werden. Es muss daher weiteren Untersuchungen vorbehalten sein, über diesen schwierigen Punkt in der zytologischen Diagnostik des Harnsedimentes Aufschluss zu geben.

d) Verfettete Zellen und freie Fettröpfchen.

Fett in irgend einer Form findet sich ja häufig im Sediment des pathologischen Harns. Aus Mangel an einer geeigneten Methode ist die Untersuchung über sein allgemeines Vorkommen bisher nicht in der Weise ermöglicht, wie es in Betracht ihrer Wichtigkeit wünschenswert wäre.

In der letzten Zeit haben insbesondere MUNK¹⁾ und LAWRYNOWICZ²⁾ die diagnostische Wichtigkeit der Untersuchung über das Vorkommen von doppeltbrechendem Fett im Harnsedimente hervorgehoben. MUNK ist zu dem Resultate gelangt, dass doppeltbrechende Lipotide sich im Urin finden: 1. bei der sekundären Schrumpfnieren; 2. bei der Nephrose, deren Höhestadium die reine grosse weisse Niere darstellt; 3. in relativ geringerer Menge bei der Amyloidnieren; 4. seltener vereinzelt bei der ge-

¹⁾ Zschr. f. klin. Med., Bd 78, 1913, S. 6.

²⁾ Ibidem Bd 80, 1914, S. 389.

nuinen und bei der arteriosklerotischen Schrumpfniere. LAWRYNOWICZ betont, dass das Vorhandensein von anisotropem Fett auf eine langandauernde Erkrankung des Nierenparenchyms hindeutet. Meinesteils habe ich zwar nicht systematisch aber doch ziemlich oft Untersuchungen über das Vorkommen anisotroper Substanzen im Sediment vorgenommen, und bin dabei zu hiermit übereinstimmenden Resultaten gelangt.

Meine Methode für die Sedimentuntersuchung habe ich mit besonderer Rücksicht auf die Möglichkeit des Nachweises von Fett ausgearbeitet. In dieser Hinsicht hat sich die Methode auch sehr gut bewährt, in dem sich das Fett sicher und deutlich in der charakteristischen Weise färbt, wie aus den Abbildungen ersichtlich ist. Diese Methode gestattet also einen genaueren Einblick in das Vorhandensein von Fett im Sediment als die gewöhnliche Methode, sei es in Form freier Fetttropfen bezw. sogenannter Fettzylinder, sei es in Form verfetteter Zellen.

Dass sowohl die Leukozyten als die Nierenepithelien öfters mehr oder weniger verfettet sind, habe ich schon hervorgehoben. Die leichte Verfettung der Zellen, wobei diese einzelne Fetttöpfchen enthalten, ist eine überaus gewöhnliche Erscheinung, zumal unter normalen Verhältnissen.

Wie angedeutet, ist der Grad der *Verfettung der Nierenepithelien* sehr wechselnd. Bald enthalten sie nur vereinzelte Fetttöpfchen, bald sind sie ganz damit beladen. Natürlich gibt es zwischen den Extremen allerlei Übergänge. •

Wie aus den Beschreibungen meiner Fälle hervorgeht, habe ich gewisse stark verfettete Zellen als einen besonderen Typus hervorgehoben. Wenn auch die Zellen dieses Typus nicht immer ganz scharf abgrenzbar sind, so habe ich doch den Eindruck bekommen, dass sie in ihrer ausgeprägtesten Form ganz charakteristisch sind und eine Sonderstellung einnehmen, weshalb mir auch eine besondere Benennung als motiviert erscheint. Es sind die öfters nachgewiesenen, *stark verfetteten, im allgemeinen ziemlich grossen und mit verhältnismässig grossen Fetttropfen beladenen Zellen*, die ich in den Beschreibungen der einzelnen Fälle aus praktischen Gründen der Kürze halber oft schlechthin als *grosse Fettzellen* (des Harnsediments) bezeichnet habe.

Ihre Grösse schwankt im allgemeinen zwischen etwa 18—30 μ ; bald sind sie aber kleiner (etwa 14 μ) oder grösser (etwa

40 μ). Sie sind bald rund, bald länglich. Ihr Kern ist, wenn sichtbar, gewöhnlich verhältnissmässig klein (etwa 5—7 μ oder bisweilen mehr). Mitunter fliessen zwei oder mehrere derartige Zellen in grössere, fettzylinderähnliche Gebilde zusammen. Die einzelnen Fetttropfen sind, wie angedeutet, im allgemeinen verhältnissmässig gross, bis auf etwa 6 μ .

Sie kommen bei vielen Fällen von chronischer Nephrose und chronischer Nephritis in grösserer oder kleinerer Anzahl, bisweilen sehr zahlreich vor; in den Fällen, wo sie bei polarisiertem Licht untersucht worden sind, ist das Fett wenigstens teilweise als doppeltbrechend erschienen. In spärlicher Anzahl meistens nur vereinzelt sind sie auch bei anderen Krankheitsformen beobachtet.

Ihr Aussehen im Sediment lässt sich durch Hinweisung auf viele Abbildungen demonstrieren: Taf. I, Fig. 4 (Fall 37, genuine Nephrose), Taf. II, Fig. 1 (Fall 60, Amyloidnephrose), Taf. IV, Fig. 1 (Fall 47, Amyloidnephrose) und Fig. 6 (Fall 57, Amyloidnephrose), Taf. VII, Fig. 2 (Fall 39, genuine Nephrose), Fig. 4 (Fall 46, Amyloidnephrose), Fig. 7 (Fall 138, chronische Nephritis), Fig. 8 (Fall 133, chronische Nephritis), Fig. 10 (Fall 154, chronische Nephritis); Taf. XIII, Fig. 1 (Fall 141, chron. Nephritis).

Auch bei *Diabetes* werden oft mehr oder weniger verfettete Nierenepithelien beobachtet. Mitunter finden sich sehr stark verfettete Zellen oft mit grossen Fetttropfen; diese Zellen werden aber in der Regel nicht so gross wie die bei dem oben erwähnten Typus der grossen verfetteten Zellen. Ihr Kern ist verhältnissmässig klein. In den Fällen, wo ich Untersuchung bei polarisiertem Licht vorgenommen habe, war das Fett nicht doppeltbrechend. Wie die bei *Diabetes* im Sediment beobachteten, verfetteten Zellen aussehen, geht aus folgenden Bildern hervor: Taf. V, Fig. 1 (Fall 70) und Fig. 8 (Fall 66).

Ausser den verfetteten Zellen treten auch öfters im Sediment bei verschiedenen Krankheiten *freie*, nicht an Zellen gebundene *Fetttropfen* von wechselnder Grösse auf, und zwar teils als Auflagerungen auf den Zylindern teils als freie, mitunter zylinderähnliche Haufen, Fettzylinder.

Derartige, nur aus meistenteils kleinen Fetttropfen gebildete Zylinder habe ich häufig in vielen Fällen von *Diabetes* gefunden; auf Taf. V, Fig. 5 (Fall 69) und Taf. VI, Fig. 1 (Fall

67) finden sich Abbildungen von denselben. Auf Taf. V, Fig. 8 (Fall 66) sind einige freie Fetttropfen abgebildet.

Fetttropfen kommen öfters als mehr oder weniger reichliche Auflagerungen auf hyalinen Zylindern vor. Sehr reichlich sind sie z. B. auf den Zylindern, die auf Taf. VI, Fig. 1 (Fall 67, Diabetes) und Taf. VII, Fig. 10 (Fall 154, chron. Nephritis) vorhanden. Spärlichere Fetttropfenauflagerungen sind in folgenden Fällen zu notieren: Taf. VI, Fig. 1, Taf. VII, Fig. 9 (Fall 132, chron. Nephritis), Taf. VIII, Fig. 1 (Fall 87, akute Nephritis), Taf. III, Fig. 6 und 7 (Fall 58, Amyloidnephrose), Taf. IV, Fig. 3 (Fall 43, genuine Nephrose), Taf. XV, Fig. 6 (Fall 191, Nierensklerose).

2. Vergleich der Sedimentbefunde mit den Befunden der mikroskopischen Untersuchung der Nieren nebst einigen histologischen Beobachtungen bei Fällen von Morbus Brightii.

Nachdem ich jetzt die verschiedenen morphotischen Bestandteile des Harnsediments und das Aussehen derselben in den nach meiner Methode gefärbten Präparaten beschrieben habe, gehe ich zu der zweiten Hauptfrage, die ich mir vorgelegt habe, über, nämlich: *woher stammen die verschiedenen Formelemente des Harnsediments, wo in der Niere ist die Ursprungsstätte derselben bei Krankheiten der Nieren zu suchen.*

Um dieser Frage näher treten zu können, scheint es mir notwendig, die geeigneten Fälle genau zu analysieren und die Sedimentbefunde mit den anatomischen Bildern zu vergleichen. Um dies zu erleichtern, habe ich die oben angegebene Methode ausgearbeitet, nach welcher die Sedimente und die Schnitte aus dem Nierengewebe mit derselben Farblösung gefärbt werden, sodass die Bilder untereinander hierdurch besser vergleichbar sind als bei den üblichen Methoden.

Was ich hierdurch erreicht habe, lässt sich zunächst durch eine Analyse derjenigen Fälle, von denen sich Abbildungen auf den Tafeln vorfinden, am besten demonstrieren. Leider können nur einige wenige Fälle in dieser Weise beleuchtet werden. Diese dürften aber als gute Beispiele dienen und das Hauptsächlichste wiedergeben. Meine Schlussfolgerungen be-

ziehen sich jedoch auf sämtliche in der Kasuistik mitgeteilte Fälle, wenn auch aus praktischen Gründen nur eine Minderzahl hier wieder erwähnt werden kann.

Ich möchte zunächst einige Fälle von *Amyloidnephrose* erwähnen: *Fall 60 (Taf. II)*. Die *Sedimentuntersuchung* (Fig. 1) ergab: eine grosse Menge von Zylindern wechselnden Aussehens; viele waren wachsartig. Zahlreiche hyaline Tropfen von wechselnder Grösse, häufig in Form von Tropfenzylindern. Mitunter konfluieren die Tropfen in grössere homogene Gebilde. Ziemlich zahlreiche polynukleäre Leukozyten und Nierenepithelien; auch viele stark verfettete Zellen vom Typus der »grossen Fettzellen«, die teilweise zu fettzylinderähnlichen Gebilden konfluieren und auch doppeltbrechendes Fett enthalten. Bei der *mikroskopischen* Untersuchung der Nieren fanden sich folgende Veränderungen: Hochgradige Amyloidentartung der Glomeruli; zahlreiche kleinzellige Infiltrate im Zwischengewebe; die in diesen gelegenen Kanälchen enthalten häufig zahlreiche polynukleäre Leukozyten. Im Lumen der Hauptstücke zahlreiche hyaline Tropfen, spärliche »grosse Fettzellen«, die häufig doppeltbrechendes Fett sowie ausnahmsweise Leukozyten enthalten. Im Epithel der Hauptstücke, insbesondere in den terminalen Abschnitten, hochgradige Tropfenbildung mit oft enormer Vergrösserung der Zellen; daneben häufig auch mehr oder weniger reichliche Verfettung der Zellen (zum Teil doppeltbrechendes Fett). In dem Lumen der distal von den Hauptstücken gelegenen Kanälchen häufig Zylinder, mitunter fadenartige Gebilde und Tropfen. Stellenweise Leukozyten, insbesondere in den Kanälchen, die in oder nebenan den kleinzelligen Infiltraten gelegen sind. Nur ausnahmsweise ein wenig Fett im Epithel dieser Kanälchen: In den Sammelröhren häufig reichliche Desquamation der Epithelien.

Die Herkunft der im Sediment vorkommenden hyalinen Tropfen wird durch einen Blick auf Fig. 2 ohne weiteres klar. Hier findet sich eine sehr hochgradige Tropfenbildung im Epithel zweier Hauptstücke, und zwar der terminalen Abschnitte derselben. Die Veränderung ist sehr ungleichmässig verteilt, indem sich neben enorm vergrösserten Zellen andere kaum vergrösserte Zellen finden. Die Kerne dieser veränderten Zellen sind zum grossen Teile erhalten; sie sind aber nicht überall sichtbar. Man sieht die Tropfen auch im Lumen der Kanälchen, und dass diese aus den veränderten Zellen herkommen,

ist nicht zweifelhaft; die im Lumen vorkommenden Tropfen sind von wechselnder Grösse und scharf voneinander abgegrenzt. Die Weiterbeförderung der Tropfen im Kanälchensystem ist auf Fig. 3 und 5 zu sehen. Auf Fig. 5 (Schnitt aus der Innenzone der Marksubstanz) sieht man etwa in der Mitte den Querschnitt eines absteigenden Schleifenschenkels mit Tropfen im Lumen; rechts davon liegt eine quergeschnittene Sammelröhre, die mit Tropfen ausgefüllt ist. In Fig. 3 ist ein Schaltstück abgebildet; im Lumen sieht man auch hier zahlreiche hyaline Tropfen. *Man kann also den Weg der in den Hauptstücken gebildeten hyalinen Tropfen von ihrer Ursprungsstätte im Epithel der letztgenannten Kanälchen aus bis hinab in die Nähe der Pyramidenspitze in der Niere verfolgen und sie noch im Urin nachweisen.*

In Fig. 3 sieht man gerade bei der Knickung des Kanälchens einen Haufen hyaliner Tropfen, die in eine zylinderartige Masse zusammengefloßen sind, und zwar in derselben Weise, wie sie im Sedimentbilde (Fig. 1) zu beobachten ist. Weiter unten sieht man eine hyaline Masse, die keine Andeutung von Tropfen zeigt; ihre Herkunft aus solchen ist jedoch wahrscheinlich. In Fig. 5 beobachtet man in ein paar dünnen Schleifenschenkeln (in der unteren Hälfte des Bildes), dass das Lumen mit einer homogenen Masse ausgefüllt ist; links in demselben Bilde ein Querschnitt einer Sammelröhre, die erweitert und mit einigen zylinderartigen, homogenen Gebilden ausgefüllt ist. Fig. 4 zeigt eine Sammelröhre mit einem homogenen Zylinder, wahrscheinlich ist es ein wachsartiger Zylinder; in der Niere färben sich die Zylinder etwas stärker als im Urin.

Ein Studium der Nierenschnitte zeigt also, dass in den Hauptstücken nur hyaline Tropfen und keine Zylinder vorkommen und dass sich in den übrigen Kanälchen Zylinder ausgebildet haben, obgleich sich hier auch Tropfen finden können. Die Zylinder sind teilweise deutlich durch Konfluenz der Tropfen hervorgegangen.

Im Sediment dieses Falles kamen auch Zellen vom Typus der »grossen Fettzellen« vor (Fig. 1). Ein Blick auf Fig. 2 gibt uns Auskunft über die Herkunft dieser Zellen. Es kommt nämlich in vielen Zellen der hier abgebildeten Hauptstücke eine mehr oder weniger reichliche Verfettung vor; zum Teil liegen die Fettropfen nur basal, zum Teil sind die Zellen sehr reichlich mit grossen Fettropfen beladen. Einige derartige Zellen

kommen auch im Lumen vor (in der einen ist das Fett zum Teil nadelförmig, was wohl von der Fixierung in dem Formolgemisch abhängt, denn niemals habe ich in dem Sediment derartige Nadeln gesehen). Eine nicht verfettete Nierenepithelzelle (oben rechts) ist auch abgebildet. In der Niere ist stellenweise Desquamation des Epithels in den Sammelröhren beobachtet. — Auch *Leukozyten* kommen im Sediment vor. In dem Kanälchen in Fig. 3 sowie auch in dem einen Kanälchen in Fig. 5 kommen polynukleäre Leukozyten vor, in jenem reichlich, in diesem spärlich. Die Herkunft der im Sediment vorkommenden Leukozyten aus der Niere selbst wird demzufolge bewiesen. Da sie besonders reichlich in denjenigen Kanälchen zu finden sind, die in den kleinzelligen Infiltraten des Zwischengewebes oder in der unmittelbaren Nähe derselben gelegen sind, glaube ich, dass die Leukozyten vorzugsweise aus derartigen Herden stammen, aus welchen sie in die Kanälchen hinein auswandern.

Fall 58 (Taf. III). Das *Sedimentbild* war an verschiedenen Tagen wechselnd; bald nur spärliche, bald ziemlich reichliche Zellen, nämlich polynukleäre Leukozyten, erhaltene (Fig. 8) oder nekrotische (Fig. 5) Nierenepithelien, sowie Zellen vom Typus der »grossen Fettzellen«. Zahlreiche Zylinder. Einige Male fanden sich in den meisten Gesichtsfeldern keine Zellen (Fig. 1), sondern nur Fäden und homogene oder lockere, teilweise spiralförmige (Fig. 3) Zylinder. Auf den Zylindern vielfach Fettröpfchen (Fig. 6 und 7). Hyaline Tropfen kamen in ziemlich reichlicher Menge vor. *Mikroskopisch* wurde ziemlich hochgradige Amyloidartung der Glomeruli festgestellt; im Lumen der Hauptstücke ziemlich viele hyaline Tropfen und mitunter grosse Fettzellen; stellenweise beträchtliche Tropfenbildung in den Epithelien der Hauptstücke (Fig. 4, rechts), die hier und da auch fetthaltig waren. Fett kam auch an zerstreuten Stellen in dem Epithel der übrigen Kanälchen vor (Fig. 4 und 10). Im Lumen der distal gelegenen Kanälchen vereinzelte grosse, stark verfettete Zellen (Fig. 10) und stellenweise Leukozyten und häufig Zylinder von wechselndem Typus: homogene (Fig. 10, unten) oder lockere, die zuweilen mit Zellen besetzt (Fig. 10, oben) oder spiralförmig (Fig. 4) sind.

Fall 57 (Taf. IV). Im *Sediment* (Fig. 6) fanden sich zahlreiche homogene oder lockere, teilweise spiralförmige Zylinder; einige Haufen von hyalinen Tröpfchen; zahlreiche stark ver-

fettete Zellen vom Typus der »grossen Fettzellen«, Leukozyten und Nierenepithelien in geringerer Zahl. — Die Herkunft der hyalinen Tropfen ist deutlich auf eine oft hochgradige Tropfenbildung im Epithel der Hauptstücke zurückzuführen (Fig. 7 bei schwacher und Fig. 8 bei stärkerer Vergrösserung). In dem Lumen der übrigen Kanälchen häufig Zylinder (Fig. 7 und 8) und mitunter Tropfen (Fig. 7, links unten). Die Ursprungsstätte der im Sediment vorhandenen polynukleären Leukozyten verlege ich in die Niere selbst, wo sich zahlreiche kleinzellige Infiltrate im Zwischengewebe und stellenweise Leukozyten im Lumen der Kanälchen fanden. Die Epithelien der Hauptstücke waren zuweilen stark verfettet, wodurch das Vorhandensein der »grossen Fettzellen« im Sediment erklärt wird; im Zwischengewebe öfters Fetteinlagerungen.

Von zwei weiteren Fällen von *Amyloidnephrose* (Fall 53 und 54) finden sich Abbildungen aus der Niere. *Taf. IV*, Fig. 5 zeigt einen Teil eines Hauptstückes mit ungewöhnlich hochgradiger Tropfenbildung im Epithel, das zum Teil auch verfettet ist. Fig. 4, *Taf. IV*, zeigt 2 Sammelröhren; im Lumen des einen Kanälchens kommen hyaline Tropfen vor, in dem des anderen findet sich ein Zylinder von wachsartigem Typus mit Einkerbungen (gleichwie an den Zylindern Fig. 2 und 3).

Genuine Nephrose ohne Amyloid, *Fall 37 (Tafel I)*. Diesen Fall habe ich längere Zeit hindurch beobachtet. Immer kamen sehr zahlreiche Zylinder von allen verschiedenen Typen (Fig. 2—8) vor, unter denen sich auch gewöhnlich Tropfenzylinder fanden (Fig. 1 und 12). Stark verfettete Zellen vom Typus der »grossen Fettzellen« (Fig. 4) mit teilweise doppeltbrechendem Fett, sowie kleinere öfters nekrotische Nierenepithelien waren im allgemeinen zahlreich vorhanden. Leukozyten waren im allgemeinen spärlich, mitunter reichlich vorhanden. In der Niere wurde stellenweise, insbesondere in den terminalen Abschnitten, eine hochgradige Tropfenbildung in den Hauptstücken festgestellt (Fig. 9 und 10). Die Tropfen färbten sich nicht nach PFISTER. Im Epithel der Hauptstücke vielfach auch Verfettung, mitunter hochgradig mit Vergrösserung der Zellen; das Fett zum grossen Teil doppeltbrechend (keine derartige Stelle ist abgebildet, nur kommt in Fig. 10 (unten) eine verfettete Epithelzelle im Lumen vor). Das Epithel der übrigen Kanälchenabschnitte, besonders der aufsteigenden Schleifen-schenkel, stellenweise verfettet. Im Zwischengewebe ziemlich

viele kleinzellige Infiltrate von geringer Grösse; in einzelnen Kanälchen kommen polynukleäre Leukozyten vor. Sowohl Leukozyten als Zellen vom Typus der 'grossen Fettzellen' wurden also in der Niere selbst nachgewiesen.

Zylinder kamen auch in diesem Falle nie im Lumen der Hauptstücke vor, es fanden sich hier dagegen kleinere und grössere, hyaline Tropfen in reichlicher Menge. In den distal von den Hauptstücken gelegenen Abschnitten des Kanälchensystems wurden an mehreren Stellen Zylinder beobachtet, wobei die Kanälchen häufig erweitert waren (Fig. 11). Diese Zylinder waren zuweilen homogen, oft aber aus schmalen, band- und fadenartigen Gebilden zusammengesetzt (Taf. I, Fig. 11). *Die letzteren stimmen in ihrem Aussehen mit den im Urin vorkommenden, von mir als Fäden und lockere Zylinder bezeichneten Gebilden überein, deren renale Herkunft also erwiesen ist.* (Vergleiche die Abbildung des spiralförmigen Zylinders der Fig. 5 mit dem Zylinder der Fig. 11.)

Akutes Stadium der Nephrose, Fall 15, Tafel IX. Im Sediment fanden sich Fäden, lockere und homogene Zylinder, sowie auch Leukozyten (Fig. 1). Im Epithel der Hauptstücke stellenweise Tropfenbildung und im Lumen derselben hyaline Tropfen. In den distal davon gelegenen Kanälchen mitunter homogene oder lockere, aus Fäden gebildete Zylinder (Fig. 2). Im Zwischengewebe stellenweise kleinzellige Infiltrate (Fig. 2 und 4); in den hier gelegenen Kanälchen häufig zahlreiche polynukleäre Leukozyten im Lumen (Fig. 3 und 4).

In *Fall 36* fanden sich im Sediment zahlreiche Fäden und ausserdem hyaline Zylinder. Ein aufsteigender Schleifenschenkel desselben Falles ist in Fig. 4, Taf. XVII abgebildet: im Lumen finden sich Fäden von demselben Aussehen wie im Sediment.

In mehreren Fällen von *Diabetes* habe ich das Sediment untersucht und dabei eine wechselnde Menge von Fäden und homogenen oder lockeren, häufig spiralförmigen Zylindern gefunden, die auch ohne Albuminurie sogar in reichlicher Menge vorkamen. Sehr charakteristisch sind die in vielen Fällen vorkommenden mehr oder weniger körnigen Zylinder vom Typus der sog. Komazylinder. Leukozyten und Erythrozyten waren nur ausnahmsweise vorhanden. Dagegen waren stark verfettete Epithelzellen sowie isolierte kleinere und grössere Fettropfen, die oft zu Fettzylindern angehäuft waren, eine gewöhn-

liche Erscheinung. Das Fett hat sich in diesen Fällen bei Untersuchung bei polarisiertem Licht ebenso wie das in der betreffenden Niere vorkommende Fett als nicht doppeltbrechend erwiesen. Für Diabetes charakteristische Sedimentbilder sind auf Taf. V, Fig. 1, 5, 8 und 9 sowie auf Taf. VI, Fig. 1 abgebildet.

Aus einem Vergleich des Sedimentes mit den Schnitten aus der betreffenden Niere geht folgendes hervor (siehe Tafel V). Das Epithel der Hauptstücke war in Fall 70 (Fig. 2), Fall 69 (Fig. 6) und Fall 66 (Fig. 10) im allgemeinen sehr stark verfettet mit häufig sehr grossen Fetttropfen, die öfters vorwiegend in den basalen Teilen der Zellen gelegen sind; in Fall 70 war die Verfettung an mehreren Stellen noch stärker als die Abbildung in der Fig. 2 zeigt. Das Fett war auch im Lumen der Hauptstücke zu sehen und scheint zuweilen aus den damit voll beladenen Epithelien ausgeschieden zu werden (Fig. 10). In den übrigen Kanälchenabschnitten fehlt das Fett häufig ganz oder ist nur in vereinzelt Zellen zu sehen (Fig. 2, 3, 4, 6 und 7). Da die Epithelien der Hauptstücke regelmässig und am stärksten verfettet waren, bin ich der Ansicht, dass der Hauptteil des im Sediment vorhandenen Fettes eben von den Hauptstücken stammt.

In letzter Hand ist wohl die Fettinfiltration der Hauptstücke sowie das Vorkommen von Fett im Urin bei Diabetes auf eine vorhandene Lipämie zurückzuführen. Wie hochgradig diese gelegentlich sein kann und wie sie auch histologisch nachgewiesen werden kann, geht aus den Abbildungen von Fall 72 auf Tafel VI, Fig. 3—5, hervor, wo die Kapillaren, auch in einem Glomerulus, mit Fett vollgepropft sind.

Auch in den meisten Diabetesfällen war eine Bildung hyaliner Tropfen in den Hauptstücken festzustellen, Taf. V, Fig. 2 und 6. Die Tropfen waren teils glänzend von dem gewöhnlicheren Typus, teils durchsichtig, wobei die Epithelien häufig ein wie vakuolisirtes Aussehen annahmen, was in Fall 70 besonders deutlich hervortrat. Die im Lumen der Hauptstücke gelegenen Tröpfchen waren bisweilen mit feinen Körnchen besetzt (Fig. 2). Wie gewöhnlich, waren nur in den distal von den Hauptstücken gelegenen Kanälchenabschnitten Zylinder zu sehen; sie sind teils homogen (Fig. 6), teils locker, aus fädigen Gebilden zusammengesetzt (Fig. 2). Die im Lumen der Kanälchen gefundenen Zylinder waren häufig reichlich mit Körnchen besetzt (Fig. 3, 4 und 7) und scheinen auch hier

dem Typus der Komazyylinder zu entsprechen. Auch Fäden waren zuweilen sehr reichlich mit Körnchen besetzt (Fig. 7).

Fälle von Scarlatina Taf. XI: In *Fall 116* fanden sich im *Sediment* zahlreiche Fäden, homogene und lockere Zylinder sowie auch Tropfenzylinder (Fig. 5); ausserdem zerstreute Nierenepithelien, zahlreiche Leukozyten (Fig. 6) und einzelne Erythrozyten. Die Tropfen waren wie gewöhnlich in den Epithelien der Hauptstücke zu finden. In Fig. 1 ist eine Partie der Rindensubstanz bei schwacher Vergrösserung abgebildet, wo die Hauptstücke als sehr blass gefärbt erscheinen, während die übrigen Kanälchen stark gefärbt und mit Zylindern bzw. Tröpfchen ausgefüllt sind. Fig. 2 zeigt bei stärkerer Vergrösserung die Tropfenbildung in einem Hauptstück (die Kerne nur teilweise gefärbt). Teile von zwei Schaltstücken, in denen Zylinder von fädiger Struktur (Fig. 3) und Tropfenzylinder (Fig. 4) zu beobachten sind, sind ebenfalls bei stärkerer Vergrösserung abgebildet; in den Epithelien ist ein wenig Fett zu sehen; im Lumen (Fig. 4) sind ein paar Leukozyten vorhanden, deren Provenienz aus der Niere also erwiesen ist. Im Zwischengewebe fanden sich zerstreute kleinzellige Infiltrate und Blutungen.

In *Fall 110* ergab die *Sedimentuntersuchung Taf. XI, Fig. 14*, Fäden, homogene oder lockere, bisweilen spiralförmige, teilweise körnige Zylinder, sowie Leukozyten, Erythrozyten und mitunter verfettete oder nekrotische Nierenepithelien. Im Lumen der Hauptstücke hyaline Tropfen sowie Tropfenbildung im Epithel (Fig. 15, links); in einigen der übrigen Kanälchenabschnitte Zylinder, teilweise von spiraliger Form (Fig. 15, rechts). Im Zwischengewebe waren kleinzellige Infiltrate zerstreut; im Lumen der in diesen Herden gelegenen Kanälchen häufig zahlreiche polynukleäre Leukozyten, deren Herkunft aus der Niere also erwiesen ist.

Fall 124 zeigt ähnliche Verhältnisse wie die der eben erwähnten Fälle. Im *Sediment (Taf. XI, Fig. 11)* zahlreiche Fäden, homogene, lockere, ausnahmsweise körnige Zylinder; ausserdem polynukleäre Leukozyten und Nierenepithelien. Um das übereinstimmende Aussehen zu zeigen, sind in Fig. 12 einige desquamirte Epithelien einer Sammelröhre aus einem Nierenschnitte abgebildet. Fig. 10 zeigt unten ein Hauptstück mit reichlicher Tropfenbildung und oben einen dicken Schleifenschenkel mit einem lockeren Zylinder.

Von *Fall 127* stammen die Abbildungen 8 und 9 auf *Taf. XI*. Fig. 8 zeigt bei schwacher Vergrößerung eine Partie der Rindensubstanz mit hochgradiger Verfettung der Hauptstücke und reichlicher rundzelliger Infiltration des Zwischengewebes. Die in diesem Infiltrate gelegenen Kanälchen sind mit polynukleären Leukozyten, mitunter auch mit roten Blutkörperchen ausgefüllt, wie aus Fig. 9 bei stärkerer Vergrößerung hervorgeht; die hier im Lumen vorhandenen mononukleären Zellen werden als desquamierte Nierenepithelien gedeutet.

Fig. 7, *Taf. XI*, zeigt ein Hauptstück mit hochgradiger Tropfenbildung (*Fall 108*) und Fig. 13 zeigt einen dünnen Schleifenschenkel mit hyalinen Zylindern (*Fall 117*).

Von *Fall 95*, *akute Glomerulonephritis*, finden sich auf *Tafel X*, Fig. 1—6, einige Abbildungen, teils vom Sediment, teils von Schnitten aus der Niere. Fig. 1 zeigt bei schwacher Vergrößerung ein Sedimentbild, wo mehrere Zylinder und dazwischen liegende zellige Elemente (hauptsächlich Leukozyten aber auch Nierenepithelien) hervortreten. Auf den Zylindern kamen häufig Zellen und Blutpigmentmassen vor, deren Natur bei stärkerer Vergrößerung deutlich festgestellt wird, wie aus den Figuren 2—4 hervorgeht, wo man auf den Zylindern teils feine Körnchen und Leukozyten (Fig. 2), teils Leukozyten und zum Teil nekrotische Epithelien (Fig. 4) und teils Pigmentmassen und Erythrozyten (Fig. 3) sieht.

In der Fig. 6, die ein Bild aus der Rinde der betreffenden Niere darstellt, sieht man in zwei Hauptstücken (in der Mitte der Fig.) eine deutliche Tropfenbildung in den Epithelien mit zum Teil starker Vergrößerung der Zellen; die Tropfen werden ins Lumen ausgestossen, wo sie in reichlicher Menge vorkommen und zwar zum Teil in kleine unregelmässige Gebilde zusammenfliessen. Im Lumen werden auch einige polynukleäre Leukozyten beobachtet. Oben und unten in der Fig. 6 finden sich Schaltstücke mit lockeren Zylindern; in dem oberen Kanälchen sieht man ausserdem polynukleäre Leukozyten und mononukleäre Zellen, die ich als desquamierte Nierenepithelien deute.

Dass die im Sediment beobachteten roten Blutkörperchen und Pigmentmassen (Fig. 1 und 3) ebenfalls aus der Niere stammen wird durch die Fig. 5 bewiesen, wo eine Gruppe von Kanälchen in der Rinde abgebildet ist, deren Lumen mit roten Blutkörperchen und körnigem Pigment ausgefüllt ist.

Gleichwie im obigen Falle kann man in *Fall 90 (akute Glomerulonephritis, Taf. X)* die Herkunft der Sedimentbestandteile — Zylinder, polynukleäre Leukozyten, rote Blutkörperchen, Epithelien sowie eine reichliche Menge von körnigem Pigment (Fig. 8) — feststellen. Auch hier tritt Tropfenbildung in den Hauptstücken und homogene sowie fädige, zum Teil spiralförmige Zylinder in den distal davon gelegenen Kanälchen auf (Fig. 9). Im Zwischengewebe reichliche kleinzellige Infiltrate sowie auch Blutungen. Im Lumen mehrerer Hauptstücke sowie anderer Kanälchen, polynukleäre Leukozyten, rote Blutkörperchen, desquamierte Epithelien und körnige Pigmentmassen (Fig. 7 und 9).

Fall 93, akute Glomerulonephritis (Taf. XII): Im *Sediment* (Fig. 1) kamen zahlreiche rote Blutkörperchen und polynukleäre Leukozyten sowie Zylinder, neben spärlichen, mitunter verfetteten Nierenepithelien vor. In den Hauptstücken trat eine ziemlich reichliche Tropfenbildung, die häufig vorzugsweise die proximalen Abschnitte betraf (Fig. 2), auf; in den distalen Kanälchenabschnitten an mehreren Stellen lockere und homogene Zylinder, Erythrozyten, Leukozyten und desquamierte Nierenepithelien (Fig. 3). Im Zwischengewebe zahlreiche kleinzellige Infiltrate und Blutungen.

Purulente Nephritis, Fall 129 (Taf. XII). Im *Sediment* fanden sich vorzugsweise polynukleäre Leukozyten; ausserdem Fäden und Zylinder sowie Bakterien und spärliche Epithelien. (Fig. 7). In den Hauptstücken an mehreren Stellen Tropfenbildung (Fig. 8). In den übrigen Kanälchen häufig Zylinder, die oftmals deutlich aus Fäden zusammengesetzt und bisweilen spiralförmig sind (Fig. 10). Zahlreiche Abszesse sowohl in der Rinde als im Mark. Das Lumen der in diesen Herdchen gelegenen Kanälchen häufig mit polynukleären Leukozyten ausgefüllt (Fig. 11). Auch in der Nähe der Abszesse finden sich häufig mehr oder weniger reichliche Leukozyten in den Kanälchen lumina (Fig. 9).

Von *Fall 131* finden sich ebenfalls auf *Tafel XII* Abbildungen von Schnitten aus einem probeexzidierten Stückchen der Nierenrinde. Fig. 6 zeigt zwei Hauptstücke innerhalb eines Abszesses, die hochgradige Tropfenbildung aufweisen; in Fig. 5 ein Teil eines terminalen Abschnittes mit Tropfenbildung.

In *Falle 141, chronische Glomerulonephritis, Taf. XIII*, fanden sich im *Sediment* (Fig. 1) nebst Zylindern zahlreiche polynu-

kleäre Leukozyten und Mononukleären, die grösstenteils als Nierenepithelien gedeutet worden sind, sowie spärliche Zellen vom Typus der »grossen Fettzellen«; auch kamen Häufchen von kleineren hyalinen Tropfen vor. Aus der mikroskopischen Untersuchung der Nieren ergab sich eine hochgradige Vermehrung des mehr oder weniger kleinzellig infiltrierten Zwischengewebes sowie Verödung der Kanälchen und Glomeruli, die Hyalinisierung und zum Teil lipoiddegeneration zeigen. In vielen Kapselräumen Halbmondbildung. Ausserdem hochgradige Arteriosklerose, oft mit starker Verfettung. In vielen Kanälchen, die als Hauptstücke aufgefasst werden, starke Verfettung der Epithelien, die den Typus der grossen Fettzellen des Harnsediments zeigen (Fig. 2, unten); das Fett zum Teil doppeltbrechend. An einigen Stellen wurde Bildung von verhältnismässig kleinen hyalinen Tropfen in den Hauptstücken beobachtet. In vielen Kanälchen desquamierte Epithelien (Fig. 2). — Wie aus der Fig. 2 ersichtlich ist, sind die Glomeruli meistens zum Teil Sitz einer lipoiden Degeneration; bei stärkerer Vergrösserung ist es deutlich, dass das Fett zum Teil als Tropfen im Lumen der Schlingen gelegen ist (in derselben Art wie in Fig. 7, Taf. XIV). In der Fig. 2 zeigt sich das Vas afferens, das dem rechtsoben gelegenen Glomerulis angehört, sehr stark verfettet. Ich möchte die Ansicht aussprechen, dass das in den Glomerulischlingen befindliche Fett eben aus derartig verfetteten Gefässen durch embolische Verschleppung stammen kann. Das Fett war hier zum grossen Teil doppeltbrechend.

In *Fall 142, chronische Glomerulonephritis, Taf. XIV*, fanden sich im *Sediment* polynukleäre Leukozyten (Fig. 2 und 4), Nierenepithelien (Fig. 2) nebst Zellen vom Typus »grosser Fettzellen«, sowie Fäden, hyaline Tropfen und Zylinder verschiedenen Aussehens (Fig. 1, 3 und 5). In der Niere fand sich hochgradige Vermehrung des Zwischengewebes, das mehr oder weniger kleinzellig infiltriert war. Viele Glomeruli waren hyalinisiert und lipoiddegeneriert; stellenweise Halbmondbildung. In den Hauptstücken kam reichliche Tropfenbildung und bisweilen Verfettung der Epithelien vor; die Tropfen waren nach PFISTER nicht färbbar. In den distal gelegenen Kanälchen oft homogene oder lockere, teilweise spiralförmige Zylinder; in vielen dieser Kanälchen Fett im Epithel. Im Lumen einiger Kanälchen polynukleäre Leukozyten. Wie in Fall 141 war auch hier oft starke Verfettung der Arterien, besonders der Vasa

afferentia, vorhanden. In den Glomerulis mit lipoider Degeneration kam das zum grossen Teil doppeltbrechende Fett oft in Form von Tropfen im Lumen der Schlingen vor, und zwar in der Art, dass ich den Eindruck gewonnen habe, als handele es sich um eine Fettembolie (Fig. 6 und 7).

In *Fall 156, chronische Glomerulonephritis (Taf. XIII)*, fanden sich im Sediment (Fig. 4) zahlreiche homogene, lockere, körnige und wachsartige Zylinder sowie auch Tropfenzylinder; von zelligen Elementen fanden sich zahlreiche polynukleäre Leukozyten, Nierenepithelien sowie auch verhältnismässig spärliche Zellen vom Typus der »grossen Fettzellen«. Die Tropfenbildung in den Hauptstücken war stellenweise hochgradig (Fig. 5 und Fig. 3 (Pflüsterpräparat)); die Tropfen bald klein, bald ziemlich gross. Tropfen in grosser Anzahl kamen im Lumen vieler Schleifen, Schaltstücke und Sammelröhren allein (Fig. 9) oder zusammen mit Leukozyten vor (Fig. 6). In anderen dieser Kanälchen waren fädige zum Teil spiralförmige oder homogene Zylinder vorhanden (Fig. 7 und Fig. 8). Dem Vorkommen von grossen Fettzellen im Sediment entsprechend, fand sich gelegentlich Verfettung der Epithelien, insbesondere in den Hauptstücken (Fig. 5). Fig. 8 zeigt ein häufig zu beobachtendes Bild mit stark gefärbten, homogenen Zylindern in den absteigenden Schleifenschenkeln in der Innenzone der Marksubstanz. Das Zwischengewebe meistens vermehrt mit reichlichen kleinzelligen Infiltraten und hier und da Fetteinlagerungen. Glomeruli vielfach hyalinisiert; stellenweise lipoider Degeneration derselben. In den Arterien hochgradige Arteriosklerose mit zuweilen starker Verfettung.

Von diesem Falle habe ich noch eine sehr interessante Beobachtung zu erwähnen. Ich habe *in den Schlingen der Glomeruli* bisweilen *hyaline tropfenartige Gebilde* gefunden, die das Lumen ausfüllen; an einigen Stellen sind die Glomeruli von derartigen Massen ganz ausgefüllt (Taf. XV, Fig. 9). Von einem anderen Falle (182) Nierensklerose gibt es eine Abbildung auf Tafel XV, Fig. 8, die einzelne hyaline Tropfen in dem Lumen einiger Glomerulusschlingen zeigt. Von einem Falle von Peritonitis (Fall 29) sind auf Taf. XV, Fig. 10—11 zwei Kapillaren des Nierenmarks, die hyaline Tropfen enthalten, abgebildet.

In *Falle 157, chronische Glomerulonephritis (Taf. XIV)*, fanden sich im *Sedimente* (Fig. 8) Fäden, hyaline Zylinder, Tropfen-

zylinder und Haufen von hyalinen Tropfen, spärliche Leukozyten und Erythrozyten sowie Fetttropfen. In der *Niere* wurden in dem stark vermehrten Zwischengewebe zahlreiche kleinzellige Infiltrate beobachtet, sowie auch vereinzelte Blutungen. Die Glomeruli waren vielfach hyalinisiert; stellenweise lipoider Degeneration derselben, wobei auch Fettröpfchen in den Schlingen zu sehen waren. Stellenweise starke Verfettung der Arterien. In den häufig erweiterten Hauptstücken vielmals starke Tropfenbildung und oft auch Verfettung des Epithels (Fig. 10), wobei das Fett zum Teil doppeltbrechend war. In mehreren anderen Kanälchen fanden sich Zylinder, oft Tropfenzylinder (Fig. 9), im Lumen einiger Kanälchen Leukozyten.

Auf *Tafel XV*, Fig. 5, sind von *Fall 180*, *einfache Nierensklerose*, zwei Harnkanälchen der Rinde abgebildet, wo man sieht, wie polynukleäre Leukozyten (von einem kleinzelligen Infiltrate aus) durch das Epithel ins Lumen einwandern. Im *Sediment* fanden sich Fäden, hyaline Tropfen und Zylinder, sowie auch spärliche Leukozyten und Nierenepithelien. In der Niere wurde stellenweise Tropfenbildung nachgewiesen.

In *Fall 181*, *einfache Nierensklerose*, *Taf. XV*, wurden im *Sedimente* Fäden, hyaline Zylinder, Tropfenzylinder, Leukozyten und Nierenepithelien beobachtet (Fig. 1). In der Niere kleinzellige Infiltrate im Zwischengewebe und stellenweise polynukleäre Leukozyten in den Kanälchen. An mehreren Stellen Tropfenbildung in den Hauptstücken (Fig. 2); in mehreren distalen Kanälchenabschnitten lockere oder homogene Zylinder.

Von einem Falle von *maligner Nierensklerose* (*Fall 191*) ist auf *Taf. XV* ein erweitertes Schaltstück (Fig. 7) mit einem aus mehreren Fäden zusammengesetzten Zylinder abgebildet; zwischen den Fäden sind Fettkörnchen eingelagert. Ähnliche Zylinder fanden sich im *Sediment* (Fig. 6).

In *Fall 175* (*einfache Nierensklerose*) waren im *Sediment* Fäden, Zylinder und einzelne Leukozyten zu sehen. *Taf. XVII*, Fig. 5 zeigt ein Stück der Marksubstanz der betreffenden Niere, wo sich schmale, fadenartige und breitere, homogene Zylinder im Lumen der Kanälchen finden.

In den *Fällen von Stauung* finden sich in der Regel im *Sediment* mehr oder weniger zahlreiche Fäden und hyaline Zylinder, die zuweilen etwas körnig sind (*Taf. XVI*, Fig. 1, 6,

7 und 8); mitunter auch vereinzelte Tropfenzylinder (Fig. 6). Die zelligen Elemente können fehlen, sind gewöhnlich aber spärlich vorhanden. Sie bestehen aus spärlichen Leukozyten, Nierenepithelien, die oft verfettet (Fig. 1, 6 und 8), selten pigmentiert (Fig. 6) sind, sowie in einigen Fällen aus Erythrozyten.

Bei der mikroskopischen Untersuchung *der Niere* fanden sich in mehreren dieser Fälle vereinzelte kleinzellige Infiltrate und Blutungen. Die Nierenepithelien sind nicht selten ebenso wie die im Sediment gefundenen Epithelien verfettet, und zwar in wechselndem Grad sowohl in den Hauptstücken (Fig. 5) als in den übrigen Kanälchen (Fig. 10).

In allen Fällen fand sich eine mehr oder weniger ausgesprochene Tropfenbildung im Epithel der Hauptstücke (Taf. XVI, Fig. 9 und 11, Taf. XVII, Fig. 1, 2, 3). Die Tropfen füllen das Lumen häufig in reichlicher Zahl aus (Taf. XVII, Fig. 3). Auch im Epithel ist die vorhandene Tropfenbildung von wechselnder Intensität, öfters ziemlich geringgradig mitunter sehr hochgradig (Taf. XVI, Fig. 11).

Bei Stauung kommen hyaline Tropfen verhältnismässig häufig in den Kapselräumen der Glomeruli, und manchmal auch in grosser Zahl vor (Taf. XVI, Fig. 2, Taf. XVII, Fig. 1 und 2). Dabei habe ich Tropfenbildung in den Kapseleithelien selbst nie beobachtet, wenn auch denselben mitunter Tropfen aufgelagert sein und eine Tropfenbildung vortäuschen können. In derartigen Fällen habe ich aber in dem glomerulären Abschnitt der Hauptstücke häufig Tropfenbildung gefunden (Taf. XVII, Fig. 1) und in mehreren Fällen den Eindruck bekommen, dass die in den Kapselräumen gelegenen Tropfen aus diesen Teilen der Hauptstücke stammen.

In den distal von den Hauptstücken gelegenen Kanälchenabschnitten findet man Tropfen (Taf. XVI, Fig. 3 und 13) sowie öfters homogene oder lockere Zylinder (Taf. XVI, Fig. 10, 12 und 13). Die in den dünnen Schleifenschenkeln in der Innenzone der Marksubstanz sehr häufig beobachteten Zylinder sind in der Regel ungewöhnlich stark blau gefärbt (Fig. 4).

Gleichwie in den Stauungsniere habe ich in ein paar untersuchten Nieren von Neugeborenen (Fall 213—216, Taf. XVII), bei denen ja hyaline Zylinder im *Sediment* ein gewöhnlicher Befund sind, zahlreiche hyaline Tropfen im Lumen der Hauptstücke sowie oft in den Kapselräumen gefunden; ausser-

dem fand ich Tropfenbildung im Epithel der Hauptstücke (Fig. 6 und 8) sowie hyaline Zylinder in den distalen Kanälchenabschnitten.

Es würde zu weit führen, hier auf die ganze Frage der pathologischen Anatomie des Morbus Brightii einzugehen. Nur einige einzelne Beobachtungen, die mir besonders interessant erscheinen, möchte ich kurz streifen.

Bei der obigen Erörterung der Fälle 141 und 142 (S. 304, Taf. XIII und XIV) habe ich hervorgehoben, dass ich bei den sogenannten *lipoiden Degeneration der Glomeruli* das Fett in Form von Tropfen im Lumen der Schlingen gefunden habe. In denselben Fällen fand sich auch eine starke Arteriosklerose mit Verfettung der inneren Schichten der Gefäße, eine Veränderung die häufig insbesondere in den Vasa afferentia ausgesprochen war. Ich habe den Eindruck gewonnen, als stamme das Fett der Glomeruli aus den verfetteten Gefäßen, und als handele es sich also — wenigstens teilweise — um eine Art Fettembolie. Nach meinen Erfahrungen tritt die lipoide Degeneration der Glomeruli insbesondere in Fällen von chronischer Glomerulonephritis auf. In 9 der 11 histologisch untersuchten derartigen Fälle habe ich diese Veränderung in stärkerem oder geringerem Grade beobachtet (Fall 141, 142, 147, 151, 152, 155, 156, 157, 158). Bemerkenswert ist, dass in allen diesen Fällen auch eine ausgeprägte Verfettung der arteriosklerotisch veränderten Gefäße, und zwar insbesondere der Vasa afferentia, vorhanden war.

Bei der Besprechung des Falles 156 (S. 305) habe ich das Vorkommen hyaliner Gebilde in Tropfenform in den Schlingen der Glomeruli erwähnt. Fig. 9, Taf. XV zeigt diese Veränderung in prägnanter Weise, indem die Glomerulusschlingen ganz damit ausgefüllt sind. Einzelne derartige Tropfen habe ich auch in einigen anderen Fällen im Lumen der Glomerulusschlingen gesehen (Fall 182, Taf. XV, Fig. 8, und Fall 127). Gleichartige vereinzelt Tropfen im Lumen anderer Nierenkapillaren habe ich auch in einer Anzahl Fälle gesehen: Fall 29 (Taf. XV, Fig. 10—11), 110, 111, 117, 127.

Die eben erwähnten Tropfen sehen morphologisch wie die Hyalintropfen in den Harnkanälchen aus. Es scheint mir sehr bemerkenswert zu sein, dass derartige Gebilde gelegentlich auch innerhalb der Gefäße vorkommen. Ich habe noch nicht die

Gelegenheit gehabt, eine systematische Untersuchung über diese Erscheinung vorzunehmen. Ich kann aber nicht umhin, schon hier die Aufmerksamkeit auf dieselbe zu lenken, da sie möglicherweise für die Erklärung der Entstehung gewisser Formen von sog. hyaliner Degeneration insbesondere der Hyalinisierung der Glomeruli von Wichtigkeit sein kann. Die von mir verwendete Methodik scheint besonders geeignet zu sein, diese intrakapillaren Tropfen in Erscheinung zu bringen.

3. Die Herkunft der morphotischen Elemente des Harnsediments. Die Entstehung der Harnzylinder.

Die Auffassung betreffs der Herkunft der morphotischen Elemente des Harnsediments, zu der ich durch den Vergleich der Befunde der Sedimentuntersuchung einerseits, der mikroskopischen Untersuchung der Niere andererseits gelangt bin, will ich jetzt kurz zusammenfassen, u. zw. zunächst bezüglich der zelligen Bestandteile.

Das Vorkommen von *polynukleären Leukozyten* im Sediment ist ja eine sehr gewöhnliche Erscheinung. Wenn sie in sehr grosser Anzahl zu finden sind und den überwiegenden Teil des Sediments bilden, handelt es sich in der Regel um entzündliche Prozesse der Harnblase und des Nierenbeckens oder auch um purulente Nephritiden. Sehr zahlreiche polynukleäre Leukozyten kommen ausserdem bei akuten Nephritiden, bezw. bei akuter Exacerbation nephritischer Zustände vor und bilden häufig auch in dem Schrumpfungsstadium der chronischen Glomerulonephritiden einen wesentlichen Teil des Sediments. In verhältnissmässig geringerer Menge finden sie sich in mehreren Fällen von Nierensklerose, Nephrosen und Stauung. Bei den renalen Prozessen kommen die Leukozyten mit Zylindern zusammen vor und sind diesen häufig aufgelagert.

In den Fällen, wo die polynukleären Leukozyten aus der Niere selbst stammen, scheint ihre Provenienz je nach der Natur des grundlegenden Prozesses verschieden zu sein. Bei akuten Glomerulonephritiden sind sie häufig im Kapselraum der Glomeruli sowie im Lumen der Hauptstücke zu sehen, was darauf hindeutet, dass sie aus den Glomerulis stammen, u. zw. in Folge einer Emigration aus den Schlingen derselben. Ein derartiger Vorgang kann aber m. E. nicht verallgemeinert werden.

In chronischen Fällen, wo die Leukozyten nur in verhältnismässig beschränkter Anzahl im Sediment vorkommen und wo es sich anatomisch nicht um diffuse entzündliche Prozesse sondern nur um zirkumskripte, mehr oder weniger zahlreiche kleinzellige Infiltrate bezw. Schrumpfungsherde handelt, glaube ich, dass die Quelle der Leukozyten eben in dem kleinzellig infiltrierten Zwischengewebe zu suchen ist. Wenigstens habe ich oftmals bei sowohl akuten als chronischen Fällen beobachtet, dass im Lumen der Kanälchen, die in derartigen Herden oder in deren nächster Nähe liegen, häufig mehr oder weniger zahlreiche polynukleäre Leukozyten vorkommen, wobei diese oft deutlich von dem Zwischengewebe durch das Epithel ins Lumen einwandern (Taf. IX, Fig. 2—4, Taf. XI, Fig. 9, Taf. XV, Fig. 5). Einmal in das Lumen der Kanälchen gelangt, werden die Zellen mit dem Harnstrom weiterbefördert. Von den um den Glomerulus herum liegenden kleinzelligen Infiltraten können Leukozyten auch in den Kapselraum einwandern.

Die mehrerwähnten kleinzelligen Infiltrate bestehen bei der mikroskopischen Untersuchung sowohl aus polynukleären Leukozyten als anscheinend mononukleären Elementen; die letzteren scheinen sogar oft in überwiegender Anzahl vorhanden zu sein. Bemerkenswerterweise habe ich aber in dem Lumen der in diesen kleinzelligen Infiltraten liegenden Kanälchen fast ausschliesslich polynukleäre Leukozyten gesehen und keine Anhaltspunkte für eine Einwanderung von mononukleären Zellen gefunden. Wenn ich gelegentlich auch Mononukleären im Lumen beobachtet habe, so sind sie meiner Ansicht nach wahrscheinlich den desquamierten Nierenepithelien zuzurechnen, wie ich schon oben auseinandergesetzt habe. Wie dem auch sei, so lege ich meinestheils grosses Gewicht auf die kleinzelligen Infiltrate des Zwischengewebes als Quelle der im Harn nachgewiesenen polynukleären Leukozyten, u. zw. insbesondere bei den chronischen pathologischen Zuständen.

In Fällen, wo *Infarkte* in der Niere vorhanden sind, sieht man in den Kanälchen, die in den Infarkten oder in der Nähe derselben liegen, häufig sehr zahlreiche polynukleäre Leukozyten, die oft viel Fett enthalten (Fall 182). Wenn ich also eine grössere Menge fetthaltiger Leukozyten im Sedimente beobachte, scheint es mir verdächtig, dass ein Infarkt vorhanden ist.

Über die *roten Blutkörperchen* kann ich mich kurz fassen. Sie kommen ausser bei Cystitiden und Pyelitiden vorzugsweise bei akuten Nephritiden sowie bei grösseren oder kleineren Nierenblutungen aus verschiedenen Ursachen (Infektionen, Geschwülste, Stauung) vor. Sie können wie bei akuter Nephritis durch Diapedese aus den Glomerulis heraustreten, wobei sie schon im Kapselraume und in den Hauptstücken zu beobachten sind. Andererseits gelangen sie aus kleineren und grösseren Hämorrhagien, die mit Zertrümmerung des Gewebes verbunden sind, in das Lumen der hier gelegenen Kanälchen, um mit dem Harnstrom weiterbefördert zu werden.

Nierenepithelien, d. h. Epithelien, die aus den Harnkanälchen herrühren, sind vielfach im Sediment beobachtet. Sie können natürlich aus verschiedenen Abschnitten des Kanälchensystems stammen und dementsprechend auch von verschiedenem morphologischem Charakter sein. Da sie ausserdem häufig mehr oder weniger verändert, insbesondere verfettet und nekrotisch, sind, werden die Schwierigkeiten, dieselben mit Sicherheit als solche zu erkennen, erhöht, wie ich oben schon betont habe (S. 609).

Bei der mikroskopischen Untersuchung der Nieren ist es eine sehr gewöhnliche Erscheinung, dass die Epithelien der Harnkanälchen bei verschiedenen krankhaften Zuständen mehr oder weniger ins Lumen desquamiert sind. Im Lumen von Sammelröhren gefundene desquamierte Epithelien sind auf folgenden Tafeln abgebildet Taf. IX, Fig. 11, Taf. XI, Fig. 12, Taf. V, Fig. 4. Dass desquamierte Epithelien auch in den mehr proximal gelegenen Kanälchen zu beobachten sind, zeigen folgende Abbildungen: Taf. III, Fig. 10, Taf. X, Fig. 6, Taf. XII, Fig. 3, Taf. XIII, Fig. 2 (schwache Vergrösserung).

Eine Sonderstellung unter den Nierenepithelien nehmen m. E., wie oben (S. 610) ausgeführt worden ist, *die verhältnismässig grossen, stark verfetteten, mit grossen Fetttropfen beladenen Zellen* ein, die ich oben kurz als »grosse Fettzellen des Harnsediments« bezeichnet habe. Diese Zellen enthalten meiner Erfahrung nach häufig doppeltbrechendes Fett. Bei meinen Untersuchungen sind sie in grösserer Anzahl vorzugsweise bei chronischen Nephrosen (incl. der Amyloidnephrose) und Nephritiden zu sehen, kommen aber vereinzelt auch bei anderen Nierenerkrankungen vor. Bei den mikroskopischen Untersuchungen scheint diese Art Zellen vorzugsweise den Haupt-

stücken anzugehören (siehe z. B. Taf. II, Fig. 2, Taf. XIII, Fig. 2), und sie scheinen mir demgemäss gewöhnlich von diesen herzustammen. Da aber das Fett bei pathologischen Zuständen oft sehr ungleichmässig in der Niere verteilt ist und da derartig stark verfettete Zellen gelegentlich auch anderswo zu beobachten sind, so ist es möglich, dass die in Rede stehenden Zellen auch aus anderen Abschnitten des Kanälchensystems herstammen können.

Bei einigen Fällen von *Diabetes*, die mit Koma und Lipämie verbunden sind, ist das Vorkommen von mit isotropen zum Teil grossen Fetttropfen beladenen Zellen häufig von mir festgestellt worden. Bei der mikroskopischen Untersuchung der Nieren sind in diesen Fällen die Zellen der Hauptstücke in besonders hohem Grade verfettet, und es ist wahrscheinlich, dass auch bei *Diabetes* die stark verfetteten Zellen des Sediments gleichwie die häufig hier zu beobachtenden Fettzylinder wenigstens vorzugsweise aus den Hauptstücken stammen.

Die oft im Sediment vorkommenden, auf Zylindern oder auch frei liegenden *Fetttropfen* sind offenbar auf den Zerfall der verfetteten Nierenepithelien zurückzuführen, wobei diese in letzter Hand in verschiedenen Fällen aus verschiedenen Abschnitten stammen.

Auch die den mehr oder weniger körnigen Zylindern aufgelagerten, *feinen Körnchen*, die oft in grösserer oder geringerer Menge vorkommen, rühren meiner Auffassung nach von zerfallenden Epithelien der Niere her.

Die Entstehung der Harnzylinder.

Ich gehe jetzt zu der schwierigen Frage der Zylinderbildung über. Schon oben (Kap. I) habe ich eine ausführliche geschichtliche Darstellung hierüber gegeben. Unter Hinweis auf diese kann ich mich hier darauf beschränken, die Auffassung, zu der ich durch meine eigenen, nach der oben (Kap. II) angegebenen Methodik ausgeführten Untersuchungen gelangt bin, kurz zusammenzufassen. Da diese Methodik einerseits die Möglichkeit eines Vergleiches der Sedimentbefunde mit den Befunden der histologischen Untersuchung der betreffenden Niere gestattet und andererseits die präzylindrischen, schon im Urin nachgewiesenen, oben beschriebenen Gebilde (Tropfen, Fäden) in besonders deutlicher Weise in der Niere selbst zur Erscheinung bringt, scheint sie mir eine gute Ergänzung der

üblichen Methoden zu sein. Sie gibt aber natürlich keinen näheren Aufschluss über die feinsten Strukturbilder der Nierenzelle (Granula, Stäbchen, Bürstensaum); für die Erläuterung vieler Einzelfragen ist daher eine Kombination mehrerer Methoden nötig.

Bei der Bildung der Harnzylinder handelt es sich sicher um sehr *komplexe Vorgänge*, was ja eine Feststellung des Entstehungsmodus derselben ungemein erschwert. Um diesen ermitteln zu können, muss man m. E. in erster Hand die morphologischen Charaktere der Zylinder und ihrer Vorstufen sowie auch die anatomischen Veränderungen in der Niere, die der Zylinderbildung zu Grunde liegen, festzustellen versuchen. Andererseits ist es aber nötig, die besondere Funktion der Niere zu berücksichtigen, da die Vorgänge bei der Zylinderbildung mit den funktionellen Aufgaben der verschiedenen Abschnitte des Kanälchensystems in innigem Zusammenhang zu stehen scheinen. Unsere Kenntnisse hierüber sind aber noch lückenhaft, und die wichtige Frage nach der normalen Nierenarbeit hat ja ihre endgültige Lösung noch nicht erreicht.

Um das schwierige Problem der Nierensekretion unter physiologischen und pathologischen Bedingungen ermitteln zu können, sind u. a. auch experimentelle und morphologische Untersuchungen über die Ausscheidung gewisser Farbstoffe durch die Nieren vorgenommen worden. Da die Ergebnisse dieser Untersuchungen vielfach Analogien mit den morphologischen Befunden in den Nieren bei meinen Untersuchungen darbieten, scheinen sie mir auch für die Auffassung der Zylinderbildung im allgemeinen von grossem Gewicht zu sein.

ASCHOFF¹⁾ fasst seine Ansicht über die Verteilung der Nierenarbeit in den verschiedenen Abschnitten des Systems in folgender Weise zusammen: »Gerade die letzten Jahre haben uns auf Grund feinerer histologischer Differenzierungen, sowie experimenteller Arbeiten einen viel tieferen Einblick in das funktionelle Getriebe des Nierensystems ermöglicht, so dass wir wenn auch mit der nötigen Vorsicht, folgende Einheiten unterscheiden können: die *Zustussbahn*, das sind die Gefässe, den *Filterapparat*, d. h. die Glomeruli samt Kapseln, für deren selbständige Funktion ihre Entwicklungsgeschichte in der Reihe der Vertebraten spricht, den *Ausschwitzungs- oder Sekretionsapparat*, das sind die Hauptstücke, den *Aufsaugungsapparat*

¹⁾ Veröffentl. aus d. Gebiete d. Militär-Sanitätswesens, Heft. 65, 1917, S. 18

das sind die von besonders starken venösen Netzen umsponnenen Schleifen und Schaltstücke, die *Ableitungsbahn*, d. h. die Sammelröhren, alle Systeme zusammengefasst durch die bindegewebige Grundsubstanz.¹⁾

Schon RIBBERT¹⁾ hat durch zahlreiche Versuche die Gliederung in funktionell differente Abschnitte des Nierenparenchyms, von denen der eine (die Hauptstücke) vorwiegend der *Sekretion*, der andere (die Schleifen und Schaltstücke) der *Resorption* dienen sollte, wahrscheinlich gemacht. Die Wasserresorption verdichtet den Harn und damit hängt nach RIBBERT die zuerst in den Schleifen und Schaltstücken auftretende Bildung der hyalinen Zylinder zusammen.

SUZUKI²⁾ schliesst sich derselben Grundauffassung an, indem er u. a. schreibt: »die eigentümlich scharfe Trennung in zwei Hauptabschnitte, welche bei den verschiedenartigen Farbstoffinjektionen das Kanälchensystem der Niere erkennen lässt, spricht nun ausserordentlich zugunsten einer schärferen funktionellen Trennung dieser beiden Abschnitte, von denen der eine das ganze Gebiet der Glomeruluskapseln und der Hauptstücke, der andere die Schleifen, Schalt- und Zwischenstücke sowie die Sammelröhren umfasst».

v. MÖLLENDORFF³⁾ weicht zum Teil von der eben angeführten Anschauung ab, indem er meint, dass dem Glomerulusapparat die wesentliche Absonderung allein zufällt, dass die Hauptstücke auch für die Aufsaugung von Wasser und gelösten Substanzen in Betracht kommen, und dass den übrigen Kanälchenabschnitten die Eindickung des Harnes obliege, was sie durch Wasserresorption besorgen.

Wir sehen also, dass noch keine einstimmige Auffassung über den funktionellen Betrieb der verschiedenen Nierenabschnitte herrscht. Meine Befunde scheinen mir am besten mit der Auffassung RIBBERTS und SUZUKIS in Einklang zu bringen zu sein, indem die beiden Hauptabschnitte, die sie als sekretorisch bzw. resorbierend bezeichnen, auch bei der Zylinderbildung in verschiedener, u. zw. in der in eben erwähntem Sinne zu deutenden Weise reagieren.

Es handelt sich also bei der Zylinderbildung um einen *Vorgang*, der sich nicht allein durch die morphologischen Beob-

¹⁾ Bibl. med., C. Heft. 7, 1896.

²⁾ Zur Morphologie der Nierensekretion, Jena 1912, S. 190.

³⁾ Anatom. Hefte, Abt. I, Bd 53, 1915, S. 310.

achtungen sozusagen kinematographisch feststellen lässt. Wir können wohl einzelne Phasen dieses Vorganges objektiv wahrnehmen, bei den Versuchen aber, aus den Einzelheiten auf den Gesamtverlauf zu schliessen, sind wir vielfach auf subjektive Deutungen hingewiesen, was ja jeder Vorstellung von dem komplexen Verlaufe etwas Hypothetisches verleihen muss.

Zunächst möchte ich die wichtigsten Einzelphasen der Zylinderbildung, wie sie bei meinen Untersuchungen morphologisch hervorgetreten sind, in Betracht ziehen. Oben habe ich unter den Sedimentbestandteilen auch *Tropfen und Fäden* beschrieben, Gebilde, die ich bei der anatomischen Untersuchung in der Niere selbst wiedergefunden habe, wodurch ihre *renale Herkunft* erwiesen ist. Andererseits ist es durch meine Befunde, sowohl im Sediment als im Nierengewebe, deutlich festgestellt, dass *diese beiden Gebilde innige Beziehungen zu der Zylinderbildung zeigen*. Es scheint mir daher zweckmässig, zuerst die Genese dieser Gebilde näher zu verfolgen.

Hyaline Tropfen in grösserer oder kleinerer Anzahl sind in vielen Fällen verschiedener Art schon im Sediment, häufig in Form der Tropfenzylinder, von mir nachgewiesen worden. Sie sind aber im Urin nicht regelmässig und oft nur spärlich zu finden. Bei der mikroskopischen Untersuchung der Nieren habe ich aber hyaline Tropfen in fast allen, mit Zylindrurie verbundenen Fällen nachweisen können, wenn auch häufig nur in sehr geringem Grade. Sie kommen hier regelmässig in den Hauptstücken vor, wo sie teils das Lumen mehr oder weniger ausfüllen können, teils in den Epithelien zu finden sind. Manchmal sind sie ausserdem im Glomeruluskapselraum zu sehen, dessen Epithel aber meiner Erfahrung nach nie das Bild der Tropfenbildung zeigt. In dem distal von den Hauptstücken gelegenen Kanälchenabschnitten können sie sich gelegentlich auf dem Wege abwärts mit dem Harnstrom im Lumen finden, werden aber auch hier nie im Epithel gefunden.

Die Bildung der hyalinen Tropfen kommt bei allen den Krankheitsformen der Nieren vor, wo Zylinder im Urin auftreten. Wie sie in Präparaten, die nach meiner Methode dargestellt sind, aussehen, geht aus mehreren meiner Abbildungen hervor: bei genuiner Nephrose Taf. I, Fig. 9 und 10; bei Amyloidnephrose Taf. II, Fig. 2, Taf. III., Fig. 4, Taf. IV, Fig. 5 und 8; bei Diabetes, Taf. V, Fig. 2 und 6; bei akuter Nephritis, Taf. IX, Fig. 14, Taf. X, Fig. 6, Taf. XI, Fig. 1, 2, 7.

Taf. XII, Fig. 2; bei purulenter Nephritis Taf. XII, Fig. 5, 6 und 8; bei chronischer Nephritis Taf. XIII, Fig. 5, Taf. XIV, Fig. 10; bei Nierensklerose Taf. XV, Fig. 2; bei Stauungsniere Taf. XVI, Fig. 2, 9, 11, Taf. XVII, Fig. 1, 2, 3; bei der Niere der Neugeborenen Taf. XVII, Fig. 6—8.

Die von mir also beobachtete *Tropfenbildung in den Epithelien der Hauptstücke* stimmt in morphologischer Hinsicht mit der Veränderung überein, die schon von vielen Autoren eingehend beschrieben — vor allem von CORNIL, SARRAZIN, LANDSTEINER, STOERK, FAHR — und die auch als *hyalintropfige Degeneration* bezeichnet worden ist. Ich weise auf die obige Darstellung der einschlägigen Literatur hin (Siehe Kap. I, S. 354), und möchte hier nur bemerken, dass die in Frage stehende eigenartige Veränderung bei Anwendung verschiedenartiger Fixations- und Färbungsmethoden zum Vorschein kommt.

Die Vorzüge meiner Methode bestehen darin, dass die Hyalintropfen besser erhalten werden, so dass sie deutlicher und in grösserer Anzahl hervortreten als bei anderen Methoden. Insbesondere bezieht sich dies auf die im Lumen der Hauptstücke gelegenen Tropfen, die sich in meinen Präparaten häufig in sehr grosser Anzahl darstellen lassen, wo sie nach anderen Methoden nicht oder nur in spärlicher Anzahl hervortreten. STOERK bemerkt z. B., dass die hyalinen Tropfen auch in Nieren mit enormem Reichtum an tropfigem Hyalin im Lumen der sekretorischen Kanälchenabschnitte vergleichsweise höchst spärlich, in dem der ausführenden Kanälchenabschnitte kaum anzutreffen sind. Sie scheinen im allgemeinen bei den üblichen Fixierungs- und Färbungsmethoden in amorphe oder fädige Massen umgewandelt zu werden.

Aber auch die im Epithel der Hauptstücke vorkommenden Tropfen treten nach meiner Methode häufig deutlicher und gleichmässiger, als nach anderen Methoden in Erscheinung. In einigen Fällen lassen sich die in meinen Präparaten reichlich vorhandenen Tropfen auch reichlich nach der PFISTERSchen Methode färben, wie aus Tafel XIII hervorgeht, wo Fig. 3 nach PFISTER und Fig. 5 nach meiner Methode gefärbt ist. Im allgemeinen sind sie in den Pfisterpräparaten spärlicher. In einigen Fällen habe ich sogar eine reichliche Tropfenbildung beobachtet, wo sich die Tropfen nach PFISTER garnicht färben. Dies gilt insbesondere für die akuten kann sich aber

auch auf chronische Fälle beziehen, z. B. Fall 37 (chron. genuine Nephrose) und Fall 142 (chron. Glomerulonephritis).

Die Tropfenbildung in der Niere ist im allgemeinen sowohl bei den verschiedenen Erkrankungsformen als im Einzelfalle sehr ungleichmässig verteilt. Sie betrifft bald grössere Gebiete der Hauptstücke, bald ist sie auf einzelne Bezirke beschränkt; in einigen Fällen, — vor allem bei der Amyloidnephrose — ist sie mit Vorliebe auf die terminalen Abschnitte der Hauptstücke (z. B. Taf. I, II, III, IV) lokalisiert, in anderen Fällen aber ist sie in den proximalen Abschnitten zu finden, wie ich in vielen Fällen von akuter Nephritis und bei Stauung beobachtet habe (Taf. XII, Fig. 2, Taf. XVII, Fig. 1). Die Tropfenbildung tritt auch in den verschiedenen Kanälchen in sehr verschiedenem Grade auf, und ebenfalls sind die Zellen eines und desselben Kanälchens oft nicht gleichmässig sondern in sehr verschiedenem Grade verändert. Neben Zellen mit hochgradiger Tropfenbildung finden sich mitunter Zellen, die nur geringfügig verändert sind; (Taf. II, Fig. 2). In vielen Fällen war die Tropfenbildung überhaupt sehr gering.

Die Tropfen nehmen in meiner Farblösung einen stärkeren oder schwächeren blauen Farbenton an; sie sind von wechselnder Grösse, indem sie eine Grösse von 3—11 μ , mitunter nur 1—2 μ oder bis auf 12—15 μ , haben; die im Lumen der Kanälchen gelegenen Tropfen sind bisweilen grösser, was vielleicht auf Quellung, vielleicht auf Konfluenz mehrerer Tropfen beruht. Die Tropfen füllen die Zellen mehr oder weniger aus, wobei diese häufig eine enorme Grösse erreichen können (Taf. IV, Fig. 5 und 8). Die Kerne der Zellen sind dabei in der Regel erhalten. Neben den Hyalintropfen kommen zuweilen, im ganzen aber ziemlich selten, auch Fetttropfen vor, die meistens in den basalen Teilen der Zellen liegen (Taf. II, Fig. 2, Taf. IV, Fig. 5). Der Bürstensaum tritt überhaupt nur selten in meinen Präparaten in Erscheinung; er ist mitunter auch in den stark tropfenhaltigen Zellen erhalten. Häufig sieht man, wie die Tropfen aus den Zellen ins Lumen hinaustreten. Kurz sei noch erwähnt, dass, wie schon STÖERK betont, die Tropfen gegen postmortale Einflüsse sehr resistent zu sein scheinen; in dem gewöhnlichen Leichenmaterial, das etwa 20—24 St. p. m. gewonnen wird, tritt die Veränderung ebenso

deutlich hervor wie in dem kurz nach dem Tode oder auch bei Operation gewonnenen Material.

Die Hyalintropfen scheinen in verschiedenen Fällen von etwas verschiedenem morphologischem Charakter zu sein. Einerseits handelt es sich um kugelige, scharf konturierte Tropfen, die einen gewissen Glanz besitzen (Taf. I, Fig. 9 und 10, Taf. II, Fig. 2), andererseits sind die Tropfen von unregelmässiger oder länglicher Form und nicht so scharf konturiert sowie im allgemeinen kleiner und nicht so glänzend sondern durchscheinender (z. B. Taf. X, Fig. 6, Taf. XI, Fig. 10). Der erste Typus kommt insbesondere bei den Fällen vor, wo die Nieren das makroskopische Bild der grossen weissen Nieren zeigen. Wie STÖBERK schon hervorgehoben hat, ist die eigentümliche makroskopische Weissfärbung dieser Nieren in erster Linie auf Rechnung des tropfigen Hyalins zu setzen. Der zweite Typus tritt insbesondere bei akuten Erkrankungen auf und scheint in inniger Beziehung zu der trüben Schwellung zu stehen. LANDSTEINER macht bei seinen Studien über die trübe Schwellung auch darauf aufmerksam, dass in den erkrankten Nierenzellen neben der Zerfallskörnung auch Kugeln auftreten, die sich am reichlichsten bei länger dauernden nephritischen Prozessen finden, aber auch bei parenchymatös degenerierten und akut entzündeten Nieren nicht fehlen und selbst reichlich vorhanden sein können.

In einigen meiner Fälle, insbesondere bei Diabetes und Stauung, sind die Tropfen zum Teil ganz durchsichtig und sehen wie wässrige Tropfen aus, wobei die Zellen als vakuoliert erscheinen. Derartige Formen sind auch von anderen Verfassern beobachtet (z. B. LANDSTEINER, STÖBERK).

Die Tropfen können also von etwas verschiedenem Aussehen sein, wobei sich aber die verschiedenen Typen nicht ganz scharf abgrenzen lassen. Die Verschiedenartigkeit hängt wohl von einem Unterschied in der Dichte oder in der chemischen Beschaffenheit ab. Auch gegen die PRISTERSche Methode verhalten sich die Tropfen verschieden, was schon von anderen Verfassern auf ihren stärkeren oder geringeren Wassergehalt zurückgeführt worden ist.

Dass die Hyalintropfen durch Konfluenz in zylinderartige Gebilde übergehen können, habe ich vielfach sowohl im Sediment als in der Niere beobachtet. Sie sind also schon deshalb als eine Vorstufe der eigentlichen Zylinder anzusehen. Aus

der anatomischen Untersuchung geht hervor, dass sie *sicher* in den Hauptstücken gebildet werden.

Eine andere Frage ist aber die, ob sie auch eine andere Quelle haben können. In mehreren Fällen habe ich Hyalintropfen, mitunter in sehr reichlicher Menge, auch in den Kapselräumen der Glomeruli gefunden. Diese Erscheinung ist insbesondere in Fällen von Stauung (Taf. XVI, Fig. 2, Taf. XVII, Fig. 1 und 2), in einigen Fällen von akuter Nephritis (Taf. XII, Fig. 2) sowie bei Nieren der Neugeborenen (Fig. XVII, Fig. 7) wahrgenommen. In allen Fällen fand sich aber auch Tropfenbildung im Epithel der Hauptstücke. Im Epithel des Kapselraumes wurde aber nie Tropfenbildung beobachtet. In Analogie mit der durch die Befunde mehrerer experimentellen Untersuchungen gestützten Annahme, dass Farbstoffe nicht nur durch die Hauptstücke sondern auch durch die Glomeruli u. zw. in gelöster und sehr verdünnter Form — ausgeschieden werden, liesse sich wohl denken, dass auch die Stoffe, die die Hyalintropfen bilden, in analoger Weise durch die Glomeruli in gelöstem Zustande abgesondert werden, um im Kapselraum die Tropfenform anzunehmen. Diese Annahme scheint mir möglich aber nicht notwendig zu sein, ich bin nämlich der Ansicht, dass das Vorhandensein von Tropfen im Kapselraum auf eine Ausscheidung der Tropfen durch die Epithelien des glomerularen Endes der Hauptstücke beruhen kann, wie ich in mehreren Fällen beobachtet habe (siehe z. B. Taf. XVII, Fig. 1, Taf. XII, Fig. 2), und dass die Tropfen sich im Kapselraum ansammeln, weil sie in Folge der starken Anschwellung des Epithels des glomerularen Endes nur schwierig aus dem Kapselraum entfernt werden.

Verschiedene Ansichten sind darüber ausgesprochen, inwiefern es sich bei der Tropfenbildung in den Hauptstücken um einen Degenerations- oder um einen Sekretionsprozess handelt. Meinesteils schliesse ich mich der letztgenannten Auffassung an. Es mag ja ein verlockender Gedanke sein, dass die Veränderung im Zusammenhang mit der Sekretion bzw. der Elimination gewisser Stoffe steht, nachdem *die anatomische Untersuchung festgestellt hat, dass die Tropfenbildung ausschliesslich an demjenigen Hauptabschnitte des Kanälchensystems gebunden ist, der heutzutage allgemein als der sekretorische bezeichnet wird.* Die vielumstrittene Frage, ob die Tropfen aus

den präexistierenden Granula der Zellen hervorgehen, lässt sich durch meine Methodik nicht beurteilen.

Die eben beschriebene Bildung der Hyalintropfen, die sowohl im Urin als in der Niere selbst nachgewiesen worden sind und vielfach Übergänge zu Zylindern zeigen, ist zweifelsohne als eine wesentliche Quelle der Zylinder aufzufassen. Sie stellen eine Art Rohmaterial dar, das in dem proximalen Hauptabschnitte des Kanälchensystems gebildet wird und in den distalwärts gelegenen Abschnitten in Zylinder übergeht.

Wie wichtig aber diese Tropfenbildung für die Genese der Zylinder auch sein mag, so stösst man immer und immer wieder auf die Frage, ob sie wirklich die *einzig*e Quelle aller Zylinder sein kann.

In einigen Fällen tritt dieser Prozess in den Vordergrund, und die Tropfen werden in so reichlicher Menge gefunden, dass dieselben wohl die ganze Zylinderbildung erklären könnten. Bei meinen Untersuchungen war ich anfangs geneigt, das Hauptgewicht eben auf die Tropfenbildung zu verlegen, um dadurch möglicherweise einen einheitlichen Entstehungsmodus finden zu können. Später sind mir aber mehr und mehr Bedenken gegen die Generalisierung dieser Genese gekommen.

Es gibt nämlich Fälle — vor allem bei der Nephrose leichteren Grades — wo die Tropfenbildung trotz einer ausgeprägten Zylinderbildung nur geringfügig ist oder fast fehlen kann. Dies könnte ja möglicherweise damit zusammenhängen, dass die Veränderung der Erfahrung nach sehr unregelmässig in verschiedenen Teilen der Niere verteilt werden kann; es liesse sich daher denken, dass die Veränderung an den untersuchten Stellen — die ja im Verhältnis zu der ganzen Niere nur ganz spärlich sein müssen — geringfügig war, um vielleicht an anderen, nicht untersuchten Stellen ausgeprägter zu sein. Andererseits scheinen mir aber die Fälle von Zylindrurie mit geringer oder fast fehlender Tropfenbildung eher dafür zu sprechen, dass die Zylinder ausser den Tropfen noch eine andere Quelle haben können, was auch durch Erwägungen anderer Art gestützt wird.

Früher war ja die Vorstellung allgemein, dass die Zylinderbildung lediglich auf eine Art Gerinnung in gelöster Form transsudierter Eiweisstoffe zurückzuführen sei. Dies ist nach allen heutzutage vorliegenden Beobachtungen über die Tropfenbildung und ihre Bedeutung für die Zylinderentstehung

sicherlich nicht richtig. Gegen die Annahme, dass die Zylinder einfach aus transsudiertem Eiweiss entstanden, hat man unter anderen Gründen auch vielfach auf die Inkongruenz zwischen Albuminurie und Zylindrurie hingewiesen. Diese Tatsache, die auch aus mehreren meiner Beobachtungen hervorgeht, scheint mir aber nur dafür zu sprechen, dass nicht *alle* Zylinder durch einfache Gerinnung eines Transsudates entstehen, sondern dass wenigstens ein Teil derselben wahrscheinlich auf eine andere Entstehungsweise zurückzuführen ist.

Man muss sich aber m. E. vor der Annahme einer einheitlichen Genese der Zylinder aus transsudiertem, geronnenem Eiweiss ebenso wie vor der Generalisierung der Bedeutung der Tropfenbildung hüten. Wie verlockend auch der Gedanke eines einheitlichen Ursprungs der Zylinder sein mag, so scheint er aber in den bisher vorliegenden Tatsachen nicht genügend begründet zu sein. Es scheint mir vielmehr als wahrscheinlich, dass wir es mit verschiedenen Prozessen, die neben einander und gewissermassen unabhängig von einander vor sich gehen, zu tun haben. Die jetzt zu besprechenden Gebilde verdanken vielleicht ihren Ursprung eben einem mit der Tropfenbildung parallel verlaufenden Vorgang, wenn auch ihre Genese durch die morphologische Untersuchung sehr schwierig zu erklären ist.

Die andere Art der Formbestandteile des Urnsediments, die ich mit der Zylinderbildung in Zusammenhang bringe, sind, wie erwähnt, die *faden- und bandartigen Gebilde*, die ich der Kürze halber einfach als *Fäden* bezeichnet habe. Auch diese sind meiner Erfahrung nach *renalen* Ursprungs, indem sie sich, wie ich beobachtet habe, vielfach in der Niere selbst im Lumen der Harnkanälchen finden, wo sie dasselbe Aussehen wie die Fäden des Sediments, bzw. die aus diesen gebildeten lockeren, streifigen oder spiralförmigen Zylinder zeigen (Taf. III, Fig. 4, Taf. IX, Fig. 13, Taf. XI, Fig. 3, 10, 11 Taf. XII, Fig. 10, Taf. XV, Fig. 7, Taf. XVII, Fig. 4 und 5)

Ob sich unter den im Sediment vorhandenen Fäden auch extrarenale Gebilde von ähnlichem Aussehen verbergen, lässt sich durch morphologische Untersuchungen vorliegender Art kaum entscheiden. Meinesteils habe ich keine Anhaltspunkte für eine extrarenale Genese derselben erhalten, obgleich ich sie auch nicht ganz verneinen kann. Die häufig aufgestellte Behauptung, dass die sog. Zylindroide, mit denen wohl meine »Fäden»

identisch sind, gerade bei katarrhalen Erkrankungen der Harnblase und des Nierenbeckens besonders zahlreich zu finden wären, was für ihren extrarenalen Ursprung sprechen sollte, habe ich nicht bestätigen können. Die Fäden weichen auch in meinen Präparaten von dem Aussehen schleimiger Gebilde ab.

Es unterliegt m. E. keinem Zweifel, dass *Fäden von der im Urin nachgewiesenen Art tatsächlich in der Niere selbst entstehen können und dass sie an der Zylinderbildung teilnehmen*, indem sie zunächst in lockere, fädige, bzw. spiralförmige Zylinder übergehen. Ich habe immer und immer wieder einen derartigen Übergang in Sediment beobachtet, und denselben auch häufig in der Niere selbst wahrgenommen. Andererseits gehen Zylinder von lockerer, fädiger Struktur vielfach in homogene Zylinder über, die also ihren Ursprung auch in den Fäden haben können.

In welcher Weise ist nun die *Entstehung der Fäden* zu erklären? Es ist mir nicht möglich gewesen, den ganzen sich hierbei abspielenden Vorgang zu verfolgen. Durch die mikroskopische Untersuchung der Nieren lässt es sich aber feststellen, dass die Fäden als solche nicht in den Hauptstücken sondern erst in den distal von diesen gelegenen Kanälchen sowie im Urin vorkommen. Treten also die Hyalintropfen schon im sekretorischen Hauptabschnitte des Kanälchensystems auf, sind dagegen die Fäden sowie die Zylinder erst in dem resorbierenden Hauptabschnitte wahrzunehmen.

In den Fällen, wo Fäden vorkommen, sind Hyalintropfen in mehr oder weniger reichlicher Menge, häufig allerdings nur spärlich, in den Hauptstücken beobachtet worden. Zunächst entsteht darum die Frage, ob die Fäden nicht aus den Hyalintropfen hervorgehen.

Es scheint mir möglich zu sein, dass die Tropfen durch Konfluenz und Wasserentziehung in den resorbierenden Kanälchen die morphologische Form der Fäden erhalten könnten. Durch diese Annahme wäre also die Genese sämtlicher Zylinder in letzter Hand auf die Tropfenbildung zurückzuführen.

Gegen diese Hypothese spricht aber die Tatsache, dass ich nirgendwo den direkten Übergang von Tropfen in Fäden beobachtet habe. Morphologisch lassen sich keine Anhaltspunkte für eine solche Umwandlung erbringen.

In Anbetracht dieses wichtigen Umstandes bleibt wohl nur die Annahme übrig, dass sich die Fäden in anderer Weise

bilden, und ich finde es wahrscheinlich, dass es sich hierbei um eine Art Ausfällung aus der kolloiden Lösung transsudierter Eiweisstoffe handelt; dass diese erst in den distalen Abschnitten des Harnkanälchensystems stattfindet, deutet darauf hin, dass der Prozess mit der hier vorsichgehenden Wasserresorption, die die Lösung eindickt und dadurch eine Ausfällung begünstigt, zusammenhängt. Dass auch andere Umstände hierbei einwirken ist höchst wahrscheinlich, lässt sich aber durch morphologische Untersuchungen vorliegender Art nicht feststellen.

Die experimentellen Untersuchungen über die Ausscheidung der Farbstoffe durch die Nieren geben ja wichtige Aufschlüsse über die funktionelle Arbeit der verschiedenen Abschnitte des Kanälchensystems. Sie bieten, ebensowie die experimentellen Untersuchungen über Hämoglobinausscheidung (LEBEDEFF¹) u. a.) vielfach Analogien mit den sich bei der Zylinderbildung abspielenden Vorgängen sowie mit den hierbei zu beobachtenden morphologischen Veränderungen dar.

SUZUKI präzisiert seinen Standpunkt dahin, dass sowohl die vital färbenden Farbstoffe, wie auch die im Körper selbst entstehenden Farbstoffe sowohl durch die Epithelien als auch durch die Glomeruli, wenn auch durch letztere in sehr verdünnter Form ausgeschieden werden. Die Zylinderbildung führt er auf Glomerulitranssudate sowie auf Sekret der Epithelien und hyalintropfiges Zerfallsmaterial zurück

In der Tat haben mich meine Beobachtungen an menschlichem Material zu einer analogen Auffassung der Zylinderbildung geführt, indem ich, wie oben ausgeführt worden ist, neben der Tropfenbildung in den Hauptstücken noch eine von dieser wahrscheinlich unabhängige Bildung von Fäden in den distalen Kanälchen festgestellt habe. In Analogie mit den Resultaten SUZUKIS scheint es mir wahrscheinlich, dass die zylinderbildenden Stoffe sowohl durch die Epithelien der Hauptstücke als durch die Glomeruli — und wohl teils in Form von Tropfen, teils als morphologisch nicht wahrnehmbare gelöste Stoffe — ausgeschieden werden.

Ausser Zylindern sind ja im Harnsediment noch die vielfach besprochenen Tropfen und Fäden zu sehen. Diese sind sehr gewöhnlich und häufig in reichlicher Menge vorhanden,

¹) Virch. Arch. Bd. 91, 1883, S. 267.

die Tropfen finden sich entschieden seltener und meistens nur spärlich. Sie können aber auch beide in Zylinder übergehen und sind von diesem Gesichtspunkte aus als *präzylindrische Gebilde* aufzufassen. Ob diese nun als solche in den Urin ausgeschieden werden, oder ob sie in den Nieren in Zylinder übergehen, hängt wahrscheinlich von vielen Umständen ab, wie ja die Zylinderbildung überhaupt ein sehr komplexer Vorgang ist.

Die hierbei einwirkenden Momente sind wohl in erster Linie die Reichlichkeit der Produktion der Tropfen bezw. Fäden, die Stärke der wasserresorbierenden Kräfte der Harnkanälchensysteme sowie die Stärke des Harnstroms. Alle Umstände, die das Weiterbefördern der Tropfen und Fäden mit dem Harnstrom verzögern, bezw. das Steckenbleiben derselben in den Kanälchen begünstigen, oder die Resorption des Wassers befördern, erleichtern die Entstehung der homogenen Zylinder. Wenn andererseits der Harnstrom kräftig ist, und die ausgeschiedenen Produkte mit Leichtigkeit weiter befördert werden, oder wenn die wasserresorbierenden Kräfte herabgesetzt sind, so wird die Zusammensinterung der präzylindrischen Gebilde erschwert, und die Bildung der wirklichen homogenen Zylinder verzögert. Auch anatomische Verhältnisse spielen wohl hierbei eine Rolle. In Kanälchensystemen, wo die absteigenden Schleifenschenkel besonders lang sind, wird wohl leichter eine Eindickung des Material erfolgen als in Systemen mit kurzen oder fehlenden absteigenden Schleifenschenkeln. Man sieht auch vielfach wie eben die langen, absteigenden Schleifenschenkel in den inneren Teilen der Pyramiden von homogenen, oft stark blaugefärbten Massen ausgefüllt sind (Taf. XVI, Fig. 4, Taf. XI, Fig. 13, Taf. XIII, Fig. 8).

Wenn Fäden oder schmale Zylinder, die in engen Kanälchenabschnitten gebildet worden sind, in breitere Abschnitte gelangen, dann lagern sie sich in unregelmässiger Weise zusammen und falten oder winden sich häufig auf mannigfache Art, wodurch eben die häufig vorkommende Zylinderform entsteht, die ich als *Spiralzylinder* bezeichnet habe. Die Entstehung der festesten und breitesten Zylinder, der wachsartigen, ist wahrscheinlich auf ein besonders langwieriges Verweilen derselben in den Kanälchen zurückzuführen, wie es schon viele Verfasser angenommen haben; sie wären demnach, gewissermassen als Altersstufen der Zylinder anzusehen. Es

scheint mir aber nicht ausgeschlossen, dass verschiedene Arten von Zylindern möglicherweise aus chemisch differenten Stoffen gebildet werden. Dass gelegentlich eine Imbibition der Zylinder mit gelösten Stoffen stattfinden kann, geht aus den bei hämorrhagischer Nephritis gefundenen grüingefärbten Zylindern hervor, deren eigenartige Farbe ich mit einer Imbibition der Zylinder mit in die Harnflüssigkeit diffundiertem Hämoglobin in Zusammenhang bringen möchte.

Wenn ich nach diesen Erwägungen meine Anschauung über den *Vorgang bei der Zylinderbildung* kurz *zusammenfasse*, so wäre folgendes mit allem Vorbehalt als wahrscheinlich zu betrachten:

Die im Harnsediment vorkommenden Hyalintropfen und Fäden können auch in den Nieren nachgewiesen werden. Beide diese Gebilde nehmen an der Zylinderbildung teil und können demnach als präzylindrische Gebilde betrachtet werden. Die Hyalintropfen, die direkt zu Zylindern konfluieren können, werden in dem proximalen, als sekretorisch aufgefassten Hauptabschnitte des Kanälchensystems gebildet, indem sie hauptsächlich oder vielleicht ausschliesslich auf die in den Epithelien der Hauptstücke vielfach nachgewiesene Tropfenbildung zurückzuführen sind. Die Fäden und Zylinder kommen erst in dem distal von den Hauptstücken gelegenen, als resorbierend aufgefassten Hauptabschnitte des Kanälchensystems vor. Die Fäden werden hier wahrscheinlich durch eine Art Ausfällung aus gelösten Eiweisstoffen gebildet und können sekundär durch Zusammenlagerung und Verschmelzung in Zylinder übergehen. Die in dem distalen Hauptabschnitte vorkommende Wasserresorption ist wahrscheinlich von grosser Bedeutung für die hier stattfindende Entstehung der Fäden und der Zylinder.

LÖHLEIN¹⁾ hat sich dahin ausgesprochen, dass wir für eine ausserordentlich grosse Zahl von leichteren und schwereren Albuminurien mit Bestimmtheit angeben können, dass das im Harn auftretende Albumin lediglich als blutfremder Stoff der Exkretion verfallen ist; er erinnert an die bekannten Versuche über die Ausscheidung von reichlich aufgenommenem Hühnereiweiss, ferner an die Albuminurien, die nach parenteraler Einverleibung von Fremdeiweiss auftreten, sowie an die Verhält-

¹⁾ *Ergebn. d. Med.* Bd 5, 1910, S. 427.

nisse bei Hämoglobinurie, wo er meint, dass es sich um eine echte Sekretion des Hämoglobins durch die Epithelien der Harnkanälchen handelt.

Ich möchte diesen Gedankengang auch auf die Zylinderbildung und ihre Bedeutung in Anwendung bringen. Die Zylinderbildung kommt ja erfahrungsgemäss bei akuten und chronischen Infektionen und toxischen Zuständen sowie bei der Stauung vor. Theoretisch liess es sich m. E. wohl denken, dass die Bildung der hyalinen Tropfen, Fäden und Zylinder ein sichtbares Zeichen der *Elimination* gewisser aus dem Organismus zu entfernenden Stoffe sei; sie wäre demnach gewissermassen als eine der Schutzvorrichtungen des Körpers anzusehen. Man nimmt ja auch allgemein an, dass wenn die Nieren nicht mehr alle Schlacken abgeben, was ja mit einer Störung eben des Eliminationsprozesses zusammenhängen muss, das Stadium der renalen Insuffizienz eines Nierenleidens eintritt.

Wenn es richtig ist, dass die von mir beschriebenen präzylindrischen Gebilde, die Hyalintropfen und die Fäden, nicht von einheitlicher Genese sind, so möchte ich die Vermutung aussprechen, dass die Bildung der hyalinen Tropfen und der aus diesen entstandenen Zylinder vielleicht mit der Elimination von toxischen Substanzen zu tun hat, und dass die Fäden und die aus diesen hervorgehenden Zylinder vielleicht mit der Elimination von transsudierter, ödematöser Flüssigkeit zusammenhängt. Tropfen und Fäden kommen zwar häufig zusammen vor, die Tropfen kommen aber bei gewissen toxischen Zuständen, z. B. Amyloidnephrose, besonders reichlich vor, während die Fäden bei der Stauung besonders zahlreich auftreten.

4. Das Sedimentbild bei den verschiedenen Krankheiten der Nieren und der Harnwege.

Ist es nun möglich, durch die genauere Analyse des Harnsediments, die die mikroskopische Untersuchung nach meiner Methode gestattet, der Natur der sich in den Nieren abspielenden Vorgänge näher zu kommen und die Diagnose des vorliegenden Prozesses zu stellen?

Bekanntlich schätzt man gegenwärtig die Bedeutung der Sedimentuntersuchung in diagnostischer Beziehung nicht allzu

hoch. BRUGSCH und SCHITTENHELM¹⁾ heben sogar hervor, dass eine diagnostische Trennung der einzelnen Formen von Nierenkrankungen auf Grund ihres Sediments, abgesehen vom Blutgehalt, nicht möglich sei; sie besage auch nichts über die Schwere der Affektion.

Früher hat KNOLL²⁾ es aber für nicht aussichtslos gehalten, dass man durch eine sorgfältige Beachtung der Details an den Harnzylindern und den isoliert im Sediment vorkommenden Zellen dereinst zu einer genaueren Diagnose der Vorgänge ja vielleicht sogar des Vorwaltens des einen oder anderen Vorganges in der Niere bei Morbus Brightii gelangen werde. Vervielfältigung der Beobachtungen bei kombinierter Untersuchung des Harnsediments und der Nieren bei letal ablaufenden Nierenerkrankungen des Menschen und experimentell erzeugten Nierenerkrankungen von Tieren scheint ihm hierzu notwendig.

Wenn man auch die Möglichkeit, allein durch die Untersuchung des Sedimentes die Diagnose zu stellen, natürlich nicht überschätzen darf, so bin ich doch durch meine Untersuchungen zu der Auffassung gelangt, dass die Sedimentbefunde innerhalb gewisser Grenzen für die Diagnose zu verwerten sind und eine nicht unwichtige Ergänzung der übrigen Befunde bilden können. In *typischen* Fällen vieler Krankheitsformen gibt es m. E. ziemlich charakteristische Sedimentbilder. Hoffentlich wird eine reichere Erfahrung eine Feststellung gewisser Haupttypen des Sedimentbildes noch mehr ermöglichen können. Jedenfalls kann die Sedimentuntersuchung meiner bisherigen Erfahrung nach in vielen Fällen wenigstens einen mehr oder weniger deutlichen Fingerzeig über die Natur des vorliegenden Prozesses geben, wenn auch die Kombination mehrerer Untersuchungsmethoden, sowie die Berücksichtigung sämtlicher klinischer Symptome für die sichere Diagnose natürlich nicht zu entbehren ist.

Ich möchte zunächst die Verhältnisse bei denjenigen Erkrankungen erwähnen, die unter dem Namen des *Morbus Brightii* zusammengefasst werden. Die erste Schwierigkeit hängt hier davon ab, dass man sich ja gegenwärtig noch nicht über die Prinzipien der Einteilung und der Nomenklatur des Morbus Brightii völlig geeinigt hat. In dieser Abhandlung habe ich mich der Einteilung von VOLHARD und FAHR der Hauptsache nach angeschlossen und mein Material demgemäss in den drei

¹⁾ l. c., S. 548 a.

²⁾ l. c., S. 314.

Hauptgruppen: den Nephrosen, den Nephritiden und den Nierensklerosen eingeordnet. Diese Einteilung scheint mir gegenwärtig am besten geeignet zu sein, sowohl die klinischen als die pathologisch-anatomischen Gesichtspunkte zu vereinigen. Den erwähnten Hauptformen habe ich aber auch die Stauungsniere angereicht, da die Stauung erfahrungsgemäss auch mit Zylindrurie verbunden ist und, wenn vorhanden, mehr oder weniger das Sedimentbild beeinflusst.

Auch die Sedimentuntersuchung scheint die Berechtigung der Trennung dieser Hauptgruppen zu ergeben, indem auch das Sedimentbild in den typischen Fällen jeder Hauptgruppe im grossen und ganzen charakteristisch zu sein scheint.

Wie VOLHARD und FAHR hervorgehoben haben, gibt es aber vielfach Übergangs- und Mischformen der in Rede stehenden Erkrankungen, was natürlich auch das Sedimentbild mehr oder weniger beeinflussen und die Schwierigkeit der Feststellung der einzelnen Sedimenttypen erschweren muss.

Aber auch von einem anderen Gesichtspunkte aus ist es mit Schwierigkeiten verknüpft, die Sedimenttypen bei Morbus Brightii festzustellen. Es gibt nämlich keine morphotischen Sedimentbestandteile, die für eine gewisse Krankheitsform so charakteristisch sind, dass sie ausschliesslich bei dieser zu finden sind. Hyaline Tropfen, Fäden, Zylinder, Leukozyten, Nierenepithelien sowie Erythrozyten, kurz alle die gewöhnlichen Sedimentbestandteile können bei verschiedenen Formen des Morbus Brightii vorkommen. Jeder einzelne Bestandteil hat daher an und für sich für die Diagnose keine entscheidende Bedeutung. Mehr als ein in qualitativer Hinsicht durchaus verschiedenes Bild ist es vielmals die Kombination der verschiedenen Elemente, die relative Menge derselben, die ausschlaggebend ist. In einigen Fällen treten z. B. die Zylinder in den Vordergrund und die zelligen Elemente in den Hintergrund, in anderen Fällen wiederum kann es sich um das Gegenteil handeln. Dieses quantitative Abschätzen lässt sich nicht immer in streng objektiver Weise durchführen, es wäre vielleicht leichter zu erzielen, wenn man die Untersuchung mit einer quantitativen Bestimmung der Bestandteile in einer Zählkammer ergänzen könnte.

Ich möchte jetzt die morphologischen Sedimentbefunde bei den verschiedenen Krankheitsformen zusammenfassen.

A. Nephrosen.

1. *Akutes Stadium.* 1. Bei akuter *Pneumonie* (Fall 1—9, Tafel IX, Fig. 7 u. 8). In den meisten Fällen fand sich nur leichte Albuminurie. Das Sediment war gering und enthielt *Fäden* in wechselnder Menge sowie spärliche oder öfters ziemlich zahlreiche *Zylinder*. Diese waren meistens schmal oder mittelbreit, locker oder homogen, häufig mehr oder weniger körnig; nur in Fall 6 fanden sich breite wachsartige Zylinder. Die Zylinder waren öfters mit spärlichen Zellen oder Fetttropfen besetzt. In 2 Fällen wurden *hyaline Tropfen* in geringer Menge, teilweise als *Tropfenzylinder* beobachtet. In allen Fällen kamen *polynukleäre Leukozyten* vor, die meistens spärlich, in 2 Fällen aber ziemlich zahlreich waren. In fast allen Fällen fanden sich meistens ziemlich spärliche *Nierenepithelien*, die oft verfettet oder nekrotisch waren. *Rote Blutkörperchen* waren in Fall 4 spärlich, in Fall 5 (nebst Blutpigment) reichlich vorhanden.

2. *Nephrose bei Tuberkulose* (Fall 10—19, Tafel IX, Fig. 1, 5, 6). Es handelte sich in sämtlichen Fällen um leichte Nephrose, wobei der Urin in der Regel nur Spuren von Albumen enthielt; nur in Fall 15 fand sich ein reichlicher Albumengehalt. In dem meistens geringen Sediment kamen mehr oder weniger zahlreiche *Fäden* vor, die mitunter den hauptsächlichen Teil des Sedimentes bilden. In allen Fällen fand sich eine wechselnde Menge von *Zylindern*, die schmal oder mittelbreit, locker oder homogen, sowie häufig mehr oder weniger körnig waren; nur ausnahmsweise liessen sich vereinzelte wachsartige Zylinder beobachten. Spärliche oder in einigen Fällen ziemlich zahlreiche *Leukozyten* waren in allen Fällen mit Ausnahme von Fall 14 vorhanden. *Nierenepithelien*, die oft nekrotisch oder etwas verfettet waren, fanden sich in spärlicher oder zuweilen ziemlich reichlicher Anzahl. In zwei Fällen sind *rote Blutkörperchen* beobachtet. Haufen von freien Fetttropfen sind in zwei Fällen notiert. Auch in den Fällen, wo der Urin albumenfrei war, fanden sich Fäden, Zylinder und Zellen.

3. *Nephrose bei Diphtherie* (Fall 20—26). In den meisten Fällen fanden sich Spuren von Albumen. Im Sediment fanden sich zahlreiche *Fäden* sowie meistens spärliche, schmale *Zylinder*; ausserdem spärliche polynukleäre *Leukozyten* und oft nekrotische *Nierenepithelien*. In einem Falle (25), wo keine

Albuminurie vorlag, fand sich dasselbe Sedimentbild wie in den übrigen Fällen. In einem Falle (26) kamen einzelne *rote Blutkörperchen* vor.

4. Nephrose bei *verschiedenen Infektionen* (Fall 27—36, Tafel IX, Fig. 9, 10, 15). Nur leichte oder in einigen Fällen keine Albuminurie. Im Sediment fanden sich *Fäden*, zuweilen in reichlicher Menge, sowie mehr oder weniger zahlreiche, schmale oder mittelbreite, lockere oder homogene, öfters etwas körnige *Zylinder*. In zwei Fällen kamen *hyaline Tropfen* vor. In allen Fällen, mit Ausnahme von einem, waren meistens spärliche, mitunter reichliche polynukleäre *Leukozyten* vorhanden. In mehreren Fällen wurden *Nierenepithelien* beobachtet, die zum Teil verfettet oder nekrotisch waren. In 3 Fällen kamen *rote Blutkörperchen* (in einem Falle ausserdem Blutpigment) vor.

II. *Chronisches Stadium* der Nephrose. 1. *Genuine Nephrose* (Fall 37—45, Tafel I und Tafel VII, Fig. 1—3, 5—6). In allen Fällen kamen mehr oder weniger zahlreiche, mitunter sehr zahlreiche *Fäden* vor. In 5 Fällen wurden zahlreiche *hyaline Tropfen* beobachtet, die häufig *Tropfenzylinder* bildeten. Lockere und homogene *Zylinder* waren immer zahlreich, mitunter sehr zahlreich vorhanden; ihre Breite war meistens etwa 15—30 μ , oft waren sie aber etwas schmaler oder etwas breiter. Wachstartige *Zylinder*, die im allgemeinen eine Breite von 40—60 μ gelegentlich noch mehr erreichten, kamen in mehreren Fällen im allgemeinen ziemlich spärlich vor. Auf mehreren *Zylindern* fanden sich körnige Auflagerungen; nur selten waren ganz körnige *Zylinder* vorhanden. Der Gehalt von *Zellen* war sehr wechselnd; auch in jedem Einzelfalle war die Zellenmenge an verschiedenen Tagen sehr wechselnd. Polynukleäre *Leukozyten* kamen in 8 Fällen vor, meistens ziemlich spärlich, gelegentlich reichlich. *Rote Blutkörperchen* wurden in 7 Fällen gelegentlich in geringer Anzahl beobachtet. *Nierenepithelien* kamen in wechselnder Menge vor. In 5 Fällen war die Zahl der *stark verfetteten Nierenepithelien* vom Typus der »grossen Fettzellen« (mit oft doppeltbrechendem Fett) mehr oder weniger reichlich, wobei sie dem Sedimentbild ein sehr charakteristisches Gepräge (Taf. VII, Fig. 2) verliehen.

2. *Amyloidnephrose* (Fall 46—64, Tafel II, III und IV). *Fäden* kamen in grösserer oder geringerer Anzahl in den meisten Fällen vor. Das Vorkommen von *hyalinen Tropfen* und *Tropfenzylindern* liess sich in 7 Fällen feststellen; im allgemeinen

waren sie ziemlich spärlich, in einem Fall (60) reichlich. *Zylinder* waren in sämtlichen Fällen zahlreich vorhanden; sie bildeten in mehreren Fällen den hauptsächlichsten Bestandteil des Sediments; sie waren locker oder homogen (meistens 15—30 μ breit), häufig mehr oder weniger körnig; verhältnismässig häufig kamen breite wachsartige Zylinder vor. Die *Zellen* waren in der Regel nur spärlich vorhanden. Kleine, oft etwas verfettete oder nekrotische *Nierenepithelien* waren in mehreren Fällen zu sehen. *Stark verfettete Zellen* von dem Typus der »grossen Fettzellen« kamen in 13 Fällen bald spärlich, bald reichlich vor; das Fett erwies sich häufig als doppeltbrechend. Polynukleäre *Leukozyten* wurden in sämtlichen Fällen beobachtet, im allgemeinen waren sie nur vereinzelt oder ziemlich spärlich, gelegentlich reichlich vorhanden. *Rote Blutkörperchen* fanden sich nur gelegentlich in ein paar Fällen in sehr spärlicher Zahl.

Nephrose bei *Diabetes* (Fall 65—72, Tafel V und VI). In den meisten Fällen fand sich kein Albumen oder nur Spuren davor. Auch in den Fällen, wo keine Albuminurie vorlag, fanden sich häufig zahlreiche Zylinder. Im Sediment kamen mehr oder weniger zahlreiche *Fäden* sowie lockere oder homogene *Zylinder* vor. Unter den letzteren sind besonders die mehr oder weniger körnigen, häufig auffallend kurzen, sog. *Komazyylinder* zu erwähnen. Nur in einem Falle (65) habe ich vereinzelt Tropfenzylinder beobachtet. In sämtlichen Fällen fanden sich vereinzelt *Leukozyten*. Nur in einem Falle, der mit Nephrolithiasis kompliziert war, fanden sich *Erythrozyten*. *Nierenepithelien*, die zum Teil nekrotisch, zum Teil stark verfettet waren, fanden sich in mehr oder weniger reichlicher Menge in den meisten Fällen. Die stark verfetteten Nierenepithelien, deren Fett nicht doppeltbrechend war, scheinen mir sehr charakteristisch zu sein, sowie auch die in mehreren Fällen vorkommenden Haufen von Fettröpfchen oder *Fettzylinder* deren Fett auch nicht doppeltbrechend war.

Graviditätsalbuminurie (Fall 73—81, Tafel XVII, Fig. 10—11). Im Sediment kamen bald spärliche, bald zahlreiche *Fäden* vor. *Hyaline Tropfen* wurden in 2 Fällen beobachtet. *Zylinder* waren meistens zahlreich vorhanden; sie waren meistens schmal oder mittelbreit und teils locker, teils homogen; häufig waren sie mehr oder weniger körnig. In den meisten

Fällen fanden sich spärliche, in einigen Fällen zahlreiche polynukleäre *Leukozyten*. *Nierenepithelien* waren bald reichlich bald spärlich vorhanden; sie waren häufig mehr oder weniger verfettet oder nekrotisch; in zwei Fällen kamen sehr stark verfettete Zellen von dem Typus der »grossen Fettzellen« vor. In 3 Fällen fanden sich meistens ziemlich spärliche rote *Blutkörperchen*, die in einem Falle zum Teil punktiert waren.

B. Nephritiden.

I. *Akutes Stadium* (Fall 82—97, Tafel VIII, Tafel IX, Fig. 12—14, Taf. X, Taf. XII, Fig. 1—4). *Fäden* kamen in wechselnder Menge vor. *Hyaline Tropfen*, teilweise zu zylinderförmigen Gebilden angesammelt, waren in spärlicher Menge in 4 Fällen zu sehen. Auf dem Höhestadium des Prozesses waren immer zahlreiche *Zylinder* vorhanden, deren Anzahl aber mit dem Abnehmen der Krankheit immer weniger wurde; sehr häufig waren sie mit mehr oder weniger reichlichen Körnchen besetzt, selten ganz körnig. Charakteristischerweise waren sie häufig mit Zellen, Fettröpfchen oder Pigment besetzt. Die *Zylinder* waren bald locker, öfters spiralförmig, bald homogen; meistens waren sie schmal oder mittelbreit (etwa 10—30 μ), nur selten breiter bis auf etwa 40—50 μ . Wachstartige *Zylinder* kamen etwa in der Hälfte der Fälle vor, meistens in spärlicher Anzahl. *Zylinder* und *Tropfen* waren bisweilen in blutigem Harn grüngefärbt. Polynukleäre *Leukozyten* kamen in allen Fällen reichlich, mitunter sehr reichlich vor; öfters waren sie zu *Zylindern* angesammelt. *Rote Blutkörperchen* waren ebenfalls in sämtlichen Fällen in reichlicher Menge vorhanden, bisweilen zu *Zylinderform* angesammelt. *Körnige Massen von Blutpigment* fanden sich, zuweilen in grosser Menge, in 7 Fällen; sie lagen bald frei, bald den *Zylindern* aufgelagert. *Nierenepithelien*, die zum Teil verfettet, zum Teil nekrotisch waren, kamen in 12 Fällen zahlreich, in 3 Fällen spärlich vor; mitunter waren sie zu *Epithelzylindern* angesammelt; sehr stark verfettete Zellen von dem Typus der grossen Fettzellen waren in 3 Fällen zahlreich, in 2 spärlich vorhanden.

In einer besonderen Gruppe habe ich die Fälle von *Scarlatina* (Fall 98—127, Tafel XI) zusammengeführt, da es mir von Interesse zu sein scheint, eine ätiologisch einheitliche Gruppe für sich zu besprechen. Klinisch waren sie sehr ungleichartig,

indem sie Fälle von nur leichter Reizung sowie Fälle von ausgebildeter Nephritis einräumen. In 9 Fällen lag *keine Albuminurie* vor; das Sediment enthielt jedoch Formelemente, wenn auch in geringer Menge, nämlich *Fäden Zylinder* und polynukleäre *Leukozyten*; in 4 Fällen fanden sich noch spärliche *rote Blutkörperchen*, in einem Falle Blutpigment, in einem Falle hyaline Tropfen und in ein paar Fällen Nierenepithelien. In den übrigen Fällen, die mit mehr oder weniger hochgradiger *Albuminurie* verbunden waren, fanden sich dieselben Formelemente, aber in reichlicher Menge: *Fäden*, lockere oder homogene, schmale oder mittelbreite *Zylinder*, die oft mit Körnchen oder Zellen besetzt waren; *hyaline Tropfen* in 6 Fällen in spärlicher Menge; in sämtlichen Fällen kamen polynukleäre *Leukozyten* oder *rote Blutkörperchen*, gewöhnlich in reichlicher Menge vor; *Nierenepithelien* waren meistens nur spärlich vorhanden; Blutpigment wurde in 2 Fällen beobachtet.

In den Fällen von *purulenter Nephritis* (Fall 128—131, Tafel XII, Fig. 5—11) fand sich als Hauptbestandteil des Sedimentes eine reichliche Menge *polynukleärer Leukozyten*; ausserdem spärliche *Zylinder*.

II. *Chronische Glomerulonephritis* (Fall 132—158, Tafel VII, Fig. 7—10, Tafel XIII, Tafel XIV). In den meisten Fällen waren *Fäden* in wechselnder Menge zu sehen. *Hyaline Tropfen* fanden sich in 10 Fällen, im allgemeinen ziemlich spärlich, in einem Falle (156) zahlreich; sie lagen zu grösseren oder kleineren Haufen oder Tropfenzylindern angesammelt. *Zylinder* waren im allgemeinen reichlich, mitunter nur spärlich vorhanden; sie waren bald locker, bald homogen und im allgemeinen etwa 15—30 μ breit, mitunter schmaler oder breiter; wachsartige Zylinder kamen in der Hälfte der Fälle spärlich vor. Die Zylinder waren öfters mit Körnchen besetzt, nur ausnahmsweise ganz körnig. Den Zylindern waren häufig mehr oder weniger zahlreiche Zellen oder zuweilen Fetttropfen aufgelagert. Polynukleäre *Leukozyten* fanden sich in sämtlichen Fällen, meistens in ziemlich grosser Anzahl. *Rote Blutkörperchen* wurden in 16 Fällen beobachtet, 7 mal zahlreich; in 5 Fällen war *Blutpigment* vorhanden. Mononukleäre Zellen, die im allgemeinen als *Nierenepithelien* gedeutet wurden, kamen meistens ziemlich spärlich, mitunter reichlich vor; sie waren öfters nekrotisch oder etwas fetthaltig. Stark verfettete Zellen

von dem Typus der »grossen Fettzellen« waren in 15 Fällen zu beobachten, in einigen Fällen in sehr reichlicher Anzahl.

C. Sklerosen.

I. *Einfache Nierensklerose* (Fall 159—183, Tafel XIV, Fig. 11, Tafel XV, Fig. 1 u. 3). In den meisten Fällen waren die Formelemente nur spärlich vorhanden. *Fäden* kamen in sämtlichen Fällen und gewöhnlich verhältnismässig zahlreich vor. *Hyaline Tropfen* fanden sich in 7 Fällen, im allgemeinen sehr spärlich, nur in einem Falle (181) ziemlich reichlich. *Zylinder* waren in etwa der Hälfte der Fälle spärlich, in den übrigen Fällen verhältnismässig reichlich vorhanden; die Zylinder waren locker oder homogen, mitunter etwas körnig, im allgemeinen schmal oder mittelbreit; nur ausnahmsweise wurden breite wachsartige Zylinder beobachtet. Polynukleäre *Leukozyten* wurden in sämtlichen Fällen beobachtet; sie waren meistens sehr spärlich, mitunter ziemlich zahlreich; in ein paar Fällen (175, 182), wo Infarkte in der Niere vorkamen, waren die Leukozyten häufig fetthaltig. In etwa der Hälfte der Fälle fanden sich *rote Blutkörperchen* in spärlicher Menge. In den meisten Fällen wurden spärliche *Nierenepithelien*, die oft nekrotisch oder etwas verfettet waren, beobachtet. Vereinzelte, sehr stark verfettete Zellen, vom Typus der grossen Fettzellen kamen in 6 Fällen vor.

II. *Maligne Nierensklerose* (Fall 184—191, Tafel XV, Fig. 4 u. 6). *Fäden* waren in einigen Fällen ziemlich zahlreich vorhanden. *Hyaline Tropfen* kamen in 5 Fällen vor. Lockere oder homogene *Zylinder*, die meistens schmal oder mittelbreit waren, fanden sich in sämtlichen Fällen, gewöhnlich ziemlich zahlreich, mitunter nur spärlich; ziemlich häufig waren sie mit Körnchen mitunter mit Fettröpfchen besetzt; nur in einem Falle fanden sich wachsartige Zylinder. Polynukleäre *Leukozyten* fanden sich in sämtlichen Fällen, und zwar meistens ziemlich zahlreich. Nur in 2 Fällen kamen *rote Blutkörperchen* in spärlicher Menge vor. *Nierenepithelien* fanden sich in wechselnder Menge in 5 Fällen; in 4 Fällen wurden vereinzelt, in einem Falle ziemlich zahlreiche *stark verfettete Zellen* vom Typus der grossen Fettzellen beobachtet.

1). Die Stauungsniere.

(Fall 192—212, Tafel XVI) *Fäden* kamen in wechselnder Menge vor; sie waren häufig zahlreich und bildeten in mehreren Fällen den Hauptbestandteil des Sediments. *Hyaline Tropfen* wurden in 6 Fällen in geringer Menge beobachtet. Lockere und homogene *Zylinder* waren bald mehr oder weniger zahlreich, bald spärlich vorhanden; sie waren meistens schmal oder mittelbreit, nur ausnahmsweise sehr breit. *Zylinder* von wachsartigem Typus wurden nicht beobachtet. *Zellen* waren fast immer nur in geringer Menge vorhanden: spärliche *Leukozyten* fanden sich in den meisten Fällen; *Erythrozyten* kamen in etwa der Hälfte der Fälle vor; Blutpigment fand sich in 2 Fällen. In der Mehrzahl der Fälle wurden spärliche *Nierenepithelien*, die oft mehr oder weniger fetthaltig waren beobachtet; in einigen Fällen enthielten sie Blutpigment.

Wie erwähnt, hat mich die Erfahrung gelehrt, dass ein jeder der einzelnen, im Sediment vorkommenden geformten Bestandteile bei verschiedenen Krankheiten vorkommt, wenn auch bei der einen Krankheitsform das eine, bei der anderen Form das andere Element in den Vordergrund tritt. Es ist also in der Regel nicht das Vorkommen irgend eines bestimmten Formelements, das an und für sich für die verschiedenen Krankheitsformen ganz charakteristisch ist, sondern es sind die relativen Mengenverhältnisse der verschiedenen Elemente, die oft ausschlaggebend sind. Man muss also bei der Stellung der Diagnose auch einen schwer zu beschreibenden Gesamteindruck der quantitativen Verhältnisse der verschiedenen Sedimentbestandteile in Betracht ziehen.

Bevor ich zur der Besprechung der übrigen Hauptgruppen übergehe, möchte ich einen Versuch machen, dasjenige, was ich als *das Wesentliche des Sedimentbildes* bei den bisher erwähnten Hauptgruppen (A—D) der Nierenerkrankungen auffasse, *kurz zusammenzufassen*. In jeder Hauptgruppe werden die Elemente zuerst erwähnt, die mir in den Vordergrund zu treten scheinen.

A. *Nephrose, akutes Stadium*: *Fäden* sowie schmale, lockere oder homogene *Zylinder* kommen verhältnismässig reichlich vor. *Leukozyten* sowie *Nierenepithelien* finden sich mei-

stens in geringer Menge. *Rote Blutkörperchen* und *hyaline Tropfen* sind selten vorhanden.

Nephrose, chronisches Stadium: *Zylinder* von allen Arten, auch wachsartige, sind zahlreich; sie sind im allgemeinen breiter als im akuten Stadium. *Fäden* kommen in wechselnder Anzahl vor. *Hyaline Tropfen* finden sich in mehreren Fällen in ziemlich grosser Anzahl. *Leukozyten* kommen häufig und meistens spärlich vor. *Nierenepithelien* finden sich in wechselnder Menge; in mehreren Fällen verleihen *stark verfettete Zellen*, vom Typus der »grossen Fettzellen«, dem Sedimentbild ein charakteristisches Gepräge. Spärliche *rote Blutkörperchen* sind nur gelegentlich zu sehen.

Amyloidnephrose: *Zylinder* aller Arten sind immer zahlreich vorhanden; sie sind verhältnismässig häufig wachsartig. *Fäden* sind häufig, *hyaline Tropfen* mitunter vorhanden. Die Zellen sind im Verhältnis zu den *Zylindern* spärlich. *Leukozyten* sind meistens, aber nur in geringer Menge, vorhanden. *Nierenepithelien* sind in wechselnder Menge zu sehen. In mehreren Fällen finden sich *stark verfettete Zellen* vom Typus der »grossen Fettzellen«, die bald spärlich, bald reichlich sind. *Rote Blutkörperchen* kommen nur gelegentlich in geringer Anzahl vor.

Bei der *Nephrose bei Diabetes* kommen als besonders charakteristische Sedimentbestandteile *Fettzylinder* und die sogenannten *Komazylinder* vor. *Stark verfettete Zellen* sind auch verhältnismässig gewöhnlich; ihr Fett nicht doppeltbrechend.

B. *Akute Nephritis:* *Leukozyten* und *rote Blutkörperchen* sind sehr zahlreich; sie sind mitunter zu zylinderartigen Gebilden angesammelt. Auch *Zylinder* sind meistens zahlreich; sie sind häufig mit Zellen und Körnchen besetzt; wachsartige *Zylinder* kommen in mehreren Fällen, aber spärlich, vor. *Fäden* finden sich in der Regel in wechselnder Menge. *Hyaline Tropfen* sind selten. *Nierenepithelien*, mitunter als Epithelzylinder, kommen häufig vor; *stark verfettete Zellen* sind nur selten vorhanden. *Blutpigment* ist in mehreren Fällen zu beobachten.

Chronische Glomerulonephritis. Die Sedimentbestandteile sind meistens spärlicher als bei der akuten Nephritis. Die *Zylinder* sind im allgemeinen zahlreich und im Durchschnitt etwas breiter als bei der akuten Nephritis; sie sind häufig mit Zellen und Körnchen besetzt; wachsartige *Zylinder* sind ver-

hältnismässig gewöhnlich. *Fäden* finden sich bald spärlich, bald ziemlich reichlich. *Hyaline Tropfen* kommen in mehreren Fällen, meistens spärlich, vor. *Leukozyten* sind ziemlich zahlreich. *Rote Blutkörperchen* sind oft, aber nicht regelmässig, vorhanden. *Nierenepithelien* werden oft beobachtet; in mehreren Fällen finden sich spärliche oder mitunter reichliche stark verfettete Zellen vom Typus der »grossen Fettzellen«.

C. *Einfache Nierensklerose*: In dem meistens sehr geringen Sedimente treten besonders die *Fäden* häufig hervor. Spärliche oder bisweilen ziemlich reichliche, lockere oder homogene *Zylinder*, die häufig verhältnismässig schmal sind, kommen auch vor; wachsartige *Zylinder* sind nur ausnahmsweise vorhanden. *Hyaline Tropfen* spärlich, nicht regelmässig. *Leukozyten* sind in der Regel nur spärlich vorhanden, ebenso *Nierenepithelien*. *Rote Blutkörperchen* sehr spärlich. Zellen vom dem Typus der »grossen Fettzellen« sind nur ausnahmsweise zu beobachten.

Maligne Nierensklerose: Lockere und homogene *Zylinder* sind regelmässig vorhanden, etwas reichlicher als bei der einfachen Sklerose. *Fäden* und *hyaline Tropfen* kommen ziemlich häufig vor. *Leukozyten* finden sich regelmässig, öfters ziemlich zahlreich. *Nierenepithelien* in wechselnder Anzahl; bisweilen vereinzelte stark verfettete Zellen. *Rote Blutkörperchen* sind nur ausnahmsweise in geringer Menge zu sehen.

D. *Stauung*: *Fäden* und schmale *Zylinder* treten gewöhnlich in den Vordergrund; *hyaline Tropfen* sind gelegentlich in geringer Menge zu sehen. Zellen finden sich fast immer nur in geringer Menge: spärliche *Leukozyten*, *Erythrozyten* und *Nierenepithelien*; die letzteren sind zuweilen etwas fett- oder pigmenthaltig.

E. **Nierengeschwülste** (Fall 217—230).

In den meisten Fällen (9) handelte es sich um *Hypernephrome*, einmal um Endotheliom, einmal um Fibrom, einmal um Karzinom des Nierenbeckens; in 2 Fällen wurde keine mikroskopische Untersuchung der Geschwulst vorgenommen. In der Mehrzahl der Fälle habe ich den durch Ureterenkatheterisation gewonnenen Urin untersucht. Hämaturie fand

sich in den meisten Fällen. Im Sediment habe ich **ausser** den roten Blutkörperchen öfters Leukozyten in wechselnder Anzahl und mitunter Fäden und Zylinder beobachtet. In einem Falle lag auch Cystitis vor.

Sichere Geschwulstzellen habe ich nur in Fall 225 gesehen, wo es sich um ein karzinomatöses Papillom des Nierenbeckens handelte (Siehe Tafel XX, Fig. 10—11). In 3 Fällen habe ich vereinzelte stark verfettete Zellen gesehen, die zwar den Zellen eines Hypernephroms ähnelten, andererseits aber dem Zellentypus ähnlich waren, die ich als „grosse Fettzellen“ bei verschiedenen Nierenerkrankungen beschrieben habe. Das Vorkommen einzelner derartiger Zellen kann demnach nicht die Diagnose eines Nierentumors gestatten.

Eben das Fehlen der für andere Erkrankungen der Nieren und Harnwege charakteristischen Sedimentbefunde scheint mir gewissermassen für eine Nierengeschwulst zu sprechen, wenn nämlich andere klinische Symptome davon vorhanden sind. Geschwulstelemente scheinen allerdings bei den gewöhnlichen Nierengeschwülsten nicht in den Urin überzugehen, was aber der Fall sein kann, wenn es sich um Geschwülste, die von den Nierenbecken ausgehen, handelt.

F. Nierentuberkulose

In sämtlichen Fällen (Fall 231—241, Tafel XIX, Fig. 1—8) kamen zahlreiche *polynukleäre Leukozyten* vor, die meistens den überwiegenden Teil des Sedimentes bilden. Ihre Grösse schwankt; sie sind öfters ziemlich klein; in letzterem Falle sind auch die Kerne oft kleiner und stärker gefärbt als gewöhnlich und zuweilen pyknotisch und zerfallen. Die Leukozyten enthalten ziemlich häufig spärliche Fettröpfchen und sind mitunter nekrotisch. In mehreren Fällen habe ich **ausserdem** mehr oder weniger zahlreiche, etwa leukozytengrosse *mononukleäre* Zellen beobachtet, die in 2 Fällen (238, 241) in etwa gleicher Anzahl wie die Polynukleären vorkamen. Morphologisch ähneln sie den Zellen, die ich oben (S. 608) ausführlich besprochen und als Nierenepithelien gedeutet habe. Die Natur aller dieser Zellen habe ich aber mit Hilfe meiner Methode nicht sicher feststellen können. Ich bin geneigt, eine grosse Anzahl derselben als Nierenepithelien aufzufassen, muss

aber die Frage offen lassen, ob nicht ein Teil derselben den Lymphozyten oder mononukleären Leukozyten angehören.

Ausser den erwähnten Zellformen kommen fast immer mehr oder weniger zahlreiche, desquamierte aus den ableitenden Harnwegen stammende *Epithelien* sowie in mehreren Fällen *rote Blutkörperchen* in wechselnder Anzahl vor.

Bei unkomplizierter Nierentuberkulose werden in den nach meiner Methode hergestellten Präparaten keine Bakterien gefunden.

G. Pyelitiden.

(Fall 242—251. Taf. XVIII, Fig. 1—6, 9—10). Bei *akuten* Fällen bilden zahlreiche polynukleäre Leukozyten den Hauptbestandteil des Sediments. Häufig sind zahlreiche Bakterien vorhanden, meistens Stäbchen von dem Typus des *Bact. coli*, die oft zu Häufchen angesammelt sind (Fig. 1, 2, 5 u. 6), oder auch Mikrokokken (Fig. 1 u. 2). *Rote Blutkörperchen* kamen in einigen Fällen in wechselnder Menge vor. Mehr oder weniger zahlreiche desquamierte *Epithelien* aus den ableitenden Harnwegen fanden sich in sämtlichen Fällen. In Fällen von Pyelonephritis kamen noch Fäden und Zylinder vor. In einem chronischen Fall (242) fanden sich auch *mononukleäre* Zellen, die bisweilen Mikrokokken einschlossen (Fig. 10).

Fig. 1—3 auf Tafel XVIII rühren von einem (Fall 243) von rechtsseitigem Nierenstein her. Fig. 1 zeigt das Sedimentbild aus dem Blasenurin, Fig. 2 das damit übereinstimmende Bild aus dem Urin der rechten Niere; Fig. 3 zeigt ein Bild des Urins der linken gesunden Niere, wo fast nur desquamierte Ureterepithelien zu finden waren.

H. Erkrankungen der Harnblase.

I. *Cystitis* (Fall 252—258, Tafel XVIII, Fig. 7, 8, 13—15). Komplikation mit *Cystitis* lag auch in mehreren Fällen von Blasengeschwulst vor. Bei dieser Erkrankung besteht der überwiegende Teil des Sediments aus zahlreichen *polynukleären Leukozyten*. Bakterien, meistens vom Typus des *Bact. coli* oder der Streptokokken waren sehr gewöhnlich; oft waren sie von den Leukozyten phagozytiert. *Rote Blutkörperchen* waren in

einigen Fällen vorhanden. Desquamierte *Blasenepithelien* waren gewöhnlich. In ein paar Fällen wurden spärliche Zylinder und Fäden beobachtet.

Einer besonderen Erwähnung wert ist ein Fall (257) von Katheterisationseystitis, wo die Infektion durch eine *Sarcina* (Fig. 14—15) verursacht worden war.

11. *Geschwülste der Harnblase* (Fall 259—284, Tafel XIX, Fig. 9—14, Tafel XX). In 12 Fällen handelte es sich um gutartige Papillome, in 13 Fällen um Karzinom. Die Mehrzahl der Fälle war mit Cystitis kompliziert. Demgemäss fanden sich hier die für diese Erkrankung charakteristischen Sedimentbestandteile (Tafel XIX, Fig. 9 u. 10, Tafel XX, Fig. 1 u. 3). In den Fällen, die mit Hämaturie verbunden waren, fanden sich natürlich grosse Mengen roter Blutkörperchen.

In 7 Fällen von Papillomen und in 8 Fällen von Karzinom fanden sich oft sehr zahlreiche grössere Verbände von Geschwulstzellen, die zum Teil den oberflächlichen Teilen der Zottengeschwülste entsprachen, wie ich mehrmals durch Vergleich mit den aus den exstirpierten Geschwülsten isolierten nach meiner Methode gefärbten Zellen habe feststellen können (vergl. Tafel XIX, Fig. 12 u. 13, Tafel XX, Fig. 1 u. 2). Derartige Verbände finden sich ausserdem mehrmals abgebildet teils bei schwächerer, teils bei stärkerer Vergrösserung: Tafel XIX, Fig. 11, Tafel XX, Fig. 4, 5, 6, 7, 8, 9.

In Fällen, wo derartige unzweideutige Geschwulstbestandteile in grösserer oder geringerer Menge zu finden sind, ist die Diagnose auch leicht zu stellen.

Schwieriger ist dies, wenn keine grösseren Verbände sondern nur mehr oder weniger zahlreiche isolierte Epithelien zu beobachten sind. (Tafel XIX, Fig. 9, Tafel XX, Fig. 1 links.) Diese Zellen ähneln nämlich einerseits den desquamierten Epithelien der Blasenschleimhaut, andererseits den Zellen der Zottengeschwülste. Eine sichere Entscheidung ist in mehreren Fällen überhaupt nicht möglich.

Es ist ebenfalls eine schwierige Aufgabe zu entscheiden, ob es sich um eine *benigne oder maligne Form* einer Zottengeschwulst der Harnblase handelt, denn die oberflächlichen Teile der Geschwulst, die vor allem dem Urin beigemischt sind, sind bei den beiden Formen einander ähnlich. In mehreren Fällen kann man also aus dem Vorhandensein der in Rede stehenden Zellkomplexe nur annehmen, dass es sich um eine

Harnblasengeschwulst handelt, ohne ihren eventuellen malignen Charakter feststellen zu können.

In mehreren Fällen, die bei der späteren mikroskopischen Untersuchung als Karzinom festgestellt wurden, habe ich beobachtet, dass viele unzweifelhaft als Geschwulstzellen zu deutende Elemente ziemlich gross und von unregelmässiger, atypischer Form waren (Tafel XIX, Fig. 10, Tafel XX, Fig. 12).

Ich habe ferner die Beobachtung gemacht, dass in vielen Fällen, die als *Karzinom* festgestellt wurden, die *Kernkörperchen häufig auffallend gross, zuweilen sehr gross* (bis zu 3–4 μ) und gelegentlich länglich sind. Die Erscheinung, dass die Kernkörperchen also oft entschieden grösser als in den normalen Epithelien oder in den Zellen der benignen Zottengeschwülste sind, ist bei Karzinom so häufig, dass ich mich berechtigt fühle, ein grosses Gewicht auf dieselbe zu legen, wenn sie auch nicht ganz konstant ist. Ist diese Vergrösserung nur undeutlich oder nur spärlich vorhanden, so ist der Befund sicherlich nur mit grosser Vorsicht zu beurteilen. Ist die Vergrösserung der Kernkörperchen aber in vielen Zellen vorhanden und sehr deutlich ausgesprochen, wie z. B. auf Tafel XIX, Fig. 10 (oben), Tafel XX, Fig. 9, 10, 12, so scheint sie mir für die Diagnose der Malignität zu sprechen. Inwiefern aber dieser Veränderung eine generelle Bedeutung für die Diagnose zuzuschreiben ist, muss späteren Untersuchungen vorbehalten sein. Hier möchte ich nur noch kurz hinzufügen, dass ich auch bei der Untersuchung der Karzinose der Pleura und des Peritoneums eine analoge Beobachtung gemacht habe, was ich in einer demnächst zu erscheinenden Abhandlung näher erörtern werde.

Auf einen sehr interessanten Fall möchte ich schliesslich noch hinweisen, nämlich auf Fall 284, wo es sich um Metastasen eines Mammakarzinoms handelte, die wahrscheinlich irgendwo in die Harnwege durchgebrochen waren. Im Sediment fanden sich zahlreiche, sehr grosse Zellen, die offenbar als Karzinomzellen aufzufassen sind; auch in diesen Zellen waren die Kernkörperchen sehr gross, bis zu 6 μ . (Siehe Tafel XX, Fig. 13.)

Für das mir gütigst zur Verfügung gestellte klinische Material bin ich den Chefs der Kliniken des Uppsalaer Akademischen Krankenhauses, den Herren Prof. G. Ekehorn, Prof.

C. D. Josephsson, Prof. R. Friberger, Prof. G. Bergmark und Dozent G. Nyström sowie den Herren Oberärzten Th. Hellström, E. Key, E. Lindhagen und K. Tingvall zu grossem Dank verpflichtet. Der grossen Sorgfalt und Geschicklichkeit, womit Fräulein I. Abenius die sehr mühsamen Abbildungen angefertigt hat, möchte ich ebenfalls dankbar gedenken.

Frau Emily Dickson sowie auch der Redaktion des Archivs bin ich für ihre freigebige Unterstützung, die die Herausgabe der Arbeit nebst der grossen Anzahl von Tafeln ermöglicht hat, zu grossem Dank verpflichtet.

Inhaltsverzeichnis.

	Seite.
Einleitung	319

Kapitel I. Historische Übersicht.

1. Frühere Untersuchungen über die Harnzylinder und ihre Entstehung	323
2. Frühere Untersuchungen über die sogenannte hyalintropfige Degeneration der Nierenepithelien	354
3. Frühere Untersuchungen über die sogenannten Zylindroide	372
4. Kurze Zusammenfassung der geschichtlichen Darstellung	379

Kapitel II. Eigene Untersuchungen.

1. Methodik	384
2. Kasuistik	393
A. <i>Nephrosen.</i>	
Akutes Stadium. Fall 1—36	395
Chronisches Stadium. Fall 37—45	414
Amyloidnephrose. Fall 46—64	426
Nephrose bei Diabetes. Fall 65—72	445
Graviditätsalbuminurie. Fall 73—81	452
B. <i>Nephritiden.</i>	
Akutes (bezw. subakutes) Stadium. Fall 82—131	457
Chronisches Stadium. Fall 132—158	494
C. <i>Sklerosen.</i>	
Einfache Nierensklerose. Fall 159—183	520
Maligne Nierensklerose. Fall 184—191	534
D. <i>Die Stauungsniere.</i> Fall 192—212	539
Die Niere des Neugeborenen. Fall 213—216	554
E. <i>Geschwülste der Nieren.</i> Fall 217—230	555
F. <i>Tuberkulose der Nieren.</i> Fall 231—241	561
G. <i>Pyelitiden.</i> Fall 242—251.	565
H. <i>Erkrankungen der Harnblase.</i>	
Cystitis. Fall 252—258	569
Geschwülste der Harnblase. Fall 259—284	571

	Seite.
Kapitel III. Ergebnisse der Untersuchungen.	583
1. Die morphotischen Elemente des Harnsediments	584
2. Vergleich der Sedimentbefunde mit den Befunden der mikroskopischen Untersuchung der Nieren nebst einigen histologischen Beobachtungen bei Fällen von Morbus Brightii	612
3. Die Herkunft der morphotischen Elemente des Harnsediments. Die Ent- stehung der Harnzylinder	627
4. Das Sedimentbild bei den verschiedenen Krankheiten der Nieren und der Harnwege.	644
Tafelerklärungen.	I—XV111

Tafelerklärungen.

Wo nicht anders angegeben wird, sind die Abbildungen bei 395 mal Vergrößerung, Zeiss, hom. Im. $\frac{1}{17}$ ", Komp. Ok. 6, gezeichnet und die abgebildeten Nierenschnitte nach meiner Methode behandelt: Fixierung in der Jores'schen Flüssigkeit, Gefrierschnitte, Färbung mit meiner Farblösung (Siehe S. 392).

Tafel I.

Nephrose, chronisches Stadium, Fall 37.

Fig. 1. 3 Tropfenzylinder. Der links gelegene misst an Breite 53 μ . Der rechts gelegene ist 36 μ breit; unter den hyalinen Tropfen viele Fetttropfchen. Der mittlere besteht aus einer homogenen Grundsubstanz; die Tropfen von sehr wechselnder Grösse. *Fig. 2.* Zylinder mit zahlreichen Nierenepithelien besetzt, von denen das eine verfettet ist, und einige ohne Kernfärbung sind; die hyaline Grundsubstanz teilweise sichtbar. *Fig. 3.* Ein Zylinder mit Besatz von Nierenepithelien, die meistens mehr oder weniger verfettet sind; rechts ein Teil eines homogenen Zylinders mit 2 aufgelagerten hyalinen Tropfen. *Fig. 4.* Stark verfettete Zellen von dem Typus der grossen Fettzellen. *Fig. 5.* Ein sehr breiter Zylinder (56 μ); zwei zylinderartige, gewundene dunkler gefärbte Gebilde im Zentrum, die von einer blassen, homogenen Masse umgeben sind; auf dem Zylinder einige Nierenepithelien. *Fig. 6.* Ein homogener Zylinder. *Fig. 7.* Ein feinkörniger Zylinder mit Besatz von Nierenepithelien und einem Leukozyt. *Fig. 8.* Ein feinkörniger Zylinder. *Fig. 9—11.* Vergrößerung Reichert, hom. Im. $\frac{1}{12}$, Ok. 2 (also stärkere Vergrößerung als die der Sedimentbilder). *Fig. 9.* Terminaler Abschnitt eines Hauptstückes; reichliche Tropfenbildung im Epithel (die Kerne gefärbt), im Lumen zahlreiche Tropfen. *Fig. 10.* Terminaler Abschnitt mit geringerer Tropfenbildung im Epithel; viele Tropfen und eine verfettete Zelle im Lumen. *Fig. 11.* Ein dicker Schleifen-schenkel (in der Rinde); zahlreiche hyaline, teilweise fadenartige Gebilde im Lumen. *Fig. 12.* Ein Tropfenzylinder; in dem peripheren Teil homogene und körnige Massen, die die Tropfen umgeben.

Tafel II.

Amyloidnephrose, Fall 60.

Fig. 1. Rechts unten ein sehr blasser, wachsartiger Zylinder (Breite 50μ); daselbst oben ein lockerer Zylinder, 27μ breit. Mehrere Häufchen von hyalinen Tropfen, die von wechselnder Grösse sind; in einigen dieser Häufchen sieht man die Tropfen mit einander konfluieren. Unten links eine grosse (etwa 21μ), stark verfettete Zelle mit grossen Fetttropfen (grosse Fettzelle); daneben ein paar derartige Zellen, die in ein zylinderartiges Gebilde konfluieren. Rechts oben eine Nierenepithelzelle von der Grösse von $10-11 \mu$; ihr Kern etwa 6μ . Ein paar polynukleäre Leukozyten, von denen der eine (links) einige Fetttropfen enthält. *Fig. 2.* Terminaler Abschnitt zweier Hauptstücke. Hochgradige Tropfenbildung im Epithel. Einige Epithelien stark verfettet, andere ein wenig verfettet. Im Lumen Tropfen und einige stark verfettete Zellen mit grossen Fetttropfen; in der einen dieser Zellen nadelförmige Kristalle. *Fig. 3.* Ein Schaltstück in der Nähe eines Glomerulus. Im Lumen zahlreiche Tropfen, die zum Teil in grössere homogene Gebilde konfluieren; unten ein Stück eines homogenen Zylinders; zahlreiche Leukozyten. *Fig. 4.* Homogener Zylinder, der 48μ breit ist, in einem Sammelröhrchen (an der Grenze zwischen der Marksubstanz und der Rinde). *Fig. 5.* Querschnitt der Innenzone einer Pyramide: Zwei Sammelröhren, von denen die eine hyaline Tropfen, die andere hyaline Zylinder nebst einigen Leukozyten enthält; in den dünnen Schleifenschenkeln teils Tropfen, teils hyaline Zylinder.

Tafel III.

Amyloidnephrose, Fall 58.

Fig. 1. Sedimentbild bei schwacher Vergrösserung: (Zeiss, Obj. 16 mm., Komp. Ok. 6). Zahlreiche Fäden und Zylinder; keine Zellen. *Fig. 2.* Ein homogener Zylinder aus demselben Präparate wie Fig. 1; die Breite des Zylinders 20μ . *Fig. 3.* Ein gewundener, spiralförmiger Zylinder aus demselben Präparate wie Fig. 1, die Breite des Zylinders 34μ . *Fig. 4.* Rechts ein Hauptstück mit hochgradiger Tropfenbildung in sämtlichen Zellen. Links ein Schaltstück mit einem spiralförmigen Zylinder; in einigen Epithelien Fetttropfchen. *Fig. 5.* Ein lockerer, teilweise gewundener Zylinder mit zahlreichen aufgelagerten nekrotischen und nicht nekrotischen Nierenepithelien, sowie auch einigen Leukozyten und freien Fetttropfchen. Die grösste Breite des Zylinders 34μ . *Fig. 6.* Ein Zylinder mit streifiger Struktur und zerstreuten aufgelagerten Fetttropfchen. Breite 25μ . *Fig. 7.* Ein Zylinder, dessen zentraler Teil aus einem spiralförmigen, gewundenen, stark blaugefärbten Gebilde besteht, das von einer schwächer gefärbten homogenen Masse umgeben ist;

auf dem Zylinder zerstreute Fettröpfchen. Die Breite des Zylinders 30μ , die Länge 96μ . *Fig. 8.* Ein lockerer Zylinder, der mit zahlreichen, zum Teil etwas verfetteten Nierenepithelien besetzt ist. Breite etwa 20μ . *Fig. 9.* Fäden aus demselben Präparate, das bei schwacher Vergrösserung in *Fig. 1* abgebildet ist. Die Streifung der bandartigen Gebilde tritt in der Reproduktion nicht so scharf wie im Präparate hervor. *Fig. 10.* Oben ein Schaltstück mit einem, teilweise lockeren Zylinder, welchem zahlreiche nekrotische und nicht nekrotische Nierenepithelien wie auf dem Zylinder in *Fig. 5* aufgelagert sind; in ein paar Zellen etwas Fett. Darunter ein quergeschnittenes Schaltstück mit einem homogenen Zylinder; eine Zelle stark verfettet. Unten ein quergetroffenes Sammelröhrchen; ein wenig Fett in ein paar Zellen; im Lumen eine stark verfettete Zelle.

Tafel IV.

Amyloidnephrose.

Fig. 1. (Fall 47.) Rechts ein Zylinder mit aufgelagerten Nierenepithelien. In der Mitte ein Zylinder mit Fettkügelchen. Links eine grosse Fettzelle, daneben eine nekrotische Epithelzelle. Ausserdem ein paar Leukozyten, die Fett enthalten; einige Kokken.

Fig. 2. (Fall 55.) Unten ein 30μ breiter Zylinder mit zwei Einkerbungen. Oben einige Nierenepithelien und polynukleäre Leukozyten; in einigen Zellen etwas Fett. Die Grösse der Nierenepithelien $8-11 \mu$, ihr Kern etwa $6-7 \mu$. Die Grösse der Leukozyten ebenfalls $8-11 \mu$.

Fig. 3. (Fall 49.) Oben ein hyaliner Zylinder mit 2 Nierenepithelien und einigen Fettröpfchen. Unten ein wachsartiger Zylinder mit Einkerbungen. Dazwischen ein par Leukozyten und Nierenepithelien; von den letzteren ist die eine nekrotisch ohne Kernfärbung.

Fig. 4. (Fall 54.) Zwei Zammelröhren, links mit einem Tropfenzylinder und rechts mit einem wachsigen Zylinder, der eine Breite von etwa 30μ hat.

Fig. 5. (Fall 53.) Reichert, hom. Im. $\frac{1}{12}$, Ok. 2. Terminaler Abschnitt eines Hauptstückes mit hochgradiger Tropfenbildung; basal etwas Fett in einigen Zellen.

Fig. 6-8. (Fall 57.) *Fig. 6.* Links ein spiralförmig gewundener Zylinder, der zum Teil von einer schwächer gefärbten homogenen Masse umgeben ist. Daneben ein hyaliner Zylinder mit Andeutung einer fädiger Struktur. Die Breite der Zylinder 28μ . Zwischen den Zylindern zwei Nierenepithelien von einer Grösse von $10-11 \mu$, der Kern etwa $4-6 \mu$. Rechts oben ein Haufen kleiner hyaliner Tröpfchen. Links davon eine stark verfettete Zelle (grosse Fettzelle) und ein Häufchen ziemlich grosser hyaliner Tropfen, unter denen auch ein Kern sichtbar ist. Zwei Leukozyten, deren Grösse etwa 11μ beträgt. *Fig. 7.* (Reichert, Obj. 3, Ok. 4.) Unten ein amyloidarteter Glomerulus mit dem ebenfalls amyloidarteten Vas

afferens. Oben viele Hauptstücke mit hochgradiger Tropfenbildung (das rechts oben gelegene längliche Kanälchen bei stärkerer Vergrösserung in Fig 8 abgebildet). In den Schleifen, Schaltstücken und Sammelröhrchen hyaline Zylinder und (links unten) hyaline Tropfen. Das Zwischengewebe etwas vermerht, teilweise kleinzellig infiltriert; in demselben zerstreute Fetteinlagerungen. *Fig. 8.* Oben ein Hauptstück mit sehr hochgradiger Tropfenbildung; die Grösse der Tropfen bis auf 8–11 μ ; unten ein Schaltstück mit einem hyalinen Zylinder, auf welchem ein paar nekrotische Zellen gelegen sind. (Aus demselben Präparat, das in *Fig. 7* abgebildet worden ist.)

Tafel V.

Nephrose bei Diabetes mellitus.

Fig. 1—4. (Fall 70.) *Fig. 1.* Oben ein Komazylinder, dessen Breite 22 μ beträgt. Darunter ein lockerer Zylinder mit fädiger Struktur; auf demselben viele verfettete Nierenepithelien mit grossen Fetttropfen. Rechts ein hyaliner Zylinder, der 17 μ an Breite misst; auf demselben 3 stark verfettete Nierenepithelien. Unten ein Spiralszylinder (14 μ an Breite) und ein körniger kurzer Komazylinder (17 μ breit). *Fig. 2.* Oben ein Querschnitt eines Hauptstückes und ein Fragment eines anderen Kanälchens; basal gelegene ziemlich kleine Fetttropfen; im Lumen hyaline Tropfen und feine Körnchen, im Epithel Tropfenbildung. Unten ein Schrägschnitt eines dicken Schleifenschenkels mit einem Zylinder von fädiger Struktur; ein Querschnitt eines dicken Schleifenschenkels mit einem hyalinen Zylinder, an dem einige Fetttropfen gelagert sind; in vielen Epithelzellen dieser Kanälchen ein wenig Fett. *Fig. 3.* Ein dicker Schleifenschenkel mit einem Zylinder, der zum grössten Teil mit dicht gelagerten Körnchen besetzt rechts aber homogen ist; im Epithel ein wenig Fett. *Fig. 4.* Eine Sammelröhre (an der Grenze der Innen- und Aussenzone) mit einem hyalinen Zylinder, auf welchem Körnchen und eine Epithelzelle aufgelagert sind; im Epithel an einer Stelle ziemlich viel Fett.

Fig. 5—7. (Fall 69.) *Fig. 5.* Oben ein aus ziemlich feinen Fetttropfen bestehender Fettzylinder, der etwa 20 μ an Breite misst. Eine stark verfettete Zelle, die eine Grösse von etwa 11 μ hat; der Kern etwa 4 μ . Unten ein ganz homogener Zylinder und ein Zylinder mit ziemlich reichlichen körnigen Auflagerungen. *Fig. 6.* Oben zwei Hauptstücke mit reichlichem, basal gelegenen Fett und Tropfenbildung. Unten ein Schaltstück mit hyalinen Zylindern im Lumen und zerstreuten Fetttropfen im Epithel. *Fig. 7.* Eine Sammelröhre mit einem stark körnigen Zylinder und einem körnigen Faden im Lumen; einige Zellen verfettet.

Fig. 8—10. (Fall 66.) *Fig. 8.* Oben zwei Komazylinder mit reichlichen körnigen Auflagerungen, in denen an ein paar Stellen Andeutung von Kern zu finden ist. Unten ein Häufchen von grösseren und kleineren Fetttropfen und eine mit Fetttropfen ganz beladene

Zelle. Der rechts gelegene Zylinder misst an Breite 26μ , an Länge 53μ , der links gelegene Zylinder misst $23 \times 56 \mu$. *Fig. 9.* Rechts einige Fetttropfen und eine mit grossen Fetttropfen beladene Zelle. Vier Zylinder: rechts ein lockerer Zylinder, der zum Teil vom Typus des Spiralzylinders ist. Links davon ein homogener Zylinder mit geringem, körnigem Besatz. Oben ein kurzer Komazylinder, dessen Länge 36μ , dessen Breite 17μ beträgt. Links ein lockerer Zylinder mit reichlichen körnigen Aufgelagerungen. *Fig. 10.* Oben ein Fragment eines Hauptstückes mit reichlicher Verfettung der Epithelien; unten eine Zellreihe, die einem Schaltstück angehört.

Tafel VI.

Nephrose bei Diabetes mellitus.

Fig. 1. (Fall 67.) In der Mitte ein Zylinder, der teilweise spiralförmig, teilweise fädig ist, auf demselben eine verfettete Zelle und einige Fetttropfen. Rechts ein aus Fetttropfen bestehender Zylinder nebst ein paar roten Blutkörperchen. Links ein hyaliner Zylinder, der mit reichlichen Fetttropfen besetzt ist.

Fig. 2. (Fall 65.) 3 Zylinder. Zwei derselben entsprechen dem Typus der sog. Komazylinder mit reichlicher Auflagerung von Körnchen. Der rechts gelegene misst an Breite 30μ . Links unten ein kurzer, feinkörniger Zylinder, auf dem einige Fetttropfen liegen.

Fig. 3—5. (Fall 72.) *Fig. 3.* (Vergrösserung Zeiss Obj. 16 mm. Komp. Ok. 6.) Partie von der Marksubstanz nahe an der Rinde. Fett in den Kapillaren. *Fig. 4.* Ein Glomerulus mit Fetttropfen in den Schlingen. *Fig. 5.* Eine Stelle in der Marksubstanz nahe an der Rinde. Rechts ein dünner Schleifenschenkel, links Kapillaren mit Fett im Lumen.

Tafel VII.

Nephrose, chronisches Stadium; chronische Glomerulonephritis.

Fig. 1. (Fall 37.) Zylinder, der in der Mitte spiralförmig, an den Enden homogen ist; die Breite $20—25 \mu$, die Länge etwa 290μ . Ziemlich reichliche feinkörnige Auflagerungen.

Fig. 2—3. (Fall 39). *Fig. 2.* Unten zwei grosse Fettzellen, die eine Grösse von 22 u. 25μ betragen. Links ein Fettzylinder, durch Konfluenz zweier (möglicherweise mehrerer) grossen Fettzellen entstanden. Rechts oben eine verfettete Zelle, die eine Grösse von $14 \times 22 \mu$ beträgt. Links oben ein hyaliner Zylinder, dessen Breite links 22μ beträgt; auf dem Zylinder Auflagerung von feinen Körnchen und Fettkügelchen und rechts von einer Nierenepithelzelle. Ein ähnlicher Zylinder rechts im Bilde. Rechts drei Nierenepithelien, in der Mitte zwei nekrotische Epithelien (ohne Kernfärbung). Sechs polynukleäre Leukozyten. *Fig. 3.* Ein aus Fäden gebildeter, teilweise gewundener Zylinder. Ihre Breite 17μ .

Fig. 4. (Fall 46.) Ein feinkörniger Zylinder; zwei verfettete Epithelien; ein polynukleärer Leukozyt.

Fig. 5. (Fall 38.) Oben ein aus grossen hyalinen Tropfen gebildeter Zylinder. Darunter ein homogener Zylinder, der durch Konfluenz von Tropfen entstanden ist. Zum Vergleich ist unten eine Sammelröhre aus der betreffenden Niere abgebildet, in dessen Lumen grosse hyaline Tropfen desselben Aussehens wie im Sediment liegen.

Fig. 6. (Fall 43.) Ein Zylinder, der mit zahlreichen hyalinen Tropfen besetzt ist.

Fig. 7. (Fall 138.) Ein spiralförmig gewundener Zylinder, der 20—25 μ breit ist. Ein kurzer fädiger Zylinder mit einer grossen Fettzelle.

Fig. 8. (Fall 133.) Einige grosse Fettzellen die frei oder auf Zylindern liegen; links eine nicht verfettete Epithelzelle.

Fig. 9. (Fall 132.) Homogener Zylinder mit zahlreichen Fettkügelchen und einigen nekrotischen Epithelien. Links eine nekrotische, verfettete Epithelzelle.

Fig. 10. (Fall 154.) Hyaline teilweise fädige Zylinder von wechselnder Breite, der schmalste etwa 10 μ , der breiteste etwa 20 μ . Auf den Zylindern teils eine reichliche Menge Fettröpfchen, teils einzelne Leukozyten und einzelne sowie auf dem einen Zylinder zahlreiche kleine Mononukleäre. Auf ein paar Zylindern feinkörnige Auflagerungen. Rechts oben eine grosse Fettzelle (Grösse etwa 13 μ , der Kern 5—6 μ).

Tafel VIII.

Akute Nephritis.

Fig. 1. (Fall 87.) Oben ein lockerer Zylinder mit ein paar stark verfetteten Zellen, zerstreuten Fettröpfchen und einigen kleinen nicht verfetteten Nierenepithelien. Ein Haufen von grüngefärbten hyalinen Tropfen. In der Mitte ein lockerer Zylinder mit mehreren etwas grünlich gefärbten Nierenepithelien. Unten ein Zylinder mit Nierenepithelien, Leukozyten und zahlreichen Pigmentkörnern.

Fig. 2. (Fall 88.) Ein grünlich gefärbter Zylinder. Mehrere rote Blutkörperchen, polynukleäre Leukozyten und mononukleäre Zellen. Unter den Leukozyten ist der eine (rechts oben) mit Granulis von dem eosinophilen Typus versehen. (Die Grösse der Leukozyten 10—11 μ .) Die mononukleären Zellen haben teils einen homogenen Kern mit einem deutlichen Kernkörperchen, teils besitzen sie einen Kern mit Kernwandhyperchromatose; die Grösse der ersterwähnten Zellen 10—11 μ , ihr Kern 6—8 μ ; die Grösse der letzterwähnten Zellen etwa 8—9 μ , ihr Kern 4 μ .

Fig. 3. (Fall 91.) Oben ein grüngefärbter homogener Zylinder, dessen Breite etwa 20 μ beträgt; zwei kleine, schwach blaugefärbte Zylinder, die 8 und 14 μ an Breite messen. Einige polynukleäre Leukozyten, Erythrozyten und Nierenepithelien; die Grösse der letzteren etwa 11 μ , ihr Kern etwa 5—6 μ . Eine verfettete Zelle

von einer Grösse von 14μ . Bei a) ein hyaliner Zylinder, der etwa 20μ an Breite und 110μ an Länge misst; auf demselben polynukleäre Leukozyten, Nierenepithelien und Fettröpfchen. Bei b) ein etwa 30μ breiter Zylinder, der mit reichlichen Blutpigmentmassen besetzt ist. Bei c) ein Zylinder der aus Nierenepithelien besteht. Bei d) ein Tropfenzylinder. Unten ein homogener, schwach gefärbter Zylinder, der an den Rändern mit einigen feinen Körnchen besetzt ist; die Breite 14μ .

Fig. 4—5. (Fall 85.) *Fig. 4.* Oben ein grüingefärbter homogener Zylinder, der etwa 20μ an Breite beträgt. In der Mitte ein Zylinder, auf dem mehrere Leukozyten und Erythrozyten gelegen sind; ausserdem ein paar (wahrscheinlich) Nierenepithelien (rechts) und ein paar nekrotische Zellen ohne Kernfärbung. Unten ein aus mehreren Nierenepithelien und einigen polynukleären Leukozyten zusammengesetzter Zylinder; die Nierenepithelien messen $10—14 \mu$, ihr Kern misst $5—6 \mu$; in einigen der Zellen einige Fettröpfchen. *Fig. 5.* Oben einige Fäden, unter denen eine Nierenepithelzelle gelegen ist. Unten ein homogener Zylinder mit zerstreuten kleinen Fettröpfchen und (rechts) ein paar Nierenepithelien; die Breite des Zylinders 22μ .

Fig. 6 (Fall 86.) Rechts ein homogener Zylinder (Breite 17μ) und ein Erythrozytenzylinder. Links von diesem ein lockerer Zylinder mit fädiger Struktur, auf dem einige rote Blutkörperchen, Leukozyten, Fettröpfchen und (links) eine stark verfettete Zelle mit grossen Fetttropfen aufgelagert sind. Ausserdem viele polynukleäre Leukozyten, einige Erythrozyten und eine Epithelzelle.

Fig. 7. (Fall 92.) Links ein Nierenepithelzylinder, dem einige polynukleäre Leukozyten beigemischt sind. Einige Epithelien enthalten Fettkörnchen. In der Mitte oben ein 28μ breiter Zylinder mit zahlreichen Nierenepithelien, von denen einige ohne Kernfärbung sind, einige etwas Fett enthalten; an dem unteren Rande ein Leukozyt; hier und da feinkörnige Massen; die Grösse der grössten Epithelzelle 14μ , ihr Kern $5—6 \mu$. Rechts ein 17μ breiter Zylinder mit zahlreichen Erythrozyten und ein paar Leukozyten und Epithelien. Unten ein hyaliner Zylinder von lockerer Struktur mit einigen Erythrozyten und eine verfettete Zelle (rechts).

Fig. 8. (Fall 140.) Ein Zylinder von fädiger Struktur mit Auflagerungen von nekrotischen und nicht nekrotischen Nierenepithelien und Blutpigment; die Zellen grünlich gefärbt.

Tafel IX.

Nephrose, akutes Stadium; akute Nephritis (Fig. 12—14).

Fig. 1—4. (Fall 15.) *Fig. 1.* Ein Konglomerat von Fäden; ein aus Fäden zusammengesetzter Zylinder; ein paar polynukleäre Leukozyten. *Fig. 2.* (Zeiss Obj. 16 mm., Komp. Ok. 6): Kleinzelliges Infiltrat in der Nierenrinde; in mehreren Kanälchen polynukleäre Leukozyten im Lumen. *Fig. 3.* Ein Schaltstück aus dem vorigen Präparat bei stärkerer Vergrösserung (Zeiss, hom. Im. $\frac{1}{7}$ “, Komp. Ok. 6) mit Leuko-

zyten im Lumen. *Fig. 4.* (Zeiss Obj. 16 mm., Ok. 6): Um 2 Hauptstücke herum, etwas entfernt von einem Glomerulus, kleinzelliges Infiltrat im Zwischengewebe; im Lumen polynukleäre Leukozyten.

Fig. 5. (Fall 17.) Rechts ein Zylinder mit fädiger Struktur und feinkörnigem Besatz und zwei Nierenepithelienkernen; die Breite des Zylinders 20 μ . Links davon ein Zylinder, der aus kleinen Nierenepithelien besteht; 4 frei liegende polynukleäre Leukozyten.

Fig. 6. (Fall 11.) Zahlreiche, teilweise knäuelartig verfilzte Fäden; oben ein hyaliner Zylinder. (Vergrößerung Reichert Obj. 3, Ok. 4.)

Fig. 7. (Fall 5.) Zwei stark granulierten Zylinder; der grösste misst an Breite 34 μ ; auf den beiden zahlreiche Nierenepithelien, teilweise mit schwach tingierten Kernen; in einer Nierenepithelzelle Fettkörnchen. Auf dem kleineren Zylinder auch rote Blutkörperchen.

Fig. 8. (Fall 8.) Unten ein lockerer Zylinder mit Andeutung von ein paar nekrotischen Zellen. Oben ein homogener Zylinder mit einigen Fetttropfen. Ein grosser und ein kleiner (oben) Haufen von hyalinen Tropfen. Ein Haufen von Leukozyten (links unten).

Fig. 9—11. (Fall 27.) *Fig. 9.* Links ein Tropfenzylinder (Breite 17 μ), daneben ein hyaliner Zylinder mit körnigen Besatz, rechts rote Blutkörperchen, polynukleäre Leukozyten, ein paar kleine Nierenepithelien (Grösse etwa 9 μ , ihr Kern etwa 5—6 μ) und eine verfettete Nierenzelle. *Fig. 10.* Zylinder im Urin, der aus Epithelzellen besteht, deren Aussehen mit demjenigen der Nierenepithelien eines Sammelröhrchens übereinstimmt, die in *Fig. 11* von einem Sammelröhrchen in der Marksubstanz (an der Grenze zwischen der Aussen- und der Innenzone) der Niere desselben Falles abgebildet worden sind.

Fig. 12—14. (Fall 84.) *Fig. 12.* Ein spiralförmiger Zylinder; an den Rändern desselben feinkörniger Besatz. *Fig. 13.* Ein ähnlicher spiralförmiger Zylinder in einem Sehaltstück gelegen. *Fig. 14.* Querschnitt eines Hauptstückes mit reichlicher Tropfenbildung.

Fig. 15. (Fall 28.) Ein Zylinder, der zum Teil homogen ist, zum Teil aus hyalinen Tröpfchen besteht.

Tafel X.

Akute Nephritis.

Fig. 1—6. (Fall 95). *Fig. 1* (Zeiss, Apochrom. 16 mm., Komp. Ok. 6). Zahlreiche Zylinder mit mehr oder weniger reichlichen Auflagerungen von Zellen und Pigmentmassen: zwischen den Zylindern Zellen (Leukozyten und Nierenepithelien). *Fig. 2.* Ein feinkörniger Zylinder (30 μ , breit) mit 2 Leukozyten aus demselben Präparate wie *Fig. 1*. *Fig. 3.* Ein Zylinder aus demselben Präparate; die Breite etwa 40 μ ; links Blutpigmentmassen, rechts rote Blutkörperchen. *Fig. 4.* Ein Zylinder aus demselben Präparate; auf demselben zahlreiche polynukleäre Leukozyten, einige Nierenepithelien und nekrotische Zellen; die grösste Epithelzelle misst 9 \times 12 μ , der Kern

etwa $6 \times 7 \mu$. *Fig. 5.* Drei quergeschnittene Schaltstücke, deren Lumina mit roten Blutkörperchen und Blutpigmentmassen ausgefüllt sind. *Fig. 6.* In der Mitte zwei quergeschnittene Hauptstücke; im Epithel des links gelegenen sieht man deutliche Bildung von Tröpfchen, die ins Lumen heraustreten; im Lumen der beiden Hauptstücke Tröpfchen, die zum Teil in unregelmässige Gebilde konfluieren, und einige Leukozyten. Oben in dem Bilde ein Schaltstück mit teilweise verfetteten Epithelien; im Lumen hyaline Massen, zahlreiche Leukozyten und einige kleine Epithelien. Unten im Bilde ein dicker Schleifenschenkel mit in dem Lumen zusammengelagerten schmalen hyalinen Zylindern.

Fig. 7—9. (Fall 90. *Fig. 9.* Reichert hom. Im. 1_{12} , Ok. 2.) *Fig. 7.* Teil eines dicken Schleifenschenkels (in der Aussenzone einer Pyramide); im Lumen desselben grünliche Blutpigmentmassen von demselben Aussehen wie diejenigen, die im Sediment vorkommen. *Fig. 8.* Unten rechts ein breiter homogener Zylinder, auf dessen oberem Ende Blutpigmentmassen aufgelagert sind; die Breite des Zylinders 45μ . Ausserdem Blutpigmentmassen, einige polynukleäre Leukozyten, Erythrozyten und ein paar Epithelien; die Grösse der letzteren $10—12 \mu$, ihr Kern etwa 6μ . *Fig. 9.* Ein dicker Schleifenschenkel in der Rinde, dessen Epithel abgeflacht ist. Im Lumen Stückchen von hyalinen Massen, auf denen feinere und gröbere Blutpigmentkörnchen aufgelagert sind. Ausserdem (unten) einige rote Blutkörperchen, eine nekrotische und eine fetthaltige Epithelzelle.

Tafel XI.

Akute Nephrose und Nephritis bei Scarlatina.

Fig. 1—6. (Fall 116.) *Fig. 1.* (Zeiss, Apochrom. 16 mm., Komp. Ok. 6.) Übersichtsbild von der Rindersubstanz. Die hellen, nur schwach gefärbte Kanälchen sind die Hauptstücke, in denen die Zellenkerne nicht immer gefärbt sind; reichliche Tropfenbildung kommt in den Zellen derselben vor. In den übrigen Kanälchen scharfe Kernfärbung; im Lumen derselben an mehreren Stellen hyaline Tropfen oder Zylinder. *Fig. 2.* Ein Teil eines Hauptstückes mit Tropfenbildung im Epithel und Tropfen im Lumen. *Fig. 3.* Ein Teil eines Schaltstückes; im Lumen ein Zylinder von fädiger Struktur; mehrere Zellen enthalten kleine Fetttropfen. Das hier abgebildete Kanälchen entspricht in *Fig. 1* dem oberen Ende des rechts gelegenen, gebogenen Kanälchens. *Fig. 4.* Stärkere Vergrößerung eines Schaltstückes, das in *Fig. 1* links oben gelegen ist; im Lumen ein Tropfenzylinder, ein paar Leukozyten und eine Epithelzelle; in einigen Zellen kleine Fettröpfchen. *Fig. 5.* Ein Tropfenzylinder nebst ein paar Leukozyten von dem Sediment. *Fig. 6.* Einige Leukozyten und eine verfettete Nierenepithelzelle vom Sediment.

Fig. 7. (Fall 108.) Gefrierschnitt aus der Niere. Querschnitt eines Hauptstückes (ziemlich nahe an der Oberfläche der Niere) mit hochgradiger Tropfenbildung.

Fig. 8—9. (Fall 127.) *Fig. 8.* (Zeiss, Achrom. 16 mm, Komp. Ok. 6.) Kleinzelliges Infiltrat in der Nähe von zwei Glomerulis. Die Glomerulusschlingen ziemlich gut mit Blut gefüllt. Reichliche Verfettung der Epithelien der Hauptstücke. *Fig. 9.* Ein in dem kleinzelligen Infiltrat (*Fig. 8*) gelegenes Kanälchen; das Lumen von eingewanderten Leukozyten ausgefüllt.

Fig. 10—12. (Fall 124.) *Fig. 10.* Unten ein Hauptstück mit zahlreichen hyalinen Tropfen im Lumen und reichlicher Tropfenbildung im Epithel. Oben ein dicker Schleifenschenkel mit lockeren, hyalinen Zylindern. *Fig. 11.* Sedimentbild. Unten einige Fäden. Rechts ein körniger Zylinder (14 μ breit); daneben ein spiralgewundener Zylinder (10 μ breit) und links ein 9 μ breiter homogener Zylinder. Zwischen den letzteren ein Häufchen von Nierenepithelien, die ein wenig Fett enthalten; die links oben gelegene Zelle misst etwa 11 \times 8 μ (der Kern etwa 8 \times 6 μ). Die Nierenepithelien stimmen in ihrem Aussehen mit denjenigen Zellen überein, die in *Fig. 12* abgebildet sind, und die von einem Sammelrohr (Gefrierschnitt, Färbung nach meiner Methode) herkommen.

Fig. 13. (Fall 117.) Ein dünner Schleifenschenkel in der Innenzone einer Pyramide (in der Nähe der Papille) im Lumen hyaline Zylinder.

Fig. 14—15. (Fall 110.) *Fig. 14.* Oben ein spiralgewundener Zylinder; unten ein hyaliner Zylinder mit feinkörnigem Besatz an den Rändern. Die Breite der Zylinder 17 μ . Zwischen den Zylindern zwei rote Blutkörperchen, zwei polynukleäre Leukozyten und eine stark verfettete Nierenepithelzelle. *Fig. 15.* Links ein Hauptstück mit grösseren und kleineren Tropfen im Lumen; im Epithel stellenweise Bildung kleiner hyaliner Tropfen. Rechts ein Schaltstück mit einem Spiralzylinder im Lumen; das Epithel abgeflacht.

Tafel XII.

Akute Nephritis (Fig. 1—4); purulente Nephritis (Fig. 5—11).

Fig. 1—3. (Fall 93.) *Fig. 1.* Oben ein lockerer Zylinder, der etwa 20 μ breit und 200 μ lang ist; auf demselben zahlreiche rote Blutkörperchen und körnige Auflagerungen. Rechts ein blaugefärbter homogener Zylinder, der 20 μ an Breite und 48 μ an Länge beträgt. In der Mitte ein lockerer Zylinder, auf dem mehrere Leukozyten, ein paar kleine Nierenepithelien, ein grosse verfettete Nierenepithelzelle, einige rote Blutkörperchen und körnige Massen (Blutpigment) aufgelagert sind. In der unteren Reihe links ein Zylinder mit fädiger Struktur (Breite 11 μ) und rechts ein grüingefärbter Zylinder (20 μ an Breite), dessen zentrale dunklere Partie von einer schwächer gefärbten Masse umgeben ist. Ausserdem ein Haufen von Leukozyten, die ziemlich viele Fettröpfchen enthalten, und ein Haufen von roten Blutkörperchen. *Fig. 2.* (Reichert, *hom. Im.* 1/12, Ok. 2.) Übergangsstelle eines Hauptstückes in den Kapselraum; links ein Teil des Glomerulus. Tropfenbildung in dem Epithel des Hauptstückes; hyaline Tropfen

im Lumen. *Fig. 3.* Stück eines dicken Schleifenschenkels im Lumen ein hyaliner Zylinder, zahlreiche rote Blutkörperchen, ein paar kleine Epithelien und ein Leukozyt.

Fig. 4. (Fall 82.) Rechts ein feinkörniger Zylinder, auf dem einige Nierenepithelien gelegen sind. Daneben ein Erythrozytenzylinder. Links oben ein Zylinder, auf dem zahlreiche Nierenepithelien und ein paar Leukozyten (rechts) gelegen sind; in zwei Epithelien ein wenig Fett. Unten ein hyaliner Zylinder mit einigen, teilweise Fett enthaltenden Nierenepithelien und Leukozyten. Zwischen den Zylindern zahlreiche Leukozyten, einige Erythrozyten (die ringförmigen, ungefärbten Gebilde), ein paar Epithelien und ziemlich viele Bakterien (Mikrokokken, zum Teil als kurze Ketten, und Stäbchen).

Fig. 5—6. (Fall 131.) *Fig. 5.* Terminaler Abschnitt eines Hauptstückes mit reichlicher Tropfenbildung. *Fig. 6.* Zwei Hauptstücke innerhalb eines Abszesses; reichliche Tropfenbildung.

Fig. 7—11. (Fall 129.) *Fig. 7.* Ein hyaliner, 20 μ breiter Zylinder. Mehrere Leukozyten, die spärliche Fettröpfchen enthalten. Ein paar Epithelzellen, von denen die eine (oben) nekrotisch ist.

Fig. 8. Fragment eines Hauptstückes mit reichlicher Tropfenbildung. *Fig. 9.* Ein quergeschnittener dicker Schleifenschenkel (in der Nähe eines Abszesses) mit Leukozyten im Lumen. *Fig. 10.* Ein Schaltstück (von einer Partie ohne Leukozytinfiltration) mit einem spiralig gewundenen Zylinder. *Fig. 11.* Ein Sammelrohr etwa in der Mitte einer Pyramide, ganz in der Nähe eines Abszesses; das Lumen mit Leukozyten ausgefüllt.

Tafel XIII.

Chronische Glomerulonephritis.

Fig. 1—2. (Fall 141.) *Fig. 1.* Oben ein lockerer Zylinder mit Auflagerung von Leukozyten und kleinen Mononukleären und ein paar stark verfetteten Zellen; ein Haufen von Leukozyten und mononukleären Zellen und eine verfettete Epithelzelle; rechts ein blass gefärbter hyaliner Zylinder mit ein paar mononukleären Zellen. *Fig. 2.* (Reichert, Obj. 3, Ok. 4.) Gefrierschnitt aus der Niere. Färbung mit Hämatoxylin + Sudan. Zwischengewebe verbreitert, kleinzellig infiltriert. Ein total hyalinsierter Glomerulus (links); partielle Hyalinisierung zweier Glomeruli. Partielle lipoide Entartung der Glomeruli. Arteriosklerotische Verdickung der Gefäße. In einem Vas afferens starke Verfettung; in dem dazugehörigen Glomerulus innerhalb der Kapillarschlingen Fettröpfchen. Unten ein längsgeschnittenes Kanälchen mit starker Verfettung des Epithels.

Fig. 3—9. (Fall 156.) *Fig. 3.* PFISTER-Präparat mit hochgradiger hyalintropfiger Degeneration zweier Kanälchen. *Fig. 4.* Rechts ein wachsartiger Zylinder (Breite 66 μ ; war in dem Präparat noch blasser als in der Abbildung); ein Tropfenzylinder; ein Zylinder, der etwa 26 μ breit ist, mit Auflagerung von Körnchen und zum Teil verfetteten Nierenepithelien; links ein Zylinder, der mit feineren und

größeren Körnchen besetzt ist. (Breite 50μ) und ein Häufchen von Leukozyten und Nierenepithelien; die letzteren messen etwa $12-14 \mu$, ihr Kern bis $6-7 \mu$. *Fig. 5.* Zwei Hauptstücke mit reichlicher Tropfenbildung im Epithel; in dem unteren Hauptstücke in einigen Zellen basal gelegenes Fett. *Fig. 6.* Ein dicker Schleifenschenkel mit Tropfen und Leukozyten im Lumen. *Fig. 7.* Ein Schaltstück mit einem homogenen Zylinder, dem einige Fettröpfchen beigemischt sind. *Fig. 8.* Ein dünner Schleifenschenkel mit hyalinen Zylindern. *Fig. 9.* Eine Sammelröhre mit hyalinen Tropfen.

Tafel XIV.

Chronische Glomerulonephritis.

Fig. 1-7. (Fall 142.) *Fig. 1.* Fädiger Zylinder (Breite 42μ). *Fig. 2.* Häufchen von Nierenepithelien und Leukozyten; die Grösse der Zelle, die am oberen Rande liegt beträgt etwa $8 \times 14 \mu$, ihr Kern etwa 5μ ; der Kern einer anderen Zelle $7 \times 5 \mu$. *Fig. 3.* Ein Spiralzylinder mit einigen körnigen Auflagerungen. *Fig. 4.* Ein Leukozytenzylinder (20μ breit); viele Leukozyten enthalten Fettkügelchen. *Fig. 5.* Ein hyaliner, leicht gestreifter Zylinder, an dessen oberem Ende eine verfettete Zelle liegt. *Fig. 6.* (Reichert Obj. 3, Ok. 4.) Gefrierschnitt, Färbung mit Hämatoxylin + Sudan. Das Zwischengewebe vermehrt. Arteriosklerotische Verdickung der Gefässe mit Verfettung. Links unten ein hyalinisierter Glomerulus; daneben ein Gefäss mit sehr starker Verfettung. Etwa in der Mitte ein Glomerulus, dessen Schlingen mit Fettröpfchen gefüllt sind. *Fig. 7.* Ein Stück des letztgenannten Glomerulus mit Fettröpfchen in den Schlingen bei stärkerer Vergrößerung. Reichert hom. Im. $\frac{1}{12}$, Ok. 2.

Fig. 8-10. (Fall 157.) *Fig. 8.* Grosser Tropfenzylinder nebst ein paar Leukozyten und einem roten Blutkörperchen. *Fig. 9.* Ein Teil einer Sammelröhre an der Grenze zwischen der Rinde und der Marksubstanz; im Lumen ein Tropfenzylinder; etwas Fett in den Zellen. *Fig. 10.* 3 Hauptstücke mit Tropfenbildung in den Zellen und Tropfen im Lumen; in vielen Zellen ausserdem Fett.

Fig. 11. (Fall 160.) Links ein Leukozytenzylinder (Breite 20μ); rechts ein fädiger Zylinder (oben) und ein nahezu homogener Zylinder (Breite etwa 17μ) mit körnigem Besatz an der einen Hälfte und mit Einschluss von 2 stark verfetteten Zellen.

Tafel XV.

Nierensklerose.

Fig. 1-2. (Fall 181.) *Fig. 1.* Einige Fäden. Ein fädiger Zylinder mit ein paar Leukozyten und Nierenepithelien. Ein kleiner Tropfenzylinder. Ein grosser Tropfenzylinder mit einigen Leukozyten

und Epithelien. *Fig. 2.* Unten ein Hauptstück mit Tropfenbildung, oben ein Schaltstück mit Fäden.

Fig. 3. (Fall 159.) Ein Zylinder, der an den beiden Enden homogen und dazwischen fädig, teilweise gewunden ist; ein Häufchen hyaliner Tropfen; ein paar Leukozyten.

Fig. 4. (Fall 186.) Zylinder mit zahlreichen hyalinen Tropfen und einigen, zum Teil verfetteten Nierenepithelien und ein paar Leukozyten; die Breite des Zylinders etwa 17μ .

Fig. 5. (Fall 180.) Kanälchen in der Rinde in der Nähe von einem kleinzelligen Infiltrate. Einwanderung von Leukozyten durch die Wand.

Fig. 6—7. (Fall 191.) *Fig. 6.* 3 Zylinder; links ein leicht streifiger und ein wenig körniger Zylinder; die zwei anderen spiralförmig mit Einlagerung zwischen den Windungen von kleinen Fetttropfchen. Ein Leukozyt. *Fig. 7.* Ein erweiterter Schaltstück mit einem spiralförmig gewundenen Zylinder und Fetteinlagerungen in den Windungen derselben.

Fig. 8. (Fall 182.) a) Ein Glomerulus mit einem hyalinen Tropfen in einem Kapillare bei schwacher Vergrößerung (Zeiss, Obj. 16 mm., Komp. Ok. 6). b) Rechts davon derselbe Kapillare mit dem hyalinen Tropfen bei stärkerer Vergrößerung (Zeiss, hom. Im. $\frac{1}{7}$ ", Komp. Ok. 6.) c) Eine Gefässschlinge mit hyalinen Tropfen aus einem anderen Glomerulus.

Fig. 9. (Fall 156.) Ein Glomerulus mit hyalinen tropfenartigen Massen, die die Schlingen ausfüllen.

Fig. 10—11. (Fall 29.) Nierenkapillare mit hyalinen Tropfen im Lumen.

Tafel XVI.

Stauungsniere.

Fig. 1—5. (Fall 194.) *Fig. 1.* Fäden und hyaline Zylinder; auf dem einen Zylinder körnige Auflagerungen; ein paar stark verfettete Nierenepithelien und (oben) ein mit Fett beladener Leukozyt. Eine nicht verfettete Nierenepithelzelle. Die Breite des nach unten gelegenen Zylinders etwa 22μ ; die Grösse der verfetteten Zellen etwa 11μ . *Fig. 2.* Stück eines Kapselraums, der mit hyalinen Tropfen gefüllt ist; das Epithel ohne Veränderungen. *Fig. 3.* Ein dünner Schleifenschenkel mit einem Tropfenzylinder. *Fig. 4.* Ein dünner Schleifenschenkel mit einem stark gefärbten Zylinder. *Fig. 5.* Teil eines Hauptstückes mit hyalinen Tropfen im Lumen; in vielen Epithelien feintropfiges Fett.

Fig. 6. (Fall. 197.) Rechts oben ein 25μ breiter Zylinder der mit mehreren pigmentierten Nierenepithelien besetzt ist; darunter ein Tropfenzylinder, einige rote Blutkörperchen und ein paar verfettete Nierenepithelien ($9—11 \mu$ an Grösse, der Kern $5—6 \mu$). Links ein von Fäden gebildeter Zylinder und rechts davon ein homogener, 23μ breiter Zylinder.

Fig. 7. (Fall 205.) Fäden, die zum Teil in zylinderartige Gebilde übergehen. Oben ein hyaliner Zylinder.

Fig. 8—10. (Fall 198.) *Fig. 8.* Links oben einige Fäden, die etwa 3—6 μ an Breite betragen. Daneben ein etwa 25 μ breiter Zylinder mit Auflagerung von einigen nekrotischen körnigen Zellen (wahrscheinlich Nierenepithelien) und zwei geschrumpften Zellen mit gefärbtem Kern. Rechts oben ein spiralgewundener Zylinder mit Auflagerung, hauptsächlich an den Rändern, von körnigen Massen. In der unteren Reihe zwei homogene Zylinder (Breite 17 μ) und ein Epithelzylinder, deren Zellen verfettet sind. *Fig. 9.* Hauptstück mit hyalinen Tropfen im Lumen und Tropfenbildung im Epithel (das teilweise ohne Kernfärbung und grünlich missfarben ist). *Fig. 10.* Teil eines dicken Schleifenschenkels mit einigen Fettröpfchen im Epithel und einem schmalen Zylinder im Lumen.

Fig. 11—13. (Fall 195.) *Fig. 11.* Terminaler Abschnitt eines Hauptstückes mit hochgradiger Tropfenbildung im Epithel. *Fig. 12.* Ein dicker Schleifenschenkel mit einem hyalinen Zylinder. *Fig. 13.* Eine Sammelröhre mit hyalinen Tropfen und (rechts) einem kleinen hyalinen Zylinder im Lumen.

Tafel XVII.

**Stauungsniere (Fig. 1—3); Niere des Neugeborenen (Fig. 6—9);
Graviditätsalbuminurie (Fig. 10—11).**

Fig. 1. (Fall 209.) Teil eines Hauptstückes und Kapselraumes mit hyalinen Tropfen im Lumen und Tropfenbildung im Epithel des Hauptstückes (Rechts der Kontur der Glomerulusschlingen).

Fig. 2—3. (Fall 210.) *Fig. 2.* (Zeiss, Apochromat. 16 mm. Komp. Ok. 6.) Zwei Glomeruli mit hyalinen Tropfen in dem Kapselraum. *Fig. 3.* (Zeiss, hom. Im. $\frac{1}{7}$ " , Komp. Ok. 6.) Zwei querschnittene Hauptstücke mit reichlicher Tropfenbildung; dazwischen zwei querschnittene dicke Schleifenschenkel.

Fig. 4. (Fall 36.) Ein dicker Schleifenschenkel mit mehreren Fäden im Lumen.

Fig. 5. (Fall 175.) Partie der Marksubstanz, ziemlich nahe an der Rinde. Fadenförmige Gebilde im Lumen eines dicken Schleifenschenkels (unten) und zweier dünnen Schleifenschenkel (oberhalb des erstgenannten Kanälchen).

Fig. 6—7. (Fall 213.) *Fig. 6.* (Reichert, hom. Im. $\frac{1}{12}$, Ok. 2). Querschnitt eines Hauptstückes mit hyalinen Tropfen im Lumen und hochgradige Tropfenbildung im Epithel. *Fig. 7.* Teil eines Glomerulus mit hyalinen Tropfen in Kapselraum.

Fig. 8. (Fall 215.) (Reichert, Obj. 7, Ok. 1.) Hyperämie des Parenchyms, auch der Glomeruli. In den Hauptstücken reichliche Tropfenbildung. In den übrigen Kanälchen an mehreren Stellen hyaline Zylinder.

Fig. 9. (Fall 216.) 2 hyaline Zylinder aus dem Sediment, die zum Teil mit Körnchen besetzt sind.

Fig. 10. (Fall 73.) Rechts ein Spiralzylinder (Breite 17 μ). Links unten ein Spiralzylinder und oben ein körniger Zylinder. Zwischen den Zylindern Leukozyten, Nierenepithelien und Erythrozyten, von denen einige punktiert sind (oben im Bilde).

Fig. 11. (Fall 77.) Links ein Zylinder, der 50 μ an Breite misst; auf demselben nekrotische und verfettete Epithelien und einige Leukozyten. Rechts ein Zylinder von spiralförmiger Form und an den Rändern mit Körnchen besetzt. Rechts ein Leukozyt.

Tafel XVIII.

Pyelitis (Fig. 1—6, 9—10) und **Cystitis** (Fig. 7—8, 11—15).

Fig. 1—3. (Fall 243.) *Fig. 1.* Sedimentbild aus dem Urin der *Harnblase*: Mehrere polynukleäre Leukozyten, ein paar Epithelzellen (rechts). Zahlreiche Bakterien vom Typus des *Bact. coli*; einige Streptokokken. *Fig. 2.* Sedimentbild aus dem Urin, der durch Ureterenkatheterisation von der *rechten* Seite gewonnen war: zahlreiche polynukleäre Leukozyten und Epithelien vom Typus der Beckenschleimhaut; zahlreiche Bakterien vom Colitypus, einige kurze Streptokokkenketten, oben eine lange Streptokokkenkette. *Fig. 3.* Von dem durch Ureterenkatheterisation gewonnenen Urin der *linken* Seite: desquamierte, teilweise verfettete Epithelien der Ureterenschleimhaut; rechts ein polynukleärer Leukozyt.

Fig. 4. (Fall 249.) Mehrere Leukozyten und Stäbchen. Ein paar nekrotische Epithelzellen, eine verfettete Epithelzelle. Oben zwei Epithelzellen, von denen die eine einige Leukozyten einschliesst.

Fig. 5. (Fall 250.) Einige polynukleäre Leukozyten; ein paar Epithelien; ein Häufchen von Bakterien (*B. coli*).

Fig. 6. (Fall 248.) Einige polynukleäre Leukozyten; ein paar Häufchen von Bakterien vom Typus des *Bact. coli*; links unten eine Epithelzelle.

Fig. 7—8. (Fall 218.) *Fig. 7.* (Reichert, *hom. Im.* 1/12, *Ok.* 2.) Links 3 Leukozyten, mit eingeschlossenen Kokken und Stäbchen. Rechts 3 Leukozyten, die Kokken einschliessen. In der Mitte eine nekrotische Zelle. *Fig. 8.* (Zeiss, *hom. Im.* 2 mm, *Komp. Ok.* 6.) Ein paar Leukozyten; der eine enthält Stäbchen, ein anderer einige Fettröpfchen. Oben einige rote Blutkörperchen. Rechts 2 frei liegende Stäbchen.

Fig. 9—10. (Fall 242.) *Fig. 9.* Sedimentbild von dem Urin der *rechten* Seite. Unten ein langer, aus Fäden gebildeter, spiralförmiger Zylinder. Rechts ein streifiger Zylinder. In der Mitte ein breiter, einige nekrotische Zellen einschliessender Zylinder. Links ein schmaler, hyaliner Zylinder, mehrere polynukleäre Leukozyten, einige rote Blutkörperchen und Epithelien vom Typus der Ureterepithelien. *Fig. 10.* Sedimentbild des Urins der *linken* Niere. Ein paar polynukleäre Leukozyten. Mehrere mononukleäre Zellen, von denen einige Mikrokokken einschliessen. Links eine grosse, stark

verfettete Zelle, die einem Fettzylinder ähnlich ist. Etwa in der Mitte eine deutliche Epithelzelle mit einem grossen Kern.

Fig. 11. (Fall 285.) Mehrere desquamirte Epithelien von der Ureterenschleimhaut. Die Zellen von verschiedener Grösse; einige derselben zweikernig. Einige rote Blutkörperchen.

Fig. 12. (Fall 128.) Einige Leukozyten mit Phagozytose von Bakterien.

Fig. 13. (Fall 255.) Mehrere Leukozyten, von denen ein paar einige Fettröpfchen enthalten. Ein Häufchen von *Bact. coli*.

Fig. 14—15. (Fall 257.) *Fig. 14.* Einige polynukleäre Leukozyten; der eine mit grösseren Granulis (von eosinophilem Typus). Einige Pakete von *Sarcina*. *Fig. 15.* (Reichert, *hom. Im.* 1/12, Ok. 4.) Ein paar Leukozyten und Pakete von *Sarcina*.

Tafel XIX.

Nierentuberkulose. (Fig. 1—8). **Harnblasengeschwülste.** (Fig. 9—14.)

Fig. 1. (Fall 231.) Mehrere polynukleäre Leukozyten, von denen ein paar einige Fettkörnchen enthalten. Ihre Kerne ungleich gross; die kleineren dunkler gefärbt. In der Mitte eine Epithelzelle vom Typus der ableitenden Harnwege. Einige Kokken und Stäbchen.

Fig. 2. (Fall 232.) Mehrere polynukleäre Leukozyten; die Kerne derselben von wechselnder Grösse. Ein paar Epithelzellen.

Fig. 3. (Fall 240.) Einige rote Blutkörperchen und polynukleäre Leukozyten, von denen ein paar einige Fettröpfchen enthalten. Ein paar nekrotische, fetthaltige Zellen. Rechts eine desquamirte Epithelzelle vom Typus der ableitenden Harnwege.

Fig. 4. (Fall 236.) Mehrere polynukleäre Leukozyten mit grösseren und kleineren Kernen, sowie einige mononukleäre Elemente (Siehe S. 656).

Fig. 5. (Fall 235.) Ein paar rote Blutkörperchen. Mehrere Leukozyten von wechselnder Grösse; die Kerne in einigen Zellen klein und stark gefärbt; in einem Leukozyt einige Fettröpfchen. Einige Epithelzellen, die zum Teil etwas Fett enthalten.

Fig. 6. (Fall 238.) Einige polynukleäre Leukozyten. Einige mononukleäre Elemente von der Grösse der Leukozyten. Unten eine grössere Epithelzelle vom Typus der ableitenden Harnwege.

Fig. 7. (Fall 237.) Einige polynukleäre Leukozyten. Ein paar nekrotische Zellen. Mehrere mononukleäre Elemente, von denen die grösseren deutlich epithelialer, die kleineren unbestimmbarer Natur sind (Siehe S. 656).

Fig. 8. (Fall 241.) Polynukleäre Leukozyten und mononukleäre Elemente in etwa gleicher Anzahl (Siehe S. 656).

Fig. 9. (Fall 275.) Polynukleäre Leukozyten, von denen der eine reichlich fetthaltig ist. Einige ziemlich grosse epitheliale Zellen. Links ein Häufchen von Bakterien vom Typus des *Bact. coli*.

Fig. 10. (Fall 260.) Epithelzellen von verschiedener Form und Grösse; die oben gelegenen zwei Zellen mit grossen Kernkörperchen

sowie die zwei links gelegenen sind m. E. als Geschwulstzellen aufzufassen. Einige Leukozyten und Bakterien. Der eine Leukozyt enthält Bakterien.

Fig. 11—14. (Fall 267.) *Fig. 11.* Reichert, Obj. 3, Ok. 4. Ein paar grosse Haufen von Geschwulstzellen; dazwischen zahlreiche Leukozyten. *Fig. 12.* Unten ein Verband zusammenliegender Zellen (von dem oberen, in *Fig. 11* abgebildeten Haufen). Oben isolierte Zellen von wechselnder Form; in mehreren Zellen 2—3 Kernkörperchen, die zum Teil ziemlich gross sind. *Fig. 13.* Von der exstirpierten Geschwulst isolierte, mit meiner Farblösung gefärbten Geschwulstzellen. *Fig. 14.* Gefrierschnitte aus der in Formalin fixierten Geschwulst; Färbung mit meiner Farbflüssigkeit.

Tafel XX.

Geschwülste der Harnblase (Fig. 1—9, 12) und des Nierenbeckens.

(Fig. 10—11.)

Fig. 1—2. (Fall 265.) *Fig. 1.* Ein paar Leukozyten, Erythrozyten und Mikrokokken. Einige isolierte Epithelzellen von wechselnder Grösse und Form. Rechts ein Haufen zusammenliegender, unregelmässiger oder länglicher Geschwulstzellen von demselben Aussehen wie dem der in *Fig. 2* abgebildeten, von der exstirpierten Geschwulst isolierten, in meiner Farblösung gefärbten Geschwulstzellen.

Fig. 3—4. (Fall 269.) *Fig. 3.* Einige rote Blutkörperchen und Mikrokokken einschliessende polynukleäre Leukozyten; ein paar kleine Epithelzellen. *Fig. 4.* Geschwulstzellen aus dem Urin; die oben gelegenen Zellen ziemlich stark fetthaltig.

Fig. 5. (Fall 282.) *Links* ein Haufen von Geschwulstzellen bei schwacher Vergrösserung. (Zeiss, Apochromat. 16 mm, Komp. Ok. 6); um dem Geschwulstzellenhaufen herum einige Leukozyten. *Rechts* ein Verband von Geschwulstzellen (von dem rechten Rande des links abgebildeten Haufen) bei stärkerer Vergrösserung (Zeiss, hom. Im. $\frac{1}{7}$ ", Komp. Ok. 6); in den Zellen ein grosser Kern mit meistens 2—3 ziemlich grossen Kernkörperchen.

Fig. 6—7. (Fall 270.) *Fig. 6.* (Reichert, Obj. 3, Ok. 4.) Einige grössere und kleinere Häufchen von Geschwulstzellen; dazwischen einige Leukozyten. *Fig. 7.* Ein Verband von Geschwulstzellen bei stärkerer Vergrösserung (Reichert, hom. Im. $\frac{1}{12}$, Ok. 2); die Kernkörperchen nicht ganz distinkt, klein.

Fig. 8—9. (Fall 271.) *Fig. 8.* (Reichert, Obj. 3, Ok. 4.) Mehrere isolierte und in kleineren oder grösseren Häufchen zusammenliegende Geschwulstzellen; zwischen den Haufen auch einige Leukozyten. *Fig. 9.* Einige Geschwulstzellen (links oben im *Fig. 8*) bei stärkerer Vergrösserung (Zeiss, hom. Im. $\frac{1}{7}$ ", Komp. Ok. 6); in einigen Zellen grosse Kernkörperchen.

Fig. 10—11. (Fall 225.) *Fig. 10.* Einige polynukleäre Leukozyten und rote Blutkörperchen. Geschwulstzellen verschiedenen Aussehens: links oben ein Häufchen ziemlich grosser, etwas fetthaltiger Zellen

verschiedener Form; rechts oben einige zylinderförmige Zellen und eine runde Zelle, die eine Zellenkerne einschliesst; links unten ein längliches Häufchen meistens schmaler Zellen, die ziemlich reichlich Fett enthalten; rechts unten einige grosse runde, stark verfettete Zellen mit bläschenförmigen Kernen, deren Kernkörperchen sehr gross sind. Neben den Fetttropfen kommen auch hyaline, nicht als Fett gefärbte Tropfen vor. *Fig. 11.* Isolierte, mit meiner Farbflüssigkeit gefärbte Zellen aus dem oberflächlichen Teil der exstirpierten Geschwulst.

Fig. 12. (Fall 279.) Einige polynukleäre Leukozyten; eine kleine Epithelzelle. Einige Geschwulstzellen von unregelmässiger Form; ihr Kern gross, bläschenförmig mit grossen, zum Teil länglichen Kernkörperchen.

Fig. 13. (Fall 284.) Einige polynukleäre Leukozyten. Oben ein Häufchen von Bakterien. Einige Geschwulstzellen mit 1—5 Kernen und grossen Kernkörperchen. In der einen Zelle eine Mitose. Die grösste Zelle (rechts unten) misst etwa 36μ , ihr Kern $17-22 \mu$, das Kernkörperchen 6μ .

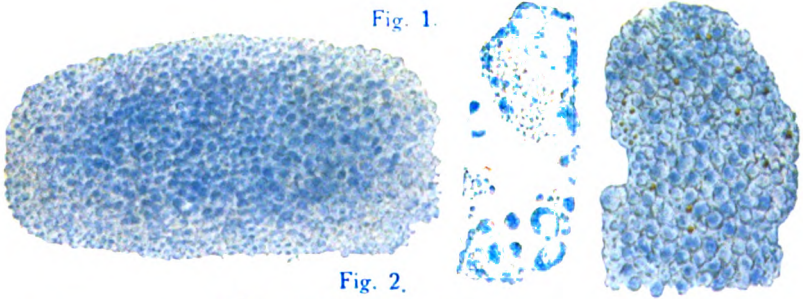


Fig. 1.

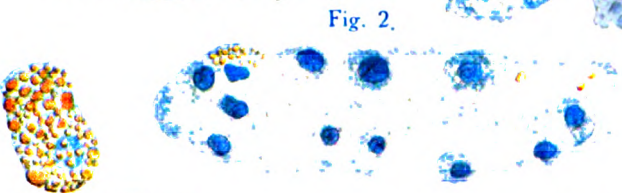


Fig. 2.




Fig. 4.




Fig. 5.




Fig. 3.



Fig. 6.

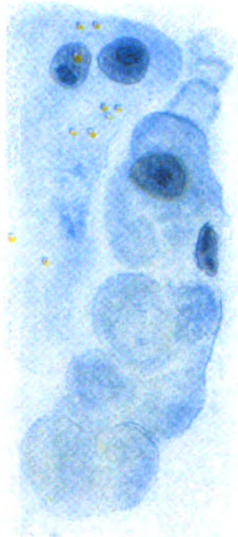


Fig. 8.

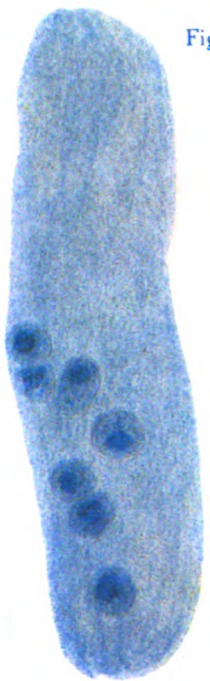

Fig. 7.

Fig. 9.

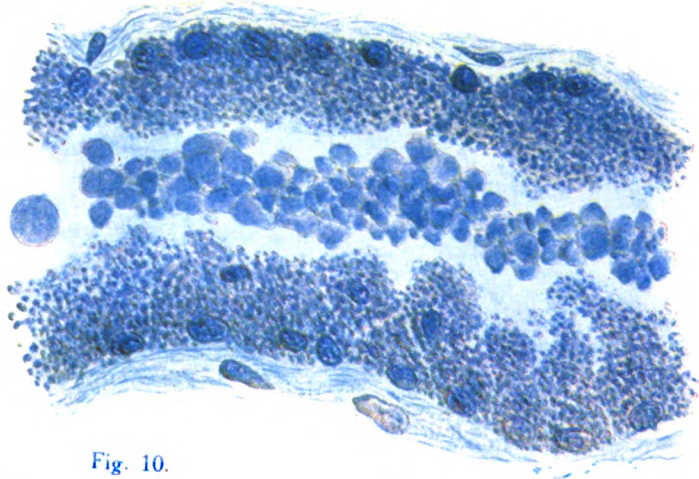


Fig. 10.

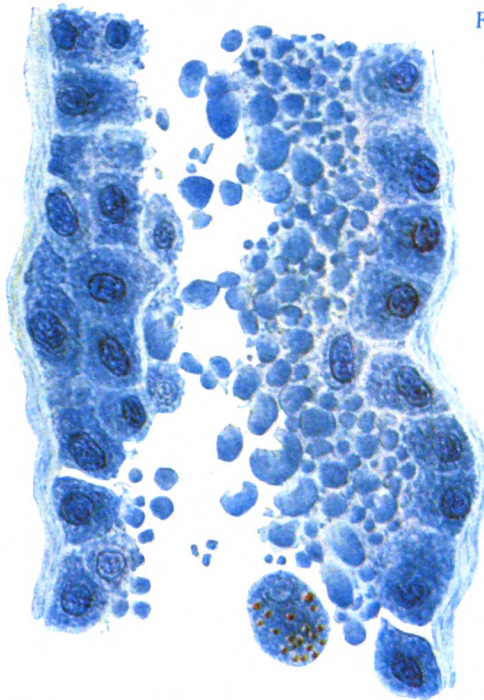


Fig. 11.

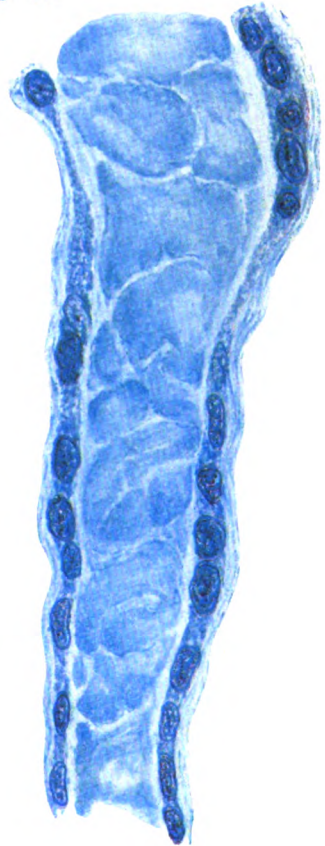


Fig. 12.




Fig. 1.

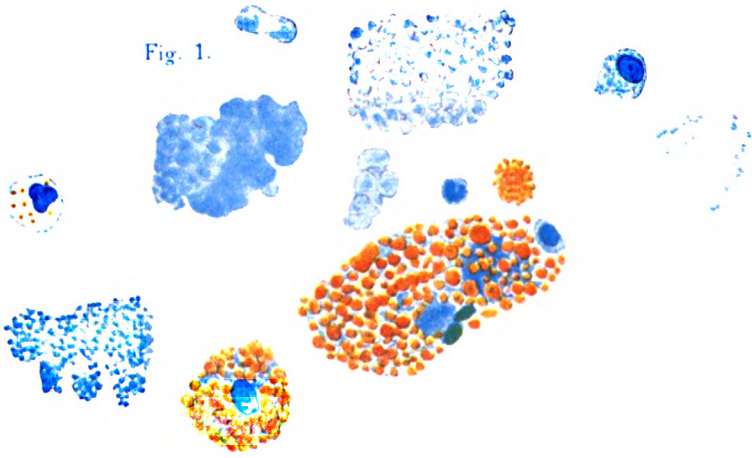
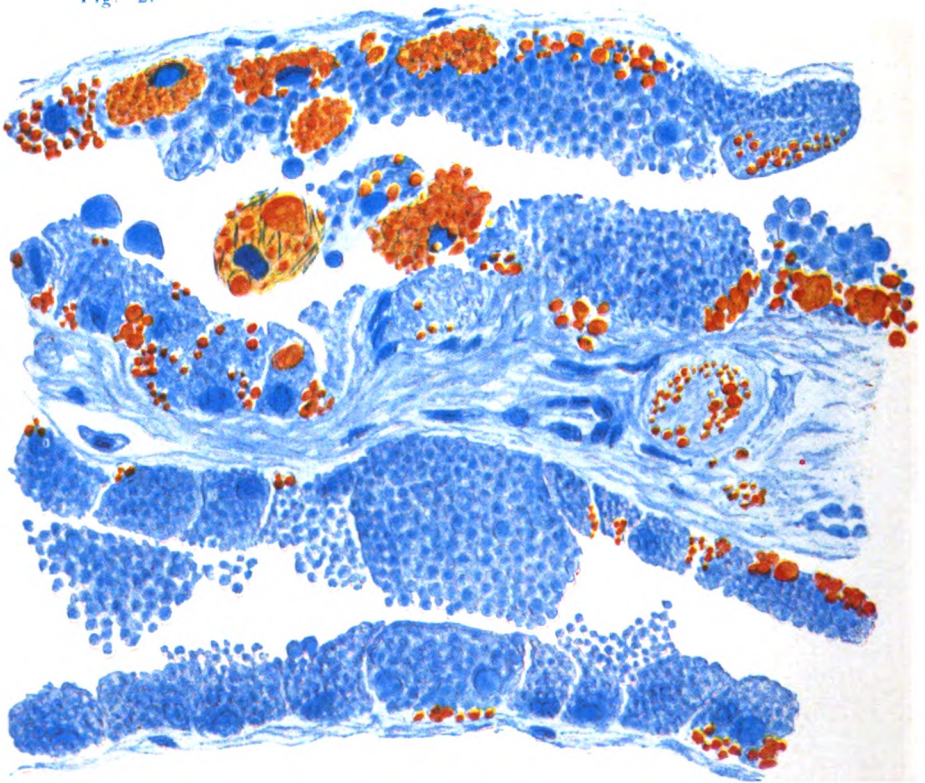
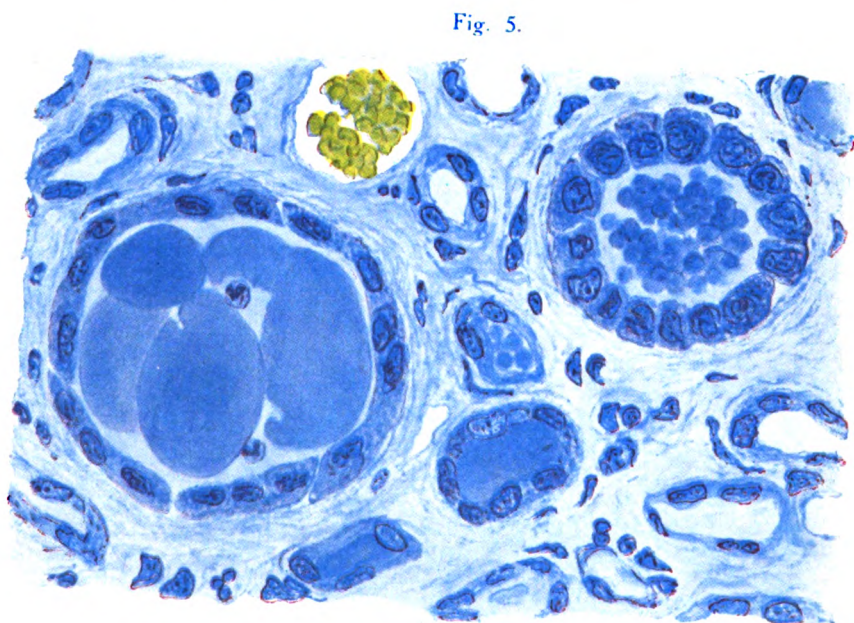
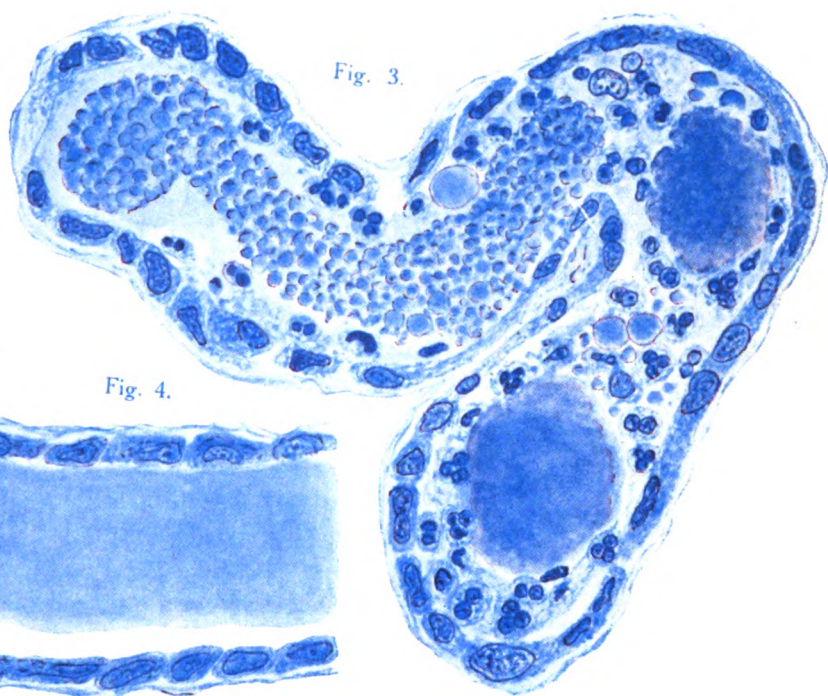


Fig. 2.





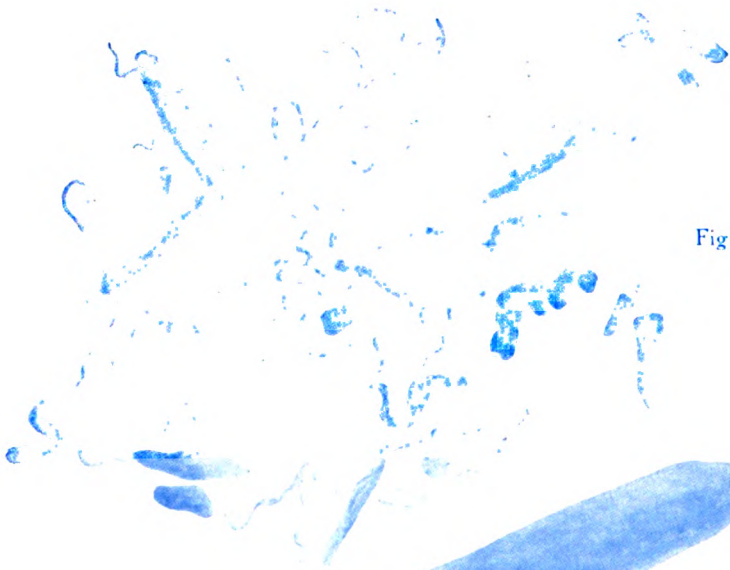


Fig. 1.

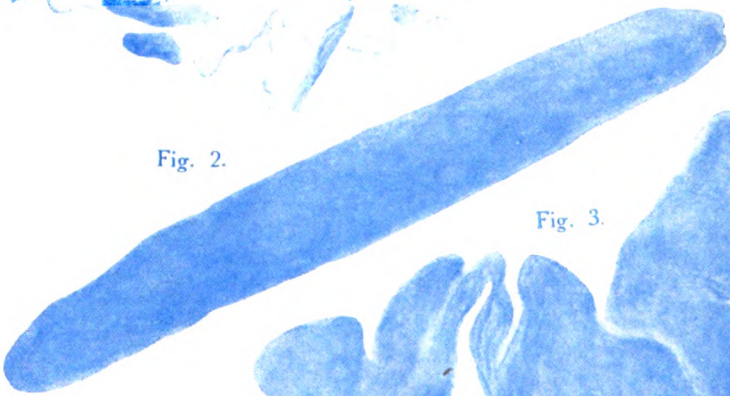


Fig. 2.

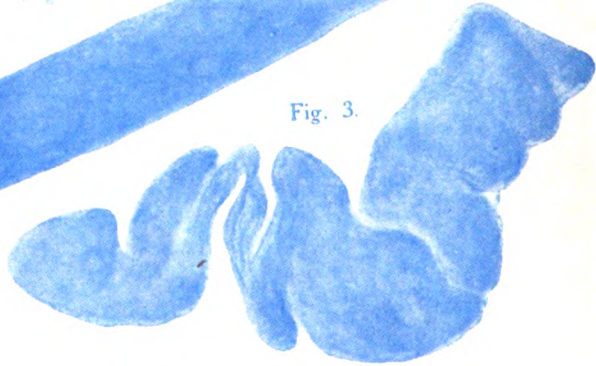


Fig. 3.

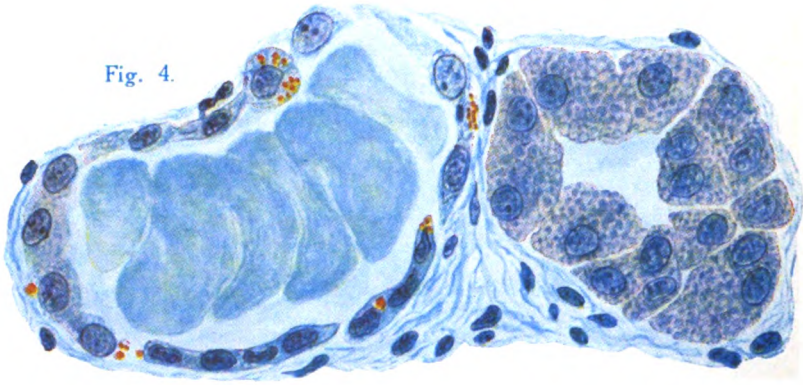


Fig. 4.



Fig. 5.

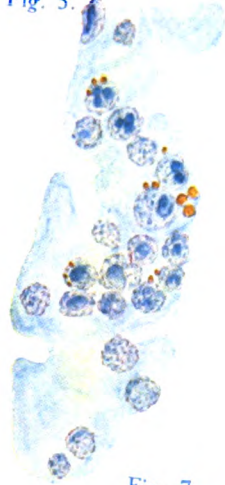


Fig. 7.

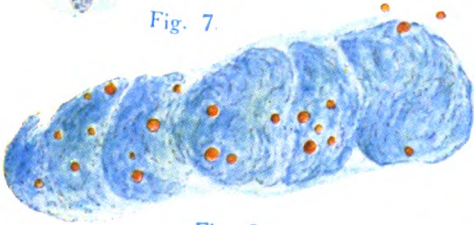


Fig. 8.

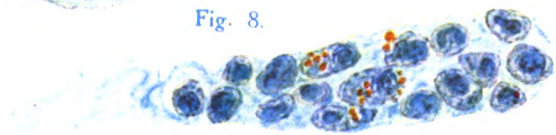


Fig. 9.



Fig. 6.

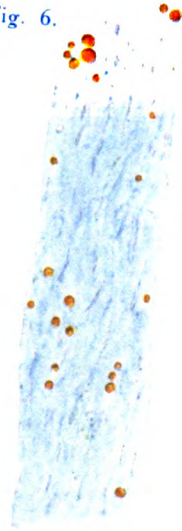


Fig. 10.

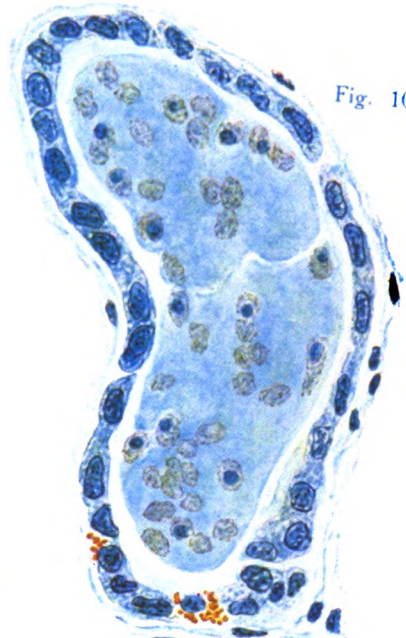




Fig. 1.

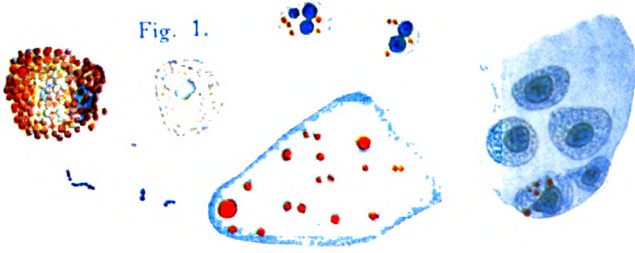


Fig. 2.




Fig. 4.

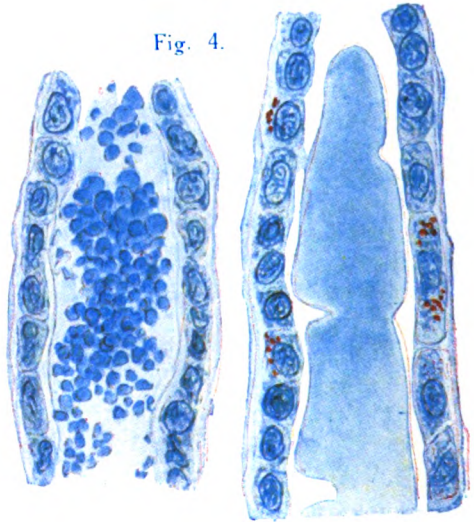


Fig. 3.

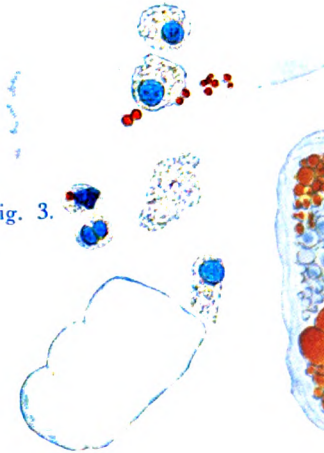


Fig. 5.

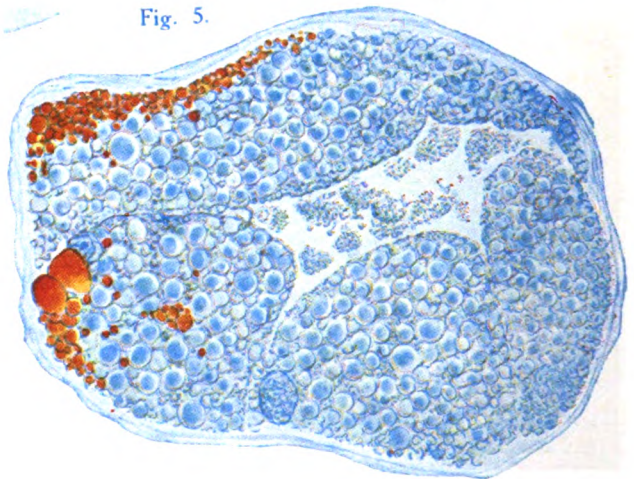


Fig. 6.

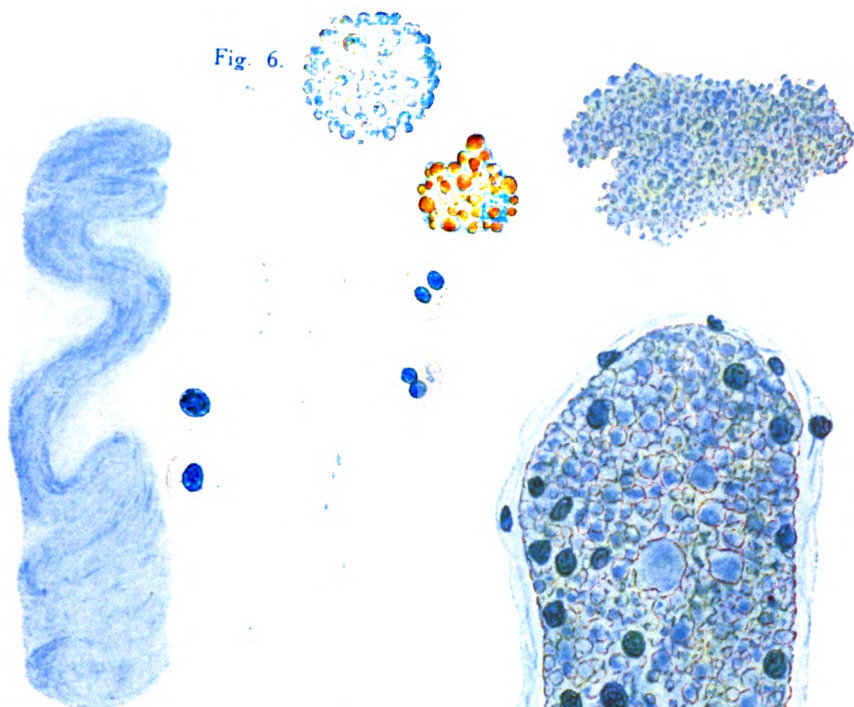


Fig. 7.

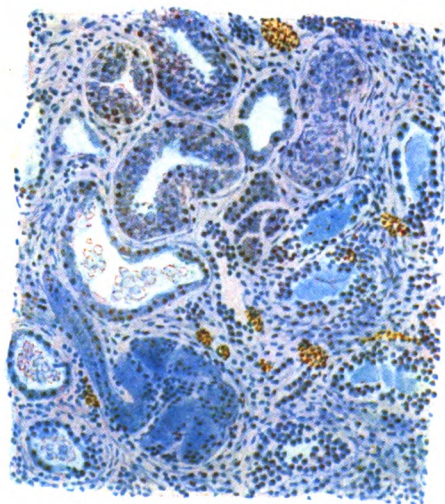
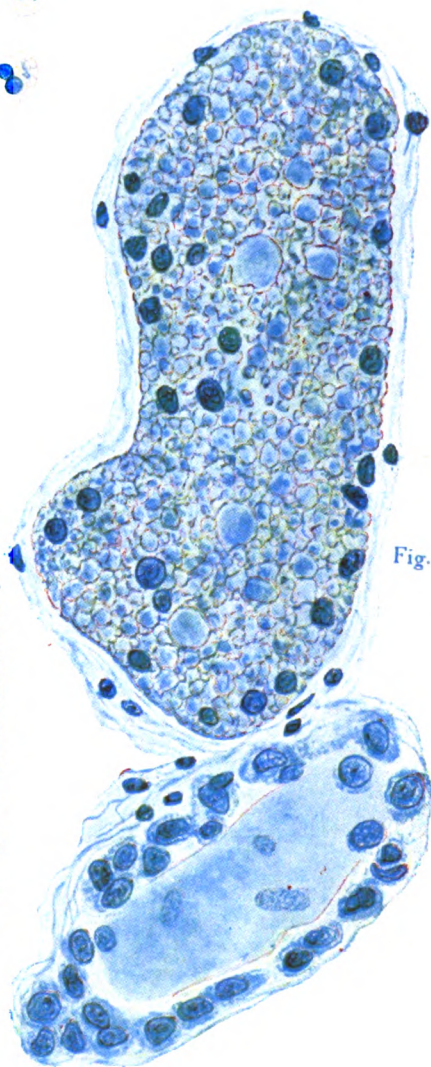


Fig. 8.





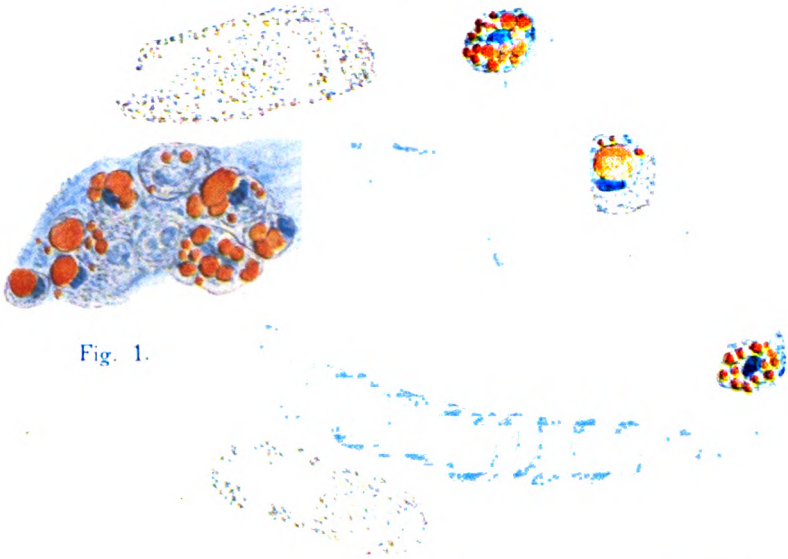


Fig. 1.

Fig. 2.

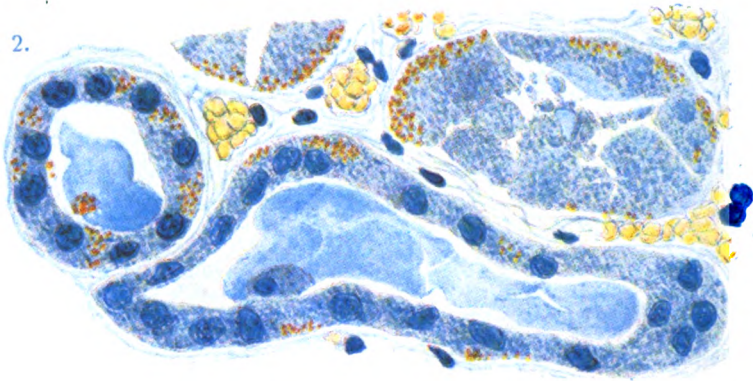


Fig. 3.

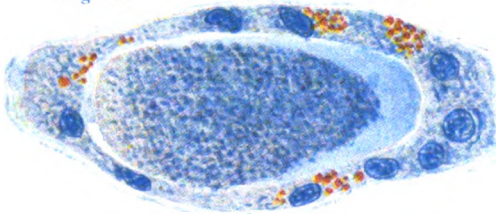


Fig. 4.

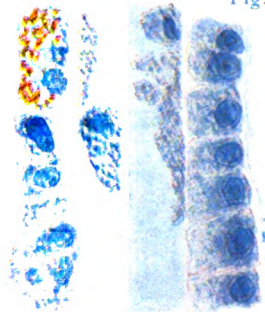




Fig. 5.

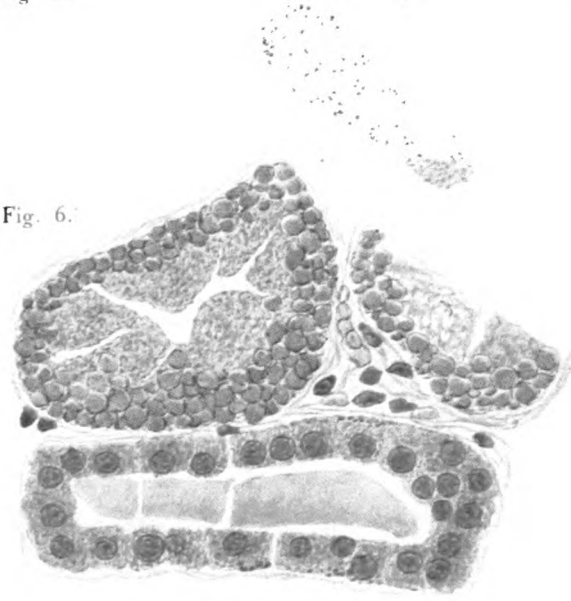


Fig. 6.

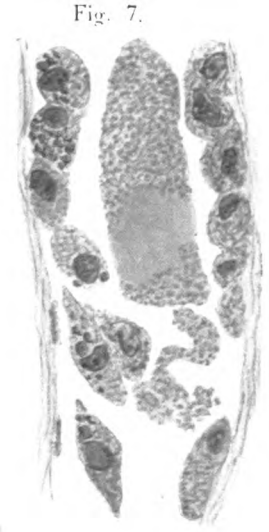

Fig. 7.



Fig. 8.



Fig. 9.

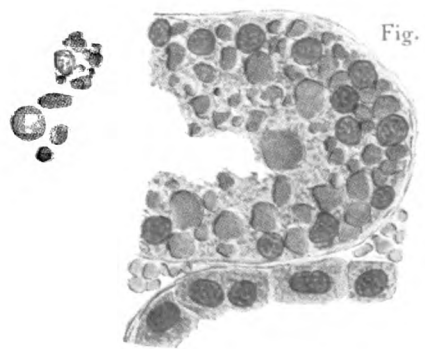


Fig. 10.

Fig. 1.


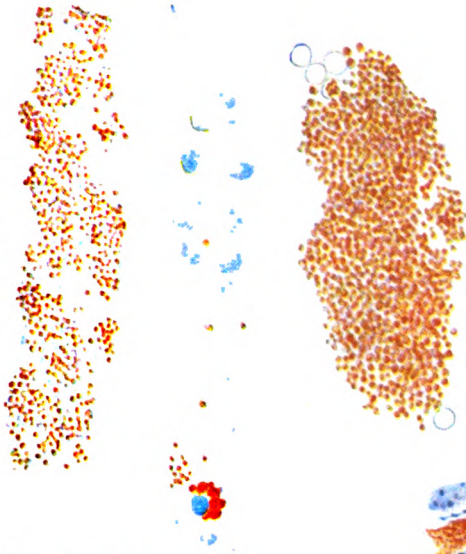


Fig. 2.

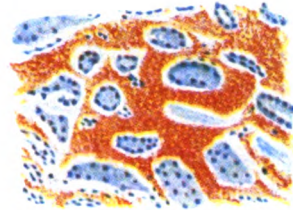


Fig. 3.

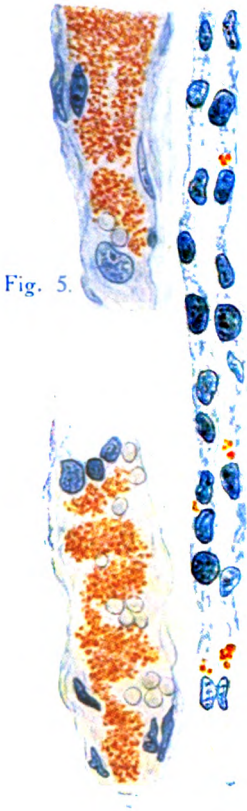


Fig. 5.

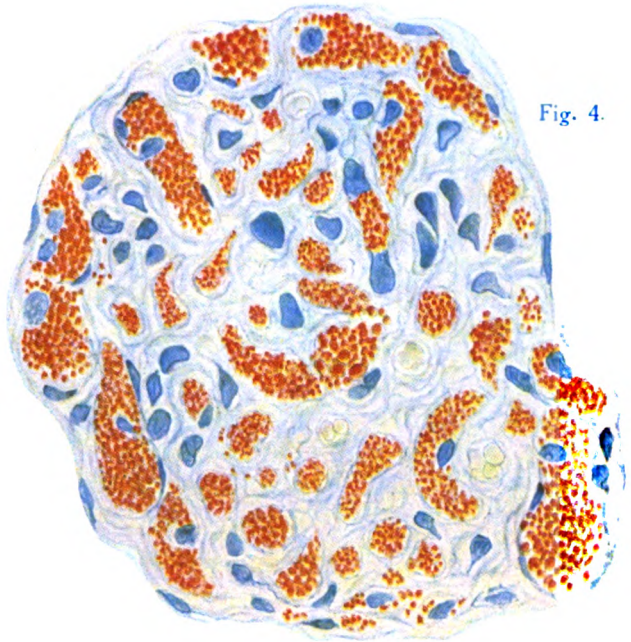


Fig. 4.

Fig. 1.

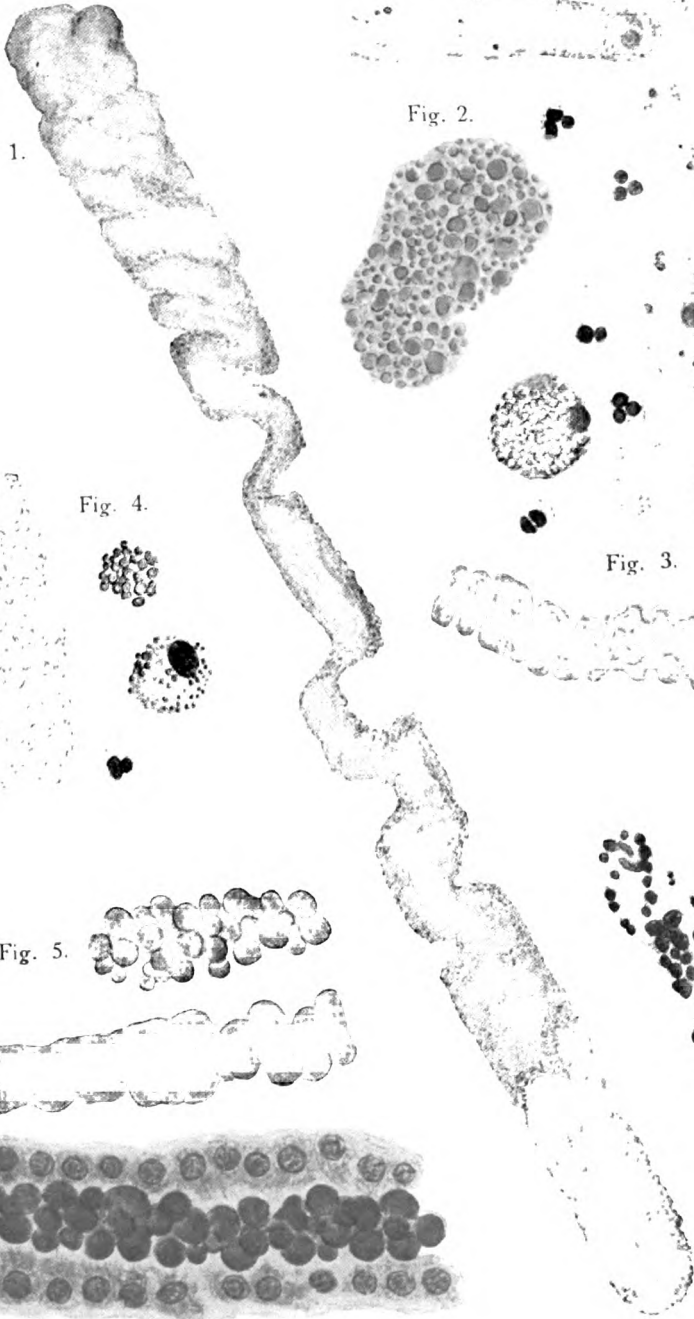


Fig. 2.

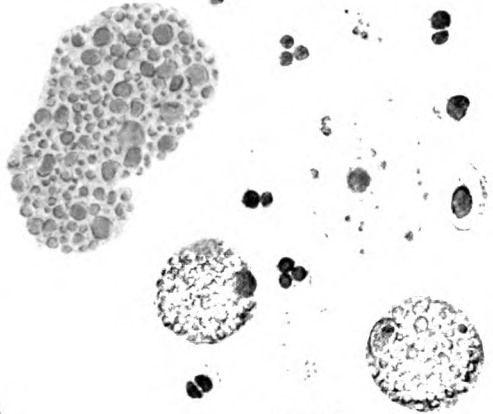


Fig. 4.

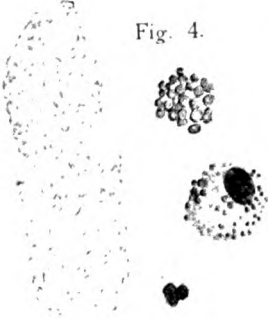


Fig. 3.




Fig. 5.

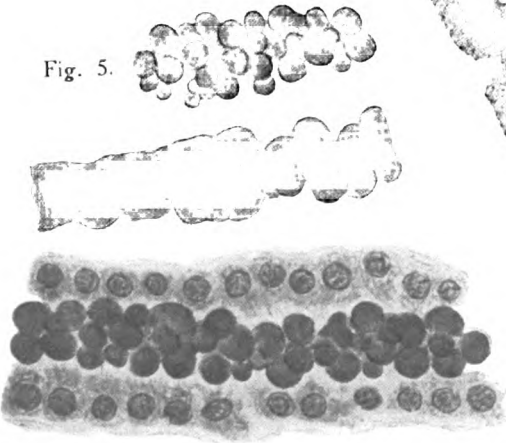



Fig. 6.



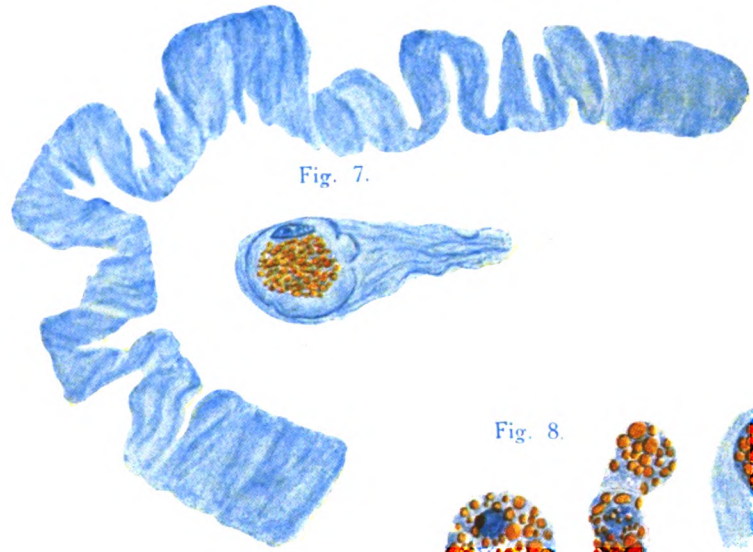


Fig. 7.

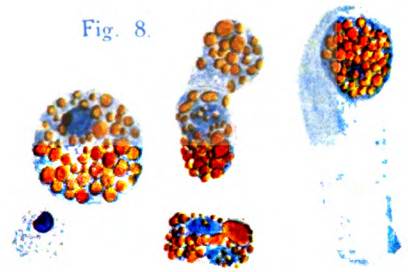


Fig. 8.

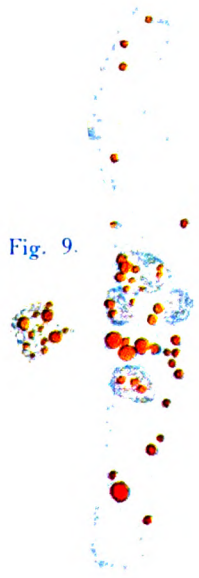


Fig. 9.

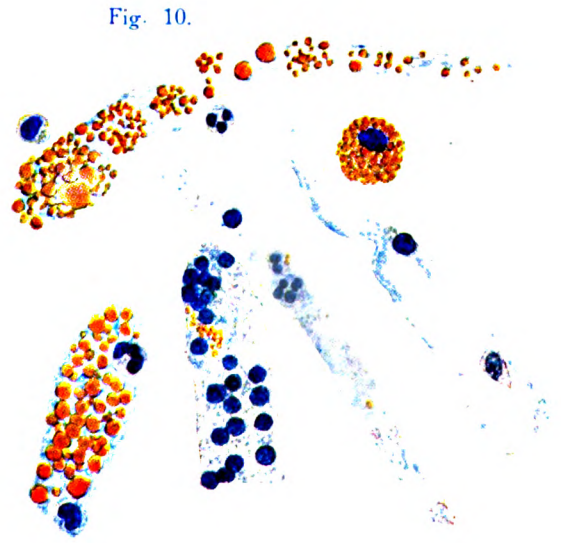


Fig. 10.






Fig. 1.

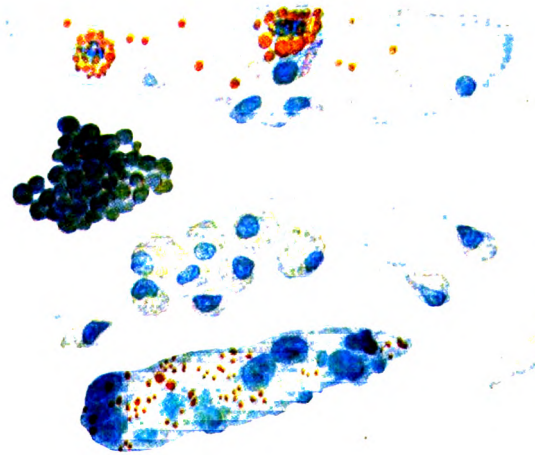


Fig. 2.




Fig. 3.

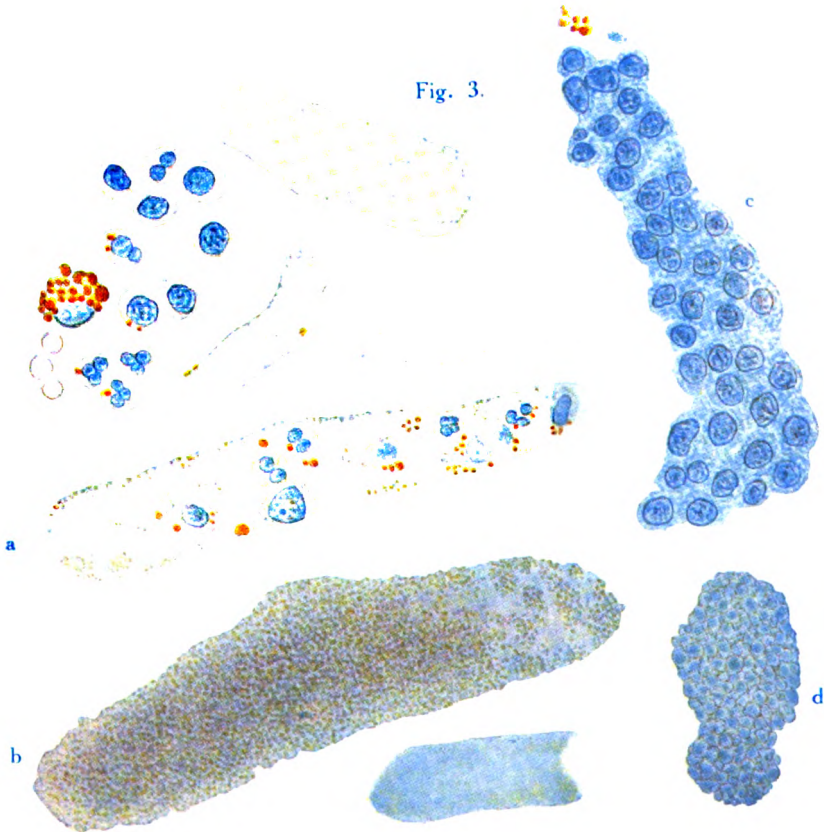


Fig. 4.

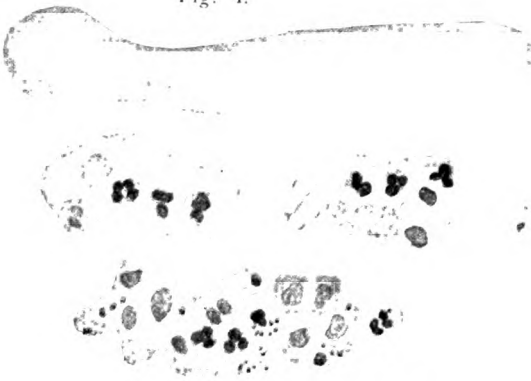

Fig. 5.

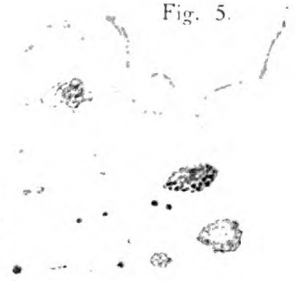

Fig. 6.



Fig. 7.

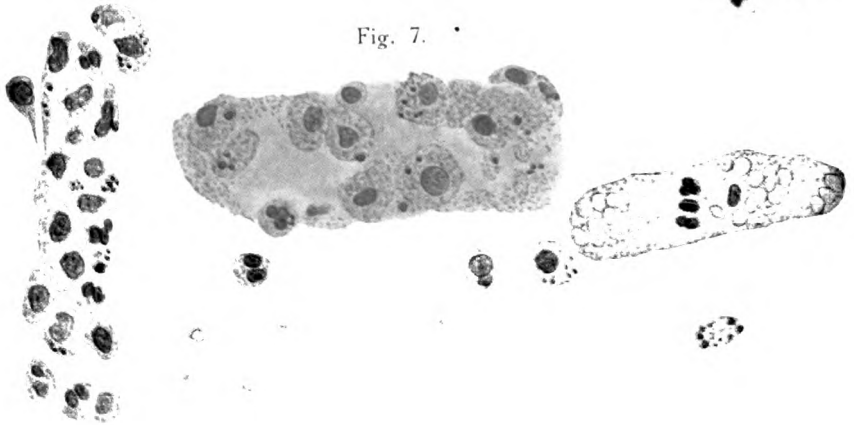


Fig. 8.




Fig. 2.

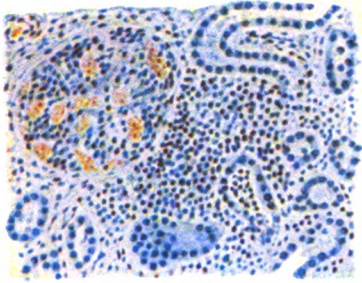


Fig. 1.

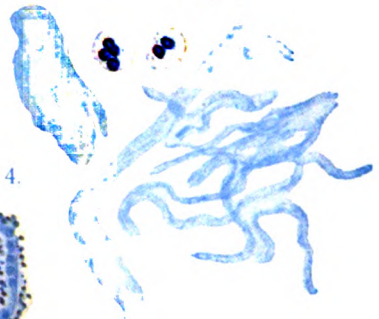


Fig. 4.

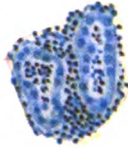


Fig. 3.

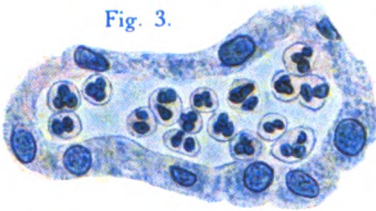


Fig. 5.

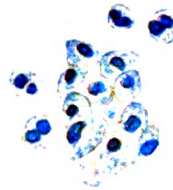


Fig. 6.

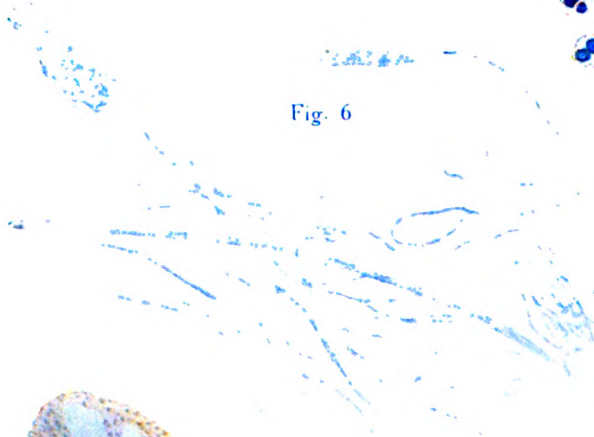

Fig. 8.

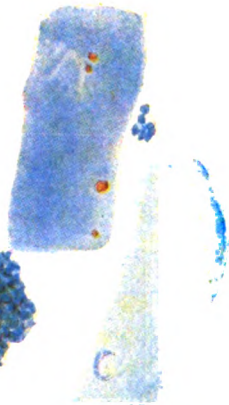


Fig. 7.

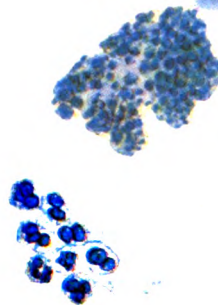
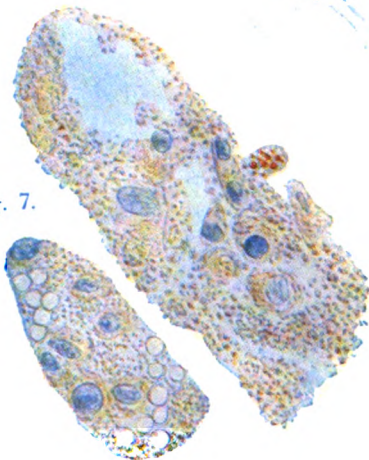


Fig. 9.

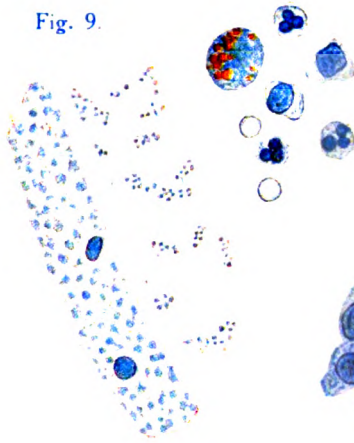


Fig. 10.

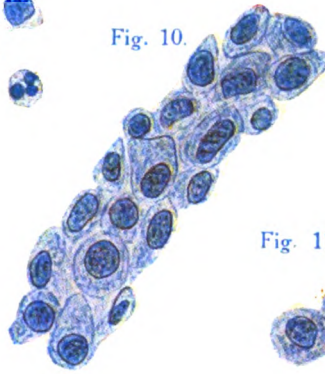


Fig. 11.

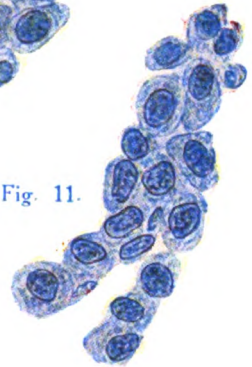


Fig. 12.

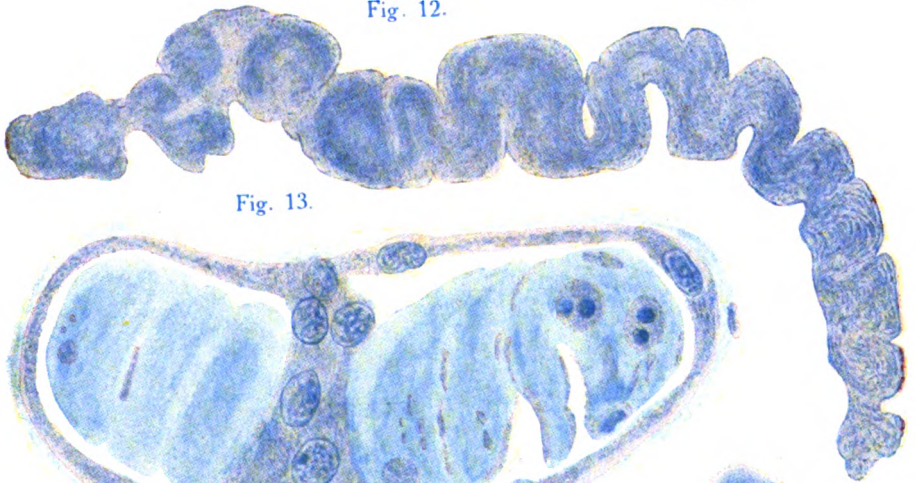

Fig. 13.

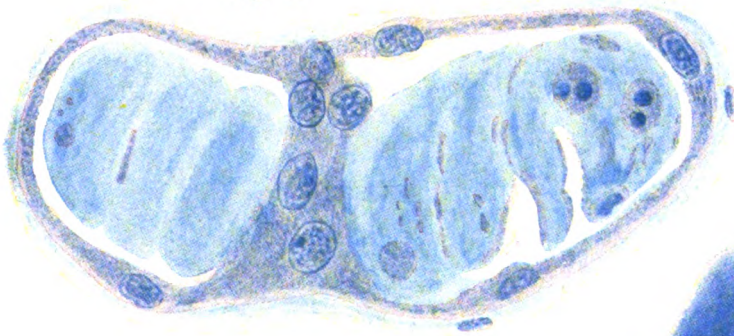

Fig. 14.

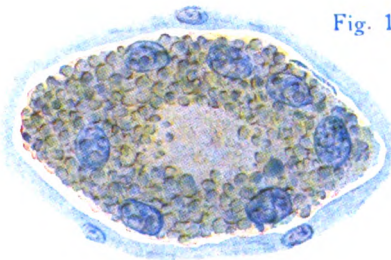
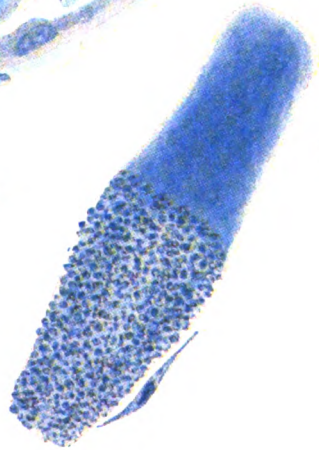


Fig. 15.



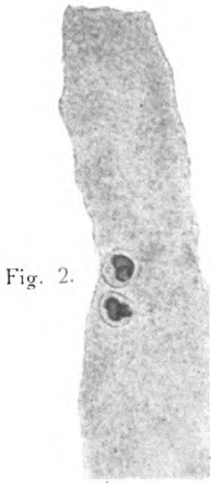


Fig. 2.

Fig. 1.

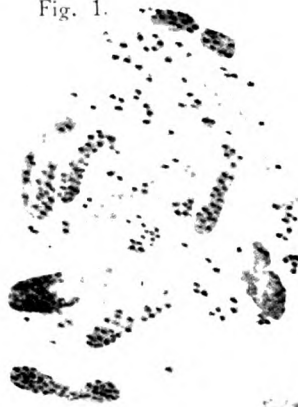

Fig. 3.

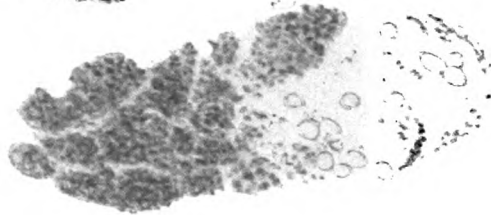


Fig. 4.

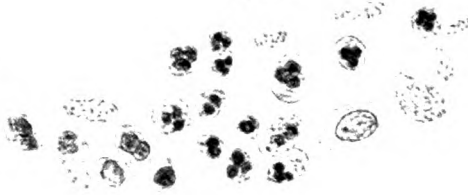


Fig. 7.

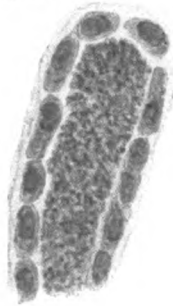


Fig. 5.

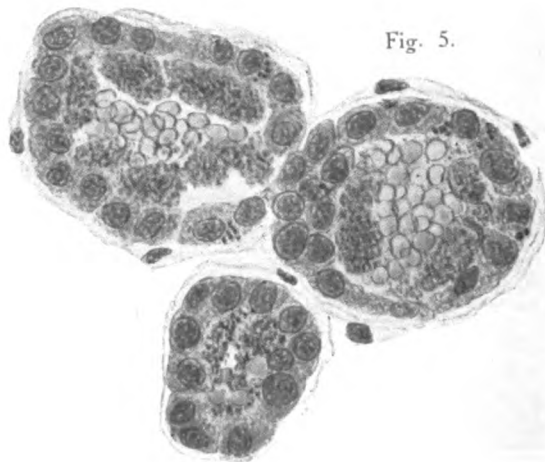


Fig. 6.

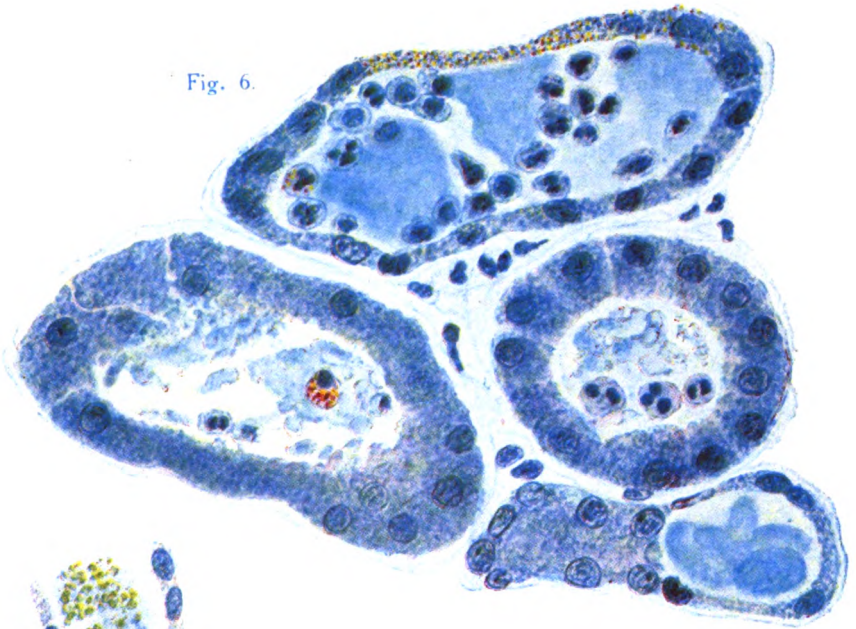

Fig. 8.

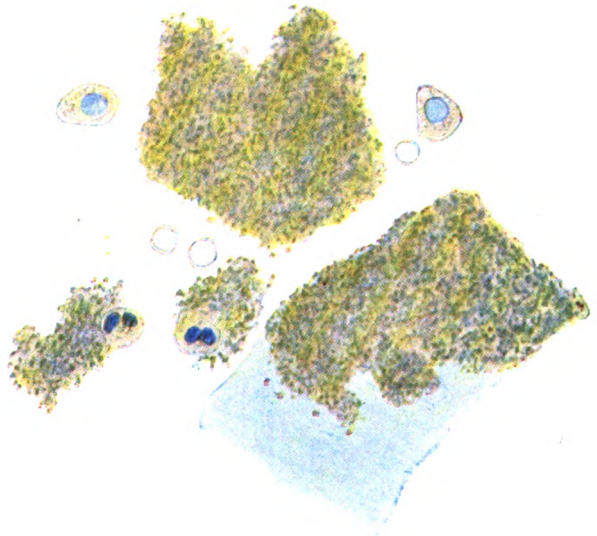


Fig. 9.

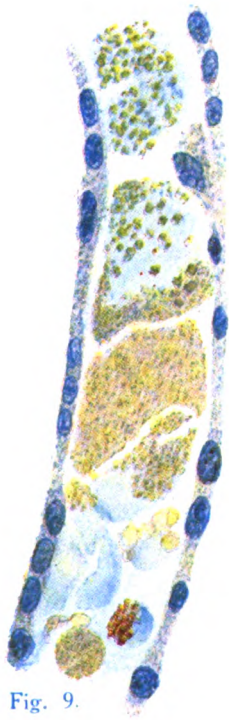


Fig. 1.

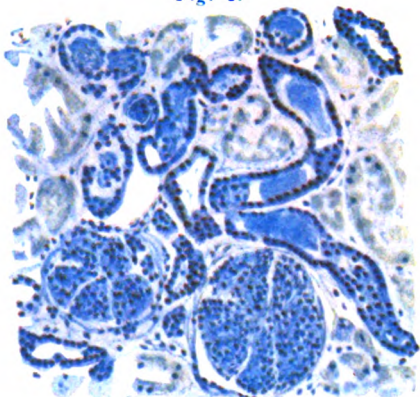


Fig. 3.

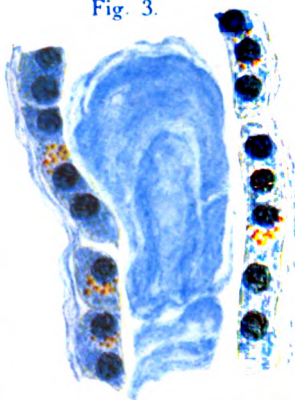


Fig. 2.

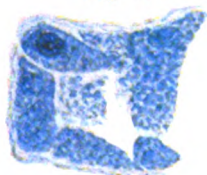


Fig. 5.




Fig. 4.

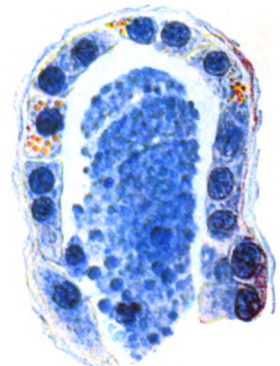


Fig. 7.

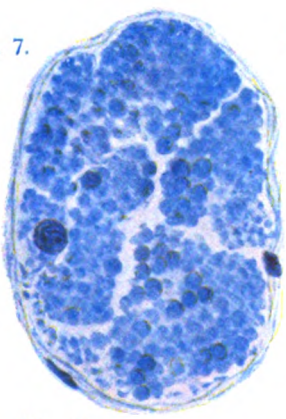


Fig. 6.




Fig. 9.

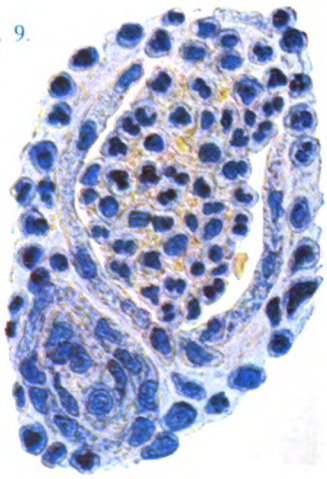
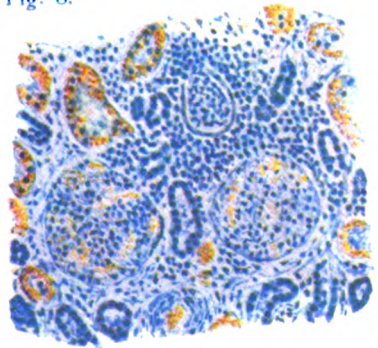


Fig. 8.



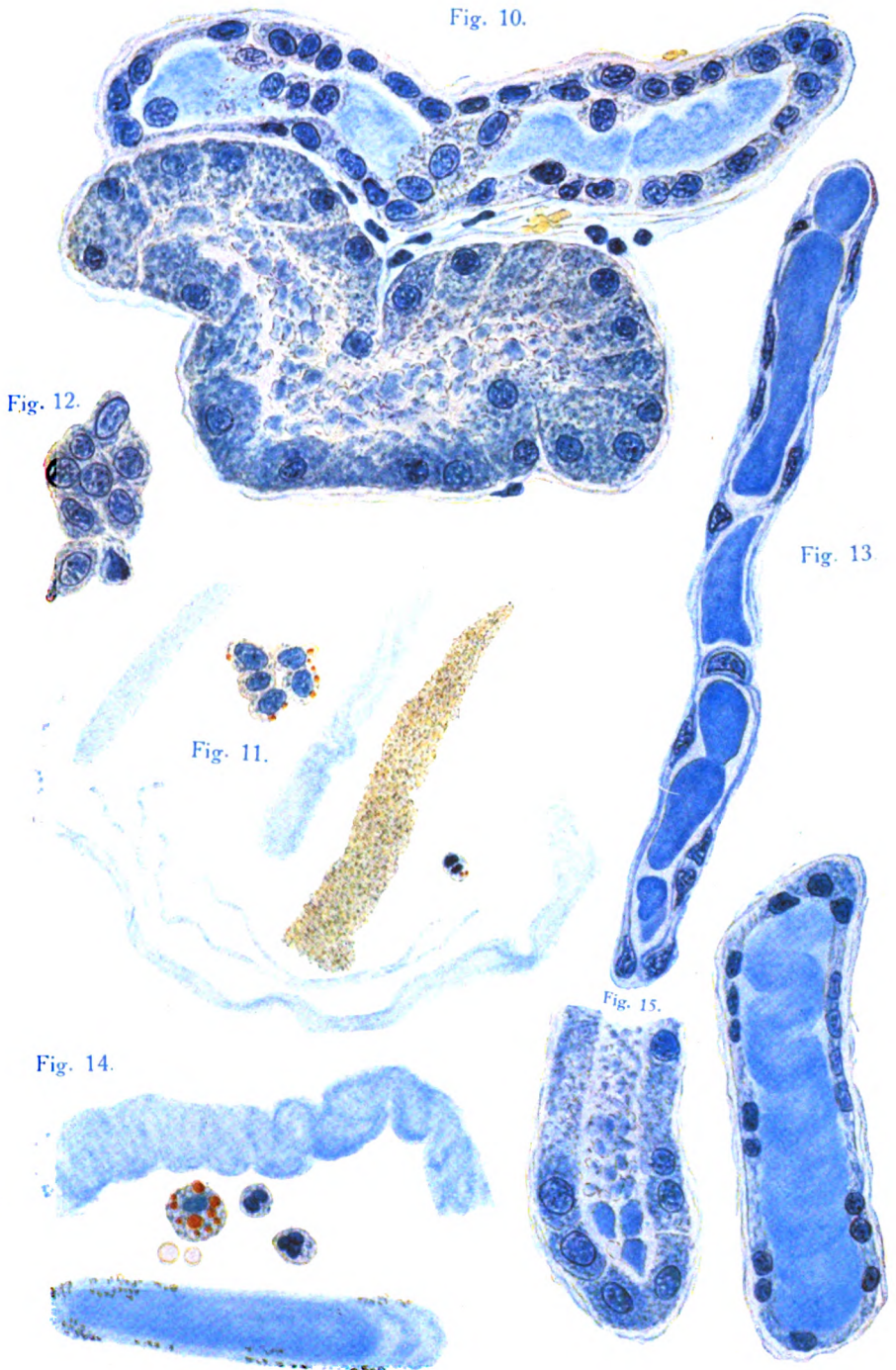






Fig. 1.



Fig. 2.

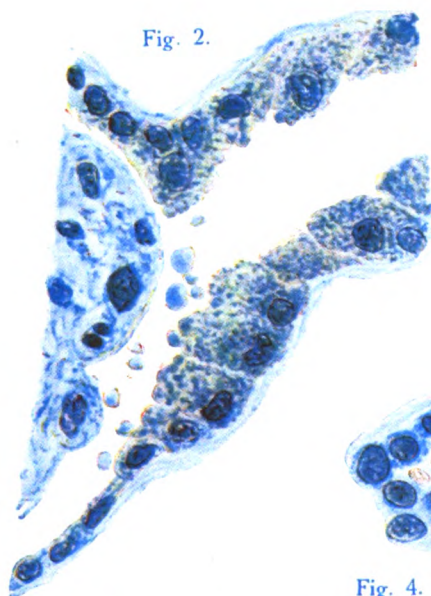


Fig. 3.

Fig. 4.

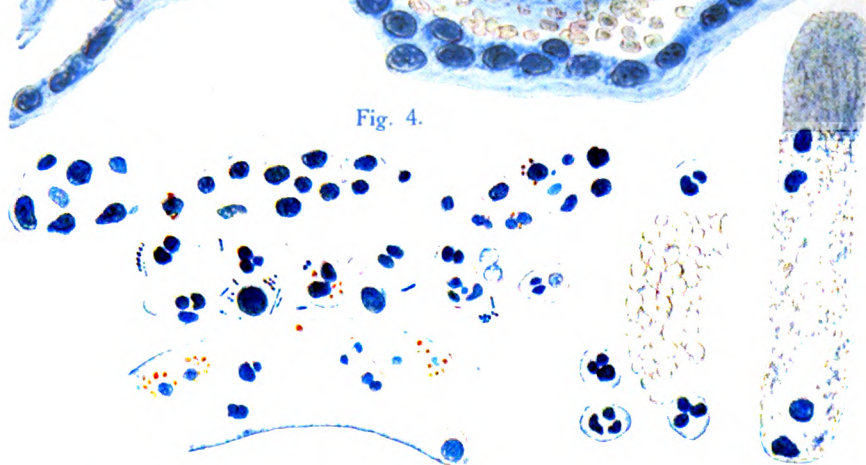


Fig. 5.

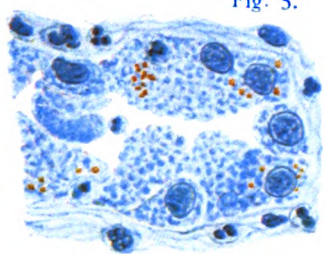


Fig. 6.

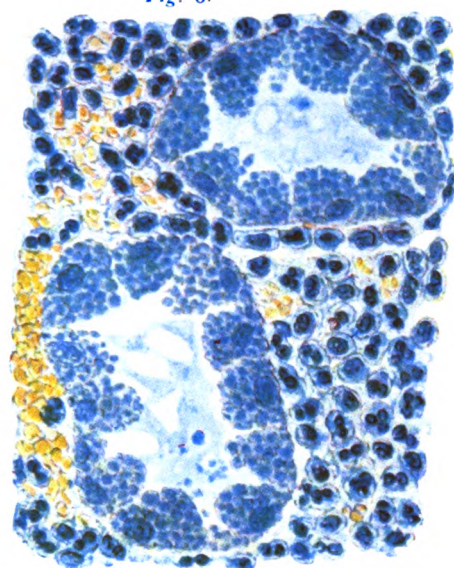


Fig. 7.

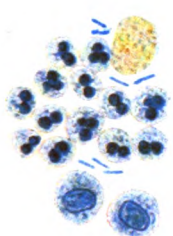


Fig. 8.

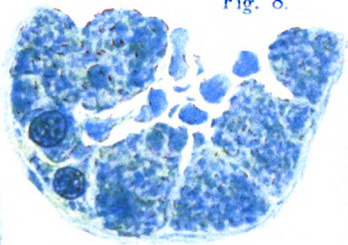


Fig. 9.

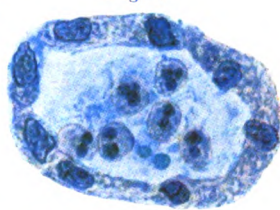


Fig. 10.

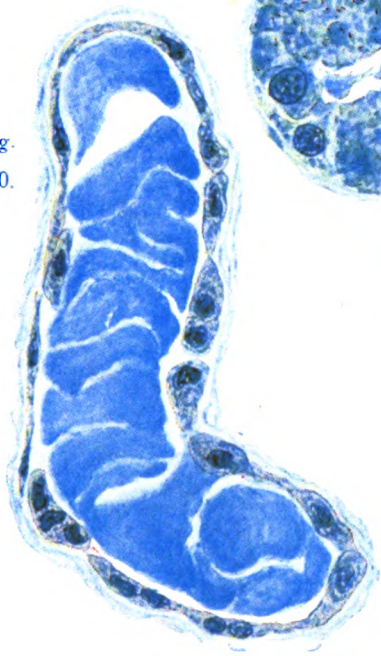
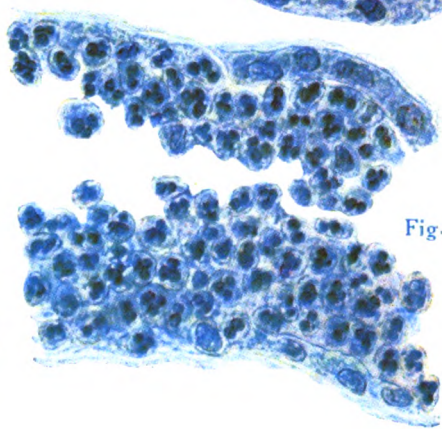


Fig. 11.





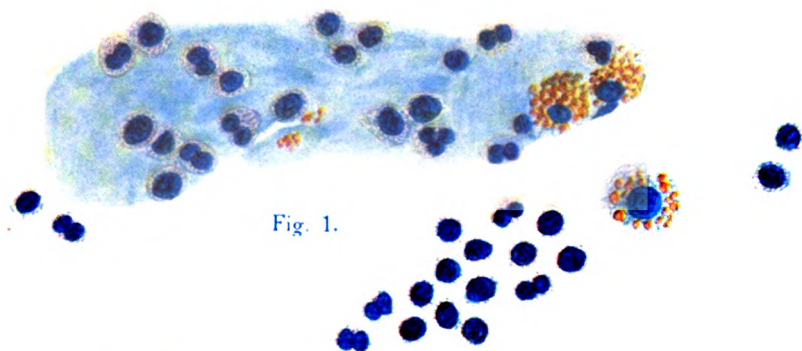


Fig. 1.

Fig. 2.

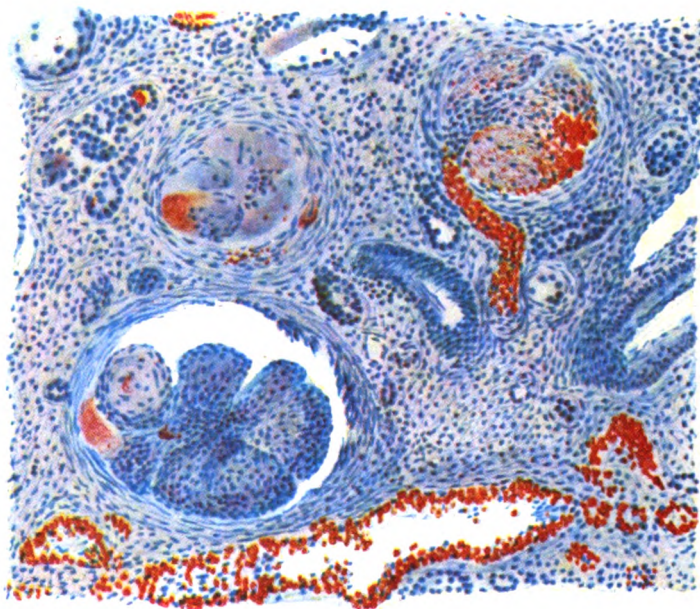
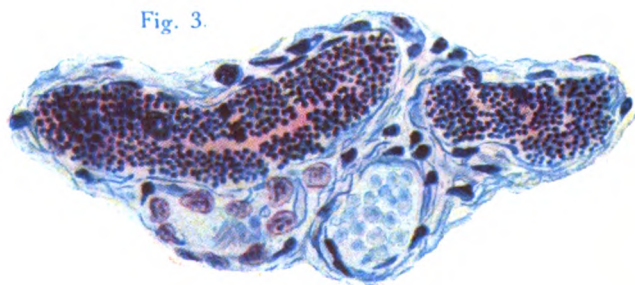


Fig. 3.



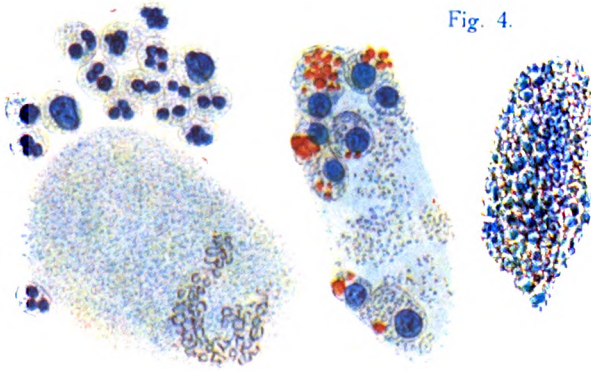


Fig. 4.

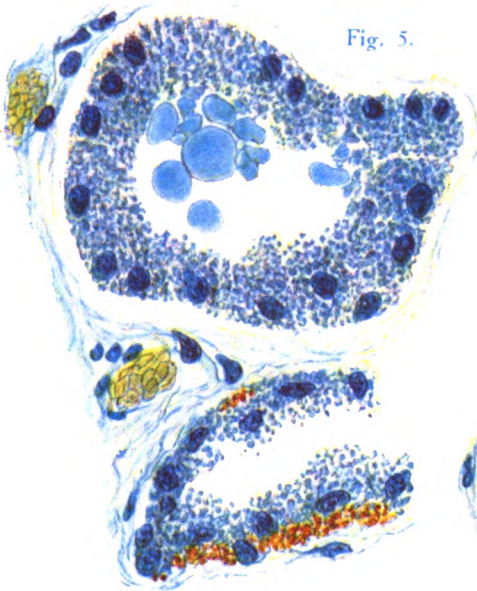


Fig. 5.

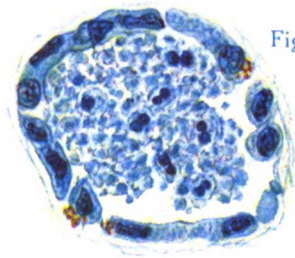


Fig. 6.

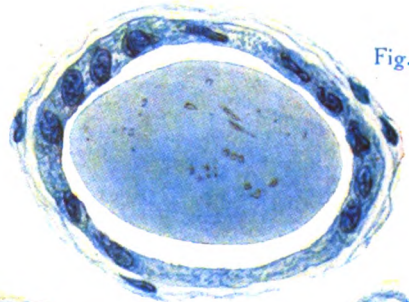


Fig. 7.

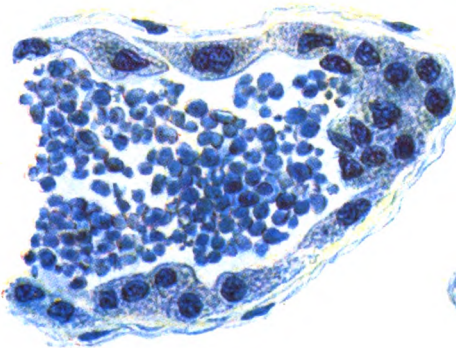


Fig. 9.

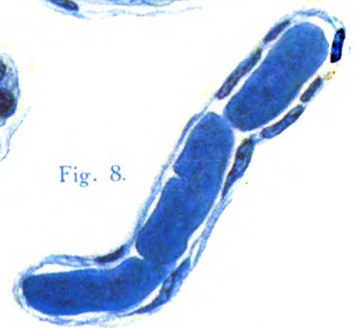

Fig. 8.





Fig. 1.




Fig. 2.

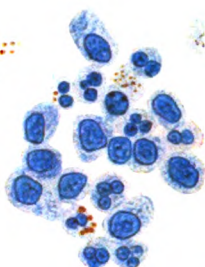


Fig. 3.



Fig. 6.

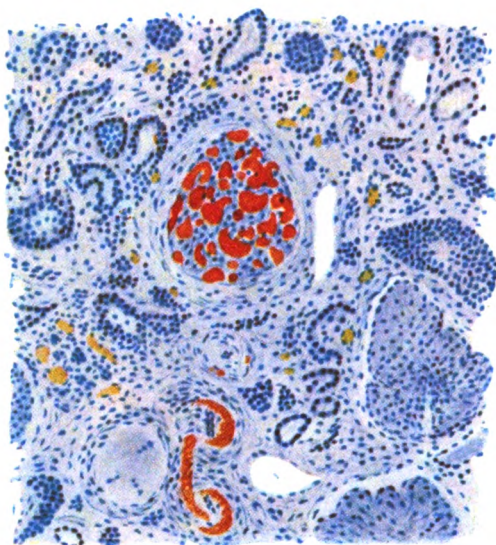

Fig. 4.



Fig. 5.



Fig. 7.

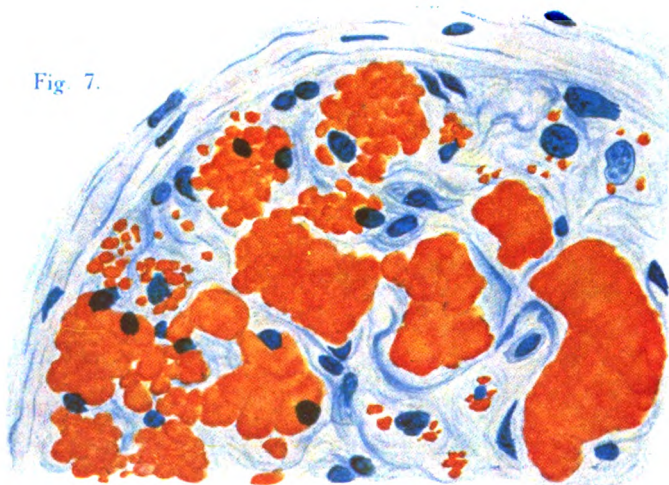


Fig. 8.

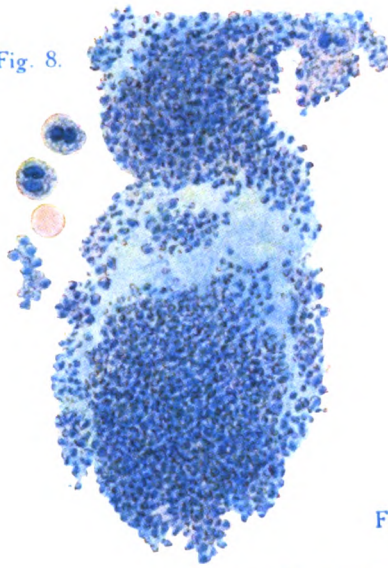


Fig. 9.

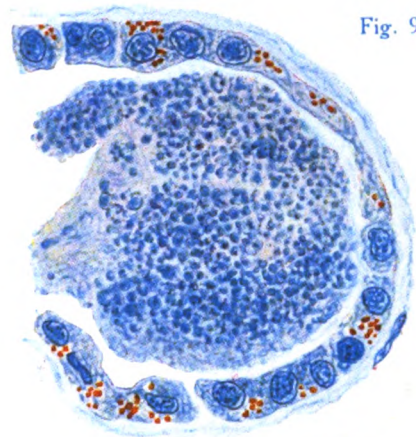


Fig. 10.

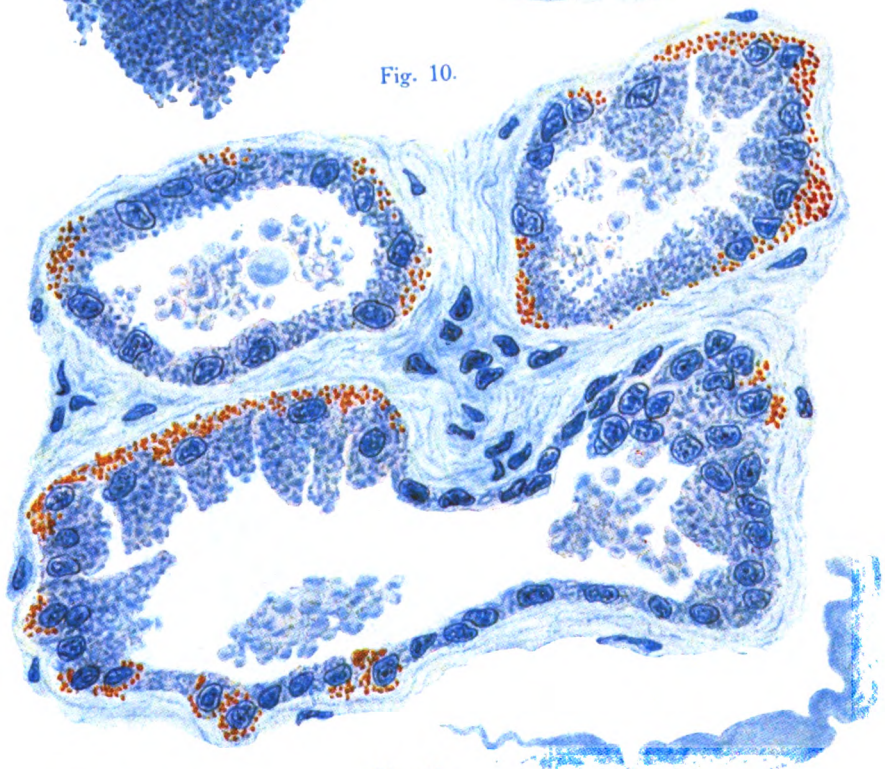
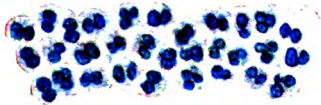


Fig. 11.



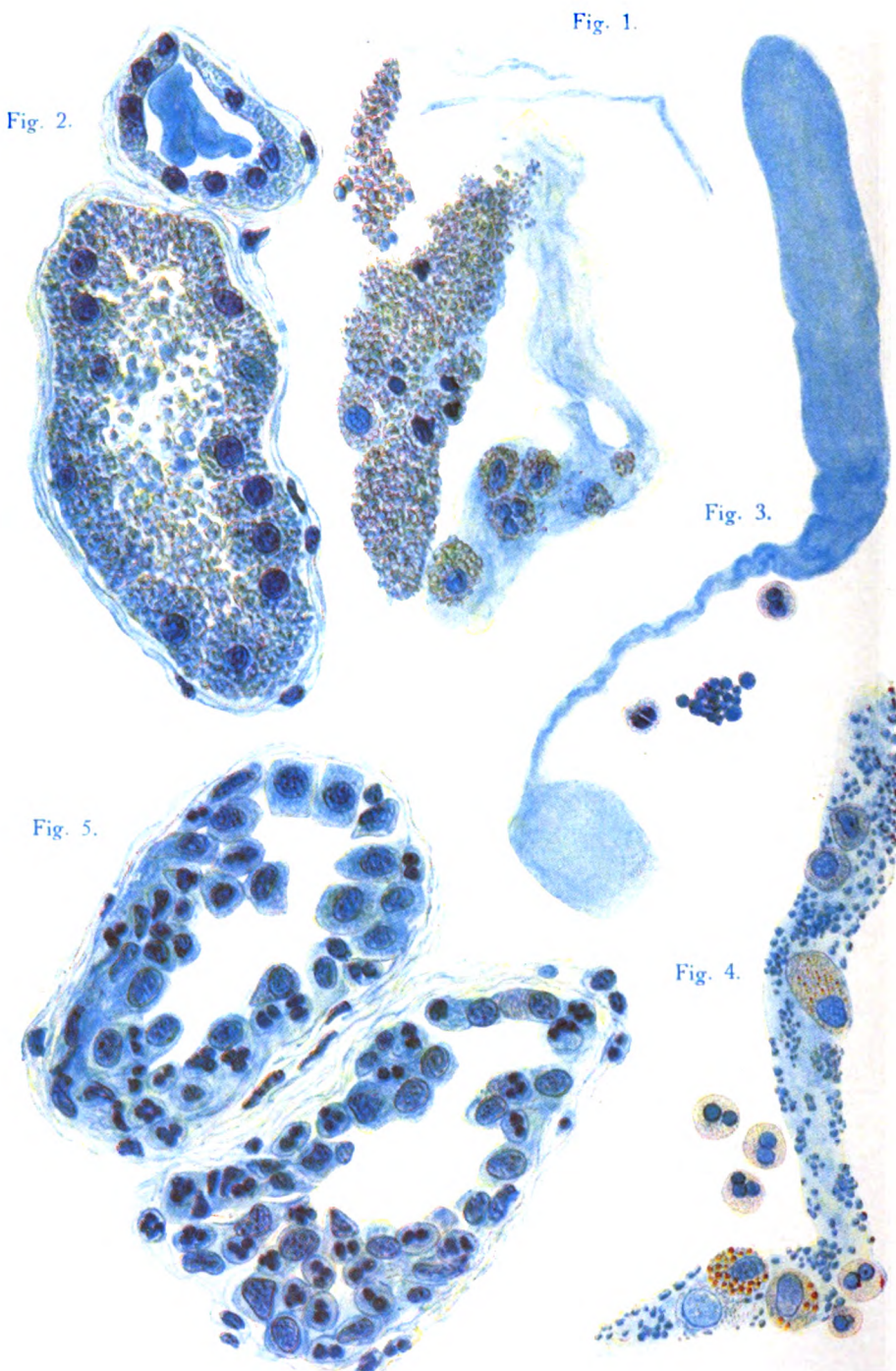


Fig. 7.

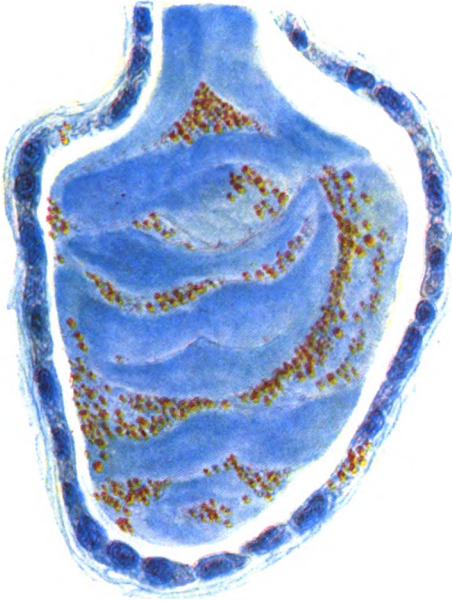


Fig. 6.




Fig. 8.

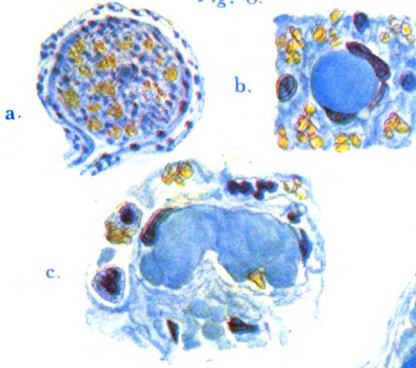


Fig. 10.

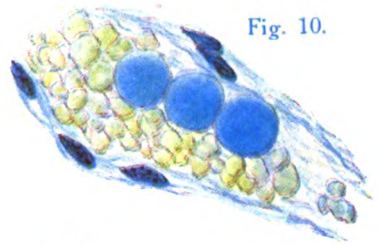


Fig. 9.

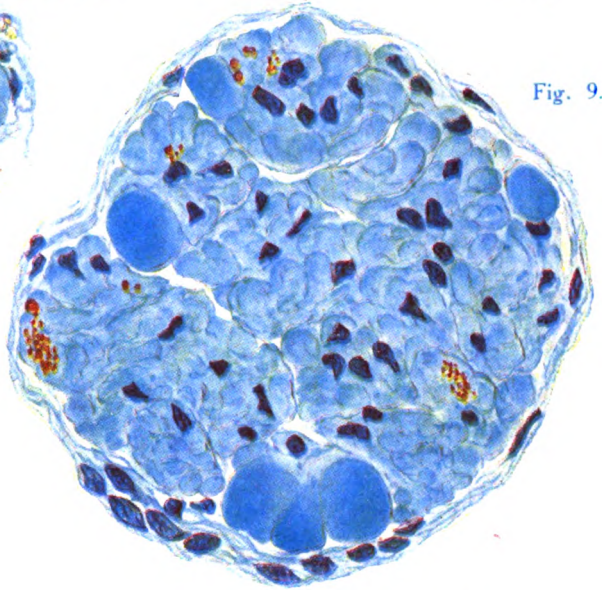


Fig. 11.

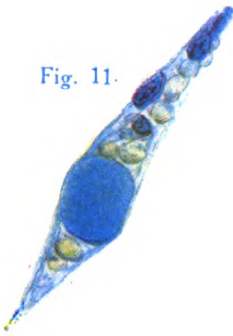




Fig. 1.

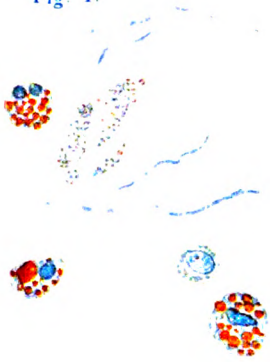

Fig. 2.

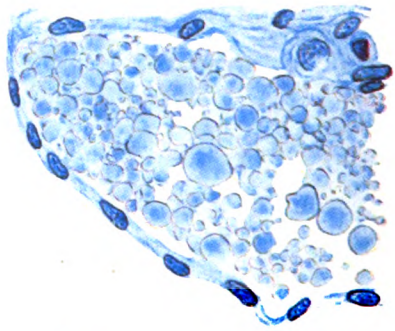


Fig. 3.

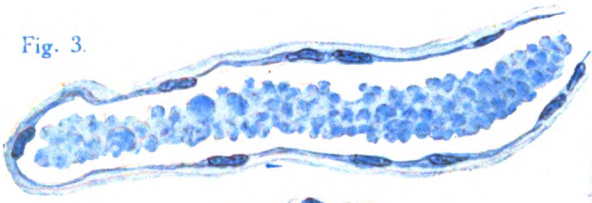


Fig. 4.

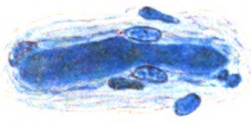


Fig. 5.

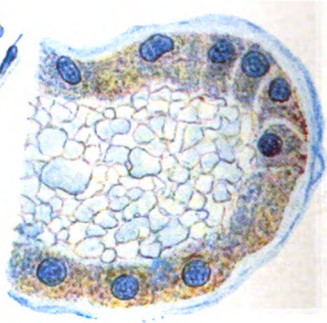


Fig. 6.

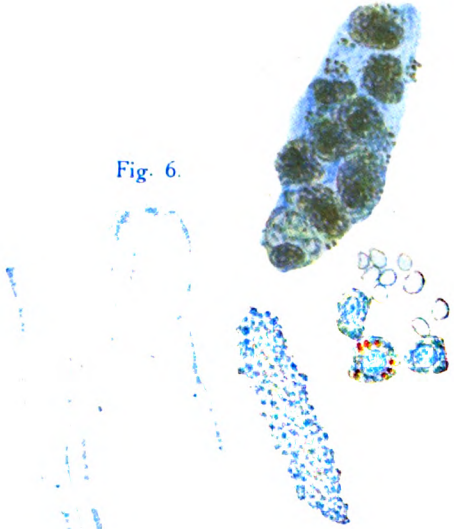


Fig. 7.

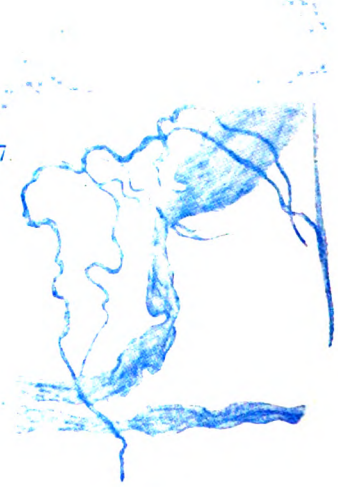


Fig. 8.

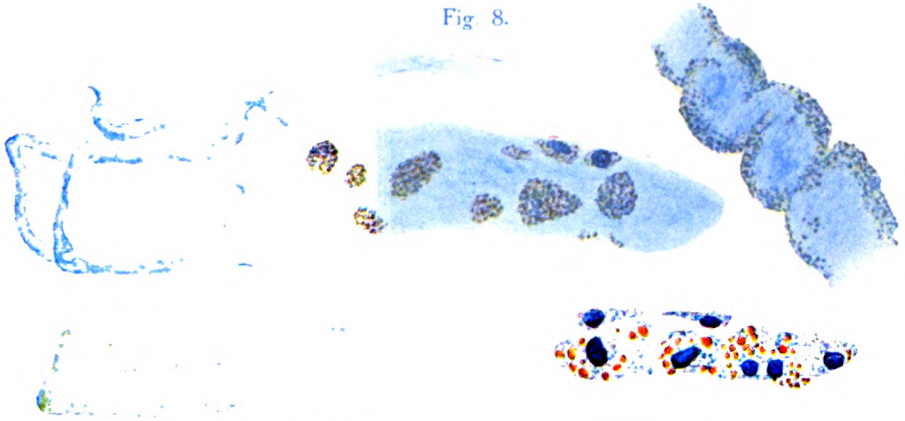


Fig. 9.

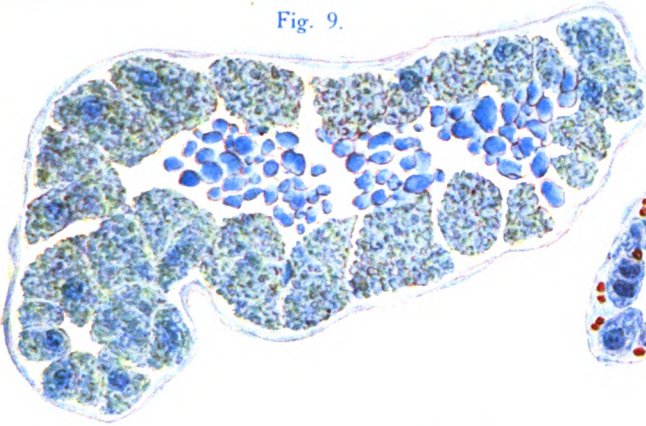


Fig. 10.

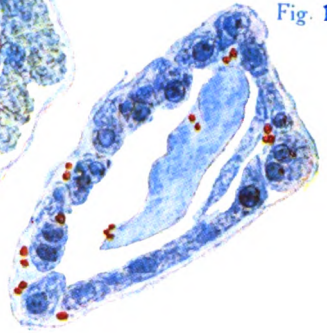


Fig. 11.

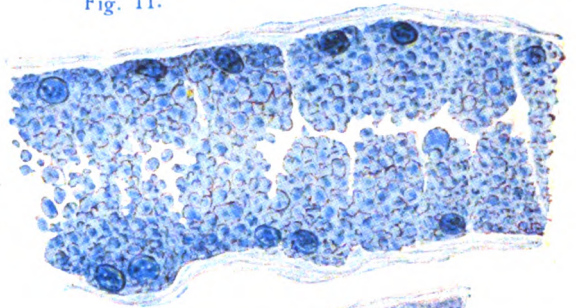


Fig. 12.

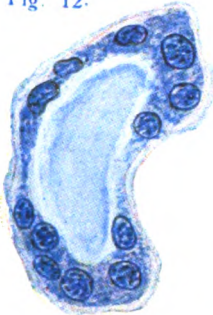

Fig. 13.

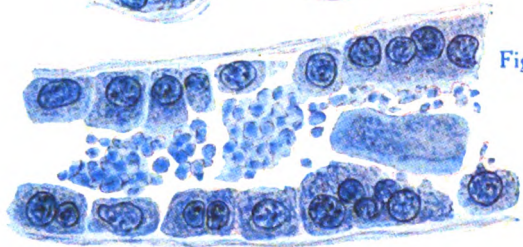


Fig. 1.

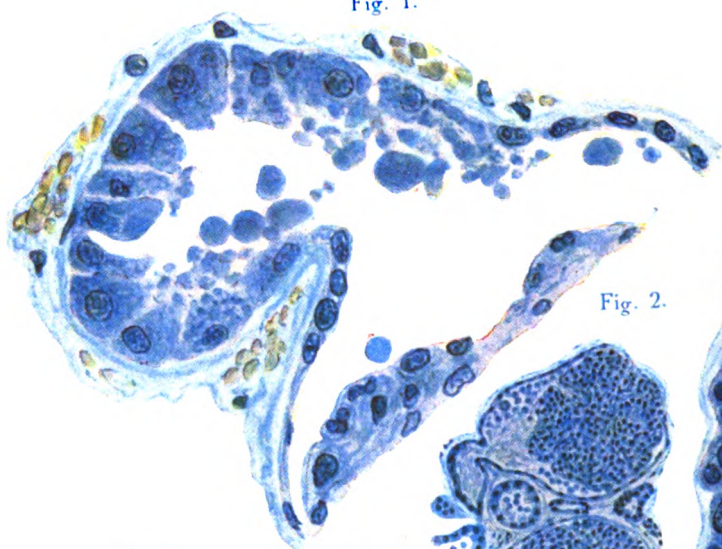


Fig. 2.

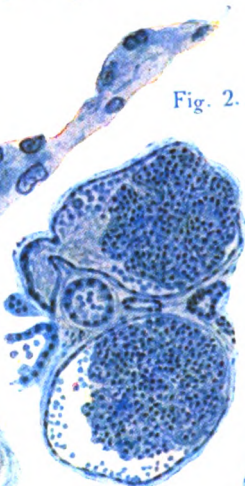


Fig. 3.

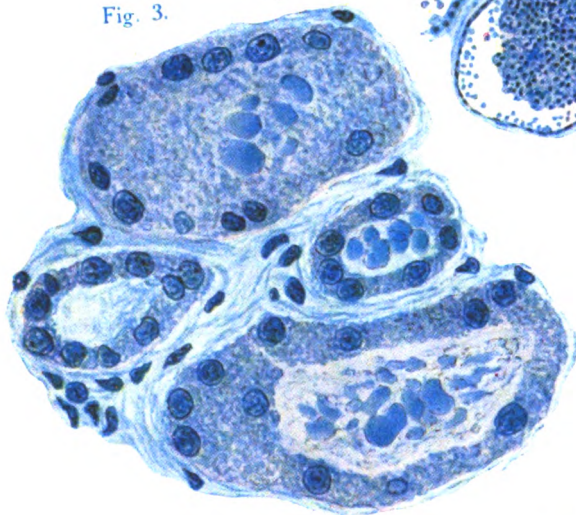


Fig. 5.

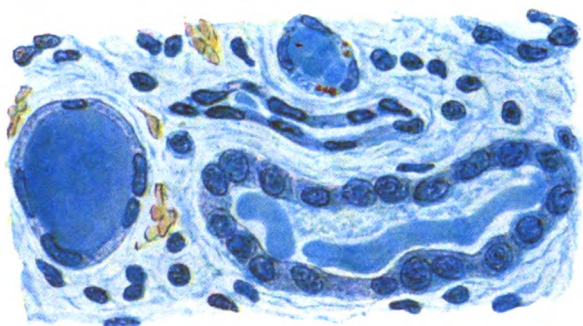


Fig. 4.

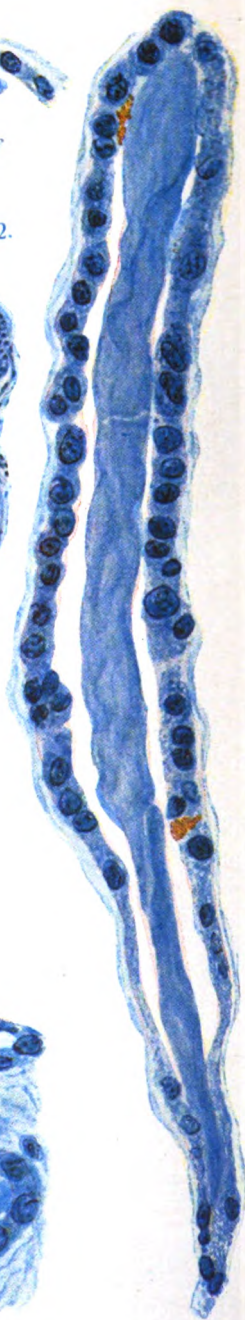


Fig. 6.

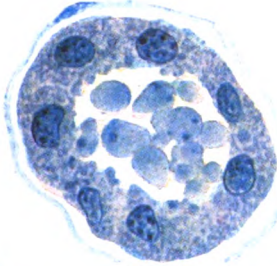


Fig. 8.

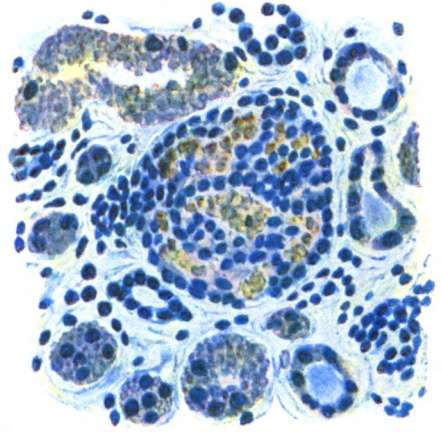


Fig. 7.

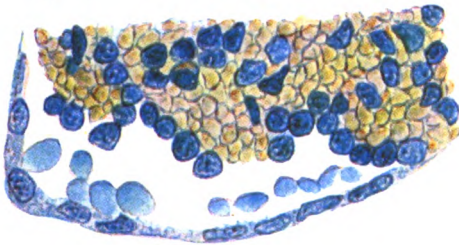


Fig. 9.



Fig. 10.

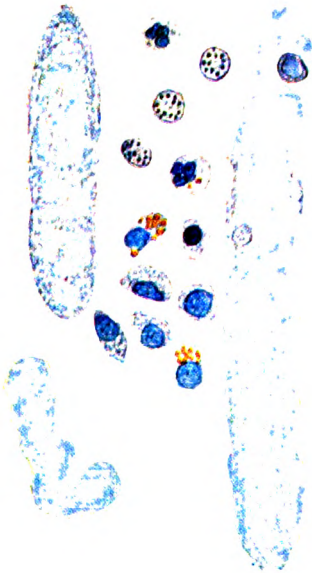
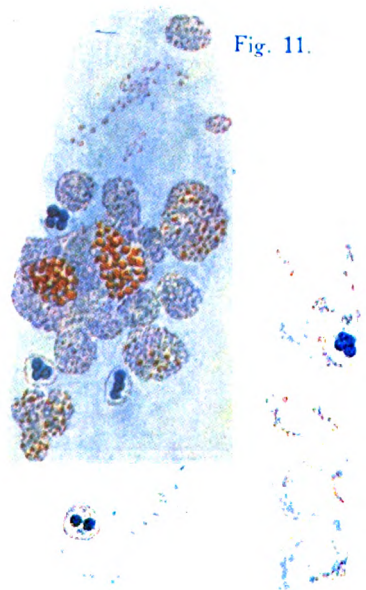


Fig. 11.





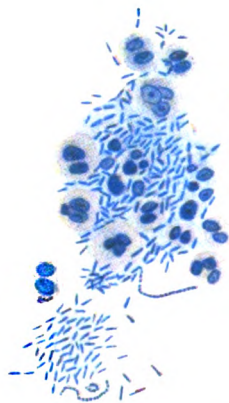


Fig. 1.

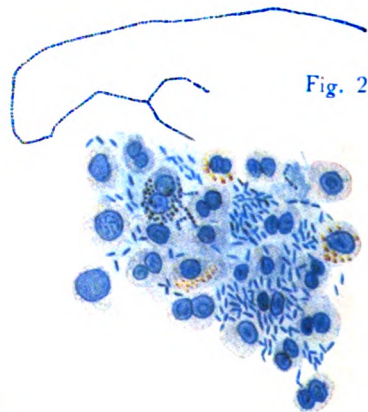


Fig. 2.

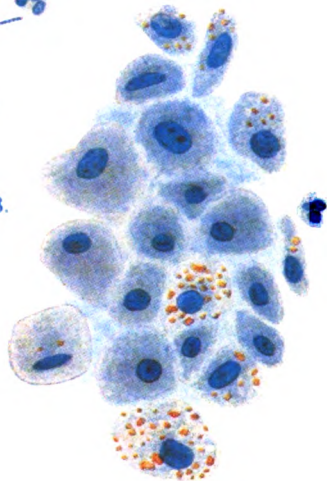


Fig. 3.

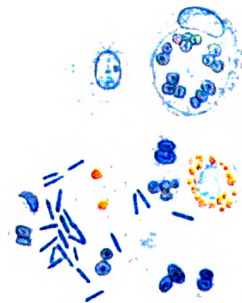


Fig. 4.

Fig. 5.




Fig. 7.




Fig. 6.

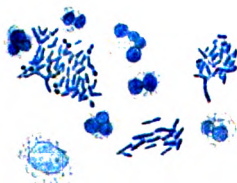

Fig. 8.

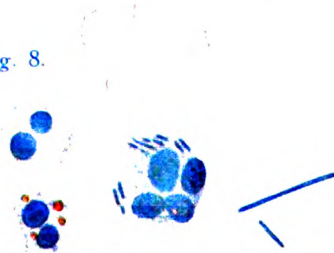


Fig. 9.

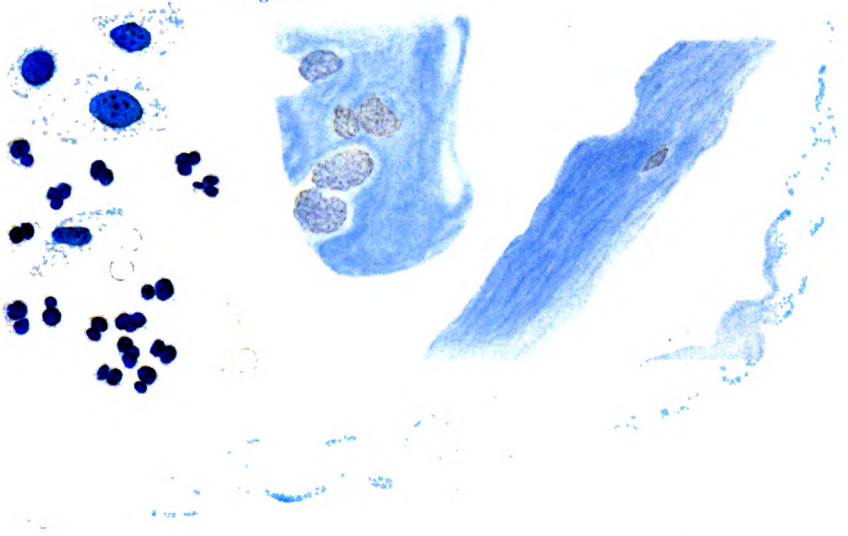


Fig. 10.

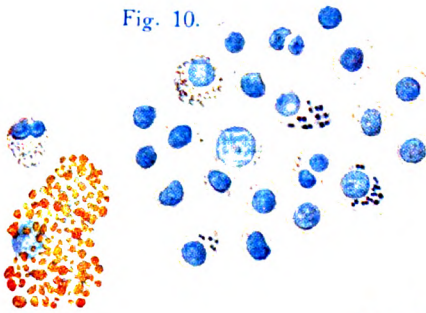


Fig. 11.

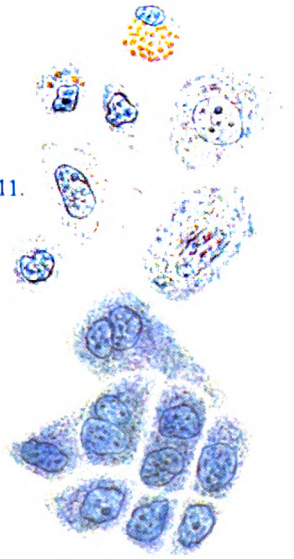


Fig. 12.



Fig. 13.

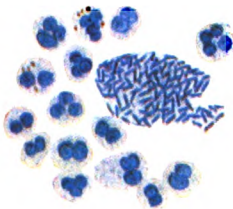


Fig. 14.

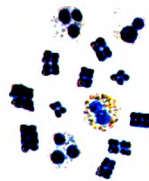


Fig. 15.

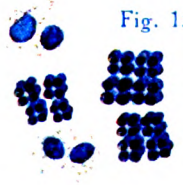




Fig. 1.

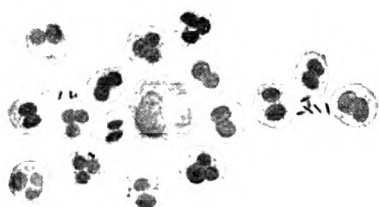


Fig. 2.

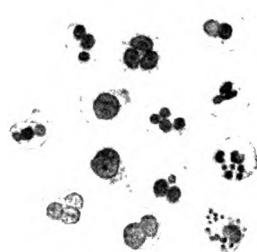


Fig. 3.

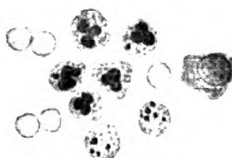


Fig. 4.

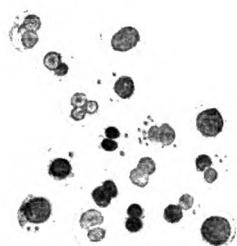


Fig. 5.

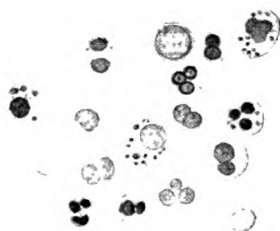


Fig. 6.

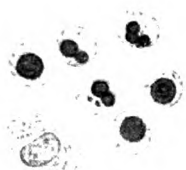


Fig. 7.

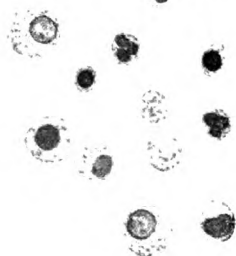


Fig. 8.

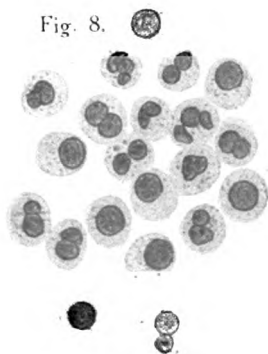


Fig. 9.

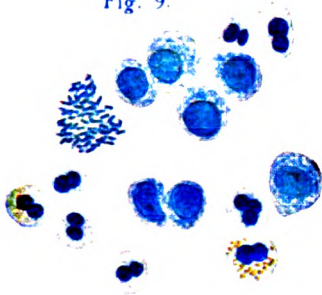


Fig. 10.

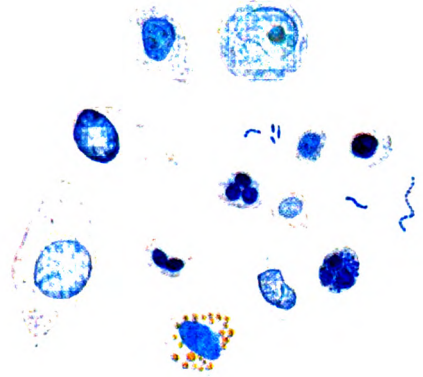


Fig. 11.




Fig. 12.

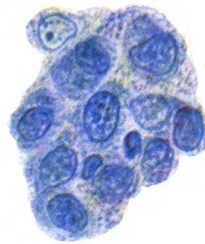
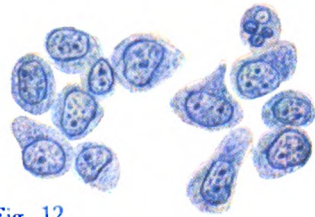


Fig. 13.

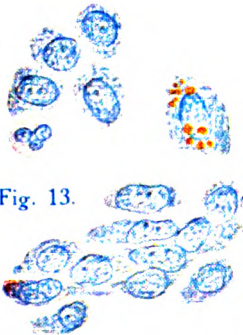


Fig. 14.

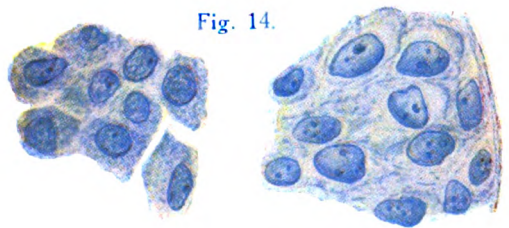




Fig. 1.

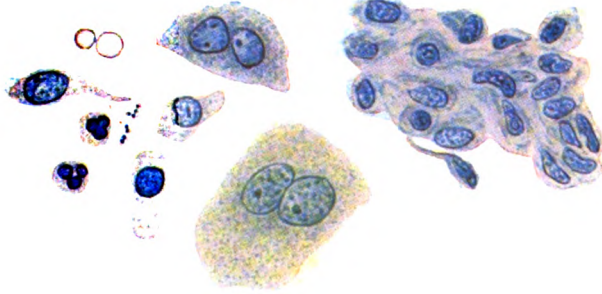


Fig. 2.

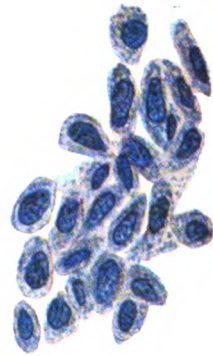


Fig. 3.

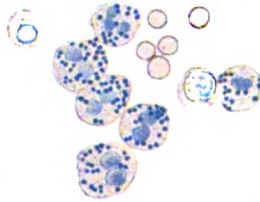


Fig. 4.

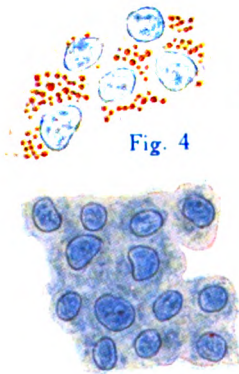


Fig. 5.

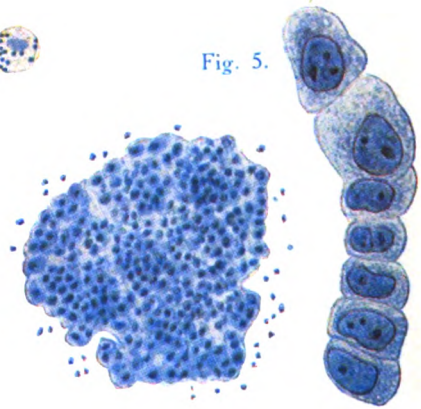


Fig. 6.




Fig. 7.

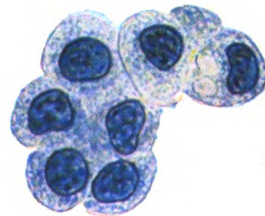


Fig. 8.

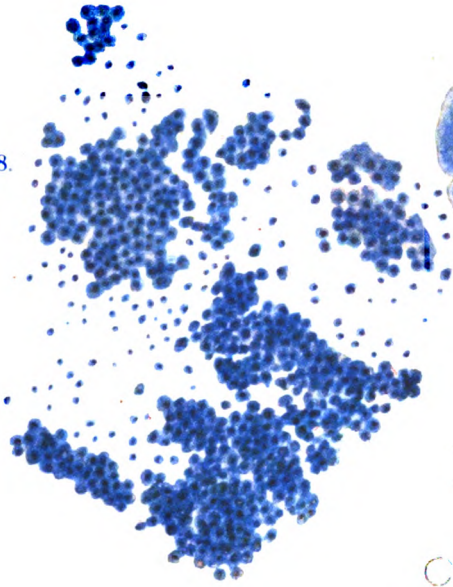


Fig. 9.

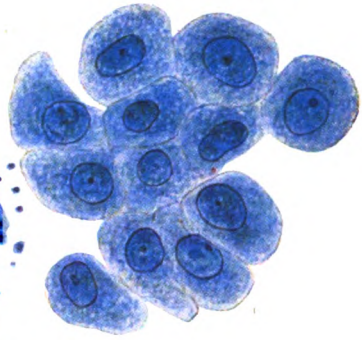


Fig. 10.

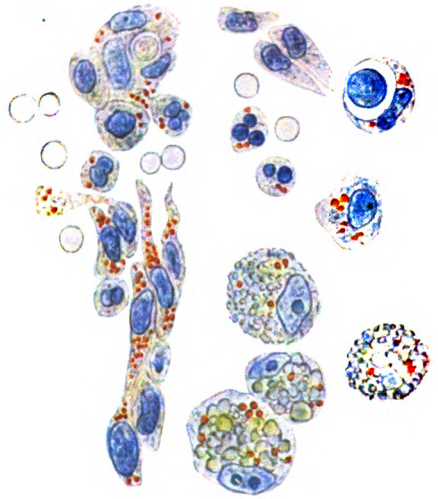


Fig. 11.

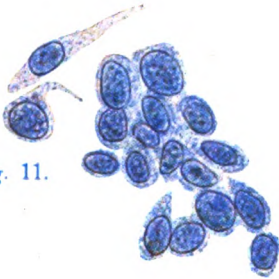


Fig. 13.

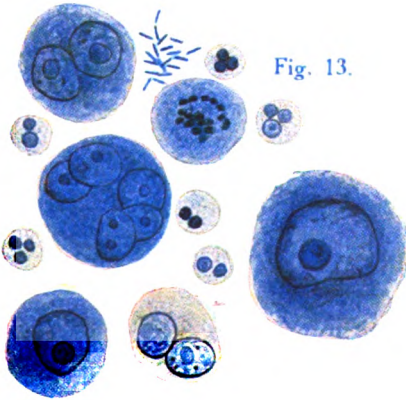
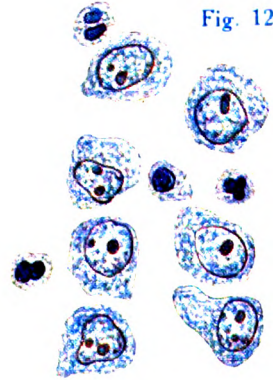


Fig. 12.



On the base for the development of the diabetes and the chief types of this disease (with a few remarks as to certain changes of the pancreas in dogs).

By

K. A. HEIBERG.
Copenhagen.

Concerning most cases of diabetes (the primary cases) two types may be distinguished as to the disease of the pancreas:

1. The cases in which the affection is limited to the pancreas islands themselves.
2. The other cases.

To the first type of these primary cases of diabetes all those belong in which the microscopical examination of the pancreas is as yet considered to have given an absolutely negative result. We may explain this partly from the fact, that some of the qualitative changes of the pancreas islands may easily be overlooked, and partly because no attention has been paid to the number of the islands and thus to the question of their former destruction. The low number is one reason for the diminished function and indicates a former affection of the islands with a destructive effect.

It is evident, that the strict qualitative examination ought to be made at the same time as the quantitative one. But in some cases, the pancreas being free from connective tissue, the quantitative examination may soon lead to the certain acknow-

ledge that it is quite unnecessary to look for primary destruction of other organs than the pancreas.

The disease depends on the defection of the pancreas islands, and its real increase depends on a new degeneration there, whereas its real and lasting improvement is connected with phenomena of regeneration and growth of the tissue.¹⁾

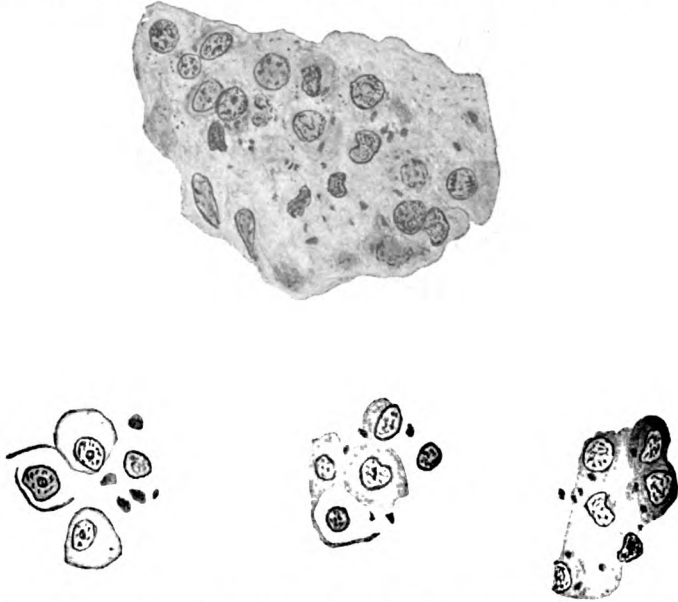


Fig. 1. Uppermost a whole pancreas island. Below parts of cells from other islands. The lack of cells is to be seen and also the big abnormal grains in the protoplasm as well as the clearing up of the latter.

If WEICHELBAUM's and my own countings are added, the following result is given:

The number of the pancreas islands in the cauda pancreatis in an area of 50 mm.²

	The number of the islands				
	into 25 incl.	26-50	51-75	76-150	over 150
75 diabetici	18	43	8	6	
75 non-diabetici			5	53	17

¹⁾ It may be referred to my »Diseases of the Pancreas 1914« (published by Bergmann, Wiesbaden).

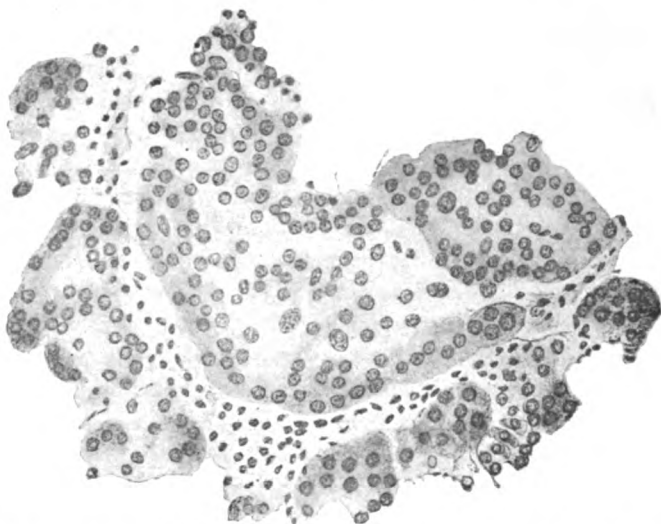


Fig. 2. A pancreas island with cell-infiltration outside (only one half of the island is drawn).

A considerably incorrect result is obtained, because the granular degeneration of the protoplasm is not known at such a low degree of magnifying as the countings are made at here. But certainly we must take for granted, that this degeneration means a diminished function of the pancreas islands. In other words, the defect is sometimes bigger than a counting would make believe, as lots of islands must really be supposed to be unable for function.

Also the cases with hyaline or sclerosated pancreas islands ought not to be taken into the counting (compare below).

If, nevertheless, sufficient regard is taken to these things, decisive criterions may be obtained for the pathological anatomy of the diabetes through this examination — combined of course with the qualitative examination. I have suggested a practicable boundary line in my »Diseases of the Pancreas«, page 256, and I do not consider it necessary to make any reserve, if only sufficient consideration is taken to the first incorrect source already mentioned.

Of latter publications may be mentioned: *Centralblatt für Pathologi* 1916 Nr. 3 page 49—52 (and Nr. 8 page 169 and 1914 Nr. 10 page 437); *Deutsche mediz. Wochenschr.* 1916 Nr. 9 page 253; *Archiv f. Kinderheilkunde* 1916 Bd. 65 page 388.

Boundary cases will certainly not be avoided, in so far as the controlling material easily admits cases which are really »prædiabetici».

In the cases of the *second* type, above mentioned — in which not only the pancreas islands, but also the remaining glandular tissue is affected — there are often to be seen connective tissue and hyaline changes in the islands. Therefore they are sometimes preserved in a somewhat higher degree. But also here a low number of islands may be found.

With regard to the clinical progress of the disease two different groups of cases are often distinguished as principal types — something similar to the old French conceptions: »Diabète maigre» and »Diabète gras». The diabeticer severely affected grows lean on account of his deranged metabolism, which circumstance is contrary to that of the light case. These expressions may not be misunderstood: the light cases also comprehend lean persons, and it sometimes happens that the severe case of diabetes progresses so fast in a corpulent person that there is no time for his growing lean; adipositas may be of a comparatively resisting type.

On the cases of diabetes belonging to a somewhat older age the complicating diseases exercise a very great influence, but we must consider that the diabetes — which is here often more indolent and progresses only in a lower degree — certainly contributes in creating these complications. Some persons also die of coma, the disease making worse by and by.

It is impossible to identify these two groups of cases with the two anatomical ones. There is no reason from what is lying to believe, that those cases which begin slowly in young years distinguish themselves qualitatively from those beginning severely and developping hastily; rather typical cases of the »younger type» may also appear even in late years.

It is in connection with this that those cases which from their anatomical appearance may be called the older type are not so usual, that it is possible to identify them with the lightly progressing cases in the older age.

What is now to be put in connection with the appearance of these two types?

Ought we not to consider, that a good defence is probably depending on a slow attack? It can be shown and is already mentioned that the organism is often able to start an active

anatomical regeneration of the destructed material. If the injurious influence does not work too fast, the regenerative powers have better conditions to assert themselves than in those cases in which one attack soon follows the other, or already the first attack is so severe, that it makes it very difficult for the organism to revive and repair the loss.

There is probably no great difference in the *chance* for the severe attack in the old and in the young years. But for every year we live, we have greater possibility of gathering the result of all the small attacks, the effect of which is by and by summed up. The progress only being slow enough, the regenerating powers have time to go on with their healing work in repairing as much as possible of the loss. And then there must be much greater possibilities than if the process had gained ground from the very beginning.

The cause for the two types may be found in circumstances of this kind as for many of the cases.

The diabetes hastily progressing which has created the bad renown of the disease, especially in the young years, may be identified with the affection of the pancreas islands solely.

But the light cases, slowly progressing, must not be positively identified with those containing connective tissue neither in the young nor in the older years; they may possibly present this appearance — especially in the high age — but they do not do so always.

In a few years now attempts have been made to interpret the diabetes as disturbances, supposed to have appeared in many different places and under many different correlations. The growth of sugar was started and checked from all around, and it was the same matter with the consumption of sugar.

But it may be understood, that all this construction, being partly very speculative, will be quite superfluous in the same moment as that opinion is general, that a real proportion exists between the disease and the appearance of the pancreas. There must certainly be very good reasons for accepting two causes, the one being quite reliable and not at all in want of another with the same effect.

It is also to be considered, that all the correlations mentioned are partly nothing but analogies to such conditions as we

can produce — transitory — by experiments, whilst they have no importance for the real pathology.

Fr. M. ALLEN has to a large extent (Glycosuria and Diabetes, 1913, and for instance *The American Journal of medical sciences*, March 1917) accomplished partial pancreas extirpations in dogs in such a manner, that the exterior secretion was partly preserved. He attained by this, that the dogs were transformed into less shortliving and less moribund creatures than had been the case at the most usual form of the experimental diabetes. (Before, if partial extirpations had been made, the canals were usually tied under, as then the interest was to show, that the exterior secretion was of no consequence for the glycosuria.)

In these dogs, comparatively longliving, ALLEN now found certain changes of the pancreas islands. Concerning the nature of these changes, he thought it the simplest explanation, that they represented »over-stimulation and exhaustion». All the work is now to be performed as before by one tenth of the pancreas islands, the other nine tenths being extirpated. Allen means that then the islands exert themselves first functionally and then organically, whereafter they »break down»; the microscopical appearance would speak for such an exhaustion.

ALLEN admits himself some of the radical differences from the circumstances in man; on speaking of »functional overstrain» of cells in dogs he says, that the latter would result in »actual anatomical destruction» of cells in the pancreas islands, while such an anatomical effect in man is as yet dubious.

He does not at all connect this with the protoplasmic degenerations of the diabetes, but this evidently depends on his having no eye for the usual appearance of this degeneration and the great fundamental importance of its effects. —

The following may now be said of the changes in dogs as distinguished from the spontaneous diabetes in man:

1. The appearance is another (no grains in the protoplasm, nor are there to be seen any round cells).

2. Likewise is the progression different, as there is no total

defect, no complete disappearing of the pancreas islands as a final result of this process (his informations seem to contradict this). ALLEN himself also consider the changes as functional.

3. The changes seem to comprehend *all* the pancreas islands, also an obvious difference from the "spontaneous" changes in man.

The diabetici severely attacked have more to struggle against than the dogs have, as in some cases of the former a progression is at hand which may take place also in spite of the most considerate diet, and to which a real parallel in the experimental animals are very likely to be found. The therapeutical analogies which are to be drawn from these circumstances are — as a matter of course — not very conclusive, as the different conditions here in question can not in any way be identified. The causes, the anatomical appearance, the extent, and the progression are of course too much different between the two conditions mentioned. —

The opinion of ALLEN is "that the appearance of spontaneous downward progress observed in human patients can be exactly imitated in dogs" 1917. He will only make the reservation, that it is possible that other factors may be working in some of the human cases, especially "occasional infections".

All the fine conclusions, however, drawn from comparisons with the conditions of the dogs must — as hitherto — be accepted with the greatest caution. There are to be found at progressive diabetes in man such conditions as have not yet been possible to imitate in experimental animals.

Thus it is the diet of the sick persons with diabetes of the progressive type which has to show what new dietary propositions are worth at this type of the disease. *Hic Rhodus, hic salta!*

For the present my proposition as to the way of proceeding (for instance in my handbook, chapter 17, part E) seems to promise most concerning the question on the study of the Aetiology. I have suggested, that we ought to look for qualitative changes of that type which is at hand in younger dia-

betici, the number of the pancreas islands still being intact, and try to show boundary cases concerning numerical abnormalities. The result of this is then to be compared with the clinical and anamnestical informations and functional experiments. In this way new points of view are to be gained.

On Psychosensory and Psychomotor Disturbances.

By

G. H. MONRAD-KROHN, M.B., M.R.C.P.,

Physician to the neurological section of Rikshospitalet, Christiania.

Exassistant-Physician to the Bethlehem Royal Hospital, London.

The large chapter of aphasia and allied conditions of psychomotor and psychosensory disturbances is still a chapter where there are great differences of opinion and a great heterogeneity in nomenclature.

Since BROCA first introduced the question of "Speech Centres" by describing his so famous Broca's centre, an enormous amount of work has been spent and an enormous literature has been written on the relation between psychomotor and psychosensory functions and their anatomical localisation.

Looking through the literature of these subjects one cannot but receive a very forcible impression that as our anatomical knowledge in itself has progressed, the clinical investigation that has been done has not advanced correspondingly — and the whole chapter of aphasia and allied conditions is to-day marred by lack of exact clinical terms and an abundance of semi-scientific terms mixing clinical facts and localisation hypotheses into a chaos — not only causing confusion, but definitely barring the further progress of clinical research on this so extremely difficult subject.

A comparison of the present-day clinical description of aphasia and HUGHLINGS JACKSON'S description of aphasia¹⁾ is not at all flattering to the former and, although one cannot

¹⁾ Cf. BRAIN, parts 1 and 2, vol. XXXVIII, July, 1915.

deny the clinical research work on this subject all progress, one has to admit that an unproportionately large part of the work has consisted in a covering up of our ignorance by means of a number of hybrid names based on hypotheses and not on facts.

It is only necessary to mention a few of the terms that are in vogue to-day, and have even got a sort of hall-mark — and discuss their value — to see what a number of unnecessary, undesirable, and confusing terms we have in this chapter of psycho-neurology. Pointing at a few of these terms, one hopes also to start a process of "weeding" that will rid the present atrocious nomenclature of aphasia and allied conditions of all unnecessary and confusing terms that now take the place of clear clinical terms and descriptions, and make us take things for granted which are not proved.

Although one is firmly convinced that there is a very close connection between anatomical and physiological facts, and although one already possesses some quite valuable and definite knowledge in this respect, it has to be admitted that the relation between the psychomotor and psychosensory functions and the anatomical substrata is yet far from completely explored, and, therefore, it cannot be emphasised strongly enough that a nomenclature that mixes anatomy and physiology and anticipates knowledge that we have not yet gained, cannot be anything but a cause of confusion and a bar against further progress of clinical as well as anatomical research on these subjects. From this point of view, terms as "cortical, sub-cortical, and transcortical aphasia" ought to be completely condemned. There can be no doubt that there are considerable individual variations in the relation between the different "speech centres" both in structural and educational respect,¹⁾ and it is an open question whether these individual differences are not the chief determining factors in the making up of different variations of the chief forms of aphasia. This, again, shows how undesirable are these hybrid anatomo-physiological terms.

"Internal speech" is another term that has caused much confusion. In his introduction to HUGHLINGS JACKSON'S writings on aphasia,²⁾ HEAD writes: "One of the greatest obstacles to

¹⁾ Cfr. GRASSET'S term: *tempérament polygonal*.

²⁾ Cfr. BRAIN, parts 1 and 2, vol. XXXVIII, July, 1915.

mutual understanding amongst students of speech has been the diverse use of the expression 'internal speech'; 'internal speech', 'langage interieur', and 'innere Sprache' have not even been used consistently in any one language." One searches in vain to find what advantage the invention of the term "internal speech" has for the investigation and understanding of aphasia. Personally, one would not hesitate in saying that it is less than nothing — a negative value. What clinical evidence have we of the hypothetic "internal speech"? HUGHLINGS JACKSON believed that *writing* was the key to the understanding of the "internal speech"; that may be, but there is no proof of it, and there is no proof of the existence even of a process that could be called "internal speech", which seems to be an unnecessary, and, therefore, undesirable synonym for "thinking".

Amnesic aphasia is another term that cannot be defined sharply and is therefore unnecessary and confusing. Memory is a secondary quality of any one nervous function (probably based on biochemic processes that are common not only to all nerve-cells but probably to all protoplasm). One can remember (and consequently also forget) a motor function as well as a sensory. One can with equal right call every kind of aphasia (motor or sensory) amnesic. The conclusion is that the term is superfluous and confusing and should be discarded.

It seems then on the whole highly necessary for the further advance of clinical research on these important and complicated subjects that a thorough revision of our nomenclature should take place, and that clinical terms based on purely clinical facts should be standardised, and established to the exclusion of terms that are unnecessary and confusing.

In the following one has tried to outline a standard method for clinical examination of psychomotor and psychosensory functions and on the base of this one has tried to establish a set of purely clinical terms.

Anyone who has worked for any length of time on the subject of psychomotor and psychosensory disturbances will have been struck by the fact that everyone of our clinical tests really is a double test consisting of two different components:

- 1) The perception of the sensory stimulus — a psychosensory reaction and
- 2) The motor response — a psychomotor reaction.

When, *e. g.*, one asks a patient of ordinary intelligence how old he is and one does not receive an answer, then the reason for this may either be that the man does not understand or that he cannot speak. Which is the real reason can only be determined by other complementary tests. When again one asks a patient to lift up his left arm and he fails to do so, the reason may either be that he does not understand or that he is unable to perform the movement.

In other words, the cause of the defect may be either on the side of the motor or on the side of the sensory functions involved.

When, we, to recapitulate, consider the tests that we employ for psychomotor and psychosensory disturbances, we find that they are all in this way double tests in as far as they comprise a sensory and a motor reaction.

It is, in other words, only through the psychomotor reactions that we gain information about the psychosensory processes and the psychosensory functions are, on the other hand, involved in all our tests for the psychomotor functions as necessary for the transmission of the test stimulus.

Thus all our tests comprise one psychosensory and one psychomotor reaction and it is only by a combination of tests that we can localise the defect to a distinct function.¹⁾

E. g. a man is asked how old he is — no response; he is asked to lift his left arm up — no response; he is asked to write his address — no response. Now one *writes* to him asking him to say his name — correct response; to lift his left arm — correct response; to write his address — correct response.

From this we are entitled to draw the conclusion that his aural perception of spoken language is deficient and that this is to blame for the lack of response in the three first tests.

It is now easy to see how one can evolve a complete system of tests and how an absolutely logical and definite nomenclature can be established on the base of this system of investigation.

It is well to enumerate first the different psychosensory and psychomotor functions we are interested in clinically, and, for the sake of an easy survey, one has here tabulated them:

¹⁾ No *anatomical* localisation is meant here.

Psychosensory functions and their corresponding disturbances:

1. *Aural perception*—disturbance: total auditory agnosia.
 - a) Of words; disturbance—sensory aphasia.
 - b) Of inarticulate sounds; disturbance—partial auditory agnosia.
2. *Visual perception*—disturbance: total visual agnosia.
 - a) Of words; disturbance—alexia.
 - b) Of drawings; disturbance—("asymbolia").
 - c) Of objects; disturbance—partial visual agnosia.
3. *Tactile perception*: disturbance—astereognosis.
4. *Olfactory perception*.
5. *Gustatory perception*.

The last two are of comparatively little importance in the ordinary clinical examination of psychosensory functions, as the psychic functions connected with these sensory functions are very scanty compared with 1, 2, and 3.

Psychomotor functions.—There are only three ways in which man can give expression to his thoughts:

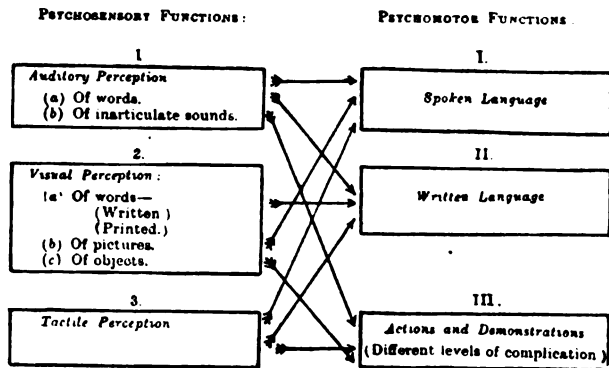
- I. By means of spoken language—disturbance: motor aphasia.
- II. By means of written language—disturbance: agraphia.
- III. By means of mimicry, demonstration, and actions—disturbance: apraxia.

Consequently, the psychomotor reaction by which the patient responds to our different tests can only take one of three forms:

- I. Spoken response;
- II. Written response;
- III. Practical response (in the shape of actions, demonstrations and mimicry).

In order to have a complete system of examination for all these functions we have to couple each psychosensory reaction with each of the psychomotor reactions. Simple as this may appear at first sight, it will be found that the whole system, in order to be complete, will comprise a very large number of different tests—so many tests, in fact, that one cannot expect the whole "system" to be employed as a *routine* examination in every neurological case. But when dealing with a case of psychosensory or psychomotor disturbance with a view to research, nothing short of the whole complete system of different tests is, in the author's opinion, satisfactory.

The order and sequence of the different tests can, of course, be varied from case to case, and so can the actual carrying out of the individual tests. The main thing is that the whole system of tests has been gone through in its completeness. To facilitate the orientation of the different combinations of psychosensory and psychomotor functions, the following diagram may be found useful:



In order not to make the above diagram too complicated the olfactory and gustatory forms of perception are left out.

Perhaps it is as well to point out that the above diagram is not meant in any way to have any anatomical significance. Nothing has barred the progress of the research in aphasia more than the unwarranted confusion of functions with anatomical centres. In all probability, centres proper—in the same sense as the centres for different simple movements in the motor area—do not exist for these complicated psychosensory and psychomotor functions, whose paths necessarily must extend over the various parts of the brain.

As regards the practical carrying out of this system of tests, one finds it, of course, advisable to alter the order of the tests to suit the different cases. The author has found it practical in most cases to proceed in the following order: First, are all the different tests carried out in which the patient responds with spoken language (I), then those tests where he responds in written language (II), and then those where his response takes the form of actions, mimicry, or demonstrations—"practical" response (III).

1. *Perception as evidenced by spoken response:*1. *Aural perception*—

a) Of words: How old are you?

What is your name?

What way did you come here? etc., etc.

b) Of inarticulate sounds: The patient is asked to shut his eyes and tell what he hears:

Rattling of keys.

Whistling.

Imitation of various animals (dog, cat, etc.).

The patient may also here be asked if he can recognise a melody played on the piano, etc.

2. *Visual perception*—

a) Of words: (Of course one must make sure that the patient has learnt to read)—

One writes to him various questions:

"When were you born?" etc.

One lets him relate, in his own words, the contents of some printed matter that one has let him read.

b) Of pictures: One will show him different pictures, and ask him to explain them.

One can also draw a simple sketch for him, and note in what stage of the unfinished sketch the patient can "diagnose" it.

c) Of objects: One shows him different objects (pencil, cigar, book, etc.), and asks him to name the.

3. *Tactile perception:*One tells the patient to shut his eyes, and to name objects placed in either of his hands (*e. g.*, coin, pencil, key—not keys that rattle, auditory perception).4. *Olfactory perception:*

To name smells applied to his nostrils. (Compare the ordinary neurological test of the first cranial nerve.)

5. *Gustatory perception:*

To name tastes applied to his tongue. (Compare the ordinary neurological test for taste.)

II. *Perception as evidenced by written response.*—Here the patient is asked to *answer in writing* to the same or similar questions as under I.

III. *Perception as evidenced by 'practical' response (actions, demonstrations, and mimicry).*

1. *Aural perception:*

- | | | |
|--|---|--|
| <p>"Lift your left hand up."
 "Button your coat."
 "Take the pencil and draw a house."
 "Beckon to a person; show how you would use a key."
 "Look angry" (mimicry).</p> | } | <p>Actions of graduated complication—with object and without object.</p> |
|--|---|--|

2. *Visual perception:*

"Do what I write to you"—similar to 1.

3. *Tactile and visual perception:*

"How do you use this?"—a key, a brush, a tape-measure, etc. Strike a match, etc.

In addition to this system one lets the patient

- | | | |
|--|---|---|
| <p>Repeat words
 Copy writing
 Transcribe printed matter into hand-written language.
 Read aloud.
 Write to dictation.</p> | } | <p>Automatic actions without any psychic content.

 Semi-automatic actions.</p> |
|--|---|---|

That, in every case the *spontaneous language* is to be closely observed need not be mentioned. It seems also superfluous to dwell on the difference between intellectual and emotional language (more or less highly associated speech) which is so important in regard to spontaneous language and which has been so masterly treated by HUGHLINGS JACKSON.

That, in educated persons who speak several languages, the examination should be carried out in two or three languages is obvious from a research point of view.

On account of the variability of so many aphasic patients to tests (as already pointed out by HUGHLINGS JACKSON) one ought to examine every patient repeatedly.

The above system of tests represents nothing radically new, and is but an attempt to comprise all these related tests for psychomotor and psychosensory disturbances in *one logical system* that allows one to get a *complete* picture of each case.

Only when our clinical examination becomes as exact in its definition as the anatomical, can we hope that a closer co-operation between the two will lead us to further advance in respect of cerebral localisation of these complicated functions.

By this minute examination one will also in many cases obtain a basis from which therapeutic attempts at re-education can be made. In this respect it is our object helped by the still intact connections between psychosensory and psychomotor functions to establish a new communication past the disconnection discovered—aided in this respect also by our knowledge of the natural evolution of language.

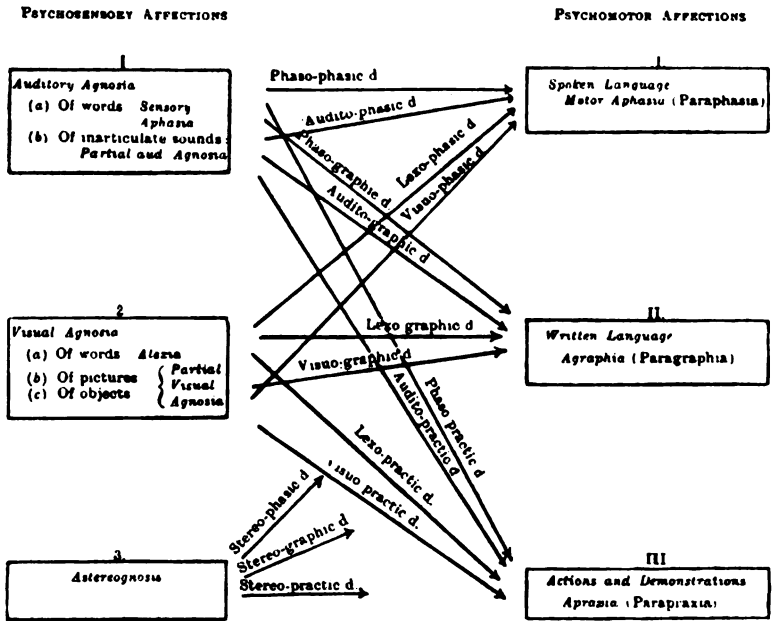
As regards the practical examination and the distinction between the different forms of psychomotor and psychosensory disturbances it has to be admitted that the different psychomotor and psychosensory functions are interdependent. As on a lower level the control of the sensory function is necessary for the perfect execution of motor functions, so are psychosensory functions necessary for the perfect execution of the psychomotor functions. When the deep sensation becomes deficient in tabes the affected limbs become ataxic. In the same way, sensory aphasia leads to disturbances of speech, paraphasia—the control is lacking.

It has further to be borne in mind that motor aphasia is frequently combined with agraphia or apraxia or both. (HUGHLINGS JACKSON first pointed to the fact that aphasic patients often are unable to protrude their tongue when asked to do so although they immediately afterwards may be seen to lick their lips spontaneously.)

In fact, cases where a combination of psychomotor and psychosensory disturbances co-exist are on careful examination found to be more frequent than pure cases of only one psychomotor or psychosensory disturbance. On the other hand one finds cases where only the *connection* between a psychosensory and a psychomotor function is broken.

In labelling the different cases for purposes of research (and also for purposes of treatment by means of re-education) it is therefore highly desirable to indicate the "connections" interrupted, and in this respect one would propose a nomenclature based entirely on our clinical examination, as described above.

The proposed terms are best understood when represented in an analogous diagram to the one referred to in the description of the whole system of examination and one trusts that this second diagram will therefore need no explanation—



In the above diagram, *d.* stands for *disconnection* when the test gives *no response*; for *disturbance* when it gives a *faulty response*.

The above nomenclature may at first sight appear very complicated but one will soon find that it is really not so. It has the advantage of expressing exactly what the clinical examination has given in terms that are purely clinical—*e.g.*, case of *sensory aphasia* with phaso-phasic, phaso-graphic, and phaso-practic disconnection and slight lexo-phasic and stereo-phasic disturbance gives at once a complete picture of the clinical aspect of the case. In this case the patient gives no spoken response to perception of spoken language, no written response to perception of spoken language, and no practical response to perception of spoken language, whilst his spoken response to perception of written language and his spoken response to stereognostic perception are faulty.

The connections not mentioned as disconnected or disturbed are taken to be found in good working order.

A case where there is phaso-phasic, audito-phasic, lexo-phasic, visuo-phasic and stereo-phasic disconnection is, of course, one of *complete motor aphasia*, and it shall willingly be admitted that for such a case this shorter and already well-known name is to be preferred, but there are—as already pointed out—many cases that cannot simply be labelled *motor aphasia*, *apraxia*, *alexia*, etc., and in these numerous cases the above nomenclature is intended to help to a more accurate classification. And for the sake of giving any localising value to the anatomical finding *post mortem* a minute clinical examination *intra vitam* and an *equally minute record of the examination* in standardised terms is obviously all important.

The number of cases of different psychomotor and psychosensory disturbances that any one observer is fated to see and study is often not very great—and just for this reason it is all the more important that one recognised standard method of examining and one recognised standard nomenclature should enable the different investigators to compare their cases without confusion.

This is a condition, *sine qua non*, for an organised co-operation in the further research of psychomotor and psychosensory functions, their disturbances and their anatomical localisation.

What is needed is:

Clinical standards in form of

1) *A standard examination* (which will not exclude original additions in the examination of individual cases), and, based upon this standard examination.

2) *Standardised clinical terms*.—This entails a thorough reformation of our present nomenclature.

One has in the above tried to outline a standard for the clinical examination and based upon this a purely clinical nomenclature. Perhaps some will find that the above is not the happiest form for either and perhaps others might do it better.

The author's chief point has been to *raise* the questions mentioned above. If they are taken up by others and brought to a more satisfactory conclusion, the author will still feel that he has achieved his object.

(Aus der Infektionsabteilung des Reservespitales vom roten Kreuze in Karolinenthal-Ferdinands-Kaserne u. der Klinik R. v. JAKSCH in Prag.)

Über Erysipel.

Von

Priv. Doz. Dr. HUGO PRIBRAM,

I. Assistenten der Klinik R. v. JAKSCH, z. Z. Leiter der Infektions-Abteilung.

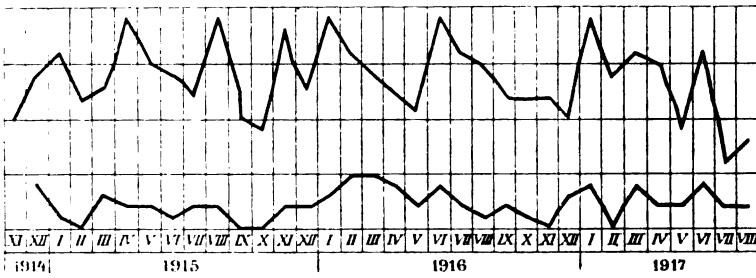
Da mir der Krieg Gelegenheit geboten hat, ein grösseres Material von Erysipelfällen an Militärpersonen zu beobachten so möchte ich in Folgendem über einige Beobachtungen an diesen 273 Fällen berichten.

Die Mehrzahl der Fälle schloss sich an Verwundungen an, unter welchen an Zahl die durch Infanteriegeschosse beiweitem überwogen. Über 70% betrafen die Extremitäten und 26% das Gesicht. An dem reichlichen, über die 3 Kriegsjahre sich erstreckenden Materiale konnten einige noch schwebende Fragen studiert werden. Eine interessante Frage ist die nach dem Einflusse klimatischer Verhältnisse auf die Frequenz des Erysipels.

In den vorliegenden Monographien wird angegeben, dass kalte und feuchte Witterung und Witterungswechsel das Auftreten des Erysipels begünstigen, jedoch auch die heissen Sommermonate nicht erysipelfrei sind.

In beifolgender Kurve zeigt die obere Linie die Frequenz des Erysipels überhaupt, die untere die des Gesichtserysipels allein.

Dabei wurde das Erysipel stets zu dem Monat seines Auftretens gerechnet. Es zeigen sich bei der Kurve des Erysipels im allgemeinen grosse Schwankungen, die eine Regelmässigkeit vermissen lassen, doch sind tatsächlich die Wintermonate



einigermassen bevorzugt. Gegen diese Kurve lässt sich der Einwand erheben, dass die Häufigkeit der Erysipelfälle zum Teil von äusseren Momenten, besonders dem Zugang an Verwundeten abhängig ist, ein Umstand, der die Deutung einer derartigen Kurve beeinträchtigt. Dem gegenüber ist zu erwähnen, dass sich die Fälle von Erysipel nur in seltenen Fällen an die Verwundung direct anschlossen, in der Regel trat Rotlauf bei Kranken auf, die bereits Monate im Spitale lagen, meist in Stadien, bei denen mit passiven Bewegungen und orthopädischer Behandlung bereits begonnen wurde, und es ist wohl nicht unwahrscheinlich, dass diese zum Auftreten des Erysipels wesentlich beigetragen haben. In den meisten Fällen betrug die Frist zwischen Verletzung und Erysipel einige Monate, die kürzeste Frist war 4 Tage, die längste fast 2 Jahre. Hinzugefügt sei noch, dass die Fälle den verschiedensten Spitalern entstammen und dass von einem epidemieartigen Auftreten in einzelnen Abteilungen nicht gesprochen werden kann.

Unabhängig von dem Zugang an Verwundeten ist die Morbiditätskurve der an Gesichtsrose Erkrankten. Auch hier sind grosse Schwankungen zu verzeichnen, doch sind es auch hier, wenn auch wiederum nicht ausschliesslich, die Wintermonate, und besonders der Monat März, in welchen das Erysipel relativ häufig auftritt.

Eine weitere, noch offene Frage, ist die, inwieweit man berechtigt ist, von Fällen von fieberfreiem Erysipel zu reden. FINCKHINGER beobachtete unter seinem Material 20%, SCHÜTZE 1,32%, JOCHMANN 7,3% Fälle, LENHARTZ steht dem afebrilen Erysipel sehr skeptisch gegenüber.

Die Zweifel können nur in 2 Richtungen möglich sein, indem

man entweder die Diagnose des Erysipels bei fieberfreien Fällen, oder die Richtigkeit der Messungen bei sicheren Erysipelfällen bezweifelt.

Meine Beobachtungen in dieser Richtung ergeben folgendes, wobei ich freilich hervorheben muss, dass bei meinen Fällen bloss die Achselhöhlentemperaturen, und nicht, wie verlangt wird, auch die Rectaltemperaturen gemessen wurden. In 10 % der Fälle war kein Fieber vorhanden, in 6,6 % war die Maximaltemperatur erhöht, aber unter 38°, in 15 % der Fälle war sie zwischen 38 und 39°, in 32 % zwischen 39 u. 40°, in 37 % überschritt sie 40°.

Wenn demnach auch 69 % der Fälle hoch fieberten, so war das fieberfreie Erysipel doch keine Seltenheit.

Der Einwand, dass vielleicht es sich in diesen Fällen nicht um echtes Erysipel gehandelt habe, lässt sich am besten durch folgende Beobachtung widerlegen.

Der eine Kranke hatte 2 Rezidive. Beim 1. Anfall von Erysipel Fieber über 40°, das 1. Rezidiv fieberfrei, das 2. Rezidiv Temperatur über 40°. Es ist in diesem Falle kaum an der Richtigkeit der Diagnose zu zweifeln.

Interessant ist ferner dem Umstand, dass auf Schwere der Erkrankung und Dauer derselben kein Schluss aus der Höhe der Temperatur gezogen werden konnte. Wenn auch meist die Fälle von Erysipelas migrans hoch fieberten, so war anderseits nicht selten ein in kürzester Zeit entfiebrter und geheilter Fall anfänglich hochfebril.

Der Verlauf der Erysipelfälle war meist ein sehr rascher; in 13 % der Fälle waren diese innerhalb 2 Tagen geheilt d. h. definitiv fieberfrei und local normal; in 58 % der Fälle betrug die Krankheitsdauer weniger als 1 Woche, in 94 % aller Fälle unter 2 Wochen; die längste Krankheitsdauer, Rückfälle mit eingerechnet war 31 Tage.

Neben den recht häufigen unmittelbaren Rückfällen waren in etwa 10 % der Fälle Rezidive, in einem Falle innerhalb von 2 Jahren sogar 5 Rezidive zu beobachten. In der Literatur werden 25 % als durchschnittliche Häufigkeit der Rezidive angegeben.

Irgendwelche Anhaltspunkte für erhöhte Disposition gewisser Individue für die Erkrankung an Erysipel überhaupt oder für Rezidive konnte nicht gefunden werden.

In der Mehrzahl der Fälle hatte das Erysipel einen gut-

artigen Charakter, was umsomehr hervorzuheben ist, als sehr viele Kranke entweder schwere interne Krankheiten (Nephritis, Tuberkulose, Vitien etc.) oder auch schwere Verwundungen aufweisen.

Die bereits vor dem Erysipel bestandenen Erkrankungen, wie Nephritis und Vitien zeigten in der Regel keine Verschlimmerung im Anschluss an das Erysipel, die Heilung der Verwundungen schien sogar öfters im Anschluss an das Erysipel relativ rasch vor sich zu gehen.

Ernstere Komplikationen traten nicht oft auf.

In ca 15% der Fälle wurde eine, bisweilen recht erhebliche Albuminurie beobachtet, die jedoch stets noch während des Vorhandenseins des Erysipels zurückging. Diese Beobachtung konnte ich auch an erysipelkranken Zivilpersonen machen. Dieses Verhalten zeigt einen gewissen Gegensatz zu den Beobachtungen von R. v. JAKSCH, der bei seinem Materiale viele Fälle von Nephritis hatte nachweisen können.

Sonstige Komplikationen waren: Mitbeteiligung der Schleimhäute, Lymphangoitiden, Lidgangrän, Epistaxis, Thrombose, Otitis media, Parotitiden, rheumatische Gelenksaffektionen, Pleuritis, Diarrhoen, sämtlich ohne wesentliche Bedeutung.

Erwähnt sei noch ein günstig verlaufender, anfänglich recht schwer aussehender Fall von Gesichtserysipel bei einem wegen nephritischen Larynxödems tracheotomierten Kranken. Auch hier wurde die schwere Nephritis durch das Erysipel nicht in ungünstigen Sinne beeinflusst.

Recht wechselnd sind die in der Literatur für die Mortalität angegebenen Zahlen.

JOCHMANN gibt eine Mortalität von 3—5%, bei chirurgischen Fällen — 14,3% an, SCHÜTZE eine zwischen 0,85 und 11% schwankend.

Mein Material hatte die Eigenschaft, nur aus kräftigen, wenn auch oft durch Verwundungen, Erkrankungen und Strapazen stark hergenommenen Männern im kriegsdienstfähigen Alter zu bestehen.

Demgemäss ist meine Statistik viel günstiger, 7 Kranke, das wäre 2 $\frac{1}{2}$ % starben; von diesen hatte einer einen schweren Abdominaltyphus, einer eine Leberzirrhose (besonders Leberkranke sind durch Erysipel nach LENHARTZ sehr gefährdet), zwei hatten schwere Lungentuberkulose, einer eine Pneumonie, einer eine von der Wunde ausgehende Phlegmone, einer eine bereits

vor Auftreten des Erysipels sehr schwere Nephritis. Es ist kein Zweifel, dass höchstens bei den an Sepsis und Pneumonie Erkrankten der Tod mit dem Erysipel in Zusammenhang gebracht werden kann, was die Mortalitätsziffer auf 0,73 % herabdrücken würde. Unter den 7 Verstorbenen hatten 4 Gesichtserysipel.

Eine recht grosse Rolle spielt die Therapie des Erysipels in der Literatur auch der letzten Jahre.

Jedes Jahr werden neue Mittel empfohlen: Quarz- u. Rotlicht, Jodierung und Lapisierung, Bepinselung mit Carbol und Ichthyol, Antipyretica und Dispargen, Sera und Typhusvaccine und viele andere Mittel.

Diese Empfehlung neuer Heilmethoden lässt vermuten, dass die Autoren mit den alten, in den Monographien von LENHARTZ, SCHÜTZE, JOCHMANN u. a. angeführten nicht zufrieden waren.

Von den verschiedenen Mitteln habe ich viele versucht, meist ohne mich bei kritischer Prüfung von ihrem Werte zu überzeugen.

Am Besten bewährt hat sich local essigsäure Thonerde, bei stärkerem Extremitätenerysipel 10 % Jodtinctur, den Vorschriften entsprechend 5 cm über den Erysipelrand hinaus eingerieben. Bisweilen mussten die Jodpinselungen wegen Ekzem abgestellt werden, bisweilen überschritt das Erysipel den Jodwall.

Innerlich wurde Aspirin (3g) oder Pyramidon (à 0,3) und Coffein (à 0,1) den Vorschriften JANUSCHKÉS entsprechend, gegeben.

Mit dieser Therapie kam ich bei den einfachen Erysipelfällen aus. Bei hohem hartnäckigen Fieber wurde Diphtherie — oder Antistreptococcenserum injiziert.

Den Erfolg dieser Mittel kann ich folgendermassen zusammenfassen.

Das Diphtherieserum, das in 9 Fällen angewendet wurde, hatte nur etwa in der Hälfte der Fälle insofern einen Effekt, als nach 1—2 Tagen das Fieber abfiel, während das Erysipel in seiner Progredienz nicht beeinflusst wurde. Es wirkte also nur antipyretisch. In 18 Fällen wurde Antistreptococcenserum, auch wiederholt injiziert. Der Einfluss desselben war weniger hervortretend; in etwa $\frac{1}{3}$ der Fälle schloss sich an die Injektion ein Stillstand des zuvor progredienten Erysipels an.

Mit dieser fast indifferenten, nur local leicht antiseptisch-anti-

phlogistischen und allgemein antipyretischen Therapie kam ich **glatt** aus.

Es erscheint wohl überflüssig, wie es so oft geschieht, neue Mittel zur Behandlung der Rose mitzuteilen, da diese nach TROUSSEAU bekanntlich zu den selbstheilenden Krankheiten gehört. Obige Ausführungen sollen zeigen, dass bei sonst kräftigen Individuen das Erysipel nicht allzusehr bedenklich ist, und dass es in der überwiegenden Mehrzahl der Fälle ohne Schwierigkeit mit einer fast indifferenten Therapie **glatt** ausheilt.

Aus der Königl. Dermatolog. Universitätsklinik in Breslau. (Direktor: Geheimrat Prof. Dr. NEISSER†).

Pityriasis rubra pilaris-ähnliche Dermatose.

Von

Doz. Dr. J. REENSTIERNÁ,
Ehemal. Assistenzarzt der Klinik.

Das Krankheitsbild der *Pityriasis rubra pilaris Devergie-Besnier* ist seit langem durch viele Publikationen geklärt und gesichert worden.

Als hauptsächliche Charakteristika dieser Erkrankung werden angeführt, dass *die Einzeleffloreszenzen ausschliesslich an die Follikel gebunden sind*; ferner *der eigentümliche Abschuppungsprozess* und schliesslich *die Farbe der befallenen Haut*, welche eine *intensive ins Gelbliche spielende Röte* aufweist.

Nun hatten wir Gelegenheit in der Breslauer Hautklinik einen Fall zu beobachten, welcher der oben erwähnten Erkrankung täuschend ähnlich sah, indem er fast alle typischen Merkmale der *Pityriasis rubra pilaris* aufwies, in seinem Verlauf sich jedoch bestimmt von ihr unterschied. Deshalb, und weil ich ferner ähnliche Beobachtungen in der Literatur nicht vorfand, möchte ich diesen Fall hier kurz beschreiben.

H. S. Schulknabe, 12 Jahre alt. Aus gesunder Familie, in der keine Tuberkulose bekannt ist. Der Patient selbst war angeblich immer gesund. Anfang September 1915 bemerkte er ganz plötzlich, dass die beiden Handflächen stark gerötet waren; er spürte dort ein unangenehmes Spannungsgefühl. Etwa 14 Tage später traten dieselben Erscheinungen an den Fusssohlen auf. Beinahe gleichzeitig beobachtete er ausserdem an den Ellenbogen und Knien schuppende

Verdickungen. In den nächsten Wochen zeigten sich nacheinander — die Reihenfolge liess sich nicht genau eruieren — eine lebhafte Rötung und Spannung im Gesicht und weiter traten zahlreiche Effloreszenzen noch an verschiedenen anderen Stellen des Körpers auf. So fanden sich an Hand- und Fussrücken, Vorderarmen und Unterschenkeln rote Herde von verschiedener Grösse vor. Es bestand kein Jucken.

Status. *Allgemeiner Befund* am 5. Oktober 1915: Normaler Körperbau. Gesichtsfarbe blass-gelblich-rötlich. Temperatur normal. *Lungen* (auch röntgenologisch), *Herz, Leber, Milz und Nieren* ohne nachweisbare Veränderungen. *Urin*: klar, kein Eiweiss, kein Zucker. Nervensystem ohne Besonderheiten. In der Submaxillargegend ist eine gut haselnussgrosse, harte nicht schmerzhaftige Lymphdrüse zu fühlen. Die linke Tonsille ist etwas vergrössert und gerötet. *Blut*: Rote Blutkörperchen 4,000,000, weisse 6,500 (polymorph-kernige 63 %, grosse mononukleäre und Übergangsformen 8 %, Lymphozyten 26 % und eosinophile Zellen 3 %). Hämoglobin nach Tallqvist 85 %. *Wassermann* negativ.

Hautbefund. Bei rascher allgemeiner Orientierung bekommt man den Eindruck, dass es sich um Psoriasis oder Ekzem handle. Erst eine genauere Besichtigung des Kranken erregt den Verdacht, dass eine andere Dermatose, vielleicht eine Pityriasis rubra pilaris vorliegen könnte. Denn die Veränderungen der Haut weisen folgenden Befund auf:

1. Vor allem an Bauch, Streckseiten der Vorderarme, Streck-, Aussen- und Hinterseiten der Oberschenkel sieht man *einzelnen auf äusserlich gesunder Haut stehende kleinste, schmutzig-gelbliche bis bräunliche Erhabenheiten, etwa von der Grösse eines Stecknadelkopfes*. Sie sind *ausschliesslich an den Follikeln lokalisiert* und haben eine eigentümlich *spitze — »spitzkegelförmige» — Form*. Sie sind hart und von *einem trockenen Schüppchen bedeckt*. Nach dessen Abheben wird die Öffnung eines Haarfollikels, oft mit einem Härchen versehen, sichtbar. Diese Effloreszenzen, welche über den Körper zerstreut spärlich vorhanden sind, sitzen besonders an den oben erwähnten Teilen der Oberschenkel mehr gruppiert und *verursachen in der darüberstreichenden Hand das bekannte charakteristische Reibeisengefühl*.

2. Ausser diesen Einzeleffloreszenzen finden sich auch, am zahlreichsten an den Handrücken, Ulnarseiten der Hände, Fussrücken, Dorsalseiten der Finger und Zehen und an den Streckseiten der Vorderarme und Unterschenkel, *Herde von der Grösse einer kleinen Erbse bis zu der eines Fünfmarkstückes*. Ihre Farbe ist *gelbrot bis rotbraun* — im allgemeinen herrscht aber die gelbliche Nuance vor —, die Form ist *zackig rund* und gegen die gesunde Haut scharf abgegrenzt. Die Herde sind unbedeutend erhaben, mässig infiltriert, stellenweise abschilfernd und stellenweise von licheninfiziertem Aussehen. Vielfach gruppieren sich die kleineren derselben um die grösseren.

3. Eine dritte Gattung von Effloreszenzen besteht aus *grossen psoriasisähnlichen Plaques*, welche hauptsächlich an den Knien, Ellenbogen, Glutaalfalten und um die Analöffnung lokalisiert sind. Die

Herde an den Knien sind scharf begrenzt und von *mächtigen, schmutziggrauen höckerigen Schuppen bedeckt*, welche ziemlich fest haften und beim Abheben eine gelblich rote, serös-klebrige, nicht wie z. B. bei Psoriasis deutlich siebförmig blutende Fläche zurücklassen. Die Plaques an den anderen erwähnten Stellen zeigen eine weniger scharfe Begrenzung und tragen dünnere, mehr glänzend weisse, leicht abhebbare Schuppen. Die Ellenbogenherde lösen sich an ihrem distalen Ende in Gruppen von kleineren Erhebungen auf, welche sich auf den Vorderarm nach abwärts fortsetzen.

4. Beide *Handflächen* und *Fusssohlen* sind *stark entzündlich* verändert, *rotgelb geschwollen* und zeigen eine gleichmässig verteilte, *mächtige Hyperkeratose*. Die Hornschicht ist fissuriert und hier und da in grossen Lamellen abgelöst. Eine ähnliche Abschälung findet sich auch an der Dorsalseite der Finger und Zehen, jedoch ohne besondere Bevorzugung der Grundphalangen wie bei Pityriasis rubra pilaris. Der Übergang dieses entzündlichen Prozesses zur gesunden Haut ist überall sehr scharf. Die Nägel, besonders die der Zehen, sind an ihrem freien Rande durch gelbliche Hornmassen emporgehoben; zeigen Leukonychie, aber keine deutliche Längs- oder Querstreifung.

5. Die *Gesichtshaut* ist *gespannt*, von auffallend gelb-roter Farbe und an den Augenbrauen, Nasenwinkeln und Lippen *wie mit Mehl dünn bestäubt*. Am behaarten Kopf besteht eine unbedeutende kleienförmige grauweisse Schuppung. Kein Haarausfall. Schleimhäute nicht befallen.

Abgesehen von den oben beschriebenen kleinsten Effloreszenzen ist der Rumpf ganz frei von irgendwelchen Veränderungen.

10 Tage nachdem sich der Patient zum ersten Male vorgestellt hatte, wurde er in die Klinik aufgenommen. Während dieser Zeit hatte sich die Krankheit schon *ohne Behandlung bedeutend verändert*: Die meisten kleineren Papeln waren verschwunden, die Rötung an den Händen und Füßen hatte beträchtlich abgenommen. Die grossen Plaques jedoch waren fast unverändert.

Weitere Untersuchungen: Aus dem Blut der Armvene und den Schuppen wurde unter *sterilen* Kautelen in Traubenzuckerbouillon ein zarter Kokkus gezüchtet, der auf Agar einen grauweissen Belag zeigte. Da jedoch Agglutinations- und Komplementbindungsversuche mit dem Blut des Patienten *negativ* ausfielen, dürfte wohl der Befund kaum verwendbar sein.

Tuberkulinproben: Morosalbe, Pirquet, Intrakutan- und Subkutaninjektionen (die letzteren von $\frac{1}{10}$ bis 1 Mg. Alt-tuberkulin) zeigten weder lokale noch allgemeine Reaktion.

Behandlung: Salicylvaseline 5 %, Salicylseifenpflaster 5 %, Röntgen und Bäder. — Bei der Entlassung, die ca. 4 Wochen nach seiner Aufnahme erfolgte, war der Patient so gut wie geheilt. Es waren nur noch einzelne, unbedeutende Rauigkeiten zu sehen. Nach einem halben Jahre stellte er sich zur Untersuchung wieder ein. *Befund*: Das Allgemeinbefinden und -Aussehen ganz normal. Es bestehen (wie bei der Entlassung) an einigen Stellen sehr minimale hyperke-

ratotische Verdickungen. — Derselbe Befund war noch im September 1916 festzustellen. Keineswegs ein Rezidiv.

Histologischer Bau: Für die mikroskopische Untersuchung wurden zwei Probeexzisionen gemacht, und zwar wurde eine der *kleinsten spitzkegelförmigen Effloreszenzen* und ein Stückchen eines *mittelgrossen Herdes* untersucht. Härtung in Formalin. Färbung mit Hämatoxylin-Eosin, Hämatoxylin-van Gieson, Elasticafärbung mit Orcein-Polychrom-Methylenblau und Tuberkelbazillenfärbung nach Ziehl-Neelsen.

Befund: In Schnitten der *Einzeffloreszenz* zeigt sich die *Hornschicht* bedeutend verdickt und ist an den meisten Stellen aufgelockert. Es bestehen in derselben weiter einzelne Herdchen, in denen der Kern noch erhalten ist. *Über den Follikelöffnungen* bildet die *Hornschicht eine haubenförmige Auflagerung und senkt sich ausserdem in den Follikel hinein, wodurch ein Doppelkegel* entsteht. Der im Follikel liegende Teil, der mächtig ist, zeigt in mehreren Schnitten deutliche Parakeratose, die Epidermis ist im übrigen ohne Besonderheiten. Das *Corium* ist nur unbedeutend verändert. In den oberflächlichsten Schichten desselben sind die Gefässe vermehrt und erweitert, und man sieht hier und dort einzelne kleine Rundzelleninfiltrate, die nicht besonders an den Gefässen lokalisiert sind.

Die *grössere Effloreszenz: Hornschicht* ist vielfach verdickt, zeigt partielle Parakeratose und ist teilweise aufgelockert. Stratum granulosum bis auf geringe Verbreiterung ohne Besonderheit. Das *Corium* verhält sich ähnlich wie in der anderen Effloreszenz, nur sind etwas grössere, aber auch hier nicht besonders an den Gefässen lokalisierte, Rundzelleninfiltrate zu sehen. — Die Elastica- und Tuberkelbazillenfärbungen geben keinen bemerkenswerten Befund.

Wir sehen, dass der histologische Bau sich im grossen mit dem bei Pityriasis rubra pilaris erhobenen deckt. Nur die Parakeratose passt in diesen nicht gut hinein. Auch in klinischer Beziehung stimmen die meisten hier erhobenen Befunde mit den für Pityriasis rubra pilaris charakteristischen überein. Besonders zu erwähnen sind: Die folliculären Einzeffloreszenzen, die Art der Desquamation, die Spannung und Röte der Haut (vor allem an Handflächen und Fusssohlen und im Gesicht) und weiter der fast überall durchgehende, eigenartige gelbliche Farbenton der Hautröte. Dagegen sind von Pityriasis rubra pilaris abweichend: Der sehr schnelle Verlauf und die allem Anschein nach eingetretene Heilung. Denn nach fast einjähriger Beobachtung waren noch keine Rezidive aufgetreten.

Trotz dieser eben erwähnten Differenzen ist immerhin die weitgehende Übereinstimmung des Bildes der Pityriasis rubra pilaris mit dem oben beschriebenen sehr augenfällig. NEISSER hat

denn auch anfangs die Diagnose mit voller Überzeugung auf Pityriasis rubra pilaris gestellt und ist erst durch vor allem den klinischen Ablauf der Dermatoze zu einem anderen Urteil gekommen. Differentialdiagnostisch wurden hauptsächlich in Frage gezogen: *Psoriasis* und *Ekzem*.

Eine *Psoriasis* ist wohl auf jeden Fall auszuschliessen. Sollte man daran näher denken, so wäre es vor allem der von RIEHL¹) erwähnte Typus von *Psoriasis guttata*, der der Pityriasis rubra pilaris (= Lichen ruber acuminatus der Wienerschule) zum Verwechseln ähnlich sein kann. In unsrem Falle könnte ja die Parakeratose für *Psoriasis* sprechen. Aber der histologische Bau im übrigen entbehrt jegliches für *Psoriasis* charakteristische. Gegen *Psoriasis* sprechen ferner: Das Vorhandensein der eigentümlichen follikulären Hornkegel und das Fehlen der siebförmigen Blutung bei Abhebung der Schuppen. Ferner die Art der Schuppenbildung und das Befallensein von Handflächen und Fusssohlen, das bei *Psoriasis* bekanntlich nur ausnahmsweise vorkommt. Auch der erwähnte merkwürdige gelblich-rote Farbenton war von dem bei *Psoriasis* verschieden. Gegen *Psoriasis* spricht auch die Abheilung der Effloreszenzen ohne Pigmentbildung nach Röntgenbehandlung.

Wenn auch gegen die Diagnose: *Ekzem* mehrere Momente anzuführen sind (die Beschaffenheit der einzelnen Effloreszenzen, der völlig fehlende Juckreiz etc.), so bleibt wohl nichts anderes übrig, als schliesslich ein *Ekzem* hier anzunehmen.

Man muss aber auch daran denken, dass möglicherweise unserem Falle dennoch eine echte Pityriasis rubra pilaris zu Grunde liegt. Allerdings würde es sich dann um eine neuartige, ganz atypisch verlaufende Form dieser Erkrankung handeln, für die in der Literatur bisher noch keine Anhaltspunkte vorhanden sind.

¹ Verhandl. der Wiener Dermat. Gesellsch. Arch. f. Dermat. u. Syph. 1903 Bd. 65, p. 426 und Bd. 66, p. 199. — Auch persönliche Mitteilung von FINGER.

Aus der Königl. Dermatolog. Universitätsklinik in Breslau.
(Direktor: Geheimrat Prof. Dr. NEISSER †.)

Kriegs-Läuseekthyma.

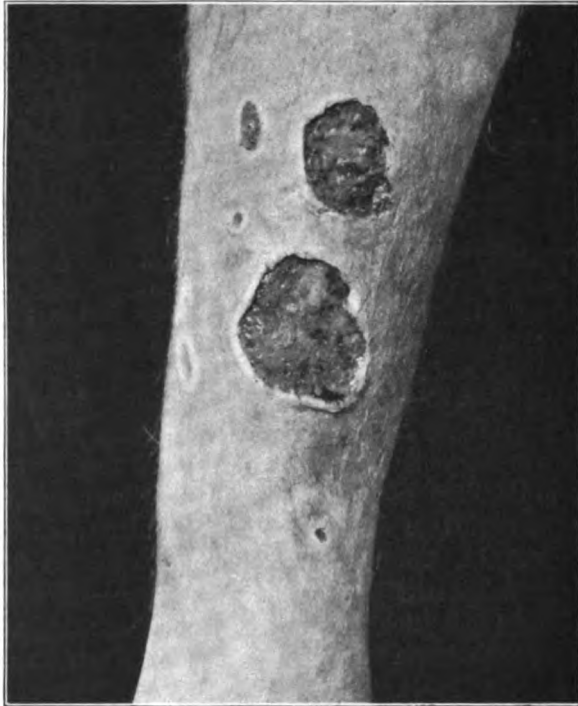
Von

Doz. Dr. J. REENSTIERNA.

Ehemal. Assistenzarzt der Klinik.

Ausser als Überträger des Fleckfiebevirus spielen die Kleiderläuse im jetzigen Kriege eine andere grosse Rolle, nämlich als Erreger von Pyodermien. Ob die Entstehung von solchen so aufzufassen ist, dass gleichzeitig mit dem Biss pyogene an den Läusen oder der Haut haftende Mikroorganismen in die Haut inokuliert werden, oder ob dieselben hauptsächlich durch das Kratzen ihren Eintritt finden, lässt sich wohl schwer bestimmen. Beiderlei Möglichkeiten sind sicher vorhanden. Doch möchte ich gleich bemerken, dass in den von mir in der Neisserschen Klinik beobachteten Fällen Kratzeffekte selten vorhanden waren, was wohl zu Gunsten der ersten Theorie spricht. Auch habe ich die Patienten, sämtlich Soldaten, oft gefragt, ob sie sich an den betreffenden Stellen — es gilt hier im allgemeinen die Unterschenkel — gekratzt haben. Zur Antwort habe ich meistens bekommen: »Das konnte ich nicht der Stiefel wegen« oder »dazu hatte ich keine Zeit«. Kurz: die Leute geben an, dass sie Läuse gehabt haben, dass sie gebissen wurden, und dass im Anschluss daran Pusteln und Geschwüre entstanden sind. Diese Pyodermien können verschiedenes Aussehen darbieten. Oft sieht man eine Menge gelbe Pusteln und Beulen, welche bei Druck reinen Eiter, wie bei einer gewöhnlichen Furunkulose, abgeben. Die Züchtung ergibt meistens eine Reinkultur von Staphylokokken. Weiter bestehen ziemlich kleine, zuweilen kraterförmig vertiefte Geschwüre, welche

wahrscheinlich aus den vorigen Affektionen durch Einschmelzung des Gewebes entstanden sind. Schliesslich, und das ist das Interessanteste, kommen Bildungen vor, denen man den Namen *Läuseekthyma* geben könnte.



Mit Ekthyma versteht man nach DARIER und JADASSOHN¹ eine *pustulo-erosive bis pustulo-ulzeröse Pyodermie* exogenen Ursprungs. Dasselbe beginnt mit einer Pustel wie die Impetigo, unterscheidet sich von dieser aber durch die grösseren Dimensionen seiner Effloreszenzen und besonders durch seinen ulzerösen Charakter, sowie durch die von vornherein starke Randrötung. Die entstandene Ulzeration dringt mehr oder weniger tief in die Kutis hinein, und ihre Ränder sind regelmässig und steil abfallend. Der Grund ist rot oder matschig etc. Das Ekthyma hinterlässt stets eine Narbe. Es lokalisiert sich mit

¹) Grundriss der Dermatologie. 1913, p. 118.

Vorliebe an den Unterschenkeln. Die Entstehung des Ekthyma wird auf eine Mischinfektion oder auf Streptokokken zurückgeführt.

Alle diese Merkmale finden wir jetzt bei dem Läuseekthyma. Als Beispiel wird angeführt folgender in meine Station aufgenommener Fall, der uns aus der Bukowina-Front wegen Verdacht auf *tertiäre Syphilis* überwiesen wurde.

Seine *Anamnese* ist bezüglich Syphilis, Tuberkulose etc. völlig frei. Der Pat., der seit einem Jahre im Felde steht, hatte Anfang Juni d. J. Läuse. Im Anschluss an die Bisse entwickelten sich an den Unterschenkeln (nicht am Körper im übrigen) allmählich Pusteln, die dann in offene Geschwüre zerfielen. Am 24 Juni wurde er in ein Frontlazarett aufgenommen. Für die dortige Behandlung mit H_2O_2 und essigssaurer Tonerde heilten die Geschwüre, mit Ausnahme von zweien am rechten Unterschenkel, die von der Therapie ganz unbeeinflusst schienen. Er wurde deswegen nach der Neisser'schen Klinik zu Breslau gesandt.

Befund am $15/7$ 1916: Kräftiger Mann in gutem Ernährungszustand und von allgemein gesundem Aussehen. Innere Organe ohne Besonderheiten. Blutbefund normal. Urin frei von Eiweiss und Zucker. Keine Drüsenanschwellungen. An beiden Unterschenkeln sind mehrere bläulichbraune, teilweise narbig eingezogene Stellen sichtbar. Am *rechten Unterschenkel* (Fig.) gleich unter der Mitte und etwas links von der *Crista tibiae* bestehen zwei rundliche *Geschwüre* von 4 resp. 3 cm Durchmesser. Sie sind wie mit einem Locheisen ausgeschlagen und zeigen harte, gerötete teilweise aufgetriebene Ränder. Der Geschwürgrund ist mit einer schmierigen, graugelben stinkenden Masse belegt, nach deren Entfernung eine harte, höckerige Ebene zurückbleibt. Keine Schmerzhaftigkeit. Photographie am $17/7$. — *Wassermann* neg. Luetin und Pallidinreaktion ebenfalls neg. Züchtung auf Aszites-Agar ergab in diesem wie in mehreren anderen Fällen eine Mischkultur von Staphylo- und Streptokokken nebst Stäbchen. Die Probeexzision zeigte histologisch das Bild einer gewöhnlichen tiefgehenden Pyodermie. *Behandlung*: Resorzin, Kampferwein, „Schwarzsalbe“ (Argentum nitr. — Perubalsam), Pellidol. Am 13. Oktober wurde der Pat. geheilt entlassen.

Ein souveränes Heilmittel für diese Läusegeschwüre habe ich nicht gesehen. Ausser den oben erwähnten wurden in

mehreren Fällen auch andere, wie Schwefelbäder und -Salben, Wärmebehandlung, Höhensonne und Autovakzine versucht.

Das Läuseekthyma muss man als eine besondere Kriegsdermatose bezeichnen, die ihre Entwicklung *nicht nur* den Kleiderläusen — die ja auch in Friedenszeiten vorhanden sind — sondern ausserdem den besonderen Verhältnissen mit oft aufgezwungener Vernachlässigung zu verdanken hat.

Aus der Königl. Dermatolog. Universitätsklinik in Breslau.
(Direktor: Geheimrat Prof. Dr. NEISSER †.)

Alopecie nach psychischem Trauma?

Von

Doz. Dr. J. REENSTIERNA.

Ehemal. Assistenzarzt der Klinik.

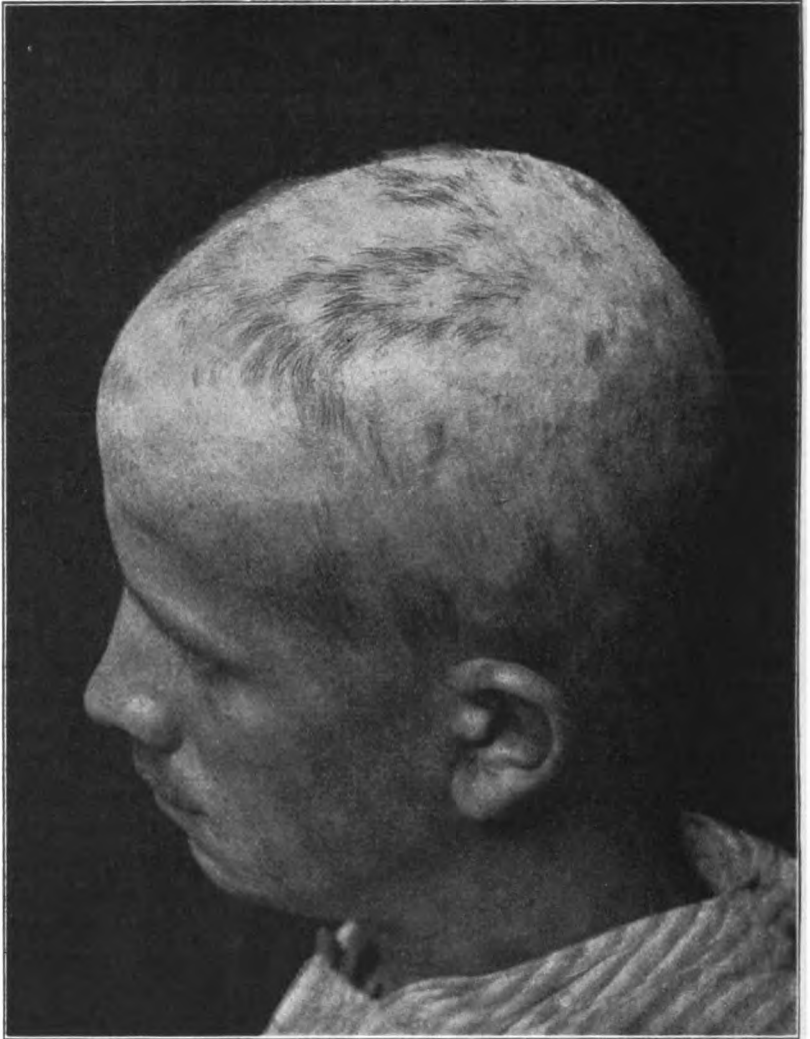
Es dürfte wohl noch eine sehr umstrittene Frage sein, ob wie z. B. in dem von DARIER¹⁾ erwähnten PARRY'schen Falle — ein vor die Mündung einer Kanone gebundener Sepoy — die Kopfhaare infolge von Schockwirkung plötzlich weiss werden können, wie auch ob in ähnlicher Weise Alopecien rein reflektorisch entstehen können. Ohne hierauf näher einzugehen möchte ich doch eine Beobachtung mitteilen, die diese Theorie zu stützen scheint.

Es handelt sich um einen Soldaten, der in einem blutigen Sturmangriff bei Verdun besonderen Schrecken ausgestanden hatte, und bei dem etwa 14 Tage nachher die Haare am Kopf auszufallen anfangen.

Die Krankengeschichte lautet:

Anamnese: W. K., Infanterist (Zivilberuf: Glasarbeiter), 21 Jahre alt. Aus gesunder Familie, in der keine nervöse Krankheiten bekannt sind. Selbst war K. immer gesund. War nie nerven- oder geschlechtskrank. Hat nicht Seborrhöe gehabt. Alkohol- oder Nikotinmissbrauch liegen nicht vor. Im August 1915 wurde er zum Militär eingezogen. Hat Kämpfe in Serbien, Russland und Frankreich mitgemacht. Nach einigen Tagen von »wahnsinnigem« Trommelfeuer war er mit beim Sturmangriff des »Toten Mannes« bei Verdun am 20 Mai 1916, wobei er angeblich »furchtbar aufgeregt« war. Etwa 14 Tage später fielen die

¹⁾ Grundriss der Dermatologie. DARIER-JADASSOHN. 1913. P. 299.



Haare an einem Fleck des Hinterkopfes aus. Dann entstanden immer neue solche Stellen. — Hat sich seitdem einige Male mit einem spirituösen Haarwasser eingerieben. Sonst keine Behandlung. Am 2. Sept. 1916 wurde er in die Breslauer Hautklinik aufgenommen.

Status. Allgemeiner Befund: Grosser, kräftiger Mann von gesundem, ruhigem Aussehen. Temperatur normal. *Innere Organe* ohne nachweisbare Veränderungen. *Urin* frei von Eiweiss und Zucker. *Nervensystem* ohne Besonderheiten. Die *Zähne* sind *besonders gut*. *Blutbefund* normal. *Wassermann* neg.

Haarbefund (Fig.). An der Kopfschwarte sieht man einzelne Büschel von schwarzen Haaren normalen Aussehens. Sonst bestehen am ganzen Kopf kahle, zusammenfließende im allgemeinen rundliche Partien, an denen hier und dort feinste Lanugohärchen sichtbar sind. Die Kopfschwarte ist glatt und weiss. Keine Spur von Seborrhöe ist vorhanden.¹⁾ Die Haare der Augenbrauen sind teilweise ausgefallen. Die Augenwimpern wie die Haare der Bartgegend, der Achselhöhlen und die Schamhaare sind normal vorhanden. Keine Veränderung der Haarfarbe. — Die Nägel sind normal.

Mikroskopische Untersuchung: Ausser den oben erwähnten behalteneen, schwarzen Vollhaaren und den Lanugohaaren, welche beide Gattungen normal haften und von normalem Bau sind, gibt es einzelne Haare mit pathologischen Veränderungen. Sie kommen sehr spärlich am Rande der Büschel und an den kahlen Stellen vor und lassen sich mit der Pinzette leicht ausziehen. Sie sind am distalen Ende normal, mark- und pigmenthaltig. Sie verdünnen sich gegen die Wurzel bei zunehmendem Mark- und Pigmentschwund, so dass zuletzt das Bild eines Lanugohaares besteht. Der Bulbus ist bei einigen Haaren intakt, bei anderen zerstört.

Behandlung: Höhensonne und Einfetten mit Bleivaseline.

¹⁾ 10. Neue Haare normalen Aussehens sind an mehreren Stellen ausgewachsen. Der Patient wurde heute zu weiterer ambulanter Behandlung entlassen.

Es liegt also hier ein Fall vor, wo bei einem ganz gesunden Mann im Zusammenhang mit psychischem Shock eine verbreitete Alopecie entstanden ist. Andere als ätiologische Momente für diese Krankheit angeführte Befunde wie Seborrhoea oleosa, kariöse Zähne etc. konnten nicht nachgewiesen werden. Ob jedoch der Haarausfall sich auf durch den Schrecken reflektorischerweise verursachte Ernährungsstörungen der Haare zurückzuführen ist, oder ob er in anderer, unbekannter Weise entstanden ist, lässt sich selbstverständlich nicht entscheiden. Wäre die Shockwirkung die Ursache, muss es andererseits wie (GERLACH²⁾) hervorhebt, verwundern, dass ähnliche Fälle während dieses Krieges nicht öfter beobachtet werden.

¹⁾ Auf der Photographie, die aus äusseren Gründen erst nach Anfang der Behandlung mit Höhensonne aufgenommen wurde, sieht man einige Schüppchen als Folge der Reaktion. Dieselben waren vorher nicht zu sehen.

²⁾ GERLACH hat neulich in *Dermatol. Zeitschr.*, 1916. Bd. 23. P. 545, einen Fall von »Alopecie entstanden nach psychischer Erregung (?)« veröffentlicht. Es war jedoch gleichzeitig eine bedeutende Seborrhoea oleosa vorhanden, die den Fall weniger einwandfrei machte.

(Communication du service C de l'hôpital de Bispebjerg. Copenhague.
Médecin en chef: Dr. H. I. BING).

Sur un cas d'Insuffisance pluriglandulaire.

par

le Dr. N. R. CHRISTOFFERSEN.

On n'avait certes pas été autrefois sans attribuer à certains organes un travail sécrétoire intérieur, mais, ce n'est qu'en 1889, lors de la communication BROWN-SÉQUARD à la Société de Biologie à Paris sur les expériences qu'il avait faites au moyen d'injections sous-cutanées de suc testiculaire, qu'a été établie la base de la science moderne concernant les glandes endocrines. A ces expériences sont venues s'ajouter celles résultant de l'étude des maladies de Basedow, d'Addison, du myxoedème, de l'acromégalie et de la cachexie strumiprive; puis, ces dernières années, la publication de mémoires sur quelques cas où, d'après l'aspect de la maladie et en s'appuyant parfois sur les résultats de la section, l'on pouvait conclure à une affection simultanée de quelques-unes des glandes endocrines.

Ce sont CLAUDE et GOUGEROT qui, les premiers, ont donné à ces cas la dénomination d'Insuffisance pluriglandulaire, alors que FALTA a réuni une série d'observations de ce genre sous le nom de «Die multiple Blutdrüsensclerose». Celles-ci présentaient une suite de symptômes concordants, tels que de l'oedème et des phénomènes myxoédématisques, des pigmentations, de l'asthénie et de l'hypotonie. Au point de vue histologique, les cas examinés accusaient une sclérose des glandes endo-

crines; dans un cas seulement, l'affection était due à une tuberculose.

Il n'est pas nécessaire que dans chaque cas toutes les glandes soient atteintes. Il semble en même temps que quelques-unes d'entre elles puissent jusqu'à un certain point suppléer les fonctions des autres; c'est ainsi qu'ont été décrits quelques cas dans lesquels on avait constaté que certaines glandes fonctionnaient insuffisamment, tandis que simultanément d'autres glandes accusaient une suractivité fonctionnelle. De plus, ayant retrouvé dans diverses observations des complexes de symptômes constants d'insuffisance pluriglandulaire, on en est venu à chercher à isoler différents types ou syndrômes de maladies, tels que, par ex., le thyroéo-testiculo-hypophyséo-surrénal, le thyroéo-surrénal, le thyroéo-hypophyséo et l'hypophyséo-surrénal. Mais aussi longtemps que le système d'observations employé ne s'appuiera pas sur une base plus ferme, il me paraît — tout comme à KRABBE — préférable et plus prudent de s'en tenir à la dénomination d'insuffisance pluriglandulaire; car, même si l'ensemble de certains symptômes est très accusé et domine l'aspect de la maladie, il peut se faire que l'insuffisance se rencontre aussi dans d'autres glandes endocrines, encore qu'elle ne puisse pas toujours être démontrée par la clinique.

En Danemark aussi, on a ces derniers temps observé des malades atteints d'affections de ce genre. C'est ainsi que BLOCH a publié ses observations en 1914 (Pædiatrisk Selskab), SCHRØDER (Neurologisk Selskab 1916), KRABBE (Medicinsk Selskab 1916) et FOG (Ugeskrift for Læger 1917). Dans tous ces cas, il s'est agi d'une forte dystrophie jointe à des irrégularités dans les sécrétions internes. Il est toutefois difficile, dans un cas particulier, de déterminer, si c'est l'irrégularité des sécrétions internes qui a causé la dystrophie, ou bien, si l'une et l'autre ont été des conséquences coordonnées d'une cause commune de la maladie.

Par contre, ces phénomènes se montrent un peu plus clairement lorsque la maladie se développe chez un adulte qui antérieurement n'a pas présenté de symptômes morbides. J'ai démontré un cas de ce genre en 1916 à la «Dansk Selskab for intern Medicin» (Voir Ugeskrift for Læger 1917, numéro 9). Le malade mourut plus tard à l'hôpital de Bispebjerg, où l'on pratiqua la section. C'est pourquoi je vais donner ici plus de détails sur ce cas.

La malade, une couturière non-mariée, âgée de 25 ans, entre le 17 août 1916 dans le service C à l'hôpital de Bispebjerg. ¹⁾ Sa mère est morte d'une tuberculose pulmonaire, son père d'un cancer. Sa soeur a un fils qui, dès sa naissance, a été affecté de myxoedème et qui, à 8 ans, paraît n'en avoir que 4; il sait pourtant un peu lire. Il est traité par la thyroïdine depuis assez longtemps avec de bons résultats.

À l'âge de 7 ans, la malade a eu la diphtérie, et à 12 ans, un catarrhe gastrique; dans son enfance elle a en outre eu les glandes engorgées et les yeux malades. La menstruation s'établit à l'âge de 17 ans et fonctionne régulièrement jusqu'au début de la maladie actuelle. Il n'y a jamais eu de symptômes morbides des organes de la poitrine. De temps en temps ses selles ont été molles, mais elle a bien digéré la nourriture, et toutes les fonctions se sont faites régulièrement.

Il y a trois ans et demi que ses règles ont commencé à devenir de plus en plus faibles pour finalement cesser tout à fait et ne plus reparaitre. Il n'y a jamais eu de grossesse. Il y a trois mois, la malade a commencé à se sentir incommodée par le travail corporel, elle est atteinte de dyspnée et de battements de coeur, mais ne remarque pas d'œdème aux jambes. Elle n'a également remarqué ni gonflement ni rides de la peau et pas davantage la perte de ses cheveux; par contre, il lui a semblé que sa peau à la longue se couvrait de taches grises; elle n'a jamais été traitée par l'argent.

Elle ne se plaint maintenant que de battements de coeur, de lassitude et d'endolorissement dans presque tous les membres. Elle dort bien et elle n'a pas de maux de tête. Elle est petite de taille, mais paraît avoir été bien nourrie. Peu de temps après son entrée à l'hôpital — le 23 août — son poids est de 55 kilos. Son aspect extérieur répond à son âge. La peau du visage est gonflée et légèrement pâteuse, celle du tronc et des extrémités est naturelle au toucher. Le visage et les mains accusent une forte pigmentation formant des taches brunes assez grandes, et de plus petites qui ressemblent à des taches de rousseur. (Fig. I et II). Le dos des mains est presque entièrement gris-brun, tandis que la paume est de couleur naturelle. On ne peut pas palper la glande thyroïde, il y a une légère adénite des deux régions sous-maxillaires. À

¹⁾ Sous le diagnostic: maladie de coeur et myxoedème.

l'examen le coeur a ses limites naturelles. Le pouls fort 92. Au sommet du coeur, entendu une seule fois un faible souffle systolique; en même temps une légère accen-, tuation du 2^{ème} son pulmonaire. De temps en temps des sursystoles. Des pulsations veineuses montrent que l'irrégularité doit être caractérisée comme une arythmie du sinus. Pas de pulsations anormales ou particulièrement fortes. L'examen du poumon accuse une légère matité du sommet droit jusqu'à la deuxième

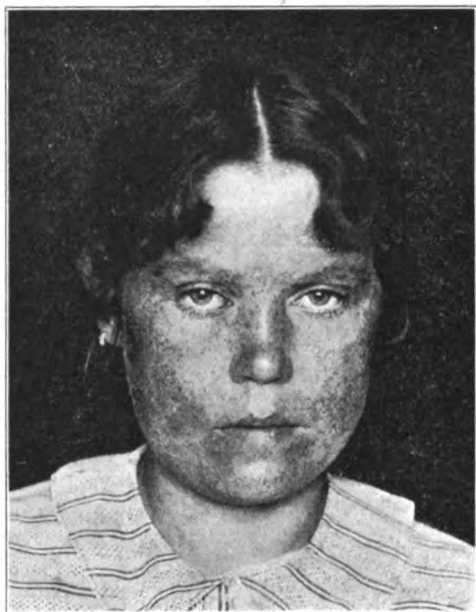

Fig. 1.

côte avec respiration bronchiale mais sans râles. Température normale, l'urine également. Le reste de l'examen objectif n'a rien présenté d'anormal.

L'état de la peau et les pigmentations nous font porter toute notre attention du côté des glandes endocrines et nous soumettons alors la malade à un examen approfondi.

État mental tout à fait naturel, intelligence et mémoire normales. Digestion bonne; elle mange l'ordinaire de l'hôpital avec appétit. Alors qu'à son entrée à l'hôpital, son poids était de 55 kilos, il est allé en s'augmentant régulièrement, et le

27 septembre, avant le commencement du traitement, il est de 57 kilos 900 gr.

L'examen du ventricule, après le repas d'Ewald retiré trois quarts d'heure plus tard, donne les résultats suivants:

- 1) Retiré 60 cc d'aliments bien digérés
Congo 10 — phénolphtaléine 66

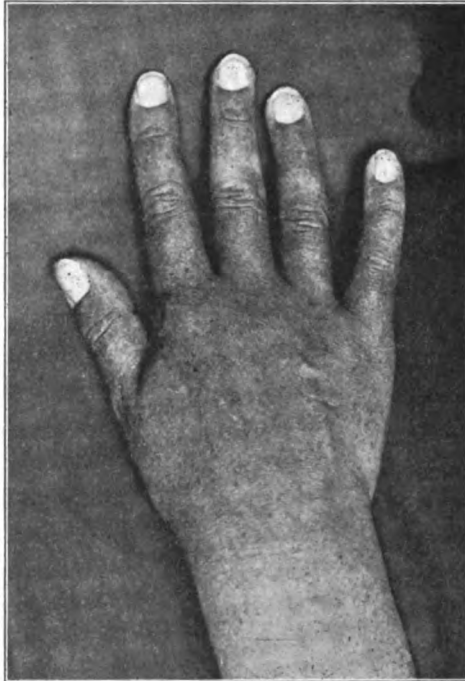

Fig. 2.

- 2) Retiré 50 cc bien digérés
Congo 32 — phénolphtaléine 61
Pepsine de l'estomac abondante.

Le vidage se fait de la manière suivante:

- 1) Six heures après le repas de Bourget il reste 10 cc d'aliments (Réaction de Congo positif), contenant de petits restes de pruneaux et des pépins d'airelles.
- 2) Le repas de Bourget en six heures. Rien à l'aspiration, sauf un reste minime de pruneau et un pépin d'airelle.
- 3) Absorption du repas d'expérimentation Bourget en huit heures: Sans rétention.

A l'examen de la selle, la réaction Benzidine donne un résultat négatif. Abondance de diastase et de trypsine. La détermination de la diastase pratiquée deux fois (d'après la méthode Wohlgemuth) présente chaque fois le même résultat: 5 cc d'une solution à 1 % d'amidon sont transformés totalement par 0 cc 4 du filtratum des fèces (1 à 10) dans les 24 heures. La détermination de la trypsine à laquelle j'ai procédé trois fois avec le filtratum des fèces (1 à 4) à l'aide de la méthode Gross-Goldschmidt avec des modifications que j'y ai apportées, accuse une teneur en trypsine ne variant que faiblement: 5 cc d'une solution à 0,5 % de caséine sont totalement transformés respectivement par 0 cc, 2, 0 cc, 1 et 0 cc, 04 du filtratum des fèces, dans le courant de 24 heures.

Les règles n'ont pas reparu. L'examen des *organes génitaux* montre l'hymen fort, épais et avec une ouverture si petite qu'on ne peut y introduire le doigt. L'exploration du rectum montre l'utérus très petit, dur et complètement infantile. On ne sent ni les trompes, ni les ovaires. Pas d'intumescences.

La diurèse varie de 800 à 1300. L'urine tout le temps sans albumine, ni sucre, ni sang, ni pus. L'urée éliminée, mesurée d'après Esbach, est au régime ordinaire en moyenne de 7 gr 65 par jour, on en fait l'analyse pendant sept jours consécutifs.

Pression artérielle assez basse: 105—95 et 95 mm mercure (Riva-Rocci).

L'analyse du sang montre:

Hémoglobine (Sahli)	le 17 ^s	96 %	le 15 ^e	73 %
Globules rouges		6,100,000		6,400,000
" blancs		3,000		7,500
Index		0,8		0,5

Le 25 août et le 15 septembre, les globules rouges montrent à la préparation colorée des formes tout à fait normales; à la dernière date, on y remarque pourtant quelques formes d'anneau. A part cela, rien d'anormal. La détermination de la résistance¹⁾ accuse un commencement d'hémolyse avec 0,42 % et une hémolyse totale, avec 0,36 % NaCl, donc, des valeurs normales.

¹⁾ C'est le docteur Meulengracht qui a bien voulu se charger de la détermination de la résistance; celle de l'albumine du sang et de l'azote a été faite au laboratoire du Dr SCHEEL, médecin en chef. Je leur exprime encore ici mes meilleurs remerciements.

à 9 ¹ / ₄ heures sucre du sang	2,85 %
à 9 ¹ / ₂	1,73

L'urine à 9³/₄ heures sans sucre

à 10³/₄ » + » (réduit faiblement la liqueur de Fehling et ne montre à l'essai de fermentation que de faibles traces de sucre). L'urine émise plus tard ne contient pas de sucre.

A l'examen concernant la tétanie latente, on ne décèle aucuns phénomènes de CHVOSTEK, ni les phénomènes de TROUSSEAU, et les contractions interruptoires de la cathode ne se produisent même pas à un courant de 10 milliampères.

Le système osseux ne montre rien d'anormal. On photographie aux rayons Röntgen la selle turcique, les lignes épiphyses du poignet et du genou ainsi que le larynx, mais on n'y voit rien d'anormal.

Alors qu'à son entrée à l'hôpital, la malade paraît n'avoir pas remarqué la perte de cheveux, elle commence à se plaindre au bout de quelque temps que ses cheveux s'éclaircissent. C'est une légère pityriasis qu'on traite au goudron pendant un certain temps. La chute des cheveux diminue sans cependant cesser entièrement. Pendant son séjour à l'hôpital, on remarque également une acrodermatite, surtout sur la pulpe et les côtés des doigts. On y voit des boutons rouges gros comme des grains de millet, qui plus tard deviennent blancs, pour se transformer ensuite en vésicules qui finissent par sécher. Il n'y a eu ni démangeaisons, ni paresthésie. Cette affection est d'abord traitée par de la poudre de menthol; quand, plus tard, la malade emploie du goudron contre la chute des cheveux, il se produit une exfoliation sur les doigts, qui ne change rien à l'affection.

Elle se trouve assez bien pendant son séjour à l'hôpital, elle est debout et peut aller et venir. Nous essayons un traitement à la thyroïdine comme préparation à une organothérapie mixte. Le trois octobre, elle prend 10 centigrammes de thyroïdine, puis 15 centigr chaque jour. Elle s'en trouve bien. L'élimination de l'urée monte jusqu'à 8 gr 4 par jour (moyenne de 5 jours) et le poids diminue de 900 grammes. Elle quitte l'hôpital le 8 octobre pour continuer son traitement chez elle.

Immédiatement après, nous portons la dose de thyroïdine à 25 centigr par jour, et elle s'en trouve bien. Entre temps elle

se rend chez une soeur, où elle prend soin du ménage et de deux enfants, et cinq semaines après la sortie de l'hôpital, elle est prise d'un léger refroidissement, et pour ce motif je supprime la thyroïdine. Après avoir cessé de la prendre, son état s'empire, l'oedème se montre, et elle doit s'aliter, aussi rentre-t-elle à l'hôpital dans le même service le 24 novembre (six semaines après en être sortie).

A ce moment la température est à 38°, le pouls 46, fort et régulier. Pas d'augmentation de la matité du coeur ni des sons anormaux. On constate une oedème au visage et aux extrémités, une hydrothorax, une stase dans les poumons avec de nombreux râles humides. Il n'y a pas d'ascite marquée mais le bord du foie se trouve de trois à quatre centimètres au-dessous de la courbure; on ne peut palper ni la rate, ni les reins. Environ quinze jours plus tard (le 8 décembre) la matité du coeur s'étend de la ligne papillaire gauche presque jusqu'à la papille droite.

L'urine, d'aspect normal et ordinairement sans albumine, accuse deux fois seulement une faible réaction à l'essai Heller, par contre, une très forte réaction d'urobiline. Diurèse très faible — 300 à 400 environ — et on ne réussit pas à la faire augmenter sensiblement, malgré l'emploi de diurétiques divers. Le pouls se maintient fort lent. Peu à peu se forme une ascite considérable, l'oedème s'étend, et la malade meurt le 26 janvier 1917, donnant l'impression d'une insuffisance du coeur progressive. Son teint est absolument le même que pendant son premier séjour à l'hôpital.

Le traitement était resté absolument sans effets. Ce traitement, ordonné à titre d'essai, se composait de tablettes d'ovaires, de thyroïdine et d'atropine. Sous l'effet de ces remèdes, le pouls était bien devenu plus rapide, mais l'effet n'étant qu'éphémère, ces remèdes avaient été supprimés. Les autres remèdes, tels que les diurétiques, la digitale, de même que divers stimulants étaient également restés sans effets.

Ainsi qu'il ressort de l'histoire de la malade, il y avait des symptômes d'une diminution du pouvoir sécrétoire de quelques glandes endocrines — des capsules surrénales, de la glande thyroïde et des ovaires — et probablement aussi de l'hypophyse.

L'insuffisance des capsules surrénales est tout à fait hors de doute. Elle se base sur la pigmentation fortement anormale

qui répond entièrement à celle qui se présente dans la maladie d'Addison. Il en est de même de la pression artérielle qui est basse, et le cours de la maladie avec l'insuffisance progressive du coeur et l'oedème rappelle tout à fait le stade final de la maladie d'Addison. Par contre la faible élimination d'azote qui ne se rencontre pas dans la maladie d'Addison doit certainement se rapporter à une autre cause.

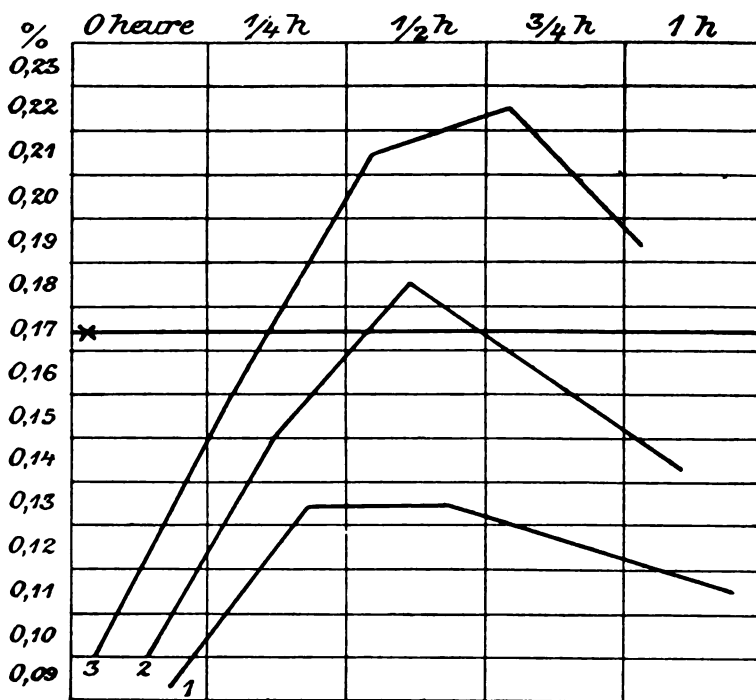


Fig. 3. Le sucre du sang chez 3 personnes normales après une dose de 100 gr. de sucre de raisin: X La glycosurie normale.

Il y a, par ailleurs, des circonstances qui paraissent indiquer que les irrégularités qui se sont présentées dans l'élimination du sucre, mentionnées dans l'histoire de la malade, doivent se rattacher à l'insuffisance des capsules surrénales.

Chez des personnes en état normal, une dose de 100 grammes de sucre de raisin produit une augmentation du sucre du sang qui, selon JACOBSEN (*Hospitalstidende* 1913), peut parfois être assez minime (comme lorsque, par ex., elle n'est que de 0.12 %.)

et parfois aller jusqu'à 0,227 %. De plus on a constaté que lorsque le sucre du sang monte au delà d'une certaine valeur, il y a en même temps élimination de sucre dans l'urine. Ainsi

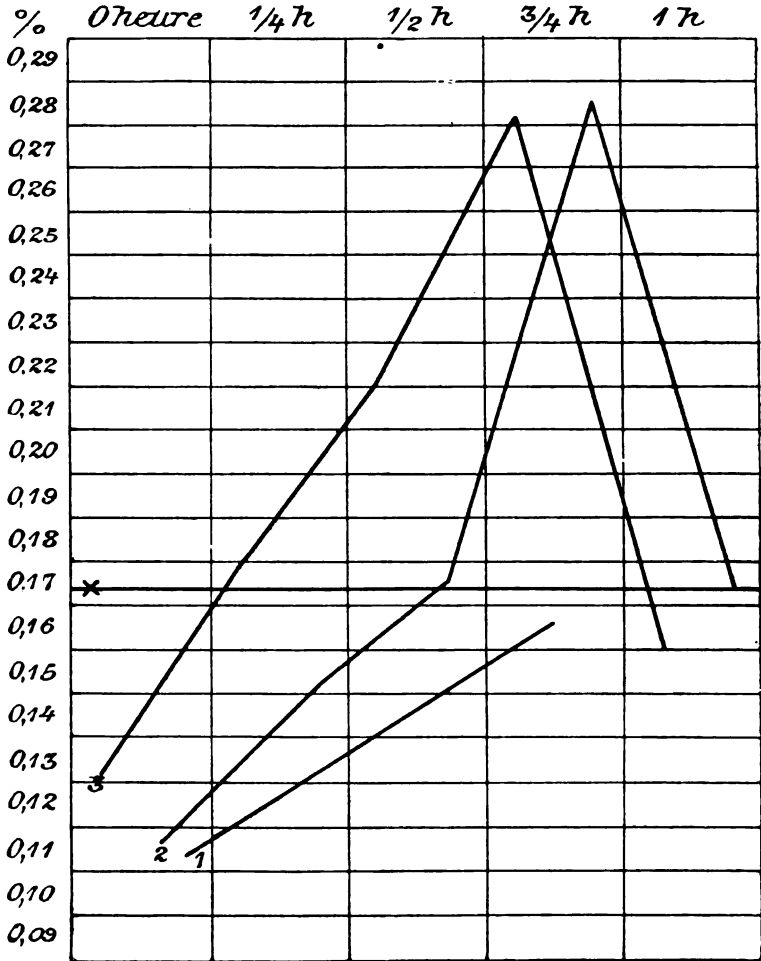


Fig. 4. Le sucre du sang après 50 gr. de sucre de raisin: X indique la glycosurie normale.

dans 6 de ces expériences où le sucre du sang atteint tout au plus 0,16 %, pas de glycosurie, tandis que chez toutes les personnes, où le sucre du sang monta jusqu' à 0,174 % et au-dessus, la glycosurie s'est déclarée. Les courbes (Fig. 3)

montrent dans l'expérience no 1 une augmentation ordinaire du sucre sans glycosurie; dans l'expérimentation no 2, cette augmentation va jusqu'au delà de 0,174 % avec de la glycosurie, et dans le no 3, l'augmentation la plus élevée que JACOBSEN a obtenue après une dose de 100 gr de sucre de raisin, également avec de la glycosurie.

En établissant de la même manière les courbes des trois analyses du sucre contenu dans le sang de notre malade, ce qui frappe tout d'abord, c'est le fait que le sucre ait monté si considérablement ainsi que l'indiquent les courbes 2 et 3 (Fig 4); cela dépasse de beaucoup la valeur la plus haute que JACOBSEN a trouvée chez des personnes en état normal (Fig 3, courbe 3) après une dose de 100 gr de sucre de raisin, et notre malade n'en prit que 50 gr. Et l'on remarque ensuite que, malgré l'augmentation extraordinaire du sucre, il n'y eut que très peu ou même pas du tout de glycosurie.

Au cours de la discussion qui eut lieu à une séance de la «Dansk Selskab for intern Medicin», STENSTRØM déclare que les expériences faites sur un malade atteint de la maladie d'Addison et qui se trouvait dans le service du professeur Faber du «Rigshospitalet», avaient donné un résultat de ce genre, vu que le sucre contenu dans le sang de ce malade avait monté jusqu' à 0,222 % après une dose de 100 gr de sucre de raisin, mais il n'y eut pas de glycosurie. Et FABER explique ensuite que la section pratiquée sur ce même malade avait fait constater une atrophie et une cirrhose des capsules surrénales. FOG aussi a observé des faits analogues chez un malade, où, après une dose de 50 gr de sucre de raisin, le sucre monte jusqu' à 0,22 % sans qu'il y ait eu de glycosurie. Des observations analogues ont été faites par RÜDINGER, EPPINGER, et FALTA qui dans trois cas de maladie d'Addison n'ont pas pu provoquer de glycosurie après avoir fait prendre du sucre de raisin; il semble toutefois que le sang n'ait pas été analysé. Ainsi les expériences faites paraissent indiquer que les phénomènes observés chez ces malades dans l'élimination du sucre, sont dus à une insuffisance des capsules surrénales. Cependant ce n'est encore qu'une hypothèse, car il n'est pas impossible que l'insuffisance d'autres glandes endocrines puisse provoquer des phénomènes analogues. Contrairement à ce qui a été dit plus haut, une injection sous-cutanée d'adrénaline faite à des personnes en état normal provoque une forte hyperglycémie

allant jusqu'à 0,29 % (ERLANDSEN) et à 0,39 % (IVAR BANG): mais celle-ci ne tarde pas à être suivie de glycosurie, qu'on peut toutefois restreindre à l'aide d'injections de suc pancréatique et de pituitrine (Biedl). Il se peut que ce soit cette restriction qui se produit dans la maladie d'Addison, étant donné que la sécrétion du pancréas et l'hypophyse dominent davantage lorsque les capsules surrénales fonctionnent insuffisamment. Le fait que l'action du pancréas restreigne l'élimination du sucre dans l'urine ressort assez clairement des cas de diabète où se trouvaient des affections organiques considérables du pancréas.

Il semble de même qu'il y ait une *diminution dans le pouvoir sécréteur de la glande thyroïde*. Elle s'expliquerait par l'aspect gonflé et pâteux de la peau du visage de notre malade; il est vrai que l'altération n'était pas bien frappante, mais assez distincte quand même puisque le médecin, qui l'avait fait entrer à l'hôpital, avait diagnostiqué un myxoedème. En même temps on avait observé pendant son séjour à l'hôpital la faible chute des cheveux dont il est parlé plus haut. Cette hypothèse s'appuie davantage encore sur la faible élimination de l'azote jointe à une augmentation de poids.

VERMEHREN, qui a analysé l'élimination de l'azote de deux cas de myxoedème, a trouvé que ceux-ci éliminaient en moyenne 6 gr 1 et 6 gr 4 d'azote par jour avec l'urine, ce qui répond à 0 gr 12 et 0 gr 10 d'azote par kilo dans les vingt-quatre heures. Il ajoute que des personnes normales, au cours de l'inanition, éliminent ordinairement de 0 gr 27 à 0 gr 36 d'urée ou bien 0 gr 13 à 0 gr 17 d'azote par kilo et par jour.

Quant à moi, j'ai trouvé que ma malade, dont le poids était de 57 kilos 900, éliminait 7 gr 65 d'urée (méthode Esbach); ce chiffre est la moyenne de la quantité d'urée éliminée pendant sept jours consécutifs. La malade était debout pendant les expériences. et l'avait également été pendant les trois semaines précédentes. Pendant tout le temps de son séjour à l'hôpital, elle a suivi le régime ordinaire qui comprend environ 100 gr de matières albumineuses, 110 gr de graisse et 400 gr d'hydrates carboniques (par jour). On peut évaluer le contenu en azote des matières albumineuses à une moyenne de 16 %, de sorte que l'ordinaire de l'hôpital contient 16 gr d'azote. Cependant, il est à remarquer que l'on n'a pas pesé la quantité

de nourriture prise chaque jour par la malade de même que la quantité d'azote perdue dans les selles n'a pas été déterminée. Mais encore que la malade n'aurait pas mangé sa portion en entier, une élimination de 7 gr 65 d'urée par jour est pourtant assez faible. Elle répond à une élimination de 0 gr 132 d'urée ou bien de 0 gr 063 d'azote par kilo dans les 24 heures. C'est donc une élimination moindre encore que celle qu'a trouvée VERMEHREN chez ses malades atteints de myxoedème.

Les résultats du traitement par la thyroïdine portent aussi à croire qu'il y a eu réellement une diminution des fonctions sécrétoires de la glande thyroïde. En traitant par la thyroïdine ses malades atteints de myxoedème et suivant le même régime, VERMEHREN a constaté une augmentation considérable de l'azote rendu dans l'urine, alors que des expérimentations chez des individus à l'état normal ont démontré que la thyroïdine (jusqu'à 30 centigr par jour) peut bien faire augmenter un tant soit peu la quantité d'azote rendu (mesuré comme l'urée) chez ceux qui ont un certain âge, mais, par contre, pas chez les jeunes. Ma malade a pris 10 à 15 centigr de thyroïde par jour. L'urée rendue a été mesurée pendant cinq jours consécutifs, et a été en moyenne de 8 gr 4 par jour, donc, un peu plus qu'auparavant; en même temps elle perd 900 grammes. Ces chiffres ne sont certainement pas très élevés et ne permettent naturellement pas d'en tirer une conclusion positive, si l'on ne peut se baser que sur eux, mais comparés à ce qui est mentionné plus haut, ils montrent la possibilité d'une diminution fonctionnelle de la glande thyroïde.

A l'examen, *les organes génitaux* se sont présentés en état infantile. Il est vrai qu'on n'a pu palper les ovaires, mais l'absence des règles pendant trois ans pourrait indiquer qu'il y a aussi eu une diminution fonctionnelle de ces organes. L'utérus était tout petit et infantile, ce qui pourrait peut-être porter à croire qu'il s'agit ici de la maladie appelée «Infantilisme», dans laquelle les organes génitaux restent stationnaires à un degré de développement infantile, auquel s'ajoute soit un dépôt abondant de graisse ou bien une intelligence bornée. Mais un examen plus approfondi fait bien voir qu'il ne peut absolument pas être question de cela dans ce cas-ci. Car, premièrement, le corps de notre malade est tout à fait normal, et tout à fait normale aussi son intelligence. De plus, la men-

stration s'est établie, lorsqu'elle a eu 17 ans, et a été entièrement normale jusqu'à il y a trois ans. Il s'en suit que ses ovaires doivent avoir fonctionné autrefois, ce n'est que depuis trois ans qu'ils sont devenus insuffisants à la suite d'une affection quelconque qui entre temps l'a atteinte. Et finalement, l'insuffisance des capsules surrénales et de la glande thyroïde dont il est parlé plus haut, n'appartient pas à la maladie de l'infantilisme.

En ce qui concerne l'*hypophyse*, on ne remarque rien qui puisse indiquer une insuffisance, en plus de la faible acrodermatite déjà mentionnée. La selle turcique se voit à l'état normal sur la photographie Röntgen, de même les os tubulaires. On croit qu'une diminution fonctionnelle de l'hypophyse existe dans la dystrophie adiposo-génitale, mais la malade ne présentait nullement ce trait.

On n'a pas davantage trouvé de points d'appuis pouvant faire admettre une affection du *pancréas*. Les selles contenaient suffisamment de diastase et de trypsine et le sérum du sang avait son contenu normal de diastase, il n'y avait non plus de glycosurie, bien au contraire, la glycosurie était étonnamment faible en proportion des quantités de sucre du sang trouvées après les doses de sucre de raisin.

Par contre, différents phénomènes paraissent indiquer que simultanément un *état thymico-lymphatique* a existé. Selon HEDINGER, dans un grand nombre de cas, à la maladie d'Addison se joint l'état thymico-lymphatique. BIEDL dit qu'on le trouve généralement dans l'hypoplasie des organes génitaux; et KÄHLER, dans l'état thymico-lymphatique, a trouvé un nombre plus élevé de lymphocytes dans le sang. WIESEL et HEDINGER prétendent qu'en général, on rencontre fréquemment l'état thymico-lymphatique dans l'hypoplasie du tissu chromaffin. Dans mon cas aussi, j'ai trouvé une augmentation notable des lymphocytes dans le sang, à savoir 40,5 et 35 %, ce qui répond tout à fait aux indications de Kahler. De plus, les individus affectés de cet état, sont très sensibles aux influences morbides de tous genres, particulièrement de la tuberculose; souvent ils décèlent en même temps des symptômes de vagotonie accompagnée de sursystoles. WIESEL va même jusqu'à prétendre que le thymus sécrète dans le sang un liquide vagotonisant. Il ressort de l'histoire de la malade que, déjà pendant son premier séjour à l'hôpital, le coeur fonction-

nait irrégulièrement avec des sursystoles, et, pendant son deuxième séjour, son pouls était très lent, et est resté insensible à tout traitement. Toutefois, ces phénomènes ne sont pas encore assez éclaircis, car l'état thymico-lymphatique se rencontre aussi dans la maladie de Basedow, et, ces derniers temps, on a prétendu que quelques organes à sécrétions internes, particulièrement les glandes génitales, devaient faire diminuer les fonctions du thymus, d'autres, au contraire, les activer, ainsi, par ex., la glande thyroïde, l'hypophyse et les capsules surrénales.

C'est ainsi qu'à la suite de l'examen clinique, le diagnostic devait nécessairement porter sur une «Insuffisance pluriglandulaire», jointe peut-être à un état thymico-lymphatique. Comme cause de cette affection, on a observé une sclérose chronique des diverses glandes. FALTA a réuni douze cas de ce genre qu'il croit être dus à des infections aiguës, à la syphilis ou à la tuberculose. Les cas examinés au point de vue histologique montrent une sclérose; dans un cas seulement, la tuberculose a pu être établie.

Cette dernière affection infectieuse semble, par contre, être la cause la plus fréquente de la maladie d'Addison. Dans l'anamnèse de notre malade, rien ne se trouve qui indique une infection aiguë, rien non plus qui puisse indiquer la syphilis; de plus l'hymen était entièrement intact et la réaction de Wassermann a été négative. Par contre, sa mère est morte de la tuberculose; elle-même a été scrofuleuse dans son enfance, et à l'examen de la malade, ayant trouvé un léger rétrécissement du sommet du poumon droit, nous procédons à une injection diagnostique avec de la tuberculine, ce qui la fait réagir après une injection sous-cutanée de Tuberculinum vetus (Koch) à la dose de 0 milligr 2, tandis que la température monte de 4/10 degrés. Rien de tout cela n'est bien convaincant, mais je suis néanmoins plus disposé à considérer l'affection dont elle était atteinte comme étant de nature tuberculeuse.

Je n'entrerai pas dans plus de détails au sujet du traitement, vu que les résultats ont été si absolument négatifs. Je me bornerai à remarquer qu'une dose de 25 centigr de thyroïdine est en soi une assez forte dose, mais la malade paraît la bien supporter; ce n'est qu'après lui avoir supprimé la thyroïdine que son état s'aggrave si rapidement. Les effets concomitants de ce traitement se montrent en outre aussi par des pulsations

très rapides, et son pouls, au contraire, devient extrêmement lent. Selon JOSEPHSEN, on doit pouvoir remédier à une diminution dans l'ensemble des sécrétions internes en donnant une dose de substituts à une de ces glandes; c'est pourquoi nous avons espéré pouvoir agir au moyen de la thyroïdine sur l'affection dont notre malade était atteinte.

Comme nous l'avons dit, la malade meurt le 26 janvier 1917; le lendemain on fait l'autopsie à l'Institut pathologique de l'hôpital de Bispebjerg. Malheureusement, le cadavre n'a pas été pesé, mais deux mois avant sa mort, la malade pesait 52 kilos, et à en juger d'après son aspect, ce poids ne devait pas avoir notablement varié à son décès.

Le cadavre se trouve dans un état de nutrition assez bon: oedème volumineux aux extrémités inférieures, oedème aussi, mais moins prononcé, au visage. Dans le péritoine, 400 cc de liquide jaunâtre, légèrement trouble, dans le péricarde 50 cc de liquide sanguinolent et séreux; dans la plèvre droite 500 cc et dans la plèvre gauche 750 cc présentant le même aspect.

Le tissu adénoïde de la langue très abondant; la muqueuse, ainsi que celles du pharynx et du larynx, couvertes de nombreuses petites ecchymoses toutes fraîches. Tissu adénoïde très abondant sous l'épiglotte; tonsilles grosses et bleuâtre; dans l'une, un calcul de carbonate de chaux de la grosseur d'un grain de chènevis.

Les muqueuses de la trachée et des bronches sont naturelles, si l'on excepte une pigmentation très brune. Les poumons sont de grandeur naturelle et en général normaux. Toutefois vers le bas du poumon gauche, il y a de l'atélectase, et au sommet droit, une cicatrice fibreuse allongée mesurant 1×0 cm 5, et contenant un petit calcul.

Le coeur pèse 370 gr et est par conséquent fortement hypertrophié. L'hypertrophie est diffuse et combinée avec une dilatation; la paroi du ventricule droit mesure à peine 5 millim. celle du ventricule gauche 1 cm d'épaisseur; les trabécules très proéminents. Le myocarde tacheté en grande partie de plaques rouge jaunes parsemées de plaques brunâtres. L'endocarde et les valvules naturels. Dans l'aorte rien que des plaques jaunes et athéromateuses en minime quantité.

L'oesophage naturel. Les muqueuses du ventricule de couleur noir bleu foncé avec de nombreux follicules isolés. A part cela, rien d'anormal. La même pigmentation foncée se

retrouve dans le duodénum et la partie supérieure de l'intestin grêle. D'ailleurs, rien d'extraordinaire dans le canal intestinal et le tissu adénoïde de l'intestin n'est pas particulièrement proéminent. Les glandes rétrocoeliaques forment une conglomération de la grosseur d'un poing d'enfant et se composent de glandes molles, non-liées les unes aux autres, ayant à peu près la grosseur de noisettes, et qui, coupées, apparaissent molles et bronzées.

Le foie pèse 1470 gr, surface unie, consistance ferme, résiste fortement au doigt. La coupe le montre lisse et de couleur brun jaune foncé. Canaux biliaires naturels. La rate (poids 360 gr) considérablement hypertrophiée, longueur 17 cm, à sa partie la plus large 10 cm. Consistance légèrement plus ferme que normalement. La coupe se présente de couleur rouge bleu avec les follicules et les trabécules en saillie.

Les reins pâles. À part cela, rien d'anormal dans les organes urinaires.

Le poids du pancréas est de 80 gr, sa longueur de 15 cm, sa largeur au caput de 4 cm, au cauda de 2 cm 5. Consistance ferme et un peu fibreuse; à la coupe, tout à fait bronzé, mais sans autres altérations macroscopiques.

La glande thyroïde pèse 13 gr, les lobes mesurent chacun 5 cm en longueur; l'isthme médian 1 cm 5 en largeur et environ 3 millim en épaisseur. Consistance naturelle. Tissu rouge brun et sec.

Thymus persistant et d'un poids de 9 gr, mais entièrement naturel.

Les capsules surrénales sont petites et étroites; elles ont une moyenne de 2 à 3 millim d'épaisseur; poids de la capsule droite 3 gr 5, celui de la capsule gauche 4 gr. Pas d'altération fibreuse du tissu conjonctif qui les entoure; les capsules mêmes ne présentent rien d'anormal au point de vue macroscopique. Hypophyse naturelle. Glande parathyroïde introuvable.

Utérus petit et infantile; mesure extérieurement 6 cm. Ovaires petits, blancs et fibreux.

On soumet à l'examen microscopique une série d'organes; on n'y trouve que de légères altérations, aussi me bornerai-je à les mentionner brièvement.

REINS: En général, dégénérescence albuminoïde des tubes tortueux; dans quelques tubes, du pigment brun, granulé en quantité minime, en partie dans la lumière, le reste à l'intérieur

des cellules. Les glomérules renferment aussi çà et là une faible quantité de ce même pigment, mais à part cela normaux; les canaux droits naturels, sans pigment; tissus conjonctifs interstitiels non hypertrophiés; les capillaires engorgés; nulle part traces d'inflammation.

POUMONS: Atélectase, oedème et hyperémie; nulle part on ne voit de dépôt de pigment.

FOIE: Hypertrophie marquée du tissu conjonctif des compartiments portabiliaires; çà et là, dans les acini, raies de tissu conjonctif. Oedème très considérable, de sorte que les charpentes hépatiques sont disjointes, et l'aspect irrégulière. De grandes quantités de pigment répandu dans les acini et dans le tissu conjonctif; on le trouve dans les cellules mêmes des acini qui parfois en sont complètement remplies et sont grosses et irrégulières; dans le tissu conjonctif, le pigment s'est accumulé en grandes quantités dans de grosses cellules polygonales, si bien que les noyaux en sont complètement recouverts. Les cellules du pigment se trouvent dans les sillons du tissu conjonctif, soit isolées, soit en tas de huit à douze, ce qui donne aux compartiments portabiliaires un aspect étrangement bigarré. On voit d'ailleurs, mais en petit nombre, des cellules lymphoïdes dispersées dans le tissu conjonctif. La texture du foie a complètement disparu, ainsi que le fait voir la figure 5, où *b* désigne le tissu conjonctif des compartiments portabiliaires. On voit en même temps la quantité considérable de pigment qui est renfermé tant dans le parenchyme que dans le tissu conjonctif.

La muqueuse du ventricule renferme des lymphocytes en abondance; les follicules sont particulièrement bien développés. On y voit une certaine quantité de pigment présentant le même aspect que celui qui se trouve dans les organes dont il a été question; il paraît s'être exclusivement amassé dans les cellules des glandes, surtout au fond.

Dans les glandes bronchiales, on remarque des altérations fibreuses, et çà et là de petits calculs de carbonate de chaux renfermés dans une paroi fibreuse. Aucun signe de tuberculose. Le tissu adénoïde n'est pas altéré dans sa texture, mais il est par contre étroitement couvert de pigment brun, tandis que la paroi fibreuse n'en renferme que très peu. Les glandes coeliaques présentent le même aspect avec du pigment abondant, mais on n'y voit ni tissu fibreux, ni calculs.

Pancréas (Fig 8) contient abondamment de tissu graisseux. Le tissu conjonctif étant sensiblement hypertrophié, il doit nécessairement s'y trouver une altération fibreuse, et même très forte à certains endroits. Pas d'infiltration avec des cellules lymphoïdes. Le parenchyme est considérablement diminué, tant par la lipomatose que par la fibrose. Partout dans cet organe, on voit de grandes quantités de pigment brun, à un faible grossissement, disposé en un réseau grossier. Il n'y a toutefois que de petits amas dans le tissu conjonctif; la plus grande partie se trouve dans les cellules glandulaires dont la plupart en sont entièrement remplies et informes, de sorte qu'on ne peut plus distinguer le noyau; çà et là l'amas de pigment est même si épais qu'il est difficile de reconnaître la texture de la glande. A quelques endroits on a l'impression que le pigment s'est amassé principalement dans la partie périphérique des acini. On trouve les îlots, bien développés même et sans trace de fibrose, par contre pigmentés à un certain degré, mais bien loin de l'être autant que le restant du tissu. Pas trace de pigment dans le tissu graisseux.

*Capsules surrénales.*¹ L'organe médullaire frappe par son aspect étroit et le petit nombre de ses cellules, même si on les compare à la grosseur de l'organe. Dans les cellules se voit une quantité modérée de pigment du même genre que celui qui se trouve dans les autres organes. Par contre, il diffère totalement du pigment normal et chromaffin qui ne peut se remarquer dans les préparations fixées au formol, et qui d'ailleurs, à de légers grossissements, se présente comme une substance colorante diffuse et brunâtre. Les proportions entre les diverses couches corticales (glomérulées, fasciculées et réticulées) semblent être normales. Le pigment se trouve presque exclusivement dans la région glomérulée qui, en revanche, en est remplie. (Fig 7). Le pigment est dans les cellules. Il ne se trouve qu'en minime quantité dans les cellules externes de la région fasciculée (Fig 7. f.); dans cette couche, on ne remarque que quelques rares vacuoles graisseuses (ce qui est peut-être un phénomène terminal). La région réticulée est normale; les vaisseaux et les parois paraissent l'être également. Pas de signe de phénomènes d'inflammation, ni de tuberculose.

¹ J'exprime ici encore mes vifs remerciements à M. le docteur N. C. BORBERG, qui est particulièrement versé dans l'histologie des capsules surrénales, pour le concours précieux qu'il m'a prêté dans l'examen des capsules surrénales.

Glande thyroïde: (Fig 6). Le tissu conjonctif non hypertrophié. Par contre, le tissu glandulaire même présente un type qui diffère de celui qu'on rencontre normalement, en ce sens que relativement peu d'alvéoles sont remplies de sécrétion colloïde, qui, de plus, présente un aspect extraordinairement grumeleux. (Fig 6. c.) D'autres alvéoles sont bien gonflées et renferment une sécrétion; mais celle-ci forme dans les préparations fixées une couche mince granulée, comme si c'était des grains albumineux. D'autres alvéoles sont vides, soit gonflées, soit repliées ou remplies de cellules épithéliales exfoliées. Les cellules glandulaires mêmes sont fortement aplaties ou de forme cubique, et çà et là, elles renferment en abondance du pigment brun, granulé, ordinaire, surtout dans les alvéoles, où il n'y a pas de substance colloïde. (Fig 6. p.). Pas de trace d'inflammation. Ainsi donc, cet organe ne renferme, à proprement dit, que de moindres quantités de substance colloïde; du fait que tant d'alvéoles ne contiennent pas cette substance, la photographie présente à beaucoup d'endroits un aspect adénomateux.

Ovaires: Le stroma paraît naturel, riche en cellules, et entièrement dépourvu de pigment. Par contre, les ovaires manquent presque totalement de follicules, et les deux ou trois qui, somme toute, se présentent à la coupe, sont tout à fait petits et rudimentaires sans oeuf visible.

Utérus: Rien d'anormal. Peu de glandes mal conservées.

Hypophyse: La partie postérieure naturelle. La partie antérieure semble être de texture normale sans hypertrophie des tissus, ni phénomènes d'inflammation. Les cellules sont grandes et bien développées, mais renferment une certaine quantité de pigment brun, granulé.

Le thymus se compose en grande partie de tissu grasseux, mais renferme amplement aussi du tissu adénoïde avec de nombreux corpuscules Hassal. Le tissu adénoïde est de texture normale. Il ne contient que très peu de pigment brun.

Myocarde: Les parois interstitielles forment sur de grandes étendues des lignes anormalement épaissies, qui ont eu pour effet de séparer les uns des autres les éléments contractiles du myocarde. Pas de trace d'inflammation. Les cellules musculaires sont naturelles pour la plupart; on y trouve cependant parfois une portion notable de petit pigment brun.

*Système nerveux central:*¹ Il y a de nombreux corps amyloïdes tant dans le bulbe rachidien que dans le pont; on les trouve également en grand nombre dans le corps strié; par contre en petit nombre seulement dans le tissu sous-cortical au dessous de la région motrice. Ces formations doivent se rapporter pourtant à peine à l'insuffisance pluriglandulaire; elles ne sont sûrement que des produits de dégénérescence dus à l'état débile de la malade, vu que précisément on les rencontre dans diverses graves affections. Il est à remarquer qu'on ne trouve aucune dégénérescence dans les gaines myélinées du bulbe rachidien.

Ainsi donc, l'autopsie a établi à un haut degré l'exactitude du diagnostic clinique portant sur «l'insuffisance pluriglandulaire», en démontrant l'atrophie de la glande thyroïde, des capsules surrénales et des ovaires, ainsi qu'un état thymico-lymphatique; de plus elle a fait constater un dépôt de pigment dans toute une série d'organes, tels que le foie, le pancréas, le corps thyroïde, les capsules surrénales, l'hypophyse, de même que dans quelques glandes lymphatiques et quelques muqueuses, tandis qu'on ne le rencontre qu'à un degré très faible ou même insignifiant dans les reins et pas du tout dans les poumons. Et finalement elle fait découvrir ce que l'examen clinique n'a pas fait remarquer, à savoir, des altérations considérables dans le foie et le pancréas.

La glande thyroïde est considérablement atrophiée; elle pèse 13 gr, alors que le poids normal de cette glande chez un adulte est de 36 à 50 gr. L'examen microscopique indique aussi qu'il y a eu une dysfonction du tissu restant. C'est ainsi qu'on n'y voit que peu de sécrétion colloïde, et, comme il est dit plus haut, celle-ci est à beaucoup d'endroits d'un aspect étrangement granuleux, ce qui a également été observé dans des cas de myxoedème. Il est vrai qu'on trouve aussi une sécrétion dans les autres alvéoles, mais celle-ci a un aspect tout à fait anormal, et doit certainement avoir été d'une autre composition. Dans les cas de myxoedème où la glande thyroïde a été examinée au point de vue microscopique, on a trouvé soit de la fibrose, soit de l'atrophie, avec ou sans amas de tissu graisseux, ou bien, on a démontré une diminution à la pesée de cet organe.

¹ M. le docteur NEEL attaché au laboratoire du service VI à Kommunehospitalet m'ayant prêté gracieusement son concours pour l'examen du système nerveux central, je lui adresse ici encore mes remerciements.

Dans ce cas, les altérations paraissent ainsi présenter certaines concordances avec les phénomènes qui se rencontrent dans le myxoedème, et ils indiquent une hypoactivité fonctionnelle considérable.

L'atrophie des capsules surrénales est de même très marquée; ainsi l'une pèse 3 gr 5 et l'autre 4 gr 0, alors que leur poids normal chez la femme est de 10 gr 6, et chez l'homme de 11 gr 6. A l'examen microscopique, on trouve une diminution de la substance médullaire, ce qui n'a pu être établi pour la substance corticale; par contre, la couche extérieure de la substance corticale est tellement pigmentée, qu'on ne peut guère admettre que ces cellules aient pu fonctionner normalement. C'est pourquoi il est admissible qu'on se trouve en présence d'une insuffisance fonctionnelle de la capsule surrénale entière, ou, en tout cas, de la substance médullaire et de la zone glomérulée. Il est tout à fait étrange que les divers éléments de la capsule surrénale aient été pigmentés à des degrés si différents; cela pourrait indiquer que la différence entre les cellules de la zone glomérulée et celles de la zone fasciculée est peut-être plus grande qu'on ne l'a cru autrefois.

Quant aux ovaires, on a bien trouvé çà et là des follicules; mais ceux-ci se présentaient soit mal développés, ou en nombre si petit, surtout dans l'un d'eux, qu'on ne peut guère douter que ces organes ont été insuffisants à un haut degré, ce qui explique suffisamment la longue absence des règles et, en général, l'atrophie des organes génitaux.

L'examen microscopique de l'hypophyse, par contre, n'a pas fourni de point d'appui pouvant faire admettre une insuffisance fonctionnelle, que la clinique n'avait pas non plus démontrée. La seule indication qui ait pu faire croire à une affection concomitante de l'hypophyse a été la légère acrodermatite dont la malade a été atteinte, mais il se peut que l'amas de pigment dans la partie antérieure de l'hypophyse ait mis obstacle à l'activité fonctionnelle de cet organe, et causé par là l'acrodermatite en question.

Les altérations du foie et du pancréas sont particulièrement intéressantes. En outre de la forte pigmentation, on trouve une diminution du parenchyme du pancréas. Il est vrai que cet organe pèse 80 gr (poids normal 85 à 120 gr) et qu'il mesure en longueur 15 centim (longueur normale 19 à 22) de sorte que l'atrophie ne paraît pas très grande; mais l'examen

microscopique fait constater qu'une partie de cet organe se compose de tissus adipeux et fibreux, et ainsi le parenchyme pancréatique se trouve en moins grande quantité que normalement. Le foie a à peu près le poids normal, mais l'examen microscopique démontre une altération dans l'aspect des cellules hépatiques et de même une cirrhose périportale avec infiltration lymphoïde. La cirrhose n'avait pas de ressemblance avec la forme décrite par Laënnec, elle en avait un peu plus avec celle de Hanot, mais présente cependant aussi un aspect différent de celle-ci, vu qu'on ne trouve presque pas d'augmentation du tissu conjonctif dans les acini. Contrairement aux autres glandes, on trouve ainsi une inflammation chronique assez considérable du foie et du pancréas, et tout l'examen de ces organes indique que leur activité fonctionnelle n'a pas été parfaite. L'examen clinique n'a toutefois pas fait trouver d'indications qui puissent faire conclure à une diminution fonctionnelle de ces organes. Pendant les trois dernières semaines seulement avant sa mort, on trouve dans l'urine une très forte et constante réaction d'urobiline, ce qui indique sûrement une insuffisance sérieuse du foie. Par contre, les ferments pancréatiques sont décelés en abondance, (diastase et trypsine).

L'amas de pigment trouvé dans une série d'organes, de même que dans quelques muqueuses doit pouvoir se comparer à celui qui caractérise la maladie d'Addison. Cependant il ne semble pas être tout à fait pareil; dans la maladie d'Addison, le pigment ne contient pas de fer, ce sur quoi la plupart des auteurs paraissent être d'accord; GANDOLFI seul (selon Biedl) l'aurait trouvé renfermant du fer. Toutefois, dans mon cas, il s'est trouvé que le pigment a donné une très forte réaction de fer au ferro-cyanure de potassium et à l'acide chlorhydrique. Il se peut pourtant que cette différence n'ait pas grande importance; car il est possible qu'il suffise d'une légère variation seulement pour déterminer si le pigment est ferrugineux ou non. Dans le cas en question, la pigmentation paraît être particulièrement forte dans une partie des organes situés dans l'abdomen, à savoir: les capsules surrénales, le pancréas, le foie, et, en partie, le ventricule et l'intestin, de même aussi dans les glandes coeliaques qui précisément reçoivent de ces organes les vaisseaux lymphatiques. Dans les organes de la poitrine, on trouve moins de pigment dans le thymus et le coeur, un peu plus

dans les muqueuses du larynx et de la trachée, mais pas du tout dans les poumons. Il s'en trouve une certaine quantité dans les glandes bronchiales et médiastinales, mais moins pourtant que dans les glandes coeliaques. Et finalement, on trouve du pigment dans l'hypophyse et la glande thyroïde; par contre, on n'en trouve pas du tout dans une glande lymphatique de la région latérale gauche du cou de la grosseur d'une olive (examinée au microscope). Cela pourrait peut-être indiquer qu'en réalité le pigment provient des organes du bas-ventre, éventuellement des capsules surrénales; nous ne trouvons toutefois pas d'autres points d'appui à cette hypothèse.

L'autopsie n'a pas fourni d'explication pour l'étiologie de cette affection. L'examen clinique m'avait fait penser à la possibilité de la tuberculose, du fait que la malade réagissait à 0 milligr 2 de tuberculine avec une augmentation de température de 0,4. Mais comme, à l'autopsie, on découvre une ancienne sclérose au sommet de l'un des poumons, ainsi que des calcifications dans les glandes bronchiales, on a certainement par là l'explication de la réaction de la tuberculine. Par contre, on ne trouve ailleurs absolument aucun processus tuberculeux. On n'est pas parvenu à formuler le diagnostic autrement que comme «une atrophie parenchymateuse des ovaires, des capsules surrénales et du corps thyroïde, et une sclérose (ou cirrhose) du foie et du pancréas.» On ne trouve pas davantage dans l'anamnèse de la malade de points d'appui pouvant établir une étiologie positive, étant donné que la malade n'a eu ni syphilis, ni influenza, ni quelque autre affection qui aurait pu avoir une influence quelconque. Il se peut que le système des glandes endocrines de la malade ait été faiblement développé dans sa base, de sorte que les glandes n'aient peut-être pas été à même de satisfaire les exigences de l'organisme, ce qui finalement aurait amené l'insuffisance. Le fait qu'un neveu de la malade est né sans glande thyroïde et que son état s'est notablement amélioré par un traitement à la thyroïdine, appuierait cette manière de voir. Mais, malgré tout, elle ne peut être qu'une hypothèse incertaine.

Peu nombreux sont les cas de ce genre relatés dans la littérature; FALTA en a réuni douze, et il ne m'a pas été possible de trouver depuis des relations d'autres cas. Dans ces douze cas, les personnes atteintes n'étaient plus de première jeunesse, tout comme dans mon cas, quand l'affection a commencé; mais

six seulement ont subi l'autopsie. Dans ces six cas, la maladie a duré de 5 à 12 ans avant de se terminer par la mort. Dans un des cas, on trouve la tuberculose, dans un autre, l'affection est probablement de nature syphilitique, tandis que dans les quatre cas restant, on trouve soit une sclérose, soit une atrophie des glandes insuffisantes. Dans un de ceux-ci (Gougerot et Gy) on trouve en même temps une sclérose du pancréas et du foie, ainsi que de la rate et des reins.

Il est vrai que d'autres cas d'insuffisance pluriglandulaire ont été aussi publiés, cas présentant des altérations considérables tant dans le développement intellectuel que corporel; de ce nombre sont, entre autres, ceux de KRABBE, de SCHRÖDER, et de FOG. Toutefois j'estime que, provisoirement, on ne doit pas les ranger dans la même catégorie que les cas d'insuffisance «acquise», vu que, dans ces cas-là, on n'est pas à même de déterminer si l'insuffisance pluriglandulaire est le fait primaire et l'insuffisance de développement une conséquence seulement. Dans les cas «acquis», qui ne se présentent qu'après la puberté, ce phénomène est, par contre, autrement clair.

Pour finir, je vais seulement faire allusion au fait qu'il semble y avoir certains points de contact entre l'insuffisance pluriglandulaire et quelques affections peu connues encore, telles que l'hémochromatose et le diabète bronzé. L'hémochromatose est souvent accompagnée de sclérose dans le foie et le pancréas; dans mon cas, on a justement trouvé une sclérose dans ces deux organes, ainsi qu'une pigmentation dans la partie supérieure du tube digestif, mais par contre, pas dans le colon. En outre, FALK a décrit deux cas d'hémochromatose, où en même temps il y a une atrophie des organes génitaux et la perte des cheveux; FOA a relaté deux cas de ce genre et BITTORF un.

Sous la dénomination de diabète bronzé, on a décrit une affection qui se compose d'un diabète grave accompagné d'une cirrhose et d'une hypertrophie du foie et de mélanodermie. A l'autopsie, on a trouvé un amas de pigment dans la plupart des organes, en particulier dans le foie. Le pigment est d'un brun grossier et contient du fer. Les divers auteurs qui ont décrit cette affection, font rapporter le pigment à l'hémoglobine, et semblent croire que l'affection du foie avec la formation du pigment est l'affection primaire, et les symptômes du diabète, secondaires.

Il est possible que dans l'avenir on puisse arriver à démontrer des affections des glandes endocrines dans les cas mentionnés.

En terminant, je tiens à exprimer à mon ancien maître, M. BING, médecin en chef l'hôpital de Bispebjerg, ma gratitude pour l'intérêt qu'il a bien voulu porter à mon travail ainsi que pour la bienveillance avec laquelle il m'a autorisé à utiliser les matériaux se trouvant dans son service.

Explications des microphotographies:

Fig. 5. Foie. Contours effacés; pigmentation si considérable que la différence entre le parenchyme et le tissu conjonctif peut à peine se remarquer.

b) Compartiments portabiliaires avec prolifération du tissu conjonctif.

Fig. 6. Glande thyroïde. A. Plaques adénomateuses sans substance colloïde. C. Substance colloïde granulée. P. Pigment.

Fig. 7. Capsule surrénale. G. Région glomérulée avec cellules très remplies de pigment. F. Région fasciculée avec une quantité de pigment moindre, mais visible pourtant.

Fig. 8. Pancréas. P. Pigment disposé en réseau.

Bibliographie:

- BIEDL:** Innere Sekretion. Berlin-Wien 1916.
- DOCK:** Diseases of the ductless glands, voir **OSLER:** Modern Medicin. Philadelphia 1909.
- FALTA:** Die Erkrankungen der Blutdrüsen. Berlin 1913.
- FOG:** Ugeskrift for Læger, 26—1917.
- HART:** Über die Beziehungen zwischen endokrinen System und Konstitution. Berlin. kl. W. 45—1917.
- HIRSCH:** Mb. Addisonii, voir **KRAUS & BRUGSCH:** Specielle Pathologie und Therapie. 1916.
- JACOBSEN:** Hospitalstidende, 52—53—1913.
- KRABBE:** Ugeskrift for Læger, 33—1916.
- LØVY:** Berlin. kl. W. 41—1917.
- RICHARDIÈRE et SICARD:** Diabète, voir **BROUARDEL et GILBERT:** Traité de Médecine et de Thérapeutique. Paris 1913.
- SCHRØDER:** Hospitalstidende 1916, page 865.
- VERMEHREN:** Études sur le myxoedème. Thèse Copenhague 1895.
- On trouvera une liste plus complète dans les oeuvres de **BIEDL** et de **FALTA**.




Fig. 5.

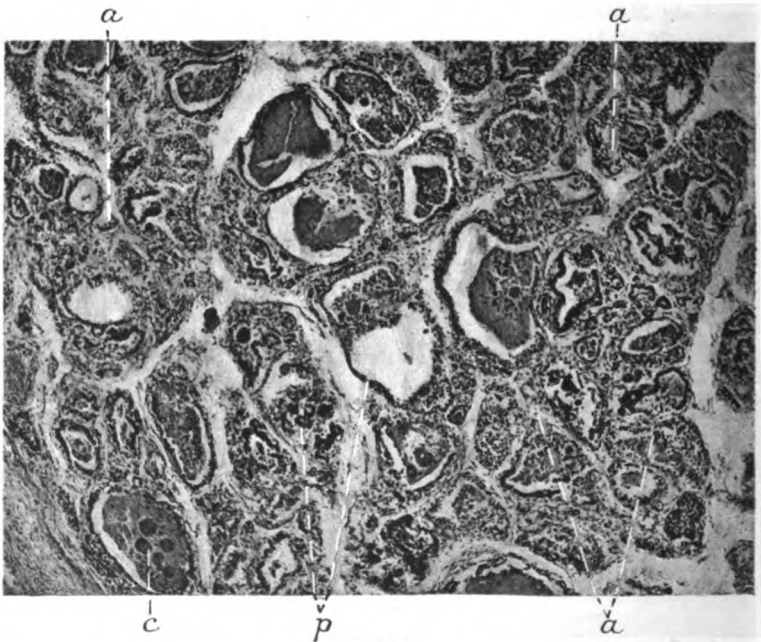
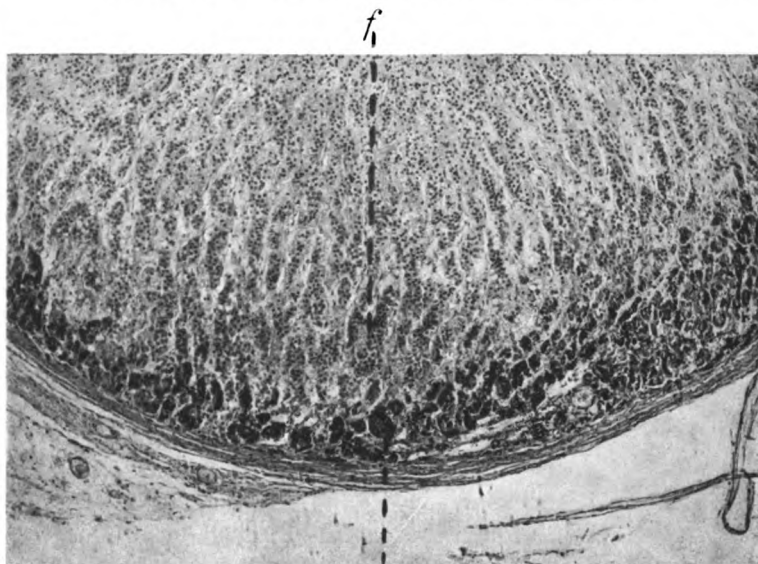
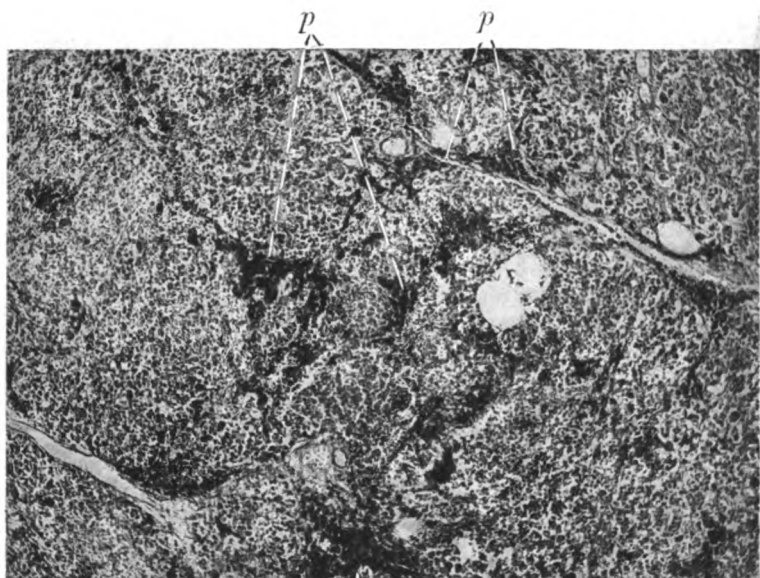


Fig. 6.



g
Fig. 7.



p
Fig. 8.

